Hémorragie cérébrale

Hemorragie cérébrale

49 - janvier 1907. H. 81 ans - Hémorrhagie cérébrale dans l'hémisphère droit. Hypertrophie cardiaque. Reins sans lésion apparente.

Rétrécissement diffus intense sans tubes dilatés par compensation -

Vaisseaux hyalins non fibro-élastiques; peu ou pas d'éléments cellulaires.

Il faudrait rechercher si dans tous les cas d'hémorrhagie cérébrale, les reins avec rétrécissement se présentent dans les mêmes conditions; c'est-à-dire sans qu'il se soit formé des dilatations de tubes pour compenser cette insuffisance. S'il en était ainsi, cela indiquerait la production, dans les cas de ce genre, d'une augmentation de la pression artérielle qui, présumée, aurait occasionné l'hémorrhagie cérébrale.

Ces lésions rénales soulevant en question ce que nous avons dit à leur sujet d'après l'examen à l'œil nu qui, comme nous l'avons souvent constaté, doit toujours être contrôlé par l'examen histologique.

Cette question se lie à celle du cœur et des reins dans l'hémorrhagie cérébrale, dans laquelle nous avons cependant rapprocher aussi les reins hypertrophiés, rétrécis, notamment

11e Leçon (suite)
X.bre 1906

1098

Autopsie du 1er décembre 1906

Vaste foyer hémorragique de l'hémisphère droit.
Hypertrophie du cœur (ventricule gauche) qui est recouvert par les poumons.
Pas d'athérome de l'aorte ; un peu plus des artères de la base.
Pneumonie hypostatique double prédominant à droite.
Reins sans lésions apparentes

Homme de 53 ans - Salle l'Augustin / Mr Bondet.

Résumé clinique.

Amené dans la nuit du 25 au 26 novembre par des agents. Le 26 au matin le malade donne lui même les renseignements suivants : le 25 à 5 heures du soir, il eut un vertige dans la rue et tomba, sans perdre connaissance. Il se releva seul, et remarqua qu'il traînait la jambe gauche.

Antécédents : rhumatisme articulaire aigu à 31 ans avec péricardite (?).
Syphilis nette en 1879.
Pas d'éthylisme.

A l'entrée : hémiplégie gauche de la face et des membres. Le membre inférieur est plutôt atteint, parésie avec un peu de raideur, et exagération du réflexe rotulien. Au membre supérieur, la paralysie est plus complète ; un peu de raideur.
Ptosis bilatéral, plus marqué à droite.
Pupilles réagissent bien
Hypoesthésie à gauche.
Intelligence intacte, le malade comprend tout, répond bien, en bredouillant un peu, et raconte qu'il était sujet aux vertiges, et, depuis un an, perdait la mémoire, et s'embrouillait dans ses comptes.
Cœur : On ne sent pas la pointe. Maximum de bruits dans le VI. Auscultation gênée par le stertor. Pas de souffles. Hypertension.
Auscultation pulmonaire sommaire : respiration emphysémateuse. 40 Resp.
Urines : albumine. Glycosurie sur l'affirmation de la

Ponction lombaire le 29. Culot hémorragique. On pense à une hémorragie — Même état que précédemment.
Temper. 37.2 - 38.
Mort le 30 novembre.

Autopsie

Cadavre non œdematié

Cerveau : Une fois la dure-mère enlevée, on voit que l'hémisphère droit a ses circonvolutions aplaties et les sillons effacés. Un peu d'athérome des artères de la base. Sur la coupe de Fleischig : l'hémisphère droit est en partie détruit par un vaste foyer hémorragique (sang liquide et caillots) qui a dilacéré la plus grande partie des noyaux gris et la couronne rayonnante. Pas d'inondation ventriculaire.
Le foyer est gros comme le poing.
Rien au bulbe, ni au IV ventricule.

Thorax.

Pas de liquide dans les plèvres — Pas d'adhérences.
Poumons (ensemble 1850). Hépatisation hypostatique des 2 lobes inférieurs, prédominant à droite. Les lobes sont fris dans leur partie médiane surtout, les parties ~~inférieures~~ inférieures et supérieures sont engouées. L'hépatisation

paraît mêmee lobulaire sur certains points - Emphysème

Cœur. P: 370. Recouvert par les poumons. Ad
au péricarde. Hypertrophie du ventricule gauc
Pas d'altérations valvulaires.

Abdomen:

Foie: 1340 normal - Petit calcul ds la vésicule

Rate: 125 normale

Reins { 160 / 160 } sains macroscopiquement. La capsule
l'enlève bien.

Examen histologique: rein { alcool / müller }

Secon (suite)
Février 1907

1142

Autopsie du 2 février 1907, faite par le service de M. Devic.

Hémorragie cérébrale dans l'hémisphère droit, au lieu d'élection, ayant détruit une partie de la capsule interne et des noyaux gris.
Légère hypertrophie cardiaque.
Reins peu malades en apparence, avec cicatrices d'infarctus anciens.
Infarctus pulmonaires.

Homme de 81 ans. Peintre en bâtiments

N'aurait jamais été malade
Frappé le 28 janvier, pendant la nuit. Subcoma.
A l'entrée (27 janvier) : hémiplégie gauche de la face et des membres, sans contractures, avec déviation de la tête et des yeux à droite.
Auscultation difficile : ronchus et sibilances pulmonaires.
Cœur : bruits masqués par l'emphysème.
Pouls peu tendu.
Disque moyen d'albumine.

La température monte progressivement de 37.3 à 39.5.
Escarre sacrée.
Mort le 1 février 1907.

Autopsie

Encéphale

Adhérences de la dure mère à la voûte cran
Pas d'athérome des artères basilaires, qui ne sont pas oblitérées.
Pas de modification de l'aspect extérieur du cerveau. Cependant, en écartant sur l'hémisphère droit la scissure Sylvius, on voit l'insula qui fait saillie, bom et déplissée. Un peu de sang sort par un petit orifice, à ce niveau. La paroi ventriculaire s'é dans les manipulations et un peu de sang s'é dans le ventricule.
Coupes de Pitres : préfrontale : rien. Pédicu frontale : rien. Frontale et pariétale : le siège à ce niveau ; il siège au lieu d'élection dans la capsule externe ; il est assez étendu On le voit sur la 1ère coupe respectant le noyau lenticulaire, en dehors du putamen. Puis, sur seconde il coupe la capsule externe, détruit le no

ventriculaire s'arrête au pourtour de la couche optique qui présente un foyer hémorragique comme toute la substance blanche environnante. Le sang contenu dans la cavité est en partie liquide ou coagulé. Pas d'anévrysmes vrais apparents.
Rien à l'hémisphère gauche, ni au mésencéphale.

Thorax:

Pas de liquide dans les plèvres. Pas d'adhérences.

Poumon gauche: P: 480. Emphysème. Sclérose légère du sommet avec quelques nodules fibreux. La base crépite encore un peu, elle est atélectasiée, et on fait sourdre un peu de pus par les bronches.

Poumon droit. P: 660. Emphysème; pleurésie interlobaire récente. Ce qui le différencie de l'autre c'est un nodule gros comme un noix, dans le lobe inférieur, triangulaire à base périphérique, que l'on prend pour un foyer de bronchopneumonie, mais qu'est un infarctus comme il apparaît sur la coupe.

Cœur: P: 310. Un peu gros. Hypertrophie des ventricules. Un peu d'athérome vers l'insertion de la petite valve mitrale, et au fond des vrais de fuyers. Pas d'insuffisance à l'épreuve de l'eau.

Abdomen

Foie : P: 1240. Normal

Rate P: 155 . Petite concrétion calcaire dans capsu

Reins. P: 110 chacun : Capsule un peu épaissie
Diminution de la substance corticale . Petits
Kystes ; cicatrices d'infarctus anciens

Oesophage, estomac, duodenum : rien.

Pancreas ; corps thyroïde : rien.

33e Leçon (suite)
2 février 1907

Hémorragie cérébrale

Légère hypertrophie du cœur; un peu d'athérome rénale, mais avec de petits kystes et des cicatrices d'infarctus anciens; infarctus pulmonaire récent.

H. de 81 ans, s. dans Devic; autopsie le 2 février.

Les symptômes présentés par ce malade étaient tout à fait en faveur d'une hémorragie cérébrale et ce diagnostic fut, en effet, vérifié. On s'était basé surtout sur l'ictus qui avait frappé brusquement le malade pour le ~~[illegible]~~ dans un état subcomateux avec paralysie complète du côté gauche, pendant que les yeux étaient déviés à droite; sur ~~l'apparition~~ ~~de l'albumine dans l'urine~~, sur l'ascension rapide de la température; sur la formation rapide d'une escarre fessière, enfin sur la terminaison par la mort en peu de jours.

or, au moment de commencer l'autopsie, alors que nous n'avions encore d'autre renseignement que celui d'une attaque suivie d'hémiplégie ayant déterminé la mort du malade, nous avons pensé qu'il s'agissait probablement d'une hémorragie cérébrale en considérant l'état dans lequel se trouvait le cadavre. C'est que, malgré son âge avancé, le sujet paraissait grand, fort, bien musclé, sans la moindre trace d'œdème, sous aspect cachectique, et en somme comme si la mort l'avait surpris dans un parfait état de santé.

C'est en effet ce que nous avons souvent remarqué, mais coïncide ordinairement avec un certain degré d'hypertrophie du cœur, qui, aff.,

et difficile ou impossible à déceler, comme dans ce cas où l'hypertrophie était légère et non marquée par l'emphysème pulmonaire.

Comme l'albuminurie est aussi de règle, il semble que l'hypertrophie du cœur doive être celle qui se trouve sous la dépendance d'une néphrite. Et cependant, dans ce cas il n'en est rien. Car les lésions rénales sont certainement secondaires. Toutefois on ne peut pas les considérer comme faisant partie d'un mal de Bright.

En effet les lésions rénales paraissent très légères et accompagnées de petits kystes, ce qui se remarque fréquemment chez les vieillards avec ou sans albuminurie. C'est au point que, d'après les renseignements que nous avons pris, il nous semble que la présence des kystes doit permettre d'éliminer

l'hypothèse d'une Néphrite brightique primitive. Et pour surcroît la présence de cicatrices d'anciens infarctus vient faire cette démonstration, vu que l'on ne les rencontre pas dans la maladie ainsi dénommée, bien que il y ait à ce niveau de la Néphrite plus ou moins intense. Mais en somme il s'agit d'un rein rénal avec des lésions inflammatoires diverses, sauf sur les points qui ont été le siège d'infarctus antérieurs dans lesquels se trouve une sclérose cicatricielle. C'est une sclérose qui se produit par à-coups, et sur des points plus ou moins limités, au lieu que, dans le rein de Bright, c'est une sclérose générale et progressive,

Il semble donc, d'après ce cas, que l'hémorragie cérébrale ne dépende pas de l'état des reins, mais qu'elle résulte de phénomènes analogues, c.a.d. aussi d'une

infarctus se produisant dans le cerveau
malien durein ou d'un autre organe,
mais pouvant se produire simultanément
dans le poumon, comme dans ce cas, sous
l'influence d'oblitérations vasculaires,
donnant lieu à une hémorragie plutôt
qu'à une nécrose, en raison de l'état
général excellent et de l'état du cœur
ordinairement plus ou moins augmenté
de volume en pareille circonstance.

Depuis bien longtemps, quand nous
faisons l'examen des pièces pathologiques
se rapportant aux hémorragies et aux
ramollissements du cerveau, nous
sommes arrivé à cette conviction
qu'en éliminant les cas d'oblitération
par thrombose ou embolie des grosses artères, qui ne peuvent donner
lieu qu'à une nécrose avec ramollissement
consécutif, tous les autres cas où l'on se
rencontre pas d'oblitération artérielle appréciable
à l'œil nu,

et où il y a tantôt un ramollissement, tantôt une hémorragie, doivent reconnaître pour cause des oblitérations de fines artérioles, sous l'influence d'une cause infectieuse quelconque, comme toute affection dite spontanée; que, s'il y a des phénomènes nécrobiotiques, c'est que les oblitérations ont porté sur des artères terminales relativement volumineuses chez des sujets plus ou moins affaiblis d'une manière quelconque, dont l'action du cœur devait être sensiblement diminuée, comme il arrive à coup sûr chez les diabétiques, les tuberculeux, les cancéreux, les cachectiques de cause quelconque et non chez tous les sujets plus ou moins affaiblis; tandis que les oblitérations se produisent chez des sujets forts, vigoureux, et surtout dont l'action du cœur est augmentée au plus ou moins d'hypertrophie, dans lesquels où

une hémorragie ; absolument comme il se produit de l'inflammation simple ou un infarctus hémorragique ~~dans les poumons~~ dans des conditions analogues.

En effet il n'y a pas plus d'hémorragie dans le cerveau que dans le poumon, sans cette action augmentée du cœur, à laquelle correspond une hypertension des vaisseaux les disposant à la rupture sous l'influence d'une altération de petites artérioles beaucoup altérées.

La coïncidence d'infarctus d'autres organes, comme dans ce cas, avec l'hémorragie cérébrale est tout à fait en faveur de cette interprétation ; d'autant que, vrai que nous avons en souvent l'occasion de le dire, il n'y a pas d'~~altération vasculaire~~ artérielles prédisposant aux hémorragies dans le cerveau comme dans le poumon. Les anévrysmes miliaires se rencontrent bien certainement ; mais il résulte de nos recherches que ~~cette altération~~ ne constitue une affection vasculaire à des hémorragies capillaires, sans qu'il soit pour de véritables anévrysmes. Ils ne se rencontrent, à [illegible]

Comme l'ont établi Charcot et Bouchard, qu'on l'hémorragie cérébrale [illegible] subit [illegible]

nous avons dit qu'il n'y a pas d'altération artérielle disposant à l'hémorragie cérébrale ; mais nous devons ajouter particulière à l'hémorragie ; car l'hémorragie ne se rencontre, en général, qu'à la période de déclin de la vie plutôt dans la vieillesse, comme le ramollissement du reste. C'est que c'est dans cette période que le cœur présente un état d'augmentation ou de diminution d'action pendant que les artères, comme tous les organes, ont subi une certaine usure et un certain degré d'atrophie dans leur élément constituant. Or, il est bien certain que cet état doit les prédisposer aux ruptures sous l'influence des conditions indiquées précédemment.

La connaissance des phénomènes qui conditionnent la production de l'hémorragie et du ramollissement cérébral n'a pas seulement pour but d'assurer

à un diagnostic qui satisfait l'ancienne pratique médecin ; elle doit aussi conduire à un traitement rationnel des malades dans les dangers, en révélant un état du cœur et de l'organisme en général. Bien plus elle permet de prévoir la possibilité de ces accidents chez les prédisposés pour les phénomènes que nous avons cherché à mettre en relief dans les deux cas et par conséquent de s'opposer autant que possible à la production des accidents par un traitement rationnel s'adressant à ces phénomènes pour les modifier dans la mesure du possible au grand profit des malades.

Autopsie du 20 novembre 1900. 664
Saurin Baptiste âgé de 78 ans.
d'Elisabeth n° 23. Service de Mr Lépine

Diagnostic clinique

Hémorrhagie cérébrale - (hémiplégie gauche datant de 8 jours.

Résumé de l'autopsie

- Néphrite chronique - (reins petits).
Hypertrophie du cœur (gauche surtout)
- Athérome artériel très accentué.
- Hémorrhagie cérébrale ~~dans le~~ au siège d'élection (hémisphère droit).

Le cadavre présente par ailleurs les jambes

Anti thoracique

Poumons

droit ~~430~~ 800 gauche 430

Il existe quelques adhérences pleurales ; on est obligé de décoller la plèvre pariétale droite ; les adhérences étaient plus nombreuses du côté gauche

Les poumons présentent sensiblement le même aspect ; ils sont emphysémateux sur le bord antérieur ; la base du poumon gauche est comme creusée de dépressions, ficelée en quelque sorte.

Au sommet on trouve une masse molle de la grosseur d'une noisette. La coupe est granuleuse et fait penser à une ancienne lésion tuberculeuse fremmonique.

Idem. 4295 gr

Hypertrophie très notable du ventricule gauche dont les parois sont fermes et épaisses. Le ventricule droit a à peu près les dimensions normales.

Pas de lésions valvulaires, pas d'altération de l'orifice aortique.

Système artériel

Présente des altérations très accentuées.

1° Aorte. très altérée, ouverte depuis la bifurcation jusqu'au cœur.

- On y trouve des plaques jaunes, d'autres blanches d'autres enfin nettement ulcérées et recouvertes d'un petit thrombus rouge.

Les dernières plaques calcaires quelques unes se soulèvent comme les écailles d'un poisson au niveau de la partie concave de la crosse. Bien rares qui ont une couleur spéciale ardoisée et noire ; tirant due sans doute à une infiltration pigmentaire ancienne.

- Les altérations prédominent à la partie de la courbure de l'aorte thoracique descendante. Et dans l'aorte abdominale elle est remarquable. Il trouve l'aorte ascendante, sans plaques notables. L'orifice des troncs de la crosse est libre, peu altéré. Enfin pas de propagation aux vaisseaux abdominaux.

7) coronaires.

sont entièrement athéromateux.
leur orifice a conservé ses dimensions physiologiques.
La coronaire postérieure est remarquable par son volume, ses sinuosités et le degré de sclér. artérielle, oxyrétrécissant les plaques noires remarquées sur l'aorte.

8) artères cérébrales

notablement athéromateuses.
On remarque 2 plaques en des points symétriques sur les 2 vertèbres l'un avant leur coalescence — épaississement du tronc basilaire.
athérome des sylviennes, mais sans sclérose

Cœur abdominal.

Poids. 980 g.
rien d'anormal, hormis son petit volume

Rate 53, dure, sclérosée, senile

Reins droit 100, gauche 100.

tous deux sont petits, rétractés.
La capsule cependant se laissent assez bien décortiquer.
Pas de kystes; mais la surface est grossièrement bosselée
La couche corticale très réduite du volume

Cæcum et appendice

Le grand épiploon est apporté sur le cæcum où il adhère.
Un tissu autour du cæcum des adhérences

pericérébrales anormales

Le cerveau de veau et cerveau intérieur
à cependant présenté on trouve un aspect
tout formé d'un cordon blanchâtre, lo
et gélé - se couche en croix à son extrém

Caractères cranienne

Effacement des artères de la base, mais pas d'élé
Dilatation droite en trouve au lieu d'élection
un volumineux hémorrhagie cérébrale
le caillot formait venu aux dépens de la
extrémité du noyau gris; avant l'ouverture
cerveau on sentait un sol à fluctuation
le dans sous le corps calleux, en dehors
l'insula
Dans caillot se trouve du sang noirâtre,
et au milieu un caillot noir de la gro
d'un noix noyant dans le liquide

1894 Hémorrhagie cérébrale capsulaire de l'hémisphère gauche avec prédominance au niveau du corps strié et des circonvolutions pariétales.
Hypertrophie du cœur et néphrite chronique.
Pneumonie de la base droite.

H. Coroy, entré (s. d. M. Régis suppl. pour M. Lemoine) pour les troubles dus à la néphrite avec hypertrophie du cœur et qu'on a trouvé paralysé du côté droit un matin (avec paralysie du facial sup. du même côté).

L'hémisphère g. est plus volumineux que le droit et la substance cérébrale est notablement diminuée de consistance, notamment au niveau de la région pariétale (pariétale ascendante et lobule pariétal inférieur). Il existe en outre sur cette région une suffusion sanguine sous-méningée qui est très accusée et va en diminuant peu à peu en s'éloignant de cette région.

Impossible d'enlever la méninge sans entraîner une couche de substance cérébrale ramollie et congestionnée.

Lorsque l'on a séparé les hémisphères, on voit que le ventricule latéral ne contient pas de sang, mais que le corps strié

qui a conservé sa forme intacte et
tachetée de noir et ramolli par des
sanguins sous forme d'hémorrhagies
ponctiformes ou capillaires.

Comme il semble qu'il s'agit d'une
lésion analogue des circonvolutions
non d'une grande forme hémorrhagique
ou section l'hémisphère suivant
coupes indiquées par Ritter.

La coupe préfrontale donne déjà
hémorrhagies ponctiformes de la substance
Celles-ci sont beaucoup plus abondantes
sur la coupe pédiculo-frontale qui
une petite portion du corps strié où elles
sont confluentes et moins prononcées sur
substance blanche environnante. Mais c'est
sur les coupes frontale et pariétale que
lésions sont le plus accusées. Toute la
du corps strié forme comme un pâté
ramolli de substance cérébrale mêlée
sang et se dissociant facilement. Hém

ponctiformes nombreux avec diminution de consistance de la substance cérébrale des faisceaux frontaux pariétaux moyens et surtout inférieurs avec injection de sang dans le tissu sous-arachnoïdien avec intégrité de la capsule interne (sauf pour sa partie en rapport avec le ~~[illegible]~~ lenticulaire) et de la couche optique.

Avant de procéder aux divers coupes et à la séparation des hémisphères, l'examen des artères de la base de l'encéphale n'a point décelé aucune lésion d'athérome ni aucune oblitération, constaté seulement dans le sylvien gauche un petit caillot ~~[illegible]~~ filiforme ne l'obstruant pas.

Rien de particulier dans l'hémisphère droit.

La protubérance examinée avec soin ne présente aucune lésion appréciable.

Le bulbe ne paraît pas altéré et le 4e ventricule ne renferme pas de sang, pas plus d'ailleurs que tous les autres ventricules.

Cœur volumineux avec épaississement très prononcé de ses parois, pesant 600 gr. sans lésion des orifices ni des valvules.

~~[illegible]~~ ~~[illegible]~~ taches jaunes d'athérome sur l'aorte.

Rien manifestement dénoté de vol
ongestion de Comitonne ou épan
de la capsule adhérente ou tissu réticulé
en son manifestement délétère, pen
le droit 190 gr. à la gauche 170 gr
foie 1600 gr. - Rien de particulier
Rate volumineuse - 270 gr -
Sommet. Le poumon droit a
siège d'une ~~pneumatisation~~ rou
qui occupe tout le lobe inférieur
et à écarté de la compression à
gauche. mais les ~~pneumatisations~~
dernier poumon surnagent dans l
tout à fait au sommet du premier gorgeur
fond de l'eau -
Toutes les bronches de petites décliv
sont remplies de mucosités.

Janv 1901 Nicollier Jeanne. 62 ans.

Salle B. Terrier n° 2.

Entrée le 15 Décembre 1900
Morte le 25 Janvier 1901.

Diagnostic clinique. Athérome cérébral. Délire fébrile. Albuminurie. Hémiplégie droite récente s'étant accusée en quelques jours. Déviation conjuguée de la tête et des yeux à gauche. Température de 39 à 40. Mort dans le coma.

Diagnostic anatomique. Hémorrhagie cérébrale dans le noyau caudé gauche. Hémorrhagie cérébelleuse (lobe gauche) Détail d'inondation ventriculaire. Légère hypertrophie du cœur. Sclérose ancienne et interne des reins. Tuberculose cicatricielle des poumons.

La cavité pleurale ne contient pas de liquide. On retrouve que quelques adhérences peu résistantes, un peu plus marquées au niveau des sommets.

Les deux poumons (D = 390 gr, G = 270 gr) sont de petit volume. Ils présentent aux sommets des cicatrices assez étendues, occupant presque le tiers du lobe supérieur, noires, avec des noyaux calcifiés, renfermant encore dans leur centre des amas de matière caséeuse d'aspect crétacé. Tout le reste du parenchyme est le siège d'un emphysème marqué, allant en diminuant à mesure que l'on se rapproche des bases. Des noyaux tuberculeux en activité. Pas d'hépatisation ni de foyers de bronchopneumonie récente.

Le Cœur (330 gr) ne présente pas grand chose au premier abord

mais, étant donné la petite taille de la malade l'atrophie des autres organes, il existe néanmoins certain degré d'hypertrophie qui se remarque sur la coupe du ventricule gauche –

Il n'y a pas de liquide dans le péricarde, mais trouve sur la face antérieure à 2 centimètres près au dessus de la pointe une adhérence étendue entre les deux feuillets du péricarde.

Le myocarde n'est pas nettement scléreux, rabois d'un rouge un peu pâle. Pas de tachetés jaunes endocardique net.

Les orifices ne présentent pas d'altérations. Seulement quelques plaques d'athérome au niveau des valvules aortiques, et sur la grande valve mitrale : un peu d'épaississement des nodules de Arnh.

Pas de dilatation du cœur droit.

L'aorte est très légèrement dilatée dans la portion ascendante : et on note un assez grand nombre plaques d'athérome dont quelques unes calcifiées. Orifices des coronaires sont sains.

Le foie (1100 gr) est petit, d'aspect scléreux, uniforme, coupe de coloration jaune foncé, mais sans hépatite, sans dégénérescence graisseuse.

Rien du côté des voies biliaires.

La rate (95 gr) est petite, consistante, de coloration foncée, sans infarctus ni sans pesanteur.

Les deux reins (D = 70, G = 60) frappent de la première abord par leur petite dimension : leur surface est une fulcère, parsemée de dépressions et de cicatrices, mais sans kystes : la capsule est épaisse, adhérente par place : sur la coupe : diminution considérable de la substance corticale réduite au quart de son épaisseur dans le rein gauche : on trouve un foyer hémorrhagique, du volume d'une tête d'enfant, en forme de coin, et qui est un infarctus récent.

Rien du côté des uretères, mais la vessie en son sommet rempli d'une urine purulente présente le type de la vessie à colonnes au début.

Rien au niveau des organes génitaux

Le rectum est un peu déformé, très allongé, mais sans diverticules : du côté du péritoine, bridons anciennes ayant déterminé des adhérences de la face inférieure du foie, de la vésicule biliaire, du côlon, et une infection ganglionnaire du colon descendant en S. et obliquement dans la cavité péritonéale.

Du côté du cerveau : on ne note extérieurement rien d'anormal, ni vascularisation exagérée ni oedème cérébral : les méninges ne sont pas particulièrement adhérentes, mais en séparant les hémisphères, on voit sourdre du sang au niveau du ventricule latéral gauche : en pratiquant les coupes de bites : on trouve un foyer d'hémorrhagie cérébrale, du volume d'une noisette, débutant sur la coupe passant par la frontale

en avant, se terminant avant la couche fibreuse et siégeant exclusivement dans le noyau caudé, la couche optique et le noyau lenticulaire sains. - Très légère imbibition sanguine de la capsule interne, dans la partie avoisinante et dans le noyau lenticulaire.

Puis au niveau de l'hémisphère droit du côté du cervelet : on trouve dans le lobe gauche un gros foyer hémorrhagique récent, comprenant de mous, du volume d'une noix, et filant jusqu'au 4e ventricule - Légère imbibition de cette région même du lobe opposé.

Les artères de la base n'offrent qu'un athérome discret, quelques plaques peu étendues au niveau cérébrales, en tronc basilaire et de la première des sylviennes.

31e Leçon
4 janv. 1901

Hémorrhagie cérébrale et cérébelleuse.

Réflexions - La malade était depuis quelques temps à l'H.D. et l'on avait constaté un peu d'albumine dans son urine, sans œdème, sans bruit de galop au cœur ; mais avec des signes d'athérome de l'aorte et des artères périphériques. Et comme la malade présentait un peu de subdélirium, on l'avait attribué à l'athérome des artères cérébrales.

C'est dans ces conditions que la malade a été prise d'hémiplégie incomplète du côté droit, suivie, au bout de quelques heures, ~~avec coma, pouls bondissant après~~, d'une

paralysie complète avec état comateux progressif jusqu'à la mort qui est bientôt survenue.

D'un part l'idée que les premiers troubles cérébraux relevaient de l'athérome des artères, et d'autre part le fait que l'hémiplégie avait d'abord été incomplète et n'était devenue complète que graduellement avaient fait penser qu'il s'agissait d'un ramollissement cérébral dû à une thrombose.

On avait bien constaté l'élévation graduelle de la température jusqu'au dessus de 40°, mais on supposait qu'elle était peut-être due à une pneumonie.

C'est ainsi qu'en partant du fait qu'il y avait de l'athérome artériel généralisé et de l'hypothèse que les troubles cérébraux initiaux devaient lui être attribués, ~~[illegible]~~ ~~[illegible]~~ les troubles plus récents ont été rapportés à la même cause en aggravation par thrombose, en laissant de côté les signes qui devaient conduire au diagnostic réel d'hémorrhagie cérébrale et non de ramollissement, nous voulons parler de l'albuminurie, puis de la température élevée.

Déjà nous avons fait l'autopsie d'un sujet qui, ayant présenté du subdélirium dans les derniers temps de sa vie, avait été considéré comme atteint d'athérome des artères cérébrales.

Or, l'autopsie a prouvé que cet athérome n'existait pas et que les troubles cérébraux constatés pendant la vie devaient plutôt être rapportés à l'état des vaisseaux.

Dans ce dernier cas, il y avait certainement de nombreuses plaques jaunes sur les artères cérébrales, comme sur l'aorte dont la portion ascendante était un dilaté. Mais il n'y avait pas d'oblitération de ces artères, ni un rétrécissement notable. Ces altérations artérielles ne sont pas suffisantes pour expliquer l'état de subdélirium constaté dans les derniers temps de la vie; car on a fréquemment l'occasion d'observer des lésions beaucoup plus prononcées sans qu'il en ait résulté les mêmes troubles

Il n'en est pas de même chez les malades qui présentent de l'albumine et qui arrivent fréquemment à ~~avoir~~ des troubles cérébraux par insuffisance des reins, ~~d'où résultant~~ l'accumulation dans le sang de substances toxiques qui ont une fâcheuse influence sur les centres nerveux, produisant du subdelirium, des crises éclamptiques et du coma.

C'est venu avec cet état des reins et plus ou moins d'hypertrophie du cœur, qu'il y ait eu autrefois précédemment des troubles cérébraux variables, qu'on voit se produire une hémorrhagie cérébrale, pour la détermination de laquelle, on peut

ordonnée à la fois la rétention de certains déchets dans le sang ou la présence d'organes infectieux diffusés éliminés, toujours en raison de l'état des reins, en même temps que l'action du cœur est augmentée par le fait de son hypertrophie vraie ou relative.+

Cette dernière condition paraît indispensable pour la production de l'hémorrhagie cérébrale qui, en somme, semble résulter d'une cause initiale capable de produire des altérations diverses, ~~soit~~ grave des altérations des cellules endothéliales des vaisseaux, soit globules blancs ou rouges du sang, de telle sorte que la circulation capillaire peut être plus ou moins entravée ou même en quelques points.

C'est donc les conditions de pression après des altérations de la paroi des vaisseaux

8+ Dans le cas le cœur ne pesait que 330 gr., et telle sorte que l'hypertrophie vrai

que les coups de bélier résultant de l'hypertrophie du cœur, surtout avec de l'athérome artériel généralisé, peuvent amener la rupture d'un ou plusieurs artères simultanément et déterminer un ou plusieurs foyers hémorrhagiques.

Les mêmes causes avec un cœur affaibli donneront une simple obliteration artérielle d'un ramollissement consécutif.

~~Ceci tend~~ à prouver que l'origine de lésion qui aboutit à une hémorrhagie et bien une obliteration vasculaire, c'est que l'on entrouve parfois un d'autres organes en même temps que l'hémorrhagie. Ainsi dans notre cas il existe un petit infarctus blanc rosé de volume d'un gros pois sur le rein qui est le moins diminué de volume.

La multiplicité des lésions, qui n'est pas très rare, comme dans le cas, est aussi en faveur de la présence dans le sang d'agents nocifs divisés, de telle sorte que l'action fâcheuse du cœur a pu se faire sentir simultanément en plusieurs points où se trouvent les altérations vasculaires dues à cette cause.

Mais ce que l'on observe le plus souvent, ce sont des lésions dans les deux hémisphères et sur des points à peu près symétriques, plutôt près de la capsule externe et du noyau lenticulaire.

L'hémorrhagie limitée, comme dans le cas, à la substance du noyau caudé, est assez rare. Encore plus rare est l'hémorrhagie cérébelleuse. Cette dernière ne se rencontre guère qu'avec une hémorrhagie cérébrale dont les signes marquent leur prédominance du côté

Lorsque il n'existe qu'un hémorrhagie peu étendue du cerveau et du cervelet, comme dans ce cas, le malade survit le plus souvent, ou bien succombe ordinairement à une première, environ dans les quinze premiers jours qui suivent l'attaque. Passé le 20e jour sans accident, la vie du malade peut être considérée comme sauve dans la généralité des cas.

Mais le malade n'a pas tardé à succomber, sans première, par le fait de ses lésions cérébrales, lesquelles rendent compte aussi de la production inexplicable soudaine de l'hémiplégie droite.

Ces accidents, en effet, ne seraient pas produits seulement sous l'influence de la

simple hémorrhagie du noyau caudé, si non probablement sur l'adjonction de l'hémorrhagie cérébelleuse; mais il y a en outre une inondation ventriculaire qui ~~se produit~~ fait surtout sur les plus petits foyers du noyau caudé, comme dans le cas du reste, et qui peut parfaitement rendre compte de l'aggravation des lésions premières et de la production des accidents comateux, puis de la mort rapide.

Secon
nov. 1901
-

Autopsie du 26 janvier 1901 718
Varaone Louis age de 62 ans.
St Augustin N° 18.
Service de Mr Bondet.

Aorte thoracique

Lésions anciennes et limite gauche droite légère datant de 2 ou 3 mois et s'étant réparé complètement.

Lésions athéromateuses récentes ayant amené la mort en 4 jours (le malade jouait aux boules)

Limite gauche
hémiplégie droite
contracture précoce..

Un peu d'albumine dans les urines.

Diagnostic : Hémorrhagie cérébrale.

Résumé de l'autopsie

— Foyer hémorrhagique de l'hémisphère gauche ancien, de la grosseur d'une petite noix, sous cortical, situé au devant du pli courbe.

Vaste hémorrhagie ventricule droit avec inondation ventriculaire.

- Cœur hypertrophié (390.)
- Athérome aortique léger
- Reins en apparence absolument sains.

—

Cranienne

Hémisphère gauche.

Ancien foyer hémorrhagique ancien.

Le foyer est situé au niveau du lobule pariétal inférieur à peu près immédiatement en avant du pli courbe

La situation est sous-cortical ; le bien qu'on se
sa paroi externe en décortiquant le cerveau de
ne mirigen.
Dimensions environ d'une petite noix.
Contenu ressemblant à du chocolat - parois
Hémisphère droit

Volumineux foyer hémorrhagique occupant du
l'ébauche ; en entamant le cerveau la poro
crew et le sang se répand en nappe à l'ext
Rien sur la coupe préfrontal
pedicule frontal
~~frontal ascendant~~

Sur la coupe frontale ascendant on voit
au centre une tumeur jaunâtre due à
l'imbibition par le pigment sanguin
La coupe ~~pariétale ascendante~~ ~~centrale pariétal~~ tombe en plaine ca
l'hémorrhagie a détruit le noyau lenticulaire,
~~se perd~~ le capsule interne et il ne persiste
que la couche optique en dehors - En fonc
~~De la partie postérieure inférieure~~ ~~Mêlée~~ ~~sphéno-occipitale~~ ~~[illegible]~~
~~Et encore~~ se contient de la caillot et se présente
sang liquide ; et au milieu noyau mo
caillot noirâtre
Il existe ~~[illegible]~~ ~~du~~ sang dans les ventricules
le contenu pour l'hémisphère latéral droit se confond avec le
On d'autre foyer cérébelleux ou protubérantiel -

Cant. Kyrurgien

Poumon gauche 600.
nodules tuberculeux fibreux au sommet.
La base n'est pas franchement hépatisée, m
est fortement congestionné, de couleur rouge
sombre, ne crepite plus et sa

au fond de l'eau (voir l'emphysème).

Poumon droit 660.

cicatrices tuberculeuses au sommet
un peu d'emphysème autour.
congestion simple de la base; expectoration
perlée, ne va pas au fond de l'eau

Cœur. 390.

est hypertrophié surtout au dépens du vent. g.
Pas de bruits valvulaires —

Athérome aortique

de moyenne intensité
flocons jaunes disséminés.

Intestin et mésentère —

Foie. 1915
normal.

Rate. 80 g.

Reins

droit 135
gauche 120

paraissent tous deux absolument sains —
la capsule se détache parfaitement bien, elle
n'est pas épaissie
Surface non granuleuse
Aloscope aspect paraissant de tous points
normal.

—

0

Les renseignements obtenus sont peu précis.

Malade dans un état subcomateux au moment où on l'amène à l'hôpital : les personnes qui l'accompagnent disent, les unes, que c'est la 3e attaque, les autres la 2e. Mais ne peuvent préciser à quel moment il aurait eu la première hémiplégie.

On sait seulement qu'il pouvait sortir en traînant la jambe et qu'il a été frappé de la dernière étant en pleine santé.

A l'entrée : hémiplégie totale, hémianesthésie complète autant que l'on peut en juger, vu son état

Début de contracture.

Albuminurie peu abondante.

T° = 38°. - Signes pulmonaires (râles) à la base du côté de l'hémiplégie.

Mort en 2 jours.

Lyon
janv. 1901

Hémorrhagie cérébrale

foyer récent dans l'hémisphère droit et foyer ancien dans l'hémisphère gauche.

caractères présentés par ces deux foyers.

mort par suite des lésions cérébrales récentes qui avaient détruit bien à une hémiplégie et une hémianesthésie non contracturées

bouteporé l'engourdissement hypostatique des poumons et plus accusé du côté gauche que du côté droit. Les fragments de la dernière immergent dans l'eau, tandis que ceux du premier vont au fond du vase.

Le cœur est hypertrophié, puisque il atteint le poids de 390 gr. chez un vieillard amaigri.

Comme nous le dirons lors du prétendu apoplexie d'hémorrhagie cérébrale, l'hypertrophie est de règle, que il y ait ou non des lésions rénales; car ces dernières ne sont pas manifestes dans le cas. Si elles existent, c'est à un degré reculé. L'hypertrophie du cœur peut être en rapport avec l'athérome aortique —

Quelques lésions tuberculeuses du poumon guérisses, comme on le voit si fréquemment chez les vieillards qui arrivent à avoir de l'hypertrophie cardiaque.

Autopsie du 8 février 1901
Tarot Jean Marie âgé de 62 ans
St Elisabeth n° 40.
Service de Mr Lépine

Symptômes cliniques.

Hémiplégie droite survenue il y a 18 mois
Sans aphasie vraie (dysarthrie).
Pas de symptômes de cardiopathie

Signes à l'autopsie

— Foyer d'hémorrhagie cérébrale ancien s'étendant de la corne frontale à la corne pédiculo-pariétale hémisphère gauche.
— Sclérose chronique (en involution)
— Symphyse pleurale bilatérale
Symphyse péricardique hémorrhagique.
— Hypertrophie du cœur.
— Rien non cardiaque. (pas d'œdème, pas de foie cardiaque)

Le cadavre est celui d'un homme de stature moyenne.
Bien conservé par au niveau des membres inférieurs et les mollets trace d'œdème.

Crânienne.

Un peu d'œdème à la convexité des deux hémisphères
Pas rien ci de certainement ancien bien. Pas d'œdème de artère.
Rien dans l'hémisphère droit
Hémisphère gauche :
foyer d'hémorrhagie cérébrale ancien.

s'étendant de la corne frontale à la corne
postérieure ;
ayant détruit le noyau lenticulaire, la
ayant étranglé le canal optique.

Le cerveau paraît sain sur la coupe
de la protubérance

Cavité thoracique

Poumon droit 700
gauche 650.

Synéchie pleurale bilatérale, adhérences
moyennement serrées.
Rares foyers pulmonaires petits ; pas de nod
tuberculeux au sommet.
Congestion marquée des bases surtout à dro

Cœur. 690 gr (avec le péricarde).

Synéchie péricardique totale ; mais elle
paraît être relativement récente ; on peut
en effet détacher le feuillet à peu près sur
toute son étendue.
Entre les 2 feuillets péricardiques surtout au niv
du ventricule droit, des oreillettes, les 2 feuill
sont écartés l'un de l'autre d'un centimètre
et contiennent un exsudat rougeâtre abondan
dont les traces circonscrivent des caillots
remplis de liquide franchement sanglant

Rx l'impression d'une pericardite récente
au synthèse et exudation dans la mailles
d'un liquide sanglant.

Pas de bruits valvulaires ; orifices aortique, mitral
suffisants - épanch. d'eau

Pas de tubercules graisseux -

Coeur - est albumineux surtout au niveau de l'oreillette
mais les orifices des coronaires sont respectés.

ité abdominale

Foie. 1680
poids normal
non cirrhotique

Rate - 105

Reins
droit 150
gauche 145
sont peu diminués de volume -
mais sont très altérés
surface très bosselée, creusée,
capsule adhérente -
substance corticale amincie, et hyperémiée
kyste volumineux dans l'un d'eux -

Reins dans l'hydronéphrose

39e Leçon
2 fév. 1907

Hémorrhagie cérébrale ancienne
Mal de Bright ou sympthyse cardiaque
récente. Athérome de l'aorte.

Réflexions. Le sujet âgé de 62 ans
paraît de taille moyenne et vaniteux
sans trace d'œdème.

Attaqué d'apoplexie survenue
il y a environ 18 mois et ayant
laissé une hémiplégie droite avec
troubles très prononcés de la parole.
On le désignait sous le nom d'aphasie
et l'on s'attendait à trouver un
ramollissement.

Or, les artères de la base de l'encéphale
étaient absolument saines, sans même la
moindre trace d'athérome. Il n'y avait
aucune lésion corticale. On constatait

seulement un vaste foyer hémorrhagique ancien, c'est-à-dire une cavité pouvant contenir ~~[illegible]~~ caillots de sang, à parois jaunes, sélérosées de coloration jaune sale, avec, çà et là, des taches ocreuses plus vives, et seulement un peu de liquide ocreux dans cette cavité, lorsqu'elle occupe l'espace compris entre la corne frontale et la corne pédiculo-pariétale de l'hémisphère gauche, avec destruction des parties correspondantes du noyau caudé, du noyau lenticulaire et de la capsule externe (de la capsule interne). Sur son extrémité antéro-externe, le foyer venait jusqu'en vers les parties antérieures des circonvolutions de l'insula un peu plus dépressives que du côté sain et avec une légère teinte chamois.

Il était résulté de cette grande perte de substance une diminution de volume manifeste du faisceau pyramidal correspondant.

aucune autre lésion pour expliquer la prétendue aphasie.

Nous avons manifesté notre étonnement à M. Lépine qu'il y ait pu avoir dans ce cas une véritable aphasie et il nous répondit qu'il s'agissait plutôt d'un trouble très prononcé de la parole, mais qui ne l'empêchait pas de marcher de parler, bien qu'il fût très bavard.

C'est que, en effet, l'aphasie pure se manifeste toujours pour lui comme un ramollissement et jamais une hémorrhagie, celle-ci ne donnant jusqu'à bien qu'à des troubles mécaniques de la parole, qu'il ne faut pas confondre avec l'aphasie.

Les signes tirés de l'examen des reins et du cœur auraient pu faire faire le diagnostic d'hémorrhagie cérébrale.

Il ne s'agit pas en effet des reins séniles que l'on trouve fréquemment chez des sujets très âgés, mais de reins en cours d'une néphrite interstitielle avec une teinte blanchâtre au niveau du détachement ~~[illegible]~~ des étoiles de V., c.à.d. une congestion des veines, et une atrophie notable des reins.

D'autre part le cœur est hypertrophié à un très haut degré, surtout au voisinage de l'orge et de l'appendice droit. C'est un véritable cœur de brasseur. Il paraît d'autant plus volumineux qu'il présente une syncinésie de péricarde. Toutefois le volume du cœur a pu être majoré en partie pendant la vie par l'adhérence du lobe antérieur du poumon g. qui le recouvrait sur la plus g.de portion du cœur gauche.

Les feuillets du péricarde épaissis qui sont intimement accolés au niveau du ventricule gauche, le sont un peu moins au niveau du ventricule droit où l'on trouve entre les deux feuillets un espace de 3 à 5 millimètres rempli par des tractus infiltrés de sang comme les surfaces externes de chacun feuillet du péricarde. Un examen plus attentif au niveau des feuillets du ventricule g. montre que l'accolement n'est pas cependant complet, car l'on voit entre eux une ligne rougeâtre. Sur coupe c'est au niveau des oreillettes que l'accolement des feuillets du péricarde est le moins prononcé, car on trouve entre eux des amas d'apparence sanguinolente, et un espace assez grand contient un liquide sanguinolent, tandis que les surfaces internes rétrécies

rendant ça et là par des traces ~~[illegible]~~ [illegible]
centimètre d'longueur, teinté de rouge, laissant
voir la muqueuse intestinale comme d'un canal
fistuleux d'aspect rétréci, irrégulier, comme
dans les péricardites aiguës.

En somme il s'agit d'une péricardite
brightique de date relativement récente
avec peu d'épanchement sanguinolent, ayant
une tendance à la production de la
synophysie coordinale, qui se rencontre
assez souvent chez les brightiques.

Il est probable que l'épanchement
n'a jamais été ~~très~~ considérable ;
car s'il en avait été autrement et surtout
avec un liquide hémorrhagique, il y a
toutes probabilités pour que la synophysie
ne fut pas produite.

Les auteurs signalent la possibilité
d'rencontrer la péricardite hémorrhagique

sous le mal de Bright, mais ils n'en indiquent pas la raison.

Il est bien certain cependant que la présence du sang dans la péricardite ne tient pas toujours à la nature, d'autant qu'elle a été signalée dans les conditions les plus diverses.

Le plus ord. est l'attribuer à la péricardite cancéreuse et aussi encore à la péricardite tuberculeuse. Or, dans les cas et surtout dans le premier, la présence du sang dans le liquide sacré est due à la richesse du volume de V. dans les productions néoplasiques où ils sont très fragiles et que ceux sont facilement déchirés sous l'influence des mouvements du cœur. Donc il existe une première catégorie de la péricardite hémorrhagique

relève de l'abondance hématique ressemblant à l'œdème.

Les péricardites hémorrhagiques constatées en même temps que du purpura, du scorbut, etc. provient certainement de l'état du sang; ce qui constitue une dernière catégorie de péricardite hémorrhagique par altération du sang.

Enfin la péricardite hémorrhagique peut reconnaître un troisième mode de production, par trouble circulatoire provenant de l'état du cœur.

Le plus bel exemple de plusieurs hémorrhagies que nous avons observé avait trait à une péricardite suivie chez un malade ayant une maladie bleue par le bourrelet des oreillettes.

Dans ce cas, où l'état de santé ne saurait être mis en cause, il semble pour nous plus que il faille incriminer l'abondance de sang, d'autant que il s'est produit bien vite des phénomènes adhésifs indiquant une vitalité. Mais un cœur ainsi hypertrophié doit produire à la fois une gêne de la circulation veineuse et une augmentation de pression artérielle, d'où la dilatation des veines et nouvelle formation d'une rupture facile. En tous ce sont les mêmes circonstances qui facilitent la rupture des veines dans l'anévrisme péricardique, comme dans celui du cerveau.

On peut se demander toutefois, s'il ne faut pas incriminer en outre, un cœur détériorant, quelque cause infectieuse interne

Il est défendu aussi que l'on a signalé la périvascularite hémorrhagique dans les fièvres éruptives et les maladies infectieuses, mais dans tous ces cas les conditions de la production de la périvascularite hémorrhagique doivent être complexes et attribuables soit à l'état du sang, soit aux parois vasculaires environnantes, soit à l'hypertrophie du cœur ou à une gêne de la circulation, et probablement encore à plusieurs de ces causes réunies qui doivent être recherchées avec soin dans chaque cas pour élucider la pathogénie du délire.

Athérome de l'aorte, assez prononcé au niveau de l'origine de l'aorte dans quelques cas d'angine de poitrine, sans qu'il en résulte le moindre rétrécissement.

Mort survenue probablement par défaut de la périvascularite du sang, ~~[illegible]~~ vient notamment congestionné, sans qu'il y ait de la moindre trace d'œdème dans les conditions de production de ces parois, qui

2
1e Leçon
fév. 1902
—

Homme âge ? (60 ans environ)
Service de Mr Dieu – Croix Rousse
autopsie du 16 fév 1901

736

Exposé Clinique

Avait eu 3 crises antérieures, avec vertiges, paresie transitoire.

Crises récent avec hémiplégie ~~gauche~~ ayant entraîné la mort au bout de 12 à 18 h.

Résumé de l'autopsie

Vaste foyer d'hémorrhagie cérébrale dans l'hémisphère ~~droit. gauche~~ droit

On ne retrouve pas la trace d'anciens foyers.

Cœur. 390 gr.

Reins sains en apparence (mais l'un pèse 140, l'autre 180.

Les pièces cerveau, poumons, cœur, sont présentées au cours le 16 février.

Cerveau.

L'hémisphère gauche, avant l'incision apparaît manifestement comme étant le siège de l'hémorrhagie ; élargissement, fluctuation nette à la convexité.

En séparant les 2 hémisphères, on constate hémorrhagie ventriculaire ayant fusé aussi dans le ventricule latéral du côté opposé (hémisphère droit) –

On fait la coupe de Flechsig :

Vaste foyer d'hémorrhagie cérébrale
le foyer est tellement vaste qu'il est presque impossible de se rendre compte de l'état des parois et de ce que sont devenus les noyaux gris ; on reconnaît cependant en dehors et en arrière un peu de la couche optique.
Le foyer arrive sous la corticalité de la partie externe et la couche corticale l'imbibant si à même par l'endroit
Contient du sang noirâtre liquide ; à quelques caillots de noirâtres

Rein droit l'hémorrhagie ancienne

On se rend compte par la trace des foyers hémorrhagiques ayant causé les dites précédents ; ils se sont sans doute déterminés par l'hémorrhagie récente.

Cœur. 390 g.
et hypertrophie surtout aux dépens du cœur ventricule gauche

Poumons Dr 760 G. 900
On trouve très peu pommes ancienne (côté de l'hémiplégie), au niveau de la partie moyenne du bord postérieur (partie sup. du lobe inférieur), un îlot dur de de

l'étendue du gonflement parenchyme est hépatique.
Cet le paraît être un début de pneumonie.

Les Reins considérés comme sains ne sont pas
ici apportés. mais on notait cependant une
différence de poids entre eux ~~deux~~ deux.

l'un 140 g.
l'autre 180 g.

Rate 120

41e Leçon
6 fév. 1901

Hémorrhagie cérébrale

Réflexions. Le malade avait eu 3 attaques avant celle qui a été la cause de la mort. Il arrive souvent, en effet, que les malades ont plusieurs attaques légères sans paralysie ou avec paralysie avant que se produise l'attaque qui détermine la mort. Dernièrement nous avons fait l'autopsie d'un malade ayant succombé à une large foyer hémorrhagique d'une hémiplégie droite existait en outre un foyer ancien dans l'hémisphère opposé qui avait déterminé une hémiplégie incomplète.

Toutefois ce n'est qu'un tout petit foyer ancien ou une région de moindre importance.

~~De plus~~ il arrive presque toujours que le malade a pris pendant la vie un plus grand nombre d'attaques ou ~~toutes~~ d'êtres qu'on ne trouve de foyers anciens. Il peut même se faire que, comme dans ce cas, on n'en trouve aucun.

Cela peut tenir d'abord à ce que si un petit foyer ancien se trouvait ~~dans~~ la région du grand foyer hémorrhagique récent, il a pu être détruit en même temps que la substance cérébrale environnante, de telle sorte qu'on n'en trouve pas la trace.

Ensuite il est probable que des ictus sont produits par des troubles circulatoires brusques survenus avec ou sans rares altérations de petites hémorrhagies capillaires susceptibles de donner lieu à des anévrysmes miliaires de Cola probablement, soit pour le fait de phénomènes infectieux légers, soit par suite d'une cause d'origine électrique du cœur ou encore sous l'influence de ces deux causes réunies.

Quoiqu'il faut toujours que il existe une hypertrophie du cœur que l'on trouve très prononcée dans ce cas.

Ses reins n'ont pas paru malades. Cependant ils devaient l'être, parce que c'est ce qui paraît toujours exister dans ces cas, ils étant diminués de volume et l'un plus que l'autre.

Le malade étant tombé rapidement dans le coma, se relevant rarement pour le fait de l'intensité de lésions cérébrales fort étendues.

Cependant il commençait à se produire une pneumonie, car on constatait de l'hépatisation rouge au niveau de la partie supérieure du lobe inf. gauche, c'est à dire du côté opposé à la lésion hémisphérique suivant la règle habituelle. C'était probablement le point le plus délicat, le malade étant resté dans le coma, probablement dans la position tout à fait horizontale.

m. Leroy (suite)
ix 1904

Autopsie du 15 décembre 1904

934

- Hémorrhagie dans le pédoncule et la protubérance
- Gros coeur de Traube sans lésions rénales macroscopiques ; très légère insuffisance aortique.

Homme de 44 ans. Service de M. Lépine

amené dans le coma avec des contractures généralisées, une inégalité des pupilles. Mort en quelques heures.

Pas d'autres renseignements ; on croit cependant que les accidents avaient débuté 5 à 6 heures avant l'entrée à l'hopital. Malade alcoolique.

Autopsie

Encéphale

Hémorrhagie récente (sang en caillot avec dilacération de la substance nerveuse) dans le pédoncule et la protubérance. En hauteur le foyer occupe toute la hauteur de la protubérance et du pédoncule gauche, allant jusqu'à la partie postéro-inférieure de la capsule interne qu'elle

intéresse ~~les deux tiers~~ ~~antérieurs~~ de hauteur.

En layer elle occupe dans sa région moyenne aussi bien le côté droit que le côté gauche de la protubérance poursuite ~~d'une fission~~ avec ~~un rétrécissement~~ au niveau ~~du~~ pédoncule ~~droit~~ ~~possède moins d'importance~~ ~~mais~~ ~~plus~~ ~~vers~~ dans l'hémisphère.

D'avant en arrière elle intéresse le 1/3 moyen des parties atteintes.

Rien au reste de l'encéphale.

Thorax

Engorgement du lobe inférieur droit, très marqué, allant presque jusqu'à l'hépatisation. Cependant les fragments surnagent.

Rien à gauche.

Coeur volumineux ~~pesant~~ 600 g. ~~[illegible]~~ ~~[illegible]~~ avec légère surcharge graisseuse.

Type de coeur de Traube avec hypertrophie considérable et dilatation légère des deux ventricules mais surtout du gauche.

Valvule aortique légèrement insuffisante? Epaississement des bord libre et difforme

souplesse au niveau des commissures, cependant sans sondure.

Rien à le mitrale.

Aorte fortement athéromateuse

Abdomen

Foie volumineux et gras.

Rein sans aucune altération macroscopique apparente.

Rate grosse et diffluente (tous les organes sont putréfiés).

Rien à l'estomac

Cœur	—	600 gr
Poumon dr	—	730 gr
— g.	—	790 gr
Foie	—	1635 gr
Rein dr.	—	130 gr
— g.	—	130 gr
Rate	—	400 gr

26
1re Leçon (suite)
8 février 1909

Autopsie du 25 février 1908

996

— Grosse hémorrhagie cérébrale chez une femme ayant présenté un souffle à la pointe mais sans lésions cardiaques à l'autopsie

Femme de 66 ans. Service de M. Pic

Renseignements cliniques

Ictus huit jours avant la mort, hémiplégie droite.

Température d'abord basse, puis s'élevant j. aux environs de 39.5, sans signes de pneumonie.

Cœur paraissant un peu gros, avec souffle systolique à la pointe ayant fait croire à la coexistence d'une affection du cœur avec une hémorrhagie cérébrale.

Albumine abondante. —

Autopsie

Encéphale

Petites suffusions sanguines diffuses sous l'arachnoïde à la face convexe des hémisphères, plus marquée à droite.

Foyer volumineux d'hémorrhagie dans l'hémisphère gauche au lieu d'élection, mais s'étendant dans

presque tout le centre ovale et inondant les ventricules.

Organes thoraciques

Cœur moyennement hypertrophié sans aucune altération d'orifices.

Deux poumons emphysème avec une tacheté scléreuse anthracosique assez abondante. Pas de hépatisation

Aorte saine

abdomen

Reins : la capsule se détache mal par endroits. à la coupe le tissu est dur, la substance corticale est diminuée d'épaisseur

Rien de particulier aux autres organes.

Foie 1120 g. Reins 180 et 150 g.

Cœur 330 g.

- Ce qu'il y a d'intéressant dans ce cas, c'est que pendant la vie la constatation d'un souffle aortique avait fait croire à la coexistence d'une affection orificielle du cœur avec une hémorragie cérébrale. Or l'autopsie a démontré l'erreur qui était pourtant la règle dans le cas de ce genre. -

Sa malade a succombé à l'abondance de l'hémorragie avec inondation ventriculaire et méningée.

Hémorrhagie cérébrale antérieure,
Pneumonie du côté droit opposé à l'ancien foyer,
Hypertrophie relative du cœur;
Sclérose très marquée des reins;
ancienne sclérose aux deux sommets des poumons, limite supérieure à gauche
Calcul dans la vessie bourrée
adhérence de ses parois aux parties voisines.

L'observation de la malade âgée de 86 ans, relate une hémiplégie droite passagère, survenue il y a environ 3 mois, et appréciable au niveau des membres et de la face. On note venu que la malade est oppressée et qu'elle offre le thorax globuleux propre à l'emphysème. On signale enfin un peu d'œdème dans son urine.

En définitive la malade actuelle comme atteinte d'hypocrisie aux un thrombose artérielle ayant donné lieu à une oblitération vasculaire appartenant à un ramollissement cérébral de l'hémiplégie.

L'âge du sujet et son émaciation générale semble favorable à ce diagnostic. Toutefois nous faisons des réserves, parce que même dans ces conditions apparentes, il n'est pas rare d'observer aussi une hémorrhagie cérébrale, d'autant que les troubles inférieurs ne sont le siège d'aucun trait d'œdème.

L'ouverture de la boîte crânienne

montre l'encéphale plutôt diminué de volume, comme tous les autres organes à cet âge. Et ainsi l'examen des circonvolutions permet de constater plutôt une diminution d'épaisseur ou des sillons plus profonds, sans la moindre trace de ramollissement.

Les vaisseaux de la base sont tous ~~[illegible]~~ en parfait état, sans la moindre trace d'athérome et parfaits perméables.

après l'enlèvement des méninges, on constate encore l'état précédent indiqué des circonvolutions cérébrales sur les deux hémisphères. Toutefois il semble que les circonvolutions de l'insula sont un peu moins saillantes

sur l'hémisphère gauche que sur le droit. C'est là seul phénomène à notre dernière recherche, il doutera, tellement il est léger.

Rectifions les coupes faites sur cet hémisphère en tout cas à donner une sensation d'induration accrue qui correspond à la présence d'un foyer incontestablement lésion au siège classique de l'hémorrhagie cérébrale. Au point absolu la trainée jaune grisâtre qui se présente nous laisse indécis pour dire s'il s'agit d'un ramollissement ou d'une hémorrhagie, cette dernière se présentant plutôt avec la coloration ocreuse. En outre ouvrir un peu de substance

cérébral ~~[illegible]~~ ramollissement au sein duquel ~~[illegible]~~ plus résistant. C'est que dans le ramollissement, dit hémorrhagique, comme dans l'hémorrhagie légère, il se produit consécutivement une cicatrice qui diffère fort peu, ne que dans l'un et l'autre cas, on a vu le tissu de cicatrice des éléments nerveux ou dégénérés gênés de la matière colorante en une quantité variable.

Mais ce qui dans le cas, malgré le peu de coloration ocreuse de la lésion, permet de conclure à un hémorrhagie ancienne, c'est le siège de la lésion et sa disposition sur une mince épaisseur

à la périphérie du moyen lenticulaire et dans les conditions identiques à celles qu'on trouve si fréquemment à la suite de la production d'un foyer hémorrhagique cicatriciel, sauf que la coloration en est peu accentuée. La cicatrice rétractile donnait bien effectivement à l'affaire relativement de circonstances de l'accident à ce survenu. Les autres lésions constatées sont aussi en faveur de l'hémorrhagie. Le cœur n'est pas très volumineux. Il ne pèse que 270 gr. mais c'est une hypertrophie relative pour une femme de cet âge assez émaciée. Et du reste l'augmentation très manifeste de l'épaisseur du péricoeur du ventricule gauche (au moins doublée) attire immédiatement l'attention. Cependant l'aorte présente peu d'athérome

dans pas du tout dans sa portion ascendante qui est plutôt amincie et dilatée.

Mais les lésions scléreuses très prononcées des reins sont bien en rapport avec l'hypertrophie du cœur gauche.

Il ne s'agit pas d'une simple atrophie des reins, ni d'un simple d'induration, comme quelques dépositions vers prononcés pourraient le faire croire car les reins ont un tissu entièrement induré à surface granuleuse donnant sur le bord de la coupe ~~une~~ contour parfaitement irrégulier, ainsi alors.

Mais il est probable que les points plus déprimés correspondent à ceux

où le processus infl. s'est fait moins davantage par suite de l'oblitération de vaisseaux plus volumineux; d'où l'apparence analogue à celle que donnent les infarctus.

De sorte pendant la vie on avait constaté la présence de l'albumine dans l'urine. Il est probable que si l'on avait tenu compte davantage de cette constatation, de l'impulsion du cœur probablement augmentée, augmentation de la tension artérielle, en rapport avec l'hypertrophie du ventricule gauche, de l'albumine d'œdème, et probablement des phénomènes d'ictère qui ont dû se produire, on aurait pu arriver au diagnostic précis d'hémorrhagie cérébrale, même chez une femme aussi âgée.

La Malade avait certainement les poumons très emphysémateux d'une manière générale, mais avec des lésions infl. anciennes et récentes.

Ces lésions anciennes consistaient dans une sclérose assez étendue du sommet du poumon gauche : le sommet et la partie postérieure du lobe supérieur formant une masse noire sclérosée dépassant d'un travers de doigt d'épaisseur sur toute la hauteur du bord post. de ce lobe, sous qu'on trouve cependant à ce niveau aucune substance calcaire. Mais on trouve encore plusieurs nodules indurés, poissés par un tissu sclérosé noir au sein du tissu emphysémateux.

L'emphysème est très prononcé sur ce bord et surtout sur le bord inférieur.

Il existe aussi au sommet du poumon droit une cicatrice indurée étroite de un centimètre environ de diamètre sur 1 mill. 1/2 à 2 mill. d'épaisseur. On en prend une portion pour l'examen histologique. Il s'agit évidemment d'une lésion contemporaine de celles du poumon gauche, depuis peut-être parfaitement avérée toutes de nature tuberculeuse. Rien n'atteint comme ces lésions chez des sujets qui ont vécu d'une manière, probablement d'un nature, puis de l'hypertrophie du cœur qui contribue à la sclérose de toutes les lésions surtout de celles des poumons, vieux cuirassés.

Les lésions récentes consistent dans une pneumonie lobaire très étendue du poumon droit avec production d'un léger exudat fibrineux et d'un liquide rougeâtre évalué 2 ou 300 gr.

à remarquer tout particulièrement la localisation de la pneumonie du côté droit, c'est à dire du côté paralysé, comme il arrive à la suite de toutes les hémiplégies, quelle que soit la lésion déterminante, dans les premiers temps de l'hémiplégie de paralysie.

Les malades qui succombent à la suite d'une hémiplégie, meurent asphyxiés, le plus souvent d'une pneumonie.

ce n'est que lorsque les malades tombent immédiatement dans le coma, ou succombent dans les trois ou 4 premiers jours ou plus, qu'on peut incriminer l'étendue de la lésion et plus souvent une inondation ventriculaire et sous-méningée, pour expliquer la mort. Mais lorsque les malades sont plus ou moins revenus de leur état et que l'état général s'aggrave, ordinairement avec une élévation de la température, et plus souvent dans les 20 premiers jours, ils sont emportés par une pneumonie qui se produit toujours dans la partie déclive du poumon du côté paralysé.

Il est moins commun, mais non exceptionnel, de voir une pneumonie se produire à une époque plus éloignée de l'attaque d'hémiplégie. Encore ai-je toujours constaté, au moins dans les premiers, que la pneumonie était produite, comme dans ce cas, du côté paralysé. Je n'ai constaté qu'une fois une pneumonie du côté non paralysé et c'était chez une cardiaque atteinte par conséquent d'un ramollissement dont l'hémiplégie remontait à plus d'une année.

Il est à remarquer aussi que la pneumonie occupe toujours la portion la plus déclive du poumon

Dans le cas c'était tout le lobe inférieur du lobe moyen qui était intimement adhérent, puis une petite portion de la partie la plus déclive de la région postérieure du lobe supérieur, dans le deuxième dorsal.

Sur les coupes du poumon hyperémié le tissu hépatisé du lobe inférieur présentait une zone périphérique d'un rouge brun moins vieillant, moins indurée, moins qui ~~était également~~ ~~pris de dégénérescence~~ ~~graisseuse~~ devait probablement cet aspect à un certain degré d'atélectasie encore plus marqué tout à fait à la région postérieure inférieure où le tissu était manifestement un peu refoulé vers la surface par la présence d'une plus grande quantité de ~~[illegible]~~ [illegible]

Il ne s'agissait pas d'une bronchopneumonie, mais bien d'une pneumonie lobaire unifocale à gros ou fin et en voie d'hépatisation rouge. Toutefois le lobe moyen offrait une teinte un peu grise, probablement en raison de l'emphysème antérieur de ce lobe, d'autant que le lobe sup. est partout très emphysémateux.

Sur la coupe des ganglions bronchiques volumineux, on remarquait un aspect noir ardoisé à la périphérie, tandis le centre offrait un ton gris rosé, cette dernière région correspondant aux lésions pneumoniques récentes et la première aux lésions inflammatoires anciennes.

Il y avait aussi ganglions bronchiques complètement indurés, rétractés et adhérents aux bronches dans vaisseaux viciés (adénopathie bronchique ancienne) [illegible]

Il est remarquable de voir dans ce cas comme les artères cérébrales étaient saines en tout ou moins absolument indemnes d'athérome, comme M. Bouchard l'a noté tout dans l'hémorrhagie cérébrale.

L'athérome de l'aorte était assez discret, siégeant au niveau de la crosse et sur l'aorte descendante, tandis que l'aorte ascendante présentait, sans trace d'athérome, une dilatation générale de ses parois accentuant sa courbure, qui est due à une véritable lésion atrophique, sans aucune de sclérose, de la tunique moyenne, étant le remarquer assez fréquent chez les sujets très âgés, en sorte que l'atrophie des divers organes.

On a vu que la vésicule contenait deux calculs et qu'elle était adhérente aux parties voisines par des brides fibreuses, indices d'une péritonite antérieure localisée à la hauteur de la portion supérieure du foie. Or, les cas de ce genre ne sont pas rares et paraissent se rapporter à des crises douloureuses considérées comme des coliques hépatiques ou un autre ictère. L'appareil symptomatique se rapporte parfaitement aux phénomènes de péritonite que l'on peut constater par les signes physiques, sans que il soit nécessaire de supposer le passage d'un calcul dans les voies biliaires, sauf dans le cas où des calculs dans la vésicule, ou même sans aucun calcul; d'autant que dans d'autres cas on a trouvé un calcul engagé dans le cholédoque au point de l'obstruer sans déterminer de crises douloureuses.

92
Lyon
nov. 1905

Autopsie du 21 novembre 1905 752
Hamiand Jeanne mort 80 ans.
2e femme. service de Rogue.

Diagnostic clinique -
Hémiplégie droite datant de 3 mois.

Résumé à l'autopsie
- Foyer hémorrhagique ancien dans l'hémisphère gauche à la partie externe du noy. lenticulaire
- Cœur 270 gr. L'hypertrophie, qui est réelle étant donné l'âge et l'état du cœur de la malade, est surtout appréciable au niveau du ventricule gauche dont les parois sont très fermes et très épaisses

Reins granuleux -
- Péricystite et péri-hépatite.
- Pneumonie terminale droite (lobe inf, moyen et partie inf. du lobe supérieur).

Squelette et celui d'une femme âgée, de petite taille et amaigri - Thorax gracile, les côtes cependant non ankylosées et se fléchissent pas sous le doigt.

Cavité crânienne
Les artères de la base du cerveau apparaissent remarquablement saines. Pas trace d'athérome.
Après dissection de deux hémisphères on remarque que les circonvolutions sont atrophiées d'une façon générale. Elles sont plus grêles, plus espacées les

mes des côtes et les sillons sont plus lis
et plus profonds.
Pas de ramollissement cortical
- Cependant l'insula du côté droit paraît
peu plus affaissée
On fait la coupe de dites sur l'hémisphère droit
l'on constate l'existence d'un foyer ancien
fig. ancien.
Le foyer apparaît sur la coupe ~~prépondérant~~ pédiculo-frontal
présente sur le frontal et le pariétal. Il siège
exactement au niveau de la partie externe
du pédoncule entre le noyau lenticulaire
lorsque vus, dans la capsule externe.
Couleur jaune, consistance assez ferme et
comme cicatricielle.
- Il n'existe rien dans le point symétrique de
l'hémisphère opposé.

Cavité thoracique

Poumons. Gr. 910 G. 360

Les deux poumons sont emphysémateux, surtout
au niveau des bords antérieurs.
On constate en outre des traces de tuberculose ancienne
cicatricielle du sommet. On n'a pas de recto
l'aspect ordinaire tuberculeux rétracté ou cicatriciel
étoilé mais une sorte d'induration fibreuse
gris noirâtre. Dans le médiastin assez volumineux
ganglions gris au centre, noirs à la périphérie,
doute sous la dépendance des bacilles anciens
du sommet.
Examen des bronches montre l'existence de
sécrétions muco purulentes très abondantes

Par ulcérations des bronches ou de la trachée par les ganglions.

Foyer pneumonique à droite intéressant le lobe inférieur, le lobe moyen en totalité et la portion la plus inférieure du lobe supérieur. L'hépatisation est rouge, moins par amas granuleux que dans une pneumonie typique. L'centre du lobe est bien, sur la coupe, granuleux, rouge, mais la périphérie est plus violacée, moins ferme : ce qui probablement est dû à une gêne vasculaire d'atelectasie.

Il existait en effet dans la cavité pleurale un peu de liquide. Exudats pleuraux superposés au foyer pneumonique et surtout abondants ~~abondant peut~~ sur le sommet du poumon.

Cœur. Poids 270 g.

Par de lésion valvulaire

Le ventricule gauche est remarquable par la grandeur et l'épaisseur de ses parois qui mesurent ~~au moins~~ certainement près de 2 centimètres. Cette hypertrophie ventriculaire gauche contraste avec le reste de l'organe dont les dimensions ne sont pas augmentées. Les fibres de la paroi postérieure du ventricule sont sclérosées à la coupe.

Aorte moyennement athéromateuse dans sa portion thoracique et abdominale

absolument lisse au contraire au niveau de la crosse. La paroi aortique à ce niveau

et amincie, semble avoir perdu son élasticité et gode un peu par suite de la dilatation de la rate.

Cavité abdominale

Foie et vésicule 1120 gr

Traces de péritonite ancienne autour de la vésicule biliaire ; adhérences de la vésicule au colon et au diaphragme péritoine diaphragmatique

2 Calculs de la vésicule biliaire –

Le foie est adhérent au péritoine diaphragmatique par fragments toute la face convexe ; il peut être les adhérences sont avec par l'arrachage la capsule de Glisson.

Le tissu hépatique est normal à la coupe –

Reins dr. 110 gauche 95 gr

Tout diminué de volume

Surface nettement inégale et granulée

la capsule adhérente

Parenchyme très diminué de volume (~~[illegible]~~

5 à 8 mm ; de coloration un peu jaune

très atrophiée

Rate – 455 gr.

Colon transverse dévié dans la cavité abdominale

Replié au lieu de suivre sa direction transversale

Lobulé – Rempli de matière.

Organes utérins fond et partie postérieure

Hématocèle de l'orifice interne du col et retro

d'un ~~volume considérable~~ liquide noir

dans la cavité du corps un peu agrandi

2 ovaires identiques de volume d'un pois, des petites vésicules, au lieu de follicules

volume d'une cerise et présence en nid d'oiseau [illegible]

249
Lé Lyon
22 x^bre 1907

Autopsie du 11 Décembre 1907
Chanoz M. a 60 ~~ans environ~~ 767
Hospital de la Croix Rousse, Service
de Mr Delore

Signes Cliniques

Hémiplégie gauche, flaccide durant 24 heures
puis contracture en flexion du membre
inférieur.
Mort : affaiblissement progressif.

Examen d'autopsie

- Foyer hémorragique ancien très étendu : apparaissant sous forme d'une fente et situé au niveau du pied de la couronne rayonnante sur la corne pariétale
- Hypertrophie du cœur, reins peu malades
- Péricardite aiguë et pleurésie gauche

—

Anatomie cérébrale

Le cerveau est examiné avec beaucoup de soins
les méninges sont enlevées facilement et
laissent voir des circonvolutions absolument
normales. Tout au plus paraissent elles un
peu atrophiées et légèrement granuleuses ; cela,
également sur les deux hémisphères. Pas de
foyer de ramollissement même limité au
fond des sillons.

Atrophie modéré de artères de la base.
Sur la coupe de l'isthme de l'hémisphère droit
voici ce que l'on constate :
Toutes les couches sont normales. La forme
corps striés. Sur cette coupe on aperçoit
une sorte de fissure d'un centimètre de l
1/2 environ qui est située au niveau de
partie externe de la capsule interne, vers le
point où le fibres de cette capsule s'irradient
pour former le centre ovale. Cette sorte
de petite cavité fissuraire touche en haut
le genou du noyau caudé qui on voit
exactement au dessous de ventricule l
et atteint en bas le noyau lenticulaire au
point où le putamen se unit au globe p
Cette bride a à peine 1/2 centimètre d'épaisseur
les parois sont légèrement jaunâtres et
donnent plutôt l'impression d'un foyer
hémorrhagique ancien très limité que d'un
foyer de ramollissement. (Sur une préparation
par dissociation on ne voit pas de corps g
lion).
Rien d'anormal dans la coupe de
l'hémisphère gauche.
Rien dans le cervelet ou la moelle n'est
constaté seulement que la pyramide de
droit est un peu plus affaissée que la g

Appareil thoracique

Existe un peu de liquide dans les deux cavités pleurales.
A droite le liquide est peu abondant, à gauche il l'est beaucoup plus et est nettement rougeâtre.
Exudat fibrineux récent dans cette plèvre gauche surtout abondant. La face inférieure du poumon et sur la face médiastine on existait un petit collection enkystée.

Poumons droit 680 gr.
Gauche 780 gr. atelectasie dans les parties inférieures.

Cœur. 660 gr.
Existe une péricardite aiguë avec synéchies incomplète. Les feuillets sont adhérents à la base du cœur au niveau des oreillettes et des auricules et en arrière.
Ailleurs adhérences incomplètes. Exsudat sanguin abondant tendu par le sang.
Cette péricardite, comme aspect, semble être plus ancienne que la pleurésie gauche ~~mais l'exudat paraît~~ tout à fait récente.
Le cœur est hypertrophié modérément (660 gr avec le péricarde).
Pas de lésions valvulaires.

Appareil abdominal

Foie 1300 gr.
Rate 150.
Reins sont de volume très inégal.

L'impri 190gr l'autre 90.
Elles paraissent peu altérés, la capsule s'enlève aisément; surface lisse, granuleuse

Coupe pariétale de l'hémisphère droit. Le foyer hémorrhagique ancien est figuré en bleu

51
16e Secon
4 Xbre 1901

Reflexions. Les phénomènes bien différents présentés par les membres supérieurs et inférieurs, avaient fait penser à Mr Déjérine qu'on devait trouver une lésion destructive du centre correspondant au membre supérieur et surtout excitative du ~~centre du~~ membre inférieur. C'est pourquoi aussi il pensait à une lésion corticale et plutôt à un ramollissement.

Or, contrairement à cette attente, on a trouvé une lésion centrale portant sur la capsule interne puis ~~de la capsule~~ supérieure du noyau lenticulaire, et disposée à la façon des anciens foyers hémorrhagiques, occupant le foyer plutôt limite en fait pas manifestement ocrema.

Il est vraisemblable que la lésion

a dû détruire la plupart des fibres intervertébrales supérieures et du reste quelques unes de celles touchant au renflement inférieur; d'où le phénomène de paralysie plus prononcé au renflement supérieur, tandis que les contractures ont surtout dominé au renflement inférieur, sous l'influence de l'excitation excessive résultant à la fois de la paralysie excessive du renflement supérieur qui entraîne la perte de la part d'association des mouvements du renflement inférieur et de plus l'excitation résultant d'une lésion peu prononcée. C'est en effet toujours une de lésions minimes après lesquelles l'on observe le plus de phénomènes d'excitation coïncidant en contractures, mouvements post-hémiplégiques; choréiques, athétosiques, et phénomènes épileptiques.

La nature hémorrhagique de la lésion cérébrale est en rapport avec l'hypertrophie du cœur (ventricule droit), et l'absence d'œdème des membres inférieurs. Si l'hémiplégie a été produite sans ictus prononcé, c'est sans doute que l'hémorrhagie a été peu abondante.

Il est vrai qu'on n'a pas constaté d'albumine dans l'urine, soit qu'il n'y en eût pas réellement, soit qu'il n'y eût que des traces aux doses pour pour inappréciables. (Il paraît que l'examen de l'urine pour la recherche de l'albumine n'a pas été fait tout les jours exprès)

Du reste l'examen du rein à l'œil nu n'a pas permis de constater de lésions notables. Mais il faudra encore les examiner au point de vue histologique.

L'état du cœur et notamment du péricarde a passé inaperçu, probablement parce que il n'y a pas eu d'examen répété du cœur alors toute l'attention était portée sur les phénomènes de pneumonie et de contraction.

Cependant la symphyse du péricarde n'était pas douteuse étant donné la présence d'exudats fibrineux bien manifestes, dans ceux-ci épais entre les feuillets adhérents et principalement du côté droit.

Encore plus récente était la pleurésie gauche avec un exudat fibrineux plus léger sans épanchement assez abondant pour avoir déterminé l'atelectasie de toute la poumon à l'exception du sommet, des bronches de la partie antérieure du lobe inf. du lobe supérieur, où il y a plutôt un peu d'emphysème.

La péricardite étant manifestement liée à la pleurésie et s'appliquant très bien pour l'hypertrophie du cœur avec un certain degré de hypocondite, comme il est si fréquent de trouver ces lésions chez les brightiques, ou du moins concentrant les lésions de la plèvre gauche, comme il est également fréquent de trouver en pareille circonstance.

Cet ensemble qu'on retrouve en présence de lésions cardiopulmonaires et cérébrales qui se rencontrent chez des brightiques. Mais il reste encore à déterminer dans quelle mesure les reins sont associés à ces lésions.

Leçon (suite)
nov. 1905

1003

Hémorragie Cérébrale
Hypertrophie du Cœur.

F., 77 ans, s. à M. Monnet.
entré dans le coma avec résolution complète des membres du côté gauche et contracture dans ceux du côté droit.
mort rapide.

Autopsie le 11 nov. 1905. Hémorragie cérébrale abondante dans l'hémisphère gauche au siège classique, au niveau de la capsule externe, d'après les renseignements fournis.

Cœur très hypertrophié, pesant 530 gr. avec un peu d'athérome de l'aorte.

Reins de volume normal, capsules légèrement sclérosées et avec quelques points plus déprimés sclérosés, vraisemblablement avoir été le siège d'infarctus.

6
7e Encore
février 1902

Autopsie du 18 février 1902.
Service de Mr Lépine

802

Renseignements cliniques.

- Entré à l'hôpital il y a un mois ½.
- Pleurésie antérieure gauche
- A l'entrée il y avait dans l'urine la présence d'albumine (on soupçonna alors un infarctus rénal). Cette albumine disparut complètement et il n'en existait plus 15 jours avant la mort.
- Hémiplégie gauche remontant à environ 1 mois ½.

Résumé de l'autopsie.

- Hypertrophie modérée du cœur (400 gr au lieu de 300)
  Hémorrhagie cérébrale
  2 foyers à la partie post. de l'hémisph. gauche
  1 symétrique dans l'hémisphère droit
- Adhérences pleurales anciennes droites
  Pleurésie gauche ancienne
  Symphyse péricardique paraissant ancienne et datant sans doute de la 1re pleurésie.
- On ne trouve pas dans le poumon ou ailleurs de bacilles suffisants pour expliquer la pleurésie ti -
- Pas de rétrécissement aortique ; 2 infarctus rénaux cicatriciels.
- Endocardite ligne terminale.

Le cadavre présente à l'œdème des accentués des 2 membres inférieurs et un peu des 2 membres supérieurs.

Cavité thoracique

La poitrine gauche contient environ un litre de liquide séro-fibrineux

L'épanchement de exsudats a lo surface des plèvres pariétales (médiastine, costale, diaphragmatique) et la plèvre viscérale sur toute la hauteur du poumon. Les exsudats affectent une apparence légèrement hémorrhagique au niveau de la plèvre costale, mais les hémorrhagies sont bien plus marquées au niveau du péricarde et la zone correspondant à la face gauche du cœur ; il est probable que ces hémorrhagies relèvent de hématomes ne contenant seulement pas pulsations ventriculaires. On remarque aussi que le trouve en un point bleuâtre correspondant à la plèvre viscérale [illegible]

Le poumon gauche est flasque dans l'ensemble et très fortement engoué et atelectasié au niveau de son lobe inférieur et de la partie inférieure du lobe supérieur. Cette dernière a l'aspect d'atelectasie banale, lobe inférieur du poumon est comme [illegible] et offre un aspect intermédiaire à l'atelectasie et l'engouement. A la pression, il sort un liquide sale encore un peu spumeux certains fragments vont au fond de l'eau d'autres surnagent légèrement

Poumon droit

adhérent en toute sa surface
engoué au niveau de ses lobes, surtout au niveau de l'inférieur, mais pas autant dans l'ensemble.

Coeur.

La surface externe du péricarde est adhérente à la plèvre médiastine gauche ; on peut séparer dans possession à repérer les deux feuillets péricardique et pleural.

7

Lymphogranulomatose fébrile totale semblant ancienne et très certainement antérieure à la poussée fluente gauche actuelle. L'adénome des feuillets du médiastin est très apparent, il est mobile, dans bon à la palpation à gauche en avant du cou. 4 000 f.

Pas de bruits valvulaires

On remarque seulement sur la valvule aortique de fines granulations siégeant au bord d'adhérence.

- Comme cause de ces infections multiples et fébriles progressives, on ne trouve rien de net. Un nodule tuberculeux cicatriciel au sommet gauche. Pas de tuberculose en évolution. Pas de médiastinite calleuse

Appareil abdominal

Environ 5 à 6 litres de liquide ascitique, avec d'assez nombreux filaments de fibrine.

L'appendice semble en situation normale sous le foie gauche; l'extrémité terminale de l'appendice est affleurée contre le psoas au niveau de la place normale du cæcum.

Quelques adhérences entre l'extrémité de l'appendice et le côlon transverse, le foie et le péritoine entre ces organes et la paroi antérieure du duodénum.

Foie : normal

Reins :

ne présentent pas de bruits anormaux de reflux -

Capsule se décorticque bien -

On trouve un kyste d'un infarctus cicatriciel -

Rate. rien d'anormal

Pas de bruits anormaux du cæcum, ou de l'estomac.

Coupe transversale -

Les artères de la base sont normales.
Par le ramollissement, la cortication rétrécie est facile.

Sur la coupe de l'isthme l'hémisphère droit - on note la présence de 2 foyers hémorrhagiques anciens -

Le 2e foyer fait saillie dans les ventricules qui sont très postérieurs : l'un apparaît seulement sur la coupe pédiculo-pariétale et semble siège au niveau de la partie la plus postérieure de la corne oblique ~~au niveau de~~ la demeure de l'éperon ventriculaire. l'autre substance blanche ~~[illegible]~~ sur un milieu sur plé cavelier

De même de l'hémisphère gauche on note la présence d'un foyer hémorrhagique ancien d'une nature - le foyer apparaît sur coupe les plus postérieures de l'hémisphère ~~la partie externe de la [illegible]~~ du prolongement occipital du ventricule latéral. Il existe un caillot central, entouré sur tout son pourtour d'une zone ancienne, rouillée qui abo[illegible] la corne du ventricule - Ces foyers précédents [illegible] foyers semblables en petit que du côté droit il y a substance occupée [illegible]

Rien dans le cervelet, ni le mésencéphale

(Il existait aussi dans l'hémisphère droit un petit foyer microscopique vacuolaire dans la partie antérieure du noyau lenticulaire).

7e Leçon
3 février 1902

Réflexions – Les renseignements cliniques étant très incomplets, en présence des lésions multiples que l'on a trouvées, il est difficile de se rendre compte d'une succession et surtout de dire comment elles ont débuté.

Il existe à gauche une pleurésie ancienne, consécutive récente, mais on voit en même temps que la plèvre viscérale est épaissie blanchâtre, que elle enveloppe toute la base inférieure du poumon gauche rétracté, épaissi du lobe supérieur dont la partie postéro-latérale épaissie recouverte par une plèvre organisée sur un aspect d'infl. ancienne ; ce qui concorde durant avec les renseignements cliniques. ~~Il est vraisemblable~~ que cette pleurésie a dû persister en présentant récemment une recrudescence indépendante par la production des condensations récentes.

Les symptômes cardiaques se manifestent très vite, en raison de la rapidité des adhérences filamenteuses unissant les deux feuillets du péricarde, peut-être rétrécissement considérée comme contemporaine de la pleurésie gauche à son origine, sans que il soit possible de dire, si la mère comme a donné lieu à cette inflammation des deux séreuses ou si l'une a précédé l'autre. Toutefois on ne sait pas de quelle nature en inflammation ont pu être. En l'absence de tuberculose manifeste, on peut songer au rhumatisme, sans rien affirmer, faute de renseignements. Toujours est-il qu'il y a eu probablement en même temps une inflammation adhésive de la plèvre droite, avec laquelle a persisté un certain degré, non pas seulement de congestion, comme l'on dit bien souvent, mais bien d'engorgement, dont on a trouvé encore quelques traces à l'autopsie.

Ce qui paraît encore plus pour des inflammations d'origine rhumatismale, c'est encore la lésion d'endocardite à la période terminale. Il n'y a pas non plus de raison pour en faire rapporter à la vie courante ou à l'extension de la pleurésie gauche, la péritonite aseptique terminale, d'autant que il y avait déjà eu antérieurement une péritonite prépatrique s'étendant jusque sur le côlon et à l'appendice, lequel se trouvait remonté jusque vers la partie postérieure du foie inférieur du foie; depuis ces premières lésions pouvaient jouer le rôle de cause prédisposante à une nouvelle inflammation, lorsqu'elle ne paraît s'être produite qu'à la période ultime, en raison de l'état fibrineux accentué de l'abondance du liquide épanché.

Le plus souvent l'hypertrophie ne cause précède la péricardite. Cependant elle peut être aussi concomitante, les lésions du myocarde pouvant survenir en même temps. Enfin tout cas on ne peut donc alors, l'attribuer aux lésions du rein, qui consistent en infarctus anciens ~~et de rapportant de signes~~ Néanmoins elle a pu être intermittents. ~~Ce sont probables des causes d'infarctus. Rapprocher avec l'hypertrophie cardiaque après tout la cause de ces infarctus.~~

Mais il y a eu aussi, un mois avant mission avant la mort, des accidents cérébraux avec une hémiplégie gauche devant se rapporter aux foyers d'hémorragie cérébrale trouvés dans l'hémisphère droit aussi que dans l'hémisphère gauche.

Les renseignements cliniques font également défaut pour préciser un grand nombre concernant les troubles du mouvement, etc. Il n'y a, de positif que la production ou accident cérébraux auxquels les foyers d'hémorrhagie se rapportent certainement pour leur siège, au point de vue de l'étendue probable de leur production.

Au premier abord ce cas semble faire exception à ceux que nous rencontrons habituellement, pour la coexistence d'hémorrhagie cérébrale avec des reins qui ne paraissent pas manifestement sclérosés, qui n'ont donné aucun manifeste que d'assez infectieux, pour un cœur peu augmenté de volume, et enfin pour l'absence d'œdème aux extrémités.

Il semble qu'avec les infarctus du reins et œdème cochectique, on aurait dû avoir ~~des foyers de~~ ramollissement plutôt que des hémorrhagies.

C'est que en réalité il n'y a pas une grande différence entre ces deux processus, puisque sur un organe il y a des infarctus anciens bien caractérisés, et que, sur autre, on trouve des hémorrhagies non moins évidentes. On remarquera toutefois que les foyers hémorrhagiques sont très limités, probable en raison de leur multiplicité et de l'hypertrophie modérée du cœur.

c'est la présence de l'œdème des extrémités qui est le plus en opposition avec ce que l'on observe dans les hémorrhagies. Toutefois il est à remarquer que cet œdème n'existait probablement pas au moment où les hémorrhagies se sont produites, et qu'il est ~~[illegible]~~ rapport avec la production ultérieure de pleurésie et de péritonite.

Ce cas montre néanmoins que des hémorrhagies très limitées, cérébrales, pourraient avec un ensemble de signes se rapportant à une lésion rénale ou rénale et cérébrale la démonstration de relations qui existent dans la pathogénie de ces deux lésions cérébrales.

Hémorrhagie cérébrale

entrée le 11 nov. 1899.

H. paraissant avoir une cinquantaine d'années a été amené dans le s. de M. Brouardel tout à fait dans le coma après une attaque d'apoplexie ~~[illegible]~~ dans la nuit. Le malade a succombé le 2ème jour.

L'hémorrhagie siège au niveau de la couche optique droite qui a été détruite ainsi que une portion de la capsule interne avec inondation ventriculaire. Sang liquide dans le foyer – avec dilatation des parois ventriculaires.

Aucune autre lésion de l'encéphale ni des autres parties de l'encéphale.

artères ~~sans~~ athéromateuses.

Cœur hypertrophié – 460 gr. sans aucune lésion appréciable.

Poumons un peu congestionnés aux bases.

Reins probablement un peu sclérosés.

Hémorrhagies cérébrales

F. 60 ans, s. de M. Bondet.

Pour tous renseignements, on sait seulement que cette f. est entrée à l'H.D. après avoir eu une ou deux ictus et que dans le service elle a pris, il y a environ 8 jours, une attaque avec hémiplégie gauche. Depuis ce moment, elle est restée dans un état comateux jusqu'à sa mort.

Autopsie le 14 nov. 1899 — Surcharg

graisseuse générale assez prononcée

Les artères cérébrales de moyenne et petite taille sont le siège d'athérome, avec oblitération appréciable.

On trouve dans l'hémisphère droit un foyer hémorrhagique qui a détruit le noyau lenticulaire au point qu'on n'en retrouve pas de traces, et qui a également entamé une portion avoisinante de la capsule interne, dans

que la coupe externe de l'avant-mur, mais en laissant intactes les circonvolutions de l'insula.

Dans le sens antero-postérieur, le foyer s'étend depuis la coupe préfrontale jusqu'à la coupe pédiculo-pariétale.

Les parois du foyer sont irrégulières, comme déchiquetées surtout sous l'influence d'un filet d'eau. Le contenu est du sang liquéfié avec un caillot crénoïque du volume d'une petite noix.

Pas d'inondation ventriculaire.

L'hémisphère g. présente un ancien foyer du volume d'une amande, ~~[illegible]~~ les parois accolées légèrement rapprochées mais renfermant un peu de liquide ocreux. Il est situé ~~dans~~ la portée du plex. extern

du noyau lenticulaire en ~~[illegible]~~ avec la capsule externe. Il est mis en parfaite évidence sur la coupe frontale.

On trouve encore la trace d'un foyer qui semble un peu moins ancien au niveau des circonvolutions du lobe occipital du même hémisphère. Ce foyer a le volume d'un noyau de cerise un caillot qui a pris l'aspect ocreux.

Rien de particulier sur les autres parties de l'encéphale.

Coeur. un peu augmenté de volume avec rétrécissement spécial du coeur droit, pesant 370 gr., sans lésion orificielle.

Aorte avec opp. plaques d'athérome au niveau de son origine, sur la crosse dans la portion descendante.

Poumons congestionnés aux bases avec prédominance très marquée pour le côté gauche

où le lobe inf. ne contient un peu d'air
que près du hile. Bien qu'il n'y ait pas
d'hépatisation, le tissu enfoncé, rouge
foncé se lisse sur les coupes, plongeant au
fond de l'eau.

Les reins sont peu volumineux, pesant
chacun 135 gr. Leur capsule est un
peu épaissie et se lève avec, en entraînant
ça et là un peu de substance rénale;

Foie diminué de volume, sans altération
appréciable à l'œil nu et pesant 890 gr.

Rate - également diminué de volume - 85 gr.

31e Leçon (suite)
27 janv. 1900.

ancienne hémorrhagie cérébrale
Hypertrophie du Cœur.
Pneumonie hypostatique
double avec plumes légère
et tubercules récents de la plèvre droite.

H. 68 ans, s. de M. Séjourné, où il est entré au mois d'octobre dernier pour un attaque d'apoplexie qui venait de lui déterminer une hémiplégie gauche avec contracture. Il avait aussi une anesthésie notable qui a disparu graduellement. Mais l'hémiplégie avec contracture est persistante. On a aussi noté des douleurs au niveau de l'articulation de l'épaule gauche. Enfin dans les derniers temps il délirait et était devenu gâteux.

Autopsie le 27 janv. 1900. Sujet ~~très~~ amaigri avec pouvoir d'un certain degré de flexion de la cuisse sur l'abdomen et de la jambe sur la cuisse du côté ~~gauche~~, avec la main en griffe du même côté. Les deux derniers phalanges seules sont fléchies, tandis que la 1re est en extension forcée. Amaigrissement atrophique des muscles intrinsèques aussi que de ceux des éminences thénar et hypothénar. Ecorchure ou remarquée sur la face dorsale de l'avant-bras à sa partie moyenne et inférieure. Deux croûtes brunâtres légèrement saillantes, sur un fond ecchymotique, formant comme deux tronc, de 2 à 3 mill. d'épaisseur sur 1½ à 2 cent. de longueur, dans le sens de l'avant-bras.

L'encéphale est plutôt peu volumineux. Ce sont les hémisphères cérébraux qui sont manifestement diminués de volume.

Les artères de la base ne sont pas athéromateuses

de sont parfaitement perméables. Les méninges un peu adématées s'enlèvent très facilement et l'on peut voir que les circonvolutions ne sont le siège d'aucune lésion appréciable à l'œil nu.

En pratiquant sur l'hémisphère droit la coupe de Sitz, la coupe frontale met à découvert un foyer ocreux unique situé entre le putamen et la capsule externe sans altération notable de ces parties. Mais la coupe pariétale montre des lésions de nature nettement beaucoup plus accusées. C'est toujours un foyer ocreux constitué par une nécrose hémorrhagique ~~qui contient~~ avec un peu de liquide jaune ocreux au sein d'un tissu composé de pelotons délimitant parfaitement la limite exactement. Ce foyer de forme conique occupe exactement

la place du noyau lenticulaire détruit. Quantifois il est notablement atrophié. Les cornes, internes et externes qui limitent le foyer ne sont pas notablement altérées. Il en est de même des fibres de la couronne rayonnante en rapport avec le foyer. Il n'y a pas de rupture manifeste des fibres de la substance blanche en contact avec le foyer ocreux; de telle sorte qu'il est difficile de dire si elles ont été atteintes et par conséquent dans quelle mesure elles ont pu être impressionnées par la vitrinage du foyer hémorrhagique.

Aucune lésion appréciable sur la coupe pédiculo-pariétale, ni sur la coupe précuneïtale.

Sur l'hémisphère gauche, on trouve sur la coupe frontale, dans le putamen une petite tache (du volume d'une petite tête d'épingle) ~~sans changement~~

de couleur de la substance cérébrale humectée seulement d'un liquide incolore ; et sur la coupe pariétale, au niveau de la couche optique une autre lacune de dimensions doubles, également sans changement de coloration.

Rien de particulier sur les autres parties des hémisphères et du cervelet.

La protubérance paraît légèrement diminuée de volume du côté droit à sa partie inférieure.

Le cœur est volumineux à parois un peu molles, un peu de surcharge graisseuse et une adhérence partielle des feuillets du péricarde sur environ un travers de doigt de largeur, allant de l'infundibulum jusqu'à un centimètre et demi ou deux de la pointe ; c. à d., au niveau des points où existent ord. une plaque laiteuse, dont on voit encore la trace, lesquels sont soudés entre eux.

Les orifices sont tous absolument sains. Les cavités ne renferment que des caillots cruoriques récents. Dédédé. Cam. 4.05 g.

L'aorte est athéromateuse surtout au pourtour de la crosse et l'athérome se continue à l'origine des gros vaisseaux qui partent de cette région.

Les deux poumons ont leur lobe supérieur très emphysémateux et il en est de même pour le lobe inférieur de la partie antéro-~~latérale~~ ~~du bord~~ inférieur qui l'on voit faire saillie dans la languette du lobe sup. Mais les autres parties des lobes inf. et chez les poumons sont congestionnés à un degré de plus en plus prononcé de haut en bas. Dans la partie sup., c'est un engouement avec adème et vaisseaux d'un peu d'air, tandis que

à la partie inférieure, le tissu est plus dense, moins riche en gros plus d'air ; les poumons de cette région allant au fond de l'eau, tandis que ~~dans~~ de la partie sup. surnagent encore. On remarque aussi à la partie inf. du poumon droit quelques coupes offrant un tissu en général rouge brun, mais qu'on y voit, ~~attenant~~ à la superficie, des taches grisâtres plus denses, paraissant se rapporter à de la pneumonie lobulaire ou bien d'un tissu tuberculeux. Ce lobe moyen est moyen et adhérent comme la partie sup. du lobe inférieur.

Le tissu pulmonaire ne présente aucune autre lésion appréciable à l'œil nu ~~notamment~~ aucune trace de lésions tuberculeuses récentes ou anciennes.

Mais tandis que, au niveau du lobe inf. g., la plèvre ne présente qu'un léger sondat fibrineux assez très récent,

on trouve au niveau de la plèvre du lobe inf. du poumon droit, un exsudat fibrineux également récent, mais dans lequel on remarque de fines granulations nulles blanchâtres disséminées à la périphérie de l'organe et tout à fait confluentes sur les deux feuillets de la plèvre interlobaire du lobe inf. du poumon légèrement accolé. Ces granulations forment une légère saillie et ressemblent bien à des granulations tuberculeuses, bien qu'il n'existe aucune autre lésion de la gorge, soit dans les poumons, soit dans les autres organes. Il y avait un vieux de mort ancien dans la plèvre droite.

Poids du poumon droit 1200 gr. du poumon g. 800 gr.

Les reins sont diminués de volume et de poids. R. dr. - 140 et R. g. 130 gr. L'athrophie cellulo-adipeuse existe à la capsule d'une manière anormale et la capsule est épaissie

On remarque aussi que la capsule adhère en quelques points à la surface entaillant en quelques points le substratum cortical lorsqu'on l'enlève. En tout cas elle est plus ferme à la coupe.

Rien de particulier du côté du foie. 1600 gr, ni du côté de la rate. 180 gr.

L'examen du tube digestif, des organes génitaux et de la vessie ne fait découvrir aucune lésion.

L'articulation de l'épaule gauche ne présente pas de lésion notable, sauf une vascularisation assez intense de la synoviale tout autour des cellules de la tête de l'humérus.

Rien d'appréciable au niveau des parties molles.

Les muscles de la région thoracique présentent notamment diminué de volume et d'une coloration anormale

Réflexions - Foyer hémorrhagique datant du mois d'octobre et apparaissant sous la forme d'un foyer ancien au siège habituel de l'hémorrhagie, mais avec destruction du noyau lenticulaire en un point, durcie, avec kystes, sans atrophie notable de la substance blanche, c.-à-d. des fibres des capsules externe et interne, ni de la couronne rayonnante. Il en résulte que si ces fibres ont été atteintes, ce ne peut être que à un très léger degré, la lésion essentielle consistant dans une destruction d'une portion de toute l'épaisseur du noyau lenticulaire. C'est donc à cette lésion que l'on doit rapporter la paralysie complète ou, si on dit, avec contracture très

prononcée des membres paralysés, ainsi que l'anesthésie qui a persisté un certain temps et les troubles trophiques qui ont suivi.

Il n'y a pas de raison non plus pour ne pas attribuer aux mêmes lésions les troubles intellectuels de la patiente. On connaît très mal les fonctions des ganglions cérébraux. Mais comme ils sont placés sur le trajet des fibres reliant l'écorce aux pédoncules cérébraux, il peut parfaitement se faire qu'ils aient une influence ± grande à la fois sur la motilité, la sensibilité et l'intelligence. Toutefois comme nous ne connaissons que très imparfaitement les symptômes présentés par les malades, nous ne pouvons tirer de la part aucune conclusion précise.

Les lésions trouvées du côté gauche ont souvent été signalées dans l'hémorrhagie cérébrale sans que on ait pu en donner une explication rationnelle ; car l'absence de la moindre coloration ocreuse éloigne la pensée de la attribuer à de petites hémorrhagies.

Moi, comme nous croyons pouvoir attribuer les hémorrhagies à des ruptures vasculaires consécutives à des lésions vasculaires infl., probablement de nature infectieuse, comme la plupart des lésions dont les hémorrhagies sont un fréquent dans chorée hémiplégie il peut parfaitement arriver que d'un côté il y ait production d'une hémorrhagie foudroyante et l'autre côté il y aura seulement une petite lésion vasculaire d'où résultera une légère perte de substance sans laquelle

On peut se demander si ces lésions et l'autre hémiplégie n'auraient pas avoir une certaine infl. sur l'intensité des contractures ? tout en remarquant que les lésions des corps striés occasionnent aussi des contractures et que les lésions sont plus ou moins prononcées. L'hémorrhagie y prédispose

Le malade a succombé certainement à la double pneumonie hypostatique prédominante à droite, dont la localisation était bien en rapport avec la position dans le décubitus dorsal bien accentué, car la partie antérieure du bord inf. de chaque poumon était très emphysémateux, malgré l'engouement très prononcé en autres parties surtout des parties inf. du lobe inférieur.

Cela prouve très nettement que la production de la pneumonie n'est pas en rapport avec la fonctionnement d'un lobe, ni avec les vaisseaux qui s'y distribuent, puisque une portion de ~~même~~ lobe peut être absolument indemne alors que les autres portions sont ± affectées. Le fait que ce sont les parties sup. et ant. de l'aspiration thoracique peut le mieux se faire, qui contiennent, toujours ce sont les parties les plus déclives et les plus encombrées

qui sont le plus affectés, indique bien le rôle principal joué par la personne pour déterminer d'abord la stase sanguine, puis la production des accidents.

Lorsque la pneumie survient ~~peut~~ de temps après une hémiplégie (notamment dans les 20 premiers jours), c'est toujours du côté de l'hémiplégie qu'on trouve la pneumie, ~~si~~ elle est simple, et sa prédominance si elle est double, tandis que au bout de plusieurs mois, comme dans ce cas, ~~c'est~~ le contraire ~~[illegible]~~ peut avoir lieu. Mais le plus souvent alors la pneumie est double. C'est aussi la cause la plus fréquente de la mort des malades.

Ce qui il y a de tout à fait étrange dans ce cas, c'est la présence de granulations tuberculeuses sur la plèvre droite et seulement sur cette plèvre, avec des lésions simplement d'engorgement dans chacun poumon, sans aucun foyer tuberculeux des autres organes. Malgré ce qui précède, l'état de ces granulations pour s'assurer qu'il s'agit bien de tuberculose.

Autopsie du 13 novembre 1903

- Hémorrhagie cérébrale à grand foyer (lobe gauche)
- Gros cœur ; reins légèrement scléreux.

Homme de 61 ans ; service de M. Lépine

Renseignements cliniques

Il y a 5 jours, deux ictus coup sur coup laissant le malade dans le coma ; contractures du côté droit dès le début.

Sort du coma au bout de quelques heures ; il peut alors parler. Reste ainsi avec une hémiplégie droite et de la contracture de ce côté.

Température. Eschares.

Autopsie

Sujet assez gras, le membre inf. droit en abduction.

Eschare fessière droite se prolongeant jusqu'au sacrum (grande comme la paume de la main). Début d'une autre sur le trochanter du même côté.

Pas d'œdème.

Thorax

Symphyse lâche presque complète

du côté gauche. A droite adhé
limitée à la partie postérieure
du lobe inférieur.

Poumon gauche 1200 g.

Emphysème général. Ad
entre à la partie postérieure
lobe inférieur, zône dense
du volume d'une orange
A niveau à la carpe ter
rouge sombre mais en îlots
avec des points emphysémat
non colorés; Crépitation très
atténuée. Les fragments ne
entre deux eaux.

Poumon droit 930 g. Emphy

Coeur 550 g. Hypertrophie
portant sur les deux cavités
de lésions valvulaires { Persistance
de Botal ou

Athérome aortique assez
abondant, sans plaques calcif

Abdomen

Adhérences filamenteuses en
la vésicule et l'angle sous-hé
du colon.

Le grand épiplon, très gr
était caché sur le lobe
du foie, entre celui-ci et
diaphragme

Foie 1670 g. Pas d'altéra
manifeste (tous les orga

sont un peu pourris). Taches sous capsulaires décolorées très nettes quelques unes pénétrant en coins dans le parenchyme.

Reins d. 180, g. 190.

Rien d'altérations bien manifeste; la capsule se détache assez bien mais elle est épaissie par place.

Rate 140 g.

Rien à l'estomac, aux capsules surrénales.

Encéphale

Dès l'ouverture de la boîte crânienne on voit que les circonvolutions de gauche sont aplaties. Pas de sang dans les méninges ni dans les ventricules.

Rien au cervelet, ni au bulbe, ni à la protubérance (cependant petit anévrysme miliaire sous forme d'un petit grain noir, dans le cervelet)

Hémisphère gauche. Fluctuation manifeste avec deux doigts sur la face externe.

Faisant la coupe de Flechsig on tombe sur un foyer hémorrhagique volumineux, plus gros que le poing, sa surface

intérieure est déchiquetée, désinté
elle contient un caillot
large mois qui le remplit, mais
adhérent. Il y a un ramollissement
considérable du tissu cérébral
qui donne l'aspect suivant

alors que les limites du
foyer, tracés sur une coupe
normale seraient les suivantes

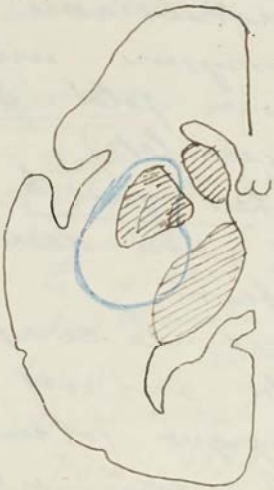

artères de la
base et hydro
légèrement atte
Rien dans l'
hémisphère dro

—

4e Leçon (suite)
Février 1908

1221

Autopsie faite par le service de M. Bret le 7 février 1908.

Hémorragie limitée de l'hemisphere droit avec inondation ventriculaire.
Reins sclereux et kystiques
Hypertrophie cardiaque.

Homme de 66 ans.

Mort quelques heures après son entrée dans le service. On notait seulement des phenomens de contracture dans les deux membres superieurs.

Autopsie.

Inondation ventriculaire au niveau des ventricules lateraux et du 4e ventricule

Le foyer initial siège dans l'hémisphère droit où on le découvre sur la coupe frontoparietale. Il n'est pas très grand et il est situé immédiatement en dehors de l'extremité postérieure des noyaux, et très près de la cavité du ventricule latéral dont la paroi a été détruite ce qui a permis au sang de se répandre ensuite dans les ventricules. – Les phénomènes de coma sans paralysie appréciable se trouvent ainsi expliqués.

Thorax.

Coeur. P. 520 gr. Très hypertrophié mais sans lésions orificielles.

Poumons { D : 950 gr
G : 530 gr. } rein à régulier

Abdomen.

Reins D: 70. G: 120. Ces deux reins de volume, surtout le rein droit. Ils sont très scléreux avec capsule adhérente, et en outre ils présentent de nombreux kystes de volume variable (Vésé d'équipée, noisette). Ils sont trop pourrissés pour qu'on puisse pratiquer l'examen histologique.

Foie : 1220 gr
Rate : 160 gr } rien à signaler.

La prostate est un peu hypertrophiée au dépens de ses trois lobes.
La vessie présente un peu le type à colonnes, mais ce qu'il y a surtout de remarquable c'est la présence de

2 petites cavités pouvant contenir une kiste
et placées chacune symétriquement au
dessus des orifices des l'uretères.

73
34e Leçon (suite)
8 février 1908

1221

1

Hémorragie cérébrale
Hypertrophie du Cœur
Reins sclérosés avec kystes.

H. 68 ans, s. de M. Bret.

Le malade est mort le jour même de son entrée à l'hôpital, de sorte qu'il a été très peu observé. On a seulement noté qu'il avait des contractures dans les membres inférieurs sans phénomènes de paralysie appréciable.

Cela est tout à fait en rapport avec les lésions constatées à l'autopsie. En effet, il y a bien une hémorragie cérébrale qui a donné lieu à une inondation ventriculaire, puisque on trouve du sang liquide ou sous la forme de caillots cruoriques dans les ventricules latéraux et dans le 4e ventricule. Et la

foyer initial du volume seulement d'une amande et découvert seulement sur la coupe pédiculo-pariétale de l'hémisphère droit. Il siège en dehors de l'extrémité postérieure du noyau gris, confinant tout à fait à la partie correspondante du ventricule latéral qui a été ouvert; ce foyer a permis l'accès du sang dans ~~cette cavité, puis~~ dans les autres ventricules.

Sans cette dernière circonstance, le malade se serait certainement rétabli; ~~il n'aurait~~ aucun phénomène de paralysie en raison de la localisation du foyer hémorragique.

Des contractures se produisent certainement sans que le sang pénètre dans les ventricules; cependant ce phénomène a été indiqué comme dépendant bien à des contractures partielles intimes, et ce cas viendrait à l'appui de cette assertion.

Il faut encore tenir compte des conditions générales dans lesquelles se trouvent les reins pour expliquer la production ou l'absence de contracture.

Ce qui se fait jamais défaut avec l'hémorragie cérébrale, c'est une hypertrophie plus ou moins ~~prononcée~~ du cœur et qui est assez prononcée dans ce cas.

Elle coïncide ordinairement avec une sclérose des reins ayant donné bien pendant la vie à de l'albuminurie. Dans ce cas l'examen de l'urine n'avait pas pu être fait; mais les reins sont manifestement sclérosés avec une diminution notable de volume, et aussi ~~[illegible]~~ avec de nombreux kystes.

Il ne s'agit pas de petits reins sclérosés, mais de cette altération des reins si commune chez les vieillards où il existe, avec une diminution de volume des reins, de la sclérose et des kystes.

Il est regrettable que ces pièces soient trop putréfiées pour pouvoir [illegible]

11me Salle
Nov. 1897

Hémorrhagie cérébrale

549

pneumonie du même côté que la lésion

H. 68 ans, s. de M. Drivon, apporté à l'H.D. dans le coma le 7me jour après une attaque ayant déterminé une hémiplégie gauche encore reconnaissable à l'entrée. Mort le lendemain.

Autopsie le 27 nov. 1897. Rien de particulier du côté des méninges qui sont facilement enlevées des hémisphères cérébraux. Les artères de la base de l'encéphale sont athéromateuses, sans oblitération.

L'hémisphère droit est le siège d'un foyer hémorrhagique récent situé sous le lobule de l'insula dont les plis sont effacés et qui fait saillie anormale. Ce foyer a détruit l'avant-mur, la capsule externe et le tiers externe du noyau lenticulaire

Il est représenté par une cavité pouvant contenir un gros noix avec un prolongation plus étroite en arrière sur une pareille étendue sous lequel la couche optique soit atteinte, la capsule interne étant peu atteinte. Le sang contenu dans le foyer est en grande partie coagulé. Il paraît avoir un aspect rouge brun, tourmenté, un peu irrégulier. Le ventricule cérébral droit n'est pas infiltré de sang ni ramolli. Pas d'anévrysme visible appréciable pris de loin du foyer.

Rien de particulier sur les autres parties de l'hémisphère ni sur l'hémisphère gauche, ni sur les autres parties de l'encéphale.

Poumons. Le poumon droit attire immédiatement l'attention par son augmentation de volume et de densité au niveau de la plus grande partie de son étendue. Il n'occupe le sommet que dans trois travers de doigt de hauteur maximum et le bord antérieur du poumon qui sont restés perméables à l'air ont l'aspect un peu emphysémateux. Les coupes montrent en effet que tout le lobe inférieur est le siège d'une hépatisation grise uniforme dans laquelle une altération existe au même degré sur 4 ou 5 travers de doigt de hauteur de la partie postérieure du lobe sup.

On trouve encore existe de l'œdème rougeâtre, de telle sorte que le poumon n'est bien perméable à l'air que sur les petites portions du sommet et du bord antérieur de ce lobe. On trouve encore un peu au dessous du sommet et en dehors une induration fibreuse cicatricielle du volume d'une amande plongeant dans le tissu pulmonaire.
Esquisse induration fibreuse en la plèvre du lobe inférieur

Le poumon gauche est emphysémateux dans les parties supérieures, égalant avec un point de relâche pris du sommet d'un volume beaucoup moindre que du côté droit, mais ayant un siège symétrique. Le bord du poumon offre encore un peu de congestion.

Le Cœur est manifestement augmenté de volume aux dépens du ventricule gauche dont les parois sont plus épaisses qu'à l'état normal - 380 gr.

~~Aorte~~ ~~sénile~~ rétrécie - L'aorte présente de nombreuses plaques jaunes d'athérome.

Reins peu volumineux, capsule un peu épaissie et adhérente à la surface corticale qui apparaît légèrement granuleuse et moins épaisse sur la coupe. R. dr. 150 gr. R. g. 130 gr.

Foie d'aspect normal - 1550 gr.

Rate petite, non épaissement de la capsule entourée de vaisseaux sur un assez grand étendue. 120 gr.

Remarques. Ce qui il y a de particulier dans cette obs. c'est la pression du côté de la lésion alors qu'ordinairement elle se trouve du côté paralysé. - Impossible de ~~tenir compte~~ compte de cette particularité par l'ex. des jeux pathologiques.

11e Leçon (suite)
1er X-bre 1906

Hémorragie Cérébrale

Obs. de G. Bonn, v. dans Bouchet, autopsie le 30 nov.

En voyant l'immense foyer hémorragique de l'hémisphère droit avec destruction de la plus grande partie du noyau gris dont il ne restait qu'une légère couche superficielle autour du ventricule et de toute la couronne rayonnante, c'était bien d'une lésion semblable à celle que nous avons rencontrée depuis quelques jours sur un sujet qui avait présenté un état comateux, on s'attendait que ce dernier n'ait eu qu'une hémiparésie survenue graduellement et sans avoir été précédée d'ictus. Chez un malade qui lui-même répondait parfaitement aux questions et renseignait très bien sur ce qui lui était arrivé jusqu'au moment de son entrée à l'hôpital.

Ce n'est que l'examen du liquide recueilli par la ponction lombaire double qui a établi l'hémorragie

qui a fait penser à une hémorragie cérébrale. Toutefois il n'est guère probable qu'il faille ~~[illegible]~~ être aussi considérable que nous l'avons trouvé, au moment où le malade était si légèrement paralysé et répondait si bien. Il est plus probable que l'épanchement a dû se faire graduellement ainsi qu'il arrive après tout ce n'est qu'en dernier lieu, peut-être dans la dernière nuit où le malade a succombé, qu'il a atteint un degré aussi prononcé. Tout en faisant observer que les lésions produites graduellement peuvent être ~~très~~ aussi sans donner lieu à beaucoup de troubles (ainsi qu'on l'observe notamment avec les tumeurs), tandis que des lésions même minimes survenues rapidement, brusquement, causent le plus souvent des troubles ~~considérables~~ passagers ou durables. C'est ainsi que le mode de début sans intérêt, sans troubles bien ~~prononcés~~

peut se rapporter à l'hémorragie cérébrale, quoique d'une manière exceptionnelle.

Si réellement on avait constaté de la glycosurie (?), cela aurait pu faire incliner tout à fait le diagnostic pour un ramollissement, parce que les hémiplégies survenant chez les diabétiques reconnaissent habituellement cette cause, comme chez les tuberculeux, les cancéreux, et chez tous les cachectiques.

Mais il y avait aussi de l'albumine qui se rencontre habituellement avec l'hémorragie cérébrale. Il y avait bien aussi un gros cœur, mais il n'avait pas été possible de ~~constater~~ reconnaître cette hypertrophie parce que cet organe, comme nous l'avons constaté à l'ouverture du cadavre, était à peu près complètement recouvert par le bord des poumons.

emphysémateux s'avançant sur la ligne médiane en se laissant sur la partie inférieure du sternum qu'un petit espace médian de la largeur d'environ de doigt correspondant au cœur, c.à.d. à la partie ~~[illegible]~~ du sternum droit. C'est pourquoi les battements cardiaques étaient perçus plus bas.

Il aurait surtout fallu pouvoir examiner dans quel état se trouvait le malade avant sa paralysie, afin de savoir s'il avait de la glycosurie ou d'albumine; car il ne serait pas impossible que ces phénomènes fussent survenus en dernier lieu, surtout avec l'apparence des reins sains.

Toutefois l'ex. urin. pourra nous renseigner sur ce dernier point; car il arrive souvent que des reins paraissent sains alors qu'il existe déjà le siège d'une sclérose diffuse ou interstitielle.

En tout cas, suivant la règle, le cœur est manifestement hypertrophié. Il est certain que si l'on avait pu se rendre compte de l'état du cœur, cela eut suffi pour établir le diagnostic, car c'est le phénomène le plus constant, surtout lorsque il n'existe en même temps aucun trace d'œdème. c'est encore là un phénomène négatif qui est constant et dont il faut tenir compte pour le diagnostic; car les malades qui auront de l'œdème ont puis une hémiplégie sont toujours atteints de ramollissement.

Il est survenu une pneumonie double probablement en raison de l'intensité des lésions tout cela pendant la vie il y avait probablement pour la même raison un pouls double. Du reste dans tous les cas d'hémorrhagies tant soit peu intenses, on peut toujours

se rendre compte que si la paralysie existait du côté opposé à la lésion, il y avait aussi du même côté un certain degré d'affaiblissement. Nous l'avons maintes fois recherché et quelquefois constaté avec le dynamomètre.

La première paraissait avoir prédominante du côté non paralysé; ce qui peut provenir de la position occupée par le malade et qui pourrait faire que le côté droit se trouvât dans la position la plus déclive.

Lyon
Autopsie du 9 novembre 1906. 1079

Vaste hémorragie cérébrale ayant détruit la plus grande partie de l'hémisphère droit.
Hypertrophie cardiaque.
Goitre.
Peu de lésions apparentes des reins.
Adhérences pleurales. Sclérose des sommets.
Pneumonie de la base gauche.

Femme de 66 ans. Salle B. Cassier – Service de M. Bondet

Résumé clinique.

Marchande des quatre saisons, amenée à l'hôpital le 5 novembre 1906, dans le coma.
Pas d'hémiplégie antérieure. La paralysie actuelle a débuté deux jours avant l'entrée dans le service, à la suite d'un accès de colère.
On note : une hémiplégie gauche de la face et des membres avec contracture modérée, et déviation des yeux à droite.
Respiration stertoreuse, avec Cheyne-Stokes.
Ronchus et sibilances à l'auscultation pulmonaire.

Cœur : Bruit de galop à l'auscultation.
Pouls : hypertendu = 72.
Pas d'œdèmes.
Disque moyen d'albumine dans l'urine.
Température : 36.9.

Le 6 novembre la température s'élève brusquement à 39.8. L'auscultation pulmonaire est impo

Le 7 novembre : mort à 1 h. du soir.

Autopsie.

A l'examen du cadavre, on note qu'il n'y a pas d'
et que les membres inférieurs sont plutôt amaig

Encéphale.

Adhérences de la dure mère à la voûte cranienne
Pas d'athérome des artères cérébrales.

Hémisphère droit : Extérieurement il apparaît
bombé et de coloration plus pâle que l'hémisp
gauche. Les circonvolutions sont aplaties, et les si
sont effacés. Sur une coupe de Flatschig, on voit un
vaste foyer hémorragique avec paroi pulmonteuse
infiltrée de sang, en voie de désintégration, d
du sang liquide et des caillots cruoriques récents

Abdomen.

A l'ouverture : surcharge graisseuse. Péritoine sous-hépatique assez marqué, englobant une partie de la vésicule qui ne contient pas de calculs. Adhérences épiploïques avec la paroi à droite et à gauche, et au niveau du cæcum.

Foie : P = 1240. Aspect un peu gras. Sillon du corset.

Rate : P = 140. Petite. Kyste gros comme une noix au niveau du bord antérieur, renfermant un liquide incolore.

Reins { droit P : 110 / gauche P : 110 } Présentent peu de lésions apparentes. Ils sont plutôt petits. La capsule s'enlève assez facilement, sauf sur quelques points où la surface du parenchyme prend un aspect chagriné.

Corps thyroïde : Augmenté de volume. On trouve un noyau dur, calcifié, ancien à la partie supérieure du lobe droit, et un autre à la partie supérieure du lobe moyen. Tout le reste de l'organe est formé d'un tissu creusé de cavités irrégulières avec productions gélatiniformes et tendance à former des kystes.

Pour l'examen histologique on prend des fragments de :
cœur
rein
kyste de la rate.

de coin, à base périphérique, et contenant à son intérieur un amas caséeux ancien. On retrouve une portion sclérense à la partie postérieure et inférieure du lobe supérieur, et une lésion analogue à la partie postérieure et supérieure du lobe inférieur. Symphyse interlobaire. Emphysème des bords antérieurs.

Poumon gauche : Lésions sclérenses analogues, mais moins marquées ; au sommet : plaque de sclérose, et tractus noirâtres dans le lobe supérieur.
Les trois quarts du lobe inférieur apparaissent formés d'un tissu lisse, de coloration lie de vin, ne crépitant pas, et plongeant dans l'eau. Il s'agit d'une hépatisation qui d'après la température, serait survenue le 3me jour après l'hémiplégie.
Ganglions trachéo-bronchiques sclérosés.

Cœur : P = 335. Un peu de liquide dans le péricarde. Pas de péricardite. La paroi antérieure est formée à peu près uniquement par le cœur droit. Hypertrophie notable de l'organe, sans lésions orificielles. Les valvules aortiques sont suffisantes à l'épreuve de l'eau.
L'aorte ne présente qu'une seule plaque d'athérome à la partie inférieure de la courbure.
Surcharge graisseuse du cœur.

Il a, à peu près, le volume du poing, et a détruit la plus grande partie de la substance blanche de l'hémisphère, la couronne rayonnante, l'avant mur, la capsule externe, et les noyaux gris dont il ne reste qu'un petit fragment. Au moment de l'examen il se produit une pénétration du sang dans le ventricule latéral, mais elle doit être attribuée aux manipulations, car elle n'existait pas avant la séparation des hémisphères — Petit foyer hémorragique autour de la lésion - Pas d'anévrysmes apparents.

Hémisphère gauche : pas de lésions récentes ou anciennes.

Rien au bulbe, ni à la protubérance.

Thorax.

A l'ouverture on constate des adhérences pleurales. A droite : symphyse totale. A gauche : symphyse au niveau du lobe supérieur, et petit épanchement à la base. Les sommets sont pointus, rétractés, et ont à leur intérieur des nodules indurés, surtout à droite.

Poumon droit : Recouvert d'adhérences à forme filamenteuse. A la coupe : travées fibreuses, et tractus noirâtres dans le lobe supérieur, avec une portion sclérosée en f

5me Salle
8 nov. 1906

Hémorragie cérébrale

Hypertrophie du Cœur avec néphrite légère?
Sclérose ancienne du sommet des poumons et
goître ancien. Pneumonie terminale –

—

F. 66 ans, Marchande de quatre saisons, T. Dr. Bondet,
entrée le 5 nov. 1906 et morte le 7 nov. 1906.

Cette femme est amenée à l'H.D. pendant la nuit dans un état comateux qui permet au moment de l'examen.

On note dans l'observation une hémiplégie gauche avec paralysie faciale du même côté: contracture assez légère, cependant avec exagération nette des réflexes et clonus de trépidation épileptoïde. Sensibilité conservée. Un peu de déviation à droite de la langue; pas de troubles.

Pas d'œdème –

Le malade a vomi à matin plusieurs fois des aliments en beaucoup de vin. Ventre non douloureux.

Respiration stertoreuse présentant le type de Cheyne-Stokes.

Aux poumons, pas de matité; respiration soufflante et sibilante.

au cœur, choc énergique profond; point non localisable. Bruits épigastriques. Le 1er bruit est très prolongé donnant l'impression d'un galop près du sternum. Pas d'impression tactile de galop. Rien à l'aorte. Rien aux jugulaires. Pouls très dur; 72.
T. 36°9 – Urine: légère trace d'albumine.
On fait une saignée de 200 gr.
On obtient d'une veinine les renseignements suivants:
pas d'hémiplégie antérieure. Défaut de l'hémiplégie actuelle il y a 2 jours, à la suite d'une vive émotion provoquée par un colis.
6 nov. Urine était comateux avec persistance du phénomène de Cheyne-Stokes. Pas de troubles. Toujours un peu de déviation des yeux à droite.
Élévation brusque de la T. (39°8).
7 nov. Mort à 1h du soir.
(obs. communiquée par M. Bouchet interne de service)

—

Lyon
Nov. 1906

Hémorragie cérébrale, &c.

Réflexions — ~~Sa~~ Malade atteint d'une attaque avec hémiplégie et se présente sous un état comateux avec les signes d'un cœur hypertrophié, ~~sans lésion~~ orifice aortique sans lésion, avec de l'albumine dans l'urine, sans œdème et sans signes de cachexie. La diagnostic d'hémorragie cérébrale s'imposait et a été confirmé.

Première remarque au sujet de la difficulté que l'on a eu pour ouvrir la boîte crânienne en raison d'une adhérence étendue et intime de la dure-mère à la voûte du crâne qui se remarque quelquefois chez des sujets très âgés et plutôt chez des alcooliques.

Après l'incision de la dure-mère, tuméfaction de l'hémisphère droit dont les circonvolutions sont aplaties et les sillons effacés et avec

une vascularisation moins accusée que du côté gauche, indiquant l'existence d'un foyer hémorragique important dans l'hémisphère droit.

En effet, après avoir constaté l'intégrité des vertèbres et de la moelle et l'absence de sang dans les ventricules, on enlève l'isthme et l'encéphale absolument intacts, puis on sépare les hémisphères, on laisse de côté l'hémisphère gauche dont l'intégrité a été mise en évidence par les coupes.

On s'aperçoit alors que du sang vient sourdre dans le ventricule latéral droit dont la paroi a cédé sous l'influence des manipulations.

Sur la coupe de Flechsig on voit que l'hémisphère droit est le siège d'une vaste foyer hémorragique constitué par du sang liquide et surtout par des caillots cruoriques récents. Son cavité qui en résulte occupe la plus grande partie de l'hémisphère

que l'on peut évaluer au volume du poing résultant de la destruction de presque toute la substance blanche à partir de la couronne rayonnante et de la plus grande partie du noyau gris dont il ne reste qu'une petite portion. On ne trouve également aucune trace de l'avant-mur et la capsule externe est détruite.

Les parois de la cavité sont déchiquetées irrégulièrement et tourmentées, imprégnées de taches ecchymotiques. Il existe aussi, sur quelques points de la substance blanche entourant et limitant la cavité, quelques hémorragies ponctiformes.

Avec la production d'aussi grands délabrements, il est impossible de préciser le point d'origine de l'hémorragie. Cependant comme en raison de cette occupe le siège qu'on lui trouve le plus communément, tout en considérablement élargi, il y a toutes probabilités

pour que l'on provienne d'une rupture d'une branche de l'artère lenticulo-striée qui donne lieu le plus souvent à l'hémorragie cérébrale (Charcot).

Le foyer était aussi grand qu'une pomme sous inondation ventriculaire. Quelquefois celle-ci était imminente, puisque la manipulation est suffisante à déterminer la rupture de la paroi ventriculaire qui, d'autre fois se produit spontanément sous des hémorragies moins abondantes.

En faisant macérer les parois du foyer dans de l'eau, nous pourrons isoler les vaisseaux montrant des anévrysmes de Pertalozzi.

Il n'est pas probable que nous trouvions des anévrysmes de Charcot et Bouchard, si le malade n'a réellement antérieurement aucun trouble cérébral ; car il résulte de nos observations que ces altérations vasculaires se font concomitamment à des ruptures vasculaires.

L'Hémorragie cérébrale se produit toujours chez des malades dont la tension artérielle est augmentée et assez fréquemment à l'occasion d'une cause surajoutée venant l'augmenter davantage d'une manière plus ou moins brusque comme dans ce cas, c'est là dire toujours avec un cœur hypertrophié et le plus souvent avec des lésions inflammatoires des reins.

Chez cette femme, en effet, nous trouvons le cœur manifestement augmenté de volume pesant 335 gr., alors que chez une femme de cet âge le cœur ne devrait pas atteindre 250 gr. Le cœur gauche notamment a des parois manifestement plus épaisses.

Il n'y a pas de lésions artérielles et pendant la vie, on n'avait rien remarqué à l'auscultation du cœur, si ce n'est un rhythme de galop indiquant l'hypertrophie sans lésion artérielle. Car en dehors des lésions artérielles l'hémorragie cérébrale atteint rarement qu'on dit toujours avec, s'il s'agit dans ce cas d'un ramollissement, malgré l'absence d'une grande hypertrophie du cœur.

Les reins sont diminués de volume, mais n'offrent pas l'aspect des petits reins rétractés au bruyle on trouve constamment une élévation persistante de la tension artérielle et de l'hypertrophie du cœur. On dirait plutôt des reins ayant subi l'atrophie sénile et offrant, comme il est si commun de la rencontrer en pareille circonstance, un peu d'adhérence de la capsule à la substance corticale qui, après l'ablation de la capsule, présente alors un aspect rugueux chagriné (sans hypertrophie du cœur).

Quantfois s'il est fréquent de pouvoir mettre à l'œil nu des lésions internes des reins, celles-ci peuvent parfois échapper à cet examen et n'être révélées qu'à l'examen microscopique.

En outre il arrive aussi que ces lésions sont minimes et non suffisantes pour à expliquer l'hypertrophie du cœur dont il est difficile de se rendre compte.

Du reste on trouve le cœur hypertrophié dans beaucoup de cas où la cause en est restée problématique et cette question a donné lieu à bien des discussions d'où la lumière n'est pas encore sortie.

On suppose généralement que dans ces cas, l'hypertrophie du cœur est due à une ~~[illegible]~~ qu'on considère comme produite avant, pendant ou après la néphrite et, par conséquent de même nature.

Les lésions de myocardite se rencontrent quelquefois, mais elles peuvent aussi faire défaut et alors l'hypertrophie seule qu'on constate. Toutefois il semble qu'il n'y a qu'un degré différent entre ces deux états; de telle sorte qu'on peut les attribuer à la même cause infectieuse, sans nier l'importance prédominante qui doit avoir l'action augmentée du cœur dans les cas d'augmentation de la tension artérielle.

Et, pour revenir à notre cas, nous ne pouvons être exactement fixés qu'après l'examen histologique des reins et du cœur.

Les lésions pulmonaires, égales au rapport avec l'état du cœur, aussi qu'il arrive fréquemment, offrent un intérêt particulier. On peut voir, en effet, qu'il existe au niveau de chaque sommet diminué de volume, de présentant des indurations à la palpation, une plaque opaque et irrégulière de relief et même du côté droit deux autres zones éparses situées, l'une à la partie postérieure et inférieure du lobe supérieur et l'autre à la partie sup. et post. du lobe inférieur, de telle sorte que par l'adhérence intime qui existe entre ces deux lobes, les deux amas sont exactement en rapport, de manière à ne former qu'un gros amas perçu à la palpation à environ avant d'avoir ouvert la poitrine.

En outre il existe quelques points anthracosiques manifestement ulcérés disséminés dans le tissu pulmonaire non prédominant dans l'élément supérieur. Le poumon gauche offre les mêmes lésions ulcéreuses assez distinctes mais seulement dans la large plaque ulcérée du sommet et avec un emphysème plus marqué autour de poumon.

Il s'agit très certainement de lésions tuberculeuses anciennes; car dans celle que nous avons ulcérée au sommet droit on trouve encore à son centre un substratum jaunâtre ressemblant à du caséum. Comme nous avons eu l'occasion de le faire remarquer ailleurs dans d'autres cas la ulcérose occupe dans les foyers suppurés le même siège que les lésions tuberculeuses. C'est pourquoi il y a toutes probabilités pour que l'on ait affaire à la même origine non seulement dans ce cas où la tuberculose antérieure est certaine, mais dans tous ceux où il y a de la ulcérose ~~à la même origine~~.

Ainsi cette femme a eu très certainement un poumon tuberculeux au moment de chaque poumon et ces lésions sont terminées par sclérose, c'est-à-dire par cicatrisation.

Nous avons depuis longtemps attiré l'attention sur ces cas qui guérissent lorsque le cœur fonctionne bien et surtout lorsqu'il s'hypertrophie. C'est vrai qu'il pourrait bien se faire que l'augmentation du volume du cœur soit ~~contemporaine~~ contemporaine de la production de sclérose pulmonaire.

Malheureusement l'observation est forcément incomplète, puisque la malade n'a été observée que deux jours avant sa mort et nous ne savons que ce dit que donne le examen.

Parfois, dans les mêmes circonstances les malades succombent qu'à un moment

d'abord saintum on a constaté un soupçonné des lésions tuberculeuses et qu'on les croyait perdues. Mais bien plus souvent les malades ont eu des grippes ou des bronchites persistantes dont il n'est pas tenu compte. Si ces malades avaient été examinés convenablement on aurait trouvé peut-être à l'auscultation des signes se rapportant à ces lésions pulmonaires ou mieux de la production de certaines des modifications de la température.

Nous avons dit que la guérison de ces lésions pulmonaires était en rapport avec l'augmentation de volume du cœur. Pour cela il faut qu'elle se produise à ce moment et s'il est ainsi, on peut la rapporter à la même cause infectieuse et aussi à la gêne que doit apporter au fonctionnement du cœur ces lésions pulmonaires

toujours accompagnés d'adhérences pleurales plus ou moins nombreuses.

Dans ce cas il y avait une symphyse complète du plèvre du côté droit qui devait être très ancienne en raison de l'aspect des lésions. Il en était pour le lobe sup. gauche dont les lésions paraissent être contemporaines de celles du poumon droit. Or, c'est dans le cas d'adhérences doubles du plèvre que la respiration est le plus entravée. Elle devait donc être considérablement gênée chez cette malade. Mais le cœur hypertrophié ne paraissait pas être affaibli, car il n'y avait pas trace d'œdème.

Il est à remarquer encore que la malade avait un ancien goître portant sur les trois lobes du corps thyroïde profondément modifié et présentant deux points d'infiltration calcaire consécutifs aux productions adénomateuses qui sur les autres points montraient voie d'évolution.

ce sont des lésions qui peuvent être contemporaines de celles du poumon, si elles ne sont pas antérieures et qui relèvent peut-être de la même cause, sur la tendance aux productions adénomateuses sous l'influence de la tuberculose avec laquelle nous avons insisté précédemment. On voit également que le cœur extraordinaire augmenté de volume lorsqu'il existe un goître et que c'est aussi une raison pour que la tuberculose n'ait pas continué son évolution sous le poumon. Nous avons aussi insisté sur cette circonstance comme empêchant l'évolution de la tuberculose pulmonaire. Mais le point intéressant c'est que toutes ces lésions peuvent être d'origine tuberculeuse et que l'évolution

de la tuberculose pulmonaire ait été empêchée par la concomitance ou l'antériorité de la production exagérée ou l'hypertrophie du cœur.

Cette malade était probablement alcoolique. Mais ce n'est pas la cause de sa guérison de la tuberculose, ainsi que Sendet l'avait soutenu; puisque nous trouvons les conditions nécessaires à cette guérison sans alcoolisme.

Nous avons encore trouvé au niveau du lobe inférieur du poumon gauche une densification de tissu de coloration rouge grisâtre uniforme, sans tuméfaction notable, et de consistance un peu molle, faisant saillie à l'intérieur d'un emphysème à ce niveau.

Or à l'inspection du tissu pulmonaire, on trouve en surface une coloration vineuse,

lorsque se rendre un liquide épais de même couleur, sans air. Du reste un fragment jeté dans l'eau gagne rapidement le fond du vase.

Il s'agit donc d'un processus pourrissant ayant détruit de l'hépatisation, mais probablement sans exsudat fibrineux abondant comme dans la pneumonie aiguë dite fibrineuse et plutôt comme dans la pneumonie dite hypostatique. C'est que le processus s'est produit dans des conditions où la vitalité était déjà fort compromise ; car l'épanchement sanguin dans le cerveau était assez abondant pour compromettre l'organe et amener à lui seul la mort, ainsi qu'il arrive dans les cas où le foyer hémorragique atteint grand, ~~surtout lorsqu'il compromet~~ les ventricules. Mais alors la mort est toute prête à se produire.

Lorsqu'elle revient les jours suivants jusqu'au 19 ou 20e jour, c'est sous l'influence de la pneumonie qui ~~[illegible]~~ se produit alors, toujours du côté paralysé. Dans ce cas où la malade a succombé au 4e jour, la pneumonie a dû aussi hâter la terminaison fatale. Et, d'après les indications fournies par la température, il semble qu'elle a dû débuter la veille ~~[illegible]~~ lorsque la température s'est rapidement élevée.

Durant la première journée la percussion et l'auscultation de la poitrine n'accusent aucun signe. Puis ultérieurement l'examen était devenu impossible. Toutefois comme la respiration est diminuée du côté paralysé, il arrive souvent que les signes de la pneumonie sont peu accusés. Il faut seulement se souvenir que les moindres signes du côté paralysé indiquent souvent la pneumonie ; d'autant qu'on peut bien faire diagnostic en cette affection chez la malade qui [illegible] après 45 jours [illegible]

1 – 9 nov. 1906. Hémorragie cérébrale –
F. de 66 ans. Cœur hypertrophié sans
d'apparence saine, quoique l'on ait indiqué
pendant la vie l'existence d'un bruit de galop
au phénomène de Cheyne-Stokes.

Pour le cœur on ne constate qu'un peu
d'épaississement de tissu fibreux interstitiel
le long des vaisseaux, sans empiétement
sur les fibres musculaires qui paraissent intactes.

Pour le rein, les parties superficielles n'offrent
pas d'altération et les glomérules notamment
ne paraissent pas modifiés. On remarque
seulement un peu d'épaississement du tissu
interstitiel au niveau de l'extrémité des
pyramides.

Quant au kyste de la rate, il est situé près des gros vaisseaux
et n'offre qu'une paroi fibreuse. La nature et le
mode de production de cette lésion ne saurait être tirés
de cet examen.

L'hémorragie cérébrale s'est bien toujours
produite sous l'influence d'une hypertrophie cardiaque.

mais le cœur à cette hypertrophie échappe et on ne saurait la rapporter à l'état des reins dont les altérations sont minimes.

Il est à regretter qu'on n'ait pas pu prendre l'observation de cette malade avant son hémorragie cérébrale.

Existait-il de l'albuminurie auparavant impossible de répondre.

mais il y avait à compter un gros cœur. C'est donc avant tout le cœur hypertrophié qui menace les malades d'une hémorragie cérébrale. Et du reste cette lésion doit être recherchée chez tous les sujets qui ont de la dyspnée d'effort indépendante de quelque autre lésion bien déterminée.

Au moment où j'ai fait cette observation, j'ai cru devoir rapprocher l'alb. avec quelque doute, en raison surtout de l'absence d'un goître qui m'était présent à expliquer l'hypertrophie du cœur.

36e - Secon (suite)
1er février 1896

Hémorrhagie

survenue simultanément dans l'hémisphère cérébral droit, dans le rein droit et dans l'estomac chez une femme au 8me mois d'une 9e grossesse

M. H. Ovary, s. de M. Vinay qui nous communique la note suivante :

Femme enceinte pour la 9me fois, arrivée au 8e mois de la grossesse, a été prise d'une ~~syncope~~ dans la matinée du 28 janv. 1896. Revenue à elle, elle rentre dans son domicile, se couche et perd connaissance dans la nuit vers 1h du matin.

Elle entre à l'H.D. le 29 à midi. Coma profond, râles trachéaux, hémiplégie gauche, disparition des réflexes, pupilles contractées. L'enfant est vivant. L'accouchement est provoqué à bien à 3h du soir. La malade succombe à ce moment. On ne fait pas la délivrance. L'enfant né vivant n'a pas tardé à succomber.

- au moment de l'entrée, T.R = 38°,7 -
- L'urine retirée par la sonde est sanglante

Autopsie le 31 janv. 1896 - Hémorr
cérébrale du centre ovale de l'hémisphère dr
ayant donné lieu à un caillot à peu
sphérique, un peu ovoïde du volume d'un gros oeuf
constitué par des caillots sanguins rou
manifestes récents en rapport immé
avec le tissu cérébral dont une couche
assez mince est constituée particulièrement pl
moins ramolli blanc rougeâtre provenant
de l'altération du système cérébral mêlé
de sang et refoulé par le caillot.
une rupture de l'écorce au niveau de l'
de telle sorte que le sang s'est épanc
dans la cavité sous-arachnoïdienne
une grande étendue.

Le rein droit présente un dépôt
au niveau des pyramides une teinte
sanguine noir foncé. Le rein gau
n'offre rien de particulier - L'un des
pèse 120 et l'autre 130 gr. - La cap
est un peu épaissie et adhérente à la
de chaque rein.

Vessie saine -

La foie n'offre rien de particulier.
Il pèse 1470 gr. - 2 gros calculs dans la vésicule.
Rate - 150 gr.
L'estomac présente sur la muqueuse de la petite courbure de nombreuses ecchymoses sanguines nécrotiques par infiltration de la muqueuse par les sucs digestifs et sanguins.
Le cœur ne présente absolument aucune lésion. Il pèse 280 gr.
L'aorte est saine.
On trouve dans l'utérus développé au 8me mois, le placenta resté en place avec son insertion normale au fond de l'utérus.

R. On ne trouve rien pour expliquer la production simultanée de ces hémorrhagies dans plusieurs organes. En supposant, comme il est probable que les reins sont un peu sclérosés; on voit que le cœur n'est pas notablement augmenté de volume.
Il n'est guère rationnel d'admettre que la malade est morte en une syncope le 28 jour. et il est plus probable qu'elle a été prise

d'un intervalle léger de même
ordre chez qui est survenu dans la
et a été suivi de accidents graves par
le fait de l'hémorrhagie cérébrale.

à quoi faut-il rapporter les ruptures
à une périodicité ou à une fragilité
déterminée par les accouchements répétés? c'est
ce que l'un examen microscopique pourra
probablement d'élucider.

~~L'état de grossesse~~ prédisposer
aux ruptures vasculaires par l'intermédiaire
réseau vasculaire et augmentation de
l'énergie cardiaque.

Mais encore il faut une cause
occasionnelle pour expliquer les ruptures
qui ont eu lieu sur l'abdomen et tout effet
et de toute perturbation.

La production de ruptures vasculaires
sur divers organes simultanément a le
d'analogie avec la production des ecchymoses
pourrait bien résulter d'ecchymoses capillaires
par un agent infectieux.

Hémorrhagie cérébrale des circonvolutions de la face interne des deux lobes frontaux à leur partie antérieure consécutive à une chute ayant déterminé une plaie de la région occipitale.

H. 60 ans (S. de Mr Drivon), employé à la pharmacie de l'Hôtel-Dieu et habituellement bien portant, non alcoolique d'après le renseignement. Le 4 nov. chute de sa hauteur et plaie au niveau de la région occipitale. Le malade n'est apporté dans le S. de Mr Drivon que le 7 dans un état de délire avec agitation et tremblement et un peu de fièvre. Toutefois, sous l'influence d'excitations suffisantes, on peut obtenir une réponse ~~[illegible]~~ ~~[illegible]~~ qui ressemble plutôt à un alcoolique et qui ne présente en outre aucun signe de paralysie.

Ce tremblement augmentant le malade succombe dans la soirée du 8 nov.

Autopsie le 10 nov. En coupant la dure-mère on avant on aperçoit un peu de sang dans la cavité de l'arachnoïde et surtout dans le tissu sous-arachnoïdien, principalement à la partie antérieure des lobes frontaux et vers les parties délivées des autres lobes.

après avoir enlevé l'encéphale, on voit que la suffusion sanguine intra-méningée est très prononcée à l'extrémité des lobes qui sont adhérents et en outre présente tout à fait à la partie antérieure de la scissure un coagulum sanguin recouvrant la face interne des deux lobes légèrement écartés. Ce point par la présence des caillots sanguins ci se continuent de chaque côté avec un foyer hémorrhagique qui a pour siège les parties symétriques de la surface interne de la 1re circonvolution frontale. Le foyer du lobe gauche est un peu plus large et plus profond que celui du lobe droit. Tous deux sont constitués par du sang épanché mélangé avec la bouillie cérébrale désintégrée, celui du lobe gauche occupe toute l'épaisseur de la substance grise et dans la partie profonde se trouve couché de 2 à 6 mill. où la substance cérébrale est divisée de consistance, d'une teinte un peu

rain avec de nombreux points d'hémorrhagie capillaire. Celui du côté droit est moins profond et le foyer d'hémorrhagies capillaires est moins prononcé. Les deux foyers n'ont pas des contours réguliers et le sang paraît avoir fait irruption par une perforation irrégulière en même temps qu'il y a un décollement des méninges, agglomération des caillots formés par le sang provenant des deux foyers et dont une partie a envahi la face sous-arachnoïdienne en beaucoup d'intensité au voisinage des foyers et en quantité de moins en moins grande à mesure qu'on s'éloigne des points. C'est aussi plutôt à la base de l'encéphale que le sang se trouve en plus grande quantité.

L'examen le plus minutieux n'a permis de découvrir en arrière aucune lésion du crâne, de la dure mère et de la substance cérébrale ou cérébelleuse. Mais la suffusion sanguine est manifeste et plus marquée au niveau de la partie supérieure du vermis cérébelleux, dans la face sous-méningée.

ayant dans tout autre point du cerveau
la présence du sang extrême douteuse.

Rien de particulier dans les ventricules, sauf
une petite suffusion sanguine sur le plancher
des 4e ventricules à sa partie moyenne, du côté
près de la ligne médiane.

aucune autre lésion appréciable de l'encéphale

Les artères de l'encéphale ne sont pas
athéromateuses.

aucune lésion de l'aorte et du cœur
qui pèse 310 gr.

foie 1450 gr.

Rein g. 130 gr. R. droit 120 gr.

Rate – 140 gr. –

R. Cette hémorrhagie pour ses caractères (
à contours irréguliers, avec dilatation des méninges
au dehors et dans l'épaisseur sous-arachnoïdienne, du
siège qui ne se rencontre jamais spontanément
pour sa production à la suite d'une chute sur
opposée, est évidemment de nature traumatique
lésion que l'on n'y voit pas d'autre lésion très ma
les plaies cutanées. ~~Du fait~~ exp. dont y aperçu
suffusion sanguine au niveau du plancher du 4e ventricule et
répandue dans les méninges de la face sup. du cervelet.

Enfin absence de lésions du cœur et des reins
hématurie ~~dans les cas~~ d'hémorrhagie spontanée

Salle 9
n° 1824

Service de M. Bouchet

340

homme de 54 a. — entré le 12 octobre mort 8 nov. 74

—. Rien a noter dans les antécédents

—. Le début des symptômes subjectifs remonte à 1 mois avant l'entrée : digestions pénibles et lentes ; pas de vomissements, ni melena, ni hématémèse.

Son ventre a grossi, l'appétit a été perdu ; on sent dans l'hypochondre droit une grosse tumeur entourée d'un empâtement diffus

A l'entrée : pas d'ascite

Le foie n'est pas gros. Pas de matité splénique.

Rien ailleurs

Pas d'albumine.

Ramollissement cerebral

23e Leçon (suite)
7 janv. 1898

571 1

— Ramollissement localisé à la partie moyenne de la 3me Circonvolution frontale gauche et aussi à la partie supérieure de chaque hémisphère cérébelleux. Infarctus des reins et de la rate. Athérome artériel avec un peu d'hypertrophie du cœur.

—

F. 60 ans, garde malade, entrée le 24 Xbre 1897, s. de M. Molliard, morte le 6 janv. 1898

Sans d'antécédents héréditaires — mariée mère pas d'enfants. — Fièvre typhoïde dans sa jeunesse —

Il y a 2 ans la malade commença à ressentir des palpitations qui devinrent de plus en plus violentes. Elle eut alors une paralysie faciale qui débuta brusquement suivie d'une perte de connaissance. Pendant 8 jours cette paralysie fut accompagnée d'aphasie verbale vraie. La malade entendait, lisait, voyait, mais ne pouvait répondre à ce qu'on lui disait. Elle fut examinée sur ce point par M. Rouyer. Cette

aphonie durant 8 jours, mais petit à petit seulement la malade recouvrit l'usage de la parole. Encore actuellement elle est obligée de chercher très légèrement les mots. Elle fit à cette époque un séjour de 8 mois chez les Bonnet où elle guérit du paralysie. Elle revint à l'H.D. deux mois après rentrer chez le Molière pour une bronchite avec phlébite. Séjour moyen de 8 mois.

Depuis lors, il y a 10 mois environ, la malade se portait très bien, lorsqu'il y a 8 semaines, à la suite de fatigues exercées, elle commença à ressentir des palpitations. Depuis elle prit une bronchite avec vésicules. La malade ne pouvant dormir s'étant très oppressée entre deux selles.

Etat actuel. La malade est très oppressée et atteinte d'orthopnée. On constate dans poumons une submatité franche du côté droit et un sonorité normale à gauche.

à l'auscultation, on a deux bons râles de congestion plus marqués à droite. Sibilances multiples dans tout le reste du poumon.

Au cœur grande arythmie, mais pas de souffle. L'impulsion est faible.

Foie petit et filiforme.

Pas d'exagération des réflexes particulières, ni de troubles de la sensibilité.

Pas d'albumine dans les urines.

(obs. communiquée par M. l'interne de service).

Autopsie le 7 janvier 1898 -

Petit foyer de ramollissement jaune de la largeur d'une pièce de cinquante centimes à la partie moyenne de la 3e circonvolution frontale gauche.

Il existe aussi deux autres petits foyers de ramollissement jaune affectant une disposition symétrique comme siège et étendue, l'un et l'autre à peu près également de la largeur d'une pièce de 50 centimes et situés à la partie centrale de la face supérieure de chacun hémisphère cérébelleux.

Ces trois foyers de ramollissement sont tous superficiels et ne sont accompagnés d'aucune autre lésion de l'encéphale.

Cœur un peu augmenté de volume avec dilatation des cavités et poids de 350 gr, sans aucune lésion artérielle. Mais aux grands vaisseaux de plusieurs jaunes d'athérome en l'aorte.

Sommets emphysémateux au niveau des lobes supérieurs et congestion aux bases, rares infarctus.

Les reins sont le siège de nombreux infarctus plus ou moins anciens. Le rein droit pèse 170 gr. le rein gauche seulement 90 gr. Ce dernier présente notamment un infarctus ancien très étendu (à un tiers de l'organe environ) qui a occasionné une dépression superficielle très prononcée. Les bords sont saillants. Sur d'autres points saillies et dépressions irrégulières, à un moindre degré sur le rein droit.

En cette présence aussi deux infarctus anciens de coloration jaunâtre, l'un du volume d'une noix et l'autre un peu moins volumineux.

Foie diminué de volume par atrophie sénile, pesant seulement 950 gr.

3e Service (suite)
janv. 1908

1202

Autopsie faite par le service de M. Dervé le 10 janvier 1908.

Ramollissement du noyau caudé empiétant sur la capsule interne.
Endocardite mitrale ancienne. Péricarde ancienne localisée surtout au niveau des oreillettes qui sont très dilatées et dont la paroi est sclérosée.
Reins avec cicatrices d'infarctus anciens.

Résumé clinique.

Femme de 79 ans. Hémiplégie gauche récente. Morte avant examen complet après quelques heures passées dans le service.

Autopsie.

Encéphale. Sur la coupe de pédiculofrontale on voit un ramollissement du noyau caudé, qui empiète un peu sur la capsule interne et même

sur le noyau lenticulaire a même qui se rapproche de la partie postérieure. Au microscope on voit nettement les cellules de Cohnheim et des capillaires avec des cellules chargées de granulations graisseuses.

Thorax.

Coeur. P: 330 gr. La valvule mitrale présente de l'endocardite ancienne sous forme d'épaississement à sa partie moyenne ainsi que la petite valve; il n'y avait d'insuffisance.

Rien aux autres orifices.

Péricardite ancienne avec adhérences partielles des deux feuillets. Les deux oreillettes sont extrêmement dilatées mais surtout la droite, avec épaississement inflammatoire du feuillet viscéral. Le muscle sous jacent est très sclérosé et a presque complètement disparu

Poumons : Le sommet droit présente des lésions inflammatoires récentes et des lésions de sclérose ancienne. Le tissu présente des points d'hépatisation nodulaire, et un fragment pris au niveau du lobe supérieur plonge dans l'eau.

Abdomen.

Foie. P: 990. Crois petit.

Rate. P: 40. Atrophiée.

Reins. P: 220 chaque. Présente des lésions manifestes d'infarctus anciens se traduisant par des nombreuses dépressions cicatricielles à la surface.

Corps thyroïde. P: 160. Hypertrophié.

Réflexions. Le malade étant entré dans le coma stertoreux rapidement et succombé sans avoir pu être complètement examiné, on avait pensé à une hémorragie cérébrale. Et comme on a trouvé un ramollissement, c'est bien que cette dernière lésion peut donner lieu parfois à des troubles aussi intenses

que cœur de l'hémorragie lorsque les
des lésions est analogue, comme dans ceux
qu'elles sont survenues rapidement.

Ces lésions sont précédées et rapprochées
avec une angine endocardite et une
péricardite. Il est tout à fait exceptionnel
qu'une hémorragie cérébrale se produise
avec une endocardite dont la connaissance
doit toujours faire diagnostiquer un rhumatisme
et je ne crois pas qu'une hémorragie
puisse se produire avec une péricardite aiguë
qui, comme dans ce cas, laisse toujours le cœur
plus ou moins affaibli. Les lésions
des oreillettes étaient particulières à noter,
puisque leurs parois devaient être très solides.
En tout cas elles étaient distendues comme s'il y avait
eu un rétrécissement mitral qui cependant faisait
défaut. Mais les lésions du péricarde rendaient
compte de cette distension.

Enfin il y avait de nombreux traits d'infarctus
comme il est fréquent d'en rencontrer avec le ramollissement

1re Secon (suite)
1907

1179

Autopsie faite par le service de M. Tavid le 6 décembre 1907

Athérome très prononcé de l'aorte avec dilatation du calibre du vaisseau, sans lesion d'insuffisance des sigmoïdes.
Athérome intense de la mitrale au lieu d'élection, sans troubles orificiels.
Petits ramollissements cérébraux

Résumé clinique. Femme de 83 ans, qui au début de novembre 1907 aurait eu un ictus. Depuis elle garda du subdélire et on notait une raideur généralisée du tronc et des 4 membres, à son entrée dans le service le 12 novembre. On fut obligé de la sonder plusieurs fois. Les urines étaient troubles et ne contenaient pas d'albumine. La température oscillait autour de 39°, puis tomba au dessous de 37.
On note la perception de la crosse derrière

la fourchette, avec éclat particulier du 2e bruit prédominant à droite, mais sans bruits adventices.

Autopsie

Cerveau. petits ramollissements de la région temporosphénoïdale gauche de l'écorce.

Thorax

Cœur : P : 310 gr. Les épreuves par l'eau sont négatives. La mitrale présente un athérome très prononcé au lieu d'élection c'est-à-dire à la petite valve dans l'angle de son insertion à la paroi. Les sigmoïdes aortiques sont amples de dimensions mais elles sont souples et sans. Au fond de la valve antérieure est un petit foyer d'athérome.

L'aorte est très dilatée uniformément, elle présente depuis son origine jusqu'à la bifurcation des iliaques de nombreuses plaques calcaires ulcérées pour la plupart, n'laissant intacts les orifices des coronaires et des intercostales

Poumons : rien à signaler

Abdomen

Péritonite sous hépatique unissant la vésicule au côlon descendant et au duodénum.

Foie : P : 900 gr. Rien à signaler

Rate 90 gr.

Reins : P : 95 et 80 gr. avec de petits kystes, et une surface un peu granuleuse, mais sans lésions notables à l'œil nu.

Vessie à colonnes avec muqueuse très altérée.

Polype du rectum.

Réflexions – Il s'agit d'une vieille femme athéromateuse qui a été prise de troubles assez mal caractérisés, mais qui étaient, ainsi qu'il arrive souvent en pareille circonstance, sous la dépendance de petits foyers de ramollissement se siégeant par au niveau de la zone sensitivo-motrice.

Les pièces présentées permettent seulement de voir une aortite athéromateuse avec dilatation du vaisseau, au plus haut degré, et malgré cela la perméabilité des orifices toutes les artères partant de l'aorte; ce n'est pas dans l'aortite syphilitique.

En outre on peut voir des produits athéromateux, calcaires, mollifiés, dans la petite valve de la mitrale, au lieu d'élection, c.a.d. dans l'angle formé par la valvule avec la paroi du ventricule à laquelle elle s'insère. Et comme la malade avait été particulièrement examinée pendant sa vie par le Pariot qui n'avait trouvé aucun signe de rétrécissement ou d'insuffisance de la mitrale; ce fait vient confirmer ceux que nous avons constaté nombre de fois qui est mal interprété par les auteurs.

à remarquer les lésions de la veine rénale droite et produites probablement par infection lymphatique qui a conduit la malade.

Petit polype en végétation [illegible]

A remarquer encore l'albumine d'albumine, expliquant les [illegible] expulsant de nombreux petits cylindres. Il s'agit en effet d'une atrophie rénale consécutive à la phlegmasie (?) chronique [illegible] d'albumine.

Autopsie du 5 décembre 1903

- Ramollissements multiples anciens de l'hémisphère droit
- Ramollissement hémorragipare récent de l'hémisphère gauche
- Nombreux infarctus du rein gauche

- Femme de 66 ans. Service de M. Josserand

- Résumé clinique

Ictus il y a 9 ans avec hémiplégie gauche passagère.

Actuellement douleurs lombaires très vives surtout à gauche ayant eu un début brusque il y a 9 semaines (=5 semaines avant la mort)

Urines purulentes. Pas d'hématurie.

Diabète ; 12g. 50 par litre (3 litres par jour)

Hémiplégie gauche progressive sans ictus, une semaine avant la mort.

6 heures avant la mort ictus et coma : contracture légère des membres antérieurement

paralysés (gauche) ; déviation conjugée de la tête et des yeux à gauche.

Autopsie

Abdomen

Reins tous deux un peu gros surtout le gauche (200 g.) Celui-ci a une capsule adipeuse un peu sclérosée et adhérente à la surface, taches violacées à la coupe très nombreux infarctus récents, irréguliè[rement] distribués et de forme irrégulière, disséminés ; beaucoup sont complètement blancs, les autres à bord congestives, d'autres complètement hémorrhagiques.

Capsule un peu adhérente.

Le rein droit (175 g.) ; a aussi une capsule qui se détache parfaitement ; il y a aussi des infarctus, mais de petites suffusions sanguines aux des pyramides.

Des deux côtés, le bassinet et les calices ont sur la muqueuse un piqueté

hémorrhagique. L'urine est trouble.

Rien aux uretères.

Vessie dilatée. Muqueuse tourmentée mais sans hémorrhagies. Parois assez épaisses. Urine trouble.

Rien aux organes génitaux.

Foie volumineux, sans altérations appréciable.

Pancréas sans modifications apparente

Rate 325 g. Volumineux infarctus noir de la grosseur d'une noix.

Thorax

Cœur un peu gros avec légère hypertrophie des cavités gauches, mais très flasque. Petite plaque d'athérome insignifiante sur la grande valve de la mitrale. Aucun autre altérations valvulaire.

Poids 425 g.

Aorte : athérome très léger ; aucune plaque calcaire.

Rien aux poumons.

Encéphale

Pas d'œdème des méninges
artères de la base assez
fortement athéromateuses.
sylvienne droite contient dès
son début un petit caillot
allongé, fibrino cruorique, un
peu adhérent. La gauche con
des caillots cruoriques abondants
non adhérents dès son
commencement.

Hémisphère droit
nombreux foyers de
ramollissements :
1°/ à la surface : — sur la
partie antérieure des circonv.
occipitales et sur la T^1 ;
un autre sur F^3 jusque,
y compris sur pied. Ce
des désintégrations très superfic.
sans changement de colora
avec adhérence de la pie-mère
qui entraîne une mince
pellicule de substance nerv.
2°/ sur les coupes de Pitres
— foyer gros comme une n
avec parois en désintégrat
blanches, à la face externe
du noyau caudé ; — foyer
(coupe pédicule frontale)

lacunaire, gros comme un pois, à parois lisses, sous les circonvolutions temporales (coupe pédiculo-pariétale) — autre foyer kystique, à paroi lisse, tout à fait à la pointe du lobe occipital, entre la corne ventriculaire et la face externe de l'hémisphère.

Hémisphère gauche

Ramollissement rouge très superficiel mais étendu avec ~~[illegible]~~ infiltration sanguine légère sous-jacente surtout vers la pointe du lobe temporal, ~~[illegible]~~ où le tissu est un peu plus désintégré.

S'étend sur:

tout l'insula — la pariétale inférieure et la moitié inférieure de P^d^, l'operule rolandique; ~~[illegible]~~ en bas la 1re temporale, en arrière le lobule du pli courbe et ~~[illegible]~~ jusqu'aux confins du lobe occipital.

Rien à la protubérance, au bulbe et au cervelet

Ramollissement cérébral; ~~ancienne~~ pleurésie gauche et épanchement séreux récent du même côté; Sclérose diffuse du poumon et adhérences pleurales du côté droit. - Endocardite ancienne des valvules du cœur gauche, surtout de la mitrale, avec hypertrophie du cœur.

—

H. 71 ans, s. de la Légion, un légumé non n'avons aucun renseignement. L'autopsie a été faite dans la pièce du 5 février par le personnel de la clinique et nous n'avons que les pièces apportées au laboratoire. Pour ce qui concerne l'encéphale resté à l'H.D., nous savons seulement qu'il y avait un ramollissement cérébral.

Ce sont en ~~somme~~, les seules lésions pleuro-pulmonaires et cardiaques qui nous offrent quelque intérêt.

Le poumon gauche complètement atelectasié par un grand épanchement séreux, offre sur la plèvre viscérale (la plèvre pariétale en nous a pas été apportée), à la région postero-latérale une plaque

fibreuse noirâtre avec des prolongements étoilés de la largeur au moins de la paume de la main et qui, vers son centre, présente ~~une plaque~~ trouée, fibreuse rompue, laquelle devient relier cette plaque à une plaque analogue ~~de~~ de la partie correspondante de la plèvre pariétale. C'est là une production inflammatoire tout à fait caractéristique d'une pleurésie ancienne. Il faut encore rapporter à cette même pleurésie ancienne une plaque fibroïde épaisse de la largeur d'une pièce de deux francs à surface irrégulière, qui se trouve au niveau de la plèvre viscérale près du sommet du poumon à la région externe. Voilà la troisième fois ~~que~~ ~~depuis~~ que nous trouvons une lésion analogue ~~dans~~ ~~au~~ ~~plus~~ dans la même région, sans que il nous soit possible de déterminer la cause de cette production à ce niveau, alors

qu'l'on rend bien compte de la production de la plaque selérieure à la région postéro-externe inférieure dans la région où les exudats s'accumulent en plus grande quantité.

En outre, comme nous l'avons déjà observé dans un cas analogue, la présence d'un épanchement séreux récent pour qui une pleurésie nouvelle peut parfaitement survenir du côté où ~~s'était~~ produite une pleurésie antérieure. Mais il n'y a pas d'exudats fibrineux récents en quantité appréciable sur la plèvre viscérale qui est seulement un peu épaissie et a un teinte générale légèrement blanchâtre.

Enfin pneumonie est à peu près complètement atélectasié, car il n'y a d'emphysème que pour le bord antérieur des sommets où, sur les surfaces

+ dissection, on trouve la trace d'une
ulcération diffuse ancienne.

Cette ulcération est plus manifeste sur
le poumon droit volumineux, mais
dont les plèvres sont cependant adhérentes
sur toute leur étendue, très certainement par
le fait de cette ulcération. Néanmoins le
poumon n'a conservé un certain volume
qu'en raison d'un emphysème concomitant qui
a dû se produire à l'occasion de l'ancienne
pleurésie gauche, mais qui n'a pas
empêché la production d'une nouvelle
pleurale en dernier lieu, par le fait du
processus pneumo qui persistait dans le poumon.

On trouve aussi près de la base une
cavité arrondie à paroi lisse de volume d'une noix près
à proximité d'une autre cavité de volume d'un petit pois
qui semble en communication avec une autre cavité voisine
dans un lieu qui ne paraît pas ulcéré à l'aspect;
de telle sorte qu'il est difficile de dire s'il s'agit
d'Dilatations bronchiques ou de cavités alvéolaires emphysémateuses ? +

+ Cette réflexion tient au fait que nous avons vu que l'hypothèse d'un sujet à poumons lésés

Le cœur est augmenté de volume et mesure à peu près environ 350 à 400 gr. La valvule mitrale est épaissie à la partie moyenne du bord des deux valves et on voit effectivement qu'il existe ~~au niveau~~, une chaque valve, ~~une plaque~~ épaisse s'adaptant à la plaque semblable de l'autre valve et qui, ~~immédiatement~~ au dessus de leur surface de contact ~~qui~~ ~~ayant~~ ~~eu~~ 6 millimètres, offre un lieu de très fines granulations d'endocardite.

La valvule sigmoïde latérale droite présente aussi au niveau du bord d'Arantius un épaississement plus prononcé que sur les autres valvules et qui se prolonge un peu ~~immédiatement~~ au dessus de la ligne d'occlusion des valvules. En outre il existe ~~encore~~ à ce niveau de très fines granulations.

Il y a donc sur ces valvules des traces d'endocardite ancienne et une récente, greffée à cette dernière, qui a été ~~[illegible]~~ d'une embolie et de ramollissement cérébral.

Il existe aussi sur les reins des traces de petits infarctus anciens.

129
Leçon (suite)
nov. 1901

Autopsie du 28 novembre 1901
Rossant Pauline 72 ans.
Salle Rock N° 19.
Service de Mr Lépine.

755

Diagnostic - Chorée chronique
Paraplégie récente ?

Résumé de l'autopsie

- Léger ramollissement lacunaire dans un hémisphère cérébral
- Tuberculose ancienne avec dilatation bronchique des sommets pulmonaires
- Cirrhose légère des reins.

Aut. cérébrale

Les artères de la base sont peu athéromateuses
Rien dans circonvolutions
Dans un hémisphère, sur la coupe frontale, on trouve à la partie externe du ventricule une petite cavité presque kystique dont les parois sont jaunâtres et en voie de désintégration.

Aut. thoracique

Cœur. 390 gr.
pas de lésions valvulaires à l'exception de l'aorte
Empâtement d'athérome des valves aortiques ; en outre il existe de l'endocardite chronique de ces sigmoïdes, surtout manifeste sur la sigmoïde postérieure ; à ce niveau on constate en effet un épaississement blanchâtre marqué sur la ligne d'affrontement des valvules

Un peu d'épaississement de la valve m

L'aorte est légèrement athéromateuse

Poumons. D. 560 . G. 530

Aux 2 sommets noyau surtout à droite altérations scléreuses, cicatrices et à la coupe cavités multiples pouvant recevoir un gros pois ou une petite bille. Bronchiolite comblement des mucos pas air. On crazy pour le catheterisme de bronchioles qui communiquent; ainsi on peut pénétrer dans l'intérieur d'elle et établir nettement la communication avec la bronche dont elle ne constitue pas l'extrémité dilatée. Mais on n'y pénètre pas pour les autres cavités. Le stylet se perd dans la paroi de la bronche, sans pénétrer dans sa cavité.

On remarque que le plafond de ces dilatations bronchiques est sous-pleural limité par une plaque cicatricielle.

Un peu de congestion des lobes inférieurs des poumons.

Cavité abdominale

On note quelque adhérence de la rein droite au cæcum sans qu'il y ait de calculs à l'intérieur du rein droit.

Reins D. 155. G. 185.

rien d'anormal.

Rate 75gr

Foie 1285

8e Leçon (suite)
23 nov. 1909

Petit foyer lacunaire dans la substance blanche d'un hémiplégique au cours d'endocardite chronique chez une femme atteinte de Chorée chronique.

Traces de péritonite ~~chronique~~ localisée au niveau de la vésicule biliaire, sans calcul.

M. Sérin a pris la moelle de ce sujet pour en faire ultérieurement l'examen histologique et y chercher la cause des phénomènes choréiques observés pendant la vie.

Quelles que soient les lésions qu'on pourra trouver sur cette moelle, il résulte de l'examen des autres organes qu'il faut aussi et surtout tenir compte de celles qui existent dans le cerveau.

En effet nous avons trouvé sur la coupe pariétale de l'hémisphère gauche au niveau de la substance blanche provenant de l'irradiation de fibres de la capsule interne à la partie supérieure, une lacune de 8 à 10 mill. de longueur sur 2 ou 3 de largeur paraissant vide et tapissée à l'intérieur par un tissu conjonctif avec l'aspect d'un feutrage rougeâtre. cette lésion sera du reste examinée ultérieurement au microscope.

Déjà on peut affirmer qu'il existe une lésion cérébrale limitée et il est parfaitement que des lésions de la gauche encore plus restreintes aient échappé à l'examen fait simplement par la coupe de Sitter.

C'est que ce sont précisément les petites lésions, ordinairement multiples, qui donnent lieu à des mouvements post-hémiplégiques athétosiques ou choréiques, et qui peuvent aussi survenir sans phénomènes paralytiques bien accentués.

On comprend qu'il en soit aussi pour les gros lésions en détruisant les parties ~~corticales~~ des paralysies, tandis que les petites lésions ne donnent lieu qu'à des phénomènes paralytiques variables, mais provoquent plutôt des phénomènes d'excitation. Aussi ce sont ~~les~~ ces dernières lésions qui ~~déterminent~~ les symptômes d'athétose, de chorée ou d'épilepsie.

Il est vrai que des tumeurs volumineuses peuvent aussi donner lieu aux phénomènes à des accidents épileptiformes, mais il faut remarquer que généralement dans ce cas, il ne s'agit pas d'une perte de substance, et qu'il y a des contractures, des phénomènes de néoproduction intime et des comas manifestes d'excitation.

Il est encore à remarquer qu'il existe dans le cas de tumeurs d'une endocardite aiguë, comme on l'a observé dans des cas de chorée vulgaire.

Cette endocardite intéresse limite aux valvules sigmoïdes de l'aorte avec prédominance sur la valve postérieure,

au lieu d'élection de voir les caractères que il est commun de trouver en même temps que une endocardite plus accusée sur la mitrale.

Dans ce cas cette dernière valvule était intacte, et il n'y avait de lésion que sur la tricuspide, seulement partiellement arrêté dans son évolution, et dans des conditions à un pays détermine de rétrécissement ou d'insuffisance de l'orifice.

Toutefois le cœur était hypertrophié, peut-être à la suite de cette endocardite, mais aussi en raison de l'athérome aortique concomitant qui était assez prononcé.

Les poumons emphysémateux non de l'engorgement à la base gauche,

présentent à chaque instant une incertitude différente à laquelle correspond un tirage de relâche et de petites dilatations bronchiques remplies de mucosités.

Certaines dilatations ulcéreuses tire manifestement un point central relâché. Mais sur l'un des poumons on trouve plusieurs cavités agglomérées donnant au tissu l'aspect alvéolaire dans lesquelles on peut pénétrer avec un stylet introduit dans les divers bronches se rendant en le point. Mais comme ces cavités tapissées d'une muqueuse sont remplies de mucosités aérées, il y a toute probabilité pour qu'elles soient en communication avec les bronches par de bronches [illegible] tenues [illegible] que le stylet n'ait pas pu pénétrer. A moins de supposer [illegible]

s'agit de néoformations irrégulières, comme dans la dilatation des bronches chronique. L'examen histologique de la ~~[illegible]~~ de dilatation nous fait comparativement avec celui des extrémités des bronches dilatées aboutissant simplement au tissu scléreux.

Il est vraisemblable que dans ces cas la dilatation des bronches terminales est déterminée dès le début par l'emphysème voisin des cicatrices déprimées. Mais il est probable que ces lésions d'emphysème de compensation secondaire produites, doivent remonter à une époque éloignée où la poumon parfaitement sain était susceptible de subir ces modifications probablement plus difficiles produites par un tissu qui aurait été préalablement le siège de phénomènes inflammatoires.

27e Leçon
2 janv. 1893

Ramollissement cérébral et infarctus de la rate chez un phtisique

H. 52 ans, atteint de phtisie pulmonaire avec signes de cavernes au sommet, a présenté 3 jours avant sa mort des phénomènes d'excitation et de délire ; puis dès l'agonie le matin du jour où il est mort.

On avait trouvé un peu d'albumine dans l'urine.

Autopsie le 12 janv. 1893 -

Nous n'avons pas vu les poumons qui étaient le siège de lésions tuberculo-cavéneuses avec cavernes.

Le cœur présente un peu de surcharge graisseuse, mais n'est le siège d'aucune lésion. Les valvules sont absolument indemnes et l'aorte n'est pas athéromateuse.

Poids du cœur : 300 gr.

Foie augmenté de volume et de poids par le fait d'une surcharge graisseuse très prononcée (type de foie gras) - 2200 gr.

Rate augmentée de volume et de poids (290 gr.) elle est le siège d'infarctus au nombre de 5 qui sont faciles à reconnaître en surface et sur un bord

avant d'unir l'organe par un soillée légère à la surface, qui à ce niveau prend une coloration rouge et donne à la palpation, à la sensation d'un pain indéré dont le volume varie de celui d'une noisette à celui d'une noix, ainsi que la pression, du reste, les incisions faites sur les divers infarctus.

En examinant les surfaces de section on voit que tous ces infarctus sont constitués par un tissu jaune-grisâtre assez uniforme ~~de représentant~~ général sous la forme d'un cône dont la base répond à la capsule de l'organe, tandis que la pointe est dirigée du côté du hile. Exceptons le plus gros situé à l'extrémité inf. de la rate qui a une forme arrondie en rapport avec cette extrémité et au lieu de se terminer en pointe, ~~il est en rapport~~ avec le hile de l'organe pour une longueur

irrégulière fortement à convexité du côté de l'infarctus et avec les parties saillantes du côté du hile. Il en résulte que cet infarctus a tout à fait l'aspect d'une gomme du foie. Vers le centre il commence à se ramollir et en tout cas sa consistance est bien moindre que celle des autres infarctus. Exactement à côté se trouve un petit infarctus; puis les autres sont disséminés sur la surface externe et les bords. Mais il n'en existe pas sur la surface interne ni sur soit pas sur les bords. On remarque encore sur les coupes que tous les infarctus présentent une légère tuméfaction de leurs bords sur une épaisseur de 1 à 2 mill. et que sur deux infarctus ces bords ont une coloration rougeâtre. En sectionnant l'un des infarctus la coupe a divisé une artériole oblitérée à l'extrémité du coin et on peut voir qu'elle est bouchée

d'un caillot fibrineux à partir du point où l'artère pénètre dans l'infarctus. C'est une des moitiés de cet infarctus qui a été prise pour faire l'examen microscopique. On a pu remarquer aussi sur cet infarctus qu'à côté de l'extrémité principale de la branche, une autre extrémité moins accusée, mais accusant la tendance à la région irrégulière constatée sur le plus gros infarctus.

En suivant la branche de l'artère qui se rend du côté de ce gros infarctus on arrive à une artériole qui présente un caillot fibrineux sur 2 ou 3 mm d'étendue avant sa pénétration dans l'infarctus et se poursuit dans l'infarctus.

Les gros vaisseaux en dehors ne présentent aucun caillot.

La capsule de la rate est partout épaissie. Enfin, splénique est rouge sans aspect hémorrhagique; de cette sorte que les infarctus tranchent nettement par leur coloration sur le tissu périphérique.

Les reins n'offrent rien de particulier à signaler si ce n'est que leur atmosphère cellulaire présente un surcharge graisseuse très accusée. Pas d'infarctus dans les reins, ni dans le foie.

L'hémisphère gauche est le siège d'un ramollissement rouge occupant la substance corticale du pied de la 3me circonvolution frontale sur une largeur de deux centimètres atteignant le pied de la 2me frontale sur une étendue d'un centimètre. Il existe aussi un ramollissement très superficiel du lobule de l'insula dans la portion en rapport avec le pied de la 3me frontale affaissée. Le ramollissement tout à fait rouge paraît récent. Il n'occupe que la substance grise devenue rouge, dont la consistance est notablement diminuée. Le tissu a pris en outre un aspect gras.

La Sylvienne est libre, mais il existe un caillot fibrineux dans la frontale externe inférieure qui se rend à la circonvolution de Broca.

En disséquant la substance cérébrale ramollie et en ajoutant du picro-carmin, on voit une infiltration d'une substance granuleuse contenant des gros débris de tubes nerveux, un grand nombre de cellules polygonales, fusiformes, arrondies dont le noyau est net et coloré et dont le protoplasma est surchargé de fines granulations graisseuses qui

lui donnent un aspect noirâtre. Sur ces
la surcharge de granulations est telle qu'on
n'aperçoit le noyau qui se devine plutôt
les ~~granulations~~ graisseuses qui ont trans-
ces cellules en corps granuleux. Mais
cellules sont assez rares, tandis que celles qui
renferment peu de granulations sont les plus
Les corpuscules que l'on trouve dans les pus
présentent aussi des granulations gra-
~~de toutes~~ disposées de leur paroi.

En dissociant de la rate malaria un
fragment d'un infarctus blanc et ferme
on voit une préparation analogue à la
Dans une substance finement granuleuse
remarque des cellules de forme arrondie
dont le noyau est coloré en rouge
centre de la cellule, tandis que le protoplasme
peu abondant de la périphérie est chargé
de granulations graisseuses refringentes
comme une collerette au noyau. Ces
sont plus ou moins déformées; mais
on a la même altération du protoplasma.
préparation montre aussi un vaisseau
sur la paroi duquel on trouve des granulations graisseuses. En sous l'infarctus de la rate qui a déjà
présentant une lésion assez avancée il s'agit que des lésions
à celles d'un ramollissement récent concomitant

Lavergne Jean. 61 ans.
Salle Ste Marguerite n° 16.

Entré le 15 Janvier 1901
Mort le 17 Janvier 1901

Diagnostic Clinique. Hémiplégie droite de date ancienne (2 ans) avec contractures et attitudes vicieuses. Phénomènes analogues récents à gauche. Eschares multiples. Albuminurie.

Diagnostic anatomique. Athérome intime des artères cérébrales oblitération presque complète de la sylvienne gauche. Pas de foyers de ramollissement appréciables à l'œil. Tuberculose pulmonaire (cavitaire à droite, fibreuse à gauche) Reins un peu scléreux.

A l'ouverture du crâne, on ne note pas d'adhérences anormales de la dure-mère, pas d'œdème cérébral.

A la base du cerveau: on trouve tout d'abord: le tronc basilaire épaissi, dur et blanc, avec des saillies marquées. Au palper on sent des points calcaires correspondant à des foyers plaques athéromateuses qui rétrécissent notablement le calibre du vaisseau dans l'oblitération. Ce même état se retrouve sur les cérébrales postérieures et antérieures d'une façon à peu près égale des deux côtés.

En ce qui concerne les sylviennes: il y a une différence très notable entre les deux: à gauche: on trouve à l'entrée à peu près du tiers de l'artère une énorme plaque athéromateuse qui permet à peine l'introduction d'un très fin stylet, tandis que l'artère est encore perméable, comme le prouve un caillot agonique qui se moule dans le patrie persistant: plus loin, cet épaississement et cette induration du tronc se retrouve avec moins d'intensité, mais absolument généralisé.

A droite, l'athérome est plus discret et plus limité. On trouve quelques plaques déjà en voie de calcification dans la paroi plus loin les parois sont à peine épaissies.

Les méninges sont légèrement adhérentes, mais les coupes faites pratiquées avec soin ne décèlent aucun foyer de ramollissement dans les hémisphères.

Par contre, le protubérance apparaît légèrement atrophiée, aplatie de chaque côté au lieu d'être renflée. De consistance un peu dure. Sur les coupes, on ne voit nettement qu'une teinte grise et une désorganisation du tissu normal des fibres entrecroisées.

Le poumon droit (730 gr) présente des adhérences nombreuses et résistantes du haut en bas: il est assez volumineux, surtout dans les lobes supérieurs et moyens. Sur les coupes, on trouve une tuberculose fibreuse du sommet avec foyers bien limités par un tissu noir et cicatriciel. Dans le lobe moyen, on trouve creusé dans ce même parenchyme une cavité de la dimension d'une grosse noix, contenant un peu de pus, avec des parois dures et lisses: nombreux foyers caséeux tout autour. Le lobe inférieur ne présente qu'un certain degré de congestion sans tuberculose.

Le poumon gauche (P: 510 gr) n'offre que quelques adhérences peu résistantes: il est moins dur et moins volumineux que droit. Sur les coupes, on constate de la tuberculose fibreuse du sommet, non en évolution. A la base, on trouve assez marquée, avec points plus résistants, probablement bronchio-pneumonique.

Le foie (1160 gr) est d'aspect normal, plus volumineux, de coloration jaunâtre, un peu graisseux. Pas de perméabilité sang au niveau du diaphragme. Rien au niveau des voies biliaires. Pas de tubercules.

La rate (180 gr) n'offre rien de spécial, elle est un peu molle sans péricapsite, pas de tubercules.

Les deux reins (G et D = 125 gr) sont plutôt volumineux de volume avec une substance corticale large bien épaisse. Légères adhérences de la capsule qui est assez épaisse. Pas de kystes.

Le cœur (P = 355 gr) n'est pas notablement augmenté de volume: le péricarde ne contient pas de liquide: une ou deux plaques laiteuses. A l'examen, le ventricule gauche est un peu faiblant et les parois assez épaisses: le myocarde paraît peu altéré: légères taches graisseuses sous endocardiques. Rien aux valvules ni aux orifices.

Quelques plaques athéromateuses sur l'aorte.

9e leçon
janvier 1907

anciennes lésions protubérantielles à la suite d'athérome artériel, horizon de l'oblitération des artérioles fournies par cette artère à la protubérance, concourant dans la production d'un ramollissement probablement consécutif à de petits foyers de ramollissement ayant déterminé une paralysie avec contracture des membres inférieurs et du membre sup. droit, le membre sup. g. étant le seul dont pouvait se servir le malade.

Anciennes lésions tuberculeuses du poumon guéries ou cicatrisées en voie d'évolution, indiquant surtout que les lésions cérébrales devaient provenir de ramollissement plutôt que d'hémorrhagie.

Lyon (suite)
23 février 1907

1159

Autopsie du 23 février 1907

Ramollissement du lobe sphenoidal et de la région pariétale inférieure de l'hemisphere droit.

Tuberculose pulmonaire localisée au poumon gauche avec caverne de la partie antérieure du lobe supérieur, et poussée terminale du lobe inférieur, avec intégrité de la partie postérieure du lobe supérieur, qui est emphysémateuse.

Homme de 58 ans. Service de M. Bondet.

Résumé clinique.

Entré le 9 juillet 1906 pour une hemiplégie gauche et hémianopsie. Il aurait eu une 1ère attaque 3 semaines auparavant avec paralysie passagère. Puis une 2e attaque il y a 5 jours pour laquelle il entre à l'hopital.

Signes de congestion à la base gauche.

Ni sucre, ni albumine dans l'urine.

Depuis son état n'a pas été noté.

879

Autopsie

Cadavre amaigri, sans oedèmes.

Thorax.

Symphyse totale à gauche.

Poumon gauche : P. 1860 avec le droit.

Toute la partie antérieure du lobe supérieur est occupée par une immense caverne. La partie postérieure est emphysémateuse, ne présente pas de tubercules.

Tout le lobe inférieur est occupé par de petits tubercules récents au sein d'un tissu hépatisé.

Poumon droit. Très emphysémateux ne présente à peu près aucune lésion, sauf un peu de sclérose dans le lobe supérieur et à la partie postérieure et supérieure du lobe inférieur. Quelques tubercules isolés dans le lobe inférieur à la base.

Cœur : P. 315. Rien à signaler

Aorte : pas d'athérome.

Abdomen.

Un peu de péritonite sous hépatique.
L'appendice présente des traces d'inflammation ancienne, avec des adhérences, et une tuméfaction de l'organe qui apparait distendu par du liquide accumulé à son intérieur.
Le rectum est très distendu, et forme une grosse cavité ampullaire remplie de matières.

Foie: P. 1260
Rate: P: 225
Reins P: 180-150.
Surrénales

} rien à signaler.

Encéphale.

Pas d'obliterations apparentes des artères de la base qui sont un peu atheromateuses.
Des lésions sont localisées à la partie postérieure de l'hemisphère droit: on trouve, en effet un vaste foyer de ramollissement qui occupe le lobe sphénoïdal, la partie inférieure du lobe pariétal et même la pariétale ascendante qui apparait comme atrophiée. Toute cette région, y compris l'insula, apparait aplatie, et recouverte par les méninges adhérentes. En outre on trouve

881

une plaque jaune du volume d'une amande
sur le bord inférieur du lobe sphenoïdal.
Rien à l'hémisphère gauche, ni au mésencéphale

4e Leçon (suite)
13 février 1907

Ramollissement cérébral de l'hémisphère droit avec hémiplégie, hémianesthésie et hémianopsie du côté gauche in tuberculose pulmonaire.

H. de 68 ans, s. de Mr Rondet, autopsie le 23 février.
Ce malade était entré à l'H.D. le 9 juillet 1906.
D'après les renseignements fournis par sa femme, il aurait été vers 3 semaines auparavant d'une perte de connaissance avec chute sur la voie publique. Il fut rapporté chez lui dans un état comateux avec une hémiplégie gauche incomplète; mais au bout de peu de jours il reprit connaissance et l'usage des membres. Il s'était repris à ses occupations lorsque, il y a 4 jours, il fut atteint d'une nouvelle hémiplégie gauche incomplète sans perte de connaissance.

A l'examen, au moment de l'entrée du malade à l'H.D., on constate cependant une certaine obnubilation intellectuelle, de telle sorte que les

renseignements fournis par lui sont incertains et n'ont pu être bien établis qu'ultérieurement par la femme.

On constata l'hémiplégie g. incomplète, mais prédominante au membre supérieur, avec hémianesthésie et hémianopsie.

On ne trouva rien de particulier du côté du cœur et seulement des signes de congestion pulmonaire à la base gauche en arrière.

L'urine ne renfermait ni sucre ni albumine.

Sa température n'était pas fébrile.

Le diagnostic porté sur la feuille d'observation fut seulement celui d'hémiplégie gauche avec hémianopsie. On n'avait pas établi s'il s'agissait d'un ramollissement ou d'une hémorragie. En tout cas le malade considéré comme incurable ne fut plus examiné ; de telle sorte qu'on ne dit pas comment la mort est survenue. Mais l'autopsie indiquera que c'est par la présence de lésions considérables de poumons qui avaient passé inaperçues.

En ouvrant la cavité thoracique le cœur avait ouvert à gauche une grande caverne pulmonaire dont la paroi antérieure était intimement adhérente à la paroi thoracique au niveau des 3me et 4me côtes. Cela nous permit immédiatement de faire le diagnostic de la nature de la lésion cérébrale et d'affirmer que nous trouverions un ramollissement, probablement ~~[illegible]~~ chez les syphilitiques, chez les tuberculeux, les cancéreux, les diabétiques, et dans tous les états de cachexie ou même de diminution de l'activité cardiaque, les lésions cérébrales qui en se produisent, sont elles dues à des tubercules, à des néoplasmes, à des abcès, et quel est le droit de déterminer si l'on a affaire à une hémorragie ou à un ramollissement, doivent toujours être rapportés à cette dernière lésion.

C'est en effet, ce que l'examen du cerveau et encore sera prouvé dans ce cas.

N'ayant pas d'examen très précis fait pendant la vie au sujet du phénomène paralytique, nous ne pouvons tirer aucun enseignement de la localisation de lésions.

Nous insisterons seulement sur les lésions pulmonaires particulièrement intéressantes dans ce cas à divers points de vue.

Les principales lésions se trouvent localisées au poumon gauche et seulement à ce poumon, comme nous en avons vu plusieurs exemples récemment cité qu'il arrive assez souvent, mais pas ordinairement d'une manière aussi bien localisée à gauche.

Le sommet emphysémateux ne présente que quelques adhérences pleurales lâches, tandis que les 2/3 inf. au moins du poumon manifestement dentelé étendu sont enveloppés par les plèvres épaissies et intimement adhérentes.

En faisant coupe de contour une coupe verticale passant ~~D'avant~~ en arrière par la partie médiane du poumon, on voit, d'abord que la caverne précédemment découverte en avant est assez vaste pour pouvoir contenir une grosse orange que ses parois sont épaisses, fortement sclérosées et plus ou moins anfractueuses, et enfin que cette énorme caverne est située au niveau de la moitié inférieure de la région antérieure du poumon, qu'elle ne commence guère que à 3 ou 4 travers de doigt au dessous du sommet du poumon. Le tissu voisin est fortement sclérosé surtout au dessous, si on en excepte vers le sommet des tubercules disséminés dans un tissu très dense, tandis que, au dessus, c'est à dire

dans le sommet et la partie postérieure, le tissu pulmonaire manifeste un emphysème ~~et~~ et le siège d'aucun tubercule pulmonaire ; ce qui est tout à fait exceptionnel en pareille circonstance.
Les plèvres interlobaires sont épaissies et très adhérentes. Et tandis que du côté du lobe supérieur le tissu n'offre pas de tubercules, celui qui est situé au dessous, c.à.d. à la partie sup. du lobe inf. est rempli de tubercules crus avec gros caillots et très confluents à la partie supérieure, tandis que dans le reste du lobe ils deviennent de plus en plus petits et les parties sous-jacentes, mais en étant partout très abondants au sein d'un tissu assez ferme, rougeâtre, paraissant contenir peu d'air.

On voit ainsi que le malade a dû vivre longtemps (peut-être pendant bien des années)

avec des lésions tuberculeuses ainsi avec une grosse caverne localisée à la partie antérieure et inférieure du poumon gauche, qui existait certainement au moment de l'entrée du malade à l'H.D. et qui a passé inaperçue, parce qu'on néglige souvent d'ausculter cette région antéro-inférieure. Nous avons eu déjà l'occasion de constater semblable erreur non seulement pour la tuberculose, ~~surtout avec~~ des maladies intercurrentes, mais encore pour la pneumonie siégeant dans cette région; d'où la nécessité de faire toujours des examens complets, sans négliger celui des parties qui sont exceptionnellement atteintes.

On peut très bien aussi se rendre compte comment le sommet et la région postéro-inférieure du lobe supérieur n'ont pas été le siège de tubercules. C'est certainement parce que durant la longue

période où les lésions étaient localisées en arrière et en bas, il s'est produit de l'emphysème au voisinage c'est à dire en haut et en avant, ce qui a préservé la partie de l'envahissement par la tuberculose.

Cependant les lésions se sont étendues à un moment donné et s'étaient ~~vers~~ vers la partie inf. du poumon gauche qui, à partir du moins de la paralysie du côté, devaient être le siège de phénomènes de congestion et même d'un processus pneumonique ~~que~~ l'examen à l'autopsie du malade avait permis de constater. Et c'est à cette poussée tuberculeuse intercurrente à l'envahissement que le malade a dû succomber.

Toutefois ce qu'il y a encore de plus intéressant à constater, c'est que le poumon

droit est resté indemne de tuberculose. On n'en trouve pas la moindre trace, ce qui est assez rare avec les grosses lésions constatées dans le poumon gauche.

Mais il présente des lésions qui ne manquent pas d'intérêt, parce qu'elles contribuent à prouver qu'elles ont bien comme nous l'avons soutenu, une origine tuberculeuse.

Il s'agit d'une sclérose diffuse, mais assez abondante à la partie supérieure des lobes sup. et inf. apparaissant sous la forme de petites traînées noirâtres qui sont aux confluents pour donner lieu à une plaque noirâtre de la largeur d'une pièce de 5 fr. à la partie sup. du lobe supérieur et d'une autre plaque moins haute, mais plus large, à la partie sup. et post. du lobe inférieur; en remarquant, toutefois, que ces lésions des poles

intérieur n'arrivent pas jusqu'à la périphérie de l'organe, en raison de l'emphysème prononcé dont il est le siège.

En tout cas on peut bien se rendre compte que la sclérose diffuse dans tout le poumon d'un tuberculeux diffère présente cependant sur des régions une intensité beaucoup plus prononcée; et que c'est précisément sur celles qui sont habituellement le siège des lésions tuberculeuses. Et comme dans ce cas le malade était depuis longtemps suspecté avec l'infection tuberculeuse, il y a toutes raisons de croire que cette sclérose devait avoir la même origine, le poumon étant pour son action supplémentaire ayant présenté des conditions peu propices à l'établissement de lésions tuberculeuses proprement dites, de telle sorte que le processus inflammatoire n'a pu aboutir que à faire cette sclérose, comme qu'on le voit fréquemment pour les reins dont l'un est tuberculeux, tandis qu'il arrive

6e Leçon (suite)
Lundi 1907

1148

- Autopsie faite par le service de M. Vic, le 8 février 1907.

Ramollissement cérébral très étendu
Athérome aortique.
Pas de lésions appréciables des reins.

Femme de 70 ans.

Résumé clinique :

Attendait son départ pour le Perron avec le diagnostic d'athérome généralisé. Partie le 17 janvier aux convalescents de la Croix-Rousse, on la ramène le 2 février, dans le coma, sans qu'on sache au juste le jour de l'ictus. Pas d'albumine. Température au dessus de 39°. Hémiplégie. Coma. On fait le diagnostic d'hémorragie cérébrale.

A l'autopsie, sur la coupe de Fleischig on trouve un gros foyer de ramollissement au siège habituel de l'hémorragie, avec destruction du noyau lenticulaire, de la capsule externe, de la capsule interne, ~~avec persistance~~ de la couche optique presque en ~~entier~~

M. Pic n'aurait pas trouvé d'oblitérations artérielles dans les gros troncs.

Le cœur n'est pas gros. P: 320 Les reins sont sains

L'aorte est très athéromateuse.

Pas d'hépatisation dans les poumons.

36. Leçon (suite)
8 février 1907

Ramollissement cérébral

F. 70 ans, s. de M. Pic, autopsie le 8 février.
Il s'agit d'un ramollissement cérébral datant de 8 à 15 jours, bien caractérisé à l'œil nu et au microscope.

Les préparations qui vous sont mises à votre disposition vous permettront de voir que ce sont les divers éléments cellulaires constituants de la substance cérébrale qui se chargent de granulations graisseuses à des degrés divers jusqu'à constituer les corpuscules granuleux de Glinge; de telle sorte qu'si les mononucléaires cellules peuvent aussi présenter des granulations graisseuses, ce n'est pas une raison pour les considérer, comme certains auteurs, comme des «phagocytes voraces», ni qu'il faudrait supposer que tous les éléments cellulaires, cependant parfaitement reconnaissables, se sont transformés en cette espèce d'éléments

hypothétique, contraire à l'observation qui montre d'une manière absolue la simple transformation des cellules nerveuses, des cellules de la névroglie, de l'endothélium des capillaires en corps granuleux par altération gradueller de leur nutrition.

On doit aussi conclure de l'examen de ces faits que les parties ramollies n'ont pas subi une nécrobiose immédiate, mais qu'il est résulté seulement des oblitérations vasculaires une privation de la plus grande partie des ~~[illegible]~~ matériaux de nutrition, de telle sorte que ce n'est pas la mort sans phrase, mais la mort graduelle laissant aux éléments histologiques de subir la dégénérescence graisseuse, probablement parce qu'ils continuent à recevoir encore un peu de sang par quelques anastomoses vasculaires, mais non cependant pour pouvoir vivre, et suffisant pour dégénérer et mourir graduellement.

Le foyer de ramollissement avait son siège au niveau du noyau lenticulaire et de la capsule externe empiétant sur la capsule interne et la couronne rayonnante, c'est-à-dire à peu près sur les mêmes points qui sont le plus souvent le siège de l'hémorragie cérébrale, quoique ~~rare~~ ~~à tort~~ moins ~~ordinairement~~ le noyau lenticulaire. Il n'y a rien d'étonnant à cela, ~~bien~~ que le siège du ramollissement soit plus souvent à la périphérie de l'hémisphère; car des oblitérations vasculaires peuvent se rencontrer partout et des hémorragies peuvent aussi exceptionnellement avoir lieu au niveau des circonvolutions, mais alors plutôt sous l'aspect d'hémorragies ponctiformes. Il est vraisemblable, ~~en effet~~, que dans les cas d'hémorragie et de ramollissement, l'origine des lésions réside dans la production d'oblitérations artérielles sous l'influence des mêmes causes.

qui se produisent, dans les autres organes, infarctus et inflammations, c'est à dire le plus souvent par suite d'infections accidentelles, de altérations cellulaires du sang ou des endothélium et qui vont donc lieu aux fins obliterations par embolies ou thromboses des plus petites artérioles; tandis que celles des plus gros vaisseaux résultent d'embolies ou thromboses ayant pour origine des produits pathologiques portés du cœur ou des grosses artères ou bien plus souvent des altérations athéromateuses des artères obliterées par embolie ancienne ou par thrombose.

Ce n'est que sur les gros vaisseaux et dans les cas de ramollissement qu'on peut constater l'existence des obliterations artérielles, encore dans le plus petit nombre des cas; vu que le plus souvent on trouve toutes les artères qu'on peut explorer à l'œil nu tout à fait libres. Mais comme l'on trouve les mêmes lésions de ramollissement dans les cas

où il n'y a pas d'oblitération appréciable à l'œil nu que dans ceux où cette oblitération peut être constatée, il y a toute probabilité pour que le ramollissement soit produit par le même mécanisme.

Les auteurs supposent bien que dans ces cas il s'agit d'emboles qui ont disparu; alors qu'il est beaucoup plus rationnel d'admettre que le ramollissement provient ~~alors~~ d'oblitérations portant sur des artères; parce que l'ex. microscopique permet assez de constater ces oblitérations et que les chosses se passent certainement de cette façon dans les autres organes atteints d'infarctus et notamment dans les poumons, dans les reins, dans la rate, où ces accidents sont plus faciles.

Ces organes peuvent aussi présenter une nécrose avec ou sans hémorragie,

et il y a toutes probabilités pour qu'il en soit de même dans le cerveau, c'est-à-dire pour que les hémorragies cérébrales soient dues également à des oblitérations vasculaires plutôt que à une altération particulière des artères et notamment à des anévrysmes miliaires.

Ces altérations se trouvent en effet, dans beaucoup de cas d'hémorragie cérébrale, comme l'ont démontré Charcot et Bouchard, moins non dans tous.

Il résulte de nos observations qu'on ne les rencontre que chez des sujets ayant eu plusieurs attaques ou au moins des vertiges bruyants impliquant des lésions artérielles, de telle sorte qu'on peut en inférer qu'il s'agit plutôt de lésions artérielles secondaires consécutives aux troubles vasculaires et à des hémorragies capillaires plutôt que à des lésions initiales et notamment à des anévrysmes dont on ne peut pas retrouver les traces

si bien connu pour les grands artères, et dont on connaît aussi la cause qui est toujours la syphilis ; tandis que les hémorragies cérébrales se produisent aussi bien sur nous chez des sujets n'ayant jamais eu la syphilis, d'autant que les lésions cérébrales des syphilitiques sont toujours de ramollissement.

Ce qui contribue encore à prouver que l'hémorragie et le ramollissement ~~ont~~ ont une même origine et ne diffèrent que par des conditions secondaires, c'est qu'il n'existe que des nuances dans les phénomènes symptomatiques que présentent les malades et qui peuvent se retrouver aussi bien dans les deux cas ; de telle sorte qu'il n'y a aucun phénomène spécial ~~absolument~~ et propre à chacun d'eux pour les caractériser (tous les phénomènes observés dans l'un pouvant se rencontrer dans l'autre), et que il ne s'agit pour le diagnostic que de probabilités basées

un ensemble de faits. Et encore parmi ceux-ci, nous avons remarqué depuis longtemps que ceux qui s'appliquent à l'hémorragie sont les phénomènes consécutifs à l'action augmentée du cœur, comme dans le cas d'infarctus ou d'apoplexie pulmonaire, tandis que le ramollissement ~~se rencontrant~~ constamment chez des sujets ayant présenté des signes d'affaiblissement de la nutrition et notamment de l'action du cœur.

Le cas qui nous occupe aujourd'hui vient à l'appui de notre interprétation pathogénique du ramollissement par rapport à l'hémorragie dont nous avons en récemment un exemple bien typique.

Le malade ayant eu un ictère bien marqué et étant dans le coma avec une hémiplégie complète, présentant une température au dessus de 39°; on avait pensé à une hémorragie cérébrale plutôt qu'à un ramollissement, tout en

remarquant cependant que son urine ne renfermait pas d'albumine. On aurait encore été plus convaincu de l'hémorragie, si l'on avait pu reconnaître que son cœur était augmenté de volume et de poids.

C'est que dans tous les cas d'hémorragie cérébrale, le cœur est plus ou moins hypertrophié et que il y a en général de l'albumine dans l'urine. Ces autres phénomènes sont bien moins constants. En effet, pour ce qui concerne l'ictus et l'intensité de la paralysie, il y a fréquemment des cas assez atténués, et récemment nous avons fait l'autopsie d'un vieillard de plus de 80 ans qui avait succombé à une hémorragie cérébrale survenue sans ictus, ce qui est plutôt rare, et qu'ayant donné lieu que à une hémiplégie incomplète, mais il était avec une température au dessus de 40°, quoique la température

pression parfois n'être pas plus élevée que dans le ramollissement. Seulement le sujet paraissait bien musclé, ~~vigoureux~~, malgré son âge avancé, et le cœur était manifestement hypertrophié suivant la règle. L'urine n'avait pas pu être examinée, le malade n'ayant pas tardé à succomber après son entrée à l'H.D. Or, les conditions dans lesquelles se trouvait le sujet et l'état de son cœur hypertrophié, sans lésion orificielle, permettaient de faire le diagnostic d'hémorragie cérébrale.

~~Cependant~~ Si les phénomènes se rapportant aux troubles cérébraux, surtout pris dans leur ensemble, sont souvent suffisants pour faire le diagnostic entre l'hémorragie et le ramollissement, il est certain que bien souvent les

phénomène symptomatique pouvant se rapporter aussi bien à l'un qu'à l'autre et dès lors c'est en tenant compte des autres phénomènes qu'on peut arriver au diagnostic précis.

Nous avons dit que la T pouvait encore induire en erreur.

On voit pour le cas où l'augmentation de volume du cœur n'a rien d'absolu à un léger degré stagnant, avec une lésion orificielle, c'est, dans l'immense majorité des cas, un ramollissement auquel on a affaire. Ce n'est que dans les cas où le cœur est manifestement hypertrophié sans lésion d'orifice qu'on a à soupçonner la certitude d'une hémorragie. Mais cette hypertrophie peut être masquée par des poumons emphysémateux.

et l'on sait que bien souvent il est difficile de se rendre compte de l'état du cœur qui, du reste, peut être hypertrophié seulement à un léger degré.

Il faut alors tenir grand compte des conditions générales dans lesquelles se trouvent les malades quand bien même ils ont atteint un grand âge.

Le type du malade cité précédemment, fort vigoureusement bien musclé, bien portant habituellement, sauf l'albumine concomitante souvent non reconnue et même aussi l'hypertrophie du cœur, qui sont restés latents et qui reconnus doivent à fortiori faire porter le diagnostic d'hémorragie.

~~Dans~~ le ramollissement c'est tout le contraire, et c'est ainsi que tout malade ~~[illegible]~~ atteint d'une affection ayant donné lieu à un affaiblissement d'origine

se traduisant par une affection bien déterminée comme le cancer, la tuberculose, la syphilis, qu'évolution, le diabète, ~~ou~~ ~~un~~ cachexie quelconque ou adénie, sans oublier l'obésité, de la dimination de la taille, suffit lorsqu'il survient une hémiplégie pour faire faire avec certitude le diagnostic de ramollissement. Or, la malade en question présentait précisément une surcharge graisseuse générale avec accès qui pouvait, d'après les considérations précédentes, permettre d'arriver au diagnostic exact.

Il restera néanmoins toujours des cas où le diagnostic pourra être incertain, précisément parce que les causes de production des lésions sont les mêmes, mais en tenant compte des ~~indications~~ considérations précédentes, indépendamment de celles indiquées par les auteurs, les cas seront fort réduits lorsque l'on pourra faire un examen complet.

Tout ce qui touche à la clinique pour arriver à une diagnostic précis offre le plus grand intérêt, quand bien même on ne peut pas toujours en retirer un ~~résultat~~ pratique immédiat, nécessaire, au point de vue scientifique, cela donne une grande satisfaction de se trouver sur un terrain connu permettant d'apprécier beaucoup mieux toutes les conséquences qui peuvent résulter de l'affection que l'on connaît bien et d'en déduire les indications pour le traitement susceptibles d'améliorer l'état du malade dans la mesure de ce qui est possible et surtout de ne pas lui nuire.

C'est ainsi que beaucoup de médecins, appelés auprès d'un malade qui vient de prendre une attaque avec hémiplégie, s'empressent de lui pratiquer une saignée ou de lui faire appliquer des sangsues et de purger souvent à outrance.

Or, il est bien évident que cette saignée ne peut qu'être fort nuisible à tous les malades atteints d'un ramollissement et que les troubles ne peuvent que s'en trouver plus accentués, ainsi qu'on en a la preuve par les augmentations qui suivent rarement, régulièrement et que il résulte même d'expériences faites sur des chiens dont le cerveau régénéré avait été préalablement lésé. Du reste on comprend que des malades déjà dans de mauvaises conditions de nutrition affaiblis ne peuvent que les ~~[illegible]~~ après une émission sanguine et des purgatifs répétés.

Il n'est même pas prouvé, comme certains auteurs l'ont soutenu, que les saignées soient utiles dans l'hémorragie cérébrale, parce qu'il est impossible de soustraire du sang au foyer qui s'est produit dans le cerveau. C'est surtout avant

la production de l'hémorragie que la saignée pourrait peut-être être utile chez les malades présentant une élévation de la tension artérielle, et encore avec d'autres moyens qui permettent d'arriver à diminuer cette tension, non pas seulement momentanément, mais d'une manière assez persistante.

Qu'il s'agisse d'hémorragie ou de ramollissement du cerveau, le traitement doit toujours être basé sur les indications multiples tirées de l'état dans lequel se trouve le malade, en se proposant toujours de favoriser autant que possible le bon fonctionnement de tous les organes, sans déterminer de perturbations d'aucune sorte, même pas des mouvements répétés, comme on a tort aussi de faire le plus souvent, et en évitant les productrices de lésions du côté paralysé sous l'influence des moindres causes irritantes.

octobre 1898 — Rétrécissement mitral avec embolies viscérales et cérébrales – syphilis consécutive pour laquelle il a reçu plusieurs injections. — 189

Docteur TRIPIER
5, Place des Cordeliers

F. 39 ans, malade à 32 ans, ayant eu deux enfants dont le dernier un garçon vivant âgé de 3 ans ½ et, en janvier de cette année mort-né à terme.

Dès le mois d'octobre au cours de la grossesse d'effort avec un peu d'œdème des malléoles et urine pâle à plusieurs reprises. Urine redevenue claire l'urine contenait de l'albumine 1 gr environ, puis 0gr60 à 0gr90 dans les analyses faites depuis cette époque à plusieurs reprises.

Mais au mois de février, un matin en se levant diplopie classique sans aphasie, sans atteinte de l'intelligence et sans paralysie notable, d'après les renseignements donnés par la malade. Enfant de 9 ans. jours de peut

Rapporter l'Ordonnance

dès qq. mois et revenir
l'état à peu près normal au
bout d'un mois. Cependant aujourd'hui
encore, on remarque la difficulté
à prononcer certains mots longs et
parle avec rapidité. Suivant rien
d'anormal. Aucune paralysie appréciable
actuellement. Urine un peu d'albumine
aucune ~~albumine~~. Au cœur ~~rien~~ la
pointe bat dans le 5e esp. intercostal g.
très légère roulement protosystolique au
maximum entre la pointe et le bord g. du sternum
avec très légère rétraction de diastole
dans le 3e esp. inter. g. près du sternum. Aucun
bruit de souffle sous la pointe ~~[illegible]~~
ou latéral
mais léger souffle systolique entre la pointe
et le sternum dans la position couchée.

Petite fièvre vespérale, paraissant
faible constitution ~~[illegible]~~ constitution légère
mais peu abondante.

Pensez à prévenir le médecin de Grenoble qui l'a
examiné récemment l'avoir traité comme un
mal accidents cérébraux secondaires, l'affection du cœur
passé inaperçue. Or quoique les signes soient peu apparents
tout cependant concordent et c'est très important l'affection
aux embolies rénales (albumine, hématurie, phénomènes cérébraux)
cette dernière affection se l'étant pensée, comme on le sait
qui constituent d'ailleurs, ce n'est pas un embolie rénale, mais un abcès gras à la suite
quant à l'embolie et ce n'est pas un embolie rénale, mais un abcès gras à la suite

Oblitérations d'artères cérébrales sur les deux hémisphères, emphysème pulmonaire hypertrophique double, par suite d'athérome artériel avec arythmie du Cœur.

Madame A... âgée de 77 ans 1/2. Santé habituellement bonne avec un peu de surcharge graisseuse des organes. Cependant depuis un dizaine d'années douleurs rhumatismales articulaires revenant à plusieurs reprises sous la forme subaiguë ou chronique surtout au niveau des articulations des pieds et des genoux. La malade urinant ~~depuis~~ assez souvent des urines abondantes très pâles, est devenue sujette à contracter des refroidissements dont elle a la réapparition des douleurs articulaires

ou à la production de bronchite. Du
chaque fois que du accident de gro
se produisaient, on remarquait la pro
de râles muqueux à la base droite en
moins les râles disparaissaient avec le
à l'état de santé. On avait aussi co
dans les mêmes circonstances apoplexie
du cœur.

Il y a 2 ans accès d'asthme pério
revenant chaque matin au réveil
avait cédé à l'emploi de la quinine
après un accès il continua pendant
ultérieur le malade a fait usage
l'iodure de sodium à la dose de 0gr,60
jour, d'une manière à peu près conti
Elle trouvait que sous l'influence de ce
ses mains habituelles du matin avaient
diminués depuis qu'elle se trouvait mieux
manière générale.

[illegible] un accident rénal (albumine chématurie) [illegible]
cette dernière affection se l'étant [illegible]
peu au contraire en [illegible] sous [illegible]

Il y a environ un an, elle eut un grand chagrin. Quelque temps auparavant elle commençait à éprouver une diminution de la vue qui l'inquiétait beaucoup. Elle eut aussi une vive émotion lorsque le médecin lui dit qu'elle avait une cataracte et qu'il faudrait arriver à faire une opération.

Celle-ci a eu lieu il y a environ deux mois et paraît avoir affecté profondément la malade qui, durant, a beaucoup souffert à cette occasion. Pendant les jours qui ont suivi l'intervention opératoire, la malade eut même un peu de douleurs sur la tête et probablement un peu d'irritation sous cette influence, ainsi qu'il résulte des lésions constatées ultérieurement. Le bouillon à la chambre noire paraissait l'avoir atténué.

Cependant la malade s'était peu à peu remise et était heureuse d'avoir recouvré la vue. Elle commençait à se servir de

lunettes pour voir de loin et allait
remise d'autres verres pour la vue
rapprochée des objets, lorsque le jeudi
mai 1898, elle fut prise d'un vio
accès d'asthme de 3/4 d'heure de durée
dans lequel la malade avait perdu
connaissance un instant et avait
failli succomber. cet accès était
sans cause bien manifeste. Cependant
depuis 2 ou 3 jours la malade ne
sentait pas très bien, sans cependant
néanmoins une plainte. Le cyanure
fut donné immédiatement après
cet accès il y a 2 ans et pendant
jours, de telle sorte qu'il ne reprend
pas. Le lendemain de l'accès c.à.d.
20 mai, la T ne dépassait que
le 6 divisions la température normale
du matin et du soir.

Mai-juin 1898 – Madame A...

Le lendemain de l'accès d'asthme, c'est-à-dire le 21 mai au matin, le malade voulant demander quelque chose à sa femme de chambre fut très étonné de ne pas pouvoir s'exprimer convenablement et on fut également surpris dans son entourage de voir qu'il bredouillait quelques mots inintelligibles sans avoir présenté cependant la moindre perte de connaissance avec la conservation de l'expression du visage, ainsi que de tous les mouvements des membres. ~~Il fut constaté~~ ~~on remarqua~~ que sa main droite était un peu inhabile, notamment pour attacher les mentonnières de son bonnet (qu'elle ne peut faire) et pour tenir le biberon dans lequel on lui donnait à boire. On constata aussi qu'elle serait un peu moins fort de la main droite que de la main gauche, alors que c'était la contraire à l'état de santé. au bout de 2 heures

l'aphonie avait naturellement disparu. La malade répondait assez bien aux questions mais s'embrouillait aussitôt qu'elle voulait en dire davantage et surtout perdait l'usage de parler. Elle ne pouvait se rendre compte du coupé lui était arrivé et ne paraissait très surprise dans la suite une impossibilité de lire du bouton électrique digital.

Lorsque je vis la malade le lendemain 22 mai, elle répondait parfaitement aux questions, mais lorsqu'elle voulait donner quelques explications, elle bredouillait et était obligée de s'arrêter en s'impatientant un peu de ne pas pouvoir exprimer ses pensées. On constate à ce moment aucune déviation de la face, ni de la langue. Tous les mouvements s'exécutent bien et il n'y a la moindre contracture. Les malades n'étant pas forts, il est difficile d'apprécier la force relative des deux mains. Toutefois la pression n'est pas énergique. Sensibilité normale de sensibilité.

je constatai tout d'abord que le pouls était à 80, assez fort en raison de l'athérome artériel, avec beaucoup d'irrégularité correspondant à des contractions faibles du cœur dont l'examen me permit de découvrir entre chaque une de contractions arythmiques nombreuses et irrégulières.

Quoique la malade ne tousse pas, l'auscultation permit de découvrir des râles muqueux assez nombreux à la base droite en arrière, absolument semblables à ceux qu'elle a toujours présentés lorsqu'elle a eu des douleurs rhumatismales, et surtout hypos. râles à la base gauche près de la colonne vertébrale.

Après cet examen qui a exigé que la malade se déplaçât pour se mettre sur son séant, je trouve que les pulsations de la radiale sont devenues beaucoup plus fréquentes,

jusqu'à ce qu'elles atteignent 120 puls. Sa
il semble que les faisceaux sont moins
nombreux. Après un instant de
retour des pulsations à 80 comme
précédemment.

à partir de ce jour jusqu'au
28 mai la température oscille entre 37°
38°6, toujours plus basse le matin que le
Elle commence à augmenter un peu le
sans atteindre 39°; mais chaque jour
l'augmentation s'accentue graduell
jusqu'au 1er juin où elle atteint le
soir 39°6. Pendant ce temps
la ~~malade se plaint seulement de~~ d
point de côté d'abord à gauche
l'on perçoit ~~99~~ râles muqueux plus intenses
~~Le point~~ disparaît par l'application d
topique à ce niveau. Puis apparaît
une nouvelle douleur à droite avec râles muqueux
l'application d'un nouveau topique
d'où résulte une atténuation notable de la do

Le lendemain 2 juin la température commence à redescendre graduellement jusqu'au dimanche 5 où le soir on ne trouve plus que 38°,5. La malade qui n'avait pourtant tousé les jours précédents, donne de loin en loin un petit coup de toux. Il semble même qu'il se détache ~~dans les~~ poumons un ou deux crachats qui sont avalés. Elle a toujours conservé sa ~~parfaite~~ connaissance, répondant très bien aux questions, prenant très bien ce qu'on lui donne de boissons ou de médicaments, s'inquiétant pour s'assoir un son léger, pour le pansement, pour le changement de linges, pour la mettre en liberté. Elle dort assez souvent lorsqu'on la laisse seule. Lorsque la température a été la plus élevée, elle était manifestement plus ~~souvent~~ assoupie et plus faible, mais sans toutefois davantage que les jours précédents plus nombreux depuis jusqu'à la hauteur ~~de la température~~ de poumons au point de fièvre ~~de la grande chaleur~~ ~~température~~ ~~à la fin~~ il y a toujours aussi appétit tout à fait à la bouche

actuellement il y a une ~~amélioration~~ notable
de l'état général. Mais le pouls reste
toujours ~~très~~ irrégulier présente de l'arythmie
persistante avec une ~~fréquence~~ variant de 58
à 80.

La malade ~~rapporte~~ ressent il y a 3 jours
quelques douleurs ~~très~~ légères dans une articulation
du doigt de la main droite, ou peut-être que
la Quinine pleno pulmonaire doit être diminuée
ce qui conduit à lui faire prendre
chaque jour 2 à 3 gr. de salicylate de
soude en lavement depuis ce moment et à
l'emploi de la quinine précédemment administrée
Elle reçoit café au lait, vin blanc
eau de Vichy, bouillons coupés au lait
tisane de fleurs de pêcher.

La malade continue à se plaindre de douleurs
de côté et de la nuque qu'on pourrait attribuer
pour l'application de précédente vésicatoire qui
coïncide avec l'abaissement de la température, ou appliquer
une autre topique ~~immédiatement~~ en dehors de l'
infusion de l'enveloppe.

Dans la nuit du 5 au 6 juin la température
augmente de 4 dixièmes pour continuer à s'élever

Revue le 9 juin à 8h du matin.

le mardi soir 7 juin à 39°6. La malade ~~est~~ a été un peu plus agitée pendant la nuit et elle a vomi son café au lait.
aujourd'hui, elle est surtout plus affaiblie et plus somnolente avec accélération du pouls (120) et de la respiration (48). Localement les râles de la base droite restent plus gros, et plus humides (toujours qqs. râles à la base gauche. Mais on ne perçoit aucun souffle ni aucune matité). Du reste la malade a peu rendu hier un crachat et aujourd'hui deux crachats. Ceux sont épais gélatineux infiltrés en partie d'un sang noirâtre.

Le lendemain matin 8 juin même température avec affaiblissement beaucoup plus marqué, persistance de la fréquence du pouls un peu plus faible et augmentation de la fréquence de la respiration (52). La malade répond cependant aux questions et prétend n'éprouver aucune souffrance. Mais elle ne demande pas spontanément à boire. Depuis deux jours on a supprimé le salicylate et on ne donne à boire du lait coupé avec un peu de thé, ~~[illegible]~~ des boissons alcooliques et surtout du vin blanc additionné d'eau.

Dans la soirée du 8 juin affaiblissement graduel avec qqs. râles trachéaux et difficulté plus gde de la déglutition. Pouls toujours à 124 très

[illegible] l'affaiblissement trouva sa confirmation.

Lorsque j'ai auparavant la malade restait calme dans son lit, on remarque qu'elle déplace continuellement son membre supérieur qu'elle place sur sa tête puis sur le lit d'où pendant qu'elle remue aussi à chaque instant le membre inférieur du même côté. Mais on remarque aussi que le membre supérieur gauche est maintenu immobile en demi-flexion contre le tronc. Si l'on soulève le bras d'un peu lourdement et la malade se le ramène spontanément. Le membre inférieur qui est aussi habituellement immobile en demi-flexion cependant la malade peut encore lui imprimer légers mouvements, ce qu'elle ne fait pas avec le membre du même côté. Sous de contracture de la cuisse les membres du côté droit et surtout le membre inférieur présentent une résistance très prononcée aux mouvements communiqués, qui n'existait pas auparavant. Pieds supportés du côté de la face qui est de nouveau plus immobile, la malade se tourne à droite lorsqu'on lui parle. Elle tire la langue qui n'est pas déviée. Mais elle a déjà un peu de difficulté pour déglutir les liquides qui provoquent parfois la toux.

On se souvient dans son entretien que la veille aussi la malade qui prenait plusieurs bols de bouillon plus volontiers de la main gauche, recevait de la main droite en laissant déjà le bol supérieur reposer sur le lit sans aucun trouble bruyant.

La malade ayant été toujours couchée sur le dos, on n'a pu apprécier la hémiplégie G. qui est cependant bien manifeste; ce qui prouve que elle n'est pas produite graduellement d'une manière insidieuse. Depuis hier soir elle a pu se tourner un peu, toujours sans trouble.

Docteur TRIPIER
5, Place des Cordeliers

Lyon, le 189

L'aphasie qui s'est d'abord produite avec un léger affaiblissement du membre sup. droit doit être attribuée à une obliteration artérielle de l'hémisphère gauche sous l'influence de l'affaiblissement de l'action du cœur et probablement d'une insuffisance aujourd'hui non seulement sur la partie de l'hémisphère affecté, mais aussi préalablement sur le cœur pour donner lieu à certaines lésions inf. et aux phénomènes d'angiothrombose. Quoi qu'il en soit, c'est une hypothèse très plausible et qui trouve sa confirmation

sa molade aurait été toujours nouvelle tout de jour, on ne s'est pas aperçu
de l'étamineplique g. qui est aujourd'hui bien manifeste ; ce qui permet de croire
que elle s'est produite graduellement d'un mainin inmodèle.
Depuis bien loin Italy à peu près aucun nombre d'exemplaires effl. g. du poirier en aucun, toujours sous souffle.

Docteur TRIPIER
3, Place des Cordeliers

Lyon, le 189

sur la recherche attentive du bruit du cœur dans les cas de ce genre. Les troubles sont survenus insensiblement et sans la moindre cause.

Il en a été de même des phénomènes d'hémiplégie gauche survenus à la période ultime de la maladie. Ils doivent être attribués aux mêmes causes que les premiers, agissant sur l'hémisphère droit et de la même manière.

Bien que tous ces troubles aient survenu insensiblement, il n'est pas moins produit par cette influence ~~des contractures~~ ~~très prononcées~~ du côté droit du tronc et des membres. Droit qui avait été à peine atteint au moment de l'aphasie, suivant la règle que j'ai toujours constatée en pareille circonstance.

Docteur TRIPIER
5, Place des Cordeliers

Lyon, le 189

Ces phénomènes de pneumonie hypostatique ont été précédés de congestion aux deux bases. Mais les lésions se sont localisées du côté droit (côté d'abord atteint de paralysie) elles n'ont augmenté à gauche que lorsque la paralysie est survenue de ce côté.

Bien que il n'y ait pas eu de souffle, lorsque la pneumonie a été toujours perméable à l'air, la température a présenté une courbe analogue à celle que l'on observe habituellement dans les pneumonies fibrineuses, moins ou moins élevée. Il y a eu aussi une ~~[illegible]~~ d'abaissement au 5e jour avec retour de l'élévation au 6e jour, puis une tendance à l'abaissement à la fin du 8e et définitivement une élévation au 9e, coïncidant avec l'aggravation mortelle.

Cette remarque évoque le souvenir des auteurs qui [illegible] l'athéromasie et la sénilité de la pneumonie française. Elle [illegible] intéressante au point de vue pratique.

Docteur TRIPIER
5, Place des Cordeliers

Lyon, le 189

J'ai déjà eu l'occasion de constater
le phénomène d'aphasie et d'hémiplégie
qui coïncidaient avec de l'arythmie
cardiaque.

Je crois qu'il y a plus qu'une
coïncidence et qu'il faut y voir
une relation de cause à effet, car
cela est tout à fait en rapport
avec l'idée qui venait en l'esprit
du malade atteint d'ramollissement
cérébral, à savoir qu'il existe toujours
chez eux un affaiblissement de
l'action du cœur.

Lorsque le malade a été pris
d'aphasie, elle était au lit, présentant
un peu d'embarras gastrique avec des
variations de température autour de 38°; convulsions
à un fort accès d'asthme nocturne vers 1 heure, vous apprenant

Rapporter l'Ordonnance

Docteur TRIPIER
5, Place des Cordeliers

Lyon, le 189

n, bien que l'état de son cœur
l'ait pour attiré l'attention, il est
probable que, comme de coutume
en pareille circonstance, elle devait
remonter en l'arythmie.

Ce trouble seul du cœur suffit
donc pour expliquer la production
d'une oblitération artérielle ; celle-ci devant
relever d'une embolie ou d'un thrombus.
Mais on comprend que l'affaiblissement
cardiaque a dû faciliter beaucoup
la production d'un thrombus très
probablement survenu dans le cœur pour
suite de la présence dans le sang, soit de
produits athéromateux, soit d'agents
infectieux (puisqu'il y avait un peu de fièvre).
Il est à remarquer, en effet, qu'un

Docteur TRIPIER
5, Place des Cordeliers

Lyon, le 189

cœur arythmique dont les pulsations peuvent varier de 80 à 120 pour le seul fait de passer de la position horizontale à la position assise dans le lit, pour revenir ensuite à 80 pour le retour à la position horizontale, enfin cœur dont l'action est considérablement affaiblie.

Il est très vraisemblable que ce état du cœur doit se rencontrer fréquemment avec le ramollissement cérébral qui doit le plus souvent recommander cette cœur. En tout cas, avec cet arythmie jamais d'H. cérébral.

Ces auteurs signalent seulement les lésions artérielles du cœur comparables à celles du cerveau ramollissement, n'ayant en vue que la possibilité d'embolie. Dans ces cas, rares en

Docteur TRIPIER
5, Place des Cordeliers

Lyon, le 189

réoccupon de l'état du cœur, de la nutrition dont il peut avoir la circulation. Or, rien dans le cas l'affaiblissement de l'action du cœur joue aussi un rôle important.

D'après les nombreuses observations que j'ai pu recueillir, je crois que si l'on fait abstraction de l'oblitération des gros vaisseaux qui dans toutes lieu à un ramollissement, les lésions oblitérantes (le plus souvent artérielles, inflammatoires) qui portent sur les artérioles capillaires doivent donner lieu à un ramollissement ou à une hémorrhagie suivant l'état du cœur. Si cet organe est affaibli, c'est l'oblitération simple qui en moins étendue aura pour effet de prédisposer à l'oblitération. Si au contraire l'énergie du cœur est augmentée, on aura une hémorrhagie capillaire à la périphérie

Docteur TRIPIER
5, Place des Cordeliers

Lyon, le 189

Le plus souvent ~~mais~~ les ruptures vasculaires ~~portent~~ sur des vaisseaux ~~un volume~~ pour donner lieu à des foyers hémorrhagiques.

En sorte il se produit dans l'encéphale les mêmes phénomènes que dans les autres organes sous l'influence d'altérations vasculaires, mais la faible consistance de la ~~substance cérébrale~~ permet la production de foyers hémorrhagiques au lieu de simples infarctus comme dans le poumon.

Les médecins ~~traitent~~ en général de la ~~même manière~~ tout malade qui vient de perdre une attaque de paralysie : ~~prescrits~~ ~~prescrits~~ négatifs à outrance, quand il ne ~~saignent pas~~ font pas de saignée.

~~Le rapprochement~~ ~~rapprochement~~ .

Docteur TRIPIER
5, Place des Cordeliers

Lyon, le 189

Ce traitement est absolument nuisible dans le ramollissement cérébral ; car il ne peut qu'accentuer l'affaiblissement du cœur et par suite entraver la circulation cérébrale.

Le meilleur traitement doit consister à ~~diminuer~~ régulariser l'action du cœur pour assurer le maximum possible de circulation cérébrale dans tous les points où il n'y a pas d'altération, et à réduire au minimum les lésions de nécrobiose et faire que les parties saines suppléent aux lésions aussi possible celles qui sont plus atteintes. Donc chez la digitale ou la caféine que il faudra avoir recours pour ramener le cœur à un bon fonctionnement.

Docteur TRIPIER
5, Place des Cordeliers

Lyon, le 189

Au contraire il faudra assurer le fonctionnement régulier de tous les organes suivant les indications. Les laxatifs pourront certainement être employés, mais avec mesure et en évitant de produire une action ~~débilitante~~, ~~épuisante~~. - On se hâtera d'alimenter le malade aussitôt que l'état des voies digestives le permettra.

Au cours d'une ~~Chlorose~~ il existe toujours une hypertension artérielle, avec hypertrophie du cœur. Les purgatifs répétés et ~~les diurétiques~~ notamment associés aux diurétiques sont particulièrement indiqués. Les saignées peuvent aussi être utiles dans ces cas, non pas pour diminuer la masse sanguine, mais pour abaisser la tension. Elle peut alors

Rapporter l'Ordonnance

43e Leçon
20 février 1896

Ramollissement cérébral ancien par oblitération de la Sylvienne g. ou plutôt d'une de ses branches, de la Sylvienne, ancien infarctus du rein droit, athérome artériel.

F. 69 ans, s. de M. Bondet, qui a été pris quatre jours avant sa mort d'aphasie avec hémiplégie incomplète du côté droit.

Autopsie le 20 février 1896.

Adhérences de la dure-mère à la voûte crânienne.

Nodosités ou plaques athéromateuses sur toutes les artères de la base de l'encéphale et notamment sur le tronc basilaire. Mais toutes les artères sont restées

permeables à l'exception de la Sylvienne g. ou mieux de la branche principale de cette artère; car après un centimètre environ elle se divise immédiatement en deux branches principales : l'une un peu plus petite se distribuant surtout au lobe sphénoïdal et l'autre un peu plus forte fournissant la frontale ant. et les pariétales. C'est ce dernier tronc qui est le siège de deux oblitérations l'une à un cent. de son origine au niveau d'une plaque d'athérome et l'autre à un cent et demi plus loin au point où elle fournit la frontale ant. et et où il existe aussi une petite nodosité athéromateuse. Sur ces deux points on trouve un petit caillot cruorique dense qui remplit la lumière du vaisseau en lui donnant l'aspect d'un cordon dur sur une étendue de 5 à 6 millimètres.

Sur les coupes on voit qu'il s'agit manifestement d'anciens infarctus très étendus n'ayant laissé sur certains points que deux millim. de substance rénale au dessus des calices. Les autres parties de la substance rénale paraissent bien un peu granuleuses. Poids de ce rein 130 gr — Le Rein g. pèse 160 g. et ne présente aucun infarctus. Foie 1370 gr — Rate 160 gr : — Myome utérin interstitiel du volume d'un marron ~~[illegible]~~ de fond — Petit polype muqueux pédiculé du volume d'un haricot dans la portion cervicale —

Les parties où se distribuent les artères oblitérées n'ont pas changé de coloration, mais on trouve une diminution de consistance notable principalement au niveau du pied de la 3e circonvolution frontale du pied de frontale et pariétale ascendante quoique à un moindre degré et de la partie sup. du lobule de l'insula dont les circonvolutions sont tout à fait dépiriées. Les autres parties ramollies sont aussi plus ou moins dépiriées avec leur contour moins net moins saillant. Les phénomènes sont surtout très apparents après l'ablation des méninges qui se fait très facilement. La déflexion du pied de la 3e circonvolution frontale est telle qu'elle donne l'apparence de fluctuation.

Aucune autre lésion apparente à l'extérieur. Sur les coupes, on trouve la substance corticale d'aspect granuleux ou différentiée

Rien important dans les méninges. Rien important dans les ventricules latéraux. Rien important dans le cervelet. Rien important dans le bulbe. Rien important dans le cœur.

de consistance de saffaissement au plus au degré sur la coupe pédiculo-frontale pour le faisceau pédiculo-frontal inf. et pour le lobule de l'insula, à un degré un peu moindre sur les parties correspondantes de la coupe frontale et encore moins sur celles de la coupe pariétale.

L'ex. histologique de la substance blanche fait immédiatement permet seulement de constater pour les parties ramollies ggs. sans cellules chargées de granulations graisseuses, mais aux bactéroïdes bien apparents. Les capillaires ne sont pas altérés.

Toutes les parties du cerveau et de l'encéphale ont été l'objet d'un examen minutieux sans qu'on ait trouvé d'autre lésion.

Carotides, artères athéromateuses sans altérations.

L'aorte est athéromateuse (ggs. plaques) diminués ou dilatation de l'aorte ascendante mais pas autant qu'il aurait pu le faire croire les lésions des artères de l'encéphale.

Cœur augmenté de volume surtout au dépens du ventricule droit (365 gr.) sans lésion orificielle seulement ggs. concrétions calcaires sur la face sup. de la valvule postérieure des sigmoïdes de l'aorte. Caillots dilatés mais on retrouve aux caillots anciens.

Poumons. Droit un peu engorgé en arrière. Le poumon droit est sain. Le gauche est adhérent dans le bas et sous le bord post. et latéral, dans ce point adhérent dans le plèvre. Sur la coupe de tissu pulm. on remarque que le tronc bronchique est rempli d'un mucopus épais qui se fait sentir par la pression sous le microscope.

41e Secon
13 février 1896

462

Ramollissement cérébral
Plaques fibreuses ? à l'émergence de la 5e paire des 2 côtés.
Sclérose diffuse des reins sans hypertrophie cardiaque

F. 65 ans, placée dans une chambre d'isolement où elle n'a guère été observée. On sait seulement qu'elle avait eu autrefois une attaque et qu'elle était devenue démente.

Autopsie le 13 février 1896 — F. sans portes crâne. En enlevant l'encéphale, on trouve une résistance anormale sur le côté gauche de la protubérance et un peu à droite sur le point symétrique. Il semble surtout à gauche que la 5e paire offre un volume et une résistance augmentés. On voit ensuite que chacune des 5e paires présente à son émergence une plaque d'aspect fibreux avec laquelle il semble se confondre. Cette plaque est bien plus accusée du côté gauche.

Les artères de la base de l'encéphale ne sont pas notablement athéromateuses et ne présentent aucune oblitération appréciable.

Les méninges sont un peu plus épaisses

de plus résistantes, mais on peut facilement les enlever.

On remarque sur l'hémisphère droit une plaque superficielle de couleur jaune rougeâtre exacte, située sur le pied de la troisième circonvolution frontale, ~~qui est~~ déprimée à la vivacité et empiétant un peu sur le lobule de l'insula. Elle a une forme à peu près d'un quadrilatère mesurant environ 1 cent. 1/2 en tous sens. Elle a une lésion des parties profondes et de la portion sur l'hémisphère gauche.

Cerveau d'apparence normale 2 fois

Sommes un peu engorgés, avec

~~Reins~~ diminués de volume R. droit et R. g. 150 gr. ~~Reins~~ rouge grenat un peu mou. Lorsque on enlève la capsule, on remarque qu'elle est épaissie et qu'elle entraîne partout de petites portions de substance rénale qui lui donne l'aspect granulé et à ces points correspond la surface extérieure du rein devenue

par l'arrachement de la muqueuse vésicale sous forme assez régulière et ponctiforme.

Foie — 1300 gr. rien de particulier et notamment pas la moindre trace de lésions syphilitiques.

Rate — 160 gr. un peu molle.

Uterus en latéroflexion droite par suite d'adhérences de la face postérieure de l'organe avec la paroi latérale droite de l'excavation.

L'estomac présente vers la partie moyenne de la petite courbure et plutôt un peu sur la face postérieure comme un froncement étoilé de la muqueuse qui semble se rapporter à une cicatrice. Elle est enlevée pour en faire ultérieurement l'examen histologique.

24e Leçon
28 Xbre 1895

Ramollissement de l'H. cérébral g. datant de 3 jours et Ram. récent de l'hémisphère droit, chez une femme atteinte d'endocardite ch. de la mitrale avec végétation récente, de néphrite ch. et de mauvaise qualité des organes.

—

F. âgée de 6 jours, entrée à l'H.D. le 26 août 1895 à la suite d'une attaque avec ictère et perte de connaissance.

D'après les renseignements fournis par sa fille la malade aurait eu à 36 ans, 6 mois après être accouchée, une attaque qui l'aurait laissée aphasique avec une hémiplégie incomplète du côté droit. Bien que la malade ne peut pas parler, elle comprenait ce qu'on lui disait. Mais aujourd'hui elle ne semble plus rien comprendre.

L'obs. ne donne pas malheureusement d'autres détails. On note ensuite, le 21 Xbre une perte de connaissance avec affaiblissement des membres du côté gauche; puis le 22, de la déviation de la tête et des yeux du côté droit principalement paralysie de ces contractures. Elle cesse de reconnaître

Autopsie le 27 Xbre 1895 par M. Bouveret —

L'hémisphère g. est considérablement diminué de volume par suite de la ~~disposition~~ d'une perte de substance très étendue à la région externe qui présente une excavation irrégulière provenant de la destruction, depuis de la 2e frontale, des 3/4 inf. des circonvolutions frontale et pariétale ascendantes de la plus grande partie du lobule g. l'insula mis à nu qu'une petite portion du lobule pariétal inf. et du pli courbe jusqu'au niveau de la scissure perpendiculaire externe. Des 1re et 2e circonvolutions temporales la plus grande partie de la substance blanche sous-jacente et une du noyau centre dont il ne reste qu'une légère couche du noyau caudé ~~[illegible]~~ en partie la paroi externe du ventricule latéral. Il en résulte que le fond de l'excavation n'est constitué que par les méninges épaissies, sclérosées très vascularisées et sur lesquelles se détachent des veines très apparentes. Il n'y a pas ~~cette [illegible]~~ au et l'épendyme qu'une mince couche de substance cérébrale sclérosée adhérente aux deux membranes et à travers lesquelles on peut voir la paroi.

à la face interne du même hémisphère se trouve une perte de substance profonde à la place même du coin. L'avant-coin paraît diminué de consistance et amoindri.

On remarque encore que toutes les circonvolutions se trouvant au voisinage de l'immense perte de substance sont plus ou moins atrophiées, diminuées de volume et plutôt indurées dans les portions immédiatement en rapport avec ~~l'altération~~ la lésion et qui forment ses bords irréguliers.

Le pédoncule cérébral du même côté présente une atrophie très prononcée de son étage inférieur qui n'a plus guère que deux mill. d'épaisseur et qui est ~~[illegible]~~ aplati et induré; tandis que le pédoncule du côté opposé, d'aspect normal a un étage inférieur de 8 à 10 mill. d'épaisseur.

L'a. sylvienne, les cérébrales ant. et post. sont le siège d'athérome qui rétrécit notablement la calibre de ces artères, notamment de la sylvienne à deux cent. de son origine, au point qu'on pourrait la croire transformée en un cordon plein; mais sur la coupe on voit que les lésions athéromateuses laissent toujours un petit pertuis par où l'on voit sourdre le sang qui permet aussi

d'avoir l'artère sur toute sa longueur. Elle est de même des branches principales qu'elle forme à des degrés divers, mais sur aucun point on ne trouve d'oblitération. Il en est de même des cérébrales ant. et post. qui sont atteintes à un moindre degré.

L'hémisphère droit se présente avec une vascularisation très prononcée des régions pariétale temporale et occipitale qui en même temps présente une diminution notable de consistance. Le ramollissement est surtout prononcé au niveau de la région inf. de la frontale ascendante, des 2/3 inf. de la pariétale ascendante du lobule pariétal inf. et de la circonvolution temporale. La substance cérébrale est à ce niveau très rouge et très molle. Des petits fragments examinés au microscope montrent des cellules à protoplasma granulo-graisseux de plus en plus prononcé jusqu'à la production de corpuscules de Gluge, ainsi que des capillaires à parois chargées de granulations graisseuses surtout au voisinage des parois. On trouve aussi dans une des préparations, une artère dont les parois présentent de nombreuses granulations graisseuses. Ce ramollissement est manifestement d'origine plus ancienne dans cette hémisphère.

La sylvienne est athéromateuse et on trouve une oblitération par un caillot récent de 2 à 3 centimètres de longueur une des 2 ses principales branches athéromateuses, dont une seule est au niveau d'un point athéromateux

Les cérébrales ant. et post. qui sont également athéromateuses, ne présentent aucune oblitération. Les communantes, le tronc basilaire et les vertébrales sont athéromateuses aussi et sans oblitération.

Sur les coupes de la protubérance, on voit une diminution très marquée pour le faisceau pyramidal gauche qu'on trouve encore sur la bulbe où l'olive de ce côté est plus saillante que celle du côté droit.

Le cœur augmenté de volume présente une surcharge graisseuse extrêmement prononcée. Il est aussi le siège de lésions importantes. La mitrale est un peu rétrécie et insuffisante. Ses bords sont le siège d'un épaississement sclérosé ancien avec rétraction surtout au niveau de la grande valvule, et en outre de végétations récentes disséminées près du bord de la face auriculaire.

Rien de particulier du côté des autres valvules droites du cœur gauche.

L'aorte ne présente que quelques plaques jaunes d'athérome.

Les reins sont diminués de volume au milieu d'une atrophie cellulo-graisseuse abondante et adhérente à la capsule.

Diminution très notable de la couche corticale

Adhérence de la capsule épaissie, lardacée, après son ablation, une surface granuleuse, friable. Poids des reins 110 gr.

Rate 110 gr —

Foie 1250 gr —

Sommons emphysème.

<u>Réflexions</u> — Il est probable que le premier attaque a été produite par un embolie ayant pour point de départ une endocardite ulcéreuse peut-être produite à l'occasion de l'angine qui avait précédé l'attaque de 6 mois.

— L'aphasie avait persisté, mais les membres étaient revenus en partie dans les membres paralysés malgré la destruction à peu près complète de la

gon cortical moteur, du noyau de la capsule interne, etc. - Malheureusement l'observation n'a pas été prise avec assez de détails précis pour tirer de ce fait tous les enseignements qu'il aurait pu donner.

Il semble toutefois que les lésions nouvelles siégeant dans l'hémisphère du côté opposé ont accentué ou ont occasionné le retour des phénomènes de paralysie du côté droit et qu'elles ont en tout cas donné lieu à des phénomènes de contracture très accusés, ou augmentation des mouvements, que j'ai déjà eu l'occasion d'observer en pareille circonstance.

La paralysie qui avait condamné la malade à un repos relatif avait été favorable à l'état du cœur dont l'affection a mis aussi bien longtemps pour s'aggraver.

Il n'est pas douteux que les artères de l'hémisphère gauche, et notamment la sylvienne, n'aient été le siège d'oblitération comme celle que nous avons trouvée du côté droit, le même malade ayant donné lieu à lésions récentes étendues, et cependant il ne restait aucune oblitération comme on en trouve dans le cas de ramollissement dû à la syphilis des artères où celles-ci sont transformées en cordons fibreux par suite des lésions de périartérite. Dans ce cas on ne trouvait que des lésions d'athérome dont la pathogénie est très obscure et qu'on ne peut attribuer aux oblitérations embolique ou thrombosique, puisque on en trouvait également sur toutes les artères de l'hexagone de Willis et sur celles de la périphérie qui étaient à un degré un peu moindre, malgré tout, sur celles aboutissant aux parties saines.

Tumeurs cerebrales et cerebelleuses

Leçon (suite)
8 nov. 1909

Autopsie du 18 novembre 1909

1005

- Gliome du lobe frontal droit avec lésion de la capsule interne du même côté et prolongement dans le lobe frontal gauche par le genou du corps calleux
- Escharre fessière étendue ; engouement du lobe inf. gauche.

Homme de 61 ans. Service de M. Bondet

Les renseignements cliniques sont fort imprécis ; il s'agissait d'un homme entré peu avant dans le service, dans un demi-coma ; légère parésie à gauche des membres et de la face avec un peu de contracture. On avait pensé à un ramollissement.

Autopsie

Sujet de corpulence moyenne, sans oedème ni atrophie appréciable d'un côté par rapport à l'autre.

Escharre fessière étendue surtout du côté gauche, dépassant cependant un peu la ligne médiane vers la droite. Autour de cette escharre, qui s'étend ~~en~~ surface sur un espace grand comme deux paumes de mains, la peau présente un grand nombre de petites taches rouges entrées d'un point blanc, légèrement indurées, mais sans saillie appréciable.

Encéphale

Pas de modifications à l'ouverture de la boîte crânienne. Les vaisseaux de

la base ne présentent aucune trace d'athérome et sont bien perméables ; seules les cérébrales antérieures sont blanches et plus épaisses ; mais elles ne présentent aucune oblitération et cet état tient à de la péri-artérite car elles sont plongées dans une atmosphère cellulleuse sclérosée, dans le sillon interhémisphérique.

Extérieurement il n'y a aucune modification de l'hémisphère gauche ; au contraire l'hém. droit montre que le lobe frontal est augmenté de volume et tendu, surtout dans sa partie postérieure et inférieure, immédiatement en avant de la scis. de Sylvius. A cet endroit la pié-mère ne peut être détachée.

Sur une coupe de Flechsig de cet hémisphère on découvre une tumeur grosse comme une mandarine dont le centre occupe la région post. et ext. du lobe frontal ; ce centre, gris brunâtre est en partie désintégré ; la périphérie est + ferme, finement vasculaire, d'un jaune un peu ocreux ; la ~~transition~~ est ensuite insensible avec le tissu sain. A la partie post. la tumeur empiète fortement sur la région de la capsule int. et des noyaux de la base ~~qui disparaissent~~ dont les 1/3 antérieurs disparaît dans la tumeur. On centre par son bord int. ; la masse envoie un prolongement qui traverse le genou du corps calleux en s'infiltrant complètement cette région et pénètre de quelques centimètres dans le centre ovale de l'hémisphère gauche (partie post. int. du lobe frontal) sans intéresser

la caligin de la capsule interne de ce côté.

Il faut noter que la masse principale de la tumeur, à droite est à la partie plutôt inf. du lobe frontal ; ainsi la cure de Flechsig ne l'intéressa pas dans son plus grand diamètre ; il a fallu faire une cure sous-jacente pour la découvrir dans sa plus grande étendue. Elle occupait donc à peu près les limites ci-dessous :

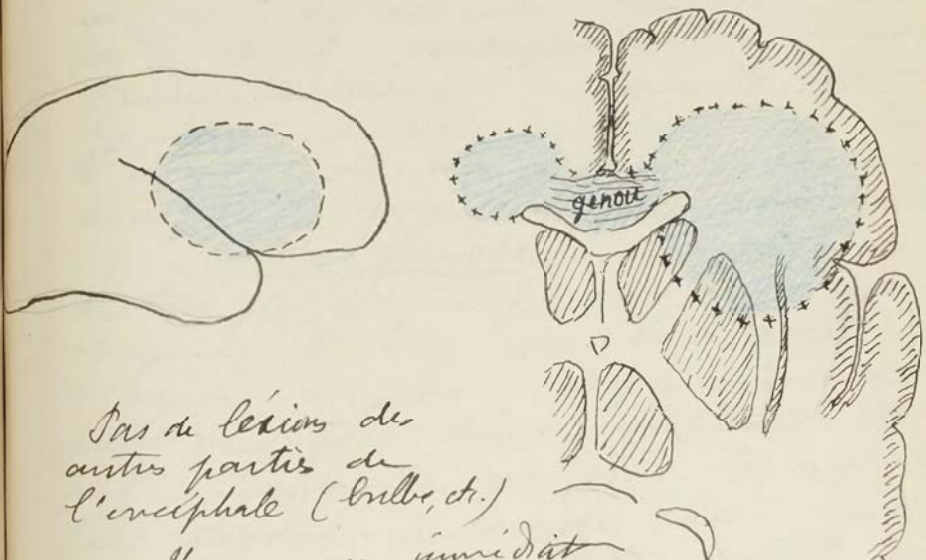

Pas de lésions des autres parties de l'encéphale (bulbe, etc.)

Un examen immédiat de dissociation a montré dans les parties centrales un nombre très considérable de corpuscules de Flügge ainsi que de granulations graisseuses libres ; les préparations contiennent à peu près exclusivement ces éléments. Dans les parties périphériques ce sont des cellules assez volumineuses à protoplasmas hyalin, généralement fusiformes avec deux grands prolongements quelques unes ont de très gros noyaux.

Thorax

Poumons emphysémateux des deux côtés, les bords antérieurs recouvrant complètement le cœur. Ainsi-ci est comme à l'ordinaire caché sur le diaphragme par le ventricule droit mais le ventricule gauche se présente en avant d'une manière bien apparente. Dans la plèvre gauche très petite quantité de liquide avec dépoli de la séreuse et quelques petits exsudats fibrineux de surface, très discrets, surtout dans les parties post. correspondant à la gouttière aucune adhérence. Dans la plèvre droite Symphyse complète en calotte de tout le sommet de la moitié sup. du poumon le long du bord postérieur.

Poumon gauche. Induration diffuse de tout le lobe inf. avec prédominance marquée le long du bord post. et dans la région moyenne; il y a même en ce point une zone dense, crépitant très mal, formant un cône très aplati à base étendue le long du bord post.; les fragments cependant restent entre deux caps. Oedème abondant de tout le lobe sup.

Poumon droit. Pas de pneumonie; plaques obliques au sommet et sclérose diffuse abondante beaucoup plus marquée au sommet où elle est représentée par des taches anthracosiques en saillie extrêmement confluentes. (Il y en avait quelques unes aussi, beaucoup plus

discrètes, dans le poumon gauche)
Pas de cicatrice apparente de tuberculose.

Rien au coeur 385 gr.
Aorte très souple

abdomen

adhérences lamelleuses sous hépatiques moyennement abondantes allant de la face inf. du foie et de la vésicule au colon et au duodénum. Colon ascendant adhérent aussi et bridé à la paroi. appendice avec quelques lamelles fibreuses le fixant à la paroi.

Foie 1240 gr. sans lésions apparentes sauf une très grande abondance de taches anémiques jaunes pénétrant assez profondément dans le parenchyme.

Reins 138 et 115 gr. l'un d'eux contient un gros kyste (petite noix) cependant il n'y a pas de trace de sclérose manifeste macroscopiquement.

Rate 110 gr.

Rien à l'estomac ni au duodénum

Lyon (suite)
8 nov. 1909

1

Gliome du lobe frontal droit

1009

H., 61 ans, s. de M. Bondet, ~~[illegible]~~ ~~eu~~ une légère hémiplégie gauche alors qu'il se trouvait dans un état comateux devenu en dernier lieu un peu moins prononcé, s'était considéré comme atteint d'un ramollissement cérébral.

Autopsie le 18 nov. 1909.

L'examen de l'encéphale montre que les vaisseaux de la base n'offrent ni athérome ni oblitération. Les cérébraux antérieurs seuls, quoique non oblitérés offrent une légère congestation de volume ~~et~~ une teinte blanchâtre dues à un peu de périartérite en raison de leur adhérence au tissu vivier qui est le siège d'un volumineux gliome dont le siège principal est bien dans le lobe frontal droit, mais qui s'étend au corps calleux et vient envahir dans l'hémisphère gauche.

Le lobe frontal droit présente une grosse altération apparente, et cependant augmenté de volume et de consistance. On a parfaitement la sensation de masse indurée profonde.

Sur la surface de section, on a très bien vu que si le centre de la tumeur était rougeâtre ou jaunâtre, les parties périphériques étaient jaune grisâtre ou gris violacé, se confondant insensiblement avec la substance grise des circonvolutions qui paraissait intacte à la superficie.

Il était ainsi très manifeste qu'on avait affaire à un gliome, c'est-à-dire à une production analogue au tissu cérébral, mais qui avait subi dans ses parties centrales des altérations dégénératives anciennes par suite, sans doute, d'altérations vasculaires.

L'examen histologique des deux portions de la tumeur, fait à l'état frais (par dissociation),

a montré que les parties périphériques, au voisinage de production, étaient constituées par une grande quantité d'éléments cellulaires dont le plus grand nombre avaient l'aspect fusiforme avec petit noyau coloré en rouge par le picro-carmin et un protoplasme très clair peu abondant, mais cependant assez pour fournir à ces cellules des prolongements plus ou moins allongés. Ces cellules étaient isolées le plus souvent réunies à d'autres cellules semblables au nombre de 2 ou 3 par un accolement sur tout leur longueur. Mais on y voyait aussi des cellules plus volumineuses avec un gros noyau et dont le protoplasme ~~était plus abondant~~ abondant sans prolongements ou avec des prolongements plus courts.

Enfin ~~que~~ avec grand nombre de cellules ~~renfermant~~ des granulations graisseuses qui occupaient une partie du protoplasme ou même sa totalité jusque à former des corpuscules de Gluge, peu abondants dans cette portion de la tumeur, et qui dominaient au contraire dans la

portion centrale où les cellules fusiformes étaient, par contre, en petit nombre. Il y avait aussi beaucoup de cellules en désintégration, chez lesquelles de délicates cellulaires et de granulations graisseuses étaient.

Ce sont là ce niveau des lésions analogues à celles d'un ramollissement, mais cependant bien manifestement néoplasiques avec des altérations dégénératives et nécrosiques.

Malheureusement l'observation du malade est incomplète, parce qu'il ne paraît pas avoir attiré suffisamment l'attention. Sans cela il est probable que le diagnostic aurait pu être fait.

Une légère hémiplégie, considérée comme passagère, alors que le malade était dans un état comateux ostensible et présentait une large ecchymose pénienne gauche, constitue ~~un syndrome~~ ce qu'on ne saurait expliquer par un ramollissement cérébral et qui ne pourrait dépendre que d'une tumeur cérébrale, car ce phénomène aurait dû se produire graduellement. Et l'examen du fond de l'œil aurait sans doute permis de confirmer le diagnostic.

Comme il arrive si souvent dans les affections cérébrales, il est survenu en dernier lieu une pneumonie qui s'est localisée, suivant la règle, du côté opposé à la lésion, c'est-à-dire du côté où s'était produite l'hémiplégie. Mais cette pneumonie était tout à fait au début, c.a.d. à la période d'engouement, toutefois déjà avec un léger exsudat fibrineux à sa surface.

Sa localisation exacte est intéressante, non seulement parce qu'elle se rapporte au côté paralysé, mais encore parce qu'elle s'est produite seulement au niveau du point le plus déclive et où la respiration était la plus restreinte, à savoir dans le lobe inférieur et au niveau de la gouttière vertébrale. En outre, par une incision verticale, il a été facile de voir que la partie engouée avait la forme

d'un cone à base étendue sur toute la hauteur du lobe inférieur et peu large (de 3 travées de doigt environ) et à sommet peu élevé (de deux travées de doigt tout au plus), dirigé du côté du hile du lobe.

C'est encore la démonstration du mode de formation de la première pièce à sa première période d'accroissement.

A droite il existait une symphyse pleurale coiffant le sommet du poumon sur trois travées de doigt de hauteur environ, tandis que les parties voisines étaient libres.

Sur les surfaces de section, on trouvait manifestement les traces d'une sclérose diffuse assez prononcée au sommet où elle explique la production des adhérences pleurales, tandis qu'elle s'atténue en diminuant dans les parties inférieures.

À remarquer la large cicatrice fibreuse gauche ~~étendue~~ jusque sur le sommet du cœur sur une partie de la face droite du sommet ~~et~~ en rapport avec l'oesophage, mais entièrement sous la dépendance d'un gros bronche artériel, lesquels pénètrent sous le bourgeon aux conversions

44e Leçon (suite)
25 février 1893

Gliome du lobe sphénoïdal droit.

— F. 19 ans (s. de M. Leimin)
autopsie le 25 février 1893.

Le lobe sphénoïdal de l'hémisphère droit est le siège d'un énorme gliome qui paraît avoir doublé le volume de ce lobe. Il ne reste ~~d'sain~~ les deux extrémités intactes ~~sur~~ 3 travers de doigt ~~du lobe~~ ~~antero-postérieur~~. La première circonvolution sphénoïdale paraît également indemne. Mais toutes les autres parties du lobe sont détruites par une tumeur dont le plus gros volume se trouve à l'union du tiers post. du lobe avec les ~~deux~~ tiers antérieurs et qui pousse des prolongements en dehors mais surtout en dehors et en avant en formant de gros noyaux dans ~~la~~ substance ~~cérébrale~~ cérébrale distendue, ~~aplatie~~ ou moins ramollie et qui arrivent ~~à~~ à peine soulève en dehors et en avant. La substance qui les constitue est de coloration gris-

une de volume rougeâtre à la surface, analogue à la substance grise de l'écorce mais avec une teinte plus foncée et plus rouge. Sur toute la tumeur présente une induration très prononcée sur tous les points.

Sur la coupe on voit que la tumeur présente une coloration blanchâtre irrégulière les bords (tout à fait analogue aux infarctus blancs) et comme une bande à bords irréguliers. Au centre de la tumeur on voit une couche gris 1/2 à 1 centimètre à la périphérie. En certains points on voit les parties gris qui commencent à devenir jaunâtres.

Le cervelet, à l'état frais un point de la substance grise du gliom dénoté, on constate la présence de cellules rondes à noyau volumineux bien colorés par la pyrocarmin avec peu de protoplasma granuleux et avec noyaux. Cellules de forme pyramidale.

Rien autre lésion de cet hémisphère, ni des autres parties de l'encéphale, notamment dans la protubérance et le bulbe.

Ganglions engorgés avec bacilles, petits.

Cœur 200 gr.

Reins pesant chacun 100 gr.

Rate – 160 gr.

Foie – 1100 gr.

Rien de particulier dans tous les organes, ni dans les ganglions.

à la partie postérieure inf. et moyenne de la surface interne de l'hémisphère partie de substance irrégulière (2 cent. de haut sur 1 de large environ) qui est d'un simple gonflement jaunâtre, mais ne se rapportant pas à la lésion de l'intérieur de la tumeur.

24e Leçon (suite)
28 Xbre 1895

Gliome Cérébral

438

F. 49 ans, s. de M. Bouvaret — Malade ayant présenté depuis plusieurs mois de l'incertitude de la marche d'un parfois de la titubation, des douleurs de tête, des vomissements et des troubles psychiques — Délire d'indignité pour accusé — Mort tout stupeur; inexpressif de la tête et du tronc, de la main. Pas d'anesthésie; hémiplégie faciale droite et monoplégie brachiale droite sans aphasie. Déviation conjugée de la tête et des yeux du côté droit. Amélioration et presque disparition de la paralysie pour un temps et réduite. Suite rechute à évolution rapide et mort dans le coma.

Autopsie le 26 Xbre 1895 — Hémisphère droit bombé de la pie-mère sur circonvolutions. Lésion visible entre la 2e temporale et la circonvolution occipitale correspondante — Coupe de Flechsig: on découvre un gliome du lobe temporal et pariétal avec ramollissement jusque à la partie du centre ovale correspondant aux circonvolutions rolandiques. Hémisphère droit normal — (note de l'interne de service)

Le gliome du volume d'une noix présente une partie centrale jaunâtre, assez résistante, tandis que la périphérie est constituée par une substance grisâtre gélatiniforme se confondant peu à peu avec la substance grise normale — cette substance gélatiniforme est très vascularisée et en un point on trouve une petite quantité de sang noir.

qui l'infiltre. En son tour en partie constitué au centre par une substance blanche compacte d'aspect plutôt caséeux, tandis que la périphérie a le caractère d'un gliome télangiectasique.

L'examen de cette substance par dissociation à l'état frais, montre qu'elle est constituée par des cellules assez volumineuses, à double noyau bien coloré et nettement visible, tandis que le protoplasma cellulaire est peu abondant, très clair, mais manifeste granulo-graisseux sur les points où on peut le distinguer; car lorsque les cellules sont confluentes, on dirait qu'il n'y a que des noyaux. À côté des cellules arrondies ou ovalaires, on trouve des cellules fusiformes en assez grand nombre —

26e Leçon
12 janvier 1901

Autopsie du 12 Janvier 1901 699
Barras Grégoire âgé de 28 ans.
Salle Bruno n° 11
Service de Mr Chappet.

—

Diagnostic Clinique

Tare Syphilis dans les antécédents, remontant à 8 ans.
Signes de tuberculose pulmonaire remontant à 4 ans.
(toux, expectoration abondante —, signes de vaste cavité dans tout le poumon droit).
Depuis 6 mois, céphalée occipitale très vive, revenant par paroxysmes; démarche chancelante; ni vomissements ni œdème de la papille.
Crises convulsives durant les derniers temps —
(Tubercule du cervelet).

Résumé de l'Autopsie

— Poumon droit : caverne extrêmement vaste. tenant à peu près tout le poumon; paroi fibreuse sans nodules caséeux nets, ni tubercules évidents —
Poumon gauche : caverne petite limitée au sommet, quelques granulations tuberculeuses autour.
— Tubercule solitaire du cervelet (lobe latéral droit).
pas de méningite tuberculeuse

—

Cadavre amaigri — (A perdu il y a 1 mois étant 45 kilos).

Appareil Thoracique

Symphise pleurale double; plèvres pas très épaissies à gauche, mais fortement adhérentes à droite où elles sont très épaisses par rétraction du poumon.

Poumon droit 880g.

mise par le bord postérieur, montre une caverne extrêmement vaste occupant à peu près tout le poumon.

On ne reconnaît plus aucun des 3 lobes et tous les 3 sont sans doute fusionnés et envahis.

Il n'existe à peu près pas de liquide dans cette caverne. Cavité doisonnée par quelques fibres denses agencées dans leur centre une artère (non oblitérée sur les deux).

La paroi est granuleuse et très fibreuse de même que le parenchyme pulmonaire qui entoure encore la caverne sur le côté interne. Dans cette paroi et ce parenchyme adjacent, on ne rencontre ni nodule caséeux, ni tubercules nets; mais il existe des altérations fibreuses intenses, densification du parenchyme, traces fibreuses, altérations pneumoniques.

Poumon gauche 700.

au sommet

caverne à la paroi d'une petite noix, pleine de liquide avec membrane entourante blanche. Autour dans le parenchyme granulations tuberculeuses aux limites

Cœur 300.

Le cœur droit est nettement un peu dilaté; ses parois sont peu ou pas hypertrophiées

Pas de tachéti non endocardique

Pas de lésions valvulaires.

Cavité abdominale

Foie 1690.
rien d'anormal

Reins droit 178.
g. 165.
poramment sains
(malade n'avait pas d'albumine).

Rate 140 gr

Cavité crânienne

Cervelet.

à la palpation du côté droit, on sent dans la profondeur un gros noyau. L'écorce cérébelleuse paraît indemne au dehors.
à la section volumineux tubercule mauve d'aspect, exactement arrondi, du volume d'un gros marron.
Tissu blanchâtre formé comme de lamelles concentriques visibles surtout à la périphérie. Quelques lacunes remplies d'un liquide jaunâtre.
Rien de la lobe médian ou gauche

Cerveau

Rien d'anormal
ni de la racine de la base
ni sur les circonvolutions.
ni à la coupe des hémisphères.

6e Leçon
2 janv. 1901

Gros tubercule du lobe droit du cervelet chez un tuberculeux avec immense caverne du côté droit.

H. 35 ans, pesant 45 kil.
Syphilis il y a 5 ans,
toux depuis 4 ans
céphalée depuis 6 mois.
Poumon droit adhérent à la paroi thoracique et rétracté, excavé presque en entier.
Cavern formé par la plèvre épaissie dans les régions sup. et postérieures, puis par un nombre très de dégât d'un lobule relevé vers la partie postéro-interne et la base.
Cavité traversée par vaisseaux correspondant aux vaisseaux bronches entamés d'un relevé.

Parois anfractueuses, un espace interne rouge noir, bourbillons granulations et pus délipide dans cette cavité.

Les parois étaient constituées en haut et à droite principalement par les plans fibreux [illegible] en bas et en dehors [illegible] tout autre part vers

tubercules caséeux ou autres appréciables à l'œil nu. Cependant sur la coupe de la paroi de l'image cavernomatose [illegible] points noirs petits de tubercules cicatriciels.

A gauche cavernome du volume d'un gros noix pris de sommet et granulations tuberculeuses à tendance fibreuse au sommet et [illegible] diminué à la partie moyenne du lobe sup. et à la partie sup. du lobe inférieur.

Cependant il y a toute probabilité pour que la g^de cavernome du côté droit soit aussi de nature tuberculeuse.

Il n'est pas très rare de rencontrer des cavernomes dans ces conditions, mais elles sont toutes à fait exceptionnelles vu de pareilles dimensions.

Ce mot a progressé pendant de longues années à la première semaine aussi prononcée que possible, mais qui ne saurait pourtant être complète en raison de la surface interne qui ne peut pas être recouverte d'un épithélium et qui offre toujours les caractères d'un tissu de granulation.

En dehors de cette g. indépendamment la nature de lésions, que l'on ne saurait considérer comme syphilitiques; toutes ces mêmes ont nos connaissances actuelles

cependant il est bien des cas dans le fait, surtout si l'on tient compte du procédé par lequel les plus nombreuses statistiques sont faites, relevés de parents [illegible]

Pour Lukomski de Cervilet tout ce qui

caractéristique doit ne saurait être pris non plus pour une gomme syphilitique.

Paralysie generale
Syphilis cerebrale

Salle St Augustin. n° 10. 729

Homme de 55 ans. Autopsie du 2 février 1905

Diagnostic Clinique - Délire sans caractère net. Fièvre - pas de paralysie. Mort en quelques heures avec perte de connaissance, coma, convulsions généralisées, déviation conjuguée de la tête et des yeux. Température à 42°. (Vérifié.)

Diagnostic Anatomique - Paralysie générale. Tuberculose pulmonaire. Appendicite ancienne guérie avec péritonite ancienne et adhérences.

A l'ouverture du crâne: on ne trouve pas d'augmentation notable de la quantité du liquide céphalo-rachidien, mais les méninges sont épaissies et blanches. Rien à la base du crâne: après ablation du cerveau: on trouve les ventricules latéraux un peu dilatés, et surtout une adhérence considérable des méninges qui ne peuvent être détachées sans entraîner avec elles des portions notables de la corticalité, ce qui donne aux hémisphères un aspect grenu et irrégulier. Pas de vascularisation exagérée. Pas de foyer de ramollissement ou d'hémorragie.

Rien au niveau du cervelet, du bulbe et de la protubérance.

Pas de liquide dans les cavités pleurales: il existe peu d'adhérences assez résistantes aux deux sommets.

Le poumon gauche, présente au sommet des lésions tuberculeuses

occupant à peu près tout le lobe supérieur, et se caractérisant par deux petites excavations du volume à peu près d'une amande, contenant un liquide puriforme, qui est assez épais; le reste du parenchyme pulmonaire est dur, sclérieux, de coloration noire, et on trouve encore un assez grand nombre de ~~bronches~~ canaux aériens dilatés remplis au centre. La base du poumon paraît correspondant que l'on peut en juger sur l'état de perméabilité des organes.

Le poumon droit présente des lésions plus récentes, siégeant dans la partie inférieure du lobe supérieur et dans le lobe moyen: il y a par d'excavations, mais des foyers de granulations de date récente. Le tissu pulmonaire n'est noir ni sclérieux. Oedème et congestion à la base.

Le cœur est plutôt petit. De coloration rouge foncée. D'altérations des valvules ni des orifices: pas de taches graisseuses sous-endocardiques. Un peu de sclérose au niveau du pilier. Rien au niveau du péricarde.

L'aorte n'a pas de lésions notables, à peine une ou deux plaques récentes. Les coronaires sont libres.

Le foie et la rate ne paraissent pas altérés autant que l'on peut en juger, sur leur état de perméabilité du sang par le gonflement. Pas de péritonite ou de splénite

Les reins ont leur volume normal, avec les altérations cadavériques internes et une friabilité extrême du tissu que la capsule entraîne avec elle.

Du côté de l'abdomen : on constate une adhérence notable du grand épiploon qui est adhérent aux anses intestinales, et aux organes du petit bassin par son extrémité inférieure. Nombreuses adhérences unissant les anses intestinales entre elles et surtout au niveau du côlon, adhérences avec les anses de l'intestin grêle et avec la paroi. L'appendice est sain, déformé, par les rétractions de son méso qui a pris un aspect fibreux cicatriciel : le calibre de l'appendice est extrêmement réduit et à l'endroit à peu près de l'extrémité libre, il existe une oblitération à peu près complète.

Rien du côté des voies urinaires et des organes génitaux

6e Secon
janv. 1901.

Autopsie du 12 Janvier 1901
Cornolier Claude âgé de 38 ans.
Salle Elisabeth 403.
Service de Mr le Professeur

Diagnostic Clinique

Paralysie générale
Mort subite

Résumé de l'autopsie

Légère opalescence des méninges
Adhérences à la substance cérébrale
Aucune lésion dans les viscères.

Le cadavre est celui d'un homme bien constitué et gras.

Centre cérébro-spinal

Rien de particulier au niveau de la dure mère.
Pas de liquide céphalo-rachidien en excès.
Les rameaux de la base, des sillons cérébraux sont absolument indemnes ; ni infiltration, ni athérome, ni épaississement.
La pie mère présente en 2 ou 3 points à la convexité quelques légères opalescences, telles qu'on n'en voit pas l'habitude chez un homme de cet âge.
Elles sont situées entre les circonvolutions et correspondent à des sillons.
La décortication
est difficile parce que les méninges sont fines

assez friables et qu'elles sont adherentes aux substance cérébrale.
On décortique complètement l'hémisphère droit ; la pie mère emporte avec elle des lambeaux de cortex cérébrale et laisse le sommet des circonvolutions entamé irrégulièrement
les points d'adherences sont le plus marqués dans les circonvolutions frontales et pariétales surtout leur partie inférieure - leur partie supérieure lobule pariétal, lobule de l'insula sont sains.

La surface interne des 2 ventricules latéraux

présente un teinte opalescente nette ; c'est comme un voile gris atre qui recouvre la surface du corps rayé caudé et de la substance blanche externe -
les vaisseaux semblent avoir une paroi plus épaisse et peut être quelques exsudats sur leur pourtour.

La surface du 4me ventricule

est également légèrement opalescente à la partie supérieure -
dans l'angle inférieur aspect un peu granuleux.

Cavités abdominales et thoracique

Coeur pesé 390.
pas de bicoeur valvulaire -
pas de bicoeur appréciable.
cependant à la face postérieure du ventricule gauche légère ~~épaisseur~~ épaississement de

l'endocarde

Poumon.

droit 510

g. 550.

absolument sains

Reins

droit 235.

g. 185.

ils paraissent absolument sains, capsule se detache facilement

Rate. 1 Kg.

Foie. 2 k 000

un peu congestionné.

Syphilis cérébrale

H. 32 ans (s. de M. Bondet), présentant avec une hémiplégie droite incomplète, des troubles de la parole et de l'intelligence ayant fait craindre à une paralysie générale. Syphilis contractée il y a 2 ans 1/2 — Autopsie le 15 janv. 1895 — Sujet

(+ des contractures, convulsions, de tête)

paraissant bien constitué et présentant seulement au niveau de la partie inférieure du bonnet une surface saillante considérée comme des plaques muqueuses, mais qui pourrait aussi être due à l'incontinence de l'urine dans les derniers temps de la maladie. Un fragment de la peau du scrotum atteint a été pris pour l'examen microscopique —

Encéphale — Liquide céphalo-rachidien plutôt abondant —

après avoir enlevé l'encéphale, on remarque un épaississement avec teinte blanchâtre des parois du tronc basilaire qui sont très adhérentes aux méninges —

En ouvrant les a. vertébrales, puis le tronc basilaire, on voit qu'à un cent. avant de l'origine de le tronc commun un caillot fibrineux jaunâtre de 2 cent. de longueur, adhérant tout autour du vaisseau qu'il obliture complètement. La partie centrale du caillot est molle et laisse facilement passer le circaux, tandis que la périphérie plus résistante se colle avec la paroi épaissie par persistance de endoartérite. Au delà du caillot fibreux l'artère contient un peu de sang noir coagulé.

Malgré ces lésions du tronc basilaire on ne découvre pas de foyer de ramollissement dans la protubérance. Les noyaux pyramidaux notamment paraissent indemnes.

La sylvienne gauche présente aussi une tuméfaction anormale tortueuse immédiate

avant sa bifurcation un épaississement et teinte blanchâtre des parois qui adhèrent intimement.

En ouvrant ce vaisseau, on voit qu'il est obstrué par un caillot cruorique qui distend les parois un peu épaissies sur deux cent. environ avant la bifurcation et se continue un peu de sang coagulé dans les divers branches et notam. et dans la frontale inférieure externe.

Ramollissement avec fines extravasations sanguines donnant l'aspect du ramollissement rouge à la moitié antérieure du lobule de l'insula et à l'extrémité antérieure de la 3e circonvolution frontale sur l'étendue de près de 3 centimètres. Les méninges vasculaires adhèrent à ce niveau à la substance cérébrale ainsi atteinte. Un fragment de cette substance avec les méninges adhérentes est pris pour l'ex. micr. –

On trouve encore sur cet hémisphère une destruction de la circonvolution antérieure

à trois travers de doigt de son origine. L'artère est légèrement distendue à l'endroit de la coloration noirâtre et renferme un caillot cruorique d'environ de longueur adhérent à la paroi artérielle qui semble un peu épaissie.

Même lésion, peut-être même un peu plus accusée sur la cérébrale antérieure droite tout juste en face de la lésion du côté gauche de telle sorte que le point affecté sur chacune de ces artères devait être en contact pendant la vie.

La sylvienne droite est partout perméable. Il en est de même des cérébrales postérieures et de toutes les autres artères examinées au soir. Cervelet sain.

Les méninges s'enlèvent partout sauf sur le point ramolli indiqué ci-dessus.

Cœur absolument indemne.

Poumons en congestion hypostatique intense sur la moitié postérieure des deux côtés. Bronchites. La pression à l'air fait sourdre sur les coupes de petites bulles d'air avec un sang noir. Rien au sommet.

Cœur rien de particulier. 300 gr. aorte absolument sans la moindre trace d'athérome.

Reins peu volumineux sans lésion appréciable. R. 210 gr.

Rate rien de particulier 200 gr.

Sujet réclamé et examen des parents nécessaire impossible.

Sur les coupes on voit que la lésion de l'artère atteint profondément le corpuscle cortical et touche légèrement la tête du noyau caudé.

La lésion de la 3e frontale occupe toute l'épaisseur de cette circonvolution et atteint presque les ventricules latéraux. Elle est blanchâtre sans hémorragie mais ramollie, mais on distingue encore quelques vaisseaux. A gauche rien de particulier.

Pachymeningite hemorragique

Autopsie du 17 novembre 1909

1806

9e Leçon (suite)
8 nov. 1909

- Pachyméningite hémorrhagique
- athérome aortique très prononcé et thrombose des deux iliaques internes
- athérome marqué de la mitrale
- Péritonite adhésive sous-hépatique.

Homme de 76 ans. Service de M. Bondet.

Les renseignements cliniques sont à peu près défaut ; le malade était en état de délire et paraît avoir été hémiplégique (?) Pas de renseignements sur l'alcoolisme. On avait pensé à un ramollissement.

Autopsie. Sujet sans modifications extérieures apparentes. Rien particulier aux membres inférieurs

Thorax

Poumons volumineux, emphysémateux, recouvrant presque complètement le cœur en avant. Très léger épanchement dans la plèvre gauche, sans adhérences de ce côté ; à droite épaississement et adhérence en nappe de la plèvre dans les 2/3 inférieurs du poumon, et particulièrement au niveau du diaphragme.

Coeur 370 gr. le jeune est augmenté de volume, particulièrement aux dépens du ventricule gauche. Pas d'insuffisance des appareils valvulaire à l'épreuve de l'eau. Aucune lésions ~~auriculaires~~.
A la mitrale nodules athéromateux calcifiés gros comme des pois formant un bourrelet continu dans l'angle rentrant de la petite valve et de la paroi, au niveau de la commissure antérieure et jusqu'au dessous des valves aortiques. Légère sclérose des piliers.

Aorte très athéromateuse ; plaques jaunes, calcaires, ulcérées et pigmentées très confluentes surtout dans l'aorte abdominale — mais sans déformation notable du calibre du vaisseau.
En plusieurs points il existe à la surface des plaques ulcérées une légère couche très mince de fibrine infiltrée de sang et adhérent au foyer. Les deux iliaques internes sont particulièrement athéromateuses transformées en cordons rigides, et toutes deux complètement oblitérées par un caillot surtout fibrineux. Ce caillot, adhérent modérément à la paroi, est de plus étendu sur l'iliaque droite où il intéresse toute la largeur de l'artère ; à gauche il a seulement 3 à 4 centimètres. Les iliaques primitives et les externes sont absolument libres.

Abdomen

adhérences lamelleuses sous-hépatiques (coliques et duodénales), assez abondantes. adhérences du colon ascendant à la paroi; adhérences du cæcum jusqu'à son extrémité libre; deux fines parties de sa pointe sur la paroi englobent l'extrémité de l'appendice qui est ainsi immobilisée. Un calcul dans la vésicule, libre.

L'estomac est extrêmement volumineux mais particulièrement par le développement de sa grande courbure qui va se cacher sous le diaphragme; au contraire on peut difficilement l'explorer par l'épigastre. Il est d'ailleurs complètement caché à la vue par le colon distendu. aucune lésion.

Foie sans caractères particuliers - sauf de profonds sillons creusés sur sa face supérieure comme chez la femme. 1110 gr.

Reins tous deux avec de petits kystes; cependant la capsule se détache très bien et il n'y a pas d'autres signes de sclérose

138 et 170 gr.

Rate 140 gr. aspect normal. mais elle contient, vers la région moyenne de sa face convexe une petite cavité très régulièrement sphérique, pleine d'un liquide clair comme les kystes des reins des vieillards, entourée d'une coque très mince, comme une coquille d'œuf, parcheminée; le tissu avoisinant est immédiatement sain à l'œil nu. Une moitié de ce « kyste » est plongée dans

le parenchyme, l'autre moitié fait saillie sous la capsule à laquelle elle adhère.

Encéphale

A l'ouverture de la boîte crânienne on constate un liquide arachnoïdien ~~[illegible]~~ abondant. La dure mère seulement du côté droit présente à sa face profonde un mince exsudat fibrineux et hémorrhagique, facilement détachable [illegible] au scalpel; exsudat assez typique de pachyméningite hémorrhagique. Il s'étend sur une surface plus grande que la paume de la main, au niveau des bosses frontales et pariétales.

Athérome ~~[illegible]~~ des vaisseaux de la base, sans oblitération, ~~aucun~~ ramollissement, aucune autre modification apparente.

En outre, à la face interne de la dure mère gauche petite tumeur blanche assez ferme, arrondie, grosse comme un haricot; — la dure mère de la faux du cerveau est fenêtrée et calcifiée. —

—

Gr. Lyons (suite)
4 nov. 1905

Pachyméningite hér. de la dure-mère cérébrale du côté droit avec œdème très prononcé des méninges et petite tumeur de la dure-mère du côté gauche faisant saillie à sa surface interne.

Athérome aortique et des éléments internes avec thromboses - Athérome de la mitrale ancien d'élection.

Congestion et hypostatique des poumons dans les parties postérieures et inférieures, avec prédominance très marquée du côté droit.

Péritonite vers - hépatique avec petit abcès dans la vésicule biliaire. Grand estomac. Petite cavité kystique à la surface de la rate.

H., 76 ans, s. de M. Bouvet, placé dans une chambre isolée parce qu'il déraisonnait et était considéré comme atteint d'un ramollissement cérébral. Incontinence d'urine s'il a présenté des phénomènes de paralysie, des attaques, etc.

Autopsie le 17 nov. 1905. -

Lorsque l'on a incisé la dure-mère, il s'est écoulé une assez grande quantité (anormale) de liquide céphalo-rachidien. Sous la dure-mère

ayant été rabattu de chaque côté, on a constaté que à droite, la surface interne présentait une teinte rouge anormale, qu'il ne s'agissait pas d'une tache de sang, mais qu'on voyait affleurer à même un caillot fibrineux adhérent à la surface interne de la dure-mère ; que cet caillot avait une teinte rosée par suite de son infiltration par du sang clair, mais en point où il était plus épais, une teinte rouge brunâtre par suite d'une accumulation de sang entraîné plus abondante qu'ailleurs. En raclant la surface interne de la dure mère avec un scalpel on enlève très bien l'caillot fibrineux infiltré de sang, ce qui est très fait caractéristique de cette lésion, laquelle paraît imaginaire à un examen superficiel.

Rien de remarquable du côté gauche.

D'autre part on remarque que, sur les hémisphères, les méninges offrent un aspect blanchâtre et comme gélatineux par suite de l'œdème prononcé dans celle rouleaux.

Les artères de la base de l'encéphale sont bien athéromateuses à un degré assez prononcé, mais elles sont restées toutes perméables.

Les diverses parties de l'encéphale soumises à son à leur périphérie et sur des coupes méthodiques n'ont permis de découvrir aucune lésion.

Il est donc vraisemblable que les troubles cérébraux présentés par le malade tenaient, non à des foyers de ramollissement, mais à cette parenchymatite qui se rencontre plutôt chez des alcooliques, lorsqu'elle n'a pas affaire à des aliénés.

Elle coïncide en une expectat. infl. avec hémorragie - analogue au cas où vivre dans les prédisposant hémorragie de la plupart hémorragies.

La petite tumeur existant du côté gauche était trop limitée pour avoir donné lieu à des troubles fonctionnels appréciables. Elle ne se rencontre à une ex. histologique &.

Il est assez fréquent de rencontrer avec de l'athérome de l'aorte, des condensations fibreuses au niveau de la surface de la tunique interne correspondant aux plaques athéromateuses. Et ici on en trouve sous la forme d'une légère couche

fibrinus, granulum, teinte de rouge, le plus souvent sur l'étendue des vaisseaux intéressés, plus rarement sur celle de plusieurs centimètres, comme dans ce cas.

Vrai en outre il coïncide au niveau des éléments internes, transformés en conduits solides par calcification des produits athéromateux, des caillots thrombosés surtout fibrineux, adhérents aux parois altérés et qui ont oblitéré les deux artères.

À remarquer cette altération rapprochée des deux éléments internes qui peut faire penser, comme pour d'autres lésions rapprochées, à une influence nerveuse, comme prédisposition sinon comme cause initiale de l'athérome à moins que le phénomène résulte tout simplement d'une action mécanique où le déchirement joue le principal rôle.

Quant aux conséquences de oblitération, c'est à dire des troubles qui ont dû en résulter pour la circulation, il en sera pas très facile d'en trouver la trace, soit que l'oblitération complète

de ortéite fut trop récente pour qu'il se soit produit des phénomènes nécroses, soit que comme ci dessus pour en lieu en raison d'anastomoses suffisantes pour la persistance d'une circulation suffisante.

Athérome de la mitrale au lieu d'élection, c.a.d. au niveau de sa face inférieure près de son insertion à la paroi ventriculaire et sur la grande valvule ~~principalement~~ en manière à former saillie dans le canal ventriculo-aortique.

Engorgement hypostatique des poumons surtout du côté droit en raison du dessèchement, plus marqué de ~~l'autre~~ côté. Sensibilité aussi pour le point de la pachypleurite du même côté, contrairement à ce qui se passe pour les lésions de l'éminphysème cérébraux.

Péritonite sous hépatique se propageant jusqu'à l'appendice. un petit calcul dans la vésicule. Entamme de la tête surtout en haut sous le diaphragme.

1174 1

1re Leçon
8 Xbre 1907

Pachyméningite hémorragique
Pneumonie lobulaire terminale double
Dilatation de la Vessie par rétention d'urine

M. G. Bary, s. d. M. Lépine

Nous avons eu peu de renseignements avant l'autopsie où il était question seulement d'un délire aigu chez un rhumatisant; tandis que les lésions trouvées à l'autopsie nous ont permis de dire qu'il s'agissait d'une pachyméningite hémorragique chez un alcoolique avec pneumonie lobulaire terminale; ceux les renseignements ultérieurs sont venus confirmer.

En effet le malade était un alcoolique de marque. Entré seulement depuis 7 ou 8 jours à l'H. D., on lui avait trouvé un état mental bizarre. Il était obnubilé et répondait mal aux questions.

Il se plaignait bien d'éprouver depuis quelque temps des douleurs articulaires, mais sans qu'il y eut aucune tuméfaction des jointures.

Température subfébrile : une ou deux fois 38,2

Pas d'albumine dans l'urine.

On n'a rien noté pour ce qui concerne la motilité et la sensibilité des membres, ~~pour~~ que l'attention n'a pas été portée de ce côté.

Rien de signalé non plus pour les poumons, mais l'auscultation n'a pas été pratiquée les derniers jours.

Le cas se présente donc au point de vue des lésions cérébrales et pulmonaires aucun intérêt clinique, en raison de ce que pendant sa vie le malade ~~le malade~~ n'a pas été suffisamment examiné.

La preuve en est encore dans ce fait que l'on ne s'est pas aperçu qu'il n'urinait pas ou ne perdait de l'urine que par regorgement, puisque nous avons trouvé la vessie distendue par l'urine au point de s'élever à deux travers de doigt au dessus de l'ombilic !

Presque chaque année nous rencontrons un cas de ce genre ; c'est bien qu'une commotion ait fait une faute grave résultant d'un examen incomplet, puisque toutes les fonctions et tous les organes n'ont pas été passés en revue. Or, surtout chez les malades qui délirent, on ne doit jamais oublier d'examiner tout particulièrement l'état dans lequel se trouve la vessie.

Autopsie la 4 Xbre 1907. C'est, en effet, au moment de l'ouverture de l'abdomen, la distension volumineuse de la vessie qui frappe immédiatement l'attention. Et pour terminer de suite ce qui a trait à cet organe, nous voyons qu'il n'existe pas à ce niveau de lésion ancienne ancienne, soit la prostate, soit la portion postérieure du canal de l'urètre, ne sont le siège d'aucune lésion appréciable. Il en résulte qu'on peut attribuer cette parésie de la vessie très vraisemblablement aux lésions cérébrales avec la prédisposition à la distension de l'organe par l'habitude de boissons alcooliques ingérées en plus ou moins grande quantité.

En ouvrant la dure-mère cérébrale, on est immédiatement frappé par la présence d'un peu de sang et de ogps. caillots ecchymoses récents dans la cavité arachnoïdienne du côté gauche et par la coloration rouge intense que présentent les surfaces arachnoïdiennes de ce côté; tandis que du côté droit, on ne remarque aucune lésion de ce genre, mais seulement une teinte opaline des méninges assez prononcée, comme on a fréquemment l'occasion de la trouver chez les alcooliques.

Cette teinte rouge des surfaces arachnoïdiennes du côté gauche ne dépend pas seulement de la présence du sang, car ces surfaces offrent un aspect tourmenté et par la

raclage avec la pointe d'un scalpel ou détache de la surface interne de la dure mère une néomembrane rougeâtre tomenteuse bien manifeste, tout à fait caractéristique de la pachyméningite.

Le sang qui se trouve à côté paraît répondre récemment, de telle sorte qu'il y a toute probabilité pour qu'il provienne de la rupture de nouveaux vaisseaux contenus dans la néomembrane, suivant l'opinion de la majorité des auteurs; d'autant aussi que l'affection a débuté graduellement sans trace d'une manière subite comme cela devrait être d'après l'hypothèse des auteurs qui considèrent l'hémorragie comme primitive et la pachyméningite comme secondaire. En opposition avec cette dernière hypothèse on peut voir que le sang épanché dans la cavité arachnoïdienne ne donne pas lieu aux lésions de pachyméningite comme elles

+ Même impossibilité, sur la méninge qui adhère anormalement à la substance cérébrale, un prolongement de l'hyperémie pénétrant à la

Cette lésion du poumon se rencontre surtout chez les alités et chez les alcooliques. C'est dans ce dernier cas que nous avons l'occasion de l'observer à l'H.D. Ce cas est donc absolu et conforme à ce que nous observons d'habitude.

En outre le malade a eu une pneumonie terminale dont le siège est aussi en rapport avec les conditions antérieures du sujet, c'est à dire avec son alcoolisme.

Il existe, en effet, à la partie post. et inf. du lobe sup. droit de la pneumonie sur deux travers de doigt de hauteur. Mais ce sont surtout des nodules ~~d'hépatisation volumineux~~ assez gros, agglomérés, rouges, et qui ont là générateur au centre. Les plèvres interlobaires sont adhérentes à

ce niveau et la partie supérieure et post. du lobe inf. est égale et large de lésions analogues, mais avec une hépatisation plus rouge. Des nodules pneumoniques se remarquent encore dans la partie ~~ant.~~ du lobe inf. sur la plus grande partie de sa hauteur jusqu'à deux travers de doigt de sa base, mais en diminuant graduellement d'intensité dans les parties inférieures. Ces nodules du volume d'une petite noix à une noisette sont agglomérés dans les parties supérieures puis sont ~~disséminés~~ dans un tissu plus ou moins congestionné.

Du côté gauche le lobe supérieur n'offre rien de particulier; mais la partie sup. et post. du lobe inf. est le siège de lobules hépatisés dans un tissu parfois congestionné sur 2 ou 3 travers de doigt de hauteur.

Cette pneumonie devait déjà dater de
8 ou 10 jours, puisque elle était devenue
double et qu'on ne la trouve pas
aussi plus tôt. Son localisation
est assez de contour à peu près
symétrique sur les deux poumons,
avec cette remarque que si sur le
côté droit la lésion paraît plus intense
et plus ancienne à la base du lobe sup.,
elle existe cependant à un degré
bien prononcé sur le lobe inf. avec
sa localisation principale à la partie sup.
De sorte la partie inf. du lobe sup. et la
partie sup. du lobe inf. constituent des
localisations à peu près équivalentes
en retour à la partie moyenne des poumons;
c'est dans la région correspondante
et non à la base des poumons que s'est produite
l'envahissement pneumonique secondaire pour constituer
une pneumonie double.

Rien de particulier du côté des autres organes; il a eu l'urgence et fait insulte
en son pas depuis il est resté maintenant dans un état d'anémie [illegible]

9e Secon
Ex-1907

1192

Autopsie du 26 décembre 1907

Homme de 43 ans. Service de M. Rollet

Epaississement des méninges de la base avec englobement des nerfs et des vaisseaux.
Cicatrices anciennes des sommets avec adhérences pleurales localisées.
Surcharge graisseuse des organes.
Tumeur du testicule

Résumé clinique

Le malade entre à l'hôpital 4 jours auparavant. Il a reçu un coup au niveau de la paupière inférieure, mais sans qu'il y ait une plaie étendue. Pas de coma. Accès de délirium tremens (le malade voulait se jeter par la fenêtre). Mort dans un accès.

Autopsie.

Le cadavre présente une petite plaie des parties molles au niveau de la paupière inférieure.

Encéphale.

La boîte crânienne étant ouverte on ne constate ni fracture du crâne, ni épanchement sanguin, ni méningite aigue, ni tubercules.

Les lésions consistent en une opalescence anormale des méninges, pour un homme de cet âge. Mais surtout les méninges de la base sont manifestement plus épaisses que normalement. Elles englobent et fixent les vaisseaux (tronc basilaire, sylvienne dans tout son trajet), les nerfs, le chiasma. La décortication se fait bien. Les vaisseaux ne présentent pas d'altérations. Le cerveau paraît plus gros que normalement.

Les coupes des hémisphères, du mésencéphale du bulbe ... ne révèlent rien d'anormal

Thorax.

Poumons : pas de liquide dans les plèvres. Quelques adhérences localisées au niveau du lobe supérieur. On trouve une petite cicatrice ancienne à chaque sommet

Coeur : P: 400 g. Rien au péricarde. Surcharge graisseuse évidente. Pas de lésions orificielles.

Aorte sans athérome.

Abdomen.

Foie. P: 2.200. Présente l'aspect du foie gras.

Reins. P: 170 chaque. Paraissent également un peu gras avec décoloration de la substance corticale. La décortication se fait bien.

Rate : P: 110.

Estomac : rien à signaler.

Testicules. Le testicule droit présente sur la coupe, en plein parenchyme, une petite tumeur du volume d'une noisette d'aspect blanc et un peu dure, laissant indemne l'épididyme, et qui ne semble être ni un tubercule dont elle n'a pas l'apparence caséeuse, ni une gomme où le tissu serait plus jaune. Il semble qu'on ait affaire à une tumeur et on en prend un fragment pour l'examen histologique.

Réflexions — Il s'agit en somme d'un alcoolique qui a pu tomber ou recevoir un coup, mais qui a eu des accès de delirium tremens qu'on doit rapporter à une lésion inflammatoire ancienne, récente d'une manière très évidente sur les méninges et notamment sur celles de la base qui se trouvent épaissies, rétractées, englobant nerfs et vaisseaux ainsi fixés. Les lésions infl. du cerveau et des poumons se sont terminées par cicatrisation, peut-être en raison du volume du cœur. Les surcharges graisseuses de cet organe et de celle du foie étaient vraisemblables sous la dépendance de l'alcool. On doit rapprocher à ce point de vue la tumeur du testicule. C'est bien un tumeur [illegible]

19 - 26 xbre 1907, s. de Mr Rollet H. de 43 ans, mort à la suite d'un coup au niveau de la fossette inférieure, avec delirium tremens.

Autopsie - Rien au crâne - Epaississement des méninges de la base, englobant surtout vaisseaux. Cicatrice au sommet des poumons.

Petite tumeur du testicule ?

Il s'agit, en effet, d'une véritable tumeur du testicule seulement au volume d'une petite noisette, blanchâtre dans presque. L'examen histologique montre qu'on a affaire à une hyperproduction cellulaire atypique, répandue abondamment dans le tissu interstitiel de l'organe, en refoulant les tubes glandulaires dont on aperçoit quelques uns avec une paroi épaissie et des cellules en dégénérescence qui remplissent la cavité où se trouvent seulement retenues irrégulièrement contre la paroi interne,

20e Secon (suite)
28 Xbre 1907

Cirrhose hépatique avec lésions tuberculeuses discrètes : pulmonaires et pleurales antérieures ; Pachyméningite hémorragique cérébrale ; et enfin tuberculose granulique terminale du péritoine.

H. 47 ans, s. de M. Paviot.

Il s'agit d'un alcoolique qui a fini par prendre une cirrhose hépatique, mais d'autant plus facilement, comme nous l'avons si souvent constaté et encore tout dernièrement dans deux cas, parce qu'il y avait une infection tuberculeuse antérieure. Dans les deux cas auxquels nous venons de faire allusion, les malades avaient succombé aux progrès de la tuberculose pulmonaire ; tandis que dans le cas on retrouve que des lésions discrètes

du poumon droit ~~de~~ le plèvre survenu à une époque antérieure plus ou moins éloignée, mais qui indique cependant l'existence d'une infection générale, laquelle a dû prédisposer le foie à la cirrhose interne ~~dé~~ développée ensuite graduelle ~~et~~ sous l'influence des boissons alcooliques.

Ce sont les mêmes conditions qui ont dû favoriser la production de la pachyméningite hémorragique, dont nous avons déjà observé un exemple le mois précédent. Et cette lésion se produit si bien sous l'influence de l'alcoolisme, que dans le précédent cas où il n'avait pas de renseignements ~~et~~ au moins ~~de~~ l'autopsie, nous avons pu faire le diagnostic de l'alcoolisme qui a été confirmé par des renseignements ultérieurs.

Enfin il est survenu une poussée ultime de tuberculose granulique du péritoine qui pouvait se produire d'autant plus facilement dans ce cas, qu'il y avait eu antérieurement de la tuberculose pulmonaire et pleurale et aussi qu'un le sujet avait eu la syphilis ; car nous avons souvent noté une tuberculose de la gorge et aussi ganglionnaire chez des syphilitiques. Quant à la localisation des lésions sur le péritoine, elle a pu être motivée par la tendance à l'inflammation du péritoine qui existe toujours avec une cirrhose, ~~à l'état~~ chronique d'abord, puis souvent sous la forme aiguë à la période ultime, mais dans ce cas avec de la granulie tuberculeuse probable et pour l'une des deux causes ou pour les deux indiquées ci-dessus.

On a constaté dans l'observation l'augmentation de volume du foie, puis sa diminution rapide pendant les trois dernières semaines environ. Les auteurs ont souvent signalé des faits analogues qu'ils ont rapportés tant l'augmentation du foie principalement à sa surcharge graisseuse et pour sa diminution à la sclérose ou rétraction de l'organe survenue consécutivement.

Il est bien certain qu'un foie surchargé de graisse et sclérosé peut bien subir un certain degré de rétraction au niveau de production sclérosée, puisque dans beaucoup de cas le foie est notablement diminué de volume. Mais alors c'est que les éléments glandulaires, eux surchargés de graisse ont disparu

en très grande quantité ; car lorsque cette disposition est modérée le foie conserve son volume qui peut d'autre fois rester augmenté par le fait de la surcharge graisseuse antérieure ou concomitante de l'inflammation.

Or, il est à remarquer que, pendant la vie, il est difficile et souvent impossible de se rendre un compte exact du volume du foie, de telle sorte qu'on ne saurait fonder sur l'examen clinique la preuve que le foie était considérable et augmenté à un certain moment pour être diminué ultérieurement sous l'influence, ~~dit-il~~ ~~les~~ la théorie de la surcharge graisseuse hypertrophiante, suivie d'une série atrophique. Et encore ~~aussi que~~ bien d'autres convenable observés peuvent servir à cette démonstration.

Ainsi on a noté l'augmentation du volume du foie à divers reprises, puis sa diminution et même sa disparition sous les fausses côtes trois semaines avant la mort.

Or, on a trouvé le foie avec ~~son~~ volume à peu près habituel, peut-être un peu diminué et sa densité augmentée. Était-il beaucoup plus volumineux à un moment donné? Il est impossible de répondre d'une manière précise à cette question, parce qu'il le volume du foie peut être exact et déterminé pendant la vie. Mais comme dans ce cas il est dit que le foie est trouvé <u>énorme</u> moins d'un mois et demi avant la mort, il est difficile d'admettre une diminution de volume aussi rapide, d'autant ~~que~~ même que 23 jours après avoir constaté que le foie était énorme, on dit qu'il a disparu sous les

fausses côtes. Et cependant nous l'avons trouvé encore assez volumineux.

Il me semble que ces changements de volume qui ont pu se produire dans un espace de temps relativement court et qui ~~[illegible]~~ ont été probablement ~~[illegible]~~ les examens ont été notés plus fréquemment, ne peuvent pas rationnellement être attribués à des changements de volume réels correspondants. Et ce qui le prouve, c'est que les derniers examens auraient fait croire à une diminution de volume qui n'existait pas en réalité. Et de cela on se rend très bien compte par les phénomènes de péritonite ou tympanisme survenus dans les derniers temps de la maladie.

mais si l'on explique facile l'apparence d'une diminution de volume du foie, peut-on aussi être trompé par l'augmentation de volume ? Il y a bien des cas, en effet, où l'on peut constater l'augmentation réelle du volume du foie par la percussion et la palpation. Mais dans ce cas le foie a-t-il pu être énorme moins de six semaines avant la mort ? Ce n'est pas probable, parce qu'il est difficile d'admettre un pareil changement de volume en si peu de temps sous l'influence d'une inflammation lente, et parce que le foie augmenté de densité tend à s'abaisser ~~de~~ ~~dessous des fausses~~ côtes et à devenir appréciable à la palpation, d'autant plus qu'il s'opère souvent en même temps de l'ascite qui le rend plus mobile. C'est aussi que l'organe peut sembler beaucoup plus volumineux d'abord par suite du gonflement de volume lorsque survient du tympanisme et surtout de la péritonite.

12²

18 - 27 x^bre 1907 - H. 47 ans, s. de M. Parrot

Cirrhose du foie ; recrudescence de l'ascite dans les derniers jours.

Autopsie - Foie très sclérosé à la coupe - Péritonite granuleuse - Noyau fibro-cascéux au sommet du lobe inférieur. Hypertrophie du cœur. Pachyméningite hémorragique.

a - Cirrhose hépatique pigmentaire très prononcée.

b - Ventricule gauche - Myocardite scléreuse sur un point assez limité.

Méningites suppurées
(méningites cérébro-spinales
méningites diverses)

dans un

Mr Sepou
9 X^bre 1904

Autopsie du 9 décembre 1904

932

Méningite suppurée sans porte d'entrée apparente

Femme de 44 ans. Service de M. Lépine.

Résumé clinique. Peu de renseignements sur la malade amenée à l'hopital dans le coma et morte peu d'heures après. On constata dans les urines du sucre et de l'albumine et l'on fit une saignée.

Autopsie

Encéphale ; exsudat purulent coiffant, formant une nappe vert d'eau dans l'épaisseur de la méninge molle et s'enlevant avec elle sans liser la couche corticale ; sur toute la convexité cette nappe est continue et recouvre complètement la surface, laissant seulement se dessiner en rouge vif les vaisseaux pie-mériens. à la base l'exsudat devient progressivement moins abondant et forme seulement des traînées vertes le long des vaisseaux. Tous les vaisseaux de la base ont ainsi un petite gaine purulente

autour d'eux.

Les trainées se continuent à l'entrée du canal rachidien

Rien à l'oreille interne.

abdomen

Péritonite adhésive ancienne très marquée autour de la région sous-hépatique et dans le petit bassin:

Sous le foie une lame épaisse rapproche et unit la vésicule au colon transverse et à la première portion du duodénum. A droite et à gauche, plusieurs petits tractus plus délicats relient la face inf. de la glande soit à l'estomac soit au colon; des tractus analogue existent à la face sup., allant au diaphragme.

L'appendice est libre.

Dans le petit bassin des exsudats fibreux anciens unissent le rectum l'utérus et la vessie, appliquant étroitement ces deux derniers organes au fond de l'excavation et faisant disparaître leur saillie habituelle. En arrière une adhérence atteint jusqu'au fond du petit bassin la région moyenne de l'anse

sigmoïde qui décrit ainsi un coude brusque, plongeant jusque très bas pour remonter verticalement affant de former le rectum.

Rien à l'estomac

Foie un peu gras ; avec taches jaunes avéniques peu pénétrantes à la surface.

Pancréas rien d'apparent

Reins. Grosseur moyenne ; non durs à la coupe ; mais sur le droit la capsule qui en général se détache bien reste en quelques points adhérente ; ces points sont en dépressions et correspondent sur la coupe à de petites zones irrégulièrement triangulaires congestives, quelques unes avec un centre un peu gris. Le rein gauche présente quelques points analogues mais beaucoup moins nombreux.

Légère dilatation des calices.

Uretères un peu dilatés.

Utérus pris avec la vessie dans une gangue fibreuse, lardacée, épaisse avec un petit noyau sous péritonéal pris dans cette gangue

Rien aux ovaires ni à la vessie.

Rate très différente.

Thorax

Poumons libres d'adhérences et sans autre lésions qu'un léger congestion hypostatique plus étendue à droite.

Coeur Un peu de surcharge graisseuse. Conformation un peu particulière : les ventricules sont fort ouverts allongés et rétrécis.

Pas de lésions à l'épreuve de l'eau mais traces légères d'inflammation, ancienne sous forme d'épaississement nodulaires discrets du point d'affleurement des valves mitrales.

athérome aortique insignifiant

Poids

Poumon droit	595
— g.	375
Coeur	295
Foie	1720
Rein dr.	125
— g.	150
Rate	170

13e Leçon (suite) 212
14 janv. 1905

Autopsie du 14 janvier 1905

953

— { – ancienne fracture de la base du crâne consolidée
– méningite suppurée de cause inconnue.

– Homme de 41 ans. Service de M. Jaboulay

– Homme ayant reçu il y a 3 ans un fardeau sur le crâne et ayant présenté des symptômes de fracture de la base pour lequel il fut trépané. Guérison.

Récemment signes cérébraux sans symptômes de localisation ayant conduit à une double trépanation sans résultat.

Autopsie

Crâne

Cicatrice ancienne au dessus du sourcil droit.

Après avoir scié la calotte, au trave des exsudats purulents diffus sièt sur la convexité siè à la base. Sur la convexité ce sont de petites plaques vertes sous arachnoïdiennes au confluent des vaisseaux, grandes comme des pièces de 0.50 centimes ; il y en a 4 ou 5 de chaque côté sans

localisations spéciales.

A la base, il existe une nappe mince contre les pédoncules et la région des tubercules mamillaires, avec deux croissants suivant la cérébrale moyenne jusqu'~~au bord a~~ à la partie moyenne de la vallée de Sylvius.

On ne trouve rien dans les corpes de l'encéphale.

On ne trouve aucune raison d'être de cette méningite ni dans les cavités de l'oreille moyenne, ni dans la partie sup. des fosses nasales examinée par l'intérieur du crâne, ni dans les viscères qui n'ont pas de lésions particulières (on a examiné les organes génitaux)

Par contre il existe un trait de fracture partant de la région sourcilière gauche descendant obliquement sur la base de la fosse cérébrale antérieure jusque vers le corps pituitaire. Le trait forme une très légère dépression au niveau de laquelle les os se sont soudés à nouveau à une date déjà éloignée.

—

Autopsie du 18 février 1905

- Méningite suppurée de la base et des enveloppes médullaires (probablement méningite cérébrospinale épidémique)
- Péritonite chronique sous-hépatique très intense.
- Myomes utérins

Femme de 54 ans. Service de M. Bondet

Aucun renseignement précis, la malade étant morte très rapidement dans le coma.

Autopsie

Centres nerveux

Exsudats purulents répandus en traînés le long des vaisseaux, ~~dans~~ les espaces sous-arachnoïdiens. Très confluents à la base, où il y a comme un lac de ces exsudats, les traînés purulents deviennent plus rares et plus étroites en approchant de la convexité où elles se voient seulement dans les parties inférieures, au niveau du sillon du Sylvius. Tout le long de la moelle existent les mêmes traînés jaunâtres le long des vaisseaux périphériques ; plus abondantes dans la région inférieure, il y a en outre un liquide un peu

lurche abondant dans le cul-de-sac lombaire.

Thorax

Rien de particulier dans poumons (840 g. pesés ensemble) - ni au cœur (240 g.) ni à l'aorte

abdomen

adhérences filamenteuses considérables autour du foie, mais surtout à sa partie inférieure. La vésicule est enserrée entre des lames transparentes dirigées verticalement, du foie au colon et au duodénum ; elle est ainsi attirée contre le colon et fixée contre lui en contact immédiat. Les adhérences se poursuivent au delà du colon par côté sur les parois latérales de l'abdomen ; le colon transverse est ainsi fixé avec des déviations permanentes, des flexuosités qui lui donnent une forme d'S

Dans le petit bassin épaississement blanchâtre diffus du péritoine pariétal. tous les organes sont plus ou moins adhérents entre eux ; en particulier le rectum est étroitement enserré entre l'utérus rétroversé et la paroi contre laquelle l'utérus est fixé, mais l'est surtout accolé et fixé à l'ovaire gauche et à l'appendice par un adhérence sclérosa amorphe unie.

Appendice libre.

Foie 1330 g.

Rien aux reins 120 et 105 g. ni à la rate 120 g.

Organes génitaux

L'utérus bosselé par plusieurs myomes dont le plus gros a le volume d'un œuf – a sa cavité allongée et contenant aussi un petit myome (pois) en relief dans le fond. Les ovaires sont adhérents à la masse myomateuse et plus ou moins confondus avec elle; on ne retrouve que le gauche, on plutôt on le suppose sous la forme d'une masse myomateuse grosse comme une noix : car il existe à côté la trompe un peu dilatée.

– à remarquer que c'est la deuxième autopsie de méningite cérébro-spinale que nous faisons cette hiver et qu'il y en a eu d'autres cas à Lyon. Il faut noter que ces cas coïncident avec de nombreux cas de pneumonie, ce qui rend probable l'origine pneumococcique de la méningite, qui est, en outre, la plus fréquente. Car il va sans dire que nous n'avons trouvé aucun foyer purulent capable d'expliquer la méningite par propagation.

Enfin dans ce cas, quoique on ait eu affaire à la méningite dite de la convexité, les lésions étaient surtout localisées à la base, contrairement à ce que nous avons constaté dans le cas précédent.

Meningites Tuberculeuses

1094

Leçon (suite)
4 nov. 1906

→ Autopsie faite par le service de M. Andry le 24 novembre 1906.

Méningite tuberculeuse : granulations très discrètes de la base.
Absence de foyer caséeux initial.

Enfant de 2 ans 1/2. Salle 1re Aline

Résumé clinique.

Entré le 18 novembre.
Son père tousse un peu et est éthylique ; sa première femme est morte bacillaire, et la seconde (la mère du malade) est bien portante.
Aucune maladie antérieure. Début 15 jours avant l'entrée, par de la perte d'appétit.
Quelques jours après : l'enfant se plaint du ventre, vomit ses aliments, et maigrit rapidement.
Le 16 : convulsions débutant par le bras gauche.

A l'entrée on note : prostration, attitude en chien de fusil, gémissements, quelques troubles respiratoires, un peu d'agrypnie, hyperkinésie, un peu de raideur de la nuque, raie méningitique, constipation qui cède aux lavements, pas de vomissements, ni paralysie, ni contractures, pupilles dilatées, il porte les mains à sa tête. Température : 37.5 - 36.5.

Le 20 nov : convulsions prédominant à droite, avec mouvements des globes oculaires ; durée = 1/4 d'h.

Le 22 : On le sonde pour vider sa vessie.

Le 23 : mort après une petite crise convulsive.

Autopsie

Liquide céphalo-rachidien abondant.

Les lésions siègent à la base, elles sont ~~épaisses~~ discrètes.

La pie mère est épaissie, et fortement vasculaire.

A jour frisant on aperçoit de très petites granulations peu nombreuses à la partie antérieure de la face inférieure. On en retrouve d'autres le long des vaisseaux, dans la scissure de Sylvius.

Sur l'un des poumons on trouve un petit amas formé de granulations miliaires, mais ce n'est pas là que

se trouve le point de départ. On ne trouve nulle part le foyer initial.

3= Encon (suite)
24 nov. 1906

1094

Méningite tuberculeuse

Enfant 2 ans 1/2, vu avec le Dr Andry, qui a récemment eu les signes d'une méningite tuberculeuse, ainsi qu'il ressort de l'observation communiquée par M. Ernod.

L'examen de l'encéphale montre qu'il existe, en effet, au niveau de la base et de la partie médiane de l'encéphale un épaississement manifeste des méninges, indiquant leur inflammation qui devient de moins en moins manifeste à mesure qu'on s'éloigne de ce point. Cependant les méninges sont encore plus résistantes et donnent au toucher une impression de granulations qui ne sont que peu appréciables à la vue.

Il n'est pas douteux cependant qu'ils s'étendent le long des V. jusque dans la substance cérébrale ainsi qu'on peut s'en rendre compte par l'ex. microsc.

Avec cet excès il y aurait aussi une augmentation du liquide céphalo-rachidien provenant ~~encore~~ du processus inflammatoire et qui devait donner lieu à des phénomènes de compression de la substance cérébrale.

Il n'est pas rare chez les jeunes enfants de trouver des lésions aussi peu accentuées. Il nous arrive même de trouver chez les des lésions aussi peu marquées qu'il est point qu'elles ~~ont~~ peu échapper à des observations peu habituées à ces recherches et surtout qu'on a pu prendre des noyaux tuberculeux pour des méningites simples.

qu'on a pu prétendu que les méningites simples de la base décrites par les auteurs se rapportaient certainement à des méningites tuberculeuses méconnues.

Chez l'adulte on trouve en général un foyer tuberculeux caséeux qui est le point de départ de l'infection généralisée aux méninges. Cependant il y a des cas surtout chez les jeunes gens où la lésion primitive fait défaut, et c'est ~~aussi~~ bien plus fréquent chez les enfants où en général, surtout chez les tout petits, ~~la méningite~~ tuberculeuse semble ordinairement primitive.

Il ne faut pas en être étonné, puisque chez eux on observe aussi des adénites tuberculeuses principalement au niveau de la

région cervicale [illegible] tub. [illegible]

Or, ces altérations se produisent à la suite d'une infl. des muqueuses oculaires ou des voies lacrymales, ou encore des fosses nasales et de l'arrière gorge, etc. Il ne paraît pas tuberculeux qui en cependant la porte d'entrée de la tuberc. allant atteindre les ganglions.

On comprend que ces mêmes lésions qui n'attirent guère l'attention puissent aussi être l'origine des méningites tuberculeuses des jeunes enfants et que cette localisation soit le résultat d'une infection plus générale, mais avec une détermination sur l'organe qui est le plus développé. Et l'on sait que ce sont les enfants d'intelligence précoce qui sont le plus souvent affectés de méning.

39: Secon (suite)
8 février 1896

Tuberculose cérébrale
Bronchopneumonie tuberculeuse

460

Enfant de 6 mois – S. de Mr Colrat –
Entré à la crèche le 26 décembre.
Peu atteint de Tuberculose chronique ayant eu déjà plusieurs enfants morts en bas âge.
Malade depuis 1 mois – vomissements répétés convulsions – Etat somnolent –
A l'entrée Convulsions paraissant accompagnées de perte de connaissance – raideur dans le coté gauche, surtout au membre supérieur – rotation de la tête et des yeux à droite.
Face paralysée à droite – Clignement normal de l'œil droit – l'œil gauche restait entr'ouvert et ne clignait que si on irritait la conjonctive.

~~Urine acide~~ pas
Fontanelles proéminentes animées de battements
Pouls et respiration réguliers Pouls 120.

Sur le crane, petits abcès, ~~cont~~ qu'on a vérifié être caséeux.

Réflexes normaux.

Rien au cœur, ni au poumon

Chapelet rachitique.

urine acide — pas d'albumine

pas de sucre.

Les jours suivants état stationnaire.

nystagmus — légère dysphagie —

pas de machonnement.

20 janvier — Convulsions réapparaissent

prédominantes à gauche —

Déviation conjuguée de la tête et des

yeux à gauche —

23 Contractures de tout le coté gauche

24 Opisthotonos

Pouls 140. régulier.

Cris plaintifs

Respiration régulière à 36 resp.

Mort le 3 février – avec une chute de la température à 35°.

Autopsie le 5 février 1896 –

On trouve dans l'hémisphère droit, au voisinage de la couche optique et à sa partie postérieure, une masse du volume d'une grosse noix de forme ovoïde, de coloration blanchâtre, à surface irrégulière, par le fait de petites saillies du volume d'une lentille à un pois, disposées les unes à côté des autres, de manière à offrir une surface analogue à celle du choux-fleur. Sur les coupes, on voit un tissu blanchâtre caséifié, d'aspect aréolaire par suite de dépressions multiples résultant de la désagrégation de la substance caséeuse au centre de granulations paraissant du volume de celles de la surface, et agglomérées au point de former qu'une masse unique remplie de centres de désintégration qui correspondent vraisemblablement au centre de chaque tubercule.

Cette grosse masse adhère à la substance cérébrale un peu molle, mais s'en détache assez facilement de manière à pouvoir être énucléée.

Une semblable masse, mais de volume moindre, existait dans la protubérance (dont nous n'en trouvons plus que quelques

à la partie moyenne de la face inf. du lobe du cervelet, près de la ligne médiane, se trouve une masse caséeuse jaune blanchâtre, à peine saillie, mais plongeant dans la substance cérébelleuse. On peut estimer son volume et sa forme à un cacaouet.

Pas de méningite tuberculeuse.

Les deux poumons sont remplis de granulations caséeuses en voie de ramollissement et de désintégration. Ces granulations plus abondantes à gauche ont un volume qui varie ~~[illegible]~~ d'un pois.

Autopsie du 26 Janvier 1901
Mistral Emile âgé de 19 ans.
St. Elisabeth n° 27.
Service de Mr Lépine Bondet

Résumé clinique

Méningite

Les symptômes de méningite qui étaient typiques remontaient à 4-5 jours.
Mais déjà quelque temps auparavant le malade se sentait faible, mal disposé

Résumé anatomique

Granulie extrêmement discrète
méningée -
pulmonaire, hépatique, rénale,
splénique
Follicules des hypertrophiés de l'intestin
Point de départ de la granulie non trouvé.
Mais l'examen de la gorge, pharynx, cavités nasales n'a pas pu être fait.

Le cadavre est celui d'un homme bien constitué
et d'amaigrissement marqué.

Anticranienne -

La quantité du liquide céphalo rachidien n'est pas sensiblement augmentée.
Les lésions de la méningite tuberculeuse sont extrêmement discrètes et il faut les chercher avec la persuasion de les trouver pour les trouver -
Le bord du cerveau n'a pas franchement d'exsudat

Coupe, même au niveau de chiasma
On remarque seulement que :
les méninges sont un peu plus épaisses,
un peu plus adhérentes que normalement ;
on a plus de peine à ouvrir les sutures de l'église
Enfin si l'on examine bien les méninges des sinuses de l'église ou même à la base en d'autres points du cerveau, on aperçoit très nettement un semis de granulations extrêmement fines. Les granulations sont surtout nettement visibles dans les points où les méninges sont congestionnées.
En somme granulie méningée extrêmement fine, récente, ne gênant pas proprement d'exudats ou d'épaississement mêmes bien accusés.

Cavité thoracique

Cœur 285
normal.

Poumons. droit 970.
g. 880

On ne trouve au sommet des poumons aucune granulation ancienne ; pas de cicatrice fibreuse ni d'amas caséeux.
Toutes les bronches sont vides et rétractées à peu près uniformément dans les deux poumons.
Ce sont de fines granulations dont certaines sont nettement grises et semi-transparentes. Les granulations sont cependant plus accusées dans le lobe supérieur que dans l'inférieur.

le poumon droit pulmonaire est sombre et assez fortement congestionné.

Cavité abdominale

Foie - 1560.
quelques fines granulations tuberculeuses à la surface sous la capsule
on n'en voit pas à notre à la coupe -

Rate 200 -
un peu augmentée de volume et congestionnée
corpuscules de Malpighi plus saillants que normalement - vrais tuberculeux.

Reins: droit 120.
g. 105.
Dans l'un d'eux g, on trouve quelques rares granulations tuberculeuses dans le parenchyme sur la coupe

Intestin
ouvert de cardia au rectum -
follicules clos, plaques de Peyer plus saillants que normalement
on trouve à la partie moyenne de l'intestin une petite ulcération très superficielle, à peine de la dimension d'une bouteille et semblant récente -
vrais tuberculeux dans les ganglions mésentériques augmentés de volume.

Testicules - vésicules. } ont été examinées à part de bacilles.
Larynx.

les ganglions trachéobronchiques n'auraient eu aucun parement de bacilles eux aussi ne présentaient pas de bacilles au microscope.

Mais, le sujet étant exclamé, on ne peut examiner
ni le pharynx.
ni les fosses nasales, ni l'appareil auditif

Réflexions. Le sujet n'a séjourné à l'H.D. que 36h; cependant son observation qui nous a été lue par l'interne de service, se rapporte très manifestement à une méningite de la base, c.a.d. à une méningite tuberculeuse.

Il résulte des renseignements fournis par la fille du malade qu'il avait d'abord présenté pendant une huitaine de jours un état maladif qu'on considérait comme sans importance, puis il s'est plaint de souffrir de la tête pendant deux ou trois jours avant de présenter les symptômes graves pour lesquels il a été reçu immédiatement à l'H.D. et parmi lesquels on relève surtout, indépendamment de la céphalalgie, des vertiges et des convulsions, des vomissements, de la fièvre, etc.

L'évolution rapide de la maladie et quelques symptômes paraissant se rapporter à l'infl. des méninges rachidiennes avaient fait porter le diagnostic de méningite cérébro-spinale.

L'examen des méninges de l'encéphale a montré qu'il n'existait pas de méningite suppurée et même que l'infl. était aussi restreinte que possible, caractérisée seulement par un peu d'épaississement et surtout de résistance augmentée des méninges avec adhérence anormale aux racines et aux nerfs, puis l'adhérence également plus marquée des méninges entre elles au niveau de la scissure de Sylvius plus diffuse à droite, enfin l'adhérence plus marquée de la méninge

à la substance cérébrale, en même temps que leur vascularisation augmentée et la présence de granulations demi-transparentes très fines, isolées ou disposées par petits groupes, principalement dans le fond de la scissure et du sillon de Rolando, notamment le long des vaisseaux.

Un examen superficiel aura pu laisser inaperçu l'œdème, du moins tellement il était léger. Bien plus encore les granulations tuberculeuses auraient pu passer inaperçues si, par ailleurs, nous n'avions été persuadé qu'on devait les trouver. Et cependant après une recherche minutieuse pour en trouver qui sont bien manifestes, elles ont pu être constatées par tous les assistants.

Je suis convaincu que ~~la plupart~~ des observations publiées comme se rapportant à des méningites non tuberculeuses (en excepté toutefois les méningites suppurées), doivent être attribuées à des cas de lymphose où la tuberculose a passé inaperçue, en raison du caractère des lésions qui se présentent ~~sous~~ comme appréciable à l'œil nu, et aux des tubercules qui sont transparents excessivement fins et d'une minime taille à peine discrète, nécessitant la volonté de les trouver pour finir par les apercevoir.

Ce qui est encore remarquable dans le cas, c'est que la tuberculose s'est présentée sous cette rare forme discrète dans les autres organes.

ainsi dans les poumons, il a fallu tout d'abord beaucoup d'attention pour y découvrir les granulations demi-transparentes plutôt appréciables au toucher qu'à la vue et disséminées en petit nombre sur toute l'étendue du poumon. Cependant au sommet droit après quelques heures les granulations commençaient à prendre la teinte blanchâtre et par suite étaient plus nombreuses. Mais après l'exposition à l'air pendant quelques instants les granulations étaient devenues plus apparentes. Elles ne pouvaient faire aucun doute, mais on constatait qu'elles étaient réellement disséminées en très petit nombre dans le tissu pulmonaire légèrement enfoncé.

Quelques granulations très fines étaient aussi apparues sur la plèvre à la base adhérente au diaphragme, puis sur la péritoine à la surface du foie. Mais il a été impossible d'en constater sur les longes de l'estomac.

Quelques rares granulations dans la rate indépendantes de la tuméfaction des glomérules.

Des granulations ont aussi été trouvées dans les reins, mais en très petit nombre.

Enfin sur le tube digestif nous avons pu aussi constater l'influence de l'infection tuberculeuse se manifestant par une prononcée généralisée très manifeste surtout dans la dernière portion de l'intestin grêle et particulièrement sur les plaques de Peyer, mais pas de présence d'une

petite ulcération vers la partie sup. de l'iléon et enfin par la tuméfaction des ganglions mésentériques où ~~nous~~ nous avons constaté sur la coupe des granulations qui dans trompent.

Il résulte de la présence des lésions tuberculeuses sur la plupart des organes que l'infection a été générale et qu'elle a tué rapidement le malade par sa toxicité plutôt que par l'intensité des lésions, ~~[illegible]~~ le temps de reproduire que dans des proportions très minimes, tout juste pour caractériser la maladie. C'est pourquoi l'intensité des lésions est ordinairement en rapport avec la durée de la maladie.

C'est en vain que nous avons cherché le point de départ de cette infection dans les divers organes examinés, qui n'ont présenté aucune trace de lésions anciennes.

Il est vrai que nous n'avons pas pu procéder à un examen aussi complet que nous l'aurions désiré, le sujet étant réclamé pour un enterrement qui devait se faire avant que nous eussions terminé l'examen des organes. Cependant l'appareil auditif, les fosses nasales, le pharynx, etc. n'ont pas pu être examinés, et qu'il pourrait y avoir en quelque point une ulcération ancienne, ou ~~tuberculeuse~~ quelque cicatrice ancienne.

En plusieurs des observations de tuberculose granulique dite spontanée, tout présentait à peu près dans les mêmes conditions, c'est-à-dire un cœur ne portant pas sur toutes les parties susceptibles de présenter des lésions anciennes. C'est dire qu'en pareille circonstance et comme dans le cas, on ne peut conclure à la production spontanée de la tuberculose granulique, vu que dans la plupart des cas, il s'agit d'une infection secondaire ayant résulté pour origine un foyer caséeux ancien ou une ulcération, une caverne, d'où il y a toute probabilité pour qu'il existât encore de bacilles dans ce cas.

L'appareil auditif, les fosses nasales, le pharynx et la bouche, mais surtout les amygdales sont particulièrement aptes à présenter des lésions vraies de nature tuberculeuse et susceptibles de donner lieu à une infection générale. Mais ne pentsé pas que les fosses aussi que ces mêmes organes soient le siège de lésions pareilles peu ou pas appréciables et susceptibles également de donner lieu à cette infection? Je le crois plus volontiers que l'infection produite par le simple passage des microbes à travers les muqueuses saines, comme on a cherché à le prouver.

mais outre que les expériences faites dans ce but s'éloignent complètement des conditions habituelles où se trouvent les muqueuses ; il y a toute probabilité pour que le mode d'infection de la tuberculose ait bien peu le même mécanisme que celui des autres agents infectieux.

Or nous savons que les muqueuses cutanées et muqueuses intactes ne sont pas ordinairement affectées, mais que la moindre érosion est très propice à l'infection, et qu'elle se produit plus facilement au niveau des muqueuses que sur la peau cutanée ; de telle sorte que la plus légère infl. peut être l'origine d'une lésion tuberculeuse se trouvant alors aux grands voisins et ~~[illegible]~~ se généraliser

Chez les enfants qui succombent à une méningite, on trouve souvent des ganglions cervicaux ou trachélobrachiaux qui sont cariés sous lesquels on attribue l'origine de l'infection générale mais les ganglions ont toujours été atteints après une lymphome qui ordinairement représente plus qu'une lésion appréciable.

Il peut certainement en être de même chez un adulte, et il est tout à fait rationnel d'admettre que une infection générale peut succéder à une affection primitive d'un lymphome intéressant dans les régions où les canaux lymphatiques dans une cavité ou tissu ou de lymphome cancéreux, cérébro-

est la voie pour les muqueuses de l'appareil auditif, des fosses nasales et des amygdales dont les cryptes constituent des conditions favorables à l'infection.

Durant depuis que les amygdales ont été signalées comme pouvant être la porte d'entrée de la tuberculose, elles sont mieux connues et effectivement on a plus souvent l'occasion de les trouver affectées,

mais il faut encore admettre que la lésion primitive peut être très légère et même impossible à constater, comme il arrive pour d'autres infections par les muqueuses et par la peau. On sait bien, aussi,

que des malades peuvent succomber avec des accidents septicopyohémiques qui ont eu pour origine une lésion de plus minime et qui a pour marque ou dont on ne trouve plus aucune trace, sans même que les syphilis soient soient atteints. Et ce sont même les cas les plus graves. Mais il y a toujours eu une lésion primitive de la peau ou des muqueuses, tout minime soit elle.

Les cas qui font que un agent nocif déterminé ne se comporte pas toujours de la même manière, déterminant tantôt une affection naturel locale et tantôt une infection générale, sont certainement

complexes. On voit les mêmes phénomènes différents dans les expériences, sans qu'on puisse déterminer exactement les conditions relatives à les effets différents. C'est qu'il faut tenir compte non seulement de l'intensité d'action de l'agent nocif et de son voie d'introduction, mais encore des conditions générales du sujet très mal connues qui lui créent une réceptivité particulière. Ce qu'il y a de certain, cependant, c'est que l'hérédité tuberculeuse, aussi que le jeune âge, sont des conditions favorisantes, ainsi que toutes les causes de débilitation.

Il faut des observations très complètes pour établir toutes les causes prédisposantes différentes, ainsi l'origine de lésions et la filiation des accidents.

42
25e Leçon (suite)
9 janv. 1902

9 Janvier 1902 — 777
Service de Mr Rogier

Cliniquement.

Jeune fille de 16 ans, entrée pour un erythème noueux qui evolua d'une façon benigne et était guéri depuis environ 15 jours.
Mort rapide après une crise de méningite ayant duré 3 jours seulement (contractures, opisthotonus etc.)

Autopsie

- 1-2 ganglions tracheobronchiques caséeux.
- Granulie méningée extrêmement discrète, sans exsudat basilaire.
- Pas de granulie viscérale.

Poumons

Au niveau du lit d'un poumon on note l'existence d'un ganglion tracheobronchique de la grosseur d'une noisette et présentant nettement des points caséeux à côté d'autres nodules et pigmentés.
Tout près, mais indépendamment dans le parenchyme pulmonaire se trouve un nodule caséeux blanchâtre de la grosseur d'une petite noisette. On conclut à un ganglion caséeux situé autour des gros bronches intra-pulmonaires du lobe

Pas d'autres bacilles tuberculeux dans l'organisme

Coeur. Pas d'endocardite -

Viscères abdominaux -

Pas de granulie des reins ou de la rate qui ont un aspect normal

Le foie présente des taches blanches persistantes

Encéphale

Le bacille du cerveau examiné au sortir n'présente pas d'exudats permettant de penser à une méningite tuberculeuse.

Mais en écartant au soin les circonvolutions d'Ecker et de Rolando, on aperçoit en 2 ou 3 points sur le fond rouge congestionné des méninges de très fines granulations grises, peu nombreuses, mais nettes.

43
23e Leçon (suite)
9 janv. 1902

Méningite tuberculeuse récente
avec deux petits ganglions caséeux près du bronche.

—

J'ai remarqué une méningite généralisée pour aucune raison de la mort rapide de la malade, ainsi que, pour la même raison, beaucoup de difficultés pour trouver des granulations tuberculeuses manifestes.

J'ai déjà eu plusieurs fois l'occasion d'observer des cas de ce genre où en l'absence d'une observation clinique, les lésions méningitiques et surtout la tuberculose pouvaient passer inaperçues. Il est probable que la malade a dû succomber aussi rapidement par suite de l'inflammation zonale bronchique dans une grande extension

Il est des médecins qui voient partout de la grippe et qui admettent même une localisation cérébrale sous la forme de pseudo-méningite. Avec cette idée préconçue, ce cas pourrait être considéré comme se rapportant à une infection grippale, tellement les lésions tuberculeuses étaient minimes.

Mais lorsque on voit que les accidents méningitiques surmontent sous l'appréciable chez des jeunes sujets, sont habituellement de cette nature et qu'on doit trouver du tuberculeux, ou plutôt pour les découvrir manifestement, comme nous l'avons fait.

On aurait pu croire aussi à une méningite tuberculeuse primitive, puisque on ne rencontrait point de lésion tuberculeuse en évolution ou à l'état latent dans les principaux organes; lorsque on a découvert dans un poumon deux petits ganglions caséeux que l'on doit penser incriminer.

Quant à ces ganglions, ils ont pu être infectés après une petite lésion pulmonaire qui n'a pas laissé de trace appréciable, tout il arrive si souvent pour les ganglions de l'aisselle après une petite lésion de cicatrisé.

13
40e Leçon
20 février 1902

Autopsie du 20 février 1902
Bernard Joseph. 86 ans.
Service de Mr Mouret

808

Renseignements cliniques.

Syphilis
Symptômes de méningite

Résumé de l'autopsie

- Caverne ancienne du sommet droit
- Poussée tuberculeuse granulique récente :
  - granulie pulmonaire
  - quelques granulations dans les reins
  - un tubercule du foie
  - méningite tuberculeuse
- Fistule anale
- Ulcérations linguales.

—

Lésions thoraciques.

Le poumon droit (750 gr) présente une symphyse pleurale totale. adhérences peu épaisses. Au sommet on note l'existence d'une caverne assez vaste. Elle paraît ancienne et cependant ses parois sont assez souples, peu fibreuses. Dans tout le reste du poumon sont d'engouement et granulations tuberculeuses miliaires très nombreuses.

Poumon gauche 660 gr

Pas d'adérences pleurales sauf un peu au sommet
Mêmes altérations que dans la moitié inférieure du poumon droit. Engouement et granulations tuberculeuses abondantes.

Coeur. 330 gr.

rien d'spécial

Cavité abdominale :

Foie. 1560 gr

est volumineux. Sa surface présente en ~~quelques~~ points on trouve ~~des taches~~ jaunâtres ~~irrégulières, rien à noter, rien d'spécial~~.
Le reste du parenchyme a un aspect gras assez marqué.

Rate. 110 gr.

corpuscules de Malpighi très saillants ; peut être y a t'il aussi des tubercules miliaires

Reins dr. 200
g. 190.

sont un peu volumineux.
On trouve sur leur coupe quelques rares granulations grises

Intestins Pas d'ulcérations intestinales

Tuberculose

Lésions abondant et très nettement localisées à la base de l'encéphale

On examine avec beaucoup de soin les méninges à la base, dans la scissure de Sylvius, à la convexité. La méningite est évidente, à la base, la pie mère est épaissie, il existe ~~[illegible]~~ exudats ~~[illegible]~~ à la surface. On ne peut cependant mettre en évidence des granulations tuberculeuses indiscutables qu'à la base à l'entrée des scissures de Sylvius.

Rien dans le cervelet

Anus. Le rectum est enlevé avec l'anus et la partie interne des fesses.

Il existe:

1° un fistule anale opérée et qui se présente par conséquent comme une ulcération ~~[illegible]~~ triangulaire dont le sommet est vidé et la base fessière

2° des ulcérations sur la partie la plus interne des fesses qui durant la vie avaient l'aspect de plaques muqueuses végétantes

Langue

Il existe deux ulcérations:

l'une sur la pointe

l'autre sur les bords latéraux de la base de la langue

40e Leçon

20 février 1902

Réflexions. - Le malade âgé de 36 ans, ayant eu la syphilis à 18 ans, avec les trous perinéoraux du chancre de la verge, ayant une ulcération de la pointe de la langue considérée comme une plaque muqueuse et des saillies papulaires à l'anus, on la considère comme sous le coup d'une infection syphilitique, et en même temps d'une infection tuberculeuse, en raison d'un fistule à l'anus récemment opérée, d'une toux persistante depuis quelque temps, enfin de troubles psychiques avec élévation de la température, faisant soupçonner une méningite tuberculeuse malgré l'absence de phénomènes paralytiques et convulsifs.

L'encéphale examiné tout d'abord montre un peu bien un épaississement opalescent des méninges au niveau des lobes frontaux, et surtout au niveau de la base, principalement vers la chiasma du nerf optique, autour des vaisseaux formant l'hexagone de Willis et sur la protubérance, en même temps qu'il s'écoule une quantité certainement augmentée du liquide céphalo-rachidien.

L'épaississement des méninges est tel qu'il faut le scalpel pour séparer la chiasma des parties voisines. Et encore elles sont adhérentes au niveau de la commissure antérieure, ~~et des~~ scissures de Sylvius, ces parties ne peuvent pas être

écartés sous le recours du scalpel qui rencontre une résistance caractéristique de l'inflammation ~~et du~~ du tissu en épaississement.

En examinant plus particulièrement les méninges qui se trouvent dans les sillons de Sylvius, et qui sont d'une coloration rouge intense, on finit par découvrir (à l'entrée du sillon du côté droit) un ou le petits points blanchâtres ~~de~~ volume d'une ~~très~~ petite tête d'épingle, qui paraissent se rapporter à des granulations tuberculeuses. Du côté gauche, il semble bien qu'il y ait aussi quelques productions semblables, mais elles sont encore plus difficiles à trouver d'une manière certaine. Malgré les recherches minutieuses faites sur les autres points des méninges dans le fond des principaux plis, on ne voit que les méninges être congestionnées sans tubercules manifestes.

Il résulte de cet examen que pour nous qui sommes persuadé qu'une méningite de la base très légère, comme celle-ci, sans suppuration et sans autre lésion appréciable du crâne et de l'encéphale (les méninges ont pu être enlevés facilement et la substance cérébrale n'offrant aucune lésion appréciable), ne peut se rapporter qu'à la tuberculose, nous conclurons à une lésion de cette nature, malgré les altérations peu nombreuses indiquées précédemment qui n'étaient pas inaperçues à une observation qui n'avait pas eu d'idée préconçue. Du reste l'examen histologique complétera celui qui a déjà été fait.

En cas de ce genre ne sont pas sans importance puisque ce sont ceux qu'on rapporte parfois à la grippe ou à toute autre affection

mais lorsqu'on est bien persuadé de la présence de tubercules dans ce cas, on finit par le découvrir.

Ces réflexions étant à peine achevées, lorsqu'on nous a présenté la femme avec un ~~grand~~ carcinome au sommet droit et une infiltration granuleuse des deux côtés; ce qui venait confirmer absolument notre interprétation pour la nature de la méningite.

Les lésions pulmonaires sont aussi particulièrement intéressantes.

Il existe au sommet droit une caverne pouvant contenir une mandarine, qui était vide et dont les parois, assez minces, sont constituées par les plèvres épaissies, adhérentes dans la moitié supérieure ~~formant~~ le sommet de poumon,

de contour dans la moitié inférieure par une membrane mince égalements mince et souple, en rapport avec le lobe pulmonaire un peu rétracté en arrière dessous, mais très emphysémateux en avant. Quant à la surface interne de cette caverne elle est parfaitement lisse de coloration rougeâtre, sans aucune caséum, comme s'il s'agissait d'une membrane cicatricielle. Cependant nous savons qu'il n'en est pas ainsi, comme l'examen histologique nous en fournira encore la preuve. En outre cette caverne communique à la base avec plusieurs anfractuosités résultant de destructions ulcéreuses plus profondes, mais qui paraissent également anciennes avec le même aspect lisse de surfaces villeuses.

Cependant on trouve encore au dessous de ces lésions une petite tumeur indépendante du volume d'une noisette et contenant un peu de pus, tandis que mais avec ~~[illegible]~~ intact déjà lésé et une paroi apparemment l'apparence normale. Elle sera également examinée histologiquement pour se rendre compte de la différence de lésions présentées au niveau de la paroi de chaque tumeur.

Il est étonnant que la grande tumeur soit à peu près vide, car elle paraît communiquer très mal avec les bronches qui pour la plupart s'arrêtent au dessous d'elle. Nous n'arrivons à pénétrer dans cette tumeur que par une toute petite bronche. C'est là une condition très favorable à une infection secondaire et c'est sans doute pour cela qu'elle a eu lieu

Il est très peu d'être pulmonaire en arrière du sommet du poumon, s'il paraît légèrement rétracté. On n'y décèle pas manifestement de granulations tuberculeuses, probablement en raison de cet état du poumon; s'il n'existe que quelques rares granulations miliaires grises blanchâtres dans les parties antérieures du lobe sup., qui sont très emphysémateuses, l'emphysème avec l'action augmentée du poumon était une circonstance peu favorable au dépôt de exsudats et à la constitution de tubercules.

C'est à la partie sup. et post. du lobe inf. que les granulations miliaires grises tout à fait confluentes. Il en existe encore beaucoup dans la moitié supérieure du lobe en même temps que dans le lobe moyen, mais elles diminuent vite

tin notablement de plus en plus jusqu'à la base où il y en a fort peu. On constate en même temps que le lobe inférieur est partout un peu engorgé, ~~avec~~ prédominant à la base en arrière. Nonobstant un fragment sain dans l'ensemble surnage très bien.

Les tubercules siègent donc plutôt là où il y a de l'engorgement, mais non en rapport direct avec cet engorgement puisque c'est à la base qu'il prédomine et que c'est là où il y a le moins de tubercules. Il est vraisemblable que la base est moins affaissée, parce qu'elle ~~devait~~ présente une fonction et occupée au moment de la poussée tuberculeuse qui date tout au plus d'un mois, tandis que l'engorgement n'est survenu que postérieurement, peut-être seulement dans les derniers jours de la vie.

un fragment du lobe inférieur pris près de la base, en arrière, pour l'examen histologique, permettra de connaître l'état exact du poumon au point de vue de l'emphysème probable antérieur ou de l'œdème récent.

Les plèvres interlobaires aussi bien que les plèvres costale et diaphragmatique, légèrement épaissies, sont adhérentes en tous les points.

Le poumon gauche ne présente des adhérences des plèvres qu'à la région postérieure inférieure en rapport avec le lobe inférieur enflammé; ce qui fait voir que de chaque côté les adhérences pleurales sont surtout en rapport avec les parties enflammées plutôt qu'avec la présence des tubercules.

En effet, c'est le lobe supérieur surtout dans ses parties supérieure et postérieure, qui présente le plus de granulations miliaires au sein d'un

tissu qui paraît très perméable à l'air et plutôt emphysémateux qu'angomé. Du reste un fragment du sommet a été pris pour l'examen histologique.

Les granulations sont beaucoup moins nombreuses à la partie supérieure du lobe inférieur et elle devient tout à fait rare ou disparaît du tiers supérieur du lobe, si elle ne font pas tout à fait défaut à la base. Sur contre le lobe inférieur, surtout au niveau de la base, présente un engoué très prononcé, dont on pourra mieux juger encore à l'examen histologique des fragments pris près de la base en arrière. Néanmoins un autre fragment pris tout à côté surnage encore dans l'eau.

Il n'existe rien de pneumonique ancienne trace de lésion tuberculeuse ancienne. C'est aussi que les lésions de cette nature sont

probablement pendant longtemps, localisés au sommet droit et dans des conditions telles qu'elles ne dénotent pas lieu à des phénomènes cavitaires.

Toutefois on pourrait en son faire dans ces cas le diagnostic par un examen très attentif dans le but de la recherche d'une caverne, lorsque l'on suspecte que la tuberculose est en cause.

La dépression de la région correspondant au sommet, la matité et l'obscurité des bruits respiratoires, peuvent déjà donner des indications précises. Certains particulièrement ausculté pourraient donner alors lieu à des bruits métalliques. Mais ce n'est qu'en cherchant très attentivement les signes d'une caverne que l'on peut arriver à la découvrir.

S'il y a un cas où une intervention

chirurgicale est indiquée, c'est bien celui-ci, lorsque l'on peut arriver à un diagnostic précis d'une grande caverne stationnaire sans évolution de la tuberculose au delà, parce que c'est précisément dans ce cas que se produit le plus facilement l'injection de généralisation, la caverne jouant alors le rôle de vase clos. Et il est probable qu'elle pourrait être évitée en donnant issue au dehors des produits provenant de la surface interne de la caverne et peut-être, dans certains cas, déterminant même l'occlusion de surfaces avec leur cicatrisation, lorsque la perte de substance ne sera pas trop considérable.

Ce n'est que dans les reins que l'on trouve encore quelques rares tubercules miliaires, sans autre altération appréciable à l'œil nu. Mais un fragment sera examiné au microscope.

Le foie paraît plutôt un peu gros, de teinte rougeâtre, il présente à sa surface quelques taches jaunes irrégulières qui ne pénètrent qu'à 4 ou 5 mill. de profondeur dont un fragment sera examiné. Mais on ne voit pas de tubercules.

La rate n'en présente pas non plus.

Aucune lésion tuberculeuse des organes génitaux.

L'examen des ganglions qui j'avais demandé a été oublié.

Rien de particulier au cœur.

Toutefois l'aorte présente un commencement de plaques athéromateuses à l'origine du tronc brachiocéphalique et surtout au niveau de sa portion descendante où plusieurs plaques allongées sont bien caractérisées.

On prend aussi pour l'examen histologique une tumeur de l'extrémité de la langue où existe une petite ulcération, mais aussi un autre point qui paraît ulcéré par une dent, à la partie moyenne du bord droit, parce que c'est ainsi que sont ordinairement formés les lésions tuberculeuses, lorsqu'elles d'après ce que j'ai pu observer cliniquement, il correspondent toujours à une dent cariée ou à un chicot, et c'est là dû à une cause de blessure que l'on reconnaît très bien sur la langue qui est comme hachée à ce niveau, et qui s'infecte consécutivement. Il est donc vraisemblable que nous trouverons sur ces deux points des ulcérations devenues tuberculeuses.

Il est même vraisemblable qu'il existait, avant la maladie, une petite ulcération triangulaire sous l'opération de la fistule. Il n'y a pas eu ganglions nodoïdes pour saillir au niveau de la muqueuse cutanée de l'anus. Nous avons pris un fragment de ces deux points pour l'examen histologique.

Il est même vraisemblable qu'il existait, avant la maladie, une petite ulcération triangulaire sous l'opération de la fistule.

39e Secon
15 février 1906

Autopsie du 15 février 1906

1068

= Tuberculose de la prostate ; tuberculose pulmonaire avec dilatations bronchiques probable.
= Méningite avec granulations discrètes

Homme de 25 ans. Service de M. Bondet

Renseignements cliniques.

Les détails cliniques sont très incomplets : le malade est arrivé dans le service 9 jours avant la mort, délirant. On a su seulement par des amis qu'il était malade depuis 8 jours avec du délire et qu'il était coutumier d'excès alcooliques. On n'eut pas d'autres renseignements sinon qu'il avait eu probablement quelquefois des écoulements d'oreille.

On constata du délire, de la raideur du tronc, le signe de Kernig positif. Pas d'exagérations des réflexes, aucun trouble de la motilité ni de la sensibilité. Pas de phénomènes oculaires autre qu'un peu de dilatation des 2 pupilles. Pas de douleurs apparents. Constipation. Rétention d'urine. Pas de vomissements. L'urine est dite « foncée, avec un peu d'albumine. »

Le liquide retiré par la ponction lombaire donna beaucoup de polynucléaires ce qui faisait plutôt penser à une méningite non tuberculeuse

Autopsie

Thorax

Symphyse lâche bilatérale, plus résistante aux 2 sommets.

Poumon droit

A la coupe on trouve au sommet une excavation anfractueuse, avec des brides en relief sur ses parois ; mais ces parois sont lisses, souples,

la cavité contient quelques mucosités et pas de détritus caséeux. autour le tissu est densifié mais sans coque scléreuse. Dans ce tissu se trouvent quelques granulations assez grosses, crues, soit isolés (petits tête d'épingle) soit en bourgeons de 4 à 5; la cavité elle même est grande comme un œuf de pigeon et située au sommet même.

au sommet du lobe supérieur existent aussi des granulations ~~tis~~ par bourgeons ~~fait~~ isolés et une cavité bien arrondie, à coque mince lisse (pois) qui ressemble à une dilatation bronchique. Poids des 2 poumons 1120 g.

Poumon gauche

au sommet même existent 3 petits tubercules contigus mais non communiquants, les uns bien arrondis, l'autre allongé en (petit noix) leur parois sont grisâtres, vernissées, lisses, formant une petite coque mince et souple. aucun caséeux à l'intérieur. dans le tissu voisin mêmes tubercules que du côté opposé ainsi que dans les parties sup. du lobe inférieur, mais aucune excavation dans ces derniers point. [voir une note supplémentaire à la fin.]

Cœur 250 g. pas d'altérations notable

abdomen

adhérence lamelleuse de la vessie ~~avec~~ au colon et aussi de la ~~partie inf.~~ face inf. du lobe droit du foie. Gros intestins très distendus par des gaz. Foie 1290 g. sans lésions.

43 Rien à l'estomac ni aux reins ni au foie ni aux capsules surrénales ni à la rate

Vessie distendue dépassant légèrement le pubis de 4 doigts environ. Sans altérations apparentes de la muqueuse ni du muscle. Rien à l'urèthre ni aux testicules ni aux vésicules. Prostate légèrement augmentée de volume. Dans le lobe droit 3 petites masses jaune clair en voie de cascification (têtes d'épingles) ; dans le lobe gauche une masse beaucoup plus grosse (noisette) à contours polycycliques, jaunâtre plus friable, cependant pas encore en voie d'ulcération.

Rien extérieurement à l'intestin (le cæcum et le dernier décimètre de l'iléon sont ici ouverts.

Reins 150 et 145 g.
Rate 160

Encéphale

Au premier abord on ne constate pas d'autre modification qu'une dilatation très marquée des vaisseaux pie-mériens. Mais en examinant attentivement la région pédonculaire on note un état trouble, blanchâtre de la méninge molle à ce niveau ; sans cependant qu'il y ait aucun exsudat fibrineux ni purulent de surface. Sur artère on peut distinguer avec certitude mais avec difficulté quelques très petits granulations blanches (petite tête d'épingle) sur la pie-mère une fois enlevée ; on peut bien en compter une quinzaine de chaque côté dans la région avoisinant la Sylvienne. Aucune autre altération.

-X- Note supplémentaire Au plein parenchyme du lobe inf. du poumon gauche existe une petite masse arrondie, grosse comme une lentille, irrégulièrement sphérique, non énucléable, jaune franc, formée d'un tissu ferme faisant relief à la coupe sur le reste du parenchyme qui est immédiatement voisin autour. Un autre ~~B~~ nodule de même aspect existe à la base du lobe sup. Le premier de ces fragments a été pris pour l'examen histologique.

39e Leçon
15 février 1906

Méningite tuberculeuse avec granie pulmonaire et tuberculose caséeuse de la prostate, coexistant avec des dilatations bronchiques du poumon gauche.

H. de 25 ans, s. de M. Bouchet, que l'on dit mort de méningite, probable cérébrospinale en raison de la prédominance des polynucléaires dans le liquide retiré par la ponction lombaire.

Autopsie du 15 février 1906.

A l'examen des méninges on trouve bien indiqué qu'elles sont un peu épaissies au niveau de la protubérance, mais sans apparence de tubercules. On n'en trouve pas davantage d'appréciables à l'œil nu sur les méninges des vaisseaux dans la scissure de Sylvius. Cependant après avoir enlevé les méninges, et en les étendant, on aperçoit manifestement çà et là quelques tubercules très petits, plus nombreux vers les parties latérales inférieures des hémisphères cérébraux.

C'est dans des cas de ce genre que la présence

des tubercules passe inaperçu si l'on n'a pas la ferme intention de les découvrir, comme on doit l'avoir lorsqu'il s'agit quelque autre manifestation tuberculeuse. Or, dans ce cas, le malade avait présenté des signes manifestes d'une méningite de la base avec une paresse oculaire et il existait des tubercules dans les poumons et dans la prostate.

On vit aussi que les signes d'une méningite de la base outre plus grande valeur pour le diagnostic de la méningite tuberculeuse, exigeait la présence des polynucléaires dans le liquide céphalorachidien qui avait fait penser à une M. cérébro-spinale.

On était obligé de sonder le malade dont la vessie était distendue avec rétention urinaire. Or, en pratiquant le toucher rectal, qui ne doit jamais être négligé en pareille circonstance, on aurait pu constater pendant la vie l'augmentation de volume des lobes de la prostate

dont la pression devait être douloureuse ; ce qui avait permis de faire le diagnostic préalable de la tuberculose à l'âge où se trouvait le malade, avec des signes suspects ~~[illegible]~~ au sommet d'un poumon ~~[illegible]~~

Au premier abord il semblait à l'inspection des poumons présenter d'un côté une cavité et de l'autre trois petites cavités avec, dans la vicinage, des granulations tuberculeuses, que l'on n'avait affaire qu'à des lésions ulcéreuses et granuleuses se rapportant à la tuberculose. Or, à un examen attentif, nous n'avons pas tardé de reconnaître que les cavités à parois lisses, unies, souples, non recouvertes de substance caséeuse, devaient être rapportées à des dilatations bronchiques avec des granulations tuberculeuses récentes. Et comme à ce moment nous n'avions pas encore découvert la lésion de la prostate, nous pensions que ces dilatations pouvaient avoir été le point de départ des

lésions tuberculeuses par la présence accidentelle de bacilles de Koch dans leur cavité ; mais il est plus probable que ce sont les lésions caséeuses prédominantes qui ont été le point de départ de la granulie pulmonaire et méningée.

Les dilatations bronchiques sont certainement antérieures aux lésions tuberculeuses et doivent, comme elle, être reconnues pour cause une syphilis antérieure. Si c'est une syphilis acquise, comme c'est probable chez un alcoolique, il faut croire que c'est par à une période très éloignée de l'infection, en raison de l'âge du malade, qui ne pourrait faire penser à une syphilis héréditaire. Toutefois il n'existe pas d'autre lésion pouvant être rapportée à la syphilis sur les divers organes.

7 Gr. Leçon (suite)
13 nov. 1897

Méningite tuberculeuse

F. 36 ans, service de M. Bouveret, entrée à l'H.D. le 5 nov. et morte le 10 nov. 1897.

Les voisines qui ont amené la malade à l'H.D. ont dit qu'elle menait une mauvaise vie et qu'elle était alcoolique. Elle a eu, il y a un mois, pendant une quinzaine de jours des hémoptysies très abondantes. Quatre mois auparavant elle avait eu un erysipèle. Il y aurait 15 jours que subitement elle serait tombée dans l'état actuel. Constipation depuis longtemps.

Amaigrissement. Délire continuel.

La malade semble passer dans un demi-sommeil. Pas d'inégalité pupillaire ; pas de vomissements ; pas de vertiges en hauteur ; pas de signe méningitique ; pas de raideur de la nuque.

6 nov. Inégalité pupillaire, mais pas de raideur musculaire ni de constipation.
8 nov. Chute de la pression sup. g. ; raideur de la nuque.
10 nov. mort.

Autopsie le 12 nov. 1897. Au niveau de la base de l'encéphale, exsudat blanchâtre épais à la base de l'encéphale, principalement autour du chiasma et des voies optiques, le long des scissures de Sylvius. Cet exsudat est d'apparence purulente et au premier abord on ne voit aucune granulation tuberculeuse. Sous ce décollement, il faut écarter les bords de la scissure de Sylvius et alors on aperçoit nettement granulations égales et jaunâtres le long des vaisseaux, se détachant sur les méninges fortement vasculaires, aucun exsudat sur la moitié supérieure des hémisphères.

Poumons - Le p. gauche est absolument sain. Le p. droit présente peu de tout à 2 travers de doigt de l'extrémité sup. et à un cent. de la surface antérieure un nodule de volume

20e Secon (suite)
28 XI 1907

1196

Autopsie faite par le service de M. Paviot
le 27 décembre 1907

Foie très sclérosé à la coupe et granuleux à la surface.
Péritonite granuleuse
Noyau fibrocaséeux au sommet du lobe inférieur droit. Pleurésie ancienne.
Pachyméningite hémorragique à la face interne de la dure mère à gauche

Homme de 47 ans. Service de M. Paviot

Résumé clinique :
Diagnostic : cirrhose du foie – Pneumatose brusque et recrudescence brusque de l'ascite dans les derniers jours
Ethylique – Syphilitique. Fluxion de poitrine à 20 ans.

On note à l'entrée (12 oct. 07)

Foie débordant les fausses côtes. Subictère

Grosse rate

Réseau veineux et submatité déplaçable dans les flancs

Pas d'albumine. Temper. oscillant autour de 38°

Ombilication très marquée

Le 14 nov. 07 : Mêmes signes. Foie énorme.

Frottements à la base droite

Le 28 nov. 07 : Matité et obscurité aux 2 bases.

Début d'escarre sacrée

Le 7 déc. 07 : Le foie a disparu sous les fausses côtes

Le 20 déc : Tympanisme abdominal avec lipothymie

Mort le 26.

Autopsie

Abdomen : Pas d'ulcérations intestinales. Rien à l'estomac

A l'ouverture écoulement d'ascite.

La moitié droite de l'épiploon adhère au peritoine de la paroi latérale.

Tout le péritoine présente un semis de fines granulations grises typiques.
La face inférieure du diaphragme non adhérent au niveau de la rate présente le même semis.
A droite le diaphragme adhère au foie et à la face inférieure du poumon.

Le foie : P : 1530 gr. Il n'est pas très gros, mais son tissu est dense. La capsule est épaissie. La surface est granuleuse. Sur la coupe on voit le tissu sclérosé, mais les grains ne sont pas très gros

Rate : 480. Hypertrophiée

Reins : 160 chaque. Décortication facile, mais surface légèrement granuleuse.

Thorax.

Cœur : 350. Hypertrophié, avec taches laiteuses. Pas de lésions valvulaires

Rien à l'aorte.

Poumons droit : Pleurésie ancienne avec plaque fibreuse en bas et en arrière. Il y avait en outre un épanchement récent avec exsudats.

Sclérose disséminée. Un peu au dessous du sommet du lobe inférieur on trouve un petit foyer lobulaire fibro-caséeux très dur.

Poumon gauche.

Pas de trace de tuberculose. Un fragment de la base plonge dans l'eau. De même un fragment de la partie moyenne du lobe inférieur et de la partie inférieure du lobe supérieur. En arrivant au sommet le fragment plonge dans l'eau flotte.

Encéphale.

Pachyméningite hémorragique. On voit la face interne de la dure mère recouverte d'exsudats sanglants formés par une néomembrane très mince et très vasculaire.

Rien à noter au niveau de la base. Artères normales sans athérome. La pie mère s'enlève bien. Rien de particulier sur les coupes de Pitres, ni au niveau du bulbe ou du cervelet.

Rien aux organes génitaux.

Pièce du commerce. Un peu au dessous du sommet du lobe inférieur on trouve un petit foyer tubulaire fibro-caseux très d

Poumon gauche.

Pas de trace de tuberculose. Un fragment de la base plonge dans l'eau. De même un fragment de la partie moyenne du lobe et de la partie inférieure du lobe supér. En enlevant au sommet le fragment fil dans l'eau flotte.

Cœur droit.

Cavité hypertrophiée. On voit face interne de la cloison inter ventr d'assez nombreux tractus formés par une néomembrane très molle et très vascu

Rien à noter au niveau de la base. Les valvules sont saines et très souples. La face inférieure bien [illegible] particulier les coupes [illegible] niveau de l'orifice [illegible]

Cœur gauche

COLLECTION
R. TRIPIER

LEÇONS
ANATOMO-
CLINIQUES
13

MALADIES
DU
SYSTÈME NERVEUX