Tumeurs bénignes et malignes
du corps thyroïde

Tumeurs bénignes et malignes du corps Thyroïde.

8e Leçon
26 nov. 1900

Autopsie du 26 novembre 1900. 669

Barret Pierre âgé de 70 ans.
Salle Philippe 9. Service de Mr Poncet.

Résumé Clinique

Cancer du corps thyroïde
Cachexie ; generalisation probable
Œdème des membres supérieurs et un peu de la face

Résumé de l'autopsie.

Cancer du corps thyroïde (lobe droit surtout). Masse néoplasique descendant dans le médiastin.

Envahissement des veines l'obstruant surtout des jugulaires, la veine cave supérieure sont envahies par le néoplasme qui comble leur lumière. Hypothrombose veineuse, Hémihydropisie droite.

Generalisation aux viscères, poumons, foie, reins sous forme de petites granulations cancéreuses discrètes, ressemblant à des tubercules miliaires

Cadavre pas très amaigri.
Les membres inférieurs présentent un œdème assez sensible ; au contraire les membres supérieurs, surtout le gauche, sont ~~moins~~ nettement hypertrophiés ; le côté gauche de la face est aussi plus bouffi.
En revanche la tumeur thyroïdienne, saillante surtout

au niveau de la partie latérale ~~gauche du~~ droite du cou. En ce point le sein n'est pas mobile sur le thorax et le thorax même en ce point légèrement ulcéré. ~~Bruit~~ ~~fièvre profonde~~

Tumeur thyroïdienne.

On juge bien de son aspect après avoir entouré en masse le corps thyroïde et le larynx.

Elle est développée surtout aux dépens du lobe droit du corps thyroïde et atteint à peu près le volume du poing; le lobe médian est lui-même assez hypertrophié et indurée le lobe latéral gauche est lui-même plus volumineux que normalement.

A la coupe on constate que la tumeur est formée d'un tissu blanc lardacé dans lequel sont comme enchassés des nodules néoplasiques plus ou moins dégénérés. Leur aspect est un peu dégénéré et crayeux; la tumeur est plus molle, plus dégénérée du lobe droit, elle paraît à dû plus récent dans la partie inférieure du lobe latéral gauche — la partie supérieure de ce même lobe latéral gauche paraît assez sain, on y constate cependant une dermatose intercellulaire.

Généralisation aux ganglions.

Lorsqu'avant de pratiquer l'énucléation on veut décider pour le sectionner le pédicule vasculaire du médiastin supérieur, on est frappé par l'existence au niveau de masses dures nettement néoplasiques sur le cours de ses vaisseaux, la trachée ~~seule~~ est heureusement assez saine ni déformée et avec elle les

Les tumeurs ont présenté nettement le caractère indiqué ci-dessus d'une tumeur fibreuse en voie de transformation kystique. Il y a un peu partout des cavités et cloisons. On rencontre ici et là quelques nodules de volume plus grand et d'aspect analogue à l'attitude initiale.

troncs artériels qui sont complètement respectés ; mais toutes les veines de la région sont envahies par le néoplasme. On distingue encore les vaisseaux dessinant leurs parois ; mais toute la lumière est occupée et bourrée par la masse néoplasique. Il n'est pas un élargissement ou un effacement de la lumière mais une sorte d'injection de la lumière par la substance néoplasique.

On ouvre l'oreillette droite afin de mieux pouvoir juger de l'état de la veine cave supérieure. On constate alors que sa lumière est envahie totalement par un volumineux bourgeon néoplasique dont la tête libre s'avance jusqu'au niveau précis de l'abouchement de la veine dans l'oreillette. Le bourgeon néoplasique ou du moins son extrémité inférieure a la forme d'un gland et se trouve libre dans l'est inf de la veine comme le gland dans la cavité prépuciale. Cependant il adhère aux parois de la veine surtout par la face postérieure.

En disséquant les veines partant de la partie inférieure du corps thyroïde on retrouve une remplie de bourgeons néoplasiques et dans laquelle on ne peut faire pénétrer le stylet.

Généralisation aux viscères

Sur la surface du poumon gauche on trouve un petit nodule néoplasique aplati et de dimension d'un grain de tapioca.

A la surface du foie on rencontre également de petits nodules grisâtres, non saillants et de dimension

2 [illegible]

d'un grain de semoule - à la coupe de foie on en rencontre aussi quelques uns présentant le même aspect et ressemblant à des tubercules miliaires - 8
On trouve encore un de ces noyaux à la surface du rein et sur la coupe de l'aorte -
Ils comme tous ces noyaux viscéraux sont constitués par le même type - petits, gréatres, à forme de tubercules miliaires.

Généralisation ganglionnaire

Voir dossier.
C'est à peine si l'on trouve dans le médiastin ou en dehors petits ganglions réplasiques nettement isolables. On en trouve un près de l'aorte qui est absolument isolé et qui ne peut pour l'examen histologique

A part ces généralisations neoplasiques on ne trouve rien d'anormal dans les viscères

Cœur - normal - non pesé
Foie 1410
Rein droit 120 . gauche 120
Rate 160.
Poumon droit 680 - gauche 970.

Mais on note la présence, tenant sans doute à l'obstruction des veines du médiastin supérieur, de

d'un Hydrothorax double - environ 2 litres de liquide citrin et surtout abondant à droite
liquide citrin non sanglant

d'un Hémo-hydropéricarde le liquide est nettement sanguinolent, sans traces de péricardite

8e et 9e Leçons
24 nov. 1900

Cancer du corps thyroïde généralisé au tissu cellulaire lâche du médiastin antérieur englobant vaisseaux ~~[illegible]~~ se propageant dans la veine cave sup. jusque à son ouverture dans l'oreillette droite. Petits nodules de généralisation dans le poumon gauche, dans les reins et surtout dans le foie.

Nodule du volume d'une grosse noisette à la base de l'encéphale, provenant peut-être d'un rein?

Ventojan le 24 nov. 1900

H. 70 ans, 3. r. St Philippe n° 8.

Description des lésions au niveau du corps thyroïde où se trouve manifestement la tumeur primitive du côté droit, adhérente à la peau à la base du cou et d'autre part aux parties profondes en suivant la direction du vaisseau en haut et surtout en bas pour se perdre sous le sternum.

Ainsi c'est au niveau du lobe latéral droit que se trouve la plus grosse tumeur du volume du poing, un peu allongée, de coloration gris jaunâtre avec quelques taches, mais non homogène.

Sur la coupe tissu gris jaunâtre

constitué par un stroma fibro-glandulaire provenant du derme, qui villosité toute la langue et sur lequel se trouve de petits amas de substance jaune, qui renferme un beaucoup de points dont les amas de volume d'un pois ou d'une noisette. Sur ces amas plus volumineux, on constate le ramollissement et la désintégration de cette substance jaune qui correspond aux néoformations glandulaires, de sorte que le tissu qui est dû à l'hyperplasie du stroma conjonctif, capsule épaissie.

Nombreux, mais moins abondants ou nul ou du tube muqueux muqueux.

En bas gauche on connaît plus que sur un lobule du volume d'un gros

amande. Le tissu est mou, gris jaunâtre, infiltré de sang. Et déjà, à la partie inférieure, se trouve une petite portion du volume d'une ~~amande~~, qui est manifestement envahie par la tumeur.

La tumeur se continue en bas en suivant le trajet des veines qu'elle englobe, ainsi que les ganglions des nerfs.

Pénétration des veines pulmonaires, mais non des artères.

Le n. diaphragmatique ou phrénique droit, adhérent à la V. cave inf. distendue par le magma qu'elle renferme, n'paraît pas altéré.

La v. cav. sup. forme à l'extérieur comme un gros boudin saillant en raison de la végétation du néoplasme à son intérieur et qui vient faire une saillie analogue à un fond tout juste à l'orifice du vaisseau dans l'oreillette, mais non dans celle-ci. Le néoplasme paraît constitué par une substance jaune par contenant d'infiltration de sang.

Il y aura lieu d'examiner l'aorte pour voir s'il s'agit seulement d'un prolongement de la tumeur ou s'il y a eu formation d'un caillot filiforme qui s'est organisé au sein de la tumeur.

C'est à l'oblitération de la veine cave sup. et des veines qui y aboutissent qu'il faut rapporter l'œdème de la partie supérieure du tronc, quoique la grosseur V. azygos tende au rétablissement de la circulation veineuse dans un certain nombre.

Dans ce cas la cause de l'oblitération de la V. cava sup. était très incertaine.

D'autres fois ce sont les ganglions veineux affectés secondairement qui la compriment, et plutôt à la racine de la cava primitive du larynx, de l'œsophage, de la face et surtout de la langue.

On a admis aussi la possibilité d'un cancer primitif de ces ganglions. Quelques-uns reconnaissent la possibilité d'avoir un lymphosarcome primitif, le plus souvent le cancer primitif ne passe pas inaperçu. Il peut aussi avoir disparu depuis un temps plus ou moins long, comme nous avons eu l'occasion de constater chez un malade opéré précédemment d'un épithéliome du bâillon.

Il faut aussi songer à la possibilité de la compression de la veine cave par un anévrysme de l'aorte ainsi à la production d'un anévrysme artério-veineux.

Dans ce dernier cas seulement, l'œdème se produit brusquement, tandis que dans tous les autres cas, il survient avec lenteur. On a enfin les signes d'un anévrysme et beaucoup plus rarement d'un anévrysme artério-veineux.

Les auteurs signalent la généralisation possible de la tumeur aux ganglions, aux vaisseaux, aux poumons et aux os. Il n'est pas fait mention des autres organes, ou moins dans les auteurs classiques. On peut se demander si, en réalité, la généralisation constatée dans ce cas au sein et surtout au foie est exceptionnelle, ou si elle a pu

forme inaperçue en supposant qu'elle se manifeste plutôt, comme dans ce cas, sous la forme de nodules semblant à des granulations tuberculeuses, mais seulement en nombre assez limité.

Il ne serait pas étonnant qu'il en fût ainsi, en raison des caractères observés sur une partie des nodules de la tumeur primitive ; ces nodules isolés pouvant correspondre aux groupes glandulaires initiaux se développant au sein d'un stroma assez dense. L'éc. histologique nous renseignera probablement à ce sujet ~~Cela~~ particulier. Mais Alexandre observa attentivement d'autres cas de cancer du corps thyroïde au point de vue de la caractère spécial et de l'affinité de la tumeur dans sa généralisation dans les organes éloignés.

L'hydrothorax et l'hydropéricarde doivent surtout reconnaître pour cause la oblitération des veines d'autant plus efficace qu'il devait exister simultanément des congestions nerveuses et que le sujet était devenu cachectique.

Le liquide contenu dans le péricarde était sucré et albumineux, sans qu'il y eût la moindre trace d'albumine.

Il est néanmoins probable que la présence du sucre est due à la oblitération des veines pulmonaires du péricarde et que par suite de la gêne de la circulation veineuse il y a eu hypersécrétion péricardique, tout comme dans les conditions chez un sujet encore atteint d'hydropéricarde au quatrième bénéficiaire.

Lyon 22 900

2e Femmes - Service de Mr Josserand 676

Rochat - marie - 65 ans

Entrée à l'Hotel-Dieu le 22 Juin 1900

Decédé le 7 Decembre 1900 - Autopsie - le 8 Dec. 1900

Diagnostic clinique : Pleurésie hematique droite

Autopsie - { Cancer primitif du Corps Thyroïde
Cancer pleuro-pulmonaire droit secondaire

Resumé de l'Observation

La malade entre à l'Hotel-Dieu à la suite d'une grippe datant du mois de Fevrier 1900 qui lui aurait laissé une grande faiblesse generale - de la Toux - de l'Anorexie - de la Dyspnée -

Antecedents heréditaires : Mère morte en couches à son 13e enfant.
Pere mort agé.
Collateraux - peu de renseignements.
Pas d'affection pulmonaire ds la famille

Antecedents Personnels :

Bonne santé dans l'enfance - Douleurs rhumatismales à 19 ans
Reglée à 17 ans - Ménopause à 47 ans.
Pas d'affections serieuses : fracture de jambe soignée à l'Hotel-Dieu il y a 25 ans - a été traitée dans le service de Mr Ganel l'été dernier pour une affection mal definie du nez et de la gorge.
(On constate chez elle une hyperostose assez volumineuse du voile du palais qu'on croit etre de nature syphilitique)

— La malade toussait de temps en temps les hivers -
Cette année au mois de fevrier : violents points de coté droite grands frissons pendant plusieurs jours - Toux opiniatre elle s'est soignée chez elle - Depuis a gardé la chambre - a continué à tousser - vomissait frequemment.

Etat actuel : La malade arrive dyspneique un peu cyanosée – toussant – encore quelques points de coté droits.

Aux Poumons : Matité de tout le Poumon Droit en arriere jusqu'au sommet – Vibrations presques abolies Egophonie

En avant – sous la clavicule = pas de Skodisme mais Matité com

Le Coeur n'est pas abaissé mais la Pointe est dorsée à g
rien d'a normal – sauf eclat du 2e Bruit.

Foie ne parait pas abaissé

Leger oedeme des jambes.

Urines – pas d'albumine

Temperature 37°3.

22 Juin – Ponction exploratrice qui ramene un liquide hem
on fait alors. Ponction evacuatrice de 1000 gr sa
Liquide tres rouge contient de nombreux globules r
La Matité est peu modifiée

23 Juin La Dyspnée a diminuée – Persistance de la deviation
Coeur dont la pointe bat en dehors de la ligne mam
Au sommet droit en avant un peu de Skodisme
En avant au Poumon droit on a de haut en bas des
rales crepitants très eclatants – qui de la region
sous-clavriculaire augmentent de nombre et d'eclat
à mesure que l'on descend.
Dans la partie auter. du Poumon la Voix a plus d'ec
En arriere – Matité franche à la base et submatité
seulement dans la moitié superieure et comme m
on a jusqu'à la base des Rales crepitants
Dans la ligne axillaire – de meme.

2 Juillet 2e Ponction – de 1200 gr – Meme liquide
Persistance de la deviation du Coeur
Depuis la ponction ce ne sont plus des signes liquidiens

On trouve en avant depuis la clavicule jusqu'au mamelon un Souffle inspirat. et expiratoire à timbre creux
La Toux n'est pas creuse mais à la percussion timbre creux
qqfois même bruit de pot fêlé - Ce timbre dépasse même un peu à gauche de la ligne médiane.
Même souffle dans région axillaire - même souffle en arrière
On ne peut invoquer les phénomènes pseudo-cavitaires de la pleurésie car on a des vibrations jusqu'en bas en arrière - Quant à la région antérieure les vibrations sont même exagérées au niveau des ces signes d'excavation

Juillet 3e Ponction de 13 à 1400 gr - liquide très hémorrhagique.

Août 4e Ponction - un peu de liquide sanguinolent.

Phénomènes: Dyspnée assez intense. Respiration 40.
Matité totale en arrière
On entend la respiration à partir de la partie moyenne où elle ~~[illegible]~~ acquiert un timbre cavitaire en remontant vers le sommet. - Vibrations diminuées.
Pas d'égophonie nette
En avant - Matité. Respiration soufflante - timbre creux
Foie douloureux - hypertrophié ou abaissé. dépasse de 3 travers de doigt les fausses côtes.

Septembre Vomissements alimentaires fréquents
Quelques crachats purulents. Toux peu fréquente
Poumon Droit - Matité totale sous la clavicule rejoignant celle du foie qui paraît abaissé dépassant de 3 travers de doigt
En arrière - matité totale sauf dans le 1/4 supérieur
on entend respiration jusqu'au 1/4 inférieur - partout elle est soufflante - Voix et Toux retentissantes sans égophonie
De même en avant - Pas de succussion.
Pléiade ganglionnaire dans les régions inguinales des 2 côtés.

4 Octobre - Amélioration - mais Vomissements.
Mêmes signes d'auscultation

Expectoration purulente de moyenne abondance.

La malade porte à gauche un goitre de la grosseur d'une mandarine de consistance dure et qui remonterait à 2 ou 3 ans.

27 octobre – En avant matité absolue sans abolition des vibr[illegible] qui sont cependant moins fortes qu'à gauche. Les râles ont disparus – mais de haut en bas souffle un peu creux autant inspiratoire qu'exp[illegible] sur ligne axillaire – matité absolue abolition des v[illegible]

En arrière matité absolue depuis épine de l'omop[illegible] avec diminution des vibrations.

Battements du cœur transmis à droite

19 novembre 2 Ponctions blanches à la base droite m[illegible]

A droite mêmes signes d'auscultation

Matité absolue en avant et en[illegible]

souffle cavitaire aux 2 tem[illegible]

A gauche sonorité normale.

Lobe gauche du corps thyroïde hypertrophié.

27 novembre Coté droit douloureux – mêmes signes d'auscult[illegible] à droite

A la base gauche très bas = gros râles fins

Ganglions volumineux aux aines

Etat cachectique – Respiration 56

Pouls petit très rapide 13[illegible]

Autopsie – le 8 Decemb. 1900.

Poids : Foie 930 gr.

Cœur 230

Rein droit 110

Rein gauche 110

Rate 83

Poumon droit 1000 (pesé avec plèvre et dépôts adhérents).

Poumon gauche 480.

Examen des Crachats au point de vue des Bacilles de Koch.

Negatif – fait 29 novembre 1[illegible]

Gr. Geron
X^bre 1900
—

Adénome ancien du corps thyroïde au niveau de la partie sup. du lobe gauche
Cancer récent de la partie inférieure et du lobe médian, avec généralisation à un ganglion rénal, au poumon et à la plèvre du côté droit avec pleurésie hémorragique, puis au poumon gauche et au foie sous la forme nodulaire, où elle a passé inaperçue.

F. 65 ans, s. de Mr. Cornillon qui nous a obligeamment fait parvenir les pièces de l'autopsie faite par lui le 8 X^bre 1900

Le lobe gauche du corps thyroïde se présente à la partie sup. sous l'aspect d'une tumeur arrondie du volume d'une pomme, à parois filiformes et non calcaires sur toutes les parties de son étendue. Elle se continue au dessous avec un nodule

~~Quatre~~ opérations ont pris volume d'aspect irrégulier, comprenant la partie inf. du lobe gauche et le lobe médian, qui offrent une consistance chorme d'un aspect rosé, tandis que le lobe droit plutôt pris volume a une coloration légèrement lie-de-vin.

Ce dernier inséré offre en la coupe l'aspect normal du corps thyroïde.

Des incisions faites sur les ouvertes portées manifestement affectées, montrent d'abord que la partie sup. du lobe g. est constituée par un tissu tel qu'on la rencontre si fréquemment dans les goitres à parois fibreuses et calleuses épaissies dont le contenu est constitué par une substance gélatiniforme ~~[illegible]~~ répandue dans les cavités irrégulières ~~[illegible]~~ ~~[illegible]~~ ~~[illegible]~~ ~~[illegible]~~ irrégulier. Cette substance gélatiniforme est de consistance plus claire que la bouillie très irrégulière. Sa limitation par la membrane d'enveloppe fibreuse est con-

cette tumeur est assez isolée des parties environnantes, mais elle adhère par la surface externe de son enveloppe aux portions sous-jacentes qui la présentent avec l'aspect charnu, sous membranes limitantes, au sein du tissu cellulo-adipeux de la région.

Des incisions pratiquées sur ces portions de la tumeur, montre qu'elle est constituée par une substance rosée, présentant de nombreux points blanc-jaunâtre, irréguliers, qui paraissent s'infiltrer intimement.

Un ganglion du volume d'une amande situé immédiatement au dessous de la veine médiane et qui lui est adhérent à sa partie inf. présente sur la coupe des points jaunâtres au sein de sa substance grisâtre.

Toutes ces parties étant enlevées, on voit que la trachée présente un aplatissement correspondant très prononcé, surtout au niveau de la région médiane.

Le poumon extraité ~~[illegible]~~ apparaît pour un plèvre très épaissie, qui lui forme comme un corset complète, et intimement adhérent à la paroi thoracique sur toute sa périphérie et au diaphragme ; au point que son extraction du thorax n'a pu être faite qu'au détriment des déchirures profondes de son tissu.

En outre, comme notre examen porte sur un organe qui a encore été incisé en tous sens, il est impossible de reconstituer toutes les parties en place pour en donner une description précise.

On peut toutefois se rendre compte que le tissu pulmonaire, complètement

atélectasié et dentifié par refoulement qui le réduit à la moitié tout au plus de son volume habituel, est complètement infiltré de nodules d'un blanc jaunâtre, dont le volume varie de celui d'un grain de mil à celui d'un gros pois. Cette substance est de consistance plutôt assez friable.

La plèvre viscérale présente un épaississement fibreux de 1 à 3 mill., de coloration blanche, nacrée, se prolongeant dans les espaces interlobaires, dont les parois apparaissent très distincts et comme enserrés dans leur enveloppe pleurale. Mais à la partie interne, elle a été respectée par traction sur toute sa hauteur et le tissu pulmonaire infiltré de nodules néoplasiques ramollis, ne forme plus qu'une bouillie d'un gris blanchâtre

artérectomié et dessséché pour refoulement qui le réduit à la moitié tout au plus de son volume habituel, et complètement infiltré de nodules d'un blanc jaunâtre, dont le volume varie de celui d'un grain de mil à celui d'un gros pois. Cette substance est de consistance plutôt assez friable.

La plèvre viscérale présente un épaississement fibreux de 1 à 3 mill., de coloration blanche, nacrée, se prolongeant dans les espaces interlobaires, dans lesquels apparaissent très distincts des vaisseaux enserrés dans leur enveloppe pleurale. Vers la partie interne, elle a été respectée par transition sur toute sa hauteur de la tête pulmonaire infiltrée de nodules nécrosés, ramollis, en forme plus qu'un bouillie d'un gris blanchâtre.

au niveau du point où la plèvre épaissie et adhérente au poumon, on peut voir que la surface entière présente des exsudats irréguliers, ~~[illegible]~~ de rouge, plus ou moins abondants, qui montrent la prévalence du rouge contenu dans le liquide exsudé auquel les poumons ont toujours donné issue ; d'autant que sur plusieurs de ces exsudats fibrineux, on peut constater la présence d'une substance blanchâtre, rosée, présentant la forme nodulaire, comme les productions néoplasiques précédemment, mais de consistance beaucoup plus molle. C'est ainsi qu'on peut constater la présence de ~~[illegible]~~ de dégénérescence à la fois dans le poumon et à la surface de la plèvre viscérale qui est la seule que nous ayons pu examiner, la plèvre pariétale ne nous ayant pas été [illegible]

poids du poumon droit : 1000 gr.

Le poumon gauche volumineux d'emphysémateux, pesant 480 gr., est complètement infiltré d'un type de dégénérescence vitreuse à cœur du poumon doit être pris dans les mêmes proportions pour toutes les parties du poumon.

Il semble toutefois qu'on y trouve un certain nombre de nodules plus volumineux. On remarque aussi que quelques uns sont constitués par la réunion de plusieurs nodules qui ~~forment~~ dessinent un nodule conformé à contours légèrement festonnés de sorte ici les nodules aussi formés résultant de l'agglomération de plusieurs lobules infiltrés de production néoplasique.

En plein de ce poumon existe [illegible]

La foie offre son aspect normal avec une diminution de volume eu rapport avec l'âge de la malade. Il a été coupé en nombreuses tranches et considéré comme normal. Toutefois la remarque faite dans le cas de cancer du corps thyroïde généralisé, précédent examiné et où la foie présentait de lésions de généralisation sous la forme de granulations miliaires, nous fait particulièrement rechercher des lésions de la glande. Cependant nous arrivons à trouver un petit nodule miliaire blanchâtre à la surface de la face supérieure qui est prélevé pour l'examen histologique, puis un second nodule plus petit encore, c.a.d. à peine visible à 20 centimètres du premier. Poids de foie 930 gr.

Rein sans altération appréciable bien qu'il ait atteint 1100 gr. Intérêt attaché

Réflexions. Pendant la vie de la malade, on avait bien pensé tout d'abord que la pleurésie bénigne devait se rapporter à un néoplasme pleuro-pulmonaire, probablement secondaire. Mais comme le foie apparaissait avec son aspect de tissu fibro-cellulaire ancien ou moins dans la partie sup. du lobe g. et que les autres parties n'avaient pas attiré l'attention; qu'il n'existait aucun autre trouble appréciable; que d'autre part, après la ponction, on avait cru trouver au niveau de la partie sup. du poumon droit des signes cavitaires; on supposait que la tuberculose devait être en cause.

Or, le liquide toujours hémorragique retiré par les diverses ponctions, sans changement de caractères, pendant plusieurs mois, est tout à fait caractéristique d'un néoplasme. En effet, quand il s'agit de la tuberculose, le liquide n'est jamais aussi rouge et il est plus que jamais en rapport avec la toux par un certain trouble de la circulation, lorsque les ponctions sont répétées.

En outre, avec un épanchement abondant, le souffle et les phénomènes de tympanisme, quelle que soient leurs caractères d'intensité, ne tient jamais à la présence de liquides, ~~quelque soit les cas~~ sans où elles existent, sont plus ou moins effacés, et ne donnent pas lieu à des signes manifestes. En ~~[illegible]~~ observé se rapportant toujours au tissu pulmonaire refoulé ~~[illegible]~~ [illegible]

Si le goître n'a pas davantage attiré l'attention, c'est que la plupart des auteurs le considèrent, tantôt comme un simple hypertrophie, tantôt comme une lésion de nature inflammatoire. Et encore si l'on en fait exceptionnellement un adénome, c'est plutôt sur l'idée qu'il constitue une tumeur tout à fait bénigne, n'ayant pas de tendance à la généralisation, surtout lorsqu'il se présente sous la forme d'une tumeur ovoïde enveloppée d'une coque fibreuse.

Evidemment une tumeur de ce genre n'a aucune tendance à la généralisation.

mais elle est déjà un indice de la disposition du sujet à présenter un type malignes ; il est aussi que à côté la t. bénigne, un bien organe, a pris naissance un type malignes, ~~se développant relativement~~ à vous limites, restreint, ~~mais sans limites et d'autant~~ d'autant plus qu'elle s'est montrée généralisée avec une grande intensité (ce qui était aussi un motif pour rendre plus difficile le diagnostic clinique)

Il n'y a que un gros ganglion manifestement envahi dans la fossette sus-clav. droit, pour l'assurer qu'il ne s'agit pas d'un tubercule abcédé de l'organe.

La généralisation pleuro-pulmonaire présente aussi une grande intensité. Elle a très vraisemblablement débuté du côté droit en donnant lieu à la pleurésie aux épanchements hémorrhagiques

Le poumon a dû être pris en même temps que la plèvre ou même avant elle, car le parenchyme est crible de nodules néoplasiques; ce qui n'avait pas eu lieu à la plèvre entière antérieure. Nous avons, en effet, constaté que lorsque l'une plèvre précède la généralisation néoplasique d'un temps quelconque ou poumon, l'atteinte du parenchyme du côté de la plèvre, présence de l'infection néoplasique, aussi bien que de celle de la tuberculose, ~~présence spécifique~~ (signes) constituent pour cette affection, mais non pour la production ~~cancéreuse~~, alors que nous avons pu, cependant, la constater plusieurs fois.

Il est aussi à remarquer que ce sont bien les néoproductions de la plèvre également d'origine cancéreuse et non vasculaires qui ont donné lieu à l'épanchement hématique, toujours séro-hématique, malgré la répétition des ponctions.

Enfin le poumon gauche a été aussi envahi, mais surtout à travers son parenchyme emphysémateux, d'où probablement l'absence de l'atteinte de la plèvre et par conséquent de pleurésie. C'est par suite de l'emphysème généralisé supplémentairement à l'inaction du poumon droit que la présence du nodule ne s'a donné lieu à aucun phénomène anormal appréciable pendant la vie. Le bruit pulmonaire étant toujours normal pour chaque côté, tant à la percussion, tant aussi à l'auscultation.

Au commencement de cette année, nous avons observé en ville, également chez une femme âgée de 65 ans, un pleurésie hémorragique à répétition qui a permis à la malade de survivre pendant plusieurs mois, malgré la tendance à la suffocation qui se produisait lorsque le liquide devenait trop abondant. Chaque fois que 5 ou 6 ponctions furent faites à 2 ou 3 mois d'intervalle. Après chaque ponction, il y avait une amélioration permettant à la malade de prolonger son existence. L'évolution de la tumeur au niveau de la plèvre a probablement été pour beaucoup intéressante ~~les tissus environnant~~ pour d'abord gravement lorsqu'on retire le liquide avec trocart ~~contribuant~~ à la gravité de la plupart des généralisations

cette malade avait un ancien myome utérin et nous avions pensé aussi à une généralisation d'un autre tumeur, quoique en général les myomes utérins soient de tumeurs bénignes.

Il est à remarquer que dans ces deux cas de généralisation pluriorganique, il s'agit d'une tumeur affectant les deux ovaires qui offrent fréquemment des tumeurs bénignes et non rarement simultanément.

Mais en cas de pluralité tératogène de nature inconnue, c.à.d. qui sont indépendantes, devra-t-on particulièrement chercher à se rendre compte de l'état du corps thyroïde et de l'utérus qui ne révèlent signes de dégénérescence anormale (ou l'autre) (en l'absence d'autres tumeurs) ~~peut~~ être cancéreux.

Dans une leçon précédente, à propos d'un cas de cancer du corps thyroïde généralisé, nous avons fait remarquer le mode particulier de généralisation au foie sous la forme de granulations miliaires analogues à celles de la tuberculose et nous ajoutions ~~xxxx~~ qu'il nous paraissait spécial à ce cancer, un l'ayant jamais observé aux d'autres tumeurs; qu'il expliquait en même temps pourquoi les auteurs ne signalent pas (au moins dans les livres classiques) la généralisation de ce cancer au foie.

En effet ces productions néoplasiques secondaires sont si minimes, qu'elles ont pu parfaitement passer inaperçues.

Ce dernier cas vient prêter à l'appui de notre opinion, puisqu'il y avait ou fois une généralisation très discrète sous la même forme que dans le cas précédent et qu'elle avait passé inaperçue aux médecins, quoique ceux-ci ~~aient~~ fait l'autopsie ~~avec soin~~ et qu'ils aient pratiqué ~~cependant avec le soin~~ de nombreuses incisions sur tout le foie.

On peut voir d'une manière générale que si la tumeur de généralisation au foie

vient d'aspect suivant le lieu d'origine des tumeurs primitives, ~~et dépendant~~ suivant sa nature et des circonstances secondaires ~~qui ne sont pas très bien connues~~, elles sont en général plus ou moins volumineuses ; aussi ~~rend compte~~ que ces petits nodules passent inaperçus ; car il faut toujours trouver, autant d'attention que pour déceler les ~~plus~~ petits tubercules qui passent aussi inaperçus

~~Si le~~ Si le nodule secondaire du foie n'apparaît jamais plus développé que ~~dans le cas de la~~ ~~tient~~ à deux causes : d'abord à ce que ~~secondaires fréquemment~~ ~~se fait~~ dans le cas du corps thyroïde, en généralisant on peut ~~dit particulier~~ ~~quelques~~ ~~dans~~ ~~détermination~~ jamais un grand développement, car on peut voir ~~corps thyroïde~~ ~~et~~ ~~tout~~ ~~tout~~ ~~aussi~~ ~~on~~ ~~sur les~~ ~~organes~~, ~~mais~~ ~~le~~ ~~processus~~ ~~demeuré~~ à ce qu'elle trouve ~~dans le~~ ~~[illegible]~~ ~~trouvé~~ ~~dans~~ ~~le~~ ~~foie~~ ~~et~~ ~~peu~~ ~~que~~ ~~un~~ ~~terrain~~ ~~moins~~ ~~favorable~~ à sa production et ~~[illegible]~~ ~~à~~ ~~sa~~ ~~production~~ ~~qui~~ ~~[illegible]~~ à son évolution.

Il est possible que des lésions mondées aussi minimes soient produites dans d'autres organes et peuvent incapacité notamment dans le rate, dans le poumon, il peut être vaillant, soit pour le t. du corps thyroïde, soit pour d'autres tissus. Des recherches attentives devront donc être faites dans ce sens pour tous les cas.

Cela semble prouver aussi que lorsqu'il existe quelques lésions de généralisation, la cause qui a engendré des lésions en ce point a dû aussi porter son action sur d'autres points où elle ne s'est point montrée que à un très légère degré (comme dans le cas pour le foie) et non pas du tout lorsque ces lésions sont totalement défaut.

Il doit en être de même pour les lésions infectieuses généralisées.

Mort le 17.

1120

Homme de 33 ans. Service de M. Bouchet.

Résumé clinique

Entre à l'hôpital le 16 novembre 1906 parce qu'il est très essoufflé.

Onze frères ou sœurs morts d'affections indéterminées. Ses parents ne sont pas morts tuberculeux.

A onze ans : scarlatine. A 21 ans : f. typhoïde. 17 mois de service militaire. Sa femme est bien portante. Un enfant mort du croup-Ethylisme. Pas de syphilis avouée.

Toussé depuis très longtemps tous les hivers. Depuis 2 ans ne travaille plus.

Poumons : ~~[illegible]~~ assez : matité avec 2 sommets avec râles sous crépitants. Ailleurs signes d'emphysème avec sibilances.

Cœur : pointe ds le V. ou VI. Bruits normaux.

Org. génitaux : noyau épididymaire gauche. Vésicules séminales grosses et douloureuses.

Depuis un mois : envies fréquentes d'uriner, avec urines un peu troubles, sanglantes à la fin. Mictions douloureuses. Douleur à l'exploration du rectum droit qu'on ne sent pas.

Le 24 X^bre la O monte. Le 26 : signes d'hépatisation à la base gauche. Mort le 27.

Leçon (suite)
janv. 1907

1130

Autopsie du 18 janvier 1907.

Goitre volumineux avec néoproductions nodulaires, calcifiées ou baignées de sang.
Hypertrophie cardiaque avec athérome de la mitrale sans athérome aortique.
Sclérose pulmonaire avec emphysème, engouement, et foyers de pneumonie lobulaire.
Ces lésions sont plus marquées à droite où existe un épanchement séreux ~~abondant~~.
Pas de lésions des autres organes.
Testicules à l'anneau, atrophiés, surtout à gauche.

Homme de 65 ans - Service de M. Bondet

Résumé clinique.

Mort en arrivant dans le service.

Autopsie

Le cadavre présente du purpura surtout aux a

Thorax :

Un litre de liquide citrin dans la plèvre dr

Pas d'adhérences à gauche

Poumon droit : P: 2050 avec le gauche.

Très volumineux : Emphysémateux - De coloration violacée avec traces de sclérose blanchâtre, et noirâtre visibles extérieurement.

A la coupe : sclérose disséminée. Oedème et engo dans toute la hauteur mais surtout dans le lo inférieur - Petits noyaux de pneumonie lob à la base et aussi dans le lobe supérieur de la région postéro-inférieure -

Poumon gauche : lésions analogues mais moi marquées - Plaque sclérieuse du sommet avec lu d'emphysème du lobe supérieur.

Coeur : P: 340. Rien au péricarde. Hypert des parois - Pas d'insuffisances à l'épreuve d l'eau. Athérome de la mitrale au lieu d'élé

Pas d'athérome aortique.

Abdomen.

Péritonite sous hépatique intense, généralisée à tout l'abdomen, englobant l'appendice, enserrant l'S iliaque, et se traduisant par de nombreuses plaques nacrées sur le mésentère, aspect produit rien de sérieux au niveau de la partie supérieure du rectum.

Foie : 1390. Pas de calcul de la vésicule. Aspect normal avec un peu d'épaississement de ses parois.

Reins 110 - 125. Pas d'altérations

Surrénales : normales.

Rate : P : 155. normale, plutôt diminuée de volume

Rien à l'estomac.

Les testicules sont à l'anneau. Le droit est plus gros, bien que son tissu soit cependant légèrement atrophié, verdâtre, mou. Un peu d'hydrocèle.

Le testicule gauche est tout petit, atrophié, du volume d'une noisette.

Corps thyroïde. Extrêmement volumineux. Hypertrophié dans tous ses lobes qui tous présentent des néoproductions nodulaires extrêmement accusées.

Dans le lobe droit : gros nodules avec infiltrat calcaire et présentant au centre une cavité à parois calcaire, épaisse, pouvant contenir une noisette.
Au dessous : gros nodules du volume d'un œuf de poule avec tissu rougeâtre – Ailleurs, dans le lobe gauche : nodules calcifiés, ou présentant un tissu rougeâtre, calcifié dans le centre et affaissé et formant des cavités bourrées de sang.
Un nodule aberrant du volume d'une petite mandarine est situé au dessus du lobe droit et est relié par une membrane.

Examen histologique.
- Poumon droit lobe inférieur
- Poumon base droite
- Cœur gauche
- Cœur droit
- Testicule droit
- Testicule gauche

35
27e Leçon (suite)
9 janv. 1907

1130

1

Bronchite chronique avec emphysème pulmonaire - Goître - Hypertrophie du cœur. Pneumonie lobulaire avec engouement général stadium de la plus grande partie du poumon droit, mais surtout du lobe inférieur et à un moindre degré du lobe inf. gauche, ayant déterminé la mort.

Testicules ou ectopie avec atrophie très prononcée du testicule gauche réduit au volume d'une noisette et atrophie relative seulement du testicule droit dont le tissu est cependant plus mou et moins décoloré (avec un peu d'hydrocèle).

H. Cq aux, 1. Antoine Bourdet, suppléé par un chasseur, n'ayant séjourné qu'une demi-heure dans le service.
autopsie le 18 janvier 1907 -

Il s'agit d'un homme qui devait être considéré comme ayant un catarrhe bronchique avec emphysème, en raison de la sclérose diffuse avec accompagnée d'emphysème qu'on constate sur les deux poumons avec prédominance sur le poumon gauche surtout sur son lobe supérieur.

En outre le malade avait un cœur augmenté de volume, soit en raison de ces lésions, soit surtout par suite de la présence de néoproduits constatés sur le corps thyroïde; ces lésions engendrant toujours une augmentation de volume du cœur et une action augmentée de cet organe qui précède la maladie de la tuberculose pulmonaire. En effet, comme nous avons eu

l'occasion de l'indiquer, on n'observe jamais l'évolution d'une tuberculose pulmonaire entraînant la mort du malade. On peut seulement observer des traces d'une tuberculose antérieure, guérie, arrêtée dans son évolution, ou bien encore une tuberculose granulique ultime, mais non la forme ulcéreuse progressive commune.

À propos des néoproductions de la thyroïde, on remarquera une disposition nodulaire indiquant leur développement autonome et on partant des nodules les plus petits et les plus récents, jusqu'aux plus gros et plus anciens, l'aspect de leur tissu d'abord peu différent du tissu normal, puis prenant de plus en plus l'aspect colloïde, et s'affaiblissant

au niveau de leur partie centrale infiltrée de sang ou vide ne contenant que du sang ou des caillots cruoriques, tandis qu'à la périphérie le tissu assez infiltré l'aspect colloïde. Et sur les plus volumineux et plus anciens nodules tout le tissu périphérique est solidifié par infiltration calcaire, tandis qu'il reste, au centre, une cavité régulièrement arrondie et vide pouvant contenir une noisette.

Bien que dans les néoproductions du corps thyroïde, on trouve des cavités ou grandes lacunes tapissées par un épithélium cylindrique ou vers très plat dans les plus grandes cavités qui sont bien des formations kystiques, celles-ci ne paraissent jamais à constituer les kystes plus ou moins volumineux du corps thyroïde, lesquels résultent ordinairement de la coalescence de nombreuses cavités cratériques qui constituent un tissu éminemment fragile et friable, finissant par s'effondrer à ce niveau. Et ce qui

prononcées que ces phénomènes se passent ainsi, c'est le sang que l'on trouve en général dans ces cavités et qui provient de la rupture des vaisseaux de nouvelle formation situés dans les mêmes cloisons qui séparent les cavités kystiques. Du reste les cavités ainsi formées n'ont jamais tapissées par une couche épithéliale.

Il en est de même pour les grandes cavités qui ne renferment que du sang et dans lesquelles on peut constater le refoulement du tissu périphérique qui est tassé par compression et non développé d'où probablement alors l'absence d'bourgeons tandis que dans la plupart de ces cas celle-ci, à un degré quelconque, ne fait pas défaut.

A remarquer aussi dans ce cas la trame vasculaire semblable aux autres néoproductions vasculaires.

Le malade a dû succomber à la pneumonie lobulaire très étendue du côté droit où tout le lobe inférieur et la partie postérieure inf. du lobe sup. étaient affectés et où il existait comme un engorgement ~~œdémateux~~ des mêmes régions, tandis que des lésions analogues concourant à se produire au niveau du lobe inférieur gauche. C'est probablement en raison de l'emphysème ancien que la pneumonie a pris cette forme lobulaire; et peut-être aussi en raison des troubles cardiaques occasionnés par la présence de goutte, qu'il y a eu un engorgement ~~œdémateux~~ intense pouvant avoir précipité le dénouement fatal.

44 – 18 janv. 1907 – H. 65 ans

Goître énorme ; épanchement pleural droit
Sclérose pulmonaire avec engouement œdème ;
îlots de pneumonie lobulaire dans les deux poumons
Gros cœur. Ventricules à l'examen.

Les préparations portant sur le sommet et
la base du poumon droit montrent que il
existe un processus pneumonique général
et de l'emphysème, puis des points de broncho-
pneumonie et même de pneumonie lobulaire.

Le ventricule gauche offre de très légers troubles de sclérose.
Elles sont un peu plus accusées sur le ventricule droit.

Le ventricule droit se présente d'une manière
à peu près normale.

Mais le ventricule gauche est très atrophié.
La plus grande partie des tubes de tissu intermédiaire
ont subi une transformation hyaline bien et fibrillaire
analogues à celle des glomérules de Malpighi dans la néphrite,
et sur lesquelles on voit de rares petits noyaux apparaissant
bien colorés. Il semble que les tubes sont obliterés par des noyaux
cellules ayant subi cette transformation.

On voit aussi, au centre de la préparation, dans un tissu de sclérose qui paraît dense et riche en cellules, des cavités glandulaires de dimension et de forme très variables et qui sont tapissées par des cellules analogues à celles des tubes sains, mais beaucoup moins nombreuses et par conséquent ne formant qu'une couche moins épaisse.

Enfin plus du gros orteil, c'est à dire vers la partie superficielle de la peau, inflammation intense des parties voisines avec oblitération complète ou incomplète de nombreuses artères où l'on peut bien se rendre compte de l'hyperplasie des fibres musculaires venant diminuer ou oblitérer la lumière des vaisseaux.

98
22e Leçon
29 Janv 1906

1119

- Autopsie faite le 27 décembre 1906
par le service de M. Devic

Goitre charnu.
Degré hypertrophie cardiaque avec traces d'endocardite ancienne mitrale N caillots pariétaux des l'auricule droite
Epanchement pleural droit citrin. Infarctus du poumon droit. Cicatrices anciennes des sommets.
Foie muscade. Calcul dans la vésicule et adhérences à ce niveau.
Reins légèrement sclereux

Femme de 42 ans. Salle du 2e Femmes

Résumé clinique.

Le diagnostic formulé en tête de l'observation est: Tuberculose abortive des deux sommets. Rétrécissement mitral peu probable - Subacrystotes. Douleurs précordiales - Goitre avec symptômes Basedoviens - Tachycardie paroxystique. Pas sucre, ni albumine.

Elle entre le 26 ~~octobre~~ Août 1906 pour l'oppression et les palpitations cardiaques.

A noter comme affections antérieures : des crises [illegible] dans sa jeunesse, une pneumonie à 12 ans, une [illegible] à 38 ans, des douleurs abdominales violentes avec rétention d'urine pendant 8 jours il y deux ans ; huit grossesses (8 enfants encore vivants, 3 morts de dysp[illegible] ou méningite) qui se sont bien passés - Jamais de rhumatismes - Jamais d'œdème

Elle a un goître depuis un an - Crises de palpi[illegible] subites, et tremblement depuis 8 mois.

On note en effet un léger goître, de l'exophtalmie du tremblement des mains.

Au cœur : pointe ds le VI. Battements très rapides arythmiques (140) - 2e bruit claqué.

La malade tousse depuis deux mois, mais ne crach[illegible] pas - Rien aux poumons.

Ni sucre, ni albumine.

Le 9 octobre : on note des douleurs violentes dans l'hypochondre droit, avec vomissements, et tachycardie à 180, alors que le pouls était à 100 ordinairement.

Le 18 octobre : Brusquement la tachycardie a cessé. Pouls régulier à 100.

Le 21 octobre : Crise tachycardique (170) -

Le 22 octobre : Pouls à 100.

Rein gauche : P : 150 - Volume normal - Bord irregulier, substance corticale un peu demenuie ; pas de kystes - Capsule un peu adherente - Surface irregulière.

Rein droit. P : 130 - Idem - Plus deux cicatrices d'infarctus ancien.

Rien aux surrénales, ni aux organes génitaux, ni au tube digestif.

Corps thyroïde : Le lobe droit, volumineux, plongeant un peu. A la coupe : goitre chaeum, sans kyste, infiltré de sang. Le lobe gauche : volumineux, occupé en grande partie par une masse blanchâtre, ferme sans formations kystiques.

Une masse, semblable à un doigt de gant, part du milieu du corps thyroïde dont elle est indépendante ; elle est blanc rosé, n'adhère pas au sternum, mais un peu aux gros vaisseaux de la face antérieure du péricard. On ne sait s'il s'agit du thymus ou d'un paquet graisseux.

Pas de compression du pneumogastrique ou du phrénique.

Examen histologique { Lobe gauche, Lobe droit } corps thyroïde
thymus ?

Le 24 : nouvel accès tachycardique à la suite d'une douche, qui cesse le 25 - Refrite le 26, avec vomissements jusqu'au 30.
Enfin depuis la fin novembre, la tachycardie reste persistante et le 23 décembre M. Devic fait noter l'œdème des membres inférieurs, l'amaigrissement. La paroi précordiale est soulevée par des ondulations, et il est impossible de voir s'il y a un flottement. Bruits très rapides, et très irréguliers, 200 puis 160 puis 150, puis 200 ... etc
Aux poumons : épanchement à la base droite.
La malade dit être mal réglée, aménorrhée habituelle.
Le 24 X^re Crachats hémoptoïque - affaiblissement.
Pas d'inégalité pupillaire - albumine dans l'urine.
Depuis 10 jours la température oscille entre 38 et 39 et monte à 39-5 le 25, alors que depuis 2 jours elle était redescendue à 37.5.

Autopsie le 27 X^re 06.

Œdème remontant jusqu'aux lombes.

Thorax.

Épanchement citrin dans la plèvre droite. Pas d'adhérences.

Poumon gauche : P: 365 - On note seulement de l'emphysème et repâte partout - Cicatrice ancienne du sommet

Poumon droit. P: 380 – Atelectasie de la base. Cicatrice ancienne assez étendue, au sommet correspondant à un bloc fibro-crétacé. Gros infarctus de la base inférieure avec bords festonnés très nets.

Cœur: P: 295. Pas de pericardite. Plutôt gros. Hypertrophie des ventricules relativement plus marquée à droite. Taches laiteuses sur le ventricule droit et à la pointe. Botal oblitéré. Auricule droite très volumineuse et renferme des caillots filiformes anciens, adhérents dont quelques uns ont un centre fusiforme. Endocarde pariétal du ventricule gauche blanchâtre, épaissi par place. Epaississement des valves de la mitrale sur une hauteur de 4 à 5 mm. à partir du bord libre. Epaississement des cordages tendineux. En un point de la grande valve on voit une production polypiforme ancienne d'endocardite. Il n'y a pas d'insuffisance nette à l'épreuve de l'eau.
Aorte souple.

Abdomen
Légère ascite, sans exsudats. Péritonite periculaire ancienne. Grand épiploon un peu tiré.
Foie: P: 1210. Muscade typique – Pas de pericholecystite.
Rate. P: 140 gr. Capsule un peu épaissie – Fermée
+ Calculs dans la vésicule, gros comme des noisettes.

03
22e Leçon
29 Xbre 1906

1119

1

Maladie de Basedow

F. de 42 ans, s. atte. Devic; autopsie le 27 Xbre

Réflexions. Les altérations que présente le corps thyroïde sont celles qui ont été considérées comme des productions parenchymateuses; car les parties tuméfiées et saillantes que l'on voit au niveau de chaque lobe latéral sont constituées par un gros nodule arrondi de volume d'une grosse noix, ayant un aspect analogue au tissu sain, mais d'aspect un peu plus clair, à grains plus gros, bien limité, presque isolé du tissu sain situé en arrière, de chaque côté et dans chacun de ces nodules on trouve, d'un côté une substance blanchâtre hyaline qui semble infiltrer les parties centrales, et de l'autre une suffusion sanguine récente. Il n'y a pas de formations kystiques.

Des lésions de cette nature ont été signalées dans d'autres cas de Maladie de Basedow; mais ce ne sont pas les seules qu'on y rencontre; car on a constaté aussi toutes les autres variétés de goître colloïde, kystique, etc; j'ai moi-même trouvé une fois un corps thyroïde tout à fait ultimement atrophié ou sans productions adénoïdes restantes.

On voit ainsi qu'on ne peut ~~rapporter~~ les troubles fonctionnels qui caractérisent cette maladie, à une lésion bien déterminée et notamment à une fonction exagérée, ~~ou~~ diminuée ou pervertie de la glande dont les fonctions sont encore bien mal connues. On sait seulement que dans la maladie de Basedow le corps thyroïde présente, à des degrés ~~différents~~ des aspects variables, les lésions du goître.

Mais d'autre part tous les goîtres ne donnent pas lieu à la maladie de Basedow; c'est même ce qui se passe dans la plupart des cas. Cependant chez tous ou presque tous les malades qui en sont porteurs, on peut constater une augmentation de l'action du cœur et des palpitations sous l'influence des efforts. C'est au point qu'il existe des transitions insensibles entre la maladie de Basedow bien caractérisée et le simple goître. Il est aussi mal bien remarqué d'une discussion récente ~~dans~~ Soc. de Chirurgie, Bulletin

c'est que le cœur est ordinairement augmenté de volume dans tous les cas où il existe une goître notable, comme dans ce cas.

cette augmentation de volume du cœur peut ~~expliquer~~ ~~[illegible]~~ la tendance aux palpitations que présentent les malades, mais elle ne suffit pas pour ~~rendre~~ rendre compte de tous les symptômes, puisque ceux-ci n'existent pas dans les cas où l'augmentation de volume du cœur n'est pas en rapport avec des lésions du corps thyroïde.

On a invoqué des lésions, des altérations du sang, du système nerveux et notamment du g.d sympathique. mais il résulte des observations que si on a ~~[illegible]~~ rencontré parfois des lésions des nerfs des ganglions, ceux-ci ont été trouvés intacts dans d'autres cas, et que il n'y a pas non plus d'altération constante du sang, au moins appréciable par les moyens actuels d'investigation.

De cette ~~[illegible]~~ [illegible] depuis quel attention a été attirée sur l'importance de glandes de la sécrétion interne qui se rattachent à conduit sécrétoire ~~[illegible]~~ et notamment de celle de la thyroïde on a de la tendance à mettre tous les ~~symptômes~~ sous la dépendance de troubles apportés à cette sécrétion, puisque,

dans tous les cas de maladie de Basedow, une lésion du corps thyroïde est constatée. Et si quelques auteurs séparent encore ~~très nettement cette affection~~ de celle du goître simple, en considérant les cas rebelles comme catégorie d'autres ont été conduits à ne voir dans tous les cas que des modalités variables en rapport avec des altérations ~~[illegible]~~ du corps thyroïde.

Cependant il importe de tenir compte de l'état du cœur qui peut se présenter dans des conditions ~~assez différentes~~ pour avoir une importance capitale dans la terminaison de la maladie.

Depuis longtemps on a remarqué que les goîtreux ne deviennent guère tuberculeux, parce qu'ils ont habituellement un cœur plus ou moins augmenté de volume et que, comme j'ai cherché à le prouver, c'est une circonstance qui empêche l'évolution de la tuberculose pulmonaire.

Néanmoins il n'est pas rare de voir

les malades atteints de la maladie en Bordeaux succombent à la tuberculose pulmonaire. Ces malades semblent une particulière disposition à cette maladie par leurs antécédents héréditaires se rapportant à la tuberculose pour leurs ascendants, descendants ou collatéraux. Si leur nutrition arrive à être profondément altérée, il peut se faire que le cœur, même un peu augmenté de volume, soit impuissant à arrêter l'évolution de la tuberculose.

Dans notre cas la malade n'a pas succombé à cette affection, parce qu'elle a présenté un tableau de troubles se rapportant plutôt à un affaiblissement cardiaque. Elle a eu cependant dans les poumons des lésions tuberculeuses dont on trouve la trace manifeste, mais qui ont été arrêtées dans leur évolution, comme nous le voyons fréquemment chez les cardiaques. Il est à noter que cette malade avait un cœur hypertrophié, surmené par suite de la circulation pulmonaire ~~avec diminution~~ en diminution de cette circulation et de la circulation générale, ainsi que [illegible]

la présence d'un infarctus pulmonaire d'origine cardiaque et de l'œdème du membre inférieur.

Par conséquent si la malade n'a pas ~~[illegible]~~ la tuberculose pulmonaire, c'est qu'elle est devenue cardiaque et paraît avoir succombé aux troubles circulatoires résultant de l'état de son cœur hypertrophié.

La capsule des reins enlevés montre une surface chagrinée. Toutefois s'il y a de la rétraction, elle doit être légère, car il n'y a eu de l'albuminurie que dans les derniers jours de la vie de la malade.

32 - 27 Xbre 1906 - Goître ~~exophtalmique~~

- Adénome thyroïdien avec hyperplasie cellulaire abondante et ça et là du sang épanché. En somme constitution de goître en rapport avec l'aspect parenchymateux à l'œil nu.

- Ganglions - Comment est atteint dans un tissu lymphoïde qui semble le produit d'une ganglionnite?

- Glande mammaire paraissant atrophiée à l'œil nu et qui cependant est assez riche en glandes où les cellules abondent dans les acini nombreux sur des points irréguliers au milieu d'un stroma fibroïde bien coloré par le carmin sur sa plus grande étendue, mais non sur celle qui est immédiate et en rapport avec les acini et présente un aspect blanchâtre, hyalin.

- Glande mammaire hypertrophiée et avec une plus grande quantité encore d'éléments cellulaires d'acini.

[illegible]
la vie.—

16 10e Recum
7 janv. 1905

autopsie du 7 janvier 1905

943

- Cancer du foie remarquable par la multiplicité et le petit volume des noyaux ; tumeur primitive très probablement thyroïdienne.
- Légère hypertrophie du coeur ; pneumonie lobulaire hémorrhagique (infarctus)

- Homme de 36 ans. Service de M. Bondet

- Renseignements cliniques :

alcoolique ancien et invétéré.
Malade depuis 9 mois.
Hémoptysie assez abondante huit jours avant la mort, dont on constate les suites dans le service (crachats sanglants)
Foie volumineux ; dyspnée, signes de pleurésie à la base droite. Léger ictère. Signes urinaires d'insuffisance hépatique
Purpura des membres inférieurs.
coma.

Sujet d'aspect robuste avec teinte subictérique des téguments ; pas d'œdème. Ventre augmenté de volume dans la région hépatique ; on peut délimiter par la palpation et la percussion une énorme foie correspondant aux limites tracées pendant la vie. —

Autopsie :

abdomen

Foie extrêmement volumineux descendant jusqu'à quelques travers de doigt au dessus du pubis, et s'étendant à gauche jusqu'au niveau de la rate. Sa forme est relativement bien conservée et, sauf le bord antérieur est légèrement mousse.

La surface est constellée de noyaux cancéreux extrêmement abondants se touchant presque tous et dont les dimensions varient d'un grain de mil à une noisette au plus. Ils apparaissent blanc, les plus gros avec une tache ecchymotique centrale. Ils ne forment pas de relief considérable ; à l'heure les plus volumineux font ici un léger relief qui se déprime en cupule très effacée au centre. Et en général la surface de l'organe reste ainsi unie et lisse, d'ailleurs sans aucune adhérence.

Entre les noyaux le parenchyme paraît, sous la capsule, d'une teinte "silex" très nette.

Les coupes présentent exactement le même aspect que la surface.

Rien à la vésicule (pas de calculs) ; rien aux voies extrahépatiques ni à l'ampoule de Vater. Poids du foie : 4590 gr.

Ganglions du hile cancéreux, blanc laiteux, quelques uns avec de petites hémorragies. Ils environnent le cholédoque qui est cependant bien libre et très perméable

Estomac. A l'union des 2/3 cardiaques avec le 1/3 pylorique, légère rétrécissement

formant une ébauche d'estomac en sablier mais ne correspondant qu'à un fleuriement des tuniques avec plicature de la muqueuse. Aucune lésion.

Rien à l'oesophage

Le reste du tube digestif a été ouvert jusque à l'anus indifféremment. On a noté seulement que le grêle contenait comme l'estomac un liquide couleur de suie et qu'en quelques points les valvules conniventes avaient à leur surface un pointillé hémorhagique. Mais il n'existe aucune trace de tumeur.

Rien au pancréas

Dans les deux capsules surrénales on trouve quelques petits nodules cancéreux analogues à ceux du foie, mais discrets, gros au plus comme un gros pois et au nombre de 3-4 au plus par glande; ils ne produisent aucune déformation de ces organes, restent bien isolés par du parenchyme d'aspect normal et n'augmentent pas sensiblement le volume total.

Rien à la vessie, aux testicules, aux vésicules séminales.

La prostate est un peu augmentée de volume et de consistance sans autre altération.

Reins assez gros, surtout le droit, mais sans lésions apparente (la capsule se détache très bien) on remarque seulement dans le rein droit deux petits cônes à base capsulaire dans lesquels le tissu est légèrement atrophié,

surrenalite détail particulier. r. dr. 180 gr. r. g. 210 gr.

Rate grosse sans lésion appréciable. 290 gr.

Thorax

A droite il existe dans la plèvre deux litres environ de liquide ~~[illegible]~~ transparent un peu ambré avec quelques reflets verdâtres. La séreuse présente les particularités suivantes :

1°) il existe plusieurs noyaux de généralisation ; l'un au niveau du diaphragme, assez gros (grosse noisette), en plaque saillante recouverte d'une capsule ; la séreuse le recouvre sans perdre son poli et il est incrusté dans le diaphragme qui ne présente cependant aucune lésion ni même aucune adhérence du côté abdominal. D'autres noyaux furent saillis sous la plèvre médiastine ; ces derniers appartiennent à des ganglions du médiastin cancéreux et comme le précédent n'intéressent pas directement la surface pleurale. Enfin il y a sur la plèvre viscérale du lobe moyen quelques petites taches blanches miliaires qui paraissent bien néoplasiques.

2°) sur toute la plèvre viscérale, plus abondants cependant à la base où ils sont confluents existent des exsudats fibrineux peu épais, en langue de chat, tous piquetés de points rouges. Les particules en note ces exsudats à la partie antérieure et inf. du lobe moyen au point où l'on avait noté les frottements pendant la vie.

3°) Les signes d'inflammation plus

ancienne se notent aussi : la plèvre viscérale, surtout celle qui recouvre le lobe inf. est assez fortement épaissie et de teinte blanc nacré ; une adhérence ancienne unit de plus un point du pourtour de la base au diaphragme.

Le poumon de ce côté a des altérations multiples. 1/ Le lobe inf. tout entier est complètement et absolument atélectasié sans autre lésion.

2/ L'extrême sommet est fortement emphysémateux (5 ou 6 ~~bulles~~ bulles translucides séparées par des sillons profonds)

3/ le lobe supérieur présente à la coupe une lésion rappelant immédiatement l'infarctus par sa disposition en coin, ayant pour base la plèvre du bord post. pour côté infe la scissure interlobaire et pour sommet un point près du hile. Sur ~~toute~~ cette surface le parenchyme est lourd et non crépitant, avec un grain ; ~~la~~ la coloration est rouge noir, mais répandue par îlots lobulaires, et non uniformément. Le bord sup. de la lésion se confond insensiblement avec une bande assez large d'hépatisation lobulaire de teinte plus claire.

A gauche la plèvre ne présente pas de lésions particulières de même que le poumon qui montre seulement à son sommet le même emphysème que du côté opposé.

La bifurcation de la trachée est englobée dans une masse de ganglions

cancéreux d'aspect analogues à celui des noyaux hépatiques (section blanchâtre, avec suc au raclage et petites hémorrhagies). Ces ganglions dont quelques uns sont gros comme une noix restent isolés et n'englobent pas les nerfs du médiastin mais ils entourent plus étroitement la V. cave sup. et la grosse branche droite. Le premier de ces canaux est complètement englobé et par sa surface interne on voit les saillies mamelonnées des ganglions mais sans altération vers la lumière et sans oblitération. La branche droite est plus prise encore; les parois sont pénétrées par les bourgeons qui laissent cependant la muqueuse lisse, tout en rétrécissant un peu la lumière. Cette altération se poursuit dans le hile jusqu'à la 2e bifurcation.

Les masses ganglionnaires faisaient aussi saillies sous la plèvre médiastine droite et sous le cul de sac sup. du péricarde mais sans altérer ces séreuses. Enfin elle faisait une adhérence légère avec l'oesophage dont les parois restaient saines.

Coeur. quantité insignifiante de liquide dans le péricarde. Tache laiteuse au dessus de la pointe. Aucune altération valvulaire ni aortique, mais certain degré d'augmentation de volume, surtout aux dépens des parois du vent. gauche qui est globuleux. 390 gr.

Corps thyroïde

Dans l'ensemble il est légèrement augmenté de volume, surtout aux

dépens du lobe droit où l'« hypertrophie » est nettement apparente malgré qu'elle ne fut pas marquante sur le cadavre avant l'ablation.

A la section dans le lobe droit on trouve un foyer hémorrhagique rouge noir, bien délimité, gros comme une bille comme si une suffusion sanguine avait envahi et ~~[illegible]~~ infiltré totalement un nodule préexistant.

Dans le lobe gauche existe un point de même dimension mais manifestement néoplasique, ferme, blanchâtre, donnant un peu de suc mais piqueté de taches colloïdes. Le reste de la glande paraît comme à l'ordinaire.

Près d'un des lobes existe une petite masse comparable à un gros ganglion mais dont la coupe d'un blanc gris un peu brillant donne à la fois l'impression d'un tissu cancéreux et d'un tissu thyroïdien.

Enfin il existe 3 à 4 petits amas encapsulés, gros comme des amandes ~~si~~ ~~le~~ immédiatement en dessous de la thyroïde et jusqu'au contact des ganglions médiastinaux. Ces amas, très durs par place (sauf l'un d'eux qui est entièrement mou) sont formés d'une coque incomplète califiée et d'un amas central mou, d'aspect colloïde.

Rien au larynx, au pharynx ni à l'amygdale gauche qu'on a pu isoler. Rien à la langue.

Rien à l'encéphale à part un

état légèrement épaissi et nacré de la pie-mère avec liquide céphalo-rachidien plus abondant que normalement.

On a également examiné le tégument, les lèvres, les seins, les membres, les os du crâne et du rachis sans trouver de lésions.

On n'a pu examiner les fosses nasales le sujet étant réclamé.

Rien d'apparent aux orbites et aux globes oculaires.

Généralisation cancéreuse du foie, des ganglions trachéo-bronchiques et à la plèvre droite, devant se rapporter probablement à une tumeur primitive du corps thyroïde qui offre aussi quelques lésions récentes, ainsi que des lésions anciennes de goître simple, soit en raison de caractères présentés par les lésions de généralisation, soit parce que tous les autres organes examinés avec le plus grand soin ne nous ont présenté aucune lésion appréciable pouvant être interprétée comme un néoplasme.

Renseignements cliniques. — On sait seulement que cet homme est âgé de 38 ans, qu'il était alcoolique avéré et qu'il devait n'être malade que depuis 3 mois environ, époque à laquelle il avait commencé à ne pas pouvoir supporter l'absinthe qui lui occasionnait des vomissements.

On avait constaté l'augmentation considérable du foie et perçu quelques irrégularités qui avaient fait songer à la possibilité d'un cancer du foie malgré l'âge relativement jeune du malade.

Sa rate avait paru aussi augmenter de volume et l'on avait même songé à une cirrhose hépatique en raison des antécédents alcooliques.

enfin on avait aussi pensé à un épanchement pleurétique droit, quoique l'état grave dans lequel se trouvait le malade rendît l'examen difficile. On avait perçu notamment un frottement pleural en avant.

Avant d'ouvrir le sujet nous avons pu constater la matité étendue du foie dont le bord antérieur se trouvait à 3 ou 4 travers de doigt du pubis, toutefois la matité se confondait en haut avec celle de l'épanchement.

Après l'ouverture des cavités abdominale et thoracique, on constate l'aspect particulier du foie considérablement augmenté

de volume, offrant la coloration de la pierre à fusil, c.à.d. un peu jaune chamois terne, et criblé de petits nodules blancs ou fermes dont le plus grand nombre ressemblent à des granulations miliaires et d'autres plus volumineux dont le volume varie du volume d'un gros pois à celui d'une noisette ou d'une petite bille, comme on peut s'en rendre compte sur les ~~coupes~~ fragments de section qui offrent le même aspect, le plus gros offrant à leur centre une tache rouge foncé due à une congestion sanguine et même une légère dégénérescence pour les plus volumineux, qui, cependant, ne sont pas les caractères que nous voyons le plus fréquemment et dont je vous ai précédemment décrit leur apparence dans mes lettres de Cannes.

Malgré cet aspect insolite des tumeurs du foie, nous ~~[illegible]~~ nous sommes mis à la recherche d'une tumeur primitive ; car les lésions du foie étaient trop nombreuses pour nous arrêter à cette idée d'une tumeur primitive de cet organe qui ne doit venir, en effet, que par exclusion, après s'être assuré qu'il n'en existe aucune trace dans les autres organes.

Déjà l'ouverture de la cavité thoracique nous avait permis de constater, avec un épanchement pleurétique abondant du côté droit des noyaux néoplasiques de la plèvre des deux côtés, ainsi que l'ouverture de la trachée. Ces autres productions déjà nous permettaient d'éliminer l'hypothèse d'un cancer primitif du foie,

ainsi que pour les organes génitaux, la veine des reins. Mais les capsules surrénales un peu augmentées, déjà atrophiées étaient toutes deux le siège de petits nodules néoplasiques blancs assez fermes, avec quelques cavités remplies à leur niveau.

Ces lésions des capsules surrénales étaient manifestement secondaires, car les tumeurs primitives se présentent avec des productions massives, cloisonnées tout autrement.

La rate n'offrait rien de particulier qu'une augmentation de volume notable.

Nous avons maintenant à examiner les lésions de la cavité thoracique qui nous feront découvrir les lésions que nous considérons comme primitives.

Et d'abord nous remarquons qu'à l'ouverture de la cavité thoracique il s'écoule un liquide clair seulement avec une légère teinte jaune verdâtre qui doit être d'origine intestinale, car on avait remarqué pendant la vie une légère teinte subictérique des téguments.

Du reste, si nous n'avons pas rencontré d'obstacle ~~sérieux~~ sérieux sur les gros vaisseaux biliaires entourés de ganglions envahis par le néoplasme, nous avons constaté qu'il était difficile avec la sonde cannelée introduite dans le canal hépatique de pénétrer dans le foie augmenté de volume et induré, ce qui explique comment il a dû se produire un certain degré d'obstacle au cours de la bile dans l'organe. C'est du reste un phénomène souvent constaté avec les lésions néoplasiques du foie.

Bien que nous eussions de visu aperçu plusieurs nodules néoplasiques sur la plèvre, l'épanchement n'était pas sanguinolent. Mais il n'aurait peut-être pas tardé à le devenir si le malade eut vécu davantage, car les plèvres viscerale et pariétale étaient recouvertes d'un conduit rouge infiltré de sang, comme c'est la règle avec les néoplasmes de la plèvre.

L'état dans lequel nous avons trouvé le poumon droit est tout particulièrement intéressant. Le sommet, le lobe inférieur est complètement atélectasié, et refoulé contre la colonne vertébrale, les lobes sup. et moyen forment une masse saillante qui présente une consistance assez grande à la partie inf. et post., tandis que le bord antérieur demeurant le sain est tout très emphysémateux.

A la partie inf. du tout, le bloc sup. est recouvert d'un exudat qui donne au toucher la sensation de bougie de chat. C'est là ce niveau qui devait supporter le frottement perçu pendant la vie. Et, comme il y avait un dessèchement artériel, environ deux litres de liquide, on a la démonstration que la présence du frottement ne doit pas toujours faire éloigner l'idée d'épanchement ; ce qui est très important au point de vue pratique.

En voyant les zyglioms trachéo-bronchiques envahis par l'hévéplasie, nous pensions que nous allions peut-être trouver dans le bloc sup. du poumon droit une tumeur au niveau de la portion initiale. Or, après l'avoir incisé,

nous avons vu qu'il s'agissait simplement d'un infarctus, à peu près du volume du poing, de forme conique et à base reposant sur la face ~~postérieure~~ du lobe, tandis que ~~le sommet~~ était dirigé vers le hile du poumon.

Nous avons ensuite remarqué la densité et l'état gris du tissu rouge noir, mais non homogène, de telle sorte qu'on ~~devait~~ voit cet infarctus constitué manifestement par des lobules pneumoniques hépatisés et groupés pour former un nouveau tissu dense; mais avec des parties irrégulières avec coupes qui ont été entre les mains médulaires, comme il arrive dans tout processus de pneumonie lobulaire. De plus il y avait manifestement un certain degré d'hypérémie rouge d'engorgement sur les limites de l'infarctus.

Est-ce bien un infarctus ? oui et non.

La lésion se présente assurément avec un exudat sanguin abondant, mais probablement mêlé aux dépôts blanchâtres de pneumonie ; comme il arrive souvent dans la plupart des infarctus, toutes les lésions présentent une très grande analogie avec celles de la pneumonie lobulaire.

Le malade avait, du reste, ce qui était nécessaire pour faire un infarctus du poumon, c'est-à-dire un gros cœur. Mais ce n'était pas un cardiaque et il ne semble pas que le malade ait succombé par lésion

Il était profondément cachectique et il est plus probable qu'il est mort comme cela arrive le plus souvent par un poumon de bronchopneumonie qui a pris

le caractère hémorragique en raison de l'état du cœur et de la tendance générale du malade à devenir de congestions sanguines par le fait de son état cachectique.

Du reste c'est encore une preuve de l'anomalie que présentent l'infarctus et la pneumonie calculeuse hémorragique dans leur mode de production et dont les différences s'expliquent facilement.

Quant à la localisation de cette pneumonie qui a probablement déterminé la mort, elle ne pouvait guère se produire que dans le lobe inf. droit.

En effet le lobe inf. était atélectasié contrairement comme le prouve l'état spongieux du plèvre et le poumon gauche était

le siège d'une respiration suppléante qui l'a préservé. Il y avait notamment un emphysème très prononcé du sommet. Il n'existait aucun rétrécissement droit. Mais la lame et la paroi post. étaient fortement infiltrées et c'est pourquoi le processus cavitaire s'est produit à ce niveau.

En trouvant les ganglions trachéobronchiques envahis, comprimant et les bronches droites, nous avons recherché avec soin l'état des organes viscéraux. Mais nous avons constaté l'intégrité du pharynx et d'une amygdale (de la langue), ainsi que et l'œsophage également adhérent aux mêmes ganglions hypertrophiés. Il en a été de même en larynx.

Nous avons alors cherché quel était l'état du corps thyroïde et nous avons constaté sur la base du cou, d'abord un lobule aberrant du volume d'une amande entouré d'une coque fibrocalcaire et constitué par une substance colloïde.

D'autre part le lobe droit du corps thyroïde présentait une augmentation de volume produite par la présence d'un noyau rouge arrondi du volume d'une noix et ayant l'aspect d'un caillot cruorique, aussi il était impossible de découvrir quelqu'autre production d'une manière manifeste, quoiqu'on remarquât quelques points blanchâtres.

Par contre, nous avons trouvé immédiat au dessous du lobe gauche un autre lobule adhérant du volume d'une noisette dont le tissu était blanchâtre assez ferme et infiltré en partie de sang. On en a pris la moitié pour l'examen histologique.

Nous avons encore trouvé un autre nodule un peu plus petit et paraissant constitué uniquement par une substance colloïde. Il sera aussi examiné.

Il résulte, en somme, de l'examen du corps thyroïde de la région qu'il existait surtout des lésions anciennes de goître c'est à dire de tissu hénigne de bragen et que l'on trouve en outre des productions

plus récente d'une nature, doutons au moins tout à fait suspecte d'être un néoplasie semblable à celle qui se trouve généralisée dans les organes précédemment examinés.

D'autre part les autres organes pris en revue, ainsi que tous les téguments et les muqueuses à l'exception des fosses nasales inaccessibles à l'examen, le sujet étant réclamé, nous n'avons trouvé aucune lésion suspecte d'être considérée comme tumeur primitive.

Mais nous croyons que les lésions de la thyroïde sont celles qui doivent être considérées comme primitives malgré leur peu de développement, car il n'est pas rare de rencontrer une tumeur primitive avec des productions de généralisation plus ou moins considérables, ainsi que nous l'avons

vu récemment pour une petite tumeur de l'estomac ayant donné lieu à d'énormes productions secondaires dans le foie.

On sait ~~l'on~~ à remarquer que le corps thyroïde est le seul organe offrant des signes de tumeur bénigne. On sait aussi que c'est une circonstance prédisposante pour la production de tumeurs malignes, surtout chez un sujet relativement jeune.

En 1900 nous avons eu l'occasion d'examiner ~~des pièces~~ de deux cas de tumeur maligne de la thyroïde, et, dans l'un de ces cas il y avait un petit goître ancien pendant la vie, mais sans lésion nouvelle appréciable ayant fait supposer pendant la vie le goître thyroïdien comme origine d'éventuelles métastases des poumons et de la plèvre. Or, à l'autopsie, nous avons trouvé à la base du cou un diverticule

attenant au corps thyroïde, mais constituant une tumeur peu volumineuse à laquelle faisaient suite des ganglions cervicaux, puis les lésions pleuropulmonaires.

Le cas d'aujourd'hui présente assurément une certaine analogie avec le précédent cas; car, dans les deux cas, il y avait tumeur bénigne initiale et ensuite tumeur maligne peu développée surtout dans le second et généralisation intoxicante.

Nous avions déjà remarqué dans les deux cas précédents la généralisation sous la forme de petits nodules que nous retrouvons dans ce cas et nous avions été frappé tout particulièrement d'une généralisation hépatique très discrète sous la forme de nodules encore plus petits et en réalité granuleuses, alors que les auteurs classiques ne signalent pas la généralisation une fois vue, pour ce motif a dû probablement passer inaperçue dans beaucoup de cas.

Si il ne pouvait pas en être de même, puisque c'est dans le foie que cette généralisation prédomine. Mais on remarquera que s'il y a des nodules du volume d'une noisette ou d'un noyau d'abricot, il n'y a pas de tissu gras; tandis que l'organe est criblé de nodules du volume d'un pois ou d'une lentille et même de nodules d'une tête d'épingle, d'aspect arborisé et granuleux. C'est donc aussi un motif pour admettre un cas à ceux précédemment observés, sauf que les lésions sont moins abondantes tout à fait exceptionnelle dont on peut, semble-t-il, trouver la cause dans le fait de l'alcoolisme antérieur très prononcé en sujet qui a pu déterminer des lésions hépatiques inflammatoires jouant le rôle de cause occasionnelle prédisposante

pour la fixation des lésions néoplasiques secondaires.

Du reste le foie a un intérêt particulier en jeu à point de vue comitatoire augmenté qui me fait supposer que nous trouverons probablement dès la relèvement en même temps que les productions néoplasiques, c'est-à-dire quelque chose d'analogue à l'adénome ou cirrhose qui doit se développer dans des conditions analogues, sauf que le néoplasme est primitif dans le foie.

Au point de vue clinique, il résulte de ces faits qu'en présence d'une généralisation cancéreuse notamment bien manifeste du côté des reins respiratoires sans tumeur primitive nettement déterminée,

il faut toujours songer à la possibilité d'un tissu primitif du corps thyroïde, tissu qui s'étend la moindre trace d'un goître aérien, la probabilité sont pour un tissu primitif de même organe, quand bien même on n'aperçoit pas de néoproductions nouvelles coexistant, ou que celles-ci peuvent être très peu développées ou devenir du corps thyroïde sous l'influence et consistant seulement en néoproductions ou nivrons de syndromes kolodes alternants.

C'est encore un motif pour ne pas admettre un cancer primitif du foie quand la vie ayant duré même et organe retrouvé lui dans ce cas, considérablement augmenté de volume et manifestant les signes de lésions néoplasiques, sous apparence de lésions cutanées appréciables.

30e Leçon 488
23 février 1905

Autopsie du 23 février 1905

992

- Cancer du corps thyroïde développé surtout aux dépens du lobe droit; envahissement des v. jugulaires droites. Noyaux secondaires dans le poumon gauche.
- Plaie pénétrante de l'abdomen; hémorrhagie péritonéale légère sans traces de péritonite
- Lipodystrophie ancienne et récente de la ventrale

Homme de 38 ans. Service de M. Jaboulay

Renseignements cliniques.

Homme arrivé à l'hopital avec une plaie étendue mais peu profonde consécutive d'un goître cancéreux, et une plaie de l'abdomen; suffocant. On n'a pas eu de renseignements autres que ceux-ci: dans un accès de dyspnée violente et de suractivation il avait essayé de couper son goître, puis avait voulu se suicider. Opéré d'urgence: on débride plus largement le goître mais on renonce à la tracéotomie soit en raison des difficultés opératoires, soit en raison de l'extrême suractivation du malade qu'on ne peut maintenir. Mort 5 à 6 heures après.

Autopsie

Sujet amaigri ; la peau de la région antérieure du cou est incisée et écartée, la tumeur thyroïdienne mise à nu sans un pansement.

Sous le rebord costal droit, à peu près sur la ligne mamelonnaire deux plaies rapprochées, linéaires ; la plus petite mesurant seulement quelques millimètres, l'autre de 2 centimètres à 2 1/2 environ. Cette dernière paraît profonde ; et en effet après l'incision adjacente des téguments on voit qu'il existe une infiltrat. hémorrhag. assez étendue (pauvre de la main) dans les muscles de la paroi ; sur le péritoine au niveau de la blessure, pas de perte de substance mais une tache ecchymotique, rouge assez vif et un peu de dépoli.

abdomen

La péritoine est teinté d'une coloration rose très pâle par plaques ; coloration en général à peine appréciable ; cependant le grand épiploon, qui est un peu ramassé sur lui-même est plus fortement coloré, comme si on l'avait trempé dans du sang puis retiré immédiatement. Enfin dans le petit bassin la coloration est assez intense et il y a

une très petite quantité de sang liquide au fond du bassin (peut-être une cinquantaine de grammes). Aucune trace d'inflammation péritonéale : ni dépoli, ni congestion, ni exudat liquide ou solide.

Pas de cicatrices péritonéales anciennes, vésicule libre.

Rien au foie 1490 gr. ni aux reins 145 et 115 gr. ni à la rate 230 gr.

Pas de ganglions cancéreux apparents.

Thorax et cou

Le corps thyroïde est formé d'une masse au moins grosse comme les deux poings, adhérente à la trachée et à l'œsophage, et aux v. jugulaires droites, mais aisément isolable des autres organes. Cette masse comprend une partie de beaucoup la plus volumineuse, de consistance moyenne, médiane et un peu droite ; à gauche au cartilage existe une seconde partie allongée, isolée en grande partie du reste de la tumeur, grosse comme le pouce, et ~~pad~~ formée de tissu rappelant tout à fait le corps thyroïde normal, comme s'il s'agissait du lobe gauche non envahi.

A droite et un peu en avant

les vaisseaux jugulaires et la partie terminale du tronc brachio-céphalique droit présente de volumineux cordons (pouce) distendus à la surface de la tumeur et adhérents. Ils sont remplis d'une substance au peu différente généralement rosée, avec quelques points blancs bourgeonnants; le tout adhère faiblement à la paroi. En bas la tumeur descend jusqu'aux gros vaisseaux sans y adhérer. A cet endroit existe une petite masse isolée, grosse comme une amande, rose violacé, marquée de fièvre : ganglion en voyage thymique aberrant.

En haut elle remonte jusqu'aux planches de la bouche, dont elle l'isole d'ailleurs aisément.

En arrière elle adhère intimement à la trachée et à l'œsophage. Au niveau de la partie inf. du larynx, l'adhérence est particulièrement intime et il existe même sur la surface de la muqueuse, en avant et à droite, au dessus du cricoïde 9 petits bourgeons rosés mous, gros comme des pois.

L'œsophage, également lésé à droite est adhérent ; à la partie inf. du pharynx, dans la gouttière laryngo-pharyngée droite

trachée est également plaquée d'arrière en avant et à gauche à droite

La même pérétation de la tumeur se manifeste, comme au bras par un petit groupe de bourgeons saillants sur la muqueuse, et exactement comparables à ceux du bras.

A la coupe la tumeur présente une surface blanchâtre, tachetée de rose par endroit, et avec des points plus franchement hémorrhagiques assez étendus, d'un rouge violacé, très différents; les parties blanches sont un peu plus fermes, dénuant cependant un suc abondant au radage.

Ganglions trachéobronchiques et médiastinaux assez gros (amandes) mais paraissant d'aspect habituel, blancs et gris.

Poumon droit 790 gr.. adhérence insignifiante à la partie moyenne en arrière. Petite cicatrice du sommet avec plèvre légèrement rétractée à ce niveau. Tachetés anthracosique très apparent surtout au sommet des lobes sup. et inf. mais étendu partout.

Engorgement de la ~~partie~~ moitié post. du lobe inf. sans caractères particuliers. Pas de noyaux de généralisation.

Poumon gauche 635 gr.

Pas de cicatrice du sommet, mais

adhérence plus étendue (paume de la main) en arrière, à la partie moyenne du lobe inf. A ce niveau épaississement fibreux moyennement marqué, mais net, de la plèvre viscérale, formant une tache à contours étoilés et de moins en moins épais, grande comme 5 francs.

A la coupe, même tachete anthracosique qu'à droite, avec la même topographie. Dans le lobe sup. quelques petits grains durs noirs, comme des têtes d'épingle.

Comme à droite existe aussi de l'augmentation de volume et de densité des parties post. du lobe inf., avec surface de section sèche, quelques lobules apparents, mais cavernatius relative de la perméabilité à l'air (les poumons surnagent) : engorgement.

En outre dans le lobe inf, près du hile existe un avec uniforme gros comme une noix, fourni de substance blanchâtre, manifestement caséeuse. Un autre très petit noyau (pois) de même aspect à la base du lobe sup., également près du hile.

Rien de particulier aux branches sauf des nuances, ni aux ganglions du hile.

Cœur 340.

Augmentation de volume légère.
A la mitrale, épaississement assez apparent du bord libre sur 1 centimètre avec rétraction nette et épaississement des cordages, rétraction des piliers ; ceux-ci sont également un peu sclérosés au sommet. La crête sonde légère des commissures (on ne peut introduire deux doigts) ; insuffisance légère à l'épreuve de l'eau.

A quelques millimètres au dessous du bord libre, sur l'épaississement sus-indiqué, quelques très petits granulations isolés, avec une mince lamelle de fibrine adhérente.

Rien ailleurs. Aorte saine.

Pas de traces de thymus

En somme cancer du corps thyroïde aux dépens de tout l'organe à l'exception du lobe gauche, la tumeur ayant été tendance à l'augmentation de volume et l'étouffer localement par envahissement du pharynx et de la partie inf. de l'œsophage, ce qui devait causer surtout les gênes respiratoires plutôt que la compression intermittente de la veine à l'air de la tumeur ne pouvait soulager. Probablement à cette occasion, phénomènes infectieux ayant déterminé une rechute d'endocardite de la mitrale. Enfin coup de couteau à la région épigastrique quelques heures avant la mort ayant donné lieu à un écoulement de sang dans la paroi abdominale sans que des phénomènes inflammatoires aient été constatés au voisinage.

32e leçon 1906
Mediplasme — thyroïdectomie greffée sur un goitre ancien avec hyperthyroïdisation

1066

Giffard Louis
47 ans
Valette-St Clément (Ardèche)
entré le 24 novembre 1905
mort le 8 février 1906.

Le malade vient de la région montagneuse de l'Ardèche où selon lui, les goitres sont très fréquents.
Deux de ses sœurs goitreuses, mais bien portantes.
— Le malade présentait depuis une quinzaine d'années du côté gauche du cou une tumeur molle, souple mais sans troubles généraux.
En 1903, il remarqua que cette tumeur devenait de plus en plus dure en même temps que du côté droit une autre petite tumeur apparaissait; peu à peu il maigrissait et perdait ses forces. Cet affaiblissement et cet amaigrissement sont surtout marqués depuis la fin ~~fin~~ septembre 1905.

A son entrée (24 novembre) on constate du côté gauche une grosse tumeur (volume du poing) occupant toute la région sterno-mastoïdienne. On réussit à en faire ~~la limiter en haut supérieure et latérale gauche~~ le bord en Haut et en dehors et en arrière, mais en bas le doigt sent la tumeur plonger derrière le sternum sans que l'on puisse la limiter son bord inférieur. Le paquet vasculo-nerveux est rejeté latéralement et en arrière où l'on sent battre ~~le bord postérieur de~~

la carotide sur le bord postérieur de la tumeur.

La peau garde une couleur normale, un peu tendue par le développement de la tumeur, elle n'est ni adhérente ni envahie.

La tumeur est partout d'une dureté ligneuse, bridée en son milieu par le sterno-cleido-mastoïdien, elle suit les mouvements du larynx dans la déglutition, d'une manière un peu incomplète cependant. Très peu mobile dans le sens transversal, elle ne l'est pas du tout dans le sens vertical.

A droite, un peu au dessus de la clavicule, on constate une petite tumeur de la grosseur d'une noix, de consistance ferme mais moins dure que la grosse tumeur du côté gauche. Très peu mobilisable par les mouvements provoqués, elle a apparu il y a deux ans en 1903, en même temps que les premiers troubles observés par le malade, mais ces ~~troubles~~ troubles fonctionnels ont surtout marqué depuis deux mois (fin septembre 1905)

La voix est bitonale, très affaiblie et presque éteinte. Le malade n'a jamais eu d'accès de suffocation. Actuellement il n'a pas de dyspnée au repos, mais il est vite essoufflé au moindre effort.

Le larynx et la trachée sont fortement déviés vers la droite. Le sommet du cartilage thyroïde est dans le même plan vertical que l'angle droit de la mâchoire inférieure —

La déglutition est très difficile et c'est pour sa dysphagie que le malade est venu à l'hôpital. La dysphagie est plus marquée pour les liquides que pour les solides; la région sterno-mastoïdienne droite présente un développement anormal de la réseau veineux, mais nulle part on ne trouve trace d'œdème —

Le malade souffre de quelques douleurs au niveau de sa tumeur, mais il souffre surtout au niveau de son occipital avec céphalée intense et continue.

Pas d'inégalité pupillaire —

On note: de l'exophtalmie, du tremblement, de la tachycardie (entre 100 et 120) —

Pas de température (sauf 38°2 à l'entrée), mais depuis la température oscille entre 37°2 et 37°8 —

— Au cou on a très nettement la sûreté des artères —

A gauche, l'aisselle et le creux sus-claviculaire contiennent une chaîne de petits ganglions, très durs, roulant sous le doigt

En raison de l'état de cachexie du malade et des adhérences de la tumeur aux appareils, on ne fait pas d'intervention, on va essayer sur le malade la radiothérapie que l'on interrompt bientôt parce que les rayons ont amené une ulcération très superficielle de la tumeur. — mais assez étendue en surface —

Le 15 janvier : hémoptysie très abondante (environ un verre ~~de sang pur~~) —

— En janvier, les hémoptysies ne reparaissent plus aussi abondantes, mais le malade crachate toujours le sang ; l'auscultation ne révèle aucune lésion —

— ~~La peau s'est cicatrisée~~ L'ulcération radiothérapique est très lentement cicatrisée ;

mais le malade étant dans une cachexie absolue n'est plus envoyé à la radiothérapie —

Le 8 février 1906 Mort avec phénomènes pulmonaires (matité, souffle et gros râles à la partie moyenne du poumon droit)

Autopsie le 9/ — Pas d'adhérences de la tumeur à la peau

Pneumonie du poumon droit (Base)

Reins
Foie
Poumons } pas de généralisation, mais nombreux
Ganglions secs, ~~[illegible]~~ dans toute la région

34
37e Leçon
10 février 1906

Goître thyroïdien à contenu hématique ouvert dans la trachée.

Lyon le 9 février 1906

H. Vaux, 1. Orbe.

Observation ci-jointe qui nous a été remise en même temps que la pièce pathologique, où l'on voit au niveau du lobe gauche du corps thyroïde, une tumeur ovoïde du volume du poing, bien limitée par une coque fibreuse donnant la sensation de fluctuation. Incisée, on voit qu'elle renferme une cavité remplie de sang noirâtre à moitié coagulé, sous forme d'une bouillie épaisse, sang formé. Puis immédiatement autour de cette cavité se trouve encore un peu de tissu de la glande en partie sclérosé et formant comme une mince couche de coloration rosée, qui se confond insensiblement avec la poche sclérosée épaisse finissant la surface externe.

En outre on voit que cette cavité de

cette tumeur à contenu hématique communique avec la trachée à la partie moyenne et latérale gauche où existe une perforation de 5 ou 6 mill. à contours un peu irréguliers et par où on voit sourdre du sang. C'est ~~dès lors que cette fistule vasculaire~~ qui provenait le sang rejeté pendant la vie. C'est la première fois que nous voyons se produire une pareille complication avec une tumeur dont les conditions où on en rencontre fréquemment.

C'était ce qui avait fait croire à la possibilité d'une tumeur maligne, alors qu'en réalité, il ne s'agit bien que d'une tumeur bénigne, c.a.d. d'un goître avec production d'un kyste hématique, mais avec perforation consécutive de la trachée et hémoptysie.

Sous autre tumeur dont nous avons parlé d'une grosse tumeur de formation paraissant plus récente siégeant au milieu de la partie inférieure du lobe droit.

24e Leçon
24 janv. 1908

1210

- Autopsie faite par le service de M. Paviot le 24 janvier 1908

Cancer typique du lobe gauche de la thyroïde extirpée chirurgicalement.
Gibbosité au niveau des 5e et 6e dorsales avec noyaux de généralisation dans les corps vertébraux comprimant la moelle.
Noyaux secondaires dans le sternum, et dans les poumons.

Femme de 47 ans.

Autopsie.

Corps thyroïde : le lobe droit, l'isthme sont normaux. Le lobe gauche enlevé par le chirurgien est remplacé par un peu de tissu scléreux adhérent aux muscles.

Colonne vertébrale : On note une gibbosité au niveau des 5e et 6e dorsales. Dans la

corps vertébral correspondant (5° ou 6° dorsale).
On trouve un noyau de généralisation, du volume d'un noyau d'abricot, formé par une masse réfringente d'aspect colloïde. Ce noyau soulève le ligament postérieur et fait saillie dans le canal rachidien comprimant la moelle qui apparaît amincie et tassée à ce niveau.

Noyaux analogues dans le corps des 8° et 9° vertèbres dorsales, mais ne déterminant pas de saillies analogues dans la cavité médullaire. L'apophyse épineuse de ~~de~~ la 11° dorsale est détruite par un foyer de généralisation.

On trouve encore un noyau semblable dans le sternum, au niveau de la 4e côte. Il a environ 2 cent. carrés, et fait une légère saillie à l'intérieur de la cage thoracique.

Poumon gauche : Pas de liquide dans la plèvre. Nombreux noyaux de généralisation gros comme des lentilles, prédominant sur les

lobe inférieur qui est engoué. Il y en a quelques uns sur le lobe supérieur emphysémateux, mais moins nombreux. Les noyaux sont principalement sous pleuraux. L'un d'eux cependant semble avoir envahi le feuillet viscéral.

Poumon droit: Un peu de liquide rougeâtre dans la plèvre. Il est également criblé de petits nodules blanchâtres d'aspect analogue à ceux du poumon gauche, et prédominant à la base sur les points atélectasiés, alors que les régions emphysémateuses du lobe supérieur et du bord antérieur en contiennent beaucoup moins. Sur la coupe on trouve également des nodules, et même l'un d'entre eux atteint le volume d'un noyau de prune.

Cœur. P: 340. Rien à signaler

Abdomen

Rate: P: 290. Grosse, sans noyaux de généralisation.

Reins. 200-220 gr. Rien à noter

Foie. P: 1750. Paraît normal. On rencontre seulement sur le lobe droit, en dedans du sillon vésiculaire, un noyau cunéiforme, ne faisant pas saillie, d'un blanc jaunâtre, et dont on attend l'examen microscopique pour vérifier la nature.

Pancréas.
Estomac
Vessie
Organes génitaux

rien à signaler.

428
29e Leçon
29 janv. 1908

1210

Ancien goître devenu tumeur maligne avec généralisation aux os s'étendant à la colonne vertébrale où elle a donné lieu, par compression de la moelle, à une paraplégie douloureuse, puis en dernier lieu aux poumons.

Thyroïdectomie du lobe gauche siège de la tumeur, alors qu'il existait déjà quelques signes d'envahissement de la paraplégie douloureuse et augmentation consécutive des troubles dus à la généralisation de la tumeur dont les caractères étaient cependant tout à fait ceux d'un adénome bénin.

F. 47 ans, s. de M. Béraud, puis de M. Pariot.
Il résulte de l'histoire clinique de la malade,

qu'elle présentait depuis une dizaine d'années un goître au niveau du lobe gauche de la thyroïde, qui était resté longtemps petit, mais non mobile, ~~et qui~~ n'occasionnait aucune gêne; puis qui se mit à grossir ~~grossir~~ graduellement surtout depuis 3 ou 4 ans, et encore davantage depuis quelques mois, occasionnant un peu de gêne de la déglutition et quelquefois de la respiration avec altération de la voix. Enfin depuis 6 mois sont survenues de violentes douleurs dans le dos qui empêchent la malade de rester dans la station debout.

A l'examen, au moment de l'entrée à l'Hôpital le 31 octobre 1907, on constate que la malade a maigri, pâli et perdu ses forces depuis 6 mois environ, qu'elle a de l'anorexie, mais non le dégoût de la viande

~~sur cette température~~ mesure 40°,5 par suite du volume de la tumeur qui fait un fort saillie séparée du lobe médian par un sillon. Elle est dure, élastique, bosselée, fluctuante en certains points, mais ne semble pas plonger derrière l'sternum. Elle n'est pas le siège de battements. Le paquet vasculo-nerveux gauche, situé en arrière, ne semble pas atteint. La trachée est dévié à droite.

La voix est enrouée et rauque; ce qui est dû à une paralysie de la corde vocale gauche, comme on le constate au laryngoscope.

Pouls 96 à 100. Rien au cœur.

Rien au côté des yeux.

Pas de trouble de la motilité ni de la sensibilité sur les membres inférieurs; pas de ~~[illegible]~~

Réflexes rotulien conservés d'un côté à l'autre.

Mais point douloureux sur la région dorsale du rachis sur une étendue de dix centimètres. Les vertèbres petites

gibbosité. Contraction musculaire immobilisant la colonne. Le malade ne peut, à cause de cette douleur, se tenir debout ou assis. Douleurs thoraciques continues à paroxysmes, irradiant en ceinture au niveau de la région douloureuse du rachis indiquée ci-dessus.

Le 12 nov. thyroïdectomie du lobe gauche ou section l'isthme dont la surface de section paraît saine. Pas de ganglions perceptibles. Capsule non adhérente aux organes voisins: on n'aperçoit pas le vésicant dans la mamelonnière. Le volume de la tumeur extirpée mesure environ 12 à 14 cent. dans son plus grand diamètre et 6 à 8 cent. dans le plus petit, en raison de sa forme ovoïde avec des bosselures. Sur la section, cavité contenant un liquide couleur chocolat et dans le liquide quelques corps calcaires.

La trachée présente l'impression d'un cordon allongé dévié vers la droite, tandis que le cordon vasculonerveux était fortement refoulé en dehors.

Le 19 Xbre la plaie est presque cicatrisée.

Le malade se souffle plus de la colonne dyspnée mais persistance de la paralysie de la corde vocale gauche.

17 Xbre cachexie de la tumeur: carcinose d'un adénome à évolution lente, jeunesse de la malade.

Le 18 Xbre 1907, la malade perd dans le service de M. Pariot où l'on constate les signes d'une paraplégie douloureuse qui va amener en quelques jours une rapide et une perte complète de la motilité et de la sensibilité ainsi que des sphincters s'accompagnant en dehors de cette escharre fessière dont on fait mention le 8 janv. 1908.

Enfin le 21 janv. la malade se plaint d'une grande gêne respiratoire au cours de expectoration de crachats muco-purulents. Gros ronchus et gros râles sous-crépitants humides de chaque côté du thorax. Temp. 39°5.

Le 22 on note une augmentation des troubles respiratoires avec abaissement de la température.

La malade meurt le 22 janvier 1908.

La température de la malade a été prise à peu près régulièrement pendant tout le temps de son séjour à l'hôpital pendant les mois de Nov. déc. et janv. Or, elle a oscillé constamment entre 37° et 38°, moins en présentant toujours des irrégularités. Elle ne s'est élevée entre 38° et 39° que pendant 2 jours après l'opération, puis au moment de 39° la veille de la mort.

En examinant ce qui reste du corps thyroïde, c.a.d., le lobe droit et médian, on remarque qu'ils sont tout à fait sains, tandis que, avec le goître ordinaire bénin, quand bien même la tumeur ~~paraît vraiment~~ limitée sur l'un des lobes, ~~on~~ trouve ordinairement des productions néoplasiques de même nature sur l'un des autres lobes ou sur les deux, sinon bien apparentes pendant la vie, au moins lorsqu'on fait l'autopsie; car en pratiquant des incisions sur les lobes paraissant sains, on y trouve ~~habituellement~~ des noyaux d'hyperplasie à divers degrés de formation.

Or, dans ce cas les deux lobes sains le sont tellement (à contrôler par d'autres observations) que cela nous donne l'idée que c'est peut-être un phénomène

en rapport avec l'évolution maligne du goître qui, au lieu de continuer à se développer dans l'organe même par des néoproductions multiples, ainsi que cela a lieu habituellement, a évolué en dehors de sa capsule pour devenir malin et bientôt se généraliser. ce qui fait la gravité de cette lésion.

C'est, en effet, ce qui paraît se produire assez vite, comme nous avons déjà eu l'occasion d'observer dans un cas qui n'avait pas été opéré et où, au dessous du goître du lobe gauche ainsi, il n'existait qu'un peu de tissu mollasse se rapportant à l'évolution maligne de la tumeur, lorsqu'elle s'était propagée aux poumons où l'on croyait avoir affaire à une tumeur primitive, tel et celle qui l'était réellement s'était peu accru.

sur la pièce où la tumeur a été enlevée, il ne reste plus qu'un peu de tissu cellulo-adipeux adhérent à la rotule. Le récurrent n'a pas été non plus retrouvé dans l'autopsie. Cependant comme la paralysie de la corde vocale gauche s'était maintenue après l'opération, il y a toutes probabilités pour que le nerf fut atteint sinon par la néoproduction prétendue, au moins par l'inflammation périphérique diffuse qui existe toujours autour d'elles, quel que soit l'organe atteint. C'est même un des caractères essentiels de toute tumeur maligne qui tend à s'étendre aux parties voisines, contrairement aux tumeurs bénignes qui tendent au contraire à se limiter par une capsule.

Or, on peut ainsi se demander si la paralysie d'une corde vocale due à la présence d'un goître, ne serait pas déjà un indice de sa transformation maligne?

Les auteurs signalent bien les modifications de la voix chez les goîtreux, qui semblent dues surtout à la compression et à la déviation de la trachée d'où résulte, en effet, une phonation particulière avec caractéristique pour faire reconnaître la voix d'un goîtreux qu'on ne verrait pas, mais qui est bien différente de celle résultant de la rareté due à la paralysie d'une corde vocale. Il est vrai que cette paralysie est aussi signalée par quelques auteurs ~~étrangers~~ comme constatée, mais semble d'il exister

et non dans tous les cas où la veine est altérée ; de telle sorte que cette altération habituelle ne saurait être attribuée à la compression du récurrent. Et de ce fait les nerfs peuvent subir des compressions assez fortes sans que il en résulte des paralysies correspondantes, s'ils ne sont pas eux-mêmes le siège d'altérations à cause, il ~~semble digne~~ que ~~l'altération~~ plutôt et peut-être exclusive dans les cas de tumeurs malignes que le nerf récurrent doit être altéré au point de donner lieu à la paralysie d'une corde vocale.

C'est, ~~par conséquent~~, un point particulièrement intéressant que présente cette observation et qui devra attirer l'attention dans les faits où l'on rencontrera une altération de la veine ~~chez un~~ goitreux, pour chercher à en spécifier la nature.

Indépendamment des troubles du côté du rachis, qui avaient fait croire au chirurgien l'existence de lésions de généralisation, celui-ci avait aussi fait noter, au moment de l'opération, la consistance molle et pâteuse de la tumeur, analogue à celle que présentent ord. les tumeurs malignes, et c'est avec satisfaction qu'il avait appris le résultat de l'examen histologique, lequel démontrait une constitution de nature analogue aux adénomes connus et rencontrés. Toutefois le Dr Péraire, qui avait fait cet examen, avait ajouté qu'il n'excluait pas la possibilité d'une tumeur maligne avec généralisation. C'est que tous les auteurs ont signalé ce fait de ce genre et que nous avons eu aussi l'occasion d'en observer. Il n'y a rien pas longtemps que nous avons eu

au laboratoire des préparations se rapportant à une tumeur ayant tout le fait des caractères typiques, comme ceux des adénomes ordinaires, avec une généralisation ~~dans les~~ os où les néoproductions secondaires offrent le même aspect.

C'est au point que nous nous demandons encore si ce ne sont pas plutôt les tumeurs avec les caractères qui se généralisent aux os? autrement dit si dans les tumeurs de cette nature, devenues malignes, la généralisation n'est pas plus intense, tout comme dans certaines tumeurs glandulaires spécifiées d'adénomes malins? c'est encore ce qu'il faudra chercher à vérifier dans d'autres cas.

Toutefois le fait de la transformation maligne de certains goîtres, en conservant les mêmes caractères histologiques, nous semble bien prouver que les goîtres ne sauraient être considérés comme de simples hypertrophies ou des productions inflammatoires d'origine quelconque, mais que l'admettant certains auteurs. Elle confirme, au contraire, l'idée qu'il s'agit bien de tumeurs, mais de tumeurs ordinairement bénignes, susceptibles de devenir malignes, en se généralisant sous la même condition sous l'influence de causes inconnues ~~inconnues~~ congénitales, ~~et peut-être~~ seule et par le fait de circonstances locales ! En tout cas c'est vers là qu'on aura à découvrir la ou les causes de tumeurs, qu'on pourra être fixé à ce sujet.

La généralisation du cancer thyroïdien a été aussi souvent notée dans les os et c'est après les poumons le tissu qui est le plus souvent atteint. Dans ce cas ce sont les os qui ont été affectés tout d'abord et bien longtemps avant les poumons. Il en de contre dans le cancer secondaire des os, principalement dans ceux riches en substance médullaire, colonne vertébrale et sternum. Enfin les pièces sont très démonstratives pour prouver comment la moelle a été comprimée et ramollie, c'est-à-dire enflammée, au niveau des 5e et 6e vertèbres par un gros noyau néoplasique soulevant le lig. vertébral et réduisant considérablement la cavité médullaire; les autres noyaux de généralisation se trouvant plus ou moins loin de la cavité médullaire.

Cependant avant de présenter des signes manifestes de compression de la moelle, la malade éprouvait depuis longtemps des douleurs vives continues avec exacerbation au niveau de la région du rachis affectée et tout autour du tronc à ce niveau. On admettait généralement que ces douleurs sont dues à la compression des nerfs par l'affection de ces affectés au niveau des trous de conjugaison et qui vient ainsi s'appliquer sur les nerfs ou encore à l'irritation de ceux-ci par le néoplasme ; tandis qu'à l'autopsie, comme nous l'avons souvent remarqué, on ne voit pas cette compression ou cette irritation des nerfs, ainsi qu'on peut s'en rendre compte aussi dans ce cas où les douleurs étaient cependant bien accusées et ont souvent été notées dans

l'observation. ~~Or, dès~~, nous pouvons
voir il faut plutôt attribuer les douleurs
à l'inflammation diffuse qui se produit
autour des noyaux néoplasiques et
qui doit atteindre les nerfs rachidiens
tout comme aucune la récurrente a dû
être affectée par le rétrécissement
primitif ; car le même phénomène
d'extension se manifeste d'abord pour
des phénomènes inflammatoires aussi bien
pour les tumeurs secondaires que pour
les tumeurs primitives, ainsi qu'on en
a la preuve très évidente notamment
pour les noyaux secondaires développés
dans le foie, quelle que soit la tumeur
primitive.

La généralisation dans les poumons
est de date récente ~~mais~~ indiquée
dans l'observation par les troubles sensoriels

du côté de ces organes. Avec l'apparition de la toux, il y avait seulement des crachats muco-purulents se rapportant au processus inflammatoire concomitant; mais il n'y a pas eu de crachats hémoptoïques probablement en raison des petites dimensions offertes par les productions nodulaires néoplasiques qui n'avaient en général que le volume d'une lentille. ~~L'un d'eux~~ seulement avait atteint le volume d'un noyau de pruneau. Les cavernes étaient plus petites notamment dans les points emphysémateux où elles étaient aussi plus rares, laissant même défaut ~~au sommet~~ et présentant leur plus grand nombre au niveau des lobes inférieurs engoués; de telle sorte qu'on eut dit ~~que~~ que les poumons étaient le siège d'une granulie à grains plus volumineux, quelques-uns, brillants prédominant à la base contrairement à ce qu'on observe pour la tuberculose.

Les nodules étaient aussi plus nombreux au voisinage de la plèvre soulevée par eau, mais non manifestement envahis à l'examen à l'œil nu, probablement parce que ces lésions dataient de peu de temps. ~~[illegible]~~ C'est là une raison pour laquelle il ne s'était pas encore produit de pleurésie, celle-ci ne survenant que lorsque le virus a envahi la superficie de la plèvre où il continue à se développer en donnant lieu alors à des exsudats qui se répandent dans la cavité séreuse.

Le foie n'est pas ordinairement envahi. Cependant il présente une portion blanc-jaunâtre dont nous n'avons pu déterminer exactement la nature. Nous doutons fort que ce soit un noyau de généralisation, parce qu'il est relativement volumineux dans les deux cas où nous avons pu

constatée des lésions de généralisation dans cet organe, il n'y avait que deux autres nodules lenticulaires. Des troubles circulatoires locaux pouvaient peut-être donner lieu à cet aspect du tissu hépatique à ce niveau? mais l'examen histologique est absolument nécessaire pour être fixé à ce sujet.

Les autres organes étaient sains.

Il est enfin à remarquer que l'opération de la thyroïdectomie a été faite alors que la colonne vertébrale était déjà atteinte secondairement et l'on peut se demander s'il était possible de prévoir le diagnostic à ce sujet. Cela devait être difficile, peut-être parce que les renseignements précis faisaient défaut au sujet de l'époque où la gibbosité s'était produite; car si l'on avait pu savoir qu'elle était de date récente, le doulou

concomitantes, aurait pu permettre de songer à un néoplasme généralisé aux vertèbres. Et alors, en l'absence d'une tumeur du sein, de l'utérus, de l'estomac, etc., et en présence d'un goître bien localisé, on aurait pu arriver au diagnostic de la nature de l'épine, en sachant que le goître peut devenir malin avec une tendance à faire une généralisation osseuse. Assurément la présence du goître ne suffit pas, vu sa fréquence chez des malades atteints de tumeur maligne d'un autre organe; mais c'est par exclusion qu'on peut alors arriver au diagnostic précis.

Dans les cas comme celui-ci l'intervention est inutile, et, ainsi que nous avons eu l'occasion de le constater souvent, l'ablation de la tumeur primitive, quel que soit son siège, augmente toujours la tendance aux néoformations secondaires. C'est une loi générale sur laquelle nous avons insisté.

498
32e Secon (suite)
1er février 1908

1215

Autopsie du 1er février 1908

Cancer du lobe gauche du corps thyroïde avec compression du paquet vasculonerveux gauche qui est englobé dans une gangue de tissu inflammatoire. Déviation de la trachée et de l'œsophage. Envahissement des ganglions présternaux et trachéo-bronchiques.
Nombreux noyaux de généralisation dans les deux poumons avec intégrité des plèvres.

Homme de 86 ans. Service de M. Gaboulay.

Résumé clinique.

Pas de goitreux dans sa famille. On ne sait si auparavant il avait un goitre véritable, mais il a toujours eu le cou un peu gros et était gêné dans son col.

Il nie la syphilis. Trente ans de service militaire avec fièvres paludiennes en Afrique. Ethylisme autrefois

La maladie actuelle a débuté il y a un mois. Du jour au lendemain le cou se mit à grossir et il éprouva de douleurs dans la nuque et le bras gauche, de la gêne de la déglutition.

A l'entrée on constate une volumineuse tumeur du cou prédominant à gauche, fusant en arrière et en bas sous le sterno immobilisée sur les plans profonds.

On trouve de l'hypoesthésie le long du bord cubital du membre supérieur gauche. Il y a de violentes douleurs irradiées dans le bras et la main. Les doigts sont engourdis et pa

On note du rétrécissement de la fente palpébrale, de l'enophtalmie, du myosis du côté gauche.

Pas d'œdème

La déglutition est gênée au point que les

liquides seuls peuvent passer.
La voix est rauque
La dyspnée survient par accès, et le malade meurt d'asphyxie au cours d'une crise dyspnéique sans que l'on ait constaté de signes pulmonaires — Pas d'albumine.

Autopsie.

Cadavre d'homme très vigoureux. Pas d'œdème. La tumeur thyroïdienne est complètement immobilisée.

Corps thyroïde : On dissèque soigneusement la tumeur qui se développe surtout du côté gauche et qui descend sous le sternum sur une étendue de 3 à 4 centimètres.

Le paquet vasculonerveux gauche (carotide, jugulaire, pneumogastrique) est englobé dans un tissu scléreux qui lui forme une gaine. Le sympathique apparaît englobé dans un tissu analogue, et la dissection du plexus brachial le montre également enserré

par un tissu semblable. Il en est de même du récurrent.

Par contre les mêmes organes du côté droit sont absolument normaux et les gaines aponévrotiques qui les entourent ne présentent pas d'épaississement inflammatoire.

Le larynx est fortement dévié à droite. La trachée est aplatie. L'œsophage également repoussé, est étalé et adhérent à la tumeur. Le doigt introduit dans sa lumière permet de juger du degré de son rétrécissement.

Les ganglions de la région cervicale accolés au paquet vasculo-nerveux gauche sont pris dans la gaine inflammatoire, mais ils ne paraissent pas envahis. Par contre les ganglions prétrachéaux et trachéo-bronchiques sont manifestement cancéreux; ils forment une masse englobée dans un tissu scléreux.

A la coupe la tumeur apparaît formée de néoproductions blanchâtres avec points en désintégration de coloration vineuse. Le lobe droit est sain. Il n'y a pas de lobe médian.

Thorax.

Pas de liquide dans les plèvres. Quelques adhérences au niveau du bord postérieur du lobe inférieur droit.

Les deux poumons sont absolument farcis de noyaux de généralisation. Leur volume varie de celui d'une noix à celui d'une lentille. Ils sont plus nombreux et plus gros à la base. Leur topographie est surtout périphérique, mais il est à noter qu'ils sont tous sous pleuraux. Le feuillet viscéral est absolument lisse, net, sans envahissement.

Sur la coupe ces noyaux sont blanchâtres, et très vascularisés ce qui leur donne sur certains point une teinte violacée. Ils sont légèrement ramollis au centre

Cœur. P: 340. Rien au péricarde. Rien aux orifices

493

Abdomen.

Quelques adhérences avec cicatrices blanchâtres autour de l'appendice qu'est englobé par elles

Foie. P: 1.900. Sans aucun noyau de généralisation.

Rate. P: 240.

Reins. P: 400 ensemble. Sans lésions.

Rien à l'estomac

Pas de généralisation dans le squelette

32e Leçon (suite)

1215

1er février 1908 Cancer du corps thyroïde avec généralisation rapide à des ganglions sans poumons, compression des organes voisins ayant occasionné une déviation du larynx, de la trachée et de l'œsophage, altération sclérosée des nerfs pneumogastriques et récurrents, ainsi que du sympathique du côté gauche, atrophie du plexus brachial, probable tension de l'œsophage.

H. 46 ans, s. de M. Gaboulay.

(Renseignements obligeamment fournis par M. Cavaillon qui nous a prêté son concours pour l'autopsie).

Voici le deuxième cancer du corps thyroïde que nous rencontrons en huit jours. C'est du reste ainsi que chaque année nous en observons un ou plusieurs cas. C'est dire que cette affection n'est pas aussi rare que le prétendent les auteurs.

Tandis que dans le cas précédent nous avions eu affaire à une tumeur à marche lente, mais avec l'envahissement secondaire de la colonne vertébrale, il s'agit ici d'un cas à évolution très rapide, quoique nous ne ayons pas exactement renseigné sur l'état du corps thyroïde avant la période de maladie proprement dite qui n'a duré qu'un mois. Existait-il auparavant un goître ou le corps thyroïde était-il simplement volumineux. Nous inclinons pour la première hypothèse parce que le lobe ~~droit~~ est resté tout à fait sain malgré la transformation antérieure qui était sans doute pour comme une gêne ; ce qui donne toute probabilité pour un adénome antérieur du côté gauche c.a.d. pour une tumeur bénigne antérieure de côté où s'est développée en dernier lieu la tumeur maligne, comme c'est la règle.

tandis que dans le cas précédent la tumeur, tumeur généralisée aux os et aux poumons, avait la structure typique d'un adénome, il est vraisemblable que dans ce cas à évolution rapide et d'après l'aspect médullaire que présente la tumeur sur les surfaces de section, on doit avoir affaire à une tumeur métatypique ou atypique.

Déjà nous avions précédemment remarqué que dans les cas d'anévrisme des os par nous observés, il s'agissait de néoproductions typiques sans que nous puissions bien nous rendre compte de cette particularité. Or, ce qui s'est passé dans le cas observé précédemment en comparaisons de cette dernière observation nous semble bien permettre de l'expliquer. En effet ce qui a lieu dans le cas précédent

il y ait eu une généralisation bien prononcée de la tuberc. aux os et aux poumons, il est à remarquer que les os ont été atteints pendant plusieurs mois, c.a.d. d'une manière très lente avant les poumons qui n'ont été envahis qu'à la période ultime, après l'ablation de la tuberc. primitive, encore à un degré relatif et restreint.

Dans ce dernier cas, au contraire, la tuberc. primitive a pris rapidement un gros volume et s'est généralisée ~~[illegible]~~ avec une grande rapidité et une intensité excessive à des ganglions et aux poumons. Les os n'ont pas été atteints probablement en raison de la rapidité du développement de la tuberc. qui a dû tout causé des troubles locaux intenses et s'est accompagnée bientôt de la généralisation pulmonaire, tous phénomènes qui ont bientôt déterminé la mort.

Et s'ils ainsi que très vraisemblable
les phénomènes doivent se passer suivant
le degré d'intensité de la malignité
des tumeurs en rapport avec leur constitution
anatomique. C'est pourquoi enfin
c'est plutôt avec les tumeurs typiques
à marche moins rapide que les
os doivent être envahis, tandis qu'ils
ne sont pas atteints dans les cas de
tumeurs métatypiques ou atypiques à
évolution beaucoup plus rapide.
Mais dans tous les cas les poumons
finissent toujours par être affectés
à la période ultime, probable en
raison des rapports anatomiques
existant entre eux et le corps thyroïde.
Mais dans ce cas, malgré l'intensité
des lésions, on n'a pas noté pendant la
vie d'autres troubles que des crises de dyspnée

avec menace d'asphyxie nerveuse à deux reprises et ayant eu dernièrement encore la mort, qu'on attribuait plutôt à des compressions nerveuses. Du reste malgré l'intensité des lésions pulmonaires, il était évident qu'elles devaient être de date récente ; car la plèvre n'était altérée en aucun point.

Comme dans le cas précédent, et malgré une quantité de noyaux néoplasiques beaucoup plus volumineux et plus abondants, nous avons remarqué non seulement la plus grande quantité de ~~néoproductions~~ néoplasies à la périphérie des poumons, comme de toutes les lésions quelle qu'elles soient, mais encore leur prédominance aux bases, contrairement à ce que l'on voit ~~dans~~ la granulie tuberculeuse.

Nous avons vu que la tumeur était assez volumineuse en avant et sur le côté gauche du cou où la saillie anormale était plus volumineuse que le poing, mais paraissait étalée et bridée par les muscles du cou vers le bas que par le bord sup. de la cage thoracique sous laquelle plongeait encore la tumeur. Celle-ci était ainsi complètement immobilisée et refoulait les organes voisins, ~~comprimait~~ trachée, œsophage ~~du côté~~ de gauche à droite et paraît vraisemblablement ~~gauche~~ en arrière. On avait bien la sensation de battements par la palpation. Mais de plus on sentait que la tumeur était plus ou moins reliée à tous ces organes par une inflammation périphérique

qui, seule, pourrait donner ainsi la complète immobilisation. Et en reste on en avait bien vite la preuve par la direction des organes voisins, tous englobés dans un tissu cellulo-adipeux manifestement plus résistant et parfois criant sous le scalpel, réunissant vaisseaux et nerfs, ainsi que les petites ganglions tuméfiés situés près d'eux et seul enflammés.

C'est que, comme nous l'avons déjà fait remarquer précédemment, les tumeurs sont toujours accompagnées à leur périphérie d'une zone inflammatoire plus ou moins étendue qui leur fait contracter des adhérences avec les parties voisines et ainsi plus ou moins contrainte à laquelle l'on voit dans les cas de tumeurs bénignes rester encapsulée. C'est pourquoi

cette fixation des tumeurs dans leur lieu de production est un signe pathognomonique de toutes les tumeurs malignes des divers organes.

Dans ce cas le phénomène était des plus prononcés, probablement en raison de la nature très maligne de la tumeur et de son développement rapide.

La compression du larynx, de la trachée et de l'œsophage étaient aussi très prononcés et devaient être la cause d'une grande gêne permettant d'expliquer en partie les troubles dont le malade se plaignait. Mais quelques uns étaient manifestement en rapport avec des lésions du pneumogastrique droit et du récurrent, ainsi que du sympathique, de sorte qu'on les expliquait par la compression de ces nerfs.

Or, la dissection a montré que si le

cordon vasculonerveux était refoulé en arrière, il n'était pas l'objet d'une véritable compression dont la lésion dominante était la sclérose diffuse englobant tous ces nerfs.

Du reste des tumeurs beaucoup plus volumineuses du corps thyroïde refoulant et comprimant beaucoup plus les organes peuvent ne donner lieu à aucun des troubles nerveux constatés, lorsqu'il s'agit d'une tumeur bénigne, c.a.d. d'un simple goître.

En outre il est à remarquer que la tumeur ne comprimait pas le plexus brachial; et cependant on avait constaté des troubles très prononcés de la sensibilité et de la motilité se rapportant à des lésions de ces nerfs qui consistaient précisément dans l'extension de la sclérose diffuse jusqu'à ce plexus.

il en résulte d'une manière très évidente que les troubles attribuables à des lésions nerveuses doivent être rapportés à cette ulcération diffuse produite à l'entrée du tube, malignes et qui peuvent servir à la caractériser, comme nous l'avons déjà fait remarquer à l'occasion du cas précédent.

Non seulement l'œsophage était refoulé à gauche à droite, mais encore il était adhérent à la tumeur sur une assez grande étendue, de telle sorte que cette inflammation ulcéreuse devait venir périrter dans la tumeur mortelle et la paralysier au point d'empêcher la déglutition des moindres substances solides.

Nous avons eu souvent l'occasion de remarquer que toutes les fois qu'une

conduit à parois mamelonnées était le siège d'une inflammation ou d'un rétrécissement en un point, il en résultait un obstacle analogue à une obstruction malgré la persistance d'une cavité encore assez grande, par suite des phénomènes de parésie qui en résultaient. Et c'est ce qui a dû se produire dans ce cas.

Dès lors nous avons pris un fragment du récurrent et de l'œsophage pour en faire l'examen histologique, celui-ci à nous rendre compte des lésions de ces organes capables d'entraîner les troubles observés.

Les nerfs du côté droit examinés pour comparaison avec ceux du côté gauche nous ont paru tout à fait sains.

Nous avons trouvé un premier paquet de petits ganglions manifestement envahis

près de la partie supérieure du sternum et qui étaient relevés entre eux par un tissu adipeux manifestement rétrocédé.

Il en était de même pour les ganglions trachéo-bronchiques après ascertiques beaucoup plus volumineux et durcis, par leur réunion formant ainsi une masse plus volumineuse. C'est que les lésions secondaires se comportent comme la lésion primitive dont elle tendaient à produire les ~~phénomènes~~ lésions rétrocédées différentes périphériques, et aussi l'adhérence de cette masse à l'angle trachéobronchique, ainsi qu'à l'aorte.

Nous signalerons encore l'intégrité du lobe droit du corps thyroïde, sur lequelle nous avons déjà appelé l'attention dans le cas précédent.

Quant à l'isthme, il paraissait n'avoir jamais existé.

33. 1. Février 1908. H. 86. Cancer de la thyroïde datant d'un mois environ.

Autopsie. Gros cancer méphaloïde du lobe gauche avec enfoncement du paquet vasculo-nerveux dans un gangue scléreux. Le récurrent est également englobé. Les ganglions cervicaux sont enflammés et les ganglions du voisinage de la s. clavière sont cancéreux. L'œsophage est fortement comprimé. Les poumons sont parsés de noyaux de généralisation.

f. œsophage. Examiné au tiers inférieur une faisceau hyalin épais entre lequel se trouvent des éléments cellulaires, sur un point anormaux, avec dépens de quelques fibres musculaires qui font défaut ou sont atrophiés et en voie de disparition.

g. Généralisation pulmonaire sous la forme de noyaux constitués par un amas de cellules assez volumineuses, atypiques, sarcomateuses, avec vascularisation très prononcée.

Osteosarcomes

32e Leçon
1er février 1908

Autopsie du 31 janvier 1908.

Ostéosarcome ostéoïde du sacrum avec gros abcès de voisinage.
Goitre - Myomes utérins.

Femme de 43 ans du service de M. Poncet.

Résumé clinique.

Elle entre le 13 novembre 1907 dans la clinique de M. Lepine, pour des douleurs violentes et profondes dans la région fessière droite avec affaiblissement et maigreur du membre correspondant.

Bonne santé habituelle. En juillet 1907 elle tombe dans un escalier sur la fesse droite. Depuis cette chute elle a gardé des douleurs vives dans la fesse et de l'engourdissement du membre

inférieur droit. Anorexie. Amaigrissement.
On la traite chez elle pour une sciatique
avec tous les moyens thérapeutiques habi

A l'entrée : goitre léger. Les yeux sor
saillants. Le quadriceps droit a deux c
mètres de moins que le gauche, et le
réflexe rotulien de ce côté a presque
disparu. Elle se plaint d'une douleur
dans la fesse, irradiée sur le trajet du
sciatique, sans points douloureux, mai
on constate le signe de Lasègue.

La colonne vertébrale est raide. On
pense à un mal de Pott bas situé. On
ne trouve pas de zone d'anesthésie.

Le 7 décembre on constate une
petite tuméfaction lombaire droite et
l'on fait passer la malade en chirurgie
où l'on ponctionne la tumeur qui ne

donne issue qu'à un peu de liquide séro sanguinolent.

Les douleurs augmentent. La malade ne se couche jamais sur le dos en raison des souffrances occasionnés par la pression sur le sacrum. Petits ganglions de l'aine. Au toucher rectal : douleur vive vers l'échancrure sciatique. La malade ne peut fléchir la cuisse sur le bassin.

On note l'apparition d'une escharre sacrée qui s'agrandira notablement. Oedème des jambes - Cachexie. Amaigrissement rapide et considérable en dernier lieu.

Autopsie

Cadavre extrêmement amaigri. Œdème des jambes. Volumineux eschar sacrée

Abdomen.

A l'ouverture on trouve la masse intestinale soulevée par la tumeur. Le cæcum se trouve au niveau du pubis et constitue la partie inférieure d'un S que décrit verticalement le colon, dans ses parties ascendante et descendante, pour gagner l'hypochondre gauche.

Le rein droit est compris dans la boucle inférieure de l'S. il est abaissé, et il apparait comme étalé et soulevé en avant, de sorte qu'on l'aperçoit immédiatement à l'ouverture de l'abdomen.

La vessie apparait très distendue. Les

organes génitaux sont comme enfouis dans le petit bassin entre la tumeur lombo-sacrée et la vessie. L'utérus est dévié à gauche.

La tumeur sous jacente au paquet viscéral, apparait volumineuse et bosselée au devant de la courbure sacro-lombaire, et elle se prolonge du côté des psoas. Elle est plus saillante à droite, et donne à la palpation l'impression d'une masse fluctuante, que l'on retrouve faisant saillie à la région lombaire. Toutefois à droite, dans cette poche liquide, on sent une masse résistante qui paraît renfermer du tissu osseux.

En voulant détacher l'intestin et le rein droit de la masse fluctuante à laquelle ils adhèrent, celle ci se déchire

et il en sort un liquide rougeâtre, sanieux fétide, très abondant qui se trouvait accumulé au devant de la colonne et de chaque côté dans le muscle psoas, mais avec prédominance à droite.

On reconnaît, en outre, de ce côté dans la cavité anfractueuse, une saillie irrégulière du volume d'une mandarine, constituée par une substance infiltrée de petits faisceaux durs mais friables, qui donnent l'impression d'aiguilles ~~osseuses~~. Cette masse est la tumeur proprement dite, au voisinage de laquelle s'était développé l'abcès. Elle correspond aux corps vertébraux des deux derniers lombaires et probablement aussi de la première vertèbre sacrée, qui sont infiltrés par une masse d'un rouge sombre remplie de productions osseuses. La dernière lombaire

est en grande partie désintégrée. Les faces latérales de ces corps vertébraux sont en rapport avec l'abcès dont les parois sont formées par des productions inflammatoires scléreuses périphériques.

En arrière le sacrum apparaît à nu au fond de l'escarre qui a détruit les parties molles et dont les bords sont décollés.

Il ne semble pas exister de lésions au niveau du sacrum dans le petit bassin ni au niveau des os iliaques, de sorte que le néoplasme paraît s'être développé seulement au niveau des 2 dernières lombaires et de la 1ère sacrée.

La moelle n'a pas été atteinte, la lésion n'apparaissant qu'au dessous du cul-de-sac terminal.

Le sujet étant réclamé on ne peut enlever le bassin en totalité.

Il n'y a pas de lésions de généralisation.
Les ganglions de l'aine sont petits et n'ont pas été envahis.

Corps thyroïde : On trouve un goitre avec altération principale au niveau du lobe gauche du corps thyroïde. C'est une réduction du volume d'un oeuf de poule et qui est constituée, en allant de la périphérie au centre, par un tissu rougeâtre épais d'1 centimètre d'épaisseur. Il est doublé intérieurement par une coque gélatiniforme épaisse de 3 millim. et renfermant un liquide clair à son intérieur.

Myomes multiples de l'utérus intérieurs et sous péritonéaux. C'est parmi ces derniers qu'on trouve le plus gros dont le volume atteint celui d'une noix.

Thorax.

Pas de liquide dans les plèvres.

Poumons. P: 640 ensemble. Petits. Sans lésions.

Coeur. P: 180. Petit. Pas de lésions appréciables.

Abdomen.

Pas de péritonite sous hépatique.

Foie. P: 1300. Rien à noter.

Rate. P: 270. Un peu grosse.

Reins. P: 330 ensemble. Le gauche présente des calices et le bassinet un peu dilatés. Le droit est diminué de volume, décoloré et aplati. La capsule s'enlève bien. Parenchyme normal.

Rien à l'estomac.

478

32e Leçon
1er février 1908

1214

Sarcome ostéoïde des deux dernières vertèbres lombaires et de la première vertèbre sacrée avec vaste suppuration à voisinage en devant de l'angle lombo-sacré ayant donné lieu à un mal vertébral douloureux, avec large escharre fétide à la période ultime.

Goître et Myome utérin antérieurs.

F. de 43 ans, s. de Mr. Lépine, puis de la Clinique chirurgicale

Renseignements chirurgicaux obligeamment fournis par Mr. Fromont

Il résulte des renseignements fournis par Mr. Fromont que cette malade n'avait commencé à éprouver des troubles se rapportant à une lésion de la colonne vertébrale (région lombo-sacrée) qu'à partir

qu'à partir de la chute qu'elle avait faite au mois de juillet dernier ces troubles avaient été rapportés à un mal de Pott en raison de la fréquence de cette affection et l'absence de toute autre lésion appréciable. De plus on avait perçu à la région lombaire droite une légère saillie fluctuante qui paraissait se rapporter à un abcès prévertébral de même nature. C'est pourquoi la malade fut alors envoyée dans un service de chirurgie.

Une ponction exploratrice ayant été faite dans la poche fluctuante, on n'en retira qu'un liquide sanguinolent, ce qui fit penser qu'il s'agissait plutôt d'une tumeur probable d'un sarcome de l'os iliaque en raison de la

tuméfaction constatée du côté droit de la cavité abdominale.

Or, si l'on prend en considération les phénomènes douloureux spontanés et provoqués par la pression dans la position sur le dos, qui ont été persistants et toujours dominants, ~~puis ayant~~ ~~leur~~ ~~ont~~ accompagnés en dernier lieu de phénomènes de parésie du membre inférieur droit, on voit que la colonne vertébrale devait être le siège d'une lésion concéremment primitive ou secondaire, en raison de l'analogie des troubles avec ceux de la paraplégie douloureuse. Mais même avant la parésie du membre inférieur, les douleurs éprouvées

par la maladie étaient telles qu'il ne s'en produit jamais d'aussi intenses avec le mal de Pott. C'est pourquoi ce mal vertébral douloureux doit suffire pour établir le diagnostic de la nature ~~néoplasique~~ de lésions vertébrales.

Comme nous avons déjà eu l'occasion de le dire à propos du cas de paraplégie douloureuse présenté il y a 8 jours, ce n'est pas tant ~~sous~~ la compression directe du nerf par les ~~néopro~~ productions que les douleurs sont produites, que pour l'inflammation sclérenne diffuse se manifestant à la périphérie de tout néoplasme primitif ou secondaire et atteignant ces nerfs. C'est que, en effet, il ne se produit pas de douleurs lancinantes causées seules et toujours par une saillie anormale qui n's'accompagne pas d'infl. diffuse

une autre remarque intéressante dans ce cas a trait à la présence de ces vastes poches de suppuration rouvrant qui se trouvaient en avant et sur les parties latérales de la colonne vertébrale avec prédominance du côté droit et qui avaient contribué à faire croire à l'existence d'un mal de Pott avec la ponction.

Cependant l'existence d'abcès ou voisinage de tumeurs de Débonin a été signalé par les auteurs dans un certain nombre d'observations, au point que lorsque l'abcès est le phénomène dominant, il faut toujours penser à la possibilité de l'existence d'une tumeur osseuse.

nous avons eu l'occasion d'observer un malade qui nous avait pour présenter les signes d'une tumeur de l'os iliaque gauche. Quelques semaines après on m'apprenait que j'avais dû me tromper, parce qu'il s'était formé au niveau de la fosse iliaque un abcès qui après avoir été ouvert par un chirurgien avait amené une telle amélioration dans l'état du malade qu'on espérait sa guérison prochaine. Or, à quelque temps de là, j'apprenais que l'état du malade avait de nouveau décliné. Alors le chirurgien avait définitivement confirmé mon diagnostic avant que la mort vînt en fournir la preuve.

Des abcès ont, en effet, une certaine tendance à se produire ~~près des tissus~~ situés au voisinage du tube digestif, sans que il soit toujours bien facile de se rendre compte du mode de pénétration de la cause infectieuse secondaire à laquelle ces suppurations doivent être attribuées.

Il est difficile de dire si, dans ce cas, l'escharre sacrée doit être incriminée, parce que nous ignorons ~~à quelle~~ à laquelle elle a dû commencer à se produire, ainsi que celle à laquelle ~~les~~ abcès ont pu commencer à se former. Il faudrait, pour se rendre un compte exact autour ces phénomènes, des observations très précises faites dès le début des troubles en vue de cette recherche et qui sont habituellement défaut.

La pièce était dans un tel état que nous ne savons pas si l'ex. histologique pourra être fait dans des conditions convenables pour bien se rendre compte de la constitution de la tumeur. Cependant l'ex. à l'œil nu de la portion saillante située près de la colonne dans la grande collection purulente du côté droit semble bien prouver qu'il s'agit d'un sarcome ostéoïde, ou qu'aucune autre néoproduction ne se présente avec ~~une~~ l'infiltration d'une telle quantité de parties osseuses.

Le siège de la lésion primitive dans la colonne vertébrale est assez insolite. C'est plutôt le siège de lésions secondaires ou tout au moins de lésions concomitantes au niveau d'autres os égale et atteinte et plutôt ~~des~~ os iliaques qui sont frappés en effet.

mais il faut probable, pour expliquer cette localisation dans ce cas, prendre en considération l'accident qui paraît en avoir été la cause déterminante.

On sait, en effet, que les traumatismes peuvent être l'origine de tumeurs, et le fait a été souvent signalé dans le cancer du sein. Il est vrai que tous les traumatismes n'aboutissent pas à ce résultat, et que, d'autre part, une tumeur se développe souvent sans traumatisme antérieur appréciable. Mais ce n'est pas une raison pour repousser absolument l'influence qu'peut avoir un traumatisme chez un sujet prédisposé.

Or, il nous semble que, dans ce cas, la prédisposition résultant de l'existence antérieure

d'un goître de moyenne intensité.
On sait, en effet, que les tumeurs bénignes souvent multiples, sont fréquentes chez les personnes atteintes d'une tumeur maligne ; de telle sorte qu'on peut se demander si la cause inconnue ~~ce processus~~ sous l'influence de laquelle ces processus ~~développés sous l'influence d'une tumeur~~ se sont développés n'est pas la même qui peut venir d'une recrudescence ~~égal et inconnue~~ ~~égale~~ et ou qui proviendrait de la rencontre d'un terrain plus propice résultant de l'action d'une traumatisme ne pourrait pas engendrer alors une tumeur maligne ?

En tout cas cette hypothèse est assez rationnelle et lorsque en présence d'une lésion de nature douteuse, ou trouve des tumeurs bénignes, il faut rechercher quelque particulière et si l'on n'aurait pas affaire à une tumeur maligne. C'est pourquoi encore le diagnostic s'impose pour ce cas.

32 - 31 janv. 1906 - F. 43 ans - Ostéosarcome de la colonne vertébrale - ostéosarcome ostéoïde - abcès de voisinage - Gyrion de l'aine petite, inflammatoire. - Goître formé par un tissu gélatineux contenant un liquide dans un centre.

a. ostéome ostéoïde? contrairement à notre attente, on ne trouve pas de productions osseuses de nouvelle formation; mais on a un tissu à stroma fibreux offrant des cavités irrégulières occupées par des amas cellulaires. vaisseaux oblitérés par un caillot fibrino-cruorique. Exsudation sanguine interstitielle ancienne. Il est impossible de dire à quelle lésion on a eu affaire.

b. Ganglions avec hyperplasie cellulaire.

c. Goître. Stroma hyalin abondant sans éléments cellulaires près de la cavité centrale, puis avec des éléments glandulaires à la périphérie. Il y a une tendance du stroma à prendre l'aspect myxoïde. On voit ainsi une production intense du stroma précédant la formation glandulaire, tout comme pour les tissus mucoïdes et fibreux.

Nous avons déjà rencontré des goîtres d'aspect hyalin avec cette disposition, mais sans une simple compte de leur existence exact. Comme dans le cas, 2m. [illegible] on n'a pas eu de suppuration.

Jeune homme — Sre M. Ab Pollosa

de 24 à 28 ans. 1894 - 356

- Traité pour une tumeur blanche (pointes de feu) chez lui
- Evolution totale tan $\frac{1}{2}$.
- La fracture spontanée a été constatée à l'entrée dans le service, mais le malade ne s'en était pas aperçu
- Il immobilisait son coude en demi-flexion. La tumeur n'était pas pulsatile, mais offrait une crépitation parcheminée typique. Cela joint à une déformation en fuseau de l'extrémité inférieure et son humérus le diagnostic ostéosarcome fut porté ferme et en l'absence de ganglions axillaires la désarticulation décidée.

En disséquant la pièce, la cavité a été trouvée pleine d'un liquide épais et d'un magma brun-rougeâtre et actuellement : le malade va bien et n'a pas eu de température

19e Leçon (suite)
8 Xbre 1874

Ostéosarcome

de l'extrémité inf. de l'humérus fracturé

jeune homme de S. à M. A. Sallmann qui a enlevé le membre en désarticulant l'humérus.

Tumeur du volume du deux poings à l'extrémité inf. de l'humérus qui présente comme un renflement augmentant de haut en bas.

L'ouverture de cette tumeur montre qu'elle est constituée par une coque osseuse dont une mince recouverte par les parties molles et des téguments donnant par la pression entière un bruit parchemin et crépitant tout à fait caractéristique.

Cette coque s'insère à 2 ou 3 travers de doigt au dessus de l'extrémité inf. de l'humérus fracturé et descend sur elle

est manifestement constitué par une
expansion du périoste ossifié et
notablement épaissi à l'origine
sur l'os d'où il envoie comme
expansion fibro-osseuse commune
en forme de coupe.

L'extrémité osseuse dénudée fait
saillie dans la cavité qui contient
encore une matière semi liquide
de coloration rougeâtre ou brune
qu'on retrouve surtout sur l'extrémité
irrégulière et proéminente de l'humérus
sur la portion épiphysaire aussi
plus irrégulière et immobilisée
par une arthrite chronique avec
adhérence intime des surfaces osseuses

Une incision passant dans l'articulation
montre que les cartilages ne sont pas usés
par la trauma.

En somme il semble que le point de départ de la tumeur ait été un sarcome myélogène qui a donné lieu à la fracture spontanée de l'extrémité inférieure de l'humérus et que la coque fibro-osseuse ~~ait~~ été produite consécutivement et représente une tendance à la formation du cal, mais probablement avec le même processus pathologique qui a donné lieu à la lésion initiale.

« Le seul fait avéré de consolidation pathologique d'une fracture néoplasique est dû à Koester. Dans la plupart des cas il faut, avec Malgaigne, Velpeau, Cornil et Ranvier, admettre que la consolidation constitue une réelle exception ».

« La production de la fracture n'est pas sans effet sur la marche du cancer, cet accident agit comme tout traumatisme à l'égard d'une diathèse : il l'aggrave, aussi voit-on fréquemment le cancer s'accroître rapidement après l'apparition d'une fracture spontanée ».

(Ricard – traité de chirurgie 1890)

12e Secon
1er X bre 1894

Ostéosarcome du tibia.
Récidive après résection du genou
amputation de la cuisse et
Récidive dans le moignon
avec généralisation aux poumons
et à la colonne vertébrale.

H. 42 ans (S. Mr. Ollier — suppl. par M. Gangolphe)
Autopsie le 30 nov. 1894.

La tumeur récidivée dans le moignon de la cuisse droite est indépendante de la portion restante du fémur. Elle a le volume d'une tête de fœtus un peu allongée et aplatie latéralement, formant corps avec les téguments. Elle est lourde, dure et donne à la main la sensation d'une tumeur à surface inégale et inégalement résistante. Dans certains points de la partie sup. on perçoit des parties plus résistantes; tandis que dans les parties profondes et surtout vers les régions infér.

on trouve des parties bourrelées et tout à fait dures.

On fait une coupe pour le milieu ~~de chaque tore~~ qui diamètre des lésions on trouve assez facilement les parties superficielles, mais on est arrêté vers le centre par des parties résistantes, parfois ossifiées.

L'examen de la surface de section montre à la périphérie une bande d'aspect médullaire de coloration rose ou blanchâtre constituée par un tissu peu résistant adhérent à la face profonde du derme. Quelquefois on peut l'en détacher par la dissection et voir la surface extérieure de la tumeur apparaître par une série de nodosités de volume du noyau à une amande, plus ou moins opaques de coloration rosée ou blanchâtre. Ces nodosités se retrouvent plus ou moins

accusé sur la surface de section. Sur le vivant on obtient une sec. épaissie blanchâtre dans laquel l'ex. microscopique fait découvrir des cellules rondes ~~[illegible]~~ mutant. Cellules fusiformes dont le ~~[illegible]~~ noyau ~~[illegible]~~ est mal défini dont le protoplasma est granulo-graisseux. Montre beaucoup de granulations graisseuses dans la préparation.

Sous peu que l'on pénètre plus profondément dans la tumeur ; on trouve des ~~portions~~ nodules ~~qui ont pénétré~~ blanchâtres plus accusés, un aspect plus sec et plus ou moins gras et par place aussi des portions blanchâtres hyalines.

Dans d'autres points ~~[illegible]~~ atrophie vacuolaire et un liquide ~~[illegible]~~ et de la partie supérieure on trouve vers une cavité pouvant contenir un œuf de pigeon dans laquelle se trouvait un liquide louche gélatineux. Les parois irrégulières de cette cavité sont formées par des portions de la tumeur sans aucune membrane limitante.

vers le centre masse irrégulière
indurée, dessin d'un gros au dépend entièrement inégal
indurée paramount constituée
Opaline de la tumeur devenue encore plus
plus granuleux et infiltré de sels
calcaires au point que le scalpel
coupe avec peine ces parties qui
peut diviser entièrement mieux canal
En enlevant une portion de cette tumeur
en partie calcifiée, on tombe à 2
de la surf. inf. sur une couche de
tissu résistante incurvée qui pour
tout se fait la sensation de l'os
moins qui n'est pas non plus
homogène, car à côté de parties
dures ; on en trouve qui se coupent
beaucoup moins. Il existe vers
à la partie inf. de la tumeur une couche
de 2 à 3 cent. en grande partie
calcifiée très fort, moins toujours
en portions de tumeur entamées.

Dans quelques points excavations irrégulières contenant de sang ou plutôt sang extravasé dans des portions ramollies.

On note encore dans une cavité pouvant loger une amande, une substance blanchâtre homogène ressemblant à de la moelle osseuse.

En somme cette énorme tumeur est constituée par une portion périphérique tendant à s'accroître par formations de nodosités qui s'entravent plus ou moins récemment sauf à la base qui est indurée et relâché au centre régulier plus ou moins indiqué par ombilication.

Dans la partie intermédiaire portions plus ou moins dégénérées et en certains points infiltrées de sang. Toute fois la portion kystique se trouve à la partie antérieure et assez superficiellement placée, de telle sorte que cet aspect peut aussi bien être attribué à une partie en voie d'accroissement rapide qu'à des phénomènes dégénératifs. Il est certain pour la partie contenant une substance [illegible]

En haut la trame et en rapport avec des muscles ~~[illegible]~~ aponévroses qui la relient à l'extrémité osseuse qui se trouve à 3 travers de doigt ~~[illegible]~~ dessus.

En dissequant une portion d'aponévrose qui limite la trame, on voit qu'il est cellulo-ci a une surface tout à fait régulière. Les muscles voisins sont très pâles et diminués de volume.

La femme vue par le milieu présente par de bien bien caractéristiques on trouve seulement tout près de l'os supérieur un point ulcéreux de la dimension tout au plus qui est un peu pâle et ramolli qu'on peut seulement soupçonner d'être un point de suppuration.

~~La extrémité~~ Coxo fémoral est tout à fait sain.

Les ganglions du pli de l'aine du côté droit) sont un peu plus volumineux que ceux de l'autre mais il ne paraissent pas envahis par la tu

Poumons. En ouvrant la cavité thoracique on sent dans le poumon droit des nodules indurés et dans le poumon g. des lésions beaucoup plus considérables avec un pleurésie dont l'épanch. s'étend à la région postéro-externe de la base peut être estimé à un litre tout au plus. Adhérences pleurales dans les parties supérieures, de telle sorte qu'on extrait le poumon g. avec le diaphragme.

Le poumon g. est le siège d'une tumeur volumineuse qui occupe la plus gde partie du lobe inf. et peut être évaluée au volume de deux poings réunis avec des prolongts périphériques sous forme de nodosités, du volume d'une amande ou une noix plus ou moins saillantes, soit dans le parenchyme pulmonaire périphérique, soit au niveau des surfaces externe interne et surtout inférieure. Ces nodosités sont des saillies blanchâtres plus ou moins marquées, confluentes ou isolées, dans la

cavité pleurale, soulevant la plè
qui fait corps avec elle et qui entraî
d'un léger exsudat fibrineux infiltré de
sang. Il n'y a pas de nodosité sur
plèvre pariétale séparée pour le moment
des nodosités soulevant la plèvre viscé
à la partie interne et existe une soudure
pariétale des deux plèvres qui existe
pour le lobe supérieur.

Sur plusieurs coupes passant au
centre de la tumeur, on voit qu'elle
est constituée au centre et à la base
une tumeur blanchâtre qui en certains
points a l'aspect crétacé et qu'en
et que les prolongements tubéreux indi
précédents sont formés par une tumeur
manifestement plus fine et plus résis
que celle des parties profondes.

Cette énorme tumeur a envahi pour

des prolongements dans les veines pulmonaires, de telle sorte qu'ils apparaissent jusque dans l'oreillette gauche où ils se terminent par un renflement à nodules multiples agglomérés ayant tout à fait l'aspect d'un polype.

Les bronches sont aussi le siège de prolongements ~~qui semblent jusqu'à~~ de telle sorte qu'on voit un saillie du volume du doigt indicateur ~~dans tout jusqu'à la moitié~~ centrale de la 1re division bronchique. Cette grosse bronche est ainsi complètement obliterée par cette masse jaunâtre fibrile qui se continue dans les bronches allant au lobe inf. mais qui obliture même celles du lobe supérieur par la main continue dans la grosse bronche.

Le lobe sup. est le siège de plusieurs nodules isolés, au nombre de 3 ou 4, du volume d'une noisette à une noix, touchant à la plèvre qui est saillante au dépens

et par des incisions on voit que la tumeur ~~occupe~~ dans le tissu pulmonaire un espace ~~de~~ pyramidal dont la base ~~correspond~~ correspond à la ~~surface~~ surface pleurale, la pointe ~~plus~~ ou moins accusée étant dirigée vers le hile du poumon.

On voit aussi sur 3 petites plaques ou ~~2 et demi~~ 2 et demi plaques ~~ou~~ 1/2 plaque environ superficielles ~~ressemblant~~ des plaques d'athérome unies légèrement saillantes au centre ou de la un peu relevés.

La tumeur pulmonaire intermédiaire est partout d'un - Sur la première, on voit sous la plèvre une tache rougeâtre, ~~avec~~ un peu de liquide purulent ~~de~~ sous cette petite bronchiole, sans aucune bulle d'air. L'atélectasie est beaucoup plus accusée que de tissu pulmonaire qui forme tout autour de la principale tumeur.

Le poumon droit ~~et~~ le lobe inférieur du ~~poumon~~ à la partie antéro-inférieure

~~Le poumon~~ nodulaire jaune rougeâtre du volume d'une mandarine qui fait légère saillie à la coupe et du côté de la surface interlobaire

paraissant le contour à le niveau
ou une autre masse plus volumineuse
et de forme irrégulière formant une
saillie indurée du volume du pouce à
la partie interne de ce lobe moyen.
Cette masse paraît tout à fait assimilée
bouleversée sur ses limites et trouvée encore
des nodosités plus ou moins molles, manifestes
plus résistantes. Cette masse osseuse
le contour ou une autre masse
de même nature formant comme
un cordon indurée, ou encore dans la scissure
qui sépare le lobe moyen du lobe
supérieur, sur une étendue de 3 ou 4 cent.

Il existe encore une dizaine douzaine
de nodules ~~[illegible]~~ ou de plaques
osseuses éparpillées dans le reste du poumon
et semblables à celles du poumon gauche.
Sur un point la cloison forme comme une
cicatrice linéaire déprimée et indurée — 944
nodules sont indurés vers le centre [illegible]

Enfin il existe pas de néoplasme de les gros troncs, ni dans les gros vaisseaux mais on trouve une masse importante entourant irrégulièrement la veine pulmonaire près de son abouchement dans l'oreillette cette masse d'aspect fibroïde blanchâtre d'un demi à 1 cent. d'épaisseur entoure en partie la veine vient du lobe sup. et se continue par une portion plus épaisse qui entoure complètement la veine provenant du lobe inf. au point de rétrécissement notable à son orifice et se prolonge même sur les gros troncs veineux. Entourée adhère intimement à toutes ces parties à tel point qu'il est impossible de les séparer.

Aucun ganglion du médiastin postérieur n'est envahi.

On trouve encore un autre point de généralisation ~~[illegible]~~ le long de la colonne vertébrale.

Pr Perron
ex. 1894

– Homme de 52 ans. –

Pr

Malade opéré il y a 14 mois dans le service de Mr M. Pollosson par Mr Vallas : genou doit volumineux, diagnostic de tumeur blanche, l'amputation de la cuisse fut proposée comme s'imposant rationnellement.

Sur le refus du malade, on consent à une resection du genou. on trouve beaucoup de liquide et une ulceration sur l'un des plateaux du tibia, le fond de cette ulceration était « frais de grenouille »

Deux mois après le malade entre dans le service de Mr Ollier présentant une tumeur saillante à la face interne du genou, le diagnostic d'osteosarcome est porté ferme et l'on fait l'amputation de la cuisse au $\frac{1}{3}$ superieur.

Il y a 4 mois le malade rentre dans le service de Mr Ollier présentant dans les parties molles du moignon une tumeur dure, mobile, du volume d'un œuf de pigeon et assez douloureuse à la pression ; en même temps on constate un epanchement pleural droit. Pendant le séjour on constatait des variations fréquentes dans la quantité de cet epanchement. Dans l'expectoration muqueuse on voyait

frappé par l'état de gêne respiratoire qui indique la généralisation

souvent des stries sanguinolentes et même des crachats „ gelée de groseille
On renonça à toute nouvelle intervention.

Il y a 2 mois paresie douloureuse prise
paralysie totale du bras droit ; peu
après paresie du bras gauche, toujours vive
La tumeur du moignon, semble
toujours indépendante de la fièvre,
grossissait rapidement.

Le malade s'éteint progressivement
avec une dyspnée croissante

Osteosarcome

Histoire clinique du malade

Relation de l'autopsie :

Tumeur récidivée du moignon formée par une substance non homogène. à la périphérie substance médullaire bourgeonnant mais limitée par une membrane fibreuse de la peau.

au centre portion d'un cartilage probablement ostéoïde.

Dans les parties intermédiaires portions grumeleuses ou ramollies ou vides qui contenant un liquide clair filant dans lesquelles à l'aspect hystérique mais les cavités n'ont pas de membranes qui les limitent et on peut insuffler des parties comparées aux parties ramollies et aux cavités contenant un liquide filant mêmes liquide avec des caillots dans certains points.

Os du moignon probablement sain ou seulement avec une altération très limitée près de l'extrémité supérieure.

Ganglions de l'aine un peu augmentés de volume relativement à ceux du côté opposé, mais non infectés.

Poumons. Noyaux dans les sommets des deux poumons plus nombreux et plus grands à gauche où les lésions pulmonaires sont le plus considérables.

à gauche. ~~Dans la masse~~ masse néoplasique occupant le haut du poumon et présentant des bourgeonnements sous forme de bouquets ~~très serrés dans les profondeurs~~ et de champignons ou polypes dans les vaisseaux et les bronches.

à droite. Lésions de même nature, moins moins considérables.

Partout tendance à l'ossification soit dans les gros noyaux, soit dans les petits noyaux ou les petites plaques superficielles.

Etat du parenchyme pulmonaire
à chaque côté.

Ganglions bronchiques indemnes.

Rien de particulier du côté des autres organes,
de notamment du côté du cœur –

Colonne cervicale : altération de la 5e V. cervicale
qui offre l'aspect d'une induration
~~de la surface de coupe à l'aspect~~ ~~extérieur~~ ~~et~~ ~~fibreux~~
~~adhérence~~ ~~avec~~ ~~les~~ ~~ganglions~~ ~~lymphatiques~~
~~vertèbres~~ ~~voisines~~
relâchement avec
ramollissement ~~[illegible]~~ ~~[illegible]~~ ~~[illegible]~~
compriment et atteint.

En somme tumeur ayant le caractère
clinique et macroscopique de l'ostéo-
sarcome – ayant débuté pour
l'extrémité ~~sup.~~ du tibia ~~[illegible]~~
~~fémur, pour passer à l'os où~~
~~l'autre extrémité suivant le début~~ ~~[illegible]~~
simulant une affection articulaire ~~[illegible]~~
donnant lieu à une résection (analogie avec Virchow)
3. myélogène de périostale, puis paroxystale, ici probablement périostale.

Rencontre déjà étudiée de récidive en place
comme c'est fréquent le cas dans la période
d'extension lorsque toutes les parties malades ne sont pas
ou enlevées (Virchow) –

amputation de la cuisse mais
dans les mêmes conditions
nouvelle récidive.

Généralisation, d'abord dans
le poumon comme c'est la règle
dans les caractères de la tumeur primitive
sans altération des ganglions
viscéraux, que Virchow en cite plusieurs exemples,
en raison de la généralisation
plus fréquente par le système
circulatoire sanguin.

Remarque sur la tendance de
ces tumeurs à s'adhérer aux veines
et à les pénétrer pour y former
des bourgeons polypeux.

Généralisation consécutive à la
colonne vertébrale avec phénomènes de
paraplégie douloureuse.

Au point de vue histologique
les sarcomes sont suivant Virchow
des tumeurs appartenant à la série des tissus conjonctifs
dégénérés distinguant des espèces nettement tranchées
des groupes des tissus conjonctifs que par le
développement prédominant des éléments alvéolaires ».

caractères des principaux types d'après les préparations.

Ces intermédiaires, comme l'indique Virchow qui fait remarquer que beaucoup de tumeurs présentent à la périphérie surtout les parties jeunes des masses de cellules qui se détachent plus loin, puis plus profondément des parties fasciculées ou fibreuses et même des incrustations calcaires ou osseuses.

Nous ne l'avons pas de préparations se rapportant à ce dernier type.

D'après Virchow, caractères du tissu pathologique différents de l'ancien : corpuscules osseux plus gros, plus arrondis ; communications plus manifestes entre eux. Parfois simple infiltration qui reçoit un degré moins avancé ; ou les deux altérations sur la même pièce.

~~Ils ressemblent aussi aux dépôts~~ les auteurs insistent beaucoup sur la ~~[illegible]~~ ~~calcaires~~ ~~[illegible]~~ ~~mais pas~~ confondu ces [illegible] ~~dégénérescence~~

Mais ~~les~~ caractères et les conditions dans lesquelles elles se produisent nous inclinent à croire qu'il ne s'agit probablement de formations identiques, mais s'éloignent davantage du type osseux pour les formes des altérations cellulaires.

~~Ces auteurs~~ différencient aussi le sarcome ostéo ~~[illegible]~~ — Mais nous ne connaissons pas de cas [illegible] précis (sauf en cas d'erreur)

L'ostéosarcome obtient la [illegible] [illegible]

On constate d'abord une tuméfaction indurée de chaque côté de la colonne cervicale à sa partie moyenne avec predominance à droite.

Après avoir incisé la colonne d'avant en arrière à sa partie médiane, on constate que le corps de la 5e vertèbre cervicale est de coloration jaunâtre. Son tissu paraît dense et très dur, comme s'il était le siège d'une ostéite condensante, les aréoles du tissu spongieux ayant en grande partie disparu. Mais les cartilages environnants ne sont pas affectés.

La dure mère adhère intimement à cette vertèbre ~~mais la susdite est parfaitement~~ libre et sans lésion.

Par contre sur les parties latérales au niveau du trou de droite une masse blanchâtre bourgeonnant faisant corps avec la vertèbre et englobant les nerfs qui se trouvent à ce niveau.

Même lésion du côté gauche; mais à un moindre degré.

Rien de particulier du côté des autres organes.

Cœur moins une partie des oreillettes 230 grs

Foie - 1700 grs

Rate - 280 grs

Reins - 200 et 220 grs

Cancer du sein

34e Leçon (suite)
7 février 1908

1220

Autopsie faite le 7 février 1908 par le service de M. Leclerc

Cancer du sein gauche.
Généralisation sous cutanée, hépatique et ~~pleurale~~.

Femme de 58 ans.

Pas de renseignements cliniques

Autopsie.

La région mammaire gauche est recouverte d'ulcérations superficielles, multiples, parmi lesquelles le mamelon a disparu. Le tissu réticulo cutané est épaissi à leur niveau.
Il n'y a pas de cicatrice témoignant

d'une ancienne opération.

Les ganglions axillaires et sus clavriculaires des deux côtés sont envahis et forment de petites masses dures du volume d'un pois.

En outre sous la peau du thorax, à droite et à gauche, on voit et on sent à la palpation des noyaux sous cutanés multiples, de volume variable (pois, lentilles). L'un d'entre eux situé à droite de la partie moyenne du sternum atteint les dimensions d'un petit œuf. A la coupe ce nodule apparait formé d'un tissu très dur, blanchâtre.

Thorax.

Les plèvres sont adhérentes et envahies dans toute leur hauteur par des noyaux

de généralisation secondaire, qui ne semblent pas prédilés dans le poumon. En effet sur la coupe on ne trouve aucun nodule dans le parenchyme.

On trouve en outre un épaississement très marqué des plèvres à la base droite avec adhérences au diaphragme qui témoigne d'une pleurésie ancienne à ce niveau.

Coeur. P: 300.

Abdomen.

Foie. P: 1640. Présente de nombreuses nappes de généralisation parsemées dans les deux lobes, formées d'un tissu dur, résistant, nacré sur certains points jaune sur d'autres. Ils sont de volume très variable (lentille, pois, amande).

Entre le lobe droit et le lobe gauche on trouve un nodule du volume du poing.

Foie : 100 gr. Rein petite

Reins : 230 ensemble. Rein à 11 quartier extérieurement.

34e Leçon (suite)

8 février 1908

Cancer squirrheux du sein avec noyaux multiples sous-cutanés de la région thoracique antérieure, dont plusieurs sont ulcérés et généralisation aux plèvres, tout foie.

F. 48 ans, s. de Mr. Leclerc.

Malheureusement nous n'avons pas de renseignements cliniques et nous n'avons pas assisté à l'autopsie. Nous n'avons vu que quelques spécimens de lésions ~~sous-cutanées~~ concomitantes de celle du sein, ~~partie avoisinante~~ avec les poumons et le foie affectés.

C'est le sein gauche qui paraît avoir été l'origine des lésions qui se sont étendues à la périphérie dans la

tissu sous-cutané sous la forme de nodules indurés d'aspect fibroïde, adhérents à la partie profonde du derme et aux tissus sous-jacents. Sur les surfaces de section le tissu de nouvelle production, quoique fibroïde, a cependant une coloration blanc jaunâtre avec un aspect légèrement brillant. Quelques uns de ces nodules superficiels ont occasionné une ulération de la peau de la largeur d'une pièce d'un franc, plate et rougeâtre au centre, rouge-grenat à la périphérie. Le mamelon gauche avait disparu, probablement par suite d'une ulération à ce niveau. Quelques ganglions indurés s'étendaient jusqu'au côté droit de la paroi thoracique.

La généralisation atteint au niveau des plèvres de chaque poumon et elles sont en grande partie adhérentes et particulièrement épaissies à la base du côté gauche. Les néoproductions se présentent sur les plèvres sous l'aspect de tubercules blanchâtres, jaunâtres, ronds ou ovoïdes d'un demi à un centimètre de diamètre et d'une épaisseur d'un à deux millimètres.

Il ne semble pas que le poumon soit notablement atteint à la suite et en tout cas, on ne trouve aucune nodule néoplasique dans le parenchyme pulmonaire. Il s'agit donc bien d'une généralisation pleurale.

Quant au foie, il est profondément

affecté. On remarque notamment dans le lobe droit plus du lobe gauche une masse néoplasique plus volumineuse que le poing, vers tout à côté des nodules confluents du volume d'une noix à une noisette ~~et jusqu'à~~ de moins en moins nombreux et volumineux à mesure qu'on s'éloigne de la masse centrale et jusqu'à quelques nodules du volume d'un petit pois.

La tumeur néoplasique du cytoïdes est blanche-jaunâtre, assez ferme, sans aucun point de désintégration, et aussi avec un aspect légèrement brillant sur les surfaces de section récente.

Malgré la présence d'une grande quantité des masses néoplasiques, le foie n'est guère augmenté de volume.

en l'absence de renseignements précis sur la tumeur du sein, on s'est demandé s'il ne s'agissait pas, en raison de la présence de nombreux nodules ulcérés de tumeurs de la peau et autour d'un épithélioma malpighien ?

Or les ulcérations ne ressemblent pas en tout à celles du cancer fragile ; toutefois quelles se rapportent parfaites à celles qui peuvent provenir d'une tumeur sous-cutanée du sein se développant du côté de la peau qui finit par être simplement détruite. Au dehors se trouve une tumeur fibroïde, lardacée, ayant un aspect qui rappelle son origine glandulaire, mais qui doit être plutôt sarcomateuse.

Quant aux nodules multiples sous-cutanés, ils sont présumés produits par,

pour une tumeur du sein qui, d'autre fois même, peut se développer en cuirasse. Il est probable que ces néoformations multiples proviennent d'une infection par les voies lymphatiques de proche en proche.

~~La~~ Cancer du sein a aussi parfois une tendance à envahir les glèves probablement par les mêmes voies. Et c'est encore une raison pour admettre qu'il s'agit bien d'un cancer du sein.

L'aspect du néoproduction du foie est aussi en faveur de cette opinion, qui a été corroborée par l'ex. hist. d'un ~~fragment~~ recueilli sur ~~une~~ ~~section~~ section de la grosse masse néoplasique. Nous avons trouvé des cellules à gros noyau avec des granulations graisseuses dans le protoplasma et en aucun point des cellules ayant l'apparence cytodermique.

36 - 7 février 1908. F. 48 ans, s. à M. Leclerc.
Cancer du sein ulcéré avec généralisation dans le tissu cellulo-adipeux de la paroi antérieure du thorax, dans le foie et dans les poumons.

a. Cancer du sein à forme atypique, carcinomatose, c'est-à-dire avec cellules diminuées et noyaux cellulaires répandus dans les interstices des faisceaux hyalins du stroma riche en fibres élastiques.

b - Noyaux sous-cutanés avec mêmes néoproductions dans un stroma plus dense et pour ainsi dire tout à fait squirrheux.

c. Généralisation hépatique dont les noyaux sont constitués par des amas cellulaires pressés les uns contre les autres et entre lesquels on ne trouve que quelques cellules fuselées très allongées qui semblent les limiter, mais sans aucune trace de faisceaux hyalins. Sur un espace porte recouvre un milieu d'un noyau néoplasique, on voit de cellules manifestement néoplasiques à la place de l'épithélium de canaux biliaires.

2e Leçon
janv. 1907

- Autopsie du 31 janvier 1907

Cancer du sein droit anciennement opéré, ([illegible]). et ne présentant pas de récidive sur la cicatrice, mais au dessous de celle ci, vers son ~~extrémité~~ antero-interne dans le tissu sous cutané correspondant, [illegible] sous forme d'un petit noyau blanchâtre.

Epanchement pleural bilatéral avec noyaux sous pleuraux de généralisation, plus nombreux au poumon droit, dont tout le lobe inférieur est creusé de cavités remplies de pus, assez analogues à des dilatations bronchiques.

Noyaux secondaires dans le foie, les surrénales, le corps thyroïde, et autour de l'aqueduc de Fallope? autant qu'on peut en juger macroscopiquement.

Femme de 66 ans. - Service de M. Villard

Résumé clinique.

Malade opérée il y a trois ans d'une tumeur maligne du sein droit, revenant avec de la généralisation ganglionnaire sus claviculaire, une généralisation probable pleuro-pulmonaire

une paralysie faciale gauche complète, mais beaucoup moins marquée dans le facial supérieur de l'exorbitisme et du myosis avec immobilité pupillaire gauche. Les lésions avaient été interprétées chirurgicalement comme d'origine centrale

Autopsie

Aspect extérieur

Cadavre très amaigri - Pas d'œdème.

L'examen de l'oreille, du conduit auditif ne révèle rien d'anormal

On ne trouve pas de ganglions sus-claviculaires mais dans la région axillaire gauche, on perçoit 4 ou 5 assez volumineux - Il n'y en a pas dans l'aisselle droite qui ne correspond au côté opéré

La cicatrice de l'intervention ne présente absolument aucune trace extérieure de généralisation. L'incision se prolonge jusqu'dans le creux axillaire ; elle est parfaitement cicatrisée. Elle siège au niveau du sein qui était le lieu de développement de la tumeur primitive et qui a été enlevé en totalité

Mais on perçoit vers l'extrémité antérieure de la cicatrice ~~on trouve~~ ~~une~~ un petit noyau sous cutané de récidive qui est formé d'un tissu ~~[illegible]~~ blanchâtre, formant une nodosité adhérente à la surface profonde de la peau à cinq millimètres environ d'épaisseur et de la largeur d'une amande que l'on prend pour l'examen histologique

Thorax

Un peu de liquide séreux (300 gr. environ) dans les deux plèvres. Adhérences limitées au sommet droit.

Poumon droit: (P: 1000, avec le gauche).

Extérieurement on note: de l'atelectasie à la base, une cicatrice ancienne du sommet avec de l'emphysème, et enfin des petits noyaux sous plévraux de généralisation du volume d'une tête d'épingle en verre et qui sont réunis par des travées blanchâtres péribulaires que l'on pourrait prendre pour de la lymphangite cancéreuse. Ils siègent à la surface du lobe inférieur et sont assez nombreux.

A la coupe: sclérose diffuse du lobe supérieur. Le lobe inférieur est complètement envahi

par des cavités remplies d'un pus verdâtre à parois lisses, taillées à l'emporte pièce de dimensions voisines de celles d'une noisette et que l'on pourrait prendre pour des dilatations bronchiques. Elles siègent dans tout le lobe, aussi bien au centre qu'à la périphérie.

Poumon gauche : Atélectasie à la base. Cicatrice du sommet et sclérose diffuse du lobe sup. Quelques petits nodules sous plèvraux.

Cœur : P. 265. Péricarde normal. Le cœur est un peu gros et les parois du ventricule gauche sont hypertrophiées. Rien aux orifices. Aorte athéromateuse.

Quelques ganglions sur la face postérieure de la trachée, du volume d'un haricot.

Abdomen.

A l'ouverture : péritonite sous hépatique étendue. Pus calcul dans la vésicule. Estomac très réduit. Côlon transverse en

ptose, descend jusque dans le petit bassin.
Le rein droit est déplacé, il fait au dessous du foie une saillie que l'on devait percevoir pendant la vie, à la palpation.

Le foie : P : 1160. Quelques petits noyaux blanchâtres de généralisation, du volume d'une noisette, d'une amande ou d'un pois, sur les faces supérieure et inférieure.

Rate : P : 95 : très petite

Reins : P 140 (droit) . 125 (gauche). Volume normal. Capsule un peu épaissie et un peu adhérente. Surface externe légèrement grenue. Un petit kyste dans l'un d'eux.

Surrénales : sont augmentées de volume. Leur tissu est dense, et sur la coupe on voit des points blanchâtres (surtout à gauche) qui semblent être des noyaux secondaires.

Estomac : surface interne normale.

Utérus : de petit volume. Petits myomes

à la surface. Il existe une atresie complète de l'orifice externe du col utérin.

Ovaires : petits kystes folliculaires des deux côtés.

Corps thyroïde : on trouve dans chaque lobe latéral un noyau du volume d'une grosse noisette (plus gros du côté droit), et qui présente l'aspect d'un nodule de généralisation.

Cerveau et nerfs crâniens.

Rien à signaler au bulbe, à la protubérance, au cervelet, aux hémisphères cérébraux.

Les nerfs crâniens, examinés avec soin, sont tous absolument intacts.

Squelette

A l'examen du rocher on trouve ~~dans~~ la partie osseuse qui avoisine l'aqueduc de Fallope un noyau où le tissu ~~osseux~~ présente un aspect jaune qui tranche avec les parties voisines, et que l'on prend pour l'examen histologique ~~afin de vérifier~~

s'il s'agit bien d'un point de généralisation
Les côtes sont fragiles. La colonne vertébrale
est usée facilement. Mais il semble s'agir
d'ostéoporose car on ne trouve aucune lésion
néoplasique

Examen histologique
- Lymphangite cancéreuse ?
- Dilatation bronchiques ?
- nodules sous pleurales
- noyaux hépatiques.
- surrénales
- noyau de récidive sous la cicatrice
- ganglion axillaire
- noyau du rocher
- atrésie du col utérin

Réflexions. On ne peut faire que des conjectures
sur bien des points avant l'examen histologique
qui est nécessaire pour tirer de cette observation
l'intérêt qu'elle comporte.

47 - janvier 1907 - F. 66 ans, opéré d'un cancer du sein, présentant une récidive sous la cicatrice, ganglionnaire dans le foie, dans les surrénales, dans le corps thyroïde ?, dans le rocher ? Ganglions à la surface du poumon qui présente aussi dilatations bronchiques.

Noyau de la cicatrice - Immédiatement sous la cicatrice, dans un tissu fibroïde dense, on trouve des amas cellulaires nombreux sous la forme arrondie ou allongée en boyaux. Les cellules sont volumineuses. Elles ont un gros noyau et un protoplasma granuleux réfringent.

Noyau du foie - Les cellules du noyau sont très volumineuses et ont le caractère granulo-graisseux du protoplasma encore plus accentué. Elles forment le noyau par leur réunion et ce n'est que là qu'on aperçoit quelques traces de la charpente de l'organe.

Sclérose du sommet - Plèvre épaissie et grosses cellules remplissant les alvéoles et les bronches, infiltrant le tissu fortement sclérosé ; de telle sorte que ces cellules paraissent appartenir au processus néoplasique.

Ganglions de la plèvre - Le tissu pulmonaire est infiltré de ganglions par places, plus ailleurs par des cellules plus petites comme dans les processus primitifs. Ce qui paraît être un ganglion atypique à l'œil nu est une vaste dilatation en un point où se trouvent des filles cancéreuses en hypertrophie. Cependant il y a aussi des hypertrophies

46e Leçon (suite)
2 mars 1895

Cancer du sein ulcéré
avec généralisation ganglionnaire

Examinons du sein du volume d'une mandarine où 2 ou 3 travers de doigt en dehors du mamelon on se trouve une ulcération assez régulière arrondie de 5 cent. de diamètre à bords irréguliers découpés avec peau amincie et de coloration légèrement violacée sur les bords avec aspect lisse. Au centre de l'ulcération persistance d'un îlot cutané arrondi de 1 cent. de diamètre ayant le même aspect que la peau des bords.

La tumeur fait saillie comme la peau et a été enlevée sans toucher aux couches musculaires qui probablement n'ont pas été envahies car à la face profonde de la tumeur correspond un lissu conjonctif parfaitement lisse et uni.

Mais les ganglions axillaires ont été envahis et on a dû enlever un paquet de 8 ou 10

Les points en marge jusqu'à ce qu'il a quelques jours correspondent à des ganglions palpables [illegible]

ganglion doit le volume vain d'un sarcot à une amande.

En incisant la tumeur principale on voit qu'elle est constituée par une tumeur gélatineuse demi-transparente, avec de points jaunâtres du volume d'une tête d'épingle où la tumeur est plus molle au centre de la tumeur se trouve une masse jaunâtre du volume d'une noisette imprégnée qui est demi-liquide.

La tumeur survient de irradiation du tissu gélatineux (non point jaune) au sein de la tumeur périphérique la bourse des trois follicules qui sont épaissis et ne les caractère de tissu de la tumeur.

Les ganglions de l'aisselle incisés présentent le même aspect de la tumeur, des points ou des jaunâtres ~~de plus~~ petites dimensions.

L'ex. micr. à l'état frais pour démontrer que la tumeur principale des ganglions sont constituées par les mêmes éléments cellulaires ce sont des cellules plus ou moins volumineuses, formes variées, quelquefois plutôt arrondies longues, dont le noyau volumineux ovoïde a des ou nets, tandis que le protoplasma jaunâtre des cellules a contours souvent difficiles à reconnaître. C'est aussi pour les amas de cellules, les noyaux nullement agglomérés en un tubulaire jaune commun. Les points jaunâtres microscopiquement sont une masse protoplasmique [illegible] des cellules, ce qui prouve que les interstices entre les cellules ~~agglomérés~~ de fumeurs [illegible] (pris complètement

96
32e Leçon
16 janv. 1901
—

Autopsie du 25 janvier 1901 720
Bonindrand Marie âgée de 64 ans.
Salle Bte Tribune N° 11
Service de Mr Bondet.

Diagnostic Clinique.

Cancer du sein droit.
Épanchement hémorrhagique de la plèvre droite
par cancer secondaire de la plèvre.

Résumé de l'Autopsie.

- Cancer du sein droit
- Cancer secondaire de la plèvre droite ; tous les nodules sont dans la plèvre, saillants et comme pédiculés ; ils ne pénètrent nullement dans la profondeur (ni dans le poumon, ni dans la paroi thoracique).
- Noyaux secondaires dans.
  le poumon gauche
  le foie.
- Ganglions Mediastin droit adhérent à l'œsophage ;
- Rupture hématome sous le coeur dans la cavité cervicale de l'utérus.
- Calculs biliaires.
  Polyarthrite.
- Volumineux hernie ombilicale irréductible.

Le cadavre est celui d'une femme de 64 ans, ~~elle est~~ remarquablement grasse.
Dans le sein droit on sent un noyau dur avec adénopathie, mamelon très retracté.

Cavité thoracique

L'ouverture de la cavité pleurale droite il jaillit un liquide qui n'est pas hémorrhagique, mais qui paraît clair, jaunâtre. [De cette fendant la vie la 2me fonction aurait été moins hémorrhagique que la 1re]

Plèvre droite.

La quantité de liquide contenu dans la plèvre droite est abondante – au moins 4 litres –

Le poumon est complètement rétracté contre la colonne vertébrale atélectasié

Les bicornes caractéristiques de la plèvre frappent de suite

– Au niveau de la plèvre costale il existe en 4 ou 5 endroits des nodules néoplasiques, bourgeonnants allant du volume d'une noisette à une noix (existent au niveau des quatrième côtes)

Il existe quelques uns aussi au niveau de la plèvre diaphragmatique. Leur coloration est blanc rosée.

La plèvre viscérale recouvrant le poumon pulmonaire atélectasié est aussi couverte de ces nodules néoplasiques tant sur la face des lobes, que dans les sillons interlobaires. Sur le bord des lobes il existe en certains points un fin cordonnet blanchâtre, sorte d'ourlet réfléchi

– On remarque d'une façon absolument nette que tous ces nodules néoplasiques sont uniquement pleuraux. Il n'existe au niveau de la plèvre pariétale si l'on incise au niveau d'un espace intercostal, on voit que toute la prolifération cancéreuse est à la surface il n'existe aucun envahissement dans la profondeur des muscles intercostaux – On peut facilement, même au niveau des gros nodules cancéreux décoller la plèvre pariétale dans la face profonde pour voir le rapport des nodules.

De même sur la plèvre viscérale ; les nodules sont tout en surface et ne pénètrent en aucun point le parenchyme pulmonaire. Ils sont saillants, arrondis ou bosselés, parfois un peu déprimés au centre. Certains d'entre eux tendent même à amincir leur base et à se pédiculiser.
C'est donc un cancer absolument limité à la plèvre (feuillets pariétal et viscéral).

— Quant aux rapports du cancer du sein et de la cancérose pleurale on voit nettement qu'il n'y a aucun rapport de contiguité. Le cancer du sein envahit assez profondément, peut être jusqu'à l'aponévrose et la couche superficielle du g. pectoral ; mais est séparé de la paroi thoracique par une épaisse couche saine.

Poumon gauche (non pris)
enfisème modéré
Rien à signaler sur les lobes blanchâtres. A la coupe on voit que ce sont des noyaux cancéreux, mais bien différents de ceux du côté opposé. Ils sont non pleuraux, mais sous-pleuraux et développés aux dépens du parenchyme de la plèvre viscérale (du volume d'un pois environ).

Cœur 360.
très gras.
par ailleurs grands vaisseaux sous endocardiques
par ailleurs lésions valvulaires.

Athérome aortique de moyenne intensité

Cavité abdominale

Pas d'ascite
très volumineuse hernie ~~abdominale~~ ombilicale contenant la plus grande partie du colon transverse —
Traces d'ancienne péritonite herniaire, avec nombreuses adhérences

Foie. 1690.

au niveau du lobe gauche, face inférieure, il y a
bord il existe un nodule rougeâtre
ayant à son pourtour volume d'une amande
dépressible blanchâtre - Ganglions de la région
Reins. droit 165
gauche 145.
rien d'anormal
Rate. 190. normale

Appareil génitaux

Utérus de volume normal
Muqueuse colorée irrégulière, comme bosselée; il
semble bourré de petits kystes (kystes de Naboth)
Il existe aussi de la carie cervicale
La muqueuse du corps présente aussi quelques
végétations superficielles

Trompe droite

Hydrosalpinx lui-même, mais dont
l'extrémité externe adhère à l'appendice

Trompe gauche

Saine

SCD Lyon 1

Cancer du sein généralisé aux ganglions, à la plèvre du côté, aux épanchements séro-sanguinolents et au parenchyme pulmonaire du côté opposé

Kystes de Naboth confluents au niveau du col utérin.

Hydrosalpinx du côté droit avec adhérence à l'extrémité de l'appendice vermiculaire.

Hernie ombilicale.

F. de 64 ans.

Dans les auteurs admettent que dans ces cas la propagation des lésions à la plèvre a lieu par les lymphatiques en raison des relations qui existent entre les V. lymphatiques superficiels et profonds de la paroi thoracique.

Il semble bien qu'il en ait été ainsi dans ce cas, puisque l'on ne trouve pas de lésions de la plèvre ou les points qui correspondent à la tumeur ne qu'il n'existe pas de lésions en continuité apparente de la tumeur à la plèvre. Mais indépendamment des lésions visibles à toute la profondeur ou de prolongements profonds, on voit que le tissu musculaire du pectoral présente ou la coloration anormale blanchâtre des tissus vraisemblablement à leur surface. Mais les mêmes interstices ne paraissent pas manifestement atteints, pas même ou les points qui correspondent aux anastomoses les plus volumineuses de la plèvre.

Ces nodules appartiennent donc exclusivement aux parties les plus superficielles du poumon, au point que ces nodules isolés, arrondis, ne sont plus retenus à la plèvre que par un mince pédicule.

Il en est de même pour les nodules qui se trouvent sur la plèvre viscérale; le tissu pulmonaire complètement atélectasié étant alors le siège de nodules.

Dans le poumon gr. entier lesdits ces nodules néoplasiques superficiels, mais ils empiètent sur le tissu pulmonaire, de telle sorte qu'on peut se demander s'il s'agit de nodules ayant le même siège et produits également

pour l'envahissement des lymphatiques et atteignent le tissu conjonctif vrai puis le poumon, ou s'il s'agit d'une infection pour les vaisseaux.

Ce dernier cas est celui qui se présente le plus fréquemment et on peut admettre aussi bien l'infection par les lymphatiques que par les V. degrés.

Mais il peut se faire que dans ce cas l'épanchement provoqué par les lésions pleurales, en comprimant complètement le parenchyme pulmonaire ait empêché l'extension des lésions viscérales, qui n'ont seulement continué à se développer ~~aux~~ depuis le siège de leur départ ; tout dépend alors du poumon qui, ~~avant~~ quoique sérieux, comme de toute façon sous la ~~plus~~ avant, aussi bien que l'organe en pareille circonstance, de la condition à envahir le tissu pulmonaire voisin.

Cette généralisation du cancer du sein à la plèvre n'est pas très commune. On peut se demander si dans ce cas, la surcharge adipeuse énorme de tous les tissus, n'a pas favorisé l'extension des lésions ?

Remarquer relativement aux deux cas de Malhotra, complétant aux vues du col où il y a fondues mais indemnes, aux dépens du col vagin, où la surface condition par la seule bulbe de l'ulcère, on peut considérer comme des adénomes de la muqueuse du col. Appelé les adénomes de tout ce qui se rencontre fréquemment dans le t. malignes.

Hydrovolpinx adhérent à l'appendice vermiculaire, et la démonstration du rapport entre les parties enflammées.

Hernie ombilicale avec des nombreuses adhérences des deux intestins entre elles et avec la paroi du sac du col ouvert.

Remarquer adiposité sous-cutanée générale très épaisse, aux surcharges graisseuses des organes. Ventre de polichinelle malgré la carène généralisée.

Gangrène senile

artérite chronique athéromateuse
à l'ouverte des artères
des membres inférieurs,
avec hypertrophie du cœur.
Gangrène de la jambe
droite par oblitération
thrombosique de l'a. poplitée.

H. 76 ans, s. de M. Chaupet, dont
l'interne M. Galavardin nous a communiqué
l'obs. que nous résumons.

Il s'agit d'un malade exerçant
la profession de tailleur de pierres,
qui n'a séjourné que deux jours
à l'Hôtel Dieu où il est entré
en présentant les signes d'une gangrène

du pied droit plus gde portée de la jambe du côté droit, ainsi qu'un commencement d'atrophie de cuisse ou environ des orteils du pied gauche. Le malade a présenté en même temps de l'oppression des battements cardiaques très rapides (140), puis des lancinates des dents avec battements. Le point du cœur paraissait être sourd & [illegible] de cette [illegible] sous quelques sous souffles ou a peu ce pendant recueilli ggs. détails sur les antécédents.

Il prétendait n'avoir commencé à ressentir ggs. malaises que depuis 3 mois et n'avoir cessé son travail que depuis deux mois où il était oppressé [illegible].

Il niait l'alcoolisme, mais avouait qu'il buvait 2 ou 3 petits verres d'absinthe par jour. Pas de syphilis, pas d'impaludisme, pas de rhumatisme, ni d'autres maladies graves antérieures.

Autopsie le 25 janv. 1900. Sujet noirci avec un peu de tuméfaction de la jambe droite qui présente sur le 3/4 inf. une rougeur ecchymotique irrégulièrement limitée en haut et diminuant graduellement en bas pour cesser au niveau du pied. noirci au renversement sur les orteils on trouve beaucoup de sang qui est retiré. cette altération qui est manifestement récente, est plus étendue au niveau du gros orteil droit.

on trouve aussi trace de la même altération sur le gros orteil g. sous la forme d'une tache ecchymotique de la largeur d'une pièce de 5 centimes.

un peu d'œdème du scrotum.

après avoir ouvert la cavité thoracique, on voit qu'il existe dans chaque plèvre une assez gde quantité de sérosité, quoique le lobe sup. de chaque poumon soit très emphysémateux.

Le cœur paraît immédiatement volumineux, ~~les vaisseaux~~ droit étant couché sur le diaphragme à la région épigastrique et la pointe du cœur descendant jusqu'à niveau du 6e espace sous la position tout à fait horizontale sur la table d'autopsie.

En ouvrant le péricarde sur place, on voit qu'il renferme une centaine de grammes de sérosité sans traces d'exsudat fibrineux; que le cœur est hypertrophié

en totalité dont il existe une petite plaque cutanée un peu au dessus de la pointe du cœur, précisément au niveau du 5e espace intercostal.

Le cœur en dehors de son hypertrophie, ne présente aucune lésion appréciable à l'œil nu de son enveloppe, ni aucune lésion ~~valvulaire~~ tous les orifices parfaitement suffisants. On trouve seulement les 3 pièces gélatineuses communes à la forme au fond de l'aorte droite. - Poids du cœur 550 gr.

L'aorte est un peu dilatée et ses parois sont un peu amincies au niveau de sa portion ascendante. La surface interne est plutôt jaunâtre, mais seulement avec quelques taches légères de plaques jaunes, avec l'orifice de chaque coronaire intact.

La coronaire antérieure présente seulement au lieu d'élection un plaque calcaire rétrécissant un peu son orifice. La C. postérieure n'offre que les légères plaques jaunes à deux ou trois cent. de son orifice.

Les valvules ouvertes autant qu'il a été possible d'y pénétrer sur la seule cumulée n'ont présenté aucune altération.

C'est au niveau de la crosse que la surface interne de l'aorte commence à présenter de nombreuses plaques jaunes ou une plaque calcaire à la partie inf.; puis sur l'aorte descendante et l'aorte abdominale double parois sont épaissies, on constate que la surface interne est criblée de petites plaques jaunes, mais sans ulcérations ni sans aucune plaque calcaire.

On remarquera toutefois que toutes les artères partant de l'aorte sont plus exposées qu'à l'état normal et notamment celles de la région abdominale : tronc cœliaque, artères rénales, etc.

Mais c'est au niveau de la bifurcation de l'aorte que commencent les lésions les plus prononcées. Il existe précisément en ce point une transformation calcaire de la paroi vasculaire portant à la fois sur l'aorte et la portion initiale de chacune des iliaques primitives.

Ces artères, dès iliaques extra, ainsi que les fémorales, les poplitées, sont dilatées de volume et ± déformées, leurs parois sont épaissies d'une manière quasi

et il existe en outre en plus des modalités ~~caractéristiques~~ pour un épaississement et une indentation plus prononcés aux points irrigués correspondant à des plaques jaunes qui occasionnent un rétrécissement du vaisseau à cet endroit. Parfois il semble qu'il n'y a qu'un froncement de la paroi vasculaire, mais en faisant une incision au point, on voit que le froncement correspond à un épaississement gênant plus ou moins prononcé de la tunique interne, bien distincte de la tunique moyenne jaunâtre et de la tunique externe ~~conservée~~ également épaissie mais ~~à~~ au bien moindre degré que la tunique interne en ces points et plutôt d'une manière générale.

C'est au niveau de la partie inf. de l'artère poplitée dont les parois sont très athéromateuses au point de rétrécir notablement son calibre, que l'on voit ~~une~~ caillot fibrino-cruorique très adhérent à sa paroi interne, obliterer complètement la lumière du vaisseau et se continuer dans le tronc tibio-péronié où se trouve un nouveau rétrécissement athéromateux très prononcé, avec un caillot plus fibrineux à ce niveau.

Au dessous, dans les branches fournies par le tronc, les caillots ne propagent guère à nouveau dans les artères plus ou moins athéromateuses rétrécies que nous, sans trouver de caillots cruoriques.

on trouve un niveau des artères oblitérées, les veines collatérales distendues et remplies de caillots cruoriques. Elles adhèrent aux artères par suite de l'inflammation qui s'est propagée au tissu conjonctif périphérique, qui est épaissi et rétracté, englobant aussi les nerfs viscéraux, toute la gaine ~~conjonctive~~ vasculo-nerveuse se trouvant ainsi affectée.

Dans les muscles de la jambe qui correspondent à la partie ischémiée de la peau, présentant un peu de tuméfaction et étant infiltrés de sang irrégulièrement.

on ne trouve pas de muscles à l'état de nécrose de coagulation.

La coloration de la peau de la jambe est due uniquement à son infiltration par du sang.

Les artères du membre inférieur gauche sont aussi très épaissies et athéromateuses à peu près de la même manière que du côté droit, mais on ne l'y trouve pas de caillots.

L'injection n'a pas été poussée sur les artères du pied de chaque côté.

Les artères radiales sont souples et à peu près normales, ne présentant que quelques rares traces d'athérome.

Il en est de même des artères de l'encéphale qui ne présentent que [illegible], nous plaçant pour ne rétrécissement par le calibre des artères qui entraînerait leur coloration blanchâtre. Seulement un peu d'adème de l'encéphale.

Le lobe inférieur du poumon droit
(présente à sa partie externe une transformation
qui correspond à deux incisures du volume
d'une grosse noisette situées à une
petite distance l'une de l'autre disséquées
par un tissu engorgé, en rien tout
qu'atélectasié.

~~Le lobe fait~~ à la partie postérieure
se trouve une autre incisure à peu
près égale du volume d'une noisette entourée
du tissu atélectasié. Poids du poumon droit 650 grs

Le lobe inf. du poumon g. est
complètement atélectasié. Il présente
aussi à sa partie postérieure ~~chaque~~
une transformation notable avec indentation
qui correspond à la présence de deux
autres petites incisures irrégulières
situées à un centimètre au moins de la surface
du poumon, se présentant comme une

infiltration sanguine formant des taches rouges irrégulières dans le tissu pulmonaire atelectasié sclérosé.

Poids du poumon gauche 473 gr.

On remarque les artères ou veinules des infarctus de chaque poumon présentant des caillots anciens qui remontent jusqu'un peu au dessus de l'infarctus et tandis que le poumon droit jusqu'à l'origine de l'artère principale du lobe inf. ou tissu du hile.

Bien plus en incisant le lobe sup. du poumon droit qui ne présente aucun foyer d'infarctus, on voit plusieurs artères remplies de caillots ~~[illegible]~~ semblables à ceux des artères veines des infarctus.

Les reins présentent une diminution de volume avec un tissu plus ferme et une surface un peu irrégulière, qui est le siège des dépressions dont l'une à un fond blanchâtre et correspond à une destruction de la substance corticale à caractère.

Il s'agit très certainement d'anémie infarctus aux limites d'un rétrécissement diffus concentrique.

- Le rein droit pèse 130 gr. et le rein g. 160 gr.
- Rate petite, rétrécie, 120 gr.
- Foie diminué de volume et de poids, 1060 gr.

D'une teinte jaunâtre avec un pointillé rouge très apparent correspondant au vaisseaux et qui donnent aussi l'aspect d'un foie cardiaque mais qui paraît peu accusé en raison de l'atrophie de l'organe.

Sur quoique constatée sur le membre inf. droit est due incontestablement aux oblitérations vasculaires qui existent sur l'a. poplitée et le tronc tibio-péronié correspondant au niveau des parois artérielles profondes altérées et qui avaient détermé un rétrécissement obliterant de ces vaisseaux.

Il n'y avait pas d'embole manifeste et il y a toute probabilité pour que l'oblitération soit survenue par thrombose au niveau de ces points en commun probable par le tronc tibio péronié dont les parois paraissent les plus altérées.

Ce qui tend aussi à prouver que l'oblitération s'est faite graduellement

c'est que les tissus étaient partout infiltrés de sang et que l'on entrevoit pour de nombreux morts brusques, c'intoxication par les caractères de la nécrose dite de coagulation. Devant les lésions vasculaires présentant leur maximum d'intensité précisément au niveau des artères des membres inférieurs, lorsque l'aorte fut atteinte plus ou moins athéromateuse, elle ne présentait pas les lésions qui donnent habituellement lieu aux phénomènes d'embolie. Enfin le cœur gauche était absolument sans lésion appréciable en dehors de son hypertrophie.

Nous ne pouvons se demander pourquoi les caillots obliquant le seul produit à un moment donné sur les artères depuis longtemps atteintes.

Serait-ce pourquoi, à un moment donné, il est survenu un processus inflammatoire interne ou sur-aigu des parois vasculaires altérées, qui a déterminé des coagulations sanguines et l'oblitération sur un point rétréci ? Ce n'est pas probable, car la seule influence oblitérante du V. s'est produite avec du côté gauche, mais à un plus léger degré seulement sur le vaisseau terminal, surtout. Le degré de rétrécissement des vaisseaux n'était pas non plus suffisant pour motiver la production des caillots, car on en trouve jusqu'à de plus prononcés sans la moindre tendance à l'oblitération. Et puis cela ne rendrait pas compte de la lésion sur les deux membres, pas plus que la gravité de la lésion vasculaire.

Il y a évidemment une cause générale qui s'est fait sentir à la fois sur les deux ventricules du cœur étant ouvertement altérés dont la circulation se faisait plus ou moins difficilement, toutes circonstances favorisantes de la production d'une oblitération.

~~Il faut~~ Il faut encore une cause déterminante.

On peut dire que c'est l'insuffisance du sang qui a été cette cause; mais ce n'est que reculer la difficulté, car il faut expliquer pourquoi le sang a une tendance à se coaguler à un moment donné.

Or, en dehors des altérations vasculaires qui déterminent des coagulations à leur intérieur, on sait que l'introduction dans le sang

de substances étrangères et surtout de microorganismes ou de toxines, et la cause habituelle des coagulations qui se produisent d'autant plus facilement que l'action du cœur est affaiblie antérieurement et parfois aussi sous l'influence des vasomoteurs.

Les coagulations se produisent alors sur les points où la circulation est le plus ralentie et bien plus facilement encore si les artères présentent à cet endroit une altération de leurs parois; car toutes les conditions favorisant des coagulations se trouvent à la fois réunies.

Il faut tenir compte aussi de la décline

des parties affectées qui doit contribuer aussi au ralentissement de la circulation en ce point.

Et comme infection qui a pu se produire depuis l'on a pu, en d'autres circonstances, rapporter à la grippe, échappe le plus souvent à l'observation, comme dans ce cas. Mais on a parfaitement constaté l'affaiblissement de l'action du cœur dont les battements étaient faibles et précipités, avec une hypertrophie résultant vraisemblablement du travail excessif imposé à l'organe par les anciennes lésions des artères, portant à la fois sur l'aorte et sur un gd. nombre d'artères périphériques.

Quant à ces lésions des artères périphériques, il est à remarquer qu'elles sont situées au niveau des parties déclives du corps et que la profession du malade qui l'obligeait à travailler debout à l'usine immobile, a pu contribuer à la localisation des lésions. Mais pour leur cause on ne relève rien d'absolument décisif, comme dans la plupart des cas d'athérome généralisé. Si la cause véritable échappe ordinairement, c'est qu'on n'a pas, comme dans ce cas, des renseignements assez précis sur tous les antécédents du malade.

38e Leçon
9 février 1895

Gangrène sénile

des quatre derniers orteils du pied gauche et d'une portion vivante de la région plantaire, avec nombreuses escharres diminuées sur les points où existaient des pressions pendant la vie et notamment du côté gauche.

Myocardite sclérense atrophique, sur le pavois du ventricule gauche avec endocardite végétante limitée en un point.

Analogues sur plaques jaunes peu avancées sur l'aorte descendante et gros d'athérome des artères périphériques.

H. 69 ans (s. de M. Bonnet) malade ayant d'abord séjourné dans les s. de M. Lépine où on le croyait atteint d'une hémiplégie gauche avec escharres de décubitus, gangrène sénile stade où on avait fait passer en chirurgie pour les pansements indiqués.

Autopsie le 9 février. — La gangrène se détache à peu près complètement le 4e doigt de l'orteil gauche dont il ne reste qu'un petit fragment d'os nécrosé tout près à se détacher. Sur les bords la peau ulcérée

et dévoile surtout à la partie inférieure où l'on peut constater que les 4e deux metatarsiens sont décimés sur la moitié antérieure de leur longueur et en rapport à leur niveau avec une fosse purulente. Cette dernière, mieux, se trouve une cavité irrégulière contenant un peu de pus grisâtre à odeur infecte et dont les parois sont constituées en partie par des muscles d'un blanc jaunâtre ramollis manifestement mais s'effilant comme des chairs sous l'influence des traction avec la pince ; en partie aussi par les os décimés les muscles intermédiaires. La cavité est traversée par les tendons fléchisseurs qui ont résisté à la mortification.

On remarque encore deux anchylose vicieuses à la partie latérale interne du gros orteil chacune au niveau des articulations métatarso-phalangienne et phalangienne, c'est à dire, au

niveau des parties saillantes sur lesquelles existait une pression pendant le repos du pied. Le talon est aussi le siège de deux taches noires arrondies, l'une à la partie médiane et l'autre sur la partie latérale interne, c'est encore sur des points où la pression était plus ou moins persistante.

On remarque aussi des eschares plus ou moins étendues sur le sacrum (partie médiane et latérale gauche), au niveau du grand trochanter et de la crête iliaque du même côté. Les deux condyles sont le siège d'une escharre. Enfin il existe encore un commencement d'escharre à la partie moyenne du thorax du côté gauche au niveau de l'angle des côtes.

Toutes ces escharres sont noirâtres et plutôt sèches.

On remarque encore la très grande maigreur du sujet.

on découvre les artères tibiales antérieures et postérieures et on voit que elles sont profondément altérées.

La tibiale antérieure commence à présenter une diminution de son calibre à partir de la moitié de la jambe. Il diminue graduellement à mesure qu'on descend jusqu'à 2 ou 3 travers de doigt au dessus du pied où l'oblitération paraît complète; par suite de l'augmentation d'épaisseur des parois qui finissent par former un cordon indurié aplati qu'on peut suivre jusqu'à l'extrémité du pédicule.

La tibiale postérieure présente une oblitération plus rapide aussi à partir de 2 ou 3 travers de doigt au dessus du pied où l'on voit que ses parois épaissies ont diminué son calibre dont la lumière est obstrue complètement par un tissu caillot fibrineux adhérent sur 3 ou 4 centimètres au dessus de l'artère se présente sous la forme d'un cordon fibreux indurié arrondi au sommet duquel on remarque un épaississement de parois qui laissait au centre qu'un point ponctiforme dépourvu.

Il n'existe pas la moindre trace d'athérome soit sur les points obliterés, soit sur une autre partie des tuniques dont l'altération paraît consister en une mudo et périartérite qui n'est certainement pas de nature athéromateuse.

Cœur sans altération extérieure apparente dont le poids est de 280 gr. Les orifices sont suffisants, mais on remarque seulement sur la valve postérieure des sigmoïdes de l'aorte une légère saillie indurée (trace d'endocardite ancienne) au lieu d'élection à droite du noyau d'Arantius sur cinq mill. et à gauche sur 2 ou 3 mill. Cette saillie présente une crête mince où existent quelques fins granulations récentes.

On remarque en outre sur la paroi du ventricule gauche une tache blanchâtre diffuse avec épaississement de l'endocarde sur la moitié postérieure de la paroi interventriculaire et la moitié interne de la paroi postérieure qui confine à la précédente. Ces taches blanchâtres commencent à un ou deux trans. doigts de

la partie sup. du ventricule pour atteindre à un ou deux travers de doigt de la pointe vers la partie moyenne de la tache de la paroi se trouvent ~~que~~ amas miliaires de fins végétations rougeâtres formant une tache ovalaire de 1 cm de longueur et 5 ou 6 mill. de largeur.

Sur une coupe faite d'abord à ce niveau, on voit que ces végétations sont implantées sur l'endocarde notablement épaissi (épaississement 1 mill. d'épaisseur) on dessous de la trouve une couche de 2 ou 3 mill. de tissu sclérosé blanchâtre affaissé comme l'indique en une partie de son épaisseur. En prolongeant l'incision plus bas, on voit une sclérose diffuse sous forme de taches blanchâtres de l'endocarde épaissi et s'enfonçant à travers la paroi musculaire à une profondeur de 1/2 à 1 cent. Les taches au niveau de la paroi interventriculaire correspondent à une sclérose plus ou moins accusée d'une manière irrégulière, mais n'atteignant pas

tout à fait l'indocile du ventricule droit.
Le groupe des muscles papillaires postérieurs
est aussi le siège d'une sclérose diffuse.

Aux lésions athéromateuses du cœur.
on pourrait en dire autant de l'aorte;
car l'aorte ascendante est absolument
intacte et il n'existe que quelques légères
plaques jaunes à la partie inf. de la
courbure et sur l'aorte descendante
sous la moindre altération dans
persistance de la souplesse des parois.

Les coronaires examinées avec soin
ne présentent ni athérome, ni
oblitération appréciable.

Foie pesant 1250 gr.
Rien présentant rien de particulier.

Rate ayant pesé 180 gr.

Reins pesant le droit 210 gr. et le gauche 190 gr.
Leur dureté est une consistance augmentée, la
capsule épaissie et un peu adhérente et laissant
sur une mince surface d'aspect chagriné au lieu de
volume d'une noisette sur le rein gauche —
capsule adhérente en plusieurs endroits, jaunâtre, transparente —

Les poumons sont emphysémateux
au niveau des lobes sup., surtout du
côté gauche. à la partie inf. du lobe
inf. gauche se trouve ~~un~~ ~~[illegible]~~
emphysémateux un nodule du volume
d'une noix constitué par du tissu
hépatisé contenant à son centre
un foyer purulent à parois irrégulières
du volume d'une grosse noisette.

Le lobe inf. droit est rougeâtre
induré et plus résistant, donnant
au doigt à l'extérieur et sur les coupes
sensation d'un tissu inégalement induré.
En raclant la surface on le détache
vers des travées fibreuses noirâtres diffuses
de telle sorte que cette surface paraît
de sablée par place hyperplasiques

Quelques ganglions bronchiques volumineux indurés et
noirâtres. Rien de particulier du côté des lobes droits et du cœur gauche.
Examen microscopique de la plaque bronchique,
méninges et de l'encéphale n'a permis de
découvrir aucune lésion. Les artères cérébrales ne présentent pas de lésions.

L'ex. histologique permettra probablement de préciser la nature
moins on peut dès à présent conclure de l'examen de l'œil que cette
tumeur ne ressemble pas pour l'aspect au cancer.

Brulures

22e Leçon
[illegible] juin 1901

Autopsie du 21 Février 1901 740
Mornot Anne âgée de 63 ans
St Martin n° 11
Lesion de la 2e Gangrène

Pigmentation Cirrhose

Brûlure, avec cendres de la face, de l'épaule droit et de la moitié antérieure du thorax droit, sein et ;
remontant à 8 semaines ;
agent vivant.

Mort avec rapidité

Résumé de l'autopsie

Congestion très marquée de la partie droite des poumons.
Vascularisation très marquée de la portion terminale de l'iléon.
Ecchymoses sous-cutanées sur le duodénum.
Taches pigmentées du péritoine

La brûlure s'étendait exactement sur la moitié droite de la face, du cou, du thorax et sur l'épaule du même côté.
La peau est détachée et même pourrissante ; il existe aussi quelques brûlures au niveau des 2 mains.

Cavité thoracique

Poumons.

Droit 665

gauche 460.

Ils présentent tous deux des lésions analogues consistant en une congestion extrêmement marquée au niveau du lobe inférieur et du bord postérieur. Le parenchyme est foncé, à la pression il en sort du sang, puis il le gonfle ensuite

Cœur 190.

très petit.

pas de lésions.

Cavité abdominale

Foie - 1820,

aspect normal

Rate 135.

Reins 120

120

pas de lésions apparentes

Tube digestif.

Rien de l'œsophage, ni de l'estomac

L'intestin est surtout congestionné au niveau de la muqueuse; il existe bien sur cette muqueuse lorsqu'on la regarde avec attention, à jour frisant, une ou deux légères exulcérations; mais il est possible que ce soit artificiel.

Dilatation gaz, rien d'anormal dans la partie supérieure

Dans la portion terminale de l'iléon congestion et vascularisation très intense -

Pas d'ulcérations

Pas de saillie des follicules, ni des plaques de Peyer -

Rien dans le gros intestin

Péritoine Mais la lésion la plus curieuse est sur le péritoine.

Il existe en effet sur la séreuse une pigmentation figurée par de petites taches ou macules noires bien minées.

- Ces petites taches sont surtout accusées au niveau du mésentère et du mésocolon; mais il en existe aussi sur l'épiploon et même sur le péritoine tapissant la paroi inférieure de la cavité abdominale. Et si on voit pas nettement sur le péritoine intestinal, mais en taches arrivent jusqu'à l'insertion du mésentère.
- Les petites taches sont franchement noires et ont des limites très nettes; leurs dimensions ne excèdent guère un millimètre carré et sont ordinairement plus petites; parfois elles ne sont seulement comme un pointillé.
L'aspect varie suivant les points, tantôt d'assez grosses taches saillantes, tantôt plus petites et plus éloignées -
- Comme aspect général en certains points on a assez bien ce qui donnerait un foie gras cirrhose ou endocardique ou à la loupe, sauf que les taches sont noires.

Ce pointillé est d'autant plus apparent qu'il se détache nettement sur la teinte jaune qu'offre le mésentère surchargé de graisse.

Une préparation faite immédiatement en étalant sur un lame de verre une portion du mésentère, montre encore très nettement à l'œil nu les petites taches noires dessinées sur la préparation comme le réseau des tubercules Bréhéens. Cet aspect est encore plus manifeste à l'examen microscopique sur une faible grossissement où l'on voit chaque tache arrondie constituée par un amas de grains noirs, parfaitement limité.

À un plus fort grossissement après coloration au picrocarmin, on voit d'abord qu'il s'agit bien de granulations noires rondes ponctiformes de volume variable, ou agglomérations irrégulières de ces granulations pour constituer la pointillée visible à l'œil nu.

On remarque aussi que quelques uns de ces grains granulations paraissent contenus dans le protoplasma d'une cellule dont on aperçoit à peine le noyau, mais la plupart des granulations et même la presque totalité se trouvent en dehors des cellules, qui sont cependant plus nombreuses sur les vaisseaux de chaque pointillé visible à l'œil nu. Ce pigment noir paraît logé entre les vaisseaux et les cellules. Sur les vaisseaux, il est plus gros aussi et paraît noir brun opaque.

61
Réflexions

Ces fines granulations noires paraissent constituées par du pigment sanguin altéré, car on rencontre en plusieurs points de rares amoncelés noirs de vacuoles plus volumineuses qui ~~contiennent~~ ne manquent cette pigmentation.

Comme la bilirubine a altéré profondément le sang contenu dans les vaisseaux des parties atteintes, un mélange intime, il n'est pas étonnant que la matière colorante du sang altéré ait pu être transportée ensuite et notamment sur le péritoine.

Si ~~des~~ granulations paraissent se trouver dans quelques cellules, le plus grand nombre ~~est absolument~~ indépendant des éléments cellulaires, toutefois plus abondants au niveau des amas de granulations.

Ce qu'il y a de curieux c'est que celles-ci se trouvent réparties en petits ~~tas~~ amas arrondis formés par ces granulations irrégulières disposées

tout comme s'il s'agissait d'éléments cellulaires disposés en modèle. Et devant cette disposition des cellules existe aussi en réalité.

Aussi des substances qu'on peut considérer comme étrangères, puisqu'il s'agit de pigment sanguin altéré, après leur diffusion par la circulation où elles ont pénétré par résorption, sont aussitôt réparties dans les tissus de la rate comme que des éléments anatomiques, avec la disposition modulaire.

Il semble qu'en ce temps il y a eu aussi production d'un plus grand nombre de cellules à ce niveau.

Mais ce ne sont pas ces cellules qui ont apporté le pigment, car l'organe n'apporte rien en lui-même pas. Quelques uns seulement en contiennent et plutôt de cellules relativement volumineuses, cadavériques.

Devant le même changé de pigment peut suffire à le déposer sur les points où il y a eu des conditions plus abondantes, jusqu'à la limite d'oblitération, capitulaires par le pigment [illegible]

Gy-Lyon
fév. 1905

Autopsie du 2 février 1905

963

- Brûlures superficielles étendues. inflammation récente légère du péritoine.
- athérome aortique et de la petite valve mitrale. Reins légèrement sclérosés
- Traces abondantes de péritonite ancienne avec hernie épiploïque de la ligne blanche

Femme de 72 ans. Service de M. Jaboulay.

Brûlures étendues par de l'eau bouillante il y a 4 jours.

Autopsie

Brûlures superficielles étendues; à toute la face antérieure du tronc et des ventre, à la face, aux deux mains, aux bras et à la cuisse gauche. Nulle part la lésion ne paraît profonde; la peau est desquamée mais en aucun point le tissu cellulaire n'est taché et les muscles paraissent sains.

Abdomen

Aucun liquide ni aucun exsudat libre dans le péritoine, mais congestion assez considérable des anses grêles avec très légère dépoli de la séreuse sur toute les parties de l'intestin.

Traces nombreuses d'inflammation ancienne: la face sup. du foie est adhérente sur toute sa convexité

par de petits tractus fibreux courts. A sa face inférieure nombreuses brides lâches allant sur le colon transverse. La vésicule est cachée par des adhérences lamelleuses demi transparentes dont quelques unes partent de son fond qui est attiré et fixé au colon, et comme étalé sur sa face antérieure. Quelque une vont sur le duodénum et la face ant. de la portion pylorique de l'estomac. Celui-ci est d'ailleurs caché et englobé dans des membrane transparente allant du colon au foie ou au diaphragme.

Le grand épiploon est relevé et adhérent par son bord libre à la paroi abdominale suivant une ligne parallèle au colon lui-même et située à son niveau; au niveau de l'ombilic un fragment de l'épiploon est étranglé dans l'anneau ombilical et s'épanouit après l'avoir traversé pour former une petite hernie ~~épiploïque~~ irréductible grosse comme une amande ~~et~~, immédiatement au dessous de l'ombilic. { Aucune altération de l'épiploon lui-même

Les adhérences se prolongent sur le colon descendant mais cessent au cæcum qui est libre, comme l'appendice. La rate est ~~adhérente~~ adhérente par toute sa face convexe.

Rien à l'anse sigmoïde.

Les ovaires sont adhérents aux parois abdominales latérales, très remontés au niveau du détroit supérieur.

Dans le petit bassin existe un corps étranger, que l'on trouve logé sans aucune adhérence dans les fanges ~~opaques~~ graisseuses de l'S iliaque. Il est formé d'une substance blanche, à bords inégaux mais mousse,

ferme comme du cartilage.

Rien de particulier au foie 1320 gr. ni à la rate 115 gr. ni à l'estomac ni au duodénum.

Reins 115 (dr.) et 90 (g.) un peu petits avec de très petits kystes peu nombreux. Ferme à la coupe mais sans autres signes nets que quelques déchirures localisées quand on enlève la capsule. Le droit est légèrement abaissé.

Uterus ~~[illegible] intrapariétal, laissant cependant~~ très petit sans altération apparente.

Thorax

Les poumons ne présentent pas de congestion ~~spécialement~~ marquée, il y a cependant un mucopus assez abondant dans les grosses bronches. Emphysème des bords antérieurs; adhérence ~~localisée~~ des deux sommets (une bride seulement) avec une petite cicatrice ridée à droite.

Coeur 320 gr. Un peu hypertrophié surtout aux dépens du ventricule gauche. Gros noyaux athéromateux dans l'angle inf. de la petite valve mitrale

Aorte très athéromateuse dans sa partie abdominale et thoracique (plaques calcaires, quelques unes avec taches noires et infiltration sanguine) La crosse est un peu moins altérée cependant il y a de belles traînées calcaires qui descendent vers les sigmoïdes sans intéresser l'orifice des coronaires. Une petite plaque au lieu d'élection (coude) de la coronaire antérieure. Pas d'épaississement de la paroi ni de dilatation.

Mal de Pott

11e Leçon
28 nov. 1899

Mal de Pott

420

ancienne caverne isolée du poumon droit s'ouvrant dans une petite bronche à la partie antéro-supérieure

—

H. de 61 ans, s. de M. Collin où il était soigné depuis 6 mois pour des abcès par congestion.
Autopsie le 27 nov. 1899 — œdème des membres inférieurs. Vastes abcès par congestion ~~situés à~~ la région lombaire du côté gauche où on trouve une ouverture donnant issue à un pus jaune grisâtre. autre abcès par congestion volumineux, formant comme une large poche au dessous de l'omoplate droite qui a été ~~vidée deux~~ fois par la ponction dont on trouve la trace. Cyphose très prononcée, mais légère saillie des apophyses épineuses au niveau des 9e et 10e vertèbres dorsales.

après avoir enlevé les organes contenus dans les cavités thoracique et abdominale, on voit qu'il n'existe pas d'altération notable chez des corps vertébraux, sauf au niveau de la région lombaire où l'on

ente un peu de pus sur la partie latéra
et notamment dans la gaîne du pso
de chaque côté. En prenant une co
pstoms on voit du pus passer sous
l'arcade de Fallope et suivre jusqu
la portion sup. et interne de la cuisse
cependant il n'y avait pas d'abcès
manifeste pendant la vie, le pus s'
collecté principalement au niveau de
région lombaire g. qui devait être
le point le plus déclive dans la
couchée que gardait habituellement
malade.

On enlève la moelle épinière
trouve la moindre trace de pachy
Vers la partie sup. du renflement lombaire
on voit un sillon blanchâtre probable
produit par l'oblitération de la moelle
tout cas un examen sera fait ap
ducinal.

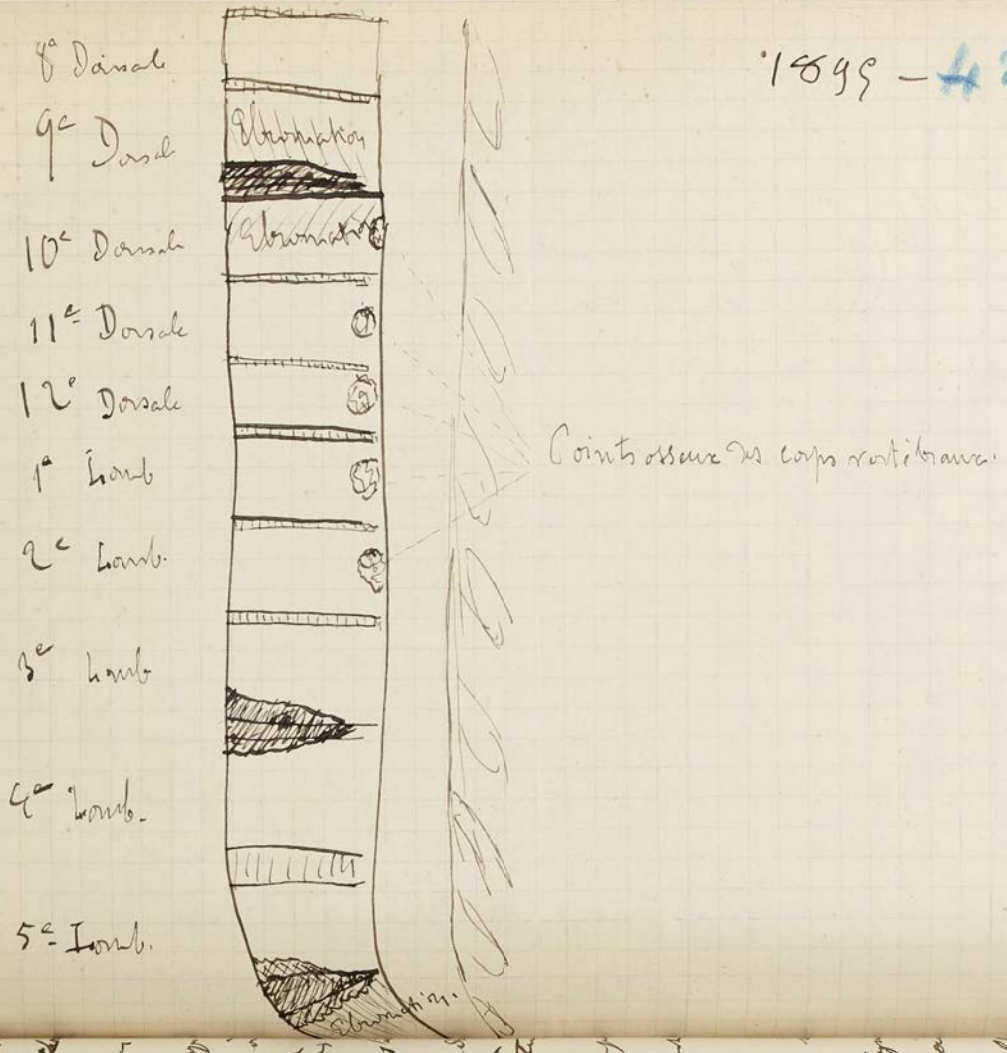

comme le sujet est réclamé, on ne peut enlever la colonne vertébrale qu'à partir de la 5e dorsale, en laissant probablement des lésions au niveau de la région cervicale qui ont dû donner lieu à l'abcès situé immédiatement au dessous de l'omoplate droite.

un trait de scie est donné sur toute la portion enlevée comprenant les 6 dernières V. dorsales, les V. lombaires et sacrées sur la partie médiane dans la direction antero-postérieure de manière à diviser cette portion du rachis en deux parties égales et à bien juger des altérations osseuses.

on constate alors les lésions suivantes en procédant de haut en bas.

Corps des 5e 6e et 10e V. dorsales ont subi une observation manifeste dans leur plus grande étendue (environ dans les 2/3 du côté de portions en rapport avec le disque intervertébral qui les sépare et qui a eu grande portée disgraciée (il n'existe plus qu'un vestige en arrière d'où la légère saillie constatée à ce niveau sur la colonne vertébrale

En outre le corps de la 10e v. dorsale présente à la partie moyenne de son face postérieure une excavation pouvant loger une lentille.

Une même altération se retrouve dans la partie inférieure des corps des 11e et 12e dorsales et des 1re et 2e lombaires.

Le corps des 3e et 4e lombaires a une teinte jaunâtre qui est d'autant plus apparente que la substance osseuse des corps des vertèbres au dessus est plutôt d'une coloration rouge foncée. En outre ces corps offrent une érosion très prononcée sur leur face en rapport avec le disque intervertébral dans leur tiers antérieur, où le disque a en partie disparu, laissant à sa place une cavité assez large ne devant avoir des parois osseuses irrégulières.

Des altérations de même nature se trouvent encore au niveau du disque qui sépare la 5e lombaire de la 1re sacrée. C'est là que elles sont le plus accentuées. Le disque est totalement disparu et on ne trouve plus qu'une cavité assez grande à parois

aspectum très irrégulier par les saillies et dépressions qui présentent la face de chaque corps vertébral et surtout au niveau de la 5e lombaire qui est profondément creusée surtout en avant.

Ce dernier corps vertébral a une teinte de coloration jaunâtre d'aspect spongieux comme les 2 corps situés au dessus; toutefois que le corps de la 1re V. sacrée est manifestement éburné.

Sa cavité est remplie d'un pus sanio-jaunâtre grumeleux qui répond sous le g.d surtout ligament long décollé en avant, mais principalement sur les parties latérales ~~où il s'infiltre~~ au pus qui provient de la cavité entre les 3e et 4e lombaire. Ce sont ces deux foyers qui alimentaient l'abcès de la région lombaire, le pus ayant pénétré en arrière entre les apophyses transverses et aussi l'abcès s'étendant de chaque côté dans la paroi du psoas en partie détruit

Le poumon droit présente un hypo-
plemate complète et on perçoit en
une induration transversale à la par
~~inférieure~~ de la région postérieure du lobe sup.
Sur une coupe antéro-postér.
portant sur les 2 lobes de hauteur
on peut constater la lésion suivan.
Il existe dans le lobe sup. à sa
portion moyenne, à 2 travers de doigt
du sommet et à un travers de doigt
de la surface postérieure, une cavé
de forme ovoïdale mesurant
transversalement 2 à 3 cent. de diam.
et dans son plus gd. diamètre de haut.
bas 3 à 4 cent. - Cette cavern.
remplie à moitié par un liquide
purifome jaune avec clair au sup.
gazeux ~~déposés~~ sur les parois sp.
paraissent lisses et souples en rap.
de leur rapport avec un tissu pulmon.
aéré et relativement sain dans les

plus grande portée. Ce n'est qu'immédiatement au dessous de la carène qu'on trouve une bande de tissu pulmonaire d'un tiers de doigt d'épaisseur qui est densifié à l'état de pneumonie hypostatique à la partie post. et inf. du lobe sup. C'est cette bande de tissu densifié qui donnait avant l'incision la sensation d'induration transversale à la base du lobe sup. adhérente au lobe inférieur.

Ce n'est qu'à la partie sup. et ant. de la carène qu'on trouve un orifice permettant l'introduction d'une sonde cannelée qui pénètre dans une petite bronche ~~se rendant~~ le long de la paroi interne du lobe supérieur. C'est pourquoi la carène qui devait difficilement se vider était encore à moitié remplie par du pus.

Dans le tissu perméable du lobe sup. nombreux petits noyaux noirâtres, manifestes calcaires. On trouve même un nodule plus

moins du volume d'une tête d'épingle à un travers de doigt au dessous du sommet. Les parties p[illegible] du poumon jusqu'au bord, p[illegible] aussi des tractus fibreux nombreux, répandus irrégulièrement, plus nombreux en certains points, spécialement dans les parties sup. : un peu moins dans parties inf., limitant des lobules ou plutôt des groupes de lobules, se manifestant à la section en nombre exposés interlobulaires.

Les plèvres adhérentes sont épaissies au niveau du lobe sup. droit, particulièrement aux dépens de la plèvre pariétale.

Le poumon gauche ne présente pas la moindre adhérence pleurale mais il est très emphysémateux sur toute son étendue particulièrement au bord antérieur, de la languette, comme des autres lobes. Sur toute sa surface il ne présente que des tractus fibreux semblables à ceux du poumon droit et prédominant dans le lobe sup., mais à un moindre degré que du côté droit. Du côté

du tout cas les deux poumons ne présentent pas la moindre granulation grise en dehors qu'à la moindre mauvaise cicatrice, même aux voisinage de la caverne qui, dans ces conditions, est ordinairement considérée comme une caverne cicatrisée ; mais qui ne l'est certainement pas vis à vis communication avec une bronche.

C'est la seconde fois que nous rencontrons une caverne avec cette disposition de l'ouverture bronchique en haut et en dedans. Elle se rapporte à ces cas où les malades ne se débarrassent de leurs crachats qu'en s'inclinant du côté opposé avec la ~~tête~~ main.

Ce sont des cavernes dont les parois sont constituées pour du tissu de granulation

et la stagnation du pus est une circonstance qui favorise le plus d'infection générale. Dans l'état de congestion, c'est une granulie généralisée qui s'était produite.

Dans ce dernier cas on peut se demander si les lésions de la colonne vertébrale ne sont pas consécutives à celles de la carène et engendrées par

Le ~~Cœur~~ pesant 320 gr. n'offre rien de particulier mais l'aorte est athéromateuse à un degré assez prononcé.

Quelques plaques jaunes à son origine en transformation autour de l'orifice des coronaires qui est de la sorte un peu rétréci.

Les plaques sont assez rares sur l'a

ascendante, mais à partir de la courbure tout le vaisseau est épaissi avec de nombreuses plaques rougeâtres ou jaunâtres formant des saillies et des dépressions irrégulières donnant à la surface un aspect gaufré qui va jusqu'au niveau de la veine abdominale où les lésions redeviennent peu nombreuses et peu accusées.

Le foie peu volumineux, pesant 1300 gr. présente sur la face sup. du lobe droit à un ou deux travers de doigt du bord ant. 2 cicatrices irrégulières donnant lieu à une dépression linéaire irrégulière et une autre cicatrice d'un autre nature un peu plus large et blanchâtre à la partie moyenne de la limite des 2 lobes. Des incisions au niveau de ces cicatrices montrent qu'il n'y a à

a niveau que du tissu scléreux cicatriciel envoyant des prolongements étoilés à la périphérie, sans trace manifeste de gomme et dans un foie hépatique plutôt cirrhose graisseuse sans autre lésion apparente.

Il semble bien que ces cicatrices doivent être rapportées à des gommes syphilitiques anciennes. C'est chez les syphilitiques aussi qu'on observe l'athérome limité de l'aorte abdominale et l'oblitération des coronaires à leur origine. Enfin nous avons déjà observé avec le mal de Pott chez des syphilitiques ce serait peut-être le cas le plus fréquent le mal de Pott de l'adulte et aussi de la vieillesse, à moins qu'on ait affaire à un mal de Pott récidivé. Des corps vertébraux élimés seraient peut-être alors avec des lésions plus ou moins anciennes; mais on peut faire que des conjectures sur l'absence d'observation malade.

Rein droit 150 gr. et le R. gauche 160 gr. un peu graisseux
Pas de cicatrices de l'intestin.

19e Leçon
8 Xbre 1900

Mal de Pott

péritonite tuberculeuse récente
et ogs. tuberculeux récents
dans les ganglions, dans les
poumons, dans les reins et
probable ~~dans la~~ rate et le foie.
En outre ogs. traces d'lésions
anciennes dans le poumon droit.

—

H. 73 ans -

Renseignements cliniques.

autopsie le 8 Xbre 1900 -

Aspect extérieur du cadavre - ~~avec~~
amaigrissement ~~et~~
~~oedème~~ des membres prédominant
à droite.

A l'ouverture. Ascite - liquide
séreux (2 à 3 litres) ogs. sans consistance

Reçu 8. 150 g. de R. g. 16 Cayp. un peu gras [illegible]
Plus du coté de l'intestin -

de granulations tuberculeuses ou leurs caractères de granulations aussi fins sont indépendants d'exudat qu'il est possible de les trouver (tuberculose miliaire du péritoine).

Poumons emphysémateux montrent un point de renouvellement intérêt de la cause. Mais on veut à trouver le parenchyme ayant nodules indurés tirant rouge à gris, un peu plus nombreux à droite.

Par l'inanition on voit qu'il s'agit de granulations récentes du volume de grains de semoule isolés ou réunis pour former 2 ou 3 nodules plus gros. En outre dans le poumon droit nodule du volume d'une noisette constitué par un tissu fibreux noir mouillé et aérien

Après avoir enlevé tous les organes on découvre à la région lombaire pleins gros ganglions et comme élargissement de la partie inf. de cette région avec saillie anormale au niveau du psoas gauche se continuant dans la fosse iliaque.

La palpation montre que en partie présentant une consistance irrégulière anormale et au coup de ciseau pour ~~séparer~~ le Vaisseau fait sonder un peu de pus caséeux épais.

On peut alors se rendre compte que du côté gauche il existe un amas de pus caséeux contenu dans l'aponévrose du psoas et se continuant jusque à 3 travers de doigt environ au dessus de l'arcade de Fallopen

à droite une incision faite sur
dans le proces mastoïde du peu
cadavre descendant de la 4e vertèbre
lombaire à 2 ou 3 travers de doigts
au dessous.

En introduisant un instrument
métallique dans l'abcès pour atteindre
la colonne vertébrale, on tombe
sur une surface osseuse dénudée
de chaque côté.

Mal de Pott bien évident
Pronostic chez un vieillard où cette affection est exceptionnelle
Pour se rendre un compte exact
des lésions, coupe longitudinale
médiane.

Description des lésions de la colonne
et des autres parties.

Examen de tous les organes dans le but de rechercher la présence de lésions tuberculeuses anciennes et récentes.

Ce sont ces dernières qui sont le plus manifestes. Cependant traces ~~[illegible]~~ de tuberculose ancienne du poumon droit. En tout cas la lésion principale est bien le ~~[illegible]~~ de Pott, c'a d. la tuberculose osseuse de la colonne vertébrale au niveau de la région lombaire et surtout de la 4e vertèbre.

C'est la région la plus souvent affectée après la région dorsale. L'abcès s'infiltre ou migrate

présente la disposition classique la plus commune c.-à-d. dans la zone du pseoas des deux côtés un prédominance d'un côté et propagation jusqu'au delà du orcaur de Fallope.

La terminaison est aussi celle que l'on observe fréquemment dans la tuberculose ovarienne, consistant dans la production d'une granulie plus ou moins généralisée.

Elle est très manifeste ~~et très abondant~~ sur le péritoine et très discrète ailleurs, probablement parce que il s'agit d'un sujet âgé et cachectique. S'il eut été ~~âgé~~ d'un sujet jeune, on aurait eu très vraisemblablement des lésions plus manifestes ailleurs.

La coloration de la péritoine tuberculeux
sont en rapport avec la lésion qui
met le point de départ et l'état
général du sujet. C'est pourquoi
les phénomènes infl. sont réduits
au minimum, mais il existent
cependant et ne font jamais
défaut quelque les auteurs
croient encore le contraire —

Il doit exister aussi de
la tuberculose de la rate et du
foie qui ne sont pas prédominants à
l'œil nu, mais que le microscope
révèle toujours en général circonstance,
parce que les granulations sont
excessivement fines.

On en trouvera peut-être dans d'autres organes, puisque il y a en tête manifestement une infection générale.

Remarquons relativement aux essais de diagnostic qui ont été faites d'après l'on peut expliquer en partie, mais non en totalité d'après aucunes peut-être peu être écartés par un examen attentif, soit pour ce qui concerne la phtisie fibreuse, soit pour la scléroses, dont les signes faciaux faisaient défaut.

En outre si l'idée de Neal de Pott s'était présentée, on aurait pu en trouver les signes par l'examen de la région lombaire et des parties voisines, ~~dans~~ on aurait constaté un tympanisme anormal dans l'aine du côté qui se trouvait l'

Le gd épiploon était criblé de fines granulations, sans aucune épaississement apparent et semblant avec une augmentation de la vascularisation ; de telle sorte que les granulations apparaissaient sur cette membrane à l'état aussi simple que possible.

En étalant une de portions les plus minces sur une lame de verre, elles se recouvrent d'un brouillard, on pouvait constater au niveau des tubercules opaques chez nos malades à de petits amas ~~granulations~~ trouble de consistance au centre, granulation à la périphérie où les vaisseaux ~~se~~ manifestent distincts s'arrêtant brusquement, les nodules en étaient absolument privés.

Après coloration par le picro-carmin, on peut constater que les tubercules appréciables ou non à l'œil nu, sont constitués par de amas de cellules, formant comme noyaux

bonne de cellules ayant à peu près toutes le même aspect avec noyau bien coloré et protoplasma peu abondant. On ne voit pas de centre cortical, ni rien compact. C'est tout au plus si les cellules de la périphérie paraissent moins confluentes et un peu plus distinctes. Cependant on peut ~~apercevoir~~ à travers les cellules de ganglions rondes peu épaisses une cellule géante avec volume avec de nombreux noyaux dans un protoplasma finement granuleux teinté en jaune.

Cet aspect de la cellule géante vue à travers les cellules du nodule, tient à ce que la préparation ne représente non à un coupe, ~~comme~~ ou l'olivaire habituellement, mais à un nodule tuberculeux entier. Et l'on a ainsi la démonstration de sa constitution globulaire par des cellules doublement et plus prononcé au centre où peut se trouver une cellule géante. C'est le tubercule dans sa plus ~~gde~~ simplicité.

Cependant nous avons trouvé sur un point une cellule géante absolument isolée et sur un autre point une autre cellule de même nature voisine des ganglions cellules à la périphérie.

Pr Lucas
10 nov. 1900

Autopsie du 10 Novembre 1900

Mouret Etienne âgé de 61 ans
St Augustin n° 15 Service de Mr Bouchut.
Pneumobacillose n° 31 1900.

Renseignements.

Paraplégie flasque, à début brusque, survenue il y a 4 semaines; anesthésie totale remontant jusqu'au mamelon.
Rétention d'urine, légère sensibilité en avant entre les épaules. Mal de Pott ?

Résumé de l'autopsie

Tumeurs siégeant :
- au niveau des corps vertébraux dorsaux inférieurs, très adhérente au périoste mais n'intéressant pas du tout les os
- au niveau des 9-10 côtes gauches, sous-pleurales
- vers le dôme pleural gauche
- sur la dure mère spinale, formant une plaque de dolichomésomyélite externe à la hauteur des 3 premières dorsales

Pas de tumeurs dans les divers viscères examinés, excepté la langue jusqu'au testicule

Le cadavre présente un peu d'œdème des membres inférieurs et une exclusive assez très apparente. Après avoir ouvert le thorax et en pratiquant l'énucléation on s'aperçoit qu'il existe au devant

de la colonne dorsale inférieure mais
lumen des vaisseaux.
Il sort alors les différents viscères vers à vers
viscères.
Le poumon droit (1090) présente 4 lobes
mal bien délimités par une scissure en
croix ; au sommet la plèvre est blanc
parsemée de dépôts blancs laiteux qui
ressemblent à des grains de tapioca.
A mission montre que ces dépôts sont
superficiels et seulement utriculaires.
Mais sous la profondeur on trouve des
nodules caséeux anciens, reliés de
fins filaments
congestion à base
Le poumon gauche 685.
montre une coquille de 3 lobes.
mêmes lésions superficielles de la plèvre
au sommet
Le 2e poumon présente quelques adhérences
au sommet.
Cœur 340.
aspect hypertrophié d'une manière générale
de la lésion valvulaire.
Reins droit (100) gauche (180g) ne présentent
rien d'anormal à mesure que les organes
la rate (325) le foie (1600).
L'estomac contient un ascaris lumbricoides
cardia présente 1 nodule blanchâtre
sous péritonéal ~~sur~~ de la grosseur d'une
lentille et qui semble être un noyau

a sensibilisation. Rien ailleurs.
Rien d'intestin, ni au rectum.
Rien à la langue, larynx, corps thyroïde, tubercules.
Rien dans le cerveau ou les os du crâne.

Tumeur.

- La tumeur la plus volumineuse siège au devant des corps vertébraux des 4 à 5 premières vertèbres dorsales ; elle est plus saillante sur la face latérale gauche ; elle apparaît bosselée, légèrement mamelonnée d'une consistance assez ferme.
Elle est encore l'aorte thoracique ; mais en ouvrant l'aorte on remarque que l'épaisseur du vaisseau n'est en rien amoindrie et en la dissequant que les parois ne sont nullement envahies par le néoplasme. La tumeur forme une sorte de lit et de gouttière à l'aorte.
Par l'envahissement de la veine cave inf. refoulant la colonne vertébrale arrière on remarque que la tumeur est prévertébrale, que les corps vertébraux sont absolument indemnes et que la tumeur est intimement adhérente au périoste prévertébral.
- La tumeur descend au niveau de la partie postérieure des 9 et 10e côtes gauches offre les dimensions d'une noix très volumineuse ; elle fait saillie d'avant en arrière et bombonnante, champignonnée ; les bords sont minces et bosselés en plein crateriforme.

[illegible] vésiculaire, où le liquide se montre dans la plèvre.

L'on trouve dans cette tumeur 1 portion
une portion fibreuse de 8-3 mm formée
par l'envahissement néoplasique de la plèvre et du tissu conjonctif
une portion profonde plus blanchâtre.

Cette tumeur est aussi intimement soudée
adhérent au péricarde costal; mais on sent
en un point qui l'on voit est connexe
une dilation elle montre en effet son poumon
comme isolé et dans sa lumière un
bourgeon accé, surement néoplasique. La
envahissement paraît très nettement sous

— Du côté droit gauche on perçoit cette plèvre
on trouve également une masse plus ou moins
bombée, fronce qui capitonne le sommet
de la plèvre, résultant de nodules fixés sur la partie latérale du corps des premières vertèbres dorsales et sur les premières côtes correspondantes.

— après ouverture du canal rachidien on constate
l'existence d'une tumeur de la dure mère qui
se voit au niveau des 1es zonules dorsales+. Cette
tumeur qui remplit le canal rachidien à ce niveau affecte l'apparence d'un
pachyméningite externe. C'est comme une
limace étendue sur la face externe de la dure
mère, mais d'aspect un peu irrégulier et
tourmenté, vestiges de consistance avec parenchyme.
Rien à la face interne de la dure mère.
Par le tumeur des zonules 20. hidrenna, elles sont
seulement entourées par le néoplasme
La moelle présente une zone ramollie nette
au niveau de la 1re dorsale.

+ sur une étendue de 5 à 6 centimètres.

Tumeur Ehrenr. - Autopsie du 10 novembre 1901 2

Toutes les tumeurs ont le même aspect macroscopique : tissu blanchâtre à surface mamelonnée, d'une consistance assez ferme. La section montre quelques trabécules plus brillants fibreux, qui lobulent la masse.

Dissociation fraîche : altération au pièce commune

Alvéoles volumineux arrondis, contenant très peu de protoplasma blanchâtre, et un noyau très volumineux ou les alvéoles de diamètre est inégal.

Pas de stroma net.

Dans les autres organes examinés on ne voit rien ne présentant aucune altération appréciable.

—

Reflexions. En découvrant la tumeur principal située à la partie inférieure de la région dorsale, la première idée qui s'est présentée à notre esprit, c'est que il s'agissait d'une production vésicatoire. Nous nous sommes donc mis à la recherche de la tumeur primitive que nous supposions exister sur quelque organe.

Et tout en ~~étudiant~~ satisfaisant ~~les viscères~~ comme le notre vient que abdominaux ~~ont été examinés~~ avec le plus grand soin, nous oublions les ~~organes génitaux~~, ni les ~~organes génitaux~~, Rien de particulier du côté du foie, du pancréas, du poumon, ni des ~~voies respiratoires~~ appareils respiratoires. Les téguments extérieurs n'ont présenté, non seulement aucune tumeur, mais non plus aucune cicatrice, tant sur les lèvres, le cuir chevelu, la région mammaire, etc.

Nous avons ainsi acquis la conviction qu'il s'agissait de tumeurs primitives multiples, probablement de nature osseuse. Mais après avoir incisé la colonne vertébrale, nous avons reconnu que les corps vertébraux étaient intacts, mais que sur un point, comme sur les autres la tumeur néoplasique était intimement adhérente au périoste au niveau duquel les tumeurs offraient un aspect blanchâtre ~~[illegible]~~ ferme et résistante avec prolongation au limites dans le tissu conjonctif sous-jacent. Vers ces limites elles étaient plus limitées dans le tissu osseux d'un côté. Il s'agissait donc de tumeurs dites paraostales.

Les tumeurs offraient les mêmes caractères

sur les tumeurs de volume variable se trouvant sur les corps vertébraux et les côtes gauches des parties supérieures et inférieures de la région dorsale et paraissant contemporaines, de telle sorte qu'on devrait conclure à la production, non d'une tumeur ou de généralisation, mais à des tumeurs multiples primitives ayant leur origine dans le périoste, ou bien de l'os, lorsque on les observe le plus souvent. mais les rapports qui existent entre le périoste et l'os rendent toute naturelle cette analogie dans le mode de production de ces tumeurs.

On ne peut pas soutenir non plus que la tumeur de la dure-mère était primitive, vu son moindre volume et son aspect ne indiquant pas une production ancienne. Du reste l'analogie de la dure-mère avec le périoste suffit à expliquer la possibilité d'une tumeur semblable à ce niveau.

Il est particulièrement à remarquer que, si étaient les caractères de la néoproduction, son siège et son aspect extérieur étaient analogues à ceux de la pachyméningite externe de nature tuberculeuse, ce qui est encore une analogie entre les productions ~~[illegible]~~ et inflammatoires qui ne diffèrent que par leur structure. En effet sur la moelle on a été identiques. La lumière de la paroi latérale doit provenir de ses la compression intermittente toujours à lumière de la circulation ou étude de notre connaissance.

étoilées, blanches, non [illegible]

Ecole de Lyon (suite)
10 Xbre 1904

Autopsie du 10 décembre 1904

931

Mal de Pott cervical et sous-occipital
pachyméningite avec étranglement des racines rachidiennes. Hémorrhagie dans le canal rachidien.
Mort brusque par pénétration de l'apophyse odontoïde dans le trou occipital

Jeune homme de 18 ans. Service de M. Vignard

Renseignements cliniques :
Souffrant depuis 1 an 6 mois. Avait consulté 1 fois seulement un médecin. Entré à l'hopital avec des douleurs très vives locales et irradiées dans les 4 membres. Exagération des réflexes. Pas de phénomènes paralytiques
Symptômes asphyxiques brusques avec cyanose et perte de connaissance. La respiration artificielle ramène un peu de connaissance au bout d'1 heure ; à ce moment on essaye de ramener en avant la tête qui s'était basée en arrière. Mort brusque.

Autopsie

Sujet chétif, amaigri et infantile. Cicatrices cutanées étoilées, blanches, non adhérentes

sur la partie antérieure gauche du thorax.

Colonne vertébrale

altérations assez étendues en surface depuis l'atlas jusqu'à la 4e dorsale. Dans toute cette étendue la colonne est épaissie et entourée (en arrière et par côté) de fongosités qui en deux points se collentent pour former deux petits abcès aplatis contre la surface osseuse : l'un occupant en hauteur les 2e, 3e et 4e dorsales (en avant), l'autre immédiatement sous l'apophyse basilaire au niveau des deux premières vertèbres.

Au dessous de ces abcès comme au dessous des fongosités (qui sont particulièrement confluentes en avant) — la face antérieure de tous les corps vertébraux est le siège d'une carie superficielle laissant aux disques intervertébraux, peu atteints, une saillie de plusieurs millimètres

Le canal osseux, ouvert par la face postérieure comme à l'ordinaire montre en arrière un long caillot récent occupant

toute la hauteur de la région cervicale en dehors de la dure-mère. Celle-ci paraît peu lésée en arrière, mais en avant elle est fortement épaissie et fongueuse par sa face externe : de sorte qu'en la soulevant on voit la face postérieure des corps vertébraux atteints de la même carie superficielle que leur face antérieure.

La moelle elle-même ne présente pas d'altérations macroscopiques.

Les premières vertèbres cervicales ont entre elles, et dans leur union avec le crâne une mobilité très exagérée ; en particulier l'apophyse odontoïde n'est plus fixée — bien qu'elle reste recouverte en arrière par les ligaments épaissis et fongueux — et elle pénètre toute entière comme un coin dans le trou occipital.

Rien au cerveau, au cervelet ni aux méninges encéphaliques.

Viscères. On ne trouve d'autres foyers tuberculeux qu'un petit tubercule gros comme une pois, encapsulé, à centre caséeux assez ferme, au sommet du poumon droit avec une petite cicatrice étoilée à ce même sommet. Les deux poumons sont un peu emphysémateux avec, sur les bord post. des lobes inf., quelques

plaques atélectasiées.

Cœur très petit 140 g.

Ganglions bronchiques peu volumineux.

Rien au foie ni aux reins, ni à l'estomac et l'intestin ni aux organes génitaux. Rate d'aspect et de volume normal

---

2e Leçon (suite)
10 Xbre 1904

Mal de Pott dorso-cervical et sous-occipital

Il s'agit d'un mal de Pott à la fois dorso-cervical et sous-occipital chez un sujet âgé de 18 ans moins ayant une apparence infantile bien au dessous de son âge.

On sait seulement que la maladie datait d'un an environ et qu'il n'avait été vu ~~par~~ une fois par un médecin avant son entrée à l'Hôtel-Dieu. Dans cet hôpital on avait reconnu le mal de Pott dorso-cervical quoiqu'il n'y eut pas de gibbosité. Les symptômes étaient dominés par des douleurs très vives au

niveau de la partie supérieure du sacré,
avec des irradiations périphériques
lorsque assez rapidement le malade
a été pris d'angoisse respiratoire
~~pénible~~ de syncope. On lui a fait
alors des tractions ~~rhythmées~~ de
la langue pendant près de deux
heures; et comme, à un moment
donné, on a voulu ramener
la tête en avant, alors que la
respiration semblait revenir, que
le malade avait manifesté quelques
mouvements, il est mort
subitement.

Les lésions que l'on a trouvées
permettent de se rendre compte de
tous ces phénomènes.

Après avoir enlevé les viscères, on a remarqué que le corps vertébral paraissait comme élargi avec sur certains points, des saillies molles ou manifestement fluctuantes. C'est précisément sur un de ces points au niveau du corps de la 5e dorsale que la colonne vertébrale a été coupée transversalement. Puis les côtés situés au dessus ont été coupés et le tronçon supérieur de la colonne avec la boîte du crâne contenant ~~la moelle épinière~~, le protéline et le cervelet ont été apportés au laboratoire avec les principaux organes. Ce sont toutes ces pièces que nous allons examiner.

On peut d'abord constater que tous les points anormaux précédemment indiqués au niveau des parties antérieures et surtout latérales du corps vertébraux correspondent à des productions molles, fongueuses, infiltrées d'un pus jaune caséeux, dont la valeur varie de celui d'une noisette à celui d'une amande ou d'une noix, mais en formant un amas à contours plus ou moins irréguliers. Les plus volumineux et qui ont la consistance fluctuante se trouvent à la partie supérieure du rachis au niveau de l'axis et de l'atlas.

a une forme spécifique et toujours en rapport avec une altération des corps vertébraux correspondants. En effet, ~~dans~~ ce niveau, on trouve l'os détruit avec une surface déprimée irrégulière, telle qu'on l'a décrite autrefois comme une carie osseuse. C'est la forme diffuse ulcéreuse de la tuberculose vertébrale aujourd'hui bien connue; car sur l'os ou sur les parties molles voisines et notamment sur ces productions fongueuses, on rencontre les bacilles caractéristiques de la tuberculose, on y constate la présence des bacilles de Koch et ces productions incomplètes ne méritent détermine de nouvelles manifestations tuberculeuses.

Ces lésions diffuses sont ainsi réparties irrégulièrement sur les corps vertébraux des vertèbres dorsales et cervicales situées au dessus de la 6e dorsale avec prédominance tout à fait à la partie supérieure du rachis.

Le canal rachidien n'a pas été ouvert comme de coutume par la section des lames postérieures des vertèbres ; ~~ces~~ ~~qui a plus particulièrement~~ ~~fait particulièrement~~ l'attention, c'est la présence de noyaux et de caillots cruoriques situés à la partie postérieure et sur les parties latérales du canal rachidien en dehors de la dure-mère, de manière à envelopper ~~au plus intime~~ ~~dans~~ toute la partie supérieure de la moelle à partir de la 3me dorsale.

nous avons alors commencé à couper les racines nerveuses de manière à soulever la moelle pour la faire sortir de son canal rachidien. Mais à partir de la 5e dorsale, nous avons trouvé sur les parties antéro-latérales un adhérence intime de la dure mère du canal rachidien. En coupant ces adhérences nous sommes tombés dans un magma purriforme résultant de productions fongueuses infiltrées de pus en rapport avec des surfaces osseuses dénudées par la destruction du ligament commun postérieur et irrégulièrement ulcérées.

ces altérations se poursuivant jusqu'au niveau de la partie moyenne de la région cervicale.

Il s'agit là manifestement d'une pachyméningite externe, c'est-à-dire produite à la partie externe de la dure-mère par le fait de lésions osseuses des corps vertébraux après la destruction du ligament postérieur.

Il n'y avait pas encore de compression ni d'inflammation de la moelle qui ne paraît pas altérée d'autant qu'on n'avait relevé pendant la vie aucun phénomène de paraplégie.

Mais les douleurs éprouvées par le malade devaient provenir de l'inflammation des racines nerveuses sensitives passant au niveau des lésions précédemment décrites.

L'examen de la pièce a ensuite été repris en commençant par la partie supérieure. Or, après avoir soulevé le cervelet, la protubérance et le bulbe, nous avons aperçu à ce niveau l'apophyse odontoïde faisant une saillie anormale au milieu du canal rachidien et qui dès lors devait exercer sur le bulbe une compression.

Le déplacement de cette apophyse

doit s'expliquer probablement par la destruction de certaines portions osseuses, articulaires ou ligamenteuses appartenant à l'atlas ou à l'axis et plus tôt à celle des ligaments qui contribuent à former l'anneau de l'atlas dans lequel est placé normalement l'apophyse. Ces ligaments ayant cédé, l'apophyse a pu se porter en arrière et comprimer la moelle en donnant lieu à des troubles respiratoires et syncopaux qui ont été mortels lorsque les ligaments lorsque la tête a été inclinée en avant, de telle sorte que la mort subite en est résultée

Il s'agit là, en effet, du noyau sous-occipital qui a pour siège l'arbre de l'axe et qui n'est pourtant décrit par les auteurs que de accidents analogues à ceux observés dans ce cas. Mais pour préciser exactement en quoi consistent ces lésions, il est nécessaire de procéder à une dissection plus attentive et de débarrasser les os de toutes leurs parties molles.

C'est cependant un cas assez souvent rencontré, mais plutôt chez de jeunes sujets comme dans ce cas.

J'appellerai encore votre attention sur l'hémorragie apparemment due à une hématome

qui a bien pu aussi jouer un rôle dans la production des symptômes ultérieurs, mais au sujet duquel nous ne pouvons formuler une opinion, puisque nous ne possédons pas une observation détaillée et précise.

Cette complication a été signalée aussi par les auteurs et notamment par M. Zamalonzyn qui en a observé un cas; mais elle est également très rare.

L'origine de l'hémorragie doit provenir des néoproductions plus ou moins vasculaires de la paralysie générale à la suite d'un mouvement ou non spontané.

Le mal de Pott guéri souvent, surtout lorsque les lésions n'ont pas donné lieu à des altérations médullaires. Mais dans ces cas la maladie a continué d'évoluer probablement parce que le malade n'a pas été soigné et que, par sa constitution débile, il présentait un terrain favorable à l'évolution tuberculeuse.

Celle-ci se s'est guère manifestée que sur la colonne vertébrale. Cependant j'ai trouvé chez un sujet de quinze ans une petite cicatrice et à côté un nodule de la grosseur d'un gros pois, à l'état caséeux,

dégénérescence manifestement une production tuberculeuse. Elle suffit pour confirmer la loi de Ewing. ~~Mais~~ Le plus souvent, nous rencontrons des lésions plus accusées à des degrés divers, mais les malades succombent ordinairement par le fait de productions tuberculeuses plus ou moins généralisées dans les poumons et les autres organes.

Petit cœur au rapport avec l'aspect infectieux du sujet et la nature des lésions.

Chagny (suite)
10 X^bre 1904

932

Méningite cérébro-spinale aiguë
(méningite de la convexité)

—

Méningite tuberculeuse
(méningite de la base)

Chez une jeune fille de 16 ans.
seulement quelques rares granulations
tuberculeuses récentes à chaque sommet
pulmonaire mais qu'on avait
trouvé d'ancienne forme caséeuse.

Il est vrai que l'autopsie
a été incomplète.

—

2e Secour (suite)
14 nov. 1901

Autopsie du 14 novembre 1901 749
~~Guinot Jean 65 ans~~
Lecoux Allet âgé de 65 ans.
St Laurent n° 8. Service de Mr Nicord.

Résumé de l'autopsie

- Mal de Pott lombaire, au double abcès par congestion.
- Pas de tuberculose viscérale initiale. On trouve seulement quelques granulations récentes sur un poumon.

Sujet très maigre, très cachectique

Le foyer tuberculeux vertébral siège au niveau du corps des 2e et 3e lombaire. Il existe au niveau 2 cavernes remplies d'un pus grumeleux. Le disque intervertébral est respecté

Il existe deux abcès para-vertébraux
celui de gauche est enkysté et est rétrolombaire sur le côté gauche de la colonne.
celui de droite a filé dans le jarret du psoas jusqu'au voisinage du triangle de Scarpa droit.

Les viscères ne présentent pas de trace de tuberculose viscérale ancienne ou en évolution.
Rien notamment aux sommets des poumons.

On note seulement sur le bord antérieur d'un poumon de petits nodules tuberculeux du volume d'une tête d'épingle de verre et manifestement récents

Cœur 270 gr.

Le foie. 1685

est gros, mou, pâlot ; décoloration jaunâtre ; ~~sans~~ la coupe est exsangue

On a l'impression d'un foie gras, et pas d'un foie amyloïde

Rate 95 gr non amyloïde

Reins droit 165. gauche 190.

parenchyme décoloré ; substance corticale peu épaisse mais non altérée.

Pas d'apparence amyloïde.

Pas de tuberculose testiculaire.

— à remarquer surtout la localisation primitive sur les corps vertébraux, alors que les lésions pulmonaires sont très discrètes et avec le caractère bien manifeste d'lésions récentes chez un adulte de 45 ans.

5e Leçon (suite)
9 Xbre 1899

Mal de Pott lombaire
Paraplégie flasque avec rétention d'urine.
Dilatation de la vessie, des uretères
des bassinets et des calices, avec pyélonephrite
du côté gauche. – Péritonite généralisée
méningite tuberculeuse récente.

H. 16 ans, s. de M. Bonnet, ayant
présenté une gibbosité au niveau des
2e et 3e vertèbres lombaires, avec paraplégie
flasque et troubles profonds de la
sensibilité par zones irrégulières.
Rétention d'urine obligeant à faire du cathétérisme.
Malade ayant succombé dans le coma
à une méningite récente.

Autopsie le 9 Xbre 1899. En ouvrant
le canal rachidien on remarque
que les os sont ~~pratiquement~~ fragiles
jusqu'au point de laisser traverser
au couteau au niveau de la région
lombo-sacrée.

La dure-mère est adhérente à l'os au niveau de la région lombaire, à partir de la 2e lombaire. cette adhérence est produite par des pachyméningites externes, caractérisées par une pachyméningite externe en bas et en remarque de fines granulations jaunâtres. ces productions se remarquent sur la face postérieure de la dure-mère qui est ainsi reliée aux corps vertébraux jusqu'au sacrum, après avoir détaché de l'os en rétrocédant qui restent adhérentes à la dure-mère, on voit que ~~la portion de~~ le corps de la 2e lombaire et la 3e lombaire sont diminués, et sont tout à fait friables et comme infiltrés d'une substance jaune d'apparence, que les vertèbres situées au dessous sont constituées par une trame notablement raréfiée et congestionnée, enfin très friables.

En portée molles environnantes sont le siège d'une inflammation qui les a transformés en un tissu scléreux blanc-grisâtre au sein duquel on voit les traces de muscles atrophiés. Il s'agit en somme du niveau de la région lombaire d'une véritable tumeur blanche dont on voit les débris autour de la colonne vertébrale lombaire enlevée. Le double canal rachidien a été ouvert, la moelle enlevée avec le tissu osseux des corps vertébraux comme écrasés, montrant sa porosité, ainsi que l'infiltration caséeuse des 2e et 3e corps vertébraux dénudés, épaissis et ramollis.

En deuxième ouverte, on voit que la moelle est intacte. Seulement les prochrymmyéte en commun qui en niveau de son extrémité inférieure. Mais

les nerfs de la queue de cheval sont pris dans un exsudat blanchâtre ressemblant à l'albumine coagulée) qui les enveloppe complètement au niveau de l'extrémité inf. de la moelle sur une espace d'environ deux centimètres.

Les méninges de l'encéphale sont épaissies blanchâtres, rétractées, et le siège de fines granulations accompagnées de peu d'exsudat. Outre remarquer particulièrement au niveau du chiasma et des scissures de Sylvius.

Les poumons très petits en général ayant 275 gr. gauche, deux rétrécis à chaque sommet, représentant la trace de tubercules anciens cicatrisés. D. dr. 275 gr. et G. g. 235 gr.

Cœur très petit, bruits bien appréciables 135 gr.

Foie gros 1460 gr.

Rate 150 gr.

adhérences intimes entre le diaphragme et le foie Malade, ainsi que entre ces organes et les anses intestinales, moins surtout entre les anses entre elles. Ces adhérences sont liées par de très fines cloisons très courtes, sans aucun exudat récent et sans qu'on trouve la trace de granulations tuberculeuses récentes ou anciennes. Cependant sur la muqueuse nettement épaissie et rétractée, on peut voir qqs. rares nodules indurés de volume d'une lentille, de coloration noirâtre, formés par un tissu rétracté et paraissant dans ~~[illegible]~~ ou d'anciens tubercules guéris, ~~[illegible]~~ sans doute une rétraction superficielle. Pas de ganglions caséeux ni aucun volumineux.

Il s'agit ici manifestement d'une péritonite généralisée grave, très vraisemblablement de nature tuberculeuse, comme toutes les autres lésions. Les lésions pulmonaires ne donnaient lieu à aucun trouble particulier durant la vie.

Veine distendue aux épaisseurs des parois. Dilatation des ventricules surtout du gauche, avec dilatation très prononcée du bourrelet des valvules du côté droit à bien moindre degré du côté droit. Système veineux est refoulé et plus résistant surtout à gauche. Mais il n'est pas douteux qu'il résulte de chaque côté un refoulement de la sérose avec infil. des muqueuses des cavités, du bourrelet, des ~~[illegible]~~ ventricules de la veine, en raison d'leur aspect rouge-sombre, tuméfiées. Lés à tubercules dans le vin

Mr Sicard
Nov. 1907

Homme de 33 ans. Service de M. Mouisset.
Manœuvre.

Diagnostic : Alcoolisme. Abcès froids sous cutanés multiples – Syndrome de paraplégie spasmodique – Mal de Pott dorsal ?

Entré le 4 mars 1907.

Rien à signaler dans les antécédents héréditaires ou personnel, à part l'éthylisme. Nié la syphilis. Mère bonne santé jusqu'à 30 ans.

Il y a 3 ans bronchite à répétition – apparition d'abcès multiples sur le côté droit du thorax qui suppurèrent longtemps. Il n'a jamais gardé le lit, mais 15 jours avant son entrée il sentit que ses jambes se paralysaient peu à peu, et il rentre à l'hôpital en raison de cette faiblesse progressive des membres inférieurs.

Pendant son séjour à l'hôpital on constate

1° une paraplégie spasmodique s'accentuant progressivement et ne s'étant accompagnée de rétention sphinctérienne que les derniers temps

2° une douleur provoquée, peu intense, à la pression au niveau des 2°-3°-4°-5° dorsale, mais assez bien pour qu'on ait hésité jusqu'au dernier moment à admettre un mal de Pott, qu'on supposait exister surtout en raison des cicatrices d'abcès froids

3° absence de douleurs spontanées, et troubles de la sensibilité se résumant en une hypoesthésie de l'ombilic jusqu'à la plante des pieds, plus marqué à droite, mais sans syndrome de Brown Séquard. Il différencie très mal le froid du chaud dans ces mêmes régions.

4° L'examen des poumons est négatif. Vers le 6 Avril on note un foyer de râles fins vers le mamelon droit. Expectoration muco purulente contenant des bacilles de Koch.

5° Température subfébrile, autour de 38.

6° Pas d'albumine en Mars, et en Avril.

7° Rien aux autres organes.

avant de mourir le malade eut le sacrum et les cuisses absolument dénudés par d'énormes escarres et fut emporté par des phénomènes septicémiques.

Leçon
nov. 1907

Autopsie du 14 novembre 1907

faite par le service de M. Mfouisset.

Homme de 33 ans.

Tuberculose du rachis, à la partie supérieure de la colonne dorsale.
Rachyméningite très marquée à ce niveau.
Ulcération tuberculeuse du poumon au point de contact avec la lésion osseuse. Foyer de granulations récentes prédominant autour de ce point.
Foie gras très augmenté de volume.

Autopsie

Colonne vertébrale : au niveau de la 2e ou 3e vertèbre dorsale on constate la lésion suivante : sur la partie latérale droite du corps vertébral on trouve un orifice qui s'ouvre d'une part dans le canal médullaire et qui aboutit à son autre extrémité dans la ~~région~~ cage thoracique, et à ce niveau se trouvait l'ulcération pulmonaire ~~sous~~ recouverte

par les plèvres adhérentes, détruites elles mêmes par un abcès tuberculeux qui contenait de petits séquestres. Le conduit traverse ainsi la vertèbre de part en latéralement sur son côté droit, entamant cependant le corps vertébral qui est rongé sur ses faces droite antérieure, mais qui n'est pas lui même perforé. Il n'y a pas d'affaissement et pas de déplacement des corps vertébraux.

Du côté de la cavité médullaire, le grand ligament est détruit; la dure mère est très épaissie sur plusieurs centimètres de hauteur et formée par un tissu irrégulier semé de petits tubercules. Il y a également des exsudats dans la cavité arachnoïdienne.

Du côté du poumon droit une petite ulcération à bords déchiquetés, située à la partie postérieure du lobe supérieur, correspond à la lésion vertébrale. Dans tout l'organe on trouve de petites granulations, mais elles sont surtout confluentes autour du point ulcéré.

Rien à l'autre poumon

Le cœur pèse 320, un peu gras. Sans lésions
Rien au péricarde.

Foie : 2.820 gr. Énorme, avec tous les
caractères du foie gras.

Rate : 250 gr.

Reins 160 chaque.

Examen histologique = moelle
= ulcération du Poumon
(service des hôpitaux)

Lyon
16 nov. 1907

1164 /

Mal de Pott

Abcès froids multiples de parois thoraciques. Pachyméningite tuberculeuse au niveau des 5 et 6 premières vertèbres dorsales avec compression et inflammation de la moelle à ce niveau. Abcès caséeux d'un corps vertébral (4e), faisant communiquer la cavité médullaire avec le poumon droit double pleurésie adhérente au poumon à ce point et à la partie inférieure. Tuberculose granulique dans ce poumon.

Enormes escharres au niveau du sacrum et des ischions ayant donné lieu à des accidents septicémiques qui paraissent avoir été la cause de la mort du malade.

—

H. 33 ans, s. de M. Mouisset, entré le 4 nov.
Résumé de l'observation clinique.
Autopsie le 15 nov. 1907. Pièces apportées au laboratoire. — Description des lésions de la colonne vertébrale et de la moelle, etc.

Il s'agit donc d'un mal de Pott survenu chez un homme de 33 ans, c'est dû à un âge où cette affection comporte une gravité beaucoup plus grande que dans le jeune âge tout, d'une manière générale, l'est d'autant plus que les malades sont plus âgés.

Les lésions tuberculeuses du rachis avaient pour siège les corps vertébraux des ~~trois~~ premières vertèbres ~~dorsales~~, notamment de la deuxième et surtout de la troisième où la surface externe de la région antéro-externe, ~~où les tissus vertébraux des arcs~~ cortéens faisant saillie, d'un part dans le canal médullaire ~~qu'en dehors~~ de la 3e vertèbre dorsale, après la destruction du grand ligament commun postérieur à ce niveau, et d'autre part dans le poumon droit au niveau de la partie postérieure de son lobe supérieur.

Les lésions inflammatoires du canal médullaire se sont propagées à la dure-mère qui, à sa surface externe, présente au niveau des 5 ou 6 premières vertèbres dorsales une épaississement très notable, ~~du~~ fait d'un cartilage dû à la pachyméningite manifestement tuberculeuse. En outre on remarque dans la partie correspondante de l'arachnoïde quelques adhérences filamenteuses ou membraneuses très minces reliant la surface interne de la dure-mère à la moelle, de telle sorte que c'est là l'indice de la propagation de l'inflammation de la surface externe de la dure-mère à la moelle qui a dû être en même temps plus ou moins comprimée. C'est donc à une myélite traversière à ce niveau, avec propagation de l'infl. en bas le long des cordons antéro-latéraux et ~~haut~~ le long des cordons postérieurs, qui sont dus les phénomènes paralytiques

atrophiques observés pendant la vie et auxquels le malade paraît avoir succombé.

Les productions caséeuses arrivées jusqu'au niveau de la cavité thoracique n'ont pas intéressé les plèvres autrement qu'en déterminant leur adhérence, dite providentielle par certains médecins en pareille circonstance, mais qui s'explique tout naturellement par la prolongation de l'infl. aux plèvres ~~au fur et à mesure~~ de l'approche des amas caséeux. Ceux-ci ont pu seulement s'accumuler pour venir faire saillie dans le tissu pulmonaire qui présentait à ce niveau une petite excavation ayant probablement favorisé l'infection tuberculeuse locale à laquelle on doit attribuer les granulations répandues dans ce poumon surtout au voisinage de cette lésion.

Il est principalement à remarquer que le diagnostic ne fut établi d'une manière certaine que vers la fin de la maladie lorsque l'on eut trouvé des bacilles tuberculeux dans les crachats, parce que la colonne vertébrale ne présentait aucune déformation et que la région affectée était à peine sensible à la pression.

C'est que, en effet, les lésions osseuses étaient seulement à la superficie des corps vertébraux, et que ceux-ci ne présentaient pas de lésions destructives centrales ayant pu donner lieu à un effondrement, occasionnant une compression directe de la moelle, ainsi qu'il arrive fréquemment.

Pendant longtemps on ne s'est guère occupé que de la mode de production des lésions médullaires déterminant une paraplégie

mais depuis les travaux de Charcot et de son élève Michaud, on connaît bien la paraplégie produite dans les circonstances analogues à ce cas, c'est-à-dire par le fait des lésions tuberculeuses osseuses propagées au canal médullaire, donnant lieu à une pachyméningite tuberculeuse ~~et~~ à une ~~myélite~~ myélite.

C'est au point qu'on considère depuis cette époque ce mode de production de la paraplégie comme le plus fréquent, tandis que nos observations nous paraissent prouver que c'est la compression directe de la moelle par une portion d'os affaissé qui se présente encore le plus souvent.

En tout cas il est important de connaître ces deux modes de production des lésions médullaires dans le mal de Pott pour

établir un diagnostic précis et une pronostic qui peut varier suivant la cause de lésions.

C'est ainsi que dans ce cas la bonne du malade à terme ~~avec~~ l'existence de cicatrices cutanées d'abcès froids, authorise un laïque à douter sur la cause de la paraplégie, car de sur un mal de Pott, et en raison de l'absence de déformation de la colonne, sur le mode de production de la nécrite par pachyméningite, d'autant que les accidents médullaires s'étaient produits d'une manière soudaine, ainsi qu'il arrive habituellement dans ces circonstances.

Il en est tout autrement dans le mal de Pott où les lésions tuberculeuses des corps vertébraux occupent le centre de ces corps occasionnant par leur destruction de véritables cavernes avec effondrement d'un ou de plusieurs corps vertébraux,

où il en résulte souvent une gibbosité plus ou moins appréciable rendant le diagnostic facile et permettant ainsi, au moins chez l'adulte, de porter un pronostic fâcheux au plus haut point.

En effet, dans ce dernier cas, il s'agit ordinairement d'une paraplégie qui s'est produite plus ou moins rapidement et parfois subitement, parce qu'elle résulte d'une compression directe de la moelle par une portion d'os affaissé et qu'il en résulte d'une affection médullaire absolument incurable, et dont les troubles qui s'y rattachent ne peuvent aller qu'en augmentant, à moins d'une intervention chirurgicale bien aléatoire, mais qu'on peut tenter en raison de l'incurabilité absolue de la lésion ainsi produite.

Lorsque la paraplégie dépend d'une pachyméningite, elle marche toujours graduellement et d'une manière assez lente. En outre, quoique le pronostic soit en général grave en raison de la nature de l'affection dont les manifestations peuvent se porter sur divers organes et souvent se généraliser, il arrive cependant qu'elle peut guérir, comme Charcot l'a indiqué en publiant un cas remarquable signalé dans tous les traités classiques. Nous avons eu aussi l'occasion d'observer un mal de Pott cervical avec paralysie des quatre membres et qui a pu guérir, le malade ayant récupéré la fonction de ses membres, quoique à un degré différent notable de l'état normal.

On peut donc dans ce dernier cas avoir quelque espoir de guérison qui fait défaut dans le premier. Mais il importe de faire au plus tôt le diagnostic, afin de traiter la maladie en conséquence. C'est ainsi que, dans le cas, le malade aurait dû dès les premiers troubles être immobilisé, et on aurait dû employer une révulsion énergique au niveau de la région atteinte, pendant qu'on aurait fait tout ce qu'il était possible pour l'alimenter et le réconforter.

Lorsque les accidents trophiques se sont produits accompagnés de phénomènes infectieux, il était trop tard pour espérer enrayer la maladie.

Il n'y avait pas de lésions tuberculeuses antérieures du poumon, mais seulement une lésion ancienne à l'extrémité de la lésion actuelle en rapport avec le mal actuel provenant de la suppuration du corps vertébral.

A remarqué encore particulièrement dans ce cas l'état du foie devenu très gros avec une augmentation considérable de volume puisqu'il pèse 2520 gr.

Deux causes ont dû agir pour produire cette altération : c'est d'abord la tuberculose osseuse existant depuis longtemps et qui non seulement produit ordinairement le mal qui aussi s'accompagne souvent de dégénérescence amyloïde. Il est vrai que c'est plutôt alors, sinon toujours, lorsque la syphilis est en cause (syphilis héréditaire ou congénitale); tandis que dans ce cas cette affection ne paraît pas avoir existé, le malade l'ayant niée formellement. Par contre il avouait de l'alcoolisme qui a certainement contribué à l'augmentation de la graisse dans le foie.

En tout cas on a dans ce cas les caractères bien accusés du foie gras, et toujours avec un certain degré de sclérose en rapport avec

42e Leçon (suite)
29 février 1908

Cyphoscoliose ancienne consécutive à un mal de Pott dans l'enfance. Sclérose pulmonaire légère avec emphysème, cœur hypertrophié. – Kystes hydatiques du foie.

F. de 46 ans, s. de Mr Dervic.

Il s'agit d'une jeune femme, petite, chétive, présentant des antécédents héréditaires tuberculeux et ayant eu dans l'enfance un mal de Pott qui lui a occasionné une cyphoscoliose très prononcée. Elle toussait depuis longtemps, s'était très essoufflée. Il sont ces troubles cardiopulmonaires qui ont occasionné sa mort. Cependant on ne trouve aucune lésion tuberculeuse dans les poumons, qui sont seuls et très petits, un peu sclérosés d'une manière diffuse et très emphysémateux.

Le cœur est relativement hypertrophié; car, quoique très peu volumineux, les parois de ses deux ventricules sont manifestement épaissies et de consistance ferme. Il en résulte que la forme de l'organe est plutôt arrondie. C'est le cœur appartenant à une personne bossue, comme il est décrit par les auteurs. Et c'est sans doute en raison de cet état du cœur que, malgré les antécédents héréditaires et personnels, et malgré aussi la détérioration de l'organisme, il ne s'est pas produit de lésions tuberculeuses dans les poumons.

Le foie est le siège, au niveau de son lobe gauche, sur son bord et sur une autre point de la face inférieure tout proche, de deux petits kystes hydatiques, du volume d'une grosse noisette et d'un noix, présentant à l'extérieur une surface blanchâtre qui ressemblait un peu à un noyau de généralisation néoplasique. Mais l'incision montre

qu'il s'agit d'une cavité d'où s'écoule un liquide tout à fait clair, dont les parois sont constituées par une membrane sclérosée externe en rapport avec le tissu hépatique, tapissée intérieurement par une membrane blanche hyaline se recroquevillant dans le bord et offrant à sa surface interne une grande quantité de petites saillies blanchâtres ou blanc-jaunâtres qui se détachent facilement par le mouvement et en passant la lame de scalpel sur la surface.

L'examen histologique confirme le diagnostic de Kyste hydatique, parce que ces petites granulations situées à la surface interne du Kyste sont des échinocoques bien caractérisés avec leur double rangée de crochets. Ces Kystes ne pouvaient pas encore être appréciables pendant la vie.

Nous pensons remarquer que ces Kystes, comme les autres parasites se rencontrent plutôt chez des tuberculeux ou des prédisposés à la tuberculose.

49 - 29 février 1908 - F. 46 ans. S. Dr M. Deine. - Bruyn de la face

Cyanose ; œdème terminal.

Autopsie. - Sclérose diffuse du poumon ; grosse dilatation du cœur droit avec gros cœur. Reins à surface granuleuse.

a. Ventricule gauche. - Pas de hypocardite ; mais un peu d'épaississement du tissu interstitiel en rapport avec l'hypertrophie cardiaque et l'œdème.

b. Ventricule droit - Pas de hypocardite.

c. - Rein granuleux. Sclérose diffuse avec nombreux vaisseaux oblitérés.

Tuberculoses ostéo articulaires
(autres que le mal de Pott)

Ostéomalacie

Jeuve (suite) 648
Autopsie du 21 février 1902 - Service de M. Briand.
Pascal Claude - 32 ans - Salle St Laurent n° 47

811

Diagnostic clinique. Tuberculose articulaire : arthrite du genou gauche guérie - arthrite fibro-caséeuse, ayant nécessité l'intervention (opération de Lannelongue) - Epididymite tuberculeuse - Tuberculose pulmonaire bilatérale.

Diagnostic anatomique. Tuberculose pulmonaire cavitaire bilatérale - Tuberculose articulaire du genou, et de l'articulation tibio-tarsienne - Abcès purulents avec fongosités au niveau de la plaie opératoire. Péritonite tuberculeuse - Ulcérations tuberculeuses de l'intestin. Tuberculose des ganglions lombaires, des canaux éjaculateurs, de la prostate, et du rein correspondant. Epididymite tuberculeuse.

A l'ouverture de la cavité abdominale, on ne trouve pas d'ascite, toutes les anses intestinales sont ~~rassemblées~~ en bloc enveloppé par le grand épiploon : lorsqu'on examine le péritoine, on constate une éruption de tubercules récents se traduisant par une multitude de petits points blancs, de volume d'une tête d'épingle, un peu durs au toucher, très visibles par transparence, notamment sur le g.d épiploon. Ce dernier en effet, n'est ni épaissi, ni lardacé, il a conservé toute sa transparence et sa minceur. Les mêmes granulations se trouvent surtout ~~sur le péritoine pariétal et surtout~~ sur le mésentère, ~~mais elles ne sont pas aussi nombreuses, et elles sont plus rares sur le mésentère, et surtout sur le mésentère~~ elles. Nulle part même dans les parties déclives, on ne trouve de pus, ni grand entre les anses ou formant des abcès dans la profondeur, ni même kystes se retrouvent sur toute l'étendue du péritoine

Jusqu'au niveau de la face antérieure de l'intestin et face inférieure du foie.

Dans le petit bassin on ne trouve rien de spécial, mais sur le rectum enlevé, on trouve les vésicules séminales assez dures mais allongées, plus grosses que le doigt, dures au toucher, lorsque on les incise, on voit que des stigmates surtout à gauche, les vésicules sont presque complètement envahies par des lésions tuberculeuses plus ou moins ulcéreuses, les unes encore récentes et discrètes, les autres commencent à se ramollir et à dégénérer au centre.

Les lésions se retrouvent avec la même intensité dans l'appareil génital jusqu'au niveau de la prostate. On y relève également des lésions tuberculeuses, surtout à gauche des canaux éjaculateurs, jusqu'au niveau du vas-deferens qui, examiné de près, est le siège d'ulcérations également tuberculeuses.

La vessie et l'urètre sont cependant indemnes.

Du côté des testicules, on trouve un gros foyer caséeux qui touche l'épididyme gauche – le testicule gauche est sain ainsi que le testicule et l'épididyme droits.

L'intestin présente sur sa face péritonéale des bourgeons ulcérés au milieu de zones plus fonncées correspondant à ulcérations tuberculeuses que l'on trouve surtout comme dans la première portion du côlon, sur la valvule et la dernière portion de l'intestin grêle. On en trouve encore quelques unes à 1m50 de la valvule.

Le mésentère renferme dans ses épaisseurs une série de petits ganglions gros comme des pois.

Le foie (1560) est volumineux, un peu mou; de coloration rouge jaunâtre sur les coupes, mais sans foie gras, sans tubercule appréciable, sans périhépatite nette: il y a toutefois des adhérences peu résistantes entre le foie et le diaphragme - Rien au niveau des voies biliaires. Il est difficile de dire s'il est le siège d'un tubercule initial.

La rate (290) est assez grosse, longue, fortement, un peu molle

Les reins (D. 180, G. 180) sont assez gros, les deux substances bien nettes sans d'adhérences notable de la capsule - pas de tubercules appréciables.

Les cavités pleurales ne contiennent pas de liquide, il existe une lymphite purulente totale du côté droit, beaucoup plus marquée aux sommets, surtout à gauche -

Le poumon gauche (1060 gr) est très gros, avec un emphysème marqué, mais on constate après extraction de la cavité pleurale que le sommet s'affaisse, et donne une sensation de dureté au toucher; sur la coupe, on trouve en effet deux cavernes, l'une du volume d'une mandarine, limitée seulement par une coque pleurale - A l'entrée au dépens d'elle, seconde caverne du volume d'une noix, limitée en plein parenchyme pulmonaire - Dans tout le reste du poumon, on trouve le type emphysémateux compliqué de tubercules du volume d'un pois, de coloration blanc jaunâtre, mollissant confluents et formant nappes en certains points: surtout en avant.

Le poumon droit (1300 gr) présente le même aspect extérieur sans sommet est cependant plus dur; et ne s'affaisse pas sur la coupe, on trouve cependant des cavités, en nombre de trois, mais situées plus profondément qu'à gauche, séparées de la plèvre par une couche de parenchyme

d'environ 2 à 3 centim. – Dans tout le reste du poumon, on retrouve des lésions absolument analogues à celles du poumon gauche.

Les ganglions trachéo-bronchiques sont gros et noirs, quelques uns présentent des lésions tuberculeuses anciennes et sont devenus plus ou moins crétacés ou fibreux.

X L'articulation du genou présente seulement de l'anchylose en demi flexion, avec des adhérences, un état de rétraction, un aspect fibreux de la synoviale; et des points du cartilage hypertrophiés et inégaux.

Au niveau du moignon: par contre, la peau faite du pied, et en rabattant le lambeau, on trouve des vastes clapier purulents, occupant presque toute la surface cutanée, étendant plus ou moins profondément le cartilage et limité par un tissu de fongosités tuberculeuses, mais rétractées des plus nettes. Avec une couche de pus concrété, une certaine quantité de pus liquide, sanieux.
Les fongosités sont doublées de productions osseuses formées probablement aux dépens du périoste commun.

X Le Cœur (200 gr) est assez gros – son type est tout à fait dilaté, ses parois flasques – pas de lésions d'origine pericardite, pas de dégénérescence graisseuse.

Rien à l'aorte.

Bury (Eure) 690
Déc 1902

H. 32 ans entré à l'H. D. le 3 Xbre 1902 et mort le 20 février 1902 -

Mère morte âgée sans tourment pas. Père mort d'une refroidissement en quelques jours. Enfin trois enfants morts en bas âge d'affections inconnues. Sans tourment depuis 18 mois. Deux enfants morts en bas âge.

Pas d'antécédents vénériens ; pas d'alcoolisme. Bonne santé jusqu'au moment de son mise en traitement.

Vers l'âge de 24 ans, il devient moins robuste et s'essoufle facilement.

Il y a 5 mois première manifestation articulaire du côté du genou gauche avec tuméfaction douloureuse.

Il y a 4 mois tuméfaction douloureuse autour de l'articulation tibiotarsienne gauche.

Il y a un mois le malade doit garder le repos au lit. La tuméfaction et la douleur du genou disparaissent mais l'arthrite tibiotarsienne continue à évoluer.

actuellement on ne trouve au niveau du genou gauche qu'une entorse incomplète sans douleur dans les positions extrêmes.

Les lésions articulaires du niveau du pied droit ne contrôlent bien assez une tuméfaction, douleur à la pression dans les mouvements.

ganglions de l'aine tuméfiés douloureux.

amaigrissement des membres, notamment de la cuisse.

noyau tuberculeux dans l'épididyme gauche.

deux pommes, submatité sur deux zones. Côlon bombé surtout à droite. Pas de liquide ascites.

Exquisine ne contient pas d'albumine

T. 38°,4.

26 déc. - La douleur du pied est moins pénible par le repos. On constate un ankylosé complet de l'articulation tibio tarsienne qui paraît pleine de pus. Bouillet démontre au niveau de l'interligne articulaire de la tibio tarsienne.

2 janv. 1902. - Amputation du pied par la méthode de Syme. Sensibilisation de 4 à 5 la temp. oscillait entre 38° et 39°.

Après l'opération elle s'est élevée et s'est maintenue à oscillant entre 39° et 40° puis entre 38° et 39° à 40°. Dix jours plus tard, la T° étant toujours élevée elle a moins élevée le matin.

1 février - On note que la malade a toujours de grandes oscillations thermiques dues probablement à l'état de son poumon

20 février Mort

41e Leçon (suite)

2 février 1902

Réflexions. — Le malade a succombé à l'infection tuberculeuse ultime qui s'est produite principalement sur le péritoine et qui pouvait avoir pour origine l'un des foyers caséeux se trouvant dans les poumons, dans l'intestin, dans les organes génitaux ou au niveau de l'articulation coxofémorale, là où se trouvait un abcès purulent caséeux dont les parois fongueuses étaient parsemées de granulations.

Une lésion de ce genre est particulièrement apte à donner lieu à des productions granuliques généralisées

parce que elles constituent une cavité close où les agents infectieux sont facilement absorbés et sont déterminer la production granulique.

après les lésions tuberculeuses articulaires, ce sont celles des organes génitaux pour les mêmes raisons.

à remarquer à ce sujet que pour une lésion tout à fait localisée à l'épididyme gauche, il y avait des lésions beaucoup plus considérables des vésicules séminales non seulement du côté gauche, mais aussi du côté droit. Dans tous les cas de tuberculose du testicule ou de l'épididyme, nous avons toujours rencontré des lésions ordinairement plus prononcées des vésicules séminales ; d'où l'indication d'être très circonspect pour l'intervention chirurgicale dans ce cas.

D'autre part, dans les cas de généralisation, alors qu'on ne trouve pas de foyer caséeux initial dans les organes où il se rencontre le plus fréquemment, on peut en découvrir un siégeant seulement dans les vésicules séminales qu'il ne faut pas oublier d'examiner.

Dans ce cas les lésions tuberculeuses avaient aussi envahi la prostate et les canaux éjaculateurs jusqu'au niveau du verumontanum où se trouvait une petite ulcération se continuant avec les lésions sous-jacentes, comme une coupe fait à ce niveau sur la partie médiane se prêtait à l'entendre parfaitement compte.

Les ulcérations de l'urètre pourraient être le point de départ d'une généralisation tuberculeuse, quoique peu communes.

Ce sont aussi les cavernes pulmonaires qui donnent lieu à une infection secondaire plus ou moins généralisée, principalement lorsqu'elles sont situées dans des conditions où leur contenu se vide mal et où il y a facilité du phénomène de réinoculation.

Dans ce cas les cavernes pulmonaires pourraient donc amener bien en cause, si les lésions étaient exposées, surtout le foyer pneumonique du sommet et réalisaient des conditions encore plus propices à la production des accidents redoutables.

on doit encore se demander si ces cavernes ou au moins certaines d'entre elles ne datent pas de plus de deux mois, puisque avant l'amputation du pied on avait cherché à s'assurer qu'il n'y avait pas de cavernes. Or, comme il est évident que la plupart de ces lésions sont beaucoup plus anciennes, elles ont dû passer inaperçues. Cela n'a rien d'étonnant pour les cavernes du poumon droit qui sont presque entièrement recouvertes d'une couche de tissu pulmonaire plus ou moins épaisse. Mais il n'en est pas de même pour la caverne la plus volumineuse qui se trouve au sommet gauche dont la

moitié supérieure du poumon n'est plus constituée que par les plèvres épaissies adhérentes.

Lorsque une semblable lésion échappe à l'examen clinique, c'est que cet examen est incomplet et que il n'est pas fait dans le but de rechercher par tous les moyens possibles les signes révélateurs.

Il faut entendre la respiration normale pour affirmer qu'il n'y a pas de caverne superficielle. Souvent cette respiration n'est entendue pas ou est perçue faiblement par propagation, chez un malade soupçonné de tuberculose. Il peut y avoir en même temps une matité complète absolument. Il faut particulièrement rechercher les signes de caverne obtenus par l'auscultation de la toux, donnant lieu aux bruits métalliques.

Dans ce cas la constatation d'une caverne et l'élévation de la température étaient une contre-indication à l'opération qui ne pouvait donner qu'un mauvais résultat, d'autant que l'articulation précédemment affectée avait été comprimée en partie. C'est ainsi qu'un plâtre est devenu un nouveau foyer tuberculeux encore bien plus dangereux que les précédents, puisque le pus caséeux était retenu dans une cavité imminente propice aux phénomènes d'infection généralisée.

Remarquons encore que les lésions artérielles devient provenir déjà de l'infection par les cavernes ; qu'elles avaient pu guérir en mieux du poumon ; mais qu'elles entraînent plus facilement à l'extrémité de nouveau pris en pus pris en même temps.

Indépendamment de lésions aiguës des poumons (comme on peut voir aussi en vue de ramollissement et de désintégration de relévés), il est à remarquer que les poumons étant aussi le siège de granulations très abondantes dans tout le parenchyme, mais principalement au niveau des parties antérieures emphysémateuses des deux poumons. Alors l'emphysème superficiel n'avait pas permis de rencontrer des lésions aussi abondantes, dénudées par la palpation et surtout par les coupes qui montrent les granulations confluentes formant de véritables masses par leur agglomération, mais au dessous de la surface emphysémateuse en raison de leur production dans un tissu préalablement

emphysémateuses. Il est à noter que les lésions sont plus abondantes en avant qu'en arrière où les bulles elles prédominent. On peut se demander si cette accumulation de lésions en avant dans les parties emphysémateuses plutôt que dans les régions postérieures ne provient pas de la position horizontale que devait occuper le malade pour suite de ses lésions vertébrales, de telle sorte que le diaphragme devait principalement assumer la respiration au niveau de la base et en arrière? Cependant aussi les parties antérieures n'ont elles été pas exactement à faite en dehors, après les manifestations mêmes dans les parties postérieures où les lésions osseuses manifestement produisent des altérations importantes?

29e Leçon
27 janv. 1898

579

Ostéite tuberculeuse
des os du bassin et du
corps des 3 dernières vertèbres lombaires
avec abcès diffusés à travers
les muscles nécessaires voisins.
Thrombose des veines iliaques.
Tuberculose granulique dans
les poumons et 2 petites cavernes
au sommet du poumon droit.
Endocardite récente de la mitrale.
Foie gras.

H. 26 ans, s. de M. Ollier.
Ostéite le 27 janv. 1898 – amaigrissement
général très prononcé avec œdème des jambes
~~parties d'en~~ dégé assez prononcé.
Érosion de la peau au niveau de la
partie saillante du sacrum.

après avoir enlevé tous les organes contenus dans les cavités thoracique et abdominale, on remarque une légère transposition ou fluctuation du niveau du provisoire gauche. une incision fait sourdre un peu séreux du syst. gummeux. On voit que le poumon est parcouru par des trajets irréguliers remplis de ce pus et que les parois de ces cavités ont un aspect fongueux, tandis que la partie inférieure du poumon droit est saine. On voit bientôt que ces trajets fistuleux communiquent avec d'autres trajets situés dans la partie du poumon abdominal situé immédiatement au dessus de l'arcade de Vallaye du même côté. Le point de départ de ce pus paraît être une ostéite diffuse sur les corps vertébraux des 3 dernières vertèbres dorsales et sur l'os iliaque droit les surfaces articulaires étant.

Bientôt on s'aperçoit qu'il existe de lésions encore plus considérables au niveau de la partie antérieure du sacrum où se trouve un abcès caséeux occupant toute la concavité et se prolongeant par [illegible] sinueux de chaque côté avec de vastes abcès situés entre les psoas, dont l'un (celui du côté droit) paraît avoir été ouvert récemment. En enlevant la couche caséeuse qui recouvre la face antérieure du sacrum, on voit aussi que l'os est décimé ~~[illegible]~~ dénudé.

En prenant du côté droit qui ne paraissait pas altéré ayant été incisé, on voit qu'il renferme

avait un trajet parallèle
~~parfaitement~~ des deux vertèbres
lombaires atteintes pour aboutir
au triangle de Scarpa où se
trouve alors une collection purulente.

En raison ~~extrême~~ diffuse
de sclérose des os du bassin
et du corps des 3 dernières vertèbres
lombaires ayant donné lieu
à une suppuration qui s'est
~~propagée~~ au voisinage des
lésions osseuses et s'est secondairement
infiltrée le long des muscles
ondes aponévroses dans les
parties déclives voisines en produisant
des désordres considérables.

Les veines iliaques et fémorales de chaque côté sont le siège d'un thrombus constitué par du sang noir coagulé; la V. saphène interne de chaque côté étant seule restée perméable et remplie de sang liquide. En même temps que cette thrombose veineuse, on remarque l'infiltration périphérique qui transforme le paquet vasculaire en un cordon induré où tous les éléments sont réunis par un tissu conjonctif beaucoup plus résistant qu'à l'état normal.

Rien de particulier sur la colonne vertébrale en dehors des lésions précédemment indiquées.

Les articulations coxo-fémorales se sont pas atteintes. Celle du côté gauche, comme aussi celle du genou, paraissaient immobilisées en flexion, mais par le fait des lésions musculaires indiquées plus haut.

Poumons. Le poumon droit est un peu induré au sommet. Sur les coupes, on voit qu'il existe à 2 travers de doigt du sommet plutôt en avant de la bronche médiane,

2 cavernules contigües pouvant contenir chacun un noyau et remplies d'un suc homogène, à parois lisses. Tout autour le tissu prolongeant présente des stries noirâtres manifestement relevées et de fines granulations unilobées demi-transparentes disséminées ayant quantité dans tout le lobe inférieur, mais surtout au sommet. Dans la partie inférieure du poumon on trouve aussi de fines granulations de même nature, mais en moins grand nombre au fur et à mesure qu'on arrive vers la partie inférieure.

Le poumon gauche présente au sommet exactement stries noirâtres relevées,

puis des granulations miliaires avec la même disposition que du côté droit, c. à d. en assez grand nombre dans le lobe sup., surtout au sommet, puis de moins en moins nombreux dans le lobe inf. Cœur dévié à droite.

Les plèvres ne présentent que quelques adhérences au sommet, surtout du côté droit, sans trace de liquide dans les plèvres.

Pas de liquide non plus dans le péricarde qui ne présente aucun signe d'inflammation.

Cœur petit, ne pesant que 260 gr., avec lésions récentes de la mitrale, ne présentant rien de la forme d'un cornet irrégulier disposé de manière à faire une légère saillie irrégulière au bord ou dans le point de contact des valves, c. à d. à 1 ou 2 mill. du bord libre.

cet exudat prédomine à la partie moyenne de chaque valve et devient à peine appréciable au niveau du commissure.

Rien de particulier sur les ingurgitations de l'aorte. Rien non plus sur la tricuspide, sur l'origine de l'infundibulum du cœur droit.

La partie moyenne des 2 valves de la mitrale est prise pour l'ex. histologique.

Foie volumineux et très gras 2100 gr, sans lésion tuberculeuse appréciable à l'œil nu.

Reins avec substance corticale pâle, égalant sans tubercule manifeste. 170 gr. chacun.

Rate 260 gr.

Pas de liquide dans la cavité péritonéale.

On remarque seulement sur la partie inf. de l'intestin grêle 2 ou 3 points rougeâtres ou gris, granulations tuberculeuses correspondant à de petites ulcérations intestinales situées l'une à 1m,50 environ au dessus de la valvule de B. et deux autres près de la valvule. On voit aussi une ulcération allongée transversale dans le cæcum ou 2 ou 3 ulcérations aussi plus petites

Réflexions. — Le premier de granulie constaté dans les poumons a très vraisemblablement pour origine les lésions tuberculo-caséeuses ou ulcéreuses, comme il arrive si souvent à la période ultime de cette affection. — Il est très vraisemblable que il en est de même de l'endocardite récente constatée sur la mitrale. — La constatation de l'intégrité absolue des ligaments de l'aorte constatée dans le cas, ~~[illegible]~~ à ce qu'on observe dans l'endocardite rhumatismale, paraît prouver que la localisation exclusive de la lésion à la mitrale serait plutôt en rapport avec l'origine tuberculeuse de la lésion. — à remarquer aussi l'absence absolue de liquide dans les cavités séreuses et notamment dans le péritoine, malgré la coexistence d'un œdème très prononcé des pieds des jambes et tel que lorsque il est de cause cardiaque (analogie d'étiologie par thrombose veineuse) il y a toujours coexistence au moins d'une certaine quantité de liquide dans le péritoine. —

Cancer colloïde de l'estomac avec généralisation considérable au péritoine

—

H. 49 ans, mécanicien, entré le 3 janv. 1898 dans le s. de M. Molliard suppléé par M. Commandeur, mort le 24 janv. 1898. (obs. communiquée par M. Commandeur)

Pas d'antécédents héréditaires. 14 frères ou sœurs morts d'affections diverses. aucun ne paraît avoir été tuberculeux. Marié sans enfants.

aucune maladie avant l'âge de 31 ans. à cette époque il eut un traumatisme violent dans la région épigastrique. Deux mois après il cracha un caillot de sang rouge puis comme noir. En même temps il fit du sang noir poisseux mélangé à ses selles. Deux mois après se formait une poche grosse comme un poing dans la région épigastrique de cette poche se vidait dans l'intestin quelque temps après. Il fit environ un litre de pus. Peu après le malade se remit entièrement. Il affirme n'avoir jamais eu de maux d'estomac pas même pendant cette maladie. Il n'a jamais vomi.

Il y a 3 ans fièvre typhoïde pour laquelle il entra le 1 mars

dans le service de M. Pierre pour hernie. Il guérit parfaitement après 1 mois de convalescence.

Le malade affirme qu'il n'a jamais beaucoup bu : 1 litre de vin par jour, 0 gr. une absinthe, rarement de liqueurs.

Il y a un mois le malade s'aperçut qu'insensiblement son ventre augmentait. Il n'indique d'autres maladies, pas de troubles digestifs. Depuis lors il maigrit énormément pendant 12 kil.

Depuis 10 jours le malade ne peut se lever, il accuse une constipation opiniâtre, une dyspnée considérable et des maux d'estomac caractérisés par des renvois acides et des éructations nombreuses.

Il n'a jamais eu d'épistaxis.

Pas d'albumine dans l'urine, mais beaucoup d'urates.

9 janv. — On fait une ponction abdominale et on retire 5 à 6 litres de liquide hématique légèrement trouble.

Le foie n'est pas modifié dans son volume. On sent des masses dures siégeant partout dans l'abdomen et donnant par endroit une sensation analogue à celle des petites parties dans la grossesse.

10 — Le liquide s'étant reproduit très rapidement, l'on fait une nouvelle ponction et on retire 4 litres 1/2 de liquide. Les masses paraissent être légèrement douloureuses à la pression.

15 — Nouvelle ponction. On retire 3 litres 1/2 d'un liquide présentant toujours le même aspect. Malade très amaigri, très cachectique.

Autopsie le 26 janv. 1898. En ouvrant la cavité abdominale, il s'écoule encore une assez grande quantité de liquide teinté de sang.

Ce qui frappe au premier abord, c'est une énorme masse néoplasique occupant la place du gd épiploon, ou plutôt le gd épiploon lui-même occupant la moitié supérieure de l'abdomen, sous la forme d'une masse blanchâtre ou légèrement teinté de jaune avec un reflet translucide particulier, ayant l'épaisseur de la paume de la main et formant comme un tablier qui recouvre incomplètement la masse intestinale. Cette masse formée par l'infiltration néoplasique du gd épiploon est assez ferme et offre des surfaces mamelonnées irrégulières avec des bords plus ou moins arrondis.

Indépendamment de cette grosse masse on voit encore beaucoup de productions analogues diminuant irrégulièrement sur toute la surface péritonéale. C'est ainsi que l'on voit une masse occupant presque les dimensions de la main située ~~sur la face antérieure de l'estomac~~ près du pylore et d'autres nodosités du volume d'une noisette à une noix diminuant ça et là en qtés quantités sur le péritoine pariétal et viscéral. Ces nodosités sont peu volumineuses et peu nombreuses sur l'intestin grêle ; mais sur le gros intestin les franges épiploïques sont le siège de nombreuses nodosités plus ou moins volumineuses. C'est sur le mésentère et sur tous les mêmes

qu'on voit le plus de nodosités et particulièrement près du point d'insertion du mésentère à l'intestin. Là les nodosités ont un volume variant de celui d'un pois à celui d'une noisette et sont absolument confluentes. Le ligament suspenseur du foie est transformé en une masse de l'épaisseur de la moitié. La face inférieure du diaphragme est doublée de productions néoplasiques confluentes augmentant l'épaisseur de l'organe d'au moins un demi-centimètre et dont quelques-unes forment des saillies assez fortes pour avoir produit des dépressions correspondantes dans le tissu hépatique dont la surface est inégale, peut-être en raison de cette compression inégale.

Toutes ces productions ont partout

les mêmes caractères. C'est une substance blanchâtre ou légèrement teintée de jaune, à surface mamelonnée, translucide, ayant l'apparence de la gelée ou de la colle et cependant d'une consistance assez forte. Sur les coupes la teinte est plus blanche et toujours translucide. Il est bien certain qu'on se affaire à une néoplasie colloïde et l'ex. histologique à l'état frais confirme ce diagnostic, car on trouve immédiatement de grosses cellules à fous serrés, mais sans noyaux de destinées pour un protoplasma blanc, ~~transparente~~, granuleux et qui refoule le noyau sur un point de la périphérie de sa petite extrémité s'étrangle. Il y a aussi des cellules moins volumineuses et des cellules fusiformes, mais toutes ont le même protoplasma ~~transparente~~, granuleux, renfermant plus ou moins grande quantité. On voit aussi des noyaux qui n'ont plus qu'un délicat de protoplasma, la cellule ayant dû se rompre et laisser répandre la substance protoplasmique granuleuse dans le point elle se trouvait

C'est naturellement du côté de l'estomac qu'on va à la recherche du terme primitif. Nous avons déjà dit que cet organe présentait au niveau du pylore une masse néoplasique superficielle qui évidemment appartient au péritoine de cette région. Tout autour de l'estomac se trouvent des masses végétantes qui s'avancent plus ou moins sur la face supérieure; de telle sorte que celle-ci est réduite à 3 travers de doigt de largeur sur une dongaine de centimètres de longueur. C'est sur cette face que nous pratiquons une incision longitudinale qui permet d'examiner toute la surface interne de l'organe.

On peut voir que le pylore est parfaitement libre sans altération de la muqueuse; mais que à deux cent. de cet orifice, s'étale sur la face postérieure, une

production colloïde qui forme comme une plaque avoïde épaisse 8 cent. dans le sens transversal et 10 cent. dans le sens longitudinal. La partie centrale est déprimée, comme si, à ce niveau, la paroi était attirée en bas et en arrière. Le bord postérieur en sup. situé à un cent. au dessus de la ligne centrale de la petite courbure, forme une saillie notable qui va en s'abaissant graduellement jusqu'aux deux extrémités (de 3 ou 4 mill. environ) où la saillie est à peine marquée au dessus de la muq. En avant la plaque ne se termine pas comme en arrière par une ligne régulière, mais on voit à partir de la gde courbure postérieure de la plaque, de gros plis de la muqueuse offrant un contour dont un aspect qui rendent manifeste leur infiltration par le néoplasme

ces plis s'avancent sur la face antérieure de l'estomac jusqu'à deux centimètres de la gde courbure. Ces plis sont fixes et ne peuvent pas être modifiés par la pression, tandis que tous les plis de la muqueuse qui aboutissent sur les autres points du néoplasme sont parfaitement mobiles et manifestement intacts.

En faisant passer une coupe par le centre de la plaque néoplasique où se trouve la dépression signalée précédemment, on voit que la paroi présente à ce niveau une épaisseur de deux travers de doigt, en raison de l'infiltration néoplasique de la muqueuse, de la sous-muqueuse, des couches musculaires

et surtout du péritoine qui recouvre la face ~~postérieure~~ de l'estomac. C'est ainsi que toutes les tuniques sont atteintes au niveau de la plaque néoplasique de la face postérieure du ventricule pylorique, tandis que les autres parties de l'estomac sont tout à fait libres, comme la partie médiane de la face antérieure ne se plus que partie on ne sont envahies qu'au niveau du péritoine, mais il est vrai que la plus grande partie de l'organe, notamment au le trajet des vaisseaux, ~~des~~ les points où se trouve le plus de tissu conjonctif lâche.

On ne voit pas de ganglions manifestement envahis.

Les autres organes ne présentent aucun trait de généralisation.
Le foie notamment est absolument sain et non augmenté de volume.
Les reins nous ont paru normaux.
La rate est petite.

Le poumon droit est le siège d'une hépatisation récente de son lobe inférieur, avec ggs. condensations fibrineuses sur la plèvre.

Le lobe inférieur gauche est seulement congestionné.

C'est à cette pneumonie que la malade paraît avoir succombé.

Cœur petit sans lésion appréciable.

11e Leçon
9 nov. 1894

Coxalgie suppurée avec abcès périarticulaire du côté droit.

abcès prévertébraux au niveau des parties latérales des deux dernières vertèbres lombaires.

Tuberculose granulomateuse ganglionnaire et sous-péritonéale récente et probablement aussi ancienne avec taches pigmentaires isolées et à la base. Foyer de lésions ancien de rétrocession.

Tuberculose granulomateuse confluente dans les deux poumons avec adénopathie.

une seule granulation avec épanchement de trois petites granulations indurées dans l'infundibulum de l'aorte droit.

Tuberculose granulomateuse des reins

Foie gras sans granulations rares.

H. 19 ans (v. de M. Sonnet) sur lequel nous n'avons aucun renseignement clinique, si ce n'est que le malade était depuis longtemps dans un gonflement sans avoir été examiné lorsqu'il a présenté les accidents graves qui ont déterminé sa mort.

Autopsie le 28 nov. - On trouve d'abord ~~[illegible]~~ autour de l'articulation coxo-fémorale droite un vaste abcès pouvant contenir un demi-litre au moins d'un pus gris dont le point le plus saillant siège à la région postéro-inférieure, mais qui contourne l'articulation en avant de bas en haut pour communiquer avec un diverticule assez étendu dans la fosse iliaque interne.

En ouvrant l'articulation il s'écoule un pus beaucoup plus épais qui la remplit ~~et infiltre~~ la capsule fibreuse ~~sur~~ sa partie fibreuse du côté de sa surface interne.

La cavité articulaire paraît agrandie, que la tête du fémur est notablement diminué de volume surtout aux dépens de la partie postéro-supérieure qui est un peu aplatie par

du tiers osseux. celui-ci a perdu sa toute la table son revêtement cartilagineux et présente une surface inégale rugueuse et superficielle et facile infiltrée de pus caséeux.

Sérosité du ligament rond qui paraît seulement plus long.

La surface de la cavité cotyloïde est également rugueuse et infiltrée de pus caséeux la surface de la tête du fémur par de perforation appréciable de la cavité cotyloïde; mais la cavité articulaire communique largement avec l'abcès environnant à la partie antéro-inférieure. on peut passer l'extrémité du doigt dans l'ouverture de communication -

Atrophie et faiblesse des muscles de la cuisse -

Erosion certaine de la tête du fémur ainsi vivie par conséquence

après avoir enlevé tous les organes internes sur les côtés desquels nous reviendrons ; on constate qu'il existe encore de chaque côté des deux dernières vertèbres lombaires un abcès du volume d'un œuf de poule environ contenant un pus ~~caséeux~~ caséeux et immédiatement en rapport avec les corps vertébraux détruits et érodés irrégulièrement donnant la même sensation que les surfaces articulaires.

Les autres organes examinés avec soin ne paraissent présenter aucune lésion appréciable à l'œil nu.

Les ganglions inguinaux et iliaques ont un volume variant de celui d'une noisette à celui d'une amande et sont de coloration blanchâtre de caractère ~~pelletot~~ piotaire. Sur la coupe coque fibreuse avec mass uniformément caséeuse le plus souvent, mais parfois avec une portion plus ou moins sclérosée au sein de laquelle se trouve une portion caséeuse.

On premier abord on voit les intestins distendus présentant à la surface externe des amas de nombreuses granulations assez fines à côté de nodules plus volumineux blanchâtres ou de petites tacheries mais diminués ou en grand nombre soit autour de granulations ou nodules soit sur les autres parties qui paraissent indemnes. Sac d'exsudat fibrineux bien manifeste pas de liquide dans la cavité péritonéale.

En examinant attentivement les intestins, on voit qu'il s'agit d'une granulation caséeuse du volume d'une tête d'épingle irrégulière et en très grand nombre sur la surface interne et particulièrement intéressant le péritoine ou plutôt dans la partie profonde de cette membrane. En outre il existe de nodules du volume d'une lentille à un gros pois dont quelques uns semblent sous le péritoine du grand intestin et le plus grand nombre se trouvent comme appendus aux les fragments graisseux du gros intestin et surtout vers l'insertion du mésentère à l'intestin et enfin sur le mésentère dont les ganglions sont tous volumineux (du volume d'un pois, d'une noisette, d'une noisette et d'une amande) et transformés en substance caséeuse homogène ou épaississement de leur membrane d'enveloppe

A côté de granulations ou nodules
seulement d'aspect blanchâtre, on voit
d'autres petites granulations qui ~~forment~~
entourent d'une petite tache très noire comme
comme une auréole. On voit encore des
nodules plus ou moins volumineux entourés
de la même manière par une teinte noire
paraissant un peu rétractée pour simulter des
d'irradiations périphériques dont il est le centre.
Certains amas sont ~~seulement~~ entourés
par une zone noire d'un ou deux millimètres
de largeur qui semble être partagée
en plusieurs parties inégales par des lignes
noires déjà vues. Sur d'autres points
il reste seulement des vestiges des nodules
sur une tache noire irrégulière à surface
~~blanche~~ plus ou moins arrondie ou ovalaire, qui
est le centre d'un certain degré de rétraction
du tissu. Nous trouvons encore des lésions
à zone noire moins de volume
d'une noix, moins large, moins plus
allongée, à surface ~~jaunâtre~~ parfois jaunâtre

par de nombreuses taches noires au dépourvu ind
de épaississement de la paroi devenue pleine qui
une masse jaune homogène tout à fait
Par contre on trouve sur l'intestin
la muqueuse des taches noires sans nodule
granulation manifeste. Ces taches ne sont
pas de forme régulière. Elles ont un à
millim. de largeur et 2 à 3 de longueur.
on trouve aussi quelques tronçons noirâtres
qui ont plus d'un centimètre de longueur pour
moins largeur. On remarque aussi
que ces taches noires paraissent légèrement
déprimées à leur centre.

Ces taches se trouvent sur toutes les
parties de l'intestin grêle en plus grand
nombre sur l'iléon et le gros intestin.
C'est aussi dans ces régions qu'on trouve
plus de nodules sous-péritonéaux volumineux
sont isolés ou ~~disposés~~ par groupes de ~~2 ou 3~~ de volume différent.
Ils sont particulièrement nombreux au niveau
du fraisage du gros intestin où ~~il y a~~ on
de petites bosses du volume d'un gros pois ou d'une
noisette de forme ronde, apparaissent isolés ou par groupes
~~plus~~ moyen de petites membranes. On trouve aussi

des nodules sous-péritonéaux jusque sur l'estomac. On constate que ils sont aplatis de volume d'une grosse lentille ou d'une tonsure sous-péritonéaux et un peu mobiles. En outre près de la petite courbure se trouvent 3 noyaux plus volumineux ressemblant à des ganglions jaunâtres. Sur la coupe tous ces nodules plus ou moins volumineux sont toujours constitués par une masse caséeuse bordée par une coque fibreuse

Dans l'intestin on trouve surtout à 0,20 mètres de la valvule iléo-cæcale 3 petites ulcérations dont l'aspect est de type tuberculeux. Le tube digestif à 20 mètres environ de la valvule iléo-cæcale est le siège d'une granulation tuberculeuse jaunâtre qui ne présente rien d'appréciable à l'œil nu.

Sur le foie on trouve des zones nodules aplatis, de volume d'une lentille, sous-péritonéaux

Foie gros très prononcé (15 cm)

~~dans tous les cas la coloration de cette altération~~

C'est avec peine que sur plusieurs coupes on finit seulement par découvrir dans un espace porte volumineux un point blanchâtre qui paraît être un nodule tuberculeux.

Rate augmentée de volume un peu ramollie congestionnée (ce qui rend l'examen microscopique très difficile) 240 grs. rouge tuberculeuse appréciable à l'œil nu

Reins 200 à 210 grs. Ils sont le siège de granulations tuberculeuses jaunâtres dont le volume varie

de celui d'une tête d'épingle à celui d'un petit
Les tubercules sont nombreux dans la substance
corticale et assez rares dans la substance
medullaire, à peu près aucun dans
les deux reins. Rien de particulier
dans les cellules des bronches.

En enlevant la capsule, on la trouve
un peu épaisse et on laisse à découvert
la surface du rein congestionné rouge
par place avec des flèches granulations
tuberculeuses apparentes surtout dans les
points congestionnés.

Les poumons sont volumineux
avec adhérence complète des feuillets
pleuraux pour le poumon gauche
(synephise pleurale totale) et seulement
adhérences partielles des plèvres du côté droit.

Le poumon g. est particulièrement
augmenté de volume et de poids. Les
plèvres épaissies (surtout la plèvre pariétale)

sont adhérentes, mais peuvent être détachées assez facilement par la dissection. On ne trouve pas de granulations manifestes sur la plèvre; mais à travers la plèvre viscérale, on voit qu'il existe beaucoup dans le tissu pulmonaire.

Sur une coupe antéro-postérieure du haut du lobe, on voit que le tissu pulmonaire est rempli de granulations jaunâtres ou grisâtres dont le volume varie d'une grosse à une fine tête d'épingle. Les granulations sont plus volumineuses et plus jaunes dans le lobe sup. et particulièrement au sommet. Elles diminuent de volume dans le lobe inf. et c'est là que l'on trouve les plus petites et celles qui sont le moins colorées en jaune et plutôt grisâtres. Le tissu pulmonaire

est surtout congestionné, mais surtout à la base. Il contient partout un peu d'air et des morceaux de poumon placés dans l'eau restent à la surface mais sans dépasser le niveau de l'eau.

Nbreux interlobaires un peu adhérents aux [illegible]

Le poumon droit présente les mêmes altérations, mais à un degré un peu moins accusé sous tous les rapports. Il n'en est pas moins vrai qu'il y a partout des granulations tuberculeuses. —

Mucosités purulentes dans les bronches des deux côtés. — Ganglions augmentés de volume, mais présentant seulement à la coupe une teinte rougeâtre.

Aucune lésion ancienne sur les deux poumons.

Congestion intense de la glotte. Liquide dans le péricarde.

Cœur diminué de volume 220 gr. environ

On trouve au niveau de la pointe ant. de l'infundibulum du cœur droit une masse jaunâtre aplatie du volume d'un [illegible] ~~dans~~ le tissu sous-péricardique. — Sur le côté de l'endocarde dans la même région deux granulations blanchâtres [illegible] sous-endocardiques à 2 ou 3 cent. l'une de l'autre. Un peu plus bas une granulation semblable [illegible] toujours sur le cœur droit — aucune autre lésion appréciable de l'endocarde, des valvules, etc.

Réflexions. — Il semble que l'on a eu affaire à une généralisation ganglionnaire et péritonéale par les voies lymphatiques sans gd. retentissement inflammatoire. — Les poumons dans le cas présent avaient été envahis en dernier lieu. — Pendant longtemps, la lésion articulaire a dû rester localisée et constituer une forme de tuberculose locale relativement bénigne, car les poumons ne présentent aucune lésion autre que la tuberculisation géné

Autopsie du 5 janvier 1904

942

- Ostéomalacie sénile
- Tuberculose ancienne ; tuberculose granulique et pneumonique ultime
- Sclérose rénale.

- Femme de 69 ans. Service de M. Monisset.

- ~~Début~~ Début il y a 2 ans par une fracture du fémur gauche survenue à la suite d'un traumatisme léger. Pendant la convalescence de cette fracture apparition de douleurs et rapetissement progressif (la malade dut faire raccourcir ses béquilles) C'est depuis l'an seulement qu'existerait la cyphose.

Dans les derniers jours toux, dyspnée, râles aux deux bases. albumine abondante.

Avait eu 3 crises sans phénomènes consécutifs particuliers.

- Autopsie.

Sujet de taille très petite avec léger œdème des pieds. Nombreuses déformations : au thorax la cage osseuse est fortement saillante en avant, globuleuse ; la colonne thoracique ~~est~~ présente une cyphose

très marquée et pure, sans déviation latérale. Cette courbure projette en bas le bord inférieur des côtes qui s'abaisse ainsi dans l'abdomen presque jusqu'au contact des crêtes iliaques : il y a à peine un espace d'un centimètre entre le bord supérieur de ces os et les fausses côtes.

Bassin aplati latéralement.

Il existe en outre une fracture de l'extrémité supérieure du tibia gauche qui s'est produite en voulant redresser la jambe raidie du cadavre.

Thorax

200 g. environ de liquide séro-purulent dans la plèvre gauche qui est soudée complètement au niveau du bord post. du poumon. A droite quelques adhérences filamenteuses peu importantes.

Poumon gauche 390 g. à la section traces nombreuses de tuberculose ancienne. Soit sous forme de cicatrices étoilées que l'on voit au sommet, et à la partie supérieure du lobe inf. en plein parenchyme ; soit sous forme de tubercules nombreux, assez confluents et bien apparents, disséminés dans toute la hauteur, surtout dans les parties postérieures ; ces tubercules sont gris, durs comme des grains de plombs.

Il existe en outre parmi eux

quelques tubercules moins durs, à centre encore caséeux, paraissant récents. Aucun n'est plus gros que ~~[illegible]~~ une tête d'épingle de verre.

Enfin dans toutes les parties postérieures du poumon existe une sclérose diffuse ancienne sous forme de petites traînées grises, anthracosiques parcourant le parenchyme en réseau.

Poumon droit 890g. De ce côté, aucune tuberculose ancienne ; par contre, un semis de ~~gram~~ tubercules crus, assez récents, gros comme des têtes d'épingles, disséminés partout sauf dans les parties antérieures qui sont emphysémateuses. Ces tubercules sont plus abondants dans la 1/2 inf. et post. du lobe sup. qui est aussi hépatisée en masse (les fragments vont au fond de l'eau)

Ganglions bronchiques uniquement anthracosiques et fibreux.

Cœur 210g. Aucune altération apparente. On remarque sur la face externe du péricarde pariétal, au-dessus de la pointe, des franges adipeuses à plusieurs rangs, orientées dans le sens de l'éloignement de la pointe.

Athérome moyen de l'aorte

Corps thyroïde volumineux ; à la coupe vésicules colloïdes assez régulières en général. Sur une face

d'un lobe, un amas encapsulé qui comme une amande présente une fermeté plus grande et paraît formé d'un tissu plus charnu, blanc strié de rouge sombre à la coupe.

Abdomen

Rien de remarquable au péritoine

Foie 740g déformé par de profonds sillons rétiaux sur la face convexe ; en outre une dépression perpendiculaire à ces sillons, plus large, située sur la même face près du bord antr et parallèlement à lui, correspond à l'impression profonde produite par les fausses côtes en raison de leur rejet en bas. De sorte que le bord antérieur du foie, devrait se placer non seulement au dessous des fausses côtes, mais en avant d'elles.

D'ailleurs tous les organes abdominaux sont comprimés et refoulés par la pression de la partie inférieure du thorax pénétrant comme un coin dans les hypochondres

~~Côte~~ Côlon transverse est ainsi fortement sinueux et rejeté très bas vers le milieu, tandis qu'il est pincé sous les fausses côtes par ses extrémités.

Rien à la rate 70g.

Reins petits (tous les organes sont petits mais pas à ce degré)

suivant le droit. (60g.) Celui-ci est dur, avec une capsule déchirant la surface, une substance corticale presque disparue et festonnée. Le gauche a des altérations analogues : la capsule est moins adhérente mais la surface au dessous d'elle est fortement chagrinée. (85g.)

Os

Tous les os sont très mous ; le sternum, le sacrum, se coupent au couteau ; les os iliaques se laissent déprimer ; le bassin qui présente une ébauche assez nette de déformation en coin de carte à jeux se laisse distendre par les doigts. Les côtes se plient comme du carton. Seul le crâne est normalement résistant. Des sections faites dans le sacrum, le sternum, les corps des vertèbres thoraciques, le fémur gauche montrent une moelle rouge violacé, abondante, qui se peut faire sourdre comme une gelée à la pression. Seule — parmi les os examinés — l'extrémité inférieure du fémur a une moelle jaune d'aspect normal.

La section de la partie sup. de ce fémur montre que la fracture n'était pas consolidée. Il subsistait une fente virtuelle d'un bord à l'autre de l'os, de chaque côté de laquelle le tissu osseux était

cependant compact. Cette perte était à peu près transversale à quelques centimètres sous le grand trochanter.

Rien aux centres nerveux (moelle, encéphale).

à remarquer, indépendamment d'une ostéomalacie très accusée sans cause appréciable, une néphrite bien accusée sans hypertrophie du cœur. Cette circonstance peut être expliquée par la tuberculose pulmonaire qui doit être antérieure depuis a dû contribuer à occasionner la diminution de volume du cœur (consistant du reste avec celle de tous les organes du corps entier) de telle sorte que lorsque la néphrite, probablement d'origine tuberculeuse, s'est produite, le cœur ne se trouvait plus dans des conditions à pouvoir augmenter de volume.

Spina bifida

Pr Lyon
Janv 1907

1133

Autopsie du 28 Janvier 1907 faite par le service de M. Andry.

Spina-bifida occupant surtout la région sacrée.
Poche constituée en apparence par les méninges molles et la peau, mais avec points amincis où le derme paraît manquer.
Hydrocéphalie.
Méningite purulente

Enfant de 30 jours.

Résumé clinique :

Paraplégie flasque dès la naissance.
Spina bifida de la région lombo-sacrée avec poche du volume d'un petit œuf laissant suinter le liquide céphalo-rachidien.
Infection au niveau de l'épiderme ulcéré et mort de méningite.

Examen de la pièce

1° Liquide purulent avec exsudats dans les cavités médullaires et ventriculaires

2° Hydrocéphalie avec grosse dilatation du ventricule latéral

3° Les arcs des deux dernières vertèbres lombaires sont incomplets. La partie postérieure du sacrum fait complètement défaut.

4° Examen de la poche

Une fois la poche ouverte on la voit tapissée par quelques exsudats.

La partie inférieure de la moelle est fixée par une adhérence jusqu'à la partie postérieure de la paroi de la poche. Cette adhérence est constituée probablement par la moelle et quelques nerfs.

La paroi antérieure de la poche répond à la face antérieure du sacrum tapissée par les méninges. La paroi postérieure répond

à la peau recouvrant également par les méninges.
Il semble bien que la dure mère fasse défaut,
et qu'il ne s'agisse que des méninges molles.
En examinant la paroi postérieure on voit qu'elle
est très amincie sur certains points où le derme
paraît manquer, et il se peut que le liquide
ait suinté à ce niveau à travers quelques
fissures de l'épiderme ulcéré.

30e Leçon
6 janv. 1907

Spina-bifida

— Enfant âgé de 1 mois, s. dr. Audry, présentant pendant la vie à la région lombo-sacrée, depuis sa naissance, une saillie arrondie de la taille d'un petit œuf de poule, à base étroite contenant un liquide et offrant une peau superficielle et saine. En même temps il existait une paralysie flasque des membres inférieurs.

Il s'agissait bien évidemment d'un spina-bifida, c'est-à-dire d'une lésion congénitale consistant dans un arrêt de développement des arcs vertébraux de cette région ayant laissé persister une fissure par où étaient venus faire saillie les méninges, ~~quelquefois~~ une des portions de la moelle ou des nerfs, et certaine ~~fois~~ une poche de liquide céphalo-rachidien (hydrorachis).

Il a même semblé pendant la vie que ce liquide transsudait à travers le tégument.

Bientôt il est survenu quelques contractures avec de strabisme et l'enfant a succombé.

Autopsie le 25 janvier 1907.

La tumeur de la région lombo-sacrée ayant été ouverte, on a vu qu'elle contenait un liquide puriforme et que la moelle entière baignait dans un liquide de même aspect, de telle sorte qu'l'enfant paraît bien avoir succombé à une méningite rachidienne qui avait pour point de départ le spina-bifida ainsi qu'il arrive si souvent en pareille circonstance.

L'examen de la pièce, d'abord au niveau de la tumeur montre ~~la long~~ une cavité ~~correspondant au sac dont la partie supérieure est défaite~~ qui est un prolongement au niveau de la dernière lombaire, l'arc de l'avant dernière lombaire étant cartilagineux. Cette cavité est appliquée ~~sur la face~~ ~~pour~~ ~~pouvoir conclure~~ ~~à une épaississement~~ ~~quelconque~~ ~~soit plus~~ ~~pas~~ intérieure libre; car on voit quelques adhérences allant de la moelle à la partie postérieure

et qui peuvent renfermer des nerfs, quand on n'est pas la moelle elle-même qui dissociée présente quelques parties adhérentes aux parois de la poche.

Ces parois sont assez épaisses, mais il est difficile à l'œil nu de discerner quelle est leur composition exacte. A l'intérieur on voit bien un aspect analogue à celui qu'offre le canal rachidien, de telle sorte qu'on peut considérer certain l'existence des méninges, le liquide s'étant accumulé entre les méninges et la moelle, comme il arrive le plus souvent. Cependant, d'après Recklinghausen, la dure-mère ferait défaut; c'est ce que l'examen histologique déterminera.

La peau elle-même peut faire défaut en partie ou en totalité, la paroi étant

vibres constituées par une membrane fibreuse blanchâtre qui se brise plus facilement distendue et rompue.

Si il semble bien que la peau persiste, qu'il y a une partie superficielle qui correspond à la couche de Malpighi et que l'on est doublé d'une couche blanchâtre correspondant au derme. Mais il ~~[illegible]~~ existe des points où ces éléments offrent (probablement) des solutions de continuité ~~[illegible]~~ au niveau de la bouche du pavillon qui a pu ~~[illegible]~~ donner lieu à une fistule par où pouvait s'écouler le liquide rachidien pendant la vie. Des cas de ce genre ont été signalés aussi bien que des ruptures spontanées bien accusées qui peuvent être la cause d'une infection déterminant des phénomènes inflammatoires mortels.

or ici il n'y avait que l'érosion cutanée et l'écoulement liquide provenant, non de cette surface, mais bien du liquide céphalo-rachidien. Il y a donc toute probabilité pour l'existence d'une fistule qui a passé inaperçu à l'œil nu ou de portions assez minimes pour laisser traumuder le liquide céphalo-rachidien mais que l'ex. hist. permettra peut-être de constater.

L'érosion cutanée à ce niveau peut provenir du frottement sur la portion la plus saillante lorsqu'elle n'est pas protégée par un appareil, et d'autant plus que cette partie ~~devait~~ était constamment souillée, soit par le liquide qui traumudait, soit peut-être même par l'urine et les matières fécales.

En tout cas c'est bien par la communication existant entre la surface cutanée suppurante et la cavité rachidienne que l'infection de cette dernière a dû se produire et gagner de proche en proche les parties supérieures; car toute la moelle baignait dans un liquide purulent et on voit encore la vascularisation excessive de la pie-mère qui présente çà et là des exsudats purulents, indices certains de la méningite suppurée à laquelle l'enfant a succombé.

On peut constater ~~en outre~~ l'existence d'une hydrocéphalie bien occulte qui se rencontre, du reste, habituellement en pareille circonstance.

Nous ne pouvons dire par le seul examen

à l'œil nu ou après coloration exactes
les lésions de la moelle ; mais il est
certain qu'il doit y avoir des lésions
~~inflammatoires, peut~~ au moins ~~dégénérat~~
~~dégénérat~~ lombaire pour expliquer
la paralysie des membres inférieurs,
et arrivé à un très haut degré puisqu'elle
était complète. S'agit-il d'une altération
congénitale ou de lésions inflammatoires ?
c'est ce qu'il est difficile de dire, surtout
en l'absence de renseignements sur
l'état présenté par l'enfant au
moment de la naissance et pendant
il y a eu certainement un dérivation des
phénomènes inflammatoires portant ~~de~~
nécessairement et pouvant avoir intéressé
secondairement la moelle. Pour traiter
la question laissée en général sous silence par les auteurs,
il faudrait des renseignements très complets et des examens
minutieux sur l'état de la moelle au point de vue macroscopique et microscopique.

La terminaison de cette affection est en général celle qui s'est produite dans le cas. C'est dire qu'elle comporte une gravité extrême. Ce n'est dans les cas qui donnent une plus longue survie la guérison absolue. Elle peut cependant se produire spontanément et par une intervention chirurgicale, mais c'est surtout lorsque la saillie est précédée d'un renfort par d'éléments nerveux, qu'on peut espérer une obliteration spontanée de la fissure des arcs vertébraux ou à la suite d'un acte opératoire.

Dans les autres cas les guérisons sont très rares et les interventions chirurgicales sont le plus souvent suivies de mort. Cependant on cite 2 ou 3 cas où la vie a pu être encore assez longue. Les cas mécaniques sont exceptionnels pour qu'on puisse les prononcer toujours graves, sauf dans les cas de spondylitis juvénile qui siège ordinairement à la région cervicale.

Observations relatives aux affections du Cœur observées pendant le semestre de 1906-1907.

—

1906 – 1907

H. Cérébrale – Hypertrophie du Coeur avec albuminurie et bruits de galop, cependant sans néphrite à l'ex. hist., mais sous l'influence d'une goutte, chez F. de 66 ans. (5e S., 10 nov. 1906)

Hypertrophie du Coeur in Sclérose rénale. avec emphysème, sans néphrite, malgré anasarque et hydrothorax. mais dans le Coeur et dans les reins épaississement du tissu hyalin ~~périvasculaire interstitiel~~. Sensibilisation hyalin en rapport avec l'anasarque. (5e S. (suite), 10 nov. 1906). H. 69 ans.
Albumine bénigne chez un brightique; hypert. du Coeur ~~avec~~ hypph. chez H. 55 ans (6e S. 17 nov.)

Diabète gras – adipose géné. (7e S. 22 nov. 1906) H. 66 ans –

Hypertrophie du Co. – avec symptôme cardiaque d'albumine auriculaire bilatérale, péricardite et péripléurite, avec anasarque, in néphrite ch. Effets de l'hypert. du Coeur sur la production du tissu hyalin ~~autour des~~ ~~vaisseaux~~ enflammés – Signes de la symptôme cardiaque H. 29 ans (7e S. 24 nov. 1906)

Coexistence d'une endocardite rhumatismale de la mitrale et de la tricuspide, vieux mais à une lésion de l'orifice des sigmoïdes et l'aorte avec une aortite syphilitique ayant occasionné aussi la rétraction des sigmoïdes; d'où rétréc. mitral, insuff. tricuspidienne et insuff. aortique, chez F. de 48 ans. (7e S. (suite) 24 nov. 1906)

Coexistence d'une endocardite ancienne de la mitrale très prononcée et très légère au niveau des sigmoïdes et l'aorte et d'une aortite syphilitique avec rétraction des sigmoïdes devenues insuffisantes. Cancer du rein chez ce syphilitique chez un H. de 42 ans (7e S. 27 nov. 1906).

Cancer du cardia avec cirrhose hépatique, mais sans péritonite – Ensemble de l'oesophage ulcéré et même perforé. Considérations sur les conditions qui prédisposent aux perforations chez un H. de 45 ans – (11e S. 1er X.bre 1906).

Hypertrophie du cœur avec tubercules de plèvre sous la forme sclérose et adénopathie sclérose, enfin plaques lésions de cœur très prononcées, tous phénomènes parlant sous la dépendance de l'hypertrophie chez un H. de 50 ans (11e S. 1er X^bre 1906).

—

Tuberculose pulm. avec aortite par adhérence et caractère de cette aortite analogue à celle de l'aortite syphilitique, à l'œil nu et au microscope, chez un H. de 44 ans. (15e S. 6 X^bre 1906).

—

Cardiaque avec pleurésie persistante à liquide sero-hémorragique bien que fonction cardiaque est due à l'épaississement des plèvres avec secrétion abondante, chronique en rapport avec l'état du cœur, chez un H. de 52 ans. (16e S. 8 X^bre 1906) infarctus du côté opposé à la pleurésie, comme toutes autres lésions infl. simples ultimes.

—

Anémie pernicieuse chez F. 40 ans, alcoolique, gravement avec cirrhose hépatique et hyp. de la rate, avec néoproductions du corps thyroïde non seulement hypertrophie, mais atrophique. (16e S. 13 X^bre 1906).

—

Tuberculose grave en rapport avec une hypertrophie du cœur, puis tuberculose ultime gén. des ganglions lymphatiques chez H. 55 ans (17e S. 15 X^bre 1906)

—

Tuberculose pulm. et pneumothorax avec liquide chez F. de 40 ans (17e S. 15 X^bre 1906).

—

Cœur de l'ovaire avec carcinose ascitique, sans aucune trace de substance hyaline interstitielle du cœur et de même probablement du rein et l'atrophie du cœur chez F. de 54 ans (17e S. 15 X^bre 1906)

—

Sclérose pulm. et lymph. plus avec hypertr. du cœur et aorte, sans infl. du cœur chez rein, mais trace avec épais. hyaline de la substance hyaline chez H. 55 ans (17e S. 15 X^bre 1906)

—

Processus infl. ancien (sclérose) et récent (pneumonique) avec adhérence de plèvre, où l'on trouve beaucoup de substance hyaline des fibres élastiques, mais surtout au sommet de l'autre poumon, à côté des dilatations bronchiques, tandis que de plus forte néoproductions alvéolaires rudimentaires à l'origine sept. de l'aire. — Cette pneumonie avec lésions sclérose du cœur et des reins. Le cœur est relativement volumineux et il y a un peu d'œdème des membres inférieurs. (20e S. 22 X^bre 1906) — F. 68 ans.

Endocardite aiguë récente de origine du cœur gauche; rétrécissement mitral, aortique; hypertr. du cœur; infarctus récents nombreux des poumons avec pleurésie hémor.; prof. de la plèvre?; anémie infectieuse de cœur. F. 60 ans (20e S. 22 Xbre 1906)

Tuberc. pulm. bilatérale avec cavernes supérieures; rétrécissement atrophique pleural double avec plaques fibreuses, ainsi que synophyse péricardique partielle; hypertr. dilatat. du cœur; amaigrissement. (21e S. 27 Xbre 1906). H. 39 ans. Tuberculose sans tubercules ou syphilis?

Tuberc. pulm. avec lésions anciennes des deux sommets; synophyse pleurale et synophyse cardiaque partielle. H. 55 ans (21e S. 27 Xbre 1907). Sinusite maxillaire gauche.

Vieillard de Randers avec goître chronique à l'isthme et à l'hy. droit. Cicatrices anciennes au sommet des poumons; cœur relativement gros. F. à 62 ans (22e S. 29 Xbre 1906)

Tuberculose pulm. ancienne dite fibreuse avec synophyse des plèvres et cœur hypertrophié. Tuberculose des organes génito-urinaires. Pneumonie terminale. Signes multiples. (22e S. 29 Xbre 1906). H. 55 ans. Cœur: rétrécissement g. avec d'altération et v. de pétrification sur ~~le cœur droit~~ ou qui dépend de son poumon.

Sclérose pulm. diffuse avec pleurésie g. ancienne; hypertr. du cœur avec dilatation de ses cavités. oblit. par athérome des coronaires antérieures près de leur origine et sclérose ~~[illegible]~~ des territoires correspondants chez un H. de 77 ans, ayant eu l'athérome des intestins (22e S. 29 Xbre 1906). Pas de crâne trace très légère, sclérose ancienne des lobes du capuchon, et très petit infarctus récent, intéressant l'hypoglosse.

Tuberculose ulcéreuse bilatérale prédominant à g. avec synophyse pleuro-péricardique g. et synophyse péricardique totale. Hypertrophie du cœur. Tuberc. larygnée ulcéreuse, de gros intestins chez H. de 40 ans, alcoolique - adém. - (24 Xbre 1906).

Dilatations bronchiques avec pneumonie lobulaire prendre double à l'ex. bacté. avec processus infl. ancien récent, comp. intense de néoformations alv. red. - Symphyse pleurale à droite et pleurésie récente à g. ; hypertrophie légère du cœur chez H. de 20 ans (28 janv.)

Hypertrophie du cœur avec reins séniles, pouvant être relevés quoiqu'on ait dit qu'il n'y avait pas eu d'albuminurie chez une F. de 75 ans (25e S. 12 janv. 1907).

Aortite syphilitique avec dilatation générale de l'aorte à cinquante ans, sclérose ~~[illegible]~~ étant bien d'origine syphilitique ; hypertrophie du cœur, chez H. 59 ans considéré comme bronchitique emphysémateux (25e S. 12 janv. 1907).

Tuberculose pulm. avec cavern. sur toute la hauteur du poumon droit avec pleurésie et symphyse pleurale complète ; tandis que les lésions pulm. cavern. du poumon droit sont limitées à la partie supérieure avec pleurésie ; le cœur et le poumon g. peuvent fonctionner ; hypertrophie du rate et du foie dysplasiques, chez une F. de 36 ans (25e S. 12 janv. 1907).

Néoplasme de bronches envahissant la partie voisine du poumon sous la forme atypique du carcinome bien caractérisé, avec dilatations bronchiques et néoproductions alvéolaires, indemnes aussi avec cellules géantes ; absence des productions cellulaires alvéolaires dans le tissu pulmonaire. ~~Emphysème~~ pulm. consécutif et symphyse pleurale tandis que le poumon g. est seul emphysémateux, chez H. 38 ans (27e S. 19 janv. 1907).

Sclérose pulm. avec emphysème ; goître, hypertrophie légère du cœur ; pneumonie lobulaire avec emphysème général et œdème du poumon dr. ; diminution de l'ampleur lobe inf. du poumon g. avec tuberculose ancienne chez H. de 65 ans (27e S. 19 janv. 1907).

1906 – 1907 (suite)

Néphrite interne chez F. 40 ans, phtisique, sans la disposition de lésions au microscope semblables qu'à l'œil nu et caractéristiques de la production de lésions par infections consécutives à l'oblitération artérielle (27e L. 19 janv. 1907)

—

Tub. pulm. aux deux sommets avec emphysème des bases avec adhérences pleurales aux deux points précédents, correspondant à une respiration augmentée aux bases, signes caractéristiques chez F. 52 ans (29e L. 26 janv. 1907)

—

Sclérose pulm. avec adhérences pleurales, hypertrophie du cœur légère prédominant à droite, adhérences avec dégénérescence de la muqueuse utérine, cœur malade aortic points, coïncidant avec myome. Chez F. 68 ans (30e L. 26 janv. 1907).

—

Hypertrophie cardiaque prononcée avec aorte peu athéromateuse, mais dilatée, légère sclérose pulm. avec adhérences pleurales. Prostate hypert. avec rétention d'urine; reins avec altérations légères; chez H. 77 ans (30e L. 26 janv. 1907).

—

Tuberculose pulm. ulcéreuse bilatérale avec compression de la 1re branche droite de l'a. pulm. par un gros ganglion fibro-caséeux; dilatation de l'a. pulm. droite, de l'infundibulum de l'artère du hypertrophie antérieure de Bouchard non dilatée. Endothélite vasculaire hypert. compensatrice chez F. 45 ans (33e L. 2 janv. 1907)

—

Tuberculose fibro-caséeuse du sommet tuberculeux ancien avec occasionné la mort malgré des pneumothorax répétés; le poumon restant relativement sain, cœur hypertrophié; chez un H. de 29 ans (33e L. 2 janv. 1907).

Tuberculose pulm. avec pleurésie purulente et cœur dilaté droit chez H. de 33 ans (33e L. 2 janv. 1907)

—

Sclérose du poumon avec emphysème pulmonaire hypertrophie du cœur sans lésion orificielle, ascite et hydrothorax. Goutte - Ulcérations multiples, récentes de l'estomac chez F. de 72 ans (33e L. 2 février 1907).

—

Hémorragie cérébrale ancienne hypertrophie légère du cœur, rénal vieux, anciens foyers d'anémie infarctus, infarctus récents du poumon chez H. de 81 ans (33e L.

—

Tuberculose pulm. bilatérale, très ancienne à g. lésions récentes à droite, à droite existe un emphysème compensateur, lyses d'adhérences pleurales pour la même raison ; chez H. de 43 ans (35e L. 7 fév. 1907).

—

Tuberc. pulm. bilatérale ancienne lésions cicatricielles du sommet droit, emphysème compensateur du cœur, chez F. de 38 ans (8 fév. 1907).

—

Endocardite ancienne du rétrécissement de l'aorte ancien infarctus ancien infarctus, légère dilatation ; insuffisance fonctionnelle de la tricuspide sans lésion. Dilatation de toutes les cavités du cœur avec hypertrophie du cœur droit, prédominante à gauche. Poumons très emphysémateux avec sclérose diffuse. Reins granuleux, petits avec cicatrices d'infarctus ; dégénérescence de la compensation, chez F. 53 ans (36e L. 9

—

Tuberculose pulm. arrêtée dans son évolution par l'hypertrophie dont l'origine paraît résider essentiellement dans la production des lésions scléreuses et emphysémateuses concomitantes et consécutives chez H. de 56 ans (36e L. 9 février 1907).

—

Ramollissement cérébral ancien hypertrophie du cœur chez F. de 70 ans (36e L. 9 février 1907)

—

Sclérose pulmonaire ancienne ; pleurésie gauche sero-fibrineuse ; péricardite hémorragique avec hypertrophie du cœur ; chez H. 55 ans (37e Sal 15 février 1907).

—

Endocardite ancienne de la mitrale et des sigmoïdes de l'aorte sans trouble fonctionnel appréciable ; fièvre typhoïde avec péritonite généralisée par perforation intestinale (intervention chirurgicale) ; ch. F. de 40 ans (38e S. 16 février 1907).

—

Dilatations bronchiques et gonflement du foie chez F. 27 ans (38e S. 16 février 1907).

—

Tuberculose des organes génito-urinaires du côté gauche consécutive à une tuberc. pulm. bilatérale avec prédominance à droite, tandis que le lésions du poumon gr. emphysémateux se trouvent dans les parties centrales. Chez H. 51 ans (38e S. 16 février 1907)

—

Rétrécissement mitral latent par endocardite ancienne, et athérome calcaire sous la petite valve, avec réunion des lésions endocarditiques et athéromateuses au niveau de la commissure antero-externe qui est rétractée et siège de dépôts athéromateux calcaires abondants. Hypertrophie du cœur. Sclérose pulm. ; pleurésie ancienne à droite avec plaques fibro-calcaires et symphyse pleurale ; épanchement récent à gauche ; Rénopathie sans albumine ; Lésions vasc. hypertrophiques artériolo-capillaires ; chez H. 70 ans (38e S. 16 février 1907).

—

Tuberculose pulm. ulcéreuse bilatérale à marche rapide avec pneumo granulique ultime dans le lobe inférieur. Cœur petit. Chez une H. de 16 ans (38e S. 16 février 1907).

Coexistence de lésions d'endocardite et d'athérome cortical sur les valvules sigmoïdes de l'aorte, chez H. de 60 ans environ (22 fév.)

Sclérose pulm. avec emphysème et hypertrophie du cœur et Reins avec cicatrices d'infarctus et petits points blancs?
Chez H. de 70 ans (22 février 1907).

Endocardite ancienne des valvules du cœur g. avec troubles fonctionnels [illegible] mais avec rétréc. et insuff. aortiques. Pleurésie double ancienne avec plaques fibro-calcaires et symphyse complète du plèvres à droite. Dans le poumon de sclérose lobulaire au lobe sup. - Plaques fibreuses avec rétrécissement des plèvres à la base g. où existent de dilatations bronchiques avec sclérose. Cœur hypertrophié.

Dilatations bronchiques avec pneumonie circonscrite du poumon droit; pneumonie lobulaire à caractère et vieux sur le poumon g. très emphysémateux. Cœur hypertrophié; chez H. de 50 ans (41e S., 23 février 1907).

Ramollissement cérébral à tuberculose pulmonaire avec vaste caverne à la partie antéro-inf. du poumon gauche tandis que les régions supéro-postérieures sont seulement emphysémateuses. Tuberculose récente sur les parties inf. Enfin vaste tuberculeux du sommet droit très emphysémateux mais sclérosé avec bronches prédominantes avec dilatations. Chez une H. de 68 ans. (41e S., 23 février 1907).

1906 – 1907 (suite)

Oblitération de la coronaire antérieure par athéromatose. Sclérose de la pointe du ventricule g. avec caillots anciens adhérents à endocarde. Sclérose emphysème du poumon. Atrophie avec gros ; chez F. de 75 ans (22 fév. 1907)

—

Rétrécissement mitral par endocardite ancienne et insuffisance aortique par aortite syphilitique avec rétrécissement de la coronaire ant. oblitération de plusieurs des artères intercostales suivi d'un anévrysme de l'aorte ascendante, hypertrophie du cœur ; infarctus pulm. chez F. de 45 ans (41e S. 23 fév. 1907).

—

Endocardite ancienne de la mitrale sans trouble fonctionnel appréciable. Hypertrophie du cœur avec hypertrophie du cœur. Adhérences hypertrophiques des plèvres aux deux bases pulmonaires avec hépatisation rouge à gauche, congestionnement à droite. Ulcération de l'estomac sans adhérences contiguës. Infarctus des reins à l'orifice hilaire chez F. de 74 ans (43e S. 28 fév. 1907).

—

Observations diverses :

Epithelioma cutané
Tumeur du thymus
Mastoïdite
Fracture du crâne
Tétanos

ANATOMIE PATHOLOGIQUE

MM. Les Etudiants de **4e année** ....., *série, dont les noms suivent, prendront part aux travaux pratiques* **demain matin,** *à* ....., *à l'Amphithéâtre de l'Hôtel-Dieu.*

MM. .....

.....

.....

.....

.....

.....

.....

.....

.....

.....

21e Leçon
21 Xbre 1899

— Epithélioma développé sur la peau du creux poplité et ~~antérieure~~ ~~postérieure~~ de la partie sup. de la jambe et inf. de la cuisse, s'étendant sur les parties latérales et ~~antérieures~~ sur la région latérale externe, du côté gauche chez un homme de 61 ans.

Description des lésions.

Toute surface bourgeonnante ulcérée à bords végétants ou calleux, d'aspect granuleux, fragile, etc.

Extension en surface.

— en profondeur.

Aspect sur les coupes.

Partout infiltration blanche granuleuse avec épaississement réticulé concomitant gagnant les parties voisines à la périphérie et en profondeur.

Cas de M. Chipault.

M. Gangolphe en croit pas qu'un

os des membres peuvent être envahis sous l'action antérieure de ces os. C'est ainsi qu'il a pu m'observer un cas consécutif à une fracture compliquée de la jambe qui avait laissé persister un trajet fistuleux au niveau duquel l'épith. avait pris naissance et s'était prolongé jusqu'à la moelle osseuse.

Du reste les épithéliomes peuvent ord. naître au niveau d'une lésion antérieure : ainsi ulcère, trajet fistuleux, cicatrice de brûlure ou de coupure quelconque, nævus, etc. Sous le Bruxellois temps, c'est le cancer du bras qui en est le plus souvent le point de départ et qui se paraît par avoir d'autre avantage.

Dans le cas en question, le malade prétend que l'affection a débuté

par un bouton qui s'est rapidement étendu en ulcéré, précédé de début un remontement que l'a dès mois

Remarquer depuis le début remontement à 4 ans et le bubon inguinal en pleine ulcération mal pourvu faute d'une chute, -

~~Si on pouvait se rendre compte~~

Les faits de cancer vénérien à l'appui d'une ~~il est difficile de savoir quel a été~~ cause infectieuse probable comme origine -

~~le point de départ de la lésion, il~~

il n'y a pas de doute au sujet de la rapidité de l'évolution et de l'extension considérable prise par la tumeur dans un temps relativement court, si on la compare aux tumeurs de nature qu'on observe si souvent sur les lèvres et sur la portion vaginale du col utérin.

Rapport avec la difficulté qu'ont à guérir les plaies des membres inférieurs - surtout avec de pareils défectueux, la cicatrisation de la muqueuse, ch. agissant comme cause

Restons à remarquer que les ganglions ont beaucoup de tendance à être envahis dans les cas de la gale, comme dans les cas d'inflammation quelconque.

Toutefois dans ce cas, on n'a fait aucune ablation de ganglion; ce qui prouve, non pas que les ganglions étaient sains; mais seulement qu'ils n'ont pas paru assez manifestement envahis pour nécessiter une intervention.

Dans l'obs. il n'est question que des ganglions de l'aine; mais d'autres ganglions plus profonds étaient pris.

Quant à la nature de l'affection elle n'est pas douteuse vicin qu'il résulte, non seulement de l'ex. à l'œil nu; mais de l'examen à l'état frais où l'on peut voir

de grandes cellules épithéliales analogues à celles de la bouche, isolées ou groupées, d'aspect bien différent suivant la position sous laquelle les cellules se présentent.

Elles n'ont ord. qu'un noyau et non pas plusieurs comme MM. M. C. et R. les figurent, en disant que cette multiplicité de noyaux révèle une grde activité formatrice. Or, on peut se convaincre qu'il n'y a pas de cellules à noyaux multiples en voie de division, etc. comme les auteurs les représentent; mais qu'il s'agit de cellules accolées les unes aux autres qui n'en plus ou moins difficile à distinguer, d'où cette apparence en certains points de noyaux multiples, tandis dans d'autres, on se rend très bien compte du phénomène.

Sur quelques points on aperçoit des colonies plus ou moins bien caractérisées ou des cellules disposées concentriquement et dont celles du centre ont pris un aspect cornéen ou colloïde, moins plutôt colloïde.

L'examen des portions du cerveau permettra seul de dire s'il y a dans le processus quelque disposition particulière pouvant jouer un rôle dans la tendance relative à ~~prendre~~ une extension si rapide.

Cet exemple est bien propre à montrer que si certains tumeurs de ce genre ont mérité par leur bénignité le nom de cancroïde ou de pseudo-cancer, d'autres, comme celle-ci, sont la preuve qu'il s'agit bien d'une affection maligne des plus graves.

8e Leçon
6 janv. 1909

Autopsie du 26 janvier 1905

961

— Mastoïdite opérée tardivement ; abcès relativement ancien du lobe temporal droit

— Petits ganglions crétacés du mésentère ; pas de lésions des poumons ni du tube digestif.

Femme de 18 ans. Service de M. Taboulay

Renseignements cliniques

Souffrait depuis plusieurs mois de son oreille droite ; n'entra à l'hopital et ne fut opérée que il y a 1 mois : trépanation de la mastoïde et exploration du sinus latéral qui était sain. Déjà à cette époque il y avait quelques signes cérébraux (céphalée) ; ils s'accentuèrent vite (vertiges très marqués — œdème de la papille) sans qu'il y ait jamais eu aucun s. de localisation. Pas de troubles de la motilité ni de la sensibilité.

Cautère entretenu par un pois au ~~[illegible]~~ bras droit.—

Autopsie

Sujet d'aspect jeune et vigoureux.

Crâne

Ouverture persistante de la mastoïde à droite ; par ce trajet on peut séparer lorsque l'encéphale est enlevé jusqu'à un petit perteuis assez gros comme une petite

sarde cannelée qui s'avance ~~contre~~ à la dure mère et l'os à la partie moyenne de la face ant.-sup. du rocher. Au niveau les méninges adhèrent fortement ; on peut cependant enlever le cerveau comme à l'ordinaire, mais en déchirant les méninges au niveau de l'adhérence. Rien aux sinus.

Dans le trajet mastoïdien bourgeons charnus pâles. Pas de pus dans l'oreille moyenne ; osselets en place.

Crânéale : les circonvolutions dans toute la ~~partie~~ convexité droite sont aplaties comme si l'intérieur était occupé par une tumeur ou une hémorrhagie qui aurait distendu le tissu. Par contre les circonvolutions temporales et ~~même~~ la ~~partie~~ partie ant. des occipitales sont tuméfiées et ont l'aspect des gliomes. ~~[illegible]~~ La coupe met en évidence un volumineux abcès bien arrondi (mandarine) rempli de pus filant fortement vert ; la paroi est assez nette, un peu grumeleuse vers l'intérieur mais séparant nettement le pus du tissu cérébral par une sorte de coque un peu molle, isolable cependant du tissu ambiant notablement ramolli. L'abcès occupe la partie post. du lobe temporal et la partie antre du ~~[illegible]~~ lobe occipital.

Rien ailleurs. Pas d'augmentation du liquide céphalorachidien. Rien dans le

Rien au cervelet ni au bulbe.

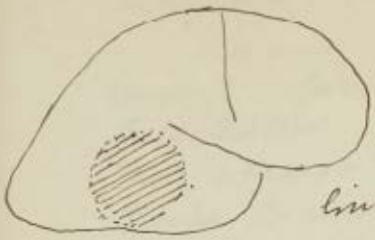

limites de l'abcès. –

Organes viscéraux:

Thorax

Rien au coeur ni aux poumons; ces derniers ont simplement une congestion hypostatique marquée et un léger emphysème des parties antérieures. Pas trace d'anthracose.

Rien aux ganglions

cœur 215 g.
poumons droits 515 g
gauche 420 g

abdomen

Pas d'adhérences vésiculaires; deux petits tractus ~~[illegible]~~ allant du lobe droit du foie au colon. appendice libre. Grand épiploon bien étalé recouvrant les anses grêles mais ayant un point limité d'adhérence à la paroi en dehors du cæcum.

Rien au petit bassin ni aux organes génitaux.

Foie 1580 g sans caractère particulier sauf deux taches jaunes à la face sup. pénétrant jusqu'à l'intérieur en profondeur.

Reins et rate normaux

Ganglions mésentériques. Ar en tension

reins 120 et 135 g.
rate 145

deux gros comme des lentilles, jaunes, durs, ~~pas~~ transformés en une masse crayeuse.

Aucune lésion du tube digestif ouvert dans toute sa longueur. Dans l'intestin les plaques de Peyer sont très apparentes, avec quelquefois des taches de congestion ultime, intéressant d'ailleurs des points quelconques de l'intestin.

Rien au pancréas ni aux capsules surrénales.

36e Leçon
1er février 1896

Tumeur du thymus

F. 42 ans, s. de M. Clément

Sa maladie faisait remonter à 2 mois les troubles qu'elle présentait et qui consistaient principalement dans un état d'oppression avec gêne de la respiration. Elle avait en outre des crachats et de la toux.

La malade trouvée à la région sous-sternale du sternum s'étendant au niveau des cartilages costaux correspondants avait permis de faire le diagnostic d'tumeur intra-thoracique. Il y avait aussi un léger soulèvement du thorax à ce niveau. Mais on ne percevait pas la moindre impulsion ni le moindre battement et pas même un renforcement des bruits du cœur dans cette région, de sorte qu'on avait absolument rejeté l'hypothèse d'un anévrysme pour se rattacher à l'idée de tumeur. Et comme on n'avait trouvé nulle part au siège d'élection, on en avait conclu qu'il s'agissait d'une tumeur primitive sans spécifier davantage.

On avait constaté en arrière un souffle respiratoire qu'on rapportait à une congestion des bronches, parce qu'il avait peu de matité dans les parties déclives avec prédominance à gauche cependant.

Autopsie le 31 janvier 1896 – En ouvrant la cage thoracique on voit qu'il existait intérieurs adhérent au sternum une énorme tumeur située exactement à la partie médiane écartant le bord antérieur du poumon qui est comprimé et adhérent à la tumeur de chaque côté.

La tumeur a la forme d'une grenade un peu irrégulière dont le sommet est immédiatement au dessous du C. thyroïde et la base repose sur le péricarde distendu par un liquide séreux évalué à 300 gr. Elle mesure ainsi 16 cent. de hauteur, 11 cent. largeur et 10 cent. d'épaisseur ~~dans sa base~~.

C'est une tumeur de coloration blanchâtre à surface un peu inégale, de consistance dure. Elle donne à la coupe la sensation d'un tissu fibreux. Les surfaces de section ont la même teinte. La surface est semblablement constituée par un tissu très dense

Coeur petit pesant 200 gr environ
Foie – 1200 gr.
Reins – chacun 160 gr.
Rate – 180 gr.

Le 3 juillet 1896 a vu le jeune Lu... Cathérine de Cailly Thyroïde... [illegible] a trouvé [illegible] et [illegible] Odeny. Son [illegible] a une [illegible] 8 m 10.

formé ~~[illegible]~~ par un amas de nodosités reliés par des ~~[illegible]~~ filaments.

L'examen du zoologie de la surface montre que la tumeur est constituée principalement par des cellules fusiformes à noyau ovoïde bien caractérisé avec un protoplasma d'aspect hyalin à contours très fins. On trouve aussi des cellules isolées d'aspect polyédrique qui ont leur noyau et un protoplasma à peine visible ou dont on ne voit parfois qu'un lacunaire. On peut cependant rencontrer deux ou trois cellules de ce genre qui sont agglomérées et dont les contours donnent alors l'apparence d'un reticulum ~~dans~~ lequel se trouveraient les noyaux. Mais ce qu'il y a de plus particulier c'est la présence d'amas cellulaires au nombre de 3 ou 4 qui ~~[illegible]~~ cellules sont unis au point de former un bloc arrondi. Ces blocs cellulaires se rencontrent en assez grand nombre en chaque préparation.

Dans aucun organe (tissu lymphoïde, muqueuse, ganglion, ni dans la glande mammaire, ni dans les ganglions, ni dans aucun organe (tissu lymphoïde, muqueuse, ganglion, ni dans la glande mammaire, ni dans les ganglions, ni

Des coupes ont aussi été faites sur des fragments de tumeur rapidement durcis par l'alcool et ont donné le résultat suivant.

La tumeur est en grande partie constituée par un tissu formé de cellules fusiformes disposées en faisceaux de volume variable se croisant en tous sens à la façon d'un sarcome fusiforme. Dans un sein de ce tissu on aperçoit çà et là des amas cellulaires qui au premier abord par un faible grossissement, donnent l'impression de cellules géantes. Avec un grossissement plus ouvert il s'agit des blocs cellulaires précédemment décrits. On trouve aussi sur les bords de la préparation, dans les points clairs, des cellules isolées à noyau ovoïde bien caractérisé non contenues avec clair protoplasma au sein du tissu composé de cellules fusiformes; mais elles incontestable et les blocs cellulaires qui dominent. Il semble bien qu'il représentent les corps à cellules concentriques qu'on rencontre à l'état normal, mais qui sont modifiés comme le sont également les lobules de tissu adénoïde remplacés par le tissu à cellules fusiformes.

Les tissus frais examinés dans la cavité péritonéale sont formés de 3 feuillets principaux dont l'intermédiaire présente un aspect vitreux, modelé mais à contour à fibrilles [illegible] de périnéal et refoulé à arrière, et [illegible] des tissus sur les principales plus minces.

Secon
X-1906

Autopsie du 1er décembre 1906. 1099

Mélanodermie des miséreux. Cachexie.
Anciennes lésions scléreuses des plèvres.
Adénopathie trachéo-bronchique avec adhérences (sans ulcérations) aux organes voisins.
Hypertrophie du ventricule gauche.
Pas de lésions apparentes des reins.
Rien aux capsules surrénales.

Homme de 59 ans. Ste Elisabeth. (M. Lépine)

Résumé clinique :

Amené dans le coma. Pas de renseignements.

Autopsie.

Mélanodermie intense avec lésions de grattage. Cachexie. Oedème des extrémités plus marqué à droite. Quelques ulcérations aux doigts, aux mains, aux jambes. Sous le gros orteil gauche : mal perforant (?).

Thorax.

Un peu de liquide dans les plèvres.

Poumons : P : 1300 (ensemble) Anciennes lésions scléreuses des plèvres disséminées sous forme de plaques ou de petits nodules avec prédominance à gauche et plus grosses plaques à chaque sommet –

Base droite congestionnée, avec œdème de toute le poumon en arrière.

Emphysème surtout à gauche avec quelques adhérences pleurales disséminées au niveau des plaques les plus importantes.

Adénopathie trachéo-bronchique très prononcée avec adhérences à la trachée, aux bronches, aux vaisseaux voisins, mais sans que ces organes soient ulcérés.

Cœur : 340 gr. Hypertrophie du ventricule gauche. Rien aux valvules. Pas d'athérome de l'aorte ni des artères périphériques. Plaques laiteuses très prononcées.

Abdomen :

Foie : 1090. Un peu petit, avec légère sclérose

Rate : 170.

Reins : 140 / 120. Pas de lésions apparentes. Décortication facile.

Rien aux capsules surrénales.

Rien au tube digestif – Vessie, prostate : normales.

Encéphale.

Adhérences de la dure mère à la voûte crânienne.

Épaississement des méninges.

Aucune lésion de la substance cérébrale qui est décolorée.

Réflexions. La mort dans le coma et l'hypertrophie du cœur semblaient indiquer que le malade avait été succombé à des accidents d'urémie ; cependant les reins et les voies urinaires n'ont pas paru altérés. L'état de la peau qui devait très mal fonctionner a pourtant joué un rôle important dans la production des troubles généraux, mais on ne peut faire que des hypothèses sur la déjonction des fonctions cutanées.

Bien que le sujet en fut pour très âgé on trouvait à la surface des poumons, sur les plèvres, les petites cicatrices ponctiformes que l'on rencontre fréquemment chez des vieillards, lesquel on se rattache à la granulie guérie. Dans ce cas ces lésions étaient excessivement abondantes sur toute l'étendue des plèvres du haut en bas, cependant avec prédominance dans les parties supérieures. Mais il y avait en outre des cicatrices plus étendues sous la forme de taches blanches irrégulières avec le même épaississement pleural indiqué des lésions de même nature plus étendues, avec adhérences des plèvres à ce niveau; ce qui semble bien indiquer une inflammation antérieure aux internes, c'est-à-dire une pleurite, sinon une pleurésie, vu la différence des lésions dans les deux cas, tout en admettant la possibilité d'une origine tuberculeuse.

Le cœur étant hypertrophié, il faudrait d'ailleurs rechercher si ces lésions coexistent toujours avec un cœur de ces conditions, ce qui contribuerait à expliquer la cicatrisation.

Il est probable aussi que, comme dans ce cas, l'adénopathie trachéobronchique sénile doit coexister avec un certain degré d'hypertrophie cardiaque.

L'intensité des plaques lactées de péricarde doit être aussi en rapport avec l'état du cœur hypertrophié et y un dépôt agissant en de infection antérieure.

182
12 Secon (suite)
12 janvier 1905

Autopsie du 12 janvier 1905

999

- Fracture de la voûte du crâne ; hémorrhagie sus-durenérienne collectée ; hémorrhagie sous arachnoïdienne diffuse.
- Foyer d'attrition par contre-coup.

Homme de 55 ans. Service de M. Lépine.

alcoolique trouvé sur la voie publique dans le coma ; stertor ; contracture des 4 membres. Sucre et albumine dans l'urine.

Mort quelques heures après l'hospitalisation.

Autopsie

Crâne

Fracture partant du milieu du temporal et se prolongeant en arrière parallèlement au trait de scie fait pour ouvrir le crâne, à 3 centimètres au dessus de ce trait, jusqu'au milieu de l'occipital (à droite).

Caillot assez gros, en gâteau aplati, lenticulaire, occupant entre la dure mère et le crâne une étendue du diamètre de huit à 10 centimètres au niveau de la fracture.

aplatissement marqué des circonvolutions à ce niveau.

Dans toute la convexité du côté droit, hémorrhagie en nappe discontinue, en tache plutôt, dans les espaces sous-arachnoïdien.

Du côté gauche, à la pointe du lobe frontal, attrition de la substance cérébrale avec disparition presque complète de l'écorce, du volume d'une noix, avec hémorrhagie sous-arachnoïdienne à ce niveau.

Les viscères thoraciques ne présentent de particulier que la congestion considérable des poumons avec engorgement des bases surtout à gauche.

Les viscères abdominaux montrent seulement un foie gros et très gros.

Pas de brides péritonéale sous hépatiques.

Foie 1920 g.
Cœur 385 g.
Poum. d. 740
— gauch. 800 g.
Rein d. — 155 g.
— g. 150 g.
Rate 105 g.

Autopsie du 23 novembre 1905

1010

Leçon
nov. 1905

- Tétanos sans porte d'entrée reconnaissable
- Infiltrations hémorrhagiques sous-péritonéales et pulmonaires. Aucune autre lésion viscérale ni des centres nerveux

Homme de 63 ans Service de M. Bardet.

Début il y a 3 semaines par des contractures de la face et des mâchoires qui se généralisèrent rapidement. Crises paroxystique avec contracture généralisée. A l'Hôtel-Dieu, la veille de la mort il n'y a plus de contractures permanentes ni tismus, mais seulement des crises fréquentes, des signes de paralysie faciale. Comme porte d'entrée rien, mais le malade avait souffert des dents il y a 3 semaines 1 mois. ——

Autopsie

Malgré les recherches, il est impossible de trouver une porte d'entrée cutanée vraisemblable. Il existe bien sur le thorax et à la partie inférieure de la fesse gauche des petites erosions épidermiques mais elles sont manifestement récentes.

Sur la face antérieure de la cuisse à la partie inférieure existent trois petits papillons aplatis, gris volume et

de la forme de ~~petites~~ lentilles.
aucun oedème.

Thorax

aucune adhérence pleurale.
Les poumons sont fortement congestionnés.

Poumon droit

Les 3 lobes sont bien délimités et bien distincts ; à la partie postérieure dans toute la région moyenne il y a une congestion plus marquée que dans les autres régions mais sans trace nécrose d'engorgement. Par contre il existe en 2 points de cette région des suffusions sanguines localisées, irrégulièrement triangulaires à base post. pleurale, rappelant cependant assez bien les infarctus, avec seulement une limitation encore moins nette qu'à l'ordinaire. L'une de ces suffusions, grosse approximativement comme une noix siège un peu au dessous du sommet du lobe inf. l'autre, un peu plus petite, un peu au dessus de la scissure, dans le lobe supérieur.

Poumon gauche

Présente 4 lobes bien dessinés. Même aspect que le droit, avec aussi deux foyers hémorragiques analogues ~~Ba~~ et aux points symétriques. Par contre un 3e petit foyer existe à côté de celui du lobe supérieur

Rien au coeur. 270 g.
Une plaque d'athérome à la crosse de l'aorte.

Abdomen

quelques adhérences de la vésicule au colon; appendice libre.
Rien au foie ni à la rate. Les reins sont apparemment sains.
Foie: 1060 g. – Rate 110 – Rein 13 & et 110

Sous le péritoine pariétal, en avant des psoas, suffusion sanguine assez étendue surtout à gauche (depuis les piliers du diaphragme jusque vers les iliaques); mais le sarcoz n'infiltre pas le muscle sus-jacent qui paraît sain.

Intestins

Sur la dernière portion du grêle, plaques de Peyer très apparentes, légèrement en relief avec aspect de barbe rasée, mais sans aucune ulcération ni tuméfaction visible.
Sur le coecum et la première partie des colons follicules un peu saillants. Dans le colon descendant 3-4 petites exulcérations très superficielles avec un peu de congestion de la muqueuse.

Encéphale Rien.

7e Leçon
23 nov 1905

Tétanos

Extravasation sanguine ~~autour~~ du muscle droit de l'abdomen et des psoas (sous le péritoine) et dans les décomposences sous la forme d'infarctus. Sonnetère manifeste sur l'intestin grêle et le gros intestin. En outre légère ramollissement sur le dernier.

Autopsie le 23 nov. 1905.
H. 63 ans, s. dr. Bouchet.
Ne présente rien de plein manifeste, si ce n'est au niveau de la jambe gauche où l'on voit une petite cicatrice récente.
Il semble bien, toutefois, qu'il s'agisse d'un véritable tétanos; car on ne trouve aucune lésion capable d'expliquer les phénomènes tétaniques observés ~~pendant~~ pendant la vie pendant un temps assez long.

Les hémorragies constatées au niveau des muscles et notamment sur les psoas doivent provenir vraisemblablement des contractions tétaniques qui ont dû se produire dans ces muscles.

Quant aux hémorragies pulmonaires, on ne peut guère les expliquer que par les troubles circulatoires qui ont dû résulter des contractions tétaniques dans les muscles respiratoires.

Toujours est-il qu'il ne s'agit pas d'infarctus produits dans les circonstances habituelles, car il y a une hypertrophie du cœur, puisque cet organe n'est pas hypertrophié. Et surtout l'épanchement sanguin n'est pas aussi intense, ni aussi localisé à la surface du poumon, qu'il est resté un peu emphysémateux et ~~dans la plèvre~~ ne présente aucune trace d'inflammation. Il est

vroi qu'il existe un emphysème très prononcé, et que c'est peut-être en raison de ce fait et de ce que l'hémoptysie n'était pas très intense que elle ne prédominait pas ~~à la surface~~ comme de coutume, bien que cependant il y ait un peu de râles jugulaires vers la plèvre.

~~Il est à remarquer aussi que les infarctus~~ étaient situés sur les deux poumons et sur des points à peu près symétriques à la partie moyenne et postérieure des poumons, c'est-à-dire dans les points où les mouvements respiratoires devaient avoir le moins d'action. +

Ce fait est d'autant plus à prendre en considération pour les conditions qui ont pu engendrer ces infarctus que c'est un des rares cas où ~~nous les~~ avons observé sans hypertrophie du cœur.

à noter enfin une prononciation manifeste qui doit être en rapport avec l'état fébrile ~~[illegible]~~ indiquant une cause infectieuse ~~[illegible]~~ la pneumonie a été notée pendant un temps assez long.

+ Il est à remarquer aussi que les infarctus étaient situés sur les deux poumons et sur des points à peu près symétriques à la partie moyenne et postérieure des poumons, c'est-à-dire dans les points où les mouvements respiratoires devaient avoir le moins d'action.

22e Leçon
27 Xbre 1894

364²

Tétanos

H. Bleau (s. de M. Souet). Entré à l'H.D. pour une luxation traumatique en plein de la phalangette sur la phalange du pouce droit produite par une chute sur le pouce en extension.

Réduction de la luxation et lavage antiseptique de la plaie précédemment souillée par de la terre et du fumier.

au bout de 8 jours début du tétanos par des trismus limités suivi d'opisthotonos et de contractures généralisées qui ont déterminé la mort du malade en 3 jours.

autopsie le 27 Xbre 1894 –

Sujet paraissant bien nourri et vigoureux. Cependant surcharge graisseuse énorme des épiploons sans qu'il y ait beaucoup de graisse dans les tissus conjonctifs sous-cutanés.

Cœur volumineux et mou avec surcharge graisseuse ~~du~~ prononcée pesant 470 gr., sans aucune lésion orificielle et sans athérome de l'aorte.

Poumons volumineux et congestionnés avec bons qui surpassent le niveau de l'air et de petits foyers de pneumo

dans l'eau. Petite cicatrice digitiforme au sommet correspondant à deux nodules fibreux soudés à contenu crayeux (du volume d'un petit pois).

Foie volumineux et gravissime 1800 gr.

Reins rien de particulier si ce n'est une congestion assez intense. 160 gr. chacun.

Rate molle 200 gr. et petite rate accessoire du volume d'une grosse noisette attenant au gd épiploon gravissime.

Rien de particulier sur l'encéphale si ce n'est une congestion assez intense et peu de liquide céphalo-rachidien.

COLLECTION

R. TRIPIER

LEÇONS
ANATOMO-
CLINIQUES
15

AFFECTIONS

DIVERSES