



ANNALES D'ODONTOLOGIE

Le présent recueil peut comporter des lacunes : la bibliothèque ne met à disposition de ses usagers que les sujets d'examens qui lui sont communiqués.

Sujets d'examens d'Odontologie

CSCT

2024-2025

Annales de l'Université Lyon 1
Faculté d'odontologie

Année universitaire
2024-2025

Université Lyon 1
Faculté d'Odontologie

CSCT

Session 1

FACULTE D'ODONTOLOGIE DE LYON
Année universitaire 2024-2025 FASO2

SUJET D'EXAMEN – SEMESTRE 4 – SESSION 1

Epreuve : EXAMEN DU CERTIFICAT DE SYNTHÈSE CLINIQUE ET THÉRAPEUTIQUE

Correcteurs : Dr T. FORTIN

Chirurgie Orale

DATE : 18/04/2025

DUREE : 30min

BAREME APOGEE : 60

NOMBRE DE POINTS ATTRIBUES (à chaque question) : 20

QUESTIONS:

Question 1 : Un patient de 45 ans se présente à votre cabinet avec une douleur persistante dans la région maxillaire gauche et une sensation de pression au niveau de la joue. L'examen clinique révèle une mobilité accrue de la première molaire supérieure gauche et une sensibilité à la percussion. L'imagerie radiographique montre une opacité dans le sinus maxillaire adjacent à la racine de la dent.

- 1) Quel est le diagnostic le plus probable ? (6 points)
- 2) Quels sont les traitements possibles pour cette condition ? (8 points)
- 3) Quelles sont les complications potentielles si cette condition n'est pas traitée ? (6 points)

Question 2 : Vous devez réaliser une extraction chirurgicale d'une dent de sagesse incluse. Décrivez les étapes de l'incision et de la suture pour cette procédure.

- 1) Quel type d'incision allez-vous utiliser et pourquoi ? (6 points)
- 2) Quels matériaux de suture allez-vous choisir et pourquoi ? (6 points)
- 3) Quelles sont les précautions à prendre pour minimiser les risques de complications post-opératoires ? 8 (points)

Question 3 : Un patient subit une extraction dentaire et présente une hémorragie persistante malgré la compression locale.

- 1) Quelles sont les étapes immédiates à suivre pour contrôler l'hémorragie ? (6 points)
- 2) Quels sont les facteurs de risque qui pourraient contribuer à cette hémorragie ? (10 points)
- 3) Quand et comment décider de l'utilisation de moyens hémostatiques supplémentaires, tels que les sutures ou les agents hémostatiques locaux ? (4 points)

FACULTE D'ODONTOLOGIE DE LYON
Année universitaire 2024-2025 FASO2

SUJET D'EXAMEN – SEMESTRE 4 – SESSION 1
Epreuve : EXAMEN DU CERTIFICAT DE SYNTHESE CLINIQUE ET THERAPEUTIQUE

Correcteur : Pr VILLAT

Dentisterie Restauratrice Endodontie

DATE : 18/04/2025

DUREE : 30 MIN

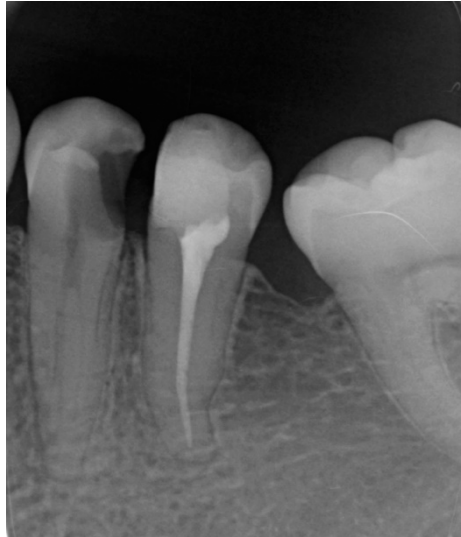
BAREME APOGEE : 60

NOMBRE DE POINTS ATTRIBUES (à chaque question) : 20

QUESTIONS:

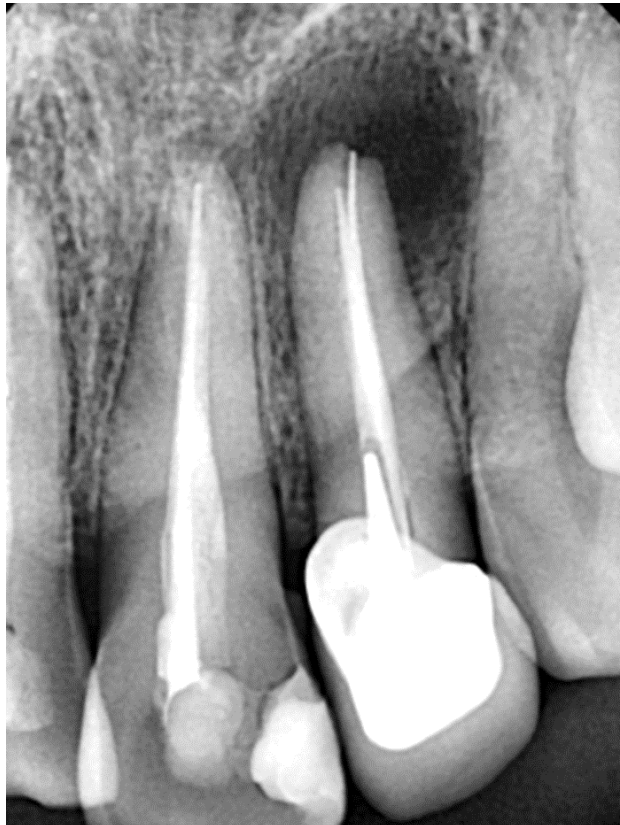- 1) Un patient âgé de 50 ans, sans problème de santé, consulte car il est gêné lorsqu'il s'alimente. Il rapporte que la nourriture reste « coincée » entre ses dents dans le secteur 3 depuis qu'il a perdu « un vieux plombage ».
- A la suite de votre examen clinique, vous prenez un cliché radiographique centré sur les dents concernées (document A).

Document A



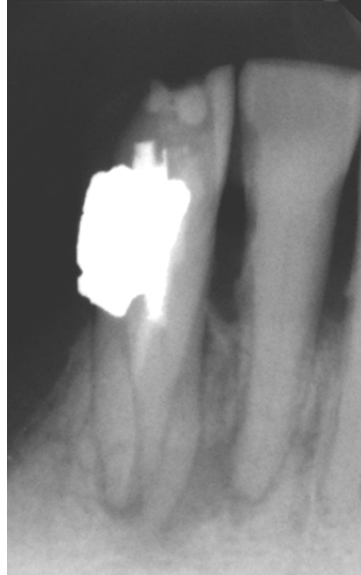- Décrire le document A.
- Quelle est votre hypothèse diagnostique pour la 34 ?
- Comment confirmer cette hypothèse diagnostique ?

- 2) Un patient âgé de 70 ans, sans antécédent médical particulier, consulte pour un bilan bucco-dentaire avant la pose d'une prothèse de hanche programmée dans un mois. Il ne présente aucune douleur et indique qu'il va garder ses petits-enfants pendant les deux prochaines semaines à l'occasion des vacances scolaires. L'examen clinique révèle respectivement une restauration en résine composite et une couronne céramo-métallique semblant étanche sur les dents 21 et 22. Ces dents, traitées endodontiquement il y a 5 ans, sont actuellement asymptomatiques.



- Décrire précisément les éléments radiographiques visibles sur le cliché fourni.
- Quel diagnostic établissez-vous ? Justifiez.
- Enumérer les différentes options thérapeutiques envisageables et justifier l'option que vous privilégiez dans ce contexte clinique

- 3) Un patient se présente en urgence à votre cabinet dentaire pour des douleurs irradiantes côté droit associées à une tuméfaction du secteur 4. Le patient ne peut pas toucher sa dent et ne peut pas manger au niveau du côté atteint. L'interrogatoire médical ne met pas évidence de pathologie. Le patient est allergique aux pénicillines. Au regard de l'interrogatoire, des signes subjectifs et de l'examen clinique, la dent causale semble être la dent 43. Vous effectuez une radiographie rétroalvéolaire (cliché ci-dessous).



- Décrire le cliché rétroalvéolaire
- Au vu des éléments dont vous disposez, citer les diagnostics différentiels possibles et justifier votre diagnostic positif en précisant les résultats attendus aux tests diagnostiques que vous allez pratiquer ?
- Quelle serait votre prise en charge en urgences ?

FACULTE D'ODONTOLOGIE DE LYON
Année universitaire 2024-2025 FASO2

SUJET D'EXAMEN – SEMESTRE 4 – SESSION 1

Epreuve : EXAMEN DU CERTIFICAT DE SYNTHESE CLINIQUE ET THERAPEUTIQUE

Correcteur : Dr CHAUTY

Orthopédie Dento-Faciale

DATE : 18/04/2025

DUREE : 30 min

BAREME APOGEE : 60

NOMBRE DE POINTS ATTRIBUES (à chaque question) : 20

QUESTIONS : cf Fascicule

FACULTE D'ODONTOLOGIE DE LYON
Année universitaire 2024-2025 FASO2

SUJET D'EXAMEN – SEMESTRE 4 – SESSION 1

Epreuve : EXAMEN DU CERTIFICAT DE SYNTHÈSE CLINIQUE ET THÉRAPEUTIQUE

Correcteur : Pr GRITSCH

Parodontologie

DATE : 18/04/2025

DUREE : 30min

BAREME APOGEE : 60

NOMBRE DE POINTS ATTRIBUES (à chaque question) : 20

QUESTIONS:

- 1) Une patiente de 27 ans, sans problème de santé, se présente à votre cabinet. Elle se plaint d'une mobilité apparue il y a quelques mois sur sa 41 (Figure 1). Quelles sont vos hypothèses diagnostiques pouvant expliquer la mobilité de cette dent. Comment les confirmez-vous ?

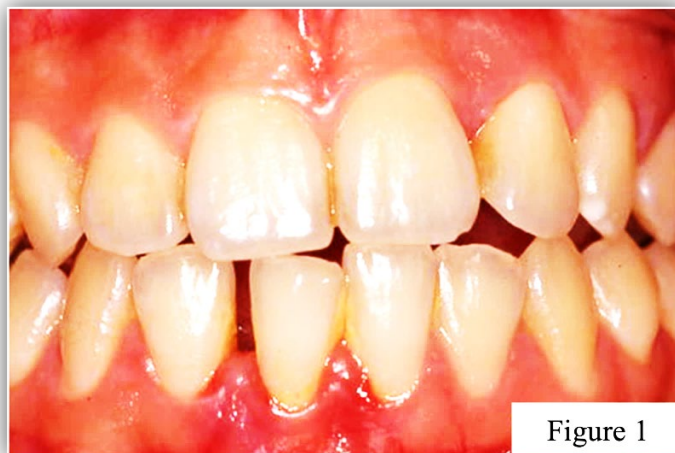

Figure 1

- 2) Une patiente de 15 ans est adressée par son orthodontiste en raison d'une lésion parodontale au niveau de la dent 46. La radiographie révèle une lésion infra-osseuse à 2-3 parois en mésial de cette dent. La profondeur de sondage est de 8 mm en mésial de cette dent (et comprise entre 3 et 4 mm sur les autres sites de sondage). Indiquez les étapes de la prise en charge pour cette patiente, en collaboration avec l'orthodontiste, sachant que la patiente est en cours de traitement orthodontique (multibagues).**
- 3) Un patient de 46 ans, fumeur depuis 20 ans, souhaite faire remplacer sa dent 46 (extraite pour raison carieuse, il y a 1 an) par un implant. Les examens clinique et radiographique révèlent la présence d'une parodontite généralisée de stade II grade B.**
- a) Indiquez les éléments que vous portez à sa connaissance concernant les objectifs cliniques à atteindre avant réhabilitation implantaire. *Réponse sous forme de tirets.***
- b) Précisez les éléments caractéristiques du suivi post-implantaire dans sa situation. *Réponse sous forme de tirets.***

FACULTE D'ODONTOLOGIE DE LYON
Année universitaire 2024-2025 FASO2

SUJET D'EXAMEN – SEMESTRE 4 – SESSION 1

Epreuve : EXAMEN DU CERTIFICAT DE SYNTHESE CLINIQUE ET THERAPEUTIQUE

Correcteur : Docteur VIENNOT

Prothèses

DATE : 18/04/2025

DUREE : 30min

BAREME APOGEE : 60

NOMBRE DE POINTS ATTRIBUES (à chaque question) : 20

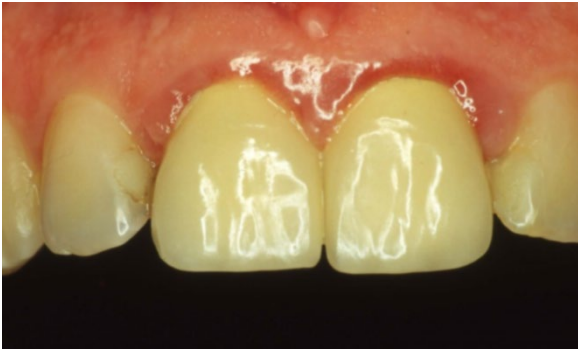QUESTION 1

Texte à compléter. Inscrire directement le ou les mots manquant(s) en lieu et place des 10 espaces en pointillés, pour rétablir un texte correspondant à la réalité clinique.

[Répondre directement sur le fascicule](#)

QUESTION 2

Observez la vue clinique vestibulaire de 2 couronnes céramométalliques unitaires sur inlays-cores, 1 mois après la pose. Notez l'aspect gingival.

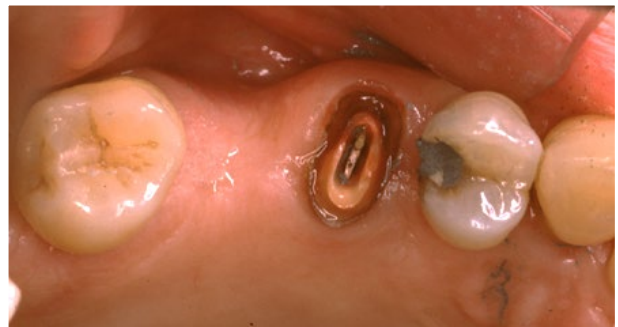
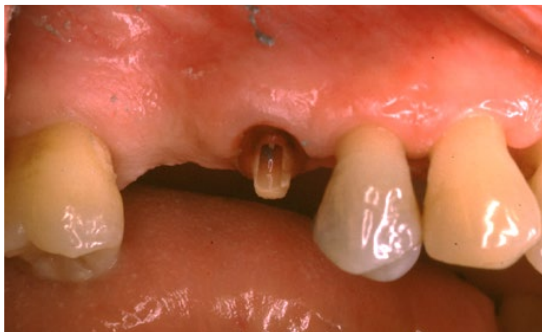
Etiologie(s) possible(s) ? Conduite à tenir ?

QUESTION 3 :

Vous posez l'indication de réalisation d'un bridge de 15 (*préparation pour inlay-core*) à 17 (*dent pulpée non délabrée*) pour remplacer la dent 16.

Quelles sont les types de préparations possibles pour le pilier 17 ? Justifier.



CSCT – Odontologie pédiatrique – SESSION 1

SUJET 1 :

Vous recevez Lily, âgée de 5 ans pour bilan. Le père de l'enfant vous dit :

« Le pédiatre nous a dit que c'était à cause du lait qu'on lui met dans son biberon la nuit. Mais je ne vois pas pourquoi, c'est très bon pour la santé le lait ! ».

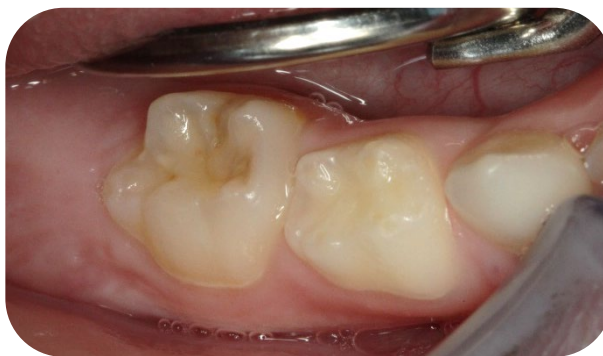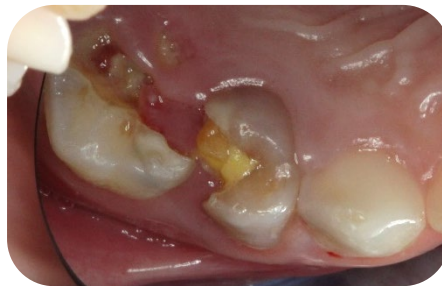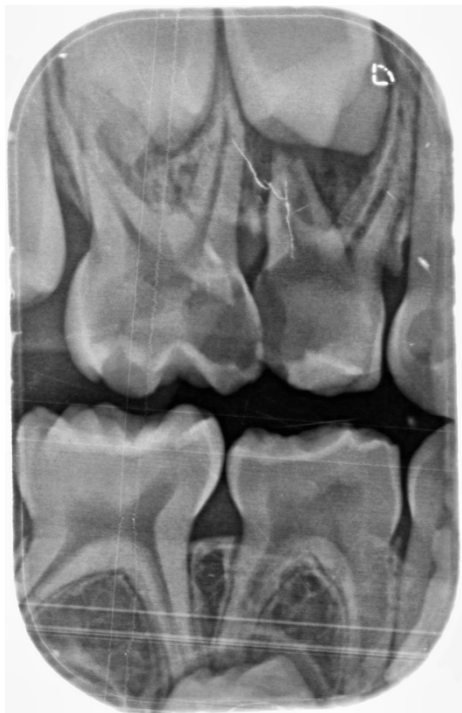
Lily n'a aucun problème de santé et aucune allergie.

L'examen clinique et radiologique vous révèle cette situation (voir images sur la prochaine page).

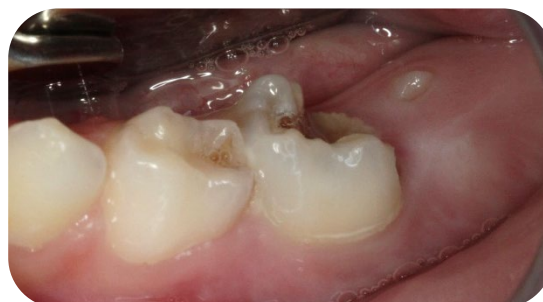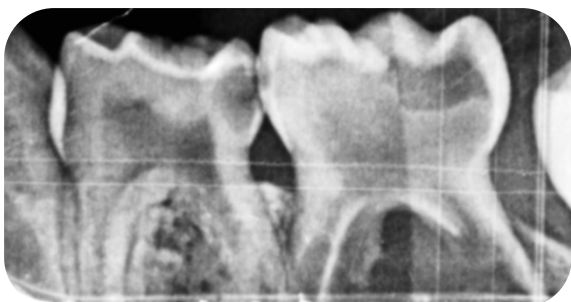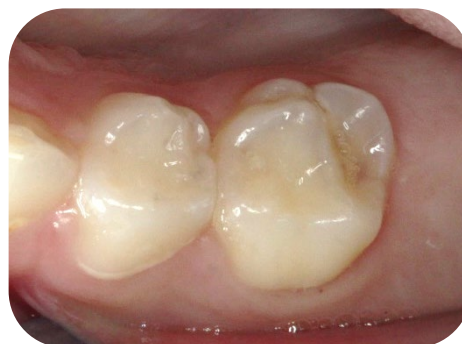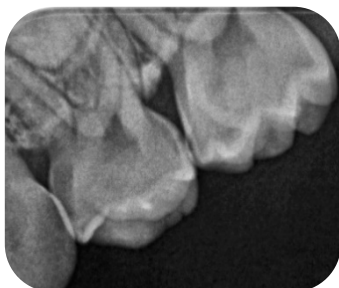Question :

- Rédigez le plan de traitement idéal pour la prise en charge de Lily dans la trame fournies plus bas.
- Ne détaillez **pas** votre démarche diagnostique (anamnèse, examen clinique, etc..).
- Justifiez **succinctement** vos décisions thérapeutiques (ex : avulsion **car** blabla...).

COTE DROIT :



COTE GAUCHE



1/ Prophylaxie :

2/ Prise en charge dent par dent :

- Secteur 5

- Secteur 6

- Secteur 7

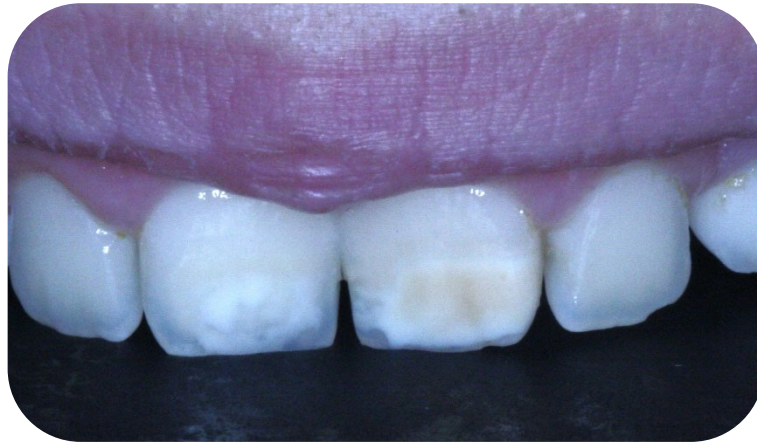- Secteur 8 :

Fréquence du suivi :

SUJET 2

Vous recevez Julia 11 qui se plaint de lésions disgracieuses sur 11 et 21. L'enfant est victime de moqueries et se dit très gêné au quotidien.

L'examen clinique vous révèle cette situation :



Question A :

Quelles sont vos hypothèses diagnostiques pour expliquer les lésions sur les dents 11 et 21 ? Quels éléments recherchez-vous pour infirmer ou confirmer vos hypothèses. Répondez dans le tableau fourni à la page suivante. Dans le tableau, tracez un trait entre chacune de vos hypothèses.

Question B :

Quelle est votre proposition thérapeutique pour traiter ces lésions ? Répondez par mot clé sur les pointillés sous le tableau.

TABLEAU DE LA QUESTION 1 :

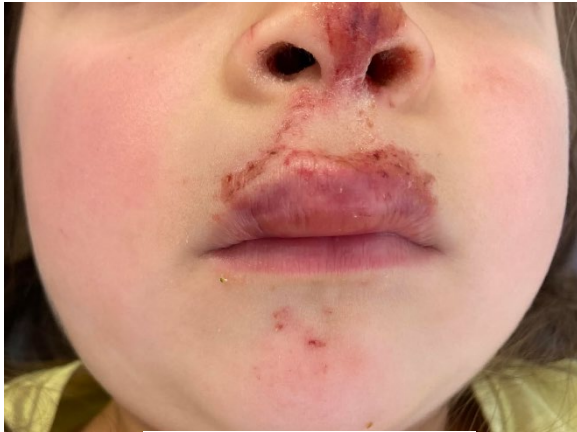| Hypothèses diagnostiques | Éléments recherchés pour confirmer le diagnostic |
|--------------------------|--------------------------------------------------|
| | |

Proposition thérapeutique :

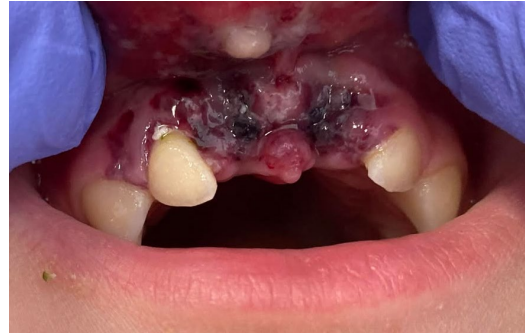SUJET 3 (1 page) :

Vous recevez en urgence, Clémentine, 4 ans qui est tombée il y a 30 minutes en trottinette. Clémentine est en bonne santé générale. L'enfant est un peu choqué mais ne souffre d'aucun mal de tête, vertiges ou vomissement.

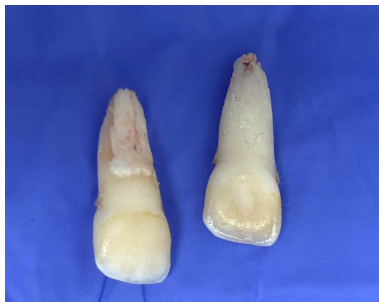L'examen clinique révèle la situation suivante :



Examen exo-buccal



Examen endo-buccal



Eléments rapportés par la mère de Clémentine dans un mouchoir propre

Question A :

- Quelle est votre diagnostic ? Répondez par mot clé sur les pointillés.

- Quelle est votre prise en charge immédiate ? Répondez sous forme de tirets dans le cadre. Ne détaillez **pas** les étapes d'anamnèse, d'examen clinique et radiologique.

Question B :

La patiente est douloureuse et la mère vous demande une ordonnance pour soulager l'enfant. Rédiger cette ordonnance dans le cadre. Lila pèse **15 kg**.

Question C :

Que répondez-vous à la mère qui vous demande si ce traumatisme implique un risque pour les dents permanents successives ? Répondez sous forme de tirets.

**Année universitaire
2024-2025**

**Université Lyon 1
Faculté d'Odontologie**

CSCT

Session 2

FACULTE D'ODONTOLOGIE DE LYON

Année universitaire 2024-2025 FASO2

SUJET D'EXAMEN – SEMESTRE 4 – SESSION 2

Epreuve : EXAMEN DU CERTIFICAT DE SYNTHÈSE CLINIQUE ET THÉRAPEUTIQUE

Correcteur : Dr LIENHART

Odontologie Pédiatrique

DATE : 10/07/2025

DUREE : 30 min

BAREME APOGEE : 60

NOMBRE DE POINTS ATTRIBUES (à chaque question) : 20

SUJET 1

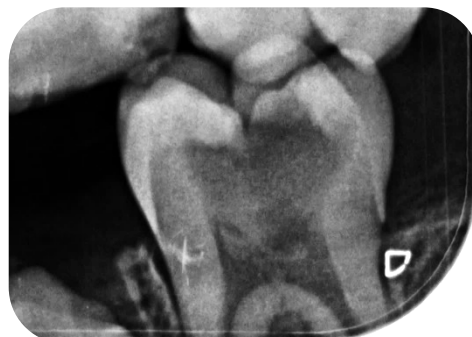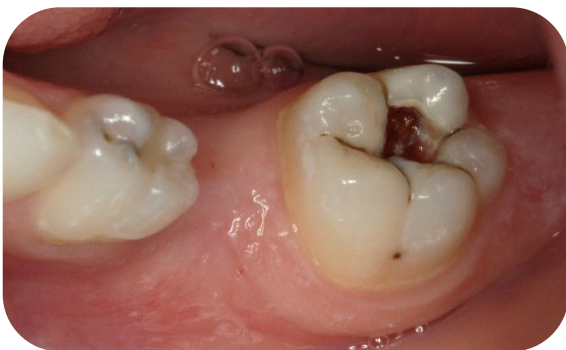Aujourd'hui, lors de votre vacation d'odontologie pédiatrique, vous recevez deux patients.

PATIENT 1

Vous recevez Enzo, âgé de 9 ans qui vous dit : « En bas à gauche, j'ai parfois mal quand je mange des trucs froids ». L'enfant ne vous signale aucune douleur nocturne ou en dehors des repas.

Enzo n'a pas de problème de santé, ni d'allergie.

L'examen clinique et radiologique révèle la situation suivante :



- **QUESTION A** : Avec quel diagnostic pulpaire, expliquez-vous les douleurs du patient ? Répondez par mot clé **sans justifier** votre réponse.

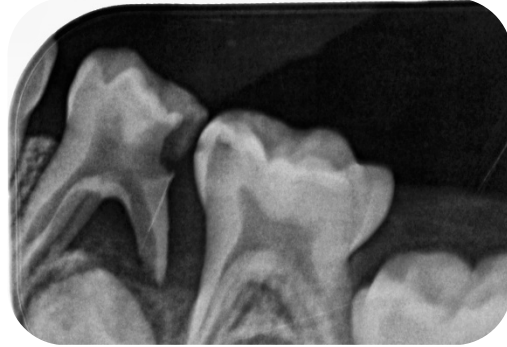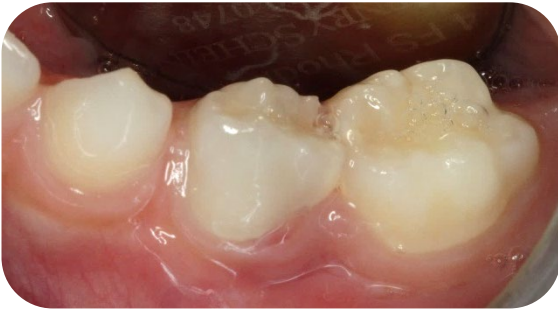
- **QUESTION B** : Quelle prise en charge proposez-vous pour le soin pour soigner la dent à l'origine de cette douleur ? Ne justifiez **pas** vos choix thérapeutiques.

PATIENT 2

Vous recevez Lina, âgé de 5 ans. Sa mère vous dit : « Elle ne dort plus depuis deux jours parce qu'elle a mal en bas à gauche. ».

Lina n'a pas de problème de santé, ni d'allergie.

L'examen clinique et radiologique révèle la situation suivante :



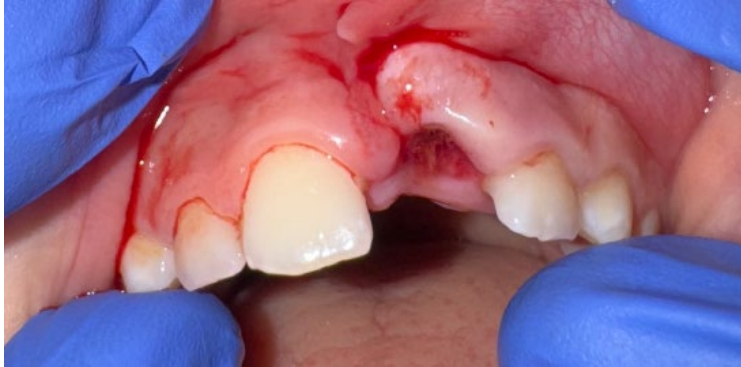- **QUESTION C** : Donnez votre diagnostic pour expliquer les douleurs de la patiente. Répondez par mot clé sans justifier votre réponse.
- **QUESTION D** : Quelle est votre prise en charge chirurgicale immédiate et à moyen termes pour ce secteur uniquement ? Justifiez succinctement vos décisions thérapeutiques.

SUJET 2

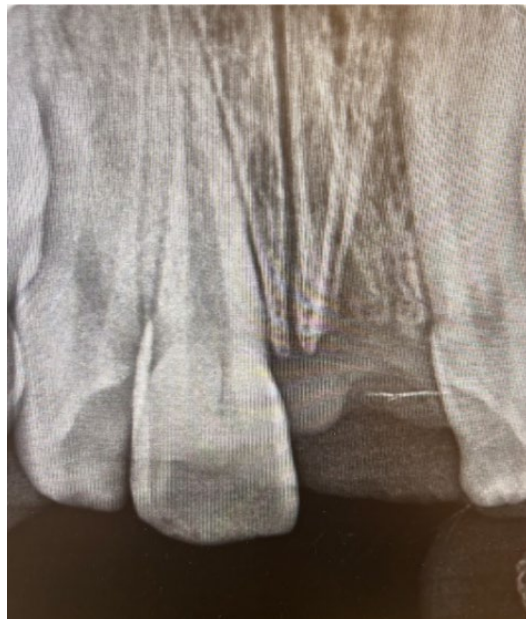Vous recevez en urgence, Roméo, 12 ans qui est tombée il y a 30 minutes en trottinette. Roméo est en bonne santé générale et ses vaccins sont à jour.

L'enfant est un peu choqué mais ne souffre d'aucun mal de tête, vertiges ou vomissement. La maman de Roméo a récupéré la dent qu'elle a conservée dans un mouchoir humide.

L'examen clinique et radiologique révèle la situation suivante :



Examen endo-buccal



Radiologie rétro-alvéolaire

Question A :

- Quelle est votre diagnostic ? Répondez par mot clé **sans justifier** votre réponse.

Question B :

- Quelle est votre prise en charge immédiate ? Répondez sous forme de tirets. Ne détaillez **pas** les étapes d'anamnèse, d'examen clinique et radiologique.

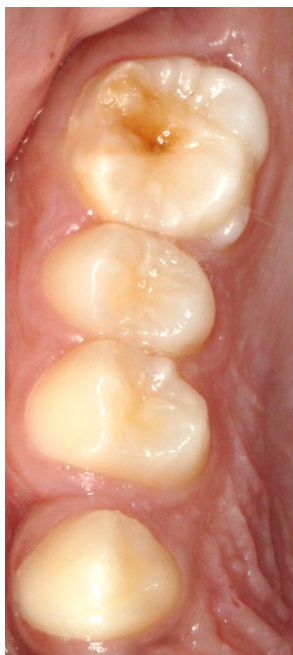Question C :

- Envisagez-vous une thérapeutique particulière pour cette dent lors des prochaines semaines ou mois ?

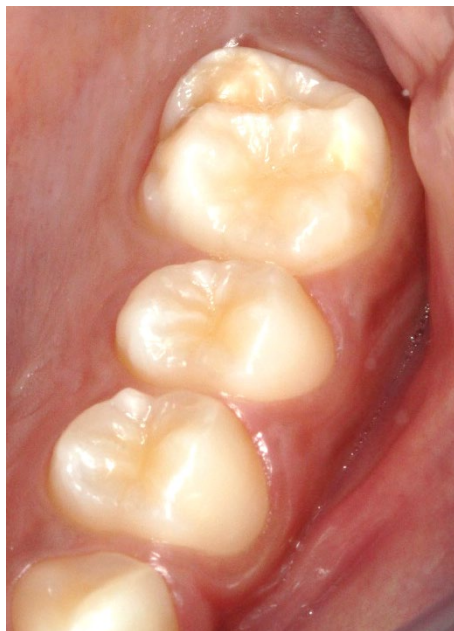
SUJET 3

Vous recevez Jules 12 qui se plaint de douleur au brossage **secteur 3**. Le secteur 4 est en cours de soins, mais ne lui cause actuellement aucun problème.

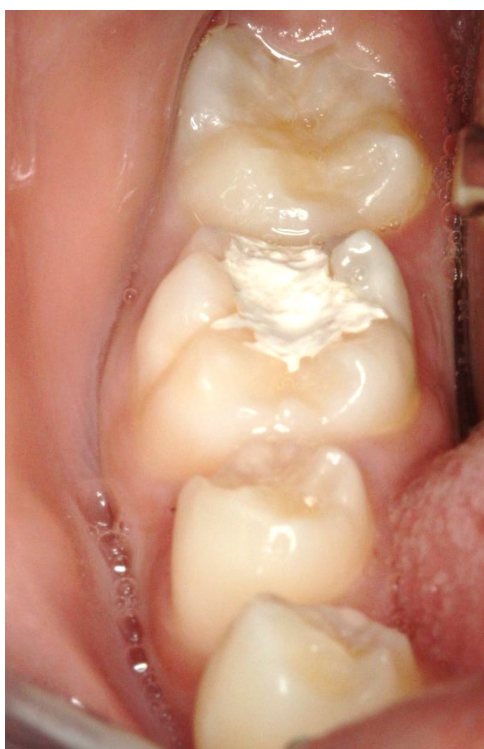L'examen clinique des secteurs postérieurs révèle cette situation :



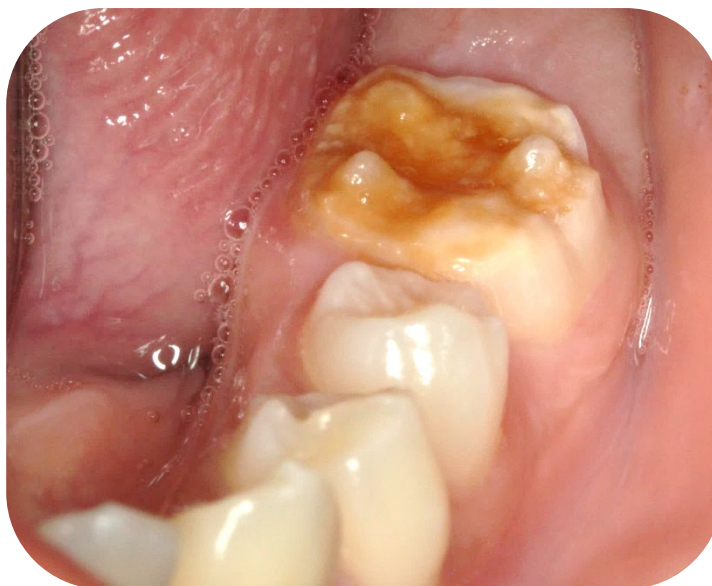Secteur 1



Secteur 2



Secteur 4



Secteur 3

Question A :

Quel est votre diagnostic ? Justifiez-succinctement .

Question B :

Quelle est votre prise en charge immédiate et à moyen termes pour le secteur 3 uniquement ?

FACULTE D'ODONTOLOGIE DE LYON

Année universitaire 2024-2025 FASO2

SUJET D'EXAMEN – SEMESTRE 4 – SESSION 2

Epreuve : EXAMEN DU CERTIFICAT DE SYNTHÈSE CLINIQUE ET THÉRAPEUTIQUE

Correcteurs : Dr LAFON

Chirurgie Orale

DATE : 10/07/2025

DUREE : 30min

BAREME APOGEE : 60

NOMBRE DE POINTS ATTRIBUES (à chaque question) : 20

QUESTIONS:

Question 1

Un patient se présente en consultation avec une hémorragie buccale. Il a bénéficié d'une avulsion dentaire chez un confrère il y a quelques heures. Que faites-vous ? (20 points)

Question 2

Une patiente de 70 ans consulte pour une cellulite génienne basse gauche. L'hémi-mandibule est édentée. Les dernières avulsions dans la zone datent de moins d'un an. L'examen clinique révèle une lésion au niveau de la crête mandibulaire mettant à nu l'os nécrosé. Au niveau de l'état général, la patiente souffre d'une dépression traitée par un IMAO et ne prend pas d'autre médicament le jour de la consultation. Elle fume un paquet de cigarettes par jour. En poussant l'interrogatoire, nous apprenons que la patiente a été suivie

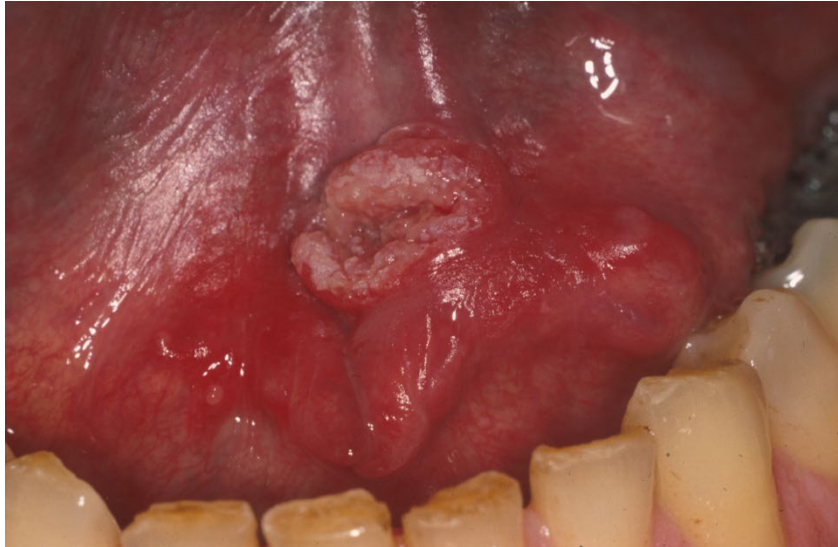pour une ostéoporose, il 'y a deux ans. Un traitement avait alors été mise en place durant 5 années à raison d'une fois par mois.

1- Suspicion de diagnostic ? (10 points)

2- Prise en charge ? (10 points)

Question 3

Un homme de 64 ans vous consulte pour une gêne à la protraction de la langue. A l'examen clinique, vous constatez la lésion suivante (cf photo). Elle n'est pas douloureuse mais elle est indurée à la palpation.



1) Décrivez précisément la lésion (5 points)

2) Quelle est votre démarche diagnostique ? (5 points). Vous préciserez bien les éléments recherchés à l'interrogatoire.

3) Quel(s) diagnostic(s) évoquez-vous ? (5 points)

4) Quelle prise en charge proposez-vous ? (5 points)

FACULTE D'ODONTOLOGIE DE LYON

Année universitaire 2024-2025 FASO2

SUJET D'EXAMEN – SEMESTRE 4 – SESSION 2

Epreuve : EXAMEN DU CERTIFICAT DE SYNTHÈSE CLINIQUE ET THÉRAPEUTIQUE

Correcteur : Pr VILLAT

Dentisterie Restauratrice Endodontie

DATE : 10/07/2025

DUREE : 30 MIN

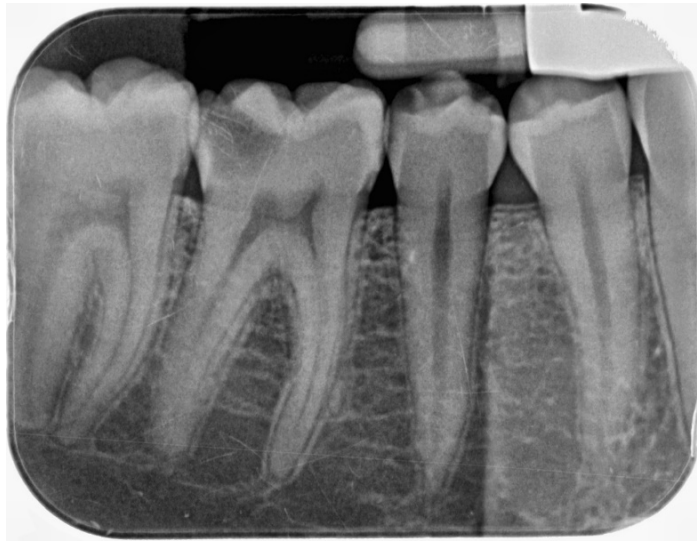BAREME APOGEE : 60

NOMBRE DE POINTS ATTRIBUES (à chaque question) : 20

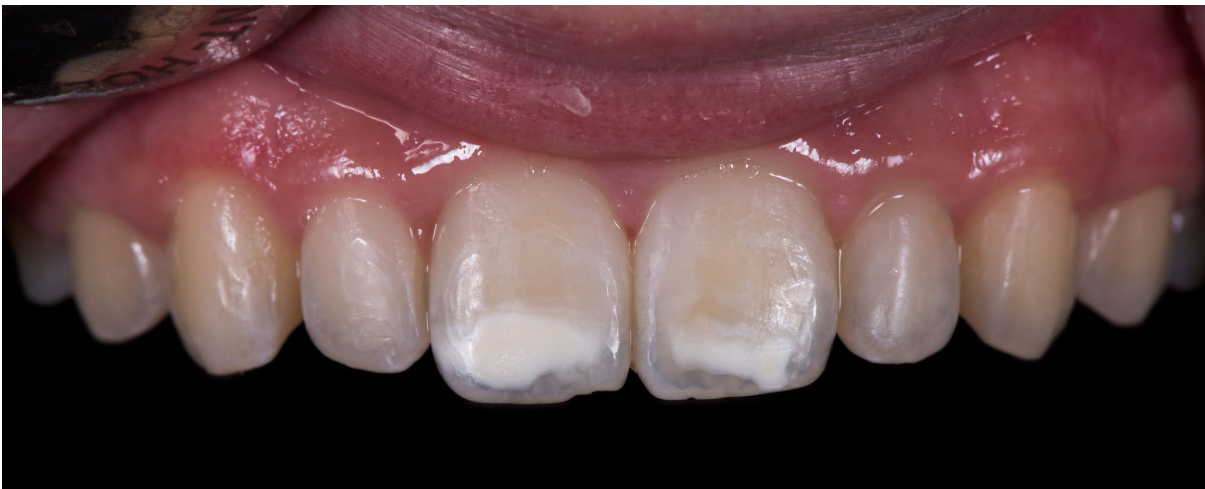QUESTIONS:

- 1) Un patient de 20 ans sans problème de santé se présente en consultation car il se plaint de douleurs en buvant de l'eau froide dans le secteur mandibulaire droit.
Le test de sensibilité pulpaire réalisé sur la 46 montre une rémanence de 10 secondes.
La percussion axiale et la palpation sont négatives.
 - a. Quelle est l'hypothèse diagnostique la plus probable ?

b. Quelle option thérapeutique pouvez-vous envisager ?



2) Une patiente de 19 ans se présente en consultation car elle est très complexée par son sourire. Elle n'a pas d'antécédent médico-chirurgicaux.

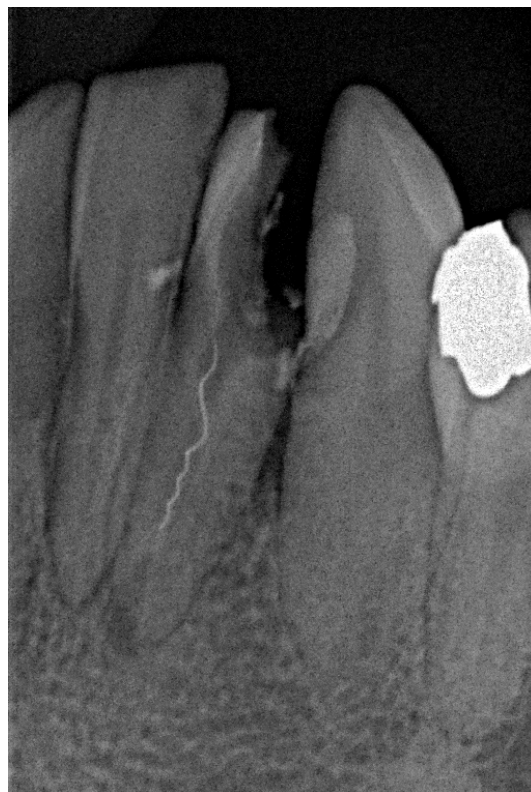


- a. Quels arguments peuvent orienter votre hypothèse diagnostique. Quel est votre diagnostic ?
- b. Quel(s) traitement(s) pourriez-vous lui proposer ? Décrire très brièvement les protocoles envisageables ?

- 3) Un patient âgé de 47 ans, diabétique équilibré, vient consulter pour des douleurs diffuses localisées dans la région mandibulaire gauche.
- L'interrogatoire révèle que ces douleurs sont continues et exacerbées par la mastication et se situent au niveau de l'incisive latérale mandibulaire gauche (32).
- Le patient signale avoir commencé des soins sur cette dent il y a quelques semaines et la perte d'une obturation temporaire il y a 3 jours.
- Une douleur à la palpation vestibulaire est ressentie en regard de **32** sans voussure ni fluctuation.
- Les tests de percussion axiale et transversale sont positifs sur cette dent (**32**).

Un cliché radiographique de type rétro-alvéolaire est réalisé.

Quel est votre diagnostic et votre conduite à tenir, à court, moyen et long terme ?



FACULTE D'ODONTOLOGIE DE LYON

Année universitaire 2024-2025 FASO2

SUJET D'EXAMEN – SEMESTRE 4 – SESSION 2

Epreuve : EXAMEN DU CERTIFICAT DE SYNTHESE CLINIQUE ET THERAPEUTIQUE

Correcteur : Dr CHAUTY

Orthopédie Dento-Faciale

DATE : 10/07/2025

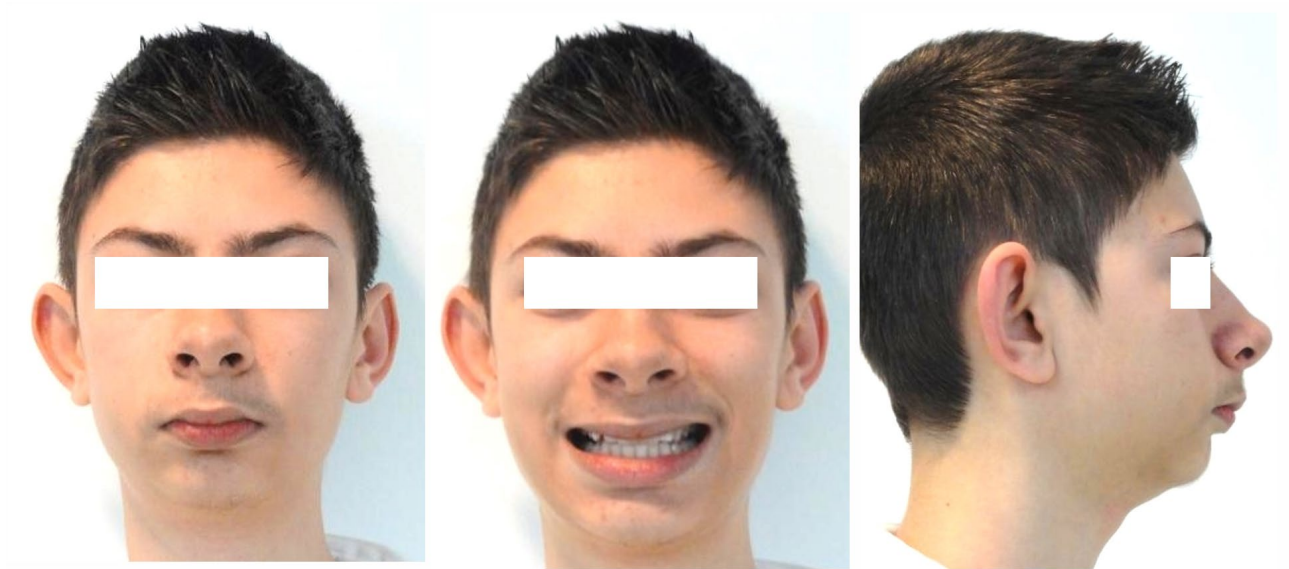DUREE : 30 min

BAREME APOGEE : 60

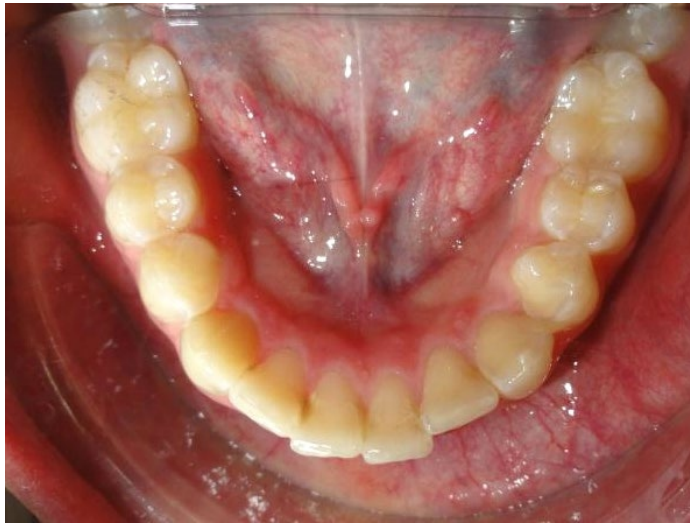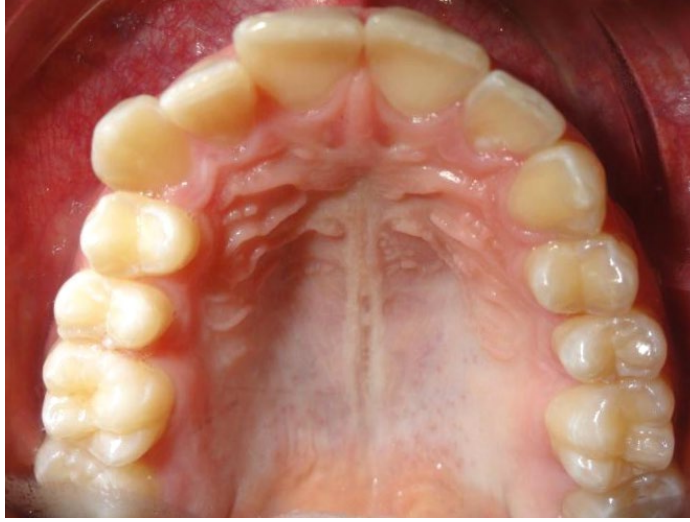
NOMBRE DE POINTS ATTRIBUES (à chaque question) : 20

QUESTIONS : Veuillez réaliser les différents examens cliniques demandés.

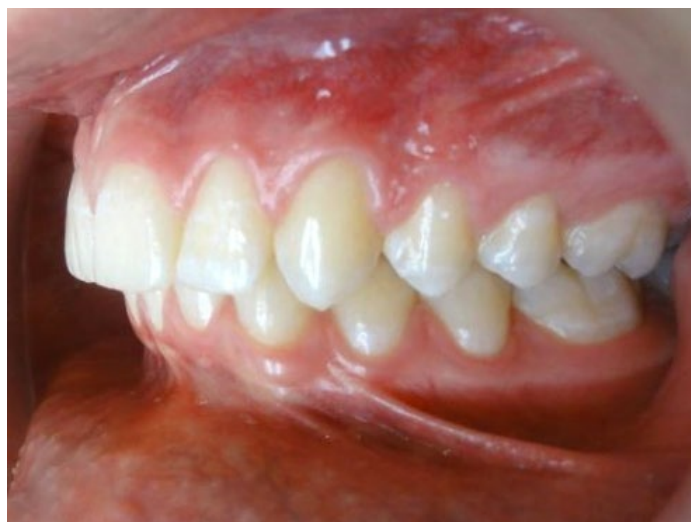Examen exo-buccal de C. 14 ans et 8 mois



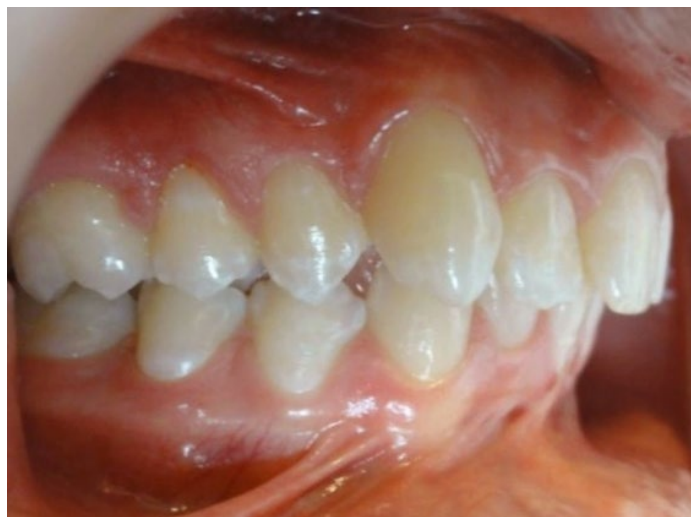1) Examen endobuccal intraarcade (même patient que question 1 et 3)



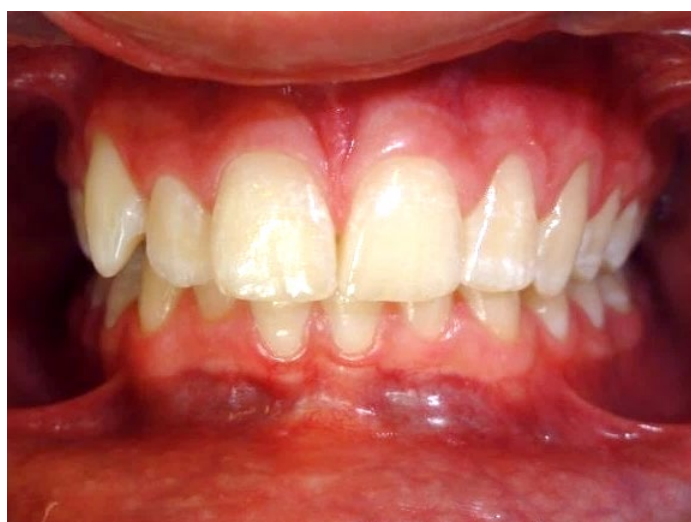2) Examen endobuccal interarcade (même patient que question 1 et 2)



Photographie de la gauche du patient



Photographie de la droite du patient



FACULTE D'ODONTOLOGIE DE LYON

Année universitaire 2024-2025 FASO2

SUJET D'EXAMEN – SEMESTRE 4 – SESSION 2

Epreuve : EXAMEN DU CERTIFICAT DE SYNTHÈSE CLINIQUE ET THÉRAPEUTIQUE

Correcteur : Pr GRITSCH

Parodontologie

DATE :

DUREE : 30min

BAREME APOGEE : 60

NOMBRE DE POINTS ATTRIBUES (à chaque question) : 20

QUESTIONS:

- 1) Une patiente de 55 ans, fumeuse, se présente en consultation : elle est inquiète car, selon ses dires, ses incisives maxillaires s'écartent de plus en plus. Quelle est votre hypothèse diagnostique permettant d'expliquer ce déplacement dentaire ? Comment le confirmez-vous ? Indiquez brièvement les éléments significatifs de la prise en charge.
- 2) Un patient de 25 ans se présente en raison de douleurs vives au niveau gingival en mandibulaire. Vous diagnostiquez une maladie parodontale nécrosante. Indiquez la prise en charge en urgence et à court terme.
- 3) Une patiente de 62 ans, atteinte de polyarthrite rhumatoïde, se présente à votre cabinet pour un bilan dentaire. Le sondage dépistage révèle la présence de poches parodontales profondes. Expliquez, sous forme de tirets, les éléments que vous portez à la connaissance de la patiente concernant les liens qui existent entre parodontite et polyarthrite rhumatoïde et l'intérêt du traitement parodontal dans sa situation.

FACULTE D'ODONTOLOGIE DE LYON

Année universitaire 2024-2025 FASO2

SUJET D'EXAMEN – SEMESTRE 4 – SESSION 2

Epreuve : EXAMEN DU CERTIFICAT DE SYNTHESE CLINIQUE ET THERAPEUTIQUE

Correcteur : Docteur VIENNOT

Prothèse

DATE : 10/07/2025

DUREE : 30min

BAREME APOGEE : 60

NOMBRE DE POINTS ATTRIBUES (à chaque question) : 20

QUESTION 1 (20 points sur 60) : CF Fascicule

QUESTION 2 : (20 points sur 60) : CF Fascicule

QUESTION 3 : (20 points sur 60)

Un patient de 44 ans en excellente santé générale vous consulte pour diagnostic et plan de traitement au niveau du secteur 1.

1/ Ce secteur comprend (voir les 2 figures ci-dessous) :

- **dent 15** : préparation pour inlay-core (racine utilisable, bon niveau osseux, contexte parodontal favorable)
- **dent 16** : absente
- **dent 17** : dent pulpée non délabrée

2/ Les secteurs 2-3-4 sont dentés à l'exclusion des 18-28-38-48, sans aucune lésion carieuse ni pathologie parodontale.

3/ Pas d'égressions des antagonistes à 15 et à l'absence de 16, laissant un espace prothétique exploitable pour les futures restaurations.

4/ Après examen clinique (voir 2 figures), votre réflexion s'oriente vers plusieurs possibilités thérapeutiques **que vous listez sans les détailler.** (Bien sûr, vous ne pourrez présenter ces propositions au patient QU'APRES les avoir confrontés aux clichés radiographiques. Ces clichés ne sont pas présentés ici pour ne pas alourdir la réflexion).



