BULLETIN

DE LA

SOCIÉTÉ DE CHIRURGIE

DE LYON

ANNÉE 1908. — TOME XI.



LYON
ASSOCIATION TYPOGRAPHIQUE
12, RUE DE LA BARRE

1908

SOCIÉTÉ DE CHIRURGIE DE LYON

1908

BUREAU

Président	MM.	VINCENT.
Vice-Président		GANGOLPHE.
Secrétaire général . . .		VALLAS.
Trésorier-Archiviste . .		AUBERT.
Secrétaires annuels. .		GAYET.
		VIGNARD.

MEMBRES

ALBERTIN.
AUBERT.
AUGAGNEUR.
BÉRARD.
CAVAILLON.
CHANDELUX.
CLAUDOT.
COMMANDEUR
CONDAMIN.
CORDIER.
DELORE.
DESTOT.
DURAND.
FABRE.
GANGOLPHE.
GAYET.
GOULLIOUD.
HORAND.
JABOULAY.
LAROYENNE.
MARTEL.
MARTIN.
NOVÉ-JOSSERAND.
PATEL.
POLLOSSON (Auguste).
POLLOSSON (Maurice).
ROCHET.
ROLLET.
SABATIER.
SIRAUD.
TIXIER.
VALLAS.
VIGNARD.
VILLARD.
VINCENT.

MEMBRES CORRESPONDANTS

Batut.
Cantas (d'Athènes).
Curtillet.
Debrie.
Ecot.
Géraud.
Jacob.
Jacques (de Montceau-les-Mines).
Kaeppelin (du Puy).
Lagoutte.
Piollet.
Rey (d'Alger).
Rigal.
Rouvillois.
Ruotte.
Severeanu (de Buckarest).
Sorel (de Dijon).
Vialle.
Termier.
Gaudier (de Lille).

BULLETIN

DE LA

SOCIÉTÉ DE CHIRURGIE

DE LYON

Séance du 9 janvier 1908.

Présidence de M. Gangolphe.

M. Patel lit le procès-verbal de la précédente séance : il est adopté sans rectification.

*
* *

GROSSESSE EXTRA-UTÉRINE A TERME ET PROLONGÉE. — FŒTUS AYANT SÉJOURNÉ ONZE MOIS DANS LA CAVITÉ ABDOMINALE.

MM. Durand et Laroyenne présentent les pièces anatomiques d'une grossesse extra-utérine à terme.

La malade dont elles proviennent est un femme de 28 ans, réglée régulièrement jusqu'à 21 ans, époque de son mariage. Deux ans après, ses règles cessèrent pour la première fois, en même temps que son ventre augmentait de volume. Sur ces seuls symptômes elle se crut enceinte ; mais après une inter-

ruption de six mois, les règles réapparurent et l'abdomen diminua progressivement, sans qu'il se soit manifesté à aucun moment de signe d'avortement.

Les menstrues furent de nouveau régulières pendant trois ans, puis cessèrent pour la seconde fois en février 1907, en même temps que le ventre commençait à grossir.

La malade se soumit à divers moments à l'examen de plusieurs médecins et des diagnostics variés furent portées, entre autres ceux de grossesse utérine normale et d'hématométrie. A aucun instant ne paraissent avoir existé de symptômes d'hémorragie intra-péritonéale, on nota simplement des douleurs et des suintements sanguins.

Le 4 janvier 1908, cette malade entre dans le service de M. Durand, alors suppléé par M. Laroyenne. Depuis quelque temps l'état général est devenu mauvais, la marche est impossible; la température du matin est de 38°. Le toucher et le palper font constater une volumineuse tumeur médiane dont le pôle supérieur dépasse l'ombilic et dont le pôle inférieur bombe dans le vagin.

Le col utérin se présente sous la forme d'un petit pertuis refoulé en avant contre le pubis. On ne peut l'attirer assez pour que soit possible le cathétérisme intra-utérin.

A ce moment il n'existe aucun signe de grossesse, et depuis onze mois les règles n'ont pas réapparu.

La perception d'une tumeur liquide qui semble faire corps avec l'utérus, l'absence de tout signe de grossesse font penser à une hématométrie ; le mauvais état général survenu depuis peu indique la suppuration d'une collection intra ou péri-utérine. On se décide à l'opération d'urgence la plus simple et on pratique l'incision par le vagin de la tuméfaction qui y bombe. Elle donne issue à une grande quantité de liquide trouble, fétide, renfermant quelques touffes de cheveux. Le doigt introduit par cette brèche sent alors distinctement une tête fœtale entourée d'une enveloppe membraneuse. Les jours suivants la température s'éleva et atteignit 40°, indiquant l'urgence d'évacuer ce fœtus probablement en voie de macération et dont la position par rapport à l'utérus restait d'ailleurs difficile à préciser.

Le 7 janvier, M. Durand, assisté par M. Laroyenne, pratiqua la laparotomie. Elle permit de reconnaître une grossesse

abdominale entourées d'anses intestinales adhérentes. L'ablation de la poche infectée renfermant le fœtus ectopique fut effectuée sans difficulté notable, ainsi que celle de l'utérus qui lui était accolé. On établit un drainage abdomino-vaginal à la gaze.

Cette opération, pratiquée en pleine période fébrile, a été bien supportée, mais les accidents infectieux persistent et l'état de la malade reste inquiétant.

Le fœtus macéré extrait par cette intervention est un enfant à terme, comme l'indiquent les mensurations, le poids et l'état de tous les organes, et qui, à l'encontre de tant d'autres ectopins, ne présente aucune malformation.

Outre la rareté relative de ces grossesses abdominales prolongées, l'intérêt de cette observation réside dans les difficultés d'interprétation des signes cliniques. Les troubles qui accompagnent ordinairement l'évolution de la grossesse extra-utérine faisaient ici défaut. Dans les antécédents de la malade, une première atteinte d'aménorrhée durant six mois, s'accompagnant d'augmentation de volume du ventre et se terminant sans avortement, reste encore maintenant d'explication hypothétique. Enfin l'abondance de la collection liquide qui entourait le fœtus empêchait, au toucher vaginal, sa perception directe.

M. Bérard. — Je demanderai à M. Durand si, au moment de la première intervention, on a fait le cathétérisme utérin.

M. Durand. — On l'a pratiqué, mais avant la seconde intervention.

M. Goullioud a vu un cas de grossesse extra-utérine qui s'était rompue dans le péritoine. A l'examen, on trouve un enfant vivant; les bruits du cœur se percevaient. On fit le diagnostic de grossesse tubaire rompue, avec fœtus vivant. La femme désirant un enfant et une rupture secondaire n'étant pas à craindre, on laissa la grossesse évoluer.

Pendant une absence de M. Goullioud, la malade fut recueillie par M. Gangolphe.

En octobre, l'enfant étant mort, M. Goullioud fit une ouverture abdominale et marsupialisa la poche.

M. Condamin rappelle qu'il a vu un cas de grossesse ovarienne pure; ces cas sont rares. Le fœtus avait un mois et était momifié depuis longtemps.

M. Goullioud demande si on peut savoir avant la rupture s'il s'agit d'une grossesse ovarienne ou d'une grossesse tubaire.

M. Durand. — D'après les constatations opératoires, il est impossible de le dire ; le clivage était facile, sauf au niveau du Douglas.

M. Laroyenne. — Cette malade n'a pas eu d'histoire cataclysmique ; elle a eu un arrêt de règles pendant six mois, puis celles-ci ont reparu. Le cathétérisme utérin a été tenté ; mais on n'a pu le faire, l'utérus étant très basculé en avant par la masse volumineuse.

M. Condamin. — M. Laroyenne a parlé d'hématométries intermittentes ; ces cas sont-ils fréquents ?

M. Laroyenne. — Ce diagnostic d'ailleurs était hypothétique ; du reste, il s'agissait d'hématométries récidivantes et non intermittentes.

M. Condamin. — On voit des hématométries intermittentes, surtout dans les cas d'utérus double, où une cavité peut être perméable et l'autra oblitérée.

M. Albertin. — Les divers cas qui viennent d'être cités nous montrent que si le diagnostic de grossesse extra-utérine est difficile lors des premiers jours de son évolution, la même difficulté existe en présence de grossesses abdominales très avancées.

Je rappellerai un cas de grossesse sous-hépatique que j'ai signalé autrefois. Une malade, âgée de 45 ans, entra dans mon service après être restée plusieurs mois à l'hôpital de Tarare où elle etait considérée comme une cancéreuse. Elle était cachectique, daus un état très précaire, portait une tumeur de la région sous-hépatique solidaire du foie, et on pouvait songer à un cancer du foie. Malgré cela, je soupçonnais quelque chose d'étrange dans cette affection, et je me décidai à faire une intervention au moins exploratrice pour n'avoir pas à me reprocher une abstention.

Je tombais sur un poche que j'incisais et d'où émergea un pied de fœtus non macéré de six mois environ. Je fis l'extraction rapide du fœtus et du placenta et tamponnai la cavité avec de la gaze stérilisée. La malade succomba quelques jours après aux progrès de la cachexie qui ne put être enrayée.

Dans un autre cas, une malade vint mourir dans mon service le lendemain de son entrée. A la nécropsie on trouva le squelette d'un fœtus à terme dans la parte inférieure du bassin. Cette grossesse extra-utérine interrompue avait été bien supportée pendant longtemps, mais avait tardivement provoqué des phénomènes de péritonite généralisée qui emportèrent la malade.

En résumé, diagnostic difficile dans le plus grand nombre des cas, tel

est le bilan de la grossesse extra-uiérine à tous les âges (en dehors de l'hématocèle classique) ; aussi devant la gravité de l'abstention en pareil cas, il y a lieu d'être indulgent pour les gynécologues qui, en cas de doute et sans avoir fait de diagnostic, n'hésitent pas à avoir recours à une laparotomie exploratrice qui le plus souvent se transforme en intervention curative.

*
* *

HYPERTROPHIE PROSTATIQUE, AVEC INFECTION DES DEUX VÉSICULES SÉMINALES; PROSTATECTOMIE VÉSICALE ET ABLATION PAR LA MÊME VOIE DE LA VÉSICULE GAUCHE ÉPAISSIE ET INFECTÉE.

M. Arnaud, interne. — Bien que l'extirpation de la prostate par la voie transviscérale soit aujourd'hui intervention courante, j'ai l'honneur de vous présenter, au nom de M. le Dr Bérard, un malade qui a subi cette opération à la fois parce que l'intervention et la pièce enlevée présentait quelque particularités.

Chez ce malade, depuis longtemps déjà, la miction était pénible, fréquente, s'accompagnant de phénomènes de cystite. Il rentra le 1er juin à l'hôpital de la Croix-Rousse en proie à une crise aiguë de rétention d'urine. Le cathétérisme, péniblement pratiqué, occasionna une hémorragie assez abondante. Les jours suivants, on constata que la miction ne se faisait que par regorgement. Le toucher rectal révélait une prostate grosse, saillante dans le rectum, dont elle refoulait la paroi antérieure avec, sur les côtés, deux cornes fibreuses remontant beaucoup plus haut.

Le malade avait un assez mauvais état général, il souffrait beaucoup, il y avait après la miction un résidu considérable. M. Bérard décida l'intervention.

Le 4 juin, *intervention* : incision hypogastrique médiane en position déclive. La paroi vésicale, épaissie et sclérosée on trouve une muqueuse un peu rouge, mais non infectée, et un lobe médian saillant dans le bas-fond. Ce lobe, du volume d'une petite noix, est énucléé très facilement après incision de la paroi vésicale, mais il reste encore deux masses latérales beaucoup plus adhérentes à la paroi du fond de la vessie, et dont l'une (surtout la gauche) remonte assez fortement en

dehors et en arrière. Ces deux masses sont péniblement extirpées à bout de doigt par morcellement.

A droite, on a la notion que le prolongement postérieur ne fait pas corps intime avec la prostate et on le laisse en place. A gauche, ce prolongement est comme encastré dans le lobe latéral et petit à petit décortiqué, énucléé et extirpé avec un fragment de la paroi vésicale. Lorsqu'on l'a ainsi amené au dehors, on s'aperçoit qu'il s'agit de la vésicule séminale gauche chroniquement enflammée, à parois extrêmement épaissies et segmentées en plusieurs cavités, qui contiennent à la fois des caillots sanguinolents et un magma grisâtre purulent. Après ablation de cette masse, il reste une logette vide qui semble plonger dans l'espace pelvi-rectal supérieur et s'étendre latéralement jusqu'aux parois du pelvis.

Les suites opératoires furent simples ; le malade n'eut jamais une grosse température ; l'hémorragie, qui n'avait pas été plus considérable que d'habitude au moment de l'intervention, ne se prolongea pas les jours suivants, si bien que le 20 juillet le malade peut aller en convalescencee à Longchêne.

Dans les premiers jours de décembre, le malade est revenu se montrer ; il se plaint de phénomènes de cystite. On lui fait des lavages quotidiens au nitrate d'argent. Rapidement les phénomènes vésicaux s'amendent, les mictions deviennent faciles, les urines claires, et le malade part en excellent état le 26 décembre 1907.

Le cathétérisme, pratiqué à ce moment, permet l'introduction des plus grosses sondes. Le toucher rectal montre la face postérieure de l'urètre et le bas-fond vésical libres. A bout de doigt, on atteint une formation épaissie, fibreuse, en forme de croissant, qui est vraisemblablement le plafond de la loge prostatique.

M. Bérard. — Lorsque j'ai opéré ce malade, mon attention n'était pas de lui enlever la vésicule gauche en même temps que la prostate. C'est au cours de la décortication du lobe gauche que j'ai été conduit à énucléer petit à petit cette masse du volume de deux doigts qui semblait encastrée dans une loge fibreuse dont j'ai pu l'extraire sans effraction de la coque ; une fois la pièce enlevée, j'eus quelques sppréhensions au sujet de l'uretère gauche ; mais celui-ci, qui normalement pénètre dans la vessie, au voisinage du sommet de la vésicule, devait avoir été refoulé comme le rectum par l'épaississement du tissu cellulaire ambiant.

Je ne voudrais pas conclure de ce fait unique à l'utilité d'une ablation semblable des vésicules quand elles sont infectées, bien que ce soit là probablement une des causes de retard de la cicatrisation que l'on note parfois après la prostatectomie transvésicale. Sur dix prostatectomies que j'ai faites par cette voie, la fistule sus-pubienne ne s'oblitéra définitivement dans deux cas qu'après trois et quatre mois.

M. Goullioud demande si M. Bérard se déclare plus satisfait de la prostatectomie transvésicale que de la prostatectomie périnéale.

M. Bérard. — La prostatectomie transvésicale est facile d'exécution, analogue à l'énucléation d'un goitre ; ma règle de conduite est simple : avec des urines sales, je choisis la voie périnéale ; avec des urines claires, c'est à la voie transvésicale que je donne la préférence. La prostatectomie périnéale a contre elle la possibilité d'une fistule rectale. Bien que je n'en aie jamais eu, c'est un accident dont il faut tenir compte. La voie transvésicale a des suites opératoires plus longues et peu agréables pour le malade ; on a quelquefois des fistules sus-pubiennes qui durent un mois ou deux. Par la voie périnéale, les suites opératoires sont plus simples. Quant aux résultats éloignés, ils sont à peu près comparables. Ce qu'il y a de curieux, c'est que, dans les deux cas, on enlève une portion d'urètre prostatique et la miction se rétablit néanmoins très bien.

M. Gangolphe. — L'opération de M. Bérard est surtout intéressante par la simplicité des suites opératoires. Ne court-on pas le risque de toucher à l'uretère en essayant de disséquer la vésicule ? Que avantage du reste y a-t-il à enlever une vésicule infectée ?

M. Bérard. — L'inflammation de la vésicule épaissit le tissu cellulaire qui l'entoure, de sorte que j'ai pu ainsi enlever l'organe dans une coque inflammatoire. Ce cas n'a pas la prétention de créer un nouveau procédé opératoire ; le fait est curieux, et je serais assez tenté de renouveler cette tentative.

Séance du 16 janvire 1908.

Présidence de M. Gangolphe.

RADIOGRAPHIE DES MALADIES DE L'ESTOMAC.

M. Destot. — J'ai rapporté à la Société toute une série de faits qui montrent que, contrairement à l'opinion de M. Tixier, corroborée par M. Barjon, les rayons X sont appelés à rendre les plus grands services dans le diagnostic des maladies de l'estomac. Ils permettent en effet de voir travailler l'estomac sur le vivant et d'étudier la circulation gastro-intestinale de bout en bout. L'étude de la physiologie normale et pathologique de l'estomac, les variations dans la forme, le siège, le volume de l'organe, l'état d'atonie ou d'hypertonie, la durée d'évacuation de la poche et l'état de la motricité ont donné naissance à une série de recherches, et la question est entrée en pleine agitation depuis quelque temps.

Les problèmes qui se posent à chaque instant peuvent être solutionnés souvent au grand bénéfice des malades ; le diagnostic précoce du cancer et de l'ulcus, les différents degrés de ptose ou d'ectasie de l'organe et surtout les conditions qui entravent la circulation gastrique et gênent sa motricité doivent être étudiés par l'orthodiascopie.

Le point principal est de savoir varier les procédés et de ne quitter un estomac que lorsqu'on est pleinement édifié sur son fonctionnement.

Malheureusement cette méthode exige du temps et coûte fort cher ; ces inconvénients sont compensés par la sécurité que donne cette méthode graphique objective.

Les malades doivent toujours être examinés dans diverses

positions et surtout debout: car on vit debout; la radiographie ne vient que comme procédé de vérification, pour noter, par exemple, les moments d'évacuation de l'estomac.

Les images obtenues sur la plaque ne sont pas comparables à celles de l'écran, et c'est pourquoi M. Tixier a soutenu une opinion contraire à la mienne. Les données fournies par le palper, le toucher et la percussion sont absolument infidèles.

Voici un exemple typique qui me servira à montrer comment les rayons X peuvent arriver à faire un diagnostic difficile et en même temps à démontrer comment la radiographie doit céder le pas à l'orthodiascopie.

L'emploi simultané de deux méthodes permet de marquer les avantages et les défauts de chacune d'elles.

Une jeune femme de 45 ans, non mariée, m'est amenée par mon ami le Prof. Pic. Depuis quinze mois, elle souffre beaucoup de l'estomac. Amaigrissement considérable, vomissements, mais sans hématémèse.

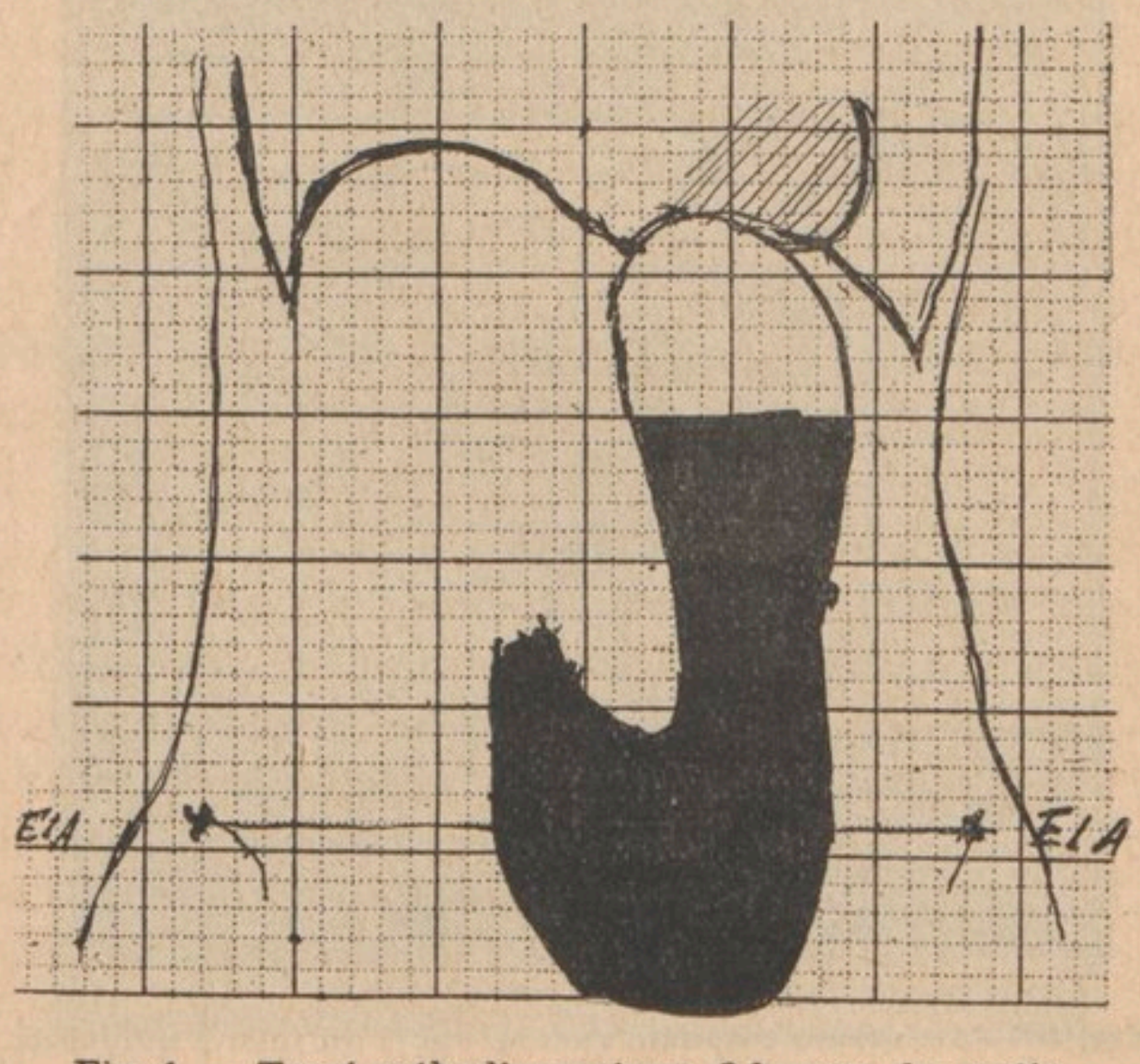

Fig. 1. — Tracé orthodiascopique, 8 heures du matin.

M. Bouveret, qui a vu la malade à plusieurs reprises, a formulé des régimes et des traitements variés, mais la malade n'accuse aucun soulagement. Le diagnostic porté par ce maître est celui de *dyspepsie nerveuse*.

La malade en effet est très nerveuse, il a été impossible de la tuber et de lui faire subir un repas d'épreuve, si bien qu'on n'est pas fixé sur son chimisme. Il existe des battements épigastriques considérables.

M. Pic, en présence de l'amaigrissement de la malade, pense à un cancer que d'ailleurs la palpation ne permet pas de sentir.

C'est dans ces conditions que la malade m'est amenée pour essayer de trancher le diagnostic. M. Jaboulay, qui a vu aussi la malade, est hésitant pour une intervention.



Fig. 2. — Le même estomac radiographié au même moment.

Premier examen, à huit heures du matin. A jeun. On ne voit rien. On donne alors une bouillie de 400 grammes avec 40 gr. de bismuth. Le tracé (fig. 1) montre nettement un jabot descendant au-dessous de la ligne biiliaque, sans incisure.

On peut affirmer qu'il y a ectasie avec rétention. La radiographie montre un tout autre estomac ; il est vrai que la malade est couchée sur le ventre. Mais si l'on n'avait que le cliché pour se guider, il serait impossible de formuler aucune conclusion.

La radiographie comparée au tracé démontre mieux qu'une longue description l'importance du tracé debout. On peut conclure de cette différence à une atonie gastrique absolue, puisque le changement de position fait varier l'image dans de telles proportions.

Examen à midi. Estomac plein de bismuth.

Fig. 3. — Le même estomac 14 heures après l'ingestion du bismuth. On voit les bols intestinaux.

Examen à 2 heures. Même état. Le bismuth commence à passer. On voit de gros bols alimentaires dans le duodénum.

Examen à 5 heures et demie. Même état de l'estomac. Le nombre des bols augmente.

Examen à 10 heures du soir. Même état stomacal et intestinal.

Les radiographies faites à toutes ces étapes démontrent la vérité de la première constatation, et on peut suivre toute la digestion intestinale. Il y a certainement de la rétention, car on admet qu'en trois heures le repas de bismuth doit être évacué de l'estomac.

A la palpation, à la percussion, rien ne permet d'apprécier cette rétention.

Examen le lendemain, à 8 heures. Tout le bismuth est dans l'intestin grêle. Une selle normale.

Examen après insufflation. La malade, qui ne pouvait supporter le tube de Faucher, est cependant cathétérisée après badigeonnage léger à la cocaïne à 1/20.

L'insufflation se fait sans effort, l'estomac se dilate considérablement. Pas d'éructation. On voit l'ectasie considérable des viscères. Le jabot se dessine. La petite courbure paraît comme un coin sombre, comme si l'estomac était suspendu à un triangle sombre.

Le tube ouvert, les gaz sortent difficilement : on arrive à les évacuer par le massage.

Malgré des selles régulières, ce n'est que trois jours après l'examen que le bismuth apparaît dans les selles. Il existe donc un retard de circulation, surtout gastrique, que les radiographies permettent de déceler.

Cette observation démontre d'abord que la photographie, qui aurait complètement trompé l'observateur sur la forme et le siège de l'estomac était cependant excellente pour noter les différents états de l'évacuation gastrique et qu'elle renseignait parfaitement sur la forme et la grosseur des bols intestinaux.

Le tracé sous l'écran démontrait la rétention et l'absence d'ulcus ou de tumeur gastrique.

L'insufflation démontrait l'atonie absolue de l'estomac. Il s'agissait donc dans l'espèce d'une rétention pylorique. Mais alors la question se serre de très près.

S'agit-il d'une rétention par insuffisance et atonie gastrique ou par fixation du pylore par des adhérences ou par rétrécissements pyloriques dus à un ulcus ou à un cancer ? D'un côté l'ato-

nie, l'absence de mouvements antipéristaltiques, d'autre part, la grosseur des bols alimentaires font plutôt penser à une fixation anormale du pylore par des adhérences, d'autant que si on interroge la malade, elle raconte qu'elle a eu il y a sept ou huit ans des coliques mal définies ; que des troubles intestinaux ont précédé les douleurs gastriques, et je ne serais pas éloigné de croire qu'il s'agit d'adhérences sous-hépatiques ayant amené des phénomènes de rétention.

La malade dont j'ai apporté le tracé le 17 décembre et qui a été opérée par M. Jaboulay, se rapprochait beaucoup de celle-ci; mais il y avait des signes nets de rétention. Depuis j'ai vu une autre malade avec des phénomènes de rétention nette que M. Villard a opérée, chez laquelle il n'y avait ni ulcus, ni cancer, mais de simples adhérences.

Enfin je pourrais citer une autre observation en tout semblable à celle que je publie aujourd'hui et également opérée par M. Villard. Chez cette malade le diagnostic fait, soit à la Croix-Rousse par M. Mollard, soit à l'Hôtel-Dieu, était celui d'ulcus; on ne trouvait chez elle ni clapotage, ni péristaltisme, et on pensait que l'estomac était tout petit et contracté.

L'examen fait avec le bismuth démontra que le jabot inférieur descendait au-dessous de la ligne biiliaque, et j'en conclus qu'il y avait de la rétention.

Pour être plus sûr qu'il ne s'agit pas dans ces cas de dilatation de l'antre pylorique par le poids du repas, j'ai l'habitude de faire un premier tracé en faisant manger sous l'écran deux ou trois cuillerées de soupe bismuthée que je vois descendre dans le fond de l'estomac, puis le premier tracé étant fait, je finis de faire absorber le bol de bouillie qui montre le mode de réplétion de l'estomac.

Cette dernière malade opérée a montré également des adhérences de la région pylorique sans ulcus, ni cancer, ni calcul hépatique.

Je pourrais multiplier ces exemples et démontrer que ces estomacs qui ne se vident pas de leur bismuth et qui sont très dilatés par leur pôle inférieur peuvent affecter la forme clinique de l'hyperchlorhydrie.

Le spasme pylorique amenant la rétention, donne naissance aux mêmes formes de l'estomac ; mais il est un point que je

n'ai pas encore pu complètement élucider et qui appelle des recherches.

L'évacuation de l'estomac ne se fait pas instantanément après l'ingestion des aliments et les douleurs des hyperchlorhydriques deux heures et demie à trois heures après le repas doivent répondre à un moment de l'évacuation. Je pense arriver bientôt à déterminer pourquoi et comment ces douleurs si caractéristiques se produisent. Mais il est nécessaire d'avoir les malades sous la main. Ce qu'on peut affirmer, c'est qu'elles ne répondent pas à la fin de l'évacuation gastrique.

Dans un autre ordre d'idées, voici une observation typique. Une femme de 40 ans vint me consulter parce qu'à la suite d'une grande frayeur elle vomissait régulièrement tous les jours. Suivant une expression populaire, les nerfs s'étaient croisés sur l'estomac. En six mois, elle avait maigri de 13 kil.

Examen à jeun, rien. Je passe la sonde et j'essaye de l'insuffler tout doucement. Impossible de faire entrer du gaz dans son estomac. Je voyais bien la sonde en place, mais au lieu d'apercevoir ce qui arrive d'habitude, une bulle de gaz introduite grâce aux mouvements respiratoires, l'estomac restait opaque. Je multipliai mes efforts en retirant la sonde et en la repoussant inutilement. Je soufflai de toutes mes forces, et comme cela ne suffisait pas, j'employai une pompe puissante, subitement l'estomac se déploya et la malade accusa un mieux immédiat.

Je recommençai mon insufflation après avoir évacué l'estomac de son contenu gazeux et ma malade se retira absolument satisfaite et complètement guérie de sa contracture gastrique. Cette femme n'avait jamais eu que des vomissements alimentaires succédant immédiatement à l'ingestion.

A côte de cet exemple, je pourrais citer l'observation d'une malade que j'ai examinée avec mon ami le Dr Dubard (de Dijon) et qui montre les différences considérables dans les affections soi disant nerveuses des l'estomac.

Une femme nerveuse et coquette de 27 ans accuse des troubles gastriques et prétend vomir tout ce qu'elle absorbe. Elle a eu deux enfants, sa sangle abdominale n'est pas relâchée, le ventre n'est ni gros ni pendant, et on ne sent au point de vue de la palpation et de la percussion rien qui oriente le diagnostic.

Malgré ses vomissements journaliers, cette malade n'a pas

sensiblement maigri. La soupe de bismuth nous révéla un estomac absolument singulier en L renversée. La portion verticale allongée et étroite descend jusqu'au niveau de la ligne biiliaque, de là la branche horizontale gagne la fosse iliaque droite et déborde la ligne médiane de 6 cent.

Cette femme s'est beaucoup serrée dans son corset, et en la faisant vomir on voit qu'elle ne vide que la portion verticale de son estomac. Cette déformation singulière de l'estomac me semble tout à fait exceptionnelle, car dans les dislocations et les ptoses ce n'est pas cette forme que l'on observe.

Voici maintenant deux observations d'un caractère beaucoup plus étrange.

Il y a six ans, on m'amena de l'Hôpital militaire un malade dont l'histoire est la suivante : Pendant ses 28 jours il reçut un coup de pied de cheval dans la région épigastrique : douleurs, vomissements sanglants, certificats d'origine de blessure. Le malade rentre dans ses foyers et voit survenir lentement une tumeur de la région épigastrique gauche.

Un médecin aurait retiré de cette tumeur deux litres d'un liquide marc de café et le malade se sentit soulagé. Mais bientôt il aurait dû se faire faire une seconde ponction. Par une malchance singulière, les deux médecins qui ont fait ces ponctions sont morts et le malade réclamait une pension.

L'autorité militaire, se méfiant de ses dires, l'envoie à Desgenettes en observation. Le malade ne mangeait pas beaucoup à la fois et se plaignait d'avoir des vomissements immédiats sitôt qu'il dépassait une ration légère. M. Chevassu, alors sous-directeur de l'Ecole, voulut bien me faire voir ce malade, et je constatai tout d'abord que l'hypochondre gauche occupé par une tumeur, opaque ne permettait de rien distinguer. Le diaphragme gauche était immobilisé, et ce fait capital démontrait qu'il n'y avait pas simulation. J'essayai alors d'insuffler l'estomac sous l'écran, et je vis sur la ligne médiane apparaître un boyau clair très étroit que j'eus de la peine à insuffler et qui était limité à gauche par une vaste tumeur opaque répondant à la rate.

Je conclus de cet examen que le traumatisme avait déterminé une péritonite hémorragique avec périgastrique et symphyse du diaphragme, que de toute façon il ne s'agissait pas d'un simulateur. Malheureusement il ne fut pas possible d'opérer

ce malade, et on ne put avoir des renseignements sur la suite.

Grâce à l'obligeance de M. le médecin-major Rieux, j'ai pu voir ces jours-ci un nouveau malade militaire extrêmement curieux.

Cet homme est entré à Desgenettes il y a 25 jours ; il vomit immédiatement tout ce qu'il prend, il aurait beaucoup maigri, ses urines sont extrêmement rares, 200 cc. par jour. Il n'a été qu'une seule fois à la selle malgré les lavements, et il a rendu une cybale grosse comme une datte. Il n'a aucun signe d'hystérie ; l'examen minutieux auquel il a été soumis permet d'éliminer toute simulation ou supercherie.

L'histoire de ce malade permet de retrouver une chute qu'il aurait faite à l'âge de 12 ans sur le ventre en sortant de l'école. C'est depuis cette époque qu'il aurait commencé à vomir. Les vomissements, d'abord très fréquents suivant chaque repas, auraient un peu diminué et il aurait pu, grâce à cette atténuation, prendre une taille normale. Les vomissements auraient repris un caractère inquiétant à partir du moment où il a dû subir une violente fatigue au régiment.

Contrairement à tout ce qu'on pouvait attendre, l'examen du malade à jeun, sous l'écran, a montré une coupole gazeuse importante. Le passage de la sonde ensuite permit d'insuffler le pôle supérieur de l'estomac caché sous les fausses côtes. Cette insufflation se fit sans effort. On constata alors la présence d'une bande noire mobile, suivant les mouvements de l'estomac partant du pôle supérieur et descendant dans une région qu'il fut imposible d'éclairer.

Malgré l'ouverture du tube, les gaz ne s'échappèrent pas immédiatement par une éructation ; mais le malade, très dyspnéique et se trouvant mal, on dut surseoir à un second examen.

Celui-ci, pratiqué avec le bismuth administré par gorgée, donna naissance aux phénomènes suivants : A la première gorgée de bouillie il se produit immédiatement une quantité énorme de gaz dans le pôle supérieur, comme si le malade avait avalé une poudre effervescente, et l'on aperçut nettement la bande noire que le premier examen avait démontré.

Le malade avait pendant ce temps des mouvements diaphragmatiques extrêmement rapides et étendus, puis il eut quelques

rôts qui firent monter l'ombre du bismuth. Les gorgées successives amenèrent les mêmes effets et on vit se former une corne très étroite surmontée d'une vaste coupole claire et dont les limites étaient au-dessus de l'ombilic. Au bout d'une douzaine de gorgées, le malade refusa de continuer, il eut quelques éructations qui vidèrent d'abord le gaz, la corne vint occuper la place de la coupole, et en dernier il y eut même une régurgitation de bouillie.

Au premier abord on aurait pu penser qu'il s'agissait d'une contracture gastrique ; mais la présence de la bande signalée, la forme de sténose ne permettent pas d'admettre une contracture de l'organe en totalité. Il est fort difficile de porter un diagnostic précis, le malade sera probablement réformé, et j'espère pouvoir le faire opérer ultérieurement.

Il me faudrait parler des investigations sur l'œsophage et sur l'intestin, mais j'ai seulement voulu démontrer par les faits que j'ai rapportés que nous étions en possession d'une méthode d'examen tout à fait remarquable, puisqu'elle permet de se rendre compte de toute la circulation gastro-intestinale sur le vivant. J'ai indiqué les différents moyens mis en usage et assigné à chacun d'eux leur valeur. La circulation dans le tube digestif d'un corps opaque, petit, difficile à retrouver, ne donne pas beaucoup de renseignements.

Schwartz, élève de Holzknecht, a inventé un procédé pour mesurer l'acide gastrique au moyen d'un cachet de bismuth enrobé de baudruche dont la digestibilité permet de reconnaître le temps nécessaire à la digestion gastrique sans qu'il soit besoin d'un repas d'épreuve.

C'est ainsi qu'au bout d'une heure et demie, si le cachet est dissous, on peut affirmer l'hyperacidité au bout de deux heures et demie, acidité normale, trois à quatre heures, anacidité. Ce procédé donne des résultats chez les sujets maigres ; mais chez les gras la recherche n'est pas commode, et dans ce cas on peut employer la photographie qui est beaucoup plus précis.

Le point le plus intéressant de cette communication, en dehors des cas exceptionnels que j'ai signalés à la fin, réside dans la constatation de formes d'estomac indiquant la rétention, alors qu'aucune donnée clinique ne permettait de la soupçonner. Ces rétentions tenant à différents facteurs, depuis

le spasme du pylore par hyperchlorhydrie, en passant par l'ulcère et le cancer du pylore, ont montré dans certains cas opérés qu'il s'agissait de brides consécutives à une péritonite sous-hépatique, alors que la vésicule ne contenait pas de calculs.

Ces rétentions légères ne donnant ni clapotage, ni péristaltisme, sont constituées par des ectasies gastriques et non par des ptoses, et on s'explique comment le repos au lit après le repas dans ces cas favorise la digestion, car le calibre du pylore n'est pas diminué. Elles empruntent le masque si vague de la dyspepsie nerveuse, de l'hyperchlorhydrie ou de l'ulcus, et leur connaissance permet de substituer à des hypothèses la constatation directe de faits précis.

C'est en cela que l'examen méthodique de l'estomac par les rayons X constitue un des progrès les plus remarquables qu'on ait accomplis dans l'étude des lésions de l'estomac.

*
* *

RADIOSCOPIE DANS LA CHIRURGIE GASTRIQUE.

M. Bérard. — Les résultats obtenus par M. Destot dans ses examens radioscopiques de l'estomac, après insufflation ou après l'administration d'une bouillie de bismusth, sont des plus intéressants. J'ai eu l'occasion d'en vérifier cette semaine l'exactitude avec lui dans deux cas, où le contrôle opératoire a confirmé les diagrammes dessinés sous l'écran radioscopique.

Dans le premier cas, il s'agissait d'une femme de 62 ans, atteinte depuis deux ans de troubles gastriques avec douleurs après les repas et vomissements intermittents qui se reproduisaient par périodes de une, deux ou trois semaines, séparées par un état de bien-être relatif. Il n'y avait jamais eu d'hématémèse ni de mélæna, mais des alternatives de diarrhée et de constipation. Bien que cette malade eût maigri de 16 kilogrammes depuis deux ans, on ne percevait aucune tumeur dans la région de l'estomac, mais simplement un peu de résistance sous la paroi, dans l'échancrure xiphoïdienne. Pas de ganglions à distance ni de teint cachectique. La succussion révélait un abaissement notable de la grande courbure. L'absence de tension gastrique intermittente et de péristalstisme visible, l'intermittence des vomissements, le dégoût de la malade pour la viande et son amaigrissement considérable nous avaient fait songer à un néoplasme de l'antre prépylorique, probablement masqué sous le foie.

La *radioscopie* de l'estomac, insufflé d'abord, puis rendu opaque par la bouillie de bismuth, montra, ainsi que l'indique le diagramme ci-joint :

1° Que la grosse tubérosité, distendue par les gaz, refoulait en haut la coupole diaphragmatique, tandis que le point le plus déclive de la grande courbure, rendu opaque par le bismuth, descendait environ à 5 centimètres au-dessous de la ligne des épines iliaques. On voyait nettement aussi une échancrure de biloculation, qui coupait la grande courbure à peu près à hauteur de l'ombilic. En face de ce point, sur la petite courbure, estompée en clair dans la zone occupée par des gaz, une tache plus sombre apparaissait, environ à trois travers de doigt du pylore. Or, l'intervention que j'ai pratiquée trois jours après cet examen radioscopique en présence de M. Paviot nous montra qu'il s'agissait bien d'un estomac biloculaire dont l'étranglement, assez étroit pour n'admettre que difficilement deux doigts, se trouvait environ à 10 centimètres du pylore. La biloculation était maintenue par des brides péritonéales assez anciennes jetées entre la face inférieure du foie, la vésicule, le côlon transverse et l'estomac. La section de quelques-unes de ces brides permit de constater qu'il n'y avait pas de calcul dans la vésicule ni dans la portion accessible des voies biliaires. Par contre, sous le foie, la petite courbure était fixée par des adhérences étroites correspondant à une zone indurée du volume d'une noix, qui infiltrait cette petite courbure et qui s'accompagnait de quelques ganglions soit dans le grand, soit dans le petit épiploon. Un de ces ganglions fut prélevé et remis à M. Paviot pour l'examen histologique. Même avec l'hypothèse très vraisemblable de cancer, comme l'adhérence des lésions gastriques aux organes voisins ne permettait pas leur ablation, je me bornai à faire une gastro-entéro-anastomose entre la poche cardiaque (de beaucoup la plus vaste) et le jéjunum. Puis, pour éviter toute chance d'un circulus vitiosus, que l'on dit surtout à redouter lorsque le pylore a conservé une perméabilité relative, je terminai par une jéjuno-jéjunostomie.

A signaler, avant d'en finir avec ce cas, que malgré une fixation de la petite courbure sous le foie et malgré des adhérences aux organes voisins, lorsque la malade occupait la position verticale, le point le plus déclive de la grande courbure arrivait à trois travers de doigt au-dessous des épines iliaques.

2° Chez la deuxième malade il s'agissait d'une pylorectomie, pratiquée il y trois mois pour un néoplasme végétant de l'antre. Malgré des suites immédiates satisfaisantes, cette femme n'engraissait pas beaucoup, et dès qu'elle se laissait aller à faire des repas un peu trop abondants elle avait, pendant une demie ou même une journée, des vomissements alimentaires et bilieux, comme s'il se faisait alors une distension du segment duodénal de l'intestin par la bouche de gastro entéro anastomose. Avant de réintervenir par une jéjuno-jéjunostomie, je demandai à M. Destot de pratiquer la radioscopie au bismuth. Nous vîmes alors nettement que la

bouillie, en arrivant dans l'estomac, passait à la fois dans le segment jéjuno-iléal, orienté verticalement, et dans une anse large qui décrivait un trajet récurrent, puis horizontal, vers l'ombilic et qui devait correspondre par conséquent au segment jéjuno-duodénal. Il ne s'agissait donc pas d'un obstacle par la rétraction cicatricielle de l'orifice de gastro entéro-anastomose, mais bien d'un circulus vitiosus intermittent. Ce matin même, l'opération a confirmé ces données et nous a montré le segment duodéno-jéjunal dilaté, coudé par quelques adhérences récentes qui ont été détruites en même temps qu'on pratiquait une jéjunostomie à la suture.

*
* *

DE L'OSTÉOTOMIE SOUS-TROCHANTÉRIENNE ET SOUS-CUTANÉE DANS LE REDRESSEMENT DES ATTITUDES VICIEUSES DE LA COXALGIE GUÉRIE.

M. Vignard. — Je voudrais profiter du retour (pour quelques jours) de ce malade dans mon service pour vous le présenter.

L'enfant L..., âgé de 7 ans, est entré dans mon service à la Charité, le 26 février 1906, pour une attitude vicieuse double résultant d'une double coxalgie qui avait évolué pendant quatre ans et n'avait jamais été traitée par aucune immobilisation.

Il se présentait avec les signes classiques d'une double coxalgie suivie de glissement des deux côtes fémorales en haut et en arrière. On voyait encore sur la face externe de chacune des cuisses les traces cicatricielles des fistules par lesquelles s'étaient ouverts et vidés les abcès qui avaient marqué l'évolution de la maladie.

L'enfant avait les deux cuisses fléchies, presque à angle droit, sur le ventre, les genoux repliés et accolés ; il était dans l'impossibilité de se tenir debout sans appui. Son attitude en Z, très caractéristique, a d'ailleurs été reproduite sur la photographie que je vous soumets L'attitude et la déformation des deux hanches étaient à peu près identiques, et cette impression clinique était de tout point confirmée par la radiographie.

Le 10 mars, des deux côtés, ténotomie des adducteurs et du tenseur, du fascia lata. Plâtre.

Le 4 mai 1906, la flexion a un peu diminué, mais l'ensellure lombaire laisse encore passer le poing.

Entre le 4 mai et le 31 octobre 1907, deux plâtres.

Le 31 octobre 1906, l'enfant peut à peine se tenir debout et ne marche pas. On fait du côté droit une ostéotomie sous-trochantérienne et sous-cutanée.

Le 3 janvier 1907, on en fait autant du côté gauche.

A la sortie du plâtre, en avril 1907, on constatait que la correction était complète. Il n'y avait plus aucune trace d'ensellure.

La longueur des membres mesurée avant toute intervention, et qui était de 47 centimètres pour les deux membres, était de 54 centimètres après correction. Cette mensuration avait été faite de l'épine iliaque antérieure et supérieure à la malléole externe. On pouvait constater en outre qu'il y avait une ankylose presque complète à gauche, tandis qu'au contraire la hanche droite était très mobile.

L'enfant fut encore maintenu par un tout petit bandage plâtré, puis la marche lui fut permise d'abord avec des béquilles, et enfin avec une canne.

Actuellement, comme vous le montrent et la radiographie nouvelle et la photographie et l'examen de l'enfant lui-même ici présent, il ne reste plus rien de l'attitude vicieuse primitive. Sans doute, la marche n'est pas parfaite, mais cela tient à l'état d'ankylose complète d'une des hanches et à la laxité articulaire peu étendue de l'autre.

A propos de ce malade, je désirerais envisager deux points : l'un de technique opératoire et l'autre concernant les indications de l'ostéotomie dans les attitudes vicieuses de la coxalgie guérie.

Je ne m'attarderai pas à discuter les divers procédés d'ostéotomie, mais je voudrais attirer l'attention sur la simplicité de l'ostéotomie transversale sous-trochantérienne. On lui reproche, lorsque la déformation à corriger est importante, de réaliser entre les deux fragments du fémur un écartement si grand que leur coaptation ne s'effectuerait plus que par un bord. La radiographie vient à l'encontre de cet argument, car elle montre que du tissu osseux nouveau vient combler l'angle laissé ouvert entre les deux fragments par la correction de la difformité. D'ailleurs, les choses se passent tout à fait de la même façon lorsqu'on corrige par une ostéotomie transversale ou une ostéoclasie sus-condylienne un genu valgum grave ou une ankylose en flexion du genou. J'estime au contraire que l'ostéotomie oblique réalise un contact beaucoup moins intime et laisse pointer des fragments irréguliers ; quant à l'allongement qu'elle permettrait, il est insignifiant et se ferait aux dépens de la solidité.

Enfin cette opération nécessite une incision et des manœuvres dans la profondeur qui ne permettent pas de la mettre en balance avec la simplicité de l'ostéotomie sous-cutanée telle que je l'ai

pratiquée. Celle-ci en effet, quand on s'y est exercé, se fait, sans laisser aucune trace, en quelques minutes. Il n'est besoin après elle d'aucune hémostase, d'aucun pansement. On l'a fait suivre d'un grand plâtre roulé, très bien adapté et fait sur le tracteur que j'ai déjà présenté ici. Au bout de quarante-huit heures, les enfants peuvent être renvoyés chez eux. Trois mois après, le plâtre est enlevé et la consolidation en bonne position est obtenue.

Au sujet des indications de l'ostéotomie, je voudrais faire remarquer ceci : on répète partout qu'elle n'est bonne que lorsque l'ankylose est complète ; si elle est incomplète, dit-on, l'attitude vicieuse se reproduira. Or, si j'avais obéi à ce précepte et partagé ces craintes, qui me paraissent mal fondées, je n'aurais fait l'ostéotomie que d'un côté, ce qui équivalait à ne rien faire du tout puisque l'attitude de l'autre membre non ankylosé rendait la station debout même impossible. Au fond, les attitudes vicieuses ne se reproduisent que lorsque les lésions ne sont pas éteintes et que persistent et la douleur et la contracture qui l'accompagne.

Depuis un an que ce malade a quitté tout appareil la bonne position des membres n'a pas varié.

En deux ans, j'ai eu quatre fois l'occasion de pratiquer l'ostéotomie sous-trochantérienne et sous-cutanée pour des déformations graves rendant impossible l'usage d'un membre. Chaque fois le succès a été complet, comme en témoignent les radiographies et les photographies que je mets sous vos yeux.

M. Bérard. — Pour les fractures de cuisse de l'adulte, l'appareil de Lorenz est difficile d'application.

M. Vallas.— Pour les fractures de cuisse, la réduction est laborieuse ; il faut des tractions de 8 à 10 kilogrammes, que l'on surveille constamment. Il a essayé le tracteur de Lorenz ; les fractures ont pu être réduites, mais le maintien de la réduction est difficile ; on ne peut fixer un plâtre comme chez l'enfant.

M. Tixier s'est servi de l'appareil de Lorenz pour une fracture du col chez un jeune homme de 18 ans ; il a pu ainsi faire descendre facilement le grand trochanter en face du col et l'a fixé avec une cheville d'ivoire.

M. Bérard. — Il faut distinguer les fractures ouvertes et les fractures fermées. On peut, dans tous les cas, descendre le fragment inférieur ; mais seulement dans les fractures ouvertes, on peut s'assurer du maintien de la réduction.

M. Vallas ne veut pas critiquer les appareils de traction; il dit seulement que le maintien est difficile après réduction.

M. Durand rappelle la méthode de Bardenheuer, qui consiste à exercer des tractions de 35 kilogrammes au niveau du fémur ; Sounenburg dit qu'il n'utilise jamais plus de 16 kilogrammes ; M. Durand n'a pu faire supporter des tractions dépassant 6 kilogrammes.

M. Vignard a essayé des tractions fortes au niveau du membre inférieur ; il n'a pu arriver à les faire tenir avec le diachylon. Il fait un premier plâtre ne dépassant pas le genou ; à la partie inférieure, il fixe un étrier ; puis, par dessus le tout, il fait un second plâtre, de sorte que l'appareil tracteur se trouve enfermé dans deux plâtres, et l'on peut faire d'énergiques tractions.

M. Bérard. — Cette façon de pratiquer l'extension continue est excellente pour les fractures de jambe ; on peut l'utiliser chez l'adulte, il a eu récemment l'occasion d'en faire l'application avec succès.

M. Gangolphe, au sujet de la communication de M. Vignard, dit qu'il est d'avis de faire une ostéotomie même sur un membre incomplètement ankylosé. Au sujet des tractions dans les fractures de cuisse, il a utilisé le diachylon avec des bottes de cuir moulé ; on peut faire des tractions de 50 kilogrammes, mais elles sont excessives. A propos de l'observation de M. Tixier, M. Gangolphe signale qu'il a eu deux cas de fractures du col non consolidées ; il a fait la trochantéroplastie ; dans un cas, le résultat a été très bon ; pour l'autre, le résultat est bon à l'heure actuelle. Le sujet a des mouvements de flexion réelle dans son articulation.

* * *

NÉVRITE AU COURS D'UN CAS DE TÉTANOS TRAITÉ PAR LA SÉRUMTHÉRAPIE.

M. Gardère, interne des hôpitaux. — J'ai l'honneur de vous présenter, au nom de M. Gangolphe, un cas de tétanos traité par des injections de sérum, actuellement guéri, et qui a présenté au cours de sa maladie des symptômes de névrite du membre supérieur gauche. Voici le résumé de son observation clinique.

Jacques B..., âgé de 55 ans. Le 26 octobre 1907, il reçoit dans le pied gauche un coup de fusil chargé à plomb. Son médecin le soigne uniquement en lui faisant des pansements, et huit jours plus tard il

accuse de la gêne de la déglutition, un léger trismus. La plaie suppure et est le siège d'une légère hémorragie.

Le diagnostic de tétanos n'est pas fait à ce moment. Les symptômes s'accusent rapidement. Le 10 novembre, c'est-à-dire quinze jours après l'accident, l'état du malade est très grave. Trismus. Dysphagie.

Accès de contracture douloureux et fréquents. Délire.

Un médecin pratique le débridement de la plaie, l'extraction des plombs et autres corps étrangers, une injection de 0,10 cc. de sérum antitétanique.

A la suite de ce traitement l'état du malade ne s'améliore pas. Il entre à l'Hôtel-Dieu, salle Sainte-Marthe, le 18 novembre.

A son entrée, le malade est dans un état très grave. On constate du trismus intense, de la raideur de la nuque et un rire sardonique.

Raideur généralisée du corps. Accès de contractures, durant trois ou quatre minutes, devenant fréquemment du type orthotonos.

Perte de connaissance absolue. Délire continuel Dyspnée violente. Pouls rapide (120). Perte des urines. Température 39°.

Du côté de la plaie, suppuration Le malade est placé à l'isolement. On désinfecte soigneusement la plaie. On pratique une première injection de 10 cc. de sérum antitétanique, et consécutivement quatre autres de trois en trois jours. On lui donne de plus 12 gr de chloral par jour en potion.

Pendant 10 jours la température reste à 39° et 39°,5. Cependant l'état général semble s'améliorer. Le délire est moins intense. les accès de contractures moins fréquents.

Le onzième jour, la température tombe à 38°, le malade reprend connaissance. Il délire seulement la nuit. Les accès de contracture deviennent rares : trois ou quatre en 24 heures. Le malade entre en convalescence. D'ailleurs la plaie est complètement cicatrisée.

Cependant le malade est très faible et amaigri. Il se plaint de l'engourdissement de son membre supérieur gauche.

Ce dernier est, en effet, le siège d'une parésie motrice fort nette. Le malade ne peut opposer aucune résistance à la flexion ou l'extension de l'avant-bras sur le bras. Mais la parésie est surtout accusée dans les mouvements de flexion des doigts : ces derniers sont en griffes et la flexion sur la paume de la main pour serrer un objet est complètement impossible.

L'examen de la sensibilité montre une zone d'anesthésie au niveau de la main et de l'avant-bras répondant exactement à la zone de distribution du cubital. Les réflexes tendineux sont abolis.

Les phénomènes constatés semblent bien être d'origine névritique, et dus plus particulièrement à une névrite du cubital.

En effet, on voit rétrocéder la parésie assez rapidement pour les divers mouvements du membre. Cependant la flexion reste beaucoup plus difficile pour les deux derniers doigts.

Actuellement, on ne constate plus qu'une légère diminution de la force musculaire, et une zone d'hypoesthésie persistante dans la sphère du cubital.

Deux points nous ont paru intéressants à signaler dans cette observation : d'une part l'action des injections de sérum qui semblent avoir amélioré ce malade, quoique ayant été pratiquée tardivement (première injection 15 jours après l'accident). On admet, en effet, d'une façon générale depuis les expériences de Nocart, que l'injection de sérum antitétanique est efficace seulement lorsqu'elle est faite d'une façon préventive. Dans le cas contraire son action serait nulle. C'est également ce que semble prouver la récente discussion à la Société de chirurgie de Paris, sur le traitement du tétanos. En ce qui concerne notre observation, nous ne croyons pas que l'on puisse dire que le malade a guéri uniquement parce qu'on lui a fait du sérum. Mais il n'est pas moins vrai que ce malade a eu un tétanos grave (température élevée, pouls rapide, dyspnée, délire), qu'il a paru sensiblement amélioré dès la deuxième injection de sérum, et que si on examine la courbe de température, on constate que chaque injection a été suivie d'un abaissement thermique durant de deux à trois jours.

Quant à la complication névritique, nous avons cru intéressant de la rapporter, car elle a été signalée fort rarement au cours du tétanos des membres. Les cas de paralysie ont été le plus souvent signalés dans le cas de tétanos céphalique (thèse de Worms).

Dans le cas qui nous occupe la paralysie est survenue tardivement et s'est localisée à distance de la plaie, n'ayant avec elle aucun rapport. Nous avons pu retrouver deux observations analogues : l'une de Grünberger (*Wiener klinisch. Wochens.*, 1905), l'autre de Hnateck (*Wiener medisch. Wosch.*, 1905).

Dans ces deux cas les phénomènes névritiques sont survenus tardivement dans des cas de tétanos traités par le sérum et guéris. Ils ont d'ailleurs, comme dans notre observation, rétrocédé rapidement, et les auteurs précités se demandent, au point de vue pathogénique, si l'on doit incriminer l'influence de la toxine tétanique, ou plutôt les injections de sérum antitétanique. Chez notre malade, on avait pratiqué quelques jours auparavant l'apparition de la névrite

une injection de sérum dans la région deltoïdienne du membre supérieur gauche.

M. Durand rappelle que des observations de paralysie périphérique des membres ont été signalées par les chirurgiens des armées du premier Empire qui avaient eu l'occasion de voir beaucoup de tétaniques.

Séance du 23 janvier 1908.

Présidence de M. Gangolphe.

RADIOSCOPIE EN CHIRURGIE GASTRIQUE ; DIAGNOSTIC DE L'ESTOMAC BILOCULAIRE.

M. Bérard. — Je voudrais compléter ma communication de la dernière séance en vous présentant un nouveau diagramme d'estomac dessiné par M. Destot sous l'écran radioscopique, et la pièce anatomique correspondante que j'ai enlevée, deux jours après l'examen, par une pylorectomie.

Il s'agit d'un homme que j'avais déjà eu dans mon service il y a un an et auquel j'avais proposé à cette époque une intervention avec le diagnostic probable de néoplasme juxta-pylorique. Il avait en effet maigri beaucoup depuis le début de 1906 ; il vomissait de temps à autre ; les aliments solides lui répugnaient et étaient mal tolérés. On percevait au-dessus de l'ombilic une induration profonde, limitée, et encore mobile. Cet homme se refusa d'abord à toute idée d'opération. Il rentra chez lui et ne revint à l'hôpital que la semaine dernière extrêmement amaigri, ne tolérant plus que quelques liquides et avec un empâtement encore plus diffus, et plus induré au niveau de l'épigastre.

M. Destot tenta d'abord chez lui l'insufflation de l'estomac qui distendit la grosse tubérosité et la fit remonter assez haut dans le thorax. Par contre, la grande courbure donnait une silhouette assez opaque, et restait maintenue horizontalement au-dessus de l'ombilic. Elle semblait se continuer au niveau de l'ombilic. Elle semblait se continuer au niveau du pylore, par une nouvelle petite poche insufflée claire, d'une

volume d'une orange environ, ainsi que vous pouvez le voir sur le diagramme.

Après l'ingestion de la bouillie bismuthée, l'aspect restait le même, sauf qne la ligne de la grande courbure donnait une silhouette naturellement encore plus sombre, toujours haut située et *horizontale*, en même temps que la petite poche pylorique se remplissait à son tour et se projetait en noir dans sa zone déclive. Nous en avions conclu à un néoplasme ou à un ancien ulcère de la région pré-pylorique rétractant des parois de l'estomac à ce niveau, et opposant ainsi à la dislocation de la grande courbure par en bas, malgré la gêne existante à son évacuation.

A l'intervention, j'ai trouvé, en effet, la tumeur que je vous présente : c'est un cancer térébrant à bords indurés, de ceux que l'on a qualifiés d'ulcéro-cancers. Elle occupait la petite courbure en rétractant le petit épiploon et elle envoyait des traînées en rayons excentriques le long de cette petite courbure et sur les deux parois perpendiculairement à la grande courbure. Malgré la présence de ganglions nombreux dans le petit épiploon et dans l'angle gastro-duodénal, je pus néanmoins pratiquer sans trop de difficultés l'ablation de la tumeur par une résection de l'estomac qui remontait assez haut du côté du cardia sur la petite courbure, tandis qu'elle s'arrêtait d'autre part juste au niveau du pylore. L'intervention fut terminée par une gastro-entéro-anastomose von Hacker au bouton.

Dans ce cas, de même que dans les deux rapportés dans la dernière séance, l'examen radioscopique fut de la plus grande utilité et permit à lui seul un diagnostic de biloculation.

M. Destot. — Les tracés que j'ai faits pour M. Bérard, et qui ont été confirmés par l'opérstion, sont bien différents, puisque l'un concerne un estomac biloculaire vertical, alors que le second est un estomac biloculaire horizontal.

Ce dernier offrait sous l'écran les particularités suivantes :

A l'état de jeûne, il existait une bulle gazeuse assez considérable, ce qui, malgré ce qu'on a écrit sur ce point, constitue déjà un premier trouble. L'insufflation montrait un gros globe et on était surpris de voir se former à droite de la ligne médiane une bulle gazeuse séparée de la première par un pont obscur de 12 à 15 centimètres de largeur.

L'insufflation un peu poussée, on voyait le pont s'éclairer et former

ainsi une haltère transversale à boules inégales, dont la plus petite boule, située à droite immédiatement au-dessus de l'épine iliaque, répondait au prépylore. Cette haltère était située au-dessus de l'ombilic. Cette forme est très rare et on avait pensé de suite qu'une tumeur, ulcère ou cancer, empêchait le jabot gastrique de se faire.

La bouillie de bismuth permit de voir sur le bord droit de la boule supérieure le bismuth sortant par le cardia sous forme de petites éjaculations répondant aux gorgées de bouillie.

Il était imposssible par les procédés cliniques ordinaires de se rendre compte de cette disposition.

Les estomacs biloculaires, à moins qu'ils ne soient très serrés ne donnent pas naissance à des signes cliniques nets. Dans toute la phase bui correspond à la formation de la stricture on ne sent rien, on n'entend rien. Quelques douleurs, crampes, vomissements sans caractères définis et succédant à une crise d'ulcus, ou au contraire si la biloculation est due à un cancer, des signes très insidieux et souvent fort prolongés attirent l'attention du médecin sur l'estomac du malade.

Puis vient une autre phase dans laquelle on a les signes objectifs d'une dilatation gastrique avec obstruction pylorique. L'estomac est dilaté, clapote et paraît transversal ; on voit rarement des mouvements antipéristaltiques. Douleurs, vomissements se prolongent et le diagnostic est celui de sténose pylorique. Or, si on regarde des malades à ce moment, on voit que l'estomac est seulement biloculé, que le pylore est libre, et même on peut noter que la sténose médio-gastrique n'est pas imperméable. Quelquefois on peut passer deux et même trois doigts, la bouillie passe sans arrêt et laisse une trace de 3 centimètres de diamètre dans la stricture médio-gastrique, et cependant on a cliniquement tous les symptômes d'une rétention pylorique. Ce fait de physiologie pathologique que j'ai constaté déjà plusieurs fois, explique pourquoi il faut agir sur la poche cardiaque d'une façon plus sérieuse qu'avec une simple gastro, puisque la radioscopie montre que les symptômes ne sont pas liés à une stricture. Il n'existe pas d'obstacle mécanique au passage des aliments.

Et cependant la poche cardiaque se dilate, les douleurs et les vomissements persistent, le diaphragme est refoulé, alors qu'on voit les aliments gagner directement l'antre prépylorique.

Ces constatations expliquent pourquoi au dernier Congrès de médecine beaucoup d'auteurs ont parlé contre la gastro-entéro et ont nié son efficacité dans le traitement de l'ulcus. Beaucoup de médecins prétendent que les douleurs et les vomissements persistent et que les succès de la gastro dans le traitement de l'ulcère sont plus rares que les insuccès.

*
* *

DE L'IMMOBILISATION EN TRACTION DES MAUX DE POTT.

M. VIGNARD. — Vous connaissez tous les difficultés que l'on éprouve à immobiliser d'une façon effective et efficace les maux de Pott.

Après avoir essayé, comme tout le monde, la gouttière avec traction sur le menton, je crois que je suis à la veille d'y renoncer.

Les enfants, même les plus raisonnables, sont incapables de la supporter toute la journée. Aux heures des repas et souvent dans l'intervalle ils enlèvent la jugulaire sous-mentonnière et cessent dès lors d'être en traction. En outre, ils peuvent très facilement frauder. En effet, la tige métallique fixée à la partie supérieure du cadre ou du lit et à laquelle est accrochée la suspension en cuir, étant fixe, il suffit à l'enfant de se remonter lui-même un tout petit peu à l'aide des mains pour que la traction se trouve instantanément relâchée.

Même appliquée avec rigueur, celle-ci semble ne pas donner toute satisfaction.

Je soigne depuis huit mois une jeune fille atteinte d'un mal de Pott lombaire supérieur. Elle est restée scrupuleusement en gouttière et en traction. Très docile, très surveillée par des parents très attentifs et très intelligents, elle a suivi l'ordonnance à la lettre, et elle a été immobilisée avec un luxe de précautions telles qu'il est impossible d'exiger mieux. Elle a engraissé de 13 kilogs, n'a pas de gibbosité, pas d'abcès, mais présente une trépidation épileptoïde énorme, des réflexes désordonnés et tous les signes d'une paraplégie spasmodique. On pourrait supposer que la méthode de traitement n'y est pour rien, et que seule la méningo-myélite y est responsable de ces symptômes. Je crois cependant le contraire, car depuis que la malade a été pendue énergiquement pour faire un plâtre analogue à celui que vous voyez ici, la flaccidité des jambes et la trépidation épileptoïde ont disparu complètement. Seule subsiste encore une légère exagération des réflexes.

Il en a été de même pour cette petite malade, qui ne pouvait se tenir droite il y a quelques jours et qui porte aussi un mal de Pott dorso-lombaire à gibbosité à peine saillante. Les symptômes nerveux ont cédé en partie dès l'application de cet appareil très simple que je voudrais vous présenter et qui me

paraît réaliser à peu de frais une traction énergique sur le rachis.

Il se compose d'une plaque sacrée à laquelle vient se fixer un cercle métallique qui embrasse le bassin au-dessous des crêtes iliaques. Sur cette plaque se dresse une tige solide, recourbée, comme vous le voyez, au-dessus de la tête et à laquelle viennent aboutir les courroies d'un collier en celluloïd moulé et fabriqué par moi-même et adapté exactement à la forme du cou du maxillaire, des saillies mastoïdiennes et occipitales de la malade.

Cet appareil, qui pèse en tout 800 grammes, est incorporé entre deux couches de plâtre, de façon qu'il n'adhère en aucun point à la colonne vertébrale et ne saurait la blesser.

Je ne dis pas qu'il supprime l'obligation de laisser les pottiques étendus, car il est certain que malgré tout une partie du poids du corps passe par le rachis ; mais il réalise, le malade étant couché, l'immobilisation en traction la plus parfaite et la moins dispendieuse qu'on puisse rêver. Le malade ne peut en aucune façon s'en exonérer, et même lorsqu'on lui permet de se lever une heure par jour, il reste en traction beaucoup mieux que dans la gouttière ordinaire, car dans celle-ci, en admettant que la traction soit efficace, vous n'empêchez pas les mouvements de torsion du corps, du bassin et la mobilisation latérale des corps vertébraux les uns sur les autrees.

M. Durand a fait autrefois, avec l'aide de M. Carrel-Billard, un appareil analogue, composé d'un corset plâtré, complété par un fer en T, recourbé par le forgeron de l'hôpital, et qui permettait de faire l'extension de la tête, mais sans doute d'une façon moins parfaite qu'avec l'appareil de M. Vignard.

*
* *

APPAREIL ORTHOPÉDIQUE POUR AMPUTATION DE JAMBE.

M. Delore présente un jeune homme auquel il a pratiqué une amputation de jambe, il y a sept ans ; la marche est presque normale avec ce nouvel appareil.

C'est une jambe artificielle pour malades aisés, dont les avantages sur les appareils analogues sont les suivants : Le point d'appui essentiel se fait sur l'*épiphyse tibiale*, surtout sur la tubérosité. Le point d'appui ischiatique est donc sup-

primé ; l'appareil est plus léger ; en outre, le moignon jambier, au lieu de suivre l'oscillation du segment jambier, commande lui-même les mouvements de flexion et d'extension de l'appareil. La marche est moins roide, moins pénible.

Dans cet appareil, il existe également des *mouvements de latéralité du cou-de-pied*. Au niveau de cette articulation, les montants métalliques jambiers sont noyés dans un gros bloc de caoutchouc. Le tout possède donc une élasticité, propre au caoutchouc, et dont les anciennes jambes artificielles étaient privées; la marche n'est plus l'occasion de ces dures secousses, que ce jeune homme éprouvait autrefois; enfin la jambe ne se casse plus.

Deux conditions sont nécessaires pour l'application de ce modèle : 1° une longueur suffisante du segment jambier, qui doit avoir environ 18 centimètres; 2° une bonne circulation du moignon.

Cet appareil, importé d'Allemagne, par M. Aubert, permet à cet amputé, jeune et vigoureux, des marches prolongées, des exercices tels que la bicyclette, dont il devait se passer avec les anciennes jambes artificielles.

*
* *

TROIS OBSERVATIONS D'ESTOMAC BILOCULAIRE.

M. Goullioud. — La question de l'estomac biloculaire a été plusieurs fois soulevée dernièrement ici par les faits de nos collègues Delore, Vallas, Bérard, et par les communications de M. Barjon et de M. Destot, sur la radiographie de l'estomac.

Dès 1896, Victor Perret faisait une remarquable thèse, restée avec la thèse de Guillemot en tête de toute bibliographie sur l'estomac biloculaire. Cette thèse, inspirée par M. Bouveret, rappelait sa communication antérieure et rapportait la première intervention de M. le Prof. Jaboulay. Elle débute par une observation médicale très intéressante de M. le Prof. J. Teissier, montrant où aboutit naturellement cette curieuse affection. Une femme de 38 ans, après un long passé gastrique, des périodes d'intolérance alternant avec des améliorations passagères, venait succomber dans son service, au dernier

degré de l'émaciation, au cours d'une crise d'intolérance absolue.

A cette thèse lyonnaise remarquable est venue se joindre dernièrement (Lyon, 1906) la thèse de G. Pouchet, inspirée par M. Patel, avec des faits de MM. Jaboulay et Bérard.

M. Veyrassat, dans un mémoire en préparation pour la *Revue de Chirurgie*, publiera, avec d'autres faits, nos observations. Nous apportons donc simplement ici à titre documentaire, l'histoire résumée des trois cas d'estomac biloculaire que nous avons observés.

Le *premier cas* a été une trouvaille d'autopsie. La biloculation était d'ailleurs peu accentuée, n'avait donné lieu à aucun symptôme. L'ulcère, qui en était le point de départ, avait été le siège d'une perforation. La malade, femme de 53 ans, en pleine santé apparente, ou ayant des malaises insignifiants, avait été prise tout à coup le 1er mars 1904 de phénomènes abdominaux, que le premier médecin appelé considéra comme de l'occlusion. Aussi aux lavements que la malade avait prise d'elle-même, joignit-il une purgation.

C'est au quatrième jour, que je vis la malade et l'opérai. Une légère élévation thermique me fit admettre la probabilité d'une péritonite généralisée plutôt qu'une occlusion.

Je suivis la conduite admise en pareil cas, et fis la laparotomie avec drainage du péritoine.

La marche de la péritonite en fut plutôt accélérée, et la malade succomba rapidement, quinze heures après. Le liquide purulent était accumulé dans la moitié gauche de l'abdomen. Si le diagnostic complet de péritonite par perforation arrivée au quatrième jour avait été fait, peut-être eût-il mieux valu s'abstenir, l'enkystement restant le seul espoir, quelque aléatoire qu'il fût.

Malgré la perforation. la malade avait eu d'abondants vomissements, rappelant ceux de l'occlusion.

Ce cas représente une catégorie de faits d'estomac biloculaire qu'on pourrait appeler médicaux. Le trouble mécanique n'a pas encore paru. Au dire de M. Destot, ces cas seraient montrés fréquents par la radiographie.

Quant à la coïncidence de la perforation et de la biloculation, elle a déjà été observée un certain nombre de fois, et Monprofit en cite plusieurs observations, dans sa revue sur l'estomac biloculaire.

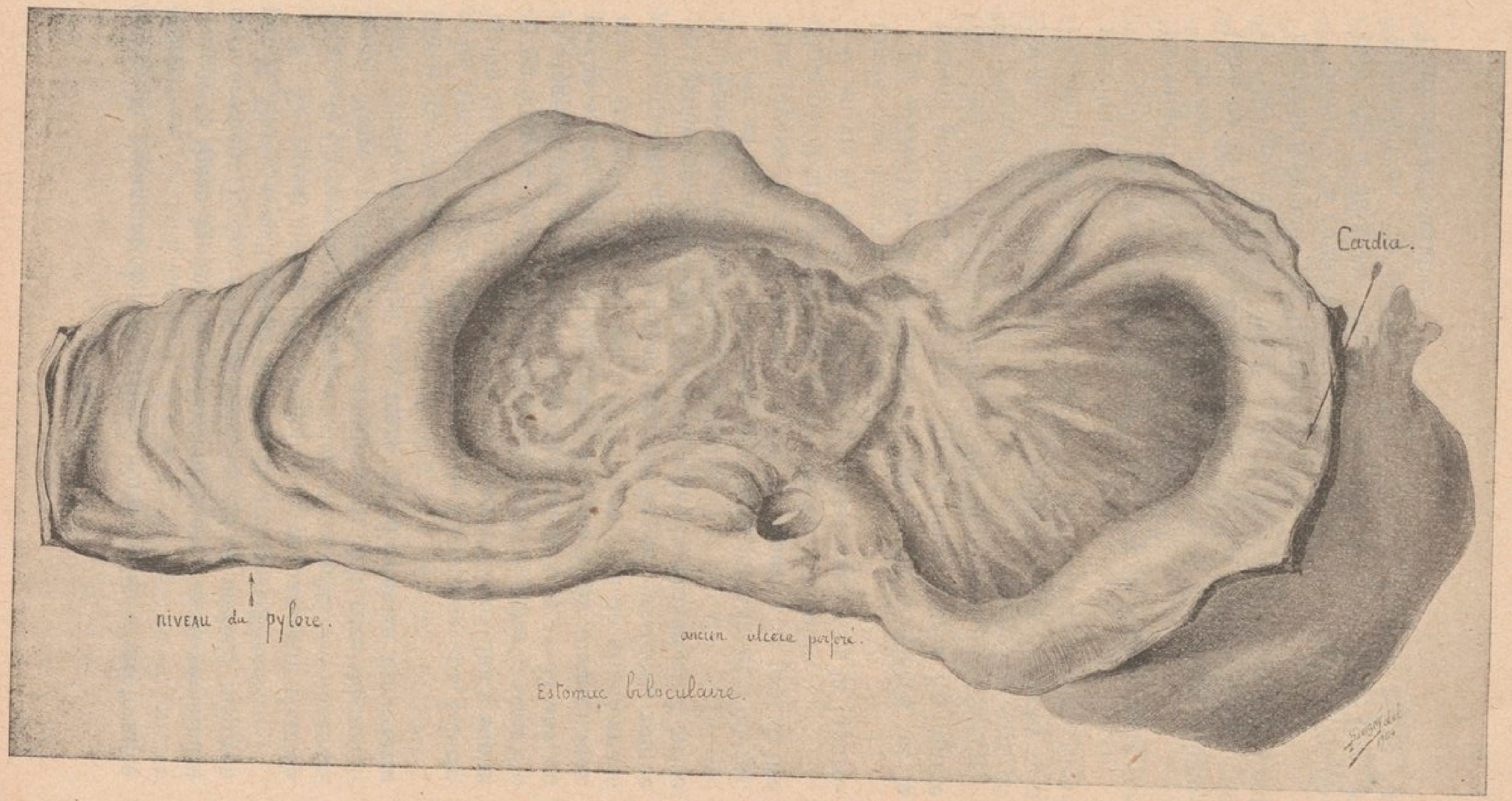
Cardia.
niveau du pylore.
ancien ulcère perforé.
Estomac biloculaire.

Dans mes deux autres observations, la biloculation était, par contre, d'ordre chirurgical, la sténose médio-gastrique étant déjà constituée et devenue grave.

La malade de ma *deuxième observation*, femme âgée de 56 ans, avait un long passé gastrique. A l'âge de 22 ans, elle avait eu, après une période d'anémie de six mois, une hématémèse qui se renouvela à deux ou trois reprises. A partir de l'âge de 32 ans, digestions pénibles, s'accompagnant d'une sensation de constriction, au moment même de la déglutition des aliments. Au mois d'avril 1906, des accidents douloureux, aigus, avec ballonnement du ventre, inaugurent une période très pénible, où les vomissements sont fréquents, les douleurs vives, l'amaigrissement progressif (14 kilogs).

Au mois de septembre, M. Bouveret porte le diagnostic de sténose, et note le rejet d'aliments pris plus de 24 heures avant, l'impossibilité de retirer avec la canule deux fois introduite autre chose qu'une cuillerée de bouillie gastrique contenant de l'acide chlorhydrique libre; l'impossibilité de provoquer le péristaltisme gastrique; la fréquence des borborygmes.

Quand cette malade se présenta dans mon service en octobre 1906, un fait me frappa : elle vomissait si vite après avoir ingéré quelque liquide qu'on se demandait si elle n'avait pas un rétrécissement du cardia. Mettant la main sur l'épigastre, près du rebord costal gauche et faisant boire la malade, j'eus la sensation que les liquides arrivaient à l'estomac, mais elle ne pouvait boire que très lentement, gorgée par gorgée, et il fallait qu'un gaz fût régurgité pour qu'une nouvelle gorgée de liquide fût absorbée.

Tous ces petits signes étaient le fait et les symptômes d'une *petite poche cardiaque*. Les retrouvant, je porterais facilement le diagnostic de cette disposition spéciale et grave de l'estomac biloculaire. Pour qu'un peu de liquide pût être admis dans cette petite poche cardiaque, il fallait qu'un gaz s'en fût échappé.

Cette démonstration acquise du siège gastrique de la sténose, l'état précaire de la malade, l'indication chirurgicale déjà posée par un avis des plus autorisés me suffirent, et je fis une laparotomie le 5 octobre 1906.

Je trouvai alors l'estomac biloculaire, représenté dans le dessin II. Il était caractérisé par une petite poche cardiaque et

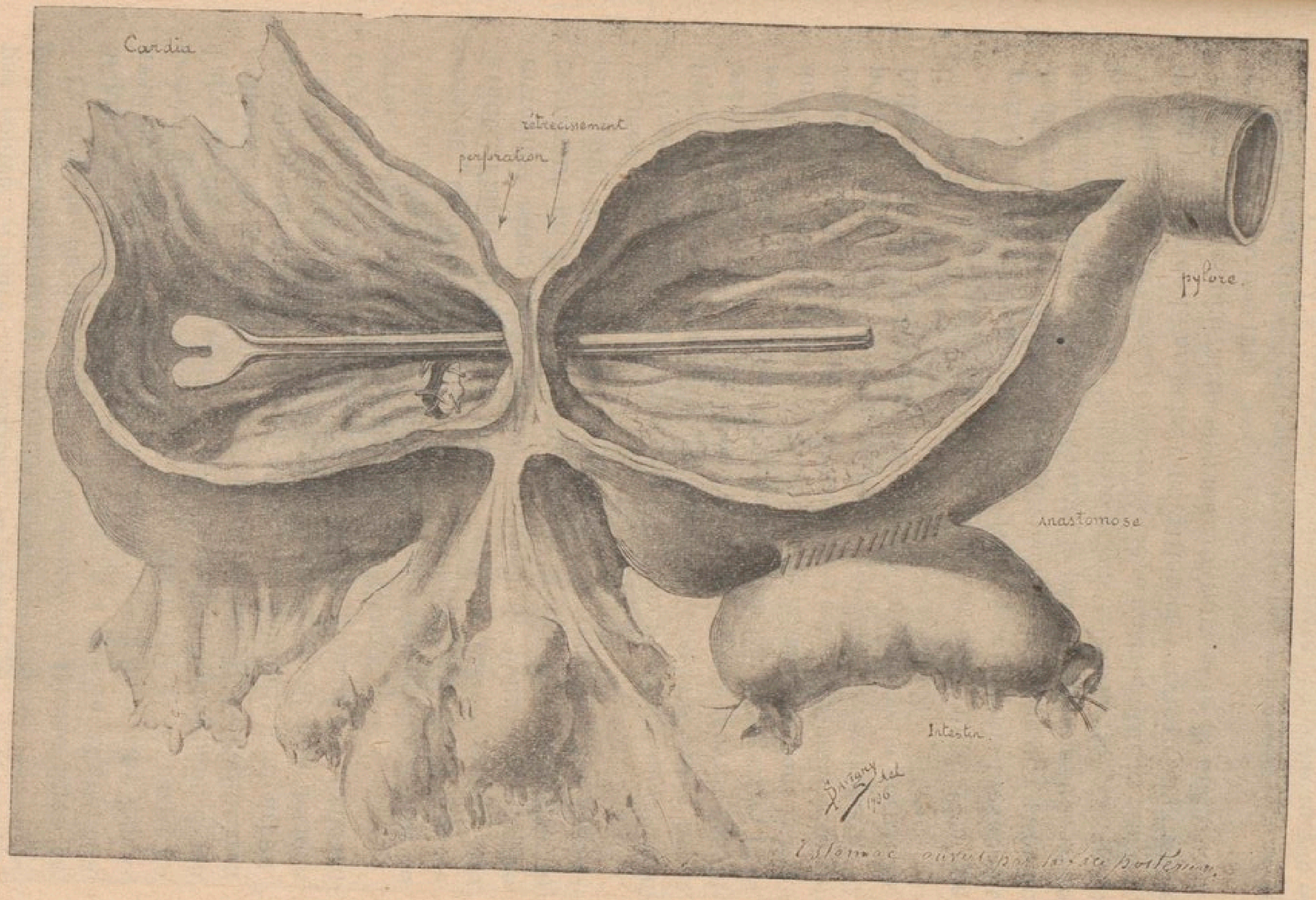
Cardia
rétrécissement
perforation
pylore
anastomose
Intestin
Estomac ouvert par la face postérieure.

une grande poche pylorique. La poche cardiaque était refoulée dans l'hypochondre gauche. Cependant, en tirant sur l'estomac, je pus faire un pli sur la paroi antérieure de la poche pylorique et l'aboucher à la face antérieure de la poche cardiaque. Je fis cet abouchement large, et je crus devoir faire aussi une gastro-entéro-anastomose sur la poche pylorique, dans l'idée de supprimer la rétention gastrique due au pylore et de faciliter ainsi l'évacuation de l'estomac.

Après des suites immédiates simples, des accidents suraigus survinrent le septième jour; à 10 heures du matin, je voyais mon opérée en très bon état; à 11 h. 1/2, elle éprouvait une vive douleur et vomissait; rapidement son pouls devenait incomptable. A 1 heure, une tentative d'intervention était faite, limitée par l'état grave de la malade; celle-ci succombait le soir.

A l'autopsie, je constatais qu'un point de suture avait lâche au niveau de la gastro-anastomose. Le dessin indique mal cette anastomose, mais il montre le degré extrême de la sténose médio-gastrique, la disproportion des poches cardiaque et prépylorique, la désunion des sutures en un point.

Ces sutures avaient été faites à trois plans, selon la manière de Roux (de Lausanne), à laquelle je reste fidèle ainsi que lui. Cette suture à trois plans n'est pas sensiblement plus longue que celle à deux plans parce qu'on peut faire plus vite chaque plan, sachant qu'une légère imperfection de l'un sera réparée par le plan suivant. Mais il est possible que cette suture soit moins solide qu'une suture à deux plans. Les points de suture qui prennent la paroi de l'estomac dans toute son épaisseur ont une prise plus solide que les points en dentelle de la suture à trois plans. Je m'adresserai à celle-là quand il y aura de la tension dans la suture des organes à anastomoser.

Cette gastro-anastomose m'a laissé une mauvaise impression, et bien qu'elle soit encore défendue, elle me paraît une intervention d'une sécurité douteuse ainsi que le rétablissement de la circulation gastrique. Ce que j'en dis s'applique surtout à la gastro-gastrostomie avec une plicature de l'estomac, suivant le procédé dit de Watson, le seul applicable dans mon cas. La gastro-gastrostomie simple, dite de Wölfler, avec abouchement au point déclive de deux poches gastriques pendant

l'une auprès de l'autre, est sans doute meilleure, plus facile et plus sûre.

Chez ma *troisième malade*, j'ai trouvé des lésions toutes différentes, et j'ai fait avec succès une intervention plus radicale et d'un résultat plus certain.

Il s'agissait d'une jeune fille de 20 ans, qui nous était adressée par le Dr Gauthier (de Coligny), avec le diagnostic d'ulcère d'estomac datant de plusieurs années et ayant résisté au traitement médical.

A l'examen, le matin, le ventre est en bateau, avec une paroi pas encore trop amaigrie : intestin rétracté, estomac non perceptible.

Après quelques jours de séjour à l'hôpital en janvier 1907, la malade s'est mise à manger presque de tout, sans fatigue et sans traitement médical spécial. Cette amélioration fit différer l'intervention.

Mais celle-ci s'imposait quelques mois après, en juin 1907, et la malade venait la réclamer. Elle se trouvait dans les conditions d'une sténose pylorique grave, et les lésions constatées montrent qu'il eût été illusoire de rechercher la plupart des symptômes indiqués comme caractéristiques de l'estomac biloculaire. Comme dans le cas précédent, le chimisme était celui de l'ulcère.

L'intervention eut lieu le 22 juin ; l'estomac biloculaire, mis au jour, présentait la disposition inverse de celle du cas précédent, en ce sens que la poche cardiaque était très ample, tandis que la poche prépylorique était très petite. Une sténose serrée séparait les deux poches.

Je n'hésitai pas, profitant d'une plus longue expérience de la chirurgie gastrique, à faire l'exérèse de cette poche : j'enlevais ainsi, avec la poche, l'ulcère initial d'une part, et le pylore d'autre part. Je me trouvais ainsi dans les conditions identiques à celles d'une pylorectomie, et nous connaissons les suites non aléatoires, excellentes de cette opération au point de vue de la digestion. Je fis donc une pylorectomie, suivant la méthode de Billroth, seconde manière, c'est-à-dire en fermant en cæcum l'estomac d'une part, le duodénum de l'autre, et en rétablissant la continuité des voies digestives par une gastro-jéjunostomie.

Des nouvelles récentes m'apprennent que mon opérée est

restée en bonne santé et digère comme les pylorectomisés, c'est-à-dire très bien.

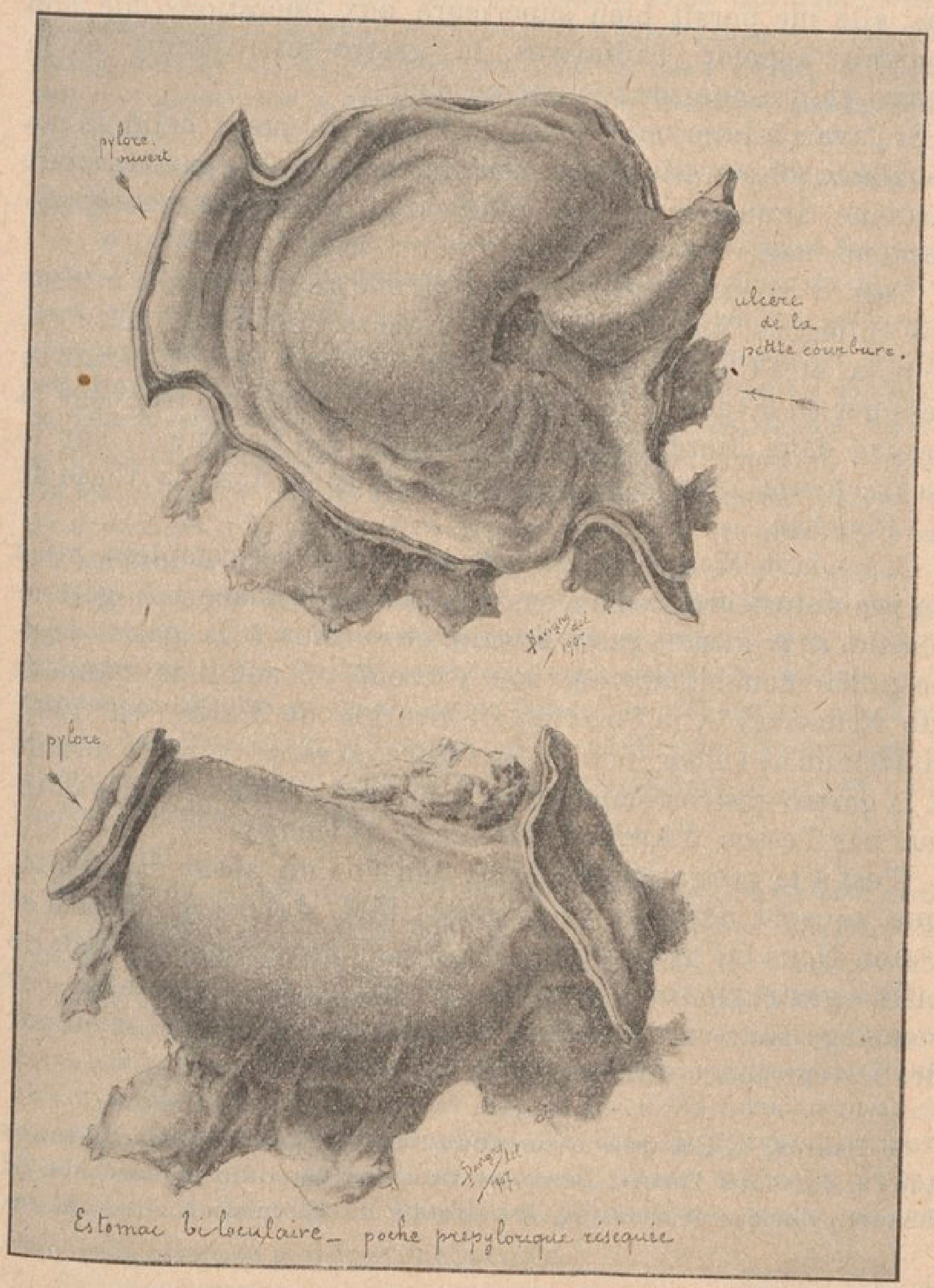

Cette intervention, l'exérèse de la portion rétrécie de l'estomac est l'opération de choix. Elle supprime l'ulcère, et ma première observation montre un des dangers de celui-ci : la perforation possible. La conservation des tissus rétractiles

doit d'autre part continuer à déformer l'estomac. L'exérèse permet au contraire de rendre à l'estomac une forme simple et connue, et par suite un fonctionnement normal. A ce point de vue, elle me paraît bien supérieure aux opérations que l'on pourrait appeler palliatives, la gastro-gastrostomie et la gastro-entéro-anastomose, même double.

Si j'avais à intervenir pour un cas analogue à celui de ma deuxième observation, je m'adresserais à la gastrectomie médiane annulaire si des adhérences profondes ne s'y opposaient pas.

C'est d'ailleurs l'intervention qu'ont réalisée avec succès nos collègues Vallas et Delore, et aussi Lambotte, Krausse, Bunola, etc. Un courant très prononcé, mais récent, paraît se dessiner en faveur de la gastrectomie, et nous en trouvons la preuve dans l'intéressant mémoire de M. Leriche (1) sur la *gastrectomie annulaire médio-gastrique* et dans la thèse de G. Pouchet.

Cependant, Monprofit (2), dans son étude très complète, mais un peu antérieure, fait encore une très large place à la gastroplastie, à la gastro-gastrostomie, et surtout à la gastro-jéjunostomie double, suivant son procédé ou celui de Clément (de Fribourg). A la Société de Chirurgie de Paris, en 1907, Hartmann et Tuffier font l'un et l'autre un rapport très favorable à la gastro-gastrostomie, au sujet des deux beaux succès obtenus par Tesson, d'Angers, et Jeanne, de Rouen.

C'est à la gastro-jéjunostomie, que l'on dit aussi excellente, que se sont adressés avec succès MM. Jaboulay, Bérard et Patel. Nous lui réserverions les cas où l'exérèse de la sténose médio-gastrique serait rendue impossible ou dangereuse par son siège sous-cardiaque, par des adhérences profondes ou par des lésions concomitantes du pylore.

M. Destot. — Les trois observations de M. Goullioud confirment ce que j'ai dit tout à l'heure. Dans les trois cas on a fait le diagnostic de sténose pylorique et trois fois il s'agissait de biloculation. Ce sont des

---

(1) Leriche. De la gastrectomie annulaire médio-gastrique. (*Annales intern. de chir. gastro-intestinale*, janv. 1907.)

(2) Monprofit (d'Angers). Chirurgie de l'estomac biloculaire. (*Annales intern. de chir. gastro-intestinale*, sept. 1906.)

surprises opératoires, alors que le diagnostic par les rayons X est très facile.

Il faut retenir aussi ce fait que la biloculation se produit par l'ulcère, le cancer ou la périgastrite. Les observations de M. Goullioud démontrent le danger de l'attente, puisque dans ses observations il y avait deux fois perforation, et c'est pourquoi, au point de vue pratique, je ne saurais trop insister sur la nécessité de faire des examens gastriques aux rayons X.

L'observation journalière démontre la difficulté du diagnostic des affections gastriques.

Si les médecins voulaient se rendre compte de l'infidélité de leurs procédés d'exploration, s'ils avaient vu une fois par eux-mêmes combien ils sont loin de la vérité, ils soumettraient à la radioscopie tous les malades atteints d'affection gastrique. Mais ils n'ont pas vu, ils ne sont pas convaincus, et alors on voit des malades qui se promènent depuis douze ans, et même quelquefois plus, de médecin en médecin. Les régimes, les traitements, les diagnostics varient, et les malheureux souffrent toujours. On s'explique dès lors les succès des charlatans qui vendent le macaroni à un, deux ou trois trous, et de la quatrième page des grands journaux qui vendent au moins des illusions.

Je ne me place pas au point de vue opératoire, mais je crois que si la pylorectomie applicable à quelques rares cas, réussit très bien, en revanche souvent la gastro, soit antérieure, soit postérieure, échoue, ce qui rebute beaucoup de médecins, et les fait redouter l'intervention chirurgicale. La connaissance plus exacte de la physiologie pathologique de l'estomac doit conduire à des opérations plus rationnelles qu'une simple gastro-entéro-anastomose.

M. Bérard. — J'ai eu personnellement l'occasion d'intervenir quatre fois depuis trois ans dans des cas d'estomacs biloculaires : les deux derniers de ces cas ont fait l'objet de communications il y a huit jours, et aujourd'hui même sur l'utilité de la radioscopie dans le diagnostic de la biloculation ; je n'y reviens que pour dire qu'il s'agissait très probablement dans ces deux cas de cancers de la petite courbure (les résultats de l'examen histologique ne nous ont pas encore été communiqués), que dans un cas les adhérences de l'estomac nous obligèrent à pratiquer seulement une gastro-entéro-anastomose sur la poche cardiaque, de beaucoup la plus vaste, complétée par une jéjunostomie, tandis que dans l'autre la résection gastrique fut possible.

J'avais auparavant deux autres malades, tous deux pour une biloculation d'origine cicatricielle : la première de ces malades, dont l'observation a été publiée dans la thèse de Pouchet (Lyon, 1906, obs. LI) était une femme soignée depuis longtemps pour de la dyspepsie nerveuse avec des douleurs qu'elle localisait surtout en arrière du sternum. Les

vomissements n'étaient apparus que depuis quelques semaines, et pourtant la malade était réduite à une maigreur extrême, surtout à cause de la limitation volontaire de son alimentation par crainte de douleurs. Après laparotomie j'avais trouvé un anneau de biloculation situé à peu près au milieu de la petite courbure avec des poches cardiaques et pyloriques presque égales et sans adhérences aux organes voisins. Le cas paraissait favorable à une gastroplastie. Je la lui fis aussi large que possible et pus me rendre compte que la muqueuse au niveau de la portion rétrécie du sablier ne présentait plus de lésions en évolution.

Malgré ces dispositions favorables, les résultats furent à peu près nuls ; les vomissements avaient bien presque cessé, mais les douleurs, la sensation de plénitude gastrique, le clapotement reparurent bientôt. Je dus, quelques mois après, réopérer cette femme et lui fis cette fois une gastro-entéro-anastomose sur la poche cardiaque distendue à nouveau, bien que l'orifice de communication avec la poche pylorique admît très facilement deux doigts. Depuis cette gastro-entéro-anastomose les troubles de stase gastrique ont à peu près disparu, bien que la malade conserve encore des sensations de brûlure et de douleur lorsqu'elle s'écarte d'un régime assez sévère. M. Barjon l'a radioscopée et radiographiée récemment : l'estomac donne une silhouette normale, la bouche gastro-intestinale semble fonctionner.

Dans le quatrième cas enfin il s'agissait d'un homme de 47 ans, d'une maigreur effrayante, dyspeptique depuis l'âge de 20 ans, qui présentait tous les signes d'une sténose pylorique et chez lequel la biloculation était réalisée par la cicatrice d'un ulcère de la petite courbure environ à 8 ou 10 centimètres du pylore. Instruit par l'observation précédente, je fis d'emblée une gastro-entéro-anastomose sur la poche cardiaque. Les suites immédiates et éloignées furent extrêmement simples : cet homme, qui était réduit au lait et aux pâtes alimentaires depuis plus de deux ans (il habitait la frontière Suisse du Jura), a repris à peu près l'alimentation de tout le monde et a engraissé de plus de 7 kilogs.

Je ne voudrais pas émettre des conclusions générales, en me basant sur des cas en nombre aussi restreint et d'origine aussi disparate. Il est bien évident que lorsque la résection de l'estomac est facile, l'ablation de la lésion causale de la biloculation satisfait tous les desiderata. Mais trop souvent l'ulcère ou le cancer en cause ont déterminé des adhérences de l'estomac avec les organes voisins, qui imposent une opération palliative ; dans ces cas nombreux, la gastro-anastomose et la gastroplastie semblent devoir céder le pas à la gastro-entéro-anastomose pratiquée sur la poche cardiaque, d'ordinaire la plus vaste, ou à une double gastro-entéro-anastomose, correspondant à chacune des poches gastriques, ce qui n'est pas toujours possible, du moins pour la gastro-postérieure.

Une remarque à ajouter, c'est que jusqu'ici on a rendu surtout l'ulcère responsable de la biloculation ; or, sur nos quatre cas deux fois il s'agis-

sait presque sûrement de cancers. Cette notion concorde avec les dernières opinions admises sur la nature de ce que l'on appelait autrefois l'ulcère calleux : l'ulcère calleux n'est le plus souvent en réalité qu'un cancer à évolution lente, primitif presque toujours, beaucoup plus rarement greffé sur un ulcus.

M. Delore a opéré un malade qui avait un estomac biloculaire et qui vomissait malgré une très large communication entre les deux poches ; ce fait peut s'expliquer par un spasme ; de plus, l'estomac était fixé en arrière et se trouvait transformé en un canal rigide, ce qui l'assimilait à un rétrécissemeut large de l'urètre; lorsque l'estomac est souple les vomissements n'ont pas lieu.

Le traitement peut consister uniquement en une anastomose gastro intestinale, si l'ulcère est guéri ; mais si l'on peut mobiliser il vaut mieux faire une résection médio-gastrique qui prévient les accidents ultérieurs de perforation ou de suppuration. Mayo-Robson l'a depuis longtemps préconisée.

Séance du 30 janvier 1908.

Présidence de M. Gangolphe.

SUR LE PLOMBAGE DES OS ET DES ARTICULATIONS.

M. Vignard. — Messieurs, je désirerais vous présenter, avant qu'il quitte mon service, ce jeune malade qui y était entré pour une ostéomyélite chronique de l'extrémité inférieure du fémur gauche, et auquel j'ai pratiqué, après évidement, le plombage de l'os, suivant la méthode Mosetig.

Cet enfant, âgé de 13 ans, avait été pris le 27 juin dernier, étant aux champs, de douleurs vives avec frisson. Température 40 degrés. Le médecin fit le diagnostic d'ostéomyélite de l'extrémité inférieure du fémur gauche et incisa trois semaines après une grosse collection purulente. Cette incision mit fin aux phénomènes aigus et le malade guérit, mais le gonflement de l'extrémité inférieure du fémur persista en même temps que la douleur, qui s'exaspérait la nuit et aussi dans la marche.

Lorsque l'enfant entra dans mon service, le 11 octobre, on constatait encore un très gros épaississement du fémur, un enraidissement complet du genou, la fixité de la rotule.

La radiographie ne décela rien d'important.

L'enfant fut laissé au repos jusqu'au 19 novembre ; c'est à cette époque qu'en raison de la persistance des douleurs, de l'œdème du membre après la marche, je me décidai à l'opérer.

Sur la face externe de la cuisse, je taillai un lambeau cutanéo-musculaire en U, et j'eus ainsi une vue large sur le fémur, que j'ouvris en avant sur une étendue de 8 centimètres. Je trouvai un peu de pus dans le canal médullaire des séquestres parcellaires et des fongosités.

Après une hémostase soigneuse et l'assèchement de la cavité, j'y coulai environ 50 à 60 grammes du mélange de Mosetig, composé d'iodoforme, de blanc de baleine et d'huile de Sésame.

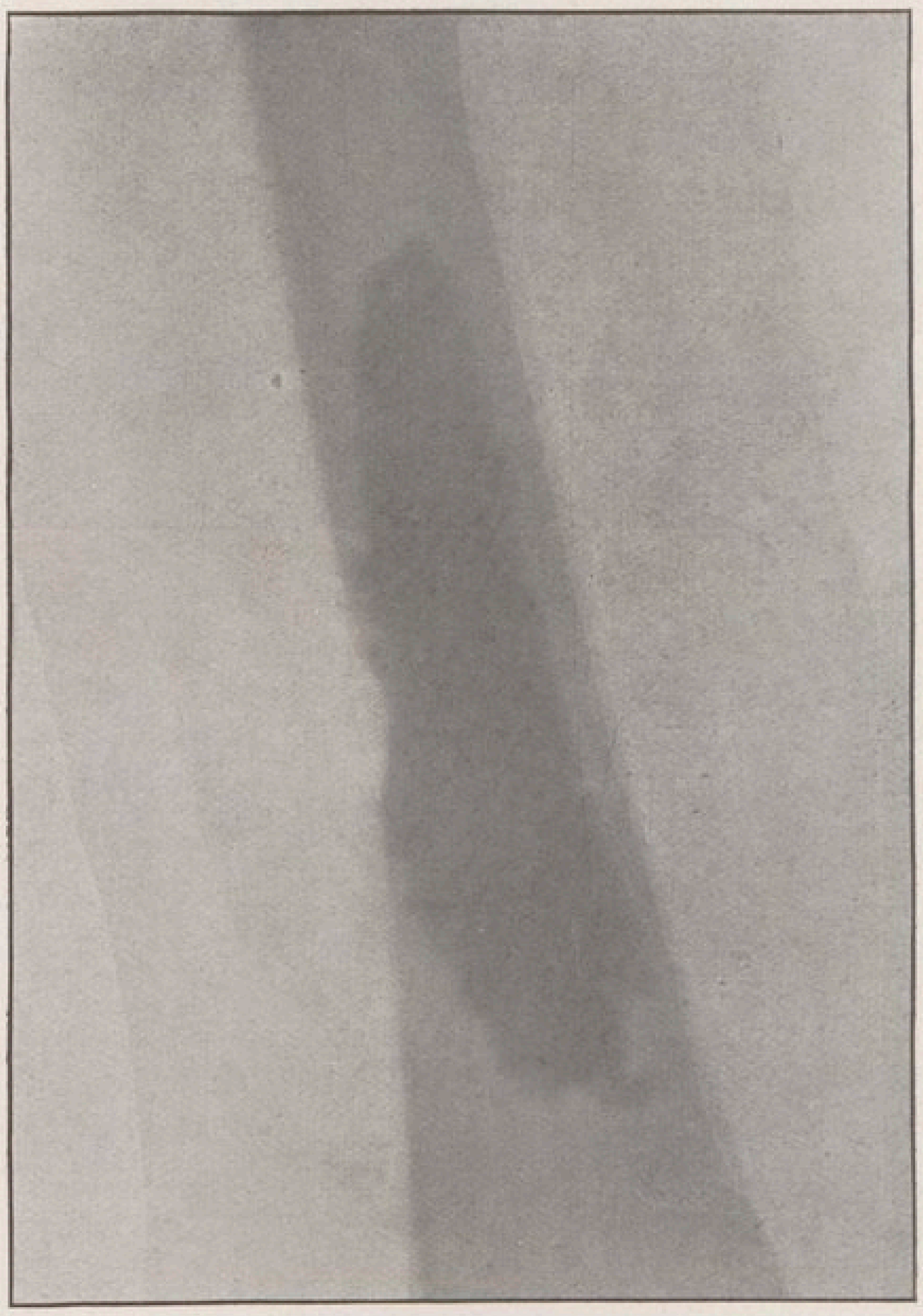

Plombage du fémur pour ostéomyélite chronique.
Radiographie 2 mois après.

Je suturai le lambeau et mis un plâtre qui fut enlevé le 5 janvier. Depuis ce moment, l'enfant marche et va bien.

La radiographie montre que le mélange est en place et semble, du moins pour le moment, n'avoir subi aucun travail de résorption.

Ce procédé de comblement des cavités osseuses, qui a déjà été employé ici par notre collègue, M. Bérard, semble avoir, en ce qui concerne l'ostéomyélite, des indications limitées. Autant que j'en puisse juger par une expérience encore jeune, il ne faut l'appliquer qu'au cas où il n'y a ni abcès ni lésions inflammatoires des parties molles entourant l'os. Lorsque ces conditions ne sont pas réalisées, le traumatisme opératoire, l'exsudation sanguine, toujours abondante, obligent à drainer et risquent de compromettre la réunion *per primam*. Je sais bien que même lorsque celle-ci n'est pas obtenue et qu'une partie du mélange s'élimine, la plaie se cicatrise plus vite que de coutume, comme si le processus de bourgeonnement avait reçu une impulsion nouvelle, mais enfin la plénitude du but cherché n'est pas atteinte. En outre j'estime, après expérience, qu'il ne faut pas se départir de la formule de Mosetig. Les mélanges qui ne sont pas susceptibles de se résorber constituent des corps étrangers qui ont tendance à s'éliminer. J'ai assisté à ce fait, après avoir employé de la paraffine fusible à 60 degrés (il est vrai qu'il y avait des lésions des parties molles), mais j'ai vu dans une thèse de Paris récente, la thèse d'Ortal, que l'emploi d'une pâte au chlorure de zinc et à l'engenol n'avait donné qu'une très minime proportion de résultats parfaits, c'est-à-dire sans persistance de fistules et sans élimination d'aucune parcelle de mélange.

Ce que je dis de l'ostéomyélite chronique ou subaiguë, sans lésions inflammatoires des parties molles, s'applique *a fortiori* aux tuberculoses osseuses se présentant dans les mêmes conditions. Ces tuberculoses, quand elles sont fermées, ne sont pas infectantes et le plombage des os s'y applique très aisément. La possibilité de combler par le mélange de Mosetig des cavités suintantes suppurantes et de réparation longue, d'en faire l'hémostase et la désinfection d'une façon pour ainsi dire automatique, m'a donné l'idée d'appliquer cette technique aux résections dans les arthrites tuberculeuses.

Partant de cette idée que dans les résections le drainage est

destiné à évacuer non seulement les produits tuberculeux, mais encore les sécrétions que ne manque pas de produire une cavité béante, mise à vif et déshabitée, je me suis demandé si, en la comblant complètement par un mélange antiseptique, on n'arriverait pas à supprimer partiellement le drainage, à éviter les pansements et les infections secondaires qui fatalement en dérivent.

J'ai tenté la chose sur la deuxième malade que je vous présente ici.

Cet enfant, âgé de 14 ans, est entré dans mon service le 18 octobre 1907. Ses parents sont morts de tuberculose. Lui-même a eu, à l'âge de 6 ans, un mal de Pott soigné à Genève, et qui a guéri en laissant après lui une grosse gibbosité.

La coxalgie date, dit-il, de juin 1907, mais il souffrait auparavant.

A son entrée, on constatait tous les signes classiques d'une coxalgie, accompagnée d'un énorme abcès antérieur qui remontait dans le bassin.

En ponctionnant cet abcès je sentis mon aiguille pénétrer dans la tête fémorale molle et friable, et je pus, par la radiographie, me rendre compte que celle-ci avait un tissu extrêmement raréfié. L'état général du malade était très précaire, d'autant qu'il présentait encore d'autres lésions tuberculeuses au tibia gauche.

Je résolus de le réséquer le 7 novembre 1907. Je le fis par voie antérieure ; chemin faisant, je vidai et nettoyai complètement la cavité de l'abcès, qui était énorme. J'arrivai sur le col et la tête, que j'enlevai avec peine, sur la cavité cotyloïde qui était intacte et que je curettai. Je vis alors que l'abcès pénétrait dans le bassin au-dessous de l'épine iliaque antérieure et inférieure, ce qui est très fréquent, alors que la perforation du cotyle est très rare, sauf lorsqu'on la fait artificiellement avec la curette.

J'enlevai un séquestre iliaque du volume d'un domino, je curettai les poches abcédées et fis un assèchement minutieux de la cavité à l'eau chaude. Puis j'y coulai 150 grammes environ de mélange. Je réunis par des points de suture au catgut les parties profondes et par du crin la peau et les muscles.

L'évolution fut exempte d'incidents, sauf que je pris la peine, pendant dix jours, d'inspecter tous les deux jours le malade, ce qui m'a permis de ponctionner à trois reprises un épanchement séro-sanguinolent abondant. Depuis lors, la température est restée normale et en renouvelant le plâtre lundi dernier, j'ai pu voir que la hanche était sèche, indolore, mais non encore fixée.

Depuis, j'ai pratiqué trois fois la résection de la hanche pour des coxalgies suppurées. La seconde fois, chez une fille de

15 ans, qui suppurait depuis un an, avait des températures qui oscillaient entre 38 et 40 degrés et un très mauvais état général. Le cas était mauvais et fut suivi de mort.

Dans les deux autres cas, je n'ai pas eu d'accident.

L'un est tout récent, je n'en fais pas état, l'autre date du 21 décembre. Je vous aurais amené la malade s'il n'avait pas une petite escharre sacrée qui m'empêche de le plâtrer.

Pour celui-ci, j'ai évidé le col, la tête et abaissant la partie inférieure de celle-ci, j'ai pénétré par là dans le cotyle, que j'ai curetté.

On garde ainsi, en arrière et en haut un substratum osseux solide, qui évite le ballottement ultérieur de l'articulation.

Les résultats que je vous présente ont le tort, évidemment, d'être récents. Ils montrent cependant qu'on peut supprimer les pansements de résection si longs, si pénibles, si infectants. Seule l'expérience pourra montrer, par ses résultats éloignés, ce que vaut réellement la méthode.

M. Rochet est également très partisan de la voie antérieure pour la résection de la hanche ; il a présenté ici-même il y a dix ans six cas, opérés par le procédé de Schede. Il reconnaît à cette méthode deux avantages : le premier, c'est que l'on aborde plus facilement la tête fémorale ; le second, c'est que l'incision antérieure est moins souillée par les matières fécales que l'incision postérieure.

M. Nové-Josserand, au sujet du plombage des os, a une impression conforme à celle de M. Vignard. *A priori*, il n'était pas disposé à changer son ancienne méthode ; il a utilisé le plombage dans les ostéomyélites chroniques, dans les lésions osseuses et articulaires d'origine tuberculeuse. Il n'y a pas eu d'élimination ; pas d'infection. Quant aux résultats éloignés, on ne les trouve pas signalés, il y a des réserves à faire, mais on peut dire que cette méthode ne doit pas être rejetée.

Quant à la voie antérieure pour la résection de la hanche, il l'utilise depuis quatre ans ; on a l'avantage de conserver ainsi la partie postéro-externe de la capsule, qui est résistante à ce niveau, de sorte que le raccourcissement est quelquefois nul.

M. Bérard. — Les premières tentatives de plombage des os que nous avons faites à la Charité avec M. Thévenot, remontent à cinq ans. Il nous sera donc facile de présenter à la Société les résultats éloignés, qui sont très satisfaisants pour la plupart des cas. Et pourtant au début nous avions eu quelques tâtonnements dans le manuel opératoire, notamment en ce qui concerne l'assèchement parfait de la cavité osseuse à combler. En effet, si l'on arrête pas complètement l'hémorragie osseuse avant de

couler le mélange ou plutôt l'émulsion, celle-ci est éliminée assez vite, et l'on voit rapidement sourdre entre les lèvres de la plaie des gouttelettes d'huile, tenant en suspension de l'iodoforme ou du blanc de baleine.

Pour remédier à cet inconvénient nous avons essayé de remplacer le mélange de Mosetig par d'autres préparations plus consistantes, telles que les paraffines aux sels d'argent et divers ciments plus ou moins anagues à ceux des dentistes. Mais, malgré toutes les précautions d'asepsie que nous avons pu prendre, ces différentes préparations ont été mal tolérées, et se sont plus ou moins rapidement éliminées. Aussi nous sommes revenus depuis au mélange de Mosetig, qui ne doit pas être considéré comme un agent d'obturation définitive, mais comme un antiseptique et un tuteur favorable à la nouvelle ossification.

Nous n'avons d'ailleurs guère utilisé le plombage que pour combler des cavités d'ostéomyélite chronique ou subaiguë. Dans un cas seulement nous avons plombé seulement dans la même séance opératoire, la moitié inférieure de la diaphyse tibiale et l'articulation tibio-tarsienne après résection de l'astragale. Dans la tuberculose osseuse, nos résultats ont été moins constants, et souvent une portion du mélange s'est éliminée. Quant aux ostéo-arthrites tuberculeuses, nous n'avions pas osé combler les cavités et les obturer sans drainage. C'est pour cette catégorie de cas surtout, que les résultats de M. Vignard sont particulièrement nouveaux et encourageants. Si ces faits se multiplient avec des suites aussi heureuses que les siennes, on aura simplifié ainsi beaucoup la technique et le traitement consécutif de la résection de la hanche, qui était autrefois au moins aussi grave par ses suites que par l'intervention elle-même.

*
* *

LA CURE RADICALE DU CANCER DU GÔLON.

MM. Jaboulay et P. Cavaillon. — En regardant les résultats globaux des colectomies pour cancer on est frappé de l'énorme mortalité de cette intervention.

Entre les mains des meilleurs opérateurs la mortalité opératoire oscille entre 40 et 65 %. C'est, semble-t-il, à juste titre que l'on considérerait la colectomie comme une opération meurtrière, à laquelle il vaut souvent mieux préférer une opération palliative. Celles-ci ont sans doute des résultats moins sûrs dans l'avenir, mais elle n'exposeraient pas à autant de dangers immédiats.

Il en va tout autrement si l'on veut bien sérier les cas et ne

plus considérer les colectomies en bloc. En appliquant certaines règles dégagées des faits eux-mêmes on peut abaisser la mortalité dans des proportions énormes (18 °/₀).

Les résultats obtenus comme survie et comme vie ultérieure ne peuvent pas être comparés à ceux des opérations palliatives.

Tout d'abord il importe de dégager ce fait qu'en *aucun cas on ne doit faire l'exérèse d'un cancer compliqué d'occlusion ou de suppuration.* Ceux-ci relèvent de l'opération la plus simple : anus ou anastomose iléo-colique, selon le siège du néoplasme.

Nous préférons l'anus, et l'anus cæcal, toutes les fois que cela est possible. Cette cæcostomie a l'avantage d'être d'une exécution facile, de ne pas choquer du tout le malade ; elle réalise un drainage complet de tout le côlon dès son origine ; elle laisse au chirurgien toute liberté pour une intervention curative ultérieure.

Nous ne voulons pas ici discuter la valeur comparée de l'anus, des anastomoses et des extériorisations en période d'occlusion.

Nous voulons seulement mettre en lumière ce fait qu'en aucun cas le chirurgien ne doit se laisser aller à réséquer en période critique ; le cancer serait-il petit et mobile. Un succès sera l'exception ; on n'a pas le droit au nom de celle-ci de faire courir au malade les chances énormes de mortalité d'une entérectomie faite en occlusion. Il faut se contenter de transformer un cancer compliqué en cancer à froid.

L'entérectomie faite sur le cancer à froid est encore très grave, si on la pratique en un temps sans distinction sur tous les néoplasmes du côlon, quel que soit leur siège.

Une distinction s'impose formelle entre le *cancer droit* et le *cancer gauche.* Ces deux cancers ont bien l'un et l'autre une physionomie clinique différente, à l'une et l'autre convient une thérapeutique différente.

Sous le nom de cancer droit nous comprenons tous ceux chez lesquels, après exérèse, on peut rétablir la continuité de l'intestin par une anastomose iléo-colique. Par cancer gauche nous entendons tout cancer dans lequel on doit après l'exérèse rétablir la continuité par une anastomose colo-colique.

Le cancer droit se présente dans des conditions opératoires meilleures et plus simples. Le cancer gauche a pour lui des conditions éminemment défavorables qui expliquent bien la lourde mortalité qui pèse sur les opérations en un temps.

La cause de la mort à la suite de ces opérations ne sont pas variées, *dans tous les cas il s'agit de péritonite diffuse* par déhiscence des sutures.

Le problème se résume donc à rechercher les causes de l'insécurité des sutures colo-coliques. On peut le résumer ainsi :

1° Le péritoine colique a un faible pouvoir d'accolement. De plus, par sa minceur la couverture séreuse ne constitue qu'une faible barrière à l'infection partie du contenu intestinal.

2° Le côlon est relativement peu mobile, bien que mobilisable en certains points ; il est quelquefois difficile d'amener sans tiraillement l'un au contact de l'autre les deux moignons coliques. Cette cause disparaîtra le jour où sera utilisée plus systématiquement le décollement des côlons selon le plan embryologique, tel que l'a préconisé Pierre Duval au niveau de l'S iliaque, tel que nous l'avons étendu au reste du côlon (1).

Le cancer gauche étant avant tout un cancer à obstruction, il y a au-dessus du néoplasme rétention abondante des matières fécales le plus souvent dures et solides, qui, une fois l'obstacle levé, tendront à passer immédiatement sur la ligne des sutures, la distendant et exposant à des déchirures.

4° La stase stercorale amène dans le segment sus-jacent des lésions de distension, d'œdème et de nécrose (2) qui ont pour résultat :

a) De donner au bout supérieur un calibre de beaucoup supérieur à celui du bout inférieur.

b) De réduire la résistance et la vitalité des tissus dans le bout supérieur, atténuant beaucoup son pouvoir de cicatrisation. Souvent même sur ces tissus infiltrés et mal nourris les fils coupent pendant la suture.

Toutes ces raisons n'existent pas ou peu pour le cancer droit ; celui-ci est peu occlusif en général, les lésions du segment sous-jacent sont de ce fait peu existantes ; les matières

---

(1) Thèse de Colleye. Lyon, 1907.

(2) Leclerc et Cavaillon. *Rev. de gyn.*, 1907.

retenues sont en tout cas liquides et risquent peu de tirer sur les sutures ; enfin la suture iléo-colique n'a pas la gravité de la suture colo-colique.

Pour le cancer gauche, le problème se pose d'éviter les dangers de la stase stercorale, ceux des segments sus-jacents, et ceux dus au défaut de coalescence du péritoine colique.

Pour cela il suffit de dériver pendant un temps le cours des matières, de mettre ainsi au repos le côlon et d'en permettre ainsi la désinfection, et d'amener la rétrocession des lésions d'œdème chronique ou de stase ulcéreuse du segment sus-jacent.

Ceci revient à dire qu'il faut opérer en plusieurs temps à gauche, en un temps à droite.

Depuis 1902, nous avons appliqué systématiquement cette façon de faire et nous vous apportons aujourd'hui les résultats :

Deux cas de cancer droit, cæcum ascendant : 2 guérisons.

Six cas de cancer gauche :

1 iliaque : mort d'hémorragie.
1 angle droit : mort de péritonite.
1 côlon transverse : guérison.
1 angle droit : guérison.
1 angle gauche : guérison.
1 côlon descendant : guérison.

Si nous joignons à ces cas trois autres publiés par MM. Gayet, Delore et Horand :

Gayet. — 1 angle droit : guérison.
Delore. — 1 angle droit : guérison.
Delore. — 1 côlon pelvien : guérison.

Cancers gauches.

Obs. I. — P..., 50 ans. (N° 118, in Th. Cavaillon).
Cancer annulaire sténosant du côlon transverse et de l'angle droit.
Intervention M. Jaboulay).

14 mars 1905. Cæcostomie.

30 mars 1905. Résection d'une tumeur adhérente au foie d'une longueur de 10 centimètres. Suture bout à bout. Pas de drainage.

25 septembre 1905. Cure de la fistule cæcale.

Examen histologique : Épithélioma glandulaire typique. Les ganglions sont simplement inflammatoires.

Guérison maintenue depuis 52 mois sans récidive. Le malade a engraissé de 14 kilog., il exerce la profession de cultivateur. Les fonctions intestinales sont normales.

Obs. II. — N° 146 (in Th. Cavaillon).

M..., 45 ans. *Cancer de la portion gauche du transverse et de l'angle gauche.*

Intervention (M. Jaboulay),

22 juillet 1905. Cæcostomie.

5 août 1905. Résection de la tumeur. Suture bout à bout.

10 octobre. Fermeture de l'anus cæcal.

Examen histologique : Epithélioma avec boyaux nets noyés dans du tissu fibreux.

29 mois après l'opération il a engraissé de 12 kilogs. Il exerce la profession d'employé au chemin de fer. Les fonctions intestinales sont normales. Pas trace de récidive.

Obs. III. — N° 166 (in Th. Cavaillon).

Cancer annulaire et sténosant du côlon ascendant. (Intervention, M. Jaboulay)

18 août 1905. Cæcostomie.

5 octobre 1905. Résection de 15 centimètres d'intestin. Sténose annulaire sur 4 cent. de hauteur. Pas de drainage.

4 nov. Fermeture de l'anus cæcal.

Examen histologique (M. Mouriquand) : Cancer muqueux de l'intestin, ganglions hypertrophiés.

27 mois après l'opération, le malade va bien, a engraissé de 9 kilogs. Les fonctions intestinales s'effectuent normalement.

Obs. IV. H..., 38 ans.

Cancer du côlon transverse avec généralisation épiploïque.

Intervention (M. Jaboulay).

14 décembre 1905. Anus cæcal.

6 janvier. Résection de la tumeur ; entérorraphie circulaire, puis implantation iléo-sigmoïdienne, la suture colo-colique paraissant douteuse.

Mort au bout d'un an, de généralisation.

Obs. V. — H..., 60 ans.

Cancer de l'angle droit. Intervention (M. Jaboulay).

20 mars 1906. Cæcostomie.

30 avril. Résection du côlon avec le méso rempli de néoplasme.

Mort le 4 mai. Péritonite purulente.

Obs. VI. — *Cancer de l'S iliaque.*

Intervention (M. Jaboulay).

12 juin 1906. Cæcostomie.

4 juillet 1907. Résection de 15 centimètres de l'S iliaque. Implantation colo-colique termino-latérale.

Mort le 6 juillet, par hémorragie provenant d'un vaisseau pariétal.

Obs. VII. — *Cancer de l'angle droit.* Intervention (M. Gayet).

16 avril 1906. Cæcostomie.

5 mars 1906. Résection, suture colo-colique latéro-latérale.

20 juillet. Fermeture de l'anus.

Depuis 21 mois, la malade va bien ; guérison maintenue.

Examen histologique : Épithélioma cylindrique, dégénérescence cancéreuse des ganglions les plus voisins ; les plus éloignées sont seulement inflammatoires.

Obs. VIII. — *Cancer de l'angle droit.* Opération (M. Delore).

8 février 1906. Cæcostomie.

28 février 1906. Résection de la tumeur, suture bout à bout.

4 avril. Fermeture de l'anus (M. Bérard).

23 mois après le malade va bien. Il exerce la profession de frotteur. Il a engraissé beaucoup. Les fonctidns intestinales sont normales.

Examen histologique : Cancer épithélial typique.

Obs. IX. — *Cancer du côlon pelvien invaginé dans le rectum.*

2 sept. 1907. Anus cæcal. (M. Leriche).

9 sept. 1907. Laparotomie latérale. Résection de 15 centimètres de côlon invaginé Anastomose termino-terminale. (M. Delore).

8 oct. 1907. Fermetute de l'anus cæcal.

Depuis trois mois va bien.

Obs. X. — *Cancer du côlon ascendant.*

Intervention le 17 novembre 1907 (M. Jaboulay). Décollement du cæcum. Résection du cæcum et du côlon ascendant. Implantation iléo-colique termino-latérale.

Suture muco-muqueuese par l'intérieur du côlon ; fermeture du bout colique, puis suture séro-séreuse.

Drainage postérieur.

Guérison.

Examen histologique : (M. Horand) : Cancer colloïde avec généralisation dans les ganglions.

Depuis deux mois et demi va bien.

Obs. XI. — *Cancer du cæcum.* H..., 33 ans.

24 nov. (M. Jaboulay). Résection après decollement du cæcum. Suture iléo-colique bout à bout.

Drainage postérieur.

Abcès de la paroi.

Guérison.

Examen histologique (M. Horand) : cancer épithélial avec infiltration de la sous-muqueuse et de la musculeuse.

Nous obtenons ainsi un total de 11 cas avec 2 morts, soit 18 °/₀ de mortalité opératoire. Nous sommes loin des 40 ou 60 °/₀ de mortalité des statistiques globales.

A l'appui de ces faits on pourrait apporter la mortalité des opérés publiés par Hartmann dans ses travaux anatomo-cliniques. Sur 8 cas de cancer gauche opérés en un temps on relève 8 morts, soit 100 °/₀ de mortalité. D'ailleurs les faits rassemblés par l'un de nous dans sa thèse prouvent surabondamment la bénignité de l'opération en plusieurs temps à gauche.

Nos statistiques indiquaient 60 °/₀ pour l'opération en un temps, 23 pour celle en plusieurs temps. Nous avons compulsé depuis avec la collaboration de notre interne M. Perrin les cas publiés depuis 1905, et les mêmes différences dans les résultats des deux méthodes sont venues confirmer es règles thérapeutiques que nous avons confirmées antérieurement.

On peut conclure que pour abaisser à des proportions infimes la mortalité de la colectomie, *on doit opérer en un temps le cancer droit, en plusieurs temps le gauche.* Notre statistique donne une mortalité opératoire de 18 °/₀, encore faudrait-il décharger la méthode d'une mort opératoire consécutive à une hémorragie, hémorragie pariétale qui aurait pu se produire avec n'importe qu'elle façon de faire.

Il nous reste à comparer entre elles les méthodes en plusieurs temps et à voir les résultats définitifs obtenus.

Les méthodes en plusieurs temps comprennent celles en deux ou trois temps. Dans les premières de celles-ci se rangent les méthodes avec établissement d'un anus préalable, contemporain à l'entérectomie.

Certains chirurgiens (Mikulicz) font un anus au-dessus du néoplasme, puis après quelques jours enlèvent tumeur et anus du même coup. Cette façon de faire n'est pas sans inconvénient : l'anus fait au voisinage de la tumeur fixe celle-ci, et empêche ultérieurement les manœuvres de mobilisation.

L'écoulement des matières au niveau du siège futur de la deuxième intervention infecte cette région. Sans doute l'anus permet le drainage préalable du segment sous-jacent et amène

la rétrocession de ses lésions, mais sa suppression ne met pas les sutures à l'abri du cours des matières. La moitié seulement des indications est remplie.

D'autres chirurgiens enlèvent le néoplasme, rétablissent la continuité, puis la suture intestinale faite, ils créent au-dessus d'elle un anus, laissé en place quelques jours, et qui doit empêcher l'infection des sutures par le passage des matières ou leur distension par elles. Cette façon de faire est encore incomplète, et si on isole les sutures on a l'inconvénient de ne pas opérer en dehors du contact des matières et d'agir sur un segment sus-jacent altéré.

La méthode en trois temps pare à tous ces inconvénients elle doit être conduite de la façon suivante :

Dans un premier temps on fait un anus latéral ; nous donnons toutes nos préférences à la cæcostomie qui draine à l'origine, alors que les matières sont encore liquides, qui laisse au chirurgien toutes les possibilités de mobiliser les segments divers du côlon.

Enfin par un pansement bien fait on arrive à éviter d'une façon absolue la souillure de la paroi abdominale, avantage non contestable pour l'opération. Pendant une quinzaine de jours on purge le malade, on lave son côlon par le rectum et par l'anus artificiel.

Puis dans un deuxième temps on fait l'exérèse et la suture colo-colique.

Les deux opérations sont facilitées beaucoup si l'on décolle suffisamment le côlon selon le plan embryologique. En décollant d'abord, on arrive à rendre au segment d'intestin sa mobilité originelle.

Ce qui permet : 1° d'enlever largement sans fausse parcimonie. On doit de chaque côté dépasser de deux travers de doigts la zone en apparence saine ; bien entendu la racine du mésocôlon et le territoire lymphatique seront également enlevés.

2° On peut faire aussi les sutures sans que cela tire, et celles-ci peuvent être effectuées tout à fait hors de l'abdomen. Comme procédé de réunion, le *bouton doit être absolument proscrit*. Il faut donner la préférence à la suture latéro-latérale, ou par implantation latérale. La terminale est d'une exécution plus difficile et donne de moins bons résultats. En aucun cas on ne fera de *drainage à la gaze*, source certaine

de fistules. En cas de doute sur l'asepsie opératoire on pourrait laisser un drainage lombaire par un drain.

On s'aidera le plus souvent d'une incision latérale, tranchee perpendiculairement sur l'incision verticale de la laparotomie. On a ainsi un jour énorme, et on peut ainsi décoller et mobiliser facilement le côlon à volonté.

Le premier temps exécuté quelques jours après (15 à 20) comprend la cure de l'anus.

Telle est, résumée, la technique utilisée depuis 1905 à la Clinique.

Nous préférons la méthode en trois temps à celle en deux temps ; elle est plus sûre et pare à tous les dangers de la colotomie gauche. Cependant la méthode en deux temps a donné des succès à Hartmann et Ochywrye) et à Mikulicz.

Entre la méthode en deux temps et celle en trois temps se place l'*extériorisation* ou *ausschaltung* des Allemands.

C'est la pexie utilisée depuis longtemps par Jaboulay, qui a pris le nom de méthode de Bloch, Hann, Mikulicz. Elle consiste à sortir le cancer hors du ventre, à le fixer dans cette position ; puis quand, 48 heures après, les adhérences péritonéales sont formées on enlève ainsi le cancer hors du ventre. Dans un 3e temps on fait la cure de l'anus en canon de fusil, résultat de la deuxième opération.

Cette technique donne une faible mortalité opératoire, et elle a été défendue récemment dans une monographie très documentée par Anchutz, élève de Mikulicz. Pour nous elle a des inconvénients qui doivent la faire réserver comme méthode d'exception.

En procédant ainsi on fait une ablation forcément incomplète du cancer et de son territoire lymphatique. Sans doute, quand on voit le néoplasme, à condition que celui-ci n'adhère pas ou ne porte pas sur un côlon accolé, on pourra croire faire une extériorisation large ; mais 48 heures après, quand on fera la résection, une partie importante sera rentrée dans l'abdomen attirée par la masse intestinale et l'on coupera près du cancer. Cet inconvénient sera plus vrai encore pour le coin mésentérique qui se retira peu à peu dans l'abdomen.

De plus, l'anus en canon de fusil laissé après l'exérèse est d'une gravité spéciale à traiter. Anchutz enregistre 9 morts de ce fait. D'ailleurs les résultats éloignés de cette méthode sont

là pour montrer la justesse de ces critiques. Pour 30 % des cas d'Anchutz il y a eu récidive rapide. La méthode en trois temps permet d'avoir d'autres résultats éloignés.

Sur 6 cas de cancer gauche :

2 morts opératoires au second temps ;
1 récidive à un an ; il y avait déjà de la généralisation épiploïque au moment de l'exérèse ;
1 cas guéri sans récidive depuis 32 mois ;
1 cas — 30 mois ;
1 cas — 27 mois ;
1 cas — 12 mois ;
1 cas — 10 mois ;
1 cas — 4 mois.

En somme :

2 morts opératoires ;
1 récidive rapide ;
6 cas de guérison maintenue.

Tous ces malades ont repris l'exercice de leur profession, pour la plupart pénible. Tous ont engraissé dans de notables proportions, de 6 à 23 kilogs. Chez tous l'appétit est revenu indistinctement pour tous les aliments ; les fonctions intestinales sont normales ; la palpation de l'abdomen ne révèle rien.

Les cancers droits sont de date trop récente pour qu'on puisse rien conclure d'eux.

Les survies de huit et dix ans ne sont pas des raretés : les statistiques de Mikulicz, Czerni, Kœrte, Furchel, etc., en relatent de nombreux.

En appliquant aux cancers du côlon extirpables les règles sus-énoncées, on peut abaisser considérablement la mortalité des colectomies.

La colectomie doit être systématiquement employée au cancer du côlon chaque fois que la tumeur n'a pas acquis un volume trop considérable ; quand il n'existe ni adhérences trop étendues, ni ascite, ni généralisation mésentérique ou hépatique. L'adénopathie ne saurait constituer une contre-indication opératoire ; les ganglions ne sont d'ailleurs que récemment envahis par le néoplasme. Il faut avoir affaire à un sujet encore résistant, sans tare organique autre. Aux cas

avec conditions locales ou générales mauvaises on réservera l'opération palliative.

Les autres seront traités par la colectomie précoce, faite en un temps pour le cancer droit, en trois temps pour le cancer gauche.

Ces considérations s'appliquent aux cancers à froid, le cancer compliqué relève d'une thérapeutique minimum.

Ainsi compris, le traitement du cancer du côlon donne des résultats opératoires immédiats et des résultats éloignés certains, on peut parler de cure radicale de cancer du côlon.

M. Goullioud admet absolument au point de vue opératoire la division en cancers droits et en cancers gauches.

M. Delore présente un malade auquel il a fait une semblable opération pour un cancer du côlon transverse.

Il rapporte un cas de cancer du cæcum opéré il y a trois ans et demi ; le malade est encore bien portant.

Il a fait récemment un cancer de l'S iliaque en trois temps.

*
* *

AMPUTATION ABDOMINO-PÉRINÉALE AVEC HYSTÉRECTOMIE.

M. Goullioud. — J'ai l'honneur de vous présenter une malade âgée de 57 ans, qui a subi l'amputation abdomino-périnéale du rectum avec hystérectomie pour un cancer sus-sphinctérien. C'est ma douzième intervention chez la femme ; toutes les précédentes ont guéri.

Si dans ce cas j'ai fait l'hystérectomie, c'est parce que la tumeur adhérait profondément au cul-de-sac péritonéal de Douglas.

Dans ce cas, le cancer s'était développé dans la face antérieure du rectum, s'enfonçant dans le périnée sous forme d'un entonnoir profond, adhérant à la muqueuse vaginale et menaçant de perforer prochainement la cloison. Cette infiltration se prolongeait sensiblement jusqu'au col utérin, et il eut été, pour ainsi dire, impossible de décoller en tissu sain le rectum, du col de l'utérus. Dans ces conditions, il était tout indiqué de supprimer l'utérus en même temps que le rectum.

La pièce présentée montre donc toute l'extrémité inférieure

du gros intestin avec, sur sa face antérieure, plus de la moitié de la muqueuse vaginale adhérente, et l'utérus entier, coiffé de ses annexes, le tout ne faisant qu'un bloc.

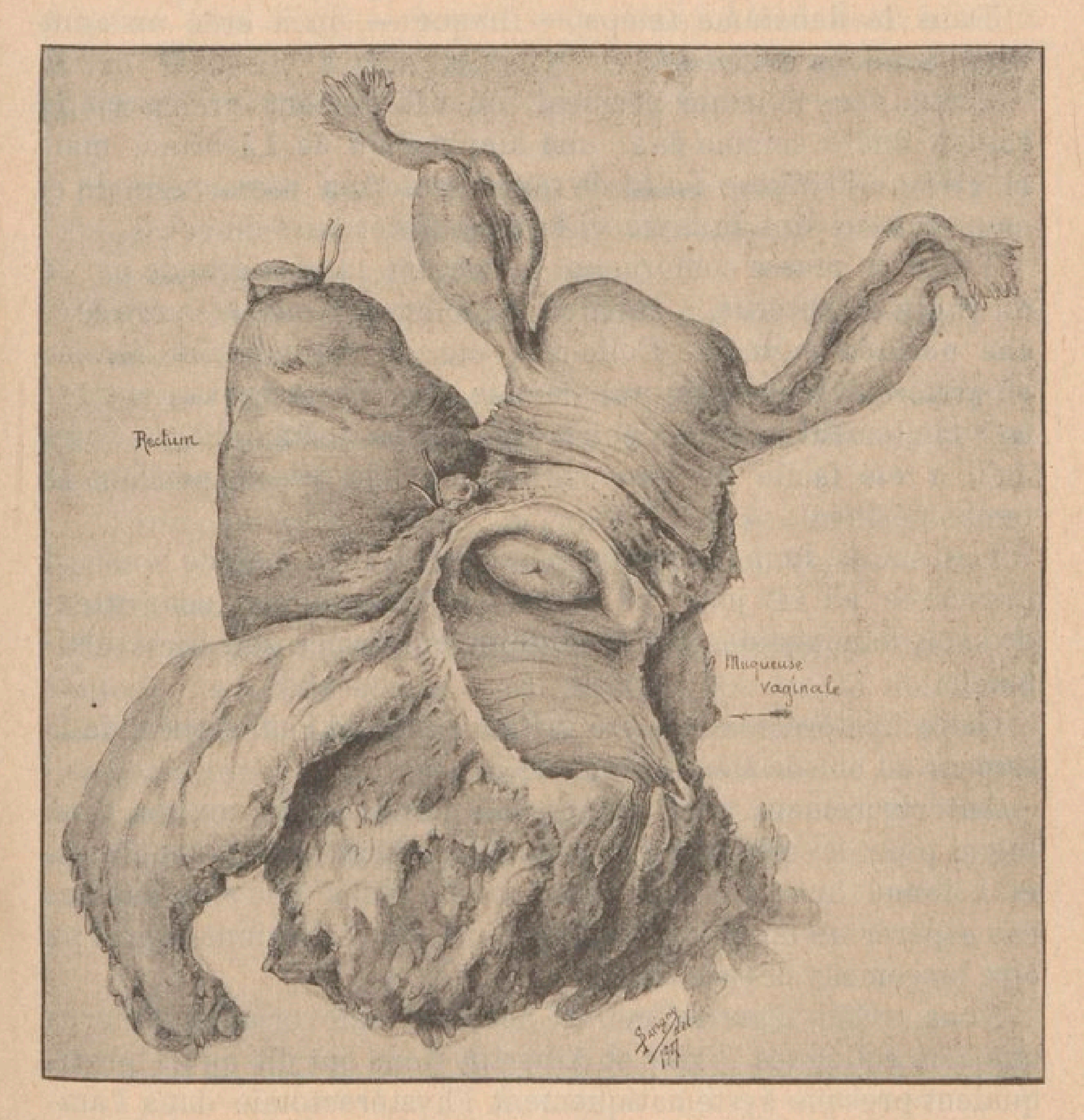

L'opération a été conduite de la façon suivante :

Dans le premier temps — abdominal — on a sectionné le côlon pelvien vers la paroi latérale droite du pelvis et fermé en cæcum les deux bouts de cette section. On a par suite conservé le côlon pelvien, ce qui était sans inconvénient, le cancer ayant son origine au-dessus du sphincter. On décolla ensuite le rectum sur sa face postérieure le long du sacrum. En avant, au lieu de séparer le rectum de l'utérus, on a isolé d'abord l'utérus, en liant ses quatre pédicules vasculaires, puis en décollant la vessie de sa face antérieure. Le rectum détaché par en haut

et l'utérus également libéré ont été tassés dans le fond du bassin. On a fermé la cavité péritonéale au-dessus, en péritonisant avec le côlon pelvien conservé.

Dans le deuxième temps — iliaque — on a créé un anus iliaque à deux orifices.

Enfin, dans le temps périnéal, on a largement circonscrit la région anale comme dans une amputation de Lisfranc, mais en faisant l'exérèse large de toute la cloison recto-vaginale et en circonscrivant au bistouri la lèvre antérieure du col.

Toute la masse comprenant le rectum, la plus grande partie du vagin et l'utérus, a été attirée facilement par la large brèche périnéo-vaginale. Celle-ci a été incomplètement fermée en arrière et lâchement tamponnée. Les uretères avaient été très facilement mis à nu pendant le temps abdominal, de sorte qu'il a été facile de les récliner avec la vessie pendant le temps périnéal.

Les suites immédiates furent simples et la malade vous est présentée au 41e jour, ne restant à l'hôpital que pour attendre son bandage destiné à soutenir et fermer son anus artificiel.

Cette hystérectomie a été faite à cause de l'adhérence de la tumeur au cul-de-sac de Douglas.

Antérieurement nous avions déjà fait une intervention analogue pour la même indication. Elle a d'ailleurs été publiée, et a donné une survie de seize mois. Nous pouvons dans ce cas espérer un meilleur résultat lointain, les lésions ayant pu être largement dépassées.

Nous avons d'autant moins hésité à enlever ainsi l'utérus que nos collègues Tixier et Albertin nous ont dit qu'ils pratiquaient presque systématiquement l'hystérectomie dans l'amputation abdomino-périnéale du rectum pour faciliter le décollement abdominal de l'organe malade.

Cependant la méthode de M. Tixier est bien différente, visant une tout autre indication à remplir. S'il enlève l'utérus dans les cancers haut situés et annulaires du rectum, c'est pour pouvoir plus facilement faire par l'abdomen une entérectomie basse tout en isolant celle-ci de la grande cavité péritonéale au moyen d'un lambeau pris sur la face antérieure de l'utérus. Cette ingénieuse méthode n'était pas de mise dans notre cas.

Nous ferons remarquer combien, dans ce cas, il eut été difficile de faire une aussi large exérèse sans manœuvres abdominales. Nous restons convaincu que la voie combinée permet d'opérer plus largement que tout autre. Aussi nous a-t-elle donné 50 °/₀ de survie après trois ans, dans nos huit premiers cas.

Le lendemain matin de cette présentation, c'est-à-dire le 42e jour, la malade s'est tout à coup affaissée au pied de son lit et est morte en quelques instants.

On a constaté à ce moment un léger œdème du haut de la cuisse gauche.

Rien ne pouvait faire prévoir cette phlébite avec embolie. La malade ne s'est plainte de rien et son tracé thermique ne révélait aucune élévation.

A l'autopsie on a constaté un caillot fibrineux de 10 à 15 centimètres dans la veine fémorale gauche et un infarctus volumineux dans le poumon droit.

Cette malheureuse terminaison, tout à fait imprévue, accidentelle, est indépendante du procédé opératoire employé; elle indique seulement combien il y a lieu de se méfier de l'embolie dans les grandes interventions pelviennes. Le même accident est arrivé dernièrement au Dr Lagoutte (du Creusot), dans un cas analogue, après une très intéressante intervention.

Le Gérant, Dr VALLAS.

LYON. — Association typographique, rue de la Barre, 12, F. PLAN, directeur

Séance du 6 février 1908.

Présidence de M. Gangolphe.

CALCULS DE LA PROSTATE.

M. Rochet fait une communication sur ce sujet.

M. Gangolphe rappelle qu'il y a 27 ans, il trouva dans la prostate d'un cadavre un nombre considérable de petits calculs.

*
* *

CANCER DE L'ESTOMAC AVEC ABCÈS PÉRIGASTRIQUE ANTÉRIEUR ; FISTULE GASTRIQUE CONSÉCUTIVE ; JÉJUNOSTOMIE ; GUÉRISON DE LA FISTULE.

M. Patel. — J'ai l'honneur de vous présenter l'observation suivante qui a trait à un cas assez rare de chirurgie gastrique.

Résumé. — *Antécédents gastriques ; abcès péri-gastrique antérieur.* — 1re intervention : *Ouverture de l'abcès ; fistule gastrique secondaire.* 2e intervention : *Jéjunostomie latérale ; alimentation exclusive par la sonde intestinale ; fermeture spontanée de la fistule gastrique.* — 3e intervention : *Cure de la jéjunostomie ; guérison complète.* — *Mort six mois après de cachexie.*

J. D..., âgé de 30 ans, garçon de café, entre le 8 avril 1907, à l'hôpital de la Croix Rousse, salle Saint-Pothin, n° 30, dans le service de M. Bérard, que j'avais l'honneur de suppléer.

Dans ses *antécédents héréditaires* on note que sa mère est morte d'une attaque d'apoplexie ; son père est actuellement bien portant ; il aurait eu à diverses reprises des bronchites et des pleurésies.

Antécédents personnels : Pas de maladie dans l'enfance. Bronchites répétées vers l'âge de 12 ans. A 15 ans, douleur dans la cheville droite, qui resta gênée dans son fonctionnement, pendant près de dix-huit mois ; actuellement rien ne subsiste. A quelque temps de là il fut soigné pour une fluxion de poitrine.

A l'âge de 17 ans, premier érysipèle de la face, qui fut suivi de beaucoup d'autres ; il en aurait eu plus de vingt dans l'espace de huit ans.

A l'âge de 21 ans, il fit son service militaire pendant lequel il fut soigné pour une hydarthrose spontanée du genou droit.

C'est à l'âge de 25 ans que les premiers symptômes gastriques se manifestèrent. Bien qu'exerçant la profession de garçon de café le malade nie toute habitude alcoolique, et les dires des siens sont très nets à ce sujet. Il commença à se plaindre de douleurs très vives, siégeant au niveau des deux omoplates et survenant très régulièrement quelques heures après les repas. Peu à peu il se mit à vomir des glaires, du liquide bilieux ; jamais il n'y eut de vomissements alimentaires, jamais d'hématémèse, même très légère.

Le malade se mit au régime léger (potage, œufs, lait) ; il mangeait de la viande blanche sans répulsion ; le vin, le vinaigre le faisaient souffrir énormément.

La maladie semblait progresser par poussées successives, avec des intervalles d'accalmie, amenées par le repos et une alimentation des plus légères.

Affection actuelle. Le 1er avril 1907, une douleur brusque éclata dans le côté gauche de l'abdomen à sa partie supérieure ; elle fut suivie d'un vomissement noirâtre très peu abondant. Elle persista avec de rares intervalles d'accalmie ; le ventre se ballonna : les selles furent supprimées. Cet état persista plusieurs jours ; au quatrième jour on plaça de la glace et on administra des pilules d'extrait thébaïque et d'extrait de belladone. Les vomissements et la douleur se calmèrent un peu.

Le 8 avril, le malade entra à l'hôpital. Son facies est pâle et amaigri ; les traits sont tirés, les yeux excavés. Le pouls est petit, à 90 ; la température est de 38°,3. La douleur est diffuse dans tout le ventre, il n'y pas de vomissements, pas de selles ; le malade n'absorbe que quelques gorgées de liquide.

A l'examen de l'abdomen, on constate un météorisme généralisé, peu marqué cependant, mais régulier ; pas de péristaltisme, pas de voussure prédominant en un point. Sonorité égale partout, timbre plus élevé dans la région épigastrique ; matité hépatique conservée. La palpation large ne donne aucun renseignement, si ce n'est la résistance généralisée de la paroi égale partout. Le toucher rectal est négatif.

On met le malade aux liquides, glace sur le ventre, piqûres de morphine, lavements glycérinés.

Deux jours après, selles abondantes, le météorisme diminue ; la dou-

leur est moins vive, l'état est meilleur ; la température est toujours de 38°,3.

Le 12 avril, le météorisme se localise à la région épigastrique, qui forme une saillie volumineuse ; la résistance à la palpation persiste seule à ce niveau ; le reste de l'abdomen est souple. Tympanisme épigastrique très marqué. Pas de signes de pneumothorax.

Première intervention le 13 avril 1907.

Le diagnostic de suppuration périgastrique étant posé, on pratique une incision médiane sus-ombilicale.

Dès l'ouverture du péritoine il s'échappe avec bruit des gaz, suivis bientôt d'un pus crêmeux verdâtre, très fétide. L'incision est agrandie, et on peut constater que l'on se trouve dans une cavité close de toutes parts, fermée en bas du côté du grand péritoine ; le fond est fermé par le foie, recouvert de fausses membranes épaisses ; l'estomac n'est pas aperçu nettement en raison de l'enduit purulent qui le recouvre. Il s'écoule environ trois verres de pus.

Quelques points de suture sont fixés à la partie haute de l'incision, drainage à la partie inférieure.

Suites opératoires. La température tomba à 37°,2 le soir ; l'état parut s'améliorer ; les douleurs ne réapparurent pas.

Le 18 avril, au cours du pansement, on reconnut la présence de matières alimentaires très nettes ; on fait absorber du lait au malade, il ressort immédiatement par la plaie. On tamponne avec des mèches de gaze.

Le 19 avril, les matières ingérées ont passé en entier par la plaie dont les bords sont déjà rouges sur une grande étendue. Le malade est faible ; la langue est sèche. On fait des injections de sérum artificiel.

Deuxième intervention, le 20 avril 1907.

Devant le mauvais état général du malade et sa dénutrition rapide, on essaie de tenter la cure de la fistule gastrique. Sous anesthésie la plaie est nettoyée, le trajet est exploré ; il mesure plusieurs centimètres de longueur, ses bords sont indurés, sanieux, et on renonce à toute tentative de suture directe, qui était vouée à un échec fatal.

On fait une seconde incision plus bas que la première pour arriver dans le péritoine sain. Elle dépasse l'ombilic de deux travers de doigt.

La cavité péritonéale est libre d'adhérences : le bord inférieur de l'estomac se montre très épaissi, bordé de quelques ganglions rougeâtres, mous ; les parois de l'estomac sont cartonneuses ; l'organe est immobilisé en entier, il est considérablement réduit de volume, et il est totalement illusoire de songer à l'attirer au dehors.

La partie supérieure du jéjunum est repérée, et à 20 centimètres de l'angle duodéno-jéjunal, on pratique une bouche dans laquelle on fixe

une sonde de Nélaton. Celle-ci remonte sur la paroi antérieuse de l'abdomen et est maintenue en place par une série de sutures de la peau, faites à distance, et qui réalisent un véritable tunnel cutané (procédé du professeur Jaboulay pour la gastrostomie).

Suites opératoires. Le malade est aussitôt alimenté *uniquement* par la sonde ; on injecte toutes les deux heures, très régulièrement, 30 gr. de lait, mélangé à des jaunes d'œuf ; l'injection est faite lentement avec une seringue à hydrocèle. Jamais il n'y eut de reflux.

Pendant six jours entiers le malade ne prit rien par la bouche ; il se contentait de gargarismes fréquents. L'état général s'améliore rapidement, les urines sont abondantes ; les selles sont peu fréquentes, leurs caractères sont normaux.

26 avril. Le malade commence à avaler par la bouche quelques liquides ; il ne passe rien par la fistule, qui paraît entièrement fermée.

On augmente progressivement l'alimentation par voie buccale, rien ne passa par la fistule ; néanmoins l'alimentation par la sonde est continuée par mesure de précaution.

20 mai. L'état général est bon ; le malade prend de la viande, qui est digérée facilement.

Troisième intervention. — 30 juin 1907. — Cure de la fistule jéjunale.

On circonscrit l'orifice de de la fistule par une incision elliptique ; l'anse jéjunale est facilement libérée.

On constate que le segment sous-jacent à la bouche jéjunale est dilaté d'une façon extraordinaire, sur une étendue de 20 centimètres ; on croirait se trouver en face d'un petit estomac.

Pour éviter la sténose, on pratique une résection du jéjunum, sur toute l'étendue de la fistule ; le bout inférieur est fermé en bourse ; le bout supérieur est implanté par une anastomose termino-latérale.

Suites opératoires. Le malade fut très affaibli par cette intervention ; il eut des vomissements noirâtres, qui cédèrent après un lavage de l'estomac.

Néanmoins, ces troubles furent passagers, et le 8 juin l'alimentation put être reprise.

Tous les fils furent enlevés dix jours après ; il n'y avait qu'une cicatrice complète.

Le malade sort de l'hôpital le 12 juillet pour aller à l'hospice des convalescents ; à ce moment son état était déjà bon. Il mangeait peu à la fois, mais souvent ; les digestions se faisaient bien, seulement une constipation opiniâtre persistait ; elle finit par céder. Le malade engraissa de 3 kilogs en dix-sept jours.

Revu le 28 septembre, le malade a bon aspect, la figure est pleine ; les membres sont encore amaigris ; il a repris encore 1 kil. 500.

Localement, la cicatrice est solide sans éventration ; toute la région est entièremnnt souple ; l'estomac ne paraît pas douloureux ; on ne sent aucune induration.

La partie inférieure du ventre est élargie ; il y a un peu d'ascite qui, suivant son médecin, serait survenue rapidement et aurait beaucoup diminué depuis quinze jours.

Les digestions sont bonnes ; les repas ont lieu toutes les trois heures ; il n'y a pas de constipation.

Le *28 octobre*. L'état du malade baisse progressivement, les forces se perdent. L'ascite a reparu ; l'amaigrissement s'accentue.

Le malade meurt le 22 novembre 1907, sans signe particulier ; l'alimentation se faisait de plus en plus difficilement.

Je ne retiendrai de cette observation que trois particularités dignes d'intérêt :

1° La première, c'est la présence d'un *abcès périgastrique antérieur* au cours d'un cancer de l'estomac. Cette complication, bien étudiée dans la thèse de Toinon (thèse de Lyon, 1906-1907), paraît surtout fréquente lorsqu'un ulcère a précédé la cancer. C'est ce qui semble s'être produit chez notre malade, dont les douleurs gastriques remontaient à cinq ans.

2° En second lieu nous insisterons sur les suites heureuses de cette *jéjunostomie* dont l'emploi avait été plutôt sévèrement jugé, ici même, il y a un an. La continence a été parfaite et elle semble devoir exister toujours, à condition que l'on injecte, surtout au début, du liquide sous pression et à petite dose (30 cc. environ). Plus tard il semble se faire une adaptation fonctionnelle puisque nous avons pu voir un véritable estomac jéjunal se former en moins d'un mois.

Au point de vue opératoire, nous n'avons pas utilisé le procédé de Witzel, qui nous paraissait trop long à exécuter chez un malade cachectique et non anesthésié, et de plus lorsque la jéjunostomie doit être maintenue un certain temps, la cure radicale, qui devient alors nécessaire, doit présenter de réelles difficultés. Nous avons utilisé un procédé analogue au procédé de Fontan pour la gastrostomie, et la sonde a été fixée par une suture cutanée, enfouissante.

A ajouter que des recherches physiologiques sur le sac

jéjunal ont été pratiquées chez ce malade; leur résultat a été publié par MM. Morel et Chalier (*Société médicale des hôpitaux de Lyon*, 1906). Ces auteurs ont vu que la digestion gastrique se prolongeait dans le jéjunum.

3° Le fait le plus intéressant est certainement la cicatrisation de de cette fistule gastrique, obtenue rapidement avec une jéjunostomie, qui réalisait une exclusion totale de l'estomac.

Dans un mémoire publié avec M. Leriche (*Revue de chirurgie*, 10 juillet 1906), nous avions divisé ces fistules en deux catégories : les unes *haut situées*, partiellement incontinentes, compatibles avec la vie, justiciables d'une cure directe; les autres, *bas situées*, totalement incontinentes, rapidement mortelles, non justiciables d'une opération directe. C'est à cette dernière catégorie qu'appartenait la fistule gastrique mentionnée plus haut. Dans la thèse de David (Paris, 1907), nous n'avons trouvé aucune observation semblable. Il semble que ce soit là une opération logique, à exécuter immédiatement après l'apparition de la fistule; en cas d'ulcère, ce sera la guérison complète pour l'avenir.

M. Delore. — J'si eu l'occasion de faire plusieurs jéjunostomies sur des malades atteintes de cancer massif de l'estomac; j'ai eu parfois des survies assez longues.

M. Delore a utilisé toujours le procédé de Witzel, qui réalise la formation d'un véritable canal séreux, et qui permet une ouverture presque spontanée de la fistule après l'ablation de la sonde.

M. Delore se demande s'il ne faudrait pas utiliser plus souvent la jéjunostomie dans les ulcères gastriques, même en l'absence de toute complication, lorsqu'on veut obtenir une exclusion complète de l'estomac.

M. Tixier. — Je demanderai à M. Patel quelles étaient les limites exactes de la suppuration gastrique.

M. Patel. — L'abcès siégeait en avant de l'estomac; le foie et le diaphragme formaient sa limite supérieure. Il est difficile de préciser en l'absence de toute exploration qui, dans ce cas, ne saurait être minutieuse.

*
* *

LITHIASE BILIAIRE ; CALCULS DE LA VÉSICULE DU CYSTIQUE, DE L'HÉPATIQUE ET DU CHOLÉDOQUE ; OPÉRATION DE KEHR : CHOLÉCYSTECTOMIE, HÉPATICOTOMIE, CHOLÉDOCOTOMIE, AVEC DRAINAGE DE L'HÉPATIQUE ; GUÉRISON EN QUARANTE JOURS.

M. Ch. Laurent, interne des hôpitaux, présente, au nom de M. Bérard, une malade opérée dans son service de la Croix-Rousse le 14 décembre 1907. Chez cette femme de 35 ans, on ne trouvait comme antécédents que deux crises de coliques hépatiques : la première en 1905, la seconde en juillet 1907, avec ictère léger et poussées de cholécystite.

En août 1907, nouvelles coliques, suivies de perte d'appétit et d'amaigrissement.

M. Bérard voit la malade en septembre, trouve encore une vésicule grosse et douloureuse ; il lui conseille de se mettre au repos, au régime lacté, au salicylate de soude et à l'eau de Vichy, et lui propose une intervention à froid deux mois plus tard.

En novembre, la malade revient d'autant plus volontiers que malgré ces précautions elle a souffert dans le foie et dans l'épaule droite. Elle entre à l'hôpital de la Croix-Rousse. On trouve alors : un foie un peu gros et sensible, une vésicule rétractée, dure et douloureuse, une douleur nette en dedans et au-dessous de la vésicule, dans la région du cholédoque.

Malgré l'absence de température, d'ictère et de décoloration des matières fécales, on fait des réserves en faveur d'un calcul du cholédoque, et l'opération est pratiquée le 14 décembre 1907.

L'incision de Kehr conduit sur une vésicule épaisse, rétractée, avec quelques adhérences lâches, étendues entre elles, le côlon et le duodénum. Les intestins protégés par une compresse, la vésicule est ouverte ; on en retire cinquante-quatre calculs de la grosseur d'un pois, bourrés dans la vésicule et dans le cystique. Avec un stylet boutonné, on reconnaît une sténose assez serrée du confluent cystico-hépatique. Après la section de cette sténose, la bile coule avec abondance et l'on peut introduire, dans l'hépatique distendu, l'index sans aucune difficulté. On y trouve encore deux calculs de la grosseur d'une noisette.

Pour finir, le cholédoque est exploré au doigt et à la sonde. Il renferme bien un calcul, encore assez mou, friable, du volume d'un pois, engagé un arrière du duodénum ; on l'extrait sans avoir à décoller le duodénum, par simple refoulement à travers la paroi du canal.

On termine par la résection de la vésicule et le drainage de l'hépatique.

Les suites opératoires ont été remarquablement simples, bien que l'écoulement de la bile au dehors par le tube de Kehr n'ait pas été considérable. Au deuxième jour, toutes les mèches du tamponnement sous-hépatique sont retirées, le drain est enlevé au vingtième jour.

Le 20 janvier, soit quarante jours après l'opération, la cicatrisation est complète et la malade ne présente plus aucun malaise, aucun trouble fonctionnel.

M. Bérard. — Malgré le grand nombre de calculs qui a été extrait, malgré leur dissémination dans toutes les voies biliaires, je n'aurais pas attiré l'attention de la Société sur cette observation, analogue à celles que j'ai déjà eu l'occasion de communiquer ici, si de ce fait ne se dégageaient pas quelques conclusions précises :

La *première* est la confirmation d'une notion essentielle : c'est que la lithiase du cholédoque et de l'hépatique peut exister sans douleurs permanentes, sans ictère chronique, uniquement avec de rares poussées de cholécystite intermittente, qu'il faut rechercher avec soin dans les antécédents des malades pour les dépister.

La *deuxième* est que le traitement de ces poussées inflammatoires dans la vésicule, liées à la lithiase, doit être identique à celui des poussées appendiculaires : intervenir à chaud si les accidents pressent ; mais si on le peut, attendre, pour intervenir *à froid*, que le repos, la diète lactée, les applications de glace et l'administration de quelques cholagogues aient éteint la poussée vésiculaire.

La *troisième*, qui intéresse au plus haut point les chirurgiens, c'est que ces malades doivent être soumis à notre examen, sinon à la première, du moins à la deuxième poussée de ces cholécystites lithiasiques. Si, chez notre malade, malgré l'encombrement de toutes les voies biliaires, malgré une opé-

ration longue et minutieuse, les suites ont été aussi courtes et aussi remarquablement simples, c'est que l'intervention a été proposée et acceptée en principe dès la constatation d'une vésicule calculeuse enflammée. Trop souvent, pour ne pas dire encore presque toujours en France, nous n'opérons les lithiasiques que lorsque des semaines d'ictère chronique et de subinfection ont créé des lésions graves de la cellule hépatique contre lesquelles nous ne pouvons plus rien, et qui nous acculent à l'ictère grave post-opératoire.

Si nos statistiques sont encore grevées d'une mortalité beaucoup plus considérable que celles de Kehr et de certains chirurgiens allemands, c'est surtout parce que notre intervention n'est considérée par trop de médecins que comme un pis aller auquel ils mettent un point d'honneur de soustraire le plus longtemps possible leurs malades.

*
* *

PETIT CALCUL RÉNAL DIAGNOSTIQUÉ ET NON TROUVÉ PAR LA NÉPHRECTOMIE ; ÉLIMINATION ULTÉRIEURE PAR LES VOIES NATURELLES.

MM. Tixier et Ch. Gauthier présentent le malade qu'ils ont opéré à l'Hôtel-Dieu.

Observation (prise par M. le Dr Ch. Gauthier).

H..., 33 ans, entré à l'Hôtel-Dieu le 27 novembre 1907, sorti définitivement le 8 février 1908.

A. H. et C. Un frère mort poitrinaire.

A. P. Chancre infectant à 21 ans.

Blennorragie à 23 ans, suivie d'orchite gauche. Goutte consécutive pendant trois ans. Jamais de dysurie liée à cette infection.

Depuis trois ans le malade avait remarqué dans ses urines la présence de sables, blancs le plus souvent, plus rarement rouges, sans coïncidence de douleurs ou d'hématurie.

En juin 1907, *première colique* lombo-génitale gauche, à caractère néphrétique, d'une durée de dix heures.

Huit jours auparavant, hématurie totale isolée.

Quinze jours plus tard, *deuxième colique*, moins violente et plus courte, sans hématurie.

En juillet, séjour à l'Hôtel-Dieu chez M. le Prof. Lépine. On fait une

radiographie qui montre, vis-à-vis d'une apophyse transverse lombaire *gauche*, une ombre douteuse.

Le malade rentre chez lui. Inquiet des coliques néphrétiques qu'il a ressenties, des résultats incertains de la radiographie, il consulte M. le Dr Tixier. Celui-ci diagnostique un calcul rénal gauche et fait entrer le malade dans son service de l'Hôtel-Dieu le 26 novembre 1907.

Examen du malade. — État général passable. Malade pâle et maigre, d'aspect un peu débile. Nervosisme.

Reins. — Le droit est un peu abaissé. On sent le pôle inférieur qui est facilement réductible et non douloureux.

Le gauche n'est pas senti. La région rénale n'est pas sensible à la palpation de ce côté.

Uretères. — Non perçus, non douloureux.

Vessie. — Capacité hypernormale 400 à 500 cc.

Prostate et vésicules séminales. — Normales en dépit de la blennorragie de long cours, avec orchite d'autrefois.

Testicules. — Normaux.

Urines. — Quantité 1.500 à 2.000 cc. par jour. Dépôt blanc laiteux assez abondant, constitué par des phosphates amorphes et cristallisés facilement reconnaissables au microscope. Pas de leucocytes ni d'hématurie.

Cystoscopie et examen fonctionnel de chaque rein (Dr Gauthier). — L'aspect de la muqueuse vésicale est bon. Il n'y a pas de cystite.

Une sonde urétérale no 7 à bout olivaire pénètre facilement dans l'orifice urétéral droit. Elle est poussée jusqu'au bassinet sans difficulté. Elle est ensuite retirée de façon à n'occuper que les 8 ou 10 derniers centimètres de l'uretère et laissée dans cette position.

Une sonde vésicale no 14 est installée à demeure.

Le malade est alors reporté dans son lit et absorbe en une heure 1 demi-litre d'eau (épreuve de la polyurie expérimentale d'Albarran).

Le produit d'évacuation des deux sondes vésicale et urétérale est soigneusement recueilli pendant deux heures.

Voici l'analyse de l'urée et des chlorures contenus dans les échantillons d'urine recueillis :

	Urée.	*Chlorures.*
Urine du rein droit (sonde urétérale) 10 cc.	28 gr. 35 par litre.	3 gr. 45 par litre.
Urine du rein gauche (sonde vésicale (20 cc.	13 gr. 90 par litre.	2 gr. 38 par litre.

L'examen microscopique montrait que dans l'urine du rein gauche recueillie par la sonde vesicale, c'est-à-dire sans traumatisme de l'uretère, le nombre des hématies était le double de celui observé dans l'urine du rein droit.

(On sait que le cathétérisme urétéral détermine toujours une légère hématurie).

Au total, la division des urines par le cathétérisme urétéral montrait que le rein gauche était hématurique, que le rein droit éliminait deux fois plus d'urée et de chlorures que le rein gauche, en quantité plus que suffisante pour suffire à la dépuration urinaire générale en cas de sacrifice de l'organe adelphe.

La radiographie des deux régions lombaires fut faite de nouveau. Elle fut deux fois négative.

Six jours après son entrée, le malade eut de la fièvre. Celle-ci dura trois jours avec maximum de 39°,3. Aucune cause probante ne put en être décelée. Il ne pouvait s'agir en tout cas d'infection urinaire, puisque le dépôt urinaire apparemment purulent ne contenait en réalité que des phosphates. Le malade raconta d'ailleurs avoir présenté de la fièvre à plusieurs reprises depuis le début de sa maladie rénale.

En dépit des résultats contradictoires de la radiographie, en raison des coliques néphrétiques gauches avec hématurie, de l'hématurie microscopique gauche constatées après la division des urines, M. Tixier confirmait son diagnostic antérieur de calcul du rein gauche et décidait une néphrotomie exploratrice.

Intervention le 9 décembre 1907.

Taille lombaire du rein gauche qui est fendu d'un pôle à l'autre. Il est absolument sain. Pas de dilatation du bassinet. Malgré les recherches les plus minutieuses on ne peut découvrir aucun calcul. L'uretère est cathétérisé sur une longueur de 12 centimètres et trouvé absolument libre. Quatre sutures pour fermer le rein, un drain dans le bassinet, un autre dans la plaie.

Pendant les seize jours qui suivent l'opération, de l'urine s'écoula par la plaie lombaire.

Du seizième au trentième jour, arrêt de cet écoulement, puis reprise le trentième jour. A ce moment l'urine sortait par une véritable fistule, de la dimension d'un pois, laissant pénétrer à 10 ou 12 centimètres de profondeur un explorateur à boule n° 14 Charrière. La quantité d'urine éliminée était telle qu'un gros pansement de coton devait être renouvelé deux ou trois fois par 24 heures.

Du 31e au 54e jour, écoulement abondant par la fistule. Puis brusquement, sans que des injections de teinture d'iode, faites tous les trois ou quatre jours dans le trajet, puissent être sérieusement mises en ligne de compte, diminution très notable de l'écoulement urineux.

Le lendemain de cette amélioration le malade, tout d'un coup, sans grande douleur, émit par l'urètre, au cours d'une miction, un petit calcul. Celui-ci, de la forme d'un cœur privé de ses oreillettes, mesurait 8 millimètres de base et 8 millimètres de hauteur et pesait 0 gr. 24 c.

Dès le lendemain 1er février 1908, 57e jour après la néphrotomie, la fistule lombaire était tarie.

En reprenant l'histoire du malade depuis son opération, et en l'inter-

rogeant spécialement au point de vue des douleurs qui avaient pu accompagner la migration du calcul, on apprenait que de petites coliques avaient été ressenties à plusieurs reprises durant trois à cinq jours dans la fosse iliaque gauche et que ces périodes douloureuses coïncidaient presque toujours avec de la fièvre modérée le plus souvent, 38°,38°,5, montant une fois jusqu'à 39°. C'est même cette fièvre, de cause indéterminée à ce moment-là, qui décida le malade, sorti 20 jours après son opération, à rentrer de nouveau à l'hôpital. C'est au cours de ce second séjour que l'élimination du calcul eut lieu.

En somme, on peut reconstituer les faits de la façon suivante :

Au mois de juillet 1907, lors de la première radiographie, le malade avait bien un calcul du rein gauche.

Plus tard, celui-ci s'engagea dans l'uretère où il chemina assez loin, puisque l'opération du 9 décembre 1907 ne put le faire découvrir ni dans le rein, ni dans la première moitié du conduit excréteur.

Les radiographies négatives faites avant l'intervention par le Dr Destot, qui avait exécuté déjà celle de juillet, sont d'accord avec ce résultat.

Le calcul engagé dans l'uretère gênait fortement l'écoulement de l'urine ; c'est ce qui explique la persistance d'une véritable fistule lombaire après la néphrotomie.

Le calcul une fois éliminé par les voies naturelles, la tension urinaire revenait à la normale dans le bassinet et dans l'uretère, et la soupape de sûreté lombaire n'avait plus raison d'être ; en effet, elle s'oblitéra aussitôt.

On peut voir sur le calcul les traces du passage de l'urine cherchant à filtrer entre le corps étranger et les parois de l'uretère. Sur chaque face principale du caillou, semblable à un cœur, on voit une rigole assez profonde rappelant assez vaguement la disposition des vaisseaux coronaires.

Il n'y avait pas d'infection des voies urinaires, et cependant le malade, à plusieurs reprises avant et après son opération, eut des accès de fièvre en relation généralement avec des douleurs.

Cette fièvre aseptique doit être mise sur le compte de l'irritation des parois du conduit excréteur par le calcul. Bien connue dans la colique hépatique évoluait en dehors de toute angiocholite, elle est moins souvent notée, croyons-nous, dans la colique néphrétique.

Il est évidemment regrettable qu'on n'aie pas songé en temps utile au cathétérisme de l'uretère gauche. Il aurait évité bien des incertitudes dans l'établissement de l'indication thérapeutique et dans l'interprétation des phénomènes observés : douleurs iliaques post-opératoires, accès de fièvre, fistule lombaire. Il aurait permis ce diagnostic précis : calcul de l'uretère.

Au moment de la séparation des urines, l'uretère droit a été cathétérisé de préférence à l'uretère gauche pour éviter l'infection improbable, mais possible, du rein soupçonné calculeux, plus sensible à une inoculation microbienne que son adelphe réputé sain.

M. Vallas demande si le calcul présenté n'a pas été fragmenté.

M. Bérard. — Le calcul urétéral aurait-il été ainsi toléré longtemps, sans déterminer des souffrances bien vives.

M. Rochet. — Les opérations pour calculs rénaux sont souvent très aléatoires.

Lorsqu'on découvre un gros rein, les calculs se trouvent facilement. Mais si le rein est petit, il arrive souvent qu'on ne les trouve qu'après de nombreuses et minutieuses recherches.

M. Rochet rappelle un cas qu'il allait abandonner après une néphrectomie et dans lequel une dernière tentative fit découvrir un petit calcul haut situé.

La conclusion est qu'il faut être patient, ouvrir tous les calices, bien étaler le rein, afin de voir partout.

M. Tixier. — Mon malade est revenu avec des douleurs dans la fosse iliaque gauche ; il n'en avait pas auparavant et il est probable qu'elles ont coïncidé avec l'engagement du calcul dans l'uretère.

M. Tixier est tout à fait de l'avis de M. Rochet, au sujet de l'exploration du rein, dans les cas d'opération pour calculs ; il faut explorer très minutieusement avant d'abandonner la partie.

M. Gangolphe rappelle qu'il fit, il y a quelques années, une néphrectomie pour pyélo-néphrite calculeuse ; il y eut une néphrite consécutive ; un calcul fut trouvé, engagé dans l'uretère.

Séance du 13 février 1908.

Présidence de M. Gangolphe.

CURE D'UNE ÉVENTRATION POST-OPÉRATOIRE AU COURS D'UNE GROSSESSE.

M. A. Pollosson fait une communication sur ce sujet. (Sera publiée).

M. Condamin rappelle le cas d'une malade qu'il a vu mourir de péritonite à la suite de la rupture spontanée d'une éventration ; aussi l'intervention de M. Pollosson était-elle pleinement justifiée, même au cours d'une grossesse.

M. Condamin ajoute que pour permettre le rapprochement des deux bords de la plaie musculaire il a utilisé une suture dite en « lacet de corset » ; à son avis, on peut facilement affronter la large perte de substance qui résulte d'une omphalectomie ou de la résection d'une cicatrice d'éventration.

M. Durand, à ce sujet, rapporte le cas d'une malade, actuellement dans son service, atteinte d'une volumineuse hernie ombilicale avec de l'ascite et une tension considérable au niveau de la peau, extrêmement amincie et prête à se rompre ; la malade a, en plus, de l'ictère, et un intertrigo, au-dessous de la poche herniaire. Il se demande s'il est en droit d'intervenir directement dans ce cas et ce qu'on peut faire, la ponction simple étant rendue dangereuse par la présence de masses dans l'ascite peu abondante.

M. Condamin conseille de faire d'abord la colpotomie postérieure, pour diminuer la tension intra abdominale.

*
* *

FRACTURE MULTIPLE DU CALCANÉUM ; FRACTURE DE LA BASE DU CRANE (LES DEUX ROCHERS) RÉSULTANT L'UNE ET L'AUTRE D'UNE CHUTE SUR LES PIEDS ; FRACTURE DU CRANE TRAITÉE AVEC SUCCÈS PAR LA TRÉPANATION BITEMPORALE, SURVIE DE TROIS MOIS ET DEMI ; MORT PAR SEPTICÉMIE ET INFECTION ALCOOLIQUE.

1° *Fracture du calcanéum.*

M. VINCENT présente les radiographies d'une fracture du calcanéum dont il expose le cas dans les termes suivants :

Un homme âgé de 35 ans environ saute d'une fenêtre élevée de 3 m. 50 au-dessus du sol. Il tombe sur les talons en se raidissant. On le relève. Il se plaint de souffrir du pied gauche. On croit à une entorse et on le soigne par des massages sans l'avoir immobilisé à aucun moment ; bien loin de là, on l'oblige à marcher malgré les souffrances qu'il endure.

Deux mois se sont écoulés, l'état ne s'améliore pas. On me l'amène. L'aspect de la région périmalléolaire, dépourvue de méplats, le palper indiquent de suite que l'entorse tibio-tarsienne n'est qu'une partie de l'accident ; le gonflement occupe surtout la région talonnière et non l'articulation du cou-de-pied. Quand on saisit le calcanéum on se rend compte que cet os a un diamètre supérieur à la normale ; et d'autre part, la pression ne réveille de douleur notable que sur le calcanéum, tandis que le palper de l'articulation tibio-tarsienne est à peine sensible. La malléole externe paraît un peu déjetée en dehors. Bref, je porte le diagnostic de diastasis de la malléole péronière, d'entorse légère du cou-de-pied et de fracture du calcanéum. Ce diagnostic étonne. Je demande l'épreuve par les rayons X afin qu'on ne doute pas de l'exactitude du diagnostic, et que, par suite, on se soumette au traitement dont la durée ne saurait être fixée. J'apporte les deux radiographies prises, par M. Nogier, l'une de côté, l'autre de face.

Sur la radiographie de face, on constate : « l'absence de fracture de l'extrémité inférieure du tibia et du péroné ; des troubles de trabéculation de la malléole péronière indiquant une contusion et des arrachements périostiques à ce niveau. La malléole n'est pas sensiblement épaissie ; une légère

déformation de l'interligne articulaire tibio-astragalien, due à la rotation de l'astragale ».

Sur la radiographie prise de côté on voit : une fracture du calcanéum en plusieurs (quatre) fragments ; l'apophyse postéro-inférieure forme un fragment ; en avant d'elle il y a un petit fragment ; le trait de fracture sinueux qui part de l'insertion du tendon d'Achille après avoir divisé horizontalement en deux parties le calcanéum jusqu'à l'union du tiers antérieur avec les deux tiers postérieurs, remonte verticalement jusque dans l'articulation calcanéo-astragalienne, en avant du gros ligament calcanéo-astragalien ; de cette façon on a encore un fragment antérieur (portion calcanéo-cuboïdienne) et un fragment postéro-supérieur. Les fragments sont engrenés les uns avec les autres et entourés de couches périostiques épaisses. Avec cette multiplicité de fragments on aurait peut-être trouvé immédiatement après l'accident un certain degré de crépitation (rare).

On note encore un déplacement de l'astragale qui a tourné autour d'un axe vertical de façon à reporter en dedans son extrémité postérieure et en dehors son extrémité antérieure. »

Le mécanisme de la fracture du calcanéum paraît être non pas uniquement un écrasement par enfoncement de la voûte plantaire sous le poids du corps, mais aussi une rupture par contraction violente et brusque des muscles du mollet, qui en relevant fortement le bras de levier calcanéen en ont favorisé puissamment le brisement. L'arrachement qu'on voit au niveau de l'insertion du tendon d'Achille témoigne du concours de ce facteur.

J'estime que le pronostic doit être réservé. J'ai immobilisé le pied à angle droit dans une gouttière plâtrée bien garnie de coton, de façon à exercer une sérieuse compression qu'on pourra alterner avec le massage. J'espère qu'en prolongeant le repos et la compression j'abrégerai les suites pénibles, souvent fort longues, de ces fractures du calcanéum.

2° *Fracture de la base du crâne par chute sur les talons, le corps étant rigide.*

L'observation précédente me rappelle une autre fracture qui s'est produite aussi dans une chute sur les talons le corps étant rigide. Il y a cinq ans, étant à la montagne, je fus ap-

pelé, au milieu de la nuit, pour aller voir à 12 kilomètres, un homme qui s'était assommé dans un accident de voiture. C'était en réalité une fracture de la base du crâne. Le malade était un notaire qui avait l'habitude de traiter les affaires en buvant des liqueurs et surtout de l'absinthe. Il descendait une pente rapide sur une diligence dont les chevaux s'emportèrent. Le cocher perdit la tête et sauta par terre en fléchissant les jambes et ne se fit aucun mal ; le notaire, plus âgé et plus lourd, sauta aussi, mais avec la raideur d'un piquet : il tomba sans connaissance comme une masse et immédiatement le sang lui coula par les deux oreilles, par la bouche et par le nez. Quand j'arrivai il était plongé dans un coma stertoreux interrompu par des contractions épileptiformes. La fracture du rocher et de la base du crâne n'ont pas grandes chances de guérir. Je le savais, néanmoins je ne pouvais me dérober au devoir de tenter une opération tendant à rendre la connaissance en décomprimant son cerveau. Je lui fis le lendemain une double trépanation temporo-pariétale. Il s'écoula en abondance du sang qui était emprisonné entre la dure-mère et la boîte crânienne et qui comprimait les masses cérébrales. Le soir même le malade recouvra un peu de connaissance. Il a survécu trois mois et demi ; il est mort de septicémie provenant d'une vaste collection purulente qui avait succédé à un vaste hématome consécutif aux coups de pied que le malheureux avait reçus sur la jambe gauche des chevaux emballés avant de se jeter par terre. La part de l'alcoolisme est incontestable dans la fin prématurée de ce malade.

Il m'a paru piquant de montrer qu'une même cause peut déterminer une fracture aux deux pôles opposés : notre fracture de la base du crâne se rapproche de celle du calcanéum par ce trait commun : une chute sur les pieds en état de rigidité contractionnelle, si j'ose dire. Dans un cas c'est le calcanéum qui cède, dans l'autre, c'est la base du crâne qui *télescope*, je veux dire qui est enfoncé par la tige vertébrale sur laquelle la lourde masse du crâne obéissant à la pesanteur et à la vitesse acquise rencontre un arrêt inflexible, télescopage d'où résulta une double fracture du rocher et peut-être d'autres éclats de la base du crâne.

Permettez-moi d'ajouter que je fis ma double trépanation avec une instrumentation de fortune. Le temps me pressait,

je ne pouvais faire venir de Lyon ni trépan, ni fraises. J'aurais pu me servir d'un rasoir à la manière des Arabes, mais il aurait fallu du temps. Je me servis d'un marteau banal et des gouges d'un tourneur sur bois pour faire cette double trépanation du crâne. Je vous assure qu'une gouge de bon acier et bien affilée vaut autant qu'un trépan savamment construit.

M. Destot. — Les fractures du calcanéum sont très fréquentes surtout depuis que la radiographie a montré que les formes les plus communes étaient autrefois méconnues.

A part la fracture de Boyer, extrêmement rare, toutes ces fractures se font par engrènement et la crépitation est exceptionnelle. Pour ma part je ne l'ai jamais perçue, elle implique que les fragments soient disséminés.

Le point le plus intéressant est celui des indications thérapeutiques. A part les fractures par arrachement dont j'ai rapporté deux observations dans la thèse de Morel, l'une due à M. Robin, l'autre à M. A. Reverdin, on ne trouve guère l'occasion d'intervenir. Cependant j'ai signalé des cas d'arrachement des tubercules inférieurs qui constituaient une aiguille osseuse pénétrant dans la plante du pied et qui demandaient à être rabotées.

On a signalé aussi dans les cas de fracture de la petite apophyse la compression des vaisseaux et nerfs plantaires, mais je ne l'ai jamais observée sur plusieurs centaines de cas de fracture du calcanéum.

On a parlé d'arthrodèse de l'articulation sous-astragalienne pour remédier aux douleurs persistantes, mais il faut savoir que ces douleurs ne sont pas dues simplement aux arthrites sous-astragaliennes.

Dans les cas ordinaires les plus fréquents, l'articulation calcanéo-astragalienne postéro-externe est seule lésée et enfoncée ; de là un équilibre difficile à rétablir entre le calcanéum et l'astragale.

Lorsqu'au contraire toute l'articulation postérieure a cédé, l'astragale en pénétrant dans le calcanéum subit un mouvement de sonnette ; tandis que l'axe du corps devient vertical, l'axe du col devient horizontal et amène une distorsion dans l'article astragalo-scaphoïdien. C'est un bon signe clinique de chercher un point douloureux au niveau du Chopart. L'arthrite et les douleurs persistent jusqu'à ce que les surfaces articulaires se soient adaptées, et souvent cela dure longtemps, suivant l'âge, le sexe, la profession, les maladies, etc. Ollier comptait dix-huit mois, mais il n'avait en vue que les fractures graves, seules diagnostiquées à cette époque. Est-il possible d'agir chirurgicalement pour tenter la guérison, je ne le pense pas et il faut laisser à la nature le soin d'accommoder les surfaces au mieux de la station et de la marche.

La thèse de Morel contient sur ce sujet des observations à distance

qui permettent de faire un pronostic basé surtout sur les lésions articulaires.

M. Vallas. — Il résulte des recherches de M. Destot que la majorité des fractures du calcanéum se fait surtout par tassement, plutôt que par arrachement ; quant à savoir la cause exacte de la localisation du trait de fracture, au niveau du calcanéum, il est difficile de l'expliquer ; il semble que plus on tombe de haut, plus on se casse bas ; on se fait une fracture bi-malléolaire en se tordant le pied ; on se fracture le calcanéum en tombant de plusieurs mètres de haut.

Il existe dans le cas de M. Vincent un déplacement de l'astragale, il semble qu'il résulte du siège du trait de fracture, par rapport au ligament inter-osseux ; si ce dernier est laissé en avant ou en arrière du trait, l'astragale se déplace ; si, au contraire, il arrive au milieu de lui, le déplacement n'a pas lieu.

Le pronostic de ces fractures est très difficile à formuler ; tel résultat est très bon, fonctionnellement parlant, avec un gros calcanéum épaissi ; tel autre est très mauvais avec une lésion bien moindre.

Morel, dans sa thèse, a recherché les causes de cette impotence ; il semble que le dénivellement des surfaces articulaires entre pour une bonne part. Assurément une intervention chirurgicale serait justifiée. M. Vallas ne sait laquelle on serait en droit de proposer, car la cause primordiale n'est pas nette à établir.

M. Durand. — Les cas de fractures du calcanéum ne sont pas aussi rares qu'on l'avait cru, leur diagnostic est facile relativement. Il n'y a que les fractures de la grande apophyse qui n'ont pas de signes spéciaux ; il n'y a aucune modification de la voûte plantaire ; rien à la palpation ; aucune modification des empreintes plantaires.

Pour les autres variétés, il suffit d'examiner le calcanéum par la face postérieure en faisant mettre le malade à genou, ainsi qu'Ollier l'avait déjà recommandé.

Le pronostic est difficile à établir ; tel malade que M. Durand a pu voir avec une fracture horizontale et soufflet postérieur, a mis dix-huit mois pour guérir, tel autre ne mettra que six mois.

Les causes de la persistance de la douleur sont variables : lorsqu'il existe un soufflet interne, la gouttière calcanéenne paraît rétrécie, et le nerf tibial postérieur peut être comprimé.

Que faire dans ces cas ? M. Durand se demande si l'on ne pourrait pas faire une trépanation du calcanéum ; cette saignée locale pourrait être utile.

M. Villard pense qu'il faut tenir compte aussi dans la production des douleurs de la présence d'esquilles sous-jacentes au calcanéum qui peuvent entraver la marche.

Séance du 20 février 1908.

Présidence de M. Gangolphe.

M. Patel, secrétaire, lit le procès-verbal de la dernière séance.

A propos du procès-verbal :

FRACTURES DU CALCANÉUM.

M. Vincent. — Je remercie mes collègues de leurs réflexions. Je répondrai simplement que, pour la fracture du calcanéum, même pénétrante dans l'articulation astragalo-calcanéenne, je ne suis pas partisan d'une résection ni d'une arthrodèse et que je donne, par expérience, la préférence au repos prolongé et à la compression ouatée.

A M. Durand, je citerai cette phrase d'une revue sur les fractures du calcanéum (par MM. Chabanon et Jacob) : « Parfois même, en palpant le talon, on perçoit comme une sensation de sac de noix ; on est alors en présence d'une véritable fracture comminutive.

*
* *

DISLOCATION DU CARPE.

M. Destot présente deux observations de dislocation du carpe :

1° Un cas de dislocation ancien, datant de cinq ans, qui m'a été amené par le Dr Casella pour un traumatisme récent, ayant amené des douleurs dans une ancienne dislocation du carpe. Le blessé, malgré la luxation du semi-lunaire en avant et une fracture du scaphoïde, avait recouvré l'usage complet de sa main, sauf une légère diminution de force.

2° Le second cas a trait à un blessé qui est tombé d'une échelle il y a 25 jours. Le Dr Levrat m'a adressé ce blessé au bout de 13 jours parce qu'il présentait un œdème persistant de la main et des douleurs. Cependant il n'existait aucun trouble de compression nerveuse. Le diagnostic de dislocation s'imposait.

La radiographie montra qu'il s'agissait d'une luxation du lunaire accompagnée d'une fracture du pyramidal et que le scaphoïde n'était ni luxé ni cassé. La réduction fut faite de suite et on s'assura par la radiographie qu'elle avait été bien maintenue.

Ce cas est intéressant par sa forme anatomo-pathologique, qui est exceptionnelle.

Parmi les dislocations du carpe non réduites, il est intéressant de faire remarquer que les unes guérissent parfaitement, alors que les autres entraînent de l'ankylose du poignet, des troubles de compression nerveuse et même des griffes, et on peut se demander si les bons résultats dépendent de la forme de la lésion ou de la bonne volonté du malade.

Dans un cas de guérison spontanée, une femme s'était précipitée d'une fenêtre et avait des lésions graves du bras droit qui empêchaient la malade de se servir de son membre. Le bras gauche, malgré ses dislocations, fut obligé de travailler et la malade guérit.

Dans un autre cas, un officier de cavalerie, qui se livra énergiquement à l'exercice du sabre, récupéra sa main.

Par contre, on voit des malades qui croient avoir intérêt à ne pas guérir et qui sont mal dirigés. Chez eux l'ankylose arrive rapidement. En voici des exemples :

Un malade, traité d'abord pour une fracture du radius, et que j'avais averti du danger qu'il courait, préféra toucher une indemnité problématique. M. Bérard, qui l'expertisa un an après, lui trouva une main en griffe et pensa à des troubles nerveux. L'ankylose était complète.

Un autre malade, cité dans la thèse de Tavernier comme mauvais résultat, était tombé à l'hospice du Perron et il espérait avoir une indemnité. Sitôt qu'il fut réglé, il se servit parfaitement de sa main que j'avais réduite dans le service du Prof. Jaboulay.

A côté de cette mauvaise volonté, il existe des malades non

avertis, comme un monsieur de Lorette que je fis réséquer par M. Vallas, comme cet employé des contributions indirectes qui attendait d'une temporisation inactive, une cédation des douleurs et une récupération de leurs fonctions.

D'une façon générale, on peut dire que la loi sur les accidents du travail a été néfaste à beaucoup de gens et qu'on a jamais tant vu de traumatismes incurables ou réputés tels. Les malades se sentant soutenus ne font rien pour guérir et ils s'illusionnent étrangement sur les profits qu'ils espèrent tirer de leur infirmité. Il est très difficile d'être juste, car on ne peut nier qu'il existe une quantité d'affections traumatiques dont les suites éloignées étaient autrefois méconnues et dont on se débarrassait comme on pouvait. Aujourd'hui on revoit ses malades et on s'aperçoit qu'il existe un grand nombre de faits réellement graves.

L'expert se trouve ainsi pris dans des cas complexes. Il existe des lésions sérieuses constatées et vérifiées, mais on a vu des cas semblables parfaitement guéris. Le malade ne fait rien pour se tirer d'affaire. Il exagère souvent, il simule rarement, en un mot il cherche à la fois à tirer un profit de sa blessure, tout en conservant autant que possible sa valeur au point de vue travail. De là énorme difficulté de conclure. Mais le point le plus remarquable, c'est que si l'on cherche l'évolution des vieux traumatismes, on voit que ceux qui ont eu l'énergie suffisante ou l'obligation de se guérir, arrivent à accommoder avec le temps les pires fractures.

M. Bérard. — J'ai revu récemment le malade présenté l'année dernière avec une dislocation du carpe, réduite trois semaines après sa production. La reposition a été très laborieuse, mais le résultat actuel est très bon.

M. Durand rappelle le cas de trois malades qui avaient eu aussi une dislocation du carpe. Chez l'un, qui date de 1903, la réduction n'a pas eu lieu ; le résultat est mauvais ; il va se faire opérer. Chez les deux autres, la résection du semi-lunaire luxé a donné un bon résultat. L'un d'eux a du reste été présenté à la Société.

M. Destot rappelle l'adaptation fonctionnelle qui se fait dans certains cas et qui améliore le pronostic ; il en est dont le résultat est parfait, d'autres font une griffe cubitale, d'autres une ankylose absolue. C'est le cas de répéter que les malades font souvent ce qu'ils veulent.

M. Durand. — La résection du carpe donne de bons résultats ; mais la résection de l'extrémité inférieure du radius qu'il a pu faire dans un cas a donné un mauvais résultat.

M. Destot cite le cas d'un malade d'Albigny qui, malgré une fracture compliquée du radius, eut un bon résultat. Il n'y avait pas eu résection.

M. Gangolphe. — La résection de l'extrémité inférieure de la diaphyse radiale m'a donné de bons résultats. Un malade chez lequel Daniel Mollière fit une résection diaphysaire totale eut également un beau succès.

* * *

GASTROSTOMIE PAR UN NOUVEAU PROCÉDÉ.

M. Dubard. — Il s'agit dans cette observation d'un homme âgé de 54 ans, névropathe et dyspeptique depuis longtemps. Nous écourtons à dessin l'histoire de ce malade. Après de longues alternatives de souffrances stomacales et de troubles gastro-intestinaux complexes, stase gastrique, clapotage, grands vomissements tardifs, il fut pris d'intolérance gastrique, et de vomissements précoces. Sauf le lait et les potages clairs, rien n'était toléré. Après insufflation, je pus enfin sentir une tumeur de la petite courbure qui me parut rapprochée du pylore.

Devant cette constatation précise, je me crus autorisé à proposer une intervention qui fut acceptée du malade.

Le ventre ouvert, l'estomac fut trouvé très volumineux. Sur la petite courbure, l'induration sentie à la palpation existait bien, mais elle n'était qu'un noyau de prolongation d'une masse néoplasique embrassant tout le cardia, autour de l'orifice œsophagien.

Devant cette constatation interdisant toute tentative de résection, je me décidai en prévision d'accidents prochains d'imperméabilité de l'œsophage à faire une gastrostomie.

Cette opération ne m'a jamais enthousiasmé. Les résultats que j'en ai obtenus, ceux que j'ai vus autour de moi ne sont pas encourageants. A part quelques rares exceptions, quel que soit le procédé adopté, à la longue ou brusquement, à la suite d'un rhume, les fistules deviennent incontinentes.

Depuis longtemps j'avais conçu l'idée de modifier la tech-

nique de cette opération et d'établir un conduit assez long entre la peau et l'estomac qui laissait à ce dernier la liberté de ses mouvements, et put le soustraire aux secousses brutales imprimées à la statique abdominale, et au contenu stomacal par la toux et les efforts brusques.

J'avais depuis longtemps répété sur le chien une partie des dispositifs de recherches physiologiques si ingénieusement imaginés par Paulow.

Ces exercices opératoires m'avaient montré que la réalisation d'une fistule continente était très faisable. En somme, il suffisait de constituer un canal allant de la peau au réservoir stomacal.

Trois moyens existent pour ce faire :

1° Constituer ce canal aux dépens d'un fragment de l'estomac ;

2° S'adresser à un viscère le plus voisin, le côlon transverse, par exemple.

3° Ou bien prélever pour cela une anse de l'intestin grêle.

Les difficultés que j'ai éprouvées autrefois à faire le petit estomac chez le chien, jointes à ce que chez l'homme passible de gastrostomie l'estomac est petit, rétracté, atrophié, me firent répéter le premier procédé.

Quant à se servir du côlon transverse, c'est très facile, et j'ai réalisé sur le chien cette disposition ; mais l'animal mourut un jour brusquement de péritonite par perforation du côlon près de sa suture à l'estomac. De plus, le côlon est peu musclé, sa vitalité est très inférieure à celle du grêle ; il n'est pas habitué comme ce dernier au chyme acide et peptique de l'estomac. Aussi c'est à l'intestin grêle que je me suis adressé lorsque j'ai eu chez l'homme l'occasion de faire cette gastrostomie.

Il y a loin entre l'œsophage artificiel de Roux et de Lambotte et le modeste mais utile conduit que j'ai réalisé.

J'ignorais du reste l'idée de ces chirurgiens lorsque je faisais sur le chien, il y a quelques années, mes essais.

Voici la technique que j'ai suivie :

Incision médiane sus-ombilicale, exploration.

Recherche et isolement entre des pinces d'une portion saine du cardia, en dehors par conséquent, de la partie motrice de l'estomac.

Puis en un point où le grêle présente un mésentère long,

j'ai sectionné entre quatre pinces coprostatiques un segment de 10 à 12 centimètres préalablement vidé. Une suture termino-terminale a réuni la solution de continuité du jéjunum.

Il va de soi qu'en choisissant mon anse j'avais eu soin de comprendre dans la portion sectionnée une anse artérielle complète, et de la libérer le plus possible en fendant très haut le mésentère, tout en respectant le tronc artériel nourricier.

Ainsi mobilisée, l'anse grêle est passée à travers une déchirure du mésocôlon et de l'épiploon. Le bout le moins mobile de ce fragment d'intestin est amené à l'estomac et suturé à l'ouverture pratiquée au cardia. L'extrémité la plus extensible servira à constituer l'ouverture cutanée, après fermeture de la paroi ; péritoine, plan musculo-aponévrotique et peau. J'eus soin de rétrécir le plus possible la boutonnière musculaire par laquelle passait l'anse trait d'union.

L'orifice extérieur de celle-ci a été fixé à la peau après qu'un surjet eut diminué le calibre de cette bouche, et bordé la muqueuse aux autres tuniques.

Les suites ont été parfaites ; l'indépendance de la cavité gastrique d'avec la fistule cutanée et la continence de celle-ci parfaites.

J'avais déjà en juillet fait la même opération avec d'excellents résultats.

Seulement, dans cette première intervention, ayant négligé de passer derrière le côlon, lorsque le malade eut repris de l'embonpoint, l'anse trait d'union fut à plusieurs reprises cause de gêne dans le cours des matières et des gaz dans le gros intestin.

*
* *

RÉSECTION TOTALE EXTRA-PÉRIOSTÉE DU MAXILLAIRE SUPÉRIEUR DROIT POUR SARCOME A MYÉLOPLAXES.

M. Jacob. — Le malade que j'ai l'honneur de présenter a subi il y a deux mois la résection totale extra-périostée du maxillaire supérieur droit pour un sarcome à myéloplaxes à évolution rapide et maligne.

Ce malade, jeune soldat du 158e d'infanterie, âgé de 21 ans, très vi-

goureux, se fit arracher en juillet 1907, la première prémolaire supérieure droite cariée et douloureuse. Huit ou dix jours après cette petite opération, il vit apparaître dans la cavité alvéolaire déshabitée un petit bourgeon rougeâtre. Celui-ci se développa très lentement et il gênait tellement peu le malade que ce dernier ne le montre pas au médecin. Mais, vers le commencement de décembre, c'est-à-dire quatre mois après l'extirpation de la dent, la tumeur qui avait à peine les dimensions d'une petite noisette, grossit rapidement en même temps qu'une tuméfaction apparaissait au niveau de la joue droite. Le malade, inquiet, se présente à la visite et fut envoyé immédiatement à l'hôpital.

A son entrée dans son service, le 10 décembre, on constate au niveau de l'espace compris entre la canine et la deuxième prémolaire supérieure droites, l'existence d'une tumeur ayant le volume d'une grosse amande environ. Cette tumeur rouge violacée, non saignante, de consistance assez ferme, est implantée par une large base sur la paroi inférieure et la face externe du rebord alvéolatre auquel elle adhère ; elle fait saillie au travers d'une large perforation de la gencive qui la recouvre en partie, mais dont manifestement elle reste indépendante.

La tumeur est indolore à la palpation, à peu près indolore également spontanément : c'est à peine si le malade accuse une sensation de tiraillement et de gêne à son niveau et au niveau de la joue. Elle envoie trois prolongements aisément reconnaissables à la palpation : 1° un prolongement large comme le doigt, qui se développe sur la face antérieure du maxillaire, atteignant presque le rebord orbitaire et soulevant les parties molles de la joue ; 2° un petit prolongement interne qui fait saillie sur la voûte palatine jusqu'à 1 centimètre de la ligne médiane ; 3° un prolongement postérieur qui s'étend vers la tubérosité du maxillaire : ce prolongement a détruit l'alvéole de la 2e prémolaire qui est branlante et mobile, mais il ne paraît pas avoir atteint la première grosse molaire.

Un stylet enfoncé dans la tumeur au niveau de l'orbite de la première prémollaire pénètre dans le maxillaire supérieur jusqu'à une profondeur de 5 centimètres. Le sinus maxillaire est donc en communication par l'intermédiaire de la tumeur avec la cavité buccale, mais il n'est pas enflammé, ou, si l'on préfère, il n'existe pas de sinusite, aucun écoulement de pus ne se faisant ni par la bouche, ni par la fosse nasale.

L'état général est excellent. Il n'y a pas de retentissement ganglionnaire.

Le diagnostic s'imposait : il ne pouvait s'agir chez notre malade que d'un sarcome à myéloplaxes à point de départ alvéolaire. Seule l'évolution était un peu anormale, les sarcomes à myéloplaxe ayant d'ordinaire un développement très lent et une faible tendance à la diffusion.

Un fragment de la tumeur fut prélevé et envoyé au laboratoire d'anatomie pathologique de l'Ecole de santé militaire. Mon collègue et ami le médecin-major Rieux voulut bien se charger de l'examen : il me ré-

pondit que la tumeur était bien un sarcome fuso-cellulaire bourré de myéloplaxes, et que ses caractères histologiques étaient ceux d'une tumeur à évolution rapide et maligne. Je proposai alors au malade, qui l'accepta, la résection totale du maxillaire supérieur droit.

L'opération fut pratiquée le 16 décembre sous anesthésie chloroformique. L'incision utilisée a été celle de Blandin. L'extirpation ne présente rien de particulier à signaler; elle fut bien entendu extra-périostée en raison de l'extension du processus néoplasique aux parties molles péri-osseuses. La vaste cavité résultant de l'ablation de l'os fut tamponnée à la gaze aseptique, et le tampon enlevé au bout de 48 heures. Les suites opératoires ont été parfaites; le malade se levait le soir même de l'intervention.

A l'examen du maxillaire extirpé, on constata que la tumeur a détruit la partie du rebord alvéolaire répondant à la première et à la deuxième prémolaires, et qu'en ce point elle fait largement saillie dans le sinus maxillaire; son prolongement antérieur a dédoublé la paroi antérieure sinusale s'étend juqu'à 1 centimètre du rebord orbitaire. A son niveau l'examen histologique montre que le néoplasme est en voie d'extension à la sous-muqueuse du sinus.

Actuellement, deux mois après l'opération, on peut juger le résultat de l'intervention. La cicatrice est à peu près invisible, notamment dans sa portion verticale. La déformation de la face est très peu accusée : il existe seulement un léger enfoncement au niveau du rebord orbitaire inférieur disparu et un léger agrandissement de la fente palpébrale de l'œil droit dû à la rétraction cicatricielle; cette rétraction tend du reste à diminuer. Il n'existe ni épiphora, ni abaissement de l'œil, ni déviation de la commissure latérale droite. Si on fait ouvrir la bouche du malade on voit que la vaste cavité post-opératoire résultant de l'ablation du maxillaire se trouve réduite à une simple fente fusiforme mesurant 3 centimètres dans sa longueur et un centimètre dans sa plus grande largeur. Par cette fente en travers de laquelle on aperçoit le bord inférieur du cornet moyen, la cavité buccale et la fosse nasale droite sont en communication. Il en résulte un nasonnement de la voix lorsque le malade parle. Pour faire disparaître ce nasonnement j'ai proposé au malade de fermer la fente en question par une opération complémentaire très simple. Mais il a hâte de rentrer chez lui et il a refusé cette nouvelle intervention.

J'ai fait alors établir alors par M. Guyot, l'habile dentiste de l'hôpital Desgenettes, un appareil de prothèse dentaire dont la plaque palatine a une étendue suffisante pour recouvrir complètement et oblitérer la perforation. Avec cet appareil très simple le nasonnement a disparu et la voix du malade présente les mêmes caractères qu'avant l'intervention.

Je voudrais, à l'occasion du malade que je viens de vous

présenter, insister sur ce fait que les sarcomes à myéloplaxes des maxillaires ne sont pas, comme on a trop tendance à le croire, des tumeurs relativement bénignes pour lesquelles des opérations parcimonieuses sont presque toujours suffisantes. Chez mon malade, la malignité de l'affection s'est manifestée de bonne heure par la rapidité de l'évolution et par la tendance à la diffusion.

Chez un autre malade, sous-officier de 31 ans, que j'ai eu l'occasion d'observer il y a trois ans, et qui était porteur d'un épulis du maxillaire supérieur gauche ayant débuté 13 mois auparavant au niveau de l'alvéole de la canine, on se contenta d'enlever la tumeur et d'abraser à la pince-gouge son point d'implantation sur le rebord alvéolaire. La récidive se reproduisit *in situ* un an après et fut traitée par la résection large du rebord alvéolaire et de la partie avoisinante du maxillaire. Une troisième récidive survint six mois après, et malgré l'ablation de la portion restante du maxillaire une quatrième récidive, inopérable celle-là, ne tardait pas à se manifester.

Il me semble donc prudent de considérer les sarcomes à myéloplaxes des maxillaires comme de véritables tumeurs malignes et de les traiter en conséquence, c'est-à-dire par l'extirpation large.

On hésitera d'autant moins à agir que ces tumeurs ont pour siège de prédilection le maxillaire supérieur et que l'ablation totale de cet os ne laisse après elle qu'une déformation peu accusée et une gêne fonctionnelle à peu près nulle.

J'ajouterais en terminant que dans la résection du maxillaire supérieur, l'incision de Blandin me paraît préférable à l'incision de Liston-Nélaton. L'une et l'autre, on le sait, se composent d'une incision horizontale sous-orbitaire et d'une incision verticale qui suit tout d'abord le sillon naso-génien, puis le bord externe de l'aile du nez. Mais à partir de ce point elles diffèrent : l'incision de Blandin descend directement et verticalement sur la face externe de la lèvre supérieure qu'elle sectionne à l'union de son tiers interne avec ses deux tiers externes ; l'incision de Liston-Nélaton contourne le bord inférieur de la narine jusqu'à la sous-cloison et arrivée là descend dans le sillon sous-nasal sectionnant la lèvre sous la ligne médiane. Or l'incision de Blandin donne autant de jour que celle de Liston-Nélaton.

Elle a en outre l'avantage de rendre la suture de la lèvre plus facile et d'éloigner cette ligne de suture du voisinage de la narine. Les sécrétions qui s'écoulent par cette dernière sont, en effet, irritantes du fait de la communication de la fosse nasale avec la bouche et elles peuvent entraîner la désunion partielle de la suture, d'où résulte ultérieurement un élargissement disgracieux de la cicatrice.

M. Bérard. — Bien longtemps avant que Mikulicz eût préconisé les opérations conservatrices dans les tumeurs à myéloplaxes des os longs, on avait pris l'habitude de considérer les tumeurs à myéloplaxes des maxillaires comme des productions bénignes, surtout lorsqu'elles affectaient la disposition pédonculée des épulis.

Comme la plupart des chirurgiens le font actuellement, je me suis borné, jusqu'à l'an dernier dans le traitement de l'épulis à abraser le rebord alvéolaire assez largement autour du pédicule, au moyen du davier-gouge. J'ai modifié ma technique après avoir observé le cas suivant :

Une femme de 40 ans me montre en 1906 une épulis survenue au voisinage des incisives inférieures, au niveau des points d'appui d'un dentier mal ajusté. J'enlève cette tumeur avec son point d'implantation ; la masse, du volume et de la couleur d'une cerise, est reconnue par M. Paviot comme une tumeurs à myéloplaxes, assez riche en éléments jeunes fuso-cellulaires.

Trois mois plus tard, la malade revient avec des bourgeons suspects sur la cicatrice des gencives. Je lui propose une résection partielle du maxillaire, qui est refusée. Je dois donc me borner à une nouvelle abrasion, aussi large que je puis la faire sans compromettre la continuité de l'os.

Deux mois après, la loge sus-hyoïdienne est envahie en même temps que la muqueuse du plancher de la bouche. La résection du corps du maxillaire inférieur, enfin acceptée, permet de dépasser en apparence tous les tissus suspects. Cependant très rapidement un œdème mollasse infiltre la muqueuse voisine et les deux loges sous-maxillaires. La malade succombe moins de dix-huit mois après la première intervention.

Ce fait prouve, après beaucoup d'autres, que le myéloplaxe ne saurait garantir la bénignité d'une tumeur. De plus en plus, il faut admettre que dans de telles tumeurs, le myéloplaxe n'est pas l'élément essentiel, mais simplement un type cellulaire de réaction, qu'on retrouve d'ailleurs dans nombre d'inflammations chroniques.

Pour en revenir aux tumeurs des maxillaires, il faut donc se montrer circonspect dans leur pronostic, même en présence des épulis pédiculées qui, même avec un début nettement infectieux, et avec des apparences

d'un bourgeon inflammatoire banal, peuvent avoir l'évolution des sarcomes les plus malins.

M. Martin fait observer qu'avec la prothèse la dépression sous-orbitaire disparaît.

M. Gangolphe préfère malgré tout l'incision de Liston-Ollier. Quant à ce qui est de la nature de la tumeur, il faut s'en rapporter à l'évolution clinique plutôt qu'à l'examen histologique.

*
* *

HYPOSPADIAS PÉNIEN TRAITÉ PAR LE PROCÉDÉ DE BECK-VON-HACKER ; RÉSULTAT OPÉRATOIRE.

M. Jacob. — J'ai l'honneur de vous présenter un jeune soldat que j'ai opéré il y a trois mois d'un hypospadias pénien par le procédé de Beck-von-Hacker. Voici en quelques mots l'histoire clinique de ce malade :

F..., soldat au 38e d'infanterie, âgé de 21 ans, a eu deux frères qui sont morts en bas âge, et qui étaient atteints comme lui d'hypospadias. L'infirmité dont il est porteur le préoccupe beaucoup. Il croit qu'elle le rend ridicule, et d'autre part il craint que, s'il se marie, elle l'empêche d'avoir des enfants. Il désire qu'on le guérisse à tout prix.

Comme vous pouvez le voir sur les photographies que je fais passer sous vos yeux, le méat hypospade se trouve à quatre bons centimètres du sommet du gland, à deux centimètres environ de la base de cet organe.

De ce méat hypospade part une gouttière peu marquée qui chemine sur la partie inférieure du gland jusqu'au point où le méat normal devait être placé. La verge est incurvée en bas et le malade est obligé de la relever pour ne pas être souillé au moment des mictions. Enfin il existe sur la face dorsale du prépuce deux bourrelets du volume d'une grosse noisette environ qui représente les deux lèvres de la fente préputiale non soudée sur la face ventrale de la verge.

L'opération est pratiquée le 21 novembre 1907. Une incision circulaire faite à un bon centimètre du méat hyspopade, circonscrit tout autour de ce dernier une collerette de peau ; de la partie inférieure de cette incision circulaire part une incision verticale médiane qui s'étend jusqu'à l'angle péno scrotal. Les lambeaux cutanés sont disséqués et relevés. Le méat hypospade entouré de sa collerette cutanée et l'urèthre spongieux sont isolés des corps caverneux jusqu'à l'angle péno-scrotal. Sur un bistouri dont la lance mesure 6 millimètres de large environ un tunnel est creusé dans l'épaisseur de la face inférieure du gland, de sa base vers

son sommet, et l'urèthre y est engagé au moyen d'une pince de Kocher. Les bords de la collerette de peau conservée autour du méat hypospade sont alors suturés avec de la soie fine aux bords de l'orifice terminal du tunnel intra-balanique. Quelques fins catguts étagés fixent l'urèthre spongieux à la base du tunnel et aux corps caverneux. Les lambeaux cutanés sont suturés par dessus. Enfin les deux bourrelets préputiaux sont réséqués.

Les suites opératoires ont été absolument normales. Le malade a uriné spontanément (il va sans dire qu'on n'avait pas mis de sonde à demeure). Aucune suture n'a cédé.

Actuellement, trois mois après l'opération, le résultat, comme vous pouvez en juger, est excellent. Le méat s'ouvre sur le sommet du gland : il admet aisément, comme le reste du canal d'ailleurs, une bougie en gomme n° 21. Le malade urine largement, facilement, comme tout le monde, dit-il. L'éjaculation du liquide spermatique qui, avant l'intervention, se faisait de bas en arrière, se produit directement en avant. L'incurvation de la verge ne s'est pas accentuée. Enfin, les bourrelets préputiaux, qui formaient des protubérances disgracieuses sur le dos du prépuce, ont diparu : la verge, à la très grande satisfaction du malade, est d'aspect presque normal.

J'ai tenu à vous présenter ce malade parce qu'il est admis par la plupart des chirurgiens que le procédé de Beck-von-Hacker ne convient guère qu'aux hypospadias balaniques, c'est-à-dire à ceux dont le méat se trouve situé à deux centimètres au maximum du sommet du gland.

Vous voyez cependant que chez ce malade, quoique le méat fût éloigné de 4 centimètres de l'extrémité du gland, le procédé en question a donné un résultat excellent. J'ai également opéré au Val-de-Grâce, il y a deux ans, avec le même succès opératoire, un hypospadias de 5 centimètres. Il s'agissait dans ce cas, comme celui qui fait l'objet de ma présentation, d'un adulte, condition pourtant défavorable pour la cure opératoire de l'hypospadias à cause de la possibilité des érections.

Je dirais donc en terminant qu'on peut faire bénéficier du procédé de Beck-von-Hacker, procédé simple, facile et élégant, non seulement les hypospadias balaniques, mais aussi les hypospadias péniens, du moins ceux dont le méat est placé à quatre ou cinq centimètres du sommet du gland. J'ajouterai que pour ces cas limites, il est indiqué, dans le but d'allonger un peu le canal uréthral, de prendre tout autour du

méat une collerette de peau de un centimètre de rayon environ.

M. Bérard. — Dans les hypospadias balaniques et péniens dont l'orifice n'est pas à plus de trois ou même quatre centimètres en arrière de l'extrémité du gland, l'opération de Beck-von-Hacker constitue le procédé idéal par sa simplicité et par la rapidité des suites, à condition que l'on réserve autour de l'orifice uréthral disséqué pour la transplantation, une large collerette de peau qui allongera d'autant le nouveau canal, et surtout que l'on ne mette pas de sonde à demeure. Chez les enfants, depuis quatre ans, je n'ai pas eu d'échec. Chez l'adulte, à côté de deux succès, je dois accuser un échec total pour un cas où j'avais voulu gagner une longueur excessive de canal : l'hypospadias s'ouvrait en effet à un centimètre en avant du scrotum ; l'orifice se trouvait à six centimètres de l'extrémité du gland, à l'état de flaccidité de la verge : malgré de nombreux points de soutien au fin catgut le canal se rétracta en arrière, et revint à peu près à sa position initiale.



Séance du 27 février 1908.

Présidence de M. Gangolphe.

LES RÉSULTATS ÉLOIGNÉS DU TRAITEMENT CHIRURGICAL DE LA NÉVRALGIE DU TRIJUMEAU.

MM. Jaboulay et P. Cavaillon. — Quand un malade atteint de névralgie de la 5e paire a épuisé toute la riche thérapeutique médicale, il vient demander à la chirurgie de soulager ses atroces douleurs. Il nous a paru intéressant de voir ce que le traitement chirurgical pouvait donner à ces malheureux. Pour cela, nous avons recherché tous les opérés par M. Jaboulay depuis une douzaine d'années; leur nombre s'élève à soixante. Pour trente-huit de ces malades, il a été possible de reconstituer une histoire clinique assez complète pour être autorisé à tirer de ces faits des conclusions légitimes.

Tous ces malades étaient atteints de névralgie faciale rebelle tous avaient usé sans succès, ou avec un succès seulement temporaire, des analgésiques et des stupéfiants classiques. Les douleurs remontaient à plusieurs années, quelques-unes souffraient depuis plus de dix ans. Beaucoup avaient subi de multiples avulsions dentaires sans en retirer grand bénéfice. Quelques-uns avaient des crises subintrantes si douloureuses que l'alimentation, la parole étaient devenues impossibles; plusieurs parlaient de suicide, leurs souffrances étaient telles qu'on les opérait d'urgence. Chez l'un d'eux il y avait une contracture généralisée à tous les muscles masticateurs, réalisant une forme tétanique ou hydrophobique.

La localisation de la douleur variait dans les proportions suivantes :

8 fois le maxillaire inférieur seul.
4 — — — et supérieur.
6 — — supérieur isolé.
10 — — — et l'ophtalmique.
10 — les trois branches.

Les opérations pratiquées ont été les plus diverses ; on peut les classer cependant de la façon suivante :

1° Opération portant sur les branches périphériques extra-crâniennes de la 5e paire ;

2° Opération atteignant le trijumeau dans le crâne ;

3° Opération s'attaquant à la chaîne sympathique cervicale ;

4° Opérations atypiques combinées.

Sur la périphérie de trijumeau, on a pratiquée :

Trente-sept fois des arrachements périphériques, à la manière de Thiersch, avec traction lente sur le bout central et périphérique du nerf.

Chez dix de ces malades, l'opération est demeurée unique.

De plus, comme opération sur le trijumeau périphérique, on a pratiqué :

Une fois l'ablation des ganglions de Meckel par la voie orbitaire, le malade ayant eu une énucléation antérieure ;

Une fois la résection des nerfs dentaires postérieurs par la voie zygomatique ;

Une fois la section du maxillaire inférieur à la base ;

Une fois l'élongation du sus-orbitaire.

Six d'entre eux ont subi des arrachements successifs.

Chez neuf, la sympathicectomie a suivi les arrachements, comme traitement de la récidive.

Trois fois le ganglion de Gasser a été extirpé après échec des arrachements périphériques.

Une fois on a fait la section de la racine centrale en avant du ganglion.

Une fois l'arrachement a été fait après échec de la sympathicectomie.

Les opérations sur le trijumeau intracrânien comprennent une gassérectomie et une section de la racine centrale du nerf en amont du ganglion ; en aucun cas ces interventions intracrâniennes n'ont été exécutées d'emblée.

La sympathicectomie a été pratiquée quatre fois d'emblée et isolément; neuf fois elle a été le complément tardif d'arrachement périphérique, et une fois elle a été suivie d'arrachement.

Dans le groupe des opérations atypiques il faut ranger :

Deux cas d'abrasion de la muqueuse gingivale ; 2 cas d'égrugement du rebord alvéolaire ; 1 cas d'injection d'eau dans la gaine du sous-orbitaire arraché. Un cas d'élongation du sous-orbitaire. Enfin, dans un dernier groupe, il faut faire entrer les opérations complexes et contemporaines, où dans la même séance on pratiquait à la fois des arrachements et des abrasions muqueuses, etc.

Telles ont été les opérations pratiquées.

Pour savoir ce que chacune d'elle a donné, il importe de dissocier ces cadres et de voir pour chacun des malades le bénéfice retiré après chaque intervention.

Ainsi, un malade ayant subi des arrachements, puis une sympathicectomie, doit figurer dans les deux statistiques, apportant à chacune d'elles le résultat d'une des interventions. Sous le nom de *guérison*, *nous ne faisons rentrer que les cas où les douleurs permaneutes ou paroxystiques on! complètement disparu, où tout phénomène douloureux s'est évanoui.* Nous réservons la qualification d'améliorés à ceux où il y a eu espacement ou atténuation des crises; persistance d'un point douloureux ou seulement hyperesthésie au froid, à la parole, à la mastication.

*
* *

En considérant en bloc tous les arrachements périphériques, on trouve que la guérison s'est maintenue 16 mois. Les résultats sont moins bons quand l'arrachement a porté sur une seule branche, et la moyenne descend alors à 10 mois. L'arrachement du menton me donne 22 mois de guérison en moyenne; dans un cas la guérison date de 7 ans et se maintient encore; dans un autre le résultat a été nul; dans un 3e la récidive est survenue dès le second mois.

Le sous-orbitaire arraché isolément fournit une guérison de 5 mois seulement en moyenne ; le résultat le meilleur a été de 1 an ; dans un cas l'échec fut complet.

Par l'arrachement combiné du sus et du sous-orbitaire on arrive à une moyenne de 28 mois de guérison; 1 cas de 7 ans

de guérison maintenue, 3 cas de plus de 3 ans. Chez un malade aussi l'échec fut complet. L'élongation du sus-orbitaire fut donc une guérison de 13 mois. Quand l'opération a porté sur les 3 branches, la moyenne de la guérison devient de 15 mois, avec un maximum de 22 mois et un minimum de 6 mois ; dans aucune observation n'est noté d'échec complet.

L'élongation du sous-orbitaire a donné une guérison maintenue pendant 13 mois.

L'ablation du Meckel : 4 mois.

L'arrachement des dentaires postérieurs : 2 ans et 3 mois, avec récidive très atténuée.

La section du maxillaire inférieur à la base n'a pas pu être suivie assez longtemps.

En résumé, avec les opérations périphériques, on obtient des guérisons totales temporaires allant de quelques mois à quelques années. Ces guérisons, après les interventions, se font rapidement ; le soir de l'intervention, quelquefois le lendemain, les malades ont eu des crises subintrantes, puis tout disparaît, et la guérison s'installe brutalement, un bien-être complet succède aux sensations douloureuses. Ce fait s'est produit dans tous les cas, sauf dans deux, où la guérison a mis quelques jours pour s'établir.

La récidive, elle aussi, se fait brutalement, mais le plus souvent les récidives sont atténuées, avec espacement et amoindrissement des crises, rendant aux malades une vie supportable ; beaucoup ne demandent pas (ou même refusent) une nouvelle intervention. En dehors des mois de *guérison intégrale* l'intervention donne pendant des années une atténuation remarquable des symptômes douloureux.

Comme suites opératoires on observe deux faits paradoxaux. Chez certains malades on note de l'anesthésie cutanée, avec persistance ou réapparition des douleurs. Chez d'autres il y une certaine persistance de la sensibilité tactile, avec une analgésie parfaite. Beaucoup ont une sorte d'anesthésie superficielle au contact ; ils sentent comme à travers un linge ; quelques-uns conservent longtemps une sorte d'œdème chronique et dur de la joue.

Les gassérectomies, au nombre de trois, ont deux fois été suivies de mort rapide par hémorragie ou méningite. Dans le troisième cas, l'ablation n'a pas été complète, et l'intervention

s'est terminée par la résection intra-crânienne du maxillaire inférieur, qui a donné une guérison totale pendant trois ans. Chez ce malade, une première tentative de gassérectomie, interrompue par l'hémorragie, avait donné une guérison de trois mois.

Les sympathicectomies donnent une guérison plus durable.

Sur cinq sympathicectomies faites d'emblée on trouve :

1 cas avec 9 ans de guérison totale, encore maintenue;
1 — 26 mois ;
1 — 17 mois (mort d'autre affection) ;
1 — un résultat nul ;
1 — amélioration maintenue ;

soit une moyenne de 38 mois.

Neuf fois la sympathicectomie a été faite secondairement à des arrachements.

Un cas (daté de janvier 1908) trop récent pour entrer en ligne de compte ; les autres ont fourni les résultats suivants :

1 cas, guérison datant de 9 ans, maintenue actuellement ;
1 — de 7 ans, —
1 — de 4 ans, récidive légère ;
1 — de 2 ans 1/2, récidive légère ;
1 — de 17 mois (mort intercurrente) ;
1 — de 12 mois, récidive atténuée ;
1 — de 8 mois (perdu de vue) ;
1 — de 7 mois, avec récidive totale ;

ce qui donne au total une moyenne de 40 mois de guérison.

Contrairement à ce qu'on observe après les arrachements périphériques, avec la sympathicectomie la guérison se fait lentement en quelques jours, quelquefois demandant plusieurs semaines ; chez l'un il a fallu quinze jours, chez un autre le bénéfice de l'intervention a été sensible deux mois seulement après, chez un troisième six mois ont été nécessaires. L'amélioration se fait progressivement pour aboutir à la guérison ; de même la récidive se fait lentement.

Après la section, on observe le rétrécissement de la fente palpébrale, le myosis ; en aucun cas on n'a noté de troubles oculaires ou de la vision. La section du sympathique n'amène pas toujours la vaso-dilatation de la moitié de la face ; plusieurs années après on a au contraire une vaso-constriction difficile à expliquer avec la notion physiologique classique.

Les opérations complexes portant à la fois sur la 5e paire et sur le sympathique donnent au contraire d'excellents résultats :

1 cas avec 9 ans de guérison, depuis récidive atténuée ;
1 — 2 ans — —
1 — 18 mois — maintenue avec récidive pendant quelques jours ;
1 — 10 mois — maintenue (malade non retrouvé);

soit une guérison maintenue pendant 27 mois.

En résumé, la sympathicectomie donne des guérisons durables de :

38 mois dans les cas où elle a été pratiquée d'emblée ;
40 mois dans les cas où on l'a faite à la suite d'arrachement ;
37 mois quand elle a été associée à ceux-ci ;

soit en moyenne 38 mois de guérison maintenue.

Dans certains cas elle s'est montrée inefficace absolument, comme se sont montrés les arrachements périphériques dans d'autres cas, sans qu'il soit possible de délimiter les cas cliniques qui seront influencés plus spécialement par les interventions sur le sympathique ou sur la 5e paire. *A priori*, les névralgies avec manifestations vaso-motrices et sécrétoires plus accusées relèveraient plutôt des interventions sur le sympathique ; de même les névralgies à douleur profonde sans point de Valleix nets ; mais il s'agit là d'*a priori*, les faits observés n'autorisent pas de conclusions fermes dans ce sens. Ils permettent d'autre part de mettre en lumière certains résultats. On peut dire que *tout traumatisme portant dans la sphère d'influence du trijumeau est susceptible de suspendre pendant un certain temps les douleurs de la névralgie* ; ainsi, de simples égrugements du rebord alvéolaire, des abrasions de muqueuse sont susceptibles de procurer pendant quelques semaines la suspension des crises ; mais on ne peut parler de guérison, le résultat obtenu ne vaut pas ce traumatisme opératoire, si léger soit-il. Dans un cas la trépanation faite comme 1er temps de la gassérectomie amena un soulagement pendant trois mois. Il s'agit de faits difficilement explicables, c'est là une de ses actions dynamogéniques encore obscures dans leur mécanisme. Dans les arrachements périphériques on n'agit d'ailleurs pas sur le tronc lui-même. Quand on arrache le sus-orbitaire, branche venant de l'ophtalmique, on modifie le fonctionnement de tout le système. Dans un cas de névralgie

de l'auriculo-temporal l'arrachement des mentonniers a fait cesser les douleurs. Il y a donc des actions à distance et des actions diffuses ; la cause ayant porté sur un point du système trijumeau a retenti sur le système entier.

Si l'on s'en tient aux résultats fournis par des méthodes typiques, on peut déduire les faits suivants :

La gassérectomie est une intervention trop grave, grevée d'une trop lourde mortalité opératoire, d'une technique trop difficultueuse et variable pour pouvoir être tentée d'emblée, elle doit rester la ressource ultime en cas d'échec de toutes les autres méthodes. Si encore on pouvait considérer la gassérectomie comme traitement héroïque définitif et radical, peut-être pourrait-on en user davantage, mais les cas de récidive ne sont pas des exceptions, et ceci doit rendre encore plus circonspect à faire des opérations intra-crâniennes sur le trijumeau ; bien entendu après échec des thérapeutiques plus simples, il faut donner toute préférence à la section de la racine centrale de la 5e paire en amont du Gasser, faite sur la crête du rocher. Cette section est infiniment plus facile que l'ablation du ganglion ; avec elle on évite les hémorragies veineuses, dues aux veines du trou ovale et du trou grand rond, qui sont si gênantes dans la gassérectomie. La section centrale se fait loin du sinus caverneux ; enfin, elle laisse subsister le ganglion, qui sort du centre trophique à l'œil, et dans aucun cas on n'a observé à sa suite de kératite neuroparalytique. Il n'en est pas de même après la gassérectomie ; enfin, jusqu'à présent la section de la racine centrale est vierge de mortalité opératoire.

Reste à discuter les indications respectives des interventions périphériques. Nous préférons la sympathicectomie et l'arrachement des nerfs à leur extrémité aux sections faites à la base du crâne. La recherche des nerfs dans la région zygomatique ou dans la fosse ptérygo-maxillaire n'est pas une intervention simple ; de plus, elle est mutilante, exposant le plus souvent à la résection de la zygomatique. Les recherches ne se font pas sans qu'on ne soit gêné par les hémorragies du plexus venant de la base. Tous ces inconvénients disparaîtraient si les résultats de ces opérations étaient sensiblement supérieurs à ceux des opérations faites à la périphérie, mais il n'en est rien, et nous croyons que la sympathicectomie et les arrache-

ments périphériques à la Thiersch donnent aussi bien à moins de frais. Les arrachements doivent être faits méthodiquement par torsion lente, mesurée, soutenue, sans à-coup ; on arrive alors à amener 4 ou 5 centimètres de nerfs dans le bout central, 3 ou 10 dans le périphérique. Ceci n'équivaut-il pas à la section haute ? Dans aucun cas nous n'avons pratiqué l'arrachement brusque, et nous ne saurions dire la supériorité de cette méthode.

Comment choisir entre la sympathicectomie et les arrachements périphériques ?

Il semble que ces deux opérations n'agissent pas identiquement ; les deux ont des succès maintenus pendant plusieurs années, les deux ont des échecs complets et des succès divers. Cependant, la sympathicectomie a une moyenne de guérison plus durable, mais elle a une action moins rapide, si lente quelquefois que les malades se montrent mécontents ou découragés dans les jours qui suivent l'intervention. Quand il faut aller vite, il vaut mieux commencer par les arrachements. En cas de récidive on pourra recommencer ceux-ci plusieurs fois, on aura ainsi des malades maintenus guéris pendant des années, mais nous croyons que le mieux est de faire concurremment la sympathicectomie et l'arrachement. Par cette dernière opération on calmerait les douleurs immédiatement ; par l'autre on agirait à distance. Nous avons seulement trois cas d'opération combinés ; aucun n'a été un échec, et la moyenne de guérison parfaite a été de 31 mois. Il s'agit d'ailleurs d'opérations bénignes, puisque aucune mort n'est venue assombrir la statistique de toutes les sympathicectomies et toutes les sections. Aucune d'elle n'est mutilante. Des cicatrices invisibles dans le sourcil pour le sus-orbitaire ; le sous-orbitaire et le mentonnier, atteints par la bouche, ne laissent aucune trace de leur arrachement. Quant à la sympathicectomie, une cicatrice cervicale postérieure linéaire est tout ce que l'on peut trouver après l'opération ; jamais, enfin, on ne risque d'avoir à déplorer la perte d'un ou de deux yeux. La mastication n'est pas gênée, et il s'agit d'interventions n'entraînant à leur suite ni la gravité ni la mutilation d'une gassérectomie ou d'une section des nerfs à la tête.

En résumé, toute névralgie faciale ayant résisté au traitement médical doit être opérée ; on doit au début faire des

opérations périphériques bénignes. Il est difficile de délimiter les cas qui relèvent de la sympathicectomie et des arrachements ; la combinaison des deux méthodes paraît être le traitement de choix ; en cas d'échec, on doit refaire des arrachements. Les opérations centrales restent l'ultime ressource ; parmi celles-ci la section de la racine centrale doit être préférée à la gassérectomie.

M. Gangolphe. — Dans le traitement des névralgies faciales rebelles, M. Gangolphe a fait surtout des opérations périphériques (section du sous-orbitaire, section du dentaire inférieur, au niveau de l'épine de Spic).

En ce qui concerne le nerf sous-orbitaire, il n'a pas fait d'arrachement du bout central, ce qui expose à de graves lésions ; mais il s'est contenté de sectionner le nerf aussi loin que possible ; quant au bout périphérique, il l'a arraché par torsion et enroulement progressif autour d'une pince hémostatique. Un malade ainsi opéré est resté guéri depuis 14 ans, après une seule intervention.

Dans un cas d'arrachement des trois nerfs, la malade eut une guérison immédiate, la récidive eut lieu au bout d'un an ; M. Gangolphe fit la section de l'auriculo-temporal ; la guérison dura un an ; il s'attaqua ensuite au naso-lobaire, même résultat au bout d'un an ; après quoi il fit l'arrachement du frontal interne.

Chez un malade, auquel fut pratiquée la résection du sous-orbitaire, il a eu une guérison immédiate ; la récidive se produisant, il fit l'arrachement du ganglion de Meckel, en suivant le procédé de Segond, mais en ayant recours pour la découverte du ganglion aux nerfs dentaires postérieurs, suivis de leur entrée dans le maxillaire supérieur, en remontant jusqu'à leur origine, la malade est restée à moitié guérie.

M. Gangolphe est d'avis qu'il faut éviter les opérations mutilantes.

M. Goullioud. — Les sections des nerfs à la base du crâne sont peut-être moins à critiquer qu'on ne l'a fait ; il avait vu des troubles trophiques se produire à la suite de la résection du ganglion de Gasser. Les opérations extra-crâniennes n'y exposent pas. Les malades qu'il a ainsi opérés sont restés à peu près guéris.

M. Bérard. — L'arrachement du bout central du sous-orbitaire a donné lieu à une opacité cornéenne chez un malade que j'ai pu voir. Est-il prudent de le recommander.

M. Cavaillon. — L'arrachement brusque a été pourtant conseillé par quelques auteurs, qui admettent que c'est à cette seule condition que l'on observe des phénomènes de dégénérescence dans le ganglion de Gasser.

Quant aux opérations centrales, il est certain qu'elles sont graves; chez un malade de M. Laguaite, l'œil a été perdu ; Horsley note 1 mort sur 4, malgré une longue pratique de ce genre d'opérations.

M. Gangolphe. — L'arrachement du bout central a amené la mort dans un cas de Tripier. Quant à l'arrachement périphérique il doit être pratiqué lentement, mais moins cependant qu'à la façon de Thiersch qui exerçait une sorte de traction continue sur le filet nerveux, que le malade enroulait chaque jour un peu plus sur une sorte de poulie.

*
* *

TRAUMATISME GRAVE DE L'AVANT-BRAS ; — GANGRÈNE GAZEUSE ; — CONSERVATION ET OPÉRATIONS ORTHOPÉDIQUES SECONDAIRES.

M. Gayet. — La conservation à outrance est devenue la règle absolue dans les cas de graves traumatismes des membres. Mais une fois que notre blessé a la vie sauve, nous nous trouvons souvent en présence de difformités tellement sérieuses qu'il nous faut faire appel à toutes les ressources de la chirurgie pour rendre à ces membres quelques-unes de leurs fonctions et justifier ainsi les dangers que nous avons fait courir à nos malades.

C'est un cas de cette catégorie que je vous demande la permission de vous exposer.

Dans la nuit du 26 au 27 août 1906, le jeune L... Martial, âgé de 25 ans, un peu excité par la boisson, voulut descendre du tramway à vapeur avant l'arrêt complet. Il roula sous les roues et l'une de celles-ci passa sur l'avant-bras droit du jeune homme à peu près à la partie moyenne. Il fut transporté à l'Hôtel-Dieu où l'interne de service fit une première désinfection et une injection anti-tétanique.

Le lendemain, à ma visite, car je remplaçais alors mon ami le docteur Tixier, je trouvai le malade et le fis transporter immédiatement dans la salle d'opération, où, sous l'anesthésie à l'éther, je fis une régularisation de la plaie avec ablation d'esquilles, drainage de part en part et abondantes irrigations. Une plaie large comme un travers de main ouvrait l'avant-bras sur sa face antérieure ; le cubitus sortait en partie par une plaie postérieure ; les os et les muscles étaient en bouillie ; malgré cela la main n'était pas froide et la sensibilité était conservée, sauf dans la zone du radial.

Le lendemain, nouveau pansement et lavages à l'eau oxygénée.

Le 29, la température dépassant 39°, je défis le pansement et trouvai une teinte livide s'étendant jusqu'à l'épaule ; le membre était gonflé et à la palpation on sentait courir des gaz sous la peau. La gangrène gazeuse était évidente. Je ne me décidai cependant pas à l'amputation, mais je m'armai de cautères rougis au feu et fis de profonds débridements et pointes de feu, puis j'enveloppai tout le bras dans des compresses imbibées d'eau oxygénée. La température tomba peu à peu, et grâce à des bains, à des pansements fréquents, nous nous rendîmes maîtres de l'infection.

Il fallut trois mois et demi pour que la cicatrisation fût à peu près complète, et pour que le blessé pût être envoyé en convalescence.

Le 16 novembre 1906, il revint dans le service, que dirigeait alors le Dr Tixier. On sentait au-dessous de la cicatrice mince et adhérente, encore fistuleuse à plusieurs endroits, une masse confuse due aux fragments enchevêtrés en un énorme cal, non complètement consolidé d'ailleurs. Le stylet butait sur des os dénudés.

Après radiographie confirmant la présence de plusieurs fragments séquestrés, nous décidâmes d'intervenir, Tixier et moi, et l'intervention consista dans l'ablation des séquestres. On trouva les fragments unis par un cal fibreux. Du côté radial existait un séquestre de 5 cent. de long, blanc nacré qui fut enlevé, ainsi que de nombreuses esquilles non adhérentes. Le membre fut ensuite immobilisé dans un plâtre en demi-flexion.

Le 24 janvier 1907, la cicatrisation était à peu près terminée et le malade quitte le service.

Je le revois le 19 avril 1907. Son avant-bras n'est pas consolidé ; il est inutile au malade et déjeté en valgus par le fait de l'inégalité des fragments, le radius ayant subi surtout une importante perte de substance.

Le 16 mai, je pratique l'intervention suivante :

Deux incisions sont menées, l'une antéro-externe, radiale, l'autre postéro-interne sur le cubitus. Le fragment cubital postérieur est uni par un cal fibreux au fragment radial inférieur. Il est péniblement libéré, puis réséqué de façon à lui donner la même longueur que celle du radius. Par des mouvements de flexion forcée, on arrive à mettre bout à bout les tronçons respectifs des deux os.

Les surfaces sont régularisées et coaptées, puis suturées, celles du radius au tendon de renne, celle du cubitus au moyen d'une agrafe de Dujarier. A l'aide de suture au catgut on ramène dans l'espace interosseux des débris fibreux et musculaires de façon à éviter la soudure des os voisins. Enfin le membre est immobilisé en demi-flexion et demi-supination.

La radiographie faite à travers le plâtre quelques jours après montra

une coaptation parfaite et le rétablissement très complet de l'espace interosseux.

La guérison se fit sans incidents et je puis aujourd'hui vous le présenter avec un bras solide, qui lui a permis de se remettre à son travail de menuisier. Les mouvements du coude sont parfaitement rétablis; ceux du poignet sont arrêtés dans l'extension par la rétraction de la cicatrice palmaire. Un traitement par les pressions élastiques (méthode du Dr Martin) nous donnera certainement un bon résultat pour combattre cette mauvaise tendance.

Le malade a quelques mouvements de pronation et de supination; il ferme presque complètement la main. Il peut tenir et porter un seau d'eau de 20 kilogs. La sensibilité est à peu près complète, sauf un peu d'hypoesthésie dans le territoire du radial. Bref, il se déclare très satisfait et demande seulement qu'on le débarrasse de l'agrafe de Dujarier qui entretient une petite érosion sur le bord cubital de l'avant-bras. Cette ablation sera très simple, l'agrafe étant tout à fait sous la peau.

Vous voyez que grâce à la patience et à la bonne volonté du blessé (ce n'est heureusement pas un accident du travail, et il n'a rien à attendre de la Compagnie), ce membre, qui paraissait presque irrémédiablement compromis, est redevenu très utile, non difforme, et peut nous servir d'encouragement à poursuivre la conservation envers et contre tout.

*
* *

ANÉVRYSME POPLITÉ.

M. Pinatelle présente un malade opéré par M. le Prof. Jaboulay d'un anévrysme poplité.

C'est un homme de 60 ans, assez robuste et sans antécédents précis, notamment sans syphilis avouée ni décelable. Il éprouve depuis un an les premiers symptômes (fourmillements, légères douleurs et œdème prémalléolaire à la fin de la journée) d'un anévrysme qu'il ne découvrit incidemment qu'il y a deux mois.

Les symptômes physiques étaient bien nets et bien classiques, tumeur occupant l'axe du creux poplité dans ses deux inférieurs, — du volume d'une mandarine, — excessivement vasculaire, pulsatile et expansive. L'auscultation y révélait un souffle systolique. Comme dans le cas récent de M. Villard, il existait un thrill; sans qu'il s'agisse d'anévrysme artério-veineux, et simplement du fait de la compression de l'artère principale : en effet, ce thrill, exclusivement systolique, ne se percevait que dans l'extension du genou ou par la compression de la tumeur.

Tous ces signes se modifiaient par la compression de l'artère en amont; il n'existait en aval aucun trouble circulatoire, les pédieuses et tibiales postérieures battant aussi faiblement de chaque côté, les veines n'étant pas dilatées.

L'examen viscéral montrait enfin un peu d'ectasie aortique.

L'intervention a consisté dans l'extirpation du sac, qui, malgré sa minceur et ses adhérences, put être assez facilement séparé des nerfs et de la veine principale, très flexueuse et dilatée.

Il s'agissait bien d'un anévrysme fusiforme, à circulation active et sans caillots (ainsi qu'on l'avait supposé) et non d'une de ses poches sacciformes, anévrysmes faux par rupture, caractérisées par leurs caillots et l'absence de collatérales. Ici on dut en lier quatre ou cinq assez volumineuses. L'extirpation se fit sous la bande d'Esmarch et fut conduite presque jusqu'au bout sans ouverture.

Au bout d'un mois, le malade commence à marcher; il est cicatrisé en dehors d'une petite plaque sèche de sphacèle, du volume d'une pièce de un franc, sur le bord externe du pied.

* * *

PLAIE DU DIAPHRAGME PAR COUP DE COUTEAU; HERNIE INTERCOSTALE DE L'ÉPIPLOCÈLE CONSÉCUTIVE; RÉDUCTION DE L'ÉPIPLOON ET SUTURE DE LA PLAIE DIAPHRAGMATIQUE PAR VOIE TRANSPLEURALE ANTÉRIEURE.

M. Molin. — J'ai l'honneur de vous présenter un jeune homme auquel j'ai pratiqué la suture d'une plaie du diaphragme.

Blessé au cours d'une rixe, l'un des coups de couteau qu'il avait reçus portait, comme vous le voyez, au niveau du 6e espace intercostal à mi-chemin de la colonne vertébrale et du sternum.

Par cette blessure faisait hernie un morceau d'épiploon, long de 6 centimètres sur 2 à 3 de large.

Le diagnostic de plaie du diaphragme s'imposait donc. L'issue d'épiploons en ce point ne pouvant s'expliquer autrement, il

s'agissait simplemet d'adopter la meilleure conquête thérapeutique.

Avec ce que l'on sait aujourd'hui de l'évolution des plaies du diaphragme qui ne se réparent pas spontanément et deviennent la source presque fatale d'étranglements internes ultérieurs, nous avons pensé qu'il fallait aller à la recherche de cette plaie, réduire l'épiploon fermé et faire une suture soignée de cette éventration phrénique.

Pour arriver à celle-ci, nous avions le choix entre la voie intercostale, c'est-à-dire l'élargissement simple de la plaie existante, la voie abdominale, et enfin la voie chondrocostale suivant la technique de Lannelongue et Canniot. Nous avons préféré cette dernière à la voie intercostale, insuffisante comme jour, et, à la voie abdominale qui, si cela nous eût permis l'exploration des organes intra-abdominaux, ne livre qu'un accès difficile presque au plafond de la cavité abdominale. En revanche, la laparotomie aurait eu l'avantage de mettre plus sûrement à l'abri d'un pneumothorax inévitable avec les deux autres procédés.

Mais, dès le début de l'anesthésie, le malade fit quelques efforts qui eurent pour effet d'aspirer brusquement l'épiploon dans la cavité pleurale, et le pneumothorax s'installa aussitôt par la plèvre intercostale, sans inconvénient d'ailleurs, ce qui nous permit de créer en toute sûreté une vaste brèche pleurale de 15 cent. de longueur, immédiatement au-dessus des attaches intercostales du diaphragme et parallèle au rebord des fausses côtes.

Les deux lèvres de cette plaie étant écartées en haut et en bas, la blessure du diaphragme devint très facilement abordable.

La partie la plus laborieuse de l'intervention fut celle où après avoir réséqué l'épiploon suspect, après 24 heures de séjour sous des vêtements sales, on lui fit réintégrer la cavité abdominale. A plusieurs reprises, le moignon réapparut à travers la plaie phrénique, montrant bien l'irréductibilité naturelle de toute hernie à travers le diaphragme. La brèche thoracique, ainsi que la plaie intercostale, furent entièrement refermées sans aucun drainage pleural.

Les suites de cette intervention furent très simples, les signes d'oppression consécutifs au pneumothorax disparurent au

bout de 48 heures. La température, de 38° à 38°,5, qui s'est maintenue à ce niveau pendant huit jours, doit être mise sur le compte de la résorption d'hématomes énormes au niveau des coups de couteau très profonds à l'épaule et à la région lombaire, plutôt que due à des complications pleuro-pulmonaires que l'auscultation n'a jamais révélés.

M. Durand rappelle qu'il a présenté à la Société, il y a quelques semaines, un malade qu'il avait opéré pour une hernie épiploïque intercostale, survenue à la suite d'une plaie tout à fait semblable à celle qu'a subie le malade de M. Molin. Cet homme, à la suite d'un coup de couteau à la région abdomino-thoracique gauche, avait eu issue d'un gros paquet épiploïque.

M. Pollosson n'avait pas jugé à propos d'intervenir et le malade avait bien guéri. Il revient quelque temps après porteur d'une volumineuse et gênante hernie épiploïque.

M. Durand attaqua directement la hernie, reséqua et réduisit l'épiploon, ferma par une suture la plaie diaphragmatique et la plaie intercostale, restaura comme il put les intercostaux et eut une guérison parfaite qui vous fut montrée. Il rappelle ce cas, parce que dans une discussion à Paris, et dans la thèse d'Alquié (Paris, 1906) on lui a reproché de n'avoir pas signalé l'absence ou la présence d'un sac herniaire. Il ne pouvait logiquement s'être constitué un sac et il n'en a pas trouvé.

Le Gérant, Dr Vallas.

Lyon. — Assoc. Imp., 12, rue de la Barre. — F. Plan, Directeur.

Séance du 5 mars 1908.

Présidence de M. GANGOLPHE.

M. LAROYENNE, secrétaire, lit le procès-verbal de la dernière séance.

A propos du procès-verbal :

PLAIE DE L'ESTOMAC, DE LA PLÈVRE ET DU POUMON PAR COUP DE FEU ; INTERVENTION ; MORT.

M. GAYET. — La récente communication de M. Molin sur un cas de guérison d'une plaie de la région thoraco-abdominale gauche me fournit l'occasion de rapporter l'histoire d'un blessé chez qui je suis intervenu pour une plaie de la même région, mais causée par une balle de revolver. Je n'ai pas eu le bonheur de sauver mon malade qui a succombé le seizième jour, alors que nous commencions à espérer sa guérison. Mais les cas malheureux ne doivent pas être passés sous silence, ils sont même souvent plus instructifs que les autres, surtout quand l'autopsie permet de mettre au jour les moindres détails anatomo-pathologiques et de dissiper les derniers doutes du diagnostic.

P..., Louis, 31 ans. Entré à l'Hôtel-Dieu le 17 avril 1907. Il est amené à l'hôpital pour une balle de revolver qu'il vient de se tirer dans la région thoraco-abdominale gauche.

En découvrant le malade on constate un orifice dans le septième espace intercostal, sur le prolongement de la ligne mamelonnaire ; par l'orifice s'échappe un lobule d'épiploon gros comme une bille. On ne voit pas l'orifice de sortie de la balle.

A la percussion on constate qu'il n'y a pas de matité précordiale anormale, pas d'épanchement dans le péricarde. En arrière il y a un gros

emphysème sous-cutané empêchant de pouvoir constater s'il existe un épanchement pleural. Du côté droit il existe de la sonorité sus-hépatique.

A l'auscultation on entend mal les bruits du cœur, la respiration est obscure à gauche dans toute la hauteur.

Le malade est dans un état de schok extrême. Son pouls est à 96 ; les bruits du cœur sont mal frappés. Le ventre donne la sensation de rigidité de bois par contraction des grands droits.

Pas de vomissements, pas de crachements de sang.

Extrémités froides, facies anxieux, pâleur presque agonique.

L'intervention d'urgence est décidée. Pendant qu'on aseptise la région on pratique une injection de sérum et une piqûre de caféine.

Laparotomie sur le bord externe du grand droit. Ligature de l'épiploon hernié et résection.

On constate des caillots dans le péritoine ; ils remplissent le côté gauche de l'abdomen et la fosse iliaque ; ils sont évacués à l'aide de compresses. On distingue alors un orifice sur la face antérieure de l'estomac dans la portion supérieure gauche de la grosse tubérosité. On suture cet orifice et on cherche l'orifice de sortie. Pour cela on incise le mésocôlon dans sa portion latérale gauche, ce qui permet de retourner l'estomac et de découvrir l'orifice qui est à la portion supérieure de la tubérosité gastrique, immédiatement vers l'insertion du ligament phréno gastrique et tout contre le diaphragme. On le ferme comme le précédent par un double surjet muco-muqueux et séro-séreux.

On examine la rate accolée à cette tubérosité. Elle n'a rien. La balle a traversé le diaphragme et pénétré dans la plèvre. En déplaçant un caillot au niveau de la face inférieure du diaphragme on fait jaillir un énorme flot de sang noir ; en même temps se produit un sifflement indiquant la formation d'un pneumothorax.

On agrandit alors l'incision en réséquant les 9e, 8e et 7e cartilages costaux, et à l'aide d'une forte pince, on rabat en dehors un volet. Bien entendu, l'incision péritonéale a été soigneusement protégée par des compresses.

Le poumon s'est rétracté très haut, et le sang continue à couler, rouge maintenant ; vu la faiblesse du malade on pousse un tamponnement à la Mikulicz dans la plèvre, sans s'occuper plus longtemps de l'orifice diaphragmatique qui est à une grande profondeur et qu'on ne peut suturer à cause de l'hémorragie pulmonaire. Une mèche est laissée pour séparer l'estomac de cet orifice. On referme la paroi abdominale et la paroi thoracique autour des mèches.

Une nouvelle injection de sérum est pratiquée et le malade reporté dans son lit.

Les suites immédiates furent bonnes. Le lendemain le malade a un bon facies, T. 36°,9 le matin, 38°,3 le soir. A l'auscultation on se ren

compte que l'épanchement gazeux monte jusqu'à l'omoplate. Pas de vomissement, ni hoquet. Pouls, 130.

Le 19. T. 37°,4, 38°,1. Un peu de hoquet.

Le 20, tout semble s'améliorer, T. 37, 37,6, P. 100. Une selle spontanée.

Le 23, T, 39. Pansement. On laisse le sac du Mikulicz, mais on enlève les mèches ; il s'écoule du sang noirâtre en petite quantité. Le malade est oppressé et à l'auscultation il semble que l'épanchement ait augmenté dans la plèvre. Une ponction est alors pratiquée et retire trois quarts de litre d'un liquide séro-sanguinolent.

Injection de sérum.

Le 25, la température se maintient entre 39 et 40 depuis deux jours ; on change les mèches thoraciques.

Le 29, la température persistant entre 39 et 40 on fait une ponction exploratrice qui ramène du pus. Un empyème est donc constitué. On résèque la 9e côte à trois travers de doigts de la colonne vertébrale ; pleurotomie, un flot de pus s'écoule. Un gros drain est placé.

Le lendemain 30, la température est redescendue à 37, le malade se sent mieux. Mais le 1er mai, la dyspnée augmente à nouveau, et le 2 le malade meurt dans une crise de suffocation, seize jours après son entrée.

Autopsie. — A l'ouverture de l'abdomen on ne constate aucun signe de péritonite; les anses intestinales sont libres, aucune adhérence.

On fait sauter le volet thoracique, on voit à gauche la plèvre tapissée de fausses membranes, mais bien asséchée, le drainage est au point le plus déclive du thorax. A droite, épanchement séreux d'un litre environ, le sommet du poumon est parsemé de tubercules. Il y en a quelques-uns à gauche.

Le foie est énorme, gros foie gras, la rate grosse et congestionnée, les reins normaux.

L'estomac est attentivement examiné ; on retrouve les sutures tenant parfaitement et sans trace d'inflammation.

A la partie postérieure et médiane du diaphragme on retrouve l'orifice de passage de la balle; on peut par cet orifice introduire un stylet. On retrouve sur la partie postéro-inférieure du poumon le passage de la balle, déjà partiellement cicatrisé.

Enfin la balle est retrouvée contre la 9e côte, dans le tissu cellulaire sous-cutané.

Il me semble qu'on peut avancer sans présomption que la mort a été causée en grande partie par des lésions extrinsèques à la blessure elle-même ; qu'en un mot les lésions tuberculeuses avancées des sommets et surtout la pleurésie sé-

reuse droite rendant absolument insuffisant le champ de l'hématose ont enlevé au blessé ses dernières chances.

La mortalité de ces plaies intéressant à la fois les deux grandes cavités séreuses, péritoine et plèvre et les viscères qui y sont contenus est extrêmement grande. Dans un récent travail de Forgue et Jeanbrau (*Rev. de chirurgie*, 1903) nous avons pu relever 24 observations de ces lésions complexes ; ces 24 observations fournissent 21 morts contre 3 guérisons seulement. Dans 19 cas on n'est pas intervenu ; il y a eu 17 morts (95 %) ; dans 5 cas on a opéré, un seul malade a guéri (mortalité 80 %). Mais on ne peut rien conclure de telles statistiques, où les lésions sont souvent très peu comparables entre elles.

Pour ma part, voici l'enseignement que je crois pouvoir tirer de mon observation : le véritable danger de ces interventions abdomino-pleurales, c'est l'infection de la plèvre ; c'est là un fait avéré, aussi bien pour les plaies cardio-pulmonaires que pour les plaies abdomino-pulmonaires.

Le principe de la non intervention immédiate pour les blessures au-dessus du diaphragme est un principe chirurgical aussi juste que celui de l'intervention sans délai pour les blessures au-dessous du diaphragme.

Dès lors il faudrait s'attacher à rester dans le péritoine, à y suturer les perforations et éviter de se laisser entraîner dans la plèvre. Le seul cas de guérison à la suite d'intervention dans la statistique de Jeanbraun est précisément un cas où cette conduite fut adoptée : suture de l'estomac, suture de la plaie diaphragmatique sans s'occuper de la blessure pulmonaire.

Chez mon blessé la fermeture de la plaie diaphragmatique siégeant tout en haut de la coupole était impossible par le ventre. Mais peut-être qu'un bon tamponnement à la Mikulicz entre l'estomac et le diaphragme eût suffi à préserver le péritoine de l'écoulement hémorragique d'origine pleurale et que cette simplification de l'intervention eût sauvé la vie à mon opéré.

M. Gangolphe approuve les conclusions de M. Gayet en thèse générale. Pourtant la hernie d'un organe abdominal à travers une plaie thoracique peut créer une indication à une intervention transpleurale.

C'est ainsi que M. Molin a été conduit par la hernie diaphragmatique de l'épiploon à faire une opération thoracique.

*
* *

FRACTURE INTRA-CAPSULAIRE DU COL DU FÉMUR GAUCHE ; INTERVENTION SIX MOIS APRÈS LE TRAUMATISME ; ENCHEVILLEMENT A L'AIDE D'UNE TIGE D'IVOIRE PERDUE ; GUÉRISON ; RÉSULTATS FONCTIONNELS EXCELLENTS.

M. Tixier. — Dans une de nos dernières séances, je défendais la traction active produite par la vis de Lorenz dans la réduction des fractures du fémur. Voici le malade chez lequel au cours d'une intervention sanglante pour pseudarthrose du col du fémur, j'ai eu me louer de l'emploi de cet appareil.

Je vous résumerai rapidement l'histoire clinique de cet homme, afin d'insister un peu plus longuement sur la thérapeutique exceptionnelle que je lui ai appliquée.

Ce jeune homme, R..., Joseph, des Échelles (Savoie), actuellement âgé de 19 ans, fait le 22 avril 1907, une chute terrible de 14 mètres environ. Il est apporté à l'hôpital avec les lésions suivantes : Fracture de l'extrémité inférieure du radius droit, fracture du bassin à gauche portant sur l'arc antérieur de la suture pelvienne, fracture intra-capsulaire du col du fémur du même côté.

Le 26 avril, M. Gayet lui réduit sa fracture du radius et établit une traction solide sur le membre inférieur gauche, afin de combattre un raccourcissement de quatre travers de doigt attribué à sa fracture du bassin et à sa fracture du col du fémur. Il est immobilisé durant 90 jours dans une gouttière Bonnet.

Le 26 juillet 1907, on enlève la traction : une radiographie montre la fracture du bassin bien consolidée et très peu de déplacement du col du fémur.

Mais le malade souffre toujours dans sa hanche : il ne peut rester couché qu'en tenant la cuisse fléchie sur le bassin. La douleur est vive quand on percute le grand trochanter et la marche est impossible sans béquilles. Le membre inférieur est en rotation externe avec une éversion considérable du pied.

Le 3 août 1907, le malade veut quitter l'hôpital ; on lui recommande

le repos et on lui défend d'appuyer sa jambe sur le sol. Il emporte des béquilles.

Deuxième séjour. Le 20 septembre 1907, le malade rentre dans mon service. Il persiste une impotence absolue du membre inférieur gauche. Le pied est en éversion, la rotation externe encore exagérée. Il existe une mobilité anormale très grande de la hanche qui présente le mouvement de pompe à un degré inoui. Le malade réclame une intervention.

Je fais exécuter alors une nouvelle radiographie. Vous pouvez constater que le grand trochanter est très remonté, que le col regarde en avant tandis que la tête fémorale, absolument disjointe, a basculé de telle sorte que le trait de fracture regarde directement en bas, tandis que la surface cartilagineuse est tournée en haut. La partie inférieure de la tête fémorale touche le petit trochanter. Il y a de 8 à 10 cent. de raccourcissement.

M. Lépine veut bien, sur mes indications, me préparer des tiges d'ivoire semblables à celle que je vous présente. Tige d'ivoire ayant 6 centimètres de longueur, légèrement effilée à une de ses extrémités : munie de rainures cannelées du côté de sa grosse extrémité qui a le diamètre d'une sonde n° 20 de la filière Charrière. Je suis décidé à tenter un enchevillement du col du fémur.

Intervention le 20 octobre 1907. — Mon excellent ami Laroyenne veut bien me prêter son concours. Voici, très résumé, le manuel opératoire que j'ai suivi.

Le malade est couché sur le grand pelvi-support qu'a fait construire M. Vallas et auquel est adaptée la vis de Lorenz. Une traction soigneusement fixée à l'extrémité inférieure du fémur est établie et permet d'exercer l'extension par la vis de Lorenz.

Une toilette minutieuse est exécutée sur toute la partie superieure de la cuisse, du bassin et de la fesse correspondante. On endort le malade (chlorure d'éthyle et éther).

Premier temps. — Incision antéro-externe partant de l'épine iliaque antérieure et supérieure, longue de 25 centimètres. C'est l'incision antérieure de la résection de la hanche. La capsule est largement ouverte parallèlement à la direction du col. La fracture est aperçue sous un magma fibreux représentant un faux col : ce tissu de pseudarthrose est largement extirpé. Les deux fragments sont complètement dépouillés de leur surtout fibreux.

Alors, par des tractions méthodiques répétées à l'aide de la vis de Lorenz, j'abaisse peu à peu le col du fémur de façon à l'amener en face de la tête fémorale. Sans déchirure musculaire, j'obtiens cette descente. Il faut alors saisir la tête fémorale et la faire pivoter sur elle-même

pour conduire la surface fracturée en face du col du fémur. Ce travail est difficile, très pénible, car la tête tourne comme une bille d'ivoire.

Deuxième temps. — Enchevillement. — Par une incision verticale, j'arrive sur le grand trochanter sur sa face externe. Je le dépouille de son périoste et de son surtout fibreux. A l'aide d'un grand perforateur à main j'embroche le grand trochanter, le col du fémur et la tête fémorale. Puis, passant par le tunnel ainsi creusé, j'encloue à l'aide de ma cheville d'ivoire les surfaces fracturées. La cheville étant un peu courte, je suis obligé pour pénétrer suffisamment dans la tête de creuser à la gouge et au maillet un petit puits dans le trochanter. Enfin d'un coup de marteau solidement appliqué je fixe solidement la cheville dans la tête fémorale.

Fermeture totale de l'incision trochantérienne, fermeture presque complète de l'incision antérieure en laissant un gros drain en contact de la capsule articulaire.

Énorme pansement ouaté par dessus lequel j'applique grande attelle plâtrée pelvi-fémorale antérieure. La traction par la vis est remplacée par une traction au poids (6 à 7 kilogrammes). Le malade est placé dans une grande gouttière Bonnet.

5 octobre. Le malade a été schoké, et sa température monte le soir à 39°. Il souffre beaucoup, mais un lavement fait tomber sa température.

15 octobre. Premier pansement. On enlève l'attelle plâtré pelvienne. Aucune température. On enlève le drain.

On laisse d'abord la traction de 5, 6 ou 7 kilogrammes durant 100 jours. Puis, pendant 15 jours environ on laisse le malade libre dans son lit. Massages, frictions, etc. La position du membre est parfaite, plus de rotation externe, plus d'éversion du pied. Craignant cependant les imprudences du malade, qui veut se lever, je replace une traction durant 25 jours environ ; enfin j'enlève tout appareil et permets peu à peu la marche avec des béquilles.

ÉTAT ACTUEL (*28 février 1908*) :

Radiographie. — Vous pouvez constater que les deux fragments sont en présence. La cheville d'ivoire, au lieu de rester horizontale, s'est un peu infléchie en bas et en dedans : elle tend à se rapprocher de la partie inférieure de la tête fémorale. Trochanter en position normale : coxa vara traumatique.

Aujourd'hui 5 mars 1908, cinq mois après l'opération, vous pouvez constater avec quelle aisance ce malade marche devant vous. Il suffit qu'il se soutienne sur une canne pour qu'il n'y ait qu'une légère claudication.

La jambe est absolument rectiligne : il peut joindre les deux pieds qui n'ont aucune éversion. Il se tient debout sans peine, sans douleur

sur son membre inférieur opéré. Il est capable d'envoyer un coup de pied à l'horizontale avec force sans mouvement du bassin.

En le faisant étendre sur un lit, vous constateriez qu'il existe un raccourcissement de 4 cent. 1/2 environ, et n'oubliez pas qu'il a eu une fracture du bassin du même côté. La flexion de la cuisse sur le bassin dépasse l'angle droit : l'extension est complète, l'adduction pas sensiblement limitée. Seule l'abduction est gênée et s'exécute avec peine et douleur.

Il existe une atrophie manifeste de tout le membre inférieur et le *genou* a une laxité articulaire considérable qui gêne la marche et fait souffrir le malade.

C'est là, Messieurs, un cas digne d'attirer votre attention. L'intervention sanglante dans les cas de pseudarthrose du col du fémur a été rarement exécutée, et je ne sache pas que l'enchevillement avec une cheville d'ivoire perdue n'ait jamais été pratiquée. Lambotte, dans son ouvrage récent sur le traitement sanglant des fractures, en parle au point de vue théorique, mais il ne cite aucune observation.

Kocher aurait pratiqué un enchevillement pour une fracture *inter-trochantérienne* du fémur sans succès.

Sans doute depuis Langenbeck, qui tua sa malade, on a exécuté des sutures osseuses (Loretta-Dollinger), des fixations avec des vis métalliques rapidement enlevées (Kœnig-Muller, Willy-Meyer), mais je n'ai pas trouvé d'observation avec chevillement perdu et avec un résultat fonctionnel aussi satisfaisant.

L'opération que j'ai exécutée est longue et périlleuse. Elle demande des soins d'asepsie très minutieux et un traitement post-opératoire très surveillé. La force qu'il faut déployer pour abaisser le col du fémur maintenu haut dans la fosse iliaque par les muscles rétractés est formidable : à ce point de vue la vis de Lorenz est indispensable. Quant à la fixation de la tête du fémur formant corps étranger dans l'articulation, ele est saisie et immobilisée à grand'peine. Pour enclouer face à face les deux traits de fracture il faut des manœuvres délicates, patientes et douces.

Aussi je ne voudrais pas qu'on pût croire que je viens proposer ici le traitement sanglant des fractures intra-capsulaires du col. J'étais en présence d'un garçon jeune (19 ans), vigoureux, atteint d'une infirmité définitive. J'ai cru dans des circonstances aussi rares qu'exceptionnelles devoir tenter cette

opération. J'avais hésité à pratiquer chez lui cette opération intéressante : la trochantéroplastie que notre président M. Gangolphe avait exécutée avec succès chez le malade qui fait le sujet de la thèse d'Anthong. Avec l'enchevillement j'avais espéré rétablir autant que faire ce peut l'état fonctionnel de l'articulation de la hanche et vous pouvez constater que le résultat est au moins satisfaisant.

M. Bérard croit que l'on s'est servi, une fois déjà, d'une cheville non pas en ivoire, mais métallique, pour une opération analogue. On peut constater, sur de la radiographie, que le malade de M. Tixier présente un certain degré de coxa vara, mais il ne nuit en rien à l'excellence du résultat. Une pareille opération ne peut être faite que sur un sujet jeune; les tractions violentes qu'elles comportent ont eu parfois chez des malades âgés des conséquences mortelles. Pourtant on peut arriver, en agissant progressivement, à faire supporter des tractions très fortes. La vis de Lorenz permet-elle d'en contrôler à volonté la puissance ?

M. Gayet a utilisé la vis de Lorenz pour désengrener une fracture du fémur, et la puissance de la traction a atteint pendant un court moment 80 kilogrammes.

Il a également employé cette force considérable pour réduire une luxation ancienne de la hanche ; dans ce dernier cas ces tractions furent pourtant insuffisantes et durent être aidées par des sections tendineuses.

M. Gangolphe a opéré une pseudarthrose du col du fémur par l'avivement du foyer de fracture et par la greffe d'une partie du grand trochanter sur le fragment externe du col. Ce procédé de trochantéroplastie, qu'il fait décrire dans la thèse d'Anthrong, lui avait paru préférable à un enchevillement trop fragile pour un malade relativement âgé et pesant.

Après avoir vu l'excellent résultat de M. Tixier, il serait peut-être plus disposé à avoir recours à l'enchevillement. Pourtant la trochantéroplastie lui a fourni une guérison parfaite, dont on a pu vérifier le maintien après deux ans. De telles opérations ne peuvent pas être entreprises au delà d'un certain âge et nécessitent une asepsie parfaite. Des manœuvres non sanglantes peuvent d'ailleurs suffire à provoquer une ascension thermique. Ainsi deux luxations anciennes de la hanche, traitées par la réduction non sanglante, eurent jusqu'à 39°, 39°,5 alors que son opéré pour pseudarthrose dont la réduction n'avait demandé que des tractions modérées, resta apyrétique et ne fut pansé qu'au cinquantième jour.

M. Tixier. — J'ai été très intéressé par les réflexions judicieuses que nos collègues ont bien voulu faire sur le cas que je leur soumettais.

A M. Bérard je répondrai que sans doute je n'avais pas de dynamomètre pour mesurer les tractions que j'exerçais sur le membre inférieur. Mais grâce à la vaste incision antérieure je surveillais directement l'état des muscles et des parties molles durant ces manœuvres de force. On a ainsi à la vue la notion de la résistance de ces tissus bien mieux que lorsqu'on agit pour une luxation ou pour une fracture fermée.

Du reste, dans leur dernier ouvrage, MM. Hennequin et Robert Lœwy n'hésitent pas à préconiser des tractions de 100 et 150 kilogrammes mesurées au dynamomètre.

Quant à la question de température causée par ces grands délabrements osseux et articulaires, elle est bien connue. C'est une fièvre aseptique, décrite du reste par M. Gangolphe, qui s'est expliquée dans mon cas par le gros épanchement de sang qui a dû se produire dans l'articulation de la hanche. Cette explication était juste puisque la plaie opératoire s'est réunie par première intention. J'avoue cependant que le chirurgien n'est pas satisfait quand deux jours après une pareille intervention il trouve 39° à son opéré.

Ces grands délabrements articulaires et osseux au milieu de masses musculaires énormes de la cuisse s'infectent très aisément et il faut redoubler de précautions opératoires. Je crois que l'emploi de gants de fil très souvent changés au cours de l'intervention facilite beaucoup l'asepsie des mains du chirurgien.

***

DU FONCTIONNEMENT DE LA GASTRO-ENTÉRO-ANASTOMOSE DANS LES AFFECTIONS DE L'ESTOMAC SANS OBSTACLE PYLORIQUE.

M. Bérard. — Au mois de décembre dernier, M. Pierre Delbet communiqua à la Société de Chirurgie de Paris le résultat d'expériences faites sur le chien, en démontrant :

1° Que si on sectionne une anse grêle, en abouchant le bout pylorique à la peau et le bout distal à l'estomac, tous les aliments passent par le pylore et sont rejetés en dehors par l'anus créé : l'animal meurt d'inanition.

2° Que si l'on isole complètement une anse grêle en rétablissant la continuité de l'intestin, et si l'on abouche ensuite un bout de l'anse à l'estomac, l'autre bout à la peau, aucun aliment ne passe par la nouvelle bouche gastrique ét n'est évacué par la fistule cutanée.

D'où la conclusion : la bouche de gastro-entéro-anastomose ne fonctionne pas, quand le pylore est libre.

M. Tuffier, rappelant des expériences analogues faites antérieurement par Kelling, rapporta à l'appui de cette opinion quelques faits cliniques. La plupart des membres de la Société, dans la discussion qui suivit, déclaraient que si l'on ne peut pas conclure strictement de même pour le chien normal et pour l'homme pathologique, du moins doit-on limiter les opérations de gastro-entérostomie aux affections de l'estomac qui ont créé ou qui entretiennent un obstacle pylorique.

Il serait trop long de reprendre ici par le détail les arguments qui ont été opposés, dans cette discussion, aux partisans d'une application plus large de la gastro-entérostomie, notamment à Monprofit, Mayor Robson et Rotgans, qui croient à une évacuation facile de l'estomac dans tous les cas, par la nouvelle bouche.

Je veux simplement rapporter quelques faits, qui sembleraient donner raison à ces derniers :

Le premier est un cas de gastrite alcoolique avec érosions de la muqueuse, ayant entraîné deux hématémèses profuses, et à leur suite un suintement sanguin traduit seulement par des mélæna. Le malade, un homme de 47 ans, avait été apporté, au mois de novembre 1907, dans mon service de la Croix-Rousse, en état d'anémie grave, après sa première grande hématémèse. Assez amaigri, il n'avait jamais eu auparavant que du pyrosis, de la pituite, mais n'avait pas vomi ; son estomac ne semblait pas distendu. Mis au repos et à la diéte absolue, avec applications de glace à l'épigastre, il eut encore le lendemain de son arrivée un grand vomissement de sang rouge ; puis, les jours suivants, il garda du mélæna. Lorsque les injections de sérum et les lavements alimentaires l'eurent un peu remonté, je l'opérai : aucune induration, aucune cicatrice n'étaient perceptibles sur une des parois gastriques ou sur le pylore, qui avait conservé toute sa perméabilité. Je fis une gastro-entéro-anastomose postérieure à la suture : les accidents cédèrent immédiatement ; en trois mois le malade a engraissé de 17 livres.

Je l'ai fait radioscoper et radiographier par M. Destot, après ingestion de la bouillie de bismuth : or, au bout de trois mois, on voit nettement une double coulée noirâtre sur l'épreuve,

l'une qui correspond au bol gastrique normal cheminant par le pylore ; l'autre plus marquée encore, représente le passage du bismuth dans le jéjunum par la nouvelle bouche.

2° La deuxième malade est une femme de 50 ans, que j'ai opérée en décembre 1907, pour une sténose cicatricielle incomplète du pylore. On m'objectera que ce fait est précisément de ceux où l'anastomose doit fonctionner, puisqu'il y a obstacle pylorique. C'est vrai ; mais mon premier temps opératoire, dans ce cas très favorable à la pyloroplastie à cause de la mobilité du pylore, de la limitation de la cicatrice en largeur et en longueur, fut de donner au pylore, après section transversale et surtout longitudinale, une lumière assez large pour admettre deux doigts invaginés à travers la paroi.

Pour plus de sûreté, je terminai par une gastro-entéro-anastomose postérieure à la suture. Dès le lendemain, la malade reprenait son alimentation ; un mois et demi après, l'épreuve au bismuth, faite avec M. Barjon, nous montrait encore ici le double courant pylorique transversal, et anastomotique vertical de la bouillie à son passage de l'estomac dans l'intestin.

3° La troisième malade est une femme dont je vous ai rapporté l'histoire à propos de la discussion sur l'estomac biloculaire. Je lui avais fait d'abord une large gastroplastie ; elle conservait des vomissements et des douleurs. Je pratiquai un an après une gastro-entéro-anastomose postérieure. Revenue cette année, dix-huit mois après la seconde intervention, elle nous a montré à l'épreuve du bismuth un estomac revenu à peu près à ses contours normaux et un double courant gastrique marqué par une traînée sombre, le plus large passant par l'anastomose.

Il serait sans doute possible de multiplier ces exemples. Mais, pour terminer, je me bornerai à rapporter un cas inverse, c'est-à-dire une oblitération spontanée de gastro-entéro-anastomose avec persistance cependant de la sténose pylorique. Il s'agit d'un malade auquel M. Delore avait pratiqué un an auparavant une gastro-jéjunostomie postérieure au bouton, pour une sténose cicatricielle complète du pylore. Six mois après, les phénomènes de stase et les vomissements reparurent, avec un estomac descendant au pubis. Je l'opérai dans le service de M. Poncet. Au niveau de l'anastomose, l'anse jéjunale,

tordue d'un quart de tour sur elle-même et maintenue ainsi par quelques brides fibreuses, n'était plus accolée à l'estomac que sur la largeur d'un centimètre carré environ. Un pertuis, de la grosseur d'une tête d'épingle en verre, subsistait au niveau de l'ancienne bouche entre l'estomac et l'intestin. Je refis in loco une large anastomose à la suture ; le malade est resté guéri depuis.

De ces faits disparates, comme il arrive toujours en clinique, je ne tirerai pas de conclusion définitive ; du moins, ils montrent que la gastro-entéro-anastomose peut rester indiquée dans des cas même où le pylore est perméable, que dans ces cas elle peut suffire à tarir des hémorragies gastriques et à rétablir un circuit satisfaisant des aliments. Sans doute n'est-elle pas une panacée contre toutes les affections gastriques avec estomac distendu ou disloqué ; ces malades ont souvent besoin, après l'intervention, d'observer encore un régime, dont MM. Parmentier et Denéchau ont étudié récemment les règles, en indiquant le traitement médical qui convient aux lésions persistantes de la muqueuse gastrique.

Peut-être enfin, avant d'apprécier l'efficacité de la gastro-entérostomie, faudrait-il comparer des cas opérés d'après une technique semblable. Le bouton donne ici moins de sécurité que la suture qui permet un adossement très exact des deux muqueuses et surtout un orifice aussi large que l'on veut ; ce dernier élément mérite considération.

*
* *

CORRECTION D'UNE ANKYLOSE DU GENOU EN FLEXION A ANGLE DROIT PAR L'OSTÉOTOMIE DOUBLE OBLIQUE DE KRUKENBERG.

M. Nové-Josserand présente un malade qu'il a opéré au commencement de janvier 1908 pour une ankylose du genou consécutive à une arthrite tuberculeuse ancienne. Divers essais de redressement avaient échoué. La radiographie montrait une ankylose osseuse complète, le fémur formant avec le tibia un angle de près de 90°.

Dans un cas de ce genre, l'ostéotomie sus-condylienne d'Ollier étant contre-indiquée, et, d'après les règles classiques, il aurait

fallu pratiquer une résection trapézoïdale du genou, ou une résection trochléiforme suivant le procédé de Helferich.

On a tenté d'obtenir la correction par un moyen plus simple, en utilisant l'ostéotomie double oblique de Krukenberg qui est couramment employée pour la courbure rachitique du tibia.

Le genou fut découvert par une longue incision externe. Après s'être assuré que l'ankylose était osseuse et que les cartilages de conjugaison étaient soudés, on fit au ciseau deux incisions très obliques. La première commençait au-dessus de la rotule et se dirigeait en haut et vers la face postérieure du fémur. La seconde, partant du bord inférieur de la rotule, se dirigeait en arrière et en bas de façon à raser l'extrémité supérieure du péroné. La section fut assez laborieuse, l'os était très éburné par place, notamment sur sa surface postérieure. Lorsqu'elle fut achevée, on chercha à redresser le genou en combinant la traction sur le pied, avec une pression assez forte sur la face antérieure de la rotule. On parvint, sans exercer de violences excessives et sans réséquer aucun fragment osseux, à obtenir une rectitude presque complète, et le membre fut maintenu pendant quarante jours dans une gouttière plâtrée.

Les suites furent des plus simples. La consolidation se fit comme après une simple ostéotomie, et aujourd'hui, deux mois après l'intervention, le malade marche très bien, avec un membre solide. Le raccourcissement est de 3 cent. Il n'avait pas été possible de l'évaluer avant l'intervention à cause de l'attitude vicieuse.

En examinant les radiographies prises avant et après l'opération, on voit que le redressement s'est fait principalement au niveau du trait supérieur de l'ostéotomie. Le fragment supérieur, taillé en biseau aux dépens de sa face postérieure, a glissé au devant du segment intermédiaire.

Le redressement de ce dernier par rapport au tibia est moins considérable, bien que très manifeste : il s'est fait par un simple mouvement de bascule. Le fragment intermédiaire, retenu sans doute par des adhérences au niveau du creux poplité, n'a pu se déplacer en arrière assez pour permettre au fragment inférieur de chevaucher au devant de lui, ce qui aurait rendu le redressement plus complet.

Quoi qu'il en soit, la correction est suffisante, et elle s'est produite sans déformation compensatrice notable. Il est certain d'autre part que par ce procédé le raccourcissement du membre du fait de l'opération a été réduit au minimum, puisqu'aucun segment osseux n'a été sacrifié, et que le résultat a été obtenu simplement par un changement des rapports et un léger chevauchement des pièces osseuses les unes par rapport aux autres.

Ce fait démontre donc qu'on peut appliquer aux ankyloses osseuses du genou l'ostéotomie oblique double de Krukenberg. Plus compliquée que l'ostéotomie simple d'Ollier, elle ne peut pas rivaliser avec cette dernière dans les cas où la flexion est peu marquée.

Mais pour les cas où la flexion est au voisinage de 90°, il semble que l'ostéotomie double de Kukenberg peut rendre des services, et soutenir avec avantage la comparaison avec la résection trapézoïde ou trochléiforme.

Elle a en effet pour elle d'être une ostéotomie, opération plus simple et plus bénigne que la résection. Le redressement qu'elle donne se règle à volonté, comme après l'ostéotomie simple ; elle évite donc ces calculs minutieux qu'il faut faire dans la résection orthopédique pour obtenir des surfaces de section bien parallèles, en sacrifiant le moins possible.

Son deuxième avantage est que la plus grande partie de la correction se fait au niveau de la diaphyse fémorale, et qu'on demande très peu de chose au trait inférieur qui correspond à peu près au trajet de l'ancien interligne articulaire. On diminue ainsi d'une façon très notable les difficultés de redressement qui résultent de la rétraction des parties molles poplitées.

Enfin, il est *a priori* certain que l'ostéotomie double est plus économique que la résection. Celle-ci doit, en effet, toujours atteindre une certaine largeur. Même en faisant la section trochléiforme de Helferich, on est toujours obligé d'enlever une certaine hauteur d'os en arrière pour permettre au creux poplité de s'étendre. Le segment d'os réséqué est par conséquent toujours relativement gros. Il est évident que l'ostéotomie double oblique réduit au minimum la perte de longueur du membre.

A côté de ces avanges, on pourrait peut-être mettre en avant quelques objections.

La première serait de voir le déplacement des fragments intermédiaires en arrière, occasionner une compressisn dangereuse des nerfs ou des vaisseaux poplités. Mais nous voyons justement sur notre radiographie que ce déplacement en arrière reste limité par les brides fibreuses qui existent à la face postérieure de l'articulation ankylosée. Aussi ne découvre-t-on aucune aspérité pouvant faire naître une inquiétude à ce sujet.

La deuxième objection est relative aux cartilages de conjugaison. Il serait assurément facile de mettre le trait oblique supérieur au-dessus du cartilage conjugal du fémur. Mais le trait inférieur doit presque nécessairement traverser la région de ce cartilage. En le reportant trop bas, on se trouverait obligé de sectionner aussi le péroné et faire entrer en cause le sciatique poplité externe.

Mais il faut bien se dire que dans la plupart des ankyloses du genou qui nécessitent l'intervention, il s'agit de lésions tuberbuleuses qui ont évolué longtemps, altéré profondément les os et stérilisé les cartilages de conjugaison. J'ai eu pour ma part maintes fois l'occasion de constater que chez des enfants de 14 ou 15 ans le cartilage avait disparu ou ne subsistait que sous forme d'îlots épars impropres à l'ossification.

L'importance de la lésion de ce cartilage devient ainsi très secondaire. Il serait d'ailleurs presque aussi menacé par la résection trochléiforme, et de plus rien n'empêche de rechercher le cartilage au début de l'intervention pour s'assurer de son état et voir s'il mérite d'être conservé.

M. Gangolphe. — Ce résultat est en effet bien supérieur à celui qu'aurait donné une résection trapézoïdale.

M. Durand. — A combien peut-on évaluer, dans ce cas particulier, l'économie de raccourcissement faite en remplaçant le procédé de Krukenberg de préférence à la résection trapézoïdale ?

M. Nové-Josserand. — A six centimètres environ.

M. Gangolphe a pratiqué, pour des incurvations diaphysaires, des ostéotomies obliques qui ménagent aussi la longueur du membre et le rapprochent du procédé de Krukenberg.

M. Nové-Josserand. — Ce procédé est en effet essentiellement une double ostéotomie oblique avec refoulement du fragment intermédiaire.

Séance du 12 mars 1908.

Présidence de M. Gangolphe.

M. Laroyenne, secrétaire, lit le procès-verbal, qui est adopté.

*
* *

JÉJUNOSTOMIE DATANT DE TROIS MOIS CHEZ UNE CANCÉREUSE DE L'ESTOMAC.

MM. X. Delore et R. Leriche présentent une femme de 44 ans à laquelle ils ont fait une jéjunostomie par le procédé d'Eiselsberg-Witzel pour un cancer très étendu de l'estomac. Le résultat fonctionnel local est parfait, l'alimentation se fait bien, l'état général demeure satisfaisant.

Cette malade est entrée le 3 décembre dernier dans le service du Prof. A. Poncet pour des troubles digestifs datant de trois ans, avec vomissements répétés, amaigrissement extrême et œdème des jambes, fut laparotomisée le lendemain. L'extension de la tumeur descendant du grand cul-de-sac était considérable sur la face antérieure ; la résection et la gastro-entérostomie impossibles ; une jéjunostomie fut faite et l'alimentation par la sonde commencée dès le lendemain. Elle fut régulièrement continuée, bien que l'alimentation buccale, jusque-là impossible, ait pu être reprise sans inconvénient au cinquième jour.

La néostomie fonctionna parfaitement, il n'y eut jamais de reflux et la malade quitta la clinique le 24 décembre en parfait état, ayant repris du poids et des forces, se nourrissant elle-même par sa sonde qui ne fut pas retirée une seule fois.

Depuis lors, l'état général s'est encore amélioré. Continuant à s'alimenter par les deux bouches, cette femme a repris 3 kilogs, n'a plus d'œdème des jambes, et vient nous demander de lui supprimer sa sonde qui la gêne pour travailler.

Vous pouvez voir que la fistule est parfaitement continente et que la peau n'offre pas trace d'irritation ou d'érythème.

La tumeur est toujours perceptible près des fausses côtes, confirmant par sa présence, semble-t-il, le diagnostic porté.

En tout cas, s'il ne s'agit pas de cancer, mais d'un ulcère calleux, le résultat est tel qu'on doit se féliciter plus encore de l'avoir obtenu par une méthode innocente et d'application si aisée.

M. Patel. — Je suis heureux de l'excellent résultat fourni par la jéjunostomie que présente M. Leriche. J'ai eu l'occasion de pratiquer trois fois la jéjunostomie. Les deux premiers cas ont trait à des néoplasmes diffus de l'estomac, pour lesquels il n'y avait pas la possibilité de faire une anastomose gastro-intestinale; la survie a été d'un mois.

Le dernier cas est celui que j'ai eu l'honneur de présenter à la Société, il y a trois semaines. Dans aucune de ces trois interventions il n'y eut de l'incontinence de la bouche jéjunale. Il semble que le mode alimentaire joue un grand rôle ; il faut avoir soin d'injecter toutes les heures avec une seringue à hydrocèle 30 cc. environ de liquide alimentaire. Le reflux ne se produit que si l'on veut augmenter la dose ; peu à peu une adaptation fonctionnelle se produit, l'anse jéjunale se distend, arrive à faire un petit estomac et l'on peut alors augmenter la quantité de liquide.

En somme, la peur de l'incontinence doit être très minime ; aussi la jéjunostomie ne doit-elle pas être rejetée dans les cas qui paraissaient au-dessus des ressources chirurgicales.

M. Destot. — La jéjunostomie peut rendre de grands services ; en effet le diagnostic entre le cancer, l'ulcère et certaines néoplasies inflammatoires de l'estomac peut, même le ventre ouvert, n'être pas faisable, et il suffit de mettre au repos l'estomac de certains malades pour observer la diminution de volumineuses tumeurs. M. Destot a vu des malades considérés, après opération, comme des cancéreux vivre en bonne santé quatre ans après.

*
* *

LA SECTION DE LA RACINE PROTUBÉRANTIELLE DU TRIJUMEAU DANS LE TRAITEMENT DE LA NÉVRALGIE FACIALE.

MM. Jaboulay et Cavaillon. — Dans une récente communication (1) nous avons apporté les résultats éloignés du

(1) Voir Société de Chirurgie, séance du 17 février 1908.

traitement chirurgical systématiquement appliqué depuis une douzaine d'années au tic douloureux de la face. Ces faits montraient de toute évidence que les opérations périphériques pratiquées sur le trijumeau extra-crânien, soit sur le sympathique cervical donnaient dans tous les cas un répit appréciable; dans beaucoup une guérison longtemps maintenue, que l'on peut renouveler à peu de frais en répétant l'une de ces opérations de gravité nulle.

Aucun cas de mort n'est venu assombrir la statistique portant sur plus de 100 interventions.

Nous avons conclu à la nécessité de commencer toujours le traitement chirurgical par ces opérations périphériques, en rien comparables aux redoutables interventions intra-crâniennes.

Mais dans les cas où les arrachements périphériques et la sympathitectomie se sont montrés inefficaces d'emblée ou suivie de récidive rapide, il faut faire plus et tâcher de porter l'action chirurgicale plus haut. Certaines névralgies, particulièrement intenses et rebelles, ne peuvent céder qu'à ce prix.

Jusqu'à ces derniers temps la seule intervention intra-crânienne touchant la totalité du système trijumeau était la résection du ganglion de Gasser. Mais c'est là une opération grave dans ses résultats opératoires, difficile dans sa technique, incertaine dans ses résultats éloignés; certains faits de récidive ont été signalés après elle.

Si l'ablation du ganglion agit en le supprimant, ne pouvait-on pas arriver au même résultat en isolant le ganglion des centres en en pratiquant l'exclusion par rapport au courant nerveux? Pour cela il suffirait de sectionner la racine protubérantielle de la 5e paire qui établit la relation entre le centre protubérantiel et le centre ganglionnaire périphérique.

Cette idée, physiologiquement et anatomiquement soutenable, fut émise pour la première fois par Horsley qui en tenta l'exécution chez l'homme d'une façon imparfaite. Depuis, cette opération a été pratiquée quatre fois par deux chirurgiens américains, Frasier et Kean.

M. Jaboulay a eu l'occasion de pratiquer cette section sur le malade que nous présentons aujourd'hui complètement guéri.

Il s'agit d'un homme vigoureux, âgé de 34 ans, dont les antécédents sont vierges de toute infection antérieure.

Cinq ans avant il avait été pris brusquement de crises douloureuses siégeant dans toute la moitié droite de la face. Ces crises très violentes dans leur intensité étaient provoquées par la parole, la mastication, le froid.

En juillet 1905, après échec du traitement médical et électrique, longuement et soigneusement appliqué, le malade entre dans le service. M. Gauthier pratique sur lui l'arrachement périphérique du sus-orbitaire, sous-orbitaire et mentonnier, ces deux derniers par voie buccale.

A la suite de cette intervention, et dès son lendemain, les douleurs disparaissent. Le malade sort guéri, et cette guérison se maintient six mois. Puis, progressivemect, reparaît le syndrome douloureux, l'intensité et le nombre des crises augmentèrent rapidement, si bien que le malade avait abandonné tout travail; il en est réduit à absorber de fortes quantités d'opium, seul médicament qui arrive à le calmer.

Il refuse une nouvelle intervention à différentes reprises craignant un résultat trop passager.

Mais en février 1908, les douleurs sont telles que le malade revient en demandant l'opération.

Son état s'est d'ailleurs considérablement aggravé, l'opium n'agit qu'à doses très élevées.

Les crises étendues à la moitié droite de la face sont subintrantes, irradiant dans la région temporale et dans la région sus-claviculaire. Un élément nouveau s'est surajouté compliquant la situation. Quand éclate la crise, en même temps que se produit la douleur profonde, constrictive, les muscles masticateurs et le sterno se contracturent. Il se réalise un trismus intense qui applique les deux maxillaires l'un contre l'autre.

En même temps que se contracture du même côté le sterno cléido-mastoïdien qui attire la tête de son côté, lui faisant de plus effectuer un mouvement de rotation du côté opposé. De ce fait le malade ne peut parler ni s'alimenter, chaque tentative de parole, de mastication ou de déglution ramène ce trismus et ce torticolis:

De plus pendant la crise la face et la conjonctive se congestionnent violemment, et une abondante sécrétion lacrymale se manifeste par du larmoiement.

Les points d'émergence du nerf sont douloureux, mais toute la peau de la face et les poils sont le siège d'une hyperesthésie au contact très accusée, la piqûre profonde paraît, au contraire, moins bien perçue.

Il y avait indication à une intervention rapide commandée par l'intensité de la douleur et l'impossibilité où se trouvait le malade de s'alimenter.

Le 18 février, M. Jaboulay intervient de la façon suivante : une inci-

sion cutanée semi-circulaire à concavité inférieure empruntant comme base le bord supérieur de l'arcade zygomatique, la fosse temporale ruginée ; l'hémostase faite on applique une couronne de trépan sur la fosse temporale en avant et au-dessus du conduit auditif externe. Cet orifice de trépanation, agrandi au davier-gouge, donne une brèche osseuse de 7 centimètres environ de longueur sur 6 de hauteur. La dure-mère apparaît saine, battant bien. Alors commence le temps délicat du décollement de la dure-mère sur le plancher de la fosse cérébrale moyenne et sur la face antérieure du rocher.

Ce temps laborieux, qui doit être méthodiquement conduit en ayant soin de se reporter plus sur le versant antérieur du rocher que vers le trou ovale, s'est accompagné d'hémorragie veineuse qui en a allongé la durée et compliqué l'exécution de l'opération. Le tamponnement à la gaze maintenue ayant échoué, on a mis un tamponnement à la gaze imbibée d'adrénaline à 1/1000e qui a réalisé une hémostase suffisante. Un écarteur très long (un abaisse-langue), a soulevé le lobe temporo-sphénoïdal. On avait alors une vue très nette sur toute la fosse moyenne. Dans le fond se voyait le maxillaire inférieur et le supérieur se dirigeant vers le trou de sortie.

Dans un derniers temps tous les nerfs repérés, on ouvre à la rugine la loge de Meckel et le ganglion est découvert. Le bistouri est alors promené par deux fois, à fond sur la crête du rocher ; on a la sensation d'avoir coupé tous les tissus jusqu'à l'os

On laisse retomber le lobe cérébral, une mèche est mise qui doit assurer l'hémostase de petites veines suintantes ; les parties molles sont suturées.

Les suites opératoires ont été simples ; pendant la soirée le malade était un peu choqué, mais la température n'a pas dépassé 38° ; elle est revenue à la normale le 2e jour lorsqu'on a eu enlevé la mèche.

Les douleurs ont cessé de suite après la section pour ne plus reparaître, le soulagement a donc été immédiat.

On ne saurait parler de résultat éloigné pour l'instant, nous voudrions appeler votre attention sur deux points, l'un de technique, l'autre de physiologie.

Au point de vue technique cette section, quoique d'exécution assez délicate, n'a rien de comparable comme difficulté à l'ablation du ganglion de Gasser. On n'a pas à sectionner les trois branches de sortie, temps difficile de la gassérectomie ; ces branches sont entourées par un lacis veineux, voies anastomotiques entre la circulation veineuse intra et extra-crânienne qui compliquent par l'hémorragie veineuse inévitable la gassérectomie et peuvent dans certains cas en rendre l'exécution impossible.

On n'a pas non plus à exécuter le temps difficile du décollement ganglionnaire qui doit être complet dans la gassérectomie, pas davantage la section de l'ophtalmique. On supprime, en somme, le temps le plus difficultueux de l'ablation du Gasser.

Tout ceci simplifie beaucoup l'acte opératoire. La voie la meilleure est la voie temporale; il faut avoir soin de cliver systématiquement avec lenteur et ménagement la dure-mère de la fosse moyenne et ne pas se porter en avant pour éviter la région vasculaire, ni trop au-dessus de la crête pétreuse pour ne pas s'égarer dans la fosse postérieure.

Enfin l'*opération doit rester sous-dure-mérienne*. Dans notre cas, on a entamé seulement en un petit point la dure-mère vers le bord interne du cavum de Meckel. Ceci est d'ailleurs inévitable.

Il faut enfin user d'un écarteur plat et long d'extrémité mousse peur relever le lobe cérébral sans le traumatiser. On aurait un bon adjuvant par un éclairage frontal électrique.

Les suites physiologiques prochaines ont été les suivantes : Les douleurs ont cessé, les muscles masticateurs contracturés ont été paralysés, si bien que lorsqu'on fait serrer le maxillaire inférieur de ce malade, on sent les masséter, temporal, ptérygoïdien droits rester mous. Ce fait indique que la section a porté sur la branche motrice et que par conséquent la sensitive qui lui est sus-jacente a sûrement été sectionnée.

La sensibilité tactile, thermique et algique persiste, mais avec un certain degré d'imprécision. Seule la partie droite de la langue paraît insensible à la piqûre; la pituitaire, la voûte palatine, la conjonctive conservent leur sensibilité.

Celle-ci ne s'est pas modifiée un mois après l'opération.

La sécrétion lacrymale à droite est nulle; ce fait est mis en évidence quand on place une petite lame de buvard dans chacun des sacs lacrymaux. On voit le buvard gauche s'humecter rapidement, tandis que le droit reste sec. Malgré cette siccité de l'œil aucune lésion trophique de la cornée. Il faut signaler un léger degré de paralysie du 6e nerf qui a cédé rapidement.

Ce fait physiologique de l'arrêt de la sécrétion lacrymale après section de la racine centrale du trijumeau n'est pas d'accord avec l'enseignement classique actuel de la physiologie qui fait du facial le nerf sécrétoire de toutes les glandes de

la face. Cependant Magendie et Bell avaient signalé ce fait à la suite d'expériences sur les animaux.

Au point de vue thérapeutique, cette intervention s'est montrée efficace immédiatement et complètement.

En tout cas il s'agit d'une intervention rationnelle. Après section de la racine centrale, *celle-ci ne doit pas se régénérer* si l'on se rapporte à la valeur fonctionnelle théorique de ce segment nerveux et l'on peut espérer une guérison définitive. La section en amont du ganglion paraît supérieure à l'extirpation de celui-ci pour les raisons suivantes :

Sa technique est plus facile, sa gravité opératoire moindre. A notre connaissance elle a été pratiquée quatre fois (Keen-Frasier) sans mort, notre cas est le 5e, et les suites ont toujours été fort simples.

La section ne compromet en rien la vitalité de l'œil ; elle crée une brèche crânienne moins considérable, et laisse à sa suite une déformation moins accusée. Enfin le Gasser persiste en tant que centre périphérique ; seule sa communication avec les centres conscients est interrompue.

En résumé, dans le cas où il y aura indication à intervenir sur le trijumeau intra-crânien en cas d'échec des méthodes périphériques ou de récidive après leur application, il faudra préférer la section de le racine centrale faite sur la crête pétreuse à l'ablation du ganglion de Gasser (1).

***

SPINA VENTOSA DU 1er MÉTATARSIEN ; ÉVIDEMENT ET REMPLISSAGE AVEC LE MÉLANGE DE MOSETIG.

M. Nové-Josserand présente un garçon de 11 ans, entré à la Charité au mois de septembre 1907 pour une ostéite du 1er métatarsien fistulisé depuis un an.

On trouve une large fistule sur la face interne et une hyperostose très accentuée de la face antérieure de l'os. L'articulation paraît libre.

Première intervention le 20 septembre 1907. L'os est soufflé, la cavité médullaire agrandie contient des fongosités et un séquestre en grelot du

(1) Ce malade, revu le 20 mai, est toujours guéri, sans lésions trophiques oculaires, sans anesthésie dans la face.

volume d'un noyau de pêche ; les articulations paraissent saines. Tamponnement à la gaze.

Le 10 décembre, on note que la cicatrisation ne fait pas de progrès, la tuméfaction s'accentue du côté plantaire, les parties molles sont infiltrées.

Le 12 décembre, incision de la fistule et nettoyage de la cavité osseuse ; celle-ci contient des fongosités dans sa partie antérieure ; sa partie postérieure est comblée par du tissu spongieux jeune ; le tissu cortical est complètement détruit sur une petite surface de la partie antéro-inférieure de l'os ; nettoyage à la curette ; il en résulte une cavité de 4 centimètres de long sur 2 cent. 1/2 de profondeur qui se prolonge en avant jusque dans la tête du métatarsien sans atteindre l'articulation et qui va en arrière jusqu'à l'articulation (avec le cunéiforme), qui est ouverte, mais paraît intacte. Après hémostase, la cavité est remplie avec le mélange de Mosetig et la peau est suturée ; cette suture est rendue difficile par l'infiltration des téguments et elle reste incomplète, les bords étant distants de 2 à 3 millimètres sur une certaine longueur.

Suites opératoires simples. Premier pansement au bout de treize jours ; les fils de suture ont coupé la peau, qui est légèrement infiltrée, la plaie bâille légèrement découvrant le mélange iodoformé sur une largeur de 1 demi-centimètre.

Le 22 janvier 1908, la plaie n'a donné qu'un suintement insignifiant ; il reste encore un petit pertuis au fond duquel on voit une surface bourgeonnante. La radiographie montre que la plus grande partie du mélange a disparu ; il en reste trois fragments gros comme un pois. Le malade commence à marcher le 29 janvier, la fistulette persiste jusqu'au 3 mars ; à ce moment la guérison est complète, la cicatrice solide sans tuméfaction profonde.

Cette observation est un exemple assez probant de l'influence heureuse exercée par le mélange de Mosetig sur la réparation des cavités osseuses. Il s'agissait en effet d'une lésion assez grave, puisque la corticale était détruite entièrement sur une certaine étendue et que la réparation spontanée paraissait ne faire aucun progrès au bout de trois mois ; or, le malade a pu marcher au bout de cinq semaines après la seconde opération, et il a été complètement guéri en moins de trois mois. Il faut remarquer que dans ce cas la plus grande partie du mélange iodoformé a été éliminée ; il a pu néanmoins jouer son rôle de pansement interne et faciliter la réparation rapide de la lésion en conservant la forme de l'os.

J'ai appliqué cette même méthode à une série d'autres cas plus graves : ostéo-arthrites du poignet, du pied et de la hanche,

et bien que la guérison des malades ne soit pas encore complète, il en ressort nettement une impression aussi favorable que dans le cas précédent. J'ai aussi utilisé le mélange de Mosetig pour conserver la forme et la longueur des doigts dans des cas de spinosa ventosa des phalanges obligeant à faire une résection totale ou partielle de toute l'épaisseur de la diaphyse ; il faut dans ce cas faire en outre de la traction continue sur l'extrémité du doigt, et l'on peut obtenir ainsi la guérison sans déformation.

M. Gangolphe. — Le mélange de Mosetig doit aussi servir d'étai à la coque osseuse restante, et, chez les enfants, former un tuteur pour l'os nouveau.

M. Bérard avait observé l'élimination presque constante du mélange, mais les résultats éloignés lui ont montré que ces plombages n'étaient pourtant pas inutiles ; ainsi, ces derniers temps, M. Bérard a vu revenir deux malades dont les cartilages conjugaux avaient été intéressés par l'opération et qui pourtant ne présentaient pas de raccourcissement, grâce sans doute au mélange de Mosetig, dont ces observations confirment le rôle de tuteur.

M. Nové-Josserand. — Il est particulièrement facile de constater, pour le plombage des phalanges, combien ce procédé maintient la forme des doigts et évite le raccourcissement.

M. Gangolphe. — L'action du mélange est peut-être encore plus complexe ; n'est-il pas possible qu'il agisse comme un excitateur de la croissance, comme le clou qu'Ollier, expérimentalement, enfonçait dans la moelle osseuse pour stimuler l'accroissement de l'os ?

*
* *

ÉNORME ENCHONDROME DE LA PAROI THORACIQUE CHEZ UN SUJET PORTEUR D'EXOSTOSES OSTÉOGÉNIQUES.

M. Gangolphe. — J'ai l'honneur de vous présenter opéré et guéri le jeune homme dont j'ai publié l'observation dans un mémoire rédigé en collaboration avec mon distingué interne, M. Gabourd.

Après une ablation faite en juin 1905, au cours de laquelle j'avais dû ouvrir la plèvre, j'avais eu une récidive dans de telles proportions que, de l'avis de plusieurs il parut comme à moi-même plus sage de s'abstenir. En effet, il me semblait que

le diaphragme était envahi ; je dus me borner à une abrasion de la tumeur. Le néoplasme enlevé la première et la seconde fois était du chondrome typique ; chaque fois la tumeur pesait environ 600 à 800 grammes. Après une seconde intervention purement palliative, la santé de mon malade parut décliner, puis devint un peu meilleure. Chose singulière, malgré la réapparition du chondrome, la santé s'affermit, il n'existait aucun signe de généralisation. La radioscopie montrait que le diaphragme se contractait bien. Dès lors, tenant compte qu'il s'agissait surtout, purement, d'une malignité locale, je résolus d'intervenir quelle que puisse être la gravité de l'acte opératoire.

Le 20 décembre 1907, le sujet étant anesthésié à l'éther, je libérais, au moyen de deux grandes incisions en Y, les téguments amincis qui recouvraient la tumeur récidivée énorme que vous voyez ici. Je dus même sacrifier une partie de ces téguments ulcérés par distension ; je les conservai le plus possible, car je prévoyais que je ne pourrais recouvrir ma plaie.

Je sectionnais ensuite assez loin du pourtour du néoplasme les côtés qui paraissaient en faire partie ; j'eus soin de faire une section sous-périostique, par conséquent sous-pleurale. Quand je me fus assuré ainsi de la mobilisation de la masse néoplasique, je me décidais à tenter le décollement de la plèvre. Après bien des tâtonnements, je pus enlever tout à fait et cette fois bien complètement cette énorme masse. A travers la plèvre restée intacte, je pouvais suivre les mouvements du diaphragme, du poumon... L'opération avait duré une heure environ. J'ajoute que la plèvre restée à nu, son feuillet pariétal constitue l'unique moyen de protection du poumon sur une étendue de 10 à 12 centimètres de longueur et de 15 à 18 centimètres au moins de hauteur.

Le malade est aujourd'hui très bien guéri, ne présente aucun signe de récidive.

En dehors du résultat opératoire excellent, je tiens à rappeler les connexions qui me paraissent exister entre les chondromes et les exostoses ostéogéniques. Ce sont là des lésions de même ordre, comme je l'ai dit bien souvent, et comme sont venus l'attester les faits publiés par M. Gabourd.

L'exostose n'est qu'un chondrome vasculaire ; l'un et l'autre

me semblent être des malformations du squelette. Quand le tissu cartilagineux se produit en quantité considérable, cette malformation par hyperplasie devient cliniquement une tumeur, comme cela est arrivé chez notre malade.

***

PRÉSENTATION DE L'ARTHROMOTEUR GÉNÉRAL DU Dr BIDON (DE GRENOBLE).

M. VIGNARD. — Je ne voudrais pas, Messieurs, abréger la démonstration pratique et intéressante qui va vous être faite en plaidant devant vous la cause de la mécanothérapie. Elle est gagnée depuis longtemps déjà, et son utilité ne fait plus doute pour personne. D'où vient donc que son usage, du moins en France, soit encore si restreint ? Sans doute les appareils ne manquent pas, si l'on en juge par ceux que Zander, Krukenburg (de Halle), Kœnig, Müller (de Berlin), Herz (de Vienne) ont inventés ; mais ces appareils ont le double inconvénient de coûter fort cher et de nécessiter pour leur installation un emplacement considérable.

Leur prix élevé tient surtout à ce fait que pour pouvoir exécuter tous les mouvements nécessaires, il faut acheter un grand nombre d'appareils, chacun d'eux n'exécutant que des mouvements spéciaux et restreints. Tous ceux qui ont visité des installations de mécanothérapie ont été surpris, j'en suis sûr, d'entendre les directeurs de semblables installations se plaindre de l'encombrement provoqué par le très grand nombre des appareils, et en même temps de l'insuffisance de ceux-ci. Tous vous disent : si l'on voulait posséder tous les mouvements il faudrait une honnête fortune et une galerie des machines. Il y avait donc un grand intérêt à réunir dans un dispositif de dimensions restreintes et de prix abordable les qualités et les mouvements que possèdent isolément chacun des nombreux appareils de Zander ou autres. Jusqu'à présent, rien de sérieux n'a été tenté eu France dans le sens que j'indique.

Notre confrère, M. le Dr Bidon (de Grenoble), a été tenté par les difficultés d'un problème mécanique aussi compliqué. Depuis bientôt sept ans il a mis à le résoudre une ingéniosité

et un talent que ceux qui s'intéressent à l'orthopédie ont pu déjà apprécier dans d'autres appareils. J'ai vu fonctionner son arthromoteur qui réalise, avec l'amplitude et à la vitesse que l'on désire, tous les mouvements susceptibles d'être demandés à n'importe quelle articulation. Il occupe une place restreinte, peut faire travailler deux malades à la fois et me paraît devoir supplanter, par la simplicité et les perfections de son mécanisme, tous les appareils de mécanothérapie actuellement en usage. Je demande à M. le Président de vouloir bien donner la parole au Dr Bidon pour qu'il puisse faire lui-même la démonstration de son arthromoteur.

Le Dr Bidon fait la démonstration de son appareil et de ses nombreuses applications aux différentes articulations des membres du tronc et de la tête.

M. Gangolphe. — Ces appareils pourront rendre des services dans la mobilisation des réséqués. On sait combien elle est délicate ; le zèle et la négligeance sont en pareil cas également funestes. A tout prendre, la négligeance est même préférable au zèle. Je me rappelle une série de réséqués qui tous eurent de mauvais résultats parce que leurs soins consécutifs avaient été confiés à un de nos collègues, renommé pour son entrain et sa vigueur.

Les appareils qui nous ont été présentés paraissent offrir un réglage satisfaisant, ils permettent de diminuer dans les exercices de mobilisation l'équation personnelle du masseur.

Thorax de la malade ci-contre 4 mois avant

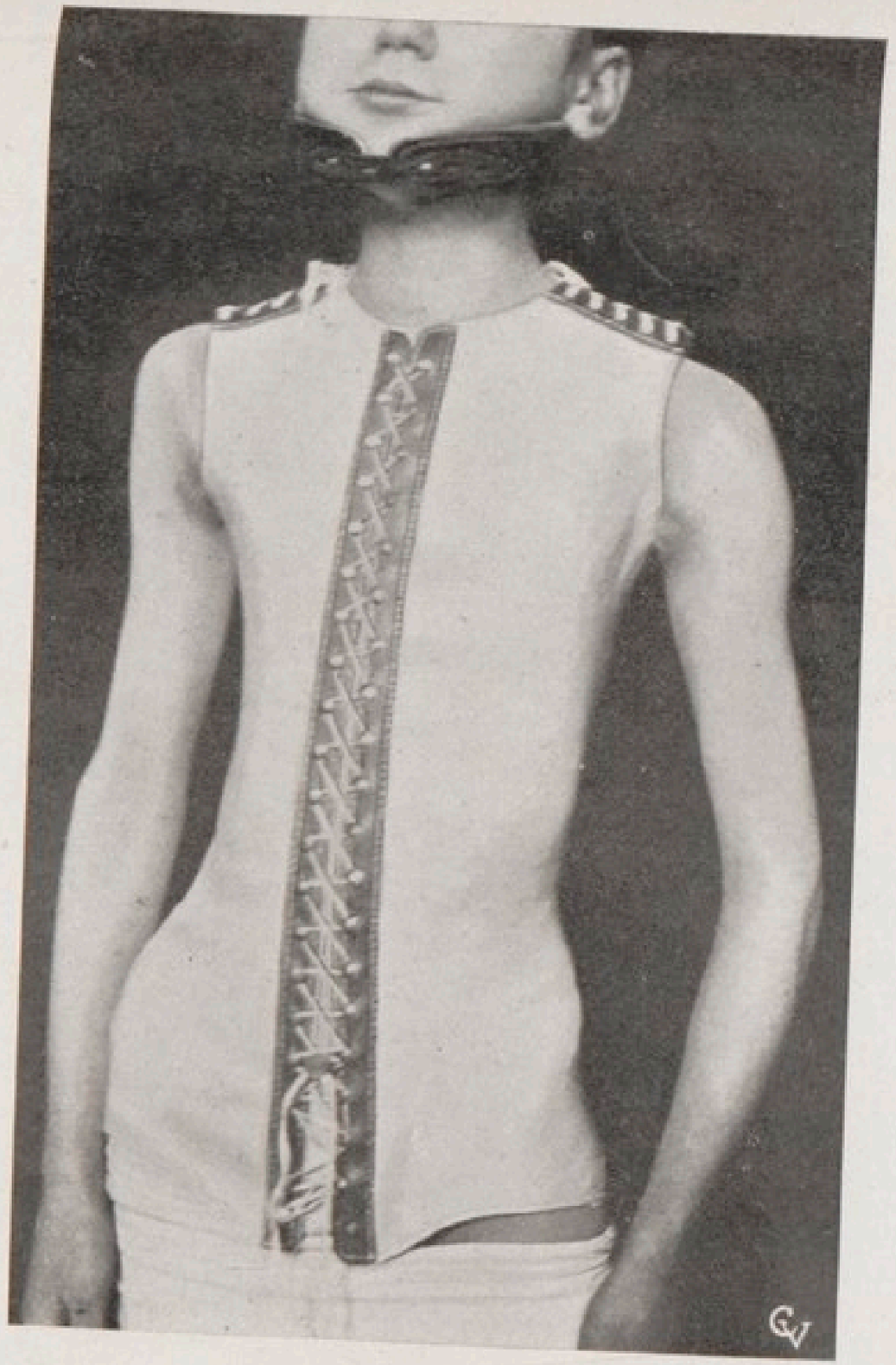

Corset avec support céphalique réalisant l'extension du rachis

Séance du 19 mars 1908.

Présidence de M. Gangolphe.

A PROPOS DE LA MÉTHODE DE MOSETIG.

M. Vignard. — Je crois que dans l'emploi et dans les indications de la méthode Mosetig dite encore du plombage des os, il faut distinguer deux ordres de cas très différents.

Dans une première catégorie de faits, l'état des parties molles et de la peau, la chronicité et l'atténuation des lésions inflammatoires permettent de faire un nettoyage complet de la cavité osseuse ou articulaire, d'y couler le mélange, de tout fermer et d'atteindre sans aucune élimination la cicatrisation par première intention. Le mélange reste à l'intérieur de la cavité et se résorbe peu à peu pour faire place à du tissu osseux ou à du tissu de cicatrice.

C'est là le plombage vrai dont les indications sont rares et les exemples peu nombreux, surtout en matière de chirurgie articulaire.

Dans une deuxième catégorie de cas, les lésions des parties molles ne permettent pas d'espérer une réussite immédiate. En fait, on voit dans ces cas-là les fils de suture coupés, les téguments, et au premier pansement le mélange se trouve à nu au fond de la plaie osseuse ou articulaire. Il s'élimine peu à peu dans les semaines qui suivent à mesure que se comble la cavité, et lorsque la réparation est complète il en reste tout au plus quelques traces incluses dans la cicatrice. Ceci ne doit plus porter le nom de plombage, c'est un pansement au mélange de Mosetig, pansement d'ailleurs pratique et efficace.

Je crois qu'il y a intérêt cependant à différencier ces deux ordres de modes d'emploi et que la distinction dans les mots

correspond à une différence très réelle dans les indications, dans le manuel opératoire et dans les résultats.

***

PRÉSENTATION D'UN APPAREIL POUR LA MOBILISATION DES ARTICULATIONS.

M. H. Vennin, médecin major de l'armée, répétiteur à l'École du service de santé. — La mécanothérapie peut généralement être réalisée à l'aide de moyens très simples ; j'ai l'habitude, à l'hôpital d'instruction, de la démontrer à l'aide de l'appareil suivant, constitué :

1° D'*une corde* de 4 à 5 mètres de long, terminée par deux porte-mousquetons ;

2° De *trois poulies*, montées à crochet ;

3° De *deux poignées* en forme d'étrier ;

4° De *quelques sachets remplis de sable;*

5° De *quelques pitons.*

Il se monte, à l'aide des pitons, dans une embrasure de porte, suivant des dispositifs variables qui permettent à volonté :

1° La *mobilisation d'un seul membre* à l'aide d'une poignée et d'un contrepoids formant résistance ;

2° La *mobilisation simultanée de deux membres* l'un par l'autre à l'aide de deux poignées. On peut en ce cas, en faisant varier la disposition relative des poulies, obtenir à volonté :

a) Des *mouvements symétriques ;*

b) Des *mouvements inverses* et *synergiques ;*

c) Des *mouvements inverses* et *asynergiques*, c'est-à-dire dont l'amplitude est deux ou trois fois plus considérable pour une poignée que pour l'autre.

Les *mouvements sont alternativement actifs* pour le 1er temps, qui répond à la protraction de la poignée par le sujet, et *passifs* pour le 2e temps qui correspond à la rétraction par la résistance. Cette *résistance,* constituée par un contrepoids de masse déterminée et connue, est *constante*, *variable à volonté*, *réglable*, *mesurable* dans tous les cas.

L'appareil permet au choix la *gymnastique rationnelle* et l'exercice simultané des divers membres, ou bien la *mobilisation méthodique* d'une autre articulation. Il suffit pour obtenir ce dernier résultat d'immobiliser les articulations sus et

sous-jacentes, ce qui peut s'obtenir par des moyens très simples (appui contre le dossier ou sur le bras d'un fauteuil, sur le bord d'une table...).

On peut donc obtenir, dans les *cas curables*, par la *mobilisation de l'articulation lésée* la guérison complète, un véritable *restitutio ad integrum*. Dans les *cas incurables*, la gymnastique méthodique favorisera la *création de suppléances* et obtiendra encore indirectement la *restauration fonctionnelle*.

M. Gangolphe. — Cette présentation montre qu'il est possible, à peu de frais, de remplir tous les desiderata de la mobilisation.

*
* *

OSTÉO-ARTHRITE TUBERCULEUSE DU COU-DE-PIED ; DÉSARTICULATIONS TIBIO-TARSIENNES PAR LE PROCÉDÉ DE JULES ROUX ; MÉDULLITE SECONDAIRE TOTALE DU TIBIA AYANT NÉCESSITÉ UNE DÉSARTICULATION DU GENOU ; GUÉRISON.

M. Tixier. — Ce jeune homme a présenté une affection osseuse très exceptionnelle et dont vous pouvez voir les effets sur ce tibia et ce péroné. J'ai dû lui pratiquer une désarticulation du genou dans les circonstances suivantes :

A l'âge de 17 ans, ce jeune garçon vint dans mon service en avril 1906 pour une tumeur blanche tibio-tarsienne. L'état général était mauvais et localement des fistules conduisaient sur l'astragale, et les malléoles manifestement cariées. Cette arthrite avait évolué très rapidement en trois mois environ : des fongosités infiltraient le tissu antérieur et sortaient sous forme de gros bourgeons saignottants sur la face dorsale. Il fallait faire le sacrifice du pied. Je pratiquais, à cause de l'état particulier des téguments, une Jules Roux (30 avril 1906). Guérison très rapide ; joli moignon comme vous pouvez le juger sur ce moulage.

Mais quand le malade voulut marcher, des douleurs extrêmement vives se déclarèrent dans le tibia. Il lui fut impossible de mettre le pied par terre et une hyperesthésie superficielle et profonde s'opposait à tout contact prolongé du moignon avec le sol.

A plusieurs reprises durant les années 1906 et 1907 le malade vint dans mon service réclamant un soulagement à ces douleurs. Cependant l'exploration la plus attentive ne révélait aucun point d'ostéite sur le tibia, les téguments étaient normaux ; aucune infiltration, aucune rougeur, pas d'abcès. Une très petite fistule s'ouvrait par intermittence au niveau de la malléole interne et laissait écouler quelques gouttes de pus.

Mais le malade souffrait toujours ; le but était manqué, il ne pouvait pas marcher sur ce tibia et il avait assez de la vie de béquilles. Il demandait un soulagement même au prix du sacrifice du membre.

Le 24 janvier 1908 j'endormis le malade ; sur la face interne du tibia, au point où de temps à autre se formait une fistulette, j'incisais les téguments. Mon bistouri pénétrait sans peine dans le tibia, dont la diaphyse était réduite à l'épaisseur d'une coquille d'œuf. J'effondrais au pouce cette diaphyse et pénétrais dans une cavité médullaire comprenant toute l'épaisseur de l'os et de laquelle s'échappaient de grosses masses fongueuses ressemblant au contenu des abcès froids articulaires. Une curette vidait rapidement cette cavité, et à l'aide d'un stylet je cherchais la limite des lésions intra-osseuses par en haut ; il n'y en avait pas d'autre que l'extrémité supérieure du tibia : le plateau tibial, au niveau du bulbe, qui résistait à la pénétration du stylet.

Il n'y avait pas à hésiter, il fallait faire le sacrifice de ce squelette absolument incapable, dans sa fragilité, de supporter le poids du corps. Je réveillais le malade et renvoyais l'amputation à quelques jours afin de pouvoir prévenir sa famille (il a 19 ans).

Le 3 février 1908, je pratiquais l'amputation au lieu d'élection. Ma scie pénétra dans le bulbe tibial comme dans une masse graisseuse. La section osseuse parut formée par une mince coquille diaphysaire d'os compact enfermant de la moelle dégénérée. Je fis la désarticulation du genou. Actuellement le malade est guéri et va quitter l'hôpital.

Il est remarquable de constater à quel poids ridicule est réduit ce tibia. On dirait un os malacique, et cependant c'est par une véritable médullite progressive tuberculeuse que ce travail de raréfaction a été obtenu.

Les ostéomalacies locales ont été bien étudiées par

MM. Gayet et Bonnet ; il semble dans ce cas que la tuberculose médullaire en ait réalisé un type clinique exceptionnel. Ce tibia et ce péroné, légers comme des plumes, rappellent les os d'oiseau, mais dans ces vastes cavités médullaires en fait d'air il y avait une moelle fongueuse manifestement tuberculeuse.

M. Bérard. — L'examen de l'os frais a-t-il montré à M. Tixier des lésions médullaires tuberculeuses semblables à celles dont M. Gangolphe a donné la description, ou bien ne s'agissait-il que de troubles trophiques ? Ceux-ci peuvent guérir après l'ablation du foyer tuberculeux qui les a provoqués et permettent quelquefois un traitement conservateur.

M. Durand. — Sur un membre amputé pour une tuberculose fémorale, j'ai pu suivre la dissémination des troubles ostéomalaciques, qui atteignaient la totalité du membre jusqu'aux orteils inclusivement.

M. Gangolphe. — M. Tixier a-t-il fait faire l'examen histologique de cette pièce ? Quelle est d'autre part l'étendue des lésions ostéomalaciques ?

M. Tixier. — L'examen macroscopique de la moelle ramenée à la curette ne laissait aucun doute, il s'agissait de véritables fongosités médullaires. Je n'aurais même pas osé imposer un examen histologique tant étaient msnifestes les lésions ; c'était de la chair d'anguille parsemée de granulations comme nous en trouvons dans les tuberculoses.

Quant à la section du tibia, lors de l'amputation au lieu d'élection, elle révélait non pas de la carie rouge, laquelle, comme le disait Ollier, peut parfaitement guérir, mais une véritable infiltration puriforme allant de la cavité médullaire aux alvéoles du tissu spongieux ; et la meilleure preuve que toute cette épiphyse devait être sacrifiée, c'est que sous le cartilage diasthrodial d'un des condyles tibiaux existait un tubercule ulcérant qui allait envahir l'articulation du genou.

Il y a donc deux lésions intéressantes sur ces pièces ; d'abord la médullite infiltrante progressive qui a gagné tout le tibia et tout le péroné, puis l'état de raréfaction de la coque diaphysaire qui rappelle absolument l'ostéomalacie.

M. Gangolphe. — La présentation de M. Tixier met en discussion des faits d'interprétation complexe. Tout d'abord il existe des tuberculoses médullaires dont j'ai observé l'exemple suivant :

Une malade entre dans mon service pour une tumeur blanche tibio-tarsienne qu'on se proposait de traiter par une désarticulation de Syme-Ollier ; mais en faisant la toilette pré-opératoire de ce membre, je perçus à 25 centimètres au-dessus du cou-de-pied une sensation papyracée, qui me fit immédiatement prévenir la malade de la possibilité d'une ampu-

tation de jambe. Je trouvai en effet, dans la diaphyse tibiale, un abcès médullaire qui ne permettait pas d'autres opérations. En pareil cas, on est frappé par l'aspect myxomateux, adénoïde, fibrillaire de la moelle osseuse et le microscope démontre qu'il s'agit d'une tuberculose médullaire. C'est une variété de ces tuberculoses diaphysaires que Riedel a décrites comme des raretés. Je ne pense pas que le fait de M. Tixier rentre dans ce cadre.

En second lieu, on peut avoir affaire à des troubles de nutrition de l'os s'étendant à distance plus ou moins grande d'une lésion tuberculeuse, sans être eux-mêmes de nature tuberculeuse ; je puis en citer comme type l'observation d'un réséqué du coude dont l'humérus était si friable que je dus, au cours de l'opération, empêcher mes aides de le serrer de peur qu'il ne s'écrasât. A la suite de cette intervention conservatrice, cette femme est restée parfaitement guérie, elle n'était donc pas atteinte de médullite tuberculeuse.

Ces réactions de l'os à distance d'une lésion sont d'ailleurs des plus variables, elles n'aboutissent pas toujours à augmenter sa friabilité et j'ai vu, avec Charpy, combien de squelettes syphilitiques étaient durs et, avec Robin, quelle résistance à l'ostéoclasie pouvaient offrir des os de tuberculeux.

Enfin le terme d'ostéomalacie demande à être précisé, et ces ostéomalacies locales sont bien différentes de l'ostéomalacie, maladie générale.

M. Bérard. — Je crois que certaines moelles à aspect myxomateux ne sont pourtant pas tuberculeuses, il resterait à définir les limites de la conservation opératoire en pareil cas. Quant à la tuberculose diaphysaire, elle n'est pas, au moins chez les enfants, aussi exceptionnelle que le croyait Riedel, et personnellement j'en ai observé quatre cas. Dans l'un d'eux un simple curettage a suffi à enrayer la marche des lésions.

M. Nové-Josserand. — J'estime aussi que les lésions tuberculeuses diaphysaires de l'enfance ne sont pas rares et peuvent être traitées avec succès par la conservation. Sur un nourrisson actuellement dans mon service j'ai vu évoluer une véritable ostéomyélite tuberculeuse. Elle a été évidée et plombée. Le résultat de ce plombage a été remarquablement bon et je compte vous le présenter.

M. Gayet. — L'ostéomalacie locale que l'on peut observer au voisinage des lésions tuberculeuses ne me semble pas devoir être séparée, comme le demande M. Gangolphe, de l'ostéomalacie généralisée, du moins au point de vue anatomo-pathologique. Nous avons, M. Bonnet et moi, examiné un astragale prélevé sur un membre tuberculisé au genou, et nous avons rencontré les lésions histologiques typiques de l'ostéomalacie.

La pièce présentée par M. Tixier me paraît appartenir à cet ordre de lésions.

M. Gangolphe. — Le squelette d'un membre frappé de tuberculose en quelque point peut être ostéomalacique, mais en pareil cas les autres os sont indemnes, c'est ainsi que les ostéomalacies locales, même d'une certaine étendue, diffèrent de l'ostéomalacie proprement dite, qui est généralisée.

Ce que viennent de dire MM. Nové-Josserand et Bérard me fait penser que la tuberculose diaphysaire est plus fréquente qu'on ne l'a dit. Pourtant je n'en ai personnellement observé que deux exemples en laissant, bien entendu, de côté les granulies généralisées ; l'un est le cas de médullite dont je vous ai parlé tout à l'heure, l'autre est une malade du service de M. Ollier qui présentait un point de périostite diaphysaire. On n'a jamais su si la moelle osseuse sous-jacente était saine ou malade.

M. Durand. — Les lésions diaphysaires, directement ou indirectement causées par la tuberculose, sur lesquelles vient de porter la discussion, comportent des faits disparates qui peuvent être groupés en quatre catégories :

1° Les ramollissements osseux à distance, lésions banales fréquemment rencontrées ;

2° Des ostéomalacies locales qui ne sont pas un trouble quelconque de nutrition et présentent des caractères anatomo-pathologiques particuliers ;

3° Des médullites tuberculeuses dans lesquelles je ferais volontiers rentrer le fait de M. Tixier ;

4° Des périostites tuberculeuses dont M. Ollier parlait souvent sans les avoir, je crois, jamais décrites dans ses ouvrages.

*
* *

CORSETS ORTHOPÉDIQUES.

M. Vignard. — Dans une de nos précédentes réunions, je vous ai montré un dispositif permettant de réaliser chez les pottiques immobilisés au lit une traction de la colonne plus efficace que celle que l'on obtient avec les divers modèles de gouttières en usage. L'appareil que je vous montre aujourd'hui est destiné à réaliser l'extension et l'immobilisation de la colonne dorsale chez un malade auquel on permet la marche ; il se compose d'un corset en celluloïde parfaitement adapté aux formes du corps et d'un collier qui épouse les contours du maxillaire et de l'occiput. Les deux parties de l'appareil sont reliées l'une à l'autre par deux tiges d'acier susceptibles de coulisser dans la région dorsale du corset et venant s'adapter

en haut sur les côtés du collier. On peut, en soulevant à la fois la tête de l'enfant et le collier, réaliser toute la traction que l'on désire et soulager complètement la colonne du poids des parties sus-jacentes.

Les qualités de cet appareil me paraissent résider dans deux points : le premier, c'est la parfaite adaptation du corset au bassin, seul point d'appui véritable. Aucun des corsets en usage actuellement en orthopédie n'atteint aussi exactement ce but. Vous pouvez en juger par les modèles que je vous présente et qui constituent les types courants reproduits dans tous les traités d'orthopédie. Le second point important consiste à faire supporter le poids de la tête par deux tiges latérales et non point par une seule tige médiane et postérieure, comme cela se fait presque toujours. De toutes les substances employées pour la construction des corsets le celluloïde est la seule qui puisse être moulée très exactement sur les formes à recouvrir. On parle toujours du cuir moulé, mais on devrait savoir que le cuir n'a de rigidité qu'à la condition d'être soutenu par des armatures métalliques. Dans tous les points où celles-ci font défaut le cuir se ramollit à la chaleur du corps et cède sous la moindre pression.

Mais l'emploi du celluloïde n'est pas la seule condition qui permette de réaliser un bon corset, il est indispensable de posséder un moulage très exact du tronc, du cou et de la tête ; le chirurgien doit l'exécuter lui-même, car lui seul sait quelles sont les qualités que doit réaliser l'appareil.

Les médecins ont une tendance fâcheuse en présence d'une scoliose ou d'un mal de Pott, c'est de l'adresser à un bandagiste, sans se préoccuper de la nature et de la forme de l'appareil que l'on appliquera à leurs malades ; aussi les résultats obtenus dans le traitement des maux de Pott ou des scolioses par ces procédés sont-ils déplorables. Quel rapport ont les corsets courants que je vous présente avec l'immobilisation de la colonne et quelle prise peuvent-ils bien avoir sur une tige osseuse aussi souple et aussi difficile à fixer ? Tous les maux de Pott auxquels depuis 3 ans j'ai essayé de faire porter les corsets en usage se sont affaissés. De semblables armures sont tout au plus bonnes pour les maux de Pott guéris et complètement fixés et dans ces cas elles sont aussi ridicules qu'inutiles. Quant aux scolioses, je comprends qu'on ait songé à leur faire faire de la gymnas-

tique devant l'inefficacité des résultats obtenus par le port de tous les modèles de corset. Mieux vaut essayer d'assouplir une colonne et de fortifier son système musculaire que de la laisser s'affaisser dans un corset comme celui que je mets sous vos yeux et qui est le corset habituellement employé.

Le modèle que je vous présente et que j'ai construit moi-même dans ses parties essentielles me paraît répondre beaucoup mieux au but désiré; vous en pourrez juger par la comparaison entre la tenue actuelle de cette enfant et le moulage pris il y a 4 mois environ au moment où elle se présenta à nous en pleine déformation.

J'espère que dans un an sa colonne, bien soutenue et bien dirigée pendant le temps de sa croissance, présentera une fixité suffisante pour que l'on puisse se contenter d'une immobilisation moins rigoureuse et considérer comme acquis un résultat dès aujourd'hui appréciable.

M. Nové-Josserand. — Je n'ai que des éloges à faire aux corsets de M. Vignard, mais je ne pense pas que le port d'un corset, si perfectionné soit-il, doive conduire au traitement ambulatoire du mal de Pott à la période d'état. Les corsets gardent d'ailleurs leurs indications pour la période de convalescence.

M. Vignard. — Je réserve aussi l'emploi du corset aux maux de Pott convalescents encore exposés à des déformations secondaires.

M. Gangolphe.— Nous sommes d'accord sur la nécessité de traiter par le décubitus la phase active du mal vertébral, les appareils ne sont que plus tard indiqués. Parmi ceux-ci, les corsets moulés feutrés ont rendu des services, mais leur prix élevé n'en permettait pas à tous l'emploi ; les corsets, en cuir ordinaire, n'étaient souvent qu'un trompe-l'œil, les appareils en celluloïde de M. Vignard me paraissent remplir une lacune. J'en dirai autant pour les scolioses.

Séance du 26 mars 1908.

Présidence de M. Gangolphe.

A propos du procès-verbal :

M. Gangolphe. — Dans la discussion de la précédente séance, le terme d'ostéomalacie me semble avoir été trop souvent employé.

On abuse du mot ostéomalacie locale. L'ostéomalacie vraie est caractérisée par un ramollissement de l'os qui aboutit à des déformations, à des courbures.

Dans les états trop facilement désignés ostéomalacies locales, ces changements de forme, ces incurvations font défaut, l'os n'est modifié que dans sa constitution et sa résistance. Le malade de M. Tixier était atteint d'ostéoporose, de raréfaction osseuse, non pas d'ostéomalacie.

*
* *

FIBROME UTÉRIN.

M. Tartanson, interne des hôpitaux, présente une pièce anatomique, au nom de M. Delore.

Cette pièce est curieuse au point de vue anatomique, car on y trouve réunies d'une façon presque schématique les diverses variétés de siège de dégénérescences fibromateuses de l'utérus.

A la surface tout d'abord on aperçoit une dizaine de fibromes sous-péritonéaux, tous pédiculés et de volume variable depuis celui d'une noisette à celui d'une mandarine; un de ces fibromes descendait dans le Douglas, Si l'on sectionne la paroi

utérine, on voit sur la surface de section de nouveaux noyaux répondant à des fibromes interstitiels. Enfin et surtout la cavité utérine est occupée par quatre fibromes sous-muqueux présentant de véritables facettes à surface dure, rugueuse sous le doigt et rappelant les facettes de calculs tassés les uns contre les autres dans une vésicule biliaire. La présence de ces fibromes sous-muqueux explique l'abondance des hémorragies existant depuis plusieurs années.

Rien d'intéressant dans l'histoire clinique, qui est celle d'un fibrome, seule la présence d'un noyau dur et saillant dans le cul-de-sac postérieur aurait pu faire songer à une tumeur des annexes.

*
* *

FISTULE PLEURALE ; RÉSECTIONS COSTALES ; GUÉRISON

M. H. Vennin, médecin-major de l'armée, répétiteur de l'Ecole de santé militaire, communique l'observation suivante :

Le malade C... est entré par évacuation à l'hôpital Desgenettes, au mois de juin 1907, pour une fistule pleurale consécutive à un empyème.

Son histoire clinique est la suivante :

Sans antécédents pathologiques autres qu'une congestion pulmonaire au cours de l'année 1905, il a contracté le 19 janvier 1906 une pneumonie du côté gauche. Dans le décours de cette pneumonie s'est déclaré un empyème qui nécessita une pleurotomie faite à l'hôpital de Mâcon, le 25 février, dans le 7e espace, sans résection costale.

Le 25 juin, lorsque nous le vîmes pour la première fois, son état était le suivant : localement, affaissement très marqué de l'hémithorax gauche, tant par rétraction de la paroi que par atrophie des muscles scapulo-thoraciques. Fistule admettant difficilement une bougie du calibre 16, donnant issue à un écoulement purulent très variable d'un jour à l'autre et conduisant dans une cavité de dimensions considérables. Déviation considérable du cœur vers la droite, où il est fixé d'une façon évidente par une symphyse péricardique étendue et s'accompagnant de troubles fonctionnels très marqués : tachycardie, arythmie et intermittences. Au point de vue général, état précaire.

Une première intervention, pratiquée le 8 juillet, consista dans la résection de 5 côtes (5e, 6e, 7e, 8e, 9e), les inférieures sur une longueur de 8 centimètres, les supérieures sur une longueur moindre, de façon à

obtenir une ouverture ovalaire. La cavité explorée s'étendait depuis le diaphragme jusqu'au dôme pleural, le poumon absolument rétracté, étant appliqué contre le médiastin par la plèvre fortement aplatie et sclérosée. Après excision de la portion de plèvre pariétale répondant à la brèche osseuse, la paroi fut suturée et la cavité largement drainée.

Cette intervention donna un bon résultat : progressivement la rétraction de la paroi s'effectua, en même temps qu'une diminution parallèle du volume de la cavité. L'état général se releva.

Toutefois les lésions étant demeurées stationnaires pendant le mois d'octobre une opération complémentaire fut pratiquée le 8 novembre avec le concours de M. Jacob.

Un volet à charnière supérieure, comprenant toutes les parties molles de la région thoracique latérale jusqu'aux côtes, fut rapidement disséqué et relevé. Le gril costal apparut alors, profondément modifié. Les extrémités réséquées revenues au contact étaient soudées les unes aux autres par la prolifération du périoste et formaient un bloc la dimension de la paume de main, bloc qu'il fallut morceler à la scie, à la cisaille, à la pince-gouge. La cavité fut alors accessible et l'on put constater qu'elle avait diminué dans tous ses diamètres ; le cul-de-sac supérieur en particulier ne remontait plus que jusqu'à la 2e côte, de telle sorte qu'il fut possible, en réséquant les 3e et 4e côtes, et les extrémités libres des côtes déjà sectionnées d'abattre toute la portion de la paroi qui surplombait et de supprimer les espaces morts.

Après un curetage rapide de la plèvre le lambeau fut rabattu et suturé, mais à ce moment l'omoplate, réclinée durant l'opération en haut et en dehors, vint reprendre sa place normale et recouvrir en partie la perte de substance de la paroi, circonstance qui nous fit craindre de voir échouer l'accollement du lambeau. Heureusement, grâce à une compression méthodique, il n'en fut pas ainsi et la coaptation peut s'effectuer progressivement. La cicatrisation est actuellement complète depuis un un mois

Ce malade m'a paru intéressant à vous présenter à plusieurs points de vue :

1° Il s'agit d'un empyème métapneumonique vraisemblablement à pneumocoques, forme généralement considérée comme bénigne, et qui, au contraire, a causé, dans le cas présent, des lésions d'une gravité exceptionnelle.

2° La pleurotomie sans résection costale n'a donné qu'un mauvais résultat. Rien d'étonnant à cela : dans les cas d'infection par des germes à faible virulence, elle est inférieure à la simple ponction évacuatrice qui n'expose pas aux infections secondaires plus graves que l'infection primitive, et fatales.

Dans la pleurotomie, en raison de la large rétraction des parties molles et du rapprochement des côtes, l'orifice se rétrécit graduellement, le drainage devient insuffisant et du fait de la rétention les lésions s'aggravent au lieu de guérir.

3° Enfin vous pouvez constater le bon résultat de cette double intervention, malgré les délabrements qu'elle a nécessités. Ce n'est qu'une guérison relative, car le poumon gauche reste et restera peu perméable, le cœur reste dévié et arythmique, mais au moins le malade est définitivement débarrassé de la fistule qu'il présentait et qui constituait pour lui en même temps une infirmité pénible et une menace permanente.

M. Vignard. — Les recherches que j'ai faites l'an passé me conduisent à admettre que beaucoup de fistules pourraient être évitées, grâce au drainage de la plèvre par aspiration. J'ai préconisé un dispositif capable de la réaliser chez les enfants. Depuis lors l'expérience m'a prouvé son efficacité chez les adultes. M. Pinatelle l'a notamment utilisée avec succès chez un malade de M. Jaboulay. Chez une jeune fille qui présentait à la fois un empyème et un pneumothorax, ce procédé m'a fourni un résultat si parfait que la radioscopie ne put ultérieurement faire la différence entre le côté sain et le côté malade.

M. Gangolphe. — Je tiens à rappeler que l'idée première du drainage de la plèvre par aspiration continue revient à M. le Prof. Gayet. J'ai vu un des premiers malades ainsi traités, l'aspiration était réalisée par une trompe à eau ; on dut pourtant pratiquer à ce malade dans la suite une résection costale suivant la méthode Gayet-Létiévant-Estlander.

Pour des cas semblables à celui de M. Vennin, j'ai eu recours à des résections étendues de la paroi thoracique et ainsi à des opérations de Delorme. J'ai été frappé de voir combien les tissus scléreux qui infiltrent la paroi thoracique et la rendent rigide, reprennent leur souplesse après qu'ils ont été incisés.

Ils s'assouplissent comme un périnée fistuleux et dur que ramollit un débridement.

M. Vennin. — Je suis aussi partisan du drainage par aspiration et je l'ai notamment appliqué dans un cas trop grave pour se prêter à d'autres opérations de drainage. Il n'empêcha pourtant pas le malade de succomber.

*
* *

RÉSULTATS ÉLOIGNÉS DANS LE TRAITEMENT DU CANCER THYROÏDIEN.

M. ALAMARTINE, interne. — J'ai l'honneur de vous présenter au nom de mon maître M. BÉRARD, 2 malades opérés, l'un il y a un an, l'autre depuis huit mois pour des cancers thyroïdiens déjà volumineux au moment de l'intervention.

OBSERVATION I.

Volumineux goitre cancéreux plongeant dans le médiastin. Intervention partielle par énucléation sous-capsulaire. Guérison maintenue depuis un an.

Ce malade vous a déjà été présenté le 23 mai 1907, exactement un mois après son intervention. Voici en quelques mots son histoire :

Agé de 52 ans, lorsque nous le vîmes pour la première fois en avril 1907, il était porteur d'un goitre très ancien, qui depuis quatre ans s'était mis à grossir ; le malade avait maigri, peu à peu ses forces étaient allées en diminuant, sans qu'il survint des troubles de compression, sauf un peu de voix bitonale.

Cependant cette reviviscence d'un vieux goitre chez un individu ayant dépassé la cinquantaine parut suspecte et une intervention fut décidée. Celle-ci justifia pleinement les doutes que l'on avait sur la dégénérescence de la tumeur. On trouva un prolongement médiastinal extrêmement volumineux, descendant jusque sur la crosse aortique que l'on put voir et toucher au cours de l'opération. Cependant après une large incision en colerette avec section du chef sternal et du sterno-cléido-mastoïdien gauche, il fut possible de décortiquer sans incidents cette grosse masse pesant plus de 350 gr. Il existait en effet encore une capsule appartenant à l'ancien goitre, à l'intérieur de laquelle s'était faite la prolifération maligne. Macroscopiquement, tout au moins, cette capsule n'était pas encore envahie.

Les suites opératoires furent très simples, et actuellement le malade est si bien guéri que l'on ne veut plus le recevoir à l'hospice d'Albigny où il était sur le point d'entrer avant son admission. Il subsiste un peu de voix bitonale. M. Collet, qui a vu le malade, a trouvé une légère parésie de la corde vocale gauche.

L'examen histologique pratiqué sur différents points de la tumeur est venu confirmer le diagnostic de cancer. Il s'agit d'une tumeur thyroïdienne atypique, constituée par des formations épithéliales s'ordonnant par places en acini ou tubes, du reste sans aucune membrane enveloppante, ailleurs formant des amas compactes qui ont la structure des carcinomes les plus malins ; en quelques rares endroits pourtant ces cellules se disposent en vésicules contenant à leur intérieur une flaque

colloïde. Le tissu conjonctif, d'ailleurs très rare, présente tous les caractère du tissu myxoïde.

Bref il s'agit évidemment d'un épithélioma thyroïdien à malignité non douteuse.

Une coupe faite sur la périphérie de la tumeur permet de voir une zone de clivage constituée par du tissu fibreux et du tissu myxoïde englobant quelques vésicules thyroïdiennes presques normales, et à côté des amas épithéliaux formés de cellules libres dont la présence démontre nettement l'envahissement de la capsule par le processus néoformateur.

Observation II.

Goitre cancéreux avec envahissement du sterno-cléido-mastoïdien et du paquet vasculo-nerveux du cou. Ablation de la tumeur. Présentation de la malade huit mois après l'intervention (1).

La seconde malade que j'ai l'honneur de vous présenter est une femme âgée de 50 ans.

Depuis l'âge de 17 ans, elle était porteur d'un petit goitre kystique médian, lorsqu'il y a environ un an et demi, sans que son goitre eût donné le moindre signe de reviviscence, elle vit apparaître au niveau de la région carotidienne droite une tumeur qui se mit à grossir rapidement pour acquérir en juilet 1908 le volume d'une tête de fœtus. C'était une énorme masse multilobulée s'étendant de la région sus-claviculaire à l'angle de la mâchoire, elle était douloureuse spontanément par compression du plexus cervical, fixée très fortement sur les plans profonds, et ne suivait pas les mouvements de déglutition ; elle semblait adhérer au bord postérieur du sterno-cléido-mastoïdien ; à part les douleurs on ne relevait comme signe de compression que du myosis à droite et de la cyanose de la face avec de la dilatation veineuse qui traduisait la compression des jugulaires.

L'intervention, pratiquée le 29 juin 1907, par M. Bérard, fut particulièrement laborieuse. Après incision de Kocher, on énucléa tout d'abord très facilement le goitre médian, mais lorsqu'il fallut s'attaquer à la tumeur droite, on s'aperçut qu'elle adhérait très fortement au bord postérieur du sterno-cléido-mastoïdien ; il fallut réséquer ce dernier ainsi que le paquet vasculo-nerveux du cou sur une étendue de 8 à 10 centimètres. La jugulaire, le pneumo-gastrique et le sympathique durent être coupés. Seule la carotide primitive put être conservée.

Malgré la vaste cavité laissée par l'ablation de la tumeur on put assez facilement arrêter le suintement sanguin par un tamponnement serré.

Les suites furent relativement bénignes, la convalescence seulement

---

(1) Cette observation a été prise à l'hôpital de la Croix-Rousse par notre collègue, M. André Chalier, qui doit la publier en entier. Nous le remercions d'avoir bien voulu nous permettre d'en donner un résumé.

un peu prolongée par ce fait que la production au niveau de la plaie d'un abondant écoulement de sérosité avait rendu nécessaire l'ablation prématurée de quelques fils. La malade sortit complètement guérie opératoirement, le 1er juillet.

L'examen histologique, fait par M. le Prof. agrégé Paviot a montré qu'il s'agissait d'un épithéliome thyroïdien à cellules cylindriques, de malignité non douteuse. Quant au goitre médian il était simplement adénomateux.

Depuis son intervention, cette malade a été vue à diverses reprises. Son état général est redevenu excellent, elle a pu reprendre ses occupations de femme de ménage, elle monte plusieurs fois par jour ses six étages.

Depuis un mois est apparu au niveau de la région sous-claviculaire droite, un paquet ganglionnaire qui est, à n'en pas douter, une récidive. Mais si l'on tient compte du fait que l'on a eu affaire à une tumeur déjà diffuse, que certainement on n'a pas pu enlever en entier, il est déjà très satisfaisant que cette malade soit restée si longtemps soulagée sans qu'aucune néoformation se soit montrée. En tous cas il ne s'agit là que d'une récidive locale, l'état général se maintient très bon, et un examen minutieux ne nous a montré la présence d'aucune métastase viscérale.

M. Bérard. — J'ai fait présenter ce malade moins pour montrer des résultats éloignés que pour insister sur les difficultés du diagnostic de cancer thyroïdien.

Le premier de ces malades portait un énorme cancer, je ne cherchais en l'opérant qu'une opération palliative, et l'examen histologique en nous montrant dans la capsule de la tumeur enlevée, des traînées cancéreuses, indique que les limites du mal n'ont pas dû être dépassées.

Il y a pourtant un an que ce malade est opéré, et il ne présente aucune trace de récidive.

Le second malade a été opéré en dépit des contre-indications habituelles : sa tumeur adhérait aux plans profonds et superficiels ; pour l'enlever, il fallut enlever du même coup le pneumo-gastrique, le grand sympathique, la jugulaire thrombosée. Cependant il n'y a que peu de temps que la récidive est apparue.

Ainsi voilà deux malades cliniquement inopérables, en s'en rapportant aux règles habituelles : l'une est sans récidive depuis un an, l'autre commence à récidiver sans souffrance, au bout de huit mois. Peut-on dire que les opérations incomplètes soient sans valeur !

Je dois opposer ces deux observations à celles d'un de mes opérés de la Croix-Rousse qui présentait une hématocèle thyroïdienne simple, en apparence un goitre. Un mois après il succombait avec des métastases dans la colonne vertébrale et dans le poumon. Quelques douleurs vertébrales pouvaient seules mettre en défiance, mais l'examen histologique indiquait un goitre bénin.

La conclusion de pareils faits n'est-elle pas qu'il ne faut, en pareille matière, accorder à l'histologie qu'une confiance relative ?

M. Gangolphe. — La thérapeutique chirurgicale ne doit pas prendre l'histologie comme guide exclusif. J'ai pu m'en convaincre encore à propos des tumeurs des os. Pour elles, un examen microscopique m'aurait parfois éloigné d'une intervention conservatrice que la clinique a par ailleurs justifiée.

Le Gérant, Dr Vallas.

Lyon. — Association typographique, rue de la Barre, 12, F. Plan, directeur

Séance du 2 avril 1908.

Présidence de M. Gangolphe.

ENTÉRECTOMIE POUR CANCER DU HAUT RECTUM ; INVAGINATION COLO-RECTALE A LA HOCHENEGG ; RÉTRÉCISSEMENT CICATRICIEL ULTÉRIEUR ; HYSTÉRECTOMIE ABDOMINALE TOTALE PERMETTANT UNE ANASTOMOSE COLO-RECTALE AU BOUTON DE LARDENNOIS ; FISTULE COLO-VAGINALE ; COLPOCLEISIS ; GUÉRISON.

M. Tixier. — Voici une jeune femme, âgée aujourd'hui de 33 ans, chez laquelle j'ai dû, durant ces trois dernières années, exécuter successivement des séries d'opérations ayant nécessité 16 anesthésies générales. Elle va quitter demain mon service : vous pourrez constater combien sa santé est actuellement florissante. Cependant combien est chargé son passé chirurgical !

De son histoire vous connaissez la première partie, je vous l'ai racontée il y a quatorze mois (*Bulletin de la Société de Chirurgie*, séance du 24 janvier 1907). Aussi je me contenterai de vous remémorer les premières opérations qu'elle a subies.

27 *décembre 1905*. Anus cæcal pour occlusion intestinale datant de treize jours (opération exécutée à Sénozan (Saône-et-Loire) avec l'assistance du Dr Molin). Appendicectomie. Guérison. Persistance de la dérivation totale des matières par l'anus artificiel.

5 mai 1906. Laparotomie médiane. Il existe un rétrécissement néoplasique du rectum siégeant sur le haut rectum au niveau de l'isthme utérin.

Entérectomie de 12 à 14 centimètres, puis rétablissement de la continuité du tube digestif par invagination colo-rectale, suivant le procédé de Hochenegg. Drainage abdominal.

Je n'ai pas voulu enlever l'utérus chez une femme de 30 ans, et cependant l'hystérectomie m'aurait permis de pratiquer une entérorraphie circulaire. Guérison.

16 mai 1906. Fermeture de l'anus cæcal. Rétablissement parfait des fonctions digestives par les voies normales.

Novembre 1906. Signes de rétrécissement progressif de l'intestin. La malade subit une série de séances de dilatation à l'aide de bougies de Hegar.

Après une période d'amélioration, signes d'occlusion chronique progressive, douleurs très vives dans la région sacrée. Accidents fébriles et apparition spontanée le 2 avril 1907 d'une fistule stercorale sur le bord gauche du sacrum. A ce moment la malade est très soulagée, mais toutes les matières fécales passent par cet anus sacré.

Vers la fin avril elle vient à la Charité où je la reçois dans le service du professeur Pollosson que j'avais alors l'honneur de suppléer. Elle réclame une intervention pour être délivrée de son infirmité. On sent un rétrécissement serré au bout de l'index, au point où s'est fait l'adossement de l'invagination.

4 mai 1907. Avec l'aide du Dr Jamin, nouvelle laparotomie. Pour avoir du jour, j'enlève de propos délibéré l'utérus et les annexes : car je veux m'efforcer de rétablir par la voie abdominale seule la continuité du tube digestif. Je m'étais procuré la pince et le bouton de Lardennois.

Une fois l'utérus enlevé, je constate qu'il n'y a pas trace de récidive au niveau de l'ancienne entérectomie, mais qu'il s'est produit un rétrécissement serré cicatriciel. Le côlon descendant étant très dilaté, j'arrive à plisser sa paroi antérieure et à l'abaisser au contact du rectum au-dessous du rétrécissement. *Anastomose recto-colique au bouton de Lardennois.*

Grâce au grand lambeau péritonéal conservé, suivant la méthode que je préconise, j'isole tout ce foyer opératoire du grand ventre et je draine uniquement par le vagin.

Le quatrième jour après l'opération, des matières passent par le vagin ; il existe une fistule colo-vaginale ; au huitième jour, le bouton étant en partie libre, je l'enlève. Aucune coalescence ne s'est établie : il y a alors une fistule colo-vaginale et une fistule vagino-rectale.

Grâce à l'isolement de la grande cavité abdominale par le dôme péritonéal, il n'y a aucune réaction péritonitique.

Mais bientôt toutes les matières passent par le vagin : la plaie de la fesse se ferme et la fistule stercorale pré-sacrée se tarit.

L'état général est parfait.

Fin juin 1907. Pour guérir la fistule colo-vaginale, je me décide à fermer le vagin : pour ce faire je pratique un colpocleisis. Mais cette

intervention échoue, les matières fécales s'étant amassées derrière la suture vaginale.

La maladre rentre chez elle. Elle revient à l'Hôtel-Dieu au mois de novembre 1907, me suppliant de la débarrasser de cet anus vaginal, je me décide à un nouveau colpocleisis. Mais auparavant je veux dériver les matières momentanément, afin qu'elles ne viennent pas, comme la première fois, infecter mes sutures vaginales.

16 novembre 1907. Un anus contre nature latéral est établi sur le côlon descendant.

Pendant quelques jours je pratique d'abondants lavages du bout inférieur colo-rectal en passant une sonde par l'anus artificiel colique, sonde qui sort soit par le vagin, soit par l'anus normal.

6 décembre 1907. Colpocleisis soigné après large dédoublement de la cloison recto-vaginale et vagino-vésicale.

J'agrandis considérablement la fistule vagino-rectale en suturant avec soin la muqueuse vaginale à la muqueuse rectale. Le résultat est parfait : le vagin est fermé et les matières reprennent peu à peu leur cours normal; le sphincter anal fonctionne très bien.

Progressivement, l'anus de dérivation colique se resserre ; mais comme il persiste une fistule gênant la malade, j'en décide la fermeture.

5 mars 1908. Fermeture de l'anus de dérivation colique par entérorragie latérale.

Guérison complète et définitive.

Vous pouvez juger, Messieurs, par le récit aussi résumé que possible de cette histoire de chirurgie intestinale, quelle peine j'ai eu à conserver la fonction naturelle du sphincter anal à cette malade. L'entérectomie que j'avais exécutée, il y a trois ans exactement, m'avait permis de limiter l'exérèse de la tumeur au segment supérieur du rectum. A ce moment je n'avais pu exécuter au fond de ce pelvis une entérorraphie circulaire parce que j'avais voulu conserver l'utérus à cette jeune femme. Je n'étais pas sûr qu'il s'agissait de cancer, et toutes espèces de raisons d'ordre moral m'engageaient à respecter l'organe utérin.

C'est pourquoi j'avais été conduit à pratiquer une invagination qui m'a donné un résultat satisfaisant immédiat, mais qui fut suivi d'un rétrécissement cicatriciel invincible. Je dus alors exécuter cette hystérectomie abdominale totale dont je me suis fait le défenseur convaincu, afin d'établir une nouvelle anastomose colo-rectale. Mais le bouton de Lardennois, si préconisé pour l'exécution de cette opération, n'a pas tenu, et je me suis

trouvé en présence d'une fistule colo-vagino-rectale très difficile à guérir.

Vous avez vu quelle ressource m'a fourni le vagin lui-même en me servant en quelque sorte de raccord entre le côlon et le rectum inférieur. En le fermant en bas à l'aide d'un colpocleisis j'eus un tube intestinal inférieur ainsi constitué : anus, rectum, vagin, côlon.

Actuellement, le doigt qui explore l'intestin terminal pénètre à travers l'anus dans le rectum sur une hauteur de 5 centimètres environ; puis, laissant en haut et en arrière le rétrécissement cicatriciel, pénètre dans le vagin, suit le fond du vagin sur une étendue de 3 centimètres environ et s'enfonce enfin dans le côlon.

C'est un cas intéressant de conservation à outrance de la fonction sphinctérienne : pour y arriver le chirurgien a dû avoir beaucoup de patience et la malade beaucoup de courage, d'énergie et de confiance en la chirurgie (7 grandes interventions, 16 anesthésies générales).

Voyant avec quelle résistance physique la malade subissait ces opérations, constatant qu'aucune récidive ne s'était produite après trois ans, j'en étais arrivé à douter de la nature cancéreuse de ce rétrécissement. J'avais fait exécuter un examen histologique il y a trois ans ; ce mois-ci je prélevai sur la pièce que voici, que j'avais religieusement conservée, un nouveau fragment. Il fut porté par mon excellent interne Mouriquand à mon collègue et ami Paviot, sans lui dire qu'il avait déjà pratiqué l'examen de cette pièce. Comme la première fois il répondit : Epithélioma typique.

C'est là une constatation importante, car elle confirme ce que j'ai déjà soutenu plusieurs fois devant cette Société, à savoir : qu'il existe sur le haut rectum des cancers sténosants, à marche lente, ressemblant aux cancers de l'S iliaque. Ce cas en est un indiscutable et cependant il s'agissait ici d'une femme de 30 ans, et il est classique d'admettre que chez les jeunes le cancer marche vite.

Puisque, même chez les jeunes, ce cancer annulaire, sténosant, évolue lentement, j'ai le droit de défendre devant vous la méthode conservatrice de la fonction sphinctérienne dont cette observation est un exemple si typique.

*
* *

LÉSIONS TRAUMATIQUES DU CARPE.

M. Destot présente diverses lésions traumatiques du carpe :

1° Un malade de 42 ans qui, le 22 janvier, tomba sur la main droite d'une hauteur de 4 mètres. Il pèse 90 kilogs. Le 15 février seulement je vis le malade la main immobilisée avec un gros œdème et de l'anesthésie douloureuse des doigts, surtout dans le domaine du cubital.

Le diagnostic ne faisait pas de doutes, la radiographie le confirma. Le semi-lunaire était non seulement luxé en dedans, mais encore était basculé latéralement. La radiographie de profil montrait qu'il avait perdu ses connexions avec la tête du grand os et avec le radius. C'est le 39e cas de dislocation que je vois, et c'est le 9e de l'année. Depuis 1899 j'ai toujours fait le diagnostic avant la radiographie.

Je fis la réduction le 17 février, assisté de mon ami le Dr Levrat. Une radiographie sous plâtre montra que la luxation était bien réduite. Le scaphoïde n'était pas cassé, et chose rare, n'était luxé ni en avant, ni en arrière. Aujourd'hui le malade a récupéré tous ses mouvements. Il lui reste seulement un peu de diminution de la force, de la sudation exagérée et quelques troubles vasculaires et nerveux, qui d'ailleurs diminuent de jour en jour.

C'est le 19e cas de réduction que je fais, et malgré l'ingénieuse théorie de M. Delbet, je persiste à croire qu'il faut d'abord chercher à réduire une luxation avant de prendre le couteau. Mon malade était dans de mauvaises conditions, puisque je l'ai réduit vingt jours après l'accident.

Voici deux autres observations de dislocation du carpe, l'une qui m'a été adressée par le Dr Casella, est une lésion ancienne parfaitement guérie. Je l'ai vue le 3 janvier 1908. Le malade s'était fait un léger traumatisme dans cette ancienne dislocation.

Voici, d'autre part, les radiographies d'un malade que le Dr Magnanon (de Valence) a bien voulu me soumettre.

1° Dans une autre série, voici d'abord une fracture du semi-lunaire et du scaphoïde survenue chez un employé du P.-L.-M. que m'a adressé le Dr Agniel (de Bourg). On voit très nette-

ment le scaphoïde cassé près de sa base et le lunaire coupé par un trait horizontal. Il est difficile d'admettre l'arrachement si cher à l'école de Paris, quoique les fragments du lunaire ne se soient pas pénétrés réciproquement.

2° Voici une autre fracture lunaire isolée. Il existe des cornes osseuses qui montrent qu'en même temps que l'os a été aplati, les ligaments luno-scaphoïdien et luno-pyramidal ont arraché les fragments.

3° Deux fractures du scaphoïde, l'une accompagnée de fracture de l'épiphyse du radius, l'autre isolée. Il s'agit dans cette dernière d'une jeune fille de 20 ans qui glisse en jouant au tennis et tombe sur l'éminence thénar gauche. Elle souffrit peu sur le moment, le poignet fut à peine enflé, mais depuis trente mois il persiste quelques douleurs survenant à l'occasion de quelques mouvements brusques. A l'exploration on ne voit rien, et n'était la localisation de la douleur en un point précis, on pourrait croire à une douleur articulaire banale, La radiographie montre une fracture de l'extrémité supérieure du scaphoïde.

Voici un autre cas fort intéressant. Il s'agit d'un jeune garçon de 16 ans, entré dans le service M. Bérard pour une entorse du poignet. On le fit radiographier pensant trouver une fracture légère du radius.

En fait, on voit sur le profil que le scaphoïde et le lunaire se sont dissociés, que le condyle carpien n'est plus régulier; le scaphoïde est légèrement basculé en arrière, le lunaire en avant. C'est le premier degré de la dislocation.

Enfin, j'ai l'honneur de vous présenter une pièce provenant d'une vieille femme de 96 ans, morte à l'asile d'Albigny et que m'envoya mon ami le Dr Bonnet (de Neuville). Cette vieille femme avait tous ses mouvements, elle avait eu autrefois une fracture compliquée du radius avec ascension du fragment inférieur, dos de fourchette considérable, saillie énorme du cubitus.

L'adaptation du condyle carpien est surtout remarquable, le semi-lunaire présente une rainure antéro-postérieure sur sa surface articulaire radiale. L'extrémité supérieure du scaphoïde s'est incurvée et adaptée.

Je ne veux pas parler ici de 23 cas de fractures diverses du radius que j'ai observés depuis le commencement de l'année,

mais l'ensemble des lésions carpiennes que je viens de vous indiquer suffit à démontrer que les conclusions du travail de M. Delbet, qui n'a vu que trois dislocations du carpe, ne sauraient expliquer l'ensemble des lésions que je viens de vous présenter.

En réalité, la première rangée des os du carpe est un tampon interposé entre le bloc carpo-métacarpien et le levier de l'avant-bras. Suivant les attitudes de chute, suivant l'intensité de la force, les lésions seront prédominantes, soit du côté radial, soit du côté carpien, et si la fracture du radius est prédominante, du moins peut-on noter les réactions du condyle qui déterminent le type et les variétés.

Toutes les fois que le condyle carpien sera en mauvaise posture pour résister, l'action traumatique se fera sentir surtout sur le scaphoïde et sur le lunaire, qui sont les os privilégiés.

Les théories les plus ingénieuses, les expériences les plus subtiles ne prévalent pas contre les faits, et il faut se défier beaucoup des conclusions qui sont prises de parti pris et ne reposent que sur deux on trois cas observés.

Les apôtres de l'arrachement feront converger toutes leurs démonstrations dans ce sens et ne tiendront pas compte des faits contradictoires. Est-ce la luxation du grand os qui est le primum movens de la dislocation ? On oublie que le crochu lui est intimement lié et que le déplacement du pyramidal est exceptionnel, alors qu'il devrait être constant. Le scaphoïde est souvent cassé en même temps que le lunaire déplacé. Mais la fracture isolée du scaphoïde est-elle de même ordre ? Est-ce parce que le lunaire s'est éclipsé que le scaphoïde porte le choc et se casse, ou au contraire est-ce parce que le scaphoïde est cassé que le lunaire reçoit le choc et se déplace ? Mais alors, que deviennent les luxations isolées du lunaire et les fractures isolées du scaphoïde ?

Ces discussions pourraient être poursuivies, sans profit d'ailleurs, indéfiniment.

C'est pourquoi, comme la plupart du temps dans les déplacements du lunaire, on observe un déplacement en sens inverse du scaphoïde, une luxation divergente pour ainsi dire ; comme il existe des lésions variées, j'ai préféré le nom vague de dislocation, s'appliquant à un cadre clinique défini, au terme de

luxation qui doit fatalement comprendre des lésions qui ne sont pas une luxation.

Si j'ai présenté aujourd'hui des pièces aussi différentes, c'est pour montrer que tout se tient dans le poignet, que la dislocation n'est qu'un chapitre, de même que la fracture du radius, et qu'entre les termes extrêmes bien tranchés, il existe une foule de lésions intermédiaires qu'on n'a pas le droit de négliger.

Il faut faire de la pathologie traumatique par régions et non une pathologie descriptive schématique fort claire à l'usage du débutant ; mais le schéma n'est qu'une manière de parler, et il ne faut pas oublier qu'il s'éloigne toujours de la vérité.

M. Gangolphe. — Je me rallie aux conclusions de M. Destot, ayant obtenu, dans les traumatismes du poignet, d'excellents résultats par des manœuvres de réduction non sanglantes.

***

DE LA VOIE D'ACCÈS TRANSPLEURALE DANS LES ABCÈS DU FOIE D'ORIGINE TROPICALE.

M. Jacob. — J'ai l'honneur de vous présenter un malade qne j'ai opéré il y a un mois et demi, d'un volumineux abcès du foie d'origine tropicale.

J'ai utilisé, chez lui, la voie transpleurale, et c'est justement pour discuter devant vous certains points de la technique opératoire de cette voie transpleurale que je fais ma présentation.

Voici tout d'abord, brièvement résumée, l'observation de mon malade :

C..., caporal rengagé, est un brave Alsacien, qui au moment d'être appelé à servir dans les armées allemandes, a préféré passer la frontière et venir s'engager dans la légion étrangère. Il est âgé de 27 ans. Engagé à la légion en 1902, il séjourna un an et demi en Algérie, puis quatre ans au Tonkin, où il fut atteint de paludisme et de dysenterie. Il est à remarquer que cette dernière affection se produisit en 1904, dura 20 jours, et se termina par la guérison complète. Depuis ce moment le malade n'a plus jamais souffert de l'intestin. Il rentre en Algérie en 1907 et y subit une nouvelle atteinte de paludisme. A dater de ce jour sa santé s'altère

sensiblement, et le malade demande à quitter l'Algérie et à être versé dans l'armée métropolitaine.

Il arrive à Montélimar en janvier 1908, prend froid le 18 janvier au cours d'un exercice et à la suite de ce refroidissement se plaint pour la première fois d'un point de côté dans l'hypochondre droit. Il entre à l'hôpital où on le garde en observation une huitaine de jours et finalement il est évacué sur l'hôpital Villemanzy.

Le malade est très amaigri, le facies est terreux, les muqueuses sont décolorées, les conjonctives un tout petit peu jaunâtres. Il ne peut rester debout,

Il n'y a pas de tumeur abdominale. Le fois est gros dans son ensemble : il remonte en haut jusqu'à la cinquième côte, et au dos dépasse les fausses côtes d'un travers de doigt environ. La rate est un peu grosse.

Il n'y a pas d'œdème de la paroi thoraco-abdominale, mais à la palpation on détermine un point douloureux net en comprimant le 6e espace intercostal à un travers de doigt environ en arrière de la ligne mamelonnaire.

A l'auscultation et à la percussion on note, du côté droit une diminution de la sonorité normale du poumon sur l'étendue d'une main environ.

La température axillaire oscillle entre 37° et 37°,2 le matin ; 37°,5 à 38° le soir. Il n'y a jamais eu de température supérieure à 38°,2 pendant son séjour à l'hôpital de Montélimar.

Les fonctions digestives paraissent normales, le malade digère bien, il n'a pas de diarrhée, mais l'appétit est faible.

Pas d'albumine dans les urines. Diminution légère de l'urée (15 gr. en 24 heures).

Le 18 janvier, jour où je vis la malade pour la première fois, je pratiquai avec le trocart n° 2 de Potain, une ponction du foie au niveau du point douloureux (6e espace en dedans de la ligne axillaire moyenne). Arrivé à 4 centimètres de profondeur le trocart donna issue à du pus couleur chocolat, caractéristique d'un abcès du foie.

Le trocart restant en place, je réséquai au-dessous de lui la 7e côte sur une étendue de 5 centimètres ; puis j'incisai le feuillet pariétal de la plèvre sur toute l'étendue de la résection. Une cuillerée à bouche de *liquide franchement séreux, très clair*, s'écoule aussitôt. Dès que l'écoulement s'arrête, j'incise la plèvre viscérale et le diaphragme sur une longueur de 5 centimètres également, puis le foie, et je pénètre avec le doigt dans une vaste cavité d'où s'écoule 2 *litres de pus* couleur chocolat.

Le doigt introduit dans la cavité de l'abcès ne put en aucun point arriver au contact des parois : la cavité est donc très vaste. Je l'écouvillonne rapidement et doucement avec des tampons de gaze montés sur une longue pince, et mets dans son intérieur trois gros drains.

L'examen histologique a montré l'existence d'*amibes*.

Les suites opératoires ont été normales et n'ont présenté rien d'intéressant à signaler.

Aujourd'hui, 2 avril, le malade est complètement guéri : il a engraissé de 10 kilos ; son état général est parfait.

Beaucoup de chirurgiens redoutent au cours de l'intervention par la voie transpleurale, l'inoculation de la cavité pleurale et pour l'éviter ils ont recours à des procédés divers.

La plupart, après avoir localisé par la ponction le siège de l'abcès et réséqué une ou plusieurs côtés à ce niveau, ferment la cavité pleurale en suturant en couronne viscérale le feuillet pariétal de la plèvre au feuillet viscéral et au diaphragme ; puis ils incisent la plèvre au centre de la couronne des sutures. Ce procédé a l'inconvénient d'augmenter la durée d'une opération qui demande à être menée très vite, les malades au moment de l'intervention étant plus ou moins cachectiques. D'autre part, cette suture de la plèvre est difficile, car la plèvre pariétale est tendue sur la paroi costale et elle se déchire facilement sous la traction du fil ; il faut, au préalable la distendre de la face profonde des côtes, ce qui est long.

D'autres chirurgiens, au lieu d'oblitérer par la suture la cavité pleurale, la « tournent » en quelque sorte. C'est ainsi que Jaboulay pratique une laparotomie au ras de la 12e côte et refoule vers le haut au moyen du doigt le cul-de-sac costo-diaphragmatique ; il arrive ainsi directement sur le foie et toujours au moyen du doigt, il pénètre dans le tissu hépatique et va ouvrir l'abcès.

Mais ce procédé a l'inconvénient d'affaiblir la sangle abdominale et de favoriser ultérieurement la production d'une hernie lombaire. D'autre part, il expose à « manquer » l'abcès, l'abcès lorsque celui-ci est de petit volume. On sait, en effet, combien dans ce cas il est facile de s'égarer dans le tissu hépatique, même lorsque la ponction préalable a fixé le chirurgien sur la situation de l'abcès et sur laquelle il se trouve. Il est nécessaire que le trocart reste en place et c'est le long du trocart-repère qu'il faut cheminer si l'on ne veut, je le répète, s'égarer et faire une opération blanche. Or, dans le procédé de Jaboulay le doigt du chirurgien cherche l'abcès sans guide intra-hépatique.

Tels sont les procédés qu'emploient beaucoup de chirurgiens pour éviter la contamination de la plèvre au cours de l'ouver-

ture des abcès hépatiques d'origine tropicale. Ces procédés présentent, comme je vais essayer de le montrer, un certain nombre d'inconvénients. Mais je vais plus loin, et je crois fermement qu'ils sont inutiles. Les dangers d'infection de la plèvre à la suite de l'opération sont, à mon avis, extrêmement rares. J'ai eu jusqu'ici l'occasion de pratiquer 18 ouvertures d'abcès du foie d'origine tropicale, dont 14 par la voie transpleurale. Or, bien que je n'aie pas essayé de suturer et de tourner la cavité pleurale, je n'ai jamais observé d'accidents consécutifs du côté de la plèvre imputables à l'opération. De même Loison, sur 40 et quelques observations rapportées dans son travail paru dans la *Revue de chirurgie* de 1906, n'a jamais eu d'accidents consécutifs. Il en est de même de la plupart de nos collègues des colonies et de la marine, qui, dans les nombreuses interventions qu'ils ont l'occasion de pratiquer ne se préoccupent pas habituellement d'oblitérer la cavité pleurale quand ils doivent la traverser.

Est-ce à dire qu'il ne faille ne prendre aucune précaution pour éviter la pénétration du pus dans la plèvre ? Non, car ce serait une grande faute susceptible d'entraîner de graves accidents. Mais je pense avec Loison qu'il est possible dans tous les cas d'éviter cette pénétration par des moyens très simples et sans avoir recours au procédé de la suture ou au procédé de Jaboulay.

Je procède de la façon suivante : Je repère tout d'abord l'abcès au moyen du trocart et, pour cela, je n'hésite pas à pratiquer plusieurs ponctions : j'en ai fait huit sur un même malade dans la même séance et ce n'est qu'à la huitième que j'ai pu trouver le pus.

Le pus trouvé, le trocart reste en place et est confié à un aide qui doit veiller à ce qu'il ne se déplace pas. Je pratique alors la résection de la côte qui est au-dessous du trocart. La plèvre pariétale est ensuite incisée méthodiquement sur une étendue correspondant à peu près à la résection costale (5 centimètres environ). A ce moment un aide refoule le foie contre la paroi thoracique en appuyant avec une main sur la paroi abdominale pendant qu'un deuxième aide refoule à son tour la paroi costale contre le foie : cette manœuvre a pour but d'accoler la plèvre pariétale contre la plèvre viscérale et le diaphragme ; elle doit être continuée jusqu'à la mise en place des drains dans la cavité de l'abcès.

Donc les aides comprimant le thorax et le foie comme il vient d'être dit, j'incise le feuillet viscéral de la plèvre et le diaphragme sur une longueur de 5 centimètres, prudemment, doucement, et lorsque le diaphragme a été incisé je repère ses deux lèvres avec des pinces de Kocher que je confie à un aide. La traction sur les pinces oblitère complètement la plèvre et l'on peut alors inciser le foie et donner issue au pus sans rien craindre. Deux à trois gros drains sont ensuite placés dans la cavité de l'abcès et un peu de gaze est tassée autour d'eux.

Tel est ce procédé que j'emploie, c'est celui qui est préconisé par mon maître Loison. Il ne m'a jamais donné de mécomptes.

Je vous demanderai la permission en terminant, d'attirer votre attention sur deux points intéressants de l'observation de mon malade, savoir :

1° L'étiologie de son abcès ;

2° L'absence de troubles des fonctions hépatiques, malgré une destruction étendue de l'organe.

Et tout d'abord l'étiologie de l'abcès. L'examen bactériologique a révélé l'existence d'amibes vivantes dans le pus. Il s'agissait donc chez notre malade d'un abcès dysentérique. Or la dysenterie était guérie depuis quatre ans lorsque l'abcès s'est manifesté.

Existait-il dans l'intestin ou dans le foie quelques amibes « endormies » qui seraient devenues virulentes à l'occasion du refroidissement pris par le malade en janvier dernier ? En tout cas il semble que l'infection n'ait pas été très accusée, l'évolution de l'abcès s'étant faite en quelque sorte sans fièvre.

Un autre point intéressant à noter dans l'observation de mon malade c'est l'absence de troubles dans les fonctions du foie, alors que les constatations opératoires et la grande quantité de pus évacué (2 litres) permettaient d'affirmer que le lobe droit était en grande partie détruit. Actuellement le foie a son volume normal et l'examen chimique et clinique le plus complet ne révèlent pas le moindre signe d'insuffisance hépatique. C'est qu'en effet le foie peut se régénérer après une destruction même assez étendue de sa substance. J'ai eu l'occasion en 1906 d'examiner le foie d'un malade qui avait eu un volumineux abcès du lobe droit du foie ouvert au Tonkin, et que

j'avais moi-même opéré d'un deuxième abcès ouvert secondairement dans les bronches et compliqué de gangrène pulmonaire. Ce malade à peu près complètement guéri de son abcès hépato-pulmonaire, et sur le point de quitter l'hôpital, succomba en quelques jours aux suites d'un abcès intra-cérébral. Eh bien, le foie de ce malade était, comme poids, comme forme, comme dimensions, comme structure, absolument normal. Des deux abcès qu'il avait présentés il ne restait que des trainées cicatricielles et une fusion de la glande et du diaphragme, en partie devenu fibreux avec la paroi costale de la base du poumont droit.

M. Villard. — Je partage l'opinion de M. Jacob sur les avantages de la voie thoracique. On ouvre volontiers par laparotomie tous les abcès du foie pour peu qu'ils proéminent en avant, c'est peut-être abuser de la laparotomie. La voie thoracique est excellente; il est vrai que la suture de la plèvre est difficile, et je n'ai pu la réussir, même en employant l'arrière-point; mais on peut avoir recours au décollement du cul-de-sac pleural que facilite l'épaississement pathologique des feuillets séreux.

Ce décollement permet d'atteindre des abcès très haut placés sur la face convexe du foie. Je l'ai utilisé notamment chez un malade très cachectique qui me fut adressé par un service de médecine pour des symptômes de gangrène pulmonaire. La radioscopie ayant montré une lésion sous-diaphragmatique, je réséquai deux côtes, décollai le cul-de-sac pleural et drainai l'abcès, le malade guérit.

Dans ce cas une ponction exploratrice était impossible, mais au cours du décollement, le doigt renseigne sur le siège de l'abcès, fournit la sensation de résistance caractéristique de la présence d'une poche purulente.

Je pense donc que la voie transpleurale ou sous-pleurale est peut-être supérieure à la voie abdominale antérieure; que l'exploration digitale donne dans la recherche de l'abcès des renseignements précieux capables d'aider ou de remplacer les ponctions exploratrices un peu aveugles. La radioscopie ne doit pas être oubliée.

M. Durand. — A l'occasion de la communication de M. Jacob, je désire appeler l'attention sur les abcès du foie nostras. Bon nombre d'abcès du foie observés en France sont des abcès coloniaux tardifs, et le travail classique de M. Josserand a montré combien ils pouvaient suivre de loin les accidents dysentériques originels; mais il existe par ailleurs des abcès nostras plus fréquents qu'on ne le disait autrefois. J'en ai ai observé trois cas :

Le premier me fut adressé par M. Cade, il présentait surtout des symptômes pulmonaires, le foie n'était pas augmenté de volume, mais

des douleurs hépatiques et de l'ictère conduisirent à faire successivement des ponctions puis une laparotomie exploratrice. Ces recherches ne donnèrent aucun résultat, le malade continua à se cachectiser et succomba ; à l'autopsie on découvrit un abcès du foie juxta-vertébral.

Le deuxième malade me fut adressé par M. Courmont pour un abcès sous costal gauche. On l'ouvrit, il s'échappa un pus muqueux, le foie resta invisible. L'autopsie montra qu'il s'agissait d'un abcès du lobe gauche du foie ouvert dans l'estomac.

Le troisième malade que j'ai opéré dans le service de M. Pollosson avait un aspect clinique très semblable au précédent. Il guérit après incision d'un abcès qui renfermait deux litres de pus. Les connexions avec le foie étaient cliniquement difficiles à reconnaître ; l'examen microscopique du pus et de la paroi pyogénique ne fournissait aucun renseignement.

Ces trois abcès du foie nostras ont été remarquables par la difficulté de leur diagnostic : le premier, à marche très aiguë, n'a pu être trouvé, les deux autres, à marche torpide, ne ressemblait pas à des abcès du foie.

M. Jacob. — Je suis d'accord avec M. Villard sur les avantages du décollement sous-pleural, mais non sur les inconvénients des ponctions exploratrices et sur la valeur des renseignements fournis par l'exploration digitale.

J'ai observé un cas assez semblable à ceux dont a parlé M. Durand.

On porta successivement chez lui le diagnostic d'appendicite, d'embarras gastrique, de pleurésie purulente.

Une ponction exploratrice transpleurale me donna du pus, je fis une résection costale, réussis après un décollement préalable, et grâce à lui, à isoler la plaie par une suture en couronne.

L'abcès fut évacué il contenait du pus franc ; pendant quinze jours les suites opératoires furent parfaites, puis on fut obligé de drainer plusieurs collections enkystées de la plèvre. Le malade vit encore, mais il est très cachectique.

M. Tixier. — Il ressort, en effet, de cette discussion qu'il faut établir une différence essentielle entre les abcès tropicaux qu'observent surtout les chirurgiens militaires, et les abcès nostras fréquents dans la pratique civile. Les premiers, souvent apyrétiques et peu virulents, peuvent être ouverts à travers la cavité pleurale avec un minimum de précautions, lorsqu'ils se présentent comme des abcès résiduaux, de vrais abcès froids ; les seconds sont des abcès très virulents et l'on ne saurait trop surveiller leur évacuation chirurgicale à travers la cavité pleurale et l'entourer de trop de soins.

M. Jacob. — Je suis de l'avis de M. Tixier. Le dernier de mes malades présentait, dans le pus de son abcès, des streptocoques purs.

M. Gangolphe. — J'ai eu l'occasion d'ouvrir par laparotomie un abcès du foie nostras chez un jeune homme de 29 ans dont l'état général était très mauvais. Le foie découvert par laparotomie, je le ponctionnai à quatre ou cinq reprises sans trouver l'abcès, pourtant le tissu hépatique était *œdématié*, il donnait au doigt qui le déprimait la sensation d'une mollette de beurre. Ce signe m'encouragea à poursuivre dans mes recherches, et je finis en effet par arriver sur l'abcès que j'ouvris en protégeant la cavité péritonéale contre le pus par des compresses, par l'épiploon et par la pression manuelle de la paroi abdominale. Ce malade guérit.

J'ai évacué par la cavité thoracique un autre abcès du foie nostras chez un second malade qui n'avait jamais quitté Vienne. La plèvre incisée, je fis, pour protéger sa cavité, une suture en couronne de ses deux feuillets, et au centre j'ouvris l'abcès. Malgré ces précautions survint une pleurésie purulente qui entraîna la mort.

Inversement j'ai ouvert et guéri par voie transpleurale un abcès tropical du foie chez un commissaire de marine. Il est vrai que dans ce dernier cas, existaient des adhérences pleurales qui diminuaient la gravité de l'opération.

*
* *

HERNIE DE L'APPENDICE.

M. Jacob présente un appendice qu'il a trouvé ce matin même dans un sac de hernie inguinale droite. Le malade n'avait jamais présenté de signes d'inflammation appendiculaire. Il était porteur d'une hernie inguinale droite apparue depuis six mois à la suite d'un effort.

A la palpation, on constatait dans le cul-de-sac herniaire une masse lisse, rénitente, grosse comme la dernière phalange du petit doigt, mobile ; elle se continuait par un pédicule qui plongeait dans l'abdomen. La hernie était réductible, mais mal maintenue par un bandage. Elle était un peu douloureuse pendant les longues marches. Le diagnostic porté était celui de hernie inguinale droite oblique externe avec un nodule d'épiploïte.

A l'intervention, le sac herniaire renfermait non pas de l'épiploon, mais l'appendice pédiculé. Celui-ci avait une coloration normale, mais, comme on peut s'en rendre compte en examinant la pièce, il était considérablement augmenté de volume. Son extrémité est grosse comme la dernière phalange du pouce, le reste de l'organe comme le petit doigt. Il renferme un magma blanchâtre et sa cavité est partout libre. L'extrémité

terminale de l'appendice était reliée au fond du sac par une bride longue de 4 centimètres et mince comme une petite ficelle.

Le sac ne présentait pas, en dehors de cette bride, la moindre adhérence.

Il est curieux de voir malgré que toutes les causes favorables à l'inflammation se soient trouvées réalisées chez ce malade, la hernie appendiculaire soit restée complètement silencieuse. L'appendice était énorme, dilaté, distendu par un magma pâteux. Il était chroniquement traumatisé par son passage au travers d'un collet herniaire rétréci et par le port d'un bandage insuffisant, et malgré tout cela le malade n'a pas présenté le moindre phénomène réactionnel. Un pareil fait, on le conçoit, n'est guère favorable à la théorie de l'origine traumatique de l'appendicite défendue par quelques auteurs.

*
* *

EMPYÈME CHRONIQUE FISTULEUX ; ESTLANDER AVEC DÉCORTICATION DU POUMON ; GUÉRISON.

M. Bérard. — Il m'a semblé intéressant de rapprocher de l'opéré présenté par M. Vennin il y quinze jours, ce malade que l'on a dû également opérer à plusieurs reprises pour le guérir d'un empyème chronique fistuleux.

Cet homme, âgé de 50 ans, était entré dans mon service de la Croix-Rousse, à la fin d'août 1907, dans des conditions très défavorables. Atteint d'une pneumonie 3 mois auparavant, il avait eu au cours de sa convalescence une pleurésie purulente que l'on ponctionna d'abord, puis que l'on incisa pour la drainer.

La plaie cutanée s'était à peu près fermée ; une petite fistule ne donnait issue qu'à quelques gouttes de pus, mais la température oscillante du malade, son état général mauvais et les signes de pyo-pneumothorax qui occupaient presque toute la plèvre droite témoignaient de la rétention du pus dans une vaste cavité, quand le malade entra dans mon service.

Le 26 août je fis pratiquer par M. Jouffray une large ouverture au point déclive de cette cavité avec résection étendue de la 10e côte, de façon à supprimer le cul-de-sac pleural inférieur, suivant la technique de Delagénière, qui avait donné de très bons résultats dans les em-

pyèmes chroniques de l'enfant. Il s'écoula environ un litre de pus chaud, contenant surtout du streptocoque.

Malgré des pansements soigneux, après une diminution notable de l'écoulement, le malade ayant présenté en octobre et novembre une poussée localisée de broncho pneumonie, les signes de l'infection persistante s'accentuèrent; les températures oscillantes reparurent, l'état général fléchit beaucoup avec une pâleur et une asthénie inquiétantes.

Je me décidai donc à intervenir de nouveau le 13 décembre, après avoir reconnu à la radioscopie les dimensions de la cavité, qui remontait sur la ligne axillaire antérieure jusqu'à trois doigts au-dessus du mamelon droit. Un grand lambeau cutanéo-musculaire à concavité supérieure fut taillé, embrassant les régions scapulaire et axillaire, de façon à découvrir les 7e, 8e et 9e côtes. Ces deux dernières furent réséquées sur leurs trois quarts antérieurs. Il aurait fallu également sacrifier la 7e pour supprimer toute la paroi osseuse ; mais, même avec ce sacrifice, comme dans le cas de M. Vennin, l'omoplate aurait empêché le lambeau des parties molles de s'appliquer exactement sur les parois profondes.

Je tentai donc la décortication du poumon sur toute la surface facilement accessible ; et je pus la réaliser environ sur une hauteur de 20 centimètres et sur une largeur de 10 à 15. Ce ne fut pas l'ablation élégante d'une seule membrane épaisse, comme on l'a décrite parfois ; mais bien une dissection assez laborieuse des fragments plus ou moins larges, parfois en intéressant par places les couches les plus superficielles du bloc pulmonaire, ce qui d'ailleurs n'occasionna qu'une hémorragie en nappe, facile à arrêter par le tamponnement. A la fin de cette libération le poumon semblait déjà un peu déplissé. La curette promenée dans les angles supérieurs et latéraux de la poche les aviva au maximum ; on termina par un tamponnement modérément serré à la gaze avec un gros drain, et le lambeau rabattu fut partiellement suturé.

Après des suites opératoires simples et sans nouvelle poussée infectieuse du côté du poumon ou de la plèvre, le malade guérit en trois mois ; il vient de quitter l'hôpital de la Croix-Rousse, où M. Gayet avait bien voulu surveiller la fin de son traitement.

La vaste plaie est cicatrisée, sans déformation ni affaissement notables du côté droit du thorax, au niveau de la perte de substance costale ; il y a seulement un aplatissement en masse de ce côté. La respiration, encore affaiblie et un peu soufflante, s'entend du haut en bas du poumon droit, avec des frottements d'adhérences pleurales dans le tiers inférieur du poumon. L'état général est excellent ; le malade a regagné 17 kilog. en trois mois.

C'est là un résultat fort intéressant chez un individu de cet âge, adynamique et infecté comme il l'était au mois d'août dernier. Certainement la décortication du poumon a permis

ici de réduire la résection costale au strict minimum et de conserver à la cavité pleurale droite des dimensions suffisantes pour que les fonctions du poumon droit reprennent une réelle activité.

Séance du 9 avril 1908.

Présidence de M. GANGOLPHE.

DISCOURS DE M. GANGOLPHE.

Messieurs,

Au début de la séance, je tiens à adresser à notre cher collègue et ami, M. Claude Martin, les félicitations de la Société de chirurgie.

En lui attribuant le titre de membre correspondant, l'Académie de Paris a rendu un juste tribut à l'importance de ses travaux. La hardiesse, l'ingéniosité avec lesquelles il employa ses premiers appareils l'ont depuis longtemps, d'emblée pour ainsi dire, mis hors de pair dans cette branche de la chirurgie conservatrice.

Depuis 35 ans au moins, M. Martin a mis au service de notre art les ressources d'un esprit aussi judicieux que fécond, je ne crois pas qu'il en soit un seul parmi nous qui n'ait eu recours à son expérience et ne lui doive par cela même des succès inespérés. A une époque où la chirurgie viscérale n'était pas née, nous obtenions des résultats consolants, merveilleux dans la restauration des mutilations de la face, après les exérèses étendues pour néoplasmes.

Aussi bien est-il superflu d'insister. Qu'il me suffise de dire, mon cher Martin, que nous sommes fiers de vous compter dans nos rangs; qu'il me soit aussi permis de joindre à ces félicitations, les remerciements du corps chirurgical tout entier pour la collaboration incessante, dévouée et si féconde que vous lui avez prêtée et lui prêterez longtemps encore.

(Assentiment unanime.)

***

A PROPOS DU PROCÈS-VERBAL.

M. Tixier. — Les cas de suppuration de néoplasme du foie que vient de nous rapporter M. Gangolphe, me remettent en mémoire deux observations absolument superposables aux siennes avec en plus la constatation autopsique.

Alors que j'étais chirurgien à l'hôpital Saint-Pothin, j'ai eu l'occasion d'être appelé par mon collègue le Dr Courmont, auprès d'un malade de son service qui présentait une affection hépatique aiguë. Il avait de la fièvre avec haute température, avec frissons, de l'ictère, et la palpation du foie révélait un organe énorme ressemblant à une grosse poche nettement fluctuante. J'incisai un énorme abcès d'où il s'écoula un détritus fait de caillots sanguins putrides, de tissu hépatique sphacélé et de pus. Ce malade succomba.

A l'autopsie, il s'agissait d'un ganglion du hile néoplasique et suppuré gros comme une tête d'enfant et adhérent largement en haut au foie bourré de gros noyaux néoplasiques.

Il y a un an, à la Charité, un de mes amis de Vienne m'amenait sa cuisinière âgée de 55 ans environ.

Cette femme obèse, au passé hépatique chargé en coliques hépatiques, avait depuis quelques jours de grandes oscillations de température, des frissons, un ictère de plus en plus prononcé. Au niveau de la vésicule on sentait une grosse poche fluctuante, adhérente à la paroi.

J'incisai au lieu habituel : il ne s'agissait non pas d'une cholécystite suppurée, comme je l'espérais, mais d'un abcès intra-hépatique à parois mal limitées contenant un putrilage fétide.

A l'autopie, gros cancer suppuré du foie, dont le noyau primitif semblait être développé dans la vésicule bourrée de calculs.

Ce sont là des faits intéressants de suppuration de cancers du foie, que je suis heureux de rapprocher de ceux de M. Gangolphe, et peut-être des cas étranges dans leur pathogénie que nous a rapportés M. Durand.

***

L'ŒDÈME AIGU DU FOIE.

M. Bérard. — L'œdème des couches superficielles du foie, dans les cas de suppuration intra-hépatique, a été signalé par de nombreux chirurgiens. A Lyon, en particulier, M. Jaboulay a insisté plusieurs fois sur la valeur de ce signe.

Il peut même arriver que des infections hépatiques se manifestent uniquement par un œdème phlegmoneux aigu du foie, sans pus collecté.

Dans ces cas, on ponctionne le parenchyme plus ou moins profondément au trocart pour aller à la recherche du pus ; on n'en rencontre pas, il ne se fait aucune évacuation d'abcès par la suite ; et cependant les malades peuvent guérir après cette simple saignée locale.

En 1902, j'ai présenté une observation de ce genre à la Société de médecine de Lyon ; la suppuration intra-hépatique me semblait même si évidente que j'avais incisé la face convexe du foie, au point le plus œdématié, après l'échec des ponctions. Il ne s'écoula que du sang, et dans les jours qui suivirent, de la sérosité sanguinolente par les mèches laissées en tamponnement. Le malade n'en guérit pas moins.

En Italie, Rozzolo a publié un travail basé sur trois observatins analogues, avec deux guérisons après la simple laparotomie. En France, M. Patel a réuni les observations de M. Jaboulay.

M. Gangolphe. — A propos de la communication de M. Durand, je pourrais rapporter trois cas d'un diagnostic difficile qui se présentaient comme des abcès du foie nostras ou comme des kystes hydatiques suppurés et qui étaient en réalité des cancers hépatiques aigus, évoluant rapipidement avec des températures de 39° à 40°.

M. Delore a l'impression que les abcès du foie nostras guérissent plus facilement que les abcès des pays tropicaux. Il a eu l'occasion d'intervenir dans cinq abcès du foie.

Le premier malade, âgé de 28 ans, était un *colonial sujet depuis quatre ans à la dysenterie.* Un abcès de la face convexe du foie avait provoqué une pleurésie de voisinage, si bien que le premier diagnostic avait été pleurésie purulente. Et, en effet, on avait pu, par une pleurotomie retirer du pus de la plèvre. Mais la fièvre persistait, des hémorragies intestinales apparurent.

Après plusieurs ponctions, à travers le diaphragme et la plèvre ouverte, on trouva une collection hépatique qui fut incisée par voie transpleurale. La mort survint trois jours après par hémorragie intestinale foudroyante. A l'autopsie, tout était asséché, l'intestin était distendu par le sang.

Les quatre autres malades étaient atteints d'*abcès du foie non tropicaux* et n'avaient jamais quitté la France, ils ont guéri.

L'un d'eux, âgé de 49 ans, habitait Oullins. Il fallut lui ouvrir successivement, et toujours par voie abdominale, quatre abcès, dont le dernier un an après le premier.

Le second, âgé de 47 ans, était encore d'Oullins et sa maladie remontait à six mois. L'abcès, énorme, avait fini par pointer au-dessous de la 12e côte, et c'est là qu'il fut ouvert dans la région lombaire. Plusieurs médecins distingnés avsient conclu à un abcès du foie ; les recherches opératoires confirmèrent cette opinion en montrant une cavité creusée dans le foie.

Chez le quatrième, de Soucieu-en-Jarret (Rhône), et âgé de 60 ans, l'abcès datant de trois mois, occupait le même siège lombaire, et fut incisé aussi dans cette région.

Le deuxième intéresse plus directement le sujet de la discussion. Agé de 36 ans, il habitait Tournon (Ardèche), et sa maladie remontait à huit mois. Les fausses côtes droites étaient soulevées par une voussure, et c'est au point culminant dans le 9e espace intercostal que fut pratiquée la ponction positive, sur la ligne axillaire. C'est là que fut faite l'incision transpleuro-diaphragmatique. Après résection de 10 centimètres de la 9e côte, la plèvre pariétale fut suturée au diaphragme avec une couronne de points en U au catgut.

L'incision du diaphragme donna issue à environ deux litres de pus. Il y avait adhérence du foie au diaphragme, mais la plèvre était saine.

Chez ces quatre malades l'étiologie resta inconnue. Les troubles intinaux avaient toujours manqué, mais M. Delore a été frappé de la bénignité de ces collections hépatiques chez les habitants de notre région, qui guérirent simplement par l'incision.

M. Durand. — Parmi les observations de M. Gangolphe et de M. Tixier, exemples d'abcès hépatiques simulés par des cancers, on peut distinguer deux ordres de faits : d'abord des suppurations surajoutées à des cancers, ensuite des cancers sans suppuration, mais trompant par leur marche aiguë et leur cortège fébrile. J'ai aussi vérifié un cas de ce genre qui avait suscité plusieurs ponctions blanches, et pour lequel, croyant à une suppuration menaçante, on avait fait appeler d'urgence un chirurgien.

M. Tixier. — Les guérisons d'abcès du foie nostras ne sont pas rares, mais la question soulevée par M. Jacob concerne les dangers de l'inoculation septique de la plèvre au cas où on les incise par la voie transpleurale. Or je pense que si le pus des abcès tropicaux apyrétiques peut, sans

grand inconvénient, entrer en contact avec la plèvre, il y a lieu de se méfier davantage du pus des abcès du foie qui évoluent avec de la fièvre et un état général mauvais, quelle que soit leur origine. Dans notre clientèle hospitalière, c'est avec cette allure infectieuse que se présentent le plus souvent les abcès du foie nostras.

M. Bérard. — J'ai observé deux cas d'hyperthermie dans le cancer aigu non suppuré du foie.

Ces deux malades, peu cachectiques, avaient été envoyés de médecine en chirurgie avec le diagnostic de kyste hydatique suppuré probable.

A l'intervention on ne rencontra pas de pus. Ils succombèrent, l'un 15, l'autre 22 jours plus tard. Chez l'un d'eux, le foie dégénéré s'était en quelque sorte vidé par l'incision exploratrice. Elle n'avait été hémorragique ni chez l'un ni chez l'autre.

*
* *

PLOMBAGE DE L'ARTICULATION TARSO-TARSIENNE APRÈS ASTRAGALECTOMIE.

M. Vignard. — Il a été plusieurs fois question ici du plombage des os, et moi-même j'en ai présenté un cas il y a environ trois mois. A ce moment je vous disais en vous parlant aussi d'un réséqué de la hanche traité par cette méthode qu'il serait intéressant de voir si on ne pourrait pas l'appliquer au traitement des résections articulaires.

Depuis cette communication je me suis efforcé d'atteindre ce but.

Voici le premier malade que je puisse vous présenter :

C'est un jeune homme de 13 ans, sans antécédents particuliers.

Il a été opéré le 4 février 1908, il y a donc deux mois.

Mais il souffrait depuis 20 mois du cou-de-pied droit.

Il avait été soigné d'abord par un rebouteur, puis ensuite par un de nos confrères qui pendant six mois environ le tint immobilisé dans deux plâtres après lui avoir fait à plusieurs reprises des pointes de feu.

Quand je le vis, il ne pouvait s'appuyer sur son pied. La région du cou-de-pied était distendue, et l'œdème avait la forme d'une demi-couronne en avant entre les deux malléoles. Les gouttières malléolaires n'étaient pas prises.

Je fis, le 4 février, la résection de l'astragale. A l'ouverture de l'articulation je vis sortir une cuillerée à bouche de pus de bonne nature.

L'os ne présentait que des lésions superficielles érosives, tandis qu'au

contraire la face inférieure du tibia était profondément altérée présentant de petites cavités que je curettai soigneusement. Après avoir minutieusement désinfecté et cautérisé la cavité, j'y coulai environ 120 gr. du mélange et je fis une suture aussi complète que possible de l'incision cutanée. Un point cependant ne put être complètement obturé.

Le malade fut mis en plâtre et renvoyé chez lui au bout de 11 jours.

La température n'avait jamais dépassé 38°. Je l'ai revu le 4 avril, c'est-à-dire deux mois après l'intervention : la cicatrisation est presque complète, sauf au niveau du point cutané pui n'avait pu être suturé. Il n'y a pas de fistule intra-articulaire, le cou-de-pied est sec, non douloureux, et si vous voyez actuellement un peu d'œdème de la jambe et du dos du pied, c'est que le malade est sorti aujourd'hui pour la première fois sans plâtre et est venu, avec des béquilles, c'est vrai, de la Charité à l'Hôtel-Dieu.

Sur la radiographie que je vous montre on voit que le mélange est réduit à une petite masse du volume d'une noix.

Il me semble que ce résultat est de nature à modifier radicalement les idées que nous avions reçues sur la nécessité et la technique du drainage dans les résections.

En effet, le drainage était destiné dans les arthrites tuberculeuses, moins à éliminer les produits tuberculeux qu'à permettre l'écoulement des liquides sécrétés par les cavités ainsi créées. En outre la nécessité de nombreux pansements rendait inévitables les infections secondaires, et pour cette raison encore le drainage était indispensable.

Or, l'emploi du mélange supprime le suintement, supprime les pansements, et limite au seul acte opératoire les chances d'infection ; il faut que celui-ci soit conduit avec une asepsie rigoureuse et d'autant plus difficile à obtenir que l'intervention ne peut en aucun cas durer moins de trois quarts d'heure. L'état de ce réséqué me fait bien augurer de l'avenir des huit résections de la hanche actuellement en traitement dans mon service et qui toutes ont présenté, au moins au point de vue thermique, une évolution aussi satisfaisante que celle du malade que je vous amène ici.

Je vous les présenterai dans le cours de cette année et je crois pouvoir espérer qu'elles auront non seulement de la solidité, mais de la mobilité articulaire.

Sans anticiper sur l'avenir, je pense que cette technique, que je suis le premier à avoir appliqué en France à la résec-

tion des grandes articulations, est appelée à modifier beaucoup leurs indications et les résultats que l'on peut en attendre.

M. Tixier. — J'ai écouté avec d'autant plus d'intérêt la communication de M. Vignard sur le plombage des articulations que, dans la dernière quinzaine qui vient de s'écouler, j'ai appliqué cette méthode à deux malades de mon service. Chez un jeune homme de 23 ans atteint de tuberculose tibio-tarsienne, j'ai fait suivre l'astragalectomie du plombage de la cavité. Mon collègue Nové-Josserand, qui a l'expérience de de cette méthode appliquée aux enfants, avait bien voulu venir dans mon service pour me le faire employer chez l'adulte.

Mon second malade présentait une arthrite tuberculeuse infectée et fistulisée du coude ; après une large résection, j'ai fermé complètement l'article sur le mélange de Mosetig.

Ces cas sont trop récents pour que je me permette d'insister plus longtemps ; il est certain qu'il est très séduisant immédiatement de voir combler la brèche articulaire par ce mélange si fluide qui va se glisser dans tous les recoins.

Mais il faudrait voir quelle sera la marche de la guérison et quel sera le résultat définitif. Je ferai remarquer qu'un de mes malades (astragalectomie) oscille depuis deux ou trois jours entre 38°,5 et 39°. Cette température n'est pas sans inquiéter sur le résultat final de ce plombage.

M. Durand. — Existe-t-il pour les indications du plombage une différence entre les tumeurs blanches, fistuleuses et les tumeurs blanches fermées ? Ne doit-on le réserver qu'à ces dernières ?

M. Bérard. — Nous avons cherché, des résultats semblables à ceux de M. Vignard, sans les obtenir.

Il y a cinq ans, après une astragalectomie suivie d'ablation du calcanéum, nous avons plombé la cavité laissée par cette opération. Nous eûmes un échec.

Quand les lésions tuberculeuses ont inoculé au loin les parties molles et les gaines synoviales, le plombage donne-t-il d'aussi bons résultats ? On peut en douter, et c'est là peut-être qu'est l'explication de notre échec. D'autre part, cette méthode convient elle à toutes les articulations ? Elle est à étudier pour la hanche, elle ne nous paraît pas présenter grand avantage au genou ; récemment je l'ai appliquée à une résection du poignet accompagnée d'ablation des extrémités métacarpiennes. Le malade a présenté une légère ascension thermique, mais il va bien.

M. Vignard. — Je crois que lorsqu'il y a de la température et surtout lorsque les parties molles sont intéressées par la suppuration on a peu de chances d'appliquer avec un plein succès la méthode du plombage. Cela m'est arrivé trois fois : une première fois pour une coxalgie suppurée

et multi-fistuleuse : la malade mourut trois jours après ; il est vrai qu'elle avait de l'œdème et une albuminurie massive. Dans les deux autres cas il s'agissait de lésions tuberculeuses et fistuleuses de l'arrière-pied avec envahissement des gaines synoviales. J'essayai bien de remplir de mélange les cavités formées par la résection de l'astragale et d'une grande partie du calcanéum, et je suturai les parties molles. Mais le résultat fut mauvais. Le mélange s'élimina et bien que la cicatrisation ait été beaucoup plus rapide qu'on aurait pu s'y attendre, j'estime qu'au point de vue de la méthode pure, ce sont là des résultats médiocres et peu intéressants.

Par contre, lorsque la suppuration est fermée on peut sans aucun risque faire du plombage. J'ai eu l'occasion de traiter ainsi il y a quelques jours une petite fille atteinte de luxation précoce par distension de l'articulation sans usure osseuse au cours d'une coxalgie. Je trouvai l'articulation remplie de fongosités, une cavité cotyloïde disjointe par le fond de laquelle mon doigt pénètra dans le bassin. La tête fémorale présentait également une érosion que j'agrandis et que je bourrai du mélange, ainsi que la cavité articulaire. Je réduisis la luxation et fixai le membre dans un plâtre en position d'abduction. Depuis l'opération, la température n'a pas dépassé 38° et j'ai tout lieu de croire que cette enfant aura une hanche solide et même mobile.

M. Bérard. — Un point de technique important est la nécessité de se procurer un mélange rigoureusement aseptique. Cela est difficile. La présence de l'iodoforme ne dispense pas de la stérilisation.

M. Gangolphe. — Cette méthode pourra peut-être transformer certaines parties de la thérapeutique ostéo-articulaire.

Il me semble que l'on doive tendre à supprimer l'iodoforme dans le mélange de plombage, car je sais par expérience les dangers de l'intoxication iodoformée. Quant à l'action du plombage, elle me paraît surtout consister dans la suppression des espaces morts. C'est dans ce but que je fais la suture dans la résection du poignet, et, lorsque je le peux, l'avivement de la surface tibio tarsienne après l'astragalectomie. C'est par cette suppression des espaces morts qu'agit aussi la compression tant vantée autrefois et à laquelle je suis resté fidèle.

M. Bérard. — Nous avons expérimenté des mélanges non iodoformés : de la cire simple, de la cire argentée, de la paraffine. Les résultats n'ont pas été aussi bons. Je crois d'ailleurs que dans les cas où l'on emploie le plombage, les cavités à remplir se prêtent moins à l'absorption et qu'on s'expose moins à l'intoxication iodoformée.

*
* *

LITHIASE VÉSICULAIRE, CYSTIQUE ET DU CHOLÉDOQUE; OPÉRATION DE KEHR; CHOLÉCYSTECTOMIE SOUS-SÉREUSE; ABLATION D'UN CALCUL DU CHOLÉDOQUE; DRAINAGE DE L'HÉPATIQUE ET DU CHOLÉDOQUE DANS LE TUNNEL SÉRO-HÉPATIQUE DE LA CHOLÉCYSTECTOMIE SOUS-SÉREUSE; FERMETURE DE LA FISTULE BILIAIRE EN QUINZE JOURS; GUÉRISON COMPLÈTE EN TRENTE-TROIS JOURS.

M. Tixier. — La malade que j'ai l'honneur de vous présenter a eu une histoire banale de lithiase hépatique : aussi serais-je bref sur son passé clinique. Je désire simplement insister sur quelques détails de technique à propos de l'exécution chez elle de l'opération de Kehr.

Cette femme, âgée de 42 ans, est venue dans mon service pour des coliques hépatiques ayant déterminé un ictère chronique par rétention.

Depuis six ans elle souffre de la région hépatique : tous les quinze jours parfois, tous les mois d'autres fois elle présentait des crises de coliques hépatiques très douloureuses. Des vomissements incessants se déclaraient et une volumineuse tumeur apparaissait dans la région sous-hépatique. A plusieurs reprises la malade avait été observée par le docteur Deydier (de Tournon) qui avait diagnostiqué une hydropisie de la vésicule d'origine calculeuse.

Depuis plusieurs mois un ictère chronique foncé s'était établi avec décoloration des fèces, couleur acajou des urines, prurit insupportable.

Il y a six semaines, elle eut une crise atroce avec développement d'une énorme tumeur vésiculaire qui se vida au bout de huit jours. Cette évacuation avait été précédée de grands frissons et de malaise général.

Sur les instances du docteur Deydier, elle se décide à entrer dans mon service.

Le diagnostic d'ictère chronique par calcul du cholédoque chez une malade atteinte de cholécystite calculeuse s'impose.

Pendant plusieurs jours la température est prise avec soin; il n'y a aucune poussée fébrile. On peut donc opérer à froid.

Intervention, le 6 mars 1908.

Incision de Kehr. La vésicule, du volume d'une grosse aubergine, est lisse, unie, libre de toute adhérence. On garnit le champ opératoire de compresses isolantes.

Une cholécystectomie sous-séreuse typique est pratiquée suivant mon procédé, c'est-à-dire que je commence le décollement sous-séreux, non pas au fond de la vésicule, mais sur sa partie moyenne. Un grand lambeau séreux est ainsi conservé.

Ablation de la vésicule entre deux pinces au niveau de la terminaison du cystique. Le cholédoque est incisé, on en retire un calcul gros comme une noisette.

Un drain est introduit dans le cholédoque, et comme il rencontre de la boue biliaire on exécute une chasse dans le duodénum à l'aide d'eau bouillie énergiquement poussée par une seringue à hydrocèle. Drain dans l'hépatique.

Alors, et c'est ici que je tiens à vous souligner les détails de l'opération, je retire complètement le tamponnement sous-hépatique, puis fixant au péritoine pariétal mon grand lambeau séreux vésiculaire, je constitue un entonnoir séro-hépatique allant de la paroi au cholédoque, et dans lequel glissent mes deux drains de l'hépatique et du cholédoque.

La paroi est reconstituée partout, sauf à l'entrée de mon tunnel séreux.

Au bout de six jours, je retire mon drain de l'hépatique, au bout de neuf jours le drain du cholédoque. La bile, totalement siphonée, s'écoulait claire, jolie, normale. Le quinzième jour le canal séro hépatique était cicatrisé, et au bout de 20 jours la malade se levait.

Aujourd'hui, au bout de trente-trois jours, vous pouvez constater la cicatrisation totale de la plaie opératoire.

Je désire insister sur l'avantage que donne, dans le Kehr, l'exécution de la cholécystectomie par le procédé sous-séreux dont je me suis fait le défenseur. Grâce au grand lambeau péritonéal conservé, j'isole totalement le passage des drains de la grande cavité abdominale. Je puis ainsi supprimer immédiatement ce gros tamponnement que Kehr laisse quinze jours en place : tamponnement à la gaze douloureux à enlever, susceptible de créer des fistules stercorales secondaires et dont la présence dans le ventre empêche la fermeture d'une grande partie de l'incision. Chez ma malade, au quinzième jour, la fistule biliaire était fermée. Je ferai remarquer que j'avais pu opérer à une phase d'apyrexie absolue.

Enfin je vous signalerai que cette grosse vésicule qui contient une trentaine de calculs volumineux était distendue par du liquide muco-biliaire en grande quantité.

C'est donc un cas où la loi de Courvoisier-Terrier était en défaut, car il y avait d'autre part ictère absolu par calcul du cholédoque. Aujourd'hui même, où nous avons appris la mort du professeur Terrier, il me serait personnellement pénible d'insister sur ce détail.

M. Bérard. — Depuis plusieurs années déjà, Kocher a proposé de réduire au minimum le drainage des voies biliaires après la cholécystec-

tomie séreuse ou sous-séreuse ; il reste même partisan dans les cas de calcul du cholédoque non infectés de la taille idéale avec suture du conduit, que l'on a abandonnée en France, et que l'on défend peu en Allemagne.

Il est cependant nombre de cas où la technique de Kehr, avec le tamponnement à la gaze combiné au drainage de l hépatique, maintenu de dix à quinze jours, s'impose absolument, soit par l'infection certaine des voies biliaires principales et intra-hépatiques, soit par la persistance dans ces dernières de concrétions calculeuses inaccessibles au chirurgien. Je me suis trouvé la semaine dernière en présence d'un de ces faits, chez une malade où le diagnostic de calcul du cholédoque avait été posé il y a plus d'un an, et que l'on n'avait pas trop poussée à se faire opérer, sous prétexte qu'elle n'avait jamais eu de périodes assez prolongées d'ictère continu. A l'intervention, j'ai trouvé chez elle plus de 50 calculs tassés dans la vésicule, le cystique, le cholédoque et l'hépatique ; et en explorant ce dernier conduit après l'avoir évacué, j'ai senti avec la sonde de nouvelles concrétions dans les conduits intra-hépatiques. Avec une fine curette mousse à long manche un peu courbé, je suis arrivé à retirer encore deux de ces calculs du volume d'un pois.

Mais j'avais la certitude qu'il en restait d'autres ; effectivement, par le tube placé dans l'hépatique et choisi pour cette raison d'un calibre assez gros, il s'est écoulé les jours suivants, avec de la bile vert noirâtre, non seulement une grande quantité de boue biliaire jaune brun qui s'accumulait au fond du vase, mais il est sorti en outre cinq petits calculs, gros en moyenne comme une épingle à tête de verre. Actuellement encore le tube est en place, et je ne le retirerai que lorsque la bile se sera éclaircie.

M. Durand. — En ce qui concerne la distension ou le ratatatinement de la vésicule, je pense que le cholédoque peut être obstrué par la lithiase et la vésicule se trouver cependant volumineuse lorsqu'elle renferme elle-même des calculs.

M. Tixier. — Je ferai remarquer à M. Bérard que dans l'opération de Kehr, suivant son manuel opératoire, il y a deux choses distinctes : le drainage des voies biliaires et le tamponnement sous-hépatique. Par la cholécystecmie sous-séreuse, je supprime le gros tamponnement sous-hépatique, mais je respecte le drainage qui s'établit d'autant plus commodément que les drains ne sont pas serrés par les compresses de gaze, mais qu'ils sont libres dans mon tunnel séro-hépatique.

Or ce drainage, on peut le laisser aussi longtemps que l'on veut si des indications de dérivation prolongée de la bile viennent des signes d'infection biliaire.

Séance du 30 avril 1908.

Présidence de M. Gangolphe.

A PROPOS DU PROCÈS-VERBAL.

M. Vincent. — Il y a peut-être quelques réserves à faire sur l'avenir de cette méthode du plombage des os. Nous avons vu autrefois M. Ollier combler des espaces morts, dans les résections, avec des sachets d'iodoforme. N'était-ce pas là déjà un pseudo-plombage ? J'ai moi-même utilisé ce procédé, et j'ai parfois observé des phénomènes d'intoxication iodoformée.

Je demanderai, en terminant, l'étymologie du mot plombage, qui me paraît défectueux.

M. Nové-Josserand. — On s'accorde à reconnaître que le terme de plombage est impropre. On l'a appliqué à ces opérations osseuses par analogie avec le plombage des dentistes. Ce sont d'ailleurs leurs mélanges que l'on utilisait au début, mais on dut y renoncer, les os ne les tolérant pas.

Pour ce qui est des dangers de l'intoxication iodoformée, je les avais craints tout d'abord et j'avais usé d'une mixture goménolée. Par la suite, j'ai vu que ces amalgames iodoformés étaient bien tolérés. J'ai observé chez deux fillettes une courte période d'abattement qui peut être mise sur le compte de l'iodoforme, mais jamais de symptômes urinaires. La recherche de la réaction de l'iodoforme dans la salive a donné des résultats très variables, souvent négatifs. On comprend d'ailleurs que l'absorption de l'iodoforme soit assez progressive pour ne pas être dangereuse, grâce à son enrobement dans une substance grasse.

*
* *

CONTRIBUTION A L'ÉTUDE DE LA CHIRURGIE DU CŒUR; SUR UN NOUVEAU MODE D'ATTAQUE DU VOLET THORACIQUE.

M. CANTAS, professeur agrégé à l'Université d'Athènes, membre correspondant de la Société de chirurgie de Lyon, adresse une communication sur ce sujet.

(Sera publiée).

*
* *

ENVAHISSEMENT DE LA PAROI THORACIQUE PAR UN CANCER DU SEIN RÉCIDIVÉ; RÉSECTION COSTALE ÉTENDUE; PNEUMOTHORAX OPÉRATOIRE.

M. TARTANSON présente, au nom de M. Delore, une pièce de récidive de tumeur maligne du sein.

Il s'agit, au point de vue clinique, d'une femme de 63 ans, opérée il y a quatre ans en juillet 1904, dans le service de M. M. Pollosson, salle Gensoul, pour un cancer du sein, par une large amputation de la glande, avec curage de l'aisselle, mais sans ablation du grand pectoral. Le résultat fut excellent, puisque c'est seulement deux ans et demi après que la malade vit apparaître, au niveau de la cicatrice, un petit noyau de récidive. Cette tumeur s'est accrue lentement et est actuellement du volume d'une mandarine ; elle est adhérente à la peau, qui est amincie, mais non ulcérée, et surtout elle est fixée sur le plan costal, sur lequel elle est absolument immobilisable. Pas de généralisation ganglionnaire ni viscérale. Bon état général.

Opération le 30 avril. Incision cutanée circonscrivant la tumeur et à grande distance de celle-ci. En essayant de libérer la tumeur de ses adhérences profondes avec la pointe des ciseaux mousses, on entend aussitôt un bruit caractéristique de la pénétration de l'air dans la cavité pleurale. En laissant cette pénétration de l'air ne se faire que lentement par obturation partielle de l'orifice avec un tampon de gaze, on évite toute perturbation dans le fonctionnement du cœur et du poumon. Le pouls et la respiration, régulièrement comptés, n'ont en effet oscillé l'un qu'entre 70 et 80, l'autre entre 32 et 36. On termine l'intervention en réséquant largement le plan costal. On constate alors l'intégrité du feuillet viscéral de la plèvre et du poumon. On obture la plaie en rapprochant les lèvres de l'incision cutanée.

Ce cas est intéressant tout d'abord par la pièce enlevée qui présente à sa face interne les 3e, 4e et 5e côtes et une partie de la 6e, recouvertes d'un feuillet pleural épaissi et intimement adhérent à elle, et enfin par l'innocuité immédiate tout au moins du pneumothorax opératoire.

M. Delore. — J'ai pensé que cette observation était intéressante au point de vue des suites immédiates d'un pneumothorax opératoire. Prévoyant ce pneumothorax, nous avions prié un de nos internes de suivre les modifications du pouls et de la respiration. La respiration a atteint trente mouvements par minute, le pouls est demeuré normal avec un pneumothorax devenu total en quatre ou cinq minutes.

Nous avons déjà vu chez deux de nos opérées des pneumothorax parfaitement supportés.

Conformément aux idées émises au Congrès de chirurgie de 1906, nous nous sommes abstenus de drainer la plèvre et surtout d'y placer des mèches.

M. Gangolphe. — Au cours d'une des opérations pratiquées pour le chondrome de la paroi thoracique qui vous a été récemment présenté, j'ai aussi créé un pneumothorax sans inconvénient.

Toutes les fois que j'ai eu à drainer la plèvre, je l'ai fait au moyen d'un drain et non d'une mèche. Je ne me rappelle en avoir placé qu'une dans le trajet agrandi d'une plaie pénétrante du thorax qui guérit en dépit d'une hémorragie dont nous n'avions pu trouver la source.

M. Goullioud. — Il m'est arrivé plusieurs fois d'explorer la plèvre sans accident. Dans un cas, intervenant pour une généralisation thoracique d'une tumeur thyroïdienne, j'ouvris la plèvre, à laquelle le poumon adhérait en un point. Je me trouvai bien de fixer le poumon à la partie inférieure de l'incision pleurale.

M. Gangolphe. — Je crois me rappeler que M. Vallas a, dans un cas aussi, suivi cette conduite.

Le Gérant, Dr Vallas.

Lyon. — Association typographique, rue de la Barre 12. — F. Plan, directeur

Séance du 7 mai 1908.

Présidence de M. GANGOLPHE.

RÉSECTION DU POIGNET AVEC SUTURE OSSEUSE; RÉSULTATS ELOIGNÉS.

M. GANGOLPHE. — Le jeune homme que je vous présente a été opéré le 9 mai 1906 ; il était porteur d'une ostéo-arthrite fongueuse du poignet droit fistulisée.

La main était tout à fait impotente depuis cinq ou six mois. Je fis la résection et je constatai que le point de départ des lésions était vraisemblablement dans l'os crochu. Au niveau des relations de cet os avec les synoviales tendineuses palmaires, il y avait eu à la fois inoculation des synoviales carpiennes et des synoviales tendineuses palmaires. J'ai dû faire la toilette complète de ces gaines tendineuses.

J'ai pratiqué la suture entre le radius et le 3e métacarpien. Huit mois plus tard ce garçon reprenait son métier de maréchal-ferrant et maniait le marteau comme avant.

Il a eu tort, car récemment son 1er métacarpien s'est un peu tuméfié. Il y a là un foyer très petit; mais j'ai engagé cet homme à ne pas continuer sa profession.

J'ai revu récemment un de mes opérés qui gagne sa vie comme *polisseur sur marbre*. C'est grâce, je crois, à la *suture* osseuse que l'on peut obtenir des mains aussi utiles. Sur mon maréchal-ferrant, malgré la suture et sans doute à cause du métier pénible qu'il exerçait, il y a quelques mouvements, mais ceux-ci sont très restreints.

***

FRACTURE DE L'ACÉTABULUM.

M. Destot présente la radiographie d'un maçon de 45 ans, que lui a adressé le Dr Hau (de Villefranche), et qui est tombé avec son échelle, d'une hauteur de 6 mètres. L'échelle a glissé sur le mur où elle était appuyée et l'homme est tombé d'un bloc sur le flanc gauche.

Le blessé se présente avec l'attitude d'une coxa vara. Le trochanter est effacé. La racine du membre est en gigot. Il marche péniblement avec une canne. Troubles légers du côté de la miction. Le toucher rectal permet de sentir une masse faisant saillie dans le petit bassin. L'exploration de la fosse iliaque interne démontre une saillie anormale.

La radiographie montre que la tête fémorale, repoussant l'acétabulum, est en partie entrée dans le bassin.

Ces fractures, étudiées dans les thèses de Virevaux et de Dina Kontorowitch, sont encore fréquentes, et j'ai appelé l'attention de la Société sur quelques-uns de leurs signes.

Elles présentent un gros intérêt au point de vue diagnostic et pronostic. Malheureusement, le traitement est à peu près nul.

Le diagnostic au début se fait d'après la notion de la chute, sur le flanc, la déformation de la racine du membre, l'effacement du trochanter, le toucher rectal et l'exploration de la fosse iliaque interne.

J'ai montré toute l'importance de l'ecchymose scrotale, nummulaire et lointaine qui permet de soupçonner la fracture du bassin, alors qu'on croit à une simple contusion et que le blessé lève le talon du plan du lit.

Le toucher rectal peut être négatif suivant que l'écaille osseuse a sa pointe en bas ou en haut.

Les troubles vésicaux et rectaux sont très variables et dépendent de l'étendue de l'enfoncement.

Le plus souvent le diagnostic doit se faire avec la fracture du col du fémur. Au lieu d'avoir la jambe en rotation externe, on trouve au contraire dans la fracture de l'acétabulum de la rotation interne.

Le pronostic dépend de l'étendue des dégâts osseux, de la hauteur de chute, de la résistance osseuse. On ne peut com-

parer une fracture qui se fait de plain pied avec celle qui répond à une chute d'un deuxième étage.

Les troubles seront d'autant plus marqués que la tête osseuse pénétrera plus avant dans le bassin.

On voit quelquefois des fractures légères qui permettent au blessé de marcher quatre ou cinq jours après l'accident, mais qui, par la suite, entraînent des douleurs, des impotences, de l'arthrite qu'il faut prévoir.

Quelquefois, au contraire, l'infirmité est considérable d'emblée et laisse une incapacité permanente partielle considérable. Tout dépend des fractures accessoires dont l'expert doit tenir compte. Aussi ne saurait-on formuler un barême fixe pour ce type de lésion qui peut demander des indemnités très variables.

M. Durand. — A côté des fractures du fond du cotyle qui s'accompagnent d'une saillie fragmentaire endo-pelvienne perceptible au toucher rectal, il en est qui ne font point de saillie et que l'exploration digitale ne décèle pas.

Ces dernières sont d'ailleurs tout aussi capables de fournir des résultats éloignés défectueux, et elles n'ont pour signes que l'ecchymose nummulaire tardive et l'image radiographique.

*
* *

ÉNORME CHOLÉCYSTITE CALCULEUSE DÉTERMINANT DE LA STÉNOSE PYLORIQUE ; GASTRO-ENTÉRO-ANASTOMOSE ET CHOLÉCYSTOSTOMIE ; CANCER PRIMITIF DE LA VÉSICULE ; CHOLÉCYSTECTOMIE SECONDAIRE ; GUÉRISON.

M. Tixier. — Voici une malade à laquelle j'ai dû faire subir des opérations complexes sur l'estomac et la vésicule. Elle va quitter demain mon service. Vous pouvez constater combien est florissante sa convalescence.

Son histoire tant clinique que thérapeutique est digne d'attirer votre attention.

J... (Delphine), femme P..., âgée de 50 ans, a souffert depuis l'âge de 18 ans de troubles digestifs consistant en douleurs de l'estomac, en pesanteurs au moment des digestions qui étaient très laborieuses. Depuis une quinzaine d'années ces douleurs avaient augmenté d'intensité : c'étaient de véritables crises aiguës avec irradiations dans le dos. Elle eut trois hématémèses abondantes suivies de mélænas.

A ce moment le diagnostic d'ulcère de l'estomac fut nettement posé par un médecin qui lui imposa un régime très sévère. Pendant un an, la malade s'alimenta uniquement avec du lait.

Grâce à ce traitement suivi avec énergie et constance, il y eut une accalmie de deux ou trois ans. Mais à nouveau crises gastriques avec véritables douleurs en broche. Ni hématémèses, ni mélæna.

En janvier 1897, ces troubles gastriques prennent une acuité extrême, et malgré son courage au travail, la malade est obligée de se reposer. En août 1907, pour la première fois la malade perçoit une petite tumeur à droite de l'ombilic sous le foie. Pas de jaunisse.

En octobre 1907, nouvelle poussée douloureuse avec vomissements de plus en plus fréquents. La tumeur augmente de volume d'une façon progressive. La malade en cinq mois accuse un amaigrissement de treize kilogs. Elle est dans l'impossibité de vaquer à ses occupations.

Entrée à l'hôpital. La malade est envoyée dans mon service à l'Hôtel-Dieu par mon excellent confrère de l'armée le Dr Vangenbosche. Elle entre le 27 février 1900.

La malade, malgré sa perte de poids considérable (13 kilogs), présente un état général encore assez satisfaisant. Les tissus sont pâles, mais ne présentent aucune apparence d'ictère. Aucune coloration même subictérique des conjonctives. Des vomissements incessants font souffrir beaucoup la malade et empêchent toute alimentation sérieuse.

A l'examen du ventre on constate tous les signes ordinaires d'une grande dilatation de l'estomac par sténose du pylore. Cependant à la région pylorique aucune tumeur.

C'est plus à droite, sous le foie, qu'on perçoit très aisément une grosse tumeur lisse, unie, mais dure et résistante. Cette tumeur, du volume des deux poings, a des contours assez nets : elle est mobile transversalement. Elle appartient manifestement à la région sous-hépatique, quoiqu'une zone nettement sonore soit interposée entre la matité hépatique et la matité de la tumeur.

Toucher vaginal négatif. Rien du côté de l'intestin : la constipation est opiniâtre, les selles sont normalement colorées. Rien dans les urines, ni sucre ni albumine. Cœur et poumons sains.

Le diagnostic posé par moi est ainsi formulé : Ancien ulcère probable de l'estomac, périgastrite, néoplasie en évolution ; hydropisie d'une vésicule calculeuse ; péricholécystite déterminant de la sténose pylorique.

Une intervention s'impose.

Intervention, 7 mai 1908, avec l'assistance du Dr Vangenbosche. Laparotomie médiane sus-ombilicale. L'estomac vertical est très dilaté ; le duodénum lui-même est très distendu. Aucune tumeur sur l'estomac. Rapidement une gastro-entéro-anastomose postérieure est exécutée à la suture.

Puis la vésicule est facilement attirée dans l'incision médiane : elle a

le volume d'une énorme aubergine. Pour la luxer hors du ventre, je dois sectionner des brides épiploïques très résistantes de péricholécystite qui enserrent l'angle droit du duodénum.

Je me décide à pratiquer une cholécystectomie partielle du fond de la vésicule. Pour ce faire, suivant mon habitude, j'incise circulairement le péritoine vésiculaire au point ordinaire. La décortication se fait mal, et en un point où les parois de la vésicule sont anormalement friables une déchirure se produit. Alors ponction de la vésicule au trocart : il s'écoule du liquide puriforme (200 gr.) légèrement hématique.

Entre deux pinces, je résèque la moitié environ de la vésicule correspondant à son fond et à son corps. Rapidement la tranche de section de la vésicule biliaire est fixée à la paroi. Il n'y avait aucune indication de pratiquer une cholecystectomie totale : ni ictère, ni signes d'obstruction du cholédoque.

Fermeture de la paroi abdominale au-dessus de ma cholécystostomie largement béante. A ce moment j'introduis une curette dans le col de la vésicule et ramène plusieurs calculs, et de la paroi inférieure des *bourgeons très mous*, très vasculaires, *nettement épithéliomateux*. Ces bourgeons sont soigneusement conservés pour être envoyés à l'examen histologique.

La partie de la vésicule dégénérée correspondait exactement au point où devant mes tentatives de cholécystectomie sous-séreuse la paroi s'était déchirée.

Dans la partie de la vécicule enlevée on trouve 39 calculs à facettes. Le fond de la vésicule très épaissi est tapissé sur sa face muqueuse de quelques bourgeons épithéliomateux.

Une opération radicale secondaire s'impose d'autant plus que la réponse du laboratoire confirme le diagnostic clinique de cancer de la vésicule (Paviot).

Suites opératoires très simples.

Deuxième intervention. Cholécystectomie totale.

1er avril 1908. Il ne persiste plus qu'une petite plaie large comme une pièce de deux francs, correspondant à l'abouchement de la vésicule à la paroi. Cette plaie est circonscrite au bistouri, et par une suture en bourse, j'oblitère complètement la vésicule. L'incision médiane de laparotomie est agrandie en haut et en bas. Puis une incision horizontale sectionne à droite le muscle grand droit (incision de Kehr incomplète).

La vésicule est rapidement disséquée, des adhérences intimes existent entre la vésicule et le foie. Le cystique est sectionné entre deux pinces au ras de son abouchement dans le cholédoque.

Cathétérisme très aisé du cholédoque : il n'existe aucun calcul. Fermeture du cystique sous un enfouissement séreux. Petit drain contre le moignon cystique. Fermeture presque totale de la paroi.

Suites opératoires excellentes. Ni température, ni réaction péritonéale. Léger écoulement de bile par le petit drain, durant sept à huit jours.

Actuellement la malade digère normalement : elle n'a pas eu un seul vomissement depuis la première intervention.

Voilà les deux parties de la vésicule successivement enlevées : c'est au niveau du col qu'est né l'épithélioma développé sur la muqueuse, et qui tout entier intra-pariétal n'a pas encore franchi le revêtement séreux. Dans le cystique un calcul oblitère complètement le calibre du conduit et explique l'hydropisie considérable de cette vieille vésicule calculeuse.

J'ai pensé qu'il était intéressant de vous rapporter avec détails cette observation de cancer primitif de la vésicule. Dans son mémoire récent à la Société de Chirurgie de Paris (février 1908), M. Quénu s'étonne du petit nombre d'observations françaises par rapport aux observations étrangères. C'est que nombre de cas lyonnais ou provinciaux ne sont pas cités dans son mémoire.

M. Quénu fait remarquer le très minime service obtenu par l'extirpation de ces vésicules cancéreuses. Il ne trouve sur un total de 57 opérations que 6 cas où la survie a été d'une réelle importance, et sur ces 6 cas il n'en cite que 4 dans lesquels la récidive ne s'était pas montrée de deux ans et deux mois à quatre ans et demi après l'opération.

En examinant avec soin la vésicule cancéreuse que j'ai enlevée, j'ai acquis l'espoir que chez ma malade le résultat serait relativement bon. En effet, le cancer était encore nettement intrinsèque, et l'examen de la région sous-hépatique ne m'a pas révélé de ganglions perceptibles.

Dans l'histoire clinique de ma malade, quelques points restent obscurs : elle a eu trois hématémèses avec mélæna il y a six ou sept ans, et je n'ai trouvé aucune trace d'ulcère de l'estomac. Quelle était l'origine de ce sang ? Sans doute de simples troubles vasculaires veineux si fréquents chez les hépatiques.

Le diagnostic de néoplasie en évolution que j'avais posé de par l'amaigrissement très rapide et très progressif a été confirmé par la découverte de ce cancer caché dans cette grosse vésicule, et cause de la péricholécystite inflammatoire intense, je me félicite d'avoir pratiqué dans ma première intervention une gastro-entéro-anastomose qui a permis à la malade de s'ali-

menter de suite convenablement et de supporter ces deux interventions successives que j'ai eu l'honneur de vous rapporter.

M. Patel. — Je puis donner le résultat éloigné d'une cholécystectomie pour cancer de la vésicule que j'ai faite en 1905 dans le service de M. Bérard. La survie a été de deux ans et huit mois. Cette observation, qui n'est pas citée dans le travail de M. Quénu, a été présentée à la Société de Chirurgie de Lyon.

M. Bérard. — Les interventions sanglantes, et en particulier la cholécystectomie pour cancer de la vésicule biliaire, ne sont pas aussi rares, même en France, qu'on ne le croirait à la lecture du rapport de M. Quénu.

A Lyon, outre le cas de M. Patel, dont les suites éloignées ont été si remarquables, il faut joindre des observations de MM. Jaboulay et Albertin, cette dernière est des plus intéressantes, puisque, en même temps que la vésicule, un segment du foie et une certaine longueur du côlon transverse furent extirpés, avec des suites immédiates excellentes.

Pour mon propre compte, en 1906, j'ai enlevé chez une de mes malades, à l'hôpital de la Croix-Rousse, une grosse vésicule épaissie et indurée, que j'avais d'abord prise pour de la cholécystite calculeuse chronique, et qui fut reconnue cancéreuse.

Ces extirpations se feront de plus en plus souvent à l'avenir, et pour ainsi dire d'une façon courante lorsque les médecins consentiront enfin à nous faire intervenir à une phase plus précoce de la lithiase biliaire, par laquelle le cancer de la vésicule débute 9 fois sur 10, et aussi lorsque les chirurgiens se seront ralliés à la cholécystectomie comme complément de l'ablation des caculs.

Même lorsque l'ablation de la vésicule est impossible, à cause de l'extension du cancer au foie, à l'intestin ou aux ganglions du hile, on n'est pas toujours désarmé.

Il se peut que l'ictère soit sous la dépendance surtout de la compression des voies biliaires principales, par des ganglions ou par des adhérences d'envahissement quand le cancer a débuté au voisinage du bassinet et que le cystique soit néanmoins perméable.

Dans ces conditions, j'ai fait l'année dernière, chez une vieille femme, une simple cholécystostomie après ablation des calculs qui occupaient la vésicule cancéreuse : six mois après, quand j'ai quitté l'hôpital de la Croix-Rousse, cette opérée était encore vivante ; son ictère avait un peu rétrocédé et la fistule biliaire fonctionnait encore.

M. Tixier. — Sans m'engager dans un parallèle entre la cholécystostomie et la cholécystectomie, je ferai simplement remarquer que j'avais reconnu, dès la première exploration de la vésicule, son envahissement cancéreux.

*
* *

LA GOUTTIÈRE DORSO-SOUS-SCAPULAIRE ET SON CONTENU.

MM. LATARJET et CHALIER font une communication sur ce sujet.

(Voir *Lyon Médical*, n° 25, p. 1320).

M. BÉRARD. — Je puis confirmer les données anatomiques fournies par M. Latarjet que permet de contrôler la pratique du procédé d'Halstead et de l'hémostase axillaire faite en allant de haut en bas.

M. DELORE. — Nous avons, il y a six mois, publié, en collaboration avec M. Ballivet, un travail sur la douleur dorsale dans les cancers du sein et montré qu'elle n'était pas toujours symptomatique d'une généralisation vertébrale, mais qu'elle pouvait simplement témoigner d'un envahissement de la chaîne ganglionnaire scapulaire inférieure en rapport avec des nerfs dorsaux, ce que confirment les recherches de M. Latarjet.

M. GANGOLPHE. — Il fut un temps où l'on cherchait, au petit bonheur, à accrocher au fond du creux axillaire les ganglions indurés par un cancer du sein. J'ai voulu modifier cette manière de faire et lui substituer la recherche systématique des pédicules vasculaires des groupes ganglionnaires. J'avais fait noter dans la thèse de Legendre que ces pédicules étaient au nombre de trois : celui de l'acromio-thoracique, celui de la scapulaire inférieure, celui de la mammaire externe.

M. LATARJET. — Nous n'avons voulu que préciser des détails anatomiques. Nous partageons les idées de la thèse de Legendre, sauf en ce qui concerne le pédicule acromio-thoracique que nous ne croyons atteingible qu'après section du grand pectoral.

M. GANGOLPHE. — La réflexion de M. Latarjet est exacte. Le tronc de l'acromio-thoracique ne peut être atteint qu'après section du grand pectoral ; mais ce tronc se divise en branches importantes qui forment le pédicule vasculaire d'un groupe ganglionnaire axillaire important. Ce groupe et son pédicule peuvent être atteints sans sectionner le grand pectoral.

*
* *

PLOMBAGE DES OS.

M. VIGNARD. — Je vous présente ces deux malades parce qu'ils me paraissent illustrer d'une façon très nette les deux emplois, les deux modes d'utilisation très différents du mélange de Mosetig. Il importe de les définir très exactement si

l'on ne veut pas faire des confusions et risquer d'appeler plombage ce qui n'en est pas.

Cette petite malade, âgée de 9 ans, est un exemple d'un premier mode d'emploi du mélange de Mosetig, à savoir du pansement simple.

Elle présentait une ostéo-arthrite fongueuse de l'articulation de la première et de la deuxième phalange de l'annulaire gauche. Je passe sur les détails, je signalerai seulement que la peau était profondément altérée, fistuleuse, décollée. Il ne fallait pas songer à faire un plombage, c'est-à-dire à remplir d'une façon permanente et définitive la cavité osseuse de mélange. Aussi s'est-on borné après curettage de la lésion à remplir la cavité en laissant tout ouvert. Le mélange s'est éliminé en entier, comme vous le verrez sur cette radiographie ; la cicatrisation s'est faite néanmoins assez vite puisqu'elle était complète en six semaines.

Tout autre a été l'évolution d'une lésion semblable sur l'index droit de ce petit malade de 6 ans qui présentait un gros spina ventosa et qui offrait en outre une petite fistule sur le côté interne de l'index. L'intégrité à peu près complète des parties molles m'a permis après évidement de combler la cavité et de faire une suture qui a été enlevée quinze jours après. Depuis ce moment le malade peut être considéré comme guéri. Son doigt est encore épaissi, mais toute douleur a disparu.

Sur la radiographie faite quinze jours après on aperçoit le mélange qui est en train de se résorber.

Cela est le véritable plombage dont le spina ventosa non infecté paraît être une des meilleures et des plus fréquentes indications.

*
* *

HERNIE DIAPHRAGMATIQUE ÉTRANGLÉE DU COLON TRANSVERSE ET DE L'ÉPIPLOON.

M. Patel. — J'ai l'honneur de vous présenter une pièce de hernie diaphragmatique étranglée d'une partie du côlon transverse et de la presque totalité du grand épiploon.

L'*orifice* par lequel la hernie a pénétré dans la plèvre est situé sur le côté gauche du diaphragme, au point d'union de la foliole antérieure avec la foliole gauche.

Il est à peu près régulier, ovalaire, à grand axe transversal, mesurant 5 cm. de long sur 4 cm. de large. Les bords sont rigides, presque coupants et résistant très fortement au doigt qui tend à les effondrer. Vus par transparence, les bords de l'anneau sont constitués uniquement par l'aponévrose, les fibres musculaires restant partout à une distance de 2 centimètres au minimum. Sur sa circonférence on ne voit aucune fente, aucune irradiation qui puisse faire songer à une déchirure cicatrisée.

La *hernie n'a pas de sac*, elle est constituée par presque tout le grand épiploon et une partie de la moitié gauche du côlon transverse.

Dans son ensemble, y compris l'éventail épiploïque, elle mesure 18 cent. de long sur 20 cent. de large.

L'épiploon a pénétré le premier et forme une masse volumineuse ; il paraît peu altéré et ne possède en rien l'aspect des vieilles épiplocèles ; tout permet de croire qu'il ne séjourne pas depuis longtemps dans la plèvre. Il adhère au pourtour de l'orifice à peu près dans toute son étendue, sauf en avant où on peut aisément passer le doigt entre l'anneau et l'intestin. Les adhérences sont très solides.

L'anse intestinale herniée mesure 8 centimètres de long : elle semble à peu près normale. Au niveau de l'anneau, elle est rétrécie, mais il n'y a pas eu une stricture assez serrée pour amener de la gangrène vers le collet. Elle est comme l'épiploon, et par l'intermédiaire de celui-ci, très fortement fixée, et il est impossible de la réduire dans l'abdomen en tirant sur les anses afférentes et efférentes. Si l'on cherche à faire passer un courant d'eau dans l'anse ainsi herniée, l'écoulement se fait à peu près régulièrement tant que la pression est faible, mais lorsque celle-ci vient à augmenter, le bout afférent se distend énormément et tout écoulement s'arrête.

Ajoutons que la cavité pleurale ne renfermait aucune trace de liquide, et il n'y avait aucun indice de réaction inflammatoire quelconque ; le poumon du côté gauche paraissait seul un peu congestionné à la base.

Cette pièce a été recueillie dans les circonstances suivantes :

Le 16 avril 1907, entrait dans le service de M. Bérard, que j'avais l'honneur de suppléer, un homme de 69 ans, avec des

des signes d'occlusion aiguë; l'état était très grave; il y avait des vomissements bilieux et fécaloïdes depuis 24 heures; le pouls était rapide avec faible tension.

L'examen de la cavité abdominale ne décelait aucun signe positif; pas de zone de matité; pas de résistance spéciale en un point; le toucher rectal était négatif; on ne pratique pas l'examen du thorax. Comme le malade accusait des troubles digestifs depuis longtemps, on pensa à un cancer probable du gros intestin.

Une laparotomie médiane sus et sous-ombilicale fut pratiquée; les anses grêles étaient considérablement augmentées de dimensions; elles furent ponctionnées en deux endroits pour obtenir leur évacuation. Une exploration rapide montra le cæcum distendu et le côlon descendant affaissé. Comme l'éviscération avait amené une accélération du pouls inquiétante, un anus cæcal fut établi.

Le malade parut soulagé les premiers jours, mais au bout de six jours une hémorragie assez abondante se fit par son anus contre nature; le sang venait directement de l'intestin et on pensa que la tumeur devait siéger non loin de cet orifice (il s'agissait d'une entérorragie herniaire, tardive, due au sphacèle de la muqueuse intestinale). Une deuxième hémorragie se produisit et M. Bérard, reprenant alors son service, jugea toute nouvelle intervention inutile. Le malade mourut quatorze jours après son opération, et l'autopsie montra les lésions que je viens de vous présenter. Elles constituèrent une véritable trouvaille, car rien pendant la vie n'avait permis de les soupçonner.

De nombreux travaux ont été faits dans ces dernières années au sujet du diagnostic de ces hernies lorsqu'elles ont une évolution chroniqne; mais en cas d'occlusion aiguë il est impossible de songer à utiliser des procédés un peu longs.

De même, l'occlusion aiguë change considérablement les conditions opératoires, d'après les travaux récents de Vayhinger (*Beitrage z. klin. Chir.*, t. 50, p. 322), et de Cranwell (*Revue de chirurgie*, janvier 1908), il semble que la voie thoracique soit plus facile pour débrider la hernie. J'ignore si en cas d'occlusion complète, même le diagnostic ayant été fait après une opération abdominale, on peut encore ouvrir largement la cavité pleurale. En tous cas, dans les hernies

chroniques ou dans les hernies traumatiques elle a donné de très nombreux succès.

M. Destot. — J'ai connaissance d'un cas de hernie diaphragmatique diagnostiquée sur un malade encore vivant. Son principal symptôme est l'apparition, chaque fois qu'il fait effort pour se moucher, d'une tumeur intercostale dont on reconnaît la nature abdominale. Cette hernie n'est pas d'origine traumatique.

M. Gangolphe. — Le malade de M. Patel avait-il du liquide dans la plèvre ?

M. Patel. — Contre toute attente, il n'y en avait pas.

*
* *

PRÉSENTATION D'UN INSTRUMENT DESTINÉ A LA MESURE DES ANGLES ET DES DISTANCES.

M. Vennin. — La nécessité de mesurer des angles se fait sentir fréquemment et impérieusement en médecine chaque fois qu'il s'agit de lésions articulaires.

Par exemple, l'invalidité qui résulte d'une raideur articulaire s'évalue par la diminution de l'amplitude du mouvement, constatation qui exige la mesure des angles de flexion maxima et minima du côté sain et du côté malade, soit quatre mesures d'angles.

La mensuration, au cours du traitement, doit être périodique pour en constater les progrès.

Cette mensuration étant d'une réalisation difficile pour le praticien, j'ai fait pour la faciliter établir par MM. Durillon, constructeurs à Lyon, le compas-goniomètre suivant :

C'est un compas fait de deux réglettes d'acier de $0^{m},30$ de longueur, articulées en un point voisin d'une de leurs extrémités. il peut s'ouvrir plus ou moins et s'appliquant parallèlement aux axes des segments du membre considéré permet d'objectiver l'angle à mesurer.

Le goniomètre est constitué par une troisième règle semblable, mais fenêtrée et graduée, articulée à l'extrémité libre d'une des branches du compas. Symétriquement à cette articulation, la deuxième branche porte un repère devant lequel la fenêtre vient se placer pour la mesure. Le chiffre de la gra-

duation sur le bord de la fenêtre en face du repère donne en degrés la valeur des angles aigus.

Le principe de la mesure est le suivant : par construction la règle graduée forme la base d'une triangle isocèle dont l'angle évalué forme le sommet. Or, cette base, corde de l'angle, est sensiblement proportionnelle à lui jusqu'à 90°, c'est ce qui a permis d'établir dans de bonnes conditions une graduation empirique.

La mesure des angles obtus se fait à l'aide d'une règle qui forme au compas une troisième branche accessoire parallèle, au repos, à une des branches principales qui la dissimule, mais qu'on amène pour son usage dans son prolongement. Grâce au compas à trois branches ainsi constitué on peut objectiver simultanément l'angle obtus et son supplément. C'est ce supplément, toujours inférieur à 90°, que mesure le goniomètre, et l'on en déduit par différence la valeur cherchée.

Le même instrument peut servir de compas d'épaisseur, grâce au dispositif suivant. Chacune des branches principales se termine par une pointe ; l'écartement des branches permet d'amener les pointes en regard des points dont on veut mesurer l'écart. Le goniomètre est alors amené comme précédemment, la fenêtre en face du repère, et, sur son repère, le long du bord de la branche libre du compas on peut lire en centimètres et millimètres la distance cherchée.

En résumé :

1° Cet instrument est robuste et facilement transportable, présentant quand il est fermé l'aspect d'un mètre pliant.

2° Son maniement est simple.

3° Il est néanmoins aussi exact qu'on peut le désirer dans la pratique médicale puisqu'il permet l'évaluation des angles avec une approximation plus grande que 1°.

Séance du 14 mai 1908.

Présidence de M. Gangolphe.

A PROPOS DU PROCÈS-VERBAL.

M. Patel. — En cherchant à préciser les conditions dans lesquelles s'était produite la hernie diaphragmatique que j'ai présentée l'autre jour, j'ai appris que ce malade avait subi autrefois un traumatisme violent, qu'une roue de camion lui avait passé sur le corps. Il est donc possible que cette hernie ait eu une origine traumatique.

***

A PROPOS DE CERTAINES ERREURS D'INTERPRÉTATION DANS LA RADIOGRAPHIE RÉNALE.

M. Rochet. — J'ai l'honneur de présenter à la Société une radiographie de rein faite par un habile spécialiste, et qui montre une tache présentant tous les caractères d'une tache indicatrice d'un calcul du rein.

Il s'agissait, comme sujet, d'une femme de 50 ans environ, chez laquelle on percevait un rein droit un peu gros, douloureux spontanément et à la pression, avec des urines un peu troubles et légèrement hématiques de temps en temps. On avait plutôt pensé chez elle, en raison de certains signes et d'un bon état général, à de la *calculose rénale*. La radiographie venait donc confirmer les prévisions de la clinique.

Or, l'opération démontra chez elle l'*absence de toute concrétion rénale*.

Dans le rein qu'on enleva se trouvaient de petits foyers ca-

séeux, d'apparence tuberculeuse, et vers le pôle inférieur du rein, à l'endroit occupé précisément par la tache radiographique, se voyait une cavité du volume d'une petite noix très bien limitée par une sorte de coque et remplie d'une substance caséeuse, très épaisse, analogue à du mastic, ou encore au contenu de certains kystes dermoïdes.

Évidemment la situation et la forme de cette poche montraient que c'était elle qui avait donné lieu à l'erreur radiographique ; tout au moins il y avait toutes chances pour cela.

Pour expliquer autrement le fait de la tache de l'épreuve, il faudrait en effet, ou bien admettre un gros défaut de la plaque en ce point, ou bien penser à une scybale ; ou bien encore à certains calculs biliaires qui auraient pu venir se projeter sur la plaque.

Je demande à mes collègues, et en particulier à M. Destot, que je suis heureux de voir ici, ce qu'ils peuvent donner comme interprétation de l'erreur radiographique signalée.

Pour nous, nous penserions que peut-être certaines poches bien circonscrites, et surtout à contenu très épais, très dense, sont susceptiblés de donner l'apparence de calculs sur la plaque. M. Arcelin, qui est si compétent en la matière, et auquel nous avons parlé du cas, nous a dit avoir observé une fois cette apparence de calcul pour un kyste dermoïde prévésical. Cela est à retenir, et en tout cas il est bon de mettre de pareils faits en vedette pour prémunir les observateurs contre des erreurs possibles et chercher à dégager les conditions qui peuvent fausser les renseignements fournis par la radiographie. Celle-ci n'est pas en cause, d'ailleurs, comme valeur dans le diagnostic des calculs rénaux ; elle a fait ses preuves et de brillantes preuves ; il faut seulement étudier de près les images qu'elle fournit ; on arrivera alors à distinguer celles qui représentent de vrais calculs et celles qui correspondent à d'autres lésions.

M. Destot. — L'intéressante question de M. Rochet tend à la recherche des causes d'illusion en radiographie rénale. L'intestin insuffisamment vidé peut déterminer des erreurs et faire prendre l'ombre d'une scybale pour une tache pathologique. Une lésion kystique du rein peut-elle, d'autre part, susciter l'image radiographique d'un calcul ? Je ne le pense pas, car j'ai dernièrement eu l'occasion de radiographier un rein polykystique dont les vésicules étaient perceptibles à la palpation et ne se manifestaient aucunement par les rayons X. Mais un calcul siégeant

dans la vésicule biliaire ne pourrait-il apparaître comme un calcul rénal ? L histoire radiographique de la lithiase biliaire est des plus troubles. Ainsi Yahn, de Hambourg, a pu déceler une fois des calculs vésiculaires, puis recommençant son épreuve sur le même malade, a obtenu un résultat négatif.

Enfin il faut compter avec les défauts de plaque. Si un aide prend entre des doigts un peu chauds une plaque pour la placer sur le châssis, l'empreinte digitale peut persister et créer une ombre. C'est entre ces hypothèses que l'on peut choisir pour percer l'obscurité de cette tache radiographique aussi sujette à discussion que la fameuse tache d'encre du manuscrit floretin, dont P.-L. Courier conte l'histoire.

*
* *

RÉCIDIVE DE PROLAPSUS UTÉRIN PAR ALLONGEMENT EXCEPTIONNEL DU COL ; HYSTÉRECTOMIE ABDOMINALE TOTALE ; VENTRO-FIXATION DU VAGIN ET DES LIGAMENTS.

M. Bérard. — Le fait que j'ai l'honneur de vous rapporter aujourd'hui, en vous présentant cette malade guérie opératoirement depuis deux mois, pourra constituer un document utile dans le débat encore ouvert sur la cure radicale des prolapsus utérins invétérés.

Cette femme avait été opérée par moi à la Croix-Rousse, il y a deux ans, pour un prolapsus déjà extériorisé.

Je lui avais fait, dans la même séance opératoire, l'hystérocystopexie abdominale en combinant les méthodes de Laroyenne et Doléris (plicature des ligaments ronds, fixation de ces ligaments, de l'utérus, du fond de la vessie aux muscles grands droits et à leur aponévrose) à une colporaphie antérieure et une colpopérinéorraphie avec suture des releveurs de l'anus. Le col utérin semblait peu hypertrophié ; je n'avais pas pratiqué l'amputation préalable du col.

Après des suites fort simples, la malade quitta l'hôpital guérie ; pendant un an elle reprit son métier de femme de ménage, portant des fardeaux, montant des étages. Au bout de ce temps, sans éprouver la même impression de gêne et d'effondrement périnéal que la première fois, elle commença à perdre de temps en temps ses urines ; au bout de 18 mois, le col utérin réapparaissait à la vulve. Quand elle revint à l'hôpital en février dernier, col et vagin étaient extériorisés d'environ 10 centimètres. Le col était ulcéré, mais non dégénéré. Le prolapsus pouvait être réduit assez facilement, mais il semblait pourtant que l'utérus butait en avant et en haut contre un obstacle, et que pour réintégrer le

pelvis il basculait en arrière, sitôt abandonné à lui même il retombait au dehors.

Je me décidai à faire l'hystérectomie, et après quelques hésitations je choisis l'hystérectomie abdominale, au cas où ma première opération aurait laissé des adhérences entre l'utérus, la vessie et la paroi abdominale, adhérences qui auraient compliqué beaucoup l'opération vaginale.

Il me semblait, d'autre part, qu'une fixation dans la paroi abdominale du moignon vaginal et des ligaments utérins donneraient plus de garantie de solidité ultérieure.

A l'ouverture de l'abdomen, je trouvai le fond utérin exactement dans la position où je l'avais suturé deux ans auparavant, dépassant le pubis de trois travers de doigt. Il tenait si solidement que le temps opératoire le plus laborieux fut précisément de libérer cette surface de 6 centimètres de côté environ, bien reconnaissable sur la pièce ci-jointe, au niveau de laquelle l'utérus, les ligaments ronds repliés et le péritoine pariétal formaient un tout. Le fond de la vessie put être dégagé sans peine. L'utérus, attiré ensuite en haut, se présenta avec une longueur démesurée ; sur la pièce fraîche il mesurait 18 centimètres ; il en a encore 15 après sa rétraction dans le formol. L'hystérectomie totale se termina rapidement ; il n'y eut plus quelques difficultés que pour amener à la hauteur de l'incision abdominale la tranche vaginale très épaissie et œdématiée comme dans tous les prolapsus anciens. Néanmoins cette tranche put être fixée avec les deux bords internes des ligaments larges à l'aponévrose des droits. Suture de la paroi à trois plans, petit drain en face de la tranche vaginale pexiée. Guérison per primam.

L'utérus enlevé, de forme cylindrique, sectionné suivant sa longueur, montre une hypertrophie du col, ou plutôt un allongement tout à fait exceptionnel : sur 18 centimètres de longueur totale, 4 revenaient au corps et 14 au col, ainsi qu'on peut le contrôler par la situation de l'isthme. C'est le col, après la première opération, qui avait continué sa descente par étirement progressif, malgré la fixation solide du corps et malgré la solidité persistante du plancher périnéal, dont on peut encore contrôler aujourd'hui la résistance.

Actuellement le toucher révèle un vagin conique à sommet supérieur ; tout est en place, vessie et rectum sont remontés. Dans quelques mois, nous jugerons du résultat définitif.

De ce fait se dégage d'abord la *nécessité de l'amputation du col* comme premier temps de toute hystéropexie avec colpopérinéorraphie pour prolapsus. Il semble que depuis quelques années, à Lyon du moins, les gynécologues aient abandonné un peu ce temps préalable. Chez notre malade, lors de la première intervention, le col était peu étalé, peu éversé ; son sacrifice ne semblait pas s'imposer. Et cependant c'est

à lui seul qu'il faut imputer la récidive, puisque le fond utérin était resté fixé et le périnée solide.

En outre ce cas peut servir d'argument en faveur de l'*hystérectomie totale pratiquée par l'abdomen plutôt que par le vagin*, dans les prolapsus invétérés qui imposent le sacrifice de l'organe. La voie vaginale s'offrit la première aux chirurgiens, du fait même du prolapsus, qui semblait rendre l'opération plus facile par cette voie : les surprises opératoires, les récidives multiples par prolapsus vaginal, malgré la colpectomie plus ou moins large combinée à l'hystérectomie ramenèrent peu à peu à la voie abdominale. Cette tendance se manifeste dans les travaux récents de Jonnesco et Lebec, de Jacob, et dans la thèse de Vieux-Pernon inspirée à Lyon en 1906, par M. Auguste Pollosson. Tous ces chirurgiens terminaient naturellement l'intervention par la pexie du col à la paroi abdominale.

L'hystérectomie totale semble indiscutablement supérieure à la subtotale avec fixation du moignon cervical dans la plaie. Legueu, Oui, Beauvais préconisent cependant cette dernière, malgré les récidives publiées il y a déjà plus de vingt ans par Muller. Dans des cas comme le nôtre, où l'allongement hypertrophique du col était l'unique élément de récidive, indiscutablement une hystérectomie subtotale eût été illusoire.

Reste le parallèle de la totale avec l'opération de Schauta Wertheim qui fixe l'utérus, remonté et basculé en avant, entre la vessie et la paroi antérieure du vagin : celle-ci est encore trop récente pour qu'on puisse la juger définitivement, bien qu'en 1906 déjà Tirel à Paris, puis en 1907 Miguet à Lyon, aient publié des résultats éloignés encourageants.

M. Goullioud. — La pièce de M. Bérard me paraît d'autant plus curieuse que lorsque l'utérus est fixé solidement on n'observe pas d'ordinaire cette hypertrophie du col qui est la conséquence du prolapsus non corrigé.

Je crois que la triple opération que j'ai coutume de faire comme on la pratiquait déjà à la Charité dans le service de M. Laroyenne, et qui comprend une ventro-fixation, une colpopérinéorraphie, une colporraphie antérieure n'expose guère aux récidives. Je pense d'ailleurs que ces trois opérations sont toutes trois nécessaires, et je n'ai pas obtenu des résultats aussi satisfaisants en me contentant de pratiquer une ou deux d'entre elles.

M. Durand. — A propos des récidives inattendues des prolapsus génitaux, je rappellerai l'observation d'une femme opérée autrefois par M. Albertin pour un fibrome par le procédé d'hystérectomie à pédicule externe et à broches. Je la revis plus tard avec un prolapsus du petit moignon cervical que la fixation prolongée à l'extérieur semblait devoir mettre à l'abri de cet accident.

M. Albertin. — Je cherche précisément en ce moment la valeur relative des trois procécés dont M. Goullioud nous vante l'emploi simultané. Il me semble que la part curative principale revient à l'hystéropexie. Je l'ai employée un certain nombre de fois comme opération unique. Chez des femmes âgées où l'on n'est pas gêné pour la pose des fils par la considération de grossesses ultérieures, je place trois fils de soie qui intéressent même la région du fond utérin ; on obtient la réduction immédiate de la cystocèle et de la rectocèle, et j'ai des guérisons persistant depuis dix huit mois, deux ans, dues à la seule hystéropexie.

M. Bérard. — L'amputation du col pour prolapsus utérin paraît moins en faveur à Lyon qu'à Paris Je ne suis pas convaincu, d'autre part, que l'hystéropexie soit à elle seule suffisante.

M. Durand. — M. Fochier recommandait et pratiquait l'amputation du col comme complément de l'hystéropexie pour prolapsus.

*
* *

DYSTROPHIE OSSEUSE D'ORIGINE HÉRÉDO-SYPHILITIQUE.

M. Gayet. — Le cas que je vous présente m'a paru digne de retenir votre attention parce qu'il représente un type bien complet des tares qu'imprime parfois à l'organisme tout entier la syphilis héréditaire. L'organe visuel, le squelette tout entier en portent la marque profonde, ainsi que va vous le montrer l'examen détaillé de la malade.

Cette jeune fille est âgée de 19 ans ; à la voir on lui en donnerait à peine 12, en raison de sa stature infime, de ses traits infantiles.

Née de père inconnu et d'une mère morte à 35 ans de bronchite chronique, n'ayant ni frère ni sœur, elle eut une première enfance indemne de maladie. Mais à l'âge de six ans elle présenta les premières manifestations de la syphilis héréditaire, et c'est l'œil qui fut atteint le premier, sous forme de kératite interstitielle ayant porté sur les deux yeux, et dont la trace persiste sous forme de néphélion assez transparents

pour nécessiter l'éclairage oblique lorsqu'on veut les constater.

L'iris fut également atteint, surtout à gauche, on trouve une pupille irrégulière, festonnée, avec des synéchies postérieures.

Enfin, à l'ophtalmoscope, on note des deux côtés de la choroïdite postérieure avec staphylome et atrophie péripapillaire, plus quelques rares amas de pigment sur les confins de la lésion. La myopie est assez forte (— 7 D à droite, 9 D à gauche; après correction l'acuité est de 0,4 à droite et de 0,3 à gauche).

Notons, avant de quitter le territoire oculaire une cicatrice déprimée un peu en dedans du grand angle de l'œil gauche et répondant sans doute à une ancienne lésion de l'unguis ou des os propres.

Vers l'âge de 12 ans, à la suite d'un coup (?) elle aurait vu survenir un hématome devant le tibia gauche ; cet hématome fut incisé par M. Nové-Josserand qui fit un grattage de l'os et mit un appareil plâtré. Elle sortit guérie de la Charité.

Enfin il y a quelques mois elle s'est mise à souffrir au niveau des tibias et des avant-bras, et c'est ce qui l'amène dans notre service de la Croix-Rousse. Ces douleurs sont nocturnes et ont toute l'allure des douleurs ostéocopes.

Si nous examinons le squelette, nous notons le nez déformé en lorgnette, la mâchoire ogivale et la denture défectueuse avec le type très net de la vraie dent d'Hutchinson. Le crâne ne présente rien de particulier, sauf sa petitesse. Les clavicules sont légèrement bosselées et douloureuses.

Les os longs des membres sont très atteints : les humérus sont gonflés, irréguliers, les radius tuméfiés à leur partie moyenne. Les fémurs sont incurvés par exagération de leur courbure normale ; les tibias surtout sont déformés, épaissis en forme de colonne, faisant une saillie en avant à leur extrémité inférieure, ce qui donne l'aspect convexe décrit sous le nom de tibia Lannelongue.

Le doigt qui explore la surface de ces os sent une infinité d'irrégularités, de saillies et de dépressions ; cette palpation est douloureuse. Les os sont également altérés dans leur longueur. Le fémur droit ayant 2 centimètres de plus que le fémur

gauche, la compensation est faite par l'inégalité des tibias, le droit ayant 2 centimètres de moins que son congénère.

La radiographie montre bien les lésions qui ont frappé ce squelette et qui répondent au type classique des altérations syphilitiques : le canal médullaire élargi en certains points est entouré d'une substance compacte également épaisse ; ailleurs le canal lui-même a disparu pour faire place à un tissu dense et éburné. Notons enfin la gracilité extrême des péronés contrastant avec l'épaississement des tibias.

Le reste de l'organisme nous présente à signaler les particularités suivantes : infantilisme des organes génitaux, seins non développés, pubis glabre, menstruation absente, remplacée depuis quelques temps par des épistaxis mensuelles.

Il y a encore à noter l'atrophie du corps thyroïde, qui joue probablement son rôle dans la dystrophie osseuse, un peu d'obscurité du sommet pulmonaire droit. La circulation, le système nerveux, le système urinaire ne présentent rien de spécial.

Nous avons mis cette malade au régime des injections mercurielles de biiodure, dans l'intention d'agir sur les lésions en évolution et de calmer les douleurs.

Nous avons tenu à montrer cette malade à la Société, car ces cas ne sont pas très fréquents et il est rare d'en rencontrer un aussi complet.

M. Gangolphe. — La malade présentée par M. Gayet est des plus intéressantes.

Il s'agit à coup sûr d'une hérédo-syphilis, plutôt que d'une syphilis par vaccination.

En effet dans ce dernier cas on n'observe pas d'infantilisme ni des lésions ostéo-articulaires aussi prononcées.

En ce qui concerne les tibias dits en *fourreau de sabre*, je dirai que cette dénomination en ce qui concerne cette malade, et nombre d'autres, n'est pas très juste. Les tibias sont cylindriques, noueux et non aplatis, incurvés comme des fourreaux de *bancal*. C'est, du reste, la règle absolue dans l'ostéomyélite gommeuse, qu'elle soit héréditaire ou acquise.

C'est dans le *rachitisme* (qui on le sait n'a rien de commun au point de vue anatomo-pathologique avec la syphilis) que l'on observe ces tibias incurvés.

C'est dans l'ostéomyélite infectieuse, le tibia croissant plus que le péroné puisqu'il est le siège d un foyer engendrant une hypercroissance ; c'est encore dans la maladie de Paget.

Bref, dans la syphilis, le tibia peut paraître incurvé, mais il n'en est rien, il est augmenté de volume, irrégulièrement noueux.

Je n'en veux pour preuves que les radiographies ci-jointes, en dehors des pièces que j'ai pu examiner.

M. Bérard. — Je ferai remarquer l'atrophie thyroïdienne qui accompagne ces déformations. A-t-on administré le traitement thyroïdien ?

M. Gayet.— L'observation de M. Bérard au sujet du rôle du corps thyroïde me paraît très juste. J'ai déjà utilisé chez des dystrophiques cette médication, et j'en ai obtenu des résultats pendant mon clinicat chez M. Ollier. Je compte lorsque le traitement spécifique aura calmé les douleurs, recourir à la thyroïdine, mais il ne faut pas oublier que ma malade a 19 ans et que la thyroïdine n'agit que tant que les cartilages de conjugaison persistent.

M. Destot. — L'image radioscopique permet de distinguer les os syphilitiques des ostéomyélites infectieuses. Les zones d'ostéite raréfiante et condensante n'ont pas dans les deux cas la même disposition. La syphilis densifie l'ensemble de l'os.

M. Gangolphe. — J'avais noté autrefois, au cours des autopsies, la fréquence des lésions du corps thyroïde et des organes hématopoiétiques dans la syphilis héréditaire tardive.

*
* *

DÉCORTICATION PÉRITONÉALE DU BASSIN.

M. Goullioud. — J'ai l'honneur de présenter à la Société de chirurgie une pièce anatomique formée d'une tumeur double papillaire de l'ovaire, enveloppée de tout le péritoine pelvien.

Cette pièce ne représente pas une rareté, mais je l'ai obtenue en faisant une décortication systématique de tout le péritoine pelvien, cherchant à enlever cette tumeur comme en vase clos, pour mieux l'extirper et pour éviter les greffes néoplasiques.

La malade est âgée de 43 ans. Elle présentait de l'ascite, et le toucher vaginal permettait de percevoir, à travers une muqueuse amincie les granulations de la tumeur papillaire.

En ouvrant le ventre, on vit s'écouler une grande quantité de liquide ascitique louche et légèrement gluant. La tumeur papillaire occupait seulement l'excavation, mais formait deux gros champignons, droit et gauche, à base diffuse, d'ailleurs

en partie dissimulés par l'utérus rabattu en arrière, en rétroversion incomplète et en partie aussi par l'S iliaque adhérente, à partir de la bifurcation de l'iliaque primitive gauche.

La disposition des lésions, leur diffusion sur le péritoine pelvien, le désir de guérir notre malade, nous inspirèrent l'idée d'une décortication péritonéale complète, faite d'emblée et systématiquement.

Nous avons donc incisé le péritoine pelvien au pourtour du détroit supérieur, en avant au ras de la vessie, non atteinte; en arrière, obliquement sur la face antéro-supérieure du côlon pelvien dans sa position horizontale.

La décortication du péritoine fut très facile sur les côtés, où elle mettait à découvert les uretères et les vaisseaux iliaques; très facile aussi en avant où le clivage se faisait entre la vessie et l'utérus, celui-ci étant forcément sacrifié. Mais en arrière il n'en fut pas de même, car il fallut disséquer tout le péritoine du côlon pelvien, en mettant à nu à petits coups de ciseaux la couche musculaire, sur 20 centimètres d'intestin environ. Nous ne croyons pas avoir laissé de lambeaux, même petits, de péritoine pelvien.

Dans un cas de tumeur maligne cette décortication de la séreuse intestinale eût été probablement impossible ou illusoire; ici, au contraire, nous avions affaire à une tumeur papillaire d'une bénignité relative, étalée sur le péritoine, sans le traverser ou l'infiltrer. De plus, les végétations papillaires assez résistantes ne s'effritaient pas, et le champ opératoire cruenté restait propre.

L'opération fut longue, par suite de cette dissection de l'intestin et de l'hémostase soignée qu'elle comporte.

Les pédicules de l'utéro-ovarienne, du ligament rond, de l'utérine furent liés à mesure de leur isolement par le décollement péritonéal.

Deux mèches de gaze furent introduites dans le vagin ouvert du fait de l'hystérectomie totale concomitante. Une péritonisation à peu près complète put être réalisée au-dessus, grâce au péritoine vésical, et à la partie supérieure de l'S iliaque. Un litre de sérum fut injecté pendant l'opération, deux litres dans la soirée.

En faisant cette décortication péritonéale nous ne croyons pas innover. Il arrive souvent après ablation de tumeurs intra-

ligamenteuses d'avoir un bassin complètement dépouillé de sa séreuse Il nous est arrivé aussi, comme à beaucoup d'autres chirurgiens, de faire cette décortication pelvienne de propos délibéré, mais jamais nous ne l'avons réalisée d'une façon aussi systématique et aussi complète, d'où l'intérêt de la pièce présentée.

*
* *

PLAIE DU GENOU ; SUTURE DE LA ROTULE.

M. Gangolphe. — Le 11 mai 1907 on amena dans mon service une femme qui avait été précipitée violemment du siège d'une voiture sur le sol et présentait entre autres lésions une fracture transversale de la rotule compliquée d'ouverture du genou.

On voyait ainsi les condyles du fémur. L'accident était survenu une heure avant ; je résolus de faire moi-même la toilette en évitant soigneusement de faire *tomber une goutte de n'importe quel liquide dans la plaie.*

J'établis préventivemment deux petits drains latéraux et je suturai au catgut le périoste et les ailerons.

La guérison fut parfaite et simple, je l'attribue à l'absence de toute manœuvre et de toute toilette intra-articulaire.

M. Gayet. — Dans une lésion grave et ouverte de l'articulation tibio-tarsienne avec luxation compliquée de l'astragale à travers les téguments déchirés. j'ai réduit cet os, désinfecté la plaie et obtenu par cette conduite conservatrice, un excellent résultat.

Séance du 21 mai 1908.

Présidence de M. Gangolphe.

OCCLUSION INTESTINALE SUBAIGUE ; ANUS CÆCAL ; LAPAROTOMIE ; DILATATION DE L'ANSE OMÉGA (MÉGACOLON) ; SUSPENSION DE L'ANSE ; ENTÉRO-SIGMOÏDECTOMIE ; GUÉRISON.

M. Robert Sorel (de Dijon). — J'ai l'honneur de présenter à la Société de chirurgie une observation qui m'a paru mériter votre attention, d'abord par sa rareté, et ensuite par le problème de thérapeutique chirurgicale qu'elle soulève.

Observation

Occlusion intestinale subaiguë. Anus cœcal. Guérison de l'occlusion. Laparotomie. Dilatation considérable et torsion de l'anse oméga (mégacôlon). Suspension de l'anse et entéro-colostomie. Guérison.

M. L. Maurice, âgé de 34 ans, professeur agrégé de l'Université, ne présente aucun *antécédent héréditaire* digne de remarque. Sa mère est morte jeune à la suite de couches. Il a deux frères d'un second lit qui sont bien portants. Le père est solide, actuellement artério-scléreux.

Antécédents personnels. M. L... est vigoureux, bien musclé. Il était impressionnable dans l'enfance, il a eu quelques troubles digestifs peu marqués.

Il y a huit ans, il aurait eu des troubles digestifs avec fièvre, ballonnement du ventre. On a parlé de fièvre muqueuse.

Depuis les digestions sont lentes avec tendance à la constipation, avec gonflement du ventre après le repas, sans autres symptômes plus caractérisés.

Il a eu quelquefois après le repas des vertiges avec douleur aiguë du

ventre, teint pâle, état nauséeux, le tout durant quelques minutes seulement.

Maladie actuelle. Le *24 octobre 1907*, M. L... se sent fatigué, un peu lourd et constipé.

Le *25 octobre* il ressent une douleur dont le siège est vague, cependant elle siège plutôt en bas du ventre, un peu plus bas à gauche qu'à droite. Une selle liquide peu abondante.

Le *26 octobre.* Il prend le matin de l'eau de Rubinat qui ne produit aucun effet; une selle peu abondante. A midi il prend un lavement qu'il rend tel.

Le *27 octobre.* La douleur persiste, il a des nausées, mal à la tête, le ventre est gonflé.

Le *28 octobre* il reprend de l'eau de Rubinat, il a une selle après lavement avec matières assez abondantes et fétides.

Le *29 octobre.* La douleur persiste, il a du spasme de l'intestin, du ballonnement du ventre marqué; il a eu encore des selles fétides dans la matinée. A partir de ce jour, ni selles ni gaz.

C'est alors que je vois le malade pour la première fois, appelé par son médecin traitant le docteur Fontagny.

Le *30 octobre.* Le docteur Michaud administre matin et soir un lavement électrique sans résultat. La température monte à 38°,3.

Le *31 octobre.* Le malade est dans le même état; le matin il a eu un vomissement, le pouls bat 80 et est plein, la température 37°,6. Le ventre est très tendu et uniformément sonore, plus tendu à droite qu'à gauche. La sensibilité est peu marquée. Par tapottements on provoque des borborygmes. Le facies est bon.

Le malade est transporté à la clinique de la rue Lamartine. On ne trouve aucune lésion ni au poumon ni au cœur. Il n'y a ni sucre ni albumine dans les urines.

Anus cæcal. M Poupon, interne, donne le chloroforme et je pratique avec l'aide du docteur Fontagny un anus cæcal. Je fais une incision un peu en dedans du bord externe du droit de l'abdomen du côté droit; je puis voir ainsi l'intestin grêle en même temps que le cæcum; ils sont tous deux très gonflés.

J'amène le cæcum en face de la plaie, il fait saillie aussitôt au dehors. Je fais une colerette à la soie entre le péritoine pariétal et le cæcum; je place deux soies sur les muscles pour rétrécir la plaie. J'ouvre le cæcum et je fais un surjet sur la muqueuse et la peau de l'abdomen. J'applique un pansement aseptique.

Suites. La température, qui était de 38°,5 avant l'opération, retombe à la normale après deux jours, elle ne remonte plus au-dessus de 37°. La marche du pouls est parallèle à la température.

Le malade a un bon réveil, il n'a pas de nausées, il ne prend rien de la journée; il a rendu un peu de gaz et de matières liquides par l'anus artificiel.

1er novembre. Le malade n'a pas eu de vomissements ni de douleurs, il n'a pas reposé. Il a une extinction de voix qui dura une huitaine de jours. Il urine seul. L'anus artificiel fonctionne bien. Il prend du lait, du bouillon et des œufs. Il a eu quelques coliques dans la nuit. Le ventre est souple.

3 novembre. Le malade a eu une nuit agitée par des douleurs dans le ventre. La nourriture augmente progressivement. Café au lait, lait, eau de Vichy, bouillon et œufs.

Le *6 nov.* Il prend 30 cent. de calomel en deux fois; pas de selles par l'anus, mais l'anus artificiel fonctionne bien. Dans les 24 heures, le malade urine 1500 gr. d'urine claire.

Le *10 nov.* Le malade, qui jusqu'ici ne dormait pas la nuit, commence à dormir à partir de ce moment.

Le *15 nov.* A partir de ce jour, M. L... reprend son régime normal.

Le *17 nov.* Il commence à se lever. On a fait l'ablation du surjet et des fils des muscles vers le 10e jour.

Le *29 nov.* Le malade rentre chez lui.

Le *4 janvier 1908.* Le malade rentre à la clinique de la rue Lamartine. Il est dans un parfait état général, son anus cæcal fonctionne bien.

Le *5 janvier.* Purgation.

Le *6 janvier.* Je fais une suture à la soie sur l'anus cæcal pour le fermer par un surjet et deux sutures de peau. Dans l'après-midi, bain savonneux.

Le *7 janvier 1908. — Laparotomie. Entéro-sigmoïdostomie.* — Le chloroforme est mal toléré, le malade ne reste pas calme et régulièrement endormi.

L'opération, pratiquée avec l'aide du Dr Fontagny, dure 1 heure 1/2.

Je fais une laparotomie sus et sous-ombilicale. A l'ouverture du ventre on trouve des anses très dilatées du côlon siégeant à droite de l'abdomen, des anses grêles à gauche. L'intestin grêle est refoulé et on s'aperçoit que cette masse colique est constituée par l'anse oméga considérablement dilatée et tordue avec de l'intestin grêle passé sous la torsion. Tout le côlon contient des matières fécales dures jusque dans le rectum. On trouve à l'angle droit du côlon quelques adhérences sous le foie.

Je fais alors une entéro-sigmoïdostomie très large portant d'un côté sur la fin de l'intestin grêle, de l'autre sur le milieu de l'anse sigmoïde pour maintenir ainsi la détorsion.

La fermeture du ventre est longue et difficile à cause de l'intestin qui a toujours tendance à sortir. Surjet à la soie sur le péritoine et crins en 8 de chiffre sur les muscles et la peau.

Je fais trois sutures en 8 sur l'anus contre nature.

Pansement aseptique.

Suites. Le 3e, le 4e et le 8e jour la température est montée à 38°,1, le reste du temps elle est restée absolument normale. L'après-midi il a eu

quelques nausées. La nuit a été assez calme avec cependant des nausées plus fréquentes que le matin.

Le 8. La nuit a été agitée, le malade a eu encore des nausées, il a bu quelques gorgées d'eau, peu après il a eu du hoquet.

Le 9. Il a des urines claires. L'après-midi, pendant deux heures du hoquet. On lui fait alors 500 grammes de sérum. Il a encore la nuit du hoquet et repose peu.

Le 10. On lui fait une injection de 500 grammes de sérum dans le tissu cellulaire sous cutané.

Le 11. On lui administre un lavement qui ressort par la fistule qui se forme au niveau de l'anus cæcal.

Le 14. Nous notons que les lavements même peu abondants de 125 gr. d'eau passent par l'anus cæcal ; il semble que la bouche entéro-sigmoïdienne fonctionne bien. L'alimentation est très légère : bouillon, lait, eau de Vichy. L'anus artificiel est recouvert d'une pelote maintenue par une bande, cet anus est alors continent.

Le 16. Pansement. Un peu de suppuration au niveau de l'ombilic.

Le *20 janvier.* Ablation du fil.

Le *27 janvier.* Il s'élimine un fil de soie assez long par la petite plaie au niveau de l'ombilic. Il s'élimine encore un soie au niveau où la suppuration a eu lieu avant la cicatrisation définitive. Le reste de la plaie était réuni par première intention.

Le malade se lève le 8 février et sort de la clinique le 11 février 1908. *Guérison.*

Réflexions. — En résumé, nous nous sommes trouvés en présence d'un malade qui a présenté des phénomènes d'occlusion intestinale subaiguë. En effet, malgré un ventre très ballonné, le malade a gardé un facies excellent, un état général assez bon, il a rendu quelques matières fécales jusque deux jours avant l'opération, et les nausées n'étaient pas en rapport avec l'état. Il y a eu des phénomènes un peu contraires à ce que l'on voit d'habitude, c'est ce qui explique que nous soyons intervenus relativement tard.

Quant à la première intervention, que devait-elle être? devait-on tenter de suite une laparotomie pour guérir d'emblée et les épiphénomènes de l'occlusion et la cause de cette occlusion ? Nous ne l'avons pas pensé. Nous avons estimé le docteur Fontagny et moi, qu'il était plus sage de remédier à l'occlusion par l'opération la plus simple et laisser ensuite le malade se remettre de cette secousse avant d'entreprendre la cure radicale. Seulement, pour que ce plan réussisse, il fallait que le cæcum soit situé au-dessus de l'obstacle. Aussi ai-je

fait une incision un peu plus en dedans que la classique pour me permettre en cas de besoin d'agir sur l'intestin grêle. L'anus cæcal fait, au bout de deux ou trois jours a fonctionné, et les forces ont repris bien vite chez un homme jeune et vigoureux.

Nous avons eu lieu de nous louer de notre décision, car on sait combien mortelle est l'occlusion intestinale, même traitée par des chirurgiens les plus expérimentés, dans le milieu le plus aseptique.

Trois mois après nous avons tenté l'opération radicale. La laparotomie nous a montré qu'il n'y avait dans le ventre aucune trace de péritonite ancienne, une bride pouvant expliquer l'occlusion.

Seule l'anse oméga surtout, et un peu aussi le côlon, mais à un bien moindre degré, était énormément dilatée, au point d'avoir au moins triplé de volume. D'après l'histoire clinique on peut croire qu'il s'agit d'une dilatation congénitale du côlon.

En présence de ces faits, nous avons pensé remédier à ces lésions, d'abord en suturant la fin de l'intestin grêle sur le sommet de l'anse oméga sur une longueur de 20 centimètres pour suspendre cette anse et prévenir dans l'avenir sa torsion. Nous avons pensé également que pour rétablir la contractilité du côlon il serait bon de faire communiquer l'anse grêle avec l'anse oméga et nous avons terminé notre intervention par une entéro-sigmoïdostomie.

Le succès final qui couronne notre intervention semble nous donner raison. Le malade a repris sa vigueur, il fait régulièrement son service et jouit d'une excellente santé. Il lui reste encore une fistule au niveau du cæcum qu'il sera facile d'oblitérer s'il y a lieu.

En présence d'occlusion intestinale dont la mortalité est si élevée, nous pensons que l'intervention en deux temps est susceptible d'améliorer le pronostic.

M. Delore. — J'ai eu à intervenir pour un volvulus de l'S iliaque chez un vieillard qui depuis un certain temps luttait contre une occlusion chronique au moyen de lavements incessants. Il s'en administrait jusqu'à quinze ou vingt par jour. Cette médication avait amené une dilatation considérable du côlon pelvien. Des accidents aigus d'occlusion intestinale douloureuse et de distension abdominale survinrent brusque-

quement. La laparotomie permit la détorsion du volvulus et l'intestin déplacé fut fixé à la paroi abdominale sur une étendue de 10 centimètres.

Cette intervention eut une selle pour résultat, mais les coliques et le ballonnement persistèrent, on dut établir une fistule sur l'intestin fixé. La guérison fut ainsi obtenue et se maintient depuis longtemps, la fistulette existe toujours. mais elle est bien tolérée.

M. Goullioud. — Il faut distinguer entre le volvulus de l'S iliaque et la distension sans torsion du côlon ilio-pelvien. J'ai observé des exemples de ces deux affections.

Le volvulus me paraît très grave, l'anus iliaque ne suffit pas à conjurer les accidents, la détorsion combinée à l'anus, ne sont même pas toujours efficaces. J'ai vu un malade succomber, après de telles opérations par sphacèle intestinal. En pareil cas seule l'entérectomie eût été curatrice.

D'autre part, j'ai eu à traiter chez une jeune fille des accidents dus à la dilatation congénitale du côlon. Dans cette circonstance, il n'existait ni torsion, ni obstacle anatomique. Je pratiquai une résection de l'S iliaque dont le résultat n'a été que relativement bon.

M. Bérard. — Le mégacôlon congénital et le volvulus du côlon sont évidemment distincts. J'ai opéré à la Croix-Rousse un volvulus du côlon ascendant et de l'S iliaque dû à l'existence d'une bride appendiculaire. Je fis la détorsion et réséquai l'appendice cause des accidents en fistulisant son moignon à la paroi abdominale pour parer à la paralysie intestinale. Le résultat fut satisfaisant.

M. Sorel. — Les observations qui viennent d'être rapportées sont fort intéressantes, mais ne ressemblent pas toutes à la mienne. Il n'existait dans mon cas aucune lésion appendiculaire ou péritonéale ancienne capable d'expliquer la lésion.

Ma conduite chirurgicale a été motivée par l'état général du malade et l'absence de cause anatomique d'occlusion.

*
* *

TUTEUR A POINT D'APPUI ISCHIATIQUE POUR COXALGIE GUÉRIE.

M. Vignard. — Lorsqu'un coxalgique a été soigneusement immobilisé pendant deux ans et souvent plus, lorsque son articulation a cessé d'être douloureuse, qu'il n'a plus d'attitude vicieuse, on le déclare guéri et on commence à lui permettre de se mobiliser prudemment. Vous savez avec quelles appréhensions on autorise ces tentatives timides de marche.

Même par surcroît de précautions on a soin d'imposer à la hanche le minimum de charge et d'efforts. Pour cela on fait ce que l'on appelle le plâtre de marche, ou bien on prescrit le tuteur à point d'appui ischio-pelvien.

Le plâtre de marche consiste en un appareil plâtré ordinaires fait avec des bandes roulées comprenant le bassin et la cuisse et s'arrêtant au genou.

Cet appareil est notoirement insuffisant car il s'oppose seulement à la flexion de la cuisse sur le bassin, ce qui est déjà quelque chose, mais qui est peu si l'on songe que la hanche malade reste malgré cet appareil le support d'une moitié du corps. Il importe peu qu'elle soit immobile si elle s'écrase.

Le tuteur à point d'appui ischiatique offre encore une sécurité plus illusoire. Il consiste, comme vous le savez, en une ceinture pelvienne, toujours mal ajustée et branlante, sur laquelle se greffent deux tuteurs latéraux avec un cercle en cuir rembourré qui vient appuyer au-dessous de l'ischion.

Quand je dis qu'il vient s'appuyer sur l'ischion je lui concède une qualité qu'il n'a pas. En effet, vous pouvez sur un sujet porteur d'un semblable appareil passer le doigt entre l'ischion et le point d'appui, c'est à peine s'il sera un peu serré au moment de l'appui sur le côté malade.

Cependant, me direz-vous, les amputés de cuisse marchent bien avec cet appareil et cependant il ne faut pas compter sur l'appui accidentel que peut fournir le membre puisque ce dernier est supprimé.

Je me permettrais de vous faire remarquer que le point d'appui d'un amputé de cuisse ne doit pas être compris comme celui d'un coxalgique.

L'amputé de cuisse, alors même que son point d'appui n'est pas parfait et ne touche pas tout à fait à l'ischion, peut marcher très bien, car il va lui-même à la recherche de son point d'appui, il s'incline jusqu'à ce qu'il le trouve. Il finit toujours par le rencontrer, ou bien l'appareil est par trop mal fait, il ne peut marcher et tombe.

Pour un coxalgique il en va tout autrement, il ne faut pas qu'il soit obligé d'aller chercher son point d'appui, il faut que celui-ci soit appliqué contre l'ischion et soulève pour ainsi dire le malade. En outre, au cas où les mesures de l'appareil ne seraient pas rigoureusement exactes, ce qui est la règle, il

faut pouvoir remonter le point d'appui, aller chercher l'ischion et fixer l'appareil soi-même en bonne position.

Pour cela, et après des essais qui datent d'un an, et que j'ai continués jusqu'à ce jour, j'ai construit l'appareil que je vous présente.

Il se compose :

1° D'une ceinture en celluloïd très haute et faisant corps avec le bassin.

2° D'un cuissard fait également sur moulage, non seulement de la cuisse, mais aussi de la fesse et de l'ischion et du pli ischio-périnéal.

A la ceinture est adapté un tuteur externe par soudure très large.

Le cuissard et le point d'appui sont portés sur un tuteur interne muni d'une coulisse permettant de remonter aussi haut qu'il le faut le cuissard et le point d'appui.

Ces deux tuteurs latéraux viennent se terminer par une botte en cuir montée sur une semelle en acier et lacée sur la jambe et le pied.

Grâce à la coulisse supérieure dont je vous ai parlé on peut remonter l'appui vers l'ischion, aller chercher celui-ci pour ainsi dire, grâce à la coulisse qui réunit la partie jambière à la partie pédieuse de l'appareil on peut réaliser l'extension continue de la hanche. Je n'ai pas fait faire de mouvement d'abduction parce que j'estime que c'est compliquer beaucoup l'appareil. Tous ceux qui réalisent tant de perfectionnements le font aux dépens de la solidité et sacrifient à une vaine mécanique le point capital, c'est-à-dire le point d'appui sur l'ischion.

***

DE LA RADIOSCOPIE DANS L'ULCÈRE DE L'ESTOMAC.

M. Destot rapporte l'observation d'un malade maréchal-ferrant souffrant de l'estomac depuis sept à huit ans, et qui l'avait consulté dans le courant de l'année 1906 : douleurs, vomissements, signes de sténose. M. Tixier l'opéra sur ces indications au mois de novembre 1906. Immédiatement après l'intervention, le malade fut très soulagé, reprit de l'appétit, de l'embonpoint, et cette euphorie dura trois mois. Le malade

reprit ses occupations, mais bientôt des douleurs se manifestèrent surtout à l'occasion du travail. Le malade changea de profession, il devint cultivateur sans amélioration d'ailleurs, car toutes les fois qu'il peine, les douleurs et les vomissements reprennent. Il est entré dans le service de M. Devic où, depuis huit jours, grâce à son alitement, il se porte parfaitement bien. Comme ce malade présente des signes nets de névropathie : anesthésie pharyngée et conjonctivale, on pouvait penser que les troubles qu'il accusait étaient purement subjectifs. L'examen aux rayons X montra qu'il s'agissait de troubles mécaniques beaucoup plus importants ; en effet, si l'on insuffle le malade à jeun, sous l'écran, on voit se dilater un gros estomac et le gaz pénètre dans l'intestin directement ; si l'on évacue le gaz et qu'on fasse manger la bouillie bismuthée, on voit se former un jabot qui occupe tout le prépylore, au-dessus duquel l'intestin rempli de gaz apparaît très nettement. Enfin, si l'on fait coucher le malade. on voit se remplir l'anastomose de bismuth, et l'on a ainsi la clef des phénomènes cliniques observés par le malade. L'opération de M. Tixier avait démontré une cicatrice dure siégeant trop loin du pylore pour qu'on puisse songer à une pylorectomie, et c'est pourquoi on s'était contenté de l'anastomose de von Hacker.

Ce cas permet des considérations multiples. Au dernier congrès de médecine interne le traitement chirurgical de l'ulcère a été vivement critiqué, et beaucoup de médecins se sont déclarés opposés à toute intervention en présence des résultats souvent négatifs ; le cas que je rapporte démontre d'une façon indiscutable la nécessité de repérer le point le plus déclive pour y établir une bouche. Ce point est très facile à trouver lorsqu'on fait une gastro-entéro-anastomose antérieure accompagnée de jéjunostomie, suivant la méthode employée par Pauchet (d'Amiens), ou mieux suivant l'indication donnée par Jaboulay, et régulièrement pratiquée par Villard. Il n'en va pas de même dans l'anastomose de von Hacker, où il est fort difficile de se rendre compte du point déclive ; de plus, il faut tenir compte dans le traitement de l'ulcère d'éléments multiples. J'ai déjà rapporté un cas dans lequel les adhérences avaient gêné considérablement M. Vallas, au point de lui faire faire une anastomose antérieure de nécessité. En résumé, on peut formuler les indications opératoires dans le

traitement de l'ulcère, variées suivant le siège, la forme et les complications de cette lésion. L'excision pure et simple de l'ulcère n'est possible que lorsque la lésion siège au pylore ou dans son voisinage, la pylorectomie est alors indiquée ; mais lorsque l'ulcère siège dans la région médiogastrique ou sur la petite courbure, les opérations orthopédiques deviennent très difficiles, d'autant qu'il faut respecter la fonction. L'excision cunéiforme est très laborieuse et expose à la formation secondaire d'estomac biloculaire, et l'on peut adresser le même reproche à l'excision en tranche. Les opérations à lambeaux ne respectent pas la fonction d'évacuation.

Dans les cas d'ulcères en activité, accompagnés d'hémorragies ou entourés d'adhérences, c'est à l'exclusion gastrique qu'il faut donner la préférence, à la jéjunostomie suivant la méthode de Witzel, ou à la jéjunostomie accompagnée de jéjuno-jéjunostomie. C'est la seule méthode qui mettra l'estomac au repos tout en permettant l'alimentation et la sustentation du malade.

Lorsqu'il existe un estomac biloculaire, il faudra distinguer nettement les cas dans lesquels la biloculation est due à un spasme provoqué par l'ulcère ou au contraire à un obstacle anatomique tenant à une sténose cicatricielle. On peut discuter sur les données fournies par la radioscopie, qui peut paraître trompeuse ; en voici un exemple : un malade du service de M. Paviot présentait un estomac biloculaire typique avec deux niveaux liquides superposés, séparés par un point rétréci. Deux mois après le premier examen, on voit le malade qui ne présentait plus de biloculation et M. Villard, qui opéra le patient, constata que le prépylore était envahi par une dégénérescence cancéreuse. Le fait singulier c'est que la biloculation, qu'elle soit spasmodique symptomatique d'un petit ulcère ou qu'elle soit due à une sténose anatomique, entraîne toujours des phénomènes de rétention que l'on rapporte à une rétention pylorique : vomissements, dilatation en amont, clapotage, et c'est là une règle générale que l'on retrouve dans tout le tractus intestinal. Un obstacle du pylore détermine souvent des signes d'œsophagisme. Aussi faut-il tenir compte, au point de vue opératoire, non pas tant des phénomènes cliniques que du point de départ, et l'anastomose devra toujours se trouver immédiatement au-dessus du point rétréci soit par un spasme,

soit par une cicatrice, faute de quoi l'opération risque d'être inutile.

Les hémorragies, au cours de l'ulcère, sont une indication opératoire à la condition expresse d'être de peu d'importance et de ne pas s'accompagner de mélænas importants. C'est un fait de constatation clinique que la coexistence d'hématémèses et de mélænas abondants et rouges impliquent une hémorragie grave au-dessus des ressources chirurgicales, alors que le mélæna seul ou l'hématémèse seule n'indiquent pas une atteinte vasculaire sérieuse. L'état du pouls, le facies du malade fournissent d'autres indications, la recherche chirurgicale de la source d'une hémorragie gastrique doit être abandonnée; j'ai vu mourir deux malades d'hémorragie gastrique; dans un cas rapporté par M. Mouisset, à la Société des sciences médicales, la malade avait présenté, quatre années auparavant, une tumeur énorme jugée inopérable par M. Vallas. Cette tumeur avait disparu par la suite, et la malade vint mourir dans le service de M. Mouisset. Il existait un estomac biloculaire, et immédiatement en amont de la cicatrice sténosante et cependant perméable, on voyait une perte de substance répondant à l'ancienne tumeur disparue qui formait une loge profonde au niveau de l'insertion de l'épiploon gastro-hépatique, au milieu des adhérences. On reconnaissait que la cavité était limitée en haut par la face inférieure du foie; en bas, par le pancréas. C'est au fond de cette cavité qu'une artère importante s'était ouverte et avait donné naissance à une hémorragie mortelle. Chose curieuse! la même anatomie pathologique se rencontrait chez une autre malade à laquelle M. Vallas avait réséqué, quarante-quatre mois auparavant, une tranche de l'estomac et qui était morte de la même façon. L'autopsie, dans les deux cas, démontra qu'il était impossible de songer à aveugler la voie du sang. La première observation démontre aussi que le volume d'une tumeur n'a pas d'importance et que tel cancer que l'on ne peut percevoir que par l'intervention peut être inopérable alors qu'une grosse masse sensible n'est pas une contre-indication opératoire. J'ai vu un malade de M. Josserand qui avait des signes de rétrécissement de l'œsophage et qui m'avait été adressé pour rechercher un anévrysme de l'aorte possible, chez lequel on n'avait perçu aucune tumeur et où M. Vallas trouva un

estomac tellement envahi par le cancer qu'il ne put faire qu'une pylorostomie de nécessité, alors que de grosses tumeurs jugées inopérables ont disparu avec le temps. C'est là un des arguments chers à certains médecins pour différer une intervention qui est cependant utile.

La radioscopie pratiquée soit en insufflant, soit en introduisant du bismuth, permettra toujours de se rendre compte d'une façon plus précise des conditions dans lesquelles on trouvera l'estomac.

M. Bérard. — Le chirurgien en est souvent réduit, par l'étendue du cancer ou par le peu de mobilité gastrique que laisse un ulcère, à placer où il peut la bouche anastomotique. Mes propres observations montrent que les faits signalés d'oblitération de l'anastomose gastro-intestinale, en cas de pylore perméable, sont sujets à revision.

M. Sorel. — Sur quarante-cinq gastro entérostomies que j'ai pratiquées, force m'a été, dans un cas récent et pour un cancer, de placer en mauvaise place la bouche anastomotique. Cette intervention a eu pourtant un résultat palliatif.

M. Goullioud. — D'après mes observations personnelles et celles qui ont été publiées, je crois qu'il est préférable, en cas d'ulcère, de pratiquer une pylorectomie. Pour les cancers, on fait ce que l'on peut.

M. Delore. — Je partage l'avis de M. Goullioud pour les ulcères calleux. Pourtant la cachexie des malades peut obliger à se contenter d'une gastro-entérostomie, et il faut alors chercher à la faire en un point déclive. Je ne crois pas à l'oblitération fréquente des bouches anastomotiques. Pourtant, chez un malade qui avait subi une gastrolyse, puis une gastro-entérostomie, je dus réintervenir six mois après cette dernière intervention et pratiquer une pylorectomie. L'anastomose était, à ce moment, fermée, elle avait été faite au bouton.

M. Bérard. — Les petites brides prépyloriques suffisent parfois à donner de sérieux accidents. La disparition de la bouche anastomotique est exceptionnelle, elle se voit de préférence après les anastomoses au bouton.

M. Durand. — C'est en effet l'anastomose au bouton qu'il faut surtout incriminer. J'en ai vu une se combler en quatre mois.

M Gayet. — Ces questions ne peuvent être réduites à de simples problèmes de mécanique, témoin le fait suivant : ayant fait, pour un ulcère, une anastomose au bouton, le malade parut guéri pendant un an, puis il recommença à souffrir; cette fois je pratiquais une pylorectomie

suivie d'une anastomose à la suture aussi déclive que possible. Le soulagement fut encore d'une année, au bout de laquelle les souffrances réapparurent.

M. Destot. — Je n'ai parlé que de la gastro-entérostomie dans les cas d'ulcère. Les cancers ne prêtent pas à de pareilles considérations. Je pense, comme M. Gayet, que l'on doit attribuer un rôle important aux spasmes permanents de la région prépylorique (Krampfmagen des Allemands) ; mais à l'opposé de ces cas de spasme on observe des estomacs atones qui forment, en amont de l'anastomose insuffisamment déclive, des jabots incapables de se vider.

*
* *

BRULURES GRAVES DES DEUX AVANT-BRAS ; RETARD DE CICATRISATION ET DÉFORMATIONS ; AUTOPLASTIE ET REDRESSEMENT PROGRESSIF.

M. Gayet. — Le malade que je vous présente était, la première fois que je le vis, dans un état lamentable, dont seule la photographie que je fais passer sous vos yeux peut donner une idée.

A. L .., d'Aubenas, avait été victime, au mois d'août 1905, étant alors âgé de 18 ans, d'un grave accident causé par l'explosion d'une livre de poudre de chasse additionnée de chlorate de potasse. Le feu prit aux manches de sa chemise en coton, et il en résulta de graves brûlures aux deux avant-bras, à la poitrine et aux chevilles. Après un premier pansement fait par un médecin, les soins furent entièrement abandonnés à la mère du blessé qui employa successivement la vaseline iodoformée, l'acide borique, mais sans aucune des précautions d'usage.

Le malade gardait le lit sans aucun appareil d'immobilisation, Aussi, peu à peu son état général, déclinait-il gravement, tandis que le travail de rétraction accomplissait son œuvre de déformation progressive, sans que pour cela l'épidermisation se fit. Bref, il me fut amené le 23 décembre 1906, seize mois après l'accident, dans l'état suivant :

Des deux côtés, l'avant-bras est fléchi sur le bras et la main sur l'avant-bras, mais cela à un tel point que les deux poignets sont subluxés et que les ongles pénètrent et s'incrustent dans la face antérieure de l'avant-bras. De par cette position le blessé garde constamment les poignets en l'air, dans l'attitude qu'on donne aux magots chinois Il est incapable de se nourrir et de se suffire, et il est entièrement à la merci des soins de son entourage. Jusqu'au coude, la peau fait défaut et la plaie est garnie de bourgeons charnus blafards, saignant au moindre contact.

Les plaies de la poitrine sont dans le même état. L'amaigrissement, l'anémie, l'atrophie musculaire sont au dernier degré. Incapable de se tenir sur ses jambes, le malade reste au lit et on le nourrit à la cuiller.

Le 26 décembre 1906, je l'endors pour pratiquer un examen complet en même temps qu'une mise au net des plaies qui sont soigneusement détergées et aseptisées. Puis, je redresse les mains au maximum et place les deux membres supérieurs dans une attelle plâtrée.

Le 12 janvier suivant, deuxième intervention. Je dessine au bistouri un large lambeau sur le côté droit de l'abdomen et suture trois bords de ce lambeau aux limites de la plaie de l'avant bras droit, après dissection des adhérences et redressement; le quatrième bord reste adhérent jusqu'au 29 janvier. A ce moment, troisième anesthésie, section du pédicule, suture de ce bord et nouveau redressement normal des deux côtés, avec appareils plâtrés convenables.

Bientôt après, je fais lever le malade et je pratique des pansements réguliers.

Au mois de mai, nouveau redressement, mais sans anesthésie cette fois et changement des plâtres.

La cicatrisation complète fut obtenue le 29 août.

Depuis longtemps le malade se levait, subissait des massages de l'extrémité de ses doigts et des muscles du bras. L'état général s'était considérablement amélioré.

A partir du moment où la cicatrisation fut complète, nous commençâmes le redressement continu, sur les conseils du Dr Martin, avec des planchettes et des bandes élastiques.

Aujourd'hui notre malade, sans être guéri entièrement, est réellement transformé. La flexion est satisfaisante, les doigts mobiles, le malade écrit couramment et se suffit à lui-même, il peut exercer sa profession de représentant de commerce sans difficultés sérieuses. Il continue son traitement par les bandes élastiques et ses massages; il reste enfin une luxation du pouce gauche en arrière, dont je le débarrasserai un de ces jours par une intervention sanglante.

Il a fallu beaucoup de patience et de travail pour en arriver à ce résultat ; mais en regardant la photographie qui le montre au moment de son arrivée à Lyon et en la comparant à ce qu'est l'état actuel, on arrive vite à cette conclusion que ces dix-huit mois n'ont pas été mal employés et que nous possédons dans la méthode des redressements successifs, aidés de la greffe italienne et de la traction élastique, des armes remarquables pour lutter contre ces redoutables difformités consécutives aux brûlures.

*
* *

A PROPOS DU TRAITEMENT CHIRURGICAL DE LA NÉVRALGIE DU TRIJUMEAU.

MM. Jaboulay et P. Cavaillon. — La récidive à la suite des interventions ayant porté sur le trijumeau paraît d'autant moins précoce que l'intervention a pu agir en un point plus élevé du tronc nerveux. Les opérations intra-crâniennes paraissaient donc *a priori* les plus logiques et les plus efficaces, mais leur gravité opératoire en interdit l'usage méthodique. Les sections périphériques ont pour elles la simplicité de l'exécution, mais la récidive est à redouter trop rapide. Voici une femme de 72 ans qui, atteinte il y a un an d'une névralgie douloureuse de la face, subit l'arrachement lent et méthodique des trois branches périphériques. L'intervention fut suivie d'amélioration immédiate; pour dix-huit mois disparurent les phénomènes douloureux. Puis, petit à petit s'installe la récidive, et elle vient il y a quelques jours à la clinique, présentant un point douloureux à l'émergence du sous-orbitaire ; la face est le siège d'un œdème chronique, la peau présente de l'anesthésie douloureuse ; les crises algiques sont subintrantes, la douleur se localise dans le massif maxillaire supérieur. Il est indiqué d'agir sur cette branche le plus haut possible ; il ne saurait être question, en raison de l'âge avancé de la malade, de tenter une opération intra-crânienne, gassérectomie ou section de la racine centrale.

Le 28 avril, M. Jaboulay intervient de la façon suivante : une ligature préalable de la carotide externe assurant l'hémostase du massif facial, on fait une résection du maxillaire supérieur en ayant soin de ruginer la muqueuse palatine pour conserver la séparation naso-buccale après l'ablation du bloc osseux. Le maxillaire enlevé, on a une vue large sur la base du crâne, en particulier sur le trou grand rond. Le nerf maxillaire inférieur est saisi entre les mors d'une pince, une traction soutenue méthodiquement, lente, arrache le nerf à son émergence même du ganglion de Gasser. L'intervention se termine par l'égrugement à la pince-gouge du trou grand rond. Cet évidement a pour but de prévenir l'étranglement ultérieur possible de ce nerf se régénérant ; pour beaucoup d'auteurs, les douleurs dans la névralgie faciale reconnaissent pour cause

fréquente la compression du nerf congestionné dans un conduit inextensible.

Les suites opératoires furent simples, et rien n'est à signaler sinon le sphacèle d'une partie de la muqueuse palatine, sphacèle disposé selon un triangle à base postérieure et correspondant à la zone d'irrigation de l'artère palatine postérieure. Les douleurs ont disparu totalement. Grâce à l'obligeance de M. Martin cette malade sera pourvue d'un palais artificiel. Il ne saurait être question de résultat éloigné, mais cette observation est intéressante à divers points de vue. L'intervention périphérique a procuré une guérison maintenue dix-huit mois ; la récidive a été partielle seulement. L'ablation du maxillaire supérieur constitue une voie d'abord large et commode sur la face exocrânienne du trou grand rond. On agit au grand jour, sans tâtonnement. On ne saurait comparer cette intervention aux recherches aveugles, profondes, des procédés classiques de Braun-Segond par la voie zygomatique. On a la certitude d'agir sur le nerf que l'on recherche, et l'on agit à son émergence même. La ligature préalable de la carotide externe permet d'opérer à sec et de voir admirablement ce que l'on fait. Il ne s'agit pas d'une intervention grave ; elle est cependant assez mutilante, et ses indications ne se peuvent étendre systématiquement aux névralgies faciales ; mais en cas de récidive limitée, lorsque les opérations périphériques ont donné ce qu'elles peuvent, lorsqu'on doit intervenir sur le nerf maxillaire supérieur cette voie transmaxillaire doit être préférée à la voie zygomatique classique.

M. Gangolphe. — La ligature préventive de la carotide externe facilite en effet l'opération. J'ai pu constater en opérant des tumeurs des mâchoires le jour énorme que donne sur la base du crâne l'ablation du maxillaire.

M. Durand. — En présence de la grande déformation existante, on peut se demander si l'abaissement temporaire du maxillaire supérieur n'aurait pas procuré un résultat plus satisfaisant.

M. Cavaillon. — L'abaissement eût été aléatoire en milieu infecté. Cette malade sera confiée aux soins de M. Martin.

M. Durand. — J'ai pratiqué une fois la résection temporaire de la mâchoire supérieure ; il ne m'a pas paru que l'infection fût particulièrement à redouter.

M. Gangolphe. — La résection temporaire n'est peut être pas contre indiquée par des craintes d'infection, mais elle est plus difficile.

Le Gérant, Dr Vallas.

Lyon. — Association Typographique Lyonnaise, rue de la Barre, 12. — F. Plan, Directeur.

Séance du 4 juin 1908.

Présidence de M. Gangolphe.

RÉSECTION DU CARPE SUIVIE DE PLOMBAGE.

M. Vignard présente un malade ayant subi une résection du carpe suivie de plombage.

M. Bérard. — Ce résultat est remarquable.

Après une résection complète du carpe j'ai pratiqué un plombage qui ne fut suivi d'aucune élévation de température, mais le mélange de Mosetig s'élimina en partie, peut-être parce que les sutures avaient été enlevées trop tôt, au 19e jour.

*
* *

DÉPLACEMENTS POST-OPÉRATOIRES DU REIN.

M. Rochet. — L'examen d'un certain nombre de malades opérés par moi et par d'autres chirurgiens, de décapsulation rénale, de néphrotomie, de néphropexie m'a convaincu qu'après ces interventions le rein ne reprend jamais complètement dans la cavité abdominale, sa position anatomique.

En premier lieu on peut observer de véritables éventrations consécutives à l'insuffisance de la cicatrice lombaire, le rein vient alors se mettre en contact avec la peau. Cet accident s'observe notamment lorsque l'on a dû réinciser une ancienne cicatrice en vue d'une opération itérative.

Dans une seconde catégorie de faits il n'y a pas d'éventration, mais le rein n'est pas à sa place, il est ptosé et la palpation de la paroi abdominale antérieure permet de sentir aisément la procidence du côté du ventre.

Enfin, en dernier lieu il n'y a pas d'éventration et le rein

n'est pas perceptible à la palpation, mais si l'on a l'occasion de le radiographier, on se rend compte qu'il est pourtant abaissé.

Ainsi la décapsulation du rein, qu'elle ait constitué toute l'opération ou qu'elle n'ait été que le premier temps d'une intervention, ne laisse pas intacts les moyens de suspension de cet organe et favorise son abaissement ultérieur.

Ces constatations n'ont pas qu'un intérêt purement spéculatif, elles peuvent aider à comprendre les résultats de la néphrorraphie pratiquée pour rein flottant et certains points de la pathogénie encore obscure des hydronéphroses. En effet, dans toutes ces observations d'abaissement rénal, et même lorsque le rein était hernié, je n'ai jamais vu d'hydronéphrose intermittente. Or, dans tous ces cas, le rein quoique *déplacé* était nettement *fixé*.

Ces deux termes ne sont donc pas synonymes, et le rein déplacé, mais fixé ne m'a pas paru donner lieu au syndrome d'hydronéphrose intermittente qui accompagne volontiers le rein mobile. On comprend aussi comment agit, contre le rein mobile, la néphropexie qui ne le remet pourtant pas dans une position absolument normale, mais qui le fixe, et c'est cette fixation qui paraît alors le point essentiel dans le résultat opératoire.

*
* *

RÉSULTAT ÉLOIGNÉ D'UNE RÉSECTION DU SEMI-LUNAIRE POUR DISLOCATION ANCIENNE DU CARPE.

M. Durand fait la communication suivante :

Le malade qui fait l'objet de cette présentation est un homme de 47 ans qui a subi en mars 1907 une lésion du poignet survenue par un mécanisme un peu spécial : il était occupé à placer en terre des tuyaux en fonte pesant 250 kilos et ayant 20 centimètres de diamètre, quatre hommes soutenaient chacun de ces tuyaux et les faisaient progresser dans une tranchée coupée par places de traverses ; à un moment donné trois de ces hommes lâchèrent prise au moment où ils faisaient effort pour balancer le tuyau ; notre blessé, quatrième porteur, eut la main gauche renversée par un mouvement de torsion qui portait le pouce en arrière, tandis que le bord cubital de l'avant-bras et le coude s'appliquaient brutalement et se fixaient contre une des traverses.

Le blessé présenta des signes immédiats très importants, mais il eut l'imprudence d'aller de médecin en médecin sans suivre les prescriptions d'aucun, de sorte qu'en fait il ne subit aucun traitement régulier.

Présenté à la Société de chirurgie par M. Destot le 6 juin 1907, il offrait alors à l'examen une déformation du poignet caractérisée par un agrandissement des diamètres antéro-postérieur et transversal de la région, une disparition du col de la main, une saillie globuleuse qui, sur le dos du carpe, correspondait à la région du scaphoïde et de la face postérieure du radius.

A la palpation, on trouvait dans la gouttière carpienne, soulevant les tendons, une saillie osseuse due certainement au semi lunaire luxé ; sur la face dorsale, la tuméfaction scapho-radiale était produite par un épaississement des parties molles et, sous celui-ci, par des modifications portant sur les deux os : le scaphoïde est plus saillant et la partie externe du radius est épaissie, la tabatière anatomique est moins profonde que normalement, le style radial paraît épaissi et descendu et épaissi sur le dos de la main, la dépression située au-dessus du grand os n'est pas perceptible et n'existe plus.

Sur la radiographie on voyait : une fracture des deux apophyses styloïdes radiale et cubitale ; une fracture du scaphoïde avec bascule de l'os ; une luxation du semi-lunaire en avant, les cornes regardant directement en bas ; enfin une encoche marquée sur le pyramidal témoignant de sa fracture. De profil, le scaphoïde fracturé faisait saillie sur la face dorsale, tandis que le semi-lunaire apparaissait en avant.

Les troubles fonctionnels sont très marqués, les mouvements sont très limités, douloureux, si bien que le malade ne peut faire aucun usage utile de sa main ; la flexion des doigts se fait très mal et sans force ; l'atrophie musculaire est notable ; il existe des troubles nerveux dans le domaine du médian.

Le *10 juin 1907*, nous sommes intervenus par la voie antérieure qui nous a conduits facilement sur l'os luxé, le semi-lunaire, dont l'ablation fut pratiquée. Fermeture avec un petit drainage enlevé au bout de quatre jours. Le malade sort guéri le 21 juin.

3 août. La flexion palmaire est en voie d'amélioration, d'extension en rectitude, pas de flexion dorsale ; mouvements de latéralité un peu augmentés ; pronation et supination un peu diminuées ; force encore très notablement restreinte.

20 mai 1908. Le malade a repris son travail en septembre et il le fait régulièrement sans trop de fatigue, sauf au cours de certains travaux de force. Pas de déformation palmaire. Cicatrice régulière. Sur la face dorsale, on observe, relativement peu diminuée, la saillie de la région radio-scaphoïdienne qui existait avant l'intervention, saillie formée toujours par un peu de tuméfaction des parties molles qui ne permet pas de voir les tendons de la région et par des modifications osseuses : fractures du radius, bascule du scaphoïde.

La lèvre dorsale du radius est épaissie, la dépression normale sus jacente au grand os manque, le scaphoïde fait toujours saillie en arrière, la tabatière anatomique est toujours en partie comblée. En avant on sent une saillie notable et anormale du tubercule antérieur du scaphoïde, le diamètre antéro-postérieur du radius est augmenté, la région cubitale est normale.

La flexion palmaire est presque complète, non douloureuse, la flexion dorsale est en grand progrès, un peu douloureuse ; la pronation et la supination sont presque complètes. Les mouvements actifs sont aussi étendus que les passifs, sauf la flexion dorsale. L'atrophie musculaire est peu marquée. Les troubles sensitifs ont complètement disparu.

Cette observation démontre que la résection isolée du semi-lunaire peut donner d'excellents résultats, même lorsqu'il existe des lésions multiples du carpe. Dans le cas particulier en plus de la luxation du semi-lunaire, il y avait fracture du scaphoïde, des deux styloïdes radial et cubital et même du pyramidal. Tous les efforts de réduction non sanglante avaient échoué devant cette vieille lésion. Le fragment supérieur du scaphoïde saillant sur la face dorsale du poignet limite encore aujourd'hui les mouvements ; mais, en dépit de cette imperfection, le résultat fonctionnel est satisfaisant ; le malade a pu reprendre son travail, les troubles nerveux de compression ont complètement disparu.

M. Destot. — Le malade présenté par M. Durand montre les résultats qu'on peut obtenir par la résection du lunaire dans les cas de luxation ancienne, mais il faut remarquer qui si le résultat n'est pas aussi parfait qu'on aurait pu le désirer, la forme anatomique des lésions présentées par le blessé était anormale ; anormal aussi le traumatisme, il existait une fracture du pyramidal, de l'apophyse styloïde du cubitus et en même temps une fracture du scaphoïde, et l'on peut se demander si la résection du scaphoïde n'eût pas été indiquée.

Dans ce cas en effet en même temps que la luxation dorsale du scaphoïde il existait une fracture du radius et on constate aujourd'hui que ce qui limite les mouvements, c'est précisément l'exubérance du scaphoïde dont l'extrémité supérieure est subluxée sur le dos du poignet. Malgré ces conditions défavorables on peut estimer que le résultat est excellent, surtout si on le compare aux résections complètes du poignet.

A côté de cette lésion spéciale, j'apporte trois observations : deux sont des fractures du lunaire isolé, M. Delbet n'en a jamais vu, ces deux observations ajoutées à deux autres que j'ai présentées cette année montrent que cette lésion n'est pas rare.

Un des cas que je dois à l'obligeance de M. Van Den Bosch s'est produit dans une chute sur les têtes des métacarpiens, l'autre s'est faite par un mécanisme analogue. C'est un ouvrier qui a cherché à retenir un sac de chaux et à l'arrêter dans sa chute le long d'une glissière. Les douleurs, l'arthrite, l'impotence consécutive, l'incapacité permanente partielle de travail donnent un gros intérêt à ces cas qui se rencontrent dans la pratique courante des accidents du travail. Mon malade présente de plus quelques troubles nerveux et notamment une atrophie des muscles interosseux entre le 3e et le 4e, le 4e et le 5e métacarpiens.

Mon malade m'a été préentés comme un exagérateur atteint de sinistrose, le lunaire était partagé en deux portions : l'une antérieure comprimant le cubital, l'autre postérieure faisant saillie sur le dos du poignet. Le diagnostic de la lésion permet de conclure à une affection réelle.

Le troisième malade présente un intérêt pratique et médico-légal. C'est un briquetier de Givors qui a reçu un coup de barre de fer sur l'extrémité inférieure du radius ; il a été traité par la mobilisation, le massage, les frictions sans aucun appareil ; aujourd'hui il a perdu presque complètement ses mouvements de pronation et de supination. C'est un point auquel il faut faire attention, car si on laisse les blessés libres, la position instinctive de la main est la pronation forcée, le malade porte son bras dans une écharpe et cherche naturellement à se servir le mieux possible de ses doigts ; il se fait ainsi un décalage dans l'axe de l'os, si bien que lorsque la consolidation s'est faite, on s'aperçoit que la partie supérieure de l'avant-bras est en supination, alors que la main est en pronation, et il est impossible au blessé de tendre la main la paume en l'air, de là une incapacité permanente partielle très considérable suivant certaines professions ; c'est ainsi que le mouvement du tourne-vis, les mouvements de métiers qui exigent la rotation de l'avant-bras ne peuvent plus se produire. On peut y remédier secondairement par une ostéotomie ou une ostéoclasie au dessous du foyer de fracture.

*
* *

FRACTURES ITÉRATIVES DE L'HUMÉRUS ; OSTÉOMALACIE LOCALE ; LÉSIONS DE NATURE MAL DÉFINIE DE LA DIAPHYSE ; ÉVIDEMENT ; OBLITÉRATION ; CONSOLIDATION.

M. Noyé-Josserand fait la communication suivante :

Observation.

Le malade âgé de six ans s'est fracturé l'humérus pour la première fois il y a dix-huit mois.

31 janvier 1908. — Il fait une chute de sa hauteur et présente une tuméfaction de toute la partie moyenne de l'humérus avec une mobilité

anormale presque nulle et une impotence fonctionnelle peu accentuée. Immobilisation en appareil plâtré.

22 février. — Nouvelle chute de sa hauteur et nouvelle fracture paraissant située au-dessus de l'ancien foyer. Mobilité anormale nette avec forte crépitation. L'os est manifestement épaissi à sa partie moyenne et non douloureux.

La radiographie montre un foyer de fracture situé au tiers supérieur avec chevauchement léger des fragments. La partie moyenne de la diaphyse est renflée, sa corticale amincie. Le milieu de l'os est occupé par une substance grisâtre qui se délimite assez nettement de l'os en haut et en bas. Au milieu de cette substance grisâtre se trouvent des zones irrégulières de condensation.

28 février. — Incision suivant le bord externe du deltoïde, puis du triceps.

Le périoste est un peu épaissi ; la surface de l'os est rugueuse et la corticale est friable. L'os est ouvert à la curette. On le trouve rempli par un tissu infiltré de sang, mou, peu abondant, pouvant ressembler à des bourgeons de sarcome, adhérant intimement à un os ramolli qui semble par place libre de toute connexion et former comme des séquestres. Pas de liquide. Pas de formation kystique. Après évidement, on trouve une cavité bien délimitée qui s'étend en bas jusqu'au tiers inférieur de l'os, et, en haut presque jusqu'au cartilage de conjugaison. Les parois en paraissent solides et non infiltrées.

Asséchage à l'air chaud et oblitération avec le mélange Mosetig-Mooroff.

Les bourgeons enlevés sont envoyés à l'examen histologique dont voici le résultat : « Les coupes montrent un tissu formé de cellules allongées avec une substance intermédiaire fibrillaire. En beaucoup de points existent d'abondantes suffusions sanguines interstitielles et de nombreuses lamelles osseuses, les unes en voie de destruction, les autres paraissant au contraire en voie d'édification. Il y toutes chances pour qu'il s'agisse d'un ostéo-sarcome. »

31 mars. — Il y a réunion par première intention, sans une goutte de pus. La consolidation paraît à peu près complète.

24 avril. La région opératoire est d'aspect absolument normal. La consolidation est parfaite, et le petit malade a toute sa force. Tout le long de la région opérée on sent une hyperostose volumineuse et d'épaisseur plus ou moins égale.

2 mai. On a remarqué ce matin une petite fistulette qui s'est ouverte à la partie supérieure de l'incision. On fait sourdre par l'orifice une petite quantité de liquide lactescent contenant des grumeaux de substance grasse. L'enfant va d'ailleurs bien, son bras est bien solide. Il n'y a pas d'hyperostose.

Ce malade est intéressant à un double point de vue : il est

d'abord un exemple des avantages que peut donner l'oblitération des cavités osseuses avec le mélange de Mosetig. Grâce à cette méthode, ce malade a guéri par première intention et sa guérison se maintient depuis quatre mois. Le deuxième point à relever dans cette observation est l'interprétation de la lésion. L'examen histologique conclut à du sarcome; cependant, au point de vue clinique, ce diagnostic semble très douteux en raison de l'absence d'infiltration des parois de la cavité et du fait que ce malade ne paraît pas avoir de récidive au bout de quatre mois ; peut-être s'agit-il d'une de ces ostéomalacies du cal dont un exemple a été présenté, il a quelques années, à la Société, par M. Bérard.

*
* *

RÉTRACTION DES MUSCLES FLÉCHISSEURS DES DOIGTS (PARALYSIE ISCHÉMIQUE DE VOLKMANN).

M. Nové-Josserand. — Il s'agit d'une fillette de six ans qui a eu, il y a trois mois environ, une fracture de l'avant-bras pour laquelle elle fut soignée par un chirurgien d'une ville du centre. L'enfant était restée dans une maison de santé pendant trois semaines, loin de ses parents; on ne sait pas exactement quel traitement a été fait, le trouble de la motilité paraît s'être manifesté surtout à la fin du traitement et, pensant à une lésion nerveuse,on fit une incision pour découvrir le cubital et le radial sans trouver d'ailleurs de lésion. Cette enfant présente le syndrome très net de la maladie de Volkmann, les doigts sont fléchis dans leur dernière phalange, la main tombante ; on peut arriver à étendre les doigts en exagérant la flexion du poignet et à relever celui-ci en exagérant la flexion des doigts.

Les muscles fléchisseurs sont fortement rétractés, il n'y a aucune raideur articulaire, aucun trouble nerveux ou trophique. des doigts.

Nous avons l'intention de soumettre cette malade à l'extension continue et lente suivant la méthode de Martin (de Lyon) ; dans des cas analogues, cette méthode nous a donné une guérison tout à fait complète, elle agit lentement, mais elle conserve intact le squelette du membre et est par conséquent

bien préférable à la résection des os de l'avant-bras qui a été pratiquée plusieurs fois pour des cas analogues.

M. Gangolphe. — Le premier malade présenté par M. Nové-Josserand me paraît présenter une fragilité osseuse de nature inconnue, mais non néoplasique. Il faut d'ailleurs faire des réserves sur la valeur de l'examen histologique en pareil cas.

Au point de vue thérapeutique, j'ai traité avec succès par la décortication et l'avivement périostique une fragilité osseuse d'aspect analogue à celle-ci.

*
* *

LUXATION EN AVANT DE LA TÊTE DU GRAND OS ; ÉCLATEMENT TRANSVERSAL DE LA PEAU DE LA PAUME DE LA MAIN.

M. Goullioud. — La radiographie nous rend des services inestimables dans les traumatismes du poignet.

Il y a quelques années, en 1904, elle me permettait de réduire très heureusement une dislocation du carpe, chez un de nos confrères, alors interne à l'hôpital Saint-Joseph, qui avait fait une chute de cheval. L'examen clinique avait fait craindre une luxation du poignet ; une radiographie faite par M. Destot et ses conseils nous permettaient de reconnaître une luxation du semi-lunaire en avant et du scaphoïde en arrière, et d'obtenir une réduction parfaite.

Aujourd'hui encore j'ai à vous présenter un traumatisme grave du poignet où une série de radiographies parfaites dues à M. Arcelin nous ont fait diagnostiquer avec précision une lésion exceptionnelle du poignet, nous ont montré une réduction insuffisante sous un premier plâtre, et enfin une réduction complète après une seconde tentative de réduction.

Le 14 avril dernier, M. R..., valet de chambre, âgé de 46 ans, était sur un marchepied de 2 mètres de hauteur environ, quand, voulant descendre, il se trompa de côté et tomba dans le vide. Il put se relever de suite souffrant beaucoup de la main droite, et remarqua que cette main était renversée sur la face dorsale de l'avant-bras. Instinctivement il la ramena en flexion. On constata bientôt qu'il présentait une large plaie de la paume de la main.

Quand, quelques heures après, il entra à l'hôpital Saint-Joseph, on observa les trois lésions suivantes :

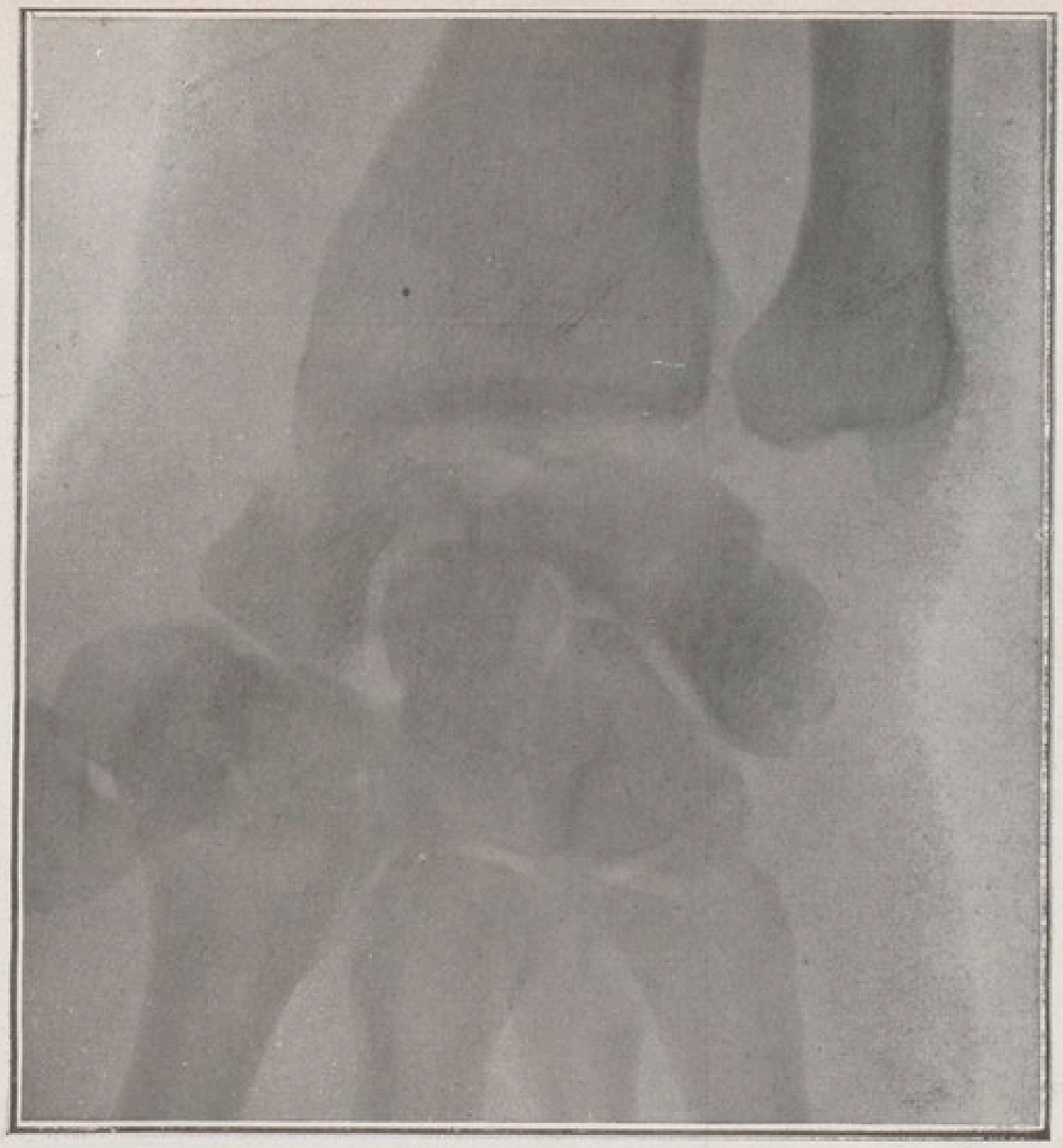

Fig. 7. — Radiographie de face avant toute réduction

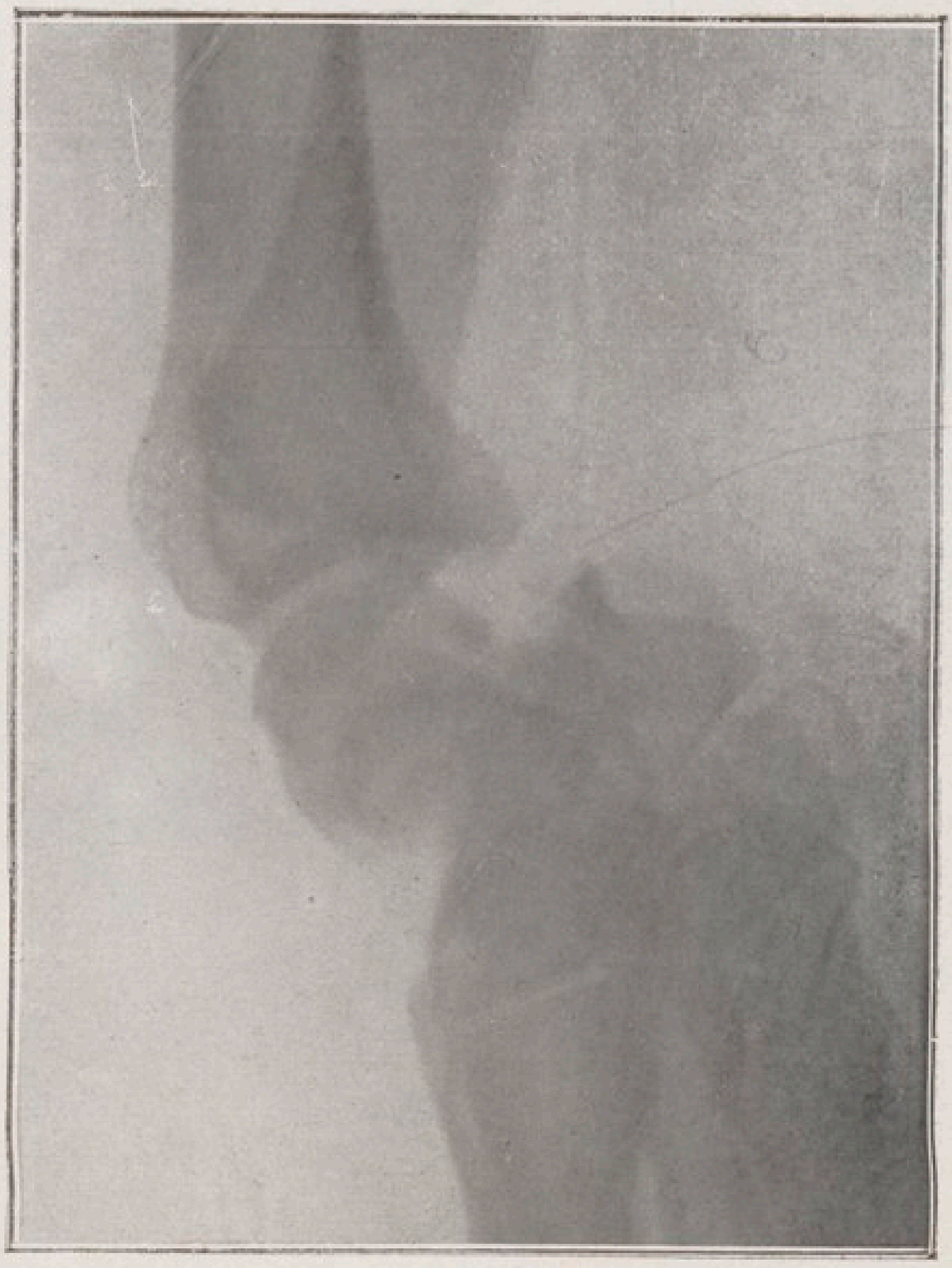

Fig. 8. — Radiographie de profil avant toute réduction

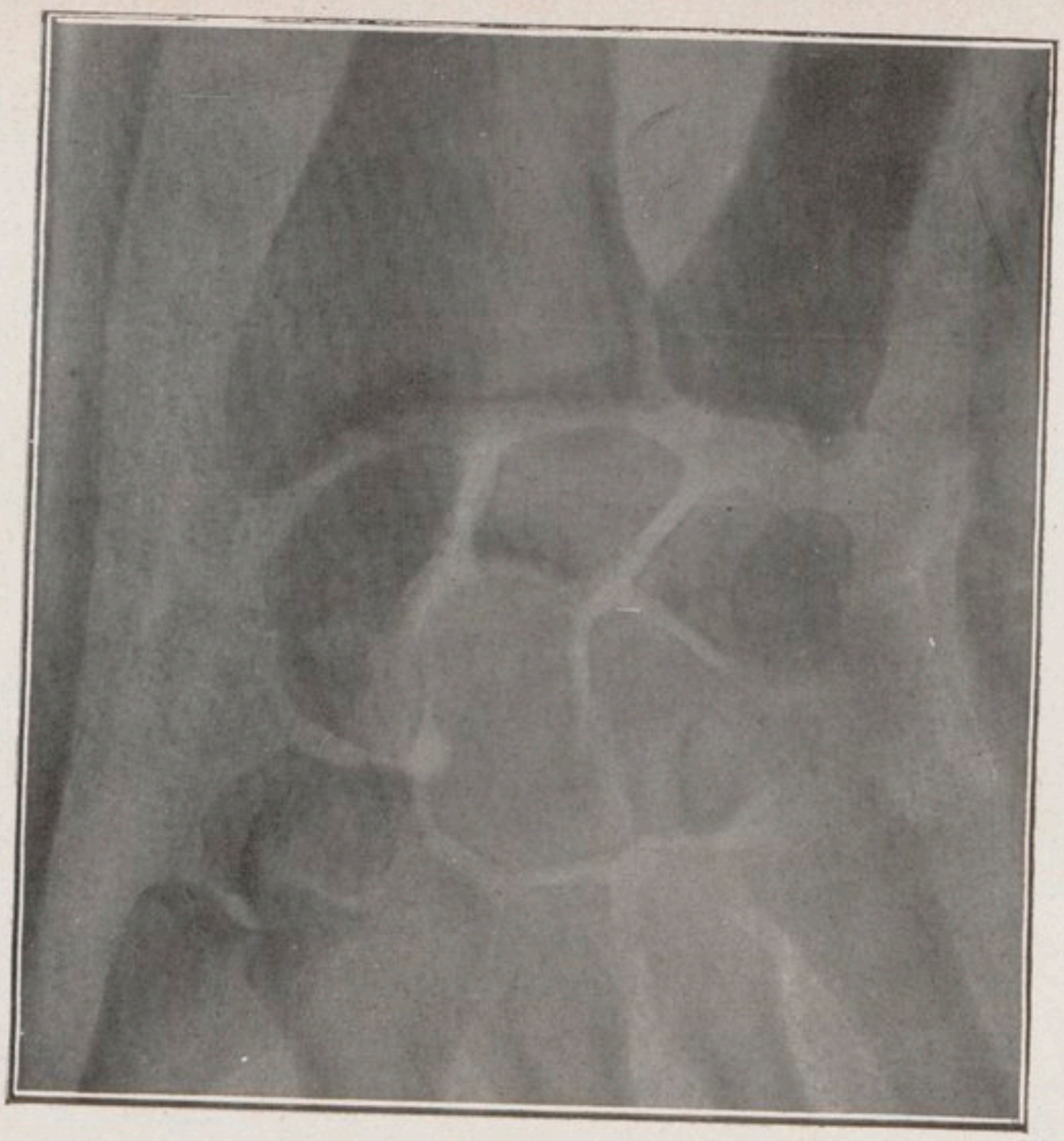

Fig. 9. — Radiographie de face, sous plâtre, après la deuxième réduction

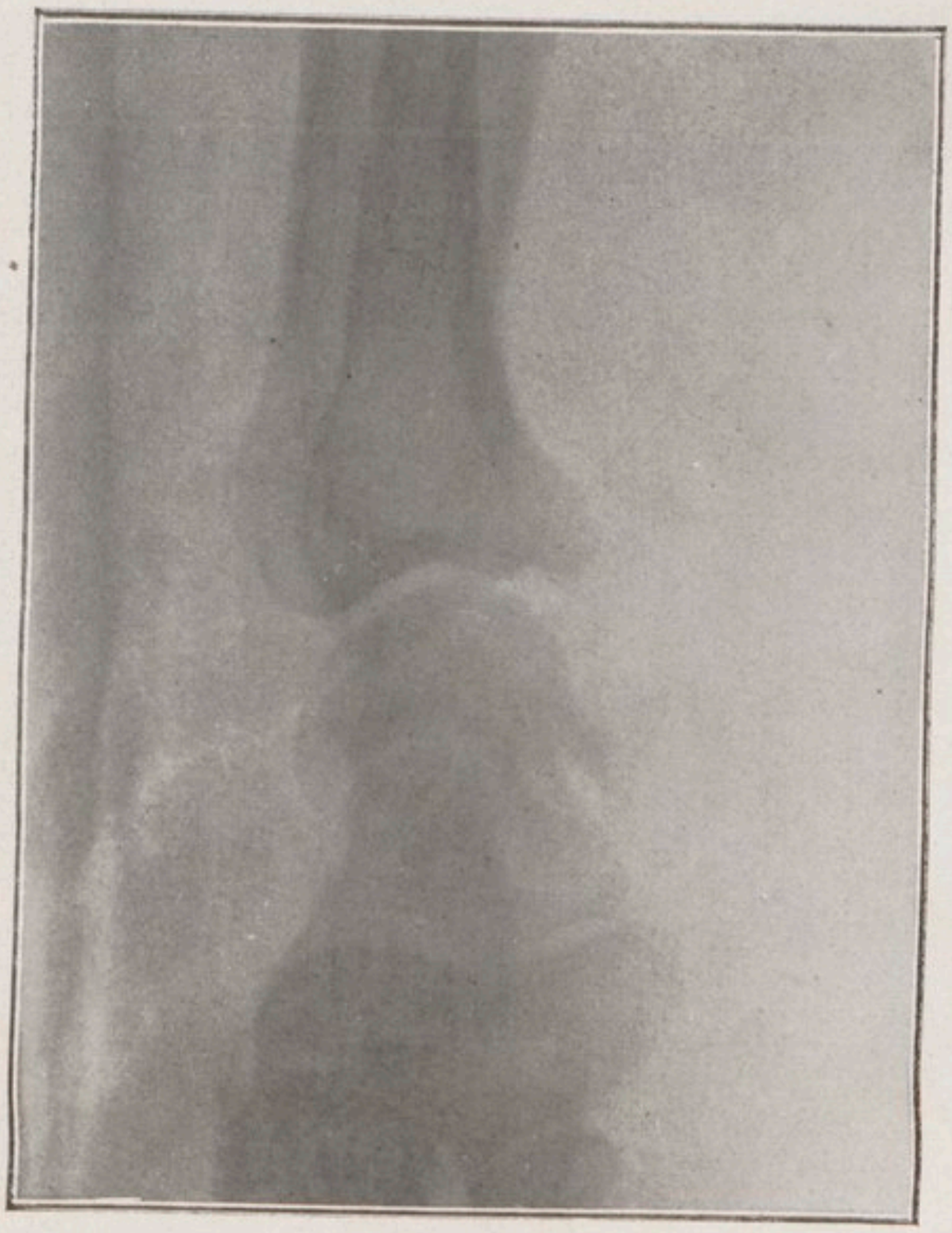

Fig. 10. — Radiographie de profil, sous plâtre, après la deuxième réduction

Une plaie par éclatement de la paume de la main ;
Une déformation considérable du poignet ;
Une luxation en arrière de la phalangette de l'annulaire.

La plaie de la paume de la main était transversale, située au-dessous du pli palmaire inférieur, s'étendait d'un bord à l'autre de la paume de la main. Les tissus déchirés baillaient de 8 à 10 millimètres. Déjà toute la main était fort tuméfiée.

Mais la lésion capitale, celle qui me fait vous présenter ce malade, était un traumatisme complexe du poignet. Il donnait lieu à une forte déformation ainsi décrite :

Si on regarde la face antérieure de la main, on remarque un gonflement de toute la main et de tout l'avant-bras. On remarque aussi que le talon de la main ne semble plus être dans l'axe de l'avant-bras, mais qu'il proémine en avant : l'axe de la main n'est donc plus la prolongation de celui de l'avant-bras. Une large ecchymose remonte jusqu'au pli du coude.

Vu par sa face dorsale, le membre présente le même gonflement. La main est déjetée du côté radial, faisant un angle avec l'avant-bras, le sommet de l'angle correspondant au carpe.

En palpant la région on reconnaît que l'extrémité inférieure des os de l'avant-bras est intacte ; que la ligne bi-styloïdienne est normale ; la lésion est donc sous-jacente à cette ligne.

D'autre part, autant du moins qu'on peut le constater, à travers le gonflement de la région, le métacarpe est indemne. La lésion siège donc dans le carpe.

Au niveau du carpe, on remarque deux choses :

1° Une inclinaison de la main sur le bord radial, en vertu de laquelle la tête du premier métacarpien se trouve ramenée sur le même niveau que l'apophyse styloïde du radius, et glissée en avant de celle-ci ; il y a donc un effondrement de la colonne scaphoïdienne ; la tabatière anatomique a disparu ; elle est remplacée par un angle de 140° environ, formé par les côtés de la main et de l'avant-bras.

2° On remarque au-dessous de l'extrémité inférieure des os de l'avant-bras, vus par leur face postérieure, surtout au-dessous du radius, une dépression qui montre que la main s'est luxée en avant. Cette dépression se montre à 1 centimètre environ au-dessous de la ligne bi-styloïdienne, ce qui répond approximativement au milieu du carpe, de sorte que par l'examen clinique on arrive déjà au diagnostic de luxation plus ou moins complète, dans l'interligne médio-carpien.

La radiographie, faite par M. Arcelin, indique :

1° Une luxation en avant de la tête du grand os ; le semi-lunaire semble subluxé en arrière ;

2° Une fracture transversale du scaphoïde. L'un des fragments est

resté en relation avec le semi-lunaire, l'autre fragment est venu en avant avec le grand os.

Nous laissons d'ailleurs M. Arcelin nous préciser ce que les radiographies lui ont révélé.

M. Arcelin. — En lisant les travaux de M. Destot, et ceux de son élève M. Tavernier, il nous a semblé que les luxations en avant de la seconde rangée du carpe, ainsi que la luxation en arrière du semi-lunaire étaient d'une grande rareté. Le premier de ces auteurs nous dit avoir toujours constaté la luxation en arrière de la seconde rangée du carpe.

Aussi nous a-t-il paru intéressant de radiographier avec un soin méticuleux le cas du malade qui vous est présenté ce soir.

Toutes les radiographies ont été faites avec ma gouttière radiographique. L'anti-cathode était à 60 centimètres de la plaque et centrée par rapport au milieu de la plaque. Les quelques différences que l'on constate dans les diverses épreuves tiennent au plâtre qui ne permettait pas au malade de prendre la position type. Mais, quoi qu'il en soit, de ces variations, les épreuves nous permirent de juger la valeur de nos deux réductions successives et de savoir qu'avec le second plâtre nous pouvions compter sur un résultat parfait. Ce procédé radiographique nous semble essentiellement pratique.

L'épreuve de face et de profil rend parfaitement compte des lésions ou de l'état de leur réduction. Grâce aux mêmse incidences et aux mêmes distances, la comparaison minutieuse du membre sain et du membre malade permet à l'opérateur de juger vite et pratiquement de ce qu'il a à faire.

Examen radiographique de face avant toute tentative de réduction (14 avril 1908). (Fig. 1).

1° *Extrémités inférieures des os de l'avant-bras.* — La ligne bi-styloïdienne est conservée dans sa forme. On remarque cependant que l'apophyse styloïde du radius ne descend pas aussi bas du côté malade que du côté sain. Mais on ne perçoit aucun trait de fracture, et la trabéculation semble normale. Quoi qu'il en soit, on constate que du côté sain l'apophyse styloïde du radius dépasse celle du cubitus de 7 milli-

mètres, alors que, du côté malade, il n'y a qu'une différence de 3 millimètres.

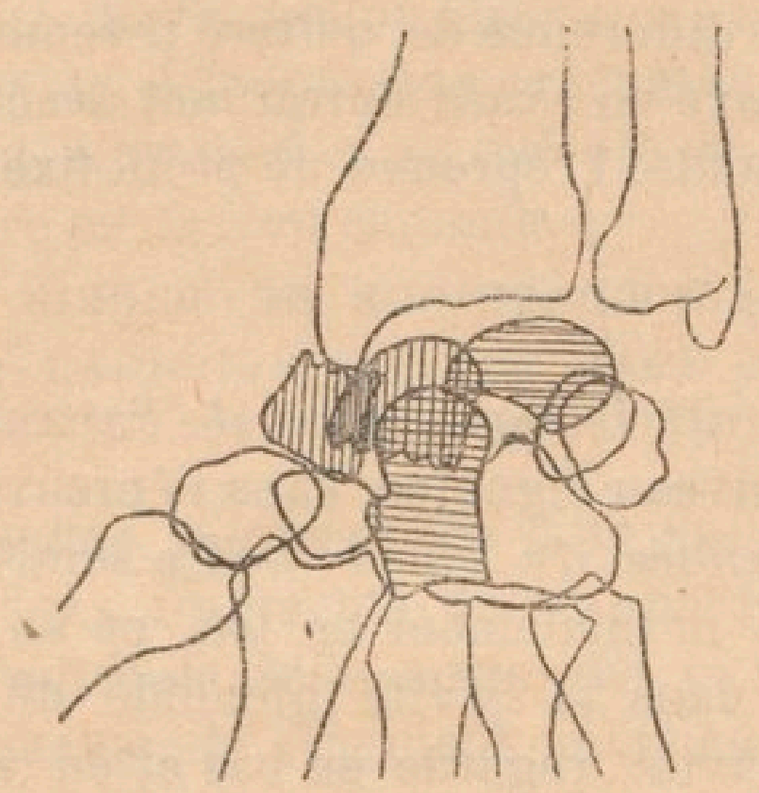

Fig. 1. — Radiographie de face avant toute réduction.
(Voir aussi fig. 7.)

2° *Première rangée du carpe.* — Le pyramidal a conservé sa position relativement à l'extrémité inférieure du cubitus.

Le semi-lunaire a sensiblement sa situation normale, mais il semble avoir des dimensions transversales plus considérables que du côté sain. Il est difficile de se rendre compte du déplacement qu'il a subi. L'épreuve du profil renseignera à ce sujet.

Le scaphoïde présente un trait de fracture sensiblement horizontal au niveau de son col. Le fragment supérieur a conservé ses rapports normaux avec la glène radiale. Le fragment inférieur a conservé ses rapports normaux avec le trapèze et le trapézoïde. Mais au niveau du trait de fracture on constate un chevauchement notable d'environ 5 à 6 millimètres par suite de l'ascension du fragment inférieur. Le trapèze, le trapézoïde et la base du premier métacarpien sont remontés d'autant vers le style radial. Par suite de la différence de netteté, on peut dire que le fragment inférieur est en avant du fragment supérieur.

3° *Deuxième rangée du carpe.* — Le trapèze et le trapézoïde conservant leurs rapports normaux avec le fragment inférieur du scaphoïde sont remontés vers le style radial comme nous l'avons dit précédemment.

La tête du grand os a conservé ses rapports normaux avec le fragment inférieur du scaphoïde, mais il les a manifeste-

ment perdus avec le fragment supérieur du scaphoïde et avec le semi-lunaire.

Par suite de la différence de netteté il semble probable que le grand os est luxé en avant entraînant avec lui le fragment inférieur du scaphoïde. L'épreuve de profil fixera sur ce point.

Examen radiographique de profil. (Fig. 2.)

1° *Extrémités inférieures des os de l'avant-bras* montrent la différence de niveau signalée dans l'épreuve de face.

2° *Première rangée du carpe.* — Le semi-lunaire dont la concavité regarde normalement en bas et en arrière a roulé par sa convexité dans la cavité glénoïde du radius de telle sorte que sa concavité regarde en bas et en avant. Nous disons qu'il est subluxé en arrière.

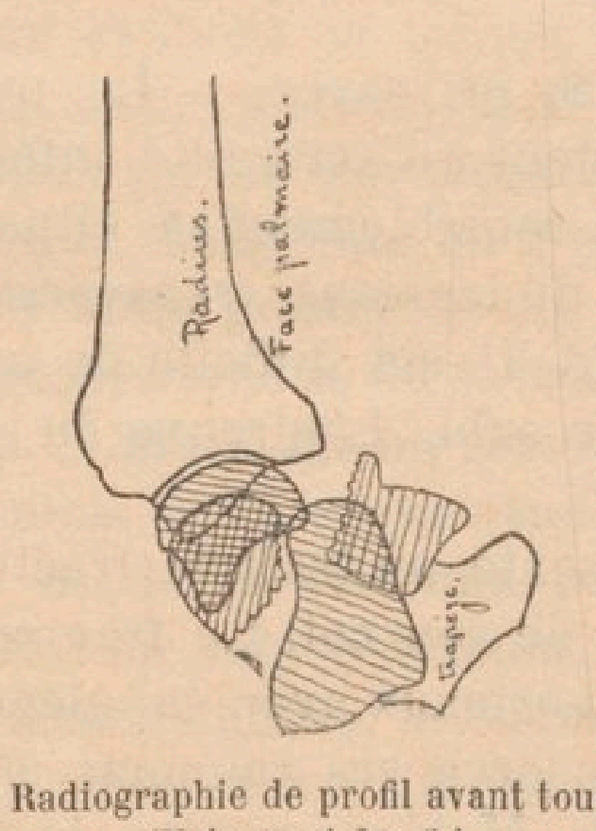

Fig. 2. — Radiographie de profil avant toute réduction.
(Voir aussi fig. 8.)

Le scaphoïde est partagé en deux fragments bien séparés l'un de l'autre, le supérieur est en rapport avec le semi-lunaire, l'inférieur est resté en relation avec le grand os et l'a suivi dans sa luxation en avant,

3° *Deuxième rangée du carpe.* — La tête du grand os est sortie de la concavité du semi-lunaire pour se luxer en avant. Par suite de la subluxation en arrière du semi-lunaire la tête du grand os s'est rapprochée de la cavité glénoïde du radius.

En même temps, la tête du grand os vient buter contre le bord antérieur du semi-lunaire et le maintient dans un état de subluxation.

En résumé, nous disons : *Fracture du scaphoïde, subluxation en arrière du semi-lunaire, luxation en avant du grand os suivie de celle du fragment inférieur du scaphoïde.*

Aussitôt après la radiographie, réduction sous anesthésie par M. Goullioud. Le grand os est refoulé en arrière et la main est mise en plâtre en flexion cubitale.

Nouvelles radiographies de face et de profil le 16 avril.

Ces deux épreuves montrent les faits suivants :

De face, les deux fragments du scaphoïde chevauchent encore l'un sur l'autre de telle sorte que le scaphoïde semble replié sur lui-même, le fragment inférieur étant porté en dedans.

De profil, le semi-lunaire est toujours subluxé en arrière, les deux fragments du scaphoïde sont séparés. La tête du grand os est incomplètement rentrée dans la cavité du semi-lunaire.

La réduction semblant insuffisante une nouvelle tentative est faite le même jour sous anesthésie.

Avant de mettre le plâtre un massage digital est pratiqué sur l'éminence thénar pour refouler le fragment inférieur du scaphoïde. La même opération est pratiquée sur le dos de la main pour refouler en avant le semi-lunaire pendant qu'une traction assez forte est faite sur la main pour attirer le grand os en bas et permettre à sa tête de rentrer dans la cavité du semi-lunaire.

Une autre manœuvre a pu être utile ; la voici : Après le premier plâtre on avait remarqué que l'éminence thénar avait tourné un peu trop en avant en pronation ; on s'est efforcé sous le second plâtre de reporter l'éminence thénar plus dans l'axe du radius en supination.

Nouvelles radiographies de face et de profil le 18 avril.

De face, le scaphoïde a sensiblement retrouvé sa forme normale. (Voir fig. 3 et 4.)

De profil, le semi-lunaire a repris sa position normale, ainsi que le grand os. (Voir fig. 5 et 6.)

Le contrôle radiographique permettait de juger la réduction aussi parfaite que possible et de compter sur un résultat fonctionnel très acceptable. Cette attente ne fut pas déçue, aujourd'hui le malade a recouvré sensiblement tous les mouvements de son poignet.

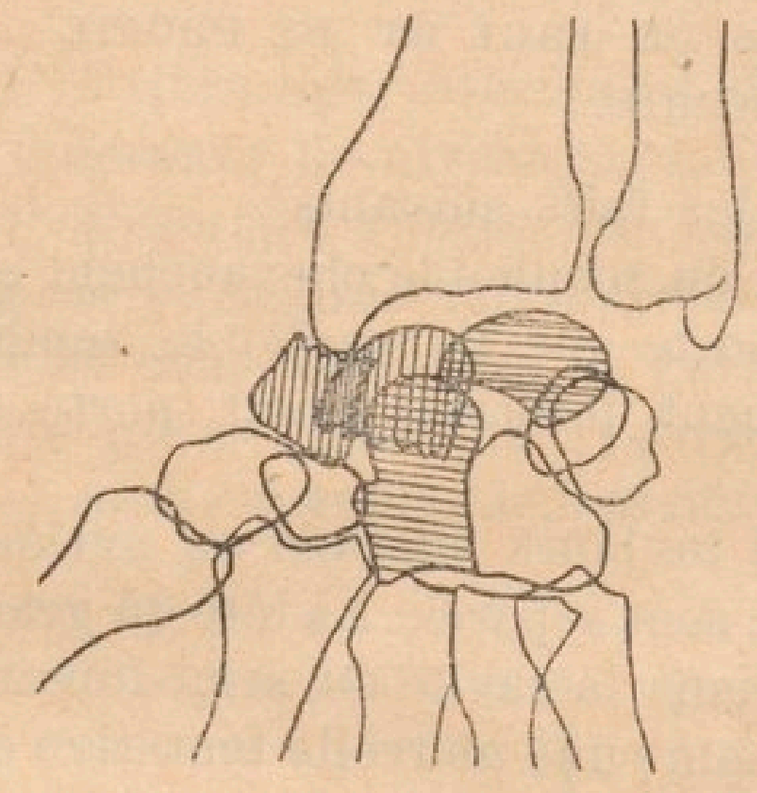

Fig. 3. — Radiographie de face avant toute réduction. (Voir aussi fig. 7.)

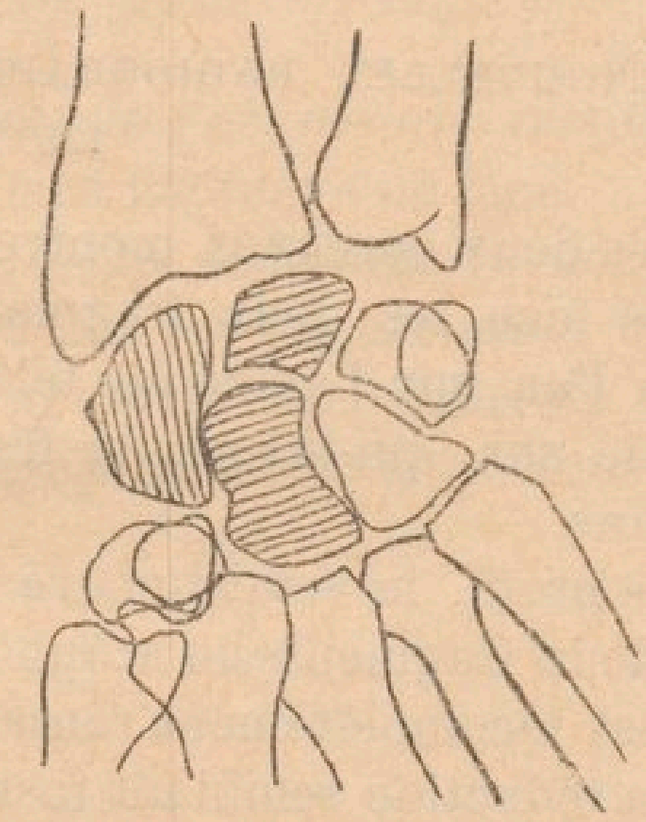

Fig. 4. — Radiographie de face, sous plâtre, après la deuxième réduction. (Voir aussi fig. 9.)

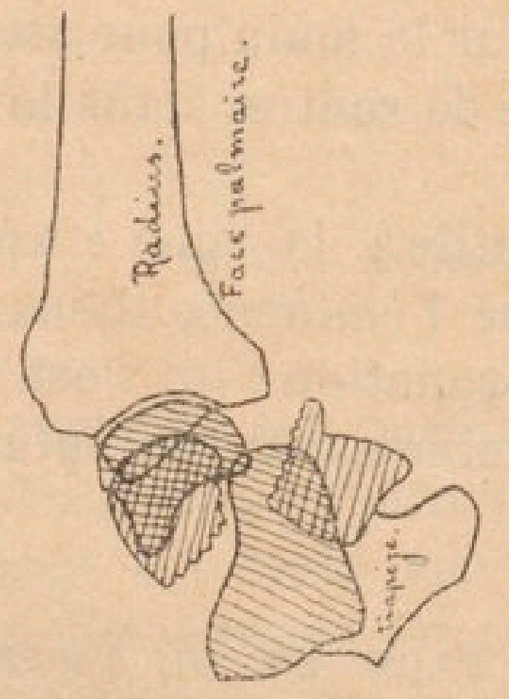

Fig. 5. — Radiographie de profil avant toute réduction. (Voir aussi fig. 8.)

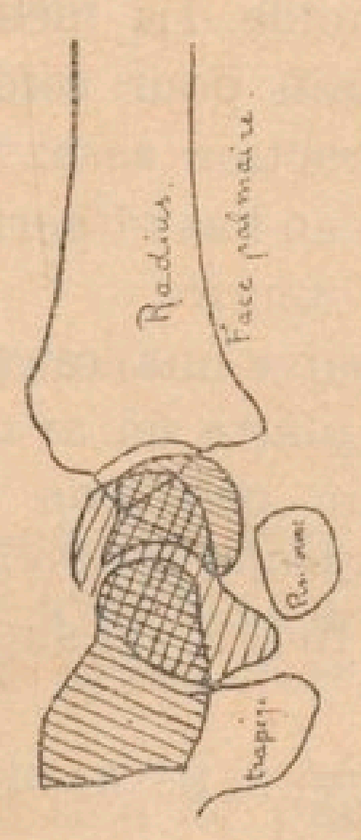

Fig. 6. — Radiographie de profil, sous plâtre, après la deuxième réduction. (Voir aussi fig. 10.)

M. Goullioud. — Le 5 mai, c'est-à-dire 24 jours après le traumatisme, et après 21 jours d'immobilisation, le second plâtre fut enlevé. La radiographie permettant de constater

que la réduction du grand os était parfaite, et que les deux fragments du scaphoïde rapprochés rendaient à cet os sa forme et ses rapports, on ne craignit pas cette immobilisation dans l'idée qu'il fallait surtout que la fracture de cet os se consolidât en bonne situation, et que les raideurs qui pourraient se produire ne seraient que passagères.

Pendant ce temps on s'était contenté de mobiliser les doigts restés libres et de surveiller la cicatrisation de la plaie palmaire.

Le résultat a prouvé la justesse de notre manière de voir. En effet, au moment où le plâtre fut enlevé, tous les mouvements du poignet étaient possibles, légèrement limités, et malgré le gonflement qui persistait en partie.

Deux mois après son traumatisme le malade a déjà repris son travail de valet de chambre. On peut dire le résultat excellent.

Il nous confirme dans l'idée de la possibilité et de l'excellence du résultat, de la réduction des os du carpe, idée spécialement défendue par nos collègues Destot, Durand, Tixier, Vallas, etc. MM. Delbet et Segond se sont montrés moins confiants en la possibilité et l'excellence de la réduction.

Nous voulons, en terminant, insister sur la rareté de ce traumatisme, éclatement de la paume de la main, et surtout luxation de la tête du grand os en avant.

M. Destot, dans son ouvrage : *Le poignet et les accidents du travail*, n'en signale pas d'observation.

Dans sa thèse sur *Les déplacements traumatiques du semi-lunaire*, M. Tavernier conclut que le semi-lunaire se déplace toujours en avant. Toujours, en effet, il a vu le semi-lunaire se luxer en avant et le grand os en arrière.

Cependant nous devons à son obligeance l'indication de trois publications où seraient rapportées des observations de luxation de la tête du grand os en avant ; mais ces observations, celles du moins dont il a pu voir les radiographies, ne lui ont pas paru concluantes.

Ce sont la thèse de Montandon (Zurich, 1908), inspirée par Krönlein ; un article de Thébault dans les *Archives générales de médecine*, 1906, dont M. Tavernier a fait la critique dans un *addendum* de sa thèse, et enfin un travail de Frœlich, présenté à la Société de médecine de Nancy, 1906-1907.

M. Delbet, dans deux rapports à la Société de chirurgie de Paris du 16 mai 1906 et du 18 mars 1908, étudiant les luxations du carpe à propos de trois observations de MM. Ferron, Louis Bazy et Robert Picqué, ne signale aussi que des luxations dorsales du grand os. Nous pouvons donc conclure à la rareté de la luxation de la tête du grand os en avant.

Ces traumatismes du carpe se produisent généralement dans des chutes sur la paume de la main. Ayant observé un déplacement tout à fait exceptionnel, nous nous demandons sans pouvoir donner une réponse ferme à cette hypothèse, si nous n'avons pas eu affaire à un traumatisme aussi exceptionnel et par suite à une pathogénie différente, par exemple, non pas à une chute sur le talon de la main, mais à un renversement de la main en hyperextension pendant la chute.

Le blessé ne peut donner que ce détail typique que sa main était renversée sur la face dorsale de l'avant-bras quand il s'est relevé. Mais la luxation en arrière d'une phalangette et l'éclatement de la paume de la main indiquent aussi un renversement de la main sur le dos de l'avant-bras, produit avec une force exceptionnelle.

M. Destot. — Le cas présenté par M. Goullioud est extraordinaire et on doit le féliciter du résultat merveilleux qu'il a obtenu. Jusqu'à présent les luxations dorsales du semi-lunaire ou les cas présentés comme tels ne représentaient que des fractures de cet os. Soit dans la thèse de Tavernier, soit dans les nombreux cas publiés en Suisse et en Allemagne, soit dans le cas de M. Thébault, toutes les fois que j'ai demandé communication des originaux, j'ai toujours trouvé des fractures du semi-lunaire qui d'ailleurs ne sont pas rares, puisque aujourd'hui même j'en ai rapporté deux cas.

Le cas de M. Goullioud n'est pas à proprement parler une luxation dorsale du lunaire, puisque cet os a conservé ses rapports avec le radius, c'est plutôt une luxation antérieure du grand os accompagnée de fracture du scaphoïde. Ici encore on retrouve très marqué le rôle de ce dernier os qui est fracturé en son milieu et démontre ainsi que sa base est solidaire du grand os puisqu'elle dépasse en avant, tandis que son extrémité supérieure est restée avec le lunaire.

Les excellentes radiographies apportées par M. Goullioud montrent bien la position respective de ces os, mais les schémas qui les interprètent ne sont pas exacts et le photographe a été plus habile que le radiologue. La nécessité d'une double réduction est impliquée par la position de l'extrémité supérieure du scaphoïde et l'on comprend que dans la

reposition de la tête du grand os sous le lunaire, l'angle que formaient les deux fragments du scaphoïde n'ait pas pu être corrigé et ait nécessité une pression directe pour les replacer dans le prolongement l'un de l'autre.

La dernière épreuve démontre la perfection de la réduction et le malade témoigne lui-même de l'excellence de la thérapeutique. M. Goullioud, d'ailleurs, nous a déjà montré de pareils résultats.

Je suis heureux de constater que cette méthode de réduction, à laquelle M. Delbet n'accorde qu'un médiocre crédit, ait donné des résultats auxquels ne pourront jamais prétendre les meilleurs résections.

Quant à la terminologie, c'est une logomachie peu importante de savoir s'il faut appeler ces lésions des luxations du grand os ou du lunaire; l'important est de savoir qu'il existe, le plus souvent dans la colonne externe du carpe, des lésions qui se passent surtout entre trois os : le scaphoïde, le lunaire et le grand os. Exceptionnellement l'extrémité inférieure du radius se trouve cassée, exceptionnellement aussi le pyramidal participe au trauma, si bien que l'action traumatisante transmise par le radius aux deux premiers os de la première rangée et de là au grand os jouit d'un privilège tout à fait remarquable, il ne s'agit ni de luxation radio-carpienne, ni de luxation médio-carpienne, mais d'une lésion bâtarde que j'ai appelée dislocation faute d'un terme plus précis.

Dans le cas de M. Goullioud il faut aussi remarquer que le traumatisme était tout à fait exceptionnel, que le renversement de la main a dû être formidable pour faire éclater la peau, et que malgré ces conditions aggravantes, le résultat est parfait.

M. Gangolphe. — Il est vrai que le résultat obtenu par M. Goullioud au moyen de manœuvres non sanglantes de réduction est supérieur à ceux que donnent les plus belles résections du poignet.

Séance du 11 juin 1908.

Présidence de M. Gangolphe.

RÉSECTION DU COUDE DROIT ET DU POIGNET GAUCHE CHEZ LA MÊME MALADE.

M. Gangolphe présente une malade d'une trentaine d'années qui a subi, pour deux tumeurs blanches graves du coude droit et du poignet gauche, une double résection dont les résultats, tant au point de vue de la fonction que de la santé générale, sont actuellement excellents.

Cette malade était, depuis deux ans, une impotente qui ne pouvait même pas s'alimenter de ses propres mains. L'ostéo-arthrite du poignet gauche était fistulisée et avait envahi les gaines tendineuses voisines. La résection du coude fut faite la première il y a quatre mois ; on peut constater l'étendue et l'utilité des mouvements de la nouvelle articulation. Celle du poignet, effectuée depuis trois mois, a exigé un nettoyage des gaines tendineuses et une résection des extrémités antibrachiales ; elle a été complétée par une suture de la surface de section radiale au 2e métatarsien. Cette suture métallique assure une guérison plus rapide et plus stable en supprimant les espaces morts, où se greffent les infections secondaires et les repullulations tuberculeuses. Elle est, à ce point de vue, à rapprocher du plombage des cavités ostéo-articulaires dont on s'est occupé ici récemment. Elle donne une main solide et utilisable. Depuis cette intervention la malade a engraissé de 10 kilogrammes.

*
* *

CHORIO-ÉPITHÉLIOME MALIN DE L'UTÉRUS GÉNÉRALISÉ AU VAGIN ET NE S'ACCOMPAGNANT PAS D'HÉMORRAGIES; ABLATION, PAR VOIE ABDOMINALE, DE L'UTÉRUS ET DE LA PRESQUE TOTALITÉ DU VAGIN; GUÉRISON.

M. Auguste POLLOSSON. — L'intérêt de la pièce anatomique que je présente ici est non seulement sa rareté (au moins dans la région lyonnaise), mais l'histoire clinique à laquelle elle a donné lieu et l'opération qui a permis de l'enlever.

Il s'agit d'une jeune femme de 29 ans, de bonne santé habituelle, qui vint me consulter l'an passé pour un début de grossesse, à deux ou trois mois, survenu après six mois de mariage. Quelques petites pertes sanguines faisaient craindre alors une fausse couche et je la fis surveiller à ce point de vue par son médecin, à Grenoble. Au commencement de novembre 1907, une fausse couche se produisit et un placenta molaire fut expulsé; en raison des hémorragies et de l'état infectieux qui accompagnèrent cette expulsion, M. Flandrin (de Grenoble) dut pratiquer une évacuation utérine qui amena la cessation de tous ces accidents. On m'envoya les débris utérins expulsés qui étaient incontestablement ceux d'une *môle*. Sur mon conseil, la malade fut alors soumise à une observation assidue et elle vint me revoir en janvier 1908 avec un état général tout à fait normal.

Le 30 avril dernier, et sans que sa visite fût motivée par une autre cause qu'une raison de surveillance, elle se présenta à moi pour la troisième fois. Elle expliquait alors qu'entre le commencement de novembre et le moment de sa visite actuelle, son état avait été normal, sauf un certain espacement des règles et une diminution de leur abondance; mais le toucher permettait de sentir dans le pelvis une masse molle juxta-utérine qui me parut être une salpingite. Je me hâte de dire que cette interprétation était inexacte, comme la suite l'a démontré; mais elle était justifiée par la fausse couche et les phénomènes infectieux précédents. Le col utérin était fermé. La malade fut encore laissée en surveillance et l'on me transmit quelque temps après, sur son état, des renseignements insuffisants pour établir un diagnostic; mais vers le 10 ou le 12 de ce même mois étaient survenus deux ordres de symptômes particuliers : en premier lieu des douleurs dans le bas-ventre au moment de la miction, sans aucun signe de cystite concomitante, sans pollakiurie; en second lieu des douleurs brusques et intenses dans la partie inférieure de la poitrine, dans les épaules et les seins. Ceux-ci auraient même été assez nettement tuméfiés à ce moment.

Je *revis* la malade pour la quatrième fois, le 2 juin; son état de santé

général était excellent, mais le toucher laissait percevoir des changements notables. Le col utérin était entr'ouvert et projeté en arrière. Sur la face antérieure du col bombait une saillie du volume d'une petite noix et donnant l'impression d'un noyau néoplasique. Sur la paroi antérieure du vagin s'étendait presque jusqu'à l'orifice externe de l'urètre un boursoufflement mollasse d'aspect ecchymotique, bleuâtre. A la base du ligament large droit, très bas, très proche de la muqueuse vaginale, se sentait un troisième noyau. Enfin, l'utérus était gros et mollasse au point qu'on ne pouvait en dessiner exactement les contours.

En présence de cette histoire clinique et de ces noyaux développés en un mois, je posai le diagnostic de chorio-épithéliome malin.

A vrai dire, l'évolution du chorio-épithéliome malin est ordinairement un peu différente. Après un accouchement molaire constaté ou méconnu, des hémorragies forcent à pratiquer, au bout de trois ou quatre mois, une dilatation utérine. Celle-ci permet de sentir et d'enlever des bourgeons analogues à des polypes placentaires, mais qui ont envahi, pénétré la musculature utérine. Quelque temps après cette intervention, les bourgeons pullulent à nouveau au point où l'on a fait le curage digital. Ces malades sont donc des hémorragiques graves, elles se cachectisent rapidement. Ma malade n'avait ni hémorragies, ni cachexie, ni température. Mais ce qui me fit affirmer le diagnostic de chorio-épithéliome, ce fut la présence des noyaux de généralisation vaginale.

Les chorio-épithéliomes, développés presque constamment au niveau de l'insertion placentaire, ont en effet pour caractère de se généraliser par voie sanguine, surtout aux poumons et au vagin. Ces métastases vaginales ne sont pas des greffes, car les noyaux se développent dans la sous-muqueuse où les déposent le sang veineux, effectuant dans ce cas un transport à contre-courant. Je n'avais pas, chez cette malade, de signe net de métastase pulmonaire, mais la vaginale suffisait à m'éclairer.

L'opération fut immédiatement décidée et pratiquée dès le surlendemain. Une laparotomie transversale nous conduisit sur l'utérus, de coloration normale, sur sa face antérieure une tumeur rouge du volume d'une tomate. La mollesse du corps utérin causa quelque difficulté à son extraction. On enleva d'un bloc l'utérus, la masse néoplasique paramétritique et la plus grande partie du vagin, dont le décollementt fut poussé

jusqu'à la vulve. Pourtant, à sa partie tout inférieure il céda au niveau d'un noyau ramolli, et une reprise dut être faite par la voie vaginale pour compléter cette extirpation.

Examen de la pièce : l'utérus présente sur sa paroi antérieure une masse néoplasique de coloration rougeâtre et d'aspect placentaire. Cette tumeur fait saillie dans la cavité utérine sans présenter aucune ulcération ; elle envahit la musculature de la paroi antérieure en totalité et fait une saillie du volume d'un œuf sur la face antérieure de l'utérus du côté du péritoine.

Les trois noyaux de généralisation présentent le même aspect que la masse principale.

L'absence d'ulcération de la tumeur intra-utérine explique l'absence d'hémorragie, si frappante dans l'histoire de la malade.

De pareils cas sont rares, au moins à Lyon. Le chorio-épithéliome est connu depuis 1888 environ. En 1894, une observation de Fochier fut le point de départ de l'important travail de Nové-Josserand et Lacroix. Or, depuis cette époque, je n'ai eu connaissance d'aucun nouveau cas lyonnais. Personnellement, depuis six ans, je n'ai pas laissé passer l'occasion d'en faire le diagnostic et je n'en ai point rencontré. Il semble bien qu'en Allemagne la fréquence de cette affection soit beaucoup plus grande.

L'extirpation en masse par voie abdominale non seulement de la tumeur utérine, mais de sa généralisation dans le vagin et le ligament large, telle que nous l'avons pratiquée, n'a pas, je crois, été faite jusqu'ici.

Les suites ont été immédiatement favorables. La guérison opératoire est aujourd'hui certaine. L'avenir nous apprendra si toutes les généralisations de la tumeur ont été extirpées.

Un mois et demi après l'opération la malade est dans un parfait état de santé et sans récidive.

*
* *

NOTE SUR LA VASCULARISATION DU JÉJUNO-ILÉON ET DU MÉSENTÈRE.

M. Latarjet. — Après Monks, Dwight, Mlle Kontowt, nous nous sommes occupés de la circulation artérielle de l'intestin grêle et du mésentère. Nous avons de plus étudié le dispositif veineux.

Au lieu d'employer exclusivement l'examen direct et la dissection, j'ai fait en outre des radiographies des vaisseaux de l'intestin, injectés aux sels de plomb (vermillon, cinabre, minium) en suspension dans de la térébenthine ou de la benzine. Les radiographies que je vais vous montrer témoignent de la pénétration extrême de la masse et de la netteté des images que l'on obtient par cette méthode. Notre étude devant faire l'objet d'un travail général sur la circulation du jéjuno-iléon dans la série des vertébrés supérieurs et chez l'homme, je ne vous donnerai que nos résultats capables d'intéresser la chirurgie.

1° *Aspect du mésentère.* — Comme Monks, dont le travail m'a été très obligeamment traduit par mon ami, le Dr Laroyenne, j'ai été frappé de la variabilité considérable de l'aspect du mésentère translucide chez les sujets très maigres, au contraire, infiltré de graisse dans toute son étendue chez les individus très gros. Le type moyen, normal présente quelques particularités intéressantes. Si l'on suit le mésentère le long de son attache intestinale depuis la racine jusqu'à sa terminaison, on voit qu'il est généralement mince, translucide au niveau des premières anses grêles ; il laisse apercevoir facilement les vaisseaux, qui laissent entre eux des espaces clairs, triangulaires quand l'anse est étalée, à base intestinale. La morphologie de ces « lunettes », comme les appelle Monks, varie suivant le dispositif vasculaire sur lequel nous insistions tout à l'heure et selon l'abondance de la graisse. Plus on se rapproche en effet de l'angle iléo-cæcal, plus le mésentère se charge de graisse. La transparence diminue d'autant. De plus, environ dès la deuxième moitié du jéjuno-iléon on voit apparaître (toujours dans le type normal) des houppes graisseuses qui empiètent sur l'intestin lui-même. Ces masses graisseuses, sessiles, sont allongées suivant le sens des vaisseaux ; elles sont fusiformes, de grosseur variable, et forment une série de petites languettes en forme de points d'exclamation renflés (!!!) plus ou moins rapprochés les uns des autres. Chez les sujets à mésentère très gras on peut les voir sur toute la longueur de l'intestin grêle chez les sujets très maigres, elles peuvent être très petites, rudimentaires, et en nombre très restreint (cas exceptionnel), mais elles ne manquent jamais chez l'adulte. Elles n'existent ni chez le fœtus ni chez l'enfant.

Le fait de leur apparition chez l'individu normal à partir de la deuxième moitié environ de l'intestin grêle peut rendre service lorsqu'il s'agit de déterminer le niveau de l'anse grêle que l'on a sous les yeux.

2° *Vascularisation du mésentère et du jéjuno-iléon.* — La circulation actuelle du mésentère et du *jéjuno-iléon* est représentée par un système d'arcades artérielles puisant leur origine sur une base unique : l'artère mésentérique supérieure. Le long de son trajet naissent des collatérales dont la réunion forme une série de voûtes à piliers perpendiculaires à l'intestin, à voûtes parallèles à lui. Ces voûtes réunies forment donc une sorte de *vaisseau parallèle* (Dwight) à l'intestin. De ces voûtes primaires partent d'autres arcades qui se réunissent également, tel un système d'ogives de plus en plus petites entées les unes sur les autres dans un monument gothique. De ce système partent enfin les flèches terminales qui se terminent sur l'intestin : ce sont les *vaisseaux droits* ou *vasa recta.* Tel est le schéma de l'édifice actuel ; mais il n'affecte pas le même dispositif, suivant le point du mésentère ou de l'iléon que l'on observe. Ces variations, qui suivent d'ailleurs une marche constante, présentent un réel intérêt.

Il est tout d'abord curieux de noter la variabilité extrême de la longueur de l'intestin grêle. Sur 30 cadavres adultes pris au hasard, nous avons noté comme chiffres extrêmes : 2 m. 75 et 7 m. 50. La moyenne était de 6 mètres environ. Il existe donc 3 types d'intestin grêle : un type court, un type moyen, un type long. La hauteur du mésentère est en général proportionnelle à la longueur de l'intestin. Le nombre des collatérales de la mésentérique supérieure est en général aussi d'autant plus élevé que l'intestin est plus long.

Contrairement à Mlle Kontowt, qui a trouvé, sur *6 pièces disséquées*, un nombre de branches collatérales oscillant de 15 à 22, j'ai trouvé un nombre moindre se rapprochant du chiffre classique de 12 à 18, et même au-dessous. Sur 20 mésentères examinés à ce point de vue, j'ai trouvé :

1 fois	9	collatérales
2 fois	11	—
8 fois	12	—
1 fois	13	—
2 fois	14	—

4 fois 15 —
1 fois 16 —
1 fois 18 —

En général, ces collatérales diminuent de volume de l'origine à la terminaison de l'iléon. On observe quelquefois entre 2 collatérales une collatérale intermédiaire de faible volume, qu'on peut considérer comme une artère de renfort.

Les collatérales, après un trajet de longueur variable entre les 2 feuillets du mésentère se bifurquent en 2 branches qui vont s'anastomoser, l'une avec la branche née de la collatérale, née en amont, l'autre avec la branche née de la collatérale, née en aval. Telle est la formation des arcades primaires. Ces arcades primaires sont constantes chez l'homme sur toute la longueur du mésentère, et il n'existe pas de collatérales se rendant directement à l'intestin.

Sur ces arcades primaires se branchent, dans certaines régions de l'intestin grêle, des arcades secondaires, tertiaires, et même quaternaires. Comme nous montre la série des radiographies, il n'existe en général que des arcades primaires au *niveau de la partie initiale du jéjuno-iléon*. Ces arcades sont volumineuses et d'elles partent directement les *vaisseaux droits* qui vont irriguer l'intestin. Il existe de temps à autre une arcade secondaire peu importante. Les vaisseaux droits sont très volumineux, longs de plusieurs centimètres, de 5 à 7 centimètres, et même davantage, sur les *intestins à mésentère long ;* leurs ramifications intestinales sont très nombreuses. Leur mode de bifurcation se fait par dichotomie, pas très loin du bord mésentérique de l'intestin. Quelquefois, la division a lieu plus bas, et il peut même exister deux *vasa recta*, l'un droit, l'autre gauche, naissant directement de l'arcade. Ce cas est très rare.

Cette première portion jéjunale a donc une *seule rangée d'arcades*, *vasa recta longs et volumineux*, *une vascularisation pariétale* très riche. On ne peut lui fixer de mesure très précise ; elle ne dépasse pas 90 centimètres à 1 mètre sur les intestins normaux.

A mesure que l'on descend, les arcades secondaires deviennent plus nombreuses et par conséquent se rapprochent davantage de l'intestin. C'est à peu près à 1 m. 50 à 2 mètres de l'angle duodéno-jéjunal que les arcades secondaires sont le plus nom-

breuses. Apparaissent ensuite les arcades de 3e *ordre*, qui deviennent de plus en plus nombreuses, avec parfois des arcades de 4e *ordre*, très rapprochées du bord de l'intestin. Les *vasa recta* deviennent plus courts, plus espacés, moins volumineux, en même temps que le calibre de l'intestin diminue.

Le dispositif veineux est calqué sur le dispositif artériel; mais il est un fait sur lequel nous désirons attirer l'attention; les *veines se trouvent situées dans le mésentère, à droite des artères*, tout au moins au niveau des grosses branches et des arcades; de sorte qu'on peut considérer au mésentère un *versant artériel gauche* et un *versant veineux droit*. Le parallélisme est détruit souvent au niveau des arcades de 2e et 3e ordre, constamment au niveau des vasa recta. Cette disposition tient sans nul doute à la situation décrite de la veine porte par rapport à l'aorte. Nous pouvons résumer ces quelques considérations de la façon suivante :

1° La vascularisation de l'intestin et du mésentère est pour ainsi dire *morphologiquement* inversement proportionnelle :

a) A la partie supérieure du jéjunum : *arcades uniques, vasa recta longs, volumineux, parois intestinales très richement vascularisées ;*

b) *A la partie moyenne : arcades du 2e ordre, vasa recta plus courts, plus espacés, moins volumineux ;*

c) *A la 3e portion, jusqu'à 50 centimètres de l'angle iléo-cæcal : arcades de 2e, 3e, et même de 4e ordre, vasa recta de plus en plus courts, de plus en plus espacés.*

Ces variations de vascularisation sont sans doute en rapport avec les fonctions intestinales, les phénomènes de sécrétion et d'absortion diminuant de haut en bas ;

2° Ce dispositif vasculaire que l'on voit par transparence toujours à la *partie supérieure*, souvent sur toute l'étendue du mésentère chez les individus peu gros, peut servir à localiser une anse en se servant des autres moyens de contrôle, c'est-à-dire :

a) Du palper des valvules conniventes, signe sur lequel a insisté ici même mon ami Laroyenne ;

b) Du calibre de l'intestin qui diminue de haut en bas ;

c) De la coloration intestinale qui diminue d'intensité de haut en bas aussi ;

d) De l'épaisseur du mésentère qui augmente de l'angle duodéno-jéjunal à l'angle iléo-cæcal ;

e) De la présence des languettes graisseuses mésentérico-intestinales qui n'apparaissent le plus souvent qu'après la 2e moitié de l'intestin grêle.

M. Laroyenne. — Puisque M. Latarjet a bien voulu faire allusion aux recherches faites par M. Bert et par moi sur ce sujet, j'ajouterai que de tous les moyens préconisés pour savoir, en présence d'une anse intestinale, si elle est voisine de l'origine ou de la terminaison de l'intestin, le plus pratique me paraît toujours être l'appréciation par le toucher du relief des valvules conniventes. Ce procédé, il est vrai, ne permet qu'une localisation approximative, mais elle est souvent suffisante. L'intestin fonctionnellement le plus actif est l'intestin muni de valvules qui multiplient sa surface muqueuse absorbante et sécrétante. C'est quelque chose de pouvoir le reconnaître et éviter de placer sur lui un anus ou un orifice anastomotique qui exposerait à la dénutrition de l'opéré. Les laparotomies larges, en permettant de distinguer directement l'angle duodéno-jéjunal ou l'angle iléo cæcal, limitent d'ailleurs l'emploi de ce mode d'investigation. Il peut pourtant rendre des services. Ainsi, M. Nové-Josserand présentait l'an dernier à cette Société un enfant chez qui il avait pratiqué avec succès une entérostomie du côté gauche afin de se tenir à distance d'un foyer d'adhérences occlusives qui occupait, au côté droit, la région appendiculaire. En pareil cas, comment savoir si l'anse choisie était haute ou basse, exposait ou non, par sa fistulisation, à des accidents de dénutrition ? Le signe des valvules aurait pu fournir ce renseignement.

M. Durand. — La constatation des valvules à travers les tuniques intestinales est elle possible lorsque existe un météorisme considérable, comme il arrive en cas d'occlusion ?

M. Laroyenne. — Il est rare, si les tuniques intestinales ne sont pas altérées, que le météorisme rende inefficace, pour la constatation de ce signe, une palpation prudente de l'intestin. Si la distension est extrême, on peut d'ailleurs avoir recours à l'examen de l'anse par la vue. On perçoit alors à contre-jour les insertions valvulaires et, selon qu'elles sont très proches ou très espacées les unes des autres, on en conclut qu'on est sur une des anses initiales ou terminales du grêle.

Séance du 18 juin 1908.

Présidence de M. Gangolphe.

TUMEURS SOLIDES DES OVAIRES.

M. Albertin. — J'ai eu l'occasion d'enlever opératoirement les masses néoplasiques que je présente ici et dans lesquelles sont inclus un ovaire et l'utérus d'une malade dont l'observation met en cause plusieurs points discutés de l'évolution et de la thérapeutique des tumeurs solides des ovaires.

Cette malade, âgée de 38 ans, subit il y a neuf ans une première intervention pour une tumeur ovarique droite, qui fut, paraît-il, appelée fibro-sarcome. Les suites opératoires en furent simples et la guérison se maintint pendant huit ans et demi.

Depuis huit mois seulement des troubles nouveaux inquiétèrent cette malade : de la dysurie, de la constipation, une augmentation de volume du ventre. C'est alors qu'elle se présenta pour la première fois à mon examen, et je constatai par la palpation abdominale une tumeur cordiforme remontant du pelvis jusqu'au voisinage de l'ombilic et une ascite modérée, Le toucher vaginal reconnaissait un plastron dur cartonnant les culs-de-sac et fixant et englobant l'utérus.

L'état général était excellent. Je crus aussi saisir un peu de mobilité des masses néoplasiques, et il me parut qu'on ne pouvait refuser à cette malade le bénéfice possible d'une tentative opératoire.

La laparotomie pratiquée nous permit de vérifier l'existence de l'ascite et d'une tumeur arrondie occupant tout le bassin et dans lequel il me fut impossible de distinguer l'utérus. Je pris

alors pour guide l'S iliaque et je suivis de haut en bas jusqu'au moment où lui aussi s'incorporait à la masse néoplasique. Je parvins à enlever du côté gauche un ovaire volumineux qui ressemblait à un cancer encéphaloïde, puis à droite de volumineux noyaux de récidive de la première intervention, enfin l'utérus.

Il restait, après cet évidement, une surface pelvienne bien nivelée qu'asséchèrent quelques attouchements au thermocautère et à l'eau oxygénée. Mais cette surface était encore indurée, ligneuse. Je ne crus pas pouvoir cependant pousser plus loin cette extirpation qui m'aurait conduit à l'ablation de l'S iliaque sans espoir de dépasser complètement les lésions. Je pus achever en péritonisant le petit bassin. Les suites opératoires ont été des plus simples.

Cette évolution des tumeurs de l'ovaire est intéressante. La thèse de Dreyfus, en attirant encore sur elles l'attention, rapporte 120 cas de tumeurs ovariques accompagnées d'examens histologiques, survenues surtout à deux époques d'élection : au moment de la puberté et au moment de la ménopause ; leur bilatéralité semble être la règle, elle atteint 30 °/₀ pour les cancers de l'ovaire seuls, 40 °/₀ pour les cancers réunis aux tumeurs végétantes de l'ovaire. De plus le cancer ovarique paraît souvent accompagner l'évolution d'un autre cancer organique. Ici même, M. Goullioud nous a montré des exemples d'évolution simultanée de cancers de l'estomac ou de l'S iliaque et de cancers ovariques. MM. Laroyenne et Bosquette en ont récemment rapporté un cas observé dans notre service ; M. Condamin nous a signalé une tumeur du cæcum en coïncidence avec une tumeur de l'ovaire. J'ai publié avec M. Jambon l'observation d'un cancer de l'utérus secondaire à à un cancer ovarien.

La pièce que je vous présente aujourd'hui rappelle cette bilatéralité, cette extension aux organes voisins et montre la longue période d'amélioration qui peut suivre l'ablation du seul ovaire malade en apparence, mais aussi les dangers de la récidive du côté opposé. C'est pourquoi ma conclusion pratique est d'insister sur la nécessité, surtout chez une femme jeune, de pratiquer pour tout néoplasme de l'ovaire, une castration totale, alors même que la pédiculisation de la tumeur

semble inviter à une opération limitée qui risque d'être insuffisante.

M. Bérard. — A l'appui de la bilatéralité fréquente de ces tumeurs, je puis rapporter l'observation récente d'une femme qui entra dans mon service avec de l'ascite et deux tumeurs abdominales : l'une dans le Douglas, l'autre au voisinage de l'ombilic.

La laparotomie confirma notre diagnostic de cancer ovarien. Je rappelle aussi que Bouilly a soutenu que certains cancers ovariques généralisés au péritoine ont paru bénéficier en présentant une survie relativement longue, d'une opération même forcément incomplète.

M. Vincent. — Je ne reviendrai pas sur la survie souvent prolongée qui suit les interventions pour tumeurs malignes des ovaires et dont j'ai récemment rapporté des exemples. M. Albertin nous a dit que ces tumeurs frappaient assez souvent les jeunes ; j'ai soigné en effet une petite fille de 8 ans qui présentait un cancer de l'ovaire gauche sans le moindre signe de généralisation.

Je me contentais, suivant la manière de faire alors générale, de pratiquer l'extirpation de cet ovaire. Pendant quatre ans cette malade présenta une santé satisfaisante. Mais au bout de ce temps et en coïncidence avec le développement génital de la puberté, apparurent des signes d'une récidive pour laquelle je dus réintervenir.

Cette seconde opération nous donna un trève d'un an, puis les accidents réapparurent et ne tardèrent pas à determiner la mort. Ce fait confirme l'opinion de M. Albertin sur la nécessité de pratiquer une castration totale pour se mettre, autant que possible, à l'abri des récidives.

M. Delore. — Je considère comme classique de pratiquer la castration totale toutes les fois qu'on se trouve en présence d'une tumeur solide de l'ovaire. J'ai observé trois cas de coexistence de cancer ovarique et utérin.

M. Condamin. — Je pense aussi que c'est là une conduite qui doit être classique, mais j'insiste en outre sur la nécessité de soumettre ultérieurement ces opérées à une surveillance qui permet souvent de réintervenir efficacement. Je suis intervenu pour un kyste malin de l'ovaire qui s'était rompu au cours de la grossesse, donnant lieu à des accidents graves dont je pus ettendre l'apaisement pour opérer à froid quelques semaines après la fin de la grossesse.

La tumeur fut difficile à extirper, elle adhérait au foie ; j'eus soin d'enlever l'ovaire du côté opposé. Une récidive survint au niveau du cæcum. J'en fis l'ablation ; deux ans et demi plus tard apparurent deux nouvelles masses, l'une au voisinage du foie, l'autre dans la paroi abdo-

minale. Elles furent encore enlevées et depuis trois ans et demi, cette malade, bien surveillée, est en bonne santé. Ces récidives de tumeurs ovariennes sont en effet souvent opérables, comme Roux l'a soutenu, et il est nécessaire d'en surveiller l'apparition pour les enlever à temps.

M. Albertin. — La castration totale comme traitement des tumeurs malignes de l'ovaire, même unilatérales, est peut être, en effet, considérée par beaucoup comme une conduite classique, mais la difficulté consiste à préciser ce que l'on entend sous le nom de tumeurs malignes. Tel chirurgien ombrageux fera une castration totale pour un kyste suspect que d'autres lui reprocheront de ne pas s'être contenté d'enlever.

J'ai récemment présenté à la Société des sciences médicales, un kyste de l'ovaire d'apparence bénigne coexistant avec une tumeur solide, végétante, extériorisée de l'autre ovaire. Si j'avais opéré cette malade à une phase moins avancée de sa double affection, j'aurais sans doute conservé l'ovaire qui est devenu le siège d'une tumeur maligne et dont les lésions d'évolution plus récente n'auraient pas encore été visibles. Il faut convenir que la classification des tumeurs de l'ovaire n'est pas faite encore au point de vue du pronostic.

Au sujet de la généralisation de ces tumeurs au cæcum, je me rappelle avoir suivi sur l'une le trajet de la propagation qui passait par le ligament infundibulo-pelvien et atteignait ainsi l'appendice. Celui-ci était gros comme une mandarine et son aspect macroscopique rappelait celui de l'ovaire dégénéré.

M. Condamin. — Il est souvent très difficile en présence d'un kyste ou d'une tumeur ovarique, de décider de leur malignité ou de leur bénignité. Je rappelle sur ce point, l'opinion de mes maîtres Fochier et Laroyenne.

En présence d'une tumeur *solide* de l'ovaire, disait Fochier, il faut toujours enlever les deux ovaires.

Laroyenne recommandait de tenir le plus grand compte de la rupture d'un kyste ovarien, comme signe de sa malignité Si cette rupture n'était pas sous la dépendance d'une torsion pédiculaire ou d'une infection, on devait supposer que la croissance progressive du kyste n'était pas sa cause toute mécanique, mais la malignité des bourgeons néoplasiques déterminait la rupture de l'enveloppe kystique. C'est cette rupture qui m'a conduit à une ovariotomie bilatérale dans le cas que je vous ai rapporté.

*
* *

SUR UNE FAUTE A ÉVITER DANS L'OPÉRATION DES IMPERFORATIONS ANO-RECTALES.

M. Vincent. — Je ferai quelque jour le recensement de mes opérés d'absence congéniale de l'anus. Je ne veux aujour-

d'hui signaler qu'un point de technique à l'occasion d'un fait dont je viens d'être témoin. Un beau garçon vient au monde sans apporter d'orifice inférieur pour son tube digestif, des médecins qui ne s'étaient jamais trouvés à pareille fête délibèrent et, pensant que la grandeur des chirurgiens se mesure à la grandeur des incisions, ils font une incision allant de la naissance du scrotum au coccyx. Ensuite ils travaillent hardiment dans la profondeur. Ne trouvant rien en arrière, ils se portent en avant et là, apercevant quelque chose de noir, ils croient avoir rencontré le bout rectal plein de méconium, ils attirent ce quelque chose de noir, l'incisent et y plongent un drain. Rien ne s'écoulant, ils supposent qu'il y a un diverticule, une bride, puis ils s'inquiètent et viennent me chercher. Ces chers confrères avaient attiré le cordon spermatique et le testicule et plongé leur drain dans la vaginale. Ils avaient évité la vessie et les uretères, c'était fort heureux. A mon tour je cherchai le bout rectal, là seulement où il faut le chercher, en arrière, dans la concavité du sacrum et non en avant.

C'est une faute de s'exposer à crever la vessie et à prendre le cordon spermatique infiltré de sang pour l'intestin. C'est une règle que j'ai posé dans la thèse de mon élève, M. Maître : *Des imperforations ano-rectales*, 1887. Il faut chercher dans la concavité du sacrum en arrière et non en avant, jusqu'à la rencontre de l'aponévrose périnéale supérieure, c'est-à-dire 5 à 6 centimètres. On peut alors dissocier en boutonnière le plan musculo-aponévrotique et entrer dans la cavité péritonéale.

Si l'on peut attirer le bout rectal au travers de cette boutonnière, n'essayez pas de l'abaisser jusqu'au périnée, mais portez-le en arrière sur le bord de la moitié inférieure du sacrum ou sur le bord du coccyx. Le chemin est plus court et l'on peut établir un anus bordé de muqueuse. Ces anus élevés coccygiens ou sacro-coccygiens fonctionnent assez bien. Lorsqu'on ne rencontre pas le bout rectal au delà de ce plancher supérieur du périnée, il ne faut pas s'acharner à délabrer pour atteindre une anse d'intestin : vous ne pourriez pas l'abaisser. Alors, il faut se résigner à pratiquer un anus artificiel, soit lombaire, soit iliaque.

J'ai fait, dans le cas qui est le motif de ma petite communication, un anus iliaque. Des masses de méconium s'échappè-

rent et le petit moribond se trouva si bien soulagé que, mis au sein, il teta comme un enragé.

Sa mère et lui sont seuls réellement satisfaits. D'autres estiment qu'autant valait laisser mourir cet enfant que de le conduire à une vie d'infirme. Le raisonnement n'est pas humain. La politique des Spartiates ne doit pas être celle du chirurgien, son devoir est de conserver la vie, car la vie est un bien, même pour les plus malheureux et les plus infirmes.

Il y a d'ailleurs des cas de survie avec cette infirmité et les sujets en paraissent fort heureux. Rares sont les survies des nouveau-nés à qui l'on fait un anus iliaque. Ceux qui ont pu être lotis d'un anus périnéal survivent en plus grand nombre. Tout dépend des soins et de la constance qu'on met à lutter contre le rétrécissement. Le plus beau résultat que je compte est celui d'un jeune fille âgée d'environ 20 ans maintenant.

J'espère que je pourrai fournir à la Société une statistique de mes anciens opérés. Je crois que les déchets seront en grand nombre, car ces enfants mal formés d'ailleurs n'ont pas une grande résistance vitale.

M. Durand. — La recherche de l'ampoule rectale par le périnée conduit sur l'aponévrose périnéale supérieure qui est souvent, en pareil cas, anormalement développée, de sorte que ce repère classique est moins un guide qu'un obstacle.

Il sera du plus grand intérêt de connaître les résultats éloignés des 27 opérés de la thèse de Maître. J'ai connu quelques résultats excellents : un enfant que M. Auguste Pollosson avait opéré trois ans auparavant par par le périnée, une malade de M. Ollier dont l'observation s'arrête au moment où elle était en voie de mariage : elle était porteuse d'un anus iliaque dont le fonctionnement était parfait.

M. Albertin. — J'étais interne de M. Vincent au moment où Maître fit sa thèse sur les nombreux cas qu'une série exceptionnelle avait mis à sa disposition. J'avais préparé pour lui des pièces qui montraient bien la situation postérieure de l'ampoule rectale et la nécessité pour l'atteindre de ne pas quitter la concavité du sacrum.

M. Vincent. — Si on rencontre l'aponévrose périnéale supérieure haut située et développée, il est inutile de chercher à abaisser au périnée l'ampoule rectale, et il faut se contenter d'un anus sacré. Les survivants à cette malformation opérée sont surtout parmi ceux dont l'anus artificiel se rapproche, par sa position de l'anus normal. Je n'ai pu suivre et revoir guéri à longue échéance aucun de mes opérés par anus iliaque.

Séance du 25 juin 1908.

Présidence de M. Gangolphe.

TUMEUR DOUBLE DE L'OVAIRE ; FIBRO-SARCOME DU CÔTÉ GAUCHE ; KYSTE TORDU DU CÔTÉ DROIT.

M. Patel. — J'ai l'honneur de vous présenter une tumeur double de l'ovaire, de type anatomo-pathologique différent, venant à l'appui de la communication faite par M. Albertin dans la dernière séance.

Ce néoplasme a été extirpé chez une femme de 65 ans, qui ne présentait rien d'anormal dans son passé ; elle avait eu plusieurs enfants bien portants. La ménopause n'avait été marquée par aucun trouble particulier ; elle ne s'était jamais plainte avant le 6 juin dernier. Ce jour là elle ressentit, sans cause connue, une violente douleur dans l'abdomen, accompagnée de vomissements, état nauséeux, faiblesse extrême, temp. 38°,5. Il n'y avait pas de signe d'occlusion intestinale. Cet état se calma un peu sous l'influence du repos ; la température et les douleurs persistèrent.

L'examen permettait de sentir une résistance marquée dans l'hypogastre ; le reste de l'abdomen était souple. L'examen vaginal faisait sentir un utérus gros en antéversion prononcée et remplissant les culs-de-sac, une tuméfaction liquide, surtout à droite, et du côté gauche on percevait deux noyaux plus durs, légèrement refoulables en haut.

On pensa, soit à un kyste suppuré, soit plutôt à un néoplasme déjà ancien, ayant subi une brusque poussée avec réaction péritonéale.

En faveur du kyste suppuré on avait le début brusque, l'absence de troubles antérieurs, la température, la sensation d'une poche liquide, l'absence d'ascite. En faveur du néoplasme, on avait l'état général pas très bon, la sensation de noyaux durs dans le Douglas.

Néanmoins, en l'espace de deux jours, la tumeur parut s'accroître sensiblement, et l'hypothèse de kyste de l'ovaire compliqué fut admise comme plus vraisemblable.

La malade fut opérée le 19 juin. Après ouverture de l'abdomen, on trouva une masse énorme, noirâtre, coiffée par les anses intestinales, faiblement agglutinée à la surface. Prudemment l'intestin fut isolé, refoulé en haut, la poche fut énucléée sans qu'elle fût ouverte ; une pince fut placée au ras de l'insertion tubaire du côté de l'utérus ; l'extirpation se fit sans incident. On vit alors dans le Douglas une seconde tumeur de l'ovaire, dure, formée de deux masses juxtaposées. Hystérectomie subtotale. Péritonisation ; fermeture sans drainage.

La malade eut des suites opératoires simples ; la température baissa dès le soir de l'opération, elle est actuellement guérie.

La pièce que voici comprend :

1° Un kyste de l'ovaire droit, tordu sur son pédicule ; il contient 6 à 7 litres d'un liquide sanguinolent ; sa paroi est noirâtre, en certains points on voit la teinte feuille morte caractéristique.

Cette tumeur présente, macroscopiquement, quelques points suspects de malignité. Le pédicule est formé par la trompe et le ligament large ; la trompe présente trois tours de spire complets : elle est également noirâtre, prête à se rompre.

La cause de cette torsion est difficile à élucider, et malgré un interrogatoire rétrospectif, il a été impossible de trouver une étiologie satisfaisante.

2° Une tumeur maligne de l'ovaire gauche du type fibro-sarcomateux, du volume de deux poings.

3° Un utérus gros avec des noyaux fibromateux, qui ont le même aspect que la tumeur ovarienne.

En dehors de l'accident de torsion, qui est bien connu, je ne ferai qu'insister sur la coexistence de tumeurs de types divers, siégeant sur l'appareil génital de la femme.

Quelques-unes de ces tumeurs semblent bénignes, au moins macroscopiquement ; mais, même lorsqu'elles sont de petit volume, on est autorisé à pratiquer la castration totale, si l'on trouve d'un seul côté une tumeur nettement maligne.

*
* *

TUMEURS PELVIENNES A PÉDICULE TORDU, SANS SYMPTÔMES D'ÉTRANGLEMENT.

M. Bérard. — Les deux observations que j'ai l'honneur de vous présenter aujourd'hui s'ajoutent à celles que j'avais déjà rassemblées antérieurement (1), pour établir combien la torsion du pédicule des tumeurs pelviennes peut rester latente, malgré que des altérations anatomiques déjà considérables s'observent dans les tumeurs tordues, au moment où le chirurgien intervient.

Chez la première de ces malades il s'agissait d'un gros fibrome implanté sur le fond de l'utérus gravide. La grossesse remontait à quatre mois ; elle avait déterminé un accroissement notable du volume de la tumeur, qui se percevait comme un gros champignon lobulé dur, coiffant l'utérus plus mou et ballottant.

La malade, âgée de 41 ans, avait eu sa dernière grossesse 17 ans auparavant ; néanmoins son état ne faisait aucun doute pour elle, malgré des pertes sanguinolentes, et même de véritables hémorragies qui se renouvelaient tous les quatre, huit ou quinze jours depuis trois mois. Elle était de ce fait dans un état d'anémie assez marqué. Depuis un mois elle se plaignait de coliques.

Dix jours après son entrée dans le service elle fit une fausse couche, sans autre particularité qu'une légère élévation de température à 38°, 38°,2 qui se maintint à ce niveau pendant une dizaine de jours, alors que rien du côté de la plaie utérine, ou des lochies ne pouvait expliquer cette légère fièvre. En même temps le ventre devenait un peu sensible au niveau du fibrome qui, au lieu de rétrocéder comme habituellement, après la fin d'une grossesse, semblait augmenter au contraire de volume et devenir moins mobile.

A part les légères coliques mentionnées ci-dessus et un peu de constipation, il n'y eut aucun autre trouble. Trois semaines après l'avortement, la température étant revenue à la normale, et le ventre restant néanmoins un peu douloureux, j'intervins par une laparotomie.

A l'ouverture du péritoine s'écoula une assez grande quantité de liquide sanguinolent; la tumeur apparut rouge livide, marbrée de plaques grises jaunâtres, coiffée de l'épiploon adhérent, et tordue de deux tours sur un pédicule, large de trois travers de doigt environ, implanté exactement sur le fond de l'utérus.

On aurait pu se borner à une myomectomie, mais l'âge de la malade, la présence de la plaie utérine consécutive à l'avortement, me décidèrent

(1) V. L. Bérard. L'étranglement des tumeurs pelviennes par torsion de leur pédicule. *Gazette des hôpitaux*, 11 mai 1901.

à pratiquer la castration avec hystérectomie subtotale. Aucun incident opératoire ; péritonisation facile du petit bassin, suture de la paroi abdominale à trois plans. L'opération date de dix jours avec des suites extrêmement simples.

Le fibrome avait le volume d'une tête d'adulte ; à la coupe s'échappa une notable quantité de liquide sanguinolent ; et plusieurs zones correspondantes à des territoires vasculaires détruits se montrèrent avec des sinus vasculaires les uns béants, les autres thrombosés ; la plupart de ces zones avaient une teinte grise déjà sphacélique.

La deuxième malade, opérée trois jours après la précédente, était atteinte d'un kyste dermoïde l'ovaire droit, à pédicule tordu, dont voici les pièces.

Chez celle-ci les signes de la torsion étaient encore beaucoup plus pauvres. Depuis plusieurs mois, cette jeune femme âgée de 33 ans, non mariée, sans enfants, souffrait de troubles menstruels, de douleurs lombaires droites et de pollakiurie. Elle n'avait pas eu récemment de poussée douloureuse plus aiguë. L'examen révélait chez elle une tumeur ovarique droite, prolabée dans le cul-de-sac correspondant, assez mobile avec un pôle inférieur induré, comme pierreux, tandis que le reste de la tumeur était rénitent.

Cette variété de consistance, jointe aux phénomènes douloureux anciens, nous avait fait conclure à un kyste dermoïde de l'ovaire droit.

A l'intervention, nous avons trouvé un kyste dermoïde, de forme ovoïde, du volume d'une tête de fœtus à 7 ou 8 mois, avec un pédicule tordu de trois quarts de tour, la trompe enroulée autour de ce pédicule. Quelques adhérences assez lâches maintenaient le pôle inférieur dans le Douglas. Comme l'utérus était semé de quelques noyaux fibromateux, et que l'ovaire gauche lui-même était en dégénérescence kystique, nous fîmes également la castration avec hystérectomie subtotale, péritonisation du pelvis à trois plans. Suites très simples.

Dans ces deux cas, le mécanisme de la torsion n'a rien présenté que de banal ; dans un cas, c'est après l'avortement, quand l'utérus diminue brusquement de volume que le fibrome implanté sur son fond effectue sa torsion, condition étiologique fréquemment signalée. Dans le second cas, la bascule du kyste dermoïde et sa torsion dans le Douglas est due à ce que le pôle supérieur, crétacé et très lourd, était en état d'équilibre instable sur un pédicule fort grêle.

Le fait à retenir chez ces deux malades, c'est la latence presque absolue des phénomènes de torsion. Et pourtant chez la première, le fibrome tordu depuis sans doute une quinzaine de jours, subissait un commencement de nécrobiose ; l'étranglement du pédicule était assez serré pour avoir déterminé une

élévation de température à 38°, 38°,2, une augmentation de volume notable de la tumeur œdématiée, une exsudation abondante du liquide séro-sanguinolent et des adhérences étendues de l'épiploon. Sans doute ce pédicule, riche en vaisseaux, était-il pauvre en filets nerveux.

Chez la seconde malade, bien que le pédicule ovarique eût entraîné dans sa torsion la trompe, ses vaisseaux et ses nerfs, sans doute le degré d'enroulement de ces éléments était encore assez peu accentué pour maintenir ouverte la lumière de quelques vaisseaux, et pour ne pas exercer de tiraillements trop forts sur les plexus nerveux.

*
* *

TORSIONS DES KYSTES DE L'OVAIRE.

M. Albertin apporte neuf observations de kystes de l'ovaire tordus qui peuvent se ranger en trois groupes cliniques. En premier lieu les kystes de torsion récente qui, à l'opération, ne présentent encore aucune adhérence. En second lieu, les kystes tordus depuis longtemps déjà et qui sont environnés et fixés par de multiples adhérences.

Enfin une troisième variété est représentée par les kystes qui offrent le syndrome de la torsion intermittente depuis un temps plus ou moins long et qui, au cours de l'intervention, apparaissent sans aucune adhérence, ce qui tendrait à faire croire que la torsion de leur pédicule est bien en réalité intermittente, car des kystes depuis longtemps tordus ne resteraient pas longtemps sans adhérences.

Parmi ces torsions, il en est qui intéressent le ligament large, la trompe, le ligament de l'ovaire ; en pareil cas le ligament large s'est préalablement étiré, pédiculisé, et c'est ainsi que sa torsion a pu se produire.

On dit que les petites tumeurs sont plus exposées à cet accident, mais parmi les observations de M. Albertin on en trouve aussi de volumineuses. Le nombre ordinaire des tours de la torsion est de trois, mais on peut en rencontrer davantage.

Bien que la libération des adhérences avec des ciseaux et des tampons ait pu se faire dans tous ces cas, il est évident qu'il faut opérer sans retard, sous peine de rencontrer des adhérences plus solides et plus difficiles à détruire.

Les surfaces cruentées seront modifiées par des attouchements à l'eau oxygénée au thermo-cautère. La cavité a été

refermée sans drainage dans tous les cas et les suites ont été simples, sauf une légère élévation thermique pendant les premiers jours. Une seule malade a été quelque temps un peu inquiétante, sa torsion kystique coïncidait avec une suppuration tubaire. Sur une malade de 54 ans, après examen des annexes du côté opposé on a pratiqué une castration totale.

M. Condamin pense que les variétés dans les réactions cliniques dues à la torsion des kystes tiennent plutôt au degré de la torsion qu'à une intermittence de cette torsion.

Les fibromes pédiculés ont un pédicule vasculaire peu important, et l'on comprend que la torsion de ce pédicule soit accompagnée d'accidents moins aigus que celle du pédicule des kystes.

L'influence de la grossesse est capitale dans la production de cet accident. Sur une malade enceinte presque à terme, et dont on redoutait de voir le kyste se tordre, il fut impossible de prévenir cet accident ; l'emploi d'une ceinture ne l'empêcha pas de survenir trois jours après l'accouchement.

La castration totale que l'on pratique en cas de lésions ovariennes bilatérales n'a-t-elle pas l'inconvénient de laisser un plancher pelvien affaissé par l'absence d'utérus ? J'ai suivi une malade ainsi opérée qui souffrait d'une cystocèle et d'une rectocèle difficiles à contenir.

M. Nové-Josserand. — J'ai observé récemment un cas curieux de kyste de l'ovaire avec torsion chez une fillette de 10 ans. Cette lésion se présentait dans des conditions qui rendaient le diagnostic très dificile.

Un mois avant son entrée cette enfant avait senti quelques douleurs dans l'abdomen et la jambe gauche. Son médecin avait constaté à ce moment une tumeur abdominale très mobile du volume du poing et avait pensé à une hydronéphrose.

Lorsque j'examinai cette enfant les douleurs étaient plus vives et presque continues avec une irradiation nette dans la cuisse gauche. On sentait une tumeur du volume des deux poings, remplissant toute la région hypogastrique de l'ombilic au pubis et exactement médiane Cette tumeur était manifestement liquide, mais de consistance ferme, tendue et tout à fait immobile.

L'intervention montra un kyste de l'ovaire gauche du volume d'une tête de fœtus, avec torsion du pédicule.

Le péritoine contenait un peu d'ascite.

Le contenu du kyste était clair et non hémorragique

Les suites ont été très simples.

Ce fait est un exemple intéressant de kyste de l'ovaire chez une fillette, et des difficultés du diagnostic qui peuvent résulter de l'augmentation rapide de la tumeur et de sa fixation par suite de cette augmentation de volume.

M. Bérard. — La latence de la torsion du fibrome que j'ai signalée,

m'avait étonné parce que cette tumeur avait, sans grande réaction, subi des modifications anatomiques importantes : œdème, augmentation de volume, nécrobiose partielle. D'autre part j'avais recherché les observations de fibromes tordus et les accidents dont ils s'étaient accompagnés m'avaient paru être aussi souvent cataclysmiques que ceux des kystes tordus.

M. Durand. — Le dernier kyste tordu que j'ai eu l'occasion d'observer présentait des crises intermittentes en rapport avec les époques menstruelles. Je l'opérai en période de calme et rencontrai une torsion de deux tours de spire sans aucune adhérence ; il n'y avait donc pas de détorsion correspondant aux accalmies, et je crois, comme M. Condamin, que les variétés d'aspect des torsions ovariennes tiennent simplement à des degrés différents de stricture pédiculaire.

Les torsions kystiques ne sont pas rares en dehors de la grossesse, et j'ai présent à l'esprit trois observations où cet accident était survenu chez des femmes qui n'avaient point eu d'enfants.

M. Albertin. — Je ne veux pas dire en parlant de torsion intermittente, que des tours de spire une fois établis cessent d'exister, mais il peut y avoir des esquisses de torsion, des vices de position du pédicule dont on comprend facilement la disparition.

Je ne pense pas que l'on doive accuser l'hystérectomie subtotale d'affaiblir le plancher pelvien. On peut à volonté au cours de cette opération raccourcir les ligaments ronds et les ligaments utéro-sacrés en les sectionnant plus ou moins loin et les restaurer ensuite avec le degré de tension désirable en faisant la péritonisation autour du moignon cervical.

M. Condamin. — Je croyais que M. Albertin parlait d'hystérectomie totale, mes observations ne s'appliquent pas à la subtotale.

M. Gangolphe. — Sur quatre cas de torsions pédiculaires que j'ai présents à l'esprit, le nombre des tours de spire correspondait au nombre des crises antérieures. On m'avait présenté une de ces malades comme atteinte d'appendicite à répétition, et je l'opérai comme telle d'urgence. Au cours de l'opération la présence du kyste fut reconnue, mais des conditions matérielles s'opposaient à ce que j'en fasse l'extraction, je me contentai de le fixer à la paroi et de l'ouvrir. Il persista une fistule et deux ans plus tard de nouveaux accidents de torsion apparurent. Ils étaient dus à un kyste du côté opposé.

J'intervins par la méthode intra-péritonéale d'emblée, et afin de ne pas être gêné en commençant l'opération au niveau d'un foyer d'adhérences, je pénétrai dans l'abomen à distance du siège de la première intervention, je pratiquai ensuite l'extraction du kyste récemment tordu et celle des débris de la poche du kyste anciennement ouvert.

*
* *

CAUTÉRISATION INTRA-ARTICULAIRE.

M. GANGOLPHE. — J'ai l'honneur de vous présenter un instrument destiné à réaliser la cautérisation profonde sans qu'il y ait brûlure, cautérisation, et par conséquent eschare des parties superficielles.

Depuis près de vingt ans, j'emploie avec le plus grand succès, les pointes de feu pénétrantes fines dans les affections fongueuses, et cela non pas dans le but exclusif de détruire des tissus malades, mais souvent *uniquement* en vue de créer des centres de résistance sous forme d'îlots cicatriciels. Le fer rouge ordinaire, même très fin, rayonne beaucoup, et son action destructive s'exerce malheureusement trop sur les tissus sains ; il en résulte une sorte de plaie pénétrante qui ouvre une porte à l'infection mixte. On sait combien il faut s'en méfier. Les très longs et très fins thermo-cautères que j'ai fait construire restent malgré tout assez volumineux ; chauffés au rouge ils se courbent à la moindre résistance ; enfin leur rayonnement, pour être moindre, n'en exerce pas moins sa fâcheuse influence au détriment des tissus sains.

C'est pour éviter les chances d'infection secondaire résultant de la réaction de ces points brûlés, escharifiés, que j'ai fait construire cet instrument. Grâce à lui on peut même par une seule ponction atteindre en vingt endroits et exclusivement la surface interne d'une articulation, celle du genou par exemple. Comme vous le voyez, il se compose d'un trocart et d'un galvano-cautère. La ponction est faite, le trocart est retiré, la canule laissée en place.

Dans cette canule j'introduis un galvano-cautère et je vais toucher la synoviale au point qu'il me paraît utile d'atteindre. La cautérisation terminée je retire le galvano-cautère, puis la canule. Il n'y a eu qu'un trou de ponction, lequel n'a aucune chance de rester fistuleux.

Du même coup on fait donc une ponction *évacuatrice*, une *cautérisation*, un *chauffage*, même intra-articulaire, et tout cela par une piqûre de trocart. Je pense que cet instrument pourrait rendre des services dans certains angiomes, et dans tous les cas en général où l'on veut exercer une action profonde, destructive ou modificatrice tout en respectant les parties superficielles.

Le Gérant : Dr VALLAS.

Lyon. — Association typographique, rue de la Barre, 12, F. PLAN, directeur

Séance du 2 juillet 1908.

Présidence de M. Gangolphe.

EXAMEN RADIOSCOPIQUE DE LA STATIQUE DU GROS INTESTIN.

M. Destot rappelle les influences qui détruisent la statique normale du gros intestin : la perte de la tonicité de la paroi abdominale, la pression du corset, le poids des matières intestinales, les ptoses de l'estomac, la diminution des mouvements du diaphragme. Les déformations organiques qui résultent de ces actions atteignent, chez les femmes, une fréquence telle qu'on peut presque les regarder comme normales chez elles. Leurs conséquences fonctionnelles sont des troubles de la défécation.

L'exploration du tube digestif, au moyen d'un repas de bismuth, montre que le bismuth arrive dans le cæcum au bout de trois heures environ. Le remplissage du cæcum se fait très rapidement après l'évacuation gastrique.

L'évacuation du cæcum présente une grande irrégularité, en rapport avec les différences de contractilité des parois de l'abdomen et de l'intestin, en rapport aussi avec les altérations de position du gros intestin. Elle peut mettre deux ou trois jours à s'effectuer surtout chez les femmes âgées.

Au cours des laparotomies, il est de règle de trouver vide le côlon transverse. Cette anse médiane, constamment vannée par les mouvements respiratoires, se remplit et se vide en courtes intermittences, elle ne fonctionne pas comme un réservoir.

Au bout de huit à neuf heures le bismuth se trouve dans

l'anse sigmoïde où il séjourne et où se constitue le boudin fécal. Ainsi les matières ne font que passer dans le côlon transverse, elles séjournent dans le cæcum et dans le côlon sigmoïde, ce qui rend compte de la fréquence des localisations pathologiques dans ces deux régions.

Le côlon transverse peut être abaissé par la dilatation stomacale et au niveau de son angle droit par des influences hépatiques ; fixé au niveau de son angle gauche, le côlon transverse se place alors obliquement en sautoir et se trouve dans de mauvaises conditions pour la circulation des matières à son intérieur. On voit alors par l'exploration radioscopique d'un repas bismuthé, une tache noire énorme à droite correspondant à la partie droite abaissée du transverse au niveau de laquelle se fait la stase, tandis que la partie gauche reste claire, c'est-à-dire vide. Ce véritable mégacôlon transverse refoule le diaphragme, détermine l'inégalité de sa coupole et produit des troubles respiratoires et cardiaques.

Des moyens simples paraîtraient devoir venir à bout de ces accidents, il n'en est pas toujours ainsi. Leur diagnostic même est entouré de difficultés. Ces constipations chroniques sont parfois mises à tort sur le compte d'un obstacle réel, d'une tumeur. D'autre part, ces troubles de l'évacuation intestinale peuvent être plus ou moins latents, passer inaperçus et se traduire simplement par des malaises vagues que l'on attribue avec persistance à de la neurasthénie.

Séance du 9 juillet 1908.

Présidence de M. Gangolphe.

RÉTRÉCISSEMENTS GRAVES DE L'URÈTRE.

M. Rochet présente au nom de M. Ruotte, médecin chef de l'hôpital militaire de Blidah, les observations suivantes de ce dernier chirurgien ayant trait à une série de *rétrécissements graves de l'urètre* et à un cas de *calcul urétral* des plus curieux et des plus rares comme dimensions.

Observation I.

Rétrécissements blennorragiques avec fistules multiples ; urétroplastie.

B. G..., indigène d'environ 50 ans, entre à l'hôpital de Blida le 3 octobre 1906 pour des lésions périnéales multiples.

C'est un homme vigoureux qui a eu autrefois plusieurs blennorragies non soignées. Depuis environ deux ans, il éprouve des difficultés dans la miction ; celle-ci est devenue de plus en plus difficile ; le jet a diminué de force et d'amplitude, et finalement il n'émet plus que quelques gouttes par le méat, la presque totalité du liquide sortant par des fistules périnéales consécutives à des abcès qui se sont ouverts successivement dans cette région.

Le périnée est gonflé, dur, livide, calleux en un mot ; on y remarque deux cicatrices d'anciens abcès et deux fistules donnant du pus et de l'urine ; ces deux fistules siègent, l'une presque sur la ligne médiane, vers la région bulbaire ; l'autre près de la racine des bourses et sur le côté droit ; une troisième fistule siège sur le scrotum et du côté droit, non loin de l'angle péno-scrotal ; le testicule du même côté est indemne. A l'exploration du canal, une fine bougie est arrêtée près de l'angle péno scrotal, d'où l'on peut conclure que toute la portion urétrale allant de ce point à la région bulbaire est rétrécie.

La prostate ne présente rien de particulier ; il n'y a pas de cystite vraie et l'examen des reins est absolument négatif.

Intervention le 16 octobre. — Après quelques jours de repos, de soins de propreté et de bains, nous pratiquons dans une même séance la taille hypogastrique de dérivation et l'urétroplastie à lambeau. En prévision d'une grande longueur d'urètre à restaurer, nous prolongeons loin sur les bourses le lambeau habituellement taillé suivant les préceptes de Rochet, puis incisons le périnée sur la ligne médiane et extirpons tout d'abord une grande quantité de tissu calleux et induré ; prévoyant de la difficulté à retrouver la lumière d'un canal aussi rétréci, nous introduisons une sonde métallique jusqu'au point rétréci, puis fendons le scrotum en deux moitiés et arrivons ainsi sur l'urètre au niveau de la terminaison de notre sonde, soit sur l'angle péno-scrotal ; l'urètre est alors fendu sur toute sa longueur périnéale jusqu'en arrière du dernier rétrécissement siégeant au bulbe. Quelques fongosités sont raclées au niveau des points fistuleux, puis le lambeau est fixé, dans toute son étendue, au bord du canal ; ses bords étaient d'abord biseautés aux dépens de la face épidermique pour offrir une surface cruentée plus étendue à la suture. Pour éviter de laisser le scrotum fendu en deux se cicatriser ainsi et rester bifide, nous avivons toute la face externe du lambeau qui répond à la portion scrotale de l'urètre et par dessus ; rapprochons les deux moitiés du scrotum par une anse de fil d'argent dont la concavité embrasse la moitié gauche du scrotum, tandis que ses deux branches viennent se nouer sur le côté droit. La partie postérieure du scrotum reste un peu béante pour servir à l'écoulement des liquides au cas où nous aurions un peu d'infection ou de sphacèle du lambeau, étant donné ses grandes dimensions.

Un pansement sec est appliqué au périnée, et dans la vessie, à l'hypogastre, nous mettons un gros tube rigide, entrant à frottement, percé de deux yeux latéraux à 5 millimètres de son extrémité ; il est fixé à la peau par un fil métallique fin, traversant sa paroi sans entrer dans sa lumière ; avec cette disposition, aucune goutte d'urine ne vient mouiller le pansement, toute l'urine se rendant au vase disposé près du lit.

Les suites sont des plus simples ; le dixième jour nous enlevons les fils métalliques du lambeau, qui a parfaitement tenu ; il ne s'est produit qu'un petit point de sphacèle sur le côté latéral droit du lambeau, tout près du scrotum ; quelques coups de thermocautère ont vite fait fermer cette petite ouverture.

Le tube hypogastrique est enlevé le 5 novembre, et dès le même jour, en fermant la plaie vésicale avec un tampon, on fait uriner l'opéré par la verge ; le jet est fort et volumineux.

Environ quinze jours après, la plaie hypogastrique est fermée et l'opéré urine normalement.

Nous le gardons le plus longtemps possible à l'hôpital pour l'observer.

Le 16 janvier, comme il veut absolument sortir, nous examinons l'urètre pour la première fois et passons d'emblée le n° 48 Béniqué, sans le moindre arrêt et sans difficulté ; le lambeau est juste comme largeur et ne forme pas au périnée la poche qu'on voit quelquefois se produire pendant la miction lorsqu'on l'a taillé un peu trop large. Notre opéré sort le lendemain en parfait état ; depuis, sa miction est restée normale, comme il nous l'a dit à plusieurs reprises, lorsque nous avons eu l'occasion de le rencontrer.

OBSERVATION II.

Rétrécissements blennorragiques et fistules multiples ; urétroplastie.

R..., 49 ans, cantonnier, entre à l'hôpital de Blida le 27 décembre 1906, pour une rétention d'urine ; après d'inutiles tentatives de cathétérisme, il est ponctionné et je le vois le lendemain à la visite.

Ancien paludéen, amaigri, il a l'aspect d'un homme fatigué et plus âgé qu'il n'est en réalité. Comme antécédents génito-urinaires, il a eu autrefois plusieurs blennorragies qu'il a soignées lui-même, on devine comment.

Depuis quinze mois, il éprouve de graves difficultés à uriner et a eu plusieurs crises de rétention qui ont cédé à des bains. Deux abcès se sont formés au périnée : un à la région bulbaire, l'autre sur la droite du raphé, près des bourses. Le périnée est dur et gonflé ; du côté de l'urètre, on ne passe qu'avec la plus extrême difficulté une bougie filiforme, le moindre explorateur à boule ne passe pas. Il n'y a rien à la prostate ni du côté des reins.

Intervention le 8 janvier 1907. — Taille hypogastrique, puis urétroplastie avec le lambeau biseauté après ablation des tissus indurés du périnée ; l'opération n'offre aucune particularité, elle est absolument typique. Drainage hypogastrique comme ci-dessus.

Le dixième jour, ablation des fils du périnée, et le quinzième jour, suppression du drain hypogastrique.

Dès le lendemain, l'urine reprend en partie son cours normal par l'urètre, et vers le 20 février la plaie hypogastrique est fermée. Nous ne faisons aucune séance de dilatation ; le seul inconvénient qu'il accuse résulte de la trop grande largeur de notre lambeau qui forme poche au périnée, et qu'il doit comprimer après chaque miction pour expulser le peu d'urine qui y séjourne.

Il reste à l'hôpital jusqu'en avril pour soigner son paludisme, qui a fait plusieurs retours offensifs, et sort le 16 avril admettant le n° 49 Béniqué.

En janvier 1908, il rentre à l'hôpital dans le service de médecine pour de l'hépatite et de l'hypertrophie splénique d'origine paludéenne ; nous en profitons pour examiner son canal, qui admet toujours le n° 49. Le lambeau s'est considérablement rétracté, et la poche périnéale a presque complètement disparu ; cependant, après chaque miction il doit encore

la comprimer pour chasser quelques gouttes d'urine ; il est probable que cet inconvénient ne tardera pas à disparaître.

OBSERVATION III.

Rétrécissement traumatique datant de trois ans avec pyélonéphrite suppurée bilatérale ; restauration de l'urètre ; décès près d'un an après par pyélonéphrite.

Ch..., âgé de 17 ans, entre à l'hôpital de Blida le 22 août 1906.

Voici son histoire, qu'il nous remet par écrit, jusqu'au jour où nous l'avons vu pour la première fois.

Le 23 juin 1903, il tombe à califourchon sur un barreau d'une échelle ; il a de suite une hémorragie urétrale qui dura deux jours ; huit jours après l'accident l'urine, dit-il, s'échappait au moindre mouvement. Le traitement consista en bains de siège et cachets de salol.

Le vingtième jour après l'accident l'urine ne sortait plus que goutte à goutte.

Le 30 juillet 1903, on lui fit à l'hôpital de Blida une urétrotomie externe suivie de dilatation ; le rétrécissement reparut et cinq mois après apparurent la fièvre, les douleurs rénales et le pus dans l'urine.

En mars 1904, nouvelle urétrotomie externe avec dilatation, sans plus de résultat. Dès janvier 1905, la fièvre est vive et les douleurs rénales sont intenses.

Le 29 mai 1905, un chirurgien étranger appelé près de lui tente une intervention périnéale, au cours de laquelle le rectum fut blessé ; il en résulta pendant quelques jours un passage des fèces par la plaie périnéale.

A dater de ce moment, on est forcé de le dilater matin et soir pour le faire uriner ; l'urine est trouble, les douleurs lombaires très vives, surtout à droite, et la fièvre est presque journalière, atteignant presque toujours 40 degrés.

Tels sont les renseignements qu'il nous donne en juillet 1906 quand nous sommes appelés à le voir.

A l'examen on constate que la vessie distendue atteint presque l'ombilic ; pour l'évacuer on est obligé de passer d'abord un Béniqué de petit calibre, puis une sonde demi-rigide ; si l'on reste quelques jours sans passer le Béniqué, il est impossible de passer la sonde.

Il y a tous les jours de la fièvre, et la palpation des reins montre qu'ils sont tous les deux augmentés de volume et douloureux.

En vingt-quatre heures on recueille 2200 centimètres cubes d'urine trouble et ne s'éclaircissant pas par le repos ; le dépôt de pus, dans le bocal, atteint cinq travers de doigt.

L'état général est mauvais et l'amaigrissement considérable. Le cas est des plus graves, et après des hésitations bien explicables, sur les instances de la famille dûment avertie des risques de l'intervention et de la continuation possible des lésions rénales, nous décidons de tenter la

restauration de l'urètre, bien décidé à maintenir le plus longtemps possible la vessie ouverte à l'hypogastre, de façon à éviter la moindre stagnation d'urine dans le réservoir, escomptant ainsi une action favorable sur les reins.

L'intervention a lieu le 23 août 1906 ; nous pratiquons la taille transversale à lambeau décrite dans la thèse de Petit (Lyon, 1905), et pouvons de cette façon examiner de la façon la plus complète et la plus facile l'écoulement par les orifices urétéraux. L'urine, des deux côtés, est purulente, mais surtout à droite ; la vessie, énormément distendue, présente une muqueuse normale ; elle est suturée, sauf sur la ligne médiane, pour le passage du tube, et les droits sont rapprochés par des fils d'argent prenant tous les tissus, muscles, tissu cellulaire et peau.

Du côté du périnée, après taille du lambeau cutané, nous incisons sur la ligne médiane, une sonde métallique préalablement introduite jusqu'au point rétréci. Le rétrécissement est incisé, et nous constatons ce que nous supposions déjà, que la rupture urétrale a été totale, portant sur la région prébulbaire. Le tissu cicatriciel s'étend sur 1 centimètre et demi environ ; la sonde l'écarte assez facilement, mais, dès qu'elle est retirée le tissu revient sur lui-même. La surface libre est tomenteuse, rougeâtre, à certains endroits presque fongueuse ; cette couche bourgeonnante repose sur un tissu cicatriciel épais, très élastique et très rétractile. Toute cette partie est excisée ; puis, les bords de la muqueuse, sur les deux bouts, sont disséqués dans l'étendue de quelques millimètres ; quatre fils de catgut n° 1 sont placés, et après qu'un gros Béniqué a été introduit par l'urètre antérieur jusque dans le bout postérieur, ils sont serrés et liés, les deux bouts de l'urètre sont parfaitement rapprochés.

Le cathéter est retiré ; les tissus périnéaux sont rapprochés au catgut, puis le lambeau est rabattu par dessus sans drainage.

Pansement sec et mise en place du tube hypogastrique. Les suites sont des plus favorables immédiatement ; la fièvre tombe, l'état général s'améliore et la purulence des urines diminue sans toutefois disparaître.

Le lambeau périnéal, de mauvaise qualité, vu les interventions antérieures et les cicatrices qui en ont résulté, se sphacèle en partie vers son extrémité antérieure ; mais, comme les tissus sont rapprochés au-dessous, il n'en résulte aucun inconvénient ; la petite surface dénudée qui en est la conséquence se cicatrise rapidement par bourgeonnement.

Dès le 10e jour après l'intervention on peut considérer l'urètre comme complètement restauré ; nous maintenons néanmoins le tube hypogastrique en place, après avoir retiré les fils métalliques qui réunissaient les droits de l'abdomen le 12e jour.

Neus lavons journellement la vessie et l'urètre.

Le 23 septembre, soit un mois après l'opération, nous passons avec la plus grande facilité les béniqués nos 45, 46, 47 et 48. C'est la seule

séance de dilatation que nous faisons, c'était plutôt une exploration du canal.

Le pus diminue, mais persiste toujours ; la quantité d'urine émise par jour varie de 1600 à 1800 cc., et le pus qui se dépose, ne s'élève plus qu'à environ deux travers de doigt au-dessus du fond au lieu de cinq qu'on observait au début.

Nous laissons fermer la plaie hypogastrique en novembre, et l'opéré sort le 18 décembre, urinant à plein canal, sans difficulté avec un urètre admettant le n° 48, mais ayant toujours des urines purulentes ; les reins sont encore gros, mais ne sont plus douloureux.

Son état général est excellent, et il reprendra au collège les études qu'il avait interrompues depuis deux ans.

Cet état se maintient jusqu'en mai 1907 ; à cette époque malgré la perméabilité du canal et l'état normal de la miction, il reprend de la fièvre et des douleurs vives du côté du rein droit ; le pus augmente rapidement dans l'urine.

A l'examen, le canal est perméable comme après les premiers jours, la vessie n'est plus distendue et se vide normalement et totalement, mais le rein droit est énorme et très douloureux ; le rein gauche encore gros n'est pas douloureux.

Le 18 mai, nous faisons la néphrotomie à droite ; le rein amené au dehors a triplé de volume ; à l'incision il est de couleur pâle et présente plusieurs abcès peu volumineux dans la substance médullaire ; nous tamponnons son bassinet à la gaze stérilisée, puis le maintenons au dehors, incisé sur son bord convexe, recouvert par un pansement très absorbant qui sera renouvelé sitôt qu'il sera mouillé ; tout le liquide de ce rein viendra donc au dehors directement, tandis que celui du rein gauche passera par les voies naturelles. Dès le soir, nous constatons avec dépit que, comme lors de la première intervention, l'urine du rein gauche est aussi purulente que l'autre.

Le rein droit extériosé sécrète encore une forte quantité d'urine purulente. En présence de cet état des deux reins, nous estimons qu'il faut les conserver tous deux autant que possible.

Le rein droit est, le quatrième jour après l'intervention, détamponné, un gros drain est introduit jusque dans le bassinet et fixé au rein par un catgut, puis le rein est refoulé dans sa loge.

Après une amélioration passagère, l'opéré succombe le 19 juin avec une céphalalgie intense et des convulsions d'origine urémique.

Une autopsie rapide nous permit de voir que les deux reins étaient atteints de pyélo-néphrite suppurée avec abcès dans la substance médullaire des deux côtés et très hypertrophiés ; la vessie normale avec les uretères très perméables ; du côté de l'urètre la restauration était telle qu'on pouvait à peine retrouver la ligne de suture des muqueuses ; le calibre était absolument égal partout, et il n'y avait aucun danger de récidive, si l'opéré avait survécu.

Observation IV.

Rupture totale récente de la région périnéale de l'urètre ; restauration d'emblée du canal.

V..., 40 ans, entre à l'hôpital de Blida, le 23 novembre 1907, pour une rétention aiguë d'urine, survenue après une chute à cheval sur un madrier quelques heures auparavant. Il s'écoule du sang par le méat, qui est gros, tendu et violacé ; le blessé n'a pas uriné depuis le matin et la vessie distendue atteint l'ombilic.

Vu l'heure tardive, on le ponctionne ; l'urine retirée, environ 1300 gr., est claire et limpide.

Le 24 novembre au matin, l'urétrorragie a continué ; nous pratiquons la taille hypogastrique, puis, nous tournant vers le périnée, nous taillons le lambeau et incisons ensuite les tissus sur la ligne mediane. Nous tombons de suite dans une grosse cavité hématique et reconnaissons, après évacuation des caillots une rupture totale de l'urètre périnéal ; le bout antérieur repéré, nous recherchons le bout postérieur, et après quelques tentatives infructueuses, nous passons une sonde par l'hypogastre et le retrouvons de suite. Nous pouvons nous rendre compte de la cause qui nous empêchait de le reconnaître, c'était le refoulement des tissus contus du corps spongieux. Les deux bouts sont écartés d'environ 1 centimètre et demi ; nous plaçons quatre fils réunissant ces deux bouts, légèrement disséqués, puis nous les nouons sur un gros cathéter introduit auparavant Les tissus périurétraux sont ensuite suturés au catgut et le lambeau rabattu par dessus. Le cathéter est retiré et le tube hypogastrique mis en place.

Il n'y a rien à dire des suites, qui sont des plus simples : le tube hypogastrique est enlevé le douzième jour, et dès le lendemain l'urine passe en partie par l'urètre. La plaie hypogastrique se ferme rapidement et l'opéré sort le 20 janvier 1908, son canal admettant d'emblée le n° 48 des béniqués.

Observation V.

Fracture double avec dislocation du bassin, arrachement de la face antérieure de la vessie et rupture totale de l'urètre membraneux. Restauration de l'urètre, suture de la symphyse. Mort de tuberculose pulmonaire.

D..., 36 ans, capitaine de cavalerie, est apporté à l'hôpital de Blida, dans la soirée du 7 novembre 1907, après une chute de cheval faite à une certaine distance de la ville. Nous l'examinons vers 11 heures du soir.

C'est un homme de haute taille, très vigoureux, mais amaigri et débilité pour le moment par un regime soi-disant hygiénique qu'il s'impose lui-même dans le but d'éviter l'embonpoint, de s'entraîner et de prévenir le retour d'un eczéma généralisé pour lequel il a fait un séjour de trois mois à l'hôpital au début de la même année.

Cet eczéma, à notre avis, était déjà dû à un régime exclusivement carné, destiné à nourrir sous un petit volume, suivi pendant plusieurs années pour permettre la monte en course à un cavalier de cette stature.

Ajoutez à cela la fatigue physique d'un service très actif, et le surmenage cérébral d'une préparation aux examens de l'école de guerre.

Comme antécédents familiaux, une sœur morte jeune de la poitrine ; personnellement, une pleurésie à frigore à l'âge de 23 ans.

Du côté des voies urinaires, rien de particulier, jamais de blennorragie.

Le 7 novembre, au soir, voulant avant de retourner à la ville, faire franchir un gros obstacle à un cheval difficile et rétif, il le lança très vigoureusement sur l'obstacle ; le cheval, obligé de s'enlever, passa l'obstacle, mais en butant fortement des pieds de devant. Le cavalier, lancé en avant, fit un saut périlleux complet et retomba assis sur les ischions ; on peut admettre qu'il tombait d'environ deux mètres. Le cheval s'abattant au même instant, vint le frapper fortement de l'encolure sur la région iliaque droite.

La douleur très violente qu'il ressentit occupa exclusivement la région lombo-sacrée. Soutenu par deux hommes, il put se relever, faire mouvoir ses jambes et s'asseoir en attendant l'arrivée d'une voiture que l'on vint chercher à la ville. Il remarqua de suite un écoulement de sang par l'urètre. Ayant uriné tout de suite avant de monter ce cheval, il n'éprouva dès lors aucun besoin.

Lors de son entrée à l'hôpital il ne se plaint que de sa douleur des reins ; la palpation de cette région ne nous révèle rien d'anormal : il peut soulever ses deux jambes de son lit et faire mouvoir ses pieds dans toutes les directions.

L'urètre saigne abondamment ; le périnée n'est pas tendu, à peine ecchymosé ; une ecchymose assez forte se dessine dans la région iliaque droite ; on ne peut pas délimiter par la percussion la vessie qui paraît vide. La palpation de la ceinture pelvienne est douloureuse partout, avec points plus douloureux dans la région symphysienne.

Il n'y a aucun doute sur la rupture urétrale ; quant aux autres lésions possibles, il faut un examen plus complet que l'on remet au lendemain.

Une tentative de cathétérisme avec la sonde de trousse, faite avec toutes les préoautions possibles, échoue ; un instant la liberté de la sonde nous fait croire que nous sommes dans la vessie, mais nous reconnaissons vite notre erreur, le doigt introduit dans le rectum, montre qu'elle est dans la région de l'urètre membraneux rompu.

Le blessé, n'ayant aucune envie d'uriner et vu l'heure avancée, nous demande de le laisser reposer jusqu'au lendemain ; nous mettons près de lui un infirmier qui doit nous faire appel au moindre incident, à la moindre envie d'uriner ; nous le quittons vers minuit.

Le lendemain 8 novembre, nous sommes auprès de lui dès le matin ;

il a reposé, son état est bon, mais il n'a pas eu envie d'uriner : l'urétrorrhagie continue toujours et le périnée est noir et tuméfié ; un gonflement ecchymotique se forme aussi sur toute la région hypogastrique, atteignant les fausses côtes droites ; la pression sur la ceinture pelvienne provoque des douleurs que le blessé accuse également dans la même région quand on imprime des mouvements aux membres inférieurs. Nous pensons à une rupture de l'urètre avec fracture double du bassin et décidons de suite l'intervention.

Dans le but de nous rendre compte tout d'abord des lésions, nous abordons le périnée par la taille du lambeau, et après incision des tissus médians, tombons dans un énorme foyer rempli de caillots et de sang liquide, que nous jugeons de suite mélangé d'urine. Le doigt conduit, dans le foyer, nous révèle des lésions extrêmement considérables : tout d'abord l'urètre membraneux est détruit dans presque toute son étendue et le doigt reconnaît le bec de la prostate ; remontant plus haut, il rencontre la symphyse pubienne disloquée et dénudée de ses parties molles en avant comme en arrière. En avant il arrive presque sur la face antérieure du pubis, et en arrière dans la cavité de Retzius, pleine de caillots.

En présence de ces lésions nous décidons de ne faire pour le moment qu'un tamponnement périnéal, et la taille hypogastrique pour dériver les urines, remettant à une autre séance la restauration de l'urètre.

A l'incision de la taille hypogastrique, nous reconnaissons la dénudation de la partie du squelette pelvien formée par les pubis et leurs branches montantes et descendantes ; les parties molles de l'intérieur, détachées forment la corde de l'arc décrit par le squelette, et on peut introduire de chaque côté la main dans l'intervalle qui les sépare ; sur la branche horizontale gauche on reconnaît une fissure, et sur la branche droite une fracture avec écartement de quelques millimètres ; la moitié droite de la symphyse pubienne s'est portée en dedans et en arrière de la moitié gauche, faisant derrière celle-ci un ressaut de deux centimètres environ.

La recherche de la vessie est très difficile, au milieu d'un vaste hématome dû aux nombreuses veines de la région, toutes brisées, y compris probablement la dorsale de la verge, comme nous le fait supposer un œdème du prépuce survenu quelques jours après ; après quelques tâtonnements le doigt pénètre subitement dans sa cavité par une déchirure de sa face antérieure, siégeant au point où les ligaments pubio-vésicaux viennent rencontrer la poche vésicale. Les bords de cette rupture sont fixés à la paroi par six fils métalliques, puis, pour isoler le squelette au cas où de l'urine s'échapperait à côté du tube, nous essayons de réunir les parties molles écartées en avant et en arrière de la région symphysienne par des sutures au catgut.

Le tube hypogastrique mis en place et le pansement appliqué, l'opéré est rapporté dans son lit.

L'urine sort claire et abondante par le tube, le pansement reste absolument sec et n'est refait que le surlendemain.

Le 16 novembre, nous pratiquons la restauration de l'urètre : il faut suturer la partie antérieure de l'urètre au bec de la prostate; aussi, vu la profondeur à laquelle nous devons opérer, il faut beaucoup de jour.

Le lambeau périnéal tracé et disséqué dès la première intervention est prolongé en arrière, en portant ses bords en dehors, de telle sorte que sa base correspond à l'incision de la taille prérectale; par cet espace, nous pénétrons dans la profondeur et abordons le bec prostatique. Après de grandes difficultés et des essais renouvelés nous parvenons à fixer quatre fils, quatre tendons de renne à la prostate ; ces fils, bien mis en place, sont passés à travers l'urètre libéré et disséqué dans l'étendue de quelques millimètres, puis le fil antérieur est serré et noué ; un gros Béniqué est introduit dans l'urètre et les trois autres fils sont serrés. Par dessus nous rapprochons toutes les parties molles avec du catgut, puis recouvrons le tout du lambeau cutané, après avoir retiré le Béniqué et mis de chaque côté deux mèches de gaze destinées à assurer le drainage en cas de besoin.

Dans les jours qui suivent un petit hématome se forme au périnée du côté gauche et suppure, sans élévation de température, car il est évacué de suite.

La réunion se fait normalement et tout va pour le mieux pendant quelques jours.

Le 20 novembre, le pied gauche tombe un peu en varus, et nous constatons une légère paralysie des muscles extenseurs du pied et des orteils, que nous attribuons à un léger épanchement intra-rachidien. En effet, la douleur ressentie au moment de l'accident a surtout été lombaire. Cette paralysie diminue d'ailleurs tous les jours et bientôt il ne reste plus que le jambier antérieur qui ne fonctionne plus.

Le 25 novembre, malgré l'état local le plus satisfaisant, apparaît avec une température de 38°,4 une phlébite gauche. Celle-ci persiste encore dix jours, puis elle diminue et une phlébite se déclare à droite. La température oscille journellement entre 38° et 38°,4.

Localement tout va bien.

Vers le 20 décembre, la température est revenue complètement à la normale, et il ne reste plus qu'un peu d'œdème des membres inférieurs. Une tentative de cathétérisme nous permit de passer d'emblée le Béniqué n° 45, après un petit ressaut vers la région prostatique. Une sonde en caoutchouc rouge passe d'emblée par l'urètre et arrive dans la vessie, où le doigt introduit par l'hypogastre la reconnaît de suite. En fermant avec un tampon la plaie hypogastrique, on peut faire uriner l'opéré par le canal de l'urètre complètement restauré.

Sous l'influence du décubitus dorsal, les deux moitiés du bassin se sont écartées ; la branche droite de la symphyse pubienne s'est portée en dehors et en avant sur le même plan que la branche gauche dont elle peut être rapprochée très facilement.

Nous songeons dès lors à terminer la restauration totale des parties par la suture de la symphyse, d'autant que le moral du blessé se déprime et qu'une toux inquiétante fait son apparition, avec légère élévation thermique.

La suture de la symphyse est faite le 31 décembre 1907, avec la plus grande facilité : trois fils de laiton coaptent et maintiennent parfaitement les deux faces avivées de la symphyse.

Les jours suivants la toux augmente, en même temps que des signes stéthoscopiques ne laissent plus aucun doute sur la nature de l'affection pulmonaire qui se déclare, et quand le 15 janvier nous enlevons les fils de la symphyse réunie, nous constatons une fonte excessivement rapide du poumon gauche ; la fièvre s'allume, les sueurs reviennent toutes les nuits, l'opéré expectore de gros crachats nummulaires ; à droite, les signes pulmonaires sont légers, du souffle et des craquements au sommet ; à gauche, toute la moitié supérieure du poumon se transforme en caverne.

La plaie hypogastrique, dont le tube a été supprimé lors de l'enlèvement des fils de la symphyse, se rétrécit de plus en plus et est presque fermée, lorsque, le 31 janvier, l'opéré s'éteint en pleine connaissance, après son pansement et après avoir expectoré quelques crachats sanglants.

A l'autopsie, nous trouvons des tubercules disséminés dans tout le poumon droit, et à gauche une caverne à loger le poing, avec une ouverture du poumon dans la plèvre, laquelle au milieu d'adhérences nous montre une poche remplie de pus et d'air, un pyo-pneumothorax partiel ; tous les autres organes sont sains.

Localement, les pièces, que nous conservons soigneusement pour vous les présenter, montrent une restauration aussi parfaite du bassin que du périnée. Les fractures des branches sont consolidées et la suture symphysienne est parfaitement solide. L'ouverture de la vessie n'admet plus que le manche d'un porte-plume. La suture de l'urètre au bec de la prostate a parfaitement tenu, et il est impossible de reconnaître le point de réunion. Il n'y a pas de rétrécissement, au contraire, il y a au niveau du bec prostatique un élargissement du canal, dû à ce que le fil antérieur a fixé la paroi antérieure de l'urètre, non pas au bec prostatique, mais à la face antérieure de cette glande ; et il est très facile, au moyen du Béniqué introduit sous le contrôle de la vue, de reconnaître que le ressaut imprimé au cathéter lors des précédentes explorations était dû à ce que le bec du cathéter venait s'engager dans le sinus résultant de l'insertion de l'urètre à la paroi antérieure de la prostate ; on le retirant et en le déprimant légèrement on passait de suite dans la vessie.

Telles sont nos observations. Nous ne nous attarderons pas à démontrer l'excellence du lambeau de Rochet dans les rétrécissements blennorragiques, fait actuellement acquis, et le bénéfice que l'on a à faire précéder cette autoplastie de la dérivation hypogastrique de l'urine, si bien étudié déjà dans la thèse de Poullain, soutenue à Lyon en 1894.

*
* *

Nous nous bornerons simplement à faire remarquer que dans les ruptures totales de l'urètre, quel que soit le siège, quelle que soit l'étendue des dégâts, on peut espérer la réunion d'emblée et totale, bout à bout, si l'on a soin de se donner du jour pour agir librement dans la profondeur, en disséquant un lambeau cutané au lieu de faire une simple incision médiane, lambeau que l'on peut élargir à volonté, de façon à pénétrer dans le périnée comme après la taille prérectale, et si l'on veut bien employer systématiquement la taille hypogastrique, opération bénigne, rapide, et qu'on devra faire tout d'abord, sitôt les lésions périnéales bien reconnues.

La restauration urétrale ne devra être faite que quelques jours après, quand le foyer périnéal, tamponné, sera complètement hémostasié ; les sutures sont beaucoup plus faciles, et il n'y a plus à craindre de voir les plans périnéaux désunis par un hématome, qu'on ne pourrait toujours éviter.

Il nous faut aussi revenir sur le mécanisme qui a causé de si graves lésions chez le capitaine, sujet de l'observation V. On aurait pu croire à un écrasement du bassin par le poids du cheval s'abattant sur son cavalier ; mais d'un interrogatoire précis et de la constatation des lésions, nous pouvons déduire qu'il s'agit d'un véritable éclatement du bassin, le cavalier étant tombé de haut sur ses ischions ; le bassin ainsi précipité a éclaté comme une sphère que l'on projette à terre ; en s'écartant les os se sont fracturés, et en même temps ont arraché toute la portion membraneuse de l'urètre ; la dislocation de la symphyse pubienne a rompu, par la traction des ligaments pubio-vésicaux, la paroi antérieure de la vessie.

Nous serions assez disposé à admettre que le choc sur la région inguino-iliaque droite, qui s'est produit au moment où le cheval est venu frapper le cavalier à terre, a augmenté la fracture de la partie droite du bassin, et a chassé la partie droite de la symphyse pubienne déjà disloquée derrière la partie gauche restée à peu près à sa place.

Calcul de l'urètre.

Le nommé X... entre à l'hôpital de Blida le 5 mars 1908 pour une tumeur du périnée, accompagnée de fistule urinaire.

Comme antécédents particuliers, il aurait subi, étant enfant, une opération au périnée, destinée à retirer une pierre de la vessie.

La tuméfaction actuelle date d'environ douze ans ; elle a grossi peu à peu, pour atteindre le volume qu'elle a aujourd'hui. Il y a environ trois ans un petit abcès s'est formé vers le côté droit de la racine des bourses et s'est ouvert laissant passer l'urine, qui depuis ce jour sort à la fois par le méat urinaire et par cette fistule. Il s'est marié il y a deux ans, mais n'a pas d'enfants ; au moment de l'éjaculation le liquide séminal sort par la fistule.

A l'examen, on constate au périnée une tuméfaction très allongée, occupant la ligne médiane et dont les limites ne peuvent être fixées à la vue ; la peau est normale, à part l'orifice fistuleux déjà indiqué.

A la palpation la tumeur est dure, d'une dureté pierreuse ; la peau est mobile sur les plans sous-jacents ; la tumeur est difficile à délimiter dans le sens antéro-postérieur, elle se perd dans la profondeur ; elle n'adhère pas au squelette, car on peut lui imprimer certains mouvements de latéralité.

Une sonde introduite par l'urètre affirme de suite la nature de cette tumeur qui est un calcul.

L'opération a lieu le 10 mars 1908.

Incision médiane du périnée qui conduit directement sur la tumeur ; vu le volume de cette dernière, on est obligé d'agrandir fortement l'incision à chacune de ses extrémités. Le calcul est alors sorti et se montre sous sa forme et son volume réels : il pèse 50 grammes et mesure 85 millimètres de long, moulé sur la courbure urétrale. On peut y distinguer deux parties réunies par une partie que nous avions cru une fracture, mais qui était en réalité une espèce d'articulation que nous avons collée pour pouvoir donner au calcul sa forme exacte ; la grosse extrémité bifide était antérieure, l'extrémité allongée arrivait presque dans la portion prostatique.

Les suites opératoires ont été des plus simples : l'urètre, que nous n'avions suturé qu'en partie, s'est réuni rapidement, reprenant très vite ses dimensions normales par le retrait de l'énorme poche qui contenait le calcul ; quinze jours environ après l'opération l'urine passait tout entière par le méat normal.

Les cinq observations de rétrécissements (même rétrécissements blennorragiques fistulisés ou rétrécissements d'origine traumatique, très mauvais cas par conséquent) montrent que M. Ruotte s'est servi, pour leur cure, de l'*autoplastie cutanée*, empruntée au périnée, *après taille hypogastrique* temporaire, comme l'auteur l'a conseillé il y a quelques années déjà, pour mieux assurer la prise du lambeau autoplastique.

Les résultats éloignés qu'il en a retirés sont très remarquables. Un de ses malades est mort au bout d'un an de pyélo-

néphrite d'origine ancienne, et l'autopsie a permis de constater le calibrage parfait du canal opéré autrefois et maintenu tel.

M Ruotte prouve en outre que dans les ruptures totales de l'urètre on peut chercher et obtenir, quel que soit leur siège et leur étendue, la réunion bout à bout des extrémités séparées si on a soin de se donner du jour pour agir facilement dans la profondeur, en disséquant le large lambeau périnéal enlevé à base inférieure dont se sert M. Rochet pour l'urétroplastie, au lieu de faire une simple incision linéaire médiane. Ce lambeau ne servira plus alors d'étoffe autoplastique, mais permettra d'agir commodément et jusque dans le périnée profond pour la recherche et la suture des bouts de l'urètre divisé.

Une des observations de l'auteur montre enfin dans un cas de destruction complète de l'urètre membraneux par un traumatisme résultant d'une chute de cheval, avec arrachement même d'une partie de la face antérieure de la vessie, qu'on peut faire un rapprochement et une suture, même avec une perte de substance énorme, puisque M. Ruotte a pu rapprocher l'urètre antérieur de l'urètre prostatique et les unir par une suture qui a tenu.

Le malade est mort assez longtemps après de tuberculose pulmonaire et l'autopsie a montré la réussite de la suture, sauf cependant un petit éperon sur la paroi inférieure du canal, qui ne produisait pas de rétrécissement, mais gênait simplement un peu le passage des béniqués.

Le *calcul de l'urètre* enlevé par M. Ruotte sur un sujet qui avait subi une quinzaine d'années auparavant une taille périnéale pour calcul vésical et qui avait conservé du reste, depuis lors une fistule périnéale, est peut-être une pièce unique comme dimensions. Il mesure près de 9 centimètres de long et a le volume d'un index ; vers son extrémité vésicale, il est renflé en massue, car il se prolongeait de 1 centimètre environ dans la vessie même, au delà de l'orifice nrétro-vésical. Il pèse 50 gr. et représentait le moule élargi de l'urètre depuis la fistule périnéale jusque dans la vessie même. Il est probable que l'ancienne taille périnéale avait laissé dans la vessie ou dans l'urètre de petits débris calculeux qui n'ont pas pu être expulsés après l'opération et qui sont restés « en grelot » dans l'urètre profond ou le col vésical. Ils ont entretenu la fistule post-

opératoire, et peu à peu ont grossi par incrustations successives, en formant l'énorme moule calcaire de l'urètre qui vient d'être décrit. Cette pièce est évidemment extrêmement remarquable.

M. Rochet propose de transmettre les félicitations et remercîments de la Société à M. Ruotte.

M. Vallas. — Les calculs de l'urètre postérieur sont ordinairement de plus petit volume.

La taille périnéale faite à ce malade quinze ans auparavant, n'a-t-elle pas pu favoriser l'apparition d'une poche urétrale dans laquelle ce calcul s'est développé ? On ne comprendrait pas sa présence dans un urètre de dimensions normales.

M. Albertin. — J'ai présenté un calcul du volume d'une noix développé dans un diverticule de l'urètre membraneux. On a signalé d'autre part la présence de calculs dans un diverticule congénital de l'urètre.

M. Rochet. — La taille peut en effet avoir joué un rôle dans la production de ce calcul. On connaît le catarrhe lithogène qu'entretient parfois dans la vessie une taille hypogastrique. La taille périnéale a dû avoir une action semblable. Les chirurgiens qui ont une expérience particulière de la taille périnéale et qui l'ont pratiquée à un moment où elle était plus en honneur qu'aujourd'hui, pourraient peut-être nous renseigner.

M. Horand. — Je n'ai pas vu de pareils calculs succéder à des tailles périnéales.

M. Gangolphe. — L'histoire de ma première taille périnéale peut être instructive à cet égard. Je la pratiquai sous la direction de Daniel Mollière, avec la rapidité dont il donnait l'exemple. En deux minutes j'enlevai un calcul, mais j'en laissai un autre qui passa inaperçu au cours de cette prompte opération périnéale. Un petit calcul vésical oublié peut devenir l'origine d'un calcul urétral.

*
* *

ÉPITHÉLIOMA DE LA MAIN GREFFÉ SUR UN VIEUX LUPUS; AMPUTATION.

M. Tixier. — Voici une main que j'ai amputée ce matin même : il s'agit d'un épithélioma qui a rongé tout le dos de la main en envahissant progressivement les articulations et le squelette.

Le malade qui en était porteur est âgé de 47 ans. A l'âge de 17 ans, il avait été atteint d'une bacillose cutanée de la peau du dos de la main qui avait évolué comme un lupus torpide. Pendant trente ans cette lésion lupique avait résisté à tous les traitements appropriés.

Au mois de janvier dernier brusquement l'ulcération changea de caractère, devint bourgeonnante et donna lieu à des hémorragies répétées. Des douleurs atroces s'irradiaient jusque dans le bras. Le malade exhalait une odeur *sui generis* caractéristique. Il fut indispensable d'imposer le sacrifice du membre.

Il s'agit d'un cas intéressant de dégénérescence tardive d'une vieille plaie tuberculeuse. L'anatomie pathologique révélerait certainement l'association de manifestations cancéreuses et tuberculeuses.

Voici des photographies en couleur de cette main faites sur le vivant par M. Louis, photographe de l'Université. Il est remarquable de constater, pièce en main, combien la reproduction de l'aspect de la coloration des lésions est exacte.

Le Gérant, Dr VALLAS.

Lyon. — Association typographique, rue de la Barre, 12, F. PLAN, directeur

Séance du 5 novembre 1908.

Présidence de M. Gangolphe.

MOMINATION DE MEMBRES CORRESPONDANTS.

M. Viannay, chirurgien des hôpitaux de Saint-Etienne, après le rapport d'une Commission composée de MM. Gangolphe, Nové-Josserand, Laroyenne, est nommé membre correspondant.

M. Leclerc, professeur suppléant à l'École de médecine de Dijon, après le rapport d'une Commission composée de MM. Horand, Destot, Bérard, est nommé membre correspondant.

***

DIAGNOSTIC RADIOSCOPIQUE D'AFFECTIONS GASTRO-INTESTINALES.

M. Destot. — Je rappelle que depuis longtemps j'ai insisté sur la nécessité de pratiquer des épreuves variées dans le diagnostic des affections gastro-intestinales.

Les modifications dans le siège, dans la forme de l'estomac, ne sont que de peu d'importance en comparaison des modifications fonctionnelles ; durée de l'évacuation du contenu gastrique, mode de contraction de l'estomac.

Il ne faut pas craindre de répéter les examens et de s'aider de tous les stratagèmes, percussion, succussion sous l'écran, insufflation surtout. Cette dernière ne doit jamais être poussée au point de soulever la paroi abdominal comme le font d'ordinaire les médecins qui ne s'aident pas de la radiosco-

pie. C'est à l'écran qu'il faut donner la préférence sur la plaque photographique, car la vie c'est le mouvement, et ce sont surtout les modifications dans le mouvement régulier et normal qui permettent de juger certains points délicats. L'épreuve radiographique la plus belle, fût-elle instantanée, exige une interprétation impossible si on n'a pas de données radioscopiques.

Voici deux exemples différents qui démontrent quels renseignements on peut obtenir si on veut bien prendre la peine de suivre la règle générale de ne rien négliger.

Il existe beaucoup de malades qui sont de faux gastriques, c'est-à-dire qui se présentent avec des séries de symptômes se rapportant à l'estomac, alors qu'en réalité il s'agit d'une toute autre affection.

On connaît le retentissement des troubles hépatiques sur l'estomac (inappétence, douleurs, vomissements, des coliques hépatiques frustes).

L'intestin peut retentir de même, alors qu'aucun trouble objectif ne permet de reconnaître la cause des troubles gastriques signalés.

Certains rétrécissements, non encore arrivés à la période où ils déterminent les troubles objectifs que l'on est habitué à chercher et à trouver, provoquent des troubles gastriques.

Une grosse femme de 24 ans vint me consulter pour des troubles gastriques variés que l'on avait rapportés jusque là à la neurasthénie. Deux enfants. Une fausse couche à cinq mois avait marqué le début des troubles, anorexie, langue sèche; clapotement, amaigrissement progressif, faiblesse générale, qui avaient peu à peu limité l'activité, supprimé la marche. Naturellement le cortège des troubles nerveux ne faisait pas défaut. La constipation, accompagnée parfois de diarrhée, étant la règle.

L'examen radioscopique montra un estomac un peu dilaté descendant cependant au-dessous de l'ombilic. La bouillie bismuthée fut évacuée en trois heures et demie. L'examen à ce moment montra que le bismuth au lieu d'occuper le cæcum, était resté en partie dans l'intestin grêle près de la portion terminale.

Des examens répétés, 5, 6, 7, 9, 11 heures après l'ingestion de bismuth, permit de retrouver la même stagnation bismuthée

au même point. La pression sur ce point était douloureuse, et il existait un véritable obstacle à la circulation intestinale sur la dernière portion de l'intestin grêle.

J'appris alors que peu après sa fausse couche la malade avait présenté une grosseur dans le ventre (salpingite ?) avec un peu de péritonite, froissement neigeux, au point même où la stase existait, que pendant plusieurs mois elle avait conservé de légères élévations de température, atteignant 38°, 38°,5 le soir.

Malheureusement, il fut impossible de faire accepter une intervention à la malade, mais il est certain que les troubles gastriques répondaient à la sténose intestinale incomplète qu'elle présentait, et on sait que, par mécanisme analogue à celui du block-système dans les chemins de fer, les excitations en un point du tube digestif se traduisent immédiatement en amont.

J'ai signalé le spasme de l'œsophage et la dysphagie dans des cas d'obstruction pylorique.

Je pourrais citer l'observation d'un autre malade qui a été opéré par M. Durand. Cet ouvrier, soulevant un tonneau de 250 kilogs. fit un brusque effort et fut pris d'une hématémèse telle qu'on le porta d'urgence à l'hôpital de la Croix-Rousse, où M. Molin, chirurgien de garde, le vit tellement bas qu'il ne put que lui faire des piqûres de sérum.

Quelques mois après le malade présentait des troubles gastro-intestinaux, et était porteur d'une hernie droite. On pensa que ces troubles pouvaient être rapportés à la hernie et lui fit une cure radicale.

Malgré cela le malade continua à souffrir, présentant des crises douloureuses diurnes et nocturnes sans rapports nets avec la digestion ; des coliques, des épreintes au creux épigastiques, des vomissements alimentaires et aqueux.

L'examen radioscopique montra que l'estomac était un peu dilaté, mais se vidait dans son temps normal. En revanche, au bout de 10 heures, il s'était formé une sorte de cercle noir, comprenant la fin de l'intestin grêle, le cæcum et la moitié droite du côlon transverse. L'opération démontra des adhérences que M. Durand libéra.

Je pourrais citer l'observation d'un acrobate que M. Vallas m'adressa et chez lequel le bismuth s'arrêtait dans la der-

nière portion de l'intestin grêle. Ce malade fut opéré par M. Patel, et on trouva une appendicite chronique avec des adhérences.

Chez ces malades les symptômes gastriques dominaient le tableau.

Je voudrais aussi appeler l'attention de la Société sur des signes de la plus haute importance dans l'examen de l'estomac. Je veux parler de l'état de la coupole diaphragmatique gauche.

Normalement on sait que la ligne du diaphragme est oblique de haut en bas, de droite à gauche et forme deux coupoles, l'une sous-tendue par le foie plus élevée que la gauche. Cette coupole gauche sur laquelle repose le cœur et le péricarde, comme en bas le pôle supérieur de l'estomac, l'angle colique gauche et la rate.

Du côté thoracique on aperçoit nettement l'espace de Traube formant un coin inférienr.

Les mouvements d'abaissement et de l'élévation de cette ligne, marquent les ampliations thoraciques, et on peut tirer toute une séméiologie en regardant la coupole qui peut être modifiée de beaucoup de manières. Par exemple chez les femmes ptosées, l'abaissement de cette coupole coïncide avec la chute de l'estomac et distingue la ptose de la dislocation verticale où l'estomac reste en place par son pôle supérieur, tandis que l'inférieur s'abaisse.

On peut dstinguer aussi le diaphragme en toiture des asthmatiques ou de l'emphysème. Les modifications dans l'amplitude des mouvements du diaphragme donnent aussi lieu à quantité de remarques.

Je ne veux parler ici que de modifications dans les états gastriques. L'élévation de la coupole gauche, surtout lorsqu'il n'existe pas d'histoire de pleurésie antérieure, est un signe de premier ordre pour affirmer un état gastrique à lésions anatomiques, ulcère, cancer, adhérences, et éliminer toute espèce de simulation ou de nervosisme.

Voici des exemples qui montrent comment on peut arriver à faire un diagnostic en se basant sur un signe qui démontre un excès de pression initialement capable de refouler le muscle et de rompre son équilibre.

Un malade du service de M. Devic est amené à peine il y a

quelques jours. On constate d'entrée que l'hypochondre gauche est occupé par un mégacôlon rempli de gaz. On voit nettement la paroi oblique du ligament colique gauche. Le diaphragme gauche est remonté.

Le malade se plaint de douleurs gastriques variées, de coliques.

L'insufflation pratiquée, remonte d'un seul coup le pôle supérieur au niveau de la quatrième côte et le côlon disparaît. Le tube restant ouvert, le gaz ne s'échappe pas. On le retire. Soupe de bismuth. Il se forme un petit jabot au-dessous du pôle supérieur dilaté et qui n'est pas modifié.

On peut alors par le tube de Faucher faire sortir le gaz du pôle supérieur, et au fur et à mesure que le ballon se dégonfle, on voit reparaître le côlon gonflé de gaz. Il ne reste plus que le petit jabot noir entouré du côlon gazeux. Mais la coupole du diaphragme reste supérieure au niveau de la coupole droite.

Il s'agit d'adhérences tenant à une péritonite tuberculeuse englobant l'estomac et le côlon transverse.

L'examen quatre heures après montre que l'estomac s'est bien vidé.

Autre exemple. I l y a quelques années, on m'amena de l'hôpital Desgenettes un blessé qui me paraissait fort suspect. Coup de pied de cheval au creux épigastrique.

Certificat d'origine de blessure. Hématémèses. Puis, quelques mois après, tumeur liquide, ponctionnée deux fois et amenant du sang noirâtre. Le malade accuse des troubles gastriques. Impossiblité de faire un gros repas, méricysme.

L'examen à l'écran montre le diaphragme gauche immobile et remonté au-dessus de la coupole droite. L'insufflation sous l'écran permet d'apercevoir une tache claire en boudin médian entouré de masses sombres. L'hypochondre gauche était rempli de cette masse et il était impossible d'obtenir l'ampliation de l'estomac.

Ce sont là des signes que l'on ne simule pas, et je conclus nettement à de la périgastrite et à des adhérences.

L'examen radioscopique systématique fait en variant les modes d'exploration permet, en s'aidant de toutes les données cliniques, de préciser le diagnostic des affections gastro-intestinales.

M. Bérard a eu l'occasion d'observer tout récemment, dans son ser-

vice, un malade que M. Thévenot avait opéré pour une plaie de la rate. A la suite d'un tamponnement pratiqué, il y a eu très vraisemblablement formation d'adhérences qui empêchent le développement de l'estomac dans l'abdomen. Ce malade, en effet, après chaque repas, même peu abondant, se plaint d'être oppressé. La sonorité gastrique, pendant ces périodes digestives, remonte presque à la troisième côte. Ce qui est en faveur des idées avancées par M. Destot.

*
* *

PSEUDARTHROSE CONGÉNITALE DE LA JAMBE GUÉRIE PAR LA TRANSPLANTATION D'UN LAMBEAU OSTÉO-PÉRIOSTÉO-CUTANÉ PÉDICULÉ PRIS DANS LA JAMBE SAINE.

M. Nové-Josssrand. — L'enfant, âgé actuellement de 8 ans, a paru normal jusqu'à l'âge de 2 ans. A cette époque, après être tombé d'une fenêtre haute de 1 m. 50, il cessa de s'appuyer sur sa jambe droite, sans ressentir de douleur bien vive, car il continua à se lever et à marcher sur sa jambe saine.

Quinze jours après, il entra dans le service de M. Albertin, qui, jugeant sans doute qu'il s'agissait d'une fracture anormale, fit aussitôt une intervention qui consista probablement dans un avivement des extrémités osseuses. L'enfant quitta la Charité avec un tuteur qu'il a porté jusqu'ici; mais malgré ce soutien artificiel, une déformation commença à se montrer six mois plus tard; elle a augmenté peu à peu, tandis que le membre demeurait faible.

Au moment où l'enfant revint à l'hôpital, on constatait à la jambe droite une coudure accentuée siégeant à l'union du tiers inférieur avec les 2/3 supérieurs du tibia, formant un angle à sommet externe, ouvert de 30 à 40 degrés. Le palper faisait reconnaître facilement les deux extrémités du tibia fracturé, présentant l'une sur l'autre un mobilité faible, mais très nette. Le péroné n'était pas fracturé, mais incurvé, de façon à circonscrire l'angle formé par le tibia. La jambe malade présentait un raccourcissement de 4 centimètres; de plus, le pied était notablement plus petit et plus grêle que celui du côté sain.

La radiographie confirmait ces données, et montrait au

niveau du foyer de la fracture une pseudarthrose tout à fait nette.

Opération le 17 février 1908. Sur la jambe malade, on découvre d'abord le péroné qui paraît formé par de l'os normal et entouré de périoste sain. Pour en corriger la courbure, on résèque 1 centimètre d'os au niveau de son sommet. On ouvre alors le foyer de la fracture par une longue incision antéro-interne. On trouve entre les os une fissure comblée par du tissu cellulaire lâche, formant de petites cavités remplies par du liquide clair. Les os sont entourés d'une couche épaisse de tissu fibreux très adhérent qui s'étend particulièrement le long du fragment inférieur. Celui-ci est effilé, mince, il est formé par un os épais, éburné, dans lequel on ne distingue ni corticale, ni canal médullaire; il s'élargit à son extrémité, formant deux sortes de malléoles qui engainent le fragment inférieur. On résèque avec la pince-gouge une petite partie du fragment supérieur, et on le modèle de façon à pouvoir réduire la déformation.

Passant alors à la jambe saine on taille sur sa face interne, vers son tiers supérieur, un lambeau rectangulaire, dont le sommet affleure le bord supérieur du tibia, et la base, dirigée en dehors, se trouve un peu au delà du bord antérieur de cet os. Ce lambeau mesure environ 10 centimètres de hauteur sur 5 centimètres de largeur. Après avoir sectionné la peau et le périoste on détache, avec un large ciseau, une partie de la surface du tibia épaisse de 3 à 4 millimètres et ayant les dimensions du lambeau formé par les parties molles. Ce lambeau ostéo-périostéo-cutané est alors relevé, son pédicule externe, formant charnière, amené sur la pseudarthrose de la jambe droite et maintenu par deux points de suture osseuse et par la réunion très exacte des bords cutanés. Les jambes sont fixées en position convenable par un bandage plâtré.

L'enfant eut un peu de shock le soir de l'opération, mais cela n'eut pas de suite, et il ne se produisit rien d'anormal jusqu'au huitième jour, où l'on fit le pansement. Le lambeau paraissait alors bien vivant, on sectionna son pédicule. Le surlendemain, fièvre et apparition d'une scarlatine typique qui évolua normalement.

Le second pansement fut fait seulement au bout d'un mois. On trouva la peau du transplant mortifiée, ainsi que le périoste,

sur les trois quarts de son étendue, laissant à nu le transplant osseux, qui paraissait assez adhérent.

A la fin du deuxième mois, l'os transplanté était nécrosé presque en entier, mais au niveau de la petite portion du lambeau périostéo-cutané qui avait survécu, on découvrait les signes d'une ossification assez abondante.

Le 13 juin, la consolidation était complète et l'on enlevait facilement la portion d'os nécrosé que l'on avait laissée en place jusqu'alors pour servir d'attelle provisoire. La guérison fut dès lors rapide, et au mois de septembre l'enfant put commencer à marcher sans appareil.

Actuellement, le membre est tout à fait solide et sa forme correcte. Le raccourcissement est, au total, de 5 centimètres. On sent sous la cicatrice une masse osseuse assez épaisse, appliquée à la surface de l'os ancien, auquel elle est soudée intimement.

La radiographie montre que la continuité de l'os est établie par une colonne d'os jeune et que les deux bouts du péroné ne se sont pas réunis.

Cette observation est un nouvel exemple pour démontrer la valeur du transport d'un lambeau ostéo-périostéo-cutané, pédiculé pour guérir ces pseudarthroses de l'enfance, qui sont presque toujours incurables par les autres méthodes. Ici, on pourrait peut-être discuter la nature de la pseudarthrose, car elle ne s'est montrée qu'à l'âge de 2 ans et après un traumatisme assez fort. Mais la longueur du temps écoulé entre l'accident et notre intervention, l'insuccès de la première opération, enfin la structure anormale du tibia malade semblent bien démontrer que la fracture ainsi que l'absence de consolidation étaient sous la dépendance d'une malformation primitive de l'os.

Dans le cas que j'ai observé précédemment (Société de Chirurgie de Lyon, 1906), les circonstances étaient à peu près les mêmes, et j'avais épuisé successivement tout l'arsenal thérapeutique avant de recourir à la greffe qui seule donna un résultat.

Il faut remarquer également que le succès n'a pas été compromis par la scarlatine, bien qu'elle eût déterminé la nécrose de la plus grande partie du transplant. Ceci tendrait à démontrer que l'on pourrait se contenter de transplantations moins étendues qu'on ne le fait habituellement.

M. Bérard pense que dans ces greffes il faut compter surtout sur le périoste pour amener la production d'os. Il demande à M. Nové-Josserand s'il a dû sectionner le péroné.

M. Vallas constate que le résultat présenté par M. Nové-Josserand est absolument parfait. Il a essayé ce genre de greffe pour une rhinoplastie; en taillant un lambeau frontal il a compris, avec la peau, le périoste ainsi qu'une petite baguette osseuse médiane. Il a été obligé de réintervenir, et il a trouvé que l'os n'était pas complètement résorbé. Il est vrai que ce cas est essentiellement différent de celui de M. Nové-Josserand, car l'infection du lambeau de rhinoplastie est fatale.

M. Nové-Josserand est convaincu que dans son cas le transplant osseux a eu une valeur. Le squelette de ce membre fracturé est impropre à s'ossifier, et les pseudarthroses de cette nature sont tout à fait différentes de celles de l'adulte; il s'agit d'une véritable malformation osseuse.

M. Nové-Josserand dit que le péroné a dû être sectionné.

Séance du 12 novembre 1908.

Présidence de M. Gangolphe.

A PROPOS DU PROCÈS-VERBAL.

M. Gangolphe a eu l'occasion d'observer une fracture spontanée de la jambe, qui s'est consolidée avec un cal angulaire ; il fit dans ce cas l'ostéotomie oblique, qui permit la correction de la déformation et en même temps l'allongement du membre. Au cours de l'opération, un fragment d'os fut détaché ; il fut fixé et suturé. Le résultat a été très bon et s'est maintenu tel.

M. Gangolphe se demande si cette méthode, très simple, ne peut être utilisée au lieu de l'intervention préconisée par M. Nové-Josserand au cours de la dernière séance.

*
* *

PLOMBAGE IODOFORMÉ DANS LES RÉSECTIONS ARTICULAIRES.

M. Nové-Josserand. — Nous avons déjà, l'année dernière, présenté plusieurs cas de plombage articulaire, mais les résultats étaient trop récents pour permettre de juger définitivement cette méthode.

Voici un malade qui paraît être un exemple assez démonstratif, puisque l'opération remonte à neuf mois, et que le malade se sert de son membre depuis deux mois.

C'est un garçon âgé de 11 ans qui, après avoir été soigné à la Charité en 1905 pour une arthrite tuberculeuse du genou gauche et une synovite tendineuse du poignet, aujourd'hui guéries, revint en 1906 souffrant du cou-de-pied droit. Il présentait alors de l'œdème autour des malléoles et de la limitation des mouvements, particulièrement dans l'articulation

sous-astragalienne. On fit au début une injection de glycérine iodoformée dans une masse fongueuse rétro-malléolaire externe, puis celle-ci ayant disparu, de l'immobilisation dans une botte plâtrée. Ce traitement fut poursuivi pendant deux ans sans résultat appréciable. Il ne se fit pas de suppuration, mais il persistait de l'œdème autour du cou-de-pied, des douleurs, et au dernier examen fait le 13 février 1908 on trouva les douleurs plus vives et un empâtement douloureux du calcanéum. C'est alors seulement qu'on se décida à intervenir le 17 février.

On enleva d'abord l'astragale, dont les cartilages étaient décollés, et l'os ramolli, sans présenter de lésions tuberculeuses typiques. Sur le tibia, les cartilages étaient aussi décollés et l'on dut faire l'évidement de toute l'épiphyse péronière ainsi que d'un foyer limité, situé à la partie externe de la mortaise tibiale. Le calcanéum présentait des lésions profondes; ses cartilages étaient détruits, sa substance ramollie au point de se laisser enlever avec la curette, et l'on trouva dans sa partie externe un gros noyau caséeux mal délimité, sans séquestre. La corticale elle-même était détruite sur une grande étendue, de sorte qu'il ne persista qu'une mince coque au niveau du talon. La plaie fut asséchée à l'air chaud et remplie avec environ 100 grammes du mélange iodoformé de Mosetig. Drainage postérieur.

Au premier pansement fait au bout d'un mois, on trouva qu'un peu de sang et de pus s'étaient écoulés par le drain, qui fut alors retiré. Sur le reste de la plaie, la réunion était complète.

Le second pansement fut fait à la fin du second mois. A la place du drain on voyait deux gros bourgeons charnus avec une suppuration très minime ; on avait de plus l'impression d'un certain degré d'empâtement profond. Botte plâtrée.

A la fin du troisième mois, il persistait encore une surface bourgeonnante au niveau de la place du drain ; l'empâtement avait diminué, l'articulation avait une mobilité un peu exagérée, par suite de laquelle le pied tendait à se dévier en valgus. Nouvelle botte plâtrée.

Le 13 octobre, on note que la fistule est tarie ; l'empâtement a complètement disparu, la cicatrice est souple. Le pied est solide, il a des mouvements presque normaux et ne tend plus à se déformer. Le malade commence à marcher sans appareil.

Aujourd'hui, vous voyez que la guérison paraît bien définitive ; elle a une aussi bonne apparence que les guérisons obtenues par les méthodes ordinaires. Or, ce résultat a éte acquis au bout de sept mois et avec trois pansements. C'est un temps remarquablement court pour qui connaît les suites ordinaires de ces larges évidements portant sur l'astragale et le calcanéum.

Lorsque nous avons commencé à expérimenter la méthode de Mosetig, nous nous demandions si son emploi était compatible avec le retour de la mobilité après les résections. Vous voyez qu'à ce point de vue aussi le résultat ne laisse rien à désirer.

M. Bérard a obtenu chez l'adulte des résultats qui sont excellents pour le moment ; néanmoins, il convient d'attendre pour avoir une idée définitive sur la valeur de ce procédé.

M. Durand a eu l'occasion de faire la résection d'un métatarsien et il a comblé la cavité périostique de mélange plastique. Il n'ose pas faire une suture hermétique et il réserve toujours à la partie inférieure de la plaie un petit orifice pour le drainage.

M. Durand insiste sur la nécessité de bien assurer l'hémostase dans un premier temps et de couler le mélange, secondairement. M. Durand ajoute qu'il a étendu les indications du plombage osseux au remplissage des cavités, résultant de l'ablation des kystes du maxillaire supérieur.

M. Bérard insiste sur la nécessité d'utiliser la méthode en deux temps, sans laquelle l'hémostase ne pourrait être complète. On ne peut arriver, en une seule séance, même avec l'air très chaud, à assécher la cavité d'une façon parfaite. Si, au contraire, on laisse à son intérieur uue mèche imbibée d'eau oxygénée, au deuxième jour, la cavité est sèche, et l'on peut couler le mélange sans appréhension. Ce second temps peut se faire sans anesthésie, si l'on a eu soin de passer les fils cutanés dans la première séance.

M. Destot rapporte le cas d'une vieille fistule ischio-rectale qui avait décollé le rectum et laissé une vaste surface qui n'avait aucune tendance à la réparation ; le mélange de Moselig fut versé à son intérieur, le résultat fut parfait.

M. Nové Josserand fait remarquer qu'il pratique le drainage pour les plombages articulaires ; mais que dans les plombages osseux il s'en abstient ; c'est un pansement interne.

M. Gangolphe, depuis longtemps, s'était préoccupé des points morts

dans les cavités de résections articulaires, et c'est précisément dans ce but qu'il avait recommandé de suturer après la résection du poignet, les métatarsiens au squelette de l'avant-bras.

M. Durand ajoute que le plombage modifie complètement les suites des résections articulaires ; la cicatrisation est de beaucoup plus rapide et moins laborieuse. Il a obtenu en deux mois la guérison d'une résection du poignet, après une résection du coude, faite pour ancienne ostéomyélite, le résultat fut très bon. Le malade est encore dans le service.

M. Bérard confirme complètement les résultats obtenus après les résections articulaires. Une résection du poignet fut guérie en deux mois ; il y eut une véritable réunion par première intention. Une tarsectomie postérieure, pratiquée chez une femme âgée, fut guérie d'une façon extraordinairement rapide. Il n'y a là rien qui rappelle les suites longues, les suppurations abondantes et prolongees que l'on observait avec les méthodes antérieures de drainage. M. Bérard pense qu'il faut, à côté du plombage articulaire, garder le plombage osseux, et quoi qu'en ait dit Broca, au Congrès de Paris, cette méthode n'est point encore morte.

*
* *

FRAGILITÉ CONGÉNITALE DES OS DE LA JAMBE, CAL ANGULAIRE ; OSTÉOTOMIE OBLIQUE, SUTURE OSSEUSE, DÉCOLLEMENT PÉRIOSTIQUE ÉTENDU ; GUÉRISON.

M. Gangolphe. — A l'occasion du malade présenté par M. Nové-Josserand, je tiens à rappeler un fait où j'ai obtenu un bon résultat, sans être obligé de recourir à la transplantation.

Les conditions cliniques de ce cas sont à peu près identiques à celui qui vous a été montré. Il s'agissait d'un garçon d'une douzaine d'années que j'opérai le 7 juin 1906, pour une sorte de cal vicieux situé au niveau du tiers inférieur de la jambe.

Vers l'âge de 3 ans, à la suite d'une chute dont les conséquences, du reste, sont mal établies, cet enfant aurait été soigné par le Dr Defontaine (du Creusot). pour une fracture ; celle-ci ne se consolida pas et l'on eut recours à divers appareils jusqu'au moment où, transporté à Paris, il fut opéré dans le service de M. Kirmisson.

Celui-ci lui aurait fait, en 1904, une suture osseuse ; malgré

l'emploi d'appareil, le résultat fut nul, si bien qu'à son entrée dans mon service, le nommé Raguillet (Paul) présentait une inflexion à angle droit, au niveau de son ancienne fracture. Il était par conséquent impossible de ce servir du membre malade. Je me rendis compte immédiatement qu'il s'agissait là de toute autre chose que d'un cal vicieux banal. La forme latéralement aplatie du tibia, sa minceur, sa mollesse même, l'absence de toute saillie exostosique malgré les interventions à ce niveau, chez un jeune sujet, faisaient diagnostiquer une fragilité spéciale, dont la nature est encore difficile à préciser.

Pour redresser le tibia ainsi incurvé, il semblait logique de faire une résection d'un segment cunéiforme ; cependant je renonçai presque d'emblée à cette idée, car elle comportait un déficit osseux préjudiciable tout particulièrement dans un tel cas.

C'est pourquoi je fis une ostéotomie longitudinale, légèrement oblique ; je pus ainsi redresser le fragment inférieur coudé à angle droit sur le supérieur, et, faisant glisser les surfaces de section l'une sur l'autre, obtenir un *doublement* propice à la consolidation. J'avais eu également la précaution de décoller le périoste à une grande distance au-dessus et au-dessous.

Un coup de cisaille sur le péroné avait donné toute la mobilité nécessaire ; le tibia était en si mauvais état, raréfié et fragile, qu'une bonne partie de l'extrémité supérieure du fragment inférieur se détacha. Je la ramassai et la remis dans le foyer opéré.

Je fis une suture périostique soigneuse par dessus, et une suture métallique au fil de laiton avec tube de Galli fixa les extrémités osseuses.

Au cours de l'opération j'avais retrouvé et enlevé un fil de l'ancienne suture de Kirmisson. Le membre fut soigneusement immobilisé dans un appareil plâtré.

Suites très simples. Les sutures sont enlevées le 50e jour, et quelques mois plus tard le malade marche avec un appareil.

Je l'ai revu ces jours-ci : le résultat est excellent ; le malade peut marcher sans appareil, la jambe est solide, et j'espère qu'elle le sera définitivement.

*
* *

TUMEUR RÉTROPÉRITONÉALE PRÉSACRÉE.

M. Auguste POLLOSSON présente une pièce opératoire de tumeur rétropéritonéale présacrée.

Il s'agit d'un jeune femme de 25 ans, réglée à 12 ans, régulièrement. Pas de passé pathologique. Mariée à 20 ans, elle eut un premier enfant à 21 ans, un second à 23 ans. Les grossesses et les accouchements ont été normaux.

Après ce dernier accouchement, qui remonte à deux ans, la malade eut, au bout d'un mois, son retour de couches. Après quoi, *les règles ont cessé et n'ont pas reparu depuis deux ans.*

En même temps s'installait une constipation opiniâtre, qui n'était combattue avec succès que par des purgatifs ; les lavements étaient sans résultat.

Puis survinrent des douleurs dans le membre inférieur droit, rappelant des douleurs sciatiques. Ces douleurs, variables, ont presque disparu depuis quelques mois, depuis que le repos est gardé. La jambe droite présente un peu de diminution de la sensibilité à la piqûre.

Depuis un an et demi, amaigrissement notable, pâleur. La malade présente l'aspect d'une cancéreuse ou d'une infectée chronique.

La malade entre à la Charité le 1er novembre ; elle a été opérée le 12. Dans cette période, la température a oscillé entre 38° et 39° ; elle s'est élevée une fois à 39°,5.

Examen local. Le ventre est faiblement distendu. Le vagin, appliqué en avant contre le pubis, est très allongé ; très haut, on atteint avec difficulté l'orifice du col au niveau du bord supérieur du pubis. Au toucher vaginal, il semble que la paroi postérieure du vagin soit refoulée par une tumeur du volume d'une petite tête fœtale, qui remplirait le Douglas. Par le palper abdominal on sent le pôle supérieur de la tumeur qui déborde un peu les pubis et sur lequel on perçoit l'utérus en rétroversion, mais difficile à distinguer.

Par le toucher rectal on constate que la tumeur n'est pas dans le Douglas, mais en arrière du rectum. Ce conduit se dirige plutôt à droite, de de sorte que la tumeur serait en arrière et à gauche de lui. La tumeur, de consistance ferme, un peu élastique, non lobulée, à surface extérieure généralement arrondie, ne peut être refoulée en haut. On fait le diagnostic du siège sous-péritonéal de la tumeur. On hésite entre une masse de phlegmon chronique (à laquelle la température peut faire penser) et une tumeur congénitale rétropéritonéale.

Avant l'opération, on fait par le vagin une ponction exploratrice qui laisse sortir un peu de sang.

Opération le 12 novembre. Laparotomie médiane la vessie remontée

très haut. Le péritoine étant incisé, on voit nettement l'utérus et les deux ligaments larges.

Le ligament large droit est pourvu de sa trompe et de son ovaire ; celui de gauche comprend une trompe normale et l'*ovaire gauche est absent.*

Cet examen est net et facile, car il n'y a aucune adhérence péritonéale et l'utérus est attiré hors du ventre.

En arrière de l'utérus, le péritoine, lisse, est refoulé par un bombement arrondi et le conduit rectal est appliqué en avant de cette masse, verticalement, et à peu près médian. On peut donc aborder la tumeur à gauche ou à droite du rectum ; on a un peu plus de place à droite.

Le péritoine est incisé sur le bombement, à droite du rectum, sur une étendue 6 à 8 centimètres ; on saisit les lèvres de l'incision péritonéale et avec la main on clive une tumeur qui est enlevée en trois ou quatre morceaux volumineux. Elle est contenue dans une loge sous-péritonéale profonde, occupant la concavité sacrée et descendant jusqu'au périnée. La tumeur est enlevée d'une manière complète et satisfaisance.

On effondre la loge de la tumeur du côté du vagin ; dans la loge sont placées, au point de vue hémostatique, deux compresses de gaze, qui vont sortir en partie par le vagin. On ferme par quelques points de suture l'incision péritonéale de la loge. Suture abdominale à trois plans ; pas de drainage.

La tumeur est constituée par un tissu rouge pâle, assez homogène, légèrement friable, ne présentant pas de cavité kystique ; c'est l'aspect d'une tumeur sarcomateuse. Nous donnerons ultérieurement le résultat de l'examen histologique. Nous insisterons sur la coïncidence curieuse de l'existence de cette tumeur et de l'absence de l'ovaire gauche.

M. Gangolphe rappelle que M. Molin (*Gazette des Hôpitaux*, 1907, p. 519 : sur une variété rare et tardive de tumeurs congénitales sacro-coccygiennes) a attiré l'attention sur cette variété de tumeurs de la concavité du sacrum.

M. Goullioud demande s'il y a eu des difficultés pour l'accouchement de la malade.

M. Aug. Pollosson répond négativement, la tumeur n'existant pas à ce moment.

*
* *

CANCER DE LA VESSIE DÉVELOPPÉ AUTOUR DE L'ORIFICE URÉTÉRO-VÉSICAL DROIT ; CYSTECTOMIE PARTIELLE.

M. Delore présente une tumeur de la vessie, enlevée deux jours auparavant, chez un homme âgé de 60 ans, dans les conditions suivantes :

Bien portant d'habitude, il a uriné du sang, une seule fois tout d'abord, il y a deux ans. Les accidents urinaires n'ont reparu que depuis quatre mois, toujours sous forme d'hématuries, dont les caractères semblaient indiquer un cancer de la vessie : hématuries abondantes, continues, plus foncées à la fin de la miction. Les courses en voiture n'avaient aucune influence sur leur apparition ; c'était des hématuries spontanées. A cause d'elles, le malade a maigri, pris un teint jaune paille.

A son entrée à l'hôpital, ce qui attire surtout l'attention, ce sont les *hématuries*. La couleur des urines est constamment rouge foncé. Dans le dépôt, contenant du pus et de gros caillots, on retrouve en outre, à deux reprises différentes, des débris organisés, mais si petits que l'examen histologique n'a pas permis de reconnaître leur origine. Le malade accuse des *douleurs* au bout de la verge, à la fin de la miction, comme dans les cystites.

Le *cathétérisme*, pratiqué dans le but de rechercher des calculs vésicaux, démontra l'absence de toute concrétion calculeuse ; le lavage de la vessie provoqua une hémorragie de sang pur à la fin de l'évacuation. Comme d'autre part la palpation des reins était négative et que le malade n'avait jamais ressenti des douleurs lombaires ou des coliques urétérales, on était conduit à penser à une lésion néoplasique de la vessie.

Ce diagnostic ne pouvant être corroboré par la cystoscopie, à cause des hématuries, on dut se contenter des signes précédents et des renseignements fournis par le *toucher rectal*. Celui-ci, combiné à la palpation abdominale, permettait de sentir une masse située sur le côté droit de la vessie, au pourtour de l'orifice urétéro-vésical. C'est avec le diagnostic de cancer du bas-fond vésical à droite que nous nous décidâmes à intervenir. Une taille exploratrice était nettement indiquée ; elle devait être suivie d'un cathétérisme des uretères au cas où l'on n'aurait pas trouvé de tumeur.

La cystotomie démontra, comme l'examen clinique l'avait fait présumer, l'existence d'une large ulcération cancéreuse de la vessie, d'un diamètre de 4 à 5 centimètres, englobant l'orifice urétéro-vésical droit et la plus grande partie du côté droit de la vessie. Un essai de décollement de la vessie ayant montré que la résection était possible, nous avons pratiqué une cystectomie partielle après section du muscle grand droit. A la fin de l'intervention, il ne restait plus du réservoir que l'orifice

urétral, l'orifice urétéro-vésical gauche et le côté gauche du réservoir. La surface péritonéale de la vessie avait été enlevée sur la largeur de la paume de la main ; aussitôt le péritoine avait été refermé.

La conduite vis-à-vis de l'uretère fut un peu différente de la technique classique. L'orifice urétéro-vésical, perdu au milieu des masses fongueuses, ne put être cathétérisé ; aussi l'uretère fut-il recherché dans le tissu péri-vésical, en dehors de la vessie, et sectionné à 3 ou 4 centimètres en deçà de son embouchure. La tranche du canal fut ensuite suturée sur le bord de la section vésicale.

Enfin, la cavité vésicale fut reformée en partie en rabattant un lambeau de la paroi vésicale de haut en bas. Drain hypogastrique et drainage du tissu péri-vésical.

Histologiquement, il s'agit d'un épithélioma malin. Il n'y avait le long de l'hypogastrique que deux ou trois petits ganglions d'aspect cancéreux ; ils furent enlevés.

La question du traitement des tumeurs cancéreuses de la vessie a été agitée au Congrès de Bruxelles en 1908, et plus anciennement au Congrès d'Urologie de 1905. Tous les auteurs s'accordent à rejeter l'ablation simple de la tumeur : Legueu signale 9 récidives rapides sur 10 cas, après cette méthode. La cystectomie totale est grave : Rafin signale 17 morts sur 30 observations. En général, les auteurs préfèrent la cystectomie partielle : Albarran, sur 26 épithéliomes, obtient six guérisons, prolongées, de un an et demi à six ans ; Pousson, Desnos sont cependant pessimistes, avec quelque raison.

Ce dernier même est plutôt partisan du traitement palliatif. Il est certain qu'en présence de la plupart des tumeurs, on est obligé de se résoudre au méat hypogastrique de M. Poncet. Toutefois, on doit pratiquer la cystectomie partielle, lorsque la tumeur est unique, mobilisable, sans généralisation ganglionnaire. Malgré la gravité plus grande de l'acte opératoire, cette conduite est justifiée par l'espoir d'une guérison définitive.

M. Gangolphe, après des nettoyages, faits pour tumeurs de la vessie, a eu des récidives. Dans un cas, la survie a été de neuf ans ; ce malade, blanchisseur de son état, avait une tumeur vésicale qui allait de la face postérieure à la face antérieure de l'organe. La récidive s'est faite dans les muscles directs. L'examen histologique avait démontré qu'il s'agissait d'un épithélioma allantoïdien.

*
* *

A PROPOS DE LA CYSTECTOMIE; ABLATION A LA CURETTE D'UN ÉPITHÉLIOMA DU TYPE ALLANTOÏDIEN; SURVIE DE 9 ANS.

M. GANGOLPHE. — M. Delore nous a relaté un fait de cystectomie totale intéressant au point de vue opératoire seulement, puisque l'opération remontait à la veille. A ce sujet, je vous communiquais diverses statistiques portant sur la survie des opérés pour tumeur de la vessie.

La plus longue survie, 6 ans, je crois, est de beaucoup dépassée par celle d'un de mes opérés.

En avril 1896, le nommé P... (Fleury), âgé de 43 ans, entrait dans mon service, salle Sainte-Marthe, n° 30, avec les signes classiques d'une tumeur vésicale. Je fis la cystotomie sus-pubienne et trouvai une tumeur qui, implantée sur la face postérieure et le bas-fond de la vessie, envoyait un prolongement sous forme de colonne néoplasique, allant se fixer à la façon antérieure, presque sur le tracé de mon incision.

Cette tumeur, qui paraissait ainsi envahir deux points opposés de la surface vésicale, aurait peut-être paru exiger une cystectomie totale; cependant je ne m'arrêtai pas à cette idée, et je débarrassai l'organe malade des végétations néoplasiques aussi soigneusement que possible. La curette, le thermo-cautère furent seuls employés.

Cet homme, que l'on aurait cru devoir succomber à un néoplasme aussi avancé, guérit assez rapidement, reprit une santé parfaite et sa profession de blanchisseur.

Huit ans plus tard, un induration de mauvais augure se manifesta sur le siège même de l'incision sus-pubienne; les urines redevinrent troubles, parfois rougeâtres, en même temps que des signes de cachexie progressive se manifestaient.

Je ne jugeai pas utile de faire d'autres interventions; le malade mourut en 1905, plus de neuf ans après mon opération.

L'examen histologique, fait dans le laboratoire de M. le Prof. Tripier, avait démontré qu'il s'agissait d'un épithélioma du type allantoïdien.

*
* *

PRÉSENTATION D'ASTRAGALES DE PIEDS BOTS.

M. Nové-Josserand présente des astragales enlevés pour un pied bot congénital bilatéral, très accusé, chez un enfant de 3 ans.

L'examen de ces os conduit à admettre une malformation primitive de l'astragale. Le sujet sera d'ailleurs étudié plus complètement.

Séance du 19 novembre 1908.

Présidence de M. Horand.

A propos du procès-verbal :

KYSTE UNILOCULAIRE ÉPITHÉLIAL DU MAXILLAIRE SUPÉRIEUR ; CURETAGE ; PLOMBAGE AU MÉLANGE DE MOOSETIG; GUÉRISON.

M. Durand. — Dans la discussion qui s'est élevée jeudi dernier à propos du plombage, j'ai fait allusion à une observation de plombage d'un kyste du maxillaire ; je pense utile de vous rapporter cette observation et de vous montrer l'intéressante radiographie qu'a faite de cette lésion mon ami Destot.

Une femme de 30 ans, venue dans le service pour autre chose, me montre incidemment une petite grosseur développée dans le sillon gingivo-labial gauche. Elle me rapporte qu'il y a dix-huit ans elle s'est cassé plusieurs dents, puis a vu se développer des caries qui l'ont amenée à porter un dentier. Le dentiste a posé cet appareil sur les chicots qu'il a laissés en place.

Il y a deux ans environ, douleurs dentaires gauches, sans signes de sinusite et apparition de la petite tumeur.

Actuellement, celle-ci apparaît grosse comme une petite amande, rénitente et fluctuante, indolore, sous une muqueuse saine, au-dessus des prémolaires. Elle est manifestement incluse dans le maxillaire, et le diagnostic de kyste uniloculaire est facilement posé. Comme le kyste se montrait au niveau des prémolaires, je n'hésitai pas à accuser celles-ci, particulièrement l'antérieure malade et plombée. La radiographie me montra que cette interprétation n'était pas exacte.

Sur le très joli cliché que voici, on voit nettement en effet que le kyste est en sablier, la portion perceptible cliniquement, au-dessus des prémolaires, est séparée de la partie antérieure par l'alvéole profonde de la canine ; la partie antérieure communique nettement avec l'alvéole perforée de l'incisive latérale.

Le 4 septembre, intervention ; je constatai la réalité de la disposition révélée par la radiographie. Après curetage soigneux de la membrane du kyste, abrasion complète faite grâce à l'emploi du miroir frontal des spécialistes que j'utilise toujours dans mes opérations sur les cavités ; je plombai le kyste avec le mélange de Moosetig et fermai complètement mon incision muqueuse.

Les suites furent intéressantes. Les deux premiers jours, tuméfaction considérable de la moité gauche de la face, avec occlusion des paupières ; peu de douleur, pas de température, disparition en quatre jours de cette poussée œdémateuse. Au bout d'une semaine, il n'en restait plus qu'une toute petite trace, plaque de 3 à 4 centimètres de large.

Onze jours après, le 14, poussée inflammatoire qui se résout en deux jours par ouverture fistuleuse de 3 millimètres de l'incision, et issue dans la bouche d'un liquide sentant fortement l'iodoforme. Cette poussée se résout vite, en dix jours la fistulette se ferme et la malade, revue il y a quelques jours, est complètement guérie.

L'alvéole de l'incisive s'était fermée en quelques jours, après avoir servi de voie de drainage provisoire.

Cette observation m'a paru intéressante parce que ces kystes ont par eux-mêmes un certain intérêt, parce que la radiographie a précisé nettement l'origine de la lésion et enfin parce que le plombage m'a donné un rapide et heureux résultat.

Je crois savoir que M. Vallas a déjà utilisé cette méthode dans un cas pareil et qu'il en a été satisfait. Je pense que le plombage Moosetig trouve son indication dans l'obturation de ces cavités qui doivent se clore complètement ; j'avais pensé à l'utiliser dans l'obturation des sinusites maxillaires ; j'y ai renoncé parce qu'il m'a semblé que dans cette cavité qui doit rester en communication avec les fosses nasales, qui ne peut et ne doit pas se combler, le plombage ne donnerait pas de satisfaction. Je sais que M. Vignard a plombé, dans cet ordre d'idée, une mastoïde ; je ne crois pas devoir étendre cette

méthode aux sinusites. Dans les kystes maxillaires, au contraire, cavité close, il me semble qu'on peut en attendre d'heureux résultats. Je dois ajouter que, contrairement à mon habitude, j'ai dû employer ici le plombage immédiat avec suture complète.

L'examen microscopique pratiqué par M. Bériel démontra que la poche, formée d'un épithélium stratifié paraît être d'origine paradentaire.

M. Tixier. — J'ai eu l'occasion d'observer plusieurs kystes du maxillaire supérieur siégeant au niveau de la fosse canine. M. Destot m'avait fourni de jolies radiographies de ces cas ; elles ont été représentées dans la thèse de mon élève Elie, sur les kystes du maxillaire supérieur d'origine inflammatoire.

J'avais cru pouvoir affirmer en effet que souvent ces kystes ont une origine purement inflammatoire et sont consécutifs à une carie de l'incisive ou de la canine. Tout autour se produirait une ostéite raréfiante du maxillaire y creusant une poche pseudo-kystique.

C'est parce qu'à l'examen microscopique des fongosités retirées de ces cavités on m'avait assuré qu'il n'y avait aucune inclusion épithéliale paradentaire que j'avais été obligé d'admettre une cause purement inflammatoire.

Il est probable qu'il faut être éclectique pour le maxillaire supérieur, et spécialement pour les kystes développés au niveau de la fosse canine. Les uns, comme celui de M. Durand, sont causés par des débris paradentaires ; d'autres sont purement inflammatoires.

M. Destot. — Tous les kystes de la région incisive supérieure sont inflammatoires ; car le pus, dans les infections des molaires, fuse dans le sinus ; dans le maxillaire inférieur, le pus se dirige vers la peau et donne des fistules cutanées.

M. Vallas. — Il existe des kystes inflammatoires et des kystes paradentaires ; peut-être les débris paradentaires ne se mettent-ils en mouvement que sous l'influence de l'inflammation.

M. Durand est de l'avis de M. Tixier, on ne peut nier, comme le fait M. Destot, le kyste épithélial, il est certain qu'il existe.

*
* *

RÉSECTION DU POIGNET ET PLOMBAGE.

M. Villard. — Comme suite à la discussion soulevée lors de la précédente séance à propos du plombage des os, je vous

présente un homme de 32 ans auquel j'ai pratiqué, au mois de juin dernier, une résection du poignet droit pour une tumeur blanche. Il s'agissait d'une forme d'ostéo-arthrite tuberculeuse avec des lésions du carpe très avancées et de grosses productions fongueuses ; néanmoins, il n'existait pas de fistules. Grâce à une incision dorsale unique, j'ai pu pratiquer l'ablation complète du massif carpien, avec grattage des extrémités inférieures des deux os de l'avant-bras. Après un accolement parfait des surfaces cruentées, j'ai fait le plombage avec le mélange de Moosetig. Le résultat immédiat fut parfait, la réunion eut lieu par première intention, sans aucune réaction thermique, et le seul fait à signaler fut l'évacuation d'une très petite quantité du mélange au bout de trois semaines, au niveau d'un point de la suture. Mais je présente surtout ce malade au point de vue du résultat éloigné ; bien que l'état actuel ne soit pas définitif, j'ai en effet redouté beaucoup à un moment que le poignet ne restât ballant, car le mélange iodoformé n'est pas encore complètement résorbé, et il forme entre les surfaces osseuses, constituées par la tête des métacarpiens et l'extrémité inférieure du radius, une sorte de corps étranger s'opposant à leur rapprochement. D'autre part, il se produit autour de cette masse encore persistante une sorte d'exsudation séreuse assez abondante, que j'ai dû évacuer deux fois par ponction, chacune de ces ponctions m'ayant permis de retirer un peu du plombage.

Actuellement, bien que le poignet présente une laxite exagérée, le résultat fonctionnel n'est pas mauvais, les mouvements des doigts sont bien revenus, et le malade commence à se servir de sa main, se déclarant très satisfait de son état qui du reste s'améliore progressivement.

Il me semble d'après ce cas qu'au point de vue postopératoire immédiat ce plombage a eu un résultat parfait en permettant par une réunion *per primam* de supprimer une poche de drainage souvent large ; mais je crois qu'il faut formuler quelques réserves sur son emploi chez l'adulte, où l'activité ostéogène est diminuée et lorsqu'il s'agit d'articulations réclamant de la solidité. Dans le cas particulier du poignet, il y avait peut-être lieu de combiner le plombage avec la suture du 2e ou du 3e métacarpien avec le plateau radial, pratique

suivie dans les résections ordinaires par M. Gangolphe et qui donne une plus grande solidité à la néoarticulation.

M. Gangolphe. — Le malade présenté par M. Villard nous offre un résultat encore trop récent pour qu'on puisse le considérer comme définitif. La cicatrisation de la plaie opératoire a certainement été hâtée par le plombage ; mais le poignet est tuméfié, semi-fluctuant, et malgré son indolence complète, on peut se demander s'il n'y a pas, à côté d'un épanchement inoffensif réactionnel, une repullulation fongueuse. Les doigts sont très mobiles, l'articulation l'est trop ; mais la suite seule permettra une appréciation exacte. Je crois que la suture osseuse que j'ai préconisée (entre le 2e ou le 3e métacarpien et le radius) doit être employée en général.

On réduit ainsi l'*espace mort*, conséquence de la résection, et le plombage serait un utile complément concourant au même but.

Les nombreux cas de résections que je vous ai présentés, dans lesquels les sujets avaient récupéré une puissance fonctionnelle très grande, prouvent que la suture osseuse réduit très notablement la durée autrefois très longue de la période de drainage. Le plombage serait encore un moyen de la raccourcir.

Je saisis cette occasion pour répéter ce que j'avais eu l'occasion de dire lors des premières présentations de M. Vignard. Il est certain qu'en obturant par le plombage la cavité résultant de l'ablation de l'astragale par exemple, en faisant une sorte de tamponnement qui s'élimine partiellement, mais non en totalité, on supprime les chances de repullulation. Et toutes les fois que l'on ne tient pas à la solidité, que l'on ne redoute pas la mobilité, le plombage donnera de bons résultats fonctionnels.

*
* *

PYONÉPHROSE COMPLIQUANT L'OSTÉOMYÉLITE.

M. Bérard. — Il est de notion classique que l'ostéomyélite aiguë présente parfois des complications rénales, et que l'élimination du staphylocoque ou de ses toxines par le filtre glomérulaire détermine tantôt de l'albuminurie plus ou moins durable, tantôt de la pyurie d'ordinaire passagère, tantôt des phlegmons périnéphrétiques. C'est dans les formes septiques, à localisations multiples ou terminées en quelques jours par la mort, que l'on a eu l'occasion surtout de constater à l'autopsie des abcès miliaires du rein développés autour des vaisseaux

dans lesquels s'étaient arrêtées des embolies pyohémiques. (Lannelongue, Jaboulay, Gangolphe, Mauclaire.)

A côté de ces altérations banales, il en est de beaucoup plus rares ; parmi ces dernières doit être rangée la pyonéphrose, avec un gros rein transformé en une ou plusieurs poches purulentes à parois amincies. A propos de l'observation suivante, où nous avons été obligé d'intervenir la main forcée par des accidents d'infection rénale qui relevaient de cette cause et qui faillirent entraîner la mort du malade, nous avons fait de multiples recherches bibliographiques. Notre interne André Chalier a bien voulu les compléter; mais il n'a pas été heureux plus que nous pour retrouver quelque cas analogue.

*
* *

Ostéomyélite grave du tibia avec nécrose nécessitant l'évidement de toute la diaphyse ; pyonéphrose droite ; néphrectomie ; guérison.

OBSERVATION.

M. Antoine, âgé de 18 ans, entrait dans mon service de l'Hôtel Dieu, le 21 mars dernier, pour une ostéomyélite grave du tibia droit, dont le début remontait à quinze jours. Bien portant jusque là, il avait ressenti, à la suite d'une marche un peu longue, une douleur aiguë à la partie supérieure de la jambe droite. Quand il se soumit à notre examen, un gros abcès distendait déjà les parties molles, et toute la moitié supérieure du tibia était épaissie et extrêmement douloureuse à la simple palpation.

Le jour même, une large trépanation de l'os permettait d'évider son tiers supérieur, infiltré par une moelle purulente, et de drainer deux abcès des parties molles au contact de l'os malade. Malgré cette large intervention, la température continuait à osciller entre 39°,5 et 37°, l'état général s'aggravait, avec un teint terreux, une langue rôtie; le 30 mars, nous devions poursuivre l'évidement de la diaphyse du tibia dans sa totalité entre les deux cartilages de conjugaison.

A ce moment déjà, le malade avait des urines troubles qui ne s'éclaircissaient pas par le repos, et un culot purulent abondant occupait le fond de sa cantine. La palpation du rein droit le montrait douloureux, augmenté de volume ; la température restait oscillante, avec des poussées maximum au moment où les urines semblaient cependant s'éclaircir. Pendant un mois, les accidents osseux semblant dominer la scène, on se borne à combattre la pyurie en mettant le malade au régime lacté avec

de l'eau d'Évian et des antiseptiques rénaux (salol, benzoate de soude, urotropine).

Au milieu du mois de mai, malgré un début de réparation du côté du tibia, l'état général périclitant toujours, avec des urines tantôt peu louches, tantôt très purulentes, M. Gauthier voulut bien pratiquer, sur notre demande, un cathétérisme des uretères. Cette opération, assez difficile à cause de l'œdème des orifices urétéraux à leur abouchement vésical, ne put être menée à bien que sous anesthésie et après deux tentatives inutiles. Elle eut des résultats assez déconcertants, car elle montra des urines troubles des deux côtés.

Toutefois, vers le 10 juin, une nouvelle séparation par cathétérisme des uretères ayant montré des urines beaucoup plus claires à gauche et toujours très purulentes à droite ; d'autre part, la loge rénale droite semblant à l'examen beaucoup plus bombée et rénitente, une néphrotomie droite fut décidée. Je pratiquai l'opération le 10 juin ; mais, arrivé sur le rein droit par l'incision lombaire, je ne trouvai plus qu'une énorme poche, grosse comme une tête de fœtus à terme, plaquée en haut contre le diaphragme, dont les parois présentaient par places la minceur d'une anse intestinale, si bien que j'avais pris d'abord une de ces poches pour l'angle colique adhérent au rein.

Se borner à une simple incision eût été insuffisant, car toute la glande était suppurée, avec des loges distinctes les unes des autres. Il était à peu près impossible de réaliser un drainage complet, et je considérais comme dangereux d'imposer à cet organisme très affaibli la réparation de deux foyers suppurés aussi vastes ; en effet, le tibia évidé suppurait encore sur une bonne partie de sa diaphyse, et quelques jours auparavant, j'avais dû extirper un long séquestre gothique.

D'autre part, une néphrectomie dans ces conditions ne pouvait être que très laborieuse ; le malade risquait de ne pas résister au shoch opératoire. Et surtout si le rein gauche était lésé comme tout permettait de le croire, on pouvait provoquer ainsi une anurie réflexe.

Malgré tous ces dangers de la néphrectomie, je me décidai à la tenter, car du moins si le malade échappait aux complications immédiates, il aurait des chances de guérison que ne lui donneraient pas la néphrotomie. La décortication de l'organe fut laborieuse ; certaines poches se déchirèrent, et il fallut procéder vers le pôle supérieur à des manœuvres très longues de libération ; au bout de près d'une heure, elle était enfin terminée. La plaie fut laissée ouverte avec des mèches de tamponnement et deux pinces sur le pédicule (présentation de la pièce).

Une injection de sérum de 250 grammes avait été faite sur la table d'opération pour mettre le rein gauche en tension.

Pendant quarante-huit heures encore, les urines restèrent troubles et un peu sanguinolentes ; le premier jour, il en fut émis 300 grammes, le deuxième jour 250 grammes. Le troisième jour, après une nouvelle

injection de sérum de 400 grammes, on recueillit 500 grammes d'urine beaucoup moins louche et 600 grammes le lendemain. Le 6 juillet seulement, les urines redeviennent tout à fait claires. Elles le sont restées depuis, avec des quantités variant de 800 à 1.100 et 1.200 grammes. L'analyse pratiquée plusieurs fois montra une proportion d'urée normale, avec un peu d'albumine qui disparut fin août.

Actuellement, le malade a retrouvé, comme vous le voyez, un état général très satisfaisant. La cicatrice de néphrectomie est nette, sans éventration. Les derniers séquestres du tibia ont été éliminés fin juin ; toute la vaste perte de substance osseuse s'est nivelée sans qu'on ait eu à l'obturer artificiellement. Seule l'épidermisation des bourgeons n'est pas encore terminée.

En résumé, en pleine évolution d'une ostéomyélite aiguë très grave du tibia, après évidement de toute la diaphyse, nous avons été conduit par la purulence progressive des urines, par l'altération croissante de l'état général, par la constatation à droite d'une masse rénale volumineuse, et malgré que le cathétérisme des uretères eût révélé quinze jours auparavant une pyurie double, à pratiquer une néphrectomie pour une grosse pyonéphrose du rein droit. De telles pyonéphroses sont rares, *a priori* elles commandent la néphrotomie plutôt que le sacrifice du rein, surtout quand on a des doutes sur l'intégrité du rein opposé.

Si nous avons fait ici la néphrectomie, c'est que depuis une semaine les urines du rein gauche s'étaient à peu près éclaircies, comme s'il s'était agi d'une infection passagère et superficielle du filtre rénal de ce côté. Et d'autre part, la constatation, dans le rein droit mis à découvert, de multiples poches suppurées indépendantes les unes des autres, à parois amincies et inutilisables pour la sécrétion, nous a imposé la néphrectomie. Elle seule en effet pouvait tarir assez rapidement ce foyer purulent pour ne pas exposer le malade, déjà très cachectique, à une infection prolongée telle que l'aurait entretenue une fistule de néphrotomie. Le danger était pressant ; il fallait une thérapeutique radicale.

M. Vignard. — J'ai eu l'occasion de pratiquer il y a quelques jours une néphrotomie transpéritonéale, chez un enfant de 21 mois, porteur d'un sarcome du rein, pesant deux kilogs. Il est curieux de voir que cette intervention ne fut nullement suivie de choc ; l'enfant va aussi bien que possible.

M. Gangolphe n'a jamais vu de pyélonéphrite, compliquant l'ostéomyélite ; il serait intéressant de savoir si l'agent microbien était le même dans le rein et dans le tibia.

M. Bérard. — Il y avait du staphylocoque dans les deux foyers.

*
* *

FRACTURE DES DEUX OS DE L'AVANT-BRAS ; PSEUDARTHROSE ; INTERVENTION SANGLANTE ; OSTÉO-SYNTHÈSE DU CUBITUS A L'AIDE D'UNE ATTELLE EN ALUMINIUM ; RÉSULTATS FONCTIONNELS EXCELLENTS.

M. Tixier — Ce jeune homme, âgé de 24 ans, a été victime le 15 avril 1908, d'une fracture des deux os de l'avant-bras. Il fut soigné à Carcassonne par plusieurs médecins militaires ; il faisait alors son service.

Malgré la mise en place de plusieurs appareils plâtrés il présentait le 25 mai 1908, quarante jours après son accident, un défaut de consolidation absolue. C'est alors qu'il vint me voir.

Après avoir constaté à la radiographie n° 1 qu'il n'y avait aucune coaptation des fragments, je tentais sous anesthésie (ce qui n'avait jamais été fait) une réduction manuelle. Après avoir appliqué une attelle plâtrée postérieure immobilisant l'avant-bras en supination, j'exécutais au moment de la dessication de l'appareil un mouvement de flexion, de façon à maintenir le membre blessé dans cette position de flexion en supination que M. Bosquette nous a appris à considérer comme la plus favorable à la coaptation des fragments dans les fractures des deux os de l'avant-bras.

Je fis exécuter une radiographie sous le plâtre, et pus constater (n° 2) que la réduction paraissait satisfaisante. L'appareil fut laissé en place trente jours et j'instituai durant toute cette durée un traitement spécifique, car ce jeune homme de 24 ans présentait cette diathèse cause adjuvante de pseudarthrose.

Quand j'enlevais le plâtre, le 27 juin, je constatais que la consolidation du radius paraissait complète, mais qu'il existait encore une laxité manifeste au niveau de la fracture du cubitus, et surtout les mouvements de pronation et de supination étaient presque totalement abolis.

Aussi, je proposais une intervention sanglante qui fut acceptée et exécutée le 1er juillet 1908.

Par une incision externe, j'allais reconnaître l'état du cal radial : il était solide et les fragments étaient bout à bout. Me portant sur le côté cubital, j'incisais les téguments et étais obligé de traverser des tissus épais scléreux pour atteindre les fragments du cubitus. Ils étaient réunis par un cal fibreux interfragmentaire latéral, le fragment inférieur du cubitus s'étant placé dans l'espace interosseux sur la face externe du fragment supérieur. Il n'y avait pas d'interposition musculaire.

Je réséquais une courte portion du segment cubital inférieur et avivais le fragment supérieur. Puis les deux extrémités osseuses furent maintenues au contact, et j'appliquais sur leur face interne cette courte attelle en aluminium creusée en tuile pour épouser les contours de l'os. Deux petites vis solidement fixées dans les fragments maintinrent l'attelle. Les deux petites plaies furent fermées sans drainage. L'avant-bras fut fixé en supination par un appareil plâtré.

Aucune suite opératoire. Aucune température : quatre jours après l'opération le malade rentrait chez lui. Il pouvait être intelligemment surveillé.

Au bout de 21 jours, j'enlevais le plâtre : le résultat fonctionnel fut immédiatement reconnu parfait et bientôt le malade jouissait de tous ses mouvements (radiographie 3).

Cependant au mois d'août il revenait avec de la rougeur et des signes de lymphangite au niveau de la plaque métallique. Je fus obligé de l'enlever le 4 septembre, ce qui se fit très aisément, la voici.

Depuis ce jeune homme s'est servi de son bras comme si jamais il n'avait été victime d'un accident. Vous pouvez constater quelle récupération parfaite de tous les mouvements de pronation et de supination il présente aujourd'hui. Il n'y a aucune limitation dans ses mouvements et lorsqu'on fixe solidement l'humérus on peut constater la même facilité, la même étendue des mouvements du côté blessé que du côté sain. C'est un véritable retour *ad integrum*.

M. Bérard. — Les agrafes métalliques n'ont pas été tolérées ; je crois qu'elles le sont très rarement, et je ne partage pas à ce sujet l'avis des chirurgiens belges.

M. Martin. — Il importe que les appareils de contention, les appareils prothétiques, etc., soient de très faible volume pour pouvoir être tolérés dans l'épaisseur des tissus.

J'ai dit autrefois que cette condition est nécessaire, même pour les pièces qui, situées profondément au sein de masses épaisses de tissus, ne sont que peu impressionnées par les mouvements et les chocs subis par la région. Les appareils qui doivent être situés sous la peau sont encore plus difficilement tolérés, car tous les chocs, tous les mouvements retentiront sur eux, tendront à les mobiliser, à favoriser leur élimination. Dans ce cas par conséquent, il est encore plus important de prendre toutes les précautions pour éviter ces inconvénients. Dans ce but, il faudrait pouvoir donner à la pièce une contitution analogue à celle d'un fin grillage, afin qu'elle ne fasse pour ainsi dire pas d'interposition entre les tissus, qu'elle n'en rompe pas la continuité. On s'efforcera donc de faire des appareils aussi minces que possible, on les perforera de trous nombreux et larges.

J'ai mis depuis longtemps en évidence les inconvénients des corps étrangers volumineux, j'ai vu depuis de nombreux faits venir à l'appui de cette proposition.

M. Durand. — N'y aurait-il pas lieu de penser que les appareils de contention sont mieux tolérés quand ils sont entièrement inclus dans la substance osseuse, sous le périoste, que lorsqu'ils sont en dehors du périoste. Nous avons revu des malades qui portent depuis longtemps des vis, des agrafes incluses dans leurs os et il est possible que cette situation ait, aussi bien que le volume des pièces métalliques une grande importance sur la manière dont ils sont tolérés.

M. Tixier. — Puisque l'on vient de parler de la parfaite tolérance du squelette pour les pièces d'ostéo-synthèse inclus dans l'os, je puis vous donner des nouvelles d'un malade qui est en faveur de cette opinion.

J'ai eu l'année dernière l'occasion de vous présenter un jeune homme auquel j'avais pratiqué un enchevillement du col du fémur à l'aide d'une cheville d'ivoire. Or, ce malade a été dernièrement examiné par moi, il va admirablement bien, et son enchevillement à pièce perdue n'a déterminé aucun incident local.

*
* *

FRACTURE DE L'ASTRAGALE ; ASTRAGALECTOMIE ; RÉSULTAT ÉLOIGNÉ.

M. Gayet. — Les résultats éloignés étant toujours intéressants, surtout en chirurgie osseuse et articulaire, j'ai tenu à vous présenter cette malade chez qui j'ai pratiqué l'astraga-

lectomie il y a plus de neuf mois pour une fracture de l'astragale.

L'observation complète sera publiée dans un travail actuellement en préparation ; je me contenterai donc de vous la résumer.

Cette malade, R. Marie, âgée de 40 ans, est entrée dans mon service, à l'hôpital de la Croix-Rousse, le 11 février 1908, pour un traumatisme du pied.

Elle était tombée, une quinzaine de jours avant, du haut d'un tabouret sur le pied droit qui aurait été déjeté en dehors. Elle alla trouver un rhabilleur qui fit des manœuvres assez violentes. Le gonflement et l'impotence persistant elle se présente à nous dans l'état suivant : pied en forte extension, subluxé en avant, en rotation interne et léger varus.

Cette attitude typique, irréductible, sans lésions des malléoles nous fait penser de suite à une fracture de l'astragale que la radiographie eut tôt fait de confirmer.

Nous anesthésions la malade, et après une tentative de redressement forcé inutile, nous nous décidons à pratiquer l'astragalectomie. L'os fut enlevé en trois morceaux ; il y avait, comme vous l'indique la radiographie et comme vous pouvez le voir sur la pièce, un double trait de fracture : l'un séparant le col du corps obliquement en empiétant un peu sur la lèvre interne de la trochlée ; l'autre, oblique en sens inverse de dehors en dedans et d'avant en arrière partageant le corps en en deux parties égales.

Pour avoir le fragment postéro-interne il fallut une incision interne complémentaire.

La peau fut ensuite suturée et le pied mis en bonne attitude dans un appareil plâtré.

La réunion eut lieu par première intention ; le plâtre fut enlevé au bout de trois semaines, et le 7 mars, vingt-quatre jours après l'opération, la malade quittait le service pour achever de se soigner chez elle. A ce moment elle commençait à poser le pied à terre.

Le 4 mai suivant, je la revoyais ; elle marchait assez bien avec un soulier orthopédique, mais il y avait une forte atrophie musculaire. Electrisation et massages.

Actuellement elle marche avec une certaine raideur, mais sans claudication véritable. Il persiste encore un certain degré

d'atrophie. Le pied est en bonne attitude, les mouvements limités, mais suffisants. Il n'y a aucune douleur.

La radiographie prise récemment vous montre que la surface articulaire calcanéenne est venue s'appliquer correctement sur la surface tibiale. En avant, le vide laissé par la tête astragalienne présente quelques petits noyaux d'ossification secondaire, mais il n'y a là rien qui puisse jouer le rôle de cale et empêcher la flexion. On voit bien la cambrure de la voûte habituelle aux astragalectomisés.

En somme, il s'agit là d'un résultat qui peut passer pour très satisfaisant, surtout si on le compare à l'état des anciennes fractures non réduites et non opérées. L'indication dans ce cas était absolue, en raison de l'irréductibilité en mauvaise attitude. Je ne dirai cependant pas que le résultat est absolument parfait. La raideur du pied est encore gênante, surtout pour la descente des escaliers. Je compte que les articulations antérieures du pied viendront suppléer en s'assouplissant à ce qui manque comme laxité à la néo-articulation tibio-calcanéenne.

Je serais heureux si cette présentation amenait mes collègues qui ont certainement opéré des cas semblables à me fournir des renseignements sur le résultat éloigné de leurs opérations, car il s'agit là d'une question qui n'est pas définitivement au point : le traitement des fractures astragaliennes par la résection d'emblée doit-il, oui ou non, devenir notre règle thérapeutique ?

M. Destot. — Les fractures de l'astragale doivent être divisées en fractures avec ou sans luxation. Celles qui ne s'accompagnent pas de luxation sont souvent très difficiles à diagnostiquer sans radiographie, alors que les autres sont très anciennement connues.

L'astragalectomie est la méthode de choix ; la reposition immédiate donne de mauvais résultats, et c'est ainsi que, même dans les cas les plus favorables en apparence, on est amené à faire des résections secondaires.

*
* *

ASTRAGALECTOMIE POUR FRACTURE FERMÉE DE L'ASTRAGALE.

M. Gangolphe. — La communication de M. Gayet me fournit l'occasion de citer deux cas de fracture fermée de l'as-

tragale, pour lesquels j'ai eu recours à l'astragalectomie d'emblée.

Tous deux remontent à une date éloignée, de beaucoup antérieure à la radiographie; c'est-à-dire que je me suis basé sur des indications uniquement tirées de l'examen clinique ordinaire.

Dans les deux cas, la cause était une chute violente, une projection sur le sol. Examinés dès le lendemain, les sujets présentaient une grosse tuméfaction du cou-de-pied, et, par la palpation il me fut possible de diagnostiquer la fracture. Chaque fois il y avait coexistence de fracture du péroné ; je ne puis affirmer que le tibia ait été intact, c'est peu probable ; mais l'attention se trouvait, pour ainsi dire, uniquement portée sur la tibio-tarsienne.

Je fis l'astragalectomie, et j'obtins d'excellents résultats fonctionnels. Voici, du reste, en quelques mots, ces deux cas :

1° Pendant l'hiver 1890, on amène, salle Sainte-Catherine, à l'hôpital de la Croix-Rousse, une jeune femme qui était tombée d'une voiture lancée à toute vitesse. L'accident était arrivé dans la soirée à Neuville-sur-Saône; le soir même, l'interne de garde constata une déformation très marquée du cou-de-pied avec gonflement ecchymotique.

Je la vis le lendemain matin, et sentant une saillie anormale qui calait en quelque sorte les mouvements du cou-de-pied, je décidai d'enlever l'obstacle qui me paraissait être en l'espèce l'astragale fracturé.

En effet, l'astragalectomie montra qu'il existait une fracture de cet os au niveau du col, et, chose singulière, la tête ainsi immobilisée avait été retournée presque complètement, la surface cartilagineuse articulaire regardant en arrière, en contact avec la surface cruentée du col.

Les suites furent simples.

J'ai eu l'occasion de revoir très longtemps après cette opérée : elle avait pu reprendre toutes ses occupations, elle me dit même avoir pu danser sans aucune gêne.

2° Il y a une dizaine d'années le docteur Brides (du Bois-d'Oingt) me fit appeler auprès d'un blessé projeté violemment hors d'une voiture « Serpolet » si mes souvenirs sont exacts. Là encore il s'agissait d'une fracture probablement bi-mal-

léolaire, et sûrement accompagnée d'une fracture de l'astragale.

Le gonflement ne m'empêcha pas de sentir l'astragale irrégulièrement placé, et même crépitant, menaçant l'intégrité des parties molles.

Je proposai une astragalectomie immédiate, qui ne fut accordée que 48 heures plus tard.

Là encore l'opération me donna un résultat définitif excellent.

En somme, c'est toujours parce que les signes cliniques me permettaient de redouter une très grande gêne dans les mouvements du cou-de-pied, des troubles de nutrition, l'impossibilité en un mot de placer le pied dans une attitude correcte, que je me suis décidé à l'intervention.

La radiographie, on le sait, a modifié quelque peu aujourd'hui, en les augmentant, ces indications sommaires.

*
* *

DES MÉTATARSALGIES.

M. Destot. — Il existe plusieurs variétés de métatarsalgies : les unes tiennent aux conformations individuelles du pied, telle la maladie de Morton, affection familiale héréditaire tenant à une brièveté trop grande du 4e métatarsien. Les autres tiennent à une chaussure mal faite dont la semelle n'est pas assez concave pour permettre le passage des têtes des 2e, 3e, 4e métatarsiens pivotant autour d'un axe transversal passant par les têtes du 1er et du 5e, au moment de la projection du corps en avant.

Enfin, il existe une autre variété qui tient à l'affaiblissement de la voûte du pied par suite d'un défaut de musculature de la plante ou une laxité trop grande des ligaments.

Aux premières variétés s'appliquent des traitements portant sur des têtes des métatarsiens ; augmentation de la concavité de la semelle soutien du métatarsien qui porte à faux et forme un orteil en marteau.

A la dernière variété, au contraire, correspond un soutien de la voûte du pied au moyen d'une semelle métallique qui laisse libre l'extrémité des métatarsiens. Il résulte de recher-

ches anatomiques et physiologiques que le point qui sert de clef de voûte correspond à un point nodal situé à la coujonction du scaphoïde, du cuboïde et du 3e cunéiforme.

La malade présentée, ainsi que de nombreux cas soignés de cette façon témoignent de l'efficacité du procédé. La semelle métallique a été battue par M. Zeier et épouse très exactement la forme de la voûte du pied tout en laissant libre les têtes des métatarsiens.

Parmi les observations que je puis rapporter, je citerai un jeune garçon de 17 ans qui a été vu par M. Gangolphe. Il ne pouvait pas marcher et avait dû abandonner sa profession de mécanicien. Le port de cette semelle lui a permis de suite de reprendre son métier.

*
* *

LARYNGECTOMIE TOTALE.

M. Vallas. — Je vous présente un homme de 55 ans, auquel j'ai pratiqué, il y a six semaines, une laryngectomie totale.

L'examen laryngoscopique permettait d'espérer que l'on aurait affaire à une lésion localisée à la muqueuse. Aussi ai-je commencé mon opération avec l'idée de faire une laryngo-fissure suivie d'un évidement de la cavité laryngienne. C'est pour cela que mon intervention débuta par une trachéotomie basse. Mais à peine avais-je dénudé la partie latérale du cartilage thyroïde, que je vis cette cloison déjà traversée par les bourgeons néoplasiques. Force fut alors de changer le plan opératoire, et je me mis en devoir d'enlever la totalité du larynx.

Ceci fut rapidement fait, mais en raison de la trachéotomie que j'avais pratiquée, je ne pus employer le procédé classique et mettre dans la trachée une canule terminale. Ayant néanmoins la ferme intention d'isoler les voies respiratoires de la plaie pour éviter la broncho-pneumonie, je suturai solidement à la soie l'ouverture supérieure du moignon trachéal, afin de la fermer complètement.

De plus, comme la paroi intérieure de l'œsophage avait été enlevée sur une hauteur de 3 à 4 centimètres, je mis une sonde œsophagienne, destinée à l'alimentation du malade. De cette façon, le conduit respiratoire était parfaitement isolé des

SOCIÉTÉS SAVANTES

Société des Sciences médicales de Lyon. — Séance du 1er juillet 1908. — Présidence de M. le Dr Dor. — Extrait du compte-rendu.

M. A. Petit présente à la Société un petit appareil qu'il a spécialement construit pour les besoins de la zomothérapie. Cet appareil nickelé, dit « **Presse A. Petit** », grâce à un système de disques perforés et ouvragés, entre lesquels la viande crue est répartie, permet de retirer à froid, en une seule pressée, sans perte et sans effort, tout le suc contenu dans la viande crue de bœuf, mouton, cheval, c'est-à-dire 50 % environ.

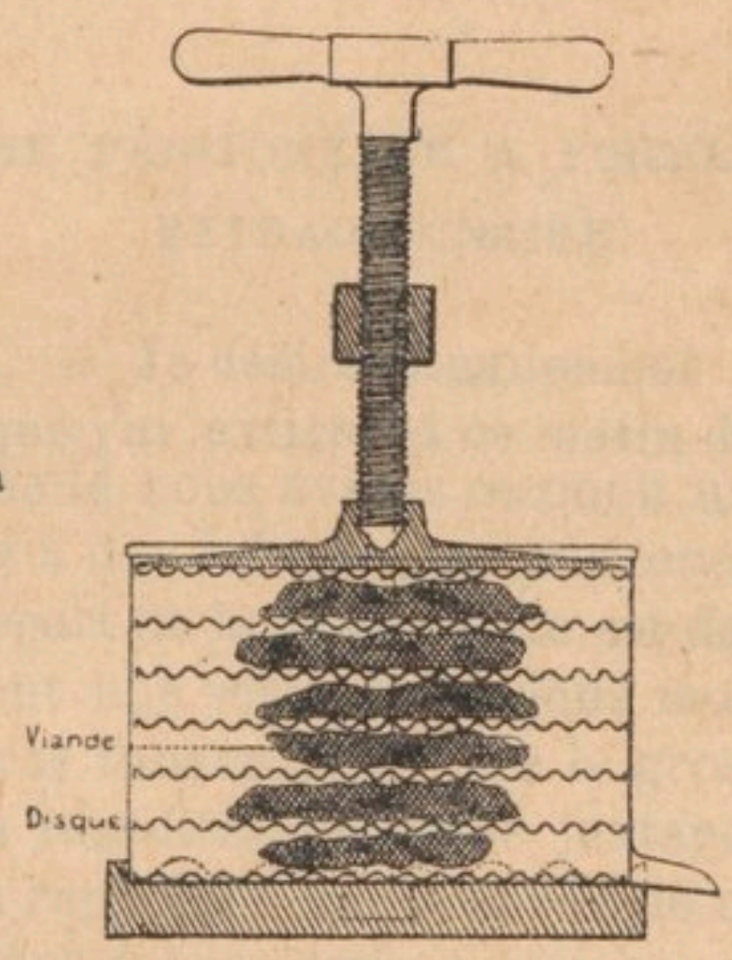

Coupe de la Presse A Petit

Ces résultats sont vraiment intéressants, si l'on considère qu'avec les presses ordinaires du commerce, il a été jusqu'à ce jour impossible d'extraire à froid le suc de la viande crue, ce qui a rendu la méthode zomothérapique très onéreuse, si ce n'est impraticable.

liquides alimentaires et des produits de sécrétion de la plaie opératoire.

Le malade a guéri avec une rapidité merveilleuse. En quinze jours, il était hors de tout danger, et la plaie s'est cicatrisée presque par première intention. Depuis le jour de son opération, il a engraissé de 12 kilogs.

Reste aujourd'hui la question de la prothèse que nous étudions avec le Dr Martin. On ne peut songer à adapter un appareil dans le cavum pharyngo-laryngé, car le moignon trachéal est resté hermétiquement fermé par mes sutures, comme je m'en suis assuré récemment, en essayant vainement de passer une pince par l'orifice de la trachéotomie, jusque dans la bouche. Nous serons sans doute obligé d'avoir recours à un tube extérieur partant de la plaie du cou pour envoyer le courant d'air dans un larynx artificiel fixé dans la bouche.

*
* *

TUBERCULOSE PÉRITONÉALE A FORME ANATOMIQUE EXTRAORDINAIRE.

M. Albertin. — Je désire simplement vous montrer ces pièces fraîches que j'ai extirpées ce matin de l'abdomen d'une femme chez laquelle nous avions reconnu une occlusion intestinale secondaire à une tuberculose péritonéale.

Le point de départ de la tuberculose est dans la trompe gauche. De là partent une série de cordons moniliformes dont les grains sont de gros tuberculomes, de la grosseur d'un pois, et qui forment des ramifications en se juxtaposant pour figurer une arborisation rappelant une branche de corail.

Ces arborisations tuberculeuses étaient contenues dans des fausses membranes transparentes reliant des paquets d'anses intestinales grêles.

Des coudures produites occasionnaient de l'occlusion avec distension considérable de certains segments.

J'ai libéré les anses intestinales, enlevé ces deux groupes arborisés de tuberculomes, réséqué toute une série de tuberculomes isolés ou par groupes de deux ou trois entre deux surfaces convexes d'anses intestinales voisines.

Je vous présente ici les photographies en couleurs dues à l'obligeance de MM. Lumière.

Comme je l'ai annoncé, c'est une simple présentation de pièces; cette observation mérite un exposé détaillé avec figures, interprétations pathogéniques, examen microscopique, tout cela sera fait.

Séance du 26 novembre 1908.

Présidence de M. Aubert.

A propos du procès-verbal :

FRACTURE DE LA L'ASTRAGALE ; ASTRAGALECTOMIE ; RÉSULTAT DATANT DE CINQ ANS.

M. Patel. — J'ai l'honneur de vous présenter, au nom de M. Jaboulay et au mien un astragale fracturé, extirpé il y a cinq ans.

Il s'agissait d'une femme de 64 ans qui était tombée dans tranchée qu'elle n'avait pas vue. Chez elle, les signes de fracture de l'astragale étaient des plus nets. En raison d'une luxation congénitale de la hanche du même côté le membre était amaigri ; on percevait parfaitement l'intégrité du squelette jambier et calcanéen ; le ballottement astragalien était manifeste, la radiographie vint entièrement confirmer les prévisions cliniques.

M. Jaboulay pratiqua l'ablation de l'astragale, le 17 décembre 1903. Comme vous le voyez, l'os est divisé en deux parties égales, par un trait vertical et transversal ; chacune des deux moitiés de l'os était fixée au calcanéum par le ligament interosseux, ce qui explique que, cliniquement, on ne notait aucune déformation.

La malade resta quarante jours en plâtre ; la réunion se fit par première intention ; la malade commença à marcher au 60e jour.

J'ai revu cette malade aujourd'hui même, et je n'ai pu vous l'amener, en raison de l'heure tardive à laquelle j'ai pu la rejoindre.

Elle a aujourd'hui 69 ans et fait des ménages comme par le passé ; elle ne se plaint que d'une chose, c'est de l'augmentation du raccourcissement de sa jambe gauche ; elle boitait avant l'opération en raison de la luxation congénitale du même côté ; elle doit boiter un peu plus

maintenant. Elle ne souffre nullement et marche comme avant. Localement, le pied n'est pas déformé ; la voûte plantaire existe ; il n'y a aucune saillie ou dépression anormale. La flexion, quoique incomplète, est suffisante dans l'interligne tibio-tarsien ; il n'y aucun mouvement de latéralité, le gros orteil est légèrement en extension.

En somme, le résultat est parfait et peut être qualifié de définitif, ce qui vient à l'appui du principe que rappelait M. Gayet dans la dernière séance : l'intervention sanglante immédiate dans les fractures de l'astragale.

Il est à remarquer que ce principe est appliqué depuis longtemps, puisque M. Jaboulay, au mois d'août 1891, fit une astragalectomie pour une fracture chez un homme de 35 ans (l'observation est publiée avec quatre figures dans la *Gazette hebdomadaire* du 21 novembre 1891.) Le résultat avait été également dans ce cas excellent à tous points de vue.

*
* *

FRACTURE DU COUDE.

M. Vandenbosch. — J'ai l'honneur de vous rapporter un cas de fracture rare du coude. Le malade, venu à la dernière séance de la Société pour lui être présenté, a dû partir depuis en congé de convalescence.

Il s'agit d'un jeune soldat, ayant dans ses antécédents une chute, à l'âge de 12 ans, du haut d'un arbre, sur ce même coude où se fit une luxation qui laissa après elle une légère limitation, quelques degrés, de l'extension de l'avant bras sur le bras.

Le traumatisme actuel remonte au 3 octobre dernier. A cette époque, à bicyclette, le malade, accôté à un trottoir, voulant descendre de machine, s'embarrassa les pieds dans les pédales et tomba sur la face externe du coude gauche en flexion : une petite plaie localisait le point exact du choc, la face externe de l'olécrâne. Impotence fonctionnelle immédiate, complète, et dans la suite, gonflement du coude, ecchymose intense.

Un médecin ordonne le massage : trois séances par jour pendant huit jours. Le malade obtient un sursis d'appel et entre à l'hôpital Desgenettes dans mon service, le 17 octobre, quatorze jours après son accident.

L'examen révéla les particularités suivantes :

Coude demi-fléchi, gonflement modéré, reliquat appréciable d'une hémarthrose.

Les saillies osseuses ne sont pas dérangées dans leurs rapports ; on note seulement une saillie marquée du massif épitrochléen en arrière du plan de Nélaton et une augmentation de longueur de la ligne épitrochléo-épicondylienne (un demi-centimètre). La pression est douloureuse à ce niveau ; un placard ostéo-périostique est senti sur la face postérieure de l'humérus, couvrant surtout le massif épitrochléen, coulant vers la gouttière latéro-olécranien interne, repoussant le nerf cubital vers le rebord épitrochléen sans produire d'ailleurs aucun trouble de sensibilité.

L'olécrâne est épaissi dans le sens transversal ; il existe une atrophie de 4 centimètres à la partie moyenne du bras.

Le diagnostic porté fut celui de « Fracture du massif épitrochléen ». La radiographie montra qu'il s'agissait d'un trait de fracture anormal, en baïonnette.

Il s'agit là d'une fracture très rare, dont nous n'avons pas trouvé d'exemple au cours de recherches, un peu rapides il est vrai, et qui en tous cas n'est pas signalée dans les classiques.

Il s'agit bien d'une fracture, dite en baïonnette, composée de trois traits, l'inférieur vertical, intéressant la trochlée dans sa partie interne ; le moyen transversal, perpendiculaire au premier, intéressant le fond de la fossette olécranienne ; le supérieur vertical, selon l'axe de l'humérus, allant gagner le bord interne de cet os par une ligne horizontale, située à 5 centimètres environ du sommet de l'épitrochlée.

Le mécanisme de cette lésion ne paraît pas douteux. Il ne saurait s'agir d'un arrachement ligamenteux. Elle porte en quelque sorte sa marque de fabrique : le trait inférieur c'est l'empreinte de l'olécrane, le trait intermédiaire, l'empreinte du bec de cette apophyse ; poussé par le traumatisme localisé à son bord externe, l'olécrane est entré comme un coin dans l'épiphyse humérale inférieure. Quant au trait de fracture supérieur qui s'est étendu selon l'axe de l'humérus, peut-être doit-il sa direction à celle des fibres de cet os, à la présence de la gouttière qui semble continuer en haut la fossette olécranienne, à l'incidence du traumatisme qui a pu être particulière sur un coude partiellement enraidi par une lésion antérieure.

Cliniquement les symptômes de cette fracture sont communs aux fractures en V, en T : c'est la radiographie qui décèlera sa forme en baïonnette. Notons la possibilité d'une lé-

sion du nerf cubital, luxation, compression, enclavement ; il est heureux aussi que ce malade ait dépassé l'âge de la fertilité des cartilages de conjugaison, un accroissement dystrophique pourrait être observé en cas contraire.

A première vue la radiographie d'une telle fracture pourrait suggérer au chirurgien l'idée d'une intervention sanglante, à la façon de Lambotte ; massages, bains de lumière, mécanothérapie vers le déclin, ont suffi pour amener chez le malade un excellent résultat, puisque en moins d'un mois et demi il a récupéré la totalité de ses mouvements antérieurs sans avoir jamais souffert.

*
* *

POLYDACTYLIE DE LA MAIN ET DU PIED.

M. Vandenbosch. — J'ai l'honneur de vous présenter un deuxième malade atteint de polydactylie, main et pied.

Son grand père maternel a la même malformation, ainsi que son frère unique.

En sont exempts son père et sa mère, sa sœur, trois cousines et deux cousins germains.

Tous les membres de la famille sont vigoureux, on n'y trouve ni tare ni consanguinité.

L'examen de la main gauche montre une main bien conformée, cinq doigts bien développés, harmonieusement rangés, et un sixième doigt sur le rebord cubital, perpendiculaire aux autres.

Ce doigt est formé par deux phalanges bien axées, de dimensions à peu près égales à celles du petit doigt normal. L'ongle est bien formé. Les parties molles sont flasques, cependant il existe un tendon fléchisseur et un tendon extenseur qui esquissent leurs mouvements respectifs.

Le doigt surnuméraire ne participe en rien aux mouvements des autres doigs ; quand le malade fait le poing, il reste en dehors comme un ergot. Sensibilité et vascularisation normales.

L'articulation des deux dernières phalanges ne présente rien de spécial, mais la deuxième est folle et glisse à frottements sur la surface sous-jacente. Celle-ci, qu'on pourrait considérer comme appartenant à une première phalange, appartient en réalité au 5e métacarpien, comme le montre la radiographie. Ce métacarpien est épaissi dans sa moitié antérieure, incurvé en dehors, et bifurqué à sa partie moyenne suivant un angle droit à sinus postérieur : c'est sur la partie externe de cette bran-

che de bifurcation, non tout à fait à sa terminaison, que s'articule le doigt surnuméraire.

Au pied l'orteil surnuméraire ne compte également que deux phalanges, avec un ongle, un tendon fléchisseur et extenseur, une sensibilité et une vascularisation normales. Il s'articule un peu en varus sur l'extrémité d'une apophyse émanée du 5e métacarpien, formant avec lui un angle aigu à sinus antérieur. Ici, la radiographie nous fixe sur le sens de cette apophyse, il s'agit d'une décussation, d'une scissiparité du 5e métatarsien suivant son axe s'esquissant jusqu'à la base de cet os considérablement épaissi.

Le porteur de cette polydactylie est un homme vigoureux, bien constitué par ailleurs, sans aucune tare atrophique ou dystrophique.

La polydactylie n'est pas un fait très rare, mais celle que présente ce malade offre des particularités qui la rendent exceptionnelle et que vous demande la permission de signaler.

C'est d'abord l'unilatéralité des lésions ; d'ordinaire, quand il existe un doigt surnuméraire à la main, l'autre main et les deux pieds sont pris.

Le siège du surnuméraire sur le bord cubital de la main est rare. Il se trouve habituellement sur le bord interne de la première phalange.

Le pédicule du surnuméraire (doigt ou orteil) est formé par des parties molles plus ou moins épaisses ou par une articulation. Nous n'avons trouvé que le cas de Morand (1753), où un doigt surnuméraire, à deux phalanges, s'articulait avec ce que Morand nomme une apophyse métacarpienne.

La participation du métacarpe et du métatarse aux lésions est exceptionnelle, au pied l'existence d'un 6e métatarsien par dichotomie du 5e est nette ; à la main la partie postérieure du 5e métacarpien, au contraire, est normale, c'est sa partie antérieure qui a varié ; la valeur des angles de bifurcation est différente, ainsi que leur orientation : il semble vraiment difficile d'expliqner ces dissemblances dans des lésions homologues, et nous ne ferons que les signaler. Elles sont d'autant plus curieuses qu'au dire du malade, son grand-père et son frère, polydactiles comme lui, auraient leur doigt supplémentaire serré contre les autres doigts, à la main comme au pied, sans écart appréciable.

Nous n'aborderons pas les théories pathogéniques, complexes et mystérieuses susceptibles d'expliquer cette poly-

dactylie; soulignons seulement dans notre cas l'évidence de l'hérédité pathologique.

Nous ne pensons pas qu'il faille toucher à l'orteil surnuméraire, il élargit plutôt la base de sustentation, c'est pour lui une question de chaussure. A la main, au contraire, ce doigt en ergot est inesthétique et gênant : il faut l'enlever. A cause des connexions il s'agira non d'une désarticulation, mais d'une véritable amputation d'un métacarpien dans la continuité, au ras du 5e.

*
* *

DEUX CAS DE COXO-TUBERCULOSE GRAVES TRAITÉS PAR LA RÉSECTION SUIVIE DE PLOMBAGE.

M. Vignard. — Avant qu'ils quittent mon service je tiens à vous montrer ces deux malades, dont les observations figurent dans un travail publié actuellement dans le *Lyon Chirurgical*.

Le premier, que je vous ai montré, il y a un an, quelques semaines après sa résection, avait été opéré pour une coxalgie droite avec abcès fermé. Je fus obligé de réséquer la tête, une grande partie du col et un séquestre qui représentait l'épine iliaque antérieure et inférieure.

Le malade portait en outre un mal de Pott guéri avec une ancienne gibbosité et une ostéite du tibia gauche que je curettai et plombai avec succès,

Les suites de la résection coxo-fémorale, pratiquée le 8 novembre 1907, furent des plus simples. Le malade subit en tout six à huit pansements tous très simples et non douloureux puisqu'il n'y eut jamais de drainage et que la réunion *per primam* fut obtenue sans à coup.

Actuellement, ce malade, libéré de tout appareil, a un raccourcissement de deux centimètres, une hanche solide et cependant susceptible de quelques mouvements d'abduction, de flexion, d'extension qui facilitent beaucoup au malade le jeu de son membre inférieur.

Le deuxième malade, qui présentait des lésions anatomiques moins graves, mais qui vint dans le service avec un état général très précaire, fut l'objet d'une résection très limitée.

Je me contentai d'évider la tête et de la remplir du mélange iodoformé le 28 janvier 1908.

Le résultat local est également très bon.

Chez les deux malades l'état général s'est amélioré au point de les rendre méconnaissables.

Je crois qu'au point de vue de la rapidité de la cicatrisation, de l'esthétique et du bon fonctionnement articulaire on peut demander de résultats meilleurs.

Bien entendu, il faut attendre ces malades à l'épreuve de la marche, de la fatigue, aussi bien au point de vue de la résistance de la néarthrose qu'à celui de la récidive tuberculeuse.

Il est certain que si les constatations éloignées sont aussi favorables que celles que vous pouvez faire actuellement, on pourra dire qu'un progrès énorme, aura été fait dans le traitement de la coxalgie, puisqu'on peut guérir en dix mois et moins peut-être des coxalgiques que d'autres méthodes auraient condamnés à des années de repos.

M. Bérard. — Le plombage des cavités articulaires modifie en effet singulièrement les suites opératoires des résections.

Le mélange agit toujours au moins comme pansement interne, c'est même un excellent pansement. Jamais d'ailleurs on n'a observé d'intoxication par l'iodoforme. Ce que M. Vignard nous montre, pour la hanche, je l'ai vu pour des astragalectomies. Avec cette méthode, plus de pansements nombreux, ni de suppurations interminables ; les suites opératoires sont transformées et les indications de la résection en sont modifiées.

M. Albertin. — Les résultats remarquables que nous apporte M. Vignard me réconcilient avec la résection de la hanche. Alors que j'étais l'interne de M. Vincent, j'ai vu pratiquer beaucoup de résections et j'avais conservé de cette opération un mauvais souvenir. Le plombage modifie complètement cette opinion basée sur des faits anciens ; je souhaite que M. Vignard continue dans ce sens et nous apporte bientôt une série encore plus nombreuse de cas.

M. Vincent. — Je n'avais pas l'intention de prendre la parole, mais l'invite de M. Albertin m'oblige à rompre le silence. Il est bien vrai que je suis peut être le chirurgien qui a fait le plus de résection de la hanche à Lyon. J'ai déjà publié une première série de 50 à 60 cas ; je compte publier une nouvelle série d'un égal nombre de résultats éloignés. Je crois devoir protester contre les paroles de MM. Albertin et Vignard. Ils disent qu'avec ma méthode et celle de M. Ollier, la résection de la hanche était

suivie d'interminables suppurations. Ils n'ont gardé que le souvenir des cas graves, des cas extrêmes, ils ont oublié ou n'ont pas connu bien des cas où la guérison a été obtenue non pas en un an ou un an et demi, comme dans les cas présentés par M. Vignard, mais en quatre ou cinq mois chez les enfants. Nous avons employé l'iodoforme en sachets ou en crayons avant que Moosetig formulât son mélange. Je veux bien que sa formule soit meilleure et je salue avec plaisir le bel avenir qu'on nous annonce pour le traitement de la coxalgie. Je me permets de demander à M. Vignard, si dans les cas présentés il s'agissait d'une lésion limitée à la tête du fémur. La simple décapitation est suivie d'une rapide cicatrisation. Il n'en va pas de même lorsque la lésion frappe en même temps la cavité cotytoïde. Les suppurations post-opératoires sont surtout longues dans les cas de fusées purulentes du côté du bassin, de la cuisse, de la région fessière et lorsque la synoviale est transformée en fongosités tuberculeuses et que la coxalgie, la coxo-tuberculose, est ouverte en plusieurs points et depuis un certain temps. La résection qui est le meilleui drainage de ces foyers, ne les guérit pas toujours, même au prix d'un long traitement et plusieurs se cachectisent, meurent de méningite, de tuberculose pulmonaire et s'éteignent avec une dégénérescence amyloïde du foie et des reins. Le Moosetig ne guérira pas ces cas mieux que nos pansements d'il y a quelques années. Je ne crois pas que M. Vignard ait encore obtenu des succès dans des cas graves. Il me semble donc prématuré de s'applaudir dès maintenant. L'expérience de bien des illusions commande la réserve. On a jadis chanté victoire après quelques essais d'injection de chlorure de zinc, d'acide phénique, etc., dans les cavités articulaires. Il a fallu déchanter plus tard.

M. Vignard. — Je pense qu'au point de vue de la gravité des lésions, on ne saurait exiger mieux que ce que présentait mon premier malade atteint en outre de mal de Pott et de tuberculose du tibia gauche. Il avait comme je l'ai dit, un abcès antérieur et des lésions osseuses de la tête et du bassin avec séqnestres. En outre un abcès en bissac était à cheval sur le bord antérieur de l'os iliaque filant dans la fosse iliaque interne et externe. J'ai pratiqué 12 fois la résection de la hanche. Tous les cas ont trait à des lésions très avancées, souvent avec fistules. Je n'ai opéré qu'une fois une coxalgie peu avancée : j'ai trouvé dans l'articulation 40 à 50 grains riziformes.

Si l'on exige pour juger une méthode, qu'elle ait donné des résultats dans les cas graves, je crois que celle que je défends a fait ses preuues.

M. Vincent répond à M. Vignard, que la présence de séquestres ne prouve pas la gravité de la coxalgie. Une coxalgie avec séquestres n'est pas forcément une coxo-tuberculose. Bien souvent il s'agit d'une pseudo-tuberculose ; il s'agit d'une ostéomyélite par infection staphylo ou streptococcique banale, qui détermine de la nécrose au niveau des cartilages de

conjugaison de l'os coxal ou du fémur. Malgré ces réflexions, M. Vincent félicite M. Vignard de ses efforts pour arriver à abréger le traitement post-opératoire des résections de la hanche. Il sera plus heureux que personne, si les espérances qu'il nous donne deviennent des réalités.

*
* *

UN CAS D'IMPERFORATION ANALE TRAITÉ PAR LA MÉTHODE D'AMUSSAT ET CONSTATÉ QUINZE ANS APRÈS L'INTERVENTION.

MM. Trillat et Fabre présentent un jeune homme de 15 ans, opéré par M. Fochier, d'une imperforation anorectale.

Observation.

Francisque A.., 15 ans, garçon charcutier, ignore l'intervention dont il a été l'objet. C'est par sa mère, soignée dans le service pour une fausse couche, qu'on sut l'existence d'une malformation congénitale.

L'enfant a été opéré 30 heures après la naissance, le 13 novembre 1893. Le diagnostic de la malformation fut fait par suite de phénomènes d'occlusion très marqués. Le procédé opératoire n'est pas décrit dans l'observation mais nous avons pu nous renseigner par l'interrogatoire du personnel du service; nous avons ainsi appris qu'il existait un anus infundibuliforme et que le thermomètre était arrêté à 2 centimètres environ de l'orifice cutané. Il fut fait une incision antéro-postérieure mettant à jour l'ampoule rectale qui fut ouverte et suturée à la peau par quelques points de suture.

On ne dut pas pratiquer, dans la suite, de dilatations complémentaires. L'enfant fut nourri au sein par sa mère jusqu'à l'âge de 1 an. Il n'y eut jamais ni de rétrécissement ni de prolapsus. La mère a vécu avec son enfant jusqu'à l'âge de 3 ans, l'enfant était chétif, mais bien portant. L'anus fonctionnait très bien ; même avec la diarrhée l'enfant était continent.

Après l'âge de 3 ans, l'enfant fut confié à son grand-père et continua à se bien porter.

L'enfant est très affirmatif sur le fait qu'il n'éprouvait jamais de gêne à retenir ses matières. Il est d'un tempérament constipé, mais sans grande irrégularité. Il se rappelle pourtant avoir eu de la diarrhée il y a trois ans et il prétend qu'à cette occasion il gardait les matières sans aucune difficulté.

A l'inspection, l'enfant apparaît normalement constitué, robuste. Les

membres supérieurs et inférieurs sonts forts, les organes génitaux bien développés.

La région anale présente un aspect bien spécial ; on note l'absence à peu près complète de plis radiés. La muqueuse rectale apparaît à gauche et en avant sur une hauteur de 1/2 centimètre environ.

Lorsqu'on demande à l enfant de contracter l'anus, il se produit un mouvement ascensionnel très léger de la région anale, mais pas de reserrement anal proprement dit.

Par le toucher rectal, le doigt pénètre dans le rectum sans aucune espèce de résistance ; les mouvements volontaires des contractions donnent une sensation très légère de resserrement sans constriction vraie.

L'anus est médian, il a 1 cent. 1/2 de hauteur et se trouve à 6 cent. de la pointe du coccyx.

De tels cas sont rares. Haudoin (th. Paris, 1908) sur 223 opérés d'imperforation ano-rectale, a retrouvé 73 cas traités par la méthode d'Amussat. Sur ce nombre, 6 seulement ont dépassé 1 an et 1 seul a dépassé 10 ans. La mortalité immédiate de l'intervention est considérable: elle dépasse 50 °/₀.

Nous avons profité de la présentation de ce malade pour vous montrer une pièce d'imperforation anale, sur laquelle on vérifie bien cette assertion de tous les auteurs, qu'il est nécessaire de rechercher l'ampoule rectale tout à fait en arrière dans la concavité sacrée.

M. Vincent. — La présentation de M. Trillat m'a bien intéressé. Il a raison de penser que la mortalité est grande chez les enfants qui viennent au monde avec une imperforation ano-rectale. Je n'ai retrouvé encore qu'un opéré vivant sur une vingtaine de cas. Il n'y a rien d'étonnant à ce qu'il en soit ainsi. Les nouveau-nés qui ont cette malformation en ont d'autres très souvent. J'ai constaté la coïncidence de l'omphalocèle, de l'exstrophie de la vessie, de l'hypospadias, des becs-de-lièvre, de la microcéphalie ou de l'hydrocéphalie. Ces malformés sont souvent des prématurés.

A ces causes de mortalité s'ajoutent les infections secondaires. Si l'abaissement de l'ampoule rectale a exigé des fouilles profondes, l'infection est difficile à éviter. Au bout de quelques jours, les fils coupent la muqueuse et la peau, et il en résulte que, pour un temps, il existe une plaie dont l'asepsie est difficile. Et quand le rectum redescend vers la peau, le tissu cicatriciel est à son tour la source de nouveaux ennuis : il faut bientôt lutter contre le rétrécissement.

La dilatation fait souffrir ; la dilatation s'accompagne d'éraillures qui

sont autant de portes ouvertes à l'infection et de causes d'affaiblissement du nouvaau-né.

C'est dans la pensée de prévenir, d'atténuer tout au moins, le rétrécissement de la boutonnière ano-rectale que j'avais imaginé mon bordage par la muqueuse.

Beaucoup de sujets succombent à la douleur et à une infection légère qui se renouvelle presque chaque jour au début; d'autres finissent après un certain temps, quatre à cinq mois, par s'éteindre dans l'athrepsie, en quelque sorte par impuissance de vivre, bien qu'ils tètent de façon satisfaisante. Enfin, je dois dire que les soins des parents ont une grande importance : il y en a qui ne secondent nullement les efforts du médecin, parce qu'ils désirent plutôt voir disparaître leurs rejetons infirmes.

L'opérée survivante, âgée de 20 ans, que j'ai eu l'honneur de vous signaler dans une communication récente, doit cet heureux résultat au dévouement de ses parents.

Je vous avais dit que les imperforés dont l'ampoule rectale siège au-dessus de l'aponévrose pelvienne et à qui on est obligé de faire un anus iliaque ou lombaire, succombent généralement vite ; le dernier que je vous ai rapporté est mort le septième jour.

Je crois que si l'on cherchait bien, on devrait retrouver des survies parmi ceux dont l'ampoule est en contact avec la peau et qu'on opère à la campagne sans faire de traumatisme grave, quelquefois d'un simple coup de lancette. Dans les cas simples, il peut même exister un sphincter plus ou moins développé, et l'anus n'est pour ainsi dire aveuglé que par une mince membrane. Alors l'incision n'est pas suivie de rétrécissement avec infundibulum.

Je crois que le garçon présenté par M. Trillat est un cas moyen : l'ampoule rectale ne devait pas siéger très haut, car l'infundibulum n'est pas très prononcé. Il ne doit pas cependant avoir de sphincter; son orifice artificiel est presque béant. Si l'orifice anal qu'on lui a fait avec succès est continent, il ne doit l'être que pour les matières consistantes.

*
* *

INTERVENTION SANGLANTE DANS LES FRACTURES RÉCENTES.

M. Lagoutte adresse à M. Durand, qui en donne communication à la Société de Chirurgie, cinq observations d'intervention sanglante dans les fractures récentes opérées suivant la technique de Lambotte et avec l'instrumentation de ce chirurgien.

Observation I.

Fracture de l'extrémité supérieure de l'humérus, intervention. — Suture de la tête humérale par une vis de Lambotte.

H. M..., 10 ans. Chute sur l'épaule le 1er novembre 1907. Signes immédiats de fracture grave. Entre à l'hôpital le 15 novembre avec une grande déformation, irréductible par les manœuvres externes, commencement de consolidation.

Préparation aseptique renouvelée plusieurs jours.

Opération le 22 novembre. Incision de la résection de l'épaule. Réduction des fragments, après libération soigneuse, au moyen des daviers de Lambotte.

Maintien de la réduction au moyen d'une vis en acier doré implantée obliquement de haut en bas et de dehors en dedans. Fermeture sans drainage.

Immobilisation quinze jours avec attelle plâtrée.

Mobilisation méthodiqne ensuite.

Guérison opératoire sans incident. L'enfant quitte l'hôpital le 20 janvier : la mobilité de l'épaule est entièrement restaurée. Des photographies montrent que les mouvements ont toute leur amplitude.

La radiographie prise avant l'opération montre une grave déformation de l'extrémité supérieure de l'humérus, la tête est séparée de la diaphyse, les fragments chevauchent.

La radiographie faite après opération démontre la correction de la réduction, la vis est très nettement vue.

Observation II.

Fracture sus-condylienne de l'extrémité inférieure de l'humérus. Intervention.
Réduction sanglante. Maintien par une plaque d'acier doré.

D. L..., 18 ans. Accident le 23 mars 1908. Signes locaux et fonctionnels de fracture de l'humérus.

Opération le 2 avril 1908. Incision de 8 centimètres sur le bord externe de l'humérus. Isolement des fragments.

Réduction par les daviers de Lambotte, maintien de la réduction au moyen d'une plaque en acier doré maintenue par des vis, placée sur la face postérieure de l'humérus, immédiatement en dedans du bord externe.

Immobilisation quinze jours en demi-flexion. Guérison opératoire sans incident.

Des photographies prises le 13 avril montrent que les mouvements sont presque entièrement restaurés. Exeat.

En septembre 1908, le malade est revu, la plaque est très bien tolérée,

les mouvements ont encore gagné en amplitude. Excellent résultat anatomique et fonctionnel.

Les radiographies et photographies montrent que la correction est parfaite et les mouvements complets.

Observation III.

Fracture de jambe au tiers inférieur. — Grand déplacement. — Opération sanglante. — Maintien par les appareils fixateurs de Lambotte.

P. H..., 49 ans. Fracture de jambe le 12 juin.

Préparation aseptique.

Opération le 23. Réduction par les daviers, maintien de la réduction par le fixateur de Lambotte; le fragment inférieur étant très court, il n'est possible de placer qu'une seule fiche dans le fragment inférieur, deux dans le supérieur.

Une ligature au fil d'argent complète la fixation en bonne position.

Le fixateur est laissé en place quatre semaines sans appareil d'immobilisation.

3 août, exeat. Résultat parfait.

Trois radiographiés prises avant l'opération, pendant que le fixateur est en place, après guérison, montrent l'importance de la déformation et la perfection du résultat obtenu.

Oservation IV.

Fracture de jambe au tiers inférieur. — Opération sanglante.— Maintien par les appareils fixateurs de Lambotte.

B. S..., 62 ans. Fracture de jambe à grand déplacement le 25 décembre 1907.

Opération le 7 janvier 1908. Réduction exacte avec les daviers de Lambotte. Maintien de la réduction par le fixateur de Lambotte. Aucune autre immobilisation.

Ablation du fixateur après 24 jours. La consolidation est déjà complète. Guérison opératoire.

Le 4 mars 1908. Exeat. Très bon résultat fonctionnel, malgré l'élargissement transversal de l'articulation tibio-tarsienne dû à l'éclatement vertical du péroné contre lequel on n'est pas intervenu.

Trois radiographies avant l'opération, pendant le séjour du fixateur, après guérison, montrent l'importance de la déformation, la perfection de la réduction. On voit très nettement la fente verticale du péroné qui intéresse l'appareil malléolaire externe.

OBSERVATION V.

Fracture de cuisse au tiers moyen. — Opération sanglante. — Fixateur de Lambotte.

G..., 17 ans. Fracture de la partie moyenne de la cuisse le 9 janvier 1908.

Préparation aseptique.

Opération le 20 janvier. Grande incision externe, réduction suivant la technique de Lambotte. Maintien de la réduction par le fixateur de Lambotte. Aucun appareil d'immobilisation.

Les fiches du fixateur sont laissées en place cinq semaines.

Guérison opératoire et consolidation parfaite au bout de cinq semaines.

Le 24 mars. Exeat. Sans aucun raccourcissement et avec tous les mouvements.

Revu *en novembre 1908*, le résultat est parfait.

Trois radiographies montrent l'importance de la déformation angulaire et du chevauchement, puis la perfection de la réduction avant l'ablation du fixateur et après guérison

M. DURAND.— Je suis particulièrement heureux de vous présenter les belles observations de mon excellent ami Lagoutte, car je crois qu'il suit la bonne voie. Je pense comme lui que l'intervention sanglante dans les fractures récentes est une méthode de grand avenir et que ses applications vont se multiplier. Je n'ai pu encore m'attaquer aux fractures de jambe et de cuisse, parce que je ne possède pas l'instrumentation compliquée et, il faut le dire, extrêmement coûteuse de Lambotte ; mais je suis intervenu déjà trois fois, avec des moyens plus modestes, mais avec une égale perfection.

L'ouverture des fractures simples a été acueillie plutôt fraîchement quand elle a été proposée, il y a déjà quelques années, par Lambotte, qui a fait sienne cette question, et par Tuffier. On put voir nombre de chirurgiens qui pratiquent couramment les interventions abdominales les plus longues et les plus graves, insister sur les dangers d'infection de cette méthode. Je veux bien que l'infection soit plus difficile à éviter ici que dans le péritoine ; mais n'est-il pas bizarre de voir tel chirurgien qui suture couramment la rotule fracturée s'opposer au nom de l'asepsie à l'intervention sur la fracture de cuisse ? Aussi bien est-ce là une question de pure technique aseptique

dont Lambotte a donné la formule : ne jamais mettre un doigt dans la plaie; n'y introduire que des instruments dont l'asepsie peut être rendue absolue par la chaleur.

On ne peut donc pas condamner d'emblée toute la méthode : reste par contre à en préciser les indications. Je sais bien que la plupart des fractures diaphysaires guérissent de façon très satisfaisante par les anciens moyens et que la perfection de la réduction anatomique n'est pas indispensable à la perfection du résultat fonctionnel. Mais ce dernier est-il toujours obtenu ? Qui de nous montrera des séries de fractures de cuisse guéries sans raccourcissement, sans chevauchement, sans claudication ? Qui de nous verra ses malades sortir de l'hôpital guéris parfaitement en dix semaines, comme ce fut le cas pour le dernier malade de M. Lagoutte ?

Il ne faut donc pas médire de cette méthode et la condamner; il vaut mieux l'étudier, en rechercher les indications, en perfectionner la technique qui ne me paraît point encore parfaite. Les fixateurs de Lambotte qui sortent en dehors des téguments ne me satisfont pas entièrement, je vous l'avoue. Quand la technique sera simple, facile, de peu de gravité, quand les statistiques seront suffisamment importantes pour être convaincantes, je suis sûr que les indications iront en se multipliant.

Pour mon compte, je suis intervenu trois fois dans des fractures récentes.

Observation I.

Fracture de l'extrémité externe de la clavicule. — Intervention sanglante.

Le premier cas, j'ose à peine vous en entretenir, c'est une minime et simple opération pour une fracture de la partie tout externe de la clavicule, simulant une luxation acromio-claviculaire avec assez grand déplacement en haut du fragment interne.

L'intervention fut pratiquée avec la simplicité et la rapidité que permet l'emploi des agrafes de Dujarier : courte incision, perforation de deux orifices, mise en place de l'agrafe; le tout dure quelques minutes. J'avoue que j'avais quelques doutes sur l'efficacité de l'agrafe dans des os aussi minces : le résultat fut parfait.

Observation II.

Fracture de la diaphyse humérale. — Intervention sanglante.

Il y a deux mois environ, je suis intervenu pour une fracture du corps

de l'humérus, au tiers supérieur. Il s'agissait d'une fracture assez oblique, avec grand déplacement, le fragment inférieur fortement déjeté en avant et en dedans menaçait de crever la peau déjà rouge et amincie. Comme le maintien par les méthodes ordinaires me paraissait difficile ou même impossible, je me décidai à intervenir. Incision externe, réduction avec les daviers, mise en place de deux agrafes de Dujarier. Appareil plâtré.

La guérison opératoire fut parfaite, mais le maintien de la réduction me donna des mécomptes Il s'agissait d'une femme courte, cyphotique, à gros seins ballants, à épaules tombantes. Son thorax représentait une sorte de sphère sur laquelle faisaient saillie les deux sphères mammaires. L'appareil plâtré tint très mal, je le renouvelai trois fois sans plus de satisfaction. J'essayai alors d'employer la traction ; là encore, grande difficulté, car la hanche, par scoliose, faisait une saillie qui rejetait fortement le coude en dehors et ne permettait pas le port d'une traction correcte. Aussi le résultat fut-il plus long et moins parfait qu'il ne l'eût été sur un malade mieux conformé.

Les agrafes furent bien tolérées et le résultat est très satisfaisant ; la réduction et la consolidation sont bonnes.

Observation III.

Fracture de l'extrémité supérieure du cubitus. — Luxation de la tête radiale. — Intervention sanglante.

G. P..., 30 ans, fait le 30 juin une chute sur le coude fléchi. Immédiatement, impotence absolue, douleurs et signes de fracture.

A l'entrée dans le service, on constate une tuméfaction importante de la région avec ecchymose sur la face interne.

La palpation révèle l'existence d'une fracture siégeant à la partie toute supérieure du cubitus, un peu au-dessous de la base de l'olécrâne. Il existe en outre une douleur exquise au niveau de la tête radiale mal perceptible et qui semble déplacée en avant.

Diagnostic : fracture de la partie supérieure du cubitus avec luxation de l'extrémité supérieure du radius. La radiographie vérifie cette opinion.

J'endors le malade, je tente la réduction : la tête radiale est bien réduite. Je fais tous mes efforts pour obtenir une coaptation de la fracture cubitale. Immobilisation sous plâtre en extension complète et en supination.

La radiographie me montre que je n'ai pas obtenu la réduction parfaite du cubitus, le fragment inférieur reste déplacé en avant.

Le 15 juillet, intervention sanglante : incision de 8 centimètres en arrière sur la tête cubitale et la face postérieure de l'olécrâne, libération des fragments, réduction avec les daviers, mise en place d'une grosse

agrafe de Dujarier. Suture de la plaie. Immobilisation en extension et supination.

Ai-je besoin de dire que j'avais suivi le précepte de Lambotte et que les instruments seuls avaient pénétré dans la plaie, aucun doigt ne s'y était égaré.

Suites opératoires parfaites : ablation de l'agrafe vers le 20 août et mobilisation du coude.

Comme vous pouvez le voir, le résultat fonctionnel est parfait, tous les mouvements, extension, flexion, pronation, supination ont leur étendue normale et s'exercent sans douleur ni craquements ; les muscles ont repris leur volume ; bref, il n'existe aucun trouble fonctionnel. Le résultat anatomique n'est pas moins parfait ; la palpation ne permet pas de percevoir le trait de fracture, et la radiographie, faite aujourd'hui même par M. Destot, montre que la forme du cubitus est tout à fait restaurée, on a peine à voir la trace du cal. Si l'on compare cette radiographie à celle qui a été faite au commencement de juillet et à celle qui fut exécutée après ma tentative de réduction, on ne peut qu'être convaincu de l'utilité de l'intervention sanglante et de la perfection des résultats qu'elle procure.

Les cas que nous présentons aujourd'hui M. Lagoutte et moi portent les uns sur la diaphyse des grands os : humérus, tibia, fémur même, d'autres sur les fractures juxta-articulaires ; partout les résultats opératoires et thérapeutiques ont été heureux ; nous n'avons éprouvé aucun désastre, aucun revers même léger. Sans doute on ne peut prétendre entraîner la conviction par la publication de huit cas seulement ; ces observations, les radiographies, le malade que nous mettons sous vos yeux, me paraissent assez probants pour provoquer une impression favorable en faveur de la méthode que nous soutenons. C'est déjà une méthode de présent, ce sera surtout, j'en ai la ferme conviction, une méthode d'avenir.

M. Bérard. — Les résultats obtenus par M. Lagoutte sont des plus remarquables ; ils viennent apporter de nouveaux arguments en faveur du traitement sanglant de certaines fractures fermées.

Cette question peut être envisagée à deux points de vue ;

1° Les indications générales du traitement sanglant des fractures fermées ;

2° L'utilisation de tel ou tel appareil de contention : Jacoël, Dujarier, Lambotte, Depage, etc.

Sur le premier point, nous sommes sans doute tous d'accord pour reconnaître que certaines fractures, surtout parmi les fractures juxta-articulaires, et au premier rang les fractures obliques du tiers inférieur du tibia, ou les fractures sus condyliennes du fémur, se prêtent mal ou pas du tout à la réduction sous plâtre, même avec l'aide de l'extension continue. Pour ces fractures, depuis 1905, où j'ai agrafé avec M. Dujarier ma première fracture du tibia, j'ai eu l'occasion d'intervenir une dizaine de fois, toujours avec un égal succès, pour des fractures de jambe et de cuisse.

Cependant je n'ai jamais noté une consolidation obtenue dans des délais aussi courts que ceux qui sont indiqués par M. Lagoutte. Et presque toujours, au bout de trois, six ou dix mois, j'ai dû retirer l'agrafe qui entretenait à son niveau une petite fistule.

Quant à l'utilisation d'un appareil de contention spécial, je reconnais qu'on obtient avec la technique de Lambotte des résultats anatomiques plus parfaits, et que je suis tout prêt à adopter cette technique à l'avenir, même en tenant compte de la plus grande minutie qu'elle exige dans les maneuvres opératoires. Ce qui m'a arrêté jusqu'à présent dans cette voie, c'est surtout le prix élevé de cet outillage, que l'Administration des hospices n'a pas cru devoir accorder à ses chefs de service. Il y aurait pourtant un interêt majeur à passer sur cette considération, tant au point de vue du résultat immédiat, de la moindre durée de l'hospitalisa- que de la diminution des incapacités définitives de travail chez ces blessés, qui appartiennent le plus souvent à la classe ouvrière.

Le Gérant, Dr VALLAS.

ASSOCIATION TYPOGRAPHIQUE LYONNAISE, RUE DE LA BARRE, 12. — F. PLAN, DIRECTEUR.

Séance du 10 décembre 1908.

Présidence de M. Gangolphe.

ULCÈRE DE L'ESTOMAC; GASTRORRHAGIES FORMIDABLES; JÉJUNOSTOMIE D'URGENCE ET ALIMENTATION DURANT DEUX MOIS PAR LA FISTULE JÉJUNALE; GASTRO-ENTÉRO-ANASTOMOSE SECONDAIRE EN ANASTOMOSANT A L'ESTOMAC LA FISTULE JÉJUNALE; GUÉRISON.

M. Tixier. — Le 11 avril 1908, à 9 heures du matin, M. Destot venait, au nom de M. Devic, me demander si j'accepterais d'opérer d'urgence une malade qui mourait d'hémorragie gastrique dans le service de notre collègue de l'Hôtel-Dieu.

Il s'agissait d'une jeune femme de 31 ans, soignée par M. Devic depuis le 16 mars pour un ulcère de l'estomac, et qui présentait depuis la veille des vomissements de sang continus.

J'acceptais de tenter une intervention, et immédiatement on conduisait dans une salle d'opérations une jeune femme, blanche, exsangue, n'ayant plus de pouls, présentant l'habitus typique de la grande hémorragie interne. Tandis que l'on injectait du sérum artificiel sous la peau des deux cuisses, j'exécutais rapidement, à l'anesthésie légère au chlorure d'éthyle une *jéjunostomie*.

L'opération fut supportée et, fait remarquable, les hémorragies gastriques cessèrent immédiatement Après des suites opératoires très mouvementées durant les trois ou quatre premiers jours, causées par l'état de faiblesse extrême de la malade, peu à peu les forces revinrent, et tout danger immédiat fut écarté.

Mais, pendant deux mois, on dut s'astreindre à nourrir exclusivement cette jeune femme par sa sonde jéjunale, car la moindre alimentation par la bouche déterminait des douleurs et des vomissements. Toutes les deux heures, jour et nuit, ma sœur cheftaine, avec un dévouement

au-dessus de tout éloge, injectait dans le jéjunum une demi-tasse de bouillon ou de lait. Jamais il n'y eut aucune régurgitation. La bouche jéjunale fut parfaitement continente.

A partir du 11 mai, on put reprendre l'alimentation normale, et le 22 juin avec sa jéjunostomie comme soupape de sûreté la malade quittait l'hôpital.

Elle est revenue le 1er novembre 1908 parce qu'elle désirait se débarrasser de cette petite fistule jéjunale par laquelle s'écoulait de temps à autre de la bile, d'où brûlures et cuisson de la peau. Alors, j'eus l'idée, pour sauvegarder le fonctionnement de cet estomac, siège d'un ancien ulcère, de lui pratiquer une gastro-entéro-anastomose en abouchant la fistule de jéjunostomie à la face postérieure de l'estomac.

Cette opération fut exécutée le 9 novembre.

Actuellement, la malade digère parfaitement et n'a plus présenté aucun trouble digestif. Mais, comme elle conservait une température élevée et que son état général ne se relevait pas, je demandais à M. Devic de bien vouloir à nouveau l'examiner. Il a constaté que des lésions tuberculeuses manifestes siégeaient aux deux sommets et qu'une phtisie rapide évoluait sans rémission. Cette tuberculose s'est-elle abattue sur cette malade en état d'inanition par alimentation insuffisante ou l'ulcère de l'estomac est-il tuberculeux ? C'est une question que je ne veux pas soulever devant vous.

Je me contenterai de vous signaler le résultat excellent qu'a donné la jéjunostomie en présence d'une gastrorrhagie formidable et sur la façon dont j'ai ultérieurement fermé cette bouche jéjunale. Il n'est pas signalé qu'on ait eu l'occasion de pratiquer dans ces conditions une gastro-entéro-anastomose en abouchant la jéjunostomie dans l'estomac, c'est un procédé opératoire digne de vous être signalé.

Durant cette dernière opération, j'ai pu, par une exploration rapide de l'estomac, m'assurer que de l'ulcère il ne restait plus qu'une petite cicatrice blanchâtre au niveau de la petite courbure, près du pylore.

M. Villard. — M. Tixier vient très justement d'attirer l'attention sur les bons résultats que l'on peut attendre de la jéjunostomie dans les hémorragies gastriques liées à la présence d'un ulcère. En effet, la thérapeutique chirurgicale est encore imprécise en pareille circonstance. Si l'ablation de l'ulcère peut apparaître comme le traitement idéal, trop souvent elle sera contre-indiquée soit par l'état général trop grave, soit surtout par l'étendue des altérations gastriques ou la multiplicité des ulcus. La gastro-anastomose, qui avait permis de concevoir les plus

brillantes espérances, n'a pas tenu ses promesses, et j'ai pour ma part observé il y a quelques années le cas d'un malade, chez lequel j'avais pratiqué une gastro-anastomose pour sténose par cicatrice d'ulcère, qui succomba deux ans plus tard à une hémorragie gastrique consécutive à l'évolution d'un nouvel ulcère de la petite courbure. Dans ce dernier cas, l'anastomose jéjunale était restée large et assurait une évacuation parfaite du contenu de l'estomac. Il est donc rationnel de voir ce que peut donner la jéjunostomie en pareille circonstance, d'autant plus que les perfectionnements de la technique de cette opération en ont rendu la pratique facile. J'y ai eu recours pour ma part une fois, au mois de juillet dernier, chez une jeune fille de 20 ans, arrivée dans mon service dans un état d'anémie extrême, à la suite d'hémorragies gastriques graves, successives. L'état était tel que la possibilité d'une transfusion par la méthode de Carrel fut discutée.

Après laparotomie, je rencontrais sur la petite courbure deux points altérés de la séreuse, qui me firent admettre l'existence de deux ulcères. L'étendue qui séparait les points malades me fit rejeter la résection gastrique. Je pratiquais donc une jéjunostomie avec anastomose au bouton des deux hanches de l'anse intestinale, anastomose destinée à éviter plus sûrement le reflux des liquides biliaires et pancréatiques venus du bout supérieur. Les suites immédiates furent excellentes, les hémorragies gastriques ne se reproduisirent plus, l'état général se releva rapidement, et l'alimentation par la bouche jéjunale était parfaite. Tout faisait espérer une guérison rapide et complète lorsque, brusquement, vers le huitième jour, la malade succomba à des accidents péritonéaux. L'autopsie montra que ceux-ci étaient dus à la rupture de l'anastomose jéjuno-jéjunale faite au bouton. Il s'était produit en ce point une mortification des tuniques intestinales que nous n'avons su comment interpréter ; d'une manière certaine. L'examen de l'estomac montra une cicatrisation si parfaite des ulcérations gastriques que nous n'en pûmes retrouver trace, à notre grand étonnement Il s'agissait probablement d'exulcérations simples. Le reste du tube digestif était intact.

Malgré ce mauvais résultat définitif, j'ai été frappé dans ce cas du bon fonctionnement de la jéjunostomie et de l'arrêt immédiat des hémorragies gastriques sous son influence. Si je ne puis tirer d'un cas unique des conclusions sérieuses, je déclare pourtant que la jéjunostomie m'apparaît comme une opération très séduisante dans le traitement des ulcères gastriques, et qu'elle est en outre une opération rationnelle étant donné les heureux résultats obtenus médicalement par la cure de jeûne. Grâce à la jéjunostomie, nous pouvons prolonger cette cure de jeûne gastrique aussi longtemps qu'il sera nécessaire pour obtenir la guérison des ulcus et de leurs complications hémorragiques.

M. Destot. — Il n'est pas rare de voir des accidents gastriques graves, dont on ne trouve pas la cause dans une lésion anatomique ; de même

pour le foie il existe des rétentions biliaires graves, durables, résistant au traitement, que l'on attribue à des calculs, que toutes les recherches sont incapables de retrouver. M. Villard a montré que deux petites taches d'ulcère vues à la laparotomie n'avaient pas été retrouvées à l'amphithéâtre. Il y a quelque temps j'ai vu avec M. Devic un malade qui avait des vomissements incoercibles qui mettaient sa vie en danger. On l'opéra, on ne vit rien ; mais on lui fit cependant une gastro-entéro-anastomose. Le malade succomba huit jours après à une pneumonie et l'on ne trouva absolument rien dans tout le tractus intestinal.

J'ai dit, à propos des hémorragies, que ce symptôme pouvait se présenter en dehors des grandes maladies du sang ou des maladies générales à l'état de symptôme gastrique isolé sans qu'on puisse trouver l'origine de l'hémorragie.

On pourrait rapprocher aussi de ces faits la disparition spontanée de tumeurs considérées quelquefois comme inopérables.

Le cas de M. Villard est particulièrement curieux puisqu'il a permis de constater deux cicatrices d'ulcères qui huit jours après avaient disparu au point de ne plus les retrouver à l'amphithéâtre.

Ces faits sont très troublants, et je suis persuadé qu'ils sont plus nombreux qu'on ne le pense.

Pour les rétentions biliaires, je connais un cas opéré par M. Jaboulay où le diagnostic de rétention biliaire cholédocienne d'origine calculeuse ne faisait pas de doute. Le malade avait été vu par M Josserand. Coliques antérieures, vésicule intermittente, ictère avec amaigrissement considérable durant depuis six mois, décoloration des fèces, crises douloureuses par intervalle rappelant tout à fait la colique hépatique, ralentissement du pouls, etc., etc. L'opération permit l'exploration complète de tout l'arbre biliaire ; on ne trouva rien et l'on referma sans faire autre chose que la laparotomie. Pendant deux jours les douleurs persistèrent, puis, sous l'influence du régime lacté exclusif, tout s'améliora. On n'a jamais trouvé ni calcul ni sable biliaire dans les matières. L'opération a été faite il y a cinq ans, et depuis, le malade, âgé de 64 ans, n'a jamais été malade ; il marche, il chasse. La maladie n'a été qu'un enchifrènement du cholédoque.

M. Durand pense, comme M. Villard, que la jéjunostomie peut devenir un très utile adjuvant du traitement médical des hémorragies gastriques en assurant la « mise au repos absolu » de l'estomac, tout eu permettant d'alimenter le malade, qui a grand besoin de réparer ses pertes sanguines. Il fait remarquer que cette jéjunostomie laisse entière la question de l'intervention opératoire dans l'hémorragie pendant qu'elle se produit ; il ne résout pas ce difficile problème.

Quant aux malades qui présentent *sine materia* des troubles gastriques assez graves pour être soumis au chirurgien, il serait intéressant, comme

vient de le dire M. Destot, d'étudier cette question. M. Durand en possède quelques observations.

M. Mollard a autopsié ces jours-ci, sans rien trouver à l'estomac, un sujet mort de tuberculose. Il avait subi par M. Durand, une gastro-entérostomie pour des troubles gastriques, douleurs, rétention partielle, perte de l'appétit; ces troubles avaient été assez graves pour que le malade fut envoyé en chirurgie du service de médecine, où il avait été admis.

Dans un autre cas, M. Lyonnet lui adressa une femme qui ne s'alimentait plus, souffrait, maigrissant rapidement. Une laparotomie fut faite, elle ne révéla aucune lésion ; l'estomac était si sain apparemment qu'on crut inutile de rien faire sur lui. Cette laparotomie, restée exploratrice, fut pourtant suivie de guérison. La malade a été revue récemment, guérie depuis deux ans environ.

Dans un autre cas, opérée en 1903, il trouva, chez un malade grand rétentionniste, un pylore apparemment perméable, sans induration ni modification apparente. La seule lésion consistait en une série de petites brides, longues de 1 centimètre environ, qu'on trouvait partout : dans l'abdomen, sur l'estomac, le gros intestin, le cæcum, etc. Aucune d'elles ne faisait adhérer ni ne paraissait brider l'estomac. Gastro entérostomie, guérison absolue confirmée depuis cinq ans.

Ici, il y avait lésion anatomique du péritoine, pas de lésion apparente du pylore.

M. Bérard. — Il semble bien que la jéjunostomie, d'après la technique de Witzel, soit une excellente opération dans le traitement de toutes les affections qui nécessitent une mise au repos complète de l'estomac en même temps qu'une continuation de l'alimentation. Je n'ai eu l'occasion de l'utiliser qu'une fois encore, dans un cancer massif de l'estomac ; pendant les quinze jours de survie de la malade, l'orifice fut absolument continent, et l'injection de liquide dans l'intestin aussi facile que rapide.

Évidemment, les hémorragies par ulcère ou par exulcérations gastriques en constituent une des meilleures indications, après l'échec de la cure de diète, ou même d'emblée. Je suis tout disposé à l'adopter. Cependant, nous ne connaisons pas encore assez nettement les causes et le mécanisme de ces hémorragies, parfois dues à un gros ulcère calleux et adhérent dont une artère saigne, parfois sans lésions perceptibles à l'œil nu, pour que nous nous prononcions définitivement en faveur de telle ou telle opération. On tend à admettre aujourd'hui que la gastro-entéro-anastomose est illusoire comme moyen d'hémostase durable ; or, j'ai revu il y a quinze jours un de mes opérés de la Croix-Rousse, chez lequel j'avais pratiqué en novembre 1907 une gastro-postérieure pour des hématémèses à répétition, continuées dans le service malgré cinq jours de diète absolue avec injections de sérum et applications de glace. Ce malade, un ancien éthylique, était anémié au plus haut point. La laparo-

tomie ne décela ni tumeur, ni ulcère, ni induration, en somme aucune lésion visible des parois gastriques, libres d'adhérences. Je lui fis l'anastomose à la suture; tout suintement sanguin cessa dès lors, malgré que l'alimentation liquide eût été reprise dès le lendemain. Depuis ce moment, aucun accident ne s'est reproduit, et cet homme a engraissé de 15 kilogrammes.

M. Tixier. — J'ai été très heureux d'entendre M. Bérard défendre la gastro-entéro-anastomose comme traitement des hémorragies gastriques. Mais je juge que cette opération a des indications tout autres que la jéjunostomie.

Quand il s'agit de petites hémorragies abondantes par leur répétition, se manifestant par des hématémèses et du mélæna, hémorragies le plus souvent causées par un cancer ulcéré, l'anastomose donne d'excellents résultats. Pour ma part, j'ai eu un succès complet chez une malade qui était profondément anémiée par des hématémèses abondantes. Après une gastro-entéro-anastomose, qui permit à la malade de reprendre des forces et arrêtait parfaitement les hémorragies, je fis dans un deuxième temps une pylorectomie étendue, qui nous montra une large ulcération néoplasique. Mais lorsqu'il s'agit de véritables gastrorragies causées soit par un ulcus en évolution, soit par une ulcération simplex, la jéjunostomie est préférable ; elle est rapidement exécutée et met complètement l'estomac au repos.

M. Destot. — L'observation de M. Tixier montre que même une hématémèse grave peut se produire sans qu'on trouve un ulcère ou un cancer pour l'expliquer. Ce n'est pas un fait isolé, et j'ai pu voir d'autres cas d'hématémèses importantes à répétition qui n'avaient pour cause soit qu'une légère bride épiploïque, soit même aucune altération anatomique apparente.

Il est bien évident que la thérapeutique chirurgicale doit varier suivant les cas. Dans les hémorragies foudroyantes, il n'y a rien à faire, la chirurgie arrive toujours trop tard, et l'autopsie démontre que l'altération vasculaire est au-dessus des ressources de l'art. J'ai vu aussi deux cas dans lesquels le vaisseau ouvert siégeait à l'insertion de l'épiploon gastro-hépatique et avait la grosseur d'une plume de corbeau. La recherche au fond d'une crypte ulcérée exigea beaucoup de temps à l'amphithéâtre, et au milieu des tissus altérés il n'est pas démontré qu'on eût pu aveugler la voie. Ces hématémèses foudroyantes doivent être prévenues ; il faut se défier surtout des estomacs biloculaires. Le long passé gastrique des malades permet de prévoir une altération anatomique grave, de la vérifier par la radioscopie et de la traiter par une gastro-entéro-anastomose.

Les hématémèses du cancer sont ordinairement plus petites, récidivantes, et la gastro-anastomose les arrête parfaitement.

Au contraire, dans l'ulcère la jéjunostomie paraît la méthode de choix. Pour arrêter l'hémorragie, mettre l'estomac au repos. Plus tard, lorsque l'ulcère en se cicatrisant aura déterminé une déformation de l'estomac, il faudra recourir à la gastro-anastomose pour éviter que la poche gastrique ne fasse effort contre la cicatrice et n'amène la perforation.

Dans les hémorragies *sine materia* à répétition, le symptôme est effrayant et il faut se conduire comme s'il existait un ulcère et surveiller par la suite les modifications dans la forme et l'évacuation gastrique; par conséquent, la jéjunostomie semble d'abord indiquée; on reconnaîtra l'intégrité gastrique, et lorsque tout semblera revenu dans l'ordre, on ne refermera la bouche jéjunale qu'après s'être assuré du fonctionnement normal et de la bonne forme de l'estomac; s'il s'y trouve quelque chose d'anormal, il faudra faire une gastro entéro-anastomose comme une soupape de sûreté.

*
* *

ÉNORME SARCOME DU REIN GAUCHE CHEZ UN ENFANT DE 21 MOIS; NÉPHRECTOMIE; GUÉRISON OPÉRATOIRE.

M. Vignard. — J'ai opéré il y a un mois, sur la demande de M. le Prof. Weill, le petit malade de son service que je vous présente aujourd'hui, pour une énorme tumeur du rein gauche qui occupait tout l'abdomen, et avait amené cet enfant à un état de cachexie telle, que je n'osais pratiquer la laparotomie sous anesthésie.

La peau fut incisée après pulvérisation de chlorure d'éthyle.

La tumeur bourgeonnante avait fait irruption dans la cavité abdominale, et bien que mon incision eût été faite latérale dans le but de cliver le péritoine, il ne me fut pas possible d'y parvenir.

L'opération fut terminée en 20 minutes et se passa assez simplement.

Il en fut de même des suites : la température resta toujours au-dessous de 37°; l'enfant urina bien dès le premier jour et commença dès le huitième à s'alimenter d'une façon convenable et à prendre du poids. Celui-ci, après l'ablation de la tumeur, était tombé de 9 kilogs à 7 kilogs.

Depuis, il est remonté à 7 kil. 680 gr. Un fragment de la tumeur prélevé a été gardé pour l'examen histologique. Je n'en ai pas encore le résultat; mais l'aspect macroscopique de

la tumeur, dont voici la photographie, montre nettement qu'il s'agissait d'un cancer encéphaloïde.

Je ne sais quel sera le devenir de ce petit malade au point de vue de la récidive ; mais il me semble, d'après ce cas, qu'on aurait le plus grand intérêt à opérer ces malades dès le diagnostic posé et quel que soit leur bas âge.

J'ai l'intime conviction que les décès post-opératoires seraient beaucoup moins nombreux si on procédait, comme je l'ai fait, sans anesthésie, très rapidement.

Le shock opératoire chez les enfants est constitué dans une grande proportion par des accidents post-anesthésiques.

*
* *

CORPS ÉTRANGERS ARTICULAIRES DU COU-DE-PIED DROIT

M. Vandenbossche. — J'ai l'honneur de vous présenter un malade qui a été opéré de corps étrangers du cou-de-pied droit.

Il s'agit d'un jeune soldat du 158e d'infanterie, entré dans mon service le 2 novembre dernier. C'est un garçon bien portant, qui n'a aucun antécédent héréditaire ou personnel; une de ses sœurs est morte en dix jours d'une affection de poitrine qui ne paraît pas rattachable à la tuberculose.

A l'âge de 6 ans, il commença à sentir une gêne plus qu'une douleur au cou de pied droit qui se tuméfia peu à peu légèrement. Ni lui ni ses parents n'ont le souvenir d'un traumatisme qui se soit exercé à ce niveau ; le malade ne prit pas garde à son affection qui fut compatible avec le dur métier de boulanger; elle l'empêchait seulement de faire de longues marches, produisant quelques enflures du cou-de-pied le soir, sans accès douloureux, sans phénomènes de calage si fréquents dans les corps étrangers articulaires.

Lors de l'entrée à l'hôpital Desgenettes, le cou-de-pied droit est gonflé en fuseau. A sa partie antérieure, entre les malléoles, on note deux bosselures, à cheval sur l'interligne. L'une, du volume d'un marron, est placée sous les tendons e l'extenseur commun ; l'autre plaquée contre la malléole externe, assez loin du péronier antérieur. Ces bosselures, de consistance osseuse, sont un peu mobiles dans le sens transversal et indolores.

Léger épanchement dans l'articulation tibio-tarsienne; les os de la mortaise sont normaux dans leur position, leur forme et leur sensibilité.

Les tendons antérieurs du cou-de-pied et leurs gaines sont indemnes, mais les gaines des péroniers et des tendons internes légèrement injectées.

Le diagnostic de « corps étrangers intra-articulaires » s'imposait. La radiographie le confirma en montrant trois corps, deux contre la malléole externe, et une masse plus interne, ayant la surface d'une pièce de deux francs, plus ou moins fusionnée avec le corps de l'astragale, empiétant également sur l'interligne tibio-tarsien.

L'arthrotomie du cou-de-pied fut pratiquée le 10 novembre. Une incision prémalléolaire externe, sur la saillie des corps étrangers, amena, dès l'ouverture de la synoviale, l'énucléation spontanée des deux corps externes ; ils étaient enchatonnés dans une aréole formée aux dépens de la séreuse et libres dans leur logette. Un écarteur de Farabeuf attirant directement en haut la lèvre interne de l'incision, on put non sans difficulté énucléer la masse interne : elle était formée par deux gros corps bridés par les tendons extenseurs, à cheval sur l'interligne, sans connexions avec le voisinage.

L'astragale, l'articulation péronéo-astragalienne, examinées sur une grande partie de leur surface, étaient encroûtées d'un cartilage normal. Il existait un léger épanchement de synovie rougeâtre ; on put en prélever en tout deux centimètres cubes qui, injectés au cobaye, ne donnèrent aucun résultat.

Suture à deux plans. Réunion par première intention ; le malade marcha au douzième jour. Actuellement son articulation tibio-tarsienne est sèche, on note seulement la persistance de la tuméfaction des gaines tendineuses rétro-malléolaires, d'ailleurs moindre qu'autrefois.

Nous avons cru intéressant de vous rapporter cette observation de corps étrangers intra-articulaires, rares au cou-de-pied. Ces corps étrangers sont remarquables par leur nombre, leur volume et leur évolution silencieuse pendant plus de quinze ans : leur enchatonnement en demi-couronne, à la face antérieure de l'articulation, explique cette dernière particularité.

Ces quatre corps étrangers, du volume décroissant d'un marron à celui d'un petit haricot, présentent les mêmes caractères extérieurs. Ce sont des tumeurs de consistance ostéo-cartilagineuses, mamelonnées, avec des sillons et des cryptes à pointillé hémorragique, représentant sans doute les points d'attache d'anciens pédicules vasculaires.

Ces corps sont organisés. A la coupe, on trouve des stratifications fibreuses, des couches concentriques, cérulescentes, de cartilage, et, au centre, de l'os spongieux, tantôt mal formé

en aiguilles délimitant une cavité centrale imprécise, ou bien, comme dans le plus gros, formant un os compact médian, enfermé dans une cellule à paroi propre comparable en tous points à un séquestre en grelot.

A défaut de l'examen microscopique de ces corps étrangers, nous avons celui d'un fragment de synoviale prélevé au niveau de la logette prémalléolaire externe. Voici la note que m'a remise à ce sujet mon ami le Dr Rieux, chargé du laboratoire histologique de l'École :

Tumeur fibreuse divisée en grand nombre de franges imbriquées les unes sur les autres. Chaque frange représente un tissu jeune et en voie d'évolution comme l'indiquent la disposition frangée, la bordure de cellules conjonctives jeunes qui se trouve à la surface de chaque formation, enfin les vaisseaux nombreux et néoformés qui occupent le centre de chaque frange. Pas de tuberculose.

Les lésions constatées macroscopiquement au niveau des corps étrangers, microscopiquement sur la synoviale, nous fixent-elle sur l'étiologie de ces néoformations ? En l'absence d'un traumatisme net, n'y a-t-il pas eu sur ce cou-de-pied un traumatisme léger, ayant passé inaperçu, suivi de cette ostéo-arthrite disséquante dont parlent König et Martens, qui aurait libéré et modelé les fragments osseux contus ? La présence au centre du plus gros corps d'un bloc osseux, isolable comme un séquestre en grelot pouvait y faire songer. Mais les autres corps étrangers sont tout différents ; n'avons-nous pas, du reste, vérifié chemin faisant l'intégrité des os et des cartilages sous-jacents à ces corps ?

Cette intégrité, jointe au jeune âge du malade, à l'intégrité des autres articulations, rend également difficile le classement étiologique dans l'arthrite sèche.

Tenant compte des lésions que l'anatomie pathologique révèle au niveau de la synoviale, nous pencherions volontiers vers l'hypothèse d'une maladie primitive de cet organe ; les corps étrangers apparaîtraient ainsi comme la dernière édification d'une synovite proliférante, d'abord liés à la séreuse par des pédicules, s'en étant libérés peu à peu, nourris peut-être, à la fin, par la seule inhibition synoviale.

Quant à la cause initiale de la flexion des cellules conjonctives, vers le cartilage et l'os, elle demeure inconnue, en l'ab-

sence de syphilis, de rhumatisme, de troubles du système nerveux ou des organes à sécrétion interne : il est séduisant et peut-être plausible de la rattacher à quelque rhumatisme toxinien.

M. Tixier. — L'observation du malade M. Vandenbossche est très intéressante, car il est exceptionnel de rencontrer des corps étrangers au niveau de l'articulation tibio-tarsienne. Il s'agit ici de corps étrangers pathologiques : la synoviale a été trouvée malade, tuméfiée, atteinte de synovite plastique proliférante. Or d'après ce que l'on rencontre au niveau des autres articulations et spécialement au niveau du genou, on peut émettre l'opinion que l'origine de cette synovite est tuberculeuse. Et chez ce malade on constate encore un épaississement des culs-de-sac synoviaux antérieurs et des gouttières rétro-malléolaires qui est en faveur de cette hypothèse.

Il serait intéressant de suivre ce malade qui pourrait n'être qu'au premier stade d'une arthrite tuberculeuse du cou de-pied.

M. Gangolphe. — Le cas qui nous est présenté est intéressant par sa rareté ; pour ma part, je n'ai jamais eu l'occasion d'en observer au cou-de-pied.

L'origine traumatique étant ici hors de cause, il faut évidemment songer à un processus probablement bacillaire, en tout cas très atténué. C'est ce que j'ai remarqué pour le genou ; il existait chez certains de mes malades une adénopathie inguinale évidente du côté correspondant. Relativement à l'intervention opératoire, je suis d'avis d'éviter toute manœuvre intra-articulaire, surtout avec les doigts.

Il faut faire une vraie taille, isoler dans un coin le corps étranger, l'y refouler, et, coupant directement, sur lui, les parties molles, le faire jaillir au dehors.

La fermeture de la plaie sans drainage, et l'immobilisation dans un bandage plâtré exact, mettent à l'abri d'accidents qui ont pu se présenter, même entre des mains exercées.

*
* *

RÉSULTAT ÉLOIGNÉ D'UNE PROSTATECTOMIE AVEC ABLATION D'UNE VÉSICULE SÉMINALE CHRONIQUEMENT INFECTÉE, PAR LA VOIE TRANSVÉSICALE.

M. Bérard. — Le malade que je désire soumettre à votre examen aujourd'hui, a déjà été présenté à la Société, dans la séance du 10 janvier dernier, comme un opéré chez lequel

j'avais extirpé simultanément par la voie haute, six mois auparavant, la prostate et une grosse vésicule séminale gauche infectée, qui faisait corps avec elle.

Cet homme, âgé actuellement de près de 72 ans, n'a plus eu d'accidents graves depuis sa sortie de l'hôpital. De temps à autre seulement, ses urines se troublent un peu, et il se plaint de quelque difficulté pour uriner. C'est à l'occasion d'une crise de rétention plus marquée qu'il est venu nous trouver. Dès la première tentative, une grosse sonde en gomme a pénétré dans la vessie et a permis d'évacuer près d'un litre d'urine à peine trouble.

Le toucher rectal explique peut-être cette difficulté d'évacuation de la vessie, par la présence, au niveau du fond, d'une barre fibreuse obliquement tendue entre la vessie et la paroi latérale gauche du bassin, et qui doit correspondre à la coque de la vésicule infectée. Aucun obstacle ne subsiste dans la loge prostatique. Peut-être faut-il faire une part à la sclérose de la vessie déjà très accentuée au moment de l'intervention, où l'on avait trouvé une paroi très épaissie, avec cellules. En tout cas il n'y a eu aucune complication du côté de l'uretère gauche, ainsi qu'on aurait pu le redouter.

*
* *

ANCIEN TRAUMATISME DU PIED CHEZ UN JEUNE TABÉTIQUE, AGÉ DE 24 ANS. — TROUBLES TROPHIQUES OSSEUX PERSISTANTS.

M. Bérard — Le jeune malade que j'ai l'honneur de vous présenter est des plus intéressants au point de vue des relations à établir entre un ancien traumatisme du pied et des troubles trophiques persistants chez un tabétique.

Ce jeune homme, âgé de 24 ans, reçut en novembre 1905 un coup sur le pied gauche, alors qu'il jouait au foot ball. Il présenta immédiatement un œdème du pied au niveau du tarse antérieur, et fut traité pendant un mois par des massages. Au bout de ce temps, il essaya de reprendre son service, mais il dut bientôt rentrer à l'hôpital encore pour un autre mois. Au bout de ce temps, il fit encore quelques exercices; mais ne put reprendre les marches fatigantes. Enfin, il termina son service dans les bureaux.

Depuis sa libération, en mars 1908, il éprouvait un peu moins de cette gêne fonctionnelle du pied gauche, quand, il y à *cinq* mois, il recommença à souffrir dans le tarse antérieur à l'occasion des mouvements. Depuis *trois* mois, il avait des douleurs analogues à la marche dans le pied droit. Et surtout il constatait que la faiblesse de ses jambes, déjà très prononcée au régiment, se compliquait d'une extrême maladresse, avec de l'incoordination dans les deux membres inférieurs.

Examiné par nous en octobre 1908, il avait déjà une démarche ataxique des plus car ctérisées, une suppression complète des réflexes tendineux, et une extrême paresse de la pupille à l'accommodation. Le signe de Romberg était des plus nets.

A ce moment, l'aspect du pied gauche était celui que l'on observe aujourd'hui. Le dos du pied gauche apparaît comme soulevé par une saillie irrégulière dans la région tarso-métatarsienne. Immédiatement en arrière du 1er métatarsien, on perçoit, au doigt et à l'œil, un massif osseux correspondant au scaphoïde et au 1er cunéiforme, sans délimitation nette permettant de conclure à une luxation incomplète tarso-métatarsienne, ou à une fracture des cunéiformes. La radiographie vient éclairer ce point, en montrant un élargissement de la base du 1er métatarsien et du 1er cunéiforme dans le sens de la hauteur, tandis que le cunéiforme et le scaphoïde projettent une ombre plus foncée due à de l'ostéite condensante, la surface dorsale de ces deux os, surtout du cunéiforme, présente des surélévations ostéophytiques raréfiées, qui seraient plus récentes.

En dehors de la douleur à la marche vite calmée par le repos, il y a un peu de gêne dans la flexion du pied qui repose en masse sur le sol, sans donner une empreinte de pied plat.

Du côté droit les douleurs avaient été calmées de même que du côté gauche par le repos et par une série d'injections de biiodure, qui furent faites dans le service de M. le Prof. Teissier. Ce pied s'est lui-même notablement aplati ; et le gros orteil tend à se mettre en contracture et flexion du côté de la plante, ce que le malade a remarqué lui-même et ce qui le gêne pour marcher.

Le malade nie tout antécédent spécifique personnel ; on n'en retrouve d'ailleurs aucune trace à son interrogatoire, et l'examen ne révèle que des taches pigmentées à la partie inférieure de la jambe gauche, que le malade aurait constatées depuis plus de quinze ans.

En résumé, traumatisme du pied il y a trois ans, probablement avec entorse de l'articulation de Lisfranc et arrachement partiel du 1er cunéiforme. Amélioration progressive de la gêne fonctionnelle jusqu'au moment où des troubles de plus en plus nets, il y a six mois, déterminent la reviviscence des douleurs

et de la gêne de la marche, en même temps que la déformation des pieds va en augmentant progressivement.

La rareté de semblables lésions tabétiques chez des sujets aussi jeunes constituent déjà l'intérêt de ce cas. Il va donner lieu en outre à des estimations délicates à fixer, de la part des médecins militaires qui devront établir la relation entre le traumatisme et les troubles actuels.

M. Destot. — L'observation présentée par M. Bérard est très importante. D'abord il s'agit nettement d'un tabétique de 24 ans, dont l'affection remonte à deux ans, ce qui est rare.

De plus le début est nettement osseux, un coup de pied au foot ball détermine une fracture du 1er cunéiforme et l'effondrément de l'articulation de Lisfranc. Une petite cause produit un grand effet hors de proportion. Il existait donc, au moment de l'accident, un état particulier du squelette alors que le patient paraissait bien portant.

Au point de vue radiographique, il y a dix ans que je signale ces faits qu'on observe surtout dans les services de chirurgie, où ils sont souvent méconnus.

Une fracture non douloureuse souvent spontanée; une ostéo arthrite, que l'on rapporte à la tuberculose ou la syphilis, quoique les douleurs ne soient pas très manifestes; des déformations ostéo-articulaires considérables, alors qu'il n'existe pas de fistules, tels sont les principaux masque du tabes au début. Souvent il n'existe pas de Wesphal, ni de Romberg, quelquefois seul le signe d'Argyll met sur la voie du diagnostic, puis au bout de quelques mois ou de quelques années le tabes se déroule, quelquefois c'est la paralysie générale et les relations bien établies entre les deux maladies trouvent encore ici un point commun. La radiographie permet de faire un diagnostic à ce stade; toutes les altérations du système nerveux se traduisent par l'atrophie osseuse, la régression du squelette primitif, mais quand le tabes est au début, ls moelle n'est pas encore complètement étouffée, il se fait à côté du processus de désintégration, une excitation anormale qui se traduit par l'ossification des tissus parostaux, ligaments, tendons, muscles. Si on examine au contraire les troubles trophiques qui surviennent dans la maladie confirmée, on ne voit que la désintégration et la régression du squelette.

Cette loi que j'ai vérifiée dans plus de vingt observations est encore ici confirmée, il existe des hyperostoses autour du cunéiforme, des fragments paraissent même détachés, au niveau des articulations, avec le scaphoïde et avec les têtes des 1er, 2e et 3e métatarsiens, on voit nettement des productions de nouvelle formation. Dans la thèse de Guéneau j'en ai apporté des exemples. M. Gangolphe en a publié de nombreux cas.

Dans les fractures, il est curieux de voir que la consolidation se fait parfaitement entre des fragments très altérés, et dans les cas d'ostéo-

arthrite, si on a soin de donner aux malades des appareils de prothèse, on le voit se rétablir très bien, alors que souvent la voûte du pied s'est effondrée par la fonte du scaphoïde, du cuboïde et des cunéiformes.

Au point de vue radiographique, il est souvent impossible d'avoir de bonnes épreuves, car les malades, en équilibre instable au point de vue articulaire, sont constamment agités d'un petit tremblement impossible à maîtriser. Le point le plus intéressant au point de vue radiographique, c'est que l'on peut souvent, à l'aide d'un cliché, faire le diagnostic de tabes à début osseux, alors que cliniquement il n'existe aucun signe décelant la maladie, nerveuse et c'est ce point qui est particulièrement intéressant.

Quand le cas est confirmé, le mal est fait, mais il est possible d'administrer un traitement spécifique énergique, alors que l'altération du système nerveux se manifeste à peine par une fracture spontanée ou mieux, presque spontanée, ou par des troubles ostéo-articulaires qui ne réclament pas d'intervention chirurgicale.

M. Bérard. — J'ai pu constater la réalité de ces lésions osseuses condensantes du tabes à début osseux chez un cocher d'une cinquantaine d'années, ancien syphilitique, qui entra dans mon service au mois de juin pour une frature compliquée du tiers inférieur de la jambe droite. Le blessé qui, la veille encore faisait sans aucune gêne, sans maladresse des mouvements, le pénible service de cocher d'omnibus, s'était fracturé la jambe en tombant de son siège. Il arriva à l'hôpital avec une déformation hypertrophique telle des deux jambes, au voisinage des cous-de-pieds, qu'on aurait pu croire de prime abord à de l'éléphantiasis des parties molles. Un examen plus attentif montrait qu'il s'agissait d'une ostéite condensante et hyperthrophique étendue à la fois au squelette des jambes et du tarse postérieur. L'absence des réflexes rotuliens la présence du signe d'Argyl-Robertson viennent confirmer notre diagnostic de déformations osseuses d'origine diabétique, chez un individu qui n'avait jamais eu de douleurs fulgurantes, ni de troubles ataxiques.

Bien qu'il s'agît d'une fracture compliquée, avec issue de la pointe du fragment supérieur tibial à travers les téguments, aucun incident ne survint; la consolidation fut obtenue sous pansements, sans résection osseuse de drainage, et dans les délais habituels de deux mois. Le résultat fonctionnel ne fut pas parfait, car on n'avait pu obtenir qu'une réduction incomplète ; néanmoins cet homme marche actuellement avec l'aide d'une seule canne.

M. Gangolphe. — Le malade présenté par M. Bérard est surtout intéressant au point de vue de l'âge du sujet et du traumatisme paraissant avoir exercé une action sur l'apparition du tabes.

Ce dernier peut atteindre des sujets jeunes, et il en était ainsi chez un des malades que je vous ai présenté.

Quant au traumatisme, son rôle est bien difficile à déterminer. Personnellement, je ne puis apporter aucun fait probant.

M. Destot pense que, dans les lésions osseuses ou articulaires précoces, pré-tabétiques, comme il les a décrites, les processus d'hyperostose sont la règle, alors que la raréfaction, la résorption osseuse existent seules chez les tabétiques confirmés, comme celui de M. Bérard.

Il m'a semblé qu'il n'y avait rien de régulier dans ces altérations, et que le terme d'ataxie, employé pour désigner les troubles de la marche, mériterait d'être également appliqué aux troubles de la nutrition.

*
* *

PLAIE CONTUSE ARTICULAIRE DU GENOU ; ARTHRITE SUPPURÉE TRAUMATIQUE ; ARTHROTOMIE SIMPLE ; GUÉRISON ; RÉSULTATS FONCTIONNELS ÉLOIGNÉS EXCELLENTS.

M. Tixier. — Ce jeune homme, étudiant en médecine, a été victime au mois de janvier dernier d'un accident très redoutable.

Il jouait, le 25 janvier, au foot-ball, lorsque dans une mêlée il reçut un formidable coup de talon au niveau de la face externe du genou droit. Les téguments superficiels furent arrachés et une plaie contuse profonde dilacéra la capsule propre de l'articulation.

D'abord pansé sommairement par un pharmacien il fut immédiatement amené dans mon service à l'Hôtel-Dieu. Mon excellent interne, M. Adler, fit une désinfection soignée minutieuse de tout le membre et débarrassa la plaie de la terre et des débris de vêtements qui y étaient inclus. Injection de sérum antitétanique et embaumement du genou ; immobilisation soignée. Cette thérapeutique très active fut instituée moins de trois heures après l'accident.

Le lendemain, lundi 25 janvier 1906, je voulus voir moi-même le blessé. A nouveau, je fis une désinfection prolongée de la plaie : lavages à l'eau oxygénée, à l'alcool, à l'éther. Pansement occlusif, immobilisation. La température était de 38°

Le mardi, 48 heures après l'accident, la température montait à 38°,7, mais à ce moment le malade toussait. Il avait eu très froid, étant resté longtemps étendu par terre, mal protégé

contre les intempéries d'une journée de janvier : on pouvait croire que par son état pulmonaire l'élévation de température pouvait être expliquée. Pas de douleur dans le genou.

29 janvier. L'état général est moins bon. Le pouls est rapide, la température monte progressivement. Nouveau pansement. Lavage à l'eau oxygénée. Immobilisation sous un gros pansement humide à l'eau oxygénée.

31 janvier. Il n'y a plus doute possible, l'arthrite suppurée du genou est établie. Il y a un gros écoulement de synovie par hypersécrétion de la synoviale. Le pouls est rapide, il y a quelques frissons, l'état général est inquiétant. Il faut intervenir.

J'exécute une large athrotomie par incisions bilatérales : je passe un énorme drain au travers de l'articulation. J'ouvre le cul-de-sac sous-tricipital à sa partie supérieure ; un troisième drain sort par cet orifice. Lavages à l'eau oxygénéé. Immobilisation en position fortement inclinée, suivant la méthode préconisée par le Prof. Jaboulay.

Amélioration rapide de l'état général. Localement nécessité de faire des pansements fréquents par suite de l'abondance de l'écoulement purulent. Lavages de l'article à l'eau oxygénée dédoublée et pansements humides.

Dès le 23 mars, la partie était gagnée. Je passe sur les détails du traitement ultérieur, désirant insister simplement sur quelques points intéressants. D'abord sur la douleur causée par les lavages intra-articulaires à l'eau oxygénée, puis sur l'élévation de température causée par la moindre modification dans la disposition des drains. Il m'a fallu à plusieurs reprises les replacer aussi volumineux qu'aux premiers jours, alors que j'avais voulu diminuer leur calibre.

Enfin, je signalerai l'importance de la non-mobilisation de l'article suppurant : le malade était pansé dans son lit et le membre était solidement maintenu rigide : le moindre mouvement réveille l'inflammation mal éteinte.

Enfin le 25 février je pus supprimer les drains, et le 30 mars la plaie était complètement fermée. Et c'est seulement à ce moment que très prudemment, je permis quelques légers mouvements de l'articulation. Le 11 avril mon jeune opéré quittait l'hôpital soutenu par des béquilles.

Progressivement alors il se mit à marcher, à mobiliser sa

jointure, avec une patience soutenue par ses idées médicales il s'appliqua à faire revenir laxité articulaire et force musculaire. Des massages, des douches de vapeur, de l'électrisation furent utilement employées.

Dès le mois de septembre il pouvait faire de longues parties de chasse, la marche devenant aisée et alerte. Et actuellement vous pouvez constater quel retour fonctionnel merveilleux présente ce genou : avec aisance, il peut, à l'aide de sa seule jambe malade monter sur cette haute chaise, il fléchit également les deux membres inférieurs pour se placer dans la position accroupie maxima. Il est impossible de se rendre compte dans la marche, dans le saut, du côté blessé.

J'ai tenu à vous montrer ce blessé pour réhabiliter l'arthrotomie simple dans les cas d'arthrites suppurées traumatiques du genou. On a dernièrement si souvent à Lyon, préconisé d'une façon systématique la résection du genou dans ces cas que l'on se figure que tous ici nous acceptons toujours cette ligne de conduite. L'arthrotomie a fait ses preuves ; en voici une nouvelle indiscutable.

La résection immédiate est quelquefois non seulement inutile, mais même dangereuse. En effet, elle ouvre dans le foyer purulent le tissu spongieux des extrémités fémorale et tibiale capable de résorber au maximum les produits septiques. Elle devient indispensable seulement lorsque les foyers articulaires sont mal drainés et que l'état général n'est pas satisfaisant. A cette phase secondaire elle peut être indispensable pour sauver le malade et entre alors en parallèle, non plus avec l'arthrotomie, mais avec l'amputation de la cuisse.

M. Gangolphe. — Le rétablissement des mouvements observés sur l'opéré de M. Tixier est des plus remarquables ; il est rare qu'on l'observe à un pareil degré.

Je suis heureux d'apporter un autre fait analogue, il s'agissait d'une arthrite suppurée chez un jeune sujet. Survenue à la suite d'une plaie pénétrante par coup de hache, elle fut opérée six ou huit jours plus tard. Je fis deux très longues incisions latérales, et plaçai deux drains antéro-postérieurs.

Le sujet guérit rapidement, et, comme le montre une photographie, la flexion du genou atteignait la moitié de l'angle droit, facilement. Si le sujet était resté plus longtemps dans mon service, nul doute que par le massage et la mobilisation progressive, il n'eût atteint la presque intégrité des mouvements.

M. Tixier s'est élevé, avec raison, contre l'abus des résections, dans le traitement des arthrites suppurées.

Rationnelle, quand il s'agit de l'épaule, du coude, du poignet, de la hanche, du cou-de-pied, où elle n'est pour ainsi dire qu'un mode de drainage, le résection est discutable pour le genou.

On peut même se demander si, dans bon nombre de cas, où elle paraît avoir donné des succès, ceux-ci n'auraient paa été obtenus plua facilement par la seule arthrotomie.

Je dirai que celle-ci doit comporter deux très longues incisions latérales, avec drainages verticaux de chaque côté

Il n'est pas nécessaire de s'occuper du drainage postérieur.

Les fusées purulentes que l'on voit survenir sont dues à des communications (variables selon les sujets), entre la synoviale articulaire et les bourses séreuses du voisinage. Il est bien certain qu'il existe les différences les plus grandes dans la virulence de l'arthrite : la résistance du sujet et la date plus ou moins rapide de l'opération.

Le malade de M. Tixier a été opéré très hâtivement, c'est là une grosse chance de succès.

M. Bérard. — Depuis 1901, je me suis toujours contenté de l'arthrotomie dans le traitement des arthrites suppurées du genou. Une seule fois, j'ai été réduit à l'amputation de cuisse, et il s'agissait non pas d'une arthrite traumatique, mais d'un envahissement de l'articulation par un foyer purulent ostéomyélitique de l'extrémité supérieure du tibia, avec de graves désordres osseux et un état général inquiétant.

Sans avoir jamais obtenu une restitution des mouvements aussi absolue que dans le cas actuel de M. Tixier, où le résultat est parfait, j'ai pourtant noté chez la plupart de mes opérés un retour suffisant de la mobilité pour que la gêne dans la marche fût minime.

L'an dernier, notamment, un jeune opéré de 19 ans quittait mon service deux mois et demi après son arthrotomie, marchant sans canne et capable de fléchir le genou jusqu'au voisinage de l'angle droit.

La perfection fonctionnelle dépend d'ailleurs autant, peut-être même plus, du traitement consécutif (massage, électrisation, mobilisation méthodique) et du zèle avec lequel l'opéré s'y prête que de la technique utilisée dans l'arthrotomie.

Presque toujours, j'ai pu me contenter d'incisions latérales associées à l'ouverture du cul-de-sac sous-tricipital pour passer deux drains en V. Cependant, j'ai encore actuellement dans mon service un garçon de 16 ans qui, à la suite d'une piqûre du genou avec la pointe d'une faucille, présenta une arthrite suppurée grave. Après deux ponctions inutiles, je fis l'arthrotomie ; un répit de quelques jours se produisit, puis une nouvelle ascension de la température jusqu'au voisinage de 40°.

En même temps, le creux poplité et la face postéro-supérieure de la jambe étaient distendus par une fusée purulente, qui nécessita un

drainage postérieur de l'articulation. Les accidents cédèrent lentement, ils sont éteints aujourd'hui, mais après des eschares du décubitus qui ont exigé onze mois de soins continus et après des alertes répétées toutes les fois que l'on voulait diminuer le calibre ou le nombre des drains.

Les différences d'évolution après l'arthrotomie tiennent autant à la virulence variable de l'agent infectieux qu'aux réactions plus ou moins vives du blessé ; dans ce dernier cas, il s'agissait d'une arthrite à streptocoques ; et ce jeune sujet était un campagnard surmené, mal alimenté depuis longtemps, maigre avec de la micro-polyadénite.

Les lavages à l'eau oxygénée nous ont été du plus grand secours ; je les utilise systématiquement à drain ouvert dans les premiers pansements. Il est un autre mode d'emploi de l'oxygène, dont je n'ai pas d'expérience personnelle, mais dont j'ai pu voir les excellents effets récemment dans les hôpitaux de Bruxelles : c'est le passage continu de gaz oxygène dans la jointure infectée, tel que le préconise M. le Prof. Thiriar; en quelques jours parfois la suppuration est jugulée, et l'écoulement redevient séreux, à peine louche.

M. Tixier. — Je n'ai pas d'expérience personnelle sur la méthode de M. Thiriar, mais j'ai eu avec l'eau oxygénée seule des résultats remarquables. Chez deux malades, par de simples lavages très abondants à l'eau oxygénée, j'ai, à ma grande surprise, vu rétrocéder des arthrites suppurées graves.

M. Cavaillon. — Je n'ai jamais eu l'occasion de traiter par l'oxygène gazeux d'arthrite suppurée. Mais par contre j'ai utilisé la méthode de Thiriar dans des infections telles que des anthrax. Le cas remonte à à quatre ans, j'avais alors l'honneur d'être l'interne de M. Villard à la Croix-Rousse. Un vieillard était porteur d'un anthrax énorme, occupant toute la nuque et la moitié du dos. Malgré de multiples incisions, de lavages à l'eau oxygénée et des pansements humides, la plaie, à tendance extensive, prenait un aspect gangréneux, l'état général était grave.

Ayant connu la méthode de Thiriar, j'eus la tentation de l'utiliser et M. Villard m'y voulut bien autoriser.

Une aiguille de Potain fut adaptée à un ballon d'oxygène, on piquait cette aiguille à la périphérie de l'anthrax, et on voyait sortir par les points incisés les bulles gazeuses. Dans chaque séance on cernait aussi la masse par un cordon d'injections gazeuses. L'effet fut rapide et en dix jours cette énorme surface infectée était presque complètement cicatrisée. Sous l'influence du gaz oxygène, les tissus se vivifiaient sous l'œil de l'opérateur, ils perdaient leur aspect livide pour se colorer en rouge vif.

J'ai eu l'occasion de traiter aussi un second cas d'anthrax ; le résultat local fut le même, excellent. Mais, au cours d'une séance, le malade fut pris d'une dyspnée brusque avec ressauts, il devint cyanotique. Cet acci-

dent m'avait vivement ému, et depuis je n'ai plus osé recommencer, bien que le malade se soit remis après quelques heures de cette alerte un peu vive.

L'oxygène a été utilisé avec succès dans le traitement des péritonites aiguës par mon excellent ami Sencert, de Nancy ; il a pu ainsi guérir des péritonites en ayant soin d'établir un drainage abdominal en deux points, et en faisant passer une ou deux fois par jour un courant d'oxygène gazeux par les drains.

M. Condamin. — L'oxygène, employé dans des cas d'infection utérine m'a donné des résultats quelconques. Cependant je serai disposé à en reprendre l'expérience. On peut aujourd'hui se procurer de l'oxygène d'une façon pratique et peu coûteuse avec les « obus » d'oxygène sous pression que l'on trouve dans le commerce.

Quant aux accidents de dyspnée paroxystique dont a parlé M. Cavaillon, ils cèdent en général assez vite, et on n'a signalé aucune mort par ce mécanisme. D'ailleurs l'oxygène doit se dissoudre rapidement dans le milieu sanguin.

M. Cavaillon. — En effet, le malade qui a présenté ces troubles s'en est parfaitement remis ; mais ces accidents ont eu une allure assez effrayante, rien ne prouve que l'on ne soit pas exposé à d'autres plus graves.

M. Bérard. — MM. Delbet et Mocquiot, dans leurs recherches sur les injections gazeuses, ont montré que les accidents provoqués par l'entrée de l'air dans les veines étaient conditionnés par deux facteurs : la quantité de gaz injecté et la vitesse avec laquelle le gaz était introduit dans le courant circulatoire. Il est difficile de savoir à partir de quel moment une injection de gaz est dangereuse, et ceci commande quelque prudence dans l'application d'une méthode que je suis pour ma part tout disposé à utiliser.

M. Gangolphe. — Comme mes collègues, j'ai remarqué l'efficacité de l'eau oxygénée. Son emploi donne lieu à quelques douleurs, mais on peut l'utilise *larga manu* quand le drainage est bien établi.

Je dirais aussi que j'ai employé depuis de nombreuses années, aussi bien à l'Hôtel-Dieu que dans ma clientèle, l'oxygène à l'état gazeux.

J'ai renoncé à l'emploi des tubes d'oxygène comprimé en raison des dangers que peut offrir le maniement de ces engins.

Dans le traitement de l'anthrax, des phlegmons, des fractures compliquées de plaies anfractueuses j'ai eu recours aux ballons d'oxygène.

Dans un cas de charbon, j'ai essayé de déterminer un emphysème oxygéné autour des lésions ; mais le patient était trop gravement atteint, et je n'ai pu le sauver.

Je n'hésiterais pas à employer aussi l'oxygène dans la septicémie à forme de gangrène gazeuse.

Séance du 17 décembre 1908.

Présidence de M. Gangolphe.

DU DÉCALAGE DANS LES FRACTURES.

M. Destot. — Dans la thèse de mon élève et ami Bosquette, j'ai appelé l'attention sur les rotations dans les fractures et sur le décalage qui en résulte au point de vue articulaire.

Le terme de *décalage* n'a pas encore été employé dans la terminologie et il importe de le définir et de le préciser.

Tout le monde connaît la rotation axiale des fragments et le fait de voir une consolidation se produire bout à bout entre deux fragments qui ont tourné sur eux-mêmes aboutit d'ordinaire à une déviation soit en dedans soit en dehors, mais qui ne gêne en rien les mouvements articulaires, ni l'amplitude d'excursion, de leur course.

Toutefois il est des cas, où lorsque la fracture se fait entre des muscles rotateurs et l'extrémité articulaire qu'ils commandent, s'il se produit une rotation des fragments, on observe une limitation des mouvements, et quelquefois même une suppression des mouvements.

C'est ce que j'ai apppelé le décalage, qui n'est que l'expression articulaire de la rotation des fragments, et qui exige pour se produire des conditions particulières telles qu'on ne les rencontre qu'aux os de l'avant-bras, à l'humérus et au fémur.

Dans ce dernier os, il faut pour que le décalage articulaire ait lieu que la fracture se produise entre le petit trochantérien et la tête fémorale, et la coxa vara ou valga qui en résulte est peu importante.

Il n'en est pas de même du membre supérieur où tous les

mouvements de pronation et de supination ont la plus grande importance.

L'étude de ces mouvements, bien faite dans la thèse de Bosquette demande à être complétée. La rotation du bras sur son axe comprend :

1° La pronation et la supination antibrachiale, qui correspond aux mouvements du radius et du cubitus, le bras étant fixé en demi-flexion.

2° Les mouvements de pronation et de supination scapulo-humérale qui sont complémentaires des premiers.

Si on reporte sur une circonférence l'ensemble de ces mouvements en traçant deux diamètres perpendiculaires et en supposant le centre passant par l'axe du cubitus, on voit d'abord dans les mouvements de l'avant-bras que le radius est calé à 45° sur l'horizon dans l'extrême supination. L'avant-bras en supination sur une table ne permet pas au radius d'arriver au contact. La pronation amène le radius au contact de la table, c'est-à-dire que entre la pronation et la supination on a un arc de 135°.

En outre, si on étend le bras, la rotation grandira du côté de la pronation on arrive à ajouter de 90 à 100°, alors que du côté de la rotation externe on ne gagne que 10°. L'ensemble des mouvements représenterait donc un arc de 235 à 250°.

Les décalages dans l'avant-bras se feront :

1° Dans les fractures du radius si on luxe la main en pronation le fragment supérieur, mis en supination par l'action du biceps, se soudera en mauvaise position, il existera une rotation dans le foyer de fracture ; le fragment inférieur décalé par rapport au cubitus, soit en demi-pronation, soit en pronation, ne pourra plus tourner autour de la came du cubitus que d'un angle très faible ou nul.

2° Le décalage peut aussi exister dans la fracture du cubitus inférieur isolé, le fragment inférieur entraîné en pronation par le radius et mal soudé par rotation axiale, n'offrira plus après consolidation une surface de rotation suffisante, si bien que dans le mouvement de supination le radius à fin de course ne trouvera plus sa came et sautera en produisant une subluxation dorsale dans l'articulation radio-cubitale inférieure, sorte de poignet à ressort dont j'ai pris trois observations.

Certaines fractures de l'humérus amènent la perte des mouvements de pronation et de supination complémentaires ; mais il faut qu'elles se produisent entre l'articulation de l'épaule et les muscles rotateurs, faute de quoi on n'observe que des rotations sur l'axe qui ne gênent pas les fonctions articulaires et en diminuent peu l'amplitude.

Dans les fractures de la tête au contraire il arrive que toute la partie articulaire se déplace et se soude mal avec l'axe longitudinal de l'os.

L'angle d'inclinaison peut être modifié, mais c'est surtout l'angle de torsion ou de déclinaison qui varie et entrave dès lors la rotation de l'épaule. On sait que normalement si on projette l'extrémité supérieure de l'humérus sur l'extrémité inférieure, l'axe de la tête forme avec le plan frontal de l'épiphyse inférieure un angle de 20° ouvert en arrière et en dedans, c'est-à-dire que la tête de l'humérus regarde en arrière et en dedans.

Les rotateurs internes, grand pectoral, grand rond, grand dorsal, sous-scapulaire accessoirement, prennent leur insertion sur la coulisse bicipitale, le mouvement de pronation aura pour excursion tout l'arc de la tête humérale situé en avant de l'axe. Au contraire, la supination sera limitée par la tension de la longue portion du biceps ; et l'action des muscles sus-épineux, sous-épineux et petit rond, sera limitée par la portion de l'arc situé derrière l'axe de la tête humérale.

Si l'on suppose une fracture séparant la tête du corps de l'os, les rotateurs internes prédominant, amèneront l'humérus en pronation, c'est-à-dire à bout de course, alors que la tête non soutenue se soudera comme elle pourra dans une situation vicieuse, son angle de déclinaison n'existera plus ou deviendra antérieur. Il en résultera une perte de la supination humérale telle que le membre restera collé au corps avec l'épicondyle en avant, perpendiculaire à la direction normale.

On peut trouver cette déformation dans beaucoup de fractures de la tête humérale et on doit attribuer beaucoup d'importance à ces lésions de décalage.

Mais voici deux observations curieuses qui empruntent à ce mécanisme une valeur spéciale. Dans les deux cas il s'agit de lésions du squelette, fracture ou entorse juxta-épiphysaire de la tête de l'humérus par manœuvre obstétricale d'extraction

de l'épaule par le doigt en crochet dans des présentations du sommet.

Je vis le premier cas il y a quatorze ans, M. A. Pollosson m'envoya cet enfant de trois jours, qui avait toutes les apparences d'une paralysie radiculaire, pour l'électriser. Au bout de quelque temps, tous les muscles fonctionnant, l'enfant ne revint plus. Cette année, son grand'père, que je soigne pour un épithélioma de la face, me ramena cet enfant. Je le fis entrer à l'Hôtel-Dieu dans le service de M. Vallas avec le diagnostic de fracture juxta-épiphysaire avec décalage.

L'enfant est vigoureux : il n'a pas trace de paralysie dans dans aucun muscle, mais il se tient le bras collé au corps et jette le bras quand il veut s'en servir.

On trouve que la tête humérale, au lieu de former son relief entre l'apophyse coracoïde et l'acromion, paraît plutôt déjetée.

Si on fixe le bras, on constate que tous les muscles de l'avant-bras et de la main sont en bon état.

Le deltoïde, au lieu d'agir normalement, fait effort dans un mauvais sens ; aussi est-il difficile à l'enfant de mettre le bras sur la tête.

Une intervention chirurgicale portant sur la tête décalée me semblait devoir guérir cet enfant, mais les parents ont reculé devant l'opération.

II. — Il y a quelques jours on m'amena, sur les indications de M. Vignard, une fillette de 6 ans 1/2, où en présence des mêmes symptômes, je n'hésitais pas à rapporter au traumatisme portant sur le cartilage de conjugaison de la tête humérale, une déformation qu'on avait attribuée à une paralysie du plexus ou à une luxation.

Ces deux cas confondus avec les paralysies obstétricales tiennent au traumatisme obstétrical et les déformations de la tête observées au bout de six ans et de quatorze ans sont fort difficiles à interpréter. Par contre, la fixation en pronation forcée que l'on ne peut attribuer ni à une paralysie ni à une contracture tient à un décalage et à un changement de la déclinaison de la tête qn'une intervention chirurgicale doit modifier.

M. Gangolphe. — J'ai moi-même observé le dernier malade auquel M. Destot fait allusion ; je pense comme lui qu'il y a eu décollement

épiphysaire, et que la gêne des mouvements tient en grande partie, comme il le dit, au décalage.

Toutefois il y a d'autres causes : sans doute aucun des muscles du moignon de l'épaule n'est paralysé, mais j'ai été frappé, dans ce cas, de la position postérieure de la tête, pour ainsi dire dans la fosse sus-épineuse ; en outre, les différents groupes musculaires sont atrophiés, et il existait une telle rétraction du grand pectoral, que je songeai presque à en faire la ténotomie.

Un fait qui avait frappé les parents, c'était l'impossibilité, taxée par eux de mauvaise volonté, où était l'enfant de se servir couramment de la main droite pendant tout le repas, alors qu'il usait volontiers de la fourchette, il n'utilisait pas la cuiller, de la main droite.

L'examen, même rapide, des fonctions du bras, rendait vite compte de cette apparente contradiction. L'adduction, la rotation interne anormale du bras, la rétraction du grand pectoral, la faiblesse des muscles élévateurs de l'humérus plus ou moins atrophiés, s'opposaient à ce que le mouvement d'abduction acquît une amplitude suffisante, pour que la cuiller, pleine de liquide, fut portée à la hauteur de la bouche.

L'emploi de mouvements méthodiques, de massages, a permis très rapidement d'améliorer l'état fonctionnel.

Je possède deux autres observations, exactement superposables à celle-ci, et j'ai l'intention de publier une note sur ce point, mal connu, de la pathologie infantile.

M. Vignard. — Ce qui me préoccupe, c'est la nature de l'intervention qu'on pourrait être appelé à faire à des enfants, car si on fait l'ostéotomie il faudrait faire porter la section entre la tête et le col, dans une région qui n'est plus très nettement délimitée. Ce qu'il y a d'important, c'est de savoir comment on arrivera à maintenir après avoir attiré la tête en avant et fait tourner la diaphyse en sens inverse, comment on arrivera à maintenir exactement ces deux surfaces osseuses en face l'une de l'autre. Je ne crois pas qu'on y arrive à l'aide d'une simple attelle. Je voudrais demander au docteur Durand ce qu'il pense de l'agrafe de Dujarier placée d'une part dans la tête, et d'autre part dans la diaphyse. Je ne sais pas comment elle tiendra ; je ne sais pas non plus si je pourrais éviter le cartilage de conjugaison ; il y a là en dehors du côté théorique des considérations pratiques sur lesquelles je voudrais être fixé, surtout lorsqu'il s'agit de l'articulation d'un enfant de six ans.

M. Durand. — On ne peut, après une ostéotomie de l'extrémité supérieure de l'humérus faite pour un décalage, compter obtenir avec un appareil plâtré une immobilisation suffisante, il faut absolument suturer directement les deux fragments. M. Vignard me demande mon avis sur le meilleur agent de contention ; voici ce que, *a priori*, on peut penser.

Quand on arrivera sur l'os, on sera amené, je pense, à pratiquer une

ostéotomie au-dessus des insertions des muscles grand pectoral, grand dorsal et grand rond ; mais cette ostéotomie, suivant les lésions, pourra être faite de deux façons, et c'est, je crois, la direction du trait de section osseuse qui fera choisir l'agent de contention.

Si on fait une ostéotomie perpendiculaire à l'axe de l'humérus, dans la région du col chirurgical, je pense que, après correction, on pourra placer une ou deux agrafes de Dujarier, qui soudent parfaitement les fragments, pourvu que le fragment supérieur soit suffisamment ossifié, et il doit l'être sur un enfant de 8 ans. Si, au contraire, on est obligé de faire une ostéotomie oblique, il est à craindre que la correction soit plus difficile. Dans ce cas, je crois que le vissage constituerait le meilleur moyen de contention. Une ou deux vis traverseraient de dehors en dedans le biseau du fragment inférieur, puis le fragment supérieur redressé.

On pourrait, soit laisser en place, soit enlever ultérieurement les vis ou agrafes, cela n'a que peu d'importance pratique.

M. Gangolphe. — Peut-on préconiser l'ostéotomie comme une opération à résultat certain ? Aucun fait jusqu'à présent ne permet de l'affirmer. Ce sont des considérations purement théoriques que l'on peut invoquer à l'appui de cette idée.

Rien ne prouve que l'emploi hâtif d'une gymnastique rationnelle suffisamment prolongée, ne puisse donner d'excellents résultats.

On sait avec quelle facilité peuvent se modeler en quelque sorte les articulations des enfants.

Ceux que j'ai vus ont été abandonnés à eux-mêmes ; on les a laissés pousser comme ils ont voulu. Aussi est-il indiscutable que l'on doive avoir plus de peine avec un sujet de quatorze ans qu'avec un enfant de six mois, ou même de deux ou trois ans.

A mon avis, si nous ne sommes pas absolument fixés sur la cause anatomique des troubles (décalage, subluxation en arrière...), nous pouvons prévoir qu'une ostéotomie aurait les plus grandes chances d'être faite en pleine articulation, au voisinage immédiat de la zone d'accroissement.

Dès lors, il y a là, malgré tout, certains risques à courir : au surplus rien ne presse, et je pense donc qu'il vaut mieux commencer par le traitement non sanglant, que de recourir d'emblée à une opération dont les résultats sont incertains.

M. Vignard. — Je me demandais si on ne serait pas obligé d'entrer dans l'articulation par une incision de résection. S'il s'agissait d'un adulte, on pourrait à la rigueur pratiquer celle-ci, mais chez un enfant on ne peut pas y songer. Si on entre par la voie qui s'offre naturellement, la moins dangereuse, fatalement on arrivera à faire l'ostéotomie intra articulaire presque oblique, et alors on aura une agrafe dans la

tête même d'une part, et d'autre part très probablement en plein cartilage conjugal.

M. Destot. — Je suis très content des renseignements que M. Gangolphe vient de me donner, mais je crois qu'en dehors des cas de paralysie les forces des différents muscles se trouvent gênées lorsque la tête se trouve en arrière au lieu d'être en avant ; c'est à cause de ce mouvement qu'on ne peut pas lever le bras, c'est précisément parce que la tête est tournée en arrière que les muscles n'agissent plus dans leur sens.

La direction générale des muscles n'agit plus dans la direction où elle devrait agir. Il se produit là ce qui se produit dans la luxation irréductible de la mâchoire. A l'humérus, c'est la même chose, le muscle se trouve en avant, on le voit d'une manière très manifeste qui fait penser à une luxation de l'épaule.

A l'aide de massages, nous a dit M. Gangolphe, on peut obtenir une amélioration ; mais cependant, si la guérison peut être obtenue, je crois que dans cette articulation qui se présente au bout de quatorze ans, il s'est fait une adaptation norvelle, et que chez le malade qui n'a plus les muscles en place, les actions de ceux ci ne sont plus régulières, la position de ce mouvement de rotation se trouve totalement déplacée, c'est pour cela que je crois que, malgré un traitement orthopédique, le modelage d'une tête humérale est difficile à obtenir. On sent très bien, lorsqu'on suit le corps, une saillie très nette qui apparaît en arrière. Qu'il se fasse un modelage du côté de la tête, c'est possible, mais ce qu'on ne peut pas obtenir, c'est la variation du moment des forces.

Il faudrait pour cela faire comme dans le strabisme de l'avancement musculaire.

On ne connaît point d'affection semblable traitée chirurgicalement, par conséquent c'est discuter dans le vide que de chercher des résultats, il n'y en a pas.

Il m'a paru curieux, dans la rotation de l'avant-bras, de l'épaule ou de la hanche, de montrer que le décalage articulaire jouait un rôle qui impliquait certainement une conduite différente de celle à tenir dans une simple rotation axiale ou une simple coudure.

Au point de vue des autres os lorsqu'il existe une rotation dans l'axe des fragments, on est très frappé de voir des malades avoir des attitudes de torsion dans les autres articulations. Ils ont des mouvements de rattrapage. J'ai vu un malade atteint d'une fracture du tibia inférieur, le pied se tournait complètement en dehors ; lorsqu'on mettait ce malade dans une position régulière, il marchait d'une façon singulière, tournait sa hanche en avant et portait la jambe en dedans pour appuyer son gros orteil sur le sol.

*
* *

DÉGÉNÉRESCENCE DE LA CAVITÉ UTÉRINE CHEZ LES FEMMES VIERGES.

M. Goullioud. — Le cancer de la cavité du corps utérin est une affection très fréquente et les pièces analogues à celles que j'ai l'honneur de vous présenter, sont d'un faible intérêt du fait de cette fréquence même. En apportant celle-ci, j'ai voulu insister seulement sur un point d'étiologie qui n'est pas admis par tout le monde.

Cette dégénérescence de la cavité utérine fut observée chez une vieille fille de 48 ans, qui avait eu sa ménopause à 44 ans. Trois ans après, des pertes rouges sont survenues, et ce fait devait d'emblée faire penser à un cancer utérin.

Au toucher, le col était augmenté de volume, alors que le corps ne l'était pas sensiblement, et des bourgeons suspects s'échappaient de l'orifice du col, légèrement perméable. On pouvait donc penser à un cancer de la cavité cervicale et ce diagnostic semblait s'imposer d'après le toucher.

Cependant, étant donné l'histoire de la malade, et cette idée très arrêtée qu'on ne voit pas de cancer du col chez les vierges, je portai le diagnostic de cancer de la cavité utérine, et fis l'hystérectomie.

La pièce vient confirmer la justesse de cette manière de voir.

Toute la cavité utérine est dégénérée; mais la tumeur est plus épaisse au niveau de l'isthme, et son pôle inférieur distend la cavité cervicale, tandis que ses bourgeons font saillie à travers l'orifice du col ; mais la cavité cervicale est presque complètement intacte. Il s'agissait donc bien d'un cancer de la cavité du corps.

Si j'attache quelque importance à ce détail, c'est parce que, ayant émis au Congrès de Paris de 1901, à propos de l'étologie du cancer, et sous forme d'aphorisme, ce fait qu'on ne voit jamais ou presque le cancer développé sur le col d'une femme vierge, j'avais soulevé les protestations du président, M. Lucas-Championnière.

Depuis cette époque, mon observation est venue confirmer cette vérité admise déjà, je crois, par M. Laroyenne. Je n'ai vu que le cas tout à fait exceptionnel, en dehors de toute étiologie, d'un cancer chez une jeune fille de 18 ans, qui occupait le vagin et le col, sans qu'on pût établir son point de départ.

Au contraire, on voit assez souvent, chez des religieuses par exemple ou chez des vieilles filles, des dégénérescences du corps, et nous ne saurions trop rappeler l'attention des médecins sur la gravité des pertes rouges observées après la ménopause. Sans doute il y a quelques causes d'erreur; métrite sénile, polype fibreux attardé, épistaxis utérines de l'artério-sclérose, métrite tuberculeuse dont j'ai observé un cas; mais ce sont là des exceptions : les pertes rouges ou sales après la ménopause sont le plus souvent signe d'une dégénérescence du corps, aussi bien les femmes vierges que chez celles qui ne le sont pas.

Chez cette malade, j'ai fait l'hystérectomie abdominale. Malheureusement la vessie était déjà adhérente, et s'est déchirée pendant son décollement. Il en est résulté des contacts avec le vagin, contacts que j'évite absolument d'habitude; d'où des accidents de septicémie abdominale suraiguë. La malade avait d'ailleurs de la température avant l'intervention, ce que j'attribuai à de la rétention dans son utérus néoplasique. Celle-ci était probablement plus septique qu'elle ne l'est généralement, et a dû être la cause des accidents observés.

*
* *

TROMBO-PHLÉBITE DU SINUS LATÉRAL GAUCHE ET DU GOLFE DE LA JUGULAIRE AU COURS D'UNE OTITE MOYENNE AIGUE SUPPURÉE. — LIGATURE ET SECTION DE LA JUGULAIRE INTERNE. — DRAINAGE TRANSSINUSO-JUGULAIRE. — GUÉRISON.

M. Lahaussois fait une communication sur ce sujet. (Voir *Mémoires*).

Le Gérant, Dr Vallas.

Lyon.— Association Typographique, 12, rue de la Barre.— F. Plan, directeur.

SOCIÉTÉ DE CHIRURGIE DE LYON

1908

BUREAU

Président	MM.	VINCENT.
Vice-Président		GANGOLPHE.
Secrétaire général . . .		VALLAS.
Trésorier-Archiviste . .		AUBERT.
Secrétaires annuels . .		GAYET.
		VIGNARD.

MEMBRES

ALBERTIN.
AUBERT.
AUGAGNEUR.
BÉRARD.
CAVAILLON.
CHANDELUX.
CLAUDOT.
COMMANDEUR.
CONDAMIN.
CORDIER.
DELORE.
DESTOT.
DURAND.
FABRE.
GANGOLPHE.
GAYET.
GOULLIOUD.
HORAND.
JABOULAY.
LAROYENNE.
MARTEL.
MARTIN.
NOVÉ-JOSSERAND.
PATEL.
POLLOSSON (Auguste).
POLLOSSON (Maurice).
ROCHET.
ROLLET.
SABATIER.
SIRAUD.
TIXIER.
VALLAS.
VIGNARD.
VILLARD.
VINCENT.

MEMBRES CORRESPONDANTS

Batut.
Cantas (d'Athènes).
Curtillet.
Debrie.
Egot.
Géraud.
Jacob.
Jacques (de Montceau-les-Mines).
Kaeppelin (du Puy).
Lagoutte.
Leclerc (de Dijon).
Piollet.
Rey (d'Alger).
Rigal.
Rouvillois.
Ruotte.
Severeanu (de Buckarest).
Sorel (de Dijon).
Vialle.
Viannay (de St-Etienne).
Termier.
Gaudier (de Lille).

MÉMOIRES

PRÉSENTÉS A LA

SOCIÉTÉ DE CHIRURGIE

DE LYON

LA GOUTTIÈRE DORSO-SOUS-SCAPULAIRE

ET SON CONTENU [1]

PAR MM.

A. LATARJET et A. CHALIER

La gouttière dorso-sous-scapulaire est située à la face postérieure du creux de l'aisselle. Pour l'examiner, il convient de placer le bras dans l'abduction à angle droit avec le thorax, dans l'attitude ordinaire de la dissection ou des interventions. Disséquée dans cette position, la gouttière revêt l'aspect d'un triangle étroit, à base supérieure, à sommet inférieur (fig. 1 et 5).

Le bord antéro-externe du muscle sous-scapulaire constitue le côté interne de la gouttière ; le muscle grand dorsal son côté externe.

L'angle inférieur, ou sommet, répond au point où les deux muscles entrent en contact, au niveau de la pointe du scapulum.

La base est formée par l'humérus dans sa portion comprise entre le grand dorsal et l'omoplate. Parallèlement à lui, et en avant, chemine le paquet vasculo-nerveux. Celui-

(1) Travail du Laboratoire d'anatomie de la Faculté de médecine de Lyon.

ci surplombe la gouttière à sa partie supérieure. La veine axillaire en constitue l'organe le plus superficiel, le plus proéminent.

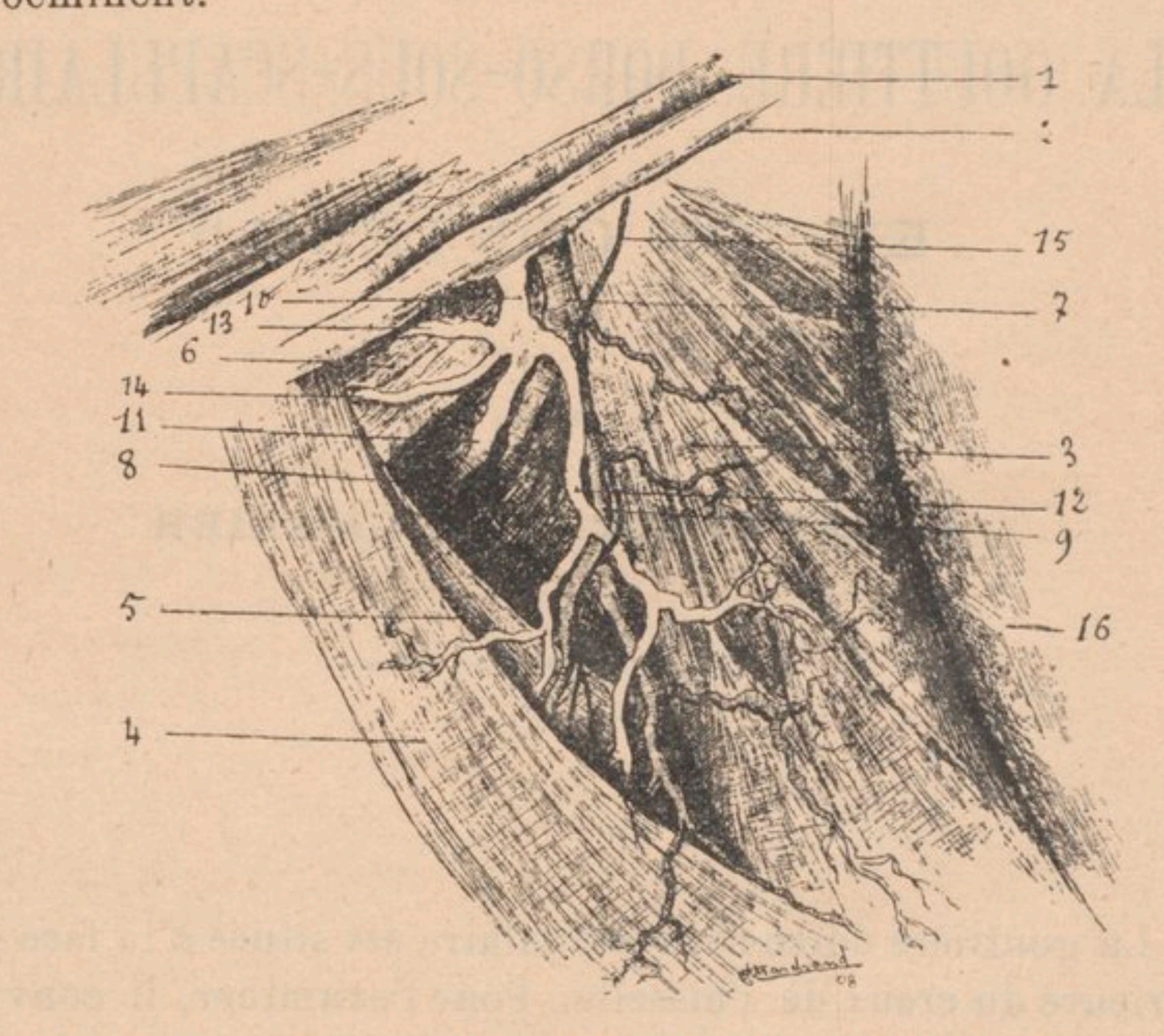

Fig. 1. Gouttière dorso-sous-scapulaire (côté droit). — 1. Artère axillaire. — 2. Veine axillaire. — 3. Muscle sous-scapulaire. — 4. Muscle grand dorsal. — 5. Muscle grand rond. — 6. Longue portion du triceps. 7. Artère scapulaire inférieure, avec 8, sa branche scapulaire, et 9, sa branche thoracique. — 10. Tronc veineux scapulo-circonflexe, avec 11 et 12, ses deux affluents satellites des deux branches de division de l'A. scapulaire inférieure. — 13. Veine circonfiexe postérieure. — 14. Petite veine tricipitale. — 15. Nerf du grand dorsal. — 16. Paroi thoracique latérale.

L'aire de la gouttière diminue lorsqu'on rapproche le bras du corps. Elle se réduit alors à une simple fente linéaire.

Considérée dans l'abduction, la gouttière présente un plancher, constitué par les fibres longitudinales du muscle grand rond, dans les deux tiers inférieurs du triangle. Dans la partie supérieure, la longue portion du triceps passe perpendiculairement, en avant du grand rond, et complète le fond de la gouttière.

Au niveau du plancher, la gouttière dorso-sous-scapulaire communique avec la région scapulaire proprement dite par un intervalle triangulaire désigné par M. le prof. Testut sous le nom d'*espace pré-scapulaire*. Cet espace pré-scapulaire est constitué par l'écartement progressif des deux muscles ronds vers leurs insertions humérales ; vu par la face postérieure, il présente la forme d'un triangle à base humérale. D'où le nom de *triangle des ronds* que lui a donné notre maître (1). La longue portion du triceps le scinde en deux espaces : en haut et en dehors, le *quadrilatère huméro tricipital*, en bas et en dedans le *triangle omo-tricipital*.

L'espace dorso-sous-scapulaire est sillonné par un grand nombre de vaisseaux, artériels et veineux, qui font de cette région un *véritable carrefour vasculaire*.

Il nous a paru intéressant de préciser les rapports des différents organes que l'on y trouve ; il s'y rattache un intérêt chirurgical dans les opérations radicales de curage de l'aisselle.

Voici les résultats donnés par nos dissections qui ont porté sur 50 sujets.

I. *Artères*. — L'artère principale et constante du triangle dorso-sous-scapulaire est l'*artère scapulaire inférieure*.

Le plus souvent (35 fois sur 50), elle naît de l'axillaire à l'angle supéro-interne du triangle. Elle est en rapport avec le muscle sous-scapulaire sur le bord externe duquel il convient de la chercher, si l'on veut en pratiquer la ligature systématique.

Dans les autres cas, elle naît plus haut, à un ou deux centimètres en dedans de l'aire de la gouttière qu'elle aborde d'ailleurs très rapidement.

Dans ce trajet, elle ne donne jamais aucune collatérale volumineuse. Le bord externe du muscle sous-scapulaire, à

---

(1) Nous sommes heureux d'adresser nos remercîments à notre maître, M. le Prof. Testut, qui a bien voulu nous communiquer les épreuves de la deuxième édition de son Traité d'anatomie topographique.

un travers de doigt au-dessous de la veine axillaire, constitue donc son meilleur point de repère.

Arrivée dans le triangle, elle se divise en deux branches importantes : l'une superficielle, antérieure ; l'autre profonde, postérieure (fig. 1 et 2).

La première continue le trajet primitif, obliquement descendant, du tronc principal : c'est la *branche interne* ou *thoracique* ; elle se dirige vers l'angle inférieur en donnant naissance à des rameaux nombreux : *rameaux internes*, pour le sous-scapulaire ; *rameaux externes*, pour le grand dorsal ; *rameaux postérieurs*, pour le grand rond ; *rameaux inférieurs*, pour le grand dentelé.

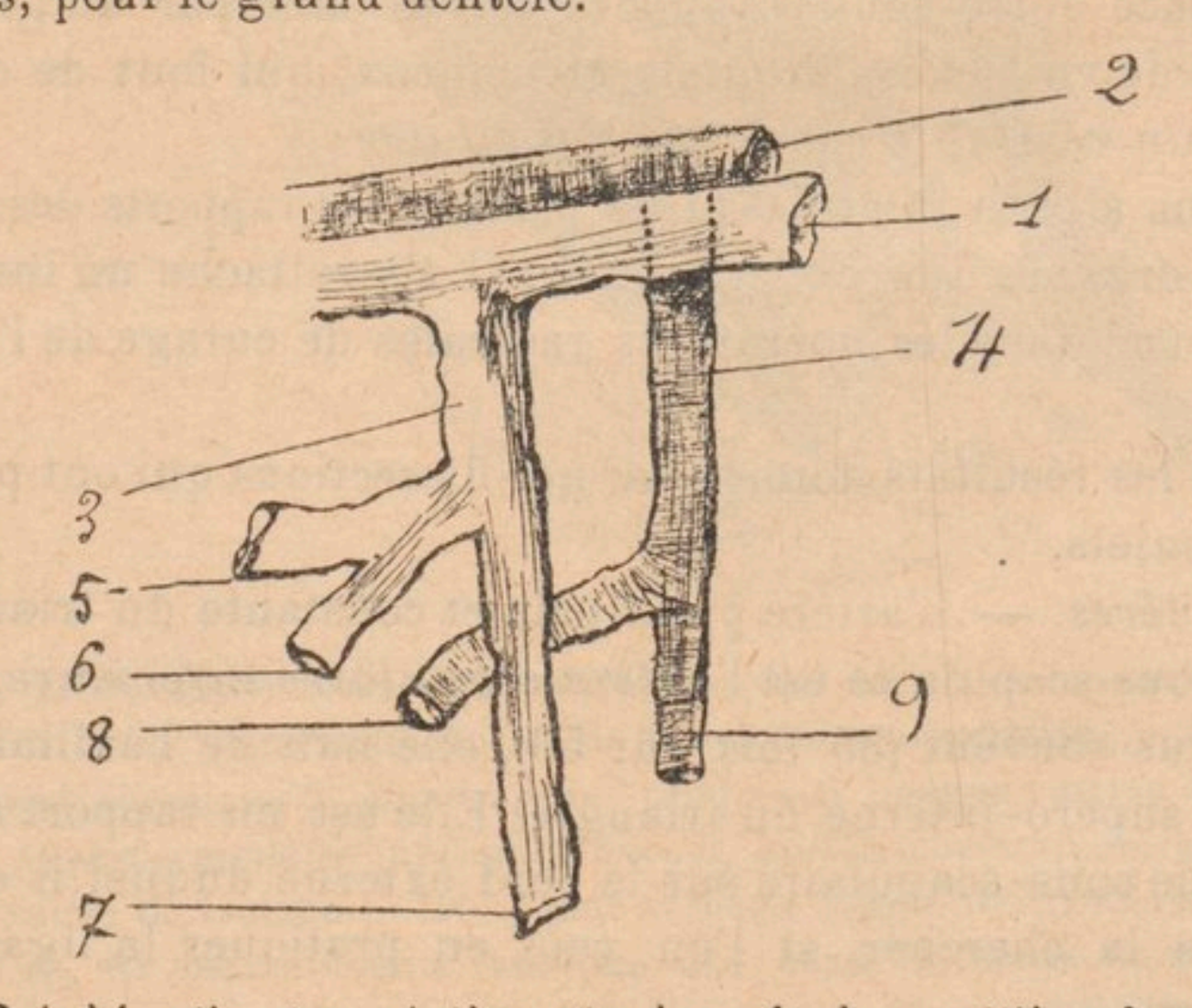

Fig. 2 (schématique). — Artères et veines de la gouttière dorso sous-scapulaire (*1er type*). — 1. Veine axillaire. — 2. Artère axillaire. — 3. Tronc veineux scapulo-circonflexe. — 4. Artère scapulaire inférieure. 5. Veine circonflexe postérieure. — 6. Branche postérieure du tronc veineux scapulo-circonflexe. — 7. Branche inférieure du même tronc veineux. — 8. Branche scapulaire de l'A. scapulaire inférieure. — 9. Branche thoracique de l'A. scapulaire inférieure.

La *branche profonde*, ou *scapulaire*, plus volumineuse que la précédente, a une direction perpendiculaire à elle. Elle disparaît rapidement de la région pour s'engager dans le triangle omo-tricipal. Ses branches terminales

vont s'anastomoser avec l'artère scapulaire supérieure et l'artère scapulaire postérieure.

Cette disposition, classique, n'existe que dans les deux tiers des cas. Très souvent, en effet, l'artère circonflexe postérieure naît par un même tronc commun, volumineux, que l'artère scapulaire inférieure (fig. 3). Ce *tronc scapulo-circonflexe* naît à la partie supérieure de la gouttière, et après un court trajet, de deux à trois centimètres, se trifurque en trois branches divergentes : la circonflexe postérieure proprement dite, disparaît rapidement dans le quadrilatère huméro-tricipal par un trajet rétrograde, lorsque le membre est dans l'abduction, accompagnée de la veine circonflexe postérieure et du nerf. Les deux autres, branche thoracique et branche scapulaire, conservent leur disposition normale.

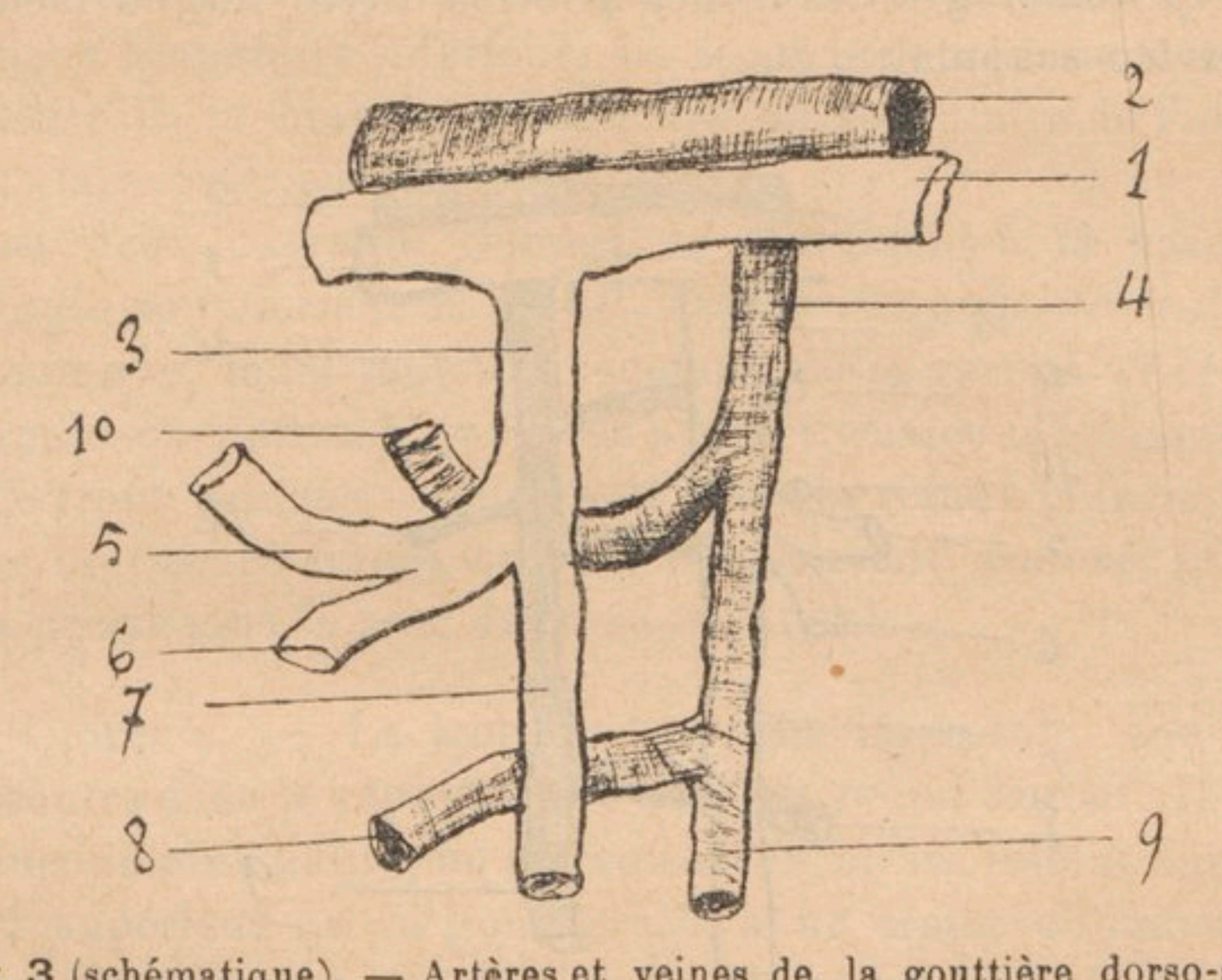

Fig. 3 (schématique). — Artères et veines de la gouttière dorso-sous-scapulaire (2e *type*). — 1, 2, 3, 5, 6, 7, 8 et 9, comme dans la fig. 2.— 10. Artère circonflexe postérieure, naissant de 4, tronc artériel scapulo-circonflexe.

Dans quelques cas plus rares (6 fois sur 50), la circonflexe postérieure naît directement de la branche profonde de l'A. scapulaire inférieure. Dans ces cas, elle est toujours très

petite, tandis que l'A. circonflexe antérieure est, au contraire, volumineuse.

Nous signalons encore l'existence, assez rare d'ailleurs, d'une artère superficielle, qui naît du tronc même de la scapulaire inférieure pour gagner la face interne du bras, en passant devant le tendon du muscle grand dorsal. Elle va s'épuiser dans le triceps. Nous l'avons vu naître deux fois du tronc scapulo-circonflexe.

Enfin, comme dernière variété, nous avons vu deux fois le tronc de la scapulaire inférieure être l'origine de l'artère mammaire externe.

Dans toutes ces variétés, l'artère scapulaire inférieure, très grosse, apparaît comme un tronc à plusieurs branches (fig. 4), homologue des troncs artériels thyro-linguo-facial, bi-cervico-scapulaire, etc.

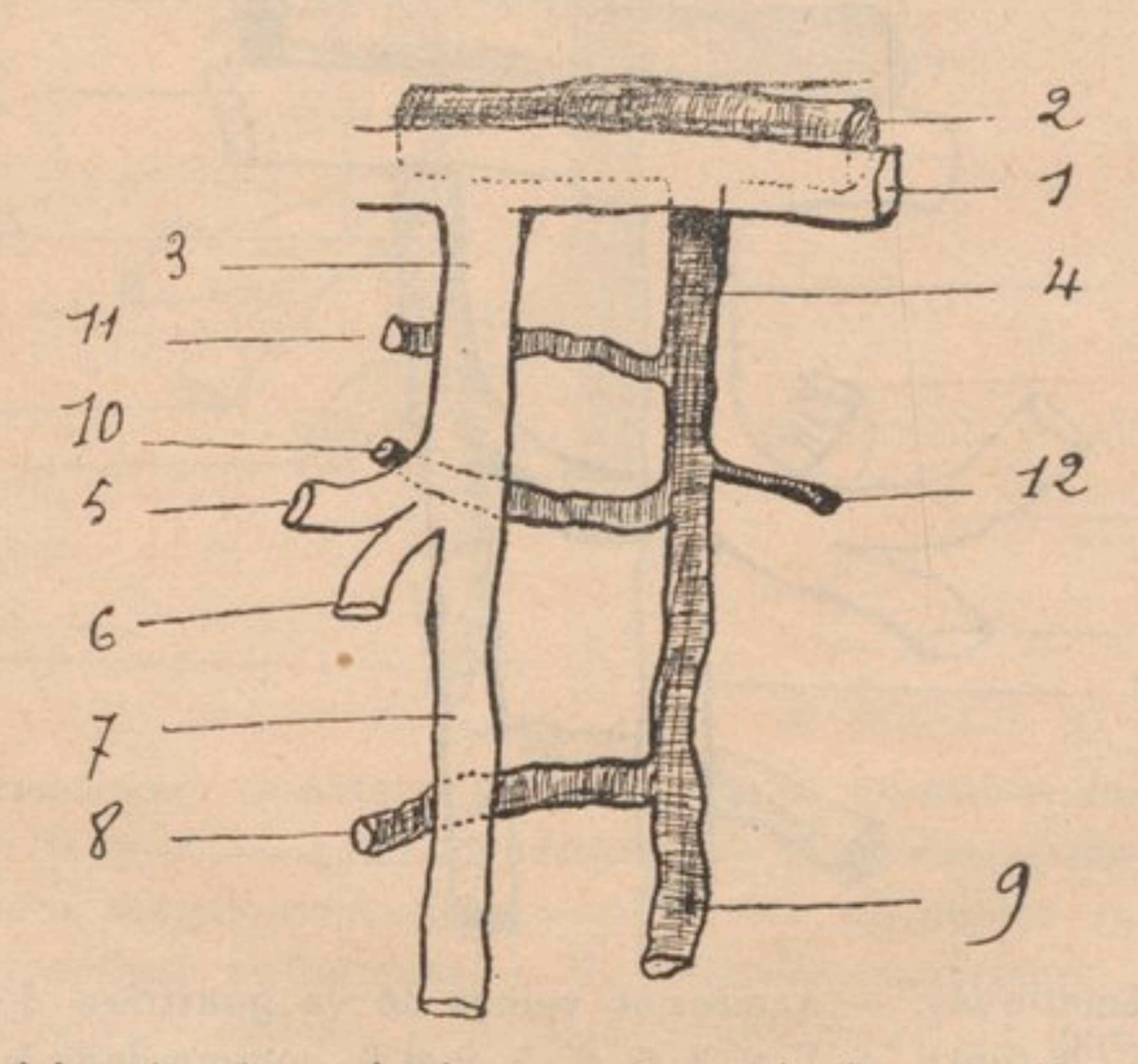

Fig. 4 (schématique). — Artères et veines de la gouttière dorso sous scapulaire (*3e type*). — 1, 2, 3, 4, 5, 6, 7, 8, 9 et 10, comme dans la fig. 3. — 11. Artériole destinée au triceps. — 12 Artère mammaire externe, atrophiée, naissant du tronc scapulo-circonflexe.

II. *Veines*. — D'une façon générale, les veines du triangle dorso-sous-scapulaire suivent un trajet à peu près identique à celui des artères.

Elles représentent *deux courants veineux*, de provenance et de directions différentes (fig. 1 et 2).

L'un, le *courant veineux inférieur*, répond au trajet de la branche thoracique de l'artère scapulaire inférieure. Il est alimenté par de nombreuses veines musculaires, issues du grand dorsal, du grand rond et du sous-scapulaire.

L'autre, le *courant veineux postéro-supérieur* est beaucoup plus important. Il est double. Il est formé, en dernière analyse, par deux grosses veines qui sont séparées, avant de se réunir, par la longue portion du triceps, et qui viennent l'une du quadrilatère huméro-tricipital, l'autre du triangle omo-tricipital. La première est la *veine circonflexe postérieure*, qui est constante, et a toujours la même disposition, c'est-à-dire qu'elle constitue une branche afférente du tronc veineux scapulaire inférieur. La seconde représente la veine satellite de la branche postérieure ou scapulaire de l'artère scapulaire inférieure.

Les deux courants veineux se réunissent à la base du triangle pour former le *tronc veineux scapulo-circonflexe*, homologue, mais toujours constant, de la variété artérielle (scapulo-circonflexe), que nous avons signalée plus haut.

Ce tronc veineux se jette soit dans la veine axillaire, soit dans un canal veineux qui lui est souvent annexé, et que l'on décrit sous le nom de canal collatéral.

III. *Nerfs.* — Le troisième organe important que l'on rencontre dans la région est le *nerf du grand dorsal*. Il naît beaucoup plus haut que les vaisseaux et les rejoint dans le tiers supérieur de la gouttière. Il a un trajet obliquement descendant et va s'épuiser dans le grand dorsal, dans le grand rond parfois.

IV. *Rapports.* — La disposition la plus fréqnente des vaisseaux et nerfs les uns par rapport aux autres est la suivante :

Le tronc artériel scapulaire inférieur est ordinairement en dedans du tronc veineux au niveau de son origine. Il est

plus profond que lui, directement appliqué contre le bord externe du muscle sous-scapulaire.

Les artères et les veines affectent une disposition sinueuse excessivement prononcée, nécessitée par l'amplitude des mouvements du bras. Ce fait prédispose, on le conçoit, à la section répétée de ces vaisseaux au cours des interventions.

De plus, l'artère et sa veine satellite, sauf au niveau des troncs d'origine, sont intimement unies par une sorte de *gaîne commune*. La dissociation de cette gaîne, ajoutée aux entrecroisements successifs de l'artère et de la veine, au cours de leur trajet, augmente encore la difficulté de l'hémostase.

Le nerf du grand dorsal est l'organe le plus superficiel. Il chemine en avant de la branche artérielle inférieure, ou thoracique, et des veines qui l'accompagnent ; il les croise en X très allongé au niveau du tiers inférieur de l'espace, il n'est pas contenu dans leur gaîne et s'isole assez facilement.

Tous ces éléments sont contenus dans un tissu cellulo-adipeux assez abondant qui remplit la gouttière.

Ce tissu, formé par des mailles serrées, est plus dense que le reste du tissu cellulaire de l'aisselle.

Nous y avons constaté plusieurs fois la présence d'une véritable *chaîne ganglionnaire*, satellite des vaisseaux scapulaires inférieurs et du nerf du grand dorsal. Cette disposition peut expliquer les névralgies dorsales dans les adénites axillaires néoplasiques (1), ainsi que le pensent MM. Delore et Ballivet.

D'après ce que nous venons de dire, on se rend compte des difficultés de la dissection et de l'hémostase dans cette partie du creux de l'aisselle :

Nerfs, veines et artères forment trois plans ; le nerf est le plus superficiel, l'artère la plus profonde, au niveau de la base de l'espace dorso-sous-scapulaire. Schématiquement, les artères et les veines représentent un T dont la branche

---

(1) Delore et Ballivet. — De la douleur dorsale dans le cancer du sein. *Revue de Chirurgie*, 10 février 1908, p. 153.

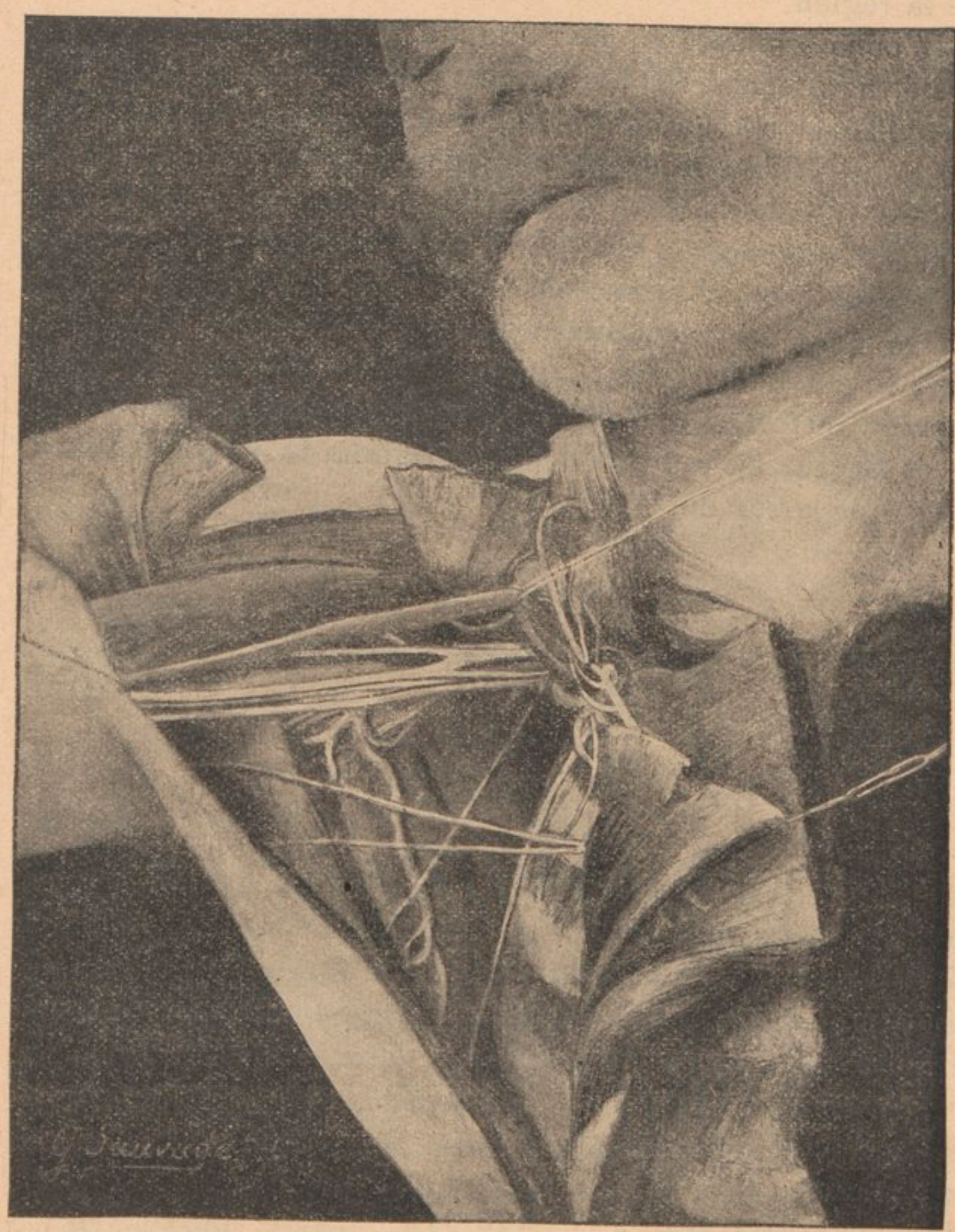

Fig. 5. — Vue générale de la paroi postérieure du creux de l'aisselle (photographie d'après nature). Sur le muscle sous-scapulaire, on aperçoit l'A. scapulaire inférieur qui a été réclinée en dedans pour laisser voir la gouttière dorso-sous-scapulaire. Les veines ont été enlevées pour le même motif.

verticale est formée par les vaisseaux qui traversent le fond de la région.

Il nous semble que, pour simplifier l'hémostase, on peut systématiquement : 1° lier le tronc veineux unique, scapulo-circonflexe à un centimètre de la veine axillaire, entre deux ligatures ; 2° lier le tronc artériel principal contre le bord externe du muscle sous-scapulaire, qui constitue son meilleur point de repère ; 3° rechercher contre le bord inférieur de la longue portion du triceps, dans l'aire du triangle et près de sa base, les vaisseaux postérieurs. Ces trois ligatures posées, on peut curer la gouttière de haut en bas, sans grande hémorragie. Il suffira, en terminant, de poser quelques fils sur les veinules peu importantes de la partie inférieure de la région.

PLAIE PÉNÉTRANTE MÉCONNUE

de la région temporale gauche

ACCIDENTS MÉNINGITIQUES AU 7e JOUR ; SURDITÉ VERBALE ;

TRÉPANATION ;

PONCTIONS LOMBAIRES RÉPÉTÉES ; GUÉRISON.

PAR

M. SPICK

Répétiteur à l'École de Santé militaire.

G..., soldat au 38e régiment d'infanterie, entre à l'hôpital Desgenettes le 1er juillet 1907, à une heure du matin. Il vient de revoir, au cours d'une rixe, un coup de couteau dans la région temporale gauche. Le blessé est en pleine excitation alcoolique. Le médecin de garde fait une toilette très soignée de la plaie et applique un pansement occlusif.

A la visite du matin, nous constatons une plaie linéaire verticale siégeant sur une ligne menée verticalement par l'articulation temporo-maxillaire et à trois travers de doigt au-dessus d'elle. Aucun renseignement sur la forme de l'arme et la pénétration possible.

Léger hématome de la fosse temporale externe. Le stylet explorateur ne rencontre pas d'os dénudé.

Pas d'épistaxis, ni d'hémorragie. Aucun trouble moteur ni sensitif. T. 36°,8. P. 80.

Sauf une légère excitation due à l'action persistante de l'alcool, une légère surdité professionnelle (chaudronnier) et quelques contusions superficielles des régions fessière et lombaire droites, on ne note rien d'anormal.

On croit à une plaie des parties molles. Désinfection de la plaie et de son pourtour. Pansement occlusif

Jusqu'au 4 juillet, rien à noter, sauf une légère constipation et une langue un peu sale.

5 juillet. T. matin 36°,7, soir 37°. Le pansement est renouvelé, la plaie a bon aspect. A la contre-visite, le blessé paraît légèrement obnubilé, il répond mal aux questions.

6 juillet. T. M. 36°,9. S. 37°. Même état de somnolence. Même compréhension difficile des questions posées.

Le soir, la pupille gauche semble un peu paresseuse au réflexe lumineux. Le malade perçoit bien les bruits et les sons, mais *il ne comprend plus ce qu'on lui dit.* Il continue à très bien expliquer ses sensations.

7 juillet. T. M. 36°,9, S. 37°,6. P. 80. Même obnubilation. *La surdité verbale s'accentue.* Le malade est douloureusement impressionné par les bruits extérieurs. Hyperesthésie lombaire, Céphalée.

Esquisse du signe de Kernig.

Ponction lombaire qui reste blanche.

Isolement du malade. Vessie de glace sur la tête. Frictions au collargol.

8 juillet. T. M. 36°,9, S. 37°,2. P. 78. Céphalée nette. Kernig. Photophobie. *Même surdité verbale.* Même traitement.

9 juillet. T. M. 37°. Tous les symptômes se sont accentués. Les vomissements apparaissent. A trois heures du soir la température atteint 38° et le pouls s'abaisse à 70. Devant cette indication : discordance du pouls et de la température, nous intervenons.

Intervention. Incision cruciale de la région temporale, la branche verticale passant par la plaie cutanée. On trouve alors, sur l'écaille du temporal, une fissure verticale de 8^{mm} de long et de 2^{mm} de large, siégeant à un travers de doigt

au-dessus du conduit auditif externe. La plaie osseuse siège donc bien plus bas que la plaie cutanée (2 cent.) et légèrement en arrière d'elle ; elle se continue inférieurement par une fêlure qui gagne la base du crâne.

Agrandissement de la plaie osseuse, d'abord à la gouge et au maillet, puis à la pince-gouge jusqu'à ce que la trépanation, ovalaire à grand axe horizontal, dépasse notablement les dimensions d'une pièce de 2 francs.

La dure-mère apparaît congestionnée et présente une plaie verticale de 5 à 6^{mm} de long, entre les lèvres de laquelle un caillot sanguin, du volume d'une grosse amande et légèrement ramolli. Pas de pus. Le liquide céphalo-rachidien est trouble et de coloration hématique.

Drainage avec une mèche de gaze. Fermeture partielle de la plaie opératoire.

10 juillet. T. M. 37°,6, S. 37°,7. P. 88. Dès le réveil anesthésique, *le malade a compris les questions qu'on lui posait.*

État encore inquiétant. La céphalée persiste, le Kernig est moins prononcé.

Ponction lombaire. 10 cc. de liquide coloré, sans pression. Injection sous-cutanée de 3 cc. de collargol à 1/50. Calomel 0 gr.80. Sulfonal 0 gr. 50.

11 juillet. T. M. 36°,9, S. 37. P. 70. Pansement. Oscillations pupillaires très nettes à gauche. Kernig moins prononcé. Hyperesthésie lombaire atténuée.

Ponction lombaire : 20 cc. de liquide ambré, sous pression. Injection de collargol. Injection de sérum térébenthiné à 1/1000, 250 gr.

12 juillet. Légère amélioration. Pupilles égales.

13 juillet. *Ponction lombaire :* 10 cc.

14 juillet. Signe de Kernig perceptible. Oscillation pupillaire toujours nette à gauche. Depuis trois jours, sous l'action des injections de sérum térébenthiné, le pouls s'est élevé au-dessus de 90 ; il atteint 116 le 14 juillet, mais la température marche de pair et oscille entre 37°,6 et 38,2.

16 juillet. *Ponction lombaire :* 10 cc. La plaie opératoire a bon aspect.

20 juillet. Amélioration persistante. Légère oscillation pupillaire à gauche. La plaie granule et se ferme pen à peu.

Bientôt le malade se lève et sort de l'hôpital complètement guéri le 15 août.

L'examen du liquide céphalo-rachidien des différentes ponctions a été pratiqué par M. le médecin-major de 2e cl. Schneider.

Première ponction (10 juillet). Liquide de coloration foncée, légèrement trouble. La centrifugation donne un culot assez abondant qui contient des hématies en assez grand nombre, hématies déformées, très pâles, atteintes de poïkilocytose. Polynucléaires abondants. Très rares mononuclaires ou cellules endothéliales.

Deuxième ponction (11 juillet). Liquide fortement ambré (hémolyse) Polynucléose nette, mais un peu plus de mononuclaires.

Troisième ponction (13 juillet). Liquide légèrement ambré (hémolyse). Quelques flocons fibrineux. Très rares mononuclaires.

Quatrième ponction (16 juillet). Liquide à peine teinté. Pas de leucocytose.

CURE RADICALE

DE

DEUX CAS DE FISTULE STERCORALE

PAR

Charles VIANNAY (de Saint-Étienne).

J'ai eu l'occasion de remédier à deux fistules stercorales, consécutives à des interventions antérieures de chirurgiens différents. Dans un de ces cas, je *terminai* seulement la cure radicale, qui avait été tentée d'abord par l'ancien procédé de l'avivement.

OBSERVATION I.

Incision d'un abcès appendiculaire; fistule stercorale; deux tentatives infructueuses d'avivement; libération de l'anse et entérorraphie latérale; guérison.

Mélanie G..., 22 ans, fut opérée en août 1906, par le Dr V... (de Charlieu), pour une appendicite aiguë. Six jours après l'incision, dit la malade, on constata l'issue par la plaie de matières fécales.

Les drains supprimés et l'appendicite guérie, il persista une fistule stercorale, dont la malade vint demander la cure radicale à Saint-Etienne. Elle entra à cet effet à l'hospice de Bellevue, dans le service de M. Duchamp, en janvier 1907.

Il s'agissait d'une fistule siégeant sur l'intestin grêle. M. Duchamp fit deux tentatives dans le but d'amener la fermeture de cette fistule par le procédé de l'avivement simple, suivi de suture.

La première de ces interventions, faite en février 1907, eut pour résultat de diminuer considérablement le débit de la fistule, qui persista néanmoins.

En juin 1907, nouvelle tentative, par le même procédé, qui, cette fois, donne un échec complet. Les matières liquides sortent constamment comme par le passé et exercent leur action irritante sur la peau du voisinage; la malade est complètement découragée.

Je la décide, non sans peine, à se soumettre à une troisième intervention, qui sera faite suivant un procédé plus moderne.

Le 9 juillet 1907, je trace au bistouri, tout autour de la fistule, une petite collerette cutanée, qui est immédiatement fermée par un surjet à la soie. Puis j'amorce circulairement la dissection du trajet fistuleux, dans l'épaisseur de la paroi, jusqu'au péritoine exclusivement. Ceci fait, je change de gants, renouvelle les compresses, et, par une laparotomie latérale, prolongeant en haut et en bas mon incision, je pénètre d'emblée en *péritoine libre*. Je rencontre d'assez nombreuses adhérences de l'épiploon et de l'intestin, au péritoine pariétal.

Ces adhérences libérées, et l'hémostase faite, je dégage l'anse grêle sur laquelle siège la fistule, et je l'extériorise entre deux compresses. Il s'agit de l'une des dernières anses de l'iléon qui porte, comme une sorte de diverticule, le trajet fistuleux et la collerette cutanée disséquée tout à l'heure. J'excise le trajet fistuleux au ras de l'intestin, je pratique une entérorraphie latérale, et je réduis l'anse dans le ventre. Bien que le calibre de cette anse ait été un peu réduit par les avivements antérieurs et par l'entérorraphie latérale, il me parut cependant suffisant, et je jugeai inutile une entérectomie.

L'appendice ne se présente pas dans le champ opératoire : il est vraisemblablement enfoui dans les adhérences qui remplissent la fosse iliaque ; aussi, comme sa recherche compliquerait l'intervention déjà longue, je me borne à faire une réfection soigneuse de la paroi, plan par plan : catgut pour le péritoine, tendons de renne pour le plan musculo-aponévrotique, crins de Florence pour la peau.

La réunion eut lieu par première intention. L'alimentation fut reprise peu à peu, et la malade engraissa très rapidement. Un mois plus tard elle quittait l'hôpital complètement rétablie.

Observation II.

Fistule tubaire, puis pyo-stercorale consécutive à deux laparotomies suivies de drainage; dissection et extirpation du trajet; entérorraphie avec enfouissement; guérison.

M... (Marie), 25 ans, de Saint-Julien-en-Jarez, fut opérée en 1905 par M. Duchamp, pour des phénomènes douloureux aigus, puis chroniques, de la fosse iliaque droite, que l'on rattacha soit à une appendicite, soit à une annexite.

Toujours est-il que M. Duchamp fit une laparotomie sous-ombilicale médiane par laquelle il enleva la trompe et l'ovaire du côté droit; l'ap-

pendice, qui ne parut pas malade, fut laissé en place. Comme l'existence d'adhérences péri-annexielles nombreuses avait rendu l'intervention laborieuse, on laissa un drainage. La malade guérit, mais garda une fistule dans la partie inférieure de l'incision.

Cette fistule persiste pendant deux ans ; et, en avril 1907, la malade revient dans le service de M. Duchamp, pour en demander la cure radicale. Elle est mise en observation.

Dans la partie inférieure de sa cicatrice de laparotomie, au fond d'un petit infundibulum cicatriciel, s'ouvre un trajet fistuleux, donnant constamment un petit écoulement purulent. La malade affirme (et la sœur cheftaine de la salle confirme ses dires) que, de temps à autre, des matières fécales se mêlent au pus ; mais, à aucun moment, M. Duchamp ne put contrôler ces assertions. Il décida néanmoins une intervention ayant pour but la cure radicale de cette fistule, et voulut bien me la confier.

La laparotomie me montra (fin avril 1907) qu'il n'existait pas *actuellement* de fistule stercorale, mais bien une fistule *tubaire*. En effet, à l'orifice fistuleux s'ouvrait la trompe gauche, épaissie, enflammée, et adhérente sur la moitié de sa longueur à la paroi abdominale et à la face postéro-supérieure de la vessie. L'ovaire gauche, volumineux et sclérokystique, était prolabé au fond du Douglas. Je me décidai à enlever l'annexe restante et, pour faciliter les manœuvres dans le bassin plein d'adhérences, je fis une hystérectomie subtotale préalable. L'ablation de la trompe et de l'ovaire furent des plus laborieuses : ces organes friables vinrent par lambeaux, et des fragments de paroi tubaire restèrent adhérents à la vessie.

Il me parut imprudent de ne pas drainer après une hystérectomie aussi laborieuse ; je terminai donc mon intervention par l'application d'un Mikulicz.

Ce tamponnement fut difficile à enlever et devint l'amorce d'une nouvelle fistule, pyo-stercorale cette fois. La suppuration, très abondante au début, diminua peu à peu, à mesure que se rétrécissait l'infundibulum créé par le tamponnement. Cette fois, l'issue des matières stercorales, intermittente, n'était plus douteuse ; elle se produisait à peu près quotidiennement, avec une abondance variable suivant les jours.

Ces matières étaient fluides, et paraissaient venir de l'intestin grêle ; impression qui fut confirmée, du reste, par l'administration d'un grand lavement coloré au bleu de méthylène, dont pas une goutte ne ressortit par la fistule.

Pendant trois mois les choses restèrent à peu près dans cet état ; la malade maigrit, et l'apparition d'un léger disque d'albumine dans ses urines me fit craindre un début de dégénérescence amyloïde des reins.

L'albuminurie ayant disparu après quinze jours de régime lacté, et la malade témoin du résultat obtenu dans l'observation précédente, réclamant impérieusement à être débarrassée de son infirmité, je me décidai à réintervenir.

14 octobre 1997. Cure radicale de la fistule.

J'adoptai une technique analogue à celle suivie dans l'observation précédente, bien que ce cas parût beaucoup plus complexe. Je cathétérisai d'abord le trajet fistuleux, au moyen d'une fine bougie urétrale, qui fut arrêtée dans des tissus mous, à 10 centimètres de profondeur. Puis je traçai au bistouri, tout autour de l'orifice de la fistule, une collerette cutanée, qui fut immédiatement fermée par un surjet à la soie, dont le fil fut noué solidement sur la bougie, afin que celle-ci restât sans se déplacer dans le trajet fistuleux.

Ceci fait, je pratiquai une laparotomie large, et, partant du péritoine libre, je me rapprochai peu à peu du trajet fistuleux, avec l'intention de l'isoler si possible de toutes parts, et de l'extirper en totalité. En haut, du côté de l'abdomen supérieur je rencontrai surtout des adhérenées épiploïques; en bas, le trajet canaliculé adhérait, sur une assez grande étendue verticale, à la face postérieure de la vessie, et je dus, pour l'en séparer, sculpter dans le muscle vésical. (Les débris de la trompe gauche, laissés au cours de la présente intervention, n'étaient pas sans doute étrangers à la production de ces adhérences.)

Poursuivant péniblement la dissection de mon trajet, j'arrivai dans le fond du pelvis, sur un point où le trajet fistuleux paraissait se bifurquer. La branche de bifurcation du côté droit était pleine et se continuait avec le moignon du ligament rond ; je la sectionnai après ligature. L'autre branche, contenant le trajet épithélial et la sonde, se jetait sur un nodule cicatriciel adhérant au moignon utérin et à une anse grêle, avec laquelle le trajet se raccordait manifestement. En raison de la profondeur à laquelle je me trouvais, et en raison aussi de la friabilité des tissus, il eût été extrêmement laborieux, sinon impossible, et en tout cas imprudent de chercher à mobiliser cette anse sur une grande étendue. Aussi me contenterai-je de lier et de sectionner le trajet fistuleux, au ras de l'anse, et d'enfouir ma ligature au moyen de deux points à la Lambert, qui furent assez laborieux à placer sur cet intestin friable. Enfin, je ramenai par là-dessus le grand épiploon, et je refermai le ventre sans drainage.

La réunion ne se fit pas par première intention. Un petit hématome désunit la ligne des sutures, dans sa partie tout inférieure, où il persista une surface bourgeonnante, qui mit six semaines à se cicatriser complètement. Mais il ne passa plus par la plaie une parcelle de matières stercorales, et deux mois après cette dernière intervention la malade quittait mon service, complètement guérie,

J'ai eu depuis de ses nouvelles : son état de santé demeure très satisfaisant ; elle a repris une existence des plus actives, et la menace de lésion rénale ne s'est pas réalisée.

L'observation I se passe de longs commentaires. Elle

montre une fois de plus la supériorité de la méthode intrapéritonéale d'emblée et de la suture correcte de l'anse fistulisée, sur les anciens procédés d'avivement, pour la cure des fistules stercorales. Ce serait retarder que d'insister davantage.

Dans l'observation II, le Mikulicz paraît bien devoir être rendu responsable des fistules qui se produisirent après les deux premières laparotomies. Aussi, est-ce avec raison que l'on tend de plus en plus à restreindre les indications du drainage abdominal en gynécologie, depuis que l'on est plus sûr de sa technique et de son asepsie.

Une particularité curieuse entre toutes les viscissitudes par lesquelles passa cette malade, est représentée par la *fistule tubo-cutanée*, qui succéda à sa première laparotomie. C'est là une lésion extrêmement rare, non signalée par les Traités de Gynécologie. Il est vrai que sa production, dans ce cas, doit être considérée comme un peu artificielle, car elle ne fut point spontanée, mais provoquée en quelque sorte par le premier tamponnement auquel vint adhérer la trompe.

CONTRIBUTION A L'ÉTUDE

DE LA

CHIRURGIE DU CŒUR

SUR UN NOUVEAU MODE D'ATTAQUE DU VOLET THORACIQUE

PAR

M. CANTAS

Professeur agrégé de chirurgie à l'Université d'Athènes,
Chef des travaux de médecine opératoire, etc. (1).

Nombreux sont les procédés d'ouverture de la paroi thoracique et il ne serait point exagéré de dire qu'il y a autant de procédés que d'opérateurs. C'est qu'à l'heure actuelle, il n'existe pas de procédé type qui puisse s'appliquer à presque tous les cas de plaie du cœur, chacun présentant ses avantages comme ses inconvénients. Les procédés à volet quadrangulaire à charnière verticale externe sont certes les meilleurs, mais chacun d'eux pris en particulier ne peut s'appliquer qu'à certains cas déterminés ; aussi pensons-nous qu'il y a intérêt à insister sur quelques modifications que nous avons apportées avec avantage quant aux dimensions, au siège et surtout au mode d'attaque de ce volet, de façon à rendre ce procédé opératoire applicable à tous les cas en-

(1) Travail fait au laboratoire du professeur Callontzis.

augmentant considérablement la proportion des succès. Mais avant de décrire notre procédé nous croyons juste de passer en revue rapidement les différents procédés déjà décrits avec leurs avantages et leurs inconvénients.

Les différents auteurs qui se sont occupés de cette question basent leur classification sur le fait, soit de l'ouverture systématique ou de la non ouverture de la plèvre, d'autres sur les dimensions plus ou moins grandes du volet suivant, que le lambeau contient des fragments de côte, des côtes et une portion de sternum, le sternum dans toute sa largeur.

Nini, Terrier et Raymond divisent les différents procédés en :

1° Thoracotomie avec résection définitive d'une ou plusieurs côtes ou cartilages costaux.

2° Thoracotomie avec section des côtes dans un lambeau ostéo-musculo-cutané (résection temporaire).

Guibal donne la classification suivante :

1° Thoracotomie à gauche du sternum qui se fait : A) avec résection définitive, ou B) avec résection temporaire ;

2° Thoracotomie médiane par la voie sternale ;

3° Thoracotomie à droite du sternum qui se fait : A) avec résection définitive, ou B) avec résection temporaire.

C'est cette dernière classification que nous adopterons.

I. Thoracotomie a gauche du sternum.

Thoracotomie avec résection définitive d'une ou plusieurs côtes ou cartilages costaux. — Nous n'en parlerons que pour mémoire, car pour donner du jour elles exigent des résections étendues qui affaiblissent considérablement la paroi thoracique, laissent le cœur sans protection; si au contraire elles sont limitées le jour obtenu est peu considérable et les manœuvres d'une exécution difficile.

Ces procédés vont donc à l'encontre de ce principe général de chirurgie qui veut, pour faire vite et bien, un champ opératoire bien éclairé et vaste. Ce principe est particulièrement applicable à la chirurgie du cœur où presque tou-

jours le temps presse et où des manœuvres aveugles sont plus dangereuses qu'utiles.

Thoracotomie avec résection chondro-costale temporaire et formation d'un volet.— Le volet peut être quadrangulaire ou triangulaire.

A) *Le volet est quadrangulaire.* — La charnière autour de laquelle il se meut peut être :

1° Horizontale (supérieure, inférieure) ;

2° Interne ;

3° Externe.

Premier procédé à charnière horizontale. — Le volet à charnière inférieure a été appliqué par Ramoni, le volet à charnière supérieure par Longo, Vélo, Tully, Vaughan, etc.

Si le jour obtenu, n'est pas suffisant on peut prolonger les incisions par en haut et par en bas, dans ce dernier cas l'incision a la forme d'un H (Del Vecchio, Nicolaï, Loison). Ces procédés donnent un accès suffisant au cœur, mais présentent trois inconvénients. On coupe deux fois les artères intercostales, ce qui complique l'hémostase, de plus danger de sphacèle du lambeau, enfin la rétraction des tissus qui remplissent les espaces intercostaux tend à écarter les lèvres de la plaie. L'étendue du ou des lambeaux varie suivant les cas.

Deuxième procédé à charnière interne ; procédé type. C'est celui employé par Nini en 1898, et que Rötter a conseillé en 1900. Une incision horizontale supérieure longue de 10 centimètres part d'un centimètre et demi en dehors du bord gauche du sternum, suit le bord inférieur de la 3e côte ; une deuxième incision parallèle à la précédente partant de la même distance du sternum, longue de 8 centimètres seulement, suit le bord inférieur de la 5e. Les deux incisions tranchent tous les tissus, y compris la *plèvre.* La mammaire interne, qui s'écarte de 5 à 18 millimètres du bord du sternum, n'est pas intéressée. Une incision verticale passant en dehors du mamelon réunit les extrémités des précédentes. A ce niveau on coupe les 4e et 5e côtes. Le lambeau est retourné en dedans, tapissé à sa face profonde

par la plèvre et se luxe au niveau des articulations chondro-sternales. La voie d'accès est large, mais ne découvre que la partie gauche du cœur, l'oreillette droite est absolument invisible, c'est pourquoi Stern qui chez un blessé se servit de ce procédé ne s'aperçut point de la blessure de l'oreillette droite et du péricarde qui la recouvrait. Ce procédé subit quelques petites modifications quant aux dimensions verticales du lambeau par Nieter, Bracelini, malgré cela il reste mauvais, car il présente toujours deux défauts capitaux : *la section systématique de la plèvre et la charnière interne.*

Troisième procédé à charnière externe. — Proposé par Delorme en chirurgie pulmonaire, il a été appliqué pour la première fois par Podry pour la chirurgie du cœur. Ce procédé est le suivant : incision horizontale dans le 2e espace du milieu du sternum jusqu'à 10 centimètres en dehors ; elle descend verticalement sur le *milieu* du sternum jusqu'à la hauteur du *septième cartilage* gauche dont elle suit le bord inférieur et s'arrête *à la septième* articulation chondro-costale. « Après avoir pénétré dans la cavité du médiastin à la hauteur de la 7e articulation chondro-sternale, on emploie les ciseaux de résection de Volkmann ou bien on sectionne le sternum au moyen d'un fil en laiton ou d'une scie circulaire. On pratique la section transversale du sternum au niveau du second espace intercostal. Il est facile de ménager la plèvre décollant le périoste de la face profonde de l'os. Ce lambeau donne un jour énorme et permet de voir non seulement les deux ventricules, mais encore les deux oreillettes à leur partie *inférieure.*

Ce procédé présente cependant un inconvénient, c'est que dans les blessures *haut situées*, il oblige à descendre *très bas*, jusqu'à la hauteur de la 7e articulation sterno-costale pour pénétrer à ce niveau dans le médiastin et amorcer le décollement de la plèvre. De plus, la partie supérieure des oreillettes, l'aorte et l'artère pulmonaire à leur origine ne sont point accessibles.

Comme on le verra plus loin, notre procédé permet de pénétrer dans le médiastin à n'importe quel point du ster-

num sans *aucun danger* pour les plèvres, et l'étendue du volet est telle, qu'il découvre complètement non seulement les deux ventricules, mais également les deux oreillettes et l'origine des gros vaisseaux de la base du cœur.

Fontan a pour deux fois employé un procédé qui lui a permis la suture facile de la plaie siégeant non loin de la pointe. « Il pratique rapidement, dit-il, un grand volet comprenant les 4e, 5e et 6e côtes, le centre du volet correspondant au mamelon, le bord inférieur correspondant à la plaie antérieure siégeant dans le 6e espace, le bord interne se trouvant à peine en dehors de la ligne des articulations chondro-sternales. La section est faite en plein cartilage avec le bistouri. A la base du lambeau, sur la ligne axillaire, les côtes supérieure et inférieure sont sectionnées à la cisaille, et l'intermédiaire, fracturée à la main. »

Ce procédé a été employé avec quelques modifications, par Launay, Savariaud, Riche, Manine, Villar, etc. Ce volet à charnière externe offre les avantages suivants : rapidité d'exécution, simplicité de l'hémostase puisqu'il est très facile d'éviter ou de ligaturer la mammaire interne; facilité de décoller la plèvre, décollement plus facile de dedans en dehors que de dehors en dedans, mais il a l'inconvénient de ne donner accès que sur *une partie du cœur*. « On ne peut bien traiter par cette fenêtre, dit Fontan, que les blessures de la moitié inférieure des ventricules, et surtout du ventricule gauche, la base des ventricules, et encore plus les oreillettes, sont très difficiles à atteindre. Pour avoir plus de jour on doit comprendre la 3e côte dans le lambeau (nous pensons que c'est encore insuffisant), et l'on peut en exclure la 6e qui n'a pas de rapport anatomique avec le cœur, sauf tout au plus au niveau de son insertion costale. D'autre part il faut se rapprocher autant que possible du sternum. » S'il est nécessaire d'agir sur le ventricule droit rien n'est plus aisé de prolonger les incisions horizontales vers la droite en donnant au tracé la forme d'un I et d'attaquer autant qu'il sera nécessaire le sternum avec la gouge. (Guibal.) C'est encore là une complication qui ne fait que prolonger l'acte

opératoire quand le temps est si précieux et qui plus tard, en cas de guérison, laissera une partie du cœur sans protection. En effet, en agissant ainsi avec la gouge, on peut se voir amené petit à petit à détruire la majeure partie du sternum, ce qui n'arriverait certes pas si, systématiquement, le volet en comprenait la majeure partie.

Comme on le verra plus loin, lors de la description de notre procédé, notre volet, quoique plus vaste et comprenant une bonne partie du sternum, est plus facilement et rapidement exécuté que celui de Fontan.

b) Volet triangulaire. — La classification des volets quadrangulaires en volets à charnière horizontale, interne, externe adoptée par Terrier et Reymond s'applique également aux volets triangulaires ; la seule différence qui distingue ceux-ci des précédents c'est qu'ils sont moins facilement mobilisables et que leur charnière n'est point franchement interne ou externe, mais oblique en dedans et en bas, en dehors et en bas, etc. Si l'un des côtés du volet quadrangulaire manque il devient triangulaire ou angulaire. L'incision verticale se porte plus ou moins loin en dehors, se rapproche plus ou moins du mamelon ; l'incision horizontale, tendue entre le bord gauche du sternum et la précédente occupe en général l'espace intercostal, où siège la plaie. Elle est placée en haut ou en bas, suivant le cas. Le volet prend alors la forme d'un ⌋ (Salomoni, Parozzani) ou d'un ⌉ (Lastaria et Carnabel). Les côtes sont sectionnées et rabattues avec le volet ou réséquées définitivement. Ce volet qui dérive, comme on le voit, du volet quadrangulaire en présente tous les inconvénients, et plus encore, sans aucun avantage. Nous le rejetterons sans insister plus longtemps.

*
* *

Dans le groupe des volets quadrangulaires ou triangulaires, on peut ajouter comme variante les procédés qui visent à ajouter la résection temporaire du sternum à la résection chondro-costale en vue d'obtenir un accès plus

large vers le bord droit et la base du cœur. Cependant, d'après Guibal et à notre connaissance, aucun d'eux n'a jamais été réalisé sur le vivant. Le lambeau de Rydygier est angulaire. L'incision horizontale part du bord droit du sternum au niveau du 2e espace, coupe horizontalement cet os, le dépasse dans le 2e espace gauche de 4 centimètres, de là une deuxième incision descend obliquement, suit les articulations chondro-sternales et s'arrête à la 5e côte ; ce lambeau peut être soulevé, mais non rabattu ni redressé, car le sternum est maintenu à droite par les côtes ; à gauche, par les 6e et 7e cartilages.

Cet inconvénient disparaît avec le procédé de Wehr. L'incision ⊃ part du bord supérieur de la 4e articulation chondro-sternale droite, coupe horizontalement le sternum, suit le bord supérieur du 4e cartilage gauche, s'arrondit et décrit une courbe qui se tient à deux travers de doigt du bord sternal gauche en passant sur les 4e, 5e, 6e, 7e cartilages, se porte vers la base de l'appendice jusqu'au bord droit du sternum. Cette incision est faite à fond jusqu'aux os. On continue par la section le long de l'incision cutanée du sternum et des cartilages en respectant le périoste interne. Pendant qu'un aide soulève le squelette l'opérateur détache la plèvre de gauche à droite. L'appendice est coupé au costotome. Pour agir sur les oreillettes on élève l'incision, qui passe alors au-dessus du 3e cartilage.

Le procédé de Marion diffère du précédent en ce que l'incision s'arrête en bas au bord gauche de l'appendice.

On peut faire à ces deux procédés le même reproche. Tout d'abord la luxation se produit le plus souvent au niveau des articulations chondro-sternales, ce qui gêne le basculement du volet et enlève du jour, puis la section de l'appendice expose à ouvrir la cavité péritonéale ; enfin, ce volet est situé trop bas et ne facilite pas l'examen de la base du cœur (Napalkoff). Ainsi, a-t-on proposé (Napalkoff) de remonter l'incision supérieure jusqu'au 2e espace intercostal. Le jour fourni par ce lambeau est considérable et cependant la base de l'oreillette droite et les gros vaisseaux de la base

du cœur sont encore difficilement accessibles. De plus, l'auteur insiste sur la difficulté et la grande prudence avec laquelle il faut amorcer et continuer le décollement de la plèvre de manière à ne pas la déchirer, difficulté et danger qui n'existent nullement dans notre procédé.

II. — Thoracotomie médiane par la voie sternale.

Fontan a proposé d'atteindre, dans certains cas, le cœur par une résection temporaire du sternum. Cette voie lui paraît recommandable lorsqu'il y a blessure de la base du cœur et des gros vaisseaux ou bien lorsque le sternum est fracturé par coup de feu.

« Le lambeau sternal est circonscrit par deux incisions verticales tracées à 2 centimètres du bord sternal, étendues du 1er au 4e ou 5e espace. Section des cartilages vers la pointe de manière à ne pas blesser les plèvres. En bas, section du sternum par deux coups de cisaille ; en haut, on amorce la fracture au niveau du 1er espace, et l'on achève par le renversement de l'os. Sans cet amorcement l'os se luxerait sur les articulations sterno-claviculaires, ce qui serait dangereux. »

A mesure que l'on soulève le sternum on détache au couteau sa face profonde ; les mammaires doivent rester adhérentes aux plèvres. Les culs-de-sac sont facilement ménagés. Après incision du péricarde on voit la face extérieure du cœur, et principalement l'oreillette et le ventricule droit, la naissance de l'aorte, l'artère pulmonaire, une partie étroite et fuyante du ventricule gauche. La pointe peut être amenée au niveau de la plaie en soulevant doucement l'organe.

Malgré tout, Fontan donne la préférence au volet gauche, vu que ce volet donne un jour considérable et qu'on peut le prolonger à droite en entamant le sternum.

III. — Thoracotomie a droite du sternum.

Les procédés indiqués à gauche du sternum peuvent s'appliquer à droite avec des dimensions plus restreintes et dans

la portion correspondante à l'oreillette droite. On pourra suivre la voie droite chaque fois que la plaie extérieure sera elle-même à droite, que l'oreillette droite aura chance d'être lésée, qu'il existera des lésions pleuro-pulmonaires droites et que la plèvre gauche paraîtra indemne.

*
* *

Si l'on jette un coup d'œil d'ensemble sur les différents procédés sus-mentionnés, on peut rejeter systématiquement tous les procédés à lambeaux triangulaires qui donnent peu de jour, rendent les manœuvres difficiles et ont besoin pendant l'opération d'être agrandis. Nous rejettons également les volets quadrangulaires à charnière *interne*, si justement critiqués par Terrier et Reymond. On peut leur reprocher, en effet, « le danger de blesser le poumon si le pneumothorax n'est pas bien constitué au moment où le chirurgien fait son incision à fond en y comprenant la plèvre; l'inconvénient de laisser un large lambeau de plèvre adhérent à la face profonde du volet et l'impossibilité de rétablir la continuité de cette séreuse lorsque le volet est remis en place, la difficulté de détacher la plèvre sans la blesser de dehors en dedans lorsqu'on est décidé à la respecter, l'impossibilité d'agir sur les oreillettes avec le procédé type de Nini Rötter, enfin la longueur et par suite la gravité de l'opération lorsqu'on y ajoute systématiquement la résection du sternum à la résection chondro-sternale ».

A ces critiques nous ajouterons que ces volets à charnière parasternale doivent être rejetés systématiquement, car le jour qu'ils donnent n'est point en rapport avec l'étendue du volet, la charnière masquant par elle-même la partie la plus importante du champ cardiaque.

Comme principe nous pensons que : *la charnière doit être toujours externe par rapport à l'axe sternal.*

Les procédés à charnière externe sont certainement les meilleurs. Ils sont les meilleurs, non seulement parce que la charnière est externe, mais aussi à cause de la rapidité

d'exécution, de la simplité de l'hémostase, parce qu'ils respectent plus facilement la plèvre dont le décollement se fait dans le sens le plus facile, c'est-à-dire de dedans en dehors.

De tous ces procédés les plus intéressants sont, certes, le procédé de Podry et celui de Fontan,

Le volet dans le procédé de Podry s'étend du 2me espace intercostal jusqu'à la hauteur du 7me cartilage gauche. Il est donc énorme dans le sens vertical, certainement trop grand, mais Podry semble surtout se soucier, avec juste raison, de l'amorçage du décollement de la plèvre, souci qui l'amène à descendre jusqu'au 7me cartilage pour pouvoir, à ce niveau, entrer dans le médiastin sans crainte de la blesser et en commencer le décollement. Malgré ces dimensions énormes, le lambeau ne découvre pas complètement les deux oreillettes à leur base. Un lambeau plus petit s'étendant du 1er espace au 5me donnerait certainement plus de jour puisqu'il permettrait d'agir sur tout le cœur. La pointe seulement serait un peu recouverte, mais il serait très simple de la luxer au dehors et d'agir sur elle en toute facilité. Mais un pareil lambeau ne présenterait pas pour Podry la facilité du décollement de la plèvre au niveau du 7me cartilage et pour avoir cette facilité il en subit les conséquences.

Nous verrons dans notre procédé comment on peut amorcer à n'importe quel niveau le décollement de la plèvre avec la sécurité la plus parfaite,

Quant au procédé de Fontan, il le reconnaît lui-même insuffisant, il ne donne accès que sur la moitié inférieure du cœur et particulièrement sur le ventricule gauche. Si l'on veut agir sur le ventricule droit, il faut alors prolonger les incisions vers la droite et donner au tracé dans son ensemble la forme I. On a alors en réalité deux lambeaux à charnière verticale, l'un à charnière externe, et l'autre à charnière interne.

Et cependant malgré cette prolongation, la base du cœur, les oreillettes ne sont pas encore complètement accessibles. Comme on le voit, ce sont des procédés d'exception que l'on

ne peut appeler procédés types s'appliquant dans presque tous les cas.

Les procédés en C de Wehr et en C de Marion sont situés très bas et ne permettent pas l'examen de la base du cœur, Même, comme l'a proposé Napalkoff, en remontant l'incision à la hauteur du 2me espace intercostal, la partie supérieure de l'oreillette gauche est difficilement accessible, quant à celle de l'oreillette droite elle est tout à fait inaccessible.

*
* *

De tout ce qui précède, il ressort nettement que pour avoir un accès facile et large sur le cœur :

A) *Le volet doit être toujours à charnière externe.*

B) *L'incision horizontale supérieure doit occuper le 1er espace intercostal.*

C) *Le volet doit comprendre au moins les deux tiers de la largeur correspondante du sternum.*

D) *L'incision horizontale inférieure doit occuper le 5me espace intercostal ou au moins le 4me.*

Nous disons que le volet doit être à charnière externe, car c'est la seule charnière qui présente le moins d'inconvénients, qui permet la meilleure utilisation du volet.

L'incision horizontale supérieure doit occuper le 1er espace intercostal, car c'est le seul moyen d'ouvrir du jour sur la base des deux oreillettes, sur l'origine de l'aorte et de l'artère pulmonaire. Par notre procédé on verra qu'on peut pénétrer à ce niveau avec la sécurité la plus parfaite.

Le volet doit comprendre la moitié correspondante du sternum, car c'est le seul moyen d'avoir du jour sur presque tout le ventricule droit et la majeure partie de l'oreillette droite.

L'incision horizontale inférieure ne devra jamais dépasser le 5me espace, le plus souvent elle sera suffisante dans le 4me.

Un pareil lambeau donne tant de jour qu'il permet d'intervenir avec succès dans l'extrême majorité des cas de blessures du cœur.

PROCÉDÉ PERSONNEL

1er *temps* (fig. 1). — Commençant à un 1/2 centimètre du bord droit du sternum et se dirigeant vers la gauche on mène deux incisions horizontales, l'une dans le 1er espace intercostal et l'autre dans le 5me. La première s'étend à 8 centimétres du bord gauche du sternum et la seconde jusqu'au niveau du mamelon en suivant la courbure du bord inférieur du 5e cartilage et de la côte correspondante. Ces deux incisions sont réunies par une troisième verticale, un 1/2 centimètre en dedans du bord droit du sternum. L'incision a, dans son ensemble, la forme ⊏.

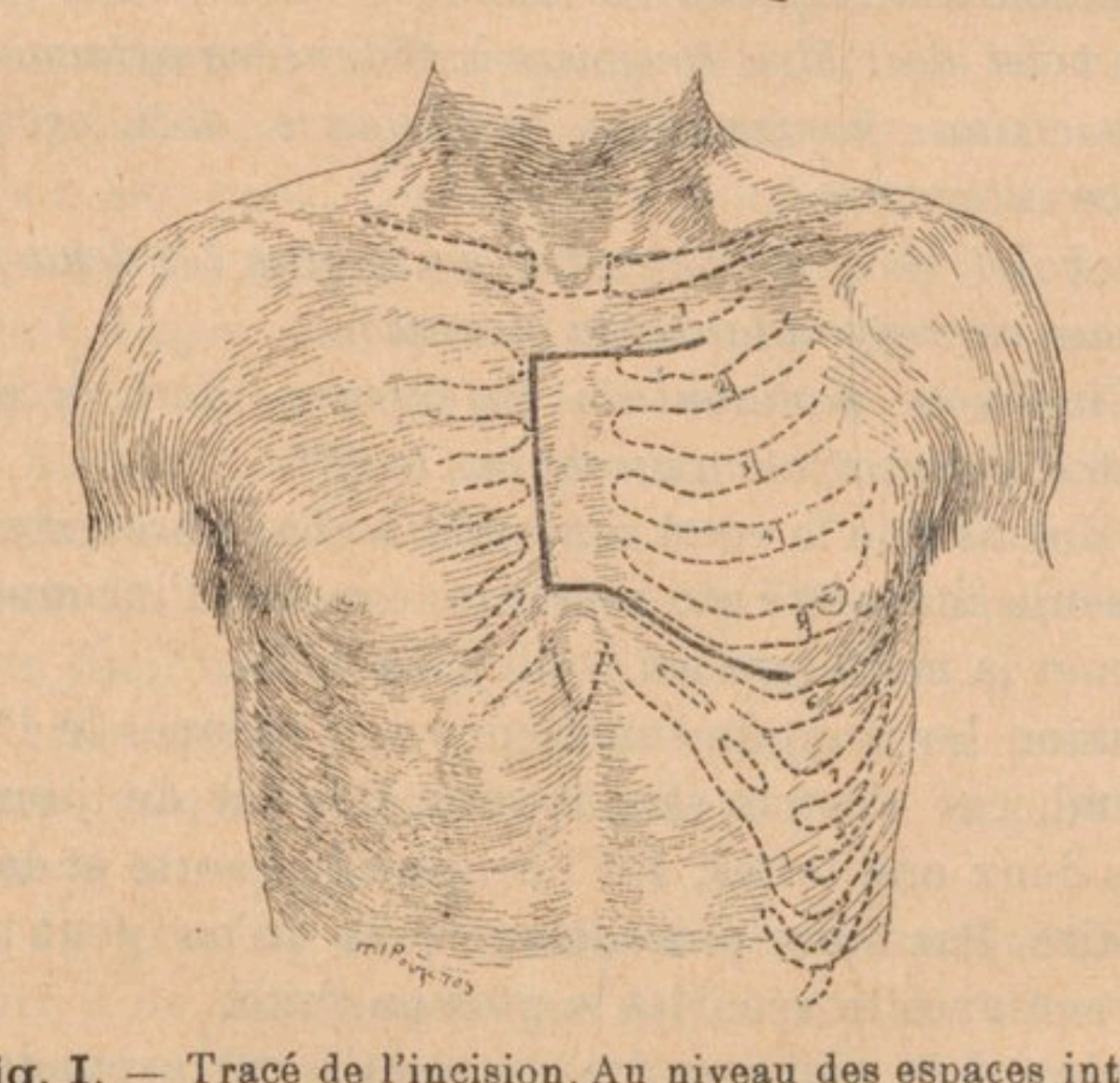

Fig. I. — Tracé de l'incision. Au niveau des espaces intercostaux elle pénètre jusqu'au muscle intercostal externe *exclusivement*, au niveau du sternum jusqu'à l'os.

Au niveau du sternum l'incision est faite jusqu'à l'os y compris le périoste, et au niveau des espaces intercostaux jusqu'aux muscles intercostaux *exclusivement*.

2e *temps* (fig. II). — Avec la rugine on décolle rapidement les parties molles sternales, y compris le périoste jusqu'au niveau du bord gauche du sternum.

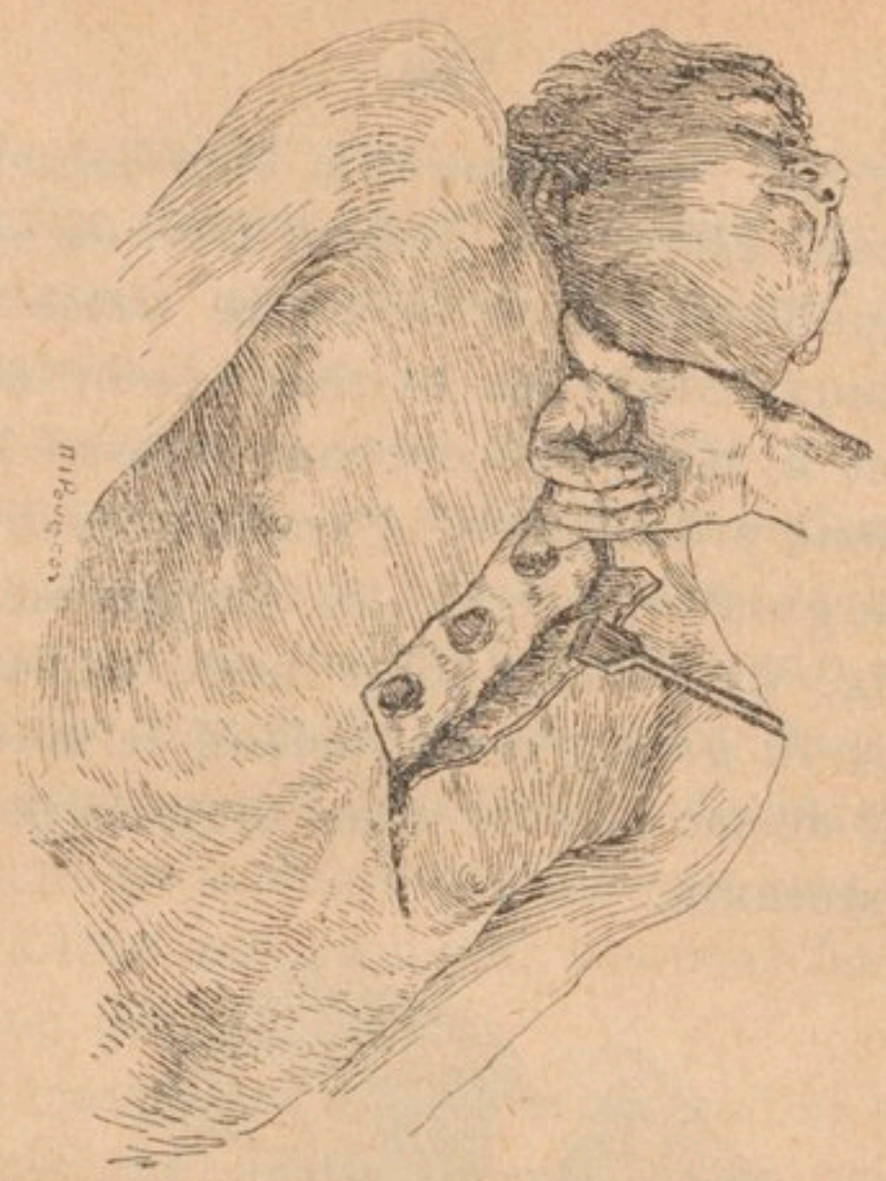

Fig. II. — Le sternum mis à nu a été trépané en trois points. Un doigt introduit à travers l'orifice supérieur décolle le triangulaire du sternum et le cul-de-sac pleural. La même manœuvre se répète à travers les deux autres orifices.

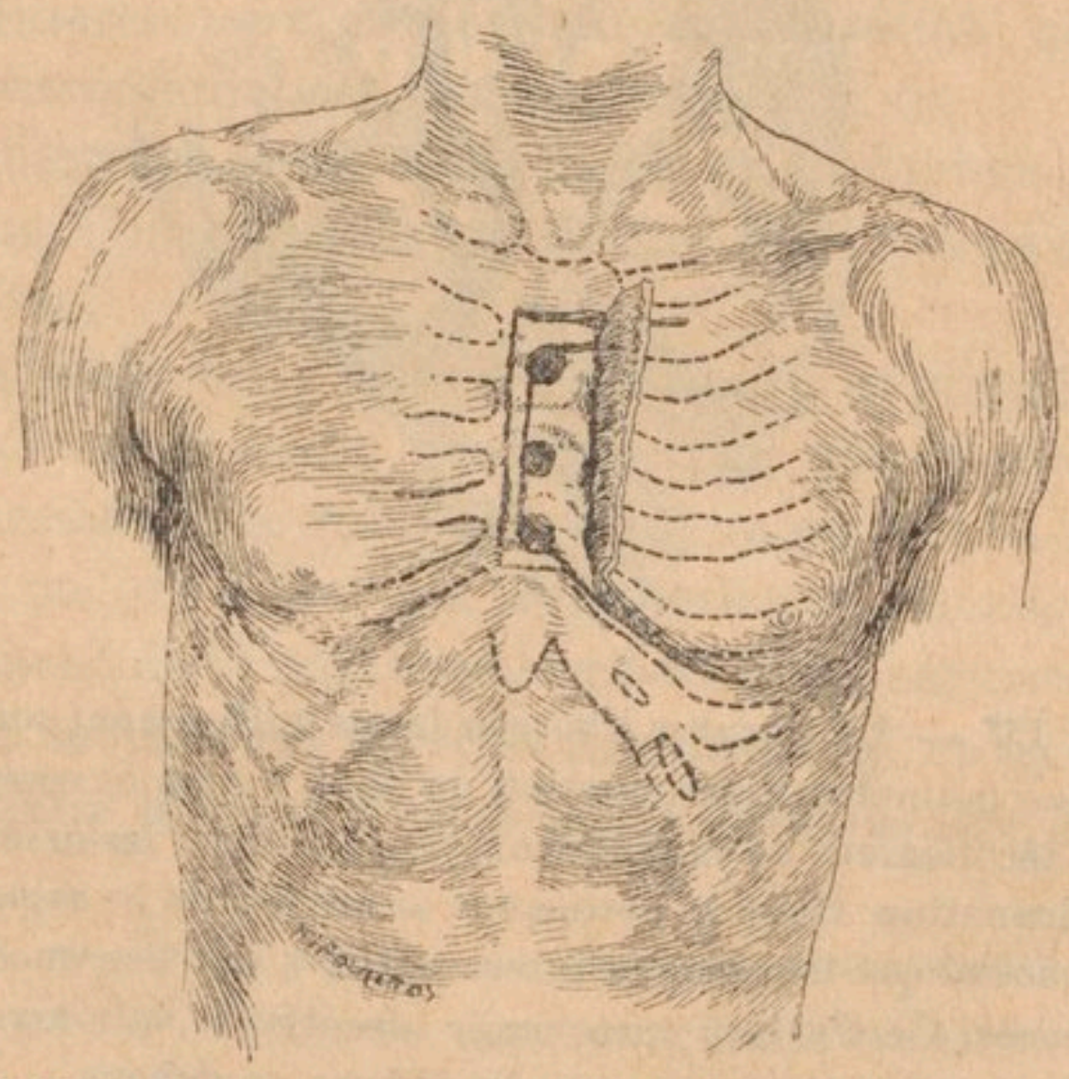

Fig. III. — Deux coups de cisaille réunissent l'orifice intermédiaire aux orifices extrêmes et deux autres les orifices extrêmes au 1er et 5e espace intercostal correspondant. Le sternum se laisse alors soulever. (Voir fig. IV).

3° *temps* (fig. II). — Le sternum bien dénudé, trois couronnes de trépan, *effleurant le bord droit du sternum*, sont rapidement appliquées avec la grosse fraise du trépan de Doyen. Les deux couronnes extrêmes sont appliquées en face de la 2e et 5e côte, la couronne intermédiaire à égale distance des deux précédentes. A travers ces orifices on voit le muscle triangulaire et le cul-de-sac pleural.

4e *temps* (fig. III). — Un doigt introduit par ces orifices, on décolle avec *la plus grande facilité* le muscle triangulaire et le cul-de-sac pleural dans toute la portion correspondante du sternum.

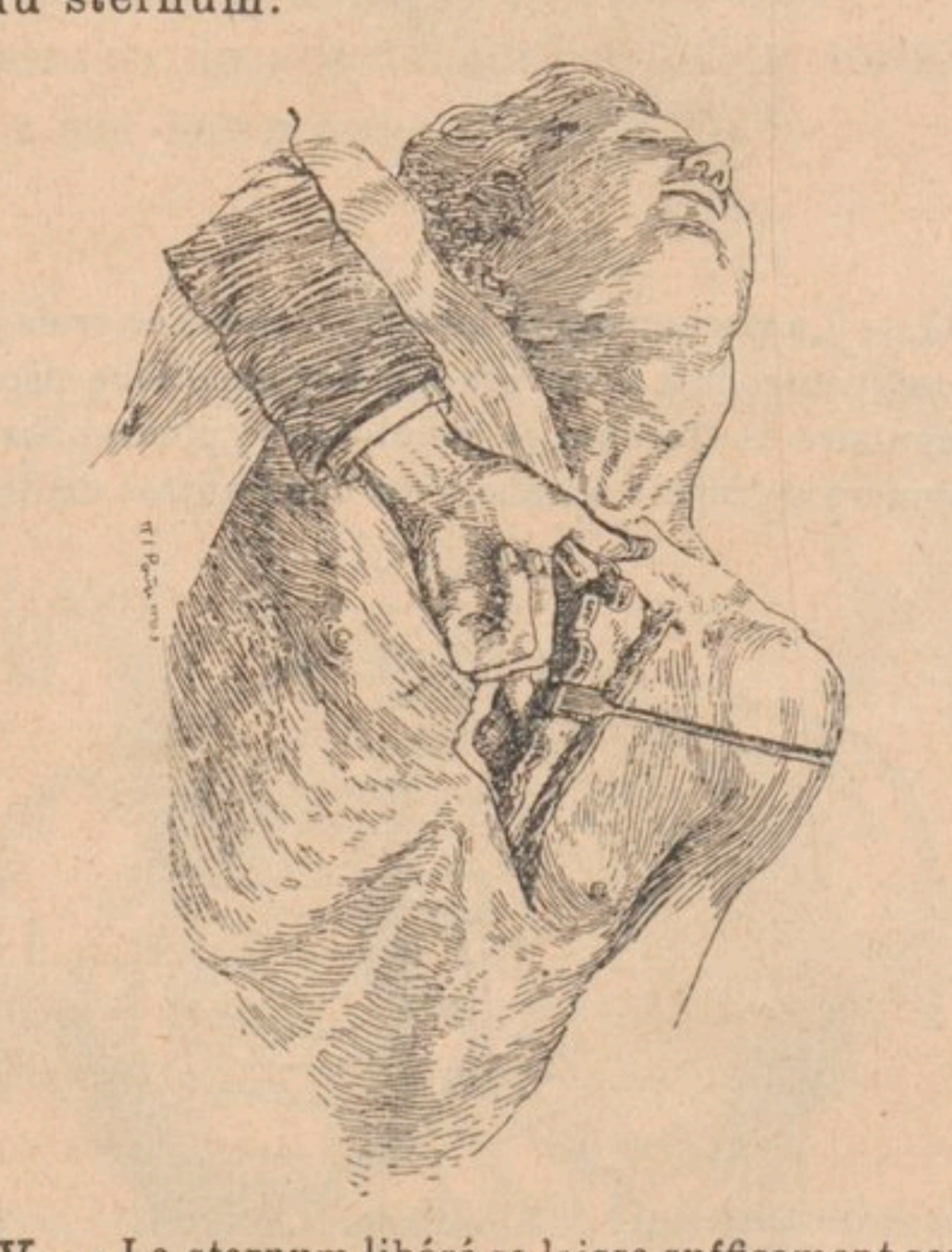

Fig. IV. — Le sternum libéré se laisse suffisament soulever pour permettre l'introduction de deux doigts et continuer le décollement de la plèvre amorcé á travers les orifices de trépanation. On voit nettement au niveau du 5e espace intercostal que les muscles intercostaux n'ont pas encore été incisés. Ce n'est qu'après avoir décollé á leur niveau la plèvre qu'ils seront coupés de *dedans en dehors*.

5e *temps* (fig. III, IV et V). — Ceci fait, et pendant qu'un instrument mousse repousse le muscle triangulaire et la

plèvre correspondante, deux coups de cisailles verticaux unissent l'orifice intermédiaire aux deux extrêmes, et deux autres horizontaux unissent les orifices extrêmes au 1er et 5e espace intercostal.

Désormais suspendu pour ainsi dire à l'extrémité des côtes correspondantes, et grâce à la section des parties molles jusqu'aux muscles intercostaux exclusivement, le sternum se laisse facilement soulever par un aide, pour permettre l'introduction facile de deux doigts (fig. IV) et continuer le décollement de la plèvre de dedans en dehors. Alors seulement les muscles intercostaux, respectés jusqu'ici, sont coupés à leur face profonde vers leur face superficielle dans la portion dénudé.

Souvent la mammaire interne est entraînée avec la plèvre, mais s'il en était autrement, il serait on ne peut plus simple de faire la ligature à ciel couvert.

Les muscles intercostaux sectionnés, le volet sterno-costal se laisse soulever davantage, ce qui permet de continuer plus loin le décollement de la plèvre. Nouvelle section des muscles intercostaux et nouvelle mobilisation qui permet bientôt l'introduction de toute la main (fig. 5).

Le décollement est alors si facile qu'il devient un véritable jeu que l'on pourrait continuer ainsi jusqu'au niveau de la colonne.

S'il y a plaie de la plèvre, un doigt appliqué sur elle s'oppose à l'introduction de l'air et au pneumothorax jusqu'au moment où, le volet renversé, on en fera la suture.

Comme on le voit, ce qui caractérise ce temps, c'est que le décollement de la plèvre amorcé en toute sécurité *précède* toujours la section des muscles intercostaux, et que de plus il se fait dans le sens le plus facile, c'est-à-dire de dedans en dehors.

6e *temps*. — Deux coups de cisaille sectionnent les deux côtes extrêmes à la base du lambeau, les côtes intermédiaires sont fracturées après avoir placé entre le volet et la plèvre une compresse pour protéger cette dernière.

7e *temps* (fig. VI). — Le volet renversé, on écarte le cul-

Fig. V. — Contrairement à la fig. IV on voit les muscles intercostaux en partie incisés, ce qui a permis de soulever davantage le volet et l'introduction de presque toute la main qui travaille au décollement de la plèvre.

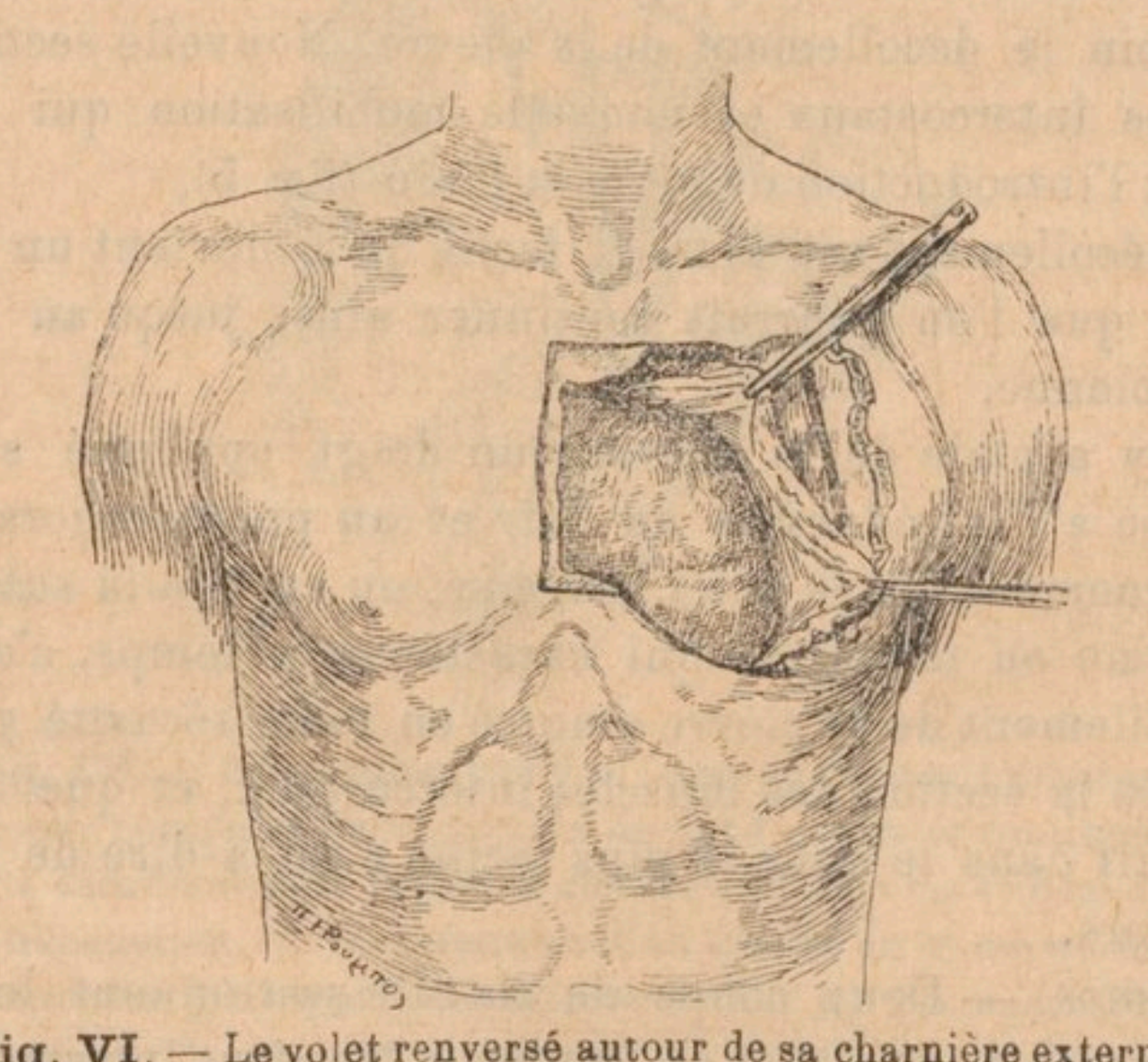

Fig. VI. — Le volet renversé autour de sa charnière externe deux pinces soulèvent la plèvre détachée de façon à dégager le péricarde. On voit que presque tout le corps du sternum est compris dans le volet. La mammaire interne est restée adhérente à la face profonde du volet. Quelquefois elle reste accolée sur la plèvre. Comme on le voit, le jour est énorme.

de-sac pleural après l'avoir séparé du triangulaire du sternum auquel il est adhérent, de façon à dégager le péricarde.

8e *temps* (fig. VII). — Large ouverture du péricarde par une incision rectiligne longitudinale au niveau de la plaie faite par le corps vulnérant.

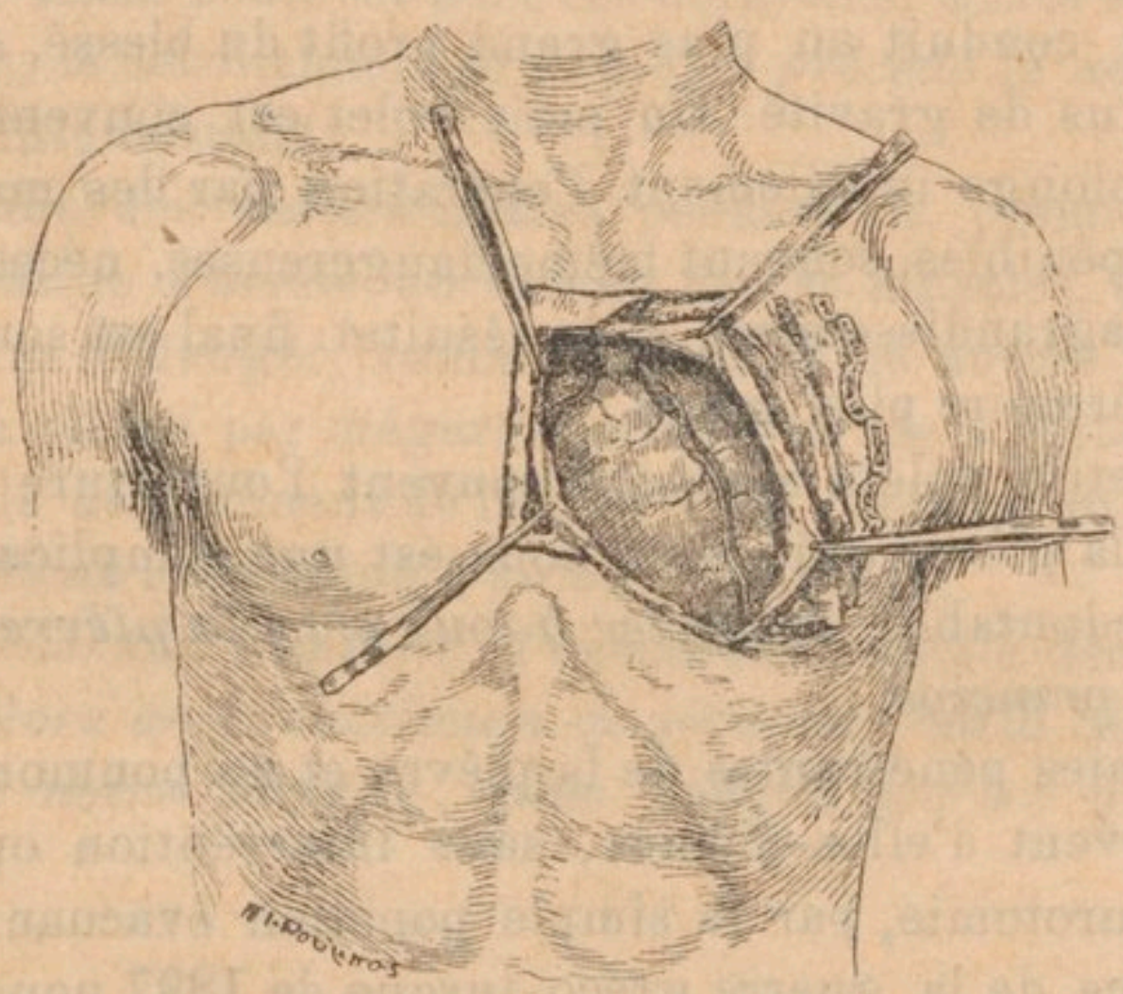

Fig. VII. — Le péricarde incisé laisse voir le cœur dans presque toute son étendue. Seul le bord droit de l'oreillette droite et du ventricule droit sont cachés, mais la brêche est si vaste qu'il est très facile d'en faire sortir le cœur entier. On voit également l'origine de l'artère pulmonaire et de l'aorte.

9e *temps*. — Suture de la plaie.

10e *temps*. — Drainage de la cavité péricardique et rabattage du volet.

***

Un volet ainsi taillé donne un accès facile sur tout le cœur. Le jour est énorme, le cœur peut être facilement saisi dans la main, on peut agir facilement sur les oreillettes comme sur les ventricules, c'est le volet *type* qui devra être appliqué dans tous les cas de plaie du cœur où l'on sera ignorant

sur la profondeur et la direction du corps vulnérant. Et il en sera souvent ainsi. Le siège de la plaie thoracique n'est pas toujours d'un bien grand secours, car la plaie du cœur peut s'en trouver fort éloignée en un point absolument insoupçonné. Dans ces cas douteux, tailler d'emblée un grand volet répondant aux principes posés, c'est faire preuve de prévoyance, car l'acte opératoire n'en sera que plus rapide et mieux conduit au plus grand profit du blessé, sans présenter plus de gravité. Un petit volet est souvent insuffisant, prolonge inutilement l'opération par des manœuvres longues, pénibles, souvent même dangereuses, nécessite souvent un agrandissement, et le résultat final est souvent un shok opératoire plus grand.

Les petits volets amènent souvent l'ouverture involontaire de la plèvre qui, pour nous est une complication opératoire redoutable. *Respecter à tout prix la plèvre est pour nous un principe.*

Les plaies pénétrantes de la plèvre et du poumon guérissent souvent d'elles-mêmes, sans intervention opératoire, sans pleurotomie, par la simple ponction évacuante. Notre expérience de la guerre gréco-turque de 1897 nous a confirmé dans cette idée, pourquoi donc agir autrement quand existe en même temps une plaie du cœur ?

Nous considérons comme un principe d'arriver au cœur par la voie *directe* du péricarde et *jamais* par la voie transpleurale. Si une communication traumatique existe entre les deux cavités, nous considérons comme un devoir de la fermer, et de traiter chaque cavité, chaque séreuse pour son propre compte. Nous évitons ainsi la chance de voir l'infection se transmettre de l'une à l'autre.

Aussi nous nous sommes appliqués à trouver un moyen qui nous permette d'assurer et d'amorcer *dans tous les cas* avec *la plus grande facilité* le décollement de la plèvre. Nous y avons réussi en usant du trépan à fraise de Doyen, grâce auquel nous trépanons en toute sécurité le sternum en deux ou trois points, en respectant le muscle triangulaire qui le double et le cul-de-sac pleural avec la même sécurité

que les méninges en cas de crâniectomie. A travers ces orifices un doigt est introduit qui décolle dans toute l'étendue de la face postérieure du sternum le triangulaire et la plèvre correspondante.

Il ne reste plus qu'à inciser l'os à coup de pinces de Liston, et le sternum ne tenant plus qu'aux côtes correspondantes se laisse soulever avec ces dernières. Grâce à l'emploi du trépan, le décollement de la plèvre *précède* la section des muscles intercostaux.

L'incision des parties molles pendant le premier temps de l'opération s'arrête au niveau de ces muscles, et l'on ne court point le danger, comme dans tous les autres procédés, de voir la plèvre par mégarde incisée. Grâce à cette sécurité absolue, le décollement de la plèvre est rapidement amorcé, et la durée de l'opération d'autant diminuée.

Jour énorme, rapidité d'exécution, facile décollement de la plèvre avec maximum de sécurité, voilà ce qui caractérise notre procédé, plus long à décrire qu'à exécuter.

Le Gérant, Dr VALLAS.

LYON. — ASSOCIATION TYPOGRAPHIQUE LYONNAISE, RUE DE LA BARRE, 12. — F. PL[illegible], DIRECTEUR.

TABLE DES MATIÈRES

Table alphabétique par noms d'auteurs des Travaux de la Société de Chirurgie de Lyon pendant l'année 1908.

Mémoires présentés à la Société.

(fascicule du mois d'août).

Lyon. — Association Typographique, 12 Rue de la Barre.