SCD Lyon 1

253.262/1 Réserve

SCD Lyon 1

Tumeurs cérébrales et cérébelleuses -

BIBLIOTHEQUE UNIVERSITAIRE
SECTION SANTÉ
- LYON 1 -

SCD Lyon 1

SCD Lyon 1

MODÈLE N° 21.

HOTEL-DIEU. — Salle 4es Fes N° 157

Nom Pauline Gruat

né à Merlas

demeurant à

profession journalière

âge 57 ans

tempérament

constitution

entré le 4 Mai

~~sorti~~ mort le 6 Juin 1881

DIAGNOSTIC ET RÉSUMÉ

Hémiplégie

Tumeur cerebrale

HISTOIRE PATHOLOGIQUE

Renseignements donnés par son fils qui n'est à Lyon que depuis 8 mois :

1re attaque il y a 3-4 ans ; paralysie du côté g. avec retour des mouvements, suffisants pour permettre à la malade de vaquer à ses occupat. — chute dans un escalier il y a 2-3 mois — et depuis ce moment elle a présenté les symptômes actuels ; mais pas de renseignements plus précis. On ne peut pas savoir si elle a eu une nouvelle attaque. Mais ce n'est que depuis 15 jours que son fils a remarqué la déviation des yeux et l'agitation des membres dr. — Ce renseignement n'est donné que lorsqu'on attire l'attention sur ce point, et le fils n'habitant pas avec la malade ne la voyait que de temps en temps.

On ne peut obtenir de la malade que des réponses incohérentes et sans précision.

Il y a environ trois mois, qu'elle est tombée sur l'épaule gauche, dans un escalier, et depuis ce moment elle accuse de la douleur dans l'épaule gauche et le genou gauche, ainsi que de l'impuissance des deux membres correspondants. Elle est encore tombée plusieurs fois depuis, à la suite d'étourdissements.

~~Ant~~ Pas de maladies antérieures

Actuellement ~~elle accuse~~ son membre supérieur gauche est à demi-fléchi, et contracturé dans cette position ; on ne peut redresser ni le coude, ni les doigts sans douleur, et ils reprennent aussitôt leur position primitive. La malade élève difficilement le bras g., et ne peut le maintenir élevé. La pression de la main gauche est bien moins considérable que celle de la main droite.

SCD Lyon 1

DATES	HISTOIRE PATHOLOGIQUE	PRESCRIPTIONS

Le membre inférieur gauche paraît un peu gonflé, et l'articulation du genou est aussi tuméfiée. La malade lève difficilement la ~~tal~~ jambe gauche, ~~et~~ et alors le talon ne quitte guère le lit. Ce membre ne résiste aussi que faiblement aux mouvements qu'on veut lui imprimer.

Le biceps et le triceps sont un peu contracturés

Quant aux mouvements réflexes, le réflexe plantaire paraît peu prononcé du côté malade, et le réflexe rotulien y est plus accentué que du côté sain. Le chatouillement de la plante du pied est bien perçu des deux côtés, ~~mais~~ et il ~~n'~~est ~~guère~~ suivi de mouvement réflexe ~~que~~ des deux côtés ~~droit~~, ainsi que de tremblement du pied droit.

Au point de vue de la sensibilité, celle-ci paraît un peu émoussée du côté gauche, et parfois la malade rapporte à l'autre côté les piqûres qu'on y fait.

À la main gauche, la sensibilité ~~paraît~~ semble encore plus affaiblie qu'au membre inférieur. Les premières piqûres n'ont pas été perçues du tout. Le simple attouchement des mains est moins senti par la malade, que les piqûres. Toute la face est déviée à droite, sans contracture du stéréo-mastoïdien g...

La déviation de la tête est surtout évidente lorsque la malade est assise

À la face, la commissure est attirée légèrement du côté droit; les rides et les traits sont p. effacés et abaissés du côté gauche, qui est aussi plus flasque que l'autre. La langue est attirée ~~du côté droit~~ par la ligne médiane; la pupille gauche est plus dilatée que la droite; mais les deux paupières se ferment également bien. ~~Pas~~ Déviation conjuguée des yeux à droite.

La ~~malade~~ sensibilité ~~serait peut-être~~ est plus obtuse à ~~droite qu'~~ à gauche. La pointe de l'épingle est peu sentie à gauche.

La malade va sous elle, dans son lit d'une manière inconsciente.

Elle a assez bon appétit et paraît assez fortement constituée.

On ne trouve rien aux poumons

~~Au cœur, le premier bruit n'est pas entendu nettement à la base, et il paraît légèrement soufflant.~~

Les yeux sont déviés à droite, surtout l'œil gauche; toutefois la malade peut les ramener à gauche, mais d'une manière toute passagère.

SCD Lyon 1

DATES	HISTOIRE PATHOLOGIQUE	PRESCRIPTIONS
	La malade agite continuellement sa main droite et son pied droit qu'elle croise souvent sur l'autre. Nombreuses ecchymoses dûes probablem.t à des chutes occasionnées par ces mouvements. Pas d'escharre au sacrum. Par l'ébullition on obtient un léger nuage dans les urines. On n'obtient rien par l'acide nitrique	
6 Mai	Hier la malade a été très-agitée, remuant constamment, au point qu'on a été obligé de la contraindre. Ce matin elle a pris un bain et paraît plus tranquille; la déviation des yeux est moins marquée, et elle regarde mieux à gauche	
20 Mai	Déviation plus marquée des yeux et de la tête - Agitation persistante du membre sain.	
28 Mai	La malade tousse depuis qques jours. Matité dans la moitié inf. des deux côtés; obscurité à gauche; râles muqueux, et râles ronflants à droite	
3 juin	Depuis 2-3 jours, la malade ne mange presque pas; elle est plus abattue; elle parle moins, quoique son intelligence ne soit pas plus affectée. Persistance de la déviation conjuguée, de la rotation de la face, et de l'inclinaison de la tête à droite. La malade peut un peu ramener les yeux à gauche, mais d'une façon incomplète et passagère, la déviation à droite étant à peu près constante. Toujours beaucoup de mouvements avec les m. droits, surtout le m. sup. — Dans les mouvements communiqués, on trouve touj. de la résistance, surtout du côté du biceps, quoique elle puisse touj. étendre le bras. Les moindres excitat. du côté sain provoquent des mouvements — Paralysie touj. complète à g., avec un peu d'œdème de la main, av.t bras, et un peu au m. inf. paralysé, et même au pied non paralysé, mais beaucoup moins. Pas de contracture du côté paralysé	

Lorsque on incline la tête à g. elle revient à droite comme par un ressort. Pas de contracture du sterno mast. gauche. Contracture très-manifeste des muscles du cou et de la nuque à droite.

SCD Lyon 1

DATES	HISTOIRE PATHOLOGIQUE	PRESCRIPTIONS
3 juin (suite).	La sensibilité est notablement diminuée du côté gauche ; cependant les piqûres fortes sont perçues. Incontinence d'urine, et des matières fécales. Un peu d'excoriation des fesses, sans eschare proprement dite. Pouls = 88 — Respiration = 24 — Toux fréquente, obscurité de la respirat. surtout aux bases, en arrière, avec qq. ronchus sonores. — Temp. = 39°.1. —	
6 juin	Mort à 6 heures du matin	

Autopsie

L'écartement de la scissure de Sylvius permet d'apercevoir une petite partie de la bulle de l'insula

En enlevant les méninges, on remarque qu'il n'y a point de pachyméningite, et rien du côté des sinus ni de la boîte osseuse. — Vaisseaux sains. —

Les circonvolutions du côté droit sont congestionnées et tassées, d'une façon manifeste. En séparant les 2 hémisphères, on tombe sur une tumeur de la couche optique droite que l'on sectionne de telle sorte, qu'une petite portion reste adhérente à l'hémisph. gauche.

On voit que cette tumeur de volume sphérique, s'élève au niveau de la couche optique et qui a environ 5 centim. de diamètre. Elle paraît être en quelque sorte un grossissement de la couche optique, sauf qu'elle a une coloration rougeâtre due à une vascularisation très développée. La consistance est assez ferme ; cependant certains points plus durs au milieu d'un tissu plus mou.

Elle s'étend du côté gauche jusqu'au niveau de la cloison du 3e ventricule, envahissant la voûte à 3 piliers, l'espace perforé ant. et post., la commissure post. et même une couche de 3-5 mill. environ de la partie int. de la couche optique.

Mais c'est du côté droit que l'envahissement est le plus considérable

SCD Lyon 1

N° 152 — Autopsie (suite). —

N° 21 bis.

DATES	HISTOIRE PATHOLOGIQUE	PRESCRIPTIONS

Côté droit

C'est ainsi que le noyau caudé tout entier est envahi, ainsi que l'espace perforé, dans la portion des circonvolutions situés en avant du corps strié. Toutefois, le noyau caudé, bien que plus vasculaire, et plus gros qu'à l'état normal, n'offre pas la teinte rouge de la tumeur principale.

Coupe pédiculo-frontale : le corps strié présente un volume bien plus considérable que normal, et une teinte gris-rosé, qui a aussi envahi la subst. blanche intermédiaire aux noyaux. La portion externe du corps strié paraît moins atteinte.

Coupe frontale : la tumeur envahit tous les noyaux gris, ainsi que la capsule interne. Cependant on reconnaît la trace de la capsule int. à sa teinte plus blanche en certains points. Le noyau lenticulaire a une teinte plus pâle que la portion de couche optique qu'on trouve sur la coupe, et même il existe des points de teinte jaune, et un peu ramollis.

Coupe pariétale : La couche optique et le noyau caudé sont seuls envahis ; la capsule int. et le noyau lenticul. sont refoulés en dehors par la tumeur qui offre à ce niveau son plus gros volume, et qui est pour ainsi dire limitée à la couche optique considérablement augmentée de volume ; la coupe n'est pas plane, elle fait une saillie, ou plusieurs saillies correspondant à des points plus fermes, et plus riches en vaisseaux.

Coupe pédiculo-pariétale : On retrouve encore la tumeur au niveau de la couche optique et du noyau caudé, mais elle est moins volumineuse et moins vasculaire que sur la coupe précédente.

Elle se termine à 1 cent. en arrière de cette coupe.

Côté gauche — L'hémisphère gauche n'offre rien de particulier sauf l'envahissement précité de la partie externe de la couche optique.

SCD Lyon 1

DATES	HISTOIRE PATHOLOGIQUE	PRESCRIPTIONS

~~Cervelet~~ - Au niveau des pédoncules cérébraux, on remarque que l'étage supérieur présente une consistance plus ferme, et une teinte rosée semblable à celles qu'on trouve sur les autres parties de la tumeur qui sont peu avancées. En outre l'aqueduc de Sylvius est béant, et la subst. environnante présente à la pression une résistance anormale, et l'altération s'étend jusqu'au niveau des tubercules quadrijumeaux.

Rien de côté des autres portions de l'isthme, ni du cervelet.

Plèvres très adhérentes ; poumons congestionnés ; un peu de congestion ; gros noyaux calcaires disséminés.

Les reins, non plus que le foie, n'offrent rien de particulier ; le cœur est peut-être un peu plus volumineux que normal, et présente surtout une surcharge graisseuse très prononcée ; parois molles, flasques et dilatées.

Le malade était du reste très gras, et ses organes sont tous plus ou moins chargés de tissu adipeux.

SCD Lyon 1

Ut Femmes – N° 1/7 (Ramollissement)

Modèle N° 61.

Nom Pauline guiat –

Resp.	Pouls	Chaleur R. C.	3	4	5	6	7	8
95	210	34,0 42,5						
90	200	33,6 42,0						
	190	33,2 41,5						
80	180	32,8 41,0						
	170	32,4 40,5						
70	160	32,0 40,0						
	150	31,6 39,5						
60	140	31,2 39,0						
	130	30,8 38,5						
50	120	30,4 38,0						
	110	30,0 37,5						
40	100	29,6 37,0						
	90	29,2 36,5						
30	80	28,8 36,0						
	70	28,4 35,5						
20	60	28,0 35,0						
	50	27,6 34,5						
10	40	27,2 34,0						
	30	35,5						

SCD Lyon 1

SCD Lyon 1

N° 21.

HOTEL-DIEU. — *Salle* St Charles N° 57

Nom François André
né à Orléans (Loiret)
demeurant à Lyon
profession Musicien
âge 51 ans
tempérament
constitution
entré le 8 7bre 1871
sorti le

DIAGNOSTIC ET RÉSUMÉ
phthisie pulmonaire
tumeur cérébrale.

HISTOIRE PATHOLOGIQUE

Ce malade a commencé à tousser il y a environ 2 ans —
Depuis cette époque il a maigri beaucoup et perdu ses forces : à plusieurs reprises il a eu des hémoptysies et de la diarrhée : il a eu aussi des intervalles d'amélioration pendant lesquels sa toux diminuait beaucoup —
= Actuellement amaigrissement considérable : pas de diarrhée ni de crachement de sang —
A l'examen du thorax on trouve dans le poumon droit en avant sous la clavicule et en arrière dans une étendue considérable à partir du sommet respiration rude et souffle mêlée de craquements nombreux —
Au sommet gauche la respiration est très obscure —

13 Depuis hier subdélirium. Ce phénomène est encore plus prononcé aujourd'hui ; le malade est constamment assoupi : et si on l'interroge il répond par des paroles incohérentes — le faciès est immobile, sans expression — les paupières à demi baissées — pas de paralysie mais faiblesse générale très grande — lorsque le malade marche il a de la peine à se tenir debout

Lyon Imp. veuve Bonnaviat et fils

SCD Lyon 1

DATES	HISTOIRE PATHOLOGIQUE	PRESCRIPTIONS
	et vacille en marchant —	
	Diminution très notable de la sensibilité — pupilles contractées immobiles —	
	Langue rouge, sèche — filigranosités sur les lèvres	
	Pouls 78 — Respiration calme régulière —	
	Qq soubresauts dans des muscles isolés ou dans les membres en totalité —	
	Rétention d'urine —	
Mort le 16 —		
Autopsie	— Cerveau — Pas d'adhérences de la dure-mère — Vaisseaux cérébraux congestionnés	
	Les méninges ont une coloration rouge foncée : pas de pus ni de granulations —	
	A la section la substance cérébrale présente une perpétuité assez intense —	
	Le liquide ventriculaire est augmenté de quantité. Il a son aspect	
	Aspect : les parois des ventricules latéraux et surtout la voûte à trois piliers	
	sont notablement ramollies — sur le corps strié gauche près de la ligne	
	demi-circulaire qui le sépare de la couche optique on trouve une petite	
	tumeur du volume d'un gros pois qui est fixée mollement dans le tissu	
	cérébral — pas de modification des parties voisines — On ne trouve pas	
	d'autre tumeur semblable —	
	Poumons — Le droit plus adhérent permet au sommet qq points caséeux	
	ou ramollis — très emphysémateux, quelques adhérences au sommet seulement. —	
	Le gauche est complètement adhérent ; au sommet on trouve un îlot	
	bien limité de 4 ou 5 cent. de hauteur où on remarque quelques points ~~[illegible]~~ caséeux	
	ramollis ou vides. Qq petites cavernules : pas de grandes excavations —	
	Les autres parties du poumon sont fortement congestionnées, mais perméables à l'air —	
	Cœur normal —	
	Foie très atrophié — graisseux et cirrhotique —	
	Rate et Reins normaux —	

SCD Lyon 1

N° 21.

HOTEL-DIEU. — Salle Salle St Charles N° 81

Nom Jean Royer

né à Chassieu (Isère

demeurant à Montplaisir

profession Cantonnier

âge 53

tempérament

constitution

entré le 30 8bre 1873

sorti le

DIAGNOSTIC ET RÉSUMÉ

Tumeurs cérébrales

HISTOIRE PATHOLOGIQUE

Pas de renseignements précis du côté de l'hérédité.
Père et mère morts à un âge avancé 70 ans
environ, l'un de douleurs rhumatismales (?)
l'autre d'affection indéterminée –
Une sœur en bonne santé –
Aucun antécédent pathologique jusqu'à il y a un an.
Le malade raconte qu'il y a un an et demi, le
21 mars 1872, étant en très bonne santé,
ne souffrant aucunement du pied droit,
il se pique avec une ronce au talon droit.
La blessure est assez profonde, donne lieu à un écoulement
sanguin notable, amène de la douleur et de
l'impossibilité dans la marche, et force le malade
à entrer à l'hopital Salle St Louis 4 jours après.
Il fait un séjour de un mois dans le service de
Mr Gayet – il y subit paraît il une opération
sur le compte de laquelle il ne s'explique pas

Lyon. Impr. A. Bonnaviat, rue Ste-Catherine, 13.

SCD Lyon 1

DATES	HISTOIRE PATHOLOGIQUE	PRESCRIPTIONS

clairement du tout, et il sort un mois après parfaitement guéri —

Il reprend son travail avec la même facilité qu'auparavant sa santé générale continue à être bonne.

Il y a un an, c'est à dire six mois ~~après~~ seulement après l'affection du pied gauche, apparition d'une tumeur solide dans le triangle de Scarpa à droite, provoquant de légères douleurs, mais permettant le travail habituel, et ne paraissant pas influencer l'état général — Elle subit jusqu'à l'époque actuelle un développement progressif —

Il y a 6 mois Début d'une céphalalgie légère d'abord, sans vertiges, augmentant bientôt d'intensité pour diminuer un peu ensuite. Cette céphalalgie siégeait particulièrement au front ~~et~~ et s'accompagne ~~bientôt~~ à une huitaine de jours après de la perte de la mémoire, ~~sans~~ le sens de l'ouïe du goût et de l'odorat restent intacts —

Dans le même espace de temps, c'est à dire dans les 4 ou 5 jours qui suivent le début de la céphalalgie, et toujours sans perte de connaissance ~~pro~~ affaiblissement de la motilité du côté gauche d'abord s'étendant bientôt au côté droit mais à un degré moindre —

Fonctions digestives continuant à être assez bonnes sans jamais de vomissements —

Pas de troubles de la miction ou de la défécation —

Bien que le malade prétende que ses facultés intellectuelles aient été respectées, elles sont très affaiblies —

Sa femme prétend qu'il n'a jamais perdu connaissance, que quelquefois il se plaignait de contractures dans le membre supérieur droit —

SCD Lyon 1

Paris N° 22. Examiné le 3 Novembre 73.

Fonction visuelle à peu près nulle; le malade n'accusant que les variations d'éclairage produites par le reflet du miroir, et cela dans une position excentrique —

Pupilles moyennement dilatées; regard indifférent; les deux axes optiques sont à l'état de parallélisme —

O. d. Névrite optique en voie de régression partielle; saillie papillaire peu accusée (d'après l'ophthalmoscope) Immédiatement autour de la papille et dans la région de la macula se voient des plaques irrégulières et d'aspect étoilé, les unes d'un blanc éclatant (sans doute d'anciennes hémorrhagies), les autres d'un blanc d'reflets nacrés (infiltrations séreuses du tissu rétinien)

O. g. Névrite à une période moins avancée; saillie papillaire plus considérable.

SCD Lyon 1

veines beaucoup plus volumineu
que dans l'Od. relativement a
artères; nombreuses hémorrhag
les unes en petits foyers en rapport
avec les veines, les autres ayant
l'aspect diffus de véritables ecch
Dans un point voisin de la macul
et au dessus d'elle, un foyer hém
de la largeur et de la forme d'une lentille (à l'
renversée) est à cheval
devant d'un vaisseau rétinien d
troisième ordre; les autres
hémorrhagies se trouvent à une a
grande distance de ce point et semb
être d'apparition récente, peu de
graisseuses. Enfin une hémorrhag
sur les deux yeux, les lésions de
fort peu au delà de la papille optique
la rétine; c'est un des caractères de
névrite par compression et par st
vasculaire.

SCD Lyon 1

N° 81

N° 21 bis.

DATES	HISTOIRE PATHOLOGIQUE	PRESCRIPTIONS
	actuellement persistance de la céphalalgie mais moins accusée abolition de la vue ; l'ouïe semble émoussée abolition complète de la motilité du côté gauche ; la paralysie est moins accusée du côté droit les renseignements donnés par le malade sur l'état de sa sensibilité sont contradictoires ; elle semble cependant très émoussée sur les membres du côté gauche Déviation de la face à droite pas de déviation de la langue Tumeur saillante dure, multilobée du volume du poing rayant au niveau du pli de l'aine à droite, environnée de ganglions hypertrophiés recouverte d'un peau saine — mobile Sur les parois abdominales on rencontre trois petites tumeurs de la grosseur d'une noisette et d'une muscade — la peau est mobile sur les tumeurs qui paraissent adhérentes sur les parois le malade délire, et se contredit souvent dans ses réponses. le malade est complètement immobile dans son lit, affaissé avec un émoussement de toutes ses facultés intellectuelles — ses réponses sont lentes — et peu précises cependant l'examen difficile — face immobile sans expression Ouïe le malade entend la montre parfois ses réponses sont incertaines — Odorat - goût réponse insuffisante — Face — abaissement de la commissure gauche, plis du front rien de particulier Pas de déviation de la luette Hémiplégie complète à gauche à droite affaiblissement des membres anesthésie sur tout le côté gauche excepté sur la face — pas d'analgésie — miction et défécation régulière ~~Sur le thorax~~ une petite tumeur sur le front près de l'angle supérieur droit une autre à l'extrémité externe de la clavicule droite	

Lyon Imp. veuve Bonnaviat et fils

SCD Lyon 1

DATES	HISTOIRE PATHOLOGIQUE	PRESCRIPTIONS
5 9bre	le malade paraît plus affaissé et ses facultés intellectuelles sont plus affaiblies. on obtient encore plus difficilement des réponses on trouve encore des vertiges et l'anesthésie plus que ce soit plus difficile. Du côté droit la paralysie est presque complète. la sensibilité est moins obtuse que du côté opposé La miction et la défécation en paraissent plus soumis à la volonté un peu de rigidité dans les muscles de la nuque Les mouvements des globes oculaires se font lentement et difficilement Tonne un peu Pouls à 100 assez fort. Respiration lente 12 par minute rien de particulier ni à l'auscultation du cœur ni du poumon — la déglutition se fait	
6 9bre	peau chaude, pouls fréquent à 120 Pas de toux respiration 28 Face rouge et chaude respiration faible dans toute la poitrine, pas de bruits anormaux Rien au cœur	

N° 21 bis.

DATES	HISTOIRE PATHOLOGIQUE	PRESCRIPTIONS
	voici les renseignements fournis par sa femme Il y a 6 ans à la suite de piqûre au talon ? ulcération au talon droit — le malade peut continuer ses occupations pendant 4 ans — son ulcération suppurant et s'aggrandissant il entre à la salle St Louis N° 52 il y subit une opération, y reste 4 semaines. Il en sort guéri et reprend ses occupations — apparition de la tumeur 4 mois après l'opération — céphalalgie le 10 mai 1873 apparition progressive de la cécité ~~le~~ 13 juillet le malade rentre salle St Philippe 21 pour sa céphalalgie et sa cécité ; il n'avait encore aucuns troubles de la motilité ; ~~mais il avait~~ il reste 4 jours dans la salle St Philippe et veut en sortir Il n'y a que 6 semaines qu'il ~~est~~ s'aperçoit de paralysie du côté gauche — ~~Depuis~~ Pas de renseignements sur la marche de l'affaiblissement du côté droit — il y a 3 semaines il éprouve des contractures dans le bras et les jambes droits — Ses facultés intellectuelles ne se prennent qu'il y a 15 jours — à ce moment incontinence des matières et des urines jamais de pertes de connaissance n'a eu que deux fois des vomissements	

Lyon Imp. veuve Bonnaviat et fils

SCD Lyon 1

DATES	HISTOIRE PATHOLOGIQUE	PRESCRIPTIONS

SCD Lyon 1

Salle St Charles 81

Jean Royer 53 ans
entré le 30 8bre 1893
Mort le 6 9bre 1893

Cerveau

Cerveau

À l'ouverture des méninges il ne s'écoule point de liquide.
Les circonvolutions cérébrales sont aplaties, tassées ; les espaces séparant les circonvolutions les unes des autres sont effacées.
Adhérence de la tente du cervelet avec un point du cerveau correspondant à la partie inférieure et interne du lobe occipital droit.

Hemisphere Droit

1° En ce point on déchire le cerveau en l'enlevant, et on trouve une tumeur assez irrégulière, de la grosseur d'une noisette, molle, riche en vaisseaux, entourée d'hémorrhagie irrégulière, bosselée ; d'un blanc grisâtre, en certains (1) Elle est contenue dans une sorte de cavité creusée par le sang épanché dans l'épaisseur du tissu cérébral, en général adhérente à la partie inférieure des circonvolutions qui semblent lui former un pédicule (2) ~~auquel elle ne tient plus que par un pédicule qui en général~~

Les parois de cette cavité sont élevées de toute part, constituées par le tissu cérébral lui même, et présentent par suite de l'imbibition du sang une teinte jaune assez prononcée ; cette teinte se propage dans une épaisseur de 1 centimètre à 1 centimètre et demi et disparaît par dégradation.

(1) points lié de vin, contenant à leur centre la sérosité sanguine

(2) puisque elle se continue seulement en ce point avec le tissu cérébral, et qu'elle est isolée dans les autres points par l'épanchement sanguin

cette description de la tumeur peut s'appliquer à toutes les autres tumeurs qui ont été rencontrées dans le cerveau et qui n'en diffèrent de cette 1ère production que par leur volume et leur situation leur mollesse plus ou moins grande selon qu'elles sont (1)

(1) plus ou moins riches en vaisseaux plus ou moins anciennes

2° Autre tumeur plus volumineuse dans l'hemisphere droit au dessus et en dehors du corps calleux, entourée par une cuillerée de sang environ

3° Dans le même hemisphere, troisième tumeur située sur une coupe transversale passant à un travers de doigt en avant du corps strié, et paraissant s'implanter sur la substance grise du fond d'une circonvolution

4° Du même coté très petite tumeur située en dehors de la couche optique

Hemisphere gauche

5° Dans l'hemisphère gauche au niveau de la 2me et 3me circonvolution frontale, à la partie moyenne, cavité pouvant contenir une noisette, remplie de sang sur les parois de laquelle on trouve une tumeur de la grosseur d'un noyau de cerise

6° et 7° Dans le même hemisphère deux autres tumeurs, occupant à peu près la même situation relative que celles qui est située dans l'hemisphere droit en avant du corps strié — mais un peu moins volumineuse

SCD Lyon 1

méninges — les méninges de la base sont légèrement épaissies, ~~très peu~~ sèches un peu d'adhérence à la substance cérébrale dont elles ne semblent se détacher qu'avec un peu plus de difficulté que d'ordinaire —

Adhérence de la tige pituitaire au chiasma

Adhérence signalée déjà de la tente du cervelet au point d'insertion correspondant à la partie inférieure et interne du lobe occipital droit

ventricules — les cavités ventriculaires étaient effacées et ne contenaient que peu de liquide

os du crâne — Les os du crâne présentaient peu d'épaisseur notamment au niveau de la bosse pariétale droite

os. — L'extrémité interne de la clavicule présente une saillie produite par l'envahissement de la tumeur. On trouve sur l'os une ancienne fracture à la réunion du $\frac{1}{3}$ interne avec les $\frac{2}{3}$ externes. C'est sur le $\frac{1}{3}$ interne que porte la dégénérescence. On voit à ce niveau de légères saillies ~~noires grisâtres~~ grisâtre irrégulière avec ramollissement de cette extrémité qui est friable. Sur une coupe on voit que l'os est envahi dans toute son épaisseur près de la surface articulaire et même sur un point de cette surface, et qu'en outre la tumeur pénètre plus profondément dans la substance médullaire

Une tumeur de même nature et de même aspect de la grosseur d'une noix est située sur la partie moyenne de la 8ème côtes gauche. Rien dans la colonne vertébrale

Poumon

Les poumons sont emphysémateux, non adhérents aux parois ; par la palpation on sent qu'il existe des tumeurs dans chacun d'eux.

À gauche trois tumeurs ; dont deux plus grosses qu'une noix, près du hile, au niveau des 3me et 4me divisions bronchiques. Ces tumeurs qu'on énucléé assez facilement du tissu pulmonaire, sont adhérentes aux grosses bronches et aux vaisseaux. L'une d'elles pénètrent dans une grosse bronche qu'elle oblitère. Au delà de la portion oblitérée, les divisions bronchiques sont remplies de mucosités épaisses, moulées sur les tuyaux bronchiques, sans autre altérations des bronches ni du tissu pulmonaire.

La troisième tumeur était située au centre du lobe supérieur, elle était seulement adhérente à des vaisseaux.

À droite. Deux tumeurs dans le lobe inférieur, présentant à peu près le même volume, et les mêmes dispositions que celles du côté gauche. Une d'entre elles pénétrait également dans une bronche. Toutes ces tumeurs étaient bosselées, irrégulières, d'un blanc grisâtre, présentant çà et là des taches noirâtres dues soit à des hémorrhagies, soit à des dépôts de pigment. Dans certains points, elles étaient ramollies et contenaient un peu de sang épanché. Enfin le tissu pulmonaire ambiant était congestionné. Rien de particulier au niveau des ganglions bronchiques et péri aortique.

SCD Lyon 1

Salle St Bruno 81 5

Jean Royer

Rien dans le foie, ni dans les reins, ni dans la rate ni dans les organes génitaux —

les ganglions mésentériques n'offrent rien de notable.

On trouve des ecchymoses au niveau de la face supérieure du psoas iliaque gauche près de l'arcade crurale raillée de la grosseur d'un œuf, entourée d'hémorrhagies avec hémorrhagie dans le tissu cellulaire ambiant. Cette tumeur est fluctuante sur deux points; en les incisant il s'écoule 20 à 30 grammes de sang pour chacune des poches

on voit alors que ces poches sont situées de chaque côté d'une tumeur de la grosseur d'une noix, irrégulière, présentant les mêmes caractères que les tumeurs déjà décrites, développées sous l'aponévrose ... psoas dans un tissu cellulaire lâche, ... rapport immédiat avec le tissu musculaire. ... meur très vasculaire a donné lieu à des ... rhagies au dessus et au dessous d'elles, ... rhagies constituant les poches décrites ... haut.

... artie supérieure de ces poches est ... tituée par l'aponévrose, et une mince ... oi ~~paraît~~ hyaline paraissant de ... écente formation ~~la séparer du tissu musculaire~~ enkyste le sang et le séparer ... ami de l'aponévrose du muscle et de la tumeur.

La masse située au niveau du triangle de Scarpa est constituée par des ganglions dégénérés durs + blanchâtres, avec ecchymose dans le tissu cellulaire voisin, avec que dans la tumeur qui en certains points prend une coloration grisnoirâtre. Les tumeurs de la paroi abdominale sont au nombre de 3, dont deux situées dans le tissu cellulaire sous cutané et l'autre au dessous du muscle droit entre la face postérieure du muscle et la gaine aponévrotique. Congestion très vive, développement de vaisseaux, ecchymoses dans le tissu cellulaire environnant. On trouve notamment une ecchymose assez étendue dans le tissu cellulaire de la paroi abdominale correspondant à la fosse iliaque gauche sans tumeur.

Une petite tumeur de la grosseur d'un haricot dans le tissu cellulaire sous cutané de la région frontale droite

Le talon droit présente une cicatrice qui est incisée et sur la coupe on trouve un tissu fibreux, dense, sans aucun vestige de la tumeur ni dans le tissu cellulaire voisin, ni dans l'os

SCD Lyon 1

SCD Lyon 1

SCD Lyon 1

N° 21.

HOTEL-DIEU. — Salle 5e Charly N° 96

Nom Claude Louis Morand

né à Vieu-D'Izenave (Ain)

demeurant à

profession journalier

âge 55

tempérament

constitution

entré le 24 février 1874

sorti le 16 mars 1874

DIAGNOSTIC ET RÉSUMÉ

ramollissement circonvolutions frontale à gauche —

à l'autopsie tumeur, probablement sarcomateux de la partie moyenne de l'hémisphère gauche —

HISTOIRE PATHOLOGIQUE

m'aurait pas eu d'antécédents pathologiques jusqu'à il y a 3 ans —
ne faisait pas d'abus alcooliques —
Jamais de rhumatismes —
Il y a 3 ans, sans perte de connaissance, céphalalgie et paralysie du côté droit du corps avec aphasie, la céphalalgie n'aurait pas précédé l'apparition de la paralysie, mais elle aurait ~~persisté avec violence~~ apparu en même temps que l'hémiplégie; ~~ne~~ ne se serait pas localisée à un côté de la tête et aurait persisté plus longtemps que l'hémiplégie, jusqu'à l'époque actuelle
au bout de 13 mois l'hémiplégie disparaît en partie, mais la céphalalgie persiste ~~au~~ Il y a 2 mois et demi nouvelle attaque d'hémiplégie droite avec perte de connaissance et aphasie
et reste ~~dans~~ ~~au~~ ~~lit~~ pendant 8 jours et peut se lever au bout de ce laps de temps

Lyon. Impr. A. Bonnaviat, rue Ste-Catherine, 13.

SCD Lyon 1

DATES	HISTOIRE PATHOLOGIQUE	PRESCRIPTIONS
	mais après une légère amélioration ennemie une quinzaine de jours après l'attaque ~~il~~ éprouve au contraire un affaiblissement progressif avec troubles intellectuels — aurait-on à deux reprises différentes des crises épileptiformes ? au moment où il	
12		
14 mars	~~le malade a pris le matin une nouvelle attaque d'apoplexie — a était dans le coma~~ Ce matin on met le malade sur la chaise — à ce moment a été pris de gêne de la respiration et est tombé dans un état comateux qui a duré une demi heure — Actuellement le malade est couché, immobile dans son lit, il ouvre les yeux qu'il porte alternativement à droite et à gauche, mais il ne paraît avoir aucune connaissance de ce qui se passe autour de lui — c'est en vain qu'on cherche à obtenir une réponse ou à lui faire tirer la langue, ce que le malade faisait encore lors de son entrée — hémiplégie droite à peu près complète ce n'est qu'en excitant fortement le membre qu'on détermine un léger mouvement — les membres soulevés, surtout le supérieur, retombent lourdement — raideur dans l'articulation de l'épaule droite dont les mouvements sont un peu douloureux — à gauche les membres sont également dans la résolution mais ne retombent pas aussi lourdement que du côté opposé et on ne détermine beaucoup mieux que du côté opposé des mouvements par action réflexe ; la sensibilité générale est très obtuse — il faut piquer le malade fortement pour qu'il manifeste la douleur	

SCD Lyon 1

Claude Morand 5e Charles 96

DATES	HISTOIRE PATHOLOGIQUE	PRESCRIPTIONS
	par une legère contraction de la face et ce n'est ainsi que longtemps après la piqûre que la sensation est perçue à la face. ~~Legère~~ la commissure gauche est legèrement tirée en dehors — ~~le sou~~ le coté droit est à peu près immobile — la joue roulée pendant l'expiration — la narine droite un peu affaissée — l'œil un peu moins ouvert — les sillon naso labial est un peu moins prononcé que du coté opposé — En excitant, en piquant la peau alternativement à gauche et à droite on remarque à droite de legères contractions des elevateurs près de la lèvre et au niveau du front, tandis qu'à gauche les contractions sont manifestes en tous les points lorsque le malade reste en repos les yeux sont portés à gauche — les pupilles sont contractées des 2 cotés et immobiles. Lors de l'entrée du malade on avait constaté de la démence mais on pouvait encore en obtenir q.q. mots — Il paraissait tout à fait aphasique, car il ~~comprenait ce qu~~ reconnaissait les objets qu'on lui présentait sans pouvoir les nommer — Il pouvait à peine prononcer des mots distinctement — Actuellement il ne dit rien — respiration 38 Pouls à 100 Rien au cœur Gateux — ne prend pas d'aliments	

SCD Lyon 1

N° 21 *bis*.

DATES	HISTOIRE PATHOLOGIQUE	PRESCRIPTIONS
15 mai	l'état consistant s'accentue peau chaude – pouls à 170 on entend dans la poitrine qu'il est rale sonore	
17 mai	mort dans le coma	

SCD Lyon 1

Salle Saint Charles 96

Claude Morand.

Autopsie le 17 mars 1874

Cerveau — A l'ouverture du cerveau pas de liquide céphalo-rachidien, la dure mère est tendue, fortement appliquée contre les circonvolutions —
~~les circonvolutions la pie mère n'est pas congestionnée~~ —
les circonvolutions sont tassées, applaties, les espaces qui les séparent sont effacés.
la pie mère n'est pas congestionnée, elle est un peu opalescente et ne présente nulle part des adhérences intimes avec la substance grise — Elle se détache partout sans entraîner de la tissu cérébral —
les artères de la base sont saines, sauf la carotide droite qui en un point présente une très légère plaque athéromateuse, mais d'un volume tout à fait insignifiant, et ne gênant en aucune manière la circulation —
Une coupe horizontale faite parallèlement au corps calleux ne démontre aucune altération —
En ouvrant les ventricules la tête coupe par la voûte à trois piliers on constate une diminution ~~des~~ capacité très manifeste du ventricule gauche — le droit est normal.
La membrane ventriculaire est épaissie à gauche sur une coupe elle apparaît sous la forme d'une très mince membrane la dépanchement ventriculaire
le parois ~~latérale~~ externe du ventricule paraît — déjetée vers la ligne médiane, et les parois le prolongement du ventricule circonvoisinant

le pédoncule cérébral sont intimement appliqués l'une contre l'autre. —
Les parois extérieures de ce ventricule sont induites épaissies, et c'est surtout en ce point que l'épendyme est densifiée. —
Dans la substance blanche ~~du ventricule~~ de l'hémisphère gauche, on trouve une production d'un gris jaunâtre de consistance irrégulière, molle en certains points, assez résistante en d'autres —
En certains endroits de la périphérie de cette production les limites du tissu sain et du tissu malade sont nettes et circonscrites, figurant ainsi une tumeur nettement distincte du tissu cérébral. Cette disposition correspond aux portions induites de la néoplasie —
En d'autres points la tumeur paraît infiltrer la substance blanche, et la ligne de démarquation est moins nette. C'est ainsi que se comporte la tumeur dans les régions où sa consistance est moins grande —
On ne rencontre pas d'hémorrhagies soit dans le tissu malade soit dans le tissu sain —
Les dimensions de la tumeur sont de 7 centimètres environ d'avant en arrière et de 5 ou 6 transversalement —
La substance grise en dehors, les couches optiques et le corps strié en dedans sont respectées, et n'éprouvent que de la compression —

Rien dans la portion droite du cerveau —
les circonvolutions frontales antérieures
sont saines partout —
~~Rien~~ Aucune autre lésion dans le cerveau —
Rien dans les viscères abdominaux ou thoraciques —
La tumeur examinée au microscope à l'état
frais paraît être du sarcome —

SCD Lyon 1

SCD Lyon 1

N° 21.

Copie de l'obs. du malade de M. L. Meynet — (8 avril 1879)

HOTEL-DIEU. — Salle St Jean N° 18

Nom Guillermoz Henri

né à St Andras (Isère)

demeurant à Lyon

profession Voiturier

âge 53 ans

tempérament

constitution

entré le 10 mai 1879

sorti le

DIAGNOSTIC ET RÉSUMÉ

Tumeur cérébrale

Syphilis ?

HISTOIRE PATHOLOGIQUE

Au mois de mai 1878, le malade fut pris sans cause appréciable d'une céphalalgie intense qui fit peu à peu des progrès. Elle était localisée surtout à la région occipitale et à la moitié droite du crâne. — Le travail d'abord pénible devint impossible au mois de septembre, époque à laquelle il entra à l'Hôtel-Dieu, salle St Bruno. C'est pendant ce premier séjour qu'il eut le ptosis de la paupière droite. — La sensibilité et la motricité de la moitié droite de la face étaient seulement diminuées à cette époque.

Actuellement le malade accuse toujours une céphalée vive; la moitié droite de la face est flasque, la paupière supérieure recouvre complètement le globe; la commissure est abaissée

Lyon. Imp. veuve Bonnaviat et fils

SCD Lyon 1

DATES	HISTOIRE PATHOLOGIQUE	PRESCRIPTIONS
	Les rides du front sont effacées. L'œil gauche est fermé. La pointe de la langue se porte à droite. — L'action de mâcher est très incomplète, ce qui rend difficile et la mastication. La salive s'écoule par la commissure labiale droite, accumulant dans le sillon génio-génien. L'action de siffler est impossible. La parole est difficile et nasonnée. La vivacité des réflexes paraît peu altérée. — Le malade louche en dehors sur la moitié droite. — Le globe oculaire est projeté en avant, un peu de chemosis. Les mouvements de l'œil sont presque nuls; le mouvement en haut est impossible, la pupille un peu dilatée. La vue est conservée; mais les objets vus de l'œil droit sont plus petits que ceux qui sont vus de l'œil droit. De la moitié droite de la langue est diminué. La sensibilité tactile est peu altérée, excepté dans la région malade. La sensibilité à la douleur et à la température a également disparu dans la même étendue. La moitié droite de la langue est aussi insensible. — Rien du côté des membres. — Le malade n'offre pas d'antécédents syphilitiques; il dit avoir eu à deux reprises différentes une angine rouge généralisée. Les fonctions digestives sont bonnes. L'appétit est un peu diminué. — Pas de toux. La parole est difficile, saccadée, certains mots sont mal articulés. — 1 gr. d'éd. de pot.	
19 1er juin	On remarque une éruption très discrète d'acné à chaque côté du nez. — Idem 4 gr. petite ulcération sur la muqueuse de la paupière inférieure. Écoulement muqueux et sanguinolent par la narine gauche.	
10 juin	Depuis le 5 juin le malade est dans le délire.	
20 juin	Rétractation presque continuelle. — La chute de la paupière droite est toujours complète. En explorant la sensibilité de la face on trouve une zone anesthésique qui part de la commissure labiale droite remonte en demi-cercle au dessus de l'œil et descend sur la ligne médiane du nez pour rejoindre la commissure gauche. La moitié droite de la langue est insensible. — Déviation à droite. La parole est lente, embarrassée.	
fac simile		
3 juillet	La zone d'insensibilité semble augmenter un peu depuis 5 ou 6 jours. Le malade est attaché dans son lit, il voudrait se lever, il jure dans le coma et la mort à Dieu, salive, etc. Il mange quelques bouillons, les aliments restent dans la bouche et en sont peu déglutis, le malade s'étouffe	

SCD Lyon 1

MODÈLE N° 21.

HOTEL-DIEU. — Salle St Jean N° 18 (suite)

Complément de l'obs. du malade de M. Muguet fournie par son suppléant M. Chauvet

Nom Guillermoz Henri

DIAGNOSTIC ET RÉSUMÉ

né à

demeurant à

profession

âge

tempérament

constitution

entré le

sorti le

HISTOIRE PATHOLOGIQUE

6 7bre 79

Le malade est toujours couché sur le coté gauche La paralysie faciale est toujours complète du coté droit sans contracture. En un mot même état que celui indiqué le 14 juin. Le malade ne peut presque pas écarter les machoires, on voit cependant que la déviation de la langue persiste. La sensibilité a complètement disparu du coté droit. Pas de troubles du coté de la vessie et du rectum si ce n'est qu'il urine presque immédiatement après l'ingestion des boissons.

Même état pour la douleur et la somnolence. Le malade ne peut plus avaler d'aliments solides, il est complètement impossible d'examiner l'état du voile du palais et de la gorge. Le malade se plaint depuis quelques jours d'une tumeur qui apparait maintenant dans la narine gauche. Cette tumeur qui paraît très molle donne lieu à l'écoulement d'un liquide puriforme. Il est difficile de savoir jusqu'où s'étend cette tumeur car on ne peut pas pénétrer dans la bouche. On voit s'écouler de la commissure labiale un liquide tout à fait analogue à celui qui s'écoule de

SCD Lyon 1

DATES	HISTOIRE PATHOLOGIQUE	PRESCRIPTIONS
	Sanes nasales. Amaigrissement très considérable. Le malade est dans une sorte d'apathie intellectuelle. Depuis 1 mois il a eu de l'iodure à dose progressive de 2 à 10 grammes ~~sans amener aucune amélioration~~. Depuis quelques jours on a suspendu le traitement. Il y a eu un peu d'amélioration au début par l'iodure	

SCD Lyon 1

Guillermoz Henri — (suite)

Malade de Lucien Meynet
salle St Jean n° 18 —
examen le 14 juin 1879 —

Paralysie faciale complète du côté droit sans contracture.
Le côté de la face est surtout remarquable
par son immobilité. La peau paraît
appliquée contre les os et la joue est
légèrement tombante, mais la commissure
[illegible] est peu abaissée. Paupière supérieure
recouvrant entièrement l'œil. Elle est le siège
d'un léger œdème dont on retrouve aussi
des traces sur la joue et qui était paraît-il
très-manifeste ces jours derniers surtout
au niveau de la paupière. En relevant la
paupière on trouve l'œil situé à la partie
médiane de l'ouverture palpébrale. Il est immobile
et le malade malgré tous ses efforts ne peut lui
imprimer aucun mouvement. La pupille
est un peu plus dilatée que celle du côté opposé
(dilatation un peu au dessus de la moyenne) et complètement
immobile, malgré les variations de la lumière.
sensibilité notablement diminuée sur tout
le côté droit de la face. Diminution de l'ouïe des 2 côtés.
Le côté gauche de la face paraît jouir de tous ses
mouvements. Tous les mouvements de l'œil gauche
sont possibles et s'exécutent dans les conditions normales
sans qu'il en résulte le moindre mouv. de l'œil droit..
La vue est conservée également des 2 côtés, autant qu'on peut
le constater par un examen rapide.

SCD Lyon 1

aucun trouble de la motilité et de
du côté des membres.
Vessie, rectum...
Douleurs de tête principalement
région occipitale et du côté droit.
somnolence fréquente depuis q
vertiges dans la station debout
la marche.
affaiblissement général –
inappétence, langue saburra

Diagnostic –
Compression des nerfs moteu
l'œil droit du trijumeau ou
et peut-être de l'auditif par un
ou des exsudats situés à la b
du crâne.

Ce ne sont pas les noyaux d
qui sont atteints, en raison
l'intégrité des mouvements de
gauche. –

Des lésions portant à la fois su
les noyaux des nerfs sus-nomm
inévitablement les faisceaux py
ou les faisceaux mixtes
et donneraient lieu à des troubles du
dont la motilité et la sensibilité sont
Et, s'il ne s'agissait que de lésions très
atteignant les noyaux, il y aurait de la
des muscles paralysés, tandis que la paralysie est

SCD Lyon 1

Guillermoz Henri — (suite)

7bre 1879 — nouvel examen du malade.

Je constate les phénomènes de chorialgie précédemment indiqués et de plus une asymétrie notable de la face. Celle-ci fait une saillie considérable sur la partie latérale droite. Cette ~~apophyse~~ au niveau de l'apophyse zygomatique est ~~envahie~~ par une tumeur assez ferme résistante qui est surtout très-manifeste au dessus et au dessous de l'apophyse où les saillies ~~sont~~ le plus prononcées. Le maxill. inf. est immobilisé presque complètement et les dents ne peuvent être écartées que de 9 ou 10 millimètres.

On voit toujours une tumeur rougeâtre faire saillie dans la narine droite repoussant un peu la cloison à gauche. Ecoulement

par la narine droite d'
muqueux
filant, rougeâtre et aussi
bouche.

On voit qu'il ion
une tumeur sarcom
probablement qui
les os du crâne et qui
faire saillie ~~de~~ différent
Il est probable que
du crâne est aussi
de la tumeur qui co
les nerfs crâniens se re
aux muscles paraly

SCD Lyon 1

Malade de Lucien Meynet - tumeur du crâne.
Autopsie le 4 9bre 1879 -
Légère adhérence de l'extrémité antérieure
du lobe sphénoïdal droit à la tumeur qui
forme des saillies mamelonnées grisâtres sur les
faces antérieures et postérieures du rocher.
Ces saillies assez fermes sont réunies et s'étalent sur
presque toute l'étendue des deux faces de l'os,
comme un champignon sessile.
Certaines portions sont isolées, ainsi on voit
le moteur oculaire commun s'élève au
dessus d'un petit mamelon qui fait une saillie
de 2 ou 3 millimètres en dehors de la fente sphénoïdale
une autre portion de la tumeur est logée
dans la selle turcique et refoule à gauche
le corps et la tige pituitaire.
Le nerf optique est intact.
Le moteur oculaire externe, le pathétique
et le trijumeau aboutissent à la tumeur.
Celle-ci arrive sur la base du crâne
par les orifices naturels et également
par l'amincissement et l'ébrissement
des parois osseuses ainsi qu'au niveau
des points de jonction du sphénoïde avec
[illegible] c'est ainsi

les sinus maxillaires et qu'elle fait
encore saillie dans les fosses nasales
ainsi que sur la fosse temporale
droite donnant lieu à ce niveau à
une saillie notable reconnue pendant
la vie. Il n'est pas possible de la
limiter exactement, l'autopsie ne
pouvant être que partielle -
À la coupe, elle crie sous le scalpel
et offre un aspect blanc grisâtre fibreux.
M. Ollier présent à l'autopsie pense que
cette tumeur a dû prendre naissance dans
la muqueuse qui tapisse les sinus.
Rien de particulier dans l'encéphale -

Examen microscopique
par Colrat

Tumeur à épithélioma cylindrique.
Dans les points où les nerfs aboutissent à la tumeur
il y a une interruption complète des tubes nerveux
dont on ne retrouve plus que la gaine
envahie par la néoplasie.

SCD Lyon 1

Monsieur & Madame Jules Louville

ont l'honneur de vous faire part du mariage

de Mademoiselle Barbe Louville, leur fille,

avec Monsieur Paul Marix,

Et vous prient d'assister à la bénédiction nuptiale

qui leur sera donnée le Mercredi 5 Novembre à midi,

au Temple Israélite, Quai Tilsitt, 13.

Lyon, le 20 Octobre 1879.

SCD Lyon 1

MODÈLE N° 21.

HOTEL-DIEU. — Salle 4ème femmes N° 155

Nom Jury Marie
né à Macles (Loire)
demeurant à Lyon
profession épicière
âge 35 ans
tempérament
constitution
entré le 11 août 1880
sorti le

DIAGNOSTIC ET RÉSUMÉ

Tumeur cérébrale probable (?)

à l'autopsie = rien

HISTOIRE PATHOLOGIQUE

= D'après une voisine, notre malade aurait des habitudes alcooliques très-avérées ...

Tous les renseignements qu'on a sur cette malade sont les suivants : Elle se porte habituellement bien = elle est remariée depuis 2 mois = à partir de cette époque elle aurait eu de grands ennuis = La maladie actuelle remonte à 15 jours =

= Nous trouvons la malade somnolente, assoupie = On peut partout assez facilement la tirer de cet état en l'interrogeant vivement = Elle vous apprend alors qu'elle est malade depuis 15 jours qu'elle n'y voit presque plus depuis 8 jours = qu'elle a mal à l'estomac et mais à côté de ces réponses sensées, il ne tarde pas à en faire d'autres qui n'ont pas leur raison d'être =

Elle se plaint aussi de douleur dans la tête = Elle a perdu l'appétit depuis qu'elle est malade ; langue pourtant ne présente rien de particulier = On remarque bientôt que la malade peut également bouger ses quatre membres ; ~~[illegible]~~

Lyon. — Impr. A. Bonnaviat, rue

SCD Lyon 1

DATES	HISTOIRE PATHOLOGIQUE	PRESCRIPTIONS
	mais qu'ils ont du perdre beaucoup de leur force =	
	= Quand on invite la malade à se lever, elle peut le faire mais c'est à peine si elle peut se tenir debout, et est tout-à-fait incapable de faire q.q. pas =	
	= Les réflexes sont diminués =	
	= La malade ~~[illegible]~~ sent à bien moins vivement les piqures aux membres inf. qu'aux membres sup = Les piqures légères des avant-bras amènent de suite une réaction très-vives = tandis qu'elles ne produisent rien pour les jambes = Pour les membres inf. les piqures fortes seules sont p	
	= Cœur : rien	
	Poumon : rien	
	Pas de fièvre = temp. axillaire 37° 2	
13 août	Malade est toujours dans le même état, très-assoupie = a de la surdité = Quand on la lève, c'est à peine maintenant si elle peut se tenir debout, elle tombe d'un côté ou d'autre, la tête inclinée de ce côté ; comme si le reste du corps était entraîné par le poids de la tête = Ne voyant pas, frig. elle demande avec instance un bougie, [illegible]	
15 août	Malade est de plus en plus assoupie : elle a un peu de diarrhée et aujourd'hui pour la 1re fois elle commence à se salir au lit	
16 août	= Obnubilation intellectuelle est de plus en plus gde = La surdité va s'accentuant chaque jour : est actuellement en l'interrogeant très c'est à peine si l'on obtient un mot de réponse = pourtant en lui répétant la demande on finit par lui faire tirer la langue qui ne présente rien particulier =	
	= Les paupières, déjà depuis plusieurs jours sont habituellement tombantes quand on les relève, on voit que les yeux occupent la ligne médiane mais qu'aussitôt ils se dévient tous deux, en haut et en dehors, strabisme divergent =	
	= Il y a un affaissement général, mais on remarque pas de paralysie d'un côté ou d'un membre =	
	= Pas de résistance des membres aux mouvements communiqués = Réflexes assez conservés, quand on pique la plante des pieds le simple chatouillement ne déterminant à peu près rien	
	sensibilité : diminuée d'une façon générale, mais plus aux membres inf. qu'aux sup	

SCD Lyon 1

DATES	HISTOIRE PATHOLOGIQUE	PRESCRIPTIONS

SCD Lyon 1

2e jour = N° 155 — 2

DATES	HISTOIRE PATHOLOGIQUE	PRESCRIPTIONS
17 avril	Mort	
19 avril	Autopsie = État de putréfaction très avancé	
	Cerveau = cœur = poumons ne présentant absolu	
	rien d'anormal =	
	rate = reins : rien de particulier.	
	foie : très graisseux	
	= L'examen de l'intestin n'a pas été fait	

ne déterminant à peu près rien

sensibilité : diminuée d'une façon générale, mais plus au membre inf. qu'aux sup

SCD Lyon 1

Modèle N° 21.

HOTEL-DIEU. — Salle 4ème Femmes N° 197.

Nom Gasparine Sauthier.

née à Desingy (Hte Savoie)

demeurant à

profession Jardinière.

âge 48 ans.

tempérament

constitution

entrée le 13 Xbre 1882.

sorti le

DIAGNOSTIC ET RÉSUMÉ

Tumeur Cerebrale.

HISTOIRE PATHOLOGIQUE

La malade souffrait habituellement de névralgies dans l'estomac et dans la tête. Le 4 Novembre elle aurait pris une certaine potion; depuis elle dort 3 nuit et 3 jours complets sans ~~pouvoir~~ qu'on puisse la réveiller, puis elle se réveille pendant 8 jours; et recommence le même cycle

— Ceux qui l'ont emmenée, prétend qu'elle a dû se réveiller aujourd'hui; elle dort depuis samedi. cependant elle est plongée dans le plus profond sommeil. On a beau l'exciter, lui parler à haute voix; elle ne répond pas. Les yeux sont obstinément fermés. Quand on essaye de soulever les paupières il se produit une contraction de tous les muscles de la face et des orbiculaires, telles qu'on ne peut examiner les yeux. Les maxillaires sont serrés très fortement l'un contre l'autre; on aperçoit à peine

SCD Lyon 1

DATES	HISTOIRE PATHOLOGIQUE	PRESCRIPTIONS
	une langue très sale, couverte d'un épais enduit blanchâtre. Elle ne paraît ni mordue, ni déviée! — La tête garde la position qu'on lui donne à droite ou à gauche; elle l'a changé quelquefois de place spontanément. Toutes les piqûres de la face paraissent senties, — quand on la pique, elle n'ouvre pas les yeux, mais porte le membre supérieur, toujours le droit, à l'endroit piqué. Pas d'abaissement notable de la commissure.	
	Membres supérieurs. Le membre supérieur droit est le siège de qqs. mvt. automatiques; c'est ainsi qu'elle se frotte le nez, qu'elle fait même une fois le signe de la croix. Il déploie même une certaine force quand on l'empêche de porter cette main à un endroit piqué. Les piqûres y sont bien senties; — Après une ou 2 flexions de l'avant bras sur le bras il se produit des contractures très fortes ds. les 2 sens.	
	Membre supérieur gauche. Il n'accomplit que quelques légers mvt, par exemple quand on pique fortement sa figure et qu'on retient le bras droit. Elle ~~agite~~ remue aussi, mais toujours peu, ce membre, quand on le pique. Elle porte d'ailleurs habituellement l'autre bras lui même du côté de la piqûre. Mêmes contractures qu'à droite.	
	Membres inférieurs. A droite il est fléchi et est de temps en temps le siège de mouvements spontanés, comme au membre supérieur. Les piqûres provoquent des mvt. Pas de résistance ds. les mouvements provoqués. Reflexes plantaires conservés. Pas d'épilepsie spinale. Le membre inférieur gauche ne nous a montré aucun mouvement spontané; cependant il est agité un peu sous l'influence des piqûres. Reflexes plantaires très diminués. Pas de résistance bien nette aux mouvements provoqués. Épilepsie spinale. Les membres ne gardent pas la position qu'on leur donne. — Respiration absolument silencieuse. 30 Resp. On entend à peine le murmure vésiculaire à l'auscultation. Pas de souffle au cœur. 102 P. très faibles.	
14 Déc.	76 P. La malade est réveillée et répond un peu, qqf. d'une manière légèrement incohérente. Voix cassée; quintes de toux fréquentes avec expectoration mucoso purulente. Les mouvements se font mieux du côté droit que du gauche. Contractures développées d'une manière irrégulière. De temps en temps il se fait dans la main ~~droite~~ gauche un tremblement un peu analogue à celui de la paralysie agitante.	
	Muguet.	
	Pas d'anesthésie bien marquée.	
	Rien dans les urines.	

SCD Lyon 1

Gasparini Sauthier N° 197. Dec 1882

N° 21 bis.

DATES	HISTOIRE PATHOLOGIQUE	PRESCRIPTIONS
16 7bre	Elle dort la nuit seulement et est bien éveillée dans le jour, répondant bien aux questions; toutefois elle est toujours un peu obnubilée; demande à se lever pour rentrer chez elle, croit qu'elle vient de parler à ses parents qu'elle n'a pas vus depuis la veille. La malade cherche un effet à sortir de son lit et on est obligé de la contenir un peu mais il lui est impossible de se lever debout. Quand on la met dans cette position, elle ne se tient pas du tout sur la jambe gauche qui reste demi fléchie, tandis que le membre droit apprécie un peu en se contractant; mais si on ne soutenait pas la malade, elle s'affaisserait. Dans le lit elle remue bien les 2 membres inférieurs, mais le membre gauche est manifestement plus faible. Un peu de trépidation plantaire très légère à droite et au contraire assez prononcée à gauche. Les 2 membres supérieurs peuvent être mus, toutefois la malade ne peut guère s'en servir pour manger, sans laisser répandre ses aliments; on est obligé de lui donner à manger. Aux mvt. communiqués il y a du côté gauche une légère résistance dans les 2 sens avec prédominance du côté du biceps. Pour le membre droit la résistance est moindre et ne prédomine au contraire du côté du triceps. Pas de paralysie faciale. Rien du côté des yeux qui sont dirigés en tous sens, et la vue paraît conservée. La langue est tirée à la partie médiane. Elle entend et elle sent. La sensibilité existe partout, mais elle est peu ~~développée~~ vive et elle l'est peut être un peu moins, surtout à gauche. Il faut piquer un peu la malade pour qu'elle se plaigne. Il n'est pas possible d'explorer la sensibilité au toucher, à cause de son état intellectuel un peu obnubilé. Membres inférieurs — Mvt. réflexes paraissent un peu plus brusques à gauche qu'à droite, et la malade retire plus volontiers la jambe droite que la gauche, sous l'influence des excitations de la région plantaire. Pas de troubles trophiques Elle n'est pas gâteuse et a bon appétit Rien dans les urines.	

[illegible] membre supér. [illegible] gauche est très [illegible] le siège [illegible] petits mvt. [illegible] malades à ceux [illegible] la paralysie [illegible] gitantes surtout [illegible] la malade [illegible] des mvt. [illegible] l'autre main

N° 21 *bis*.

DATES	HISTOIRE PATHOLOGIQUE	PRESCRIPTIONS
17 Déc.	La malade a délire et a été très agitée toute la nuit. Tremblement marqué surtout la nuit dans le membre supérieur gauche. Elle mange bien.	
19 Déc.	La malade a été plus agitée la nuit passée, voulant toujours se lever, au point qu'on a été obligé de l'attacher. Elle répond bien aux questions, mange bien, mais se figure que ses parents sont autour d'elle, et les appelle, surtout « Jenny ». Elle a toujours les mouvements du membre supérieur gauche et de très légers mvt. de la tête. Elle va du ventre et urine dans son lit.	
22 Déc.	Ce matin, on l'a trouvée endormie à 4 heures du matin. Le membre supérieur gauche était agité de mvt. qui reparaissent actuellement de temps en temps. Nous la trouvons ainsi : La face est tournée à droite, les paupières fermées. En ouvrant les paupières, les yeux qui étaient à gauche sont revenus à droite, puis ils oscillent. L'œil gauche est un peu plus élevé à gauche que le droit, légèrement on restant un peu plus à gauche — mais toujours plutôt près de la ligne médiane. Pupilles plutôt un peu resserrées. En instant après on soulève les paupières et on trouve une légère divergence. On écarte un peu les maxillaires, mais avec peine. Quand on pique la face, sur la partie médiane, elle la contracte, ferme les paupières fortement, qu'il est difficile d'ouvrir, tandis qu'auparavant elle ne faisait pas de résistance. Si on pique le côté droit vers les parties latérales elle tourne la face du côté opposé et porte la main droite lentement vers l'endroit piqué ; la main reste ensuite dans cette position, le doigt sur la joue et le bras élevé pendant quelques minutes. Si on pique les mêmes régions du côté gauche la malade ne réagit pas aussi bien en détournant la tête et elle ne porte pas la main vers l'endroit piqué. Quand on pique au niveau de l'ouverture du nez, à droite on obtient des contractions des 2 côtés avec prédominance à droite ; à gauche les contractions existent des 2 côtés sans prédominance à gauche. — Quand on pique le tronc du côté droit elle y porte la main, tandis qu'à gauche elle ne porte pas la main droite, mais elle davantage la main gauche contre le tronc. En répétant les piqûres profondes cependant elle arrive à porter la main droite du côté gauche. Le membre supérieur gauche habituellement dans la demi flexion est le siège fréquent de mvt plus ou moins forts indiqués précédemment. Si on veut l'étendre on a une grande résistance et une résistance beaucoup moindre pour le fléchir à nouveau. Membre supérieur droit dans une position variable, plus ou moins fléchi. Il présente une résistance aux mvt communiqués dans les 2 sens, cependant avec prédominance du côté de la flexion. Les jambes sont plus ou moins fléchies dans le lit ; et aux mvt communiqués on ne trouve de résistance que du côté des fléchisseurs, cependant on peut mettre les membres dans la position étendue. Trépidation plantaire des 2 côtés. Un peu de trépidation rotulienne à droite. Réflexe rotulien exagéré des 2 côtés, surtout à droite. C'est aussi à droite que la trépidation plantaire est la plus accusée. Le chatouillement de la plante du pied ne produit rien à gauche, ou un léger relèvement de la plante du pied surtout du gros orteil. A droite le relèvement de la plante du pied est beaucoup plus prononcé.	

SCD Lyon 1

Gaspard Sautoir. Dec. 1882.

N° 21 bis.

DATES	HISTOIRE PATHOLOGIQUE	PRESCRIPTIONS
22 déc.	Pas d'influence des piqûres, mort de retrait des 2 côtés avec retrait du pied, mais plus marqué à Droite qu'à gauche. Elle a dormi dans la nuit, n'a pas été les vomir. Elle a encore un peu mangé hier, mais elle était déjà somnolente	
	T. R. 37.5 20 R. 80 P.	— Malgré toutes les excitations, elles ne s'est pas réveillée.
	Le pouls de la malade a l'air de sonner à vide	Pas de tisane
23 déc.	36 R. 120 P. La malade paraît beaucoup plus affaissée, reste toujours endormie mais a une respiration fuyante et bruyante, à tel point que l'on croirait dans le coma. Le pouls est toujours immobile, les yeux fermés, et déviés à gauche. En relevant les paupières on voit que les yeux sont près de la ligne médiane, plutôt un peu dirigés à Droite. Pupilles toujours resserrées. Le membre supérieur gauche n'est plus les siège des mort. comme précédemment, il résiste avec mort. comme exigues, mais moins que hier. Le membre Droit résiste encore aussi. La malade fait encore des efforts mort automatiques avec les membres supérieurs droit qu'elle ramène sur la poitrine, et avec le membre supérieur gauche qu'elle plie légèrement; toutefois il est plutôt étendu. Les pincements pincent pas les excitants des extrémités, et pas de doute les réflexes tendineux. Respirations plantaires toujours très prononcées à droite, un peu moins à gauche. Pas de respirations rotuliennes. Le mouvement de la plante du pied produit des effets réflexes à droite, à peu près comme hier; à gauche il produit des contractions toujours dans le muscle de la jambe et même de la cuisse. — Siffler — Elle retire la main Droite; la piqûre de la main gauche produisent aussi un mort de retrait mais moins bien marqué qu'à Droite. Les piqûres de tisane produisent toujours plus d'effet à droite qu'à gauche. Aucun phénomène qu'hier pour ce qui concerne les mort. De bras à cette occasion. Aucun phénomène qu'hier pour la piqûre de la face. En piquant un peu fortement, on arrête un peu la respiration et il produit une plainte avec expiration prolongée, suivie de toux. Les yeux sont moins mobile qu'hier. Les piqûres donnent aux jambes des réflexes moins plus prononcés et plus accentués à gauche. Si on insiste, elle retire la membre en repliant. Elle a pu tout à l'heure avaler 1 à miel. A gardé 2 lavements de lait. Elle dort toujours, et n'a pas cessé depuis hier.	

SCD Lyon 1

N° 21 *bis*.

DATES	HISTOIRE PATHOLOGIQUE	PRESCRIPTIONS
24 Déc.	Hier soir 45 R. 135 P.	
	6 matin. pouls très faible = 144 pulsations. = 52 Respirations.	
	La malade est toujours dans le coma, mais beaucoup plus affaissée qu'hier, tous les membres dans la résolution complète.	
	Les paupières sont habituellement fermées, la gauche un peu moins complètement que la droite, et l'œil gauche fait un peu plus saillie que le droit. La face complètement immobile, la bouche entre-ouverte; on écarte plus facilement les mâchoires et on voit la langue couverte de fuliginosités. La face est ~~inclinée~~ tournée du côté gauche; en soulevant les yeux on les voit très légèrement déviés à gauche revenir à la partie médiane et osciller presque insensiblement entre ces 2 positions. A certains moments la malade ouvre spontanément les yeux. Cela lui est arrivé cette nuit, et une fois ~~[illegible]~~ en notre présence pendant qu'on examinait les membres inférieurs. Elle les a d'ailleurs vite refermés et on n'a pu obtenir une parole.	
	Les piqûres sur la face produisent les mêmes effets que précédemment. Les membres supérieurs relevés tombent l'un et l'autre complètement inertes et ne présentent aucune résistance aux mvt. communiqués. En piquant le membre supérieur gauche on n'a pas de mvt. de ce membre. En piquant la ~~[illegible]~~ main droite très fortement, elle finit par se déplacer légèrement. Pendant qu'on fait ces piqûres la malade plaint davantage, l'expiration est plus accentuée, un peu saccadée.	
	Membres inférieurs également ds. la résolution complète et sans résistance aux mvt, sans trépidation aucune. En chatouillant la plante des pieds, on n'a absolument rien à gauche et un léger mvt. d'abaissement de la pointe du pied à droite. Par les piqûres profondes on a, parfois seulement, un très léger mvt. du pied gauche; tandis qu'à droite, chaque piqûre produit un mvt. assez accentué de relèvement du pied, mais la malade ne fléchit plus les jambes comme avant.	
	Respiration accélérée, mais moins bruyante qu'hier. A l'auscultation en arrière, obscurité presque complète surtout vers les parties déclives, ou cependant il y a une exagération de la sonorité. Ce n'est que vers les parties supérieures qu'on entend l'air pénétrer un peu ds. les poumons — mais en somme ce n'est qu'en avant où le bruit respiratoire s'entend bien. Localement exagéré de la poitrine à chaque respiration — on voit en examinant le thorax que les côtes sont fortement relevées dans l'inspiration, mais que l'abdomen ne bouge pas (immobilisation presque complète du diaphragme) — la face ~~[illegible]~~ est plutôt un peu pâle; bout du nez un peu froid. Elle paraît avoir maigri, ses traits sont plus tirés. Extrémités peu chaudes ne semblent pas correspondre à une température centrale élevée.	pli cachectique de l'abdomen
	Elle urine, mais n'a pas été du ventre. — On sent l'impulsion du cœur assez nettement — bruits normaux.	

SCD Lyon 1

Gasparini Sauthier Dec. 1882.

N° 21 *bis*.

DATES	HISTOIRE PATHOLOGIQUE	PRESCRIPTIONS
	Renseignements donnés par la famille. —	
	Mère morte à 84 ans. Père mort jeune à 30 ans.	
	Une sœur bien portante.	
	Pas d'alcoolisme.	
	Jamais de maladies graves, jamais d'hémoptysies. Jamais de crises. Pas de diarrhée.	
	Elle n'a jamais nourri d'enfants.	
	Depuis 2 mois elle n'a pas eu ses règles — elle a eu des contrariétés; et depuis un mois et demi souffrait de douleurs très violentes au creux épigastrique et dans la tête	
	Elle n'a pas eu de crises (pas de boule hystérique), pas de vomissements, pas de paralysies, mais depuis longtemps déjà elle tremblerait des mains et de la tête.	
	Il y a 6 semaines elle prit la fameuse potion; elle vomit ensuite beaucoup, puis s'endormit (pendant son sommeil ou plus tard éveillée elle faisait beaucoup de mvt.)	
	Elle a dormi cette première fois 3 jours et 3 nuits. Pendant son sommeil elle aurait des mvt., et serait très faible au réveil.	
	Elle a eu 3 sommeils analogues; les premiers jours qui suivent le réveil, ses idées ne sont pas lucides; puis au bout de qqs jours, son intelligence revient.	

SCD Lyon 1

N° 21 *bis*.

DATES	HISTOIRE PATHOLOGIQUE	PRESCRIPTIONS

SCD Lyon 1

Gaspard Sauttier. Déc. 1882.

N° 21 bis.

DATES	HISTOIRE PATHOLOGIQUE	PRESCRIPTIONS
22 Déc.	Elle est morte à 3 heures du matin. La veille au soir, les reflexes ne persistaient qu'à la face.	
26 Déc.	Autopsie. La dure-mère est légèrement adhérente à la partie supérieure du crâne. Après avoir incisé la dure-mère, on remarque d'abord qu'il ne s'écoule pas de liquide, que les méninges paraissent sèches et que les circonvolutions sont plus tassées que de coutume, notamment à droite où la région pariétale fait une saillie plus marquée qu'à gauche. Par contre, sur ce dernier côté, vers la partie moyenne et latérale on aperçoit une plaque blanc rougeâtre à forme ovalaire, présentant une consistance anormale. En enlevant l'encéphale, il ne s'écoule toujours pas de liquide. Rien de particulier du côté de la base du crâne; les sinus contiennent des caillots récents du côté droit (sinus longitudinal inférieur). Les vaisseaux ne présentent aucune altération appréciable. En séparant les hémisphères cérébraux on éprouve une résistance particulière et sur la coupe du corps calleux on aperçoit au niveau du ~~genou~~ bourrelet et dans la partie postérieure et jusqu'à la partie moyenne un épaississement de ce corps qui est en outre le siège d'une vascularisation plus grande, le tissu ayant en outre une légère teinte charnue. La portion qui est près le ~~genou~~ bourrelet a une consistance un peu diminuée, tandis que celle de la partie moyenne a une consistance plutôt augmentée. Les ventricules latéraux ont une capacité un peu diminuée et ne contiennent pas de liquide. Hémisphère gauche. Après avoir enlevé les méninges, on voit que la plaque indiquée précédemment sur la partie moyenne de la face externe correspond à une tumeur qui a envahi la plus grande portion du lobule pariétal inférieur, plutôt dans sa portion antérieure, de telle sorte que la pariétale ascendante est un peu refoulée en avant; le reste de la tumeur est formé par les circonvolutions cérébrales même qui sont comme transformées par un tissu de nouvelle formation. Elle offre seulement une coloration légèrement rougeâtre, plus lisse et plus résistante. Elle déborde aussi un peu dans la scissure de Sylvius et refoule un peu à ce niveau la première circonvolution temporo-sphénoïdale. En arrière il est difficile d'indiquer la limite précise, mais le pli courbe ne paraît pas atteint. Coupe frontale. Le corps calleux a déjà une teinte rosée. Coupe pariétale. Même lésion, plus accentuée, du corps calleux. Rien sur la circonvolution pariétale ascendante. Coupe pédiculo-pariétale passant au milieu de la tumeur signalée plus haut. La tumeur a à peu près 2 centimètres de profondeur, elle fait légèrement saillie sur la coupe, elle offre une teinte gris rosée, est plutôt lisse, avec une consistance assez prononcée. Elle paraît occuper surtout la substance grise et atteindre peu la substance blanche. Sur la limite de la tumeur en rapport avec la substance blanche on trouve comme un feston, et elle a pour limites la partie inférieure des circonvolutions. Même altération du corps calleux qui est comme légèrement infiltré. Coupe Pé occipitale. Aucune lésion (cette coupe a limité exactement la partie postérieure du corps calleux). On s'est convaincu que la tumeur n'a pas d'autres limites profondes que celles indiquées plus haut. Hémisphère droit. Après ablation des méninges, la région pariétale paraît peut-être un peu plus volumineuse [normale]. Légère diminution de consistance. L'extrémité supérieure de la circonvolution pariétale ascendante, située au-dessus du point où aboutit le sillon inter-pariétal présente une diminution de consistance, en même temps qu'un peu de rougeur, avec une teinte blanchâtre produite par une érosion dans l'enlèvement des méninges. Cette portion est un peu affaissée. L'altération est encore manifeste au niveau de la face interne sur la petite portion du lobule paracentral qui se trouve situé en avant de l'extrémité du sillon de Rolando.	

SCD Lyon 1

DATES	HISTOIRE PATHOLOGIQUE	PRESCRIPTIONS

Coupe pariétale

Coupe frontale. On commence à trouver une petite teinte rosé sur la surface de la tumeur ou corps calleux.

Sur la coupe pariétale on trouve à la partie supérieure une tumeur qui a le même aspect que celle que nous avons trouvé sur l'hémisphère gauche. Elle est de forme ovalaire, ayant à peu près 6 centimètres de hauteur sur la coupe. Elle est supérieure se continue avec une traînée de même nature qui va reposer le corps calleux. Toute la partie atteinte est une teinte gris rosé. Mais tandis qu'au niveau du corps calleux, elle offre une certaine résistance, la consistance est visiblement diminuée dans la partie supérieure de la tumeur. Il semble qu'il y ait deux tumeurs communiquant par des bras traînés.

Coupe Sédiale Pariétale. Le corps calleux est non seulement complètement envahi, mais l'altération s'étend dans la substance blanche voisine, d'abord tout autour des ventricules, c'est-à-dire à 2 centimètres de la face interne des ventricules et d'une façon diffuse. A 2 centimètres en dehors de la face de la circonvolution calloso marginale sur la substance blanche on trouve un autre foyer ovalaire ayant 2 à 3 centimètres dans le plus grand diamètre, et un centimètre à 2 centimètres ½ de largeur. Au centre de cette tache il y a de petits grains blanchâtres agglomérés en îlots, de la grosseur d'un grain de millet.

- Sur une coupe à 2 centimètres on arrive, toute la substance blanche qui entoure les ventricules, sur une étendue de 3 centimètres en haut et d'un peu moins sur les parties latérales et inférieures. Il n'est qu'à la substance blanche périphérique à une teinte légèrement grenatée qui va bien que le ventricule est libre. Pas d'infiltration de consistance.

Sur la coupe plus occipitale on trouve encore des traces de la tumeur

Coupe passant par la racine postérieure interne. Rien.

Immédiatement en avant de la coupe pédiculo pariétale on voit que le lobe frontal présente des petits grains indigués comprenant à une portion ramollie formant comme une petite cavité de la grosseur d'un haricot, contenant un liquide roussâtre.

- Les noyaux gris sont absolument sains des 2 côtés.

Rien dans les ventricules, ni dans l'isthme.

Poumons. Un emphysème atrophique, avec des adhérences aux côtes, mais isolés.

Le lobe supérieur du côté gauche est congestionné et tout à fait à la base, on trouve, présentant une légère couche, d'un ou 2 centimètres d'épaisseur, des pneumonies.

Vers le bord supérieur des poumons droit, cette pneumonie a un aspect grisâtre avec un foyer ramolli.

Assez un peu volumineux, un peu spongieux, sans cependant qu'il y ait des plaques athéromateuses. Cœur plutôt petit, pèse 200 gr. Rien aux valvules.

Rien de particulier aux côtés du foie, des reins et de la rate.

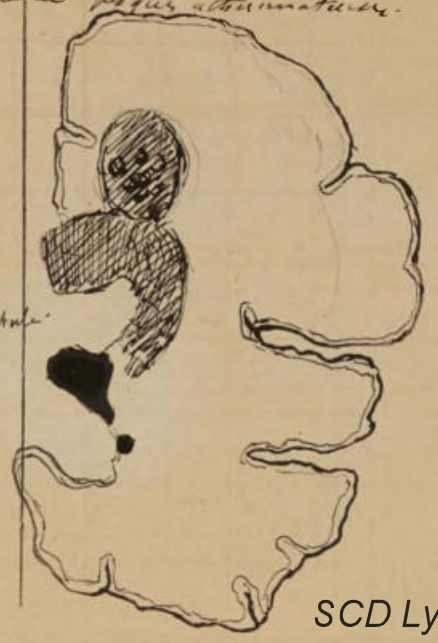

Coupe Pédiculo Pariétale

SCD Lyon 1

SCD Lyon 1

Modèle N° 61.

Nom Sauthier Jacqueline

Resp.	Pouls	Chaleur R. C.	14	15	16	17	18	19	—	22	23	24	25
95	210	34,0 42,5											
90	200	33,6 42,0											
	190	33,2 41,5											
80	180	32,8 41,0											
	170	32,4 40,5											
70	160	32,0 40,0		Réveil									
	150	31,6 39,5											
60	140	31,2 39,0											
	130	30,8 38,5											
50	120	30,4 38,0											
	110	30,0 37,5											
40	100	29,6 37,0											
	90	29,2 36,5											
30	80	28,8 36,0											
	70	28,4 35,5											
20	60	28,0 35,0											
	50	27,6 34,5											
10	40	27,2 34,0											
	30	35,5											

Coup
pr

SCD Lyon 1

MODÈLE N° 21.

HOTEL-DIEU. — Salle 4e femmes N° 126

Nom Marguerite Barnérias

né à Lyon

demeurant à Lyon

profession couturière

âge 39 ans

tempérament

constitution

entré le 6 août 1880

sorti le 23 8bre 1880

DIAGNOSTIC ET RÉSUMÉ

Tumeur cérébrale

HISTOIRE PATHOLOGIQUE

Hérédité absolument inconnue.
Pas de maladie antérieure à celle dont la malade est affectée aujourd'hui. Pas de syphilis avéré, pas de rhumatisme, pas d'athérome.
Début de la maladie il y a trois ans par une crise épileptiforme survenue brusquement pendant le repas. Depuis, ces crises se sont renouvellées à des intervalles plus ou moins réguliers, survenant parfois tous les deux jours, parfois plusieurs fois par jour. Pendant ces crises la malade ne perd pas connaissance; elles sont de courte durée, pendant ce temps elle sent comme une boule qui remonte de l'épigastre au gosier pour disparaître à la fin de la crise. Parfois ces attaques épileptiformes déterminent la chute de la malade et elle tombe continuellement sur le côté gauche qui, pendant tout le temps de la crise reste paralysé.
L'année dernière elle a fait un séjour de trois jours dans cette même salle. Il y a quatre ou cinq mois vomissements survenant le matin à jeun et n'ayant duré que huit jours.

SCD Lyon 1

DATES	HISTOIRE PATHOLOGIQUE	PRESCRIPTIONS
	Il y a 15 jours des troubles de la vision se sont manifestés et ont paru cela en le 5 à l'hôpital il nous est renvoyé de Toulouse pour hémianopsie visuelle de la moitié droite de la vision. Pas de troubles de la locomotion seulement pendant la marche le pied musculaire gauche est aussi fort que le droit. Le pli du nez labial droit et très marqué tandis que à gauche il est diminué la commissure un peu abaissée surtout pendant la langue sort par droite. Du côté des yeux: les pupilles sont dilatées, surtout celle du côté gauche les mouvements des yeux se font assez bien en suivant le doigt externe du côté gauche il paraît y avoir un nystagmus de ce côté. Depuis ces temps passés, nous n'avons pas remarqué aujourd'hui la malade semblent voir mouvoir ses yeux. De plus, elle ne voit pas certains moments les objets plus gros vides ne sont réellement l'hémianopsie. La sensibilité et les réflexes sont parfaitement conservés. Pas d'altération de goût ni d'ouïe. La mémoire est considérablement diminuée de temps en temps ou absences. Apyrexie appétit bien selles régulières. Rien aux poumons rien aux cœurs. à l'ophthalmoscope papillite double.	
13 7bre	La malade n'est effarouché davantage elle est continuellement somnolente. Elle n'accuse aucune douleur, mais ne se tient que très difficilement debout. Elle souffre de toute la tête surtout à côté droit. Quand on touche du côté droit de la tête il lui semble qu'on lui enfonce une épingle; du côté gauche ce phénomène est bien moins marqué. Elle a la tête tournée à droite, conséquemment elle repose sur l'oreille droit. Pendant la contracture elle a pris une crise le début de cette crise a été marqué par un cri très aigu aussitôt il a survint la malade a été prise de convulsions de tout les membres, mais bien plus marquées à droite vers à gauche la tête et toute tournée à droite, la pupille étant toujours fixe, mais les yeux complètement tournés à droite la vue n'a pas plus duré deux minutes.	
17 7bre	Pendant la nuit passée dysthermie de matières abondantes dans son lit; la malade les a lancées contre ses voisines et sur son lit. Le matin elle dit n'avoir pas eu conscience elle est à jeun pris dans le même état, c'est à dire dans l'abattement intellectuel bien qu'elle réponde bien aux questions, qu'on lui adresse et répondit sur la joue droite et dans un état d'hébétude.	

SCD Lyon 1

Suite

N° 21 bis. 4e Femmes N° 126 Marguerite Barnérias

DATES	HISTOIRE PATHOLOGIQUE	PRESCRIPTIONS
	Elle n'a pas repris de crise semblable à celle dernièrement décrite. Toujours rien d'anormal du côté des membres. La malade les remue bien. Elle peut encore se tenir debout, mais elle a continuellement de la tendance à tomber; elle sent sa tête lourde, comme surmontée d'un poids anormal.	
18 7bre	La malade est toujours dans le même état. Pendant la nuit elle a pris une crise pendant laquelle, au dire de sa voisine la bouche aurait été tirée à gauche. La malade fléchit et étend bien les membres; cependant quand on essaye de le faire on constate une certaine raideur plus marquée du côté gauche, raideur du membre inférieur gauche également. La sensibilité est notablement affectée du côté gauche. Le simple contact n'est pas perçu à la joue gauche tandis qu'il est nettement perçu à la joue droite. Au niveau de la main non-seulement le simple contact n'est pas perçu, mais aussi les piqûres légères, tandis que la perception des mêmes excitations est parfaite du côté droit. A une première épreuve il faut traverser le derme de la main gauche pour que la malade manifeste une sensation; puis ensuite les piqûres plus légères sont alors perçues. Les légères piqûres sont perçues à peu près également aux deux membres inférieurs; cependant les réflexes sont diminués à gauche. En outre, on remarque ce matin que la main et l'avant-bras du côté droit sont par moment le siège d'un mouvement spontané consistant dans un léger mouvement rythmique de flexion et d'abduction combinées. La malade tenant les doigts habituellement fléchis avec un pli de son drap dans la main. Pouls = 100. Respiration = 20.	
20 7bre	Au dynamomètre main droite = 25; main gauche = 15. On constate les mêmes phénomènes. De plus la contraction du muscle de la face du côté droit est bien plus manifeste que de l'autre. La commissure est nettement abaissée du côté gauche. Depuis onze huitaine de jours on donne à manger à la malade, bien qu'elle puisse porter encore les mains à sa bouche. Le pain est porté vers la même à sa bouche. — En outre elle a toujours de l'incontinence d'urine et des matières fécales.	
22 7bre	Pendant que la malade était à la selle, la sœur Cottier lui donnant à manger en même temps, elle a pris une crise. Elle a poussé un cri et au dire de la sœur le membre inférieur droit était seul agité. L'inférieur l'était également un peu; le côté gauche serait resté immobile. Elle ne peut rendre compte de ce qui s'est passé du côté de la face; seulement on sait que les yeux étaient déviés à droite. La crise n'a pas même duré une minute.	
23 7bre	La malade n'a pas pris de crise depuis hier. État stationnaire. Toutefois la sensibilité du côté gauche paraît moins atteinte que précédemment; ainsi les piqûres légères sont perçues sur la main, l'avant-bras, mais le tact léger, le frôlement de la pointe d'une aiguille ne sont pas sentis. Quant à l'intelligence elle est toujours dans le même état; la malade parle avec une certaine monotonie et ses réponses sont brèves, mais toujours justes, indiquant la conservation de la mémoire. Incontinence persistante des matières fécales et	

SCD Lyon 1

N° 21 *bis*.

DATES	HISTOIRE PATHOLOGIQUE	PRESCRIPTIONS
25 7bre 80	La malade a pris une crise pendant la nuit. Une nouvelle ce matin dont je n'ai vu que la fin; alors les yeux étaient tournés fortement du côté droit. Une écume sanguinolente s'échappait de sa bouche; puis elle s'est mis à ronfler. La sœur affirme qu'au commencement de la crise la malade a poussé un cri. Le pouce gauche s'est fléchi dans la main, mais le membre du même côté n'a pas été agité. Le membre supérieur droit a été pris de mouvements d'agitation. Les membres inférieurs sont restés immobiles. La face a été tirée du côté droit.	
28 7bre	La malade n'a pas eu de nouvelle crise; mais elle est plus assoupie; aussitôt qu'on cesse de lui parler elle retombe dans son assoupissement.	
29 7bre 80	La malade n'a pas pris de nouvelle crise. Le matin elle paraît plus éveillée et a trouvé légèrement mieux.	
28 8bre 80	La malade n'a pas eu de crise depuis le 25 septembre. Elle semble plus éveillée et se trouver légèrement mieux. Cependant elle a toujours des douleurs de tête; elle ouvre très difficilement la bouche pour manger, les machoires sont faiblement écartées; elle se plaint, quand elle veut ouvrir la bouche de douleur dans la région massétérine, principalement du côté droit. Toujours incontinence des urines et des matières fécales.	
8 8bre	Traitement ioduré poussé jusqu'à 8 gr. par jour = Liq. de Van Swieten = Depuis 2 jours, la malade est beaucoup plus accablée, plus comme ne disant rien à moins de la stimuler fortement = Depuis 8 jours elle n'a pas pris de crise = Un peu de salivation, aussi a-t-on supprimé le traitement mixte depuis 2 jours =	
15 8bre	Malade de plus en plus somnolente = en répondant rien à tout ce qu'on lui demande = Toujours pas de crises = Et en somme, rien de nouveau dans son état en dehors de cet état comateux qui s'accentue chaque jour de plus en plus.	
21 8bre 1880	= Mort	

SCD Lyon 1

MODÈLE N° 21.

HOTEL-DIEU. — *Salle* 4e femmes. N° 126

Nom Bourneviat Marie

né à

demeurant à

profession

âge

tempérament

constitution

entré le

sorti le

DIAGNOSTIC ET RÉSUMÉ

Autopsie

(le 24 8bre 1880)

HISTOIRE PATHOLOGIQUE

Hémisphère droit

Les circonvolutions sont aplaties & tassées — Une tumeur d'aspect colloïde, de coloration un peu plus foncée que la substance cérébrale apparaît au niveau de la scissure de Sylvius et refoule la 3ème circonvol. — En écartant la scissure on voit que la tumeur se propage profondément et atteint notamment tout le lobule de l'insula, dont les circonvolutions paraissent plus volumineuses, comme hypertrophiées —

Coupe préfrontale

Rien —

frontale

La tumeur envahit toute la substance cérébrale située au-niveau et au-dessous du ventricule. Il semble que la subst. cérébrale est infiltrée de matière violacée, grisâtre avec épaississement de l'épendyme ventriculaire — La consistance du tissu malade est augmentée malgré l'aspect gélatiniforme.

La tumeur occupe toute la subst. cérébrale correspondant au lobule de l'insula, la substance médullaire sous-jacente et la plus grande portion du noyau externe des corps striés —

SCD Lyon 1

DATES	HISTOIRE PATHOLOGIQUE	PRESCRIPTIONS
Coupe Partielle	La tumeur présente encore une certaine consistance dans les parties les plus élevées, mais elle est tout à fait ramollie, gélatiniforme et presque diffluente dans les parties inférieures, notamment au niveau de la subst. médullaire avoisinant les Corps Striés. — La tumeur occupe la même région que la précédente. Toutes les circonvolutions de l'insula, la substance médullaire, la capsule externe, et une bonne partie, les 1/3 inf^rs du noyau lenticulaire. La tumeur est tout à fait diffluente dans sa plus grande étendue. On remarque seulement à la partie la plus élevée, une portion qui est dure et offre une certaine résistance à la coupe — la surface de section est blanche.	
Coupe Pédiculo Parietale	Même altération au niveau de la région correspondante. — Un peu de ramollissement central de la tumeur. Le corps strié est encore atteint dans sa portion externe mais sur cette coupe comme sur les autres, la capsule interne, le noyau caudé et la couche optique sont respectés. — L'altération se continue en arrière dans subst. médullaire jusqu'au niveau de la coupe précédente en diminuant d'étendue d'une manière progressive.	

SCD Lyon 1

Face int. de l'hémisphère ? 1

1 Lumen principale
? Lumen accessoire

Pollosson del.

SCD Lyon 1

SCD Lyon 1

Coupe de la tumeur passant par le sillon de Rolando

SCD Lyon 1

SCD Lyon 1

Modèle N° 21.

HOTEL-DIEU. — *Salle* 4mes F.s N° 125

Nom Claudine Côté

né à Paris

demeurant à

profession ménagère

âge 50 ans

tempérament

constitution

entré le 16 Mai 1881

sorti le Mort le 5 juillet 1881

DIAGNOSTIC ET RÉSUMÉ

Crises épileptiformes.
Néoplasme de l'encéphale.

Ne boit jamais de café, ni de boissons alcooliques.

HISTOIRE PATHOLOGIQUE

Père mort à 68 ans d'une attaque. Mère morte à 49 ans après une couche.

Les règles supprimées vers la 1re crise, ont un peu reparu

Jamais d'attaque antér. Pas de syphilis.

Pas d'antécédents héréditaires. — La malade qui a toujours joui d'une excellente santé, a eu huit enfants; dont sept sont morts, l'un à quatre ans, de refroidissements; les autres de 1 à 6 mois, de convulsions, transports au cerveau. Son mari est aussi mort à 54 ans d'un transport au cerveau.

Il y a six mois (9bre 1880), à la suite d'émotions morales vives, la malade fut un jour saisie d'une crampe à la jambe gauche, tellement forte qu'elle tomba par terre, et perdit connaissance. Depuis ces crises se sont renouvelées à des intervalles de plus en plus rapprochés; il y a trois mois, on en a compté jusqu'à quatorze le même jour.

Une raideur qui envahit toute la jambe gauche prévient la malade de l'approche de la crise.

Presque toujours elles commencent par une crampe dans le gros orteil gauche; cette crampe remonte progressivement et dans l'espace d'une minute dans le pied, le mollet, la cuisse, le côté gauche et le bras gauche; puis la malade tombe et devient très pâle,

SCD Lyon 1

DATES	HISTOIRE PATHOLOGIQUE	PRESCRIPTIONS
	poussant qqfois un cri ; ~~puis~~ les membres sup. et infér. du côté gauche se contracturent fortement d'abord lentement, puis par mouvements désordonnés. Le côté droit reste tranquille. Il n'y a eu que deux fois perte de connaissance et deux fois morsure de la langue. Qqfois émission involontaire d'urine. — La malade devient alors très-rouge, la respiration d'abord haletante devient plus profonde, l'abattement succède à l'agitation, et il se produit des sueurs abondantes.	
Sueurs abondantes surtout au pied g.	Les facultés intellectuelles ne sont pas troublées ; mais depuis qque temps, la malade qui était très-courageuse, devient peureuse, et il suffit de la moindre émotion pour provoquer une nouvelle crise.	
	Depuis qque temps les membres supér. et infér. gauches de la malade, devenaient moins fort, et elle se sentait souvent entraînée de ce côté au point de tomber. Mais elle pouvait toujours marcher et se servir de sa main.	
	Il y a huit jours, à la suite de huit accès consécutifs, la tout le côté gauche fut paralysé. Il y a de la douleur surtout dans le mollet et le genou, ainsi que dans l'épaule et le coude. Néanmoins le bras exécute bien tous les mouvements qu'on lui communique. — Mais à la jambe, la douleur empêche de fléchir le genou — contracture dans la flexion et même à l'ext. Le pied se soulève un peu avec effort du lit ; mais le membre sup. est totalement paralysé.	
	Pas d'altération de la sensibilité spécifique. — Les mouvements de la face se font bien ainsi que ceux des yeux. — Les réflexes sont normaux. — Le côté droit au membre inférieur sent peut-être un peu mieux que le ga[illegible]	
	Constipation depuis huit jours — miction très-difficile — céphalalgie violente surtout à droite empêchant le sommeil. — Pas d'appétit.	
Amaigrissement depuis le commencem.t des crises	~~Il y a deux jours, dans une crise~~. La langue n'est pas déviée. Le bras inerte est contracturé, et résiste surtout à l'extension — La pression des muscles est douloureuse.	
	Au membre sup. c'est le membre gauche qui sent le mieux ? c'est l'inverse au membre inférieur. — Au tronc c'est le côté droit — A la face les deux côtés sentent bien également.	
Rien au cœur	Pas de crise depuis av.t hier — Elle a senti alors la face tiraillée	

SCD Lyon 1

N° 21 *bis*.

DATES	HISTOIRE PATHOLOGIQUE	PRESCRIPTIONS
17 Mai	Cette nuit, la malade a eu deux crises – Durant les crises, ~~la malad~~ la tête, les yeux, et souvent même le corps entier, sont tournés du côté gauche. Dynamomètre – M. droite = 15 Kgs Pas de différence de chaleur des deux côtés, appréciable à la main.	
19 Mai	Crise ce matin – sensation douloureuse de brûlure dans ~~le bras gauche est~~ la jambe gauche ; le bras gauche est aussi douloureux mais ne présente pas une douleur si brûlante.	
20 Mai	2 petites crises ce matin, occasionnées par l'émotion. Pas d'albumine dans les urines, ni de sucre. –	
21 Mai	8 crises assez fortes.	
22 Mai	3 crises depuis hier – Nous avons assisté à une crise : elle a été précédée comme de coutume d'une roideur dans le membre inférieur. La crise a débuté par une crampe, dans le membre inférieur, d'abord, et presque ~~en~~ même temps, dans le bras ; elle tend à roidir les membres, et à incliner la tête du côté gauche, et parfois à entraîner tout le corps de ce côté. Puis il survient des mouvements cloniques des membres et de la tête, plus marqués au niveau des membres sup. – Ensuite persistance du sentiment de brûlure et de chaleur. – Une seule crise aujourd'hui	
24 Mai	3 crises, dont une un peu plus forte ; elle se sent plus faible, et se plaint de ne pouvoir remuer la tête ; mauvais goût à la bouche. – Temp. = 38° 9 – 2 fois elle n'urine pas et on est obligé de la sonder ; mais on ne retire pas beaucoup de liquide, quoiqu'elle ait souvent besoin d'uriner. Dans les crises, on observe des contractions isolées des muscles abdominaux, lombaires et de la cuisse, du côté gauche. L'examen ophtalmoscopique ne révèle aucun signe de compression des vaisseaux du globe de l'œil, ni aucune altération de la papille.	
26 Mai	La malade est plus tranquille – elle a remarqué cette nuit que lorsqu'elle remuait le pied droit, elle prenait une crise commençant par le pied gauche et remontant à la tête – elle a eu aussi une crise débutant par le coude, mais très-légère – L'index de la main gauche se remue, s'étend, etc. ; quand elle bâille, la main et l'av.t bras s'élèvent.	

SCD Lyon 1

DATES	HISTOIRE PATHOLOGIQUE	PRESCRIPTIONS
27 Mai	4 crises depuis hier, présentant les mêmes caractères que précédemment – 3 crises ont été localisées à la jambe droite exclusivement ; caractérisées par de petits mouvements cloniques. On constate, outre les mouvements de l'index, de très-légers mouvements des autres doigts. – Depuis 2-3 jours la paralysie du membre infér. est devenue tout-à-fait complète – Contracture très-marquée dans l'extension, et rendant la flexion très-difficile. Cette roideur plus intense ce matin ; s'accompagne de sensation de brûlure sous le pied, qui répond souvent à une sensation analogue dans les doigts. – Tyfois douleurs semblables dans les autres articulations paralysées. – La malade dit qu'elle se tient moins bien debout, maintenant qu'à son entrée ; il lui faut à présent 2 personnes pour la soutenir. – Rien de particulier au membre sup. droit. Toujours qques douleurs, un peu plus vive dans la tête. Pas de souffle céphalique.	
29 Mai	Depuis hier, 4 crises dont trois aux membres inf. gauche, et une aux 2 membres gauches ; depuis ce moment la malade remue moins bien les doigts de la main gauche qu'elle remuait déjà assez bien. – Ces crises sont précédées d'une exacerbation de douleurs	
30 Mai	– 3 petites crises dans le membre inf. g. – puis une autre au membre sup. qui n'a plus pu bouger de qque temps (une heure). En examinant la sensibilité, bien que la malade prétende sentir également de chaque côté les plus légères pressions, on voit que, pour la face palmaire des doigts, le contact de l'épingle n'est souvent pas perçu ; que s'il est perçu, la malade ne peut pas désigner le doigt touché, et qu'enfin, elle croit qu'on la touche alors qu'on ne la touche pas ; tandis qu'au côté droit, les moindres pressions sont parfaitement perçues. – Les légères piqûres sont mieux senties à droite qu'à gauche.	
31 Mai	3 crises depuis hier ; la dernière a été un peu plus forte que les précédentes.	
1 juin	3 crises ce matin.	
2 Juin	3 crises depuis hier	

SCD Lyon 1

DATES	HISTOIRE PATHOLOGIQUE	PRESCRIPTIONS
3 juin	6 crises depuis hier.	
4 juin	La malade a eu 3 crises depuis hier — Depuis qques jours, douleurs dans la main droite, surtout dans les 2 derniers doigts, si bien qu'il lui semble qu'elle va prendre une crise — La main tremble aussi un peu. Trépidation plantaire et rotulienne très-accusée ; il suffit pour la produire que la malade touche légèrement sa jambe.	
6 juin	7 crises ~~tenant~~ hier dans la journée. — hier 11 ier, la malade en a eu seulement 3-4 ; à présent toutes ces crises débutent par les muscles de l'abdomen.	
8 juin	La malade a encore pris 3-4 crises hier, elle continue a en prendre 3-4 par jour — Après les crises les mouvements de la main sont toujours ± difficiles, et qqf. impossibles si la crise a été forte. Les troubles de la sensibilité sont touj. très légers, mais plus manifestes à la racine du bras qu'à son extrémité — Pour le membre inférieur, les troubles très-légers, sont égaux sur tous les points. — Lorsque la malade éprouve le besoin d'urine et qu'elle ne peut le satisfaire immédiatement, à cause de sa paralysie, il lui arrive ~~souvent~~ parfois de prendre une crise, soit avant d'uriner, soit immédiatement après.	
13 juin	La malade est un peu mieux depuis qques jours ; les crises sont moins nombreuses	
16 juin	La malade a été traitée par l'iodure de potassium = rien. Depuis qques jours, bromure pot. ; sous cette influence amélioration sensible ; elle est plus forte. Les mouvements spontanés de la main persistent ainsi qu'un léger mouvement du m. infér., qui consiste à l'élever légèrement en le portant en dehors. Mais elle ne peut pas le ramener en dedans. Debout elle s'appuie aussi un peu sur sa jambe. Enfin la trépidation plantaire se produit très-facilement toujours, au moindre contact. Il y existe aussi de la trépidation rotulienne. Par moment, le membre est pris de contractures, surtout dans l'extension ; il devient alors roide comme barre.	

SCD Lyon 1

DATES	HISTOIRE PATHOLOGIQUE	PRESCRIPTIONS
	Lorsqu'elle est assise, la trépidation est très-forte dans le pied gauche ; un peu aussi dans le droit ; cependant dans le lit on ne l'obtient pas au pied droit par les procédés ordinaires.	
	Une seule crise depuis hier. — La malade dit aussi qu'elle souffre moins	
17 juin	Point de crise hier. — Les bains soulage le malade d'une manière merveilleuse	
19 juin	Bains tous les 2 jours, qui continuent à améliorer l'état de la malade — Les douleurs spontanées et à la pression des membres, et surtout de bras, disparaissent dans le bain, et sont ensuite moins fortes pendant quelque temps	
	Depuis hier 2 petites crises ; une très-faible aujourd'hui localisée au ventre	
23 juin	Depuis 2 jours la malade n'a pris que 3 petites crises qui se sont d'abord, ont eu pour point de départ le ventre, se sont portées à la tête, et y ont donné lieu à des secousses. Elle se plaint davantage de ses membres, surtout du bras gauche, où elle éprouve un sentiment de cuisson très-pénible. En effet celui-ci est plus chaud que le membre sain. Ce n'est que dans le bain que les douleurs disparaissent, mais elles reviennent bientôt après.	
	Elle se plaint aussi d'avoir moins d'appétit.	
25 juin	Depuis 2 jours, céphalalgie bien plus vive ; cependant une seule petite crise depuis hier ; mais les membres sont devenus absolument immobiles. — La céphalalgie est violente surtout dans les régions frontales et occipitales ; exaspérée par le bruit ou les mouvements	
27 juin	La malade n'a pas repris de crises ; les maux de tête sont aussi moins violents.	
29 juin	Douleurs très-vives dans la tête, persistantes, sur le côté paralysé, elles siègent surtout à la partie sup. près de l'oreille droite ; les phénomènes de paralysie des m. et de la peau sont très-marqués ; la malade ne remue pas les doigts. Pas de crises ; assoupissement presque continuel ; elle a de la peine à entr'ouvrir les yeux, qu'elle ne peut même pas ouvrir complètement. Pas de déviation conjuguée mais cependant impossibilité de regarder tourner les yeux complètement à	

SCD Lyon 1

DATES	HISTOIRE PATHOLOGIQUE	PRESCRIPTIONS
	à droite ou à gauche, mais surtout à gauche. Les mouvements de latéralité sont en outre douloureux et plus douloureux, lorsqu'elle tourne les yeux à gauche. Pas de trouble de la vue; pupilles très-contractiles. Tout mouvement du tronc exaspère la douleur.	
30 juin	Difficultés de la déglutition. Les douleurs sont un peu moins vives.	
1er juillet	La malade présente une prostration de + en + grande avec somnolence continuelle et paralysie complète du côté gauche. Douleurs spontanées que la malade localise au côté droit de la tête. Elle se plaint aussi de douleurs lorsqu'on la remue, et dans les mouvements communiqués. Le biceps brachial résiste légèrement à la fin de l'extension. La contracture a notablt diminué au m. inférieur. Cependant on trouve encore une assez grande résistance des fléchisseurs. Persistance de la trépidation plantaire et rotulienne; et des réflexes cutanés. Cependant la sensibilité est toujours considérablt diminuée à gauche, surtout au m. supér. Un peu d'œdème de la main gauche, qui est aussi un peu plus chaude que la droite. Yeux à demi fermés, que la malade ouvre difficilement et incomplètement. Pas de déviation; mouvements lents et très-limités; pupille un peu dilatée, mais se resserrant à la lumière. La paralysie faciale a augmenté; face mobile et sans expression. La malade répond aux questions mais ne parle pas spontanément. Déglutition difficiles; les liquides ressortent aussitôt de la bouche. Pouls = 60 — Respiration régulière = 24. Pas d'incontinence fécale, ou d'urine — pas de nouvelles crises. — à certains moments elle est agitée, et se plaint.	
2 juillet	— Affaissement plus marqué; douleurs moindres; mais assoupissement plus profond; la face est plus colorée, et tuméfiée, légèrement cyanosée; face déviée à droite, avec légère inclinaison de ce côté. — Yeux se portent plus volontiers à droite. Même état des membres; le sup. tout-à-fait flasque.	

SCD Lyon 1

DATES	HISTOIRE PATHOLOGIQUE	PRESCRIPTIONS
	Le plus remarquable c'est que la déglutition même des liquides est à peu près impossible ; lorsqu'on essaie de donner un peu de liquide dans une cuiller, il s'écoule en dehors de la bouche, ou reflue dans la cuiller, et rentre dans la bouche alternativement, et n'est pas avalé. En outre elle a toujours des mucosités dans la bouche, qui s'écoulent ± difficilt au dehors. La malade répond avec peine, et s'assoupit lorsqu'on ne lui dit rien ; pas de nouvelles crises.	
4 juillet	Affaissement augmenté ; la malade répond par signes, ou seulement par qques syllabes incohérentes, ± incompréhensible aux questions qu'on lui adresse.	
5 juillet	– Mort à 1 h. du matin	
6 juillet	– Autopsie :	
	Les méninges paraissent plus congestionnées qu'à l'état normal ; en enlevant la dure mère on trouve qu'elle adhère à la partie sup. de l'hémisphère droit au niveau de la partie sup. des circonvolut. ascendantes, et en la détachant on s'aperçoit qu'il existe à ce niveau une partie tuméfiée, et que les circonvolutions voisines sont plus étalées que normalement. Il ne s'écoule pas de liquide des ventricules	
	Après avoir enlevé les méninges, on reconnait qu'il existe une tumeur principale, du volume d'une mandarine, ~~[illegible]~~, à la partie int. de l'hémisphère au niveau même du lobule paracentral, dont les circonvolutions paraissent écartées par la tumeur qui apparait ainsi avec une surface convexe formant une saillie notable sur la surface interne de l'hémisphère.	
	La tumeur est formée d'une subst. très semblable à la subst. cérébrale, mais cependant d'une teinte grisâtre, et d'une vascularisat. plus considérable. – Consistance un peu variable par places, avec qques noyaux plus durs ou plus élastiques. – La partie centrale est entamée par l'ablation des méninges.	

SCD Lyon 1

N° 125 — Autopsie (suite)

N° 21 bis.

DATES	HISTOIRE PATHOLOGIQUE	PRESCRIPTIONS

La tumeur est donc située au niveau du lobule paracentral et, ce qui est remarquable c'est que la subst. environnante paraît plus refoulée que détruite, de telle sorte que la tumeur semble être ainsi en avant et en arrière et en bas de la tumeur on retrouve une portion du lobule. En arrière notamment, il reste plus d'un cent. du lobule paracentral. Mais les circonvolutions voisines sont aplaties et amincies. Cette tumeur fait encore une saillie notable à la partie sup. et intérieure de la circonvolution pariétale dont les parties profondes seules sont envahies, les parties superficielles ~~[illegible]~~ tant la forme d'une lamelle aplatie sur la tumeur. A côté de cette grosse tumeur on en trouve une autre plus petite située à la partie sup. de la frontale ascendante et précisément sur la limite des faces ext. et internes. Cette tumeur grosse seulement comme une amande offre une teinte grisâtre avec qques points blanchâtres; elle est de même consistance que la précédente, avec qques points indurés. Elle ~~[illegible]~~ en une rapport avec celle-ci, de telle sorte qu'elle a la forme d'un noyau caudé dont la partie rétrécie se continue avec la portion antérieure du lobe paracentral, et coiffe la grosse tumeur comme le noyau caudé coiffe les couches optiques. Toutefois la tête du noyau est séparé de la grosse tumeur par une petite portion de subst. cérébrale ramollie.

La coupe pédiculo-frontale atteint légèrement à sa partie sup. la partie ant. de la tumeur qui, à la coupe offre une surface grise et violacée très vascularisée, et présentant même qques petites ecchymoses. La subst. grise des circonvolutions touchant à la tumeur offre une consistance plus grande tandis que la subst. blanche est plus molle.

Coupe frontale qui passe au milieu de la plus petite tumeur; celle-ci offre les dimensions d'une pièce d'un franc. Les parties centrales offrent à côté de points grisâtres, de nuances variées et de petites ecchymoses, des parties jaunâtres diffluentes. Autour de la tumeur, surtout au bas, cercle rougeâtre dû à une vascularisation plus marquée.

Fait jour au niveau du petit sillon du lobule paracentral en écartant les parties voisines.

SCD Lyon 1

DATES	HISTOIRE PATHOLOGIQUE	PRESCRIPTIONS
	du dessous la subst. cérébrale présente, sur une étendue de 3 cent. au moins un aspect ordinaire, avec de petites ecchymoses vasculaires. La diminution de consistance à ce niveau est notable. Coupe passant par le sillon de Rolando, et partageant à peu près la tumeur en 2 parties égales. La tumeur est légèrement bilobée s'étend en bas jusqu'à 3 cent. du corps strié. Elle offre en ce point une teinte grisâtre plus prononcée, et un peu noirâtre par le fait de ecchymoses sanguines. Elle n'est pas en rapport avec la subst. cérébrale; celle-ci, à ce niveau est ramollie, et plus vascularisée, mais cependant plus distincte. La Coupe pariétale faite en passant par l'extrémité de la pariétale, limite l'extrémité post. de la tumeur. Coupe pédiculo-pariétale: à la partie sup. vascularisation plus grande avec diminution de consistance de la tumeur. — Rien sur les autres coupes de l'hémisphère droit Rien à gauche ni sur l'isthme de l'encéphale.	

SCD Lyon 1

4es Femmes N° 129
Entrée le 16 mai 1881 —

Modèle N° 61.

Nom Claudine Jeanne Cote

Mai — Juin

Resp.	Pouls	Chaleur R. C.	23	24	25	26	27	28	29	30	31	1	2	3	4	5	6	7	8	9	10	11	12	13	14	15	16
95	210	34,0 42,5																									
90	200	33,6 42,0																									
	190	33,2 41,5																									
80	180	32,8 41,0																									
	170	32,4 40,5																									
70	160	32,0 40,0																									
	150	31,6 39,5																									
60	140	31,2 39,0																									
	130	30,8 38,5																									
50	120	30,4 38,0																									
	110	30,0 37,5																									
40	100	29,6 37,0																									
	90	29,2 36,5																									
30	80	28,8 36,0																									
	70	28,4 35,5																									
20	60	28,0 35,0																									
	50	27,6 34,5																									
10	40	27,2 34,0																									
	30	35,5																									

SCD Lyon 1

SCD Lyon 1

1/2

MODÈLE N° 21.

HOTEL-DIEU. — Salle 4ème femmes N° 121

Nom Adelaïde Surand

né à

demeurant à St Bambert.

profession Mde de Mercerie

âge 63 ans

tempérament

constitution

entrée le 29 novembre 1879

~~sorti~~ morte le 12 juin 1880

DIAGNOSTIC ET RÉSUMÉ

Tumeur cérébrale occupant le lobule paracentral g.

Droitière

HISTOIRE PATHOLOGIQUE

Jamais d'attaques jamais de perte de connaissance, mais elle a souvent eu des petits étourdissements

Bonne santé antérieure. Jamais de maladies aiguës. Il y a deux mois la malade commença à ressentir des fourmillements dans ~~les jambes~~ les ~~pied~~ deux pieds, qui remontaient jusqu'à la partie supérieure des cuisses. Jamais de douleurs lancinantes dans les jambes; ces fourmillements se sont beaucoup amendés. Il y a quinze jours les doigts de pieds à droite se paralysèrent puis la paralysie ~~prit~~ envahit la totalité du pied et de la jambe.

Actuellement les fourmillements persistent quoique diminués dans la jambe gauche, ils ont disparu à droite depuis la paralysie. La paralysie porte uniquement sur la motilité; la sensibilité paraît plutôt exagérée que diminuée, et les réflexes sont augmentés.

La force du membre inférieur gauche est absolument normale. Les muscles de la cuisse

SCD Lyon 1

DATES	HISTOIRE PATHOLOGIQUE	PRESCRIPTIONS
	a droite ont conservé presque toute leur énergie et si on dit à la malade de plier le genou on sent qu'il faut opposer une grande force pour s'opposer à ce mouvement.	
	Le pied est mort et la malade ne peut la faire exécuter aucun mouvement soit de flexion soit d'extension — la marche est presque impossible.	
	Pas de toux — Bien aux poumons,	
	Au cœur leger frémissement à la pointe, léger roulement présystolique — pas de souffle.	
	Pas de souffle carotidien	
	Langue bonne appétit conservé, selles régulières, mictions faciles	
29 Déc^bre	La malade se plaint de ne pouvoir plus mouvoir, non seulement le pied et la jambe, mais même la cuisse ; toutefois la sensibilité n'est pas altérée.	
15 Janvier	La sensibilité est toujours très-bien conservée	
28 Février	Depuis plusieurs jours elle ressent des fourmillements dans le membre supérieur droit ; elle ne s'en sert plus aussi facilement que du membre droit. Par moments elle a des lancées douloureuses violentes dans tout le côté droit, de l'épaule au pied. Elle prétend voir moins maintenant de l'œil droit que de l'autre. Rien de particulier à la langue.	
17 Février	Le membre inférieur droit est toujours mobile, sans contracture. Pas de troubles de la sensibilité, ni au tact, ni à la douleur. Diminution des réflexes du membre inférieur droit, exagération des réflexes du membre inférieur gauche, soit par l'excitation de ce membre, soit par celle du droit. Trépidation très marquée du m. inf. droit. Pas de contracture.	
	Au membre supérieur, sensibilité conservée. Elle fait tous les mouvements, mais a de la peine à lever le bras. Peut-être une légère résistance dans les deux sens, surtout du biceps.	
	La marche est très-difficile. Elle se plaint surtout de ce que son pied tombe, et d'être obligée de le retenir avec des bandes.	
30 Mars	Pas d'albumine ds les urines	
2 Avril	La malade ne peut lever le bras droit : Légers mouvements de pronation et de supination sont encore possibles, ainsi que des mouvements de flexion et d'extension des doigts qui sont lents et difficiles. Le pouce et l'index ont conservé le plus de mouvements. ~~Le membre inférieur~~ Ds les mouvements communiqués, douleurs ds genou, hanche, coude et de l'épaule.	

Lyon. — Impr. A. Bonnaviat, rue Ste-Catherine, 13.

SCD Lyon 1

N° 121

DATES	HISTOIRE PATHOLOGIQUE	PRESCRIPTIONS
4 avril	La malade ne bouge plus ni les doigts ni la main droite à l'exception du pouce où les mouvements sont très limités	
5 avril	Immobilité du membre sup. est aussi complète que celle du membre inférieur. Les mouvements lui paraissent lourds même à l'état de repos. Le plus léger contact est perçu du côté paralysé ; toutefois le malade prétend sentir du côté droit, un peu plus faiblement le pincement de l'épingle surtout au niveau du pied. Les piqures sont également mieux senties à gauche.	
6 avril	Ce matin à huit heures le malade a eu un sentiment de contraction cloronique de la main droite : Un miroir a pu constater que la main était le siège de ces mouvements qui ont cessé au bout de 99 minutes : Pas de perte de connaissance ni aucun autre malaise.	
8 avril	Cette nuit, vers une heure, nouvelle contraction spasmodique de la main et un peu de l'avant-bras droit pendant plus d'un quart d'heure. Il est survenu un œdème assez prononcé de la main. Il existe encore un peu d'œdème du pied, mais très-léger. Au dire de la malade il aurait été beaucoup plus prononcé. Actuellement c'est la main qui est le plus œdématié. La malade éprouve toujours un sentiment de pesanteur dans le bras, mais seulement lorsqu'elle veut faire des efforts : toutefois lorsque les 2 membres sup. reposent sur le trone et qu'elle est immobile, le membre paralysé paraît moins lourd que le membre sain. Rien de particulier du côté de la face, mais la malade a éprouvé cette nuit des inquiétudes du côté droit de la face et elle fait remarquer qu'elle avait éprouvé antérieurement les mêmes tentatives dans les parties qui sont paralysées.	

SCD Lyon 1

DATES	HISTOIRE PATHOLOGIQUE	PRESCRIPTIONS
10 Avril	La malade a remarqué que depuis hier elle éprouve de la difficulté à désigner les objets qu'elle voit et qu'elle connait parfaitement ; il lui arrive de se tromper, de prendre un objet pour un autre, dit-elle, elle a même une certaine difficulté pour prononcer les mots ; on s'aperçoit en effet d'un certain bredouillement ou zézaiement lorsqu'elle vient de parler un moment. Toutefois, les mouvements de la langue sont conservés, et cet organe n'est pas dévié. Il semble à la malade que le côté droit de la face « est gonflé ». On remarque seulement, lorsqu'elle parle et lorsqu'elle rit, que la commissure droite est un peu moins mobile. La sensibilité est conservée à la face. Par moments, elle éprouve une certaine gêne pour respirer ; (il lui semble, dit-elle, « que c'est son dernier moment »). Persistance des phénomènes précédemment indiqué du côté des membres.	
12 Avril	La sonorité du côté droit, est diminuée à la base. On y trouve à l'auscultation un peu d'obscurité et quelques râles muqueux	
14 Avril	Même état. Œdème plus prononcé de la main. Toujours pas de contracture. Examen ophthalmoscopique négatif. Absolument pas de signes de tumeur.	
18 Avril	On ne trouve pas de bruit anormal au cœur ; peut-être, en auscultant la pointe, trouve-t-on un peu le rhythme particulier au rétrécissement mitral.	
20 Avril	Elle parait avoir des douleurs musculaires, surtout dans le bras, exagérées par les mouvements.	
4 Mai 1880	La paralysie est toujours absolue = La malade se plaint toujours de douleurs spontanées sur tout le membre sup. droit surtout au niveau du bras. Ces douleurs sont augmentées par la pression des muscles et en communiquant au membre des mouvements un peu brusques = Toutefois les douleurs ne paraissent pas se passer dans les articulations, car les mouvements répétés pourvu qu'ils soient faits sans secousse ne donnent pas lieu à des douleurs = L'œdème a encore augmenté au niveau de la main et du coude, ou la tuméfaction des parties molles est considérable = Dans les mouvements communiqués au coude, on trouve seulement une très légère résistance à l'extension et à la fin de la flexion. Persistance de la sensibilité dans les mêmes conditions que précédemment	

SCD Lyon 1

N° 121 =

DATES	HISTOIRE PATHOLOGIQUE	PRESCRIPTIONS
9 Mai	Hier au soir la malade s'est aperçue d'une certaine difficulté pour parler, qui persiste aujourd'hui = Elle s'exprime avec peine faisant peu mouvoir la joue et les lèvres du côté droit = Elle s'exprime en bredouillant; mais il n'y a pas d'aphasie proprement dite: elle désigne très-bien les objets = Devant nous rire involontaire assez prolongé, se reproduisant quelquefois et alternant d'autrefois avec les pleurs, au dire de la malade = D'après les renseignements fournis par sa voisine, cette difficulté pour parler se serait survenue assez brusquement ayant présenté d'abord de la pâleur de la face et ensuite de la rougeur = et pendant quelques minutes, il y aurait eu une impossibilité complète de la parole, mais sans perte de connaissance et sans crise convulsive =	
1er juin	Aujourd'hui nous trouvons la malade ayant une très gde difficulté pour parler = Il ne dit que quelques mots à pris incompréhensibles = La bouche est presque complètement immobilisée surtout à droite = Elle ne peut pas tirer la langue hors de la bouche; la pointe de la langue arrive seulement jusqu'au niveau des arcades dentaires = Œdème et paralysie des membres du côté droit, comme précédemment = Réflexes conservés ainsi que sensibilités = La malade a de la difficulté à avaler =	
2 juin	Aujourd'hui la malade peut faire franchir un peu les arcades dentaires à la langue qui est déviée à droite = Même difficulté de la parole, de la déglutition = L'hémiplégie faciale est plus marquée de plus en plus marquée = Diminution de l'alimentation = Pas d'incontinence d'urine ou des matières fécales = Pas d'exhore = Il y a un peu d'affaiblissement intellectuel = il faut répéter souvent les demandes pour obtenir un signe et un mot de réponse	
3 juin	Ce matin, tout à coup on a vu la face pâlir; et il a semblé à la malade voisine qu'elle mourait = Elle a appelé de secours	

DATES	HISTOIRE PATHOLOGIQUE	PRESCRIPTIONS
	lorsqu'on a été près d'elle il s'est éveillé = Elle avait la face froide la chaleur est revenue	
	Elle est de plus en plus somnolente et affaissée = avec paralysie complète des membres droits de la partie inf. de la face = Pouvant toujours à peine tirer la langue divisée à droite et ne prononçant que syllabes incompréhensibles	
	Son intelligence est complètement obnubilée ; et il faut lui répéter plusieurs fois les mêmes demandes pour avoir un signe de réponse =	
	= Persistance des réflexes, de la sensibilité à la piqûre = Elle avale de plus en plus difficilement	
5 juin	Elle a repris le matin le même malaise qu'hier = Elle avale de plus en plus difficilement = elle constamment somnolente Elle ne répond pas du tout aux questions qui lui sont faites = Elle n'a encore jamais eu d'évacuation involontaire =	
6 juin	L'affaissement augmente de plus en plus = elle est de plus en plus somnolente visage pâle = Elle n'avale qu'avec la grande peine un peu de liquide elle fait toujours q.q. mouvements des membres gauches = Les membres droits étant inertes, mais sensibles = pas d'incontinence = Elle ne répond plus du tout aux questions qui lui sont faites	
7 juin	Léger amélioration dans l'état de la malade = il prête plus d'attention à ce qu'on lui dit	
8 juin	Le mieux s'accentue = malade est plus éveillée = avale mieux = Elle fait plus attention à ce qu'on dit = elle veut répondre, mais ne peut que marmoter q.q. syllabes incompréhensibles =	
10 juin	Le mieux très relatif se maintient, la malade comprenant bien ce qu'on lui dit, mais essayant en vain d'y répondre = En examinant les yeux de la malade, on remarque qu'elle porte peu les yeux sur les côtés ; quand on l'invite à regarder à droite, on note qu'elle peut bien regarder des deux côtés = Mais elle porte les yeux à gauche avec plus de facilité = L'examen ophthalmologique qui vient d'être fait par Mr Guido il n'a révélé qu'un peu de congestion de la papille	

4

Sᵗᵉ Femmes = n° 121

N° 21 bis.

DATES	HISTOIRE PATHOLOGIQUE	PRESCRIPTIONS
11 juin	La malade est de nouveau plus affaissée, assoupie ne répondant pas = Elle a ainsi, de la sœur, des alternatives de mieux et de plus mal On remarque que sa respiration est plus accélérée 40 insp. = bien qu'elle ne tousse pas = = En la soulevant on trouve de la matité dans le 1/3 inf. du côté droit = La respiration est très obscure à la base et sur la limite de la matité on perçoit du souffle avec de gros râle = = Depuis 2 jours, la malade est trop faible pour qu'on la mette sur la chaise et est souvent on la trouve mouillée quand on lui propose le bassin	
12 juin 1880 = Autopsie :		
	= A l'ouverture de la boîte crânienne, on note une augmentation de volume de l'hémisphère gauche, avec tassement et aplatissement des circonvolutions de ce même côté = une adhérence plus marquée des méninges au niveau de la bosse paracentrale, qui est tuméfiée et a un aspect granuleux, violacé, grisâtre. = = Au niveau de sa face convexe, l'hémisphère gauche donne une sensation de fluctuation = = Les artères ne sont pas athéromateuses = elles ne présentent que qq. plaques d'athérome bien rares = = à la partie sup. et post. des tubercules quadrijumeaux, entre ces tubercules, et la partie postérieure du corps calleux, on trouve une petite tumeur d'aspect grisâtre et de la grosseur d'une petite aveline = = Le ventricule gauche a sa paroi supérieure qui fait une légère saillie dans la cavité ventriculaire = = Hémisphère gauche : Après avoir enlevé les méninges, l'hémisphère présente une tumeur très prononcée au niveau de la partie supérieure de la frontale ascendante et postérieure de la 1ère frontale = Le 1/3 sup. de la frontale ascendante n'est plus reconnaissable et fait partie de la tumeur = Le 1/3 moyen est aplati, étalé sur la tumeur = = Le 1/4 post. de la 1ère frontale fait partie de la tumeur de la même manière =	

SCD Lyon 1

DATES	HISTOIRE PATHOLOGIQUE	PRESCRIPTIONS
	Au niveau de la tumeur, on retrouve une teinte gris-lavé, avec formation au contraire de petites rides, dues au tenotome = au toucher, on a la sensation de parois dures et d'autres moins résistantes. =	le tubotome cérébral
	La tumeur a 8 cent = dans le sens antéro-postérieur = elle est arrondie = elle va de la scissure inter hémisphérique au niveau de l'hémisphère, c.a.d. 6 cent = environ =	déplacement des rides, et le diamant trapezoïde de la région
	La tumeur repose dans les 2/3 sup. la pariétale ascendante y est aplatie : le refoulement porte aussi un peu sur la pariétale supérieure = Sur la face interne de l'hémisphère, au lobule paracentral et au dessus, dans la moitié antéro-postérieure et	dans la partie correspondante tumeur y a 2 cent = verticalement 2
	La tumeur repose en bas le crâne et la circonvolution du corps calleux y est et la tumeur vient en relief jusqu'au pariétal latéral = le lobule y semble disparaître dont les circonvolutions contre les autres =	le sillon Parallèle-marginal est toute fait aplatie = niveau du plancher de la
	La tumeur présente de nombreuses, dures en sa moitié postérieure du lobule paracentral =	Et d'autre part elle dépasse la substance grise pariétale
	tantôt au niveau de la portion supérieure du lobule paracentral a perdu davantage l'aspect de la substance cérébrale grâce, violacé, granuleux et aussi de la consistance par endroits (points d'induration et d'autres de ramollissement) = la partie inférieure a conservé davantage l'aspect de la substance cérébrale =	l'aspect produit par les petits sillons et de petites saillies, donne à la tumeur l'apparence d'une pomme de terre
	Coupe frontale : au niveau de la 1ère frontale, on trouve dans son foyer, qui contient une substance d'aspect fibreux, grisâtre, infiltrée de kyste, mêlée de sang, une forme d'hydrocèle avec des parois épaisses et entourée d'une paroi	= La partie supérieure du lobule paracentral a perdu davantage l'aspect de la substance cérébrale grâce à son aspect grisâtre, violacé, granuleux et aussi de la consistance par endroits (points d'induration et d'autres de ramollissement) = la partie inférieure a conservé davantage l'aspect de la substance cérébrale =
	Coupe frontale : La tumeur envahit toute la partie supérieure de la coupe au dessus du Corps Calleux qu'elle recouvre et fait	

SCD Lyon 1

Adélaïde Surand Eff. 121 – Hémipl. droite progressive – Gliome
Tél. 629 nov. 1879.
Sort 12 juin 1880.
Exp. 13 juin –

Note de M. Bonnet

La tumeur est un gliome, à petites cellules possédant, en différents points de la tumeur, de très fins prolongements, ce qui leur donne un aspect chevelu.

La substance intercellulaire manque à peu près en plusieurs endroits où les éléments figurés sont très nombreux, très serrés. – En d'autres points cette substance, assez abondante, est, d'après M. Pierret, de nature graisseuse et dériverait de la myéline. Elle présente par places, un aspect fibrillaire dû au feutrage des prolongements cellulaires.

La tumeur est très vasculaire. Les vaisseaux ont des parois constituées par une ou deux rangées de cellules endothéliales imbriquées.

SCD Lyon 1

SCD Lyon 1

SCD Lyon 1

SCD Lyon 1

4e femme = N° 121

N° 21 bis.

DATES	HISTOIRE PATHOLOGIQUE	PRESCRIPTIONS

sur cette coupe, l'altération est caractérisée par une modification complète dans l'aspect de la substance cérébrale = on voit en effet une surface présentant des altérations irrégulières et faisant une saillie au-dessus du reste de la coupe = C'est une substance jaunâtre avec des ecchymoses, présentant une forme très irrégulière, entourée d'une zone gris-fluctuante, très vasculaire où l'on voit de nombreux vaisseaux ainsi que des ecchymoses = Cette substance offre une résistance assez grande et cependant dans certains points, elle est un peu ramollie =

Coupe pariétale : on trouve une altération dans les points correspondants à ceux qui viennent d'être indiqués précédemment, c.à.d. partie sup. et int. de l'hémisphère et corps calleux = La partie jaune centrale n'occupe qu'un point très limité à la partie sup. et int. (surface de 2 à 3 cent de diamètre environ) = tout au pourtour et jusqu'au niveau du corps calleux, zone gris-rosé, très vasculaire avec de petites ecchymoses, présentant un degré d'altération moins prononcé que sur les coupes précédentes =

Sur la Coupe pédiculo-pariétale, on ne trouve plus rien de particulier =

Hémisphère droit : rien d'anormal =

Cervelet = protubérance = bulbe n'offrent rien de particulier =

La partie sup. de la moelle est enlevée pour être soumise ultérieurement à l'examen microscopique =

Légère eschare, très superficielle, très petite, voisine de la ligne médiane sur la fesse droite =

= Rien à l'estomac, aux reins, à la rate, au foie =

= Les deux poumons présentent une large cicatrice au sommet = Le poumon droit présente une base congestionnée et même la partie la plus inférieure de cette base est atelectasée ; ce qui annonce bien qu'il y avait un petit épanchement dans la cavité pleurale de ce côté, petit épanchement qu'on a négligé de bien constater au moment de l'ouverture du thorax = Rien de particulier pour poumon gauche

= Cœur : pas de lésion d'orifice = un peu de surcharge graisseuse =

Aorte : présente q.q. rares plaques athéromateuses =

= Q.q. corps vertébraux sciés ne laissent rien voir de particulier = On ne trouve dans aucun organe de traces de généralisation =

SCD Lyon 1

N° 21 *bis*.

DATES	HISTOIRE PATHOLOGIQUE	PRESCRIPTIONS

SCD Lyon 1

HOSPICES CIVILS DE LYON

HOTEL-DIEU

Nom Berrette Salle Ste Jeanne Lit N° 12 F°

Prénoms Jacques

Age 66 ans

Profession Maçon

Né à St Pierre Clairaux (Hte Vienne)

Demeurant à

Entré le 23 mai 1886

Sorti le 2 juillet 1886

DIAGNOSTIC ET RÉSUMÉ

Tumeur cérébrale ?

Chef du service M

OBSERVATION CLINIQUE

Elève interne M.

Il y a 4 ou 5 ans il aurait fait une chute ; depuis cette époque, il présenterait un affaiblissement marqué de l'intelligence, et de fréquents vertiges.

H. H. — S. G. — Feuilles d'Observations, A. — 12-84. — 10.000

Imp. V. Bene. y Cie. Lyon

SCD Lyon 1

Nom _____ Salle _____ Lit N° ____ F° ____

Il y a un an, il aurait eu une attaque analogue à celle pour laquelle il entre à l'hôpital. Il serait resté environ une huitaine de jours dans un état de prostration analogue au coma.

Jamais il n'aurait ~~écume~~ eu ni attaques avec écume à la bouche, ni morsure de la langue.

Hier il a subitement perdu connaissance et est tombé. Depuis il ne répond qu'avec une certaine difficulté aux questions qu'on lui pose.

La sensibilité paraît normale des deux côtés du corps. Pas de paralysie; le bras gauche paraît seulement un peu moins fort que le droit; de ce côté la main serre avec un peu moins de force que du côté opposé. La jambe gauche a conservé sa motilité comme la droite.

Les urines renferment un peu d'albumine

Aux poumons signes de bronchite généralisée; râles muqueux disséminés assez nombreux dans les deux poumons; Pas de souffle; la langue est sèche

Rien au cœur.

28 mai — Le nil serre très peu avec les deux mains; dans le bras gauche il paraît exister un très-léger degré de contracture.

Au membre inférieur gauche réflexe rotulien un peu exagéré.

Du côté de la face les muscles de la moitié gauche paraissent un peu plus flasques que ceux du côté droit. La commissure gauche paraît un peu abaissée.

Les paupières tombent un peu des deux côtés. Déviation conjuguée des yeux à droite.

29 mai — Traces d'albumine dans les urines.

SCD Lyon 1

HOSPICES CIVILS DE LYON

HOTEL-DIEU

Nom Allouard Salle 4e femme Lit N° ~~22~~ 1 bis F°

Prénoms Marie

Age 26 ans

Profession Ménagère

Né à

Demeurant à

Entrée le 12 mars 86

Sorti le 26 avril 86.
(part pour l'hospice de Crest.)

DIAGNOSTIC ET RÉSUMÉ

Tumeur cérébrale

Chef du service M

OBSERVATION CLINIQUE

Elève interne M.

Père et mère encore vivants.
2 frères et 1 sœur bien portants. 8 frères et sœurs morts en bas âge.
Réglée à 13 ans. Mariée à 16 ans. Pas de fausses couches.
3 enfants bien portants. le dernier à 27 mois.
Pas d'antécédents strumeux dans l'enfance; quelques croûtes dans les cheveux dans la 1ère enfance. Jamais la malade n'a toussé. Jamais d'affection aiguë.
Pas de rhumatisme. aucune trace de syphilis.
Il y a 15 mois, raconte la malade, elle est tombée; la région sacrée a porté sur le devant d'une chaise, et ce serait d'après elle depuis cette époque qu'elle serait malade.
Le fait de cette chute n'est noté qu'à cause de l'importance qu'elle y attache.
Quoiqu'il en soit, elle n'avait jamais ~~rappor~~ remarqué de

[illegible] enfant, une fille a [illegible] une fois des convulsions [illegible] un peu de courbure [illegible] tibias.

Imp. Vallon et Cie - Lyon

SCD Lyon 1

Nom _____ Salle _____ Lit N° ____ F° ____

Trouble avant cette époque, et c'est le lendemain qu'elle avait pris sa première crise.

Cette crise a été précédée d'une sorte d'aura - le doigt de la main gauche avait été comme crispé, puis tout le bras a été contracturé, dans le type de la torsion et flexion en arrière ; puis ont apparu les convulsions - La ~~malade~~ a voulu faire quelques pas en même temps les orteils s'étaient fléchis en avant sur le pied et le membre inférieur s'était raidi le siège de convulsions. La malade voulut faire quelques pas, mais elle tomba sur le côté gauche et perdit connaissance. Le lendemain, tout était rentré dans l'ordre, et la malade ne se plaignait plus que de douleurs dans la région qui avait porté au moment de la chute.

Quatre jours après, 2ème crise avec les mêmes caractères. Les suivantes, distantes de 10 jours en 10 jours environ, n'étaient pas terminées par une perte de connaissance.

Les choses sont restées dans l'état jusqu'au mois d'août 95. Toutefois, elle remarquait que son bras et sa jambe gauche devenaient de plus en plus faibles.

Au mois d'août, elle fut obligée de s'aliter, ne pouvant plus marcher.

Il y a 3 mois, entrée à l'hospice de Crest - où elle est restée jusqu'à maintenant, elle n'a pris que deux crises.

Actuellement, on trouve la malade dans l'état suivant : couchée sur le dos, le membre inférieur reposant sur la face externe, la jambe en flexion sur la cuisse, et la cuisse en abduction. Le bras est en ½ flexion, les doigts fléchis dans la main.

Elle peut étendre et fléchir la jambe, mais lentement ; elle soulève un peu son bras. Si on place le membre dans

SCD Lyon 1

Nom Allouard Marie Salle 4e femmes Lit N° 22 bis F° 2.

l'extension, elle la commence dans cette position.
La moitié gauche de la face est flasque, la commissure droite est tirée en dehors - la pointe de la langue est un peu déviée à gauche; on ne constate pas de disparition ou rétrécissement des orbiculaires des paupières -
Sensibilité. Elle est diminuée dans tout le côté gauche, mais elle existe. Pas de retard.
La force musculaire du même côté est presque nulle, la malade serre faiblement un objet mis dans la main, elle résiste peu quand on veut lui faire prendre telle ou telle position.
Impossibilité absolue de marcher. Abolition légère des mouvements à gauche.
Les réflexes sont normaux -
Perspiration céphalique, très marquée pour le membre inférieur.
La vue a un peu baissé - mais quelquefois elle est obscurcie par une sorte de brouillard -
Pas de trouble de l'ouïe.
Parfois, céphalalgie assez violente - pas d'impédimbarras de la parole. Pas de troubles intellectuels - La mémoire semblerait avoir un peu baissé
La miction est assez fréquente (5 à 6 fois par jour) mais la quantité d'urine peu abondante.
Bon appétit - constipation générale - alternatives de constipation et de diarrhée légère.
Rien au cœur, ni aux poumons.
Urines : Rien.

3 avril. A 2 heures de l'après dînée, la malade prend une crise avec perte de connaissance, et qui débute cette fois par le membre inférieur (les trois précédents avaient tous débuté par le bras) le membre inférieur d'abord puis le bras puis agités de convulsions, avec torsion du bras sur lui-même et flexion du poignet sur l'avant bras - les doigts et le pouce sont crispés. La commissure droite est tirée en dehors (?) // fait la face est déviée à droite (fait observé par les soeurs qui n'ont pas remarqué la position des yeux) - Le tout a duré 3 à 4 minutes à peine —

SCD Lyon 1

Nom Salle Lit N° F°

Janvier. La malade prend une nouvelle crise à 3h. de l'après-midi. Elle débute cette fois par le bras, agité de convulsions, tordu sur son axe, la main fléchie sur l'avant bras — puis par le membre inférieur. Les doigts sont crispés dans la main; les orteils fléchis ~~sur~~ avant sur le pied.
La commissure labiale droite est tirée en dehors; la face dévie à droite, les yeux regardant les membres du côté malade (gauche) — perte de connaissance légère un peu d'écume à la bouche — le tout dure de 3 à 4 minutes —

SCD Lyon 1

HOSPICES CIVILS DE LYON

HOTEL-DIEU

Nom Dasque Salle Ste Jeanne Lit N° 1 F°

Prénoms Louis

Age 30 ans

Profession forgeron

Né à Montpezat

Demeurant à

Entré le 24 Juillet 85

Sorti le 1 Aout 85

DIAGNOSTIC ET RÉSUMÉ

Tumeur Cérébrale

Chef du service M

OBSERVATION CLINIQUE

Elève interne M.

Père mort à 45 ans d'une pleurésie. Mère bien portante. 1 sœur 15 frères en bonne santé. 1 sœur morte à 2 ans avec des convulsions.

Pas de scrofule dans l'enfance. Aucune maladie. Le Malade dit qu'il n'avait pas l'habitude de boire, mais il avoue de temps en temps q.q. excès alcooliques.

Il a depuis 10 ans un écoulement par le canal de l'urèthre. Le Matin au réveil, il a une goutte. A chaque fois qu'il urine il expulse aussi au début une goutte de pus, mais l'écoulement n'a jamais été abondant ni douloureux. Le Malade croit l'avoir eu pendant plusieurs mois sans s'en apercevoir.

Il nie la syphilis. On ne trouve pas d'engorgement ganglionnaire suspect. Les os du squelette ne

Imp. Wallenet et Cie - Lyon

SCD Lyon 1

Nom _____ Salle _____ Lit N° ____ F° ____

présentent aucune déformation. Pas de trace d'éruptions sur les parties génitales. 1 trace de brûlure sur le bras gauche. 2 petites cicatrices blanches déprimées l'une sur le mollet droit, trace d'un furoncle, l'autre sur le genou gauche, trace d'un coup de couteau. Il aurait eu des végétations.

Le malade s'est marié il y a 5 ans. Sa femme est bien portante. Ils ont eu 1 enfant mort à 20 mois avec des convulsions. Sa femme est actuellement enceinte.

Il n'a jamais fait aucune maladie, n'était pas sujet à tousser.

Il y a 2 ans 1/2 il commença à avoir des douleurs dans les membres inférieurs dans les mollets & dans les pieds. Ces douleurs ne furent jamais très vives. Elles persistent encore. Au début elles s'accompagnaient de crampes & troublaient qqf. le sommeil.

Il y a 1 an 1/2 il commença à avoir de la gêne de la mastication. Pendant 1 mois ce trouble ne s'accompagna pas de douleurs. Puis au bout de ce temps des douleurs apparurent. L'ingestion de boissons froides provoquait une douleur dentaire. Toute excitation périphérique, au niveau des mains & des bras, les impressions de froid provoquaient des douleurs dans la face du côté droit. Enfin en dehors de toute excitation le malade avait des lancées dans la face du côté droit, s'irradiant dans le cuir chevelu & jusqu'à la nuque. Ces douleurs ne semblent pas avoir eu jamais une acuité excessive. Pourtant il y a 13 mois il eut une éruption de furoncles dit. il tout autour de l'orbite droit qui semblait dessiner un trajet nerveux

SCD Lyon 1

HOSPICES CIVILS DE LYON

HOTEL-DIEU

Nom _____ Salle _____ Lit N° _____ F° _____

Prénoms _____

Age _____

Profession _____

Né à _____

Demeurant à _____

Entré le _____

Sorti le _____

DIAGNOSTIC ET RÉSUMÉ

Chef du service M _____ | OBSERVATION CLINIQUE | Elève interne M. _____

En même temps il commença à souffrir de l'oreille droite - bourdonnements d'abord puis lancées, écoulement purulent & surdité -

A la même époque l'oeil commença à rougir à s'injecter - puis des pustules se formèrent sur la cornée, il y eut suppuration, l'oeil se vida dit-il & actuellement la vision de ce coté est absolument abolie.

C'est 3 mois après le début de ces divers troubles que le malade remarqua l'amaigrissement du coté droit de sa face - Mais cette atrophie musculaire eut une marche rapide. et il y a 10 mois qu'elle existe telle qu'on l'observe aujourd'hui

H. H. — S. G. — Feuilles d'Observations, A. — 12-84. — 10.000

Imp. Waltener et Cie - Lyon

SCD Lyon 1

Nom _____ Salle _____ Lit N° ____ F° ____

Tous ces phénomènes se succédèrent & évoluèrent ainsi en 1 ou ½ sans que le malade ait jamais eu de crises ni d'attaques d'aucun genre. Son état général restait assez bon. La marche n'était pas gênée malgré q.q. sensations vertigineuses. Jamais de chutes & il continuait son travail.

Il y a 5 mois que des phénomènes analogues tendent à s'établir du côté gauche. Le Malade souffre de l'oeil gauche & sa vue baisse. Il a des bourdonnements & des lancées dans l'oreille de ce côté & son ouïe diminue. Enfin de temps en temps q.q. lancées dans le côté gauche de la face jusqu'alors indemne.

Actuellement, on constate du côté de la face une atrophie de tous les muscles du côté droit. La face de ce côté contraste par sa maigreur avec le côté opposé. L'oeil est enfoncé. La pommette saillante la bouche légèrement déviée & le menton comme creusé.

La paralysie des muscles n'est qu'incomplète. Tous les mouvements sont possibles, mais aucun ne s'exécute complètement. Le sourcil gauche s'élève moins que celui du côté droit. La paupière se ferme mais moins complètement & moins brusquement. Le Malade peut difficilement siffler. Les mouvements de latéralité des lèvres sont moins complets. Toutes les contractions sont moins marquées sur le côté droit de la face.

La langue n'est pas déviée & ses mouvements restent libres.

Les mouvements du globe oculaire sont incomplets.

SCD Lyon 1

HOSPICES CIVILS DE LYON

HOTEL-DIEU

Nom _____ Salle _____ Lit N° _____ F° _____

Prénoms _____

Age _____

Profession _____

Né à _____

Demeurant à _____

Entré le _____

Sorti le _____

DIAGNOSTIC ET RÉSUMÉ

Chef du service M _____

OBSERVATION CLINIQUE

Elève interne M. _____

Il y a une paralysie très nette du moteur oculaire externe. Les mouvements d'élévation de la paupière supérieure sont incomplets.

La région mastoïdienne est remplacée par un creux.

Il y a une atrophie complète des muscles masticateurs.

La sensibilité est complètement abolie du côté droit de la face.

Du côté gauche on ne note aucune atrophie, ni aucun phénomène de paralysie, mais la sensibilité commence à s'émousser, & les contacts très légers ne sont plus perçus. Les contacts un peu plus forts sont perçus avec un léger retard.

On recherche avec les courants l'état de la contractilité électrique. Rien d'anormal du côté gauche. A droite on a la réaction de dégénérescence. On

Imp. W. Rudel et Cie - Lyon

SCD Lyon 1

Nom _____ Salle _____ Lit N° ____ F° ____

ne peut obtenir aucune contraction au niveau de la région mastoïdienne ni avec les courants faradiques ni avec les courants galvaniques.

On procède à l'examen des fosses nasales, on note une déviation de la cloison, un peu de rougeur & d'épaississement au niveau des cornets.

À l'examen carzagoscopique très facilité par l'anesthésie complète de l'arrière gorge, on ne note rien d'anormal.

Du côté des membres inférieurs les réflexes sont conservés - la sensibilité est intacte.

Il y a une légère diminution de la force sans prédominance d'un côté.

SCD Lyon 1

HOSPICES CIVILS DE LYON

HOTEL-DIEU

Nom Belle Salle 4e femmes Lit N° 9/30 F°

Prénoms olympe

Age 47 ans

Profession Couturière

Né à Die

Demeurant à

Entré le 17 Avril 85

Sorti le 28 Mars 86

DIAGNOSTIC ET RÉSUMÉ

Cancer du Sein

Generalisation

Tumeur cerebrale

Chef du service M

OBSERVATION CLINIQUE

Elève interne M.

Père mort du charbon (?) Mère morte à 71 ans d'une affection pulmonaire aigue. 2 frères & 1 soeur en bonne santé. 1 frère mort à 3 ans de maladie inconnue

Eczema impetigineux des oreilles et glandes sous le cou dans l'enfance. Rougeole à 11 ans.

Menstruation établie à 19 ans toujours régulière ayant cessé il y a 6 mois.

La Malade s'est mariée à 29 ans son mari est bien portant. 4 enfants en bonne santé. 2 fausses couches.

Depuis sa seconde couche la malade a toussé pendant 13 ans. Elle n'a jamais eu d'hémoptysies véritables mais elle a eu des crachats sanglants & des vomissements très fréquents à la suite de

H. H. — S. G. — Feuilles d'Observations, A. — 12-84. — 10.000

Imp. Waltener et Cie - Lyon

SCD Lyon 1

Nom _____ Salle _____ Lit N° ____ F° ____

quintes de toux

Il y a 4 ans elle eut une tumeur du sein droit qui ne semble pas s'être accompagnée d'engorgement ganglionnaire, mais qui avait le volume d'une mandarine, & une excessive dureté. La tumeur fut enlevée 1 mois après son apparition. & n'a pas récidivé.

Il y a 18 mois à la suite d'un refroidissement la malade commença à sentir une impression de froid du côté gauche de la face.

Les 1ers mouvements dont elle remarqua l'abolition furent les mouvements du globe oculaire gauche. Elle ne pouvait porter son oeil ni en dehors, ni en dedans, alors que la vision restait intacte, & que les mouvements des paupières & des autres muscles de la face demeuraient possibles. La paralysie faciale mit 3 mois à s'établir & ne fut jamais complète.

2 mois après le début de ces accidents, la vue commença à baisser sans cause appréciable. La vision diminua rapidement des 2 côtés si bien que la malade dit que d'un 2e étage elle ne voyait dans la rue que des ombres & ne distinguait pas un homme d'une femme. Ces troubles de la vision persistèrent pendant 8 ou 10 semaines puis disparurent spontanément, & la vue revint complètement.

Il y a 2 mois que la vue a commencé de nouveau à baisser. Il y a 20 jours que l'oeil gauche est perdu, il y a à son niveau un étranglement net de la pupille. C'est depuis le 14 Août seulement que l'oeil gauche est atteint

SCD Lyon 1

Nom _____ Salle _____ Lit N° _____ F° _____

De l'oeil gauche elle distingue encore les objets, elle voit passer un bras qu'on promène devant ses yeux, distingue la lumière de l'obscurité.
Il y a 3 mois qu'elle a observé que sa jambe droite perdait sa force. Elle a qq fourmillements dans le pied droit & un peu de gêne dans les mouvements des orteils.
Rien du côté des membres supérieurs.
Rien du côté de l'urination ni de la défécation.
Vomissements très fréquents, surtout bilieux survenant sans motif depuis le début de la maladie & s'accompagnant d'efforts très pénibles. Alternatives fréquentes de diarrhée & de constipation.
Actuellement la malade se présente avec les lésions oculaires déjà signalées. Etranglement de la pupille à droite, & à gauche.
A la face la paralysie est incomplète, les mouvements de latéralité des commissures labiales sont moins étendus à gauche, mais les mouvements de la paupière & du sourcil sont conservés. La pommette gauche est le siège d'un épaississement de la peau qui est rouge et lisse. Au repos le côté gauche paraît aplati, pourtant pas d'atrophie.
Les symptômes douloureux névralgiques n'ont jamais été qu'éphémères & ont disparu complètement aujourd'hui.
Les troubles de la sensibilité sont très nets du côté gauche de la face où la malade ne sent ni les contacts ni les piqures légères, alors que dans tous les autres points du corps la sensibilité reste parfaite.
Rien à noter du côté des membres supérieurs. La motilité la force & la sensibilité semblent conservées.

SCD Lyon 1

Nom Salle Lit N° F°

Du côté des membres inférieurs la force est certainement diminuée du côté droit. La malade se lasse très vite & ne peut ni étendre ni fléchir sa jambe malgré vous. La marche est possible, mais la cécité de la malade empêche de s'étudier. La station debout les talons joints provoque la chute de la malade. La station sur une seule jambe n'est possible ni d'un côté ni de l'autre.

La sensibilité paraît intacte.

Les réflexes sont conservés.

L'état général est mauvais. L'appétit est bon, mais les digestions sont pénibles, s'accompagnent de renvois, qqf de vomissements, de selles diarrhéiques fréquentes.

La malade a beaucoup maigri & perdu ses forces.

Le sommeil reste bon. L'intelligence intacte, il n'y a aucun trouble de l'intelligence.

L'auscultation du poumon ne révèle rien d'anormal. Rien au cœur.

Les urines ne contiennent ni sucre ni albumine.

19 Mars. Se plaint davantage du pied droit, les mouvements sont restreints de ce côté, le tient difficilement debout, la sensibilité est diminuée.

8 Décemb. Sur la joue gauche rougeur avec tuméfaction sous forme de taches plus ou moins distinctes les unes des autres. Ulcération à l'entrée de la narine gauche. La malade se gratte constamment.

16 Janvier. Erysipèle de la face depuis hier, surtout côté droit.

17 " Erysipèle a envahi toute la face & le cuir chevelu, température élevée pire soir seulement; langue saburrale, sèche.

23 Mars. Depuis plus d'un mois (?) la malade a une soif intense, et boit 3 à 4 litres par jour. Mictions fréquentes et abondantes.

Pas de sucre dans les urines. Pas d'albumine.

28 Mars. Sortie.

SCD Lyon 1

HOSPICES CIVILS DE LYON

HOTEL-DIEU

Nom Dequincieux Salle 4° F. Lit N° 154. F°

Prénoms Marie

Age 30.

Profession cultivatrice.

Né à Tramoyes (Ain)

Demeurant à Meribel

Entré le 24 Avril

Sorti le ~~2 Juin 83~~

15 juin 83

DIAGNOSTIC ET RÉSUMÉ

Tumeur cérébrale

Chef du Service, M.

OBSERVATION CLINIQUE

Élève interne, M.

Père actuellement vivant. Elle croit que sa mère est morte de la variole. Elle a eu 2 fois qui sont morts, elle ne sait, à la suite de quelles maladies. Elle n'a jamais eu d'enfants; elle est bien réglée habituellement, mais elle n'a rien vu depuis 7 semaines. —

Elle a eu la fièvre typhoïde à 20 ans. Il y a 3 ans elle a eu un mal de tête très violent qui a nécessité 2 séjours, un d'un mois, et l'autre de 15 jours à l'hôpital.

Elle a eu la fièvre intermittente à 18 ans et on lui a donné à ce moment du sulfate de quinine.

Elle a tenu un débit de boissons, mais nié tout alcoolisme.

Elle est un peu nerveuse, mais n'a jamais eu de crises hystériques. Depuis son enfance la malade a de la paresse de 2 muscles droits externes.

Depuis 8 jours elle souffre de douleurs de tête très

Impr. Alf. Louis Perrin

SCD Lyon 1

Nom Salle Lit N° F°

violents, s'exagérant tantôt le matin, tantôt le soir, et siégeant au niveau du front. En même temps elle tousse d'une petite toux sèche, presque continue.

Depuis 4 mois la malade vomit souvent, elle éprouve une grande faiblesse ds. les jambes, au point qu'elle peut à peine marcher. Elle serre faiblement avec ses 2 mains. Elle n'a pas de signes de compression de la moelle. Elle n'a pas non plus de contractures ou d'anesthésie, pas d'ataxie. La compression de l'ovaire est un peu douloureuse à gauche.

La langue est très légèrement blanche. L'appétit est un peu diminué. Il n'y a rien au cœur ni aux poumons.

4 Mai Rien dans les urines.

30 Elle souffre beaucoup de la tête, et vomit tout ce qu'elle prend. Quand elle souffre beaucoup elle tient la tête renversée sur la nuque. Constipation

31. Mai Examen de l'œil à l'ophthalmoscope. On trouve une papille œdémateuse et des vaisseaux congestionnés

SCD Lyon 1

MODÈLE N° 21.

HOTEL-DIEU. — Salle 4emes femmes N° 154

Nom Francizou Marie (fme Chantre) DIAGNOSTIC ET RÉSUMÉ

né à Lyon

demeurant à Lyon, rue de Vendôme 154 — Céphalées

profession Couturière

âge 31 ans

tempérament

constitution

entré le 11 Juillet 1882

sorti le 20 Août 1882

HISTOIRE PATHOLOGIQUE

Mère morte à 35 ans en couche

Père âgé de 60 ans. Bien portant

L'aînée d'une famille de 4 enfants. Une est morte à l'âge d'un an de convulsions — L'autre à l'âge de 6 ans d'un épanchement d'eau dans la tête.

Etant jeune la malade urinait au lit fréquemment. Ce petit accident lui arrive encore de temps en temps — A plusieurs reprises son mari s'est aperçu qu'elle remuait d'une façon anormale la nuit, il se voyait obligé de la réveiller pour la faire cesser.

Bonne santé antérieure —
Réglée pour la 1re fois à l'âge de 14 ans —
Mariée à 17 ans — pas de grossesse
Menstruation restée régulière —

Le début de l'affection actuelle remonte à 2 ans —

Dans les antécédents de la malade on ne relève pas de rhumatisme, pas de syphilis —

Depuis deux ans elle éprouve des maux de tête continuels, d'abord localisés à la région frontale, puis à la nuque — De temps en temps la douleur est paroxystique, et la malade est obligée de suspendre son travail — En deux fois elle a pris des crises qui ont eu chacune une heure de durée, pendant ce temps elle éprouve des tremblements dans les membres, — pas de cri initial, pas de chûte, pas d'écume à la bouche —

Il y a un an 1/2 la malade monte

DATES	HISTOIRE PATHOLOGIQUE	PRESCRIPTIONS
	à la consultation gratuite de l'Antiquaille. On lui prescrit un traitement Bromuré — Au bout de quelques jours de traitement par le Bromure de potassium la malade se sentant mieux n'a pas jugé à propos de le continuer plus longtemps —	
	Etat Actuel = La malade est forte, d'une constitution robuste — Elle accuse une céphalalgie continuelle — La douleur est surtout vive au front et à la nuque — Il ~~lui~~ semble qu'on lui traverse la tête avec des coups de couteau — pas de vomissements, cependant de temps en temps elle a mal au cœur — (sensation de flot dans la tête)	
	Rien aux poumons — rien au cœur — pas d'œdème des membres inférieurs — Constipation habituelle — langue légèrement saburrale — pas de fièvre —	
	Eczéma léger des oreilles — Il y a un mois environ elle a eu une affection de la plante des pieds — caractérisée par une exfoliation de l'épiderme on n'en retrouve pas de trace actuellement —	
	Pas de troubles de la sensibilité générale — La marche est facile — pas de trouble de l'équilibre, la malade peut se tenir debout les pieds joints et les yeux fermés —	
	Pas de soubresauts dans les membres — pas de parésie — La force musculaire paraît intacte —	
	Urines colorées, claires — Densité 1030 — ne renferment pas d'albumine —	
19 juillet	Examen ophthalmoscopique fait par Mr Eloui le chef de clinique — Fond d'œil normal —	
	Ce matin la malade souffrait beaucoup d'une vive céphalalgie frontale — Elle a été calmée comme par enchantement par l'instillation de qq. gouttes d'un collyre à l'atropine dans l'œil —	

SCD Lyon 1

DATES	HISTOIRE PATHOLOGIQUE	PRESCRIPTIONS

SCD Lyon 1

DATES	HISTOIRE PATHOLOGIQUE	PRESCRIPTIONS
16 Août	Urines D. coloration normale - Densité 1020 Traitées par la chaleur et l'ac. acétique elles ne donnent pas de précipité - ne réduisent pas la liqueur de Barreswil -	

SCD Lyon 1

MODÈLE N° 21.

HOTEL-DIEU. — Salle 4ème femmes N° 146.

Nom Marie Josephine Souche DIAGNOSTIC ET RÉSUMÉ

née à Lachapelle-Graillouse (Ardèche)

demeurant à rue Grôlée 40.

profession plieuse de journaux. Tumeur cérébrale.

âge 44 ans.

tempérament

constitution

entrée le 28 9bre 82.

sortie le 8 Xbre Etat à peu-près stationnaire

HISTOIRE PATHOLOGIQUE

Hérédité.

Père mort à 55 ans ; mère morte à 50 ans (elle ne connaît pas les causes de leurs morts ; cependant la mère paraît avoir succombé à une pneumonie).
La malade a 4 frères et 2 soeurs bien portants ; elle n'en a point perdu.
Pas d'abcès ganglionnaires dans la jeunesse. A l'âge de 6 ou 7 ans ; elle eut d'après son récit qui est très embrouillé, une paralysie subite du membre inférieur gauche ; un jour qu'elle se trouvait dans un pré : elle se rappelle que pendant les 2 mois de sa maladie, on était obligé de la porter ; au bout de ce temps la paralysie avait disparu sans laisser de l'atrophie.
On trouve datant de cette époque une cicatrice ronde de la grosseur d'une pièce de 100 sous au devant de la partie moyenne du fémur, du même côté.
A 17 ans la malade a été réglée ; mais l'établissement des menstrues a été douloureux, — la malade qui est nerveuse l'était davantage aux ces moments.
Depuis 4 mois les règles se sont supprimées ; perte très légère il y a 15 jours.

SCD Lyon 1

DATES	HISTOIRE PATHOLOGIQUE	PRESCRIPTIONS
	La malade n'a jamais eu de fausses couches ; elle a eu 5 enfants ; l'aînée est morte d'un an de la rougeole. Les 4 autres se portent bien.	
	Pas de syphilis avouée. Depuis 5 à 6 ans la malade boit de l'eau-de-vie mélangé avec l'eau de noix ; la malade n'était pas sujette aux maux de tête ; depuis 4 à 5 ans elle a guéri beaucoup.	2 ou 3 fois par semaine
	Depuis 5 à 6 ans la malade éprouvait de douleurs vagues dans l'articulation des membres supérieurs, dans le côté gauche.	
Depuis 5 à 6 ans la malade éprouvait des fourmillements dans les doigts et les mains ; elle avait de temps en temps des ramollissements — ces accidents ont persisté jusqu'à présent, avec quelques fourmillements que l'accroissement progressif de l'engourdissement dans les membres	+ Il y a un an la malade éprouvait de temps en temps dans le bras gauche et le côté gauche de la poitrine des fourmillements qui devenaient un engourdissement à peu près. D'un moment à l'autre la jambe ne pouvait plus porter la malade qui était obligée de s'asseoir ; et son bras engourdi laissait échapper les objets (ce phénomène se produisait pendant une huitaine de jours à peu près) ; il a duré pendant tout l'hiver de 1881 à 1882. Ce phénomène se reproduit tous les jours le matin, puis cesse. Pas de céphalalgie.	
	Il y a 3 mois tout au plus est apparu le premier trouble visuel consistant en douleurs très vives, surtout au dessus de l'œil gauche, et une diminution du champ visuel s'accompagnant d'éblouissements de l'œil gauche — (Voir la lettre de Monsieur Dor).	
	Depuis En même temps il s'est développé une parésie progressive du côté gauche ; depuis 3 jours elle semblerait gagner du terrain ; phénomènes identiques du côté droit, s'accompagnant d'un peu de difficulté dans l'exercice de la parole.	
	Actuellement :	
	La malade est une femme très grosse, elle donne que ses pieds s'embrouillent un peu surtout quand elle baisse beaucoup la tête. Elle a de temps en temps des tournoiements de tête et de malaise.	
	Au début la malade souffrait de douleurs étendues à toute la région frontale ; aujourd'hui elle souffre à gauche au niveau de la région sus orbitaire et temporale. La pression dans le point sus orbitaire et nasal est surtout douloureuse. La douleur est lancinante. Jamais de vomissements. La douleur dure pendant tout le jour et disparaît la nuit. La malade dort assez bien.	
	— Sur l'état de l'œil voir la lettre de Monsieur Dor. —	
	- La malade perçoit moins facilement les couleurs en haut du côté gauche. Les rides frontales persistent à gauche.	
	— Parésie des 2 membres supérieurs plus marquée à droite. Pas d'anesthésie. Pas de contractures. Pas de tremblements dans les mains étendues. Pas de tremblements dans les membres supérieurs.	

SCD Lyon 1

Marie Souche

N° 146.

N° 21 *bis*.

DATES	HISTOIRE PATHOLOGIQUE	PRESCRIPTIONS
Pas de réputation plantaire. Réflexes, rotulien, conservé.	Aux membres inférieurs, la malade peut opposer une grande résistance quand on lui fait fléchir ou étendre la jambe sur la cuisse. Cependant depuis 3 jours elle marche difficilement ~~à cause de~~ — elle semble plus faible des membres inférieurs droit et surtout paraît éprouver des sensations de vertige quand elle marche. — ~~De~~ Depuis 2 à 3 jours la malade a la langue apaisée, elle parle plus difficilement et est très altérée. — Depuis 2 ans déjections difficiles; jamais de pituite ni de vomissements. — P. 90 régulières Rien au cœur. — Les poumons gauche présente à la base des râles humides assez fins. Elle souffre ~~aux~~ depuis longtemps de l'oppression et d'un point de côté. — ~~Rien dans les urines ... sucre~~ Rien dans les urines, ni albumine, ni sucre. Jamais de crise	

SCD Lyon 1

DATES	HISTOIRE PATHOLOGIQUE	PRESCRIPTIONS

SCD Lyon 1

PROF^R DR H. DOR
2, Quai de la Charité, 2
LYON

CONSULTATIONS PARTICULIÈRES
de 2 à 4 heures
SAUF LES SAMEDIS & DIMANCHES

CONSULTATIONS GRATUITES
POUR OUVRIERS & INDIGENTS
les Lundis, Mercredis et Vendredis
de
10 h. 1/2 à 11 h. 1/2.

Mlle Dr R. Tripier

Mad. Constantin s'est plaint d'abord de névralgie sucorbitaire gauche, puis depuis 8 jours il se développe une parésie de plusieurs branches des 2 oculomoteurs communs droit inférieur ou droit, droit interne ou gauche, mydriase légère ou gauche. Vision normale, rien à l'ophthalmoscope.

Il s'agit donc de parésies latérales multiples dans les racines des oculomoteurs communs.

Votre bien dévoué

[signature]

SCD Lyon 1

MODÈLE N° 21.

HOTEL-DIEU. — Salle Ste Jeanne N° 11.

Nom François Honoré Gouyet.

né à Tarare (Rhône).

demeurant à l'Arbresle.

profession Tisseur.

âge 46 ans.

tempérament

constitution

entré le 12 9bre 1882.

sorti le 10 Déc. Etat stationnaire

DIAGNOSTIC ET RÉSUMÉ

Tumeur intra cranienne
Paralysie du trijumeau
— du facial

HISTOIRE PATHOLOGIQUE

Hérédité.

Père mort à l'âge de 77 ans ; mère morte à 81 ans. Il ignore les causes de leurs morts. Le malade a 2 frères et 2 sœurs bien portants ; un de ses frères est mort, après avoir reçu un coup de pied de cheval.

Il a eu 5 enfants ; il n'a plus qu'une fille de 15 ans bien portante actuellement. Un des enfants est mort en venant au monde ; les 3 autres sont morts de convulsions (le plus âgé avait 2 mois ½).

Pas de syphilis avouée. Le malade boit beaucoup d'eau de vie ; il aurait commencé à en boire dès son enfance. Il fume beaucoup la pipe, et fumait du côté droit avant qu'on lui ait enlevé un épithélioma sur lequel nous aurons à revenir.

A 12 ans il a eu, dit-il, un chaud et froid qui aurait duré 4 mois et qui n'était, probablement, que des douleurs musculaires aux jambes.

En 1860 dysenterie légère

Les détails qui vont suivre ont été donnés par la femme du malade, celui-ci confondant tous les mois et les semaines, et paraissant en somme ne pas avoir des idées très nettes.

Le malade a eu il y a 6 ans au niveau de la lèvre inférieure, vers la commissure droite, un épithélioma qui a été opéré par Monsieur Desgranges

En Février 1882 il s'aperçut que sa figure à droite ne sentait plus (paralysie du trijumeau) et que l'œil droit ne pouvait se fermer (par du facial).

SCD Lyon 1

DATES	HISTOIRE PATHOLOGIQUE	PRESCRIPTIONS

Il se développa alors des troubles trophiques du côté de l'œil rouge, et le malade 999. jours après le Début de l'accident fut envoyé à la Clinique ophtalmologique où Monsieur Gayet le garda 3 semaines (toujours en Février) et lui suture la paupière. Notons que le malade ne saisit pas la suture.

Il y a 6 semaines aujourd'hui, sans cause appréciable, le malade prit la allures d'un homme ivre; il vacillait, éprouvait des hésitations de la marche. Il ne fit pas de chute, n'eut pas de vertiges, mais le même jour le bras et la jambe gauches commencèrent à être paralysés. Depuis cette paralysie ne fait qu'augmenter et s'accompagne de contractures de plus en plus marquées chez elles aussi.

En même temps, au dire de la femme du malade, c'est-à-dire il y a 6 semaines il se serait développé au bas de la joue Droite la tuméfaction que nous retrouvons toute à l'heure, et qui aurait même été plus grosse à son maximum Depuis 6 semaines c'est-à-dire la joue a dégonflé, mais depuis 15 jours seulement la parole est un balbutiement.

Jamais le malade n'a eu de paralysie absolue; il a toujours pu remuer un peu le bras paralysé. Il marchait un peu, soutenu par quelqu'un. Jamais de perte de connaissance. La femme du malade n'a pas remarqué de troubles intellectuels.

Etat actuel

La figure du malade a un aspect tout particulier: consécutivement à l'ablation de l'épithélioma la commissure droite est reportée en bas. Nous rappelons que les paupières de l'œil droit ont été suturées. A la partie supérieure de la joue Droite, sur la face externe des mastoïdes on aperçoit supérieurement, plusieurs nodosités soulevant les téguments et contribuant à la déformation du visage, (c'est elle qui se serait développée depuis 6 semaines). D'une façon plus exacte, elle siège au niveau de la région massétérine. Ganglions au niveau de la parotide, en arrière.

Les rides ont à peu près disparu sur la moitié Droite du front et sur la face; le malade n'efface pas de sillon dans la moitié de cette partie.

Anesthésie complète de la moitié droite du front, de la face y compris le nez et de la muqueuse de droite, de la région sus orbitaire, palpébrale de la lèvre supérieure tout en tirant les poils, dans près de la limite.

L'ouïe a aussi diminué du même côté.

L'œil de l'autre côté n'offre rien de particulier. La langue est déviée un peu à droite. Depuis 6 semaines il a de la peine à avaler, il laisse échapper de la salive par la bouche de temps en temps. Depuis 15 jours il prononce mal.

Intelligence affaiblie.

Nous avons dit que l'hémiplégie gauche datait de 6 semaines et que elle et les contractures allaient toujours augmentant.

Membre supérieur gauche. L'avant bras du côté gauche est fléchi sur le bras et repose sur le thorax; la main et les 3 premiers doigts commencent à se fléchir dans la paume de la main. La force est excessivement diminuée; le malade peut à peine exercer une légère pression sur la main qu'on lui tend. Il ne soulève plus son bras du lit, soulève très légèrement l'avant bras et un peu moins la main. Résistance avec mort prononcée surtout marquée dans l'extension de l'avant bras sur le bras, mais se rencontrant cependant aussi dans la flexion. Pas d'anesthésie. Epilepsie spinale très marquée.

Membre Inférieur Gauche. Paralysie très marquée; le malade peut cependant soulever

Salle Ste Jeanne François Goupet. Nov 1883

N° 21 *bis*.

DATES	HISTOIRE PATHOLOGIQUE	PRESCRIPTIONS
	la jambe au dessus du lit. Epilepsie spinale portée à un phénomène du genou plus marqué à gauche qu'à droite. Pas d'anesthésie. Résistance dans les 2 sens, surtout marquée la cuisse.	très haut degré. ~~Reflexes~~ des Reflexes plantaires persistant. dans la flexion de la jambe sur
	Le malade ne peut se lever à cause de la faiblesse du membre, et aussi parce qu'il éprouve des vertiges, une fois debout.	
	Constipation.	
	Il n'y a rien au cœur.	
27 Nov. Exploration avec les courants induits.	A gauche de la face ~~[illegible]~~, la sensibilité et la contractilité électrique sont parfaitement conservées.	
	A droite la contractilité électrique fait absolument défaut. La sensibilité est profondément troublée :	
Le malade a de la peine à avaler, et tousse beaucoup après chaque bouchée.	Sur l'essence de l'apophyse zygomatique, sur la joue, le malade a la sensation de froid produite avec les éponges mouillées, mais n'a pas de sensations douloureuses bien qu'on augmente considérablement l'intensité du courant ; tandis qu'autour de l'œil, sur le front les courants mêmes logés donnent lieu à une sensation douloureuse moins accentuée cependant que du côté sain. On constate néanmoins que les piqûres ne sont pas perçues à la partie supérieure de la face du côté droit dans les points où la sensibilité électrique persiste ; tandis que la sensibilité à l'épingle persiste sur la partie inférieure de la face, où la sensibilité électrique fait défaut.	

SCD Lyon 1

N° 21 *bis*.

DATES	HISTOIRE PATHOLOGIQUE	PRESCRIPTIONS

SCD Lyon 1

MODÈLE N° 21.

HOTEL-DIEU. — Salle 4ème femmes N° 153

Nom Etiennette Boley

né à Pouilly les Feurs (Loire)

demeurant à Villeurbanne

profession piqueuse de bottines.

âge 37 ans.

tempérament

constitution

entré le 5 Xbre 1882.

sorti le 20 Dec. (état un peu amélioré par l'Iodure).

DIAGNOSTIC ET RÉSUMÉ

Tumeur cérébrale

Paralysie du moteur oculaire

Commun à gauche.

HISTOIRE PATHOLOGIQUE

Hérédité. — Père et mère bien portants; la mère a cependant une vieille bronchite. Elle a eu 8 frères ou soeurs; 4 sont morts jeunes, et elle ignore les causes de leurs morts; les autres sont en bonne santé.

Bonne santé antérieure; la malade a été réglée régulièrement depuis l'âge de 12 ans; elle s'est mariée à 15 ans et 4 mois; a eu 3 enfants et une fausse couche. A la suite de la première couche elle a eu un abcès du sein; son second enfant, elle l'a eu, avant terme et à 7 mois, l'avortement ayant été provoqué par une chute; à la troisième couche elle a eu probablement une pelvi péritonite limitée. De ses 3 enfants, 2 sont bien portants; elle a perdu une petite fille de 9 ans d'une méningite. Son mari s'est toujours bien porté; elle n'accuse aucune éruption ancienne qui puisse être suspectée; elle n'a jamais eu de ganglions. Pas d'alcoolisme.

En dehors de ces faits, aucun antécédent pathologique.

— Il y aura 2 ans au mois de Janvier, elle commença à éprouver des douleurs vives dans la région temporale, des 2 côtés de la tête, douleurs qui ont persisté pendant 6 mois très vives, assez au moins pour nécessiter un séjour de 3 mois au lit. Elle en souffrait tous les jours.

DATES	HISTOIRE PATHOLOGIQUE	PRESCRIPTIONS
	Elle fit alors un séjour de 15 jours chez Monsieur Bouchet. Elle éprouvait comme symptômes des maux de tête, des vertiges, des vomissements qui avaient récidivé et sanglants. Les règles étaient supprimées et ne lui sont jamais revenues. En même temps elle fut atteinte de hématémèses (jusqu'à 1 litre en 4 h ½) ; constipation, selles sanguinolentes. Tous ces derniers symptômes persistent actuellement. On constate aujourd'hui une grosseur ombilicale de cause tumorale.	
	Trois mois après le début de cet accident, elle eut hémiplégie gauche pendant laquelle elle perdit connaissance, et à la suite de laquelle apparurent des troubles oculaires : diplopie, blépharoptose progressive d'abord à droite, puis à gauche. Elle alla alors chez monsieur Dor qui après avoir diagnostiqué une tumeur cérébrale l'électrisa pendant 3 mois ; au bout de ce temps les symptômes oculaires étaient tels qu'ils sont aujourd'hui.	
Hémiplégie gauche datant de 3 mois environ.	Il y a placard brand depuis 15 jours à la cuisse.	
	Quelque temps après, un an environ après le début de l'accident, hémiplégie gauche avec contracture.	
	Au mois d'avril 1892 2ème chute de même nature ; la perte de connaissance dura 36 heures. Aucun phénomène particulier n'a marqué cette dernière crise.	
	Depuis 3 mois paralysie progressive et augmentant peu à peu du bras droit. Il y a 3 semaines douleurs aiguës au niveau des 2 bras, surtout à droite ; douleurs irradiant dans tout le membre, jusqu'au bout des doigts, il le cramponne, il désespère par peur de la mort.	
	Pendant toute la maladie le malade a éprouvé de maux de tête + douloureux.	
Intelligence conservée	Actuellement :	
	Mémoire diminuée. Jamais de délire. Tristesse. Pleurs douleurs de temps en temps. Dans le temps. Pas de vomissements bilieux. Elle a de vertiges quand elle marche, cependant elle ne fait pas de chute pas, bien loin de tomber. Elle peut difficilement dans la parole depuis un an ; en mangeant elle se mord souvent les lèvres qui est manifestement dévié à droite. Par la paralysie faciale de ce côté. Pas d'anesthésie. — Elle accuse de la diplopie par moment ; les pupilles droite et gauche un peu plus retirées que la gauche (le vrai a diminué ; mais il y a un moment donné elle a été encore plus basse qu'à présent). L'écartement de la paupière gauche fait à droite.	
Commissure de la bouche, est tirée à droite, mais ne peut pas aller dans la bouche ; elle est plutôt portée vers le bas.	Quand la malade ouvre la bouche, la langue fait la pointe un peu à droite, mais ne peut pas aller dans la bouche ; elle est plutôt portée vers le bas.	
	Membres supérieurs amaigris. Paresie des 2 côtés un peu plus marquée à droite. Par la contracture ; par des douleurs dans le mort. Par l'anesthésie. Le malade a un peu le tremblement rhythmique, surtout à droite. Douleurs irradiées dans le bras, l'avant bras et la cuisse.	
Elle est droitière.	Les membres inférieurs ne présentent absolument rien de particulier. Pas de douleurs fulgurantes, pas d'anesthésie, pas de contractures. La malade marche bien. Ventre large, ballonné ; la palpation est douloureuse surtout à droite et au niveau de la ligne médiane ; il semble qu'au niveau de l'angle sacro vertébral il y ait comme une tumeur. Pas de hyperesthésie. Réflexes exagérés.	
Elle a maigri, mais elle a repris un peu depuis qu'elle mange.	Appétit conservé, amaigrissement. Pas de vomissements. Constipation à laquelle succèdent de temps en temps comme de la diarrhée douloureuse et sanglante.	
	Toucher vaginal. Col normal. Utérus très mobile. On sent que la partie postérieure du vagin est repoussée en avant par une tumeur.	
	Toucher Rectal. Doigt arrêté par le sphincter ; on rencontre sur la partie postérieure du rectum, une tumeur en choux fleur dont le pédicule tient à cette partie. Elle atteint presque le bord du sphincter ; quoique le doigt puisse pénétrer entre la paroi antérieure et la tumeur, on ne peut aller jusqu'à la limite supérieure qui est trop élevée. Le toucher est douloureux.	
	Elle est très agitée, elle crie beaucoup. Bruit au cœur, ni aux poumons.	

SCD Lyon 1

Œdème papillaire

Pronostic = atrophie probable du nerf optique

Étiologie = Affection cérébrale (?) à marche
origine

A Mann

SCD Lyon 1

Modèle N° 23 ter

HÔTEL-DIEU DE LYON

SALLE ..... N° .....

Bon pour .....

.....

.....

.....

.....

Lyon, le ..... *188* ....

Le Chef de service,

SCD Lyon 1

Modèle N° 21.

HOTEL-DIEU. — Salle 4ème femmes N° Couchette

Nom Marie Julie Vadin.

née à ~~[illegible]~~ Arcinges (Loire)

demeurant à id.

profession tisseuse.

âge 15 ans ½.

tempérament

constitution

entré le 21 Xbre 1882

sorti le 25 Décembre.

DIAGNOSTIC ET RÉSUMÉ

Tumeur cérébrale

HISTOIRE PATHOLOGIQUE

Père bien portant, il est cependant un peu oppressé.
Mère bien portante, nerveuse.
Elle a perdu une sœur de 11 ans (pauvreté de sang, dit la mère).
Elle a ~~eu~~ 2 frères et 5 sœurs en bonne santé.
Elle avait une bonne santé habituelle, et n'est pas encore réglée.

Le début de la maladie s'est fait par une céphalalgie frontale très violente, et par des vomissements. Depuis 6 mois difficultés ds. la marche; et depuis ~~3 mois~~ troubles oculaires.

Actuellement:

Etat mental. La malade répond à peu près aux questions qu'on lui pose, mais pas très nettement. Elle souvent agitée de mouvements ds. les membres et la tête, d'allure presque choréique. Elle avoue que sa mémoire a diminué et qu'elle oublie. La mère prétend qu'elle n'aurait pas de trouble intellectuel. Les réponses sont brèves et la parole un peu saccadée; mais il n'y a pas d'hésitation ni tremblement ds. la ~~parole~~ voix. Baillements fréquents.

Jamais de crises.

Elle souffre aussi dans la nuque.

La céphalalgie frontale persiste, et elle en souffre à peu près tous les jours. Elle se calme par moments. Elle a des vomissements bilieux de temps en temps, non douloureux. De temps en temps mvt. brusques dans la face et les épaules.
Pas de paralysie des muscles de la face, ni d'anesthésie.
Les sens de l'odorat, de l'ouïe et du goût sont conservés.
Depuis 5 à 6 mois d'après la mère troubles oculaires suivants:

SCD Lyon 1

DATES	HISTOIRE PATHOLOGIQUE	PRESCRIPTIONS
	La vue est très diminuée du côté ~~gauche~~ droit ; à gauche elle est assez bonne. Pas de paralysie de l'orbiculaire ou du releveur des paupières, ni des muscles de l'œil. Pas d'inégalité des pupilles.	
	— Membres supérieurs — qqs. mvt brusques accompagnant ceux de la tête et de la nuque. Pas de contractures. Pas d'anesthésie. Le membre droit paraît un peu moins fort que le gauche. Pas de tremblements dans les mains.	
	Membres Inférieurs. Pas de Parasie ~~peu marquée~~ appréciable, quand elle dans son lit. Pas d'anesthésies ni de contractures. Pas d'épilepsie spinale. Réflexes rotuliens exagérés.	
	— Station debout : les jambes écartées, elle peut encore se tenir debout, mais si on lui fait rapprocher les talons, surtout si on lui ferme les yeux, elle perd aussitôt l'équilibre. Les ~~chute~~ oscillations ~~a des~~ se font latéralement, mais ce qui domine c'est la propulsion en arrière. Elle reconnaît qu'elle se sent entraînée en arrière. Pas de sensation de vertige. Elle sent bien le plancher ; et quand on lui dit de le frapper avec le talon, elle accomplit ces mvts avec force.	
	La marche est très difficile ; elle écarte les jambes, oscille latéralement et par moment a des mvt. de recul.	
	Appétit et embonpoint conservés.	
	Rien au cœur, ni aux poumons.	
22 Xbre	— Les yeux occupent la ligne médiane ; quand on lui fait regarder latéralement, en haut et en bas ; après qqs. instants et qqs. mvt. de nystagmus ils reprennent la position médiane	

SCD Lyon 1

La vue des deux yeux est très bonne. V = 1 OGD
pas de trouble dans la vision des couleurs qu'il
distingue et nomme très bien.
intégrité des muscles de l'œil
à l'ophthalmoscope, le fond de l'œil présente des
vaisseaux normaux. la papille OGD ~~n'est~~ ne présente
aucune trace d'inflammation récente; dans sa
partie interne œil gauche elle offre un ou deux
petits tractus blanchâtres qui sont dus probablement
à une petite inflammation interstitielle ancienne.
choroïde saine. Actuellement l'ophtalmoscope
fait rejeter l'idée de toute tumeur cérébrale; il
paraît plus probable que le malade ~~est~~ a été
atteint d'une névrite optique périphérique d'origine
rhumatismale et dont la guérison, ou résorption
des produits inflammatoires a été complète.
la cause et la marche des accidents ~~sont~~ du
reste en rapport avec ce diagnostic.

SCD Lyon 1

Modèle N° 25 ter

HÔTEL-DIEU DE LYON

SALLE ..... N° .....

Bon pour .....

Lyon, le 188

Le Chef de service,

SCD Lyon 1

Modèle N° 21.

HOTEL-DIEU. — Salle Ste Jeanne N° 10

Nom J. Marie Dalbec

né à Thiry

demeurant à

profession Cultivateur

âge 27 ans

tempérament

constitution

entré le 30 janvier 1881

sorti le

DIAGNOSTIC ET RÉSUMÉ

HISTOIRE PATHOLOGIQUE

Pas d'antécédents héréditaires

Pas de syphilis, pas d'alcoolisme, pas de rhumatisme

Le malade n'accuse aucune affection antérieure caractérisée —

Début de l'affection actuelle ~~pour~~ il y a 4 ans par de la faiblesse dans le bras droit ✗ cette faiblesse ne dura que quinze jours, ce n'était pas de l'impotence absolue, mais le malade était cependant incapable de faire le moindre effort puis amblyopie de l'oeil gauche ✗ qui disparut ~~[illegible]~~ au bout de trois semaines mais les jambes devinrent faibles à leur tour, deux mois après et est actuellement le symptôme qui fatigue le plus le malade — il tombait parfois sans pouvoir se relever ✗✗ l'état général est en bon état — pas d'amaigrissement cependant inappétence — constipation habituelle, et sudine difficulté dans la mortification

Depuis qq. temps le malade tousse un peu, cependant rien à signaler à l'examen du poumon ni

✗ Cette faiblesse apparut le mat. — le malade se réveillant le matin s'aperçut qu'il ne pouvait faire aucun effort musculaire avec le bras droit

✗ — L'oeil droit aussi était un peu atteint, quoique bien moins que l'oeil droit

✗✗ Malgré cette faiblesse il a continué à travailler — son affection subissait une certaine amélioration l'été — Il a suspendu son travail depuis le 10 Décembre 1880

SCD Lyon 1

DATES	HISTOIRE PATHOLOGIQUE	PRESCRIPTIONS
	du cœur —	
	Le malade souffre de douleurs par intervalles toutefois dans les reins et les hanches —	
	Il éprouve de la difficulté à marcher un peu longtemps — toutefois la dimanche n'offre rien de particulier à signaler — ~~[illegible]~~ mais disparition du réflexe plantaire — Pas de réflexes tendineux —	
	Du côté des membres supérieurs le malade se plaint d'une diminution de force du bras gauche — D. m. dr. 47 m. gauche 31 — La masse musculaire ne sont pas évidentes	
L'avril	Depuis qq. jours, il se plaint d'un mal de tête assez violent — La sensibilité présente une légère diminution générale, elle est plus marquée dans le côté gauche, et plutôt un membre supér. qu'un membre infér.	
	Quand le malade regarde en l'air il est pris de vertiges et tombe certainement s'il continuait à regarder en l'air — Lorsqu'il se baisse au contraire il lui semble qu'il lui tombe de l'eau sur la tête —	
	Il n'entend pas de bruit — Pas de souffle céphalique	
	Ni sucre, ni albumine	

Modèle N° 21.

HOTEL-DIEU. — Salle Ste Jeanne N° 25

Nom Claude Marie Patay

né à Nizy.

demeurant à id

profession Tisserand

âge 39 ans.

tempérament

constitution

entré le 14 novembre 1859.

sorti le 24 novembre 1859 - même état

DIAGNOSTIC ET RÉSUMÉ

tumeur cérébrale?

HISTOIRE PATHOLOGIQUE

Cet homme d'une apparence robuste et d'une musculature puissante. Sa santé avait toujours été parfaite, jamais de maladies aiguës jamais de fièvre intermittente, d'alcoolisme ni de syphilis. Il y a six mois le malade commença à s'apercevoir qu'il avait parfois des vertiges et qu'il souffrait de la tête. Les vertiges s'accrurent bientôt au point d'entraîner parfois la chute du malade comme cela s'est produit, ces derniers temps, pendant la marche et à différentes reprises. Le mal de tête augmenta également et actuellement il est très fort, sous forme de lancées dans les régions frontales et occipitales, avec des périodes d'exacerbation et de rémissions. Les oreilles sont le siège d'un ~~bourdonnement~~ soufflement qui parfois incommode fort le malade. Il se produit ~~en~~ même temps des vomissements. Le matin au premier mouvement que fait

DATES	HISTOIRE PATHOLOGIQUE	PRESCRIPTIONS
	le malade pour se lever.	
	Actuellement la santé générale est excellente.	
	Langue bonne, appétit conservé, digestions faciles, selles régulières, sommeil bon.	
	pas de toux, rien aux poumons	
	Rien au cœur.	
	La sensibilité et la motilité dans les membres conservent leur complète intégrité. tout ce qu'on observe, c'est que le malade, en marchant frappe le sol un peu fortement avec le pied et que s'il vient à fermer les yeux, il est aussitôt pris de vertige	
	Pas de souffle céphalique.	
	La vue depuis quelques mois, se trouble; ce trouble de la vision procède comme le mal de tête par périodes d'exacerbation et de rémission.	
	Les papilles ne présentent rien d'anormal	
	l'oreille gauche entend moins bien que la droite.	

SCD Lyon 1

MODÈLE N° 21.

HOTEL-DIEU. — Salle St Jeanne N° ~~24~~ 5

Nom Brou henry

né à Dolomieu (Isère)

demeurant à id

profession Cultivateur

âge 37 ans

tempérament

constitution

entré le 13 Mai 1880

sorti le 15 Mai 1880 (passé dans le service de Mr Gayet)

DIAGNOSTIC ET RÉSUMÉ

Epilepsie — Tum. cérébral (?)

Atrophie papillaire

HISTOIRE PATHOLOGIQUE

Du côté de l'hérédité : père mort à 62 ans, d'un catarrhe mère morte à 60 ans, elle toussait aussi — a un frère vivant et se portant bien — a perdu un frère à l'âge de 32 ans, phthisique — et deux sœurs : l'une 49 jours après sa naissance = l'autre en très bas âge aussi —

= Antécédents du Malade : Il aurait eu à 20 ans une pneumonie pour laquelle il a gardé près d'un mois le lit —

= Il y a 16 ans, il avait pour la première fois une crise épileptiforme ; ou plutôt plusieurs crises successives : voici d'ailleurs, au dire du malade, comment les choses se seraient passées : Il tombait sans connaissance, restait ainsi pendant 6 heures et aurait été pendant le temps douze fois agité par des secousses convulsives alternant avec du coma —

= Après cette crise, onze ans se passent sans qu'il y ait rien de particulier à signaler —

= Mais depuis 5 ans nouvelles crises épileptiformes, qui sont allées augmentant peu à peu de fréquence = Tout d'abord le malade en avait 2 ou 3 par an = Mais depuis 8 mois

... elle est presque perdue ; l'ouïe

SCD Lyon 1

DATES	HISTOIRE PATHOLOGIQUE	PRESCRIPTIONS
de 1/2 heure à 1 heure	Il Cour a peu près une Nuit = Toute Depuis 3 jours, Son le Jour pendant la journée il a eu de petites crises, pendant lesquelles il tombait par terre, perd presque connaissance et tomberait s'il ne trouvait pas un siège pour s'asseoir, ou des bras pour le recevoir = Au moment où j'interroge le malade, j'assiste à une crise = Il pousse un cri, tombe sur le plancher, se débat avec violence pendant quelques minutes, après laquelle le Malade se relève, répondant très bien aux questions qui lui sont faites = Par fois pendant ces petites crises, il arrive au malade de perdre involontairement les urines = Depuis 5 ans environ, le malade se plaint d'une Céphalalgie continuelle et très forte = Le maximum de la douleur de tête se ferait sentir au niveau de la région frontale = Douleur au niveau de l'occiput = Les douleurs de tête augmentent beaucoup immédiatement avant les crises épileptiformes et à ce même moment le malade aurait des bourdonnements des vibrations dans les oreilles. = Le malade ne présente rien de particulier à noter du côté de la face = point de paralysie = = Il n'a pas de tics de grimace, de clignement = Il a peu de côté gauche plus faible que l'autre = Il tire un peu moins fort de la main gauche ; mais, dit-il, il a toujours été un peu plus faible de ce côté = Sa marche est normale et libre = point de trouble de l'équilibre alors même qu'on lui fait fermer les yeux = = Les mouvements réflexes sont bien conservés = Aucun trouble des différentes sensibilités (tact - douleur - température) = La vue a diminué très rapidement depuis 3 Mois, et plus à gauche qu'à droite = elle a diminué à tel point que actuellement le malade ne peut pas reconnaître une personne de la connaissance à quelques mètres que ce soit = = La pupille gauche est un peu plus dilatée que la droite = = On entend le Malade tousser un peu depuis longtemps = Crachats le matin = Pas d'hémoptysie récemment = Bonne appétit digestions bonnes = selles régulières = Auscultation : poumons : q.q. râles sous crépitants fins dans la fosse sous épineuse à droite = En avant : à droite respiration un peu obscure = Cœur : bien = Urines : pas d'albumine et pas de sucre

IMP. A. BONNAVIAT A LYON

SCD Lyon 1

MODÈLE N° 21.

HOTEL-DIEU. — Salle 4ème femmes N° 155.

Nom Cavet.

né à

demeurant à Lyon.

profession Culottière

âge 51 ans.

tempérament

constitution

entrée le 25 novembre

sorti le 29 Nov.

DIAGNOSTIC ET RÉSUMÉ

~~Névropathie~~

Tumeur cérébrale

HISTOIRE PATHOLOGIQUE

Cette femme à toujours eu un tempérament nerveux, sans cependant avoir des crises. Il y a un an, à la suite de la ménopause survinrent des accès d'étouffements que la malade décrit ainsi: elle sentait comme une constriction de la poitrine ne pouvait plus respirer, une sueur abondante venait inonder ses vêtements; en même temps qu'un besoin d'air impérieux se faisait sentir, à tel point qu'en plein hiver la malade était forcée d'ouvrir la fenêtre. Ces accès se reproduisaient le jour comme la nuit et ~~pl~~ plusieurs fois en vingt-quatre heures.

Il y a trois ou quatre mois ces symptômes se modifièrent; les accès d'étouffement disparurent pour faire place à des vertiges; la vue se troubla au point qu'aujourd'hui elle est presque perdue; l'ouïe

SCD Lyon 1

DATES	HISTOIRE PATHOLOGIQUE	PRESCRIPTIONS
	Si Faltera legerement, et les pieds et les mains devinrent le siege de fourmillements tres incommodes. Jamais de vomissements. Actuellements. la malade est dans un etat d'embonpoint assez bien conservé. pas de toux, rien aux poumons. Un coeur souffle systolique doux a la pointe — la pointe bat dans le cinquieme espace — battements lents et reguliers d'intensité faible. pas de souffles carotidiens. oedeme des pieds il y a un an. La vision est très affaiblie, ce dense pas la malade ne reconnait pas les traits d'une personne — Synchesis étincelant — En dormant la malade voit toujours des feux, des incendies, elle a de nombreux cauchemars — pas de strabisme pas d'exophtalmie. Les vertiges se font sentir tres intenses pendant la marche, qui ne peut etre continuée que quelques pas. Les facultés sont devenues faibles; pas d'altération de la sensibilité au tact et a la douleur. La force est egale dans les deux cotés du corps. langue bonne — appetit conservé — dyspepsie flatulente — selles involontaires parfois.	

Lyon. — Impr A. Bonnaviat, rue Ste-Catherine, 13.

SCD Lyon 1

N° 21.

HOTEL-DIEU. — Salle St Charles N° 291.

Nom Collard Louis Joseph

né à Mont St Vincent

demeurant à Chalon

profession voyageur de commerce (pour les vins)

âge 42 ans

tempérament

constitution

entré le 30 8bre

sorti le 18 mars 1874

DIAGNOSTIC ET RÉSUMÉ

~~Myélite chronique~~

Syphilis tertiaire

Tumeur à cerveau

Ph

HISTOIRE PATHOLOGIQUE

Il y a 15 ans ce malade a eu la syphilis. Depuis 3 ans ressent des douleurs dans les jambes de la faiblesse de la difficulté dans la marche, des douleurs fulgurantes dans les lombes, des vertiges, difficultés dans la miction, parfois incontinence, ~~et~~ strabisme interne de l'oeil gauche.

Actuellement : faiblesse dans les membres inférieurs, douleurs. Les membres inférieurs ont considérablement diminué de volume. Pas de trouble de la sensibilité. Strabisme interne de l'oeil gauche. Douleurs avides dans les bras principalement le gauche. Pas de palpitation. Peu d'appétit. La digestion est assez bonne. Accès de fièvre revenant tous les jours, caractérisés par une légère augmentation de la température, sans frisson ni sueur.

Le 9bre Patron avec surface de quinine 0,50
Iodure de potassium 1g.
Tisane douce amère.
Onguent populeux

Lyon. Impr. A. Bonnaviat, rue Ste-Catherine, 13.

SCD Lyon 1

DATES	HISTOIRE PATHOLOGIQUE	PRESCRIPTIONS
7 9bre	Le malade a un peu de diarrhée. Langue saburrale	On suppose le sulfate de quinine. Eau de Sedlitz
8 9		Potion avec teinture de Rhubarbe — 2 g.
9 9bre		Tis. chicorée amère. Eau alcaline N° 2. Potion avec dissolution d'iodure 1 g.
10 9bre		Iodure de potassium 1 g. Sulfate de quinine 0,50
11 9		
13 9bre	Le malade tousse beaucoup. — La diarrhée a cessé	Lait. — Potion avec sirop de couleur 3 d.
15	Le malade a des accès de fièvre qui commencent à midi et se prolongent dans la nuit	Tisane d'orge amère avec iodure de potassium 2 g. Lait — Potion avec sulfate de quinine 0,10
18 9bre	Les accès de fièvre diminuent beaucoup.	On supprime le quinine. Potion avec extrait de pesquerone 2,25
21 9bre		Tisane de graines de lin
22 9bre		Tisane de graine de lin avec iodure de potassium 2 g. Potion avec extrait de pesquerone 0,50
23 9bre		Potion avec sirop de couleur. Lait — Tis. dattes et jujubes
25 9bre		Potion avec 1 g. de teinture d'eucalyptus. Infusion de pulmonaire. Hyp. pharmaceutique
27 9bre	Accès de fièvre un peu plus fort hier.	Iodure de potassium 2 gr. Teinture d'eucalyptus 1 g. Sulfate de quinine 0,50
29 9bre		Lait. Tis. lierre et hyssope. Liniment éthéré
6 Xbre	Hier son fièvre assez forte	Sulfate de quinine 0,40. Lait — Inf. de tilleuls et fleurs d'orangers
11 X		Inf. Valériane. Hydrate de chloral — 1 g.

SCD Lyon 1

DATES	HISTOIRE PATHOLOGIQUE	PRESCRIPTIONS
18 xbre	0	[illegible]
18 xbre		Extrait de jusquiame 0,40 Extrait thébaïque 0,05
18 xbre		Liniment opiacé
20 xbre		Infus. de tilleuls et fleurs d'oranger.
2 janvier 1874	— Douleurs assez vives. Bain sulfureux	Potion avec extrait thébaïque 0,05
		Liniment thérébenthiné
3 janvier		Infusion valériane
		Extrait thébaïque 0,10
6 janvier		Liniment thérébenthiné
		Infusion de tilleuls
10 janvier	— Un peu de gingivite	Gargarisme [illegible]
11		B.S. [illegible] Pharmacie 4 pastilles de rhubarbe
17 janvier		[illegible] Iodure de potassium 1g Eau de Seltz 1g
24		Extrait thébaïque 0.10 [illegible] iodure de potass. 1g 6 past. rhubarbe
25	La malade présente des accidents hystériques sur la face [illegible]	Lavement [illegible] moyens et [illegible] Frictions avec: axonge 20g iod. de pot. 2g ext. de belladone 2g Extrait thébaïque 0,10. Eau de [illegible] Iodure potassium 2g 6 pastilles de rhubarbe 0,05 extrait thébaïque [illegible]

SCD Lyon 1

N° 21 *bis*.

DATES	HISTOIRE PATHOLOGIQUE	PRESCRIPTIONS
10 février		Id — Somme tranquille
21 —		Extrait Théologique 0,10
24 février	Vaux à Ste Charles Pour Tonne	Rosine de potas. 2,50
	Craquements dans deux sous mets dans les creux sus et sous claviculaires Un ancien obscurité du sommet gauche avec retentissement de la toux et de la voix Et droite q.q. r. ab. muqueux	
18 mars 1874	soit dans le même état.	

Lyon Imp. veuve Bonnavint et fils

SCD Lyon 1

MODÈLE N° 21.

HOTEL-DIEU. — Salle Ste Jeanne N° 1

Nom Etienne Charly

né à S Genis Terrenoire

demeurant à

profession machiniste

âge 44 ans

tempérament

constitution

entré le 24 Juin 78

sorti le

DIAGNOSTIC ET RÉSUMÉ

Tuberculose
Tumeur cerebrale } ?

4 mai

HISTOIRE PATHOLOGIQUE

Excellente santé habituelle ; — comme accidents vénériens, une blennorrhagie il y a 20 ans environ. — Antécédents assez nettement alcooliques.

Le 4 mai, cet homme était à son travail, lorsqu'il ressentit brusquement dans la nuque une douleur vive et une contracture particulière qui lui rendit la tête immobile et porta la face du côté droit ; en même temps quelques vertiges. Cet homme descendit aussitôt un escalier en se tenant solidement à la rampe ; arrivé au bas, il dut parcourir encore un espace de quelques mètres, il le fit avec beaucoup de peine, en chancelant comme un homme ivre ; ~~pendant le~~ dans cet intervalle, il s'écoula de la nuque et de la partie supérieure droite du corps une quantité extraordinaire de sueur. Puis survint une parésie des membres, surtout des M. infér ; — il resta quelques jours au lit, dans cet état, et offrant en outre un trouble de la déglutition qui le faisait avaler de travers dès qu'il voulait boire. — En même temps, constipation opiniâtre =. ~~Les vertiges, et la~~ douleur

DATES	HISTOIRE PATHOLOGIQUE	PRESCRIPTIONS
	à la marche, les troubles de la déglutition s'amendèrent assez rapidement. Mais il conserva de la parésie des membres, des vertiges, et une légère constipation, et un certain trouble altération du timbre de la voix qui est devenue enrouée et un peu discordante. — Face. Parésie gauche : plis et rides atténués ; abolition presque complète de la transpiration de ce côté. Parésie très accusée de l'orbiculaire, qui apparaît surtout dans les efforts que fait le malade pour fermer isolément cet œil. Diminution de la vision de ce côté ; la pupille est plus contractée que du côté droit. La langue se dévie peut-être un peu à droite.	État actuel :
	Membres droits. Légère parésie, à peine appréciable pour le membre supérieur ; en outre, ce membre est atteint d'une légère contracture occupant le biceps. — Les autres membres sont flasques. Le malade marche assez bien, mais lentement, et en appuyant davantage sur la jambe droite que sur la gauche ; il éprouve une notable difficulté à tourner sur place ; il en s'appuyant légèrement d'une main, il peut se tenir sur la jambe droite, et ne peut pas répéter cet exercice avec la gauche. Sensibilité. Presque complètement abolie à la face, où le contact de la tête d'épingle avec la cornée n'est pas senti. — Aux membres droits, la sensibilité tactile est assez peu diminuée ; mais la sensibilité à la douleur semble avoir complètement disparu : si on enfonce l'épingle dans la peau, le malade indique nettement qu'on le touche, et à quel endroit, mais il croit qu'on le touche avec la tête de l'épingle ou avec le doigt. — Bon état général ; légère constipation ; il n'y a jamais eu de troubles urinaires ; persistance des vertiges. — Légère hyperémie rétinienne, sans caractères particuliers	

IMP. A. BONNAVIAT A LYON

SCD Lyon 1

MODÈLE N° 21.

HOTEL-DIEU. — Salle St Maurice N° 26

Nom H. Gaubert
né à Lyzin-Pinet (Isère)
demeurant à Lyon
profession cordonnier
âge 39 ans
tempérament
constitution
entré le 23 Décembre 77
sorti le à Longchêne le 15 Jan 78

DIAGNOSTIC ET RÉSUMÉ

Tumeur de la base

HISTOIRE PATHOLOGIQUE

Rien à noter dans l'hérédité.
Cet homme s'est très bien porté dans sa jeunesse. Il n'avoue pas d'habitudes alcooliques. En 1863 pendant qu'il était soldat en Algérie il eut au niveau du filet une ulcération superficielle de la dimension d'une pastille de menthe suivant son expression; cette ulcération sur laquelle il donne peu de renseignements fut cicatrisée au bout de 15 jours environ après un traitement purement local par le calomel; elle ne fut ~~pas~~ suivie ni d'adénites, ni d'aucun accident qu'on pourrait qualifier de secondaire; 6 mois après au moins sans cause appréciable il fut traité dans la salle des blessés à l'hôpital militaire pour une adénite ~~[illegible]~~ inguinale transverse gauche qui suppura et fut ouverte au bistouri on en voit d'ailleurs encore les traces ainsi que celle de l'ulcération qui a détruit le filet.
Il eut aussi deux blennorrhagies.
Il revint en France en 1866, se maria en 69.
Il fait remonter le début de ses troubles cérébraux au ~~mois~~ 15 Juin 75. A cette époque sans prodrome dans le courant de la journée pendant son travail il fut pris tout d'un coup d'un vertige presque

DATES	HISTOIRE PATHOLOGIQUE	PRESCRIPTIONS
	à la marche, les troubles de la déglutition s'amendèrent assez rapidement. Mais il conserva de la parésie des membres, des vertiges, et une légère constipation, et un certain trouble altération du timbre de la voix qui est devenue enrouée et un peu discordante. — <u>Face</u>. Parésie gauche : plis et rides complète de la transpiration de ce côté. De l'orbiculaire, qui apparaît surtout dans les efforts que fait le malade pour fermer isolément cet œil. Diminution de la vision de ce côté; la pupille est plus contractée que du côté droit. La langue se dévie peut-être un peu à droite.	Etat actuel : atténués; abolition presque. Parésie très accusée. Diminution de
	<u>Membres droits</u>. Légère parésie, à peine appréciable pour le Membre supérieur; en outre, ce membre est atteint d'une légère contracture occupant le biceps. Les autres membres sont flasques. Le malade marche assez bien, mais lentement, et en appuyant davantage sur la jambe droite que sur la gauche; il éprouve une notable difficulté à tourner sur place; il en s'appuyant légèrement d'une main, il peut se tenir sur la jambe droite, et ne peut pas répéter cet exercice avec la gauche — <u>Sensibilité</u>. Presque complètement abolie à la face, où le contact de la tête d'épingle avec la cornée n'est pas senti. — Aux membres droits, la sensibilité purement tactile est assez peu diminuée; mais la sensibilité à la douleur semble avoir complètement disparu : si on enfonce l'épingle dans la peau, le malade indique nettement qu'on le touche, et à quel endroit mais il croit qu'on le touche avec la tête de l'épingle ou avec le doigt. — Bon état général; légère constipation; il n'y a jamais eu de troubles urinaires; persistance des vertiges. — Légère hyperémie rétinienne — sans caractères particuliers	

SCD Lyon 1

MODÈLE N° 21.

HOTEL-DIEU. — *Salle* St Maurice N° 26

Nom H. Gaubert

né à Lyzin-Pinet (Isère)

demeurant à Lyon

profession cordonnier

âge 39 ans

tempérament

constitution

entré le 23 Décembre 77

sorti le à Longchêne le 15 Jan 78

DIAGNOSTIC ET RÉSUMÉ

Tumeur de la base

HISTOIRE PATHOLOGIQUE

Rien à noter dans l'hérédité.

Cet homme s'est très bien porté dans sa jeunesse. il n'avoue pas d'habitudes alcooliques. En 1863 pendant qu'il était soldat en Algérie il eut au niveau du filet une ulcération superficielle de la dimension d'une pastille de menthe suivant son expression; cette ulcération sur laquelle il donne peu de renseignements fut cicatrisée au bout de 15 jours environ après un traitement purement local par le calomel; elle ne fut ~~pas~~ suivie ni d'adénites, ni d'aucun accident qu'on pourrait qualifier de secondaire; 6 mois après au moins sans cause appréciable il fut traité dans la salle des blessés à l'hôpital militaire pour une adénite ~~[illegible]~~ inguinale transverse gauche qui suppura et fut ouverte au bistouri on en voit d'ailleurs encore les traces ainsi que celle de l'ulcération qui a détruit le filet.

Il eut aussi deux blennorrhagies.

Il revint en France en 1866, se maria en 69.

Il fait remonter le début de ses troubles cérébraux au ~~mois~~ 15 Juin 75. A cette époque sans prodrome dans le courant de la journée pendant son travail il fut pris tout d'un coup d'un vertige presque

DATES	HISTOIRE PATHOLOGIQUE	PRESCRIPTIONS
	lui serrerait le côté gauche.	
	au dynamomètre 155 à gauche - 200 à droite -	
	légère diminution de la sensibilité ~~des deux côtés~~ dans les 2 membres gauches.	
	Pas de modifications dans la marche.	
	Rien du côté de la vessie ou du rectum. (constipation depuis la 1ère attaque	
	Rien aux poumons ni au coeur	
28 Déc	examen ophthalmologique.	
	rien à gauche - à droite un peu de dilatation des vaisseaux mais pas de traces de neuro-rétinite.	
18 Jan	même état --	

IMP. A. BONNAVIAT A LYON

SCD Lyon 1

MODÈLE N° 21.

HOTEL-DIEU. — Salle St Charles N° ~~70~~ 70

Nom Ambroise Gaget

né à Lyon

demeurant à

profession jardinier

âge 57

tempérament

constitution

entré le 12 9bre

sorti le 15 fev 77

DIAGNOSTIC ET RÉSUMÉ

Tumeur de la base probablement syph.
paralysie faciale gauche
hémiplégie incomplète

très amélioré

HISTOIRE PATHOLOGIQUE

Pas d'Epilepsie. Pas d'antécédents à noter, pas d'alcoolisme pas de syphilis. Depuis une huitaine de jours, ~~congestion~~ phénomènes de congestion encéphalique aussitôt que le malade baissait la tête le 9 il fut pris d'étourdissement et tomba à trois reprises sans précisément perdre connaissance. Depuis un vomissement bilieux et bien. Dans que l'intelligence soit atteinte en aucune façon, lourdeur de tête et faiblesse générale au point que le malade est incapable de marche, la sensibilité comme la motilité des jambes et des bras ne paraît pas modifiée.

Il semble au malade que la moitié gauche de la face sent d'une façon particulière et différente de ce que sent le côté droit, la moitié gauche de la langue lui paraît plus épaisse et plus embarrassante

DATES	HISTOIRE PATHOLOGIQUE	PRESCRIPTIONS
	d'ailleurs la parole n'est ni hésitante ni modifiée, le malade ne peut pas siffler, mais en l'engageant à souffler ou à tirer la langue, on ne voit pas de déviation bien sensible	
	diminution légère de la force du côté gauche pas de diminution de la chaleur locale	
	Depuis le soir paralysie manifeste de la moitié gauche de la face, la commissure labiale gauche est tirée en bas	
	Dans la joue et la lèvre inférieure une sensation différente hyperesthésique	
	La pupille gauche est un peu plus resserrée —	lav purg.
	Rien du côté du cœur	
14	Pas d'albumine dans l'urine	
	sent. spéciales :—	
	narine gauche sent moins que la droite	
	côté droit de la langue sent moins bien que le côté gauche	
	La tête est un peu moins lourde	
	le malade répond nettement aux questions	
15	Toujours sur le côté gauche de la face sensation comme si la peau était parcheminée, lorsqu'on la touche (branche inf. du trijumeau)	
	surdité relative de l'oreille droite	
	de même pour l'odorat	
	diminution de la vue du côté droit	
	de même pour la sensibilité de la conjonctive	
	augmentation ~~de~~ la sensation cornée du côté gauche de la face	
	pas de contracture et pas de mouvement choréique	
	la différence des sensibilités sur les membres des deux côtés n'est pas sensible tant sen faut comme pour les côtés de la face. Elle même égale aux deux bras et jambes	
	Toujours un peu de pesanteur de tête	
16	persistance des mêmes phénomènes plus	
	démangeaison localisé au cuir chevelu du côté gauche.	
	Manque de sureté dans les mouvements du bras gauche ce manque de sureté s'augmente encore lorsque le malade ferme les yeux.	
	Cependant la sensibilité n'y est pas diminuée	

sensation parfaite du côté gauche mais différente de celle du côté droit

19° — Lancées dans le côté g. du crâne

Lyon. Impr. A. Bonnaviat, rue Ste-Catherine, 18.

SCD Lyon 1

Modèle N° 21.

HOTEL-DIEU. — Salle St Charles N° 70

Nom Antoine Gaget

né à

demeurant à

profession

âge

tempérament

constitution

entré le

sorti le

DIAGNOSTIC ET RÉSUMÉ

HISTOIRE PATHOLOGIQUE

18 Nov.

La tête est un peu moins lourde. Le malade a pu se lever pour aller à la chaise, et aujourd'hui on peut le faire marcher seul; il est peu solide sur ses jambes et il marche en immobilisant le tronc; la jambe gauche est portée en avant avec un peu d'hésitation et le poids du corps porte toujours plutôt sur la jambe droite, car il reste peu appuyé sur la jambe gauche. Le membre sup. gauche est toujours un peu plus faible que le membre droit; c'est à la face que la paralysie est toujours la plus marquée; elle est cependant incomplète, surtout très ~~sensible~~ manifeste dans les mouvements de la face; l'œil gauche seul peut rester ouvert isolément; les pupilles n'offrent rien de particulier; tous les mouvements des yeux se font très libres; légère ambiopie à gauche.

SCD Lyon 1

DATES	HISTOIRE PATHOLOGIQUE	PRESCRIPTIONS
	L'ouïe du côté gauche est toujours beaucoup plus faible qu'à droite. La sensibilité est parfaitement conservée sur les 4 membres, le tronc et le cou. Sur la face, le malade sent le moindre contact, mais, sur le front du côté gauche et sur toute la moitié gauche de la face il éprouve une sensation anormale qu'il compare à celle qu'on produirait en interposant une feuille de papier ± épaisse entre la peau et l'épingle qui sert à l'explorer. Sur le cuir chevelu et les autres parties la sensation est normale. Quand on ferme les yeux au malade. Quand on dit au malade de toucher un point du corps, soit le tronc, soit la face, soit la main droite, avec un doigt de la main gauche, il y a une certaine hésitation et surtout il touche le plus souvent à côté du point indiqué, où il n'y arrive que par un tatonnement; avec la main droite le malade est plus habile pour arriver au point indiqué, cependant il tombe souvent à côté ~~et surtout quand on indique un point de la face du malade~~. Toutefois le phénomène est moins marqué avec le bras droit qu'avec le bras gauche. Les phénomènes cités plus haut sont aussi manifestes quand le malade y voit, cependant il y a un peu moins d'hésitation.	

Lyon. impr. A. Bonnaviat, rue Ste-Catherine, 18.

SCD Lyon 1

St Charles 70 — Ambroise Gaget

N° 21 bis.

DATES	HISTOIRE PATHOLOGIQUE	PRESCRIPTIONS
21 7	la déviation de la commissure est plus accentuée depuis hier la paralysie faciale est bien plus apparente et ce matin la joue est flasque — le malade n'a presque pas de mouvement de la face du côté gauche il ne peut plus fermer l'œil gauche. l'amblyopie de ce côté a augmenté. L'ouïe du côté gauche est toujours affaiblie au même degré. La langue est portée un peu à gauche. pas de déviation de la luette. Le moindre attouchement est perdu du côté gauche mais la perception n'est plus si nette les mouvements des yeux se font bien. Il semble au malade que sa force est revenue dans tout le corps. Le sentiment de pesanteur de la tête est moins marqué, la marche est plus facile mais encore beaucoup d'hésitation pour tourner.	
4/9	quelques douleurs du sommet du crâne en arrière et l'oreille et à gauche. L'odorat ainsi que le goût exploré on constate un affaiblissement du côté gauche surtout du goût (le sel lui paraît sucré). Le chatouillement amène plus d'effets réflexes à droite qu'à gauche. Il y peu de diminution de force de contraction du côté gauche. Il saisit très bien les différents doigts en fermant les yeux. Pupilles égales —	
24	La paralysie de l'orbiculaire gauche qui existe depuis 4 jours persiste encore. La sensibilité et la contractilité existent également des deux côtés de la face. La vue et l'ouïe du côté gauche s'améliorent quoiqu'il existe encore une différence d'acuité avec l'autre côté. Il marche plus facilement, traîne moins la jambe, mais la marche devient presque impossible si le malade ferme les yeux.	

SCD Lyon 1

DATES	HISTOIRE PATHOLOGIQUE	PRESCRIPTIONS
25 9bre	il éprouve parfois des lancées dans l'oreille g. ces douleurs s'irradient jusqu'au sommet de la tête même état de l'ouie.	
10 8bre	Le malade aurait la tête moins lourde lorsqu'il est assis que lorsqu'il est couché	
4 9bre		
26 7	Douleurs très vives dans la tête pendant 24 heures	

SCD Lyon 1

Gaiget St Charles 70

DATES	HISTOIRE PATHOLOGIQUE	PRESCRIPTIONS
28 9bre	Le malade souffre moins de la tête les hémorrhoïdes paraissent pour la 1ère fois	Onguent populeum
29 9bre	La sensibilité est revenue du côté gauche à peu près normale et le malade ne trouve une très légère différence qu'au niveau de la commissure.	
	yeux – y voit encore moins distinctement du côté côté gauche que du côté droit mais mieux que les autres jours.	
	narines – sent la fleur d'oranger du côté gauche mais moins bien que du côté droit	
	langue. côté gauche a une plus grande différence sur le côté droit pour apprécier le goût du vinaigre et de la coloquinte.	
	L'oreille gauche entend une montre à 2,5 la droite entend mieux	
	quelques contractions dans l'orbiculaire des lèvres qui n'existaient pas auparavant.	
	Moins d'étourdissement.	
	La marche est un peu plus facile, il peut même marcher en levant la tête	
		Il est à 6gr d'iod depuis 2 jours et continue les frictions mercurielles
1er X	La contractilité électrique des muscles du côté gauche de la face a bien diminué même sur ce qu'elle était au début, cette diminution est bien moins marquée pour le massiter seulement. La contractilité est presque nulle pour les autres muscles.	
	pas de mouvement volontaire du côté gauche de la face. Le malade a toujours des douleurs vives de tête correspondant au canal auditif	

SCD Lyon 1

N° 21 *bis*.

DATES	HISTOIRE PATHOLOGIQUE	PRESCRIPTIONS
6 X	Les muscles de la face ne se contractent pas sous l'influence de l'électricité sauf le masseter. Il ferme un peu mieux l'œil gauche. Quant à la sensibilité il y a peu de différence	
8 X	Le malade marche beaucoup mieux, il ferme l'œil gauche un peu mieux	
20 X	L'œil reste toujours ouvert, il ne peut fermer complètement la paupière. La paralysie faciale persiste aucun mouvement volontaire. Au moyen d'un courant d'induction on ne détermine aucun mouvement sauf dans le masseter. La sensibilité électrique est plus marquée à droite qu'à gauche. Il y voit mieux qu'avant de l'œil gauche mais encore moins bien de celui-ci que de l'œil droit. — La langue apprécie mieux du côté du côté gauche qu'avant mais encore moins bien que du côté droit (vinaigre, cloquinte, sel) De même pour l'odorat il reconnait les substances, mais toujours avec une différence marquée d'un côté à l'autre. — La conjonctive gauche est moins sensible que la droite. Pas de trouble de la sensibilité du côté des membres pas de trouble de motilité pas de trouble de sensibilité musculaire. Pas de lourdeur de tête. Pas d'étourdissement. La marche devient facile, excepté pour tourner.	

SCD Lyon 1

DATES	HISTOIRE PATHOLOGIQUE	PRESCRIPTIONS
5 jours	Sous l'influence des courants induits contractions nettes de l'orbiculaire des lèvres. Les sens sont un peu moins parfaits d'un côté que dans le côté droit, toutefois le malade a fait des progrès depuis le dernier examen, cette remarque s'applique à tous les sens. Le malade accuse une sensation anormale dans la partie supérieure du côté gauche de la face La sensibilité est égale. Le malade n'a plus d'étourdissement Etat général excellent, le malade prend toujours ses 6 grammes d'iod. par jour.	
26 jours	On continue d'électriser le malade tous les jours et on constate une amélioration progressive - la commissure est peu déviée et sous l'influence du courant électrique on constate la contraction de tous les muscles - les contractions polaires sont très limitées et n'existent qu'à l'orbiculaire des lèvres - il n'existe toujours aucun trouble cérébral. L'iodure de potassium pris jusqu'à ce jour à la dose de 6 grammes est porté à 2 gr.	

SCD Lyon 1

N° 21 *bis*.

DATES	HISTOIRE PATHOLOGIQUE	PRESCRIPTIONS

SCD Lyon 1

MODÈLE N° 21.

HOTEL-DIEU. — Salle St Maurice N° 12

Nom J. Chollet
né à Versailles
demeurant à Lyon
profession tailleur d'habits
âge 42 ans
tempérament
constitution
entré le 19 déc 77
sorti le 14 Jan 77

DIAGNOSTIC ET RÉSUMÉ

Hémiplégie gauche

Tumeur cérébrale ?

HISTOIRE PATHOLOGIQUE

Cet homme a été traité à Ste Jeanne jusqu'au 10 Octobre dernier, à cette époque il partit pour Longchêne, dans l'état suivant: diminution de la force dans tout le côté gauche sans troubles de la sensibilité; de temps en temps 4 ou 5 fois par jour crises épileptiformes consistant en une sorte d'absence avec paralysie de la langue pendant quelques secondes seulement; diminution de l'intelligence sans troubles du côté des sens.

Pendant son séjour à Longchêne son état se modifia peu malgré un traitement par le bromure de potassium, les troubles momentanés de la parole cessèrent au bout de 3 semaines; le 10 Octobre le malade quitta l'hospice, 2 ou 3 jours après il fut pris dans un mouvement d'une sorte de vertige passager qui laissa après lui un trouble assez marqué de la vue dans l'oeil gauche; obligé de travailler beaucoup et dans un atelier très chaud il fut depuis cette époque frappé de crise épileptiforme à quatre reprises différentes et toujours le soir pendant son travail, il se souvient des dates et indique le 17 ~~Novembre~~ Octobre, le 12, le 24 Novembre et 15 Décembre. Tout à coup sans prodromes il perd connaissance, revient à lui au bout de 10 minutes

SCD Lyon 1

DATES	HISTOIRE PATHOLOGIQUE	PRESCRIPTIONS
	ou 3/4 d'heure et conserve une sorte de somnolence pendant 45 heures environ - Il ne peut dire s'il a uriné, mais il a remarqué que le côté gauche ne perd nullement la force après ces accès, qu'au contraire il [illegible] les mouvements deviennent plus faciles.	
	Dans l'intervalle il est sujet à des vertiges sans perte de connaissance à des sensations subjectives de chaleur dans gauche; la vue s'est affaiblie depuis un plus depuis le 1er accès dans l'œil gauche en même temps l'ouïe s'est altérée beaucoup du même côté. Constamment le malade entend sonner des cloches; il a remarqué aussi qu'en savoir s'était modifié, qu'elle est plus lente mais jamais il n'a oublié les mots. Il [illegible] remonter aussi à l'avant époque les troubles de la sensibilité du côté gauche; tous les autres accès n'ont pas eu d'influence sur les sens ou la motilité.	
	Actuellement le malade présente les symptômes suivants:	
	Forte claudication avec développement des réflexes tendineux. Pupilles normales - phosphènes abolis à gauche - ouïe affaiblie du même côté - pas de diplopie dans ces derniers jours nystagmus de temps en temps. Sensations subjectives dans l'oreille gauche - ouïe abolie. Perçu à noter du côté de la face au point de vue de la motilité Anesthésie complète de toute la moitié gauche même au niveau du cuir chevelu Voix émoussée, parole un peu lente. Anesthésie du côté gauche de la langue côté gauche du tronc - pas d'anagnosie. Actuellement pas de contractures de temps en temps fourmillements dans les parties restent toute la matinée. Diminution de la motilité manifeste. Le malade serre faiblement mais il exécute tous les mouvements [illegible] par exemple le pied à 50 à droite au lit - au dynamomètre 55 à gauche - 90 à droite. Sensibilité abolie dans toute la moitié droite du tronc, dans tout le côté gauche le bras la face postérieure de l'avant-bras, de la main, conservé avec autant incomplètement c'est-à-dire la face palmaire des doigts de la main et à la face antérieure de l'avant-bras jusqu'à 6 travers de doigt au-dessus du poignet - la température cependant est perçue faiblement sur les points anesthésiés. Sensibilité abolie également au diapason à l'ouïe pour le membre supérieur [illegible] position est abolie sauf pour la main lorsqu'elle repose sur le lit par sa face palmaire, le malade ne peut savoir directement sa position lorsqu'on le lui commande un membre inférieur la sensibilité est abolie dans tous les segments sauf à la face postérieure et à la face externe du pied où cependant elle est émoussée - [illegible] abolie à 1 centimètre 1/2 au-dessus du genou. Réflexes tendineux abolis à gauche. Le malade en marchant recourbe le sol il traîne un peu la jambe gauche la porte un peu en dehors, mais la démarche est régulière. La flexion de l'avant-bras ne provoque pas de douleur.	

SCD Lyon 1

IMP. A. BONNAVIAT A LYON

DATES	HISTOIRE PATHOLOGIQUE	PRESCRIPTIONS

IMP. A. BONNAVIAT A LYON

SCD Lyon 1

HOTEL-DIEU. — *Salle* _____ N° 14

Nom

né à

demeurant à

profession

âge

tempérament

constitution

entré le

sorti le

DIAGNOSTIC ET RÉSUMÉ

HISTOIRE PATHOLOGIQUE

25 Déc.	La force est très diminuée dans le membre supérieur ; on peut facilement empêcher le malade de fléchir ou d'étendre la jambe. rien d'anormal à l'examen ophthalmologique.

SCD Lyon 1

MODÈLE N° 21.

HOTEL-DIEU. — *Salle* St Maurice *N°* 28

Nom André Josse
né à Randens (Savoie)
demeurant à Lyon
profession journalier
âge 48 ans
tempérament
constitution
entré le 14 Décembre 77
sorti le 17 Jan 78

DIAGNOSTIC ET RÉSUMÉ

Tumeur cérébrale ?

HISTOIRE PATHOLOGIQUE

Père mort à 76 ans - Mère bien portante - un frère mort en bas âge.
Rien à noter dans l'hérédité.
Cet homme n'a pas eu de manifestations scrofuleuses dans son enfance - il n'a pas été atteint de convulsions - à 19 ans il fut envoyé ~~dans les colonies~~ en Italie comme militaire; libéré en 1855 à l'âge de 25 ans il retourna dans son village en Savoie - Il n'a jamais eu de maladies fébriles; ~~mais~~ il n'a pas abusé des alcooliques mais il buvait 3 litres de vin par jour jusqu'en 1877 quelques gouttes tous les 3 jours en 1860 ou 61 pendant qu'il était garde forestier il eut des rapports avec une fille du pays, 8 jours après le dernier coït il vit se développer sur le gland une ulcération qui s'indura, suppura peu, guérit au bout d'un mois environ et ne fut pas suivie d'accidents secondaires - et la même époque il ressentit sous l'influence de l'humidité des douleurs dans les articulations -
en 1871 environ sans cause appréciable il commença à

SCD Lyon 1

DATES	HISTOIRE PATHOLOGIQUE	PRESCRIPTIONS
	éprouver des maux de tête - ces maux de tête persistent ne l'empêchant pas de travailler, ils revenaient tous les 8 ou 15 jours environ, occupant	
	les deux côtés du front et ne s'accompagnant ni de vertiges ni de vomissements.	
	Vers mois de Décembre 76 sans cause appréciable, sans traumatisme, sans frayeur, un jour en se levant il fut surpris d'être mal à son aise et d'être pris d'un sorte de vertige, il alla néanmoins à la mairie sans perdre tout d'un coup il tomba en pâmoison et perdant complètement connaissance - les personnes qui le relevèrent lui disent qu'il revint à lui au bout de 3/4 d'heure environ, après cette attaque il resta en proie à une céphalalgie très vive avec obnubilation intellectuelle, et la même jour ne se souvient pas d'avoir eu de nouvelle perte de connaissance pendant 1/2 heure à peu près. Le lendemain il put se tenir à son travail en conservant toujours une lassitude générale avec céphalalgie, 15 jours après seulement il put reprendre son travail depuis lors ces crises sont revenues à intervalle inégaux, la dernière il y a 3 mois.	
	Dans l'intervalle le malade est en proie à une céphalalgie presque continue, occupant autant le côté droit du front s'irradiant quelquefois la région occipitale des 2 côtés, s'exaspérant vers le soir.	
	Il prétend que les attaques s'accompagnent toujours d'une période initiale de déglutition, qu'elles sont suivies d'un état de battement dans les tempes véritable. - Jamais il n'a eu de paralysie des membres, de temps en temps il est pris de vertiges passagers.	
	Depuis 3 mois 1/2 l'ouïe est notablement affaiblie dans les 2 oreilles de temps en temps le malade entend des bourdonnements d'oreille, on dirait ensemble suivant son expression qu'il entend un maréchal ferrant qui frappe sur son enclume.	
	Son intelligence a baissé - sa mémoire a diminué - on a déjà remarqué de modifications dans le timbre de sa voix dans sa manière de parler - Il a pris longtemps un traitement antisyphilitique probablement sans aucun effet.	
	Actuellement céphalalgie bi-frontale très intense - face pâle sans aucune expression symétrique	
	une main très affaiblie - pas de déjeté - le malade peut à peine se conduire.	
	Le dehors il voit les objets à travers un brouillard - pupilles normales mobiles - la droite un peu plus dilatée	
	Hospitalisé - de temps en temps mouvement de latéralité prononcé	
	le malade fait quelques	
	vers deux et de temps en temps des vertiges.	
	parole normale sans hésitation, sans bégaiement.	
	Membres amaigris surtout du côté malade - faiblesse générale.	
	Membres supérieurs au dynamomètre 120 à droite 95 à gauche.	

IMP. A. BONNAVIAT A LYON

SCD Lyon 1

DATES	HISTOIRE PATHOLOGIQUE	PRESCRIPTIONS
28 Déc	examen ophthalmologique : oeil droit : papille à contours diffus ; vaisseaux un peu dilatés. - oeil gauche papille un peu plus nets.	
6 Janvier	le malade trouve que sa vue s'est améliorée. il a de temps en temps de la céphalalgie bi-frontale. il n'a pas pris de crise depuis son entrée.	
17	pas de nouvelle crise - céphalalgie moindre. vue toujours très troublée	

IMP. A. BONNAVIAT A LYON

SCD Lyon 1

MODÈLE N° 21.

HOTEL-DIEU. — *Salle* _____ N° 129

Nom

né à

demeurant à

profession

âge

tempérament

constitution

entré le

sorti le

DIAGNOSTIC ET RÉSUMÉ

HISTOIRE PATHOLOGIQUE

Pas de tremblement - pas de troubles de la sensibilité.
Membres inférieurs rien à noter du côté de la motilité, de la sensibilité - contractions fibrillaires manifeste quand on maintient le pied étendu.
La marche est rendue hésitante par l'affaiblissement de la vue mais ne présente rien d'anormal.
Pas rien aux poumons ni au coeur - artères un peu athéromateuses.
fonctions digestives normales - selles régulières - pas de faux besoins - pas de constipation. Lumé inguinale droite depuis 15 ans.
miction régulière - un peu plus fréquente qu'autrefois - mais pas de rétention - le malade cependant retient moins facilement ses urines qu'autrefois.
érections moins nombreuses - traces du chancre sur le côté gauche de la couronne du gland - pas d'adénites inguinales
le malade n'oppose pas une très grande résistance lorsqu'on lui dit de fléchir ou d'étendre la jambe - il dit qu'il pourrait faire une course aussi longue qu'autrefois.
il saisit sans hésitation son doigt ou un objet -
pas d'albumine pas de sucre dans l'urine.
Les examens ophthalmologiques des deux côtés neuro-rétinite -
20 Déc. la céphalalgie frontale persiste mais elle est moins vive.
13 Janvier la céphalalgie n'est plus continue - les accès épileptiformes n'ont pas apparu depuis l'entrée.

SCD Lyon 1

HOPITAL DE LA CROIX-ROUSSE. — Salle Pothin N° 5

Nom Brancia Joseph

né à Alix (Rhône)

demeurant

profession

âge 62 ans

tempérament

constitution cordonnière

entré le 20 août 69

sorti le

DIAGNOSTIC ET RÉSUMÉ

Tumeur intra encéphalique

DATES	HISTOIRE PATHOLOGIQUE	PRESCRIPTIONS
	Il y a 8 jours le malade s'étant exposé en transpiration à un courant d'air, fut pris subitement d'une violente céphalalgie frontale qui ne l'a pas quitté depuis. A cette céphalalgie ne s'est joint aucun trouble gastro-intestinal, sauf la perte d'appétit et quelques envies de vomir. Le malade ne présente aucun trouble de l'intelligence. Il n'y a pas de symptômes fébriles. Les pupilles sont inégalement dilatées. Le malade a eu la fièvre intermittente tierce il y a 5 ans. Il tousse depuis dix mois environ et crache ~~[illegible]~~ modérément [illegible] d'hémoptysie. Il y a dans la poitrine des râles muqueux s'entendant en arrière dans les ~~[illegible]~~ moitiés inférieures des poumons. Langue blanchâtre — ventre rétracté. Malade est dans un état de prostration. Pouls 17/4 T. R. 39 2.	Tête immobile — yeux fixes — [illegible] les inspirations fixes. Liq. de Van Swieten
24	Le douleur frontale persiste au niveau de la bosse frontale gauche — l'attitude du malade est la même — Impossibilité de la figure. Le malade ne peut se tenir debout sans tomber — Il tombe de préférence du côté droit — Couche mauvaise — Pouls 22/4 —	Friction mercurielle
25	Pouls 18/4 — Le malade souffre un peu moins, il est moins absorbé.	
26	— Pouls 19/4 — Constipation	Lav. de Castif

Imprimerie générale, Lyon. — Méd. n° 6.

SCD Lyon 1

DATES	HISTOIRE PATHOLOGIQUE	PRESCRIPTIONS
28	Le malade se plaint de cuisson dans les yeux qui sont larmoyants — paupières rouges — conjonctive injectée — Cercle blanchâtre qui empiète sur la cornée à sa partie inférieure — Photophobie —	iod. potassium [illegible]
30	Salivation — cuisson dans la gorge —	friction mercuriale suspendue
1 septbre	Les yeux sont à peu près revenus à l'état normal —	
7 8bre	Vertu amélioré —	

SCD Lyon 1

N° 21.

HOTEL-DIEU. — Salle 4e Femmes N° 139

Nom Marie Commarmot
né à Brinas
demeurant à
profession //
âge 12
tempérament
constitution
entré le 18 7bre 78
sortie le 26 7bre (mort)

DIAGNOSTIC ET RÉSUMÉ

Gliome des pédoncules cérébelleux supérieurs et des couches optiques.
Hémorrhagie consécutive dans la tumeur.

Droitière

HISTOIRE PATHOLOGIQUE

Il y a 6 semaines a pris un coup de soleil. Depuis cette époque, hébétude, strabisme interne de l'œil gauche, photophobie de l'œil gauche.
Se plaint d'une douleur occipitale.
La pupille droite est plus dilatée que la gauche. Diplopie.
Contracture des sterno-mastoïdiens gauche. Douleur à ce niveau. La face est tournée du côté droit.
Appétit normal.

Pas d'incontinence d'urine, ni de matières fécales.
Rien aux poumons ni au cœur.
Quand on fait marcher la malade on constate que son corps s'incline constamment à droite, et a une tendance à tomber de ce côté.

23- Nous trouvons la malade profondément endormie, les paupières incomplètement fermées, les pupilles situées celle de gauche exactement sur la ligne médiane, celle de droite un peu en dedans; les pupilles

Lyon. Imp. A. Bonnavial, rue Ste-Catherine, 18.

SCD Lyon 1

DATES	HISTOIRE PATHOLOGIQUE	PRESCRIPTIONS

Voir à la 4ème page l'état du fond de l'œil —

absolument immobiles malgré la transition de l'obscurité à la lumière, et un peu rétrécies. On éveille la malade, et soudain on voit les pupilles se dilater notablement et le strabisme se reproduire très fortement à gauche et moins fort à droite ; dans cet état de dilatation, la pupille est de nouveau immobile à droite et plus dilatée ; à gauche elle présente un léger degré d'immobilité. — Il existe maintenant une paralysie très manifeste du facial droit : elle s'accentue surtout quand la malade rit ; en outre, elle offre les caractères des paralysies périphériques, car, malgré tous ses efforts, la malade ne parvient pas à fermer complètement la paupière sup. droite. — L'œil droit peut très bien se porter à droite ; l'œil gauche ne peut pas se porter à gauche ; les yeux ne peuvent se porter ni en haut ni en bas ; lorsqu'on lui dit de faire un exercice de ce genre, elle ferme seulement la paupière gauche. — Pour la face, la sensibilité est égale des deux côtés.

Membres. La malade exécute tous les mouvem. de chaque côté, mais avec faiblesse. Les mouvem. réflexes sont produits bien plus facilement du côté gauche, surtout dans les M. inférieurs. Absence complète de contracture. — Pas de déviation de la tête. — Malgré son état d'assoupissement habituel, elle répond assez bien aux questions qu'on lui adresse. — La luette est dirigée à droite, le voile du palais est mobile, et se contracte quand on le touche. — La voix est un peu nasonnée. — Lorsqu'on veut la faire marcher, on est obligé de la soutenir, assez fort sous les bras ; elle marche assez régulièrement, mais, si on l'abandonnait à elle-même, elle tomberait à droite, où elle est constamment entraînée. — Elle a vomi de la bile hier. — Lorsqu'on l'interroge, elle répond qu'elle souffre de la tête, vers la région occipitale. — Elle demande à manger. — La langue n'est pas déviée : il est vrai que la malade ne la tire pas très-avant. — Pas d'incontinence de l'urine et des mat. fécales.

26 — Le matin, elle accuse une pesanteur de tête plus accusée. Vers 9h. 1/2, pendant la visite, elle accuse des vertiges dans son lit ; elle vomit de la bile ; puis sa face devient le siége d'un trouble vaso-moteur, bizarre surtout par sa localisation : dans un espace limité de chaque côté par une ligne verticale menée par l'angle externe des yeux, en haut par le cuir chevelu, et en bas par le bord de la lèvre supérieure, la peau prend une coloration rose très-foncée, contrastant avec la pâleur des tégum. voisins ; puis la malade tombe dans un coma de plus en plus profond, au début duquel elle murmure encore entre ses lèvres quelques paroles inarticulées ; il vient à la bouche un peu d'écume blanchâtre ; le strabisme interne de l'œil gauche disparaît, pour faire place pendant quelques minutes à du strabisme interne de l'œil droit ; l'œil gauche paraît affecté de petits mouvem. très-limités de nystagmus. — Le coma n'est interrompu que par des mouvements convulsifs peu accusés des membres supérieurs, surtout des mouvem. d'extension de l'avant-bras, et de flexion du pouce. Puis arrive la résolution complète ; on ne trouve plus le pouls. Enfin la mort arrive à 10 heures, demi-heure après le début de cet accès, malgré le sacrement de l'extrême-onction qu'on lui donne aussitôt.

SCD Lyon 1

HOTEL-DIEU. — *Salle* 4 m.f. *N°*

Nom Commarmot.

né à

demeurant à

profession

âge

tempérament

constitution

entré le

sorti le

DIAGNOSTIC ET RÉSUMÉ

Autopsie le 27 7bre 78,
27 h. après la mort.

Foie et reins. Normaux

Poumons. Cicatrices étoilées aux deux sommets avec petite masse tuberculeuse ayant subi la ~~dégénérat.~~ fibreuse. — Du côté droit, la cavité pleurale a disparu par adhérence totale des deux feuillets de la plèvre, ~~sans l'intervention d'une pleurésie ancienne~~.

HISTOIRE PATHOLOGIQUE

Encéphale. Sur la convexité, les méninges offrent une tension notable; la surface cérébrale, à ce niveau, est sèche, et les circonvolut. sont ~~un peu~~ aplaties. — A la base, les sinus sont gorgés de sang, sans qu'il y ait de thrombose nulle part. — La face antéro-inférieure de la protubérance est aplatie; il en est de même de la face correspondante du bulbe, qui est concave. Il existe dans les ventricules une grande quantité de liquide, qui s'écoule fortement dès qu'on incise le plancher du troisième ventricule. — Le cerveau reposant sur sa convexité, si on soulève le cervelet, on aperçoit une saillie qui commence à gauche sur les pédoncules cérébelleux, contourne le cervelet en arrière, et atteint le niveau des pédoncules correspondants du côté droit. Cette saillie est due à une tumeur, de couleur un peu violacée, de consistance presque fluctuante. — Sur les coupes, on constate que cette tumeur offre un aspect violacé, et une consistance gélatineuse; elle a été le siège d'une hémorragie toute récente, qui s'est faite à travers sa masse, sous forme d'un piqueté serré et abondant, et de collections liquides ou coagulées. Cette tumeur occupe les deux pédoncules cérébelleux supérieurs, une petite partie de la couche optique droite, la presque totalité

SCD Lyon 1

DATES	HISTOIRE PATHOLOGIQUE	PRESCRIPTIONS

de la couche optique gauche, dont il ne reste plus que le tiers antérieur et une mince coque en dehors ; l'étage supérieur des pédoncules cérébraux est aussi envahi. Les tubercules quadrijumeaux ont disparu. — Le lobe cérébelleux gauche, auquel la tumeur adhère, est un peu refoulé. — En outre, il y a un oedème cérébral considérable. — Les nerfs de la région étaient sains, bien qu'ils eussent dû subir un certain degré de compression contre les parois crâniennes.

Yeux. Du vivant de la malade, l'examen ophthalmoscopique avait révélé les symptômes d'une compression considérable des liquide céphalo-rachidien et des nerfs optiques : la papille était diffuse, très agrandie, trouble ; les veines étaient énormes, et portaient sur leur trajet un grand nombre de petites hémorrhagies ponctuées, dont quelques-unes, subissant la régression propre aux caillots sanguins, étaient déjà jaunes ou blanchâtres. — A l'autopsie, l'énucléation montre que le nerf optique est renflé et comme entouré d'un collier à son entrée dans la sclérotique : c'est la dilatation de l'espace situé entre le nerf optique et la gaîne externe, par l'accumulation du liquide céphalo-rachidien.

Lyon, impr. A. Bonnavint, rue Ste-Catherine, 18.

SCD Lyon 1

N° 21.

HOTEL-DIEU. — *Salle* Charles *N°* 94

Nom Benoit Jacquemetton

né à Lyon

demeurant à Dompierre

profession charpentier

âge 32

tempérament

constitution

entré le 19 Août 75

sorti le

DIAGNOSTIC ET RÉSUMÉ

Tumeur du Cervelet

HISTOIRE PATHOLOGIQUE

Le malade a été apporté la nuit à l'hôtel Dieu — on n'a aucun renseignement sur son compte.

Il paraît remonter le début de sa maladie à trois mois — antécédents héréditaires inconnus Pas de syphilis, ni d'alcoolisme.

Depuis trois mois il se plaint de maux de tête violents, accompagnés de vertiges. — Il titubait dans la marche comme un homme ivre, il est tombé plusieurs fois, mais sans grandes crises épileptiques.

Actuellement le malade reste couché, sa figure porte les traces de deux larges ecchymoses provenant sans doute de chûtes antérieures à son entrée. Les traits de son visage expriment l'hébétude, le regard est fixe, mais la vue est parfaitement conservée, et le malade reconnait

SCD Lyon 1

DATES	HISTOIRE PATHOLOGIQUE	PRESCRIPTIONS
	le nombre des doigts qu'on lui met devant les yeux. La langue ne porte pas la trace de morsures. La parole est traînante, mais intelligible, elle ressemble à celle d'un homme à demi éveillé. — Le malade répond aux questions qu'on lui adresse. mais il ne faut pas prolonger l'interrogatoire, car il brouille bien vite les demandes qu'on lui fait. Il se plaint surtout d'une violente céphalalgie dont le maximum est aussi bien en avant qu'en arrière. Ces douleurs paraissent être paroxystiques car après un intervalle de repos, il se prend à crier, en disant qu'il souffre beaucoup de la tête. — On ne trouve pas de paralysie faciale — La langue n'est pas déviée — Les pupilles sont contractiles; il n'y a pas de fièvre. — La force est diminuée mais d'une façon générale, il n'y a pas de symptômes de paralysie. — Si on interroge la sensibilité on la trouve intacte. — Le malade sent très bien qu'on le pique et l'endroit où on le pique. La sensibilité à la température est également conservée. Le malade mange un peu — Il a un peu de cont. patrie. La miction est normale.	
22.	Le malade a vomi ce matin sa déjeune.	Brom. de potassi. 2 gr
27.	Depuis deux nuits il vomit ses repas du soir — mais ne vomit pas dans l'intervalle de ses repas. Il ne va pas du ventre sans lavement. — Il ne pousse plus autant de cris qu'à son entrée. Il est un peu indifférent à ce qui se passe autour de lui, il faut éveiller son attention pour qu'il réponde aux questions. Il semble que de l'oreille droite il entende mieux que la gauche — Mais l'affaiblissement de ses fonctions intellectuelles ne permet pas de juger nettement de l'intégrité de ses sens. Ainsi lorsqu'on lui montre la main il ne voit que 4 doigts, il nous dit que sa main à lui ne se compose que de 4 doigts, il faut les lui faire compter un à un pour lui faire reconnaître son erreur.	Br. pot. 4 gr 4 jours après la 1re prescrip.

Lyon. Impr. A. Bonnaviat, rue Ste-Catherine, 13.

SCD Lyon 1

DATES	HISTOIRE PATHOLOGIQUE	PRESCRIPTIONS
4 août	Le malade est mort subitement hier dans la journée sans presenter de symptomes d'agonie	

Autopsie

Cerveau volumineux, congestionné – Circonvolutions aplaties tonies. – Meninges presentant dans certains points une teinte opaline offrant une resistance plus grande qu'à l'état normal et une adherence à la substance cerebrale qui ne permet de les détacher que par petits lambeaux et difficilement. – La substance cerebrale cependant n'est pas detachée avec les meninges. –

à la Base les meninges presentent ce même caractère d'épaississement et de resistance notamment autour de la tige pituitaire, au niveau du Chiasma et des Scissures de Sylvius.

Quand on incise les membranes et quand on ouvre les ventricules il s'ecoule une grande quantité de liquide –

Les arteres de l'encephale sont saines

Sur la face interne et anterieure du corps calleux droit on trouve une petite tumeur dure et riziforme.

Dans la substance blanche en avant du corps strié droit et parallelement à la paroi on trouve une portion ramollie et blanchâtre sur une etendue de 3 centim. dure à l'imbibition

La cloison interventriculaire et le pilier anterieur sont infiltrés de serosité et ramollis par imbibition. –

La couche superficielle de la couche optique droite est legerement ramollie egalement par imbibition – Dans la corne posterieure du ventricule lateral droit on trouve une petite extravasation sanguine –

Pour peu que l'on exerce une traction, la substance

Lyon Imp. veuve Bonnaviat et fils

SCD Lyon 1

DATES	HISTOIRE PATHOLOGIQUE	PRESCRIPTIONS

blanche se déchire et prend l'aspect du ramollissement.

Le Cervelet présente une augmentation de volume bien marquée

En faisant une incision sur la ligne médiane à la partie supérieure et à la réunion du 1/3 postér. avec le 2/3 antérieurs on découvre une cavité du volume d'un œuf de pigeon contenant un liquide jaune, transparent et filant, ressemblant à de la liqueur de la Gde Chartreuse entrant un peu de sang et constitué même par du sang noir dans la partie située toutefois à droite.

Cette cavité s'étend beaucoup plus à droite qu'à gauche. — La paroi est blanche, ramollie, infiltrée de liquide et a un aspect tomenteux et œdémateux, elle est en outre très vasculaire.

En avant de la cavité, dans le lobe médian se trouve une tumeur sur la partie médiane, du volume d'un œuf de poule présentant sa plus grande diamètre transversalement, de coloration gris-rosé comme œdémateuse très vascularisée, c'est ainsi que sur la surface de section à la partie médiane on voit un gros vaisseau que la traverse et une quantité innombrable de petits vaisseaux dont les traînées donnent par leurs ramifications au milieu de points blancs donnent un aspect marbré

Diamètre antéro-post. — 3 cent. Transversal — 6 cent

La tumeur n'est séparée du ventricule que par une mince couche de tissu sain.

Le 4e ventricule et le Bulbe sont sains. —

Les Poumons sont parfaitement sains —

Q.q. adhérences pleurétiques à droite —

Reins congestionnés mais normaux —

Foie et Rate sains. —

MODÈLE N° 21.

HOTEL-DIEU. — Salle St Charles N° 1

Nom Besson
né à Lyon
demeurant à
profession Voiturier
âge 28
tempérament
constitution
entré le 24 mars 77
sorti le 30 mars 77

DIAGNOSTIC ET RÉSUMÉ

Tumeurs du cervelet

mort

HISTOIRE PATHOLOGIQUE

Pendant trois mois sa démarche était mal assurée sans ataxie mais analogue à la démarche d'un homme ivre, diplopie à ce moment là — pas de fièvre.

Bns antécédents héréditaires — pas de rhumatisme, pas d'alcoolisme, pas de syphilis — pas d'épilepsie, ni d'attaque d'aucune espèce. Debut brusque il y a 2 mois céphalalgie constante avec de légères exacerbations, douleur est localisée à la partie postérieure et interne du crane — le malade mange peu il est très faible et ne peut se tenir debout sans être exposé à prendre une syncope, température normale appétit diminué, sommeil paisible sans rêves ni cauchemars — Pas de troubles de la vue, pas de trouble de la sensibilité directe ou reflexe, pas de trouble de la motilité, pas de douleur ni de contracture dans aucun des membres rien du côté du rectum ou de la vessie pas d'albumine dans les urines. Intelligence et mémoire intactes.

SCD Lyon 1

DATES	HISTOIRE PATHOLOGIQUE	PRESCRIPTIONS
25 mars	la pupille droite est un peu plus dilatée — faiblesse des jambes plus considérable que des bras — tremblement léger dans les mains Vomissements alimentaires fréquents pas de contractures — autopsie — tumeur tuberculeuse du volume d'une noix siégeant à gauche dans le cervelet et une plus petite à la protubérance — pas de tubercules dans les poumons ou moins à l'œil nu —	

Lyon. Impr. A. Bonnavial, rue Ste-Catherine, 18.

SCD Lyon 1

MODÈLE N° 21.

HOTEL-DIEU. — Salle 4e femmes N° 138

Nom Jeanne Ollier
né à St Jalmier.
demeurant à
profession ménagère
âge 39 ans.
tempérament
constitution
entré le 11 novembre 1881
~~sorti~~ le , morte le 20 décembre à 5 hres du m

DIAGNOSTIC ET RÉSUMÉ

Tumeur développée sur la fosse du cervelet.

Rectopie.

HISTOIRE PATHOLOGIQUE

Père mort d'une affection indéterminée à 56 ans ; mère vivante et en bonne santé. Elle a eu 4 frères, dont trois se portent bien l'autre est mort à 50 ans (?) ; deux sœurs actuellement vivantes. Mariée à 24 ans ; pas d'enfants. menstruation régulière. Pas d'antécédents pathologiques personnels à part ceux qui se rattachent à son affection actuelle = Sans cause connue, il y a 4 ans à peu près elle commença à éprouver des douleurs de tête ; ~~[illegible]~~ qui étaient surtout marquées à droite ; mais jusqu'alors santé parfaite ; pas d'hémoptysies ; jamais d'éruptions cutanées, =

Les maux de tête ont persisté environ 1 an, revenant à intervalles variables, et ne l'empêchant pas de continuer ses occupations ; il y a 3 ans ils commencèrent à s'accompagner de vomissements, et de vertiges survenant ~~[illegible]~~ irrégulièrement. = Ses symptômes persistèrent, sans crises, sans ~~[illegible]~~ attaque, et il y a environ 1 an la malade fut forcée de s'aliter à cause d'un tremblement qui était survenu dans les membres inférieurs ; ce tremblement était venu insensiblement, était aussi marqué d'un côté que de l'autre, survenait spontanément, et

SCD Lyon 1

DATES	HISTOIRE PATHOLOGIQUE	PRESCRIPTIONS
	était accéléré par les mouvements volontaires. Ce tremblement ayant fait tomber plusieurs fois la malade elle fut forcée de rester chez elle et de se mettre au lit, ~~Il y a~~ 40 A peu près vers la même époque, elle se mit à trembler des membres supérieurs : ce tremblement ~~aurait~~ ne se montrait qu'à l'occasion d'un acte volontaire, et a du reste été toujours moins marqué que celui des membres inférieurs. Cet état n'a guère varié ; ~~mais~~ jamais de contractures p.f. des mouvements involontaires sous forme de secousses. Dans les membres infér., les vomissements et les douleurs de tête n'ont pas augmenté. = Il y a 3 mois elle aurait commencé à perdre la vue. = Pas d'autres symptômes jusqu'au moment de son entrée à l'H.D. = On ne constate pas de tremblement lorsque la malade est au repos, mais si on lui tend un objet elle hésite, elle tâtonne avant de s'en emparer. Si on essaye de la faire marcher on est forcé de la faire soutenir rigoureusement par deux aides, car la marche présente une g^de difficulté, à cause du peu de précision dans les mouvements des membres inférieurs. = La force musculaire ne paraît pas amoindrie ni d'un côté, ni de l'autre ; cependant il semble que pour les membres supérieurs elle soit moins considérable qu'elle ne devrait être. = Pas de réflexes anormaux. Pas de trépidation. = Pas de contractures. Sensibilité normale. = Les symptômes prédominants sont du côté des organes de la face : les yeux présentent un nystagmus évident, lorsqu'on dit à la malade de fixer et de suivre un objet. La vue est considérablement amoindrie : la malade ne peut lire les lettres qui sont en tête des observations (Hôtel-Dieu). Les pupilles se contractent également sous l'influence de la lumière. = La parole est ~~embarrassée~~, lente, brève, scandée, la malade répond par monosyllabes. = La langue tremble légèrement. = La tête tremble aussi spontanément, mais lorsque ~~on~~ fait à la malade de la reposer sur l'oreiller, le tremblement disparaît peu à peu. = On note enfin des traces de contusion que s'est faite la malade en tombant de son lit il y a 2 ou 3 jours. = Pas de céphalalgie bien marquée actuellement. = Légère obnubilation dans les idées. = Pas de trépidation. Réflexes rotuliens pourvus.

12 novembre ! =

Nystagmus

SCD Lyon 1

DATES	HISTOIRE PATHOLOGIQUE	PRESCRIPTIONS

19 décembre. = Depuis plusieurs jours la malade paraissait souffrir davantage de la tête; les vomissements étaient plus fréquents et elle se tenait moins facilement sur la chaise = Hier soir même elle n'a pas pu remonter sur son lit; enfin il y a deux jours elle aurait rendu par le nez des matières jaunâtres, ressemblant à du jaune d'œuf, plus jaunes, plus épaisses que ses vomissements habituels, et d'une fétidité très-intense. = Depuis ce matin état comateux qui persiste au moment de la visite; la malade est dans la résolution complète, somnolente, ne répondant pas aux questions; cependant lorsque la sœur l'interpelle, elle relève un peu les paupières. = Les membres supérieurs soulevés retombent, mais ~~[illegible]~~ sans être tout-à-fait inertes. Pas de mouvements spontanés; aucune résistance aux mouvements provoqués; cependant de temps en temps on trouve de légers soulèvements des racines des membres supérieurs. = Lorsqu'on pique la malade au bras, à l'avant-bras, à la main on ne provoque aucun mouvement du membre ni des autres parties; ce n'est qu'en piquant la pulpe des doigts qu'il se produit un mouvement de retrait de la main. Le mouvement ne se propage jamais ailleurs.
Les deux membres paraissent être dans des conditions identiques. = Les membres infér. sont aussi dans la résolution et retombent lorsqu'ils sont soulevés; pas de résistance aux mouvements communiqués; pas de mouvements spontanés.
La pointe du pied est abaissée, comme dans le

SCD Lyon 1

4e femmes Jeanne Ollier. 138.

N° 21 bis.

DATES	HISTOIRE PATHOLOGIQUE	PRESCRIPTIONS

pied équin. On détermine de la trépidation plantaire, facilement, mais à un degré modéré : lorsqu'on produit constamment le phénomène, il est moins marqué qu'après quelques secondes de repos. Pas de réflexe rotulien dans le lit et même en faisant pendre la jambe hors du lit. = Pas de trépidation rotulienne. Les piqûres des membres ne produisent rien ; mais les ~~piqûres~~ chatouillement de la plante du pied, produit un léger mouvement des orteils. Les mouvements de retrait sont plus marqués lorsqu'on pique la plante du pied : si la piqûre est très ~~petite~~ forte, les mouvements de retrait augmentent, et la malade retire légèrement tout son membre ; mais les mouvements ne se communiquent pas au côté opposé ni aux ~~côtés~~ parties supérieures. Les phénomènes sont identiques des deux côtés ; la face est impassible. La plupart des piqûres faites sur la face ne produisent aucun mouvement ; on peut passer la tête de l'épingle sur la cornée et sur la sclérose sans que la malade manifeste la moindre sensation. = Cependant, en piquant fortement la peau du front, on a qqs mouvements du muscle frontal. = Enfin en chatouillant et en piquant la base du nez, et la muqueuse nasale, on arrive à produire un léger mouvement des joues et plutôt du côté droit où la commissure la bouche est tirée en haut et en dehors ; tandis que ce mouvement est moins marqué ~~qui~~ à gauche. Il a produit ~~un~~ aussi un léger mouvement dans les muscles frontaux, et sourcils ; la malade retire les membres supérieurs ; en les soulevant légèrement. = Elle fait entendre un gémissement ; on ne peut ni lui faire ouvrir la bouche, ni lui faire tirer la langue ; les paupières sont habituellement closes ; strabisme interne surtout prononcé pour l'œil gauche. Pupilles rétrécies ; peu mobiles ; peu sensibles du nystagmus ; en soulevant les paupières on trouve toujours les yeux dans la même position ; pas d'élévation de ...

Pouls 108

Respiration calme 28

Injection les liquides détermine un peu de toux.

SCD Lyon 1

Autopsie du N° 138 – 4e femme – Jeanne Ollier –
22 Xbre 81. –

N° 21 *bis*.

DATES	HISTOIRE PATHOLOGIQUE	PRESCRIPTIONS
	A l'ouverture du crâne on trouve un aplatissement des hémisphères – En enlevant le cerveau d'avant en arrière on trouve une tumeur fixée à peu près exactement sur le milieu de la faux du cervelet. Cette tumeur de la grosseur d'une noix, à surface irrégulière, mamelonnée s'est creusé une loge aux dépens de la surface postéro-interne des deux hémisphères cérébelleux – Toutefois son adhérence avec ceux ci étant peu considérable car en enlevant le cervelet la tumeur resta fixée sur son point d'implantation. Elle paraît s'être formée aux dépens de la dure mère. A la coupe elle est paraît très vasculaire ; elle est de consistance molle et friable. Son aspect rappelle celui de la substance cérébrale. La partie sous-jacente des hémisphères cérébelleux paraît tassée et aplatie, il en est de même du bulbe qui est aplati et élargi transversalement – Tassement du plancher du 4e ventricule. Du côté du cerveau on remarque une assez grande quantité de liquide dans les ventricules – Dilatation remarquable des ventricules latéraux – Pas d'autre lésion encéphalique – A l'ouverture du thorax on ne remarque rien de particulier du côté des poumons qui paraissent sains. Quelques adhérences en arrière.	

SCD Lyon 1

N° 21 *bis*.

DATES	HISTOIRE PATHOLOGIQUE	PRESCRIPTIONS

SCD Lyon 1

HOTEL-DIEU. — Salle 4me des Femmes N° 144

Nom Michel Amable
née à Creuzot
demeurant à
profession : ménagère
âge : 23 ans
tempérament
constitution
entré le 25 Déc^bre 1879
sorti le 2 janvier 1880

DIAGNOSTIC ET RÉSUMÉ

Tumeur du cervelet ?

HISTOIRE PATHOLOGIQUE

Etat actuel. Aux premières questions qu'on adresse à la malade on constate que son intelligence et sa mémoire sont conservées ; elle répond lentement, à voix basse, d'un air distrait, sans aucune expression sur la face ; elle ne se plaint de souffrir que de la tête et indique comme siège de la douleur les parties postérieures de la tête et la nuque. Mais au après un moment d'examen, comme si son attention se fatiguait, elle tombe dans une distraction plus complète, devient étrangère à tout ce qu'on lui demande ; en même temps, sans que la physionomie, qui est toujours immobile, change d'aspect, elle semble devenir craintive, méfiante, par les mouvements qu'elle fait pour s'opposer à l'examen, soit en repoussant la main, soit en retenant les couvertures si on a fait découvrir les membres inférieurs ; dans ces moments d'inattention, il lui arrive d'exécuter des mouvements différents de ceux qu'on lui commande ; par exemple, si on lui ordonne de regarder un objet, elle le saisit ou montre la langue.

Les yeux ne sont pas déviés ; elle regarde aussi bien d'un côté que de l'autre ; les pupilles sont dilatées. La vue paraît bonne. Pas d'inégalité des deux côtés de la face ; cependant il se passe de temps en temps de petits mouvements spasmodiques dans la joue droite, qui paraissent fugueusement la commissure. La langue est tirée sans déviation.

Les membres exécutent tous les mouvements qu'on leur commande, mais lentement

SCD Lyon 1

DATES	HISTOIRE PATHOLOGIQUE	PRESCRIPTIONS

et péniblement ; les mains servent très-peu ; il y a une parésie générale. La main droite serre peu plus que l'autre ; malade est droitière et n'y a pas de paralysie.

La marche est impossible sans soutien ; les pieds sont tournés en dedans, touchent le sol par leur bord externe et leur pointe, les pointes sont tournées en dedans, se touchent, et même souvent les pieds se croisent. Mais sous le rapport de la motilité, le phénomène le plus remarquable consiste en mouvements brusques, sans aucune régularité, soit provoqués par les attouchements, soit spontanés, qui animent les membres, la tête et la langue, la malade étant au repos complet, on remarque comme des soubresauts dans les doigts, les mains, les bras, les épaules, ou des mouvements brusques de torsion de la tête, qui, joints à l'aspect indifférent de la face, rappellent un peu l'état d'un fébricitant ; ces ~~mouvements~~ spasmes gênent l'exécution des mouvements commandés des membres supérieurs, qui arrivent cependant bien au but. Ce sont les mêmes mouvements spasmodiques qui produisent par moment de la résistance dans ~~les~~ la flexion ou l'extension communiquée des membres, on ne sent pas alors de véritable contracture, mais des arrêts brusques et momentanés ; mais en certains moments les membres sont parfaitement souples.

La sensibilité paraît conservée. Les piqures, parfois même le simple contact, provoquent des ~~brusques~~ mouvements réflexes brusques et exagérés. ~~on~~ il est à remarquer que cette exagération des réflexes existe surtout dans les moments où la malade ne répond pas aux questions.

~~La malade man~~

Pouls petit. Rien au cœur.

La malade mange peu ; elle dit avoir de fréquentes envies de vomir. Mais il n'y a pas de vomissements.

Renseignements donnés par le mari. Père, mère, frère, bien portants, deux sœurs mortes de maladies inconnues. Étant jeune fille, elle eut une suppression momentanée de la menstruation qui fut suivie d'une « maladie grave ». Depuis son mariage au moins, elle était sujette à prendre des crises de nerfs, sans perte de connaissance, à la moindre contrariété. Il y a 4 ans, un accouchement ; la fille est encore et est bien portante. Il y a 2 ans et demi, un avortement qu'elle eut à Genève, fut suivi d'un état nerveux particulier (délire, impressionabilité) et de troubles digestifs. Il y eut, outre des vomissements alimentaires, des vomissements de sang ; pendant une année les vomissements se ~~montrèrent~~ répétèrent en ~~les~~ périodes de 15 à 20 jours, en même temps la menstruation devint irrégulière. Cette année, ~~elle~~ alors qu'il y eut des bourdonnements d'oreilles qui ont disparu, en mars ou avril, elle eut une ~~par~~ vive frayeur à ~~la~~ la vue de l'incendie de la rue de la belle Cordière ; il y eut ~~sans~~ métrorrhagie abondante qui dura 4 jours, ~~et~~ les vomissements devinrent plus fréquents, et la malade s'affaiblit ~~fit des p~~ peu à peu. Il y a 2 mois ½ ou 3 mois, pendant une promenade, brusquement elle s'arrête, son corps s'infléchit du côté gauche et la ~~tête tombe~~ tête se renverse en arrière ; ~~elle trav~~ l'affaiblissement fit alors de rapides progrès, cependant elle travaille encore pendant 1 mois ; c'est depuis ce moment qu'elle eut de la douleur de tête, parfois de l'enflure des membres gauches, quelques crises avec perte de connaissance, et ~~que~~ un sentiment de constriction à la gorge ~~[illegible]~~ et qu'elle dit à son mari : il y [illegible]

Lyon. — Impr. A. Bonnaviat, rue Ste-Catherine, 13.

SCD Lyon 1

4mes Femmes N° 144 Michel Amable

DATES	HISTOIRE PATHOLOGIQUE	PRESCRIPTIONS
	Un jour son mari la vit prendre une sorte de crise ~~de~~ pendant laquelle il y eut du gonflement du cou avec l'extension des membres supérieurs. Depuis 15 ou 20 jours, elle gardait le lit, mais pouvait encore se lever de temps et marcher dans sa chambre avec l'aide de son mari; elle put encore le faire ces derniers jours. Le mari ne sait pas si elle avait de la fièvre, il dit seulement qu'elle se plaignait d'une sensation particulière qu'elle désignait par l'expression de « fièvre brûlante ». Enfin, comme derniers phénomènes, elle se plaignait d'avoir toujours froid aux pieds, la menstruation était irrégulière, et la mémoire s'affaiblit ces derniers jours. Il n'y a jamais eu d'attaque de paralysie	
1er Janvier 1880	La malade ~~est agitée, [illegible]~~ a eu hier et cette nuit plusieurs crises ~~qu'il est~~ et que les simples renseignements caractérisent mal; une fois notamment elle aurait été raide, et deux hommes n'auraient pas pu l'asseoir. On la voit ce matin très-agitée; les yeux sont portés en tous, la tête est fléchie, puis étendue, puis portée latéralement, les membres supérieurs sont animés de mouvements continuels, soit ~~simples et~~ lents et assez étendus, soit très-courts, comme une ~~ne~~ sorte de tremblement, qu'on ne peut mieux comparer qu'à la carphologie. On essaie de lui ~~de~~ faire manger du potage; elle avale très-facilement, mais au bout de quelques secondes, ~~[illegible]~~ il y a comme une nausée puis brusquement elle devient entièrement fixe, la tête étendue, la face congestionnée les yeux tournés en haut et à droite; la raideur ne dure qu'un instant très-court et la malade retombe dans l'état précédent. Elle a, en outre, des hallucinations, et, dans les moments de ~~[illegible]~~ connaissance, elle raconte ~~[illegible]~~ qu'on lui coupe les doigts, et parle de plus de cauchemars qu'elle a pendant la nuit.	
2 Janvier 1880	Le matin, l'agitation continue et est même plus marquée; on remarque des contractions ~~fréquentes~~ constantes dans les lèvres et la joue droite, la langue est animée de mouvements incessants, ainsi que la mâchoire, la malade mâchonne continuellement; les yeux sont mouillés de larmes. Elle ne reconnaît pas son mari. D'où la nuit elle aurait eu plusieurs crises analogues à celles d'hier matin, précédées parfois d'un cri. Toujours le même état d'hypéresthésie, et de frayeur	

SCD Lyon 1

DATES	HISTOIRE PATHOLOGIQUE	PRESCRIPTIONS

SCD Lyon 1

Modèle N° 21.

HOTEL-DIEU. — Salle 4ème femmes N° 133.

Nom Marguerite Julie Bachu

DIAGNOSTIC ET RÉSUMÉ

Tumeur ambulleuse

née à Burdigne (Loire)

demeurant à —

profession cultivatrice.

âge 14 ans

tempérament

constitution

entrée le 23 Xbre 1882

sorti le

HISTOIRE PATHOLOGIQUE

Père et mère actuellement vivants. Elle a eu 3 frères ou soeurs qui sont morts en bas âge.

Bonne santé antérieure — cependant elle aurait eu des adénites cervicales.

Elle serait malade depuis le mois de Juillet 1882. Le début de la maladie s'est fait par des maux de tête ; il y a 8 semaines apparition des troubles oculaires ; elle a perdu la vue des 2 côtés en une semaine

Actuellement —

C'est une fillette assez chétive et maigre

Elle souffre beaucoup dans la région frontale, surtout la nuit. A ce moment elle pousse des gémissements. Le jour elle souffre moins, et paraît tranquille.

La vue a complètement disparu des 2 côtés ; Elle tient habituellement ouverts les yeux qui sont grands et ~~très~~ légèrement saillants. Elle ne souffre pas à leur niveau.

Les pupilles se rétrécissent un peu sous l'influence de la lumière

Pupilles dilatées plus que normalement, mais sans inégalité bien appréciable. Clignement des paupières fréquents

Pas de strabisme ; elle regarde bien dans les directions

SCD Lyon 1

DATES	HISTOIRE PATHOLOGIQUE	PRESCRIPTIONS
	qu'on lui indique, mais a de la peine à regarder à droite d'une façon prolongée, dans cette position les yeux ont de la tendance à revenir sur la ligne médiane, au bout de qqs. instants.	
	Les autres sens (le goût, l'odorat, l'ouïe) sont conservés.	
	Pas de paralysie des nerfs facial et trijumeau.	
	Elle ne paraît pas avoir de trouble intellectuel. Sa mémoire aurait diminué.	
	Membres Supérieurs. — Jamais de contractures spontanées. Aucune résistance ds. les mvt. provoqués. Pas d'anesthésie. Pas de tremblements. Elle a peu de force, mais elle serre également des 2 côtés, peut être un peu moins à gauche	
	Membres Inférieurs. Il est à remarquer qu'elle tient toujours les jambes un peu fléchies sur les cuisses. Quand on fléchit la jambe on n'éprouve aucune résistance, mais dans l'extension complète, il se produit à la fin une légère résistance. Pas d'anesthésie. Réflexes rotuliens et plantaires conservés. Pas d'épilepsie spinale. Pas de paralysie musculaire des 2 côtés.	
	Station debout. Il fait assez bien, même les talons rapprochés. Cependant elle souffre plus dans la tête et se sent les jambes lasses. Quand on lui fait frapper le sol, elle le frappe plus fortement du pied droit, et cela d'une façon sensible. Elle marche bien, si on la guide, cependant la jambe gauche paraît toujours plus faible. Pas de vertige bien net. Depuis ~~[illegible]~~ un mois elle a pris 4 ou 5 crises qui ont été précédées d'un mal de tête violent et dans laquelle elle a complètement perdu connaissance.	
	— Appareil digestif. Elle a eu des vomissements presque tous les jours à la suite de ses repas; mais depuis 15 jours à peu près elle n'a pas vomi. Elle mange bien, est maigre.	
	Appareil pulmonaire. Elle tousserait un peu depuis 3 semaines. Rien à l'auscultation des poumons.	
29 Déc.	Douleurs de tête excessives. Un peu de délire par moments.	
30 Déc.	Toujours douleurs de tête très violentes et vomissements. Pas de paralysies.	
9 J.	Epistaxis. La malade fait sous elle	
11 J.	Persistance des douleurs de tête. La malade a souvent la tête fortement renversée en arrière, et ce mot l'accompagne de raideur ds. les membres. Cécité absolue; pupilles dilatées	
15 J.	Dès que la malade est sur ses jambes, elle tient sa tête dans l'extension complète.	

SCD Lyon 1

Marguerite Bachu. J. 1883.

N° 21 *bis*.

DATES	HISTOIRE PATHOLOGIQUE	PRESCRIPTIONS
22 J.	Depuis que la malade n'a plus d'injections de morphine, elle ne vomit plus. La céphalgie a diminué. Persistance des mêmes troubles oculaires. Quand on fait lever la malade, elle tient toujours sa tête dans l'extension. Elle va à la selle et urine ds. son lit.	
26 J.	La céphalalgie a diminué beaucoup.	
31	Ce matin la malade a pris une crise de 10 minutes environ pendant laquelle les 2 membres supérieurs, les mains surtout étaient agités d'un mouvement continuel, en qq. sorte rhythmique, rappelant le tremblement de la paralysie agitante — quand on s'empare ds une des mains, les mouvements sont exagérés dans l'autre. La malade interpellée, a peine à répondre — la parole est traînante, les syllabes non articulées. En même temps écoulement de matières purulentes par le nez. Pendant tout le temps de la crise, la malade est couchée sur le côté droit, la tête inclinée en arrière. Elle vomit de temps en temps, et de temps en temps souffre aussi ds. la tête.	
2 Février	La malade n'avait rien offert de particulier ds. la journée d'hier. Ce matin elle demande à aller à la chaise (ordinairement elle faisait ds. son lit, sans appeler les soeurs). Sur la chaise, elle prit une crise analogue à celle décrite plus haut. On la remit ds. son lit, où elle semble avoir délivré un peu (appelait sa mère). Il faut noter qu'on n'a pas observé de paralysie. Une heure après elle se met à asphyxier et nous la voyons ds. l'état suivant, 5 minutes après le début de ce dernier accident. Elle est couchée sur le côté droit, les avant-bras fléchis sur les bras, les jambes légèrement fléchies. Aucune contracture, aucune convulsions ds. les membres dont les réflexes ont disparu. Les yeux sont presque complètement fermés, ils regardent à gauche. Les pupilles sont rétrécies très notablement. Réflexes consécutifs et de la pituitaire disparus. La respiration n'est pas bruyante, mais les mots respiratoires deviennent de plus en plus rares. Pouls à 76 petit. Quand nous nous en allons les yeux sont un peu revenus à la ligne médiane. — D'après les malades elle allait plutôt mieux ces jours ci ; elles avaient pris pendant son séjour plusieurs crises analogues à celles du 31. Elle répondait toujours bien sans délire, mais gâtait, au dire des soeurs, c.à.d., faisait ds. ~~son~~ lit sous elle. Hier elle avait été gaie. — On a noté plusieurs fois l'écoulement purulent par le nez, plutôt par la narine gauche	

SCD Lyon 1

N° 21 *bis*.

DATES	HISTOIRE PATHOLOGIQUE	PRESCRIPTIONS

Autopsie le 9 Février à 10 h. $\frac{1}{2}$ matin.

On ~~enlève~~ ouvre la boîte crânienne, les enveloppes méningées sont saines, cependant vers la base du crâne, au niveau de la fosse occipital gauche et autour du trou occipital il existe à la face interne de la dure mère des petits points blanchâtres, peu saillants, —

Les circonvolutions sont pâles et aplaties comme si elles étaient soumises à une pression interne considérable.

A la face inférieure du cerveau autour du chiasma, dans l'espace interpédonculaire surtout il y a comme une infiltration louche, un épaississement de la pie mère.

Les coupes du cerveau ne révèlent rien d'anormal; seulement les ventricules sont distendues et pleins de sérosité. La substance cérébrale est plutôt pâle.

Rien dans le lobe latéral droit et le lobe médian du cervelet.

A la partie externe du lobe gauche du cervelet, bombant à la partie ~~supérieure~~ inférieure et ~~adhérent~~ occupant presque toute l'épaisseur on trouve un tubercule entepté jaune et caséeux de la grosseur d'une petite noix. A la partie interne du même lobe, mais sur un plan plus inférieur, de façon qu'il comprime la face supérieure du 4ème ventricule est un autre tubercule de même volume et de même aspect. — Le bulbe est un peu aplati, par ce fait, mais ne présente rien d'anormal à la coupe. Dans ces 2 tubercules qui sont les seuls il y a deja au centre un ou 2 petits points ramollis, presque lacuneux

Au dessous et un peu en dehors du dernier tubercule, à la face inférieure du cervelet il y a un petit point gélatineux de la grosseur d'une noisette.

Poumons très petits. — Le poumon gauche est sain. Le poumon droit a des adhérences, et à la partie supérieure du lobe moyen 2 ou 3 tubercules caséeux de la grosseur d'un pois, entouré d'un semis de jeunes granulations.

Cœur petit.

Reins très congestionnés et violacés.

Foie gros, avec des granulations grises assez abondantes, surtout sur la capsule.

La rate est parsemée et criblée de petites granulations blanchâtres, probablement tuberculeuses

SCD Lyon 1

Tumeurs de la dure mère

/

SCD Lyon 1

SCD Lyon 1

MODÈLE N° 21.

HOTEL-DIEU. — Salle Ste Jeanne N° ~~[illegible]~~-23

Nom Albert Pierre

né à Serezin (Isère)

demeurant à

profession : couverturier

âge : 35 ans

tempérament

constitution

entré le 26 Avril 1880 — {Rentré le 23 7bre 1880

~~sorti~~ le 17 mai 1880 — {mort le 1er février 1881

DIAGNOSTIC ET RÉSUMÉ

Tumeur au bulbe

autopsie

Tumeur de la dure mère au niveau du pied de la 3e circonv. frontale gauche et du tiers inf. de la frontale ascendante.

Droitier

* Pourtant il y a à l'âge de ans, un volumineux abcès du côté ~~gauche~~ droit du cou, qui s'ouvrit et dont on voit la cicatrice dans la région sous-maxillaire droite. Il eut en outre quelques ganglions engorgés du côté gauche du cou.

Pas de syphilis dans les antécédents

HISTOIRE PATHOLOGIQUE

Père et mère morts très-âgés ; il dit n'~~avoir~~ pas connaître d'épileptique dans sa famille. Il a toujours joui d'une bonne santé jusqu'à il y a 4 ans. * ~~A ce moment~~ A ce moment il dit avoir éprouvé une vive frayeur ; il eut un mois plus tard une première crise caractérisée par de la perte de connaissance qui dura dit-il, 5 à 10 minutes ; ~~1 mois~~ depuis lors, pendant 3 ans survinrent des crises semblables, séparées par 1 mois, 3 mois au plus, ~~la santé étant toujours~~ s'annonçant chaque fois par de la céphalalgie de ~~une~~ courte durée, et suivie ~~de même~~ de ~~une~~ céphalalgie commençant par une torsion de la tête et des yeux du côté droit pendant 1 jour et souvent d'engourdissement passager (5 à 10 minutes) de la main droite, sans affaiblissement durable de ce membre. La céphalalgie avait pour siège constant le côté droit de la tête, du front à la région occipitale. Dans l'intervalle des crises la santé était bonne. Elles ont cessé il y a 8 mois ; à ce moment il avait déjà depuis 2 ou 3 mois, ~~de~~ ~~[illegible]~~ un certain embarras de la parole, et un léger affaiblissement des membres gauches ; dont l'apparition fut progressive. Les crises cessèrent, mais ce

DATES	HISTOIRE PATHOLOGIQUE	PRESCRIPTIONS

deux phénomènes s'accentuèrent de plus en plus.

Actuellement, il se présente pour l'affaiblissement du côté gauche et le trouble de la parole. L'état intellectuel paraît normal; il répond bien aux questions ~~mais on s'aperçoit bien vite que la parole est embarrassée~~; ~~il y a le trouble on paraît siéger~~ c'est ~~un trouble de prononciation, en bredouillement~~.

A première vue, ~~il semble que la paralysie faciale est du côté droit; la commissure~~ on reconnaît une asymétrie de la bouche très-marquée; la ~~comm~~ commissure droite est entr'ouverte, ~~et légère~~ la ~~co~~ gauche est fermée et un peu relevée; ~~&~~ lorsqu'il parle, ~~&~~ il se sert des deux côtés, mais le côté gauche reste toujours moins ouvert, la lèvre inférieure paraît alors se porter à gauche, et on constate nettement que la joue gauche est ~~&~~ parfois soulevée par l'air; ~~&~~ lui commande-t-on de porter la bouche alternativement à gauche et à droite, il le fait beaucoup moins bien du côté gauche; ~~La~~ la langue, ~~est~~ tirée, est déviée un peu du côté droit; dans la bouche elle se porte des deux côtés, mais plus facilement à droite. La luette a son sommet ~~est fort~~ fortement dévié à droite.

Les yeux, sans strabisme, avec des pupilles égales, sont portés très-bien dans deux côtés, peut-être un peu mieux du côté

L'occlusion des paupières se fait également bien

Du côté des membres on trouve une diminution de la force du côté gauche mais il fait des efforts encore assez considérables; on ne trouve pas de contracture. Pas de trépidation

Les troubles de la sensibilité sont légers, mais existent sur tout le côté gauche; les piqures, même les plus légères sont bien senties, mais le malade dit nettement qu'il sent un peu moins bien du côté gauche et cela, soit aux membres, soit au tronc, soit à la face. Il dit que lorsqu'il mange, les aliments séjournent parfois du côté gauche; et on peut toucher la luette sans provoquer de réflexes. Le chatouillement de la plante du pied gauche ne donne également pas lieu à des mouvements réflexes, tandis qu'ils sont normaux du côté droit.

Rien au cœur.

Fonctions digestives normales en ce moment; mais il raconte que, il y a plusieurs mois, il pendant environ 3 mois, des selles dont la brusquerie ne lui permettait ~~pas~~ de se présenter à la mère, il avait en même temps, un trouble de la miction analogue, mais moins accusé

SCD Lyon 1

Albert Pierre Ste Jeanne N° 16 (Suite)

N° 21 *bis*.

DATES	HISTOIRE PATHOLOGIQUE	PRESCRIPTIONS

État de la face. A première vue, on remarque une légère asymétrie faciale, mais portant seulement sur la région innervée par le facial inférieur ; la partie supérieure de la face ne présente rien d'anormal, & il n'y a par plus de rides d'un côté du front que de l'autre ; ~~les paupières sont~~ le sourcil sont également élevés et semblables de forme ; les paupières sont également ouvertes, et l'occlusion se fait aussi bien d'un côté que de l'autre ; les yeux sont sans strabisme, regardent bien dans toutes les directions, quoique le malade prétende qu'il regarde un peu mieux du côté droit ; les pupilles sont égales. ~~Les deux~~ La face présente, d'une façon générale, une certaine immobilité, les joues sont aplaties ; le sillon naso-labial peu marqué, les ailes du nez tombantes et aplaties, mais tous ces phénomènes sont nettement plus accusés du côté droit. La bouche n'est pas horizontale ; la commissure droite est abaissée, et entr'ouverte, et paraît un peu plus rapprochée de la ligne médiane que la commissure gauche. On voit de la salive s'écouler par la partie droite de la bouche et, au dire du malade cet écoulement se produit souvent et toujours du même côté. Pendant ~~l'acte de la parole~~ le rire, l'asymétrie s'accentue ~~l'asymétrie s'accentue~~ le sillon naso-labial du côté gauche devient beaucoup plus marqué, et la commissure gauche est fortement portée en arrière et en haut ; la partie droite ne se meut que très peu. Lui commande-t-on de relever la lèvre supérieure et les ailes du nez, le mouvement se fait des deux côtés, mais beaucoup mieux du côté gauche. Pendant l'acte de la parole, ~~xx xxx~~ les mouvements des lèvres se font mieux du côté

SCD Lyon 1

DATES	HISTOIRE PATHOLOGIQUE	PRESCRIPTIONS
	gauche, la commissure gauche est toujours un peu plus relevée et plus éloignée de la ligne médiane que la droite; ~~la~~ la lèvre inférieure est plus mobile que la supérieure, et elle se porte ~~[illegible]~~ à gauche pendant la parole; du reste tous les mouvements nécessaires à la parole, ~~[illegible]~~ d'une façon générale, s'exécutent imparfaitement, ~~la salive est projetée hors~~ il y a un soulèvement passif des joues par l'air, principalement du côté gauche. La langue, tirée, est nettement déviée à droite. La luette est déviée à droite; le voile est tombant, peu mobile dans toute son étendue, sans prédominance bien marquée d'un côté; du reste le malade raconte qu'il lui est arrivé bien souvent, en buvant, de voir revenir les liquides par le nez; cet état du voile du palais donne à la voix un timbre nasonné très-marqué.	
	La sensibilité est diminuée du côté gauche de la face. Le malade indique nettement qu'il sent moins les attouchements légers à gauche qu'à droite. Il raconte qu'en mangeant, il laisse souvent séjourner des aliments du côté gauche; et on peut toucher les piliers du voile du palais du côté gauche sans provoquer de réflexes, tandis que l'attouchement du côté droit provoque des nausées. Les sens spéciaux sont également troublés; du sel déposé du côté gauche de la langue n'est pas reconnu, il l'est immédiatement à droite. L'odorat est également bien plus marqué du côté droit. On ne trouve pas de différence pour la vue et l'ouïe.	
R Mole	Pas d'albumine, ni de sucre dans les urines	

SCD Lyon 1

N° 21 *bis*.

DATES	HISTOIRE PATHOLOGIQUE	PRESCRIPTIONS
1er Xbre	Actuellement l'état du malade s'est aggravé — il n'y a toujours pas de troubles intellectuels mais les phénomènes de paralysie sont plus accusés —	
	Face — peu expressive ; mouvements lents plus difficiles aussi bien d'un côté que de l'autre, quoique le malade prétende qu'il a plus de difficultés à mouvoir la joue droite. En tout cas, les lèvres sont peu mobiles — les aliments séjourneraient plutôt du côté gauche de la bouche — la langue peut être tirée hors de la bouche, et sa pointe est légèrement dévriée à droite ; le côté droit est moins étalé que le [illegible] gauche — Néanmoins les mouvements de la langue sont plutôt lents — Voile du palais tombant peu mobile — Sensibilité paraît sur les différentes parties, mais on ne provoque pas de réflexes en touchant le voile du palais — La parole est toujours embarrassée — Les labiales prononcées difficilement — puissance du mesonnement — Déglutition difficile — Les liquides revenaient souvent par le nez — Rien de particulier du côté des yeux — La sensibilité persiste à peu près également des deux côtés de la face	
	Membres — Les membres supérieurs sont très affaiblis — le malade peut encore s'en servir — mais la pression de la main est à peine sentie même lorsqu'il serre de toutes ses forces, aussi bien d'un côté que de l'autre — La sensibilité est peu altérée — cependant le malade prétend sentir un peu ~~[illegible]~~ mieux le frottement de l'épingle sur la main gauche que sur la main droite — On constate de l'affaiblissement au membre inférieur cependant le malade marche assez bien, et peut se tenir debout sur un seul membre un peu mieux sur le membre droit que sur le membre gauche — Il sent aussi bien d'un côté que de l'autre — Il n'y a pas de contracture du divers membres — Pas de trépidation — Il arrive toujours au malade d'avoir un peu de temps en temps de l'incontinence d'urine et des matières fécales —	

Mort d'asphyxie en mangeant le 1er février 1881 —

SCD Lyon 1

DATES	HISTOIRE PATHOLOGIQUE	PRESCRIPTIONS
	Autopsie	
Cerveau	En incisant la dure mère, on remarque qu'il s'écoule peu de liquide et que les circonvolutions frontales de l'hémisphère gauche sont tassées aplaties, en même temps que l'hémisphère paraît augmenté de volume — On remarque aussi que la dure mère est adhérente par une assez grande étendue au niveau de la partie latérale — Après avoir enlevé le cerveau on voit ce que l'on remarque sur l'hémisphère gauche — Outre le tassement des 2 premières circonvolutions frontales, on remarque aussi que la dure mère est adhérente, c'est à dire au niveau de la face du pied de la 3e circonvolution frontale, une tumeur qui fait une légère saillie sur les circonvolutions et présente une coloration gris lorgeâtre — cette tumeur a une forme à peu près arrondie, présentant environ 5 cents, et environ 6 cents dans le sens antéro-postérieur sens vertical — La tumeur occupe bien manifestement plus des trois quarts de la 3e circonvolution frontale et les trois quarts inférieurs de la frontale ascendante, puis on trouve encore une altération de la face inférieure et des parties profondes de la partie correspondante de la frontale ascendante — Même altération dans la portion correspondante à la face inférieure de la frontale ascendante — Plus inférieurement, la tumeur, qui est tout à fait ramollie, diffluente — Les circonvolutions environnant la tumeur ne paraissent pas ramollies, à l'exception de la portion de la partie tout à fait inférieure de la frontale ascendante, qui est légèrement ramollie — Les méninges pariétales difficilement et sans être détachées de la tumeur — Coupe frontale passant par la tumeur, la dure mère ne présente rien de particulier — Coupe pédiculo-pontale — porte sur la tumeur — On voit sur cette coupe que la tumeur offre une épaisseur de 1 centimètre 3 centimètres — Elle ne détruit pas complètement les circonvolutions qui sont écartées avec destruction seulement partielle et ramollissement de la substance médullaire avec dilatation et infiltration de sérosité — La tumeur est très vasculaire — le vaisseau qui se trouve dans le trajet des incisions qui pénètrent dans les méninges — Une partie profonde de la tumeur offre une grande densité — Dans la partie la plus élevée, la partie qui confine à la substance cérébrale, présente un tissu très vasculaire, très fin, au milieu duquel on trouve de petites granulations grises ressemblant aux granulations tuberculeuses des méninges — La substance médullaire présente au niveau des faisceaux sus-pontaux moyennes une coloration rouge, remplie de sérosité, présente contient une quantité	

SCD Lyon 1

DATES	HISTOIRE PATHOLOGIQUE	PRESCRIPTIONS

Autopsie (suite)

La cavité ventriculaire n'est pas atteinte

Sur la coupe horizontale, la tumeur a une épaisseur de 3 centimètres et on voit très manifestement qu'elle est composée de deux parties, l'une adhérant absolument à la dure mère et l'autre épaisse d'un peu plus de 2 cent. l'autre d'une épaisseur variant entre un demi et un cent, qui est en contact avec la substance médullaire ramollie — Entre ces deux portions existe une cavité qui est traversée par des adhérences s'unissant les deux parties, et sur ces adhérences aussi bien que sur la portion interne de la tumeur on trouve les granulations grises ci-dessus indiquées comme précédemment — On voit très manifestement que la portion interne de la tumeur correspond à la substance grise des circonvolutions, que la plus grosse partie de la tumeur ou portion externe, appartient à la dure mère, tandis que la grosse portion correspond à la dure mère et que les vaisseaux qui existent entre elles sont la trace de la cavité arachnoïdienne

Les circonvolutions avoisinant la tumeur sont simplement ramollies par infiltration de sérosité comme la plus grande partie de la substance médullaire qui offre en outre une teinte légèrement jaunâtre

Sur la coupe pariétale, on ne trouve que le ramollissement infiltration de sérosité de la totalité de l'hémisphère et des fibres moyennes — Sur la coupe frontale pariétale, on retrouve encore un peu de diffluence de la substance médullaire au dessus des cornes inférieures — Sur toute la coupe le noyau gris sont sains, et la capsule interne comme les parties voisines de l'hémisphère ont conservé à peu près sa consistance normale —

— Hémisphère ne présente rien sur la dissection ni le bulbe, ni le cervelet, ni l'isthme

Les vaisseaux environnants sont tout à fait sains

Le cœur est parfaitement normal

— Foie — normal

— Rate — Rien

— Reins — très légèrement congestionnés — mais les substances paraissent parfaitement distinctes, paraissent normales

Poumons sains sauf une petite cicatrice superficielle à chaque sommet —

Lorsque j'ai ouvert la trachée, j'ai trouvé un énorme morceau de bouchon qui la remplissait entièrement comme si on l'avait mis à force, à tel point qu'après l'avoir sorti, on a eu la peine à le faire rentrer dans la cavité laryngienne dont il a pris la forme —

SCD Lyon 1

N° 21 *bis*.

DATES	HISTOIRE PATHOLOGIQUE	PRESCRIPTIONS

SCD Lyon 1

HOTEL-DIEU. — Salle Ste Jeanne N° 23

Nom Albert Pierre

né à

demeurant à

profession

âge

tempérament

constitution

entré le

sorti le

DIAGNOSTIC ET RÉSUMÉ

Réflexions. — Au premier abord ce malade paraissait atteint d'une paralysie labio-glosso-laryngée. C'était le diagnostic de tous les médecins à qui je le montrais. Cependant un examen approfondi m'avait fait rejeter ce diagnostic, en raison surtout des phénomènes de paralysie atteints, des troubles de la sensibilité, des crises épileptiformes. Je croyais avoir affaire à une lésion bulbo-protubérantielle ayant pour point de départ une tumeur plutôt de nature tuberculeuse environnée d'abcès du cou dont il portait la cicatrice.

Lorsque le malade revint dans mon service avec une aggravation de tous les phénomènes paralytiques et par les troubles de la sensibilité, je crus bien davantage à une lésion de l'isthme de l'encéphale.

Quant à la mort subite survenue pendant le repos je l'attribuai à sa vraie cause, par le point des phénomènes de paralysie intéressés dans l'observation.

L'autopsie a démontré qu'il n'y avait aucune lésion du bulbe et de la protubérance et que tous les phénomènes devaient être rapportés à la présence d'une tumeur située sur l'hémisphère gauche au niveau du pied de la 3e circonv. frontale et du tiers inférieur de la frontale ascendante.

Il résulte de l'examen de cette tumeur qu'elle paraît avoir eu pour point de départ la face interne de l'hémisphère à laquelle la portion la plus volumineuse la plus ancienne est tout à fait adhérente, tandis que la portion la plus récente paraît appartenir à la pie-mère.

HISTOIRE PATHOLOGIQUE

avec une aggravation de la maladie et avec un envahissement de tous les phénomènes paralytiques et par les troubles de la sensibilité, je crus bien davantage à une lésion de l'isthme de l'encéphale.

Quant à la mort subite survenue pendant le repos je l'attribuai à sa vraie cause, par le point des phénomènes de paralysie intéressés dans l'observation.

L'autopsie a démontré qu'il n'y avait aucune lésion du bulbe et de la protubérance et que tous les phénomènes devaient être rapportés à la présence d'une tumeur située sur l'hémisphère gauche au niveau du pied de la 3e circonv. frontale et du tiers inférieur de la frontale ascendante.

Il résulte de l'examen de cette tumeur qu'elle paraît avoir eu pour point de départ la face interne de l'hémisphère à laquelle la portion la plus volumineuse la plus ancienne est tout à fait adhérente, tandis que la portion la plus récente paraît appartenir à la pie-mère.

SCD Lyon 1

DATES	HISTOIRE PATHOLOGIQUE	PRESCRIPTIONS

Ces deux portions sont complètement adhérentes entre elles sur qq. points seulement, de telle sorte qu'il existe sur d'autres points des vacuoles qui sont les vestiges de la cavité arachnoïdienne. On voit d'autre part que les circonvolutions en rapport avec la tumeur ont été peu envahies; mais qu'elles ont surtout été refoulées et ramollies.

Cette disposition des lésions permet jusqu'à un certain point de se rendre compte des symptômes observés. C'est ainsi que les troubles de la sensibilité du côté gauche ainsi que l'affaiblissement des membres du même côté doivent être rapportés aux lésions des méninges; tandis que les phénomènes parétiques du côté droit de la face doivent être attribués aux lésions de la frontale ascendante. Les troubles qui sont survenus ultérieurement du côté gauche de la face et du côté droit des membres peuvent être la conséquence de lésions voisines qui ont procédé en sens inverse; ce qui n'est pas très-étonnant en supposant que la substance médullaire voisine de la tumeur a pu être ramollie par gêne circulatoire avant que la portion correspondante des méninges ait été atteinte. En tout cas on voit qu'une paralysie alterne peut être produite par une seule lésion siégeant sur un hémisphère, et il est probable que le phénomène doit être attribué à une lésion occupant successivement les méninges et la substance cérébrale. On doit rencontrer des phénomènes de ce genre dans la méningite et la pachyméningite. — Dans le cas particulier qui nous occupe la lésion bulbo-protubérantielle paraissant d'autant plus probable qu'il existait des troubles profonds de la phonation et de la déglutition et de la prononciation. C'est aux altérations du pied de la 3e circonvolution frontale qu'on doit attribuer ces phénomènes. Il est à remarquer qu'il n'y avait pas d'aphasie. J'ai déjà observé des phénomènes analogues qui me portent à croire que l'aphasie existe surtout dans les cas de lésions assez limitées de la 3e circonv. frontale ou du lobule de l'insula; et que lorsque ces portions sont complètement détruites l'aphasie fait défaut; le trouble de la parole consistant surtout alors dans une prononciation plus ou moins difficile ou seulement dans un mutisme passager. Ce sont des phénomènes tout à fait analogues à ceux qu'on remarque avec les lésions de la partie post. de la capsule interne dans leur rapport avec l'anesthésie. — Les troubles du côté du voile du palais et du pharynx ainsi que du côté des sphincters de la vessie et de la vessie sont à noter.

L'administration d'un morceau de viande dans le larynx a dû être facilitée à la fois par les phénomènes paralytiques et les troubles de la sensibilité. Je doute qu'un accident de ce genre ait été signalé par le fait d'une simple lésion hémisphérique. Enfin on voit qu'il n'est pas nécessaire qu'il y ait une lésion des deux hémisphères pour simuler les paralysies bulbaires. J'ai déjà eu l'occasion de faire remarquer à propos d'un cas, cependant moins probant que celui-ci.

SCD Lyon 1

Coupe pédiculo-frontale.

Coupe frontale.

SCD Lyon 1

SCD Lyon 1

N° 21.

HOTEL-DIEU. — *Salle* N° 79.

Nom François Guinet

né à Corbelin (Isère)

demeurant à Lyon

profession Journalier

âge 66 ans

tempérament

constitution

entré le 18 janvier 72 -

~~sorti~~ Morte le 18 janvier 72.

DIAGNOSTIC ET RÉSUMÉ

Tumeur de la dure Mère.

Pas de Rhumatismes

HISTOIRE PATHOLOGIQUE

On ne peut rien savoir de certain sur l'hérédité. Le malade paraît avoir eu une bonne santé antérieure; il a habité l'algérie de 1840-48; il n'y a pas été malade - pas de fièvres intermittentes. Il affirme en outre n'avoir pas fait d'excès alcooliques.

Tousse depuis 10 mois seulement - facilement oppressé - pas d'hémoptysies.

Il y a 10 mois attaque d'apoplexie, perte de connaissance; quand le malade revint à lui il ne put se servir de la jambe gauche et il resta toujours alité depuis; en même temps impossibilité de se servir du bras droit. Le malade ne peut se souvenir s'il a eu une paralysie de la face. Depuis cette époque diarrhée peu abondante (2 selles par jour) jamais de mélena. Jm. de vomissements. Mais affaiblissement progressif. Grande perte des forces. Sueurs nocturnes. Rien du côté de la miction et de la défécation.

Lyon. Imp. Veuve Bonnaviat et fils

SCD Lyon 1

DATES	HISTOIRE PATHOLOGIQUE	PRESCRIPTIONS
	Act. Le malade est très-abattu. Extrémités refroidies. Respiration courte haletante. R à 34 précipitée – Pas de phénomènes de Cheyne et Stokes – Voix éteinte – Pâleur cadavérique de la face et des téguments.	
	Les battements du cœur sont précipités, les bruits normaux, le pouls est petit, accéléré s'entendant très-bien. Pas de râles trachéaux – A l'auscultation de la poitrine, grande diminution du murmure vésiculaire sans doute à cause de peu d'étendue de l'inspiration.	
	Q.q. râles sonores en arrière – Rien de spécial du côté des os du cou. Pas d'œdème des membres inférieurs. Pas du côté des deux mains – Rhumatisme noueux dont le début remonte à l'attaque apoplectique.	
	Artères athéromateuses – Arc sénile très-marquée. Impossibilité de remuer tout le membre gauche inférieur, ce qui remonte à 10 mois; la sensibilité paraît subsister dans toute son étendue –	
	Du côté des membres supérieurs. Pas de paralysie ni du mouvement ni de la sensibilité.	
	La partie gauche de la face paraît aplatie – Le sillon naso-labial se rapproche du nez de ce côté.	
Autopsie 20 Jr. 72	Autopsie. Poumons – Congestionnés tous deux vers les bases – Très emphysémateux vers les bords et les sommets – Adhérences nombreuses et anciennes du côté gauche. De ce côté, on trouve dans les bronches situées au dessous du hile du poumon un liquide blanchâtre, lég. puriforme peu aéré – Sur une coupe du lobe inf. on le fait sortir en pressant légèrement le tissu pulmonaire –	
	Cœur – Les valvules auriculo-ventriculaires sont épaissies et un peu graisseuses. Q.q. plaques athéromateuses au niveau de la crosse aortique.	
	Tube intestinal. Rétrécissement au niveau de la partie moyenne du rectum. Le rétrécissement qui a lieu dans une étendue de 5 à 6 cent. ne comprend que la muq. On peut le faire disparaître en écartant les plis anormaux.	
	Foie – Très volumineux – Un peu graisseux. La surf. convexe présente de nombreuses adhérences.	
	Rate – Normale.	
	Reins. – Présentent tous les deux des bosselures sur leur surface externe, sont durs à la coupe (néphrite interstitielle.	
	Cerveau – En enlevant les méninges on remarque sur la face droite de la tente du cerveau près de la convexité de l'hémisphère une tumeur sessile de la grosseur d'une noix, logée dans la substance grise du lobe droit qui s'était creusé comme pour le recevoir au niveau de la 1ère circonvolution transverse – La substance cérébrale ne paraît pas modifiée ni à ce niveau, ni ailleurs – Les méninges seules présentent un aspect blanchâtre, nacré dissémin. Cette tumeur est dure; on fera l'examen microscopique.	

Abcès du cerveau

SCD Lyon 1

SCD Lyon 1

HOSPICES CIVILS DE LYON

HOTEL-DIEU

Nom ____ Salle 4e Femmes Lit N° 157 F°

Prénoms ____

Age ____

Profession ____

Né à ____

Demeurant à ____

Entré le 19 Octobre 1883

Sorti le Décès le même jour

DIAGNOSTIC ET RÉSUMÉ

Adénite du Cervicau

Chef du Service, M. ____

OBSERVATION CLINIQUE

Élève interne, M. ____

Pas de renseignements précis sur cette femme que personne n'accompagne à l'Hôpital. Comme elle est dans un état d'Obnubilation intellectuelle prononcé, elle ne peut guère en donner elle même. Elle nous apprend cependant qu'elle a eu huit enfants et qu'elle a accouché le dernier il y a trois semaines. Depuis sa couche elle aurait été très souffrante et aurait eu des crises pendant lesquelles elle aurait même perdu connaissance.

Nous avons dit qu'elle était dans un état demi comateux. elle ne parle pas d'elle même, et ne répond qu'aux questions qui lui sont répétées plusieurs fois. Sa face est pâle il semble qu'il y ait un peu d'anasarque des joues et du cou, il n'y a cependant pas d'œdème des membres inférieurs. Elle reste étrangère à ce qui se passe autour d'elle. La sensibilité est très émoussée. Elle veut quand on la tire

SCD Lyon 1

Nom _____ Salle _____ Lit N° _____ F° _____

soit à la plante des pieds, aux mains ou à la face, mais les mouvements qu'elle fait pour échapper à la piqûre sont lents et peu étendus. Persistance des réflexes, les ~~réflexes~~ tripidations rotulienne et plantaire sont très marquées.

Le malade ne présente pas d'hémiplégie. Cependant la commissure droite paraît un peu effacée, et les traits de ce côté se contractent moins que de l'autre. De plus le membre sup: droit présente un peu de contracture qui se montre de temps à autre quand on fait exécuter des mouvements de flexion et d'extension.

Rien aux membres inférieurs

Battements du cœur réguliers. Coeur régulier. Sonorité des poumons normale. respiration obscure. La respiration est parfois lente, parfois rapide sans cependant présenter le type de Cheyne Stokes.

Le Ventre est volumineux et sensible. On sonde le malade et on retire près de 1500 g d'urine.

Urine. densité 1025. Beaucoup d'albumine

SCD Lyon 1

Nom Salle 4e Femmes 157 Lit N° Fo

Encéphale — Après avoir incisé la Dure mère, on remarque que les circonvolutions de l'hémisphère gauche sont plus saillies que celles du côté droit. En enlevant l'encéphale, il ne s'écoule que très peu de liquide. Rien du côté des sinus rien du côté des artères qui ne présentent pas de traces d'athérome. On trouve sur la face inférieure du Chiasma une légère exsudat purulente, mais aucune trace de méningite soit au niveau de la base soit dans les scissures.

Hémisphère gauche — On remarque une diminution de consistance au niveau de la ~~région pariétale et de la~~ partie moyenne du lobe temporo-sphénoïdal qui s'étale d'une façon anormale. Il existe à la partie moyenne de la face inf. de ce lobe une teinte légèrement jaunâtre. ~~A~~ cette partie est ramollie dans une étendue de 2 ou 3 centimètres d'avant en arrière et davantage dans le sens transversal - et en avant de la portion ramollie on sent une induration qui lui sert de limite - puis encore en avant un point ramolli entouré aussi d'une limite indurée.

En faisant une coupe longitudinale sur le lobe sphénoïdal on voit qu'il existe au niveau des points ramollis indiqués deux abcès contigus, l'un un peu plus en arrière est plus volumineux, a une forme irrégulière et mesure 4 ou 5 cent. de diamètre. Ses parois sont rougeâtres, indurées sur certains points et un peu anfractueuses. Immédiatement en avant existe un autre abcès plus petit dont les parois sont rougeâtres et qui peut contenir une grosse noisette. Tout autour il existe une zone de ramollissement ~~tout~~ autour dans le sens transversal sur une étendue de 4 ou 5 cent. Les lobes frontal et pariétal sont tout à fait indemnes. L'abcès ne communiquait pas avec les ventricules mais en enlevant la méninge il a fini par se rompre au niveau de la corne sphénoïdale dans le vent. latéral.

Rien dans l'autre hémisphère, ni dans l'Isthme ni dans le Cervelet.

SCD Lyon 1

Nom Salle Lit N° F°

Coeur. Gros et mou. volumineux. Rien de particulier à noter. caillots noirs cavités Filatier. poids 350 gr.

Poumons. Rien de particulier.

Foie. Très volumineux plutôt un peu gras. 2580 gr.

Rate. Normale. Molle.

Reins. Volumineux. très congestionnés 160 gr.

Utérus. Volumineux pesant 250 gr. Dans sa cavité on trouve à la partie postéro supérieure la muqueuse saillante irrégulière avec des exsudats blanchâtres. Mais dans le tissu de l'organe on n'aperçoit aucune trace de pus. On ne trouve également aucune coagulation au niveau des plexus utéro-ovariens

Femme grosse et très grasse

SCD Lyon 1

HOSPICES CIVILS DE LYON

HOTEL-DIEU

Nom Gentes Salle 2e Femmes Lit N° 21 F° 1

Prénoms Catherine

Age 38 ans

Profession journalière

Né à Bas-Rhin

Demeurant à Lyon

Entré le 8 Octobre 83

Sorti le 21 janvier 84

DIAGNOSTIC ET RÉSUMÉ

Pleurésie droite

Pneumothorax.

abcès multiples du cerveau

Chef du Service, M.

OBSERVATION CLINIQUE

Élève interne, M.

Du coté des antécédents héréditaires, cette malade n'a pas de renseignements précis - Son père et sa mère sont morts. Elle a encore tous ses frères et sœurs.

Sa santé pendant sa jeunesse était bonne. Elle n'a pas présenté de manifestations scrofuleuses. Depuis quelques années, elle s'enrhume facilement et prend des refroidissements. Elle n'a jamais eu d'hémoptysies. Pas d'amaigrissement. Elle n'a pas eu d'enfants.

Quand elle entre à l'hopital elle est malade depuis un mois. Au début de sa maladie, elle prit froid, elle toussa et eu de la fièvre et des frissons. Elle garda la chambre pendant tout. Depuis quelques jours son oppression et sa faiblesse ont beaucoup augmenté. Elle se plaint d'un point de côté très douloureux sous le mamelon droit.

À la Percussion, on trouve à droite en arrière une

Impr. Alf. Louis Perrin.

SCD Lyon 1

Nom _____ Salle _____ Lit N° ____ F° ____

matité accusée remontant dans ses 2/3 inférieurs, mais qui s'entend aussi jusqu'au sommet. Tout le côté droit est mat en avant depuis la base jusqu'à la clavicule. Dans la fosse sus claviculaire on a de la sonorité tympanique. Dans les 2e et 3e espaces gauches bruit de pot fêlé. — A la base gauche diminution de la sonorité un peu de diminution du bruit respiratoire.

L'auscultation a droite donne tous les signes d'un grand épanchement absence de murmure respiratoire. souffle au niveau de l'angle de l'omoplate. égophonie. On n'entend la respiration que en un seul point dans la fosse sus claviculaire.

Expectoration abondante composée de crachats purulents rougeâtres dans de la sérosité.

10 — La matité est moins prononcée au sommet droit que le premier jour. Le souffle s'entend mieux et est accompagné de râles muqueux retentissants. Le son tympanique de la base gauche a disparu — mais on y trouve encore des râles muqueux non retentissants. En avant on entend un peu mieux la respiration au dessus de la clavicule. mais la matité remonte toujours à la clavicule. Etat général meilleur. Moins de dyspnée.

24 Oct. Les signes de l'épanchement sont moins prononcés, mais la malade tousse beaucoup et a une expectoration purulente abondante. On trouve tous les signes d'un pneumothorax. tintement métallique et succussion hippocratique. Depuis quatre jours la malade souffre et crache davantage cette date a coïncidé sans doute avec le début du pneumothorax.

25. La malade a beaucoup moins craché. Hier elle a ressenti un point douloureux au niveau à droite, qui a disparu ce matin. — Au moment de la visite nous ne trouvons dans son crachoir que quelques crachats muqueux à peine blanchâtres. Elle n'est pas oppressée. cependant sa —

SCD Lyon 1

Nom Salle : 4e femmes Lit N° 21 Fo 2

Respiration est 36 son parole 12a. peau un peu chaude
Elle a moins soif, elle est moins agitée que précédemment. Le sommeil
de est un peu mieux.

À la percussion de la poitrine à droite on trouve une diminution
de la sonorité dans les 2/3 sup et une matité complète dans le 1/3
inférieur. En outre on trouve au dessous de l'angle inf de l'omoplate
un point limité où on obtient une sonorité un peu tympanique.
mais le son à ce niveau est moins sonore et plus bas que dans le
point similaire du côté gauche. Sur les parties latérales on trouve
la même diminution du son sous l'aisselle avec matité s'autant
plus marquée qu'on percute plus bas. Enfin en avant sonorité un peu
tympanique avec diminution du son et son également plus bas que
du côté opposé dans les 4 premiers espaces. Submatité dans le creux
sus-claviculaire. Matité en bas à partir du 5e espace — Quelque soit
le point ausculté en avant ou en arrière ou latéralement on ne remarque que
deux choses : l'absence de bruits respiratoires et la présence d'un gros
ronchus sonore, encore celui-ci s'entend mieux en avant et vers l'angle
inf de l'omoplate en arrière. La voix n'est pas altérée ; elle est seulement
moins diffuse que du côté sain. Elle paraît éloignée. Cette localisation et
Ces phénomènes sont surtout ~~indiqués~~ marqués aux deux points précités — Lorsqu'on la fait tousser on
entend ni râles ni sonffles, et pas plus de tintement métallique que
dans la respiration ordinaire, mais si on pratique la succussion on a
un bruit de flot très prononcé qu'on peut même entendre à distance.
Le bruit d'airain est également très marqué lorsqu'on percute au niveau du
1e espace intercostal, on le trouve en arrière depuis l'épine de
l'omoplate jusqu'à 4 ou 5 travers de doigt au dessous de l'angle inf de
l'omoplate, mais surtout marqué près de cet angle. On ne le
perçoit pas sur les parties latérales.

En finissant la visite une dernière revue après le premier
examen, nous passons de nouveau auprès de la malade qui est prise

SCD Lyon 1

Nom Salle Lit N° F°

d'une forte quinte de toux, accompagnée d'expectoration abondante de crachats muco-purulents semblables à ceux de la veille. À ce moment on ausculte la malade et on perçoit à nouveau surtout au niveau de l'angle inf^r du souffle à timbre amphorique, du tintement métallique, des râles fins à timbre métallique, de la pectoriloquie avec timbre métallique. Tous ces phénomènes sont perçus dans la respiration ordinaire, mais sont beaucoup exagérés au moment de la toux. La toux est et des phénomènes d'expulsion.

26. Le souffle amphorique persiste avec un gros ronchus qui a une résonnance métallique.

27. Expectoration beaucoup plus abondante ce matin qu'hier. Les phénomènes d'auscultation sont toujours variables selon que la malade a ou n'a pas toussé. La consonnance métallique des bruits n'est manifeste que si elle vient de tousser.

1. Nov. On constate que lorsqu'elle est calme et ne tousse pas il n'y a que de l'obscurité des bruits respiratoires, tandis que après les fortes respirations et après la toux on entend du souffle avec résonnance et tintement métallique.

16 Nov. La malade se plaint de ne pouvoir se retourner dans son lit sans éprouver des douleurs dans le dos. Les phénomènes de percussion et d'auscultation constatés à droite persistent. Les signes du pneumothorax quand la malade est au repos font défaut. On ne trouve que de l'obscurité respiratoire. Le souffle et les bruits métalliques n'apparaissent qu'au moment de la toux et des respirations forcées qui la suivent. On perçoit mieux que précédt le bruit produit par la succussion. Même expectoration - Même état général. Toutefois la malade se trouve mieux, mange un peu mieux.

Agacement au sommet, respiration obscure, surtout dans la région sus-claviculaire. Pas de souffle, ni râles.

20 Nov. La malade continue de tousser et de cracher abondamment.

Impr. Alf. Louis Perrin.

SCD Lyon 1

Nom Salle 4e femme Lit N° 21 F° 3

20 Nov. Elle a beaucoup maigri. Elle se plaint aujourd'hui d'un point du côté droit. Il existe de la matité sur tout le côté droit, principalement dans la moitié inférieure où elle est complète. On n'a que de la submatité dans les parties supérieures, et même en avant on a un peu de bruit tympanique dans les 3 premiers espaces intercostaux. Vibrations diminuées sur tout ce côté. La respiration ne s'entend nulle part à l'état normal. Il existe en arrière vers l'angle inférieur de l'omoplate un souffle voilé un peu plus rude près de la colonne vertébrale, il en perçu aux 2 temps de la respiration accompagné de râles muqueux à timbre assez éclatant. Le souffle diminue à mesure qu'on s'abaisse; dans le 1/3 inf., on n'entend aucun bruit respiratoire. Il diminue aussi à mesure qu'on s'élève pour disparaître vers l'épine de l'omoplate. Partout ailleurs, en avant et sur les parties latérales, le murmure vésiculaire fait défaut, et les bruits respiratoires sont très peu perçus. On entend en même temps qq. râles indéterminés. La voix donne lieu à de l'égophonie d'autant plus qu'on ausculte dans les points où le souffle est le plus masqué. Ailleurs la voix est moins bien perçue qu'à l'état normal, et d'autant plus qu'on ausculte plus bas. Sous l'influence de la toux on perçoit même le souffle et les râles; mais à aucun moment on ne perçoit la consonnance métallique accompagnant les 2 bruits signalés précédemment. Le bruit d'airain n'est plus perçu comme auparavant, il est très atténué toutefois quand on percute sous la clavicule, quand on ausculte dans le point où le souffle est le plus masqué, on a un bruit localisé qui ressemble beaucoup à celui qu'on perçoit chez les malades porteurs de cavernes.

SCD Lyon 1

Nom Salle Lit N° F°

La succussion produit toujours le bruit de flot; celui-ci ne s'accompagne pas comme avant d'un son métallique qui le rendait beaucoup plus distinct.

1er Xbre Les signes ne sont modifiés. Le côté droit est toujours mat sur toute la moitié inf. en arrière; le murmure vésicul. ne s'entend nulle par respirat. obscure, l'partie inf. en haut, on retrouve un souffle intense qui a son maximum dans la région interscapulaire — On perçoit en même temps qq. gros rales retentissants. Altérat. de la voix qui est aéphonique dans une partie bien localisée — Le bruit d'airain est atténué — Pas de bruit de flot — En avant il n'existe que dans les yeux sous la clavicule. Dans le submatité; on entend la respir. surtout bronchique avec des râles indéterminés. Souffle sous la clavicule. Toux fréquente. Expect. abondante de crachats purulents

18 Xbre Le état de la malade se maintient comme précédemment assez satisfaisant, elle mange un peu, la toux est toujours assez fréquente et l'expectoration abondante. A droite, matité dans toute l'étendue excepté dans les 3 premiers esp. intercostaux en avant où le son est plutôt tympanique. La respir. est obscure en avant sur les côtés et en arrière surtout à la base. Lorsque la malade a tourné, on voit apparaître un bruit de souffle dans la moitié sup. du poumon en arrière avec maximum dans l'espace interscapulaire. En même temps qq. râles muqueux retentissants et de la pectoriloquie à voix haute et basse. Pas de bruits de succussion, mais bruit d'airain assez marqué et en tout cas plus prononcé que lorsqu'il s'agit de cavernes.

Agonie, Matité à la base en arrière; respiration diminuée et soufflante avec qq. râles dans l'espace interscapulaire. En avant, la respir. est plutôt bronchique, la sonorité du poumon est diminuée d'une façon générale. Peu de fièvre

18 Janvier. Hier à 3 heures et ½. elle a été prise d'un accès de manie aigue

Nom Salle 1re femmes Lit N° 21 F° 4

avec grande agitation, délire de paroles et actions; cris très forts, insultes aux personnes qui l'entouraient. Elle est restée dans cet état jusqu'à six heures du soir, calmée par une injection de morphine. Le délire a reparu mais moins violent; ~~elle~~ ~~a~~ ~~[illegible]~~ ses paroles sont incohérentes; incessantes; elle parle allemand mêlé au français. Toutefois en ~~[illegible]~~ attirant vivement son attention, on lui fait donner la main, tirer la langue. Elle ne crache pas. ~~On entend~~ Le côté droit de la poitrine présente de la diminution de la sonorité mais avec un bruit tympanique plutôt dans le 1/3 supérieur. Le respirat. en soufflante en avant; mais en arrière et en un souffle intense surtout au niveau de l'espace interscapulaire du côté droit. Le souffle va en diminuant à mesure qu'on ausculte la partie déclive où l'respiration est très diminuée. Bronchoxyphonie. Le bruit d'airain fermé mais sous le caractère métallique. Retentit d'autrefois Hennebl beaucoup plus au bruit qu'on perçoit dans le cas de grands cavernes. Pas de bruit de succession. Pas de tint. métallique. Temp. hier soir = 39°. P ce matin = 120. Elle n'a pas mangé hier ni aujourd'hui. Elle a toujours eu de la lientérie depuis très mal; toutefois les selles paraissaient normales, quoiqu'elles eussent lieu après chaque ingestion d'aliments.

19 Janv. Même état, mais le délire en devenu gai; elle rit, chante, le délire en toujours bruyant. Agitation vide. Elle est un peu enrouée, franc qu'on a beaucoup chanté et crié. Elle ne mange pas, et ne boit que très peu de bouillon. Le pouls est très petit, filiformes. Morte le 21 janvier à 9 h. du matin

SCD Lyon 1

Nom Salle Lit N° F°

Autopsie le 22 janv.

Encéphale – On trouve un amas purulent au niveau du chiasma de la grosseur d'un haricot. On voit sourdre du pus sur plusieurs points de la surface des circonvolutions qui présente du ramollissement. C'est à droite en avant au niveau de l'extrém. antérieure de la 3e circonvolution frontale. Au niveau de la partie moyenne de la partie pariétale ascendante 2 p. un autre point sur la partie supérieure du lobule pariétal inférieur, immédiatement en avant du pli courbe. En enlevant les méninges on trouve encore un pt ramolli à la partie inférieure de la pariétale et de la frontale ascendante. Un autre foyer immédiatement en avant du sillon perpendiculaire externe. Sur les coupes les abcès ont un volume d'une noisette, arrondis ou ovalaires – Le pus est jaune, verdâtre, épais – Les parois sont assez régulières, mais tomenteuses. Indépendamment des points indiqués on trouve dans le voisinage de ces points, des abcès plus profonds dans la couche corticale. On en trouve 14 dans la couche corticale dont 3 petits dans le lobe sphénoïdal ; un assez volumineux à la partie supér. et postér. de la couche optique, de la grosseur d'une noisette. – Tout ceci est dans l'hémisphère droit. —

Dans l'hémisphère gauche, dans le ventricule latéral, du pus sur un liquide louche – Dans la couche optique, à la partie supérieure il y a une ouverture ovalaire, le pus s'est répandu autour. Au niveau du lobule cunéiforme on voit sourdre du pus. Un foyer au niveau du lobule de la région orbitaire à la partie externe. A la partie supér. de la frontale et de la pariétale ascendantes, au niveau de la partie supér. de la pariétale inférieure, au niveau du lobe occipital en arrière de la scissure perpendiculaire et à l'extrémité du lobe, au niveau du lobe sphénoïdal, sur la 1re circonvolution près de l'extrém. antér., et sur la 3e à la partie moyenne —

SCD Lyon 1

Nom Salle 4e femmes Lit N° 21 F° 5

Celui qui apparaît sur la face orbitaire est assez large et a un contour irrégulier. On en retrouve encore un au niveau de la partie profonde et moy. de la 3e circonvolution. Sur la coupe pariétale on trouve l'abcès qui communiquait avec le ventricule, au niveau du corps calleux, au dessus du noyau caudé. Puis on en voit un à la partie supér. de la couche optique. Ont tous environ la grosseur d'une noisette. Encore un dans le lobule pariétal inférieur; un autre dans la corne d'Ammon à la partie supér.; un autre à la partie postér. de la 3e circonvol. sphénoïdale; un dans la scissure parallèle un peu au dessous du pli courbe; un dans la partie infér. du lobe occipital. Total 15. — Tous ces abcès sont superficiels et empiètent sur la substance grise et la substance blanche, il reste toujours toutefois une légère couche de substance grise et si l'on voit sourdre les abcès au dehors, c'est qu'on a rompu cette couche.

Pas d'abcès dans le cervelet ni dans le bulbe.

Foie volumineux et graisseux (foie de phthisique)

Reins un peu graisseux.

Rate pèse 250 gr.

Aucune lésion dans l'abdomen.

Le poumon gauche est emphysémateux et absolument sain sans aucune trace de tubercules récents ou anciens. En ouvrant la cavité thoracique on trouve en avant une cavité qui est limitée en bas par la 5e côte et en haut par la 3e. En dedans par niveau des cartilages costaux, tandis qu'en dehors elle communique avec une autre cavité qui s'étend en arrière en se rétrécissant de telle sorte qu'on peut tout au plus y passer le doigt. Dans tous les autres points le poumon adhère complètement à la paroi. Toutefois un peu plus haut et sur la partie latérale

SCD Lyon 1

Nom Salle Lit N° F°

d'adhérence à la paroi n'est pas complet et çà et là on trouve
des points isolés ou communiquant les uns avec les autres qui
contiennent du pus semblable à celui qui remplit les 2
cavités plus grandes indiquées précédemment - La quantité
totale de pus peut être evaluée à 2 ou 300 grammes - L'aspect
du pus liquide est un peu grumeleux - Dans les points où le
pus est collecté la plèvre pariétale est épaissie, fibreuse
et sur certains points elle est criblée, ulcérée, de telle sorte que
entre les points ulcérés, les portions restantes de la plèvre épaissie
forment des tractus sur la région la plus ulcérée qui
correspond au 6e espace intercostal - A ce niveau on trouve
même la côte complètement dénudée. Cette même altération se
voit encore dans le 5e mais à un moindre degré. En arrière
et en haut les plèvres sont tout à fait adhérentes - La plèvre
viscérale au niveau des collections purulentes est épaissie, mais
en présentant des espaces ovalaires où elle est comme usée et
où on aperçoit le tissu pulmonaire. Au niveau du lobe supérieur
à la région ext. la plèvre présente son maximum d'épaisseur
à ce niveau elle atteint jusqu'à 1 centim et comme elle présente
à ce niveau des collections purulentes on trouve des dépressions
en cupule ressemblant à des ulcérations. Sur un de ces points
ulcérés on voit, en écartant, que l'on tombe dans une cavité
qui peut contenir une noix et une noisette, c'est à dire une
cavité séparée par une bride qui lui permettait de
recevoir en haut la noix et en bas la noisette. Cette cavité
une paroi lisse rougeâtre et il est difficile de dire si elle
communiquait ou non avec la cavité pleurale dans le point
la plèvre ulcérée indiquée précédemment. En tout cas il n'y a
à ce niveau qu'une mince couche fausse de la plèvre épaissie
que l'on trouve déchirée sans savoir si la déchirure a été faite
avant la mort ou pendant l'autopsie.

SCD Lyon 1

Nom Salle 10e femmes Lit N° 21 F° 6.

pourmon a en cet endroit une teinte grisâtre mais avec des taches noires autour de la caverne.

Tout autour de la caverne se trouve un tissu qui est à la fois mou et résistant paraissant sclérosé. La sclérose paraissant diminuer insensiblement à mesure qu'on s'éloigne. Il n'y a du reste pas de parois nettement distinctes autour des cavernes qui paraissent taillées dans ce tissu sclérosé. Cette caverne et ce tissu occupent les $\frac{2}{3}$ inf. du lobe supér. à la région postér. ou postér. ext. Le sommet contient de l'air et crépite mais de même on trouve la partie antér. du lobe infér et moy. crépitant quoique plus tôt un peu diminué de volume et mou. Le lobe inférieur est atelectasié, il a comme tout le poumon une teinte grisâtre un peu rosée et tout à fait à la base, on trouve 5 ou 6 petites cavités pouvant contenir une noisette et renfermant du pus. On trouve aussi à la base en rapport avec le diaphragme un peu de pus pouvant contenir une amande. Pas de dilatation bronchique anormale, mais les bronches sont remplies d'un pus épais. Les ganglions sont augmentés de volume et noirs. – Rien de particulier du côté de la trachée. Le coeur a son volume normal et n'offre aucune altération.

SCD Lyon 1

Nom Salle Lit N° F°

H. H. — S. G. — Feuilles d'Observations, Intercalaires. — 11-82. — 10.000.

Impr. Alf. Louis Perrin.

SCD Lyon 1

Paralysie générale

SCD Lyon 1

SCD Lyon 1

MODÈLE N° 21.

HOTEL-DIEU. — *Salle* 4ème femmes N°

Nom

né à

demeurant à

profession

âge

tempérament

constitution

entré le 10 novembre à 10h matin 1882

sorti le mort à 10h soir

DIAGNOSTIC ET RÉSUMÉ

Âge approximatif 50 à 60 ans.

Paralysie générale

autopsie

HISTOIRE PATHOLOGIQUE

Pas de renseignements -

Quand nous arrivons auprès de la malade nous la trouvons dans l'état suivant;

Elle est couchée sur le dos, immobile et ne disant rien.

On est tout d'abord frappé de la froideur des téguments; surtout de la jambe gauche qui est très œdématiée et qui donne à la main une sensation comparable à celle que fournirait la peau d'un noyé.

La malade est couverte de contusions; sur la région frontale droite ~~gauche~~; au niveau de la face dorsale du poignet ~~gauche~~ sur les membres inférieurs.

La malade ne remue pas les membres inférieurs; cependant on parvient par des excitations à lui faire mouvoir légèrement la jambe droite et à provoquer qqs réflexes de ce côté. Pas d'œdème. Une ou 2 excoriations.

Membre inférieur gauche; trace de lien circulaire au dessous du genou; tout le long de la face interne du tibia phlyctènes; violet, dehors vaste excoriation occupant presque toute la face externe. Le pied est livide.

Glacé comme nous l'avons vu.

Membres supérieurs. Excités ils produisent qqs mvt qqs mvt automatiques; la malade paraît sentir les piqûres. Un peu de tuméfaction de la face postérieure de la région cubitale des 2 côtés. Mains froides et un peu cyanosées.

On ne sent ni les fémorales ni les radiales. 32 R.

P. 122. Impulsion du cœur faible

Pas de bruit anormal à l'auscultation du cœur

Sonorité thoracique persistante et respiration obscure en arrière

DATES	HISTOIRE PATHOLOGIQUE	PRESCRIPTIONS
Yeux brillants le portant en tous sens, mais surtout en haut très mobiles	La malade a ordinairement la tête renversée en arrière; quand elle ouvre les yeux, ils regardent ordinairement en haut, comme si elle était plongée dans l'extase. Cependant de temps en temps quand on l'excite, ou non, elle tourne les regards du côté excité, puis ~~retourne~~ regarde de nouveau en haut. Pas de paralysie faciale, ni de strabisme. Face sans expression Elle murmure des mots incohérents, quand on l'excite, en répète qqs. syllabes et qqs. mots entendus Autopsie le 12 Nov. 1882 – 11 h. matin. Disons de suite qu'on n'a rien trouvé dans les artères du membre inférieur gauche qui puisse expliquer l'aspect de ce membre. Pas de caillots. Les masses musculaires le tissu cellulaire ne renferment pas de pus; seulement on trouve des caillots noirs abondants dans les veines de la jambe Rien au cœur, ni aux poumons. Le cerveau n'a pas de foyer de ramollissement. Pas d'hémorrhagie. Mais les méninges sont extrêmement adhérentes à la substance corticale, et ce n'est qu'avec la plus grande peine qu'on peut en enlever quelques petits lambeaux (paralysie générale). (en enlevant de la substance cérébrale Rien dans le cervelet ni dans le mésocéphale	

SCD Lyon 1

HOTEL-DIEU. — *Salle* 1ere Femm N° 128

Nom Ricard Rose

né à Olargues (Hérault)

demeurant à

profession Marchande ambulante

âge 41 ans

tempérament

constitution

entré le 31 8bre 1882

sorti le

DIAGNOSTIC ET RÉSUMÉ

Paralysie Generale -

HISTOIRE PATHOLOGIQUE

SCD Lyon 1

Hemiplegie Droite (Hemorrhagie Cérébrale)

DATES	HISTOIRE PATHOLOGIQUE	PRESCRIPTIONS
	Hier dans la matinée la malade aurait été trouvée par terre dans sa chambre où elle habite seule.	
	La malade est dans la résolution générale complète, la face tournée du côté D. Cependant les membres du côté D. sont de temps en temps le siège de légers mouvements automatiques avec tremblement. Les membres G. sont complètement inertes, insensibles et retombent sans donner lieu au moindre mouvement	
(Pas de Liépidation)	La M. sup. G. présente aux mouvements communiqués une résistance notable du côté du biceps, rien du côté du triceps, rien du côté des muscles de l'av. bras de la main. La M. inf. G. résiste aux mouvements dans le 2 sens, mais surtout du côté du triceps crural, les muscles du mollet offrent aussi une certaine résistance.	
	Liépidation plantaire en manifeste plus intense et plus facile à déterminer quand la jambe est un peu fléchie. Les Membres du côté D. présentent une résistance notable dans tous les sens depuis l'extrémité jusqu'à la racine du membre. La résistance est plus marquée au M. sup. qu'au m. inf.	
	Du côté de la face, si la fronce du sourcil et les paupières sont closes et la face lisse on n'est que le sillon naso-labial est un peu plus marqué du côté D. que du côté G. Le front et le sourcil paraissent	malade est somnolente, n'offre rien de particulier
	Si la malade est excitée ou si on fait plus d'efforts pour produire le sourcil, la malade ouvre les yeux qui se dirigent vers la partie droite. Lorsque la dilatation est plus marquée, l'œil G. que l'œil D. Les muscles palpébraux supérieurs font fermer les yeux aussi bien d'un côté que de l'autre, mais elle les ouvre à nouveau aussitôt qu'elle est éveillée. Pendant ce temps on voit aussi s'accentuer le sillon naso-labial du côté D. et la lèvre supérieure de ce côté est élevée de manière à découvrir les dents supérieures, tandis que la commissure gauche reste constamment effacée et relativement abaissée.	est un peu plus G. Les muscles du contractés. On voit alors la contraction sentant du côté du front les yeux et les globes oculaires se dirigent de même prononcée elle est l'œil D.
	Lorsque l'on laisse la malade livrée à elle-même en maintenant les paupières soulevées, elle ne tarde pas à refermer	spontanément

SCD Lyon 1

Rose Ricard. 41 ans -- entrée à St Roch le 29 nov. 81.
sortie le 29 janvier - 82 -.

Hémiplégie droite avec aphasie il y a 4 ans - guérison au bout d'un mois -
Depuis un an parésie générale avec tremblement survenant à l'occasion des mouvem. Troubles du langage - affaiblissement intellectuel - Hémianesthésie gauche générale et sensorielle

Dr Th. Weil

Père et mère morts très-âgés - Pas d'antécédents nerveux -
Son mari est mort à 45 ans d'une affection aiguë du thorax -
Menstruation toujours régulière - 5 enfants - 4 morts en 70 de la petite vérole.
Pas d'alcoolisme. de syphilis. ni de maladie antérieure.
La malade attribue son affection au fumant
- Depuis longtemps elle a des vertiges.
Il y a 7 ans, elle engraissa subitement - en 2 ans sa taille augmenta de 20 centim -
A ce moment, il y a 5 ans par conséquent, elle eut une épistaxis abondante, suivie d'un amaigrissement rapide -
Un an après l'épistaxis, il y a 4 ans elle fut atteinte d'une hémiplégie droite qui s'établit lentement, sans attaque, et l'obligea à garder le lit pendant un mois -
Elle présenta une aphasie complète guérie au bout de 8 jours -
5 semaines après sa paralysie la malade put reprendre son travail et resta 3 ans, sans rien présenter sinon de la faiblesse du côté droit.

Il y a un an nouvelle série de phénomènes.
parésie progressive des (tous les) membres plus marquée à gauche
tremblement parfois spontané, le plus souvent à l'occasion des mouvements volontaires -
troubles de la sensibilité du côté gauche
troubles du langage, affaiblissement intellectuel
agitation, insomnie.

SCD Lyon 1

Tous ces symptômes se sont produits lent em
sans éclat, sans réactions.

Etat actuel.

30 novembre 81.

Parésie des membres plus marquée à gauche – la
malade serre très peu la main qu'on lui don
la démarche est lente, les pas petits, les
pieds traînent =
L'occlusion des yeux ralentit encore davan
la marche, mais sans produire de mouve
atoxiques.

Tremblement constitué par des secousses faibles, mais
irrégulières, entrecoupées de petites cou
portant sur tout le membre =
Le tremblem se produit à l'occasion des
mouv. volontaires, la direction générale
du mouvement n'est pas contrariée.
Le tremblement augmente à la fin de l'exc
du membre =
Parfois il faut que la malade exécute plusi
mouvement, pour faire naître le tremblem
Quand le mouvem. cesse, le tremblement p
persister quelque temps au repos, mais géné
ment il cesse =
– Il existe aux membres supérieurs –
inférieurs surtout peu
la marche sur le pied qui est soulevé
à la langue qui est
agitée de petites secousses fibrillaires –
parfois sur les lèvres au
commencement de l'émission d'un mot.
– Les mots sont prononcés lentement, séparés
chacun par un certain intervalle –
Parfois le mot est difficile à trouver – La
malade alors émet un son indistinct
et bredouille quelques instants –

SCD Lyon 1

Intelligence affaiblie - c'est surtout la mémoire qui est atteinte - cependant la conception est nette - elle comprend les questions ses réponses sont raisonnables - on ne peut provoquer par la fatigue aucune idée délirante -
La face est sans expression, cependant la malade paraît se rendre un peu compte de sa situation et montre de la tristesse -

Sensibilité - hémianesthésie gauche - affaiblissement de la sensibilité générale - de l'ouïe - amblyopie très-marquée
- perte complète de l'odorat et de la sensibilité gustative et générale de la langue du même côté.
La sensibilité du pharynx persiste des 2 côtés
- Diminution des réflexes plantaires à gauche.
pas de trépidation plantaire.
Le réflexe rotulien est égal des 2 côtés.

Fonctions végétatives Appétit diminué - constipation.
pas de troubles de la miction -
Sommeil agité depuis 6 mois - La malade rêve surtout de chûtes et se réveille à tout moment.
Jamais de vomissement - pas d'étourdissement
pas de chûte - pas de crise convulsive -
pas de céphalalgie.
Apparence générale bonne -
Pas de fièvre.

SCD Lyon 1

SCD Lyon 1

Hémiplégique — Ricard Rose n° 128
41 ans

N° 21 *bis*.

DATES	HISTOIRE PATHOLOGIQUE	PRESCRIPTIONS

On voit alors le globe oculaire revenir peu à peu à la partie médiane puis la dépasser et osciller ainsi d'un côté et de l'autre mais plutôt alors ~~à Gau~~ de la partie médiane à Gauche — On voit alors que la déviation à G. est un peu plus prononcée pour l'œil D. que pour l'œil G., tandis que c'était le contraire pour la déviation à D. — Plus le sommeil est profond moins les oscillations sont prononcées et plus le globe oculaire se maintiennent vers la partie médiane X. Pendant la somnolence les pupilles sont rencontrées tandis qu'elles se dilatent des deux côtés et un peu plus du côté D. quand la malade est excitée —

Les excitations ont égal^t pour résultat de produire la déviation à D. en même temps que les autres contractions de la face — (qui disparaissent complèt^t même celle du front quand le sommeil est profond) —

Si dans ces conditions on pique la malade au niv. de la racine du nez, si la piqûre est légère il ne se produit qu'une contraction du orbiculaire et des muscles du front, si la piqûre est plus forte, ~~c'est~~ ces mêmes contractions s'accentuent davantage et elles s'accompagnent de contractions dans les muscles des joues — Le sillon naso-labial avec l'élév^t de la lèvre sup. s'accentue davantage à droite, mais il se produit aussi un mouv^t d'élév^t de la commissure G. qui offre plus d'amplitude et plus manifeste qu'à droite mais ne persiste pas —

Si on pique isolément les joues le même se produit — C.a.d. augment^t ~~ens~~ progressive de la contracture à D. avec mouv^ts peu accentués, mouv^ts plus amples et non persistants à G —

Lorsqu'on veut ouvrir la bouche de la malade on a une résistance assez prononcée, et q.q.f. même accompagnée de tremblement — La malade ne peut pas tirer la langue — on lui demande si elle a soif et elle répond ou plutôt on finit par entendre un oui prononcé sourdement X, impossible d'en obtenir autre chose comme parole — mais la malade donne la main de lorsqu'on le lui demande, le membre est alors le siège d'un tremblement

Telle sorte que lorsqu'on soulève la paupière pendant le sommeil l'œil serait être à la partie médiane peu-près immobile. L'œil G. un peu plus élevé que l'œil D.

X de même si on lui demande si elle sent la piqûre d'un côté ou de l'autre —

SCD Lyon 1

DATES	HISTOIRE PATHOLOGIQUE	PRESCRIPTIONS
	Gpe grimace tant qu'elle veut faire un mouv. Le même gpe ce tremblement consiste en petites contractions musc. assez semblable à celles de la paralysie agitante, se produisent aussi dans le mouv. commencé gpe ds les membres sup. et inf. On retrouve encore gq. mouv. révélés lorsque le malade repose en laissant une main dans la sienne. Ces contractions sont d'autant moins prononcées que le malade tient plus profondément — Ce n'est que lorsqu'elle cessant, mais à celle à tel point que la moindre excitation suffit pour les réveiller plus on veut retirer la main, plus les contractions se produisent avec intensité — Lorsque gpe on fixe le m. sup. D. le mal. retire son memb. en tremblant et en contractant plus ou moins ses muscles de la face du même côté et du côté D. pour la partie inf. — La figure exprime la ~~souffrance~~ douleur — Si on fixe le m. sup. G. le m. reste absol. immobile, mais on a le même phénom. indiqué précédemment du côté de la face, même du côté du m. sup. si la fixation est forte — Les m. sup. restant dans le mouvement Si on chatouille, si on pique légèrement la région plantaire du ch. côté le malade retire un peu le membre fixé elle contracte les muscles de la face avec douleur, même gémissement simple chatouillement et elle agite en même temps un peu le bras D. en suppliant de cesser, fléchissant le membre faisant gq. mouv. avec la bouche comme pour se gratter, ou pour prendre sa chemise, avec tremblement Les réflexes sont vifs, on provoque facilement le gpe du côté G — On remarque, grand ébranlement est vif, non seulement on a la libération des yeux, la contraction de la partie sup. de la face et la contraction de la joue D. mais on dit qu'il s'y joint aussi une contraction du côté de la joue G. le sillon naso-labial G. s'accusant davantage le Cor. resp. et la commissure s'élevant, mais sans jamais moins prononcés et moins permanent que à droite — Le pied D. présente aussi de la trépidation mais il s'y joint en même temps les mouv. de latéralité, analogues aux mouv. de la main signalés précédemment par l'œdème manifeste des membres — la chaleur est de plus élevée de 2 cent. à la main — temp. vaginale 39°6 pouls 80 — resp. régulière 26 —	Id. la mal. retire ses mains contractant plus ou moins pour la partie sup. la figure exprime la douleur. Le m. reste absol. même du côté du m. sup. si la fixation est forte — Les m. sup. restant dans le mouvement Si on chatouille, si on pique légèrement la région plantaire du ch. côté le malade retire un peu le membre fixé elle contracte les muscles de la face avec douleur, même gémissement simple chatouillement et elle agite en même temps un peu le bras D. en suppliant de cesser, fléchissant le membre faisant gq. mouv. avec la bouche comme pour se gratter, ou pour prendre sa chemise, avec tremblement Les réflexes sont vifs, on provoque facilement le gpe du côté G — On remarque, grand ébranlement est vif, non seulement on a la libération des yeux, la contraction de la partie sup. de la face et la contraction de la joue D. mais on dit qu'il s'y joint aussi une contraction du côté de la joue G. le sillon naso-labial G. s'accusant davantage le Cor. resp. et la commissure s'élevant, mais sans jamais moins prononcés et moins permanent que à droite — Le pied D. présente aussi de la trépidation mais il s'y joint en même temps les mouv. de latéralité, analogues aux mouv. de la main signalés précédemment par l'œdème manifeste des membres — la chaleur est de plus élevée de 2 cent. à la main — temp. vaginale 39°6 pouls 80 — resp. régulière 26 —

SCD Lyon 1

Ricard Rose

Hémorrhagie Cérébrale

N° 21 bis.

DATES	HISTOIRE PATHOLOGIQUE	PRESCRIPTIONS

sitôt qu'on n'excite par la malade elle redevient somnolente - La déglutition se fait assez bien lorsqu'elle avale sa salive on voit parfois se produire une petite contraction passagère qui élève la commissure G. d'une façon très passagère -

Urines peu abondantes retirées avec la sonde, coloration normale et contenant un léger précipité albumineux - D. 1025 - réaction acide

La malade a ses règles -

1 Novembre - Pouls 90 - resp.t 40 - T. 38.3.

Depuis 2 heures du matin elle présente une agitation insolite semblable dit la sœur à celle qu'on peut constater aujourd'hui - La malade est toujours dans le décubitus dorsal, les memb. sup. complet.t immobiles mais avec une agitation constante du memb. sup. et la face déviée à G. - La situation change par instant lorsque la malade est le plus calme elle remue constamment le memb. sup. G. qu'elle élève et porte en tous sens comme pour prendre terre simulant des mouv.ts de préhension de traction - En saisissant de temps en temps son traversin (ou le drap du lit) avec ce membre, mais sans exercer de traction énergique - Pendant ce temps le memb. D. est ordin.t dans la flexion ramené sur le tronc, les doigts fléchis dans la main; le memb. est constamment agité de contractions dans différents muscles et particul.t dans ceux de l'av. Bras et de la main, ces contractions sont semblables à celles observées hier - Nous constatons encore qu'à certains moments le pouce et l'index sont pressés l'un contre l'autre et le siège de mouv.ts semblable à ceux qu'on observe dans la paralysie agitante. Parfois la malade avance un peu la main du côté G. pour venir en aide aux mouv.ts qu'elle cherche à faire avec le membre gauche

Les 2 membres présentent une résistance intense aux mouv.ts communiqués surtout du côté du biceps - en outre pour la main D. phénomène de la main pleurante encore plus accusé qu'hier

SCD Lyon 1

DATES	HISTOIRE PATHOLOGIQUE	PRESCRIPTIONS

Mais ce mouv.t du memb. sup. D. est touj. très restreint, tandis que les mouv.ts du memb. sup. G. ont une g.de amplitude. Pendant ce temps la tête est touj. tournée à G. la face ne présente pas de contractions perm. ni de paralysie manifestes la malade fait des mouv.ts avec le jour. le lèvre, machonnant sortant un peu la langue faisant des mouv.ts des paupières, ayant ordin.t les yeux ouverts. Les globes oculs sont portés dans différents sens mais plutôt du côté G. la malade cependant les ramène à la partie moyenne et a l'air de regarder la personne qui lui parle (Pupilles moyenn.t dilatées). En demandant à la malade si elle va mieux elle répond oui comme hier. Puis tout à coup on voit la tête de la malade se tourner davantage à G. en même temps que la déviation des yeux à G. et en haut augmente et les membres sup. sont le siège de secousses passagères ~~accompagnées d'un léger~~ x qui rappellent celles que l'on observe dans le strychnisme, l'absinthisme sous l'influence des excitations, en même temps la face devient rouge et la malade entrouvre la bouche en immobilisant un peu la face, tous ces phénom. ne durent que qq. secondes, puis l'agitation habituelle reparaît. Ces crises convulsives se sont reproduit cinq ou six fois pendant 1/2 heure que nous avons observé la malade. Dans l'intervalle elle est constamment agitée, il n'y a aucun moment de somnolence ni de repos. Dans ces moments de convulsions elle ne répond plus quand on l'interpelle.

À certains moments on voit du côté de soit au niv. de la lèvre soit autour de l'œil de petites contractions mus. cul. analogues à celles du memb. sup.

x imprimant au tronc une légère secousse.

À ce moment la resp.t s'accélère un peu et devient plus bruyante.

SCD Lyon 1

Ricard Rose - 41 ans - N° 128 Hemorrhagie Cérébrale

N° 21 bis.

DATES	HISTOIRE PATHOLOGIQUE	PRESCRIPTIONS

Les excitations produites par les piqûres ne sont que faibl^t senties d'une manière générale, et surtout du côté G. C'est à peine si la malade retire un peu la main de ce côté quand on lui pique le bout des doigts, elle les retire plutôt quand on pique les doigts de la main droite. Elle reste immobile quand on pique le tronc et il faut piquer fortement la face pour déterminer des mouv^ts reflexes. Ces différentes piqûres de la face et des memb. sup. quand elles sont fortes donnent lieu à des contractions de la face exprimant la douleur. Les yeux continuent alors à se mouvoir tout en se portant de préférence à G.

Les piqûres fortes ont aussi pour effet de provoquer les petits mouv^ts signalés précédemment dans les memb. sup. D. Ces phénom. sont produits bien plus facil^t par le chatouillement de la plante du pied, surtout de la plante du pied D. Ces chatouillements provoquent des mouv^ts très restreints dans les memb. inf. persistance de l'augm^t des reflexes tendineux et de la trépid^t plantaire des deux côtés. Les membres inf. restent immobiles même pendant les crises convulsives.

La malade est allée du ventre abondamment sous l'influence d'un lav^t purgatif et la vessie s'est vidée.

+

DATES	HISTOIRE PATHOLOGIQUE	PRESCRIPTIONS
10 Nov.	6h. 1/4. La malade est à peu près dans le même état que ce matin, sauf qu'elle est moins agitée et que les secousses convulsives se produisent moins fréquemment ; en outre, la respiration est plus accélérée et il existe un râle trachéal rendant l'expiration prolongée ; respiration 40. P. 80.	
9 Nov. matin.	Il existe une amélioration notable depuis ce matin ; non seulement la malade est beaucoup moins agitée, mais la figure est plus naturelle et les yeux se portent plus facilement en tous sens ; cependant la face est tournée à gauche et les yeux ont un peu plus de tendance à se porter de ce côté. La face ne présente ni paralysie ni contracture apparentes. Toutefois les mouvements spontanés ou provoqués ~~[illegible]~~, les légers mouvements pour parler sont plus accentués du côté droit de la bouche. La malade tire un peu la langue, quand on le lui demande, le même elle regarde du côté qu'on lui indique. Elle donne bien la main droite, qui est toujours le siège de petites contractions rhythmiques mais d'un moindre degré que précédemment. Résistance et spontanéité de la main presque supérieur gauche est plutôt dans l'extension, tandis que le membre tout entier est presque toujours dans la flexion. La malade ne peut guère mouvoir le membre gauche et on ne remarque que quelques mouvements de la main et des doigts ; elle peut aussi peu faiblement la main. Résistance de la flexion aux membres supérieurs et dans les 2 sens, variable par instants comme intensité surtout pour le membre gauche. Aucun mouvement spontané des membres inférieurs, cependant quand on dit à la malade de mouvoir les membres, on remarque quelques contractions passagères des muscles de la cuisse pas assez fortes pour déterminer un mvt. Résistance de la flexion plantaire des 2 côtés avec les mêmes caractères que précédemment. Chatouillement de la plante des pieds produit des mvts réflexes du membre ; acte d'une façon plus intense qu'hier. La sensibilité paraît aussi plus accusée que précédemment ; les piqûres légères sont partout senties et accusées par un signe de la malade. La malade a été à la selle et a uriné ; elle a toujours les règles. Respirations régulières, calmes, sans râles. Ventouses R. 28. P. 80. La malade a pris depuis hier pot. orge 2 gr. bromure pot sirop Laroment orge 2 gr. hydrate chloral, lait, bouillons.	Le même état que ce matin ; la face est tournée à gauche et les yeux ont un peu plus de tendance à se porter de ce côté. La face ne présente ni paralysie ni contracture apparentes. Toutefois les mouvements spontanés ou provoqués ~~[illegible]~~, les légers mouvements pour parler sont plus accentués du côté droit de la bouche. La malade tire un peu la langue, quand on le lui demande, le même elle regarde du côté qu'on lui indique. Elle donne bien la main droite, qui est toujours le siège de petites contractions rhythmiques mais d'un moindre degré que précédemment. Résistance et spontanéité de la main presque supérieur gauche est plutôt dans l'extension, tandis que le membre tout entier est presque toujours dans la flexion. La malade ne peut guère mouvoir le membre gauche et on ne remarque que quelques mouvements de la main et des doigts ; elle peut aussi peu faiblement la main. Résistance de la flexion aux membres supérieurs et dans les 2 sens, variable par instants comme intensité surtout pour le membre gauche. Aucun mouvement spontané des membres inférieurs, cependant quand on dit à la malade de mouvoir les membres, on remarque quelques contractions passagères des muscles de la cuisse pas assez fortes pour déterminer un mvt. Résistance de la flexion plantaire des 2 côtés avec les mêmes caractères que précédemment. Chatouillement de la plante des pieds produit des mvts réflexes du membre ; acte d'une façon plus intense qu'hier. La sensibilité paraît aussi plus accusée que précédemment ; les piqûres légères sont partout senties et accusées par un signe de la malade. La malade a été à la selle et a uriné ; elle a toujours les règles. Respirations régulières, calmes, sans râles. Ventouses R. 28. P. 80. La malade a pris depuis hier pot. orge 2 gr. bromure pot sirop Laroment orge 2 gr. hydrate chloral, lait, bouillons.
11 Nov.	Ce matin la malade va beaucoup mieux ; elle répond à toutes les questions - toutefois on ne comprend facilement que les mots courts, car elles prononce les mots avec un tremblement qui les rend parfois incompréhensibles ; elle scande les mots régulièrement sous l'influence d'un tremblement qui se manifeste à la fois dans les lèvres comme on peut le voir quand elle parle et probablement aussi dans la langue.	

+ observé encore quelques temps après dans la cuisse mais beaucoup moins que précédemment à un très léger degré (une ou deux secousses) si elle se lève et marche.

X on observe encore quelques temps après dans le membre supérieur mais moins marqué mais encore très légers degré 2 secousses 1 comme il suppose

X

SCD Lyon 1

Ricard Rose

N° 21 *bis*.

DATES	HISTOIRE PATHOLOGIQUE	PRESCRIPTIONS

car celui-ci tiré hors de la bouche est le siège de petits tremblements. Pas de déviation de la langue. Quand la malade avale les lèvres sont aussi le siège de petites contractions qui leur impriment un tremblement analogue à celui qu'on observe chez les paralytiques généraux. Le fait est très caractérisé pour la lèvre supérieure, surtout à droite. La déglutition se fait bien mieux que précédemment. La malade ouvre la bouche facilement et fait des contractions de la face aussi bien des 2 côtés. Elle porte les yeux en tous sens, spontanément, et quand on le lui demande toutefois, plus souvent et plus facilement à gauche. De même la face est toujours un peu tournée à gauche.

Elle peut mouvoir beaucoup plus facilement les membres supérieurs; le membre droit est élevé très facilement, et elle le porte où on lui indique de le faire, mais alors il est le siège d'un tremblement toujours très prononcé quoique à un moindre degré que précédemment; la main est toujours prenante et on exagère ainsi beaucoup le tremblement; le membre supérieur gauche peut aussi se mouvoir beaucoup plus facilement; elle le lève incomplètement encore le bras, mais fait tous les mv. désirés avec l'avant bras et la main; ce membre n'est pas le siège de mouvements bien marqués au premier abord; cependant on observe parfois un petit tremblement du petit doigt; elle présente aussi le phénomène de la main prenante avec moins de résistance cependant qu'à droite. La résistance aux mv. communiqués des 2 membres est bien moins prononcée que précédemment; seulement la malade souffre de son bras gauche qui est le siège de nombreuses cachexies. Les membres inférieurs peuvent être mûs par la malade; elle les soulève légèrement l'un après l'autre; quand le membre droit est soulevé on aperçoit au niveau du pied un tremblement analogue à celui de la main; la trépidation plantaire est moins prononcée que précédemment, parce que la malade résiste aux mv. imprimés. Elle offre toujours le même caractère différentiel des 2 côtés. Les secousses convulsives ont complètement cessé depuis hier; la sensibilité est à peu près revenue complètement; les piqûres légères étant parfaitement perçues des 2 côtés.

Ce matin quand on a transporté la malade sur la chaise elle a eu encore des secousses très fortes et avec résistance de sa part et vivi frayeur, la malade croyant qu'on venait la prendre pour l'enterrer.

On a continué le bromure et le chloral.

SCD Lyon 1

DATES	HISTOIRE PATHOLOGIQUE	PRESCRIPTIONS
9 Nov.	Hier matin la malade étant plus éveillée que l'amélioration encore plus sensible, la nuit a moins ; toutefois on retrouvait les mêmes symptômes depuis signalés mais à un moindre degré.	précédemment. Il faut encore un peu
	Hier soir et pendant la nuit la malade a été très agitée, s'agitant à peine quelques moments, puis elle a fini par s'endormir.	Même observation que précédemment.
	Ce matin elle est un peu somnolente, mais non plus dans le même état qu'hier. Elle est assez gaie, elle se contracte aussi bien des deux côtés. Il y a de petites contractions rhythmiques aux deux côtés. Elle parle la parole est toujours un peu altérée, lente, fait des contractions des premiers mots. Dans les deux côtés la difficulté est si grande que la malade bredouille presque inintelligible. (tout à fait les paroles de la paralysie générale) de langue tirée est le siège aussi des contractions augmentant ou tremblement et atteignant les deux côtés, ne dépassant pas cette limite ou voulant les manger, mais elle ne fait pas de mouvements réels.	Même observation que précédemment. Même observation que précédemment. Même observation que précédemment.
10 Nov.	Membres supérieurs : rien. Les réflexes tendineux et musculaires paraissent plus accentués, toujours même tremblement du côté droit sous l'influence des mouvements. Toujours moins prononcé du côté gauche, surtout du côté droit la sensibilité est très revenue. La malade mange des potages à l'amélioration se maintient. Elle arrive à se servir un peu des membres supérieurs gauches plus que du droit, avant cette dernière attaque la malade mangeait de la main gauche, tandis que depuis les premières attaques, avant le tremblement de la main droite, elle était droitière. La malade raconte que vers la fin février elle aurait eu deux attaques suivies de perte de la parole et aussi d'un tremblement de tout le côté droit, d'où impotence fonctionnelle des membres de ce côté, qui est à cette époque, elle a fait un séjour de 2 mois à la Rochefoucauld. — Aucun phénomène de ce côté des membres pour le moment, encore trouble de la parole.	Même observation que précédemment.
	La face est toujours déviée à gauche chez les mêmes contractures que de matin. Les mouvements de cette moitié de la langue sont très limités, mais non plus du côté droit, mais plutôt à gauche. Elle a présenté des crampes dans la cuisse, le pied et les orteils du côté gauche et douloureuses, mais point gonflé, n'a pas la physionomie de ce côté.	
	Appétit bon.	
16 Nov.	Depuis hier dans la journée la malade a été agitée (38c1). J'constate ce fait qu'augmente pendant la nuit ; elle voulait se lever, marcher, crier. On remarquait dans toutes les paroles le tremblement spécial qu'on est habituellement à entendre. On a été obligé de la mettre dans une chambre d'isolement avec la camisole de force. Ce matin elle est beaucoup plus calme. Elle a eu des hallucinations. Sa pupille droite plus rétrécie que la gauche. Actuellement elle est dans le lit à droite sur le côté droit et le dos.	Ter
17 Nov.	Hier soir même état de malade qu'hier, un peu plus tranquille.	
18 Nov.	Hier la malade a été très calme.	

SCD Lyon 1

DATES	HISTOIRE PATHOLOGIQUE	PRESCRIPTIONS
14 Nbre	En promenant la tête de l'épaule sur les conjonctives, on remarque un clignement qui à gauche. Le malade est constamment assoupi et immobile ; les membres sont le plus souvent dans la résolution. Elle a la yeux fermés et quand on soulève la paupière la yeux qui se tournaient à la partie médiane se dévient à gauche, puis ~~ils se ramènent~~ entière à partir ne s'ame et le côté gauche. La face est aussi assez immobile, on dirait le malade a un petit mécontentement. Le membre supérieur droit est moins flasque que précédemment et présente assez nettement comme une très faible résistance du biceps qui fait même suite défaut, quand on répète les mouvements. Le membre supérieur droit est aussi mobile étendu et présente peu de résistance sans le mot. commençons : Persistance de la trépidation plantaire. Du côté gauche rien de net. automatisme des membres supérieurs qui soulèvent et tombe que lentement, tandis que le membre supérieur droit retombe inerte. ~~Le membre supérieur~~ Il présente dans la flexion une résistance assez nette comme auparavant, d'autant plus qu'on fait plus de mouvements. Le membre supérieur présente peu de résistance, mais plutôt les cris de flexibilité. Persistance de la trépidation plantaire. Pas de trépidations rotuliennes, ni d'un côté, ni de l'autre. La sensibilité est toujours très obtuse, partout, mais surtout du côté droit et aux membres supérieurs, sa les piqûres les plus profondes ne donnent lieu à aucune manifestation. Les mots effleurés les membres supérieurs sont toujours peu prononcés surtout à droite ; cependant ils se produisent mieux que précédemment. Déglutition des liquides très difficile. Le malade tousse et a l'écoulement se trouve gêné. Râles muqueux avec un peu de sibilances à la base droite.	
15 Nbre	Le malade n'a pas été agité hier soir, elle est entré constamment assoupie, fixant habituellement les yeux fermés et ne répondant absolument rien aux questions. Mêmes phénomènes que précédemment pour la face et les yeux (pas d'expression) — le temps en temps mécontentement — elle ne dit toujours rien, et ne passe même aucune plainte comme les premiers jours. Le membre supérieur droit est placé à côté du tronc dans la résolution complète, et n'offrant aucune résistance aux mot. commençons ; il exécute les mains et le temps en temps le siège les petits mouvements répétés de flexion des doigts. Ces mouvements paraissent se produire mieux, quand le malade est excité par les pleurs, surtout quand on les fait à gauche — Le membre supérieur droit est immobile aussi, ne présente qu'un peu de résistance passagère des côté du biceps. Il n'y a plus de trépidation plantaire, mais en relevant le pied on a par moments un très léger mouvement de la pointe du pied, et le plus souvent rien.	

SCD Lyon 1

Rose Ricard. Décembre 1882. Anciens 128.

N° 21 *bis*.

DATES	HISTOIRE PATHOLOGIQUE	PRESCRIPTIONS
13 Xbre	La malade hier s'est levée, mais elle était un peu agitée, manifestant même un peu d'irritation. Ce matin quand on est allé faire son lit, on l'a trouvé plaignant, poussant des cris avec une paralysie du coté droit et une déviation de la tête et des yeux à gauche. Ces phénomènes de paralysie persistent encore au moment de la visite; la malade ne fait aucun mouvement des membres du coté droit, le membre supérieur droit dans la flexion ramené sur le corps présente une résistance très forte aux mouvements communiqués, surtout aux mouvements d'extension. Le membre inférieur droit est dans l'extension et présente de la résistance, surtout du coté du triceps crural. Du coté de la face, la commissure droite est effilée, les 2 lèvres étant rapprochées et les mouvements du coté droit de la face se faisant moins bien que du coté gauche; toutefois la malade ouvre, ferme les yeux, fait des mvt. du front de chaque coté; la diminution des mvt ne paraissant évidente que pour la partie inférieure de la face. Sensibilité paraît notablement diminuée du coté droit; la malade ne réagissant pas quand on la pique, même vivement; du reste la sensibilité générale paraît très émoussée; car la malade se plaint peu quand on la pique du coté gauche; cependant ses plaintes augmentent à ce moment, si la piqûre est forte. La trépidation plantaire et rotulienne est très marquée des 2 cotés; quand on pique la plante du pied il faut de fortes piqûres pour provoquer un léger mouvement de relèvement du pied; la piqûre ne produisant le plus souvent rien ou un peu de trépidation plantaire. La malade grogne, crie, mais ne parle pas. Les yeux sont ou bien déviés à gauche, ou bien ramenés vers les parties centrales, mais le plus souvent déviés à gauche comme la tête. A gauche la malade fait quelques mouvements automatiques, ou de retrait du membre ou de défense si on la pique vivement; elle porte de temps en temps sa main à la face. Le membre supérieur est alors le siège d'un léger tremblement. Il présente une légère résistance aux mouvements communiqués et le membre inférieur présente une résistance presque nulle. La trépidation plantaire se produit aussi très facilement, mais les piqûres produisent des mvt réflexes et notamment le retrait du membre, ce qui n'a pas lieu du coté droit. De même au membre supérieur les piqûres fortes produisent le retrait.	

SCD Lyon 1

Dec. 1882 Dok Ricard.

N° 21 *bis*.

DATES	HISTOIRE PATHOLOGIQUE	PRESCRIPTIONS
15 déc	Du côté gauche même résistance que précédemment pour les mouvements supérieurs qui est alors le siège d'un petit tremblement, comme toujours. Le membre supérieur est à peu près complètement dans la résolution; il ne présente pas de résistance notable aux mouvements communiqués. Pas de trépidation; toutefois quand on relève la plante du pied, on a chaque fois un mouvement de l'articulation du pied assez prononcé, surtout de la pointe. Ce mouvement se produit quand on pince la plante des pieds. Le chatouillement de la plante des pieds produit des effets moins marqués que précédemment, bien qu'il existe les réflexes qui ne sont pas encore aussi marqués qu'à gauche. Le tremblement cependant plus que précédemment. Les piqûres des membres supérieurs, outre les petits mouvements indiqués précédemment, paraissent déterminer des mouvements de la main droite et parfois des mâchonnements. Quand on pince la main droite on n'obtient pas les mouvements paraissant uniquement en rapport avec la piqûre qu'on paraît pas percevoir; mais quelquefois, après la piqûre, le petit mouvement en question reparaît. A gauche, la piqûre de la main gauche amène le retrait du membre piqué accompagné d'un léger tremblement, et à ce moment les mouvements de la main droite paraissent manifestement produits et augmentés. Sous la face les piqûres amènent les contractions de l'orbiculaire, surtout de la moitié supérieure de la face, des 2 côtés et des mouvements, mais les piqûres légères sur les parties latérales ne produisent rien, surtout à droite. Le deglutition est impossible. Le R. A. l'auscultation de la base droite augmentation de la matité et souffle voilé qui est très manifeste quand la malade est assise, et qui disparaît à mesure que les mouvements respiratoires sont plus calmes. — En faisant tousser la malade rien ne sort de la bouche et on voit l'aspiration de la luette à gauche; et elle a fait qq. grimaces, sans mot dire. 120 S. Race chaude — T. R. 41,5. Incontinence d'urine et de matières	
16 déc	La malade est aujourd'hui dans un état encore plus grave, état caractérisé par résolution générale complète et abolition de la température à 42°. Face complètement insensible, yeux et bouche fermés. Sous les paupières les yeux qui sont à la partie inférieure de la sclérotique par où ils sortent très légèrement à gauche. Les pupilles moyennement et à peu près également dilatées se contractant cependant sous l'influence de la lumière. Le membre supérieur droit tombe complètement inerte, et ne présente pas le moindre résistance aux mouvements. Le membre supérieur gauche tombe plus lentement avec un léger tremblement. Cependant les membres supérieur droit ne présente aucun mouvement de la main, le membre supérieur gauche présente encore un léger tremblement grandissant au membre des mouvements.	

SCD Lyon 1

DATES	HISTOIRE PATHOLOGIQUE	PRESCRIPTIONS
	Le membre gauche fait ainsi saillie dans le lit aussi haut que celui de droite et s'étend de même avant bras, mais un peu plus faiblement que précédemment. Le pincement de doigts offrent aussi une légère sensibilité dans les 2 temps; en outre, quand on abaisse la main, après l'avoir relevé on a une sorte de petite secousse analogue à celle de la trépidation, mais qui n'a lieu que fois, en relevant la main. Les membres inférieurs sont complètement immobiles et n'offrent aucune sensibilité aussi mort, pour la flexion de la hanche et du genou — et la sensibilité est très faible pour la mort. du pied. En relevant le pied droit on n'obtient en général rien, ou bien un très léger mort. de latéralité de l'extrémité du pied. En relevant le pied gauche on obtient toujours un mort. de latéralité également très accentué, au point même parfois d'empêcher au membre un mouvement général, mais par la trépidation plantaire pénible, les mort. qui persistent se portant et le muscle de la région antérieure et externe. Le chatouillement de la plante des pieds ne produit rien; idem pour l'influence des piqûres on n'a plus qu'un léger ébranlement de la pointe du pied, très léger à droite, parfois même à peine appréciable, un peu plus marqué à gauche. Les piqûres de la main droite ne produisent absolument aucun mort. nulle part. Les piqûres des doigts de la main gauche produisent un petit mort. d'extension du doigt piqué avec léger tremblement. Il n'y a aucune propagation des mort. au côté des membres inférieurs, et la face est toujours complètement insensible. Les piqûres de la face sur la partie latérale ne produisent absolument rien; ce n'est qu'en piquant vers la région parotidienne que l'on obtient qq. mort. Dans la partie supérieure de la face et instantanément au niveau du orbiculaires, la malade fermant alors les yeux plus ou moins fortement. En piquant vers l'oreille droite on a des mort. des 2 côtés, un peu plus accentués à gauche qu'à Droite. En piquant à gauche le mort. est quelquefois localisé à gauche, mais le plus souvent il se produit des 2 côtés avec prédominance très marquée à gauche. Quand on répète ces piqûres il arrive parfois qu'elles ne produisent aucun mort, même avec des piqûres très fortes. Hors, ce n'est que de temps en temps que les phénomènes indiqués précédemment se produisent à nouveau, régulièrement cependant 6 à 8 fois. R. très accélérée - fréquente, peu bruyante Sous très fréquent régulier = 152. Constipation et miction involontaire. Mort à 1 heure du matin Elle n'a pas eu d'enfants.	

SCD Lyon 1

Rob Ricard Decembre 1882.

N° 21 *bis*.

DATES	HISTOIRE PATHOLOGIQUE	PRESCRIPTIONS
	17 Decembre – une heure.	
	Autopsie. Rien sur la dure mère.	
	Rien de particulier non plus dans les sinus. Les meninges presentent une teinte legerement opalescente et sont infiltrées de serosité. Le cerveau paraît plutôt peu volumineux et il s'écoule en l'enlevant, une grande quantité de liquide cephalo rachidien.	
	Les artères de la base ne presentent aucune trace d'atherome, ni aucune obliteration.	
	Les communicantes posterieures sont tout à fait filiformes, très grêles et longues.	
	Le chiasma, les artères, les nerfs de la base sont adherents aux meninges qui offrent une resistance anormale	
	Hemisphere gauche. Les meninges presentent partout une adherence excessive et en les enlevant on enleve en même temps une portion de la ~~couche~~ substance grise qui est plus pâle qu'à l'état normal et dont la consistance est diminuée. Les points sur lesquels la substance grise est enlevée presentent une apparence granuleuse, comme ulcérée. Ces lesions presentent leur maximum d'intensité sur le lobe frontal et elles existent non seulement sur la face externe, mais encore sur la face interne et sur la face orbitaire. C'est sur la parietale ascendante, à sa partie moyenne et sur les lobes parietaux que les lesions sont le moins accusées, mais elles redeviennent plus marquées au niveau des regions parieto occipitales et sur tout le lobe sphenoidal, y compris la face ~~inferieure~~ sphenoido occipitale. Les lesions sont encore très marquées sur les bords de la scissure de Sylvius et sur le lobe de l'Insulaire dont la substance grise est très manifestement diminuée de consistance et s'enleve facilement.	
	Sur la face interne on trouve aussi des lesions en arrière, mais plutôt vers les parties inferieures, ainsi que nous l'avons dit à propos du lobe sphenoidal.	
	Sur la 2eme circonvolution frontale, à 2 centimètres en avant de son pied, se trouve une petite tumeur de la grosseur d'une lentille à laquelle elle est accolée une autre petite tumeur de la grosseur d'une tête d'épingle. Ces tumeurs d'aspect crayeux paraissent être des psammomes. Elles sont situées tout à fait sur la substance grise, ~~[illegible]~~ sont très dures et paraissent très anciennes	
	Sur les coupes, rien de particulier, si ce n'est que la substance blanche est plus colorée qu'à l'état normal, la substance grise paraissant relativement plus pâle.	
	Avant de pratiquer les coupes, nous avons remarqué que les ventricules latéraux étaient plutôt ~~agrandis~~ distendus, qu'ils contenaient beaucoup de liquide et que l'ependyme presentait une teinte blanchâtre avec un peu de resistance.	
	Hemisphere droit. Il presente absolument les mêmes lesions que l'hemisphère gauche; c'est sur les mêmes points que les lesions sont les plus accusées (lobe frontal et region parieto sphenoidale	

SCD Lyon 1

DATES	HISTOIRE PATHOLOGIQUE	PRESCRIPTIONS
—	C'est aussi sur la pariétale ascendante que les lésions sont le moins prononcées aussi moins marquées sur la partie moyenne de la pariétale ascendante, tandis que sur l'hémisphère cérébelleux paraissait aussi atteint que la pariétale. Rien dans le coupes, il n'en est de même particulier sur le cervelet.	et les lobes pulmonaires l'altération paraît plus grande à la frontale gauche cette exception faite des autres circonvolutions le même appareil un peu plus
	Le ventricule présente une altération très évidente, consistant dans l'épaississement et l'aspect chagriné de l'épendyme, surtout au niveau du bec des calamus qui paraît plus épaisse que de coutume. L'altération est très égale, et va en diminuant à mesure qu'on s'élève au dessus du bec des racines auditives, au lieu d'être à peu près horizontale, sur obliques de dehors en dedans et de haut en bas. Cependant faces très prononcé. En outre elles sont très peu saillies, par suite de l'épaississement et des adhérences entre elles et l'épendyme. de dessus de ce bec l'aspect chagriné est de plus en plus prononcé, jusqu'au niveau du bec. Les saillies s'effacent sur l'épendyme paraissent transparentes et brillantes.	
	Le bulbe est très ferme et paraît plutôt peu volumineux. Le bulbe et la moelle sont placés dans l'acide chromique pour l'examen microscopique ultérieur.	
	—	
	Poumons - Pas de liquide dans les plèvres. Le sommet des poumons droit est emphysémateux, ainsi que le lobe supérieur et tout le bord antérieur, mais dans le lobe inférieur à la paroi postérieure présente une teinte violacée uniforme avec un peu d'engouement de résistance, en l'incisant, on trouve à ce niveau le tissu pulmonaire rouge, congestionné et rempli de petits îlots blanchâtres de dimensions variables, grosses d'une tête d'épingle jusqu'à celle d'une noix, en général de forme arrondie mais parfois un peu irrégulières. Ces îlots blanchâtres sont granuleux et résistent à une inflammation des pleurésies à ce niveau, ils font légèrement saillie sur la partie voisine. De coloration rouge foncé noirâtre qui sont congestionnés et un peu atélectasiés, privés d'air. Ces fragments coupés tombent au fond de l'eau. —
	Le poumon gauche présente le même emphysème et aussi les mêmes altérations pneumoniques que le poumon droit mais à un moindre degré. On voit d'abord sur les deux tiers postérieurs de la face postérieure du lobe inférieur une teinte violacée avec de légers soulèvements par rapport aux parties supérieures qui sont emphysémateuses et qui pourrait faire croire qu'il y a de la liquide si la plèvre n'en était pas absolument qu'il n'y en avait pas. En incisant cette portion on trouve les mêmes noyaux de pneumonie disséminés dans un tissu congestionné et atélectasié. Seulement les lésions s'étendent moins haut et moins profondément qu'à droite — Aucune trace de lésions tuberculeuses récentes ou anciennes
Cœur	Volumineux moyen ne présente aucune altération
Aorte	Rien de particulier
Foie	Rien. Rate. Rien
Reins	Substance corticale un peu pâle.

SCD Lyon 1

SCD Lyon 1

Modèle N° 61.

Nom _____

Resp.	Pouls	Chaleur R. C.	14	15	16	17	18
95	210	34,0 42,5					
90	200	33,6 42,0					
	190	33,2 41,5					
80	180	32,8 41,0					
	170	32,4 40,5					
70	160	32,0 40,0					
	150	31,6 39,5					
60	140	31,2 39,0					
	130	30,8 38,5					
50	120	30,4 38,0					
	110	30,0 37,5					
40	100	29,6 37,0					
	90	29,2 36,5					
30	80	28,8 36,0					
	70	28,4 35,5					
20	60	28,0 35,0					
	50	27,6 34,5					
10	40	27,2 34,0					

SCD Lyon 1

HOSPICES CIVILS DE LYON

HOTEL-DIEU

Nom Toullieux Salle Ste Jeanne Lit N° 8 F°

Prénoms Jean Claude

Age 44 ans

Profession Chauffeur

Né à St Chamond

Demeurant à

Entré le 19 Mai 85

Sorti le 15 Juin 85

DIAGNOSTIC ET RÉSUMÉ

Paralysie Generale

Chef du Service, M.

OBSERVATION CLINIQUE

Élève interne, M.

Père mort à 75 ans. Mère morte à 73 ans de maladie inconnue. 2 soeurs & 1 frère en bonne santé. 6 frères ou soeurs morts en bas âge.

Pas de scrofule dans l'enfance. Aucune maladie.

Pas de syphilis. Alcoolisme probable.

Le malade s'est marié à 33 ans. sa femme est bien portante 4 enfants en bonne santé.

Il y a sous brulure assez étendue de la cuisse droite.

Jamais de rhumatisme. Travaillant à l'usine à gaz le malade a eu, il y a 7 ans, une oppression assez forte qui le força à quitter ce poste, mais il n'a jamais été oppressé depuis cette époque.

Au mois de Janvier, étant sans travail depuis 3 mois, ayant des ennuis, & faisant probablement des excès alcooliques, le malade fut pris subitement d'une crise douloureuse

H. H. — S. G. — Feuilles d'Observations, A. — 11-82. — 10.000.

Impr. Alf. Louis Perrin.

SCD Lyon 1

Nom Salle Lit N° F°

d'une sorte de crampe, ayant débuté par la face & surtout les maxillaires du côté droit s'étant généralisé à l'épaule puis au bras à la cuisse & à la jambe du même côté. Ce spasme douloureux, s'accompagnait d'aphasie. Il dura 2 heures. Après lui le malade resta dans un état d'engourdissement intellectuel, où il est encore & qui rend son interrogatoire difficile. Ces accès douloureux spasmodiques, sans paralysie ni perte de connaissance se sont renouvelés 5 fois depuis cette époque. La douleur aurait été 1 fois assez vive & subite pour déterminer la chute du malade. Elle a toujours été unilatérale du côté droit.

Actuellement, on remarque que le malade a des troubles de la parole. Elle est hésitante. Il a complètement perdu la mémoire. Les mots lui manquent souvent. Il oublie les faits d'une minute à l'autre. A l'examen on note du tremblement des lèvres & du tremblement fibrillaire de la langue.

Jamais d'hallucinations de la vue ni de l'ouïe. Aqf. le malade a vu passer devant ses yeux des étincelles de langue de feu, c'est là qqf. un aura qui précède ses spasmes douloureux. Aucun autre trouble de la vue. Tremblement des paupières.

Le sommeil est mauvais depuis le mois d'Octobre. Le malade dort jusqu'à 2 heures, puis se réveillant songe au malheur qu'il a de ne pas avoir d'ouvrage, & au sort qui est réservé à sa famille. Il a envie de pleurer & le lendemain se lève fatigué harrassé. Il craint le bruit qui l'irrite. Pas de phot[illegible]

Du côté des membres tremblement léger des mains & des doigts surtout à droite. En outre du côté droit le malade ne peut plus écrire, il laisse brusquement échapper les objets qu'il tient. Sa cuiller par ex. cela ne lui est jamais arrivé de la main gauche.

SCD Lyon 1

Nom Salle Lit N° F°

Aux membres inférieurs on note l'exagération des réflexes tendineux. La sensibilité est intacte un peu d'hyperesthésie à ~~gauche~~ droite. La force est conservée. Les mouvements des jambes s'exécutent bien dans le lit les yeux fermés. De même les talons joints le malade debout ne vacille pas les yeux fermés. La marche ne présente pas de troubles mais le malade se fatigue vite.

Au cœur on entend un souffle systolique doux à la base se propageant jusqu'à la pointe, mais ayant son maximum sur le bord droit du sternum au niveau du 3e espace & s'entendant jusque sous la clavicule.

15 Juin Le malade demande sa sortie

Impr. Alf. Louis Perrin.

SCD Lyon 1

Nom Salle Lit N° F°

SCD Lyon 1

HOSPICES CIVILS DE LYON

HOTEL-DIEU

Nom Gouzy Salle Ste Jeanne Lit N° 5 F°

Prénoms Louis

Age 44 ans.

Profession ajusteur

Né à Toulouse

Demeurant à Villefranche (Rhône)

Entré le 10 Mars 85.

Sorti le 16 Mars 85

DIAGNOSTIC ET RÉSUMÉ

Paralysie Générale.

Chef du Service, M.

OBSERVATION CLINIQUE

Élève interne, M.

Père bien portant âgé de 89 ans — Mère morte à 68 ans d'une maladie de matrice — Deux frères ou sœurs morts en bas âge de maladies inconnues. — Deux frères & une sœur bien portants — Personne dans la famille n'a eu de maladie nerveuse.

Lui même n'a jamais été malade, il n'a jamais tenu le lit un seul jour. Soldat pendant 10 ans il a fait la campagne du Mexique & plusieurs garnisons en Algérie sans contracter aucune maladie. Comme affection vénérienne il n'a eu qu'une chaude pisse il y a 20 ans, rien qui puisse rappeler la syphilis — Nie toute habitude alcoolique, tout espèce d'excès & a toujours mené dit-il une vie très-régulière — Avant d'être malade était très calme, d'un caractère très-doux; comme preuve, il doit ne s'être jamais battu de sa vie. Il a un enfant de 7 ans, bien portant; n'en a point perdu.

Le malade fait remonter le début de sa maladie à 4 mois environ; il dit bien qu'avant cette époque il n'avait pas éprouvé

Impr. Alf. Louis Perrin.

SCD Lyon 1

Nom _____ Salle _____ Lit N° _____ F° _____

de changement de caractère seulement il assigne comme date du début de son affection un jour où il entra sans motif sérieux dans une colère furieuse contre le contre-maître de son atelier ; s'il avait atteint, dit-il, il le tuait — Le lendemain de ce jour il se mit à trembler ; le tremblement envahit d'abord le membre supérieur puis le membre inférieur & resta ~~localisé~~ stationnaire pendant qq semaines ; en même temps le malade s'aperçut qu'il avait de la difficulté pour parler, que sa parole devenait embarrassée. Au bout d'un mois les symptômes ci-dessus énumérés arrivèrent à un degré tel que tout travail fut impossible ; depuis ce temps, c'est à dire depuis 3 mois l'affection serait stationnaire.

Actuellement : Le facies n'a rien de spécial ; en parlant de l'état où il se trouve, il devient rêveur & est prêt de pleurer. Les pupilles sont égales & se ~~comportent~~ réagissent normalement ~~sous~~ l'influence de l'accomodation & de la lumière ; quand le malade veut parler, ~~il~~ y a des contractions des muscles de la face surtout de ceux de la commissure avec tremblement des lèvres ; la parole est hésitante, saccadée, il répète souvent, surtout au commencement de la phrase, plusieurs fois la même syllabe —

Les membres du côté droit sont à l'occasion de mouvements le siège d'un tremblement bien plus accusé dans le membre supérieur que dans le membre inférieur. Ce tremblement nul au repos, est formé par de petites oscillations & se produisant surtout quand le malade veut se livrer à un travail minutieux — ~~Quelque~~ Deux choses l'ont surtout frappé. c'est qu'il ne trouve pas la fente pour placer une vis & qu'il ne peut plus monter sa montre — La marche est encore possible même assez longtemps et quand il s'arrête, dit-il, ce n'est pas à cause de la faiblesse mais à cause du tremblement — Souvent il fait des fautes. L'écriture de la main droite est encore lisible — ci-joint un spécimen.

Ce tremblement augmente beaucoup quand le malade éprouve une émotion quelconque — Il n'existe pas du tout dans la 1/2 gauche du corps. La langue tirée pas de la bouche est animée d'ondulations vermiculaires surtout sur les bords — Il exécute dans son lit tous les mouvements qu'on lui ordonne mais avec une certaine lenteur, une certaine ra

SCD Lyon 1

Nom Salle Lit N° 5 F°

La sensibilité paraît modifiée : en certains notamment sur les membres la sensibilité au contact est diminuée du côté droit ; la sensibilité aux piqûres n'est pas changée. Du côté gauche on dirait qu'au contraire, il y a de l'hyperesthésie.

Plusieurs fois le malade a été réveillé en sursaut la nuit par une sensation d'étouffement siégeant à la gorge & ne durant que quelques secondes. Il déglutit bien les liquides & les solides, n'avale pas souvent de travers.

Il raconte que fréquemment il cherche longtemps un objet qu'il a rangé lui-même, sans pouvoir se rappeler où il l'a mis ; si on lui demande depuis combien de temps il a perdu la mémoire, il se fâche et dit qu'il n'a pas perdu la mémoire — Il se plaint également d'un défaut d'attention à ce qu'il entend et à ce qu'il fait.

Rien dans ses réponses ne montre du délire ambitieux ; il a plutôt de la tendance à l'hypochondrie ; il se plaint en effet de douleurs dans l'hypochondre, et de barrement de ventre ; son état général est bon, ses fonctions digestives sont normales. — Rien aux poumons ni au cœur —

Il n'a jamais pris de crises apoplectiformes — Depuis le début de sa maladie il n'a pas eu de rapport sexuel & n'en a aucun désir.

Quand on dit au malade de frapper dans la main un certain nombre de fois sans compter à haute voix, il se trompe.

Les urines ne contiennent ni sucre ni albumine.

SCD Lyon 1

Nom Salle Lit N° F°

H. H. — S. G. — Feuilles d'Observations, Intercalaires. — 11-82. — 10.000.

Impr. Aff. Louis Perrin.

SCD Lyon 1

non mon fils: il doit, à ce qu'il m'a dit
renfermer beaucoup de considérants il ne m'a
encore dicté que le premier, et cela après
que son Excellence m'en

(Ecriture de la main droite.)

SCD Lyon 1

Ecriture de la main gauche.

toutes.

Lyon paris toulouse bordeaux affrique
mon cher amie je te dirait quan je arriver.
q ét tu et

SCD Lyon 1

HOSPICES CIVILS DE LYON

HOTEL-DIEU

Nom Massardie Jean Salle Ste Jeanne Lit N° 7 F°

Prénoms Jean.

Age 52 ans

Profession marinier

Né à St Just St Louis

Demeurant à Andrésieux

Entré le 26 9bre 85.

Sorti le 4 mars 86.

DIAGNOSTIC ET RÉSUMÉ

Paralysie générale

Chef du service M

OBSERVATION CLINIQUE

Elève interne M.

Père mort à 82 ans d'une attaque –

Mère vivante 74 ans, bien portante –

5 frères et sœurs bien portants – 4 enfants bien portants –

Pas de scrofule dans l'enfance – Santé excellente jusqu'à l'an dernier –

Alcoolisme avoué –

Depuis 1 an le malade se plaint surtout d'une douleur au niveau de l'articulation tibio-tarsienne gauche qui gonfle pendant la marche et présente en effet un peu d'empâtement –

Mais on remarque qu'il se tient les pieds écartés, tremble en marchant, chancelle lorsqu'on lui fait joindre les talons, et tombe en avant lorsqu'il ferme les yeux – Il se tourne difficilement sur lui-même, et éprouve de grandes difficultés à monter les escaliers – Sensation de tapis sous les pieds –

Le reflexe rotulien paraît exagéré – Contraction fibrillaire dans les muscles de la cuisse. Un peu de contracture des muscles du membre inf. gauche – Difficulté pour l'élever – Conservation de la force musculaire –

H. H. — S. G. — Feuilles d'Observations, A. — 12-84. — 10.000

Imp. Waltener et Cie. – Lyon

SCD Lyon 1

Nom _____ Salle _____ Lit N° ____ F° ____

Hyperesthésie très marquée à gauche, au contact, à la piqûre et à la température. À la main gauche, perversion des sensations, le malade prend la tête d'une épingle pour la pulpe d'un doigt.

Tremblement des membres supr. Gêne dans la parole.

Pas de nystagmus. Incontinence d'urine. Constipation.

Rien au cœur. Le malade tousse un peu.

Apyrexie. Rien dans les urines.

G

27 Bécuel – A vani Dubouillon ce matin, pas d'appétit, jours ff jours

HOSPICES CIVILS DE LYON

HOTEL-DIEU

Nom Baudry Salle 4e femmes Lit N° ~~31~~ Cabinet d'isolemt F° 1

Prénoms Félicie

Age 51 ans

Profession ménagère

Née à Condrieu

Demeurant à ~~Lyon~~

Entrée le 23 juin

Sorti le 6 juillet 86

DIAGNOSTIC ET RÉSUMÉ

Meningo-encéphalite ?

Chef du service M

OBSERVATION CLINIQUE

Elève interne M.

Le tempérament de cette femme a toujours été nerveux — prenant facilemt des colères, fréquemmt souffrante ~~mais n'ay~~ vapeurs, peut-être boule hystérique — Elle a eu 16 enfants dont 3 seulemt sont vivants — Son mari affirme qu'elle ne buvait pas ; qu'elle était même très sobre — lui même n'a jamais eu la syphilis — La ménopause est survenue il y a 4 ans — A dater de ce moment survinrent des ~~crises~~ accidents caractérisés par l'affaissement subit de la malade, sans perte de connaissance, sans rien qui puisse faire croire à l'épilepsie — Si bien, dit son mari, que elle n'a jamais cassé l'objet qu'elle avait à la main ~~dans cette accession~~ dans ce moment — Elle se relevait aussitôt sans le secours de personne, et rien dans l'intervalle de ces ~~crises~~ accidents ni son moral, ni aucune de ses fonctions n'était altéré —

La malade est apportée ce matin 11 heures à l'hôpital dans le coma — Son mari qui l'a accompagnée dit qu'elle se plaignait seulement depuis qques jours de malaise général. Hier au soir, elle s'affaissa subitement, et perdit en même temps l'usage de la parole —

Quand on l'examine à 3 h. du soir, on constate que la malade comprend les questions qu'on lui pose — Elle articule très bien le mot non ; mais elle est absolumt inintelligible pour le reste des mots ; cherche par signes à se faire entendre — Il n'y a pas de différence sensible dans les sillons naso ~~lab~~ labiaux des 2 côtés — La commissure des lèvres n'est ~~pas~~ attirée ~~d'un~~ ni d'un côté, ni de l'autre ; la pte de la langue sur la ligne médiane — Pas d'inégalités des pupilles —

Du côté des membres supérieurs ; ~~à~~ on trouve qu'à droite le bras est parésié — La malade fait des mouvemts de moindre amplitude qu'avec le gauche — Mais l'extension, la flexion sont conservées et on éprouve une certaine résistance pour ramener ~~dans l'extension étendue~~ ramener

Imp. K. Rossi & Cie 1389

SCD Lyon 1

Nom _____ Salle _____ Lit N° ____ F° ____

Dans le début, ces accidents survenaient à assez longs intervalles, 4 ou 5 jours, mais ce dernier a été précédé de 4 accidents semblables survenant de 15 j. en 15 j. Entre l'avant dernier et l'actuel, l'entourage de la malade avait remarqué une tendance au sommeil — 20 f. par jour la malade s'endormait partout où elle se trouvait — La mémoire avait notablement baissé paraît-il ; c'est la 1ère fois avant hier que la chute s'est accompagnée de perte du sentiment et de la parole —

Dans l'extension l'avant-bras volontairement fléchi —

Parésie aussi du membre inférieur droit — mais parésie relative avec le membre correspondant gauche ; ces la malade le soutient très bien au dessus du lit, elle et il faut déployer une certaine force pour la faire fléchir à la laisser retomber —

Réflexe rotulien semble aboli à droite des deux côtés —

Sensibilité — obtuse dans tous les membres — très diminuée à droite. On peut pincer assez profondément la malade sans qu'elle manifeste de douleur —

Les extrémités des membres inférieurs sont refroidies autant d'un côté que de l'autre —

A l'examen des coeurs — ~~B. Capte bat Ondulinité bruit~~ diffus dans le choc de la pte — les bruits sont partout sourds et mal frappés —

Bruit de galop à la pointe et dans la région médio-cardiaque — ? —

Température à son entrée 38°3 —

Urines : Albumine —

24 Juin — La malade est dans l'excitation la plus grande — L'examen qu'on lui fait subir la met hors d'elle et elle brise par ses mouvements les liens qu'on a été contraint de lui mettre — Elle bouge ~~remue~~ remue également bien tous ses membres qui ont conservé toutes leurs forces — La parole est encore embarrassée mais elle ~~se~~ se fait comprendre par intervalles — Hallucinations qui tendent à devenir continues — La parole est absolument nette mais incohérente —

27 Juin — La malade s'exprime bien mieux ; mais elle est beaucoup + agitée ; subdelirium sur les lèvres —

28 Juin — La malade est bien plus calme par moments ; elle répond assez bien aux questions et s'alimente un peu —

1 Juillet — Renseignements donnés par le mari de la mal : Père mort de gastrite, une sœur épileptique. Pas d'alcoolisme ; jamais de chute avec perte de connaissance. Dans ces 3 dernières années 7 chutes sans convulsion ni contracture. A la suite de la dernière chute hémiplégie et hémianesthésie droites.

Depuis un an la parole serait devenue un peu plus difficile

SCD Lyon 1

SCD Lyon 1

La femme n° 31

Modèle N° 61.

Nom Célina Baudry

Resp.	Pouls	Chaleur R. C.	23	24
95	210	34,0 42,5		
90	200	33,6 42,0		
	190	33,2 41,5		
80	180	32,8 41,0		
	170	32,4 40,5		
70	160	32,0 40,0		
	150	31,6 39,5		
60	140	31,2 39,0		
	130	30,8 38,5		
50	120	30,4 38,0		
	110	30,0 37,5		
40	100	29,6 37,0		
	90	29,2 36,5		
30	80	28,8 36,0		
	70	28,4 35,5		
20	60	28,0 35,0		
	50	27,6 34,5		
10	40	27,2 34,0		
	30	35,5		

SCD Lyon 1

HOSPICES CIVILS DE LYON

HOTEL-DIEU

Nom Thomassot Salle Ste Jeanne Lit N° 9 F°

Prénoms Claude Victor

Age 61 ans

Profession manouvrier

Né à

Demeurant à

Entré le 3 mai 1886

Sorti le 22 mai 1886

DIAGNOSTIC ET RÉSUMÉ

Paralysie générale.

Chef du service M

OBSERVATION CLINIQUE

Elève interne M.

Père encore vivant, bien portant. Mère morte à 61 ans de maladie inconnue.

3 frères et 4 sœurs bien portants. Une sœur morte à 18 ans, d'une méningite. 12 autres frères ou sœurs morts à 1 an ou 2 ans de maladie inconnue.

Il est marié depuis 24 ans; il a 2 enfants bien portants. Sa femme se porte bien.

Pas de maladies graves pendant l'enfance. Il n'aurait pas eu de rhumatisme. Jamais de petits verres le matin à jeun. Pas de syphilis avérée.

Il y a 14 ans le malade partit en Alsace et on n'eut plus de ses nouvelles depuis ce moment. Il revint dans sa famille il y a 10 mois. A ce moment il pouvait encore marcher, quoique difficilement. Les jambes étaient très faibles. Son intelligence était à ce moment là parfaitement intacte. Les troubles intellectuels n'ont apparu que depuis un mois. Il n'aurait jamais eu

SCD Lyon 1

Nom _____ Salle _____ Lit N° ____ F° ____

de douleur très-vive dans les membres supérieurs. Jamais de attaques ni apoplectiformes, ni épileptiformes. Le Journal beaucoup moins qu'avant le début de ses accidents.

Les fonctions digestives sont conservées, bon appétit en intact. Les selles sont normales.

Actuellement: la marche est très-difficile, sans présenter cependant aucun caractère spécial. Le malade chancelle quand on lui fait rapprocher les deux pieds, aussi bien quand les yeux sont ouverts que quand ils sont fermés.

La motilité est conservée dans les membres supérieurs, les muscles ne sont pas atrophiés. Les reflexes plantaires paraissent abolis; les reflexes crémastériens sont conservés. Les reflexes rotuliens paraissent abolis. Pas de contractures ni de épilepsie spinale.

Du côté des membres supérieurs on constate une diminution de la force musculaire du côté droit. De ce côté la main du malade serre avec moins de force que du côté opposé. Du même côté le sujet se plaint d'une douleur assez vive, siégeant à l'épaule, mais on ne constate à ce niveau rien d'anormal.

La sensibilité générale paraît conservée quoique un peu affaiblie (?)

Les troubles intellectuels sont assez accentués. La mémoire est très-affaiblie. Pas de mégalomanie, ni de délire de persécution.

La parole est assez facile, quoique présentant de temps à autre quelques petites hésitations.

Pas de tremblement marqué des lèvres, de la langue, ni des membres supérieurs.

La pupille droite paraît un peu plus dilatée que la

SCD Lyon 1

Nom Salle Lit N° F°

pupille gauche. La vision est d'ailleurs conservée.

Rien aux poumons. Rien au cœur.

Urine sans albumine.

5 mai Il ne peut pas frapper 5 fois sur la main. Il se trompe chaque fois.

Impr. Alf. Louis Perrin.

SCD Lyon 1

Nom Salle Lit N° F°

SCD Lyon 1

HOSPICES CIVILS DE LYON

HOTEL-DIEU

Nom Durel Salle Ste Jeanne Lit N° 11 F°

Prénoms Etienne

Age 71 ans

Profession Cultivateur

Né à Roanne

Demeurant à

Entré le 1 Juillet 85

Sorti le 10 Juillet

DIAGNOSTIC ET RÉSUMÉ

Paralysie générale

Chef du service M

OBSERVATION CLINIQUE

Elève interne M.

Père Mère bien portants 1 frère en bonne santé - 4 frères ou sœurs morts en bas âge de maladie inconnue.

Pas de scrofule dans l'enfance - Aucune maladie Pas de syphilis - Pas d'alcoolisme.

Le Malade s'est marié à 28 ans - Il n'a pas eu d'enfants - 71, a 2 ans sa femme s'est guérie. Il prétend n'avoir pas ressenti à cette occasion grand chagrin ni beaucoup d'émotion -

71, a 1 an il commença à ressentir des douleurs dans les membres inférieurs, qui étaient continues mais s'exaspérèrent par intervalles surtout la nuit & empêchèrent le sommeil - Ces douleurs ont persisté en augmentant d'intensité mais pendant 6 mois elle ont conservé le seul symptôme - 71, a 6 mois des troubles commencent à se montrer du côté de la gauche

H. H. — S. G. — Feuilles d'Observations, A. — 12-84. — 10.000

Imp. Waltener et Cie. - Lyon

SCD Lyon 1

Nom _____ Salle _____ Lit N° _____ F° _____

Il y a 5 mois le malade commença à souffrir d'une céphalée qui ne s'a pas quitté depuis cette époque.
Depuis 4 mois ont apparu des vertiges qui ont rendu la marche difficile.
Depuis 15 jours des troubles du côté de la vue ont commencé à se montrer.
Actuellement on constate, du côté des membres inférieurs la persistance des douleurs lancinantes déjà signalées revenant par accès surtout le soir.
La Marche est difficile, lente hésitante. Le malade dit qu'il tombe à chaque caillou qu'il rencontre sur sa route (il a d'ailleurs des sensations vertigineuses). Quand on le fait marcher, on constate qu'il marche à petits pas, sur le talon. Il ne lance pas la jambe en dehors, mais la démarche est raide. La station sur l'une ou l'autre jambe est possible. Mais le malade vacille & chancèle un peu. La station les talons joints, les yeux fermés, se fait sans peine. Dans le lit. Les mouvements prescrits sont exécutés avec les membres inférieurs les yeux fermés, il n'y a pas d'ataxie. Il n'y a pas non plus d'affaiblissement. Le malade étend malgré vous sa jambe pliée. Les réflexes tendineux sont intacts, le réflexe rotulien paraît plutôt exagéré. Le réflexe sous cutané plantaire persiste. Il n'y a pas d'épilepsie spinale. Aucun trouble de la sensibilité.
Du côté des membres supérieurs, on ne note aucun trouble, sauf un peu de diminution de la force surtout dans les mains. Aucun tremblement d'aucun genre.

SCD Lyon 1

Nom Salle Lit N° F°

Pas de trouble de l'urination ni de la défécation.
Les fonctions digestives restent normales.
Les troubles de la parole sont nets. La parole est hésitante un peu traînante & quand la phrase est longue, le malade bredouille & devient difficile à comprendre.
Pas de tremblements fibrillaires de la langue dont tous les mouvements sont libres.
Pas de paralysie faciale ni de trouble de la sensibilité au niveau de la face.
Du côté des yeux, aucune paralysie. Les pupilles sont égales. Mais la vue s'est affaiblie. Le malade voit par intervalle des points noirs devant ses 2 yeux. Il affirme qu'il a par moments de la diplopie.
Rien d'anormal du côté des autres organes des sens.
La Mémoire a diminué beaucoup, mais l'intelligence reste intacte. Aucune idée délirante d'aucun genre sauf peut-être un peu de mélancolie.
Jamais d'hallucinations de la vue ni de l'ouïe.
Le sommeil reste bon.
Le Malade n'a pas maigri. Il a conservé bon appétit, n'a jamais toussé. On ne trouve rien d'anormal à l'auscultation du cœur ni du poumon.

Impr. Alf. Louis Perrin.

SCD Lyon 1

Nom Salle Lit N° F°

SCD Lyon 1

HOSPICES CIVILS DE LYON

HOTEL-DIEU

Nom Haberkorn Salle Ste Jeanne Lit N° 17 F°

Prénoms Marie Louis

Age 38 ans.

Profession garçon de magasin

Né à Colmar (Hte-Rhin)

Demeurant à Lyon

Entré le 23 janvier 81

Sorti le 15 février

DIAGNOSTIC ET RÉSUMÉ

Paralysie générale

Pleurésie droite

Chef du Service, M. | OBSERVATION CLINIQUE | Élève interne, M.

On a que très-peu de renseignements sur les antécédents héréditaires. Le père et la mère sont morts l'un à 58, l'autre à 62 ans ; 2 frères sont morts l'un en bas âge, l'autre à 27 ans, 2 frères vivants bien portants.

Le malade a toujours joui d'une bonne santé, il était d'une forte constitution. Il y a 3 mois seulement environ que les personnes qui l'environnent s'aperçoivent d'un changement de caractère. Il n'a pas d'habitudes alcooliques, ni de syphilis. Les troubles intellectuels ont précédé les troubles de la parole, ceux-ci sont antérieurs à l'apparition du tremblement. Il n'avait jamais pris de café de manière aigue, il a continué à faire son travail.

Il y a 8 jours seulement dit-il qu'il a pris froid sans il n'a pas eu de point de côté ni de toux que depuis 3 jours cela le gêne d'autant plus qu'il ne s'enrhumait jamais auparavant.

H. H. — S. G. — Feuilles d'Observations, A. — 11-82. — 10.000.

Impr. Alf. Louis Perrin.

SCD Lyon 1

Nom _____ Salle _____ Lit N° _____ F° _____

Actuellement : La peau est chaude, le visage pâle, la dyspnée augmente rapidement quand on fait seul asseoir le malade sur son lit = 32 R.
L'examen du thorax donne à la base droite mais à partir d'une certaine distance de la colonne en allant vers l'aisselle une zone de matité incomplète remontant presque jusqu'à l'angle inférieur ; l'auscultation en ce point donne des bouffées de râles superficiels, crépitants, surtout inspiratoires, la respiration est un peu soufflante & la voix est légèrement modifiée vers l'angle inférieur de l'omoplate.
Rien d'anormal sous les clavicules. — La toux est assez fréquente l'expectoration est rare et formée d'une de crachats un peu caramellés peu aérés & adhérents & de crachats verdâtres & purulents. — Quand on dit au malade de respirer sa respiration devient saccadée.
La parole du malade est hésitante, il répète au commencement d'un mot, plusieurs fois la même syllabe ; souvent il anone, le bégayement n'est pas continuel — Sa mémoire est diminuée, pour le faire répondre on est parfois obligé de répéter les questions & de fixer son attention.
Quand il parle de la mort de ses parents, il est souriant ; les lèvres sont entr'ouvertes, le visage exprime l'hébétude, on observe quand le malade veut parler qq légers mouvements des lèvres & des muscles qui s'unissent aux commissures — La langue dans la bouche & surtout portée dehors est agitée d'ondulations incessantes à la pointe & sur les bords — Rien aux pupilles
Quand on dit au malade de frapper 7 fois sur la main, il se trompe & frappe un nombre quelconque. — On ne trouve pas d'indice bien net de délire de grandeur
Les membres supérieurs sont agités constamment d'un tremblement dont les oscillations sont irrégulières & qui empêchent le malade d'écrire ou de faire quelqu'autre chose de minutieux. — Quand on dit au malade de serrer on voit que les contractions sont très énergiques — La marche est possible mais le malade manque fréquemment de tomber, il heurte souvent du pied — les mouvements qu'on lui fait faire dans le lit se font bien mais avec un certain degré d'ataxie — Pas de troubles de la sensibilité
Pouls régulier 116. T R M = 39,5.

SCD Lyon 1

Nom Salle Lit N°17 F°

24 J — Sous la clavicule droite on a une respiration un peu rude, sans retentissement de la voix
Les bruits du cœur sont normaux

26 J — Cette nuit incontinence d'urine — Depuis 2 jours n'a pas craché — La matité à la base droite est plus marquée, il y a du souffle rude à l'angle inférieur d'omoplate — la voix à ce niveau est soufflée — Vers la partie supérieure de la zone de matité on entend un peu de tympanisme, le souffle n'est pas très intense ressemblant plutôt au souffle de la pleurésie — Le retentissement de la voix persiste ; les vibrations thoraciques sont conservées — Langue blanche

28 J — Plus de souffle en arrière ; obscurité du murmure vésiculaire — Dans l'aisselle on trouve des râles muqueux.

SCD Lyon 1

Nom _____ Salle _____ Lit N° _____ F° _____

H. H. — S. G. — Feuilles d'Observations, Intercalaires. — 11-82. — 10.000.

Impr. Alf. Louis Perrin.

SCD Lyon 1

Modèle N° 61.

Nom Mlle Jeanne 12 bis

Resp.	Pouls	Chaleur R. C.	24	25	26	27	28
95	210	34,0 42,5		Janvier			
90	200	33,6 42,0					
	190	33,2 41,5					
80	180	32,8 41,0					
	170	32,4 40,5					
70	160	32,0 40,0					
	150	31,6 39,5					
60	140	31,2 39,0					
	130	30,8 38,5					
50	120	30,4 38,0					
	110	30,0 37,5					
40	100	29,6 37,0					
	90	29,2 36,5					
30	80	28,8 36,0					
	70	28,4 35,5					
20	60	28,0 35,0					
	50	27,6 34,5					
10	40	27,2 34,0					
	30	33,5					

SCD Lyon 1

SCD Lyon 1

HOSPICES CIVILS DE LYON

HOTEL-DIEU

Nom Meiter Salle Ste Jeanne Lit N° 14 F°

Prénoms Henri

Age 30 ans

Profession comptable

Né à (Alsace)

Demeurant à Lyon.

Entré le 15 octobre 1884

~~Sorti~~ Longchêne = 26 Novembre 84.

DIAGNOSTIC ET RÉSUMÉ

Syphilis Cérébrale.

Pseudo-paralysie générale.

Chef du service, M. R. Ripier | OBSERVATION CLINIQUE | Élève interne, M. Revic.

Père mort de la poitrine alors que le malade avait 2 ans ; mère morte à 57 ans d'une affection chronique de la poitrine.

Ce malade entre les premiers jours d'Octobre dans la salle Ste Marguerite. Dans l'état suivant : On constate nettement sur le gland une cicatrice de chancre, tous les tégument sont recouverts d'une éruption papuleuse cuivrée. d'origine indubitablement syphilitique — le jour même de son entrée il ne peut prononcer une seule parole. mais toutes les grandes fonctions ont l'air de s'accomplir à peu près normalement.

Le lendemain ; les seuls mots que le malade prononce sont : jeûne pour de la constipation, la voix est nasonnante et le voile du palais se contracte assez bien. Tous les membres sont très-raides, on essaye de le faire tenir debout il tomberait si on n'était là pour le retenir — Conservation des reflexes tendineux — Aucune diminution de la sensibilité au contact & à la douleur — Rien aux poumons & rien au cœur.

Le malade arrive à St Jeanne le 15 Octob. mais n'est examiné par

Impr. Alf. Louis Perrin

SCD Lyon 1

Nom _____ Salle _____ Lit N° _____ F° _____

Mr Bonjean jusqu'au 6 Décembre. A ce moment on apprend en interrogeant & en examinant le malade :

Qu'il y a plus d'un an qu'il a contracté la syphilis, qu'il a été soigné mal & peu depuis pour cette affection, il a eu au début de la période secondaire une céphalée nocturne intense & de fortes douleurs des os, il n'a pas interrompu son travail — Au commencement de Septembre il a éprouvé une forte constipation s'est vanné plusieurs fois — Deux fois, dans le courant de Septembre il est tombé dans les lieux d'aisance, sans perdre connaissance toujours du côté gauche le mal de tête plus fort pendant 24 heures — Auparavant il n'existait point de paralysie à prédominance mais plutôt à gauche qu'à droite, de même pour les douleurs plus fortes.

Pas d'anesthésie ou contact & à la douleur ; contractions fibrillaires très marquées dans les muscles des membres — L'force musculaire est conservée à peu près mais bien plus accusée à droite qu'à gauche — Pas de mouvements spontanés dans un membre supérieur droit où il y a des mouvements choréiformes — Il existe un certain degré de paralysie des membres du côté gauche — Aucun muscle n'est contracturé — Les muscles de l'épaule semblent moins se contracter à droite qu'à gauche. L'opposition du pouce n'est pas perdue — Mais déplacement & du reste s'exécutent bien. Si le malade atteint quelque chose de fixe il y a trépidation spasmodique qui cesse immédiatement il appuie fortement la main portée.

La parole est lente, hésitante, pas de bégaiement, voix un peu nasonnée ; Pas de trouble du goût & de l'olfaction — Le malade entend moins distinctement de l'oreille gauche que de l'oreille droite — Pas de trouble de la vue — Le malade a bon appétit, il mange des gluten-nouilles —

Comme troubles intellectuels : Le malade a un optimisme très marqué aussi bien lorsqu'on l'interroge sur des choses qui l'intéressent directement que lorsqu'on l'interroge de choses générales — Après avoir répondu qqs mots il se met à rire aux éclats sans motif ; interrogé sur la manière dont il fait ses calculs il dit qu'il est malgré lui & reconnaît après qu'il ne sait pas exactement l'effet rire ou pourquoi il a ri — Aucune marque d'affaiblissement intellectuel — Quand on lui dit de frapper un nombre déterminé de fois sans les mains & de frapper après le nombre indiqué, il l'effectue sans hésitation sans compter à haute voix.

SCD Lyon 1

Nom Salle Lit N° F°

Eruption d'aspect zoster sur le dos et les lombes.

16 Novembre — Diminution des mouvements choréiformes du membre supérieur. L'écriture est plus facile

24 — Depuis 8 jours le malade peut écrire d'une façon lisible — Les accès de rire ont conservé leur fréquence et leur caractère — L'état général est excellent — Demande à aller à Longchêne.

BIBLIOTHÈQUE UNIVERSITAIRE
SECTION SANTÉ
LYON 1

SCD Lyon 1

Nom Salle Lit N° F°

H. H. — S. G. — Feuilles d'Observations, Intercalaires. — 11-82. — 10.000.

Impr. Alf. Louis Perrin.

SCD Lyon 1

HOSPICES CIVILS DE LYON

HOTEL-DIEU

Nom Lacoste Salle Ste Jeanne Lit N° 10 F°

Prénoms J. Jacques

Age 55 ans

Profession Employé de bureau

Né à

Demeurant à Lyon

Entré le 30 juillet 1883

Sorti le 20 août 83

Ecriture du malade le 1 Juillet 1883

DIAGNOSTIC ET RÉSUMÉ

Paralysie générale

Chef du Service, M.

OBSERVATION CLINIQUE

Élève interne, M.

Les antécédents de ce malade ne présentent rien de particulier. Ses parents sont morts à 84 et 76 ans. La mère était sujette à des migraines. Un frère et 2 sœurs morts de la poitrine

Ce malade a toujours eu une bonne santé. Il a eu souvent des rhumes. Il tousse actuellement encore il tousse et crache quelques globes de mucus le matin. Il n'est pas sujet aux migraines. Il a été toute sa vie employé de bureau. Il se sent fatigué depuis un an environ. Le premier symptôme qu'il a présenté c'est une certaine difficulté dans la marche, il est forcé de prendre un point de mire pour ne pas aller en zigzag. Il avait des les jambes ~~f~~ lourdes, et frappait le pavé. Puis il eut des éblouissements. Insensiblement il commença à ne plus pouvoir écrire par suite d'une fatigue du bras qui tremble alors un peu et ref

H. H. — S. G. — Feuilles d'Observations, A. — 11-82. — 10.000.

Impr. Alf. Louis Perrin.

SCD Lyon 1

Nom Salle Lit N° F°

Depuis quelques semaines il présente de l'empâtement de la parole. il prononce toutes les syllabes et ne se trompe pas de mots, mais il hésite souvent avant de parler. et alors on voit ses lèvres agitées par de petits mouvements fibrillaires.

La langue présente un peu de tremblement.

La vue est moins nette depuis 4 ans.

Cas de troubles intellectuels, la mémoire est conservée.

Rien au Coeur.

Poumon. ~~Bg~~ respiration généralement obscure emphysème.

La figure est immobile, sans expression quand il parle. comme s'il avait un masque. Le regard est fixe.

SCD Lyon 1

HOSPICES CIVILS DE LYON

HOTEL-DIEU

Nom Jacquin Salle Ste Jeanne Lit N° 22 bis F°

Prénoms J. Baptiste

DIAGNOSTIC ET RÉSUMÉ

Age 33 ans

Profession Teinturier

Paralysie Générale

Né à Lyon

Demeurant à id

Entré le 27 juin 83

Sorti le 12 ~~juillet~~ août 83

Décédé le 19 Nov 83

Chef du Service, M. | OBSERVATION CLINIQUE | Élève interne, M.

Père et Mère morts — Deux frères vivants

Un autre est mort.

Cet homme a toujours eu une bonne santé. Il a fait son service militaire. Habitudes alcooliques même assez accentuées. Il dit n'avoir pas eu la syphilis. Il a eu plusieurs écoulements. Il a encore des ganglions cervicaux à droite.

Au mois de janvier pendant qu'il était à son travail il ressentit subitement un malaise, accompagné de douleur de tête, des troubles de l'ouïe et de la vision, puis un engourdissement dans le bras et une difficulté de la parole. Il put malgré cela marcher et aller chez un pharmacien. Il s'aperçut alors qu'il avait le bras à demi paralysé, et qu'il pouvait à peine prononcer ces mots. Les membres inférieurs n'avaient rien. Cette attaque avait été précédée par une

SCD Lyon 1

Nom Salle Lit N° F°

céphalalgie qui durait depuis quelques jours.

Sous l'influence d'un traitement ces accidents disparurent en partie au bout d'un mois, et le malade put reprendre son travail. Au mois d'avril il eut une deuxième attaque semblable à la première et suivie des mêmes troubles dans la vue et dans dans la phonation. Un mieux relatif se fit encore remarquer, il put encore travailler de temps à autre jusque à samedi dernier, où il reprit une 3e attaque.

Cette fois la jambe droite fut à son dire également atteinte et devint pareneuse. Actuellement le malade présente une grande difficulté de la parole, comme s'il bégayait, il hésite avant de prononcer certains mots, grasseye en les prononçant comme si sa langue remplissait toute la cavité buccale. Celle-ci n'est pas déviée et exécute bien tous les mouvements. Quand il parle et surtout quand il ouvre largement la bouche en tirant la langue, celle-ci est agitée de mouvements fibrillaires ainsi que les lèvres et les muscles voisins. Ils paraissent le siège de contractures plus accentuées à droite qu'à gauche. La pupille de l'œil droit est plus tombante que l'autre. Il a un peu de diplopie, il y a 6 ans il a eu une affection oculaire indéterminée qui a lui amené de la diplopie persistante. La pupille droite plus rétrécie que la gauche. Céphalalgie constante. Du côté des membres on ne constate ni contractures ni paraplégie. Le malade exécute tous les mouvements avec précision, il se plaint seulement d'un certain parésie du côté droit. Pas de réflexes exagérés. Pas de trépidation. La sensibilité est un peu diminuée de ce côté, mais il perçoit cependant toutes les constantes. La marche est régulière, sans pesanteur et sans rien d'anormal. Les fonctions digestives se font bien. L'intelligence paraît intacte. Sur aucun point le malade ne déraisonne. Mais il avoue qu'il a eu autrefois des hallucinations, et qu'il a vu des rats et d'autres animaux.

La face est diminuée à droite.

SCD Lyon 1

DATES	HISTOIRE PATHOLOGIQUE	PRESCRIPTIONS
22 juillet.	Le malade a pris hier une attaque, il est tombé de son lit et s'est fait des contusions à la face. Il a perdu connaissance et a eu une crise épileptiforme. La sensibilité et la force sont diminuées à ~~gauche~~ droite. Troubles de la parole plus accusés.	
23 août.	Il a pris hier une nouvelle crise, il a senti impression analogue à une décharge électrique, remontant le long du bras droit, avec sensation du bras mort. La sensibilité était diminuée ainsi que la force. Il serre faiblement la main. Il ne peut ramener les doigts en opposition. La sensibilité de la main et des doigts est très diminuée sous l'influence du frôlement de la pointe d'une aiguille, mais la sensation tactile persiste même au simple contact. Il y a aussi une différence de sensibilité pour la face. Les troubles de la parole sont plus accusés. Quand on lui fait ouvrir la bouche, il survient un tremblement du côté droit. La langue est également agitée de mouvement, surtout quand elle est portée à droite.	

SCD Lyon 1

DATES	HISTOIRE PATHOLOGIQUE	PRESCRIPTIONS

SCD Lyon 1

HOSPICES CIVILS DE LYON

HOTEL-DIEU

Nom Ramadier Salle Ste Jeanne Lit N° 12 F°

Prénoms Paul

Age 34 ans

Profession

Né à

Demeurant à

Entré le 30 Oct. 1883

Sorti le 1 Novembre

DIAGNOSTIC ET RÉSUMÉ

Paralysie générale

Chef du Service, M.

OBSERVATION CLINIQUE

Élève interne, M.

On n'a pas de renseignements exacts sur ce malade surtout sur ses antécédents. La personne qui l'a accompagné disait qu'il avait des habitudes alcooliques et qui il avait eu la syphilis. Quant à lui, il nie ces deux choses.

La veille de son entrée à l'hopital, il ne présentait rien de particulier. Lorsqu'en sortant de table, il tomba brusquement à terre sans pousser un cri. Il n'eut aucune convulsion pas d'écume à la bouche. La langue ne présente maintenant aucune morsure. Il resta ainsi pendant plusieurs heures sans connaissance et c'est dans cet état qu'on l'apporta à l'Hopital.

Le lendemain matin, quand on put l'examiner, tous les phénomènes qui il présentait la veille avaient disparu, le malade a sa connaissance tout entière et raconte les faits tels qu'ils se sont produits. On remarque cependant

SCD Lyon 1

Nom _____ Salle _____ Lit N° _____ F° _____

une certaine gêne de la parole, il appuie longuement sur quelques syllabes et en prononce d'autres difficilement. De plus le malade paraît avoir un optimisme exagéré mais ne délire sur aucun point. Il n'a ni délire des grandeurs ni autre. La mémoire est affaiblie il ne sait plus si sa mère est morte, il compte mal, se trompe sur son âge.

La langue projecte de côté de façon tremblotante fibrillaire. Elle n'est pas déviée.

La pupille droite est plus dilatée que l'autre. Pas de nystagmus. pas de déviation.

SCD Lyon 1

MODÈLE N° 21.

HOTEL-DIEU. — Salle Ste Jeanne N° 8

Nom Monnet Jean Marie DIAGNOSTIC ET RÉSUMÉ

né à Cuin Epilepsie

demeurant à Lyon, rue de Grillon 85. Paralysie Générale

profession Serrurier

âge 30 ans

tempérament Monnet

constitution Centrepre venpramedi

entré le 26 8bre 1882 ven Zonlo

sorti le 11 Decembre pour aller travailler. gaeno Mama 1582

rentré le 13 Dec. 1883

sorti le 15 juillet.

HISTOIRE PATHOLOGIQUE

Hérédité — Mère morte à 50 ans à l'hospice de Bron où elle était internée depuis cinq ans — elle prenait égal. des crises d'épilepsie —

Père âgé de 58 ans Bien portant —

Famille de 9 enfants Trois seulement sont encore vivants —

Les six autres seraient tous morts en bas âge, de transport au cerveau

Le malade n'aurait jamais pris de crise, ce serait la première fois, qu'il est atteint d'un pareil mal

Cet homme aurait toujours joui d'une santé excellente — Ces renseignements sont fournis par sa femme et par un voisin qui l'accompagnent à l'Hôtel-Dieu —

Cet homme a servi dans les chasseurs d'Afrique, a fait tout son congé sans faire une heure de maladie pas de fièvre intermittente — Pour ce qui est de la syphilis on ne sait rien — Bubon suppuré du pli de l'aisne, trace indéfinie sur le fourreau —

Il n'a pas non plus l'habitude de s'enivrer — Comme étiologie de la ~~affection~~ maladie actuelle on ne relève ni frayeur, ni affection morale vive

L'année dernière il aurait eu les pieds un peu enflés —

Sa femme est Bien portante, elle n'a jamais eu d'éruptions suspectes, elle n'a pas eu ~~non~~ plus de fausse couche

DATES	HISTOIRE PATHOLOGIQUE	PRESCRIPTIONS

A eu deux grossesses à terme — A perdu un enfant de 20 mois, d'un transport au cerveau. L'autre enfant a 8 mois, il est bien portant —

Autrefois cet homme exerçait la profession de serrurier; depuis 3 mois seulement il travaille sur les tulles — Grâce à cette nouvelle profession il se trouve plongé constamment dans une atmosphère de 30°.

La maladie actuelle a débuté brusquement hier à 3 heures de l'après midi par une crise d'épilepsie, caractérisée par une chute avec cri, convulsions, écume à la bouche, période d'hébétude et de somnolence consécutive.

Vers onze heures du soir, alors que le malade n'avait pas recouvré sa connaissance, nouvelle crise — analogue à la précédente —

Cet homme est amené à la salle St Jean vers 10 heures 1/2 du matin — Il marche en titubant, soutenu par sa femme et un autre aide qui le tiennent sous les bras — Le malade roule autour de lui un regard effaré, il a l'air furieux — Quand on lui demande où il souffre, il ébauche un commencement de phrase (oh non, non, non) si on lui dit de tirer la langue, il ne le fait que si on lui fait voir le mouvement —

Quand on lui dit: Donnez moi la main? — Il vous prend la main avec rage et vous serre à vous écraser. — La force n'est pas affaiblie du côté des membres supérieurs — Du côté des membres inf. il est difficile de savoir si l'une est plus faible que l'autre — Pas de trépidation plantaire, ni rotulienne. Le reflexe cutané plantaire existe, il est peut-être un peu affaibli —

SCD Lyon 1

N° 21 *bis*.

DATES	HISTOIRE PATHOLOGIQUE	PRESCRIPTIONS
	La face exprime la surprise, la hébétude — pas de déviation des yeux, pas de paralysie faciale la langue tirée au dehors n'est pas déviée — Les pupilles sont dilatées, mais ~~d'une façon~~ la droite est manifest. plus grande que la gauche ~~égale des deux côtés~~ — Au niveau du sourcil gauche, on remarque une large ecchymose, trace de la chute d'hier — Cœur = La pointe bat dans le 4ème espace à deux travers de doigt en dedans de la ligne du mamelon — Rien de particulier à l'auscultation les claquements sont bien frappés — Le rythme cardiaque est régulier — Rien aux poumons — Langue saburale — ~~pas~~ apyrexie — pouls 80 — Les radiales sont un peu dures — pas d'œdème des malléoles —	
27 8bre	Le malade est touj. fortement obnubilé — Il donne la main — mais on ne peut pas lui faire frapper ~~le mouv~~ dans la main même en lui faisant voir le mouv. — Il continue à donner la main quand on lui dit de tirer la langue — Ne parle touj. pas — Les reflexes cutanés existent, mais ils sont partout diminués — ~~trac~~ Rétention d'urine — Est bien calme bien tranquille, mais est touj. aphasique — Urines — Coloration normale — D. 1030 — Traitées par la chaleur et l'acé acétique elles donnent un précipité très abondant — idem par l'acé azotique — Elles ne réduisent pas la liqueur de Barres Will —	
28 8bre	Ce matin il mange seul — prononce qqe mots spontanément Quand on lui parle, il vous regarde d'un air étonné, il ne dit rien ou bredouille qqe syllabes inintelligible	

SCD Lyon 1

DATES	HISTOIRE PATHOLOGIQUE	PRESCRIPTIONS
	a uriné spontanément = (a pissé sur la robe)	
	a mangé seul avec assez d'avidité —	
	La figure n'exprime rien de plutôt la gaîté	
30 8bre	Résolution de la aphasie — Donne la main —	
	Tire la langue quand on lui fait voir le mouvement —	
	Dit oui-oui parfaitement — (Quand on lui demande	
est son fils	(Il est connu) il a répondu très distinctement —	
	Quand on lui dit de frapper 3 fois dans la main	
	il le fait sans se tromper — Si on lui demande de	
	frapper cinq fois il se trompe — Si on lui dit de	
	souffler il continue à frapper dans la main —	
31 8bre	A uriné spontanément cette nuit —	
	Est toujours aphasique — Coiffé était excellent —	
	Il y a des moments où il dit org. mots et d'autres	
	moments où on ne peut rien en tirer —	
	Ne peut toujours frapper cinq fois dans la main —	
	On ne peut lui faire désigner aucun objet —	
	La sensibilité paraît bien obtuse ; on peut le	
	piquer fortement sans qu'il réagisse (aussi	
	bien d'un côté que de l'autre —	
10 Nov.	Ce matin le malade a commencé pour la première fois à répondre	
	aux questions qu'on lui fait et à désigner la plupart des objets qu'on	
	lui a présenté ; toutefois il s'est encore trompé et n'a pas trouvé certains	
	noms. Au lieu de dire rasoir, c'est depuis la veille qu'il a commencé à	
Les mots qu'il dit sont prononcés très correctement. Il ne paraît embrouiller un peu que quand il dit des mots n'ayant pas de sens ou plutôt des faits de mots	dire quelques mots — Aujourd'hui le malade désigne presque tous les objets	Quand on prononce assez vite les syllabes, il voit un mot sans ou inter mot plus au
	qu'on lui présente, parfois sans hésiter, d'autrefois avec un instant d'hésitation.	
	Il lui arrive cependant parfois de donner un nom qui n'est pas exactement	
	celui de l'objet mais qui n'en diffère que par une ou 2 syllabes modifiées	
	par le malade. (Ainsi bonnet de nuit à pour bonnet de nuit) Il lit	
	un journal, mais on remarque que, si il prononce correctement les	
	mots de un mot, les autres mots sont tantôt sautés, tantôt prononcés in-	
	correctement ce qui donne à l'adjonction de syllabes qui les rendent presque	
	incompréhensibles. Ce phénomène est surtout plus net, quand on a fait	
	lire aux malade. Celui-ci prétend cependant comprendre	
	ce qu'il lit. Il est vrai qu'il doit aussi parler et lire très bien	
	Il doit même n'avoir pas été empêché de parler un jour dernier, alors	
	qu'il ne pouvait prononcer que oui ou non.	
	On remarque aussi qu'en montrant au malade les objets il sourit ironique-	
	ment comme s'il lui était très facile de désigner l'objet, alors même	
	qu'il ne peut le nommer immédiatement.	
	Il signe son nom, mais il est très probable qu'il cherche à retenir la date des	
	jours, et même il ne peut arriver à copier une ligne du journal	
	(Lyon Républicain, 10 novembre 1882). — On lui donne son nom avec les	
	prénoms et alors il brouille tout, et ne forme qu'un assemblage de	
	lettres qui ne disent plus rien (voir plus haut). Il est vrai que le malade	
	paraît fatigué et qu'on a alors plus de peine à obtenir des réponses	
	immédiates.	

SCD Lyon 1

N° 21 *bis*.

DATES	HISTOIRE PATHOLOGIQUE	PRESCRIPTIONS

SCD Lyon 1

Monnet Jean marie Epilepsie

N° 21 *bis*.

DATES	HISTOIRE PATHOLOGIQUE	PRESCRIPTIONS
	On lui disant de frapper un certain nombre de fois sur la main, il ne se trompe pas jusqu'à 10, bien qu'il hésite parfois; mais il se trompe en dépassant ce chiffre. Le malade peut siffler, souffler, tousser; chose qui lui était impossible, il y a quelques jours, mais il est vrai qu'il paraissait ne pas comprendre ce qu'on lui disait. Comme action il fait tr. les mvt commandés; (y compris tous ceux de la langue, des yeux). La sensibilité générale est conservée; cependant le malade paraît peu impressionable aux piqûres, comme nous l'avons déjà remarqué. Il a l'ouïe ~~[illegible]~~ peu sensible, car s'il entend le tic tac de la montre placée près de l'oreille, à 3 ou 4 centim il ne l'entend plus, surtout à gauche. La vue paraît conservée et très bonne. Le malade est calme, tranquille, ne présente aucun délire, parle peu mais a un optimisme remarquable.	
11 Nov.	Le malade est à peu près dans le même état qu'hier; cependant il ne peut compter jusqu'à 10 sans se tromper.	
22 Nov.	Le malade s'améliore toujours, désigne assez bien les objets, mais reste encore en défaut, surtout quand on l'a fatigué. Il se trompe, quand on lui fait dépasser 9 en comptant — Il ne se rend pas compte de son état.	
13 Déc.	Le malade qui était sorti, pour travailler, disait-il, est ramené par sa famille. Il paraît qu'il ne pouvait plus s'exprimer chez lui; cependant ce matin il ne paraît pas plus aphasique qu'il y a 2 jours.	
25 F.	Depuis ce matin on a remarqué que le malade s'occupait de son bras droit, cherchant à ~~[illegible]~~ étirer sa main. On remarque en effet que le bras droit n'a plus sa souplesse habituelle, qu'il est moins fort. Le malade parle beaucoup plus difficilement, répète les mêmes mots. Son intelligence est notablement obnubilée, et on a de la peine à lui faire faire les mvt commandés. Il prétend n'avoir aucun mal. Il a été examiné hier matin et n'éprouvait aucun trouble de ce genre; seulement il avait toujours un optimisme anormal.	

SCD Lyon 1

Nom Monnet Jean Marie Salle Ste Jeanne Lit N° F°

26 F. Le malade est dans le même état qu'hier.

On le fait manger, par moments il accomplit assez bien cet acte, mais à d'autres moments il mange tout de travers, verse le liquide sur son lit.

On voit que sa main droite ne jouit pas de la même mobilité que la gauche.

Il a beaucoup de peine à parler, dit oui, non, et deux ou trois autres mots. Optimisme toujours parfait.

Monnet (écriture du malade)

Impr. Alf. Louis Perrin.

SCD Lyon 1

Nom _____ Salle _____ Lit N° _____ F° _____

SCD Lyon 1

MODÈLE N° 21.

HOTEL-DIEU. — Salle Ste Jeanne N° 8 + 10

Nom Roux. Ferdinand

né à St Chef (Isère)

demeurant à Ste Siméon (Isère)

profession Directeur d'une maison de santé

âge 42 ans

tempérament

constitution

entré le 29 7bre 1882

sorti le

DIAGNOSTIC ET RÉSUMÉ

Paralysie générale

18 janvier 1882. - Le malade commençait à donner les signes de plus en plus marqués d'aliénation.

HISTOIRE PATHOLOGIQUE

A toujours joui d'une santé excellente — Depuis 20 ans est homme est employé dans les soieries et fait son travail d'une façon régulière —

On ne relève rien de particulier dans ses antécédents — N'a jamais fait d'excès alcooliques — pas de syphilis — est père d'une famille de 6 enfants tous bien portants — sa femme n'a jamais eu de fausses couches, elle est bien portante —

Depuis quelques mois il s'aperçoit qu'il est plus irritable, est devenu d'un caractère irascible — se plaint de céphalalgie de tête et remarque qu'il a de la peine à écrire, sa main droite est devenue paresseuse, il ne peut plus signer son nom avec autant de précision que autrefois —

SCD Lyon 1

DATES	HISTOIRE PATHOLOGIQUE	PRESCRIPTIONS
	Depuis l'âge de 10-12 ans, le malade a eu un écoulement par l'oreille G — Il sortait de l'humeur au dire du malade, ça l'avait rendu sourd de cette oreille — Depuis 15 jours cet écoulement s'est arrêté spontanément et il trouve qu'il entend mieux depuis 9 9 jours — (Cet écoulement depuis par l'oreille G était intermittent) —	
	Toutes les grandes fonctions s'exécutent normalement — L'appétit est conservé, les digestions sont bonnes —	
	N'a jamais eu ni crise, ni vertige — pas de tremblement des mains, pas de tremblement de la langue, ni des lèvres — La parole ne paraît pas embarrassée, le malade a toute son intelligence et répond parfaitement aux questions qu'on lui adresse — Il paraît seulement un peu énervé — Il dit qu'il possède toute sa mémoire, qu'il se rappelle parfaitement tout comme autrefois —	
	A eu quelques crampes dans les jambes — La marche n'est pas chancelante par de perte de l'équilibre — La force musculaire paraît assez bien conservée —	
	Inégalité des pupilles. La pupille droite est plus dilatée que la gauche — porte les yeux dans toutes les directions — pas de trouble de la vue — Rien de particulier à signaler du côté du sens générique, est tout aussi viril qu'autrefois (ni plus, ni moins)	
	Roux h. — St Siméon de Bressieux Directeur dans l'usine de Messieurs A Gicodon X Fils	
	Rien du côté de la Poitrine — pas de toux — rien à l'auscultation — rien au cœur — Les battements s'entendent bien —	

MODÈLE N° 21.

HOTEL-DIEU. — Salle Ste Jeanne N° 21.

Nom François Benoit Bascobert. DIAGNOSTIC ET RÉSUMÉ

né à Vinzelles (Saône et Loire)

demeurant à Villefranche, ~~[illegible]~~ Paralysie générale des aliénés.

profession platrier peintre.

âge 35 ans.

tempérament

constitution Bocchère

entré le 7 Xbre 1882.

sorti le 15 F. (Etat stationnaire)

HISTOIRE PATHOLOGIQUE

Hérédité. Père mort à 70 ans; mère morte à 50 et quelques années, elle crachait le sang. Il a eu 2 soeurs qui sont mortes ~~[illegible]~~ Les renseignements sont excessivement difficiles à avoir.

Il déclare qu'il n'a jamais eu de maladies, qu'il travaille la céruse depuis 9 ans. Jamais de coliques de plomb. Pas de paralysie des extenseurs.

Il y a 2 ans où il aurait fait un séjour à St Bruno, où on l'électrisait sur tout le corps.

Les idées sont très embrouillées, il n'avoue ni alcoolisme, ni excès. Tout ce qu'il y a de certain c'est que d'après les renseignements de son beau frère il est incapable de se suffire depuis 18 mois et qu'on est obligé de le nourrir.

Etat intellectuel. Il répond à peine aux questions qu'on lui pose, il déclare qu'il a fait 10.000 mètres de peinture dans un château, en 2 mois avec 3 de ses camarades. Il ne se plaint que de trembler et ne se rend pas compte qu'il parle avec difficulté; la mémoire est bonne, ajoute-t-il. Il se trouve suffisamment heureux, parce que sa femme est heureuse, qu'il boit du lait et qu'il mange des soupes au lard. Il raconte ensuite qu'il a fait pendant 47 mois la pêche à la baleine, en qualité de capitaine (on trouve un tatouage de matelot sur le bras), et il serait amiral à présent si son père ne l'avait rappelé. Il a pris 47 baleines. Le compagnon chez les Esquimaux joue un grand rôle. Il passe ensuite à la description de navire etc. Pas d'idées hypomaniaques.

DATES	HISTOIRE PATHOLOGIQUE	PRESCRIPTIONS
	Il hésite beaucoup en parlant et bredouille. Tremblement des lèvres et de la langue. Pas de céphalalgie. Pas d'abaissement de la vue. Pas de strabisme. Il porte les traces d'une contusion au dessous de l'œil droit ; qu'il explique par une chute datant d'hier. Liseré gingival douteux.	
M. Sup.	Un peu de paresse ds les bras ; quand il étend les mains, celles-ci tremblent surtout la gauche ; ce tremblement s'exagère beaucoup quand il écarte les doigts. — Voire la signature — Quand il exécute des mvt il tremble un peu, surtout à gauche. Pas d'anesthésie, ni de contractures. Pas d'atrophie musculaire ; ni de paralysie des extenseurs.	
M. Inf.	Station sur un seul pied très difficile ; il vacille un peu quand on lui fait rapprocher les talons et fermer les yeux, cependant il se tient encore assez bien. Il marche assez bien. Pas de paresse bien marquée. Pas d'anesthésie. Tremblement ds les membres inf. étendus. Quant on essaye de provoquer de l'épilepsie spinale il se produit aussitôt une trépidation très marquée et très prolongée. Réflexes exagérés. — Au repos pas de tremblement.	
	Rien au cœur. Il n'y a rien non plus aux poumons. Fonctions digestives bonnes.	

SCD Lyon 1

N° 21.

HOTEL-DIEU. — Salle St Charles N° 45

Nom Papillon Louis Joseph

né à Lyon

demeurant à

profession Seneur de livres

âge 38 ans

tempérament

constitution

entré le 14 fev. 76

sorti le 7 VII 76

DIAGNOSTIC ET RÉSUMÉ

Meningo-encephalite diffuse avec congestions apoplectiformes.

HISTOIRE PATHOLOGIQUE

Pas d'hérédité.
Pas de rhumat ni d'autres maladies antér. sauf des mal vénériennes.
Il eut une blennorrh. et un chancre. C'est à 18 ans.
Qu'il eut un chancre induré accompagné de dénopathie bi-inguinale et plus tard il eut des éruptions cutanées qui n'ont pas laissé de traces. Ces éruptions sont revenues en moyenne tous les 3 ans, n'ont jamais suppuré, pas de cicatrice. Pour de pot. conseillé par un pharmacien.
Il n'a jamais eu mal à la gorge.
Dans sa jeunesse et jusqu'à l'année dernière il avait l'habitude de prendre de l'absinthe avant chaque repas et du café cognac après. Employé depuis qq années dans les chemins de fer de la Charente il conserva cette habitude, et consommait beaucoup de vin blanc. Cependant il ne paraît pas avoir eu de symptômes d'alcoolisme ni vomissement, ni dyspepsie, ni réveillement des mains de ses facultés génériques.
En 1872 il reconnaît avoir [illegible] chute de ses facultés génériques.
Il y a 1 ou 1/2 au mois de mai, il était assis à son bureau il eut un ictus apoplectiforme ~~[illegible]~~ perd perdit connaissance s'affaissa sur la table et revint à lui 20 minutes après.
Il ~~avait [illegible]~~ avait une ~~[illegible]~~ hémiplégie incomplète du côté droit avec difficulté d'articuler les mots.
~~[illegible]~~ Qq temps après il allait mieux ; on lui avait fait prendre des douches et frotter avec un onguent thérébentine. Il put reprendre son travail et écrire jusqu'au décemb. 1874. époque à laquelle il

Quel traitement.

Un an avant son attaq. il avait de temps à autres des obnubilations et éblouis. du côté de la vue.

DATES	HISTOIRE PATHOLOGIQUE	PRESCRIPTIONS

dut renoncer à son travail, il éprouvait de la faiblesse dans les membres droits et surtout un tremblement continuel.
Il passa l'année 1875 avec des alternatives de mieux et d'aggravation et à la fin la compagnie fut par le mettre à la retraite et le renvoya dans sa famille, à Lyon.
Aujourd'hui voici les sympt. qu'il présente :
Toute digestif intact, appétit considérable, digestion parfaite.
Rien du côté du cœur ni des vaisseaux ; pas d'athérome apparent.
Intelligence et mémoire aussi nette qu'avait sa maladie ; seulement gêne considérable de la parole, semi légèrement ; cependant le malade dit bien ce qu'il veut dire, il parle lentement et avec hésitation sans jamais redoubler les syllabes. Il tire la langue avec saccade, et celle-ci se meut irrégulièrement et contre la volonté du malade. Les muscles de la face surtout ceux des lèvres se contractent aussi d'une manière saccadée. Il y a une légère différence entre le côté droit de la face et le côté gauche au point de vue de la tonicité musculaire ; le côté droit paraît dans un état de parésie légère, la commissure est un peu abaissée, la bouche un peu irrégulière, l'aile du nez légèrement flasque ; cependant le malade siffle, rit et les mouv. bilatéraux se font bien.
Le membre inférieur droit conserve une grande partie de sa puissance musculaire ; mais les muscles se contractent aussi par saccade et le malade ne peut ~~[illegible]~~ serrer la main plus de qq. secondes, il y a dans tous les muscles de ce membre des secousses brusques qui font détendre les muscles et produisent un tremblement exagéré par leur répétition.
Le tremblement existe aussi du côté gauche, mais à un degré moindre, là le malade est maître de ses mouvements et vous serre la main aussi longtemps que l'on veut. Il n'y a aucun trouble des diverses sensibilités dans ~~[illegible]~~ les membres droits.
Du côté des membres inférieurs on rencontre qq. chose d'analogue. Le membre gauche, s'étend, résiste à l'extension ou à la flexion, obéit complètement au malade, mais il en est plus de même du droit, qui est le siège d'un tremblement intense, de secousses musculaires, et qui ne résiste que par saccades à l'extension ou à la flexion. Les mouv. réflexes sont intact le chatouillement les exagère. Toutes les sensibilités sont normales.
La marche est hésitante, le malade ne se sent pas maître de son membre droit et n'ose le détacher franchement du sol sans plier le genou de la manière ordinaire. Mais il marche avec assurance avec l'appui d'un aide.
Les fonctions génériques sont normales ; pollutions nocturnes avec sensation voluptueuse.
Enfin le malade revient de temps à autre une céphalalgie pulsative exactement limitée au niveau de la région pariétale gauche.
Cette céphal. revient tous les 3 ou 4 jours et dure qq. j. toute la journée.

Lyon. Impr. A. Bonnaviat, rue Ste-Catherine, 13.

SCD Lyon 1

DATES	HISTOIRE PATHOLOGIQUE	PRESCRIPTIONS
	Il n'avait jamais eu de douleur de ce genre avant son attaque ni de douleurs ostéocopes. Enfin tous les 2 ou 3 mois, ~~et~~ dernièrement une fois au mois de novembre et une fois il y a 99 jours, le malade ~~est~~ a été pris d'une sorte d'attaque d'apoplexie incomplète. Brusquement le malade éprouva une abrutissement intellectuelle sans perte complète de connaissance il resta immobile dans la position assise, et il lui est alors impossible de mouvoir ni le membre sup. ni le membre infér., il lui semble que ces membres sont retenus par des poids considérables et augmentés de volume. Il ne peut ni plus mouvoir les paupières droites. Puis tous ces phénomènes disparaissent au bout d'un quart d'heure ~~[illegible]~~ sans laisser de trace, et tout revient à l'état habituel. Bien inutile des sens spéciaux : myopie,	
	Remarque puis ampère de la femme. Rien de l'excitation qui précède son attaque caractérisée par instabilité, colère sans motif, excitations génésiques, aucun alcooliques. Déjà à cette époque le dans ces moments de surexcitation on remarquait une houille de la parole et une affaiblissement des membres inférieurs à tel point que le moindre obstacle le faisait trébucher. Ce n'est que plus tard que sont survenues les congestions apoplectiformes. Toutefois c'est peu de temps après la première congestion que l'affaiblissement se sont manifesté d'une façon persistante. Le tremblement a débuté par les lèvres et n'a envahi les membres qu'ultérieurement. Depuis cette époque affaiblissement intellectuel assez marqué coïncidant toujours avec emportement sans motif. Jamais d'autre délire que des plaintes exagérées relatives à son peu d'avancement comparé à celui de ses collègues. L'excitation génésique persiste.	
10 mars	Accès fébrile hier soir à 3 heures. avec troubles des idées, réponses incohérentes. Le matin 99 rules mag. au lit bien gardé. Temp = 40,2. Langue blanche.	
11 mars	Le malade étonné beaucoup d'un des vomiss. bilieux. Le fièvre persiste et exagère à tel point le tremblement qu'il ne peut retenir debout ni prendre ses boissons sur sa planche.	
12 mars	Toux fréquente, rules muqueuses dans toute la poitrine. surtout à la base gauche	
14 mars	Rules sonores diverses. dans toute la poitrine. rules mag. au 2 bases. Crachats un peu teintés. Vésicules d'herpès sur les lèvres.	
15	Crachats nerfs visqueux ~~[illegible]~~ teintés en jaune	

N° 21 *bis*.

DATES	HISTOIRE PATHOLOGIQUE	PRESCRIPTIONS
18 mars	— Crachats toujours teintés en jaune. Rien à l'auscultation que des râles muqueux restant à la base gauche.	
23 mars	Crachats non teintés, pas de fièvre ; [illegible] de Thélème persistante avec langue blanche.	
27 mars	Bien dit ; rien à l'auscultation.	

MODÈLE N° 21.

HOTEL-DIEU. — Salle Ste Jeanne — N° 19

Nom Régis Jean Delorme

né à Rochepaule (Ardèche)

demeurant à

profession mineur

âge 60 ans

tempérament

constitution

entré le 18 février 1881

sorti le passé chez Mr Gignoux

DIAGNOSTIC ET RÉSUMÉ

Paralysie générale

HISTOIRE PATHOLOGIQUE

D'après les renseignements donnés par sa famille

Ce malade n'a jamais eu d'attaque apoplectiforme ni de paralysies limitées

— Le début de l'affection actuelle de ce malade s'est fait il y a deux ans environ — il s'est fait pas de l'obnubilation intellectuelle progressive; une affaiblissement général une difficulté de plus en plus grande à parler; mais ce n'est que depuis trois mois qu'il ne parle plus du tout et qu'il est complètement gâteux

— Ce malade se présente dans un état de mutisme complet — mais si on l'excite vivement on en obtient un grognement inintelligible — on remarque alors un tremblement de la lèvre supérieure et de la machoire inférieure manifeste — La parole est traînante donne la sensation de celle des paralytiques généraux —

— On constate en outre que les pupilles sont punctiformes quoique le malade soit dans l'obscurité complète

Il donne qq grognes signes d'intelligence et exécute certains mouvements qui lui sont commandés —

— On n'observe pas de paralysie ni des membres supérieurs, ni des membres inférieurs — Le malade résiste

SCD Lyon 1

DATES	HISTOIRE PATHOLOGIQUE	PRESCRIPTIONS
	aux mouvements communiqués, mais il n'a pas de véritables contractures — Il ne peut du reste pas marcher, ni se tenir debout —	
	La sensibilité paraît à peu près intacte, cependant il y a une légère diminution des efforts plantaires, et rotuliens —	
	Rien au cœur —	
	— Le malade ne peut pas manger seul — il faut lui donner cuillerées par cuillerées — il a du reste un appétit considérable, et n'exprime jamais la sensation de satiété —	
	Il s'impatiente facilement, et veut donner des coups aux personnes qui le soignent —	
	Ses mouvements ont un caractère de tremblement constant, quoiqu'ils soient assez énergiques —	
	Sur le masque facial on remarque l'immobilité de toute la face, sauf du front — lorsqu'il est en colère par exemple on voit ses pontaines et ses sourcilliers se contracter énergiquement, tandis que le reste de la face reste parfaitement immobile —	
23 février	— Aujourd'hui le malade est assoupi, prostré — il a refusé de manger ce matin, on entend des râles trachéaux, le malade fait de vains efforts d'expectoration — il paraît avoir un peu d'élévation de la température	
	— Le côté gauche de la face paraît mieux se contracter que le droit et lorsqu'il va parler, la commissure gauche commence à se soulever en tremblant	
	— Le soir, le malade a mangé —	
24 février	— Le malade paraît revenu à son état normal — il tire la langue lorsqu'on le lui demande — il n'a plus la même chaleur à la peau	

SCD Lyon 1

MODÈLE N° 21.

HOTEL-DIEU. — *Salle* Ste Jeanne N° 17

Nom Antoine Morel

né à Villemoirieu

demeurant à

profession cultivateur

âge 63 ans

tempérament

constitution

entré le 9 Mai

sorti ~~le~~ Mort le 19 Juillet — Autopsie

DIAGNOSTIC ET RÉSUMÉ

Méningo-encéphalite (?)

HISTOIRE PATHOLOGIQUE

Impossible d'obtenir un seul mot de ce malade
Il est toujours bien porté. Il y a 3 ans, première attaque à la suite de laquelle, il a perdu beaucoup de force des 2 membres du côté droit. Néanmoins il parlait assez bien et pouvait un peu marcher et travailler, lorsqu'il a eu, il y a un mois une seconde attaque qui l'a privé de l'usage de la parole, et à peu près de tous ses membres.
Les muscles de la partie sup. de la face, à droite, se contractent seuls; ceux de la partie inf. ne se contractent pas
Les paupières sont à demi-closes; et les deux yeux sont tournés de préférence à droite, ne dépassant guère la ligne médiane lorsqu'ils se tournent à gauche.
La tête varie indifféremment de position. Le malade ~~se maintient~~ regarde toujours en bas
Impossibilité de remuer la langue qui porte la trace de morsures.
Il paraît remuer de préférence le bras gauche, et surtout la jambe gauche, quoique on n'obtienne avec beaucoup de peine des mouvements volontaires des membres ~~deux~~ de chaque côté. — Contracture du membre sup. droit. Le bras gauche résiste un peu à la flexion.

SCD Lyon 1

DATES	HISTOIRE PATHOLOGIQUE	PRESCRIPTIONS
	Les réflexes plantaires existent et rotuliens sont plus accentués du côté droit.	
	Quant à la sensibilité elle est à peu près abolie du côté droit de la face, tandis que le côté gauche sent très bien	
	Aux membres, la sensibilité paraît généralement obtuse; cependant elle paraît surtout moins marquée à la main droite, et à tout le membre inférieur droit.	
	Le malade repose de préférence sur le côté gauche.	
	Il paraît comprendre presque tout ce qu'on lui dit, mais il ne répond que «oui» ou «non», lorsqu'il répond.	
	Il va habituellement sous lui; cependant il s'est levé cette nuit et a été du ventre par terre.	
	Il a bon appétit, et paraît solidement constitué.	
	On n'arrive qu'avec peine à lui fléchir la jambe gauche.	
18 juillet	Depuis 2 jours, le malade ne mange pas; il est oppressé élévation de la température; pouls plus fréquent; oedème de la main droite. Il ne parle pas; son côté droit ne fait que des mouvements très restreints; un peu de contracture de ce côté; mouvements communiqués présentent un peu de résistance surtout à gauche. Réflexes cutanés et tendineux conservés. Légère trépidat. plantaire des 2 côtés.	
	Quelques râles muqueux aux 2 poumons, à la base.	
	Rien au cœur.	
	Mort le 19 juillet	
	Autopsie 24 h. après la mort.	
	La putréfaction est très avancée. On trouve les méninges un peu épaissies mais s'enlevant facilement.	
	Le cerveau est un peu diffluent; mais on ne trouve aucune lésion importante en foyer. Le résultat de l'autopsie laisse à désirer en raison de l'état du sujet, des lésions diffuses et peu marquées pouvant passer inaperçues.	

SCD Lyon 1

HOTEL-DIEU. — *Salle* 1re femme N° 7

Nom Eugène Lavabre
né à Prades
demeurant à
profession ex-notaire
âge 65 ans
tempérament
constitution
entré le 10 9bre 1880
sorti le 21 Xbre 1880 - (Bron)

DIAGNOSTIC ET RÉSUMÉ

Sarcologie générale

HISTOIRE PATHOLOGIQUE

— Il est difficile de recueillir les antécédents de ce malade ; il nie la syphilis, l'alcoolisme — Pas d'athérome notable

Il raconte qu'il est malade depuis un an environ — au début, il aurait fait une chute à la suite de laquelle il serait resté ~~malade~~ beaucoup moins fort du côté droit que du côté gauche —

Actuellement ce qui frappe à son abord c'est la difficulté de la parole, qui est hésitante, embarrassée — le malade appuie énergiquement sur certains mots, surtout les négations et les affirmations — il s'impatiente facilement. Il accuse une perte incomplète de la mémoire ; qu'on fait répéter en prononçant certains mots devant lui — Tremblement marqué des lèvres lorsqu'il va parler — Tremblement peu accentué de la langue, lorsqu'on le lui fait tirer —

SCD Lyon 1

DATES	HISTOIRE PATHOLOGIQUE	PRESCRIPTIONS
	On ne constate pas le délire du grandeur caractéristique	
	Pas de trouble de la motilité — 40 au dynamomètre des deux côtés. —	
	Pas de trouble de la sensibilité ?	
	Le malade dit avoir pris un embonpoint assez notable depuis qq. temps	
	Rien au poumons, ni au cœur	
9 Xbre	Légère élévation de la température	
	— La marche est lourde, pesante, — le malade s'étouffe peu les pieds de terre	
	— Le côté gauche de la face est moins mobile que le droit, cela est surtout sensible lorsqu'il dit	

SCD Lyon 1

MODÈLE N° 21.

HOTEL-DIEU. — *Salle* Ste Jeanne — N° 24

Nom Lemire Joseph

né à

demeurant à

profession

âge

tempérament

constitution

entré le avril 1880.

sorti le 30 avril 1880

DIAGNOSTIC ET RÉSUMÉ

Paralysie générale -

HISTOIRE PATHOLOGIQUE

Cet homme nie absolument les excès alcooliques et la syphilis. Il dit n'avoir jamais eu de maladies. Cependant, pendant les deux ou trois derniers hivers, sauf pendant le dernier, il raconte avoir assez souvent ressenti de petites douleurs dans les deux membres inférieurs sur le dos du pied et le long du tibia ; elles ne se compliquaient d'aucun trouble de la marche. Pendant les derniers mois qui viennent de s'écouler, il se portait encore très bien. Il y a 1 mois, étant à Nîmes, il s'aperçut un jour qu'il avait de la peine à marcher ; il devait revenir en France, il dut ajourner son départ ; deux jours après se produisit une amélioration qui permit la traversée ; à Marseille la même gêne se reproduisit. Il y a 25 jours qu'il est à Lyon, et depuis ce moment l'état s'est peu à peu amélioré, surtout depuis 8 jours. Pendant ce temps il a eu pendant quelques jours un peu de céphalalgie

Cette faiblesse des membres inférieurs ne s'accompagna d'aucune douleur.

Au premier abord, il paraît avoir un léger trouble intellectuel, une certaine excitation mal en rapport avec les questions qui lui sont faites et donne des réponses souvent différentes ou même précédant les questions. Il est d'une forte constitution ; on ne remarque pas de ganglions inguinaux, ni cervicaux, pas d'éruptions cutanées, pas d'excoriations. Il ne se plaint que des jambes

SCD Lyon 1

DATES	HISTOIRE PATHOLOGIQUE	PRESCRIPTIONS
	qui sont, dit-il, faibles. Il ne ressent nulle part aucune douleur, ne dans les membres, ni dans le dos, ~~ni à la région~~, ni au thorax, ni à l'abdomen, ni à la tête. Les fonctions digestives et respiratoires sont normales. La voix n'est pas altérée. Il n'a pas maigri.	
	La fait-on marcher, on remarque qu'il n'a pas un parfait équilibre, qu'il lance légèrement les membres, en frappant le sol d'une façon un peu exagérée; le mouvement de projection en avant d'un membre est souvent compliqué d'un léger déplacement latéral.	
	Debout, sans appui, les yeux étant fermés, les pieds rapprochés, il titube et tomberait si on ne le retenait pas; de même, lorsqu'on le fait tenir debout sur un seul pied, même avec les yeux ouverts. Au lit, il exécute assez nettement les mouvements des membres inférieurs qu'on lui commande; il porte bien directement le pied dans l'endroit qu'on lui indique, mais déplace-t-on ses membres pendant qu'il a les yeux fermés et lui demande-t-on d'indiquer leur position, il se trompe souvent d'une façon notable, soit dans l'appréciation de la position relative des pieds, soit dans celle de la hauteur au dessus du lit.	
	La sensibilité paraît intacte. Les réflexes sont plutôt un peu diminués. On ne trouve rien d'anormal du côté des membres supérieurs.	
	Rien au cœur.	

SCD Lyon 1

Lavabre Eugène Etienne

à Brades (il ne sait pas rappeler le lieu de sa naissance)

35 ans

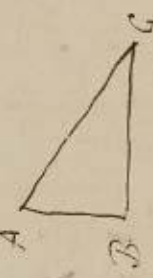

Lavabre Eugène Etienne
notaire au Chaylard (Ardèche)
Hotel Dieu à Lyon

SCD Lyon 1

SCD Lyon 1

MODÈLE N° 21.

HOTEL-DIEU. — Salle Ste Jeanne N° 21

Nom Jean Pierre Vollud

né à la Bâtie-Montgascon (Isère)

demeurant à

profession teinturier

âge 29

tempérament

constitution

entré le 16 Xbre 78

sorti le 19 Février 1880 (Bron)

DIAGNOSTIC ET RÉSUMÉ

méningo-encéphalite diffuse (prédominance des phénomènes paralytiques et du tremblement du côté droit) —

HISTOIRE PATHOLOGIQUE

Pas d'antécédents héréditaires —

2 frères et une soeur bien portants — à 16 ans ce malade a eu de violents maux de tête pendant 6 mois sans aucun autre phénomène — f. typhoïde à 20 ans dont il s'était bien relevé et à la suite de laquelle il avait repris toute sa santé — récuse l'alcoolisme et toute affection vénérienne —

Il y a un an passant dans la rue de Marseille, il eut tout à coup d'une phénomènes prémonitoires une sueur froide avec éblouissement et s'affaissa sur lui même mais sans perdre connaissance — relevé par les passants il constata une abolition complète de la parole, il ne pouvait plus parler que par gestes — En même temps son m. sup. dr. était devenu le siège d'un léger tremblement — le malade ne remarqua pas de paralysie ni du mouvement, ni de la sensibilité —

Au bout de deux jours bien qu'avec de grandes difficultés il put parler un peu — depuis lors les troubles du langage et le

SCD Lyon 1

DATES	HISTOIRE PATHOLOGIQUE	PRESCRIPTIONS

tremblement sont allés s'améliorant et n'ont pas empêché le malade de travailler — depuis trois mois maux de tête revenant à divers intervalles siégeant au niveau du front

Actuellement l'on constate les troubles de la parole d'une part et une parésie droite avec tremblement de l'autre — aucun trouble de la sensibilité ni à la face, ni aux membres

La main dr. est évidemment plus faible que la gauche — la marche est facile mais l'on constate que le malade se tient bien plus facilement debout sur la jambe gauche que sur la dr. — pas de contracture —

Le tremblement de la main dr. ne se produit que lorsque le malade veut faire un mouvement: cependant il ne s'arrête pas immédiatement dès qu'on lui fait reposer la main sur le lit; il persiste encore un peu au repos puis les oscillations vont en diminuant et s'arrêtent — elles sont constituées par une série de mouvements rhythmiques sans projection excentrique — si l'on ~~objet~~ présente un objet au malade il y porte la main en tremblant mais sans dévier de la ligne droite — de droitier le malade est actuellement devenu gaucher et mange de la main gauche — si l'on arrête le tremblement en serrant avec force la main, l'avant-bras droits, on sent pendant q.que temps sous le doigt un frémissement, puis tout s'arrête — pas de transfert au côté opposé — pas de tremblement dans le sommeil ou au repos —

Ce tremblement est surtout marqué à la main; cependant nous le trouvons encore ailleurs — ainsi quand le malade ouvre la bouche, l'on voit aussitôt des oscillations du maxill. infér. dans le sens vertical; s'il tire la langue, on voit cet organe le siège de frémissements manifestes — s'il porte la commissure droite en dehors, c'est avec une certaine difficulté et l'on sent sous le doigt appliqué sur la joue frémir les muscles faciaux —

Les troubles de la parole portent surtout sur l'articulation des mots — le malade hésite, bégaye, bredouille, lit mystère pour ministère passe rapidement sur certaines consonnances qu'il ne peut prononcer — mais sait très bien ce qu'il veut dire ou devrait lire — on ne constate chez pas de trouble intellectuel, excepté qu'il ne se rappelle jamais le nom de la rue où il a eu son attaque, rue de Marseille, même lorsqu'il vient de le prononcer il n'y a qu'un instant; mais il le reconnaît dès qu'il l'entend nommer au milieu de plusieurs autres noms

Lyon, impr. A. Bonnaviat, rue Ste Catherine, 18.

SCD Lyon 1

N° 21 bis.

DATES	HISTOIRE PATHOLOGIQUE	PRESCRIPTIONS

Renseignements donnés par la mère et le père du malade.

Vers l'âge de 8 à 9 ans il prenait quelquefois des crises pendant la nuit, sans perte de connaissance ou — il était « très nerveux ».

En septembre 1877 il entre comme manœuvre au chemin de fer, déjà à cette époque la voix était enrouée, et de ce fait le médecin de la Compagnie fit quelques difficultés pour son admission. Depuis 4 phénomènes n'ont fait que s'accroître.

Avant l'attaque qui est rapportée au commencement de l'observation, il avait présenté déjà quelques attaques moins intenses (environ 4) sans perte de connaissance mais avec des tremblements de la main droite et la perte de la parole. Le tremblement de la main n'a pas cessé de trembler depuis les deux ans, bien avant la dernière attaque, il en était de même de la voix, grande peine pour parler; l'attaque décrite au commencement de l'observation a exagéré tous ces phénomènes ~~mais sans les créer~~ qui existaient auparavant; de plus ~~et~~ la jambe elle-même fut paralysée, la marche impossible, chaîne jambe commencée à celle-ci ~~[illegible]~~ dès les premiers temps de son séjour à l'hôpital.

L'état général n'avait pas été touché, la santé générale restait satisfaisante.

Jamais d'hémoptysie, mais épistaxis fréquentes et abondantes.

21 Juin — L'examen ophthalmoscopique ne donne aucun signe de tumeur cérébrale.

8 Déc. — Depuis quelques mois le trouble de la parole augmente; actuellement les paroles du malade sont souvent incompréhensibles. ~~Depuis quelque~~ Depuis 4 ou 5 jours le malade est pris le soir de délire : il se lève, cherche à battre ses voisins, les poursuit avec une chaise, interrogé sur ses actes, il ~~rit et~~ répond en riant et les rie. Le tremblement des mains n'est guère modifié; il est toujours beaucoup plus marqué à droite, mais il est évident à gauche; les mouvements de la main droite sont beaucoup plus accentués pendant les efforts musculaires voulus, mais il ne cesse jamais complètement, même au plus complet repos?

24 Déc. — Le délire furieux persiste et même augmente. La parole devient de plus en plus embarrassée. L'état des membres reste le même.

SCD Lyon 1

N° 21 *bis.*

DATES	HISTOIRE PATHOLOGIQUE	PRESCRIPTIONS

SCD Lyon 1

DATES	HISTOIRE PATHOLOGIQUE	PRESCRIPTIONS

10 fev. 78 la mère donne les renseignements suivants —
Hémiplégie antérieure — pas d'antéc. nerv. héréditaires —
1re attaque il y a 15 mois, mois de 7bre 77. ne perdit pas connaissance
mais s'affaiblit du côté dr. on le coucha et l'on s'aperçut q. que temps
après qu'il tremblait du côté dr., que la parole était embarrassée —
Les phénomènes étaient légers et le malade put reprendre un travail
moins pénible que celui qu'il avait auparavant
au commencement de 9bre 78, 2e attaq. qui augmentent son affaiblissement et son tremblement du côté dr. l'oblige à cesser son travail —
à la fin de 9bre 3e attaq. à laquelle sa mère assista.
Il était tranquillement assis, à la fin de la journée lorsqu'il tomba
tout à coup perdit connaissance, tout son corps devint raide,
sans [illegible] involontaires, sans morsures de la langue
~~et tout~~ le malade revint à lui au bout de 3h. environ et l'on
remarqua encore un affaiblissement plus grand et surtout un
tremblement plus accusé avec difficulté plus grande de
la parole.
Les phénomènes ont donc été s'aggravant à chaque attaque —
à son entrée, l'on ne s'est pas aperçu que le tremblement existât
du côté gauche; aujourd'hui il existe aussi du côté mais très léger et
seulement dans les mouvements. pour la face comme pour les membres,
avec prédominance au m. sup.
au dire de sa mère, ~~c'est depuis~~ ce tremblem. du côté g. n'aurait pas existé
lors de sa dernière visite ~~du côté~~ il y a 8 jours —

Lyon. — Impr A. Bonnaviat, rue Ste-Catherine, 13.

SCD Lyon 1

HOTEL-DIEU. — *Salle* _____ N°

DIAGNOSTIC ET RÉSUMÉ

Nom

né à

demeurant à

profession

âge

tempérament

constitution

entré le

sorti le

HISTOIRE PATHOLOGIQUE

SCD Lyon 1

MODÈLE N° 21.

HOTEL-DIEU. — Salle Ste Jeanne N° 8

Nom Louis Balland

né à Malbouhans (Ste Jeanne)

demeurant à

profession verrier

âge 33 ans

tempérament

constitution

entré le 29 9bre 1880

sorti le 18 Xbre 1880 - (Bron)

DIAGNOSTIC ET RÉSUMÉ

Paralysie générale

Frollard Louis

HISTOIRE PATHOLOGIQUE

Rien à noter comme hérédité
Marié - 2 enfants bien portants - 2 morts en bas âge
A été 7 ans soldat en Afrique fièvre intermittente à cette époque
Constitution robuste - pas d'alcoolisme, de syphilis ni de rhumatisme
Embarras de la parole - Perte de la mémoire
Changement du caractère
- Le malade se plaint de souffrir beaucoup de la tête et de la gorge -
L'embarras de la parole est très remarquable.
Il y a de l'hésitation pour prononcer les mots; le malade parle en remuant à peine les lèvres - bégaie un peu - mange certaines syllabes
Les pupilles sont inégales. Celle du côté droit est plus dilatée - La commissure du côté gauche est un peu plus abaissée que a

DATES	HISTOIRE PATHOLOGIQUE	PRESCRIPTIONS
	celle du côté droit - Sensations peu altérées - Le malade ne peut pas reconnaître le poivre Intégrité de l'ouïe - Pas de troubles de la sensibilité La mémoire des faits anciens n'est pas beaucoup altérée ; ce sont surtout les faits récents, ~~dont le malade ne se souvient pas~~ - Il ne peut pas dire les jours de la semaine Un peu de tremblement des mains - Immobilité du masque facial, qui exprime plutôt de la tristesse L'appétit est bien conservé - Les fonctions alvines régulières Dynamomètre 27 main gauche 41 main droite	

SCD Lyon 1

MODÈLE N° 21.

HOTEL-DIEU. — Salle Ste Jeanne N° 19

Nom Joseph Barnier
né à Coublevre (Jura)
demeurant à
profession papetier
âge 45 ans
tempérament
constitution
entré le 4 Xbre 1880
sorti le 14 Xbre 1880 -

DIAGNOSTIC ET RÉSUMÉ

Paralysie générale

Joseph Barnier
papetier
rue Pode 28 Voiron
au 1er Isère Isère
Tessor léger

HISTOIRE PATHOLOGIQUE

Constitution robuste — marié 2 fois — 3 enfants actuellement bien portants

— Depuis un an environ ce malade se sent faible, il a de la peine à travailler, il a consulté plusieurs médecins qui l'ont engagé à entrer à l'H. D. il est droitier

— En l'interrogeant on reconnaît qu'il présente certains troubles intellectuels; la mémoire des faits anciens est assez bonne, mais pour les faits récents, le jour de son arrivée à Lyon, de son entrée à l'H. D. par exemple, il ne peut les préciser — au bout d'un moment d'entretien à terre, ces troubles s'accentuent davantage, il se trompe en comptant sur ses doigts — il s'impatiente facilement

DATES	HISTOIRE PATHOLOGIQUE	PRESCRIPTIONS
	et finit par refuser de répondre — ~~La langue projetée~~	
	Il n'y a pas de délire des grandeurs	
	La langue projetée au dehors n'a pas de tremblement	
	Mais du côté gauche, on trouve un tremblement très marqué de la lèvre, de plus en plus marqué si l'on fait durer la position — L'articulation des mots est facile — il n'y a pas d'hésitation —	
	~~La malade~~ Pas de troubles de la vue, ni de bruit — cependant l'oreille gauche est moins bonne — il a parfois des bourdonnements	
	Odorat affaibli	
	Le malade se plaint de faiblesse surtout du côté gauche	
	On constate qu'il marque 25 au dynamomètre du côté gauche et 48 du côté droit — en lui faisant étendre les mains on trouve un tremblement manifeste des doigts — Il n'éprouve pas de difficultés à marcher	
	Mais lorsqu'on le fait tenir debout sur une seule jambe, il se fatigue très rapidement surtout sur la jambe gauche — Il n'y a aucun trouble de la sensibilité	
	A part cela la santé générale est bonne — Appétit excellent fonctions alvines régulières	

SCD Lyon 1

MODÈLE N° 21.

HOTEL-DIEU. — Salle 4me Fes N° 139

Nom Victorine Ratigniez

né à Grand-Ris

demeurant à

profession mécanicienne piqueuse de bottine

âge 36 ans

tempérament

constitution

entré le 9 Mai

sorti le 13 Mai

DIAGNOSTIC ET RÉSUMÉ

Paralysie générale

Lieu

Com Nr

Victorini

Conlion Rivé Ratigniez Montana Marien

HISTOIRE PATHOLOGIQUE

Cette malade se contredit constamment et répond affirmativement et en riant à toutes les questions qu'on lui adresse. Elle a été opérée par M. Laroyenne, pour une affection probablement osseuse de la jambe gauche.

Elle dit avoir eu, il y a six mois, à la suite d'une frayeur une crise dans laquelle elle perdit connaissance pendant une heure environ, et à la suite de laquelle le côté droit aurait été privé de mouvements, et pour laquelle on lui aurait prescrit des douches.

Actuellement elle entre à l'hôpital pour ses nerfs. — Cependant on ne trouve ni douleur, ni anesthésie, ni paralysie d'aucun membre. Le membre sup. droit est bien moins fort que le gauche ; il en est de même des membres inférieurs.

La commissure buccale paraît attirée à

SCD Lyon 1

DATES	HISTOIRE PATHOLOGIQUE	PRESCRIPTIONS
	droite. – La langue est aussi dérivée un peu à droite.	
	L'œil droit est plus ouvert que le gauche ; mais on ne trouve pas de déviation, ni d'altération visuelle.	
	La malade parle difficilement et très-lentement.	
	Elle présente par moment une légère contraction spasmodique qui attire le coin de la bouche à droite.	
	Elle rit constamment d'un air bête à tout ce qu'on lui dit.	
	Pas de tremblement des mains, ni contractures.	
	La malade laisse tomber tout ce qu'elle tient.	
	Sa parole est scandée, lente, et difficile – Les muscles de la face se contractent lentement.	
	Tremblement de la langue.	
13 Mai	sort emmenée par son frère à la campagne	

SCD Lyon 1

MODÈLE N° 21.

HOTEL-DIEU. — Salle Ste Jeanne N° ~~26~~ 8

Nom Jean Léon Vernay
né à St Savin (Isère)
demeurant à
profession cuisinier
âge 36
tempérament
constitution
entré le 31 mars 79
sorti le 1er avril 79
pour Bron

DIAGNOSTIC ET RÉSUMÉ

Paralysie générale
1 accès de goutte (articulation métatarso-phal. du gros orteil droit)

HISTOIRE PATHOLOGIQUE

mère morte d'affection ignorée — père vivant encore, âgé mais de bonne santé — un frère mort du choléra — à 20 ans le malade a eu un chancre qui ne fut suivi d'aucun phénomène spécifique — il y a 4 ans se trouvant à l'exposition de Philadelphie, il fut pris d'une dysenterie qui l'obligea à ~~quit~~ revenir en France; elle disparut pendant la traversée — il nie ~~tout~~ excès vénérien et malgré son état de cuisinier il prétend aussi n'avoir jamais fait d'excès alcooliques

A son retour de Philadelphie il s'aperçut, il y a 4 ans, que ses mains tremblaient et ce tremblement est depuis lors toujours allé en augmentant — depuis trois mois la langue a été prise de phénomènes analogues
La vue n'a aucunement baissé; mais les facultés génitales ont été atteintes et les rapprochements sexuels sont devenus rares et peu désirés —
L'on constate un tremblement des mains disparaissant au repos

SCD Lyon 1

DATES	HISTOIRE PATHOLOGIQUE	PRESCRIPTIONS

ne se montrant que pendant les mouvements, il est formé d'une oscillation sur place de la main et de l'av. bras mais le tremblement n'est pas très rapide ~~et l'on ne voit pas~~ — les doigts participent au tremblement général du membre et n'offrent pas des tremblements localisés — le malade a conservé une puissance motrice bien développée, mais c'est un homme de constitution vigoureuse et il prétend avoir perdu une grande partie de ses forces — pas de troubles de la sensibilité

m. inf. le malade dit ne pas trembler des m. inf. cependant si l'on examine les pieds, on ~~les~~ les sent le siège d'un tremblement léger en leur imprimant des mouvements, surtout quand le malade ne résiste pas — la marche s'effectue bien; il peut réunir ses pieds, étendre les bras et fermer les yeux sans tomber mais il semble le siège d'un tremblement léger général

face — la parole depuis 3 mois est devenue hésitante embarassée quand il tire la langue, on la voit le siège d'un tremblement très rapide et prononcé — plaçant les mains de chaque côté des commissures, on sent les jours trembler chaque fois qu'il ouvre ou ferme la bouche —

pas de troubles marqués des fonctions urinaires, mais il dit que son urine dépose en rouge — pas de troubles du côté du rectum

jamais de douleurs — pas d'insomnie — pas de céphalies — aucun trouble trophique — santé générale bien conservée —

il prétend que la mémoire a un peu diminué

2 Cavoul il y a 6 jours le malade montre son pied dr. dont le gros orteil au niveau de l'articulation métatarso-phalangienne est devenu le siège d'une rougeur diffuse un peu violacée — c'est la première fois que cela lui arrive — on diagnostique goutte

hier la rougeur avait pâli aujourd'hui elle est presque complètement effacée et l'épiderme se desquame

Lyon. — Impr. A. Bonnaviat, rue Ste-Catherine, 13.

SCD Lyon 1

N° 21.

HOTEL-DIEU. — Salle Ste Charles N° 54

Nom Ant. Pascal

né à Lyon

demeurant à id

profession teinturier

âge 34 ans

tempérament

constitution

entré le 28 mai 74

sorti le 1 juillet —

DIAGNOSTIC ET RÉSUMÉ

Méningo-encéphalite diffuse chronique ?

HISTOIRE PATHOLOGIQUE

Pas d'excès alcooliques (au dire de sa mère)
Il y a 5 ans vomissements persistants pendant un an le matin à jeun — Dès que le malade a pris qq. chose les vomissements cessent —
~~Puis~~ Ils n'ont pas reparu depuis 4 ans —
Erysipèle de la face et du cuir chevelu
il y a 5 ans — Chute des cheveux et de la barbe
L'intelligence baisse depuis 2 ans —
Faiblesse dans la jambe droite —

Lyon. Impr. A. Bonnaviat, rue Ste-Catherine, 18.

SCD Lyon 1

DATES	HISTOIRE PATHOLOGIQUE	PRESCRIPTIONS

SCD Lyon 1

N° 21.

HOTEL-DIEU. — *Salle* St Charles. N° 105

Nom Jusselme Benoît

né à

demeurant à

profession mousselinier

âge 46 ans

tempérament

constitution

entré le 4 fev. 76

sorti le

DIAGNOSTIC ET RÉSUMÉ

Paraly general.

HISTOIRE PATHOLOGIQUE

Fièvres intermittentes tous les 3 jours au Sénégal pendant 4 mois il y a 10 ans.
Malade pendant 15 jours à l'hôpital de Brest à son retour en France. Pas de malad. vénériennes. Pas de maladie depuis. Pas d'excès alcooliques.
Il était marié, il y a 8 ans pas d'enfants.
~~Cephal~~ Embarras de la parole depuis un an avec mouv. rhythmiques du maxillaire inférieur.
Pas de tremulation de la langue.
Usure des dents.
Céphalalgie depuis 6 mois, gravative.
Pupilles normales, force musculaire intacte.
Le malade n'a jamais cessé son travail.
Intelligence intacte à mémoire conservée, mêle dans les idées, pas d'idées de grandeur.
Fonctions végétatives normales.

SCD Lyon 1

DATES	HISTOIRE PATHOLOGIQUE	PRESCRIPTIONS

Lyon. Impr. A. Bonnaviat, rue Ste-Catherine, 13.

SCD Lyon 1

N° 21.

HOTEL-DIEU. — Salle St Charles N° 78

Nom Crepy Louis

né à Lyon

demeurant à

profession journalier

âge 18 ans

tempérament

constitution

entré le 13 dec 75

sorti le

DIAGNOSTIC ET RÉSUMÉ

paralysie générale

HISTOIRE PATHOLOGIQUE

Éprouve de la difficulté de marcher et des douleurs continues dans les membres inférieurs depuis 2 mois. A 7 ans il a eu des convulsions. Jamais il n'a le malade depuis. ~~Pas de maladies antérieures~~ Pas de syphilis ~~[illegible]~~ d'habit. alcoolique.

Digestion, respiration et circulation tout à fait normales.

Il éprouve une certaine incertitude dans la marche ne se rend pas bien compte de la nature du sol, et a qq difficulté à tourner.

La motion de position des membres est normale.

La sensibilité est à la piqûre et au toucher est diminuée à partir du genou, mais le malade ne se trompe que rarement sur le siège de l'impression tactile ou de la piqûre.

Les membres inférieurs sont agités de tremblements qui sont peut être dus au froid car le malade se plaint d'une sensation de froid persistante dans les jambes.

L'érection est abolie.

La vue a ~~un peu~~ baissé, et il est devenu hypermétrope depuis 6 ou 7 mois.

La force musculaire diminuée surtout celle des extenseurs de la jambe et des fléchisseurs de la cuisse.

Il dit avoir eu un peu d'œdème des jambes il y a 15 ou 20 jours.

SCD Lyon 1

DATES	HISTOIRE PATHOLOGIQUE	PRESCRIPTIONS
	Entorses de la jambe. Force musculaire des membres très peu considérable.	

Lyon. Impr. A. Bonnaviat, rue Ste-Catherine, 13.

SCD Lyon 1

HOTEL-DIEU. — Salle Charles N° 94

Nom Vincent Brizac

né à Lyon

demeurant à id

profession teinturier

âge 45

tempérament

constitution

entré le 6 7bre 75

sorti le 12 7bre 75

DIAGNOSTIC ET RÉSUMÉ

Paralysie générale.

HISTOIRE PATHOLOGIQUE

Cet homme avoue qu'il a fait abus de Café, mais il est à supposer malgré ses dénégations qu'il a dû abuser aussi de l'alcool. —

Depuis plusieurs années, 5 ou 6 ans il se plaint de maux de tête violents.

Depuis 3 ou 4 mois il bégaye, et a la parole traînante — Sa mémoire est confuse, et les idées ne sont pas très claires. Il parle avec complaisance d'une invention par lui faite pour la teinture des poils et tissus. — Invention qu'il aurait vendue à un industriel ne voulant plus le payer, et qui cependant grâce à ce procédé peut gagner des millions.

Lorsqu'on fait étendre les mains, elles tremblent fortement d'un tremblement —

Il y a aussi une faiblesse générale

SCD Lyon 1

DATES	HISTOIRE PATHOLOGIQUE	PRESCRIPTIONS
	qui l'empêche de se livrer à ses travaux — Il a beaucoup maigri.	

Lyon, Impr. A. Bonnaviat, rue Ste-Catherine, 13.

SCD Lyon 1

N° 21.

HOTEL-DIEU. — Salle St Charles N° 55

Nom Perrousset

né à

demeurant à

profession Cordonnier

âge 33 ans

tempérament

constitution

entré le 22 avril 76

sorti le 7 VI 76

DIAGNOSTIC ET RÉSUMÉ

paralysie gener. ?

HISTOIRE PATHOLOGIQUE

Il a bu le goutte
bu les mêmes pendant
1 an il y a 2 ans.

Thrasion de poitrine il y a 10 ans
~~Pas d'excès alcooliques~~ Pas de syphilis
Marié père de famille.
Ne sait à quoi attribuer sa maladie.
A habité depuis 2 ans un appartement
dans une maison récemment bâtie.
Début il y a 15 mois par du trouble dans
la vision. ~~Nuage~~ Brouillards dans les deux yeux
ayant toujours été en augmentant. Aujourd'hui :
impossibilité de lire les caractères ordinaires.
Vue à distance diminuée. Jamais de paralysie
des muscles moteurs de l'œil.
Mémoire diminuée, émotion facile, pleure quand
on l'interroge !
Qq temps après le début des troubles visuels, hésitation
dans la marche qui est devenue de plus
en plus chancelante. Jamais de douleurs
fulgurantes ni autres.
Aujourd'hui : titubation quand il marche

DATES	HISTOIRE PATHOLOGIQUE	PRESCRIPTIONS
	élargissement du centre de gravité et chutes fréquentes.	
	Rien de la démarche des ataxiques ; ne regarde pas ses jambes.	
	Pas de troubles sur la sensibilité des membres inférieurs.	
	il dit que le sol lui paraît toujours comme de la pierre quand il marche.	
	Diminution générale de la force musculaire, le mou droite serre moins que la gauche, la jambe droite résiste moins que la gauche à l'extension.	
	Jamais ni attaque ni paralysie ni perte de connaissance.	
	Rien aux poumons, ni au cœur.	
	Appétit diminué ; rien du côté du tube digestif.	
	Pas de céphalalgie. =	
	Faculté génér. diminuée.	
	On a pris des renseignements auprès de sa femme.	
	Il en résulte que il est devenu d'une	
	circulaire plus irritable qu'il pleure souvent	
	qu'il n'a pas de délire sur aucun point	
	aucune idée de grandeur qu'il n'a pas souvent	
	de l'embarras de la parole. Il n'a jamais perdu	
MAI	connaissance ni eu de paralysie.	
26	La marche semble plus facile cependant le malade tient ses articulations	
	malléolaires très cardes pendant la marche. La pression du pied ne sont	
	cependant pas douloureuses. La parole et l'intelligence sont toujours	
	intactes.	

Lyon, Impr. A. Bonnaviat, rue Ste-Catherine, 13.

SCD Lyon 1

n° 76 [illegible] 1 pr [illegible] } de 30 g

N° 21.

HOTEL-DIEU. — Salle St Charles N° 43

Nom Richard Joseph

né à Rivière de Giers

demeurant à

profession mineur

âge 24 ans

tempérament

constitution

entré le 23 avril 76

sorti le 4 juin 76

DIAGNOSTIC ET RÉSUMÉ

Méningo-encephalo-diff.

HISTOIRE PATHOLOGIQUE

Pas d'excès alcoolique, ni vénériens,
pas de syphilis.
Lenteur de la parole
Délire hypocondriaque

N°

DATES	HISTOIRE PATHOLOGIQUE	PRESCRIPTIONS

Lyon, Imprt. A. Bonnaviat, rue Ste-Catherine, 19.

SCD Lyon 1

HOTEL-DIEU. — Salle Charles N° 27

Nom Borat Joseph
né à Eclose (Isère)
demeurant à id
profession cultivateur
âge 38
tempérament
constitution
entré le 3 mai
sorti le 12 mai

DIAGNOSTIC ET RÉSUMÉ

Paralysie générale

HISTOIRE PATHOLOGIQUE

Pas d'antécédents syphilitiques ; pas d'alcoolisme. Cet homme est carrier ; il y a 9 mois 1/2, il fut pris en travaillant d'une attaque convulsive qui lui arriva subitement. Transporté chez lui il resta pendant 10 jours privé de connaissance. Depuis lors il est pris tous les jours et à deux ou 3 reprises différentes, d'un tremblement général de la tête des bras et des jambes. Cet état n'a rien de commun avec le frisson de la fièvre intermittente, car ce malade qui a eu cette affection dans sa jeunesse, sait parfaitement la différencier. Ce tremblement dure deux heures environ. Le malade pendant ce temps conserve toute sa lucidité intellectuelle.

Pendant les intervalles de calme, le malade ne peut marcher longtemps, car il éprouve une grande

Lyon. Impr. A. Bounaviat, rue Ste-Catherine, 18.

SCD Lyon 1

DATES	HISTOIRE PATHOLOGIQUE	PRESCRIPTIONS
	tantôt, et de la douleur dans les pieds. — Il sent du reste parfaitement le sol. — Lorsque on le fait tenir debout et les yeux fermés, le malade a de la tendance à tomber en arrière — ou sur le côté. — Il ne peut tenir les bras horizontalement étendus, il sont agités d'un tremblement général. — Le sens génésique ~~est~~ paraît conservé normal. Les fonctions digestives s'accomplissent parfaitement.	
12 m	— Le malade se sent bien mieux. — Les tremblements ne sont plus aussi fréquents. — et il a plus de force dans les jambes. Il demande à sortir	2 Pil. — Mouton

SCD Lyon 1

HOTEL-DIEU. — *Salle* Salle Saint Charles N° 56

Nom Mottet Victor
né à Vif (Isère)
demeurant à Lyon
profession journalier
âge 61 ans
tempérament
constitution
entré le 21 fév. 75
sorti le entré à la Charité le 4 mai 75

DIAGNOSTIC ET RÉSUMÉ

Paralysie générale progressive

HISTOIRE PATHOLOGIQUE

Ce malade est déjà sorti de S. Charles vers le 20 7bre 74, où il était entré dit-il pour un erysipèle du cuir chevelu.

Il se plaint aujourd'hui d'une diminution générale dans la force musculaire; il éprouve une certaine difficulté à garder longtemps la station verticale; il a qf. des nausées; ses digestions sont bonnes en général; il a une certaine tendance à la constipation; ou tout au moins ses selles sont irrégulières.

Ses réponses sont calmes et précises, mais il met à les donner un peu de lenteur et d'hésitation. — La pupille Droite est fortement dilatée, et cependant elle n'a pas perdu complétement sa mobilité.

La miction est normale; pas de céphalée ni de douleurs lombaires. = Son pouls a une fréquence normale, mais il est petit, dépressible, et presque filiforme.

Lyon. Impr. A. Bonnavial, rue Ste-Catherine, 18.

SCD Lyon 1

DATES	HISTOIRE PATHOLOGIQUE	PRESCRIPTIONS

SCD Lyon 1

N° 21.

HOTEL-DIEU. — Salle Charles N° 44

Nom Hugues Larroix

né à Etienne Lavoienne

demeurant à Chanelaz

profession vigneron

âge 43

tempérament

constitution

entré le 6 Aout 75

sorti le 8 aout 75

DIAGNOSTIC ET RÉSUMÉ

Paralysie g^ale

HISTOIRE PATHOLOGIQUE

Père rhumatisant mais vivant encore —
Le malade n'a jamais des attaques franches de rhumatisme articulaire, il a eu qq. douleurs vagues dans le dos et les hanches.
Pas de syphilis — ni d'alcoolisme —
Début de la maladie actuelle il y a 7 ans.
A cette époque ce malade eut de violents chagrins domestiques et depuis lors il conserva une cephalalgie gravative, accompagnée d'étourdissements et de vertiges — Quatre mois après il entra à l'hopital de Villefranche pour une fièvre? qui le cloua au lit pendant 2 mois —
Durant cette maladie il aurait eu des hemoptysies?
Il se remit à peu près complètement et put reprendre ses occupations —
Il y a 7 mois la cephalalgie est revenue et depuis elle a toujours persisté —

SCD Lyon 1

DATES	HISTOIRE PATHOLOGIQUE	PRESCRIPTIONS
	Il fut obligé même de s'aliter il a 5 mois pendant 15 jours — à cette époque sont survenus des fourmillements et des tremblements dans les jambes revenant de temps à autres — Actuellement le malade se plaint, d'avoir de la peine à marcher lorsqu'il fait une longue course — les vertiges reviennent facilement surtout lorsqu'il passe sur les ponts — il lui semble qu'il va tomber Il a aussi de l'ambly opie — Du côté de l'intellect, il remarque un certain affaiblissement de la mémoire — Tous les mots ne lui viennent pas aussi facilement qu'autrefois — Il n'y a pas de tremblement de la langue, ni d'hésitation de la parole — La sensibilité est conservée — Il y a un affaiblissement des forces sans atrophie musculaire — Irrégularité des pupilles. Rien au cœur — appétit conservé —	

Lyon. Impr. A. Bonnaviat, rue Ste-Catherine, 13.

SCD Lyon 1

N° 21. (Cabinet d'isolement)

HOTEL-DIEU. — Salle St Charles N° 81 (bis)

Nom

né à

demeurant à

profession

âge

tempérament

constitution

entré le

sorti le 20 juin — envoyé à Lautiquaille

DIAGNOSTIC ET RÉSUMÉ

Méningo-Encéphalite

HISTOIRE PATHOLOGIQUE

Aucun antécédent héréditaire — du moins au dire de la femme du malade —
Cet homme s'est livré à ~~ce~~ surtout il y a ~~une~~ 8 ou 10 ans environ à l'alcoolisme
Depuis son mariage c'est depuis 5 ans il buvait plus rarement
mais sa femme a remarqué que depuis un an et surtout
depuis q.q. mois il suffisait d'une très petite quantité de vin
pour le mettre dans l'ivresse —
Il est mémoire de son état; il a fait ~~des pertes~~ il y a 2 ou 3 ans
des pertes d'argent considérables pour sa position —
il y a un an environ il commença à grouver un peu de
difficulté pour écrire : puis au bout de qq mois il ~~était~~ marchait
avec peine en même temps son caractère changeait il était
porté à la tristesse et à la colère — à ce moment il n'eut aucune
idée fixe d'ambition, de grandeur ou de tristesse excessive —
Le délire est survenu brusquement à la suite probablement d'un
léger excès de boisson —
depuis son entrée à l'Hôtel Dieu l'état du malade est
toujours le même il a un délire bruyant portant sur toutes les
idées — il n'y a pas d'idée délirante particulière —
Le malade répond q.q.f. d'une manière sensée à la
première partie d'une question pour passer immédiatement

Lyon Imp. veuve Bonnaviat et fils

SCD Lyon 1

DATES	HISTOIRE PATHOLOGIQUE	PRESCRIPTIONS
	après à une autre ordre d'idée —	
	Il n'y a aucune paralysie complète — aucune différence pupillaire	
	bien notable = pas de tremblement de la langue — Le malade accentue	
	très-bien tous les mots et toutes les lettres — sensibilité et action réflexe	
	assez bien conservée — pas d'incontinence d'urine ou de matières fécales —	
	Le malade dort pendant plusieurs heures chaque nuit —	
	Son appétit est bien conservé il mange sans aucune difficulté —	
	La température n'est pas élevée —	
	— On a essayé pendant plusieurs jours —	Extrait de belladone
	on a obtenu un peu d'éclaircissement pendant un jour	à 0.03. 0.05. 0.07 —
	et le lendemain le délire revenait = il y avait en	
	action pupillaire du médicament —	
	— pendant huit jours on a donné —	Bromure de potassium
	aucune amélioration —	2 - 4 - 6 g. —
Le 8 juin	— on commence à donner —	Extrait thébaïque 0.05
10.	—	— 0.10 —
12	aucune amélioration —	— 0.15
15	id —	— 0.20 —
16	—	— 0.25
18	aucune amélioration pour 0.25 est quinze	Chloral. 2 g.
19	Il y a mort dernière la maladie a été plus calme	

SCD Lyon 1

N° 21.

HOTEL-DIEU. — Salle St Charles N° 96

Nom Joseph Favre
né à Renage (Isère)
demeurant à Lyon
profession ajusteur
âge 25 ans
tempérament
constitution
entré le 24 9bre 1871
sorti le 1er mars. 72 pour celle à l'Antiquaille. —

DIAGNOSTIC ET RÉSUMÉ

Méningo-Encéphalite diffuse chronique

— Pas d'excès alcooliques. —
— Rien d'appréciable du côté de l'hérédité. —

HISTOIRE PATHOLOGIQUE

— A l'âge de 15 ans, le ml. a été atteint d'une fièvre typhoïde. —

— Il y a 6 mois environ, à la suite de malheurs de famille, le ml. a perdu subitement une partie de la mémoire — la parole est devenue embarrassée — puis faiblesse générale, surtout de la jambe gauche. — Bientôt le travail est devenu impossible au malade. — Aujourd'hui, la perte de la mémoire subsiste toujours, la parole est embarrassée, le ml. a de la difficulté, parfois de l'impossibilité de prononcer certains mots. — La faiblesse générale s'est accrue — le ml. ne marche guère qu'avec un bâton. — Jamais de céphalalgie. — Appétit conservé. — Troubles du sommeil. — Pas d'hallucinations. — Pas de délire appréciable — ni des grandeurs, ni de persécution. —

— Depuis sa fièvre typhoïde, l'œil droit est atteint d'amblyopie. —

— Rien du côté de la poitrine et du cœur. — tis. pectorale
— pot. 30 gr. 2 cop. péca.

Lyon Imp. Veuve Rannaviet et fils

SCD Lyon 1

DATES	HISTOIRE PATHOLOGIQUE	PRESCRIPTIONS

SCD Lyon 1

N° 21.

HOTEL-DIEU. — *Salle* St Charles N° 57

Nom Pierre Achin

né à Lyon

demeurant à —

profession journalier

âge 43 ans

tempérament

constitution

entré le 16 9bre 1871

sorti le 14 Fév 72 Aggravé —

DIAGNOSTIC ET RÉSUMÉ

Méningo-encéphalite chronique

— Par d'antécédents syphilit. ni vénérien. — Par d'excès alcooliques

HISTOIRE PATHOLOGIQUE

— Ce ml. a reçu en Crimée un éclat d'obus sur le sinciput — en Italie, il a eu la poitrine contusion par un éclat de carabine. — Avait une robuste constitution. — Lorsqu'au commencement de Mai 1871 sans cause appréciable, il a été atteint d'une légère surdité — en Mai 1871 il a eu pendant la nuit, un accès d'épilepsie — le seul, suivant le ml. — A la suite, la surdité a augmenté, il y a eu des troubles dans la vue — et du balbutiement de la langue. — La mémoire a un peu diminué. — et en même temps, le caractère changeait, le ml. devenait plus pénible, plus irascible, se fâchait pour des causes insignifiantes. — Parf. douleurs céphalalg. très intenses.

— Jamais il n'y a eu d'hémiplégie, ni de paraplégie. — La marche n'a jm. été vacillante — jm. de faiblesse plus prononcée d'un côté que de l'autre. — Rien du côté de la miction. —

Lyon Imp. veuve Baumaciet et fils

SCD Lyon 1

DATES	HISTOIRE PATHOLOGIQUE	PRESCRIPTIONS

SCD Lyon 1

HOTEL-DIEU. — *Salle* St Charles N° 62

Nom Charles Benoit Juennin

né à } Lyon

demeurant à }

profession tisseur

âge 52 ans

tempérament

constitution

entré le 31 août 72

sorti le ~~mardi~~

DIAGNOSTIC ET RÉSUMÉ

— Paralysie générale —

X

HISTOIRE PATHOLOGIQUE

Le père et la mère morts à un âge avancé. 17 frères ou sœurs dont 4 seulement survivent.

Pas de maladies infectieuses, ni d'accès diathésiques.

Santé antérieure excellente.

Depuis 6 ans le malade commença à remarquer du sang dans ses urines; quoique ce symptôme ne s'accompagnât d'aucune souffrance le malade s'affaiblit sensiblement; il lui est arrivé plusieurs fois de tomber et de perdre connaissance. Il y a 2 ans il subit un traitement durant 6 mois à la Croix-Rousse, dans la salle St Pothin; il sortit pour aller à Longchêne — L'hématurie avait alors cessé.

Il y a 4 mois en couchant dans les bâtiments de l'Exposition qui n'étaient pas couverts à cette époque il prit froid; l'hématurie reparut et avec elle des douleurs lombaires qui s'étendirent en même temps à la jambe droite.

Actuellement le malade se plaint de raideurs dans ce membre surtout au dessous de la rotule, outre l'hématurie persiste.

Pas de toux; rien au cœur.

Lyon Imp. veuve Rousselet et fils

SCD Lyon 1

DATES	HISTOIRE PATHOLOGIQUE	PRESCRIPTIONS
14		tannin —
15	urine beaucoup moins sanguinolente La quantité de sang est la même dans l'urine du matin et de la journée —	
18 8bre	le sang dans l'urine avait disparu puis était revenu pendant 1 jour seulement Enfin il a disparu de nouveau depuis 6 jours — délire à peu près constant.	
	De plus le malade depuis son entrée à l'hôpital présente du côté du système nerveux les symptômes suivants : perte partielle de l'intelligence — Lenteur embarras de la parole — surtout grande difficulté pour compter impossibilité de faire certains calculs même peu compliqués — Il ne délire bien véritablement que lorsqu'il parle de Garibaldi — il dit avoir été son aile de camp il ne tuait que les chefs — il a reçu des fils de Garibaldi plusieurs témoignages d'estime et d'amitié, il y a q.q. mois à l'exposition, et récemment depuis son entrée à l'hôpital une médaille des Eaux de Vichy — il dit avoir beaucoup voyagé, avoir été au Brésil en voiture — En un mot délire des grandeurs très caractéristique — le commencement de l'observation témoigne d'un genre particulier de délire consistant à se croire un très nombreuse parenté ~~où~~ il dit n'avoir pas moins de 17 frères ou sœurs — affaiblissement des membres — marche lente — habitus caractéristique	
2 Et. 72	Le malade est envoyé à l'Hôtel-Dieu	

N° 21.

HOTEL-DIEU. — Salle Sᵃ Charles N° 85

Nom François Joseph Margand

né à Eure (Haute Saône

demeurant à

profession journalier

âge 36

tempérament

constitution

entré le 8 avril 1874

sorti le 15 avril 1874

DIAGNOSTIC ET RÉSUMÉ

Paralysie générale — congestions épileptiformes —

HISTOIRE PATHOLOGIQUE

Le soir au moment de l'entrée du malade il est rapidement interrogé, et peut répondre aux questions qu'on lui adresse; il se plaint de être malade depuis une quinzaine d'jours et de tomber —

~~Le malade~~

9 avril 1874 au moment de la visite il est dans le coma; en appelant vivement son attention on peut lui faire tirer la langue, lui faire fermer les yeux, mais il ne peut prononcer aucune parole — il a une déviation conjuguée des yeux et de la face très manifestement du côté gauche —

Il existe également une hémiplégie gauche.

La commissure labiale gauche est légèrement abaissée avec et la commissure droite est portée un peu en haut en dehors

Lyon. Impr. A. Bonnaviat, rue Ste-Catherine, 13.

SCD Lyon 1

DATES	HISTOIRE PATHOLOGIQUE	PRESCRIPTIONS
	la sensibilité paraît conservée des deux côtés de la mais moins à gauche —	
	la face et des piqûres sur la ligne médiane	
	provoque des contractions égales dans les muscles	
	faciaux de chaque côté — —	
	Pas de troubles pupillaires —	
	pas de déviation de la bouche ni de la langue —	
	paraît entendre vaguement les questions qu'on lui adresse	
	mais ne peut prononcer aucune parol. —	
	paralysie du bras gauche — ~~ne~~ le membre	
	soulevé retombe sur le lit, . au membre	
	inférieur cette paralysie est moins accusée	
	~~cep~~	
	La sensibilité persiste du côté gauche, mais	
	émoussé — si l'on pique la plante du pied	
	droit bien que la perception soit lente	
	le malade fait des efforts pour retirer sa	
	jambe, il l'écarte assez violemment et volontairement	
	si au contraire on pique la plante du pied	
	gauche, on ne constate aucun effort	
	pour retirer la jambe, mais on provoque	
	des contractions réflexes assez marquées	
	dans le membre —	
	la motilité est normale à droite —	
	le malade aurait pris quelques instants	
	avant la visite des crises épileptiformes —	

SCD Lyon 1

Charles 85 ~~6~~ François Joseph Margand

DATES	HISTOIRE PATHOLOGIQUE	PRESCRIPTIONS
10 avril 1874	hier à midi a éprouvé deux nouvelles crises épileptiformes, le malade écumait — le soir obnubilation des sens, lenteur dans les réponses, ne peut donner des réponses satisfaisantes	
le matin	la langue est toujours dévirée à gauche — les deux pupilles ~~gauche~~ sont un peu resserrées	
1	réponses toujours obtuses se plaint de mains de tête à gauche, — éprouvait hier soir des nausées pas de traces apparentes de syphilis	
	pouls lent à 60	
	respiration 18	
	pénitence d'un peu d'abaissement de la commissure labiale gauche —	pot. Bromure 4 gr.
	deux nouvelles crises dans la journée d'hier	Caféine
11 avril	— le délire est plus violent	Vin —
	pendant la parole éprouver ~~des~~ ~~[illegible]~~ bredouillement dans la langue et dans les lèvres —	
	pas de nouvelles crises épileptiformes régulières	
	dilatation des pupilles	
	tendance à répéter les mêmes mots —	
	grande incohérence dans les paroles en se tirant fortement son attention on obtient des réponses raisonnables	
14 avril	monte à l'antiquaille	

N° 21 *bis*.

DATES	HISTOIRE PATHOLOGIQUE	PRESCRIPTIONS

SCD Lyon 1

MODÈLE N° 21.

HOTEL-DIEU. — Salle St Charles N° 47

Nom Devaux
né à Cuizery
demeurant à
profession Relieur
âge 42
tempérament
constitution
entré le 14 avril 77.
sorti le 19 avril 77

DIAGNOSTIC ET RÉSUMÉ

paralysie générale

Sorti même état

HISTOIRE PATHOLOGIQUE

pas d'antécédents héréditaires — frère mort de fluxion de poitrine — pas d'antécédents pas de syphilis pas de rhumatisme — pas d'épilepsie — pas d'excès alcooliques avant son attaque douleurs de tête par moments, souvent il se sentait poussé instinctivement vers un endroit ou objet ~~sans~~ sans avoir la force de s'arrêter, cet état a duré 6 mois d'ailleurs pas d'autre symptôme et pas de maladie antérieure — attaque il y a 6 mois. début brusque, pas de perte de connaissance, céphalgie très vive, pas de chute, perte de la parole perte subite mais pas d'une façon absolue, le malade pouvait encore balbutier, il parlait moins bien qu'à cette heure, intelligence et mémoire en parfaite intégrité — Cette attaque n'a influencé en rien la motilité et la sensibilité des membres.

SCD Lyon 1

DATES	HISTOIRE PATHOLOGIQUE	PRESCRIPTIONS
	pas de trouble du côté des sens spéciaux — pas de troubles digestifs. pas de perte de la force de contractilité des membres — la force de station verticale est très variable, quelquefois le malade peut se tenir debout et marcher d'autrefois cela lui est absolument impossible — pas de déviation de la face il n'y a pas eu au début — pas de paralysie des muscles de l'œil ou des paupières pupilles égales un peu dilatées — tremblement non rhythmé de la tête et des muscles de la face surtout des sourciliers lorsqu'on fait étendre les mains la droite n'éprouve qu'un tremblement léger irrégulier la gauche est prise au contraire de mouvements irréguliers étendus portant sur les doigts surtout et augmentant avec la fatigue — la même différence ne s'observe pas pour les membres inf. sensibilité conservée	

Lyon. Impr. A. Bonnaviat, rue Ste-Catherine, 18.

SCD Lyon 1

MODÈLE N° 21.

HOTEL-DIEU. — Salle St Charles N° 62

Nom Jean Entz.
né à Lyon
demeurant à
profession cordonnier
âge 61
tempérament
constitution
entré le 11 mars 77
sorti le 22 avril

DIAGNOSTIC ET RÉSUMÉ

paralysie générale

— mort

HISTOIRE PATHOLOGIQUE

Début il y a un mois — mais le malade ne se portait pas bien. Douleurs siégeant dans le bas ventre ne portant pas des reins. Ces douleurs ne duraient que quelques instants et elles assez vives pour empêcher le malade de marcher ces douleurs ne remontent pas a plus de deux mois, ces derniers jours ~~elles~~ les crises sont devenues de plus en plus fréquentes — l'appetit est bon — un peu de cephalalgie, pas de vomissements pas de rêves pendant le sommeil — pas douleur dans les membres. De temps en temps délire ambitieux — Urines pas d'albumine

22 avril — Le malade est très affaissé, aphonie depuis deux jours.

SCD Lyon 1

DATES	HISTOIRE PATHOLOGIQUE	PRESCRIPTIONS
	autopsie ; congestion pulmonaire hypostatique, sclerose rénale diffuse, rien au cerveau, rien dans les meninges	

Lyon. Impr. A. Bonnaviat, rue Ste-Catherine, 18.

SCD Lyon 1

N° 21.

HOTEL-DIEU. — *Salle* St Charles N° 94.

Nom François Dijoud

né à aix les bains

demeurant à Lyon

profession Cocher

âge 40 ans

tempérament

constitution

entré le 21 juillet 73

sorti le

DIAGNOSTIC ET RÉSUMÉ

Paralysie générale

HISTOIRE PATHOLOGIQUE

Lyon. Impr. A. Bonnaviat, rue Ste-Catherine, 13.

SCD Lyon 1

DATES	HISTOIRE PATHOLOGIQUE	PRESCRIPTIONS

SCD Lyon 1

MODÈLE N° 21.

HOTEL-DIEU. — Salle St Charles N° 80

Nom Bruyas Fr.
né à St Julien en Jarret
demeurant à
profession teinturier
âge 39
tempérament
constitution
entré le 9 IX 76
sorti le le 25 jour

DIAGNOSTIC ET RÉSUMÉ

Méningo-Encéphalite diffuse

Ramollissement Cérébral

amélioré, partant bien mais n'ayant pas de mémoire

HISTOIRE PATHOLOGIQUE

Aucun excès ni alcoolique ni vénérien
Debut il y a 2 ans environ par transpirations exagérées le malade avait alors un emploi qui le faisait beaucoup travailler et qui l'inquiétait même. Il était toujours préoccupé de son travail, ~~et~~ souvent il avait des cauchemars et causait la nuit de soie de fuschine etc etc. — cet état de surexcitation ~~d'accompagner qq les~~ fut bientôt compliqué d'une perte graduelle de l'appétit : le malade avait en même temps de la constipation. Puis au bout d'un an environ les transpirations s'arrêtèrent. Mais le malade perdit un peu ses forces : ~~[illegible]~~ Il était obligé de temps à autre d'interrompre son travail pendant un mois ou 2 pour se reposer. La surexcitation mentale persistait toujours. Avec la disparition des sueurs apparurent des crises épileptiformes très fréquentes d'abord et actuellement moins rapprochées. Le malade poussait un cri perdait connaissance et s'agitait à terre pendant qq instants ; puis après la période ~~[illegible]~~ de contractions : le malade s'endormait profondément pour qq instants

DATES	HISTOIRE PATHOLOGIQUE	PRESCRIPTIONS
	Ces crises persistent encore actuellement, mais elles sont moins fréquentes qu'au début.	
	Dans le courant de Décembre 1875 le malade dans un moment d'excitation fit une chute près la fenêtre de sa maison et tomba de la hauteur d'un étage environ. Il ne se fit pas de fracture mal dans sa chute, mais depuis cette époque il aurait fréquemment des vomissements sanglants. ~~avec Apoplexie~~	
	Jamais il n'a toussé jamais il n'a eu d'hémoptysie. Les fonctions génératrices après avoir été très fortement surexcitées au début de la maladie sont depuis plusieurs années endormies et ne se réveillent qu'à de très longs intervalles (plusieurs mois)	
	Jamais de paralysie des membres.	
	L'embarras de la parole, la perte de la mémoire ont débuté et y a environ 6 mois et ont augmenté ~~[illegible]~~ rapidement.	
	Le malade ne tousse pas. Il est impossible d'extraire de lui aucune parole — il regarde l'interlocuteur et ne répond rien — il est pensif.	
	Pupilles égales. Il ne se plaint que de la gorge	
12	~~Mr~~ Le malade ~~est~~ exprime son contentement — béatitude.	
13	mutisme absolu	
15	~~Excitation~~ cette nuit — Délire furieux —	Laquante extraordinaire
17	Si on laisse le malade détaché, il se lève ~~[illegible]~~ cherchant à prendre fond	Pot Ext theb. 0.05 Ext th 0.10
23	Toujours coutumes. Pas de contraction des pupilles	Ext theb 0.15 Ext thee 0.20
23	ce matin période d'excitation — si on	Ext theb 0.25
24	Plus grand. Pas d'état gal grave	Ext theb 0.30
28	un peu de calme	Ext theb. 0.40
5	— — pupilles non encore contractées	Ext theb 0.45
9	le malade parle de moins en moins quand on l'interroge — au début il répondait assez bien à ce qu'on lui demandait	Ext theb 0.50
19	on abaisse le dose à 0.10.	
21	Amélioration —	
25	Le malade recommence à répondre aux questions qu'on lui pose on le ramène dans la salle	
28	agitation de plus en plus grande depuis 2 jours on le remet au cachot	

Lyon, impr. A. Bonnaviat, rue Ste-Catherine, 18.

HOSPICES CIVILS DE LYON

HOTEL-DIEU

Nom Gouget Salle 4e femmes Lit N° 14 F°

Prénoms Fleurie

Age 60 ans

Profession Lingère

Né à Bessenrey

Demeurant à

Entré le 13 Mai 85

Sorti le Mort le 27 Mai

DIAGNOSTIC ET RÉSUMÉ

Meningo Encephalite

Chef du Service, M.

OBSERVATION CLINIQUE

Élève interne, M.

Aucun renseignement sur la malade. Aucun antécédent connu. Elle parle difficilement. On a de la peine à éveiller son attention, quand on y a réussi, elle vous fait une réponse qqf. juste, souvent incohérente. La parole est lente, hésitante. Elle bredouille.

Il semblerait qu'elle a pris une attaque il y a 8 ou 10 jours qu'avant cet accident elle jouissait d'une bonne santé, & que depuis immédiatement après elle aurait eu une hémiplégie gauche qui a disparu graduellement.

En tous cas, actuellement, la malade est apportée sur un brancard, elle ne peut ni marcher, ni se tenir debout. On la met au lit, elle ne peut pas se soulever seule pour s'asseoir, mais si on la soulève, elle peut rester assise 1 ou 2 minutes.

A l'examen on note : Du côté de la face : La Malade

Impr. Alf. Louis Perrin.

SCD Lyon 1

Nom _____ Salle _____ Lit N° _____ F° _____

semble avoir la commissure labiale gauche un peu abaissée la narine du même côté un peu affaissée & le pli nasi labial moins accentué. Elle tient habituellement les yeux fermés mais les mouvements des paupières sont intactes.
Il est très difficile de lui faire tirer la langue, on y arrive pourtant. elle a des tremblements fibrillaires accentués pas de déviation.
On a noté les troubles de la parole. On ne constate pas de troubles de la vue. L'ouïe semble plus fine à droite qu'à gauche. Pas de troubles de la sensibilité.
Du côté des membres supérieurs. Les mouvements sont possibles. La Malade peut lever les bras, serrer la main. Elle peut saisir une cuiller, la porter à sa bouche. Les mouvements sont lents & mal exécutés, la force est notablement moindre à gauche qu'à droite. c'est toujours du membre droit que la malade cherche à se servir pour exécuter les mouvements prescrits. Elle vient avec sa main droite chercher son bras gauche.
Même état de la force & de la motilité pour les membres inférieurs. La Malade peut soulever les 2 jambes, la droite plus aisément mais elle ne peut les maintenir en l'air. La station debout est impossible. Elle peut encore résister un peu aux mouvements qu'on veut produire. Pas de contracture.
Au point de vue de la sensibilité, elle paraît émoussée des 2 côtés surtout à gauche.
La Malade a uriné dans son lit cette nuit. Pas de selles. Pas d'engorgement ganglionaire. Rien d'anormal du côté du squelette. Pas de cicatrices suspectes.
L'Intelligence est presque éteinte. La Malade rit pendant qu'on l'examine.
Rien d'anormal à l'auscultation du poumon.

SCD Lyon 1

Nom Salle Lit N° F°

Au coeur l'(léger souffle systolique) souffle diastolique rude à la base aux foyer des bruits aortiques se propageant faiblement dans toute la région précordiale. L'impulsion du coeur est faible.
La pointe bat dans le 5e espace dans la ligne mamelonaire.
L'auscultation des vaisseaux du cou rendue très difficile par l'état de la malade. Laisse percevoir seulement un double souffle à la fémorale on n'obtient pas de double souffle de Durozier.
Le pouls assez fort est régulier. 19.4 - un peu dur.
Pas de température 37/6 Ventre souple.
La Malade est dans un état de somnolence continuelle.
Pas d'agitation.

15 Mai Les carotides ne présentent pas de choc exagéré. Synchronisme des battements des carotides & du coeur.
Le pouls est nettement perçu dur assez fort, & quand plusieurs doigts sont placés sur la radiale on a une sensation d'ondulation très nette.
La fémorale donne la même sensation que le pouls. Pas de choc brusque.
Pas de frémissement à la main au niveau de la région précordiale ni à la base, ni à la pointe.
On entend sur toute la région précordiale un double bruit de souffle correspondant à la systole & à la diastole.
Ces bruits présentent leur maximum d'intensité au niveau de la 2e pièce du sternum mais on les entend d'une part jusqu'à la fourchette sternale, d'autre part jusqu'à l'appendice xiphoïde & jusque sous l'aisselle. Le souffle systolique est assez intense sans être rude. ses caractères sont à peu près ceux du souffle diastolique. On l'entend très nettement jusqu'à la partie supérieure du sternum & dans les espaces intercostaux voisins, ainsi que dans les grosses artères

SCD Lyon 1

Nom Salle Lit N° F°

du cou, où il va en diminuant d'intensité.
Il diminue aussi en descendant vers l'appendice xiphoïde où il est plus faible & masqué par le 1er bruit du cœur.
Il en est de même jusque sous l'aisselle.
Le souffle diastolique comme le souffle systolique est nettement soufflant, en jet de vapeur, plus prolongé que le 1er. Il diminue à la partie supérieure du sternum & on ne l'entend plus sur les vaisseaux du cou, où le bruit diastolique est très mal perçu.
Au contraire le souffle diastolique s'entend très nettement jusqu'à l'appendice xiphoïde, jusqu'à la pointe du cœur & sous l'aisselle. C'est manifestement le bruit pathologique dominant.
Il est difficile d'ausculter la carotide par une pression faible en raison des contractions du SCM qu'on éveille alors, on n'obtient ainsi qu'un souffle systolique plus rude. Mais en auscultant la sous clavière avec pression on produit très aisément un double souffle. Ce double souffle est déterminé de la même manière au niveau de la cruralle.
P. 76. R. 24 bruyante
La malade est dans un état demi comateux, toujours assoupie dont on a de la peine à la tirer. Cependant quand on lui parle, elle répond, puis retombe aussitôt dans son état de somnolence dont l'examen ne la tire même pas.
Cependant chaque fois qu'on touche un point du corps, elle résiste par q.q. contractions des parties touchées. Elle tient (ou membres supérieurs, inférieurs) Elle change ses membres automatiquement ou pour se défendre quand on la touche, mais ne peut toujours pas se tenir debout. On ne trouve toujours aucun signe bien manifeste de paresse d'un côté du corps

SCD Lyon 1

Nom Salle Lit N° F°

La face est toujours immobile avec les joues tombantes & les paupières closes. Toutefois comme hier la commissure labiale gauche est un peu abbaissée & les contractions de la face déterminées par excitation est un peu moins prononcées à gauche [illegible] par le côté droit. Elle ne tire pas la langue tandis qu'hier, elle l'avançait un peu sur les arcades dentaires.

Persistance des réflexes cutanés & tendineux. Toutefois les excitations faibles passent inaperçues. Il faut piquer, chatouiller ou pincer pour obtenir un mouvement.

Elle est allée du ventre & a uriné dans son lit. Rien d'anormal à l'auscultation du poumon. La poitrine est sonore jusqu'en bas. La respiration est un peu obscure.

Pas d'escharres.

Baillements.

16 Mai Même état. T 37.6. P 76. La Malade répond plus difficilement encore aux questions.

On a dû la sonder pour examiner les urines. Elles sont de couleur foncée, donnent un disque net d'urates par Ardl ne renferment pas d'albumine.

17 M. La Malade va mieux se réveille. vous regarde dès qu'on lui parle. Elle bouge mieux les membres, tire la langue. Un peu de bredouillement de la parole & d'incohérence. La parole est hésitante. La langue semble empâtée.

18 M. La Malade répond mieux. a l'air plus éveillé. Elle bredouille pourtant encore, mais quand elle fait de longues phrases, on constate nettement le bégaiement

SCD Lyon 1

Nom Salle Lit N° F°

& l'incohérence

20 M. Grande amélioration. La Malade demande le bassin pour uriner. Mais elle résiste encore aux mouvements.

23 M. Va moins bien : a été du ventre dans son lit - a du tremblement. Plus affaissée

24 M. L'obnubilation augmente. La Malade a encore été du ventre dans son lit. Elle avale plus difficilement. Somnolence. Résiste aux mouvements. Réagit très vite & brusquement. Eschare sur la fesse gauche. Les contractions sont toujours plus lentes & moins accentuées sur le côté gauche de la face. Pas de paralysie plus accentuée sur les membres. L'auscultation est rendue plus difficile, parce que la malade respire mal. Pas de matité. Ronflement. Elle n'a pas le phénomène complet de Cheyne-Stokes. Pas d'apnée mais elle en a le rythme très net. T 39.8. Elle ne tousse pas, ne crache pas.

25 M. La Malade n'a plus le phénomène de Cheyne depuis hier soir mais la respiration est très accélérée 44. Bruyante. Les lèvres & le voile du palais sont en mouvement à chaque respiration. T 140. L'état comateux s'est encore accentué. La Malade paraît affaissée. Les Membres sont immobiles, mais dès qu'on leur imprime un mouvement il y a une réaction en sens inverse d'autant plus marquée que l'impression est plus brusque. C'est ainsi qu'elle résiste dans l'extension ou la flexion des membres, mais surtout lorsqu'on veut les étendre brusquement. Si on détermine ce mouvement lentement on peut le faire sans résistance. Si on étend ces doigts habituellement dans la ½ flexion, il se produit une série de mouvements alternatifs de flexion & d'extension avant que les doigts soient définitivement étendus.

Impr. Alf. Louis Perrin.

SCD Lyon 1

HOSPICES CIVILS DE LYON

HOTEL-DIEU

Nom _____ Salle _____ Lit N° _____ F° _____

Prénoms _____

Age _____

Profession _____

Né à _____

Demeurant à _____

Entré le _____

Sorti le _____

DIAGNOSTIC ET RÉSUMÉ

Chef du Service, M. _____

OBSERVATION CLINIQUE

Élève interne, M. _____

Les mouvements qu'on imprime au pied donnent lieu aussi à des séries de mouvements alternatifs de flexion & d'extension comme s'il y avait un tremblement exagéré.

Sur la face & le tronc les muscles réagissent toujours très vivement en se contractant sous l'influence de la plus légère excitation.

Les reflexes tendineux sont exagérés. Toutefois on ne peut pas déterminer de trépidation plantaire & on ne donne guère lieu qu'aux phénomènes déjà indiqués.

En restant auprès de la malade un instant après la cessation de toute excitation l'état conateux augmente & la respiration prend de nouveau le rythme de Cheyne sans arriver à ~~la pure~~ l'apnée véritable.

La T augmente 40°7. La poitrine reste sonore. La respiration s'entend mal. Pas de souffle ni de valeur fixe.

L'Escharre a grandi beaucoup & s'étend au point symétrique

H. H. — S. G. — Feuilles d'Observations, A. — 11-82. — 10.000.

Impr. Alf. Louis Perrin.

SCD Lyon 1

Nom Salle Lit N° F°

de l'autre coté

La Malade a urné dans son lit. La vessie est vide – Pas de selles –

C'est à peine si on peut faire avaler qq. gouttes de liquide – Il ressort en déterminant la toux.

26 M. La Malade s'est affaissée de plus en plus – La T prise à 5 heures du soir donnait 43° – Elle a été prise 2 fois de suite –

Mort à 7 heures soir.

27 M. à l'Autopsie

Les poumons n'offrent pas trace de pneumonie – un peu de congestion des 2 bases –

On enlève le coeur – on ouvre le pericarde, environ 60 à 7 de liquide séreux – Pas d'inflammation de la séreuse –

On incise l'aorte on constate qu'elle est énormément épaisse, de couleur jaunâtre, l'artère a un aspect gaufré.

Le coeur avec 20 m d'aorte pèse 530 g.

On essaye avec l'eau la valvule sigmoïde & on constate son insuffisance, l'eau entre d'une façon continue, & on peut voir directement que les bords de la valvule au lieu de s'accoler, interceptent entre eux un petit orifice béant de forme triangulaire, qui admettrait aisément une plume d'oie

En examinant directement la valvule, on constate qu'elle est énormément épaisse en même temps qu'elle est devenue rigide, il y a un rétrécissement très net

De même en essayant l'orifice mitral, on constate l'exis d'un rétrécissement à son niveau – Les altérations portent sur le groupe antérieur des piliers aboutissant à la valvule mitrale

SCD Lyon 1

La Rate pèse 270 g. On note seulement à son
niveau un leger épaississement de la capsule.
Les Reins n'ont pas d'altération pesant 140 g. chacun.
Le foie est sain pèse 1460 g.
L'Utérus & ses annexes n'offrent rien d'anormal.
On examine les cerveaux & on constate que du côté
gauche l'escharre est profonde, va jusqu'à l'os, il y a
une cachexie de toutes les parties molles. Du côté droit
en contrecoup, elle n'intéresse que la peau & le tissu
cellulaire sous cutané.
On enlève le cerveau. Rien à noter du côté de la
dure mère. A la coupe les sinus n'offrent rien
d'anormal, de même on incise à la base les principales
artères en partant du tronc basilaire, sans rien trouver
à noter.
On sépare les hemisphères. En essayant d'enlever les
méninges, on constate leur épaississement & leur adhérence
extrême - on ne peut le détacher qu'en enlevant des
portions de substance cérébrale.
Cet état est marqué surtout sur l'hemisphère droit.
Les fonds des plis adhérents sont sur les circonvolutions
frontales, & du lobe sphénoidal - il y en a d'ailleurs qui
sont disséminés sur toute l'étendue des hemisphères.
Des altérations existent beaucoup moins marquées sur
l'hemisphère gauche.
Rien à noter à la coupe des hemisphères non plus qu'à
l'examen de la protubérance ni du bulbe.

H. H. — S. G. — Feuilles d'Observations, Intercalaires. — 11-82. — 10.000. Impr. Alf. Louis Perrin.

SCD Lyon 1

Nom Salle Lit N° F°

SCD Lyon 1

4 bis Femmes N° 14 mai 1887

Modèle N° 61

Nom Bart. Fleurie Joriget

49.

Resp.	Pouls	Chaleur R. C.	24 Mai	25	26	27	28	29	30	31
95	210	34,0 42,5								
90	200	33,6 42,0								
	190	33,2 41,5								
80	180	32,8 41,0								
	170	32,4 40,5								
70	160	32,0 40,0								
	150	31,6 39,5								
60	140	31,2 39,0								
	130	30,8 38,5								
50	120	30,4 38,0								
	110	30,0 37,5								
40	100	29,6 37,0								
	90	29,2 36,5								
30	80	28,8 36,0								
	70	28,4 35,5								
20	60	28,0 35,0								
	50	27,6 34,5								
10	40	27,2 34,0								
	30	35,5								

SCD Lyon 1

SCD Lyon 1

Paralysie agitante

SCD Lyon 1

SCD Lyon 1

MODÈLE N° 21.

HOTEL-DIEU. — *Salle* 4e femme N° 150

Nom Marie Jalabert

né à Nîmes (Gard)

demeurant à

profession

âge 74

tempérament

constitution

entré le 3 mars 79

sorti le

DIAGNOSTIC ET RÉSUMÉ

Paralysis agitans

HISTOIRE PATHOLOGIQUE

La malade répond bien, mais ne peut donner sur son affection que des renseignements très obscurs; elle dit elle m. qu'elle ne se rappelle pas bien; elle confond du reste les douleurs, les contractures — Toutefois la maladie date de plusieurs années et elle est survenue lentement, progressivement.

10 mars 79 La malade nous offre un tremblement des 4 membres surtout accusé dans les m. g. et prédominant au m. sup. g. —

m. sup. Ils sont le siège d'un tremblement léger formé d'oscillations

SCD Lyon 1

DATES	HISTOIRE PATHOLOGIQUE	PRESCRIPTIONS

rhythmiques sur place sans mouvement de projection — toute la main, ~~tout~~ l'av. bras sont ébranlés par ce tremblement; ~~et~~ les doigts n'en sont pas spécialement le siège; ils n'offrent pas comme on le voit pour d'autres tremblements de petits mouv. de latéralité — le tremblement est formé par un mouvem. rapide alternatif de pronation et de supination surtout marqué au poignet et entraînant ainsi la main rapidement dans les 2 sens — Ce tremblem. n'est pas permanent. Il a lieu au repos quand la malade garde ses mains étendues sur le lit, mais il est passager et s'arrête au bout d'une minute pour se produire de nouveau. Si l'on dit à la malade de saisir un objet, elle le fait sans difficulté en y portant la main en ligne droite mais en tremblant sur place et en allant avec une lenteur anormale — pendant le sommeil, la malade prétend qu'elle ne tremble pas —

~~Les m. sup. offrent une atrophie marquée des interosseux et des masses musculaires des av. bras et des br.~~ — ils sont le siège d'une ~~contract.~~ résistance très marquée du biceps surtout au bras g. où la malade ne peut pas placer son coude en extension complète; du côté dr. l'extension ~~ne~~ se fait complètement mais dans les mouv. communiqués l'on reconnait une contr. évidente. —

Aucune ecchymose — pas de tremblement fibrillaire — pas de douleurs spontanées

m. inf. l'on voit en m. temps que le trembl. des m. sup. se produire un léger tremblem. des m. inf. localisé ~~aux~~ à l'extrémité des pieds et surtout visible au pied g. — il est formé par une série d'oscillations très rapides de l'extrémité du pied et des orteils dans les sens de flexion et d'extension — comme les m. sup. ils offrent une contr. intense au niveau du genou dans les 2 sens; cependant la flexion l'emporte d'une façon manifeste sur l'extension; les adducteurs sont pris également: aussi la malade garde ses m. inf. d'ordinaire plié à moitié, les genoux relevés et serrés l'un contre l'autre; cependant elle peut volontairement les étendre mais avec une lenteur remarquable

Lyon. — Impr. A. Bonnaviat, rue Ste-Catherine, 18.

SCD Lyon 1

N° 21 *bis*.

DATES	HISTOIRE PATHOLOGIQUE	PRESCRIPTIONS

pour la marche, si l'on essaye de faire marcher la malade en la soutenant sous les bras, on la voit piétiner sur place en ~~[illegible]~~ gardant ses 2 genoux fléchis; puis si on la soutient faiblement, on la voit marcher rapidement en arrière; elle tomberait si on ne venait à son aide.

La malade offre non pas une atrophie localisée particulièrement à tel ou tel groupe musculaire mais un amaigrissement général

face — la face a un masque d'immobilité frappante — les traits sont fixes, immobiles.

14 mars — une excoriation au niveau de la région saillante du sacrum

15 " — sentiment de chaleur aux jambes

6 avril — se plaint toujours d'un sentiment de chaleur général

27 " — début d'un érysipèle au niveau du nez —

29 " — l'érysipèle s'est agrandi mais a une marche lente

1er Mai — La rougeur de la face a à peu près disparue — La malade est toujours très faible, toussant, crachant, ne mangeant presque pas.

7 Mai — L'affaiblissement a encore augmenté. Tendance au refroidissement des extrémités; le pouls est petit; la voix est éteinte — amaigrissement considérable — La contracture des membres inf. a augmenté progressivement au point que les talons touchent presque les fesses, et les cuisses sont fléchies à angle droit, et inclinées du côté gauche ainsi que le corps. L'extension ne peut pas se faire complètement et produit des douleurs. — Parfois elles sont le siège de tremblements spontanés ou provoqués par les mouvements communiqués, ou par l'impression du froid. Les mouvements se produisent cependant plus souvent aux membres sup., que la malade peut mouvoir lentement et avec peine, et qui présentent une résistance considérable dans tous les sens aux mouvements communiqués. D'une façon générale les tremblements se produiraient un peu plus dans les membres du côté gauche — Quant à la sensibilité, les résultats sont indécis au point de vue du tact, mais elle sent très bien les piqûres même légères.

La malade continue de tousser et d'expectorer difficilement des crachats épais souvent sommolente — Va sous elle constamment.

DATES	HISTOIRE PATHOLOGIQUE	PRESCRIPTIONS

SCD Lyon 1

M. J. – 4es femmes 150 – 74 ans. entrée le 3 mars 79 – morte.

La malade répond bien, mais ne donne que des renseignements très-obscurs – Tout ce qu'on peut savoir, c'est que son affection date de plusieurs années, et qu'elle est survenue lentement, progressivement.

mars Tremblement des 4 membres, plus marqué à gauche et notamment au membre supérieur.

Membres supérieurs Ils sont le siège d'un tremblement léger, formé d'oscillations rhytmiques sur place, sans mouvement de projection. Toute la main, tout l'avant bras sont ébranlés par ce tremblement et les doigts n'en sont pas spécialement le siège – ils n'offrent pas, comme on le voit pour d'autres tremblements, de petits mouvements de latéralité – ils sont le siège d'un mouvement rapide, alternatif de pronation et de supination surtout marqué au poignet et entraînant ainsi la main dans les 2 sens. Ce tremblement n'est pas permanent; il a lieu au repos quand la malade garde ses mains étendues sur le lit, mais il s'arrête au bout d'une minute pour se reproduire de nouveau – Pour saisir un objet, la malade y porte sa main en ligne droite, mais en tremblant sur place et avec une lenteur anormale – le tremblement cesserait, au dire de la malade, pendant le sommeil. –

Contracture notable du biceps gauche – le coude ne peut être mis en extension complète – à droite extension complète du coude, mais résistance du biceps dans les mouvements communiqués. – pas d'échihymose – pas de tremblement fibrillaire, pas de douleurs spontanées.

Membres inférieurs Le tremblement est localisé à l'extrémité des pieds et surtout du pied gauche. Il est formé par une série d'oscillations très-rapides des orteils et de l'extrémité du pied

SCD Lyon 1

dans le sens de la /

SCD Lyon 1

dans le sens de la flexion et de l'extension -
Contracture intense au niveau des genoux dans
les 2 sens. mais la flexion l'emporte - les adducteurs
sont pris également, de sorte que la malade garde
ses membres inférieurs d'ordinaire pliés à moitié
les genoux relevés et serrés l'un contre l'autre :
cependant elle peut volontairement les étendre,
mais avec une lenteur remarquable.
Si on essaye de faire marcher la malade en la
soutenant sous les bras, on les voit piétiner sur
place en gardant ses deux genoux fléchis : puis
si on la soutient faiblement, on la voit marcher
rapidement en arrière : elle tomberait si on
ne venait à son aide.

Face La face a un masque d'immobilité frappant
les traits sont fixes, impassibles.
- Amaigrissement général sans atrophie
localisée
excoriation au niveau de la région saillante
du sacrum.
sensation de chaleur aux jambes.
cette sensation s'est généralisée
Début d'un erysipèle au niveau du nez.
L'erysipèle s'est agrandi, mais marche lentement
La rougeur de la face a à peu près disparu -
la malade est très-faible, tousse, expectore, ne
ange presque plus.
Affaiblissement et maigreur notables - Pouls petit-
ux éteinte, tendance au refroidissement des
extrémités. La contracture des membres
inférieurs a augmenté progressivement au
point que les talons touchent presque les fesses,
que les cuisses sont fléchies à angle droit
inclinées du côté gauche ainsi que le corps.
L'extension ne peut se faire complètement, elle
douloureuse. - Parfois on y remarque

SCD Lyon 1

SCD Lyon 1

des tremblements spontanés ou provoqués par les mouvements communiqués ou par l'impression du froid — Les mouvements se produisent cependant plus souvent aux membres supérieurs, que la malade peut mouvoir lentement et avec peine et qui présentent une résistance considérable dans tous les sens aux mouvements communiqués. — D'une façon générale, le tremblement se produirait un peu plus dans les membres gauches. —
Pour la sensibilité, les résultats sont indécis au point de vue du tact, mais les piqûres même légères sont senties.
La malade continue à tousser et à expectorer des crachats épais. — Somnolence — elle vacoue elle constamment.
8 mai mort.

Autopsie. 9 mai

On trouve des eschares ; 1° au sacrum. 2° sur la partie la plus saillante du grand trochanter
La 1re s'étend un peu au dessous du sacrum sur la partie latérale gauche et un peu à droite
La largeur est de 8 centim. Dont 5 à gauche de la ligne médiane et 3 à droite. Sa hauteur est de 5 centim.
L'esthère du grand trochanter gauche est sensiblement circulaire et mesure 5 centim. de diamètre.

SCD Lyon 1

SCD Lyon 1

MODÈLE N° 21.

HOTEL-DIEU. — Salle ~~Ste Maurice~~ Jeanne N° 5 20

Nom Louis Gaillard
né à Voiron (Isère)
demeurant à St Laurent (Rhône)
profession ex matelassier
âge 7 bans
tempérament
constitution
entré le 15 fév. 78
sorti le 1er nov. (mort).

DIAGNOSTIC ET RÉSUMÉ

Atrophie cérébrale
Sénilité
Tremblement sénile
du membre supérieur droit.
du menton
(Athérome - Ecchymoses)

autopsie.

HISTOIRE PATHOLOGIQUE

le 21 Mars
Dynam. { G 45 (fort) / D 30
(Droitier)

Pas d'antécédent morbide. Habitudes alcooliq.
Tremblement généralisé depuis plusieurs années.
Au dire des personnes qui l'ont amené, le malade aurait fait, il y a 3 jours, une chute pas de perte de connaissance.
Les facultés intellectuelles sont conservées. Le malade répond assez bien aux questions qu'on lui adresse.
La force musculaire est très diminuée du côté droit, mais cette diminution existe aussi à gauche. Elle semble moins grande de ce côté.
La sensibilité persiste sous ses 3 modes, ainsi que la motilité.
Pas de contractures, mais une certaine raideur des membres supres.
Pas de déviation des yeux.
Rien de côté de la vessie ni du rectum

SCD Lyon 1

DATES	HISTOIRE PATHOLOGIQUE	PRESCRIPTIONS
	Plaques ecchymotiques sur la face dorsale des 2 mains, surtout à droite.	
23	Diarrhée	Bismuth.
1 Mars	le tremblement persiste au repos, il est beaucoup plus marqué à droite au membre supérieur. il n'existe pas d'illusions qu'aux membres supérieurs. les artères sont très athéromateuses.	
+	le tremblement a un peu le type de la paralysie agitante de temps en temps au repos l'avant bras la main les doigts sont animés de mouvements assez prononcés, puis il restent un moment presque en repos sans quelques mouvements de latéralité des doigts. de temps en temps contractions fibrillaires des muscles du menton.	
	lorsqu'on soulève l'avant bras les mouvements des doigts cessent. pas de troubles de la sensibilité	
2 Mars	la sensibilité n'est émoussée nulle part.	
6	le malade s'affaiblit, mais il n'a pas de paralysie. tous les mouvements de la face se font bien. pendant le sommeil la bouche reste ouverte.	
7	le malade est assoupi toute la journée il se lève toujours pour aller du ventre et uriner; il répond aux questions mais il a un affaiblissement intellectuel très marqué, il se lève la nuit, va se coucher dans le lit du voisin. il marche en faisant de petits pas, en piétinant.	
9	nouvelles ecchymoses sur le dos de la main droite.	
11	le tremblement persiste. la lèvre présente et le menton de petites contractions fibrillaires ainsi que la langue	
	le malade est heureux il répond aux questions simples, se lève toujours pour aller du ventre et uriner. quand on lui demande la date et le nom du jour il ne répond pas d'une façon précise. toutes les artères sont très athéromateuses. toujours des ecchymoses sur le dos des deux mains surtout à droite.	
15	Ouïe le malade entend bien quand on lui parle. cependant le tic tac de la montre est pas perçu très loin.	
	Vue aussi bonne qu'il y a 10 ans, au dire du malade. la langue est facilement portée hors de la bouche. les veines ranines sont très développées, près d'elles de chaque côté on voit de petites taches ecchymotiques. la face interne de la lèvre inférieure en présente également.	T° { Main droite 36.8 / Main gauche 36.5
21	de temps en temps il se produit de nouvelles ecchymoses le tremblement a toujours le même caractère	

SCD Lyon 1

DATES	HISTOIRE PATHOLOGIQUE	PRESCRIPTIONS
11	Le vieil même état général.	
	nouvelles petites ecchymoses sur la joue et l'oreille droite.	
	une petite sur le dos du 3ème métacarpien gauche.	
	la contracture des membres inférieurs (flexion des genoux) empêche le malade de s'asseoir.	
	la contraction est toujours intermittente; à certains moments elle cesse complètement. — elle est toujours limitée au côté droit, et augmente; elle existe même au repos et n'augmente pas par les mouvements volontaires. — lorsqu'on fait serrer la main du malade si le tremblement n'existe pas il ne se produit pas. — s'il existe il cesse et se transforme en une contraction tonique.	
13 Avril	le tremblement est très marqué ce matin. — les contractures sont toujours aussi prononcées. — les genoux ne peuvent s'étendre complètement.	
15	~~[illegible] le plaque ecchymotique sur le dos de la main droite — sur la région zygomatique du même côté.~~	
17	même état intellectuel.	
	Pas d'esclave — pas de troubles urinaires.	
20	affaiblissement général. — inappétence — état fébrile.	
	persistance de la contracture.	
	le malade est allé du ventre involontairement.	
	il respire à peine; il est impossible de faire un examen sérieux de la poitrine mais il n'y a pas de matité. —	T. 37.5.
21	même état — persistance de la contracture.	
26	pas de nouvelles ecchymoses — l'appétit diminue — les forces aussi.	
19 7bre	Contracture double très accusée.	

SCD Lyon 1

DATES	HISTOIRE PATHOLOGIQUE	PRESCRIPTIONS
29 Mars	le malade s'affaiblit - aux poumons symptômes d'emphysème.	
3 Avril	les 2 biceps sont manifestement contractés mais restent le droit. les avant bras peuvent s'étendre complètement.	
	sensibilité et contenu.	
4	la contracture est toujours aussi marquée - les fléchisseurs surtout le biceps empêchent l'extension complète - la flexion aussi est gênée mais beaucoup moins - le tremblement de la main et des avant bras diminue	
	notre état - le malade est toujours de bonne humeur et a la bouche ouverte, la mimique reconduit facilement dans son lit -	
	il va toujours à la selle - est gateux, il mange de bon appétit -	
	face intérieure de la langue couverte de petites adénopathies.	
une	nouvelle adénopathie sur le dos de la main droite - au bout de peu de jours les adénopathies commencent à se montrer à la face dorsale des doigts et du poignet.	
	sensibilité et mouvements des membres inférieurs	
	tendon des adducteurs et des fléchisseurs surtout sensible à droite	
	le genou de cette côté s'étend complètement -	
	Le malade descend de son lit, il marche la tête en avant un peu fléchi, les 2 bras près du tronc, les avant bras fléchis et en avant il fait de très petits pas, soutenu par le pied, mais ne dépose pas complètement le pied droit, et dès qu'il s'appuie sur l'autre.	
	Il est difficile d'apprécier la sensibilité - le frôlement de la	
	conte délicat en effleurant les poils présente de petites adénopathies mais plus nombreuses à droite.	
	Grand anxiété - pli cachectique très marqué -	
	pas de paralysie apparente de la face - quand le malade parle tous les muscles se contractent bien -	
	Ouïe lorsque la montre est placée contre l'oreille le tic tac est perçu	
des 2 côtés.		
	goût le sucre est facilement reconnu mais le malade prétend qu'avant	
par la goût est très développé -		
	Odorat rare de fl. d'oranger (goût émoussé)	
	Vue tactile délicate des 2 côtés.	
	Symptômes d'emphysème - pas de râles humides aux poumons.	
	tous de temps en temps	
	nouvelle adénopathie sur le dos de la main droite entre le 4ème et 5ème	
8	métacarpien.	
	réunion état des membres supérieurs et inférieurs.	
	le malade assis sur le bord de son lit était dans une position d'équilibre per	
9	stable, sur le bord de son lit - tout le côté droit était animé de tremblement	
	pour manger le malade [illegible] met de son lit et se penche un peu en avant.	
10		

SCD Lyon 1

DATES	HISTOIRE PATHOLOGIQUE	PRESCRIPTIONS

20 mai — Depuis cinq jours, on remarque sur le dos de la main droite une bulle séro-purulente, qui après sa rupture, a fait place à une croûte suppurée.

11 Juin — Nouvelles plaques ecchymotiques sur les mains

26 — Nouvelle apparition sur les deux mains, mais surtout à la droite, de larges plaques pétéchiales. Etat général toujours assez bon ; appétit vif, digestion facile

oct — Le malade baisse, l'appétit diminue ; la toux est fréquente, l'expectoration bronchique est abondante, mais le malade avale ses crachats. — Il finit par mourir dans cet état le 1er nov.

Autopsie.

Petite eschare derrière le trochanter droit. — Persistance de la rigidité cadavérique seulement au genou gauche et au coude droit. — Coeur. Rien d'anormal appréciable ; nombreux petits points non ulcérés, athéromateux, le long de la crosse de l'aorte.

Poumons. Très-emphysémateux ; à la base on voit des tumeurs grosses comme des noix, formées par de l'emphysème interlobulaire ; des deux côtés il existe de la dilatation bronchique, très-développée surtout au centre des poumons, où elle simule une caverne assez grande, remplie d'un liquide roussâtre et fétide. En outre, le poumon droit est le siège d'une broncho-pneumonie très-accusée ; il existe de haut en bas une induration disséminée par places, avec infiltration purulente ; des deux côtés, d'ailleurs, la pression fait sourdre des orifices bronchiques un liquide blanc jaunâtre et crémeux. —

Encéphale. Rien à noter sous-arachnoïdien, très-accusé surtout aux lobes postérieurs ; rien dans les sinus. Les granulations de Pacchioni sont nombreuses, volumineuses, et très-adhérentes à la dure-mère. — Les gros vaisseaux de la base offrent une dégénérescence athéromateuse très-marquée ; le fait est notable sur le tronc basilaire, et surtout sur la terminaison des carotides, qui crient sous les ciseaux comme du cartilage. La cérébrale postérieure droite est oblitérée par un caillot décoloré, dense, adhérent, qui s'étend de l'origine de cette artère jusqu'au point où elle reçoit la communicante postérieure ; celle-ci, bien qu'elle soit presque filiforme, est saine, et assure la circulation (très-imparfaite sans doute) dans le reste de la cérébrale postérieure, qui est absolument perméable à partir de ce niveau. — Pas d'oblitération appréciable dans les autres artères, aussi loin qu'on peut les suivre. — L'hémisphère cérébral gauche n'offre rien d'anormal à l'extérieur ; il en est de même des coupes qu'on pratique sur lui ; sauf cependant la

DATES	HISTOIRE PATHOLOGIQUE	PRESCRIPTIONS
	coupe pédiculo-pariétale ; on y voit occupant la partie interne du noyau lenticulaire, ainsi que la portion de capsule interne avoisinante. — Rien d'appréciable à la protubérance, au bulbe et au cervelet. On met la moëlle cervicale dans l'acide chromique, pour l'examiner ultérieurement.	un foyer de ramollissement
	Hémisphère droit. Après ablation des méninges, on y voit de nombreux foyers de ramollissement, situés comme il suit : 1° Cicatrice aceuse linéaire, sur le bord postérieur de la pariétale ascendante ; cicatrice absolument semblable, dans le point avoisinant, sur la racine antérieure du lobule du pli courbe. Ces petits foyers ne dépassent pas l'écorce des circonvolutions. 2° Trois ou quatre points ocrés à l'extrémité de la scissure de Sylvius, au lieu de convergence des deux racines du lobule du pli courbe. 3° Deux ou trois foyers plus larges, avec ramollissement sensible au doigt, sur le pli courbe lui-même, dans l'espace qui s'étend de la scissure perpendiculaire externe à l'extrémité postérieure de la scissure de Sylvius. — Ces deux foyers forment un groupe assez bien isolé des autres lésions. 4° Second groupe de lésions, se traduisant au doigt par un ramollissement presque diffluent, et occupant toute la portion descendante du lobule du pli courbe à partir du point où elle forme le second pli de passage, ainsi que la portion postérieure de la deuxième circonvolut. temporale, en arrière et le long de la scissure parallèle. — Coupes. Les coupes frontales ne révèlent rien d'anormal. — Coupe faite dans le sillon de Rolando : rien. — Coupe pédiculo-pariétale. Dans la substance blanche, on trouve un point blanc, crayeux, gros comme une tête d'épingle. Coupe pariétale. Ramollissement ressemblant à une longe fiche enfoncée dans la subst. blanche jusque vers la paroi du ventricule latéral ; ce foyer plonge entre la première pariétale et le lobule du pli courbe : il est déprimé, blanc et strié de rose. Le fait est encore plus accentué sur la face de la coupe qui reste à détacher. — Coupe pratiquée à un centim. et demi en arrière : Même foyer, mais encore plus étendu ; il occupe surtout les circonv. pariétales. — Coupe pratiquée au niveau de la scissure perpendiculaire externe : Même foyer, mais plus marqué ; il descend plus bas dans la subst. blanche, et celle-ci est déprimée à ce niveau comme s'il y avait perte de substance. — Deux centimètres en arrière de cette coupe, on ne trouve plus rien.	

SCD Lyon 1

MODÈLE N° 21.

11

HOTEL-DIEU. — *Salle* 4 m f. N° 135 149

Nom Marie Reynaud
née à Lyon
demeurant à S. Jean de Thurigneux (Ain)
profession journalière
âge 46 ans
tempérament
constitution
entré le 4 mai 78 | rentrée le 5 mai 1879
sortie le 11 Juin 1878 | sortie le 11 Juin 1879 rentrée le 30 juillet 1883

DIAGNOSTIC ET RÉSUMÉ
Paralysie agitante

Dyn
G = 70
Dr = 45

Droitière

HISTOIRE PATHOLOGIQUE

Bonne santé antérieure — Fièvre intermittente contractée dans les Dombes, à l'âge de 20 ans; elle guérit au bout de six mois. —

Il y a 3 ans qu'elle commença à s'apercevoir que le membre supérieur droit était atteint d'un léger tremblement; en même temps elle éprouvait des douleurs sourdes dans le long de la colonne vertébrale, douleurs qui s'irradiaient dans les fesses et les cuisses sous forme de tiraillements. Elle éprouve fréquemment aussi de la céphalalgie qui occupe de préférence les régions latérales et postérieure de la tête.

C'est l'aggravation de tous ces symptômes qui l'a déterminée à entrer à l'hospice.

Voici ce que révèle l'examen:

Le membre supérieur droit est atteint d'un tremblement qui n'occupe que la main; le bras est immobile; l'avant-bras ~~offre les~~ l'est aussi, mais les téguments qui le recouvrent sont soulevés par intervalles par les contractions saccadées des muscles fléchisseurs; la main offre de petites oscillations rhythmiques dans le sens antéro-postérieur; elle est placée habituellement en demi-

SCD Lyon 1

DATES	HISTOIRE PATHOLOGIQUE	PRESCRIPTIONS
	pronation ; les quatre derniers doigts sont appliqués les uns contre les autres, et légèrement fléchis ; le pouce est agité de mouvements rhythmiques qui le fléchissent à intervalles égaux et l'appliquent ainsi contre les autres doigts — Le membre supérieur gauche ne présente pas ces oscillations ; toutefois la malade a remarqué, depuis près d'un an ; qu'au moment où elle veut saisir un objet avec ce bras, elle éprouve comme une sensation de crampe, et qu'il n'en faudrait pas bien davantage pour faire naître le tremblement. — Les membres inférieurs lui semblent lourds ; la jambe droite surtout offre ce phénomène à un haut degré ; aussi, dans la marche, voit-on que cette jambe est soulevée en bloc, comme si les articulations étaient moins flexibles que du côté opposé. La sensibilité cutanée de toutes ces parties est intacte. — Il est à noter que, la nuit dernière, la face dorsale de la main droite est devenue brusquement le siège d'un oedème fort accusé. — Il y a une raideur notable dans les mouvements provoqués du bras droit.	
28 Oct	— La malade [illegible]	

IMP. A. BONNAVIAT A LYON

SCD Lyon 1

MODÈLE N° 21.

HOTEL-DIEU. — *Salle* des 4ièmes femmes N° 125

Nom Marie Raynaud

né à Lyon

demeurant à St Jean de Thurigneux (Ain)

profession cultivatrice

âge 47 ans

tempérament

constitution

entré le 12 mai 1879. rentrée le 1879

sorti le 8 Juin 1879. sortie le 28 Janvier 1880

DIAGNOSTIC ET RÉSUMÉ

Paralysis agitans.

même état

HISTOIRE PATHOLOGIQUE

Pas d'antécédents héréditaires appréciables. — Aucune trace de syphilis. Deux enfants en bonne santé — une seule atteinte de fièvre paludéenne à 18 ans (Bresse).

A l'âge de 38 ans il y a environ 9 ans, ~~au moment~~ la malade s'aperçut tout d'abord d'une sensation habituelle de froid occupant la région lombaire de la colonne vertébrale. Cette sensation a persisté pendant près de deux ans sans irradiation dans les membres et sans s'accompagner d'aucun autre phénomène.

Au bout de deux ans, toujours lentement le bras droit devint le siège d'une raideur générale et de douleurs continues, peu intenses que la malade compare à des picotements et qui occupaient la partie supérieure et moyenne de l'avant-bras. Presque aussitôt la main droite commença à présenter le tremblement qui n'a fait que s'accroître depuis les 7 ans qu'il existe. Plus tard le membre inférieur droit se prend et la marche devient difficile, depuis 2 ans surtout cette jambe est moins forte que l'autre et la malade se fatigue rapidement. Il y a que deux ans que le membre sup. gauche a été pris à son tour et est devenu le siège des mêmes tremblements.

SCD Lyon 1

DATES	HISTOIRE PATHOLOGIQUE	PRESCRIPTIONS
	Depuis le début de sa maladie, le sommeil est difficile, la douleur plus accentuée la nuit. Il y a 3 ans que la vue s'est affaiblie, jamais de diplopie; la malade a une vue moins nette, mais elle voit mieux quand la lumière est vive. Depuis 2 ans se sont ajoutées des céphalalgies nocturnes qui reviennent tous les 2 ou 3 jours et qui cessent pendant la journée. La céphalalgie tantôt frontale tantôt occipitale, n'a pas un siège bien fixe. Les douleurs sont continues dans la moitié supérieure de l'avant-bras droit, surtout à sa face antéro-externe; elles présentent des exacerbations de 2 à 3 heures; mais jamais d'élancements douloureux passagers; cette douleur est plus forte au lit, elle est alors calmée par la flexion de l'avant-bras sur le bras, pas d'irradiation, mais quelquefois douleurs dans les articulations du cou et de l'épaule. Ailleurs ce n'est qu'un sentiment de raideur permanente. Les fonctions digestives n'ont jamais été atteintes. Rien au cœur ni au poumon. L'avant-bras droit est le siège de tremblements continus, surtout du pouce; la malade semble filer du chanvre. Le tremblement n'est pas augmenté par les mouvements qui atteignent facilement leur but. La volonté paraît pouvoir le diminuer pendant un temps très court au bout duquel il s'exagère. On ne constate pas de tremblement dans le bras gauche mais la malade déclare qu'il en existe quelquefois. Le membre inférieur droit est plus faible il traîne dans la marche au dire de la malade; pas d'épilepsie spinale; il ne présente que pendant un instant le tremblement du m. s., mais le tremblement paraît bien lui être propre et non communiqué. — Pas de troubles de la sensibilité. Réflexes conservés. L'avant-bras droit est fléchi à angle droit sur le bras, on constate un certain degré de contracture du biceps; les mouvements communiqués de l'épaule présentent aussi quelque résistance. Rien d'appréciable dans les articulations. Le m. s. d. est un peu amaigri, mais il ne paraît pas notablement atrophié.	

Lyon. — Impr. A. Bonnaviat, rue Ste-Catherine, 13.

SCD Lyon 1

MODÈLE N° 21.

HOTEL-DIEU. — Salle 4e femmes N° 119

Nom Marie Euphrosine Raynaud

né à Lyon

demeurant à Lyon

profession journalière

âge 49 ans

tempérament

constitution

entré le 5 septembre 80

sorti le

DIAGNOSTIC ET RÉSUMÉ

Paralysie agitante

HISTOIRE PATHOLOGIQUE

Rien à noter du côté de l'hérédité.
Fièvre intermittente à l'âge de 20 ans. La malade affirme avoir toujours joui d'une bonne santé jusqu'en 1872. A cette époque elle a commencé à éprouver des douleurs dans l'avant-bras droit ainsi que des fourmillements. Pendant deux ans cela a été le seul phénomène qui a attiré l'attention de la malade qui ensuite a été frappé de tremblements dans ce même membre. Les mêmes symptômes se sont manifestés progressivement du côté du membre abdominal droit, puis le côté gauche s'est pris à son tour, la maladie atteignant d'abord le membre supérieur, ensuite l'inférieur. La malade a déjà fait deux séjours dans cette même salle.
Actuellement le tremblement est localisé aux quatre membres. La marche est possible, mais pénible. Le tremblement disparaît quand la malade est au repos et pendant le sommeil. Mais la moindre excitation, la simple action de l'interroger réveillent ces tremblements dans les membres supérieurs. Elle peut encore porter les aliments à sa bouche

SCD Lyon 1

DATES	HISTOIRE PATHOLOGIQUE	PRESCRIPTIONS
	par une série de mouvements oscillatoires, mais néanmoins avec assez de précision. Les muscles du cou et de la face ne participent pas aux désordres musculaires. La déglutition se fait bien. Les doigts sont dans la demi-flexion et la malade ne peut presque pas les étendre complètement. Douleurs paroxystiques dans les membres et le dos. Sommeil troublé. La sensibilité est intacte. Pas de troubles du côté de la sphère génito-urinaire. Constipation habituelle. Quelquefois vomissements alimentaires survenant immédiatement après l'injection des aliments. Rien du côté des poumons. Rien du côté du cœur.	
	La malade rentre le 30 juillet 83. Son état est plus grave qu'autrefois. Les mouvements des membres sont constants. La malade se plaint d'une chaleur excessive tout-à-fait insupportable. La marche est difficile. Les mouvements de propulsion en avant sont très marqués. Elle sort le 9 ~~juillet~~ août 83	

SCD Lyon 1

– Rentrée le 23 Mai 1885 –

Nom Reynaud Marie Salle 4e femmes Lit N° 11 F°

Paralysie agitante

Depuis sa sortie de la salle, la malade est entrée à l'hospice de Trévoux où elle est restée 3 mois, puis aux 2e femmes où elle a séjourné 15 jours.

Depuis 10 mois elle était sortie de l'hôpital & se trouvait améliorée. Elle pouvait marcher avec un bâton qu'elle tenait de 2 mains.

Elle pouvait manger seule. Le sommeil était un peu revenu.

Depuis 3 mois son état s'est aggravé. Elle ressent continuellement une sensation de chaleur par tout le corps. cette sensation arrive par bouffées. & persiste 10 ou 12 minutes environ, s'accompagne de douleurs dans les membres, se reproduit 10 ou 15 fois par jour arrivant rarement pendant la nuit.

La Marche est à peu près impossible.

La Malade ne peut plus manger seule.

Elle reste continuellement assise, le tronc incliné en avant, la tête penchée du côté gauche, plus bas que le cœur. un œdème très net de la face du côté où elle est inclinée. cet œdème siégeant surtout sur les paupières.

L'appétit est excellent. Les digestions sont bonnes. Constipation opiniâtre. La Malade ne va jamais sous elle. Les Urines ne contiennent ni sucre ni albumine. Œdème des membres inférieurs.

On ne trouve rien d'anormal à l'auscultation du cœur. Œdème peu prononcé de la paroi thoracique. Un peu de matité aux 2 bases, avec obscurité de la respiration à ce niveau

Impr. Alf. Louis Perrin.

SCD Lyon 1

Nom _____ Salle _____ Lit N° _____ F°

17 Janvier 86 –	Erysipèle de la partie postérieure du cou et de la nuque ; pas de symptômes généraux
28 février 86	Vaste érysipèle de la jambe gauche –
1 Mars –	Phlyctènes nombreuses sur la jambe.
3 Mars	Apparition d'une plaque érysipélateuse sur la jambe droite.
	Plaques de sphacèle sur la jambe gauche.
	Succombe à 8h du soir –
5 Mars. Autopsie.	Poumons Nombreuses adhérences des 2 côtés. Pas de liquide dans les plèvres.
	Emphysème très marqué
	Au sommet du poumon gauche, un nodule sclérosé avec un point crétacé. Au dessous, un autre noyau ulcéré formant une petite caverne de la grosseur d'une amande. Qqes nodules disséminés tout autour.
	A la base droite un peu de congestion.
Poids = Cœur = 330.	Rien au cœur qui est parfaitement sain.
Reins = 130 / 120	Reins Capsule épaissie, adhérente – Surface du rein chagrinée
	Substance corticale amincie – ~~Un peu de~~
Foie = 1520	
Rate = 220	Un peu de péritonite chronique autour de l'ovaire.
	Cerveau. ~~Artères parfaitement saines – Rien au cervelet~~
	En avant, au dessus des lobes frontaux, un peu d'adhérence de la dure-mère qui est arrachée en partie avec la boîte crânienne.
	Méninges saines, s'enlevant facilement – Artères parfait. saines.
	Rien au cervelet.
	Corps restiformes aplatis – Rétrécisst du bec du calamus – De chaque côté du calamus on trouve une petite saillie anormale sur laquelle passent les barbes inférieures.
	En pratiquant les coupes de Pitres aucune trace de lésion récente ou ancienne.
	Rien d'apparent à l'œil nu dans la moëlle —

SCD Lyon 1

HOSPICES CIVILS DE LYON

HOTEL-DIEU

Nom Marie Françoise Orset Salle 4emes femmes Lit N° 130 F°

Prénoms

Age 71

Profession journalière à la manufacture de tabacs

Née à St Jean le Vieux Ain

Demeurant à rue Fleurieu 8

Entrée le 5 Février 1883

Sortie le 18 f. Etat Stationnaire

DIAGNOSTIC ET RÉSUMÉ

Paralysie agitante ?

Chef du Service, M.

OBSERVATION CLINIQUE

Élève interne, M.

Père mort à l'âge de 64 ans, quatre mois après une chute, probablement d'une fracture de la colonne. Mère a succombé aussi aux ~~chutes~~ suites d'un traumatisme, ~~après une pointe~~ (elle tomba l'abdomen portant sur un pieu).

Elle a eu 4 frères ou soeurs tous morts, mais elle ne peut donner aucun renseignement sur leur état de santé habituel.

Elle a été mariée, mais n'a jamais eu ni fausses couches, ni enfants.

Elle a été réglée régulièrement à 18 ans, jusqu'à l'âge de 57.

~~Bonne~~ Elle a eu dit elle une enfance chétive, parce qu'elle n'est pas venue à terme.

En 1863 elle a été très malade dit elle, pendant 5 mois, mais elle ne donne aucun renseignement sur cette maladie.

En 1867 elle a eu un chaud et froid qui a duré 3 mois.

En 1869 nouveau chaud et froid, qui a duré 4 mois et demi.

H. H. — S. G. — Feuilles d'observations, A. — 11-82. — 10.000.

Impr. Alf. Louis Perrin

SCD Lyon 1

Nom _____ Salle _____ Lit N° _____ F° _____

Elle a eu autrefois la fièvre typhoïde.
Depuis 1835 elle est employée dans une manufacture de tabac, elle a travaillé pendant 32 ans debout.

Il y a 14 ans, sans avoir eu de symptômes prémonitoires, elle tomba sur son plancher, mais sans perte de connaissance. On l'apporta à l'hôpital où elle resta quatre mois et demi. Pendant 3 mois elle ne put dit elle faire un mvt. La parole était conservée, elle ne se rappelle pas si elle avait du tremblement.

Au bout de ces 4 mois et demi elle commençait à marcher; il lui a fallu plus de 2 ans pour pouvoir marcher un peu, mais jamais elle n'a bien marché depuis. En même temps le tremblement des mains apparaissait.

En 1874 ou 1875 la malade qui tremblait donc déjà eu un nouvel étourdissement, mais qui ne s'est pas accompagné de paralysie. Elle semble avoir eu de l'aphasie pendant 20 à 22 jours. Le tremblement a continué à augmenter.

Ces sortes d'attaques n'ont pas reparu.

Actuellement:

Les avant bras et les mains de la malade sont agités, ~~[illegible]~~ dès qu'elle fait le moindre et même quand les mains [illegible] ~~[illegible]~~ mouvement rhythmique qui rappelle celui de la paralysie agitante. Ces mvts s'étendent quelquefois aux bras et même à la tête, mais rarement, et ne sont pas comparables à ceux qui se produisent dans les mains. Le tremblement est plutôt plus marqué au moment de l'examen à gauche qu'à droite, mais elle fait remarquer que ce tremblement dépend de la position qu'occupent les membres supérieurs. Par moments le tremblement s'arrête presque complètement, mais il revient presque aussitôt, quand elle fait le moindre mvt.

Quand les membres supérieurs ne sont plus appuyés mais étendus en avant, les mvts deviennent encore plus intenses, s'accompa-

SCD Lyon 1

Nom Salle Lit N° F°

gnent Oscillations plus légères dans la tête et le tronc. Cette position est du reste pénible et s'accompagne d'une sensation de resserrement thoracique.

Quand elle fait manger, et qu'elle porte une cuiller à sa bouche, les mvt deviennent encore plus étendus et plus généralisés. Ce sont alors ceux de la sclérose en plaque.

Elle ne sait si ces mvt persistent dans le sommeil.

Paresse très grande dans les membres supérieurs, plus marquée à gauche.

Pas d'anesthésie, ni de contractures.

Céphalalgie très rare, cependant elle en a quelquefois et des très violents.

Pas de déviation de la langue. Quand on la fait compter, elle dit les nombres en hésitant par moments, et l'effort qu'elle fait provoque des tremblements dans les mains surtout. La parole est plutôt lente.

La vue aurait beaucoup baissé; elle n'a pas de diplopie.

On ne sait si elle a du nystagmus.

Strabisme interne de l'œil droit.

L'ouïe est diminuée surtout à droite.

Ce qui domine dans les membres inférieurs c'est la paresse et des contractions excessives dans les 2 sens. Les membres sont dans l'extension et rapprochés l'un de l'autre. Pas d'anesthésie.

Il est impossible de provoquer le phénomène du genou, à cause de la raideur des membres qu'on ne peut fléchir. Épilepsie spinale difficile à provoquer, cependant elle paraît exister à ~~gauche~~ droite.

Mictions faciles. Constipation habituelle. Sensations alternantes et fréquentes de chaud et de froid.

La mémoire a beaucoup diminué. Pas de troubles intellectuels.

— ~~En Décembre 1883 elle eut pour la première fois des crises abdominales douloureuses accompagnées de vomissements.~~

En Décembre 1882 elle a déjà eu des douleurs abdominales et des vomissements; — il y a 8 ou 10 jours ces douleurs sont devenues très fortes, siègent dans l'hypochondre droit et le ventre.

Elle ne peut se tenir sur une [illegible], elle se tient assez bien les talons [illegible]. Elle marche avec beaucoup [illegible], ses pieds traînant sur le sol, [illegible] tout entier agité du mvt.

Impr. Alf. Louis Perrin.

SCD Lyon 1

Nom Salle Lit N° F°

accompagnés de nouveau de vomissements avec constipation.
Selon Boutroy, en tous cas très léger, des conjonctives.

Elle a en outre des signes d'emphysème, expiration prolongée, expectoration muqueuse. Elle tousse et est oppressée depuis longtemps. Les battements du cœur sont sourds.

SCD Lyon 1

MODÈLE N° 21.

HOTEL-DIEU. — Salle 4ème femmes N° 145

Nom Aubœuf Jeanne (f. Philippe) DIAGNOSTIC ET RÉSUMÉ

né à Suin (Saône et Loire)

demeurant à ~~Clun~~ Curty (Canton de Cluny)

profession Cultivatrice

âge 44 ans

tempérament

constitution

entré le 7 7bre 1882

sorti le 8 7bre 1882

Paralysis agitans

HISTOIRE PATHOLOGIQUE

Hérédité = Mère morte à 80 ans —
Père mort à 72 ans — d'une attaque d'apoplexie cérébrale, était paralysé de la langue et de toute une moitié du corps — n'est resté malade que pendant quinze jours —

Est la 6ème d'une famille de 11 enfants — 9 sont encore vivants et bien portants —
Les autres sont morts d'accidents — (chute — guerre)

Dans les antécédents on ne relève rien de particulier — Elle a toujours joui d'une santé excellente —

Mariée à 22 ans — Elle a eu deux grossesses — A la suite de son premier accouchement qui date de 18 ans, elle a gardé le lit pendant deux mois — Ses deux enfants sont vivants, bien portants —

Le dernier accouchement remonte à 11 ans a élevé deux nourrissons en outre de ses deux enfants — on ne relève pas de trace de syphilis —

Elle a habité des appartements humides — Par sa profession de fermière elle faisait un travail très pénible, s'occupait aux travaux des champs et était par conséquent sujette à se refroidir fréquemment —

Le début de l'affection actuelle remonterait à une dizaine d'années —

SCD Lyon 1

DATES	HISTOIRE PATHOLOGIQUE	PRESCRIPTIONS

Début lent, insidieux - Elle a commencé par avoir de fréquentes névralgies sus-orbitaires - Pas d'attaques, ni de vertiges - Peu à peu la malade s'est sentie plus énervée, elle faisait son travail avec plus de peine -

Voilà 3 ans environ qu'elle ne peut plus faire un travail régulier - ses mouvements manquent de précision, de plus elle perd un peu ses forces -

Depuis un an seulement apparition du tremblement des membres supérieurs - La malade va consulter le docteur Siméon de Cluny, ce dernier lui applique trois pastilles de potasse à la nuque - Ce traitement semble avoir eu une influence favorable sur les maux de tête, mais le tremblement n'en a pas moins persisté -

Immobilité de la face

<u>Etat Actuel</u> = La malade accuse une douleur de tête continuelle qui occupe la région temporo-occipitale gauche. Parfois la douleur est assez forte pour lui arracher des cris - sensation d'un ruisseau qui coule dans la tête - pas de troubles des organes des sens - pas de paralysie de la face - La mastication n'est pas gênée pas plus que la déglutition - La malade est assez intelligente et donne des détails assez circonstanciés sur son état - pas de tremblement de la langue, ni des lèvres - La tête est fixe, immobile - Quand on lui dit de regarder à droite et à gauche, elle ne fait ces mouvements qu'avec lenteur et difficulté -

Les membres supérieurs, surtout les Av. Bras et les mains sont le siège d'un tremblement, caractérisés par un petit mouvement de va et vient - Les doigts sont fléchis vers la peau des mains - Ce tremblement ~~est plus marqué~~ cesse quand on invite la malade à faire un mouvement - Les mouvements volontaires sont restreints, lents et difficiles - ~~Il semble que ses articulations sont ankylosées~~ - Résistance aux mouvements communiqués, dans les sens, plus marquée dans le sens de l'extension - La malade présente au niveau du poignet droit une petite plaque de purpura hemorrhagica; suivant son dire elle aurait remarqué à plusieurs reprises des plaques analogues qui apparaissaient spontanément et disparaissaient de même sans qu'il y ait eu traumatisme -

Les membres inf. ne sont le siège d'aucun tremblement. Ils sont seulement raides et offrent

SCD Lyon 1

Aubœuf Jeanne

№ 21 bis.

DATES	HISTOIRE PATHOLOGIQUE	PRESCRIPTIONS

une certaine résistance aux mouvements communiqués. La marche est possible, elle commence à marcher avec une lenteur mesurée, le tronc incliné en avant, la tête immobile, les yeux fixés au trone, puis peu à peu la marche s'accélère jusqu'à ce que le malade soit arrêté par un obstacle ou une chûte — Si on tire un peu le malade par ses vêtements on détermine un mouvement irrésistible de retro pulsion en arrière —

Légère obnubilation de la sensibilité générale. Le malade ne sent pas toujours le contact de la tête d'épingle — Les piqûres sont perçues — Persistance des reflexes cutanés — pas de trépidation plantaire ni rotulienne — Le reflexe rotulien persiste — Le malade a une sensation de froid dans les jambes —

Pas de trouble des grandes fonctions — Rien au cœur, rien aux poumons — Appétit diminué — pas de trouble de la digestion — Absence de fièvre — pas de gêne de la miction —

SCD Lyon 1

N° 21 *bis*.

DATES	HISTOIRE PATHOLOGIQUE	PRESCRIPTIONS

SCD Lyon 1

MODÈLE N° 21.

HOTEL-DIEU. — Salle 4me Fem. N° 149 bis (couchette)

Nom Jeanne Labruyère

né à Juliénas

demeurant à

profession

âge 58 ans

tempérament

constitution

entré le 29 août 1881

sorti le 7 mars 1882.

DIAGNOSTIC ET RÉSUMÉ

Paralysie agitante.

HISTOIRE PATHOLOGIQUE

Père mort relativement jeune de maladie inconnue. Mère morte à 60 ans hydropique. Frère et sœur bien portants.... Un enfant mat à 3 ans des convulsions, soi-disant d'une petite vérole rentrée. Tousse qqfois l'hiver, mais n'a jamais fait de maladie sérieuse.

Jamais d'attaque

Il y a 3 mois à la suite de contrariétés (pertes d'argent presque insignifiantes) elle commença à éprouver des bourdonnements dans la tête, et à donner des signes de dérangements d'esprit. Cependant elle se servait de ses membres comme auparavant. Mais elle mangeait moins, et sa figure prenait comme un masque d'impassibilité.

Elle se plaignait constamment et avait des craintes et des appréhensions sans motif.

Elle ~~avait~~ se levait la nuit et disait qqfois qu'elle avait trop chaud; pas de tremblement

Elle a toujours l'air inquiet; lorsque son

SCD Lyon 1

DATES	HISTOIRE PATHOLOGIQUE	PRESCRIPTIONS
	mari vient, elle paraît contente de le voir, mais elle ne lui dit presque rien. Voici à peu près un mois qu'elle se trouve dans cet état où on la voit aujourd'hui. La malade se tient habituellement immobile, la face sans expression ou plutôt avec une expression de tristesse : si elle se meut, il semble que son corps exécute les mouvements tout d'une pièce. La tête et le tronc paraissent former un tout rigide, et les mouvements des membres se trouvent lents et affaiblis. Cet affaiblissement est assez marqué aux membres supérieurs ; du côté gauche il y a une diminution marquée ; Elle marche à petits pas, sans trébucher, sans vertiges ; il n'existe pas de paralysie, mais seulement l'affaiblissement indiqué + haut ~~mais seule~~ ou un peu de raideur des membres, + marquée du côté gauche. Du côté de la face, pas de paralysie, seulement impossibilité et immobilité des traits. La malade se plaint toujours d'éprouver une chaleur pénible jour et nuit : elle est soulagée par la marche. Pas de tremblement, pas de trouble de la sensibilité. La malade répond à toutes les questions qu'on lui pose. La parole est un peu brève, mais cependant n'est pas altérée. =	
14	novembre =. Depuis une quinzaine de jours, nous avons remarqué que le membre supér. gauche était devenu le siège d'un tremblement à l'état de repos, tout à fait caractéristique de la paralysie agitante : à certains moments la malade ne tremble presque pas, puis le tremblement survient sous forme de mouvements rythmiques qui s'exagèrent irrégulièrement : n'est pas exagéré par les mouvements. Le tremblement existe aussi dans le membre infér. particulièrement au niveau de la cuisse ; c'est la main et la cuisse gauches qui paraissent le plus affectées. Pas de tremblement du côté droit, ni du côté de la tête. La malade prétend que ce tremblement aurait commencé à se faire sentir ~~avant~~ 8 jours après son entrée. Pas de trouble de la sensibilité. = La raideur de tout le corps persiste comme précédemment : elle est surtout manifeste au membre supér. gauche et aux deux membres infér.	

SCD Lyon 1

N° 21 bis. N° 137 Suite. Labruyère.
élle action n° 149.

DATES	HISTOIRE PATHOLOGIQUE	PRESCRIPTIONS
	Depuis qu'y temps l'ouïe a très nettement diminué :	
à droite	elle perçoit le tic-tac de la montre à 1 ou 2 cent. d'éloignement de l'oreille ; à gauche elle ne l'entend pas du tout = même sensation de chaleur : la malade serait un peu plus loquace et parlerait plus facilement de sa maladie = Qq. insomnies. Appétit très bon. =	
	Le membre inférieur gauche ne présente pas de trépidation manifeste, mais en relevant le pied on éprouve une résistance ~~qui peut faire~~ qui fait croire que l'on aura de la trépidation ; mais elle n'existe pas.	

SCD Lyon 1

DATES	HISTOIRE PATHOLOGIQUE	PRESCRIPTIONS

SCD Lyon 1

Paralysie Agitante

Nom Labruyère Salle Dr femmes. Lit N° F°

Autopsie le 13 Janv. 1884

Les différentes parties de l'Encéphale et de la moelle présentent une consistance plutôt augmentée. Toutefois il m'a remarqué que l'autopsie a lieu 26 h. après la mort par un temps un peu froid.

A l'œil, nu, rien de particulier sur les centres nerveux. Les artères n'offrent aucune altérat. appréciable; elles ne sont pas athéromateuses.

Les poumons présentent de chaque côté des adhérences aux sommets.

On trouve aussi de chaque côté disséminés dans le lobe sup., qq. noyaux caséeux en voie de ramollissement pour la plupart. Et plusieurs même ont déjà donné lieu à des cavernes pouvant contenir une noisette et jusqu'à une noix. Il y en a 5 ou 6 de chaque côté. Leurs parois sont très-minces et évidt de formation récente.

Les poumons présent des taches noires nombreuses et larges et on remarque aussi que les productions tuberculeuses offrent sur certains points cette même coloration noire.

En outre, les bases sont congestionnées et le Bas droit en le siège d'une pneumonie avec point caséeux disséminés, ramollis. avec ulcération anfractueuse pouvant contenir une grosse noix.

Gangl. Bronchiques volumineux et noirs

Rien au cœur.

Foie et Reins. Rate n'offrent rien de particulier

Nom Salle Lit N° F°

H. H. — S. G. — Feuilles d'Observations, Intercalaires. — 11-82. — 10.000.

Impr. Alf. Louis Perrin.

SCD Lyon 1

N° 21.

HOTEL-DIEU. — Salle S. Charles N° 80

Nom Garin Antoine

né à ~~Taverges~~ Taverges (Bte Savoie)

demeurant à Lyon Route des Bourbonnais

profession Brigatier

âge 67 ans

tempérament

constitution

entré le 22 avril 72

sorti le 23 juin 72

DIAGNOSTIC ET RÉSUMÉ

tremblement sénile

HISTOIRE PATHOLOGIQUE

Le malade a eu deux fois de l'utérin. La première fois, il y a 30 ans, l'affection dure un mois 1/2 environ. Deux ans après, l'une nouvelle attaque reparut et ne dure que qq. jours.

Pas d'autre affection

Il y a 4 mois, refroidissement qui amène toux fréquente, assez pénible s'accompagnant de points de côté très douloureux. Les crachats ~~sont~~ assez abondants avaient une teinte que le malade ne peut préciser jaune verdâtre. Les accès de toux ont été en diminuant, mais les points de côté n'ont pas entièrement disparu. Actuellement le malade qui tousse peu expulse qq. crachats rares, assez aérés, d'une teinte un peu jaunâtre.

Auscultat. En avant souffle des 2 côtés, au sommet. Dans le reste de l'étendue, diminution du murmure

Lyon Imp. veuve Bonnaviat et fils

SCD Lyon 1

DATES	HISTOIRE PATHOLOGIQUE	PRESCRIPTIONS
	Vésiculaire En arrière q.q. râles muqueux à droite dans les régions moyenne et inférieure. Rien au cœur. — Les artères sont athéromateuses L'état général est très bon Tremblement sénile et alcoolique des extrémités supérieures plus marqué à droite, à tel point que le malade ne peut ~~ni~~ manger ni boire avec la main droite Pas de troubles de sensibilité à ce niveau	

SCD Lyon 1

MODÈLE N° 21.

HOTEL-DIEU. — Salle St Charles N° 22

Nom Pierre Bost

né à Basembosset

demeurant à

profession journalier cultivateur

âge 63 ans

tempérament

constitution

entré le 18 j 77

sorti le 21 j.

DIAGNOSTIC ET RÉSUMÉ

Tremblement sénile

même état

HISTOIRE PATHOLOGIQUE

Pas d'antécédents héréditaires, pas d'antécédents pathologiques pas d'alcoolisme, pas de rhumatisme pas de syphilis. Debut il y un an d'une façon insensiblement progressive. Depuis 3 semaines les symptômes se sont accentués. Tremblement limité à la main gauche, à peine quelques mouvements dans la jambe gauche. Ces mouvements sont rhythmés il n'augmentent pas lorsque le malade fait un effort. Il prend facilement les plus objets. Ces mouvements n'existentent ni dans la tête ni dans le membre opposé. sensibilité intacte dans le membre siège du tremblement comme dans les autres parties du corps. La force du bras gauche est réduite à moitié si on la compare à celle du bras droit la différence entre les 2 membres inf est bien moins grande quoique elle existe, la marche est facile.

Intégrité des sens spéciaux, intégrité de l'intelligence et de la mémoire, pas le moindre délire, sommeil calme, pas de trouble de la parole et de l'idéation, accomplissement régulier des fonctions digestives. Rien du côté de la respiration et circulation

Depuis quelque temps seulement le malade éprouve des fourmillements dans les mains

SCD Lyon 1

DATES	HISTOIRE PATHOLOGIQUE	PRESCRIPTIONS

Lyon, Impr. A. Bonnaviat, rue Ste-Catherine, 18.

SCD Lyon 1

MODÈLE N° 21.

HOTEL-DIEU. — Salle Ste Maurice N° 7

Nom Ignace Delange

né à Vieux Fenetle (Ht Rhin)

demeurant à Lyon

profession jardinier

âge 54 ans

tempérament

constitution

entré le 1er Décembre 77

sorti le à Longchêne le 20 Déc

DIAGNOSTIC ET RÉSUMÉ

Paralysie agitans

HISTOIRE PATHOLOGIQUE

Lecture le 11 Déc.

Dulo

Recueil à noter dans l'hérédité, Pas d'alcoolisme pas de syphilis. Cet homme a toujours eu une santé très robuste; il a fait ~~trois~~ séjours à l'Hotel-Dieu pour des traumatismes (fracture de la jambe droite, ~~ophthalmie~~ phlegmon de l'oeil droit, et enfin au mois de ~~Avril~~ Mai dernier morsure de rat au niveau du médius gauche ayant amené un phlegmon du bras pour lequel Mr Pochier pratiqua de nombreuses incisions dont on voit encore les cicatrices.

Le malade attribue à cette morsure de rat une très grande importance, elle lui a pour ainsi dire introduit un poison dans le sang suivant son expression.

Pendant qu'il était en traitement à St Louis vers le mois de Juin il remarqua que ses quatre membres (le tremblement a débuté par le membre supér. gauche) étaient le siège d'un tremblement continu; en même temps le aucoup plus marqué que maintenant il éprouvait des douleurs qui des reins irradiaient dans les doigts de pied, douleurs qu'il compare à des picotements plutôt qu'à des éclairs; bientôt les forces diminuèrent

DATES	HISTOIRE PATHOLOGIQUE	PRESCRIPTIONS
	dans les 4 membres à peu près en même temps. pendant plusieurs mois de Juin au milieu d'Octobre il resta couché; les contractions fibrillaires étaient toujours aussi prononcées, mais les mouvements avaient presque cessé. Il se leva le 24 Octobre environ et fut tout étonné de ne pouvoir marcher, il était obligé de regarder constamment ses pieds et sa démarche était très incertaine.	de parésie et d'ataxie.
	Depuis cette époque les symptômes se sont aggravés.	
	Actuellement état apyrétique.	
	A l'examen du malade on est frappé du tremblement continu qui anime les 4 membres; ce tremblement ou plutôt ces contractions fibrillaires sont rhythmiques, très peu étendues, à la main elles rappellent celles de la paralysie agitante, au pied elles sont incomparables de beaucoup aux orteils; lorsqu'on examine avec soin les muscles isolément on voit qu'ils se contractent manifestement; les contractions n'occupent pas les muscles du tronc.	
	L'écartement des doigts exagère le tremblement - lorsque le malade veut porter un objet à la bouche il le fait assez facilement.	
	Les membres ont gardé leur volume, les téguments ne sont pas moins la force a diminué manifestement, le malade n'oppose pas une grande résistance lorsqu'on lui dit de fléchir les genoux, il étend faiblement la jambe, les mouvements volontaires sont conservés (le malade lève la jambe, la cuisse).	
	La notion de position des membres est conservée également. Les mouvements différents normaux aux membres inférieurs provoquent presque toujours un reflexe dans les membres inférieurs. Il en est de même de la piqûre de la pointe du pied; quand la piqûre est peu marquée et même n'existe pas. De temps en temps pendant que dans les membres inférieurs également le malade est obligé d'avoir constamment les yeux fixés sur la pointe des pieds, il reconnaît le sol; lorsqu'il marche en se tenant aux barreaux des lits sa démarche est irrégulière incertaine mais il ne traîne pas les pieds il sait les lever assez brusquement et ne frappe pas le sol par la talon ainsi ils ne sont pas projetés directement en dehors.	
	La station debout les pieds au contact est impossible.	
	La pression sur toute l'étendue de la colonne est douloureuse partout, les lombes. On ne constate pas de déformation.	
	Reçu du côté du rectum on de la vessie - Rétrécissement des sens de la vie.	
	Reçu au poumon, ancoeur, pudeur côté des voies digestives	
	au dynamomètre côté droit 32 k. côté gauche 12 kil. -	
	La flexion de l'avant pied avec les contractions fibrillaires.	

SCD Lyon 1

DATES	HISTOIRE PATHOLOGIQUE	PRESCRIPTIONS
	La démarche est incertaine, titubante; le malade n'est pas forcé de regarder constamment les pieds, - il dit que presque tous les 2 jours pendant qu'il marche il est saisi tout à coup d'une impulsion irrésistible qui le force à accélérer le pas, à courir pour ainsi dire et le ferait tomber en avant ou sur le dos s'il ne pouvait s'appuyer contre un corps résistant, il lui semble que quelqu'un vient le pousser et l'oblige à marcher rapidement. en même temps il éprouve une sorte de vertige, tous les objets tournent s'agitent devant ses yeux -	
	les ongles de la main gauche présentent à leur partie moyenne une sorte de bourrelet saillant; la peau au niveau de la 3ème phalange est dépigmentée - le malade a remarqué cette déformation de l'ongle pendant qu'il était traité pour son phlegmon du bras gauche	
4 Déc.	le tremblement a diminué - les urines sont très limpides leur densité est de 1012, elles ne contiennent pas d'albumine	
5	le malade dit que quand il est pris de ces impulsions qui le portent à marcher en avant il est saisi de vertige, les objets tournent devant lui il affirme que le tremblement a débuté par le membre supérieur gauche, qu'il est resté limité à ce membre pendant 2 jours puis qu'il s'est généralisé.	
11 Déc	le tremblement persiste - la marche paraît plus facile le malade écarte moins les jambes - quand il travaille un 1/2 d'heure debout il est obligé de s'asseoir - le tremblement n'existe pas à la face -	
	la notion de position est très conservée, le malade saisit sans hésitation son pouce et même un petit objet.	
	Pas de contractures.	
12 Déc.	le vertige ne se produit que lorsque le malade se lève.	
	au dynamomètre 95 à droite - 50 à gauche. -	
	tremblement manifeste de la langue - la tête tremble aussi mais le tremblement paraît communiqué	
22 Déc	le malade trouve que le tremblement des membres inférieurs augmente, la station debout ne peut pas être gardée aussi longtemps.	

SCD Lyon 1

HOTEL-DIEU. — *Salle* _____ *N°* _____

Nom

né à

demeurant à

profession

âge

tempérament

constitution

entré le

sorti le

DIAGNOSTIC ET RÉSUMÉ

HISTOIRE PATHOLOGIQUE

SCD Lyon 1

MODÈLE N° 21.

HOTEL-DIEU. — Salle Ste Jeanne N° 9

Nom Louis Perron

né à

demeurant à

profession

âge 77

tempérament

constitution

entré le 15 Février 1879

sorti le 28 Juillet 1879

DIAGNOSTIC ET RÉSUMÉ

Tremblement — Paralysie agitans

fract. du tiers moyen de la cuisse gauche

HISTOIRE PATHOLOGIQUE

père et mère morts très âgés d'affection inconnue —

ce malade offre un tremblement des 2 mains — il ~~l'a~~ est survenu depuis une dizaine d'années et n'a pas pendant toute cette période sensiblement augmenté d'intensité — le malade l'attribue à un travail manuel des doigts consistant à dévider rapidement de la soie et qu'il a exercé pendant 50 ans — il est aujourd'hui casseur de pierres —

le tremblement est caractérisé par de petites oscillations rhythmiques sur place des doigts des mains — il ne siège pas de préférence sur tel ou tel doigt mais prédomine tantôt dans l'un tantôt dans l'autre — ces oscillations consistent en de petits mouvements de latéralité, mais la main offrant également un tremblement analogue les doigts ont en outre un mouvement

SCD Lyon 1

DATES	HISTOIRE PATHOLOGIQUE	PRESCRIPTIONS

en totalité de torsion — frémissement sous le doigt des interosseux
ce tremblement n'existe pas au repos — il se produit lorsque le malade veut faire un mouvement, lorsqu'on lui dit de tenir sa main élevée — on voit alors les doigts, la main, le bras lui même être le siège du tremblement — si tenant une main levée on lui fait serrer un objet avec l'autre, le tremblem. de la première main augmente légèrement — si l'on pose alors ses mains sur le lit, le trembl. s'arrête aussitôt. cependant on voit par moments les extrémités des m. offrir une secousse brusque, un tremblem. passager probablement provoqué par une influence psychique —
si l'on étend brusquement la main sur la face post. de l'av. bras, l'on voit et l'on sent dans les muscles de l'av. bras un frémissement manifeste —
tous ces phénomènes ont lieu des deux côtés —
sensibilité bien conservée — la puissance motrice est faible d'une façon générale; on le constate bien en se faisant serrer la main : à g. Dyn = ; à dr. Dyn = .
si l'on recherche la contr. on constate une résistance du biceps, tension du tendon de ce muscle, difficulté d'étendre complètement les av. bras — cette résistance augmente par les mouvements provoqués — elle est surtout marquée à g.
pas d'oedème, pas d'atrophie — pas de douleurs spontanées ou provoquées, pas d'ecchymoses —

m. inf. ~~le pa~~ si on dit au malade de tenir son pied dr. élevé, on le voit agité d'oscillations très rapides et le malade est ~~rapid~~ bien vite fatigué — il dit que ce phénomène n'existe que depuis son accident, sa fract. de cuisse gauche — la marche avant son accident s'exerçait, dit-il, comme à 25 ans —
face le malade offre un tremblement de la langue au repos dont il n'a pas conscience — on s'en aperçoit grâce à ce qu'il garde sa bouche entr'ouverte — en outre tremblement léger des lèvres quand il parle — cependant la parole n'est pas embarassée

IMP. A. BONNAMIAT A LYON

SCD Lyon 1

Modèle N° 21.

HOTEL-DIEU. — Salle Ste Jeanne N° 8

Nom Etienne Simone

né à Vira (Ariège)

demeurant à

profession commissionnaire

âge 72 ans

tempérament

constitution

entré le 2e Avril 1879

sorti le 10 Juin 1879

DIAGNOSTIC ET RÉSUMÉ

Cataracte double

Catarrhe et emphysème ?

Paralysis agitans.

HISTOIRE PATHOLOGIQUE

Ce malade était entré dans le service de M. Gayet pour se faire opérer d'une cataracte dont le début remonte à 6 ans. M. Gayet refusant de l'opérer l'envoie pour se faire traiter d'un catarrhe bronchique dont il ne se plaignait nullement.

Depuis 4 ou 5 ans environ il lui arrivait fréquemment, surtout pendant l'hiver, de tousser pendant quelques jours, mais dès que le beau temps reparaît, tout rentre dans l'ordre. Les choses ne se sont pas passées autrement cette année; s'il y a aggravation elle est insensible. La toux est peu fatiguante, elle n'empêche ordinairement pas le sommeil, le malade n'a pas de points de côté, pas de fièvre, il n'a jamais eu d'œdème. Les fonctions digestives s'accomplissent bien. Quoique ~~peu~~ affaibli par l'âge et par sa cécité, ~~ce chosome~~ ne se plaint pas de son état général.

La respiration se fait bien aux sommets en avant; en arrière

DATES	HISTOIRE PATHOLOGIQUE	PRESCRIPTIONS
	Sans matité notable on trouve quelques râles humides très rares à la base, quelques râles sibilants dans les parties moyennes; au sommet la respiration est assez pure.	
	Le cœur est normal, ses battements réguliers.	
	Paralysie agitans, surtout aussi au bras droit.	

Lyon. — Impr. A. Bonnavist, rue Ste-Catherine, 18.

SCD Lyon 1

HOPITAL DE LA CROIX-ROUSSE. — Salle St Pothin N° 55

Nom Jean Fr Perraud

né à St Symphorien de Laye

demeurant

profession tisseur

âge 58 ans.

tempérament

constitution

entré le 8 7.bre 1868. –

sorti le

DIAGNOSTIC ET RÉSUMÉ

Tremblement
Sénile.

DATES	HISTOIRE PATHOLOGIQUE	PRESCRIPTIONS
	Aucun ~~alcoolis~~ antécédent d'alcoolisme pas de Syphilis. Il dit n'avoir jamais été malade de sa vie. Depuis environ une année il s'aperçoit d'un léger tremblement de tout le coté droit (membres) accompagné de douleurs qui disparaissent par le repos et sont surtout intenses le matin. Il sent tout son coté droit endormi. Pendant la nuit il éprouve aussi dans le même coté des crampes qui ne paraissent pas accompagnées de contractures. et lui donnent une sensation de piqûre analogue à celle produite par une épingle. Il n'a jamais eu de douleurs le long de la colonne vertébrale. quand il est ennuié le tremblement augmente. quelquefois il se produit à tel point qu'il ne peut porter les aliments à sa bouche. Les émotions ~~les~~ paraissent l'augmenter singulièrement.– La sensibilité du bras et de l'avant bras droit paraissent conservés. Les jambes n'ont pu être examinés.	

Papeterie générale, Lyon. — Mod. n° 6.

SCD Lyon 1

DATES	HISTOIRE PATHOLOGIQUE	PRESCRIPTIONS
	Sensation de Lourdeur dans la jambe qui serait aussi le siège de tremblement. Ce tremblement du reste ne se constate que lorsqu'on lui fait étendre les deux bras en avant. Selles normales. Urines normales. Appetit très-fort. Langue un peu blanche. La Pupille droite un peu plus dilatée que la gauche.	V. qum. Tis.
	11 8bre. Fort guéri. Encore un tremble encore.	

SCD Lyon 1

Modèle N° 21.

HOTEL-DIEU. — Salle Ste Jeanne N° 12

Nom Jn Claude Mercier
né à St Laurent D'Agny
demeurant à Id.
profession Cordonnier
âge 67 ans
tempérament
constitution
entré le 13 7bre 1880
sorti le

DIAGNOSTIC ET RÉSUMÉ

Maladie de Parkinson

HISTOIRE PATHOLOGIQUE

Pas d'antécédents héréditaires. — Pas d'alcoolisme
Pas de syphilis.
Aucune maladie antérieure à noter.
Le malade fait remonter sa maladie à cinq ans.
Il raconte qu'à cette époque il a eu beaucoup d'ennui au sujet de sa femme conduite à l'hôpital de Bron.
Il a commencé à éprouver des douleurs dans la jambe et le genou du côté droit accompagné d'un peu de raideur pendant la marche. Ces douleurs survenaient par accès. Depuis un an il a de temps en temps un tremblement des deux membres du côté droit. Depuis six mois incontinence d'urine
Actuellement il se plaint de souffrir beaucoup surtout pendant la nuit dans le mollet et le genou du côté droit en douleurs dit le malade sont parfois très vives. Quelques picotements dans la jambe gauche. Quand le malade est levé et même quand il marche il souffrirait moins que quand il est au lit.
A l'examen on ne trouve rien d'anormal
Les masses musculaires sont conservées; les mouvements

SCD Lyon 1

DATES	HISTOIRE PATHOLOGIQUE	PRESCRIPTIONS
	se fait bien; quand on fait fléchir le genou droit on ~~fait~~ détermine seulement une légère douleur dans l'articulation. Les réflexes et la sensibilité sont conservés. ~~Quand le malade~~ De temps en temps il est pris de tremblement du côté ~~de~~ des deux membres droits, surtout quand il est contrarié ou qu'il veut faire un travail assidu que ce tremblement se manifeste. Quand il porte quelque chose à sa bouche il ne tremble pas, ni quand il marche. Pas de troubles du côté de la vue. Constipation habituelle. Incontinence d'urine. Appétit très bon. Fonctions digestives bonnes. Rien au cœur. Rien aux poumons.	

SCD Lyon 1

Paralysie labro glosso laryngée

SCD Lyon 1

SCD Lyon 1

HOTEL-DIEU. — Salle 4e Femmes N° 116

Nom Marie Garinand
né à St Paul en Jarrêt (Loire)
demeurant à
[redacted]ession ménagère
âge 45
tempérament
constitution
entrée le 19 7bre 78
sortie le 26 oct. 78

DIAGNOSTIC ET RÉSUMÉ

Paralysie labio-glosso pharyngée

HISTOIRE PATHOLOGIQUE

Mère morte d'une attaque d'apoplexie
Père mort à 60 ans d'affection pulmonaire ? 8 frères ou sœurs, dont 6 bien portants
Deux sont morts, l'un du croup, l'autre qui était vieux, de ce que cette femme appelle la maladie du pis ?
Quelques accidents strumeux dans l'enfance (Kératite, impétigo pediculaire, pas de traces d'adénite suppurée). Réglée à 14 ans.
Menstruation toujours normale, non encore supprimée. Mariée. 9 enfants, cinq vivants, 4 morts en très bas âge.
Pas de maladie antérieure. Pas de traces de syphilis.
Il y a 18 ans, sans cause connue, cette femme remarqua que sa parole était devenue brusquement embarrassée, qu'elle éprouvait une certaine peine à porter la langue hors de la bouche; de plus, elle sentait, dit-elle, sa langue fortement et malgré elle attirée en arrière, ce qui gênait considérablement la déglutition. A ce moment la difficulté de la parole était beaucoup plus accusée qu'aujourd'hui, [illegible] qu'on ne pouvait absolument pas comprendre ce qu'elle disait.

Lyon, impr. A. Bonnaviat, rue Ste-Catherine, 17.

SCD Lyon 1

DATES	HISTOIRE PATHOLOGIQUE	PRESCRIPTIONS

Puis la malade se mit à maigrir notablement. Cet état persista pendant 8 mois, au bout desquels la parole devint un peu moins embarrassée; depuis cette époque, l'embarras de la parole n'a pas augmenté. Deux ou 3 ans après l'apparition de ces symptômes, la malade se mit à éprouver une douleur occipitale très intense survenant surtout la nuit, et déterminant des vertiges quand elle essayait de se lever. Cette douleur datant de 15 ans a toujours été en diminuant, et se montre encore aujourd'hui de temps en temps, mais moins accusée. Il y a 4 ans, difficulté subite éprouvée dans les mains pour la confection des travaux d'aiguille, engourdissement ayant persisté 7 à 8 mois, mais n'empêchant pas complètement les autres occupations habituelles. Au bout de 8 mois, disparition de ces phénomènes du côté des mains: celles-ci reprennent leur dextérité antérieure. La malade se livre à la couture aussi facilement qu'autrefois. Il y a 6 mois, la malade constate que ses mains sont inhabiles comme la 1ère fois, elle éprouve de l'engourdissement dans les mains, quelques douleurs dans le membre supérieur droit et dans le membre inférieur du même côté; la marche a toujours été facile, mais les travaux manuels sont devenus cette fois totalement impossibles. La malade laissant involontairement tomber les objets qu'elle tient à la [illegible]. La malade dit n'avoir pas constaté de diminution de volume dans les membres supérieurs ni inférieurs.

Actuellement. La douleur occipitale revient à de rares intervalles et peu marquée. Aucun trouble du côté de l'intelligence, du côté de la vue et de l'ouïe. Pas de paralysie faciale. La malade pourtant ne peut siffler; l'action de rire de gonfler les joues s'exécute parfaitement. La langue est large, fixée sur le plancher de la bouche derrière l'arcade dentaire inférieure. On constate au toucher qu'elle s'affaisse sous le doigt et a perdu sa consistance normale. Elle paraît de plus atrophiée dans sa moitié gauche. La pointe a en quelque sorte disparu. La malade ne peut projeter la langue hors de la bouche, ni exécuter des mouvements de latéralité ni la creuser en gouttière. Elle ne peut non plus toucher le palais avec l'extrémité antérieure. Les lettres e, i sont difficilement prononcées. La sensibilité générale et spéciale de la langue sont parfaitement conservées. Les dents n'existent plus qu'au nombre d'une ou deux. Rien du côté du pharynx où les mouvements réflexes sont conservés.

Membres supérieurs. Pas d'atrophie. Pas de contracture. Tous les mouvements spontanés s'exécutent facilement. Pas de trouble de la sensibilité à la douleur. La malade ne peut nommer les objets qu'on lui met dans la main, parfois même elle ne sent pas du tout ces objets. Diminution de la sensibilité tact[illegible]

N° 21.

HOTEL-DIEU. — Salle 4e Femmes N° 116

Nom
né à
demeurant à
profession
âge
tempérament
constitution
entré le
sorti le

DIAGNOSTIC ET RÉSUMÉ

(Suite). La malade dit éprouver constamment dans les membres supérieurs et inférieurs droits une sensation de froid, qu'elle compare à de la glace. Droitière dynamom. {D 30 / G 15}
Membre inférieur. Pas de trouble de la motilité et de la sensibilité. Sensation de froid. Faiblesse générale des jambes. Marche possible.
Appétit normal. Pas de troubles digestifs.
Pas de toux. Rien à l'auscultation de la poitrine
Rien au Cœur.
Menstruation normale
Urines.

HISTOIRE PATHOLOGIQUE

Lyon. Impr. A. Bonnaviat, rue Ste-Catherine, 18.

SCD Lyon 1

DATES	HISTOIRE PATHOLOGIQUE	PRESCRIPTIONS

SCD Lyon 1

Modèle N° 21.

HOTEL-DIEU. — Salle Ste Jeanne N° 13

Nom Sourdillon Jean

né à Fleurieux sur L'Arbresle (Rhône)

demeurant à id -

profession Cultivateur

âge 64 ans

tempérament

constitution

entré le 13 ~~Mars~~ Mai 1882

sorti le

DIAGNOSTIC ET RÉSUMÉ

Paralysie labio-glosso-laryngée

(forme hémiplégique)

Droitier

HISTOIRE PATHOLOGIQUE

Pas de Maladies graves antérieures -
Son père aurait succombé à une attaque -
Depuis 30 ans environ il éprouve
des douleurs rhumatoïdes (habite un appartement
très humide, et travaille souvent à la pluie)
L'affection semble avoir débuté
lentement, progressivement - pas d'attaque -
Il y a 10 mois, il a commencé à éprouver
une sensation de resserrement à la gorge -
Le malade mettait ça sur le compte de la fatigue,
car il avait passé toute la journée à travailler
dehors par un temps pluvieux.
Depuis un mois l'affection a fait
des progrès sensibles - Il éprouve de la difficulté
à avaler et a maigri beaucoup -
Signes constatés à l'entrée : Ce qui
frappe tout d'abord en examinant le malade,
c'est la difficulté de la parole - Il bredouille
et parle comme un homme qui laisse sa
langue immobile dans la bouche - Le malade
a conservé toute son intelligence, il comprend

SCD Lyon 1

DATES	HISTOIRE PATHOLOGIQUE	PRESCRIPTIONS
	parfaitement les questions qu'on lui fait, mais il ne répond toujours que par un hochement de tête. La langue est en effet paralysée, elle est ridée, rétractée, il ne peut sortir que la pointe qui est légèrement déviée à gauche — Il ne peut pas toucher la voûte palatine avec sa langue — De plus quand il se couche complètement à la renverse il s'étouffe, parce que la langue tombe en arrière et oblitère la glotte — La mastication est rendue impossible en ce sens qu'il ne peut ramener le bol alimentaire sur la base de la langue pour le chasser dans le pharynx — La déglutition est elle-même très difficile ainsi le malade ne peut plus se nourrir qu'avec des aliments liquides — Quand on l'invite à boire, il se met à genoux sur son lit, sans renverser fortement la tête en arrière en même temps qu'il imprime un petit mouvement brusque au verre pour projeter le liquide dans le pharynx — La déglutition plus avant possible dans le pharynx s'opère plus par le fait de la pesanteur que par le fait physiologique — A l'état de repos, la salive s'écoule incessamment de la bouche, le malade a constamment son mouchoir à la main pour s'essuyer les lèvres — La face est déviée du côté droit — Le sillon naso-labial droit est plus accusé, la commissure droite est plus relevée — Quand on invite le malade à parler alternativement les commissures à droite et à gauche il ne le fait que très incomplètement du côté gauche — Rien à signaler du côté des muscles de l'œil — la pupille droite est plus dilatée que la gauche — Pour ce qui est de l'ouïe, il lui semble qu'il a des bruits de moineaux dans les oreilles, surtout à gauche — Pas de contractures dans les membres, réflexes plutôt exagérés — Pas de trépidation rotulienne véritable — Cependant quand on tire sur la rotule gauche il se produit un petit ressaut — La maladie semble affecter une forme hémiplégique, ainsi la force musculaire est notablement diminuée dans le membre supérieur gauche aussi bien que dans le membre inf. du même côté	Lait, mais en Redouillement. — Il est ridé, rétracté, est légèrement déviée à droite. Toucher la voûte palatine quand il se couche étouffe, parce que la glotte — impossible en ce sens alimentaire sur la dans le pharynx — même très difficile — nourrir qu'avec on l'invite à boire, sans renverser fortement qu'il imprime un petit projeter le liquide dans pharynx — La déglutition pesanteur que par le la salive s'écoule le malade a à la main pour côté droit — Le sillon commissure droite le malade à parler à droite et à gauche complètement du côté gauche — des muscles de l'œil — que la gauche — semble qu'il a des surtout à gauche — dans les membres, de trépidation rotulienne sur la rotule gauche — La maladie semble ainsi la force musculaire dans le membre supérieur gauche même côté

SCD Lyon 1

3. (Vendillon Jean)

N° 21 bis.

DATES	HISTOIRE PATHOLOGIQUE	PRESCRIPTIONS
	Quand on fait marcher le malade il semble qu'il traîne un peu la jambe gauche — La sensibilité générale ne paraît pas affaiblie autant qu'on peut s'en rendre compte par la difficulté qu'il a à s'exprimer — Pas de bruit anormal au cœur — Bruit respiratoire un peu sourd — La station debout, les yeux fermés, est possible, pas de trouble dans l'équilibre — Il peut se tenir sur un pied - cependant la jambe gauche fléchit -	

SCD Lyon 1

N° 21 *bis*.

DATES	HISTOIRE PATHOLOGIQUE	PRESCRIPTIONS

SCD Lyon 1

N° 21.

HOTEL-DIEU. — Salle Charles N° 76

Nom Jn B. Valeyre
né à Estivailles (Loire)
demeurant à Lyon
profession commissionnaire
âge 42
tempérament
constitution
entré le 8 Juillet 75
sorti le

DIAGNOSTIC ET RÉSUMÉ

Paralysie labio-glosso-laryngée

HISTOIRE PATHOLOGIQUE

Le malade nie tout excès alcooliques.
Il y a 16 ans, il eut un chancre induré pour les accidents duquel il fut traité à trois reprises différentes à l'antiquaille.
Il y a 8 mois il commença à s'apercevoir qu'il avait de la difficulté à parler, en même temps la voix devenait rauque — puis peu à peu les symptômes s'accentuèrent, le malade eut de la peine à mouvoir la langue, puis vint la paralysie du voile du palais, les aliments avaient de la tendance à passer par les fosses nasales — En même temps les forces diminuaient considérablement, la marche devenait fatigante, le malade ne pouvait plus soulever les fardeaux comme autrefois, s'il maigrissait beaucoup.

Lyon. Impr. A. Bonnaviat, rue Ste-Catherine, 13.

SCD Lyon 1

DATES	HISTOIRE PATHOLOGIQUE	PRESCRIPTIONS
	Actuellement, il éprouve une céphalalgie sourde lorsqu'il se baisse, accompagnée de vertiges passagers. — Le sommeil est parfaitement conservé — La voix est rauque, nasonnée; la parole est difficile; le malade a une sensation de constriction dans la gorge. — La force musculaire est de beaucoup diminuée. La sensibilité est intacte, sur ~~toute~~ l'étendue du corps, et sur les muqueuses labiale et gingivale. Pas de troubles intellectuels, pas d'hallucinations. La mémoire est parfaitement conservée, les idées sont aussi lucides qu'autrefois; l'appétit est bien conservé, les fonctions digestives sont excellentes. La langue est ratatinée, atrophiée des deux côtés, — il y a également de l'atrophie des régions ~~[illegible]~~ des deux côtés — Le malade a de la tendance par moments à renverser la tête en arrière — De temps à autre il a des accès de dyspnée très vive	
27.	Le malade se plaint d'un point de côté et d'une oppression parfois assez vive — Il n'a pas de pleurésie — Les battements du cœur sont moins forts, et plus rapides (124) — pas d'élévation de la température — Ces symptômes sont dus sans doute à l'excitation de son pneumogastrique — La diarrhée que le malade avait depuis q.q. jours, a diminué aujourd'hui	Nitrate d'argent
2 avril	P. 92. La tête ne peut rester dans la position verticale — Elle est renversée en arrière par son propre poids.	
19.	Pas d'albumine dans l'urine.	— Liq. de Fowler

MODÈLE N° 21.

HOTEL-DIEU. — *Salle* St Maurice N° 13

Nom Schwertz

né à Mulhouse

demeurant à Lyon

profession tuilier

âge 29 ans

tempérament

constitution

entré le à Ste Elisabeth le 8 Nov 77. sorti le 25 Déc 77

sorti le entré à St Maurice le — le 15 Février 78

DIAGNOSTIC ET RÉSUMÉ

Paralysie labio glosso

laryngée

HISTOIRE PATHOLOGIQUE

Observation prise à Ste Elisabeth (S. de Mr Lépine) et copiée.

Hérédité Père et mère jouissant d'une santé excellente.

Pas de syphilis avouée ni de traces constatées.

Le malade nié tout abus de boisson; cependant étant en cte frique il ne buvait pas quotidiennement de l'absinthe, mais il y avait des jours où il en buvait à plusieurs reprises.

Il y a 8 mois le malade ~~étant~~ eut en cte frique des fièvres intermittentes. Les accès fréquents au début altèrent en s'éloignant. La maladie dura 3 mois environ. 8 jours après le début de la fièvre le malade eut subitement une impossibilité complète de s'exprimer; la langue était déviée à droite. L'intelligence était conservée; les jambes étaient plus faible, surtout la gauche, le malade tombait en avant. Le bras gauche était plus faible. Peu à peu ces symptômes s'amendèrent.

Pendant les 1ers jours qui suivirent cette attaque, le malade avait une amblyopie telle qu'il ne pouvait que distinguer le jour de la nuit; cette amblyopie s'améliora sans disparaître, il a conservé l'oeil droit meilleur que le gauche.

Le malade n'a pas remarqué de diminution du goût ou de l'odorat; il avait de la peine à avaler, les aliments séjournaient dans le sillon alvéolo-jugal; il arrivait souvent qu'ils passaient par le nez

SCD Lyon 1

DATES	HISTOIRE PATHOLOGIQUE	PRESCRIPTIONS
	Pas le moindre trouble de l'idéation ou de la mémoire.	
	Au dire du malade il avait en même temps un tremblement général qui cessait quand il était couché ; le malade dit qu'il était dans un état analogue à celui qu'il voit chez un de ses voisins atteint de paralysie agitante	
	Le malade avait à ce moment là une bronchite mais il lui était toute trace d'angine.	
	Retour en France le 26 7bre 77. Il put travailler, mais il remarqua que sa main gauche n'avait pas la précision habituelle.	
	Quand il entra dans le service voici ce qui fut constaté :	
	Stature athlétique ; teint plombé - pupilles normales, également dilatées - pas de troubles de l'ouïe ni du goût - la langue est normale pas le moindre tremblement les lèvres fonctionnent bien - diplopée lorsque le malade est fatigué, mouches volantes fréquentes.	
	Sensibilité réflexe complète du voile du palais et du pharynx - difficulté de la déglutition et de la mastication - la prononciation est difficile il prononce syllabe par syllabe en les modifiant considérablement.	
	La force musculaire est atténuée - sensibilité intacte - sensibilité réflexe complètement nulle. le pincement de la face interne de l'aisselle n'amène pas le relèvement du dartos - défécation et miction normales. marche facile -	Iod Pot 0,50.
	Rien de particulier à l'examen ophthalmologique	
	papille gauche légèrement plus blanche - acuité plus que normale.	
26 Dv.	déglutition et prononciation plus facile - luette et voile toujours insensibles et inertes - le malade avale quelquefois de travers.	Acide Arsénieux 0,02
30 N.	vertiges fréquents - l'allemand est prononcé avec difficulté.	Cautéris de la nuque.
	force 130 à droite et à gauche - sensibilité réflexe intacte.	
21 Déc	amélioration de l'état du voile après l'électrisation	Elect du voile du palais

IMP. A. BONNAVIAT A LYON

SCD Lyon 1

MODÈLE N° 21.

HOTEL-DIEU. — *Salle* St Maurice *N°* 31

Nom Schwertz

né à Meulhouse

demeurant à Lyon

profession

âge trébei

tempérament

constitution

entré le 29 Janvier 77

sorti le

DIAGNOSTIC ET RÉSUMÉ

HISTOIRE PATHOLOGIQUE

Le malade au moment où il est entré à Ste Elisabeth avait oublié quelques détails qu'il donne actuellement.
Il avoue qu'il a bu de l'absinthe mais qu'il n'en a pas abusé il en buvait 1 ou 2 petits verres par jour. il n'usait pas des autres liqueurs alcooliques.
Jamais dans son enfance il n'a été sujet aux convulsions jamais avant le début des troubles de la parole il n'avait eu aucun trouble cérébral (vertiges, céphalalgie etc).
Il se souvient qu'il a perdu connaissance complètement au moment où ont apparu les troubles de la parole; il était alors en traitement dans un hôpital militaire pour la fièvre intermittente, tout à coup sans qu'il puisse donner de renseignements bien précis sur cette attaque il perdit connaissance. il ne serait revenu à lui qu'après 4 jours; il s'aperçut alors de la modification de la parole. il remarqua un affaiblissement général; en même temps qu'une amblyopie très marquée. il ne croit pas avoir eu de troubles du côté des autres sens.
Peu à peu l'amblyopie cessa presque complètement; au bout de 3 ou 4 jours il voyait assez nettement, l'affaiblissement général persista pendant 6 mois environ; quant aux troubles de la parole ils ne se modifièrent pas; à peu près en même temps que ces derniers débutèrent des troubles de la déglutition

DATES	HISTOIRE PATHOLOGIQUE	PRESCRIPTIONS
	(reflux des aliments par les narines); il se souvient aussi qu'il était pendant 3 mois environ et 2 ou 3 fois par jour des vertiges passagers.	
	Depuis son départ de Ste Elisabeth les symptômes se sont peu modifiés; actuellement on constate l'état suivant:	
	apyrexie, constitution très bonne.	
	Parole émission des sons très gênée, sans bégaiement ni aphasie. certaines consonnes surtout sont difficilement prononcées (m r) -	
	La lèvre inférieure semble être un peu anémique surtout à droite la muqueuse du bord libre est comme pâle - tous les mouvements des lèvres s'exécutent bien (action de siffler etc - cependant le malade dit qu'ils sont moins faciles.	
	Joues pas d'atrophie - la contraction des zygomatiques serait moins facile aussi lorsqu'on dit au malade de gonfler les joues la joue droite paraît se gonfler moins complètement.	
	Langue pas d'atrophie tous les mouvements conservés - (les aliments seraient retirés moins facilement des arcades alvéolo-jugales -	
	Voile du palais un peu insensible - contractile - cependant les liquides refluent mais très rarement par le nez.	
	Rien du côté des sens. (ouïe, vue, odorat, goût)	
	Intelligence intacte. le malade ne sait pas écrire ni lire pas de céphalalgie pas de vertiges.	
	Tronc et membres pas d'atrophie limitée à un groupe de muscles.	
	Force bien conservée dans les 4 membres pas de contractures pas de fourmillements, pas de tremblement pas de troubles sensitifs.	
	Marche facile.	
	Pas de troubles urinaires, selles	
	régulières - fonctions digestives normales.	
	Rien au cœur ni aux poumons.	
	Lorsqu'on ferme les narines du malade la parole n'est pas modifiée.	
4	Examen laryngoscopique voile du palais à peine sensible pouvant facilement	
5	être refoulé en arrière par le miroir - épiglotte et cordes vocales sensibles à l'contact d'un corps métallique - cordes vocales normales se rapprochant facilement; plus bas il existe sur la trachée un petit point noirâtre.	
		2 Pil. Nit d'Arg (0,01

SCD Lyon 1

MODÈLE N° 21.

HOTEL-DIEU. — Salle [illegible] N° 116-137

Nom Marie Mancip

né à

demeurant à

profession sans

âge 37

tempérament

constitution

entré le 27 mars 1882.

sorti le 29 Mai 1882

DIAGNOSTIC ET RÉSUMÉ

Paralysie Labio-glosso-laryngée

HISTOIRE PATHOLOGIQUE

Pas de renseignements sur l'hérédité : 2 frères ou sœurs, l'un est mort d'un refroidissement. = 3 enfants en bonne santé. = Elle a accouché il y a 10 mois, son enfant est mort il y a 2 mois. En 1878, rhumatisme articulaire aigu. = A part cela bonne santé habituelle. = Début de l'affection actuelle il y a 18 mois : elle était déjà malade lorsqu'elle devint enceinte. Elle commença à éprouver une certaine gêne dans la parole, et dans la marche. On ne peut savoir d'une façon précise lequel de ces 2 symptômes s'est montré le premier. Elle souffrait de la tête, et le long de la partie poster. du rachis. = Trois boutons de feu il y a 14 mois. L'accouchement se fit bien ; il sembla même qu'à ce moment la malade parla mieux

DATES	HISTOIRE PATHOLOGIQUE	PRESCRIPTIONS
	Jamais de vertiges, d'étourdissements, ou de vomissements. Peu à peu tous ces symptômes sont allés en augmentant ; les membres supér. sont également un peu atteints ; elle ne peut coudre. = Elle marche difficilement même avec un bâton. Elle sent de la résistance du côté des fléchisseurs quand elle veut étendre les jambes. L'on la fait marcher, on voit on voit qu'elle ne peut soulever facilement les pieds ; ses mouvements sont ~~très~~ lents mais non atoxiques. Depuis 6 mois pas de changements jusqu'à son entrée. Le membre infér. droit offre le plus de résistance ; elle existe dans 2 sens surtout du côté des fléchisseurs. Pour de l'épidation plantaire très-marquée. Réjudication rotulienne absente. Réflexes plantaires diminués. Réflexes tendineux existent. Pas d'atrophie limitée, mais il paraît exister une maigreur musculaire générale ~~à un léger degré~~ marquée à l'avant-bras par exemple par une ~~[illegible]~~ saillie + accentuée des tendons ; mais c'est à un degré très léger. = 1. Du côté du membre supér. résistance dans 2 sens. Sensibilité normale. = La face est immobile ; les lèvres semblent collées sur les mâchoires et la malade ~~[illegible]~~ difficilement ses traits soit d'un côté, soit de l'autre ; il semble que la partie droite est plus mobile que la gauche. = La langue n'est pas atrophiée, peut-être un peu effilée : elle est mue avec une certaine lenteur. = Rien du côté des yeux. — La malade avale difficilement les liquides. — Intelligence conservée. Rien au cœur. Rien aux poumons.

Lesions bulbo-protubérantielles

SCD Lyon 1

SCD Lyon 1

MODÈLE N° 21.

Tédenat

HOTEL-DIEU. — *Salle* _____ N° 4

Nom Antoine Bouvallet

né à Villy (Aisne)

demeurant à

profession Tedrouier

âge 55 ans

tempérament

constitution

entré le 31 Août 1877

sorti le 8 Sept 1877

DIAGNOSTIC ET RÉSUMÉ

Hémiplégie alterne ancienne

Malade recommandé au Dr Magnien de St Etienne

HISTOIRE PATHOLOGIQUE

Rien à signaler dans la famille.

Exultante santé jusqu'à 21 ans. Séjour à la Guadeloupe de 21 à 28, comme soldat; il y contracte.

Une fièvre intermittente tierce qui dure 3 mois, à 23 ans.

La syphilis (à 25 ans). Elle amena plusieurs éruptions de plaques muqueuses. Depuis l'âge de 27 ans, il n'y a pas eu d'accidents syphilitiques appréciables.

Le malade avoue quelques excès de 2 homotafiat durant son séjour dans cette colonie. Depuis son retour en France, sa vie a été réglée et sa santé bonne.

En mars 1876: Pendant la nuit, il a une attaque d'apoplexie; tombe du lit, reste deux ou trois heures sans connaissance. La paralysie portait:

Motilité { Sur le côté gauche de la face
Sur le côté droit du tronc et des membres

Sensibilité — Sur le côté droit de la face et des membres.

Cette hémiplégie fut dénommée «alterne» par le prof Gubler — Il n'y avait pas d'embarras très marqué de la parole.

La motilité commença à revenir au bout de 5 ou 6 semaines, lentement, faiblement. ~~Le malade~~

La sensibilité resta si obtuse pendant quatre mois que les piqûres d'épingles n'étaient pas senties. Au bout de ce laps de temps, elle commença à revenir et un peu plus vite que ne le faisait la motilité.

Le malade ne peut dire par quel segments des membres commencèrent à revenir la motilité et la sensibilité.

SCD Lyon 1

DATES	HISTOIRE PATHOLOGIQUE	PRESCRIPTIONS

Actuellement :

Motilité : ~~Le malade contracte sur la fr~~

Du côté gauche de la face où siège la paralysie musculaire, les muscles frontal, sourcilier, orbiculaire des paupières ont récupéré presque en entier leurs fonctions. Il n'y a pas de différence bien appréciable entre leur force de contraction et celle des muscles homologues du côté droit.

Les muscles de la joue, des lèvres présentent une parésie assez marquée. La commissure gauche est tombante, la joue est un peu aplatie, le sillon naso labial ~~[illegible]~~ moins accentué que celui du côté opposé. La commissure ne peut pas être portée à gauche.

Les membres supérieurs font tous les mouvements, avec précision mais sans force. au dynamomètre M Droite 20 M Gauche 60

Il en est de même des membres inférieurs.
Quand il marche, l'épaule droite est abaissée, le bras collé au tronc, la jambe droite se soulève peu au dessus du sol

Sensibilité Face. La tête arrondie et lisse d'une épingle étant glissée sur le front, depuis la tempe droite jusqu'à la tempe gauche, n'est pas sentie sur toute la moitié droite, à moins qu'on n'exerce une certaine pression — Il en est de même pour la joue, l'oreille ... droites

L'odorat est depuis longtemps fort obtus ; le malade ne distingue pas plus d'un côté que de l'autre des odeurs assez fortes.

Le goût paraît diminué du côté droit, mais l'appréciation est difficile.

L'ouïe est mauvaise à gauche, bonne à droite. ~~[illegible]~~ cet état remonterait à ~~[illegible]~~ au début de l'affection actuelle.

La vue : Du côté gauche, le malade distingue moins bien que du côté droit, les diverses positions données successivement à une épingle placée à 40 centim. environ.

Il a eu commencement de gérontoxon et s'aperçoit depuis longtemps déjà de divers troubles visuels. ~~[illegible]~~

Membres Supérieur : A la face dorsale de la main, la sensibilité est égale à celle ~~[illegible]~~ de la face externe du bras. A la face palmaire, elle est un peu meilleure qu'au bras.

Inférieur : La sensibilité est meilleure à la cuisse qu'au ~~[illegible]~~ pied, mais la différence est très faible. — Les deux pointes sont senties distinctement à 55 mill. à la cuisse, elles sont confondues au pied

Les yeux fermés, il saisit très bien le pouce d'une main avec l'autre main. La main droite va plus lentement, mais non moins directement.

La parole est nette bien articulée. L'intelligence intacte (!)

IMP. A BONNAVIAT A LYON

SCD Lyon 1

MODÈLE N° 21.

HOTEL-DIEU. — Salle St Maurice N° 24

Nom Ae. Beauvalet

né à Vailly (Aisne)

demeurant à Tenenoire (Loire)

profession journalier

âge 55 ans

tempérament

constitution

entré le 28 Janvier 78

sorti le 5 Mars état stationnaire

DIAGNOSTIC ET RÉSUMÉ

Hémiplégie alterne

(Côté droit)

Hémiplégie faciale gauche

HISTOIRE PATHOLOGIQUE

Pas d'antécédents héréditaires.

Cet homme se souvient que dans son enfance jusqu'à l'âge de 15 ou 16 ans il était fréquemment sujet à des maux de tête, il n'a jamais eu de convulsions à cette époque.

A 21 ans il contracta un chancre préputial évidemment syphilitique car il fut suivi pendant 2 ans d'accidents divers (adénites inguinales, plaques muqueuses de la gorge, éruptions cutanées) — Le traitement consista en pilules mercurielles nombreuses — Peu de jours après le début du chancre le malade partit pour la Guadeloupe, où il fit un séjour de 6 ans. Il avoue qu'il abusa un peu des liqueurs alcooliques, du tafia surtout — cependant une fois que les éruptions cutanées eurent cessé, sa santé redevint bonne, il ne contracta que la fièvre intermittente. Revenu en France il renonça à ses habitudes alcooliques jamais il ne souffrit de la tête jamais il n'eut de vertiges passagers — Il fait remonter le début des accidents au mois de Juin de l'année dernière. Un soir à 11 h. 2 heures après s'être couché, il fut pris sans prodromes

cependant pendant un an tous les jours quand il était [illegible] il avait [illegible] 1 [illegible] il [illegible] passa[illegible]

SCD Lyon 1

DATES	HISTOIRE PATHOLOGIQUE	PRESCRIPTIONS

d'une perte de connaissance subite; il se souvient qu'au moment où il a repris connaissance son camarade qui couchait près de lui lui dit qu'il était resté une heure dans le coma; à ce moment il remarqua qu'il ne pouvait remuer le côté droit et que sa bouche était déviée du même côté. Elle peut se rappeler si sa tête était également déviée.

Le lendemain il fut transporté à l'hôpital Bellevue [illegible] de Mr Grubler, il n'était pas probablement aphasique [illegible] 1917 Il prétend cependant qu'il avait sentiment de la gêne à parler, car il trouvait toujours qu'il bramait un peu quelques mots, on leur donna de l'eau et du bromure de potassium peu à peu il put faire quelques mouvements du côté droit et enfin au bout d'un mois environ il commença à marcher un peu; quelque temps après il quitta l'hôpital, et vint à l'Hôtel-Dieu à la fin d'août dernier (St Charles s. de Mr Crozier) mais il partit pour St Etienne 8 jours après. Depuis cette époque les symptômes se sont plutôt aggravés qu'améliorés cependant le malade a pu travailler assis chez un vernis. Du côté de la face l'hémiplégie gauche ne paraît pas modifiée l'hémiplégie s'améliore lentement, les différents sens sont toujours émoussés comme après l'attaque, l'ouïe surtout s'affaiblit; la force n'est pas revenue dans le membre supérieur, le membre inférieur est toujours dans le même état; jamais le malade a ressenti de mal de tête d'habitude en dehors depuis 8 jours il éprouve dans les 2 tempes une douleur assez vive, quant à la contraction elle est, les troubles de ce côté qu'au mois de juin.

Actuellement apyrexie, état mental assez bon, mémoire diminuée, le malade dit qu'il a oublié beaucoup des faits qui sont passés depuis son attaque; intelligence assez développée.

Parole faible, de temps en temps nasonnement - pas de bégaiement (un peu de traînement - dit qu'il parle lentement qu'avant l'attaque - autrefois il parlait vite) pas de cephalalgie.

Face bon repos; hémiplégie peu appréciable du côté gauche; légère effacement du pli labio nasal - rien du côté de la paupière - rien des commissures labiales sauf un peu plus de rapprochement entre les 2 lèvres à gauche - rien du côté du facial supérieur.

mais grand lemalade parle les lèvres sont moins mobiles à gauche elles écartent un peu moins; la contraction du front est aussi faible des 2 côtés, il n'en est pas de même de la joue, des grimaces les mouvements sont faibles à droite, à peine appréciables à gauche - rien d'appréciable pour la narine (la narine droite est un peu dont un peu plus étroite) - de même pour la paupière rien d'appréciable pas de différence entre les 2 yeux le ferment bien seulement si l'on dit au malade de fermer très lentement on voit que la paupière s'abaisse plus vite et un peu plus à droite. L'œil gauche peut se fermer totalement, le droit ne peut se fermer. (Diminution de la sensibilité)

SCD Lyon 1

DATES	HISTOIRE PATHOLOGIQUE	PRESCRIPTIONS
	Sensibilité conjonctivale égale des 2 côtés.	
	Mouvements des globes oculaires analogues.	
	Vue troublée des 2 côtés mais plus à droite qu'à gauche. (pas de trouble vitriels antérieurs à l'atlagne - le malade distingue à peine une flamme	
	Ouïe complètement abolie à gauche - émoussée à droite.	
	Odorat manifestement diminué à gauche ~~de~~ 30 diminué de 1/2 côté	
	Langue sensation moindre à droite ? (farine grand on place du sel sur la langue)	
	La langue manifestement déviée à droite - tremblement léger.	
	Pas de déviation de la luette. - Sensibilité entosée moindre à droite à la face	
	Membres supérieurs à gauche légère diminution de la force -	
	Le malade tient droite au dynamomètre 30 fort	
	~~à droite au dynamomètre~~ - tremblement des 2 côtés peu marqués existant également	
	Quand le malade écarte les doigts tremblement général, du reste marqué à droite qu'à gauche	
à droite	mouvements volontaires faciles (tous possibles) - force à peu près nulle au dynamomètre	
	cependant le malade serre la main	
	notion de position assez bien conservée (le malade sait sans hésitation sa	
	pouce droit.	
	sensibilité au contact abolie au pincement, à la piqûre encore diminuée	
	plus diminuée à la racine. - Pas de contractures - pas de douleurs	
	Sensibilité diminuée au tronc du côté droit	
	Membres inférieurs mû à notion à ~~droite~~ gauche	
	à droite pas d'atrophie - position normale en station	
	force nulle - le malade ne résiste pas du tout quand on cherche à empêcher le fléchissement	
	le genou - pas de contractures on perd aisément du genou quand on le fléchit -	
	pas de douleur - mouvements volontaires très limités (le pied se relève à	
	1 centimètre au dessus du lit -	
	Sensibilité au contact conservée - à la piqûre diminuée aussi bien à la	
	racine qu'à l'extrémité - sensibilité plantaire très diminuée le malade	
	distingue pas le sol (quand on le touche) non-	
	pas de trépidation - réflexes plantaires très diminués.	
	notion de position diminuée - le malade a conscience du ± de certaines	
	parties mais ne peut dire exactement à quelle distance elle se trouvent.	
	marche : démarche à grand polygone le malade retient sa jambe de tache à peine du sol	
	Station fréquente le malade retient sa jambe fortement pendant quelques minutes	
	toutes les 2 lettres l'ouïe, ne pense plus souvent pendant le jour -	
	pas de contracture -	
	Réflexes tendineux :	
	Rien dans poignet ni au coude.	
	Adénites inguinales - douleurs au niveau des glandes.	
	Sur le côté droit de la langue tumeur développée dans le tissu cellulaire	
	sous-muqueux, molle indolente, du volume d'une amande - sans ulcération.	

SCD Lyon 1

N° 21 *bis*.

DATES	HISTOIRE PATHOLOGIQUE	PRESCRIPTIONS
	Exploration électrique de la face.	
	à gauche sensibilité électrique bien conservée, contractions dans tous les muscles surtout les releveurs de l'aile du nez.	
	à droite contractions évidentes mais moins prononcées que de l'autre côté dans les muscles de l'aile du nez. – sensibilité moins prononcée –	
31 Janvier	examen ophthalmoscopique :	
	1° acuité visuelle — 20 fond de l'oeil :	
	Oeil Droit $\frac{1}{12}$ — un peu d'avenir de la papille comme chez beaucoup de personnes âgées	
	Oeil Gauche $\frac{1}{8}$ — même état de la papille	
4 Février	Langue toujours déviée à droite par sa pointe – dans la bouche lorsqu'on dit au malade de la porter directement en haut il la dirige d'abord à droite puis la fait osciller un peu et enfin la ramène à droite ; en dehors de la bouche il ne peut pas même la porter sur la ligne médiane – dans la bouche elle ne peut pas non plus se porter à gauche.	
2 Mars	le malade n'a pas repris de force, cependant il trouve qu'il sent mieux le sol, q au dynamomètre 10 à droite –	
8 Déc 1879.	Rentre à Ste Jeanne	
	Dynamomètre. Main droite : 5 ; main gauche, 75	

SCD Lyon 1

MODÈLE N° 21.

HOTEL-DIEU. — Salle ~~Ste Maurice~~ Jeanne N° ~~7~~ 10

Nom J. Ernes

né à Marges (Drôme)

demeurant à Romans (Drôme)

profession galoche

âge 46 ans

tempérament

constitution

entré le 23 Avril 78 — rentré le 30 mai 1879.

sorti le Juillet 1879.

DIAGNOSTIC ET RÉSUMÉ

Tubercules cérébraux
Protubérance
Hémiplégie alterne
(Hémiplégie faciale gauche avec contracture secondaire)
Paralysie du trigume au gauche
Ulcération de la cornée.

Dynan { D 55
G 115

Droites

HISTOIRE PATHOLOGIQUE

Père mort à 85 ans — Mère morte à 53 ans hydropique — Mon frère mort de la poitrine à 30 ans — Une soeur morte 15 mois après un accouchement —

Mon fils mort à 6 ans d'une hydropisie.

Cet homme a eu dans son enfance des manifestations scrofuleuses (adénites cervicales, abcès froid de la cuisse droite) — Sans être d'une constitution très-robuste il s'est toujours assez bien porté jusqu'à l'âge de 30 ou 35 ans.

Il me tout excès de boisson, il a contracté 2 ou 3 blennorrhagies mais n'a jamais eu la moindre ulcération aux organes génitaux.

Vers l'âge de 30 ans il commença à être sujet à des maux de tête et à des vertiges passagers qui se reproduisaient à des intervalles très éloignés deux ou trois fois par an.

En 1862 ou 1863 peu de temps après le début de cette céphalalgie il aurait eu une fièvre continue qu'il qualifie de muqueuse et qui lui fit garder le lit au moins 3 mois — cette fièvre était caractérisée par du délire des vomissements, de la diarrhée, sans symptômes pulmonaires.

Après sa convalescence les maux de tête, les étourdissements reparurent et augmentèrent même de fréquence

DATES	HISTOIRE PATHOLOGIQUE	PRESCRIPTIONS
	En 1870 les symptômes cérébraux s'aggravent, le malade ayant constamment la tête lourde, de temps en temps il éprouve comme des sensations d'élancements de piqûres dans la langue s'irradiant vers le front. Les deux oreilles surtout la gauche étaient le siège de bourdonnements de sifflements (cloches marteau etc battements etc) = Vers la même époque peu à peu le côté gauche de la face devint moins mobile, la bouche était manifestement tordue, plus que maintenant paraît-il, le malade ne pouvait parler et avalait que très difficilement (on le comprenait à peine) = Il ne savait ni accès épileptiforme ni paralysie du côté des membres. Vers cette époque il fut envoyé à St Augustin et grâce à un traitement consistant en iodure de potassium et 8 ou 9 pastilles de potasse à la langue il sortit très améliorée. Pendant trois ans la céphalalgie avait cessé le côté gauche était presque aussi mobile que d'autre, la déviation de la bouche était à peine apparente. Pendant tout ce temps on nous dit à dire jusque vers 24 l'amélioration aurait persisté - à de très rares intervalles les accès de céphalalgie revenaient comme au début mais l'état général ne s'en ressentait nullement. Cependant peu de temps après le séjour à St Augustin le malade aurait eu une affection thoracique appelée par lui coqueluche caractérisée par des quintes de toux, de la dyspnée, un affaiblissement général et même des crachats teintés de sang. Cet état aurait duré 3 mois au moins - depuis lors il n'a jamais eu d'hémoptysie, il ne tousse pas le matin.	
	Vers 1874 probablement à la suite de l'année précédente la céphalalgie redevint très violente et obligea le malade à un séjour à l'Hôtel-Dieu (il entra à la S. St Charles N. 86 Y. de Mr Bocton = Harpier - Il a présenté facial gauche augmenta peu à peu, les douleurs furent insupportables à certains moments, enfin un cyphose, envahit toute la face et s'accompagna de délire.	
	Néanmoins sous l'influence du chloral et du bromure au bout de 4 mois le malade quitta l'hôpital en bon état bien que l'hémiplégie faciale persista -	
	Il se porta passablement jusqu'au commencement de cette année - les vomissements seuls l'inquiétaient car ils revenaient très fréquemment.	
	Enfin vers le mois de Janvier en même temps que les symptômes de l'hémiplégie faciale s'accentuaient, et probablement la contracture apparaissait dans les muscles paralysés le côté droit devint faible s'affaiblit sans qu'il y eut de nouveaux vomissements et des accès de céphalalgie.	
	Depuis cette époque l'hémiplégie va toujours en s'aggravant - Le malade est tombé il y a 15 jours bien que l'on ait porté des lettres depuis 1871 et n'a pas paraît-il eu une seule fois

SCD Lyon 1

DATES	HISTOIRE PATHOLOGIQUE	PRESCRIPTIONS

Actuellement on note les symptômes suivants:

Hypertrophie corps thyroïde constitué - adénites cervicales - cicatrices de pustules de petite vérole à la région de la nuque - traces d'abcès à la cuisse droite.

Le malade répond allègrement aux questions qu'on lui pose, sa parole est vive scandée ni hésitante - sa mémoire a beaucoup diminué depuis son intelligence - il est habituellement incliné à gauche.

Face pas de dissymétrie faciale visible -
Il est presque immédiatement arrêté par la déviation des traits à gauche mais si l'on examine attentivement le malade on voit surtout qu'on le fait parler on reconnaît que l'hémiplégie faciale siège à gauche est accompagnée de contracture secondaire.

Au repos: à gauche plis du front effacés.
Paupière supérieure abaissée - ouverture palpébrale moindre - élévation et accentuation du pli naso labial.
Élévation de la commissure labiale - cicatrisement de l'orifice des narines.
Déviation de la cornée vers le bord interne - rougeur de la conjonctive en dehors - Œil gauche dépassé en dedans - œil droit en dehors - mouvements de latéralité conjugués)
Mouvements normaux à droite - mouvements à gauche.
Face: Les plis sont moins accusés sur la paupière supérieure
Les lèvres moins mobiles - langue légèrement déviée à droite - mobilité.
Déglutition des aliments entre les dents - légère phlyctène de la lèvre inférieure à droite.
Mobilité normale dans l'action de siffler, la contraction des joues, la tension de la

face: Sensibilité faciale gauche émoussée - contact de l'épingle non perçu - piqûre superficielle perçue à peine - profonde bien perçue.
Sensibilité nasale oculaire très émoussée -
à droite intacte
Vue très troublée sur tout à gauche de ce côté l'épingle est perçue - douleurs périorbitaires -
à droite l'épingle est perçue excepté à une très petite distance
diplopie (2 images superposées immédiatement et s'écartant l'une de l'autre dans toutes les positions du regard).
Motilité des yeux très limitée à gauche l'œil gauche ne peut à peine se porter en dehors.
Goût émoussé à gauche
Ouïe nulle à gauche (depuis 20 ans - bonne à droite - bourdonnements d'oreille
Odorat nul à gauche conservé à droite

Thorax sensibilité très émoussée à ~~gauche~~ droite.
Membre supérieur droit pas d'atrophie - raideur de la coude du poignet très légère - pas d'accidents pas d'ecchymoses - mouvements volontaires tous possibles - force très diminuée - sensibilité très émoussée (contact non perçu, piqûre profonde perçue) - motion de position troublée (pouce saisi imparfaitement)
Membre inférieur position normale contracture pas de rétraction musculaire très légère oedème - tous mouvements possibles - force très diminuée, résistance faible - réflexes plantaires presque nuls.

SCD Lyon 1

DATES	HISTOIRE PATHOLOGIQUE	PRESCRIPTIONS
	Nouveau séjour.	
	Le malade rentre à l'hôpital le 30 mai 1877 -	
4 Juin.	Le malade se plaint de douleurs plus vives qu'au moment de sa sortie; elles ont leur siège la région de la nuque et s'irradient plutôt du côté gauche. Persistance de la paralysie et de la contracture du côté gauche de la face: à l'état de repos: le sillon naso-labial est très accusé et la commissure est élevée; l'œil paraît plus petit, les paupières présentant des plis qui n'existent pas du côté droit. La partie externe du sourcil est relevée et on devine deux points d'existence d'une fossette et une petite portion paraît contractée du frontal. Les mouvements ne sont pas abolis absolument, mais très limités; le malade ne peut ni fermer complètement les paupières, ni les écarter aussi complètement que l'état droit. Il ouvre à peine les yeux et les regarde en haut, on remarque alors que la pupille ne se rétrécit que très légèrement, tandis que la pupille droite se rétrécit beaucoup. Pas d'altération de la cornée; en touchant la conjonctive, le vaisseau devient très apparent. Les troubles de la sensibilité du côté de la face et des sens existent comme par le passé; la sensation est très obtuse à gauche comparée à celle du côté droit. Le malade se plaint toujours de douleurs dans le côté droit du thorax et des reins, ainsi que de sensations d'engourdissement et de fourmillements dans les membres qui sont devenus plus faibles ces temps derniers.	
	Même difficulté dans la marche; le malade traînant un peu la jambe, mais ayant moins de vertiges qui l'entraînent plutôt à droite. — Diminution de la sensibilité à droite et à gauche aux membres et à la main; le contact de l'éponge ou de la plume n'est pas perçu; les piqûres sont senties partout. Un peu de diminution des réflexes des côtés. — Même phénomène sur la zone droite du front.	Dynamomètre { D- 45 G- 85. — Traction.
	Pas de trépidation manifeste, cependant en relevant le pied, il semble que les mouvements soient moins faciles dans le membre inférieur droit.	
	Le malade ne peut pas entièrement fermer les yeux à gauche; le regard habituellement perçant, l'œil droit devient la partie même dans laquelle il semble que les mouvements soient moins faciles.	

SCD Lyon 1

Belle Jeanne n° 10 — 4ème feuille

N° 21 bis.

DATES	HISTOIRE PATHOLOGIQUE	PRESCRIPTIONS
4 Juin	Au cou contracture du peaucier. Toutes ces contractures augmentent quand le malade veut faire un mouvement. L'aile du nez est très aplatie et relevée. — Le menton est également contracturé et relevé. Sous l'influence de l'atropine la pupille gauche se dilate moins que la droite.	
5 Juin	Les pupilles sont restées dilatées mais la droite l'est un peu plus que la gauche.	
7	Pas d'amaigrissement apparent de la face.	
20 Juin	Depuis deux jours douleurs de tête très vives, sans localisations; vertiges quand le malade essaye de se lever, vomissements.	
21 Juin	Examen par M. Fox: Parésie du droit externe du côté gauche — Diplopie par convergence (images homonymes) dans toute la moitié gauche du champ visuel. Tout à fait à droite par contre, il apparaît une diplopie par divergence (images croisées) correspondant à une divergence dynamique de 8° à la limite extrême du champ visuel. Douleurs de tête très vives dans la journée.	
22 Juin	Le matin à 5 h., le malade a poussé un cri en essayant de se lever; on l'a retenu, pas de perte complète de connaissance, pas de tremblements ni de convulsions; les personnes présentes n'ont rien remarqué à la face. Depuis le malade est abasourdi, il entend mal, il répète souvent qu'il entend une sonnette. Obnubilation de l'intelligence et de la sensibilité générale et spéciale. Il ne répond que par oui et non après de vives incitations, et parle quelquefois de la sonnette. Les piqûres doivent être vives et répétées pour avoir des sensations, dans toutes les parties du corps, cependant la diminution de la sensibilité est plus marquée à droite qu'à gauche. Les réflexes sont peu marqués partout et moins encore à droite. L'affaiblissement général des membres est assez notable et aussi plus prononcé à droite. Le m.s est dans l'extension, quand on veut le fléchir on trouve une résistance marquée du côté du triceps, qui diminue quand on reproduit mouvts et qqf. même disparaît complètement pour se reproduire dès qu'on a laissé un instant le membre en repos. Si la flexion du bras est faite très lentement, elle ne rencontre pas de résistance de même pour les mouvts volontaires. M. i. aussi légère résistance du triceps lors de la 1ère flexion, et qui disparaît dans les autres flexions pour se reproduire après un repos.	

SCD Lyon 1

DATES	HISTOIRE PATHOLOGIQUE	PRESCRIPTIONS
	Les contractures de la face paraissent plus marquées, de plus au niveau du menton contractions fibrillaires persistantes et continuelles.	
	Légère trépidation. Les réflexes n'ont lieu que quand on produit une impression douloureuse.	
23 juin	Le malade va beaucoup mieux, il est revenu à son état habituel. La tête lui fait très mal. Electrisation à courants interrompus donne des contractions à peu près égales aux m.s., mais aux m.i. il faut des courants assez forts pour déterminer des contractions des deux côtés, et elles sont moins accusées du côté droit.	
25 juin	Depuis 3 jours expectoration plus abondante, le malade est obligé de cracher souvent. Cependant la déglutition n'est pas gênée; quelquefois le malade a de la peine à avaler sa salive mais cette gêne n'est pas plus marquée que d'ordinaire. Cette expectoration est fétide, sent le gâté.	
28 juin	L'expectoration a diminué depuis hier.	
29 juin	La salivation a à peu près complètement cessé.	
15 juillet	Les conjonctives sont injectées. pupilles dilatées.	
17 juillet	Ulcère de la cornée gauche	
14 août	De 9 h. du soir à 3 h. du matin, crise douloureuse sans perte de connaissance; avec contractures plus accentuées.	
18 août	Le malade continue à avoir des douleurs de tête violentes.	Hyalisme fétide
20 nov.	pas d'albumine dans les urines.	
11 Déc.	Dynamomètre. Main droite: 35. Main gauche, 100	

SCD Lyon 1

MODÈLE N° 21.

HOTEL-DIEU. — Salle 4ème femmes N° 150

Nom Françoise Delille

né à St Pierre de Gaubroy

demeurant à

profession dévideuse

âge 36 ans

tempérament

constitution

entré le 8 9bre

sorti le 29 avril 1881

DIAGNOSTIC ET RÉSUMÉ

Anévrysme du tronc basilaire
Ramollissement de la protubérance
Hémiplégie gauche

HISTOIRE PATHOLOGIQUE

Rien à noter à l'hérédité
Malade de Constitution assez chétive, amène
de nombreux antécédents morbides — Des
accidents de la première enfance, ~~tels de~~
ganglions sous maxillaires, affections du cuir chevelu
— Réglée à 19 ans — A plusieurs reprises vomissements
de sang, hémoptysies même — Il y a qq. années
métrorrhagies abondantes pour lesquelles elle
fut traitée par le seigle ergoté — Elle a
été soignée, il y a 3 ans pour une rétention
d'urine ~~dans la salle~~ aux 1ères femmes; ~~cette~~ on
~~[illegible]~~ dut la sonder pendant cinq mois.
Enfin il y a un an, ses règles se sont suspendues,
elle fut examinée à la Charité il y a 6 mois,
l'examen détermina une métrorrhagie
abondante; on lui conseilla d'entrer
à la Charité où elle est restée trois
mois; elle a nous dit elle été soignée

SCD Lyon 1

DATES	HISTOIRE PATHOLOGIQUE	PRESCRIPTIONS
	pour une hématocèle, et ponctionnée à travers la paroi abdominale — Elle est sortie de la Charité il y a six semaines, incomplètement guérie — huit jours après elle fut prise de douleurs de tête violentes qui ont persisté avec des exacerbations violentes jusqu'à présent — ~~[illegible]~~ Le 6 novembre, ~~elle~~ travaillant le soir elle se sentit prise d'un malaise général; néanmoins elle put encore traverser la ville pour aller chez elle là, elle s'affaissa, ~~[illegible]~~ néanmoins perdre connaissance et s'aperçut aussitôt qu'elle était impotente de tout le côté gauche — en même temps survenait une notable ~~difficulté~~ de la parole.	
	Actuellement elle présente une hémiplégie incomplète du côté gauche — Elle est incapable de marcher, mais la jambe gauche, peut encore être légèrement soulevée du lit — Le Cras est complètement inerte et flasque — La face présente un peu d'abaissement de la commissure faciale gauche ~~[illegible]~~ — On constate une diminution notable de la sensibilité dans le membre inférieur. Au membre supérieur la sensibilité paraît normale ~~[illegible]~~ Il y a une certaine difficulté de la parole, la malade parle lentement; c'est l'articulation qui paraît gênée; ~~la~~ elle a de la peine à faire manœuvrer sa langue — Les réflexes du voile du palais sont abolis; mais les boissons ne passent pas par le nez — Elle se plaint d'une céphalalgie assez forte — Apyrexie complète — Pouls moyen, régulier — Rien au cœur — Poumon — Appétit instant — Fonctions alvines régulières — En examinant le ventre on constate la présence d'une tumeur généralement arrondie, remontant jusqu'à l'ombilic, présentant au palper des parties dures mal irrégulièrement disposées —	
17 novembre	Un peu d'œdème du membre inférieur du côté malade	

Mais on lui a dit en outre qu'elle avait une tumeur depuis longtemps

SCD Lyon 1

4e Semaine — Delilly Françoise n° 150

DATES	HISTOIRE PATHOLOGIQUE	PRESCRIPTIONS
9bre	Tumeur du ventre a une forme globulaire — présentant une certaine résistance — Rien du côté du cœur	
	Radiales fleurisses	
	Légère trace de paralysie du côté gauche de la face — Mouvements du front un peu moins marqués ; la différence est plus sensible à la partie infère. La paupière de ce côté s'étale moins sur le globe oculaire que celle du côté opposé — Langue légèrement déviée à gauche —	
	Sur le voile du palais, la malade a la sensation du tomber mais celui-ci ne détermine pas de réflexes	
	La paralysie du membre sup. est complète — avec légère résistance du côté du triceps brachial — plus marquée après un instant de repos — ~~[illegible]~~ légère résistance également du côté des fléchisseurs de la main	
	Les réflexes sont diminués considérablement dans le membre inférieur	
	La sensibilité est à peu près intacte soit au membre sup. soit au membre infér. — La malade fait qq. mouvements de flexion et d'extension très légères. Contractures dans les 2 sens avec prédominance dans la flexion de qui donne à la malade la jambe généralement fléchie	
	Trépidation plantaire, rotulienne et légèrement au niveau de la main	
	Selles, miction normales — Pas d'escharres	
	Pas d'albumine dans les urines	
	Depuis qq. jours la malade prend de l'oppression avec battements de cœur — elle éprouve ses malaises surtout avant les époques — Elle se plaint en outre d'une surdité qui n'existait pas avant son attaque — Ces phénomènes se dissipent au moment de l'écoulement des règles depuis longtemps du reste	
9bre	La malade marche mieux, elle peut faire un léger mouvement d'écartement du tronc — Elle porte aussi le bras en arrière — Un peu d'œdème de la main	
10bre	Elle bouge les doigts de la main surtout [illegible] — Hier, elle a marché sensiblement mieux — Elle lève bien mieux le bras	
12bre	L'œdème de la main et du membre inférieur a beaucoup diminué depuis 2 ou 3 jours	

SCD Lyon 1

DATES	HISTOIRE PATHOLOGIQUE	PRESCRIPTIONS
99 X^bre	Les mouvements du membre supérieur gauche sont assez bons ainsi que ceux de la racine du membre, qui a été contusionné. Quelques jours elle peut bouger tous les doigts à l'exception du pouce et de l'index. Le premier phalangien de l'index est le seul qui soit paralysé. Depuis cette époque la force musculaire de la main gauche augmente beaucoup dans la journée; le soir elle présente un peu d'enflure. La sensibilité est conservée de tous côtés, excepté à la face dorsale de l'avant-bras, où elle est diminuée. Jamais de douleurs spontanées.	
Pendant le mois de Janvier	Le mois de Janvier s'est passé sans aucun changement notable dans l'état de la malade. Elle a eu quelques légers accès de fièvre, mais ils ont été peu intenses et de courte durée. Les mouvements du membre supérieur gauche ont toujours été en augmentant, et la force musculaire a aussi augmenté. Les mouvements de flexion et d'extension de l'avant-bras sont presque normaux, ceux de la main le sont aussi, la malade a beaucoup de peine à fermer le poing. Elle peut saisir un objet et le tenir pendant quelques instants, mais elle ne peut pas le serrer fortement. Les mouvements des doigts sont encore bornés; la malade peut à peine écarter les doigts les uns des autres, et elle ne peut pas les fléchir sur la paume de la main. Les mouvements de flexion et d'extension des doigts sont encore assez bornés, mais ils sont plus étendus que dans le mois précédent. Les mouvements de pronation et de supination sont presque normaux. La malade peut manger seule, mais elle ne peut pas s'habiller seule.	
19 juillet	La malade entre à la Charité service de Mr Lasègue pour la tumeur abdominale qui a augmenté de volume. Il y a eu envie de l'explorer dans les mouvements depuis la sortie de l'H. D. Néanmoins, elle remue toujours la jambe gauche, et les mouvements du membre supérieur sont incomplets	
27 août	Hier soir attaque d'apoplexie ayant débuté par de la céphalalgie et des étourdissements. Actuellement la malade a l'air de voir ce qui se passe autour d'elle, mais ne peut pas parler. Elle répond à peine aux questions. Contracture des membres gauches	
28 -	même état. Selle en sang noir dès après l'attaque	
30 -	A la contracture a succédé la paralysie. Intermittence d'urine. La malade ne peut plus parler du tout	
1 7bre	morte hier soir à 10 heures	

SCD Lyon 1

CHARITÉ. — *Salle* N°

Nom Françoise Delille DIAGNOSTIC ET RÉSUMÉ

né à Autopsie,

demeurant à Cavité abdominale A l'ouverture, les intestins présentent

profession une coloration brunâtre ; ils sont vivement injectés par places ;

âge qq. points hémorrhagiques ; ils paraissent macérés dans un liquide

tempérament louche, de coloration sépia, dont la quantité s'élève à 200 300 gr.

constitution Adhérences assez nombreuses entre les anses intestinales — Le

entré le petit bassin est rempli par une masse dégénérée adhérente

sorti le à l'utérus, par un assez large pédicule ; cette masse est formée de deux kystes, chacun du volume d'une grenade environ, l'un antérieur, l'autre postérieur l'antérieur occupe le grand bassin, il est à moitié affaissé. Son contenu 100 gr. environ, est un liquide rougeâtre, lié de vin, sirupeux mollement analogue par conséquent au liquide contenu dans le péritoine — Le kyste postérieur, tendu contient environ un verre de liquide citrin parfaitement limpide, on trouve encore adhérents à la masse totale trois autres petits kystes, du volume d'une grosse noix tendus, contenant un liquide analogue à celui du premier kyste

HISTOIRE PATHOLOGIQUE

Foie rien d'anormal, sauf la coloration sépia qu'ont pris tous les organes abdominaux ; un peu de congestion

Rate idem

Reins — fortement congestionnés

Coeur — pas d'altération des valvules — suffisantes

Aorte — présente au niveau de la crosse et le long de son trajet dorsal, au niveau des orifices des artères intercostales 4 ou 5 petites plaques d'athérome

Poumons. Sommet gauche, légèrement adhérent, cicatrice brunâtre tout à fait superficielle — Les poumons sont très volumineux, emphysémateux à un degré très avancé surtout la moitié ant. des lobes supérieurs, qui présente l'aspect blanchâtre et la sensation duveteuse caractéristique — Lobes inférieurs fortement congestionnés

DATES	HISTOIRE PATHOLOGIQUE	PRESCRIPTIONS

Encéphale — A l'ouverture du crâne, rien à noter à l'examen des méninges. Après la section de la dure mère, en relevant les lobes antérieurs, on découvre une tumeur allongée, couchée sur la gouttière basilaire, qui s'enlève facilement avec l'encéphale, il est alors facile de constater que le tronc basilaire est presque tout entier converti en un anévrysme fusiforme, ~~dont~~ présente 3 à 4 cent. de long, sur 1 de large. La tumeur est dure tendue elle siège presque toute entière sur le côté droit de la ligne médiane. Incisée, elle est pleine de caillots anoriques n'adhérant pas à la paroi, on n'y trouve pas de caillots anciens.
Au dessous la moitié droite et supérieure de la protubérance est fortement aplatie, elle offre au doigt une consistance molle anormale, une sensation de fluctuation, contrastant avec la consistance ferme de la moitié gauche — pas d'altération de coloration à la surface. En l'incisant, on trouve à gauche une coupe nette, à droite une pulpe blanchâtre où les stratifications normales de couches blanches et grises ont disparu — Le ramollissement s'étend à une profondeur d'un centimètre environ, il s'étend en bas jusqu'à 5 mm. environ de la limite inférieure du pont de Varole, n'atteignant donc pas l'émergence du facial — L'examen microscopique fait immédiatement a montré un grand nombre de gouttelettes graisseuses et de corps granuleux.
L'examen des hémisphères sur les coupes classiques et des ventricules, n'a rien montré d'anormal —

HOTEL-DIEU. — Salle 4 me Femmes N° 129

Nom Visseler

née à Chessy (Rhône)

demeurant à

profession : ouvrière en soie

âge : 60 ans

tempérament

constitution

entrée le 27 Mars 1880

~~mort~~ sorti le 7 Avril 1880.

DIAGNOSTIC ET RÉSUMÉ

Embolie de l'artère vertébrale droite

Foyer de ramollissement bulbaire. Mort subite

Autopsie

HISTOIRE PATHOLOGIQUE

Bonne santé habituelle. Elle dit seulement que depuis 2 ou 3 ans elle avait souvent des étourdissements. Elle nie toute habitude alcoolique. Il y a 15 jours vers midi, après un repas, s'étant endormie contrairement à son habitude, elle se réveilla au bout d'une demi-heure, et s'aperçut immédiatement qu'elle avait de la peine à avaler, soit les solides, soit les liquides. Elle n'a rien remarqué de particulier du côté des membres. Elle dit nettement que sa bouche était déviée du côté gauche. L'état ne s'est pas modifié depuis le premier jour.

On constate une chute de la paupière supérieure droite dont le bord et au niveau de la pupille qui y est beaucoup plus étroite que de l'autre côté; elle ferme facilement et également les deux yeux, mais ouvre moins facilement le droit; les globes se portent aussi facilement d'un côté et de l'autre. Elle a de la peine à avaler; souvent les boissons reviennent par le nez. On ne constate rien de net du côté des bras, à un examen rapide; on avait cru remarquer une légère déviation du côté gauche, mais la malade porte très bien la bouche

SCD Lyon 1

DATES	HISTOIRE PATHOLOGIQUE	PRESCRIPTIONS
	à droite, même un peu mieux que de l'autre côté; les lèvres se meuvent très-bien. Elle meut très-bien la langue, aussi bien dans un sens que dans l'autre, la tire bien droit. Elle parle bien; elle dit seulement que le timbre de sa voix a un peu changé, qu'elle parle du nez. On ne trouve absolument rien du côté des membres ni sous le rapport de la sensibilité ni sous le rapport de la force musculaire; cependant la malade dit marcher difficilement sans soutien, ce qu'elle attribue surtout à ce que la tête lui tourne, et ce qu'elle présentait déjà, quoique à un plus faible degré, depuis longtemps; et en outre on constate que le chatouillement de la plante des pieds ne provoque pas de réflexes. Rien au cœur. Aux poumons, on ne trouve que quelques râles sonores. Bon appétit; bonnes digestions. Légère constipation. Un peu de toux; légère oppression. Pas d'albumine ds les urines - Beaucoup d'urates. Le voile du palais est insensible au toucher. La luette ne semble pas déviée. Reste immobile	
31 Mars	Elle avale un peu mieux les liquides et le voile du palais fait qq mouvements. Les aliments solides ne peuvent toujours pas être déglutis.	
1 Avril	La malade contracte un peu mieux son voile du palais: on prononçant la voyelle a on voit le voile du palais tiré en haut surtout du côté gauche, où il présente une dépression, comme s'il était tiré en arrière avec une pince. Il est toujours insensible au toucher. La malade sent les légers contacts et les piqures de chaque côté du corps, mais au niveau de la face et du membre supérieur, elle prétend sentir moins bien du côté gauche. La langue n'est pas sensiblement déviée. Pas de paralysie faciale. L'œil droit est toujours moins ouvert et depuis deux jours névralgie faciale du côté droit. Toutefois la malade est sujette à ces névralgies des 2 côtés, mais surtout du côté droit. La parole est toujours un peu gênée. Les aliments sont un peu mieux supportés à la condition qu'ils sont liquides. La malade se rend compte elle-même que les aliments passent mieux du côté gauche du gosier.	

SCD Lyon 1

4e Femmes N° 129 Vivier Claire

DATES	HISTOIRE PATHOLOGIQUE	PRESCRIPTIONS
9 avril	Cette nuit elle s'est levée pour aller sur le vase, elle a pris un étourdissement et est tombée à terre, mais sans perte de connaissance. Du reste sitôt que la malade est debout, elle a des vertiges.	
4 avril	l'Etat persiste, mais avec un peu d'amélioration.	
7 avril	Hier soir la malade parlait un peu plus difficilement et avalait moins bien les aliments: elle paraissait un peu plus affaissée. Ds la soirée, elle a fait une chute de son lit en voulant se retourner; cependant elle s'est endormie comme de coutume. Ds la nuit, vers 1 heure du matin ~~la veilleuse~~ ~~la~~ elle parlait à la veilleuse, de sa famille longue elle est morte subitement.	

SCD Lyon 1

N° 21 *bis*.

DATES	HISTOIRE PATHOLOGIQUE	PRESCRIPTIONS

SCD Lyon 1

DATES	4me ff. HISTOIRE PATHOLOGIQUE N° 129	PRESCRIPTIONS

8 avril 1880 - Wisseler 60 ans ouvrière en soie - Signes de lésion bulbaire - mort subite. - 7 avril 1880.

Autopsie. Quelques adhérences de la dure-mère à la partie supérieure et médiane de la voute crânienne. Rien de particulier sur la face interne de la dure-mère, ni dans les sinus.

Les communiquants postérieurs sont très-grêles. Toutes les artères de l'encéphale et notamment celles de la base présentent de l'athérome à un haut degré. Sur beaucoup de points le calibre des vaisseaux est diminué de moitié ou des deux tiers par le fait de l'épaississement athéromateux de leurs parois.

La section de la vertébrale droite a eu lieu à trois ou quatre centimètres de son point de jonction avec la vertébrale gauche, et sur la coupe on remarque l'épaississement considérable des parois de l'artère, ne laissant qu'un point rouge central constitué par du sang coagulé. Le vaisseau sur ces trois ou quatre centimètres forme un cordon arrondi et dur noirâtre avec de nombreuses taches blanc-jaunâtres par suite de l'athérome. Sur les coupes on trouve partout les parois épaissies avec du sang rouge-noir coagulé, mais c'est au niveau de la section de l'artère que l'on trouve une oblitération presque complète. L'examen du vaisseau n'a pas pu être fait au dessous de ce point.

L'artère cérébrale postérieure gauche présente à deux centimètres de son origine une portion de 1 cent. 1/2 d'étendue dont les parois notablement épaissies par l'athérome ne laissent plus qu'une lumière étroite dans laquelle se trouve du sang noir récemment coagulé.

Les hémisphères ainsi que les différentes parties de l'encéphale n'offrent aucune altération appréciable.

Sur une coupe de la protubérance faite au niveau de la 5e paire aussi bien que sur une autre coupe faite sur le point de jonction de la protubérance au bulbe, on ne découvre aucune lésion soit à l'œil nu, soit au microscope. La pièce est mise dans une solution d'a. chromique.

Cœur volumineux, hypertrophié avec une surcharge graisseuse abondante. À la partie inférieure de la cavité ventriculaire gauche se trouve un caillot gris-noirâtre, du volume d'une grosse noisette, qui est déchiré sur un point, de telle sorte qu'on aperçoit dans son intérieur une petite cavité. On voit que dans

N° 21 *bis*.

DATES	HISTOIRE PATHOLOGIQUE	PRESCRIPTIONS
	la partie qui correspond au caillot et surtout à l'extrémité de la pointe, sur une étendue de 2 ou 3 centimètres la paroi ventriculaire est notablement amincie. Cela provient de la disparition en ce point du tissu musculaire qui est remplacé par un tissu fibreux grisâtre, en même temps que l'endocarde et le péricarde sont épaissis à ce niveau. C'est tout à fait à la pointe que l'altération est le plus prononcée, tandis qu'elle diminue progressivement au dessus. — La surface interne du cœur et de l'aorte présente une teinte rouge ~~foncée~~ comme dans les maladies infectieuses. Rien de particulier aux orifices. Aorte saine sauf au niveau de la partie inférieure de la courbure de la crosse où il existe une petite plaque calcaire. Rien de particulier aux poumons. Les Reins sont assez volumineux et congestionnés. Le tissu cellulaire présente partout de la surcharge graisseuse comme le tissu cellulaire sous-cutané, le sujet offrant un embonpoint excessif. —	

SCD Lyon 1

DATES	4e Sce. HISTOIRE PATHOLOGIQUE N° 124	PRESCRIPTIONS

Wissler 60 ans ouvrier mineur - Signes d'hémorragie bulbaire - mort subite 7 avril 1880 - autopsie le 8 avril 1880 —

Réflexions. Pendant la vie le diagnostic d'hémorragie bulbaire avait été établi d'après les signes suivants : paralysie du voile du palais du côté droit, diminution de la sensibilité du côté gauche du corps, tendance au vertige surtout dans la station debout. La mort subite vint en quelque sorte confirmer notre diagnostic avant que l'autopsie nous permit de constater l'oblitération de la vertébrale droite qui avait même été considérée comme probable en raison de la soudaineté de l'accident survenu en parfait état de santé. Sur le point où la section du vaisseau a été faite l'oblitération n'était pas tout à fait complète ; toutefois l'état de rétraction de l'artère que nous avons pu examiner et qui s'étendait jusque sous le coude, un caillot coagulé de manière à former un cordon dur, ne laisse pas de doute sur la certitude de l'oblitération survenue pendant la vie et qui a dû déterminer la mort. Il est seulement impossible de dire en quoi consistait l'oblitération qui avait causé les premiers symptômes. Les coupes après durcissement permettront peut-être de trouver la lésion probablement très-limitée qui avait causé la paralysie du voile du palais.

Quant aux troubles de la sensibilité du côté gauche, nous pensions les rapporter à la lésion bulbaire du côté droit comme nous l'avions déjà observé dans un cas ; toutefois on pouvait objecter qu'ils étaient produits par l'oblitération de la vertébrale gauche et que notre observation en tout cas laissait des doutes sur ce point. Nonobstant nous ferons observer que l'oblitération de la vertébrale était très-récente et que s'il en était autrement à l'accident qui a causé la mort nous aurions trouvé en même temps que des troubles de la sensibilité un certain degré de paralysie du mouvement qui faisait absolument défaut. — L'embolie ou les embolies ont dû être produites par le liquide purulent contenu dans le centre ramollo de la pointe du ventricule gauche, et il est probable que celui-ci a causé la coagulation du sang au niveau de points retenus par l'athérome. La nature de l'embole explique pourquoi nous n'avons pas trouvé de bouchon fibrineux ancien.

Lyon Imp. veuve Bonnaviat et fils

SCD Lyon 1

DATES	HISTOIRE PATHOLOGIQUE	PRESCRIPTIONS

L'athérome très-prononcé des artères cérébrales avec des lésions insignifiantes de l'aorte est bien remarquable. Il est difficile d'en trouver la cause. La malade niait toute habitude des boissons alcooliques. Du reste si l'athérome avait été produit par l'abus de l'alcool, nous eussions probablement rencontré des lésions plus prononcées de l'aorte. Cet athérome ne proviendrait-il pas du même trouble de nutrition qui a donné lieu à l'embonpoint excessif? Les étourdissements antérieurs pouvaient reconnaître pour cause des troubles circulatoires sous la dépendance des lésions artérielles et de l'affaiblissement de l'action du cœur par suite de la surcharge graisseuse.

Quant à la lésion de la pointe du cœur, on peut se demander s'il s'agit d'une myocardite survenue sous l'influence d'une cause inconnue ou d'une nécrobiose consécutive à une altération artérielle?

Enfin, la teinte présentée par la paroi interne du cœur et des gros vaisseaux était analogue à celle qu'on remarque dans les maladies infectieuses, de sorte qu'on peut supposer que le liquide contenu dans le caillot du ventricule en se répandant dans le sang a communiqué à ce liquide des propriétés analogues à celles qu'il a dans les maladies infectieuses.

MODÈLE N° 21. Obs. de M. Garrand interne de M. Gignoux

HOTEL-DIEU. — *Salle* St Augustin N° 12

Nom Saillard Benjamin

né à Banne-les-Dames (Doubs)

demeurant à Lyon

profession garçon de café.

âge 46

tempérament

constitution

entré le 18 Juin à 7 heures du matin

~~sorti le~~ décédé le 19. à 2 heures de la nuit.

DIAGNOSTIC ET RÉSUMÉ

Hemorragie protuberantielle

HISTOIRE PATHOLOGIQUE

Antécédents héréditaires. ?

Antécédents pathologiques du sujet —

a eu il y a 2 ans une attaque de rhumatisme articulaire aigu, pour laquelle il a été traité ~~dans~~ à l'hopital St Pothin pendant 3 mois.

paraît avoir contracté la syphilis récemment, car son patron aurait appris qu'il en était atteint = et il aurait constaté sur le cuir chevelu des croûtes = sur la figure des boutons —

s'adonnant à la boisson depuis 6 ans — 10 absinthes en moyenne par jour, et une certaine ramba de billets — avait pris comme d'habitude sa boisson favorite le 18 au matin — à 7 heures il s'apprêtait à commencer son travail, lorsqu'il éprouva tout-à-coup des étourdissements = « je devions fou » dit-il = en même temps il s'affaissa sur une chaise, ~~et~~ ~~pris~~ des vomissements très abondants ~~et~~ surviennent = on le relève sans connaissance, et sur le conseil de Mr Perroud, on le transporte à l'hotel-Dieu —

Le 18 Juin à la visite — on trouve ~~au~~ ~~le~~ nommé Saillard les caractères suivants.

Homme bien constitué — brun — légère calvitie frontale. taille un mètre 65 à peu près sur le front, au niveau de la lisière des cheveux, macules cuivrées au nombre de 8 ou 10 —

SCD Lyon 1

DATES	HISTOIRE PATHOLOGIQUE	PRESCRIPTIONS
	facies hâgard - immobile - regard fixe.	
	pâleur quiéralisée - peau morte.	
	Le malade répand une odeur d'absinthe d'autant plus forte qu'on s'approche plus de la bouche.	
II. a	Si nous le découvrons - il nous montre son coté droit, et le désigne avec la main gauche comme étant impotent, tandisqu'il peut agiter les membres du coté gauche	
	On constate en effet une hémiplégie droite = outre l'immobilité absolue du membre supérieur et du membre inférieur, on ~~peu~~ s'assure qu'ils retombent inertes quand on les soulève.	
	On s'aperçoit en essayant de les plier qu'ils sont atteints d'un faible degré de contracture - le membre supérieur offre à considérer une attitude spéciale: le bras est collé contre le thorax = l'avant-bras est légèrement fléchi sur le bras, la main en pronation, les doigts recourbés ~~les~~ sur la paume de la main, est aussi un peu fléchie sur l'avant-bras - Enfin le membre inférieur ~~[illegible]~~ ~~[illegible]~~ ~~[illegible]~~ présente un léger degré de flexion au niveau du genou.	
	A gauche non seulement les mouvements ne sont pas abolis, ~~[illegible]~~ mais ils sont exagérés = le malade agite presque sans trêve le bras et jambe.	
	Les muscles du membre inférieur droite sont animés de petites contractions fibrillaires passagères = on ne les a pas vues à gauche.	
	A la face il n'existe pas de déviation des traits ~~[illegible]~~ d'un coté, ou d'une commissure labiale = les pompiers et sont relevés =	
	La langue est paralysée, et le malade l'extrait avec les doigts de la main gauche quand on lui demande de la montrer.	
b.	La sensibilité n'est pas abolie = le malade donne des signes de douleur quand on le pince - à droite comme à gauche.	
	Le réflexe rotulien droit est exagéré = le réflexe plantaire n'offre rien de particulier = le réflexe crémactérien est aboli des deux cotés -	
c.	le malade n'a prononcé aucune parole = il paraît entendre et comprendre jusqu'à un certain point ce qu'on lui dit = (ainsi quand on lui demande de montrer la langue...) -	
d.	On n'a pas cherché si la vue était conservée - cependant le malade a paru	

SCD Lyon 1

DATES	HISTOIRE PATHOLOGIQUE	PRESCRIPTIONS
	reconnaître le chef de service puisqu'il lui a montré son côté paralysé	
	Les pupilles sont inégales = la droite est plus large que la gauche = elles sont sensibles à l'action de la lumière.	
	Le malade est allé sans lui qqs. instants après son transport de la salle = la vessie ne paraît contenir que peu d'urine = cependant le lit n'a pas d'odeur caractéristique	
	respiration stertoreuse = l'expiration fait projeter les lèvres en avant 30 par minute. (4h. du soir – 10h. après le début)	
	A l'auscultation du cœur, on n'entend pas de souffle – Pouls 88 –	
	La température centrale n'a pu être prise = Température axillaire gauche 37.5/10 (le thermomètre a défini 10 heures) 10 heures après le début	
	Le testicule droit présente une légère augmentation de volume = il paraît sclérosé et bosselé.	
	Le 19 à 2 heures du matin – mort.	

SCD Lyon 1

MODÈLE N° 21.

HOTEL-DIEU. — *Salle* _____ *N°* _____

Nom

né à

demeurant à

profession

âge

tempérament

constitution

entré le

sorti le

DIAGNOSTIC ET RÉSUMÉ

HISTOIRE PATHOLOGIQUE

SCD Lyon 1

20 juin 1884 (Service de Gignoux)

autopsie

Homme de 45 ans ayant des habitudes d'alcoolisme.

Apporté à l'Hôtel-Dieu pour une attaque avec paralysie du côté droit des membres, sans déviation de la face.

Le malade ne parlait pas; ~~[illegible]~~

Lorsqu'on lui disait de tirer la langue il ne la tirait pas; mais il paraissait comprendre ce qu'on lui disait, car il portait la main gauche vers sa bouche, comme pour tirer sa langue avec les doigts. On s'est assuré à plusieurs reprises de la persistance des mouvements dans les membres gauches. La sensibilité du côté droit aussi bien que du côté gauche ne paraissait pas atteinte.

Respiration stertoreuse avec soulèvement des lèvres et des joues également des deux côtés à chaque expiration.

abaissement de la température.

Mort 19 heures après l'attaque.

autopsie le 20 juin à 10h du matin —

Hémorrhagie protubérantielle considérable.

La protubérance paraît plus volumineuse par une augmentation d'épaisseur et de largeur. Elle a une forme plus arrondie et sa consistance est diminuée.

SCD Lyon 1

au niveau de la moitié supérieure
protubérance, celle-ci n'est plus co
que par une coque de 5 ou 6 mil
d'épaisseur remplie de sang en
coagulé.

Au dessous le sang est mo
abondant et n'occupe que
moitié postérieure, ~~le~~ foyer
continue en diminuant de long
jusqu'à la partie sup. et méd
du plancher du 4e ventricule
il vient s'ouvrir. Aussi ~~le~~
~~voit~~ des caillots faire saill
dans le ventricule au niveau
l'ouverture et il en existe aussi
les autres points avec du sang l

Lorsqu'on fait une coupe a
niveau du bord inf. de la prot
on voit que le foyer s'arrête
5 millimètres au dessus environ.

Le foyer n'est pas limité
protubérance, il s'étend au dessus
dans chaque pédoncule entre

SCD Lyon 1

deux étages en détruisant une partie du pied de chaque côté plus grande du côté gauche, mais sans déchirure extérieure et en conservant une couche inf. de 3 à 5 millimètres. Le foyer va, en effet, en se rétrécissant à mesure qu'il s'élève. Il atteint de chaque côté la limite postérieure de la capsule interne et l'on peut voir qu'une partie des fibres qui s'y rendent sont ainsi détruites à peu près également de chaque côté ou avec une prédominance de la lésion du côté gauche. Enfin de chaque côté aussi la couche optique est légèrement atteinte à sa partie postérieure au niveau de la limite supérieure du foyer.

Rien dans le bulbe.

Rien dans les hémisphères ni dans le cervelet.

Un peu d'épanchement sanguin dans le tissu cellulaire sous-arachnoïdien qui recouvre ce dernier organe.

SCD Lyon 1

On trouve aussi une teinte un pe
rosée au liquide contenu dans
les ventricules latéraux et dans
le 3e ventricule – Liquide assez abondant
En enlevant les méninges de la base
on a une résistance des travées cellu
qui est plus marquée qu'à l'état
Les artères ~~de la base de l'encéphale~~
ne présentent pas d'autres altéra
appréciables que quelques petits n
athéromateux aux minces.
L'aorte présente quelques ra
plaques jaunes à la convexité et
son origine. Teinte jaune un
peu d'épaississement des valvules du cœur
sont suffisantes. Le cœur est un
peu hypertrophié. Poids : 340 gr
Poumons volumineux, emphysémateux
Reins paraissent normaux au
qqs. fins nodules fibreux.
Rate – Voie – Rien de particulier.

SCD Lyon 1

MODÈLE N° 21.

HOTEL-DIEU. — *Salle* Ste Jeanne N° 21.

Nom DIAGNOSTIC ET RÉSUMÉ

né à Inconnu.

demeurant à

profession

âge

tempérament

constitution

entré le 12 9bre 1882 — Hemorrhagie de la Protuberance.

sorti le mort le 13 9bre

HISTOIRE PATHOLOGIQUE

Le malade est un homme de 50 à 60 ans. Ce matin, cet homme qui exerçait la profession de chiffonnier marchait dans la rue, quand tout à coup il vient s'affaisser tout d'un coup. Il fut alors amené à l'hopital par les soins de la police — nous le voyons deux heures après son entrée à 10 h ½ du matin.

Le malade est apporté sur une chaise tellement froid et avec une respiration tellement embarassée qu'on croit au dernier moment qu'il va rendre le dernier soupir. Cependant on peut le porter sur son lit, pour l'examiner un peu mieux.

Le malade est dans la resolution complete, les yeux fermés, les extremités froides. Les membres ne sont agités d'aucune convulsion, mais par moments le tronc et les membres subissent comme une sorte d'horripilation, comme un frisson qui les agitent un peu.

A l'examen de la face: les pupilles nous nous dit nettement les globes oculaires; lorsque elles retombent d'elles mêmes en tournant les cornées on ne provoque aucun reflexe du coté de l'orbiculaire. La pupille gauche est un peu plus dilaté que la droite, elles ne subissent aucune modification, quand on approche ou qu'on veule une bougie enflammée

Les globes oculaires immobiles ne subissent aucun mvt de latéralité et regardent droit devant eux.

SCD Lyon 1

DATES	HISTOIRE PATHOLOGIQUE	PRESCRIPTIONS
	Les piqures n'ont saigné de toute la face, mais les piqures ne provoquent pas la moindre rougeur, quelque force qu'on appuie l'épingle. La face est cyanosée, les lèvres sont violettes, pas de mouvements, toutes les deux ou trois inspirations, l'expression du visage augmente et cette couleur violette se répand sur les pommettes et le front. Le malade étant un peu incliné sur le côté gauche, par l'effet de la pesanteur probablement, une salive mousseuse qui s'écoule en bavant à chaque expiration, s'écoule le long de la commissure des lèvres entre les arcades dentaires entre ouvertes, mais elle n'est pas mordue et se sait facilement sans un effort.	entre les 2 mugueuses du côté de l'orbiculaire, avec
	Les membres supérieurs sont froids, dans les mobilisations complètes les piqures ne déterminent aucune réflexe - à de rares intervalles ils sont agités en même temps que les membres inférieurs des très légers mouvements automatiques dont nous avons parlé tout à l'heure Les membres inférieurs froids, offrant de temps en temps mais très rarement ces légers mouvements associés dont nous venons de parler. Les piqures de la face interne de la jambe sur la cuisse : Conservation de ces réflexes plantaires pour quelques, sous l'influence des fortes piqures.	avec résistance dans les
	Le pouls est à 108, Condition et rappelant tout à fait celui de l'asphyxie aortique. Il semble qu'il n'y ait rien au cœur. Respiration très embarrassée, 72 à la minute, et offrant un rhythme un peu particulier. Il se fait 4 ou 5 inspirations toutes d'autant d'expirations, puis une inspiration et une expiration plus longues et beaucoup plus bruyantes - les mêmes phénomènes reprennent ensuite. C'est par expiration et soupirs que le malade semble devoir succomber.	fait celui de l'asphyxie
	A 11 h ½ on constate absolument les mêmes phénomènes. A midi mort. 4 h midi - Autopsie - on entre le cerveau : En enlevant la boîte crânienne, on remarque des adhérences de la dure mère à la partie supérieure et moyenne. En ouvrant la dure mère, il s'écoule une assez grande quantité de sang noir à la partie postérieure, En arrivant sur la protubérance, celle-ci paraît élargie, volumineuse et diminuée de consistance. A mesure qu'on fait des tractions, après avoir coupé le bulbe, on voit sourdre une assez grande quantité de sang autour de la protubérance. On voit alors qu'il s'agit d'un foyer hémorrhagique siégeant dans cet organe et tout le sang sort, sous forme de caillots noirs, de la partie antéro latérale gauche, probablement sous l'influence des tractions. Après avoir enlevé l'étoffe de l'encéphale et le cervelet, on voit que le foyer hémorrhagique qui occupe la plus grande partie de la protubérance et du bulbe, faisant des côté gauche, est ouvert au niveau de la partie moyenne des 4es ventricule et du côté gauche.	

SCD Lyon 1

Suite de l'autopsie de l'inconnue atteint d'une hemorrhagie de la protuberance. Novembre 87.

N° 21 *bis*.

DATES	HISTOIRE PATHOLOGIQUE	PRESCRIPTIONS

La portion qui laisse paraître les caillots à découvert, occupe tout le coté gauche, au niveau du tiers moyen environ ; du reste on sent que le foyer se continue en divers sens ; mais en allant du coté gauche, ce coté s'affaisse par suite de l'issue des caillots. Enfin le foyer hemorrhagique se continue jusque dans le pedoncule cerebelleux moyen gauche, à son origine, sans pénétrer dans le cervelet ; il se continue aussi dans le pedoncule cerebral gauche, à sa partie superieure au niveau du locus niger et dans sa portion superieure. Le foyer toutefois s'arrête à l'origine du pedoncule.

Du coté droit le foyer se continue au niveau de son pied, empiétant un peu plus qu'à gauche sur le pedoncule.

En faisant une coupe au niveau du sillon qui separe le bulbe de la protuberance, on voit que le foyer descend dans la portion gauche du bulbe, au niveau de la moitié de la partie superieure et externe, à 2 millim sous le plancher du ventricule où il y a encore un foyer de la grosseur d'un haricot.

– Coupe de la protuberance à deux centimètres en arrière des tubercules quadrijumeaux : on ne trouve qu'un foyer qui a détruit complètement la protuberance à ce niveau, ne laissant absolument qu'une coque mince avec les prolongements du coté des pedoncules.

A la partie moyenne de la protuberance on ne trouve toujours qu'un grand foyer avec une coque un peu plus epaisse sur les parties anterolaterales, et surtout au niveau de la partie mediane.

En divisant la portion restante en arrière, on voit que le foyer est surtout dirigé en avant, la coque inferieure devenant de plus en plus epaisse, de telle sorte que nous avons affaire, en somme, à un vaste foyer hemorrhagique ayant détruit presque toute la protuberance, dont il ne reste plus qu'une coque mince en haut et en avant et plus mince encore en arrière et en haut, au niveau du 4ème ventricule, ou même le foyer communiquait avec le ventricule. Tandis que du coté droit du bulbe le foyer s'arrête au niveau de la limite de la protuberance et du bulbe, à gauche il descend jusqu'à 11 à 12 millim. du bec du calamus.

Les artères cerebrales presentent qqs. points atheromateux, sans trace d'aucune obliteration. Rien dans les sinus.

Le 4ème ventricule par sa paroi et ses caillots faisait saillie et était appliqué contre le cervelet. Il y avait un peu de sang sous les meninges du coté gauche et un peu sous les meninges cerebelleuses du même coté. Les meninges s'enlevent très facilement.

Pas de sang dans les ventricules lateraux.

Sur la coupe parietale de l'hemisphere gauche, petit foyer hemorrhagique, de forme triangulaire, ayant un centimètre de coté à peu près, au niveau du noyau lenticulaire dans la partie moyenne, avoisinant la capsule interne sur laquelle empiète un des angles du triangle, de manière à détruire la moitié des fibres de ce coté.

Le foyer s'avançait à peu près à un centimètre en avant de cette coupe, et à 2 ou 3 millim en arrière.

SCD Lyon 1

N° 21 *bis*.

DATES	HISTOIRE PATHOLOGIQUE	PRESCRIPTIONS
	11 Nov. 10 h. du matin. On a fait le reste de l'autopsie. Poumons sans traces de tubercules fortement congestionnés aux bases en arrière, mais surnageant. Pas de liquide dans les plèvres.	
Le cœur gauche fait saillie	Cœur à forme conique, présentant une conséquence très grande forte, pesant 360 gr., présentant de la graisse à la pointe, au niveau du ventricule droit, dans les sillons auriculo-ventriculaires. Parois des 2 ventricules épaisses d'un beau rouge surtout dans le ventricule gauche. Oreillettes assez grandes, à parois un peu épaissies. Valvules saines. Qqs. petits points graisseux à la face inférieure des valvules sigmoïdes de l'artère pulmonaire. Qqs. taches laiteuses sur le cœur gauche. On note un léger degré de sclérose sur quelques points des colonnes charnues du cœur gauche. La cavité ventriculaire gauche est presque effacée, à tel point qu'on ne peut introduire le petit doigt dans la partie inférieure, et les parois sont très épaisses. Cavité du cœur droit aussi diminuée et les parois présentent un épaississement plus grand qu'à l'état habituel. X	
	Foie normal.	
	Reins : volume soudé 130 et 120. A la coupe ils ont un aspect rouge sombre ; la capsule s'enlève bien ; sur quelques points début de sclérose se traduisant par un peu plus de dureté, par de légers enfoncements de la substance corticale accompagné de points plus vasculaires. On a trouvé un kyste tout petit sur la substance corticale d'un des reins. La vessie était pleine d'urine et dépassait de beaucoup le pubis.	
	Cœur : à la base 10 centim. de largeur et 10 de hauteur. Le ventricule gauche n'a pas tout à fait 2 centim. d'épaisseur.	

SCD Lyon 1

DATES	HISTOIRE PATHOLOGIQUE	PRESCRIPTIONS

SCD Lyon 1

N° 21 *bis*.

DATES	HISTOIRE PATHOLOGIQUE	PRESCRIPTIONS

SCD Lyon 1

MODÈLE N° 21.

HOTEL-DIEU. — Salle Ste Jeanne N° Couchette

Nom Vechere

né à

demeurant à — Lyon

profession — Ajusteur

âge 70 ans.

tempérament

constitution

entré le 5 novembre 1879.

sorti le 30 Nov.

DIAGNOSTIC ET RÉSUMÉ

Hémiplégie alterne

HISTOIRE PATHOLOGIQUE

Bonne santé antérieure — constitution forte — musculature puissante.
Pas de syphilis, pas de rhumatisme.
pas de fièvres intermittentes —
Il y a quatre ans, sans cause connue sans coup ni blessure, le malade fut pris d'une douleur extrêmement vive ~~qui fut suivi d'un~~ dans la partie supérieure des fosses nasales, cette douleur s'accompagna d'un écoulement sanguin par les narines —
C'est de là que datent tous les maux du malade.
Depuis cette époque en effet, cet homme est sujet à des douleurs très vives dans les région périorbitaire de chaque côté ces douleurs ont des périodes de rémission et d'exacerbation.
L'œil gauche est absolument perdu la vision y est complètement abolie,

SCD Lyon 1

DATES	HISTOIRE PATHOLOGIQUE	PRESCRIPTIONS
	de l'oeil droit le malade peut lire les gros caracteres mais a grand peine et pas longtemps.	
	S'on fait suivre le doigt pour le regard du malade on remarque 1° que l'oeil gauche est tres limite dans ses mouvements, il y a strabisme, 2° que le doigt cesse d'etre aperçu par l'oeil qui voit encore lorsqu'on se porte un peu a droite du patient.	
	pas de toux — pas d'expectoration	
	Rien au coeur	
	langue bonne — appetit conservé	
	Digestions faciles — Selles regulieres —	
	Examen ophthalmoscopique — Atrophie du nerf optique de l'oeil gauche — hemiopie de l'oeil droit — oeil gauche vision = 0 — paresie de toutes les branches du moteur oculaire commun de l'oeil gauche —	
	Le cote droit est plus faible que le gauche — Au dynamometre la main droite ne marque que 48 tandis que la gauche marque 90. La jambe droite serait aussi plus faible que la gauche — Rien de particulier dans la demarche — ~~Rien du cote de~~ l'audition il entend egalement des deux cotes — L'olfaction est egale des deux cotes. Il y a paralysie du facial a droite — les plis et les rides sont moins marquées a droite qu'a gauche surtout pendant les mouvements. La langue est fortement deviée la base a droite la pointe a gauche — La sensibilite parait conservée — pas de contractures — tous les mouvements sont possibles. pas de defaut d'equilibre, le malade se tient et marche les yeux fermés. —	

SCD Lyon 1

MODÈLE N° 21.

HOTEL-DIEU. — Salle St-Jeanne N° 12

Nom E. Rulliat.

né à

demeurant à

profession garçon épicier.

âge 52 ans

tempérament

constitution

entré le 19 janvier 1882.

sorti le 13 Nov. 1882.

mort le 14 Avril 1883

DIAGNOSTIC ET RÉSUMÉ

Hémiplégie ~~Gauche~~ Alterne

De l'oculo moteur externe

Droit et des membres gauches

HISTOIRE PATHOLOGIQUE

Père mort à 55 ans d'une hydropisie de poitrine;
mère morte à 64 ans d'une fluxion de poitrine.
3 frères ou sœurs, 2 ont succombé jeunes à des affections
inconnues; l'autre est en bonne santé. —
Il aurait eu la fièvre cérébrale à l'âge de 5 ans:
à 17 ans il aurait eu une chancre à la verge:
le malade ne croit pas avoir eu d'erythrons cutanées,
n'a pas souffert de la gorge. — Marié, il a 2 enfants, tous deux morts.
Douleurs sciatiques très intenses tantôt à droite
tantôt à gauche, ayant commencé en 1870, et
s'étant montré depuis 2 ou 3 fois. —
En outre il serait assez sujet à la migraine, et
cela depuis longtemps. —
Le 12 janvier 1882, sans symptômes prémonitoires,
au moment où le malade rentrait chez lui
venant 2 seaux à la chaque main, il éprouvait une
~~[illegible]~~ sensation, d'étourdissement accompagné
d'un bruit épouvantable dans la tête, comme
si la maison s'écroulait sur lui: sa vue
s'obscurcit au même instant, et mais le

SCD Lyon 1

DATES	HISTOIRE PATHOLOGIQUE	PRESCRIPTIONS

malade se sentant défaillir, eut le temps d'appeler au secours. = Il du crime juste à temps pour l'empêcher de tomber; transporté sur son lit, il prétend ne pas avoir perdu connaissance; il entendait et comprenait ce qui se disait autour de lui, mais ne pouvait parler.
Les sensations auditives si intenses du début de l'accident devinrent moins fortes, mais continuèrent, et persistent du reste actuellement. =
Par la femme du malade nous fournira les renseignements sur l'état du malade à ce moment. —

A son entrée, on note les signes suivants. =
Intelligence conservée. = La parole n'est pas gênée. —
Du côté du membre supér. gauche
Diminution très considérable de la force musculaire =
Mouvements volontaires très étendus, mais manquant un peu de précision; le malade exécute tous les mouvements demandés, avec le bras, l'avant-bras, et les doigts.
Pas de contracture. = Légère résistance du côté du triceps qui disparaît même entièrement si le malade est très tranquille, qui augmente si on le fait parler, ou si il remue le bras droit. = Lorsqu'on cherche à ~~fléchir~~ étendre le bras droit fléchi par le malade, et celui-ci s'y opposant, on trouve une résistance très forte du côté du biceps brachial gauche. =
Du côté du membre inférieur gauche, on note une conservation presque complète des mouvements et surtout de la force musculaire. = L'ataxie du membre infér. est très notable; on le voit encore mieux lorsqu'on essaye de faire marcher le malade, ce qui est impossible bien qu'il soit soutenu par 3 aides. = Pas de contracture =
Trépidation rotulienne et plantaire. Légère. —
Le membre infér. droit présente aussi de la trépidation rotulienne et plantaire; mais moins marquée que celle du côté ~~droit~~ gauche
Réflexes rotuliens des deux côtés.

[Lorsqu'on fait bien le malade le corps est rigide repoussé par la contraction des membres inférieurs; et les mouvements de la marche pour le pied gauche ressemblent à ceux d'un ataxique.

SCD Lyon 1

St Jeanne

Rulecoct n° 18 suite.

N° 21 bis.

DATES	HISTOIRE PATHOLOGIQUE	PRESCRIPTIONS
	Au membre supér. gauche : La sensibilité aux piqûres persiste ; mais c'est surtout le toucher et le contact qui ont disparu. La main ne peut retrouver sa main gauche déplacée lorsque les yeux sont fermés. La sensibilité aux piqûres et au toucher est également diminuée très considérablement du côté du membre infér. gauche. — Du côté de la face on note les signes suivants ; motilité à peu près la même des 2 côtés. La sensibilité est conservée à la face, néanmoins le malade dit qu'il trouve le côté gauche de son visage un peu raide (comme lorsqu'on a eu froid.) Pas de déviation de la langue. = La sensibilité est conservée partout. L'œil droit est porté en dedans et garde cette situation, il ne peut se porter en dehors ; il revient à peu près à la ligne médiane. = L'œil gauche possède tous les mouvements. = Diplopie = Pupilles égales et contractiles. Les Pocupières ne présentent rien de particulier. Rien au cœur. = Rien aux poumons. — Côté droit du corps : ne présente aucune contracture, ni aucun trouble de la sensibilité. Organes des sens : = Conservation mais avec un certain degré d'obtusion aussi bien d'un côté que de l'autre. Le sucre mis sur la langue n'est pas reconnu. Le sel est reconnu, mais après plusieurs reprises. Il ne reconnaît ni l'odeur du vin ni celle d'une orange. Il n'entend plus le tic-tac d'une montre à 25 ou 30 cent. de l'oreille aussi bien à droite qu'à gauche.	

SCD Lyon 1

N° 21 *bis*.

DATES	HISTOIRE PATHOLOGIQUE	PRESCRIPTIONS
Examen des ~~[illegible]~~ yeux	La vue est conservée, mais le malade est presbyte (. Rien à l'examen ophtalmoscopique. - Quinze.)	
	Pas de bruit de souffle cephalique, bien que le malade entende constamment un bruit comme un carillon de cloches. — Pas d'incontinence d'urine et des matières fécales; pas d'escharres. (Renseignements ultérieurs) Ennuis il y a 1 an. = Vers le 15 ou 16 mai il aurait eu un étourdissement; à la suite duquel il aurait remarqué que son bras gauche était lourd; il avait la face ~~[illegible]~~ (morte). La joue est restée comme morte pendant 4 mois; le bras est revenu le premier. = Il est resté un affaiblissement qui était plus marqué au début. — Au mois de janvier (2 ou 3) il se serait enrhumé.	
	Détails sur son attaque = Son attaque est survenue dans les circonstances relatées plus haut. = Perte de connaissance. = Pas de convulsions = Vomissements (il était à jeun). = Il a commencé à reconnaître les personnes qui l'entouraient, 2 jours après son attaque; il aurait vomi ce jour là 1/2 bol de sang, avec ses aliments. Paralysie absolue du mouvement. Il a commencé à bouger les 2 extrémités à peu près en même temps, mais c'est surtout la racine de la cuisse qui a été la moins précoce. = Paralysie absolue de la sensibilité. = Le strabisme était convergent et très prononcé et dura 8 à 9 heures.	

SCD Lyon 1

Rulliat. n° 12. Salle St Jeanne

N° 21 bis.

DATES	HISTOIRE PATHOLOGIQUE	PRESCRIPTIONS
25 janvier	L'état du malade est stationnaire, on a essayé de le faire tenir debout, cela lui a été impossible. Il prétend que la tête lui tourne et qu'il ne peut plus distinguer les objets. = Rien de changé pour l'œil droit. = Pour l'œil gauche les mouvements sont possibles quoique l'œil soit un peu dévié en dedans.	
15 février	Même état; incoordination pour toute des mouvements. = La sensibilité paraît exagérée du côté des membres gauches, surtout pour le membre supér.	
20 avril	Pas de changement.	
29 avril	Le malade a eu un anthrax au niveau de la région postérieure de l'épaule gauche.	
6 mai	Sur tout le côté du thorax (côté gauche) on voit une série de petites pustules anthracoïdes — 3 Anthrax au niveau du moignon de l'épaule gauche, partie postérieure — Tuméfaction diffuse au niveau de la naissance du bras, face postérieure —	
27 mai	Amélioration de l'éruption furonculeuse	
23 août	Dynamomètre Main Gauche = 0 Main Droite = 28 kil. Il serre cependant un peu de la main G. Il fait un peu osciller l'aiguille, mais c'est tout	
20 7bre	Urines pâles, Réaction alcaline — D. 1018 précipité albumineux assez apparent, par la chaleur et l'anacétique	
22 fév.	Ce matin le malade a une espèce de crise, sans mvt. Avec toute sa connaissance, il avait la bouche comme empâtée et ne pouvait parler. Ces phénomènes ont duré une demi heure, puis ont disparu. Ils se sont reproduits au bout de quelques instants mais ont moins duré. Aucun trouble du côté des membres. Il n'y a eu que ces troubles de la parole.	
2	Il a eu les mêmes troubles dans la soirée, mais moins marqués.	
24	Ce matin ~~[illegible]~~ il parle difficilement (depuis minuit) A droite de la face la commissure est tombante, et la langue est plutôt dévie à droite. Pas d'affaiblissement du membre supérieur droit. La parésie du côté gauche persiste. La joue droite est flasque.	

SCD Lyon 1

DATES	HISTOIRE PATHOLOGIQUE	PRESCRIPTIONS
96 Fév. 1883	— Le trouble de la parole signalé en ... d'une façon intermittente tout d'abord ... permanent. Le malade peut cependant ... parler, mais la parole est notablement gênée par l'immobilisation de la face et de la commissure gauche et du côté droit de la lèvre. Quand on cherche à faire faire quelques mots de la sorte, le côté droit reste toujours immobile, et dans la forte expiration la face droite est soulevée à chaque expiration et tombe bien au phénomène dans lequel le malade paraît fumer la pipe. Les yeux peuvent être portés en tous sens, bien que la déviation de l'œil droit tout à fait en dehors soit un peu moins prononcée qu'à l'état normal. Le membre supérieur gauche est toujours incomplètement paralysé, avec contracture prédominante des côté de la flexion; le malade peut soulever le bras, tenir un peu en avant, mais ses mouvements sont très faibles et assez limités. En outre, quand le malade veut aller vers un point déterminé il y a toujours un peu d'hésitation et d'ataxie dans le mouvement. Le membre inférieur gauche est également plus faible que le droit, de sorte le malade fauche encore les voitures et les mouvoir dans son lit. Lors les fait toucher avec un point déterminé avec le pied, il va à côté, dépassant le but, et présente ainsi une certaine ataxie dans les mouvements. Bien que le membre puisse être fléchi malgré les efforts du malade, il ne présente pas moins une certaine résistance. Sur des contractures notable, toutefois les mouvements passifs de la totalité d'un membre sain, et on trouve une hyperesthésie plantaire assez marquée. Pas trace de hyperesthésie rotulienne. La sensibilité est toujours diminuée du côté du membre gauche, aussi bien sur le tronc du même côté, c'est-à-dire que la région pectorale de la tête d'épaule n'est nullement pas perdue; mais si la pression est un peu accusée, elle y est bien évidemment. Le malade en se conscience. Il marche parfois dans les membres du côté gauche sous forme d'accès de crampes, d'élancements. La pression sur les masses musculaires des membres supérieurs, surtout aux niveau de l'épaule, est un peu plus sensible à gauche qu'à droite. Bien que la sensibilité soit un peu troublée à gauche, le malade n'a pas nettement conscience de la position de ses parties, ainsi, quand il a les yeux fermés et qu'on lui dit de prendre avec la main droite la main gauche que l'on change de place, il n'arrive jamais directement sur la main. — Le membre supérieur droit jouit de tous ses mouvements, n'a pas de contracture. Le membre supérieur droit le présente à la même condition, sauf qu'on peut actuellement facilement la hyperesthésie plantaire de même nature. Depuis que le malade éprouve de la gêne pour uriner, on a plaisir d'un point sur la partie supérieure. En outre, il présente les phénomènes des Chevaux qui fréquemment existe depuis quelques jours. — Le malade est toujours conscient, capable de faire le moindre mouvement. Il ne peut toujours pas se tenir sur ses jambes.	Pour devenir d'abord

SCD Lyon 1

Nom Rulliat Salle Ste Jeanne Lit N° 12. F° 4.

27 F. 1883. Il a depuis quelque temps de l'incontinence d'urine, surtout quand il est endormi. Macération des parties souillées par l'urine.
Impulsion du cœur plutôt faible; maximum sur la 4ème côte, un peu en dehors du mamelon. Aucun bruit anormal. Battements du cœur réguliers. Pouls à 112.
Respiration s'entend partout dans les poumons.
Depuis une quinzaine de jours il a perdu l'appétit en grande partie, depuis qq. jours il mange à peine.
Pas d'albumine ds. les urines.

28 F. La commissure droite est un peu moins accolée que précédemment. Le malade se trouve mieux, il a toujours le Cheyne. —

12 Avril. Depuis une quinzaine de jours le malade est beaucoup plus affaissé et ne peut plus manger seul; il ne prend même que des potages. Presque toujours somnolent. Le phénomène de Cheyne a persisté et même devenu plus accentué; les pases étant plus complètes et plus longues que précédemment. Toutefois le malade répond bien aux questions; la face présente à peu près le même aspect que précédemment sauf que la paralysie de la partie inférieure de la face du côté droit est très marquée d'une façon persistante; la commissure droite est effilée et abaissée; la joue est soulevée par l'air ds. les mvt. respiratoires; mais aucune contraction spontanée ou provoquée ds. cette partie de la face. Le malade ouvre et ferme les yeux facilement, en apparence aussi bien d'un côté que de l'autre. La face est ordinairement dirigée à gauche et les yeux sont plutôt tournés de ce côté. Quand on le fait regarder à droite on voit que lorsque l'œil gauche commence à se dévier à droite, l'œil droit est encore sur la ligne médiane et que ~~[illegible]~~ l'œil droit ne peut pas être porté complètement à droite, comme à l'état normal. Quand on dit au malade de porter brusquement l'œil à droite il se produit un nystagmus latéral passager, aussi souvent qu'on produit ces mvt.

SCD Lyon 1

Nom Salle Lit N° F°

Le membre supérieur gauche est ds la demie flexion ; le malade ne peut faire aucun mvt spontané. Contracture ds les 2 sens plus marquée du côté de la flexion du bras. Légère contracture également prédominante pour les muscles fléchisseurs de l'avant bras. Trépidation de la main quand on la relève brusquement.

Le membre inférieur gauche est habituellement un peu fléchi. C'est à peine s'il le malade peut faire un léger mvt. De réptation pour l'étendre, et on n'obtient aucun autre mvt. Légère résistance du côté des fléchisseurs. Trépidation plantaire assez prononcée.

Le membre supérieur droit peut être à peine soulevé et encore très lentement. Résistance du triceps seulement avec tremblation quand on fléchit le membre. Quant au membre inférieur droit, ses mvt sont également très limités et il se détache à peine du lit. Trépidation plantaire.

La sensibilité paraît très obtuse des 2 côtés ; le malade ne percevant pas les simples contacts ni le frôlement de la pointe de l'épingle ; les légères piqûres mêmes n'étant pas toujours perçues aussi bien d'un côté que de l'autre, sur les membres et sur le tronc ; tandis que sur la face les piqûres sont perçues mais non le simple contact. Les fortes piqûres sont perçues partout, mais cependant sans réveiller de vives plaintes de la part du malade qui est en somme toujours un peu obnubilé.

Parfois la déglutition est plus ou moins gênée et les liquides ressortent de la bouche. Persistance de l'incontinence de l'urine et des matières fécales ; celles-ci sont fréquemment liquides. Toutes les parties souillées sont le siège de phlyctènes et même d'exhaustions superficielles. Le malade qui est très gros est devenu peut être encore plus gros et il en résulte une tuméfaction des membres assez prononcée pour que au premier abord on ne sache pas s'il est le résultat de l'adipose ou s'il n'existe pas en même temps un peu d'oedème.

14 A. Pupilles resserrées

Le malade avance seulement la langue sur les lèvres et ne peut pas la tirer

SCD Lyon 1

Rullier E. Suite de la protuberance.

Nom Salle Ste Jeanne Lit N° 12 F°

Opsie 16 Avril 1883.

En entrant l'encephale, il s'ecoule une quantité assez grande de liquide séreux. Rien du côté des sinus si ce n'est un peu de sang noir coagulé. Les artères de la base présentent au premier aspect un volume énorme avec beaucoup d'atheromes. Le tronc basilaire offre des dimensions extraordinaires tant au point de vue de la longueur qui est de 3 8 à 9 millim, tant au point de vue de sa longueur. En effet le tronc basilaire n'est que la continuation de l'artère vertébrale gauche et qui présente une courbure en forme d'S dont la plus grande courbure se trouve sur le côté droit de la protubérance avec convexité de ce côté, tandisque l'autre courbure se trouve sur la moitié gauche de la protubérance avec convexité moins marquée de ce côté. Les lumières des vaisseaux est notablement agrandie, la paroi est épaissie et présente presque dans une grande étendue de nombreuses plaques blanches athéromateuses très rapprochées les unes des autres. Cette artère vertébrale gauche donne la cérébelleuse inférieure au niveau de la partie supérieure située sur le bulbe du même côté et cette artère cérébelleuse présente une atheromie très prononcé avec un volume également exceptionnel — 1° Droite, dans le point correspondant à la 1re vertébrale gauche a été coupé, on trouve l'ouverture de 2 vaisseaux, l'un très petit qui remonte vers la courbure antérieure de l'artère située au niveau de la protubérance, on s'efforçant de qui est évidemment un vestige de la vertébrale Droite. X l'autre, plus volumineux, accolé à la première sur le point où la section a été faite et qui provient vraisemblablement des mêmes troncs est la cérébelleuse inférieure présentant le même volume et les mêmes altérations que celle du côté opposé. Le tronc basilaire avant de fournir les 2 cérébrales postérieures donne la cérébelleuse inférieure. Toutes ces artères sont d'un volume exagéré et présente un atheromie très prononcé. Il en est de même pour les cérébrales moyennes — Au niveau de la base les meninges sont un peu plus résistantes qu'à l'état normal, de telle sorte que les vaisseaux ne sont un peu adhérents entre eux et ont les parois moins souples de même présentant aucune altération apparente. Le tronc basilaire est flasque entre à l'extrémité supérieure — Le tronc basilaire n'a pas de caillot noir. En l'ouvrant, on voit qu'il présente de nombreuses plaques athéromateuses très résistantes, de telle sorte qu'il n'a pas fallu beaucoup d'efforts pour ouvrir les artères perforantes, notamment au niveau de la portion centrale située sur le côté Droit de la protubérance.

Hémisphère Gauche. La coloration blanche des artères cérébrales moyennes et antérieures aussi loin qu'on peut les suivre présentent de l'atheromie donnant lieu à de l'épaississement des parois, sans retrécissement de la lumière, sans dépôt d'altération molle part.

Le petit artère a paroi décollé épaissie, l'appelle très visible et on l'anastomose avec petit artère des zophé. Les petites artères ne présentent pas d'atheromie. Les grosses et les petites artères présentent des plaques athéromateuses mais très

SCD Lyon 1

Nom _____ Salle _____ Lit N° _____ F° _____

Les petites artères qui partent de la cérébrale moyenne et des autres gros troncs de la base pour se rendre aux parties centrales n'offrent pas d'athérome. L'hémisphère présente des anfractuosités très prononcées et s'étale facilement. Sur la coupe frontale on remarque au niveau de la substance blanche, immédiatement au dessus d'une ligne transversale passant par la partie la plus élevée du ventricule latéral un petit point de ramollissement blanc de la largeur d'une pièce de 20 centimes. Sur la coupe pariétale on ne trouve que un noyau lenticulaire de petit volume, comme atrophié sans cependant qu'il y ait de lésion cicatricielle à ce niveau, ni ds le voisinage, mais la substance blanche tout autour et au dessus est plutôt déprimée. Il n'existe plus de trace du noyau lenticulaire sur la coupe pédiculo pariétale. Rien de particulier sur les autres coupes.

Hémisphère droit. Même aspect général que du côté gauche, et mêmes particularités sur les coupes, c.à.d. que sur la coupe frontale on trouve encore au milieu de la substance blanche une dépression avec un liquide lactescent indiquant un foyer de ramollissement, ayant à peu près les mêmes dimensions que celui indiqué précédemment sur la coupe correspondante du côté gauche, et situé seulement un peu plus bas. Sur la coupe pariétale on ne trouve encore qu'une très petite partie du noyau lenticulaire qui offre exactement le même aspect qu'à gauche; ~~et il n'existe pas non plus~~ Sur la coupe pédiculo pariétale on ne trouve pas non plus le noyau lenticulaire. Rien de particulier sur les autres coupes.

Le cervelet est volumineux, un peu mou, mais n'offre pas d'altérations notables, sauf celles de ses artères.

La protubérance et le bulbe sont volumineux. La protubérance présente un aplatissement très manifeste du côté droit, tandis que le bulbe est aplati du côté gauche. En examinant les nerfs moteurs oculaires externes quand les artères sont enlevées, on voit très manifestement que le ~~gauche~~ droit est un volume notablement diminué d'un tiers au moins, tandis que pour les autres nerfs on ne voit rien de semblable. Pour le facial, il y a peut être aussi une différence mais elle n'est pas manifeste.

En faisant une coupe de la protubérance au niveau de la 5ème paire, on trouve immédiatement ~~sous le plancher~~ au dessus du faisceau pyramidal droit une surface présentant une coloration chamois légèrement brunâtre avec des

Impr. Alf. Louis Perrin.

SCD Lyon 1

Rulliat Avril 1883.

Nom Salle Ste Jeanne Lit N° 12 F°

Depressions irrégulières sur une hauteur de un centimètre au moins. Cette altération s'étend en dedans vers la ligne médiane qu'elle dépasse même de 4 ou 5 millimètres. La consistance à ce niveau du système nerveux est manifestement diminuée. Sur une coupe faite entre la première coupe et la partie supérieure de la protubérance on retrouve la même altération, au dessus du faisceau pyramidal, mais sur un point beaucoup plus limité et sans dépasser la ligne médiane. Le pied du pédoncule du même côté paraît un peu moins volumineux et surtout moins large que celui du côté gauche.

Sur une coupe au niveau de la limite inférieure de la protubérance on trouve la continuation du foyer de ramollissement précédemment indiqué du côté droit, immédiatement en rapport avec le plancher du 4ème ventricule. Sur une coupe à un centimètre plus bas, passant au milieu des olives on trouve l'olive gauche beaucoup plus petite que l'olive droite. Les olives ont un aspect un peu brillant, comme gélatiniforme.

On examine successivement (à l'état frais et au très-nuage) les différentes régions de droite et gauche sur les coupes indiquées précédemment et on trouve une grande quantité de corps granuleux avec altération granuleuse des vaisseaux, d'abord à un très haut degré au niveau du foyer protubérantiel indiqué précédemment, sur la coupe passant par la 5ème paire du côté droit et sur la portion altérée qui dépasse la ligne médiane à gauche. Sur la coupe située au dessus même altération seulement du côté droit, au niveau du foyer indiqué, tandis que du côté opposé il n'y a aucune altération, sauf que quelques cellules commencent à devenir granuleuses. Même altération au niveau du pied du pédoncule droit. Rien à gauche. Même altération enfin sur les points ramollis trouvés de chaque côté dans les hémisphères et la substance blanche au niveau de la coupe frontale. Même altération au niveau du foyer sous le plancher du 4ème ventricule du côté droit seulement. On trouve encore quelques corps granuleux sur la coupe du faisceau pyramidal au niveau de l'olive du côté droit et non du côté gauche. Enfin encore quelques corps granuleux sur le faisceau pyramidal, toujours du côté droit, à 3 centimètres au dessous de la partie inférieure du calamus.

SCD Lyon 1

Nom Salle Lit N° F°

Cœur. Poids 750. Le péricarde présente une surcharge graisseuse considérable. Le cœur est ovoïde, il mesure 14 centim. de largeur et 13 de hauteur. Plaques laiteuses sur la partie antérieure du ventricule droit, sur la portion antérieure de la pointe du ventricule gauche. Sur la partie antérieure de l'artère pulmonaire, sur le bord gauche aux environs de la base et sur les parties avoisinantes de la face postérieure. L'hypertrophie porte sur tout le cœur. La cavité du cœur gauche a plutôt une forme allongée, elle a été par très grande égard à l'épaisseur des parois qui est considérable et qui mesure 3 centimètres d'épaisseur, non compris la couche de graisse qui a 5 millimètres au moins. Les valvules sigmoïdes avant d'ouvrir le cœur ne paraissent ni rétrécies ni insuffisantes. L'orifice gauche n'est pas notablement agrandi et les parois sont un peu épaissies. Les valvules sigmoïdes ne sont pas altérées, l'aorte ne présente qu'un peu d'épaississement des parois avec quelques plaques farineuses atheromateuses disséminées et de petites dépressions, mais on peut voir immédiatement au dessus de la ligne d'insertion des valvules sigmoïdes une ceinture de tissu fibreux interne de moyenne de l'aorte qui s'étend sur plus de la moitié de la circonférence (presque les 2 tiers) et qui est surtout prononcée à la partie antérieure à l'anévrisme présente un certain degré de hauteur pour se terminer en pointe en arrière. Cette ceinture permet de voir des inégalités des parties profondes de la membrane externe qui paraît, mais ont l'aspect à la coupe satisfaisant, c'est ainsi que la portion droite présente une surface [illegible] bandes qui s'entrecroisent et forment un véritable relief un peu décollé, et bandes que le relief supérieur de l'anévrisme redevient presque lisse à gauche, il est un peu décollé à droite. Dans l'aorte on trouve un caillot fibrineux qui ne paraît pas encore engagé dans le tronc brachio-céphalique et qui a 3 ou 4 centimètres de long. L'orifice coronaire mesure 8 centimètres et demi, 4 centimètres au dessus de l'aorte mesure 9 centimètres.

Le cœur droit présente aussi une hypertrophie notable mais évidemment peu marquée à côté de celle du cœur gauche. Les orifices sont larges et l'orifice de l'artère pulmonaire mesure 10 centimètres.

à l'artère coronaire antérieure et très altérée [illegible]

Circonférence de l'orifice auriculo ventriculaire gauche = 10 cent. ½.
Cir. de l'orifice auriculo droit = 13 cent.

SCD Lyon 1

Rulliat. Avril 1883

Nom Salle Ste Jeanne Lit N° 12 F°

Poumons volumineux et très congestionnés. En outre le poumon droit présente des adhérences pleurales anciennes sans épaississement très marqué de la plèvre sur toute son étendue.

Reins. Congestionnés et un peu graisseux. Les artères sont volumineuses et leurs parois épaissies. Le rein gauche pèse 185 gr. ~~et le droit~~, il a ses calices et son bassinet un peu dilatés; ils contiennent un liquide dans lequel se trouve ~~des~~ une fine poussière ressemblant à de la poudre d'or. Le rein droit pèse 180 gr; les artères sont de même que celles du rein gauche; les bassinets et l'artère sont un peu moins dilatés; on trouve dans un des bassinets un calcul de la grosseur d'une petite fève. Le foie est un peu augmenté de volume, congestionné. La rate peu augmentée de volume.

Il existe une surcharge graisseuse énorme de tt. les organes mais surtout très marquée au niveau des médiastins, du mésentère, de l'atmosphère cellulaire des reins et surtout du tissu cellulaire sous cutané (le malade est énorme).

SCD Lyon 1

Nom Salle Lit N° F°

H. H. — S. G. — Feuilles d'Observations, Intercalaires. — 11-82. — 10.000.

SCD Lyon 1

Nom Salle Lit N° F°

H. H. — S. G. — Feuilles d'Observations, Intercalaires. — 11-82. — 10.000.

Impr. Alf. Louis Perrin.

SCD Lyon 1

Nom Salle Lit N° F°

Cerveau de Ruminant (Grandeur naturelle).

SCD Lyon 1

MODÈLE N° 21.

HOTEL-DIEU. — Salle 4e 4e Femmes N° ~~120~~ 5

Nom Marie Berthon

né à

demeurant à

profession domestique

âge 27 ans

tempérament

constitution

entré le 4 novembre 1881

sorti le 19 Janvier 1884.

DIAGNOSTIC ET RÉSUMÉ.

Paralysie alterne d'origine syphilitique.

HISTOIRE PATHOLOGIQUE

5 novembre

Au dire des personnes qui l'ont amenée, la malade aurait éprouvé pendant 77 jours des douleurs de tête avec vomissement des substances ingérées. = Hier matin elle a été prise d'une hémiplégie complète du côté droit avec perte de la parole. nous la trouvons ce matin dans l'état actuel. = La face est immobile, Bouche habituellement fermée, sans déviation ni abaissement des commissures; les paupières seules sont le siège de mouvements et, de telle sorte qu'on peut voir les globes oculaires présentant un ~~léger~~ strabisme divergent léger pour l'œil gauche, un peu plus prononcé pour l'œil droit. Les globes oculaires sont le siège surtout de mouvements en haut, et en bas; mais les mouvements de latéralité sont très-restreints. On voit seulement l'œil droit être le siège d'un nystagmus latéral qui survient assez fréquemment. La malade quoique obnubilée

DATES	HISTOIRE PATHOLOGIQUE	PRESCRIPTIONS

paraît comprendre les questions simples auxquelles elle répond par un signe de tête affirmatif ou négatif.
Lorsqu'on lui dit de porter les yeux d'un côté ou de l'autre elle cherche à produire le mouvement indiqué et voici ce qu'on observe : lorsqu'on lui dit de porter les yeux à droite l'œil droit est porté ~~presque~~ tout à fait en dehors, mais il présente alors un nystagmus prononcé ; tandis que l'œil gauche moins mobile est seulement ramené à la partie médiane.
Lorsqu'on lui dit de porter les yeux à gauche ; l'œil gauche reste dans sa position habituelle, c'est à dire un peu en dehors de la ligne médiane et l'œil droit revient à la partie médiane et même un peu en dedans. Ainsi cet œil droit présente des mouvements automatiques et volontaires que l'œil gauche, qui est ~~presque~~ ~~immo~~ dont les mouvements sont très restreints et qui ne présente pas même de nystagmus. On remarque aussi que les mouvements d'élévation ou d'abaissement du globe oculaire droit sont plus marqués surtout pour le mouvement d'abaissement. —
Lorsque la malade est laissée en repos ; les yeux sont entrouverts à peu près également des deux côtés et si elle devient somnolente les paupières droites se ferment complètement, tandis que les gauches ne se ferment qu'à moitié. = Les deux pupilles ont une dilatation moyenne, la droite un peu moins dilatée que la gauche ; la contraction des pupilles se produit bien sous l'influence de la lumière ; la dilatation n'est jamais très grande même dans l'obscurité ; la malade ne dit pas un mot, cependant dans le cours de l'examen, elle a prononcé quelques sons inarticulés.
Lorsqu'on lui dit de tirer la langue, elle entrouvre légèrement les lèvres ; la lèvre infér. est portée légèrement à droite, pendant que la lèvre supérieure est légèrement tirée à gauche ; puis elle avance un peu la langue entre les arcades dentaires, en la portant très manifestement à gauche. [La malade ne peut ouvrir très facilement la bouche. Elle avale difficilement.

Respiration calme = 20
Pouls = 80.

T.R 37,05

SCD Lyon 1

N° 120 Suite

N° 21 bis.

DATES	HISTOIRE PATHOLOGIQUE	PRESCRIPTIONS
La malade aurait eu de l'œdème des jambes il y a 1 mois.	Les renseignements suivants ont été fournis par les personnes qui connaissaient notre malade : Il y a 3 ans notre malade aurait présenté des croûtes dans les cheveux, des boutons, et un mal de gorge très prononcé : Elle aurait suivi à cette époque un traitement antisyphilitique consistant en pilules et potions. = Depuis 3 mois on aurait remarqué des troubles digestifs, caractérisés par de l'inappétence, et de la constipation (elle se purgeait fréquemment). Depuis trois mois elle aurait éprouvé de violents maux de tête ; enfin 2 jours avant son entrée, elle fut prise de vomissements, accompagnés de céphalalgie ; elle se mit au lit et dans la nuit du 3 au 4 novembre elle fut frappée d'hémiplégie droite. Le matin 4 novembre, elle aurait dit : ((J'ai tout le côté droit paralysé)) A ce moment là, elle n'aurait pas encore présenté de strabisme :)) Le soir elle ~~prit~~ n'aurait plus pu parler, et aurait eu du strabisme. On l'amène alors à l'hôpital.	
9 novembre	9 novembre = Hier elle a été agitée, a poussé des cris et en tombant s'est fait une petite plaie contuse au sourcil droit. Elle n'a pas uriné dans l'après-midi et on a été obligé de la sonder pendant la nuit. Mêmes phénomènes que précédemment. La malade fait qq. difficultés pour prendre son iodure.	
10 novembre	Etat à peine changé. = Mi-Non volontaire, inconscients ochoires. = Elle comprend ce qu'on lui dit, et s'efforce de prononcer le nom qu'on lui demande. Rien de particulier, sauf que la malade paraît un peu plus éveillée.	
11 novembre	= L'œil gauche serait un peu plus mobile on trouve une légère résistance du triceps brachial du côté droit et encore seulement lorsqu'on a répété plusieurs fois les mouvements de flexion. = Elle fait signe qu'elle n'a pas de douleurs de tête.	

SCD Lyon 1

DATES	HISTOIRE PATHOLOGIQUE	PRESCRIPTIONS

SCD Lyon 1

N° 21 bis.

N° 120. Suite

DATES	HISTOIRE PATHOLOGIQUE	PRESCRIPTIONS
	Suite =	

La paralysie du membre super. droit est complète et tout à fait flasque. Le membre infér. correspondant complet. paralysé et flasque.. Les piquières même légères sont perçues partout. Cependant lorsqu'on ne fait qu'un frôlement avec la pointe de l'épingle, alternativement sur les 2 mains et qu'on demande à la malade, si elle perçoit mieux d'un côté que de l'autre, elle montre son membre gauche. Lorsqu'on la pique légèrement du côté paralysé, elle porte toujours sa main gauche au point piqué.. Mais nous ne pouvons pas être renseigné en ce qui concerne le simple contact. Pour la face le frôlement des 2 côtés paraît à peu près également perçu. ainsi que le contact de la tête d'épingle sur la conjonctive. Lorsqu'on chatouille la plante du pied droit, on obtient rien ou seulement un mouvement du pied gauche qui cherche à se débarrasser de cette excitation. Lorsque celle-ci est + forte, la malade fait des efforts + considérables pour s'y soustraire, avec la jambe gauche ; elle retire même un peu le membre droit soit par la contraction des muscles du bassin soit même par un léger mouvement de flexion de la jambe.

= Pas de trépidation nulle part. =

Rien au cœur. = Pas de ganglions nulle part. =

On trouve 2 anciennes cicatrices, l'une vers la tempe droite, l'autre un peu au dessus de la tempe gauche. L'oreille gauche fendue par un pendant d'oreille. Lorsqu'on lui demande des explications, elle finit par dire d'une façon compréhensible ((lorsque j'étais petite.))

Lorsqu'elle est assise, le corps et la tête sont entraînés à droite et en avant ; il s'écoule alors de la salive hors de la bouche. La respiration ne s'entend à peu près pas en arrière ; un peu mieux en avant.

Elle n'a pas été de ventre, n'a pas uriné ; et cependant la vessie ne paraît pas contenir d'urine.

Du côté gauche il n'y a pas le moindre trouble sensitif. Il n'y a pas non plus de mouvements anormaux.

La chaleur du côté paralysé ne paraît pas augmentée.

SCD Lyon 1

N° 21 *bis*.

DATES	HISTOIRE PATHOLOGIQUE	PRESCRIPTIONS
6 novembre	= La malade paraît mieux comprendre ce qu'on lui dit : mais elle répond toujours par un signe de tête ou par quelques mots difficiles à saisir. On apprend ainsi par le signe qu'elle fait qu'elle souffre du côté gauche de la tête, et qu'elle souffrait déjà de ce côté avant son attaque. = La paralysie des yeux, de la face, et des membres persiste au même degré qu'hier. La sensibilité est toujours très-peu affectée. Toutefois lorsqu'on ferme les yeux de la malade et qu'on lui dit de prendre le membre paralysé avec le membre sain, en variant la position du membre paralysé elle n'arrive pas directement à la main qu'on lui indique. Ce n'est qu'en prenant la racine du membre et après des tâtonnements. = La pupille du côté droit est plus dilatée que la gauche. = Ce matin elle fait assez souvent des mouvements automatiques dans le vide. = 6 novembre = Rien de changé pour les autres symptômes. L'œil droit est un peu plus mobile ; l'œil gauche est dans le même état. = Etat général meilleur. Céphalalgie intense	Tartre. 4 g. Tritons au pommade mercurielle
8 novembre	= Hier dans l'après-midi, la malade présentait une agitation de ses membres sains et elle paraissait à ce moment souffrir du ventre, n'ayant pas eu d'évacuations alvines depuis son entrée, ni urine depuis le matin. Cette agitation a en effet cessé après l'application d'un cataplasme qui a fait uriner, et après la selle provoquée par le lavement. L'urine a été émise involontairement jusqu'à présent, mais toujours après un peu de rétention. Pas d'escharres, pas d'œdème. Les autres phénomènes n'ont pas varié. = Elle ferme les deux paupières actuellement. = Elle se plaint de nouveau de souffrir du côté gauche de la tête. Il s'écoule une assez grande quantité de salive probablement sous l'influence du traitement.	Tartre = 6 g.
12 novembre	= Pas d'échangement dans l'état de la malade. = Eruption ornée sur la poitrine	
13 novembre	= La malade paraît plus éveillée, elle rend mieux compte de ses sensations, non seulement par signes mais par ses paroles ; elle prononce très distinctement qq. mots, mais la plupart sont bredouillés et incompréhensibles ; elle se plaint du ventre car elle n'est pas allée du ventre = Elle boit seule	

SCD Lyon 1

DATES	HISTOIRE PATHOLOGIQUE	PRESCRIPTIONS

On ne parvient pas tout d'abord non plus à produire la trépidation ~~plantaire~~ rotulienne; (membre étendu) Mais après avoir tiré plusieurs fois sur la rotule, et q.q. secondes de repos, le phénomène peut être produit légèrement. = En plaçant la jambe dans la flexion et en soutenant la cuisse avec le bras, la jambe pendante, on ne peut pas produire le réflexe rotulien; il ne se produit pas davantage du côté sain

Pas de trépidation du côté sain.

25 novembre = Si l'on assied la malade au bord du lit, les jambes pendantes, on voit que le réflexe rotulien se produit des deux côtés, surtout à droite, tandis qu'on ne peut pas l'obtenir, la malade étant dans le lit.

26 novembre = La malade fléchit légèrement la jambe sur la cuisse.

5 décembre = L'état général s'est encore amélioré; elle répond très bien aux questions, parle spontanément mais la parole et les mots sont prononcés d'une façon défectueuse qui trahit la persistance de la paralysie linguale. Cependant la langue est un peu moins dévié à gauche; les yeux peuvent se porter à droite; mais l'œil gauche est toujours incomplètement dévié à gauche dans les mouvements de ce côté; Elle se plaint d'avoir de l'amblyopie et de voir les images doubles; il suffit de fermer un œil pour la faire disparaître; instinctivement, quand elle regarde, elle ferme l'œil gauche. La paralysie des membres ne s'est guère modifiée; membre supér. toujours inerte, avec légère contracture du triceps seulement lorsqu'on fléchit le membre en le portant en dedans. Persistance de la flexion des doigts.

Pas de déviation de la face au repos, mais le côté gauche est moins mobile dans les mouvements du rire, de parler. ...

SCD Lyon 1

4e femme 120. Berthon.

N° 21 *bis*.

DATES	HISTOIRE PATHOLOGIQUE	PRESCRIPTIONS
23 9bre	Pour le membre infer. très-légère résistance dans les deux sens. La mensuration comparative de chaque côté, au sujet de la situation relative de la rotule, montre un abaissement de 0,05 centimet du côté droit. = Elle tousse moins en avalant; mais les liquides provoquent un peu de toux. Etat général bon. La parole est un peu mieux revenue: diminution du bredouillement. Depuis 8 jours on a remarqué que lorsqu'elle parlait, elle présentait ~~une~~ de légères oscillations de la tête. Dans le rire, la joue gauche se contracte moins que le côté droit. Depuis 2 ou 3 jours la malade tousse beaucoup la nuit; en examinant la poitrine on trouve une matité complète en arrière du côté droit, dans la moitié inférieure ainsi que sur les parties latérales. La respiration y est nulle à la partie inférieure et à la partie moyenne on trouve un souffle aux deux temps de la respiration, en même temps que de gros râles muqueux. La voix et les autres bruits sont modifiés. En avant on entend parfaitement la respiration, dans les 4 premiers espaces intercostaux. Pas d'oppression. = Au premier abord il semble qu'il n'y a pas de trépidation; cependant après avoir relevé plusieurs fois le pied et laissé un petit intervalle de repos, on a une trépidation plantaire manifeste mais cependant légère. En répétant immédiatement la manœuvre, on obtient pas la manœuvre il faut encore quelques secondes de repos pour qu'il se produise à nouveau. Jusqu'à présent le membre est dans l'extension, et si on le place dans la flexion en soutenant la cuisse avec la main, il est impossible de produire la trépidation. L'extension du triceps sural se faisant très facilement et sans résistance au moment où on relève la pointe du pied. —	

SCD Lyon 1

MODÈLE N° 21. N° 120 Marie Berthon.

HOTEL-DIEU. — Salle 4e Lemer N°

Nom
né à
demeurant à
profession
âge
tempérament
constitution
entré le
sorti le

DIAGNOSTIC ET RÉSUMÉ

La malade boit seule depuis 2 jours ; cependant l'ingestion des liquides provoque de la toux, et une partie s'écoule toujours au dehors ; cependant ces phénomènes sont moins sensibles que les premiers jours. = Même état du côté des yeux : cependant l'œil gauche peut être plus facilement porté en dehors. = Du côté des membres, état paralytique

15 novembre = La malade répond mieux ; cependant elle ne peut prononcer nettement les mots. La langue sort plus facilement de la bouche

HISTOIRE PATHOLOGIQUE

mais est très nettement dévié à gauche. Rien de changé dans l'état des yeux

16 novembre = La malade parle encore mieux aujourd'hui ; elle prononce d'une façon défectueuse, mais nous appelle par nos noms. Les phénomènes signalés précédemment ne sont guère modifiés, cependant il semble que l'œil gauche se meut un peu mieux en dedans ; il se remue en tout cas aussi bien qu'en dehors, mais dans l'un et l'autre cas il s'éloigne à peine de la ligne médiane : les mouvements verticaux sont à peu près identiques à ceux du côté opposé ; il se produit du nystagmus des deux côtés. Quant aux mouvements de l'œil droit, ils sont presque revenus à l'état normal. Il s'en faut de très peu que l'œil puisse être entièrement porté en dehors.

SCD Lyon 1

DATES	HISTOIRE PATHOLOGIQUE	PRESCRIPTIONS
	On remarque aujourd'hui une légère résistance du triceps dans les mouvements de flexion du m. supér. et aussi un peu du côté des fléchisseurs des doigts. Pour le membre infér. un peu de résistance du côté du triceps lorsque la malade est au repos ou qu'elle tousse ; au membre supér. la résistance est constante. — Rien du côté sain.	
18 novembre	18. Les mouvements font toujours défaut dans les membres ; cependant lorsqu'on fléchit légèrement les membres inf., la malade complète l'extension. Depuis 3 jours la malade n'a pas mouillé son lit ; elle demande le bassin : elle va du ventre au moyen de lavements ; pour faciliter la miction on se sert de cataplasmes.	
19 novembre	= L'amélioration indiquée précédemment se maintient et même augmente légèrement ; les mouvements de l'œil gauche se font un peu mieux en dedans et manifestement mieux qu'en dehors. Bien que la malade tire un peu la commissure des lèvres en dehors de chaque côté ; ce mouvement se fait mieux à droite. Lorsqu'on la fait rire le côté gauche reste flasque ou se contracte très peu. Les autres phénomènes n'ont pas changé.	
21 novembre	: Même état que précédemment, cependant la résistance du triceps brachial paraît augmentée et au membre inférieur la résistance du triceps n'est que très faible et pas constante ; tandis qu'il y a constamment de la résistance du côté des fléchisseurs.	
23 novembre	. La langue est très peu déviée ; mais l'œil gauche est toujours à peu porté en dehors ; tandis qu'il est plus facilement porté en dedans. Il existe toujours une résistance assez prononcée du triceps dans la flexion brusque de l'avant-bras, surtout après un instant de repos : toutefois on rencontre la résistance lorsqu'on fléchit le membre en le portant en dedans ; tandis qu'elle est diminuée si on le porte en dehors. Lorsque la flexion est faite après un moment de repos et qu'elle est très brusque, il semble que la trépidation va se produire. Les fléchisseurs paraissent contracturés davantage ; les 2e phalanges sont fléchies	

SCD Lyon 1

N° 21 *bis*.

120. M. Berthon.

DATES	HISTOIRE PATHOLOGIQUE	PRESCRIPTIONS
5 decembre	Pour le membre infér. seulement mouvement d'extension lorsqu'il est préalablement fléchi. La malade le place souvent dans cette position pour se délasser. Toutefois la résistance des fléchisseurs est peu marquée et celle du triceps est dominante. La trépidation rotulienne est plus marquée que précédemment, se produisant + facilement. La trépidation plantaire est aussi + facile à produire : elle est plus prononcée quand le membre est étendu que lorsqu'il est dans la flexion. Les troubles de la sensibilité persistent toujours à un certain degré, les contacts n'étant pas perçus et la malade ne retrouvant pas directement son membre. Mensuration de la pointe de la rotule à la malléole externe à droite 40 cent. à gauche 39.	
23 décembre	L'état de la malade s'est peu modifié, bien qu'elle ait continué très-régulièrement son traitement. Son intelligence paraît tout à fait revenue et elle parle beaucoup ; mais il existe toujours une difficulté dans la parole, qui paraît tenir à ce que la motilité est entravée dans la langue et les lèvres ; elle parle en blessant, un peu comme les petits enfants. La langue est toujours un peu déviée à gauche, et la joue gauche un peu moins mobile que la joue droite ; les yeux peuvent être portés de tous les côtés, ouverts et fermés, mais la déviation de l'œil gauche est toujours incomplète et il existe toujours de la diplopie : souvent la malade ferme l'œil gauche pour voir les objets, lorsqu'elle regarde de loin. Le membre supér. est complètement paralysé, offre de la résistance du côté des fléchisseurs de la main et des doigts et du côté du triceps. = La flexion peut être produite sans résistance lorsque l'avant-bras est tiré en dehors pendant ce mouvement. L'élongation des muscles qui résistent peut être faite assez facilement et sans	

Un peu de résistance du côté du pectoral

SCD Lyon 1

DATES	HISTOIRE PATHOLOGIQUE	PRESCRIPTIONS
4 sous doubleau = Le membre inférieur légèrement déplacé et plus chaud à l'endroit précédemment affecté. La flexion impossible = Réplétion plus forte que précédemment, mais seulement lorsque le membre est dans l'extension. = Réplétion veineuse et légèrement plus marquée. = Le malade peut se tourner sur le côté, sur le ventre, sur le côté même. = Il accuse toujours de légères douleurs spontanées du côté droit, notamment dans les membres. = La pression de ces régions n'est toujours pas exempte de toute douleur, rien d'accru de la sensibilité ; pas de douleurs musculaires à la pression ; pas de crampes ; pas de troubles de la déglutition ; mictions et selles normales. = Même régime.	peut être levé lorsque il aura été ponctionné à blanc. Même traitement, lorsque le membre sera dans l'extension. = Réplétion veineuse et légèrement plus marquée. = Même traitement, sur le biceps droit, sur le ventre ou sur le côté droit, notamment pour les membres. = La pression de ces régions n'est toujours pas exempte de toute douleur, rien d'accru de la sensibilité ; pas de troubles de la déglutition ; mictions et selles normales. = Même régime.
3 janvier = Cas d'albumine :		
4 5 janvier = Même état de la peau, des yeux, de la langue, mêmes phénomènes que précédemment, un peu atténués cependant. Le membre inférieur droit est habituellement dans l'extension, le triceps présente une résistance prononcée mais que l'on peut vaincre facilement ; cette résistance ne paraît généralisée que par la contraction du triceps gauche. Aucune résistance du côté du biceps, même dans les mouvements du biceps opposé. = Un peu de résistance du côté du dorsal, mais pas de résistance manifeste du côté du pectoral. = Les doigts sont à demi-fléchis, résistance assez prononcée des fléchisseurs ; en relevant la main, on sent bouger aussi les tendons, mais sans réplétion manifeste. = Immobilité absolue. Un peu de résistance du côté des extenseurs et des fléchisseurs de la jambe ou de la cuisse et surtout du triceps sural, dont la contraction produit un abaissement du pied et rend même impossible la réplétion dans l'extension ; elle se produit aussi contre dans la flexion ~~mais~~ plus facilement, quoique toujours à un léger degré. Au contraire la réplétion veineuse est très marquée et se produit très facilement. = Mouvements toujours restreints et légèrement douloureux du côté gauche auquel on imprime des mouvements augmentés par ce que la résistance de ce côté existe.	

SCD Lyon 1

120e 6e [illegible]

DATES	HISTOIRE PATHOLOGIQUE	PRESCRIPTIONS
25 janvier	Les troubles de la sensibilité sont extrêmement légers ; et cependant si on lui ferme les yeux elle n'arrive pas directement sur la main lorsqu'on lui ferme les yeux. — Etat général bon. — Continue iodure, et bains. Rien du côté des extenseurs :	
27 février	Etat stationnaire. Relativement à la contracture du bras, on remarque que la résistance se produit dans la flexion lorsqu'on produit celle-ci brusquement et un peu avant d'arriver à la flexion à angle droit ; qu'il n'y a pas de résistance si la flexion est faite lentement et uniformément, qu'il n'y en a pas non plus quand on fléchit brusquement l'avant-bras après avoir commencé la flexion à l'angle droit. Rien du côté du biceps. — Flexion permanente des doigts qui peuvent être étendues, mais qui ~~peuvent~~ reviennent aussitôt sur eux-mêmes. — Mêmes phénomènes pour les autres parties malades.	
7 mars	Depuis hier, la malade peut fléchir l'avant-bras sur le bras ; pour cela elle retire l'avant-bras de manière à ce que le ~~[illegible]~~ biceps ne soit pas parallèle au levier qu'il doit mouvoir.	
13 Mr 1833.	On essaye de faire marcher la malade, elle le fait avec beaucoup de peine, à cause d'une contracture très intense du membre inférieur (et de la bien aussi). Elle jette la jambe. Elle éprouve aussi des sensations de vertige, mais moins marquées qu'il y a quelque temps.	

SCD Lyon 1

MODÈLE N° 21.

HOTEL-DIEU. — *Salle* _____ *N°* _____

Nom

né à

demeurant à

profession

âge

tempérament

constitution

entré le

sorti le

DIAGNOSTIC ET RÉSUMÉ

HISTOIRE PATHOLOGIQUE

SCD Lyon 1

Démences diverses

SCD Lyon 1

SCD Lyon 1

HOSPICES CIVILS DE LYON

HOTEL-DIEU

Nom Giraud Salle 11ème femmes Lit N° 27 F°

Prénoms Jeanne

Age 65 ans

Profession journalière

Né à

Demeurant à

Entrée le 21 mars 86.

Sortie le 5 avril 86.

DIAGNOSTIC ET RÉSUMÉ

Délire maniaque

—

Chef du service M

OBSERVATION CLINIQUE

Elève interne M.

Père et mère inconnus.

Maux d'yeux dans l'enfance - large tache de la cornée droite. Refroidissements et péritonites (?) à diverses reprises.

Nie absolument toute habitude alcoolique.

Les renseignements fournis par la malade sont peu précis; la mémoire lui fait souvent défaut.

Il semble pourtant qu'elle ne tournait pas les hivers précédents et qu'elle serait plus fatiguée depuis le mois d'octobre 1885. Elle ~~serait~~ aurait été sujette à des étourdissements, des vertiges, qui la faisaient marcher comme ivre dans la rue. Elle ne se souvient plus de ce qu'elle a fait depuis, si on l'a mise à la porte de chez elle, si elle est partie volontairement, ni de ce qui lui est arrivé.

On ne peut établir d'une façon certaine le début de l'état

Imp. X. Rouet & Cie. - Lyon

SCD Lyon 1

Nom _____ Salle _____ Lit N° ____ F° ____

relevé. (15 jours ?)

La température est élevée, la peau chaude; quelques petits frissons (?) — la langue ~~excessivement~~ très sèche; l'appétit perdu, la soif ~~très~~ excessivement vive — Constipation opiniâtre — jamais d'épistaxis; pas de diarrhée.

Céphalalgie assez forte

Elle tousse peu — quelques crachats —

Poumons. Rien à la percussion; les bases sonnent bien — A gauche en arrière, la respiration est assez obscure; qqs râles fins à la fin de l'expiration dans la fosse sous-épineuse. A droite, l'inspiration est saccadée, l'expiration un peu soufflante à mesure qu'on s'approche de la base; pas de râles. Pas de modifications de la voix.

La pointe du cœur bat dans le 5e espace — les bruits sont bien frappés, un peu forts. Pas de bruit anormal.

Le ventre est un peu tendu; la pression douloureuse dans les fosses iliaques. Pas de gargouillement.

Pas d'œdème des membres inférieurs; elle raconte pourtant qu'elle a eu à diverses reprises les jambes enflées.

Urines: Ni sucre, ni albumine.

SCD Lyon 1

MODÈLE N° 21.

HOTEL-DIEU. — Salle 4ème femmes N° 133

Nom Inconnue

né à

demeurant à

profession

âge

tempérament

constitution

entré le 21 Juillet 1882

sortie le 20 Déc. pour aller à Albigny

DIAGNOSTIC ET RÉSUMÉ

Idiote

HISTOIRE PATHOLOGIQUE

6 7bre	Depuis q.q. jours la malade perd son appétit — on se examine avec soin, on ne trouve que quelques râles de Bronchite disséminés dans les deux poumons en arrière — Toux vive quintesse surtout la nuit — Expectoration muco-purulente — Pas d'hémoptysie — Langue saburale — Rien de particulier à signaler du côté de son abdomen — Peau chaude, sèche — pouls petit — on ne prend pas la température —
15 7bre	Persistance de la toux — La malade garde le lit — Ce matin on prend sa température on trouve 39° dans le rectum — Langue saburale — La malade n'a toujours pas d'appétit à son auscultation on trouve un

DATES	HISTOIRE PATHOLOGIQUE	PRESCRIPTIONS
	peu d'obscurité de la respiration aux deux bases en arrière – persistance de qq. râles muqueux — pas de matité appréciable – Rien du côté de l'abdomen – pas d'épistaxis (Urines claires – Densité 1010 – Réaction acide faible – Traitée par la chaleur et l'acide acétique elles ne donnent pas de précipité – Ne réduisent pas non plus la liqueur de Barreswill	
16 7bre	n'a toujours pas d'appétit – persistance de la toux – Expectoration muco-purulente	
20 7bre	on entend bien la respiration au niv. des sommets – Tousse toujours beaucoup – (avale son expectoration)	
24 7bre	Ce matin à la visite la malade nous montre son crachoir qui renferme une g.de quantité de pus, comme si elle avait eu une vomique – Rien de particulier à l'auscultation de la Poitrine –	

SCD Lyon 1

MODÈLE N° 21.

HOTEL-DIEU. — Salle St Charles N° 94

Nom Antoine Rosier

né à la Tour Salvagny

demeurant à

profession journalier

âge 63

tempérament

constitution

entré le 8 nov

sorti le 18 nov.

DIAGNOSTIC ET RÉSUMÉ

Délire mélancolique un seul accès

HISTOIRE PATHOLOGIQUE

Pas d'antécédents pathologique héréditaires et personnels à noter.
Depuis un an perte des forces, mal de tête modéré survenant d'une façon irrégulière et cessant avec le repos.
Depuis 6 mois ces accès de céphalalgie sont devenus plus fréquents et se sont de temps en temps une fois tous les 8 ou 15 jours accompagnés de crises épileptiformes en tout semblables au vertige dont le malade ne garde pas le souvenir. Ces crises surviennent pendant la nuit la plus part du temps le malade pas affaissé à leur issue
aujourd'hui le malade présente de temps en temps un délire calme mélancolique dans lequel on ne peut saisir aucune idée ambitieuse, pendant la nuit il a des hallucinations qui lui montrent des animaux divers mais se rapportant à des objets vus la veille et non à des animaux imaginaires.

SCD Lyon 1

DATES	HISTOIRE PATHOLOGIQUE	PRESCRIPTIONS
	Pendant la nuit et surtout au moment des crises, la machoire inferieure est agitée de mouvements de rachonnement de même pour les lèvres. La langue tirée hors de la bouche ne presente pas de tremblement fibrillaire, les pupilles ne sont pas inégalement dilatées. La parole est saccadé, il y a un peu de begaiement. La sensibilité générale n'est ni augmentée ni diminué, la vue devient trouble de temps en temps. La motilité parait conservée et la marche s'accomplit sans difficulté et a peu près sans hésitation. Le tremblement des doigts qui a existé à un moment donné a à peu près disparu.	

Lyon, impr. A. Bounaviat, rue Ste-Catherine, 18.

SCD Lyon 1

HOTEL-DIEU. — *Salle* 1re Charles — N° ~~79~~ (108) 86

Nom Alexandre Eynard
né à Chatonnay (Isère)
demeurant à Lyon
profession confiseur
âge 25 ans
tempérament
constitution
entré le 29 mars 75
sorti le 29 juin 75.

DIAGNOSTIC ET RÉSUMÉ

Mélancolie.

HISTOIRE PATHOLOGIQUE

Ce malade n'a point d'habitudes alcooliques - Jamais il n'a eu de mal de gosier ayant eu le caractère de la diphthérie - Au point de vue des antécédents héréditaires on ne trouve absolument rien, ni comme épilepsie, ni comme aliénation mentale - Lui même n'a jamais fait d'excès de coït et il nie énergiquement toute habitude de masturbation - Rien comme syphilis : il a eu 2 ou 3 chaudepisses, mais jamais de chancres. Il porte, il est vrai, un phimosis, mais comme il s'agit là d'un vice de conformation, on ne saurait penser à un chancre sous prépucial passé inaperçu. D'ailleurs aucun accident secondaire.
Il y a 3 ans environ, étant un jour à table, il sentit vers la base de la langue comme une miette de pain qu'il ne pouvait pas avaler et depuis ce moment la déglutition fut considérablement gênée cependant il n'y eut jamais de rejet des liquides par les fosses nasales. Cette dysphagie paraissait donc tenir surtout à une paresse du conduit œsophagien - Quoi qu'il en soit un traitement à l'iodure de potassium fut institué et soutenu pendant 8 mois environ - Une amélioration assez considérable en fut le résultat, mais la guérison définitive ne put être amenée que à l'aide de douches froides pharyngiennes - 15 mois après le début de cette gêne fonctionnelle, tout était rentré dans l'état normal. —

Lyon. Impr. A. Bonnaviat, rue Ste-Catherine, 13.

SCD Lyon 1

DATES	HISTOIRE PATHOLOGIQUE	PRESCRIPTIONS

Les accidents du côté de l'œsophage et du pharynx avait il est vrai disparu, mais à partir de ce moment le malade commença à éprouver de la faiblesse et de la lassitude, par moments il a eu des crampes dans les mollets, des céphalalgies, des migraines revenant assez fréquemment et des épistaxis peu abondantes, mais se renouvelant à intervalles rapprochés (jusqu'à 6 ou 8 fois par jour, tous les 3 ou 4 jours, pendant 2 mois). —

La faiblesse est toujours allé en augmentant jusqu'à il y a 25 jours — à partir de ce moment elle devint tout à coup, en 3 ou 4 jours, beaucoup plus grande et cette exagération dans les symptômes fut accompagnée d'étourdissements et de céphalalgie. il y eut même aussi quelques phénomènes d'embarras gastrique —

Le sommeil depuis le mal de gosier est mauvais: certaines nuits le malade ne peut s'endormir, sans qu'il puisse rapporter cette insomnie à une cause appréciable — D'autres fois il a des cauchemars, des rêves effrayants mais n'aperçoit jamais de bêtes noires — Se réveille très facilement en sursaut — Depuis longtemps les épistaxis ont cessé, mais les étourdissements persistent et sont même plus fréquents. —

Rien du côté de la colonne vertébrale: ni douleur, ni déformation —

Organes des sens sont absolument intacts — pas de paralysie dans la sphère des nerfs crâniens — pas de névralgies persistantes — jamais de vomissements — quelquefois les vertiges se montrent — pupilles normales —

Les poumons sont parfaitement sains — D'ailleurs aucun antécédents au point de vue de la tuberculose — Les frères et sœurs du malade se sont toujours bien portés — Aucun n'est mort de la poitrine. —

Si l'on examine les membres on ne remarque pas d'amaigrissement des régions thénar et deltoïdienne. Le malade raconte il est vrai qu'il éprouve souvent des picotements, des fourmillements surtout à la plante des pieds et à la paume des mains, et en outre il y a quelques contractions fibrillaires mais ces contractions existent sur toute la longueur des membres, ne sont point localisées et se montrent avec une intensité parfaitement égale des 2 côtés du corps. —

La force est considérablement diminuée aussi bien dans les bras que dans les jambes. Cette diminution n'est pas plus accusée à droite que à gauche; elle est partout identique — pas de tremblement dans les différents mouvements ou lorsqu'on fait étendre les mains — La démarche est un peu hésitante mais il n'y a point d'ataxie. Sensibilité parfaitement normale dans tous les points du corps — La déglutition est encore un peu gênée à certains moments; toutefois cela est rare — De plus il y a une certaine difficulté de la parole — pas d'idées de grandeur — jamais de délire ni de crises nerveuses — aucune maladie antérieure — La pointe de la langue n'est déviée ni d'un côté ni de l'autre — voix normale — Un peu de constipation mais pas de dysurie — soif vive (en moyenne boit 3 ou 4 litres par jour) — appétit conservé — Rien au cœur — foie et rate normaux. —

SCD Lyon 1

HOTEL-DIEU. — *Salle* St Charles — N° 79 (Suite)

Nom Alexandre Lynard
né à Chalonnay (Isère)
demeurant à Lyon
profession confiseur
âge 25 ans
tempérament
constitution
entré le 29 mars 75
sorti le

DIAGNOSTIC ET RÉSUMÉ

(Suite)

HISTOIRE PATHOLOGIQUE

1er avril	En interrogeant avec soin le malade on apprend que son caractère a changé depuis quelque temps et que sa mémoire offre des troubles. Ainsi il ne peut plus lire un roman ou un feuilleton parce qu'il ne se rappelle que très imparfaitement le lendemain ce qu'il a lu la veille. En outre sa figure, son allure respirent la mélancolie. —
23 Juin	Demande à sortir — Le moral est toujours dans le même état

Lyon. Impr. A. Bonnavial, rue Ste-Catherine, 18.

SCD Lyon 1

DATES	HISTOIRE PATHOLOGIQUE	PRESCRIPTIONS

SCD Lyon 1

MODÈLE N° 21.

HOTEL-DIEU. — Salle 4e 1re Mme N° 140

Nom Rosalie Perenou

né à

demeurant à

profession Journalière

âge 49 ans

tempérament

constitution

entrée le 26 Juillet 77

sorti le

DIAGNOSTIC ET RÉSUMÉ

Hypemanie

HISTOIRE PATHOLOGIQUE

Antécédents héréditaires inconnus — Bonne santé antérieure — Il y a 15 jours après une frayeur qu'elle a eue, cette femme a subitement été privée de l'usage de la parole et est tombée dans un état d'hébétude et de stupidité dont elle n'est pas ~~p~~ sortie depuis —

~~Son état est~~ Actuellement nous trouvons cette malade complètement indifférente à ce qui se passe autour d'elle ; ~~dont~~ son visage exprime la stupidité la plus profonde, son regard est fixe : elle ne profère pas une parole, elle ne paraît pas comprendre ce qu'on lui dit :

Pas de fièvre — pas de signes de paralysie. Si on soulève les membres, ils retombent lentement sur le lit : la sensibilité est très obscure surtout dans les membres supérieurs ; il faut la piquer très fortement pour qu'elle manifeste qu'elle éprouve une sensation —

Les pupilles sont assez dilatées : mais elles le sont également des deux côtés —

La malade ne peut ni boire manger ; c'est à peine si elle avale quelques gouttes de liquide qu'on lui introduit au fond de la

DATES	HISTOIRE PATHOLOGIQUE	PRESCRIPTIONS
	bouche avec une cuiller —	
	Rien au cœur et dans l'appareil respiratoire —	
27 juillet	Cette nuit la malade a eu de l'agitation pendant assez longtemps ; elle ne parlait pas ; mais faisait des mouvements en tous sens et mordait tout ce qu'elle ~~touchait~~ ~~trouvait~~ la contrait — Ce matin elle est de nouveau calme et ~~présente~~ se trouve le même état de stupidité que hier au soir —	

IMP. A. BONNAVIAT A LYON

SCD Lyon 1

HOTEL-DIEU. — *Salle* St Charles *N°* 50

Nom Guillaume Stephani DIAGNOSTIC ET RÉSUMÉ
né à Lyon
demeurant à id Lyonnaise
profession journalier
âge 48 ans
tempérament
constitution
entré le 5 juillet 73
sorti le

HISTOIRE PATHOLOGIQUE

Ne souffre nulle part.

Lyon. Impr. A. Bonnaviat, rue Ste-Catherine, 13.

SCD Lyon 1

DATES	HISTOIRE PATHOLOGIQUE	PRESCRIPTIONS

SCD Lyon 1

Modèle N° 21.

HOTEL-DIEU. — Salle St Jeanne N° Couchette

Nom Jean Bayard

né à

demeurant à Lyon.

profession

âge 17

tempérament

constitution

entré le

sorti le Sort guéri le 17 novembre 1879

DIAGNOSTIC ET RÉSUMÉ

Lypemanie

HISTOIRE PATHOLOGIQUE

Les personnes qui ont amené ce jeune homme disent qu'il est dans l'état où nous le voyons depuis 24 heures; et que ces jours derniers il était fort agité. Jamais de crises.

Actuellement le jeune homme d'une bonne constitution apparente reste couché dans son lit sans faire un seul mouvement; si on l'interroge, même avec persistance, il ne prononce aucun mot, ne fait aucun signe, prié de faire un mouvement, il demeure absolument immobile.

Si avec une Epingle on le pique legerement, il remue alors ses membres avec assez d'energie, et paraît très bien sentir la piqure.

La respiration est très calme et très regulière; pas le moindre rale dans la poitrine.

Rien au coeur

SCD Lyon 1

DATES	HISTOIRE PATHOLOGIQUE	PRESCRIPTIONS
	le ventre est souple et si on le presse on sent très bien les muscles se contracter sous les m. doigts la langue est bonne; ~~la col~~ les papilles se dilatent et se resserent très bien si on approche ou recule la lumiere d'une bougie	

SCD Lyon 1

4e femme N° 125

mai 1893

Modèle N° 61.

Nom Pauline Châlon

Resp.	Pouls	Chaleur R. C.	30	31	1	2	3	4	5	6	7	8
95	210	34,0 42,5										
90	200	33,6 42,0										
	190	33,2 41,5										
80	180	32,8 41,0										
	170	32,4 40,5										
70	160	32,0 40,0										
	150	31,6 39,5										
60	140	31,2 39,0										
	130	30,8 38,5										
50	120	30,4 38,0										
	110	30,0 37,5										
40	100	29,6 37,0										
	90	29,2 36,5										
30	80	28,8 36,0										
	70	28,4 35,5										
20	60	28,0 35,0										
	50	27,6 34,5										
10	40	27,2 34,0										

SCD Lyon 1

SCD Lyon 1

HOSPICES CIVILS DE LYON

HOTEL-DIEU

Nom Chalon Salle 4 = Femmes Lit N° 125 F°

Prénoms

Age 27 ans

Profession

Né à

Demeurant à

Entré le 30 Mai 1883

Sorti le 12 Juin 1883

DIAGNOSTIC ET RÉSUMÉ

Lypémanie

Chef du service, M.

OBSERVATION CLINIQUE

Élève interne, M.

Le père et la mère de cette malade sont en bonne santé. Elle est fille unique. Elle même s'est toujours bien porté.

~~Le 11 Av~~ Il y a 3 semaines qu'elle a accouché à la Charité. Son accouchement s'est fait sans difficulté et ses suites en ont été simples. L'enfant est vivant.

Actuellement elle se plaint d'une faiblesse extrême dès qu'elle est debout. Depuis quelques instants elle est forcée de se coucher, ses jambes refusant de la porter. Depuis 10 jours environ l'oreille droite suppure assez abondamment et est devenue très douloureuse.

On ne trouve aucun signe de lésion organique ni au cœur ni au poumons. Le ventre n'est pas douloureux pas d'œdème des membres inférieurs. Pas de troubles de la vue. La langue est blanche, la bouche mauvaise,

a eu de la manie après son accouchement

H. H. — S. G. — Feuilles d'Observations, A. — 11-82. — 10.000.

Imp. Alf. Louis Perrin

SCD Lyon 1

Nom _____ Salle _____ Lit N° _____ F° _____

Pas d'appétit, pas de Vomissements.

Urines – rien

2e intelligence est intacte, mais la malade est somnolente, elle répond par monosyllabes, et paraît constamment absorbée par ses pensées

1 juin. Elle a craché un peu de sang ~~depuis~~ cette nuit

SCD Lyon 1

HOTEL-DIEU. — *Salle* 4e Femmes N° 179 bis

Nom Colombe Bissardon
né à St-Martin en Haut
demeurant à
profession Velourtière
âge 49 ans
tempérament
constitution
entré le 1er juillet 1880.
sorti le

DIAGNOSTIC ET RÉSUMÉ

Aliénation mentale

HISTOIRE PATHOLOGIQUE

Père mort paralysé. Mère morte d'une irritation de poitrine. La malade a des frères et des sœurs qui se portent bien. A eu la fièvre scarlatine et la jaunisse.

Réglée à 16 ans. Règles régulières jusqu'à cette ~~ans~~ mois d'Avril 1880. A cette époque elle eut au moment de ces règles une hémorrhagie utérine abondante qui dura 15 jours et ne cessa qu'aux injections de perchlorure et à l'administration de l'ergotine. Depuis lors elle eut à deux reprises différentes des hémorrhagies semblables. Les périodes intermédiaires sont remplacées par des pertes blanches qui, au dire de la malade, ne sont pas très-abondantes.

La malade accuse un sentiment de cuisson et de douleur surtout de la région abdominale sans localisation bien nette. La semaine

SCD Lyon 1

DATES	HISTOIRE PATHOLOGIQUE	PRESCRIPTIONS
	passée, elle aurait beaucoup souffert pendant un jour ou deux une douleur assez vive pour lui arracher des cris. A la région abdominale, pli cachectique. La palpation n'est pas douloureuse et ne révèle rien d'anormal. Au cœur : La pointe bat dans le 5e espace au dessous du mamelon : Les bruits sont réguliers. Pas de bruit pathologique ni au cœur, ni dans les vaisseaux du cou. Rien aux poumons. La malade ressent une certaine douleur en urinant, cependant elle ne lui arrive jamais de perdre ses urines. ~~sa de~~. Urines ne contiennent pas d'albumine.	

SCD Lyon 1

HOPITAL DE LA CROIX-ROUSSE. — Salle St Pothin. N° 12.

Nom Marthien Junin
né à Prazilly.
demeurant
profession Tonnelier
âge 54 ans
tempérament
constitution robuste.
entré le 19 7bre 1868
sorti le

DIAGNOSTIC ET RÉSUMÉ

Aliénation mentale

Sort sauvé de l'hôpital avant d'avoir été vu par le médecin.

DATES	HISTOIRE PATHOLOGIQUE	PRESCRIPTIONS
	Cet homme est agé de . Il a peu tousé dans sa vie. Pourtant déjà depuis il s'est mis à cracher du sang soit en toussant soit en dehors même de cette circonstance. Depuis environ sa ila se sent dit il brisé faible. Toux assez fréquente. Du coté du tube intestinal Le Pouls est à 2/4 Le malade a pressé dit qu'il sent des battements dans tous les points de son corps. Battements qui paraissent être douloureux. La langue est blanche et suivant l'expression même du malade l'enduit qui la recouvre gluant et difficile a détacher En percutant le Thorax je n'ai rien trouvé d'anormal seulement à gauche et en bas en arrière la percussion est très douloureuse	

Papeterie générale, Lyon. — Mod. n° 6.

SCD Lyon 1

DATES	HISTOIRE PATHOLOGIQUE	PRESCRIPTIONS
	et l'on dirait peut être que la sonorité n'est pas aussi nette que normalement. L'auscultation n'y fait du reste rien constater de particulier. Aux sommets la respiration est obscure ce qui pourrait bien s'expliquer par la douleur que le malade paraît éprouver quand il gonfle sa poitrine. Toutefois les bruits du cœur s'entendent à des distances insolites. et la voix est très retentissante dans tout le poumon. Enfin les bruits du cœur sont parft normaux. quelques peu de sueurs nocturnes.	

SCD Lyon 1

N° 21.

HOTEL-DIEU. — *Salle* Charles N° ~~Cachot~~ 102

Nom

né à

demeurant à

profession

âge

tempérament

constitution

entré le 25 Août 75

sorti le 11 7bre 75.

DIAGNOSTIC ET RÉSUMÉ

Démence sénile

HISTOIRE PATHOLOGIQUE

Depuis 4.4 jours ce malade présentait des symptômes vagues d'un trouble intellectuelle, lorsqu'il fut brusquement frappé d'aphasie sans ~~d~~ apoplexie ~~[illegible]~~ —

On l'apporta à l'Hotel-Dieu dans l'état suivant :

Le malade est atteint d'un tremblement qui paraît dû à la sénilité, il est dans un certain état de surexcitation, il bouge et se retourne dans son lit, et tomberait si on ne lui mettait la camisole de force — Il ne crie pas. La figure n'a point d'expression ; les traits ne sont pas déviés — et le malade ne peut tirer la langue — Lorsqu'il essaye de parler, c'est un son vague au milieu duquel on ne peut saisir un mot. Les membres inférieurs et supérieurs ne sont pas paralysés lorsqu'on interroge la sensibilité à la

DATES	HISTOIRE PATHOLOGIQUE	PRESCRIPTIONS
	douleur, le coté gauche de la face et du corps paraît moins sensible que le droit. C'est ainsi que si on pique le malade à droite, sa figure exprime la douleur, et il cherche à se soustraire à la piqure. — Lorsqu'on enfonce l'epingle à gauche, il n'exprime aucune douleur. La miction et la defecation se font bien.	
27.	Le malade va mieux, se est plus calme. Il ne peut tirer la langue — et a de l'aphasie. Il commence une phrase et ne peut l'achever —	
30.	Le malade se leve, il marche sans aucune difficulté — Il peut tirer la langue hors de la bouche; mais a toujours la même difficulté pour parler. Il commence une phrase et apres trois ou quatre mots s'arrête sans pouvoir l'achever ~~la phrase~~ et en montrant toute son impatience a ne pouvoir exprimer ce qu'il veut — La sensibilité et la douleur est aujourd'hui parfaitement intacte.	

Lyon. Impr. A. Bonnaviat, rue Ste-Catherine, 13.

SCD Lyon 1

HOSPICES CIVILS DE LYON

HOTEL-DIEU

Nom Eymard Salle Ste Jeanne Lit N° 18. F°

Prénoms Pierre

Age 37 ans

Profession maçon

Né à

Demeurant à

Entré le 20 mars 86

Sorti le 24 mars 86.

DIAGNOSTIC ET RÉSUMÉ

Hypochondrie

(Coliques néphrétiques ??)

Chef du service M

OBSERVATION CLINIQUE

Elève interne M.

Père mort à 60 ans d'une affection vésicale ; mère morte à 66 ans.

8 frères bien portants. 1 frère mort à 26 ans d'accès de fièvre intermittente, 1 autre mort pendant la campagne de 1870.

Pas d'antécédents strumeux dans l'enfance. De 7 à 17 ans, chaque année accès de fièvre intermittente. Migraines fréquentes à cette époque.

Pas de rhumatisme. A eu autrefois des habitudes alcooliques qui ont cessé il y a 2 ou 3 ans. Pas de syphilis.

Depuis 1874, chaque année, 1 accès de coliques de nature spéciale. Depuis près d'un an, l'accès revient chaque mois ; et depuis 4 mois tous les 8 ou 15 jours. Dans les intervalles, la santé est assez bonne.

Chaque accès commence par une douleur très vive siégeant dans la région lombaire, sur la colonne vertébrale

Imp. V. Rémi et Cie. - Lyon

SCD Lyon 1

Nom _____ Salle _____ Lit N° _____ F° _____

De là la douleur s'irradie de chaque côté, remonte entre les épaules en arrière, ou bien en avant où elle s'exaspère encore au niveau du creux épigastrique — qqf. elle se fait sentir presque dans le scrotum et à la partie supérieure des cuisses —

Ces douleurs très intenses font prendre une grande mauvaise-té de position au malade qui cherche celle où il souffrira le moins.

Chaque accès est ordinairement précédé de vomissement en général glaireux, rarement alimentaire — il a une durée très variable de 34 heures à 30 heures, et quand il est terminé, la douleur cesse tout-à-coup et le malade expulse bientôt une urine le plus souvent claire, mais un peu colorée depuis quelque temps et où l'on trouve quelques heures après un dépôt de gravier très-fin.
Le dernier accès date de ce matin et a duré 2 heures à 3 heures.
Jamais il n'a eu d'hématurie

Parfois il a de petits accès durant environ un 1/4 d'heure ou une 1/2 heure. Ordinairement ils arrivent la nuit; s'il se lève pour pisser il sent une douleur assez vive dans la région lombaire, ne peut uriner pendant un bon moment, puis la douleur cesse avec la miction — ces jours-là dépôt de gravier fin dans les urines —

La pression est indolore dans les régions lombaires.

La matité hépatique ne dépasse pas le rebord des fausses côtes — En percutant, on détermine un point douloureux au niveau du 7e espace intercostal sur la ligne mamelonnaire. Jamais d'ictère.

Rien dans les poumons.

Les battements du cœur sont réguliers, un peu lents — pas de bruit anormal — Rien dans les vaisseaux du cou.

Etat général. Bon appétit; cependant il mange peu, par crainte des coliques — Constipation opiniâtre —
Pâleur des muqueuses —
Urines: Pas d'albumine —

22 mars — On ne trouve pas de dépôt de gravier dans les urines —

SCD Lyon 1

HOSPICES CIVILS DE LYON

HOTEL-DIEU

Nom Desteux Salle 4e femmes S.e Jeanne Lit N° 20. F°

Prénoms Jean hippolyte

Age 68 ans

Profession Vitrieur

Né à

Demeurant à

Entré le 27 février 86

Sorti le 2 Mars 86

DIAGNOSTIC ET RÉSUMÉ

hypochondrie -

Chef du service M

OBSERVATION CLINIQUE

Elève interne M.

Père mort d'une affection aigue. Mère morte de chagrins (?) 1 frère et 1 sœur bien portants - 1 sœur morte subitement à 53 ans. 1 frère mort à 49 ans après une longue maladie. Pas d'antécédents Nerveux - fièvre intermittente à 2 reprises il y a 16 ans et 10 ans.

Pas de Syphilis - pas d'alcoolisme -

Il se plaint depuis deux mois environ de marcher difficilement et de douleurs dans le membre, ~~Douleurs qui il compare à des piqûres~~ comme si on lui enfonçait des instruments pointus dans les chairs, ou comme si on le lui arrachait avec des tenailles (?) Ces douleurs lui duraient plusieurs jours, pour reparaître après avoir disparu.

Depuis 4 à 5 mois, il a eu à 3 reprises, une espèce d'attaque qui il caractérise mal; il aurait perdu connaissance, dans son lit, sans cause apparente. Au bout

SCD Lyon 1

Nom Salle Lit N° F°

l'oppression & de la toux mais à cause de l'affaiblissement général & progressif qui a ~~[illegible]~~ surtout les membres inférieurs.

Actuellement : Le malade peut à peine se tenir debout, il ne peut marcher, les jambes plient, dit-il, sous lui ; la force musculaire paraît peu diminuée dans les memb. inférieurs ; les réflexes, cutanée & patellaire semblent exagérés, pas d'épilepsie spinale ; abolition à peu près complète de la sensibilité tactile dans les memb. inférieurs conservat. de la sensibilité à la température & à la douleur — Rien aux membres supérieurs, au tronc, à la face & aux globes oculaires. —

Pas de douleur spontanée ou provoquée au rachis ou dans les membres, sauf qq craquements articulaires ~~[illegible]~~ genoux.

Pouls dur, régulier = 64. ; les bruits du cœur sont sourds mais semblent normaux ; pas de signe de dilatation du cœur droit.

Toux rare ; pas d'expectoration ; peu de dyspnée ; l'examen du thorax donne tous les signes classiques de l'emphysème pulmonaire avec catarrhe léger concomittant.

A la queue de l'épidydime des 2 côtés, noyaux indurés, ~~[illegible]~~ polents, sans modific. de la peau ; dit n'avoir jamais eu ni chaude pisse, ni orchite.

Langue saburrale ; peu d'appétit ; jamais dernièrement, constipation habituelle —

Apyrexie — Urines non albumineuses.

13 Nov. — Points douloureux à la pression au niveau des 10e, 11e, 12e dorsales — Pas de troubles de la miction — ~~[illegible]~~

15 Nov. — Demande à sortir parce qu'on lui propose des points de feu.

SCD Lyon 1

HOSPICES CIVILS DE LYON

HOTEL-DIEU

Nom Fiéron Salle 4 f. Lit N° 11. F°

Prénoms Jeanne Marie

Age 56 ans.

Profession Dévideuse

Né à Lyon

Demeurant à Lyon

Entré le 23 Janvier 85

Sorti le 27 Avril 85

DIAGNOSTIC ET RÉSUMÉ

Hypochondrie.

Chef du Service, M.

OBSERVATION CLINIQUE

Élève interne, M.

Renseignements peu complets — Le père & la mère sont morts le 1er à 62 ans de retention d'urine, l'autre d'épuisement (sic) à 57 ans ; un frère mort à 50 ans d'une maladie aigue d'une durée de 2 à 3 jours ; un autre frère bien portant.

Antécédents personnels : Avant l'affection actuelle n'a jamais fait de maladies sérieuses, a toujours été très-nerveuse, d'un caractère irritable. n'a jamais pris aucune espèce de crise ou d'attaque — Quatre enfants 3 morts en bas âge, une seule vivante bien portante.

Il y a 6 mois environ les personnes chez qui elle vit s'aperçurent qu'elle changeait de caractère, qu'elle devenait triste & refusait de manger ; à plusieurs reprises elle reste plusieurs jours à ne prendre que du bouillon sans qu'on s'aperçut jamais de qq. troubles digestifs — Elle fit un séjour aux 1 fleurs. en Novembre 84. C'est pendant ce séjour que la malade s'aperçut que ses pieds enflaient ; rentrée chez elle elle se remit au travail, continua à refuser de manger à plus. reprises

Impr. Alf. Louis Perrin.

SCD Lyon 1

Nom _____ Salle _____ Lit N° _____ F° _____

Quand on lui demande pourquoi elle ne mangeait pas, elle ne veut pas répondre — L'œdème des membres inférieurs est survenu il y a 15 jours environ. La malade n'a suspendu son travail qu'hier seulement ; jusqu'à ce jour elle a travaillé toute la journée, le soir elle éprouvait de la difficulté pour aller se coucher tant ses jambes lui paraissaient lourdes ; elle souffrait entre les omoplates.

Actuellement : L'état général n'est pas mauvais, on n'observe aucun trouble de la sensibilité & de la motilité ; aucun trouble de la parole ; elle répond à toutes les questions qu'on lui pose sans hésitation, sans bégaiement — La nuit elle dort bien, n'est pas réveillée par des cauchemards.

L'examen du thorax révèle les signes ordinaires de l'emphysème, les râles sonores qu'on entend sont surtout abondants aux sommets ; la malade dit qu'elle ne tousse jamais — Le pouls est régulier, un peu faible, 72, les bruits du cœur paraissent normaux, le maximum d'impulsion est vers l'épigastre & à gauche — Les veines superf. du cou sont saillantes, pas de pouls v[illegible] La malade mange quand elle veut, ne vomit jamais ; clapotement stomacal bien net — Le foie est de volume normal.

Œdème bien marqué des membres inférieurs, & du dos de la main — Pas de bouff[illegible]

L'urine est pâle, claire, avec un léger nuage d'albumine

Elle a souffert pendant longtemps d'une névralgie trifaciale droite qui a cessé depuis 5 ans environ — Scoliose dorso-lombaire, concavité de la colonne à gauche, saillie des côtes du côté droit — La pointe du cœur bat dans le 5e espace juste au-dessous du mamelon.

26 — Urine en 24 heures = 1850 gr. ; l'œdème des membres inf. a diminué

28 Avril — Sort dans le même état — N'a pas refusé de manger depuis plusieurs semaines.

SCD Lyon 1

HOSPICES CIVILS DE LYON

HOTEL-DIEU

Nom Arban Salle St Jeanne Lit N° ~~21~~ 12 F°

Prénoms Jules

Age 38

Profession employé de police

Né à

Demeurant à

Entré le 6 oct 84

Sorti le 17 oct 84

DIAGNOSTIC ET RÉSUMÉ

Hypochondrie

Chef du service, M.

OBSERVATION CLINIQUE

Élève interne, M.

Père mort à 69 ans de maladie inconnue, mère morte subitement.
N'a jamais eu de frères ou de sœurs.
Il a eu des convulsions dans l'enfance, variole à 20 ans.
Syphilis il y a 10 ans, quelques verres d'arquebuse tous les jours.
Depuis 4 ans, il a ressenti les premiers symptômes de la maladie pour laquelle il est aujourd'hui.
Il ressentait dit-il des douleurs vagues dans la tête, puis ces douleurs devinrent de plus en plus fortes, il se sentait étouffé et prenait des étourdissements, jamais, il n'est tombé néanmoins.
Au mois de mai de cette année il perdit la mémoire pendant 4 heures, il éprouvait des sentiments de terreur vague.
Déjà quelques jours auparavant il avait éprouvé ces symptômes, mais ils n'avaient été que passagers, et il n'y avait accordé aucune attention.
Puis successivement il éprouva toujours des douleurs névralgiques

H. H. — S. G. — Feuilles d'Observations, A. — 11-82. — 10.000.

Impr. Alf. Louis Perrin

SCD Lyon 1

Nom _____ Salle _____ Lit N° _____ F° _____

dans la tête. la nuque.
Ce malade s'observant beaucoup, et du reste exagère ses malaises successifs, auxquels il prêtait une grande attention.
Il a été soigné pendant longtemps, et après de lui même, beaucoup de médicaments.
Aujourd'hui il se plaint encore de ressentir toujours ces mêmes symptômes : douleurs de tête, affaiblissements mais rien dans son état, ne semble accréditer les ~~douleurs~~ histoires qu'il raconte
Il est très vigoureux, mange bien. le teint est un peu pâle
Il ressent très bien, les piqures qu'on lui fait aux membres inférieurs, il n'a pas d'abolition des réflexes rotuliens.
Rien à noter au cœur
Rien aux poumons.

SCD Lyon 1

HOPITAL DE LA CROIX-ROUSSE. — Salle St Pothin N° 55

Nom Joseph Neguard

né à Meribel

demeurant Lyon

profession tisseur

âge 39 ans

tempérament

constitution

entré le 24 9bre

sorti le

Pas de Maladies antérieures

DIAGNOSTIC ET RÉSUMÉ

Hypochondriaque

DATES	HISTOIRE PATHOLOGIQUE	PRESCRIPTIONS
	Santé habituelle bonne — sauf la disposition à enrhumer les hivers il y a 14 mois ~~[illegible]~~ malade toussait légèrement. lorsqu'il a été pris d'une hémoptysie assez abondante les crachats ont été sanguins ou sanguinolents pendant les huit jours qui ont suivi l'hémoptysie depuis ce temps le malade se portait bien. il toussait un peu seulement le matin. n'avait pas de transpiration. mais ~~amaigrissement~~	
avait maigri	malgré un bon appétit. lorsqu'il y a un mois à la suite d'un refroidissement il a une 2e hémoptysie dans les mêmes conditions que la 1ère — ~~depuis ce~~ crachats sanguins pendant une huitaine de jours. depuis le temps perte de l'appétit affaiblissement. oppression. la toux n'est pas + fréquente — pas de transpirations.	
17 —	Pouls 28. sort Apyrex	

Papeterie générale, Lyon. — Méd. n° 6.

SCD Lyon 1

Nom _____ Salle _____ Lit N° _____ F° _____

dans la tête. la nuque.
Ce malade s'observant beaucoup, et du reste exagère ces malaises successifs, auxquels il prêtait une grande attention.
Il a été soigné pendant longtemps, et après de lui même, beaucoup de médicaments.
Aujourd'hui il se plaint encore de ressentir toujours ces mêmes symptômes : douleurs de tête, affaiblissements mais rien dans son état, ne semble accréditer les ~~douleurs~~ histoires qu'il raconte.
Il est très vigoureux, mange bien. Le teint est un peu pâle.
Il ressent très bien les piqures qu'on lui fait aux membres inférieurs, il n'a pas d'abolition des réflexes rotuliens.
Rien à noter au cœur.
Rien aux poumons.

SCD Lyon 1

HOPITAL DE LA CROIX-ROUSSE. — Salle St Pothin N° 55

Nom Joseph Neguard

né à Meribel

demeurant Lyon

profession Tisseur

âge 39 ans

tempérament

constitution

entré le 24 9bre

sorti le

Pas de Maladies antérieures

DIAGNOSTIC ET RÉSUMÉ

Hypochondriaque

DATES	HISTOIRE PATHOLOGIQUE	PRESCRIPTIONS
	Santé habituelle bonne — sauf la disposition à enrhumer les hiver, il y a 14 mois ~~[illegible]~~ malade toussait légèrement, lorsqu'il a été pris d'une hémoptysie assez abondante les crachats ont été sanguins ou sanguinolents pendant les huit jours qui ont suivi l'hémoptysie depuis ce temps le malade se portait bien. il toussait un peu seulement le matin. n'avait pas de transpiration. mais ~~[illegible]~~	
avait maigri	malgré un bon appétit. lorsqu'il y a un mois à la suite d'un refroidissement il a une 2e hémoptysie dans les mêmes conditions que la 1ère — ~~depuis ce~~ crachats sanguins pendant une huitaine de jours. depuis le temps perte de l'appétit affaiblissement. oppression. la toux n'est pas + fréquente — pas de transpiration.	
17 —	Pouls 28. Sort Apyrex	

Papeterie générale, Lyon. — Mod. n° 6.

SCD Lyon 1

DATES	HISTOIRE PATHOLOGIQUE	PRESCRIPTIONS

SCD Lyon 1

HOPITAL DE LA CROIX-ROUSSE. — Salle St Bothin **N°** 30

Nom Adolphe Pellat

né à

demeurant

profession Chapelier

âge 20 ans

tempérament

constitution

entré le 17 mars 70 –

sorti le

fièvre intermittente ? Il y a { depuis longtemps tous les matins – depuis 2 mois le malade

fièvre typhoïde il y a 18 mois

Le trouve beaucoup maigri (mais depuis ce temps le malade fait un travail + pénible

DIAGNOSTIC ET RÉSUMÉ

Hypochondrie

DATES	HISTOIRE PATHOLOGIQUE	PRESCRIPTIONS
	Malade depuis Lundi – à la suite d'une purgation le malade a bu un peu plus de vin que de coutume – le malade à le lendemain ressente un point un peu plus bas que l'Epigastre augmentant par les gdes inspirations et par la toux – en même temps constipation – langue blanche – l'appétit est conservé – la digestion est pénible sentiment de pesanteur.	
	au 2e temps au voisinage du Sternum dans le 3e espace intercostal bruit de frolement simulant un dédoublement du 2e bruit	
24 mars	Sort même état	

Papeterie générale, Lyon. — Mod. n° 6.

SCD Lyon 1

DATES	HISTOIRE PATHOLOGIQUE	PRESCRIPTIONS

SCD Lyon 1

HOPITAL DE LA CROIX-ROUSSE. — Salle ~~Hérier~~ St Pothin N° 48.

Nom Brachée

né à

demeurant à Lyon

profession tisseur

âge 52 ans.

tempérament

constitution

entré le 17 juillet 1872

sorti le

DIAGNOSTIC ET RÉSUMÉ

hypochondriaque

DATES	HISTOIRE PATHOLOGIQUE	PRESCRIPTIONS
	Pas de maladies antérieures graves — Il y a 7 ou 8 mois, à la suite d'un fort chagrin, il sentit ses forces diminuer petit à petit —	
	Etat actuel — Le malade est triste et abattu. il se plaint de douleurs dans le ventre. la pression est très bien supportée. Un peu de constipation — à beaucoup maigri à son dire —	
		tisane de Calambo.
		vin de quina
		Bicarbonate de soude — 5 gr
		1 pl. Extrait Hebd. opp.
		médecine noire
		1 pl. de Belladone
		Mouvement
29 juillet		1 pl. Eroinnin
8 Août		Lavement purgatif.
9	Coliques venteuses —	4 gr magnésie
16.		Thé de St Germain
19.		bouillon blanc
20		pot. cotr. purgative 2 d.
21	sorti le 29 août — même état.	médecine noire

DATES	HISTOIRE PATHOLOGIQUE	PRESCRIPTIONS

SCD Lyon 1

N° 21.

HOTEL-DIEU. — Salle Saint-Charles N° 2

Nom Auguste Tranchand
né à St Savins (Isère)
demeurant à Gellieux
profession clerc d'avoué
âge 21 an
tempérament
constitution
entré le 20 juin 1871
sorti le 5 juillet 71

DIAGNOSTIC ET RÉSUMÉ

Hypochondrie

HISTOIRE PATHOLOGIQUE

En 1868 attaque de rhumatisme articul. aigu. avec gonflement dans les pieds, au genou et aux membres supérieurs.-

Santé assez bonne jusqu'à l'année 1868, ~~malgré cependant~~ quelques palpitations de cœur, survenues au dire du malade à la suite d'une contusion violente sur la paroi précordiale il y a une dizaine d'années.-
Vers le mois de Octobre 1869 le malade dut suspendre son travail. Il ressentait des douleurs très vives sur la paroi abdominale, douleurs qu'il compare à une pression violente. Il avait peu de diarrhée, - il toussait, sans expectoration; - jamais d'hémoptysie. - Le malaise persista et au mois de juin de l'année 1870 consultation de M. Rambaud qui ordonna des purgatifs et des amères et dit au malade qu'il était sous l'influence d'un état catarrhal, localisé dans l'intestin. - Pas d'amélioration tout d'abord, - mais au bout de 6 ou huit mois évacuations glaireuses très-abondantes, puis soulagement et guérison presque complète.
Les choses en étaient là lorsque le 26 mars dernier dans une rixe le malade reçut des coups de pied dans le ventre. Depuis ce jour faiblesse générale - Pas de sang dans les selles. Douleurs dans l'hypocondre gauche, sentiment de faiblesse, de vide dans cette région. - Pas de vomissement. Peu d'appétit. Insomnie. Constipation perpétuelle.

Lyon. Imp. veuve Bonnaviat et fils

SCD Lyon 1

DATES	HISTOIRE PATHOLOGIQUE	PRESCRIPTIONS
	Douleurs dans les lombes – difficulté de se tenir debout et de marcher. – Ventre douloureux, – dur, gonflé. – sensation de constriction au ~~niveau~~ dessous de l'ombilic. – Quand le malade soutient ~~la part~~ et élève la partie inférieure du ventre il se sent soulagé. – ~~[illegible]~~	

SCD Lyon 1

N° 21.

HOTEL-DIEU. — Salle St Charles. N° 86

Nom Jean Bérand

né à Colombier et Soynieux

demeurant à

profession Cultivateur

âge 45 ans

tempérament

constitution

entré le 16 Mars 72.

sorti le

DIAGNOSTIC ET RÉSUMÉ

Hypocondrie

HISTOIRE PATHOLOGIQUE

Ce malade avait une bonne santé antérieure. Depuis 4 mois seulement il présente des accès de fièvre intermittente; jusqu'à présent les accès étaient quotidiens, mais depuis 2 ou 3 jours les accès intermittents sont tiercés. Les accès ne présentent rien de particulier, ils sont normaux. —

A l'examen des organes on ne découvre rien également, le foie et la rate ne sont pas hypertrophiés. Rien au cœur. Rien aux poumons. —

Le malade dit avoir suivi jusqu'à ce jour un traitement au sulfate de quinine qui est resté inefficace. —

Lyon. Imp. veuve Rennaciat et fils

SCD Lyon 1

DATES	HISTOIRE PATHOLOGIQUE	PRESCRIPTIONS

SCD Lyon 1

N° 21.

HOTEL-DIEU. — *Salle* St Charles N° 91

Nom Jean Vallet

né à Sassangy (S. et Loire)

demeurant à

profession Sabotier

âge 21 ans

tempérament

constitution

entré le 3 Xbre 1871

sorti le 14 Xbre 1871 — Idem. —

DIAGNOSTIC ET RÉSUMÉ. —

— Pharyngite

— Hypochondrie. —

— Rien du côté de l'hérédité. —

HISTOIRE PATHOLOGIQUE

— Se portait bien, antérieurement. —

— A eu la variole, il y a 6 mois environ, et depuis lors le ml. a taussé, a perdu la force et l'appétit — à maigri — il y a deux mois environ, le ml. affirme avoir vomi le sang pendant deux jours, — en transpire par la nuit — a de la constipation. —

— Le ml. se plaint en outre d'une gêne dans la déglutition, ou plutôt d'une excitation partant du pharynx qui l'oblige à avaler. —

— L'inspection de l'arrière-gorge y fait découvrir une rougeur assez vive de la luette et des piliers. —

— Rien du côté du cœur

— Du côté de la poitrine, la respiration est seulement obscure en arrière vers le sommet gauche. —

Lyon Imp. veuve Bonnaviot et fils

SCD Lyon 1

DATES	HISTOIRE PATHOLOGIQUE	PRESCRIPTIONS

SCD Lyon 1

N° 21.

HOTEL-DIEU. — *Salle* St Charles N° 108

Nom Jean Jordan

né à Lyon

demeurant à Poncin - (Rhône)

profession domestique

âge 22 ans

tempérament

constitution

entré le 20 juillet 1871

sorti le 28 août — amélioré

DIAGNOSTIC ET RÉSUMÉ

hypochondrie

HISTOIRE PATHOLOGIQUE

Depuis 7 ou 8 mois le malade éprouve des douleurs dans les membres et à la région épigastrique à plusieurs reprises il a eu des vomissements alimentaires venant peu après les repas — il est très peu développé et il a été réformé du service militaire pour manque de taille —

= actuellement persistance des douleurs vagues dans les membres et à la région épigastrique — état d'anémie prononcé — inappétence et difficulté des digestions — Rien du côté des poumons ni de l'abdomen — au cœur on trouve un souffle systolique à la base occupant surtout la région sternale = Le malade éprouve des palpitations quand il marche vite. =

il prétend n'avoir jamais eu d'habitude de masturbation

Lyon. Imp. veuve Bonnefoy et fils

SCD Lyon 1

DATES	HISTOIRE PATHOLOGIQUE	PRESCRIPTIONS

SCD Lyon 1

N° 21.

HOTEL-DIEU. — *Salle* St Charles N° 51

Nom Jean Chardon

né à St Appolinard (Loire)

demeurant à

profession mineur -

âge 21 ans

tempérament

constitution

entré le 26 août 1871 —

sorti le —

DIAGNOSTIC ET RÉSUMÉ

hypochondrie

HISTOIRE PATHOLOGIQUE

Ce malade a eu il y a 6 ans une fièvre grave pendant laquelle il est resté plusieurs mois au lit — c'est depuis cette époque dit-il qu'il a le ventre plus volumineux — ~~Depuis~~ il a travaillé pendant un certain temps dans les mines mais il n'y travaille plus depuis 1 an 1/2 -

Prisonnier en prusse pendant 8 mois il a eu une maladie aiguë de la poitrine : douleurs de côté violentes, crachements de sang. séjour de 2 mois au lit -

Actuellement on ne trouve aucun signe de ces maladies antérieures - Le malade ne se plaint que de douleur au niveau du creux épigastrique - il a très bon appétit il digère très bien - sa force est intacte - on ne trouve rien au foie ni à la rate —

Lyon. Imp. veuve Bonnaciat et fils

SCD Lyon 1

DATES	HISTOIRE PATHOLOGIQUE	PRESCRIPTIONS

SCD Lyon 1

N° 21.

HOTEL-DIEU. — *Salle* Salle St Charles N° 63 bis —

Nom Jean-Baptiste Guillet

né à Mazoye (S. et Loire)

demeurant à —

profession journalier

âge 18 ans

tempérament

constitution

entré le 27 Février 1872

sorti le 8 Mars —

DIAGNOSTIC ET RÉSUMÉ

Hypochondrie. —

HISTOIRE PATHOLOGIQUE

— Depuis l'âge de 3 mois, le malade est atteint du vers solitaire dont qu'il a toujours pu s'assurer la présence dans les selles. — Le malade est sujet à des coliques. — Parf. à de la boulimie — mais surtout il est atteint de crises épileptiformes qui surviennent à des intervalles plus ou moins rapprochés — Le malade a eu jusqu'à 14 crises dans une seule journée pendant son enfance. — Dans ces crises, le malade perd nettement connaissance, à la suite, il est atteint de pesanteur de tête, de céphalalgie. —

— L'état général n'est pas atteint. Le mal. ne tousse pas. — Rien au cœur. —

Lyon Imp. veuve Bonnavint et fils

SCD Lyon 1

DATES	HISTOIRE PATHOLOGIQUE	PRESCRIPTIONS

SCD Lyon 1

N° 21.

HOTEL-DIEU. — Salle St Charles — N° 88

Nom Schmit

né à

demeurant à

profession garçon-boucher

âge 27

tempérament

constitution

entré le 25 mai 1872

sorti le 29 mai 72

DIAGNOSTIC ET RÉSUMÉ

hypochondrie

HISTOIRE PATHOLOGIQUE

habitudes alcooliques assez prononcées au dire du malade absinthisme —

— a eu il y a 2 ans une pneumonie ; séjour de 2 mois à l'hôpital — toussait très légèrement le hiver depuis cette époque mais ses rhumes, dit-il, ne duraient guère qu'une quinzaine de jours —

Il toussait même un peu depuis une semaine ou deux quand il fut pris de fièvre avec frissons un jour qu'il pendant son travail il se refroidit — depuis 8 jours seulement il a de l'oppression, un peu de toux accompagné également d'un peu d'expectoration — qq points de côté mobiles —

Depuis 10 ou 12 jours il dit aussi avoir des vertiges assez prononcés pour que hier s'étant levé et se trouvant sur un balcon il tomba d'un premier et se contusionna le côté gauche —

Diarrhée depuis 3 jours,

actuellement céphalalgie intense — douleur dans la fosse iliaque gauche — pas de gargouillement —

Lyon. Imp. veuve Bonnaviot et fils

SCD Lyon 1

DATES	HISTOIRE PATHOLOGIQUE	PRESCRIPTIONS
	— peau chaude un peu moite — — pouls accéléré 92 — Respiration 24 — temp. 36 8/10 — battements du cœur tumultueux par le souffle — Langue humide un peu blanche mais sans rougeur bien effacé — conservant l'empreinte des dents — — pupilles également dans un état intermédiaire entre la contraction et la dilatation — somnolence — lenteur des réponses — soubresauts des tendons au moindre contact — à l'auscultation du poumon gauche La respiration s'entend bien des 2 côtés peut-être un peu moins à gauche que à droite — pas de râles sauf quelques râles muqueux aux 2 bases seulement après la toux — Oppression considérable —	

SCD Lyon 1

N° 21.

HOTEL-DIEU. — Salle St Charles N° 113.

Nom François Berger

né à

demeurant à Hières (Isère)

profession cultivateur

âge 37 ans

tempérament

constitution

entré le 1er août

sorti le 7 Août 7—

DIAGNOSTIC ET RÉSUMÉ

Hypochondrie

HISTOIRE PATHOLOGIQUE

Le père mort à 66 ans d'une maladie caractérisée surtout par de l'oppression. La mère morte d'accident. Un frère mort presque subitement à l'âge de 11 ans, 3 sœurs et un frère bien portants.

Fièvre intermittente tierce durant 3 semaines pendant sa jeunesse ; Pas de maladies vénériennes. Habitudes alcooliques, vin et eau de vie.

Il y a 12 ans, variole confluente ; le malade dit avoir eu à cette époque une oppression que la variole fit disparaître.

Il y a 6 ans après s'être mouillé, il commença à éprouver des maux de ventre accompagnés de diarrhée. Depuis cette époque la diarrhée a reparu à différentes époques ; en outre le malade commença à tousser mais principalement pendant l'hiver ; cependant depuis le mois de mars la toux a persisté comme pendant l'hiver. L'expectoration est blanchâtre, En outre le malade a eu des vomissements à plusieurs reprises pendant la nuit ; ces vomissements se sont renouvelés plusieurs fois.

Actuellement le malade se plaint surtout de douleurs

Lyon. Imp. ennes Bonnaviat et fils

SCD Lyon 1

DATES	HISTOIRE PATHOLOGIQUE	PRESCRIPTIONS
	dans l'abdomen ; il souffre aussi des membres qui lui semblent comme brisés. La toux persiste ; douleurs fréquentes ; céphalalgie assez vive surtout à la région frontale. Appétit passable - Selles ordinairement normales parfois un peu de diarrhée.	

SCD Lyon 1

N° 21.

HOTEL-DIEU. — Salle St Charles — N° 89

Nom

né à

demeurant à

profession Jardinier

âge [illegible]

tempérament

constitution

entré le 18 juillet

sorti le 21

DIAGNOSTIC ET RÉSUMÉ

— hypochondrie —

Pas d'alcoolisme —

HISTOIRE PATHOLOGIQUE

- Son père est mort à 67 ans — d'un accident
- Sa mère est morte à 80 ans ~~[illegible]~~

Aucune maladie antérieure —

2 ans — Depuis 2 ans seulement douleurs siégeant du côté droit de la poitrine un peu au dessous du mamelon — Essoufflement par le travail et la marche — de temps en temps vomissements survenant principalement ~~[illegible]~~ loin des repas — sans perte de l'appétit ni trouble sérieux de la digestion —

De temps en temps il tousse un peu expectoration muqueuse très peu abondante —

Depuis quelques mois vertiges, un peu de céphalalgie

Lyon. Imp. veuve Bonnaviat et fils

SCD Lyon 1

DATES	HISTOIRE PATHOLOGIQUE	PRESCRIPTIONS
	Le cœur a son volume normal — la pointe bat dans le 4me espace intercostal — Le soulèvement de la paroi thoracique est très peu marqué Souffle systolique doux perceptible depuis le 2me espace intercostal, un peu en dehors sur le côté jusqu'à l'articulation sterno-claviculaire droite, on l'entend presque sur tout le bord droit du sternum — Son maximum paraît être sur le bord droit au niveau du 4me espace intercostal — Le pouls est régulier est un peu lent — synchronisme entre les battements du cœur et ceux de la Carotide —	

N° 21.

HOTEL-DIEU. — *Salle* St Charles — N° 67

Nom Jean Toutoiseil —

né à

demeurant à

profession Cultivateur

âge 90

tempérament

constitution

entré le 10 Juin 1872

sorti le 2 Juillet 79 —

DIAGNOSTIC ET RÉSUMÉ

— hypochondrie —

HISTOIRE PATHOLOGIQUE

Parents vivants et bien portants — sauf que le Père a eu un catarrhe pulmonaire — pas d'épilepsie ni hystérie ni aucun cas de folie chez les ascendants

— Lui-même se portait bien et ne présentait rien de particulier jusqu'à l'année passée aucune maladie antérieure, ni fièvre, ni rhumatisme ni syphilis —

— L'année passée, ce malade, dit avoir été obligé de s'aliter, ayant pris froid en travaillant mais il est peu précis sur ce qu'il a éprouvé depuis. Sa maladie aurait débuté alors par un frisson et de la fièvre.

Depuis 7 mois nouvelle affection au dire du malade — caractérisée par de la faiblesse de l'amaigrissement de la perte de l'appétit — qq. douleurs épigastriques —

Il y ajoute la description de phénomènes bizarres qui pour la plupart ne se sont passés que dans son imagination, telle qu'une insensibilité absolue, et cependant

Lyon Imp. veuve Bannavial et fils

SCD Lyon 1

DATES	HISTOIRE PATHOLOGIQUE	PRESCRIPTIONS
	si on pique le pied avec une aiguille il le retire en manifestant de la douleur — on encore des sueurs froides des extrémités des douleurs localisées à l'angle de l'orbite — la possibilité de rester plusieurs jours sans manger — de n'uriner que de loin en loin de ne jamais ni tousser ni cracher etc. —	
	— à l'examen du malade on trouve les 2 poumons sonores partout sans râle aucun —	
	— Cœur normal aussi — aucun souffle —	
	— Le ventre est sonore partout ~~la~~ ~~[illegible]~~ l'estomac paraît très distendu —	
	— En pressant au niveau de la région épigastrique on détermine du gargouillement et si on augmente la pression de la douleur —	

N° 21.

HOTEL-DIEU. — Salle St Charles — N° 59

Nom Jean Louis Baptendier

né à haute Luce (Savoie)

demeurant à

profession ex-mécanicien

âge 44 ans

tempérament

constitution

entré le 21 mai 1872

sorti le 27

DIAGNOSTIC ET RÉSUMÉ

— Hypochondrie —

— par d'alcoolisme. —

HISTOIRE PATHOLOGIQUE

— Il y a 6 ans — Ce malade eut pendant près d'un an des douleurs lombaires, et de l'impossibilité de marcher les jambes étant retenues dans la flexion. Le malade ne donne aucun détail assez précis pour qu'on puisse savoir s'il s'agissait alors d'un rhumatisme articulations —

— Il porte actuellement la trace de 2 pastilles de potasse à la région lombaire et la cicatrice d'un abcès ganglionnaire au pli de l'aine à gauche — au bout de 22 mois le malade fut assez rétabli pour pouvoir travailler —

— Il y a 3 ans à la suite d'un érysipèle de la face la vue commença à baisser graduellement et ~~depuis~~ au bout d'un an fut entièrement perdue aux 2 yeux — la cécité ne fut ni accompagnée ni précédée de douleurs —

— Actuellement le malade se plaint de vertiges qui vont en augmentant depuis 6 mois — de points douloureux à droite, d'un peu d'oppression et d'une toux sèche habituelle depuis 2 ou 3 mois —

Ce qu'il n'a jamais de vomissements —

Lyon. Imp. veuve Bonnaviat et fils

SCD Lyon 1

DATES	HISTOIRE PATHOLOGIQUE	PRESCRIPTIONS
	Rien à l'auscultation des poumons Le Cœur a son volume sa situation normale la pointe bat dans le 5ème espace intercostal — On entend un bruit de souffle systolique sur le bord gauche du sternum au niveau de la 3ème Côte — Ce bruit est prononcé lorsque le malade a fait de l'effort —	

SCD Lyon 1

N° 21.

HOTEL-DIEU. — Salle St Charles N° 50

Nom Durand Lazare

né à

demeurant à

profession tisserand

âge 4 jours —

tempérament

constitution

entré le 14 7bre 1872

sorti le 23 7bre 72

DIAGNOSTIC ET RÉSUMÉ

hypochondrie

HISTOIRE PATHOLOGIQUE

Ce malade fait remonter le début de sa maladie à une trentaine d'années — Déjà à cette époque il avait de l'essoufflement, de l'oppression et des palpitations cardiaques —

— Il y a 12 ans il dit avoir eu une hémoptysie il paraît peu probable d'après son récit que ce fût une hématémèse : le sang lui vint à la bouche et il le rendit sans effort — à cette époque il eut de plus de l'œdème des jambes et du ballonnement du ventre (peut être de l'ascite) —

— Depuis 5 ans, son état s'est aggravé — à son oppression s'est ajouté de la peine à digérer les aliments, de l'inappétence des renvois aigres —

L'amaigrissement et la perte des forces sont allés croissant de plus en plus —

— Enfin à tous ces symptômes que le malade exagère probablement le malade ajoute qu'il tousse beaucoup et depuis déjà longtemps

Lyon Imp. veuve Bonnaviat et fils

SCD Lyon 1

DATES	HISTOIRE PATHOLOGIQUE	PRESCRIPTIONS
	a L'auscultation des poumons on ne trouve que quelques râles muqueux en arrière du côté droit à la base et encore ces râles disparaissent après la toux; partout ailleurs la respiration est normale —	
	a — L'auscultation du cœur les battements sont trouvés très-faibles plutôt lents — sans bruit de souffle —	
	par l'estomac paraît distendu et contribuer beaucoup par sa distension au ballonnement du ventre dont se plaint le malade — la palpation ne fait pas sentir de tumeurs —	

SCD Lyon 1

HOTEL-DIEU. — *Salle* St Charles N° (71)

Nom Jean Aubert

né à St Donat (Drôme)

demeurant à ~~Lyon~~

profession Cultivateur

âge 33 ans

tempérament

constitution

entré le 4 août 1871 —

sorti le ..... rentré le 26 juin 72

DIAGNOSTIC ET RÉSUMÉ

Névroses

HISTOIRE PATHOLOGIQUE

On ne trouve dans les antécédents de ce malade aucun fait important — il n'a jamais eu de rhumatismes, ni de maladies vénériennes; dans sa famille il n'y a jamais eu d'affection semblable à celle qu'il présente — Marié depuis 7 ans il a plusieurs enfants bien portants —

Depuis 6 ans et 9 mois il éprouve un état mal défini caractérisé surtout par des douleurs constantes dans la tête et une sensation de froid qui occupe les membres inférieurs et surtout la plante des pieds et le genou — il n'a jamais ~~pendant~~ depuis le début de sa maladie présenté de symptômes graves du côté des poumons ou du cœur — il n'a jamais eu d'attaques, de perte de connaissance ni de paralysie — Les douleurs qu'il éprouve sont constantes troublent son sommeil, augmentent par le mouvement, elles sont généralisées dans toute la tête et ne s'accompagnent jamais d'étourdissements, ni de troubles des organes des sens — on ne constate aucune différence des pupilles —

Lyon Imp. veuve Bonnaviat et fils

SCD Lyon 1

DATES	HISTOIRE PATHOLOGIQUE	PRESCRIPTIONS
		Bromure potassium 4 gr
8		id 5 gr
19		id 6 gr
9 7bre		Pot. { teint alcoolique de Dadura stramonium 10 gout.
16		id 20 gttes
Le malade rentre le 26 juin en présentant des symptômes analogues.		pot. bromure de pot. 1 gr.
5 juillet		

SCD Lyon 1

N° 21.

HOTEL-DIEU. — Salle St Charles N° 59.

Nom Charles Bey

né à Lyon

demeurant à

profession coiffeur.

âge 20 ans.

tempérament

constitution

entré le 3 Mars 1873.

sorti le 9 Mars 73.

DIAGNOSTIC ET RÉSUMÉ

Hypochondrie

HISTOIRE PATHOLOGIQUE

Bey du côté de l'hérédité. Mère vivante, père mort, le malade ignore de quelle maladie. Père âgé de 15 ans bien portant. Le malade aurait eu, il y a 4 mois, des douleurs articulaires, dans les 2 articulations tibio-tarsiennes. Elles ont persisté depuis, mais à un degré moindre. Il n'existe actuellement aucun signe reflexionnant. Le malade dit tousser depuis 3 semaines, il n'y a eu d'hémoptysie; ~~[illegible]~~ [illegible] Perte de poids. Dégoût et [illegible] Perte de la sonorité; ~~[illegible]~~ avant sous les 2 clavicules. Il y a de résonnance de la voix à droite au sommet. Peu de côté au sommet, on entend mal le murmure vésiculaire.

Le malade quitte l'hôtel. Pas dans le même état.

Lyon. Imp. veuve Bonnaviat et fils

SCD Lyon 1

DATES	HISTOIRE PATHOLOGIQUE	PRESCRIPTIONS

SCD Lyon 1

N° 21.

HOTEL-DIEU. — Salle Lr Charles N° 106

Nom Charles Mabilon
né à Moirieu (Isère)
demeurant à
profession Cultivateur
âge 52 ans
tempérament
constitution
entré le 14 Juin 79.
sorti le 22 juillet 79.

DIAGNOSTIC ET RÉSUMÉ

Analgésie — Hypochondrie

HISTOIRE PATHOLOGIQUE

Pas d'antécédents héréditaires ni de famille — Pas de maladie antérieure grave à signaler — Pas d'alcoolisme. Pas de rhumatismes — Constitution saine et vigoureuse. Brulure à l'âge de 3 ans, dont la cicatrice s'étend de l'omoplate droit sur le côté. Il y a 8 ans ce malade a été pris d'œdème des deux pieds avec fourmillements et douleurs vagues dans les membres inférieurs — Sans phénomènes généraux marqués — L'œdème persista pendant trois mois disparut au bout de trois mois mais les douleurs remontèrent bientôt jusque dans le lombes et occupèrent également toute la région abdominale. — Le malade put cependant continuer son travail jusqu'à aujourd'hui —

Actuellement il se présente avec les symptômes suivants : Les douleurs dans les jambes ont disparu ; les douleurs en ceinture de la région lombaire sont toujours marquées ; dans cette même région fourmillements et sensations de picotements — Les douleurs sont continues sans paroxysmes

Lyon. Impr. A. Rousseval, rue Ste-Catherine, 13.

SCD Lyon 1

DATES	HISTOIRE PATHOLOGIQUE	PRESCRIPTIONS
Il persiste le froid et le chaud La face est conservée	Faiblesse générale - Amaigrissement notable depuis le début de la maladie - Appétit conservé - Pas de phénomènes gastriques - D - Pas de palpitations - Un peu de cyanose de la face - Pouls normal - Paraplégie - Les mouvements réflexes des membres inférieurs sont conservés ainsi que les mouvements volontaires La sensibilité est très obtuse dans la région lombo-abdominale et dans les membres inférieurs - L'analgésie y est presque complète ; on peut enfoncer une épingle avec force sans provoquer de douleur + - Aux mêmes membres inférieurs bras on ne constate pas les mêmes phénomènes - La marche est mal assurée mais ne présente rien de particulier + Pas de troubles marqués de la Miction - ni de la déjection - (Q.f. cependant la miction a lieu sans que le malade s'en aperçoive) Rien à l'exploration de l'abdomen - ni de la Colonne vertébrale - Rien au Cœur ; rien du côté des poumons -	Notable depuis

SCD Lyon 1

N° 21.

HOTEL-DIEU. — *Salle* Charles N° 52

Nom J. Collet Billon
né à Geoire (Isère)
demeurant à
profession boulanger
âge 30
tempérament
constitution
entré le 7 Sept. 75
sorti le 8 7bre 75

DIAGNOSTIC ET RÉSUMÉ

Hypochondrie

HISTOIRE PATHOLOGIQUE

Syphilis il y a 4 ans — avec accidents secondaires —
Blenorrhagie il y a 6 ans.
Depuis ces accidents le malade paraît avoir conservé de l'hypochondrie —
Il se plaint de douleurs surtout dans le bas du ventre, lorsqu'il travaille —
Pas de diarrhée — Intertrigo de la marge de l'anus Pas de plaque muqueuse.
Appétit capricieux — Digestion facile

SCD Lyon 1

DATES	HISTOIRE PATHOLOGIQUE	PRESCRIPTIONS
	Rien aux poumons	

Lyon, Impr. A. Bonnaviat, rue Ste-Catherine, 13.

SCD Lyon 1

MODÈLE N° 21.

HOTEL-DIEU. — *Salle* St Charles N° 56

Nom Bernard

né à Nemisy

demeurant à

profession comptable

âge 27 ans

tempérament

constitution

entré le 7 nov.

sorti le 11 nov

DIAGNOSTIC ET RÉSUMÉ

Hypochondrie

même état

HISTOIRE PATHOLOGIQUE

Comme ant. hérid. il y a a noter que sur 7 enfants nés S. parents bien portants un autre une sœur a été atteinte de chorée, avec des hallucinations diverses. Cet état a duré pendant quelques années après les quelles tout s'est dissipé ne laissant qu'une grande infirmabilité.

Chez le malade actuel, l'affection a débuté il y a huit ans d'une façon très lente. Ce fut d'abord un ennui concentré, une tristesse insolite qui n'avait aucune raison, d'être, une difficulté à s'appliquer à un travail quelconque. Il quitte sa famille part pour Paris. L'affection continue d'une façon progressive avec les mêmes caractères sans douleurs, sans crampes, au bout d'un an le malade avait perdu en partie sa mémoire et son intelligence au point de ne pouvoir plus être occupé qu'à faire des commissions.

SCD Lyon 1

Bernard adolphe

DATES	HISTOIRE PATHOLOGIQUE	PRESCRIPTIONS
	l'affection marcha encore et le malade entra dans un hopital de Paris, il y fit un séjour d'un mois et sortit sans avoir fait aucun traitement. a ce moment il avait une grande faiblesse des membres, une presque impossibilité d'écrire. On avait dit-il porté le diagnostic de myelite avec paralysie. Le malade resta encore qq. temps à Paris mais toujours sous l'influence de des idees qui ~~les tables~~ poursuivaient il est aller dans les hopitaux de Montpellier, il arrive enfin ici après avoir fait près de deux cent kil^tres à pied dans l'espace de deux jours et demi. Il raconte que depuis quelque temps son état s'est très amélioré le ~~trouble~~ gêne de la parole qu'il présente tient d'après lui en partie à la maladie et en partie aux begaiement naturel anterieur Il a egalement présenté un affaiblissement notable de la vue. Aujourd'hui, diminution de la motilité, ~~mais~~ la conservation des sensibilités reflexes et tactiles, le malade marche naturellement aussi bien les yeux bandés que lorsqu'il se sert de ses yeux, pas de titubation, pas de tremblement la pression sur les epaules ne le fait pas trop fléchir. Point de douleurs le long de la moelle ou en ceinture point de douleurs dans les jambes autres que celles des genoux point de faiblesse des sphincters.	

Lyon. Impr. A. Bonnaviat, rue Ste-Catherine, 18.

SCD Lyon 1

MODÈLE N° 21.

HOTEL-DIEU. — *Salle* 1re Charles N° 1

Nom Decour

né à

demeurant à

profession comptable

âge 43

tempérament

constitution

entré le 6 novembre

sorti le 12 nov 76

DIAGNOSTIC ET RÉSUMÉ

Névrose

HISTOIRE PATHOLOGIQUE

à la suite de grands chagrins lors des inondations de Toulouse, troubles intellectuels qui ont nécessité son séjour dans une maison de santé pendant une année. Depuis une diarrhée très très intense qui a duré un mois le malade a été affaibli considérablement, le poids de son corps s'est réduit d'un bon quart car avant il était énorme.

Sans que les troubles de l'intelligence n'aient pas reparu, il n'en est pas moins resté une faiblesse générale, permettant à peine au malade de marcher de 8 à 10 jours au contraire il se trouve ~~mal~~ bien mais jamais avec des forces ordinaires. Il y a huit jours quelques petits accès fébriles. Il a des sensations bizarres de froid, de chaud dans les membres inférieurs, la percussion

SCD Lyon 1

DATES	HISTOIRE PATHOLOGIQUE	PRESCRIPTIONS
	Détermine ses douleurs dans la moelle lombaire au dorsale mais avec une médiocre intensité avec un siège variable. Pas d'autres symptômes de ce côté.	

Lyon, impr. A. Bonnavial, rue Ste-Catherine, 18.

SCD Lyon 1

N° 21.

HOTEL-DIEU. — *Salle* St Charles N° 70

Nom Bonnard Jean

né à

demeurant à

profession cultiv

âge 41 ans

tempérament

constitution

entré le 9 avril 76

sorti le 16 4 4

DIAGNOSTIC ET RÉSUMÉ

A Hypocondrie

HISTOIRE PATHOLOGIQUE

Père agé bien portant mère morte l'an dernier
à 68 ans avec ~~d'anal~~ de l'anasarque.
A 21 ans ce malade eut des ~~[illegible]~~ symptômes dyspeptiques
constipation opiniâtre, commencements pequents. Pyrosis.
Il faisait alors qq excès alcooliques. Cet état dura
2 à 3 ans et il guérit très bien.
Ce n'était que l'an dernier qu'il eut de nouveaux des
troubles digestifs. Il eut d'abord une douleur vive
persistante dans la région lombaire, s'irradiant de
chaque côté mais surtout du côté gauche sous les fausses
côtes et jusqu'au creux épigastriques; ~~puis il se mit~~ il
lui était presque impossible d'aller à la selle, il n'y réussit
qu'à l'aide de purgatifs ou de lavements; les plus grandes
parties des aliments étaient rejetés non digérées. Une
ou deux fois il eut des vomissements de matière noire
marc de café. Qq temps après le début de ces accidents
il reçut un coup de pied dans la région iliaque gauche
qui ne fit qu'augmenter ses douleurs. Cet état dura
4 mois; les douleurs du côté gauche l'empêchaient de
respirer et s'irradièrent dans l'épaule gauche jusqu'au
coude. En même temps il avait des accès de
coliques plus vives, et urinait de petits graviers.
Jamais d'hématurie.
Il n'allait que très difficile à la selle et ~~avait~~ il remarquait
souvent avec les matières des lambeaux blancs d'eau

DATES	HISTOIRE PATHOLOGIQUE	PRESCRIPTIONS
	consistance molle visqueuse. Enfin il avait des douleurs vives dans la ~~[illegible]~~ verge avec erections douloureuses.	
	Il a passé par les mains de divers médecins qui l'ont traité des diagnostics divers, ver solitaire, coliques néphrétiques, squirrhe, de l'estomac, rétrécissement intestinal, et s'accordaient à penser qu'il n'en avait pas plus longtemps ~~[illegible]~~ autant de 6 mois les vomissements cessèrent peu à peu. Le malade qui était devenu très maigre, put supporter les aliments et la plupart des symptômes s'amendèrent.	
	Aujourd'hui. Il ressent encore une douleur profonde sous les fausses côtes gauches et de la région épigastrique. Il est toujours très constipé mais va plus facilement à la selle. L'appétit est revenu mais pas autant qu'avant la maladie. Il ne dormit plus à condition de manger peu à la fois. La langue est bonne, il n'a pas de pyrosis.	
	Il ne tousse pas. Rien à l'auscultation. Rien au cœur. Il a encore qq graviers dans l'urine et qq lambeaux blancs dans les selles.	
	Ses forces sont revenues mais il ne peut encore reprendre son travail.	

Lyon. Impr. A. Bonnaviat, rue Ste-Catherine, 18.

SCD Lyon 1

MODÈLE N° 21.

HOTEL-DIEU. — Salle St Charles N° 1

Nom François Bied.

né à Villemoirieu (Isère)

demeurant à id.

profession cultivateur.

âge 26 ans.

tempérament

constitution

entré le 24 juin 1876.

sorti le 2 VII 76

DIAGNOSTIC ET RÉSUMÉ

Hypochondrie.

HISTOIRE PATHOLOGIQUE

Mère morte d'une affection cardiaque. Père, d'une hémorrhag. cérébrale.
A ~~fait~~ pris part à la dernière guerre; mais il n'a pas beaucoup souffert et n'a eu, dit-il, qu'un rhume assez intense. Il a fait à cette époque q.q.s. excès alcooliques.
Pas de maladies antérieures. Jamais d'hémoptysies; pas d'amaigrissement.
Début de la maladie actuelle au mois d'octobre dernier. Le malade a bu de l'eau froide ~~étant~~ lorsqu'il était en sueur, il a eu des frissons, et trois jours après il s'est mis à tousser sans expectoration. Néanmoins le malade a continué à travailler et ce n'est que trois mois après qu'il a été obligé de s'aliter. À cette époque, l'expectoration s'est jointe à la toux: elle était, au dire du malade, muco-purulente.
Actuellement, le malade tousse et crache peu; mais il se plaint de douleurs dans l'épaule gauche, à la région dorsale et à la ~~p~~ région épigastrique, jamais douleurs exaspérées par la toux.

SCD Lyon 1

DATES	HISTOIRE PATHOLOGIQUE	PRESCRIPTIONS
	Ronflements sibilants. A la percussion, rien d'anormal. A l'auscultation, id. Un peu d'anorexie. Bonnes digestions. Sommeil bon. Selles régulières.	

Lyon, impr. A. Bonnaviat, rue Ste-Catherine, 18.

SCD Lyon 1

HOPITAL DE LA CROIX-ROUSSE. — Salle St Pothin. N° ~~47~~ 26

Nom Bourchanin Claude

né à Lyon.

demeurant

profession tisseur

âge 24 ans

tempérament

constitution faible

entré le 21 nov. 1868.

sorti le

DIAGNOSTIC ET RÉSUMÉ

hypochondrie

Sa mère tousse depuis longues années.

DATES	HISTOIRE PATHOLOGIQUE	PRESCRIPTIONS
	Sans avoir jamais fait une maladie sérieuse, le malade prétend ne jouir que d'une santé débile que dérange la moindre fatigue. Il tousse depuis plusieurs années, fort peu à la vérité, et sans expectoration. Il fut pris vers le commencement du mois de palpitations très fortes qui durent depuis cette époque, et lui causent de l'oppression et augmentent à la moindre fatigue. Depuis environ 8 jours il crache un peu de sang qui suivant son dire, lui vient à la bouche sans effort, et sans quintes de toux, mais en très petite quantité. Pas de sueurs nocturnes, ni d'amaigrissement. Ses battements du cœur très précipités soulèvent violemment la poitrine. Le murmure vésiculaire est affaibli aux deux poumons surtout aux sommets. Dans la fosse sus épineuse droite l'inspiration semble se faire en plusieurs temps et s'accompagner de frottement. elle semble saccadée dans toute l'étendue des 2 poumons. 2 selles diarrhéiques par jour	tis. rig 2 gr. S.N. bismuth tis. colomba. E. St Galmier.

28 nov. Sor

Papeterie générale, Lyon. — Mod. n° 6.

SCD Lyon 1

DATES	HISTOIRE PATHOLOGIQUE	PRESCRIPTIONS

SCD Lyon 1

HOPITAL DE LA CROIX-ROUSSE. — Salle St Pothin N° 18

Nom Martin Gerardin

né à Cry Les Bains

demeurant

profession cultivateur.

âge 25 ans

tempérament

constitution

entré le 21 Aout 1868.

sorti le

DIAGNOSTIC ET RÉSUMÉ

Hypochondrie

—

DATES	HISTOIRE PATHOLOGIQUE	PRESCRIPTIONS
	Ce jeune homme n'a jamais été sérieusement malade. Il paraît avoir eu une fièvre intermittente il y a une année ½ probablement contractée en Savoie dans un lieu dont je ne connais pas l'Etat sanitaire. Du reste la maladie fut courte. Il a tousé un peu cet hiver et prétend avoir un peu craché de sang une seule fois. Depuis longtemps il ne tousse plus. — Il a eu à cette époque environ un point du coté droit aujourd'hui ent^t disparu. Appetit excellent — Il se plaint en outre de douleurs épigastriques résultant de travaux excessifs. Apprenant la profession de Galochier il appuyant le bois contre la ~~poitrine~~ région épigastrique qui finit par devenir douloureuse et l'est encore Rien du coté de l'Estomac. Battements de coeur assez violents, dit il. On entend pourtant rien à l'auscultation du coeur. Si ce n'est un prolong^t du 2e Bruit jusque dans la région sus-clavicularie.	

Papeterie générale, Lyon. — Méd. n° 6.

SCD Lyon 1

DATES	HISTOIRE PATHOLOGIQUE	PRESCRIPTIONS
	En arrière à la percussion manque d'Elasticité aux sommets.	
	En avant. La région s. clav. gauche resonne moins que la droite.	
	aux 2 s. en arrière l'inspiration est soufflante l'expiration ne retend pas.	
	L'insp. est tout à fait soufflante sous les 2 clavicules —	
	Le chef d. service attribue ces signes à une resp. artificielle quand on le fait resp. normt ils disparaissent —	
	a droite. un peu de resp. saccadée	
	Sort au bout de 3 ou 4 jours.	

SCD Lyon 1

N° 21.

HOTEL-DIEU. — *Salle* Ch. N° 103

Nom Et. Guill. Parent

né à Lyon

demeurant à id

profession tisseur

âge 31 ans

tempérament

constitution

entré le 6 7bre 75

sorti le 12 7bre 75

DIAGNOSTIC ET RÉSUMÉ

Névropathie

HISTOIRE PATHOLOGIQUE

Claison au régiment

Inf. de polygala

Sp. de tolu

Sp. diacode

Pleurésie gauche il y a 17 mois. a supporté les intempéries dans hiver rigoureux pendant la guerre de 70. — Se plaint de tousser surtout depuis 5 mois —

à cette époque il aurait eu des sueurs nocturnes abondantes — jamais d'hémoptysie ni de diarrhée. —

à la Percussion on trouve une sonorité normale dans les deux poumons.

à l'Auscultation rien au sommet droit ni en avant, ni en arrière —

à gauche dans la fosse sus épineuse il semble qu'on entend qq. petits craquements ? — Rien dans la rate du poumon

L'expectoration est muqueuse.

SCD Lyon 1

DATES	HISTOIRE PATHOLOGIQUE	PRESCRIPTIONS
	Le malade se plaint de n'avoir pas de forces — il aurait maigri un peu. — Il aurait aussi q.q. ~~[illegible]~~ Tyopepetiques — qui aujourd'hui se sont bien amendés. Sommeil conservé.	

Lyon. Impr. A. Bonnaviat, rue Ste-Catherine, 13.

SCD Lyon 1

HOTEL-DIEU. — Salle Charles N° 106

Nom Joseph Bellonnet
né à Clermont-Ferrand
demeurant à Lyon
profession serrurier
âge 30
tempérament
constitution
entré le 7 8bre 75
sorti le 10 8bre 75

DIAGNOSTIC ET RÉSUMÉ

Névropathie

HISTOIRE PATHOLOGIQUE

Par rhumatisant — Sœur morte de tubercules pulmonaires =
Jamais de syphilis = Pas d'habitudes alcooliques —
Le malade a eu les pieds a moitié gelés pendant la campagne —
Depuis a mouvt il s'est plaint de douleurs musculaires occupant les muscles des cuisses et des jambes. Ces douleurs reviennent surtout la nuit, elles sont fulgurantes — et lancinantes — s'exaspèrent lorsque le malade fait q.q. mouvement. Lorsqu'il veut marcher, il sent une douleur vague dans les genoux et bientôt une lassitude accablante. —

SCD Lyon 1

DATES	HISTOIRE PATHOLOGIQUE	PRESCRIPTIONS
	Le malade est de plus sujet à des sortes de crises dans lesquelles, les muscles des jambes se contractent et en même temps il a de l'engourdissement et peut à peine s'exprimer. Le malade est de ces contractés, il les sent venir, et pour empêcher ces crampes, il est obligé de se mettre à courir pendant 4-5 minutes. Puis tout rentre dans l'ordre —	
	Il n'a jamais eu de vertiges, ni de céphalalgie jamais de douleur dans la colonne vertébrale Depuis la marche les jambes ne traînent pas, et ne sont pas lourdes en arrière —	
	Pas de troubles intellectuels —	
	Le malade tousse un peu, mais l'auscultation ne révèle rien d'anormal —	Expectoration
	Engourdissement et fatigue. — Appétit conservé — Jamais d'œdème des jambes. —	Rien au cœur

Lyon, Impr. A. Bonnarial, rue Ste-Catherine, 13.

SCD Lyon 1

MODÈLE N° 21.

HOTEL-DIEU. — *Salle* St Maurice N° 35

Nom B. Bérandiat

né à St Bel (Rhône)

demeurant à "

profession mineur

âge 53 ans

tempérament

constitution

entré le 1er Mars 78

sorti le 16 Mars 78

DIAGNOSTIC ET RÉSUMÉ

Douleurs rhumatismales

Hypochondrie

HISTOIRE PATHOLOGIQUE

Pas d'antécédents héréditaires.

Ce thomme n'a pas eu de manifestations scrofuleuses dans son enfance - il se portait assez bien jusqu'au mois de Septembre 1877; à cette époque sans autre cause appréciable que des chauds et froids suivant son expression il a commencé à tousser et à perdre ses forces. il est devenu sujet à des douleurs abdominales et thoraciques, avec constipation, hernies inguinales etc. Jamais il n'a craché de sang il prétend qu'au mois de Janvier dernier il a eu des selles sanguinolentes, que le 3 Février il a été pris de douleurs abdominales tellement vives qu'il a cru mourir ce jour là.

Actuellement amaigrissement, apyrexie, dyspnée, toux sèche -

Poitrine traces de cautères sur la région cardiaque.

Son ouïe normale même aux sommets.

douleurs diffuses occupant le côté gauche du thorax et différents points du ventre mais apparaissant seulement après la toux.

A l'auscultation respiration mêlée de quelques râles humides disséminés mais mobiles - pas de symptômes de tuberculose des sommets - pas de souffle - pas de

SCD Lyon 1

DATES	HISTOIRE PATHOLOGIQUE	PRESCRIPTIONS
	symptômes pleuraux. Rien au coeur. Ventre souple, un peu douloureux dans les flancs surtout à gauche. peu d'appétit pas de selles depuis 8 jours. Dysurie. le malade est obligé de faire des efforts pour uriner depuis 2 ou 3 ans. Douleur à la pression sur les dernières vertèbres lombaires - douleurs spontanées entre les épaules, dans le genou gauche - affaiblissement du membre inférieur gauche depuis 10 ans au moins à la suite d'un traumatisme. lorsque le malade marche on voit qu'il souffre en appuyant le pied gauche à terre, il boite et prétend qu'il ressent une douleur assez vive depuis le genou jusqu'au pied, cette douleur semble suivre le trajet du sciatique, elle descend le long de la face postérieure de la jambe.	

IMP. A. BONNAVIAT A LYON

SCD Lyon 1

MODÈLE N° 21.

HOTEL-DIEU. — *Salle* Ste Jeanne N° 14

Nom Claude Richard

né à Passins (Isère)

demeurant à

profession cultivateur

âge 23 ans

tempérament

constitution

entré le 1er mai 1879

sorti le 7 mai 1879.

DIAGNOSTIC ET RÉSUMÉ

Hypochondrie.

Maladie cardiophile.

HISTOIRE PATHOLOGIQUE

Pas d'antécédents héréditaires.

Ce jeune homme affirme qu'il a toujours joui d'une bonne santé, il nie tout rhumatisme ~~aigu~~ articulaire antérieur, toute pyrexie; d'ailleurs bien qu'il affirme avoir légèrement maigri depuis quelques mois il a des apparences robustes. Il est cultivateur et habitait la campagne.

Depuis 4 ans environ et sans cause connue, sans début précis, il a éprouvé parfois des palpitations de cœur, de la difficulté de respirer atteignant exceptionnellement l'angoisse de l'étouffement; en même temps il lui semblait que le côté gauche du tronc était plus faible, et il ressent assez habituellement une douleur légère, spontanée vers la partie supérieure de la région lombaire, sur cet os, dit-il, en montrant les fausses côtes. Cependant si le travail était un peu plus difficile, quand le malade s'était

SCD Lyon 1

DATES	HISTOIRE PATHOLOGIQUE	PRESCRIPTIONS

« échauffé » il n'y paraissait plus, mais la fatigue était plus accrue ensuite, plus marquée même dans la jambe gauche ; la douleur augmentée alors s'irradiait jusque dans le testicule et le membre inférieur.

Mais tous ces phénomènes étaient peu intenses, le malade se livrait toujours à ses occupations de cultivateur ; les fonctions digestives restaient satisfaisantes.

Au commencement de cet hiver les symptômes ont augmenté d'intensité, les palpitations étaient plus fréquentes, la dyspnée plus réelle. Le jeune homme d'abord ajourné par le conseil de révision, a été incorporé dans la ligne (140ème) au mois de novembre dernier ; il vient d'être réformé.

L'état est d'ailleurs toujours le même ; l'appétit est bon, la digestion se fait bien jamais de vomissements, mais après l'ingestion des aliments le malade ~~sent~~ a la tête congestionnée, c'est alors surtout qu'il s'essouffle facilement. Pas d'accès dyspnéiques nocturnes, ni même d'accès bien caractérisés.

Pendant toute cette période jamais d'œdèmes, jamais de hématurie : le malade n'avoue pas de blennorrhagies, et n'a jamais rien remarqué du côté de la miction ~~ni de ses~~ ou de la quantité de ses urines.

Rien de particulier à l'examen du poumon ; il est très développé, il repousse légèrement le foie en bas. L'estomac est peut-être dilaté.

Le cœur est peut-être augmenté de volume ; la pointe bat un peu au dessous, mais surtout très en dedans du mamelon, au niveau des articulations chondro-costales. Pas de battements épigastriques. Les battements sont réguliers. Pas de bruit de souffle.

La partie supérieure de la région lombaire est sensible à la pression ; pas de douleur à la pression de l'os iliaque ni des branches nerveuses. Rien à l'

Lyon. — Impr. A. Bonnaviat, rue Ste-Catherine, 13.

SCD Lyon 1

HOSPICES CIVILS DE LYON

HOTEL-DIEU

Nom Bessée Salle Ste Jeanne Lit N° 1 F°

Prénoms Emile

Age 19 ans

Profession berger

Né à Chamaloc (Brôme)

Demeurant à Id

Entré le 13 Avril 85

Sorti le 20 Avril 85

DIAGNOSTIC ET RÉSUMÉ

Marasme (?)

Chef du Service, M.

OBSERVATION CLINIQUE

Élève interne, M.

Il est très difficile d'obtenir des renseignements de ce malade dont l'intelligence est peu développée.

Son père serait mort à 40 ans d'une attaque, c'était le 2e il en aurait eu une à 35 ans — Ne sait pas à quel âge sa mère est morte, ni de quoi — Il n'a ni frère ni sœur —

Il n'aurait jamais été malade jusqu'au début de l'affection actuelle, sauf qu'il avait souvent autrefois des coliques — Il a eu de l'incontinence ~~Il y a deux ans~~ nocturne d'urine jusqu'à l'âge de 15 ans, depuis la chose ne s'est renouvelée que deux fois —

Il y a environ deux ans il commença à s'apercevoir que ses jambes devenaient faibles, qu'elles fléchissaient souvent & que le moindre obstacle le faisait tomber; peu à peu apparurent les mouvements involontaires qu'on constate aujourd'hui qui se généralisèrent & depuis 18 mois environ le malade est dans l'état où on le trouve aujourd'hui. On ne peut arriver à savoir en l'interrogeant s'il prend des crises, s'il peut connaissance etc.

H. H. — S. G. — Feuilles d'Observations, A. — 11-82. — 10.000.

Impr. All. Louis Perrin.

SCD Lyon 1

Nom _____ Salle _____ Lit N° _____ F° _____

En l'examinant on voit de temps en temps des contractions involontaires, passagères durant à peine 1/2 seconde, se répétant quelquefois plusieurs fois de suite sans intervalle bien appréciable dans le même groupe musculaire ou dans un groupe voisin ou éloigné ; ces contractions n'amènent pas de déplacements étrangers d'un membre ou de la tête, mais leur imprime seulement plutôt des secousses ; il siège de préférence à la face, aux avant-bras et à la partie antérieure du thorax — A la face ce sont surtout les muscles qui s'insèrent à la commissure labiale et l'orbiculaire des paupières qui sont en jeu. La langue n'est pas tirée hors de la bouche, pas de nystagmus — Les contractions ne se manifestent pas plus à un moment donné qu'à un autre, cependant le malade dit qu'elles reviennent plutôt quand il veut faire un travail minutieux, c'est ce pourquoi l'écriture est à peu près impossible — Les contractions ne sont absolument indolentes, l'excitation de la peau ne semblent pas les provoquer.

La force musculaire paraît un peu diminuée dans les membres inférieurs, tous les mouvements sont sans hésitation, sans tremblement, sans ataxie.

La sensibilité au contact semble diminuée partout surtout aux membres inférieurs —

Pas de douleur rachidienne spontanée ou à la pression — Etat d'habitude bien prononcé —

Pas de palpitations — Rien au cœur ni aux poumons.

Les fonctions digestives s'accomplissent bien — Appétit

Les urines ne contiennent ni sucre ni albumine

Le malade affirme qu'il ne pratiquait pas la masturbation sur lui-même.

20 Sort dans le même état.

BIBLIOTHEQUE UNIVERSITAIRE SECTION SANTÉ - LYON 1 -

SCD Lyon 1

SCD Lyon 1

SCD Lyon 1

SCD Lyon 1

SCD Lyon 1