Généralisations néoplasiques du cœur et du péricarde

HOTEL-DIEU. — *Salle* St Charles N° 49

Nom Georges Schuffer
né à Volmunster (Moselle)
demeurant à
profession Journalier
âge 70 ans
tempérament
constitution
entré le 27 mai 73 (malade depuis 15 jours)
~~sorti~~ mort le 25 août 73

DIAGNOSTIC ET RÉSUMÉ

Cancer de l'estomac
Généralisation
noyau au le cœur

Résumé de l'Autopsie = C. de la petite courbure — cancérisat. des ganglions lombaires — du foie — Cancérisat. des os iliaques, fosses iliaques, fosses iliaques externes.

HISTOIRE PATHOLOGIQUE

Début il y a 15 jours — Pas de maladie antérieure à signaler — Pas d'alcoolisme.

Faiblesse dans les membres inférieurs s'accompagnant de douleurs diffuses — Siégeant le point maximum au niveau de la fosse iliaque externe droite — Pas de troubles de la sensibilité; cependant on chatouille la plante des pieds sans provoquer de mouv. réflexes — Le malade marche avec peine en traînant un peu — Rien du côté de la colonne vertébrale — Rien du côté de l'abdomen

Etat général satisfaisant

10 juin Délire de plus en plus depuis 2 j. Langue claire
Pas cordiale Inappétence Repond

Lyon. Impr. A. Bonnaviat, rue Ste-Catherine, 15.

DATES	HISTOIRE PATHOLOGIQUE	PRESCRIPTIONS
19 août	Athérome artériel. Collection purulente au niveau de l'arcade crurale droite. Pas de souffle intermittent crural — on entend un simple souffle systolique suivi d'un bruit non soufflant. Affaissement prostration. Fuligineux des dents sèchement de la langue. Pli cachectique de la peau. Tuméfaction de l'arcade crurale côté droit avec fluctuation. Les mouv. de la hanche sont limités et douloureux. Rien à l'auscultation du cœur	
23	Le malade prend le phen de Chegin d'une façon irrégulière pendant son séjour	
28	Pommolence continuelle. Fuligineux des dents langue L 108. G.g. rétrécissant l'action du phen de Chegin en lui mettant caractère que et dessus	

Autopsie faite le 30 août

Cavité thoracique. Poumons emphysémateux le droit présente des adhérences intimes dans toute son étendue. G.g. plaques calcaires au milieu de ces membranes. La plus large a bien les dimensions d'une pièce de 1 fr. — Sur le poumon gauche les adhérences sont analogues mais moins étendues.

Le cœur présente sur sa face antérieure des adhérences péricardiques filamenteuses. Toujours sur la face antérieure au point du ventricule droit qui se confond par sa paroi antérieure avec la cloison interventriculaire noyau de la grosseur d'une petite noisette offrant à l'extérieur une apparence graisseuse mais plus dense au toucher. Sur la coupe on voit un tissu blanchâtre dense. Sur la face interne on voit correspondant à ce noyau de petites végétations papillaires (Noyau de généralisation)

Les ganglions bronchiques et péri-aortiques sont sains.

Cavité abdominale. Le foie est graisseux et offre tant à sa surface que dans l'épaisseur du parenchyme des noyaux blanchâtres de la grosseur d'une

avéline. Un certain nombre sont voisins des veines ou hépatiques dont les grosses branches paraissent saines.
L'estomac offre sur toute sa petite courbure une dégénérescence blanchâtre dense. La tumeur s'étend plus d'un côté du cardia que du pylore toutefois les deux orifices sont sains.
Les reins ne présentent d'autres altérations que de nombreux petits kystes urinaires.
Les ganglions lombaires présentent tous l'altération cancéreuse.
La tumeur que nous avons constatée sur le vivant est toute sous aponévrotique située sous le psoas iliaque. La tumeur elle-même est située dans la fosse iliaque interne et correspond au noyau indurés qu'on sentait pendant la vie. Quand à la portion fluctuante la plus grande partie est au dessous de l'arcade de Fallope. Elle consiste en une collection de liquide filant brunâtre dont le siège précis paraît être la bourse synoviale du psoas. Pas de communication avec l'articulation qui est parfaitement saine. Au dessous de la portion solide de la tumeur l'os iliaque est altéré fragile se laisse pénétrer par le scalpel. Une coupe pratiquée en ce point permet de constater l'existence d'une tumeur volumineuse dans la fosse iliaque externe de même nature que les autres de sorte que l'os iliaque altéré lui même est englobé au centre de cette double dégénérescence.

HOTEL-DIEU. — *Salle* Charles *N°* 90

Nom Jh Grasson
né à St Pierre de Chandieu
demeurant à id
profession cultivateur
âge 60 ans
tempérament
constitution
entré le 5 Juin 75 (Malade depuis 3 ans.)
sorti ~~le~~ mort le 3 aout 75

DIAGNOSTIC ET RÉSUMÉ

Cancer de l'estomac

Autopsie :
Cancer du pylore et de la grande courbure (infiltration)
Propagation probable au foie
Generalisation aux seroses (Péritoine du foie, et du diaphragme, plèvre, péricarde) — au myocarde (placards flaques cancéreux)
Tubercules calcaires, apex pulmonaires — Ganglions intra-thoraciques caséeux — ganglions bronchiques caséeux ou calcaires.

HISTOIRE PATHOLOGIQUE

Pas d'antécédents héréditaires — Pas d'alcoolisme —
Bonne santé antérieure — Il y a 3 ans que le malade commence à voir sa santé altérée —
Depuis cette époque il a eu des vomissements marc de café et surtout des vomissements alimentaires tous les jours pendant un an
Rentré à l'hôpital à cette époque — il y séjourna trois mois environ et en sortit bien amélioré — Depuis un an il ne vomit plus, mais les digestions sont longues et accompagnées de tympanisme, et malgré la cessation des vomissements le malade maigrit —
Actuellement il ressent des douleurs lombaires — Depuis 2 mois il a de l'œdème des jambes le soir — Il est difficile de trouver la teinte cachectique sous le masque de hâle qui couvre le visage du malade, mais il nous dit que pendant l'hiver il était pâle —
La palpation epigastrique ne permet pas de constater de tumeur dans cette région, mais on trouve une sensation

DATES	HISTOIRE PATHOLOGIQUE	PRESCRIPTIONS
	plus dure que ordinairement. La première est douloureuse — Diarrhée assez abondante — 8 à 10 selles par jour mais elles sont peu copieuses.	V. de Bordeaux
	Depuis 2 mois catarrhe laryngo-bronchique —	
	~~Expiration~~ Inspiration rude au sommet droit et en arrière.	
15	Depuis 2 jours le malade a l'œdème des membres inférieurs	Les urines traitées par l'acide nitrique ne donnent aucun précipité albumineux.
26 —	Le ventre est ballonné depuis 5 ou 6 jours, — on constate un peu d'ascite	V. de quina
2 juillet	La sonorité pulmonaire est un peu moindre à la base droite que à gauche — La respiration y est un peu plus obscure et les vibrations thoraciques sont légèrement diminuées. Mais ces symptômes sont peu marqués. En avant, on trouve de la sonorité dans les 4e et 3e espaces intercostaux, et lorsque on fait pencher le malade on y trouve une submatité bien marquée. — L'œdème des membres inférieurs persiste toujours aussi marqué ainsi que le ballonnement du ventre	Pot. ou { Sp. d'acide / Sp. de soude
4 juillet	Le malade a eu deux vomissements ce matin — L'ascite persiste toujours avec beaucoup d'ascite — Le diaphragme est refoulé en haut. —	
12 —	Le malade a encore eu q.q. vomissements. Il a q.q. fois des syncopes. Les phénomènes ascitiques persistent toujours. Le foie ne paraît pas augmenté.	
14 —	L'ascite a beaucoup augmenté. Il y a de la dyspnée, et l'amaigrissement s'est plus prononcé. Les vomissements ne sont pas revenus depuis 2 jours	

Lyon. Impr. A. Bonnaviat, rue Ste-Catherine, 13.

· Prossard – 90.

N° 21 bis.

DATES	HISTOIRE PATHOLOGIQUE	PRESCRIPTIONS
16	Le malade a des vomissements bilieux toutes les nuits depuis 3 jours	
21	L'ascite n'a pas augmenté de volume l'œdème est toujours considérable Vomissements bilieux plus abondants Toujours de la stéatorrhée – Le bas-gauche a râles sonores à ce niveau – Pouls petit, mou, dépressible –	
30 –	Le malade a eu un vomissement noir de Café – L'œdème des membres infér. a presque entièrement disparu – L'ascite est également moins considérable.	
1 aout	Dépérissement g^al. prostration –	
3 aout	Mort ce matin	

Autopsie.

Méninges opaques et épaissies à la convexité –
Rien à la base –
Rien dans le cerveau –
Estomac – Dégénérescence concentrique de la paroi stomacale, sans tumeur – Lorsqu'on fend l'estomac suivant sa g^de courbure on trouve cette grande courbure épaissie dans sa moitié inférieure – ainsi qu'au niveau du pylore – Le néoplasme est infiltré dans la paroi et ne fait pas saillie. –
Le foie présente une plaque de 5 centimètres de longueur sur 3 de largeur, au niveau de l'extrémité gauche sur la convexité. – Cette plaque est dure au toucher et à la coupe présente un aspect lardacé.
Le Péritoine sur le foie et le diaphragme –

DATES	HISTOIRE PATHOLOGIQUE	PRESCRIPTIONS
	des granulations cancereuses, de la grosseur d'un grain de millet. — Les ganglions intestinaux sont tuméfiés et pleins d'une matière caseeuse — Rien dans les Reins. — Ascite considérable Les Plèvres présentent de chaque coté des granulations cancereuses semées en grand nombre — Epanchement peu considérable à gauche, de couleur citrine. — Dans les poumons on trouve au nombre de 4 à 5 seulement des tubercules gros comme un petit pois qui ont subi la degenerescence calcaire, et ne peuvent le couper sous le scalpel. Les ganglions bronchiques ont subi les uns la degenerescence caseeuse (ce sont les plus nombreux) d'autres la degenerescence calcaire. — a l'ouverture du Pericarde on trouve un epanchement sanguinolent et sur la face interne du pericarde, aussi bien que sur le myocarde des granulations cancereuses analogues à celle du peritoine et des pleures, mais ici elles sont confluentes au lieu d'être discrètes. De plus on trouve sur la face anterieure et posterieure du myocarde, deux plaques de 1 à 2 centimetres sur 0,005 mil. m. blanc jaunâtre — resistantes a la coupe et ayant penetré assez profondement dans le myocarde — probablement de nature cancereuse	

HOSPICES CIVILS DE LYON

HOTEL-DIEU

Nom Barnouin Salle 4e Femmes Lit N° 128 F°

Prénoms Véronique

Age 48 ans

Profession Lingère

Né à Montélimar

Demeurant à

Entré le 9 Mai 1883

Sorti le Décès le 21 Mai 83.

DIAGNOSTIC ET RÉSUMÉ

~~Pleurésie gauche~~

~~Pneumonie triomphale~~

Carcinome de l'utérus

généralisation au foie au cul-de-sac péritonéal

Epanchement pleurétique double

mais plus abondant à gauche

Péritonite.

Chef du service, M.

OBSERVATION CLINIQUE

Elève interne, M.

Père mort à 75 ans d'une maladie inconnue

Mère morte au même âge. pas de renseignements non plus

Elle a eu 10 frères ou sœurs. un mort à 19 ans, syphilitique. Les autres sont tous morts avant l'âge de 5 ans.

Bonne santé habituelle. Elle a eu six fausses couches vers le 6e mois et une fille qui a vécu quelques mois. Elle ne paraît pas avoir eu la syphilis. Elle a eu des rhumatismes dans les reins à l'âge de 15 ans et fait à raison à dix

père syphilit elle mêm a été contagionnée

Elle est malade depuis 4 mois environ, mais déjà avant elle souffrait du ventre et avait une grande faiblesse. Les règles qui venaient régulièrement ont disparu depuis ce moment. Les pertes blanches abondantes et fétides les ont remplacées. La malad. met tous ces symptômes sur le compte d'une chute qu'elle a faite à cette époque dans un escalier.

Actuellement, La malade est faible. son teint est bon parole est un peu traînante. Elle perde tout son

Nom _____ Salle _____ Lit N° ____ F° ____

embonpoint qui était considérable.

Le ventre est très ballonné, mais sans ascite. pas de constipation. Il n'est douloureux, ni spontanément ni à la pression. Les pertes sont abondantes, et se composent de sang et de pus fétide. Incontinence d'urines.

Digestion assez bonne. pas de maux d'estomac ni de vomissements. Anorexie.

Cœur. La pointe du cœur est dans le 5e espace intercostal à 3 travers de doigt en dedans du mamelon. Son choc est très prononcé et soulève visiblement la paroi thoracique. La percussion ~~du cœur~~ de la paroi antérieure du thorax donne une sonorité qui normale dans le 1er espace, prend le caractère stodique dans le second et diminue dans le 3e pour ~~devenir~~ être remplacée par la matité dans le 4e. Le cœur n'est pas hypertrophié. ~~Il y a~~ Pas de frémissement au niveau de la pointe mais

Du entendu dans toute la région précordiale un souffle intense au 1er temps, qui acquiert son maximum au niveau du 3e espace sur le bord gauche du sternum. Il ne dépasse pas à gauche la ligne mamelonnaire, et s'étend à droite jusqu'à deux travers de doigt du bord du sternum, et haut jusqu'au clavicule. Il ne se propage pas sur les vaisseaux du cou.

Les jugulaires sont le siège d'un pouls veineux dont la systole se fait en deux temps.

Pas de souffle au second temps.

Poumons. Il y a huit jours environ, le malade a eu de la fièvre et des frissons accompagnés de dyspnée. Actuellement elle ne tousse et ne crache pas, et n'a plus de dyspnée. Le poumon gauche en arrière est

Nom Salle Lit N° F°

à partir de la partie moyenne de l'omoplate. Les vibrations sont diminuées dans toute cette région.

A l'auscultation, le murmure vésiculaire s'entend mal on a un souffle doux qui atteint son maximum d'intensité au niveau de l'angle de l'omoplate. L'auscultation de la voix donne dans ce point de l'égophonie plus haut la résonnance de la ~~voix~~ résonnance de la voix s'entend mieux et se propage plus loin que du côté sain. plus bas elle est très diminuée.

L'épanchement remonte en avant jusqu'à la 3e espace intercostal quand la malade est assise, jusqu'au 4e seulement quand elle est couchée.

10. Léger précipité d'albumine

11 Ventre volumineux. matité sur les parties latérales. Ascite.

15. La malade a perdu beaucoup de sang hier dans la matinée et la soirée elle est plus pâle. le bruit de souffle persiste avec tous ses caractères pouls 96. très dépressible

16. Depuis hier la malade a continué à perdre du sang mais en moins grande quantité. Les téguments sont beaucoup pâles. la malade est affaissée, éprouvant parfois un sentiment de manque d'air. L'impulsion du cœur est toujours perçue au niveau des 4e et 5e espaces avec la pointe dans le 5e espace dans la ligne du mamelon. L'impulsion n'est pas forte mais est bien sentie. pouls petit dépressible 96. Le pouls veineux est très léger et appréciable seulement à la partie inf. du cœur. A l'auscultation on perçoit toujours le souffle systolique tout le ~~mal~~ maximum est dans les 4e et 5e espaces mais plutôt dans le 4e. ~~Il~~ il est moins intense que précédemment. toutefois dans le 4e et 5e espace et dans la portion comprise entre le sternum et la ligne mamillaire, il masque en partie le bruit systolique : on ~~ne~~ cesse qu'on l'entend.

Nom _____ Salle _____ Lit N° ____ F° ____

sur une moins grande étendue. Ainsi il est moins prononcé dans le 3 espace et surtout dans le 2e, où on l'entend à peine puis dans le 5 on sent de le percevoir en dehors du mamelon tandis qu'on l'entendait jusque à la ligne axillaire. Sur le sternum on le perçoit encore au niveau des 3 4 et 5 espaces mais non au dessus. Enfin à droite du sternum dans les espaces int même en bas. Il n'est plus perçu, tandis qu'auparavant on le constatait dans ces régions

En arrière on ne retrouve plus la matité et le souffle constaté à gauche. Il y a seulement un peu de diminution de la sonorité avec un peu de tympanisme à la base gauche. Mais de ce côté plus de souffle ni d'égophonie, ni en arrière ni sur les parties latérales où la sonorité est revenue.

Cas de souffle vésicul. Pas de souffle cérébralique. Veines peu remplies

respiration 10 grande prostration.

Augmentation de l'œdème des jambes.

17 La malade a continué à perdre surtout dès qu'elle fait le moindre mouvement. Elle est de plus en plus affaissée. pouls 96 L'intensité du souffle a encore diminué, et le bruit systolique est moins L'impulsion du cœur est toujours bien sentie, quoique faible

19. La malade ne perd plus de sang, mais des matières teintées en noir. mêmes phénomènes au cœur. Le souffle très apprécié dans le 4e et le 5e se propage peu au loin

20 La malade n'a plus de pertes de sang, mais seulement des pertes grisâtres, fétides. Elle est obligée de garder constamment le lavoir en raison de l'écoulement involontaire de l'urine. Elle ne s'aperçoit pas du même de l'émission des matières fécales. Elle est très pâle très affaissée, avec de la gêne respiratoire et de la tendance aux lipothymies.

L'impulsion du cœur est toujours bien perçue persistance du souffle systolique, toujours très net et même très accusé dans les 3e, 4e, 5e espaces gauches du sternum à la pointe. maximum dans le 5e et le 4e, mais il n'est toujours plus perçu à distance comme au début. pouls 96.

La malade répète que lorsqu'elle a des pertes de sang, non seulement elle est soulagée de ses douleurs de ventre mais respire plus facilement

Nom _____ Salle _____ Lit N° ____ F° ____

21. Mai. Ce matin à 7h la malade se plaint très vivement d'étouffements, puis de souffle du ventre. Vers 8h 1/4, injection de Chl. de Morphine de ~~0,01 1/2~~ un centig. et demi. Au moment de la visite à 9h nous la trouvons très pâle très affaissée avec une respiration haletante de 28 et très ample. Le pouls est petit, filiforme, irrégulier, certaines pulsations passent presque inaperçues. Les battements du cœur sont affaiblis et également irréguliers et fréquents. 140. On trouve toujours le bruit de souffle dans les mêmes espaces mais notablement diminué d'intensité surtout pour les battements faibles. Car dans les battements forts on l'entend mieux. Les pupilles sont resserrées et la malade est un peu obnubilée elle répond vaguement aux questions. Elle se plaint encore de son ventre qui est très tuméfié. Depuis 6h du matin elle n'a rien perdu.

Morte le 21 à 2h après midi

Autopsie. Cœur. Les bords antérieurs des deux poumons se trouvent en contact sur la ligne médiane jusqu'au niveau de la 3e côte. Plus au dessous apparaît une portion du cœur qui fait une saillie très prononcée et présente une teinte anormale. On voit en outre qu'il existe une synophyse du péricarde. De chaque côté du cœur le poumon présente quelques adhérences lâches. Après avoir séparé le cœur de l'appareil pulmonaire, on remarque que le cœur est augmenté de volume et que cela tient non seulement à ce que le péricarde est adhérent et présente une surcharge graisseuse très prononcée, mais aussi à ce que ~~le~~ qu'il existe au niveau de la partie antérieure du ventricule droit une tumeur volumineuse et dure qui fait corps avec l'organe.

Cœur Gauche. Le cœur gauche ~~m~~ est un peu augmenté de volume et sa cavité est en rapport avec cette augmentation. L'oreillette gauche est un peu augmentée de volume et l'endocarde est manifestement épaissi. Il existe aussi un peu d'épaississement

Nom _____ Salle _____ Lit N° ____ F° ____

de la valvule mitrale qui a une teinte blanchâtre et qui est suffisante. Orifice mitral 8 cent.

L'orifice aortique n'est ni insuffisant ni rétréci. Les valvules comme l'endocarde sont épaissies et blanchâtres. L'orifice mesure 5 cm 1/2. L'aorte est épaissie et présente de nombreuses plaques jaunes d'athérome surtout au niveau de la crosse.

L'oreillette droite est augmentée de volume, et ses parois sont épaissies. Les veines caves ne sont pas dilatées.

Cœur droit. L'orifice auriculo ventriculaire droit est agrandi, il mesure 11 cent. Les valvules sont également un peu épaissies et ne n'obtient pas une occlusion complète sous l'influence d'un courant d'eau. Du reste quelques muscles papillaires paraissent envahis par une tumeur blanchâtre qui fait saillie dans le ventricule et qui fait saillie également au niveau de l'orifice de l'artère pulmonaire sous forme de mamelons irréguliers d'aspect analogue à des caillots fibrineux anciens. Quand on met de l'eau dans l'artère pulmonaire elle ne s'écoule que lentement bien que les valvules ne puissent pas se rapprocher en raison de la tumeur qui fait saillie au centre de l'orifice et l'occupe presque en entier. Orifice de l'artère pulmonaire 7 cent. Les valvules ne sont pas altérées.

Après avoir ouvert le ventricule on voit qu'il est manifestement dilaté et agrandi. On aperçoit une ~~saillie~~ tumeur au niveau de la face ant.re et interne faisant saillie dans toute la hauteur du ventricule. On dirait un caillot fibrineux en raison d'une légère couche fibrineuse qui la recouvre, mais après l'avoir incisée on voit qu'elle appartient à la tumeur déjà signalée plus haut et qui est de forme ancrée de 5 cent. de diamètre d'avant en arrière et 6 cent. dans le sens vertical. Sans compter le prolongement jusqu'au niveau des valvules sigmoïdes qui a 2 cent 1/2, il un autre prolongement vers la pointe du cœur qui a environ 2 cent. Le péricarde est adhérent à la tumeur, en l'enlevant, la tumeur présente une surface blanche analogue à celle qui fait saillie dans le ventricule avec très peu d'inégalités, mais seulement quelques arborisations vasculaires. Sur la coupe elle offre une teinte blanc-grisâtre, et une consistance inégale et

Nom Salle Lit N° F°

même du ramollissement en certains points. Le point qui se trouve à la pointe est tout à fait ramolli et il en résulte une vraie cavité. La surface même de la tumeur présente des points de consistance inégale. On aperçoit sur ses bords de petites tumeurs de la grosseur d'un pois ayant la même coloration et la même consistance qu'elle et qui sont situées dans le péricarde viscéral épaissi ou mieux dans la néomembranes qui le recouvrent. Entre elles se trouvent également des exsudats fibrineux. Ces tumeurs existent sur toute la surface du cœur, beaucoup plus nombreuses sur les ventricules et plus rares sur les oreillettes où elles sont cependant très manifestes. ~~Et~~ On les constate après avoir détaché le péricarde pariétal qui s'enlève assez facilement. On trouve alors une surface lisse qui montre seulement des sillons au niveau des petites tumeurs. En cherchant à détacher le péricarde viscéral, on détache d'abord une membrane de 1 à 2 mill d'épaisseur et qui contient la plus grande partie des petites tumeurs. On la sépare du cœur et sur les l'surfaces on trouve des exsudats fibrineux au milieu desquels se voient les tumeurs, plus nombreuses sur la néomembrane mais existant aussi en moins grand nombre au milieu des exsudats qui adhèrent intimement au feuillet viscéral. La plupart peut encore être enlevée par le radage sans que le muscle soit mis à découvert, mais dans quelques points cependant les tumeurs paraissent ~~difficiles~~ adhérer au péricarde viscéral. Le muscle cardiaque n'est envahi qu'au niveau de la grosse tumeur où il est détruit sur une grande étendue qui correspond aux diamètres de la tumeur. Quant au péricarde pariétal il est un peu épaissi, mais se détache facilement et présente une surface lisse. En certains points on enlève en même temps une partie de l'exsudat avec les petites tumeurs et même celles-ci adhèrent aussi au péricarde viscéral en quelques points rares.

Nom _____ Salle _____ Lit N° _____ F°

Épanchement séreux dans les plèvres, beaucoup plus abondant à gauche où le lobe inf. est en partie atélectasié.

Poumons. ils sont de petit volume et n'offrent aucune altération il n'existe aucune oblitération vasculaire. Le foie n'est volumineux et présente plusieurs noyaux blancs de la grosseur d'une petite noix faisant saillie à la surface de l'organe et ayant les caractères d'une généralisation cancéreuse. L'une des tumeurs située à la partie postre a le volume d'une mandarine elle est ramollie de telle sorte que par la section on obtient une grande cavité.

Du L'intestin on trouve des exsudats purulents et surtout vers les parties déclives. où il existe un peu d'épanchement purulent. Dans le petit bassin les anses intestinales sont recouvertes de pus et adhérentes aux organes génitaux qui sont enclavés par les adhérences multiples.

L'Uterus n'a pas été examiné.

Les reins sont un peu graisseux et l'un deux présente une dilatation du bassinet et des calices, due vraisemblablement à la compression de l'Uretère dans le petit bassin

Péricardites diverses

HOTEL-DIEU. — *Salle* St Charles N° 8 79

Nom François Olivier
né à Lussan (Gard)
demeurant à
profession facteur d'inst. de musique
âge 34
tempérament
constitution
entré le 11 avril 1874 — Rentre le 10 juillet 74
sorti le 22 aout 1874 Absent le 24 août 74

DIAGNOSTIC ET RÉSUMÉ

Phi 3
Pneumo-thorax avec épanchement purulent
Péricardite purulente
Hydrophie cardiaque

autopsie

HISTOIRE PATHOLOGIQUE

Père âgé de 80 ans —
Mère morte à 54 d'une maladie de poitrine —
après 18 mois de maladie
5 frères en santé sur vie ne toussant pas —
à 23 ans a eu la variole —
ne s'enrhumant pas habituellement
Toux depuis pas 6 mois —
Il y a 3 mois la toux est plus aiguë et
oblige un séjour au lit de 8 jours
A partir de ce moment
la toux persiste et s'accompagne
d'étouffements généraux augmentant
pendant les jours,
sueurs nocturnes
jamais d'hémoptysies

Poitrine sonore — Vibrations normales
Pneumo-th. à droite — Pas de l'expect. obliterant
Gouttière de la fossette inférieure — Rocoté
Ses dépendances pas sensibles — 1873
Union médicale 1873 GP N° 66 — Page 838 et 853

1473

Lyon, impr. A. Bonnevial, rue Ste-Catherine, 13.

DATES	HISTOIRE PATHOLOGIQUE	PRESCRIPTIONS
	Actuellement la tonne persiste — aucune hypertrophie gauche de l'artère — Diminution de sonorité du côté gauche ~~avec~~ diminution du murmure et nombreux râles muqueux plus répandus dans tout le poumon surtout au sommet et en avant — Dans le crâne rien et rien claviculaire les râles sont à leur plus grand. Rien au cœur	
23 août	rien sans le même état	
Entrée le	10 juillet 74 — Il y a 2 jours sans cause appréciable, sans prodrome de toux il est pris d'un violent point de côté à gauche dyspnée et orthopnée considérable — A son entrée on constate les lésions du sommet un peu plus avancées — A partir de l'épine de l'omoplate jusque à la base sonorité tympanique — à la base matité — et l'auscultation souffle amphorique, tintement métallique — Bruit de flot par la succussion. Pas de bruit d'airain —	
Autopsie	24 août 74 — A l'ouverture de la plèvre — issue d'un peu de gaz et liquide incolore mais peu — épanchement purulent en litres à peu près, à odeur nauséeuse — La paroi est lisse avec qq. fausses membranes peu épaisses. Le poumon est très petit rétracté et refoulé contre la colonne et en haut il a qq. adhérences — Il est entièrement transformé en cavernes plus ou moins grandes mais très nombreuses. On ne retrouve pas la perforation — L'autre poumon ~~est~~ est rempli de masses ~~tuberculeuses~~ à divers degrés de ramollissement. Peu de cavernes qq. adhérences au sommet pas de liquide. Le cœur ne présente rien du côté des valvules — Le péricarde est rempli d'un liquide sero-purulent avec une couche épaisse de fausses membranes plus 1 cm. Myocarde peu résistantes et ne étant pas de très longtemps. Foie gros — Reins normaux — qq. granulations tuberculeuses sur la ~~mésentère~~ plèvre —	

MODÈLE N° 21.

HOTEL-DIEU. — *Salle* St Charles *N°* 69.

Nom Raymond Pierre

né à St Agrève (Ardèche)

demeurant à

profession Scieur de long

âge 73 ans

tempérament

constitution

entré le 10 Juil 1876

sorti le Mort le 6 7bre 76.

DIAGNOSTIC ET RÉSUMÉ

Cardiaque

autopsie
- hypertrophie
- péricardite ancienne à le cœur
- pleurésie double
- anasarque
- néphrite parenchymateuse

Père mort à 60 ans de cœur inconnu
Mère mort à 60 ans de cœur inconnu

1er frère mort à 18 ans de pleurésie - malade 6 jours
2e frère mort à 50 ans de ~~[illegible]~~ inconnu
1 sœur mort à 65 ans sans troubles
1 sœur mort à 60 ans sans troubles sans œdème de mort

HISTOIRE PATHOLOGIQUE

Ex R. par
Raymond Pellintz
Pharm
Cas Y° X

Le malade a un éléphantiasis ancien du scrotum. Il était de l'âge adulte à la suite d'un coup d'épée?
Il curhumait facilement les hivers. Mère et
y a 3 mois il sentait qu'il est fatigué oppressé
et il est entré à St Augustin 3 ou 4 est sorti
avant hier. — Il y a de mois œdème des membres inférieurs
dyspnée forte. — Anasarque gr. le membre
inférieur droit énormément œdématié. Le
membre supérieur droit sont aussi sentent vers le
coude.

Malade dans mortis inférieure en arrière et dans les 1/3 inférieurs en avant
Pleurésie droite ancienne. Souffle intense intense
gg râles muqueux humides vers angle inférieur
d'omoplate. — Dyspnée considérable.
~~[illegible]~~ vibration thoracique sont conservées
à gauche en face d'obscurité à droite
Cœur hypertrophie pointe d'officielle c
Sortie, au dessus de mamelon on entend
un souffle systolique qui se propage du côté

DATES	HISTOIRE PATHOLOGIQUE	PRESCRIPTIONS
	Avec douleur le long du bord ...	Vers le Cœur
	Di le bord axillaire — en remontant le souffle diminue et que du cartilage de la 3e côte on entend un bruit musical comme un bruit de frottement dans	
1er	le maximum se trouve vers cartilage de la 3e côte droite. On ne peut exactement préciser si ce bruit coïncide le 1er ou le 2e temps. Il est musical et donne tout à fait l'impression d'un bruit de percussion	
	le pouls excessivement petit filiforme est à peine tâté avec difficulté — On ne peut constater ~~la direction~~ du souffle sur le trajet des artères, pouls veineux très marqué aux jugulaires	
	~~L'œdème~~ Le membre inférieur droit le œdème est en	
	teinte rouge avec phlyctènes	
	Sur le dos avant bras gauche large plaque ecchymotique et sur le mêlon 2 g tache de purpura. Quand malade rapporte à une chute faite il y a 1 mois environ et avait de temps à autre tous les 15 jours à peu près des crises épileptiques. Il a seulement repris ses sens à la suite d'un frottement pleural vers cartilages costaux droits	
2e 11		
12	A gauche matité à la base, avec souffle bien marqué dans un point limité vers angle inférieur l'omoplate. A droite le souffle est trouvé sur une plus grande hauteur. Alter sommet droit, la vibrations thoraciques sont exagérées. Plus on descend vers les bases plus le murmure est obscur	
3e —	Souffle systolique à la base	℞ 2 g.
	urine — albumine	Nitrate d'argent 30 g
16	diarrhée	décoct blanche
16	moins de diarrhée	℥ album
18	plus de diarrhée	3 par jr. B. L.
19	apparition avec fièvre cette nuit —	
4e 20	Le cartilage de la 3e côte est sensible au bruit de cœur mais le sommeil ~~est de la 3e côte~~, ~~partie~~ au niveau du cartilage de la 2e et 3e côtes intercostal. Double bruit de frottement, avec diminution très grande des bruits du cœur, sellement on entend les bruits secondaires avec difficulté — Plus de pouls veineux parce que tension est trop forte — Les signes de la	Vésicat sur la base du cœur. Jugulaire sont dilatées sans pulsation. Double pleurésie persistant. Dans les 2 cases souffle
21	Légère protéinurie — le bruit de cœur ~~mais~~ a disparu	
22	Blanchie	
24	diarrhée est arrêtée	urine — D = 1019. albumine par chaleur acide faiblement

Lyon. impr. A. Rossarial, rue Ste-Catherine, 18.

DATES	HISTOIRE PATHOLOGIQUE	PRESCRIPTIONS

Suite du N° 69

N° 21 *bis*.

DATES	HISTOIRE PATHOLOGIQUE	PRESCRIPTIONS
31	impulsion du C. étendue. Pouls serrés dont le début est antérieur à la pulsation artérielle, mais dont le sommet correspond au choc artériel. — Pouls rendu très difficile à sentir, très petit. Cependant chaque battement du Cœur est perçu à la Radiale	
VIIII §	pectoralgie. Dème toujours considérable	
26	Oedème a encore augmenté surtout du côté droit sur lequel le Malade se couche. Coloration violacée des téguments surtout aux extrémités des membres et à la face. Pouls veineux sensible surtout pendant l'inspiration. Il a la région précordiale, augmentation de la matité de la 4e à la 6e côte étendue dans le sens vertical et en dehors à 2 travers de doigt en dehors. — Impulsion faible et maximum dans le 5e espace intercostal en dehors du mamelon. Elle est aussi faiblement perçue à la région épigastrique et au-dessous des fausses côtes gauches. ~~Pouls 92~~ 92 pulsations cœur ~~radiale~~ Pouls difficile à sentir à cause de l'œdème, mais à la carotide on trouve toutes les pulsations correspondantes aux batt.ts du cœur. Epanchement pleural toujours considérable.	
28	Crachats muco-purulents, visqueux, striés de sang. — toujours de l'albumine dans l'urine.	
1er/7bre	Augment. de l'œdème des 4 membres avec coloration rouge violacée des extrémités et refroidissement.	

HOTEL-DIEU. — *Salle* St Charles *N°* 87

Nom Barratin Joseph
né à
demeurant à
profession tramer
âge 52 ans
tempérament
constitution
entré le 18 9br. 76
sorti le mort le 28 9br 76

DIAGNOSTIC ET RÉSUMÉ

Pleurésie Double
Cachexie
Adenite bronchique chronique
Péricardite -

HISTOIRE PATHOLOGIQUE

A l'examen initial abus du vin et alcool ; bonne santé ; ribotte fréquent.	Reprend dimanche (19 9br) frisons ; point de côté à la base droite du thorax. Toux. Dyspnée. Le lendemain crachats colorés en jaune. Depuis ce temps fièvre intense. Et dyspnée croissant.
14.	Aujourd'hui : fièvre intense céphalalgie. Faiblesse croissant. Dyspnée. = Face rouge congestionnée sans cyanose. Ulcérations = Mat à la base droite. GLA = Abolition de la voix et du murmure vésiculaire à la base droite par décubitus exclusif.
20 9br	= Extension à la base gauche : souffle et retentissement vocal vésiculaires dans le haut. Chronicité de la congestion à la base droite.
21 9br	= Respiration très obscure à droite avec matité. Le lendemain grandes inspirations qui vont en avant du souffle avec gg. râles. Aujourd'hui plus de souffle mais de gros râles sous-crépitants. Matité de plus en plus marquée à gauche et à droite. Respiration très obscure à droite en avant. Râles secs. Urines non fréquentes.
22 9br	= Toujours même obscurité à droite à la base : abolition des vibrations thoraciques. = Respiration rude avec gros râles muqueux.

DATES	HISTOIRE PATHOLOGIQUE	PRESCRIPTIONS
23 fév.	Voyons du souffle à droite avec rétrécissement et [illegible] démontrent des vibrations thoracoques du côté droit. Voyons nous. [illegible] intense	
24 fév =	Temp. toujours élevée. P = 120 .. Délire cette nuit	
25 fév	= Délire toujours la nuit = Souffle pleurétique à droite. Pas de souffle de gauche. Râles muqueux des 2 côtés. Râles vibrants des 2 côtés.	
26 fév	= Persistance du délire. Mêmes phénomènes.	
Autopsie	= A l'ouverture du sujet on trouve le foie abaissé en grand volume et [illegible] à la coupe. La rate est volumineuse très friable. Les reins sains; un petit kyste ancien dans le droit abcès. En enlevant le sternum on trouve une poche d'où s'échappe un liquide jaune trouble. Il y a à peu près 3 litres de ce liquide. La poche est formée par la plèvre enflammée, elle est depuis des années [illegible] en tactinet. Cette poche occupe la partie antéro-latéro-inférieure de la plèvre droite. Elle est complètement limitée par les adhérences des 2 plèvres entre elles. Cette première poche communique avec une seconde qui se trouve en arrière, large mais non [illegible] nombreux. Détente nettement la 1re poche de la 2e. [illegible] 3 litres de. En bas et en avant la 1re poche repose sur le diaphragme et la paroi abdominale. Latéralement à droite le poumon est adhérent au diaphragme par des fausses membranes épaisses depuis longtemps [illegible] 1 centimètre de épaisseur. Les fausses membranes sont taillées, et on voit par gonflement en haut et en arrière même aspect [illegible] de fausses membranes épaisses de 1/2 à 1 centimètre [illegible] et faisant adhérer les 2 plèvres et entraînant [illegible] possible [illegible]. Les vaisseaux intercostaux présentent aussi des fausses membranes épaisses qui tendent à adhérer les côtes entre elles.	
	Le cœur droit est rouge quinaud, [illegible] congestionné. Les adhérences du côté des 2 côtés inférieurs à la coupe et sur le sinus [illegible] rouge, et des [illegible] du [illegible]. Le foie inférieur est [illegible] congestionné et [illegible]. Du côté gauche le lobe inférieur est sain. Le lobe inférieur présente quelques [illegible] et assez sensibles en arrière. A la coupe il est congestionné et un peu abdominal; le liquide qu'il en découle est un peu [illegible] et [illegible]. Le lobe moyen entre les 2 est sain. Pleure saine.	
Cœur	= Les 2 cœurs sont hypertrophiés. Dimensions = 13 cm de large; 11 de long. Les 2 reins sont hypertrophiés. = La 2e poche est enflammée et présente des fausses membranes en tactinet. Il contient environ 1000 gr. de liquide séreux. La 2e poche est [illegible] de graisse.	
Aorte	= 99 plaques d'athérome.	
Ganglions	= Inflammation des ganglions autour de la trachée et de l'origine des bronches. Les ganglions sont plus [illegible] vers la coupe et entoure d'une capsule fibreuse épaisse. Dans l'épaisseur [illegible] excavations [illegible] et jaune en dessous. Dans la trachée et les bronches et leur tissu noir [illegible] formant des [illegible] sur la face interne de la trachée. Les ganglions ont de même [illegible] et jaune. 99 [illegible] pulmonaires.	

Lyon, Impr. A. Bernoudat, rue Ste-Catherine, 13.

N° 91.

HOTEL-DIEU. — *Salle* St Charles N° 1 1

Nom Ch. Ag. Colin

né à Champlieu (Doubs)

demeurant à

profession Journalier

âge 22 ans

tempérament (fort, grand maigre)

constitution

entré le 1 juin 1876

sorti le

DIAGNOSTIC ET RÉSUMÉ

Rhumatisme polyarticulaire
[Phthisie pulmonaire]
Péricardite aiguë
Pt

HISTOIRE PATHOLOGIQUE

Rien mort. o fils 8 ans
Rien avoir bien portant.

plusieurs hemoptysies il y a 1 an et 8 mois
dernier il y a 15 jours

Toux depuis 1 an ½ environ
douleurs thoracoïdes aiguës depuis 3 jours
actuellement. — Sommet droit respirant rude
soufflant
— Foyer gauche crépitements nombreux

Pouls = 136 Resp = 60
Orthopnée avec intense.
facies exprimant l'anxiété

Cœur matité en plus augmentée 3 cm
vertical. Bruits bat sans bruits et à l'épaisseur
accentué au calme. Bruits forts du frottement
coïncidant le clapotement valvulaire
le bruit de frottement et en tenir saillie suivant

Lait.
Pas Pariétaux ~~[illegible]~~
litre 1 g.

Poit. sel fl. Digitale 0.30.

o mal dec fait remonter
à une quinzaine de jours
sa dyspnée considérable
laquelle s'est aggravée
depuis 3 jours et a
obligé de quitter son
travail

DATES	HISTOIRE PATHOLOGIQUE	PRESCRIPTIONS
	le pouls vin on s'entend, sourde ~~et~~ le pouls s'est plus crépitant vers la base	
	les articulations du coude droit et du poids ~~droit~~ ~~[illegible]~~ [illegible] d'arthrite rhumatismale depuis 3 jours environ	
1 jour	Le bruit de frottement s'entend surtout de la portion comprise entre la mamelon gauche et le bord droit du sternum. Le maximum d'intensité est sur la dernière pièce du sternum	
	Pas de dysphagie	
	Ces bruits ne sont pas entendus dans l'aisselle et ne se propagent pas dans les vaisseaux du cou —	
Soir	Le soir, battements carotidiens plus accusés que ce matin. Sommet, = Le malade accuse lui-même une douleur pulsative occipitale ~~[illegible]~~ accusée. — Douleur du coude droit plus accusée ce soir que ce matin et qui nécessite une bandelette vésicante	
	Urines. Densité : 1023. tissus rouges, dépôt abondant, jaunâtre rougeâtre. Sang albumine. Chaleur fait disparaître le précipité qui est formé d'urates et phosphate ~~[illegible]~~ de magnésie	
Jour 3	Le douleur occipitale a disparu mais le malade éprouve de la dysphagie, qui a signalée hier matin. Les frottements cardiaques sont devenus plus rapprochés, leur siège est toujours dans l'appendice xyphoïde. Mais leur timbre est plus fort qu'hier et on les entend aussi bien vers le point et vers la base. Absence souffle dans les carotides. — Le 2e battement plus fort que le 1er	
4	Pas de double souffle crural — Le 1er bruit du cœur est prolongé et rudes et a un caractère soufflant. Bruit dans les vaisseaux du cou toujours pas de douleur à la pression ~~[illegible]~~ péricardique	bandelette vésicante ~~[illegible]~~
5	Respirations 44 — Pouls 112. — Nouvelle douleur au poignet droit. — Opp moins considérable. Mêmes phénomènes d'hypergénie	
Jour	sur face antérieure de la pièce du sternum vers l'articulation avec le 2e cl existe un souffle systolique très net qui se propage à cette partie restante. Mais disparaît ensuite. Le point double frottement a gagné le caractère un peu soufflant	
6.	Ce qui fait distinguer ces bruits de bruits de souffle c'est que le 1er commence avant le systole et que le 2e finit avec le claquement valvulaire	
7	52 Pouls 100	
8	Le dysphagie est moindre. Les battements cardiaques sont moins accentués. Les bruits de frottement deviennent de plus en plus rapprochés rudes. Sens à droite	
9	Pouls devient régulier rythme plus lent jours on supprime le lait qui provoque la soif	
10	Pouls 40 on supprime digitale	On note le malade [illegible]

Lyon. Impr. A. Bonnavial, rue Ste-Catherine, 13.

Suite n° 44

DATES	HISTOIRE PATHOLOGIQUE	PRESCRIPTIONS
Jeu 18	Amélioration. Plus de douleurs articulaires	
13	L'auscultation fait constater que les 2 bruits correspondant aux claquements du cœur sont beaucoup plus éloignés l'un de l'autre et cette avec lesquels au temps de frottements plus secs plus rapprochés qu'ils le étaient mêmes on pourra percevoir plus de dysphagie. Urine 95 battements cardiaques Rien dans les vaisseaux des membres	
14	Pouls devenu irrégulier depuis hier. Les bruits sont rapprochés à l'extrême qu'il y ait un souffle mais il s'arrête encore exactement au claquement valvulaire sans se prolonger Rien dans les vaisseaux.	
15	Nouvelle poussée rhumatismale. Douleurs du poignet droit. Le tamponnement est remarqué partiellement depuis 3 jours Urine – aspect trouble sanguin, – quantité = 1700 cc. D = 1020 Lait 1 litre	
16	Douleurs du poignet droit. Ouvrant le malade à la diète lactée	
17	Urines q = 2000 limpides claires transparentes, légèrement jaunâtre sans aucun dépôt D = 1012	
18	Urine trouble q = 1500 D = 1012	
19	urine en 16 heures – q = 1500 D = 1006. Bruits sont dans l'espace intervalle? un peu au sphacèle de manubrium, depuis hier les bruits du cœur sont devenus beaucoup plus nets. Il n'y a plus de pattements appréciables. Bruit analogue au souffle du poumon qui persistent en nombreux et marquant vers cœur. gênant pour l'auscultation du C. – Plus de douleurs de la articulation. Sonde entre 2e et 3e côtes quinze q = 600 total 2100 cc – traite opiacée	
20	Bruits du C. sourds – pas de claquements nets – bruits peu distincts l'un de l'autre claquements dans poumons gênent un peu l'auscultation	
21	Urine q = 740 D = 1021	
22	Ur. q = 750 D = 1016	
23	U q = 1125 D 1018	
24	q = 750 D = 1018	



Le malade se trouve plus gêné de sa ~~gêne~~ le mois de juillet se passe sans phénomènes bien importants à noter Vacciation pulmonaire fait toujours des progrès

VIII 1 Bruit de souffle rare de C.

Dans le 4e espace intercostal au dehors du mamelon on entend battement de la pointe et on trouve en point un bruit de souffle systolique marquant l'claquement. Ce souffle s'entend depuis le sternum ~~jusque au bord gauche~~ jusque un peu au dehors du mamelon. Mais le sommet est au point précis de la pointe. On l'entend aussi un peu dans le 4e espace intercostal et même un peu au 3e au dehors du mamelon mais il est beaucoup plus faible. On ne le perçoit pas dans le 6e espace. Bruit de cœur au niveau de la région cardiaque. Vibrations plèvrales sèches

16 Le malade se plaint toujours du point de côté. Tête pendant toujours douloureuse dans la partie inférieure du poumon à cause d'adhérences nombreuses.

Lyon, Impr. A. Bonnaviol, rue Ste-Catherine, 18.

Modèle N° 21.

HOTEL-DIEU. — *Salle* St Charles N° 144 Suite

Nom

né à

demeurant à

profession

âge

tempérament

constitution

entré le

sorti le

DIAGNOSTIC ET RÉSUMÉ

HISTOIRE PATHOLOGIQUE

2 Vesicatoires

Cat 18

V Br

Sol effervescente 16

Gouttes amères de Baumé VI. 22

16

19

Régime hémoptysique

Mêmes signes stéthoscopiques que le 1. VIII. Le bruit de souffle ne se propage pas. et cette tonité à un point très peu étendue en dehors des mamelons à la partie moyenne entre sternum et mamelon

Expectoration Brouillards

Crachats hémoptoïques. La ⁴⁄₅ fait disparaître des parties

point d'albumine dans urine, malgré dyspnée des membres inférieurs

La malade est très oppressée, le mouvement respiratoire thoracique sont très marqués et empêchent de voir ce qui est pris dans le pointe les battements du cœur ne déterminent aucun mouvement appréciable sur la paroi. D'ailleurs ces battements sont faiblement perçus. le maximum est dans le 5e espace des dehors et en dedans du mamelon.

Il existe un bruit anormal sur la région précordiale dans toute la partie située à gauche du sternum. C'est un bruit de bruit systolique, accompagné d'un bruit de pinçulement. Il est maximum en dehors sur le 5e espace intercostal. Dans la position couchée entre le bord gauche du sternum et la ligne mamelonnaire. Cependant on l'entend encore en dehors du mamelon du côté de l'aisselle, mais affaibli. Les claquements sont nettement perçus à la base. 120 pulsations. Egalement perçus au carotide et à la radiale. Bruit petit régulier. Synchronisme des battements du cœur et de la carotide.

Des côtés des poumons, matité au sommet gauche, obtusité dans la partie inférieure, dû impossibilité de limiter le matité du cœur. Respiration insuffisante au sommet avec gros R muqueux. gargouillement. les R muqueux s'entendent jusqu'à la base. c'est dû à ce qu'on perçoit dans toute l'étendue du poumon, avec le moindre inspiration qui en amène. Ce gargouillement

Hydropericarde
Péricardite au début

Modèle N° 21.

HOTEL-DIEU. — *Salle* 4ème femmes N° 158

Nom Rousset Anne

né à Lyon

demeurant à id

profession gardeuse de bestiaux

âge 66 ans

tempérament

constitution

entré le 5 juin 1880

Sorte Morte *le* 1er juin 1880

DIAGNOSTIC ET RÉSUMÉ

Néphrite interstitielle

Hypertrophie du Cœur

HISTOIRE PATHOLOGIQUE

De côté de l'hérédité : mère morte à 78 ans =
père mort à 46 ans, d'accident =
a eu un seul frère mort 63 ans, il souffrait tant et qu'il jurait =
Antécédents de la Malade : très forte constitution
pas de maladie antérieure = jamais de douleurs
articulaires = a eu 3 enfants, dont deux morts en
très bas âge = le 3ème est en bonne santé
= tousse habituellement les hivers depuis 9 ans =
a toussé constamment depuis un an = et est
très essoufflée tant le jour qu'elle marche et surtout
qu'elle veut monter un escalier =
Œdème des membres inférieurs depuis 3 semaines =
un peu de gonflement abdominal =
Actuellement tout est un peu calmé ; Respiration
est un abondante et purement muqueuse =
Dépressible et temporaire très grande =
Appétit très diminué = malade ne prend que q. q. potages
qu'il vomit q. q. j. à la suite de quelques efforts de toux = cependant

DATES	HISTOIRE PATHOLOGIQUE	PRESCRIPTIONS
	La sclérotique ~~est~~ ~~teinte légère~~ un peu cyanosée est une légère teinte subictérique = Veines du cou dilatées = pas de pouls veineux = Coeur =	Face et conjonctive
	Coeur : battements assez réguliers q.q. irrégularités = battement le point du cœur bat dans le 6ème peu en dehors du mamelon = Bruit de souffle à la pointe au 1er temps = Les artères radiales ne présentent pas de tortuosité ; ne sont pas athéromateuses	= de temp. en temps pas très énergique espace intercostal et ~~Cte~~ contracté ~~en bas~~ le 1er temps. (?) pas de tortuosité secondaire =
	Poumons : percussion : ~~matité~~ en avant, à droite matité à partir de la 5e côte ; l'étendue de la matité varie suivant la position qu'on fait prendre à le malade = en arrière : matité dans le 1/3 inf. ou le 1/3 inf. à droite à gauche : sonorité normale	
	Auscultation : poumon : à gauche : rien à droite : en avant, obscurité, puis obscurité de respiration vésiculaire à partir de la 5e côte = En arrière : obscurité de la respiration dans le 1/3 inf. au-dessous de l'angle inf. de l'omoplate	
	pas de souffle = pas de vocalisation à retentissement de la voix haute = pas de bruit de frottement	
	Ch. La palpation abdominale, on trouve un fait volumineux, dépassant d'un doigt le rebord des fausses côtes	5 litres de dough
	Urines : donnent par l'ébullition un nuage léger = malade a eu un peu de polyurie = pas de trouble de la vue	
21 juin	On ne trouve plus d'albumine ds les urines.	Persistance du traitement

DATES	HISTOIRE PATHOLOGIQUE	PRESCRIPTIONS
6 juillet	La dyspnée persiste quoique moins forte que les jours d'œdème aux membres inférieurs = Commencement d'œdème au niveau de la base du sacrum =	
	Persistance du bruit de galop = Au contraire au niveau du 4e espace intercostal et près du bord gauche du sternum, les bruits du cœur sont mal frappés, obscurs, peu distincts, confus, sans qu'on puisse percevoir de souffle véritable =	
	= persistance d'un peu d'épanchement à la base droite, en arrière; on l'a trouvé de la matité; de l'obscurité de la respiration, une diminution du vibratoire thoracique; mais pas de bruit de souffle, pas de modification de la voix.	
	= Urines examinées à nouveau n'ont donné aucun précipité albumineux, tout comme l'ac. nitrique, tout pour le chlorure	
10 juillet	bien que l'œdème soit à peu près complètement disparu aux membres inférieurs, et qu'il ait aussi sensiblement diminué aux parties internes des cuisses et au niveau de la région des reins et du sacrum principalement, le malade se plaint toujours d'une oppression vive, plus forte à certains moments parfois sans cause appréciable, mais surtout dans les matinées. Le malade, le malade est sur le point de dormir = Les téguments sont toujours plus colorés avec teinte un peu jaunâtre	
	L'impulsion du cœur est toujours forte: pointe dans le 5e espace intercostal, en dehors du mamelon, jusque sur la ligne axillaire on trouve toujours le bruit de galop indiqué précédemment = Les bruits du cœur mouillés et nettes et d'abord surtout en raison de la forte insuffisance du cœur = Le 1er bruit semble précédé d'un claquement d'un léger bruit anormal, ressemblant un peu à un roulement un peu rude, très court = Le second bruit est court mais l'accent dit mal frappé, surtout au niveau du 3e espace intercostal gauche. Ces phénomènes d'auscultation sont surtout sensibles à gauche du sternum dans les 4e 5e 6e espaces intercostaux jusque la pointe =	
	= Le pouls est petit =	
	Pas de souffle intermittent crural, aucun de la veine à frottement. Le bruit systolique	

DATES	HISTOIRE PATHOLOGIQUE	PRESCRIPTIONS
21 juillet	Depuis 4 ou 5 jours œdème de la paroi thoracique droite, œdème des membres inf., œdème de la partie inf. du tronc — toujours de la matité dans la moitié inf. du côté droit en arrière — Mais pas de souffle — Pour le cœur, même état qui précédemment —	
25 juillet	Les urines, examinées par la chaleur et l'acide nitrique donnent un précipité albumineux très abondant. —	
4 août	Outre les phénomènes d'ascite précédemment décrits on peut noter le premier bruit au niveau de la pointe et nettement soufflant —	
12 février	L'œdème a considérablement augmenté. La malade est dans un état de somnolence. Elle prend encore un peu de vin. L'œdème est généralisé à tout le corps. —	

Autopsie. — 1.° L'existence de sérosité en large en liquide ascite en assez grande quantité. Dans le thorax et dans l'abdomen il en reste également une certaine quantité dans le péricarde.

Dans les poumons on ne trouve rien de particulier; on ne constate pas de tubercules; il n'existe qu'un très léger degré de congestion.

Cœur. — Le cœur est volumineux; son poids est de 350 g.; les orifices ne sont pas rétrécis ni altérés; ils sont en bon état. Les valvules sont également saines; elles s'adaptent aux orifices qu'elles doivent obstruer à certains moments. Quand on remplit les ventricules d'eau, quand on les pelote, on ne trouve qu'un commencement d'athérome à la base de la valvule auriculo-ventriculaire qui n'est pas suffisant pour entraver leur fonctionnement. Au niveau de la crosse de l'aorte et en un point seulement, l'athérome est manifeste; et là quatre à cinq plaques calcaires dures. La athérome dans la grande coronaire, la branche antérieure.

Les parois du cœur sont augmentées de volume surtout l'oreillette gauche; mais ce qui frappe surtout c'est la dilatation du ventricule gauche; cette cavité est de volume du poing. Les cavités des oreillettes et du ventricule droit paraissent aussi augmentées de volume, mais à un degré beaucoup moins prononcé.

F. Jeanne N° 188 — Hypertrophie du cœur.

DATES	HISTOIRE PATHOLOGIQUE	PRESCRIPTIONS
autopsie faite	La paroi du cœur est un peu épaissie, comme il a été dit, paraissant répondre comme à la cause seulement quelques points d'adhérence sur le foyer fibro-cardiaque qui donnent naissance aux cordages. La section de la pointe sur le foyer extérieur du cœur, on constate une plaque blanchâtre de la largeur d'une pièce de 1 franc. Elle fait un saillie à la pointe du côté gauche du ventricule, une petite hémorrhagie intime sous le feuillet viscéral du péricarde. Elle paraît avoir été produite par une petite collatérale de la coronaire antérieure. Reins. — Ils ne sont pas augmentés de volume. Poids : rein droit = 130 gr. ; rein gauche = 130 gr. La capsule se détache facilement de la substance corticale. Cette dernière ne paraît pas augmentée ni diminuée. Elle a ~~de l'épaisseur~~ une couleur normale. La substance médullaire ne présente également rien de particulier. Les pyramides sont nettement distinctes et, par leur couleur normale, tranchent ~~[illegible]~~ manifestement sur les autres parties. Rate. — La rate est très petite, rétractée, atrophiée. Poids = 170 gr. A la coupe elle ne présente rien de particulier. Foie — Le foie est également atrophié : son poids est de 820 gr. A la coupe il offre une teinte blanchâtre jaunâtre tout à fait analogue à celle que présente un foie gras. Il paraît peu congestionné et de type graisseux tout à fait sans petit volume. La surface est lisse et n'offre aucune particularité. Opération grande tumeur fibreuse du volume d'un œuf de poule remplissant la cavité du bassin, jusqu'au col. Elle était adhérente et s'enucléait très facilement.	

N° 21 *bis*.

DATES	HISTOIRE PATHOLOGIQUE	PRESCRIPTIONS

HOSPICES CIVILS DE LYON

HOTEL-DIEU

Nom Chiron Salle 4e Femmes Lit N° 148 F°

Prénoms Jeanne

Age 56 ans

Profession Cloutier

Né à Chambéry

Demeurant à xxx

Entré le 15 7bre 1883

Décédée Sorti le 16

DIAGNOSTIC ET RÉSUMÉ

Angine de poitrine ?

Autopsie : Insuffisance aortique

Péricarde dite vierge

Chef du Service, M.

OBSERVATION CLINIQUE

Élève interne, M.

Père et mère morts à 50 ans environ. Plusieurs frères ou sœurs en bonne santé. Deux morts très jeunes. La malade n'a pas fait de maladie grave antérieure. Pas de signes de scrofule dans sa jeunesse.

Depuis deux mois, elle se plaint d'une oppression qui la fatigue beaucoup. Le mal a toujours été en empirant, et depuis trois jours la malade a des accès fréquents de suffocation. Elle entre à l'hôpital.

Elle est couchée sur son lit, en proie à une dyspnée assez intense. Dès l'abord on est frappé par la teinte blanche de ses téguments, la malade est d'une pâleur extrême. On constate un peu d'œdème au niveau des malléoles, et elle dit avoir les jambes enflées quand elle quitte ses chaussures. Ajoutons, l'examen est il commencé que la

Nom Salle Lit N° F°

athéromateuses crétacées qui prédominent au niveau de la courbure. L'air introduit dans l'aorte s'écoule rapidement dans le ventricule.

Les valvules sigmoïdes sont notablement altérées : Recroquevillées, épaissies, tiraillées dans leurs dimensions propres et au niveau de leurs insertions contiguës, elles laissent au centre, au niveau des nodules d'Arantius, et à travers entre deux insertions voisines un passage pour le sang qui peut ainsi refluer dans le ventricule. Le doigt introduit dans l'orifice sent que par suite de l'épaississement, cet orifice est rétréci.

Estomac : rien d'anormal.

Reins : rien —.

Rate : rien —.

N° 21.

HOTEL-DIEU. — *Salle* St Charles. N° 76.

Nom Alexandre Richard.
né à St Didier (Rhône)
demeurant à
profession Verrier ex forgeron.
âge 46 ans.
tempérament
constitution
entré le 6 mai 1876
sorti le

DIAGNOSTIC ET RÉSUMÉ
Endocardite chronique.
Rétr., Insuffisance aortique.
~~Lésions d'~~ Insuffisance du orifice auriculo ventriculaire
Autopsie
Péricardite récente

Opyme Mitrétique 40 gr.

Père et mère morts à un âge très avancé
pas de maladie antérieure — ~~pas~~ rhumatisme.
Il a toujours joui d'une santé parfaite, lorsqu'il y a 2 mois
il s'aperçut que son travail ~~lui occasionnait~~ ~~dans une~~ oppression,
cette oppression accompagnée de douleurs précordiales et de quelques
étourdissements l'obligèrent à quitter son travail.
Les fonctions digestives sont considérablement ralenties
~~mais~~ elles sont encore régulières.
A l'examen du cœur on ne trouve pas de voussure,
le choc du cœur n'est pas impétueux. La pointe bat
dans le 6ème espace un peu en dehors du
mamelon.
A l'auscultation les battements sont irréguliers,
avec un léger bruit lointain anormal à la pointe
aucun bruit ne se propage dans l'aisselle.
A la base le 1er temps est sec avec un battement
frappé et fait place à un bruit de souffle

N° 76

DATES	HISTOIRE PATHOLOGIQUE	PRESCRIPTIONS
	très prononcé, le bruit de souffle s'entend très bien derrière le corps du sternum il semble se prolonger jusqu'à son appendice	
Vendredi 9	On ne perçoit rien dans les gros vaisseaux du cou. Le pouls est petit, irrégulier, non bondissant. Les 2 radiales offrent peu de différence — ~~pouls parfois tout à fait~~, général assez bon, ni cordéine, ni facies propre de Corrigan.	
9 Mai.	un peu de pouls [illegible] veineux. le pouls de la radiale est peu régulier — à la base 1er bruit sourd, souffle très court le 2e bruit ancontinu est en partie masqué par un bruit de souffle diastolique intense s'entendant sous tout le sternum et dans la partie voisine du mamelon d'intensité à la base. Sur la dernière pièce du sternum et dans la position comprenant cette partie et la ligne mamelonnaire on perçoit encore le bruit diastolique faible, un bruit systolique accompagné d'un léger souffle qui ne marque pas ce bruit. A la pointe et en dehors du mamelon dans une étendue de 3 travers de doigt on perçoit un bruit de souffle systolique très net, prononcé remplaçant le 1er bruit et bien différent comme caractère du bruit indiqué précédemment ainsique du bruit de la base. Aucun bruit anormal dans les vaisseaux du cou. Bruit de Duroziez dans la crurale dont les battements sont assez forts. Ceux de la radiale ne présente pas le caractère typique du pouls de Corrigan. Un peu d'œdème des membres inférieurs. Congestion des bases pulmonaires râles muqueux, crachats sero muqueux assez abondants.	Sulf. alcal. — Quin. 250 cc — Sp. pointe d'asperge 2 — Eau de chaux — Digitale a 30
	Pouls 88	
13	Mai ~~amélioration~~ à la suite du 0,20 de digital	
16	œdème des membres inférieurs. ~~amélioration de l'état général~~	
18	Examen de l'urine. Pas d'albumine	
19	Coliques. Urine. Pas d'œdème des membres inférieurs. Ascite légère	19 Vin potion à 3,30 g de digitale 0,0 de gerard

Lyon, Imp. A. Bonnasiol, rue Ste-Catherine, 13.

DATES	HISTOIRE PATHOLOGIQUE	PRESCRIPTIONS
19	Sous l'influence de la digitale le malade se plaint de douleurs coliques, battements g^ds. Batt^t de cœur moins fréquents = bruits, irrégulièrement rhythmiques et battements rapprochés l'un sur l'autre faible — grands intervalles — 1 battement à chaque battement on entend les bruits anormaux tels que ceux mêmes marqués au 2e battement — chaque battement précédent une pulsation à la radiale	11 — 11 — 11
23		Ext. Laudanum / amidon
24	Le malade urine un peu plus, reposé au lit	Vin pil. / Sacchorine / Jelly gelée } aa 40
26	constipation depuis 3 jours. Urine diminuée	Sol. { Huile Ricin / Sp. orgat } aa 30
27	plusieurs selles	
28	le malade dort, reposé, pouvant se tourner sur le côté gauche, reflux bien les mouvements vers le côté	Vin digitale 50 g
29	l'urine Jedlitz a amené 3 selles	Eau Jedlitz
		6 pilules. / Gomme 40. / Sucre 40
Juin 1	La quantité d'urine expulsée est plus que 500 c.c. la tension est forte = albumine par chaleur acide. Dilatation vasomotrice des art. capillaires, sur le pouce droit sous la peau épaisse, mieux par le bruit sous orbitaire. bien limité à cette région	Sp. digitale 1 gr. / Sp. Gouttes orang. aa.
8	cette nuit douleurs abdominales très vives, il a mis du sang, effort conducteur de défécation, ne suspend pilules	Gomme 40 / Décoct. 300 g.
9	Insomnie persistante depuis 1 mois	Ext. Théb. 0.05
11	— 2 selles f	E. vie allemande 12 g
14	constipat depuis le jour de l'emploi de vie allem	Lait Laxatif
15		
16	plusieurs selles, — extinction dimunie	E. Vie allemande / Sp. menthe } aa 15 g.
20	Matité à la base droite. le diaphragme étant beaucoup plus antérieur. obscurité de la respirat. et diminution des vibrations thoraciques à la base pas d'égophonie. — —	Lait 1 litre
21	Urine considérable	V. Bn.
24	a droite obscurité de la respirat à la base 93 1 moyenne de partie moyenne matité à la base sans égophonie	Vésicat. / Part. tous les jours / Oxymel Scillitique 40 g / Lait 1 litre
27	crachats muco purulents épais	
Juil 1	Matité à matité mixte droite et sans 1/3 inf gauche larbout à la moyenne abondants, humide + abondants à gauche — obscurité à droite, quand on le fait tousser on entend un peu de souffle à l'inspirat	6 Sol. { Sulfate / Sacchorine } aa 0.05
2	plusieurs selles — miction plus abondante	4 pil
3	appétit —	
6	~~[illegible]~~ selles diarrhéiques	6 pil

p. 91. Corps thyroïde. Tumeur de la tête et du cou

N° 76

DATES	HISTOIRE PATHOLOGIQUE	PRESCRIPTIONS
8	le malade vient pour — Adhérence mieux. Même régime conseillé	mêmes tisanes. Œdème de
10	urine q = 1000. D = par l'albumine	Lait. { fuschine 0,05 / I iodée 100
17	Examen après fuschine — on supp. fuschine	Lait Tilleul. VB
14	on supprime pilules de tilleul	Vin de Bourgogne 50 g
16	Crachats un peu teintés	V. de Bourgogne 80 g
21	on suspend p. un jour le vin de Bourgogne à cause de coliques qu'il a occasionnées au malade	
	pour 1 à 2 jours	Lait purgatif. V. de Bourgogne 120 g
VIII 2	infarctus. Crachats hémoptoïques depuis 2 jours assez abondants	
12	Injection peu abondante mais très vive piqûres considérable. Peau moitié supérieure du corps ; sclérodermie des membres inférieurs qui ne transpirent pas	V. de Bourgogne 100 g
18	l'adénie ne se modifie pas ~~le pouls~~ permet. et un phénomène accentué qui voyait 15 jours :	Lait purgatif.
21	Pas mieux.	
26	Anasarque a un peu augmenté.	
IX 9	Anasarque augmente toujours. Oppression plus forte. Nouvelle hémoptysie.	
11	Crachats sanglants persistent — oppression ~~moindre~~. Jalap scammonée	
14	les jambes sont couvertes de petite ulcération à fond gélatineux qui sont le passage de dépôt d'une transudation abondante	
19	nouvel infarctus cette nuit — Crachats sanglants oppression augmente — accès d'asphyxie très forte	Lait purgatif.
22	Mort à 11 a. m.	
23	à midi 0	

Cavité abdominale. Liquide jaunâtre foncé en grande quantité, sans flocons — pas de signes de péritonite.

Reins. gonflés très gros. sur fissurés à la coupe un saillie très visible des glomérules de Malpighi, — tissu jaune clair de la substance corticale ~~et colorée et substance et~~ — Droit. plus petit — même aspect que g. — Durs à la coupe

Foie gros — granulé — les canaux biliaires sont gorgés de bile et à la coupe du foie on les voit dessinés en étoiles rayonnées autour des cellules brunâtres. Rate très dure crânt sous le doigt — pas hypertrophiée

Cavité pectorale liquide dans les 2 plèvres en quantité notable. A droite. 2 adhérences au sommet — à la base adhérence très forte. à gauche. La plèvre pariétale est épaissie et on constate un épanchement considérable dans la plèvre. Des bandes fibreuses très fortes ~~et~~ ~~fibreuses~~ à gauche 2 adhérences résistantes, dépendances des 2 reflets de la plèvre, et résistant surtout à la base.

Poumons. Sommets emphysémateux. A droite le bord inférieur du lobe est sacrifié. il a une teinte foncée. A la coupe on voit une large région

asiste régère

Suite à l'autopsie du N° 76 : 23 IX 1876

DATES	HISTOIRE PATHOLOGIQUE	PRESCRIPTIONS
	complètement sevré de cicatrisation et ayant une coloration noire due à la présence du sang, et surtout au ~~[illegible]~~ résultat de l'ancien infarctus. Sur la surface, tout à fait sur le bord du poumon, petite cicatrice représentant (sur la coupe) à un point ~~[illegible]~~ du centre gélatineux.	l'aspect qui ~~[illegible]~~ les ~~[illegible]~~ sain de point normal.
	A gauche tout le lobe inférieur est fortement congestionné, mais sans présenter la dureté, la carnification qui se trouve à droite. On constate encore un peu de cicatrisation et la lymphe exprimée est en une mousseuse.	
	~~Cœur énorme~~. Péricarde un peu épaissi, distendu par un peu de liquide séreux. adhérent au cœur, surtout dans sa portion supérieure, où il présente de nombreuses tractus récents et qu'on peut détacher assez facilement. Il y a plusieurs cartouches. Cœur énormément hypertrophié. pas bien gras. Aorte très présente athéromateuse. Toute consistance des plaques dures jusques à la face interne et de petites hémorragies capillaires à sa face externe. Ces hémorragies à sont peu et. retrouvées dans d'autres organes.	

Lyon. Poy, veuve Bonnaciné et fils.

DATES	HISTOIRE PATHOLOGIQUE	PRESCRIPTIONS	

HOTEL-DIEU. — *Salle* St Charles *N°* 72

Nom Scay Fresnay
né à Lyon
demeurant à
profession Soieries
âge 22 ans
tempérament
constitution
entré le 12 Nov 73
sorti le

DIAGNOSTIC ET RÉSUMÉ

Maladie de Bright
Albuminurie
Anasarque
Tuberculose pulm. et pleural
Bronchite récente

HISTOIRE PATHOLOGIQUE

Détent de la maladie remonte à 8 mois
A cette époque, le malade s'aperçut qu'il était enflé, lourd d'esprit. Douleurs continues de tête et de vertiges.
A cette même époque, oedème des conjonctives de même ordre. Urines albumineuses. Glaires hyalines et granulées graisseuses. Foie hypertrophié de 2 pouces.

21 Déc. Le malade ne peut de voir les objets. Amaurose est l'état actuel

Lyon. Imp. veuve Dumoulin et fils

DATES	HISTOIRE PATHOLOGIQUE	PRESCRIPTIONS
9 Avril	73 Le malade se plaint d'avoir été à ~~gauche~~. Notre ming jaune à la base, à la partie postérieure et le long de la colonne et dans toute la cuisse droite	
2 juillet	Anasarque persiste. Peau marbrée une hypertrophie papillaire prononcée au niveau des cuisses et minimum sensible abondant à gauche Diminution notable de la sécrétion urinaire Depuis 5–6 jours une sueur diurne par jour. Pas de céphalalgie pas de vomissement pas de torpeur de la vue	
4 juin		Calomel 1 cal. 1 cg.
5	Toux quinteuse amenant fort peu d'expectoration douce	Pot. morphine 1 cent. 7 gr. ether 30 g.
6	Se plaint de peu pour avoir mal au ventre	
7	Douleur limitée à la partie droite et post de la base du cœur	
9	L'expectoration est peu abondante et purulente	
13	Le malade se plaint d'avoir eu froid bien soir et de n'avoir pu se réchauffer Douleur thoracique à droite	P 136 — Pot. mass. cent. 1/2 ctt 90 g. Sp. quina Gatus ana 30.
16	Râles ronflants disséminés partout couvrant les autres bruits pulmonaires légère chaleur de la peau et rougeur des pommettes Toux incessante crachats de muqueux blanchâtres fortement battus d'air — Difficulté d'avoir respiration fréquente. R 32 · P 128 Persistance de la diarrhée	
17	Vis plus de rougeur de la face P 100 Ecchymoses au sacrum. ~~Le~~ Persistance râles trachéaux persiste de la toux de l'expectoration avec les même caractères Oppression augmente. Persiste de la diarrhée	R 40 T°
18	Frottement à la base droite en arrière respiration Râles sibilants aux sommets à gauche	obscurité de la base droite
19	Foyer très oppressé	
21	mort à 7h matin	

Le Péricarde contient environ 300 g d'un liquide louche avec pseudo membranes molles se déchirant facilement. Sur les deux faces du péricarde se trouvent des dépots fibrineux soulevant facilement un peu plus adhérent au niveau de la partie moyenne du ventricule droit avec légère sensation rugueuse.

Sur la plèvre médiastine de chaque côté offre des adhérences lâches au niveau du péricarde. Les feuillets pariétaux et viscéraux côté gauche présentent des tubercules miliaires

Les plèvres sont adhérentes et épaisses. Du côté notamment dans toute l'étendue du poumon sauf au niveau du bord supérieur et antérieur. Tandis qu'à Dte les adhérences sont beaucoup plus lâches et ne sont très adhérentes qu'à la partie postéro inférieure. A un diaphragme les adhérences sont plus lâches et plus faciles à déchirer à Dte tandis qu'à gauche elles sont plus intimes. En soulevant la plèvre pariétale Dte ce qui ce fait avec une certaine difficulté ce qui est même impossible à la partie postéro inf le long de la colonne sans déchirer le poumon. On trouve les deux feuillets criblés de granulations. En outre la plèvre est recouverte de fausses membranes rougeâtre siège de granulat

Sur une coupe le poumon gauche est rosé paraît un peu congestionné cependant il est crépitant partout mais pas cédémate ni Emphysemateux en haut et en avant. Pas de tubercules miliaires mais q.q. noyaux caséeux de la grosseur d'un pois. Tout à fait au sommet une masse caséeuse de la grosseur d'une amande et 2 autres un peu plus petite environnée de tissu pulmonaire sclérosé ou dépression correspondante de la plèvre en arrière. Les bronches présentent une dilatation régulière générale

Côté droit Le poumon est plus dense quoique restant mou, à la coupe on trouve à la base une surface rouge grisâtre uniforme laissant écouler un liquide séro sanguinolent mélangé de bulles d'air peu nombreuses et très fines. Le sommet est un peu moins dense mais cependant cédémateux La pression fait écouler beaucoup de liquide avec les caractères indiqués plus

rouge et moins aéré. à la base plonge dans l'eau les morceaux de la partie inf. gauche le fond du vase, ceux de la partie sup. flottent entre deux eaux. En somme pneumonie hypo. Emphysème prédominant sup et antérieur. Les bronches sont également dilatées. Pas de granulation ni produit caséeux ni la plèvre ni dans le poumon. La surface des bronches est rouge contient beaucoup de mucosités aérées.

A niveau du hile du poumon gauche les ganglions sont hypertrophiés gros comme noisette amas entourant la bronche gauche tandis que ceux qui sont autour de la bronche droite sont moins volumineux plus mous. A la coupe ces derniers sont cédenateux. Les trachéaux les périaortique sont tous hypertrophiés.

Le cœur est hypertrophié assez ferme Larg. 11 ½ haut 10. Parois épaisses l'hypertrophie porte surtout sur le cœur gauche. Cavités sans valvules saines. Tous les orifices sont suffisants cependant l'auriculoventriculaire droit laisse échapper un peu d'eau au centre de l'orifice ~~valvulaire~~. Les valvules sont blanchâtres un peu épaissies. Cette teinte se prolonge un peu sur l'endocarde à leur voisinage. Sur les muscles papillaires ventricule gauche 9.9. taches ecchymotiques correspondant à des hémorrhagies dans le tissu musculaire immédiatement au dessous de l'endocarde.

L'aorte est saine son orifice 5 ½. Lorsque pulmonaire 6.

Le pointillé indiqué sur les muscles papillaires est dû à l'imbibition car on trouve de la matière colorante sans globules.

Le péritoine contient une séreuse parfaitement transparente il est épaissi partout présente une teinte blanchâtre principalement sur le foie et la rate. Pas d'altérat de ces organes.

Les reins sont volumineux altération graisseuse de la substance corticale tendant à envahir les pyramidales sous forme de traînées jaunâtres.

HOTEL-DIEU. — *Salle* St Charles *N°* 112

Nom Joseph Veilly
né à Villefranche (Rhône)
demeurant à
profession journalier.
âge 39 ans.
tempérament
constitution
entré le 22 bre 72.
sorti le mort le 9 janv 73

DIAGNOSTIC ET RÉSUMÉ

Alcoolisme

Hypertrophie du cœur
Péricardite.

HISTOIRE PATHOLOGIQUE

Bonne santé habituelle. Depuis l'âge de 14 ans, le malade prend chaque matin pour 0,10 cent d'eau de vie ou d'absinthe. Il buvait, ajoute, par jour en moyenne 1 lit 1/2 de vin, parfois 3 ou 4 bouteilles.
Le début des accidents remonte au mois de Septembre 1872 ; à cette époque perte complète de l'appétit, faiblesse très grande. Le malade entre alors à l'hôpital. Huit jours après son entrée, œdème débutant par les membres inférieurs puis s'étendant aux membres inférieurs et haut le corps, les mouvements du cœur et du diaphragme, les mouvements respiratoires de la douleur ; l'œdème a disparu et la douleur est disparue.
Le malade est gros, anémique, on

Lyon. Imp. veuve Bannerdat et fils

DATES	HISTOIRE PATHOLOGIQUE	PRESCRIPTIONS
	trouve dans les urines de l'albumine en notable quantité. Au microsc. de débris de tube. Il se plaint d'être très oppressé.	
21 X 6	Toux fréquente, expector. muq. pas d'altérat. de la tonacité. Encorné à droite et à gauche, expiration prolongée. Sur la clavicule droite, légère bruit au 2 temps de la respiration paraissant dû à un frottement, aux pays de râles sonores, mêm. phénom. en avant et en arrière. g. g. râles sonores, déterminés, râles muqueux au 2 lobes. Respiration fréquente, oppressée. Rien au cœur.	
23 X 6	Oppression très grande	
3 Nov.	73. L'auscult. a diminué. L'oppression est moindre et expectorat. muq. abondante. La partie supér. du thorax, le membre supér. droit sont atteints d'œdème. A l'auscult. murmure respirat. obscur. râles sonores. g. g. râles muqueux modérés	Sulfate de quinine. Thé laudanum.
4 Nov.	Vomissements fréquents. Gr. de oppression. Le malade se plaint de douleurs de tête. Diarrhée	
5 Nov.	Les vomiss. persistent.	
6 Nov.	Un peu de cyanose de la face, respirat. très fréquente.	
8 Nov.	Agonie. Mort le 9 Nov. 73	
10 Nov.	73. Autopsie. Poumons. Q. q. adhérences légères. Les poumons remplissent complètement la cavité. Ils sont très volumineux par suite d'un emphysème des plus marqués. Ils sont, en outre, ~~[illegible]~~ sur une coupe, il s'en écoule un liquide séro-sanguin.	
Foie	La face est gris. Il résiste sous le doigt et crie à coupe. La capsule, sur la face antéro-externe, est	

HOTEL-DIEU. — *Salle* St Charles *N°* 112

Nom

né à

demeurant à

profession

âge

tempérament

constitution

entré le

sorti le

Autopsie

DIAGNOSTIC ET RÉSUMÉ

HISTOIRE PATHOLOGIQUE

Reins

Coeur.

notablement épaissi. Il est gris, blanchâtre le foie à ce niveau est déprimé.

Les reins ont leur volume normal. Les uns comme, on aperçoit des parties, peu blanchâtres, de consistance moins ferme que celle du reste de l'organe. Cet état, en outre dû la substance corticale, suit du, la substance qui sépare la pyramide de petits points qui sont (glomérul. de Malpighi) atteints un peu hypertrophiés; pericardite. L=11; H=10 — bons les orifices sont suffisants, cependant les valvules présentent un peu d'épaississement sur leurs bords libres. —

Lyon. Imp. veuve Bonnaciat et fils

DATES	HISTOIRE PATHOLOGIQUE	PRESCRIPTIONS

Péricardite part elle ancienne

HOSPICES CIVILS DE LYON

HOTEL-DIEU

Nom Gavin Salle 4e Femmes Lit N° 127 F°

Prénoms Anthelmette

Age 50 ans

Profession Culottière

Né à Cordonnaz (Ain)

Demeurant à

Entré le 5 juin 1883

Sorti le

DIAGNOSTIC ET RÉSUMÉ

Insuffisance aortique

Pleurésie

autopsie

lésions de péricardite ancienne

Chef du service, M.

OBSERVATION CLINIQUE

Élève interne, M.

La mère de cette malade est morte à 57 ans asmathique. Son père est mort à 71 ans. Elle a deux sœurs en bonne santé. Elle même s'est toujours bien portée : elle n'a jamais eu de rhumatisme. Etant jeune elle a eu au niveau du sternum un abcès dont on voit encore la cicatrice. Menstrues depuis 6 mois.

Ce dernier hiver elle a beaucoup souffert. Au mois de Mars elle a fait un séjour à St Marie. Depuis cette époque l'oppression qu'elle ressentait auparavant est allée en augmentant. Elle peut difficilement faire un travail pénible. Il y a huit jours elle prit une purgation qui amena une aggravation dans son état ; sa faiblesse devint plus grande ~~elle~~ et son oppression augmenta. Depuis ce moment, elle ressent aussi des troubles gastriques. Elle n'a pas d'œdème des jambes.

Le jour de son entrée, elle est très oppressée : les secousses causées par le mouvement de la chaise à porteurs lui ont occasionné des vomissements bilieux. La face est pâle, les lèvres sont cyanosées

Imp. Aff. Louis Perrin

Nom _____ Salle _____ Lit N° ____ F° ____

dans le ventricule. Un rétrécissement de l'orifice antérieur est notablement rétréci. On ne peut y introduire que le petit doigt. En coupant l'aorte près des valvules, on juge alors très bien de l'épaisseur des plaques qui est considérable, et on se rend compte de la disposition des valvules qui sont très altérées. La valvule sigmoïde antéro-latérale droite présente une ouverture réduite au moins de moitié, par le fait du rapprochement des points d'insertion de la valvule à l'aorte. La base de la valvule conservant sa largeur. — La valvule antéro latérale gauche présente aussi un rétrécissement marqué, mais moindre que la précédente. Il en résulte que les bords de ces 2 valvules ne arrivent pas à se toucher, en raison de l'éloignement au niveau du point d'insertion sur l'aorte. Ces 2 valvules sont situées au même niveau, tandisque la valvule post. est située sur un plan inférieur, et forme une surface à peine concave, par suite de l'abaissement de son bord externe. Il en résulte une inocclusion absolue et une large ouverture faisant communiquer l'aorte et le ventricule.

Quand on ouvre l'orifice on voit l'effacement complet de la 1e valvule, celui presque complet de la 2e, tandisque la dernière reste trop grandement ouverte. L'aorte est tellement altérée que l'orifice des art. coronaires est très diminué.

La cavité du vent. gauche est dilatée, ~~en formant~~ globuleux. L'orifice mitral n'est pas altéré. Les parois du vent. sont un peu augmentées. Un peu de dilatation du coeur droit. — Dilatation de l'art. pulmonaire. Le coeur est en général augmenté de volume, surtout aux dépens du coeur gauche.

Foie. muscade. Reins. volume normal. substance corticale un peu graisseuse, dépressions sur certains points où la capsule est adhérente.

HOTEL-DIEU. — *Salle* St Charles *N°* 97

Nom Alex. Bonvier
né à Abrancher (Savoie)
demeurant à
profession
âge 73 ans
tempérament
constitution
entré le 4 aout 73
~~sorti~~ mort le 3 7bre 73

DIAGNOSTIC ET RÉSUMÉ

Rétrecissement ?
~~Insuffisance~~ mitrale ?
Hypertrophie du cœur
Infarctus pulm
Athérome artériel
adhérences du péricarde
Autopsie

HISTOIRE PATHOLOGIQUE

Le malade entre comme voyageur. D'une bonne santé habituelle le malade accuse un peu de gêne de la respiration depuis 6 semaines. Il n'avait jamais eu d'œdème et depuis 8 jours il présente une enflure assez notable des membres inférieurs. L'enflure remonte jusqu'au haut des cuisses. Le malade assure a pied de Fontainebleau et n'était que médiocrement incommodé par son œdème.

Au niveau du 4e espace entre le mamelon et le sternum bruit de frottement en 2 temps

Lot d'orthal 2,50
Décoc des gros Lart

Battements irréguliers
Urine beaucoup un peu de diarrhée
P 88.
Signes de la reine des prés eau albumineuse
Le lendemain de son entrée le malade

Lyon, Impr. A. Bonnavial, rue Ste-Catherine, 13.

DATES	HISTOIRE PATHOLOGIQUE	PRESCRIPTIONS
	présentant un souffle très net très facile à entendre au premier temps maximum entre le mamelon et le sternum. Le soir même il était très difficile de retrouver ce bruit si manifeste du matin. Le lendemain on l'entendait encore un peu le surlendemain il avait disparu pour faire place au pédoulement du 2e temps.	
	Pas d'albumine.	
12 août	Diarrhée abondante diurèse abondante. Œdème disparu complètement	un peu de Eau albumineuse Bismuth
14	Le bruit musical fait place à un bruit soufflant profond.	
18	Le bruit de souffle systolique a reparu. Le bruit diastolique a un timbre bien différent analogue au bruit cérébral. Les battements du cœur sont toujours plus fréquents que les pulsations de la radiale.	Suite de la digitale
21	On n'entend aujourd'hui que le souffle systolique mais il est entre le mamelon et le sternum	
23	Le souffle systolique est seul perceptible à la région précordiale et dans l'aisselle. L'œdème a envahi une partie du tronc. Diminution de la sonorité à la base du poumon gauche en arrière. Les vibrations sont diminuées. La respiration s'entend jusqu'à la base mais le murmure vésiculaire est diminué quand on fait tousser l'inspiration qui précède la toux devient soufflante. Ecchymoses sur le dos des mains. Râles muqueux à la base droite. En avant la matité commence à la 2e côte pour le côté gauche. Synchronisme des battements du cœur et de la carotide. P 100. Teint cyanosé, face colorée jaunâtre. Toux fréquente, crachats muqueux. Douleur région épigastrique au dessous des fausses côtes droites. Pouls veineux sensible à droite. Même nombre de pulsat au cœur et aux artères	peu nombreux 6 sangsues
24	Hypersécrétion très forte, matières glaireuses	

DATES	HISTOIRE PATHOLOGIQUE	PRESCRIPTIONS
	3 brides au péricarde et à la plèvre pariétale dans une part et à la partie inf du lobe inf. Cette dernière partie est adhérente elle tient au diaphragme par des bride adhérente ancien On ne trouve la crepitat que à la partie sup du lobe Sur le bord externe du lobe inf on trouve un espace de la largeur d'une pièce de 2f offrant une teinte noirâtre et l'on voit que le poumon est à nu et la plèvre comme ulcérée irrégulièrement. Cette portion correspond à un noyau indure de la grosseur d'une noisette dans la portion située au dessous Les 2 lobes sont en partie réunis par des adhérences anciennes La plèvre présente aussi à la partie postérieure et inf une tente rougeâtre qui correspond à un infarctus très étendu haut 8 centi 3-4 de largeur Un autre infarctus existe dans le point ulcéré indique précédemment Puis sur une coupe on voit infarctus entouré d'une substance blanchâtre ayant 2 millim d'épaisseur limitant la portion d'une façon irrégulière et venant se réunir à la portion ulcérée de la plèvre de sorte que le travail d'élimination qui commençait s'effectuait dans le poumon même et à la surface de la plèvre Dans cette masse on distingue 2 portion celle qui correspond à la plèvre ulcérée qui est ramollie lantie plus plus du et plus noire. En faisant passer un courant d'eau sur cette portion limitée l'énucléation se fait facilement. On trouve des caillots dans les branches de l'artère pulm. aboutissants aux points malades. Ces caillots sont noirs et présentent des points blanchâtres A côté de ces points on trouve des portions atélectasiques dans les 2 tiers inf L'adhérence à la plèvre pariétale se fait sur une étendue d'environ 20 f. Alors pénétrer la continuation de la plèvre est très difficile. La portion centrale n'a au contraire avec la plèvre pariétale que des adhérences lâches A la partie ant du lobe sup autre infarctus	

DATES	HISTOIRE PATHOLOGIQUE	PRESCRIPTIONS
25	Selles moins fréquentes. Oppression considérable. Pouls irrégulier mais toutes les pulsat. du cœur arrivent à la radiale. Persistance du souffle systolique	Vin rafé S. et cordiale Pot. sp. éther Sp. opéca
26	Râles sonores disséminés partout	
27		h. vésic. Suppr. de cette et opéca
28	Les crachats contiennent du sang. En arrière côté gauche respiration forcée un peu soufflante à la base avec quelques râles muqueux autour	
29	Crachats toujours teintés de sang. Même phen. du côté du poumon en arrière on trouve bruit plus caractérisé mais phen. remarqué ces jours derniers à savoir que pendant les expirations de la toux on entend le murmure vésiculaire assez fort accompagné de râles sonores. Le phen. n'est perceptible qu'en arrière. Très oppressé	
30	Respirat. manifestement un peu soufflante dans la base gauche. L'murmure arrive au mamelon	
1er	Sang dans les crachats extrémités froides et dans l'anxiété du souffle systolique	
2	Même état. Oppression considérable affaissement. Désordinement. Pouls imperceptible malgré cela le malade mange encore. Sang abondant dans les crachats	

Autopsie le 2 7e

Plus de sérosité dans la plèvre gauche avec fausses membranes filiformes. Le poumon est diminué de volume cependant il est rentrant dans son lobe sup. sauf une petite languette de la partie inférieure adhérente par

Epais et graisseux Manchette

Mêmes chez pour le diaphragme adhérence intime à la périphérie des surfaces correspondantes lâche au centre. Un peu d'emphysème au sommet sur le bord antérieur — Mêmes chez mêmes disposition pour les simples brides d'adhérence —

Du côté droit on trouve q.q adhérences minces dirigées de h en bas sur la partie latérale et une adhérence plus intime dans un espace de larg 2 4 haut 8 cent à la partie postérieure et inf. Au niveau de cette adhérence production fibrineuses infiltrées de sérosité — On trouve une congest très intense à la partie post des deux lobes sans limites bien accusées. Le commencement de putréfaction empêche de bien apprécier ces lésions En tous cas on ne voit pas de caillots dans les artères ce côté Emphysème très prononcé sur le bord ant et l'extrémité inf du lobe moyen.

Adhérence de la péricarde en avant au niveau du ventricule droit Elles sont intimes. on les détache avec le bistouri elle correspond à une plaque laiteuse qu'on retrouve au dessous —

En enlevant le cœur il s'écoule des cavités du sang gelée de groseille

Forte non dilaté nombreuses plaques et caillots autour du tronc brachio céphalique et autres

Cœur longueur 15 hauteur 13

Orifices artériels suffisants

Oblitération presque complète de la coronaire antérieure dans une étendue de 0m05 La branche du sillon auriculo ventriculaire rend des lésions athéromat qui obliterent presque complètement l'artère

L'autre coronaire présente seulement des points athéromateux sans diminution de son calibre Cependant la postérieure présente un point un peu rétrécie. Surcharge graisseuse nombreuses taches laiteuses La cavité ventricul gauche est notablement agrandie et ses parois très épaissies. Au ~~niveau de la plaque~~

Insuffisance de l'orifice auriculoventriculaire l'eau reflue au centre de la valvule Il existe des altérat athéromat sur la valvule

caracterisé par un peu d'épaississement avec teinte blanchâtre et surtout par un dépot calcaire à l'angle post de la valvule avec prolongement sur la valve interne maintenant constamment sur une portion de la valvule sans cependant empêcher son abaissement. Pas de rétrécissement spécifiale. Pas non plus de rétrécissement aortique. Epaississement des valvules conchétions calcaires au fond de la valve antérieure gauche. Plusieurs plaques calcaires immédiatement au dessus des sigmoïdes aortiques. Peu d'altération peu de dilatat de l'aorte ascendante. Athérome considérable au niveau de la crosse plaques calcaires nombreuses faisant saillie et ramollies même qq. délis à fibrine qq. unes sont sous forme de granulation calcaire framboise ~~[illegible]~~ avec fine poussière calcaire enveloppe de fibrine. Lemergence de la sous clavière droite est calcifiée analogue à un cartilage cricoïde d'autres plaques à l'emergence des autres artères au niveau de la courbure en avant et après toute aorte descendante et le tronc cœliaque présente des plaques jaunes et calcaires. Orifice aortique 8 cent.

Les muscles papillaires ont à la coupe un aspect blanchâtre graisseux.

L'oreillette est hypertrophiée.

Tous les muscles cardiaques sont gras.

L'auricule d.te est très insuffisante laisse refluer une assez grande quantité d'eau. Elle ne présente pas d'altération bien évidente. Cependant les cordages tendineux paraissent un peu courts et les valves paraissent plus appliquées contre la paroi qu'à l'état normal. Il existe une adhérence anormale de la valvule au muscle papillaire dans une étendue de 2-3 millim. Dépression correspondante de la face sup de la valvule au niveau de l'insertion.

Art pulm. g valvule un peu plus épaisse que de coutume qq taches blanchâtres sur l'art pulmon.

Rein volumineux congestionné mult cortical un peu graisseux.

Foie adhérence — congestion — En 2 ou 3 points marges jaunâtres comme caseuses grosseur de lentille

Rate un peu volumineuse et augmenta de volume

Hypertrophie du cœur droit avec dilatation ainsi que dilatation de l'oreillette dte sans caillots anciens dans ces cavités

Dans les parois du cœur nombreux points blanchâtres où la fibre musculaire est remplacée par le tissu connectif et élastique

La valvule mitrale laissait échapper une proportion d'eau assez grande quand la pression ventriculaire était faible elle diminuait quand la pression augmentait.

Symphyse péricardique

MODÈLE N° 21.

HOTEL-DIEU. — *Salle* 4ème femmes N° 132.

Nom Catherine Gozini

né à l'Arbresle (Rhône).

demeurant à Maison Rivier (Grande Rue de l'Arbresle)

profession Ouvrière

âge 28 ans.

tempérament

constitution

entré le 8 X^bre 92.

sorti le

DIAGNOSTIC ET RÉSUMÉ

~~Gravo~~
Phtisie aiguë.
Symphyse du péricarde

HISTOIRE PATHOLOGIQUE

Hérédité.

La mère est aux premières femmes depuis 7 semaines.

Père bien portant ; mère à l'hôpital actuellement, elle est atteinte d'une affection du cœur et a été enflée. Elle a une sœur bien portante ; l'autre est morte à 27 ans après 9 mois de maladie (elle ne s'était jamais bien relevée des couches et souffrait).

Etant jeune elle se portait bien, pas de scrofules d'yeux, pas d'abcès ganglionnaires. Elle n'a jamais fait de maladies, ne s'enrhumait pas facilement. Elles est bien réglée depuis l'âge de 13 ans $\frac{1}{2}$

Elle a eu 8 enfants ; 2 sont bien portants ; 2 fausses couches sont venues à 6 mois $\frac{1}{2}$, une petite fille à 8 mois — les 3 dernières n'ont pas vécu. Elle a nourri les 2 autres. Le dernier accouchement date de 2 ans $\frac{1}{2}$; depuis un an $\frac{1}{2}$ elle ne nourrit plus. Elles bien portantes. Elle travaillait beaucoup et ne se ménageait pas trop bien.

Pas de rhumatisme articulaire aigu.

Pas d'alcoolisme.

Elle n'a plus de règles depuis 4 mois.

Actuellement elle est enceinte de 3 mois, dit-elle ; et depuis ce moment sa santé s'altère de plus en plus. Depuis le moment là elle est oppressée et elle tousse. Pas d'hémoptysies ni de points de côté.

Actuellement Elle répond d'une façon un peu incohérente parfois elle a un peu de délire.

Pouls très rapide — 150 P. ondulé ; sans intermittences. La pointe du cœur bat dans le 6ème espace. Souffle premièrement à la pointe, à la palpation ; pas de souffle, pas d'intermittence dans les battements. Pas de pouls veineux. Œdème considérable, depuis 2 jours, dit-elle.

DATES	HISTOIRE PATHOLOGIQUE	PRESCRIPTIONS
	Le symptôme qui dominait est la dyspnée. Elle est assise, somnolente, ne pouvant se coucher sur le dos, ce qui entraîne un sifflement 50 à 60 R. Toux fréquente, avec peu quintineuse. Chaque quinte est suivie de l'expectoration d'un crachat muco purulent ~~avec~~ strié de sang. Les lèvres sont rouges, avec cyanose. Pas de point de côté.	Les bêtes penchée en avant et avec l'examen des organes
	Examen des poumons. A la percussion sonorité normale.	
Les entendu pendant la inspiration mais très faiblement — les râles sonores et ronflants retentissent plus à la base gauche.	Dans tous les 2 poumons on entend râles sonores et ronflants en croissement abondant, remplissant toute la poitrine. Par le souffle j'ai sommeil malaisé et à travers les râles on parvient à distinguer le murmure vésiculaire. On avait râles aussi abondants, couvrant même le bruit du cœur. Pas de phénomène cardiaques, même après les toux.	
	Appétit. Langue rose, pas de diarrhée ni des vomissements dit elles — bien entendu on ne peut trop compter sur les renseignements à cause de leur délire qui survient les temps en temps. Pas de douleur abdominale ni lombaires	
	Urines. Foncées — Densité 1010. Par la chaleur, et après filtration, ne laisse déposé albumine ~~traitant par deux fois par une goutte d'acide azotique~~. Pas de sucre.	
	La voix est rauque — 38.7 temp. axillaire le 9 à 4h du matin.	
9 à 4h	Matin. 132 P. très petit. R. 60.	
10 à 4h	Angle un peu cyanosé.	
11 à 4h	Souffle et submatité au niveau du rapprochement à gauche. 140 P. Les bruits sont plus retentissants de ce côté que de l'autre. On avait matité au sommet gauche. Gros râles plus retentissants de ce côté et souffles. Diarrhée. Elle ~~[illegible]~~ fait plusieurs petites pour jour. Elle continue à rester assise dans son lit, est très oppressée, et toujours avec un peu de subdelirium. Elle est somnolente et ne dort pas la nuit.	
12 à 4h	Elle est toujours assise dans son lit, la tête penchée en avant et somnolente. Elle délire toujours par moments. La malade en respirant produit des bruits qu'on entend en approchant ses oreilles de sa bouche; à l'auscultation ces bruits qui sont toujours les mêmes ont un caractère beaucoup plus retentissant à gauche qu'à droite — Un peu d'œdème de la main droite, très peu marqué au niveau de la main gauche. Toujours un peu de diarrhée.	
14 à 4h	Dyspnée toujours très grande. Cyanose des lèvres. Membres inférieurs très œdématiés. Somnolence et délire par moments.	

Catherine Gorond. Phtisie aiguë. Déc. 1882.

DATES	HISTOIRE PATHOLOGIQUE	PRESCRIPTIONS
16 Déc.	La malade se plaint beaucoup entre les souffrir des jambes dont l'œdème a augmenté. Elle avait passé une bonne nuit. Le ventre a augmenté de volume et il y a de l'ascite. L'appétit est toujours très prononcé. Cyanose fréquence très grande de la respiration et des pouls. L'air pénètre encore moins bien dans les cols droits que dans les cols gauches. Des râles gauches soufflés au sommet, en avant sous les clavicules et en arrière dans l'espace interscapulaire. On entend partout des râles secs et muqueux, mais beaucoup plus retentissants à gauche. Sonorité diminuée à gauche en avant et en arrière, en avant dans les 3 premiers espaces intercostaux avec bruit stridéneux dans le deuxième, en arrière on note que la diminution de la sonorité, en bas le son est diminué et légèrement tympanique. Pas selles diarrhéiques.	
18 Nov.	La malade est somnolente. Elle dort la tête penchée en avant. Elle ne se trouve pas malade. Dit qu'elle ne souffre pas. 148 P. 48 R. Face pâle. — Un peu de cyanose. Œdème des jambes et des mains. Toujours mêmes phénomènes à l'auscultation. — Elle dort, pendant qu'on l'ausculte. Un peu de tympanisme à la base gauche. — Cependant de temps en temps elle se plaint et elle crie	
19 Nov.	10 h. matin. Gêne respiratoire considérable à la partie moyenne. Grandes pleurésies tombantes, pleurésies pleurétiques, pleurésies, pleurésies. Les lèvres sont de cette couleur violacée. Refroidissement des extrémités des mains et des pieds. Pouls extrêmement piqué la variété, surtout du côté piqué. Figure pâle, nez froid, respirations irrégulières. 24 R. — 5 minutes après mort. Immédiatement après la dernière respiration, on constate la phlegmatie explosible.	
21 Nov.	Autopsie 11 h. matin. Adhérences des plèvres du côté gauche. Poumon gauche infiltré de tubercules avec une caverne occupant une bonne partie du lobe supérieur; les tubercules sont fermés et ne rappellent pas les granulations grises de la granulie vraie. Poumon droit: gros tubercules aux sommets. Infiltration tuberculeuse du poumon un peu moins prononcé qu'à gauche. Cœur assez volumineux. Rien de particulier aux valvules. Mais les péricarde et adhérent aux plèvres médiastines et il existe une dégénérescence graisseuse. Foie: gros et gras. Reins: à peu près sains. Rien dans l'intestin.	

N° 21 *bis*.

DATES	HISTOIRE PATHOLOGIQUE	PRESCRIPTIONS

Modèle N° 61

Nom Catherine Gorini N° 132 Juin 1882
Pneumo

Resp.	Pouls	Chaleur R.	Chaleur C.
95	210	34,0	42,5
90	200	33,6	42,0
	190	33,2	41,5
80	180	32,8	41,0
	170	32,4	40,5
70	160	32,0	40,0
	150	31,6	39,5
60	140	31,2	39,0
	130	30,8	38,5
50	120	30,4	38,0
	110	30,0	37,5
40	100	29,6	37,0
	90	29,2	36,5
30	80	28,8	36,0
	70	28,4	35,5
20	60	28,0	35,0
	50	27,6	34,5
10	40	27,2	34,0
	30		33,5

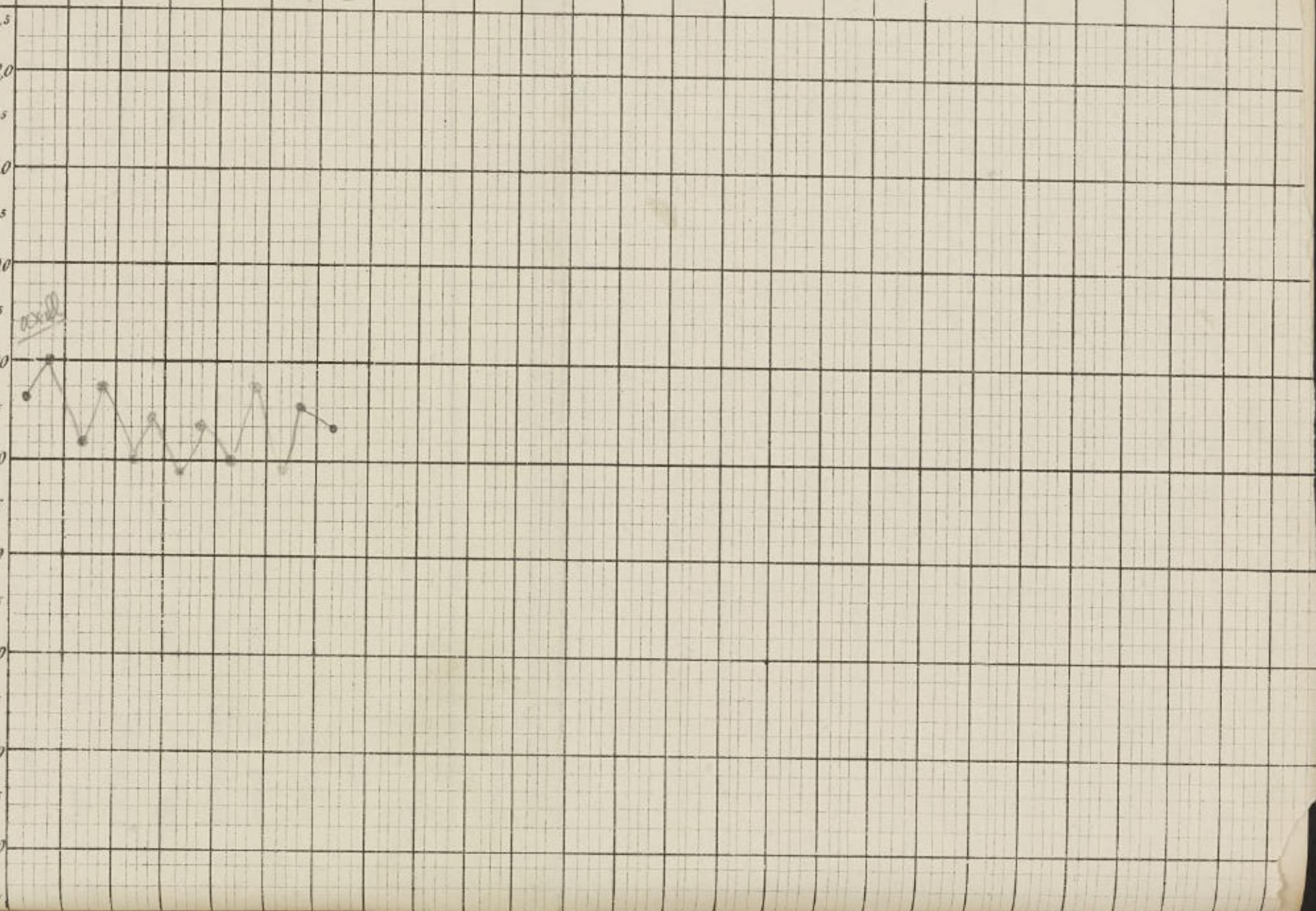

Symphyse péricardique

HOSPICES CIVILS DE LYON

HOTEL-DIEU

Nom Lagrange Salle 4e femmes Lit N° 63 F°

Prénoms Agathe

Age 56 ans

Profession couturière

Né à St Chamond

Demeurant à Lyon rue Tronchet n° 11

Entré le 5 Mai 86

Sorti le

DIAGNOSTIC ET RÉSUMÉ

Athérome artériel.

Emphysème – ~~Lésions [illegible]~~

Dilatation du cœur droit

Albuminurie –

Endocardite rhumatismale

Symphyse du péricarde.

Chef du Service, M. | OBSERVATION CLINIQUE | Élève interne, M.

Père mort à 48 ans avec de l'ictère et une tare qui durait depuis longtemps

Mère morte à 86 ans – Sept frères et sœurs, tous vivants et en bonne santé sauf une sœur âgée de 54 ans qui a une hémiplégie consécutive à une attaque datant de 4 ans –

Elle a eu sept enfants : six se portent bien ; le septième, une fille, est morte à 24 ans « de la poitrine »

Son mari a une bonne santé

Dans les antécédents, ~~on ne trouve pas de~~ Ménopause il y a 5 ans ; on trouve de la rhumatisme

Le rhumatisme au contraire y joue un grand rôle

Les premières atteintes datent de 1870, et on n'en trouve aucune trace dans l'hérédité

Depuis 1870, elle a une attaque de rhumatisme ~~tous~~ les deux ans : bien que les déformations des

Nom _____ Salle _____ Lit N° _____ F° _____

doigts faisant penser à la forme chronique, toutes les articulations ont été brusquement saisies, avec gonflement et rougeur de toutes les jointures.

A part cela, on ne note dans les antécédents qu'un essoufflement habituel depuis l'enfance, des accès de migraine tous les mois, et des palpitations avec lesquelles on lui mit dans le jeunes des tampons dont elle porte les marques à la région [illegible] fréquentes. Elle n'a jamais eu d'œdème des jambes ni d'asystolie. Elle ne tousse jamais, pas même les hivers.

Elle est vraiment malade depuis le mois de janvier. La maladie s'établit lentement, dit-elle, peu à peu elle se mit à tousser et son essoufflement habituel devint de la dyspnée continuelle; les palpitations n'augmentèrent pas. En même temps, elle prit de fréquentes céphalalgies, ne ressemblant plus à ses migraines, et survenant beaucoup plus souvent.

Elle est également sujette à des étourdissements. Déjà vers les environs de Noël, avant de se sentir réellement malade, étant entrée de balayer des escaliers, elle fut subitement prise d'une sensation d'ennuyeuse et de vertige, et fit une chute de 35 marches dans laquelle elle se fit au front une blessure dont elle porte encore la cicatrice. Elle resta sans connaissance pendant deux heures. Sensation de paralysie consécutive. Le 23 janvier, étant dans sa chambre, elle fut prise d'étourdissements, d'une sensation générale de diplopie, et de vertige; après une heure environ de cet état, elle tomba de nouveau et resta une heure sans connaissance.

Depuis ce temps, la maladie fit des progrès constants. Le teint augmenta. La dyspnée se souvent jusqu'à l'orthopnée. Les céphalalgies sont fréquentes,

Nom _____ Salle _____ Lit N° ____ F° ____

ainsi que les vertiges, elle a des accès d'amaurose presque complète, des phosphènes, des sensations de diplopie, et en général sa vue a beaucoup baissé depuis 4 ans.

Il y a 8 jours, elle remarqua qu'elle avait les jambes bouffies et les chaussures enflées.

Rien à signaler du côté du tube digestif, sinon de l'anorexie. Pas de diarrhée, pas de vomissements.

Du côté du cœur, palpitations.

Du côté des poumons, toux et expectoration abondantes.

Très — Légère ~~œdème~~ à la racine du cuisse et sur le sacrum.

Aux poumons, on trouve ~~des~~ en arrière dans la 1/2 inférieure, ainsi que sur la ligne axillaire une obscurité du bruit vésiculaire avec des râles sonores crépitants, mêlangés à de véritables râles crépitants. Sécrétion nasale.

Bruits vasculaires — Au pouls, on trouve des séries de battements irréguliers se contant lieu au creux épigastrique

Au cœur, bruits forts, réguliers, ~~pas d'hypertrophie~~

Pas de frémissement. Bruits sourds, petits, forts à la pointe, souffle systolique très léger, très limité ne se propageant pas dans l'aisselle. Le maximum d'intensité du choc précordial est dans le 5e espace

Urines colorées — Densité 1002 — Beaucoup d'albumine

La malade n'a pas remarqué de changement dans la quantité de ses urines.

Le foie est gros, il dépasse les fausses côtes d'un travers de main, dépassant l'ombilic, et va en haut presque jusqu'au mamelon — Hauteur au niveau des mamelons 17 cm

Les ulcérations ont une teinte subictérique

7 Mai — Meurt cette nuit

8 Mai — Autopsie faite rapidement, le corps étant réclamé

Sur l'aorte, plaques athéromateuses — ~~Sur le bord libre des~~ Les valvules aortiques sont épaissies et ~~la valvule post. est~~

Nom Salle Lit N° F°

indurées. Les ~~forme~~ ~~Aspérities~~ est recouverte de petites ~~végétations~~, molles et blanchâtres. Des ~~végétations~~ analogues se rencontrent à un ou deux millimètres du ~~[illegible]~~ bord libre de la valvule mitrale dont les valves sont en outre un peu épaissies.

Le cœur est hypertrophié, le ventricule droit est ~~dilaté~~ — Synophyse complète d'ancienne date du péricarde.

Les poumons, emphysème et œdème pulmonaires.

Reins en gen. granuleux. Dans le rein droit, on trouve 2 kystes gros comme une noisette, remplis d'une masse brune visqueuse.

La foie, qui descendait à un travers de main au dessous des fausses côtes, n'est cependant pas très gras.

HOPITAL DE LA CROIX-ROUSSE. — Salle N° 38

Nom Montfoulloux Noel.
né à Beynost. (Ain)
demeurant
profession (garçon de salle)
âge 18 ans.
tempérament
constitution
entré le 29 Septembre 1869
sorti le

DIAGNOSTIC ET RÉSUMÉ
Phtis
Adhérences générales du péricarde.

DATES	HISTOIRE PATHOLOGIQUE	PRESCRIPTIONS
Depuis 3 mois apparition des symptômes ci-dessus. Le malade a pu continuer son service.	Le malade a été atteint l'année dernière de rhumatisme pour lequel il est resté à l'hôpital pendant deux mois. Pendant son séjour à l'hôpital le malade dit avoir eu une fluxion de poitrine qui lui a fait prolonger son séjour à l'hôpital jusqu'à la fin février. + En décembre 1868 le malade a eu un abcès de la jambe dont on apercoit encore la trace. Il y a quatorze fièvres intermittentes qui ont duré une dizaine de jours. Aujourd'hui il a présenté avec les symptômes suivants: Toux sèche: expectoration peu abondante crachats muqueux adhérents au fond du vase: sueurs nocturnes. La percussion fait reconnaître une matité très notable sur tout la surface du poumon gauche: Matité dans le sommet du poumon droit mais moins marquée. Respiration courte: bronchophonie. Râles muqueux dans les deux poumons	Mais quand fait on les deux poumons + Depuis cette époque le malade a pris toujours bonne. Il a repris son travail, mais il qui augmentait progressivement a empêché de continuer. Râles muqueux métallique très abondants dans la moitié supérieure du côté droit en arrière à l'expiration soufflante. Gargouillement et bruit de souffle au sommet gauche en arrière et en avant au sommet. Râle en arrière râle crépitant et bruit expiratoire rude

DATES	HISTOIRE PATHOLOGIQUE	PRESCRIPTIONS
	mais plus nombreux et très marqués à gauche : vibrations thoraciques très marquées à gauche.	du cœur : bruit de souffle au 1er temps à la pointe —
30 Sept.	Crachats purulents. bruit respiratoire amphorique très développé en avant du poumon gauche. Ramollissement des tubercules dans tout le sommet du poumon droit.	Sol. gomme 30 g. tr. de feuilles d'orangers par 1. Sol. Gelmier
1er Oct. 3 4	1er hémoptysie abondante P. 30/4 — T. R. 38,8 — soir T. R. 38,8 hémoptysie	1 gr. ipéca potion Bromoxyquinéine XX g. tout. digit.
5	hémoptysie abondante ce matin — P. 31/4 — T. R. 39,2 — soir 40,4	
6.	hémoptysie très légère — T. R. 39 — soir 39	ipéca — suppr. Bromure
7	Pas de nouvelle hémoptysie — Pouls 30/4 — T. R. 39,4 — soir 39,6	
8	T. R. 39,4 —	
9	T. R. 39,4 —	0,20 antiseptique — poud. digit.
10	Pouls 28/4 — T. R. 39,3 —	
12.	P. 30/4 — T. R. 39,2	
24	T. R. 39,8 — P. 30/4 —	
25	Le malade dit aller très bien, bien que son état soit très grave et qu'il. Les autres symptômes ne soient pas modifiés —	
26	P. 28/4 — T. R. 39,4 —	
27	P. 28/4 — T. R. 39,8 Le malade a eu une toux opiniâtre abondante vers le matin — Il est plus amaigri et plus faible	
28	P. 24/4 — Resp. 44/4 — T. R. 37,8	

HOPITAL DE LA CROIX-ROUSSE. — Salle N° 28

Nom

né à

demeurant

profession

âge

tempérament

constitution

entré le

sorti le

DIAGNOSTIC ET RÉSUMÉ

3 f. suite

DATES	HISTOIRE PATHOLOGIQUE	PRESCRIPTIONS
30 8bre	Le malade [illegible] complètement [illegible] la moindre [illegible] lui coûte de l'effort [illegible] Pouls 90/h Diurèse [illegible]	
31 8bre	Mort à 4 h. du matin	

Ensevelissement

Autopsie [illegible] le 2 9bre

Rien de particulier sur le péritoine et dans l'intestin, sauf un ganglion cancéreux de la grosseur d'une noisette dans le mésentère. Le foie est du volume normal offrant quelques traces de dégénérescence graisseuse de la substance corticale. Le foie très volumineux est atteint aussi de dégénérescence graisseuse. La rate est un peu plus volumineuse que de coutume.

Le poumon droit très emphysémateux, sonore jusqu'au sommet du sommet [illegible] puis le cœur occupe une large surface [illegible] droite [illegible] de telle sorte qu'on aperçoit aucune portion du poumon gauche. Le péricarde

DATES	HISTOIRE PATHOLOGIQUE	PRESCRIPTIONS
	et adhérent de la plèvre médiastine et le [illegible] est partout intimement soudé, ce qui rend l'extraction du poumon très difficile, soudés qu'à droite il n'existe que quelques adhérences au sommet et à la partie postérieure. [illegible] Il n'est que par une opération laborieuse que l'on parvient à séparer le cœur de son enveloppe du poumon gauche qui est réduit au quart de son volume. [illegible] Le poumon gauche est difficile à suivre aux milieux de ses adhérences particulièrement au devant de la colonne vertébrale où il est impossible de le séparer du tissu conjonctif dense qui unit les parois et le ganglion vertébral. Le poumon gauche est constitué par une coque fibreuse épaisse circonscrivant une cavité divisée en 8 ou 10 compartiments par des traitées [illegible] à laquelle communiquent les diverses cavités qui ont un aspect rustique et qui contiennent seulement quelques mucosités. Le tissu pulmonaire a perdu complètement depuis [illegible] les signes d'une inflammation chronique sont dilatés et communiquent largement avec la cavité centrale. Le poumon droit est le siège d'emphysème [illegible] surtout au niveau des bords antérieurs. On le trouve rempli de cavernes et de petits noyaux de pneumonie caséeuse. Les cavernes [illegible] d'une nature, elles [illegible] d'un liquide [illegible] plus ou moins épais ou d'un liquide purulent. Les noyaux de pneumonie caséeuse sont situés principalement autour des cavernes, ils sont constitués par une agglomération de plusieurs granulations de la grosseur d'un tête d'épingle ou d'une lentille, les granulations analogues se trouvent dans les parties inf. des lobes mais à un degré moins avancé car elles présentent une coloration grisâtre et se laissent assez facilement écraser, un grand nombre d'entre elles sont [illegible] dans différents degrés de leur évolution. Le tissu pulmonaire intermédiaire est emphysémateux, hémorrhagique ou congestionné dans les parties centrales. Les bronches sont aussi dilatées de même mais beaucoup moins que du côté gauche. La bronchite est aussi très marquée. Notons encore la soudure de la [illegible] de la trachée, des bronches [illegible] Le cœur est volumineux, mou, flasque, caillots noirs et fluides dans le cœur droit. Quelques caillots noirs [illegible] dans les cavités gauches. Poids : 12 livres – Haut. 16 pouces de pieds anglais. Cavités dilatées [illegible]	

Suite. Le 18 janvier 1858 à trois heures du matin, le malade a été saisi d'un accès de dyspnée avec toux et expectoration muqueuse. Le lendemain, vomissements, diarrhée, [illegible] Le 20 janvier, [illegible] Le 21 janvier, [illegible] Le 22 janvier, [illegible] Le 23 janvier, [illegible] Le 24 janvier, [illegible] Le 25 janvier, [illegible] Le 26 janvier, [illegible] Le 27 janvier, [illegible] Le 28 janvier, [illegible] Le 29 janvier, [illegible] Le 30 janvier, [illegible] Le 31 janvier, [illegible] Le 1 février, [illegible] Le 2 février, [illegible] Le 3 février, [illegible] Le 4 février, [illegible] Le 5 février, [illegible] Le 6 février, [illegible] Le 7 février, [illegible] Le 8 février, [illegible] Le 9 février, [illegible] Le 10 février, [illegible] Le 11 février, [illegible] Le 12 février, [illegible] Le 13 février, [illegible] Le 14 février, [illegible] Le 15 février, [illegible] Le 16 février, [illegible] Le 17 février, [illegible] Le 18 février, [illegible] Le 19 février, [illegible] Le 20 février, [illegible] Le 21 février, [illegible] Le 22 février, [illegible] Le 23 février, [illegible] Le 24 février, [illegible] Le 25 février, [illegible] Le 26 février, [illegible] Le 27 février, [illegible] Le 28 février, [illegible] Le 29 février, [illegible] Le 30 février, [illegible] Le 31 février, [illegible] Le 1 mars, [illegible] Le 2 mars, [illegible] Le 3 mars, [illegible] Le 4 mars, [illegible] Le 5 mars, [illegible] Le 6 mars, [illegible] Le 7 mars, [illegible] Le 8 mars, [illegible] Le 9 mars, [illegible] Le 10 mars, [illegible] Le 11 mars, [illegible] Le 12 mars, [illegible] Le 13 mars, [illegible] Le 14 mars, [illegible] Le 15 mars, [illegible] Le 16 mars, [illegible] Le 17 mars, [illegible] Le 18 mars, [illegible] Le 19 mars, [illegible] Le 20 mars, [illegible] Le 21 mars, [illegible] Le 22 mars, [illegible] Le 23 mars, [illegible] Le 24 mars, [illegible] Le 25 mars, [illegible] Le 26 mars, [illegible] Le 27 mars, [illegible] Le 28 mars, [illegible] Le 29 mars, [illegible] Le 30 mars, [illegible] Le 31 mars, [illegible] Le 1 avril, [illegible] Le 2 avril, [illegible] Le 3 avril, [illegible] Le 4 avril, [illegible] Le 5 avril, [illegible] Le 6 avril, [illegible] Le 7 avril, [illegible] Le 8 avril, [illegible] Le 9 avril, [illegible] Le 10 avril, [illegible] Le 11 avril, [illegible] Le 12 avril, [illegible] Le 13 avril, [illegible] Le 14 avril, [illegible] Le 15 avril, [illegible] Le 16 avril, [illegible] Le 17 avril, [illegible] Le 18 avril, [illegible] Le 19 avril, [illegible] Le 20 avril, [illegible] Le 21 avril, [illegible] Le 22 avril, [illegible] Le 23 avril, [illegible] Le 24 avril, [illegible] Le 25 avril, [illegible] Le 26 avril, [illegible] Le 27 avril, [illegible] Le 28 avril, [illegible] Le 29 avril, [illegible] Le 30 avril, [illegible] Le 31 avril, [illegible] Le 1 mai, [illegible] Le 2 mai, [illegible] Le 3 mai, [illegible] Le 4 mai, [illegible] Le 5 mai, [illegible] Le 6 mai, [illegible] Le 7 mai, [illegible] Le 8 mai, [illegible] Le 9 mai, [illegible] Le 10 mai, [illegible] Le 11 mai, [illegible] Le 12 mai, [illegible] Le 13 mai, [illegible] Le 14 mai, [illegible] Le 15 mai, [illegible] Le 16 mai, [illegible] Le 17 mai, [illegible] Le 18 mai, [illegible] Le 19 mai, [illegible] Le 20 mai, [illegible] Le 21 mai, [illegible] Le 22 mai, [illegible] Le 23 mai, [illegible] Le 24 mai, [illegible] Le 25 mai, [illegible] Le 26 mai, [illegible] Le 27 mai, [illegible] Le 28 mai, [illegible] Le 29 mai, [illegible] Le 30 mai, [illegible] Le 31 mai, [illegible] Le 1 juin, [illegible] Le 2 juin, [illegible] Le 3 juin, [illegible] Le 4 juin, [illegible] Le 5 juin, [illegible] Le 6 juin, [illegible] Le 7 juin, [illegible] Le 8 juin, [illegible] Le 9 juin, [illegible] Le 10 juin, [illegible] Le 11 juin, [illegible] Le 12 juin, [illegible] Le 13 juin, [illegible] Le 14 juin, [illegible] Le 15 juin, [illegible] Le 16 juin, [illegible] Le 17 juin, [illegible] Le 18 juin, [illegible] Le 19 juin, [illegible] Le 20 juin, [illegible] Le 21 juin, [illegible] Le 22 juin, [illegible] Le 23 juin, [illegible] Le 24 juin, [illegible] Le 25 juin, [illegible] Le 26 juin, [illegible] Le 27 juin, [illegible] Le 28 juin, [illegible] Le 29 juin, [illegible] Le 30 juin, [illegible] Le 31 juin, [illegible] Le 1 juillet, [illegible] Le 2 juillet, [illegible] Le 3 juillet, [illegible] Le 4 juillet, [illegible] Le 5 juillet, [illegible] Le 6 juillet, [illegible] Le 7 juillet, [illegible] Le 8 juillet, [illegible] Le 9 juillet, [illegible] Le 10 juillet, [illegible] Le 11 juillet, [illegible] Le 12 juillet, [illegible] Le 13 juillet, [illegible] Le 14 juillet, [illegible] Le 15 juillet, [illegible] Le 16 juillet, [illegible] Le 17 juillet, [illegible] Le 18 juillet, [illegible] Le 19 juillet, [illegible] Le 20 juillet, [illegible] Le 21 juillet, [illegible] Le 22 juillet, [illegible] Le 23 juillet, [illegible] Le 24 juillet, [illegible] Le 25 juillet, [illegible] Le 26 juillet, [illegible] Le 27 juillet, [illegible] Le 28 juillet, [illegible] Le 29 juillet, [illegible] Le 30 juillet, [illegible] Le 31 juillet, [illegible] Le 1 août, [illegible] Le 2 août, [illegible] Le 3 août, [illegible] Le 4 août, [illegible] Le 5 août, [illegible] Le 6 août, [illegible] Le 7 août, [illegible] Le 8 août, [illegible] Le 9 août, [illegible] Le 10 août, [illegible] Le 11 août, [illegible] Le 12 août, [illegible] Le 13 août, [illegible] Le 14 août, [illegible] Le 15 août, [illegible] Le 16 août, [illegible] Le 17 août, [illegible] Le 18 août, [illegible] Le 19 août, [illegible] Le 20 août, [illegible] Le 21 août, [illegible] Le 22 août, [illegible] Le 23 août, [illegible] Le 24 août, [illegible] Le 25 août, [illegible] Le 26 août, [illegible] Le 27 août, [illegible] Le 28 août, [illegible] Le 29 août, [illegible] Le 30 août, [illegible] Le 31 août, [illegible] Le 1 septembre, [illegible] Le 2 septembre, [illegible] Le 3 septembre, [illegible] Le 4 septembre, [illegible] Le 5 septembre, [illegible] Le 6 septembre, [illegible] Le 7 septembre, [illegible] Le 8 septembre, [illegible] Le 9 septembre, [illegible] Le 10 septembre, [illegible] Le 11 septembre, [illegible] Le 12 septembre, [illegible] Le 13 septembre, [illegible] Le 14 septembre, [illegible] Le 15 septembre, [illegible] Le 16 septembre, [illegible] Le 17 septembre, [illegible] Le 18 septembre, [illegible] Le 19 septembre, [illegible] Le 20 septembre, [illegible] Le 21 septembre, [illegible] Le 22 septembre, [illegible] Le 23 septembre, [illegible] Le 24 septembre, [illegible] Le 25 septembre, [illegible] Le 26 septembre, [illegible] Le 27 septembre, [illegible] Le 28 septembre, [illegible] Le 29 septembre, [illegible] Le 30 septembre, [illegible] Le 31 septembre, [illegible] Le 1 octobre, [illegible] Le 2 octobre, [illegible] Le 3 octobre, [illegible] Le 4 octobre, [illegible] Le 5 octobre, [illegible] Le 6 octobre, [illegible] Le 7 octobre, [illegible] Le 8 octobre, [illegible] Le 9 octobre, [illegible] Le 10 octobre, [illegible] Le 11 octobre, [illegible] Le 12 octobre, [illegible] Le 13 octobre, [illegible] Le 14 octobre, [illegible] Le 15 octobre, [illegible] Le 16 octobre, [illegible] Le 17 octobre, [illegible] Le 18 octobre, [illegible] Le 19 octobre, [illegible] Le 20 octobre, [illegible] Le 21 octobre, [illegible] Le 22 octobre, [illegible] Le 23 octobre, [illegible] Le 24 octobre, [illegible] Le 25 octobre, [illegible] Le 26 octobre, [illegible] Le 27 octobre, [illegible] Le 28 octobre, [illegible] Le 29 octobre, [illegible] Le 30 octobre, [illegible] Le 31 octobre, [illegible] Le 1 novembre, [illegible] Le 2 novembre, [illegible] Le 3 novembre, [illegible] Le 4 novembre, [illegible] Le 5 novembre, [illegible] Le 6 novembre, [illegible] Le 7 novembre, [illegible] Le 8 novembre, [illegible] Le 9 novembre, [illegible] Le 10 novembre, [illegible] Le 11 novembre, [illegible] Le 12 novembre, [illegible] Le 13 novembre, [illegible] Le 14 novembre, [illegible] Le 15 novembre, [illegible] Le 16 novembre, [illegible] Le 17 novembre, [illegible] Le 18 novembre, [illegible] Le 19 novembre, [illegible] Le 20 novembre, [illegible] Le 21 novembre, [illegible] Le 22 novembre, [illegible] Le 23 novembre, [illegible] Le 24 novembre, [illegible] Le 25 novembre, [illegible] Le 26 novembre, [illegible] Le 27 novembre, [illegible] Le 28 novembre, [illegible] Le 29 novembre, [illegible] Le 30 novembre, [illegible] Le 31 novembre, [illegible] Le 1 décembre, [illegible] Le 2 décembre, [illegible] Le 3 décembre, [illegible] Le 4 décembre, [illegible] Le 5 décembre, [illegible] Le 6 décembre, [illegible] Le 7 décembre, [illegible] Le 8 décembre, [illegible] Le 9 décembre, [illegible] Le 10 décembre, [illegible] Le 11 décembre, [illegible] Le 12 décembre, [illegible] Le 13 décembre, [illegible] Le 14 décembre, [illegible] Le 15 décembre, [illegible] Le 16 décembre, [illegible] Le 17 décembre, [illegible] Le 18 décembre, [illegible] Le 19 décembre, [illegible] Le 20 décembre, [illegible] Le 21 décembre, [illegible] Le 22 décembre, [illegible] Le 23 décembre, [illegible] Le 24 décembre, [illegible] Le 25 décembre, [illegible] Le 26 décembre, [illegible] Le 27 décembre, [illegible] Le 28 décembre, [illegible] Le 29 décembre, [illegible] Le 30 décembre, [illegible] Le 31 décembre, [illegible]

HOSPICES CIVILS DE LYON

HOTEL-DIEU

Nom Perrieandet Salle 4mes Femmes Lit N° 4 F°

Prénoms Geneviève

Age 71 ans

Profession (sans)

Né à Alaize

Demeurant à Lyon

Entré le 27 Février 1885

~~Sorti le~~ Morte le 5 Mars 85 à 8h. du matin

DIAGNOSTIC ET RÉSUMÉ



Insuffisance mitrale ? Rythme couplé du cœur sous l'influence de la digitale.

Chef du Service, M.

OBSERVATION CLINIQUE

Élève interne, M.

Père mort à 72 ans d'une rétention d'urines – Mère morte à 84 ans d'une maladie sur laquelle on ne peut avoir aucun renseignement précis – Crois seuls que la malade n'a pas vu depuis dix ans et qui se portaient bien à cette époque –

Trois enfants morts une fille à 28 ans de la poitrine ; deux fils l'un à 15 ans en proie aux cliques tuberculeuses, l'autre d'une maladie de cœur au dire de la malade –

Bonne santé habituelle – n'aurait jamais tenu le lit que pour ses couches – Réglée à 15 ans et régulièrement depuis – Ménopause survenue environ à 48 ans – à l'âge de 60 ans la malade fut prise d'une perte – un sang qui se renouvelait à des intervalles plus ou moins éloignés lui qui dura ainsi avec des intermittences cinq années – fièvre de douleurs abdominales – la malade mis très exacte alcoolique – Il y a huit ans à la suite d'un refroidissement elle fut prise de quelques crachements de sang qui durent environ huit jours –

Nom Salle Lit N° F°

L'année passée le malade sentit une douleur assez vive occupant le trajet d'un sciatique droit — Peu quelques temps après elle s'est manifestée en exagérée le long du membre inférieur affecté de sciatique — Bientôt apparut une oppression très intense qui fatiguait beaucoup le malade et le réveillait trop souvent —

Actuellement l'oppression est plus intense R.: 30 par minute — Pas de point subréteriques ou conjonctives — Un peu de parole vésiculeux — Un peu de bouffissure de la face — Oedème assez accusé aux membres inférieurs — les membres supérieurs sont également un peu infiltrés — Il y a un peu de liquide dans la cavité péritonéale — la paroi est oedématiée —

A l'examen du thorax on trouve en la matité à la base gauche — Bruit de souffle aux deux temps de la respiration — Vibrations de la voix —

A l'examen du cœur, à la percussion la matité précordiale ne paraît pas augmentée — A la palpation on sent la pointe battre dans le 5ème espace un peu en dehors du mamelon — On remarque déjà que le rythme du cœur est troublé mais ce phénomène est beaucoup plus net à l'auscultation en appliquant la main sur la région précordiale on y perçoit un double battement très net — A la base du cœur on entend une double résonnance cardiaque troublée — On a un bruit en plus au grand vaisseau bruit présent les bruits systoliques forts et faibles sont accompagnés de bruits de souffle les bruits diastoliques sont faibles mais cependant nettement perçus — A la pointe on perçoit bien plus nettement les bruits systoliques car c'est là qu'ils ont leur maximum d'intensité — Ils a presque disparu l'oreille mais les bruits sont forts — Pas de bruits de souffle dans les vaisseaux du cou — les bruits de souffle sont perçus en arrière du thorax — Pas de reflux veineux manifeste au niveau des jugulaires internes mais à droite — Double battement très net vis-à-vis avec le double systole cardiaque — Le placement bruyant sur la carotide a pas mais il y a quand même pulsation carotidienne par deux pulsations veineuses successives

Pouls: 45 fort et un irrégulier —

Nom Salle Lit N° F°

Les urines contiennent un peu d'albumine, pas de sucre.

29 Février — Ce matin la malade est très abattue; elle ne répond pas aux questions qu'on lui pose. On observe encore le phénomène de Cheyne-Stokes avec râlement. Le souffle de la pointe et de la pointe rystal sont toujours perçus en arrière du thorax. Le 3e bruit devient à pointe en arrière avec du souffle.

1 Mars — Cheyne-Stokes avec râlement. Pouls: 62. Pulsations très lentes, irrégulières et inégales de durée. Le rythme persiste à peu près avec les mêmes caractères qu'hier: [illegible] pulsation manque une fois sur [illegible] deux fois de suite. Alors l'espace qui se trouve entre chaque rystole est plus grand. Cependant on a des séries très longues de rythme complètement régulier. La malade est plus éveillée. Elle répond parfaitement aux questions qu'on lui pose. Affirme qu'on lui donne à boire; elle aurait bu. Il y a peu de traces de dépôt pendant trois jours. Elle perd moins les détails qu'elle est lucide.

2 Mars — Cette nuit la malade a été très agitée. Probablement [illegible] la journée d'après. Le Cheyne-Stokes est complet aujourd'hui. La respiration s'arrête absolument à un certain moment. On compte 62 pulsations à la radiale. Sur ce nombre quelques unes sont très faibles et correspondent manifestement à des contractions faibles du cœur. Au cœur on compte 70 pulsations. Le pl[illegible] des petites pulsations est inégal et pulsations faibles comme précédemment. Cependant il y a un certain nombre qui n'en sont pas moins. On observe les mêmes phénomènes pour le pouls. Persistance du bruit de souffle respiratoire. Persistance de l'râle.

3 Mars — La malade a été très agitée cette nuit. Le matin elle est plus assoupie qu'hier. L'œdème des membres inférieurs et de l'abdomen est toujours très marqué; épanchement des deux côtés avec refoulement. Le cœur est également refoulé. Le Cheyne-Stokes existe toujours, mais il n'est plus aussi marqué. Il n'existe pas de souffle respiratoire.

Nom Salle Lit N° F°

bruit sur le fait des vals tuchemes — l'expiration est prolongée
toutefois on remarque qu'il y a toujours des alternatives d'hyperpnée
et d'expiration plus lente et moins bruyante — R: 36 — Le malade crache
difficilement — Cependant on a pu voir ce matin un crachat muco purulent
~~lot blanchâtre sanguinolent~~ — Depuis le cœur présente les mêmes
phénomènes qu'hier et a varié bien — Mêmes phénomènes que précédemment
~~[illegible]~~ — Persistance du souffle respiratoire en arrière
bruit actuellement on trouve des vals tuchemes partout —

6 soir ~~Pouls: 68 — Quelques irrégularités~~ — Le cœur a toujours le même
~~[illegible]~~ de loin en loin une ou deux extrasystoles ~~[illegible]~~ se renouvelant pas avec toutes les contractions — Il n'y a
également plus qu'un bruit de souffle, plus qu'un battement cardiaque
plus qu'une pulsation vasculaire — La dyspnée est en plus moins marquée
qu'hier — Toutefois le malade est encore dans un état assez inquiétant
Elle a été très agitée la nuit dernière — Le phénomène de Cheyne
Stokes persiste plus souvent incomplet mais quelquefois complet avec
période d'apnée absolue très courte — Elle a pris lait bouillon
vin et est allée abondamment de selles — Aujourd'hui un
bruit de souffle vers dire extra en arrière du thorax mais surtout
à gauche —

Nom Salle Lit N° F°

autopsie le
8 Février 89

Le cœur est augmenté de volume et les feuillets du péricarde présentent quelques adhérences très à peine visibles au niveau du bord gauche — Un peu de liquide séreux dans le péricarde —
L'oreillette gauche est dilatée et l'endocarde est épaissi blanchâtre — Le ventricule droit présente un épaississement général avec teinte blanchâtre mais on voit des plaques blanchâtres qui lui donnent un aspect tigré — Le volume interne est notablement augmenté de la partie moyenne du bord de cette valvule — Le bord est arrondi épaissi comme en bourrelet rond à la partie moyenne tandis que les parties latérales les valvules apparaissent offrant des surfaces planes qui doivent être en contact avec les parties correspondantes planes de l'autre valvule — Quelquefois bourgeon interventriculaire et l'aspect gauche la valvule gauche est calcifiée et l'oreillette ne peut bien clore — Le corps pétricolaire est consécutif à un épanchement d'autre ; il est adhérent — Il existe des fausses cordes volumineuses le valvule mitrale présente des plaques jaunes indiquées précédemment qui ne sont pas calcifiées mais on voit des bandes de tout le rapport vertical a une teinte blanchâtre d'autant plus prononcée qu'elle se rapproche davantage des valvules aortiques — Les corps ne sont en certain degré de sclérose avec bourrelet ou avec des fausses — Les valvules sigmoïdes sont en épaississement blanchâtres et sans signe d'insuffisance ni de rétrécissement —
L'aorte présente quelques plaques jaunes à son origine et même de petites plaques calcaires — Les plaques jaunes sont disséminées sur toute la courbure de l'aorte et il y a une plaque calcaire très volumineuse au niveau de la partie inférieure de la courbure —
L'oreillette droite ne présente rien d'altéré — On trouve dans l'oreillette quelques caillots anciens — La valvule tricuspide est un peu épaissie blanchâtre mais n'offre rien de bien altéré et présente seulement

Nom Salle Lit N° F°

lorsqu'on fait passer de l'eau — L'aorte et l'artère pulmonaire sortent
en avant et latéralement — La cavité du cœur droit est un peu dilatée —
Les parois des deux cœurs sont augmentées de volume, mais surtout
celle du cœur gauche; le muscle a une couleur rouge qui paraît
normale — Poids : 430 gr.
Epanchement de sérosité dans les deux plèvres plus abondant à gauche
Dans le péricarde le lobe inférieur du poumon est complètement
atélectasié tandis qu'à droite le lobe tout entier a gonflé que la
partie inférieure est postérieure — Le foie a le volume et un
teint blanchâtre mais on ne peut pas d'emblée reconnaître
le foie est du volume ordinaire Pr 1230 — Quelques vestiges de la capsule
de Glisson au niveau de la partie occupée par le corset — Aspect
de foie muscade —
Rate petite schroisée —
Les Reins sont légèrement schroisés — Ils sont durs, fermes ; la capsule
est adhérente en certains points et le rein peut changer
les bords sont minces, fortement — On trouve quelques kystes —
L'encéphale est petit et un peu pâle, il a l'air que
la substance cérébrale est peu colorée — Quant aux autres
elles paraissent de peu près saines si l'on excepte qu'il y a quelques
points légèrement athéromateux —
La protubérance et le bulbe sont placés dans une sorte
d'hémorrhagie de position —

Impr. Alf. Louis Perrin

Modèle N° 21.

HOTEL-DIEU. — Salle St Jean N° 13

Nom Bernardet Jean

DIAGNOSTIC ET RÉSUMÉ

né à Calluire (Rhône)

demeurant à Guillotière rue du Moulin 21

profession Journalier

âge 20 ans

tempérament

constitution

entré le 12 Juillet 1882

sorti le

Mort le 28 août 1882 à 6 heures du soir

Insuffisance mitrale
Insuffisance aortique
Scarlatine ancienne
Symptômes de péricarde
Dilatation à cavité cardiaques
sans aucun trouble lésion inf. [illegible]

Habite un appartement très humide

HISTOIRE PATHOLOGIQUE

Mère âgée de 61 ans.
Père âgé de 61 ans.
Est le 6ème d'une famille de 7 enfants.
4 enfants encore vivants.
Tous les autres seraient morts en bas âge à qq. mois

Bonne santé antérieure.
Il y a un an — Rhumatisme articulaire aigu, guéri en 2 mois — Venait encore à la consultation gratuite il y a 9 mois pour ses douleurs
Depuis, les essoufflement facile, palpitations cardiaques, accusées surtout quand le malade marche vite, fait un effort, gravit les escaliers.

Depuis un mois le malade est employé comme manœuvre chez un teinturier, mais au bout de qq. jours il s'est vu obligé d'interrompre son travail. Depuis 3 semaines environ le malade garde le repos. Il n'y a guère qu'une quinzaine de jours qu'il a commencé à prendre de l'œdème des membres inférieurs.

Etat actuel = Le malade a de la dyspnée. La position horizontale est rendue impossible. Il reste presque assis dans son lit. Au repos la dyspnée est peu vive, mais elle s'accroît aussitôt que le malade cherche à faire un effort.

Toux, légère, pas d'expectoration bien notable.
La poitrine est considérablement bombée. Thorax rachitique. (poitrine de pouleet. Prominence [illegible]

DATES	HISTOIRE PATHOLOGIQUE	PRESCRIPTIONS
	très marquée du sternum et des cartilages costaux — Œdème assez marqué des membres inférieurs — Œdème des bourses remontant jusque vers la racine des cuisses — œdème léger et du scrotum	
La main appliquée sur la région du cœur, au niveau de la pointe on sent une double impulsion — Il semble même que la diastolique est accompagnée d'un frémissement.	Cœur = L'impulsion de la pointe se fait sentir sur une grande étendue — Battement sur la ligne mamelonnaire — La paroi thoracique est soulevée sur une étendue de plusieurs centimètres — Mouvement ondulatoire qui va de gauche à droite — Battements des carotides — Retard du battement carotidien sur l'impulsion du cœur — En appliquant le doigt sur le trajet des carotides on sent un frémissement manifeste — Et à l'auscultation du cœur on perçoit un souffle systolique très étendu à maximum d'intensité à la pointe — Le souffle se propage vers l'aisselle — En appliquant le stéthoscope à la pointe on a un double souffle — Le premier est systolique — le 2e diastolique — En auscultant on perçoit un troisième souffle diastolique se propageant vers la pointe — L'auscultation de la base est rendue difficile par la déformation du thorax qui gêne pour l'application du stéthoscope — Le 2em souffle systolique est très doux il s'entend également quand on ausculte — La région épigastrique — pouls de Corrigan — La respiration s'entend bien dans toute l'étendue de la poitrine — Urines sédimenteuses, troubles, s'éclaircissant par la chaleur — pas d'albumine — Diarrhée légère —	
21 Juillet	Œdème a bien diminué	
24 Juillet	Œdème a complètement disparu — Cœur en abondant — Le 2em claquement n'est pas bien frappé, mais on n'entend pas de bruit de souffle —	
7 Août	Avant hier le malade a eu une indigestion — Depuis lors il se sent plus fatigué — Le matin la langue est sèche, saburrale — Battements du cœur fréquents — peau chaude — fréquence du souffle systolique, du retard du 2e et toujours pas le souffle diastolique — pouls 130 —	5 Août le malade se plaint un peu mal de gorge
8 Août	= Il existe sur tout le tronc et la partie int. des cuisses une rougeur granitique — Plaques rouges sur la partie postérieure de la voûte palatine — Langue rouge — vomit. — prostration.	

Bernardet Jean 20 ans

N° 21 bis.

DATES	HISTOIRE PATHOLOGIQUE	PRESCRIPTIONS
8 Août (suite)	Les urines sont fortement colorées — Traitées par la chaleur et l'acide acétique elles forment un précipité albumineux fort abondant — (formation de chandelles romaines)	
9 Août	— La respiration est plus obscure à la base droite — Retentissement de la voix à ce niveau plus accusé que du côté G —	
10 Août	— L'éruption a presque disparu — Langue rouge —	
11 Août	— Hier on a ausculté le coeur, la pointe et la base et on n'avait perçu que le premier bruit avec le fiaulement à timbre musical et un second claquement mal frappé — Aujourd'hui on trouve toujours le 1er bruit musical à la pointe, non musical dans les autres régions et un second bruit court succédant immédiat au 1er. Les 2 bruits le souffle s'entendent sur la partie pièce du sternum et sur tout le côté G en avant, et même jusque dans le creux sous-clavicul lorsque le stethoscope est placé contre la colonne vertébrale — En arrière on perçoit le bruit des deux côtés avec maximum d'intensité dans l'espace interscapulaire G — On ne l'entend pas sur les parties latérales ~~mais le côté D en~~ en avant on les entend aussi en arrière un peu à droite du sternum — Sur tout le sternum et un peu sur les premiers espaces intercostaux à droite et à gauche le long du sternum — On ne l'entend pas sur les parties latérales de chaque côté — Sur la sous-clavière on détermine le double souffle — Le double souffle n'est pas perçu sur les crurales — Persistance du retard carotidien — L'impulsion de la pointe a fait dans le 5em esp. un peu en dedans de mamelon — L'impulsion est toujours prolongée — L'amplitude du pouls est toujours considérable, la tension est faible — Battement des carotides — Ronchus sonores et râles muqueux aux deux bases en arrière — Pouls 96 — L'oedème ne s'est pas reproduit — L'éruption est effacée — La température baisse — Le malade se plaint toujours de la sécheresse de la bouche —	

DATES	HISTOIRE PATHOLOGIQUE	PRESCRIPTIONS
14 Août	Mêmes phénomènes que précédemment — sauf qu'il y a manifestement aux bas une diminution de la sonorité ~~ant~~, plus marqué à droite — obscurité de la respiration — Les vibrations thoraciques persistent mais affaiblies surtout à droite — pas de souffle, pas d'égophonie pas de modification de la voix — persistance des bruits de souffle cardiaques en avant et en arrière — — Les urines examinées sont claires, de coloration normale — Traitées par la chaleur et l'ac. acétique elles ne donnent pas de précipité —	
15 Août	On perçoit le double souffle dans les crurales — persistance des autres phénomènes stéthoscopiques concernant le Coeur et le Poumon — La malade a un teint pénible —	
16 Août	Persistance de la toux — de l'adème pulmonaire et de l'hydrothorax — En auscultant en arrière on n'entend plus le double souffle mais seulement un souffle systolique des deux côtés, surtout dans le cul interscapul. En avant on entend toujours un double souffle sur toute la région précordiale on l'entend principal. sur le sternum et au dessus du mamelon G. mais ne dépassant guère en haut la 3ème côte. Le bruit diastolique cesse rapidement de s'entendre en dehors du bord droit du sternum — A la pointe on entend le bruit souffle systol. seulement qui a toujours un peu le caractère musical, et le 2ème claquement fort et fusant — Le bruit de souffle systolique se perçoit sur tout le thorax en avant, mais moins fortement qu'en s'éloignant de la pointe du coeur — Le bruit diastolique ne s'entend pas non plus dans le creux sus-clavicul. en tant que propagation mais la auscultation de la sous clavière permet toujours d'entendre un double bruit — Le bruit de diérèse est plus difficile à produire que bien — A toujours le rétrécissement — Pouls à 100 — Selles régulières —	Pilules : Scille scammonée digitale
17 Août	persistance des signes stéthoscopiques — pas de crachats ni des glaires — Mousses — L'œdème des membres inf. ne s'est pas reproduit — Le matin on ne peut plus produire le double souffle de diérèse dans les crurales — Mais on perçoit toujours le double bruit dans la s. clavière persistance du retard du	

Bernardet Jean 20 ans

N° 21 *bis*.

DATES	HISTOIRE PATHOLOGIQUE	PRESCRIPTIONS
	Le pouls est toujours caractéristique — 112	
	Resp. 36 — Il est plus oppressé ce matin	
	Parce que dit-il il a plus toussé cette nuit —	
18 Avril	Ce matin le malade se trouve un peu mieux —	
	Est plus calme a dormi un peu cette nuit — Toujours	
	il tousse encore beaucoup, expectoration séreuse abondante	
	(Tous ses dus avec expectoration abondante) Du côté des	
	Poumons même phénom. que précédemment	
	Obs. crépitant aux bases avec respiration suffisamment	
	aux sommets — Bien que le malade éprouve quand	
	il tousse un point au niveau de la base du thorax	
	en avant et à g. — Du côté du Cœur on remarque	
	la disparition presque complète du Bruit de souffle	
	diastolique, on ne l'entend plus manifestement	
	qu'en avant sur la dernière pièce du sternum —	
	Sur le Cœur même il semble que on va l'entendre	
	mais il n'y a proprement parler que la suppression	
	du second claquement —	
	On trouve encore le double souffle dans la sous-clavière	
	quoique plus difficilement que précédemment —	
	Pour la crurale il semble qu'on va pouvoir	
	le double souffle mais on ne le perçoit pas —	
	Pouls 100 — Resp. 28	
19 Avril	Même état que hier le malade se plaint toujours	
	de son point de côté — Mêmes phénom. d'auscultation	
	sauf que le bruit de diastolique est devenu si léger dans	
	le point où il était fort précédemment qu'il est douteux —	
	seulement le 2m claquement est toujours mal frappé	
	sur la région précordiale — On entend toujours le	
	double souffle sur la sous-clavière —	
	Pas de bruit de souffle dans la crurale —	
	Même retard carotidien —	
21 Avril	On perçoit le souffle diastolique sur le point indiqué	
	précédemment — L'état général est meilleur —	
23 Avril	Ce matin le malade présente un peu de bouffissure de la	
	face — Un peu d'œdème de la partie interne des cuisses (partie déclive)	
	un peu d'œdème à la face interne des jambes —	
	Urines examinées de nouveau — De coloration normale — claires —	
	ne donnent pas de précipité par la chaleur et l'ac. acétique —	
24 Avril	L'œdème a augmenté depuis hier —	
28 Avril	Depuis hier l'œdème des membres inf. et de la face	
	a encore augmenté — Ce matin le malade se plaint	
	d'un malaise général — Dans l'après midi, angoisses	
	respiratoires — Vers cinq heures du soir le malade est brusquement	
	pris d'oppression avec sensation d'étouffement — Le malade	
	succombe rapidement ~~au soir~~ au plus fort d'un accès d'asphyxie —	

DATES	HISTOIRE PATHOLOGIQUE	PRESCRIPTIONS
	Aucune trace de lésion tuberculeuse — On remarque seulement au niveau du lobe inf. D. et au sup. du lobe moyen, un certain degré d'atélectasie, comme du côté opposé. Il en résulte que les poumons sont peu volumineux. Le poumon D. restant un peu plus volumineux que le poumon G. — Les Bronches sont libres. — Le foie est très volumineux, dépasse le rebord des fausses côtes, un peu muscade — congestif.	
	Les reins sont volumineux — sans altération	
	Rate — volumineuse, accompagnée de 2 autres petites rates —	
Genou D. — Genou G. —	Le sternum est déformé en carène et le point de réunion des 3e côtes droites, correspond justement à la base du cœur. En écartant ses articulations on trouve la synoviale un peu injectée. Il y a plus de liquide qu'il ne doit y en avoir —	

Modèle N° 21.

HOTEL-DIEU. — Salle 4ème Femmes N° 14 + 13

N° 135

Nom Gernejoux Marie

né à Lyon —

demeurant à rue de Crégny — 106

profession sans —

âge 16 ans

tempérament

constitution

entré le 27 8bre 82

sorti le 18 9bre sans amélioration

mort le 2 de Mars 1883

DIAGNOSTIC ET RÉSUMÉ

Insuffisance mitrale
Rétrécisst aortique
Hypertrophie des 2 cœurs.
Symptômes du péricarde
Autopsie

HISTOIRE PATHOLOGIQUE

Hérédité = Mère bien portante —
Père bien portant —
Est la 4ème d'une famille de cinq enfants.
Trois vivent actuellement —
Deux frères morts en bas âge, maladie indéterminée — —
Deux frères bien portants —
Bonne santé jusqu'à l'âge de 8 ans — A cette époque elle a eu crachement de sang assez sérieux.
La malade commençait par tousser, puis à la suite de la toux elle expectorait des gorgées de sang — Elle évalue la quantité de sang rendu à ce moment à un plein bol.
Il est bon d'ajouter que cette expectoration sanguinolente aurait duré 4 jours —
En somme depuis l'âge de 8 ans, la malade tousse et est oppressée — elle ~~quand elle marche en~~ est également sujette à de violentes palpitations du cœur —

DATES	HISTOIRE PATHOLOGIQUE	PRESCRIPTIONS
	Il y a 8 mois elle a eu des douleurs rhumatismales pour lesquelles elle a dû garder le lit pendant 8 jours – Elle avait les jambes enflées, et souffrait au niveau des pieds et au niveau des genoux – A fait un séjour de 3 semaines à la salle des 3ème femmes pour ses battements de cœur – (au mois d'avril dernier) – Etat Actuel = La malade attire toute notre attention du côté de son cœur, elle se plaint surtout de palpitations cardiaques Nous trouvons la malade couchée sur le côté gauche, et inclinée en avant – la tête et le tronc relevés par des oreillers – De temps en temps elle est prise de quintes de toux qui aboutissent q.q.f. au rejet de q.q. crachats muco-purulents – Cœur = La main appliquée sur la région précordiale sent la impulsion sur une grande étendue – La pointe bat dans le 6ème espace en dehors de la ligne du mamelon on perçoit un soulèvement du 6ème espace sur une grande étendue – Battement épigastrique du côté G. au niv. de la région précordiale et la poitrine paraît renflée, globuleuse – A la Auscultation on perçoit un souffle systolique intense qui occupe toute la poitrine – Mais ce bruit de souffle a son maximum à la pointe et dans l'aisselle – on le entend également très bien dans l'espace interscapulaire en arrière – On l'entend aussi sur le cou au maximum sur la colonne vertébrale et jusque sur la partie inf. de l'occipital – les souffles cephaliques	

Vernefoy —

N° 21 *bis*.

DATES	HISTOIRE PATHOLOGIQUE	PRESCRIPTIONS
	En auscultant successivement les espaces intercostaux depuis la pointe jusqu'au niveau de la base on s'aperçoit que le second claquement n'est pas dédoublé — ~~En effet en auscultant au niveau de la 1re pièce du sternum, près de la fourchette sternale on perçoit un bruit de souffle diastolique très court~~ Rien ~~B~~ Double bruit de souffle dans les vaisseaux du cou — Pas de souffle de Durozier dans les crurales —	
	En mettant l'une puis une main sur la région précordiale et l'autre sur les carotides on trouve un retard assez appréciable. Le retard prononcé est précédé de petites ondulations précédant immédiatement le système tantôt en dehors de l'impulsion	
	Les battements des carotides ne sont pas ondoyants — par le pouls le Corrigan —	
	Le rythme cardiaque est régulier —	
	Poumons = En auscultant avec soin la poitrine on perçoit de nombreux râles sonores et sibilants — La respiration est rude — Le murmure vésiculaire fait défaut — on ne trouve nulle part les signes ordinaires de la tuberculose —	
	Cependant la malade est amaigrie — on ne trouve pas l'œdème des malléoles —	
	L'urine est albumineuse — anorexie — pouls - 120 - resp. 28 temp. rectale 38°3 ~~Peau chaude~~ ~~Pleurs mouvement fébrile~~	
	Urines de coloration normale - D. 1014 - Traitées par la chaleur et l'acide acétique elles donnent un précipité très abondant —	
	Il en est de même par l'acide azotique —	

DATES	HISTOIRE PATHOLOGIQUE	PRESCRIPTIONS
23 Février	La malade entre très faible et très oppressée : Pâleur de la face et des téguments. Œdème considérable des jambes et des cuisses. Ascite recouvrant le foie. Mêmes phénomènes à l'auscultation du cœur. Très nombreux râles de bronchite aux bases. Albumine dans les urines.	
24 F.	Elle est plus oppressée la nuit que le jour.	
6 M.	Le dyspnée persiste, ainsi que l'œdème des membres inférieurs. Elle est toujours très peu agitée. Dans les poumons râles muqueux nombreux.	
7 M.	Elle paraît encore plus affaiblie. Elle est somnolente. On entend toujours partout un bruit systolique. Les arteres c. à. la base gauche son sévères. Tympanisme ; c. à. droite matité de la base. On entend la respiration sévère ; râles humides plus nombreux à gauche. Elle est plus oppressée. Persistance de l'œdème des jambes.	
12	Pouls extrêmement petite	
6 M.	On sent très nettement le cœur qui rend difficile l'appréciation du moment exact des chocs de la pointe, donnant la sensation de galop qui précède le systole ; et à l'auscultation le même phénomène est parfaitement perceptible ; on a comme le ferraillement d'une double ondulation précédant le systole qui est toujours accompagné d'un souffle interne, le bruit systolique franchement perceptible. La cyanose siège sur la face, les membres et même le tronc. La peau est parfaitement sèche. Ascite.	
8 M.	Persistance de mêmes phénomènes.	
9 M.	Persistance de la pâleur et de la cyanose. L'œdème a gagné les membres inférieurs. On ne sent pas le pouls.	
12 M.	Persistance de mêmes phénomènes. La malade est plus tranquille, mais plus affaissée. La main droite est plus enflée que l'autre, mais elle est tout sur le côté. La face est peut-être moins tuméfiée, un peu plus pâle. Elle ne tousse pas, n'a pas vomi. Elle est somnolente. Mêmes phénomènes d'auscultation pour le cœur à la palpation et à l'auscultation. 108 P. On relève matité dans la moitié inférieure des poumons, droite à partir de la pointe de l'omoplate à la base gauche en arrière, tympanisme ou diminution de la sonorité jusqu'à 3 travers de doigt au devant de l'omoplate, puis matité complète. A l'auscultation obscurité très grande de la respiration aux bases, surtout à droite. Râles muqueux des 2 côtés, plus forts mais moins nombreux à gauche. —	

Marie Vernoux — Mars 1883.

Nom Salle Le ~~m~~ femmes Lit N° 126. F°

16 Mars. Persistance du souffle systolique précédé de l'ondulatoire. Oedème toujours prononcé sur les jambes et le tronc avec cyanose. Ascite considérable. Râles crépitants à la partie inférieure de l'abdomen.
Expectoration faible, mais l'intensité de ~~la~~ on a absolument les mêmes phénomènes que les derniers jours. Pas de souffle

23 m Pâleur ~~est~~ très grande de la face. Elle tousse toujours beaucoup dans son ventre. Expectoration.

24 m. Persistance du bruit anormal avec un peu les chyles de galop mais l'impulsion est moins forte qui auparavant. Persistance de l'oedème. Plaintes continuelles. Sa figure a beaucoup pâli et les traits sont tirés. Elle fréquence toujours les soins et les soins.

Morte le 26 Mars.

26 Mars. Autopsie —

En ouvrant le thorax, on remarque d'abord que l'épaisseur antérieure de la plèvre adhère très intimement à la surface antérieure du cœur considérablement augmenté de volume et qui se présente presque entièrement à découvert jusqu'à l'avant jusqu'au niveau de la 1e côte.

On remarque immédiatement qu'il existe une hypertrophie complète du péricarde, le cœur fait particulièrement saillie au niveau du ventricule gauche considérablement hypertrophié et au niveau de l'infundibulum, droit qui est très dilaté avec hypertrophie des parois.

Ce qui frappe tout d'abord, quand on a enlevé le cœur et les gros vaisseaux c'est le petit volume de l'aorte ; celle-ci a ~~le même~~ dans toute la portion thoracique descendante un centimètre de diamètre et 3 centimètres de circonférence. Les artères du cou, carotides, tronc brachio-céphalique sont également diminués de volume d'une façon très notable, mais ce qui frappe le plus c'est la diminution de longueur des vaisseaux principalement facile à apprécier, quand on considère la distance qui sépare la ligne d'insertion supérieure du ventricule droit de l'origine du tronc brachio-céphalique. Cette distance n'est que de 3 centimètres. Dans le point où l'aorte est le plus large, c.à.d. à son

Nom Salle Lit N° F°

origine allongée mesure que le centimètre de circonférence. L'aorte ne présente ni épaississement ni altération de sa tunique interne ; les valvules sigmoïdes sont suffisantes et elles ne présentent aucune altération ; mais elles sont petites comme chez un enfant. (Il est vrai que le malade qui avait 18 ans paraît avoir 12 à peine par. Intellectuelle elle était peu développée).

Le cœur droit est très volumineux ; les parois mesurent 6 à 12 millimètres d'épaisseur ; les muscles papillaires sont très marqués mais ce qui est surtout remarquable c'est la dilatation des ventricules dont la cavité a la forme d'une ellipse un peu allongée et oblongue. L'orifice mitral est profondément altéré : ~~le bord~~ tout l'orifice est agrandi ; il mesure 11 ½ au point d'insertion des valvules et on ne peut faire passer par l'ouverture qu'une plaque ayant le centimètre ½ de le plus grand diamètre (transversal). Les valves sont épaissies et les bords arrondis, formant comme des nodosités rattachés plus ou moins à d'autres nodosités qui se trouvent aussi sur les valves, particulièrement sur les valves internes. Les nodosités se continuent d'autre part avec certaines cordages tendineux plus ou moins rétractés. Cette altération est prédominante sur le bord des les valves internes, particulièrement vers l'angle antéro externe. L'état ainsi qu'on voit se produit l'incoordination de les valvules sous l'influence d'un courant d'air, de telle sorte qu'il y a toujours un reflux de l'oreillette en ce point.

On remarque en outre sur le bord des valves de petits dépôts fibrineux sous forme de granulations fines.

L'oreillette gauche est très dilatée et les parois sont un peu épaissies ; elle est comme étalée dans les moindres anfractuosités par suite de adhérences du péricarde qui la maintenait dans ces positions ; c'est ainsi que l'auricule se trouve tout à fait à la région antérieure adhérente au niveau de l'infundibulum droit. Immédiatement au dessous de l'orifice de la veine pulmonaire qui est située en bas et en avant, on trouve un petit bourrelet dur et calcaire ayant un peu plus d'un millimètre de diamètre et 2 centimètres de longueur autour de l'orifice de la veine pulmonaire voisine, c.à.d. situé un peu en arrière et il y a une ~~transformation~~ épaississement inégalité de l'endocarde formant comme des plaques gauffrées rouges qui s'étendent sur toute la face postérieure jusqu'au niveau de la valve postéro externe.

Marie Vernejoux – Mars 1883.

Nom Salle 2 ème femmes Lit N° 126 F°

Les artères coronaires sont peu volumineuses mais n'offrent rien de particulier.

Cœur droit. L'artère pulmonaire est également diminuée de largeur et de longueur. A 2 centimètres au dessus de la bifurcation l'~~artère~~ chacune branches mesure 3 centimètres ½ de circonférence. ~~A~~ l'origine elles mesure 6 centimètres. Il n'existe qu'un espace de un centimètre et demi entre la ligne d'insertion supérieure des valvules sigmoïdes et ~~la base de~~ l'éperon qui sépare la bifurcation de l'artère. Les valvules ne présentent rien de particulier et sont suffisantes. Un peu au dessus des valvules sigmoïdes la paroi interne de l'artère offre de petites plaques jaunes arrondies et une plaque plus mince, irrégulièrement déterminée ~~et~~ au niveau de l'origine de la division droite.

Le ventricule droit présente un épaississement des parois qui est en moyenne d'un centimètre d'épaisseur environ. Ce qui y a de particulièrement remarquable c'est la dilatation des ventricules, surtout au niveau de l'infundibulum où ils forment une véritable ampoule jusqu'à entre les deux internes dans ~~ce~~ ventricule la présence des bandes blanchâtres irrégulièrement disséminées, surtout sur les parties saillantes des muscles papillaires. A ce niveau l'endocarde présente un épaississement qui peut être de un millième à un millième ½, ainsi qu'on peut le voir sur une coupe, par suite de l'inflammation de l'endocarde à ce niveau.

L'orifice auriculo ventriculaire droit mesure 11 ~~mil~~ centimètres de circonférence au point d'insertion des valvules; l'ouverture se présente en formant à peu près un triangle isocèle dont la base regarde en arrière et à droite et le sommet en avant et en dedans; ce sommet est en outre sur un plan beaucoup plus élevé que la base. De telle sorte que l'ouverture paraît oblique par rapport aux cavités de l'infundibulum. Les valvules sont un peu épaissies, surtout au niveau des bords. Leur accolement, sous l'influence de l'eau, se fait difficilement; toutefois ~~on peut~~ les coaptations avec à faire sous l'influence d'une pression un peu forte, tandis qu'elle n'a pas lieu dans ce sens inverse. On ne peut guère dire si elles étaient insuffisantes pendant la vie.

L'oreillette est dilatée et les parois sont épaissies.

~~Elle~~ Elle forme à la partie supérieure un infundibulum droit ~~qui~~ semblable au

Impr. Alf. Louis Perrin.

Nom _____ Salle _____ Lit N° _____ F° _____

passe tout près le doigt et qui se continue avec la veine cave supérieure.
Cette veine est notablement diminuée en ~~diamètre~~ longueur ; c'est ainsi qu'elle n'a que 12 millimètres entre ~~son~~ son origine sur l'oreillette et son point de bifurcation. Elle mesure 36 millimètres de circonférence. L'origine de la veine cave supérieure est au contraire notablement agrandie et mesure 66 millimètres de circonférence. L'aorte n'est pas dilatée ; on trouve aussi une dilatation de l'orifice de la veine coronaire.
Le péricarde est partout intimement adhérent au cœur et englobe aussi les vaisseaux à leur origine, ainsi que le tissu cellulaire et les ganglions hypertrophiés voisins des gros vaisseaux. Les parties sont adhérentes entre elles et on a beaucoup de peine à distinguer les vaisseaux qui sont aussi englobés jusque au dessus des leurs premières divisions. D'autre part le péricarde adhère très intimement à la paroi thoracique et au diaphragme.
Le cœur mesure 12 centimètres de hauteur sur 14 à 15 de largeur. Son poids y compris le péricarde, la portion adhérente du diaphragme, le tissu cellulaire et les ganglions péri-aortiques avec l'aorte descendante est de 650 gr. Ce qui frappe particulièrement avec les symptômes c'est l'hypertrophie considérable avec dilatation des cavités droites, et d'autre part le développement de calibre et de longueur des vaisseaux qui partent du cœur ou qui y aboutissent. — Le muscle cardiaque présente partout l'aspect d'un muscle sain, parfaitement coloré et résistant.
Les poumons sont très peu volumineux ; ils pesent ensemble avec les grosses bronches et la trachée 610 gr. — Le poumon gauche présente des adhérences pleurales dans toute la partie postérieure, mais sur les parties latérales et en avant il n'y a que des épaississements avec une certaine quantité de liquide brunâtre (½ litre à peu près). Le poumon lui même est congestionné, mais très autres altérations. — Le poumon n'est adhérent à la plèvre qu'au sommet et en arrière, surtout au niveau de l'angle inférieur lobaire. C'est surtout à partir des productions fibreuses environnantes et en rapport avec une petite portion du poumon indurée, et avec dessous une en peu de tissu pulmonaire décoloré, empâtement, tandis que le reste du poumon est congestionné et que le lobe inférieur est presque complètement atélectasié. Il y avait dans la plèvre environ un litre de liquide citrin

Nom Marie Vernegon. mar. 1883.

Salle 4e cuse femmes Lit N° 126 F°

Le diaphragme présente qq. adhérences avec la base des poumons d'une part, surtout du côté gauche, et d'autre part avec le foie et la rate; mais il s'agit d'adhérences au moyen de tractus fibreux minces. Déterminés qq et là.

L'abdomen contient une grande quantité de liquide citrin (4 ou 5 litres).

Le foie a un peu les caractères du foie muscade; il pèse 990

Rate très petite et dures consistance très ferme.

Reins sont un volume normal, ne paraissent pas présenter d'autres altérations graves en gestion rétrograde.

Impr. Aff. Louis Perrin.

Nom Salle Lit N° F°

HOSPICES CIVILS DE LYON

HOTEL-DIEU

Nom Dumas Salle St Claire Lit No 22 Fo

Prénoms Eloy

Age 15 ans

Profession Filleuse

Né à

Demeurant à Lyon

Entré le 21 Nov. 1882.

Sorti le

Mort le 23 Nov. 1882

DIAGNOSTIC ET RÉSUMÉ

Endocardite – Insuffisance aortique

Pleurésie double

Péricardite probable

Albuminurie.

Anasarque

Symphyse du péricarde

Chef du Service, M.

OBSERVATION CLINIQUE

Élève interne, M.

Antécédents héréditaires. Père, mère, 2 frères et sœurs en bonne santé. Il n'a perdu personne de sa famille.

Lui même, n'a jamais été malade – ~~Jamais~~ Jamais d'oppression. Jamais de toux, de dyspnée et aucune œdème des membres inférieurs. Jamais de rhumatismes.

L'affection aurait débuté en pleine santé, il y a 21 jours. Depuis 1 mois il travaillait comme guillocheur au porte, presque constamment à genoux sur la terre humide.

~~Hier~~ Un matin, il sentit un lassitude extrême, et jambes ne pouvaient plus le porter. Il resta au lit, et deux jours après, il vit se développer de l'œdème des membres inférieurs, puis les ventre devint énorme. Depuis 3 jours, il en devenait très affecté, et il se plaint de palpitations du cœur.

Nom _____ Salle _____ Lit N° ____ F° ____

Cet homme tombe un chaise à l'visite du matin, très oppressé
Hypopnée d'inspiration à l'minute, le visage pâle inondé de sueurs —
~~Cœur~~ ~~Convulsions~~ un œdème très-développé des pieds de la jambe
et de la moitié inférieure de cuisses. Cet œdème est mou, et
l'peau présente une quantité de vergetures. La partie
supér. des cuisses et les bourses ne sont presque pas œdématiées.

Le ventre est volumineux et en bois. Il n'est point comprimé.
La pointure de la matité hépatique est plus ~~considérable~~ élevée que
normalement ; elle mesure 10 centimètres environ.

~~Au thorax~~ on trouve de la matité dans la moitié
inférieure des poumons ~~gauche~~ ~~devant~~ ~~inférieure~~ et
~~partie inférieure~~ mais prinpt. du poumon gauche là, on
constate une quantité de râles muqueux de volume moyen au deux
temps de l'inspiration. Râles bien mêlés à un souffle
de plus intense qui s'entend dans toute cette région et
sous l'aisselle. Egophonie et pectoriloquie aphone
très-marquées. Abolition des vibrations thoraciques
à la palpation.

Du côté droit, les vibrations thoraciques sont seules
diminuées ; la respiration est très soufflante, mêlée
de nombreux râles ~~secs~~ ~~Râles~~ muqueux d'un volume
moindre qu'à droite. Il existe plutôt de la bronchophonie.

Le cœur paraît volumineux. La pointe battante dans
le 6e espace à un travers de main au dessous et en dehors
du mamelon. 120 battements à la minute. A la cause
de la fréquence des battements et de l'rhythme respiratoire, il
est impossible de percevoir un souffle. Pulsation très-
énergique, insupportable pour le malade.

~~Les artères~~ ~~pédieuses~~ Pouls de Corrigan très net, quelques
pulsations sont très fortes entre. Dépendille sur la Carotide,

La matité précordiale est très étendue et se confond avec la matité produite par l'épanchement du côté gauche — La dorsalité existe dans les 3 premiers espaces.

P 102
R 40

Nom Salle Lit N° F°

A la radiale. —

Il existe un retard très manifeste des pulsations de la Carotide sur les battements cardiaques.

Sur la fémorale, on perçoit le ~~souffle~~ chor ~~fémoral~~ artériel très marqué — Double bruit de souffle de Duroziez Difficilement perçu.

Rétrécissement artériel très fort bruit perçu dans les artères

Existence dans la carotide un bruit de souffle chor, rude, semblable au ~~cha~~ bruit produit par une couleuvre pressée au bras

Le soir, l'oppression est très marquée; ~~les~~ ~~les~~ 40 expirations

P. 168.

CU — Urines peu abondantes, rouges, chargées d'urates donnant un précipité très abondant d'albumine

23 Nov. — Depuis huit jours le malade est tombé dans un état comateux avec une respiration stertoreuse, p. 63. — ~~la~~ respiration en longue période, l'expiration est surtout prolongée. L'inspir est irrégulière, à certains moments elle s'arrête et devient plus bruyante, mais il n'y a pas d'apnée. Pouls 92, plus faible, ayant encore les caractères du pouls de Corrigan et présentant à la fémorale le bruit de Traube. On sent impulsion du cœur, mais il est impossible d'ausculter le malade et de rechercher le retour cardiaques, en raison des bruits occasionnés par la respiration. Résolution générale des membres. Paleur de la face qui est couverte de sueur. Les pupilles moins dilatées des deux yeux ne sont pas égales

Autopsie.

Cœur. Volume considérable. Hypertrophie complète du péricarde. Le cœur pesé est débarrassé de ses caillots, mais non de son sang, pèse 1080 gr.

Nom _____ Salle _____ Lit N° ____ F° ____

Le péricarde est épaissi et orné de détails assez fortement. On voit alors ~~des~~ à la surface des exsudats assez récents.

Le cœur gauche est très volumineux; il présente des lésions au niveau de ses orifices. L'orifice mitral ~~est~~ est rétréci, mais il paraît suffisant, autant qu'on peut en juger en faisant passer un courant d'eau froide à travers le ventricule. On y introduit facilement l'index. Bords couverts de petites granulations fibreuses très fines. L'orifice aortique est très insuffisant; les v. alv. ne sont pas altérées; la postérieure est usée au moins à moitié, car elle présente seulement la moitié de sa hauteur; elle est épaissie surtout au niveau du bord où il existe un bourrelet. Les 2 autres valvules présentent la même altération ~~les 2 autres~~ mais à un degré moindre. Il en résulte que le accolement des bords des valvules est fait mal, elles laissent en arrière un espace non obliteré: d'où l'insuffisance.

Le ventricule est énormément dilaté, on peut presque introduire le poing; les parois sont épaissies. On remarque aussi la dilatation et l'épaississement de l'oreillette gauche.

L'aorte est petite non altérée; elle est entourée au niveau de sa portion ascendante de ganglions hypertrophiés et d'un tissu cellulaire infiltré de sérosité. ~~Au reste~~

— A l'pour Rois: L'oreillette est ecell. dilatée et ses parois non épaissies. La valvule tricuspide est très insuffisante au niveau de son angle interne. Au niveau le bord est arrondi et épaissi et présente comme la valvule mitrale de petites productions fibreuses, mais le reste interne de la valvule ne paraît pas altéré. Le cœur droit est un peu dilaté et ses parois un peu épaissies.

Rien de particulier du côté de l'artère pulmonaire qui est suffisante.

Poumons — Lobes contiennent toutes deux du lig. — Droite droit lyon plus, Pas plus blanc. Partie gauche, moins abondante, un peu lacunaire. Un peu plus d'exsudats déposés sur la surface de la plèvre —

Nom Salle Lit N° F°

tandis que ce exudat est très peu marqué à droite. Les deux poumons sont peu volumineux; l'un et l'autre présentent au niveau du lobe infér. un certain degré de congestion œdémateuse plus avancé à droite qu'à gauche mais sans atélectasie.

Les bronches contiennent beaucoup de mucosités des 2 côtés.

L'œsophage qui adhère au péricarde au niveau de l'oreillette droite présente manifestement un épaississement de sa tunique moyenne. La mug. en forme et elle offre l'aspect du canal.

La plèvre inf. du diaphragme et la face sup. sont couverts d'exsudat fibrineux récent. C'est ainsi qu'on le trouve non seulement du côté des poumons, mais aussi sur la face supér. du foie et sur la partie supérieure de la rate.

Foie — Volumineux pesant P: 1980 gr — foie muscade très accentué

Rate — Volumineuse dure ferme = 250.

Reins — Volumineux Moyen 120, et 130 — Le bassinet s'enlève en présentant cependant qq. adhérences — Mur lomb. extrêmement mince. A la coupe certaine résistance, lombr. colorée à une teinte plutôt un peu jaunâtre.

Pas trace de pétéchies

Nom _____ Salle _____ Lit N° _____ F° _____

Tracé sphygmographique.

HOPITAL DE LA CROIX-ROUSSE. — Salle St Pothin N° 5

Nom Guillaume Berillard

né à

demeurant

profession tuseur

âge 67 ans

tempérament

constitution

entré le 19 Avril 70

sorti le

DIAGNOSTIC ET RÉSUMÉ

Catarrhe chronique des bronches
Emphysème pulmonaire
Hypertrophie du coeur.
Pneumonie double
Symphyse du péricarde
athérome artériel

Père mort Hydropisie
Mère morte paralysie

Le malade aurait eu 3 ou 4 pleurésies de poitrine, pneumonie à 20 ans, rougeole — Pendant tout temps le malade a été exposé à l'humidité.

DATES	HISTOIRE PATHOLOGIQUE	PRESCRIPTIONS
	Depuis une 10ne d'années le malade est oppressé surtout lorsqu'il fait froid ou qu'il se repose, l'oppression est bien plus considérable l'hiver que l'été. Elle était accompagnée de toux et d'une expectoration abondante qui disparaissait également pendant l'été. Il y a 6 ans douleurs ~~[illegible]~~ Epaule gauche, puis dans l'articulation du coude. Ces douleurs qui sont vives et qui empêchent le malade de travailler se sont terminées au bout de 4 à 5 mois. Depuis cette époque rétraction des fléchisseurs de la main gauche, le médius et le petit doigt surtout la phalange étant en extension et les phalangines et la phalangette fléchies — index deux fléchis. Depuis 6 ans le malade continuant de tousser l'hiver s'est opposé aussi pourquoi mais ne gênant pas son travail. Au mois de janvier 70 il y a 4 mois sans cause appréciable oppression plus considérable et toux plus fréquente. Expectoration abondante et difficile il y a 3 semaines œdème des jambes — depuis ce temps l'appétit a diminué — la digestion est accompagnée d'un sentiment de pesanteur — ~~[illegible]~~ actuellement l'oppression empêche le malade de garder la position horizontale — la toux a diminué. Expectoration muco-purulente — le malade ne se plaint pas de palpitations	

DATES	HISTOIRE PATHOLOGIQUE	PRESCRIPTIONS
	Même état ~~des fonctions~~ digestives — Le pouls est très fréquent irrégulier de force et de rythme — 34/4 refroidissement des extrémités — Ce jambe est les bourses sont très ædématiées —	Sénile
	a la palpation ~~de l'hypo~~ ~~gastre~~ ~~gastre~~ le ventre d'impression cardiaque est	un peu ædématiés
	ou vaisseau du cœur Epigastrique on peut s'assurer que les battements cardiaques sont isochrones et en nombre égal les pulsations de la radiale — ~~on sent voir les battements à droite et à gauche de l'ombilic de la ligne médiane et sur la ligne prédorsale~~	~~Hydrogogue de Hamm~~
	L'auscultation ne démontre aucun bruit de souffle — pouls pulmonaire au cœur — ~~au bruit~~ — Ganglions des bras et des aines — la pointe bat dans le 6e espace à l'auscultation ~~poumons~~ on entend ~~bruit~~ ~~respiration~~ ~~a peu~~ normale sauf à l'inspiration qui présente le caractère soufflant — Ce phénomène est plus marqué à droite qu'à l'autre du même côté — nombreux râles muqueux à la base — Retentissement d'abord plus marqué à droite qu'à gauche —	Digitale 0,30 — Expiration ~~expir~~ prolongée
	Aucun phénomènes ~~les~~ efforts musculaires que le malade fait pour respirer ne sont pas en rapport avec la quantité d'air qui pénètre dans ses poumons dilatation des veines du cou pouls surtout pendant l'inspiration —	
21 Avril	le malade a pu reposer dans son lit pendant la nuit — P 34 — l'urine ne contient ni albumine ni sucre	Digitale 0,50
23 Avril	le malade est dans le même état. il ne peut rester dans la position horizontale P 18 toujours irrégulières — Crachats mêlés de sang. le malade se sent un peu plus calme — mais il n'a pu reposer — les pulsations cardiaques sont irrégulières en nombre de 30/4 tandis qu'à la radiale on ne peut compter que 18 pulsations environ quart les pulsations du cœur sont comme les battements radiaux irrégulières de force et de rhythme mais ~~les pulsations~~ sont 2 fois plus nombreuses que ~~celles~~ ~~de la~~ pouls — les battements de la carotide sont isochrones et en nombre égal avec les pulsations radiales — Mêmes signes du côté du poumon — Compte	Traité d'opiacé 4 jusqu'au 6e espace intercostal — la dorsalgie va jusqu'à 2 travers de doigt en dehors du mamelon à droite elle se confond avec le métal Hépatique

DATES	HISTOIRE PATHOLOGIQUE	PRESCRIPTIONS
25 Avril	P 20 toujours irrégulier. les pulsations cardiaques sont isochrones avec les battements de la radiale - ils sont le même nombre. le malade se sent moins oppressé que ces jours passés. Il se plaint toujours d'un point de côté situé dans le 5e espace intercostal - toujours fréquente expectoration parfois mélangée de sang	C Vésicatoire
26	les pulsations cardiaques sont irrégulières et se sont plus nombreuses que les battements radiaux d'où la proportion de 24 à 14	
27	Pulsations radiales et battements cardiaques égaux en nombre 20/4 - le malade a passé une mauvaise nuit - la nuit est un peu plus calme - constipation depuis 3 jours le malade urine rarement. toux et expectoration de même nature qu'hier. Mêmes phénomènes stéthoscopiques -	Un lavement laxatif Vin d'ergot
28.	toujours Exagération de la partie utérine de la cuisse - pulsations cardiaques et radiales le nombre est 23 - 4 expectorations - urine fréquente le malade a été à la selle	
29	P 21 même nombre de pulsations cardiaques et radiales - le malade a pu reposer cette nuit - l'œdème descend un peu diminué ~~[illegible]~~	
1 Mai.	V. même. - l'œdème des membres diminue moins que la dyspnée. - Pouls à 23. isochrone avec les pulsations cardiaques et du pied	
2 Mai.	- Au niveau de la jambe gauche, on trouve une escharre diffuse avec tissu noirâtre, - les escharres sont plus étendues au niveau du pied et de la malléole ext. -	
	- Au pied droit, petite escharre. -	
	- Pouls plus fréquent. Expector. plus difficile. Pouls et cœur à 24/4 - les battem. sont toujours très irrégul. Dans l'un ~~[illegible]~~ rhythme.	
3 Mai.	- P. et R. à 20/ - Pr. irrégul. - Respirat. plus facile - Extrémités froides. - Inappétence. - Soif. - Sueur légère. - Insomnie ou sommeil très léger. -	6/4
	- les jambes sont un peu moins douloureuses. -	
	- les escharres paraissent se limiter	
	- Nouvelle escharre à la région postéro-externe	
4 Mai -	- P. 2. à 21. - Cœur à 35. - R. à 10. - Tangage du doigt sur la radiale, on sent - le mal. est 6. plus oppressé respirer lui cause - Faciès altéré, grippé. - pâle. -	T.g. pulsation qui échappe parce qu'elles sont à peine appréciables
	- Extrémités froides. - Affaiblissement plus grand	
	- Douleur vive dans la jambe. -	
	- les diverses escharres de la jambe gauche se sont réunies, de manière à ne former plus qu'une seule escharre. -	
	- la jambe droite est très douloureuse. -	
	La faiblesse du pouls, l'état général du malade et le sphygmographe empêchent de prendre tracés de pouls.	

DATES	HISTOIRE PATHOLOGIQUE	PRESCRIPTIONS
8 Mai —	Même état grave. — Le mal. éprouve une g.: difficulté pour parler — Pouls Rad. à 21/4 — Pulsat. cardiaq. à 21/4 irrégulier — isochron. av. l. Carotid. 1/4 — Meurt pendant la visite sans agonie. —	
9 Mai —	— Autopsie 25 h. après la mort. — Absence de rigidité cadavérique. — Ecchymoses sur les 2 membres infér. — Urine qu'on vacue. —	
	Thorax. — A l'auscultation, on constate du côté gauche un épanchement de sérosité claire qui a refoulé le poumon en haut et en dedans. — Il existe des adhérences pleurales et le poumon g. g. n'a commencé à se dilater — Les adhérences sont plus solides en haut et à la partie interne.	
	— Du côté droit, adhérences du ~~tout~~ le poumon, qu'on détache assez facilement	
	— **Poumon gauche**. Le lobe inférieur est à l'état de carnification rouge vert. — Il ne présente plus dans les doigts. — Il en est comme au collapsus — il est gris et un peu d'emphysème — La net du poumon est recouvert d'un exsudat d'aspect chagriné qui donne une sensation rugueuse au doigt. — Adhérences des deux lobes. —	
	Le lobe supér. est volumineux, présentant une consistance plus ferme que à l'état normal — Le suc qui en coule qu'en est exprimé par une inflammation du haut le lobe, à l'exception du quart supérieur et g. g. centim. à la partie inférieure. — La coupe offre une surface plane, granulée, une coloration rougeâtre dans certains points, noire et grise dans d'autres — Ce dernier est ramollie. Partout le tissu se laisse facilement pénétrer par le doigt. Sur le pressant, il s'écoule un liquide rougeâtre ou gris sale, peu formé ressemblant les points observés. Lorsque la partie plongée dans l'eau, gagnent le fond du vase. —	
	— Q. q. points emphysémateux le long du bord antér.	
	Poumon ~~gauche~~ droit = Volumineux. = Présente dans toute son étendue, ~~les~~ adhérences anciennes, solides des feuillets pleuraux. — Le poumon est fortement coloré en noir congestionné — Toutef. on voit vers le sommet et le bord antér. des espaces assez considér. qui sont au contraire décolorés, présentant les signes d'emphysème. — ~~Dans le lobe~~ Dans toute l'étendue du lobe moyen, vers la partie antérieure, on trouve le tissu pulmonaire hépatisé ~~dans le tiers inférieur de ce lobe~~.	
	— Bronches. — La muq. présente une coloration rouge cutanée, et recouverte de mucosité	

DATES	HISTOIRE PATHOLOGIQUE	PRESCRIPTIONS

1' Dottin N° 5 (Suite D. l'autopsie)

Coeur = Synphyse complète du péricarde. Cependant la dilatation permet assez facilement de séparer les 2 feuillets du péricarde et l'on trouve sur la face pariétale du péricarde un dépôt gélatiniforme au moyen duquel les deux feuillets étaient unis. Le Cœur hypertrophié. Long = 12 centim. Hauteur = 11 centim. Poids = 680 gr. L'hypertrophie a lieu surtout au dépens du ventricule gauche, dont la cavité est dilatée. - Le ventricule droit offre aussi une capacité plus grande

Orifice tricusp. = 13 centim.
Orifice mitral = 10 1/2 centim.
Or. — aortique = 7 1/2 -
Or. art. pulm. = 8 -

- Rien de particulier aux oreillettes. - Surcharge graisseuse du ventricule droit jusqu'à la cloison interventriculaire. - Le paroi du ventricule gauche compte en moyenne 2 centim. -

- Q.q. plaques athéro. sur la face ventriculaire de la valvule mitrale et. Dépôt athéro. sur l'aorte, la carotide, avant abdom. les, l. fémor. poplité, pédieuse, coronaires. - Q.q. points sur la Vertèb. gauche et la hyaloïdienne. -

Foie = hyperémie ictérique sous obstruction des voies biliaires.

Reins : normaux. - Rate. D. - Art. vis. très athéro.

Intestins. - Rien particulier si ce n'est q.q. plaques vascul. très prononcées. - Rotaux à colonnes. -

Cerveau. = Ne présente rien d'anormal. q.q. plaques athéro. sur les art. superficielles. -

DATES	HISTOIRE PATHOLOGIQUE	PRESCRIPTIONS

HÔTEL-DIEU. — Salle Ste Chorale 96 N° 96

Nom Schlenard Pierre.
né à
demeurant à
profession Cainer
âge 69 ans
tempérament
constitution
entré le 18/5/76
sorti le Mort le 2 mai 76

DIAGNOSTIC ET RÉSUMÉ
Bronchite chronique = Emphysème pulmonaire
~~Pneumonie~~ ~~Diarrhée~~
Th
Pleuro-pneumonie droite
Hydrothorax droite
Hypertrophie du péricarde

HISTOIRE PATHOLOGIQUE

Pas d'accès alcooliques.
Toux depuis 2 mois.
Point douloureux sur la paroi latérale droite du thorax.
Urinaire est moins abondante depuis 2 jours, avec constipation et soif. Pas poisons ni saturnin ni cathartiques.
Les chairs magnan leguides avec œdème!
~~Oedème~~
P = Saillante du côté droit en avant, descend à la lig. mamelle. Sensible en avant.
Ap = Respiration très obscure dans tout le poumon droit sont en avant sont en arrière. Vibrat. pleurale en avant. Le vocal est moins retentissante aussi que à gauche. Crepitat. à petite gauche.
Les vibrations vocales sont ~~très~~ moins marquées à droite.
Pas souffle ni râle à droite sont en arrière et en avant.
Respiration normale de côté gauche sans râles humides.
Pouls ou cœur. Batt. avec fréquence.
Pas d'athéromes. Abdomen souple sans point douloureux. Pas d'œdème des membres inf.
Encombrement considérable depuis longtemps.
21/5/76 = Ce matin: ~~On entend~~ matité de l'abdomen droite.
Vibrations vocales diminuées à la base et exagérée vers l'omoplate sans tout jusqu'à l'épine de l'omoplate.
Souffle intense à la base avec bruits cœur plus.

DATES	HISTOIRE PATHOLOGIQUE	PRESCRIPTIONS
	Toujours frott. pleural sur les parties latérales et à la base. Crachats muco-purulents, aérés, mobiles. ~~Mutation~~	
23 fév	= Mêmes phénomènes = Toujours souffle très intense au niveau de la racine du poumon, moins marqué à la partie inférieure où il y a diminution de l'élasticité [illegible]. Tandis qu'en avant le souffle perçu est sur les parties latérales on trouve quelq. frott. pleural. Crachats différents, aqueux, muco-purulents, à d'autres S. État général satisfaisant.	
25 fév	Muguet. Mêmes signes stéthoscopiq.	
26		
27	Id. Toujours souffle très intense à droite s'étendant du sommet à la base! A gauche le souffle est affaibli à la base avec ralentiss. vocal et des vibrations exagérées. La tempér. est remontée.	
28	Toujours mêmes lésions.	
1er mars	Matité toujours très complète en arrière à droite avec (du haut en bas.) abolition des vibrations thoraciq. = souffle et retentissement vocal. Dans l'aisselle droite la matité remonte jusqu'au niveau du mamelon. Sur la ligne mamelonnaire on trouve de la sonorité dans le 5e et le 6e espace intercostal. Pas de changement par la position. Foie abaissé de 3 à 4 travers de doigts. Quelques râles humides en arrière à gauche. Persistance de l'amaigrissement. Toux quinteuse fréquente. Expectoration muco-purulente, aérée, assez abondante. = Pli cachectique.	
2 mars	= Mêmes phénomènes = En outre un peu de souffle à la partie moyenne du côté gauche.	
Autopsie	= Pas d'épanchement dans les plèvres. Pas de tubercules ni sur les plèvres ni dans le parenchyme [illegible] Foie, reins, rate = normaux. Le poumon droit est le siège d'une hépatisation [illegible] envahissant tout le lobe inférieur, tout le moyen et une petite portion située à la partie inférieure et antérieure du lobe sup. On retrouve aussi un peu d'emphysème sur les bords inférieurs du lobe inférieur et moyen. [illegible] le bord postérieur [illegible] du lobe inférieur [illegible] qui donne au doigt la sensation d'un [illegible] et [illegible] résistant. Ces lobes [illegible] forment des saillies. Au niveau du lobe moyen les points hépatisés forment des noyaux dans entourés de points emphysémateux et situés à la périphérie du poumon. Il est impossible de trouver de point hépatisé central [illegible] de la périphérie par des points non indurés. Il existe un léger exsudat fibrineux sur les points affectés notamment à la partie antér. [illegible]. Ces lobes sont adhérents [illegible]. A la coupe [illegible] de l'hépatisation [illegible] avec granulations et suppuration dans [illegible] points, notamment à la partie inférieure et postérieure du lobe inférieur et au niveau du point de poumon qui se trouve à la partie inférieure et antérieure du lobe supérieur. [illegible] le poumon est très emphysémateux et on trouve un [illegible] d'[illegible] [illegible]. Les lobes infér. et moyen sont très augmentés de volume. = Traces d'[illegible] [illegible]. Le poumon gauche est peu emphysémateux. Aux parties moyenne et postér. du lobe inf. il existe une congestion assez marquée et un petit noyau comme [illegible] à la coupe, en hépatisation déjà grisâtre. [illegible] [illegible] par les bronches les mucosités purulentes. Le lobe supérieur présente des [illegible] blanchâtres [illegible] traces d'ancienne inflammation de la plèvre. Le tissu cellulaire du médiastin est enflammé et l'[illegible] est adhérent à la bronche droite et au bord [illegible] [illegible] du poumon. Les bronches sont remplies de mucosités purulentes jusque dans les plus petites bronches surtout [illegible] bien dans les bronches du poumon droit hépatisé que dans celles du poumon gauche. [illegible] mais [illegible] et [illegible] [illegible].	

A l'ouverture du lobe supér. et inférieur du poumon droit on trouve au [illegible] des bronches [illegible], [illegible] les bronches et [illegible] des [illegible], sans débit [illegible] bronchique. Au niveau du lobe du poumon droit la bronche droite communique avec [illegible] qui est la capsule d'un ganglion : ce ganglion [illegible] et fait saillie dans la bronche, il est entouré de pus et [illegible].

A la perforation de la trachée on trouve des mucosités [illegible] avec [illegible] spumeuses [illegible] dans la partie inférieure de la trachée. De [illegible] grisâtres [illegible] la branche droite de l'artère pulmonaire.

Cœur = Symphyse du péricarde complète. Adhérences de l'aorte à la [illegible], avec [illegible] dans l'aorte et la trachée. Caillots fibrineux dans les vaisseaux. Les plaques [illegible] au niveau de la [illegible]. Caillots [illegible] et fibrineux dans les cavités cardiaques. Valvules [illegible] un peu jaunes par une [illegible] graisseuse [illegible] un peu [illegible], [illegible] graisse. L = 12 H = 12. [illegible] ventricule gauche [illegible].

Modèle N° 61.

Nom N. Schlienard St Chartier n° 96

Resp.	Pouls	Chaleur R.	C.
95	210	34,0	42,5
90	200	33,6	42,0
	190	33,2	41,5
80	180	32,8	41,0
	170	32,4	40,5
70	160	32,0	40,0
	150	31,6	39,5
60	140	31,2	39,0
	130	30,8	38,5
50	120	30,4	38,0
	110	30,0	37,5
40	100	29,6	37,0
	90	29,2	36,5
30	80	28,8	36,0
	70	28,4	35,5
20	60	28,0	35,0
	50	27,6	34,5
10	40	27,2	34,0
	30		33,5

HOTEL-DIEU. — *Salle* St Charles N° 65

Nom Berenger Claude
né à Lyon
demeurant à
profession Chiffonnier
âge 46 ans
tempérament
constitution
entré le 23 Nov 75
sorti le Mort le 2 Janv 76

DIAGNOSTIC ET RÉSUMÉ

Jaunisse. Tuberculose. Dist. Dt
pleurésie gauche & poumon droit
Lymphatisme ~~du poumon~~ - hypertrophie
d'anévrysme du cœur.

HISTOIRE PATHOLOGIQUE

Buvait la goutte
— Pas d'alcoolisme.

Père mort jeune
après 5 ou 6 mois de
maladie. Le malade
avait trois ans à
cette époque.
Mère morte subitement
il y a 6 ans.
Frère mort d'accident
deux mois de la
variole.

Malade depuis 4 mois. Il fut un séjour de 6 semaines
à St Bernard, avant de l'accident des jambes et
de la dyspnée : il avait un crachat d'autres des
douleurs thoraciques.
Sorti de l'H Bernard il y a 2 mois il fut mis au
jaunes et il est de ll jaunes qu'on l'envoie ici,
parce qu'il est rétabli suffisamment pour être
à emporter.
Ce malade a une dyspnée intense ; il
pousse peu crachats q.q. muqueux sanglants
il doit avoir eu les crachats rouillés pendant
q.q. jours, il y a de cela 8 ~~semaines~~ jours
Il a de l'œdème ~~des~~ jambes et des jambes qui
sont en bleu plus au dessus du genou.
~~Il a angine~~ L'examen du thorax donne ~~ce~~
a le poumon droit matité à la base ~~postérieure~~, matité
disparaît à 3 ou 4 travers de doigt au dessus de
la pointe de l'omoplate. Les vibrations vocales
sont diminuées aux mêmes endroits.
~~La~~ respiration est extrêmement rudes dans toute
la hauteur du poumon droit, il y a de temps
en temps q.q. râles humides, surtout à la fin de
l'expiration.

DATES	HISTOIRE PATHOLOGIQUE	PRESCRIPTIONS
	Du côté gauche même respiration rude dans les 2/3 supérieurs, respiration plus atténuée à la base quoique perceptible. ~~Avant~~ le partie moyenne du thorax, et [illegible] 99 [illegible]. La voix est bien plus retentissante à ce niveau. Pas d'égophonie ni de souffle. Impossibilité d'ausculter le cœur à cause des mouv. précipités du thorax. Râles [illegible]. Pouls ~~petit~~ pas très fréquent. Pas de fièvre. Urines [illegible]. Dyspnée intense 40 à 50 respirations par minute. Le malade ne peut se tenir qu'assis sur son lit. La voix est entrecoupée. La face pâle. Pouls petit = 164.	
25	Beaucoup d'albumine dans l'urine. Bruit de souffle systolique au 1er temps et à la base.	
27	Amélioration notable, moins de dyspnée. On entend à la base le long du bord droit du sternum un bruit rude syst. et tout râpeux qui se propage dans les [illegible]. A la ~~pointe~~ on entend un bruit systolique doux profond, presque musical qui ne paraît nullement être la propagation de l'autre.	
29	Souffle ~~[illegible]~~ assez léger et retentissant. Voix un peu égophonique à 2 travers de doigt de la pointe de l'omoplate. = 40 respir par minute. Pil. scam. scil. et dig. Potion avec 40 gr d'oxymel scillit. Œdème diminué.	Va ~~mieux~~ moins oppressé.
2 déc 4 déc 6 déc	Ni souffle ni égophonie. L'œdème a complètement disparu. Le malade qui depuis 9 j. ~~[illegible]~~ assis sur son lit, peut ~~[illegible]~~ [illegible] continuellement dans le décubitus horizontal. A l'auscul. du cœur on trouve toujours le 1er bruit rude de la base du cœur avec prolongation dans les vaisseaux ~~syst.~~ à la pointe on entend les 2 claq. et le bruit de souffle précéd. paraît a disparu; on n'y perçoit plus qu'un frôlement [illegible] et diastolique à la pointe, double dans le 4e espace intercostal et le 5e à gauche du sternum, surtout au moins très prolongé. En même temps on perçoit dans cette région des frottements pleuraux même perceptibles à la main dans les fortes inspirations. En arrière il n'y a plus que de l'obscurité de la respiration à la base [illegible]	
9 déc 8 déc	plus du tout d'albumine dans les urines. Les bruits sont [illegible] normaux à la pointe. On ne perçoit plus le bruit double que vers le sternum [illegible] très [illegible] dans le diastole [illegible] dans la systole. [illegible] du bruit de l'[illegible].	

Lyon. Impr. A. Bonnaviat, rue Ste-Catherine, 13.

DATES	HISTOIRE PATHOLOGIQUE	PRESCRIPTIONS
14 avril	= Le malade souffrant d'un point de côté à gauche hier. Le matin oppression considérable 54 respirations, 104 pulsations. Pouls petit, dépressible, sur-pute durée. Le malade a sommeil et il ne peut pas dormir parce qu'il suffoque. Urine rare. = Mêmes douleurs du côté droit. A l'auscult. bruyants sibilants secs à gauche. Avec gros frottements et expectoration contenant un peu plus ictéroïde. A droite respir. normale avec râles muqueux. = Remarq. Albumine dans l'urine.	
21	Oppression augmente toujours.	
23	id. Accès fréquents agoniques.	Mort.
—	Autopsie = Poumon droit Pleurésie gauche beaucoup d'adhérences avec les plèvres. Poumon droit Pleurésie plusieurs points de hepatisation adhérents au diaphragme. Cœur dans son ensemble assez volumineux, et ayant subi dilatation. Rétrécissement de l'orifice de 1 à 2 centim. Hypertrophie. Reste de l'oreillette droite chronique sur les gros vaisseaux. Plèvre rétractée, épaissie avec fausses membranes épaisses et adhérentes en arrière. Absolument aucune tubercule. Reins atrophiés, rouge congestionné, granulations à la surface. Foie granulations à la surface. Le cerveau de glaire. Il y a une pentonite localisée qui a fait disparaître les traches rouges. Rate gros foie.	Dimensions du cœur: Le ventricule droit = 15, Le ventricule gauche = 17, Hauteur = 3
	Cœur = hypertrophie tricuspide complète des parois du ventricule droit. Cœur énorme. Oreillette droite dilatée, pourtant enfant jeune. Ventricule droit gauche notablement hypertrophié et agrandi. Valvules saines. Ventricule parfaitement suffisant avec l'orifice. Il y a un peu d'épaississement de la mitrale. Les valvules sont infiltrées de calcaire, il y a des noyaux de matière calcaire, que l'orifice est manifestement rétréci. Il y a peu d'insuffisance. Le bord de la valvule gauche est bordé gauche par de rétrécissement mitrale. Cœur comme une petite poire et qui mesure 12 centimètres, et épaisseur même. Il y a deux valvules ventricule droit au milieu, et épaisseur même. La pièce a été conservée.	

DATES	HISTOIRE PATHOLOGIQUE	PRESCRIPTIONS
16 déc	Aux foyers double bruit de frottement en dedans et en avant du mamelon, c'est que dans la grande inspiration. Persistance du bruit systolique de la base. Frottements pleuraux en arrière, sur les parties latérales et même en avant vers l'angle inférieur de l'omoplate. Au dessous la respiration est encore très obscure et même encore un peu soufflante. Les vibrations vocales sont diminuées. Les phénomènes sont moins marqués que peu avant et tendent manifestement à disparaître. État général du malade s'améliore.	
5/Déc	= On entend plus de bruit de frottement péricardique. Encore un peu de frottement pleural. Le bruit systolique persiste. La respiration est toujours dure à la base, elle devient de plus en plus faible. Vibrations vocales normales.	
23 déc	Pas d'albumine dans les urines	
29 déc	La respiration s'entend jusqu'à la base et en arrière à gauche, mais plus fort bruit qu'à ~~gauche~~ droite. En outre d'en haut la matité dans la moitié inférieure du poumon. Pas de souffle, pas d'égophonie. Vibrations thoraciques revenues, toutefois un peu moins prononcées qu'à ~~gauche~~ droite. En avant les bruits de frottement pleural ont disparu. Mais il n'existe plus que le bruit de souffle systolique à la base. État général bon.	
8 jan 76	Depuis trois jours le malade est moins bien, il est agité, plus oppressé le soir, tousse beaucoup la nuit. A l'auscult. bruits de frottement pleural dans tout le côté gauche. Au cœur durcissement plus ~~grand~~ le bruit de souffle systolique de la base.	
9 jan	= Pas d'albumine ni de sucre. Pas de tenp. élevée.	
22 jan	= persistance des frott. pleuraux et du bruit de souffle cardiaque	
28 jan	pas d'albumine.	
7 mars	= persistance de frott. à la base gauche.	
14 mars	= frott. moins étendus et moins à la respiration	
5 avril	Plus que des traces d'albumine dans l'urine.	

HOTEL-DIEU. — *Salle* St Charles N° 47

Nom Pierre Dolatart.

né à Lyon

demeurant à Vienne (Isère)

profession domestique

âge 18 ans.

tempérament

constitution

entré le 12 9bre 72.

sorti le mort le 19 xbre 72.

DIAGNOSTIC ET RÉSUMÉ

Pleurésie gauche.

Tuberculose aiguë

Symptômes du péricarde

Autopsie

HISTOIRE PATHOLOGIQUE

Enfant de la Charité, âgé de 17 ans. Il raconte qu'il y a 1 an environ il se mouille en travaillant et passe la nuit sur la paille avec les vêtements mouillés. Deux jours après il souffre de la main droite, ayant débuté par les pieds. L'œdème s'étend bientôt jusqu'au tronc et 15 jours après le début des accidents, il y avait de la bouffissure de la face. Le malade ne se rappelle de plus tant lui que mal la teinte de la peau, jusqu'au moment où il entre à l'Hôpital de Montluel, il y a 9 mois environ. La route se fait tellement volumineux qu'il dut faire une ponction, on retire à peu près 1 litre de liquide. 15 jours après le malade tousse, tantôt la nuit, jamais d'hémoptysie, sueurs nocturnes, selles régulières. (Jamais de rhumatisme ni de fièvre intermittente) On ne trouve aucune trace de l'œdème, mais les chairs cuisent, à la pression intense, on voit de large vergetures qui ne permettent pas de douter de son ancienneté. Dans la maladie les pieds du malade ont été comme marbrés par les vergetures et par le tuméfaction du visage bouffi, entouré. Au niveau de l'ombilic, la dimension du ventre tout de 93 cent. La ceinture intermédiaire tout refoulée, haut. Le liquide qui remonte jusqu'à l'ombilic, remonte sur les parties jusqu'à 7 cm. Fait de ce dernier. En frappant sur l'une des parois abdominales, la main appliquée sur l'autre, on perçoit le choc caractéristique.

Lyon. Imp. veuve Bernaudin et fils

DATES	N. 47. HISTOIRE PATHOLOGIQUE	PRESCRIPTIONS
	Actuellement le malade est chétif, amaigri, d'apparence cachectique. Les bras sont y peu développés. La percussion pulmonaire indique à gauche à partir de l'angle inférieur de l'omoplate, une matité à peu près complète. Une matité ~~[illegible]~~ l'aisselle. Y avant, il n'existe à gauche de la sonorité que dans le 1er espace intercostal. Pas de souffle, obscurcissement à l'auscultation, sous l'aisselle, obscurcissement complet du murmure respiratoire. Le cœur est déplacé et refoulé à droite, on y perçoit nettement les bruits, aussi que l'impulsion au niveau du mamelon et près du bord droit.	
	Dans l'espace compris entre la 3e et la 4e côte, à un pouce, la ligne mamelonnaire et le bord gauche du sternum, d'autre part on entend deux bruits de frottement, qui ne coïncident ni avec les battements du cœur. Le bruit est très faible pendant l'inspiration, y peu au dessus du mamelon. Bruit de frottement aussi fort de temps de la respiration.	
14 Nov.	Matin. Pouls 104. T. R. 38° 4.	Ponction capillaire
Le premier liquide obtenu est plus pâle, ensuite, il prend une teinte de l'aiguille	Ponction de l'épanchement de Dieulafoy. (1) 10 dcg. Il y a une intercostal. Il y a retiré 1 lit. d'un liquide séro-sanguinolent, contenant quelques Ce liquide ne se coagule pas au contact de l'air, il ne prend pas en gelée, traité par l'acide azotique, il donne un précipité albumineux abondant. Au microscope globules rouges en notable quantité, beaucoup sont dessinés sous forme de piles.	
	Il constate immédiatement après la ponction, la persistance de la matité et l'auscultation, bruits de frottement plus nets et sous l'aisselle. Il sent plus à gauche les battements du cœur et, il y s'assure par l'auscultation de l'absence complète de bruit frottement. Il constate nettement un point entre la 3e et la 4e côte. Pas de gonflement des membres, pas d'infiltration abondante.	
15 Nov.	Le malade a pu boire, il éprouve moins de douleurs. Pouls 104. La matité persiste à la partie postérieure, on y constate des vibrations thoraciques, il y a toujours la sonorité et un peu de résonnance.	

HOTEL-DIEU. — *Salle* St Charles N° 47

Nom

né à

demeurant à

profession

âge

tempérament

constitution

entré le

sorti le

DIAGNOSTIC ET RÉSUMÉ

HISTOIRE PATHOLOGIQUE

et on entend de cet côté un gros murmure double bruit de frottement plévral — engorgement de la partie inférieure, mais cessant avec elle. La respiration est obscure dans la partie dorsale et fait long défaut à la partie inférieure de la région antérieure. Le cœur battant à gauche du sternum, les battements volumineux nombreux. C. R. 38 1/2

Soir Pouls 128 C. R. 39 1/2

16 Nov. Matin. C. R. 38 7/10 — Pouls 128

Les mêmes traitements que la veille. Et l'urine en abondance mais sans modification notable.

Soir C. R. 39,3 Pouls 124 — l'oedème envahissant le tronc et le début de la tête et de la cuisse droite

17 Nov. La dyspnée revient un peu moins. Il en tant l'étendue du frottement. On entend le murmure du cœur à la région pectorale, il se voit sous l'aisselle. Dans les parties inférieures, il y a le frottement, voilà murmure. Le ventre se sent beaucoup moins.

Matin C. R. 38°,9 Pouls 112

Lyon Imprimerie Bonnefont et Fils

DATES	HISTOIRE PATHOLOGIQUE	PRESCRIPTIONS
	Soir Temp. R 1 39,5 P. 128	
18 Nov.	C. R. 38,9 P. 114	
	Soir C. R. 39,9 P. 124	
19 N.	39 2 120	
20 Nov.	L'état est moins alarmant à gauche. A la base du poumon, bruits intermittents entre les bruits de frottement et les râles muq. Il existe un doute du murmure, bruit de frottement affaibli. La respiration s'entend difficilement à droite	
25 Nov.	Le malade va un peu différent. Pas de gêne, pas de malaise général. La respiration reprend à la partie inférieure. Râles muqueux, quelques ronchus du frottement pulmonal intermittent, on dessine q. q. râles muqueux. La respiration est très-obscure plus bas	Très-légère amélioration; nulle amélioration. Il existe à droite 2 foyers d'apoplexie, nulle amélioration. La respiration
26 Nov.	Les urines examinées par la chaleur et l'acide nitrique ne renferment pas de quantité d'albumine	
5 Déc. 72	L'adème du membre inférieur a reparu. Il existe du rétrécissement, portant à gauche, mais elle est atténuée. Rot. muqueux abondants de côté. Pas de murmure, crème, pas de frottement, quelques râles muqueux existent. L'épanchement ne s'est pas reproduit. Rot. muq. existent à droite et existent à la base	
7 Déc. 72	L'urée a notablement augmenté. La respiration est difficile. Elle est saturée albumineuse	
10 Déc.	Pouls abdominal à gauche. Il existe toujours 12 litres. Il y a légère sensibilité. Après la ponction, le foie ne paraît pas augmenté. Rot. muqueux abondants à gauche. La base, quelques râles muq. à la base du poumon droit, respiration affaiblie mais de ce côté. Il existe une urine depuis longtemps en petite quantité	
19 Déc.	Le malade dont la cyanose augmente jour par jour a succombé le 19 Déc. 72	

HOTEL-DIEU. — *Salle* St Charles *N°* 47.

Nom Pierre Delavert DIAGNOSTIC ET RÉSUMÉ

né à

demeurant à

profession

âge

tempérament

constitution

entré le

sorti le Autopsie 20 xbre 72.

(11)

HISTOIRE PATHOLOGIQUE

1° Ponction abdominale à droite de foie à évacuer le liquide qui s'est reproduit en notable quantité. Il s'écoule par l'ouverture faite avec le trocart plus de neuf de litre (mesuré) de liquide séro-citrin, tout à fait comparable à celui que l'on retire par la ponction du 10 xbre.
Le péritoine pariétal présente de petites élevures, que l'on calcule avec la pointe du scalpel et qui sont formées par des nodules fibreux. Le g. g. paraît le séreux est hyperémié et présente des vaisseaux vasculaires. Les anses intestinales refoulées, tout par le liquide ne sont pas adhérentes entre elles; on remarque à leur surface des petites granulations grisâtres, disséminées, semblables à des granulations tuberculeuses. L'examen histologique montre qu'il s'agit d'un

Lyon. Imp. veuve Bonnaviat et fils

DATES	HISTOIRE PATHOLOGIQUE	PRESCRIPTIONS
	tuberculeux, elles sont en grand nombre sur le mésentère, et ont alors un volume plus considérable. Les g.g. jusqu'à la fossette de cette intestinale, et au dessus du foie, on voit de petites collections liquides, offrant, comparables à des petites kystes de l'ovaire, à leur début, mais à parois très-tenues et contenant un liquide sérolactéé à celui qui s'écoule par la ponction. Tout de ces machines examinées au microscope paraît constituée par de la fibrine.	
	Le gros intestin est adhérent à l'estomac, et forme avec ce dernier une poche de la capacité de liquide, dont la paroi antérieure de l'estomac et le lobe gauche du foie constituent une 2e paroi contenant également du liquide séro-sérieux.	
	L'adhérence tient surtout abondante au niveau de la face antérieure du foie, elle est ancienne et la détachant faisait. Le colon descendant est aussi adhérent avec le péritoine, il en traverse partiellement, en remonte dans la fosse iliaque droite, et autant de toute la longueur, au niveau de la dernière partie de l'intestin grêle, en dessus de la valvule de Bauhin, on voit 2 ou 3 petites ulcérations. Il y existe également g.g. ulcère dans la dernière partie du gros intestin.	
Foie	Le foie n'offre à l'œil aucune altération, il paraît tout à fait plus foncé, mais à la coupe, on aperçoit	

HOTEL-DIEU. — *Salle* St Charles *N°* 4

Nom Pierre Dolorest.

né à

demeurant à

profession

âge

tempérament

constitution

entré le

sorti le

DIAGNOSTIC ET RÉSUMÉ

(2)

Autopsie.

HISTOIRE PATHOLOGIQUE

de petites mass gris-blanchâtres, pourvues à peine saillies, ne montrant pas leur coloration sur le reste de la substance hépatique.

Il y a encore petite ancienne de la grosseur d'un pois enfermant de la bile, ~~elle contient~~ se trouvant de granulations. Il s'agit probablement d'un abcès ± complète du canal biliaire par les granulations qui le entourent.

La vésicule biliaire est blanchâtre; elle ne renferme pas de bile.

Rate — La capsule de la rate est épaissie, quant à l'organe lui-même, il n'offre pas d'altérations à l'œil nu sinon une augmentation de volume (2 pds)

Reins — Le rein droit est petit, il a conservé sa forme et son aspect mamelonné. La substance corticale a son épaisseur habituelle, il ne contient pas de granulations. De la grosseur d'un grain de millet et plus. Les granulations se trouvent, ne y

Hernie de volume congénitale

Lyon. Imp. veuve Bernavist et fils.

DATES	HISTOIRE PATHOLOGIQUE	PRESCRIPTIONS
	plus ou moins grand nombre dans toute l'épaisseur de l'organe. Le rein gauche est gris, il a sensiblement moins le volume du rein droit. A la coupe, petites granulations, y grande quantité.	
Organes génitaux.	Ces organes sont examinés avec soin; ils ne présentent rien de pathologique.	
Diaphragme	Bien la viscère abdominaux entiers, on voit que la voûte du diaphragme est notablement moindre à gauche qu'à droite; on s'aperçoit, en outre en touchant, qu'il ne se laisse pas déprimer à gauche comme à droite.	
Poumons	Il est de ce dernier côté, plus résistant, moins extensible, ne se laissant pas refouler par le doigt. A l'extrémité du lobe inférieur, adhérences nombreuses, en haut, en avant, dans toute l'étendue du poumon droit, et, entre les poumons et le cœur, y détachant le plèvre pariétale à gauche. Le poumon droit, fortement à gauche vu, sain, la cavité pleurale est complètement libre de toute adhérence; les feuillets de la plèvre gauche sont épaissis, ils offrent une teinte gris rougeâtre; on les trouve assez secs, de fraîche; ils forment par leur adossement des lésions cicatricielles, véritables adhérences, renfermant liquide séro-sanglant. A la surface des plèvres, on aperçoit une quantité de petits points blanchâtres qui paraissent être y remis de granulations; elle ne se détachent pas par le grattage avec un scalpel.	

HOTEL-DIEU. — *Salle* St Charles *N°* 42

Nom Sieve Dalbolet.

né à

demeurant à

profession

âge

tempérament

constitution

entré le

sorti le Autopsie

DIAGNOSTIC ET RÉSUMÉ

(3)

HISTOIRE PATHOLOGIQUE

A la surface de la plèvre viscérale, on existe de petites membranes qui y sont parsemées et à dessous on y trouve la même injection grisâtre.
La petite gauche est, du reste l'origine du mot pari de l'abcès.
La plèvre pariétale mesure de 2 à 3 mil. d'épaisseur.
Le poumon droit qui présente les plaques congestionnées, offre de toute petites granulations à la surface de la plèvre. A la coupe, il est en tout point semblable à celui gauche, l'oblitération est telle, que bien que des deux poumons examinés ensemble ne saurait être distingués.
Le mucus bronchique est de rouge intense, on n'y voit pas de

Lyon Imp. veuve Baumont et fils

DATES	HISTOIRE PATHOLOGIQUE	PRESCRIPTIONS
	granulation. Les ganglions bronchiques tout volumineux surtout celui qui est au niveau de la bronche droite; à la coupe, ils sont aussi pleins de petits points blanchâtres (tubercules).	
Larynx	La muqueuse laryngée est épaissie, au niveau de l'angle rentrant du cartilage thyroïde, immédiatement au dessous de l'épiglotte; ulcérations grises de 3 à 4 mil. de diamètre. Un peu de mucus de l'arrière gorge.	
Cœur	Le cœur et le péricarde ne fournissent qu'un; on ne peut les séparer.	
Cerveau	Le cerveau et la moelle n'offrent aucune altération.	
Ol	Le sternum, les côtes, la colonne vertébrale tout sonnent; sur quelques vertèbres la moelle lésée	

HOTEL-DIEU. — *Salle* St Charles *N°* 72

Nom Eugène Breuil
né à Orléans (Loiret)
demeurant à
profession photographe.
âge 31 ans
tempérament
constitution
entré le 2 Février 1873
sorti le mort le 12 Mars 73.

DIAGNOSTIC ET RÉSUMÉ

Péricardite & Endocardite rhumatismale

Rétrécissement et insuffisance mitrale

Symptômes ou périodes

Autopsie

HISTOIRE PATHOLOGIQUE

Le malade — jusqu'à l'âge de trente ans, jouissait d'une santé parfaite, sans rien d'anormal, sans douleurs articulaires, sans aucune altération des membres. Il a eu depuis, à différentes époques des douleurs articulaires, et la dernière est la seule rhumatismale, remonte à le mois — Il commença, il y a 3 ans à éprouver de palpitations en même temps que de la gêne respiratoire dans les exercices violents, depuis ces accidents ont augmenté, de telle sorte qu'il ne peut le lire à un tout pénible.

Actuellement le malade paraît bien vigoureusement constitué, la face est un peu pâle. Pas de rhumatisme quand il marche vite, il est essoufflé et se plaint de palpitations.

Pas de vomissements de la région précordiale. La

Lyon Imp. Nouvelle Bonnefond fils

DATES	HISTOIRE PATHOLOGIQUE	PRESCRIPTIONS
	paraît être assez bas dès le 3e espace intercostal, peu en dehors et en dessous de la mamelle, la main appliquée ne perçoit pas de pétrissement. A l'auscultation, double bruit de souffle, le premier prolongé s'entendant nettement et ayant lieu en arrière du sommet du cœur entre le mamelon et le bord gauche du sternum, en dehors du mamelon, sous l'aisselle, on n'entend plus le bruit de souffle que l'on retrouve au bord. Point rétrécissement.	
5 Mars	Depuis 2 ou 3 jours, le malade se plaint de douleurs dans les articulations des membres inférieurs. Les articulations tibio-tarsiennes des deux côtés sont le siège d'un gonflement douloureux à la pression. Il y a eu de même des articulations du genou et des grosses articulations. Le malade est très-essoufflé, il se tient sur les jambes, lèvres un peu cyanosées. A chaque inspiration fortement de signes d'asphyxie, un peu de congestion des veines du cou. Pas de point douloureux. Battements rapides, à l'auscultation double bruit de souffle. Le long du sternum, au niveau du 3e espace intercostal, on ne trouve que le souffle systolique, bruit de frottement du cœur neuf (péricardite). Pouls inégal, irrégulier.	
10 Mars	Oppression plus grande. Lèvres violacées, peau cianosée. Matité à la partie inférieure du poumon droit, consécutif de vibration thoracique. Du tout le côté on entend mal la respiration, à la partie inférieure cet on n'entend plus du tout.	
12 Mars	Mort.	
14 Mars	Autopsie. Articulations. Dans les différentes articulations un peu d'hypérémie de la synoviale, surtout dans l'articulation du genou gauche où la lignée séro-synoviale paraît augmentée; les cartilages articulaires offrent peu	

HOTEL-DIEU. — *Salle* St Charles N° 77.

Nom Eugène Breuil.

né à

demeurant à

profession

âge

tempérament

constitution

entré le

sorti le

DIAGNOSTIC ET RÉSUMÉ

Autopsie.

HISTOIRE PATHOLOGIQUE

d'altération, ils ont leur teinte habituelle, quelques points cependant, ils ont perdu le poli, et semblent comme rétractés.

Poumons — Il existe des deux côtés des adhérences nombreuses tant entre le péricarde et la plèvre, tant entre les deux feuillets de la plèvre. Les adhérences sont encore plus nombreuses du côté droit, où elles semblent y avoir environ 2 litres de sérosité.

Les lobes pulmonaires inférieurs tout le siège d'une congestion très marquée. A droite, le lobe inférieur ne crépite plus sous le doigt (pneumonie hypostatique) et nageant de l'angoisse fait de cette région, va au fond de l'eau.

Foie — Le foie est congestionné, il est légèrement gras.

Rate — La rate a son volume normal, elle est très friable, le dédier pénétrant

DATES	HISTOIRE PATHOLOGIQUE	PRESCRIPTIONS
Réuni	les reins tout volumineux ; il a l'aspect d'autre altérés qu'un hypérémie très marquée.	
Cœur	Les deux feuillets du péricarde sont intimement unis par de adhérences anciennes, très résistantes, on ne peut les séparer. Le cœur mesure en hauteur et en largeur de 13 à 14 cent. environ. Tous les orifices et toutes les valvules sont atteintes. La valvule tricuspide de l'aorte est épaissie et offre sur les faces internes de petites végétations fibrilleuses portant des bourrelets d'aspect et offrant la forme de festons. Les données correspondent aux parois d'épaississement des valvules, il reste distendu du trou libre de 2 à 3 mil. environ. La valvule interne présente un petite dilatation, faisant saillie en dedans, dilatation anévrysmale comprenant les trois tuniques. La valvule de l'artère pulmonaire, on voit également de petites végétations, et dans un espace compris entre deux valvules, 3 ou 4 saillies mamillaires avec rétrécissement. L'orifice mitral est rétréci et insuffisant, les angles des valvules unis entre eux diminuent de beaucoup l'orifice. Les données sont épaissies, blanchâtres, ne pouvant s'user par suite surtout de la rétraction des cordages tendineux qui s'insèrent à la face libre. On y trouve également de végétations. La valvule tricuspide est beaucoup plus insuffisante que la mitrale. La valvule interne épaissie et comme usée à la face cardiaque par suite de la rétraction, du moins qu'il y ait, elle est sinuée, à peine soulevée par le sang liquide. Le cœur est hypertrophié, les cavités dilatées.	

HOPITAL DE LA CROIX-ROUSSE. — Salle Pothin N° 9

Nom Girardin Basile
né à Lyon
demeurant
profession tisseur
âge 45 ans
tempérament
constitution
entré le 14 août 1870
sorti le

DIAGNOSTIC ET RÉSUMÉ

Carcinome de l'estomac
Autopsie.
Envahissement des ganglions thoraciques compression de l'artère pulmonaire
péricardite chronique (synostose)

DATES	HISTOIRE PATHOLOGIQUE	PRESCRIPTIONS
	Ce malade nous avait présentant une tumeur [illegible] occupant [illegible] et [illegible] partie de l'hypocondre droit [illegible] cette tumeur a [illegible] ~~[illegible]~~ [illegible] malade il y a 3 ans environ et a cru depuis cette époque lentement. Il a souffert des douleurs [illegible] par le malade [illegible] par des lancinations douloureuses [illegible] vers la région dorsale et lombaire. Depuis cette époque la perte de forces et l'amaigrissement ont constamment fait des progrès. Il n'y a jamais eu de vomissements ni de hématémèse. Jamais de sang dans les selles. Le sommeil a toujours été conservé jusqu'à ces derniers temps. Le malade a fait trois séjours à l'Hôtel-Dieu et deux à l'Hospice de Contagieux. Pas d'antécédents alcooliques. Père vivant encore. Pas d'autres suites d'ivrognerie alcooliques. Mère morte d'une [illegible]. La tumeur sensible à la palpation peut avoir 13 à 14 centimètres transversalement et 10 à 12 dans le sens vertical. Elle est irrégulière et bosselée, mobile, saillie extérieure accusée à la vue, donne à la résonnance à la percussion, sans douleur à la pression. Il existe un peu d'ascite. Amaigrissement du malade. Pas de bruit de souffle au cœur. Le foie ne offre rien de particulier à la palpation. Il n'y a pas augmentation de volume. L'hypochondre droit ne paraît pas plus volumineux. Il est le siège d'une circulation de trois traînées de phlébite veineuse. Tous les deux ou 3 jours est pris de fièvre caractérisée par un frisson, de la chaleur et des sueurs abondantes.	Depuis un mois environ Bains [illegible] Cataplasmes [illegible] sur toute la région inférieure du tronc et de la partie antérieure de la cuisse droite. Application de vessies de glace à une brulure. Sirop [illegible] Lavements avec [illegible] 60 g.

DATES	HISTOIRE PATHOLOGIQUE	PRESCRIPTIONS
8	Il est pris depuis d'accès de fièvre depuis 15 jours — On a pris une cette nuit frissons et sueurs après prise 2 heures — malade continue à avoir chaud — P. 30/4 — T. R. 39,4 —	
	rien à la rate —	
	rien à constater au cœur si ce n'est un double bruit de roulement plus marqué au 2e temps, s'entendant dans les 3e et 4e esp. int. gauches —	
9	Vomissements aqueux et bilieux très abondants	Eau mentha —
12	depuis 2 jours diarrhée très abondante pas d'accès de fièvre depuis 8 jours	Chl. Morphine. diarrhée
14	La diarrhée persiste	
16	La diarrhée a cessé brusquement. Les frissons sont revenus.	Pot 6 g 54 Eau mentha Morphine
17	Le malade a eu hier un accès de fièvre complet. Les frissons ont débuté à 4 h. Matin jusqu'à 10 h. puis chaleur brûlante. Sans sueurs. — Sensation de brûlure dans la région des reins et sur la région mammaire. — Vomissements aqueux à la fin de l'accès vers 5 h. — Le malade prétend que le vomissement accompagne toute la plupart des accès précédents. Le malade n'a jamais rendu de sang ni matière noire.	Pot. Chlorhydrate 10. Hpit 8 alf. Quinine
18	Hier accès à 8 h. 3 heures de frissons depuis huit heures chaleur — pas de sueurs — jusqu'à 7 h. accompagné de violentes douleurs dans les reins surtout pendant le frisson.	
21	frisson de 3 heures ce matin — Pouls 30/4	
22	La fièvre a cessé à la P. du soir. — Céphalalgie avec de vomissements. Vomissements aqueux bien	
24	Pas d'accès de fièvre	
26	Fièvre hier de 11 h à 6 h du soir	Sulf. de chaux
30	Fièvre n'est pas revenue on supprime le sulfate de quinine.	
3 Nov	Le malade est très affaibli. Pouls 24. Pas de douleur la tête n'a pas repris	

HOPITAL DE LA CROIX-ROUSSE. — Salle St Roch N° 9

Nom Saint Géraudin

né à

demeurant

profession

âge

tempérament

constitution

entré le

sorti le

DIAGNOSTIC ET RÉSUMÉ

Suite

DATES	HISTOIRE PATHOLOGIQUE	PRESCRIPTIONS
6. Xbre	Vomissements alimentaires et bilieux soir. — un peu de fièvre d'ass la nuit.	
10 —	un peu de fièvre dans la nuit	
15	fièvre hier. Frisson de 4 heures à 10h.	
	chaleur jusqu'à minuit.	
20.	hier avec d. fièvre peu violent depuis 11h du matin jusqu'à minuit	
24	Vomissements bilieux fréquents	
26	légère fièvre dans la nuit. Hypochondrie.	
	P. 29.	
30	fièvre pendant toute la nuit.	
2 Janv	un peu de fièvre la nuit	
5 J	Pouls à 92 le 6 pour perceptible les extremités sont froides.	
6 J.	Mort cette nuit	

DATES	HISTOIRE PATHOLOGIQUE	PRESCRIPTIONS

HOPITAL DE LA CROIX-ROUSSE. — Salle St Rotha N° 9

Nom Girondin B.

né à

demeurant

profession

âge

tempérament

constitution

entré le

sorti le

DIAGNOSTIC ET RÉSUMÉ

Autopsie.

DATES	HISTOIRE PATHOLOGIQUE	PRESCRIPTIONS
Cavité abdominal	Pas une goutte de liquide dans le péritoine. Le péritoine est un peu adhérent au niveau de la partie supérieure mais les feuillets se séparent sans le moindre effort. Au niveau de l'épigastre on voit une tumeur cavitaire dans qui s'avance sous le foie et dans peu dans le grand épiploon en longeant le bord inférieur de l'estomac. Cette tumeur est cavitaire d'un aspect blanchâtre se distingue des parties voisines par sa dureté. Sur la face antérieure de l'estomac on voit d'autres petites tumeurs au nombre de 3 ou 4 de la grosseur d'une lentille présentant les mêmes caractères que la tumeur dont je viens de parler. A l'ouverture de l'estomac on trouve dans son intérieur un peu de liquide rouillâtre et contenu paroi des aliments qui n'ont pas été digérés. La face interne de l'estomac se divise en 2 parties une partie qui comprend la grande étendue des faces antérieure et postérieure toute la grande courbure une partie de la petite courbure, dans cette partie on trouve la muqueuse saine un peu épaissie. La muqueuse s'arrête brusquement et on a sous les yeux une surface tomentueuse molle présentant des rides par plans. L'orifice pylorique est considérablement agrandi il mesure en effet 11 centimètres de circonférence intérieure. Le canal pylorique le canal intestinal se prolonge dans une anfractuosité de l'épaisseur du foie. La face interne de cette anfractuosité est tapissée par la muqueuse qui tapisse le pylore.	Laxatif par clysage

DATES	HISTOIRE PATHOLOGIQUE	PRESCRIPTIONS

Modèle N° 21.

HOTEL-DIEU. — Salle 4e femmes N° 192

Nom Françoise Dambrun

né à

demeurant à

profession

âge 68 ans

tempérament

constitution

entré le 19 novembre 1881

~~sorti~~ mort le 26 novembre 1881

DIAGNOSTIC ET RÉSUMÉ

Néphrite chronique.

Autopsie.

Symptômes des précédents

HISTOIRE PATHOLOGIQUE

Pas de renseignements sur l'hérédité. = Mariée à 30 ans. Elle aurait eu un enfant mort à 5 ans d'affection inconnue. = Menopause à l'âge de 45 ans. = Bonne santé habituelle, pas d'antécédents pathologiques. Il y a 2 semaines elle aurait eu un refroidissement. Du reste depuis longtemps elle ~~était~~ avait un travail très pénible; recommença sa santé n'est pas bonne. Elle aurait trois jours, puis tout serait disparu. Cependant elle resta malade, faible, ne prenant pas d'après facilement. Il y a 2 ou 3 jours elle aurait commencé à vomir. Les vomissements se renouvelaient souvent 10 minutes après les repas. = Jamais de vomissements noirs. =

Il est entré en outre les signes suivants:

Cent cachectique. = La peau garde le pli qu'on lui fait prendre. = Langue un peu rouge, humide. = Ventre un ballonné

DATES	HISTOIRE PATHOLOGIQUE	PRESCRIPTIONS
	du tour de l'ombilic, on a la sensation d'une allongée, tiraillement, un peu de gonflement. = Rien aux reins ; rien aux poumons.	d'une tisane et un peu d'opium. Lavement.
	Urine = Albumine évidente = 1015. Pas d'œdème des jambes. = Pas de céphalalgie. — Pas de trouble de la vue. =	
24 novembre	Jamais de constipation. = La intervenant de nouveau la malade on apprend qu'elle a des selles diarrhéiques depuis 10 ou 11 ans.	
	Nouvel examen de l'urine confirmant l'albumine.	
25 novembre	= La malade a rendu la nuit dernière ; l'état général s'est considérablement aggravé ; grande faiblesse ;	
26 novembre	= La malade est de plus en plus affaiblie ; elle meurt dans la nuit.	

Autopsie = Poumons, emphysémateux ; un peu adhérents à droite. — Symptôme convulsif. = pas d'altération valvulaire. = Les reins sont petits à surface extérieure un peu inégalière, et colorés. = Le rein droit est de beaucoup le plus atrophié. = Le foie ne présente rien d'anormal ; la rate est petite et ~~un peu enflammée~~ porte une petite plaque blanche de péripléurite.

MODÈLE N° 21.

HOTEL-DIEU. — *Salle* St Jeanne N° 17

Nom Jiennet Etienne
né à Hautieu (Ain)
demeurant à St André de Corcy
profession Cultivateur
âge 36 ans
tempérament
constitution
entré le 24 mai 1881.
sorti le Mort le 10 juin à 1 heure ½ du matin

DIAGNOSTIC ET RÉSUMÉ

Néphrite
Mal de Bright
Symptômes en présence

HISTOIRE PATHOLOGIQUE

Pas d'alcoolisme
pas d'athérome artériel
L'œdème a débuté par les paupières — tout au début le malade a eu de l'obnubilation de la vue)

Bonne santé antérieure —
Le malade a toujours joui d'une santé excellente jusqu'au 1er Mars dernier, date à laquelle il fait remonter le début de son affection —
(comme étiologie il faut noter que cet homme est cultivateur et exposé à toutes les intempéries.)
L'affection aurait débuté par un rhume avec expectoration abondante —
L'enflure des membres inférieurs ne date que du 15 Avril dernier —
Actuellement on constate une oppression considérable, le malade a de l'orthopnée, il est assis sur le bord de son lit, les jambes pendantes —
Les membres inférieurs sont œdématiés — L'œdème remonte jusqu'à la partie supérieure des cuisses. Bouffissure de la face, œdème des paupières —
Rien de particulier à signaler à l'auscultation du cœur —

DATES	HISTOIRE PATHOLOGIQUE	PRESCRIPTIONS
	~~a droite~~ Matité aux deux bases — obscurité de la respiration — Les urines sont claires et renferment une grande quantité d'albumine —	
	Au niveau de l'épigastre le malade présente une tumefaction bizarre — Cette tumefaction présente une sonorité tympanique, on songe à une hernie de la ligne blanche — Le malade affirme que cette grosseur est survenue depuis la date de l'affection, et la met sur le compte des efforts de toux —	
	Il est également porteur d'une hernie inguinale scrotale gauche —	
1er Juin	Le malade a du Chiqr. Stokes, seulement la période dyspnéique est très courte ce n'est pas le vrai =	
5 Juin	Le malade est toujours à Bouchon —	
9 Juin	1882 — Depuis ce matin 6 heures le malade est très oppressé — Il se plaint surtout au niveau du mamelon gauche — Respiration fréquente entrecoupée — Respiration mêlée de râles trachéaux — matité aux 2 bases — Bruits du coeur difficiles à entendre en raison des gemissements du malade et des bruits respiratoires — Cracats en considérable signalement le soir fréquents, Somnolence continuelle —	
Le malade succombe le 10 Juin à 1 heure du matin		
11 Juin 1882	Autopsie — faite le 11 Juin à 10 h 1/2 du matin — Ouverture de l'abdomen — on trouve sur les anses intestinales surtout sur le petit intestin, des nodosités formant comme des franges sur les parties latérales — Dans d'autres points les anses sont à ce niveau adhérentes sur des portions assez étendues — Tout le mesentère présente des plaques laiteuses et dans certains points comme un tissu cicatriciel avec rétractions, il existe de ces plaques blanches des traînées noirâtres dans la direction des vaisseaux — Le colon transverse est libre d'adhérences (gros intestin) ~~tordues~~ et le mesentère n'est pas rétracté comme celui de l'intestin grêle — Séreuse ayant un teint brunâtre dans le petit bassin et la séreuse environnante — Le foie est très volumineux ictérique sans le couteau, a l'aspect de la chair musculaire La rate est un peu augmentée de volume, sa capsule est un peu épaissie et présente en certains points des plaques selerieuses dite cartilagineuses	

MODÈLE N° 21.

HOTEL-DIEU. — *Salle* _____ *N°* _____

Nom

né à

demeurant à

profession

âge

tempérament

constitution

entré le

sorti le

DIAGNOSTIC ET RÉSUMÉ

HISTOIRE PATHOLOGIQUE

Diennet Etienne (Mal de Bright)

DATES	HISTOIRE PATHOLOGIQUE	PRESCRIPTIONS
	Reins diminués de volume, graisseux, sclerosés — Le Rein Droit est plus malade que le gauche — Ouverture du thorax = G.d Quantité de liquide dans les plèvres.	
	Les poumons — La plèvre a un teint blanchâtre et les poumons sont sclerosés en grande partie atelectasiés, surtout à Gauche sclerosés surtout dans parties sèches —	
	Symphise complète du péricarde —	
	Coeur très volumineux. (Cor Bovinum)	
	Les parois des ventricules, surtout du gauche, sont épaissies — Les cavités sont agrandies mais non déformées, ainsi la cavité gauche a conservé sa forme pyramidale — Les orifices sont agrandis proportionnellement, les valvules sont souples et suffisantes — Les muscles papillaires sont hypertrophiés	Pas de trace d'athérome sur l'aorte —
	Le péricarde est considérablement épaissi surtout la portion pariétale — Les deux feuillets sont intimement adhérents l'un à l'autre —	
	Manque l'examen des méninges lacune regrettable, car chez notre malade les séreuses étaient surtout ~~ou~~ touchées, témoin les lésions rencontrées sur le péritoine, la plèvre et le péricarde —	

P. Thiroux

Documents pour l'étude des signes d'insuffisance aortique et de syndrome péricardique –

(avec Tracés)

HOSPICES CIVILS DE LYON

HOTEL-DIEU

Nom Monier
Prénoms Claude
Age 19 ans
Profession Maçon
Né à St Chamond
Demeurant à St Julien
Entré le 29 août 1883
Sorti le 28 Nov. 1883

Salle Ste Jeanne Lit N° 11 F°

DIAGNOSTIC ET RÉSUMÉ

Rhumatisme articulaire
Rétrécissement et insuff. aortique
Insuff. mitrale.

Chef du Service, M.

OBSERVATION CLINIQUE

Élève interne, M.

Père mort à 44 ans après 8 jours de maladie. Mère âgée de 45 ans, est souvent enflée et a des palpitations de cœur.

Ce jeune homme n'avait jamais été malade, dit, ne pas habiter dans un endroit humide. Il y a 5 mois, il ressentit des douleurs vives dans les cuisses et les deux articulations tibio-tarsiennes, la marche étant impossible, le malade avait perdu de force et l'appétit; Depuis, les douleurs ont diminué, le malade peut marcher, mais il est d'une faiblesse extrême et ne peut travailler. L'appétit est un peu revenu, mais le malade se plaint avec souvent de maux de tête, et saigne quelquefois par le nez.

A l'inspection on constate des battements exagérés des carotides. Les pulsations du cœur sont très visibles, et impriment une sorte d'ondulation à la paroi thoracique.

Nom _____ Salle _____ Lit N° _____ F° _____

La pointe du cœur bat dans le 5e espace un peu en dehors du mamelon. L'impulsion est forte; le doigt perçoit un léger retard dans les pulsations carotidiennes.
A l'auscultation on entend un souffle diastolique à la base, ayant son maximum sur le bord gauche du sternum au niveau des 2e et 3e espaces et s'entendant tout le long du sternum. Au niveau de la base il existe également un souffle systolique un peu rude et court, s'entendant sur toute la région précordiale, et se propageant avec les vaisseaux du cou. A la pointe, il existe un souffle systolique doux parfaitement soufflant, n'ayant pas le caractère de rudesse et plus prolongé que celui de la base, et se propageant du côté de l'aisselle.
En auscultant sur les vaisseaux du cou, on perçoit un souffle systolique qui s'entend même sans exercer la moindre pression avec le stéthoscope. Si on appuie on entend pendant la systole une sorte de résonnance métallique analogue à celle que produirait une enclume dans la lointain.
On constate quelques irrégularités au cœur.
A la radiale le pouls est fort bondissant.
Au niveau du pli crural, l'artère est animée de pulsations très fortes, et l'on entend très nettement le double souffle de Duroziez. Si on pose le stéthoscope simplement posé sur l'artère on perçoit encore le souffle systolique, qui s'entend même en appliquant l'instrument à deux centimètres en dehors de l'artère.
Rien aux poumons.

HOSPICES CIVILS DE LYON

HOTEL-DIEU

Nom Allardot Salle S.t Jeanne Lit N° 13. F°

Prénoms Claude

Age 60 ans.

Profession journalier

Né à Lyon

Demeurant à

Entré le 23 Mars 89

Sorti le mort le 10 Juin

DIAGNOSTIC ET RÉSUMÉ

Rétrécissement & insuffisance aortique
Alcoolisme.

Chef du Service, M. | OBSERVATION CLINIQUE | Élève interne, M.

Le père & la mère de cet homme tous morts très âgés d'affection indéterminée ; tous deux avaient en pendant leur vie des douleurs rhumatismales. — Quatre frères morts en bas âge de maladies inconnues, un frère mort à 45 ans des suites d'un chaud & froid (dit-il) il a traîné pendant un mois & est de mort il était très amaigri — Une sœur vivante, rhumatisante. —

Pas de scrofule dans l'enfance, pas d'éruptions cutanées — Jamais été soldat, bien qu'il ait eu au tirage au sort un bon numéro — Nie toute accident syphilitique. — A exercé pendant longtemps la profession de marchand de vin & a contracté des habitudes alcooliques très prononcées qu'il a gardées depuis — A 18 ans rhumatisme articulaire aigu généralisé guéri en durée de plusieurs mois ; les années suivantes, pendant une période de dix ans environ il eut des attaques légères caractérisées par des fluxions articulaires diverses, ces attaques n'auraient ni gêné ni empêché le travail car le malade affirme qu'après il n'a

Impr. Alf. Louis Perrin.

jamais éprouvé ni palpitations, ni dyspnée, ni œdème.
Il y a 6 ans, flexion sportive (?) (on ne peut dire de quel côté); depuis ce temps seulement qu'il s'est aperçu qu'il était essoufflé en montant un escalier, qu'il s'enrhumait plus facilement; depuis 2 ans seulement il tousse l'hiver et crache; ces symptômes n'ont cependant jamais été assez accusés pour amener une suspension de travail.—
Le malade affirme que c'est seulement depuis 2 mois environ qu'il éprouve des palpitations quand il fait un effort, et qu'il a le soir les pieds enflés; ces 2 symptômes depuis 15 jours, sans cause appréciable sont bien accusés, c'est là ce qui l'a conduit aujourd'hui à l'hôpital.
Etat actuel: Œdème des membres inférieurs remontant jusqu'aux genoux, indolent; pas de bouffissure de la face; les lèvres sont légèrement cyanosées, les extrémités un peu refroidies — Embonpoint remarquable —
La langue est saburrale, l'appétit nul, jamais de vomissement, constipation habituelle. — L'estomac paraît dilaté, pas de clapotement — Le cœur dépasse les fausses côtes de 2 travers de doigt environ, mais la matité verticale ne semble pas notablement augmentée, il est indolent; pas d'ascite.
Le pouls est régulier, franchement bondissant, 92 par minute. Les artères sont un peu athéromateuses —
La matité cardiaque est augmentée d'étendue; l'impulsion est répartie sur une très-large surface, elle ébranle fortement la paroi; le maximum se trouve vers la pointe c'à d. dans le 5e espace en dehors du mamelon. A l'auscultation on entend un 1er bruit ~~mal frappé, rappelant~~ soufflant lorsqu'on se rapproche du foyer d'auscultation de la pointe et un souffle diastolique légèrement aspiratif ayant son maximum d'intensité sur la pièce moyenne du sternum. — Pas de retard du pouls carotidien, le battement des carotides est très-accusé, les jugulaires à peine saillantes, immobiles; en posant avec le stéthoscope sur les vaisseaux sus-sternaux de la base du cou on entend un souffle soufflant qu'il est difficile de rapporter à la fonction à cause du volume du ventre. Le bruit ~~offre les caractères du bruit vasculaire~~.

A la pointe on a encore le 1er bruit qui est légèrement soufflant seulement.

Nom Salle Lit N° 13. F°

Les conjonctives offrent une teinte subictérique ; les yeux sont saillants.
Le malade affirme les avoir toujours eu ainsi.
Examen du thorax donne : une diminution de sonorité à la base gauche avec obscurité du murmure, sans modification de la voix ; partout on a des râles muqueux assez fins à la base gauche.
Dyspnée assez accusée 36 R ; ~~tirage~~ rare ; expectoration formée par un liquide visqueux non aéré peu adhérent ; le malade s'épuise, détruit, crache du sang. — Asphyxie.
Les urines sont rares, sans sédiment, elles ne contiennent ni sucre ni albumine.

2 Cq — Un peu de subdelirium typhoïde cette nuit, la dyspnée en augmente.
26 — Le délire est plus accusé ; la respiration, pas de Cheyne-Stokes ; les râles bronchiques sont très nombreux et rendent difficile l'examen du cœur.

9 avril — Amélioration notable, on lit un peu des journaux, la nuit a toujours des cauchemars.

12 avril — Cette nuit est tombé de son lit — Ce matin plongé dans un état comateux d'où on le tire difficilement en l'interrogeant, tous les muscles sont contracturés, bras du côté gauche plus que ceux du côté droit — on peut bien vaincre néanmoins la résistance — Incontinence d'urine — Température élevée TRM = 38,2 (axillaire).
Pas de signes de paralysie faciale — les pupilles sont fermées, les yeux contractés.
Pouls = 108 — La respiration est fréquente bruyante, accompagnée de gémissement — Il répond que quelques mots inintelligibles — Reste constamment le menton à la tête — Les réflexes tendineux sont assez nets, aussi bien à droite qu'à gauche.

1 Cq — L'inspiration présente le Cheyne-Stokes — En auscultant vers la base du cœur on a un bruit systolique mal à commencé métallique ressemblant au bruit d'une enclume ; cette consonnance métallique ne s'obtient qu'en exerçant une certaine pression avec le stéthoscope ; sans pression on n'a que le bruit systolique rude — Pas de souffle vasal de Barwin — En appliquant la main sur la fémorale on a plus d'ampleur du choc le 1er moins fort que le second — Pouls caractéristique offrant des irrégularités à chaque instant — Subdelirium —

(Sig. de Grandy)

Impr. Alf. Louis Perrin.

Nom Salle Lit N° 13 F°

On a aux bas-fonds l'obscurité de mouvement & des râles muqueux sonores —
Les phénomènes pupillaires de Cheyne-Stokes offrent les caractères classiques —

18 Ai — R = 92 ; fièvre & Cheyne pendant le sommeil — La nuit est toujours agitée.

25 7 — Depuis 2 jours grande amélioration —

29 7 — L'amélioration continue — boit & mange bien —

21 Mai — Depuis 9 j. jours le bruit d'enclume est moins net — plus diffus & fréquent — cette particularité coïncide avec une diminution notable du choc externe

10 Juin — Le Malade est mort hier subitement dans un syncope

Le dit syncope n'a pas pu être sauvé

HOTEL-DIEU. — *Salle* St-Charles N° 108

Nom

né à

demeurant à

profession

âge

tempérament

constitution

entré le

~~sorti~~ Mort le 23 mars 1872, autopsie le 26.

DIAGNOSTIC ET RÉSUMÉ

Endocardite rhumatismale localisée sur les valvules du Cœur gauche. Rétrécissement et surtout insuffisance aortique. Dilatation et hypertrophie du Cœur. — Péri-aortite. —

HISTOIRE PATHOLOGIQUE

En ouvrant le thorax, on est frappé de l'augmentation de volume du Cœur qui remonte au niveau du bord gauche du sternum jusqu'à la 2e côte, refoule le poumon gauche et descend jusqu'à la 7e côte à 4 travers de doigt environ en dehors de la ligne mamelonnière.

Le poumon droit assez emphysémateux surtout au niveau de ses bords ne dépasse pas en dedans le bord droit du sternum et comme le poumon gauche est refoulé en dehors, l'aorte ascendante et le tronc brachio-céphalique sont immédiatement en rapport avec l'extrémité supérieure du sternum à laquelle ils adhèrent par un tissu cellulaire lâche.

Le poumon gauche est adhérent aux parois thoraciques en avant et en haut au moyen de ~~bides~~ cellulaires assez lâches et il est encore refoulé en dedans et en haut par un épanchement de sérosité évalué à près d'un litre. Il en résulte une diminution de volume du poumon qui est aussi emphysémateux et dont les parties ainsi atteintes font saillie à côté des points déprimés. On remarque notamment sur la face postérieure une bande atélectasique parallèle au bord inférieur, de 10 cent. de longueur sur 1 cent. de largeur et dont les bords irréguliers sont formés par la saillie irrégulière des parties voisines emphysémateuses. Cette bande n'a que un à deux centimètres d'épaisseur, sa coloration est rouge violacé.

Lyon Imp. veuve Rognat et fils

DATES	HISTOIRE PATHOLOGIQUE	PRESCRIPTIONS
	La muqueuse de la trachée et des grosses bronches présente une pointillé rouge dans l'intervalle des anneaux cartilagineux. Elle est peu vascularisée sur les petites bronches. On rencontre partout une petite quantité de mucus peu aéré.	
	Le cœur, en égard surtout à l'âge du sujet a un volume considérable du principalement à l'hypertrophie et la dilatation du ventricule gauche. Le ventricule droit lui est accolé à la partie antéro-latérale sans augmenter beaucoup son volume. Quant aux oreillettes, elles sont petites relativement aux ventricules et notamment l'oreillette gauche qui n'a guère plus que son volume normal.	
	En mettant pour compte des oreillettes, ~~la cavité~~ et on pourrait juger de la ventricule gauche a la forme d'un ovoïde tronqué au niveau des orifices auriculo-ventriculaires. À ce niveau il a une largeur de 12 centimètres, et 2 travers d'doigt au dessus il a 14 cent. Enfin sa hauteur mesurée de la base de l'orifice aortique à la pointe est de 13 cent. ½.	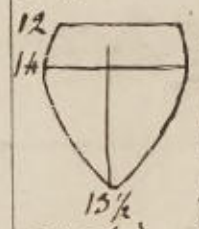
	La cavité ventriculaire gauche a forme également ovoïde et très-agrandie, car les parois du ventricule ne paraissent avoir guère plus d'un centimètre d'épaisseur au niveau de leur plus grande épaisseur.	
	L'orifice auriculo-ventriculaire gauche est un peu élargi, moins suffisant. Les valvules sont blanchâtres, tendues et légèrement épaissies. On remarque à leur angle interne un épaississement plus marqué sous forme de noyau avec une petite ulcération rougeâtre de la face supérieure au niveau de la commissure. Les cordages tendineux sont plus forts qu'à l'état normal et les muscles papillaires sont aussi hypertrophiés. L'orifice aortique est rétréci et insuffisant par suite de l'altération des valvules sigmoïdes. En effet, ces valvules sont épaissies et leurs bords libres sont arrondis de dehors en dehors de manière à laisser entre eux une large ouverture triangulaire à dimension de toute la largeur de la cavité ventriculaire gauche avec l'aorte. En outre la valvule postérieure est plus petite que les autres et son angle droit présente au niveau de sa réunion avec la valvule voisine un nodule inflammatoire qui contribue aussi à rétrécir l'orifice.	
	Les orifices du ventricule droit n'offrent rien de particulier. Le péricarde très-distendu s'immédiatement appliqué sur le cœur est sain.	

DATES	HISTOIRE PATHOLOGIQUE	PRESCRIPTIONS
	M. Charles M. (suite)	
	Par suite de l'hypertrophie considérable du cœur et de la dilatation élevée de sa base, l'aorte présente à la réunion de la portion ascendante avec la crosse, une courbure très prononcée et paraît en quelque sorte très longue. C'est la crosse de l'aorte située immédiatement derrière la fourchette sternale qui est le siège des battements constatés à l'inspection pendant la vie. Les gros vaisseaux qui partent de la crosse sont aussi moins tortueux que de coutume et présentent des parois un peu plus épaisses qu'à l'état normal.	
	Les parois de l'aorte ascendante et de la crosse sont aussi un peu plus épaisses qu'à l'état normal; mais l'épaississement augmente surtout immédiatement après l'origine de la sous-clavière gauche et il atteint 5 à 6 millimètres sur toute l'étendue de l'aorte descendante, un épaississement de 5 à 6 millimètres.	
	La surface interne de l'aorte ne présente que quelques plaques jaunâtres. La tunique moyenne est plus jaune et un peu plus épaisse sur toute son étendue ainsi que les gros vaisseaux; mais c'est presque uniquement à l'altération de la tunique externe qu'est due l'épaisseur considérable des parois de l'aorte thoracique descendante. Elle est en effet constituée par un tissu grisâtre dû au produit par la prolifération des éléments du tissu conjonctif et offrant au microscope quelques hémorrhagies interstitielles. Il s'agit évidemment d'une périaortite qui commence presque brusquement à la partie supérieure de l'aorte thoracique descendante pour se terminer à la région rénale à sa partie inférieure. En outre la portion de l'aorte ainsi altérée adhère fortement à la colonne vertébrale et à la plèvre médiastine gauche. Les artères fémorales ont comme toutes les grosses artères leurs parois un peu épaissies.	
	Rien de particulier du côté des autres organes.	

DATES	HISTOIRE PATHOLOGIQUE	PRESCRIPTIONS

pointe du cœur bat dans le 7e esp. intercos-
tal, un doigt en dehors du mamelon.
Percussion du cœur — la matité précordiale
notablement augmentée : dans le sens vertical
[illegible] l'opiniâtreté dans le sens
horizontal du bord droit du sternum à la
ligne mamillaire gauche. La limite de la
matité du côté de l'aisselle est difficile à apprécier
toute cette région présente de la sonorité mate
[illegible] et en partie en dehors de la sonorité ayant
sensiblement.
La première pièce du sternum présente une
matité très manifeste qui s'étend même
un peu en dehors de chaque côté du sinus
premier espace intercostal.
Cette région est le siège d'un frémissement systolique
qui on perçoit encore très bien du dessus de la
fourchette sternale et sur les carotides.
Là ce sont le siège de battements violents très visibles
ce sont les artères cervicales qui donnent
plus haut depuis à la main appliquée sur elles
la sensation d'un choc énergique intermittent.
Le pouls radial présente les mêmes caractères
mais à un moindre degré. Il trace sphygmographique
caractéristique de l'insuffisance ou l'ampliation.

de la pulsation est tellement forte que on y
rencontre de difficultés pour apprécier plus
~~le~~ bruit ~~~~ propre en dehors du point.
A l'auscultation on entend sur toute la région
précordiale un double bruit de soufflet comparé
avec les bruits du cœur qu'il accompagne
en moins suivant les régions.

C'est ~~sur le bord~~ droit du sternum ou vers
du 2e et 3e cartilage costal que les 2 bruits
ont le caractère le plus soufflant.
~~Pour le bruit de souffle systolique plus intense~~
~~A souffle~~ ~~au niveau du~~ ~~que~~ dont est plus intense
du centre et plus prolongé que le pre
Le bruit de souffle systolique est plus
moins soufflant et le claquement valvu
qu'il accompagne paraît renforcé au
de l'extrémité supérieure du sternum. L'ob
plus que l'on se rapproche d'avantage
fourchette sternale. L'ouïe commence
et se termine avec le moment de la systole
~~est~~ ~~très~~ violent qui imprime au
le mouvement de bascule indiqué. Le
de souffle systolique s'entend ~~le~~ fortement
vision des carotides, ~~et~~ des sous-clavières et
~~dans la fossette~~ sus-sternale. L'auscultation
de la fémorale sous pression en stéthoscope un double
bruit de souffle moins un claquement systolique
pour la pression on détermine facilement un bruit de souffle sys

is par le double souffle intermittent. Le bruit
ouffle systolique s'entend sur toute la région
ordiale, mais il diminue d'intensité à
ure qu'on se rapproche de la pointe
même perçu sur toute la partie antérieure
poitrine et en arrière de chaque côté
colonne vertébrale avec d'autant
ins d'intensité qu'on s'éloigne davantage du
int où il a son maximum d'intensité
dire de la partie supérieure du sternum
bruit de souffle diastolique s'entend en
t jusqu'au niveau de la fossette sus-sternale
pendant légèrement au niveau de la sous clavière
ite, mais nullement sur les autres vaisseaux
bas il se prolonge avec assez d'intensité
long du bord droit du sternum jusqu'à
la pointe du cœur en s'affaiblissant de plus
lus à mesure qu'on s'éloigne du point où
son maximum c. à d. du cartilage de la 3e côte
te près du sternum. Enfin on l'entend sur le col
t de chaque côté sur une étendue de 3 ou
travers de doigt mais il n'est pas perçu
arrière du thorax.

s battements du cœur sont irréguliers,
à dire qu'on a de temps en temps (3 ou 4 fois
minute) une pulsation plus faible qui vient un temps d'avance.

Le malade a été trouvé mort le 23 m
Vers les 3 heures du soir quelques instants aprè
qu'on lui eut parlé.
Le sujet se trouvait dans le décubitus latér
gauche et la mort avait dû survenir
d'une manière tout à fait subite
plusieurs heures plutôt immédiatement à l
de son lit on s'en étonnait pour apercevoir
Le malade s'était plaint plus
de coutume à la veille au matin d'un sentim
d'oppression et de constriction au niveau
partie supérieure du sternum.

MODÈLE N° 21.

HOTEL-DIEU. — *Salle* 1ème Femmes *N°* 144+121

Nom Gay Marie

né à Chatel Montagne (Allier)

demeurant à Lyon, rue Grenette n° 5

profession Domestique

âge 29 ans

tempérament

constitution

entré le 18 7bre 1882

sorti le 16 8bre 1882

Rentrée le 18 8bre 1882

Sortie le 31 8bre

DIAGNOSTIC ET RÉSUMÉ

Rétrécissement mitral
Rétrécissement aortique
Insuffisance aortique

Gay Marie - 29 ans - 4e F 144 - R. G. 29 7b 82
Rétrécisst mitr. Ret. et insuff. aortique

HISTOIRE PATHOLOGIQUE

La malade porte de nombreuses cicatrices au cou du côté droit — trace d'adénite suppurée qu'elle aurait eu à l'âge de 11 ans

Il y a 3 mois application d'une pastille de potasse au niveau de la région précordiale
Travers de doigt au-dessous de la pointe

Plusieurs vésicatoires appliqués sur la région du cœur

Cuisine humide

Hérédité = Mère vivante âgée de 68 ans
Père mort à 50 ans d'une fièvre typhoïde
Est la dernière d'une famille de cinq enfants — ~~Tous~~ 4 trois enfants morts vivants — Un frère âgé de 42 ans bien portant — Une sœur âgée de 40 ans bien portante —

Une sœur morte à 26 mois, maladies déterminées —
Une sœur morte à 38 ans, d'une maladie de foie — et d'un engorgement de la rate —

S'est toujours bien portée jusqu'à il y a six ans

Entrée 1er séjour de 2 mois, il y a six ans, à la salle Ste Marie, pour un rhumatisme articulaire aigu —

Un an plus tard, séjour d'un mois dans la même salle pour la même affection — Depuis lors elle aurait toujours conservé un peu

DATES	HISTOIRE PATHOLOGIQUE	PRESCRIPTIONS
	D'oppression avec palpitations du Cœur — De temps en temps œdème des malléoles vers la fin de la journée —	
	Le 1er Août dernier la malade est reprise pour la 3me fois d'un rhumatisme articulaire aigu — Au début la fluxion occupait toutes les jointures, les ces dernières étaient le siège d'un gonflement notable —	
	<u>Etat actuel</u> = La malade est pâle, cachectique, elle accuse encore quelques douleurs vagues dans les articulations — pas de gonflement appréciable — Les poignets seuls sont encore un peu douloureux à la pression	
	<u>Cœur</u> = L'impulsion de la pointe se fait sentir dans le cinquième espace sur la ligne mamelonnaire — La main appliquée à ce niveau à la sensation d'un frémissement qui précède immédiatement le choc de la pointe contre la paroi thoracique —	
	A l'auscultation on perçoit nettement un souffle pré systolique qui a son maximum à la pointe et se propage du côté de l'aisselle —	
	A l'auscultation de la base, au niveau de la 1re pièce du sternum on perçoit un bruit de souffle, rude systolique — Le second claquement ou le bruit diastolique on paraît pas soufflant — Le pouls est petit filiforme — Il en est de même pour l'impulsion des carotides qui est faible —	Se propage dans les vaisseaux du cou —
	Tendance aux vertiges —	
	Appétit diminué — selles régulières —	
	Menstruation irrégulière, moins abondante —	
	Pertes blanches —	
	pas de toux, pas d'expectoration — rien aux poumons	

Gay Marie 29 ans — Cardiaque

N° 21 *bis*.

DATES	HISTOIRE PATHOLOGIQUE	PRESCRIPTIONS
	Les urines traitées par la chaleur et l'ac. acétique ne donnent pas de précipité —	
20 7bre	Ce matin on perçoit un souffle diastolique sur la deuxième pièce du sternum —	
	En auscultant les vaisseaux du cou on entend des bruits veineux. Le double souffle est difficile à percevoir. On le retrouve cependant mais avec beaucoup de difficulté —	
	On n'entend pas le double souffle dans les crénelas —	
	La malade accuse qq. douleurs dans les poignets, les coudes et les épaules — pas de fièvre —	
22 7bre	Battements irréguliers (Digitale 30 centigr)	
	elle a des sensations d'étouffement)	
23 7bre	Depuis hier la malade se plaint d'oppression avec palpitations le cœur	
	La malade s'énerve —	
28 7bre	Douleur rhumatismale au niveau du poignet G. Le poignet est douloureux, tuméfié, peau chaude — Depuis la manifestation articul. les battements cardiaques sont moins ~~fréquents~~ plus réguliers	
29 7bre	Hier matin 38°,5 — Ce matin 38°,6 —	salicylate de soude 4 grammes
1er 8bre	La temp. est tombée — pas de douleurs articulaires —	
5 8bre	Hier soir la malade qui venait de se lever s'est sentie toute faible	
21 8bre	Plusieurs fois dans la journée et d'une façon irrégulière, mais surtout le soir. Battements du cœur tumultueux, avec claquement systolique très intense —	
29 8bre	Le malade se plaint depuis plusieurs jours de douleurs abdominales, les palpitations violentes accompagnées de fusions sudorales se répètent fréquemment. La température le plus élevée n'a été que de 38°. qq. vomissements. Le malade n'a plus de règles depuis 2 ou 3 jours. Langue blanche.	
3 9bre	Le malade a pris tout le soir les mêmes phénomènes qu'une injection d'eau simple suffit pour faire disparaître	

N° 21 *bis*.

DATES	HISTOIRE PATHOLOGIQUE	PRESCRIPTIONS

Modèle N° 21.

HOTEL-DIEU. — Salle 4 emes femmes N° ~~14~~ + ~~14~~ + 150

Nom Foulier Louise (Vve Benoit)

né à Cheylard (Ardèche)

demeurant à Lyon, Guillotière, rue Duguesclin 209

profession Ménagère

âge 54 ans

tempérament

constitution

entré le 2 8bre 1882

sorti le 14 8bre 1882

DIAGNOSTIC ET RÉSUMÉ

Rétrécissement Aortique
Insuffisance Aortique

HISTOIRE PATHOLOGIQUE

a été employée pendant 10 ans dans une fabrique d'allumettes

a habité dans un appartement humide

Mère morte à 67 ans — Yeux Cataracte —
Père mort d'une attaque à l'âge de 70 ans —
Est la 8ème d'une famille de 9 enfants —
Elle est seule survivante —
Un frère mort à l'âge de 54 ans — était alcoolique,
Une sœur morte à 26 ans (maladie indéterminée)
Tous ses autres frères ou sœurs sont morts en bas âge —

Antécédents — Pas de maladies graves antérieures — On ne relève ni rhumatisme, ni l'influence du froid humide —

Mariée à 26 ans — pas de grossesses — pas de fausses couches — Mens Eructation régulière jusqu'à l'âge de 49 ans — Ménopause à 50 ans —

Pas d'excès alcooliques —

A tenu un restaurant il y a une quinzaine d'années pendant une période de trois années; mais elle affirme n'avoir jamais abusé de boissons alcooliques —

DATES	HISTOIRE PATHOLOGIQUE	PRESCRIPTIONS
	Depuis quinze ans la malade fait des ménages et est garde malade —	
	Depuis 4 à cinq ans la malade se sent oppressée — N'a jamais eu les pieds enflés. A eu fréquemment des vertiges —	
	L'hiver dernier elle a bien toussé et a dû garder le lit pendant trois semaines —	
	<u>Etat actuel</u> = La malade accuse de l'oppression qui est vive surtout quand elle fait un effort comme quand elle monte les escaliers — Palpitations cardiaques — Pas d'œdème des membres	
	Coeur = La pointe bat dans le 5ème espace en dedans ~~sur la ligne~~ du mamelon. Pas de frémissement à l'auscultation le rythme cardiaque est régulier, seulement les bruits du cœur sont remplacés par un souffle avec deux temps — Le premier bruit du souffle est rude et prolongé, le 2ème bruit du souffle est plus court et plus doux — Ces bruits du souffle s'entendent sur toute la région précordiale mais ont leur summum d'intensité à la base au niveau de la 1ère pièce du sternum —	Le 1er bruit va en augmentant en haut. Le 2ème bruit va en augmentant en bas. Il a son maximum vers la 1ère pièce du sternum —
	A l'auscultation des vaisseaux du cou on perçoit le double souffle ~~systolique~~, mais on ~~n'en perçoit pas parfaitement moins le bruit de souffle diastolique~~	Le 1er bruit du souffle s'entend bien sans pression — Le bruit du souffle diastolique ne s'entend qu'en exerçant un peu de pression —
	Dans les crurales on perçoit le double souffle de Durosiez —	
	Frémissement très marqué dans les crurales et les carotides —	
	Pas de retard carotidien —	
	~~Rien~~ Du côté de la poitrine à l'auscultation on trouve un peu d'obscurité à la resp. à la base gauche ~~et il y a des râles ronchus~~ — Il arrive qu'il manque	
	Les radiales ne sont pas athéromateuses —	
	Pouls de Corrigan —	
	A part ça état général satisfaisant — Digestions bonnes —	

HOTEL-DIEU. — Salle St Charles N° 64

Nom Benoît Neyret
né à Limonest (Rhône)
demeurant à
profession Cultivateur
âge 65 ans
tempérament
constitution
entré le 25 juin
~~sorti le~~ mort le 7 juillet 73

DIAGNOSTIC ET RÉSUMÉ

Hypertrophie du Cœur
Sans lésions valvulaires —
Pleurésie ancienne à gauche
Athérome artériel

Autopsie Tuberculose de la plèvre droite. Pleurésie double droite récente, mais gauche ancienne — Lésions tuberculo-caséeuses anciennes au sommet mitoyt à gauche
Athérome artériel et de l'endocarde. Foyer rétrécissement aortique
Battements négatifs à l'épigastre (non trace)

HISTOIRE PATHOLOGIQUE

Rien dans l'hérédité — Pas de maladie antérieure grave à signaler — Pas de rhumatismes — usage de liqueurs alcooliques — d'ailleurs Constitution vigoureuse.

Il y a 6 mois le malade a ressenti la première atteinte de l'affection qui l'amène aujourd'hui : dès cette époque il accuse un peu d'oppression, une céphalalgie légère, de l'œdème des jambes, remontant jusqu'aux genoux ; des palpitations augmentant par la marche. En même temps toux légère avec expectoration muqueuse.

Après deux mois de repos ces symptômes ont disparu mais l'amélioration ne persiste qu'une quinzaine de jours et depuis environ trois mois et demi l'état du malade est le même que la première fois :

Aujourd'hui il accuse surtout des douleurs vives dans la région abdominale : elles occupent la région épigastrique et les deux hypochondres. Elles augmentent par la pression mais sont indépendantes des repas moments de la digestion. La toux est plus fréquente quelquefois pénible ; quelquefois quinteuses — l'expectoration presque nulle — L'oppression est assez vive elle oblige le malade

Lyon. Impr. A. Bonnaviat, rue Ste-Catherine, 12.

DATES	HISTOIRE PATHOLOGIQUE	PRESCRIPTIONS
	a de tenir alors sur son lit - L'œdème des jambes n'existe plus mais les extrémités sont notablement refroidies - La face est rouge cyanosée ; le pouls fort plein régulier - Artères légèrement athéromateuses - l'ass de pouls varieux L'examen de la région abdominale ne révèle rien d'anormal La pointe est faiblement	
	~~A l'examen du Coeur la palpation permet de constater l'augmentation de la force des battements les mains et expression bruit fort~~ par la pointe qui est dans le 6e espace intercostal en dedans de la ligne mamelonnaire - Les battements manifestés à l'épigastre - La percussion révèle une augmentation de la région mate du Coeur gauche - ~~A l'auscultation bruit de souffle systolique que l'on entend depuis le bord droit de l'appendice xyphoïde jusque du côté du mamelon et se perdant dans l'aisselle. Au niveau de l'orifice aortique le 1er bruit est mal frappé~~	
	Du côté des poumons - diminution de la sonorité des deux côtés - A l'auscultation ~~expiration obscure~~ surtout à la base droite. Q.q. râles fins disséminés	
	Digestions souvent laborieuses, Quelquefois vomissements de matières vertes et filantes le matin - Les différents phénomènes gastriques -	
	Rien du côté des autres organes.	
29	Sternum 16 ½ Le cœur y gagne et le soulèvement et dépression ~~de~~ ~~soulèvement~~ degrés et le soulèvement à la pointe. Le maximum impulsion est forte ~~et~~ existe mitte cardiaque se confond avec celle gauche Le malade est assez gêné artériel P 112 Le soulèvement de la ~~pendant~~ pendant l'inspiration et extrême niveau de l'ombilic Tirsant le ventre en 2 ème mp et inf Pas de bruit de souffle	mage de mouvement alternatif ~~dépend~~ à la syst dans ce sens la du thorax et de l'ancien R 2 2 athérome la région épigastrique ligne déprimée au centre en 2 intermittent rénal

DATES	HISTOIRE PATHOLOGIQUE	PRESCRIPTIONS
	Rien de particulier du côté des vaisseaux du cou Déformat. thoracique applatissement à gauche surtout aux saillie de la clavicule Marasme inanval de la colonne concavité à gauche. Dorsal vrigule des vert. L'inanvat est surtout marqué pour les 3 7.6° dorsales Expansion vicieuse moindre partout qu'à l'état normal. Reg inf latéral côté gauche respirat. fait complètement défaut Pas de jetage ou elle soit supplémentaire Presque pas de toux pas de expectoration Langue blanche humide rougeâtre Sacrum cont normal du cœur	Lait ordinaire Vigueur
Autopsie	Après avoir enlevé les organes abdominaux on trouve le côté gauche du diaphragme plus abaissé et tendu tandis qu'à droite le muscle jouit d'une mobilité à peu près normale. Cependant de chaque côté on sent que la cavité pleurale renferme du liquide car en imprimant des mouvements au diaph. on voit la fluctuat. se produire sur les espaces intercost. surtout à droite. En effet en ouvrant la cavité thoracique droite on trouve ~~le poumon~~ une grande quantité de liquide citrin que peut évaluer à 1 lit 1/2 contenant q.q. flocons fibrineux refoulant le poumon en haut et abaissant légèrement le diaphragme. Toutefois le liquide remontant jusqu'à la partie sup. de la cavité et le poumon présente une surface ridée et paraît revenu sur lui même. La plèvre pariétale et viscérale est recouverte d'une exsudat blanchâtre donnant au doigt la sensat. rugueuse de la langue de chat. Les exsudats fibrineux sont surtout abondants à la base reliée au diaphragme par des cordages fibrineux lâches. C'est aussi sur la face diaphragmatique et à la partie post. que l'exsudat présente le plus d'épaisseur pour la plèv. pariétale. La face interne du poumon est plutôt ecrolée mais adhérente à la plèvre médiastine et il est facile de les détacher. On remarque alors sur la plèvre viscérale aussi bien que sur la viscérale mais surtout sur cette dernière quantité de granulations grises demi-transp. très fines. On trouve aussi des granulations sur la face postérieure du poumon et sur la plèvre pariétale correspondante	

Lyon. Imp. Pitrat Bonnevial et fils.

DATES	HISTOIRE PATHOLOGIQUE	PRESCRIPTIONS
	Tandisque sur la face ext. il est	empoisonné par
	découvert à l'œil nu probablement	à cause de l'exudat
	car sur la plèvre interlobaire simplement accolée elles	
	existent en grand nombre - On peut enlever l'exsudat	
	à la face externe sans rencontrer	de granulations au
	dessous.	
Hauteur de l'abcès 9 trav de doigt	Poumon droit quoique revenu sur	lui même ne
	présente, d'atelectasie complète qu'à la base au niveau	
	de la région postero externe inférieure Le bord antérieur	
	est emphysemateux. A union des 2/3 inf avec le supérieur	
	il existe trois tumeurs de la grosseur d'une noisette	
	contenant une matière caseuse enkystée	
	Côté gauche - L'ouverture de la cavité pleurale donne issue	
	à plus d'un litre de sérosité contenue dans une	
	cavité à parois épaisses constituée par la plèvre épaisse	
	(néomembranes ~~exsudat~~ de 2 - 3 milli d'épaisseur) limitée en bas	
	par le diaphragme en dedans par la plèvre médiastine	
	en dehors par la costale en haut par la	
	viscérale de la base du poumon La néomembrane	
	est solidement adhérente aux parties que nous	
	venons d'indiquer elle présente seulement q.q.	
	exsudats filamenteux - Le poumon est par conséquent	
	refoulé en haut et lui-même enclavé de	
	néomembranes qui le font adhérer fortement	
	aux parois thoraciques. On parvient avec beaucoup	
	de difficulté à enlever la néomembrane qui existe sur	
	le poumon et on trouve la plèvre épaisse	
	blanchâtre mais sans tubercule - Une coupe	
	pratiquée sur le poumon permet de	
	voir sur le lobe supérieur une induration du	
	sommet qui est sclérosé et le siège d'une	
	caverne enkystée (volume d'une amande) contenant	
	une matière blanchâtre analogue à du mastic	
	ne communiquant pas avec les bronches ainsi que	
	de petits noyaux caseux enkystés de la grosseur	
	d'un petit pois. q.q points caséeux plus	
	récents le long du bord antérieur et aussi q.q.	
	points de pneumonie vésiculaire sous jacente	
	d'amas granulique. Un peu d'emphysème	
	Dans le lobe inférieur q.q. lesions de même	
	nature près de la scissure de la congestion	
	pulmonaire et enfin de l'atelectasie à la base	
	et on arrive sur une hauteur de 2 travers de	
	doigt	

La colonne vertébrale 2e 3e 5e 6e dorsale présentent une incurvation à concavité à gauche. Les côtes du côté gauche sont plus aplaties que celles du côté droit. Les cartilages costaux présentent la disposition remarquée pendant la vie c.à.d. que les 7 cartilages costaux descendent en s'écartant très peu sur une certaine longueur.

Le cœur est placé immédiatement derrière le sternum. Il est maintenu dans cette position par les plèvres médiastines épaissies surtout la gauche qui offre une paroi très résistante. La pointe correspond à la 4e côte à 4 trav. de doigt de la ligne médiane. Dans la position horizontale le cœur ne fait soulever pas le diaphragme ne fait pas saillie dans la cavité abdominale mais dans la position verticale il descend de 3 trav. de doigts au dessous de l'appendice xyphoïde. C'est le ventricule droit qui est en rapport avec la région qui était le siège des mouvements constatés pendant la vie. On constate aussi que le follicule moyen du diaphragme qui correspond au cœur a conservé sa souplesse et ses caractères normaux. Aucune adhérence du péricarde on trouve seulement des taches laiteuses sur l'infundibulum sur le ventricule droit et à la partie postérieure sur les ventricules gauche et droit ainsi que de légères traînées blanchâtres le long des vaisseaux. Le cœur est mou et augmenté de volume. Il offre 12 centi environ en hauteur et en largeur. La surface interne des cavités et des vaisseaux offre une teinte rouge. q.q. caillots fibrineux et noirâtres surtout dans le cœur droit. Les parois ne sont pas épaisses mais les cavités sont un peu dilatées. Le tissu musculaire est un peu pâle. Les orifices ne sont suffisants et non rétrécis. Épaississement de la valve droite de la v. mitrale. On trouve aussi q.q. points calcaires au niveau de l'insertion des cordages de cette valvule aux muscles papillaires. Le côté droit n'offre rien de particulier. L'orifice pulmonaire a 9 centi de circonférence. L'orifice aortique présente un léger rétrécissement immédiatement au dessous des valvules. Il existe en effet à la partie antérieure des valvules un dépôt calcaire qui rapproche la partie inf de ces valvules. Un autre point calcaire vers la partie supérieure de la valvule mitrale. Une teinte blanchâtre produit par un léger

épaississement de l'endocarde près des valvules.
Les valvules sont elles mêmes un peu épaissies et présentent çà et là des dépôts calcaires dans les deux attenant au principal dépôt. L'aorte présente des taches jaunes athéromateuses et 2 plaques calcaires en avant surtout et en arrière du maximum de concavité de l'aorte. Les valvules jouent librement. Circonf. de l'orifice 8 1/2
L'aorte a gardé ses dimensions normales.
Les artères coronaires n'offrent rien de particulier.
Pas de tubercules ni le péritoine ni dans les principaux viscères pas d'ulcérations intestinales (2 doigts même intest. grêle et commencement du gros intestin). Les ganglions mésentériques sont un peu plus volumineux qu'à l'état normal.
Les reins le foie la rate n'offrent rien de particulier.
Larynx pas d'ulcération rien dans les organes génitaux.

HOSPICES CIVILS DE LYON

HOTEL-DIEU

Nom Villermet — Salle 4e Jeanne — Lit N° 19 (12) F°

Prénoms Francoise

Age 62 ans

Profession couturière

Né à Abambéry

Demeurant à Lyon

Entré le 8 Juillet 84

Sorti le 30 Oct. 84.

Rentre le 24 Novemb. 84.

Sortie le 30 Novembre — 26 Août 1885



Rétrécissement et insuffisance aortiques

Zona.

Chef du Service, M. Ribémont — OBSERVATION CLINIQUE — Élève interne, M. Revié

Mère rhumatisante, clouée sur son fauteuil pendant 15 ans par ses douleurs

Bonne santé antérieure

Jamais de rhumatisme — Pas d'habitudes alcooliques

Elle ne fume pas les liens

Depuis cinq ou six mois seulement elle remarque qu'elle a des palpitations et qu'elle s'essouffle vite —

Déjà cet hiver elle eut une attaque d'asystolie; une nuit elle fut prise d'une violente dyspnée, et pendant 15 jours elle fut obligée de rester sur un fauteuil. Mais elle n'eut pas d'œdème

Depuis 15 jours elle a des accès de dyspnée, elle passe des nuits entières assise sur son lit. — Enfin, depuis cinq ou six ~~jambes~~ jours, les jambes ont enflé pour la première fois

Actuellement elle a un peu d'œdème des membres inférieurs

Nom Salle Lit N° F°

Pas d'ascite. On ne sent pas le foie sous les fausses côtes. Le visage est pâle.
Au cou, on a du pouls veineux.
Les artères du cou sont grosses, dures, et battent violemment.
La radiale au poignet et dans la tabatière anatomique offre les mêmes caractères. Les temporales sont flexueuses et animées de battements bruyants. Le pouls est bondissant.
Au cœur, les battements sont faibles, peu sensibles à la main. Il y a pourtant un maximum très net dans le 6e espace, en dehors du mamelon. On ne perçoit pas de frémissement.
A l'auscultation, à la base on a 2 souffles très forts, le systolique se propage dans les vaisseaux du cou. Le diastolique se propage le long du sternum, et s'entend même assez loin à la pointe pour faire penser à première vue à un rétrécissement mitral.
Dans les carotides et les fémorales on a le double souffle de Durozier.
Pas de retard du pouls.

2 Septembre — Aujourd'hui des vésicules de zona, en groupe confluent sont apparues au dessus de l'angle inférieur de l'omoplate droite et sur le sein droit, elle n'a pas eu de douleurs névralgiques, elle n'a qu'une sensation de brûlure.

1 Septembre — Aujourd'hui on la trouve à la partie médiane de l'abdomen saillante une tumeur dure, fibreuse, sur la peau donnant de la matité. ~~[illegible]~~ implantée. cette tumeur remplit le petit bassin, elle ne dépasse pas le nombril et implantée sur cette tumeur

atélectasié à la partie moyenne & post du lobe supérieur. La languette et la partie antérieure & inférieure du poumon gauche sont le siège de noyaux durs & volumineux surtout à la partie antéro-externe.
Toutes les parties indurées et atélectasiées sont recouvertes d'un exsudat grenu donnant au doigt la sensation de la langue de chat.
Sur le noyau de la partie antéro-externe on trouve des points grisâtres & même purciformes (de la grosseur d'une lentille) et sur le point de s'ouvrir dans la plèvre — A la coupe on reconnaît qu'on a à faire à un infarctus rouge ramolli sur le point correspondant au point grisâtre extérieurement, tandis qu'au niveau des points qui paraissent purulents on ne trouve que la plèvre épaissie & décollée, pas d'pus.
Tous les points indurés, ci-dessus désignés, sont le siège d'infarctus récents.
Les lobules pulmonaires sont plus apparents que de coutume.

Cœur & Péricarde. Surcharge graisseuse du péricarde — Le péricarde ne contient pas de liquide mais ses feuillets sont recouverts d'un exsudat fibrineux jaunâtre, sous forme de petites îles & de traînées donnant à la main la sensation d'un état poisseux.
Les orifices auriculo-ventriculaires sont normaux, leurs valvules saines & suffisantes.
L'orifice aortique est rétréci manifestement au doigt; avec l'eau, les sigmoïdes aortiques sont bien insuffisantes mais l'eau s'écoule lentement — ~~Il~~ ~~Indurant~~ Toute l'aorte depuis & la crosse présente des plaques athéromateuses de toutes espèces. (gélatineuses, rouges, jaunes) & des abcès athéromateux — A l'insertion des sigmoïdes l'aorte est transformée & forme des nodules saillants, surtout en arrière, les valvules sont rétractées, tendues comme la corde d'un arc & empêchent ~~d'étoller~~ complètement l'aorte.
Dans les cavités cardiaques caillots cruoriques & gélatineux recent.

Kystes multiloculaires de l'ovaire gauche —

Impr. Alf. Louis Pervis.

Nom Salle Lit N° F°

24 Novemb 84. Le malade sortie bien améliorée a pu reprendre ses occupations. — Depuis 15 jours l'oppression est revenue — Aujourd'hui R 44. P 100 —

26 — Ce matin crachats hémoptoïques, le malade a eu cette nuit des accès de dyspnée — L'expansion de la poitrine a fait mal, la respiration est presque uniquement abdominale. Toute la poitrine est remplie de râles muqueux. — Point subictérique des conjonctives

27 — Il existe un point douloureux sous le sein gauche. — A la base gauche on a ~~[illegible]~~ de tympanisme que à droite. ~~[illegible]~~ pendant l'inspiration un retrait manifeste de la paroi thoracique ~~[illegible]~~ côté droit on a à ce moment une expansion très étendue. L'auscultation de la base gauche donne de l'obscurité du murmure et des râles muqueux épais — Le thorax présente en avant de la matité des 2 côtés après du 2e espace plus accusée à gauche qu'à droite — Le diamètre abdominal s'élève pendant l'inspiration et s'abaisse pendant l'expiration — Le diamètre ~~[illegible]~~ du rétrécissement thoracique gauche en avant est douloureuse ; bruit de frottement manifeste à l'auscultation et l'obscurité du murmure est beaucoup plus grande que des deux côtés. — Le malade se tient habituellement assis et le tronc penché en avant. — Continue à cracher du sang en petite quantité mais en même temps caractéristique — Pouls 86 —

29 — Le malade est beaucoup plus oppressé cette nuit. P. 120 — Vésicatoire appliqué sur la région précordiale. N'a pas pris — Les crachats sont toujours muqueux et aérés — Remplace la digitale par le Quinium

30 — La dyspnée est toujours très vive. — Mêmes caractères des crachats.

Mort à 2 h de l'après-midi.

Autopsie faite le 2 Décembre à 10 heures

Rate = 60 gr. Rien d'anormal.

Reins = le gauche 120 gr, le droit 150 gr. — Rien d'anormal

Foie = 1020 gr. un peu congestionné.

Plèvres & poumons. = Aucune adhérence pleurale — La plèvre gauche contient environ 600 gr. de sérosité roussâtre — ~~[illegible]~~

Un peu d'atélectasie au niveau de la partie moyenne du lobe inférieur gauche. La base du poumon est volumineuse et tendue par la présence d'un noyau

MODÈLE N° 21.

HOTEL-DIEU. — *Salle* Ste Jeanne *N°* 26 × 7 / 22

Nom Deville Pierre

DIAGNOSTIC ET RÉSUMÉ

né à St Paul en Jarret (Loire)

demeurant à Grand Croix (Loire)

profession Bourrelier

Insuffisance Aortique

âge 20 ans

tempérament

constitution

entré le 8 mai 188

sorti le 10 7bre 1882

HISTOIRE PATHOLOGIQUE

Première attaque de rhumatisme articulaire à l'âge de 13 ans — séjour de 3 semaines au lit — Depuis lors le cet jeune homme qui se portait bien remarquait que les pieds lui enflaient de temps en temps à la fin de la journée, surtout après une marche un peu longue — Depuis deux mois seulement le malade éprouve des palpitations cardiaques violentes surtout quand il monte les escaliers — Le 12 avril dernier œdème considérable de la jambe ~~gauche~~ droite qui n'aurait duré que deux jours — La jambe ~~droite était~~ gauche était également œdématiée mais bien moins que la droite — —

Actuellement le malade entre à l'hopital surtout pour les palpitations de cœur —

Examen du cœur — L'impulsion du cœur se fait sentir sur une large surface — A la simple inspection le 6ème espace intercostal et même le 7ème sont soulevés à chaque systole ventriculaire

La main appliquée sur la région précordiale sent un frémissement —

DATES	HISTOIRE PATHOLOGIQUE	PRESCRIPTIONS
	La pointe bat dans le 6ème espace intercostal à deux travers de doigt en dehors de la ligne mamelonnaire —	
	A l'auscultation on entend un souffle doux à maximum d'intensité à la base — Le souffle est diastolique, et se propage dans le sens de la pointe —	
	Les parties latérales du cou sont soulevées par les battements des carotides —	
	Les doigts appliqués sur le trajet des carotides percoivent un frémissement très sensible, coïncidant avec la systole ventriculaire —	
	A l'auscultation des vaisseaux du cou on entend un souffle intense au moment de la systole — on ne percoit pas le souffle diastolique	
	Au niveau des crurales on sent également un frémissement —	
	Double souffle de Duroziez —	
	Pouls de Corrigan —	
	Rien aux poumons —	
	Le malade porte sur la région précordiale les traces de ~~sangsues~~ sangsues appliquées il y a cinq jours — (Le malade entrait à la salle ste Marguerite, et l'oppression était devenue plus forte on fit l'application de 8 sangsues sur la région précordiale —	
	Pas d'œdème des malléoles —	
	Pas d'albumine dans les urines —	
18 mai	Le malade se plaint d'une douleur dans le genou droit — et dans l'articulation tibio-tarsienne	
27 mai	Le malade accuse quelques douleurs rhumatismales dans les membres inférieurs —	
	Examen minutieux = Le malade qui a été très oppressé en juin — ci commence à aller un peu mieux — il est moins oppressé à l'état de repos, mais les mouvements font vite reapparaître un essoufflement considérable — pas d'œdème, mais se plaint de douleurs qui reviennent fréquemment dans les genoux et les pieds —	

(3) (suite) Deville Pierre (Insuffisance aortique)

DATES	HISTOIRE PATHOLOGIQUE	PRESCRIPTIONS
8/8	L'impulsion du cœur est forte, et le thorax est soulevé sur une plus grde étendue qu'à l'état normal. Toutefois le maximum d'impulsion a lieu dans le 5em espace intercostal un peu en dedans du mamelon et au dessous. A ce niveau on voit un soulèvement très prononcé de la paroi ce qui n'empêche pas qu'on a une impulsion, mais plus légère dans le 6em espace en dehors de la ligne mamelonnaire. On a aussi un soulèvement au niveau de la région épigastrique, ce dernier est légèrement en retard sur celui du 5em espace. En plaçant le doigt sur la carotide, pendant qu'une main est appliquée sur la région précordiale on a un retard très manifeste de l'impulsion carotidienne. Lorsque au lieu de placer la main sur la région, on regarde le soulèvement pendant que le doigt est placé sur la carotide on remarque que l'impulsion carotidienne correspond à la fin du soulèvement, au maximum du soulèvement. Tandis que le soulèvement épigastrique est tout à fait synchrone avec la pulsation carotidienne. — Le battement des carotides est très visible et lorsqu'on place le doigt sur ces vaisseaux, on remarque que la moindre pression donne lieu à un frémissement qui augment avec la pression pourvu que la sensation d'un écoulement saccadé (à une succession de secousses saccadées) avec frémissement rude, intense, parmi lesquelles on en distingue deux principales. Immédiatement au dessus des clavicules on voit une double ondulation qui se produit à chaque révolution du cœur qui paraît ~~pro~~ commencer par un soulèvement systolique. On remarque aussi le battement brusque, sec de la fémorale. Le pouls est assez brusque, assez fort, avec dépression consécutive, (caractères du pouls de Corrigan)	
	Quant à la percussion du cœur, elle donne un peu d'augmentation de la matité	
	Auscultation: Il existe sur toute la région précordiale un double bruit de souffle, masquant plus ou moins les 2 bruits du cœur. Le maximum des deux bruits se trouve sur le sternum au niveau de sa partie moyenne. 1er bruit rude, masquant à peu près complètement le 1er bruit du cœur.	

DATES	HISTOIRE PATHOLOGIQUE	PRESCRIPTIONS

s'entendant encore très bien au dessus de cette région et moins bien au-dessous; non seulement sur le sternum mais aussi sur les parties latérales. Le Bruit se propage aussi au niveau des vaisseaux du cou où on s'entend très bien sans exercer la moindre pression, on s'entend de loin sur tout le cou mais surtout au niveau des artères. Le second bruit a également son maximum au niveau de la partie moyenne du sternum, il est soufflant, doux, et n'est accompagné d'aucun claquement, c'est ainsi que le 2ème fait complètement défaut. Le Bruit de souffle s'entend au dessus du point maximum indiqué précédemment jusqu'au bord du thorax, mais c'est au-dessous qu'on s'entend le mieux, contrairement au Bruit systolique.

Les Bruits sont pour limite sur le thorax à droite la ligne mamelonnaire. Du côté gauche on les entend surtout le côté même en avant quoique très légèrement. Le Bruit de souffle diastolique n'est pas perçu au niveau du cou lorsque le stéthoscope est appliqué légèrement.

Lorsqu'on ausculte les vaisseaux du cou en se plaçant soit au niveau de la fourchette sternale, soit sur le trajet de la carotide et en exerçant une compression suffisante le 1er Bruit ~~devient~~ bruyant lieu à un souffle très rude, comme saccadé et qui est accompagné d'une consonnance métallique ressemblant au bruit d'enclume entendu dans le lointain. La sous-clavière ne donne plus le Bruit métallique, mais un bruit de souffle systolique plus ou moins rude et variable suivant la pression ne présentant jamais la rudesse et les saccades observées au niveau des carotides. Il existe au niveau des sous-clavières on peut percevoir un léger souffle diastolique.

Bruit du Diroziez assez facile à percevoir, pourvu que la pression sur le cœur ne soit pas trop forte, autrement on n'a qu'un bruit systolique plus ou moins fort.

30 Mai. — Le malade est plus calme, il y a 3 jours on remarquait un rythme particulier du cœur. Une pulsation forte suivie de 2 pulsations de moins en moins fortes, puis un temps d'arrêt, et le mouvement une pulsation forte. Aujourd'hui pouls régulier, 76 — pas de toux — cependant il y a quelques râles muqueux à la base gauche. Pas d'essoufflement à l'état de repos. Le malade a bon appétit.

2 Juin. — Le malade est agité, s'endort difficilement. Une fois endormi il se réveille parfois ~~avec~~ en sursaut avec de la gêne de la respiration

N° 21 *bis*.

DATES	HISTOIRE PATHOLOGIQUE	PRESCRIPTIONS

DATES	HISTOIRE PATHOLOGIQUE	PRESCRIPTIONS
9 Juin	Depuis plusieurs jours le malade saigne de temps en temps par le nez, et hier il a perdu une ½ crachoir —	
10 Jn	Le malade quitte le service en bon état, il part pour St Chamond sous la surveillance de Mr le Dr Charvin — à la moindre alerte le malade prévenu et le revenir nous trouver —	

HOTEL-DIEU. — *Salle* 4e Femmes N° 127

Nom Accarie Marie
né à Macon
demeurant à
profession couturière
âge 26 ans
tempérament
constitution
entré le 2 juillet 1880.
sorti le

DIAGNOSTIC ET RÉSUMÉ

Rétrécissement et insuffisance aortiques.

Rhumatisme monoarticulaire.

Ce tracé présente une ascension brusque et descente presque aussi brusque avec dicrotisme obliquement crochu au sommet. Irrégularité absolue, ex. en effet, caractéristique de l'insuff. aortique, mais seule chez les femmes.

HISTOIRE PATHOLOGIQUE

Son père aurait des douleurs rhumatismales. Sa sœur serait atteinte de la même affection.
Dès son enfance la malade a habité un appartement humide.
Bonne santé antérieure. Réglée à 11 ans, règles régulières.
Le 25 juin, la malade ressentit subitement comme une piqure au pied droit (elle nie tout traumatisme). Elle éprouva ensuite une violente douleur et eut beaucoup de peine à gagner son domicile. Elle ne remarqua rien d'insolite, ni œdème, ni rougeur.
Elle garde le lit depuis le 26.
Le 29, elle constate que son pied est enflé et de plus qu'il présente des plaques rouges (dues à des pictures d'eau sédative).
= A.A. — L'œdème occupe tout le dos du pied et ne dépasse pas en haut les malléoles.

DATES	HISTOIRE PATHOLOGIQUE	PRESCRIPTIONS
	L'art. tibio-tarsienne est indemne de cette articulation, la malade ne manifeste aucune douleur. Mais si l'on imprime des mouvements à cette articulation du pied, on détermine une vive douleur, et l'on perçoit des craquements. Les autres art. du corps sont intactes.	Si on fait mouvoir une articulation.
	Etat général est bon; mais un peu de fièvre, peau chaude, tête vive — Appétit nul, pas de selles depuis une semaine. Constipation habituelle.	
	La malade ne se plaint d'aucune oppression.	
	Cœur — Pointe bat dans le 5e espace en dedans du mamelon. Les bruits sont frappants, réguliers. Au second temps et à la base, on entend un bruit de souffle qui s'entend sur tout le bord g. du sternum, mais avec maximum d'intensité dans le 4e espace à un centimètre du sternum. Il s'entend très-bien aussi au foyer aortique. On l'entend aussi avec son même timbre, mais un peu plus faible à la pointe. Il ne se propage ni dans les vaisseaux du cou, ni dans le dehors du mamelon gauche. Pas de retard carotidien. Pas de double souffle intermittent crural.	

MODÈLE N° 21.

HOTEL-DIEU. — *Salle* Ste Jeanne N° 27

Nom Borel François Alexandre

né à Lyon

demeurant à Lyon, rue St Marcel n° 8

profession Teinturier

âge 20 ans

tempérament

constitution

entré le 9 7bre 1882

sorti le 26 Février pour Longchêne

DIAGNOSTIC ET RÉSUMÉ

Rhumatisme articul. aigu
Insuffisance mitrale
Insuffisance aortique
Pleurésie Double
Péricardite



HISTOIRE

Travaille dans les humidités —

A 11 ans attaque de rhumatisme articulaire aigu — Le malade a dû garder le lit pendant 18 mois.

Il y a 4 ans le malade a gardé le lit pendant 4 mois, pour une enflure des membres inférieurs —

Lundi dernier, 4 7bre 82 le malade revient de Montélimar à Lyon par le bateau, pendant le voyage il se sent tout frileux —

Dès le lendemain de son arrivée à Lyon le malade se voit obligé de s'aliter —

En se mettant au lit le malade prend un vertige, se cogne le nez contre le bois du lit et a une légère épistaxis —

Depuis deux jours il se plaint d'une douleur assez douloureuse au niveau de la région précordiale —

DATES	HISTOIRE PATHOLOGIQUE	PRESCRIPTIONS
	Le malade est oppressé — Resp. 40 —	
	De temps en temps, angoisse précordiale —	
	Il se plaint surtout d'une douleur rétro-sternale —	
	Langue saburrale — peau chaude — Temp. rectale 39°8	
	Légère douleur à la pression au niveau des articulations tibio-tarsiennes ainsi qu'au niveau des genoux — Ces articulations ne sont le siège d'aucun gonflement, pas de rougeur —	
	Douleur légère à la pression au niveau des poignets	
	A l'examen de la poitrine on perçoit des râles muqueux fins aux deux bases — pas de toux pas d'expectoration —	
	Coeur — La pointe bat dans le cinquième espace un peu en dehors du mamelon — L'impulsion de la pointe contre la paroi thoracique est faible — A l'auscultation de la pointe on perçoit un souffle systolique intense qui se propage vers l'aisselle — A l'auscultation de la base on ne perçoit pas de bruit de souffle diastolique — Battements des carotides — A l'auscultation des vaisseaux du cou on entend des bruits veineux avec redoublement au moment de la systole cardiaque —	
	pas de souffle le Dervier dans les crurales —	
10 7bre	A l'inspection les manifestations articulaires sont plus manifestes — Rougeur et gonflement dans les articulations tibio-tarsiennes D. G. — Genou G. un peu gonflé D. Les poignets — A l'inspection on trouve les signes de l'insuffisance aortique — Retard carotidien — Renflement des artères pointe dans 5ème esp. un peu en dehors du mamelon — on entend un bruit diastolique intense — c'est un bruit de souffle	Double souffle des vaisseaux difficile à obtenir, très léger — dès la carotide en faisant un peu pression avec le bouchon stéthoscopique — Ne rétrécissent pas la lipeur de Barramilli
	Double souffle dans artères du cou et crurales —	
	Matité aux deux bases — resp. un peu obscure, surtout à droite — (A la pointe souffle systolique —	
	Urines claires, de coloration normale — Densité 1013	
	Léger trouble par la chaleur et l'acide acétique —	
	Urines de réaction acide — traitées par la chaleur elles ne donnent pas de précipité formation d'un bouchon par l'addition d'une goutte d'ac. acétique (chaudelle normale)	

Bareil François Cardiaque

N° 21 *bis*.

DATES	HISTOIRE PATHOLOGIQUE	PRESCRIPTIONS
11 7bre	Ce matin le malade accuse une douleur vive au-dessous du sein G. A la base G. en arrière on perçoit un souffle — on commence à entendre un souffle du côté D. — Le malade souffre moins de ses articulations des pieds — Mais il éprouve une douleur du côté G. excessivement vive près du point où bat la pointe du cœur. L'Auscultation du cœur donne les mêmes signes que précédemment sauf que le bruit systolique de la pointe est peut-être moins intense et se propage moins vers l'aisselle. L'Auscultation des vaisseaux du cou est impossible en raison de la fréquence de la resp. qui est très bruyante, et du souffrance que le malade éprouve — En arrière, matité dans la ~~7/8~~ inf. de chaque côté du côté G. souffle assez intense à tonalité élevée aux deux temps — Du côté D. la resp. est seulement un peu soufflante — L'Auscultation de la voix est rendue impossible en raison de la douleur —	
12 7bre	Ne tousse pas malgré son double épanchement — pouls 110 — Resp. 48 — Sueurs — souffre peu de ses membres — est toujours bien oppressé — L'épanchement a encore augmenté des deux côtés — du côté G. le souffle a une tonalité ~~moins~~ plus élevée — Le souffle va en diminuant vers le sommet — Les altérations de la voix haute et de la voix basse sont en rapport avec le souffle — La matité revient de chaque côté jusqu'en avant aux bases —	
13 7bre	Souffre un peu dans l'épaule G. tousse légèrement (contre visite) cinq heures du soir, le malade vient d'avoir un accès d'orthopnée qui n'a pas moins duré de 20 minutes — au moment où je vois le malade il est couché, la tête haute, le tronc légèrement incliné du côté G. La face n'offre pas une pâleur bien notable — La voix est entrecoupée — sueurs abondantes — Respiration 50 — pouls 100 — La pointe du cœur bat à sa place habituelle, pas de déplacement appréciable —	
14 7bre	La matité remonte en avant jusqu'au premier espace intercostal. La pointe bat dans le 5e espace un peu en dehors du mamelon, on sent moins bien l'impulsion de la pointe contre la paroi thoracique, on entend toujours le souffle systolique de la pointe — le souffle diastolique de la base est en partie masqué par le souffle de la respiration — A droite on a la sonorité jusqu'au niveau du mamelon en avant —	

DATES	HISTOIRE PATHOLOGIQUE	PRESCRIPTIONS
	Sensation d'engourdissement dans le Bras G — Les mouvements commandés ne paraissent pas douloureux — Le malade sent son Bras plus lourd et ne s'en sert pas	
15 7bre	A eu trois selles diarrhéiques	Pouls 104
	Est ~~beaucoup plus~~ plus oppressé — L'impulsion du coeur est plus faible — L'Auscultation est presque impossible à cause des Bruits respiratoires — Resp. fort fréquente 50	
	La face est plus bouffie que précédemment — Il est survenu depuis hier une éruption assez confluente de taches ayant une coloration rouge jambon, saillant sur les Bords qui sont un liséré saillie, tandis que les parties centrales sont liséré! Dépression. La forme des taches est plutôt arrondie — Dimensions variable — 1. 2. 3 centim. Taches ombrées à la racine des cuisses — Prédilection des fesses —	
	Le Bras G. est moins engourdi; le malade le remue un peu moins —	
	L'impulsion du coeur est plus faible, tient pas on perçoit encore le Bruit systolique de la pointe et le Bruit de souffle diastolique de la Base. L'Auscultation est difficile en raison des Bruits respiratoires qui empêchent d'ausculter le coeur. En avant la matité remonte à G. jusqu'en haut et à Droite, un peu au dessus du mamelon. Les suites du Bruit respiratoire en avant et en arrière. Matité, souffle, comme précédemment — Le malade a été purgé hier il a eu 3 selles	
	Application de 6 ventouses scarifiées sur le devant de la poitrine	
16 7bre	Resp. 40 — Pouls ~~101~~ 90 — Le malade est moins oppressé A eu four selles —	

Borel Alexandre — Rhum art aigu

N° 21 bis.

DATES	HISTOIRE PATHOLOGIQUE	PRESCRIPTIONS
17 7bre	Le oppression est toujours plus forte — mais le pouls reste toujours à 100 — restent la même — Quant à l'éruption du tronc elle a pâli, mais y conservant le même caractère que précédemment, elle s'est étendue en outre sur la 1/2 supér. des cuisses — En même temps que la matité du côté gauche, toujours le tympanisme dans la région du estomac — Le pouls est toujours régulier (100)	accompagné de plaintes — Les phénom. d'auscultation
18 7bre	Il semble que le malade est moins oppressé ce matin — Dans la journée il a été bien agité.. Resp. 32 — pouls 90	
19 7bre	Le malade est moins oppressé — Resp. 28 — Figure plus reposée — Crachats gélatiniformes aérés — Pouls 84 — Les plaques eruptives se sont étendues, mais ont pâli —	
20 7bre	A eu un accès d'oppression ce matin en s'éveillant — Accuse un point douloureux du côté G — Nouvelle application de vésicatoire	
21 7bre	Resp. 28 — P. 88 — Moins d'oppression — A de la répugnance pour le lait —	
22 7bre	Le malade expectore des crachats filants qui ressemblent à une solution de gomme avec teinte un peu rosée — sont plus abondants que précédemment — Les crachats sont spumeux — Les toux fréquentes pénible — Gy arrière — souffle à G. assez râles muqueux et bronchiques à D. c'est à peine si la respir. est un peu affaiblie — Râles muqueux en assez gd nombre. Resp. 36 en bas — à la base — Gy avant la matité a diminué, persistance du tympanisme stomacal — Le malade est moins oppressé — Ce n'est que sous l'influence des quintes de toux que l'oppression devient plus vive — Pouls 80 — Langue toujours saburrale, se fendant sur le bord elle se dépouille un peu —	
23 7bre	Persistance de l'expectoration légère — teinte de sang — ce matin temp. r. 38.6 — pouls 84 — Les accès de toux sont pénibles —	Resp. 36
25 7bre	Pouls ~~[illegible]~~ — Resp. 38 — temp. axill. 38° — Les muscosités sont toujours striées de sang — L'éruption est presque disparue, les plaques qui restent sont très pâles — Le souffle a disparu à D. on l'entend toujours à G. mais il a diminué, matité dans la partie déclive — râles muqueux moins nombreux	

SCD Lyon 1

DATES	HISTOIRE PATHOLOGIQUE	PRESCRIPTIONS
	En avant ~~en~~ la sonorité est revenue, ainsi que la respir.t –	
26 7.bre	Crachats plus abondants, muqueux, aérés, ne gênant pas, ne donne une couleur briquetée	
27 7.bre	Les crachats sont devenus muco-purulents, grisâtres, spumeux – l'expectoration est plus facile –	
28 7.bre	Crachats muqueux, des crachats muqueux teintés assez abondants. Le souffle a disparu – on trouve seulement un peu d'obscurité de la resp.t avec q.q. râles muqueux plus marqués à g. – La sonorité est revenue en partie – persiste encore un peu le tympanisme stomacal – En avant au niveau de la région précordiale la mobilité est très assez notable – Les bruits respiratoires sont gênants pour l'auscult.n des coeurs	
5 8.bre	Etat général meilleur – La langue se dépouille un peu – ~~elle~~ éprouve très rarement un gêne en avalant – On entend la respiration des deux côtés, sauf qu'elle est obscure aux bases q.q. râles sonores – crachats muqueux, clairs –	
8 8.bre	La langue est bonne – le malade a de l'appétit – La resp.t est un peu obscure aux bases –	
9 8.bre	Il a repris un peu de bouffissure de la face. Gauche trace d'œdème des membres inf.s –	
11 8.bre	La bouffissure de la face a disparu –	
26 8.bre	Ce matin le malade accuse de la douleur au niveau de la tête du péroné du côté gauche –	
2 Nov.	Le malade a été peu soulagé par les vésicatoires. Il a toujours très appétit : 44 R 142 P	
7 Déc.	Le malade va bien plus amélioré qu'il y a un mois. La respiration s'entend mieux en arrière.	
17 Déc.	Depuis 2 jours, il s'est ressenti d'une plainte très violente point du côté droit en avant. On entend la respiration, un peu faible il est net dans tout le poumon en arrière. – En avant on n'entend que le bruit de souffle du cœur	
8 F.	Le point de côté qui existait en avant a disparu après quelque temps. Respiration toujours un peu obscure aux poumons – Double souffle à la base du cœur. Souffle systolique à la pointe	
25 F.	Le malade part pour Longchêne. Il est gros et rouge, mange bien, ne se plaint plus. Persistance des mêmes souffles à l'auscultation du cœur.	

Modèle N° 61

Nom Borel — Jeanne — 22

Resp.	Pouls	Chaleur R. C.																												
			9	10	11	12	13	14	15	16	17	18	19	20	21	22	23	24	25	26	27	28	29	30				
95	210	34,0 42,5																												
90	200	33,6 42,0																												
	190	33,2 41,5																												
80	180	32,8 41,0																												
	170	32,4 40,5																												
70	160	32,0 40,0																												
	150	31,6 39,5																												
60	140	31,2 39,0																												
	130	30,8 38,5																												
50	120	30,4 38,0																												
	110	30,0 37,5																												
40	100	29,6 37,0																												
	90	29,2 36,5																												
30	80	28,8 36,0																												
	70	28,4 35,5																												
20	60	28,0 35,0																												
	50	27,6 34,5																												
10	40	27,2 34,0																												

Modèle N° 21.

HOTEL-DIEU. — Salle Ste Jeanne N° 24

Nom Londiche Jean Pierre

né à Brugeron (Puy-de-Dôme)

demeurant à

profession : sabotier

âge : 29 ans

tempérament

constitution

entré le 13 Avril 1880

sorti le

DIAGNOSTIC ET RÉSUMÉ

Insuffisance aortique

Trouble cardiaque ... l'insuff. aortique chez les jeunes

HISTOIRE PATHOLOGIQUE

Cet homme, qui a presque toujours été exposé à l'humidité, a eu pour la première fois des douleurs articulaires à l'âge de 13 ans ; une seconde atteinte à 18 ans, une troisième à 23 ans ; chaque fois, elles duraient 1 mois ou 6 semaines, pour cesser complètement, chaque fois il eut des palpitations cardiaques.

C'est encore pour des douleurs articulaires qu'il se présente à l'hôpital ; elles ont débuté il y a 1 mois et demi, ~~elles~~ s'étendirent d'abord au dos, puis dans les quatre membres ; les jointures furent tuméfiées, la marche fut impossible dès le début. Il est en ce moment dans une période d'amélioration ; il se plaint néanmoins souffrir encore de toutes les articulations, principalement des épaules ; les articulations des ~~doigts~~ mains, des pieds et des genoux sont un peu tuméfiées, on perçoit le choc rotulien des deux côtés.

Il dit ne pas avoir dans ce moment de palpitations ; il y en a eu un peu la semaine dernière. L'impulsion du cœur

DATES	HISTOIRE PATHOLOGIQUE	PRESCRIPTIONS
	est forte au niveau de la pointe qui bat dans le 5me espace un peu en dehors du mamelon. Le premier bruit y est bien frappé, mais le second est sourd et prolongé et en s'approchant de la base on remarque qu'il devient nettement soufflant ; ~~tout~~ au niveau du 2me espace soit sur le bord gauche, soit sur le bord dr[illegible], il y a un souffle ~~inte~~ diastolique, int[illegible] propage par dans les carotides. Par le souffle de Duroziez aux fémorales. Pas d'albumine très forte à produire dans les urines. Le choc des carotides est nettement en retard sur le choc du cœur. Pouls de Corrigan très marqué.	Doser

Modèle N° 21.

HOTEL-DIEU. — Salle St-Jeanne N° 18

Nom Paulette Claude

DIAGNOSTIC ET RÉSUMÉ

né à Chassy-les Mines (Rhône)

demeurant à Larbresle

Coliques de plomb

profession Peintre

âge 19 ans

tempérament

constitution

entré le 12 Août 1882

sorti le 25 Août 1882

17 août 1882 — R. D.

Coliques saturnines — Paulette — St-Jeanne — N° 18

HISTOIRE PATHOLOGIQUE

Céruse — Quand on finit les peintures, on force et les poussières sont absorbées —

Pas d'alcoolisme

Bonne santé antérieure —
Travaille sur la peinture mat depuis l'âge de 18 ans —
Il y a environ le malade a déjà eu des coliques de plomb (Prise 15 Juin)
Cette dernière fois le malade a été pris brusquement de vives coliques Mercredi dernier 9 Août — Depuis les coliques vives dans le Bas-ventre —
Depuis mercredi constipation opiniâtre —
Le malade est allé à la selle la veille de tomber malade —
Le malade est apporté à la salle St-Joseph lit au soir — Il est calmé sur le champ par une injection de morphine —
Ce matin on fait passer le malade en médecine salle St-Jeanne — Les coliques sont redevenues aussi vives que précédemment — Au moment de prendre son observation, le malade se tord sur son lit et réclame à grand cris une injection de morphine —
(Limonade Rogé — Lavement purgatif —
Cinq pilules renfermant chacune 1 centig. d'extrait de Belladone

DATES	HISTOIRE PATHOLOGIQUE	PRESCRIPTIONS
	La soif les coliques sont toujours aussi vives — malgré les selles abondantes et nombreuses que le malade a eu dans l'après-midi — (cinq à six selles diarrhéiques) — Léger liseré plombique — Affaissement du ventre — — Pouls plein — fort — 114 —	
16 Avril	A eu encore une selle ce matin — Les coliques persistent aussi vives —	
	17 Avril — Le malade souffre toujours du ventre, moins que hier cependant — Souffle anémique de la base — L'impulsion du cœur a lieu sur un g.d espace — Le maximum d'impulsion de la pointe se fait sentir dans le 6.ème espace un peu en dedans du mamelon — On voit manifestement une ondulation qui va du 6.ème au 8.ème espace —	
16 Avril	4 selles depuis hier — Deux injections de Morphine — Le malade se trouve mieux —	
17 Avril	Peu, selles cette nuit — Le malade se sent bien — L'état du malade s'est notablement amélioré — il n'a plus de coliques. Toujours très anémique, nous trouvons les mêmes phénom. du côté du cœur constatés les jours précédents et qui n'ont pas encore été notés : Pouls 76 — Resp. 20 — L'impulsion du cœur est assez forte, la pointe est perceptible dans le 6.ème esp. interc. un peu en dedans du mamelon — On voit du reste la paroi soulevée à ce niveau à chaque impulsion en même temps on aperçoit une ondulation très manifeste au niveau du 2.ème esp. intercostal gauche du sternum — L'ondulation a lieu de droite à g. et de haut en bas, obliquement dans la direction de la pointe qui est un peu plus en dehors — L'ondulation commence même à être visible légèrement ~~au fort~~ vers le 1er esp. intercostal en dedans du 2.e esp. intercostal — En auscultant en dedans du 3.ème esp. int. (partie interne) on entend les deux bruits du cœur et on les trouve accompagnés d'un bruit qui a les caractères d'un bruit de souffle au milieu du prolongement, accompagnant le 1.er bruit et précédant le second un peu plus prolongé pendant le 1.er bruit et au contraire plus bref au second — Mais ayant les mêmes caractères aux deux temps — Ces bruits sont moins forts quoiqu'à un moindre degré à la partie inférieure du 2.e espace on les entend beaucoup moins au niveau du 4.e esp. — En dedans on les perçoit encore un peu sur le sternum et on les perçoit sur le bord droit de cet os.	Sirop 60 gr — Sulf. sublimé 10 gr — La voir en redonner un nouveau lav.t purgatif

Paulette Claude 19 ans — Coliques de plomb

DATES	HISTOIRE PATHOLOGIQUE	PRESCRIPTIONS
	En Battant on cesse de les entendre avant d'entendre la ligne du mamelon — Ces Bruits ne se propagent pas dans les vaisseaux du cou — Mais par la pression à ce niveau on donne lieu à un Bruit artériel systolique, et à des Bruits veineux post-systoliques. Les Battements carotidiens sont légèrement visibles (Les lobes latéraux du corps thyroïde sont un peu hypertrophiés) En auscultant la fémorale on percoit un Bruit de souffle simple systolique, et lorsqu'après une pression forte on détend on percoit pendant quelques secondes des Bruits veineux continus qui cessent bientôt —	
	Lorsqu'on place la main sur la région précordiale on percoit, au niveau du 3e espace intercostal dans le point qui est le siège de la condensation et du Bruit indiqué précédemment, un soulèvement assez prolongé au moment de la systole et un autre soulèvement beaucoup plus court précédant la Diastole — (Il est à remarquer que les soulèvements perçus à la main et les Bruits perçus à l'oreille sont beaucoup plus marqués pendant l'expiration et qu'on cesse presque de les percevoir à la fin de l'inspiration — Ce phénomène est très net soit qu'on examine le Malade pendant qu'il fait des inspirations et expirations lentes, soit qu'il s'arrête le souffle en inspiration et en expiration —	
18 Août	Le malade se plaint de douleurs dans toute la poitrine, surtout à G — Rien de particulier à l'auscultation si ce n'est un peu d'obscurité de la respiration aux bases —	

N° 21 *bis*.

DATES	HISTOIRE PATHOLOGIQUE	PRESCRIPTIONS

MODÈLE N° 21.

HOTEL-DIEU. — *Salle* Ste Jeanne N° 6

Nom Montagnon Jean

né à la Verpillière (arrt de Vienne) (Isère)

demeurant à idem —

profession Cultivateur —

âge 18 ans —

tempérament

constitution

entré le 14 8bre 1882

sorti le 1er juin 83

DIAGNOSTIC ET RÉSUMÉ

Endocardite rhumat. insuff. mitrale
rétrécissement insuff. aortiques
Hypertrophie du coeur
probablement avec hypertrophie du péricarde

traces caractéristiques de l'insuff. aortique chez un sujet jeune

HISTOIRE PATHOLOGIQUE

Père âgé de 50 ans, bien portant —
Mère âgée de 48 ans — N'est pas bien portante — souffre des reins, n'est pas enflée — pas de douleurs de rhumatisme, il est difficile de dire ce qu'elle a d'après les renseignements fournis par le malade —

Est le 2em d'une famille de quatre enfants — Un frère mort à l'âge de 2 mois —
Ses autres frères et sœurs sont bien portants

Antécédents — A joui d'une santé excellente jusqu'à l'âge de 16 ans —
A cette époque le malade a dû garder le lit pendant 1 mois 1/2 pour un refroidissement — Les deux ans le malade est pris de refroidissement en quatre fois — Chaque fois il a dû garder le lit pendant un mois — Les articulations n'étaient pas spécialement douloureuses —
La dernière rechute remonte au mois de février dernier — Depuis cette époque il n'a pas cessé de garder le lit ou la chambre

Il habite M. un endroit très humide. Il allait aux champs et les marais, il couchait sur l'herbe humide

DATES	HISTOIRE PATHOLOGIQUE	PRESCRIPTIONS
	Le début de l'enflure ne remonterait qu'au mois d'avril — Début par les malléoles — vers la fin d'avril l'œdème était généralisé et prenait des proportions considérables — Les membres inf. présentent de nombreuses vergetures qui attestent un œdème considérable — Depuis le milieu de juin l'œdème est allé en diminuant — à cette époque se place une 1re ponction abdominale qui a donné issue à 7 litres de liquide — vers la fin de juin, nouvelle ponction, issue de 10 litres de liquide ascitique, liquide vert, ressemblant à des épreuves de poireau — Les 1er jours de septembre, troisième ponction, issue d'un litre environ de liquide vert, bien moussoux — État actuel — A l'état de repos le malade est peu essoufflé, mais aussitôt qu'il marche ou qu'il remue un peu l'oppression survient rapidement, en même temps que les palpitations du cœur se font sentir — Les membres inf. sont presque revenus à leur état normal — on remarque encore un peu d'œdème au niv. des malléoles, ainsi qu'au niveau de la partie int. des cuisses — Sur les jambes et la partie ant. et int. des cuisses on remarque de nombreuses vergetures — Le ventre est le siège d'un épanchement ascitique mobile — Cependant la paroi abdominale est suffisamment souple pour permettre une exploration facile des organes contenus dans l'intérieur du ventre — sensation de flot — Matité vers les parties déclives — le ventre est étalé transversalement au niveau des hypocondres — Par la palpation on sent très nettement le foie dont on suit facilement le bord tranchant — Cet organe dépasse de plusieurs travers de doigts le rebord des fausses côtes —	

DATES	HISTOIRE PATHOLOGIQUE	PRESCRIPTIONS
	Cœur = L'impulsion du Cœur est énergique, elle se fait sentir sur une g.de étendue — La main appliquée sur la région précordiale se rend bien compte de l'étendue de l'impulsion on a de la peine à déterminer le maximum d'impulsion — La matité précordiale est très étendue — En comparant l'impulsion de la pointe avec le Battement des Carotides, on trouve un retard très marqué —	
Le maximum de la pointe dans le 5e espace à 2 travers de doigt en dehors du mamelon — Le mamelon est dans le 5e espace — à la main on a la sensation du frémissement systolique	A l'Auscultation, on perçoit un souffle intense, systolique ayant son maximum d'intensité à la pointe et se propageant du côté de l'aisselle — En auscultant la pointe le second claquement fait défaut —	
	A l'Auscultation de la base, au niveau de la 1re pièce du sternum on perçoit un souffle diastolique doux, difficile à percevoir — Le point où l'on entend le mieux est le bord droit du sternum, près de la clavicule —	
souffle de diversion dans les carotides	En auscultant les vaisseaux du cou, on entend un double souffle — Le doigt appliqué sur les carotides sent un frémissement assez marqué — Les Battements des carotides sont bien appréciables à la vue — A chaque systole ventricul. les parties latérales du cou sont fortement soulevées —	
	Les jugulaires externes sont gorgées de sang — on ne perçoit pas de pouls veineux cependant —	
	Pouls 110 — plein, Bondissant — pouls de Corrigan — —	
	A l'examen de la poitrine — En arrière, obscurité de la respiration, qq. râles muqueux — pas de matité appréciable —	
	Il est bon d'ajouter, que le malade a craché beaucoup à un moment donné, et que son expectoration était mélangée de filets de sang —	

DATES	HISTOIRE PATHOLOGIQUE	PRESCRIPTIONS
	Urines claires – Coloration normale Densité 1018 – renfermant des flots d'albumine On remarque des vergetures sur le abdomen – Le foie descend jusqu'au niveau de l'ombilic – La matité hépatique mesure 23 centim. sur la ligne du mamelon	
10 Nov.	Oedème de la face et albumine en grande quantité	
23 Nov.	Vomissements. Vertige pas douloureux. Toujours un peu d'ascite	
19 Déc.	Hémoptysie	
30 Déc.	Toujours crachats hémoptoïques	
31 Déc.	Toujours mêmes crachats.	
2 J.	Hémoptysie arrêtée. Hémorrhagie de la conjonctive	
3 J.	Le malade a de l'ascite. Foie toujours très gros. Il tousse beaucoup Même auscultation du cœur.	
9 J.	Cœur – Même auscultation Poumons – Ggs. râles le bronchites et la dyspnée. Les malades toussent. Le foie est toujours très gros – le malade a de l'ascite.	
24 J.	Le malade est oppressé surtout les nuits. Il y a place d'œdème des jambes. Matité des bases avec aires respiratoires obscures. 100 P. La peau est toujours d'une couleur pâle et jaunâtre, mais sans ictère Il vomit quelquefois et ces vomissements ne paraissent pas dus à la toux; ils sont spontanés	
8 Mr.	Toujours un peu d'albumine et les urines.	
5 Avril.	Pointe du cœur et le foie repoussé un peu en dehors par un mouchoir L'impulsion n'est pas nette, on a sous la main un choc diffus, mais pas de pressionnement bien évident	

Jean Montagnon — Avril 1883.

Nom — Salle Ste Jeanne — Lit N° 6 — F°

7 Avril 1883	Examen du cœur :
"	Impulsion plus forte et beaucoup plus étendue qu'à l'état normal. Pointe H. le 5ème espace à 1 ou 2 travers de doigts en dehors du mamelon. On a en appliquant la main comme un tremblement en masse auquel succède le choc de la pointe, comme une ondulation. La malade est très maigre et quand on applique la main à la base du cœur on a à ses mouvements le sentiment d'un choc qu'on pourrait prendre pour celui de la systole.
	A l'inspection on voit les petits mouvements des espaces intercostaux et des cartilages épigastriques. On voit H. le 5ème espace le choc de la pointe ; H. le 4ème espace en peu en dehors du mamelon un autre choc s'étendant vers celui de la pointe. H. le 3ème et 2ème espace près du sternum on a des bruits tremblotants synchrones avec ceux du 5ème espace. Dyspnée de la sangle épigastrique au moment de la systole.
	A la percussion matité précordiale notablement augmentée : la matité commence au niveau de la 3ème côte et se continue en bas avec la matité du foie. Transversalement la matité commence un peu en dehors de la ligne mamelonnaire et la confond en dehors avec la matité hépatique.
	A l'auscultation : A la pointe souffle systolique remplaçant le 1er bruit et le 2ème H. 5ème espace se propageant à l'aisselle et les fausses côtes du côté gauche. En remontant vers la base il change de caractère vers le 3ème espace il devient plus court, plus rude, moins soufflant. Vers niveau du 1er espace il est très peu marqué. En outre à la base on entend un peu le premier bruit. Le 2ème bruit n'existe pas ainsi dit pas à la pointe ; en arrivant vers le sternum et surtout en remontant on s'aperçoit que ce bruit l'accompagne. Il est soufflé, non pas aspiratif, mais un peu rude (maximum H. le 2ème et 3ème espace intercostaux gauches près du sternum)
	Du côté du cœur : artères exagérées sur carotides. Retard considérable chronique manifeste. Premièrement artériel seulement prononcé. En plaçant le stéthoscope le bruit ~~[illegible]~~ également soufflant. En appuyant le souffle devient très intense. Il est très difficile d'avoir le bruit soufflé, mais jamais d'une façon bien nette.

Nom Salle Lit N° F°

Pouls fréquent (entre 100 et 110) régulier. Pouls bondissant à gauche à 20 Coïncidence.

Foie normal. Le rétrécissement de la systole battement bruyant à la pointe pressé d'un soulèvement lent. A l'auscultation, même signe se plaçant à côté de l'autre signe a cette double pulsation (mais on n'a pas de claquement d'artériel). Bruit de diastole, très difficile aussi à trouver.

Poumons. Matité des 2 bases, remontant plus haut à droite. Vibrations moins marquées à ce niveau. A l'auscultation obscurcissement de la respiration et râles muqueux.

Abdomen. Ventre ballonné. Foie très augmenté ; le bord inférieur se porte au niveau de 3 travers de doigt le fausse côte et il remonte presqu'aux 4 côtes. Le malade ne se contenant des ch gauches avec les matières stercorales. Cependant on ne sent pas celles au dessous de fausses côtes.

Les fonctions digestives se font bien. Les urines n'ont rien offert. Il tousse toujours et a des palpitations quand il marche un peu.

On donne amélioration.

15 Mai. Lavement de venin fréquentes. il boit et mangeait bien.

Depuis avant-hier le malade a des épistaxis fréquentes très abondantes. Le malade estime à un litre la quantité de sang qu'il a perdu.

Précipité d'albumine très abondant

HOTEL-DIEU. — *Salle* 1re Jeanne — N° 15

Nom Pierre Dépalle

né à St Bonnet des quarts (Loire)

demeurant à

profession Cultivateur

âge 58 ans

tempérament

constitution

entré le 7 février 1881

sorti le 14 juin 1881

DIAGNOSTIC ET RÉSUMÉ

Hémiplégie droite

Rétrécissement et insuffisance aortique

Contracture très caractéristique de l'hémiplégie, mortique, se distingue de celle des jeunes par l'obliquité de la ligne de décrépitude après le crochet, ce qui doit être attribué à l'athérome artériel.

HISTOIRE PATHOLOGIQUE

Le malade se présente avec une hémiplégie droite complète —

~~Le malade~~ Le membre inférieur droit repose sur le côté du lit, inerte, mais si l'on engage le malade avec qq. insistance à essayer — on constate des mouvements très apparents des orteils, du pied et un peu de flexion de la jambe —

Il n'y a pas de contracture appréciable. On constate une hydarthrose du genou — Les mouvements communiqués sont douloureux —

Le membre supérieur droit inerte également a recouvré un peu de mouvement que la jambe, c'est à peine si le malade peut faire quelques mouvements de flexion du poignet et d'adduction de la main, et même remuer un peu le menton ~~droit~~ — Les mouvements communiqués sont douloureux — On remarque un peu de contracture des fléchisseurs de l'avant bras —

Du côté de la face il y a une chute notable de la commissure ~~droite~~ labiale droite — la commissure

DATES	HISTOIRE PATHOLOGIQUE	PRESCRIPTIONS
	gauche est un peu tirée à dehors. Le malade ne peut pas siffler. Si on le gage et non vers le côté droit il y arrive ~~en forçant~~ par des mouvements forcés en fermant l'œil en même temps. Le malade peut ~~[illegible]~~ bien ~~[illegible]~~ tirer la langue dans tous les sens, mais si on lui dit de la tirer brusquement il la tire toujours à droite de la ligne médiane.	L'ouïe est bien.
	~~[illegible]~~ Réflexes paraissent normaux. Pas de trouble de la sensibilité.	
	Le malade comprend bien les questions, ~~mais~~ il prononce assez bien les mots usuels, mais si on lui demande son nom, son âge, etc, des renseignements sur sa maladie, il indique clairement qu'il les sait, mais qu'il ne peut pas prononcer le mot correspondant.	
	L'état général est bon. Le malade ne se plaint de l'appétit. Toutefois avoir assez régulièrement. Constipation.	
	Pas de toux ni expectoration. Rien avec fonctionnement du cœur.	
	Athérome artériel très accusé. Arc sénile de la cornée.	
	X Au surplus, il est difficile d'avoir de bien bons renseignements plus détaillés.	
	Son hémiplégie a débuté il y a un mois et demi, elle est survenue sans aucun prodrome, et n'a pas été de fait de convulsions. Le malade était dans un bois lorsque il a senti la faiblesse envahir d'abord la jambe, puis le bras, il a eu le temps d'appeler et on est venu le chercher. X	
	Il existe de la diminution de la sensibilité dans tout le côté droit — jambe, bras, paroi.	
	A l'auscultation du cœur, on trouve le second temps sur tout le rétrécissement aortique un peu soufflant, doux.	
	Double souffle de Duroziez dans les fémorales.	
	Le pouls assez bondissant, mais dur. Athérome très prononcé. Pas de retard carotidien.	
	Perte d'urine involontaire depuis. Pas d'albumine.	
	Le malade a eu l'année dernière une hémiplégie droite qui a disparu assez rapidement. Il n'est pas alcoolique et il a toujours joui d'une bonne santé générale.	

20 février. Retour du membre inférieur et surtout du membre droit.

24 février. Pas d'albumine dans l'urine.

4 mars. Accentué encore un souffle très accentué que l'on entend à la base.

DATES	HISTOIRE PATHOLOGIQUE	PRESCRIPTIONS
8 juin	Epistaxis hier presque continuelle. — Ce matin, le malade était levé, lorsqu'il s'est abouché sur son lit, il a présenté des contractions très violentes du côté droit, et il avait la tête et les yeux déviés à droite ; il reposait sur le côté gauche.	
10 juin	Sort un peu amélioré.	

DATES	HISTOIRE PATHOLOGIQUE	PRESCRIPTIONS

MODÈLE N° 21.

HOTEL-DIEU. — Salle 4 mes Femmes N° 127

Nom Robert Françoise
née à Usson (Loire)
demeurant à
profession : dentellière
âge : 28 ans
tempérament
constitution
entrée le 19 Avril 1880
sorti le 22 juin 1880

DIAGNOSTIC ET RÉSUMÉ

Aphasie
Rétrécissement mitral



Droitière

Elle raconte que les premiers jours, le membre supérieur droit était affaibli



Cette personne dit n'avoir jamais eu de maladie grave avant l'hiver dernier : mais, vu le trouble de la parole, les renseignements ne sont pas bien précis ; elle présente une cicatrice du côté gauche du cou. Elle affirme n'avoir jamais eu de douleurs articulaires. D'après quelques indications écrites données par un médecin, elle aurait eu une pneumonie franche, qui aurait été suivie d'une amnésie partielle. Elle raconte qu'elle est tombée malade il y a environ 6 mois, et qu'au moment où elle était le plus malade, survint brusquement, pendant la nuit, une impossibilité de parler. Auparavant elle n'avait jamais eu ni attaques ni crises d'aucune sorte, ne s'était jamais plainte de la tête ; elle avait des palpitations, mais ne sait dire depuis quand. ~~L'aphasie~~ Au moment où survint l'aphasie, elle ressentit ~~une~~ une douleur bien localisée au côté gauche du front, qui dura pendant ~~plusieurs~~ quelques semaines et cessa complètement. Pendant les premiers jours,

DATES	HISTOIRE PATHOLOGIQUE	PRESCRIPTIONS
	elle ne pouvait dire que oui et non, puis elle fut donc un nombre de mot peu à peu croissant. Elle dit n'avoir jamais rien eu de particulier du côté des membres.	
	~~Et~~ Elle entre à l'hôpital pour l'aphasie. Elle a et bien d'être complète; la malade dit un grand nombre de mots, mais ne peut faire de phrases, ne dit ~~aucun~~ parfois un mot qu'après avoir réfléchi un moment, et encore elle le prononce mal, ~~n'en~~ tantôt disant bien la première syllabe, tantôt prononçant un mot sans signification, ou bien ~~indiq~~ disant qu'elle ne peut pas; certains objets qu'on lui montre sont bien reconnus, ~~mais~~ d'autres ne peuvent absolument être nommés, pour d'autres elle dit ~~parfois~~ la première [illegible] le, pour d'autres enfin elle donne un objet ayant certain [illegible] avec l'objet montré comme écuelle pour fourchette. La ~~la~~ difficulté varie suivant les moments, sans qu'elle puisse indiquer la cause des modifications.	
	Les battements du coeur sont très irréguliers; l'impulsion est forte, surtout vers l'appendice xyphoïde, la pointe bat dans le 5me espace ~~vers~~ en dedans du mamelon. Il n'y a pas de frémissement. Les bruits sont nets, mais tout à fait à la pointe le premier paraît précédé d'un roulement, qui se propage un peu en s'affaiblissant, vers l'aisselle. Sur le reste de la région précordiale, rien de particulier que l'irrégularité, les deux pointes sont bien frappées à la base. Le pouls est irrégulier de rhythme et de force, il est petit et dépressible.	
	Légère toux, on ne trouve aux poumons qu'un peu d'obscurité du côté ~~gauche~~ droit.	
	~~Rien~~ Pas d'asymétrie faciale, pas de déviation de la langue. Pas de contracture, pas d'affaiblissement des membres, pas de trépidation. Pas de trouble de la sensibilité	

DATES	HISTOIRE PATHOLOGIQUE	PRESCRIPTIONS

DATES	HISTOIRE PATHOLOGIQUE	PRESCRIPTIONS
21 Avril	120 pulsations.	
	un peu d'albumine dans les urines.	
	Le bruit présystolique existe tout à fait à la pointe c'est-à-dire dans le 5me espace un peu en dedans du mamelon ; il commence immédiatement après le second bruit, augmente d'intensité, puis décroît avant le premier bruit ; il ne s'entend que sur une très-faible étendue, à 2 ou 3 cm. de la pointe, soit en dedans soit en dehors on ne l'entend plus. Après ce bruit présystolique, ou plutôt diastolique se produit le ~~second temps~~ premier bruit, ~~qui est bien~~ comme après un effort, celui-ci n'est nulle part soufflant.	
15 mai	Depuis 4.5. jours elle se plaint d'avoir des douleurs de tête et cette nuit elle aurait eu des frissons à plusieurs reprises.	
19 mai	Urines examinées par Courtessemont les sucre ni albumine	
22 juin	Etat stationnaire —	

Modèle N° 21.

HOTEL-DIEU. — Salle ~~1 2me~~ 4em femmes N° 119

Nom Dufour Catherine

né à St Didier au Mont d'Or (Rhône)

demeurant à Lyon, rue Ste Elisabeth 49 (Brotteaux)

profession Dévideuse

âge 45 ans

tempérament

constitution

entré le 2 mai 1882

sorti le 18 Juin 1882 -

DIAGNOSTIC ET RÉSUMÉ

Sclérose des cordons postérieurs

~~Ataxie~~

Rhumatisme articul. subaigu -
Insuffisance aortique Athérome

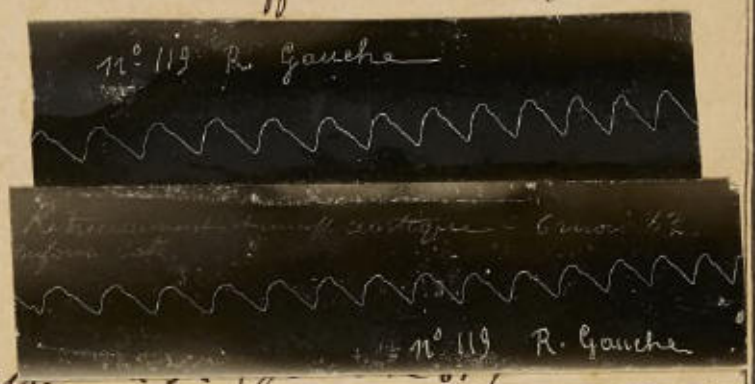

St Claire

HISTOIRE PATHOLOGIQUE

Depuis 6 ou 7 ans elle éprouve des douleurs fulgurantes, mais la paralysie du moteur oculaire commun ne date que d'un an

Mère morte à 65 ans (enflure)
Père mort à 82 ans ---
Un frère mort à 45 ans (Bronchite qui aurait duré 3 ou 4 ans) --

Pas de malaises graves antérieures -

Réglée à 15 ans - Menstruation régulière - Une grossesse - Accouchement normal à l'âge de 24 ans - Suites simples - L'enfant est vivant et bien portant.

Il y a 6 ans première attaque de rhumatisme articul. aigu (La malade a gardé le lit pendant 3 mois)

En juin 81 elle va consulter Mr Gayet pour une affection qu'il est difficile de caractériser, elle prétend qu'à ce moment elle voyait tout à double - Mr Gayet aurait prescrit de l'iodure de potassium (séjour de 2 mois 1/2 à la salle Ste Claire - A ce moment la malade outre qu'elle voyait double, avait en outre une chute de la paupière supérieure -

DATES	HISTOIRE PATHOLOGIQUE	PRESCRIPTIONS
	La malade sort de la salle 1re classe ~~au mois~~ la fin du mois d'août, à ce moment elle peut ouvrir l'œil droit, mais la vue n'a recouvré qu'une partie de son	acuité --
	Il y a 3 semaines nouvelle atteinte de rhumatisme articulaire - La malade garde le lit depuis 15 jours -	
	Actuellement on constate les signes suivants : Toutes les jointures sont douloureuses à la pression — pas de tuméfaction bien notable au niveau des articles, si ce n'est au niveau du genou gauche où on constate un léger épanchement - (choc rotulien) - La malade souffre un peu partout et les pressions exercées le long des membres sont douloureuses —	
	Œdème des malléoles - La peau est chaude recouverte de sueurs — pouls 104 - fièvre - Temp. vagin.	
	A l'examen de la région precordiale on trouve une déformation rachitique assez prononcée au niveau de l'insertion des côtes avec le sternum —	
	La pointe du cœur bat dans le 5e espace — Souffle ~~sur toute la région precordiale~~ ~~maximum a la pointe~~ ~~propagé vers la base~~ - ~~intensité sur la 2e pièce du sternum~~ -	Double maximum
	Outre ces manifestations rhumatismales la malade présente encore ~~les~~ des traces de son ancienne affection oculaire - La paupière supérieure droite est lourde au dire de la malade, elle est obligée de faire un effort considérable pour ouvrir l'œil droit aussi bien que le gauche - a l'état de repos la chute de la paupière est assez ~~visible~~ nette pour attirer l'attention —	
	Rien de particulier à signaler du côté des poumons - La respiration est normale, pas de toux — - Apparition des règles devancées de 8 jours — Urines légèrement teintées par le sang des règles - Albuminurie faible	
4 mai	- Le genou droit est moins gonflé -	
6 mai	- Amélioration notable - Les manifestations articulaires ont en partie disparu aux membres supérieurs - Encore quelque raideur dans les genoux - plus de fièvre	

DATES	HISTOIRE PATHOLOGIQUE	PRESCRIPTIONS

DATES	HISTOIRE PATHOLOGIQUE	PRESCRIPTIONS
8 Mai	– Le pouls veineux est pré-systolique	
20 mai	– Depuis plusieurs jours les douleurs ne sont plus ressenties. L'état de la malade est satisfaisant –	
	La maximum d'impulsion de la pointe est dans le 4ème espace, on l'a encore dans le 5ème. L'impulsion est très nette, les parois thoraciques sont minces, la cage thoracique étroite, la malade est de petite taille – Il existe sur toute la région précordiale un double bruit de souffle confondant avec deux bruits du cœur qui sont masqués en partie, et surtout sur la sternum et sur la partie avoisinante au maximum d'intensité au niveau de la 2ème pièce et plus sur le bord droit – Le 1er bruit est court, et peu intense le 2ème est plus soufflant, plus prolongé – Le 1er bruit s'entend aussi sur les vaisseaux du cou quoique à un faible degré. Le 2ème n'est pas perçu sans pression, – Celle-ci fait naître un bruit systolique variable et le 2ème bruit devient légèrement prolongé quasi soufflant, tandis que lorsque il n'y a pas de pression le 2ème bruit paraît beaucoup plus net	Ces bruits s'entendent en arrière de la 2ème pièce et plus
	De même en auscultant la fémorale on ne trouve que très peu quelques vestiges du bruit qui n'est jamais très manifeste – Pouls 80 n'ayant pas le caractère bien tranchés –	2e bruit qui n'est plutôt fort, mais
9 juin	– Douleurs fulgurantes dans les membres inférieurs – Les jours elle a lâché ses sabots en marchant, de la jambe gauche – Quand on fait tenir la malade debout les yeux fermés et les pieds joints, elle perd l'équilibre – La marche est hésitante, mal assurée –	
	Les troubles de la sensibilité, le contact de la tête d'épingle n'est souvent pas perçu aux pieds et surtout du côté gauche – Abolition des reflexes rotuliens –	
	La chute de la paupière supérieure droite est bien manifeste du côté des membres supérieurs, elle sent un peu moins à droite – Quelques contacts de l'épingle ne sont pas perçus du côté gauche – De temps en temps elle a des crampes dans la main gauche, ainsi que dans la jambe gauche. Douleurs en ceinture – Sur le tronc elle sent mieux à droite qu'à gauche – C'est sur le tronc que la sensibilité est le plus atteinte – idem les côtés de la face –	

Modèle N° 61.

Nom Salle des 4tmes femmes — N° 119.

Mai

Resp.	Pouls	Chaleur R.	C.	2	3	4	5	6	7	8	9	10	11	12
95	210	34,0	42,5											
90	200	33,6	42,0											
	190	33,2	41,5											
80	180	32,8	41,0											
	170	32,4	40,5											
70	160	32,0	40,0											
	150	31,6	39,5											
60	140	31,2	39,0											
	130	30,8	38,5											
50	120	30,4	38,0											
	110	30,0	37,5											
40	100	29,6	37,0											
	90	29,2	36,5											
30	80	28,8	36,0											
	70	28,4	35,5											
20	60	28,0	35,0											
	50	27,6	34,5											
10	40	27,2	34,0											
	30		33,5											

HOSPICES CIVILS DE LYON

HOTEL-DIEU

Nom Vendrey Salle Ste Jeanne Lit N° 9 F°

Prénoms Jean Marie

Age 20 ans

Profession Veilleur T. habité

Né à Bagnolon (Ain)

Demeurant à

Entré le 7 Mai 89

Sorti le 7 Juin 89

DIAGNOSTIC ET RÉSUMÉ

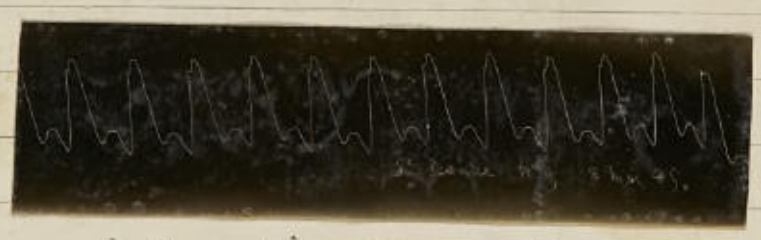

Endocardite rhumatismale

insuffisance aortique

Chef du Service, M.

OBSERVATION CLINIQUE

Élève interne, M.

Père mort à 33 ans de maladie inconnue. Mère morte à 41 ans de hernie étranglée. 2 frères en bonne santé.

Pas de scrofule dans l'enfance. Rhumatisme articulaire à l'âge de 8 ans. Le malade a gardé le lit pendant 6 mois. Il s'est rétabli complètement, ne gardant ni palpitations ni oppression.

Pas de syphilis. Pas d'alcoolisme.

Il y a 3 ans nouvelle atteinte de rhumatisme articulaire aux membres inférieurs. Le malade n'a gardé le lit que 2 ou 3 jours. Il n'a gardé aucune oppression.

Il y a 15 jours nouvelle atteinte de rhumatisme articulaire. Les articulations du poignet et du cou de pied droit furent nettement enflées. Toutes les autres articulations furent également douloureuses. Actuellement il ne persiste qu'un peu de douleur lombaire et de la nuque. Il n'est alité, il est

Nom _____ Salle _____ Lit N° ____ F° ____

Il y a 12 jours une epistaxis abondante qui dura 1 heure 1/2 environ -

Actuellement encore le malade n'a aucune oppression - Il y a 8 jours il fut si bien qu'il put aller jusqu'au conseil de revision. Il put marcher sans peine - Il est venu ce matin à pied à l'hopital -

Il accuse seulement une faiblesse extrême - Il a pourtant 39°. Il ressent toujours une douleur sur la region precordiale mais qui disparaît rapidement - Son appetit est mauvais depuis une quinzaine de jours - Les digestions sont bonnes ni diarrhée - ni vomissements. Le sommeil est mauvais - les douleurs lombaires sont encore suffisantes pour tenir le malade éveillé - Pas de sueurs

Il a notablement maigri depuis 15 jours - de 7 à l'entrée est 58 k. Il a les jambes colorées -

Les Urines - ne contiennent ni sucre ni albumine

A l'examen de la region precordiale on note à l'inspection un peu de voussure precordiale - La Matité du coeur est notablement augmentée - A la main on sent très nettement le choc de la pointe qu'on voit battre d'ailleurs dans le 5e espace, entre la 6e cote, à travers de doigt entre dans à gauche de la ligne mamelonnaire - Au niveau du 3e espace intercostal le long du bord gauche du sternum, on percoit faiblement le claquement des sigmoïdes - Mouvement de locomotion très visible des gros vaisseaux du cou mais de la femorale - Retard carotidien très net - Battement très evident au niveau de la femorale - Pouls bondissant bouts de corrigan typique - Tremissement vitaire très sensible au niveau de la carotide - A la palpation profonde, tremissement de trouble au niveau de la fémorale -

Nom _____ Salle _____ Lit N° ____ F° ____

à l'auscultation. Dans le 3e espace intercostal gauche du bord sternal on entend un souffle intense, prolongé, un peu rude, diastolique - du même niveau dédoublement du 1e bruit.

Le souffle diastolique très net se retrouve dans le même espace sur le bord droit du sternum.

Il se propage en diminuant d'intensité tout le long du bord gauche du sternum, le dédoublement du 1e bruit persistant.

Il s'entend encore plus faiblement dans la région de la pointe.

à l'auscultation de vaisseaux souffle vaseux très net, s'entendant même à une auscultation superficielle.

En appuyant fortement le stéthoscope, de façon à rapprocher la carotide du larynx, bruit d'exclusion.

à la fémorale double souffle intermittent de Durozier.

Rien d'anormal à l'auscultation des poumons.

La matité hépatique n'est pas augmentée.

22 Mai — Etat actuel du cœur dont le phénomène pathologique ne se sont pas modifiés. Il se plaignent seulement de g.g. douleurs articulaires.

Pas de sonnerie. L'intensité cardiaque est assez forte surtout au niveau de la pointe qui bat dans le 5e espace à 2 travers de doigt en dehors du mamelon.

Battements carotidiens visibles à distance. Retard carotidien très manifeste.

Le soulèvement de la main sur la pointe du cœur on ne sent pas de frémissement vertable. Cependant on a conscience de la systole et de la diastole par une impression qu'on peut comparer à un frolement, indépendamment de l'impulsion du cœur.

à l'auscultation on entend sur toute la région

Nom Salle Lit N° F°

précordiale un double bruit de souffle dont le maximum se trouve à la partie moyenne du sternum. A ce niveau c'est le souffle diastolique qui est le plus prolongé. c'est un bruit onomatopéique bien soufflant et dont qu'on entend très bien jusqu'à l'appendice xiphoïde, mais qui est à peine perçu à la pointe du coeur. On l'entend en haut jusqu'au niveau des clavicules, mais il ne se propage pas au niveau du cou. Le souffle masque le 1er bruit du coeur qui n'est pas perçu dans les points où le souffle est intense, et qui n'est perçu faiblement à mesure qu'on s'éloigne du foyer de propagation du souffle.

Quand on ausculte la pointe en tenant le doigt sur la carotide, le retour devient à peine appréciable. Le souffle systolique de la pulsation carotidienne étant perçu à peu près au niveau que le souffle systolique

De souffle systolique est moins intense, un peu plus rude, tout en ayant à peu près le même caractère que le souffle diastolique à l'extrême gauche, il est notamment plus court. On l'entend sur toute la région précordiale, mais quand on arrive au niveau de la pointe, il prend sous l'aisselle, il devient le bruit dominant. Il semble au 1er abord qu'il est unique, car on a de la peine à saisir la trace du 2e bruit. Le souffle paraît un peu plus intense et plus prolongé à la pointe qu'à la base. Toutefois la comparaison est difficile, mais ~~[illegible]~~ la prédominance du souffle diastolique à la base et de sa disparition presque complète à la pointe.

Au niveau du cou, quand on applique la main, même sans presser, on perçoit un frémissement systolique assez net au niveau de la carotide et sous clavicule, plus accusé à droite qu'à gauche. Ce frémissement est produit même lorsque le cou est dans le relâchement. A l'auscultation du cou sans presser, on perçoit un souffle systolique manifestement plus rude et plus intense qu'au niveau de la base. Le bruit du moment de la diastole

En pressant sur la carotide on obtient un souffle systolique encore plus rude, plus intense. Pendant une pression plus forte on produit un ~~[illegible]~~ souffle rude ~~[illegible]~~ plus

Nom Salle Lit N° F°

souvent un double souffle temporaire rude. On perçoit ordinairement en même temps une consonnance métallique (bruit d'enclume) qui accompagne le bruit systolique & le souffle, & même suppl. le souffle diastolique. Ce bruit n'est pas perçu quand on ausculte l'artère entière, ou qu'on l'ausculte avec un stéthoscope dont le diamètre du pavillon dépasse à peine le calibre de l'artère comprimée. Ce bruit n'est perçu que sur la carotide en auscultant au niveau du S C Ma. ou au niveau de la fourchette.

4° Auscultation des sons adventices dans les mêmes circonstances que ceux de la carotide à l'exception de la consonnance métallique.

Au niveau de l'aorte abdominale, sans pression on ne perçoit qu'un bruit systolique sans souffle. & par la pression on produit un souffle systolique d'abord & par une pression plus forte on obtient en outre un souffle diastolique.

Mêmes phénomènes au niveau de l'artère crurale (Bruit de Duroziez)

De plus à la circulation du foie de Corrigan West-bondissent, mais en décomposant la sensation qu'éprouvent plusieurs d'entre elles qui le radiale ou à une ondulation phénomène bruit perçu en pressant un peu sur l'artère toute d'un choc intense. Même sensation au niveau de artères du cou & au niveau de crurale.

En appliquant la main à plat, sur une de ces dernières artères ce phénomène d'ondulation donne au choc artériel intense, fait qui a dû échapper jusqu'à présent l'impression d'une double impulsion. La 1re légère précédant immédiatement l'impulsion principale.

On constate aussi assez facilement le pouls capillaire.

La figure du cœur reste assez naturelle, & il n'est pas appréciable sont dans la portion Lorgnebol, sont dans

Impr. Aff. Louis Perrin.

Nom Salle Lit N° F°

Le marche Lui-même en montant les escaliers — Il n'a pas
pour en descendre ni d'étourdissements
P. 76 parfaitement regulier —

7 J. Les Malades sont en bon état. Les douleurs articulaires
ont complètement disparu —

~~à mettre à Rétrécissement mitral.~~

HOSPICES CIVILS DE LYON

HOTEL-DIEU

Nom Jourdan Salle W8 Lit N° ~~XX~~ 11 F°

Prénoms Joséphine

Age 33 ans

Profession tisseuse

Né à

Demeurant à

Entré le 18 avril 83

Sorti le 14 Mai 84

rentrée le 30 Juin "

sortie le 10 Juillet "

DIAGNOSTIC ET RÉSUMÉ

Rétrécissement Mitral

et Rétrécissement " Insuffisance Aortique.

Chef du service, M. | OBSERVATION CLINIQUE | Élève interne, M.

Hérédité : Père mort à 63 ans d'accidens. Mère en bonne santé non rhumatisante — 4 frères ou sœurs en vie et bien portants — Non marié, pas d'enfant.

Dans son enfance, la malade avait souvent des adénites pas d'autres accidents scrofuleux. Réglée à 12 ans. ~~Actuell~~ La menstruation est régulière.

Elle n'aurait jamais eu de douleurs rhumatismales, aucune affection antérieure. Elle attribue sa maladie à l'excès de travail. Habitations humides, dans un entrepôt très humide.

Depuis l'âge de 10 ans, elle est oppressée à la moindre fatigue, elle monte péniblement les escaliers; les bronchites sont très fréquentes, elle en prend 1 ou 2 par hiver. Jamais elle n'aurait eu d'œdème des membres inférieurs.

Depuis six semaines l'oppression est plus vive.

La malade se présente avec une dyspnée vive — les reposi à

Imp. Aff. Louis Perrin

Nom _____ Salle _____ Lit N° ____ F° ____

Oreilles sont pendues hépatiques

la minute, le teint est jaune pâle avec coloration des lèvres et des paupières. Les conjonctives présentent une teinte subictérique. ~~Aucun~~ Aucune trace d'œdème; les membres inférieurs en sont indemnes.

La pointe du cœur bat dans le 5e espace en dehors du mamelon. Les battements sont un peu irréguliers = 120. Même nombre à la radiale, le matin présente un pétitisme bien nettement protosystolique. Il n'y a pas de retard carotidien. Mention en ~~[illegible]~~ Roulement protosystolique qui a son maximum à la pointe. Le 1er bruit du cœur est ~~[illegible]~~ perçu. On n'entend pas de souffle diastolique. A la base, on ne constate pas de dédoublement.

Intégrité de la sonorité thoracique. Quelques râles sibilants.

L'hépatité hépatique est très étendue, elle dépasse de 3 à 4 doigts le rebord costal.

La malade prend souvent de crises nerveuses, elle est très impressionnable, et elle éprouve les sensations de boule hystérique. La pression sur l'ovaire gauche est douloureuse.

Pas d'albumine

Utr. P = ~~[illegible]~~ 92. On entend à la base ~~[illegible]~~ le bruit protosystolique, un bruit de souffle diastolique. La malade a uriné moins : amélioration.

Id. Amélioration. Suspension de la digitale. P = 80 un peu irrégulier.

14 Mai. Exeat.

Nom Jourdan — Salle 4 — Lit N° 11 — F°

25 Juin. La malade revient avec une oppression considérable. Les battements du cœur sont irréguliers et irrégulières 180 pulsations radiales = 160 — petites — Respiration excessivement pénible = 64 — Face et téguments sont une teinte jaunâtre — Exploration du cœur est difficile : cependant on perçoit un bruit anormal principalement —

26 Juin. Même aspect de la malade — Oppression un peu moindre — Respire 48 — Battements cardiques et radiaux = 160 — Sens irrégulières — Toute même pression. Bruit principalement plus prononcé vers à la mastoïde à l'aisselle — Un peu d'œdème des membres inférieurs plus marqué à la racine des cuisses — L'abdomen est un peu augmenté de volume et sonne un peu hydrocélique — Pression au dessous du fourreau des droites et bois de chevreuil — Pouls inférieure de force de 2 ou 4 battements à droite et à gauche du fourreau droite — A l'examen de la poitrine.

A mis à la matité dans le 3e espace droite et a mieux respiration obscure sectionné à droite où on perçoit aussi quelques râles — Urine rare depuis hier.

27 Juin. Pouls : 120 Battements du cœur sont tous forts à la radiale — Irrégularités persistantes — Bruit principal ne toujours perçu et lorsqu'il se produit entre deux battements un peu plus grands on ~~trouve~~ comme un souffle systolique qui se trouve à la palpation

28 Juin Pouls et battements du cœur = 112 — Quelques irrégularités — Peu d'oppression

30 Battements du cœur 84 — Resp 24

Nom Salle Lit N° F°

On perçoit actuellement d'une manière très ~~nette~~ un phénomène diastolique, d'autant plus nettement qu'il y a plus d'intervalle entre deux battements. Il existe en effet un temps entre le temps du battement un peu précipités, et à ce moment la perception de ce phénomène est à peine sensible.

On trouve aussi à la main un ~~bruit~~ phénomène presystolique faisant corps avec l'impulsion systolique, et à l'auscultation on trouvera des bruits anormaux correspondant, d'un part, à la diastole, d'autre part à la presystole confondue avec la systole.

10 Le malade sort améliorée

11 février 85 Depuis hier, les battements du cœur sont devenus très tumultueux très fréquents (140); les bruits anormaux sont plus forts comme bruit de bottes et durant toute la systole.

a revoir On perçoit plus que le bruit presystolique. Les palpitations sont très faibles et irrégulières; on perçoit très distinctement des hésitations qui reviennent très fréquemment.

Respiration = 60

Elle prend des digitales depuis avant-hier, elle bat encore 120 battements cardiaques et 36 respirations; mais dyspnée.

17 février

16. Le dernier accès d'asystolie s'est manifestement déclaré sous l'influence de l'arrivée de digitale.

Nom Salle 4e f. Lit N° 10. F°

Rentrée le 26 Décemb. — Malade depuis son 1er séjour en juin 84 ; reprit son travail habituel ; en août dernier il a eu des règles, un accès d'hystérie passager sans œdème. Il y a 15 jours environ, il a eu des règles les mêmes symptômes apparaissent aujourd'hui.

P. 136 — R. 36 — L'œdème des membres inférieurs est très accusé.

La dyspnée bien — Il y a 2 ou 3 jours le malade a eu des crachats hémoptoïques — Aux 2 bases on a un murmure faible et une diminution de résonnance

28 P. 132 . R. 36. — Même état — Foie n'a augmenté de volume, douloureux à la palpation.

29 — A la main on perçoit avant la pointe des systoles un battement et un bruit fremissement spécial caractérisé, rapide, qui précède et accompagne la systole — A l'auscultation à la pointe et autour de la pointe au sternum on a un souffle systolique.

La pointe bat dans le 6e espace au-dessous du mamelon — Au niveau des 3e et 4e espaces intercostaux, près du sternum on a un double bruit de souffle — A la pointe on ne perçoit pas le 2e bruit — Bruit de dédoublement — Aujourd'hui toux incessante, crachats sero-muqueux à fois crachat de sang — La somnolence est diminuée surtout à la base droite ; le murmure est faible partout, surtout à la base droite P = 104 . R = 52.

Un peu d'œdème sciatique à peine sensible. — La teinte subictérique des conjonctives a diminué.

31. R = 52 - P = 108 toujours irrégulier, l'anxiété est toujours très grande. On a appliqué bien un vésicatoire sur la région précordiale

13 Janvier Depuis plusieurs jours va beaucoup mieux, battements bien moins fréquents PR = 64 ; le pouls est nettement bésitant. — A la palpation on sent à la pointe un frémissement se confondant avec la systole et un 2e frémissement plus léger, distinct du 1er et nettement diastolique — Au niveau de la base. (3e et 4e espaces) au-dessus du mamelon il semble à la palpation qu'on a un dédoublement du 2e temps. — A l'auscultation à la pointe 2 bruits manifestes l'un systolique se confondant avec le systolique, l'autre diastolique ; ce sont des bruits légers ayant le caractère du roulement — Au niveau des 3e et 4e espaces, on trouve le 2e bruit dédoublé et la 2e partie du dédoublé

Nom Salle Lit N° 10 F°

et constitué par un souffle doux. à mesure qu'on arrive sur le sternum et dès vers son bord on a un double souffle l'un systolique, l'autre diastolique, tous deux assez intenses, bien soufflants, leur maximum atteint sur la pièce moyenne du sternum, mais on les entend sur toute la région sternale; en outre le bruit de souffle systolique se propage sur les gros vaisseaux du cou.

Pas de bruit de Duroziez — En appuyant un peu sur les vaisseaux du cou le 2e bruit devient soufflant et on a à certains moments une ébauche du bruit d'enclume. — Sous l'influence des battements du cœur la manchette est soulevée, en mettant le doigt sur les carotides on aperçoit un léger retard. — Un peu d'ataxie exagérée des carotides —

Report : E 11 et 12 février

Sorti le 20 février 1885.

Observations à consulter au point de vue de l'état du cœur par rapport aux lésions pulmonaires –

HOTEL-DIEU. — *Salle* Salle St Charles N° 75 bis

Nom Jeanne Marie Peurière

né à Lyon

demeurant à Lyon

profession fondeur en cuivre

âge 54 ans

tempérament

constitution

entré le 29 Janvier 1874

sorti le 10 avril 1874 — antagonie non faite

DIAGNOSTIC ET RÉSUMÉ

Ch 3

rétrécissement aortique

HISTOIRE PATHOLOGIQUE

Pas de renseignements du côté de l'hérédité

1 frère et 2 sœurs morts d'affection indéterminée

Fait abus des alcools —

Aucun antécédents pathologiques —

Ne toussait jamais — ne s'est jamais enrhumé —

Il prétend ne s'être mis à tousser que

depuis deux mois, affirmant qu'auparavant

il ne toussait absolument pas —

Début de la toux sans étiologie apparente

expectoration peu abondante, purulente

amaigrissement, perte des forces —

pas de sueurs nocturnes —

jamais d'hémoptysies —

jamais d'œdème des membres inférieurs

Lyon, Impr. A. Bonnaviat, rue Ste-Catherine, 18.

DATES	HISTOIRE PATHOLOGIQUE	PRESCRIPTIONS
	actuellement un peu d'amaigrissement et de perte de forces —	
	Tremblement des extrémités digitales et de la langue	
	pas de dépôts dans l'urine, pas de diarrhée —	
	persistance de la toux et de l'expectoration	
	surtout du côté du sommet.	
	Respiration très obscure dans tout le poumon gauche	
	surtout au sommet avec râles muqueux	
	s'entendant dans tout le poumon avec prédominance	
	au sommet — Pendant les efforts de toux	
	souffle métallique au sommet	
	sous la clavicule du même côté craquement —	
	et pendant la toux bruit métallique —	
	A droite la respiration est supplémentaire à la base, avec craquement ~~au~~ ~~avant~~ comme	
	en avant et en arrière —	
	La pointe du cœur battant dans le 5me espace	
	intercostal sous le mamelon.	
	bruit de souffle systolique à la base se prolongeant dans	
	les vaisseaux	
12 avril 1874	Le malade est atteint de cachectisant de	
	fièvre ces jours — Mort —	
	Autopsie	

HOPITAL DE LA CROIX-ROUSSE. — Salle N° 38

Nom François Montigon

né à en Savoie

demeurant Lyon

profession tisseur

âge 27

tempérament

constitution

entré le 16 Juillet 1869

sorti le

DIAGNOSTIC ET RÉSUMÉ

Rétrécissement d'insuffisance mitrale

Pht.

DATES	HISTOIRE PATHOLOGIQUE	PRESCRIPTIONS
	A eu à l'âge de 15 ans, par conséquent il y a 12 ans, une attaque de rhumatisme articulaire qui dura un mois, a ressenti de nouveau quelques douleurs mais peu vives il y a 4 mois. Depuis fort longtemps, déjà avant la première attaque de rhumatisme articulaire il ~~éprouvait~~ avait éprouvé des palpitations cardiaques douloureuses, essoufflement etc. Ces symptômes se sont prononcés surtout depuis 4 mois. A cette époque il rendit des crachats sanglants et cette hémoptysie a été depuis cette époque très fréquente, parfois ~~[illegible]~~ très abondante ainsi ~~en une seule fois des quantités~~ il lui est arrivé de cracher en une seule fois plus d'un litre de sang, quantité qui a, dit-il, étonné ~~et~~ ~~[illegible]~~ le Docteur Fontère qui le saignait. Il accuse en outre de la dyspnée, de l'oppression, amaigrissement et diminution des forces. Souffle très marqué au premier temps, maximum à la pointe, ne se prolongeant pas dans les carotides, la pointe du coeur paraît située un peu plus bas que normalement, les bruits du coeur s'entendent sur une surface assez étendue, même au delà du bord droit du sternum. Pâleur des téguments, point de hydropisie.	

DATES	HISTOIRE PATHOLOGIQUE	PRESCRIPTIONS

St Pothin N° 38 —

19 juillet. — Oppression très-grande et continuelle. Le malade est obligé de rester assis sur son lit. La respiration est fréquente, les battements du cœur sont tumultueux, irréguliers, le pouls 33/4 ~~très~~ rare, expectoration difficile, crachats muco-purulents, visqueux, ne contenant plus de sang depuis deux ou trois jours. La peau est couverte d'une sueur froide, la face est pâle et les lèvres cyanosées; le malade est très-faible, très abattu. Œdème des membres inférieurs. Langue blanche humide. Selles normales. — Tous ces phénomènes existaient lors de l'entrée du malade à l'hôpital, mais à un degré moins prononcé: ils ont augmenté progressivement d'intensité jusqu'à ce jour.

Rien de particulier à la percussion de la poitrine. — à l'auscultation du cœur: on entend les deux claquements, mais le premier est accompagné d'un bruit de souffle léger, perçu en même temps qu'un bruit musical se rapprochant du bruit de pinçement des cordes, prononcé. Toutefois ces bruits anormaux sont moins sensibles que lors de l'entrée du malade à l'hôpital. Ils ont leur maximum d'intensité à la pointe du cœur et on ne les trouve plus au niveau du sternum. — pointe du cœur dans le 5e espace intercostal, un peu en dehors du mamelon. Isochronisme de l'impulsion cardiaque et du battement artériel. —

Le murmure respiratoire s'entend dans
toutes les parties des poumons et on perçoit
~~pendant~~ de très crépitants ou sous-crépitants pâles au
moment de l'inspiration surtout à la base
des poumons. En outre on trouve dans
les deux tiers inf. du côté gauche du dessous
de l'aisselle des râles plus nombreux plus
plus humides s'entendant pendant l'inspiration
et l'expiration. – On rencontre ~~surtout~~ quelques
gros râles humides dans les régions sus et sous
clavriculaires du côté droit. – Le retentissement
de la voix est plus prononcé dans ces points
où existent les gros râles humides.
Rien de particulier du côté de l'abdomen.
26. Pouls 99/4. oppression toujours très considérable
même état plutôt aggravé. à l'auscultation
du cœur on n'entend d'autre bruit anormal
que le pédoulement systolique. le premier
bruit est sourd tandis que le second est très
accentué. –
27. même état. –
28. même état. –
29 oppression encore plus forte. – œdème des membres
inférieurs plus prononcé. refroidissement des
extrémités. cyanose des lèvres muqueuses peau recouverte
d'une sueur froide. Pouls très fréquent et très
30 mort ~~à~~ matin. – impossibilité de faire l'autopsie
pour cause d'enterrement. –

HOTEL-DIEU. — *Salle* St Charles N° 106

Nom Largier Chomlier

né à Forgeon (Loire)

demeurant à

profession

âge 53 ans

tempérament

constitution

entré le 30 Janv 73

sorti le

DIAGNOSTIC ET RÉSUMÉ

~~Rétrécissement~~

Insuffisance mitrale

et probablement rétrécissement

G. O

HISTOIRE PATHOLOGIQUE

Cœur de chemin. Jusqu'à 2 ans
légère entaille à St Charles, il y a 1 an, pour une nécrose
frontale. Depuis, palpitations
Il y a 5 mois, palpitations fréquentes, sans oppression,
après, ouverture de la nécrose, retour à St Bruno où
il reste pendant 2 mois et demi. Sortit le trouvant sans
Depuis 15 jours, toux, oppression.
Actuellement toux fréquente, pénible, expectoration muco-purulente
abondante.
Au point. Cœur bat au dessus du mamelon, dans
le 5e espace intercostal. Il applique la main
sur la région précordiale, il pénètre les battements
et l'ouïe. Il n'entend rien pour les 2 battements
bruit de la pleure systolique assez fort, mieux à la
pointe. Il s'étend à 4 ou 5 c.c. à droite de la
ligne mamelonnaire à droite, il s'étend jusqu'au
bord droit du sternum. Il se prolonge à l'espace
intercostal le long du bord

Lyon Imp. veuve Bonnevent et fils

DATES	HISTOIRE PATHOLOGIQUE	PRESCRIPTIONS
	A l'oreille. pulsation. expiration. souffle. — Tonnerre rotes. tonnerre. de rot. étendue de toute l'étendue de poumon. g. g. rot muqueux. — Le bruit de la voix rot clair. — Odeur de moisi spé. vomissement. le poumon tonnerre. — Impression du doigt	
3 Fév	Apparition espèce de cyanose.	L'œdème fait de progrès. Cœur de vieillard. fréquent.
7 Fév.	~~[illegible]~~ nouvelle — Pas d'albumine. — Le	
12 Fév	Diminution de l'œdème	
2 Mars	Pouls — Veine	
23 Mars	Depuis longtemps le malade est apyrétique. Expectoration muqueuse. Crachats muqueux de la veille. Sensation de rot muqueux. — Le rot — le lever. — Le thermo[illegible] l'ont cité bien nettement à la pointe. Gros râles — gouttes. Sub. matité en arrière des mamelles, à le niveau respiratoire obscure. rot muqueux	Pas fièvre.
27 Mars	Diminution de l'œdème. le malade se lève.	
30 Mars	Pas d'albumine dans les urines	
1 Avril	Apyrétique. Crachats. le malade se plaint de l'affaiblissement bruyant. Sub. les râles en rapport de la respiration périodique	
8 Avril	Crachats muqueux, ~~[illegible]~~ avec très mélange. Hémo-sanguinolente	
	Rien bien clairement. pl. muqueux. à droite. La respiration est obscure, et de la respiration bruit clairement. Mais à droite de degré. à gauche elle est expiration. à gauche rot-tonnerre. à droite	
12 Avril	Expectoration sanguinolente. le malade a craché 1/2 crachoir de bouillon sanguinolent. Pouls veineux. Veine double sensiblement.	g. g. rot-muqueux. fort vésicu
13 Avril	L'hémoptysie continue.	Inquiété
14 Avril	Persistance de l'hémoptysie à pointe. Grande souffrance	
15 Avril	Pas à peu crachats. Hémoptysie.	Souffrance

17 Avril. Toux. Expectoration sanguinolente. 19 Avril. Dyspnée. Rot muqueux. Crachats vaillis. Pouls. 104

HOTEL-DIEU. — *Salle* St Charles *N°* 106.

Nom Sergent Chambon

né à

demeurant à

profession

âge

tempérament

constitution

entré le

sorti le

DIAGNOSTIC ET RÉSUMÉ

HISTOIRE PATHOLOGIQUE

20 Avril —	Pouls, 104. régulier. Bolus	Mangeur à la
	crois surtout à droite. Expectoration	Longueur fonce
	continue. Il crache la expiration. Tendance	
	à gauche qu'à droite — Pétéchies du	
	tronc hypochondre et du point veineux.	
	Langue peu d'amarante.	
21 Avril.	Pouls plus petit, régulier	Expectoration longue
22 Avril	Expectoration. Longueur obscurcie. Cellules	
	étroites. Ne mangeant.	

Lyon, Imp. veuve Bonnevay et fils

DATES	HISTOIRE PATHOLOGIQUE	PRESCRIPTIONS

HOTEL-DIEU. — *Salle* 1re Charles *N°* 106

Nom

né à

demeurant à

profession

âge

tempérament

constitution

entré le

sorti le

DIAGNOSTIC ET RÉSUMÉ

Autopsie.

HISTOIRE PATHOLOGIQUE

Autopsie. 24 Avril 73. Cerveau. La méninge et le cerveau n'offrent rien de bizarre, il en est de même de la base du crâne et des nerfs crâniens. Rien à l'intérieur du crâne.

Poumons. Rien de particulier pleurale, sauf quelques légères traces à la gauche.

Adhérence de l'côté plus ancienne à gauche. Les deux poumons sont volumineux, congestionnés. A la partie supérieure du lobe inférieur gauche, infarctus dont la teinte noire foncée se fond insensiblement vers le centre avec celle du tissu pulmonaire. S'injecte à la langue de 2 pouces de diamètre environ, réunies. Le lobe moyen droit présente également un infarctus, offrant à peu près les mêmes caractères que ceux rencontrés de caillots pariétaux de la veine.

La rate, dans son volume n'offre rien de bizarre.

Foie. Cirrhotique, aucune de tumeur, offrant à la coupe une coloration mélangée des plus marquées. La vessie biliaire est distendue par la bile dont l'écoulement ne paraît pas gêné.

Lyon. Imp. veuve Bonnaviat et fils

DATES	HISTOIRE PATHOLOGIQUE	PRESCRIPTIONS
Rein et Rate Intestin	Rein du côté droit. La capsule de la rate est notablement épaissie, elle ne retient pas q. q. adhérences peu résistantes. Les anses intestinales dont une est elle pr des adhérences mêmes qui y existent sont tout en proie à la bridas (véritables feuilles) d'un blanc grisâtre allant d'une anse intestinale à l'autre. L'intestin a la coloration habituelle ; aux points les colites n'ont d'ailleurs le moindre ne paraît pas avoir pris part à cette inflammation, elle s'isole dote. Quant à l'épiploon, il présente à peu près 5 à 6 cent de hauteur, il est épais, opaque adhérent à une intestinale voisine. D. toute l'étendue du bord inférieur de peu pour une sorte de prolongement du péritoine, prenant la courbure de cette scrémie, et s'étendant sur une hauteur de 0,80 environ au dessous du intestinal, avec lequel il y est réunie elle contient des adhérences. A gauche, le péritoine qui recouvre l'intestin semble épaissi et prolongé sur l'intestin, grâce auquel cette longue bande adhérente. Le péritoine pariétal de la paroi antérieure n'offre pas d'altération, sur la partie latérale, des adhérences l'unissent à l'intestin. De l'abdomen, se transporte par de la grande pénétrée, la présence qu'il présente par l'odeur agréable et d'un blanc verdâtre.	

HOSPICES CIVILS DE LYON

HOTEL-DIEU

Nom Sampiedarena Salle 4e Femmes Lit N° 137 F°

Prénoms Clotilde

Age 48 ans

Profession Couturière

Née à Lyon

Demeurant à

Entré le 30 Avril 1883

Sorti le

Décès le 20 juin

DIAGNOSTIC ET RÉSUMÉ

Cancer utérin

Néphrite

Granulie

Chef du service, M.

OBSERVATION CLINIQUE

Élève interne, M.

une chute de la hauteur d'un premier étage il y a 2 ans a produit une plaie profonde sur la jambe droite.

Bonne santé habituelle sauf cependant des migraines et des névralgies fréquentes. Elle a eu 7 enfants qui sont tous morts en bas âge, sauf un. Depuis 10 mois elle est sujette à des métrorrhagies durant 10 à 15 jours et recevant ~~p~~ dans le même laps de temps.

~~Depuis~~ Au mois de juillet œdème considérable des jambes qui disparut spontanément au bout d'un mois. Quelque temps après apparurent les maux de reins et les métrorrhagies. Perte de l'appétit depuis cette époque. — nausées et dyspepsie depuis trois mois surtout. Amaigrissement notable. perte des forces.

Actuellement ces symptômes persistent — il existe encore un peu de métrorrhagie, le ventre ~~n'est pas~~ offre des points d'hyperesthésie douloureuse — il n'est pas ballonné la paroi est souple — Ni diarrhée ni constipation.

mère morte 40 à 35 ans
père mort à 45 d'une fièvre.

Nom _____ Salle _____ Lit N° ____ F° ____

appétit nul, mais soif continuelle. bouche mauvaise. langue saburrale. Dyspepsie très accentuée. le café seul est bien supporté.

Rien du côté du foie.

les bruits du cœur sont très fortement frappés pas de souffle. Un peu de frémissement à la pointe.

Rien au poumon.

Depuis environ 15 jours la vue est moins nette. Diplopie, sensation de brouillard devant les yeux.

Œdème vésical, la malade urine presque toutes les heures aussi souvent la nuit que le jour. sensation de fraîcheur pendant la miction. Léger nuage albumineux dans les urines, dont la quantité journalière est augmentée.

Hyperesthésie le long de la colonne vertébrale et des fosses. Œdème autour des chevilles, et le long des mollets.

3 Mai — Urines décolorées 1003. albumine par la chaleur.

16. — Crachats visqueux teintés en rouge verdâtre, avec un peu ~~de trouve~~ La malade est très oppressée. diminution du murmure vésiculaire surtout à droite et avant. râles muqueux disséminés.

21. — La malade est toujours très oppressée surtout quand elle fait des mouvements. Elle tousse fréquemment et les crachats sont peu abondants, mais muqueux et aussi purulents avec des stries sanguines intimement mêlées aux crachats. À la percussion on trouve partout de la sonorité et même une sonorité exagérée en arrière et aux bases mais elle est diminuée manifestement à le creux sus claviculaire droit et surtout dans les deux premiers espaces du même côté. A ce niveau on perçoit constamment des craquements ~~indépe~~ avec diminution du murmure vésiculaire, indépendamment des râles sonores que l'on entend dans toute la poitrine.

Nom _____ Salle _____ Lit N° _____ F° _____

29 Mai — La malade tousse davantage, elle a eu des vomissements fréquents de toutes les substances ingérées et aussi des vomissements bilieux. Ces phénomènes sont persistants depuis près de huit jours.

2 juin. Depuis quelques jours il existe sur la cuisse droite un cordon dur et noueux tenant à une phlébite. Il existait déjà des veines varqueuses ~~depuis~~ en ce point.

3 — Elle continue à vomir tout ce qu'elle prend. Le ventre est souple et non douloureux. Les vomissements sont produits par les nausées ou par des quintes de toux.

Précipité opalin d'albumine très abondant.

20. Pouls 76. Les vomissements persistent. Beaucoup de râles crackats sibilants. Hypersthénie très grande des parois thoraciques et abdominales. Obscurité de la respiration.

Elle avait depuis plusieurs jours des métrorragies.

Le soir 1/4 d'heure avant sa mort, elle avait une grande oppression, pouvait à peine parler et avait les extrémités refroidies. Mort à 5h du soir.

reins. 200. 110
cœur 270

Autopsie. Au premier abord, les poumons emphysémateux ne paraissent pas altérés. Ils présentent des adhérences aux sommets surtout à gauche. Le poumon gauche ne peut être détaché au sommet qu'en enlevant la plèvre pariétale. Celle-ci présente à ce niveau, sur une étendue de 2 à 3 cent. un épaississement de 4 à 5 millimètres qui est en rapport avec le tissu pulmonaire sclérosé sur une hauteur de 2 travers de doigt environ. Au milieu de ce tissu sclérosé on trouve une caverne ancienne à parois fibreuses pouvant contenir une amande, et renfermant une substance caséeuse en voie de ramollissement. Sur les limites inférieures des portions sclérosées on trouve des amas de granulations tuberculeuses qui paraissent récentes. En examinant les autres parties du poumon, on trouve 5 ou 6 points indurés,

Impr. Alf. Louis Perrin

Nom _____ Salle _____ Lit N° ____ F° ____

correspondant à du tissu scléreux et à des amas de granulations tuberculeuses. Ces lésions existent même sur le lobe inférieur. Le sommet droit est moins adhérent à la plèvre, et cependant il présente aussi des indurations avec des dépressions çà et là sur une hauteur de 3 ou 4 travers de doigt au moins à l'extérieur. Le tissu pulmonaire est plutôt emphysémateux dans les points où il n'est pas déprimé et au premier abord, on croirait que les lésions sont minimes. Mais sur une coupe on voit que toute la portion indurée est constituée par des granulations tuberculeuses agglomérées en g^d nombre avec une prolifération conjonctive très manifeste. ~~Con~~ Dans un point de ce tissu induré on trouve une petite caverneule du volume d'un pois et qui renferme une substance analogue à du mastic. Comme sur le poumon gauche dans les autres parties on trouve un certain nombre de noyaux tuberculeux avec + ou - de sclérose, dans d'autres des cicatrices seulement, et dans le lobe inf^r un point induré qui sur une étendue de 2 à 3 cent. ressemble à de la pneumonie, sauf qu'sur la coupe, un aspect lisse avec des taches rouges. A l'œil nu pas de tubercules sur ce point. Les ganglions bronchiques volumineux, durs, noirs. Sur les surfaces pleurales interlobaires on remarque çà et là quelques granulations demi-transparentes.

Le péricarde renferme une ou deux cuillerées de liquide séreux et quelques exsudats fibrineux vers la base en arrière. Toutefois ces exsudats paraissent de récente formation et ne sont pas adhérents, et ne présentent pas de rugosités.

Le Cœur est de volume à peu près ordinaire. 271 g. Il ne présente aucune lésion.

Le Foie est de volume normal. La capsule est épaissie sur la face antérieure au niveau ~~de~~ d'un point où le foie présente une dépression transversale. En outre il existe quelques

Nom Salle Lit N° F°

Nom Salle Lit N° F°

adhérences du foie avec le diaphragme.

La Vésicule biliaire est petite, rétractée, bosselée, et au toucher, on voit qu'elle est constituée par des amas de calculs qui se transforment en un tout unique avec une surface inégalée due à la proéminence des calculs.

Les Reins sont de volume différent, l'un pèse 200 gr l'autre 110. Toutefois ils présentent les mêmes altérations, sauf celles du rein blanc. Le tissu est de blanc mat, résistant, dur, et est atrophié manifestement sur le petit rein dont la surface externe présente des inégalités qui existent aussi mais à un moindre degré sur le gros rein. Après avoir enlevé capsule on voit de petites étoiles rouges, très apparentes sur le tissu blanc. Les calices sont distendus sur les deux reins aussi que les bassinets. Les uretères ne sont pas beaucoup augmentés de volume. ils s'engagent dans le petit bassin au milieu d'une masse indurée de telle sorte qu'on ne peut pas pénétrer dans la vessie avec un stylet.

La masse indurée est produite par un cancer de l'utérus qui a détruit la plus grande partie de cet organe, le corps, l'utérus, qui atteint aussi le vagin, la vessie et qui a donné lieu à des phénomènes inflammatoires qui rendent ces organes adhérents. On remarque en outre plusieurs petits kystes des ovaires de la grosseur d'une noix.

Rate. rien de particulier

4e femme N° 137

Modèle N° 61.

Nom Sampiedarena

Resp.	Pouls	Chaleur R. C.	16	17	18	19	20
95	210	34.0 42,5					
90	200	33.6 42,0					
	190	33.2 41,5					
80	180	32.8 41,0					
	170	32.4 40.5					
70	160	32.0 40,0					
	150	31.6 39.5					
60	140	31.2 39,0					
	130	30.8 38.5					
50	120	30.4 38,0					
	110	30.0 37.5					
40	100	29.6 37,0					
	90	29.2 36.5					
30	80	28.8 36,0					
	70	28.4 35.5					
20	60	28.0 35,0					
	50	27.6 34.5					
10	40	27.2 34.0					

Modèle N° 21.

HOTEL-DIEU. — *Salle* 4e Jesus *N°* 181

Nom Louise Payon
né à Fourvoie-Guivice
demeurant à
profession journalière
âge 60
tempérament
constitution
entré le 18 8bre 78
sorti le 4 fév. 79

DIAGNOSTIC ET RÉSUMÉ

Rétrécissement aortique
Hypertrophie interstitielle
Anasarque.
Voir du R. aort. – Embarrassée

HISTOIRE PATHOLOGIQUE

La malade a offert tout d'un coup un oedème de tout le membre supér. gauche
et oedème est survenu brusquement dans la nuit du 5 au 6 8bre : il s'accompagne
d'un développement veineux dans le côté gauche du cou

Coeur – la pointe bat dans le 5e espace un peu en dehors du mamelon – bruit de
soufflé au 1er temps à la pointe mais qui disparaît en approchant de l'aisselle – bruit de souffle au 1er temps
à la base rude, peu prolongé dans les vaisseaux, suivi d'un bruit rude précédant la diastole
~~Poumon droit~~ – Submatité très marquée à gauche en avant et en arrière
~~A droite~~ à gauche – la respiration s'entend surtout au bas du thorax mais
bien affaiblie – absence de râles muqueux et sonores – quand on
fait tousser la malade, on perçoit un léger souffle à l'angle
inf. de l'omoplate – ~~Obscure~~

A droite – la respiration est faible mais moins qu'à gauche – râles muqueux et sonores.

DATES	HISTOIRE PATHOLOGIQUE	PRESCRIPTIONS
11, 9bre	l'œdème du m. sup. g. a disparu tout à fait — un peu d'œdème des membres amaigrissement prononcé — teinte jaune cachectique, terreuse — albumine dans les urines — précipité blanc caillebotté abondant par la chaleur ne disparaissant pas par acf. nitrique — ~~D = 1009~~ D = 1009	
26 9bre	la malade paraît plus oppressée — 40 respirations par minute — elle ne tousse pas, ne crache ne rejette rien — au cœur m signes stethosc. — pouls veineux persistant — P = 116 —	
	En arrière matité à l'angle à la base dans les tiers inférieurs — diminution des vibrations thoraciques — absence de la respiration au niveau de la matité, très affaiblie sur la limite où l'on perçoit quelques râles muqueux — pas d'essoufflement manifeste cependant dans les fortes respirations l'inspiration devait un peu soufflante — voix haute à une hauteur un peu agophonique impossible de faire parler la malade à voix basse en raison de son peu d'intelligence — à la toux râles plus gros indiquant mucosités bronchiques.	
	Sur les parties latérales encore matité en bas mais l'expansion se fait mieux et la respiration est manifestement soufflante au 2e temps surtout dans les fortes aspirations —	
	en avant matité modérée au niveau du 3e espace — à ce niveau l'expiration est très obscure et l'inspiration légèrement soufflante — au dessous respiration plus obscure encore et quelques râles fins — même au sommet le murm. vésic. est peu net et la respiration est bronchique —	
	La percussion en avant surtout au niveau du 3e esp. présente de la sonorité dans l'inspiration, sonorité relative et matité dans l'expiration	
	En dessous — en arrière sonorité peu prononcée à la base, cependant bien nette relativement à la matité gauche — la respiration très obscure au 1/3 inférieur avec petits râles muq. fins — expiration prolongée — en avant sonorité tympanique — disparition du murm. vésic. — expiration plutôt bronchique, toujours avec expir. prolongée	
	Même l'agent général de la respiration est surtout thoracique — le diaphragme ne contracte plus tout à fait incomplètement —	
persistance	d'un peu d'œdème des membres inf. un peu d'ascite — pression sur le foie un peu douloureuse —	

DATES	1 jour	HISTOIRE PATHOLOGIQUE	PRESCRIPTIONS
19 Xbre		l'œdème des m. inf. a disparu	
		Toujours râles muqueux fins à droite — un peu de souffle à gauche	
31 Xbre		pointe du cœur dans le 5e espace sur la ligne mamelonnaire — souffle	
		en arrière on entend dans toute la région précordiale à maximum sur le bord gauche sternal au niveau de l'articulation du 4e cart. costal — on l'entend du côté de l'aisselle à 3 travers de doigt en dehors du mamelon —	
		à dr. respiration ~~normale~~ faible avec râles muq. fixes — à g. un peu de submatité mais la respiration s'entend bien — pas de râles, pas de souffle	
		léger œdème des m. inf. — tympanisme abdominal	
		pouls faible mais très régulier —	
18 janv. 79		ventre notablement dilaté et en outre le siège d'une ascite notable — les m. inf. sont très légèrement œdématiés mais l'œdème est insignifiant par rapport à l'ascite —	
		au poumon g. toujours submatité, murmure très affaibli, respiration soufflante, — les battements cardiaques sont plus forts à l'épigastre qu'à la région précordiale.	
		on remarque une tache ecchymotique de la largeur d'une pièce de 1 fr. à la face dorsale de l'avant-bras g. au-dessus du poignet —	
		l'œdème des m. sup. est très léger, mais plus marqué à g. qu'à dr. œdème léger des m. inf. à peu près égal des 2 côtés —	
24 janv.		dans les 2/3 inf. gauches absence de respiration. la matité remonte jusqu'en haut — la malade gémit et ce gémissement a lieu dans le même temps que du côté droit — quand elle souffle on obtient un léger souffle expiratoire —	
		à cause de l'épanchement qui refoule le cœur, les battements épigastriques sont très accentués — on a une grande prononciée, œdème des membres sup. — pouls vacuus — somnolence habituelle —	

DATES	HISTOIRE PATHOLOGIQUE	PRESCRIPTIONS

Louise Fayon. 4e fam. 127

Autopsie. 6 février 79

Epanchement séreux dans la plèvre gauche remplissant toute la cavité.
Le poumon gauche est presque complètement atélectasié sauf au sommet où il reste un peu d'air.
Le poumon est comme étranglé à la partie inférieure où il présente un sillon transversal au niveau duquel la base s'atrophie.
On remarque des granulations miliaires disséminées sur la plèvre et médiastine et costale, mais il n'y a pas de tubercules dans le parenchyme pulmonaire qui présente toutefois une anémie sclérose localisée au sommet.
A droite au niveau des adhérences assez complètes. un peu molles.
Le poumon est volumineux, emphysémateux et congestionné.
Le coeur est gros. L'hypertrophie porte surtout sur le ventricule gauche qui

forme presque à lui seul toute la vess
La paroi du ventricule gauche est hy
sa cavité normale avec une forme coniq
bien nette à base supérieure.
— Tous les orifices sont sains.
L'aorte présente quelques plaques athéro
— On remarque trois kystes hydatiques du
ventricule droit et l'infundibulum

Les reins sont dégénérés chro
La capsule est adhérente; leur surface
présente des points blanchâtres rest
à du sarcome — Cette substance blanche
se prolonge à l'intérieur du rein dans
les 2 substances medullaire et corticale
Les pyramides sont grossières —
Quelques kystes à la surface des rein

HOTEL-DIEU. — *Salle* 5e Nuits *N°* 68

Nom Claud Renaud
né à Montel (Isère)
demeurant à
profession cultivateur
âge 24 ans
tempérament
constitution
entré le 6 avril 1874
sorti le 19 avril 1874

DIAGNOSTIC ET RÉSUMÉ

C13
+
insuffisance aortique

HISTOIRE PATHOLOGIQUE

Père ne tousse pas ayant eu des rhumatismes
mère ne tousse pas
à l'âge de 12 ans affection abdominale
aiguë indéterminée
Il a eu des rhumatismes articulaires
aigus — Ces douleurs passent à l'état
chronique et persistent pendant 18 mois
Toussait avec crachats pendant 6 mois
mais la toux n'est constatée
que depuis un an
Depuis 2 mois l'état est très grave,
et s'accompagne de symptômes généraux
amaigrissement perte des forces,
à eu des hémoptysies depuis il y a 1 an
Depuis l'âge de rhumatisme aigu
éprouve des palpitations cardiaques
très vives

Lyon. Imp. A. Rejasvial, rue Ste-Catherine, 13.

DATES	HISTOIRE PATHOLOGIQUE	PRESCRIPTIONS
	Actuellement – Teinte anémique du tégument amaigrissement perte de forces – fièvre hectique, expectoration abondante sério-purulente jours excavation au sommet droit – malade en arrêt matinée rale muqueux disséminés dans les 2 poumons pouls fort régulier cardiaque énergique – battement hyperdicrote bruit de souffle léger dyastolique à la base double bruit de souffle intermittent crural par dilatation veineuse Pouls à 120 le bruit de souffle est le plus marqué dans 1er espace intercostal droit et sous la pointe cuirasse grandissante Des 4 temps ~~le 4 temps~~ le souffle s'entend sous le 3e et 4e lobes le bruit est ~~des~~ bien dans, ne marquant pas complètement le 2e claquement rien au premier temps rien à la pointe l'impulsion a bien dans le 1er espace au dessus du mamelon – matité précordiale en grand – tout régulièrement Vomissement –	Inj. feuille digitale 0,50 2 jours quinine 0,90
19 avril 1894		

HOTEL-DIEU. — *Salle* St Charles *N°* 38 -

Nom Vachard Joseph (Suite).
né à Chard (Creuse)
demeurant à Lyon
profession maçon
âge 46 ans
tempérament
constitution
entré le entré dans le service le 11 fév 72
sorti le 23 fév. 73

DIAGNOSTIC ET RÉSUMÉ

Insuffisance mitrale

q. o.

HISTOIRE PATHOLOGIQUE

Le père mort par accident à 29 ans ; la mère morte à 55 ans. Une sœur en bonne santé ; un frère mort en bas âge.

Marié sans enfants.

Une hémorrhagie il y a environ 12 ans. Pas de syphilis. Habitudes alcooliques, mais surtout avant la maladie actuelle, jusqu'à il y a 6 ans.

Fièvre intermittente tierce il y a 24 ans, époque à laquelle le malade habitait encore son pays. Durée totale 3 mois.

Depuis environ 25 ans le malade a commencé à tousser sans cause appréciable ; la toux disparaît par intervalles et revient principalement pendant l'hiver. Jamais d'hémoptysies.

Il y a 17 ans douleurs dans l'articulation coxo-fémorale gauche que le malade attribue à une chute ; il en souffrit durant 2 ans, ces douleurs disparaissant pour revenir surtout quand le temps voulait changer. Jamais il n'y a eu de gonflement. Il y a 9 ans jaunisse qui dura près de 3 mois.

Il y a 6 ans le malade travaillait à la Mouche dans un four où l'on faisait fondre du plomb ; plusieurs fois il en sortit tout en nage, prit froid et commença à tousser un peu [illegible]

Lyon. Imp. veuve Rossaviet et fils.

DATES	HISTOIRE PATHOLOGIQUE	PRESCRIPTIONS
	davantage. En même temps il perdit l'appétit.	
	Il y a 4 ans il ressentit tout à coup une vive oppression accompagnée de battements de cœur. Il fut traité pendant deux mois à cette époque par le Dr Rouet, il éprouva pendant les années suivantes une amélioration assez notable, sans pouvoir cependant reprendre son travail.	
	L'on dernier l'oppression reparut avec la toux accompagnée de points dans le thorax et de perte d'appétit. A cette époque il fit un séjour de 3 mois ½ à St Charles ; un mois après il reprit son travail, qu'il dut quitter au bout de 8 semaines. Déjà durant son 1er séjour à l'hopital le malade eut de l'œdème des membres inférieurs.	
	Le malade rentre dans le service le 11 7bre 92 avec les mêmes symptômes que l'année précédente.	
	Symptômes actuels. — La toux persiste, l'oppression est vive ; cyanose des lèvres et de la face. Les battements du cœur sont fréquents, tumultueux, le pouls est presque imperceptible —	
10 Octobre 27.	Rétrécissement au second temps vers la pointe à l'aus. cultation on trouve dans la région ~~cardiaque~~ comprise entre le sternum et la ligne axillaire dans les 4e, 5e, 6e espaces intercostaux un léger bruit de souffle systolique marquant complètement le claquement valvulaire. Ce bruit cesse d'être perçu au niveau de la base du cœur et des vaisseaux du cou — On perçoit le bruit du second temps mais seulement au niveau de la pointe. Il est nettement en dehors du rhythme un bruit sourd, un peu vague correspondant au frémissement.	
	Les battements du cœur sont lents 70 — faibles — avec quelques irrégularités dans la fréquence —	
21 Nov.	Depuis 2 ou 3 jours le malade qui ne tousse plus depuis longtemps s'était complètement guéri des jambes présente sur le bord tout à fait interne du tibia droit un crachat de teinte rouille présentant une petite rougeur à la surface et l'aspect d'un foyer d'hématomyélite qui a débuté par le mollet	

10 matin précordiale
ci en pas augmenter
l'impulsion cardiaque est faible
dans le 5e espace au dessous du mamelon
à application sur la région précordiale
on sent un battement en dehors
diastolique et pour la pointe
le frémissement se prolonge
pendant l'expiration et pendant
l'inspiration

MODÈLE N° 21.

HOTEL-DIEU. — *Salle* 1re 5me *N°* 132

Nom Jeanne Marie Bouvel

né à

demeurant à

profession ouvrière

âge 32 ans

tempérament

constitution

entrée le 12 juillet 78

sorti le

DIAGNOSTIC ET RÉSUMÉ

Phthisie pulmonaire

Rétrécissement aortique

HISTOIRE PATHOLOGIQUE

Pas d'antécédents héréditaires — Bonne santé antérieure — Menstruation ~~toujours~~ régulière — Cette malade a toujours eu une grande fonction aux bronchites ; elle a eu une pneumonie en mars dernier il y a 1 an — Depuis 3 mois la toux est devenue plus fréquente ; elle survient par quintes surtout le matin, points de côté multiples — Obstruction de la voix il y a 99 jours ; 99 — Crachats hémoptoïques depuis 4 jours — pas de sueurs nocturnes — ~~Dates~~ Amaigrissement notable depuis ~~82~~ 92 jours — Pendant les 8 jours derniers la malade a été plus fatiguée ; elle a eu des frissons, courbatures, des maux de tête violents, un affaiblissement plus marqué, une perte d'appétit presque complète —

O. l'examen des voies respiratoires on constate à la percussion submatité aux 2 sommets et à l'auscultation, la respiration est un peu obscure à gauche surtout aux

DATES	HISTOIRE PATHOLOGIQUE	PRESCRIPTIONS
	La face ver. inférieure, en semble entendre de légers frottements pleuraux. à droite Rein dérangé — Rein ap. coeur en bas, sorbique et en avant, et en bas et en dehors. Bruit de souffle systolique entendant par à la gauche à gauche du sternum — ~~Douleur à gauche à l'appétit~~ La propagent vers le pavillon. L'état général paraît assez bon — — La digestion se fait bien. Pas de diarrhée — pertes blanches depuis 2 mois	
	Mort Autopsie. Lésions tuberculo-cavernes pulmonaires considérables, adhérence des deux valvules sigmoïdes atteintes d'endocardite chronique et formant un rétrécissement notable à l'orifice ?	

HOPITAL DE LA CROIX-ROUSSE. — Salle St Pothin N° 9.

Nom Jean L. Rouret
né à Villeurbanne (Rhône)
demeurant
profession manœuvre
âge 42 ans.
tempérament
constitution
entré le
sorti le

DIAGNOSTIC ET RÉSUMÉ

Bronchite
Tuberc. Mort.
Autopsie.

Beaucoup de détails sont venus compliquer cette longue observation. Elles ont été pris à cause de l'incertitude qui a longtemps duré, au sujet du diagnostic précis à porter.

DATES	HISTOIRE PATHOLOGIQUE	PRESCRIPTIONS
	N'a jamais été malade jusqu'à l'âge de 41 ans.	
	N'a jamais toussé antérieurement à ces 4 derniers mois.	
	N'a jamais non plus craché de sang.	
	Parents morts de vieillesse. Sœur morte d'accident (brûlée)	
	Frère mort en bon âge il ne sait pas de quoi.	
	- La femme n'a jamais toussé ni craché de sang.	
	Elle a probablement un kyste de l'ovaire car ajoute son mari elle a le ventre enflé depuis plusieurs années.	
	Il a 3 enfants d'âges différents tous en vie tous en bonne santé. —	
	Il a épousé une femme déjà mère déjà de 5 enfants un seul est mort à la guerre.	
	Mais le premier mari de cette femme est mort de la poitrine.	
	Pas de fièvre intermittente.	

DATES	HISTOIRE PATHOLOGIQUE	PRESCRIPTIONS

HOPITAL DE LA CROIX-ROUSSE. — Salle _____ N° 9.

Nom Rousset Jean

né à

demeurant

profession voiturier

âge 42

tempérament

constitution

entré le 27 Avril 65.

sorti le

DIAGNOSTIC ET RÉSUMÉ

Bronchite
tuberculeuse ?

DATES	Rad. antérieur bon — HISTOIRE PATHOLOGIQUE	PRESCRIPTIONS
	Toux depuis 4 mois. Toux sans point de côté sans oppression sans céphalalgie ni anathème dans le début ne s'empêchant pas le malade d'accomplir son travail Plus tard lassitude générale courbature oppression. Le malade est alité depuis 15 jours. Pas d'hémoptysie. Il dit avoir beaucoup maigri bien que ses fonctions digestives aient toujours été intactes et qu'il ait conservé un appétit vigoureux. — Quelques vomissements bilieux. Actuellement Rien thorax paraît malade pas de céphalalgie — insomnie — anathème — lassitude — sueurs nocturnes Depuis 15 jours. — Toux oppression — râles sibilants dans la poitrine quelques râles humides aux sommets. Ventre sans rétrécissement excellent. Chopine de lait 14 Mai. Inspiration un peu prolongée De l'auscultation de nouveau et l'on entend plus encore des râles secs mentionnés en arrière aux sommets. Interrogé de nouveau sur ses antécédents il nie énergiquement avoir jamais craché le sang. Sueurs.	

DATES	HISTOIRE PATHOLOGIQUE	PRESCRIPTIONS
15	Ne a pas transpiré cette nuit. L'expectoration muco-purulente est beaucoup moins abondante.	
19 Mai.	Auscultation toujours négative au point de vue de l'existence de tubercules pulmonaires.	
22 Mai.	Matité plus considérable à droite en avant ; à gauche g.g. râles muqueux. Etat général toujours médiocre. Sort.	6.
17 juin	Rétrac[illegible] tout la clavicule gauche petits craquements. Induration et sensibilité gêne tous la droite.	8 gouttes sous de Magendie. Eau de Ln Galimard.
24.	Le pouls toujours à 120.	Lait. Chopine lait.
29 & juillet	Mouvement fébrile persistant.	18 g. sucre. 20 c. Kermès. C. cynoglosse.
15.	amélioration notable depuis l'usage du kermès.	
17.	Toux incessante toute la nuit.	
19	Bulles bronzées sur tout le corps. Pas de taches spécifiques.	
24 juill.	augment. de la coul. bronzée. Même signes sth.	1 gr. Bromure de Potassium.
3 aout.	Craquements au dessus de la clavicule droite. — Inspiration soufflante râles muqueux plus nombreux dans le même endroit à gauche craquements sous la fosse sous cl. du même côté. Percussion douloureuse dans les 2 sommets en arrière. Bruit sur épineuse gauche : râles sibilants et muqueux. B. S. Ep. gauche. Submatité aux sommets en arrière. Resp. à la minute. 11/4. Pouls 32/4 dicrote	Lait. Tis Belladone. Potion eau 20 c. Kermès. 30 g. diacode pr. ulterieur toutes les heures. Lait de croton.
	20. à 10 h. 38. 4/5. T.R. 40° La potion lui a un peu donné mal au cœur. 2 Selles à 4 h du soir. 38 4/5. Pouls 27/4	
4 aout	B. 24/4 un peu dicrote la potion lui beaucoup purgé.	1. lait. 1 litre de tisane.

HOPITAL DE LA CROIX-ROUSSE. — Salle _____ N° 9 (Suite)

Nom
né à
demeurant
profession
âge
tempérament
constitution
entré le
sorti le

DIAGNOSTIC ET RÉSUMÉ
Bronchite
Tuberculeuse.

DATES	HISTOIRE PATHOLOGIQUE	PRESCRIPTIONS
4 août	Matin T. R. 39 2/5.	
	Soir. Temp R. 37 2/5 Pouls. 25/4. N'a supporté que le quart de sa potion ou tartre stibié.	
5 août	Pouls à 29/4. Chaine ganglionnaire au cou du côté gauche. Le malade prétend qu'elle date de son enfance. L'auscultation révèle les mêmes lésions du côté des poumons.	
	Respiration 10/4. T.R. 39	P. 20 c. Kermes à la place de la précédente.
	Soir P. 24/4 T.R. 37 3/5	
6.	aisselle 37 2/5 rectum 39 2/5. P. 27/4.	Kermes jour.
	Soir. aisselle 36° rectum 37 2/5 pouls. 24/4	20 gr sam. l. sorti. 30 gr. s. dim. N.
7.	Matin. - Rectum 38 2/5. P. 28/4	a pris sa potion hier en 9 fois.
	Aus. Idem.	
	Soir. P. 25/4 T. Rectale - 36 4/5.	Badig. avec la teinture d'iode
8.	Matin R. 38 4/5 P. 29/4	

DATES	HISTOIRE PATHOLOGIQUE	PRESCRIPTIONS
	P. 24/4 moins plein. T. Rectale. 37 3/5	
9.	Matin P. 26/4 Dur. T. Rect. 38 3/5.	
	Soir. Pouls 30/4. T. Rectale 38 2/5	2 Badigeonnage à l'iode.
10	Matin P. 28 4/5 Pouls 27/4	
	Soir T. R. 37 3/5 P. 29/4	3 Badigeonnage
11	Matin. P. 30/4 T. R. 39 1/5 Le malade prétend qu'il se sent mieux le matin que le soir.	Inj. de Polygala à la place du Kermès.
	Soir. P. 26/4 Température Rectale. 38 1/5	P. est inspiré le matin. Bachyan
12.	Matin 39 1/5 P. 28/4 Depuis hier moins de douleur plus de faiblesse à expectorer.	
	Soir P. 30/4 Peau chaude. Le gosier est douloureux pour frequente.	
	T. Rectale. 38.	
13.	P. 28/4. T. Rectale. 39.°	
	Soir. P. 27/4 T. R. 37 3/5	
14.	Exp. toujours très abondante. P. 28/4. T. Rectale. 39 1/5	P. Digitale 50 c.g. en une seule prise vers 8 h. du m.
	Soir. T. Rectale. 37 2/5 Pouls. 24/4	
15.	P. 30/4 T. R. 38.	Dans la journée Injection de Polygala.
	Soir P. 29/4 T. R. 39.	
16.	Céphalalgies excessivement intenses depuis son entrée à l'hopital surtout le matin. Plus intenses depuis quelques jours.	
	P. 30/4 T. Rectale. 38 1/5.	
17	Soir. Pouls. 24/4 T. Rectale. 37. 2/5	
	M. P. 120. T. 39.°	60 c. c. q. suppl. la Digitale.
	S. P. 25/4 T. R. 37 4/5.	

HOPITAL DE LA CROIX-ROUSSE. — Salle N° 9

Nom

né à

demeurant

profession

âge

tempérament

constitution

entré le

sorti le

DIAGNOSTIC ET RÉSUMÉ

Bronchite tuberculeuse.

DATES	HISTOIRE PATHOLOGIQUE	PRESCRIPTIONS
17 avr.	T. R. 39. P. 29/4. - Céphalalgie un peu moins violente.	
	S. P. 26 à 27/4 T. R. 38 1/5	
19.	P 28/4 T. R. 39 2/5 Resp. long. sonnant surtout au sommet gauche. On a toujours des râles muqueux surtout à droite dans le creux sus clavriculaire. surtout.	
Soir	28/4. T. R. 38 4/5 accès de fièvre pend^t la journée.	
20. VI.	T. 39 2/5. P. 29/4. Le larynx se prend de plus en plus	Ichen.
	S. P. 25/4 T. R. 38 1/5	
21.	P. 28/4. T. rect. 39 beaucoup moins de céphalalgie.	Lait P. 2 gr. Br. 2 Potassium.
	Soir P. 26/4 T. rectale 37 1/5.	P. d'opium. Solution 1 gr. 5. 10 gr. Eau Po c. acide tartrique

Imprimerie générale, Lyon. — Moll, n° 6.

DATES	HISTOIRE PATHOLOGIQUE	PRESCRIPTIONS
22	C. 28/4. Le B. de Pot. a un peu volenté la tout. Insomnie complète. Obs de aph. T.R. 39 1/5	Resp. 9/4
	Pas d'albumine dans les urines.	
Soir.	C. 30/4 T.R. 38 4/5	C. 6 g. Laud.
23.	Matin. P. 30/4. T.A. pas ponie.	O. Ether
	Soir C. 31/4 Peau très chaude	
24.	C. 28/4	
	Le malade du coté droit resp. soufflante	
	Du coté gauche souffle et râle muqueux nombreux surtout au sommet,	
	L. C. 28/4.	
25	C. 30/4.	
	C. 26/4.	
26.	C 28/4	
	S. 30/4 Peau très chaude. a mal à la tête depuis 1 h.	T.R. 39 4/5
27.	P. à 33/4	C. 50 c. Sulf. quin.
	S. C. 24/4 Ne plus mal à la tête depuis ce matin. Pas encore pris le quinine.	Pas encore pris le quinine.
28.	C. à 28/4	Laud.
	S. à 29/4	0. gr Laud. 30 gr. d'ether. Bain d'pieds
29	P. 30/4.	C. avec 6 g. de Poudre
	S. 27/4	
30.	C. 28/4.	
	C. 30/4 Fait opéré.	1 c. laud. éthé
31.	C. 28/4. Bruit de souffle droit. a la base. se prol. sur le trajet de l'aorte. Même Ch. Lth. a droite qu'à gauche	sur la clavicule.
1	S. C. 30/4.	
2	R. 30/4 R. 10/4	P. de Quinquina.
	S. 30/4.	
2	C 31/4 T.R. 39 2/5	C. 10 gr. Chloroforme. C. de sign. 1 cent de
	S. C. 30/4 T.R. 39	S. Sopion 1 cent
3	C 28/4 T.R. 39°	Cigt. 2 pant. Poudre.

DATES	HISTOIRE PATHOLOGIQUE	PRESCRIPTIONS
3.	Soir. P. 28/4 T. R. 38 3/5	
4.	P. 31/4. T. Rectale. 38.°	Insomnie.
	S. P. 27/4 T. R. 37 1/5 toujours pas d'appétit	
5. 7h	M. P. 28/4 T. R. 37 1/5 un peu d'insomnie.	P. { 3 g. Iodure potassique Médicinal 20 L. d'Ether
	S. P. 30/4 T. R. 38 2/5. Prostration.	
6.	P. 29/4. T. R. 36 4/5. Resp. 12/4 Oppression beaucoup plus considérable. Auscultation. — Gargouillement. Souffle intense pendant l'inspiration et surtout inspiration à gauche. Mêmes phénomènes à droite. Bruit de souffle doit. à la base du cœur et sur le trajet de l'aort.	Prescript. nouvelle. Lait. Julep 20 cent Kermès. 60. cent S. Borax. P. { L. Digit. 30 gt. Empl. Poix Bouny 50 cent. Partie Arbé
	accès de fièvre dans la journée de mardi à 2 heures.	
	P. 29/4. retour du lacet le soir. Le malade n'a pas pu dormir.	25 cent Sulf quinine.
7	P. 26/4. Sulf. qn. 50 cent.	
	S. accès de fièvre à 1h. Il sait dire à quelle heure. Diarrhée encore à la contre visite.	
	P. a 31/4. — Prost. complète. —	
	Il affirme n'avoir jamais été malade jusqu'à cette dernière maladie n'avoir jamais eu de fièvres intermittentes.	
8. 7h	N'a pas la diarrhée. N'a pas les jambes froides.	Prescript. Nouvelle.
Matin	P. 30/4.	Potion cordiale { Chl. Morph. 1 cent.
9.	P. 31/4 abattement général.	P. { Sirop d'éther 30 gr. P. Kermès —
	S. 30/4	Empl. de Moutarde sur le côté de la Poitrine.
10.	P. 26/4. Le malade gâte — Il est presque à l'agonie. Toujours a conservé toute son intelligence.	
	Le tour et l'expectoration sont excessivement douloureux.	
	Escharres du sacrum — Aphonie —	
	Amaigr. considérable depuis quelques jours. Faire selles, diarrhée. S. P. 28/4	
	Le Poulet n'a pas été pris régulièrement les 3 derniers jours	
11.	le malade dormant toujours au moment des visites.	
8h 1/2	Du matin. Meurt après une agonie douloureuse de 3/4 d'h	
	Il a conservé connaissance jusqu'au dernier moment.	

DATES	HISTOIRE PATHOLOGIQUE	PRESCRIPTIONS

DATES	HISTOIRE PATHOLOGIQUE	PRESCRIPTIONS
	Autopsie pratiquée le 12 7bre 1868 par Mr le Dr R. Tripier. Corps entièrement bronzé. Poumons. Indurés ~~durs~~ partout très durs en certains points. Petites masses cascéuses miliaires dans toute leur étendue pas un point n'est sain a la base en avant quelques points emphysémateux également parcourus de ces depots miliaires qui en certains points (le plus grand nombre) sont confluents et tranchent par leur coloration jaune avec les parties saines indurées et colorées d'un rouge vif. Une des sommets existent d'énormes cavernes remplies d'une sanie noirâtre. — Les ganglions bronchiques sont tous caséeux. Ceux du cou sont caséeux également mais pas tous. La trachée est injectée légèrement — Le larynx présente des ulcérations considérables au niveau des cordes vocales. Le cartilage aryténoïde dénudé d'un côté en ce point on trouve un depot de matière caséeuse de la grosseur d'un grain de chenevis. Le coeur est parfaitement sain il existe un gros ganglion induré entre la naissance de l'aorte et de l'artère pulmonaire. a la partie postérieure du ventre près de la pointe jaune membrane résistante et flottante. Rayons lactées — Péricardite générale. — Foie sain — Rate triplée de volume présentant à la coupe une consistance dure et une coloration noirâtre des plus accentuées. Les reins sont pas laissé d'être sains. Les capsules surrénales le sont. Celle du côté gauche parfaitement intacte est un peu plus volumineuse que celle du côté opposé. Tous les ganglions de l'abdomen sont malades caséeux tant ceux de la région prévertébrale que ceux du mésentère et du reste du péritoine — caséeux à la coupe. L'intestin est rouge de granulations caséeuses de la grosseur	

DATES	HISTOIRE PATHOLOGIQUE	PRESCRIPTIONS
	D'un petit pois. – Dans l'intérieur de l'intestin on constate des ulcérations circulaires et noirâtres de la largeur d'une pièce de 20 centimes rondes – Çà et là sous la muqueuse on trouvent de petites granulations qui seront étudiées au microscope. L'examen histologique nous fixera ultérieurement.	
	(Nota) Les diverses coupes du poumon sont absolument semblables aux figures de chromolithographie publiées dans le livre de Cornil et Hérard. –	
	En aucun point on a trouvé de granulations semi transparentes dites tubercules miliaires crus.	
	corps vertébraux tout dans à scier.	
	Q.q. temps après les poumons ont été étudiés au microscope après dessiccation par Mr Tripier qui n'y a trouvé que de la pneumonie caséeuse sans trace de granulations tuberculeuses. –	

HOPITAL DE LA CROIX-ROUSSE. — Salle M. Poitou N° 37.

Nom Gripéant Jean Louis

né à Lyon

demeurant (id)

profession

âge 39 ans

tempérament

constitution

entré le 26 Septembre 1869

sorti le

DIAGNOSTIC ET RÉSUMÉ

Phtis.

DATES	HISTOIRE PATHOLOGIQUE	PRESCRIPTIONS
	Le malade fait remonter l'origine de sa maladie au ~~mois~~ de juin 1868. A cette époque hémoptysie subite puis crachats sanguinolents qui ont duré deux mois. Depuis cette époque alternative de crachats hémoptoïques. Toux sèche. Sueurs nocturnes: amaigrissement considérable de tout le corps. Aujourd'hui le malade présente les symptômes suivants: à l'auscultation on entend un bruit de souffle très marqué dans les deux poumons: râle muqueux dans le sommet du poumon droit ~~à la percussion~~ fait entendre un bruit de matité dans le sommet des deux poumons. La région du foie est le siège d'une douleur dont le malade ne se rend pas compte par la pression.	Morphine très marquée sur le poumon droit
29 Sept.	Hémoptysie nouvelle.	Ergotine 15 gr. Potasse 2 g. Limonade sulfurique. Potion parégorique 2 g. 15 gr.
1 Oct.	Hémoptysie abondante	
2	25 pas de nouvelle hémoptysie	
3		

DATES	HISTOIRE PATHOLOGIQUE	PRESCRIPTIONS
9	En ausultant le cœur on perçoit au 2e temps un bruit de frottement, plus marqué au 2ème temps et maximum d'intensité situé dans le 4e esp. inter. à 1 travers de doigt du bord sternal gauche —	
	~~On perçoit aussi à la pointe du cœur [illegible] un [illegible] très [illegible] au 2e temps~~	
15	Oppression considérable depuis cette nuit — Pouls dépressible, petit — 28/4	
16	L'oppression a encore augmenté depuis hier soir — Le malade est obligé de rester assis — Lèvres cyanosées — P. 38/4 —	
	Mort dans l'après-midi	
	Autopsie	
	Le sommet du poumon droit est très adhérent à la plèvre thoracique — il n'y a pas d'adhérence à gauche — à la coupe on trouve une vaste caverne occupant la plus grande partie du lobe supérieur du poumon droit — Le reste du poumon est infiltré et point caséeux — Il y a une seconde petite caverne au dessous de la grande caverne déjà signalée —	
	Le bord antérieur du poumon est notablement emphysémateux —	
	Le poumon gauche présente à son sommet quelques points de pneumonie caséeuse, aspect gris jaune, il offre un emphysème assez prononcé et très considérable, son aspect est presque uniformément blanchâtre —	
	Le cœur volume légèrement augmenté — Forte tache laiteuse sur la face antérieure du ventricule droit — De cette tache jusqu'à la pointe du cœur s'étend une sorte de mince tache laiteuse à coloration moins prononcée qui est due à la valvule et orifices sont sains — Le rétrécissement des orifices aortique et pulmonaire est de 7 à 7½ —	
	Foie — volumineux et gorgé de sang — rate et reins sont sans altérations — Rien d'anormal sur transparition des glandes de Peyer dans l'intestin grêle —	
	En outre de la première caverne, on remarque encore dans le poumon une grande quantité de petites tumeurs de la grosseur d'une tête d'épingle isolées ou réunies au nombre de 3 ou 4. Chaque granulation, de couleur écarlate plus ou moins foncée, est de dimension égale dans les points les plus rapprochés du sommet.	La plèvre du côté droit est criblée de granulations extrêmement petites, semblables à des grains de semoule. Les granulations sont régulièrement [illegible] les divers points de la surface pleurale sur la plèvre gauche les granulations n'existent pas —

HOPITAL DE LA CROIX-ROUSSE. — Salle St Pothin N° ~~88~~ 15.

Nom Jean Baptiste Platinet
né à Tarare
demeurant à Lyon
profession tisseur
âge 18 ans
tempérament — Anémique —
constitution
entré le 19 Juin. 68
sorti le

DIAGNOSTIC ET RÉSUMÉ

Autopsie. Pneumophymie
granulations, plus ~~ou moins~~ nombreuses sur le péritoine abdominal.

DATES	HISTOIRE PATHOLOGIQUE	PRESCRIPTIONS
	Ce jeune homme est malade depuis déjà très-longtemps. Il tousse en effet depuis une année. Mais c'est surtout depuis le mois de janvier qu'il se sent plus malade. Il ne se soudrait pas exposé contrairement de chaud et froid de telle sorte qu'il ne trouve aucune cause à laquelle il puisse attribuer son mal. Père mort d'un chaud et froid mère d'une fièvre intermittente. 3 frères et sœurs tous morts l'un en naissant l'autre à 20 ans l'autre à 40. Hémoptysies à diverses reprises antérieures, tous les mois. Il La première il y a à peu près 6 mois. La dernière il y a quinze jours. Amaigrissement considérable. Sueurs nocturnes. Pas de diarrhée. Appétit médiocre. Dégoût pour la viande. Douleurs superficielles par trace de lésion classique.	

DATES	HISTOIRE PATHOLOGIQUE	PRESCRIPTIONS
!	Thorax bombé. Porte d'hystérie au niveau des sommets où l'on a aussi un peu de submatité surtout à droite quoique ce soit à gauche que la percussion soit douloureuse. — Au niveau ganglions très petits très difficiles à percevoir. Mais aussi respiration obscure soufflante. Expiration prolongée respiration obscure et rapprochée sous la clavicule gauche. Submatité à ce niveau. Au contraire du côté opposé sonorité des plus manifestes. Attaque nerveuse il y a 2 ans ?	—
		V. gomme Viand. crue
2 juillet	Hémoptysie.	
9.	A droite et en avant du thorax point douloureux quand le malade respire ou quand il tousse. Un peu de toux à ce moment.	cynoglosse.
26.	8 g. Sirop d'opio. Hémoptysie.	
14 août	Plus d'hémopt.	4 g. nouv. V. g. p.ⁿ sugr. De lignée p.ⁿ V. de Lehey.
29 août 68.		~~ad~~ ~~chlor~~ Eau de Vichy pil. { poud. digital — 0,05 ; extrait gaïac — 0,01 ; opiacée 0,05
7 janvier hémoptysie. 3 février 69 hémoptysie		pil. de la Vannier
4 avril	nouvelles hémoptysies depuis 3 jours. Depuis le mois dernier le malade a eu plusieurs hémoptysies qui n'ont pas été notées. —	pil. purgatives tamar.
1. Oct.	Étage sain tous plus figurés.	Trois pilules tamar. gomm.
28 9bre	Amaigrissement, perte des forces augmentant progressivement. Ne supporte aucun aliment et il a en outre il se plaint de vertiges augmentant pour la position et ne permet aucun sommeil. Pouls très fréquent et très faible.	~~et fièvre~~ hectique. Le malade ne peut supporter un diarrhée très abondante douleurs de ventre qui L'abdomen est aplati.
30	Les symptômes précédents ont augmenté d'intensité. Le malade a perdu ~~à conséquence~~ de ce qu'il connaît, mais il a à la force de prononcer qqs. paroles.	
1er 9bre	mort dans la nuit. —	autopsie le 2 9bre. —

N° 19 (suite)

Pour Mlle Patient entrée le 19 juin 1868 morte le 1er 9bre 1869
2 9bre Autopsie.

Les poumons qui sont emphysémateux présentent peu d'adhérences aux parois thoraciques. Les deux poumons sont atteints à peu près au même degré : ils présentent chacun quatre cavernes anfractueuses dont la plus grande caverne est voisine du ramollissement. Il existe aussi à droite à la partie sup. du lobe moyen et à gauche dans les mêmes parties du lobe inf. de petites cavernes. Dans les autres parties de ces lobes et dans le lobe inf. gauche, on rencontre aussi beaucoup de petits noyaux caséeux, en groupes ou isolés ; et dans les parties les moins affectées, ces petits noyaux ont un aspect opaque. Quelques [illegible] ou les écrasant assez facilement. Lésion pulmonaire est en général comparée dans le niveau des bords et surtout à la partie antérieure où il présente les signes de l'emphysème.

Bronchite chronique avec d'ulcérations dans les bronches, la trachée et le larynx. Ganglions bronchiques volumineux. Cœur très petit. Les parois du ventricule gauche surtout

épaissis et très-fermes. Les cavités gauches sont très-petites et contiennent peu de sang. — du côté droit cavités plus grandes, parois moins épaisses, quelques caillots noirs. — orifice aortique ½ ; orifice de l'artère pulmonaire ½ ½. — aucune lésion des orifices. Legère plaque athéromateuse sur le bord du ventricule droit (cette ventricule gauche qui forme saillie en avant, tandis que le ventricule droit n'est pas en arrière).

Le foie est notablement augmenté de volume et offre une coloration propre au foie gras (rouge jaunâtre). il s'avance très bas dans la cavité abdominale et refoule l'estomac de la grande courbure et latérale à 4 travers de doigt des parois. Ses parties sont fermes, de niveau et adhèrent aux anses intestinales, au moyen de néomembranes de récente formation produites par une péritonite. La surface du péritoine est criblée de granulations demi-transparentes très-petites, tandis que les autres séreuses ne présentent aucune trace de cette affection. — quelques petites ulcérations dans la dernière portion de l'intestin grêle. Ces dernières sont arrondies, ont ½ à 1 centimètre de diamètre, leurs bords sont lisses non indurés, que le fond de l'ulcère le péritoine n'est pas adhérent à ce niveau. Il n'y a pas plus de granulations dans ces points que dans les autres parties.

Foie très-gras. — reins : altérations graves dans une grande quantité de la substance corticale. — rate un peu plus volumineuse qu'à l'état normal et plus friable. Les ganglions mésentériques ne sont pas atteints.

HOPITAL DE LA CROIX-ROUSSE. — Salle Pothin N° 49

Nom Royant Noël
né à Lyon
demeurant
profession marinier
âge 62
tempérament
constitution
entré le 18 9bre 69
sorti le

DIAGNOSTIC ET RÉSUMÉ

autopsie

Catarrhe pulmonaire et emphysème
Pleurésie, péricardite et pneumonie consécutives.

DATES	HISTOIRE PATHOLOGIQUE	PRESCRIPTIONS
	Il y a 1 an a fait un séjour dans ces hospice — a cette époque a eu des hémoptysies, et se plaignait d'éprouver de l'oppression, une douleur du côté droit et la toux — Put reprendre son travail en sortant —	
	Mais depuis 2 mois, sous l'influence répétée du froid et de l'humidité, les mêmes malaises ont reparu plus intenses — et même depuis une quinzaine la douleur du côté droit et l'oppression sont, au dire du malade, très intenses. Cette douleur occupe la moitié supérieure droite de la poitrine à gauche et en avant — La toux est intense — le matin augmente cette douleur	
	Pas d'hémoptysie récente — Expectoration muqueuse	
	La percussion de la poitrine ne révèle aucune altération de sonorité — pas même au point douloureux —	
	Râles muqueux abondants à l'auscultation dans toute l'étendue des 2 poumons ~~bruits~~ plus nombreux ~~à droite~~ ~~Respiration~~ ~~Vocale~~ ~~Vibrations~~ la ~~vocale~~ bruyante des poumons ~~Vibrations~~ à gauche —	
	Il existe du souffle dans la fosse sous épineuse gauche près du bord axillaire de l'omoplate —	
	13 inspirations au quart — P. 22/4 — T. 39 —	
1 9bre	Oppression augmente — depuis quelques jours il s'est manifesté de l'œdème aux jambes qui va toujours croissant —	agacité pâleur de la face — bruits de cœur très sourds
7 9bre	Expectoration muqueuse abondante	
	Etat général s'aggravant toujours. Mêmes signes stethoscopiques	

DATES	HISTOIRE PATHOLOGIQUE	PRESCRIPTIONS
16 9bre	Mort. - à l'autopsie. - les poumons presentent des adherences sur toute leur surface avec les pleures et le diaphragmes ces adherences sont formées par des fausses membranes dont les unes sont organisées. les autres composées encore par des masses fibrineuses. - pas de liquide dans les pleures - à la coupe on trouve le poumons rouges ~~gorgés~~ oedematés vers les parties déclives - Emphysemateux au sommet et vers le bord anterieur. Caverne de formation recente. du volume d'une avelines à la base du poumon gauche. aux sommets quelques lobules de pneumonie caseuse sous forme de grains isolés ou réunis par groupes. ces lesions paraissent également recentes. Coeur - taches laiteuses sur le ventricule droit. pericardite recente caractérisée par le aspect opoli de la surface et dans d'autres points par le depot de matiere fibrineuse. hypertrophie du coeur dilatation des cavités sans augmentation d'epaisseur des parois et sans lesion des orifices. caillots fibrineux dans le coeur droit. les autres organes n'ont pas été examinés	~~Inflammation~~ chronique de la muqueuse bronchique Dilatation des bronches

HOPITAL DE LA CROIX-ROUSSE. — Salle Pothier N° 50

Nom Perchuck
né à Lyon
demeurant
profession tisseur
âge 55 ans
tempérament
constitution
entré le 27 août 1869
sorti le

DIAGNOSTIC ET RÉSUMÉ

Phth.
ancienne lésion de poumon g. par une balle
autopsie

DATES	HISTOIRE PATHOLOGIQUE	PRESCRIPTIONS
	Depuis 8 ans toux et oppression. Il y a 6 mois hémoptysie légère pendant 2 jours. Amaigrissement et affaiblissement considérables depuis le début. Depuis 15 jours l'oppression et la faiblesse sont devenues assez considérables pour obliger le malade à se tenir constamment assis. Sueurs nocturnes légères. Pas de diarrhée. Expectoration muqueuse assez abondante. A l'examen de la poitrine, ~~[illegible]~~ ~~[illegible]~~ les régions sous claviculaires, à peu près égales des deux côtés. Vibrations ~~[illegible]~~ ~~[illegible]~~ normales dans les régions où existent quelques rares râles sonores et muqueux plus nombreux. Il y a des râles muqueux assez abondants au 1/3 inférieur en avant et des deux côtés. Pièce N° 1 dans mortes jeunes — mêmes — plus mort âgé —	A reçu en 1834 dans la poitrine une balle qui a frappé dans le 1er espace intercostal en avant la 3e côte à 10 cent. du sternum et est ressortie au niveau de l'angle postérieur de la 8e côte —
30.	T. R. 40,6	
31	T. R. 41 —	
	A l'examen de la poitrine, en arrière et latéralement à droite, bruit de frottement à l'inspiration. Bruit de frottement fort sous la clavicule gauche.	crachats rares, visqueux adhérents au verre
2 fév.	Pouls 91/4 — Respir. 9/4 — T. R. 39,6 soir 39,9	

DATES	HISTOIRE PATHOLOGIQUE	PRESCRIPTIONS
3	Le foie un peu tombé T.R. 39 — soir 40	
4	R.p. 10/1 — Pouls 30/4 — Crachats plus abondants, visqueux, muco-purés — T.R. 39,6 — soir 40,2 —	
5	Le poumon est un peu moins dur — la matité est très faible — Pouls petit, faible 30/1 — T.R. 39,4 — soir 39,6.	
6. —	T.R. 39,4 — 39,4	
7	T.R. 39 Pouls 29/1 — faiblesse très grande — œdème des membres inférieurs et de l'avant-bras droit — agitation moins forte	
9	mort cessation. —	
10	autopsie 24 h. après la mort. — Vaste cadavérique. Poumons volumineux, emphysémateux au sommet et surtout au niveau des bords antérieurs qui sont en contact l'un avec l'autre sous le sternum de manière à recouvrir le cœur en grande partie. Adhérences des plèvres des deux côtés : celles du côté droit sont détachées facilement avec la main sauf au sommet, mais celles de gauche empêchent d'enlever le poumon et tout à fait adhérent au niveau du point d'entrée et de sortie de la balle qui a perforé la portion du lobe de part en part. Dans ce point, il existe un épaississement considérable des plèvres qui s'étend sur la partie vomique de manière à ~~cacher~~ la moitié sup. du poumon gauche. Les plèvres peuvent être séparées du poumon par la dissection sauf au niveau de 1 pt indiqué dans l'étendue d'une pièce thoracique, on constate qu'il existe une cicatrice et une petite dépression sur le bord inf. de la 7e côte près de son union dans la partie correspondante à la cicatrice de cette côte à la 8e. — En pratiquant une coupe du corps et passant par la cicatrice qui s'étend à travers le poumon de la partie antérieure à la portion postérieure, on remarque que cette cicatrice AP est formée par une trainée de tissu fibreux qui traverse en droite ligne le poumon tout en respectant les gros vaisseaux situés sur son passage, la ligne brisée SS' représente la section intertalvéolaire interrompue par la cicatrice de manière à former une ligne brisée car la portion SO n'est plus dans la direction SK, la première étant située beaucoup plus en arrière, la portion KO même manière dans la seconde. L'espace intercostal est complètement effacé de sorte qu'à la coupe la trainée blanchâtre de la section est semblable à celle de la cicatrice A — en droit point de vue le poumon gauche est constitué par de kystes dont les bords sont marqués par l'intersection de la cicatrice et de la section. à l'endroit du point d'entrée de la balle A on trouve immédiatement au dessous de la ligne de section une cavité pouvant contenir une amande, sur fond rouge lisse semblable à des bronches dilatées et contenant seulement quelques mucosités. Cette cavité communique largement avec la bronche par l'ouverture dont une bronche très dilatée (de la grosseur d'une belle plume d'oie) qui se continue dans la direction de la 1re division bronchique de la côte.

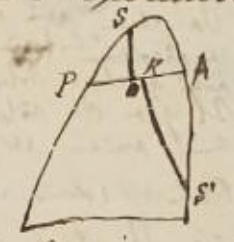

Archives St Pothin N° 90 (Autopsie) Dr Th.

Une cavité plus petite pouvant contenir une noisette se trouve en avant, en dehors de la précédente, se trouve à la partie postérieure à 1 centimètre du point de sortie de la balle P, immédiatement au dessous de la cicatrice qui commence au niveau de la première lui est très adhérente à cette cavité existe aussi deux petites branches. L'intérêt de ces deux cavités sur le trajet de la cicatrice a déjà été signalé et on peut voir que celle-ci est légèrement sinueuse au niveau de ces vaisseaux qui sont parfaitement intacts.

Tout à fait au sommet du poumon gauche qui est recouvert par la plèvre très épaissie, on trouve d'abord un petit noyau cicatriciel de la grosseur d'un pois à deux ou trois millimètres de la surface du poumon, au dessous à 1 cent. environ cavité de la grosseur d'une bille à paroi remplie d'une matière jaunâtre épaisse et crayeuse. à côté de point il existe une ~~petite cavité~~ petite cavité pouvant contenir une aveline et complètement vide.

Du côté droit au sommet cavité vide un peu plus grande que la précédente et dont la paroi sup. était affaissée; enfin au niveau de la lobe sup. petite cavité de la grosseur d'une lentille remplie de matière crayeuse et d'où partent des tractus fibreux qui s'irradient tout autour d'elle. Du reste près des cavités précédemment décrites le tissu pulmonaire est plus dense et présente aussi des tractus fibreux.

L'altération principale des poumons consiste dans la présence dans tout le parenchyme pulmonaire d'une quantité innombrable de petites tumeurs de la grosseur d'une tête d'épingle à celle

d'un grain de mil. Ces petites tumeurs sont tantôt isolées, tantôt réunies au nombre de deux ou trois elles font une légère saillie sur la coupe du poumon surtout dans les points où elles sont le moins altérées. Leur coloration est blanchâtre ou grisâtre et dans ce dernier cas elles ont l'aspect vésiculeux. Il est facile de les écraser, les premières contiennent de la matière caséeuse tandis que les secondes ne paraissent renfermer qu'une pâte de mucosité grisâtre. Enfin elles ne sont pas transparentes. Les plèvres ne présentent aucune altération à signaler. — ~~Quant~~ Le tissu pulmonaire présente encore d'autres altérations variables suivant les régions : Dans les portions les plus emphysémateuses (c.à.d. vers le bord antérieur au sommet ~~et principalement de~~ le tissu pulmonaire présente l'aspect aréolaire par suite de la dilatation des vésicules bronchiques ce qui rend dans les points la saillie des petites tumeurs précédemment décrites, tandis qu'au contraire elles sont perdues au milieu d'un tissu hépatisé et gris à la partie postéro-inférieure des 2 lobes supérieurs. Les morceaux de ce tissu jetés dans l'eau ne surnagent pas. Toutefois ces portions hépatisées ne sont pas exactement limitées, elles se confondent insensiblement avec les portions simplement congestionnées, puis avec les parties emphysémateuses.

Le poumon gauche de trois coupes dans l'intervalle cicatriciel de la plèvre au niveau du point de sortie de l'artère des deux premiers lobes paraît rétracté et atrophié. Bronches : généralisation très intense caractérisée par la sonnerie et la transformation de la muqueuse. — pas d'ulcérations de la voie aérienne. — Cœur : volume normal, dépôts durs, plaques lactées très — pas de plaques au niveau de la face antérieure du ventricule droit sur les feuillets du péricarde viscéral plaques plus petites sur la face gauche, plaques sous forme d'infiltration aplaties sur l'oreillette droite. — Foie congestionné, hépatite parenchymateuse très intense sur les grains qui ont leur volume normal quelques abcès miliaires sur la dernière portion de l'intestin grêle, mais pas d'ulcération, rien de la tuberculose sur le mésentère.

HOTEL-DIEU. — Salle St-Charles N° 95

Nom Louis Lerinck
né à Lerinne (Belgique)
demeurant à Lyon
profession Tailleur de pierres (travaille dehors, exposé aux intempéries des saisons)
âge 49 ans
tempérament
constitution
entré le 27 Vbre 1871
~~sorti~~ mort le 11 Avril 72.

DIAGNOSTIC ET RÉSUMÉ

Dyscrasie rhumatismale
Synophysie pleurale du côté droit
Bronchite chronique, Emphysème pulmonaire
Hypertrophie du Cœur

Autopsie.

Phthisie pulm. Tubercules pulm.
adhérences pleurales, etc. comme ci-dessus

HISTOIRE PATHOLOGIQUE

Rien de particulier du côté de l'hérédité. Pas d'abus des boissons alcooliques. Pas de Syphilis.
Rhumatisme articulaire subaigu il y a 6 ans. L'affection localisée sur les articulations de l'épaule et la hanche droites avait nécessité un séjour au lit de trois semaines.
Bonne santé jusqu'au mois de janvier 1870 à cette époque gros rhume survenu à la suite d'un refroidissement. Depuis ce moment persistance d'une toux quinteuse et de l'oppression qu'elle occasionne avec exacerbation pendant les hivers obligeant pour le malade de cesser son travail pendant plusieurs jours à différentes reprises.
Au mois de mai 1871 nouveau rhumatisme articulaire subaigu localisé dans les 2 articulations tibio-tarsiennes et dans la hanche gauche. En même temps, points douloureux du côté droit de la poitrine

Lyon Imp. veuve Thomassat et Fils

DATES	HISTOIRE PATHOLOGIQUE	PRESCRIPTIONS
	qui ont disparu sous l'influence des vésicatoires. Palpitations après les quintes de toux. Depuis 15 jours environ, toux plus fréquente, plus pénible, accompagnée d'une expectoration plus abondante de crachats séro-muqueux. Oppression constante exaspérée par les efforts et surtout par les quintes de toux. Jamais d'hémoptysie; pas d'œdème des membres inférieurs. Amaigrissement et affaiblissement. Transpiration faible pendant le jour sous l'influence du travail et très abondante la nuit. Diarrhée fréquente, mais de courte durée, provoquée par l'ingestion de l'eau froide, le corps étant couvert de sueur. Pas de fièvre bien nette. Anappétence habituelle. Les aliments sont parfois rejetés par les vomissements qui provoquent les quintes de toux. Celles-ci sont parfois très-fréquentes pendant la nuit et occasionnent alors l'insomnie. Actuellement on constate l'amaigrissement du malade; ses téguments sont décolorés et les traits de la face sont tirés. Faiblesse assez grande nécessitant le séjour au lit d'autant plus que le moindre exercice occasionne la toux. Aucune souffrance pendant le repos qui est plus ou moins souvent interrompu par les quintes de toux qui ramènent l'oppression. Celle-ci cède bientôt après l'expectoration des crachats toujours séro-muqueux pour revenir au bout de quelques instants. ~~[illegible]~~ Retour de l'oppression qui revient sans cause appréciable après un moment de repos ou après le sommeil tout aussitôt interrompu	

HOTEL-DIEU. — *Salle* St Charles N° 95

Nom Louis Lerinck

né à

demeurant à

profession

âge

tempérament

constitution

entré le

sorti le

(Suite 2) DIAGNOSTIC ET RÉSUMÉ

HISTOIRE PATHOLOGIQUE

par la marche rapide, les mouvements brusques, les efforts et surtout par l'action de monter un escalier. La position horizontale produit le même effet et ne peut pas être gardée longtemps. Le malade est obligé d'avoir toujours le tronc un peu élevé et de se coucher habituellement du côté droit.
Parfois quelques palpitations après les efforts de toux. Les crachats muqueux sont mélangés à fils sérosité spumeuse. C'est après le sommeil que l'expectoration est le plus abondante. Les crachats rendus en 24 heures peuvent être évalués à 200 ou 300 grammes. Pas de points de côté.
La poitrine n'offre à considérer à l'inspection qu'un peu de maigreur. L'ampliation des côtés paraît se faire à peu près également des deux côtés. La respiration est surtout thoracique et l'action de l'épigastre à chaque inspiration est peu prononcée. La palpation permet de percevoir partout les vibrations thoraciques déterminées par l'émission de la voix.

DATES	HISTOIRE PATHOLOGIQUE	PRESCRIPTIONS
	A la percussion de la poitrine on trouve en arrière une diminution de la sonorité ~~[illegible]~~ dans la partie postéro-externe du côté droit dans la portion située au dessous de l'omoplate et une exagération de la sonorité dans la région sous-clavriculaire du même côté. En appliquant l'oreille de chaque côté en arrière, on remarque d'abord que la dilatation thoracique est moins prononcée à droite bien que le foyer ne soit pas ~~sensible~~ à la vue. Le murmure vésiculaire est beaucoup moins prononcé de ce côté notamment dans la région postéro-externe inférieure droite. On entend à chaque inspiration et parfois à la fin de l'expiration des râles muqueux fins dans la région comprise entre la colonne vertébrale et le bord spinal de l'omoplate ainsi qu'dans ~~toute~~ la partie située au dessous de l'angle inférieur de l'omoplate depuis la colonne vertébrale jusqu'à la ligne axillaire. Ainsi ces râles sont entendus dans l'aire d'un triangle rectangle qui aurait pour côtés ~~la~~ colonne vertébrale, la base du thorax et une ligne, partant de la 7e vertèbre dorsale ~~[illegible]~~ le bord spinal de l'omoplate pour aboutir à l'extrémité inférieure de la ligne axillaire. Ces râles ne s'entendent pas ainsi dès que pendant l'inspiration ils sont manifestement bulleux et ont de volume égal. à la partie inférieure, ils paraissent produits plus profondément ils sont alors moins nombreux mais ils sont bien nettement perçus. Ils ne disparaissent	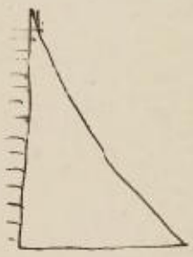

HOTEL-DIEU. — Salle St Charles N° 98

Nom Louis Lerinet (suite 3) DIAGNOSTIC ET RÉSUMÉ

né à

demeurant à

profession

âge

tempérament

constitution

entré le

sorti le

HISTOIRE PATHOLOGIQUE

à l'auscultation, les vibrations de la voix sont partout très marquées, mais principalement à la partie postéro-inférieure droite où la voix est même articulée ou plutôt moins diffuse que du côté opposé. L'impulsion du cœur est plus forte qu'à l'état normal. La matité précordiale est peu augmentée. La pointe bat dans le 5e esp. intercostal un peu en dehors du mamelon.

Rien de particulier dans les vaisseaux. Les bruits du cœur sont normaux; peut-être un peu plus éclatants qu'à l'état normal.

Pouls 80, parfois irrégulier, palpitations plus rares depuis que le malade est soumis à l'emploi de la digitale.

pas après les quintes de toux; celles-ci ont contribué les ~~bruits du cœur~~ perceptibles dans les fortes inspirations qui les suivent.

On perçoit aussi quelques râles sonores en arrière et avant de chaque côté, l'inspiration est un peu soufflante et sibilante, mais l'expiration est partout plus prononcée qu'à l'état normal. +

L'exploration de l'abdomen n'offre rien de particulier.

Langue humide légèrement blanchâtre; inappétence, selles normales.

Insomnie fréquente déterminée par les quintes de toux.

Urine normale.

Les articulations ne sont le siège d'aucune douleur. Tous les mouvements s'exécutent bien; le malade a seulement perdu une grande partie de ses forces.

Pas d'œdème.

Le malade ressent aussi quelques vertiges, lorsqu'il se lève.

(Cette observation est rédigée le 17 février 1872. L'état du malade est toujours le même, il a toujours eu une petite amélioration sous le rapport de l'appétit, et quelquefois des vertiges. Les palpitations ont disparu.)

Lyon. Imp. veuve Bonnevial et fils

DATES	HISTOIRE PATHOLOGIQUE	PRESCRIPTIONS

6 Mars — Mêmes phénom. sthétoscop. du côté droit. On entend aussi des râles muq. à l'inspi. le long de la colonne vertébrale, du côté gauche, et obscur. de la R. à la base en arrière. — Le malade se plaint d'inappétence et de vomissements. —

7 Mars — Le malade est plus oppressé ce matin — Il a la peau chaude — sèche — q.q. frissons pendant la nuit. — A droite, en arrière, les râles s'entendent sur tout le côté et toute la partie latérale — en avant, seulement à la base. — Les râles s'entendent à l'expiration surtout et à l'inspiration. — Ils ont le timbre sec, métallique, à la partie supér. tandis qu'à la partie inférieure, ils le sont moins. — Le murmure vésicul. est aussi plus obscur à la partie inférieure, tandis qu'au niveau du tiers du poumon la respiration est un peu soufflante. — Q.q. aphthes dans la bouche. — Même caractère de l'expectoration. — Q.q. râles muq. mobiles à la base gauche.

23 Mars — ~~Plusieurs selles chaque jour — parf. avec ténesme, — contenant rarement du sang. — Langue humide, lisse — haleine parfois fétide. — Inappétence — alternant en sentiment de froid dans la journée et de chaleur vers le soir. — Décoloration des téguments — de plus en plus marquée — Affaiblissement progressif. — Crachats muqueux. — Rien à l'Auscultation. — Le ventre est déprimé, n'est pas douloureux sauf à l'épigastre. — Pas d'œdème des membres inférieurs. —~~

5 Avril — A gauche, sous l'aisselle et à la base en avant, râles muqueux fins à l'inspiration.

6 avril Depuis 3 ou 4 jours le malade se plaint d'un point douloureux du côté gauche au niveau des fausses côtes, avec exacerbations très vives à certains moments et notamment la nuit dernière. Au début, on entendait de ce côté des râles muqueux mobiles et surtout des râles sonores, peut-être aussi des frottements pleuraux au niveau des dernières côtes un peu en dehors de la ligne mamelonnaire. Aujourd'hui la respiration est affaiblie dans tout le côté surtout à la base. On entend partout des râles sonores, mais il existe aussi des râles muqueux persistants [illegible] temps de la respiration, surtout à l'inspiration au niveau de l'espace interscapulaire, le long de la colonne vertébrale et dans tout le tiers inférieur, surtout ~~vers~~ la région latérale. Les râles ne disparaissent pas par la toux et sont plus marqués dans les fortes inspirations qui suivent la toux. En un mot ils ressemblent beaucoup à ceux du côté opposé avec cette seule différence qu'ils sont moins nombreux. Les vibrations thoraciques paraissent également conservées des 2 côtés. La sonorité est diminuée ~~[illegible]~~ des 2 côtés vers les parties postéro-inférieures. On perçoit toujours, à la partie antérieure gauche un double bruit dû probablement à un frottement pleural. Oppression continuelle, augmentant beaucoup pendant les accès de douleur — respiration plus fréquente aussi à ce moment.

HOTEL-DIEU. — *Salle* St Charles N° 15

Nom Louis Lerinck

né à

demeurant à

profession

âge

tempérament

constitution

entré le

sorti le

DIAGNOSTIC ET RÉSUMÉ

Autopsie

HISTOIRE PATHOLOGIQUE

15 Avril. — Autopsie. — Rigidité cadavérique. — Sur le D. suffusion sérieuse dans les téguments. —

Thorax. — Plèvres. En avant il y a des adhérences lâches D. chaque côté — mais elles sont plus nombreuses du côté gauche — ainsi qu'au niveau du diaphragme. —

— En arrière — les adhérences entre les 2 feuillets sont plus résistantes et plus épaisses — surtout à droite vers la partie moyenne.

— Entre les lobes, les plèvres sont égalements épaissies surtout entre les lobes supér. et moyen droit où elles a jusqu'à 15 ou 16 millim. d'épaisseur.

— Poumons. — Les deux lobes supér. D. chaque côté présentent à la coupe un tissu dense, fibreux, criant sous le scalpel, le tissu environnant q.q. noyaux cassés et abondants à la surface et criblés de petites granulations miliaires. — Le reste du parenchyme surnage dans l'eau.

— Quant aux lobes inférieurs — on remarque à droite — dans la partie postér. du lobe moyen une caverne de la grandeur d'une pièce de 5 francs — tout autour étendu que dans.

Lyon Imp. veuve Bonnefont et fils

DATES	HISTOIRE PATHOLOGIQUE	PRESCRIPTIONS
	les deux lobes inférieurs de chaque côté, on remarque du tissu fibreux sclérosé — contenant respectivement d'air. — et témoignant sans doute de pneumonie chronique — à divers degrés d'évolution — il y a des lésions tout à fait non récentes et plus avancées qui se rapprochent de la lente. — Du côté droit et sur le bord, le tissu est moins modifié — il y a de l'emphysème — on remarque au niveau les lésions emphysémateuses sont intercalées — sont pas chroniques. —	On remarque en outre, de nombreuses cavitations miliaires, grises — qui ont déjà cicatrisées. —
	Bronches — surface d'un rouge vineux — glandules apparentes — muqueuse tourmentée inégale. — la calibre est augmenté les g.g. [illegible] sentant dans les lobes inférieurs où il y a de la dilatation manifeste.	
	Coeur — l'oreillette et le ventricule droits sont remplis de caillots fibrineux. — — le diamètre est une vessie [illegible] augmenté. — surtout au dépens du ventricule droit — dont les parois sont en outre épaissies — les orifices sont larges.	
	— Rien de particulier dans les autres organes. — foie graisseux. —	

Modèle N° 21.

HOTEL-DIEU. — *Salle* 42 femmes — N° 186

Nom Jeanne Marie Magenet
né à Craponne (Hte Loire)
demeurant à
profession
âge 81
tempérament
constitution
entré le 1 janv 79
mort sorti le 1 fév 79

DIAGNOSTIC ET RÉSUMÉ

Catarrhe pulmonaire
emphysème

HISTOIRE PATHOLOGIQUE

Malade maigrit depuis 6 ans surtout cette année. Elle a rapporté quelques périodes d'insuffisante

pas de renseignements sur l'hérédité — bonne santé habituelle — jamais d'hémoptysie — pas de crises, pas d'attaques antérieures. — La malade dit n'avoir pas l'habitude de tousser et fait seulement remonter à 2 mois l'affection actuelle.

Il y a 2 mois en effet qu'elle commença à tousser et devint rapidement oppressée — expectoration muco-purulente n'ayant jamais contenu de sang —

A ces symptômes thoraciques s'ajouta bientôt de l'œdème des membres.

L'on constate un léger œdème aux pieds et aux mains, un peu de cyanose des doigts et des lèvres — de l'oppression et une respiration anxieuse —

le thorax est globuleux en avant et en arrière
son acuité normale
à l'auscultation partout respiration affaiblie à râles sonores et muq. disséminés
bruits du cœur — pas d'albumine dans les urines —
pas de fièvre — pas d'élévation de température —
oppression considérable revenant par moments —
Œd. a augmenté — + fort actuel. 20 j. d. qu'au 9.

20 janv.

DATES	HISTOIRE PATHOLOGIQUE	PRESCRIPTIONS
	d'une pièce de 0,50c. sur l'endocarde du ventricule droit. Il rétrécissement, si insuffisance appréciable. Deux ou trois plaques laiteuses sur le péricarde. L'aorte offre un certain nombre de plaques saillantes, présentant des dimensions variables. Les reins, le foie, la rate et les différents autres organes ne présentent rien de spécial.	

Lyon. — Imp. A. Bonnaville, rue Ste-Catherine, 43.

HOTEL-DIEU. — Salle St Charles. N° 43

Nom Benoît Pustet

né à Chapelle de Guinchay.

demeurant à

profession journalier

âge 35 ans

tempérament

constitution

entré le 8 Fév. 73.

sorti le mort le 22 Mars 1873

DIAGNOSTIC ET RÉSUMÉ

Bronchite aiguë et emphysème

G. O. Respiration diminuée à la base du poumon gauche dans la région postéro-latérale. Le signe a beaucoup contribué à établir le diagnostic.

(Autopsie)

HISTOIRE PATHOLOGIQUE

Père mort à 75 ans. Mère morte à l'âge de 40 ans; le malade ignore de quelle maladie. Une seule sœur, bien portante. Le malade a commencé à tousser lors de la campagne de la Loire et long-il fut libéré. La toux l'oppressait, avait fait de progrès. Depuis lors, le malade a toujours joui d'un bon santé. Le jour tout long alléré a diminué (séjour antérieur à l'Hôtel-Dieu, il y a 1 an, pendant le mois. Il n'a jamais eu d'hémoptysie.

A l'entrée, le malade est amaigri, il paraît très-oppressé et le moindre mouvement détermine une dyspnée intense. A l'examen de la poitrine, il n'existe pas de déformation; le thorax est notablement bombé, ayant la forme particulière de la bronchite qu'on peut être mieux que par comparaison dans la région sous-claviculaire. A l'auscultation, on entend en arrière, en avant, respiration rude, saccadée, avec de nombreux sommets. Râles secs et sibilants dans tout l'étendue des 2 poumons, râle muqueux sur la base

DATES	HISTOIRE PATHOLOGIQUE	PRESCRIPTIONS
	et y vont en raison du mouvement du côté droit. Pas de rétrécissement de la lèvre et de la vessie. Les battements du cœur sont profonds et s'entendent dans la région épigastrique.	
28 Fév.	Pas d'albumine. Id. la nuit.	
5 Mars	Sucre notable et tantôt le matin.	
7 Mars	Gros vite sonore au sommet et le long de la colonne vertébrale. Diastole au 2 temps, mais tantôt faible et tantôt forte. Pas d'albumine. E. g. vite sonore, murmure vésiculaire faible. Le bruit du poumon gauche, respiration puérile, peu de râles. Le retrouve au sommet et le long de la colonne vertébrale. Il y a, la vite est plus grande au sommet qu'à la base (vite sonore et sonore). Le côté gauche la respiration est suppléminentaire. Les battements du cœur sont tantôt perçus à la région épigastrique. Pas de point douloureux, expectorant, pentotée, pas adhérent au rein. Œdème du membre inférieur droit, pas de bruit sur le foie.	
15 Mars	L'œdème du membre inférieur a augmenté du côté droit de la face, l'œdème du poumon tantôt est le sommet. Diminution notable de la sonorité à gauche, à droite, on y entend que l'expiration.	
20 Mars	L'œdème gagne la cuisse droite. Urine rare, rouge, mousseuse, pas d'albumine.	
22 Mars	Le malade est pris tout à coup d'un dyspnée intense, face cyanosée, perte de connaissance. Pas de délire. Pouls et pouls insensible à tantôt les artères. Respiration stertoreuse. Saignée du bras. Injection de Jouy ne parvient pas à tirer le malade de l'état comateux dans lequel il se trouve. Mort 14 heures après le début du accident asphyxique.	
24 Mars 1873	Autopsie. Cerveau. Méningite, pas congestionné. Gonflement du pied droit de l'hémiplégie gauche, atrophie, pas de tubercule cérébral. Aucune altération.	
Foie	Le foie est augmenté de volume, à l'œil nu; il présente cirrhotique, et le doigt promené sur la surface sent de petites saillies. Il est manifestement gras et congestionné. L'aspect cirrhotique est le fait de la transformation.	

HOTEL-DIEU. — *Salle* St Charles *N°* 69

Nom Benoit Taillot.

né à

demeurant à

profession

état civil

âge

tempérament

constitution

entré le Autopsie

sorti le

DIAGNOSTIC ET RÉSUMÉ

DATES	HISTOIRE PATHOLOGIQUE	PRESCRIPTIONS
	graisseux de volume hépatique qui tremblotait sur la [illegible] sur la partie hypogastrique de l'organe, semble pour taille.	
Rate et Reins	La rate est volumineuse, mais elle n'offre aucune altération, il y a eu de la nécrose des reins.	
Cœur	Il pèse de huitaine grammes. Les cavités sont distendues par de gros caillots noirs. Pour le cœur droit tout suffisant. Proportionnellement, le ventricule mitral a bien moins pour d'où le ventricule tricuspide, ainsi, le remarque sur le cœur droit, [illegible] forme p. a plétorique et bien pour, mais filet de ligature. La valvule sigmoïde, y vient quelque jusqu'à [illegible]. La valvule intra de la mitrale est également [illegible] par opacité, [illegible].	
Poumons	Adhérence ne [illegible] le tout, droit, point, [illegible] et sommet surtout du poumon droit. La adhérence au sommet et à la partie latérale [illegible] seulement, de peu jaunâtre tout [illegible] mais [illegible]	

Lyon. Imp. veuve Bonnefoyat et fils

DATES	HISTOIRE PATHOLOGIQUE	PRESCRIPTIONS	
	Les 2 feuillets de la plèvre droite sont notables épaissis et très adhérents entre eux		
	A un tiers du poumon droit, existence anormale de volume d'un petite noix renfermant du pus caséeux, et entouré par un genre de kyste fibreux. De 3 à 4 cent. d'épaisseur à la base, les 2 poumons sont complètement infiltrés de produits à vue de cavernes. A la base du poumon gauche seulement, on ne trouve pas les signes de pneumonie. Le poumon y paraît est très congestionné. Point de tubercules sur la plèvre		
	A la face antérieure du poumon emphysémateux, de cette toute y a presque vide les poumons paraissent simples emphysémateux d'y côté. Le foie emphysémateux, de l'autre à foie indurés, durs, y a des ossements, y présente le tissu seulement le doigt		
	La muqueuse de la trachée et des bronches est hyperémiée d'y rouge foncé		

Retrecissement mitral

Modèle N° 21.

HOTEL-DIEU. — *Salle* 4 Jeanne N° 134

Nom Coulbe Marie
né à St Pierre (Ardèche)
demeurant à Lyon
profession Dévideuse
âge 22 ans
tempérament
constitution
entré le 13 août 1880
sorti ~~le~~ *mort le* 27 septembre 1880

DIAGNOSTIC ET RÉSUMÉ

Rétrécissement mitral
Hémiplégie gauche
mort subite

HISTOIRE PATHOLOGIQUE

Aucune tare héréditaire ~~antérieure~~ jusqu'à cette année dernière = Cependant frère de malade de petits rhumatismes =
Jamais de rhumatisme articulaire généralisé = A la 3e enfant le dernier, il y a 8 ans, elle fut saisie à trois ans le début de sa maladie actuelle = C'est depuis ce temps elle se plaint de palpitations et d'un dyspnée très considérable dès qu'elle veut marcher un peu ou monter un escalier = Elle a toussé beaucoup les trois dernières mois ; actuellement la toux a disparu = Malgré la disparition de la toux, la dyspnée devient angoissante et plus considérable = Perte de l'appétit =
Ne constipation les 3 derniers jours = 7 mois = [illegible]

DATES	HISTOIRE PATHOLOGIQUE	PRESCRIPTIONS
	Poumons : rien d'anormal à la percussion et à l'auscultation.	
	Cœur : battements précipités et très irréguliers ; la pulsation au niveau de la région précordiale laisse percevoir un frémissement prérystolique très net ;	
à la pointe	à l'auscultation, bruit de souffle prérystolique à la pointe ; les deux bruits du cœur sont bien frappés ; le souffle prérystolique a son maximum à la pointe, mais il se propage très loin ; on le perçoit en auscultant le poumon en arrière ; on le perçoit, en arrière aussi, au niveau de la région cervicale de la colonne vertébrale et	
	pouls : petit, donne au doigt la sensation d'une certaine résistance précédant le choc artériel ; et	
16 août		Injection de digitale.
21 août	Aujourd'hui à 4h 1/2 de l'après-midi, la malade tombait sur la tête, ayant fait d'abord aussi bien avec le tronc, lorsqu'arrivée au milieu de table, elle a brusquement tout à fait complètement connaissance : elle aussitôt, ayant sans doute qu'elle était incapable à bouger le côté gauche, elle a demandé si elle tombait sur le côté droit de la tête qui était présente. C'est la déviation de la face à droite. Quelques instants après on la trouvait dans l'état suivant : le visage plus rouge ; les membres inférieurs très pâles et froids. La malade faisait encore quelques réponses bien avec quelques [illegible] qu'on lui posait. Elle accusait des douleurs dans le membre inférieur droit, qu'elle bougeait continuellement, le fléchissant et l'étendant ; qu'elle frottait avec le talon droit. Le côté droit de la tête lui faisait souffrir aussi en de temps. Elle y portait la main droite. Pendant que les membres du côté droit étaient doués d'une agitation continuelle, ceux du côté gauche restaient complètement immobiles et retombaient inertes sur le lit quand on les soulevait. Du côté de la face, la paralysie est d'abord peu apparente ; mais dès qu'on invite la malade à faire quelque mouvement, on s'aperçoit bientôt que cet côté reste complètement immobile, tandis que le muscle de l'autre côté se contracte. La malade peut	

— au moment de la chute, après avoir frappé tout la tête qui était présente.

4 Juin — N° 134 — 2

N° 21 *bis*.

DATES	HISTOIRE PATHOLOGIQUE	PRESCRIPTIONS
	Hier la langue dont on remarque une légère déviation de la pointe du côté paralysé à gauche =	
Signes d'intoxication	= Les yeux présentent une déviation conjugée à droite très-accentuée ; et c'est bien difficile de leur faire quitter cette position = pourtant quelquefois, rarement, à force d'invitation à porter les yeux à gauche, à suivre le doigt, on parvient à amener les yeux jusqu'à la partie médiane, mais pas au-delà. Et c'est d'ailleurs pour reprendre aussitôt leur position première =	
	= Les pupilles sont égales et régulièrement dilatées =	
	Membres : malade n'exécute aucun mouvement avec le membre du côté gauche = De ce côté résistance considérable du biceps aux mouvements communiqués ; pour le membre inf. à peu près pas de résistance pour le membre inf.	
	= Pour le membre du côté droit, résistance très-variable suivant les moments de repos ou d'agitation de la malade : tantôt pas de résistance = tantôt résistance au contraire assez considérable	
	= Pas de trépidation	
	Réflexes : très-diminués à gauche ; assez conservés à droite	
	= Sensibilité : intacte du côté droit = Mais à gauche, les piqûres légères ne sont pas perçues = il faut de piqûres assez fortes pour provoquer une grimace de la part de la malade =	
	= Évacuations involontaires d'urine et de matières fécales	
à 5 heures du soir	Malade répond très-bien à toutes les questions qu'on lui fait = Elle peut porter les yeux à gauche, à droite = pendant qu'elle, elle porte ~~[illegible]~~ et en dehors avec moins de facilité qu'à droite =	
	= persistance de la paralysie de la face =	
	= Malade bouge très-bien le membre inf. gauche ; mais elle dit ne pouvoir seulement traîner le talon et soulever un peu le bras et l'avant-bras, sans pouvoir bouger les doigts =	
	= Conserve un peu de résistance, mais moindre, du côté gauche, pour le membre inf. gauche	
	= Sensibilité en partie revenue : les piqûres légères sont parfaitement perçues = Mais tout n'est pas toujours tout à fait exact ; et quand il est intact	

DATES	HISTOIRE PATHOLOGIQUE	PRESCRIPTIONS
	malade rapporte la sensation au bras droit ou au bras	
22 août	Malade va de mieux en mieux ; elle conserve un affaiblissement	
	~~sur tout le côté gauche~~ ; mais elle peut exécuter tous les mouvements	
	bouger facilement les doigts =	
	= La paralysie de la jambe n'est plus aussi plus apparente — on ne remarque	
	pas de déviation bien sensible de la langue = Malade ~~peut~~ tirer	
	la langue également bien vers la droite que à gauche	
	= Sensibilité : les piqures légères pratiquées sur le prolongement de la tête du péroné	
	sont toujours perçues = Le tact très léger tout n'est pas toujours senti	
	au niveau de la main et du pied ~~droits~~ gauches =	
	Réflexes sont encore un peu diminués à gauche	
	Pas de trépidation =	
	Malade a eu la nuit plusieurs selles diarrhéiques	
	Elle se plaint de douleurs au niveau de la région lombaire	
23 août	Intelligence, ~~elle~~ mêmes ~~que avant son hémiplégie~~ = à peu	
	près même état qu'hier =	
	Malade accuse toujours une douleur lombaire : L'examen de	
	cette région ne permet de constater aucune œdème = Œdème qu'on	
	retrouve encore à la face interne du bras = Mais pas d'œdème	
	~~au~~ dos des pieds et des malléoles =	
24 août	Même état = Malade est toujours un peu affaissé =	
	On ne remarque absolument plus rien d'anormal du côté de la face	
	des yeux, de la langue =	
	= Le côté gauche est toujours plus faible, malade pourrait faire	
	~~pourtant~~ tous les mouvements =	
	= Malade a ~~plaint~~ d'avoir des vertiges, des bourdonnements, des yeux	
	~~l'état~~ se lève ou même seulement s'assoit sur son lit =	
	= Au point de vue de la sensibilité, le tact très léger n'est pas	
	toujours senti au niveau de la main gauche =	
	= Malade dit avoir des fourmillements, des picotements dans la cuisse	
	et la main gauche = Quand appliquant la paume de la main	
	droite contre celle de gauche, on pique la pulpe des extrémités digitales	
	la malade dit sentir mieux à gauche =	
	= Réflexes diminués à gauche	
	Pas de trépidation =	

N° 21 *bis*.

DATES	HISTOIRE PATHOLOGIQUE	PRESCRIPTIONS

N° 21 bis.

DATES	HISTOIRE PATHOLOGIQUE	PRESCRIPTIONS
25 août	Depuis l'accident de ce jour passé, cette malade a la langue blanche très saburrale avec inappétence complète. =	Régime léger. =
30 août	Depuis 2 à 3 jours, l'état de la malade s'est amélioré progressivement. = La langue s'est nettoyée et la malade a repris un peu d'appétit. Mais les mouv. reflexes sont bien du côté gauche = la jambe a beaucoup diminué bien qu'elle présente à un certain degré = La station debout, la marche sont possibles mais la malade craint de tomber en raison de la faiblesse persistante du membre gauche. = Pour le membre sup., la force est aussi notablement revenue et la sensibilité aussi tout semble revenu surtout du côté gauche; cependant la malade supporte mal le chatouillement de la plante des pieds du côté gauche non du côté droit; et les mouv. reflexes sont un peu plus accusés à droite. = Les pulsations de la pulpe des doigts sont à peu près égales des deux côtés et la malade ressent plus de douleurs spontanées dans le membre sup. gauche. Mêmes phénomènes athéroscleroses du côté du cœur.	
7 septembre	Depuis quelques jours, l'amélioration s'était accentuée davantage. La malade se levait et avait demandé à sortir de l'Hôpital. Son départ, toutefois, avait été retardé parce qu'en se levant elle s'était aperçue qu'elle était moins forte qu'elle le supposait pendant son séjour au lit et parce qu'elle avait de la tendresse aux hypothèques. Aujourd'hui à 1h, elle venait de se coucher après avoir fait une promenade à la cour et elle avait pris un peu de tisane qu'on lui avait offert à la distribution générale lorsqu'on lui avait apporté les visites appelèrent des secours en la voyant se renverser subitement dans son lit. On arriva immédiatement auprès d'elle et on la trouva morte.	

MODÈLE N° 21.

HOTEL-DIEU. — *Salle* 4 ff. N° 134

Nom Combe Marie

né à

demeurant à (9 Jan 1880)

profession

âge

tempérament

constitution

entré le

sorti le

DIAGNOSTIC ET RÉSUMÉ

autopsie – après avoir enlevé la paroi thoracique on découvre entre le bord antérieur du poumon une portion du cœur qui correspond à la face antérieure du ventricule droit. – Le cœur est augmenté de volume globuleux et pesant, la face postérieure des oreillettes également distendues reposent sur la colonne vertébrale –

Les différentes parties du cœur sont augmentées de volume, mais notamment les oreillettes qui sont très volumineuses. Elles contiennent des caillots noirs en grande quantité. Ceux-ci sont moins abondants dans les ventricules dont les cavités ne sont pas sensiblement dilatées. Les parois des diverses parties sont légèrement hypertrophiées. –

Il existe des altérations valvulaires au niveau des deux orifices auriculo-ventriculaires et au niveau de l'orifice aortique.

Orifice auriculo-ventriculaire gauche considérablement rétréci par l'épaississement des valvules et la soudure des extrémités. L'orifice a cette disposition semilunaire qu'on observe communément et il ne permet l'introduction que de l'extrémité de la phalange unguéale du petit doigt. Les bords ferment l'orifice, mais non absolument, laissant un petit intervalle pas une coaptation parfaite. Il en résulte que l'eau introduite dans ventricule peut ressortir par la fissure qui existe entre eux

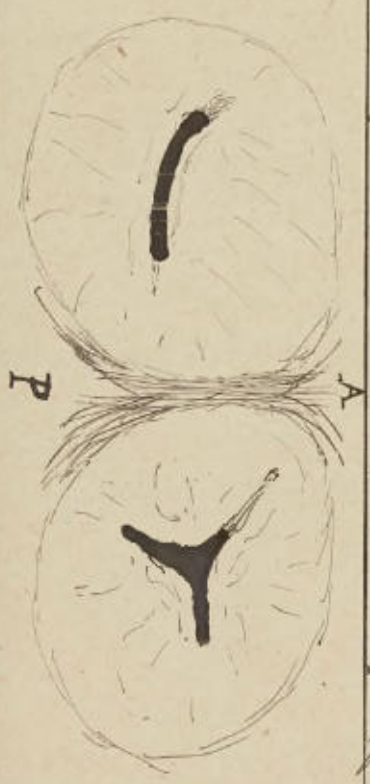

HISTOIRE PATHOLOGIQUE.

DATES	HISTOIRE PATHOLOGIQUE	PRESCRIPTIONS
	Il y a donc eu un rétrécissement considérable (plus marqué que sur la figure) au bégue degré d'insuffisance. Il va sans dire que l'orifice est abaissé et paraît se trouver au fond d'un entonnoir.	
	Orifice auriculo-ventriculaire droit, est également rétréci et insuffisant. Le rétrécissement provient aussi de l'épaississement des valves et de leur soudure, notamment de la soudure des valves antérieures et postérieures. On introduit difficilement l'index dans le ventricule. Quant à l'insuffisance, elle est très-manifeste, les valves laissant entre elles un lacune, et l'orifice triangulaire qui permet le reflux d'une assez grande quantité d'eau. La paroi inférieure de cette cavité auriculaire a aussi la forme d'un entonnoir.	
	Orifice aortique suffisant, et cependant les valvules sigmoïdes sont épaissies notamment au niveau des nodules d'Arantius. Elles n'auraient probablement pas tardé à devenir insuffisantes. Vice de rétrécissement appréciable. Du reste, l'aorte a des dimensions comparables à celles d'un enfant.	
	Rien de particulier au niveau de l'orifice de l'artère pulmonaire.	
	Artères coronaires normales. — Caillots anciens, aucun dépôt fibrineux sur les valvules ni dans les cavités du cœur ni dans l'aorte. Les dimensions du cœur sont surtout augmentées dans le sens transversal. — Poids du cœur 340 gr. — Poids des caillots 140 gr.	
	Poumons. — Emphysémateux. — A la partie postérieure de la base du poumon gauche il existe un épaississement de la plèvre avec coloration blanchâtre et une rétraction de trois travers de doigt qui est large et peu plus grande. Le poumon paraît induré et rétracté à ce niveau. Si on fait sur la coupe on trouve une induration du poumon avec coloration plus foncée jusqu'à une profondeur de 3 ou 4 centimètres. Il est très-probable qu'il s'agit d'une infarctus ancien.	

HOTEL-DIEU. — *Salle* 4 ff. N° 134

Nom Combe Marie

né à

demeurant à

profession

âge

tempérament

constitution

entré le

sorti le

DIAGNOSTIC ET RÉSUMÉ

Autopsie - (suite) - La rate qui a un volume presque double présente trois infarctus anciens dont un très-volumineux à une extrémité de l'organe -

Les reins offrent un volume normal et sont aussi le siège de plusieurs petits infarctus anciens et récents.

Le foie ne présente rien de particulier.

Encéphale - Il existe dans la carotide gauche un caillot fibrineux blanchâtre d'aspect un peu granuleux, qui remplit toute la portion du vaisseau comprise depuis le canal carotidien jusqu'à sa bifurcation en cérébrale. Aucune autre oblitération vasculaire. Les artères de la base ne sont pas athéromateuses. - Rien de particulier notamment dans les vaisseaux de l'hémisphère droit.

HISTOIRE PATHOLOGIQUE

On remarque seulement au niveau du lobule pariétal inférieur de cet hémisphère une teinte légèrement hortensia et un peu de diminution de consistance. Ces altérations sont du reste très-légères. Aucune autre lésion soit sur la surface, soit sur les coupes.

L'hémisphère gauche ne présente aucune lésion appréciable, aussi bien que le cervelet et l'isthme.

Rien de particulier dans les sinus.

DATES	HISTOIRE PATHOLOGIQUE	PRESCRIPTIONS

HOTEL-DIEU. — *Salle* 4 ff. N° 134

Nom Combe Marie

né à

demeurant à

profession

âge

tempérament

constitution

entré le

sorti le

DIAGNOSTIC ET RÉSUMÉ

Réflexions - Il est assez fréquent de rencontrer comme dans le cas, des altérations profondes de la valvule mitrale avec des lésions moins avancées du côté de la valvule tricuspide et des valvules sigmoïdes de l'aorte. D'après mes souvenirs, je ne crois pas avoir rencontré des lésions de la tricuspide avec des altérations du cœur gauche limitées aux valvules sigmoïdes. D'autre part il semble que c'est le rétrécissement de la valvule mitrale qui coïncide le plus souvent avec les lésions de la tricuspide (j'entends avec des lésions inflammatoires et des dépôts fibrineux)

HISTOIRE PATHOLOGIQUE

On peut évidemment soutenir que l'inflammation se porte primitivement sur des parties homologues ou bien qu'elle se propage plus facilement de la mitrale aux autres valvules; mais sans pouvoir en donner des raisons tirées que si l'on remarque que le rétrécissement plutôt que l'insuffisance est favorable à cette propagation des lésions et notamment à la tricuspide, on peut rationnellement supposer que les troubles circulatoires et notamment l'écoulement moins rapide, moins complet du sang au niveau des orifices de l'aorte et de la valvule tricuspide par le fait du rétrécissement doivent jouer un rôle dans la production des lésions secondaires. Cette supposition aurait bien plus de chances d'être l'expression de la vérité, s'il était prouvé expérimentalement que le dépôt de caillots fibrineux sur les valvules ou en tout point quelconque de l'endocarde peut être le point de départ d'une endocardite comme les faits que nous avons observés autrefois semblent le faire croire.

DATES	HISTOIRE PATHOLOGIQUE	PRESCRIPTIONS
	L'intensité du frémissement et du bruit tenait sans doute aux conditions de l'orifice mitral et ~~[illegible]~~ dans l'oreillette dans le ventricule, mais aussi à la manière à produire un bruit tout semblable aux rapports du cœur avec la paroi thoracique ou encore au renforcement du bruit analogue. Les conditions devaient aussi favoriser la propagation du bruit sur une grande étendue jusqu'au niveau de la mamelle : cette dernière circonstance peut aussi s'expliquer par les rapports du cœur avec la colonne vertébrale.	dans lesquelles se trouvait le sang s'écoulait à travers un bruit tout semblable aux rapports du cœur avec une grande étendue à partir de la paroi thoracique et cette dernière circonstance
	En considérant l'insuffisance et notamment celle du côté droit, on est étonné de n'avoir pas entendu ~~pendant la vie~~ un bruit de souffle systolique. Or, il est bien certain que ce bruit n'existait pas, car nous avons ausculté très souvent la malade et avec beaucoup de soin. Elle a aussi été auscultée par beaucoup de ~~médecins~~ et jamais personne n'a trouvé de bruit de souffle systolique. Du reste, il s'est déjà arrivé de trouver avec le rétrécissement mitral un certain degré d'insuffisance sans bruit anormal correspondant. D'autre part je ne me souviens pas d'avoir jamais rencontré un bruit d'insuffisance avec ~~de~~ ~~[illegible]~~ bruit systolique très marqué. Je crois qu'on peut conclure de l'examen de ces faits que s'il n'y a pas de bruit anormal correspondant à un léger degré d'insuffisance de l'orifice mitral rétréci, cela tient non seulement à le ~~[illegible]~~ léger d'insuffisance, mais aussi à l'augmentation de pression du sang contenu dans l'oreillette et les oreillettes (puisqu'il s'agit de deux orifices) qui ne se vident pas complètement. Lorsqu'il y a pas de rétrécissement mitral, il suffit souvent d'une légère insuffisance pour donner lieu à un bruit de souffle, et dans ce cas si l'on pouvait douter que l'insuffisance de la valvule peut produire un bruit anormal il n'en était pas de même de celle de l'orifice auriculo-ventriculaire droit qui était très ~~[illegible]~~ marquée.	des orifices auriculo-ventriculaires

On sait qu'invariablement dans une insuffisance donnant lieu à un bruit très net, il existe en même temps un bruit indiquant un rétrécissement quelconque ou il existe un certain degré en raison de conditions de production [illegible]

2

HOTEL-DIEU. — Salle 4e ff. N° 134

Nom Combe Marie

né à

demeurant à

profession

âge

tempérament

constitution

entré le

sorti le

DIAGNOSTIC ET RÉSUMÉ

Réflexions (suite) - Quelle est la cause de la mort subite? On peut l'attribuer à une syncope; mais cette genèse paraît probable, si l'on considère que la malade était au lit & dans un état relativement satisfaisant. La découverte d'un caillot volumineux à l'extrémité de la carotide interne gauche permet de considérer l'obstruction de la veinéole comme la cause probable de la mort. - Et d'abord il ne s'agissait pas d'un caillot formé post mortem, car il était blanc, grenu, rétracté, nettement différent des caillots normaux.

HISTOIRE PATHOLOGIQUE

Du reste la carotide du côté droit aussi bien que les autres artères cérébrales ne contenaient aucun caillot. Mais comment ce caillot avait-il pu se former? Nous n'avons trouvé aucun vestige soit du côté du cœur soit du côté de l'aorte, qui permît de constater le point de départ d'une embolie. En outre l'extrémité périphérique du caillot avait le même aspect que les autres parties. En tout cas s'il avait pour point de départ une embolie, le caillot migrateur devait être bien fixé et seulement à l'occasion de la formation du volumineux caillot, car, je répète, on ne trouvait ni de caillot migrateur ni une altération indiquant son point de départ, les valvules atteintes d'endocardite offrant des surfaces parfaitement lisses. On peut donc admettre qu'une embolie dans les conditions hypothétiques, ou bien une thrombose par le fait de la diminution de l'action du cœur est moins dans le dernier cas, pourquoi dans cette artère plutôt que dans une autre? On peut

DATES	HISTOIRE PATHOLOGIQUE	PRESCRIPTIONS
	encore supposer que l'obstacle à la circulation veineuse par le fait de la lésion de la valvule tricuspide avait augmenté la tension dans le système veineux d'où un nouvel obstacle à la circulation artérielle ajouté à la faible impulsion de la systole cardiaque et par suite une prédisposition très-grande aux coagulations fibrineuses. Celles-ci se produisent alors dans les points où la circulation est le plus entravée, soit par le fait d'une disposition anatomique (cette gouttière, en raison de l'action moins direct du cœur) partie de la carotide contenue dans le sinus caverneux, en raison de sa double courbure et peut être aussi de l'influence de la pression veineuse sur la paroi artérielle (par la dilatation des veines) soit par le fait d'une altération pathologique rétrécissant le calibre d'un vaisseau par exemple de l'athérome, soit par la position déterminée par le decubitus, etc. Nous ajouterons que toute maladie ~~[illegible]~~ ~~[illegible]~~ qui a duré un certain temps dispose le sang à se coaguler facilement, de sorte que l'une des conditions indiquées ci-dessus en mêmes pleines de ces conditions occasionnent alors des coagulations dans tel ou tel point, sans que souvent on puisse ~~[illegible]~~ indiquer aucune toutes les causes qui ont contribué à ce résultat. Nous ferons encore une dernière remarque c'est que la présence d'infarctus dans les reins et la rate est favorable à l'hypothèse d'embolie car il est difficile d'expliquer autrement l'oblitération d'une artère plutôt que d'une autre et si l'on admet que les oblitérations des artères rénales et spléniques sont produites par des embolies, on doit rationnellement attribuer les oblitérations des artères cérébrales à la même cause. Seulement, il est probable que dans le cas où le point de départ n'est pas évident, c'est qu'il s'agit d'embolies ~~très petites~~. Mais cela n'empêche pas de prendre en considération ~~toutes~~ les autres causes qui peuvent favoriser la coagulation du sang.. Ainsi tout en admettant que des embolies de cette nature ont pu jouer un rôle important chez notre malade, nous devons reconnaître que la position du malade suffisait pour déterminer des stases ou des ébranlements.	

HOTEL-DIEU. — *Salle* 4 ff. N° 134

Nom Combe Marie

né à

demeurant à

profession

âge

tempérament

constitution

entré le

sorti le

DIAGNOSTIC ET RÉSUMÉ

Réflexions (suite) - Dans les cas de mort subite ou d'attaques avec paralysie donnant lieu à une mort rapide, il faudra toujours rechercher s'il n'y a pas de caillot dans la portion de la carotide contenue dans le sinus caverneux. J'ai déjà eu l'occasion de trouver plusieurs fois un caillot au niveau de la bifurcation de la carotide et se prolongeant dans la portion de la veinule indiquée précédemment. Une fois même il avait failli passer inaperçu, tellement il s'avançait peu dans la portion intra-crânienne de la carotide, de sorte qu'à dans certains cas il pourrait passer tellement inaperçu s'il était situé plus bas, et si l'on n'avait pas la précaution d'ouvrir la veinule dans son trajet intra-veineux.

HISTOIRE PATHOLOGIQUE

Nous n'avons pas trouvé d'lésion bien caractérisée dans l'hémisphère droit, et comme il n'existait pas d'oblitération vasculaire appréciable, il est probable que ce sont de petites veinules qui ont été oblitérées et que la circulation a dû en grande partie se rétablir par voie collatérale. C'est ce qui explique le retour rapide des mouvements et de la sensibilité. Les accidents survenus à ce moment ont pu être obtenus dès le début et jusqu'à leur disparition presque complète, ce qui nous a permis d'en tirer les renseignements suivants : On a constaté au début la déviation de la bouche à droite, des douleurs dans tout le côté droit et de l'agitation des membres ainsi que la déviation conjuguée à droite, tous phénomènes du même ordre. La déviation de la bouche est toujours très passagère, tandis que les autres phénomènes durent plus longtemps. On a pu voir que la déviation des yeux n'était déjà plus très apparente le même jour

DATES	HISTOIRE PATHOLOGIQUE	PRESCRIPTIONS
	et qu'il fallait observer attentivement le malade pour en retrouver les traces qui ont de cette période 999. jours. Une observation non prévue aurait pu noter dès le début même l'absence de déviation qui avait cependant parfaitement existé. On la signalerait probablement dans toutes les observations à début brusque, au moins d'un côté ou au moins passagère, si l'on avait eu le début.	
	La rétraction très grande des membres paralysés aux mouvements commandés et la diminution rapide de cette rétraction coïncidant avec la conservation des facultés intellectuelles constituent des signes pronostiques favorables. L'absence de trépidation dans les mêmes conditions indiquait aussi une lésion limitée. Celle-ci permettait de rendre compte de la diminution de la sensibilité et des réflexes, d'autant qu'elle avait été produite subitement. Sous les mêmes causes évacuation involontaire d'urine et de matières fécales. Brusque comme dès le début par le fait de la lésion de l'hémisphère droit.	
	Retour des mouvements par la racine du membre supérieur. Congestion de la face et refroidissement des extrémités, après l'attaque. Lieu que la lésion fut très-limitée, puisque nous avons vu plus tôt la parole non affaiblie. Par le retour des membres paralysés en raison du siège de la paralysie au moment du retour de la sensibilité, en même temps qu'on constatait encore une diminution du tact, il y avait de l'hyperesthésie à la douleur. Etat salivaire de la langue et trouble digestif accompagnent toujours les attaques, même légères comme celle-ci.	
	Au bout de 9 jours retour à l'état normal presque complet, mais non complet malgré le peu de durée de la paralysie complète. On peut en cherchant bien dans les cas analogues, montrer que la guérison incomplète est la règle. —	
	Les battements du cœur étaient très irréguliers, surtout à l'extrémité du malade. Le tracé n'indique qu'une des petites pulsations qui n'étaient pas perçues à la radiale, comme il arrive souvent dans le rétrécissement mitral. En outre il semble que chaque pulsation de la radiale fut précédée d'un certain effort. Or cette sensation était due sans doute à ce que la pression s'élevait pour après chaque pulsation, parce que la systole coïncidait avec l'élévation pour d'autant qu'il existait aussi un obstacle à la circulation veineuse par le fait de la lésion de la tricuspide. Cette sensation particulière que donne la radiale dans certains cas de rétrécissement mitral, encore assez fréquente là un degré plus marqué que dans cette observation, pourrait peut-être tenir à l'obstacle que la circulation artérielle trouve de côté du système veineux et être indique de la lésion concomitante de la valvule tricuspide (rétrécissement ou insuffisance) —	

HOPITAL DE LA CROIX-ROUSSE. — Salle St Pothin N° 43

Nom Dama Victor

né à

demeurant

profession terrassier

âge 32 ans

tempérament

constitution

entré le 20 xbre 1869

sorti le

Rhumatisme articulaire chez quatre ans. toutes les articulations ont été prises.. (3 mois.) — Déc

DIAGNOSTIC ET RÉSUMÉ

~~Rhumatisme articulaire~~

Kyste hydatique du foie
Péritonite secondaire.
Pericardite secondaire ?
Rétrécissement de l'orifice auriculo-ventriculaire gauche
Cirrhose.

DATES	HISTOIRE PATHOLOGIQUE	PRESCRIPTIONS
	Depuis un an à la suite de refroidissements répétés le malade tousse — la toux s'est exagérée pendant le malade surtout la nuit — le réveillait presque chaque fois. Des vomissements après le repos. L'expectoration d'abord liquide est devenue ensuite plus épaisse — le malade crachait abondamment. Inappétence assez abondante de la partie supérieure du corps mais il pouvait se lever et marcher quelques pas de suite. Néanmoins le malade travaillait tous les jours. Au commencement de mai il a dû suspendre le travail — diarrhée que le malade attribue à l'alimentation et à l'eau froide. Il a eu en abondance — crachat en très grande quantité — Depuis cette époque la diarrhée a été moindre — le malade a repris le travail. Il a pris quelques jours — Le même temps la toux a redoublé — le malade seulement à cette moment a été oppressé — Et il a été forcé de cesser le travail. Il a pris quelques jours — Le 7 mai la toux a été arrêtée un peu avant sur le dos dans le courant de mois de Septembre. Hémoptysie à l'occasion de vente ou vent que l'expectoration et les 2 hypochondres qui avait les douleurs spontanées sont les douleurs à la pression et surtout à la percussion — la percussion donne une ligne de matité partant de l'hypochondre droit en 2 travers de doigts du bord inf des côtes à gauche la matité descend un peu plus bas près de l'ombilic à 4 travers de doigts de l'appendice xiphoïde et vient rejoindre le bord costal au niveau de la ligne axillaire	— pas d'antécédents alcooliques pas de maladies vénériennes

DATES	HISTOIRE PATHOLOGIQUE	PRESCRIPTIONS
	cette matité s'étend en haut jusqu'à une ligne passant par les mamelons du sol ~~droit et les parties~~ à Dpo 2 centimètres du sot-ge En arrière la percussion ne donne pas de la sonorité. L'auscultation fait entendre des râles muqueux aux 2 bases. En arrière le souffle ou on trouve vers l'angle des omoplates à la partie inférieure L'auscultation du cœur on entend dans toute la région précordiale un double bruit de polichinelle qui au premier temps a le caractère d'un bruit de souffle dans ce 2 bruits ont un le commun intensité au niveau des 3 et 4 espaces intercostaux gauches près du sternum mais on les entend très bien dans l'espace aussi que vers le bord droit du sternum où ils sont peu marqués. Au niveau de la pointe on entend quelques souffle systolique jusqu'au niveau de la ligne axillaire. Ces bruits anormaux s'emportent pas de pressions portant les 2 changements valvulaires. L'auscultant en arrière au la poitrine on entend encore le premier bruit normal. - rien de particulier à la percussion du cœur qui ne paraît pas hypertrophié	2
10 j.	Le malade tousse davantage expectore abondamment des crachats muqueux clairs	
16 j.	Toux plus fréquente par quinte. - Expectoration empêchant de dormir le malade et provoquant des vomissements, ~~Expectoration~~ toujours abondante depuis 2 jours œdème des jambes et des cuisses - Ventre est ballonné mais non douloureux pas de liquide - urines simples que normalement. La région épigastrique est toujours le siège d'une douleur à la pression de tremblements dans la position debout à ce niveau on constate en effet un empâtement difficile à limiter et qui offre à la percussion une matité qui n'est pas toujours facile d'apprécier à cause de la douleur que cet examen provoque - L'empâtement est limité à droite par une ligne passant par le mamelon et elle se confond avec la face. En haut elle se confond avec le bord costal et à droite elle se confond avec le bord supérieur du foie dont la hauteur est normale. En bas par une ligne passant à Dpo 2 centimètres au dessus de l'ombilic. Tout abdomen p. 22. mêmes signes. Urines coupées.	ressemblant à celle qui provoque un corps étranger dans voie expectoration

HOPITAL DE LA CROIX-ROUSSE. — Salle St Pothin N° 27

Nom Lanoa Victor

DIAGNOSTIC ET RÉSUMÉ

né à

demeurant

profession

âge 32.

tempérament

constitution

entré le

sorti le

DATES	HISTOIRE PATHOLOGIQUE	PRESCRIPTIONS
	~~Le cœur hypertrophié mais pas au point de vue valvulaire~~	
21	L'œdème des membres a augmenté le malade se plaint d'un autre côté de douleurs gastriques l'urine est trouble et renferme pas d'albumine	ait
25.	Diarrhée. — urine contenant un dépôt blanc rosé épais. traité par la chaleur et par l'acide nitrique elle donne un précipité d'albumine.	
26.	Matité dans l'hypochondre gauche forme en bas au niveau de l'épine de l'omoplate à partir de 3 ab travers du doigt de l'ombilic. cette région est le centre de sensible à la pression outre le ballonnement du ventre hypo tongues une tumefaction évidente dans les régions sus ombilicales bombée en dehors par ces 2 lignes mamelonnées. pas de diarrhée cependant hier. la toux est également moins fréquente	
27	Le malade a passé une mauvaise nuit toux fréquente très pénible occasionnant des vomissements. inappétence. Il semble que les sclérotiques prennent une teinte légèrement jaunâtre.	Mixture Morphiné

DATES	HISTOIRE PATHOLOGIQUE	PRESCRIPTIONS
1 f.	Augmentation de l'œdème - l'infiltration remonte jusqu'à la partie inf. du dos. Toutes parties déclives sont œdémaciées. Sonores.	
3 f.	p. les poids respirable 25 - la toux est moindre la nuit - elle palpitation et la persuasion est plus supportable. (Morphine ?) Mêmes phénomènes au cœur.	
5 fév.	Le malade a eu une quinte de toux violente ci la suite de laquelle il aurait vomi de petits caillots noirs ressemblant au marc de café. Crachats bleus	Uva Ursi Pot. Et dans les 24 heures
7 f.	Le Malade ne dort pas malgré 0,03 Morphine. P. 23 respiration 9/4 quinte de toux plus fréquente consant d'insomnie et accompagnée de crachats sero-spumeux. Expectoration difficilement. En arrière la percussion donne de la sonorité un peu exagérée. A l'auscultation on entend quelques râles sonores aux 2 temps - des râles muqueux aux 2 bases l'expiration est un peu prolongée. En avant respiration pueriles. Battements cardiaques obscures battements du cœur plus sensibles au niveau de la région épigastrique. Battements carotidiens visibles à l'œil nu communiquant leur mouvement aux veines dilatées - il y a peut être en même temps un peu de pouls veineux. A chaque inspiration on constate une pulsation au niveau de la région épigastrique - inspiration surtout diaphragmatique. - mêmes signes au cœur. La percussion faite sur la partie antérieure de la poitrine donne de la matité jusqu'au niveau de la ligne mamelonnaire et les 2 mamelons. A gauche la sonorité de l'estomac est perdue dans le 5 espace intercostal - l'abdomen est tuméfié tendu on a une sonorité exagérée dans toute son étendue même à l'épigastre - le foie a son extrémité droit à un doigt. Toujours une douleur assez vive par la percussion à l'épigastre et au flanc droit. A l'épigastre il semble que par une première bosse on arrive sur une tumeur mobile, depuis une ligne commune sur la ligne mamelonnaire au niveau du rebord costal descendant légèrement jusqu'à passer à travers le doigt au dessus de l'ombilic et venant se perdre dans la ligne médiane. La tumeur paraît lisse et mobile. L'œdème a beaucoup augmenté aux membres inférieurs. Il était si considérable à la verge qu'il empêchait le malade d'uriner.	

HOPITAL DE LA CROIX-ROUSSE. — Salle St Pothin N° 43

Nom Lama Victor.

né à

demeurant

profession

âge 32 ans

tempérament

constitution

entré le

sorti le

DIAGNOSTIC ET RÉSUMÉ

DATES	HISTOIRE PATHOLOGIQUE	PRESCRIPTIONS
	Le malade ne mange pas — 3 selles diarrhéiques dans la nuit. (Alternative de constipation et de diarrhée — on trouve par la chaleur et l'acide nitrique (légèrement) un peu d'albumine dans l'urine qui est chargée de dépôt.	Sp Morphine 3a Sp. Ether 3a
8 janv.	Vers la suite d'une injection de Morphine le malade a pris une nuit tranquille sans tousser — le malade a eu un peu de diarrhée.	
11 j.	Depuis 2 nuits le malade dort mieux et tousse un peu moins — cette nuit légères douleurs dans le ventre — 3 à 4 selles diarrhéiques dans la journée d'hier. Cette nuit tousse un peu moins depuis 3 jours. Le malade prétend que l'œdème a un peu diminué.	
13	La respiration s'entend bien partout on trouve quelques sonores et sibilants. Au cœur on entend sur le bord gauche du sternum un double bruit de frottement qui s'entend aussi avec intensité sur toute la région précordiale. En outre on entend au niveau de la pointe du cœur un bruit de souffle systolique dans remplaçant le 1er claquement. Ce bruit de souffle a son maximum d'intensité dans le 5e espace intercostal à 2 travers de doigt en dehors du mamelon gauche.	

DATES	HISTOIRE PATHOLOGIQUE	PRESCRIPTIONS
	ou cette de l'intervalle a pour prix le dedans du mamelon d'une part et d'autre part vers la ligne axillaire. Du 5e au 6e côté. L'impulsion du cœur faible. Agrandissement du cœur g. de étendu principalement au dessous et en dehors du mamelon, il est difficile de préciser la pointe. La pointe du cœur — La matité de la région précordiale est toujours au moins augmentée. La tente légèrement jaunâtre et plus marquée sur la face et la conjonctive. Les traits du malade s'étirent —	
14 février	Depuis hier les quintes de toux sont redevenues très fréquentes et très pénibles elles sont suivies de l'expectoration de crachats spumeux et jaune mêlés d'un peu de sang	
15	L'auscultation fait entendre la respiration normale sans râles secs ou humides. Quelquefois toujours les petits frottements pulmonaires — Le pli alaire est apparu position assise ou lit. Le lit horizontal impossible. Le malade éprouve un chatouillement au larynx — sentiment qui l'excite à la toux. Légère enrouement depuis deux ou trois jours.	Chl. Morphine 0,04
	En arrière la portion est très-sonore en avant la sonorité n'est très manifeste que dans les régions sous-clavriculaires la portion comprise entre deux lignes passant de chaque côté du sternum à un ou deux centimètres en dehors des bords est très-manifestement moins sonore. Enfin il existe de la matité au dessous du troisième espace intercostal du côté droit presque au rebord costal et du côté gauche jusqu'à la 5e côte seulement. Au dessous on trouve la sonorité tympanique du tube ~~digestif~~ et il existe au dessous de l'appendice xyphoïde une proéminence sonore comme les parties situées au dessous du rebord droit des côtes bien que par une pression brusque on sente parfaitement la tumeur mentionnée précédemment.	

HOPITAL DE LA CROIX-ROUSSE. — Salle St Roch N° 47

Nom Lama Victor

né à

demeurant

profession

âge 52

tempérament

constitution

entré le

sorti le

DIAGNOSTIC ET RÉSUMÉ

Lité

DATES	HISTOIRE PATHOLOGIQUE	PRESCRIPTIONS
16 juin	~~Hier~~ le Malade a mieux reposé cette nuit. les garnies de tous ont été moins fréquentes. Il se plaint seulement d'une douleur à la partie latérale interne du genou droit. Il existe au ce niveau un peu de rougeur et la douleur est exaspérée par la pression et les mouvements	
17	cette douleur a complètement disparu cette nuit. les garnies de toux sont toujours moins fréquentes. le malade éprouve plus le soulagement de rétablissement au large. il se plaint seulement d'avoir la bouche impatée et de manque d'appétit. l'œdème a été peu modifié	
19	la diarrhée est revenue très intense depuis le journée d'hier. Coliques et Selles très nombreuses ~~et sanglantes~~ jaunes. Le malade prétend être allé ~~une~~ 40 fois à la selle. Il souffre particulièrement d'une douleur sous sternale vers la partie moyenne du sternum. — Douleur exaspérée par la toux. les garnies de toux sont de nouveau très fréquentes elles ont occasionné un vomissement de matières glaireuses. Expectoration muco sanguine	on surveille le Kermès et l'urine. Albuminurie

DATES	HISTOIRE PATHOLOGIQUE	PRESCRIPTIONS
	Consultation des poumons seule la respiration puerile et qques râles sonores – à l'~~Consultation~~ bruit de frottement double à la base – à la pointe dans le 5e espace intercostal entre le mamelon et le bord du sternum un souffle ~~[illegible]~~ systolique ~~[illegible]~~ qui [illegible] en même temps que le claquement suivi immédiatement d'un souffle court très doux à timbre légèrement musical. En dehors du mamelon et jusque sous l'aisselle on ~~[illegible]~~ les 2 claquements ~~[illegible]~~ le premier est ~~de frottement très marqué~~ toujours accompagné d'un bruit soufflant qui le masque en partie.	
20 févr.	le malade a toussé un peu moins et a mieux reposé. – 3 selles diarrhéiques depuis hier matin. –	
21 févr.	[illegible] depuis hier soir. – d'arrêter la [illegible] et le malade a pu aller à la selle malgré l'envie qu'il en avait. il a remarqué depuis quelque temps que les urines étaient très rares.	1° Uva ursi lavt laxatif
22.	Le malade est un peu allé ce matin après le lavement. La nuit a été meilleure [illegible]. – Seulement depuis 3 jours l'œdème des jambes a ~~augmenté~~ le malade se plaint de ne pas uriner.	
27	P 27 – Le Malade se plaint des ~~[illegible]~~ piqûres que l'on a faites à l'intention de le débarrasser de son œdème – inflammation de la peau des jambes – aux jambes chaque piqûre est devenue le siège d'une pustule noirâtre entourée d'une auréole rouge [illegible]. – augmentation de l'œdème – la région épigastrique est un peu moins douloureuse. on sent toujours la tumeur hépatique. même signes stéthoscopiques	– Digitale.
2 Mars	Bourdonnement dans les 2 oreilles affaiblissement de l'ouïe surtout à droite. – Mêmes symptômes	
7 Mars	depuis 3 jours le malade a reposé un peu mieux a toussé beaucoup moins et crache peu. L'urine [illegible] n'a donné ~~trace~~ d'albumine. – à l'auscultation du cœur on entend toujours le double bruit de frottement dans les 2, surtout 3e et 4e espaces intercostaux gauches près du sternum. En outre il existe un léger bruit de souffle systolique perçu au dessous du mamelon depuis le bord du sternum jusqu'à la ligne axillaire. Le souffle ne masque pas complètement le claquement. Il a son maximum d'intensité à un travers de doigt au dessous du mamelon et un peu en dedans de lui.	Le bruit musical était plus fort qu'il n'est jusque dans le jour que je viens d'indiquer. Il est bien moins intense que les jours précédents. Le bruit qui nous avait paru ~~[illegible]~~ se rapporter au cœur et qui semblait précéder la systole est aujourd'hui manifestement lié à la respiration il est produit au commencement de l'~~[illegible]~~inspiration ~~et~~ on cesse de l'entendre pendant l'expiration aussi bien que lorsque le malade cesse de respirer. Cet examen était rendu plus facile aujourd'hui parce que le malade avait plus de facilité pour retenir sa respiration, ce qui lui était presque impossible les jours derniers, vu son ~~état~~ d'oppression. – abdomen toujours volumineux distendu par des gaz à la région épigastrique [illegible] dans les parties déclives.

HOPITAL DE LA CROIX-ROUSSE. — Salle

N° 47

Nom Lamor Victor.

né à

demeurant

profession

âge 32

tempérament

constitution

entré le

sorti le

DIAGNOSTIC ET RÉSUMÉ

DATES	HISTOIRE PATHOLOGIQUE	PRESCRIPTIONS
9 Mars	Le malade trouve qu'il urine d'avantage depuis la potion à la digitale. L'œdème a un peu diminué. Le malade se trouve [illegible] mouvements d'oppression est beaucoup moins grande. Le ventre est ~~[illegible]~~ moins tendu. On a toujours de la matité vers la partie déclive, et de la sonorité ~~[illegible]~~ à la région épigastrique qui est proéminente. La percussion sur la région précordiale donne un son mat assez étendu. Mais après avoir fait changer de position au malade on trouve une sonorité exagérée dans cette même région bien que le malade ait repris la même position qu'au commencement de l'examen. (~~Qui [illegible]~~ changements de cette nature qui ont été notés souvent dans le cours de la maladie). La matité n'est persistante qu'en dedans du mamelon sous les 4e et 5e espaces intercostaux. — Du côté droit la matité s'étend toujours du mamelon ou d'un travers de doigt au dessus jusqu'aux fausses côtes. Sonorité dans les régions sous claviculaires, moins prononcée sur le sommet du sternum et à la partie ant. droite où il existe de la matité qui ne permet pas de distinguer la matité produite par le foie et par le cœur. — En passant	Inf. digitale 0,10.

DATES	HISTOIRE PATHOLOGIQUE	PRESCRIPTIONS
	lumineusement sur la région épigastrique et provoque toujours la douleur, rétractile et difficile à ~~[illegible]~~ la tumeur paraît diminuée. — Mêmes phénomènes stethoscopiques à la région précordiale. — La respiration s'entend partout de ou trouve partout quelques râles sonores. —	
14 mars	L'amélioration ne se dément pas. L'œdème continue à disparaître, les urines sont plus abondantes — la toux moins fréquente et les nuits meilleures — P 24 G On entend toujours le double bruit de frottement à la base. — Au dessous du mamelon le premier bruit s'entend partout il est très rapprochement soufflant et d'autant moins qu'on examine plus en dehors du mamelon. — Il est très évident que ce bruit est modifié et qu'actuellement moins marqué que précédemment L'amélioration a coïncidé avec l'emploi de la digitale	La malade est plus tranquille depuis quelques jours
28 mars	L'état général bon. La toux est rare et accompagnée seulement de quelques crachats muqueux. L'appétit et le sommeil sont revenus, selles normales, urine normale, pas de fièvre. Il n'existe presque plus d'œdème aux jambes. Le ventre est souple, mais toujours un peu sensible à la pression, surtout à l'épigastre. On constate aisément la pulsation de la tumeur à la région épigastrique elle paraît dure, lisse, mobile, mais il est toujours difficile de trouver ses limites. Les bords paraissent se confondre avec les parties voisines. En haut elle ~~[illegible]~~ jusqu'à l'ombilic, à gauche elle atteint ~~[illegible]~~ la ligne mamelonnaire tandis qu'à droite on peut la suivre presque jusqu'à la ligne médiane. On entend le murmure respiratoire dans toute la poitrine. à l'auscultation des bruits du cœur, on trouve toujours un double bruit de frottement dans le 3e et 4e esp. intercostaux gauches ~~[illegible]~~ plus bas et à la pointe ~~[illegible]~~ vers la ligne axillaire on trouve un léger bruit de souffle au premier temps qui n'empêche pas d'entendre les deux claquements; celui-ci est assez faible actuellement et on l'a entendu à diverses reprises avec beaucoup plus d'intensité. En outre on trouve dans un point très limité sur la 4e côte dans la portion comprise	La région postéro-inférieure de la poitrine présente une diminution notable des sons. En outre la moitié produite par l'air remonte sur la partie latérale jusqu'au niveau du mamelon, comme à la partie antérieure.

DATES	HISTOIRE PATHOLOGIQUE	PRESCRIPTIONS
28	Depuis hier la diarrhée a cessé le malade n'a eu aucune selle dans les 24 heures. Mais les autres phénomènes persistent.	
30	Expectoration spumeuse striée de sang pur. — Accès oppression plus grande. — On ne trouve rien de particulier à l'auscultation de la poitrine	
1 Mai	Les crachats continuent à contenir du sang. Ils en sont presque exclusivement composés. — L'auscultation de la poitrine présente les mêmes caractères que précédemment. — Pouls à 22. —	
Mai.	— L'ensf. du ventre passant par l'ombilic = 0,97 centim. et 0,99 à la ms trac. de doigt en dessus. — Le malade s'est plaint tout le client à la gêne provoquée par la tumf. de l'abdomen. — Il lui semble que le ventre va éclater. — Ce dernier en effet est tuméfié, la peau est tendue luisante. — Les parties les plus développées se trouvent au-dessus de l'ombilic. — Il y a matité au dessus de l'ombilic et surtout vers les parties latérales. — Les intestins paraissent refoulés en haut et à gauche, Hautef. la sonorité de siège lorsque on fait changer de position au malade. —	
	— Fluctuation dans les parties mates. — Tous frém. Respirat. tj. m'langée de sang sang et spumeuse. —	
	— Oppression assez considérable. R. à 32. —	
	— Pouls à 25. petit, filiforme à peine tenable. —	
	— La teinte ictér. des tégum. et des sclérot. s'accentue davantage. —	
	— Langue naturelle — Selles normales.	
	— Impossibilité de prendre des aliments. —	
	— L'œdème des membres inférieurs persiste au même degré. —	
	— Mêmes phénom. stéthoscopiques du côté du cœur. —	
Mai.	— Ponction de l'abdomen. Il sort 4 lit d'un liq. citrin ostensible qui donne un précipité abondant par l'acide nitrique. —	
	— On peut constater de nouveau la tumf. du foie. —	
	— Le malade est soulagé. —	
7 Mai	— Mêmes dyspnée, plus de cyanose.	
	— Pouls plus tenable. —	
	— Le ventre augmente rapidement de volume. — Extrémités froides. — Les dyspnées reviennent. —	

DATES	HISTOIRE PATHOLOGIQUE	PRESCRIPTIONS
28 mars	entre le bord du sternum et le mamelon un léger bruit de souffle à timbre musical qui est produit immédiatement après le second claquement. Le malade n'est plus oppressé le cœur bat assez lentement et il est facile de s'assurer que le vent pas un bruit respiratoire comme on avait pu le croire à une certaine époque. En outre il s'entend toujours au même moment matité assez étendue à la région précordiale.	
29 avril	Depuis une huitaine de jours rechute : les quintes de toux sont d'abord revenues, toujours accompagnées d'un sentiment de constriction au niveau du larynx, d'étouffement et suivies de l'expectoration de crachats mousseux assez abondants. Puis le ventre est devenu plus douloureux et se tuméfie, les cuisses, puis les jambes sont le siège d'œdème. Depuis 3 jours enfin la diarrhée est revenue 20 selles environ dans les 24 h. — Actuellement la face est amaigrie, et exprime la souffrance elle offre même une légère teinte jaunâtre (la peau est plutôt terreuse) assez marquée sur les sclérotiques. Le tout présente avec les mêmes caractères et le malade est oppressé d'autant plus qu'il est obligé de lever souvent pour aller à la selle et que les mouvements occasionnent la gêne de la respiration. 13 resp. / ½ à l'auscultation on entend partout le murmure respiratoire dans les parties supérieures, un peu moins dans les parties inférieures, qui est même assez fort. L'impulsion cardiaque est toujours peu forte et le maximum est perçu dans le 5e espace intercostal et à la région épigastrique. La matité précordiale est un peu augmentée. On entend les mêmes bruits anormaux. L'abdomen est très tuméfié sonore à la partie supérieure, mate dans les parties déclives où l'on trouve de la fluctuation, la palpation est redevenue très douloureuse dans cette région on a de la peine à sentir la tumeur en repoussant les parois abdominales la matité hépatique remonte jusqu'au niveau du mamelon.	selles liquides composées en petits grumeaux vert jaunâtre, nombreuses nageant dans un liquide très jaunâtre.
	X double bruit de frottement dans les 3e 4e et 5e espaces intercostaux gauches près du sternum et dans les 3e et 4e espaces dans la portion comprise entre le mamelon et le bord du sternum. Léger bruit musical après le 2e claquement. Les bruits du cœur semblent avoir leur maximum à cause de la tuméfaction et de la matité hydrotorax.	la respiration est surtout costale. le mouvement de l'abdomen à chaque inspiration et à peine sensible.
		matité précordiale constituée en haut dans le 3e esp. intercostal et finissant en bas dans le 5e. limitée en dehors par une ligne verticale passant par le mamelon et en dedans se confondant avec la matité hépatique. Cette matité en outre dans les 2e 3e 4e 5e espaces intercostaux et dans les 3e et 4e espaces un peu en dedans de la ligne précédente un mouvement d'ondulation. Sur ces points on peut se rendre le mouvement plus sensible en remarquant que l'extrémité libre du pouce est soulevée en dehors au moment de chaque systole. — Dilatation très prononcée des veines du cœur qui sont le siège d'une double pulsation en chaque révolution cardiaque. La pulsation coïncidant avec la systole ventriculaire tantôt c'est dans la diastolique. Les battements du cœur sont toujours très forts 29/4.

DATES	HISTOIRE PATHOLOGIQUE	PRESCRIPTIONS
16 Mai	– Nouvelle ponction de l'abdomen pratiquée du côté droit. – On tire 6 à 8 lit. du même liq. que précédemment. – Lait. – L'oblitération ne persistant pas, il s'écoule par la plaie du trocart une certaine quantité de liq. – On obture comme le matin. –	
17 Mai	– D.q. légères douleurs abdominales. – Même signes stéthoscop. p. les poumons et le cœur. – P. à 72. – Plus tard après qu'on a fait la ponction. – Seuls bruits plus manifestes du côté droit. – Affaissement des veines précédant l'impulsion card. puis au moment de celle-ci dilatation avec double battements. –	Vésic. empl. aux sommets râles sonores, rung. à la base
21 Mai	– L'écoulem. a persisté jusqu'à 19 ambr. – Le ventre augmente de nouveau. – Œdème des membres inf. et de la bourse très prononcé. – Les selles sont noires jaunes. – Urines rares. – Selles normales. – La toux est fq. accompagnée de la sensation d'un corps étranger qui s'arrête au larynx. –	On suspend l'ipéc. – et les lis. q. leur a coûté jusqu'à présent. – 2 gr. vitr. sans lis. genièvre Café. –
22 Mai	– Dans la nuit, le mal. a été frappé d'douleurs violentes dans le ventre avec oppression – impossib. de rester au lit – 5 vomissem. de mat. verdâtres fécaloïdes. –	
	– Ce matin, le mal. est assis sur une chaise, avec figure anxieuse, traits tirés, lèvres cyanosées – Cp. par d. points veineux dans cette position – Le mal. pousse continuellem. des gémissem. et se plaint surtout du ventre qui est le siège d. douleurs incessantes avec accès. – et envie d'aller à la selle qu'il ne peut pas satisfaire. – Le ventre est un peu plus tuméfié qu'hier – La palpation la plus légère exaspère les douleurs et on trouve partout de la matité à la percussion.	– friction marcum. belladone – pilules calomel 0,80 scammonée 0,40
	– P. à 76/4 – petit, dépressible. –	
23 –	– ~~Pouls à 78~~ – Le mal. a eu 5 à 6 selles, – Les douleurs abdomin. se font sentir d'une façon moins continue – La sonorité est diminuée à la partie supér. et médian. de l'abdomen qui est aussi moins	

DATES	HISTOIRE PATHOLOGIQUE	PRESCRIPTIONS
	Douloureuse à la palpation. – Les veines cy anodées – avait été moins g^de – L. pouls veineux est redevenu un peu sensible. –	Lav. avec Camomille. –
	– L. rad. Cy. paraît à 28	
26 mai	– Les douls. du ventre ont diminué – Plus de vomissem. – Amélioration – l'état général. – 8 selles hier – rien d'anormal.	
	– L. à 26. –	
27 Mai	– Ventre douloureux, bouffi – Pouls à 18, irrégulier. –	
	– Nouvelle ponction, à gauche. – Liq. clair, citrin, comme précédemment – le lait. bordant. – Urines semble le lait	
28 –	– Ventre douloureux. – Affaiblissement progressif. – L. à 14. – lait – Régulier. –	
29 –	Le mal. a beaucoup souffert du ventre depuis hier – a passé la nuit sur un fauteuil – se plaint aussi d'éprouver un sentiment de constriction au niveau du cœur, surtout à droite – le malaise augmente après la toux – car l'expectoration est difficile et s'accompagne d'envie de vomir et de vomissements – Crachats filants, spumeux à la surface – Le ventre a encore augmenté de volume depuis hier. La pression augmente les douleurs, surtout à droite – Son tympanique jusqu'à 2 travers de doigts au dessous de l'ombilic – Langue normale – inappétence – Selles rares – Pouls à 25. – Yeux anxieux – physionomie anxieuse. – persistance de l'œdème des membres inférieurs. – Urines rares. –	
30 mai	– Hier le mal. était très affaibli – Le ventre était de nouveau douloureux – Pendant la nuit vomissem. bilieux abondants. – Le mal. meurt peu après. –	

47 (suite) — Lanne Victor —

DATES	HISTOIRE PATHOLOGIQUE	PRESCRIPTIONS
	Autopsie, pratiquée 31 heures après la mort. — Pas d'rigidité cadavérique. — Abdomen. — Après l'incision des parois abdomin. on voit les intestins grouper au-devant de la colonne vertébrale faire issue en avant — il sont remonté et distendus par des gaz. — Tout à fait en avant, on voit le épiploïsteement cancéreux. Du grand épiploon descendant jusqu'à 6 ou 5 travers de doigts au-dessous d'ombilic et se continuant latéralement ~~avec~~ dans la direction du dernier côté. — C'est son épaississement qui on avait pris pour une tumeur. Cependant du foie. — — Les diverses anses intestinales sont réunies agglomérées par un coagulum fibrineux assez abondant sur les parois surtout dans la fossile iliaque — Il adhérence avec les parois abdominales. antér. et latér. — On remarque à la surface ~~des~~ arborisations vasculaires — L'abdomen contient en outre un liq. louche, jaune verdâtre en assez grande quantité. — Les ganglions mésentériques sont hypertrophiés — A l'ouverture du tube digestif — on ne constate rien de particulier sur la muq. int. si ce n'est q.q. arborisations semblables à celles qu'on remarque à la surface. — Nulle part d'ulcérations. — — La paroi des dernières parties sont notablement épaissies. —

Foie. — Volume normal. — Un peu de stéatose. — ~~Le~~ Le centre, il est ictérique. — On constate les vésicules biliaires n'est pas distendues par le liq. qu'elle contient — Il y a q.q. ganglions hypertrophiés à niveau de son col. —

— Rate. — Augmentée de volume. — Pèse 320 gr. — Rien de particulier —

— Reins. — Le r. gauche est légèrement graisseux — Le droit est hypertrophié. —

— Veines. — Les veines de l'abdomen et de la cuisse ne présentent aucune trace de coagulation. —

DATES	HISTOIRE PATHOLOGIQUE	PRESCRIPTIONS

St-Cothin 47.

1er Juin autopsie

Pas de rigidité cadavérique

Cavité thoracique. – Poumons dans leur situation normale, mais emphysémateux. Le poumon gauche ne présente que deux ou trois faibles adhérences à la portion sup. et post. – Le poumon droit offre aussi quelques faibles adhérences dans la même région et un peu d'épaississement de la plèvre viscérale au niveau de la face antérieure du lobe sup. En outre il est hé- adhérent au diaphragme par une surface irrégulièrement circulaire de 6 à 8 cent. diamètre. Il existe un peu de sérosité dans la cavité pleurale du côté et la moitié inf. du lobe inf. du poumon droit est en collapsus.

L'emphysème est surtout marqué au sommets et au niveau des bords surtout du bord antérieur de chaque poumon. La portion du poumon en collapsus est résistante molle rougeâtre et présente même un noyau dola grosseur d'une amande qui offre une plus grande ~~fermeté~~ et une coloration rouge noirâtre. Par la pression

DATES	HISTOIRE PATHOLOGIQUE	PRESCRIPTIONS

il en s'écoule qu'un liquide sanguinolent non aéré
enfin, plongée dans l'eau, cette portion du poumon
gagne le fond du bac. Dans toutes les autres
parties le poumon ~~apparaît~~ souples crépitants
et offrent à la coupe une coloration grise
ou gris rougeâtre se mêlant d'un rouge
assez intense au bout de quelques instants
il semble que la surface de section a été lavée
avec du vermillon. — aucun tubercule, aucune
dilatation bronchique, seulement les vaisseaux
pulmonaires paraissent un peu dilatés. — Les
bronches ~~intérieures~~ contiennent de nombreuses sputosités
et offrent une coloration rosée. Le larynx
n'offre rien de particulier. — Les nerfs phrénique
et pneumogastriques ne présentent aucune
altération ~~ni~~ ils sont comprimés nulle part
des ganglions cervicaux et bronchiques ne
sont, cependant quelques uns sont un peu
plus volumineux qu'à l'état normal. —
Pharynx et œsophage normaux. —
Cœur. — Il est impossible reconnaît pour le p
par l'incision du péricarde, il s'écoule une petite
quantité de sérosité citrine et on aperçoit le c
qui ~~se trouve~~ dans des conditions normales
Le bord droit est couché horizontalement sur
diaphragme et au premier abord on s'aper
que l'oreillette et le ventricule droits très distendus qui

saillie en avant. On voit aussi l'anneau de l'oreillette gauche qui paraît également dilaté, par le sang. Cependant le ventricule gauche situé à gauche et en bas du ventricule droit a la forme d'un appendice du Cœur annexé au ventricule droit. De sorte que ce dernier fait saillie en avant en saillie beaucoup au niveau de la cloison interventriculaire.

Dilatation des veines caves et de leurs affluents qui sont remplis de sang+. – Le ventricule droit et les deux oreillettes contiennent du sang et des caillots durs. Les cavités auriculaires sont agrandies, notamment celle du côté droit dont les parois paraissent amincies.

Poids du Cœur 288 gr. – largeur 10 cent. – hauteur 7 cent.

Orifices de l'aorte et de l'artère pulmonaire suffisants et non rétrécis. – orifice auriculo-ventriculaire droit insuffisant : élévation de la colonne mercurielle 1 ou 2 centimètres. La pression sur le ventricule n'produit pas l'occlusion des valvules et augmente à peine la tension. – orifice auriculo-ventriculaire gauche suffisant mais rétréci à tel point que l'eau mise dans l'oreillette gauche ne s'écoule pas dans le ventricule qui est cependant largement ouvert. Après avoir cherché à introduire le doigt dans l'orifice, l'eau s'écoule moins lentement.

+ les veines cardiaques sont très dilatées et leurs ramuscules sont saillis.

DATES	HISTOIRE PATHOLOGIQUE	PRESCRIPTIONS

Ces troubles dans le fonctionnement des valvules sont causés par les lésions suivantes : ventricule gauche. La valvule mitrale est hérissée ; la valvule interne forme comme une légère saillie ; elle présente une forte résistance ; sa surface est rouge-blanchâtre, inégale. L'anneau fibreux de l'orifice paraît rétréci par suite de la épaississement et de la rétraction des valvules ; en outre le bord libre de celles-ci est agglutiné par de la fibrine sous forme de caillot rétractile, de manière à obturer à peu près complètement l'orifice, car ce n'est qu'avec peine qu'il existe un petit caillot fibreux de formation récente qui empêche tout à fait l'eau de passer de l'oreillette dans le ventricule. Le bord libre présente encore de petites végétations fibreuses sous forme de petits grains isolés ou agglomérés. ~~[illegible]~~ Le ventricule est ouvert par une section partout sur toute sa hauteur et le bord libre des valvules est relié aux parois par des attaches fibreuses qu'elles minoient avec fort. Le bord mesure à mm 5 cent. 1/2. -- On voit que l'endocardite n'est pas bornée à la valvule mitrale mais qu'elle s'étend aux parois avoisinantes des valvules dans l'étendue de deux centimètres et même plus loin. Les muscles papillaires (notamment le plus volumineux) offrent une coloration blanchâtre due à l'épaississement de leur tissu. En outre on remarque que l'angle formé par les parois du ventricule avec la valvule mitrale

qui est horizontale est remplie par de la fibrine de manière à soutenir la valvule dans cette partie et à lui donner ~~de cette position~~ la résistance que nous avons constatée. Le ~~dépôt~~ fibrineux s'étend sous toute l'étendue de la valvule (sauf au niveau de l'orifice aortique dont la communication avec le ventricule est en partie retirée par le caillot qui fait une saillie assez marquée en arrière). La capacité du ventricule est de suite uniformément diminuée ~~dans la~~ partie supérieure par ce dépôt qui remplit les espaces situés entre les colonnes charnues en les agglutinant. Cette fibrine fait corps avec celle que nous avons signalée entre les bords valvulaires. Elle est gris jaunâtre ou jaune verdâtre, dure, sèche, cassante. L'endocarde sous-jacent est rougeâtre sur les points contigus et sur les bords; en outre on voit des traces de tissu conjonctif s'étendre en l'endocarde ainsi altéré sur le caillot; et même dans certains points, ~~[illegible]~~ ~~[illegible]~~ celui-ci disparaît en partie, c'est à dire qu'entre deux colonnes charnues par exemple, on voit des lames de tissu conjonctif partir de chaque colonne et en centre une petite portion de fibrine jaunâtre. Ensuite à côté on voit quelques tissu conjonctif mêlé certaines portions et l'on trouve à peine un ou deux points jaunes qui rappellent la présence antérieure du caillot en lésant ~~autour~~ des caillots actifs qui paraissent jouer dans le ventricule le même rôle que les

DATES	HISTOIRE PATHOLOGIQUE	PRESCRIPTIONS

Caillots de même nature dans les vaisseaux relativement à l'oblitération complète. Ces caillots paraissent suivis de dépôt du élément du tissu conjonctif avec ~~[illegible]~~ de développement.

Nous avons signalé l'aspect blanchâtre des plus grosses colonnes charnues; en effet on voit qu'elles sont affectées d'inflammation sclérieuse, et que le tissu musculaire a disparu et qu'il est remplacé dans les deux tiers supérieurs par du tissu conjonctif, ainsi que le prouve l'aspect blanchâtre et fibreux de la surface de section. D'après les portions mêmes qui restent, l'altération paraît s'être développée de haut en bas et de la périphérie au centre.

La cavité ventriculaire est diminuée, non seulement par le dépôt de fibrine, mais aussi par le retrait des parois dont l'épaisseur moyenne est centimètre à un centimètre et demi. Ces parois ne paraissent pas de cette cavité était vide.

Ventricule droit. La valvule tricuspide avec dit est insuffisante. Cependant elle ne paraît pas altérée, sauf à la portion antérieure où elle a une légère saillie et on ~~[illegible]~~ une surface un peu inégale et dure; ce qui tient à un dépôt fibreux analogue à celui du ventricule gauche; mais seulement sous cette portion limitée de la valvule et une fois de l'angle qu'elle forme avec la paroi. Il existe aussi des traces manifestes d'endocardite à ce niveau.

mais c'est à la partie inférieure de la cavité et sur la portion la plus déclive de l'infundibulum que cette altération est le plus prononcée.
En effet l'endocarde offre dans cette partie inférieure une coloration blanche jaunâtre qui s'étend irrégulièrement sur les colonnes charnues, ~~et~~ sur la partie inférieure de l'infundibulum et on voit même un trainée blanchâtre s'étendre ~~sur toute~~ jusqu'à l'extrémité supérieure de l'infundibulum le long de la portion qui avoisine la paroi interventriculaire, les parties ainsi colorées sont plus résistantes, dures à même. L'endocarde est épaissi à ce niveau et il envoie des traits fibreux dans le tissu musculaire qu'il recouvre. ~~Dans ces~~ Le tissu musculaire est donc quelque point enveloppé entouré par le tissu conjonctif qui s'est substitué à lui, ainsi qu'on le voit dans les endroits ~~sains~~ où le tissu musculaire a complètement disparu. Ces altérations existent sur la paroi et sur les muscles papillaires; ceux-ci sont atteints de bas en haut, mais toujours de la périphérie au centre.
Orifice auriculo ventriculaire droit. Il continue.
L'aorte et l'artère pulmonaire n'offrent rien de particulier.

HOSPICES CIVILS DE LYON

HOTEL-DIEU

Nom Jaggi Salle 4e f1 Lit N° 31 F°

Prénoms Lina

Age 30 ans

Profession Institutrice

Née à Berne (Suisse)

Demeurant à Lyon

Entrée le 20 Novemb. 84.

Sorti le 3 Decemb. 84

DIAGNOSTIC ET RÉSUMÉ

Rétrécissement Mitral.

Chef du Service, M. | OBSERVATION CLINIQUE | Élève interne, M.

Parents morts du typhus à Genève en 1867 — Un seul frère vivant bien portant —

Antécédents personnels : Typhus en 1867 dont elle guérit en moins de 2 mois. ~~après le début~~ — Réglée à 15 ans & régulièrement depuis. Un accouchement il y a 7 ans d'un enfant mort à 6 semaines d'une entérite — Depuis cet été a ressenti des symptômes de cystite, affection pour laquelle la malade a été traitée par un médecin de Genève — N'a jamais toussé ni craché —

Il y a 3 semaines la malade se mouille les pieds pendant qu'elle avait les règles, immédiatement l'écoulement sanguin s'arrête & elle éprouve qq frissons & du malaise ; les jours suivants l'essoufflement & les palpitations apparaissent. Ces symptômes allèrent en augmentant peu à peu & obligèrent la malade d'abord à garder la chambre puis depuis hier le lit —

Le point de côté & la fièvre ne datent que de hier seulement —

Actuellement : La malade se présente couchée sur le côté gauche,

Nom _____ Salle _____ Lit N° _____ F° _____

autrefois elle ne dormait jamais que sur le côté droit.
Langue saburrale, soif assez vive; vomissements alimentaires depuis 2 jours —
Pas de diarrhée — Somnolence assez rebelle à courses délirantes — Céphalalgie —
Les règles sont venues ce matin abondamment — Depuis hier frissons intenses suivis de sueurs profuses
Dyspnée assez intense (48 par minute) grande anxiété. parole brève — toux quinteuse, surtout la nuit
très pénible avec expectoration abondante sans caractère rappelant jamais
contenu de sang — A la percussion du thorax devant le côté droit en arrière
réponse moins grande du côté gauche, le murmure est plus faible mais on l'entend
partout assez faiblement toutefois à la base — Aucun râle, aucun souffle
les vibrations sont conservées —
La malade se plaint de palpitations depuis longtemps, les battements du cœur
sont précipités, ~~les bruits paraissent nombreux~~ à l'apex retentissement cataire lyc-
ventre est un peu ballonné et douloureux uniformément
T R S = 38,0.
Sonde un peu hésitant — Le dédoublement du 2e bruit s'entend assez bien à la base
22 — P. 96 —
23 — Hypochondrie — Plus difficile — La malade après avoir digéré l'opium se
trouve très bien
24 — P. 72 — Ce qu'on entend nettement c'est le souffle protosystolique —
1er Décembre — La malade va bien; on perçoit au niveau de la pointe du cœur un frémissement
sellement protosystolique qu'il se confond avec le systole et un autre plus léger présystolique
A l'auscultation on a un bruit anormal, court, précédant immédiatement le
systole et faisant presque penser bien qu'il y ait l'intervention d'un bruit un
peu rouleau diastolique qui n'arrive pas jusqu'au premier systolique —
A la base dédoublement très net. P. 80. pas très régulier
avec des hésitations de temps en temps —

Modèle N° 61.

N° 31

Nom

Resp.	Pouls	Chaleur R. C.											
			Novembre										
			20	21	22	23	24	25	26	27	28	29	30
95	210	34,0 42,5											
90	200	33,6 42,0											
	190	33,2 41,5											
80	180	32,8 41,0											
	170	32,4 40,5											
70	160	32,0 40,0											
	150	31,6 39,5											
60	140	31,2 39,0											
	130	30,8 38,5											
50	120	30,4 38,0											
	110	30,0 37,5											
40	100	29,6 37,0											
	90	29,2 36,5											
30	80	28,8 36,0											
	70	28,4 35,5											
20	60	28,0 35,0											
	50	27,6 34,5											
10	40	27,2 34,0											
	30	35,5											

HOSPICES CIVILS DE LYON

HOTEL-DIEU

Nom Puissant
Prénoms Claudine.
Age 33 ans
Profession Lingère
Née à Feurs (Loire).
Demeurant à Lyon
Entrée le 18 Novemb. 84.
Sorti le 6 Avril 85
Service de Comm. Po.
(Perron)

Salle 4e 5e Lit N° 8 F° 36

DIAGNOSTIC ET RÉSUMÉ

Rétrécissement mitral
& Coliques hépatiques

Chef du Service, M.

OBSERVATION CLINIQUE

Élève interne, M.

Père mort à 61 ans d'une maladie du foie, mère morte à 88 ans d'une maladie inconnue, une sœur morte à 20 ans de ? ; un frère de 36 ans bien portant.

Antécédents personnels : Santé parfaite jusqu'à il y a 7 ans, à ce moment sous l'influence du froid humide (reçut la pluie étant en sueur) rhumatisme articulaire aigu généralisé pour lequel elle resta à l'Hôpital de la X Rousse pendant 2 mois, en restant ni palpitat. ni dyspnée. — Ce ne fut que 3 ans après que ces symptômes apparurent peu à peu — X furent à divers reprises accompagnés de crachats hémoptoïques — A ce moment nouveau séjour de 3 mois à la X Rousse où Mr Carrier porta le diag. de rétrécissement mitral. — Depuis ce temps la malade n'a pu reprendre régulièrement son travail.

A deux reprises ces temps après elle malade eut des coliques hépatiques, chaque accès dura peu et fut suivi d'ictère.

Il y a 2 ans fièvre typhoïde négligée à Cardan parce la vêtements froids, elle dura 6 mois, pendant la convalescence elle fut complètement sourde,

Nom _____ Salle _____ Lit N° ____ F° ____

aucun liquide ne s'écoula par l'oreille. — En même temps elle eut des symptômes choréiformes généralisés aux 4 membres & à la tête; cela dura 4 mois & disparut subitement en un jour (les derniers jours la tête seule bougeait)

Pendant les 3 mois qui suivirent la malade prit souvent des indigestions, sans vomissements, sans douleur au niveau du foie; à un moment Séjour de 6 mois aux 1er fm pour des coliques hépatiques avec accès très-violents, prolongés; les vomissements surtout furent très rebelles & durèrent presque 6 mois sans rémission — Séjour de 8 mois (Mai & Juin 84) à S. Depuis 2 ans la menstruation est très-irrégulière — L'œdème des membres inférieurs n'a jamais été permanent.

Actuellement: L'amaigrissement est peu considérable; pas d'œdème des membres inférieurs; les lèvres ne sont pas cyanosées, les extrémités non refroidies — La langue est un peu saburrale, l'appétit diminué, souvent des nausées, jamais de vomissements —

Le pouls est régulier, très-petit (134). L'irritation est peu accusée.

La pointe du cœur bat dans le 6e espace en dedans du mamelon; l'impulsion est forte. La palpation donne vers la pointe un frémissement cataire présystolique net. A l'aisselle (roulement diastolique très rude) ~~(souffle présystolique ?)~~ dont le maximum est vers la pointe. On l'entend encore en se dirigeant vers l'aisselle — Alors les bruits sont plus distincts — On n'entend pas distinctement de dédoublement du 2e bruit — Un peu de pouls veineux.

Thorax: La paroi est droite offre une convexité très exagérée, la droite un aplatissement notable — La respiration s'entend partout mais à gauche elle est soufflante dans les 2/3 inférieurs & à droite très faible. Qq râles humides disséminés — Toux rare sans expectoration.

Le foie est douloureux, à la percussion sa hauteur semble peu augmentée. Son bord est difficile à sentir.

Dyspnée assez vive, la malade ne peut dormir sans être presque assise sur le lit.

Les urines ne contiennent pas d'albumine

Nom _____ Salle _____ Lit N° _____ F° _____

Nom — Salle — Lit N° — F°

19 — Abacou (côté gauche) cicatrice dont le malade ne peut donner l'origine.
Le dédoublement s'entend bien au niveau de l'3e espace gauche ou le sternum.
Dans les vaisseaux du cou on ausculte sans appuyer un souffle doux au niveau du cœur comme.
A la base pas bruit de galop. Mais on entend le dédoublt du 2e temps qui paraît précédé de la systole auriculaire. Il se suivre. — Sur la mque on entend encore le roulement —

22 Juillet — 1 crise douloureuse ce matin

8 d — La malade est dans le même état

16 janvier — Dans la journée d'hier, elle a eu des douleurs hémostériques avec caractéristiques d'infarctus. Quelques râles à la base gauche —

HOSPICES CIVILS DE LYON

HOTEL-DIEU

Nom Vacher Salle 2e Femmes Lit No 21 Fo

Prénoms Jeanne-Marie

Age 24

Profession couturière

Né à

Demeurant à

Entré le 19 oct 84

Sorti le 2 janvier 1885

DIAGNOSTIC ET RÉSUMÉ

Rétr. mitral Hémiplégie

Chef du Service, M.

OBSERVATION CLINIQUE

Élève interne, M.

Père mort d'refroidissement, mère se portant bien.

Un frère mort à 8 mois.

Dans son enfance elle était sujette à des crises, dans lesquelles elle avait la bouche tordue, mais ne perdait pas connaissance, ne jetait pas de cris.

Réglée à 14 ans, pas de couches.

Elle raconte qu'au mois de février dernier, elle était couchée pour un mal de gorge. Elle avait aussi du ramissement verdâtre. Lorsqu'un dimanche, sa mère la trouva dans son lit, elle avait perdu connaissance, et ne pouvait remuer le membre inférieur et le membre supérieur droits. La bouche était déviée vers le côté, elle avait la parole embarrassée, et avait aussi perdu l'urine.

La perte de connaissance dura jusqu'au jeudi suivant, mais dans cet espace de 4 jours, il y eut des moments où elle reprenait connaissance

Nom _____ Salle _____ Lit N° _____ F° _____

parlait un peu mais cependant le côté droit était paralysé. Elle ne pouvait s'en servir.

Au bout d'un mois elle put se servir du membre inférieur, mais le membre supérieur restait toujours paralysé.

Depuis qu'elle commence à marcher, l'état du membre inférieur va toujours en s'améliorant, mais néanmoins elle traîne toujours la jambe.

Le membre supérieur ne s'est guère amélioré. Elle peut le lever, et le porter jusqu'au niveau de la région lombaire, mais elle ne peut le mettre sur la tête, elle peut s'en servir pour manger, mais les doigts ne peuvent saisir la fourchette. Elle est obligée donc de se servir de celle-ci de la main appuyée sur le bord cubital de l'index et d'autre part sur le dernier doigt. Elle ne peut non plus saisir entre l'index et le pouce.

Le membre supérieur ainsi que le membre inférieur sont froids par anesthésie à la douleur, mais non froid au toucher. Réflexes rotuliens sont vifs tous deux. Pas de trouble du côté des yeux.

Rien de particulier du côté de la face, pas de tics. La face est normale. La commissure gauche est légèrement tirée en haut.

~~Rien au cœur~~

Rien au poumon

Au cœur. Le point bat dans le 5e espace intercostal, en dehors du mamelon, on entend à la pointe un souffle systolique ~~modérément prédominant à la pointe~~ ~~bruit~~ durant toute la systole. ~~Rien~~ ~~point maximum bruit bruit~~ ~~5e, absolument indépendant des mouvements du cœur~~ ~~de deux en deux~~ ~~respiratoires, mais augmente de intensité~~.

21 Nov Depuis hier elle a la amygdale volumineuse, depuis hier elle avait mal en avalant ~~la amygdale~~ ~~mais on voit~~ un enduit pultacé sur la face interne.

22 Nov Dysphagie, douleur vive, elle vomit tout ce qu'elle prend, vomissements bilieux. Les amygdales sont volumineuses, avec de nombreux points qui saignent. Rien de particulier du côté de la poitrine.

om _____ Salle _____ Lit N° ____ F° ____

4 Décemb. 1884 — P. Amygdale toujours volumineuse l'id. moins cependant que la droite ; le malade éprouve surtout de ce côté. — Toujours le tumb subictérique des conjonctives — Élévation de la température. — Urine.

6 — Le teint est plus clair.

7 — Plaques nacrées sur les gencives.

8 — La tuméfaction amygdalienne qui prédominait aujourd'hui du côté gauche, prédominait hier et jours du côté droit.

10 — Aujourd'hui albumine — Langue saburrale.

13 — Hier il a pris les 2 mains contracturées par la fièvre intermittente jusqu'à 1 heures du soir. — Au-dessus de l'ombilic — persistance de la teinte subictérique

14 — Les bouts du cœur sont toujours fréquents — Œdème des membres inférieurs, plus marqué du côté paralysé — (P. 140.) — Râles muqueux à la base des poumons.

15 — P. 140. quoique il n'ait pris de digitale (0,50) — Toujours hematurie de gêne au niveau du cœur — Vésicatoire sur la région précordiale

16 — P. 108 — L'hématurie du choc est très marquée — L'éminement pulsatile est très net — Pouls petit, régulier, — Le malade se plaint toujours être aussi oppressé.

19 — P. 120 — Détresse moins, respiration moins — Depuis hier on a donné de K Br. — La face est moins congestionnée

21 — P. 104.

24 — P. 98 — On a mis hier un second vésicatoire sur la région précordiale — Pas d'œdème des membres inférieurs — L'influence vésicatoire sur la régularité de la fréquence du cœur a été manifeste

3 Décemb. — En frappant la paroi abdominale de 2 côtés, ou en posant la pointe d'une aiguille, on a une grande différence dans la force dont se contractent les muscles de la paroi antérieure de l'abdomen (la sensibilité est très légèrement diminuée du côté droit) — A droite les reflexes tendineux sont presque entièrement abolis —

5 — Reste toujours affaibli — La langue est constamment saburrale. P = 120 — Le radiale il n'y a guère qu'une centaine de pulsations —

6 — Depuis la cata un peu augmentée d'abord, le malade dort 8 cent. — La teinte subictérique des conjonctives est moins accusée. — Cataplasmes stomacaux —

Nom Salle 4 f Lit N° 21 F°

Depuis plusieurs jours ne prend que des boissons, celles-ci sont rejetées tantôt immédiat après l'ingestion, tantôt qq heures après.

13 Décemb — Ne vomit plus deux hyperémies, vomit seulement le lait le matin —

P.R. 64 — ancien 72. — L'œdème des membres inf. a bien diminué — l'influence des visicatoires sur le régime précédent a l'épigastre a été manifeste sur la détermination de l'amélioration.

15 Déc Est très fréquente dans la salle.

Impr. Alf. Louis Perrin

HOSPICES CIVILS DE LYON

HOTEL-DIEU

Nom Chapelon Salle La Vierge Lit N° 8 F°

Prénoms Marie

Age 19

Profession Sans

Né à

Demeurant à

Entré le 3 oct 84.

Sorti le 18 oct 84.

DIAGNOSTIC ET RÉSUMÉ

Rétrécissement mitral.

Chef du Service, M.

OBSERVATION CLINIQUE

Élève interne, M.

Père et mère encore vivants, se portant bien

Frère mort né, 2 autres frères ou sœurs se portant bien.

A 5 ans elle eut la danse de St Guy. Elle garda pendant

3 ans, elle prenait comme traitement des bains chauds,

la chorée ne dura pas 3 ans de continue, il y eut par

3 fois des ~~atteintes~~ espaces de 15 jours se donne lesquels la malade

ne était indemne de tout mouvement.

Réglée à 15 ans, les époques sont assez régulières.

Il y a 6 ans, qu'elle se plaint d'une maladie de cœur,

elle ressentait des palpitations, elle ne pouvait marcher

longtemps, à cause de l'oppression. Jamais d'œdème aux

membres inférieurs, pas de syncopes.

Il y a 3 mois, que son état s'est aggravé. Elle ressent des

palpitations de cœur plus violentes et plus donc plus de temps

qu'auparavant et elle décide à entrer à l'hôpital

Nom _____ Salle _____ Lit N° _____ F° _____

~~Pas d'œdème des membres inférieurs. Elle est~~ toujours très oppressée.
La pointe du cœur battant le 5e espace intercostal, un peu en dedans du mamelon, on a de la sourdesse à la région précordiale.
L'on entend à la pointe un souffle systolique très intense, ce bruit s'entend encore un peu du côté de l'aisselle, on l'entend aussi sur le sternum, il ne se propage pas dans le vaisseau du cou.
Au poumon on a une sonorité et respiration normale.
Examiné de 2 côtés. La sonorité est normale sur toute la hauteur, la respiration s'entend bien.
La malade urine bien. L'appétit est conservé.
Le pouls est petit, l'est régulier.
Le foie et la rate ~~de~~ ~~[illegible]~~ ne dépassent pas le rebord costal. Il n'est pas douloureux à la pression; le corps reste sensible.
Pas d'albumine dans l'urine.

HOSPICES CIVILS DE LYON

HOTEL-DIEU

Nom Gonin — Salle 1re Femmes — Lit N° ~~114~~ 3 bis 14 F°

Prénoms Euphrosine

Age 56 ans

Profession cultivatrice

Né à

Demeurant à Chardion (Ain)

Entré le 20 Juin 84

Sorti le 8 Août 84

DIAGNOSTIC ET RÉSUMÉ

Rétrécissement mitral

Erysipèle de la face

Chef du service, M. — OBSERVATION CLINIQUE — Élève interne, M.

Père mort à 80 ans. Mère morte à 72 ans.

Une sœur morte à 40 ans d'un rhum et froid.

Gonin le malade n'a habité des appartements humides.

Il y a 25 ans, elle eut une attaque de rhumatisme articulaire aigu qui la tint au lit pendant un mois.

Depuis elle a toujours eu des palpitations et s'est toujours essoufflé facilement. Depuis 6 ans, elle aurait eu des pleurésies intermittentes.

Depuis ces trois dernières années qui se sont écoulées depuis la ménopause ce symptôme a beaucoup augmenté. Elle ne peut plus faire le moindre travail sans être prise d'étouffements, et le soir, presque tous les jours, elle constate aux chevilles un œdème qui a disparu le lendemain matin. Jamais cet œdème n'a persisté plusieurs jours.

~~Depuis~~ L'année passée elle eut une période de dyspepsie

Impr. Alf. Louis Perrin.

Nom _____ Salle _____ Lit N° _____ F° _____

Actuellement, depuis un mois, les pulsations ont redoublé, et le malade s'est mis à tousser. L'appétit est bon, mais les digestions se font mal, avec météorisme et ballonnement. La constipation est habituelle.

Crachats d'hémoptysie.

Elle se présente avec les pommettes rouges et un peu rarefiées, sur le fond subictérique du visage. Pas d'œdème.

Deux poumons, qui râlent sibilants et ronflants.

A la base droite, légère submatité avec un peu d'obscurité de la respiration.

Le pouls est lent, assez régulier ~~avec~~ l'artère paraît avoir sous le doigt une ampliation lente et progressive, comme si elle se remplissait avec effort.

Au cœur ~~la pointe~~ le maximum du choc a lieu dans le 4e espace au niveau du mamelon; le choc s'étend à ~~lieu~~ en dedans du mamelon jusqu'à la région épigastrique, où on le percoit encore un peu. Pas de roulement très léger.

Au gâlpa, on a, à la région du mamelon, et surtout en dehors, un frottement diastolique assez prononcé.

A l'auscultation, on a un roulement diastolique très net, et plus ou moins long, le systole se faisant plus ou moins attendre comme si le ventricule se contractait avec un effort plus ou moins prolongé. En dedans du mamelon, on a un dédoublement du 2e temps. Pas de bruit pl[illegible]

Le foie n'est pas augmenté de volume.

22 Cette nuit céphalalgie et quelques frissons. Ce matin, erysipèle du nez à gauche; on trouve une ulcération dans la narine gauche.

Il y a deux erysipèles dans la salle; déjà le vendredi soir, jour de son entrée, elle a eu quelques frissons. Hier vendredi, frissons, plus pâleur et douleur dans l'angle maxillaire.

Elle a deja eu plusieurs erysipèles, une huitaine dit-[illegible]

28 j. l'erysipèle est terminé. Plus de fièvre.

HOSPICES CIVILS DE LYON

HOTEL-DIEU

Nom Meunier Salle 4e femmes Lit N° 22 F°

Prénoms Josephine

Age 39

Profession tisseuse

Né à

Demeurant à

Entré le 28 mars

Sorti le 18 Mai 84

DIAGNOSTIC ET RÉSUMÉ

Endocardite rhumatismale

Rétrécissement mitral

Hypertrophie du cœur

Pleurésie droite secondaire

Chef du service, M. | OBSERVATION CLINIQUE | Élève interne, M.

Mère morte à 60 ans d'un accident, père mort à 58 ans d'un refroidissement pour lequel il est resté longtemps malade. Dix frères ou sœurs tous en bonne santé.

Réglée à 16 ans et deux ans après attaques de rhumatisme articulaire aigu. Il y a 4 ans elle a été traitée pour une flexion de poitrine, un an après pour une bronchite, dit elle, qui aurait duré trois mois.

Il y a 2 mois nouvelles douleurs dans les articulations, la malade se plaint en ce moment d'oppression et de violents accès de toux surtout pendant la nuit, elle est soulagée après avoir craché. Les crachats sont muqueux. Elle a eu aussi des vomissements, depuis 4 jours elle n'en a pas eu. — Pommettes et lèvres colorées.

Aux poumons, la respiration est normale à gauche. Sonorité peut être un peu exagérée. A droite matité au

Nom _____ Salle _____ Lit N° _____ F° _____

dessous de l'omoplate jusqu'à la base. Le murmure vésiculaire s'entend plus au sommet et pas du tout à la base. En avant des 2 côtés sonorité normale.

Au coeur, on entend un souffle ~~pré~~systolique. La pointe du coeur bat dans le 6e espace intercostal, au dessous et en dehors du mamelon. On perçoit à la main un frémissement ~~cataclinal~~. Beaucoup d'albumine dans les urines très colorées. Le pouls est petit. Les battements sont plus forts à la radiale. Les battements du coeur sont irréguliers.

8 avril. On entend un bruit de souffle systolique. ~~+~~ puis un souffle diastolique très distinct du 1er. On ne perçoit pas de souffle ~~présystolique~~.

14 av. Très la malade est en de violentes oppressions on lui donne une pot. avec morphine et éther qui lui a donné sommeil et diminution de son oppression.

~~30 Avr~~ 5 Mai Depuis hier la malade rejette des crachats muqueux strié de sang. Elle est pâlotte et peu maigre apyrexie pas les jours précédents.

MODÈLE N° 21.

HOTEL-DIEU. — *Salle* 4 emes Femmes N° 144

Nom Marie Leggi

né à Lausilli (Italie)

demeurant à Lyon, rue Monsey (194)

profession Passementière

âge 31 ans

tempérament

constitution

entré le 16 8bre 1882

sortie le 2 Déc. Un amélioré

DIAGNOSTIC ET RÉSUME

Rétrécissement mitral
Pleurésie Gauche

HISTOIRE PATHOLOGIQUE

Père âgé de 84 ans bien portant

Mère morte à l'âge de 50 ans

Est la aînée d'une famille de 11 enfants trois seulement sont vivants actuellement

Tous ses frères et sœurs sont morts tout petits, la plus grande avait trois ans

Un frère âgé de 17 ans, bien portant

Une sœur âgée de 21 ans égal. bien portante

Un enfant bien portant

Bonne santé jusqu'à l'âge de 18 ans — A cette époque elle a eu la fièvre intermittente (Durée neuf mois, traitée par la quinine)

Une grossesse à l'âge de 19 ans — Bonne couche — 13 jours plus tard la malade se levait et pouvait reprendre son travail —

Depuis 3 ans la malade habite Lyon — Il y a un an elle a gardé le lit pendant 7 jours pour des douleurs qui lui tenaient tantôt côté droit et la jambe droite — Pendant une huitaine de jours elle fut obligée de marcher avec l'aide de bâtons —

Il y a bien 8 ans que la malade éprouve des palpitations de cœur —

Il y a 3 mois la malade a expectoré q.q. crachats sanguinolents —

DATES	HISTOIRE PATHOLOGIQUE	PRESCRIPTIONS
	Ces crachats sanguinolents, étaient rendus le matin à la suite d'une quinte de toux et cela à trois reprises — A ce moment la malade se sentait oppressée, elle éprouvait en même temps qq. frissons —	
	Le 2 juin dernier elle vient à la consultation gratuite de l'Hôtel-Dieu où on lui ordonna (la ligature la Fourler — ~~tion~~ le mélange — sirop Dicode et Tolu)	
	Depuis quinze jours la malade se sent bien plus oppressée, elle éprouve un point de côté à gauche — Les palpitations du cœur sont devenues plus vives — En même temps la malade a éprouvé qq. petits frissons — la toux est devenue un peu plus opiniâtre surtout la nuit — perte des forces, amaigrissement, sueurs nocturnes —	
	<u>Etat actuel</u> = La malade est amaigrie, elle se tient assise sur son lit elle trouve que cette position rend sa respiration plus facile —	
	Respiration 40 —	
	<u>Cœur</u> = La main appliquée sur la région précordiale sent l'impulsion du cœur sur une grande étendue. Le maximum d'impulsion de la pointe se fait sentir dans le 5ème espace en dedans de la ligne du mamelon — A la main on perçoit un frémissement très marqué, ce frémissement précède la systole —	
	A l'auscultation on perçoit un souffle pré-systolique — localisé à la région de la pointe —	
	En auscultant la base on entend le claquement des valvules sigmoïdes, ce claquement paraît assez net, par le souffle appréciable au niveau de la base —	
	A l'auscultation des vaisseaux du cou on ne perçoit rien d'anormal — La pulsation des carotides est faible —	
	Pouls très petit, ~~[illegible]~~ précipité 120 par min.	
	Thorax = Du côté de la poitrine on trouve de la matité dans le 1/3 inf. du thorax on arrive à ce niveau obscurité de la respiration — Quand la malade fait de grandes inspirations on perçoit ~~du~~ souffle avec deux temps de la respiration —	

N° 21 *bis*.

DATES	HISTOIRE PATHOLOGIQUE	PRESCRIPTIONS

Leggi Marda

N° 21 *bis*.

DATES	HISTOIRE PATHOLOGIQUE	PRESCRIPTIONS
	Pectoriloquie aphone – Egophonie – abolition des vibrations thoraciques — En avant sous la clavicule, au niveau des 1e et 2e et 3e espaces la percussion révèle un son tympanique – resp.t rude, supplémentaire à ce niveau. A l'auscultation des creux sus-claviculaires le murmure vésiculaire est diminué – ~~Du temps en temps on perçoit et je comprends pour les grandes inspirations qui soulèvent la toux~~ —	
Dans le creux sus-clavicul. g.e la respiration est obscure –		
	~~f~~ Anorexie – Sueurs nocturnes Nausée à la suite des quintes de toux — Urines très troubles, bourbeuses, s'éclaircissant par la chaleur – filtrées et traitées par la chaleur et le ac. acétique elles donnent un léger louche —	
24 8e	La malade a eu des frissons hier – Elle se plaint que la fièvre revient tous les jours à 3 heures – la rate dépasse un peu le rebord des fausses côtes – sa matité se confond avec celle de la pointe du cœur	
2 Nov.	La malade a eu hier soir un accès de dyspnée intense. Il y a que le signe inférieur, les côtés du cœur et de la plèvre	
28 Nov	La malade va bien mieux.	
2 Déc	Petite de la malade. Il persiste toujours de la matité à gauche, mais la respiration s'entend bien mieux et il n'y a pas de souffle. On n'a vu, trouvé de bris net au sommet. Mêmes symptômes du côté du cœur.	

Modèle N° 21.

HOTEL-DIEU. — *Salle* 4 ème Femmes. N° 127.

Nom Rose Millet - Boudard.

né à Thys (Isère)

demeurant à rue Centrale 35.

profession cuisinière.

âge 33.

tempérament

constitution

entrée le 21 Nbre 1882

sorti le 15 Juil. Mort malade

DIAGNOSTIC ET RÉSUMÉ

Rhumatisme cardiaque.

Lésions Retrécissement mitral

HISTOIRE PATHOLOGIQUE

Hérédité.

Père actuellement vivant et rhumatisant.
Mère morte à 32 ans après 8 jours de maladie. Elle a 4 frères en bonne santé — un a perdu un qui était 18 mois. Son père s'est remarié et a eu encore 4 enfants.

— Étant enfant elle souffrait souvent de la tête, avait des glandes et les yeux (qui n'ont jamais suppuré). Pas de mains d'yeux. Elle a été réglée à 15 ans et régulièrement depuis. Pas d'enfants. Elle s'enrhumait assez facilement.

A 14 ans elle eut la première attaque de rhumatisme articulaire après s'être endormie dans un lit humide. Cette attaque dura 3 mois.

Eg A 18 ans 2ème attaque de rhumatisme articulaire.

Il y a 7 ans nouvelle attaque.

Il y a 3 mois séjour chez Monsieur Bouvier pour une dernière attaque — elle en est sortie il y a un mois, mais elle souffre toujours.

DATES	HISTOIRE PATHOLOGIQUE	PRESCRIPTIONS
	Actuellement — les douleurs sont tantôt un peu calmées, tantôt très vives. Elles sont erratiques, siègent dans les muscles musculaires et les articulations, mettent dans les régions lombaires et les épaules, et les cuisses. Les genoux sont très douloureux et elles tient les jambes un peu fléchies sur les cuisses.	
	Appétit diminué, sucres faibles — pas d'insomnies.	
	— Elle accuse presque toujours un peu de palpitations, mais ne saurait pas oppressée. Elle n'a pas eu d'hémoptysie ni d'œdème, en dehors des ses attaques de rhumatisme.	
	Le cœur bat dans le 5ème espace, à peu près dans la ligne mamellonnaire, impulsif, fort. Pas de pressentiment notable. Bruit de souffle à caractère des rétrécissements systoliques, mais commençant dans le grand silence, à maximum en dehors du mamelon. Pas d'irrégularité dans le rhythme.	
	Rien en particulier aux poumons.	
21 Déc.	Pas d'albumine.	
97.	Souffle persistant. Douleurs diminuées.	
	Sueurs abondantes toujours beaucoup.	
13 J.	Le souffle systolique s'entend peut être moins à la base qu'à la pointe. La malade ne souffre plus des genoux.	
22 J.	La malade ne souffre plus des genoux, mais elle a des douleurs lombaires qui l'empêchent de se tenir longtemps.	
	Persistance du bruit de souffle.	
27 J.	La malade souffre de nouv. douleurs au dessous de la malléole interne à droite.	

MODÈLE N° 21.

HOTEL-DIEU. — *Salle* Ste Jeanne N° 19

Nom Guérin Thomas
né à
demeurant à
profession menuisier
âge 56 ans
tempérament
constitution
entré le 7 avril 1882
sorti le 25 Mai 1882

DIAGNOSTIC ET RÉSUMÉ

Rétrécissement mitral
Hemiplégie droite
Aphasie

HISTOIRE PATHOLOGIQUE

Le malade est incapable de répondre aux questions qui lui sont posées il bredouille presque toujours pour réponse bo-bo-bo.

Un de ses parents nous fournit les renseignements suivants :

Cas d'alcoolisme, pas de syphilis.
Pas de maladies séreuses antérieures : toutefois il fut souvent repris et souvent éprouvé des douleurs prononcées dans les membres inférieurs.
Pas de gonflement articulaire.
Il vit dans une habitation humide et se portait bien habituellement.
Il y a 48 jours, vers 4 heures du soir au moment où il travaillait il fut brusquement frappé d'une hémiplégie droite avec aphasie et perte de connaissance. La personne qui donne ces renseignements n'est pas absolument

DATES	HISTOIRE PATHOLOGIQUE	PRESCRIPTIONS
	certaine qu'il ait ou non perdu connaissance.	
	En outre il saurait eu le visage déformé, mais on ne peut savoir au juste de quel côté.	
	Pas de changements dans son état.	
	A son entrée on note les signes suivants.	
	Paralysie absolue du mouvement dans le membre inférieur droit; hyperéxtension plantaire et rotulienne marquée; pas de résistance du côté des fléchisseurs; légère résistance du triceps. Réflexe rotulien conservé.	
	Paralysie absolue et flasque du membre supérieur; cependant légère résistance du côté du triceps.	
	Sensibilité existe surtout le côté, ~~mais~~ et elle ne paraît ~~que~~ d'abord que très légèrement.	
	Du reste l'examen est rendu difficile à cause de l'état intellectuel du sujet.	
	Les piqûres au membre inférieur demeurent bien à des un mouvement réflexe du membre malade et à une contraction du côté droit.	
	Le visage présente une déviation notable de droite à gauche; lorsque le malade rit, l'angle gauche et l'aile du nez correspondante sont entraînés à gauche et en haut. Les rides du visage sont très marquées de ce côté; au contraire à droite elles sont effacées.	
	La pupille gauche paraît plus large que la droite, parce que de ce côté il existe un entraînement de la paupière du sourcil. — Roulement pré-systolique	

Modèle N° 21.

HOTEL-DIEU. — *Salle 4e femmes* N° 133

Nom Lullier

né à

demeurant à

profession sans

âge 57 ans.

tempérament

constitution

entré le 26 novembre 1881.

sorti le 2 février 1881

DIAGNOSTIC ET RÉSUMÉ

Hypertrophie cardiaque.

Rétrécissement mitral (?)

HISTOIRE PATHOLOGIQUE

Parents morts dans un âge très-avancé (70 ans)
2 frères morts jeunes de 20 à 30 ans ; de cause inconnue
(rhumatisme (?)). Mariée à 25 ans. Elle a eu
3 enfants : deux sont en bonne santé ; le 3e est
mort à 22 ans d'affection inconnue. —
Ménopause il y a 6 ans.
A l'âge de 30 ans, elle aurait éprouvé à
la suite d'un refroidissement, des douleurs qui
auraient parcouru la plupart des articulations.
Les articulations étaient gonflées et douloureuses
et empêchaient tout mouvement. L'état
extrêmement pénible. Ces douleurs auraient guéri
en 3 ou 4 semaines. — Elle aurait eu à la
fin de la même année un engorgement de foie
avec paupière d'ictère. —
Depuis ce moment, bonne santé habituelle
pas de nouvelles douleurs rhumatismales.
Il y a 6 mois, elle aurait pris froid en
lavant ; en rentrant chez elle, elle

DATES	HISTOIRE PATHOLOGIQUE	PRESCRIPTIONS
	une douleur très-vive dans la région thoracique gauche ; cette douleur s'accompagne de palpitations, et d'une dyspnée très-notable.	
	= Elle se mit au rescitabac ; quelques jours après la dyspnée disparut, mais les palpitations et la douleur persistèrent. Depuis ce moment ces signes n'ont guère changé, cependant ils ont augmenté ; si bien que la malade ne peut marcher rapidement, ou monter un escalier.	
	Depuis ces temps derniers elle était forcée de se tenir assise dans son lit, à cause de la dyspnée	
	= Jamais de crachat sanglant, jamais d'œdème des jambes, si ce n'est depuis deux jours.	
	L'appétit avait persisté jusqu'à ces jours derniers.	
	Elle toussait beaucoup depuis quinze jours ;	
	A son entrée on constate les signes suivants	
	: Dyspnée évidente et assez prononcée ;	
	La région précordiale est fortement soulevée par les battements du cœur ; la main appliquée à plat ne perçoit pas de frémissement. La pointe paraît battre dans le 6e espace intercostal un peu en dehors de la ligne mamelonnaire ; du reste le cœur se fait sentir presque vers la région épigastrique.	
	Les battements cardiaques sont très forts, très fréquents et irréguliers : A l'auscultation les bruits sont sourds aussi bien à la pointe qu'à la base, mais il ne paraît pas y avoir de bruit de souffle.	
	Le pouls coexistant est isochrone au cœur de la pointe. Le pouls est très irrégulier comme fréquence et comme force : si l'on compte les contractions du cœur d'une part et de l'autre part les pulsations de la radiale, on voit qu'il en est un certain nombre qui n'arrivent pas au poignet, un peu de pouls veineux. Pas de souffle cérébro-cervical	

Il y a un trait bleu à gauche

N° 21 *bis*.

DATES	HISTOIRE PATHOLOGIQUE	PRESCRIPTIONS

n° 133. 4e femme.

N° 21 *bis*.

DATES	HISTOIRE PATHOLOGIQUE	PRESCRIPTIONS
26 novembre =	L'auscultation des poumons n'indique rien qu'un peu d'obscurité des deux côtés, et quelques râles muqueux, aux 2 temps de la respiration.	
	Appétit diminué. = Peau de bouc.	
	Œdème des deux jambes au niveau des malléoles. = Pas d'albumine.	
28 novembre =	Mêmes symptômes.	

Modèle N° 21.

HOTEL-DIEU. — *Salle* 4e F F N° 117

Nom Marie Matron
né à Plottes (Saône et Loire)
demeurant à
profession garde malade
âge 48 ans
tempérament
constitution
entré le 28 mai 1881
sorti le 5 juin 1881 notablement améliorée

DIAGNOSTIC ET RÉSUMÉ

Rétrécissement mitral

HISTOIRE PATHOLOGIQUE

Père atteint d'une hémiplégie droite complète depuis 8 ans — Mère morte à 43 ans —
La malade a eu 5 frères ou sœurs dont morts, les uns en bas âge — un à 40 ans une fille à 26 ans
Réglée à 11 ans — Mariée — pas d'enfants — une fausse couche à 5 mois —
Jamais de strumes — Mari depuis longtemps battement de cœur survenant dans les efforts
Pas d'antécédents pathologiques caractéristiques à signaler sauf il y a 6 ans, une fluxion de poitrine —
Depuis huit ans environ, et depuis la mort de son mari, la malade a remarqué que son battement de cœur avait augmenté : en outre elle est garde malade et comme telle, elle a passé beaucoup de nuits à veiller —
Il y a 13 mois, elle a été prise d'une toux violente avec expectoration abondante — au bout de 99 temps les membres se sont mises à enfler puis peu à peu l'enflure s'est étendue, et le

DATES	HISTOIRE PATHOLOGIQUE	PRESCRIPTIONS
	Ventre lui même a été atteint. Depuis	un an elle a depuis
	fait deux séjours à l'Hôtel Dieu.	elle est sortie améliorée
	la dernière fois, il y a deux mois	— mais on constate
	quinze jours les accidents réapparurent.	
	Actuellement elle se présente avec un œdème du membre	
	inférieur droit, jusqu'à l'abdomen, la vessie	
	est augmentée de volume et paraît contenir une faible quantité	
	de liquide. Les palpitations du cœur sont assez intenses. La	
	malade se plaint de ne pouvoir rester	au lit sans être très
	oppressée — et de ne pouvoir dormir la nuit.	
	Elle tousse, mais beaucoup moins qu'autrefois.	Depuis deux mois elle expectore
	Jamais d'hémoptysie. La face	est quelque, et présente
	les quintes, la malade finit prend une coloration violacée.	
	La teinte générale de la peau est jaunâtre, les lèvres un peu cyanosées	
	Crépitante — Langue cyanosée saburrale	Constipation habituelle
	La malade urine difficilement.	
	Les veines jugulaires sont volumineuses, distendues — le bulbe	
	tressaillant surtout à droite, on constate	un reflux veineux
	manifestement systolique, beaucoup plus ample dans l'inspiration.	
	Les battements cardiaques sont irréguliers, forts et étendus	
	la pointe bat dans le 5e espace un peu en dehors du mamelon	
	Il existe un souffle systolique (veut plus exact un intervalle)	
	bruyant à maximum au niveau de la pointe mais s'entendant aussi très bien sur	
	la dernière pièce du sternum. Il s'entend peu dans	
	l'aisselle, et pas du tout à la base.	
	Pommonstonnable, à la base droite en arrière beaucoup plus	
	prononcé à gauche — A l'auscultation on entend surtout	
	le murmure vésiculaire aux bases surtout à gauche, et	
	en outre à droite des râles bronchiques fixes à le niveau	
	2e. 3e côtes. Râles crépitants secs disséminés dans le thorax	
	Pouls petit, irrégulier	

Modèle N° 21.

HOTEL-DIEU. — *Salle* des 4mes Femmes. N° 144

Nom Marie Matron
né à Flottes (Saone-et-Loire)
demeurant à La Demi-Lune
profession garde malades
âge 48 ans
tempérament ——
constitution ——
entré le 25 Juillet 1881
sorti le 20 novembre 1881

DIAGNOSTIC ET RÉSUMÉ

Rétrécissement mitral

HISTOIRE PATHOLOGIQUE

Les d'antécédents héréditaires ni morbides. Elle n'a jamais eu de rhumatismes. — Elle n'est plus réglée depuis un an.

Elle fait remonter le début de son affection à deux ans environ. Elle était alors très oppressée et toussait beaucoup et bientôt prit de l'œdème des membres inférieurs. Elle fit plusieurs séjours à l'Hôpital toujours ces mêmes symptômes. Depuis qq temps elle se plaint d'insomnie et d'agitation nocturne, de dyspepsie et de vomissements glaireux et alimentaires.

A l'examen on constate de l'œdème des jambes

A l'auscultation du cœur on entend un souffle systolique et à la pointe. Les bruits sont précipités et un peu irréguliers.

A l'auscultation des poumons la respiration s'entend aux deux bases —

DATES	HISTOIRE PATHOLOGIQUE	PRESCRIPTIONS
	Urine : Léger nuage albumineux	

MODÈLE N° 21.

HOTEL-DIEU. — *Salle* 4e F F N° 154

Nom Marie Jeanne Bugnet

né à

demeurant à

profession dévideuse

âge 24 ans

tempérament

constitution

entré le 7 avril 1851.

sorti le 13 juillet

DIAGNOSTIC ET RÉSUMÉ

Rétrécissement mitral

HISTOIRE PATHOLOGIQUE

A eu une fracture du Cordé droit à l'âge de 4 ans et en est resté une déformation légère avec impossibilité d'étendre le bras

Mère morte à 39 ans
Perdu 2 d'entre frères
Mes frères morts ~~de phthisie pulmonaire~~ d'affections cérébrales
après trois ans de maladie
Tous autres frères vivants et bien portants
Dans les antécédents on ne trouve qu'une chorée qui aurait duré de 4 ans à 17 ans
Le premier phénomène de l'affection actuelle aurait été un crachement de sang rouge en petite quantité il y a trois ans, à la suite duquel elle fut admise à l'Hôpital de la Croix-Rousse à partir de ce moment elle se plaint d'avoir des palpitations du cœur, essoufflements dans la marche, et surtout les efforts — Elle n'avait jamais eu de jambes enflées —

DATES	HISTOIRE PATHOLOGIQUE	PRESCRIPTIONS
	- Actuellement les battements de cœur ayant augmenté, elle entre à l'H.D.	
	~~Le contraste~~ L'état général présente bon appétit notable	
	Constipation alternée régulière	
	Seins petits - Mamelons	
	On constate au niveau de la bronche droite droite du mam. inférieure, une cicatrice mince adhérente à l'os, ~~paraît~~ blanc d'un aspect qui daterait de la première enfance	
	Battements du cœur précipités - La pointe bat dans le 5e espace au dessous du mamelon. Les matités précordiales paraissent augmentées - On sent un frémissement présystolique très fort, marqué, surtout à la pointe - mais qui se sent sur toute la région précordiale	
Auscult.	- Bruit présystolique très manifeste ~~avec~~ commencant immédiatement après le choc diastolique qui s'entend mal - Souf. à la base en mi cœur de	
	l'orifice pulmonaire qui se prolonge en arrière - Être paraît pas de souffle systolique	
	Rien aux poumons	
	- Le bruit présystolique s'entend bien jusque dans le dos sur toute l'étendue, surtout sur le côté gauche, plus qu'à la base du cœur	
	Tonds veineux légèr présystolique	
	Pas d'albuminurie	

Modèle N° 21.

HOTEL-DIEU. — *Salle* 1re Femmes N° 134

Nom Garin Aug.te Justine
né à Lyon
demeurant à —
profession tisseuse
âge 34 ans
tempérament
constitution
entré le 13 juillet 1880
sorti le

DIAGNOSTIC ET RÉSUMÉ

Rétrécissement mitral
Névralgie

Garin Justine = N° 134 : 4e f. = 31 juillet 1880

HISTOIRE PATHOLOGIQUE

Hérédité : père mort à 43 ans à la suite d'une maladie de 3 semaines = mère, morte à 35 ans, Petite Coucher =
= a deux sœurs : l'une atteint rhumatismale = l'autre très portante bien
= a perdu une sœur à 17 ans =

Antécédents de la malade : Pas de maladie grave antérieure
= Q. q. douleurs articulaires en devant jamais long temps : tantôt au genou, tantôt à l'épaule = Jamais de rhumatisme articulaire aigu =
= De 12 à 18 ans malade a eu une ch. f. Nalgie persistante
Ht fréq. intense
= nourriture insuffisante, au dire de la Malade ; souffrant de toute espèce, depuis 3 ans
= a eu deux accouchements ; le dernier il y a 8 ans au cours du mois dernier = a nourri ses deux enfants pendant 6 mois = actuellement menstruation régulière
= Pendant les 5 premiers mois de sa dernière grossesse malade a craché plus. fois du sang =
= Malade n'a jamais eu d'autres enfants ayant dépassé long temps
= Elle se plaint souvent de palpitations [illegible]

DATES	HISTOIRE PATHOLOGIQUE	PRESCRIPTIONS
	elle marche et veut remonter un escalier et par suite d'une dyspnée considérable — Sommeil de la nuit depuis 15 jours. Malade très violentes. Douleurs généralisées à toute la tête, mais plus intenses à la région occipitale et à droite — Actuellement elle ne présente violentes douleurs de tête et des — Cœur : bruit de souffle présystolique à la pointe très net — et se propageant très loin — Pouls : petit. régulier — Poumons : rien d'anormal —	d'ordre des membres inférieurs. des douleurs de tête — causes probables de palpitation cardiaque

Modèle N° 21.

HOTEL-DIEU. — *Salle* 4 mes Femmes N° 125

Nom Goutard Fleurine
née à Valsonne (Rhône)
demeurant à
profession : domestique
âge : 39 ans
tempérament
constitution
entrée le 20 Avril 1880
sorti le 17 juin 1880

DIAGNOSTIC ET RÉSUMÉ

Rétrécissement mitral
Epanchement à droite

4 mes Femmes N° 125 Rétrécst Mitral
Goutard Fleurine Goutard Fleurine 20 avril 1880

Pas d'antécédents héréditaires rhumatismaux. A l'âge de 13 ans, elle eut une maladie sur laquelle elle ne donne que des renseignements très incertains; elle croit n'avoir jamais eu de douleurs articulaires. La maladie actuelle a débuté au mois de décembre dernier. Les hivers précédents, elle ne toussait pas, sauf pourtant il y a 3 ans pendant 3 mois, avec hémoptysie, sans battements de cœur, mais avec un point du côté droit. A la fin de décembre dernier, elle commença à tousser et à avoir de l'oppression; elle toussa pendant tout l'hiver, plus ou moins suivant les moments; il n'y eut ~~pas de~~ ni point de côté ni crachements de sang. A la fin de mars, survint une aggravation de la toux et de l'oppression, et de plus elle commença à ressentir des battements de cœur, elle remarqua surtout une sensation continuelle de froid, depuis ce moment elle perdit peu à peu ses forces, et eut fréquemment des étourdissements, sans perte de connaissance. Il y a 15 jours survint de l'œdème des membres inférieurs, qui

DATES	HISTOIRE PATHOLOGIQUE	PRESCRIPTIONS
	persiste, puis, quelques jours après, ~~une~~ ~~a~~ de l'œdème des membres ~~inférieurs~~ supérieurs où il ne reste que peu de jours; avant-hier on lui dit que sa figure était un peu enflée. Actuellement elle se trouve dans une période d'amélioration depuis 8 jours; elle ne tousse ~~de~~ presque pas, crache très-peu, elle est moins oppressée, quoique la dyspnée soit encore très-notable; elle n'a pas de point de côté; souvent elle a des palpitations, mais elle ne les ressent pas aujourd'hui. ~~La peau est pâle~~ Pas d'appétit; constipation; urines en moindre grande quantité qu'autrefois. La peau est pâle, les lèvres décolorées, pas de gonflement des veines du cou; pas de pouls veineux. ~~Le pou~~ Les membres inférieurs sont le siège d'un œdème encore très-marqué, on n'en trouve ni aux membres supérieurs, ni à la face. Le pouls est irrégulier, très-petit. ~~La pointe du cœur bat~~ L'impulsion du cœur est énergique, on la sent jusque dans le 6me espace en dehors du mamelon, le maximum est dans le 5me et sur la ligne mamelonnaire. Les bruits du cœur sont entendus partout avec assez d'éclat; il existe des irrégularités, quant à l'intensité et au rhythme; ~~on constate~~ il n'y a pas de bruit anormal, mais on constate un ~~a~~ durée anormale du grand silence qui donne au rhythme un peu du caractère particulier au rétrécissement mitral. Il y a du côté droit une matité très-étendue, pendant la respiration ordinaire on n'entend rien sur les parties mates; les respirations fortes, surtout pendant la toux, font naître un léger souffle tubaire.	
21 avril	pas d'albumine dans les urines.	
23 avril	Elle est moins oppressée. Du côté droit de la poitrine on n'entend plus de souffle	
26 Avril	La respiration s'entend mieux du côté droit de la poitrine.	
18 ju-	Départ de la malade qui est très-améliorée: La respiration s'entend dans tout le côté droit quoique toujours un peu obscure à la base.	

Modèle N° 21.

HOTEL-DIEU. — *Salle* 1re femmes N° 128

Nom Prevot Catherine
né à Brotteaux (Côte d'or)
demeurant à Lyon
profession fraiseuse
âge 16 1/2
tempérament
constitution
entré le 14 Mai 1880
sorti le 17 juin 1880

DIAGNOSTIC ET RÉSUMÉ

Rétrécissement initral
Bronchite

HISTOIRE PATHOLOGIQUE

Du côté de l'hérédité : père mort à 8 ans, de la variole ; mère vivante et en bonne santé.
= a 2 sœurs se portant bien = a perdu 5 frères en bonne santé, tous en bon âge.
= Antécédents de la malade : a eu étant plus jeune des glandes autour du cou ; cicatrice actuelle sur la cicatrice, résultant d'une adénite suppurée.
= Il y a un an que cette malade avait un rhumatisme généralisé à toutes les articulations, pour lequel elle fut traitée pendant 2 mois, salle St Roch.
= Actuellement elle entre à l'hôpital pour une toux dont elle fait remonter le début à 3 mois et aussi pour une dyspnée très prononcée, se manifestant quand elle monte un escalier et d'autant, dit-elle, de plusieurs étages.
= La toux se manifesterait surtout le matin au réveil et serait à ce moment suivie d'une expectoration muqueuse qui existe depuis qq. temps, la malade dit avoir de la fièvre tous les soirs et transpirer beaucoup la nuit.

DATES	HISTOIRE PATHOLOGIQUE	PRESCRIPTIONS
	L'appétit est bien conservé = La fonction digestive bonne	
	Percussion : rien de particulier	
	Auscultation : En avant et sous la clavicule gauche respiration prolongée et soufflante = rien d'anormal ailleurs =	
	En arrière :	
	Cœur : La palpation au niveau de la région précordiale laisse percevoir à la pointe un léger frémissement = L'auscultation révèle un bruit de souffle systolique à la pointe avec le 1er cinquième et un dédoublement du second bruit à la base = Les battements sont réguliers =	
	Le pouls =	
	La malade n'a jamais eu d'œdème =	
	Malade n'est pas amaigrie du tout =	pommade au citron de
	Fruits citron frais mangés avec transformation immédiate en acide lactique après la digestion =	
	Le corps thyroïde est un peu volumineux	
	Opération pour anévrisme =	

Modèle N° 21.

HOTEL-DIEU. — *Salle* St Jeanne *N°* 126

Nom Cecillon Marguerite
né à Firmandy (Isère)
demeurant à Lyon
profession ouvrière en soie
âge 26 ans
tempérament
constitution
entré le 2 Mai 1880
sorti le

DIAGNOSTIC ET RÉSUMÉ

Rhumatisme subaigu
Rétrécissement Mitral

HISTOIRE PATHOLOGIQUE

Du coté de l'hérédité : père mort à 58 ans, mère vivante
Un aïeul dans le doute — Mère encore vivante et en bonne santé, n'ayant jamais eu de douleurs —
Un frère et une sœur en parfaite santé —
Antécédents de la malade : Pas de lésion antérieure, rien du moins bien évident q. q. douleurs articulaires peu intenses, ayant duré seulement 8 jours et ne l'ayant pas empêché de continuer ses occupations —
Commencement : Il y a 14 ans —
Suppression de la menstruation depuis 2 ans —
Il y a aujourd'hui 8 jours, cette malade commençant à ressentir q. q. malaises, perdait un peu l'appétit — Cet état dura 2 jours — Le 3e jour elle ressentait des douleurs dans toutes les articulations des membres inférieurs — Ces douleurs ne tardèrent pas à quitter les membres inf. pour gagner les membres sup. les poignets d'abord puis les épaules ; en ce moment actuellement que le genou gauche est encore légèrement tuméfié — on peut percevoir la chorée latente —
Mais en l'absence de ces articulations [illegible]

DATES	HISTOIRE PATHOLOGIQUE	PRESCRIPTIONS
	Le seul qui fasse souffrir le malade : on note à leur niveau ni tuméfaction ni rougeur	
	= Cœur : q. q. irrégularités ~~dans~~ bien marqué surtout hémiplégique. Mais en résumé rien à la base	= Bruit de souffle au gros cœur hémiplégique, en dedans du mamelon
	Poitrine	
	= Tremblement très net au niveau de la pointe du cœur ; plusieurs q. q. irrégularités	
	Poumons : rien	
	Fonctions digestives = appétit très diminué depuis le début de la	
	Etat général meilleur	
		Pot. tolérée et toujours bien

Modèle N° 21.

HOTEL-DIEU. — *Salle* des 4 Fenêtres N° 134

Nom Marie Patay
né à St Just la Pendue (Loire)
demeurant à id
profession ménagère
âge 42 ans
tempérament
constitution
entré le 31 octobre 1879
sorti le 22 novembre 1879. amélorée

DIAGNOSTIC ET RÉSUMÉ

Tumeur interne — Métrorrhagie
Rétrécissement mitral.

HISTOIRE PATHOLOGIQUE

Pas d'antécédents pathologiques personnels.
La mère est morte très âgée en état d'anasarque. Le mari est décédé de la pierre.
Treize accouchements heureux et simples dont le dernier suivi de guérison complète. 6 enfants sont encore importants, les autres sont morts plus ou moins jeunes d'affections diverses.
La maladie actuelle remonte au dire de la malade à son dernier accouchement survenu il y a 14 mois. Cet accouchement fut aussi simple que les précédents, complètement rapide et les suites furent d'abord très régulières. Mais depuis cette époque, les règles n'ont plus reparu comme habituel, et la malade a présenté des pertes sanguines à temps continus, tantôt simplement tantôt pertes de caillots sanguins. En même temps la malade ressentait

DATES	HISTOIRE PATHOLOGIQUE	PRESCRIPTIONS
	pas d'autre phénomène morbide. Pas de troubles digestifs, appétit en partie conservé, jamais de vomissements, selles normales. Ni palpitations, ni toux, ni dyspnée — Jamais d'œdème, de traces de bruit ou de douleurs quelconques. — La malade n'éprouvait même pas de douleurs abdominales, mais une certaine faiblesse de la tendance à la marche, qui lui permettaient cependant de vaquer à ses occupations.	
	Pas d'amaigrissement notable. Teint pâle, anémique, que la malade dit persister depuis déjà assez longtemps.	
	Depuis une quinzaine de jours la malade a dû garder le lit, depuis 4 jours la fièvre est moins abondante.	
3 nov.	La malade n'a jamais eu de Rhumatisme ni de douleurs	

Modèle N° 21. Cœur

HOTEL-DIEU. — *Salle* 4 m. f. N° 144

Nom Antoinette Balmont
né à Farve
demeurant à
profession tisseuse
âge 38 ans
tempérament
constitution
entrée le 29 mai
sorti le 9 juin 78.

DIAGNOSTIC ET RÉSUMÉ

Rétrécissement mitral

HISTOIRE PATHOLOGIQUE

Cette femme a éprouvé des douleurs rhumatismales depuis l'âge de 8 ans; elle n'a jamais eu d'attaque aiguë bien franche, ou généralisée; mais, de temps à autre, elle était obligée de prendre le lit pour une douleur survenant avec gonflement dans une ou deux articulations. Elle éprouve depuis longtemps des palpitations; toutefois elle n'en était pas trop gênée; mais depuis 4 ans, les accidents se sont aggravés, et la dyspnée est venue s'ajouter aux phénomènes antérieurs. — Cet hiver, elle a contracté la grippe: elle a toussé beaucoup; l'oppression a été très-forte; il est survenu de l'œdème des membres inférieurs. On lui a appliqué sur la région précordiale une tranchée de pâte de Vienne.

Aujourd'hui, elle se présente à nous dans l'état suivant: Dyspnée modérée, qui s'exaspère par la station horizontale; palpitations assez vives; œdème presque insignifiant des membres inférieurs. — A la base droite, matité notable occupant le tiers inférieur: on

DATES	HISTOIRE PATHOLOGIQUE	PRESCRIPTIONS
	entend la respiration partout ; mais, au niveau de la matité, l'inspiration est masquée par des râles muqueux fins et nombreux. — A gauche, pas de matité ; quelques râles muqueux, mobiles, moins nombreux, et occupant de préférence la base. — Légère hémoptysie il y a 8 jours	
	Cœur. Impulsion très-forte ; la pointe bat dans le 5e espace, au niveau de la ligne mamelonnaire ; mais on en perçoit bien mieux le battement dans le creux épigastrique, à gauche de l'appendice xiphoïde. Les contractions sont assez rapides, et très-irrégulières ; le pouls radial et carotidien ne coïncide pas toujours avec toutes les pulsations cardiaques, il y a de fausses intermittences, en outre le pouls est petit, concentré. — A la pointe, on entend un bruit de frottement très-marqué ; outre cela, le premier bruit du cœur est accompagné d'un bruit de souffle (roulement) qui ~~semble~~ commence un peu avant lui (présystolique). —	
	Urines : pas d'albumine. Densité 1024	

HOTEL-DIEU. — Salle Charles N° 96

Nom Cl. Desnoué
né à Contel (L. et Cher)
demeurant à Lyon
profession commissionnaire
âge 48
tempérament
constitution
entré le 5 Aout 75
sorti le 2 Sept 75

DIAGNOSTIC ET RÉSUMÉ

F. Intermittente
et
Bruit de souffle mitrystolique à la pointe

HISTOIRE PATHOLOGIQUE

F. Intermittente contractée il y a 25 ans guérie au bout de 18 mois
Pleurésie à peu près à la même époque. —
Jamais de rhumatisme —
Il y a 6 semaines à la suite d'un refroidissement le malade repris des accès de fièvre — qui revinrent tous les 3 jours d'abord puis tous les 4 jours —
actuellement la fièvre a revêtu le type quarte — elle dure 2 à 3 heures. le malade se plaint en outre de troubles dyspeptiques — pesanteurs à l'épigastre — éructations —

DATES	HISTOIRE PATHOLOGIQUE	PRESCRIPTIONS
	faiblesse notable dans les jambes.	
	~~a~~ l'auscultation on entend	
	q.q. frottements pleurétiques à	
	gauche du côté où a existé la	
	pleurésie —	
	a l'auscultation cardiaque	
	on entend un bruit de souffle	Lit. amer
	systolique à la pointe se propageant	
	vers l'aisselle —	
	Le pouls est petit, mou.	Sulf. de quinine
	Jamais d'œdème des jambes.	V. de Quinine —
19 Juin	Le bruit de souffle a disparu —	
	Le 1er temps n'est pas très net	
	mais il n'est pas soufflant.	Le de Vals.
	Les Battements sont irréguliers	Sulf. de quinine 0,805
	et le pouls reflète cette irrégularité	
	La rate est hypertrophiée.	
27. —	Le malade se plaint d'douleurs	Liq. de Boudin
	de tête — Il n'a plus d'accès de	10 gr —
	fièvre réguliers.	
30 —	On entend dans le 5e et le 6e espace avec	
	maximum dans le 5e, à l'endroit où bat la	
	pointe sur la ligne mamelonnaire un	
	bruit de souffle un peu rude, court et	
	presystolique — La main appliquée sur	
	la région précordiale perçoit un frémissement	
	au point correspondant au bruit anor-	
	mal — Dans le sens transversal le	
	bruit n'est entendu que dans un	
	espace de trois travers de doigt —	
31	urine 1008 — ~~Pas d'albumine~~	
	Précipité blanchâtre peu abondant par	
	l'acide nitrique	

Lyon, Impr. A. Bonnaviat, rue Ste-Catherine, 13.

HOTEL-DIEU. — *Salle* St Charles *N°* 13

Nom Claude Georges
né à Chalamont (Ain)
demeurant à id
profession ex-militaire
âge 23 ans.
tempérament
constitution
entré le 27 juin 74
sorti le 27 août 74

DIAGNOSTIC ET RÉSUMÉ

Cardiopathie polyendocrine.
Rétrécissement insuffisance mitrale

HISTOIRE PATHOLOGIQUE

Pas d'antécédents pathologiques héréditaires ou personnels.
Jamais de rhumatisme. Pas d'alcoolisme. Pas de syphilis.
A toujours bien toute sa vie sans avoir eu les fièvres.
Souffrant congénitale du thorax au niveau de la 4e côte.
Début de l'affection sans cause appréciable, par de la dyspnée et des palpitations, une hémoptysie il y a un an.
Il a maigri, a perdu ses forces, a pris une teinte jaune paille, il n'a eu de l'œdème que pendant 15 jours au pied gauche pendant l'hiver dernier.
Il servait au 4e cuirassiers, on est obligé de le renvoyer il y a 2 mois et ½.
Depuis 3 semaines il a contracté la fièvre intermittente tierce, il a eu un accès hier. Rate volumineuse.
Les battements du cœur sont forts, réguliers, précipités.
Ib. Matité précordiale augmentée en intensité et en étendue. Elle est très marquée de la 4e à la 6e côte gauche et du milieu du sternum à 2 travers de doigt du mamelon gauche.
Bruit de souffle pleio-systolique maximum vers le 4e espace intercostal gauche, se propageant à la base et à la pointe.
Bruit de souffle systolique, se propageant à la base en entraînant les deux bruits très distincts. Les bruits du cœur ne se propagent pas dans les vaisseaux.

DATES	HISTOIRE PATHOLOGIQUE	PRESCRIPTIONS
	~~De l'appendice xyphoïde~~ Ils ont leur maximum au niveau de l'appendice xyphoïde et ils se propagent surtout vers la pointe ~~en se rapprochant de la pointe et de l'aisselle en~~ et un peu vers la base ~~droite de la pt~~ ils vont diminuant jusque dans l'aisselle où ils ~~sont~~ très faibles —	
	La pointe du cœur a son maximum ~~est~~ dans le 5e espace inter. à gauche du mamelon. Mais toute la région précordiale est soulevée — La main appliquée sur la région précordiale sent un frémissement presystolique — Synchroniame des battements du cœur et de la carotide	
	Les bruits vasculaires — Les bruits de souffle sont très forts au point où ils ont leur	
2	maximum et diminuent rapidement à partir de ce point. Ainsi ~~sur~~ le bord droit du sternum on ne les entend	
	aucune alors qu'ils sont très forts sur le bord gauche — Urine de coloration normale donnant un précipité léger d'albumine par l'acide picrique et non par la chaleur et les acides azotique et acétique —	
	Rien dans les poumons — Foie ~~et rate~~ de volume normal — Rate un peu volumineuse —	
8 juillet	Plus d'accès intermittents —	
7 jui	Œdème des pieds quand il marche —	

HOTEL-DIEU. — Salle 5e Bruno — N° 103

Nom Antoine Ratou
né à Chatonay (Isère)
demeurant à Villeurbanne
profession Bourrelier
âge 22 ans
tempérament
constitution
entré le 8 déc 1873
sorti le 1 février 1874

DIAGNOSTIC ET RÉSUME
Endocardite chronique
Rétrécissement mitral
hypertrophie du cœur autant de oreillette

HISTOIRE PATHOLOGIQUE

du mois de janvier 1873 le malade entre à l'hopital il tousse il crache du sang il a un point de côté à gauche — c'est à partir de cette époque qu'il a commencé

Sa d'antécédents pathologiques il part une dysenterie contractée il y a 4 ans en Afrique
Jamais de Rhumatisme — Hly Chant militaire
Il y a 6 mois le malade est obligé de s'aliter
il a des battements de cœur peu de réaction
Dyspnéal il crache le sang pendant deux jours
Il sort à l'hopital 4 mois et demi
puis on le réforme
Jamais d'œdème des membres inférieurs
Céphalalgie fréquentes
Douleurs de la tête fréquentes
Les hémoptysies se reproduisent fréquemment

Lyon, Imp. A. Bonnevial, rue Ste-Catherine, 13.

DATES	HISTOIRE PATHOLOGIQUE	PRESCRIPTIONS
	a l'inspection poitrine rien marqué des deux côtés pas de déformation de la poitrine de la 3e à la 6e côte mamelon droit on voit l'impulsion portée du sternum jusqu'en dehors du mamelon l'aire cardiaque d'une assez grande étendue le maximum de l'impulsion bat parfaitement dans le 5e espace en dehors du mamelon — pas d'autres centres de battement à la région precordiale on perçoit aussi un frémissement intense d'une partie située entre la pointe et le sternum — le frémissement est presystolique il correspond au battement veineux a l'auscultation existe à la région precordiale un souffle presystolique et les deux battements sont parfaitement nets — le bruit de souffle a son maximum d'intensité au niveau de la pointe du cœur il est perçu très fortement il s'étend en haut jusque à la partie supérieure du sternum — on l'entend aussi tout le long du sternum à droite — également dans l'aisselle non perçu en arrière Pas de bruits de souffle sur les vaisseaux du cou Rien dans le poumon Pouls petit et régulier 1 février 1874 rien d'une le matin tout	

HOTEL-DIEU. — Salle St Charles N° 108

Nom Michel Passinge
né à Jaux (Rhône)
demeurant à
profession domestique
âge 19 ans
tempérament
constitution
entré le 11 Mars 1872
~~sorti~~ mort le 25 Mars 1872. — Lentement. —

Père rhumatisant.

DIAGNOSTIC ET RÉSUMÉ

HISTOIRE PATHOLOGIQUE

Deuxième attaque de rhumatisme il y a 4 ans. Durée 6 mois environ — Douleurs localisées dans les membres supérieurs et les reins — Le malade dit avoir commencé à éprouver des palpitations dès le premier accès, mais seulement dans l'action de marcher vite, courir etc — Toutefois ces phénomènes sont devenus bien accentués qu'il y a 3 ans à la suite d'une chute que le malade fit en courant

X Se augmentant progressivement jusqu'à lui rendre tout travail depuis lors — Il y a 3 mois épistaxis, plusieurs jours pendant 15 jours

— Ce malade a eu un rhumatisme articulaire aigu, il y a 10 ans. — Ce rhumatisme occupait toutes les articulations des membres, disparut dans les membres inférieurs pendant près de 8 mois — séjour antérieur de 10 mois XX
— Il y a 3 ans environ, ~~sans cause appréciable~~, ce malade eut subitement des palpitations, de ce mal sensation de poids au niveau de la région précordiale et de la dyspnée. — Ces symptômes ont persisté jusqu'à ce jour X — Jamais d'œdème, d'hémoptysie, ni d'œdème des membres inférieurs. — Depuis une année surtout, le travail est impossible ~~et on remarque tout d'abord un soulèvement général de toute la paroi antérieure du thorax et du cœur~~ — en appliquant la main on sent un frémissement cataire ; synchrone avec le souffle cardiaque et d'autant plus intense qu'on se rapproche de la base du cœur. — A partir du 1er côté droit chaque côté, la poitrine est fortement bombée. — Ce frémissement est perceptible dans les collatérales, le frémissement qui soulève fortement et soulève les téguments. — Le point du cœur battant dans le 6e espace en dehors de la ligne du mamelon
— A la P. la matité du cœur est triplée de volume

DATES	HISTOIRE PATHOLOGIQUE	PRESCRIPTIONS
	à l'Auscultation, double bruit à la base — le 1er systolique rude, fort, se propageant dans les carotides — le 2e diastolique, sec plus doux — s'entend mieux si on cherche qu'on se rapproche de l'appendice xyphoïde	
	Actuellement le malade n'éprouve aucune douleur même douloureuse à l'état d'repos; il ne sent qu'un battement un peu plus énergique qu'à l'état normal au niveau de la région précordiale: Mais aussitôt qu'il fait trois pas de mouvement la dyspnée se fait sentir très fortement et les palpitations deviennent très intenses. La position horizontale ne le gêne en rien — Pas de toux.	
	à l'examen du thorax on trouve une saillie considérable au niveau de la région précordiale qui est le siège de mouvements brusques communiqués par les battements du cœur. A chaque systole il y a un mouvement de bascule produit par la dépression de la partie située au dessous du mamelon, tandis que la partie supérieure est soulevée par les battements carotidiens — On perçoit en même temps un mouvement vibratoire dans les 5e et 6e espaces intercostaux jusques sur la ligne mamelonnaire, ~~qui paraissent commencer par une dépression~~ dont la détermination — anatomique est difficile	
	La pointe du cœur bat dans le 7e espace intercostal à 3 travers de doigt en dehors de la ligne mamelonnaire.	
	Les carotides sont le siège de battements très visibles. Il plaçant une main sur la pointe du cœur et l'autre sur les carotides, on sent que les pulsations ne sont pas synchrones; et que le battement de la carotide est très sensiblement en retard sur celui du cœur.	
	La main placée sur la région précordiale perçoit une impulsion très forte, surtout au niveau des 5e, 6e, 7e espaces intercostaux. On perçoit aussi un frémissement au niveau de la 1re pièce du sternum, au dessus de la fourchette sternale et sur le trajet des carotides	
	Le doigt placé à la base du cœur, au dessus de la fourchette sternale, est fortement soulevé.	

Insuffisance mitrale

Modèle N° 21.

HOTEL-DIEU. — Salle 4ème Femmes N° 144

Nom Chabas 7me Marie (J. Alary)

né à Lyon

demeurant à Lyon - rue Robert 50 (Brotteaux)

profession Tisseuse

âge 32 ans

tempérament

constitution

entré le 9 Juin 1882.

sorti le Morte le 3 Juillet à 2 heures de l'après midi

DIAGNOSTIC ET RÉSUMÉ

Hémiplégie Droite —
Insuffisance mitrale —

HISTOIRE PATHOLOGIQUE

Un peu au dessus de la partie interne de la clavicule droite on retrouve une cicatrice, trace d'un abcès que la malade aurait eu étant tout enfant —

Cette malade a enduré la misère tout l'hiver. N'a pas reçu ses règles depuis 8 mois.

La malade a, tous les jours couché un peu. Elle tient ça de sa mère

Dès le début de l'affection elle parlait bien, elle était un petit bêbête — pas de difficulté de la parole —

Le Mercredi elle avait le trouble de la parole — Le Vendredi déviation de la face — Le Dimanche quand on l'a amenée dans le fiacre pour venir à l'hopital, elle ne parlait pas —

Réglée à 18 ans. Mariée à 22 ans —
Une grossesse — Bonne couche — Enfant vivant Bien portant — âgé de 9 ans — N'a jamais présenté aucune éruption sur le corps —
La malade nie également tout antécédent syphilitique —
Pas de Menstruation depuis le mois de Novembre dernier —

Renseignements recueillis auprès d'une amie = L'affection a débuté au mois de Décembre dernier par des douleurs dans la jambe gauche et le bras du même côté, elle ne pouvait pas s'en servir pour s'habiller — Les symptômes du côté de la jambe se sont dissipés au bout trois mois 1/2 seul le bras est resté faible — Le 18 février elle entra au service des femmes, à ce moment elle avait de la paresie du membre sup. gauche et un dérangement cérébral, quand on lui parlait elle répétait plusieurs fois la même chose — Est restée aux femmes jusqu'au 27 Mai elle était au n° 57 — Lorsqu'elle est sortie du service elle avait encore un peu faiblesse du bras gauche, ~~mais~~ elle pouvait s'en servir encore.

Est retournée à l'atelier en 3 fois de suite, mais elle a été obligée de cesser, tout en ne pouvant pas se servir de sa main —

Le 31 Mai dernier, elle prend un attaque sur son métier, elle fut connaissance, ~~elle est rentrée chez elle~~ elle est revenue toute seule à son domicile. C'est à ce moment que commencent les troubles de la parole ~~et de l'hémiplégie droite~~ ~~dans les premières heures~~ ~~[illegible]~~ ne serait venue que le Vendredi. C'est à dire 2 jours plus tard

Le Jeudi dans l'après dîner, la malade prend une crise. Durée de 20 minutes — perte de connaissance écume à la bouche — C'est à la suite de cette crise qu'on l'amène à l'hopital —

DATES	HISTOIRE PATHOLOGIQUE	PRESCRIPTIONS
	Signes constatés à l'entrée — —	
a l'état de repos il n'y a pour ainsi dire pas de déviation	quand elle fait des mouvements La face est manifestement déviée à gauche — Quoique ça la langue n'est que faiblement déviée à droite quand on invite la malade à tirer la langue — L'intelligence paraît intacte et la malade répond bien aux questions qu'on lui pose, cependant la parole est embarrassée, la malade cherche ses paroles — Elle désigne rapidement les objets qu'on lui présente : Une cuille, une fourchette — un bol — Cependant pour dire écuelle elle dit une écula — Oui Monsieur —
elle parle avec le côté gauche de la commissure — Elle ne prononce pas toujours très correctement, mais enfin le mot vient toujours —		
	Quand on lui fait tirer la langue et qu'on l'invite à la porter dans tous les sens, elle exécute rapidement et facilement tous les mouvements. De plus la langue est relativement peu déviée à droite par rapport à la paralysie de la face qu'on remarque du même côté — Les papilles alimentaires se voient sur la partie droite de la langue — L'œil droit est peut être un peu plus ouvert ~~plus grand que le~~
que le gauche	Hémiplégie droite — La paralysie est a peu près totale tant pour le membre sup. que pour le inférieur — Cependant elle peut encore exécuter quelques petits mouvements des doigts — elle peut aussi mettre sa jambe en flexion sur la cuisse, mais ce mouvement une fois opéré elle ne peut plus reporter le membre dans l'extension. Le pied et la malléole du côté droit présentent un léger œdème — Pas de contracture notable tant pour le bras que pour la jambe —
	La sensibilité est profondément troublée. Au membre supérieur la profondeur de la tête de l'épingle n'est pas perçue — Quand on pique la pulpe des doigts ou d'autres parties du bras, la plupart des piqûres ne sont pas perçues, cependant quelques unes déterminent une douleur très manifeste —
	Quand on chatouille la plante du pied, la malade réagit en retirant son pied et en mettant le membre inf. en demi-flexion — La profondeur de l'épingle n'est pas perçue — Les piqûres ne le sont pas plus

(Suite) (Chabas Marie)

No 21 bis.

DATES	HISTOIRE PATHOLOGIQUE	PRESCRIPTIONS
	Cependant les piqûres les plus énergiques déterminent parfois un reflexe qui se traduit par un retrait du membre —	
	Pas de tiraillement plantaire ni rotulien —	
	Pas de paralysie des sphincters —	
	X Au coeur = La pointe bat dans le 5e espace sous le mamelon — à l'auscultation on percoit un souffle rude systolique, se propageant dans l'aisselle —	
	~~Rien au poumons~~ —	Le appétit est bon
	Organes des sens = La pupille droite est plus dilatée que la gauche — L'oeil droit est plus ouvert — La vue est intacte — rien du côté de l'ouïe —	
9 Juin	Le matin la malade se sent bien — elle est plus éveillée que les jours passés — La parole semble plus facile — La malade se sent plus forte —	
16 Juin	On examine attentivement la malade au point de vue de la tuberculose pulmonaire — on trouve de la diminution de la sonorité au sommet droit — diminution du murmure vésiculaire, respiration un peu bronchique, avec retentissement exagéré de la voix — pas de râles — La malade ne tousse pas, elle ne sait même pas bien tousser quand on lui dit de le faire	
3 Juillet	Depuis bien la malade se trouve oppressée — râles trachéaux — En arrière du côté gauche, râles muqueux à la base — à droite — obscurité de la respiration, malité tout à fait à la partie moyenne — les parties latérales la respiration s'entend bien — sous les clavicules la respiration s'entend bien, un peu bruyante — Râles trachéaux —	
	La pointe du coeur bat dans le 5e espace un peu en dehors de la ligne du mamelon — à la palpation on a la sensation d'un pincement mais c'est l'incursion de la pointe qui donne cette sensation — on percoit toujours un souffle systolique avec maximum à la pointe, mais s'entendant sur toute la région precordiale et même en arrière des deux côtés	

DATES	HISTOIRE PATHOLOGIQUE	PRESCRIPTIONS
	quoique plus marqué à Gauche — Il est à remarquer que le Bruit de souffle ne masque pas le ~~bruit~~ Bruit systolique qui est très nettement perçu avant le souffle. Celui-ci est un souffle doux.	
	Rien de particulier dans les vaisseaux du cou — pas d'impulsion anormale sur le thorax — Rien ne percoit pas le pouls radial droit on percoit les battements de l'humérale droite aussi bien que celle gauche — pouls 104 — Resp. 40 — expiration prolongée — Un peu d'œdème du membre inf. droit — Il y a un peu de bouffissure de la main droite — elle paraît plus pleine que la gauche —	
	Temp. 39°.6 —	
	Pour les membres du côté D. mouvements très restreints — Mouvements de flexion et d'extension du membre inf. — La malade ne peut pas se tenir debout —	
	Pour le membre sup. elle lève un peu le bras, fléchit l'avant bras sur le bras — Les mouvements de la main sont très restreints —	
	Resistance très peu marquée aux mouvements communiqués pour le membre sup. seulement un	
Temp 39°.6	peu dans l'extension seulement en répétant le mouvement on n'éprouve souvent rien —	
	Pour le membre inf. un peu de resistance dans le triceps crural, et le même en répétant le mouvement parfois on n'éprouve rien — Aucune resistance dans les membres du côté Gauche —	
	La sensibilité est peu altérée — Le léger contact de la tête d'épingle n'est pas perçu à la main —	
	Reflexe plantaire un peu moins marqué à D qu'à G — Reflexe rotulien exagéré à D. Trépidation plantaire et rotulienne —	
	La malade trouve qu'elle parle mieux — elle parle plus vite, elle a toujours une difficulté ayant les mêmes caractères que ceux indiqués précédemment —	
	La face D. semble peu mobile quand elle parle — elle parle avec la commissure Gauche —	
	(La malade a toujours un peu bleuté en parlant) La langue est tirée à la partie médian — Quand elle parle il semble qu'elle ne peut pas faire des mouvements de la commissure D. cependant elle grimace des deux côtés —	

(Suite) (Chabas Marie)

N° 21 bis.

DATES	HISTOIRE PATHOLOGIQUE	PRESCRIPTIONS
	Les yeux sont bien fermés — pas de Déviation pas de troubles intellectuels — La face est pâle quoique la malade soit très oppressée — Elle tousse mais ne crache pas — On entend les râles à distance — Chaque expiration constitue un effort qui ~~[illegible]~~ immobilise le diaphragme ~~refoule~~ soulève l'abdomen et celui ci est le siège de petites oscillations qui paraissent synchrones au pouls — Tandis que pendant l'inspiration il y a une dépression de la région abdominale — Affaissement général très grand — pas de frissons — pas de point de côté — pouls 104 — On ne sent pas la radiale — Temp. 39°.6 — Ce matin vomissement bilieux — pas d'évacuations involontaires — La malade meurt à 2 heures de l'après midi — Accès de suffocation qui a duré près d'une heure — La malade a conservé sa connaissance jusqu'au dernier moment — Ne pouvant plus parler elle faisait encore des signes pour se faire comprendre —	
Autopsie faite le 5 Juillet à 9 h. du matin =		

Ouverture du thorax — Epanchement pleural des deux côtés — accusé surtout du côté droit — Hydro-péricarde (environ 500 grammes de liquide) pas d'œdème des membres — un peu de liquide dans le péritoine ou tout au moins pas d'œdème bien appréciable —

Ouverture de la boîte crânienne = Un peu de liquide dans les méninges — Q. G. caillots récents dans les sinus — En enlevant le cerveau, il s'écoule une plus grande quantité de liquide qu'à l'état normal —

L'artère basilaire est la continuation de la vertébrale côté droit, il n'y a qu'un vestige de la vertébrale gauche.

Entre la bifurcation du tronc basilaire et l'origine de la vertébrale postérieure, il existe un espace d'un demi centimètre dans lequel le vaisseau fournit la cérébelleuse supérieure —

Du côté droit ce petit espace est filiforme et a une teinte jaunâtre, toutefois il n'y a pas imperméabilité complète du vaisseau —

Du côté gauche cette portion du vaisseau est tuméfiée et en incisant on trouve à l'origine même de la cérébelleuse 2 petits caillots

DATES	HISTOIRE PATHOLOGIQUE	PRESCRIPTIONS
	De la grosseur d'un grain de millet qui sont libres dans la cav du vaisseau, et présentent un prolongement filiforme qui s'eng dans la cérébelleuse - Le caillot qui fait saillie dans le vaisseau est blanc fibrineux, celui qui s'engag dans la cérébelleuse est noirâtre et cesse au bout d'un centimètre.	
	Hémisphère Droit = En enlevant les méninges on entraîn un légère couche de la substance gris au niveau des lobes sphénoïdal et occipital - Rien de particulier à signale sur les coupes -	
	Hémisphère Gauche = La sylvienne ne présentai de particulier - La frontale ant. est égal! libre, mais la artère fronto-pariétale présente dès son origine une oblitération complète et le vaisseau est tuméfié, sur une étendue de 2 centim. avant sa bifurcation, puis l'artère frontale présente une nouvelle oblitération avec tuméfaction sur une étendue d'un centim. - Sur les points tuméfiés l'artère présente une coloration violacée, avec une résistance à l'origine de la fronto-pariétale, et une diminution de consistance vers la partie terminale des points tuméfiés, en incisant le vaisseau on voit à son origine que l'oblitération est complète et que le caillot fibrineux dur, a un niveau sur une étendue de deux millimètres - Puis le caillot devient granuleux, recouvert d'un caillot noirâtre et ensuite diffluent, puriforme - L'origine de la frontale n'est pas complètement oblitérée comme on aurait pu le croire au premier abord, mais la lumière du vaisseau est notablement diminuée - Teinte noire bleuâtre de la pie qui est adhérente à la substance cérébrale du lobule de l'insula avec imbibition également brunâtre de la substance cérébrale avoisinante, puis l'artère redevient immédiatement perméable à un centim. de son origine, de même la pariétale est tout-à-fait perméable -
	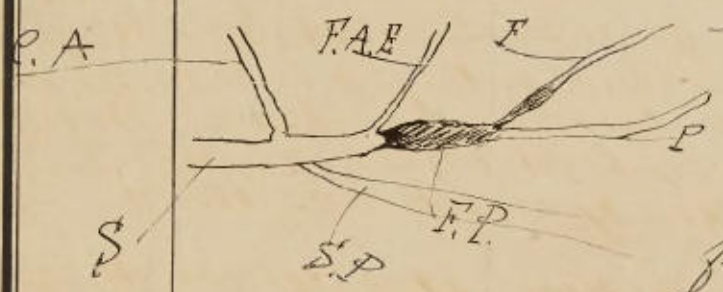 En enlevant les méninges on enlève une légère couche de subst. cérébrale au niveau de la circonvolution occipitale dans l'étendue de 2 centim, tout à fait à l'extrémité du lobe occipital au niveau du pied des circonvolutions fronto-pariétales sur le lobule de l'insula et sur la 1ère circonvolution fronto-sphénoïdale, et jusqu'au niveau de la partie postérieure de la scissure de Sylvius - Au niveau de ces points la substance cérébrale est seulement un peu diffluente et a pris un aspect ulcéré, par points, grenue -	
	Carpe frontale : On trouve un point légèrement diffluent, déprimé, immédiat au dessous de la capsule ext. au niveau de l'expansion de la couronne rayonnante (au dessous de l'union de la capsule interne à la capsule externe) - Diffluentes, déprimées, présentant peut une teinte un peu jaunâtre)	

Chabas (suite) (Autopsie)

DATES	HISTOIRE PATHOLOGIQUE	PRESCRIPTIONS
c'est un type de ramollissement blanc (pseudo-chaux)	Cette plaque diffluente peut avoir 6 à 7 m.m. de diamètre. La capsule aussi bien que les noyaux centraux sont sains. Sur la Coupe pariétale = Dans le point correspondant à celui indiqué sur la Coupe précédente et plutôt immédiat au dessus de la capsule interne, à 5 m.m. de sa limite supérieure il existe un foyer de ramollissement blanc avec dépression, diminution de consistance, donnant l'apparence de l'os de chaux - foyer ayant également 5 ou 6 m.m. de diamètre - En dehors la substance blanche ~~située dans~~ correspondant au front de la scissure de Sylvius, est également affaissée, diminuée de consistance puis toute la partie du lobule de l'insula correspondant à cette lésion sont ramollies et affaissées - Les noyaux, la capsule int. sont sains - Légère coloration de la substance blanche au niveau du noyau lenticulaire - Sur la Coupe pédiculo-pariétale on trouve la continuation du même foyer au niveau du pied ~~des circonvolutions~~ de la couronne rayonnante, foyer ayant les mêmes caractères que sur la Coupe précédente, mais le foyer est un peu moins étendu, et il n'existe pas d'altérations au-dessous ni sur le lobule de l'insula - La foyer cesse à 1 ou 2 m.m. en arrière de cette coupe et on ne retrouve plus de trace sur la coupe pré-occipitale - Cervelet - Lobe Gauche on trouve un petit foyer dans un folioles, de la grosseur d'une lentille, à trouver de la face sup. et du bord ext. - Rien de particulier sur le lobe Droit - Rien dans la protubérance - Rien dans le bulbe - L'un des deux petits caillots trouvés dans la commissure post. G. se prolongeait très manifestement dans la cérébelleuse, mais l'autre qui se trouvait à côté du 1er a cédé très vite, lorsqu'on l'a examiné, et il n'a pas été possible de voir s'il ne se prolongeait pas dans une des petites artères se rendant à la face sphénoïdo-occipitale du hémisphère cérébral - Rate Volumineuse et présente de nombreux infarctus, dont ~~deux~~ un surtout très volumineux et qui partage presque la rate en deux parties et a 3 ou 4 centim. de largeur. A la périphérie des infarctus, substance jaune granuleuse, commencant à se ramollir, et formant un cordon de 2 m.m. d'épaisseur tout autour de ces infarctus, tandis que les parties centrales sont brunes et ressemblent davantage au tissu de la rate environnante, non diffluente - Le reste de la rate est diffluente -	

DATES	HISTOIRE PATHOLOGIQUE	PRESCRIPTIONS
	Reins normaux — Foie normal **Poumons** = Emphysémateux, congestionnés, lourds, œdématiés, on trouve seulement une petite cicatrice au sommet gauche — Adhérences à la base gauche et en arrière Pas d'atélectasie, malgré le cloisonnement Les Bronches ne contiennent presque pas de mucosités — **Cœur** = Est augmenté de volume et présente un surcharge graisseuse assez notable (il est mou) Orifice mitral = Présente des altérations profondes, les valvules considérables par la face auriculaire se présentent avec une coloration rougeâtre et un aspect tomenteux — La valve postéro-ext. est recouverte d'un exsudat fibrineux qui remonte sur la surface auriculaire jusqu'au niveau de la veine pulmonaire la plus rapprochée. Cet exsudat donne à la surface cet aspect tomenteux et tient-à-fait sur le bord de la valvule. La fibrine est disposée sous forme de petites perles — A la partie moyenne du bord et en face de la partie la plus transparente de l'autre valve se trouve un amas fibrineux un peu plus considérable — La valve antéro-interne présente aussi un exsudat fibrineux sur son bord qui est épaissi et comme granuleux par le fait de la présence de dépôts fibrineux, cet aspect est surtout prononcé à la partie moyenne qui fait ainsi une saillie anormale, la commissure externe présente aussi de fines granulations sur une surface qui est déprimée et comme ulcérée. Du côté de la surface ventriculaire rien de particulier pour la valve externe mais la valve interne présente aussi sur la partie médiane des granulations fibrineuses; on trouve appendu dans un de ces points un caillot fibrineux plus considérable et on voit que c'est le point de section d'un cordage tendineux qui est libre et flotte dans la cavité ventriculaire — Cette extrémité flottante est recouverte d'exsudats fibrineux anciens jaunâtres, tout-à-fait semblables à celui qui existait précédemment sur la valvule — Ce ~~c~~ autres granulations disséminées sur les autres cordages tendineux, dans le point voisins de leur insertion vers la valvule. L'un de ces cordages est en grande partie détruit et prêt à se rompre — En faisant passer un courant d'eau dans le ventricule on remarque que les valves étaient parfaitement soulevées, mais que la partie médiane de la valve interne faisait légèrement saillie dans le ventricule et que l'adaptation se faisait mal sur ce point ainsi qu'au niveau de la commissure externe, d'où passage d'une certaine quantité de liquide L'aorte n'offre pas d'altération, mais les valvules sigmoïdes offrent des lésions considérables, et d'abord il existait une insuffisance très marquée, l'eau passait dans l'aorte s'écoulant rapidement dans le ventricule — Les trois valvules sont le siège de dépôts fibrineux, la valvule postérieure présente à la surface interne des dépôts fibrineux de chaque côté de la ligne médiane et des dépôts analogues sur la surface externe dans les points à peu-près correspondants — En outre il existe appendu au niveau du nodule d'Arantius sur la surface externe, un caillot gris rougeâtre de la grosseur d'une petite noisette qui tombe dans la cavité ventriculaire par le fait de la décélération de la valvule sur d'un des points latéraux où le dépôt fibrineux a été indiqué précédemment, de sorte que la portion libre de la valvule est tout-à-fait abaissée contre la surface ventriculaire et contribue à produire une insuffisance très prononcée — Sur la valvule gauche il existe au niveau de la surface externe au niveau de la partie médiane et sur la partie latérale avoisinant la valvule précédente un dépôt fibrineux granuleux, surtout prononcé au niveau de la partie médiane où il forme comme une plaque dont le bord inf. est saillant dans la cavité sur la valvule droite, il existe un dépôt fibrineux moins considérable	

(fibrineux, jaunâtre légèrement granuleux)

(Chabas Marie) Autopsie (suite)

DATES	HISTOIRE PATHOLOGIQUE	PRESCRIPTIONS
	au niveau du module d'Arantius La Cavité Ventriculaire gauche est dilatée, mais les parois sont peu épaissies - Rien du côté du cœur droit - Rien du côté des oreillettes - pas de caillots - Rien du côté des artères coronaires - L'Artère humérale à la traverse des doigts au dessus de l'épitrochlée est adhérente au tissu cellulaire voisin et sortant avec le nerf médian - La cavité du vaisseau va en se rétrécissant et on tombe sur un point où la surface interne est ramollie et recouverte d'un liquide purififorme, en pressant autour de ce point on voit sourdre sur le point ulcéré, et en dehors de la paroi, du pus qui se trouve collecté dans le tissu cellulaire de la gaîne du vaisseau, la surface interne ulcérée et rétrécie occupe environ un centimètre et la collection purulente se trouve dans la partie correspondante - L'artère redevient ensuite perméable puis ~~une~~ elle redevient de nouveau ulcérée au niveau du pli du coude sur une étendue de 2 centim. avant sa bifurcation - Au-dessous, dans le tissu cellul. péri-vasculaire se trouve du pus infiltré, il résulte de cette lésion un certain degré de rétrécissement au niveau de l'origine des artères radiale et cubitale - L'Artère radiale présente une altération semblable à 3 travers de doigt de son origine sur une étendue de 2 centimètres - Rien sur les artères de la main - Le nerf médian n'est très adhérent qu'au niveau de l'altération de l'humérale dans une étendue de 2 ou 3 centim. — Rien de particulier du côté des veines - Rien du côté des fémorales - ni du côté des artères des jambes - - Mais du côté D. la fémorale présente sur deux points à 2 centim. de distance un rétrécissement, avec oblitération de la lumière, de telle sorte que la sonde cannelée rencontre un cul de sac analogue à celui qui est formé par les valvules dans les veines. Au dessus du point oblitéré, les parois ont une teinte légèrement brunâtre ou blanchâtre, granuleuse - On trouve une autre oblitération de ce genre sur la plantaire interne - Du côté gauche, la fémorale présente une altération semblable sur un point, même altération sur la tibiale postérieure,	

Rien du côté du tronc supérieur

Le premier point affecté est au pied, sur le point où l'artère est croisée par les tendons extenseurs -

DATES	HISTOIRE PATHOLOGIQUE	PRESCRIPTIONS
	immédiatement au-dessous de la malléole. — Rien dans les carotides. —	Rien dans les lingulaires

MODÈLE N° 21.

HOTEL-DIEU. — *Salle* 2e Femme N° 57

Nom Marie Chabas

né à Lyon

demeurant à

profession devideuse

âge 31 ans

tempérament

constitution

entré le 18 février 1882.

sorti le 27 mai 82

DIAGNOSTIC ET RÉSUMÉ

Hystérie.
Hémi-paresie gauche
Rubéc. S. Droit.

HISTOIRE PATHOLOGIQUE

Pas d'antécédents héréditaires.
Réglée à 19 ans - menstruation irrégulière. Pertes blanches.
1 enfant bien portant : pas de fausses couches.
Pas d'antécédents personnels.
Grands chagrins depuis 3 ans.
Depuis 2 ou 3 mois très vive quintineuse, perte d'appétit, sentiment de constriction à la gorge, changement de caractère.
Il y a 2 mois pendant que la malade était à son travail elle ressentit : grande chaleur à la tête, sueurs froides sur le corps, crises gastralgiques violentes, boule hystérique à la gorge.
L'hémianesthésie paresie du bras et de la jambe gauche, insensibilité, sans perte de connaissance, sans gêne de la parole. Dès cette époque

... jours. probablement

DATES	HISTOIRE PATHOLOGIQUE	PRESCRIPTIONS
	Le malade est resté depuis le même état avec des alternatives du mieux et de pire.	
	Etat actuel.	
	La jambe gauche est très faible. Son muscle d'un peu de suite est impossible. Force du bras droit. Le bras gauche — impossible de tenir un objet de serrer la main. Il est animé parfois de tremblements. Du même côté du corps, dans les deux membres supérieurs et inférieurs douleurs intermittentes, ténébrantes, lancinantes, dans le coude et au mollet. Pas d'anesthésie. Il y a eu œdème du pied gauche une seule fois — il y a deux jours. Puis disparition, actuellement œdème du bras gauche. Bouche hystérique — pas reparu depuis deux mois. Pas d'hyperesthésie ou anesthésie. Quelques fourmis, sècht. quotidienne. Pas de point de côté, obscurité de la vision d'origine a l'auscultation souffle et pédoncule aortique au sommet direct. Jamais d'hémoptysie. Au cœur bruit de souffle systolique bien plus accentué à la base — rétrit de souffle dans les vaisseaux du cou. Pas régulier. Langue un peu sèche. Bon appétit. Renvois acides. Pas de vomissements. Pas de céphalalgie. Pas d'insomnie. Pas d'urines nocturnes.	
	Petits mouvements douloureux de la main gauche.	Col. anti-spasmodique
7 mars	Le tremblement diminue beaucoup. Il est plus douloureux. La force est un peu revenue dans le côté gauche.	Vin Eau de Vichy. Lact. à pil. Mezlier. Bu. Nat. pyr.
27 mars	— amélioration notable.	

MODÈLE N° 21.

HOTEL-DIEU. — Salle 4e femmes N° 189

Nom Schnarz Louise.

né à

demeurant à

profession tailleur de verre,

âge ~~inconnu~~ 44 ans,

tempérament

constitution

entré le 3 décembre 1881,

sorti ~~le~~ mort le 1 janvier 1881.

DIAGNOSTIC ET RÉSUMÉ

Insuffisance et Rétrécissement de l'orifice mitrale

Autopsie

HISTOIRE PATHOLOGIQUE

Pas d'antécédents pathologiques —
Mariée à 17 ans ; 7 enfants vivants. —
Elle entre à l'hôpital parce qu'elle a mal aux pieds. — A son entrée on note les signes suivants ;
Amaigrissement. Aspect cachectique.
Langue pâle saburrale ; diminution de l'appétit.
— Stase — On constate
Œdème des jambes assez prononcé remontant jusqu'au niveau des genoux ;
sur la jambe droite, ulcération ;
sur le pied droit, phlegmon de la gouttière ~~[illegible]~~
~~Le~~ de la malléole d'un côté. —
Sur les jambes gonflées, veines superficielles. —
L'œdème remonterait à 15 jours.
L'ulcération de la jambe droite à 12 ou 15 jours.
Le phlegmon à 2 ou 3 jours : probablement

DATES	HISTOIRE PATHOLOGIQUE	PRESCRIPTIONS
	gelures, quoique on dise la malade. = Le pouls est très petit, se sent à peine aussi bien d'un côté que de l'autre. La région précordiale est le siège de battements assez marqués; on perçoit un frémissement très fort dans une assez grande étendue et sur les 5e et 6e espaces intercostaux. C'est dans le 6e espace intercostal, en dehors de la ligne mamelonnaire et sur une assez grande étendue que l'on sent le choc de la pointe. = A l'auscultation on trouve un bruit très intense occupant tout le 1er bruit et pouvant même le couvrir, tant que le bruit normal qu'il remplace. Le bruit de souffle intense a son maximum à la pointe et se propage du côté de l'aisselle. = Le 2e bruit entendu est indiqué par une sorte de claquement. = A la base on entend mal le second temps, quand on le 1er il est ~~assez~~ assez net et paraît simulé par un souffle. = Les battements de la carotide sont peu intenses; pas de différences appréciables entre les 2 côtés de la pointe, et aucune trace cyanose de la face; rien qu'un peu de dyspnée. (La malade souffre des palpitations depuis longtemps, formes de rhumatismes.) Pas d'hémiplégie normale; aucun trouble d'ouïe. Un peu d'albumine.	

DATES	HISTOIRE PATHOLOGIQUE	PRESCRIPTIONS
	autopsie :	
	Grandement asy abondant dans la plèvre droite. = Pas de tubercules pulmonaires, un peu de congestion.	
	Le cœur est un peu hypertrophié = Les valvules artériels sont saines ; la valvule mitrale est considérablement épaissie, sacoulée et dure ; l'orifice auriculo-ventriculaire est très nettement rétréci. = Rien du côté de la valvule tricuspide.	
	Reins légèrement granulés à la surface ; p.p. kystes ; tous deux sont un peu diminués de volume.	
	Foie = rien.	

HOTEL-DIEU. — *Salle* N°

Nom

né à

demeurant à

profession

âge

tempérament

constitution

entré le

sorti le

DIAGNOSTIC ET RÉSUMÉ

HISTOIRE PATHOLOGIQUE

HOTEL-DIEU. — Salle St Charles N° 43.

Nom Pierre Rostaing.
né à Tarare (Rhône)
demeurant à
profession journalier
âge 39 ans
tempérament
constitution
entré le 26 xbre 72
sorti le mort subitement le 3 janvier 73

DIAGNOSTIC ET RÉSUMÉ

Insuffisance mitrale
Apoplexie mort
autopsie
Hémorragie cérébrale

HISTOIRE PATHOLOGIQUE

Le malade avait joui jusqu'à l'âge d'une bonne santé. Longtemps il fut pris, il y a deux ans de douleurs ostéoïdes, siégeant à l'épaule droite, à l'omoplate. Depuis lors, pas de nouvelle poussée rhumatismale. Il y a deux ans environ, changement de température.

Il y a 6 mois, palpitations, dyspnée augmentant avec tout effort, œdème aux membres inférieurs. Il y a 3 mois.

L'examen du cœur permet de constater la possibilité suivante.

Bruits frottements systoliques à la pointe. Bruit de souffle systolique à la pointe s'entendant jusqu'à la base, s'amplifiant et se prolongeant en avant et la base.

Lyon. Imp. veuve Boitelet et Fils

DATES	HISTOIRE PATHOLOGIQUE	PRESCRIPTIONS
	entend bien les 2 claquements, le second bruit est un peu retentissant. Pouls plutôt vibrant, irrégulier, net, marqué à la base et sur les côtés. Le pouls est petit, régulier. Pouls veineux. L'affaissement de la veine correspond à la systole ventriculaire. En comprimant la veine au dessus de la clavicule, on ne voit plus aucun mouvement de la veine. Anasarque, face bouffie, un peu d'ascite.	
2 Janv.	92 / 93 Le bruit de souffle persiste. L'œdème commence à diminuer.	
4 Janv.	Mort subite cette nuit, 3 coups à la chaise. L'intérieur de gauche. La veine dans la commissure respiratoire, crème à la lancette. Aucun	
6 Janv.	Consultation 3. Autopsie. Cerveau. En incisant la dure-mère on remarque que la méninge tout complètement accolée à la substance cérébrale, il n'en s'écoule pas une seule goutte de liquide cérébro-rachidien. Les méninges n'offrent rien de particulier; elles paraissent saines et le développement du feuillet long, la rupture des circonvolutions. Vaste foyer hémorrhagique du hémisphère droit renfermant du long noir, et gros comme du volume d'un petit œuf de poule. L'épanchement est à dehors du ventricule. Il n'y a pas toutefois épanché que par une épaisseur de 3 à 4 mill. de la substance cérébrale. L'hémorrhagie provient de la partie externe du corps strié; la substance blanche qui forme les parois de cette poche long-ueur offre un pigment rouge, noir (la plus marquée comme Portalozzi) qui occupe seulement la surface et le corps ne s'étend pas à profondeur. Le foyer hémorrhagique n'est séparé à la partie externe de	

HOTEL-DIEU. — *Salle* St Charles *N°* 113

Nom

né à

demeurant à

profession

âge

tempérament

constitution

entré le

sorti le

DIAGNOSTIC ET RÉSUMÉ

Insuffisance mitrale
Apoplexie - mort.
Hémorrhagie cérébrale

Autopsie.

HISTOIRE PATHOLOGIQUE

La tuberosité gauche des circonvolutions gauches par 2.09.
3 millim. d'épaisseur de la substance blanche.
Et gauche, on s'aide d'abord surtout par la substance blanche.
Sur le plancher du 4e ventricule, de chaque côté du colon trapézoïdal, on voit, à la surface de petites plaques noires, de la grosseur d'un grain de millet et à peine plus, qui ne sont autre que de foyer hémorrhagique. Cette même lésion se trouve aussi dans la protubérance et le pédoncule de la face antérieure, on la voit presque jusqu'à l'union du bulbe et de la protubérance.

Poumons. Adhérences nombreuses et résistantes des 2 côtés, surtout à la base.
La plèvre costale est notablement épaissie, beaucoup plus que la plèvre viscérale dont, en certains endroits, on la détache difficilement. On voit alors que

Lyon. Imp. veuve Bonnaviat et fils

DATES	HISTOIRE PATHOLOGIQUE	PRESCRIPTIONS
	Cette dernière n'est pas uniformément épaissie mais par plaques. Les 2 feuillets sont ainsi couverts de q. q. points de petites cavités (espaces vasculaires) remplies de ligne et ne vers le sommet, tandis que le tissu pulmonaire est le siège de congestions, assez fréquemment redondantes, et la presence d'un ligne très longuement épanchée. Les de tout ensuite. Muqueuse brunâtre rouge, mais de la bronches	
Poumons Reins	Les deux reins sont petits, et ne tout plus la moitié de leur volume habituel. A la coupe, ils offrent une teinte grisâtre sur laquelle ressortent les veines dilatées. Les pyramides	
Coeur	Hypertrophie. Il labore les ventricules ont 14 cent. de largeur et leur hauteur est de 12 cent. La oreillette offre en même temps qu'une capacité plus grande, un épaississement de leur paroi. C'est le ventricule gauche qui présente cette altération au plus haut degré. Les parois sont très épaisses et les muscles papillaires très volumineux, fréquemment des saillies considérables dans sa cavité, les cordages tendineux qui s'insèrent à la valvule mitrale n'ayant qu'un centimètre à un centimètre et demi de longueur. Cette valvule présente un liseré épaississement du bord libre, mais aucune coloration noire, mais une surface lisse. Le bord libre de la valvule droite est même le siège d'une légère rétraction vers la paroi auriculaire, les lésions sont peu manifestes. Cette valvule n'est pas tout à fait suffisante : avec un faible pression, elle ferme pas du tout et se renverse la pression autant que possible, il sort encore un peu de liquide en nappe. — La valvule tricuspide présente aussi un bord libre plus épais que de coutume avec la même coloration que celui de la mitrale, quelque un peu moins marquée, mais elle est beaucoup plus insuffisante car même avec la pression maximum, il sort encore un gros jet d'eau. Il existe un rétrécissement de l'orifice par suite d'un épaississement du bord libre par dépôt de concrétions calcaires. Cependant cet orifice ne présente pas plus que les autres de dilatation anormale. De tout au moins s'il y a une dilatation elle est parfaitement en rapport avec l'hypertrophie de la cavité du ventricule droit est aussi agrandie au dépens de l'infundibulum, surtout les parois et les muscles papillaires sont aussi très développés, le qui tendent à diminuer la capacité de la petite infundibulum.	14 cent. de largeur et leur hauteur un plus grande capacité plus

Coeur

orifice artériel lésions. Rétrécissement mitral, hypertrophie ventricule droit.

HOPITAL DE LA CROIX-ROUSSE. — Salle St Lothin N° 5.

Nom Antoine Vaudet

né à Clermont-Ferrand (Puy-de-Dôme)

demeurant Vaise

profession employé dans une fabrique de bougies

âge 69 ans

tempérament

constitution

entré le 18 Mai 1870

sorti le

DIAGNOSTIC ET RÉSUMÉ

Insuffisance mitrale

Thrombose de l'a. Coronaire droite

infarctus du Cœur

- Père mort phthisique
- Mère mort d'une fièvre cérébrale
- 4 enfants sur 7 sont morts - dont l'un phthisique. -

DATES	HISTOIRE PATHOLOGIQUE	PRESCRIPTIONS
	- Par suite de sa profession, ce malade est exposé à l'émanation de vapeurs irritantes. - Il tousse depuis lg. dans le courant de chaque hiver - mais depuis 1 mois ½ environ, sans cause appréciable, il y a eu exacerbation de la toux, q.q. points de côté, de légères hémoptysies. - Jamais de d'arrêts ni de sueurs nocturnes. - Actuellement il se trouve considérablement amaigri - il a perdu de ses forces et l'appétit - est très vite essoufflé surtout quand il monte. - Il dit avoir une fièvre continuelle, son pouls est plein, fréquent. - L'expectoration, peu abondante, est muco-purulente. - P. L'inspection de la poitrine ne révèle rien de particulier - On sent les points du cœur battre dans le 5e espace gauche, sur la ligne mamelonnaire. - On sent aussi des battements à l'épigastre près du rebord gauche. -	

DATES	HISTOIRE PATHOLOGIQUE	PRESCRIPTIONS
	— A l'auscultation, bruit de souffle systolique avec max. à la pointe; le bruit de souffle couvre le 1er temps et le petit claquement qui le sépare du 2me. — il est fort et devient plus doux à mesure qu'on s'éloigne de la pointe. — On l'entend en dedans, jusqu'au sternum en haut jusqu'à la 1re côte gauche en bas en dehors du mamelon et en arrière dans toute l'étendue de la poitrine — même en avant on peut l'entendre en auscultant le côté droit. —	pot. avec 10 gouttes tint. digit. —
27 Juin	— Constipation — Dyspnée. —	Lav. purgatif. —
31 —	Hier défaillance subite vers 5 h. du soir sans cause appréciable. — le malade souffre peu. mais il est comme anéanti — dyspnée un peu difficile — Teint très pâle, sueurs froides. extrémités refroidies. — rien de spécial à l'auscultation des poumons et du cœur. —	Applic. de ment. avec cataplasmes avec 50 gr. garus. —
	Ce matin a repris son habitude ardente. — il a pu se lever — et, en présence rien de particulier. —	10 gr. cam. de vin alleman. 30 gr. sirop morphine
2 Juin.	— Même état. — le mal. n'a en qu'un alle	
3 Juin	— le mal. est très oppressé, dyspn. à 12/4 — Grande anxiété. — Yeux vifs. Teint pâle. extrémités refroidies. — — Constipation — Ventre ballonné. — Douleurs abdomin. et épigastriques. —	6 vent. scarif. à la région précord. —
4 —	Même état. — R. à 12/ — A l'auscult. de la poitrine, on n'entend que des râles sonores. — le mal. crache du sang presque pur. —	
5 —	— dépend avec peine au quest. — Dysp. + y. —	Dem. comme. —
6 —	Nuit dans la nuit. — Pendant les derniers jours, depuis le pétéchiemie qui a signalé le début des accidents, le mal. n'a pu, en dehors l'œdème des membres inférieurs ni de l'ascite — le visage était extraordinairement pâle, mais pas d'hydrose, ni de bouffissure de la face. — Jusqu'à la fin, le bruit de souffle systolique a été très marqué. — le pouls a été assez fort. Affai	

HOPITAL DE LA CROIX-ROUSSE. — Salle St Polthier N° 5

Nom Antoine Vaudet

né à

demeurant

profession

âge

tempérament

constitution

entré le

sorti le

DIAGNOSTIC ET RÉSUMÉ

Autopsie. - pratiquée 52 heures après la mort.

DATES	HISTOIRE PATHOLOGIQUE	PRESCRIPTIONS
	- Poumons. - Adhérences très résistantes au niveau du sommet gauche. - Liq. abond. dans les 2 cavités pleurales. -	
	- Tous deux très - emphysémateux. - Congestionnés vers les parties déclives. - Q.q. points catéreux, anthracosés, en voie de régression calcaire. -	
	- Au sommet gauche - granulations (tubercules) agglomérées, en petite quantité. - Pas de granulations sur les plèvres. -	
	- Foie - Pèse 1200 gr. - De la stéatose et de l'hyperémie	
	- Reins. - Subst. corticale graisseuse. -	
	- Rate. - Un peu volumineuse. - Rien de particulier à long de tube intestinal	
	- Coeur - Pèse 600 gr. - Larg. 11 centim. - Hauteur 12 - Surcharge graisseuse sur la partie antér. du cœur droit - Q.q. plaq. athéromateuses. -	
	- Sur la face antér. du ventric. gauche, ainsi que sur son bord, on trouve des plaques irrégul. avec dépression, d'un rouge plus foncé, avec stries blanches, et limitées par un liseré opaque blanchâtre -	

DATES	HISTOIRE PATHOLOGIQUE	PRESCRIPTIONS
	- Oreillette droite très dilatée. - La dilatation des cavités ventricul. est en rapport avec l'hypertrophie du coeur. - Tissu musc. mou, flasque. - Il existait des caillots fibrin. - glob. dans le coeur droit - l'un avait la forme des valv. sigmoïdes - on a eu très grande difficulté pour enlever les caillots qui se trouvaient entre les muscles papillaires - - L'orifice artér. suffisant et non rétréci. - - Orif. mitral = Occlusion incomplète des valvules de manière à élever la colonne mercurielle jusqu'à 1 ou 3 centim. En pressant, on arrive par davantage à l'occlusion des valvules par la pression du ventricule avec la main. - La liq. s'échappe surtout à l'angle ~~antér~~ antér. - - Orif. tricuspide = occlusion incomplète des valvules. - Élévation de la colonne mercurielle à 1 ou 3 centim. sur le ventricule, main en pressant avec la main elle s'élève à 15 ou 20 centim. Toutef. l'occlusion n'est jm. complète. - Valvules mitrales = 11 centim. circonf. - Rougeur et épaississement de la valv. spécialement du bord libre. - Le rougeur tient à un dépôt gélatiniforme. - A la paroi du ventric. = 1 centim. d'épaiss. - Valvules tricusp. = 13 centim. de circonfér. - Les valvules présentent de légers épaississements. - La valvule est dilatée, mais les parois sont amincies, et présentent à peine l'épaisseur d'un coeur normal. Les muscles sont intacts. - L'orifice artériel est suffisant et un peu élargi à 8 cent 1/2 de circonfér. - on remarque sur toute la surf. int. de l'art. pulm. une teinte rouge uniforme. - L'orifice auriculo. de 8 cent. 1/2 de circonf. est suffisant et non rétréci. La paroi int. de l'auricule est parsemée de plaques athérom. ancéennes et récentes. - Ces dernières sont rares de reste en général. Sur toute l'étendue de l'aorte. - Les coronaires sont toutes affectées de même. L'artère pulm. présente à 2 centim. de son orifice une oblitération complète d'une des ses branches (la plus ext.) c'est justement au niveau de parties qui lui recoivent ses - C'est au niveau de ces parties que l'on rencontre les plaques blanchâtres irrég. signalées plus haut. Lorsqu'on incise ces dernières on voit que l'épaississement consiste surtout dans un card. des trabecules passant à l'état fibreux à divers degrés d'évolution. - Le tissu musc. est spécialement flasque à ce niveau. - L'altération s'étend encore aux muscles papillaires correspondants (1) ~~[illegible]~~

(1) ~~[illegible]~~

- ceux-ci ne paraissent pas altérés extérieurement ; mais sur des coupes, on remarque ~~une~~ ~~tantôt~~ tantôt une surface blanche, nacrée - tantôt une surf. rougeâtre avec des points blancs disséminés. - Le tissu musculaire paraît ~~tantôt~~ complètement ou incomplètement détruit. - A ce groupe de muscles papillaires, se trouve réuni une portion du muscle et partie du tissu par son extrémité supér. il est adhérent aux cordages tendineux qui l'unissent à l'angle antér. - et il se termine brusquement à 1 centim. environ de son extrémité supér. - par une surface arrondie, grès-jaunâtre. -

- Enfin dans ce groupe musculaire - après avoir enlevé le caillot, le paroi du cœur présentait une coloration violâtre, ecchymotique de la largeur d'une pièce de 0,50 centim. Cette altération correspond à l'un des plaques signalées sur la face antér. - et dans ce point toute l'épaisseur de la paroi, était le siège d'infarctus. -

- L'examen microscopique a confirmé l'examen macroscopique. - Les artères de la base du cerveau présentaient toutes les plaques athéromateuses. - mais aucune n'était oblitérée - Dans le cerveau après du foyer de ramollissement. -

HOPITAL DE LA CROIX-ROUSSE. — Salle 5e Pothin 14

Nom Joseph Boucher

né à

demeurant Lyon

profession Journalier

âge 67

tempérament

constitution

entré le 7 9bre

sorti le

DIAGNOSTIC ET RÉSUMÉ

Insuffisance mitrale

Autopsie

Il y a 20 ans. fluxion de poitrine. ? (crachats sanguinolents) pendant toute sa vie le malade a toussé les hivers. — Jamais de Rhumatisme.

DATES	HISTOIRE PATHOLOGIQUE	PRESCRIPTIONS
	Malade depuis 2 mois et demi. Sans cause appréciable ~~établie~~ ~~a été~~ de l'oppression lyg eu d'abord mais qui est devenue de plus en plus intense. Néanmoins le malade a continué son travail. La toux a augmenté également avec l'expectoration bien il n'a pu faire que 3 journées de travail la semaine passée. Actuellement. oppression et toux le malade ne se plaint pas de palpitations. oedème des membres inférieurs. Bruit de souffle systolique maximum à la pointe. les battements sont réguliers	Potion Ipéca oxygène Sulfatique
24-25. 29 avril	Vomissements. Depuis un mois le malade est plus oppressé et l'oedème des membres inf. a augmenté progressivement. En même temps la toux est devenue plus fréquente et le malade a perdu l'appétit. La foulure ~~générale~~ est devenue plus grande. —	

DATES	HISTOIRE PATHOLOGIQUE	PRESCRIPTIONS
	actuellement oppression très considérable, expectoration difficile, crachats séro-muqueux, çà et là en jaune savon. Anasarque très prononcée. Œdème des membres inférieurs envahis. Dyspnée plus grande. Impossibilité de rester couché. Pulsation cardiaque perçue faiblement à la région précordiale et au creux épigastrique. La pointe du cœur battant dans le 5e espace intercostal un peu en dehors du mamelon, matité précordiale augmentée, limite en haut porte la 3e côte en bas jusque la 6e, en dehors par une ligne passant à un ou deux travers de doigt en dehors du mamelon. Bruit de souffle systolique masquant presque complètement le premier claquement perçu dans le 4e et le 5e espace intercostal, depuis le bord droit du sternum jusqu'à 3 ou 4 travers de doigt en dehors du mamelon. Maximum d'intensité dans le 5e espace intercostal. Aucun bruit anormal au niveau de l'aorte et des vaisseaux du cou. Pouls petit filiforme à peine sensible 28/4. Refroidissement des extrémités. —	très fréquent, quantum sphygmog. à la surface de colonne. Foie dépassant le rebord costal droit. Bouffissure des membres inférieurs violacés. Vésicule biliaire. Bruit de souffle systolique. Bruit anormal du cœur. Bruit diastolique de rétrécissement. Bruits cardiaques. part de pot. sur la région pulmonaire.
4 Mai.	Augmentation de l'anasarque. Bras et membres inférieurs envahis. Dyspnée plus grande. Respir. à 11/4. Expectoration abondante, muco-sphygmique. Laux fréquents. Refroidissement des extrémités. Cyanose des lèvres. Refroidissement des veines du cou. Pouls veineux. Impossibilité de percevoir le pouls radial. Très faible à l'humoral et même à la carotide à 26/4. Impuls. cardiaque à peine sensible. Les claquements valvul. s'entendent à peine. Le bruit de souffle déjà signalé, persiste. —	(1) P.V. très faible, sensible seulement au point de l'inspiration.
6 Mai	— même état. — Vomissement provoqué par le vin vinétique. — L'examen de la poitrine donne comme précédemment un peu de diminution de la sonorité du côté droit à la base. — Du changement de la matité dans la partie inférieure. Retour du râle muq. fin et du râle sonore dans toute l'étendue du poumon. —	10 gr. sirop éther. 1 g. acét. ammon.
7 Mai	— Un peu d'amélioration dans l'état général. — Le pouls est un peu perceptible à la radiale.	
9 —	Dyspnée plus grande, qui devient intolérable quand le malade fait un moindre effort.	
10 —	L'oppression augmente. G. aussi que l'œdème. Grande faiblesse. — P. à 22/4 — R. à 12/4	
11 —	Œdème plus considérable, pouls sensible, pouvant compter. — 26/4. R. à 18/4. — Oppression encore plus considérable. Expectoration de crachats teintés, jaunâtres. — Anasarque considérable.	1 gr. éthers sulfur. 30 gr. sirop iodo 100 gr. vin Espagne
12 —	Nuit meilleure. — Sommeil calme ce matin. — ~~Vomissements bilieux ce matin. — Mort à 7h du matin.~~	

DATES	HISTOIRE PATHOLOGIQUE	PRESCRIPTIONS
16 mai	Oppression toujours considérable. L'anasarque augmente encore. Face bouffie, décolorée, jaunâtre. Toux fréquente, pénible, expectoration difficile. Crachats muqueux. Mêmes signes stéthoscopiques pour les poumons et le cœur. L'impulsion cardiaque est de plus en plus faible; la pointe où on la perçoit le mieux est située entre l'aisselle et le bord gauche du sternum. Chute de niveau aussi qu'on entend le bruit de souffle systolique qui est très long et très fort. Pouls radial perceptible difficilement, cependant isochrone aux battements du cœur. 25/4.	
17 mai	Œdème considér. des membres inférieurs et des bourses. —	Teinture d'aconit. Huile de Croton. —
23 —	Vomissem. bilieux le matin et mort à 7 h. du matin. —	
24 mai	— Autopsie pratiquée 26 h. après la mort. —	

— Poumons. — Adhérences pleurales dans toute l'étendue du poumon droit, dans certaines points près du diaphragme. Cœur adhérent. Limitant de petites cavités remplies d'un liq. séro-sanguin. — Poumons volumin. et emphysémateux, notamm. au sommet et le long du bord antér. — Congestion et œdème du parenchyme. — Bronchite. —

Cœur. — Présente sur la face antér. de nombreuses plaques laiteuses, ~~faisant~~ formes irrégul. et faisant une saillie notable à la surf. ext. — Les principales se rencontrent sur la face antér. du ventricule droit, sur la face postér. du ventricule droit et sur l'art. pulm. et l'aorte — enfin à la partie antér. et infér. du ventricule gauche où les plaques sont plus nombreuses. — Il existe une légère trainée sur la face postér. du ventricule droit. — Poids = 478 gr.

— Dimens. —

Largeur	—	11 centim.	
Longueur	—	12 —	
Orifice mitrale	—	12 —	Circonférences. —
— tricuspide	—	13 —	
— aortiq.	—	7 1/2 —	
— art. pulm.	—	8 1/2 —	

DATES	HISTOIRE PATHOLOGIQUE	PRESCRIPTIONS
	- Cavité gauche dilatée, parois à l'entrée ½ d'épaisseur - ——— droite à à fin paroi de dimens. norm. mais il y a efrittissem. des parois. - - Le l orifice auriculo-ventric. est légèrement in - Toutes les valvules du cœur près. sem. toute rougeâtre des arborisations gelatiniformes, ainsi que de la face int. de l'aorte et de l'artère pulmon. - - Tête = hyperhémie — légère de la stéatose - Foie = petite — stéatose normale Reins — normaux. -	

MODÈLE N° 21.

HOTEL-DIEU. — Salle 1e f^mes N° 130

Nom Rose Eyraud
né à
demeurant à
profession ménagère
âge 72 ans
tempérament
constitution
entrée le 13 juin 1872
sorti le

DIAGNOSTIC ET RÉSUMÉ

Insuffisance mitrale
rectorgie
athérome aortique sous-diaphragmatique

HISTOIRE PATHOLOGIQUE

Calomel 0,50
Ipecacuanha 0,30

Pas albuminurie

Pot. cordiale

Pot. avec 4 g. de bicarb. sodique
et bismuth

Cette femme a eu 3 enfants dont il ne lui reste qu'un seul. Dans sa jeunesse elle a eu des rhumatismes articulaires ~~[illegible]~~ mais elle affirme n'avoir jamais été atteinte d'aucune autre maladie.

Il y a environ 2 ans 1/2 il est survenu brusquement un œdème général qui ~~se~~ disparu peu à peu mais qui a souvent reparu depuis dans les membres inférieurs. En même temps la malade a été prise de toux et de dyspnée assez intense. ~~L'expectoration~~ Les crachats ~~qui accompagnent la toux~~ sont muco-purulents et expectorés en très grande quantité.

Le ventre est légèrement ballonné, assez douloureux à la pression. Pas d'ascite.

Du côté du ~~[illegible]~~ l'appareil respiratoire sonorité un peu exagérée à la percussion aux 2 bases. L'auscultation diminution du murmure vésiculaire surtout à droite; qqs. gros râles muqueux qqs. sonores.

Le cœur bruit de souffle systolique à la pointe se propageant dans le creux de l'aisselle et jusqu'à la base. Le pouls est petit, régulier.

DATES	HISTOIRE PATHOLOGIQUE	PRESCRIPTIONS
	L'appetit est très modéré, la soif assez vive. Les digestions sont bonnes, pas de vomissements après le repas — Diarrhée séreuse depuis assez longtemps — 4 ou 5 selles par jour — Langue humide et nette vers le milieu — Les urines laissent déposer une quantité considérable de mucus, elles ne contiennent pas d'albumine —	
21 Juin	Les matières fécales contiennent du sang, pelles nombreuses — Ténesme	
22 Juin	La dysenterie continue — 20 g. huile de ricin	
23 Juin	La malade s'affaiblit toujours. Un peu de subdelirium	Thé avec 40 g. de rhum
26 Juin	— On percute la poitrine et on trouve de la matité dans toute la partie inf^re du poumon gauche depuis l'aisselle jusqu'à l'angle inférieure de l'omoplate; du souffle très manifeste et de l'égophonie — L'état général paraît meilleur que les jours précédents — Pas de point de côté — Céphalalgie très intense —	
2 Juillet	La malade s'affaiblit de plus en plus. Sueur froide des mains —	
3 Juillet	Mort —	
4 Juillet	Autopsie — A l'ouverture de la cavité thoracique on constate des adhérences nombreuses entre les poumons et la plèvre; cette adhérence existe également au pericarde, puis un épanchement pleural des deux côtés — Le liquide est citrin, peu abondant — Le poumon gauche est atélectasié dans la moitié inférieure de la face postérieure; le droit présente qqs. points peut être un peu moins crépitants qu'à l'état normal; mais il n'y a pas d'atelectasie proprement dite. Le coeur a son volume normal; les valvules auriculo-ventriculaires ne présentent aucune altération. On trouve pour unique lésion une dilatation très considérable de l'aorte commençant brusquement au-dessus des valvules sigmoïdes et remontant assez haut: en outre cette artère présente à ce niveau de nombreuses plaques athéromateuses — Le foie présente avec le diaphragme des adhérences très marquées. A la coupe on voit qu'il est manifestement cirrhotique — Les reins et la rate ne présentent aucune altération appréciable à l'œil nu —	

IMP. A. SOUCHAYAT A LYON

HOSPICES CIVILS DE LYON

HOTEL-DIEU

Nom Michard Salle 4e femmes Lit N° 22 F°

Prénoms Georgine

Age 77 ans

Profession ex-tisseuse.

Né à

Demeurant à

Entrée le 28 janvier 86.

~~Sorti le~~ Décédée le 10 février 86.

DIAGNOSTIC ET RÉSUMÉ

Insuffisance tricuspide

Chef du service M

OBSERVATION CLINIQUE

Elève interne M.

Père mort d'une apoplexie — mère morte à 67 ans.

1 frère bien portant. 3 sœurs frères et sœurs morts à un âge avancé.

Réglée à 19 ans — ménopause à 47 ans.

Rég. bonne santé antérieure. Pas d'alcoolisme. Pas de rhumatisme.

Depuis plusieurs années la malade tousse tous les hivers.

Il y a 8 jours, elle prit froid, le lendemain, elle toussait davantage, avait quelques petits frissons et une fièvre.

Actuellement, la toux est peu fréquente. Presque pas d'expectoration.

La température ne paraît pas élevée — la langue est un peu sèche, crasseuse (langue brûlée) avec des pétéchies blanchâtres — (pneumoniques ?)

Pas de dyspnée — jamais d'accès de suffocation.

Anorexie — soif intense — constipation.

L'examen de la poitrine décèle que la partie droite est plus bombée que la gauche. Submatité plus prononcée à droite vers sommets — bruits rares de la base droite.

Nom _____ Salle _____ Lit N° ____ F° ____

A droite, en arrière la respiration est très obscure. Dans les efforts de toux augmentent l'intensité de bruits en arrière, on entend quelques gouttes vers la fin de l'inspiration.

A gauche la respiration est plus ~~plus~~ s'entend un peu mieux; l'inspiration est bruyante; l'expiration prolongée —

En avant, sonorité à la percussion — mêmes symptômes à l'auscultation.

Le cœur ~~est~~ hypertrophié — la pointe bat dans le 6e espace ~~Urine~~ en dehors de la ligne mamelonnaire — A la pointe on entend un ~~double~~ bruit de souffle, rude, râpeux, se propageant ~~vers~~ le côté de l'aisselle. — Arrhythmie.

Urine: un peu d'albumine. —

2 janvier — Le battement est un peu irrégulier — mais pas d'arrhythmie proprement dite. Pas œdème de membres ~~ch~~

11 janvier — Dans la journée d'hier, elle a eu un accès de suffocation qui a duré 3/4 d'heure — à 7 heures, 1er accès qui a amené la mort —

12 février. — Autopsie — Emphysème généralisé du poumon. Les bronches, dans plusieurs régions sont dilatées — et dans la partie déclive, remplies de pus expulsé par la pression, avec broncho-pneumonie des lobes inférieurs. Le cœur. La valvule mitrale (valves ~~postérieures~~ externes) présente sur les ~~valvules sont épaissies~~ ~~avec Volumineux~~ ~~épaissi~~ amené de partie moyenne une double fuite très notable, de telle sorte que l'orifice ~~l'orifice~~ de la mitrale ne s'ouvre pas très bien.

Poids des organes. = Foie 1150 gr. Cœur = 0,520 gr. Rate = 170 gr. Reins = 150 et 130 gr. —

MODÈLE N° 21.

HOTEL-DIEU. — *Salle* 4 Jean — N° 133

Nom Elisabeth Séry

né à

demeurant à

profession tisseuse

âge 38 ans

tempérament

constitution

entré le 23 fév. 1882

~~*sorti le*~~

mort le 29 mars 1882 ; 4 jours.

DIAGNOSTIC ET RÉSUMÉ

Insuffisance mitrale

Pleurésie droite

ouverture : Rétrécissement mitral pur endocardite ancienne avec lésions d'endocardite récente sur cette valvule et sur les valvules du cœur droit

HISTOIRE PATHOLOGIQUE

Père mort d'un rétrécissement de nez, à 70 ans ; mère succombé à un cancer du sein qui aurait duré 3 ans. 9 frères vivants, 6 vivants. 6 autres sont morts jeunes, pour la plupart l'un d'eux à 20 ans d'un refroidissement. Marthe mort à 13 ans ; les règles sont venues régulièrement jusqu'à il y a trois mois environ. Elle a un enfant en bonne santé.

Il y a 8 ou 9 mois sans causes connues elle fut brusquement prise d'une hémorragie extrêmement abondante par le vagin ! on parvint à l'arrêter au moyen d'un tamponnement. Elle resta 8 jours environ, très affaiblie, pendant des mois irrégulièrement mais en grande abondance ; elle aurait eu aussi de temps en autre des saignements, sans de diarrhée. Elle se décide à entrer

Elle aurait eu un rhumatisme articulaire aigu il y a 3 ans

DATES	HISTOIRE PATHOLOGIQUE	PRESCRIPTIONS
	à l'hôpital au mois d'août parce qu'elle était très faible, depuis ces pertes sanguines il aurait présenté un écoulement purulent ou jaunâtre pour le vagin. Elle fit un séjour d'un mois environ à l'hôpital ; on fut obligé de lui faire un tamponnement ; ~~elle souffrit~~ Elle commença à souffrir du ventre à peu près à ce moment ; ces douleurs existaient dans tout l'abdomen s'irradiaient vers les lombes et dans les membres inférieurs ; son état se modifia peu, elle continua toujours à perdre tantôt du sang, tantôt un liquide purulent. = Elle entre ~~elle est~~ elle ne perdait plus de sang ; et comme elle était toujours faible, et souffrait du ventre = Au mois de novembre elle aurait eu une perte assez abondante sur l'avis d'un examen pratiqué par un médecin. Depuis ce moment elle n'aurait plus eu de pertes ni jaunes, ni rouges.	
	~~L'œdème~~ Les membres inférieurs se sont commencé à s'œdématier il y a environ 3 mois ; L'œdème commença du côté ~~droit~~ gauche, et à la cuisse au dire de la malade ; puis peu de temps après le membre droit s'œdématia. = A peu près vers la même époque elle aurait eu un abcès dans la vagin ; qui a continué à suppurer depuis ce moment. — Elle tousserait assez fréquemment. Elle entre parce qu'elle est œdématiée, qu'elle est gonflée, et que la digestion se fait mal. A son entrée on note les signes suivants : Amaigrissement marqué ; dyspnée ~~modérée~~ ; Faciès un peu blanche, l'appétit existe, mais la digestion se fait mal.	

Pévoy 143 — 8e semaine.

DATES	HISTOIRE PATHOLOGIQUE	PRESCRIPTIONS
	Pas de vomissements. Pas de diarrhée, il y a plutôt de la constipation. = La malade n'a plus d'accès d'asthme. Le cœur battant en étendue assez grande; la pointe paraît être dans le 5e espace, mais on sent ~~[illegible]~~ l'impulsion du cœur jusqu'au niveau de l'épigastre. = A l'auscultation bruit de souffle à la pointe et au 1er temps; ce bruit se propage dans la direction axillaire.	
	~~La~~ La pointe thoracique paraît ~~[illegible]~~ diminuée à droite, elle ~~[illegible]~~ elle ne sent que jusqu'au niveau de la 5e côte.	
	Œdème des extrémités des membres inférieurs; épanchement ascitique très abondant. =	
	Nombreux vaisseaux dorment bien au niveau des jambes, à un écoulement séreux très abondant.	
	Albuminurie dans les urines.	
27 février	— La ~~[illegible]~~	
1er mars	= Il y a une légère de jours que la malade a vu diminuer considérablement son œdème à la suite du traitement par les pilules de Dupuy et la diète lactée. Toutefois il reste encore de l'œdème des membres inférieurs, des épanchements et anasarques cutanées et un écoulement permanent de sérosité à travers les parois des cuisses. =	
	Il existe encore de l'ascite en assez grande quantité et on trouve de la matité assez basse en arrière avec obscurité de la respiration et râles sonores.	
	La malade qui reste très oppressée se sent un peu mieux: les battements du cœur sont assez forts et assez étendus; pointe dans le 6e espace en dehors du mamelon. Persistance du frémissement systolique à la pointe; à ce niveau aucun ou presque aucun souffle systolique qui ne masque pas le bruit.	

HOTEL-DIEU. — *Salle* . N°

Nom
né à
demeurant à
profession
âge
tempérament
constitution
entré le
sorti le

DIAGNOSTIC ET RÉSUMÉ

et qui ~~n'est~~ n'a le caractère bruit soufflant qu'au niveau de la pointe. Cependant sur les autres parties de la région précordiale on trouve encore le 1er bruit soufflant mais ce souffle est très léger, pourrait différant de celui de la pointe et s'observe surtout dans les 3e et 4e espaces intercostaux gauches près du sternum. Dans ces mêmes points le bruit diastolique est précédé d'un bruit très bref, qui a beaucoup d'analogie avec celui que l'on

HISTOIRE PATHOLOGIQUE

entend au 1er temps. Rien de particulier au niveau du cou, si ce n'est que l'on trouve du bruit vasculaire. Pouls régulier 92.

La la pointrine l'œdème a disparu, la peau est sèche, ridée, un peu élevée.

2 1 mars = Etat général à peu près stationnaire =
Matité thoracique depuis l'épine de l'omoplate jusqu'en bas et en avant depuis la 2e côte jusqu'à la partie inférieure. En avant la respiration est soufflante, en arrière sur les parties latérales; en arrière souffle très étendu avec pectoriloquie assez marquée. Fluctuation thoracique très nette. De la voix, toux. =
A gauche submatité tout à fait en bas, en arrière avec des ronchus. —

2 7 mars = Echec respiratoire dominant bien à des douleurs vagines et à une odeur fétide.

Affaiblissement général

HOTEL-DIEU. — *Salle 4 ff* N° 123

Nom Elisabeth Levy

né à

demeurant à

profession

âge

tempérament

constitution

entré le

sorti le

DIAGNOSTIC ET RÉSUMÉ

Insuffisance mitrale

Pleurésie - D.

Autopsie - le 30 mars 1882 -

Par l'ouverture de la paroi antérieure de la poitrine on voit tout d'abord qu'il existe du côté droit une pleurésie avec épanchement abondant et aussi un petit épanchement pleurétique à gauche. Le poumon gauche s'avance sur la ligne médiane d'une façon assez prononcée, mais en haut seulement car le cœur sur sa plus grande étendue n'est pas recouvert par le poumon. On remarque aussi que le péricarde contient une quantité de liquide à teinte lie-de-vin et sur le cœur un peu mobile.

Côté droit du thorax - Il existe un épanchement séreux qu'on présente évalué à 2 ou 3 litres. Le poumon est refoulé en haut et en dedans, de telle sorte que la base du poumon est complètement séparée du diaphragme. En avant elle descend moins jusqu'au niveau de la 5e côte et en arrière à peu près au même niveau qu'en avant tandis que sur le côté l'épanchement remonte jusqu'à 3 ou 4 travers de doigt du sommet. Le poumon est fixé dans la position où on l'trouve par des adhérences solides sur les limites de l'épanchement, par la plèvre déjà épaissie et recouverte sur les deux faces internes d'un exsudat fibrineux assez abondant, particulièrement au niveau de la face du poumon et sur les parties déclives de la surface pariétale. Cet exsudat s'enlève très facilement, et on peut voir sur certains points de petites stries rougeâtres disposées d'une manière très régulière. Le poumon droit présente au niveau de la partie antérieure et interne de la 4e côte une adhérence fibreuse très solide sur une étendue de 4 ou 5 centimètres dans le sens de la côte et sur une largeur d'un centimètre environ. Au-dessus jusque sommet le poumon ne présente pas d'adhérence à la paroi, il est tout à fait à la partie interne. Les deux

HISTOIRE PATHOLOGIQUE

DATES	HISTOIRE PATHOLOGIQUE	PRESCRIPTIONS
	de la plèvre sont recouverts d'un léger exsudat filiforme de qui indique que le liquide pleural arrivait en petite quantité à le niveau, mais pas suffisamment pour refouler le poumon qui était presque en contact avec la paroi thoracique au niveau de la partie antérieure et interne des trois premiers espaces intercostaux. Il existe encore une adhérence assez solide au niveau de la partie correspondante au creux axillaire. En arrière dans la gouttière vertébrale le poumon est immédiatement en rapport avec la paroi sur une largeur de trois travers de doigts au moins; de telle sorte que sur ce côté cette surface du poumon ~~est complètement~~ pleurétique et isolé de la cavité pleurale remplie de liquide; du reste bien que la surface interne, tandis que en arrière et sur la portion de la surface pulmonaire qui l'on aperçoit plus ou moins nettement isolés qui n'empêchent le liquide et forment ~~adhérences~~ par des adhérences cette surface. Après avoir enlevé le poumon on reconnaît que le lobe inférieur est presque complètement atélectasié (sauf à la partie postérieure et supérieure sur l'épaisseur d'un travers de doigt) que le lobe moyen est également atélectasié; mais que le lobe supérieur n'est pas du tout. Le dernier lobe est un peu emphysémateux ~~lorsque on l'incise en arrière~~ au niveau des points où le bruit de soufflet était perçu on trouve seulement un tissu à peu près sain, plutôt un peu décoloré et emphysémateux, parfois ~~et~~ crépitant. Au sommet et en arrière le tissu pulmonaire offre à peu près le même aspect; mais de plus il s'écoule par l'incision et pour la première une série spumeuse (qui n'existait pas en avant même avant d'avoir enlevé le poumon entier) lésion pulmonaire - Des tubercules pulmonaires ou pleurésie.

Côté gauche du thorax - Les plèvres sont adhérentes tissu intermédiaire en arrière dans les parties latérales, d'une face plus haute en avant. En outre la base du poumon est comme soulevée par un épanchement pleurétique qui'on peut évaluer à 3 centimètres. Le liquide est tout à fait semblable à celui du côté opposé, c.a.d. séreux et parfaitement limpide. Il existe aussi un exsudat filiforme sur la surface interne des plèvres. Enfin, sur la partie latérale et inférieure les deux plèvres ne sont pas adhérentes, et ~~elles~~ sont recouvertes d'un exsudat donnant au doigt la sensation de la langue de chat. - Le poumon ne présente aucune trace d'atélectasie par suite du niveau de la face inférieure soulevé par le liquide. Le tissu pulmonaire inférieur est un peu pâle et emphysémateux sous-jacent au contact de l'air et que le pied s'enfonce et écoulement sérieux. - Les dédiens -

DATES	Elisabeth Serry 4 fév. — N° 123 — HISTOIRE PATHOLOGIQUE Insuffisance mitrale chronique, Rétrécissement, Autopsie (suite)	PRESCRIPTIONS

Cœur — Le cœur est peu augmenté de volume, mais il est lourd et présente une consistance très-ferme. Il n'y a pas de surcharge graisseuse très-petite tache laiteuse à la partie moyenne de la face antérieure du ventricule droit. L'orifice mitral est notablement rétréci. Il a une forme ovalaire et ses bords sont lisses et arrondis. En outre on voit ~~sur tout~~ de ce bord du côté de l'oreillette une série de petites granulations fibrineuses ressemblant à des perles, qu'on détache assez facilement. Il n'existe presque pas de cavité ventriculaire, car elle ne peut contenir que le petit doigt, aussi est-il impossible de se rendre compte de l'insuffisance de la valvule ~~avec la~~ au moyen de l'eau. Mais les caractères présentés par la valvule indiquent à n'en pas douter que la coaptation ne pouvait pas être parfaite. L'orifice aortique est suffisant et non rétréci. Toutefois il existe des dépôts fibrineux sur la face inférieure de chaque valve sur la limite des points où elles sont en contact ~~pendant~~ pendant l'occlusion de l'orifice et sur les points qui les séparent à l'état de repos. Ce dépôt fibrineux qui se trouve à la partie moyenne de chaque valvule est mince assez épais. On remarque aussi que deux valves commencent à adhérer sur le point qui les limite, tandis que dans les autres points semblables on trouve seulement un petit dépôt fibrineux. — La valvule tricuspide n'est pas épaissie et elle fonctionne bien. Au premier abord, elle paraît saine, mais avec plus d'attention on remarque sur toute la face supérieure de son bord une série de petites perles fibrineuses tout à fait semblables à celles qu'on trouve sur la valvule mitrale. Toutefois la valvule ne paraît pas autrement altérée. Rien de particulier sur les valvules sigmoïdes. — Les oreillettes ne sont pas notablement dilatées et leurs parois sont épaissies. L'oreillette droite contient un caillot blanc fibrineux. Il y en a pas de caillots dans l'oreillette gauche, pas plus que dans les ventricules. Cependant le ventricule droit contient encore un petit caillot blanc fibrineux. Les cavités ventriculaires sont petites surtout celle du côté gauche. Leurs parois sont au contraire notablement épaissies des deux côtés mais surtout du côté gauche. Maximum de l'épaisseur des parois à gauche = 2 cent. ½, à droite = 1 cent. — Aorte ~~[illegible]~~ rétrécie normale. La muqueuse du cœur a une coloration rouge brun. Les muscles papillaires sont très-amaigris. Cordages tendineux petits un peu épaissis à gauche avec un peu de sclérose de la partie sup. de tous muscles papillaires.

DATES	HISTOIRE PATHOLOGIQUE	PRESCRIPTIONS
	Foie peu volumineux - Capsule épaissie une un peu & section interstitielle qui rend le lobule plus saillant. Des coupes présentent tous la surface une coloration rouge foncée.	

875 120

MODÈLE N° 21.

HOTEL-DIEU. — Salle 1ère Femmes N° 139.

Nom Marie Melanie Peitier.

née à Ardes (Ardèche).

demeurant à rue Bourbon 35.

profession cordonnier-concierge.

âge 71.

tempérament

constitution

entrée le 28 Xbre 1882.

sorti le mort 3 Janvier 83. à 4 après midi

DIAGNOSTIC ET RÉSUMÉ

Insuffisance mitrale?

HISTOIRE PATHOLOGIQUE

Hier dite.

Le père se serait noyé.

Elle morte âgée, de vieillesse, dit la malade.

Elle a perdu 5 frères ou sœurs. (ceux de les mort inconnues) Il lui en reste 2 bien portants.

La malade est rhumatisante; elle a eu même eu des manifestations articulaires.

Elle n'a pas eu d'enfants. — a eu des nombreuses maladies qu'elle ne précise guère.

Depuis 10 ans elle a des palpitations; l'œdème se apparu pour la première fois il y a 3 ans et demi; puis a disparu.

Il y a 2 ans elle aurait eu une attaque d'asystolie encore plus ~~forte~~ marquée que cette fois; l'œdème à ce moment faisait, dit elle, des bourrelets sur les membres.

L'attaque d'asystolie actuelle remonterait à un mois et demi à peu près. Elle aurait succédé à une attaque de bronchite aiguë

Actuellement :

DATES	HISTOIRE PATHOLOGIQUE	PRESCRIPTIONS
	La malade est très oppressée, l'inspiration est longue et bruyante, aussi que l'expiration.	
	Elle n'a pas de palpitations actuellement — mais ce qui frappe le plus c'est un œdème très considérable qui a envahi les membres inférieurs, et la partie valvaire.	
	Ascite considérable — le ventre est énorme, toute la partie inférieure présente le flot et de la matité; la partie supérieure sonore correspond à la masse intestinale refoulée —	à la partie supérieure du côté est comme sonore en avant.
	L'impulsion du cœur dont on ne peut limiter les points est très faible. Pas de frémissement cataire. Rhythme très irrégulier. Rien en foyer aortique. Dans l'aisselle bruit de souffle systolique, à timbre assez mitral,	variant d'intensité avec la force des battements.
	Pouls radial 72 pulsations irrégulières et irrégulières avec des intermittences. Pouls visible dans la jugulaire, systolique.	
	— Poumons — On ne peut ausculter la malade qu'avec	beaucoup de peine. Rien avant
	râles sonores. Expectoration muqueuse et aussi	sans le moindre crachat
	purulent ou hémoptoïque (Elle a eu des hémop	qui il y a 8 ans).
	— On ne peut limiter la partie inférieure du foie	à cause du bombement
	de la partie supérieure de l'abdomen. On haut la limite supérieure remonte	
	plus haut que la ligne habituelle. Elle a eu des	reste un ictère très léger
	de la conjonctive. Pas de douleurs dans l'hypochondre droit.	
	— La langue est assez bonne — Constipation.	
	Urines très rares.	
	Somnolence par moments — Cependant la malade répond très bien. Petite ulcère	
31 Déc	La malade urine beaucoup. Elle a pris	80 gr. vin de Desbrune.
2 7.	Un peu d'oppression du pouls. Elle est	plus oppressée et a
	des râles trachéaux. Elle ne prend plus	vin.
	A l'auscultation râle nombreux. Sonorité à la percussion.	
	— Elle tousse fréquemment, crache peu.	
	40 Resp.	
	Œdème des membres.	
	56 P. irrégulières.	
	On ne peut ausculter le cœur à cause des bruits respiratoires.	
	Figure plus pâle que précédemment.	
	4 Selles	8 dig. ac

Marie Sertier Janvier 1882

No 21 bis.

DATES	HISTOIRE PATHOLOGIQUE	PRESCRIPTIONS
9 J.	Autopsie 10 h. matin Ascite Liquide abondant dans les plèvres, surtout à droite. Les poumons sont très emphysémateux, surtout les droits A la base du poumon gauche trace d'une pleurésie ancienne ayant épaissi le feuillet viscéral de la plèvre. Coeur volumineux pesé 475 gr. Trace d'endocardite chronique sur les pièces surtout dans les ventricules gauches. Les valvules sont toutes suffisantes au besoin quoique les mitrales paraissent épaisses et athéromateuses. Il n'y a pas de rétrécissement des valvules, ni perte de substance. L'hypertrophie porte sur les 2 cœurs. Valvules sigmoïdes suffisantes. Athérome peu marqué de l'aorte. Epanchement sanguin au niveau de la tunique externe de l'aorte descendante Pas de plaques nacrées sur le coeur. Pas de liquide ni d'adhérences au niveau du péricarde. Reins un peu congestionnés. Foie petit pesé 1200 gr, un peu graisseux et exsangue. Vésicule biliaire remplie de très nombreux calculs. Taches blanches sur les capsules de la rate	

N° 21 *bis*.

DATES	HISTOIRE PATHOLOGIQUE	PRESCRIPTIONS

Modèle N° 21.

HOTEL-DIEU. — *Salle* 4e Jeanne. N° 150

Nom Chaurel Marie Pauline
né à Thiers (Puy-de-Dôme)
demeurant à Graponne
profession blanchisseuse
âge 65 ans
tempérament
constitution
entré le 28 juillet 1880
sorti le 12 août 1880

DIAGNOSTIC ET RÉSUMÉ

Insuffisance mitrale
Adhérences pleurales
Mort subite.

HISTOIRE PATHOLOGIQUE

Bonne santé habituelle = pas de maladie
aiguë = 11 en 5 enfants = la dernière il y a 20 ans
= Quelques douleurs articulaires =
= Bouche un peu la tête, depuis 6 ans elle a
toussé cet hiver plus que de coutume = Cette toux
prolongée était déjà accompagnée d'une
dyspnée assez marquée =
Mais rien depuis Mai surtout que la dyspnée
est arrivée à son intensité telle que la malade
a été obligée de rester tout le temps assise
elle avait eu peu d'œdème des membres inférieurs
Actuellement elle avait beaucoup, et
phlegmasies ~~toujours~~ d'une oppression très grande
qui rendait la décubitus dorsal complètement
impossible = Elle n'a plus d'appétit depuis quelque
= La malade a vu son appétit diminuer beaucoup
quant aux digestions elle faut aux boissons = elles lui
=

DATES	HISTOIRE PATHOLOGIQUE	PRESCRIPTIONS
	Foie du lieu tout un peu volumineux	
	= Cœur : La pointe bat dans le 5e espace intercostal en dehors du Mamelon = à la pointe bruit de souffle systolique intense, soufflant les deux bruits du cœur = vers le 3e intercostal et près du sternum, bruit peut-être un peu premier bruit du cœur (?)	
	= on note aussi quelques irrégularités du battement du cœur	
	= Poumons, matité aux deux bases en arrière surtout à gauche	
	= Auscultation : En ar. à droite respiration forte	
	à gauche : respiration beaucoup plus faible et quelques râles sous-crépitants surtout sur la clavicule	
	En arrière : râles sous-crépitants très nombreux aux deux bases = Bruit rendentant à gauche surtout dans la fosse sous-épineuse	
29 août	souffle systolique très intense = le souffle, l'étonnement un peu avant le 1er bruit, l'est très douteux (?)	
12 août	Vu à 5 heures du soir, malade n'avait ressenti aucune douleur, était aussi bien que les jours précédents, lorsqu'elle est morte subitement, étant en train de peigner	
13 août	Autopsie : à l'ouverture du thorax, on pénètre directement (très peu) des deux côtés = Q. Q. adhérences des deux côtés = Cicatrice au sommet des deux poumons = Rien autre dans les poumons	
	Cœur : pas de caillot, ni dans les ventricules, ni dans les oreillettes, cœur volumineux ; hypertrophie = Les parois du ventricule gauche sont notablement augmentées d'épaisseur en même temps que la cavité ventriculaire est aussi agrandie	
	= Les bords de la valvule mitrale sont épaissis, s'adaptent et permettent un complément l'orifice auriculo-ventriculaire = Insuffisance très marquée ; mais pas de rétrécissement = En outre on remarque sur le bord de la valvule de	

1re Jeune : N° 150 — 2

DATES	HISTOIRE PATHOLOGIQUE	PRESCRIPTIONS
	petits dépôts fibrineux d'aspect graisseux ligneux = Rien sur les valvules mitrales = Rien sur les colonnes charnues, ni les cordages tendineux, ni sur les valvules sigmoïdes de l'aorte : ton. — peu d'athérome —	
	= Foie — reins (q.q. kystes petits) : rate = Rien de particulier	
	= Cerveau : pas de plaques d'athérome sur les artères cérébrales = pas d'oblitération	
	= Rien d'anormal sur les différentes coupes du cerveau	
	= Cervelet : protubérance — bulbe : Rien de particulier	

Réflexions. La mort subite est rare dans l'insuffisance mitrale. Il est peu probable qu'elle ait été produite par des embolies capillaires en raison de la petite quantité des dépôts fibrineux sur la valvule atteinte. L'état du cœur (hypertrophie avec dilatation des cavités et sclérose des colonnes charnues) peut expliquer la mort subite. Toutefois on ne peut rien dire avec certitude. Nous remarquerons seulement que la respiration était obscure aux bases où l'on trouvait des râles muqueux fins. Or, les malades qui présentent ces symptômes ne vivent jamais longtemps et meurent ~~généralement~~ subitement ainsi qu'il est prouvé dans plusieurs cas. Il ne reste pas les adhérences pulmonaires et une perte de plasmine qui sont la cause de la mort, mais ces lésions révélées par l'auscultation indiquent des troubles circulatoires importants ~~et de sérieux~~ imminences d'accidents plus ou moins graves. —

MODÈLE N° 21.

HOTEL-DIEU. — *Salle* _____ *N°* _____

Nom

né à

demeurant à

profession

âge

tempérament

constitution

entré le

sorti le

DIAGNOSTIC ET RÉSUMÉ

HISTOIRE PATHOLOGIQUE

HOPITAL DE LA CROIX-ROUSSE. — Salle S. Rothier N° 45 (38)

Nom J. Baptiste Bastie

né à

demeurant

profession Tisseur

âge 61 ans

tempérament

constitution

entré le 25 février 70

sorti le

DIAGNOSTIC ET RÉSUMÉ

Insuffisance mitrale ?
Cancer de l'estomac
Ramoll. cérébral et cérébelleux
athérome de l'aorte. H. du cœur.

Autopsie

Pas d'ex. Alcoolique

Jamais de Rhumatisme —

DATES	HISTOIRE PATHOLOGIQUE	PRESCRIPTIONS
	Il y a 2 ans attaque d'apoplexie à la suite de laquelle le malade a conservé une Hémiplégie incomplète ~~avec Hémiplégie intermittente~~ à gauche — de la faiblesse du coté gauche et des troubles de la vue survenus au même moment. troubles qui consistent dans un affaiblissement assez considérable de la vue puisque ce malade ne pouvait distinguer les fils de son métier à tisser accompagné d'une sensation de brouillard devant les yeux. Le malade a pu tout bien que mal continuer son métier jusqu'à 2 mois. Le malade a des palpitations très fortes, augmentant par le moindre effort. oppression très forte. Depuis 3 semaines œdème des jambes et bouffissure de la face, depuis 3 semaines l'appétit a diminué. Constipation — urines rares. Actuellement l'oppression et les palpitations persistent. Le malade est obligé de surélever le tronc horizontale pour pouvoir respirer à son aise — l'œdème et la bouffissure de la face persistent — même trouble de la vision. Le cœur bat 60 et 120 fois fortement. irrégulièrement. Le pouls bat immédiatement au dessous du mamelon l'impulsion est assez faible. — les battements du pouls sont isochrones aux pulsations cardiaques — bruit de souffle systolique limité à la pointe couvrant en partie le 1er claquement	

DATES	HISTOIRE PATHOLOGIQUE	PRESCRIPTIONS
	Dans les poumons on trouve quelques râles humides surtout à la base droite. Pas d'albumine dans l'urine. Le Malade a été autorisé de rentrer et le diagnostic a été confirmé.	
3 Avril	Sort amélioré.	
2 Mai	— Rentre dans le même état. — Dyspnée — Malaise général. —	
6 Mai.	Hier, après le visite, le mal. s'est plaint d'agitation, d'insomnie pendant la nuit. — Dans la dernière nuit, le mal. s'est levé plusieurs fois pour aller à la selle, tout à coup il s'est trouvé mal a appelé un garçon qui l'a ramené dans sa lit et il est mort peu d'instants après. —	
	Autopsie faite 36 h. après la mort. — Rigidité cadavérique. — Le sujet est très gras. Après l'ouverture du cadavre, on constate, dans l'épiplon, la plèvre, le péricard une surcharge graisseuse. —	
	Abdomen = Appareil digestif. = Adhérences de la vessie avec le côlon transverse. — Le rivage de la petite courbure de l'estomac, et de la face antér. est fortement atteint. Et la grosseur d'une noisette qui paraît assez dure au toucher. Après avoir ouvert l'estomac, on constate une tumeur. Sur face de végétations, ulcérées dans la largeur de la paume de la main. Le bord droit de cette tumeur se trouve à 4 centim. de l'orifice pylorique. — Les reste du tube digestif n'offre rien de particulier. — Foie — Normal. — Rien particulier. — Rate — Normale. — Reins — Un peu congestionnés. — Poids 620 gr. — Coeur = Volumineux. Dépôt graisseux sur le ventricule droit et le bord antérieur. Plaque blanchâtre à la partie supérieure et postérieure du ventricule gauche, et près de la pointe. — Dilatation des oreillettes droite et de la gauche. Les parois sont graisseuses. Cp. — Caillots noirs dans l'oreillette droite. Id. dans le ventricule. Caillot fibrineux se prolongeant dans l'artère pulmonaire jusque ses 3me et 4me divisions. — L'oreillette gauche non dilatée contient des caillots noirâtres. Caillot fibrineux dans l'aorte. — Les 2 ventric. sont dilatés — Cp. les parois du cœur gauche sont plus épaisses. —

57 (Autopsie, suite)

DATES	HISTOIRE PATHOLOGIQUE	PRESCRIPTIONS
	Cœur = Long. = 16 centim. — Hauteur = 12 centim.	
	Orifice mitral 11 centim 1/2 — circonf. —	
	— tricuspide = 13 — 1/2 —	
	— partie pulmon = 8 centim. —	
	— aortique = 7 — 1/2 —	
	— Point blanc athéromateux, dépressible, sur la surface interne de l'aorte, tout près du bord libre des valvules. L'écart est un peu dilaté au-dessus de leur origine — et l'orifice de l'origine de l'artère coronaire droite, on trouve un petit caillot fibrin. — Long. de 1 centim. — qui obture en partie l'orifice du vaisseau. — Les 2 coronaires présentent les autres plaques athéromateuses dans presque toute leur étendue.	
	— Tissu musculaire du cœur brun, tenue pâle, et les chaques corps, on constate des plaques blanchâtres et jaunâtres mortes, — et notamment sur le ventricule gauche. —	
	Poumons. — Normaux en grand partie. — Point emphysémateux sur le bord et la face antérieure. — Teinte bleuâtre, généralisée.	
	— Cerveau. — Point athéromateux sur les vaisseaux (surtout les gauches) et la dernière cérébelleuse. — Le cylindre en général les est tout sains. —	
	L'écoule un assez gd quantité de liq. à l'incision des membranes. —	
	— A la face infér. du lobe gauche du cervelet, immédiat en dehors du vermis infér. il existe un échancrure de 2 à 3 centim. de largeur, dont le fond est jaune, gélatiniforme et ramolli et qui s'étend jusqu'au noyau central du cervelet.	
	— Les pédoncules cérébelleux, les 4e ventricules, les tubes sont sains. —	
	— Point c. un foyer ramolli, jaune au niveau du corps strié du côté gauche. —	
	— Rien dans le reste du cerveau. —	
	— Examiné au microscope, le tissu ramolli présente un tohubohu de granulations graisseuses, — des corp. granuleux très nombreux (corpuscules de Gluge) — très répandus surtout dans les vaisseaux et des capillaires. — Dans d'autres points, ces derniers présentent un pointillé graisseux. — On remarque en outre, un tissu conjonctif assez abondant. —	

DATES	HISTOIRE PATHOLOGIQUE	PRESCRIPTIONS

HOSPICES CIVILS DE LYON

HOTEL-DIEU

Nom Gauthier Salle 4 g^e Lit N° 40 F°

Prénoms Philippine

Age 32 ans

Profession concierge

Née à Rigny s/ Arroux

Demeurant à Lyon

Entrée le 10 Novemb 84.

Sortie le 4 Décemb. 84.

DIAGNOSTIC ET RÉSUMÉ

Insuffisance mitrale.

Pelvi-Péritonite.

Chef du Service, M.

OBSERVATION CLINIQUE

Élève interne, M.

Père & mère bien portants; 2 frères bien portants.

Antécédents personnels: Pas de scrofule dans l'enfance; bonne santé jusqu'à 27 ans - Réglée à 17 ans & toujours régulièrement. Mariée à 29 ans. Depuis 2 enfants bien portants à un intervalle de 16 mois, le plus jeune des enfants a 18 mois. Habite Lyon depuis 7 ans; 3 mois après son arrivée rhumatisme articulaire aigu qui nécessite un séjour de 2 mois aux 3 Fermes. La malade affirme que le chef de service lui dit en partant qu'elle n'avait rien au cœur; 8 mois après (c'à d en juin 78) 2e attaque de rhumatisme pendant laquelle la malade fit un séjour de 3 semaines à St Roch. à ce moment Mr Bérillier diagnostiqua un bruit cardiaque; Depuis saisons à Bourbon-Lancy en 78 & 79 - Depuis cette époque la malade n'a jamais eu de douleurs rhumatismales.

Au Tibet dlet grossesse en Août 80. séjour de 6 semaines dans

Imp. Alf. Louis Perrin.

Nom _____ Salle _____ Lit N° _____ F° _____

cette salle pour son affection cardiaque, elle n'y plaignait à ce moment d'palpitations, n'avait pas d'œdème & depuis son séjour à St Roch n'avait pas eu de palpitations ni de dyspnée — E.
Après le 1er accouchement 2e séjour à St Roch de Jeumain pour coliques avec diarrhée & vomissements sans ictère.
Pendant la 1re grossesse 2 fausses pertes hâtives à 3 mois & à 5 mois qui n'amenèrent cependant pas l'avortement.
En octobre 83 metrorrhagie abondante qui dura 7 semaines, obligée pendant 3 mois à la consultation de Mr Lorrayenne pour une métrite interne.
En Janvier 84 elle commença à tousser & à cracher, essoufflée la malade s'enrhumait difficilement — Jamais d'hémoptysies.
Actuellement : Amaigrissement notable, perte des forces ; sueurs nocturnes, doigts hippocratiques, les pieds œdème des membres. Perte d'appétit, depuis 8 jours vomit des aliments après les quelques heures, diarrhée depuis 5 jours — Ventre est un peu tendu, douloureux à la pression uniformément.
Toux moins fréquente depuis 15 jours, expectoration abondante, purulente — Voix enrouée.
Submatité légère sous la clavicule droite, perte de l'élasticité sous la fosse sus-épineuse de même côté, vibrat. exagérée sous la clavicule droite relativement exagérée de la voix & de la voix, à ce niveau un peu rares râles sous-crépitants à la fin de l'inspiration avec expiration soufflante. La pointe bat vivement dans un espace limité dans le 5e espace en dedans du mamelon ; dans toute l'origine précordiale on entend un souffle systolique, le maximum d'intensité est à la pointe où il est presque toute la révolut. cardiaque & où il a à certains moments le caractère du pianissimo. Il se propage un peu vers l'aisselle, quand on se dirige vers la base on l'entend de moins en moins ; dans le 2e espace le bruit est bien frappé ; on ne l'entend pas dans les carotides.
Pas de gouts reineux
L'urine ne contient pas d'albumine

Nom ..... Salle ..... Lit N° ..... F° .....

H. H. — S. G. — Feuilles d'Observations, Intercalaires. — 11-82. — 10.000.

Impr. Aff. Louis Perrin.

Nom _____ Salle _____ Lit N° _____ F° _____

11 — Ce matin les signes d'auscultation et de percussion se maintiennent toujours au sommet droit ; le murmure de la respiration s'entend parfaitement dans toute la hauteur avec bruits normaux.

13 — Sur les préparations par la méthode d'Ehlich, pas de bacilles —

Depuis 6 jours coliques tous les efforts suivies de diarrhée et gêne urinaire

17 — Enfant de douleurs abdominales ayant la forme cæcale — Au toucher la cuisse vaginale est très chaude — Le col très bas, touche presque la paroi à gauche on ne sent pas de cul-de-sac latéral gauche il est remplacé par une tuméfaction dure et douloureuse. —

Modèle N° 61.

Nom Gauthier Philippine N° 40

Novembre

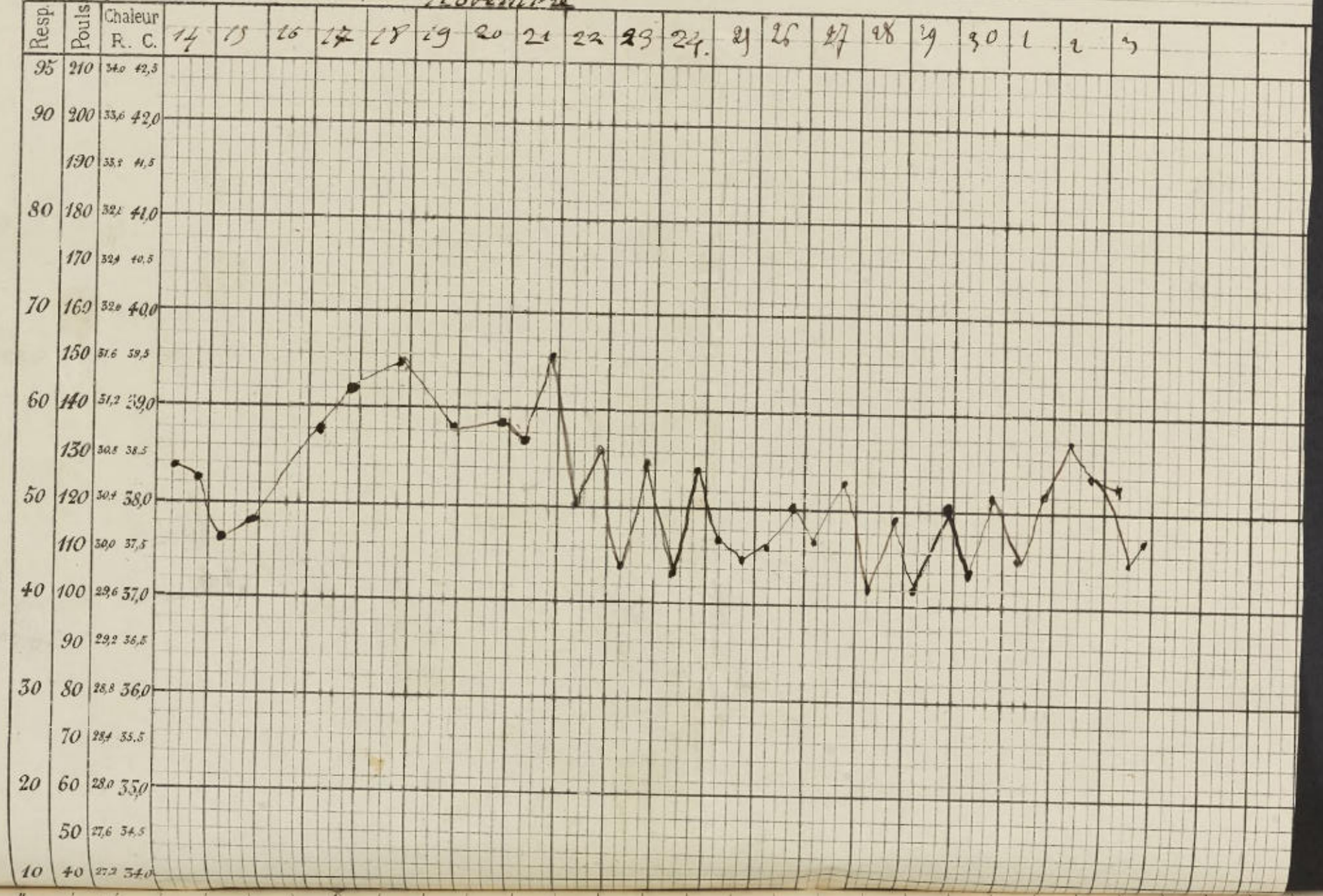

HOSPICES CIVILS DE LYON

HOTEL-DIEU

Nom Champallier Salle 2e Femmes Lit N° 14 F°

Prénoms Louise.

Age 56

Profession metteuse en mains

Née à la Valla (Loire)

Demeurant à Lyon

Entrée le 12 7bre 86

Sortie le 25 Janvier 85

DIAGNOSTIC ET RÉSUMÉ

Endocardite Rhumatismale

~~Insuffisance mitrale.~~ Asystolie

Chef du Service, M.

OBSERVATION CLINIQUE

Élève interne, M.

Père mort de hernie étranglée, moissonneur à 88 ans.

1 frère ayant des rhumatismes, 3 autres se portant bien, 1 sœur morte de chagrin à 26 ans ? ~~[illegible]~~ perdu beaucoup de sang en allant à la selle.

Jamais de maladie dans l'enfance, on ne trouve pas de trace d'adénite ancienne à droite.

Réglée à 11 ans, elle a eu 5 enfants, 4 survivants, l'un à 3 ans de diarrhée, l'autre à 17 mois d'accident, un 3e à 17 ans. ~~[illegible]~~ la ménopause est survenue à 44 ans.

Il y a 3 ans elle resta un mois ½ à l'hôpital, elle se plaignait de ne pas digérer. Elle ne vomissait pas néanmoins.

Il y a 1 an ½ elle fit un séjour de la même durée pour une grande faiblesse et également pour sa mauvaise digestion.

Impr. Aff. Louis Perrin.

Nom _____ Salle _____ Lit N° _____ F° _____

Enfin une 3e fois, il y a 6 mois. 3e séjour de 2 mois à l'Hôpital pour des maux de cœur. Elle était essoufflée et avait beaucoup de palpitations.

Aujourd'hui elle rentre pour ces mêmes causes : elle se plaint d'oppression, elle ne peut digérer. et

Les jambes ne sont pas enflées, quoiqu'il y ait 4 jours à ce que précède la malade qu'elle fut enflées. Elle se plaint aussi d'un point douloureux à gauche au niveau de la région précordiale, qui la gêne à l'inspiration, elle a changé de place plusieurs fois.

Le thorax ainsi que l'abdomen est couvert d'un exanthème de petites vésicules rougeâtres ; elle a eu des furoncles il y a un mois, on voit encore les traces d'un au niveau de l'angle externe de l'œil gauche.

Au poumon gauche sonorité normale, respiration ~~[illegible]~~ égale qq. râles muqueux.

un peu de matité à droite et obscurité à ce niveau

En arrière sonorité normale des 2 côtés du thorax, un peu de matité du côté droit, un peu de matité à droite. La respiration s'entend bien, on a beaucoup de râles sonores des 2 côtés du poumon, qq. crépitants à la base on a de l'égophonie et des souffles mêlés. Du côté du cœur les battements sont irréguliers qq. uns ne sont pas perçus à la radiale.

La pointe du cœur est dans le 6e espace intercostal, un peu en dehors du mamelon, dans le 6e espace on a un bruit de souffle systolique qui ne s'entend plus sur le bord gauche du sternum, qui s'entend encore sur la ligne axillaire, quoiqu'il ne soit pas perçu au delà de cette ligne. Un peu de pouls veineux dans les battements correspondent au pouls carotidien.

L'malade a eu ce matin un crachat muqueux parsemé de qq. stries de sang.

Pas d'albumine.

15 Sept. L'œdème des jambes a disparu

HOSPICES CIVILS DE LYON

HOTEL-DIEU

Nom Gaillard Salle Ste Jeanne Lit N° 10 F°

Prénoms Gilbert

Age 70 ans

Profession macon

Né à St Cyr

Demeurant à Saucieu en Forez

Entré le 29 Juin 94

Sorti le 2 Août 94.

DIAGNOSTIC ET RÉSUMÉ

Insuffisance mitrale

Chef du Service, M.

OBSERVATION CLINIQUE

Élève interne, M.

Bonne santé habituelle. Jamais de rhumatisme. N'a pas habité des appartements humides. Pas de maladies aiguës dans les antécédents. Ne tousse jamais. Pas d'alcoolisme.

Depuis deux mois seulement il remarque qu'il s'essoufle facilement. Il y a un mois, il prit de l'oppression et de l'œdème des membres inférieurs; il fut en rajeunissement à l'Hotel Dieu, salle St Bruno, de 7 à 8 jours, au bout desquels il sortit guéri; néanmoins il ne put reprendre son travail, à cause de la dyspnée où le jetait le moindre effort.

Depuis cinq à six jours, les membres inférieurs, puis le ventre s'œdématièrent, et le malade se présente une seconde fois à l'hopital.

C'est un homme de 70 ans, d'aspect assez robuste

Nom Salle Lit N° F°

L'arc cérébral est très accentué, et la radiale est un peu athéromateuse

Les deux membres inférieurs sont très œdématiés, ainsi que les téguments de l'abdomen ; la jambe gauche qui est depuis longtemps le siège de varices est ulcérée

Pas de poids rénaux

Au cœur, les battements sont sourds, diffus, on ne peut localiser le maximum du choc. Les battements sont assez réguliers, les pulsations arrivent toutes à la radiale

A l'auscultation, on a un souffle systolique de la pointe

Aux poumons, râles muqueux très nombreux aux deux bases, surtout à gauche

Urines : albumine abondante d'un centième d'épaisseur

HOSPICES CIVILS DE LYON

HOTEL-DIEU

Nom Ventura Salle 4me femme Lit N° 28 F°

Prénoms Clémentine

Age 71 ans

Profession Ménagère Blanchisseuse

Né à

Demeurant à

Entré le 28 Avril 1884

Sorti le

DIAGNOSTIC ET RÉSUMÉ

Lésions athéromateuses des artères et de la valvule mitrale
Insuffisance mitrale

Chef du service, M.

OBSERVATION CLINIQUE

Élève interne, M.

Père mort environ à 40 ans mère à 44
La malade est mariée elle a eu 5 enfants dont 4 sont morts en bas âge la 5me se porte bien elle a 27 ans

Règles 21e à 24 ans

Elle ne se rappelle pas avoir été malade sérieusement depuis 40 ans
Elle a quelquefois eu des douleurs

Il y a un an qu'elle est aperçue qu'elle devenait essoufflée depuis elle a eu de l'œdème des membres inférieurs il y a 6 mois au bout de 8 jours elle ne avait ~~eu~~ mais il y a 15 jours l'œdème est revenu

Beaucoup d'abattement

Aujourd'hui il a envahi les deux membres inférieurs tout entiers et la partie inférieure du ventre
La malade a beaucoup de dyspnée.
Elle tousse en toux fréquemment. L'appétit est en partie conservé. ~~mais~~ elle ~~ne~~ dort un peu la nuit ~~mais~~ elle mal elle n'a pas dormi.

Impr. Aff. Louis Perrin

Nom _____ Salle _____ Lit N° _____ F° _____

2 Jan à l'hôpital de 102	travers 2 doigts plus faibles côtés ~~Matité hépatique normale~~ Dans une ~~à~~ ~~un~~ ~~un~~ Respiration pueile rales diminués dans les 2 poumons A la palpation du cœur on sent un frémissement systolique ~~à l'auscultation~~ La pointe bat dans le 5e espace ~~espace~~ en dehors de la ligne mamelonnaire A l'auscultation on entend un bruit de souffle systolique rude dont le maximum d'intensité est à la pointe et qui se propage ~~en~~ vers le côté de l'aisselle quand ~~on entend~~ ~~on~~ Un peu de l'urine dans l'urine Arc senile pericornéen – athérome Pouls – 92 On perçoit aussi le bruit de souffle du cœur gauche en arrière quand elle use de respirer
Rales sonores. Rales muqueux à la base gauche	
Musicale, ~~arythmie~~ quelques irrégularités dans le battement	
13 Mai	L'malade se dit moins essoufflée; néanmoins elle est somnolente, et ne peut se tenir qu'assise – On trouve de la matité et de la diminution du murmure vésiculaire aux deux bases – Le souffle systolique persiste – Elle tousse et ne crache pas – Elle urine beaucoup et perd moins ses urines.

HOSPICES CIVILS DE LYON

HOTEL-DIEU

Nom Pautin
Prénoms Catherine
Age 54 ans.
Profession cultivatrice
Né à
Demeurant à
Entré le 31 janv. 1884
Sorti le 14 fév. 1884.

Salle W 8 Lit N° 41 F°

DIAGNOSTIC ET RÉSUMÉ

Insuffisance Mitrale.

Chef du service, M.

OBSERVATION CLINIQUE

Élève interne, M.

Hérédité. Père mort à 70 ans de rhumatisme. Mère morte à 60 ans d'asite et œdème des membres inférieurs, elle resta six mois ~~de ses derniers mois~~ en infirmité.
— 8 enfants : 2 sont morts en bas âge, l'un du cœur, l'autre du corps, les 2 autres n'ont pas de rhumatisme.

Jusqu'à l'âge de 46 ans elle ne fut jamais malade. A ce moment, c.-à.-d. il y a 8 ans, elle eut pendant une année des douleurs vagues diffuses dans les jointures. Puis, ayant pris un voyage à la campagne par le froid, elle fut prise brusquement d'œdème des membres inférieurs, assez léger et d'un gonflement du ventre considérable. Elle resta trois mois dans cet état.

Depuis elle eut fréquemment le soir de l'œdème des membres inférieurs, de l'oppression, des palpitations. Depuis 3 ans, elle prend tous les jours une cuillerée à bouche de sirop de digitale, et depuis l'année dernière elle y ajoute de la tisane de barbe de maïs ou

Eau à respirer sur la matière depuis ont donné leur café en 99 cuites les repas sur la base. Amplement elle en buvait 95.

Imp. Aff. Louis Perrin

Nom _____ Salle _____ Lit N° _____ F° _____

de pointes d'asperges. Mais depuis cette époque, elle a remarqué que les urines sont très rares. A un moindre froid elle prend des douleurs dans les membres inférieurs avec du Rhumatisme.

L'année dernière, séjour à l'Hôtel Dieu 2e salle des Dames. Elle resta neuf ~~[illegible]~~ 10 jours; son ventre était volumineux, les jambes œdématiées. Au bout de ce temps elle était guérie et revenue à l'état normal.

En Mai dernier, elle eut un point de côté à gauche. Et rendit environ 24 heures de sang presque pur.

Vers la même époque, elle fut prise un matin d'un étourdissement de vertiges; elle se mit à trembler de tous ses membres, et sans perdre connaissance, elle ~~[illegible]~~ n'eut que le temps de s'appuyer contre un mur, elle fut portée chez elle, très affaiblie pouvant à peine ~~[illegible]~~ soulever les membres. Sans prédominance dit-elle d'un des côtés du corps. Elle resta 8 jours dans cet état.

Actuellement les accidents remontent à sept semaines. Ascite considérable. Œdème peu développé des membres inférieurs. ~~La pointe du~~ Cyanose de la face, et en particulier des lèvres. Œdème léger des deux dos des mains et des paupières. Souvent les paupières sont volumineuses, surtout à gauche. Par moments et surtout le matin au réveil elle avait de l'anasarque complète.

La pointe du cœur bat dans le 6e espace à 3 doigts au-dessous et en dehors du mamelon. A la palpation les battements sont impétueux, un peu irréguliers, avec un léger frémissement systolique. On entend un bruit de souffle systolique aux vaisseaux, prolongé qui ~~[illegible]~~ atteint son maximum à la pointe et se propage du côté de l'aisselle, et de l'épigastre. Les battements sont un peu irréguliers. Pas de bruit de souffle aux vaisseaux du gros vaisseau.
Le bruit systolique a un léger timbre musical à la pointe. Il existe un léger retour de souffle au moment de la
Le pouls est petit.

Les veines jugulaires sont très dilatées présentent même des

Nom Salle Lit N° F°

Nom Salle Lit N° F°

dilatation. Veines ~~[illegible]~~ seulement quand la malade se tient assise et quand on pesse au haut des jugulaires. Sitôt qu'elle est couchée, le foie se dégorge. Aux poumons on constate un peu de matité à l'base droite. La Respiration en dessous; aux 2 bases on entend des gros râles sous crépitants de vol. moyen assez peu nombreux.

~~Le foie dépasse de 6 travers de doigt les fausses côtes.~~

Les Urines sont très sales et contiennent beaucoup d'albumine.

Appétit Continuel. Jamais elle ne peut se rassasier.

La matité hépatique est diminuée

HOSPICES CIVILS DE LYON

HOTEL-DIEU

Nom Robelet — Salle St Jeanne — Lit N° 5 — F°

Prénoms Claude

Age 70 ans

Profession Maréchal-ferrant

Né à

Demeurant à

Entré le 17 Janv. 1884

Sorti le 3 Avril 1884 =

DIAGNOSTIC ET RÉSUMÉ

Endocardite chronique. Insuffisance mitrale

Hypertrophie du cœur

Congestion et Emphysème pulmonaires

Anasarque

Guérison

Chef du Service, M. — OBSERVATION CLINIQUE — Élève interne, M.

Rien à noter du côté héréditaire.

A l'âge de 40 ans, il fut atteint d'un rhumatisme articulaire qui persista deux mois. A la suite, il eut de l'oppression principalement à l'exercice; il ~~tousse~~ la nuit et toussait à l'exposition fraîcheur, mais jamais il n'eut d'œdème.

Depuis 10 ans, l'oppression s'est accentuée; il est devenu emphysémateux.

Il y a deux mois, il vit pour la 1re fois survenir ~~des~~ l'œdème des membres inférieurs; cet œdème ~~ne~~ toujours persista; il en avait très chargé une jambe, et un peu à la partie inférieure des cuisses, mais le malade a néanmoins toujours marché. On ne constate un peu d'œdème du dos des mains, ~~pas~~ de la face.

Le malade depuis 8 mois se plaint d'un prurigo qui se passait par poussées et est pénible surtout la nuit.

La toux est fréquente. L'expectoration est abondante, jaunâtre

Nom _____ Salle _____ Lit N° _____ F° _____

de crachats visqueux et aérés. Dyspnée marquée.

On constate une sonorité ~~plus~~ exagérée des parois thoraciques.

A l'auscultation on entend la respiration bronchique, rudes et

la respiration prolongée, ~~[illegible]~~ nulles de râles sonores.

La pointe du cœur bat dans le 6e espace à 2 bons travers de doigt au dessous et en dehors du mamelon. ~~A la pointe~~ Tout à fait à la pointe, on entend un bruit de souffle systolique qui se propage du côté de l'aisselle ~~[illegible]~~ Les battements sont un peu irréguliers.

Le

Le bruit de souffle dans les vaisseaux du cou.

Le pouls est assez fort vibrant.

Les pouls veineux apparaissent. Le mental de contracture est nul.

Du cou pour mieux respirer.

Guérison. Les lèvres à l'os de sucre, l'os d'albumine dans les urines.

HOSPICES CIVILS DE LYON

HOTEL-DIEU

Nom Goy — Salle 4e F. — Lit N° 19 F°

Prénoms Claudine

Age 42 ans

Profession tisseuse

Né à

Demeurant à

Entré le 3 Janv. 1884

Sorti le 21 Janv. 1884

DIAGNOSTIC ET RÉSUMÉ

Insuffisance Mitrale

Chef du service, M. — OBSERVATION CLINIQUE — Élève interne, M.

Antécédents héréd. — Père mort à 60 ans d'accident — Mère à 75 ans d'une paralysie — 2 sœurs et frère = ils ne sont pas malades — Personnelles. Elle se serait toujours plaint de douleurs discriminées — souvent du rhumatisme — des douleurs dans l'abdomen et les membres inférieurs. Jamais de rhumatisme articulaire — La menstruation persiste.

~~Ulcère nul~~ — Souvent elle a des palpitations de cœur qu'elle perçoit à l'épigastre et dans le dos — Elle toussait surtout depuis six semaines — où elle éprouva une gde lassitude, de l'anorexie, ~~et~~ des douleurs épigastriques et un tendance marquée aux lipothymies —

La langue est large. Selles — Ne enfles depuis six semaines, et pour la 1re fois, de l'œdème des membres inférieurs — Le visage et la lèvre sont un peu cyanosés —

Les battements du cœur sont irréguliers = 160 pouls à 120

Nom _____ Salle _____ Lit N° ____ F° ____

Le pointe bat dans le 6e espace au dessous du mamelon
~~On constate~~ Pas de pénétrement à la palpation
~~A la constate~~ à la pointe un bruit de souffle systolique très marqué — qui disparaît dans la pulsation irrégulière qui suit
Aux poumons, on perçoit de la matité au niveau de la base gauche — Là le vibrations thoraciques sont abolies
La voix, sonde, tout-à-fait à l'base, présente de l'ægophonie un peu plus haut. ~~On entend~~ A l'Ausc. obscurité respiratoire complète, au point où bruit en altère, souffle et pectoriloquie aphone — Crepts, derniers, elle n'a aucun pas
to de points de côté — Toux veineux synchrone avec les battem. du
~~Le foie en petite~~
Il existe de l'albumine dans l'urine
107 — Mr a supprimé tout le digitale, l'urine a été ~~bien~~ en
de fortes battements irrégulier. Aujourd'hui, le battement irrégulier moins frappant

HOSPICES CIVILS DE LYON

HOTEL-DIEU

Nom Chapuis Salle 4ème femmes Lit N° 184 F°

Prénoms Anne Augustine

Age 23

Profession ménagère

Née à Impphy (Nièvre)

Demeurant à Oullins

Entrée le 1er Mars 1883

Sorti le 18 Mai la malade a quitté l'hôpital

DIAGNOSTIC ET RÉSUMÉ

Rhumatisme chronique + insuffis. mitrale.

Chef du Service, M.

OBSERVATION CLINIQUE

Élève interne, M.

Père actuellement vivant et bien portant, n'est pas rhumatisant.

Mère morte à 42 ans, avec de l'œdème, et au bout de 3 ans d'une maladie pendant laquelle elle avait été très essoufflée, elle n'était pas, elle non plus, rhumatisante. Son père a eu, outre lui, une fille qui est morte phtisique et une autre qui tousse souvent. Leur mère était sur elle morte tuberculeuse.

La malade a une petite fille de 22 mois bien portante et qu'elle a nourrie. Ses couches ont été bonnes.

Elle a été réglée à 15 ans, et elle l'est régulièrement.

Étant enfant elle s'enrhumait facilement, mais jamais elle n'a eu d'oreillons, ni des maux d'yeux.

A 15 ans elle a été alitée pendant 3 mois au lit, mais elle ne sait rien en détail sur cette maladie.

Au moment où elle nourrissait son enfant, elle a eu la diarrhée pendant un mois.

En 1874 et en 1875 elle a habité des endroits très humides, nouvellement bâtis et humides, mais en 1878 elle avait déjà eu un rhumatisme dans le

Nom _____ Salle _____ Lit N° _____ F° _____

manni, dans le pied, dans le condyle gauche. Cette première attaque dura 2 ans.

En 1880 ces douleurs reparaissent à nouveau, pour deux ans encore. Actuellement elle souffre depuis le mois de Décembre 1882 et elles se présentent sous la forme suivante.

Elle est tout le temps assise dans son lit pour empêcher le sommeil. Elle soigne surtout ses douleurs. Dans le premier ~~les mêmes douleurs~~ de la main droite et dans le coude du même côté. Elle souffre un peu dans le coude.

– L'articulation du coude n'est pas déformée et du reste elle est douloureuse. La main droite est légèrement dirigée du côté du cubitus. Les 2 phalanges des doigts sont tenues dans l'extension, quelques engorgements fusiformes sur les fléchis, quand on les lui demande. Les articulations sont assez douloureuses, à peine tuméfiées; le tête des métacarpiens saillit sur le côté ulnaire de la main. Le pouce de la main est en pince saillie, de sorte que celui-ci est plus épais; il a du reste de la peine à fléchir complètement les doigts.

Les orteils ne sont pas douloureux.

Depuis 2 ou 3 ans la malade est apparue à elle avait des battements de cœur depuis l'âge de 18 ans, et le médecin lui avait dit qu'ils étaient ~~les suites~~ effet de la maladie qu'elle a eue à ce moment. Elle s'essoufle facilement, n'a jamais eu les jambes enflées.

La pointe du cœur bat avec force dans le 6ème espace, un peu en dehors du mamelon. Légère pulsation systolique en dedans du mamelon. Bruit de souffle systolique intense, à maximum dans l'aisselle, se propageant et s'atténuant dans toute la région du cœur. Pas d'irrégularité dans le rythme. Pas de congestion hépatique ni de phénomènes abdominaux. Actuellement la malade ne tousse pas et n'a ni crachats ni phénomènes digestifs ont bonnes.

MODÈLE N° 21.

HOTEL-DIEU. — *Salle* Ste Jeanne N° 117.

Nom Julie Costa

né à

demeurant à

profession Vailleuse

âge 15 ans 1/2

tempérament

constitution

entré le 16 avril 1882

sorti le 4 juillet 1882

DIAGNOSTIC ET RÉSUMÉ

Rhum. art. aigu —
Insuffisance mitrale —

HISTOIRE PATHOLOGIQUE

Père mort d'une bronchite aiguë à 48 ans ; mère en bonne santé ; 3 sœurs mortes à la suite d'affections indéterminées. A l'âge de 8 ans bien avant la menstruation elle avait un dégoût de sang très abondantes par le nez ; à ce moment elle n'avait pas de douleurs lombaires ~~elle n'perdait pas de sang~~ mais elle saignait très facilement. Pas d'autres antécédents pathologiques. Réglée à 12 ans 1/2 ; menstruation sujette à des irrégularités notables. Elle ne demeure pas dans un endroit humide ; mais se sent souvent exposée à des courants d'air froid. Il y a 15 jours elle avait commencé à éprouver des douleurs vagues dans les membres inférieurs au niveau des articulations, elle souffrait à ce moment surtout les genoux et dans les cou-de-pied ; elle ne peut dire quelle était l'ordre d'envahissement des jointures. Ces douleurs sont allées augmentant amenant l'impotence qu'elle présente à son entrée.

Adénite cervicale suppurée à l'âge de 9 ans.

DATES	HISTOIRE PATHOLOGIQUE	PRESCRIPTIONS
	Depuis 8 jours elle est forcée de rester au lit, il y a 4 jours les membres inférieurs prennent part à la tour ; la malade dit que les cuisses ont été le premier douloureux puis les épaules et enfin les articulations de la main = Pour les membres inférieurs, comme pour les membres supérieurs le côté droit a aussi été pris le premier. = Elle accuse à cause de la persistance de abattement ; Langue blanche ; pas d'appétit, soif vive. Peau chaude et couverte de sueur. Visage pâle. Les articulations des membres supérieurs sont toutes douloureuses surtout les 2 poignets ; les articulations phalangiennes sont assez libres. Une nouvelle inflammation des 2 genoux sont indemnes et l'on ne voit rien d'où ; gonflement et douleur dans le genou et le cou-de-pied. La pointe du cœur bat dans le 5e espace, à gauche la ligne mamelonnaire ; pas d'épanchement. Bruit de souffle au 1er temps à la base ; plutôt à caractère soufflant, a bruit qui a son maximum sur le bord gauche du sternum. On entend également à la pointe un bruit de souffle. Pas de bruit rénal ni cérébral ; Pas de souffle cephalique	
12 Juin	A la suite — De l'application d'un vésicatoire sur la région précordiale, le souffle a notablement diminué d'intensité — La malade a moins de palpitations elle a sommeil —	

Modèle N° 21.

HOTEL-DIEU. — *Salle* 4ème femmes *N°* 146.

Nom Gabrielle Burtin

née à Voglans (Savoie).

demeurant à rue Suchet 24.

profession tisseuse

âge 37 ans.

tempérament

constitution

entrée le 12 Janvier 1882.

sorti le

DIAGNOSTIC ET RÉSUMÉ

Insuffisance mitrale.

HISTOIRE PATHOLOGIQUE

Père mort à l'âge de 57 ans d'une affection abdominale indéterminée accompagnée de diarrhée, mais non de vomissements. Il ne toussait pas, n'était pas rhumatisant.

Mère morte à 67 ans, après une longue maladie pendant laquelle elle avait beaucoup maigri.

Elle a eu 3 frères et 2 sœurs. Une est morte à 22 ans phtisique; l'autre sœur et le frère le plus âgé.

Pas de rhumatisant dans la famille.

Étant enfant le malade n'a jamais eu de glandes ni coq. Pas de maux d'yeux.

Réglée à peu près régulièrement depuis l'âge de 16 ans.

Elle a eu 2 fausses couches, qu'elle ne sait à quoi attribuer à 29 ans et à 31 ans.

Il y a 7 ans elle a eu un accouchement normal. Cet enfant marche un peu cheval.

Elle a habité des endroits humides.

DATES	HISTOIRE PATHOLOGIQUE	PRESCRIPTIONS
	Il y a 24 ans elle a eu ce qu'elle appelle un chaud et froid, accompagné d'une douleur vive à la région précordiale. Depuis lors elle est fréquemment rhumatisante, souffre des articulations. Elle fut à ce moment un séjour à l'hôpital. Elle se rappelle qu'on avait trouvé quelque chose à la pointe du cœur.	
	Depuis le mois d'août 1882 elle éprouve de temps en temps des douleurs vives et des fourmillements de la région précordiale accompagnés d'élancements dans tout le bras gauche. Elle se plaint surtout aujourd'hui d'un point douloureux siégeant au dessus du sein gauche.	
	Depuis 5 à 6 ans elle est un peu essoufflée, a des palpitations. Elle marche et gravit un peu d'œdème des jambes, peut-être dû à la lésion rhumatismale.	
	Jamais d'hémoptysie.	
—	Pointe du cœur de la paume espacée. Légère fremissement cataire à la palpation.	
	Le rythme du cœur est actuellement régulier. Il y a rien à la base. A la pointe souffle systolique. Les bruits du 2e temps est prolongé, comme dédoublé.	
	Pouls régulier	
	La malade tousse un peu, mais il y a pas de râles aux poumons. Pas de congestion du foie. Pas d'œdème des jambes.	
	Pas sommeil pas d'asystolie	
	Déglutition un peu difficile	
2 Ft	Par l'application des révulsatives les points douloureux a presque disparu.	
5 F.	Demande sa sortie - n'ayant plus de point de côté	

Modèle N° 21.

HOTEL-DIEU. — *Salle* 4 Femme N° 138

Nom Louise Bottinaud

né à

demeurant à

profession ménagère

âge 54 ans

tempérament

constitution

entré le 9 février 1882.

sorti le 1er mars 1882.

DIAGNOSTIC ET RÉSUMÉ

Insuffisance mitrale

HISTOIRE PATHOLOGIQUE

Son père est mort à 53 ans ; on ne sait rien de sa mère ; une sœur a eu des crises (?). 3 frères en vie ; plusieurs sont morts d'affections cardiaques. — Mariée à 24 ans, elle a eu 5 enfants ; tous vivent et sont bien portants. = Menstrues il y a deux ans. = Cas d'antécédents pathologiques. = Il y a trois mois qu'elle serait malade ; à la suite d'un refroidissement elle aurait éprouvé des douleurs aiguës dans le dos, elle en serait tombée ; elle se serait mis à vomir et aurait éprouvé une dyspnée très pénible. = Jamais d'hémoptysies. Elle aurait eu un peu d'œdème des jambes. Depuis cette époque elle aurait eu des altérations de la main et du pied ; toutefois la dyspnée n'a fait qu'augmenter, pendant que diminuait la vue et l'œdème des jambes.

L'œdème n'aurait duré que 4 jours.

DATES	HISTOIRE PATHOLOGIQUE	PRESCRIPTIONS
	Il vomit et rejette les signes suivants ; langue blanche et humide, diminution d'appétit.	Cocs de Bourbée.
	= Dyspnée très nette augmentant par la marche ; toux fréquente accompagnée d'une expectoration muco-purulente. =	
	Anxiété thoracique. Mouvement diminué aux deux bases ; respiration obscure des deux côtés ; on entend de gros râles muqueux avec l'étage de la respiration ; gros râle crépitant surtout sur le poumon moyen et sup. des 2 poumons. On en entend également, y. g. avec un amant.	
	La pointe du cœur bat dans le 6e espace intercostal en dehors de la ligne mamelonnaire.	Cocs de fermisement.
	Battements cardiaques irréguliers ; à la pointe légère bruit de souffle au 1er temps ; rien à la base.	
	Pouls inégaux, ~~petits~~ et dicrotes. Les vaisseaux. —	
	Œdème des membres inférieurs. =	Diurétiques.
	Petites vésicules cutanées du dos du pied. —	
	Albumine indente dans les urines.	

Modèle N° 21.

HOTEL-DIEU. — Salle St Pierre N° 179

Nom Marguerite Clémençon

né à

demeurant à

profession ménagère

âge 79 ans

tempérament

constitution

entré le 23 janvier 1882

sorti le 19 Juin 1882

DIAGNOSTIC ET RÉSUMÉ

Athérome artériel
Insuffisance mitrale

HISTOIRE PATHOLOGIQUE

Son mari est de pleurésie ; sa mère a succombé à 92 ans. = Elle a eu 4 frères vivants encore, l'un d'un abcès au cou, les autres de refroidissements ; Mariée, elle a eu un enfant, mort peu de temps après sa naissance. —

Pas d'antécédents pathologiques, à part ceux qui se rapportent à son affection actuelle. = Jamais de rhumatismes. = Toutefois elle aurait demeuré dans un endroit humide depuis 10 ou 11 ans. —

(août 1881) Elle aurait fait un séjour de 2 mois ½ à l'Hôtel-Dieu, pour des accidents analogues à ceux qu'elle présente actuellement ; mais avant d'entrer à l'hospice elle était déjà malade depuis 15 jours ou 3 semaines. = Elle sortit, guérie de son œdème, et de sa dyspnée, et se sentant à même de

DATES	HISTOIRE PATHOLOGIQUE	PRESCRIPTIONS
	pouvoir travailler. = Elle reste un mois chez elle sans cependant avoir reprises ses occupations habituelles ; elle fut de nouveau forcée d'entrer à l'hôpital pour réapparition ~~reproduction~~ des mêmes symptômes. = Au bout d'1 mois se trouvant guérie par la disparition de ses accidents, elle demande son exeat. Elle rentre aujourd'hui parce qu'elle les appréhende, et qu'elle a de l'œdème. On note les signes suivants ; Teinte légèrement jaunâtre ; dyspnée évidente, battements des sus-clavicules et pouls rétrécis. Langue un peu blanche et humide ; appétit très diminué ; constipation ; miction très diminuée. Œdème de la paroi abdominale et thoracique, surtout en arrière ; œdème des membres inférieurs. Le pouls est assez fort, mais fréquent, et irrégulier ; ~~xxx~~ 9.9 pulsations sont très peu intenses. ~~La~~ La pointe bat dans le 6e espace intercostal en dehors de la ligne mamelonnaire. = Le cœur est assez dyspnéique et paraît rentré sur lui-même d'un 2 travers de doigt. = Cœur de rétrécissement On entend dans toute la région précordiale un bruit de souffle très intense ; à la base il semble être au 1er temps ; il est rude. = Bruit de souffle dans les vaisseaux du cou, surtout de la pointe, bruit de souffle ~~très~~ intense au 1er temps. Les battements sont irréguliers, et très fréquents. Souffle principal existe des 2 côtés cependant il paraît un peu diminué à droite. = La respiration est obscure des deux côtés ~~mais~~ les 2 poumons présentent de nombreux râles muqueux qui peuvent être entendus dans toute la hauteur des 2 poumons.	

Le bruit de souffle existe dans toute la région cardiaque ; il est plus marqué à gauche ; il est plus marqué dans les vaisseaux du cou. = Il ne se propage pas vers les vaisseaux.

DATES	HISTOIRE PATHOLOGIQUE	PRESCRIPTIONS

Modèle N° 21.

HOTEL-DIEU. — *Salle* 4 femmes N° 179

Nom

né à

demeurant à

profession ménagère

âge 79 ans

tempérament

constitution

entré le

sorti le

DIAGNOSTIC ET RÉSUMÉ

= 23 juin = Amélioration de l'état général = Les battements du cœur sont moins fréquents ; les pulsations artérielles sont devenues moins nombreuses.

26 juin = L'œdème a considérablement diminué = Miction très abondante.

HISTOIRE PATHOLOGIQUE

28 juin — 7 Pulsations moins fréquentes, moins régulières, plus fortes. = P. 80. = On perçoit un peu de frémissement sur mi-course de la pointe = Souffle dont le maximum paraît être à la pointe. = On l'entend en arrière vers la mort, vers l'omoplate cependant, beaucoup moins sur les parties solides que sur les vaisseaux.

12 Juin — Battements du cœur sont forts — 82 pulsations souffle systolique persiste — A temps en temps une impulsion du cœur est suivie immédiatement d'une contraction plus faible comme en [illegible]

Battement ~~[illegible]~~ de la Carotide Gauche

Modèle N° 21.

HOTEL-DIEU. — *Salle* 1re femme N° 5

Nom Claude Prajoux

né à Neulize (Loire)

demeurant à

profession fermier

âge 53 ans

tempérament

constitution

entré le 27 août 1881

sorti le 4 7bre 1881

DIAGNOSTIC ET RÉSUMÉ

Insuffisance mitrale

HISTOIRE PATHOLOGIQUE

Père mort à 53 ans d'un refroidissement au bout de 5-6 semaines de maladie. Lui-même s'est toujours bien porté. — Un peu d'alcoolisme. Pas de rhumatisme. Depuis 30 jours, il reçut un coup de pavé sur la tête. Depuis ce moment, il se plaint d'avoir des étourdissements, et des faiblesses. Il ne marche qu'avec peine et avec hésitation, mais il ne présente ni tremblement ni incoordination des mouvements. Du reste il résiste vigoureusement aux mouvements communiqués.

Il se plaint ~~d'avoir~~ aussi d'éprouver depuis 5-6 mois des douleurs en ceinture, mais plus intenses au niveau de l'épigastre. ~~Cette~~ ~~La~~ pression sur cette région n'est

DATES	HISTOIRE PATHOLOGIQUE	PRESCRIPTIONS
	pas douloureuse ; la douleur n'est pas exaspérée ~~par~~ après les repas. Il tousse quelquefois mais rarement. Depuis quelques jours il s'est aperçu que ses jambes avaient un peu enflé. Rien aux poumons. Au coeur à la palpation on perçoit à la pointe du coeur un frémissement présystolique. La pointe bat dans le 5e espace, un peu en dehors du mamelon. A l'auscultation on entend un ~~bruit~~ ~~présystolique~~ présystolique très-net à la pointe du coeur. — Le 1er temps n'est ~~pas très-net~~ paraît un peu dédoublé.	

HOTEL-DIEU. — *Salle* 1re Femmes N° 137

Nom Joséphine Willow
né à Cuiry
demeurant à
profession Ordonnance
âge 43 ans
tempérament
constitution
entré le 19 août 1881
sorti le 6 juin

DIAGNOSTIC ET RÉSUMÉ

Insuffisance mitrale

HISTOIRE PATHOLOGIQUE

Malade prétend avoir joui d'une santé parfaite en général.
A eu avant l'âge de 18 ans des palpitations de cœur qui auraient disparu à cet âge. Menstruation parfaite. Réglée à 18 ans. A eu ~~trois~~ deux enfants, dont trois seulement actuellement vivants et bien portants, les autres morts en bas âge.
Jamais de rhumatisme.
Elle a eu à plusieurs reprises les jambes enflées au niveau de la cheville, soit pendant les couches, soit depuis. Elle éprouve depuis un certain temps des battements de cœur, mais c'est seulement depuis un mois, qu'ils sont devenus très pénibles et se font au moindre mouvement un peu exagéré. Depuis ce dernier mois également les membres inférieurs ont été enflés plusieurs

DATES	HISTOIRE PATHOLOGIQUE	PRESCRIPTIONS
	fois jusqu'au dessus du genou — Elle ne tousse pas habituellement, cependant depuis quelque temps elle a eu à plusieurs reprises des crachats sanglants le matin —	
	Actuellement appétit — pas d'insomnie — des membres inférieurs appétit bien conservé — Fonctions diverses régulières	
	Cœur — pointe battante dans le 5e espace au dessous du mamelon — Le choc est fort et très étendu — A l'auscultation, les battements sont réguliers — on entend un 1er temps un souffle très doux, rapeux, dont le maximum se trouve au niveau de l'orifice fibreuse du 5e cartilage costal gauche — il s'étend très légèrement à droite du sternum et à la pointe, il ne se propage pas nettement dans les vaisseaux du cou —	
	Pouls petit, régulier —	
	Rien aux poumons — Tout à fait à la pointe on entend un léger bruit qui paraît pericardique	
6 mai	Son état est amélioré	

Modèle N° 21.

HOTEL-DIEU. — *Salle* 4e Femmes N° 187

Nom Eugénie Magnin
né à St Jean de Bournay
demeurant à
profession couturière
âge 21 ans
tempérament
constitution
entré le 21 février 1881
sorti le 6 mars 1881 - amélioré

DIAGNOSTIC ET RÉSUMÉ

Rhumatisme articulaire subaigu
Insuffisance mitrale

HISTOIRE PATHOLOGIQUE

Père mort rhumatisant. Mère vivante et bien portante.
Deux sœurs et 2 frères bien portants. Un frère rhumatisant.
Réglée à 13 ans. Pas d'antécédents pathologiques, si ce n'est, puisqu'à l'année dernière, où elle a eu une attaque de rhumatisme qui a affecté surtout les membres inférieurs, et pour lequel elle a été soignée dans le service des femmes. Elle guérit de cette attaque au bout de deux à trois mois, et quitte l'hôpital, bien guérie, et en bonne santé, lorsqu'il y a 2 ans environ, elle a été prise de douleurs aiguës dans les articulations des poignets, des coudes, des épaules, le petit et gros des doigts, les genoux, et était accompagnée de mouvement fébrile assez intense. Elle dut se mettre au lit et depuis ce moment elle y reste, quoiqu'elle ait subi une

DATES	HISTOIRE PATHOLOGIQUE	PRESCRIPTIONS
	amélioration notable Actuellement elle se présente avec un léger mouvement fébrile — Appétit très faible — Constipation habituelle Les membres sont un peu douloureux surtout le gauche qui est un peu tuméfié ; elle éprouve la plus grande difficulté à marcher Depuis le début de sa maladie, elle a des palpitations de cœur assez fortes — Elle transpire aussi un peu depuis deux mois et au ventre elle a eu plusieurs douleurs fort à point à la base et à la partie interne du thorax à gauche, depuis dix jours environ Le pouls est régulier, à tension assez faible Les battements cardiaques se présentent — la pointe bat dans le 5e espace, plus en dehors du mamelon — On trouve un souffle systolique à la pointe couvrant tout le petit silence Rien aux poumons	

DATES	HISTOIRE PATHOLOGIQUE	PRESCRIPTIONS
	Salle L^e Femmes — n° 135	
—	Celestine Garre	
—	60 ans	Insuffisance mitrale
	Né à la Chapelle	Epistaxis
	— journalière	
	entré le 21 avril 1881	
	Sortie le 18 Mai 1881	

Pères à siège alors comme hérédité
Santé antérieure très robuste — ~~4 enfants vif~~ Réglée à 14 ans — 4 enfants vivants et bien portants — 1 enfant mort de croup en bas âge —
Pas de rhumatisme — Jamais de battements de cœur
Ménopause il y a 10 ans environ — ~~Quand~~ La malade a eu ~~des~~ à cette époque à peu près les mêmes reflux pendant huit jours environ, ayant qui vous paraît depuis —
A partir de la ménopause, elle a souvent un écoulement sanguin par les narines, apparaissant tous les mois, et durant huit jours environ, les phénomènes ont duré trois ans environ, et ont disparu complètement
Depuis huit jours ~~et~~ épistaxis ~~[illegible]~~ se renouvellant 2 ou 3 fois par jour, la malade aurait perdu en tout la valeur de 2 bols de sang, c'est cet accident qui l'amène à l'H-D — Actuellement l'écoulement est arrêté — L'état général est bon — pas de régulier, un peu dépressible — Veines un peu tortueuses, avec pommettes variqueuses — Appétit — Bon appétit — pas de troubles, selles régulières —
La malade se plaint un peu d'oppression — elle ne tousse pas du tout — et ne crache pas

DATES	HISTOIRE PATHOLOGIQUE	PRESCRIPTIONS
	Percussion Rien Auscultation Respiration un peu obscure en arrière Coeur — pointe bat dans le 6e espace au dehors du mamelon — choc assez fort, soulève nettement l'espace intercostal — on entend un bruit de souffle assez fort, râpeux, systolique, à maximum net à la pointe, s'entendant dans l'aisselle et un peu sur toute la surface precordiale — Pas d'albumine dans l'urine Injection d'angine. Epistaxis est moins abondante.	
29 mai		

MODÈLE N° 21.

HOTEL-DIEU. — *Salle* Ste Jeanne *N°* 14

Nom Joseph Richard
né à Charigny
demeurant à
profession Journalier
âge 20 ans
tempérament
constitution
entré le 1er Juillet 1881
sorti le 13 Juillet

DIAGNOSTIC ET RÉSUMÉ

Insuffisance mitrale

HISTOIRE PATHOLOGIQUE

Cet homme a eu des rhumatismes nombreux depuis l'âge de 18 ans ; il n'en a jamais eu aux membres supér. Ses parents en étaient indemnes. Il les attribue à son séjour sous la tente en Afrique. Il a eu des flux. de poitrine il y a longtemps, mais il s'en est bien remis.

Il y a huit jours il a fait une chute sur le dos, et dit que depuis lors il est oppressé. Cependant sa jambe est enflée depuis trois mois. Il tousse aussi un peu, et dit avoir craché du sang, il y a quelques jours ; mais il ne tousse qu'avec peine et cante de la douleur qu'il ressent au côté gauche.

On trouve en effet sa jambe droite assez fortement œdématiée, surtout au niveau du cou-de-pied qui est douloureux, et qui ne permet pas les mouvements de flexion et d'extension du pied.

DATES	HISTOIRE PATHOLOGIQUE	PRESCRIPTIONS
	d'un refroidissement ; elle se prit à tousser fortement ; la dyspnée augmenta en même temps que l'œdème. Il son entré on constate les signes suivants. Le gêne dyspnée = Un peu d'amaigrissement. Œdème assez prononcé remontant jusqu'à l'ombilic. Langue un peu blanche et humide. Pas d'appétit. pas de diarrhée. —	
	La pointe paraît battre dans le 6e espace intercostal assez près de la ligne mamelonnaire, et sur une étendue assez ~~considérable~~ = Elle est ~~peu~~ assez résistante, = Le choc est ~~peu~~ assez intense ; l'ampleur est ~~peu~~ considérable. — A l'auscultation, les bruits à la base paraissent normaux ; à la pointe on entend un souffle systolique ; qui paraît même un peu avoir un timbre systolique. = Le souffle atténué et paraît avoir un peu le timbre du pouls. = Fréquence battre le choc de la pointe et de la pulsation ~~artérielle~~ de la carotide. — Pouls extrêmement faible, donc régulièrement assez marqué : on le sent un peu mieux à gauche qu'à droite. Pulsations. —	
	~~Affaiblissement~~ La sensibilité thoracique est égale des deux côtés ; à l'auscultation, la respiration est obscure, les bruits sont accompagnés de nombreux râles muqueux presque tous de gros volume sibilants, mais surtout ronflants. Ils s'entendent dans toute l'étendue des 2 poumons. = Pas de retentissement exagéré de la voix ou de la voix. = Les râles s'entendent également en arrière. = Le volume urinaire diminué. = Légère nuage d'albumine.	

Modèle N° 21.

HOTEL-DIEU. — *Salle* 4me Jeanne *N°* 142

Nom Jeanne Denis
né à Vivet
demeurant à
profession Journalière
âge 50 ans
tempérament
constitution
entré le 11 Août
sorti le 18 Juin 80

DIAGNOSTIC ET RÉSUMÉ

Insuffisance mitrale
R Rhumatisme subaigu

HISTOIRE PATHOLOGIQUE

Rien d'utile du côté de l'hérédité —
Comme antécédents pathologiques la malade nous dit avoir eu une première attaque de rhumatisme il y a une vingtaine d'années environ, puis il y a 9 ans une erysipèle de la face qui a été le début d'une affection nerveuse sans doute —

Le début de l'affection pour laquelle la malade rentre aujourd'hui à l'hôpital remonte à samedi dernier — Elle fut prise de douleurs articulaires, non lancinantes, des jambes, des cuisses, et de l'épaule droite — Elle se plaint en même temps de quelques douleurs légères le long de la colonne vertébrale —

Rien de ferme —
Rien aux poumons —
Rien au cœur —
Pouls régulier, ni fort ni faible —

12 ans — Pas d'albumine dans les urines

DATES	HISTOIRE PATHOLOGIQUE	PRESCRIPTIONS
31 Aout	bruit de souffle systolique très intense à la pointe se propageant de côté sur l'ombilic, de la pointe	rien de tout en dehors

Modèle N° 21.

HOTEL-DIEU. — *Salle* 2e femmes N° 119

Nom Rougemont Marie
né à Satolas (Isère)
demeurant à id
profession cultivatrice
âge 49 ans
tempérament
constitution
entré le 23 août 1880
sorti le 3 septembre 1880

DIAGNOSTIC ET RÉSUMÉ

Insuffisance mitrale

HISTOIRE PATHOLOGIQUE

Hérédité : père mort subitement à l'âge de 60 ans, mère morte à 60 ans, d'une gastrite qui existait depuis 18 mois =
= a toujours eu une santé en bonne santé
= Antécédents : se porte habituellement très-bien = a eu 4 enfants, le dernier il y a 10 ans =
= Maladie : point de rhumatisme à 8 ans le début de la maladie fut l'accident à l'hôpital = Depuis mois éprouve des douleurs après avoir mangé ; elle se sent ballonnée et une pression de pesanteur au niveau de l'estomac, sensation de pesanteur et prolongeant vers les côtés = Depuis 8 jours même, à la suite de ces douleurs elle vomit quelque fois = elle n'a jamais le nez gonflé ni aucune dans les jambes = Cœur et poitrine
=

DATES	HISTOIRE PATHOLOGIQUE	PRESCRIPTIONS
	Poumons : Rien Cœur : Léger bruit de souffle systolique à la pointe se propageant du côté de l'aisselle	

Modèle N° 21.

HOTEL-DIEU. — *Salle* 1re Clinique 4e femmes *N°* 134

Nom Goffeney Catherine
né à Stourbier (Ht Rhin)
demeurant à Lyon
profession ouvrière
âge 42 ans
tempérament
constitution
entré le 11 mai 1880
sorti le

DIAGNOSTIC ET RÉSUMÉ

Insuffisance mitrale
Foie cardiaque

HISTOIRE PATHOLOGIQUE

= Au cou, à droite on trouve une cicatrice d'une adénite suppurée qu'a la malade qu'elle a eu à l'âge de 10 ans =

Cette femme a joui d'une santé parfaite jusqu'à l'âge de 26 ans = A cette époque, elle quittait son pays pour venir habiter Lyon = Logée dans un appartement humide, elle avait la même année une attaque de rhumatisme articulaire aigu généralisé à toutes les articulations et pour lequel elle faisait un séjour de 2 à 4 mois à l'Hôtel-Dieu = Une fois guérie, elle a pu arriver jusqu'à ces 4 dernières années sans faire de maladie =

= Il y a 4 ans, nouveau séjour à l'hôpital : ma malade était, dit-elle, très oppressée, ressentait quelques douleurs dans l'hypochondre droit, voyait survenir de l'ascite, puis de l'œdème des membres inférieurs = Après elle pouvait sortir guérie

= Il y a un an, ma malade ressentait toujours des douleurs au niveau de la région hépatique, et on a pu constater qu'elle a toujours plus ou moins conservé depuis

= Il y a 6 mois, de nouveau ascite et œdème des membres inférieurs, séjour de 3 mois aux 3e femmes

= Enfin depuis , la malade a vu

DATES	HISTOIRE PATHOLOGIQUE	PRESCRIPTIONS
	Reparaître les mêmes accidents : douleurs des jambes, oppression	l.a.d. Vésicat., Vésic.
	Actuellement elle se présente dans l'état suivant ; Malade est en proie à un dépérissement très considérable ; elle ne peut rester assise sur son lit et ne peut pas supporter de la position horizontale —	
	Elle présente une légère teinte subictérique —	
	Elle tousse un peu	
	Elle a un peu d'ascite, de l'œdème des parois abdominales et un œdème très notable des membres inférieurs —	
	Les veines du cou sont très dilatées —	moins grande prescription
	Cœur : bruit de souffle systolique très marqué, rapeux à la pointe —	
	Poumons : à la percussion ; sonorité en arrière, des plus en plus marquée en approchant de la base — vibration thoracique peut-être exagérée, mais diminuée notablement à la base droite en arrière —	
	à l'auscultation : inspiration rude partout —	
	En avant : q.q. râles ronflants et sibilants des deux côtés	
	En arrière : à gauche respiration forte — q.q. râles sonores à la base	
	à droite : respiration obscure dans toute l'étendue ; quelques râles sonores partants dans toute la hauteur du poumon —	
	Fonctions digestives se font assez bien — appétit passable — constipation — selles régulières — La malade a habituellement q.q. vomissements le matin — mais elle ne vomit jamais en quantité —	
	Menstruation est supprimée depuis 4 ans	
	Palpation abdominale est très douloureuse au niveau de la région hépatique, et révèle une augmentation très considérable du foie qui dépasse de plus	
14 mai	Un peu d'albumine dans les urines	
22 juin	Bruit de souffle systolique à la pointe accompagné d'un bruit musical — Le cœur sont distendus, surtout par des mouvements ; mais on ne peut pas affirmer sûrement qu'il y ait un point	

DATES	HISTOIRE PATHOLOGIQUE	PRESCRIPTIONS

N° 134

DATES	HISTOIRE PATHOLOGIQUE	PRESCRIPTIONS
24 juin	Hier soir à 7 heures la malade a été prise tout à coup, après avoir mangé, d'un malaise général, douleur à l'épigastre - tendance à la lipothymie - Vomissements et diarrhée -	

Modèle N° 21.

HOTEL-DIEU. — *Salle* 1re femme *N°* 153

Nom Bonner

né à Mont Jaucou (Hte Loire)

demeurant à Lyon

profession domestique

âge 63 ans

tempérament

constitution

entré le 19 aout 1880

sorti le

DIAGNOSTIC ET RÉSUMÉ

Insuffisance mitrale

HISTOIRE PATHOLOGIQUE

Eri. Bonne santé habituelle = pas de maladie antérieure sérieuse

= Jamais de rhumatisme articulaire ni noueux

= Malade raconte qu'il y a 3 semaines, elle a vu ses jambes enfler pour la première fois. L'œdème a été considérable, a gagné les parois abdominales = Du même temps, malade a vu de la bouffissure de la face et la vue diminuait un peu

= Actuellement l'œdème a disparu ; mais depuis malade dit avoir q.q. douleurs dans les jambes et les genoux =

Elle se plaint également de palpitations = Elle tousse un peu ; et souvent depuis 3 semaines elle a remarqué du sang dans les crachats

DATES	HISTOIRE PATHOLOGIQUE	PRESCRIPTIONS
	Poumons : rien de particulier	
	Cœur : battements réguliers — Point de souffle systolique à la pointe, se propageant de côté de l'aisselle	
	Urines : examinées par l'alcool et l'acide nitrique ne donnent pas de précipité	Albumineuses

Modèle N° 21.

HOTEL-DIEU. — *Salle* 4 in Femmes N° 140

Nom Epolli Charlotte
né à Vernaison (Rhône)
demeurant à Lyon
profession Dentelle
âge 37 ans
tempérament
constitution
entré le 24 mai 1880
sorti le 16 juin 1880

DIAGNOSTIC ET RÉSUMÉ

Polystéatose
Hydrothorax
albuminurie

HISTOIRE PATHOLOGIQUE

Avec bonne santé habituelle = Elle a toujours été bien portante =
Mariée pour la 1ère fois depuis 2 ans, elle n'a jamais eu d'enfants =
Menstruation régulière, mais très peu abondante =
Malade entre actuellement à l'hôpital pour la même maladie qui l'y a déjà conduite en 1879, l'obligeant à faire un séjour de 6 mois à la salle St Roch =
= Elle n'a jamais eu de douleurs articulaires ; pas de rhumatisme =
Comme pour la 1ère fois, c'est après avoir toussé beaucoup qu'elle a commencé à ressentir un dyspnée considérable et de l'œdème des membres inférieurs =
= Elle a toujours beaucoup toussé cet hiver ; sa toux était quinteuse et très pénible = à différentes reprises la malade a craché le sang = c'était du sang rouge, bien rouge, mêlé à des crachats muqueux = Expectoration actuellement est peu abondante, muqueuse, ressemblant à une tortillée de gomme = Dyspnée considérable
Un peu d'œdème des membres inf. depuis 2 mois =
Appétit un peu diminué = digestions pénibles, constipation

DATES	HISTOIRE PATHOLOGIQUE	PRESCRIPTIONS
	Percussion : rien de particulier.	
	Auscultation : poumons : Râles sibilants dans toute l'étendue des deux poumons —	
	Cœur : bruit soufflé systolique à la pointe, se propageant jusqu'à la côte axillaire —	
	pouls régulier —	
	Urines : précipité abondant par l'acide nitrique —	
2 juin	toujours notable quantité d'albumine dans les urines —	
	a diminué —	
4 juin	Trace d'albumine dans les urines —	Plus d'œdème
	peu de dyspnée —	

MODÈLE N° 21.

HOTEL-DIEU. — *Salle* 1ère femme *N°* 162

Nom Dumas Anne Marie
né à Retourneau (Ht Loire)
demeurant à id
profession cultivatrice
âge 43 ans
tempérament
constitution
entré le 5 juin 1880
sorti le 21 juin 1880

DIAGNOSTIC ET RÉSUMÉ

Insuffisance mitrale
Foie volumineux
Epanchement pleural à droite

HISTOIRE PATHOLOGIQUE

Du côté de l'hérédité : père mort à 45 ans en mer à Bay, malade lui-fait, cause de quoi = ignorant si il a souffert ; ma jamais eu rhumatisme, vitaux —

Antécédents de la Malade : très bonne santé habituelle = Elle a 8 enfants = dont 4 sont morts en bas âge = les 4 autres sont en bonne santé = le dernier accouchement remonte à 3 ans =

Cette malade avait, il y a 5 mois, un rhumatisme articulaire aigu, généralisé à toutes les articulations et l'ayant retenue au lit pendant 2 mois = Depuis lors, d'ailleurs, elle n'a jamais été bien et n'a pas pu reprendre son travail =

Elle n'habite pas une maison humide, dit-elle = ses douleurs cessent surtout, après suite d'un lavage par un gr. froid =

Actuellement elle se présente, se plaignant surtout d'une dyspnée extrême = La pointe du cœur est en position = la malade ne peut faire que qq. pas sans être essoufflée

DATES	HISTOIRE PATHOLOGIQUE	PRESCRIPTIONS
	Œdème du Membre inférieur =	
	Le malade accuse de la douleur du côté de la région hépatique ; la palpation abdominale révèle un foie volumineux et dépassant de cinq travers de doigt au niveau le bord des fausses côtes =	
	Appétit diminué = Soif assez augmentée ; il a maigri = Selles régulières =	
	Un peu de toux = presque pas d'expectoration =	
	Cœur : La pointe du cœur est d'un un peu en dehors du mamelon = irrégulier, rendant très difficile la perception d'un souffle qui ne parvient à l'entendre que tout à fait au 1er temps et à la pointe =	le 5e espace intercostal battements très perceptibles au 1er temps et à la
	Poumons : percussion : à gauche normale =	
	à droite : en avant : matité commençant à partir du 5e espace intercostal = en arrière, matité dans le 1/3 inf. du poumon	
	Les vibrations thoraciques sont abolies à droite ~~et~~ en avant dans le 1/3 inf. = elles paraissent un peu augmentées à la partie moyenne et inf. du même côté =	
	Auscultation : à gauche : rien de particulier, si ce n'est un peu d'obscurité de la respiration tout à fait à la base en arrière =	
	à droite : en avant : q.q. râles sous-crépitants, au niveau du 3e espace intercostal et un peu au dessous =	
	en arrière : absence du murmure vésiculaire dans le 1/3 inf. du poumon = Au niveau de l'angle inf. de l'omoplate, entre cet angle et la col. vertébrale, et un peu plus bas : souffle avec légère modification de la voix retentissement de la voix haute = En le même point, pectoriloquie aphone =	

HOTEL-DIEU. — *Salle* des 4 ème Fem Fée. N° 122

Nom Jeanne Gardon
né à St-Hilaire (Loire)
demeurant à
profession sans
âge 57 ans
tempérament
constitution
entré le 28 Oct 1879
sorti le

DIAGNOSTIC ET RÉSUMÉ

insuff. mitrale ?

HISTOIRE PATHOLOGIQUE

Pas d'antécédents héréditaires ni pathologiques
Jamais de douleurs articulaires —
Pas d'accouchements antérieurs —
L'état actuel remonte à un mois —
à cette époque sans cause connue la malade a éprouvé dans le membre inférieur gauche des douleurs intenses rendant la marche difficile mais non impossible —
Ces douleurs persistent aujourd'hui un peu moins intenses — Elles occupent toute la jambe depuis la cuisse jusqu'au pied, et elles suivent nettement le trajet du sciatique.
La pression les augmente au niveau de l'échancrure sciatique, de la crête iliaque, du grand trochanter, mais surtout au point correspondant au péroné — légère exaspération au niveau de la malléole externe —

assez

DATES	HISTOIRE PATHOLOGIQUE	PRESCRIPTIONS
	Rien au poumon — ~~ni~~ L'auscultation du cœur fait entendre à la pointe un bruit de souffle systolique, ~~prolongé~~ qui ~~retentit~~ ~~sous~~ sous l'aisselle — ~~mais~~ ~~pas~~ à la base — Les bruits sont ~~irréguliers~~ parfois irréguliers présentant à un moment des battements précipités auxquels succède un rythme assez longtemps normal. Le bruit de souffle est doux, nettement systolique, intermittent après quelques pulsations accompagnées de souffle; quelquefois aussi dont le timbre est altéré mais souffle véritable. Le maximum a bien sur la ligne mamelonnaire ou un peu en dedans sous le 5ème espace gauche. Il s'étend vers le sternum et vers le 5 ou 6 côtes sans propagation. La pointe bat au même point; battements forts et profonds. Ombilication générale qui résulte des renseignements affirmations de la malade.	

MODÈLE N° 21.

HOTEL-DIEU. — *Salle* ~~St Jean~~ Ste Jeanne N° 27

Nom Pierre Bertrand
né à la Tour du Pin
demeurant à
profession tisseur
âge 71
tempérament
constitution
entré le 21 mars 79
sorti le avril 79

DIAGNOSTIC ET RÉSUMÉ

Insuffisance mitrale

HISTOIRE PATHOLOGIQUE

pas de sueurs habituelles — pas d'hémoptysies —

Le malade a fait déjà un séjour à l'H-Dieu, salle St Augustin pendant tout le mois de février — Il nous dit qu'il toussait alors et qu'il avait les jambes enflées —

Depuis 8 jours il a été repris d'un sentiment d'oppression récent, d'une toux accompagnée d'expectoration catarrhale simple peu abondante, enfin d'un œdème des pieds et des jambes —

On constate respiration fréquente, courte, rapide, le malade ne pouvant presque plus dormir la respiration, — soulèvement du thorax par les sterno-mast. — reflux prononcé dans les veines du cou mais pas de pouls veineux — cyanose des lèvres —

œdème des pieds et des jambes,

DATES	HISTOIRE PATHOLOGIQUE	PRESCRIPTIONS
	aux poumons — respiration faible dans tous les points, surtout aux bases et c'est principalement l'expiration qui s'entend le moins — aux sommets au contraire la respirat. tout en restant faible devient bien appréciable et en arrière à droite elle est dans les parties respir. logeement d'affaibli — râles muqueux disséminés plus abondants aux bases	
	au coeur — les battements sont surtout perçus à la région épigastrique à la pointe souffle rude, rapeux, assez bref, au premier temps	

Modèle N° 21.

HOTEL-DIEU. — *Salle* Ste Jeanne N° 9

Nom Clément Gauthier

né à

demeurant à

profession cultivateur

âge 31 ans

tempérament

constitution

entré le 1 février

sorti le 10 février

DIAGNOSTIC ET RÉSUMÉ

Insuffisance mitrale

Dyspepsie

HISTOIRE PATHOLOGIQUE

Ce malade a eu plusieurs attaques de rhumatisme, la première à l'âge de 18 ans. Il en eut une autre pendant sa captivité en Prusse et éprouva alors plusieurs points de côté sur lesquels on appliqua de la glace. Pas d'autre maladie grave antérieure. Son père serait mort d'un cancer et sa mère d'une maladie qu'il ne caractérise pas. Le malade récuse syphilis et alcoolisme.

Il se portait assez bien lorsqu'il ressentit il y a 2 ans des douleurs gastriques, les digestions sont devenues difficiles et l'appétit a diminué. Depuis un an ont apparu des vomissements devenus plus fréquents dans ces derniers temps. Ils suivent les repas et ont une coloration verdâtre, à ce que dit le malade. Pas de diarrhée, pas de melæna, un peu de constipation. Amaigrissement et perte des forces. Système dentaire assez bon. Le malade dit s'essoufler bien vite.

Douleurs à la région épigastrique augmentant à la pression; pas de tumeur appréciable.

DATES	HISTOIRE PATHOLOGIQUE	PRESCRIPTIONS
	L'auscultation du coeur révèle un souffle à la pointe. Le souffle systolique se propage du côté de l'aisselle. ne s'entend pas au dessus du mamelon et ~~le malade ne tousse pas, expectoration ordinaire~~ de passe peu en dehors de la ligne mamelonnaire. La main fait percevoir nettement les battements du coeur; la pointe est dans le 5e espace au dessous du mamelon. Le malade ne tousse pas, expectoration ordinaire. L'auscultation des poumons ne donne rien d'appréciable.	

Lyon. — Impr. A. Bonnetial, rue Ste-Catherine, 13.

MODÈLE N° 21.

HOTEL-DIEU. — *Salle* Ste Jeanne N° 20

Nom Jean Pérat
né à Vidaillat (Creuse)
demeurant à
profession maçon
âge 71
tempérament
constitution
entré le 16 fév. 79
sorti le 27 fév. 79

~~DIAGNOSTIC ET RÉSUMÉ~~

Insuffis. mitrale

~~HISTOIRE PATHOLOGIQUE~~

Père et mère morts âgés d'affection inconnue — bonne santé habituelle — mais en 1830 le malade fut pendant 2 ans gêné à des douleurs articulaires qui par moment le forçaient à suspendre son travail — depuis lors il ne s'en est jamais ressenti et s'était toujours bien porté jusqu'à ces derniers temps — jamais de palpitations, jamais de douleurs précordiales ou rétro-sternales.

Depuis une quinzaine de jours à peu près il se plaint de crises pendant lesquelles sa respiration se suspend et le cœur continue cependant à battre —

au cœur pas de voussure — pas de battements visibles appréciables à la main — pointe au 6e un peu en dehors de la ligne mamelonnaire — à l'auscult. battements irréguliers, tantôt rapides, tantôt se ralentissant, pas de bruits anormaux souffle systolique à la pointe propagé vers l'aisselle — le pouls petit traduit l'irrégularité du cœur — par moments manque une pulsation

DATES	HISTOIRE PATHOLOGIQUE	PRESCRIPTIONS
26 fév.	oed. marqué des pieds et jambes — léger anasarque du tronc — le malade a eu cette nuit une crise d'oppression très violente — la dyspnée l'a brusquement réveillé et l'a forcé de se mettre debout hors du lit —	
	aujourd'hui le calme est revenu R = 28 ~~P = 136 irrégulières au cœur~~	
	au cœur 136 puls. irrégulières — souffle systolique à la pointe — à la radiale = 88 seulement	
	eupnoïque, signes d'emphysème pulmon.	
	dilatation ampullaire sur le trajet de l'artère de la face inf. de la langue — la pression la vide mais elles se reproduisent aussitôt	
	Lemaire d'attaque pas de tremblement — si on plie les 2 m. sup. on éprouve du côté des muscles une résistance surtout accusée à droite	
	L. Jeannin	

Modèle N° 21.

HOTEL-DIEU. — Salle Montazet — N° 155

Nom Bretat Anne Claudine

né à

demeurant à Lyon

profession Blanchisseuse

âge 20

tempérament

constitution

entré le 22 avril — 6 p. mois antérieur

sorti le 1er Sept 1879

DIAGNOSTIC ET RÉSUMÉ

Rétrécissement fibreux
de l'aorte
et à gauche
lésion A. Mitrale

HISTOIRE PATHOLOGIQUE

Cette malade était il y a deux mois couchée aux 8e femmes salle 6 ; elle avait les jambes extrêmement enflées ; elle sortit il y a cinq semaines ; l'enflure avait presque complètement disparu. Mais il y a quelque jours elle reprenait et avec elle les palpitations de cœur. La face est violacée ; le pouls est petit très saccadé intermittent. La malade souffre d'hydrocardie, il y a gêne et oppression. A l'auscultation du cœur les battements sont précipités, irréguliers ; il y a en général une série de quatre ou cinq systoles faibles puis une systole qui dure le temps d'une ou deux systoles. Il est difficile de

DATES	HISTOIRE PATHOLOGIQUE	PRESCRIPTIONS
	sans un bruit anormal La poitrine est globuleuse, saillante en avant. En arrière on découvre une vaste cicatrice considérable cette côté droit. A la percussion matité complète à la mi-corps submatité du côté gauche. Sous la clavicule droite sonore et plus profond que sous la gauche. A l'auscultation, silence complet dans la moitié inférieure du poumon droit, la respiration s'entend à gauche mais lointaine et affaiblie L'appétit est assez bon, constipation légère	
29 avril	— Aucune dyspnée fréquente. A l'examen du cœur on remarque que la pointe bat dans le cinquième espace, les battements sont réguliers et nombreux. — A l'examen de la poitrine on remarque du côté droit en arrière transsonore de la matité, plus de souffle et un peu de résonnance vertébrale En avant nombreux pottrissements En arrière organique submatité souffle dyspnéique	
1er mai	battements réguliers — rien d'anormal au cœur. Les urines traitées par la chaudière et l'acide nitrique ne donnent aucun précipité	
5 Juin	Appendice plus grande face colorée et cyanosée — même renommée — Matité au dembas, à droite étendue plus grande et quelques râles — à gauche: râles plus bilatéraux, quelques frottements et souffle à la partie moyenne près de la colonne vertébrale. Rien au cœur sauf quelques irrégularités.	
10 Juin	Veines du cou dilatées, il se paraît pas y avoir de pouls veineux véritables. — Gaz de pieds.	
11 Juin	1. Th. — 37	
12 Juin	M. 37 — albumine en quantité [illegible] dans les urines.	
16 Juin	Diminution [illegible]	

MODÈLE N° 21.

HOTEL-DIEU. — *Salle* St Maurice *N°* 4

Nom

né à

demeurant à

profession

âge

tempérament

constitution

entré le

sorti le

DIAGNOSTIC ET RÉSUMÉ

HISTOIRE PATHOLOGIQUE

1er Atavisme	L'œdème des membres inférieurs complètement cessé. Le malade parle beaucoup et raisonne médiocrement. aux poumons obscurité et râles muqueux aux bases. tremblement des mains depuis 30 ans.

DATES	HISTOIRE PATHOLOGIQUE	PRESCRIPTIONS

IMP. A. BONNAVIAT, A LYON

DATES	HISTOIRE PATHOLOGIQUE	PRESCRIPTIONS
	Poitrine un peu globuleuse - cas de voûture précordiale. Impulsion du cœur se percevant sur une grande étendue à l'épigastre et tous les côtés - la pointe paraît battre dans le 5ème espace un peu en dehors du mamelon.	
	Auscultation on entend en dehors du mamelon un bruit de souffle léger au 1er temps ne masquant pas les claquements. ce souffle est limité ne se perçoit plus en dedans du mamelon; à la base les claquements sont normaux.	
	pas de dilatation des jugulaires	
	pouls régulier assez ample. (72) -	
	Poumons diminution de la sonorité aux deux bases - diminution légère des vibrations à la base droite. nombreux râles muqueux dans la moitié inférieure des 2 poumons surtout à gauche. respiration obscure pas de souffle -	
	Œdème très prononcé des membres inférieurs même des cuisses - œdème des mains et des avant bras.	
	Pas d'ascite - rein au fond.	
	Miction régulière. urines limpides pas de sucre pas d'albumine fonctions digestives médiocres. langue un peu blanche. une selle tous les deux jours.	
	Blépharite ciliaire ancienne.	
25	crachats purulents sans aération ayant une odeur fétide.	
1er Mai ans	les crachats n'ont plus de fétidité. l'œdème est plus mou le malade dit qu'il se trouve mieux qu'il dort davantage ses poumons nombreux râles humides les uns secs les autres plus gros mobiles par la toux, respiration sans obscurité -	4 Pilules
2	amélioration - l'œdème continue à diminuer - les mains et les avant-bras sont toujours œdématiés -	
	miction abondante plusieurs selles depuis hier.	
	le bruit cardiaque anormal se perçoit dans le 6ème espace un peu en dehors du mamelon il a un caractère rugueux, ne masque pas le 1er claquement, se prolonge pendant le petit silence et jusqu'au 2ème claquement - il ne s'entend plus en dehors du mamelon	
	Râles autour du cœur râles muqueux.	
4	l'œdème diminue - autres symptômes pulmonaires.	
5	pas d'albumine.	
17	l'œdème a presque disparu - le bruit anormal persiste -	Huile de ricin 20 Gr.
24	depuis hier malaise général céphalalgie légère diminution de l'appétit toujours des râles muqueux et de l'obscurité aux 2 bases - pas de souffle tout légère œdème des membres inférieurs.	T. G. 38.
29	le bruit de souffle persiste toujours au dessous du mamelon	

Modèle N° 21.

HOTEL-DIEU. — *Salle* 1re Maurice *N°* 4

Nom L. Buchenard
né à Peyrat (Hte Vienne)
demeurant à Lyon
profession maçon
âge 62 ans
tempérament
constitution
entré le 21 février 78
sorti le 12 avril 78

DIAGNOSTIC ET RÉSUMÉ

Insuffisance mitrale ?
Oedème pulmonaire
Dilatation du coeur droit
Dilatation des bronches ?

Mallas Dyn D 60 fort
G 55

HISTOIRE PATHOLOGIQUE

2 Pil { scille scammonée aa / digitale 0,05
Lait

Pas d'antécédents héréditaires. D'après les enfants il aurait eu la toux habituelle. Cet homme n'avoue pas d'habitudes alcooliques véritables, il nie toute affection vénérienne. Jamais il n'a eu d'attaque de rhumatisme articulaire aigu ni même de douleur vague. Il se souvient que depuis dix ans environ il est plus vite oppressé lorsqu'il marche un peu vite, qu'il ressent quelquefois des battements de coeur pendant plusieurs minutes, mais en 1876 seulement la dyspnée est devenue plus vive sans amener de l'oedème des membres, sans empêcher le travail. L'année dernière pendant une semaine les coins de pieds ont été oedématiés, enfin depuis 15 jours la dyspnée ont obligé le malade à garder le repos, les jambes se sont enflées ainsi que les mains et les avant bras.

Actuellement apyrexie, orthopnée respiration 32. bruits un peu assourdis.
toux peu fréquente, sans quintes.
crachats séreux peu abondants.
douleur précordiale au moment de la toux.

MODÈLE N° 21.

HOTEL-DIEU. — *Salle* 7e Ste Anne *N°* 35

Nom J. E. Chippier
né à ~~[illegible]~~ Vaugneray
demeurant à Vaugneray (Rhône)
profession domestique
âge 22 ans
tempérament
constitution
entré le 28 Mars 78
sorti le 21 Avril 78

DIAGNOSTIC ET RÉSUMÉ

Scrofulose
Lendocardite chronique
Insuffisance mitrale

HISTOIRE PATHOLOGIQUE

Tis. R. poss.
Vie Debreyne

Père mort à 72 ans après dix mois d'une maladie de poitrine sur laquelle on ne peut avoir de renseignements bien précis.

Mère morte à 55 ans probablement d'une affection cardiaque car elle avait au dire du malade une anasarque généralisée.

Deux frères morts l'un à 15 d'une tuberculose pulmonaire l'autre en bas âge.

Trois frères bien portants dont deux plus jeunes et un plus âgé que le malade jamais tous bien constitués.

Ce jeune homme raconte qu'il n'a jamais habité une maison humide, il n'a jamais quitté Vaugneray où il s'occupe à faire paître les bestiaux.

A l'âge de 4 ans il a fait un séjour à la Chanté pour une ostéite des membres inférieurs. Peu de temps après la colonne et le thorax avaient commencé à se déformer.

Depuis cette époque le malade a été sujet à de nombreuses manifestations scrofuleuses (éruptions cutanées, adénites suppurées) qui ont cessé complètement vers 1872.

Jamais il n'a eu de douleurs rhumatismales, jamais il n'a eu non plus d'hémoptysie mais il a toujours toussé l'hiver.

Entré 5 Mars 78 (24 jours)

DATES	HISTOIRE PATHOLOGIQUE	PRESCRIPTIONS
	Fièvre 15 jours sans cause appréciable pour la 2ème fois les membres inférieurs le sont oedématiés.	
	tête dans l'épaule actuellement apyrexie - thorax très difformé gibbosité très accentuée au niveau des 5ès vertèbres dorsales, de sorte qu'on amène de la nuque, saillie des omoplates, retrait de la région dorsale inférieure et lombaire - thorax aplati latéralement proéminent en avant, sternum saillant -	
	Membres sans déformation - nombreuses traces d'ostéite d'ulcérations cicatrices sont nombreuses aux membres inférieurs dans la région paroticdienne.	
	Langue sèche - crachats muqueux avec un 2 petits points teintés. Pas de matité au sommet.	
	respiration soufflante aux 2 temps en arrière vers la naissance des bronches et en dedans des omoplates - dans les 4ès inférieurs pour un gare très légèrement nombreux - pas d'augmentation des vibrations pas de retentissement limité de la voix	
	Toux pointe dans le cul-de-sac - impulsion très grande étendue à la base les battements sont bien nets vers la pointe en dedans du mamelon les 5ès bruits est mal frappé ~~souffl~~ sonorité - la position affs ne modifie pas les bruits.	
	fonctions digestives normales - pas de diarrhée oedème des membres inférieurs - atteignant les bourses miction régulière - Urines 1017 pas d'albumine pour le petit régulière -	
Décembre	pas d'albumine	
21	Le souffle persiste - Oedème accompagnement disparu	

MODÈLE N° 21.

HOTEL-DIEU. — *Salle* St Maurice *N°* 26

Nom J. M. Dorlet
né à Legettes (Isère)
demeurant à id
profession cultivateur
âge 65 ans
tempérament
constitution
entré le 30 Mars 78
sorti le 12 Avril 78

DIAGNOSTIC ET RÉSUME

Insuffisance mitrale
Asystolie
Albuminurie

Sortie
D 65
5 Avril G. 50

HISTOIRE PATHOLOGIQUE

4 Pil { Scille / Scammonée / Digitale

Pas d'antécédents héréditaires.
Père mort à 65 ans d'une cause ignorée sur laquelle on ne peut avoir de renseignements.
Mère morte à 75 ans.
Le vieillard avoue quelques habitudes alcooliques autrefois il buvait beaucoup de vin mais n'usait pas des liqueurs. Il a eu une blennorrhagie dans sa jeunesse.
Il s'est toujours assez bien porté sauf certains hivers pendant lesquels il toussait et crachait même un peu de sang; à l'âge de 30 ans environ il a été atteint pendant 9 mois d'accès intermittents tièdes.
Jamais il n'a habité l'Algérie ou les colonies, mais le pays qu'il habite est un peu marécageux.
Jamais il n'a eu de douleurs lombaires.
Ces derniers hivers il a éprouvé quelques fois d'accès de dyspnée peu marqués; mais vers la fin de Janvier 78 à la suite de refroidissements dit il a été sans poudre pris d'une oppression très vive qui persista pendant 14 heures — depuis lors il n'a pas pu retravailler la dyspnée continue avec paroxysme s'est accompagnée de toux qui est très pénible et douloureuse

DATES	HISTOIRE PATHOLOGIQUE	PRESCRIPTIONS
	Il y a un mois est survenu un nouveau cœur aussi pénible que le premier, enfin depuis 8 jours la dyspnée est plus marquée, le malade ne peut rester couché, il est obligé de se tenir penché en avant ou de s'asseoir sur une chaise. Les membres inférieurs se sont œdématiés.	
	Actuellement agrippé - face pâle cachectique, lèvres cyanosées - le malade est assis, penché en avant, il s'appuie sur son oreiller, la dyspnée est très accusée. Respiration est surtout diaphragmatique (35 respirat par minute - pas de cornage - pas de sibilances)	
	Thorax pas de voûte bombée, mouvement de l'extrémité interne de la clavicule gauche.	
	Sonorité normale - symptômes de catarrhe et emphysème	
	expiration vésiculaire incomplète - râles sibilants - râles ronflants dans 2 bases surtout à gauche pas de souffle - crachats séreux.	
	Cœur impulsion surtout grande étendue le cœur droit surtout paraît dilaté - bruits sourds irréguliers, pas de souffles, pas de tumultes - l'abouchement commencement le pouls est irrégulier et inégal.	
	Inappétence pas de vomissements selles régulières	
	Urétrion rares abondantes - œdème des membres inférieurs atteignant les hanches.	
	Urines très denses, urates en très grande [illegible] albumine par l'acide nitrique et la chaleur [illegible] quelques pulsations manquent au pouls radial. [illegible]	
2 réveil	3 selles depuis hier matin -	
4	la dyspnée a beaucoup diminué - le faciès est meilleur -	
5	urines 1015 limpides - pas d'albumine - l'œdème a beaucoup diminué. le cardiographe fait voir que pendant l'inspiration les pulsations deviennent moins amples que pendant l'expiration - l'inspiration paraît être suivie d'une pulsation très ample.	
	~~Urines 1010 - plus d'albumine - très forte proportion d'urédine~~	
8	6 selles cette nuit	2 litres
9	Urines très limpides. D 1006 pas de traces d'albumine	
	l'œdème a presque complètement disparu.	
	un peu d'obscurité de la respiration vers les bases quelques râles humides mobiles -	
14	suppression de la digitale - l'œdème a reparu.	

MODÈLE N° 21.

HOTEL-DIEU. — Salle Ste Jeanne N° 12

Nom Jean Marie Benoît
né à St Martin du Frêne (Ain)
demeurant à Lyon
profession Tisseur
âge 69 ans
tempérament
constitution
entré le 25 mars 1878
sorti le 14 mai (Longchêne)

DIAGNOSTIC ET RÉSUMÉ

Insuffisance mitrale ?
(tricuspide)

Début 3 ans

HISTOIRE PATHOLOGIQUE

Ce malade n'est pas alcoolique et n'a jamais eu de rhumatismes.
Il y a deux ans il éprouva tout d'un coup de la dyspnée avec palpitations cardiaques et quelques jours après apparut de l'œdème des membres inférieurs.
Depuis lors il n'a eu que quelques intervalles très courts de santé relative, pendant lesquels l'œdème se montrait souvent.
La toux a toujours été peu fréquente, jamais l'expectoration n'a été sanglante.
Aujourd'hui la dyspnée est très marquée, l'œdème occupe tous les membres inférieurs et les parois abdominales. Il y a peu d'ascite.
La pointe du cœur bat dans le cinquième espace en dehors du mamelon.
A partir du cartilage de la 3e côte on perçoit un bruit systolique presque musical.
Le maximum de ce bruit est à la pointe, il se propage vers la région axillaire.
La percussion ne décèle rien de normal.

DATES	HISTOIRE PATHOLOGIQUE	PRESCRIPTIONS
	dans les poumons. En l'auscultation on perçoit en arrière dans toute l'étendue des râles sonores et de gros ronchus crépitants, plus nombreux aux bases.	Digitale 20 cent. Sulfate de vératrine 8 gr. Sulfate de nerprun 30 gr. Vin de pharmacie.
27 mars	Q = 100, faible et dépressible. Urines rares.	
28 mars	Sept selles par la purgative, moins d'œdème, urines en peu plus abondantes. Albumine dans les urines — Dyspnée moindre —	Digitale 30 cent.
29 mars	La quantité d'urine rendue en 24 heures peut être évaluée à 1 litre. Pouls plus régulier, en ~~peu~~ moins faible = 100.	Digitale 50 cent. 5 pil. de digitale — 50 cent.
30 mars	Pas d'augmentation notable des urines. On donne la digitale en pilules. Le pouls n'a pas changé.	
1er avril	Pas de soulagement sous la digitale. Œdème des membres inférieurs. Urines plus abondantes —	Digitaline 2 granules.
2 avril	Cessation de vomissements.	Vin de la Bresque
3 avril	La quantité des urines a un peu augmenté.	
4 avril	La quantité des urines est d'un peu plus d'un litre —	
13 avril	Râles sibilants très prononcés sur les jugulaires antérieures.	
14 mai	Quelques coliques depuis hier	

MODÈLE N° 21.

HOTEL-DIEU. — *Salle* 4e Femmes *N°* 152

Nom Virginie Loreiry
né e à St Germain (Mte Saône)
demeurant à Lyon
profession Ménagère
âge 31 ans
tempérament
constitution
entré e le 3 avril 1878
sorti le

DIAGNOSTIC ET RÉSUMÉ

Insuffisance mitrale

HISTOIRE PATHOLOGIQUE

Début 4 ans

Accès de rhumatisme

Iodure
Digitaline 1 gram
Lait
Sirop de lichen

Digitaline
Camphre

Pas d'antécédents héréditaires.
Bonne santé antérieure.
Règles à 16 ans. Cinq accouchements.
Depuis quatre ans la malade tousse pendant les hivers.
Il y a quatre mois son état s'est aggravé. Toux fréquente, expectoration abondante. Stries de sang.
Dyspnée et palpitations fréquentes.
Pas d'appétit.
La miction est un peu douloureuse.
Depuis trois semaines. Leucorrhée. Douleurs lombo-abdominales
Sueurs nocturnes. Pas de diarrhée.
Rien aux poumons.
Pousseur précordiale à gauche vers la pointe
Bruit de souffle systolique
Bruit de frottement vers l'aisselle et
Dont le maximum est à la 3e côte

DATES	HISTOIRE PATHOLOGIQUE	PRESCRIPTIONS
	espace. La malade a eu quelquefois de l'œdème des malléoles.	
2 mai	Pointe bat dans le 6ème espace, à 2 travers de doigt en dehors du mamelon ; l'impulsion cardiaque est très-étendue ; aussitôt après le soulèvement thoracique, on perçoit, à la pointe seulement, un frémissement très-net. — Sur la ligne mamelonnaire, on observe une matité assez grande au niveau des 4e, 5e, 6e espaces intercostaux. — Transversalement, cette matité commence un peu en dehors du mamelon, jusque vers le bord gauche du sternum — L'expansion thoracique est synchrone avec les battements de la carotide, qu'on ne perçoit pas à la simple vue. — A la région précordiale, (dans toute son étendue) double bruit de souffle, avec maximum d'intensité au niveau de la pointe — A ce niveau et dans les parties voisines, on a un bruit soufflant doux qui remplace le 1er claquement, et un 2e bruit un peu rude en rapport avec le frémissement perçu à ce niveau. Ces bruits sont manifestement perçus sous l'aisselle, et encore nettement jusque sur le sternum à droite et en haut, ils sont en diminuant, surtout le 2e bruit ; le 1er est perçu partout, même en arrière, ainsi que sur les gros vaisseaux du cou. — Le double souffle intermittent cervical fait absolument défaut.	

IMP. A. BOMVAVIAT A LYON

MODÈLE N° 21.

HOTEL-DIEU. — *Salle* 4ème = 5. N° 131

Nom Marie Falconnet

née à S. Didier au Mont-d'Or

demeurant à

profession ménagère

âge 44 ans

tempérament

constitution

entrée le 27 mai 78

sortie le 17 Juin 78

DIAGNOSTIC ET RÉSUMÉ

Insuffisance mitrale

HISTOIRE PATHOLOGIQUE

Deux attaques de rhumatisme articulaire aigu, l'une à l'âge de 7 ans, et qui a laissé des palpitations cardiaques ; l'autre à l'âge de 36 ans.
— En outre, fièvre intermittente à type tierce, contractée en 76 à S. Didier même, et traitée assez imparfaitement par la quinine. Toutefois les accès ne sont pas revenus depuis assez longtemps.
= Voilà plusieurs mois que les palpitations ont acquis une grande intensité, et qu'il survient en outre presque toute les nuits des accès dyspnéiques analogues à ceux de l'asthme. — L'œdème modéré des membres inférieurs. — Elle tousse et crache un peu. — On trouve une matité assez notable à la base droite : à ce niveau, le murmure respiratoire est très-affaibli ; plus haut, on entend quelques râles muqueux. — A gauche, la sonorité est normale, mais on entend dans toute l'étendue du poumon des râles muqueux très-nombreux et mobiles.—

<u>Cœur</u> Impulsion perçue sur une grande étendue ; battements réguliers ; la pointe bat au niveau de la ligne mamelonnaire, dans le 6ème

DATES	HISTOIRE PATHOLOGIQUE	PRESCRIPTIONS
	espace intercostal ; à la pointe et à la base du cœur les bruits sont bien frappés ; mais, si l'on ausculte à 2 ou 3 travers de doigt en-dehors de la pointe, et sur la même ligne transversale, on entend un souffle systolique très-marqué, et qui se limite exactement à ce niveau. — Les pulsations de la radiale, et même des carotides, sont très-faible.	
	Urines : albumine — Densité 1009	

Modèle N° 21.

HOTEL-DIEU. — Salle Ste Jeanne N° 6

Nom Jean Combe
né à La Valatière (Isère)
demeurant à Lyon
profession terrassier
âge 5 2 ans
tempérament
constitution
entré le 9 mars 1878.
sorti le 14-4-78

DIAGNOSTIC ET RÉSUMÉ

Insuffisance mitrale.

mort

Debut 2 mois

HISTOIRE PATHOLOGIQUE

A l'âge de 30 ans, ce malade eut une première attaque de rhumatisme polyarticulaire aigu. Depuis lors il a souffert, après atteintes nouvelles de la maladie. Il y a trois ans il eut une sciatique gauche assez intense. Depuis deux mois environ, il éprouvait de la dyspnée pendant la nuit, avec des palpitations cardiaques. Il y a six semaines qu'il a été forcé de suspendre tout travail. A l'époque la dyspnée est devenue plus intense, la toux a apparu accompagnée d'une expectoration assez abondante, parfois hémoptoïque. L'œdème qui avait débuté par les malléoles s'est généralisé.

Actuellement le malade a de l'anasarque, les membres inférieurs, les parois abdominales, le dos des mains sont très œdématiés. La dyspnée est assez marquée, la toux est encore fréquente. Expectoration sère. Urines peu abondantes. L'appétit assez bon.

DATES	HISTOIRE PATHOLOGIQUE	PRESCRIPTIONS
	A l'examen de la poitrine, on trouve de la matité aux deux bases. A l'auscultation, dans ces mêmes points, on perçoit de nombreuses bulles crépitantes fines; la voix est presque aegophonique. La pointe du cœur battait dans le cinquième espace [illegible] omion. Bruit [illegible] place par un souffle [illegible] semble empiéter un peu sur le grand silence. Il n'y a rien à la tête. L'examen du cœur est rendu difficile par la dyspnée.	Digitale 2 5 cent. Vin de Bordeaux 2 [illegible] Lait d'ânesse et jujubes.
10 mars		Eau de vie allemande
11 mars		Eau de vie allemande
12 mars	Les purgations ont amené un peu de soulagement. La quantité des urines commence à augmenter un peu.	
		2 verres Vin de Bordeaux 3 [illegible]
14 mars		
15 mars	La quantité des urines a beaucoup augmenté. Elle aurait été très plus considérable qu'avant.	Pot Extrait de thébaïque 5 cent.
16 mars	Amélioration notable. Expectoration plus abondante, plus liquide.	
18 mars	Diminution considérable des urines. Expectoration plus marquée.	Sirop de nerprun 30 —
20 mars	L'œdème a augmenté, par suite du grand nombre toujours les mêmes signes d'auscultation indiquent beaucoup de râle à la base droite, mais apparaissent moins forts qu'à son entrée. Moins de râles à la base gauche.	Vin de Bordeaux 2 cent
22 mars		Lait d'ânesse
28 mars	Pas d'albumine dans les urines	Teint de colchique 2 gr
29 mars	Les urines ne dépassent pas 1/2 litre en 24 heures.	Teint de colchique 1, 50
30 mars	Eau d'augmentation des urines depuis quelques colliques.	Teint de colchique 3, 50
31 mars	Urines plus abondantes	Diminuement et colliques sans augmentation notable des urines — 30 gr
1 avril	Augmentation de la quantité des urines; quelques colliques. Selle diarrhéique. Pot	Rhum 5 — Teint de canella 1 pinte de colle [illegible]

N° 21 bis. Pre Jeanne n° 7

DATES	HISTOIRE PATHOLOGIQUE	PRESCRIPTIONS
6 avril	Râles sous-crépitants jusqu'à la base droite, en arrière. Dans les 2 inférieurs, râles sous-crépitants très nombreux dans matité. — Gauche dans le quart inférieur souffle tubaire, râle sous-crépitant jusqu'aux bronches — egophonie & matité.	Vésicatoires Lait de vaches —

N° 21 *bis*.

DATES	HISTOIRE PATHOLOGIQUE	PRESCRIPTIONS

MODÈLE N° 21.

HOTEL-DIEU. — *Salle* St Maurice N° 30

Nom Millanc (Benoît)
né à St Martin du Tertre (Aisne)
demeurant à Lyon
profession 48 ans tisseur
âge
tempérament
constitution
entré le 13 Mai 77
sorti le le 9 février 78

DIAGNOSTIC ET RÉSUME

Insuffisance mitrale

St Maurice 30. Insuf. Mitrale 22 Janv. 78

HISTOIRE PATHOLOGIQUE

Rien du côté de l'hérédité.

Bonne santé habituelle — pas d'alcoolisme, pas de douleurs rhumatismales.

Cet homme fait remonter le début de sa maladie au 6 Décembre 1876, brusquement sans cause appréciable sans prodromes il a été pris vers minuit d'un accès dyspnéique qui dura jusqu'à 3 heures du matin, le lendemain il put travailler comme à l'ordinaire, il se trouvait bien il n'avait ni palpitations ni oppression. L'accès de dyspnée revint pendant un mois toujours à la même heure à peu près, vers les premiers jours de Janvier à la suite d'un refroidissement cette dyspnée qui avait cessé quelques jours reparut d'une façon continue et bientôt amena de la gêne de la circulation, au mois de février le malade entra à St Augustin présentant des symptômes d'asystolie (anasarque, diminution de la quantité des urines) qui disparurent bientôt sous l'influence du traitement pour revenir pendant un séjour à Longchêne. Il fut envoyé alors à St Charles, service de Mr Dignat

DATES	HISTOIRE PATHOLOGIQUE	PRESCRIPTIONS
	d'où il sortit pour rentrer le 18 Mai à St Maurice.	
	Depuis lors l'œdème n'a jamais complètement disparu malgré un traitement par la digitale (jusqu'à un Gr).	
	Actuellement 12 Novembre:	
	teint pâle, dyspnée médiocre, faciès sans cyanose - pouls régulier mais petit et dépressible.	
	Coeur Pas de vaussure, matité de 3 travers de doigt verticalement s'arrêtant à peu près au niveau d'une ligne horizontale passant par le centre en dessous du sein gauche en dehors de la sérée et la 6ème côte, le centre en dedans du mamelon, et ~~en dehors à 1 travers de doigt~~ en dehors du mamelon, 2 travers de doigt étendue. Pas de thrill. pointe dans le 6ème espace en dehors du mamelon.	impulsion très
	Auscultation souffle intense aux 1er temps et à la pointe et à son maximum probablement au-dessus en dedans du mamelon.	
	Base les bruits sont normaux les jugulaires sont tuméfiées	
	Poumons respiration un peu rude, avec quelques ronchus	
	pas d'expectoration.	
	Pas de congestion du foie.	
	Oedème durs des parois abdominales sans circulation veineuse superficielle - choc ascitique très net - matité à concavité supérieure se déplaçant par les différentes positions du malade.	
	Circonférence ombilicale 1m 05	
	Oedème des membres inférieurs très prononcé avec rougeur et excoriation au niveau des jambes.	
	Miction peu abondante 1 litre environ en 24 heures. urines troubles offrant un dépôt ~~de mucosités~~ urique et des traces d'albumine très légères.	
	Fonctions digestives médiocres - selles régulières	
24 N.	le bruit de souffle est limité en dedans du mamelon dans le 4ème et le 5ème espace intercostal il ne s'étend ni au delà du mamelon ni au delà du sternum. les urines ne contiennent pas d'albumine.	
29	L'oedème a un peu diminué depuis quelques jours.	
2 Déc	vomissement bilieux ce matin - la circonfér. ombilicale a diminué de 2 centim 1/2 le souffle persiste - la miction est plus abondante	
9 Déc	même état - miction toutes les 3 ou 4 heures -	Tlg. Reine des prés
11 Déc	l'oedème augmente, il a envahi les mains selles régulières	
	miction moins abondante depuis le 7 Déc.	Jour de la Nappe blanche / Vin Blanc
14	plusieurs selles tous les jours -	2 l.t. { Digit. Scille Scamonnée

Modèle N° 21.

HOTEL-DIEU. — *Salle* 9e Albanie N° 30

Nom

né à

demeurant à

profession

âge

tempérament

constitution

entré le

sorti le

DIAGNOSTIC ET RÉSUMÉ

HISTOIRE PATHOLOGIQUE

17 décembre — L'ascarsarque diminue un peu.

20 — L'oedème des membres inférieurs est cessé.

30 — circonférence ombilicale 95 - C

4 Janvier — en dehors de l'ombilic les battements du coeur sont très sourds mais on ne perçoit pas de souffle.

5 — depuis hier malaise général - quantité 7 Jan. Suppression des pilules vomiss. alimentaires - pouls petit inégal irrégulier à 56 pas de modification des bruits du coeur. Vin Sélitique 2 litres.

7 — les membres inférieurs sont oedématiés mais n'offrent plus d'oedème le malade a remarqué qu'au moment où l'oedème avait cessé il prenait l'appétit, vomissait et avait plus de dyspnée - ascite. le pouls est plus régulier qu'hier mais concentre petit très lent 40 à la minute. L'impulsion du coeur est énergique, par la palpation on sent une forte impulsion après la systole.

10 — même pouls - dédoublement du 1er temps - grand silence très prolongé le soir pouls irrégulier 56.

L'ascite a presque disparu - circonfér. ombilicale 90.

11 — le pouls coïncide avec le choc systolique - pas de vomissements cette après midi.

15 — pouls toujours irrégulier inégal 68 à la minute - la palpation ne fait constater que des battements cardiaques inégaux irréguliers sans dédoublement - le dédoublement n'existe pas non plus à l'auscultation - quelques douleurs dans les genoux et les cuisses

DATES	HISTOIRE PATHOLOGIQUE	PRESCRIPTIONS
17	le 2e dédoublement persiste ; le souffle a disparu - le pouls a acquis coïncide toujours avec le 1er battement et la 1re impulsion.
22	toujours dépourvu - le redoublement a disparu - les battements sont réguliers - pas d'albumine dans les urines
4	le redoublement ne s'est pas reproduit - le souffle a disparu - toujours un peu d'œdème des membres inférieurs.	

IMP. A. BONNAVIAT A LYON

MODÈLE N° 21.

HOTEL-DIEU. — *Salle* Ste Jeanne N° 5

Nom Philippe Michaulle
né à Vieux
demeurant à id
profession journalier
âge 66 ans
tempérament
constitution
entré le 7 nov 1873
sorti Mort le 22 novembre 73
Marié, 6 enfants vivants.

DIAGNOSTIC ET RÉSUMÉ

Insuffisance mitrale

HISTOIRE PATHOLOGIQUE

Père mort à l'âge de 66 ans, probablement phthisique. Mère morte à 40 ans, à la suite d'un traumatisme.

Cet homme a toujours eu une bonne santé. Cependant il y a environ 30 ans il aurait eu une rhumatisme des deux genoux qui lui fit garder le lit pendant 3 mois. Il fut guéri et il prit le remède du Martaray, qui lui permit de marcher presque immédiatement après. Depuis il a éprouvé des douleurs articulaires à chaque changement de température, surtout quand le temps était pluvieux.

Au mois de juin dernier il est entré à l'Hotel-Dieu salle St Augustin où il a fait un séjour de 1 mois et 1/2. Il avait de l'œdème des membres inférieurs, de la dyspnée et des palpitations. Il

DATES	HISTOIRE PATHOLOGIQUE	PRESCRIPTIONS
	en étant sorti très amélioré sinon guéri, l'œdème des membres ayant disparu.	
	Actuellement il souffre pour les mêmes symptômes : la dyspnée est le phénomène sur lequel le malade attire le plus l'attention. Dès qu'il se livre à quelque effort il a des suffocations. La nuit, cette même dyspnée l'empêche de dormir. Il tousse un peu, et a perdu l'appétit. L'auscultation du poumon ne révèle que des râles sibilants plus nombreux à gauche. Sonorité normale.	Le jul. { seller, { gommé { végétale
	Le malade est porteur d'une lèpre au dessous de l'omoplate droite.	1 litre de lait. Les reins des prés.
	Au cœur : souffle systolique de la pointe. Ce souffle est lyre et s'entend du mamelon au sternum.	
10 nov.	Hier le malade a eu des crachats hémoptoïques. Ce matin, on entend des râles muqueux dans leur base, mais bien plus marqués à droite. Il a peut-être ~~subi~~ et ~~[illegible]~~ objecté de nouvelles vomissures.	
11 nov.	Le souffle cardiaque a disparu. Persistance de l'hémoptysie.	
1 Janv.	Depuis hier le malade de Lira il cherche à échapper du songlet où on le maintient par la lèpre. ~~Porte~~ Le bruit de souffle n'est plus perçu.	

Lyon. Impr. A. Rusnavist, rue Ste-Catherine, 18.

MODÈLE N° 21.

HOTEL-DIEU. — *Salle* St Charles N° 58

Nom Armand
né à St Germain
demeurant à
profession Cultivateurs
âge 49
tempérament
constitution
entré le 6 mars
sorti le mort (le 20 mars)

DIAGNOSTIC ET RÉSUMÉ

inf. mit

(Mort subite pendant le sommeil
autopsie ne peut être faite)

HISTOIRE PATHOLOGIQUE

Père mort de pleurésie —
antécédents de rhumatisme
monoarticulaire chronique du
cinq ans de durée, il a disparu
depuis 12 ans —

Le malade ne se plaint d'essoufflement
que depuis 5 mois — il n'a jamais
eu les jambes enflées —
il ne tousse pas — augmentation
de la matité précordiale. La
pointe bat dans le 5e e. à 5 ou 6
centimètres en dehors du
mamelon — irrégularité des
pulsations cardiaques — souffle aortique
très net avec maximum à la pointe
se propageant du côté de l'aisselle
et se entendant aussi dans les vaisseaux

DATES	HISTOIRE PATHOLOGIQUE	PRESCRIPTIONS

Lyon, impr. A. Bonnaviol, rue Ste-Catherine, 18.

MODÈLE N° 21.

HOTEL-DIEU. — *Salle* St Charles N° 47

Nom Victor Dallez
né à St-Maurice
demeurant à
profession maréchal ferrant
âge 17 ans
tempérament
constitution
entré le 26 mars
sorti le 14 avril -

DIAGNOSTIC ET RÉSUMÉ

rif - mit

amélioré

HISTOIRE PATHOLOGIQUE

Pas d'antécédents héréditaires.
Pas de rhumatisme dans sa famille
Il y a 5 ans à la suite d'un refroidissement ce jeune homme a contracté une affection thoracique qui l'a tenu au lit pendant 7 mois ; tout point de côté à gauche difficulté pour tousser —
Il y a deux ans nouveau refroidissement localisation d'une douleur au genou droit, cette douleur a duré 3 mois.
Le malade ne l'a plus ressentie, plus de douleur sans aucune articulation
Depuis 6 semaines le malade tousse un peu mais ce qui l'amène c'est surtout la faiblesse, et l'essoufflement qu'il éprouve en montant les escaliers — Rien dans la respiration pas d'œdème des jambes mi albumine

DATES	HISTOIRE PATHOLOGIQUE	PRESCRIPTIONS
	si antérieurement — à l'auscultation du cœur on trouve un bruit de souffle au premier temps avec maximum à la pointe et propagation sous l'aisselle — le second temps est éclatant. pas de propagation sous les vaisseaux — pouls régulier	

Lyon, imp. A. Bonnaviol, rue Ste-Catherine, 18.

Modèle N° 21.

HOTEL-DIEU. — *Salle* St Charles *N°* 48

Nom Victor Dabez

né à St Maurice

demeurant à

profession Maréchal-ferrant

âge 17 ans

tempérament

constitution

entré le 23 avril 1877

sorti le 27 Mai 77

DIAGNOSTIC ET RÉSUMÉ

insuffisance mitrale

HISTOIRE PATHOLOGIQUE

Pas d'attaque aiguë de Rhumatisme, début il y a 3 mois.

DATES	HISTOIRE PATHOLOGIQUE	PRESCRIPTIONS
	La matité précordiale n'est pas augmentée, les battements sont réguliers. Souffle systolique s'entendant surtout la région précordiale se propageant très peu dans l'aisselle on l'entend cependant à 2 ou 3 centimètres au dedans du mamelon. Le maximum d'intensité se trouve au milieu de l'espace compris entre la pointe et l'appendice xyphoïde au niveau du 5e et 6e espace intercostal. A mesure que l'on s'élève le souffle diminue quoique encore bien perceptible le premier bruit se dédouble mais le souffle reste unique. on a comme un bruit de galop. Les battements veineux existent mais ils sont beaucoup plus marqués à gauche qu'à droite Rien du côté des poumons. bouffissure de la face pas d'oedème des jambes. les fonctions digestives s'accomplissent normalement	

Lyon. Impr. A. Bonnaviat, rue Ste-Catherine, 18.

Modèle N° 21.

HOTEL-DIEU. — *Salle* St Charles N° 37

Nom Mayer Jean

né à Mont griffon (Ain)

demeurant à

profession Cultivateur

âge 62

tempérament

constitution

entré le 2 nov 76

sorti le 20 nov. amélioré

DIAGNOSTIC ET RÉSUMÉ

Insuffisance mitrale

HISTOIRE PATHOLOGIQUE

Rien comme antécédents héréditaires qui mérite d'être noté si ce n'est la mort de sa mère qui arriva ~~subit~~ à 74 ~~ans~~ succomba instantanément.

Pas d'antécédent pathologique personnel, pas de rhumatisme. Jusque à l'année 75 cet homme a joui d'une bonne santé, et a pu facilement travailler.

~~A~~ Il y a eu un ala suite d'un refroidissement le malade gardé une gêne respiratoire avec diminution des forces, peu de toux, quelques vomissements alimentaires, point d'hémoptysie.

Le malade était essoufflé surtout en montant, ses jambes s'œdématiaient le soir. Après avoir traîné ainsi travaillant par intervalles pendant 4 ou 5 mois le malade entre à l'hôtel Dieu. salle St Charles. Traité pendant 5 semaines vésicatoire sur le Brayne, le malade a eu une hémoptysie qui n'a fait que soulager le malade. Le malade sort se croyant guéri. Le malade reprit son travail mais il a été obligé de rentrer le 2 nov 76

DATES	HISTOIRE PATHOLOGIQUE	PRESCRIPTIONS
3 nov. 70	Le malade se plaint d'une respiration un peu difficile, de faiblesse générale, et d'un œdème des membres inférieurs. Cet œdème n'est pas très considérable il y a longtemps qu'il s'est produit il disparaît sensiblement pendant le décubitus prolongé, il n'a existé épanchement ni aux malléoles au début. Rien dans l'abdomen. ni dans le foie ni la rate. A la percussion on trouve aucune des dimensions normales.	Vin de Bregne 100g
	A l'auscultation on constate un souffle à la fin du premier temps avec maximum à la pointe. Les battements sont modérés avec des intermittences irrégulières.	Lav. purg.
	A l'auscultation du thorax diminution de la respiration surtout en arrière et base droite à ce point aussi diminution des vibrations un peu de matité. Dans les 2/3 post. râles muqueux nombreux	

Lyon, impr. A. Rossavat, rue Ste-Catherine, 18.

MODÈLE N° 21.

HOTEL-DIEU. — Salle St Charles N° 69

Nom Guillard Ant.ne
né à Genouilleux
demeurant à Rh.-Guillotière
profession homme de peine
âge 61
tempérament
constitution
entré le 27 VII 1876
sorti le 11 IX 76

DIAGNOSTIC ET RÉSUMÉ
Rhumatisme
Insuffisance mitrale ?
Pleurésie gauche
Anasarque

Sorti le 27 g.ln amélioré

HISTOIRE PATHOLOGIQUE

Le fils { Seille 3 gr. / Ammoniaque 3 gr. / Digitale 0,05
Ris Reine des prés
Lait 1 litre

Lait 1 litre 1/2
Le pichet

Père mort de faiblesse à 69 ans
Mère morte d'asphyxie sans enfants
Sœur asphyxiée, toujours souffrante, opérée à 50 ans
Un autre sœur morte d'asphyxie vers 50 ans
Frère bien portant.

En 1860 douleurs rhumatismales durant tout l'hiver. Sans point pleurésie bien mangeait et n'y avait qu'un an environ que le malade est atteint de dyspnée, à la suite d'un excès de travail.

Au juin 1876 le malade a eu des douleurs rhumatismales légères avec gonflement des membres inférieurs suite à la suite depuis la mêmes époque. atteinte d'œdème

Actuellement ~~fort~~ asthmatique avec forte œdème des membres inférieurs très accentué légère œdème des membres supérieurs.

DATES	HISTOIRE PATHOLOGIQUE	PRESCRIPTIONS
	Cœur. — Le mur précordial ~~opposé~~ présente un refoulement très marqué et continuel. Le point battant dans le 5e espace intercostal au dessous et en dehors du mamelon. Le matité précordiale est peut-être un peu augmentée dans le sens vertical. Battements irréguliers tumultueux. — ~~forte impulsion~~ — On perçoit à la pointe un souffle systolique qui se propage du côté de la ligne axillaire et s'entend assez bien. Pas de perte ~~bruit~~ ~~matité~~ beaucoup de son intermittent près de la base. —	
	Pouls veineux bien marqué dans les veines du cou ~~[illegible]~~ aux radials pouls petit, irrégulier	
	En examinant le poitrine on trouve matité à la base gauche, avec obscurité de la respiration. Ligne souffle de la base. — Augmentation ~~[illegible]~~ vibrations ~~[illegible]~~ dans les 2 poumons d'ailleurs.	
3	Le crachat purulent a été moins épais que les autres urines. — D = 1015 albumine en assez grande quantité. Depot ~~[illegible]~~ et gros cristaux rougeâtres d'acide urique	
VI.cc 1	Beaucoup moins d'œdème. Moins d'oppression —	Vésicatoire
2	Moins d'œdème. Diminution de la tumeur et des vibrations à la base gauche. —	
3	Plus d'œdème. Mais le pouls est encore assez peu développé. Le souffle systolique de la pointe est bien diminué	
4	Plus d'œdème. On voit dans le 5e et le 6e espace intercostal dans le 5e, au dessous du mamelon, un soulèvement de l'espace intercostal avec mouvement ondulatoire de droite à gauche. Le doigt perçoit ce même mouvement. A droite du point soulevé il y a une ligne dépression qui ~~[illegible]~~ se produit au moment du soulèvement du point situé sous le mamelon. Le doigt placé ~~sur~~ ce point perçoit, outre le mouvement du cœur, un choc sec au moment de la diastole. On constate aussi que le commencement de ce mouvement correspond au battement artériel. — A l'auscultation on perçoit à ce niveau un souffle systolique prolongé avec un petit ~~[illegible]~~ sec au moment de la diastole — comme un crépitation sèche. — Plus profondément on perçoit un bruit souffle systolique dans ce point très limité. Dans le 5e et 6e espace intercostal, sur la ligne mamelonnaire le bruit masque le claquement de la diastole tandis que sur le point soulevé les bruits normaux sont très bien perçus. Le bruit a exactement même d'intensité et d'étendue. Battements toujours irréguliers et sans intensité. Pouls sensiblement plus ample pour ~~[illegible]~~ ou en tous cas le pouls	Cart filtre. 1/4
7		

Lyon. Impr. A. Bouvier, rue Ste-Catherine

DATES	HISTOIRE PATHOLOGIQUE	PRESCRIPTIONS

Suite du N° 69

N° 21 *bis*.

DATES	HISTOIRE PATHOLOGIQUE	PRESCRIPTIONS
Aout 9	Œdème considérable — Dimin. urines claires D = 1013. Sat tran 9 albumine. Lumbago — flexion impossible par contracture.	Sa D. aucune urine déposée
21	L'état général continue de s'améliorer. L'œdème ne s'est pas reproduit, oppression bien diminuée. On perçoit toujours sur la poitrine le mouvement ondulatoire produit par le déplacement du cœur. Le bruit de souf. systolique a complètement disparu; les bruits du cœur sont parfaitement perçus et on ne trouve qu'un léger dédoublement du second bruit au niveau des 3e et 4e espaces intercostaux en dedans du mamelon. — Toujours un peu de matité dans le 1/3 inf. du poumon gauche, mais on en entend la respiration aussi bien que du côté opposé. Ni toux ni expectoration. Appétit bon, les digestions se font bien. Selles 60, peu irrégulier.	
17		Digitale — Selles — Urine —
19	Moins d'oppression	
Sept. 22	Plus d'oppression — Gonflement du ventre après les repas. — Douleurs — Obnubilation avec impossibilité de rester longtemps immobile — Bruit de souffle	On supp. pilules de Vichy 1 gr.
27		
31	Battements beaucoup plus forts — oppression.	
Oct. 16	Depuis q. j. le malade est beaucoup plus oppressé. Le bromure porté de 1 gr à 2 gr. calme assez son oppression. Puls. 160. Ces battements sont un peu irréguliers mais ils se transmettent à la selle. Pouls veineux très marqué. Impulsion du cœur très énergique. Depuis qu'il est oppressé toux plus fréquente crachats séro-muqueux. Pas d'œdème.	
18 Nov.	Depuis hier matin mieux sensible; l'oppression est considérablement diminuée. Les battements du cœur sont moins tumultueux, plus réguliers et moins fréquents: 140 pulsations. Seulement le malade tousse beaucoup; crachats séro-muqueux. L'auscultation du cœur. Expiration prolongée, râles sonores disséminés, muqueux	

HÔTEL-DIEU. — Salle St Charles N° 103

Nom Pellet Jean
né à Lampiegny Savoie
demeurant à
profession Journalier
âge 78 ans
tempérament
constitution
entré le 29 mai 1876
sorti le 26 [illegible] 76

DIAGNOSTIC ET RÉSUMÉ

Cardiaque — Souffle systol. pointe

Pleurésie droite

HISTOIRE PATHOLOGIQUE

Lait
4 pil { Scille / Cannabis / Digitale }

Point de rhumatisme

Le malade est tellement sourd que l'on obtient difficilement les renseignements que l'on désire.

Il se plaint d'oppression, et depuis qq mois

Du cœur on sent un bouillonnement le malade de toute le région cardiaque et épigastrique. On peut cependant trouver le point où battra pointe et entendre intensivement.

~~Et toute~~ En ce point on entend un bruit de souffle systolique à la pointe, se propageant du côté de l'aisselle.

Les battements sont très irréguliers

Le pouls est petit irrégulier. très dépressible

Les artères sont assez dures un peu sinueuses

Sans d'ascite — Sans de tuméfaction appréciable du foie ni de la rate

Œdème considérable des membres inférieurs.

DATES	HISTOIRE PATHOLOGIQUE	PRESCRIPTIONS
30	Urine claire légèrement opaline, sans une petite épaisseur par d'albumine par chaleur ni $Az O^5$. Flocons muqueux nageant dans sans éléments figurés bien appréciables. p. Pas de sucre.	
	par $Az O^5$ l'urine prend une teinte rosée bien accentuée	
31	a droite on trouve matité de la base et obscurité de la respiration légère aphonie de un point latéral, avec souffle	
	le malade urinant pour le 1er interrogatoire et ~~date~~ relâche lorsque on pas contre le malade	Vessie
Juin		
2	Rien de particulier à noter	
5	Cystite : cathétérisme	
16	Plus d'aphonie de la région latérale de la poitrine	
	plus de souffle	
	auscultation. plus de souffle au cœur	
20	on examine de nouveau le C. — Plus de souffle mais après ~~avec~~ après avoir fait marcher le malade. — Rien à la poitrine	

Lyon, Imprt. A. Bonnaviat, rue Ste-Catherine, 13.

HOTEL-DIEU. — *Salle* St Charles. N° 73

Nom	Gustave Adolphe Legal
né à	Paris
demeurant à	Paris.
profession	Corroyeur
âge	33 ans
tempérament	
constitution	
entré le	2 Juin 76.
sorti le	20 VII

DIAGNOSTIC ET RÉSUMÉ

Impaludisme Sénégal
Insuffis. mitrale

HISTOIRE PATHOLOGIQUE

V. g. que
Jan.

Il a eu aussi des rhumatismes sans complications cardiaques.

Habitudes alcooliques. Pas d'athérome. ~~Rhumatisme~~.
Pas d'antécédents héréditaires.

Ce malade a joui d'une bonne santé jusqu'en 1867 où il a contracté la fièvre intermittente en Afrique. Cette fièvre, au dire du malade, aurait présenté le caractère pernicieux (forme ~~rhumatis-~~ apoplectique ~~male~~ ou comateuse). La fièvre a duré 3 ans en présentant des accès irréguliers quotidien et tierce.

En 1869, le malade est revenu en France où il s'est bien porté. Au la fin de 1869, le malade est parti pour le Sénégal où il a fait un séjour de 6 ans. (Compagnies de Discipline)

Au Sénégal, il a eu la fièvre jaune et la dysenterie.

Depuis 28 mois, ~~le malade~~ il se plaint de palpitations cardiaques et de dyspnée surtout lorsqu'il fait un travail quelconque.

DATES	HISTOIRE PATHOLOGIQUE	PRESCRIPTIONS
1er symptôme. Bouffissure de la face	Œdème des membres inférieurs depuis 2 8 mois et des parois abdominales, pas d'œdème du scrotum.	
	Perte d'appétit — Insomnie — Pas de fièvre. Facies pâlustre. Dyspnoïe. Selles blanches ou jaunâtres, nombreuses.	
	~~A l'auscultation~~ La percussion de l'hypochondre gauche est douloureuse, pas de tumeur. Le malade, pendant ses fièvres, avait eu des douleurs dans cette région. Du côté du foie, percussion normale.	
	Cœur. — La pointe bat dans le 5e espace. ~~A la pointe~~ Pas de matité exagérée, pas de soulèvement en masse, pas d'battements épigastriques. A la pointe, bruit de souffle systolique se propageant du côté de l'aisselle. Rien à la base.	
Juin 3	Urines. Du 24 heures = 450 cc. Teinte jaune foncée — dépôt considérable d'urates — pas de cylindres — D = 1011 Pas d'albumine	Eat gomme 2 gr. Sel ou en tout poids Vom X gr. Vin → 100 g. Ex 1 fois avant repas. Eau de Salins. Lavement-purgatif potassique 0,40
6	Diarrhée. On supp. le digitale	
10	Mieux de l'œdème	
19	Irrégularité du régime amenant irrégularité des fonctions régulatrices. Alternance de diarrhée et de constipation.	Pilules Bismuth Lactate bl. 1 p. 100 N. gomme 60 gr.
20	Hémorrhoïdes réapparaissent. et le malade a un peu de diarrhée — saignement. Le malade prétend que ces hémorrhoïdes apparaissent assez régulièrement tous les mois et durent 2 ou 3 jours	Lavement Eat Astringents 2 gr.
12		B. S.

Lyon. Impr. A. Bonnevial, rue Ste-Catherine, 18.

Sa droite
28 à gauche

Cours de Physique de la St-Charles N° 93

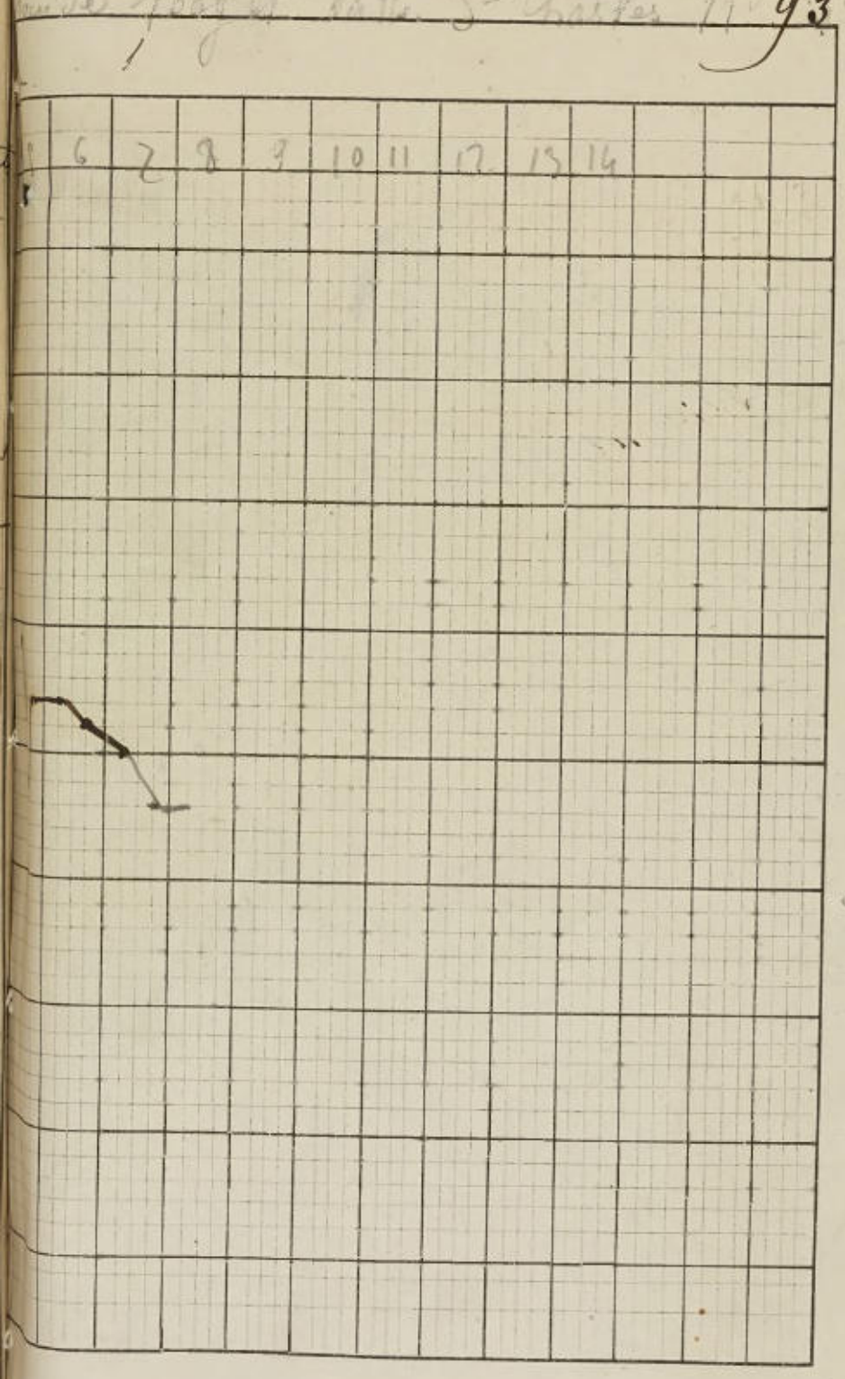

HOTEL-DIEU. — *Salle* 1e Charles — N° (93)
N° 69

Nom Claude Mayet
né à Montgiffon (Ain)
demeurant à
profession cultivateur
âge 62
tempérament
constitution
entré le 28 Mai 1896 Rentré 6 IX
sorti le 30 V: 96 Sorti 9 IX

DIAGNOSTIC ET RÉSUMÉ
Endocardite chronique
Insuffisance Mitrale
Bronchite chron. simples
Congestion du foie
Infarctus pulmonaire

HISTOIRE PATHOLOGIQUE

Pas d'syphilis. — Un peu de rhumatisme ~~[illegible]~~

Urine albumineuse 0,05 — habitudes alcooliques

Depuis longtemps déjà le malade avait un certain difficulté à monter les escaliers ou à courir. Il était facilement essoufflé. Mais il avait pu néanmoins continuer son travail avec efforts.
Mais il y a 1 mois environ il est ~~[illegible]~~ tombé ~~[illegible]~~ un peu et commence à ~~[illegible]~~ remarquer un œdème avec fourmis des membres inférieurs.
Comme prédisposition le malade a eu qq. troubles de la ~~[illegible]~~ région génito-urinaire.
Actuellement le malade a le foie fortement colorié
Crachats légèrement cyanosés. Dyspnée modérée
Toux rare, expectoration muco-purulente
Les membres inférieurs et le scrotum sont le siège d'un œdème avec coloration.
L'abdomen contient une certaine quantité de liquide mise pour la ponction et la ~~[illegible]~~ pleurésie
Rien chez critique

DATES	HISTOIRE PATHOLOGIQUE	PRESCRIPTIONS
	Dans la région du foie ~~[illegible]~~ l'hématocèle diffuse à droite diffuse à gauche et on perçoit en cet endroit par dépression bourgeons de la paroi abdominale du corps résistant qui semble pas limité en bas par un bord nettement arrêté.	
	Au cœur à l'ex on voit un soulèvement ondulatoire de toute la région cardiaque et épigastrique.	
	La palpation fait percevoir dans l'hypochondre droit la matité toute cette région sans qu'on limite exactement un point dépassant le rebord costal, sauf de la ligne intermédiaire à l'ent. au dehors et en dehors du mamelon.	
	La percussion ne donne qu'un résultat de peu d'importance, vu l'existence partie située au dessous de la mamelle et au droite de la ligne moyenne du sternum a entendu un souffle prolongé débutant avec le 1er temps et amplifiant avec le second.	
	Le malade de ~~[illegible]~~ veut précipiter. a pu pris repétition 99 fois 87 de intermittences. Rien de les artères du cou ni l'aorte.	
	Dans le poitrine 95 R. Vaste plaintes isolément.	
	Pouls petit, de fréquence = 88 Artères peu dures.	
	Pouls veineux. Bruit apparent le malade étant assis dès la deuxième dorsal le B. tout plein gorgé. Tendre et le pouls est beaucoup moins facile à percevoir.	
	Râles muqueux aux 2 bases, avec expiration prolongée.	
Jeu 5	Plusieurs selles hier à la suite des pilules.	3 pilules Morelet
4	Dans la journée crachats sanglants, dès le matin. L'état dyspnéique étant devenu plus forte matin le malad. a pu se point de côté en d. fusion. A jambes ~~[illegible]~~ Poumons examinés ~~[illegible]~~ de R. 50 respirant humide abondants sans souffle tubaire R = 28. P = 108	
5	Râles crépitants à droite en arrière au niveau de l'angle inf. de l'omoplate. Pas de souffle.	Infusion avec 0,20 feuilles de digitale
Jour	Glas de crachats sanglants	
6	Crachats sanglants cette nuit. Pas de souffle, pas de point du côté R. sont franchement crépitants. Pantant de R. muqueux fins. avec bien latérales et en avant	Pot. { 50 gr. éther, 50 gr. tisane } 30 gr. éther
8	Amélioration plus de crachats sanglants	
	Urines fonciées congestion. D = 1004	
	Albumine par chaleur et acide azotique que en outre. Cendre bien et acidulée ou par d'idem	doses
10	Amélioration - Bruit de frottement hypochondre droit	

Lyon. Imprr. A. Bonnarial, rue Ste-Catherine, 18.

17. – urine sanguinolente sans d. albumine par Kg OS. teinte brunâtre due à ~~[illegible]~~ leger ictère persistant – Réaction de Gmelin.

VII. 1 Amélioration suffisante p. que le malade puisse partir

Rentre le ~~[illegible]~~ 6 7bre 76 –

10 Persistance du bruit de souffle dans le region precordiale avec maximum à la pointe, systolique, et se propageant vers l'aisselle très léger œdème des membres inférieurs

V. d. Delvaux

Sort le 24 7bre amélioré –

A. Bourgeois - Insuffis. mitrale. GO?

N° 21 bis.

DATES	HISTOIRE PATHOLOGIQUE	PRESCRIPTIONS
16.	Le malade part à Longchaumes. L'auscultation du cœur et des poumons fait reconnaître les mêmes signes entendus il y a 19 jours. C. à d. pour le cœur un bruit de souffle rude, systolique à la pointe se propageant vers l'aisselle et pour le poumon des Râles muqueux fixes, dans le sommet droit en avant et en arrière — Rien à gauche.	

DATES	HISTOIRE PATHOLOGIQUE	PRESCRIPTIONS

DATES	HISTOIRE PATHOLOGIQUE	PRESCRIPTIONS
	La Percussion donne une sonorité normale dans les 2 poumons et l'auscultation — on entend à droite dans la fosse sus-épineuse q.q. craquements dans les fortes inspirations	Lait
	Rien à gauche — ni en avant ni en arrière —	℞ Bouquins
	Expectoration nulle —	
	La pointe du cœur bat normalement sous le mamelon — à l'auscultation on entend un bruit de souffle au premier temps et à la pointe il ne se propage pas à la base —	Chloral 1 gr
	appétit diminué — un peu de diarrhée —	
	Œdème des jambes le soir longtemps le malade a marché on l'est tenu debout dans la journée	℞ Bordeaux
26	On entend les râles, devenus plus humides et persistant dans la fosse sus-épin. droite. — On les entend également en avant au dessus et au dessous de la clavicule droite et en arrière à gauche —	
	Les hémoptysies continuent de temps en autre, mais ne fatiguent pas le malade qui a toujours aussi bon appétit —	
	La température prise dans le rectum est normale	
28	On a pris encore la température pendant 2 jours elle est normale —	
1 juillet	Une petite pleurésie du côté du bathiculat. du medium — Il se plaint de ne pouvoir digérer facilement	Magnésie crème riant de soude

HOTEL-DIEU. — *Salle* Charles N° 92

Nom André Bouyeois
né à Chambery
demeurant à Lyon
profession Cornelier
âge ?
tempérament
constitution
entré le 7 Juin 75
sorti le

DIAGNOSTIC ET RÉSUMÉ

Rhumat. articul. chroniq.
Insuffis. mitrale
Hemoptysies frequentes
Râles muqueux fixes dans fosse sus-epin. droite; et en avant, au dessous de la clavicule du même côté

HISTOIRE PATHOLOGIQUE

Pas d'antecédents héréditaires — Pas de syphilis — Le malade a été berger jusqu'à 12 ans — Il y a 4 ans le malade commença à tousser, puis fut pris bientôt après des douleurs rhumatismales pour lesquelles il resta 4 mois à la Salle St Augustin. Pendant ce temps il est vrai le malade fut pris d'hemoptysies très abondantes qui se répétèrent une dizaine de fois, et d'une erysipèle de la tête —
Sorti de l'hopital il passa une année à la campagne et vint ses forces revenir — Cet hiver il a eu peu toussé —
Depuis huit jours le malade a eu deux nouvelles hemoptysies, le sang était rouge vermeil — et il en a craché le valeur de 150 gro.

DATES	HISTOIRE PATHOLOGIQUE	PRESCRIPTIONS
	avant le choc du pouls radial — Le souffle se propage vers l'aisselle mais ne s'entend plus ni à la base du cœur, ni dans les gros vaisseaux — douleur dans la région sans que l'organe puisse se sentir au dessous du rebord des côtes. — Rien aux poumons ni dans les plèvres. —	
10 juin	— Le malade depuis huit jours a été obligé de quitter son travail — Il avait une oppression très marquée. — La toux était revenue — Depuis 3 jours œdème des membres inférieurs persistant encore aujourd'hui — A l'auscultation cardiaque on entend un bruit de souffle très marqué à la pointe et ~~[illegible]~~ couvrant les 2 temps — Il ne s'entend pas à la base — Bruits vasculaires.	T. de digitale 0,50 cc Vin-Café —
	Le pouls est petit, irrégulier — on y pulsations sont à peine perceptibles — C'est ainsi que si l'on compare les battements du cœur et ceux de la carotide on trouve 145 pulsations pour le premier et 100 pour les autres —	
11 juin	— Les pulsations sont un peu plus régulières et mieux frappées.	
12	— Les battements du cœur comandent assez bien ceux de la carotide — 100 pour le cœur et 84 p. la carotide — ils sont mieux frappés	
17	— Les battements sont de 76 à la minute, toujours un peu irréguliers, mais moins sensibles à la carotide et à la radiale — Suppress. de la digitale	
20 août	— Etat général bon —	
15 7bre	Sort amélioré	
68	Le malade entre de nouveau. Il est essoufflé — L'œdème des pieds est revenu	

HOTEL-DIEU. — *Salle* 1re Charles N° 75

Nom François Lavoute

né à St Pierre de Chandieu (Isère)

demeurant à — id —

profession journalier

âge 54 ans.

tempérament

constitution

entré le 7 février 75

sorti le 20 fév. 76. (à Longchêne)

DIAGNOSTIC ET RÉSUMÉ

Insuffisance ~~et rétrécissement~~ mitrale

HISTOIRE PATHOLOGIQUE

A passé un mois à Longchêne et en est sorti il y a 8 jours — rhumatisme subaigu en 1866 — battements de cœur depuis 5 mois environ. jamais d'œdème des jambes.

Le malade rentré chez lui a voulu essayer de travailler, mais une oppression assez forte est de nouveau survenue et l'a obligé à revenir à l'hôtel-dieu. Tousse un peu surtout pendant la nuit — a une expectoration très peu abondante, muqueuse aérée — l'appétit est très diminué — fréquemment après les repas vomissements bilieux verdâtres — dans la journée irritations se montrant à intervalles rapprochés — bouche pâteuse — goût fade dans la bouche — sommeil bon — ventre libre — langue blanche, saburrale — pas de fièvre. — pouls irrégulier — Dépression soussternale thoracique à la région précordiale — la main appliquée sur le thorax sent dans la région de la pointe un 1er bruit mal frappé, frémissant. — Cette pointe bat dans le 6e espace intercostal en dehors du mamelon.

A l'auscultation souffle systolique, dur, métallique, à la pointe commençant

Voir Jarre d'abord

DATES	HISTOIRE PATHOLOGIQUE	PRESCRIPTIONS

N° 76

N° 21 *bis*.

DATES	HISTOIRE PATHOLOGIQUE	PRESCRIPTIONS
23 Déc	= Toutes les impulsions du cœur ne sont pas régulières et y a fréquemment des fortes que manque dans les faibles. Gros foyer intensif en dehors du mamelon dans le 6e espace. Mitral fort, dédoublé plutôt dommage. Impulsion peu marquée, diffuse, hypertrophie. Pulsations fortes des jugulaires ± marquées mais sans l'énergie des battements. Bruit de souffle systolique sur le foyer fort du cœur, entendu jusque dans le dos, mais le bruit a son maximum d'intensité et fort, avec le 1er bruit. S'entend assez nettement vers l'aisselle et droit plus fort sur le sternum. Il est également défini à la région épigastrique. Dans l'espace on entend les 2 claquements rétrolaires qui sont également forts, s'atténuent à la base. Le 2e bruit est très fort et souvent même à peine appréciable à la pointe. Le bruit de souffle systolique est d'autant plus intense que battements sont plus forts. Cœur ne bat marqué quand on respire et quand il ralentit. Ces phénomènes varient, ils sont moins prononcés. ~~Un peu de~~ Pouls vibrant, plus marqué à droite qu'à gauche, et vibrant à droite, de cœur légèrement dilatée. Il plus ou moins les contractions	
P =	92. Un peu dû à un dépôt le vin. Pouls assez fort, régulier comme à cœur. Hypertrophie de tout droite et de la contracté. Le foyer du cœur est fort et rétréci peu normal. Il y a des mugues au bas.	

HOTEL-DIEU. — Salle 1e Charles N° 72

Nom André Marty
né à Faisselle (Lot)
demeurant à Lyon
profession tailleur
âge 49 ans
tempérament
constitution
entré le 9 février 75
sorti le 8 mars 75

DIAGNOSTIC ET RÉSUMÉ

Insuffisance mitrale

HISTOIRE PATHOLOGIQUE

2 attaques de rhumatisme aigu, l'une il y a 10 ans, l'autre il y a 9 ans, ayant duré 3 mois chacune. — Battements du cœur depuis la première — A partir de cette époque, fréquemment douleurs chroniques dans les jointures — pas d'alcoolisme
Il y a 4 ans gangrène sèche de la jambe ayant nécessité l'amputation au 1/3 inférieur de la cuisse —
~~Depuis~~ Il y a 2 mois, c'est à dire au moment où la température se refroidit brusquement, le malade éprouva des battements du cœur plus violents et une oppression considérable bientôt les jambes enflèrent ainsi que le tronc et l'abdomen — puis la toux se montra —
Actuellement dyspnée très forte — le malade reste assis dans son lit — L'œdème des membres et du tronc persiste jusqu'à la base de la poitrine — le sommeil est meilleur maintenant L'appétit existe encore — constipation — expectoration muqueuse ~~abondante~~ pouls petit fréquent irrégulier —
Le cœur est très hypertrophié et sa pointe bat bien en dehors de

Lyon, impr. A. Bonnevial, rue Ste-Catherine, 18.

DATES	HISTOIRE PATHOLOGIQUE	PRESCRIPTIONS
	pranelon — A la palpation thoracique bruits mal frappés — A l'auscultation souffle rude, métallique ayant son maximum à la pointe et se propageant vers l'aisselle — Rien à la base ni au second temps — Douleur très vive par moments dans la région précordiale, s'exagérant par la pression et gênant parfois l'examen — Dans les poumons quelques râles muqueux secs et sibilants (congestion pulmonaire) pas de crachats sanglants —	

HOTEL-DIEU. — *Salle* St Charles *N°* 108

Nom Jean L'hopital
né à Ugines (Savoie)
demeurant à Lyon
profession peignier
âge 64 ans
tempérament
constitution
entré le 26 mars 75
sorti le 29 mai 75

DIAGNOSTIC ET RÉSUMÉ

Insuffisance mitrale

HISTOIRE PATHOLOGIQUE

Ce malade a depuis une quinzaine d'années des douleurs de rhumatisme qui n'ont jamais affecté le type aigu pas d'alcoolisme –
Depuis 5 ans environ battements de cœur et assez fréquemment œdème des malléoles se montrant le soir – En outre quintes de toux très fortes survenant de temps à autre – parfois ces efforts de toux sont tels que le malade prend des étourdissements – il y a 3 mois environ à la suite de la toux le malade sans avoir perdu connaissance eut une paralysie partielle de l'index et du médius de la main droite, paralysie qui d'ailleurs avait complètement disparu au bout de 8 jours. – Il y a 8 jours une quinte de toux très violente se montra et le malade n'eut que le temps de s'asseoir sur une chaise pour éviter de tomber à terre, tout étourdi qu'il était. – Depuis ce moment la vue qui jusque là avait été bonne, est notablement troublée et le malade ne peut plus lire – Dans la journée qui a précédé l'étourdissement quelques troubles de la vision consistant en un brouillard s'étaient déjà montrés.

Lyon. Impr. A. Bonnaviol, rue Ste-Catherine, 13.

DATES	HISTOIRE PATHOLOGIQUE	PRESCRIPTIONS
	Le fond de l'œil est un peu glauque mais on ne peut dire sans examen ophthalmoscopique, si le cristallin est opaque —	
	Grandes fonctions s'accomplissent très bien à l'exception de la circulation.	
	Du côté du cœur en effet on trouve des battements irréguliers tumultueux avec souffle systolique pas très fort à la pointe — Rien à la base — Le pouls est petit, dépressible, irrégulier — jamais de crachats sanglants —	
	Un peu d'œdème des membres inférieurs et des parois abdominales.	
	Rien dans les poumons — pas d'épanchements dans les plèvres —	
	pas de pouls veineux — oppression assez forte	
3 avril —	albumine dans les urines —	

HOTEL-DIEU. — *Salle* St Charles N° 69

Nom André Gonin
né à St Churin (Loire)
demeurant à — id —
profession tourneur
âge 70 ans
tempérament
constitution
entré le 7 avril 79
sorti le jeudi 10 avril

DIAGNOSTIC ET RÉSUMÉ

catarrhe — emphysème
Insuffisance mitrale

HISTOIRE PATHOLOGIQUE

Ce malade tousse depuis sa jeunesse — Il n'a jamais eu d'hémoptysie et n'a pas maigri — Depuis 3 mois environ toux plus forte et oppression assez grande, gênant beaucoup le sommeil — œdème des membres inférieurs depuis 8 mois environ, avec alternative d'amélioration et d'exacerbation — appétit conservé — pas de fièvre — expectoration abondante, épaisse purulente — pas de soif exagérée — langue bonne — jamais de douleurs de rhumatisme — autrefois habitudes alcooliques —

A la percussion sonorité plutôt exagérée des poumons jusqu'à leur base —

A l'auscultation, respiration soufflante, superficielle, sans expansion vésiculaire avec râles sibilants fins disséminés et quelques râles muqueux très rares — pas d'épanchement pleural ni d'ascite —

Au cœur souffle systolique, assez sourd, métallique maximum à la pointe —

pouls régulier, petit, non accéléré — pas de pouls veineux

Lyon. Impr. A. Bonnaviol, rue Ste-Catherine, 18.

DATES	HISTOIRE PATHOLOGIQUE	PRESCRIPTIONS

HOTEL-DIEU. — Salle Charles N° 96

Nom J.e Marie Paillon
né à Cropme
demeurant à id
profession épicier
âge 52
tempérament
constitution
entré le 3 Sept 75
sorti le 12 Sept 75

DIAGNOSTIC ET RÉSUMÉ

Insuffis. mitrale.

Pleurésie chronique

HISTOIRE PATHOLOGIQUE

Rhumatisme articul. aigu dans la jeunesse. — Jamais d'autres maladies
S'est mis au lit depuis 2 mois 1/2
à cette époque l'œdème a commencé
à la matinée et a progressivement envahi
en même temps l'oppression a commencé
actuellement l'œdème est transformé
en tensosarque — L'oppression est plus
vive et empêche l'auscultation exacte
du cœur. —
à la palpation on ne sent pas
frémissement — La pointe bat dans
5.e espace intercostal
à l'auscultation on entend à la

DATES	HISTOIRE PATHOLOGIQUE	PRESCRIPTIONS
	perçoit un bruit de souffle au 1er temps — se propageant en dehors a la base L'auscultation est très difficile et on ne peut ni juger les battements ni compter que d'une manière confuse. Les veines du cou sont turgides.	Pilules de Vallet Sirop Digitale
	L'a Percussion ne donne Droit on trouve a la matité dans les 2/3 inf. se prolonge avec diminution des vibrations thoraciques.	
	à l'auscultation — souffle doux dans les 2/3 supérieurs — a la base obscurité de la respiration.	
5 7br	Urine colorée. Précipité par A3O5.	R. facile
9 —	Il n'y a pas grande amélioration dans l'anasarque —	
	A l'auscultation on entend du souffle aux 2 temps de la respiration — Il n'y a pas d'aegophonie. —	
	Il y a de la diminution des vibrations thoraciques. —	
	Bruit de Skoda dans les 2 premiers espaces intercostaux — Oedème des parois thoraciques au niveau de la 6e côte. —	
	Hier le malade a eu trois crachats sanglinolents — de couleur rosat.	
10 —	Expectoration de mucosités sanguinolentes — L'oedème n'a pas diminué.	2 lit. de lait
12	Demande a partir —	

Lyon. Impr. A. Bonnaviat, rue Ste-Catherine, 18.

HOTEL-DIEU. — Salle Charles N° ~~13~~ 66

Nom Louis Guillous
né à Dompierre les ormes (S.et L)
demeurant à Lyon
profession Charpentier
âge 67
tempérament
constitution
entré le 5 Aout 95
sorti le 24 Aout amélioré
rentré le 5 nov

DIAGNOSTIC ET RÉSUMÉ

Athérome artériel
Diarrhée chronique ~~[illegible]~~
Insuffisance mitrale

HISTOIRE PATHOLOGIQUE

Debut de la maladie il y a 15 mois par une diarrhée — compliquée de flux hemorrhoïdal —
Depuis ce moment la diarrhée n'a jamais pu être arrêtée plus de trois ou quatre jours — Etat
Depuis un an vomissements alimentaires surtout après l'ingestion de la viande
Amaigrissement et perte des forces.
Jamais d'hematemèse, ni de vomissement marc de café —
Actuellement 10 à 12 selles diarrheiques par jour —
Teint jaune paille des tegument
Langue blanche — Douleurs

DATES	HISTOIRE PATHOLOGIQUE	PRESCRIPTIONS
	dans les jambes.	
	Œdème des jambes disparu	
	depuis q.q. jours —	
	Pas de douleur ni de tension	
	à la pression dans l'œdème.	
	Athérome artériel	
1/1.	Quand on fait faire du mouvement	
	au malade au décubitus	
	la pointe un léger bruit systolique.	
2/1.	Tout amélioré.	
	Revu aujourd'hui. Se plaint de ne avoir plus de force	
	et d'une diarrhée assez abondante.	
	Un peu d'œdème des jambes —	
	au cœur on retrouve le bruit systolique	
	Rien aux poumons	
	Urine légèrement acide peu colorée	
	Pas de précipité ni par la chaleur ni par les acides picrique	
	et azotique. — Pas de sucre par le liq. de Barreswill.	

Lyon. Imprr. A. Bonnaviol, rue Ste-Catherine, 13.

HOTEL-DIEU. — *Salle* Charles *N°* 46

Nom Michel Pascal Cerras
né à Orignon
demeurant à Lyon
profession serrurier
âge 73
tempérament
constitution
entré le 1 7e 95
sorti le 29 8e 95 guéri

DIAGNOSTIC ET RÉSUMÉ

Bronchite chronique
Insuffisance mitrale

HISTOIRE PATHOLOGIQUE

Douleurs rhumatismales pendant
3 mois à 30 à 20 ans
et entièrement guéries
Toujours davantage depuis trois
mois —
à l'auscultation on entend
des râles muqueux disséminés dans
toute l'étendue des deux poumons.
Expectoration purulente
à l'auscultation du cœur on entend
un souffle au 1er temps et à la
pointe qui bat dans le 5e esp. en
intercostal — Pas d'œdème des

DATES	HISTOIRE PATHOLOGIQUE	PRESCRIPTIONS
	jambe —	
	appétit un peu diminué —	

Lyon. Impr. A. Rossiaud, rue Ste-Catherine, 18.

HOTEL-DIEU. — Salle Charles N° 51

Nom Jn T. Magniard
né à Telines Ardèche
demeurant à id
profession cultivateur
âge 76
tempérament
constitution
entré le 6 juillet 75.
sorti le 7 juillet 75

DIAGNOSTIC ET RÉSUMÉ

Hypertrophie du cœur — Insuffisance mitrale — Pleurésie droite.

HISTOIRE PATHOLOGIQUE

Jamais de maladies antérieures. — Jamais de Rhumatisme. Il y a un an — ce malade fut obligé de travailler pendant deux jours dans un souterrain humide, et dès est à cette époque qu'il fait remonter le début de sa maladie — Depuis ce temps le en effet il s'aperçut d'un peu d'œdème des jambes — cet œdème qui disparaissait d'abord le matin, devint persistant au bout de q.q. mois. — Le malade ressentit un peu d'oppression — Malgré cela il continuait à faire q.q. journées de travail de temps à autre. Mais depuis trois mois les symptômes d'oppression et d'œdème persistant toujours il s'est décidé à entrer à l'hopital —

Actuellement, l'œdème des membres inférieurs s'est compliqué d'ascite et la dyspnée est assez vive. Lorsque on examine le thorax — on trouve à la Percussion une matité dans la moitié

DATES	HISTOIRE PATHOLOGIQUE	PRESCRIPTIONS
	inférieure du côté droit en arrière — En avant la matité commence dans le 5e espace intercostal et vient longer on fait incliner le malade en avant. —	
	Les vibrations thoraciques sont diminuées, mais non entièrement abolies —	
	à l'auscultation on trouve à droite de l'obscurité de la respiration à partir de la moitié inférieure, en avant et en arrière. Il y a aussi de l'égophonie, et un léger souffle — à gauche il y a des râles muqueux à la base, et de gros râles dans le reste du poumon. —	
	Lorsqu'on examine le cœur — la palpation fait découvrir la pointe en dehors du mamelon et dans le 6e espace intercostal les battements se perçoivent aussi à l'épigastre — ce qui dénote donc une hypertrophie générale.	
	à l'auscultation on entend un bruit de souffle systolique et à la pointe, se propageant vers l'aisselle.	
	Rien dans les autres foyers d'auscultation.	
	Le foie est hypertrophié —	Lait —
	Les urines examinées, et traitées par l'acide nitrique à froid, ne donnent pas le précipité albumineux.	Digitale. —
9 juillet	Le malade se trouve un peu mieux, il prétend que ses jambes sont moins enflées mais l'œdème est toujours considérable	Pil. de Scammonée Scille Digitale } ac 0,15 cm
10. —	L'oppression est un peu moins vive —	
12.	L'ascite commence un peu à diminuer. Mais l'épanchement pleurétique, qui a un peu augmenté depuis l'entrée du malade est toujours abondant —	
13 —	Dyspnée moindre —	
14 —	L'ascite diminue encore — L'épanchement pleurétique, paraît diminuer aussi.	
17 —	L'œdème des jambes persiste toujours mais elle est plus molle on entend encore un peu de souffle à l'angle inférieur de l'omoplate la diarrhée (15 selles en 24 h) persiste toujours	
24.	Le malade a toujours de la diarrhée et l'œdème des jambes et l'ascite est énormes. — Le malade rend absolument toutes	

Lyon, Impr. A. Bonnaviat, rue Ste-Catherine, 18.

Endocardite rhumatismale chronique
insuffisance mitrale - Retrécissement et
insuffisance aortiques - Hypertrophie du cœur -
Reins vierges - Hyperémie du foie, des
reins et des poumons - Pas d'ascite
appréciable - Légère infiltration du tissu
cellulaire sous-cutané du ventre et des
membres inférieurs - (E.)

HOTEL-DIEU. — Salle Saint Charles N° 107

Nom Jean Claude Billard
né à St Cyr au mont d'or (Rhône)
demeurant à
profession Velouttier
âge 40 ans
tempérament
constitution
entré le 16 mars 1874
sorti le 30 mai 74

DIAGNOSTIC ET RÉSUMÉ
Insuffisance mitrale - Anévrysme de l'aorte, état sain de l'orifice aortique - (O. B.)

HISTOIRE PATHOLOGIQUE

Hérédité — Père sans antécédents rhumatismaux.
Mère ayant eu souvent des rhumatismes polyarticulaires aigus.
Une sœur unique, sujette également à de fréquentes atteintes rhumatismales.

Antécédents — Ne se souvient pas d'avoir séjourné dans des habitations humides. N'a jamais eu d'occupation l'exposant spécialement au froid humide.
Jusque à l'âge de 12 ans a présenté diverses manifestations strumeuses, ganglions suppurés dont il porte encore des cicatrices, ophtalmies faciles, éruption du cuir chevelu.
A l'âge de 12 ans, sans étiologie appréciable, au début de l'hiver douleurs polyarticulaires aiguës avec gonflement des jointures et réaction fébrile.
Séjour au lit pendant 2 mois.
Toutes les articulations subissent la flexion,

Lyon, Impr. A. Bouvier, rue Ste-Catherine, 13.

DATES	HISTOIRE PATHOLOGIQUE	PRESCRIPTIONS
	puis les douleurs passent à l'état chronique, et subsistent ainsi pendant 4 ou 5 mois.	
	La santé se rétablit, mais les trois hivers suivants, c'est-à-dire de 12 à 15 ans, les mêmes accidents se reproduisent à l'état subaigu seulement; les douleurs étaient moins vives, et les fièvres moins accusées.	
	Pendant cette première période il a jamais éprouvé de palpitations cardiaques; aucun trouble fonctionnel soit cardiaque, soit pulmonaire.	
	Depuis 15 ans, jusqu'à vingt ans pas d'affection d'aucune sorte. A l'âge de 20 ans, rare cause occasionnelle, nouvelles douleurs rhumatismales pures fixes; mais le malade a souvenance que les jointures étaient moins douloureuses, le gonflement peu accusé. En même temps éprouve des palpitations cardiaques sans autres accidents.	
	Reste ainsi malade au lit pendant 3 mois, puis convalescence de 3 mois ~~environ~~. Pendant le cours de la convalescence pour la première fois survinrent des hémoptysies légères durant huit jours et atteignant au plus la valeur d'un verre. Pas d'œdème à ce moment.	
	A partir de cette époque il éprouve aucune nouvelle poussée rhumatismale; les hémoptysies ne se reproduisent plus, n'éprouve aucune autre hémorrhagie, ne remarque jamais d'œdème, mais reste sujet à de l'essoufflement, à de la fatigue rapide.	
	Ces accidents prennent un accroissement progressif, le malade est souvent obligé de suspendre son travail, enfin il se trouvait forcé de cesser toute occupation depuis 4 ans environ; le moindre effort, la marche, même la parole provoquent de la dyspnée, des battements de cœur, ~~des accès~~ des sueurs, des tremblements.	

. 5e Charb. 107 – Jean Billard

DATES	HISTOIRE PATHOLOGIQUE	PRESCRIPTIONS
	Depuis son 6 ans éprouve également des troubles digestifs, des nausées, du gonflement de la ceinture, de la pesanteur d'estomac après l'ingestion des aliments, pas de vomissements –	
	Il y a 4 ans est pris soudainement d'hémiplégie droite avec diarrhée avec constipation – les jambes étaient douloureuses pendant quelques jours environ –	
	à partir de ce moment le malade a des selles irrégulières de la diarrhée alternant avec de la constipation, jamais de sang dans les selles	
	Il éprouve pour le reste pas il y a 6 ans des éruptions érythémateuses répandues sur le tronc cet accident s'étendant il y a 4 ans environ –	
	Il lui est passé à ces une éruption de papules sur les bras avec desquamation concentrique – cet accident s'est reproduit il y a 2 mois environ – limités aux bras et quelques rares taches aux membres inférieurs –	
Actuellement	– Pouls petit régulier –	
	Appétit – trouble digestif, dyspepsie, nausées –	
	trouble fonctionnels signalés plus haut et dyspnée palpitations.	
	un peu d'œdème des membres inférieurs, mais très léger –	
	Pas d'ascite –	
	Pas d'augmentation du volume du foie ni de la rate	
	Pouls veineux des jugulaires –	
	Augmentation de la matité précordiale –	
	les pointes se sont sous le 6ème coté sous le mamelon	
	l'impulsion ce sont également à la région epigastrique	
	à l'auscultation bruit d'souffle à la pointe et au premier temps, ayant son maximum d'intensité au dessous du mamelon –	
	bruit de souffle également à la base et à la base et aux vaisseaux maximum au niveau du 2e espace droit –	

N° 21 *bis*.

DATES	HISTOIRE PATHOLOGIQUE	PRESCRIPTIONS

HOTEL-DIEU. — *Salle* Ste Charles *N°* 74

Nom Benoît Chevalier
né à Chaumoly (Ste Loire)
demeurant à Lyon
profession tourneur
âge 50 ans
tempérament
constitution
entré le 19 août 74
sorti le 21 7bre 74

DIAGNOSTIC ET RÉSUMÉ

Insuffisance mitrale —

HISTOIRE PATHOLOGIQUE

Flexion de poitrine à droite il y a 20 ans.
Il y a 18 ans il contracta en Pologne les fièvres intermittentes qu'il garda un an
Varices énormes des deux membres inférieurs et de la paroi abdominale — Ulcères
variqueux des deux jambes — Pas de rhumatisme.
Oppression et dyspnée depuis 8 semaines
surtout du côté droit — Œdème des membres
inférieurs, de la paroi abdominale et thora-
cique, jamais de la face ni des mains — teinte jaunâtre
de la peau — Ne tousse pas, n'a rien
aux poumons qu'un peu de congestion des bases
avec râles sous-crépitants ~~à droite~~ plus abondants
à droite —
Rate un peu volumineuse — Foie dépassant légèrement
~~les fausses~~ le rebord des côtes —
~~Veines~~ Veines du cou gonflées, pas de pouls veineux
~~Bruits~~ de bruits veineux continus.

Lyon. Impr. A. Bonnaviat, rue Ste-Catherine, 18.

DATES	HISTOIRE PATHOLOGIQUE	PRESCRIPTIONS
	La pointe du cœur bat dans le 5e esp. inter. gauche en dehors du mamelon — Battements forts et irréguliers — Pouls petit irrégulier aussi — Les bruits du cœur s'entendent presque dans toute la poitrine surtout en avant. Le second bruit est normal dans toute l'étendue — le 1er est remplacé par un souffle très-fort et uni à la pointe, se propageant dans l'aisselle et à la base, mais ne couvrant pas le claquement dans ce dernier point — Il ne se propage pas dans les vaisseaux du cou — Le courant dans les varices abdominales se fait de bas en haut. L'urine est peu colorée ne contient pas d'albumine —	

HOTEL-DIEU. — *Salle* St Charles N° 1

Nom J. P. Courtiot
né à Desaignes (Ardèche)
demeurant à id.
profession journalier
âge 26 ans
tempérament
constitution
entré le 11 8bre 74
sorti le

DIAGNOSTIC ET RÉSUMÉ

Insuffisance mitrale

HISTOIRE PATHOLOGIQUE

Renseignements peu précis, le malade étant peu intelligent dans ses réponses.
Il ne paraît pas avoir eu de rhumatisme, pas de fièvres intermittentes. Pas de maladies antérieures sur lesquelles il attire l'attention.
Depuis un an points de côté très nombreux en ceinture et plus particulièrement du côté gauche.
Dyspnée considérable, accès d'étouffement avec angoisse et cyanose très marquée. Jamais d'œdème, ~~jamais~~ d'hémoptysie. Il a craché 999 du sang mêlé à des crachats spumeux.
Légère saillie du côté gauche au niveau de la région précordiale le long du sternum. Battements forts et réguliers avec frémissement cataire au niveau de l'appendice xyphoïde. Pouls petit et régulier. La pointe est au dessous du mamelon gauche et tout à fait en dehors de la ligne médiane.
Dans le 2e espace on entend les 2 claquements à la base. On entend aussi les 2 claquements au sommet. On entend sur toute la région précordiale un souffle systolique très fort ayant son maximum au lieu de la pointe. Ce souffle ne se

Lyon. Impr. A. Bonnaviaud, rue Ste-Catherine, 13.

DATES	HISTOIRE PATHOLOGIQUE	PRESCRIPTIONS
	prolongé pas dans les vaisseaux du cou Mais bien au niveau de toute la région hépatique — gg. côtes inférieures dans les bases surtout à droite	

HOTEL-DIEU. — *Salle* Ste Charles N° 62.

Nom François Adam
né à St Amand (Puy de Dôme)
demeurant à Pont le Cheny
profession cultivateur
âge 66
tempérament
constitution
entré le 5 juillet 74
sorti le 25 8bre

DIAGNOSTIC ET RÉSUMÉ

Insuffisance mitrale
hypertrophie du cœur

HISTOIRE PATHOLOGIQUE

Pas d'antécédents pathologiques ; jamais de rhumatisme ni d'alcoolisme.

Depuis qq temps il respirait moins facilement, il avait moins de forces quand il marchait vite ou faisait qq. travail pénible.

Il y a 2 mois œdème des membres inférieurs qui le force à s'arrêter ; depuis un mois cet œdème a gagné les bourses, l'abdomen et la poitrine.

Il n'a jamais atteint les membres supr. et la face.

L'état général n'est pas très mauvais. Il a peu maigri, n'a pas la teinte cachectique. Pas de grande appétit conservé. Jamais de vomissement, ni de diarrhée.

La pointe du cœur bat dans le 5e espace sur la ligne mamelonnaire gauche. Les battements sont forts et réguliers. Pouls régulier 92.

La matité précordiale n'est pas augmentée

Lyon. Impr. A. Bonnavial, rue Ste-Catherine.

DATES	HISTOIRE PATHOLOGIQUE	PRESCRIPTIONS
	Le cœur présente cependant qq. irrégularités qq. f. pas de temps en temps après ~~plusieurs~~ une série de battements réguliers.	
	A la base à gauche du sternum ~~à droite~~ on entend les deux claquements très nettement dans le 3e esp. inter. commence le bruit systolique qui a son maximum au Bruit de souffle systolique s'étendant de l'appendice xyphoïde où il a son maximum au 6e espace intercostal gauche sur la ligne mamelonnaire où il disparaît et disparaît sur la ligne axillaire où il entendu à dos ~~symétrique~~ ainsi que dans la selle Artère à athéromateuses, dures, flexueuses —	
	Pouls régulier dans les jugulaires qui sont très dilatées surtout à droite — pas de bruit de souffle dans les vaisseaux du cou —	
	Toux assez intense ; crachats muqueux jamais sanguinolents Râles muqueux à la base gauche — A la base droite râles muqueux plus fins, respiration beaucoup plus obscure qu'à gauche ; elle s'entend cependant partout La sonorité est aussi moins accusée que de l'autre côté	
	Urine peu abondante légèrement albumineuse qq. débris granuleux et qq. cylindres hyalins — D 1001	
	Dans le décubitus dorsal si on met la main sur le cœur on sent un soulèvement dont la pointe et son choc est bruyant	
Digitale.	Dans la position assise la pointe se sent moins ; mais le bruit même se perçoit moins —	
7 juillet.	Pouls 100 —	
6 aout	Oppression et œdème plus intenses —	

HOTEL-DIEU. — Salle St Charles N° 94.

Nom Claude Gastellier

né à Lyon

demeurant à id

profession corroyeur

âge 42

tempérament —

constitution

entré le 25 juillet 73.

sorti le 19 9bre 1873

DIAGNOSTIC ET RÉSUMÉ

Insuffisance mitrale et tricuspide

HISTOIRE PATHOLOGIQUE

Bonne santé habituelle mais a été sujet toute sa vie aux palpitations. Il n'a jamais eu de douleurs de rhumatisme. Alcoolisme ~~tous les jours~~ pas journalier. Il y a 2 ans il a eu pendant un mois ½ de l'enflure des jambes.

Nouvelle enflure au mois de ~~décembre~~ 2 ans 72 pour la 2e fois — 3e enflure au mois septembre 72 —

Le malade a remarqué son enflure depuis 5 ou 6 semaines. Dyspnée habituelle exagérée au moindre effort. Le malade ne peut conserver la position horizontale dans son lit. Il reste constamment assis. Toux beaucoup mais crache fort peu. Crachats muqueux aérés.

L'œdème est considérable remonte jusqu'à la racine du membre. Pas d'ascite appréciable.

Râles sonores et muqueux dans les 2 bases.

Il y a longtemps 2-3 mois il a ressenti des douleurs sous la forme d'un point sous l'aisselle de la côte sensible à l'endroit droit.

Lyon. Impr. A. Bonnevial, rue Ste-Catherine, 12.

DATES	HISTOIRE PATHOLOGIQUE	PRESCRIPTIONS
	Hypertrophie du foie qui dépasse de trois doigts le rebord des côtes hypertrophie de la rate.	
	P 132 très fréquent. Battements cardiaques irréguliers comme rythme et force.	
	Pouls ctrem. Le pouls de la radiale manque souvent. Respiration obscure diminué de la sonorité aux bases. Râles muqueux ~~aux deux~~ bases. Sonores disséminés plus nombreux à droite. La pointe bat dans le 6e espace sous le mamelon.	
	Râles muqueux des 2 côtés à la base en avant. Souffle au 1er temps à la pointe se propageant dans l'aisselle mais s'entend bien aussi en allant vers le sternum. Impulsion énergique étendue. Hypertrophie du cœur. Bruit à la base du cœur.	
	Ne va pas du ventre urinages 6	scille 0,05 / scammon 0,01 / digitale 0,05
28	Urine un peu plus ce matin. P 84. Essai des prélèvements	vin de Dehesne 60 g. Lait 1 litre
	Les urines sont acides et contiennent une très notable proportion d'albumine par l'acide picrique et l'acide azotique.	
31	Traitement soporifique. Pas d'amélioration. — 9 jours avant son entrée le malade a eu un peu d'anasarque et de bouffissure de la face.	
1	Urines claires. Diminution de l'albumine	
8	Léger point douloureux côté droit de la poitrine. Frottement très net ~~au niveau~~ correspondant au 5e côte en avant près le sternum.	
12	L'albumine a complètement disparu	
7	Le malade a craché un peu de sang. Infarctus	
10	Point de côté à droite. Respiration un peu plus obscure de la base du poumon droit. Râles muqueux	
19	S'est amélioré notablement. Plus d'œdème. Pas d'essoufflement. Toujours la présence d'un souffle au cœur persistant	

HOTEL-DIEU. — *Salle* St Charles *N°* 104

Nom Pierre Crudel
né à Guelin (Ain)
demeurant à
profession Journalier
âge 62 ans
tempérament
constitution
entré le 10 Juillet 1873
sorti le 18 Septembre

DIAGNOSTIC ET RÉSUMÉ

Insuffisance mitrale et ~~rétrécissement aortique~~ & Insuffisance de la Tricuspide.

Etat Satisfaisant

HISTOIRE PATHOLOGIQUE

Cet homme a toujours joui d'une bonne santé. Maçonnais en 1848 Rhumatisme. Il y a deux ans seulement qu'il a commencé à être essoufflé, soit pour monter des escaliers, soit pour porter un fardeau. Depuis cette époque son état a toujours empiré. Depuis six mois, il a été obligé de suspendre son travail.

Aujourd'hui, il peut à peine marcher, à cause d'un œdème considérable remontant jusqu'au creux épigastrique; ascite. Cet œdème date de 6 semaines environ, ~~mais~~ il avait diminué un moment, mais la miction a été de courte durée.

A l'Inspection, ce malade présente une poitrine globuleuse surtout en avant. A l'Auscultation, Le murmure vésiculaire est diminué, l'Expiration prolongée; aux deux bases on entend des

Lyon. Impr. A. Bonnaviat, rue Ste-Catherine, 18.

DATES	HISTOIRE PATHOLOGIQUE	PRESCRIPTIONS
	Râles muqueux nombreux, et la respiration est encore plus obscure en ce point. Sonorité normale.	
	Toux quinteuse, et pénible ; Dyspnée.	
	Expectoration muqueuse	
	La pointe du cœur bat dans le 5e espace au dessous du mamelon, on perçoit aussi des battements au creux épigastrique.	
	Les battements du cœur sont faibles précipités, et surtout irréguliers. Le pouls a les mêmes caractères de faiblesse et d'irrégularité.	
	Au cou les veines du côté droit sont dilatées à un très haut degré, il y ~~a un peu de pouls veineux~~ surtout visible de ce côté.	
	à l'auscultation, les bruits normaux ont disparus, ils sont remplacés par un bruit de souffle systolique dont le maximum est à la pointe, et se propage sur le bord droit du sternum.	
	La jugulaire externe droite est de la grosseur du pouce. Pas de frémissement. Pas d'autre centre de battement.	
	Les veines des membres supérieurs et inférieurs sont très développées.	
	Souffle systolique à la pointe se prolongeant dans l'aisselle.	℞ Scammonée, Scille, Digitale ana gr. 0,05
12	Le malade est allé à la selle sous l'influence des pilules. La miction est plus abondante.	Lait.
16	P 100. moins fréquent moins irrégulier. Les veines du cou moins turgides. pouls veineux moins fort sensible. Le bruit de souffle s'entend toujours au même point. L'œdème a diminué.	

HOTEL-DIEU. — Salle 9 Ch. N° 85

Nom 9 Claude Boucher

né à Beaujeu de Mar

demeurant à

profession

âge 76 a

tempérament

constitution

entré le 13 oct 73

sorti le

DIAGNOSTIC ET RÉSUMÉ

Insuff mitrale
par Athérome
Ascite Pas de pleurésie
Reste resein

HISTOIRE PATHOLOGIQUE

Bonne santé antérieure
Rien dans les antécédents. Femme
à 29 ans Mba
Malade depuis 6 mois Début
par de l'oppression et enflure des
Jambes sont allés en augmentant
jamais d'hémoptysie
Actuellement oppression et anasarque
considérable
Au cœur matité légèrement augmentée
On ne sent ni battement ni frémissement
Souffle syst dans toute la reg precordiale
maximum au niv du mamelon
Bruit diastolique normal
Ascite

14. Ce matin Dyspnée considérable
Des forces nulles Hachement

Lyon. Impr. A. Bonnavat, rue Ste-Catherine, 13.

DATES	HISTOIRE PATHOLOGIQUE	PRESCRIPTIONS

HOTEL-DIEU. — *Salle* St Charles *N° 1*

Nom Alexandre Dumas

né à Bris. de Gris (Loire).

demeurant à

profession journalier

âge 30 ans.

tempérament

constitution

entré le 11 Sept. 73

sorti le

DIAGNOSTIC ET RÉSUMÉ

Insuffisance mitrale
(Cœur épileptique).

HISTOIRE PATHOLOGIQUE

Mère morte à l'âge de 36 ans d'un affection cardiaque.
Depuis son enfance le malad. souffre d'battement de cœur. Il ne peut faire aucun exercice violent.
R.g. sans adénopathie
Il entre pour son cœur épileptique dont le début remonte à 3 ans
A l'auscultat. du cœur
(Bruit de souffle systolique avant la mainn à la pointe se prolonge avec la diastole. Du côté 3 espaces intercost. bruit de souffle anésinique
ce

Cet attaque de congestion épileptiform. le 22 ou 23 Sept. 1869 été administré revenu à moins 15 ou 18 heures après recommence que son réveillé le lendemain

Lyon. Imp. veuve Pommarlet et fils

DATES	HISTOIRE PATHOLOGIQUE	PRESCRIPTIONS
	des jouvenceaux à plein bouche et que l'on m'avait inondé le sang, avec à l'avant la main droite avec jambes et saignée au bras dès la maladie s'est renouvelée depuis tous les 20. 25 ou 35 jours été à l'agonie une 2.me fois revenue à moi et elle est arrivée environ 6 mois après la 1.re fois les médecins qui m'ont vue avec dit que c'était des congestions pulmonaires ~~j'ai toujours~~ avec Hémoptysie et apparaissant considérables chaque fois que elle s'est reproduite j'ai reconnu que je devais des sueurs très fortes que j'avais tout rouge une fois l'urine refroidie elle devenait décomposée et d'une odeur insupportable j'avais la figure ghrente couleur orangée et me me reconnaissais pas par même occasions elle me donne de délire et une peur de folie	pendant 6 ou 8 jours et la 9.me trouble
	Je vous fais remarquer qu'en mois avant mes premières attaques je avais fait cacée de boissons (vin) et de nourriture et que dans ces intervalles j'avais pris fantaisie de boire des rob bourreau raffestis de grandeur je me rappelle il y avait des choses mise à	

HOTEL-DIEU. — Salle St Charles N° 67

Nom Hippolyte Guillaud
né à Culoz (Ain)
demeurant à id
profession journalier
âge 50 ans
tempérament
constitution
entré le 24 juillet 73
sorti le 7 août 73

DIAGNOSTIC ET RÉSUMÉ
Insuffisance mitrale

HISTOIRE PATHOLOGIQUE

N'a jamais eu d'autre maladie que les fièvres intermittentes au cours jusqu'à 3 mois en 1858 — Pas de rhumatisme

Depuis 5 mois le malade se plaint de palpitations de cœur d'oppression. Il n'a jamais eu d'œdème des membres inf.

Le malade se trouve beaucoup mieux dans la station assise. Il tousse et crache un peu. Teint jaunâtre. Artères athéromateuses.

Le foie est légèrement hypertrophié dépasse les fausses côtes. La rate ne semble pas augmentée de volume. Œdème léger œdème péri-malléolaire.

Le cœur est hypertrophié l'impulsion occupe la pointe bat dans le 5e espace près de la 6e côte en dehors du mamelon. g.g. irrégulière. Souffle au 1er temps à la pointe se prolongeant dans l'aisselle. Pouls réduit. Pas de battement sensible au foie.

g.g. râles muqueux aux bases des poumons un peu d'emphysème.

Mange peu digère assez bien. Va régulièrement du ventre urine bien.

Sensation de faiblesse. P 92 g.g. irrégularités. Digitale

Lyon, Imp. A. Bonnevial, rue Ste-Catherine, 12.

DATES	HISTOIRE PATHOLOGIQUE	PRESCRIPTIONS

HOTEL-DIEU. — Salle St Charles N° 79

Nom Aime Lassaigne
né à Regny (Loire)
demeurant à
profession Charpentier
âge 65
tempérament
constitution
entré le 14 Decembre 1873
sorti le 9 Mars 1874.

DIAGNOSTIC ET RÉSUMÉ

Insuffisance mitrale

HISTOIRE PATHOLOGIQUE

Pas d'antécédents pathologiques —
Il a au printemps de cette année travaillé dans une chambre humide
consécutivement toux, expectoration, dyspnée
pas d'hémoptysie
pas d'alitement
au bout de deux mois entrée dans cette salle 93
séjour de deux mois et guérison —
Il y a deux mois retour de la toux et de la dyspnée —
~~jamais d'œdème des membres inférieurs~~
actuellement
Cyanose —
Pouls assez fort, pas accéléré, avec irrégularité
fonctions digestives normales
Toux avec expectoration
et dyspnée assez forte
un peu d'œdème des membres inférieurs
pas de congestion cephalique

Lyon. Impr. A. Bonnaviat, rue Ste-Catherine, 12.

DATES	HISTOIRE PATHOLOGIQUE	PRESCRIPTIONS
	Poitrine normalement sonore – Expiration un peu prolongée avec q.q. râles sonores dans toute la poitrine – pas de mouvements trachéaux – L'impulsion du cœur se perçoit difficilement même dans la station assise. Cependant la pointe paraît battre dans le 5e espace un peu en dehors du mamelon – A l'auscultation bruit de souffle ~~[illegible]~~ à rapprocher au premier temps et avec maximum à la pointe.	

HOTEL-DIEU. — Salle St Charles N° 93.

Nom Aimé Lassagne
né à Regny –
demeurant à
profession
âge 64 ans –
tempérament
constitution
entré le 10 Mai 73
sorti le 27 Juin 73

DIAGNOSTIC ET RÉSUMÉ

Insuf. mitrale – et tricuspide –

HISTOIRE PATHOLOGIQUE

Pas d'antécédents héréditaires – Constitution saine et vigoureuse – Pas de maladie antérieure –

Toux depuis deux mois – à partir de cette époque oppression considérable – Perte des forces –

Aujourd'hui l'oppression persiste ainsi que la toux qui est quinteuse mais sèche – s'accompagnant de l'expectoration peu abondante de crachats muqueux et aérés –

La percussion ne révèle rien d'anormal. La respiration est brève saccadée – les mouvements de la base du thorax exagérés – à l'auscultation on trouve dans l'étendue de la poitrine des râles sibilants nombreux surtout à ~~gauche~~ droite et surtout des râles muqueux – Rien au Coeur – Pouls irrégulier – Pas de fièvre – Rein du côté du foie ni des organes génitaux urinaires – Constatation –

Langue bonne – Appétit conservé –

10 Mai Battements du Coeur irréguliers – bruit de souffle au 1er temps et à la pointe depuis le bord g. du sternum jusqu'à la ligne axillaire – ayant son maximum au niveau du mamelon gauche – Pouls veineux – Un peu d'œdème des jambes – Cyanose de la face – P. 88.

DATES	HISTOIRE PATHOLOGIQUE	PRESCRIPTIONS
Le 7 Juin	sans cause appréciable le malade a été fébricitant. Deux accès de fièvre avec tremblement qui a duré pendant une demi heure	

HOTEL-DIEU. — Salle St Charles N° 105

Nom Jean Blader
né à Raulhac (Cantal)
demeurant à
profession poêlier
âge 43 ans
tempérament
constitution
entré le 30 avril 72
sorti le 12 mai 79 —

DIAGNOSTIC ET RÉSUMÉ

Insuffisance mitrale

Rien de particulier chez les ascendants le père et la mère sont morts agés plus de 60 ans l'un et l'autre — La mère dans les 20 dernières années de sa vie était affectée d'une oppression considérable —

HISTOIRE PATHOLOGIQUE

Ce malade n'a eu comme maladie sérieuse que la syphilis il y a 9 ans — il fit alors un séjour à l'antiquaille (2 mois)

Il y a 4 ans il eut pendant 3 semaines le genou gauche douloureux mais sans gonflement appréciable —

Depuis un quelque années 5 ou 6 ans — il tousse assez régulièrement chaque hiver — Avant il n'avait pas de dyspnée jusqu'à l'hiver passé où la dyspnée commença —

Depuis 2 mois elle est devenue si considérable que le malade a dû suspendre son travail —

Jamais il n'a craché de sang —

La semaine passée il eut pendant un jour ou deux un peu d'œdème des malléoles et du cou de pied, qui a du reste disparu spontanément —

Actuellement pas d'œdème — Rien du côté des articulations 2 pustules d'ecthyma déjà cicatrisées à la jambe gauche —

A l'examen du cœur — Bruit de souffle systolique très marqué dans la ligne axillaire au niveau du mamelon

Lyon. Imp. veuve Bassompierre et fils.

DATES	HISTOIRE PATHOLOGIQUE	PRESCRIPTIONS
	On entend rien à la base —	
	L'auscultation du poumon	
	râles muqueux à grosses bulles	
	en arrière et en bas à gauche —	
	frottements à droite beaucoup moins marqués —	
	Pouls petit à peu près régulier	
	Déperdition des forces, —	
	amaigrissement — perte de l'appétit	
	— par moments vomissements —	
	teint pâle —	

HOTEL-DIEU. — Salle St Charles. N° 6

Nom J. Bapt. Cuzin
né à Vienne — Isère —
demeurant à
profession journalier
âge 40
tempérament
constitution
entré le 25 sept 72
sorti le 12 8bre 72

DIAGNOSTIC ET RÉSUMÉ

Endocardite rhumatismale —
(insuffisance mitrale) —

habituelle, et excès alcoolique jusqu'il y a 3 ans : il y a 3 ans il a cessé de vivre à jeun et vivre dans la sobriété

HISTOIRE PATHOLOGIQUE

— Le malade dit il y a 15 ans — une affection qu'il qualifie de refroidissement et il tousse alors pendant quelque temps — du reste, fort et très intelligent, il ne sait pas se rappeler si il a toujours recommencé les hivers suivants —

— Il y a 3 ans — il a eu un rhumatisme articulaire aigu ou au moins subaigu qui lui dura près de 3 mois et pour lequel il resta 1 mois 1/2 au lit. Les genoux surtout et les poignets furent pris : il guérit bien au bout de ce temps —

— Depuis 7 mois date de la maladie actuelle. Elle a commencé au dire du malade par un retour de la toux, par un peu de céphalalgie et de perte des forces — puis au bout de quelques jours il s'aperçut que les jambes et le commencaient à s'enfler : il ne se rappelle ni bien ni mal si le ventre ou les jambes furent enflés d'abord. L'œdème gagna les bourses et diminua un peu et recommença.

DATES	HISTOIRE PATHOLOGIQUE	PRESCRIPTIONS
	à l'exception des membres inférieurs — Le ventre aurait présenté le même alternative dans son développement suivant en cela l'exemple des jambes — — En même temps une oppression considérable s'empara du malade et l'empêcha de travailler — la toux alla en diminuant — — Jamais de vomissements, ni le matin ni dans la journée, ni après les repas — — Conservation partielle de l'appétit amaigrissement notable de petite taille, jamais de diarrhée ni d'hémoptysie — ventre indolent — coloration du foie — Changement de place de la matité — teinte terreuse des téguments. — ~~[illegible]~~ des extrémités — — à l'auscultation des poumons — la respiration s'entend bien partout, mais elle est accompagnée que de râles très-légers, râles muqueux disséminés seulement La pointe du cœur bat dans le 6e espace — choc assez fort — à l'auscultation du cœur : les battements du cœur sont très-réguliers, tantôt se précipitant tantôt se suspendant pendant quelques secondes et ceci dans un rythme assez régulier — — Bruit de souffle systolique ayant son maximum à la pointe à 3 trav. de doigts en dehors du mamelon — se prolongeant vers l'aisselle — s'entendant sur tout le bord droit du sternum jusqu'à l'articulation sterno-claviculaire — — Les urines contiennent de l'albumine — digitale 0,30 infus.	on supprime la digitale eau de Chatelder
1er octobre		

HOTEL-DIEU. — *Salle* St Charles — N° 92 | 80 | 46

Nom Jacques Bâton
né à Chaloin le Comtal
demeurant à St Didier au Mont d'Or
profession Cultivateur
âge 65 ans
tempérament
constitution
entré le 2 Avril 1872
sorti le 12 avril 1874

DIAGNOSTIC ET RÉSUMÉ

~~Asthme cardiaque~~
Insuffisance mitrale
Catarrhe et Emphysème

— Sur D'alcoolisme — Sur D. syphilis

HISTOIRE PATHOLOGIQUE

— Le malade n'a jamais eu d'accès d'asthme intermittent mais d'attaques de rhumatisme articulaire aigu — mais depuis longtemps il a des douleurs erratiques qui surviennent lors des changements de température.

— Régulièrement, le malade tousse depuis longtemps, surtout pendant l'hiver — mais depuis deux années environ, le malade souffre d'une façon continue, les dyspnées sont augmentées et parfois il a des hémoptysies, des vertiges, et des battements de cœur.

— Il est à l'Hôpital depuis une année environ et son état ne s'est guère amélioré.

Actuellement on constate une dyspnée assez grande, surtout pendant la nuit où le malade a des accès d'asthme — la toux continue — l'orthopnée — la face congestionnée, parf. quintaine — et l'expectoration est sanguinolente.

Appétit conservé. — Constipation habituelle
— Céphalalgie persistante — parf. vertiges.
— Le malade conserve de bon sens, discernement

DATES	HISTOIRE PATHOLOGIQUE	PRESCRIPTIONS
	les grandes veines del. des deux côtés. –	
	– A l'inspection de la poitrine, on voit qu'elle est globuleuse, en avant le sternum fait une saillie au niveau de l'extrém. de la 1re pièce avec la 2me. – En arrière, la ligne des apophyses épineuses n'est pas déviée, mais les 6e et 7e vertèbres cervicales font une saillie très apparente à la P. – La poitrine partout soulevée excepté à l'A. – Diminution du murmure vésicul. – expir. prolongée – râles sonores et sibilants – plus nombreux en arrière	
	– Du coté de la circulation –	
	Les artères sont atthéromateuses. –	
	Le point du cœur bat dans le 5e espace au niveau du mamelon. – On sent également des battements au creux épigastr. –	– On applique la main sur la pointe du cœur on sent un frémissement cataire systolique
	– La P du cœur ne donne pas une augment. de la matité	
	à l'A. – bruit de souffle systol. sur toute la région précord. A la bord droit du sternum – se prolongeant dans l'aisselle. – avec maximum à la pointe. –	
10	Le malade a pris un étourdissement hier en se levant suivi perte de connaissance	
27	A tout instant le malade est pris d'étourdissement avec chutes quand il veut se lever	
	Le 2e claquement s'entend mal – Pas de souffle intermittent crural – Le malade se plaint de douleur dans la tête et surtout le côté droit du corps – Douleur vive à la pression dans le trajet du plexus cervical irradiant dans le bras droit – Le malade a de temps en temps de la peine à fermer la main droite ! Douleur dans le membre inférieur droit sur le trajet du sciatique et du crural	
	Le malade dit avoir eu douleur depuis 6 mois elles ont commencé par la tête tout à fait jamais à gauche	

Jacquet Balou – St Charles 46

N° 21 bis.

DATES	HISTOIRE PATHOLOGIQUE	PRESCRIPTIONS
	Diminution de la force musculaire dans les membres du coté droit. Il paraît moins solide sur la jambe de ce côté mais ne traîne pas le talon. Les corps portés sur le genou retentissent dans la hanche. Léger raccourcissement apparent du membre inf. droit. Ecoulement hypertrophique. Pas de trouble des la sensibilité	
12 avril 1874	– Mort dans le même état	

Lyon. Imp. veuve Rossetti et fils

DATES	HISTOIRE PATHOLOGIQUE	PRESCRIPTIONS

HOPITAL DE LA CROIX-ROUSSE. — Salle St Pothin N° 44.

Nom Brun Petrus.
né à Crévoux (Ain)
demeurant Lyon
profession pâtissier
âge 16 ans.
tempérament
constitution
entré le 8 mars 1871.
sorti le 10 juin.

DIAGNOSTIC ET RÉSUMÉ

Insuffisance mitrale et rétrécissement aortique peu marqué.

St Pothin N° 44 Brun Petrus. 6 mai 1871

DATES	HISTOIRE PATHOLOGIQUE	PRESCRIPTIONS
	Père bien portant. Mère morte de phthisie il y a trois ans — frères et sœurs de santé douteuse — Il y a trois ans cet enfant qui n'avait jamais été malade se trouvait dans le Service de Mr Delore à la Charité pour des abcès cervicaux postérieurs. Il était sur le point d'être guéri lorsqu'il fut pris de Rhumatisme aigu polyarticulaire et passa dans le service de Mr Soeguet; il y fut du vin de Quina et se frictionna avec du baume tranquille et il en sortit au bout d'un mois. — Au mois de Janvier dernier il fut repris de rhumatisme comme la première fois; il fut à la Campagne et en revint au mois de février et s'aperçut alors pour la première fois de battements de cœur; il n'y attachait pas d'importance teinte cyanique des téguments — ils sont décolorés. pas de déformation précordiale du thorax. pas de frémissement et cependant le choc de la pointe n'est pas parfaitement net. Pointe du cœur dans le cinquième espace intercostal un peu en dedans du mamelon — Matité précordiale normale. Les claquements valvulaires sont modérés. Le 1er bruit est accompagné d'un bruit de souffle dans toute la région précordiale le bruit anormal a son maximum d'intensité à la pointe du cœur où il masque complètement le 1er claquement; enfin il s'entend jusque sous l'aisselle. En outre on perçoit sur le trajet de l'aorte et notamment au niveau de l'articulation sternale de la 3e côte gauche un léger bruit de souffle	
	Ce malade qui est pâtissier travaillait habituellement dans un endroit chaud et en sortait fréquemment pour aller dans une cour froide et humide; un jeune apprenti de 18 ans fut comme lui pris de rhumatisme au bout de un mois	

DATES	HISTOIRE PATHOLOGIQUE	PRESCRIPTIONS
	Rien de particulier dans les vaisseaux du cou — Synchronisme des battements du coeur et des carotides — Pouls plutôt petit. 96 pulsations à la minute — 21 Mai.	bains turcs.

HOTEL-DIEU. — *Salle* St Charles N° 108

Nom Antoine Bernard
né à Ste Sigolène (Hte Loire)
demeurant à Lyon
profession passementier
âge 28 ans
tempérament
constitution
entré le 18 9bre 1871
sorti le 29 9bre — amélioré. —

DIAGNOSTIC ET RÉSUMÉ

Insuffisance mitrale

— rien du côté de l'hérédité. —

HISTOIRE PATHOLOGIQUE

— A l'âge de 18 ans, le mal. a été atteint d'un rhumatisme articul. aigu qui s'empara de toutes les articul. des membres, des mains et des pieds. —
— A la suite, le mal. affirme n'avoir éprouvé aucun malaise, immédiat. —
— A 22 ans, il fut envoyé au Sénégal, et bientôt il fut atteint de la fièvre intermittente —
A 23 ans, il ressentit pour la 1re fois, de l'oppression de la poitrine, de l'angoisse précordiale, et palpit. il resta 2 ans dans la colonie, et pendant la saison des pluies, il avait presque contracté les accès palustres. —
— Il y a 6 à 7 semaines, aggravation des sympt. — dyspnée, palpitations, vertiges, œdème des membres inférieurs — hémoptysies, — de l'abattement et surtout de la toux et de l'enrouement. — Sympt. qui persistent aujourd'hui. —

Lyon Imp. veuve Rey et fils

DATES	HISTOIRE PATHOLOGIQUE	PRESCRIPTIONS

HOTEL-DIEU. — *Salle* 1re Charles *N°* 100

Nom Pierre Le Hercey
né à Paris
demeurant à Lyon
profession fermier
âge 38 ans
tempérament
constitution
entré le 14 juin 1871
sorti le 24 juin 71

DIAGNOSTIC ET RÉSUMÉ

Endocardite rhumatismale
Insuffisance mitrale.

HISTOIRE PATHOLOGIQUE

Il y a cinq ans malade a fait à l'Hôtel-Dieu de Paris un séjour de six mois : il est à cette époque un rhumatisme articulaire aigu sans aucune participation du cœur. Il est de l'endocardite. En même temps il souffre très anémique. —
Depuis sa sortie de l'hôpital il jouit d'une bonne santé
Il n'a plus eu de douleurs articulaires, mais de temps en temps il a des palpitations un peu de dyspnée et des pesanteurs de tête. Tous ces symptômes qui altèrent assez peu hémorrhoïdaire que le malade souffre depuis plusieurs années. —
Pas d'œdèmes, pas d'albuminurie bien marquée. — Le malade se croit parfaitement bien. —
Depuis 8 jours environ il souffre de la céphalalgie. Il se plaint d'oppression à plusieurs reprises il a des palpitations. —
Il ne tousse pas mais il présente une névralgie intercostale du côté droit intercostal droit. — Pas d'œdème du membre inférieur droit. — Pas d'œdème. — Langue un peu saburrale. — Aucune autre symptôme : pas de douleurs ni de gonflement dans les articulations. —

Lyon. Imp. veuve Bonnaviat et fils

DATES	HISTOIRE PATHOLOGIQUE	PRESCRIPTIONS
	Lequel est sensible : On trouve au cœur un souffle bruyant qui part immédiatement de l'orifice et dans jusque la diastole. Ce souffle est maximum au foyer à bas la pointe dans la 5e espace intercostal un peu en dehors de la ligne des mamelons. —	
	Aucun trouble fonctionnel après les trois = pas de dyspnée. —	

HOPITAL DE LA CROIX-ROUSSE. — Salle St Pothin N° 20

Nom Augdorel

né à

demeurant

profession Propriétaire

âge 55 ans

tempérament

constitution

entré le 27 Janvier 70

sorti le

DIAGNOSTIC ET RÉSUMÉ

~~Bronchophonie intense~~
Retrécissement aortique

Jamais de Rhumatisme
pas d'Excès alcoolique

Santé habituelle bonne.
Jamais d'oppression — ~~perte de la voix complète pendant 3 à 4 mois~~

DATES	HISTOIRE PATHOLOGIQUE	PRESCRIPTIONS
	Extinction de voix en 1858 qui a duré 6 à 7 ans. — puis perte de la voix. Début de la Maladie il y a 6 semaines par une toux sèche, puis de l'oppression augmentant par la marche ou par le travail — l'expectoration est mousseuse plus tard avec épaississement et le malade a remarqué quelques stries de sang. La toux arrivait surtout le soir avant le coucher et le matin après le réveil. L'oppression ~~était~~ surtout la nuit. Elle réveille le malade de bonne heure. Position horizontale — ~~Appétit~~ digestion se font bien ~~Jamais~~ Rétrécissement tout et oppression moins forte. Le malade n'a plus d'aucune douleur — ~~Cœ~~	

Typographie générale, Lyon. — Méd. n° 6.

DATES	HISTOIRE PATHOLOGIQUE	PRESCRIPTIONS
	Pouls petit dépressible un peu irrégulier à l'auscultation de la poitrine on entend la respiration normale si l'on fait avec la respiration on entend un bruit de souffle coïncidant avec les pulsations du pouls En avant au niveau de la région précordiale la percussion ne donne pas de matité l'auscultation révèle un bruit de souffle systolique ayant son maximum d'intensité un peu au dessous et en dehors du mamelon ce bruit s'entend dans l'aisselle et se prolonge également le long du sternum en haut. La pointe du cœur battant faiblement dans le 6e espace un peu en dehors du mamelon — Premièrement bruit normal Le 2e temps n'est pas perçu à la pointe. on ne l'entend qu'à partir du 4e espace intercostal Au ce bord droit du sternum on perçoit un bruit de souffle systolique plus fortement qu'on ne le perçoit au côté gauche en exceptant toutefois l'aponévrose de ce côté le maximum du bruit est entendu dans le 1er espace intercostal le 2e bruit est normal Battement carotidien modéré La palpation ne fait pas percevoir aucun mouvement d'expansion et les doigts appliqués dans les espaces intercostaux droits supérieurs ne sentent pas de frémissement. Syncope — 29. Le malade est complètement remis 31 2 f. Fort affaissement état qu'à l'on entre.	Digitale

Chard fem 54 ans cordonnier entré le 20 xbre sorti le 11 janvier

HOPITAL DE LA CROIX-ROUSSE. — Salle St Pothin **N°** 29

Nom Roberjeon
né à
demeurant Lyon
profession tisseur
âge 69 ans
tempérament
constitution
entré le 24 xbre
sorti le

DIAGNOSTIC ET RÉSUMÉ

Catarrhe —
Souffle cardiaque ?

Pas de maladies antérieures
Il tousse et crache tous les hivers —

DATES	HISTOIRE PATHOLOGIQUE	PRESCRIPTIONS
	depuis 2 mois à la suite d'un refroidissement le malade tousse beaucoup plus que d'habitude — la toux amenait alors une expectoration liquide ; elle arrivait par quinte réveillait le malade et provoquait des vomissements alimentaires et bilieux. En même temps le malade a beaucoup maigri et s'est considérablement affaibli actuellement la toux a diminué l'expectoration est devenue épaisse purulente. moins vomissements. le malade ne dort pas la nuit à cause de la toux qui est incessante. soif à l'auscultation des poumons on trouve de l'obscurité de la respiration sous les 2 sommets. en arrière on entend des râles muqueux et sonores. au niveau de [illegible] gauche ~~et souffle~~ percussion donne de la sonorité partout. à l'auscultation du cœur on entend 2 bruits de souffle à la pointe correspondant aux 2 temps. le bruit de souffle du second temps est plus doux que celui du 1er. à la base les 2 temps sont [illegible] le [illegible] bien plus qu'à l'habitude.	

Papeterie générale, Lyon. — Mod. n° 6.

DATES	HISTOIRE PATHOLOGIQUE	PRESCRIPTIONS
3 7.	Sort amélioré	

HOPITAL DE LA CROIX-ROUSSE. — Salle St Pothin N° 45.

Nom Voinet Alexis.
né à
demeurant Lyon
profession
âge 58 ans.
tempérament
constitution
entré le 2 Juillet 1870
sorti le

DIAGNOSTIC ET RÉSUMÉ

Catarrhe et Emphysème
Insuffisance mitrale.

DATES	HISTOIRE PATHOLOGIQUE	PRESCRIPTIONS
	Toux tous les hivers. Oppression surtout le matin. Le soir un peu d'œdème des jambes. 9.9. Douleurs rhumatismales chroniques pendant l'hiver dernier. (Habitait une maison neuve). Un peu constipé. Assez bon appétit. à la percussion rien d'anormal. à l'auscultation, respiration un peu soufflante aux deux sommets, mais pas rude; un peu d'obscurité aux deux bases. Râles muqueux disséminés, nombreux dans la moitié inférieure gauche. Tout-à-fait à la base gauche ces râles sont très crépitants.	Inf. hyssop. et lichen. terrest. 2 pil. de Bontius. Pot. vinos digitale 30 gr. Emplâtre vésicant 0.05 cent. Vin diurétique de Delagne.
4 Juillet 6 " 9 Août 11 " 20 "	Revenu le 7 Août. Bruit de souffle au premier temps à la pointe du cœur. Rien dans l'aorte ni dans les vaisseaux.	Inf. hyssop. et lichen. terr. 2 pil. ext. Belladone 0.015 mil. Pot. cal. Eau St Galmier. Sp. digitale 30 gr. Tis. pariétaire nitrée. 2 pil. Bontius. Vin diurétique Trousseau.

Papeterie générale, Lyon. — Méd. n° 6.

DATES	HISTOIRE PATHOLOGIQUE	PRESCRIPTIONS
87	Sort amélioré	

HOPITAL DE LA CROIX-ROUSSE. — Salle St Pothin N° 37

Nom Sag J. Pierre

né à Faverges (Ain)

demeurant

profession ouvrier en soie

âge 68 ans

tempérament

constitution

entré le 16 juin 69

sorti le

DIAGNOSTIC ET RÉSUMÉ

insuffisance mitrale

DATES	HISTOIRE PATHOLOGIQUE	PRESCRIPTIONS
	Depuis 18 mois le malade éprouve des palpitations et de l'oppression. Ces malaises ont eu des moments de répit et d'exacerbation, sous l'influence atmosphériques. La chaleur cependant plutôt que le froid augmentait l'oppression. Séjour dans 3 semaines, dans ces hôpitaux il y a environ 1 an. A cette époque, il s'était manifesté de l'œdème aux jambes et aux pieds, ainsi qu'un peu d'ascite. Le œdème avait disparu lors de sa sortie. Depuis 3 semaines, il a reparu et a envahi les deux membres inférieurs, bientôt les deux marges du tronc, ainsi que les parois abdominales. Il y a aussi du liquide dans l'abdomen. L'oppression depuis cette époque a fait de notables progrès. Le malade est obligé de rester assis sur son lit; toute autre position augmente la dyspnée. Pas de toux, ni d'expectoration. Jamais point du côté des reins. Il y a 8 ou 15 jours, il y a eu un peu de sang dans les selles. Le dont le malade sert pour la 1re fois a la suite sans accidents mais comme signes d'excoriation. La muqueuse de l'anus est rouge et douloureuse. Le malade ne se connaît pas d'hémorroïdes. Pas d'œdème de la face. La matité précordiale n'est pas augmentée. L'impulsion cardiaque est assez forte, perçue par la main appliquée sur la poitrine. Pas de frémissement du parois. L'auscultation du cœur fait constater	Il y a deux ans et 1/2, à la suite d'un séjour dans une maison neuve, douleurs rhumatismales dans diverses articulations. Les œdèmes et l'ascite

DATES	HISTOIRE PATHOLOGIQUE	PRESCRIPTIONS
	un bruit de souffle occupant le 1er temps et dont le maximum d'intensité existe un peu en dehors et en bas du mamelon gauche — ce bruit se perd à droite du mamelon. Il a un rugissement sur les claquements valvulaires qui éclatants mais s'accompagnent au 2e temps d'un bruit de battements secs, courts et qui ne dépassent les bruits cardiaques normaux. —	
	Ceux-ci sont fréquents et très irréguliers. — Le pouls est petit et irrégulier. — ~~Pouls~~ Pouls veineux. —	tri pariétale vitre 1 gr. vin de Dubreya 60 g lait
20 juillet	Sort amélioré. — L'oppression a notablement diminué, l'œdème des membres inférieurs a disparu, le malade a repris un peu d'appétit et des forces. —	

HOPITAL DE LA CROIX-ROUSSE. — Salle

N° ~~37~~

Réponse au n° 40

Nom Brichet Claude.

né à Lyon

demeurant

profession tisseur

âge 49

tempérament

constitution

entré le 20 avril 1869

sorti le

DIAGNOSTIC ET RÉSUMÉ

~~Pleur~~ Insuffisance mitrale

DATES	HISTOIRE PATHOLOGIQUE	PRESCRIPTIONS
	En 1852 le malade contracta dans la province de Constantine des accès de fièvre intermittente qui devinrent fort graves mais il tomba complètement rétabli et n'en avait pas souffert depuis cette époque lorsque vers le 9 ou 10 avril 1869 il fut pris de céphalalgie violente de reproduction avec tous les deux jours le matin à heure fixe; elle n'est d'ailleurs accompagnée d'aucun de symptômes habituels de la fièvre intermittente. A cette même époque cet homme contracta une bronchite qui persiste encore à son entrée, et des troubles dyspepsiques. Constatons au toucher vivers d'abord la région epigastrique et l'abdomen en tout ensemble présente lorsqu'il est vide et sans douleur. Dans une démonstration très notable de l'appétit. De ce moment il fait aussi date des gênes qui ont été bien caractérisées assez violentes qui devaient survenir subitement, il n'a jamais eu de douleur thoracique. Le	
	A son entrée le malade accuse les mêmes symptômes la langue est blanche, mais il n'a pas de diarrhée. Il a quelques toux, mais l'oppression est forte et quelquefois lorsque les palpitations deviennent intenses. Aux deux poumons la sonorité est conservée et dans	

DATES	HISTOIRE PATHOLOGIQUE	PRESCRIPTIONS
	toute leur étendue, à la base surtout, l'on perçoit des râles muqueux.	
	La main appliquée dans la région précordiale ressent soulèvement. Les chocs du cœur se succèdent avec rapidité et sont très irréguliers.	
	Mais nulle part il n'existe de second centre de battement. La pointe bat dans le 6e espace et un peu en dehors du mamelon.	
	Au niveau de la base du cœur le bruit du cœur se sent par ~~[illegible]~~ contre-coup et le 1er temps s'accompagne d'un bruit de souffle (fortement) ayant son maximum à la base dans le 2e espace intercostal droit du sternum. ~~[illegible]~~ A la pointe au premier temps l'on perçoit un bruit de souffle doux, mais l'on entend cependant les deux claquements. Les pulsations sont très faibles avec dédoublement.	20 goutte teinture de digitale. Gressier amoeu.
23	Le bruit est plus marqué en arrière dans tout le poumon gauche. La respiration y est plus forte et l'expiration y est prolongée. A droite on entend moins bien la respiration; on entend aussi des ronchus dans toute leur étendue des côtés muqueux plus nombreux à droite.	
	Crachats teintés de stries sanguines.	
24	Douleur à la rate en gouvernant le côté. Crachats très gluants [illegible] d'orge avec petites stries sanguines. Respiration rentrée. 37°	Vésicatoire sur le côté droit.
	Un peu moins oppressé. Battements cardiaques moins forts.	60 gr. Vin de Dehaye. Sucre poudre 17 à 20 - 0,10
25 mai		15 gouttes teinture digitale
13.	Oppression et palpitations ont augmenté. Pouls petit, régulier, fréquent 37 1/4 —	infusion digitale 0,90 Vésicatoire
14	L'oppression a cessé — le malade est plus calme. Pouls 25 1/4 —	
17 juin	Sortie antérieure —	
2 juin	Rentré — rechute —	
22	Envoyé au convalescence à Longchêne	

Retrécissement aortique

HOSPICES CIVILS DE LYON

HOTEL-DIEU

Nom Orcel Salle St Jérôme Lit N° 11 F°

Prénoms Pierre

Age 74 ans

Profession ex-cochetier

Né à

Demeurant à

Entré le 14 Avril 1884

Sorti le

DIAGNOSTIC ET RÉSUMÉ

Athérome artériel. Rétrécst. aortique
Insuffisance Mitrale — Hypertrophie du cœur
Pleurésie droite —

autopsie
Cas d'insuffisance mitrale

Chef du Service, M.

OBSERVATION CLINIQUE

Élève interne, M.

Hérédité. Père mort enfant à 3 ans. Mère morte à 73 ans. 6 frères ou sœurs tous morts, de causes inconnues au malade.

Dans son enfance, aucune affection, pas de rhumatisme. La 1re maladie fut en 1836. Pendant 4 jours et 4 nuits, il eut moment de circonvolution. il resta dans une barque pour porter secours aux inondés; un mois après, il fut atteint de douleurs dans toutes les jointures, sans tuméfaction. Il séjourna à l'Hôtel-Dieu pendant 8 ~~jours~~ mois, ~~[illegible]~~ 1836

Depuis, sa santé fut excellente; jamais d'œdème, jamais d'oppression, jamais d'œdème des membres inférieurs qq. bronchites durant l'hiver.

Il fit qq. excès de boisson; toujours soif, but eau de vie le matin. il fumait du vin avec un morceau de pain.

Nom _____ Salle _____ Lit N° _____ F° _____

Aucune affection vénérienne. Le malade fume toute la journée la pipe

Il était malade depuis 2 mois seulement, sans causes appréciables. Depuis qq. temps il fait le commerce de toile en ville et à la campagne, et il fatigue beaucoup. Il fait de 20 à 25 km par jour en moyenne.

Il éprouve des palpitations, un fatigue extrême, puis il remarque des vertiges inf. qui disparaissent par le repos. Depuis quinze jours, il enfle en position verticale. Jambes développées. Jamais de point de côté. 2 d'hémiplégie

Le malade présente une dyspnée assez vive; il peut rester couché des deux côtés. La face en pâle; il est une légère cyanose des lèvres. Les artères sont très athéromateuses. L'appétit est un peu diminué. Pas de vomissements. La toux est rare, et l'expectoration nulle. Il existe un peu d'œdème de la paroi et de l'anus. Pas d'ascite bien manifeste.

La pointe du cœur est dans le 6e espace à 2 travers de doigt en dehors du mamelon. Le choc de la pointe est assez intense à la palpation. On entend un bruit de souffle systolique à timbre musical qui paraît avoir son maximum à la pointe; mais le souffle se perçoit égal sur la même étendue à la base. On l'entend à l'extrémité interne de la clavicule. A cause des cris, fréquents il est difficile d'entendre dans les vaisseaux du cou.

Poumons: A droite dans la moitié inférieure, il existe de la matité, et comme le poumon est le vibrations thoraciques sont diminuées; à ce niveau le vain n'est pas altéré, mais il a aucun retentissement. Pas de souffle. Râles pectoriloquie aphone. Beaucoup d'emphysème

Matité hépatique normale

Pas d'albumine dans l'urine

A la pointe le bruit de souffle est plus soufflant et moins musical

A la base, caractères inverses — du cœur, on entend encore le timbre musical

qq irrégularités cardiaques

Veines du cou très tendues. Un peu de pulsations

Léger frémissement systolique à la pointe

Bruit de souffle systolique à l'extrémité

2 & 3 Ov Rétrécissement aortique

Aortite ancienne instituée

Il y a quelque chose pas de souffle

Mêmes bruits en cœur

4 Mai — Meurt cette nuit

Nom _____ Salle _____ Lit N° _____ F° _____

Nécropsie le 5 Mai à 11h

A l'ouverture de la cavité abdominale, issue d'un liquide ascitique — 2 litres environ.

Le cœur est très gros, refoulant les poumons de chaque côté; ~~le péricarde pariétal est épaissi, couvert de~~ pericarde à la plèvre médiastine ~~fausses membranes rougeâtres, peu adhérentes~~

Dans la plèvre droite, épanchement citrin, un litre environ. Le poumon est diminué du tiers de sa hauteur environ, et refoulé en haut et en dedans, contre la trachée dont la veine cave supérieure le sépare. Le lobe inférieur est divisé par une constriction circulaire en deux parties dont l'inférieure s'évase en pied d'éléphant. Sur la ligne axillaire est une traînée de fausses membranes récentes formant une espèce de mésentère vertical de forme rectangulaire haut de 7 à 8 cm. sur 5 de large.

Le poumon gauche est assez fortement fixé par des adhérences solides et nombreuses.

Le paquet cardio-pulmonaire détaché on trouve : aux deux poumons, au sommet, des masses crétacées très dures, que le bistouri a de la peine à entamer.

Au poumon droit, à la partie postérieure du lobe inférieur, deux noyaux d'apoplexie pulmonaire, dont l'un gros comme une noix, l'autre comme une noisette, donnant aux doigts une sensation indurée; à la coupe les noyaux offrent une surface lisse, rouge lie de vin, avec des ramifications d'où sortent des caillots vermiculaires noirâtres

Nombreuses adhérences sous les bronches surtout du côté droit.

Au cœur, la coupe des oreillettes montre par la face supérieure un orifice mitral dilaté, mais suffisant; la pression du ventricule entre les doigts ne faisant pas refluer vers l'oreillette l'eau qu'on y a introduite.

Quelques plaques d'athérome sur l'aorte et sur la radiale.

Nom Salle Lit N° F°

Oreaux, les artères pulmonaire et aortique près de leur origine ~~du cœur~~ ~~sont~~ ~~ouvertes~~ à mesure à aperçu intérieur entre les valvules sigmoïdes ~~ventricule, et on entre dans le ventricule gauche en fendant~~ ~~longitudinalement l'aorte~~. En regardant par l'aorte, on voit la face supérieure des valvules sigmoïdes épaissie, et présente des proéminences calcaires, formations. L'orifice ~~lui~~ ~~orifice valvulaire par des bourgeons~~ ~~et valvulaires~~ deux des valvules sont soudées entre elles — Le rétrécissement est si accentué que l'eau introduite ~~par~~ dans le ventricule, la pointe du cœur étant maintenue en l'air, a de la peine à passer sous l'action de la pesanteur.

On pénètre dans le ventricule gauche en fendant l'aorte et dans le droit en fendant l'artère pulmonaire. Parois musculaires très épaisses, un peu jaunes; cloison inter ventriculaire ~~énormes~~, muscles des piliers très volumineux.

Reins un peu gras, sans altération.

Foie et rate normaux.

(96) 67
N° (74) 69 N° 82

HOTEL-DIEU. — *Salle* St Charles

Nom Laurent Vercio
né à Vagna (Italie)
demeurant à Lyon
profession Chaudronnier
âge 36 ans
tempérament
constitution
entré le 27 Déc. 72
sorti le 18 Mars 73 - Amélioré

Rentre le 5 Juin 73. Sorte le 10 juin rentre le 23 Août 73
Sorti le 25 Août 73 - 1

DIAGNOSTIC ET RÉSUMÉ

Rhumatisme aigu
—
Insuffisance A. et tr. tricusp.
aortique
—
Trmg mitrale et Retr.
Ramoll. cérébral
Autopsie
Symptômes du péricarde

HISTOIRE PATHOLOGIQUE

Il y a 5 jours, le malade a eut la 1re attaque de rhumatisme articul. aigu. — Les maladies sont localisées dans les deux genoux et depuis deux jours, le poignet droit est pris. — Les sympt. généraux habituels — céphalalgie, anorexie, soif, abattement, insomnie, langue saburrale. — Leur sympt. qui persistent actuellement — les genoux contiennent du liquide. — le flexion est très douloureuse. —
— Langue saburrale — Pas d'appétit
— Pas de toux, ni d'expectoration. — Un peu de ~~tady~~ dyspnée. —
— En appliquant la main sur la région précord. on sent un frémissement cutané très — manifest
— La pointe du cœur bat dans le 5e espace intercost. — en dehors de la ligne mamelonnaire
— La percussion donne lieu augmentation de la matité cardiaque. — Pas de battem. épigastrique.
— à l'A. double bruit de souffle — Bruit maximum à la base — le 1er se propagent

Lyon Imp. veuve Rossigniol et Fils.

DATES	HISTOIRE PATHOLOGIQUE	PRESCRIPTIONS
	dans les vaisseaux du cœur. – Le 2e bruit prolongé est contraire du côté droit. Le 1er est nul, fort. – Le 1er bruit est contraire. – Le cœur est le siège de battements qui sont en retard sur l'impulsion cardiaque. – Pas de dilatation des veines. – Pas de pouls veineux. – Rien de sérieux du côté de la poitrine. –	Le bruit de souffle s'entend sur toute la partie antérieure du thorax dans l'espace compris entre les mamelons et de l'ombilic à la fourchette. – Vésicatoires. – Diet lactée. –
9 Juin	– Depuis 3 jours, les douleurs ont disparu ainsi que la fièvre. –	
13 Juin	hémoptysie abondante cracha dernière les expectorations sont décolorées. affaiblissement général très prononcé. inappétence. – prescrire un bouillon	digitale, carbon. de potasse, cannelle } 0,05 ou
16 Juin	– nouvelle épistaxis pendant la nuit. –	
26 Juin	Epistaxis assez abondante.	
5 Jlet	mourant en prison. – même état.	
9 Juin	Pouls fréquent fort irrégulier. – Fièvre vive – Oppression Cœur accablé – P. 180	
10 Juin	On n'entend plus les bruits de souffle. – Le malade est revenu à son état habituel. – Le pouls est moins fréquent P. 60 – L'irrégularité persiste. – Le double bruit de souffle est toujours perceptible	
9 juil.	Diarrhée	Vin, Eau alcoolisée, Sirop croc. bismuth à 1 g
6 Jlet	Le matin sans perte absolue de connaissance mais hémiplégie gauche. – hémiplégie complète du bras, peu marquée de la jambe. – anesthésie du bras. – Déviation conjuguée des yeux à droite. inclinaison de la tête à droite. déviation de la langue à droite. les plis de la face sont plus marqués du côté droit. – Rien de la commissure en outre gauche, immobilité complète du côté droit de la face. langue et bouche dentées à gauche. – Faiblesse à la commissure. la commissure ne cède pas. – le mouvement extrême ne peut en être au peu de hémiplégie gauche à droite. le bras est le moins en moins paralysé à langue et bouche moins déviées. la déviation conjuguée des yeux est moins marquée. – accélération inexplicable de la pulsation supérieure gauche.	survenant insensiblement à sans apoplexie
7		
8		
1874 Janvier 20	sort guéri de son hémiplégie. même état du cœur.	

– Journal Desero – Gaudimar – 96 – 67 – 74 – 82 – 69

DATES	HISTOIRE PATHOLOGIQUE	PRESCRIPTIONS
4 Juin 74	Autopsie de 69. (St Charles).	
Cerveau	Il s'écoule une grande quantité de sérosité en ouvrant la dure mère. Les méninges sont infiltrées de sérosité. Le cerveau est assez pâle et d'une manière générale il est un peu ramolli en dessous de la transparence. Les artères de la base sont saines. A droite on remarque un affaissement et une coloration jaune paille des circonvolutions qui bordent la scissure de Sylvius et du lobule de l'insula à droite. On ne trouve pas d'altération de la substance ni des ventricules. On remarque seulement une bande superficielle qui ne contient absolument pas de sang. La partie jaune ramollie est superficielle et au dessous on trouve une bande couleur de ramollissement blanc infiltré de sérosité et différente.	
	A l'examen microscopique le ramollissement blanc et jaune démontre les signes ~~du ramollissement~~ cadavériques.	
	Rien dans les autres parties de l'encéphale.	
Rate	normale.	
Reins	volume normal quelques petits kystes. – la substance corticale présente un aspect légèrement grenu mêlant en quelques points.	
Foie	muscade	
Poumons.	il s'écoule une assez petite quantité de sérosité de la plèvre gauche. – nombreuses adhérences pleurales des deux côtés, celles-ci. – rien de particulier sur les bronches. Le sommet droit est comprimé de plus membranes. Le lobe inférieur droit ne présente pas d'adhérences mais un peu d'atélectasie à la partie inférieure produite par l'épanchement à gauche plus des membranes. Il existe aussi à la base un foyer très étendu d'atélectasie	
Cœur	hypertrophie du ventricule. poids total 1200 gr. larg. 14 haut. 15. cœur très hypertrophié notamment au dépens du cœur gauche dont les parois mesurent plus de 2 centimètres l'endocarde de l'oreillette gauche est épaissi et présente une teinte blanchâtre. l'orifice mitral est obstrué et dépoli en arrière l'ouverture est notablement rétrécie principalement par un fait qui restreint l'extrémité de l'index. – on forme de dévisant dans la cavité affecte forme le pilier conique et légèrement sinueux. Les valves sont très épaissies et rétractées	mitral normal.

globuleux – ils avaient souvent exagérés

DATES	HISTOIRE PATHOLOGIQUE	PRESCRIPTIONS
	insuffisante en faisant passer un courant d'eau froide du fond. Cordons tendineux de ces valvules retractés épaissis adhérents entre eux. L'endocarde est également épaissi et présente une teinte blanchâtre sur les muscles papillaires surtout à leur extrémité. C'est au niveau des deux extrémités de la valvule que cette altération des tendons est le plus manifeste. Sur le bord de la valvule légère concrétion fibrineuse. La cavité	
	l'orifice contigu est très-insuffisant par suite de l'épaississement et de la retraction des valvules sigmoïdes dont les bords sont retractés en haut et en dedans de façon à laisser comme dans la valvule mitrale considérable. Quelques plaques athéromateuses dans le fond de ces valvules. En outre rétrécissement de l'orifice de sortie à cet effet des valvules. La cavité du ventricule est très dilaté notamment à la pointe qui est arrondie - Sur l'aorte quelques plaques sans athéromes sinon sur l'aorte.	
	Valvule tricuspide rétrécie et insuffisante. On peut à peine y passer l'extrémité de deux doigts l'orifice est également atrophié. - L'endocarde de l'oreillette est épaissi et blanchâtre - La valvule est aussi épaissie rétractée et divisée en 3 parties bien distinctes = les tendons sont aussi épaissis et rétractés. Les	
	Les valvules sigmoïdes de l'artère pulmonaire est aussi une teinte blanche et un peu d'épaississement mais elles sont suffisantes. La cavité est dilatée mais conserve sa forme normale.	
	Quelques caillots noirs et fibrineux récents. Ocdocarde très adhérent dans tous les points. Les ganglions qui environnent les vaisseaux sont engorgés.	

HOTEL-DIEU. — *Salle* Ste Jeanne N° 8

Nom Lacoste Henri
né à Noralaise (Savoie)
demeurant à id —
profession Cultivateur
âge 46 ans
tempérament
constitution
entré le 19 Juillet 1882 à la salle St Marguerite
passé à St Jeanne le 31 Juillet — 1882
sorti le 26 7bre 1882

DIAGNOSTIC ET RÉSUMÉ

Athérome artériel
Insuffisance aortique
Hypocondrie

HISTOIRE PATHOLOGIQUE

Mère morte à 60 ans maladie inconnue
Père mort à 65 ans maladie inconnue
Est le 2me d'une famille de 3 enfants
Un frère mort à l'âge de 40 ans, maladie indéterminée

A fait un congé de 7 ans — a eu une ulcération d'origine suspecte au niveau du filet de la verge — on retrouve encore la trace actuellement — petits ganglions dans les aines

Température rectale 37°8

N'a jamais fait une bronchite — maladie d'enfance rarement les fièvres — pas de fièvres typhoïdes — —

Cet homme était venu faire les moissons dans le Département de l'Ain — Commune de Romanèche, canton de Montheal — Le malade a quitté Noralaise le 5 Juin — Vers le 28 Juin environ il s'est senti fatigué et n'a pas pu continuer son travail — Début par un point de côté à droite, pressions, fièvre — Le malade n'a cependant pas gardé le lit — —

Etat actuel — Le malade accuse des douleurs vagues dans les membres et les jointures — Les articulations ne sont nullement douloureuses à la pression — pas de gonflement apparent — Etat général excellent — pouls 91 — respiration 24 — Le malade n'a jamais eu de l'œdème des membres inf. Il n'a jamais eu non plus de l'essoufflement — Il accuse cependant des palpitations cardiaques — —

Examen de la poitrine — Poitrine voussurée, globuleuse — Un avant sonorité exagérée.

DATES	HISTOIRE PATHOLOGIQUE	PRESCRIPTIONS
	La matité précordiale est masquée par une l'ame de poumon - La respiration s'entend bien, expiration prolongée - Rien de particulier à signaler en arrière, la respiration s'entend bien dans toute la hauteur des deux poumons —	
A la base on perçoit un double bruit de souffle - le premier est court - le 2em est plus prolongé, doux, aspiratif	Cœur - L'impulsion de la pointe se fait sentir dans le 5em espace sous le mamelon - à l'auscultation de la pointe on entend un bruit de souffle systolique ~~de maximum d'intensité à la base au niveau de la 2em pièce du sternum & le bruit de souffle se propage vers la carotide~~ diastolique &	
	Pouls régulier - Artères légèrement athéromateuses.	
	Appétit conservé - Constipation —	
10 Août	Tous les soirs le malade se plaint de souffrir de la tête - Sensation de vertiges. Auparavant on entend difficilement le bruit de souffle de la base - Il y a quelques jours on s'entendait mieux —	
	Le double souffle est bien marqué dans les vaisseaux du cou —	
11 Août	Urines claires - Coloration normale - Traitées par la chaleur et l'ac. acétique elles ne donnent pas de précipité —	
11 7bre 82	On reprend de nouveau le tracé du pouls au sphygmographe — 	
	Voir article extrait du 9 8bre dernier Galant publié —	

MODÈLE N° 21.

HOTEL-DIEU. — *Salle* 4 mes Femmes *N° 118*

Nom Gret Jeanne Françoise
née à Jonage
demeurant à
profession
âge : 45 ans
tempérament
constitution
entrée le 14 février 1880
~~*sorti*~~ morte *le* 18 février 1880

DIAGNOSTIC ET RÉSUMÉ

Endocardite chronique
insuffisance mitrale
Rétrécissement aortique

Autopsie.

Rétrécissement mitral et aortique

HISTOIRE PATHOLOGIQUE

Père mort à 50 ans environ ; il toussait, mère morte, mais elle ne sait pas de quoi. Six frères, six sœurs morts. Comme maladie antérieure elle ne signale qu'une pleurésie de poitrine qu'elle eut il y a 12 ans. Mais elle dit avoir toujours fortement toussé, depuis son enfance. Il y a 6 ans ~~elle eut une~~ à la suite d'une émotion vive elle eut une ~~diarrhée~~ maladie ~~pendant~~ qui dura 6 mois au moins, pendant laquelle elle eut des selles abondantes, diarrhéiques, souvent mêlées de sang, coïncidant avec une suppression des règles. Elle maigrit, mais reprit ensuite son embonpoint. Depuis ce moment elle n'a jamais été bien portante, mais eut souvent des malaises variés, ordinairement de la toux. Il y a près de deux ans, elle eut une hémoptysie abondante ; quelque temps après elle cracha encore du sang deux ou 3 fois ; pendant l'été qui suivit la toux cessa ; mais l'année dernière la toux a été continuelle, n'a pas cessé pendant l'été, l'état général resta bon, il n'y eut ni amaigrissement, ni perte de l'appétit, mais ~~et pas y eut~~ il y a 1 an un peu d'enflure passagère des membres gauches. Au commencement de décembre la toux devint plus fréquente, l'oppression intense, elle maigrit, perdit l'appétit, ~~et~~ les forces et dut cesser de travailler

DATES	HISTOIRE PATHOLOGIQUE	PRESCRIPTIONS
	il y a 2 mois. L'état a été alors en s'aggravant peu à peu; ~~il y a 2 ou 3 semaines et environ de l'~~ l'aggravation a été à son maximum il y a 15 jours environ, elle ne mangeait absolument rien, n'avait pas de connaissances elle se trouve un peu mieux depuis une huitaine de jours. L'œdème qu'elle présente a débuté il y a environ 2 ou 3 semaines, par les membres gauches d'abord, le ventre ne s'est pris que plus tard ~~s'est rapidement~~. Elle se présente dans un état d'oppression extrême, avec une cyanose peu accusée des membres mais intense aux joues et aux lèvres. Refroidissement des extrémités. Corps infiltré du côté gauche. Elle a l'intelligence assez nette, parle, mais difficilement à cause de la dyspnée et à voix basse seulement. Œdème considérable de tout le membre inférieur gauche et de la main et de l'avant-bras gauches; œdème moindre au membre inférieur droit, presque nul à la main droite. Ventre tuméfié par du tympanisme et un épanchement péritonéal, avec œdème de parois du côté gauche. Battements du cœur sentis à la main d'une façon assez énergique, mais sans maximum bien nette, sans localisation précise de la pointe, on les sent encore à plusieurs centimètres en dehors de la ligne mamelonnaire, ils ne présentent que de rares irrégularités; il n'y a pas d'altération des bruits. ~~Dyspnée~~ Matité thoracique à droite. Souffle rude, murmure vésiculaire très-obscur partout, ~~râles nombreux surtout dans les parties moyennes en arrière et sous la clavicule droite, sur la droite~~ râles nombreux disséminés partout; en arrière à droite, à la partie moyenne ils s'accompagnent d'un souffle très-net. En avant, obscurité très-grande sous la clavicule gauche, obscurité moindre avec râles de moyen volume sans souffle sous la droite. Partout des râles trachéaux qui gênent l'examen.
15 Février	Irrégularités du cœur très-nettes. ~~Pouls~~ On perçoit un bruit de souffle systolique à la pointe, la pointe bat dans le 6me espace en dehors de la ligne mamelonnaire. Il y a 3 ans il y avait eu une douleur de l'épaule droite. ~~Dim~~ Sensibilité de la région hépatique à la pression.
16 Février	La cyanose des joues et des lèvres s'est accentuée.

Lyon. — Impr. A. Bonnaviat, rue Ste-Catherine, 13.

DATES	HISTOIRE PATHOLOGIQUE	PRESCRIPTIONS
19 Février	Autopsie Epanchement ascitique assez considérable. Beaucoup de liquide également dans la plèvre droite, où il n'y a ~~des~~ d'adhérences qu'à la partie postérieure. Adhérence presque complète de la plèvre gauche dont la cavité est remplie par une couche de tissu cellulaire infiltré de sérosité. Rien de particulier ~~à~~ dans le tissu pulmonaire ; pas de lésions du sommet. Cœur volumineux, rempli d'énormes caillots récents. Lésion très nette de la valvule mitrale ; l'orifice est en forme de fente en croissant, ~~les bords des~~ les valves sont épaissies, et leurs bords ~~sont~~ sont hérissés de petits dépôts fibrineux en forme de fine dentelures ; ces bords sont adhérents aux deux extrémités, si bien que l'orifice est étroit et qu'en y introduisant l'index, ce doigt s'y trouve serré. Quelques plaques athéromateuses sur l'aorte ; l'orifice aortique présente une lésion très nette, les valvules sont rigides, presque fixes, très épaisses et dures, comme ossifiées ; en outre l'une d'elle présente à son extrémité un trou ~~de~~ de plusieurs millimètres de diamètre. Rien de particulier au foie ni aux reins.	

N° 21 *bis*.

DATES	HISTOIRE PATHOLOGIQUE	PRESCRIPTIONS

MODÈLE N° 21.

HOTEL-DIEU. — *Salle* 1re Jeanne — *N°* 18

Nom Julien Pauda

né à Lyon

demeurant à —

profession journalier

âge 7[illegible] ans

tempérament

constitution

entré le 20 aout 1880

sorti le 18 fev 1880 mort

DIAGNOSTIC ET RÉSUMÉ

Insuffisance tricuspide

Autopsie : athérome de l'aorte & des valvules sigmoïdes, prob. sans un peu de rétrécissement orifice & sans insuffisance de la tricuspide.

HISTOIRE PATHOLOGIQUE

Père — Mère toute deux vivantes

= Malade a eu, étant enfant, quelques fièvres intermittentes = Jamais d'autre maladie

= Toussé un peu tous les hivers depuis environ 10 ans

= Il y a 2 mois, sans cause appréciable, après q.q. jours d'oppression, le malade voyait apparaître de l'œdème des membres, œdème qui a toujours augmenté depuis = Les mêmes symptômes se sont alors ajoutés, qui toujours aussi allaient croissant

= Actuellement malade se présente tousseur, non cyan = Crachats & expectoration muco-purulente

= Se plaignant d'avoir difficulté de respiration

= L'œdème occupe surtout les membres inf.

DATES	HISTOIRE PATHOLOGIQUE	PRESCRIPTIONS
	et les bourses = on en trouve aussi sur le trajet de la fosse =	du bicarbonate, des
	= Pas de douleur lombaire = Pas de	troubles de la vue
	Appétit assez conservé = Rares palpitations surtout	
	de suite après l'ingestion des aliments =	
	Poumons : sonorité exagérée en arrière dans les	
	deux tiers des poumons = mais dans les bas et surtout à gauche	
	submatité =	
	Examen : Selles fort importantes très nombreuses	
	dans les bas = remontant beaucoup plus haut à gauche	
	occupant le 2/3 inf. =	
	Cœur : Q.Q. irrégularités des battements =	
	à l'auscultation bruit de souffle systolique s'entendant	
	à la pointe, entre la pointe et le bord gauche du sternum	
	= En dehors de la pointe et du côté de l'aisselle bruits du	
	cœur paraissent assez bien frappés =	
	= Pas de pouls veineux =	
	Urines : examinées, donnent par l'acide nitrique	
	un précipité albumineux assez abondant	
	Autopsie. — A l'ouverture du crâne on trouve un peu de	
	liquide épanché soit dans le canal rachidien soit dans le sac abdominal	
	il y a également de l'hydrocéphalie	
	Poumons. — Le poumon droit est adhérent à la cage thoracique	
	dans toute sa hauteur et est également adhérent au diaphragme	
	de la coupe on ne trouve pas de tubercules. A la surface il	
	y a si on l'y avait des adhérences, des plaques blanchâtres,	
	ressemblant à de fausses membranes, brillantes et sèches à peu	
	près dans toute la surface externe du poumon droit	
	le poumon gauche libre de toutes adhérences, n'offrant rien	
	d'important à noter. Il y a seulement un peu	
	d'œdème.	

IMP. A. BURNIAUX, A. LYON

Jeanne 9/o 18 – Suite de l'autopsie

DATES	HISTOIRE PATHOLOGIQUE	PRESCRIPTIONS
	Coeur – Le cœur est à peu près de volume normal. On observe de minimes à surface externe, surtout sur les parties saillantes, en plaques latérales. Elles ont un aspect blanchâtre, parfois gélatineux et forment souvent des traînées de mêmes couleurs. Dans certains endroits elles sont de petites dimensions, comme ponctiformes. A la surface intérieure des ventricules on constate notamment sur les muscles papillaires de petits points parfois linéaires sclérosés. Ils ont un aspect blanc-jaunâtre, ils sont superficiels, car à la coupe on voit le tissu sous-jacent conserver sa couleur normale. Aorte est très manifestement athéromateuse; au niveau de la crosse il existe une grande plaque calcaire de deux à trois millimètres d'épaisseur. Sur le reste il y a également un peu d'athérome, mais beaucoup moins prononcé qu'dans la crosse de l'aorte. Les bords sont libres, elles sont un peu épaissies blanchâtres-jaunâtres. Il n'y a pas de rétrécissement des orifices. Les valvules paraissent assez bien remplies les fonctions qui leur sont dévolues soit du côté de l'orifice aortique soit du côté du orifice auriculo-ventriculaires. Le foie, ~~la rate~~, sont de volume à peu près normal et ne présentent rien de particulier. Les reins sont normaux; ils ne paraissent pas présenter d'altération, la couche corticale n'est pas diminuée de volume.	

DATES	HISTOIRE PATHOLOGIQUE	PRESCRIPTIONS

Modèle N° 21.

HOTEL-DIEU. — *Salle* 3ème Jeanne N° 148

Nom Marie Petret

né à

demeurant à de Vaise

profession Cultivatrice

âge 68 ans

tempérament

constitution

entré le 11 novembre

sorti le Morte le 19 Juillet 1882 à Quatre heures du soir
Temperature vaginale prise immediatement avant la mort
37°,7

DIAGNOSTIC ET RÉSUMÉ

pleurésie gauche ancienne mitrale
athérome artériel

HISTOIRE PATHOLOGIQUE

Cette femme est dans une stupeur telle qu'il est fort difficile d'obtenir des renseignements. Elle doit être atteinte depuis six mois d'oppression et de palpitations de cœur. Jamais dit-elle, elle n'eut de rhumatisme articulaire aigu.

Actuellement le malade ~~paraît~~ dans un grand état d'amaigrissement ~~et~~ la dyspnée est assez marquée ... Toux intense expectoration abondante et muco-purulente.

Examen de la poitrine — Sonorité en arrière ~~normale mais obtuse à cale de pants~~ matité à la base droite en arrière ; souffle dans les ~~deux bronches~~ ~~un peu caverneux~~ ~~environ du point~~ dans sonorité moins forte.

A l'auscultation on entend dans toute étendue de la poitrine le souffle du cœur ; l'expiration est un peu rude au dessus comme en arrière ; dans les deux poumons en arrière on trouve de râle sous crepit. mor. Et g.g. sibilants.

au niveau de la matité on note du souffle bronchique

DATES	HISTOIRE PATHOLOGIQUE	PRESCRIPTIONS
	Au cœur la pointe bat dans le 5ème espace. Frémissement ~~pr~~ systolique de la pointe à la palpation. Souffle extrêmement rude et intense à la pointe qui s'entend dans toute la poitrine en avant comme en arrière. Ce souffle paraît occuper ~~la pr systole et~~ la systole. Les battements sont réguliers quant au rythme et à l'intensité. Pas de bruit de souffle carotidien ni capitulaire. Facies un peu blanche, appétit assez bien conservé. Jamais d'accès des cathérinettes.	
12 nov	On trouve dans petites ecchymoses sur l'avant bras droit.	
	Pouls petit, irréguliers par séries.	
	La pointe est presque dans le 5ème espace un peu en dehors du mamelon. Mais on la sent aussi dans le 4ème; la saillie qui donne l'impulsion amène un petit retrait de la paroi en dedans. ~~Le~~ Le ~~bruit~~ souffle se propage jusqu'au grand battement.	
13 nov	Pas d'albumine dans les urines.	

DATES	HISTOIRE PATHOLOGIQUE	PRESCRIPTIONS

Modèle N° 21.

HOTEL-DIEU. — *Salle* 4e femmes *N°* 148

Nom Mme Pétré

né à

demeurant à

profession

âge

tempérament

constitution

entré le

sorti le

DIAGNOSTIC ET RÉSUMÉ

Guérie

HISTOIRE PATHOLOGIQUE

10 Avril 1882 — Hier la malade a eu des envies de vomir, et des frissons avec tremblement. Elle a eu de plus un malaise général avec tendance à la syncope.

P = 148 4e Femmes 148

N° 21 bis.

DATES	HISTOIRE PATHOLOGIQUE	PRESCRIPTIONS
1 décembre 1880.	A deux heures du matin la malade a eu des frissons avec tendance à se [illegible] mais on l'a vue un instant après la face pâle décolorée. Elle est encore également pâle et [illegible] bruits anormaux [illegible] en foyer a un violent frisson avec gonflement. Peau rude. La malade s'était rebaissée et était revenue à son état normal.	[illegible]
2 décembre	La malade retrouve bien sauf que la face a conservé une teinte ictérique et pas d'appétit. On trouve sur la muqueuse gauche et vulvaire une petite tache ecchymotique ayant la grandeur d'une pièce de 2 cent. que n'existait antérieurement pas bien.	[illegible]
	La malade se plaint de battements dans la tête, vertiges, mais elle ne se plaint aussi habituellement [illegible] bruit systolique maximum à la pointe avec retentissement intense.	
23 9bre	Aujourd'hui grande amélioration. Teint jaune citron, pendant un peu. Pas d'albumine dans les urines.	
28 9bre	La petite tache du dos de la main droite a presque complètement disparu.	
9 8bre	Foyer vers la base gauche. En arrière un peu de sclérose. Un peu de souffle à l'angle inférieur de l'omoplate, bruyant par les bruits du cœur. Altération cela va vers le mieux.	
7 janvier 1881	La malade va bien comme état général, mais elle tombe sur le poignet droit, face palmaire, une petite tache d'ecchymose de la dimension d'une pièce de 1 franc et une [illegible] donnant une petite tache ecchymotique lie de vin.	

DATES	HISTOIRE PATHOLOGIQUE	PRESCRIPTIONS
24 avril 1882.	= Depuis plusieurs jours elle se plaint de son cœur. Les battements sont plus irréguliers, plus fréquents et moins intenses. Le nombre des pulsations perçues à la première fois est différent à la radiale. 156 au cœur. 100 à la ~~pulmo~~ radiale. Le bruit de souffle et le frémissement sont moins intenses.	Digitale
25 avril	= Aujourd'hui tous les battements sont assez réguliers et perçus à la radiale = Pouls 80	
26 avril	= Pouls 88. Toutes les pulsations sont parfaitement perçues à la radiale. Le souffle et le frémissement sont encore moins intenses. On suspend la digitale aujourd'hui.	
19 juillet 82	= Depuis 3 jours la malade est beaucoup plus oppressée – a un peu de fièvre – crache beaucoup. Œdème des ~~la~~ régions lombaire et sacrée – a pris de l'œdème des membres inf. Ne mange pas a pâli. Taches ecchymotiques sur les poignets. Persistance des phénomènes d'auscultation.	

Autopsie – faite le 21 à 10 h du matin

Cœur très volumineux – La paroi de recouvre l'oreill. D. et les vaisseaux afférents très distendus – La paroi G. recouvre seulement l'oreillette et l'origine des gros vaisseaux – C'est la partie moyenne du ventricule et le infundibulum qui sont les parties les plus saillantes et en rapport immédiat avec la paroi. Cette région est le siège d'une plaque laiteuse de 5 centim. de hauteur sur 3 centim. de largeur – Une autre tache laiteuse au niveau de la partie ant. de la pointe du ventricule G.

Pétret Marie — (148) (68 ans)

Autopsie (suite)

N° 21 bis.

DATES	HISTOIRE PATHOLOGIQUE	PRESCRIPTIONS
	L'exsudat est le siège d'un petit amas de graisse saillant, mais la surcharge graisseuse qui est assez prononcée existe dans le point habituel, c'à.d. principalement le long des vaisseaux et sur les bords du ventricule droit — Il existe aussi des plaques laiteuses sur la face post. surtout au niveau de la base du ventricule et de l'oreillette et sur l'oreillette droite.	
	Dans le péricarde on trouve une petite quantité de sérosité —	
	La face postérieure du coeur repose sur la colonne vertébrale précisément dans les points où on trouve les plaques laiteuses.	
	Les cavités du coeur sont remplies de caillots, gelée de groseille —	
	L'oreill. G. distendue parois un peu épaissies, l'orifice auriculo. vent. est le siège de profondes altérations. Au niveau de l'angle externe il existe une plaque calcaire de cinq centim. environ de longueur qui empiète sur les deux valves ~~qui~~ elle double et immobilise en partie — On voit même des concrétions calcaires faire saillie sur la face auricul. de la valvule au environs de l'angle ext. sous forme de traînée de 2 centim. dans un point et dans un autre point d'une petite tumeur arrondie de la grosseur d'un pois — Les bords de la valvule ne présentent pas d'autre altération bien appréciable, seulement les bords sont un peu épaissis, tant par le fait de l'épaississ.t de l'endocarde qui a une teinte blanchâtre, soit en raison de la surcharge graisseuse. Enfin la valve interne présente au niveau de sa partie moyenne la rupture de deux cordages tendineux	

DATES	HISTOIRE PATHOLOGIQUE	PRESCRIPTIONS
	Reins peu volumineux - Bague chacun - subst. corticale un peu graisseuse —	
	Rate petite, un peu épaississt de la capsule —	
Poids = (860)	Foie peu volumineux, il existe aussi un épaississt de la capsule de Glisson —	
	La malade était petite et très amaigrie —	
	Les artères périphériques des membres sont sinueuses - perméables - (Radiale - cubitale - tibiale - pédieuse)	
	Cependant une branche de la pédieuse du côté G. ne paraît pas perméable —	

Modèle N° 61.

Nom Petret — 4ème femmes — 158
Juillet

Resp.	Pouls	Chaleur R.	C.	18	19	20	21	22	23	24	25	26	27	28
95	210	34,0	42,5											
90	200	33,6	42,0											
	190	33,2	41,5											
80	180	32,8	41,0											
	170	32,4	40,5											
70	160	32,0	40,0											
	150	31,6	39,5											
60	140	31,2	39,0											
	130	30,8	38,5											
50	120	30,4	38,0											
	110	30,0	37,5											
40	100	29,6	37,0											
	90	29,2	36,5											
30	80	28,8	36,0											
	70	28,4	35,5											
20	60	28,0	35,0											
	50	27,6	34,5											
10	40	27,2	34,0											
	30		33,5											

4h du soir

HOSPICES CIVILS DE LYON

HOTEL-DIEU

Nom Sublet Salle 4e Femmes Lit N° 13 F°

Prénoms Marie

Age 71 ans

Profession ménagère

Né à Venissieux

Demeurant à "

Entré le 9 Décemb. 86

Sorti le 14 Décemb. à 3 h. du soir.

DIAGNOSTIC ET RÉSUMÉ

Insuffisance mitrale.
Albuminurie légère
autopsie : rétrécissement de l'aorte par athérome et athérome de la crosse.

Chef du service M

OBSERVATION CLINIQUE

Elève interne M.

Parents morts âgés, la mère depuis longtemps était oppressée. Deux frères morts l'un à 43 l'autre à 46 ans ; pas d'autres renseignements sur les antécédents héréditaires.

Bonne santé habituelle ; a eu deux enfants dont l'un est mort à 6 mois et l'autre vit et se porte bien — santé excellente jusqu'il y a 10 ans environ ; ni rhumatisme, ni fièvre d'aucune espèce. Depuis 10 ans toux et oppression, mais jamais assez pour avoir été obligée de tenir le lit. Il y a un an les oppressions intermittentes et devenues permanentes ; en même temps se montrait de l'œdème des membres inférieurs, ce n'est que depuis peu seulement que la malade est alitée.

Actuellement : extrémités refroidies, lèvres un peu cyanosées, œdème des membres inférieurs et bien accusé, il a envahi la paroi abdominale et a le caractère d'œdème thoracique, dur, blanc, avec sclérose de la peau. L'œdème des membres supérieurs de même que au tronc plus marqué à

Nom _____ Salle _____ Lit N° _____ F° _____

droite qu'à gauche.

Thorax globuleux ; toute la vie dit avoir été un peu voûté — Respiration fréquente, inspiration courte, pénible nécessitant le jeu des muscles aux aisselles 42 par minute ; l'examen du thorax donne : sonorité exagérée, murmure très-faible, gros râles sonores disséminés — toux fréquente, expectoration : aurait eu il y a 11 jours des crachats teints de sang, tout à fait aux dires, indécisés. Le pouls est petit, faible, peu irrégulier. 130 — le point du cœur bat dans le 5e espace sur la ligne mamelonnaire ; le ~~battement~~ choc est perçu sur une assez grande étendue ; l'auscultation est à le point un souffle systolique propagé peu vers l'aisselle et vers la base où il est très atténué ~~bruits paraissent assourdis~~. Les jugulaires sont gorgées de sang, saillantes, à peine animées d'une légère ondulation, ~~en~~ rapport avec les mouvements respiratoires.

Langue normale, pas d'appétit, constipation habituelle, pas de vomissement.

Autrefois dit qu'elle urinait beaucoup ; depuis 8 jours la quantité d'urine a considérablement diminué ; celle-ci est très-colorée, abondante, hématée, légère mousse d'albumine.

12 Décembre — Œdème rénal n'est apparu au niveau des jugulaires externes qui à la partie supérieure au point où le poumon est moins de plus [illegible] systolique à la pointe atténuation.

14 — Refroidissement des extrémités, état semi-comateux ; urine peu abondante quoiqu'on lui fasse.

Mort à 3 h. de l'après-midi

Autopsie. = 24 h. après la mort ; foie examiné 44 h. après

Estomac = très petit, rien d'appréciable.

Rate = 230 gr, plus ferme, plus résistante que d'habitude.

La cavité péritonéale contient une grande quantité de liquide citrin sans exudat.

Foie = 1010 gr, porte des empreintes de corset remarquables au point d'une profondeur. Aspect du foie muscade, cyanose de flétrissure ; la congestion est plus marquée à la périphérie qu'au centre.

Nom Sublet Salle Ste Jeanne Lit N° 15 F°

Reins égaux de poids, 130 gr. chacun — Capsule épaissie & adhérente ; la substance corticale ne paraît guère altérée — La capsule enlevée, on trouve une série de dépressions & de petits kystes.

Poumons Chaque plèvre contient environ 200 gr. de liquide citrin — Qq'adhérences peu résistantes en arrière de chaque côté — Présentent un degré d'emphysème assez marqué & aux sommets anciennes cicatrices, diminuées çà et là foyer de sclérose, colorés en noir, visibles à l'œil nu — Rle d'hypostase légère du mucus par les branches rétrécies.

Cœur — Qq'cuillerées de liquide citrin dans le péricarde — Caillots en petit nombre — Poids du cœur avec 1/2 cent. d'aorte = 600 gr — Plaques athéromateuses de l'aorte & des artères coronaires vers le milieu des ventricules — Les orifices paraissent suffisants pour le procédé de l'eau ; deux des nids de pigeon d'Arnott offrent un bord épaissi par des dépôts athéromateux, lesquels se retrouvent aussi au fond des poches — Le ventricule gauche a des parois très épaisses, la cavité ventriculaire paraît petite — Ventricule droit un peu dilaté — Les tendons des valves de la mitrale ne sont pas soudés entre eux ; le pourtour du bord adhérent de la valve gauche de la mitrale est épaissi, athéromateux.

A l'ouverture du thorax, le péricarde incisé, on a constaté que le ventricule droit, mal situé en rapport avec la paroi thoracique — Les cuillerées & le ventricule gauche étaient recouverts de lames d'exsudat.

Nom Salle Lit N° F°

HOSPICES CIVILS DE LYON

HOTEL-DIEU

Cabinet d'isolement

Nom Delange Salle 4me Femmes Lit N° 51 F°

Prénoms Emilie

Age 60 ans

Profession Blanchisseuse

Né à Vault de Bresnoz (Ain)

Demeurant à rue Caveme 10

Entré le 1er juin 1886.

Sorti le 16 juin 1886

Décédé

DIAGNOSTIC ET RÉSUMÉ

Artériosclérose

Insuffisance mitrale

Retour : court séjour

Chef du service M

OBSERVATION CLINIQUE

Elève interne M.

Père mort à 87 ans, d'accident. Mère morte à 63 ans, de mal inconnu. 1 frère encore vivant, malade. une sœur morte à 30 ans ; 2 frères morts de pleurésie aiguë (?) ; 3 frères morts en bas âge de maladie inconnue.

Réglée à 20 ans, menstruation toujours régulière jusqu'à 50 ans ; 6 enfants dont 4 bien portants ; deux morts à 4 ans environ du croup.

Pas de scrofule, ni de syphilis ; pas d'alcoolisme. A l'âge de 11 ans, atteinte de rhumatisme articulaire aigu, pour laquelle la mal. fit un séjour de 3 semaines à l'Hôtel-Dieu.

A 21 ans, deuxième atteinte plus grave que la première, traînant durée 6 mois. Les douleurs articulaires étaient extrêmement vives, et la tuméfaction des articulations très-considérable.

A part ces deux atteintes, jamais de douleurs rhumatismales.

L'affection actuelle remonte au mois de juillet de

Nom _____ Salle _____ Lit N° ____ F° ____

l'année dernière. Il se produisit d'abord de la dyspnée avec œdème des membres inférieurs.

La nuit est très nerveuse et très-irritable. Pas de céphalalgie. Un peu d'orthopnée, la nuit ne peut guère dormir qu'assise. Depuis peu de temps

Œdème très-marqué des membres inférieurs. Un peu d'ascite

La pointe du cœur paraît battre dans le 6e espace immédiatement à peu près sur la ligne mamelonnaire à 2 travers de doigt en dehors de. Les battements du cœur sont irréguliers. Bruit de souffle avec maximum à la pointe, se propageant dans l'aisselle, et non dans les vaisseaux du cou.

Le pouls est irrégulier. Les artères sont indurées et très-sinueuses. Les veines sous-cutanées des membres et de la tête sont un peu dilatées. Pas de dilatation des veines sous-cutanées abdominales.

Amaigrissement général assez marqué. Un peu de pli cachectique de la peau.

La nuit tousse un peu. Expectoration actuellement peu abondante, ne renfermant pas de sang. Il y a 6 mois crachements de sang très-abondants, 3 fois par jour, pendant 2 jours consécutifs. Il y a 3 mois, ces crachements se sont reproduits de la même façon

Les urines auraient beaucoup diminué.

Teinte subictérique surtout marquée aux conjonctives.

Que pouvons nous noter aux 2 bases en arrière surtout à gauche, la respiration est obscure. Souffle pleurétique à droite. En avant à droite bruit cardiaque dans le 1er espace, matité dans le second.

Le foie paraît déborder un peu les fausses côtes

Nom Salle Lit N° F°

Les urines renferment de la bile et de l'albumine en notable quantité.

4 juin — Les battements du cœur se sont beaucoup ralentis (40).

La mal est toujours très oppressé ; elle ne peut se tenir au lit ; elle est obligée de se tenir nuit et jour sur un fauteuil le tronc incliné en avant : R. 40. Pouls 40 à la radiale correspondant aux battements cardiaques.

Le pouls est un peu irrégulier et à certaines pulsations il semble qu'il y ait comme un peu de hésitation précédant la pulsation.

On n'a au cœur que le bruit de souffle systolique ; le second bruit nettement perçu à la base, ne donne pas la sensation de dédoublement.

18 juin — Autopsie. Poumon. Épanchement très abondant, citrin dans la plèvre droite. De ce côté le poumon est atélectasié dans toute sa moitié inférieure. Du côté opposé pleurésie ancienne ; la plèvre est très épaissie, fibreuse, au niveau du diaphragme et à la partie haute à peu inférieure du ~~poum~~ thorax. La partie correspondante du poumon est atélectasié.

Le cœur est hypertrophié. Péricardite sèche ; le péricarde est adhérent en plusieurs points et recouvert de villosités. L'orifice mitral est très manifestement insuffisant ; les valves et les cordages tendineux sont indurés, fibreux ; très petites végétations sur le bord des valves.

L'orifice tricuspidien paraît légèrement insuffisant.

Les valvules aortiques sont insuffisantes ; il existe un léger pertuis entre les valves qui ne se joignent pas complètement, du moins quand l'aorte est ouverte.

Athérome des valvules, qui présentent des noyaux indurés,

Nom Salle Lit N° F°

et un épaississement des vaisseaux de l'aorte. Rien pour de altérations de l'aorte.

Foie cardiaque. Rate avec capsule épaissie.

Reins avec quelques kystes.

Poids des organes. Foie 1400. Cœur 330. Rein D. 180 gauche 170. Rate 210.

HOTEL-DIEU. — *Salle* St Charles, N° 73

Nom

né à

demeurant à

profession Tentaire Voyageur

âge 50

tempérament

constitution

entré le 16 Juin 1879

sorti le

DIAGNOSTIC ET RÉSUMÉ

athérome artériel
Retrécissement aortique
cystite chronique

autopsie

HISTOIRE PATHOLOGIQUE

A eu comme maladie antérieure : une blennorrhagie et des chancres non suivis d'accidents, d'après ce qu'il raconte — depuis la fièvre intermittente sur d'un séjour qu'il fit en Afrique étant soldat —
— Jamais de rhumatisme —

Ce malade souffrait depuis quelques années d'une légère incontinence d'urine, lorsque ~~depuis~~ sa maladie son incontinence augmenta beaucoup et il fut obligé de se lever trois fois par nuit pour uriner et fut pris à la dernière époque de douleurs et de faiblesse dans les jambes. Il fut trouvé aussi un peu chargé le lendemain, cet hiver fané. Il tomba davantage qui a un moment donné à l'oppression des palpitations assez violentes. De la lenteur des jambes, le tout compliqué de son incontinence d'urine —

Il s'affaiblit beaucoup depuis cette époque il peut à peine marcher actuellement — toujours un peu de dyspnée aussi —

Les extrémités inférieures sont légèrement œdématiées au niveau du pied et de la partie inf. de la jambe.

Je soupçonne en dehors de la cystite
athérome artériel
un peu d'affaiblissement de l'ouïe

Lyon. Imp. veuve Bonnefond et fils

DATES	HISTOIRE PATHOLOGIQUE	PRESCRIPTIONS
	à l'auscultation les poumons bien. à l'artérielle sauf un peu à la base droite de la respiration bruit rude	
	à l'ausculte le cœur bat dans le 5e espace intercostal à sa position normale, les battements sont assez forts et réguliers. Souffle systolique ayant son maximum au niveau du 3e espace intercostal se prolongeant à notre jugement à l'artériel sterno-clavicule s'entendant aussi jusqu'à la pointe. L'urine retirée par la sonde est trouble chargée de mucus et de pus — le passage de la sonde est assez simplement mais accompagné de douleur —	

DATES	HISTOIRE PATHOLOGIQUE	PRESCRIPTIONS
	A l'examen du ventre on trouve de fausses membranes sur les anses intestinales, beaucoup plus épaisses et plus nombreuses dans la région iliaque où elles ont produit l'adhérence de l'intestin avec la vessie — Liquide séro-purulent — — Tout le tissu cellulaire autour de la vessie est infiltré d'exsudat gélatiniforme — La vessie est devenue dure elle-même ou l'urètre, on trouve et on trouve de parois extrêmement épaisses, sa surface interne présente des colonnes multiples et un aspect rappelant à peu près celui de la face interne du cœur — La muqueuse est rouge vascularisée dans la région répondant au trigone vésical — Elle la vessie dans son entier est devenue sur elle-même, et diminuée de capacité — Le canal de l'urètre ne présente de déformation que dans la région prostatique — Les 2 lobes latéraux sont fortement hypertrophiés et comprimés l'un contre l'autre par leur face interne —	
	— La Rate est légèrement plus volumineuse — ~~notamment~~ présente un peu d'augmentation de volume des trabécules — Le foie est d'un jaune grisâtre pale uniformément répartie par très — prononcée —	
	Dans la plèvre gauche épanchement récent, qq bride celluleuse, ~~adhérences~~ anciennes — Rien de particulier dans la plèvre droite — Les 2 poumons présentent de la congestion (congestion hypostatique) de la base et de la partie postérieure	
	Rien de particulier au péricarde — cœur bien ouvert on trouve le cœur très graisseux (surcharge graisseuse) de volume à peu près normal — La 2 oreillettes sont dilatées — La cavité du ventricule gauche est très ~~le ventricule droit est normal~~ (cependant hypertrophie concentrique du ventricule gauche) dans l'épaisseur de la valvule mitrale et orifice auriculo-ventriculaire gauche ~~droit~~ on trouve une concrétion calcaire aux épaisses inégales se terminant par une pointe qui se continue avec les cordages tendineux qui relient la valvule à la paroi ventriculaire — présentant une autre saillie qui dérive du côté de l'oreillette et qui produit dans l'orifice une déformation	

Rétrécissement de l'orifice auriculo-ventriculaire gauche sur le mitral ou rétrécissement mitro-aortique —

Ce cas, que j'ai observé en ville, se voit fréquemment

DATES	HISTOIRE PATHOLOGIQUE	PRESCRIPTIONS
	assez sensible — Cette concrétion se voit parfaitement sur le pourtour de l'orifice aortique lorsque l'aorte est incisée et étalée — on la voit faire saillie de ce côté, ce qui contribue à rétrécir cet orifice — — Les valvules sont le siège d'une surcharge graisseuse assez considérable — Les valvules auriculo-ventriculaires s'adaptent bien, ~~et ce point~~ ainsi que les valvules sigmoïdes — ~~Tout~~ ~~seul~~ La déformation des premières tient seulement à la présence de la concrétion dans son épaisseur — L'aorte est jaunâtre athéromateuse uniformément dilatée, mais sans ulcération à sa surface —	

HOSPICES CIVILS DE LYON

HOTEL-DIEU

Nom Bouichou Salle 4me Femmes Lit N° ~~41~~ 34. F°

Prénoms Marianne

Age 74 ans

Profession sans

Né à

Demeurant à

Entré le 9 mars 86.

Sorti le

DIAGNOSTIC ET RÉSUMÉ

Artério-sclérose généralisée —
Reins sclérosés.
Rétrécissement aortique avec
hypertrophie du cœur.

Chef du service M

OBSERVATION CLINIQUE

Elève interne M.

Père mort à 83 ans. Mère morte d'un refroidissement.
1 frère bien portant. 6 autres frères et sœurs morts d'affections diverses.
Réglée à 14 ans. Ménopause à 40 ans. Pas de fausses couches ou de 1 enfants. 7 morts en bas âge. 3 morts d'affections aiguës. 4 encore vivants et bien portants.
Pas d'antécédents personnels.
Rhumatisme subaigu il y a 3 ans.
Pas d'alcoolisme.
Toux chaque hiver depuis 3 ou 4 ans.
Depuis un an, la toux est devenue continue.
Actuellement toux pénible surtout la nuit. Crachats peu abondants muqueux, avec quelques filets purulents.
Dyspnée assez intense. Elle est obligée de rester assise pour pouvoir respirer. Râles trachéaux, et gros ronchus à peu près continus à l'inspiration et à l'expiration, mais surtout à l'inspiration.
La malade ne peut pas s'arrêter de respirer. R = 32.

Nom _____ Salle _____ Lit N° ____ F° ____

La face n'est pas cyanosée (plutôt un peu pâle) — les lèvres sont cependant un peu violettes.

Pas de fièvre — anorexie — langue sèche — légère constipation.
Œdème des membres inférieurs —
Poumons. Mensurations, sonorité normale (le bord droit un peu mat) — thorax un peu déformé. Respiration obscure, soufflante dans la moitié inf. de la hauteur des poumons — dans la moitié supérieure, des râles, expiration prolongée, légèrement soufflante, mais encore obscure avec quelques râles sonores.
En avant, on retrouve ces mêmes caractères, mais on perçoit mieux les râles.
Cœur. La pointe bat dans le 6e espace sur la ligne mamelonnaire, on entend dans toute la région cardiaque, mais avec son maximum d'intensité au niveau de la pointe un souffle systolique rude, râpeux — de le percussion avant pas dans l'aisselle — on s'entendant jusque dans la sous-clavière —
Les battements sont réguliers. = 104.

Le pouls est bien plus fort. Soulèvement des veines du cou. Pouls bulbaire —
Urines : Un peu d'albumine —

14 Mars — Examen bactériologique : — Le crachat est mucopurulent à gauche. Pas de paralysie des cordes vocales, ni de l'œsophage — affaissement de larynx.

10 Mars — La malade est plus affaissée — un peu de refroidissement et de cyanose des extrémités — persistance du gargouillement.
Mêmes signes à l'auscultation.
P = 108. — Mort à 5 h ½ du soir.

22 Mars — Autopsie — Un peu de liquide dans la plèvre droite, avec quelques adhérences.
Du côté le poumon est atélectasié dans la moitié inf. du lobe inf. Cicatrice ancienne au sommet.
Du côté gauche, en arrière, à l'union des 2 lobes, vieille cicatrice avec cicatrice dure — plus petite au sommet avec un point caséeux —
Congestion de la base
Œdème des lobes supérieurs

Poids =
Foie = 1,010 —
Cœur = 500 gr —
Reins = 90 — 80
Rate = 75.

Nom Bouchon Salle 4e femmes Lit N° 34 F° 2.

Grande quantité de mucosité épaisse dans la trachée et les bronches.
Ganglions bronchiques tuméfiés, et un peu durs, mais ne compriment pas les conduits.
Caillots cruoriques en qte quantité dans la cavité du cœur.
Athérome extrêmement marqué de l'aorte.
Cœur volumineux (650 grammes).
Rétrécissement aortique, provoqué par de gros plaques athéromateuses, situées au fond des valvules et qui les empêchent de se redresser complètement.
Athérome de la valvule auriculo-ventriculaire gauche qui paraît cependant bien suffisante.
Reins - capsule épaissie, adhérente. Reins granuleux avec kystes assez nombreux. L'un d'eux est assez atrophié.
Rate petite et diffluente.
Calcul volumineux de la vésicule biliaire.
Foie normal, un peu plus épaississement léger de la capsule en certains points.
Sur une coupe de l'utérus, on voit la paroi d'un grand nombre de petites artères ~~artères~~ athéromateuses.
— Les os sont très friables (côtes)

H. H. — S. C. — Feuilles d'Observations, Intercalaires. — 11-82. — 10.000. Impr. Alf. Louis Perrin.

Nom _____ Salle _____ Lit N° _____ F° _____

HOPITAL DE LA CROIX-ROUSSE. — Salle Gr Pothin N° 53

Nom Joseph Robillon

né à St Genis en Savoie

demeurant

profession tisseur

âge 66 ans

tempérament

constitution

entré le 26 7bre 1868.

sorti le

autopsie

DIAGNOSTIC ET RÉSUMÉ

Dégénérescence athéromateuse des valvules aortiques et des artères ~~rétrécissement~~ et bouffée aortique ~~par dilatation~~ la soudure des deux valves

Cependant les valvules sigmoïdes fonctionnaient à peu près suffisamment.

(double bruit de souffle)

DATES	HISTOIRE PATHOLOGIQUE
	A l'âge de 27 ans cet homme a eu vraisemblablement un rhumatisme articulaire au moins subaigu. Toutes les articulations étaient prises et la maladie paraît avoir duré 3 mois entiers. Il prétend dit-il avoir été guéri par l'usage très répété des purgatifs. Depuis cette époque il a ressenti très rarement des douleurs articulaires et sa santé a toujours été bonne à dater de cette époque. Cet homme est rachitique et vient dans un appartement humide. Ordinairement il ne tousse pas pendant les hivers et à l'heure qu'il est il reste presque plus sur de ce côté. Jamais il n'a craché le sang. Lit vers la Noël cet hiver qu'il a commencé à être agrené. Jamais auparavant il n'avait rien ressenti de pareil. — A dater de cette époque l'opérant a été à diverses reprises pour réparation

DATES	HISTOIRE PATHOLOGIQUE	PRESCRIPTIONS
	De nouveau. Les jambes étaient également œdématiées puis revenues à leur état normal depuis deux mois l'œdème a reparu. Les Bruits du coeur sont rapides précipités et le 1er bruit ~~diagonalement~~ soufflant au niveau de la pointe et à droite du sternum. P. très petit 2/4. Langue blanche. Oppetit médiocre. Digestions difficiles. Œdème du bras également ainsi que de tout le corps en un mot anasarque.	Palpitation cardiaque rapide.
	Gr. d'Albumine dans les urines.	Vin gris.
27-28	a eu q.q.s. crachats sanglants cette nuit.	Inf. so cut f. digitale
Dato	a la base du coeur et au niveau du sternum on entend un double bruit de souffle qui se prolonge dans ~~les gros vaisseaux~~ la carotide jusqu'au niveau du bord interne de la clavicule. Le bruit de souffle diastolique est le plus marqué et le plus prolongé dans les autres régions du coeur surtout à la pointe - bruit de souffle systolique. En outre lorsque les battes du coeur sont plus tumultueuses ou précipitées après un effort ou une pente de terrain on perçoit un léger bt de frottement - ~~- ceuxci bruit de souffle~~ dans la région sus clviculaire.	le 1er Bruit est probab. plus bruit de frottement. Maximum d'intensité de ce souffle doit. au niveau de la partie du sternum. On l'entend sur tout le trajet de cet os ; mais on perçoit en même temps les claquements secs. à droite et à gauche du diaphragme et surtout du côté gche bt de souffle. comme dit antérieur quand arrive sur le foyer cardiaque ; on ne l'entend pas au niveau de l'appendice xyphoïde. Enfin en haut il cesse entièr. à 2 cent. environ de la moitié externe de la clavicule de chaque côté.
	- Râles sanglants sonores sibilants.	S. Ohermann
3 8bre.	En avant sonorité normale de la Poitrine.	E. de vie allemande.
6.	Crachats ~~muqueux~~ blanchâtres mélangés à crachats noirâtres.	Vésicatoire. 4 gouttes de cassis. Sirop de Kermes.
8	œdème des bourses et de la verge - on lui fait des ponctions avec une aiguille.	Sirop opiacé 0,005 poudre. Liqueur de Rés.
9/19	Anasarque fait des progrès rapides par jour. Insomnie.	opium. Thé. vin de Dubreuil 50 gr.

HOPITAL DE LA CROIX-ROUSSE. — Salle St Pothin. N° 53 (suite)

Nom Joseph Robillon — autopsie — DIAGNOSTIC ET RÉSUMÉ

né à

demeurant

profession tisseur

âge 66 ans

tempérament

constitution

entré le 26 7bre 1868

sorti le

DATES	HISTOIRE PATHOLOGIQUE	PRESCRIPTIONS
14 nov.		Sol. 1gr tartrate de potasse Sirop oxymel scillitique
15.	P.R. 28/4	
	Mort le 22 nov. 1868.	
	(Autopsie) Cœur très hypertrophié en même temps qu'il y a dilatation des ventricules. Les parois sont très épaissies, tous les orifices sont sains à l'exception de celui de l'aorte. Les deux valvules sigmoïdes situées à la partie la plus antérieure sont ~~très~~ soudées complètement entre elles et le siège d'un rétrécissement athéromateux très prononcé. Toute la surface ~~pos~~ de l'aorte présente une série de proéminences et de dépressions très régulières, puis au niveau de jonction des deux valvules une crête saillante présentant une demi proéminence qui forme de vers à un degré plus ou moins prononcé tout l'étendue des valvules. cette obliteration rend ces valvules complètement immobiles. Quant à la troisième valvule située en avant et un peu à droite elle offre aussi de petites concrétions sur sa surface, mais qui ne l'empêchent pas d'être mobile ainsi lorsqu'elle est relevée elle s'applique parfaitement contre les parois et l'orifice aortique ~~offre~~ considérablement réduit a la forme à peu près semilunaire, lorsqu'elle est abaissée son bord libre ~~est~~ recouvre ~~une~~ partie des deux autres valvules sur lesquelles elle vient s'appliquer. Le sinus aortique correspondant à ~~la~~ valvule est très dilaté et le continue avec une dilatation assez prononcée de l'aorte ~~dans~~ au niveau de sa courbure.	

DATES	HISTOIRE PATHOLOGIQUE	PRESCRIPTIONS
	L'aorte présente dans certains points un commencement d'athéromatose qui du reste est peu prononcée —	
	Dilatation considérable des veines caves et de leurs branches.	
	99 caillots noirs dans le ventricule et l'artère pulmonaire.	
	Le péricarde paraissait épaissi et adhérent du côté du cœur. mais la rate ne présentait aucune altération bien marquée d'où résulte l'épaississement et les liquides sanguinolents dans le cœur en certains points	
	Poumons atrophiés emphysémateux dans les parties antérieures et supérieures offrant en outre aux sommets des dépressions cicatricielles, tandis que la base paraît dure et d'une coloration foncée — Mais il offrait les traces d'une congestion générale mais plus marquée dans la partie élevée. ~~Les sommets~~ Il s'écoulait des liquides sous l'épanchement le poumon surnageant. Aux sommets dans les parties les profondes une cicatrice dépide des noyaux durs de la grosseur d'une noisette (2 à 4 centimètres) qu'encore présentait dans certains points l'aspect du tissu fibreux cicatriciel et dans d'autres la même lésion enveloppait de la matière crayeuse qui devrait aussi complètement en kystes. Le foie était congestionné sans augmentation de volume. La rate dure et très petite. Les reins ne présentant rien d'anormal si ce n'est 95 kystes. Le cerveau n'a pas été examiné.	

HOSPICES CIVILS DE LYON

HOTEL-DIEU

Nom Demarque Salle Ste Jeanne Lit N° 6 F°

Prénoms Mathieu

Age 44 ans

Profession tailleur d'habits

Né à Lyon

Demeurant à

Entré le 17 Juin 84

Sorti le

DIAGNOSTIC ET RÉSUMÉ

Diagnostic pendant la vie :
Cancrum oris de la tibia droite
Péritonite tuberculeuse
Rétrécissement et insuffisance aortiques

A l'autopsie : vieilles cicatrices tuberculeuses aux sommets
Pas de péritonite
Cancer de l'estomac
Athérome
Insuffisance aortique

Chef du Service, M.

OBSERVATION CLINIQUE

Élève interne, M.

Père cataleptique mort de 72 ans, d'une bronchite

Mère morte à 45 ans, le malade ne sait de quoi

Il a eu 10 frères et sœurs, il ne lui en reste que 4.

Les six autres sont morts de 25 à 30 ans : le

malade était le plus jeune, il n'a pas connu les plus vieux

et ne peut donner aucun renseignement sur leur maladie

Il n'est pas marié

Rien du côté des tantes et des oncles.

De 8 à 14 ans, suppuration osseuse dans la jambe gauche, perte des cicatrices

~~Dans toute habituelle~~ Pas d'alcoolisme.

En 1870, pendant la guerre, il eut une pneumonie

gauche qui le tint 18 jours au lit, et dont il se

remit très bien. Depuis il n'a jamais toussé.

Au mois de janvier dernier, il prit ~~de la~~ une

diarrhée (4 à 5 selles par jour) qui persista d'une

façon continue, et qu'il ne l'a quitté que depuis trois semaines.

Nom _____ Salle _____ Lit N° _____ F°

Pendant 4 mois, il fut un symptôme unique et peu alarmant, le malade se trouvant vigoureux, l'appétit, l'embonpoint et l'état général se maintenant, les digestions étant bonnes.

Vers la fin d'avril, il se mit à maigrir et ses forces lui parurent décliner. Mais c'est de 3 semaines seulement qu'il fait dater sa maladie. A cette époque l'appétit diminua rapidement et les digestions devinrent pénibles, avec une sensation de météorisme et des éructations. Les sensations douloureuses sont fréquentes, mais le malade ne vomit jamais.

Depuis six semaines il s'aperçoit que la ceinture de son pantalon devient trop étroite; mais depuis 3 semaines seulement il souffre; la douleur siège en deux points: en bas du ventre, dans les régions iliaques et hypogastrique, et en haut dans le creux épigastrique. Ces douleurs sont exagérées par l'ingestion des aliments, qui amène la douleur stomacale au bout d'une ½ heure, et la douleur abdominale au bout d'une heure.

Actuellement, le malade se présente avec un teint cachectique, pas nettement jaune paille, ~~mais plutôt~~ les tissus sont pâles et infiltrés. Depuis huit jours il a de l'œdème des membres inférieurs, pas très prononcé, n'atteignant jusqu'à la racine des cuisses.

Le ventre, dont il se plaint tout d'abord, est gros, tendu, un peu douloureux à la pression. A droite dans les points déclives on note de la matité qui se change, ~~est~~, quand le malade augmente la déclivité en se couchant sur le côté droit, en un son hydro aérique très prononcé.

La vraie douleur, très exaspérée à la pression se trouve à la région épigastrique et dans l'hypochondre gauche, où la pression superficielle donne la sensation de flottement,

Nom Salle Lit N° F°

et la palpation, la sensation d'une tumeur dure, mobile, douloureuse, en corde, allant de l'épigastre à l'hypochondre gauche. Le foie ne dépasse pas les fausses côtes; il paraît même remonté, la percussion donnant un son tympanique jusqu'au 9e espace intercostal.

Au cœur, double souffle systolique et diastolique à timbre doux, mais assez fort, couvrant toute la région précordiale, et ayant son maximum dans le 4e espace, le long du bord droit du sternum ~~à 2 travers de doigt~~. Le souffle systolique se propage dans les vaisseaux du cou ~~au dedans du cornet~~. Double souffle crural de Duroziez. Seuls un peu bondissants. Pas de retard carotidien.

Aux poumons, légère submatité à la base droite. Un peu d'obnubilité de la respiration partout.

Pas d'albumine dans les urines.

19 Juin

24 Quand on prend l'avant bras du malade dans la main, on sent un battement fremissant de la et vient dans les artères de l'avant-bras.

6 Juillet — Il a vomi du sang cette nuit. Melæna. L'hématémèse a été abondante. Et au 3 caecale.

Ce matin il est faible, anémié, pâle.

Au cœur, mêmes phénomènes d'auscultation.

Les battements du cœur sont faibles, le pouls est un peu affaibli, mais a encore le caractère du pouls de Corrigan, et quand on saisit le poignet dans la main, les battements artériels donnent la même sensation que précédemment.

Le double souffle crural de Duroziez a disparu. Pas de souffle céphalique. En appuyant sur les artères il est à peine si on a un souffle.

7 Plus d'hématémèse. Caillots de sang dans les selles.

10h Pendant la visite, nouvelle hématémèse abondante entraînant la mort à 11h.

Nom Salle Lit N° F°

Nom Salle Lit N° F°

8 ~~Fièvre~~ Fièvre — Ostéopsie — Ouverture de la cavité abdominale. Ascite assez abondante. Pas de péritonite. — L'estomac est très dilaté, rempli de sang. — La petite courbure est occupée par une tumeur grosse comme les deux poings, se continuant dans le duodénum. Cette masse consistante, squelettique, longueur, ~~[illegible]~~ perforée par places est percée au milieu de sa masse d'une espèce de tunnel dont une ouverture s'ouvre dans l'estomac et l'autre dans le pylore, offrant ainsi un conduit artériel situé dans la tumeur, en arrière du pylore, et par lequel les liquides pourraient passer de l'estomac dans le duodénum sans passer par le pylore.

Deux poumons lysés adhérents en arrière des deux côtés. — Cicatrices tuberculeuses aux sommets, surtout à droite.

60 gr. de liquide dans le péricarde (le volume normal, mon, 300 gr.)

Cœur pâle, un peu dilaté sous le péricarde viscéral qui fait que la cavité sous péricardique tremblote comme de la gelée.

Le ventricule gauche a une forme en gouttière, sa cavité se renflant à mesure qu'on s'approche de la pointe.

A l'épreuve de l'eau, le cœur étant tenu suspendu par l'aorte, les valvules sont presque suffisantes. — Si on soutient le cœur avec la main, les valvules ne s'adossent plus aussi bien et deviennent nettement insuffisantes.

— L'aorte est couverte de plaques athéromateuses dont une offre des points hémorrhagiques et une petite ouverture. — Tout près des valvules sigmoïdes, on a de belles plaques gélatiniformes qui se continuent avec

Nom Salle Lit N° F°

la même lésion sur la face aortique des valvules ;
les insertions des valvules sont écartées l'une de l'autre,
au lieu de se toucher, et les vaisseaux n'ont pas de peine à
passer entre deux valvules sans en endommager aucune.
Sur la face ventriculaire d'une valvule, on a quelques
petites végétations d'endocardite aiguë.
Rien à la mitrale.
Reins pâles, avec quelques petits kystes.

HOSPICES CIVILS DE LYON

HOTEL-DIEU

Nom Anne Giordano. Salle 4e Femmes Lit N° 142 F°

Prénoms

Age 34

Profession journalière

Né à Vinadio (Italie)

Demeurant à

Entrée le 20 Avril 1883.

Sorti le

DIAGNOSTIC ET RÉSUMÉ

Rétrécissement mitral Arythmie

Hémiplégie

Chef du service, M.

OBSERVATION CLINIQUE

Élève interne, M.

Père mort d'une fièvre typhoïde; mère actuellement vivante. Elle a perdu un frère et une sœur; sa sœur est morte tuberculeuse, son frère des suites d'un traumatisme. Elle a une fausse couche à 7 mois, n'est pas rhumatisante.

Il y a 8 ans hémoptysie; depuis 6 mois elle éprouve des palpitations de la dyspnée. Elle tousse et il y a 2 mois elle a eu de l'œdème des jambes.

Il y a 2 jours elle avait perdu de manière de la tête violente siégeant surtout à droite; elle a eu deux étourdissements pendant lesquels elle est tombée sur le sol, mais n'aurait pas perdu complètement connaissance. Dès le premier étourdissement l'hémiplégie aurait déjà pris de complète. Elle a eu aussi des vomissements bilieux.

Actuellement:

La malade se plaint toujours d'une douleur de tête violente siégeant à droite. Elle baille de temps en temps. Elle tient plus facilement la tête inclinée du côté droit que du côté gauche; quand on la lui porte à gauche elle tousse un peu et la ramène postérieure et droite sur elle. De même, elle regarde bien à gauche.

Elle part elle a travaillé en dehors humides

Vomissements sont aussi d'origine du [illegible] humain, surtout

Nom _____ Salle _____ Lit N° _____ F° _____

on dit cependant tient habituellement les yeux tournés du côté droit. P
d'inégalité des pupilles. La malade a une paralysie faciale gauche
La commissure labiale gauche est affaissée, le sourcil est un peu aplati de ce
côté, et l'œil malade de la paupière a des mouvements moins forts que de
l'autre côté. La langue tirée au dehors est déviée à gauche, dans l'intérieur
la bouche elle la porte aussi bien contre une joue que contre l'autre
Diminution de la sensibilité marquée à gauche.
Comme état intellectuel, la malade tantôt paraît endormie, tantôt assez com
est impatientée. Elle répond assez bien aux questions.
Le membre supérieur gauche a une paralysie complète absolument fl
Sensibilité très diminuée.
Le membre inférieur gauche est complètement paralysé avec flaccidité ab
Pas de trépidation plantaire. Réflexes plantaires et rotuliens diminué
Sensibilité très diminuée.
Pas de rétention d'urine. Les selles ont pas les dernières un léger prolapsus
disparaît avec l'aide artificielle.
Examen du cœur. Sonde à la 6ème espace en dehors du mamelon.
A la palpation les battements du cœur paraissent très irréguliers. Les bat
et en dedans de la pointe on a un léger frémissement précédant la systole
Auscultation: On constate d'abord que plusieurs contractions du cœur n'arrivent pas au
artères du cou, qu'il y a des pauses
A la pointe roulement bref précédant la systole. Ce roulement disparaît
à mesure qu'on s'élève vers la base et alors apparaît un dédoublement du
second temps.
Le pouls est irrégulier. La systole de l'artère le fait battement et conserve
bien prononcé.

26 Mai. Depuis 2 jours la malade fléchit, mais à peine. La pensée lui
lui dit de la fléchir davantage, elle la fléchit avec la main. Elle étend les jambes
fléchies, tant l'aide de la main. Persistance de la flaccidité absolue du membre inférieur
et à l'inférieur. Le membre supérieur ne fait aucun mort.
Elle commence à sentir le frôlement, et sent bien les piqûres sur la main
paralysée; mais elle n'a toujours pas la notion des positions et ne sent
pas les contactés des doigts

1er juin Depuis quelques jours elle est plus affaissée, elle mange moins. La face est plus pâle, la malade est plus somnolente, la respiration présente du rythme de Cheyne-Stokes quoiqu'il n'y ait pas de pause intermédiaire, au moins à l'état de veille. Quand elle est au repos complet, on a une légère pause. Les battements des jugulaires sont très visibles à droite, peu à gauche. Les battements du cœur sont perçus sur une grande surface, sont tumultueux et irréguliers comme intensité et rythme. Le pouls est extrêmement petit et au premier abord il semble que l'on ne perçoit que de loin en loin une faible pulsation : avec plus d'attention, on se rend compte qu'il y a quelques pulsations fortes et beaucoup de pulsations faibles qui passent même inaperçues. C'est ainsi qu'on compte à la radiale 60 ou 80 pulsations, tandis que le cœur en donne 120 à 140. Quand on examine en même temps la carotide et la radiale, les pulsations sont mieux perçues à la carotide et il en échappe au moins un grand nombre au doigt. A la main l'inspection du cœur donne un léger frémissement présystolique de même qui à l'auscultation, on a un léger roulement présystolique avec sensation d'effort avant le bruit systolique. Toutefois ces phénomènes paraissent moins prononcés qu'antérieurement d'autant que les battements du cœur sont très précipités. La respiration s'entend partout un peu obscure aux bases où il y a quelques râles muqueux. Point douloureux sur la partie latérale droite du thorax.

Le membre sup. est toujours complètement paralysé et complètement flasque.

Le membre inf. ne peut faire qu'un léger mouvement de flexion et d'extension sans que le malade puisse

Nom Salle Lit N° F°

le détacher du lit. Point de résistance aux mouvements communiqués sauf pour relever le pied, ce qui donne lieu à la trépidation plantaire. Réflexes rotuliens un peu exagérés. pas de trépidation rotulienne. Les réflexes plantaires sont diminués. Le contact de le côté d'épingle est senti sur tout le membre inf. Au niveau de la main le moindre contact est également perçu. Les réflexes sous l'influence des piqûres sont très diminués. — Elle souffre au niveau de l'épaule quand on veut la soulever. Les mouvements des diverses articulations ne sont pas douloureux

Pas de troubles trophiques sauf un peu de transpiration de la main. Du côté de la face un peu de diminution ~~dans~~ des mouvements à gauche. Elle ferme plus vite l'œil droit que le gauche. Sensibilité conservée à la face. Langue un peu déviée à gauche.

Ejuin 104 ~~pulsati~~ battements cardiaques. 92 pulsations

La malade se sent mieux. Le phénomène de Cheyne-Stokes est à peine indiqué aujourd'hui.

Selles diarrhéiques

4 juin. La malade a eu des frissons ce matin. Cependant elle est mieux que précédemment. Elle n'est pas aussi oppressée. Les mouvements respiratoires sont au nombre de 32. Ils ne ~~pas~~ présentent plus de rythme pathologique. Les battements du cœur sont au nombre de 120. toujours irréguliers. ~~Il~~ il n'y a qu'un petit nombre de pulsations non perçues à la radiale. pouls veineux toujours très visible. inf. feuilles digitale. 0,50

5 j 104 pulsations au cœur. il manque très peu de pulsations aux radiales. respiration 24. La malade est plus calme et se sent m

7 juin La malade a continué la digitale qui a régularisé l'action du cœur. Aujourd'hui le cœur a 80 battements et chaque somm

Impr. Alf. Louis Perrin.

Nom _____ Salle _____ Lit N° _____ F° _____

à une pulsation perceptible à la radiale. Il existe encore quelques irrégularités quant au rythme des pulsations, mais elles sont très légères. Le pouls est toujours petit et faible. Quant à la respiration elle est régulière. 24 resp. La malade se sent mieux, l'appétit revient. La digestion se fait bien. La paralysie est toujours la même. Elle a essayé de se lever debout et de marcher mais elle a glissé par terre. On cesse la digitale.

19 j. Aujourd'hui les battements sont plus fréquents et plus irréguliers toutefois ils sont tous sensibles à la radiale, mais quelques uns plus faiblement.

20. Le cœur et le pouls sont isochrones 80 pulsations

26. pouls et cœur 100. — l'isochronisme persiste.

28. Les battements restent à 100 irrégularité ~~pour~~ toutes les pulsations sont perçues à la radiale.

2 juillet — 100

5 ~~pouls 1~~ La malade se plaint de ne pas avoir pu dormir depuis quelques jours. Elle est atteinte battements du cœur irréguliers, tumultueux. 108 pulsations à certains moments on peut à peine les compter puis ils sont moins fréquents. Leur intensité est aussi variable. Les plus forts battements surviennent quand leur fréquence est moindre.

En plaçant le doigt sur la radiale on ne sent d'abord pas de battements, puis un léger soulèvement irrégulier. On a conscience des soulèvements plus petits qu'on ne peut pas compter. On arrive difficilement à compter 60 à 80 pulsations. A la carotide on compte 112 batt. on a moins conscience d'ondulation qui échappent. Les jugulaires int. surtout à droite sont le siège de pulsation très prononcées irrégulières comme rythme et intensité, correspondant à tous les battements du cœur.

Nom Salle Lit N° F°

La malade est pâle, en sueur. Œdème des membres paralysés. Digitale 0,50c

Contrairement à l'opinion de la malade, les selles crient qu'elle est allée abondamment à la suite d'une indigestion il y a 8 jours

La respiration présente des séries alternatives de mouvements ~~fort~~ amples et de mouvements faibles et lents

6 j Battements du cœur rég. même irrégulier. pouls 88 respirat. 24 régulière — Amélioration

7. pouls 84 même irrégulier. Tous les battements sont ~~forts~~

9 60 pulsations au cœur et à la radiale. — On suspend la digitale

9 Août hier le cœur avait de l'arythmie. on a donné 0,50 digitale ce matin elle va beaucoup mieux pouls 92

13 La malade va mieux 56 pulsations, perçues à la radiale l'irrégularité est due à la présence à la suite de pulsations normales d'une qui est plus rapprochée.

14. pouls 82 même irrégularité

13 7h Depuis deux jours la malade a recommencé à être oppressée à avoir des étouffements la nuit, à présenter des battements plus fréquents, dont un certain nombre n'est pas perçu à la radiale. On donne de nouveau la digitale.

15 La malade n'a pas été mieux cette nuit; ce matin les battements sont peut être encore plus fréquents. Albuminurie, on entend les mêmes phénomènes que précédemment. Au cœur 148 pulsations, au pouls, environ 100. Les pulsations sont excessivement petites, on a comme un ronronnement vermiculaire, et de loin en loin une forte pulsation.

15. La malade, hier vers 7h du soir après un accès de palpitations prononcé, elle a été très oppressée, avec douleurs de

Nom Salle 4 Femmes. Lit N° 48 F°

tête volontiers, soif vive. Elle a eu insomnie des nourissants des liquides qu'elle avait pris auparavant; après, elle s'est trouvé dans un état syncopal, dont elle est sortie après avoir pris un peu de chartreuse. Elle a eu dans la nuit des coliques. Battements du cœur 44. Pouls irréguliers, le pouls présente les mêmes caractères qu'hier.

18 7bre On a suspendu le digitale le 15, et, le même jour, elle a pris un lost de sulfate de quinine. 0.60, où le soir, elle a été un peu améliorée. Avant-hier, et hier, l'oppilation est allée croissant. Aujourd'hui, la malade a aussi bien que possible mangé avec appétit. Bien 88 — pouls. Chaque contraction cardiaque se répète à la radiale, toujours des irrégularités, mais en moins grand nombre. L'aspect de la malade est meilleur.

19 7bre Pouls. 76. La malade est tout à fait calme. On suspend la quinine.

22 La malade a repris des palpitations. Pouls: 140. Pouls 100 environ. Elle est mal à son aise et de plus elle a mal à point d'appétit. Tous les mouvements du cœur donnent lieu au pouls veineux très net, et toutes les pulsations ne sont pas perçues à la radiale. La malade est oppressée. Il faut dire aussi qu'il y a autant de battements carotidiens que de battements cardiaques. Laudanum et sulfate de quinine.

24 Hier la malade avait déjà les battements du cœur moins fréquents, mais elle avait eu après son laudanum des coliques vives. On a ajouté hier au laudanum 7 gouttes de laudanum. Une heure ½ ou 2 hs après le laudanum hier, elle a vomi les boissons qu'elle avait prises. Elle a bien dormi la nuit, et elle est moins oppressée aujourd'hui; toutefois elle serait en

Nom _____ Salle _____ Lit N° _____ F° _____

peu sensibles. Cœur 80 toujours irrégulier, mais tous les battements sont perçus à la radiale, à la carotide, et au niveau des veines. Toutefois le pouls veineux est moins marqué qu'auparavant.

8 8. La malade va bien on lui supprime son lavement. Au cœur 92 pulsations. Tous les battements sont perçus à la radiale, mais toujours avec quelques irrégularités.

10. Octobre La malade a pris de la digitale depuis plusieurs jours. Son pouls est plus ralenti que de coutume et toujours irrégulier de 56 à 60. Au cœur on compte 60 à 64. en raison de battements faibles survenant de temps en temps, qui ne sont pas perçus à la radiale mais qui le sont à la carotide et au pouls veineux. On perçoit nettement le dédoublement du second temps. Le frémissement présystolique n'est pas perçu comme auparavant; il est devenu très léger et de même le roulement présystolique est moins intense. Etat général satisfaisant.

28 id Elle a eu une indigestion hier soir et depuis elle a eu des selles très abondantes non diarrhéiques. Du reste elle mange toujours très abondamment. Ce matin elle a vomi quelques matières alimentaires. La sœur a remarqué que depuis hier soir les battements du cœur étaient tumultueux ce matin ils sont environ à 180 très irréguliers. Le pouls est environ. On trouve dans son crachoir un crachat visqueux caramellé. Lavement avec 0 50 sulf. quinine.

29. La malade est morte hier soir à 7h après avoir eu des crachats hémoptoïques abondants, une pleine cannule environ. Des accès d'oppression persistant et une inquiétude très grande avec soif vive pâleur de la face cyanose des extrémités - frissons. sueurs froides

Nom Salle Lit N° F°

En enlevant l'encéphale, il s'écoule peu de liquide. Rien de particulier du côté des sinus de la dure-mère. Les artères ne sont pas athéromateuses.

Hémisphère droit

On remarque tout d'abord un peu d'épaississement et de ténitance des méninges au niveau de la scissure de Sylvius du côté droit. L'artère sylvienne est manifestement oblitérée. Elle forme un cordon dur, de coloration violacée bleuâtre dans la portion oblitérée. Celle-ci commence presque immédiatement au dessus de la circonvolution cérébrale antérieure, et elle se continue dans les 2 branches de bifurcation que présente la Sylvienne, dans une étendue de 5 ou 6 millimètres. La portion du vaisseau oblitéré siège immédiatement au dessus de la bifurcation et les points de bifurcation les plus rapprochés de la Sylvienne offrent une coloration violacée, tandis que les parties périphériques du caillot, en avant et en amont, offrent une coloration bleuâtre. Du côté de la périphérie les vaisseaux contiennent encore un peu de sang noirâtre, mais liquide; ils sont parfaitement perméables. Le plus grand nombre des artères striées naissent de la portion de la Sylvienne située en amont de l'oblitération; mais une ou deux ont leur point de départ au niveau de l'oblitération.

En enlevant les méninges et les vaisseaux, on voit qu'il existe un peu de ramollissement d'abord de l'extrémité antérieure du lobe sphénoïdal et même de quelques points de la 1re circonvolution temporo-sphénoïdale surtout du fond du sillon parallèle. Les parties qui sont le plus atteintes sont le lobe de l'Insula et le fond de la 3e circonvolution. A ce niveau, il y a un effaissement de la surface cérébrale avec effacement des plis et coloration jaunâtre (jaune chamois)

En examinant d'autre part le ventricule latéral, on voit que immédiatement en arrière de la tête du noyau caudé la substance cérébrale est aplatie, jaunâtre et présente une diminution de consistance

On remarque aussi que lorsque les méninges ont été enlevées, l'hémisphère s'étale d'une manière anormale

Corps pédicule frontale. On trouve un commencement de ramollissement

Nom Salle Lit N° F°

de la substance blanche immédiatement en dehors de l'extrémité antérieure de la cavité ventriculaire.

Sur la coupe frontale, le ramollissement est très-prononcé dans la région correspondante. On ne trouve plus trace du corps strié. Le ramollissement se continue au niveau de la région de l'insula qui est complètement envahie.

Coupe pariétale - Le ramollissement est encore plus considérable. Il a détruit les 2 noyaux et la capsule interne, ainsi que ~~la substance blanche~~ tout l'Insula. Le ramollissement remonte en haut jusqu'au pied de la couronne rayonnante. Il reste en bas l'extrémité du noyau lenticulaire.

Coupe pédiculo-pariétale - Destruction longueur complète du noyau lenticulaire et de toute la substance du lobule de l'Insula, avec ~~[illegible]~~ intégrité complète au niveau du pied de la couronne rayonnante. La couche optique est intacte; on remarque sur la couche optique, les fibres de la capsule interne. ~~Les~~

Le ramollissement se termine en arrière au niveau de la partie postérieure du lobule de l'Insula, la couche optique restant absolument intacte ainsi que les autres parties de l'hémisphère.

Coupe préoccipitale - Rien de particulier.

Quant à l'aspect du ramollissement, il est le même sur tous les points. Il présente une teinte jaune grisâtre avec diffluence plus ou moins marquée.

Hémisphère gauche

Rien de particulier.

Cervelet.

Rien de particulier, pas plus que du côté de l'isthme.

Cœur.

Le cœur pèse 1530 gr. il offre au premier aspect un volume considérable. Les oreillettes sont distendues et remplies de caillots. Le péricarde ne contient que peu de sérosité. On trouve deux petites taches laiteuses sur le ventricule gauche une près de la pointe, une près de la base, puis sur le cœur droit une autre plaque tout-à-fait à la partie supérieure et interne

Nom Salle Lit N° F°

du ventricule. L'oreillette gauche est très dilatée, et ses parois sont épaissies. L'endocarde présente une teinte blanchâtre qui est encore plus marquée au niveau de la valvule mitrale qui est abaissée et dont l'ouverture très rétrécie laissant passer que le doigt a la forme semi-lunaire. Les bords de la valvule sont épaissis, indurés (il y a comme un bourrelet induré) arrondis et présentent même du coté de la cavité auriculaire une série de petits dépôts fibrineux. Toutefois l'occlusion de la valvule se fait parfaitement sous l'influence d'un courant d'eau.

Du coté du ventricule on remarque que l'induration du bord se continue sur les tendons qui s'insèrent à la valvule, de telle sorte que sur la face inf. de la valvule ces indurations forment des nodosités inégales. Reste la plupart des tendons sont raccourcis et quelques muscles papillaires s'insèrent presque directement sur la valvule. Quant à l'endocarde il est lisse, uni, épaissi présentant des traînées blanchâtres qui se continuent sur les muscles papillaires.

L'épaississement et la teinte blanche se retrouvent sur l'orifice aortique qui n'est pas rétréci et sur les valvules sigmoïdes qui sont suffisantes. La cavité ventriculaire est agrandie présente une forme allongée. Les parois sont un peu épaissies.

L'aorte offre un épaississement notable de ses parois sans dilatation bien marquée, mais elle présente des lésions athéromateuses peu marquées à l'origine, très marquées sur la crosse et qui diminuent ensuite. Elles consistent en plaques jaunes, blanchâtres, isolées dans les points où les lésions sont peu marquées, et confluentes au niveau de la crosse. Plaques calcaires nombreuses. pas d'ulcérations, pas de foyers ramollis. Les coronaires n'offrent rien de particulier.

Cœur droit. L'oreillette droite est beaucoup plus distendue que la gauche, elle contiendrait une orange. Ses parois sont épaissies. L'endocarde a une teinte blanchâtre, plus marquée

Nom Salle Lit N° F°

sur la valvule tricuspide. Celle-ci est abaissée et son ouverture est notablement rétrécie. Elle permet le passage de deux doigts. Les bords sont amoindris et épaissis présentant aussi un bourrelet mais moins prononcés qu'à gauche. La valvule paraît plutôt bicuspide que tricuspide. à peine trouve-t-on une 3e languette. En faisant passer un courant d'eau elle est presque suffisante.

Un peu d'induration au point d'insertion des tendons sur la valvule, mais moins marquée qu'à gauche. Les tendons sont rétractés et les muscles remontent tout près de la valvule. Sur la surface interne du ventricule, un peu d'épaississement de l'endocarde surtout à l'orifice de l'artère pulmonaire. Ni rétrécissement ni insuffisance au niveau de cet orifice. La cavité est surtout dilatée au niveau de l'infundibulum, mais elle est surtout agrandie dans le sens de la longueur, de la valvule à la pointe. Epaississement notable des parois. L'artère pulmonaire n'a rien de particulier.

Foie. — Peu volumineux et a l'aspect d'un foie gras

Reins. — sont plutôt ~~pro~~ diminués de volume, sur la coupe, on trouve une teinte blanchâtre de la substance corticale dont l'épaisseur est diminuée. En enlevant la capsule on trouve une surface granuleuse, mais à grains fins et uniformes donnant l'aspect de la peau de chagrin

Rate. — rien de particulier

Utérus. — rien, sauf que du côté droit l'ovaire a une forme arrondie et se trouve rapproché de l'utérus. En arrière de cet organe on trouve dans le ligament large 3 ou 4 graines calcaires de la grosseur d'un petit pois. à gauche 1 ou 3 p

Poumons. — Le gauche est diminué de volume surtout au dépens du lobe inférieur qui présente en outre en arrière vers sa partie moyenne un épaississement de la plèvre formant une plaque blanchâtre qui paraît brider le poumon. En outre il existe des adhérences des 2 plèvres. Dans la portion comprimée le poumon contient moins d'air. Il est plus résistant et crépite moins. Au sommet des poumons rétractés avec des adhérences sur ces points on rencontre des grains calcifiés ayant la consistance du mastic, entourés de tissu fibreux. Ces grains variant d'une tête d'épingle à un pois gros. Il y en a une dizaine disséminés au sommet ou en trouve 2 ou 3 dans le lobe inf.r. Le Poumon droit plus volumineux présente aussi des cicatrices au sommet et là aussi des concrétions à peu près en nombre égal et semblables à celles du côté gauche. La base du poumon droit est fortement congestionnée, mais pas d'infarctus. Dans les bronches muqueuses mais perméables à l'air sanguinolentes semblables au crachats rendus avant la mort.

HOSPICES CIVILS DE LYON

HOTEL-DIEU

Nom Aymard — Salle 4 ième — Lit N° 39 F°

Prénoms Françoise

Age 60 ans

Profession (sans)

Née à Vaux (Rhône).

Demeurant à Lyon

Entrée le 10 Décembre 84

Sorti le 15 Janvier

DIAGNOSTIC ET RÉSUMÉ

Athérome artériel - Dilatation de l'aorte

Rétrécissement & insuffisance aortique



Chef du Service, M. — OBSERVATION CLINIQUE — Élève interne, M.

Père mort à 60 ans d'une maladie qui dura 10 mois environ (d'un infarctus pulmonaire) — Mère morte à 62 ans après une longue maladie qui dura un an & qui fut caractérisée surtout par des vomissements alimentaires incoercibles & à la fin d'un œdème presque généralisé. — Un frère mort à 65 ans de maladie inconnue; Une sœur morte à 48 ans elle se plaignait depuis longtemps d'un battement de cœur mais elle n'était pas enflée; elle est morte de mort subite (4 heures environ) Une sœur morte à 48 ans de la poitrine — Une 5e sœur morte à 60 ans avec de l'ictère pendant les 2 derniers mois de sa vie — Aucun membre de la famille n'est rhumatisant.

Antécédents personnels : Santé excellente jusqu'à il y a 3 ou 4 ans — jusqu'à cette époque n'a jamais gardé le lit un seul jour — Quatre enfants ~~dont un mort né (le 2e)~~ un seul vivant — L'aînée morte à 20 ans malade pendant 13 ans, fortement anémique, quand elle mourut, elle toussait depuis qq. temps déjà. — La 2e avortement à 5 mois — La 3e vivante bien portante. La 4e a eu de l'ictère à sa naissance & est morte de diarrhée à 9 mois — N'a jamais eu d'habitudes alcooliques.

Nom _____ Salle _____ Lit N° _____ F° _____

Il y a 3 ou 4 ans que la malad commence à éprouver des troubles digestifs, qui n'ont jamais disparu depuis, jamais de vomissements —
Il y a un an la malad s'aperçut que quand elle montait un escalier ou marchait un peu vite, elle était essoufflée — Jusqu'à il y a dix jours aucun symptôme nouveau n'apparut à ce moment la malade fut réveillée la nuit par une dyspnée très vive qui l'obligea à se lever et une angoine très vive, cet accès dura 1/4 d'heure environ, diminua peu à peu et disparut complètement au bout d'une heure. Cet accès eut lieu il y a 4 jours — Ce n'est que depuis ce moment que la malade a constaté que ses pieds étaient enflés, et qu'elle n'peut actuellement — Face pâle un peu terreuse — Aspect rien du côté des voies digestives sauf la diminution de l'appétit et des digestions un peu lentes.
Artères fortement athéromateuses, l'aorte est un peu bondissante son irrégularité portant sur l'intensité des pulsations et non sur l'intervalle qui les sépare —
Le matité cardiaque n'paraît pas augmentée d'étendue, l'apexcardiaque battant visiblement fortement dans le 6e espace un peu en dehors du mamelon. — Dans le 2e espace droit le long du sternum on voit sur un point limité un double soulèvement d'espace à chaque pulsation cardiaque, bat lent fort correspondant à la systole. — Dans toute l'étendue de la région précordiale on entend un double souffle dont l'un systolique rude intense l'autre diastolique plus doux, expiratoire, le maximum des bruits est au foyer d'auscultation d'Aorte, on l'entend dans les carotides. — Les carotides battent visiblement. Pas de pouls capillaire — Double souffle crural de Durozier.
La malade couchée depuis plusieurs heures est peu oppressée, elle se plaint de douleurs vagues dans l'épigastre précordial. — Pas d'œdème périmalléolaire. — Jamais de vertiges, ni syncope, aux changements brusques de position. Toux peu dans l'expectoration, jamais les crachats n'ont contenu de sang.
A l'examen du thorax l'asymétrie est moins grande à droite qu'à gauche. Le côté droit bombé le murmure vésiculaire est normal, il n'y a pas de modification de la voix, au sommet gauche la respiration est très rude, la voix a un timbre exagéré, avec un timbre spécial.
Les urines ne laissent rien à désirer, ne contiennent pas d'albumine.

Nom Salle Lit N° F°

11 Décemb. La carotide forme une forme en S, ce qui rend les battements plus visibles.
Le double soulèvement de la paroi au 1er espace droit, obtenu lui quand on place la main a un double frémissement —
Le 2e bruit est moins dans que l'habitude, les 2 bruits réunis simulent assez bien un bruit de scie —
Les 2 souffles s'entendent dans l'aisselle avec les mêmes caractères qu'au bas, l'intensité seule est modifiée. Dans le dos on entend très légèrement le 1er souffle
On entend pas le bruit d'enclume sur la carotide
13 " Les bruits normaux sont tout à fait nuls pour les bruits anormaux.
22 " Depuis 3 jours se plaint d'un point de côté, à la base droite en arr. la matité, du souffle & de la modification de la voix, les changements de position le malade accuse une différence notable dans la sonorité au niveau des 2e & 3e espace — Il semble que la matité remonte plus haut en avant qu'en arrière, le malade a l'habitude de se tenir assis.

Autopsie Rentre aux 1res femmes 9 mai 1885 — Orthopnée 40 respirat. par min. — A la pointe souffle systol. aux net soulement presystol. se propageant du côté d. l'aisselle — à la base souffle très fort dur, prolongé, systolique — Pouls assez fort, 100 puls, réseau veineux du cou peu gorgé d. sang par d. poids veineux battements violents des carotides — rien au poumon — 0,10 foulée digit
11 Mai Pouls 108 fort, bondissant, orthopnée, urin. morph
12 Mai 84 puls — peut rester couchée — 13 mai vers Debreyn
14 Mai 76 puls. — 16 mai 72 puls digit supprimée
17 mai Vers Debreyn 40 — Pouls 68 fort
26 mai Oedème du membre inférieur — 1er juin double souffle à la pointe
2 juin mort
Autopsie 2 juin — cœur volumi ventricule gauche dilaté hypertrophie moyenne cœur — muscle cardiaque se déchire facilement, insuffis aort, insuffis mitrale
insuff. relatif d. valv. mitrale ventricule gauche étant dilaté — Aorte très dilatée
toute l'étendue d. la crosse d'où l'origine cardiaque, donne un anévrysme
indrique — paroi très athéromateuse

Nom Salle Lit N° F°

H. H. — S. G. — Feuilles d'Observations, Intercalaires. — 11-82. — 10.000.

Impr. Alf. Louis Perrin.

Modèle N° 21.

HOTEL-DIEU. — *Salle* des 4ème Femmes N° 124 Cachet

Nom Marie Garet
né à la Mazinière Bonshommes
demeurant à Lyon
profession Couturière
âge 67 ans
tempérament
constitution
entré le 30 juillet 1879
sorti le 2 août 1879 morte le 1er février

DIAGNOSTIC ET RÉSUMÉ

Coxalgie gauche.
Endocardite chronique — Insuffisance aortique
Embolies multiples
Lésions de la protubérance et du bulbe

Autopsie.

Aucune lésion appréciable des centres nerveux ; tout au plus une sclérose en plaques ou diminuée. Si l'examen microscopique confirmait la nature des lésions, on devrait rechercher pourquoi l'ensemble symptomatique était si différent de celui qu'on trouve ord. avec cette forme de sclérose. Quant aux lésions de l'orifice aortique, elles confirment mon opinion sur la cause de l'abcès et sur la pulsation carotidienne. —

HISTOIRE PATHOLOGIQUE

Pas d'antécédents. Cette femme n'a jamais eu d'enfants ni de fausses couches, malgré 28 ans de mariage. Elle n'a jamais été malade antérieurement.

L'affection actuelle a débuté il y a 4 mois d'une manière insidieuse. Douleurs générales surtout articulaires et séjour au lit de 8 à 10 jours. Depuis cette époque alternative d'amélioration et d'aggravation ; mais jamais la marche n'a été possible. La malade souffre peu de douleurs, mais une grande faiblesse. Quelques troubles digestifs. Rien aux membres supérieurs ; depuis quelques jours la malade s'aperçoit de l'affaiblissement progressif de la vision.

Depuis une quinzaine de jours le séjour au lit est nécessaire ; depuis 3 jours la malade prétend avoir une perte complète de la sensibilité des pieds jusqu'à mi-jambe environ.

Actuellement la malade couchée peut mouvoir les m. inf. droits, mais avec peine, et le m. i. gauche est à peu près impuissant. Anesthésie presque complète des extrémités des deux côtés. Pas de vésicules ; pas

DATES	HISTOIRE PATHOLOGIQUE	PRESCRIPTIONS
	de trépidation; ~~perte de~~ abolition des réflexes; fièvre. — Bruyement les aines dans une entrée des côtes. — Bruyement les aines dans le genou gauche; la flexion de la cuisse est rapidement arrêtée par une résistance ~~vive~~ dont le siège est dans la hanche. — Douleur spontanée ~~des~~ le pli inguinal; le pression est peu douloureuse. — Diminution de volume de la cuisse qui est un peu renflée en haut. Pas de douleurs à la pression de la colonne vertébrale. Pas de troubles, rien de particulier dans les urines.	
	La malade prétend avoir de la peine à garder ses urines — Constipation opiniâtre.	
19 août.	L'impulsion du cœur est faible, pointe dans le 5ème espace mamelon. — La matité précordiale est plutôt diminuée ~~exagérée~~ due à l'emphysème pulmonaire	intercostal, un peu en dehors du en raison de la sonorité un peu
	A l'auscultation de la région précordiale on trouve partout que le second bruit est mal frappé, et il devient tout à fait soufflant sur les deux dernières pièces du sternum dans le point vivant des espaces intercostaux surtout du côté gauche dans la direction de la pointe du cœur. On le perçoit encore même en dehors de la pointe. Mais il a son maximum d'intensité au sternum au niveau du 4ème espace intercostal, là le bruit est doux, prolongé, soufflant, remplace complètement le second claquement. Le premier claquement n'est pas accompagné d'un bruit de souffle.	
	Au niveau de l'aire d'auscultation sans pression permet d'entendre les deux claquements valvulaires sans bruit de souffle en plaçant le stéthoscope sur le trajet des gros vaisseaux au niveau du sterno-mastoïdien on produit difficilement par la pression un bruit systolique, mais le second temps paraît alors prolongé et soufflant d'autant plus que la pression est plus accusée. Sur les parties latérales du cou et dans le creux sus-claviculaire on détermine assez facilement par la pression un souffle systolique. Le second bruit paraît aussi plus prolongé, mais le phénomène est moins manifeste que par le moyen employé précédemment. Le même phénomène est le même à droite.	

f° 7 - n° 124. - 2ème feuille

DATES	HISTOIRE PATHOLOGIQUE	PRESCRIPTIONS
19 Août 1879	Lorsque l'oreille est placée sur la carotide sans pression, en même temps que l'auscultation est appliquée sur le cœur, on a un synchronisme parfait, mais en pressant sur la carotide on donne lieu au retard. L'oreille placée ainsi sur la carotide aplatie entend parfaitement passer l'onde et perçoit la distance qui sépare l'impression au bord inférieur et au bord supérieur du doigt. Même retard en pratiquant la compression du cœur avec le doigt sur la carotide. En arrière du diaphragme on n'entend que le bruit du cœur très affaibli sans souffle. Rien de particulier du côté du poumon sauf les signes d'emphysème.	
Du 2 au 18 juillet pendant la nuit	La malade aimait beaucoup travailler, elle se met à veiller, cause du trouble de la vue et un affaiblissement des membres particulièrement des membres inférieurs qui la empêche de marcher. Depuis lors son état n'a guère changé sauf des troubles plus accusés de la sensibilité.	
	La pupille droite est un peu plus abaissée et moins mobile que la gauche; cette pupille ne peut pas être fermée entièrement, elle peut être aussi moins dilatée que celle du côté gauche. L'œil droit est dévié à droite, il ne peut pas être ramené à la partie médiane, les mouvements en dehors sont très restreints, tandis qu'il peut encore se porter facilement plus en dehors; il peut être porté en haut et en bas. La pupille est un peu moins dilatée que celle du côté gauche. Conjonctivite du côté gauche. Ecoulement des larmes sur la joue, surtout au niveau de la partie interne où il y a un peu d'érythème. Douleur à la pression des deux côtés. Tous les mouvements de l'œil gauche sont possibles; l'occlusion de l'œil gauche ne change rien aux phénomènes décrits précédemment. Amblyopie des deux côtés, mais beaucoup plus marquée du côté droit. Elle voit la lumière du bleu dans toutes les positions où la vue de deux yeux peut s'exercer. Le champ visuel est très restreint à droite.	
	Depuis la même époque certaine difficulté pour parler, une modification de la voix, la langue sort difficilement et incomplètement vers le dehors. La pointe étant plutôt un peu dévie à gauche. Le côté gauche de la langue forme des plis plus marqués et paraît un peu plus mince que le côté droit dans le 1/3 antérieur. Il existe des plis des deux côtés mais plus marqués à gauche. Mouvements labiales	Diminution de la sensibilité de la langue

DATES	HISTOIRE PATHOLOGIQUE	PRESCRIPTIONS
La malade ne peut pas cracher	sont difficilement levés en dehors. Les déformations à ce niveau n'ont pas de valeur en raison de l'absence d'un grand nombre de dents. La malade ne peut pas ramener avec la langue les débris alimentaires situés dans la bouche; elle est obligée d'employer les doigts. Tous les mouv.ts des membres sont possibles, pas de contractures. Réflexes diminués notablement des deux côtés. La sensibilité au tact légère est surtout diminuée, mais la pression au thermomètre est toujours aussi douloureuse mais avec une diminution très notable des impressions; peut-être un peu plus marquée à gauche.	
	Pas d'incontinence fécale ni urinaire; urine de densité affaiblie et la sécrétion de l'urine paraît diminuée. Rénale est affaiblie du côté droit.	
	Les battements des artères sont très nets.	
	Irrégularité des battements du cœur se traduisant tantôt par des battements plus faibles isolés, tantôt par des séries de battements plus faibles. Tantôt les battements ne sont pas irréguliers comme le premier jour de l'entrée.	
20 août -	Aujourd'hui même les battements ne sont plus irréguliers et l'on trouve très facilement le double souffle intermittent général tandis qu'il était impossible de le déterminer le jour de l'entrée de la malade malgré un examen minutieux et répété.	
26 avril	L'affaiblissement des m. sup. avait augmenté notamment du côté gauche. La malade ne peut toujours pas se tenir sur ses jambes; sensibilité ne marque pas au dynamomètre, mais elle fait tous les mouvements. Douleurs de tête à la partie sup. depuis 2 jours. Appétit conservé.	
6 avril 80 -	Depuis 99 jours, la malade a perdu l'appétit, s'est affaiblie: elle se plaint surtout de ne pas pouvoir marcher et d'être plus faible des membres supérieurs. Les phénomènes d'excès des yeux et de la langue sont toujours très accentués. Voile du palais un peu abaissé - pas d'envie de vomir au toucher. Quand on provoque des mouvements, ceux-ci sont très vifs et ont lieu surtout du côté droit. Élévation du voile avec formation de fossette à droite, tandis que l'extrémité de la luette est portée à gauche.	

DATES	HISTOIRE PATHOLOGIQUE	PRESCRIPTIONS
	Tous les mouvements se font ds les membres supérieurs. La malade lorsqu'elle étend les doigts et les mains présente la disposition en griffe, notamment à gauche pour le petit doigt et l'annulaire et à droite pour le petit doigt, l'annulaire et le médius. Les doigts sont plutôt maintenus écartés et les mouvements de rapprochement sont ± difficiles. La malade prétend qu'elle ne sent pas le contact léger et mêm le pattement de l'éponge aux membres supérieurs : mais les piqûres sont parfaitement senties. — Elle bouge les jambes, mais pas de contracture. L'état de la sensibilité serait altéré comme aux membres supérieurs. Lorsqu'elle s'assied sur son lit, il lui arrive d'avoir des étourdissement, mais sans perte de connaissance.	
3 Mai 1880	— ~~Les mouvements de~~ Le malade est plus affaiblie — Les phénomènes constatés précédemment du côté des membres et de la tête sont beaucoup plus accentués — La commissure droite du visage paraît complètement, est très peu mobile. La vue est obnubilée des deux côtés, mais surtout du côté droit — La malade ne distingue pas les doigts mêm. du côté gauche — La langue ne peut pas être tirée hors de la bouche. Elle est amaigrie, et présente des plis très accentués — Le voile du palais est tombant et presque immobile, malgré les efforts qu'on fait faire à la malade — Lèvres inférieures tombante surtout à gauche — Commissure de ce côté affaissée — Il en résulte que la malade parle très difficilement, prononçant mal les mots et exige de la peine à la comprendre, d'autant que la voix est ~~nasonnée~~ ~~[illegible]~~ nasonnée. Les membres sup. sont très faibles et la main présente la disposition en griffe dans l'extension — Atrophie notable des interosseux et des éminences thénar et hypothénar — Les avant bras et le bras sont très amaigris et il est difficile de dire s'il y a en outre de l'atrophie. La malade ne peut pas mettre ses bras sur la tête — cependant elle peut faire se lamenter dans son lit, pour prendre les objets qui sont à ses portés, mais aussi ces mouvements sont désordonnés — toutefois elle ne peut pas manger seule. L'affaiblissement des membres inf. est considérable, la malade ne peut marcher qu'avec du tout se tenir debout, mêm avec des aides. Elle essaye de faire des mouvements, il remarque aussi des mouvements désordonnés — toutefois le mouvement qui les	Complètement, est — Le voile du palais — Il en résulte que la — Le — Les membres — Les — Elle —

DATES	HISTOIRE PATHOLOGIQUE	PRESCRIPTIONS
	produit ordre circulaire complète et crotter un membre entier — C'est l'énergique et la position habituelle — dans le membre sont dans l'adduction les pieds vers la flexion des vaines cervicales — Hémiplégie molle partie de la contracture seulement du tendeur antérieur de la cuisse et le genou gauche — Faiblesse profondeur la sensibilité sur tout le corps, y compris la bouche et le voile du palais — Le tendon n'est pas perdu, et il en est de même du pigmen après porter — il faut transpercer un pli de la peau pour donner une légère constriction — Abolition presque complète des réflexes, un peu moins prononcé pour le pied gauche — pas de trépidation — tics du côté de la bouche ou de la déglutition — Pas d'autre phénomènes cardiaques — Amaigrissement général — Le malade éprouve souvent une douleur sous la région cardiaque et désire toujours être assis sur son lit — Appétit encore conservé	
26 9bre	Pas d'albumine dans les urines	
9 Xbre	En examinant la griffe de la main, on trouve que les articulations phalangiennes sont volumineuses et que quelques unes sont ankylosées et surtout chez le troisième doigt de la main droite	
27 Xbre	Diarrhée	Potion bromurée Sirop de Gin
2 janvier 1881	— Mouvement fébrile — TA = 40° — Il a eu un léger point d'angine — Elle est un peu affaissée — Rien à l'auscultation	
30 janvier	— TAroi = 39°5 La malade parle un peu — mais elle constate une hémiplégie douloureuse de tout le poignet droit — La peau est rouge, chaude — Les mouvements sont douloureux — La température est encore élevée le matin	
31 janvier	— Aujourd'hui malade très affaissée a plainte toute la nuit — Elle est sans délire, — très vive. Elle est étendue ce matin la tête en arrière, et présente une raideur très marquée dans cette position au niveau du tronc et de la nuque, car les membres sont souples — La rougeur du poignet a disparu mais elle persiste un peu au tronc — La malade toujours ne peut pas crracher — Râle trachéal — Elle se plaint par mots entrecoupés — Fièvre persiste	
1er février	Mort	

Marie Garet 2e Femme Carbot

N° 21 bis.

DATES	HISTOIRE PATHOLOGIQUE	PRESCRIPTIONS
	Autopsie	
	Coeur — Sacoche péricardique à bon vingt au niveau de son contact avec l'aorte pulmonaire un dépôt calcaire abondant et les deux valvules qui viennent s'insérer en ce point présentent une lésion en même temps qu'un rétrécissement de leur bord, en outre les anneaux d'Arantius sont volumineux et les valvules sont légèrement épaissies. L'aorte est volumineuse, dilatée, parois épaissies nombreuses plaques jaunes, athéromateuses et calcaires — Les autres vaisseaux du coeur n'ont rien. Le coeur n'est pas hypertrophié	
	Poumons — Il existe au sommet gauche une cicatrice ancienne et en dehors un petite caverne récente pouvant contenir un petit bouchon. Tout le poumon est très emphysémateux. A la base gauche et la partie postérieure le poumon présente un peu d'engorgement et un léger infarctus pleural. Le poumon droit est très emphysémateux — présente au sommet de vieilles cicatrices très superficielles	
	Cerveau — Rien à noter	
	Bulbe — Rien au point de vue macroscopique. sera examiné	
	Moelle — Paraît présenter des îlots de sclérose diffuse ou en plaques ? sera examinée	
	Foie — Rate Rien	
	Reins — Kystes contenant de la sérosité limpide à gauche	
	Art. sacro-coxo-fémorale droite — Synovie un peu épaisse jaunâtre	
	Hanche-fémorale gauche — Cavité cotyloïde augmentée de profondeur — Tête fémorale ovoïde, rugueuse	

DATES	HISTOIRE PATHOLOGIQUE	PRESCRIPTIONS

Modèle N° 21.

HOTEL-DIEU. — *Salle* des Hommes Fem Fièv. N° 198

Nom Anne Sanzet

né à Valfleuras (Hte Loire)

demeurant à Lyon

profession dentellière

âge 59 ans

tempérament

constitution

entré le 26 octobre 1879

sorti le

DIAGNOSTIC ET RÉSUMÉ

Endocardite chronique.
Rétrécissement et insuffisance aortiques

HISTOIRE PATHOLOGIQUE

Cette femme est malade depuis quatre ans, elle donne aucun autre renseignement sur ses antécédents, elle paraît d'ailleurs entendre assez mal.

Pendant le cours de cette affection elle a présenté l'œdème des membres inférieurs, mais elle accuse surtout de l'oppression et de la dyspnée. Pas d'envahissements ni de douleurs vers les localités. On ne peut obtenir d'ailleurs aucun détail précis.

Au début séjour à la salle St Maurice pendant lequel, dit-elle, elle ressentira aucune amélioration, et depuis lors elle s'est toujours soignée chez elle.

Actuellement elle se plaint de douleurs dans les jambes, de dyspnée, d'essoufflement, de toux, d'inappétence.

DATES	HISTOIRE PATHOLOGIQUE	PRESCRIPTIONS
	Elle présente de l'œdème des membres inférieurs jusqu'à la hauteur des malléoles.	Modérément acide
	La pointe du cœur bat dans le 6ème espace en dehors du mamelon. Les battements sont réguliers. ~~Au bruit de souffle mentionné plus haut, il existe un bruit de souffle systolique, rude, plus fort à la base du cœur et à la pointe, paraissant partir surtout du ventricule gauche et atteignant son maximum au niveau du 4e espace, où il est plus grossier.~~ Souffle systolique et ~~diastolique~~ diastolique doux au même niveau, les deux bruits se prolongent suivant le trajet précordial. A l'auscultation des poumons, râles dans toute leur étendue, surtout aux deux bases. Douleur à la pression de l'hypochondre droit.	Vessie lymphatique
	Jambes creux des mollets lisses; peau jamais rosée; aspect anémique. Un peu d'œdème des mains.	Digitale 0.30
3 Octobre 1er Nov.	P 76 - plus constante plus d'irrégularités. Albumine en grande quantité dans les urines.	
3 novembre	Impulsion du cœur très nette mais cependant peu forte, pointe dans le 6ème un peu en dehors du mamelon; pas de frémissement. Matité précordiale augmentée. On perçoit dans toute la région précordiale un double bruit de souffle bien caractérisé avec maximum au niveau de la 1ère pièce du sternum et plutôt sur son bord gauche. 1er bruit rude et 2ème bruit doux, soufflant prolongé; les bruits cessent être perçus un peu en dehors du bord droit du sternum. On les perçoit au contraire à gauche jusqu'au dehors de l'aisselle, en diminuant d'intensité à mesure qu'on s'éloigne du point maximum. Toutefois les bruits sont encore nettement perçus à la pointe au niveau du cœur le 1er bruit est légèrement altéré et on entend pas le second. Toutefois par ailleurs	Sur la 2ème pièce
7 nov.	Dans un grand état d'agitation apparente le malade est notablement amélioré; malgré cela il est pâle, pas d'hémoptysie.	

118 2ème feuille Anne Lauret

DATES	HISTOIRE PATHOLOGIQUE	PRESCRIPTIONS
	la pression du stethoscope on produit un bruit de souffle systolique ± intense et meme un bruit diastolique, le 1er déterminé par la compression de l'artère et le second par celle des veines. Sur les parties latérales du cou on détermine encore facilement un bruit de souffle systolique par la pression. Mais moins intense qu'au niveau de gros vaisseaux — Synchronisme des battements du cœur et de la ~~radiale~~ carotide, toutefois en pressant fortement sur le vaisseau de manière à effacer presque complètement son calibre le peu de sang qui passe alors produit un frémissement et en meme temps on perçoit comme un choc ondulatoire dont la dernière ~~on~~ ondulation au dessus du doigt est manifestement en retard. Le pouls n'est pas bondissant, mais nettement perçu régulier sauf de loin en loin une pulsation un peu plus faible. A la fémorale l'impulsion est assez bien perçue et la tête dorsale par l'auscultation on a le stethoscope double souffle intermittent crural — Muqueuse de bouche blanche — face pale, décolorée
8 nov.	~~Depu~~ pendant la nuit dernière le malade a été prise brusquement d'une oppression considérable qui persiste aujourd'hui; le malade est assis sur son lit le tronc incliné en avant a des respirations fréquentes (40) costale supérieure exagérée comme on l'observe chez les asthmatiques mais à l'auscultation on entend des râles muqueux dans les 2 poumons peut être un peu plus nuiseux à gauche qu'à droite et on voit par cette auscultation des parois thoraciques

DATES	HISTOIRE PATHOLOGIQUE	PRESCRIPTIONS
	Quelques râles des asphymateux, la parole est difficile, entrecoupée. Les battements du cœur ne sont pas plus tumultueux, sont plutôt moins forts et plus fréquents : pouls 112. La malade nous dit que cette oppression est déjà survenue de la même manière une quinzaine de jours	
10 nov.	La malade est revenue à son état habituel	
11 nov.	La dyspnée revient par intermittences, mais beaucoup moins forte que ces jours derniers.	
13 nov.	La malade est redevenue plus oppressée, elle se tient fortement penchée en avant.	
15 nov.	Matité à la base gauche avec obscurité de la respiration. L'oppression est devenue persistante. La malade reste toujours assise et inclinée du côté gauche. La respiration est toujours accélérée, la malade est très pâle somnolente et par moment avec du délire. pouls 80.	

DATES	HISTOIRE PATHOLOGIQUE	PRESCRIPTIONS
	18 novembre. N° 118 - 4e salle. Femme - Autopsie.	
	Poumons. Les deux bas des deux lobes inférieurs des poumons sont complètement atélectasiés. :	
	a gauche le lobe supérieur est fortement emphysémateux son poids en le soupesant paraît augmenté ; si on le presse avec les doigts, les doigts impriment leur trace dans le tissu ; on trouve a la face interne une dépression qui a été faite par le cœur. ~~Dans~~ A la coupe les parties périphériques sont fortement adhérentes et laissent échapper un liquide séreux. Les portions centrales de ce lobe supérieur sont surtout a la partie supérieure remplie de granulations jaunâtres qui forment un pointillé a la surface de section. Du pus sort par pression des bronches et des alvéoles, rien miliaire ; les alvéoles contenaient également quelques bulles d'air - en somme début de pneumonie.	
	a droite rien qu'un peu d'emphysème.	
	Rien au foie.	
	Le cerveau est très congestionné ; rien d'anormal au niveau des vaisseaux ; la protubérance surtout est extrêmement pâle a la coupe - pas de liquide céphalo rachidien.	
	Rien sur le trajet des pneumogastriques et des phrénique dans la poitrine.	
	Cent grammes de sérosité environ dans le péricarde dont le feuillet pariétal présente des stents opaques, en rapport avec celle qu'on constate sur le feuillet viscéral, et qui sont situées sur le ventricule droit a la partie moyenne et sur la partie antérieure de l'origine de l'aorte et recouvrant au dessus de la pointe des plaques lenticulaires terminées en arrière et un peu partout le long des vaisseaux.	
	Poids du cœur 550 gr. Le cœur est volumineux, il existe une hypertrophie des deux cœurs, mais surtout	

DATES	HISTOIRE PATHOLOGIQUE	PRESCRIPTIONS
	du cœur gauche dont les parois sont très épaisses. En injectant de l'eau dans l'aorte on constate l'insuffisance de ses valvules, pour l'écoulement du liquide dans le ventricule; mais cet écoulement a lieu lentement car l'insuffisance est peu ~~prononcée~~ prononcée. Voici ce que on constatent les lésions des valvules: les valves ~~antérieure~~ droite antérieure et gauche sont soudées au point d'insertion antérieur dans l'étendue de 0,009 à 0,006 mm. formant une sorte de cloison résistante qui est maintenue dans la position horizontale. Puis les 2 bords de ces valvules jusqu'au niveau du nodule d'Arantius sont épaissis, arrondis de manière à ne plus pouvoir s'accoler et laissent entre ces bords dans cette petite portion une fente par laquelle s'écoule le liquide. A l'angle de bifurcation de ces deux bords se trouve un petit dépôt fibrineux. Les autres portions des valvules sont parfaitement saines. Sauf peut-être une petite tache avec un peu d'épaississement. Les valvules mitrales, tricuspides, de l'artère pulmonaire sont parfaitement saines et souples. L'aorte est un peu dilatée dans sa 1ère portion, puis au niveau de la crosse. Dans l'aorte descendante et sur les gros vaisseaux qui partent de la crosse on remarque des plaques jaunes d'athérome. Les parois du cœur ont 2 cent. à 2 cent. ½ d'épaisseur et le cœur est peu dilaté. Les oreillettes sont dilatées et leurs parois sont également épaissies. Le tissu cellulaire du médiastin présente quelques adhérences des gros vaisseaux entre eux. Les ganglions sont assez nombreux un peu hypertrophiés. Foie de compression du tissu fibreux et fibromuqueux. Rein droit. Les reins sont le siège d'une néphrite interstitielle chronique très prononcée. Rein droit 50 gr. Rein gauche 85 gr.	

HOTEL-DIEU. — *Salle* St Charles N° 112

Nom Jean - Bapte Vial
né à Lyon (Rhône)
demeurant à —
profession Journalier
âge 62 ans
tempérament
constitution
entré le 15 Janvier 1872.
sorti le (Mort le 18 juin 72)

DIAGNOSTIC ET RÉSUMÉ

- Endocardite chronique - Athérome
- Insuffisance mitrale -

- Pas de rhumatisme, ni aigu, ni chronique
- Pas de syphilis.
- Excès alcoolig. - eau de vie - Vin. -

HISTOIRE PATHOLOGIQUE

- Depuis de longues années le malade est enfermé dans le courant de chaque hiver, il a fréquemment de l'oppression. -

Il y a 3 ans, œdème des malléoles qui disparut au bout de peu de temps. Depuis lors, l'œdème est revenu dans le courant de chaque hiver, lorsque la toux et l'oppression étaient très accentuées. -

Depuis 3 mois le mal. toussait; est faible; oppressé - perf. véritables accès de suffocation - vertiges, céphalgie, épistaxis - fin d'hémoptysies - palpitations cardiaq. - sensation de poids au niveau du sternum - point de côté variable - douleurs en ceinture au niveau de l'épig. - Enfin, depuis 8 à 10 jours, réapparition de l'œdème des membres inférieurs. -

Actl le mal. est fg très oppressé - toux assez vive - Expector. séro-muq. abondante - Constipation. - Appétit conservé. - Rien de coté de ~~vessie~~ miction. -

Lyon. Imp. veuve Rossolet et fils

DATES	HISTOIRE PATHOLOGIQUE	PRESCRIPTIONS
	- A l'examen, la poitrine paraît globuleuse - La percussion n'y décèle rien d'anormal sauf en arrière, vers la base droite où le son est obscur. - A l'auscultation - partout et surtout en arrière, diminution du murmure vésical. - expiration prolongée - enfin râles sonores - plus nombreux en arrière. - Un autre, de ce côté, et vers les deux bases, râles muqueux plus nombreux à droite, où ils se prolongent sous l'aisselle. - - Du côté du cœur, la percussion n'y décèle pas une hypertrophie bien appréciable - mais à la palpation, on sent le point battre dans le 6e esp. intercost. - on sent aussi les battem. mamelonnaire. - On sent aussi les battem. du cœur vers le creux épigastrique - A l'auscult. - bruit de souffle systol. ~~très soufflant~~ très - manifest, avec maximum à la pointe et se prolongeant sous l'aisselle. - Le 2e bruit s'entend partout très - bien. - - Pas d'hypertrophie du foie. - - Artères athéromateuses. - - Pouls régulier, petit, à 80. -	Rien. rien de spécial - Vin. Debreyne. -
17 Jan.	- Le mal a passé avec un sommeil assez - très apaisé. - Tace cyanosé - Constipation. - Urine abond.	- Café 1/2 litre. - Vin - Infus. digit. 0,80 - Vésicat. rég. précordiale
26 Jan.	- Le mal est moins oppressif les battements sont plus réguliers - la pulsation de la pointe est assez forte. - La respiration est un peu accélérée. - Le tace est assez rare - Expector. assez rare. P. de la poitr. : rien d'spécial. A. - diminution du murmure vésical. - râles sonores nombreux, disséminés, - pas de râles muqueux. -	

HOTEL-DIEU. — *Salle* S. Charles N° 102

Nom J. B. Vial —

né à

demeurant à

profession

âge

tempérament

constitution

entré le 15 Janv. 79 —

sorti le

DIAGNOSTIC ET RÉSUMÉ

(Suite)

HISTOIRE PATHOLOGIQUE

28 Janv. — P. à 80. R. à 48. — Depuis plusieurs jours, la dyspnée est toujours plus intense. — La mal. ne se lève pas, ne mange pas. — Grand abattement. —
— Du côté du cœur, le bruit de souffle systolique est effacé, le 1er claquem. est sensible et moins marqué qu'à l'état normal. —

29 Janv. — Peau chaude sèche — Langue sèche noirâtre.
— Du côté de la poitrine, on ne trouve rien de nouveau. — La R. est ~~t~~ très-obscure, en arrière, vers la base gauche.
— Le ventre est douloureux à la pression, mais non ballonné — Q.q. douleurs en urinant
— On examinera l'urine. —
— L'urine contient un dépôt albumineux assez abondant. —

10 Février — Depuis plusieurs jours, le bruit de souffle a reparu, systolique à la pointe, il est peu intense, mais un peu rude. — Etat général du malade satisfaisant.

Lyon Imp. veuve Rossevial et fils

DATES	HISTOIRE PATHOLOGIQUE	PRESCRIPTIONS
	— Du côté de la poitrine, on ne trouve que de gros râles ronflants — Pas d'expectoration. — État général meilleur. —	
18 Février	— Le malade a eu hier une épistaxis, et en a eu plusieurs depuis sa maladie. — — Céphalalgie. Cependant son état général est assez satisfaisant. — Le bruit de souffle systol. ~~de la pointe~~ est actuellement très fort. Il a son maximum d'intensité dans le 6me espace intercostal gauche, à 2 travers de doigts en dehors du mamelon, au niveau de la pointe. — Et on l'entend sur toute la région précordiale, mais il diminue d'intensité, à mesure qu'on s'éloigne de la pointe. —	
Mai 29	Examen laryngoscopique ulcération sur le cartilage aryténoïde droit —	
Juin 6.	— Depuis quelque temps le malade se plaint de n'avoir plus d'appétit, de perdre ses forces, d'éprouver parfois de la gêne pour respirer — — À l'auscultation des poumons on ne trouve que de l'emphysème pulmonaire — — Il existe toujours un souffle systolique perçu sur toute la région précordiale ayant son maximum d'intensité à la pointe où il est très fort et masque complètement le premier claquement, mais se propageant avec intensité sur les parties latérales jusqu'à la partie postérieure gauche où il est encore nettement perçu — On l'entend aussi quoique faiblement à la partie supérieure du sternum — — La pointe bat dans le 6e espace intercost. à 2 trav. de doigt en dehors du mamelon — Léger frémissement systolique à ce niveau — Les battements du cœur sont aussi perçus dans la région épigastrique — — Cependant la matité précordiale est peu augmentée — Le pouls est petit régulier — 84 — — Les urines toujours [illegible] Pas de cyanose — pas d'œdème —	Il se plaint [illegible] dans le [illegible] côté droit au [illegible] de la région précordiale [illegible] toux [illegible] fréquente — Crachats [illegible] [illegible] facile [illegible] de mouvements —
17.	Cyanose considérable de la face et des extrémités ; refroidissement notable surtout à la f respiration accélérée : 64 par minute. Pouls à 120. Pas de toux.	

— [illegible] sans dépression apparente pas d'[illegible] amenée ; malgré cela elle

DATES	HISTOIRE PATHOLOGIQUE	PRESCRIPTIONS
	Autopsie 24 heures après la mort. —	

La cavité pleurale droite offre un épanchement formé par une petite quantité de liquide séro-purulent. La plèvre est légèrement rouge et épaissie par plaques formant des plaques blanchâtres disséminées sur le lobe inférieur du poumon. Du même côté hépatisation rouge dans les parties correspondantes ; atélectasie bornée aux parties périphériques de la portion du poumon baignée par le liquide. Le malade avait eu pendant les derniers jours, quelques crachats sanglants attribués, à tort probablement, à une pingnite. A la coupe le parenchyme pulmonaire présente un aspect granuleux ; le tissu en est rougeâtre. Quand on l'exprime le liquide qu'en découle est totalement dépourvu d'air. Emphysème dans tout le reste de l'étendue du poumon. Les parois des grosses bronches sont rouges, injectées, surtout à droite ; les ramifications bronchiques présentent le même aspect, d'autant plus accusé qu'on se rapproche davantage des parties malades.

Pas de traces d'ulcérations sur la muqueuse du larynx dont l'aspect est normal, excepté pourtant au niveau du cartilage aryténoïde droit sur lequel on retrouve des traces d'inflammation. Augmentation du volume des glandes trachéales qui en font saillir sous la muqueuse à laquelle elles donnent un aspect granuleux. Le cartilage thyroïde est déjà dans un état d'ossification avancé.

En ouvrant le péricarde on ne rencontre pas d'épanchement, et l'on remarque tout d'abord une hypertrophie assez considérable du cœur. L'oreillette droite est volumineuse et distendue par des caillots. Sur la paroi antérieure s'étendent de larges plaques laiteuses ; on en retrouve également sur la face postérieure, mais plus petites et dont quelques unes suivent exactement le trajet des vaisseaux coronaires.

A l'intérieur on rencontre dans les différentes cavités de nombreux caillots dont l'origine toutefois paraît récente, remplissant l'oreillette droite. Du fait en effet, enclavés dans les colonnes musculaires, ils ont pris l'empreinte des caillots plus durs et plus résistants, mais dont l'intérieur n'est pas encore passé à l'état de ramollissement. Les parois du cœur gauche sont notablement épaissies ; la cavité ventriculaire est également plus vaste et d'un aspect piriforme. De nombreuses plaques athéromateuses tapissent les parois de l'aorte ; les valvules ont subi les mêmes altérations. Du côté de l'aorte les valvules sigmoïdes présentent à leurs différentes points d'insertion sur le vaisseau un épaississement notable surtout à l'extrémité de leurs bords libres ; on voit sous le trajet des dépôts calcaires en divers points. Les bonnets en tirant de chaque côté sur les valvules empêchent qu'elles ne s'appliquent exactement sur les parois de l'aorte et ont même provoqué un rétrécissement appréciable surtout quand on étale l'orifice aortique après avoir fendu le vaisseau suivant sa longueur. Les valvules épaissies forment alors des cavités qui s'opposent à un développement de l'orifice

HOTEL-DIEU. — *Salle* _____ N°

Nom

né à

demeurant à

profession

âge

tempérament

constitution

entré le

sorti le

DIAGNOSTIC ET RÉSUMÉ

aussi complet que dans l'état normal.

Envers analogues du côté de l'orifice auriculo-ventriculaire, on rencontre également des plaques athéromateuses et des points calcaires entre l'insertion des cordages valvulaires et le bord de la valvule; mais c'est surtout sur ces derniers et dans tout leur parcours que l'épaississement est le plus considérable.

A la simple pression exercée par la main on ne peut déterminer si la valvule empêche le retour des liquides du ventricule dans l'oreillette; mais si l'insuffisance ne paraît pas alors très-évidente, il n'en est pas de même lorsqu'on emploie l'appareil. Avec une pression faible, la valvule ne ferme pas; elle est même encore insuffisante lorsqu'on ouvre complètement le robinet, le liquide ressortant du ventricule sous la forme d'un gros jet et il faut ajouter la pression des mains sur le ventricule pour amener l'occlusion de la valvule qui n'est même pas encore très-complète.

HISTOIRE PATHOLOGIQUE

Les reins n'offrent rien de particulier, si ce n'est en quelques points rares et très-limités un commencement de dégénérescence graisseuse.

Lyon. Imp. veuve Bernoudin et fils.

HOTEL-DIEU. — *Salle St Charles* — N° 110

Nom Joseph Edouard Caillat
né à Lyon
demeurant à —
profession bijoutier en faux
âge 42 ans
tempérament
constitution
entré le 29 9br 1871
mort ~~sorti~~ le 28 Xbr 1871

DIAGNOSTIC ET RÉSUMÉ

— Cirrhose de foie
— Fièvre
— Phlegmon diffus du cou et du médiastin postérieur
— Mort Rétré. aortique.
— Autopsie

— Pas d'alcoolisme
— Rien de spécial du côté de l'hérédité

HISTOIRE PATHOLOGIQUE

— En 1857, au bout de 7 ans de séjour en Afrique, le mal. a été pris d'accès de fièvre intermittente à type tierce d'abord, puis quotidien. — Les accès s'affaiblirent à plusieurs reprises dans le courant de la 6e à 12 mois, au bout duquel, le mal. revint en temps ~~et~~ depuis lors fin. d'accès paludéens. —

— La santé était bonne, lorsqu'il y a 2 ans, sans cause appréciable, le mal. ressentit une douleur gravative dans l'hypochondre, cette douleur n'était pas très vive, mais le mal. avait continuellement la sensation d'un corps pesant au niveau du foie. — Peu de temps les sclérotiques et la peau devinrent le siège de jaunâtre — et il se développa ~~bientôt~~ épanchement dans le péritoine. — Depuis lors, l'état n'a jamais été complètement, mais les douleurs du foie et l'hydropisie revinrent à plusieurs reprises — néanmoins l'état général du malade n'a jamais été fortement troublé, puisqu'il a pu travailler jusqu'à ce jour. — Depuis sa maladie, il est sujet aux épistaxis,

Lyon. Imp. veuve Bonnevial et fils.

DATES	HISTOIRE PATHOLOGIQUE	PRESCRIPTIONS
	symptômes qui n'avait traités par auparavant. — Enfin depuis trois mois il est sujet à de l'oppression et des palpitations cardiaques. — — La fonctions digestives ne présentent rien de particulier — Pas de perte des forces bien sensible — Pas d'amaigrissement. — — A la percussion, on trouve que la matité est limitée en dehors du mamelon, près du bord gauche du sternum. — Le maximum d'impulsion est au niveau et au dehors de la 1re côte et gauche. — — On perçoit dans toute la région precordiale, un bruit de souffle cystolique, qui ne cesse pas entièrement le 1er bruit, ayant son maximum d'intensité au niveau de la dernière pièce du sternum — à ce niveau, le bruit est assez net et court et le 2e claquement valvulaire est faiblement frappé, et un peu prolongé. — Le bruit de souffle s'entend dans un grand étendue sur tout le sternum et dans les espaces intercostaux voisins dans un espace de 3 travers de doigts de chaque côté du sternum — ~~et dans une région limitée par la ligne mamelonnaire~~ — et bas et à gauche, il se prolonge jusque vers ~~la ligne axillaire~~ le bord antérieur de l'aisselle. —	
23 Xbre	— Toujours depuis q.q. jours — à l'auscultation râles muqueux à l'inspiration, en arrière, vers la base des deux poumons surtout à gauche. —	
25 Xbre	— Le mal. se plaint au moment de la visite de la perte de l'appétit, d'un peu de malaise général et d'une douleur vague au niveau de la région latérale droite du cou — On perçoit à ce niveau un peu de tension des tissus et la pression augmente la douleur. —	pot. Bellad.
	Soir. — Le malade est pris tout à coup d'une agitation extrême, d'une fièvre intense avec exaspération de douleurs dans le point indiqué	
26 Xa	— Face rouge, anxieuse, peau chaude, accélération de la respiration et de la circulation — P. à 110. — Agitation très grande. — Le malade répond aux questions qu'on lui adresse, mais les paroles sont entrecoupées de plaintes. —	

HOTEL-DIEU. — *Salle* St Charles N° 110

Nom Joseph Edmond Cardot

né à

demeurant à

profession

âge

tempérament

constitution

entré le

sorti le

DIAGNOSTIC ET RÉSUMÉ

(Suite)

HISTOIRE PATHOLOGIQUE

26 Xbre (Suite)

— Le mal. se plaint d'un malaise général et plus particulièrement de douleurs vives au niveau du cœur. — Il vient à effet sur toute la région latérale droite une rougeur érysipélateuse diffuse et peu marquée, avec légère gonflement abdominal. — La moindre pression occasionne beaucoup de douleurs. — Le cœur chez lui n'est pas douloureux. Il n'y a rien de particulier à la face — les régions affectées et les parties voisines ne sont le siège d'aucune plaie et elles n'ont reçu aucune contusion.

Il existe des fuligineusités sur les lèvres du malade et il nous dit qu'il a vomi et craché du sang à plusieurs reprises depuis hier au soir. — Nous apprenons que son urine était teinte de sang et qu'il a causé à matin dans son lit une grande quantité de sang, mélangée à de l'urine et des matières fécales.

— Le mal. ne donne aucun renseignement sur ces évacuations qui se pourraient faire

Lyon. Imp. veuve Rossevial et fils

DATES	HISTOIRE PATHOLOGIQUE	PRESCRIPTIONS
	le précordiales tant la douleur du cœur est grande. – Le ventre est souple et ne offre rien de particulier – Rien du côté du poumon droit du cœur. –	
27 Xbre	– Malade assoupi – respire bruyamment – la face est rouge violacée – la peau chaude – le pouls fréquent – enfin les rougeurs et la tuméfaction du cou ont encore augmenté. – Lorsqu'on cherche à réveiller l'attention du malade, on voit qu'il délire complètement – très gde agitation – jurons – paroles incohérentes. – L'urine est gde toute de sang – Crachats sanglants – Tuméfaction des lèvres – Pupilles dilatées. – Le malade cherche à mordre, lorsqu'on essaye de lui ouvrir la gueule	
	soir. L'agitation a été très forte, entrecoupée tant le jour d'assoupissement comateux. – Il plus gg. heures complètement dans le coma. – Mort à 11 h. du soir. –	
Autopsie	– Pratiquée le 29 Xbre à 5 h. du soir. – Absence de rigidité cadavérique. – Le cadavre présente une teinte ictérique très accentuée. – ~~La tête et le cou~~ Le visage présente une teinte cyanique, les membres sont le siège d'œdème. Membranes rouge foncé. – Pas de rougeurs. –	
	Abdomen = Infiltration séreuse assez abondante. (? Lit. de liq. sanguin) – Surcharge graisseuse de l'épiploon et du mésentère.	
	Rate = Plus que doublée de volume = avec les parties voisines – Capsule molle, flottante – Couleur lie de vin.	adhérences nombreuses épaissie – Consistance très faible.
	Intestins = Caillots sanguins dans l'intestin grêle – Dans le duodénum, les matières sont colorées par la bile. –	l'estomac et le foie, les matières
	Nulle part d'ulcérations.	
	Reins = Les veines rénales sont gonflées – le rein est plus petit que le rein droit – Surcharge graisseuse des capsules. – Le cortex présente un aspect blanchâtre, légèrement granuleux.	
	Foie = Adhérences nombreuses avec le diaphragme – Diminué de volume – Surface granuleuse – Aspect terne, grisâtre. – L'organe est dur à la coupe – présente alors un aspect légèrement granulé teinté par la bile, et – les lobules sont devenus graisseux. –	
	pressés par la bile environnante	dilaté.

HOTEL-DIEU. — *Salle* 1e Amelon *N° 100*

Nom

né à

demeurant à

profession

âge

tempérament

constitution

entré le

sorti le

DIAGNOSTIC ET RÉSUMÉ

(Suite)

HISTOIRE PATHOLOGIQUE

Autopsie (Suite)

Du point primitivement malade, le pus est liquide, crémeux

Capsule hépatique — Paroi épaissie — contient de la bile ainsi que les canaux hépatiques

— Rien de particulier dans les bs. parts et le pédicule

Cœur — du côté droit, au dessous du péricarde infiltration de pus, en g. partie concrété qui s'étend sous le sterno-mastoïd. entame les jugulaires — (celles-ci ne contiennent ni pus, ni caillots) — et gagne dans le médiastin postér. entame la trachée, l'œsophage et va jusqu'à travers des doigts du cardia.

Cœur = dans le péricarde, épanchement séreux rougeâtre — pas de suppuration — pseudomembranes du péricarde pariétal. teinté en jaune entamant la crosse de l'aorte.

— Surcharge graiss. des parois du cœur.

— La paroi aort. de l'aorte est fortement teintée en rouge lie de vin, comme dans les maladies infectieuses, ainsi que la surface des aortites et des caillots dans le cœur.

— Les orifices auriculo-ventricul. sont suffis. et non rétrécis.

— Sur l'orifice aortique, on trouve que les

Lyon. Imp. veuve Bouvier et fils

DATES	HISTOIRE PATHOLOGIQUE	PRESCRIPTIONS
	deux valvules entières. sont soudées entre elles et présentent au point de réunion, une nodosité de la grosseur d'un haricot. – Le résultat de cette union, c'est un rétrécissement de l'orifice par suite d'une tension anormale des valvules, tension qui empêche leur ~~déploiement~~ redressement contre la paroi aortique. – En incisant ce point induré, on trouve au centre deux petites concrétions calcaires. –	
	Avant d'inciser, si on met le doigt dans l'orifice aortique, on sent un léger obstacle à son introduction.	
	Poumons = Emphysème sur les bords – Un peu de congestion hypostatique vers les bases – Sac de foie hydatique. – Sac d'infarctus	
	Cerveau = méninges légèrement épaissies – Oedème léger – méninges colorées en jaune – Légère injection de la substance blanche	

—

HOTEL-DIEU. — *Salle* Charles *N°* 92

Nom F. Gaudin
né à Mellery
demeurant à Brignais
profession journalier
âge 75 ans
tempérament
constitution
entré le 13 août 1873
sorti le 29 mars 1874

DIAGNOSTIC ET RÉSUMÉ

Athérome artériel
Hypertrophie du cœur
Rétrécissement aortique
Insuffisance mitrale ?
Rythme complet du cœur
et Arythmie irrégulière —
Autopsie

puis infiltré dans le médiastin postérieur
Rétrécissement aortique par athérome
des valvules sigmoïdes

HISTOIRE PATHOLOGIQUE

N'a jamais été malade ni homme
ni femme pas de rhumatisme
Il éprouve dyspnée et un peu de
toux depuis trois semaines
Depuis 8–10 jours œdème des
membres inf. C'est la première fois
que le malade est enflé
Actuellement l'œdème occupe les
membres inf. on entier les bourses
Pas d'ascite appréciable. Le pouls est petit
irrégulier les artères à gêne épaisse
Toux peu crache beaucoup crachats muqueux
Va du ventre régulièrement miction
normale. Peu d'appétit. Dyspnée le
malade est obligé de rester assis
Râles sonores ~~[illegible]~~ diminués
des deux côtés très abondants
empêchant l'auscultation du cœur
Les bruits du cœur ne peuvent être
perçus

Lyon. Impr. A. Bonnaviol, rue Ste-Catherine, 18.

DATES	HISTOIRE PATHOLOGIQUE	PRESCRIPTIONS
	Le pouls est à 104 ~~battu~~ les pulsations du cœur n'arrivent pas à la radiale il y a une diff de 20	
	La pointe bat dans le 5e cf un peu en dehors du mamelon	
	La cœur est obscur et prolongé à l'impulsion	
	Pas de pouls veineux manifeste au cou	
		Pot digit 0,50
		Potage ½ litre
17	Le plaint de vomissements	P 152
	Les battements du cœur sont très rapides mais toutes les pulsations sont sensibles dans la radiale Supp de la digitale	
		Vin de de Bregne
		Veine du pied
		Pot bromure 1 gr
20	Trace d'albumine dans les urines	
21	L'œdème sen va le pouls est à peu près régulier	
	toutes les pulsat cardiaques sont perceptibles au pouls bien que faiblement	
27	Ecchymoses sur le dos des mains	
	Diarrhée le malade va dans son lit	
27	Bruit de souffle systolique à la pointe se propageant plus complètement le 1er bruit	
	à maximum bat ~~entre le~~ au niveau du mamelon dernière pièce du sternum mais on peut le retrouver sur toute la région precordiale On entend aussi en dehors du mamelon	
	Battement du cœur à répétition Les battements du cœur sont suivi souvent d'un autre battement plus faible permettant d'entendre les claquements tandis que la 1re révolution correspond une pulsat artérielle forte ou a une faible à la 2e 99 fois on n'a que de forts battement	
	Quelquefois on a une série de battement forts suivi de battements faible	
	Œdème disparu — Râles sonores — mêmes faible	Lait
		café
		Pot cardiale
		6 vs diurétique
	Le malade se sent plus oppressé les battements sont très fréquents et très irréguliers quant au rythme et à l'intensité des battements, cependant toutes les pulsations sont perceptibles et correspondent à un bruit de bruits du cœur Ch. 6 vs Theo pulsation rales sonores disséminé dans toute l'étendue du poumon respiration crépitante. Les extrémités et cyanose ~~Extrém~~ des extrémités	

N 92 mat

DATES	HISTOIRE PATHOLOGIQUE	PRESCRIPTIONS
12 oct	Souffle systolique non constant. Irregulant maximum au la pointe du sternum. Pas de souffle double. Le seul souffle qui existe est remarquable par son intermittent crural. Le seul inégalité correspondant à l'inégalité de force des pulsations cardiaques. Le souffle est tantôt très intense tantôt à peine marqué et manquant même quand les pulsations sont faibles. Athérome artérielle	
27	Râles sonores. expirat prolongée. Battements fréquents irrégulier difficile d'entendre manifestement le souffle à cause de cette fréquence et des râles sonores. P 160. Tous les battements du cœur parviennent à la radiale	Dig 0,40
28	P 100.	
30	Toujours à diminué sous l'influ de la dig P 88 Le rétrécissement pèse on la systolique Point du bruit de souffle	
25 gbre	Réveillé par 6 jours depuis, surtout la nuit, l'empêchant de rester couché. battements du cœur irréguliers quant au rythme et à la durée, fréquent, à 140. râles sonores diminués, et augmentés au bas	
5 janvier	L'oppression est revenue très vive. avec anasarque. On n'entend plus de bruits anormaux au cœur dont les battements sont de nouveau couverts par le bruit respiratoire. On entend la respiration d'autant la fréquence ~~augmente~~ avec des râles sonores discernés. battement du cœur fréquents irréguliers un certains nombre de pulsations sont peu ou point senties à la radiale	digitale 10 centigr
8	Cœur 130 à 140 - pulsations irrégulières - mais on sent à peu près toutes les pulsations ~~au~~ à la radiale bien qu'elles y soient très faibles. Cependant il ~~dans~~ dans observations comptent bien les battements du cœur et ceux de la radiale on trouve une différence de battements de moins à la radiale	

DATES	HISTOIRE PATHOLOGIQUE	PRESCRIPTIONS
Janvier 15	Un peu de subdelirium – Toujours râles muqueux chez lui Le pouls est moins rapide et plus régulier et plus fort que les jours précédents – 80 Chaque pulsation du cœur est perçue aux radiales l'œdème M'a pas augmenté – Urine assez abondante pas d'appétit on n'entend pas de bruit de souffle au cœur La digitale qu'avait été suspendue a été reprise depuis le 4 janv. on la supprime – on la remplace par	Sirop de digitale Sirop d'éther } aa
	pas du sirop de digitale	
18	Cyanose des pieds et des mains – le cœur est toujours moins irrégulier – ses battements sont assez énergiques Pouls à 84 Toutes les pulsations sont très manifestement entrées à la radiale –	
28	état général amélioré – Battements moins irréguliers, moins fréquents chaque pulsation est perçue à la radiale Y a pulsat.	
23 mars	Le malade est plus oppressé Les battements sont plus irréguliers, quelques battements ne sont pas perçus à la radiale	Inf. digitale 0,30
25 mars	Mort – le malade est devenu de plus en plus oppressé et meurt après une longue agonie – Il a pas troublé, pas de frissons – ~~Pas~~ Délire	

DATES	HISTOIRE PATHOLOGIQUE	PRESCRIPTIONS
	n'est le siège de suppuration —	
	Le calibre de l'œsophage ne paraissait pas altéré	
	Cœur 465 gr considérablement hypertrophié dans	
	son ensemble. Toutefois c'est surtout le	
	cœur gauche qui est fortement hypertrophié	
	et le cœur droit lui est comme surajouté.	
	Diamètre transversal à la base 15 centimètres	
	hauteur 10 — le bord droit mesurant 14 centimètres	
	et le bord gauche 13 centi-	
	Le poids total du cœur est de 465 grammes	
	Les orifices auriculo-ventriculaires sont sains —	
	Cependant les valvules offrent une teinte	
	blanchâtre surtout à gauche, due à une	
	peu d'épaississement.	
	Le courant d'eau montre une occlusion	
	parfaite à gauche, tandis qu'à droite	
	il s'échappe un peu d'eau au centre,	
	Cependant cette valvule paraît aussi	
	suffisante.	
	L'orifice pulmonaire est sain,	
	mesurant 8 centimètres et demi —	
	Orifice aortique suffisant mais	
	présentant un léger rétrécissement	
	par suite des dépôts calcaires dans	
	les valvules sigmoïdes. En introduisant	
	le doigt dans cet orifice on a parfaitement	
	notre conscience de ce rétrécissement, et	
	l'on voit aussi que ces valvules sont	
	devenues en partie rigides et ne	
	peuvent pas s'appliquer contre la	
	paroi. C'est à cette cause qu'est	
	dû le rétrécissement et non à une	
	rétraction de l'orifice proprement dit	
	car celui ci mesure 8 centimètres	

DATES	HISTOIRE PATHOLOGIQUE	PRESCRIPTIONS
	Autopsie le 27 mars 1874	
Thorax	Il existe dans la plèvre une légère suffusion séreuse — amenant un peu d'épaississement du bord postérieur du poumon droit en arrière où l'on remarque une petite infarctus, ce qui attire surtout l'attention c'est que le médiastin postérieur est complètement infiltré de pus. Celui-ci est jaune, épais, s'écoulant difficilement par suite de son infiltration dans la maille du tissu cellulaire. Cette altération est surtout très remarquable autour de l'œsophage. En haut le pus remonte jusqu'en arrière du cartilage cricoïde, et en bas il descend jusqu'au niveau de la bifurcation de la trachée — à droite le pus sort même du médiastin postérieur et s'infiltre entre le péricarde et la face interne du poumon droit. L'œsophage, le larynx, la trachée ne présentent aucune altération ayant pu donner naissance au passage du pus. L'aorte athéromateuse comme nous le verrons plus loin, adhère à ce tissu cellulaire enflammé, mais sans qu'on puisse retrouver là non plus la cause de la suppuration.	
	Enfin la colonne vertébrale ainsi que le tissu cellulaire péri-vertébral n'offre rien de particulier.	
	Les ganglions bronchiques sont plus ou moins hypertrophiés, mais aucun dém-	

DATES	HISTOIRE PATHOLOGIQUE	PRESCRIPTIONS
	(Suite) les cavités ne contiennent que quelques traces de caillots noirâtres. Les cavités du cœur sont toutes dilatées et les parois notablement épaissies. L'Aorte n'est pas dilatée, mais elle présente des altérations athéromateuses ~~non~~ à différents degrés et en grand nombre surtout sous forme de plaques jaunes calcaires. Les athéromes est encore plus marqué sur les artères de petit calibre surtout les crurales, humérales, radiales, qui en certains points forment un conduit complètement calcaire. Quand aux artères coronaires elles étaient à peu près saines; on ne remarquait qu'un léger dépôt calcaire sur la partie supérieure de la coronaire antérieure ne pouvant pas empêcher le cours du sang.	
Foie	offre un petit volume. La capsule est un peu épaissie et sa surface légèrement granulée. A la coupe le tissu est dur et présente un léger degré de cirrhose avec dégénérescence graisseuse. L'examen microscopique fait immédiatement à l'état frais, confirme cette manière de voir.	
Reins	les reins sont peu volumineux et ne présentent quelques kystes et le droit offre aussi au niveau des bords convexes une dépression comme cicatricielle correspondant en effet sur la coupe à une hyperplasie du tissu conjonctif en ce point.	

N° 21 *bis*.

DATES	HISTOIRE PATHOLOGIQUE	PRESCRIPTIONS

N° 21.

HOTEL-DIEU. — *Salle* Charles *N°* 68

Nom François Fabre
né à Vabres (Aveyron)
demeurant à Lyon
profession journalier
âge 67
tempérament
constitution
entré le 5 août à St Jean à St Charles le 22 août
sorti le 8 decembre 1878 mort.

DIAGNOSTIC ET RÉSUMÉ :
Athérome cérébral Ramollissement
Rétrécissement aortique
Ou dilatation de l'aorte

HISTOIRE PATHOLOGIQUE

Absence complète de renseignement.
Le malade ne peut les fournir lui-même
Il entend et parle assez bien toutefois
ses réponses sont très lentes et difficiles
Il faut sans attention il est complètement
dément. Il couche dans les lits voisins
Il n'a ~~aucun~~ pas de paralysie il se sert
bien de ses bras peut marcher quoique
faible. Bon appétit va régulièrement
du ventre.
Artères très athéromateuses souffle
systolique maximum à la base
On entend le second claquement
Le maximum est à dte de l'ombilic
mais le cœur se entend dans une grande
étendue

7 décembre — mort — sans accident particulier

Lyon. Impr. A. Bonnaviol, rue Ste-Catherine, 19.

DATES	HISTOIRE PATHOLOGIQUE	PRESCRIPTIONS

Saint Chaels 88

François Fabre
69
Athérome -

Ve Crânienne

A l'ouverture de la boite crânienne
issue du liquide céphalo rachidien qui paraît
être ~~une~~ en plus grande abondance qu'à l'état
normal -
Adhérences de la dure mère avec la pie mère
~~plus~~ ~~nombreuses~~ nombreuses au niveau du sinus longitudinal.
~~Le liquide sous~~
Le tissu cellulaire sous arachnoïdien est
infiltré de sérosité ; la pie mère est opacifiée,
blanchâtre, et plus résistante qu'à l'état
normal ; Elle se sépare avec facilité
de la substance cérébrale
Les artères de la base du cerveau sont
envahies par la dégénérescence athéromateuse.
La basilaire est relativement assez malade ;
Mais l'hexagone de Willis est les athéromateuses
les Sylviennes également, surtout la Sylvienne
droite - La lumière de cette artère est presque
complètement oblitérée en certains points.
Cette oblitération est complète pour les
deux divisions de cette artère, qui se rendent
au lobe sphénoïdale du même côté ;
Ce lobe est affaissé, mou, dans sa région
externe sur une longueur de 6 à 7 centimètres
et sur une largeur de 3 à 4 centimètres
En ce point il est envahi par le ramollissement

leur permet par de l'applaquer exactement contre les parois aortiques pendant leur rétrécissement —

Aorte — l'aorte est considérablement dilatée ; elle est parsemée de plaques athéromateuses nombreuses, avec dépôts calcaires ; la surface interne est rugueuse, inégale, présente de nombreux dépôts de fibrine, fixée aux rugosités. Si l'on détache ces caillots fibrineux l'on trouve des cavités petites, creusées dans les plaques calcaires dont quelques unes sont remplies de bouillie athéromateuse ; les autres sont comblées par la coagulation fibrineuse, qui offre alors par suite de cette disposition l'apparence de champignons.

Abdomen — les intestins contiennent beaucoup de mucosités de la paroi —
surcharge graisseuse de l'épiploon —
Foie graisseux, diminué de volume —
rate saine
reins graisseux en quelques points

2 Bry Salle Bth

MODÈLE N° 21.

N° 19.

HOTEL-DIEU. — *Salle* St Charles Jardine N° 1

Nom Galiron Jean
né à Bourgoin Isère
demeurant à
profession Menuisier
âge 69 ans
tempérament
constitution
entré le 13 Nbre 1876
~~*sorti le*~~ Mort le 30 9bre 1876

DIAGNOSTIC ET RÉSUMÉ

Athérome artériel
Douleurs rhumatismales
Néphrite (~~parenchymateuse~~) Interstitielle ?
Rétrécissement aortique
Pleurésie ~~double~~ droite (pneumonie ? souffle)

HISTOIRE PATHOLOGIQUE

Pas de rhumatisme. Nombreux excès alcooliques. Le vieillissement artériel a transformé les cordons durs, inégaux, noueux, parois imperceptible

Le malade qui a fait les campagnes d'Afrique (siège d'Alger) et qui en a rapporté plusieurs blessures aux bras avait joui jusqu'à une bonne santé.

Il eut il y a 1 mois environ des douleurs rhumatismales dans les membres inférieurs et il entra à l'Hotel Dieu ~~pour~~ il y a 15 jours. Voyant que les douleurs augmentaient malgré l'immobilisation et le repos il a mis à profit un plutôt le temps qu'il avait déjà passé à l'hôpital 99 mois. Augmenta assez rapidement et le dyspnée ~~était~~ devenue plus forte, l'expectoration plus abondante.

Actuellement les membres inférieurs sont œdématiés malgré le long repos au lit. La toux quotidienne donne lieu à une expectoration jaunâtre assez ... 99 fois jaunâtre.

La respiration est haletante. Une matité complète aux 2 bases, et la percussion le matin remonte plus haut qu'à droite.

MODÈLE N° 21.

HOTEL-DIEU. — *Salle* 1re Jeanne Mauvais N° 29

Nom Jean Galvin

né à

demeurant à

profession

âge

tempérament

constitution

entré le

sorti le

DIAGNOSTIC ET RÉSUMÉ

HISTOIRE PATHOLOGIQUE

10 mars — Diarrhée depuis 3 ou 4 jours

13 mars — la diarrhée persiste

13 mars — Salle de photographie

16 juin — Douleur dans le canal par irritant —

18 juin — Disparition de la dysurie —

1 juillet — Depuis ces jours émission très abondante de l'urine —

28 juillet — L'état général est toujours satisfaisant — Les signes de pleurésie sont persistants —

30 octobre 77 — Le malade se plaint d'inappétence, de faiblesse. Toujours de la matité à la base droite avec souffle fort persistant, spécialement près de la colonne vertébrale dans un point très limité à 2 travers de doigt au dessous de l'angle inférieur de l'omoplate. En ce point pectoriloquie aphone. — H. de vieux 40 gr. La respiration est très obscure à droite en avant. Les vibrations thoraciques sont diminuées à droite

Modèle N° 21.

HOTEL-DIEU. — *Salle* 4t Maurice *N°* 29

Nom Galian (Jean)

né à

demeurant à

profession

âge

tempérament

constitution

entré le

sorti le

DIAGNOSTIC ET RÉSUMÉ

HISTOIRE PATHOLOGIQUE

25 N. les urines présentent un disque albumineux par l'acide nitrique, elles sont limpides. leur densité est de 1016.
le malade n'a pas d'oedème des membres ni de la face.

10 Déc. thorax à droite sonorité skodique en avant au niveau du 3ème espace intercostal. la respiration s'entend mêlée de quelques râles crepitants à l'inspiration - en arrière souffle inspiratoire dimment où le malade vient de tousser - nombreux râles muqueux.

20 Déc. le souffle dans la base droite il se continue dans les vaisseaux axillaires le decubitus droit est beaucoup plus faible que l'autre.
le disque albumineux a disparu -

5 Janvier la respiration est tres obscure à la base droite - la demi-circonférence thoracique est égale des 2 côtés. 79 circonf. ombilicale.

12 la hernie inguinale gauche qui n'avait jamais fait mal et sortie après une pneumonie du malade. elle réduite on a été possible de la maintenir après l'application de la glace - 1 vomissement alimentaires plusieurs selles après l'huile de ricin -

16 disque albumineux par l'acide nitrique. tres léger trouble par la chaleur et l'acide acétique

4 Février toujours de la toux - aux 2 bases râles muqueux - à la base droite respiration obscure, au dessus souffle léger très limité, retentissement de la voix, retentissement sonore.
le souffle systolique est maximum au bord droit du sternum il est très perceptible gauche.

DATES	HISTOIRE PATHOLOGIQUE	PRESCRIPTIONS
2 Mars	dépôt de mucus dans les urines. D 1016 - toujours un peu d'albumine. au microscope mucus de sond, mucus, pas de leucocytes pas de cylindres.	
5 Mars	. . . . .	Iod. Pot. 0,05
6	le malade a pris la solution d'iodure à 4 heures du matin une demi heure après les urines ne contenaient pas de traces d'iodure.	
12	le malade a pris une solution d'Iodure $\frac{0,25}{30 g.}$ Eau de l'iodure.	les urines ne contenaient pas
12 février	à droite expiration obs. un peu de souffle - quelques râles muqueux la voix est moins retentissante qu'à droite - la bronchophonie se perçoit un peu aux 4 temps	
20 avril	après la toux en un point limité on perçoit un très léger souffle, de la pectoriloquie aphone - à égale distance entre la colonne et l'angle inférieur de l'omoplate la percussion est toujours complète - la voix parlée n'est pas modifiée - les vibrations vocales sont diminuées - quelques râles muqueux.	
	de l'autre côté la pectoriloquie aphone n'existe pas.	
31 mai	On entend toujours au côté droit le point soufflant, avec pectoriloquie aphone.	
28 Juillet	La matité, près de la col. vertéb., commence à 2 trav. de doigt au-dessous de l'épine de l'omoplate ; puis à mesure qu'on percute le flanc et la partie antér., le niveau de la matité descend peu à peu, de façon à venir passer par le mamelon. - Les vibrat. vocales persistent, mais sont diminuées à la partie postér. inf. de la base droite ; - la respirat. est nulle à la base, et dans toute la région de la matité, elle est à peine perçue en arrière et au sommet, elle est mieux perçue en avant et sur les côtés, mais encore le murmure vésicul. est-il affaibli et moins perçu du côté opposé - En faisant tousser le malade, on perçoit vers l'angle de l'omoplate, à égale dist. de cet angle et de la colonne un souffle léger, à l'inspirat, très limité comme une pièce de 5 francs ; l'expirat. est aussi légèrement soufflante ; il existe une pectoriloquie aphone très nette, et qlq. râles muqueux. La voix haute est moins diffuse à ce niveau, et possède à un léger degré le caract. égophonique	
14 oct.	Le souffle persiste toujours, au même degré.	
8 9bre	persistance du souffle avec degrés râles muqueux - ~~[illegible]~~ malade se plaint de douleurs dans les membres, surtout dans les hanches et la colonne vertébrale - il a peut une chute après [illegible] lit Il y a 8 jours - gouttière [illegible]	
	Depuis la fracture le malade accusait des manifestations progressives - mort le 30 9bre	

Hôtel-Dieu Lit Gerdum n° 19

Gorlion Jean —
69 ans

athérome artériel - rétrécissement aortique
rétrécissement aortique
rétrécissement mitral
pleurésie droite ancienne avec épanchement

Autopsie. - 1 Déc. 1878.

Le poumon droit présente des adhérences complètes et solides. Le diaphragme qui lui correspond est abaissé et fait l'office d'une paroi très-résistante et inamovible restant en arrière. — La face postérieure du lobe inférieur est revêtue de la plèvre pariétale qui a été détachée par la dissection. Elle forme un feuillet cartilagineux très-dur recouvrant une cavité pyramidale à base adossée au poumon — elle a les dimensions d'un pouce de pigeon, renfermant un peu de liquide citrin — ses parois sont tapissées de dépôts fibreux gélatineux et présentent quelques amas graisseux. — La cavité se prolonge au dessus et au dessous sous forme de deux diverticules beaucoup plus petits.

— La plèvre viscérale au niveau même de la cavité est très-épaisse et doublée d'une couche de fibrine. Partout ailleurs elle est relativement mince.

— La partie du poumon qui est au niveau de la cavité, c'est à-dire d'une manière plus précise la partie postéro externe du lobe inférieur dans ses 3/4 inférieurs, est atélectasiée. Les autres parties de ce lobe ne le sont que incomplètement.

Le poumon gauche est très-emphysémateux — Son bord antérieur dépasse la ligne médiane.

Aorte. très-athéromateuse - garnie de plaques calcaires très-étendues. L'athérome est du reste généralisé — Un fragment de l'artère radiale est rigide comme une baguette.

— L'aorte présente au dessus des valvules sigmoïdes une crête qui fait saillie dans l'intérieur du vaisseau.

— Au dessous des valvules sigmoïdes on remarque sur la valve externe de la valvule mitrale un dépôt calcaire saillant.

— Cette double disposition explique le rétrécissement aortique. Les valvules sigmoïdes sont altérées ainsi que la valvule mitrale — L'aorte est un peu dilatée

Le Cœur est très-hypertrophié

La rate est petite et atrophiée

Le rein gauche est granuleux à sa surface, présente de l'atrophie en certains points de sa substance corticale, et de la dégénérescence graisseuse en d'autres — Il est dist. de moyen volume

Le rein droit est moins altéré

Foie rien de particulier

HOSPICES CIVILS DE LYON

HOTEL-DIEU

Nom Jossaroy
Prénoms Claudine
Age 71 ans.
Profession Blanchisseuse
Né à
Demeurant à
Entré le 12 Nov. 1883.
Sorti le
Morte le 17 Nov. 1883.
Autopsie

Salle St Jeanne — Lit N° 12 F°

DIAGNOSTIC ET RÉSUMÉ

Athérome artériel et valvulaire — Insuffisance Mitrale? et Rétrécissement aortique — Bronchite chronique, Emphysème pulmonaire — Pleurésie gauche — Albuminurie — Anasarque —

Chef du Service, M.

OBSERVATION CLINIQUE

Élève interne, M.

Antécédents héréditaires = Cette malade, enfant de la Charité a eu 5 enfants qui sont morts 2 durant la guerre, l'une en couches, l'autre paralysé — l'autre aveugle d'une affection oculaire.

Personnellement, elle a commencé à être malade il y a 15 ans — Elle fut prise d'une toux très violente contrariée à la platte et qui dura 6 mois — Il resta une rétraction de la voûte — Depuis, elle a toujours toussé principalement les hivers, mais sans oppression, sans œdème des membres inférieurs — Il y a 2 ans après sa dernière couche, elle éprouva une douleur peu intense à l'épaule droite qui subsiste encore par intervalles — Goître du côté droite ancienne

Elle serait devenue plus malade depuis 2 mois seulement. La toux devint plus intense; elle devint oppressée et elle vit apparaître d'abord de l'œdème des membres inférieurs — ~~Il~~ L'œdème des parois abdominales en

Impr. Alf. Louis Perrin.

Nom _____ Salle _____ Lit N° ____ F° ____

l'ascite n'existeraient que depuis cette semaine

Le malade ~~présente un teint violacé~~ a les lèvres violacées; les yeux humides, il a ~~des~~ léger œdème des jambes principalement à gauche depuis deux jours. L'oppression est vive — Le malade est obligé de se tenir assis. Le tour est peu fréquent l'expectoration est peu marquée. Sa voix est altérée et faible depuis son 1e accès. Il y a 15 ~~jours~~ ans

La miction est presque abolie depuis 4 à 5 jours.

On constate de l'œdème dans les membres inférieurs, de l'œdème de la vulve, des parois abdominales et des régions fessières. Le ventre est dilaté et présente de l'ascite. Œdème des mains et de l'avant-bras teinte violacée des extrémités

Examen des organes : La pointe du cœur bat dans le 5e espace en dehors du mamelon.

On entend un bruit de souffle systolique, dès avec sensation de pianissimo (timbre musical). Il a son maximum au niveau du 4e espace en dedans du mamelon mais il se propage sur une grande étendue et en particulier dans l'aisselle. On l'entend à la région épigastrique.

Les ~~parois~~ artères sont très athéromateuses, le pouls est fort, mais assez dépressible

Les poumons présentent aux 2 bases une ~~sonorité~~ matité qui correspond à de nombreux râles muqueux; surtout à droite en haut, la respiration est rude et bruyante. — Il n'existe pas de vomiques les veines sus- et sous-claviculaires sont au contraire très marquées.

Le foie est de volume normal.

Pas de céphalalgie. Appétit conservé. — Légère constipation

Il y a 2 jours. Pas d'obscurcissement de la vue

Les Urines.

Nom Salle Lit N° F°

13 Nov. — Ce matin, la malade est toujours très-oppressée. Il respiration
Elle tousse ~~expectore~~ assez fréq. les crachats sont purulents, peu
abondants. L'anasarque est moindre elle occupe les membres
inf. et sup. et la plus grande partie (moitié infér. du
tronc). Cyanose de la face et des extrémités très-prononcée, notamment
des lèvres et la langue. La peau est plutôt refroidie, Pouls
petit = 90. La malade présente un goître du lobe médian qu'elle
a toujours eu gros comme une pomme d'api.

Pouls veineux — Toutes les veines du cou sont dilatées, notamment la
jugulaire interne et externe qui forment de gros cordons de
chaque côté. Dilatation surtout prononcée quand la tête est
renversée en arrière. Si on la ramène en avant, elle diminue.
Dans le 1er cas, on n'a presque pas de pouls veineux et seulement à
la partie supérieure de la veine. Dans le 2e cas, le pouls veineux
se produit mieux et plus bas en arrière au même résultat en
prenant sur la partie supér. ou moyenne de la veine.
Enfin le pouls veineux n'est bien visible dans la jugulaire interne
que lorsque la malade est assise. Le pouls veineux est plus
marqué à droite qu'à gauche, dans la position couchée, où il
n'y a pas de mouvements.

Cœur. — L'impulsion du cœur n'est point très forte. La pointe
bat dans le 5e espace en dehors du mamelon à 1 cm 1/2 travers de doigt.
Pas de frémissement à ce niveau ni nulle part sur la région
précordiale. A l'auscultation, on entend dans toute la région
un bruit de souffle systolique avec timbre musical, qui masque
les bruits. Le bruit est à peine perçu seulement à la base du côté
gauche du sternum. Le bruit de souffle paraît avoir son
maximum au niveau de la pointe, mais on l'entend avec le même
caractère et cause aussi intense sur le sternum. Il est d'ailleurs perçu
surtout le thorax, mais d'autant moins qu'on s'éloigne du cœur.

Nom Jossomo Salle 4e femmes Lit N° 127 F°

tortion nette sous l'aisselle gauche. On le perçoit aussi au niveau du cou non seulement au niveau des artères qui sont très athéromateuses, mais sur les autres régions et en particulier le nerf. On ne cesse de le percevoir qu'à la partie supér. du cou.

Poumons. Matité à la base du thorax surtout en arrière dans le 1/3 inf des 2 côtés. La respiration s'entend aux bas en haut mélangé de gros ronchus sonores, mais le murmure diminue à mesure qu'on ausculte les parties déclives. A droite sous la base, râles muqueux humides; à gauche, souffle intense au temps de la respiration et des râles muqueux gros et fins très retentissants. Voix altérée aphonie depuis quinze ans qui ne permet d'entendre que le pectoriloquie aphone

Reins. Urines rares –

appétit conservé.

Foie ne paraît pas augmenté de volume.

Urines Colorées normales. ~~Dépôt~~ quantité assez notable d'albumine

Autopsie

Coeur – Vrai hypertrophie. Poids = 590, y compris le centre tendineux. Hypertrophie porte principal. sur le coeur gauche pour le ventricule offrant une résistance volumineuse. L'oreillette gauche en dilatée, ses parois sont un peu épaissies et il existe aussi un épaississement de l'endocarde. La valvule mitrale paraît fermer exactement, sur l'orifice de Mais sa bord, ~~de~~ insertion sont denses, présentent des saillies calcaires surtout au niveau de la partie post. mais aussi au niveau de la valvule antérieure. Elles sont dues à la présence de dépôts athéromateux calcaires au niveau de la face interne et dans l'angle formé par l'paroi et la face infér. de la valvule

Nom Salle Lit N° 121 F°

La Cavité ventriculaire est très petite, on peut tout juste y introduire l'index. L'épaisseur mesurent 3 centimètres, ~~comme~~ la cloison interventriculaire également — ~~Les valvules~~

Les valvules sigmoïdes sont suffisantes ; mais elles donnent bien l'impression d'un rétrécissement prononcé de l'orifice aortique, parce qu'elles sont remplies de concrétions calcaires qui empêchent leur abaissement à la paroi de l'aorte. En outre elles sont épaissies ; mais elles peuvent se rejoindre exactement, quand on introduit de l'eau dans l'aorte.

Cette ci est dilatée et très athéromateuse. Sur toute son étendue plaques jaunes et au niveau de l'arc de nombreuses plaques calcaires au point même que l'aorte ascendante forme un conduit en g^de partie solidifié par ces plaques.

Mêmes amas de plaques jaunes et même calcaire sur les gros vaisseaux du cou. — Plaque calcaire sur la sous clavière à son origine ; ~~et~~ autre, formant anneau au niveau de la bifurcation de la carotide.

Le lobe du poumon à ce niveau est notablement détérioré soit par le fait des plaques, soit par dépôt à la surface interne de l'artérite calcaire.

Les gros vaisseaux, iliaques, fémorales sont également athéromateux, parois épaissies et sinueuses — En somme athérome généralisé.

Le Cœur droit n'occupe qu'un petit volume surtout relativement au cœur gauche dont il semble être un annexe. Toutefois l'oreillette droite est dilatée. Le ventricule droit est en peu ; les parois toutes très épaisses. La valvule est suffisante sous l'influence de l'eau — L'artère pulmonaire dilatée, idem.

Caillots noirs dans le cœur.

Poumons = Peu volumineux. Liquide dans les deux plèvres, peut être plus à droite qu'à gauche.

A gauche, il existe une cicatrice noirâtre au sommet du lobe inférieur en très réduit de volume, atelectasié.

A droite, il n'existe de l'atelectasie qu'au niveau de la moitié inférieure

Nom _____ Salle _____ Lit N° ____ F° ____

du lobe inférieur. Peu d'emphysème

Foie — Peu volumineux. Un peu muscade

Reins — Peu volumineux P = 105 — 125 grammes — La capsule est adhérente sur beaucoup de points. La surface est granuleuse, et sur coupe la substance corticale présente d'innombrables petits points, ce qui donne lieu à un bord festonné; et les glomérules de Malpighi apparaissent sous forme d'un pointillé blanc sous petits kystes dans chaque rein —

Rate — avec une plaque fibreuse, de vol. normal.

Rien du côté des organes génitaux —

HOSPICES CIVILS DE LYON

HOTEL-DIEU

Nom Jouve Salle Wf Lit N° 20 F°

Prénoms Ulrich

Age 70 ans

Profession ménagère

Né à

Demeurant à

Entré le 7 fév. 1884

Sorti le

Mort le 5 mars 1884

DIAGNOSTIC ET RÉSUMÉ

Athérome artériel

~~Insuffis. aorte~~ Mitrale

Rétrécist. aortique

Souffle systolique cardiaque

Néphrite chronique

Chef du service, M.

OBSERVATION CLINIQUE

Élève interne, M.

Cette malade a quitté le service il y a 10 jours.

Elle a pris un œdème plus accentué des membres inférieurs. Elle s'étend aux cuisses actuellement. Œdème de paupières. Pas d'ascite appréciable. — Depuis 8 jours elle est atteinte de pneumonie qui est localisée tous foyers de petits crachats vineuses sur le poumon inférieur droit en arrière et s'étend à la face interne des 2 bras.

Ab. aucun état du cœur toujours le bruit de souffle musical systolique au point d'propagation vers une gde. étendue depuis l'aisselle et à l'épigastre. Deuxième centre maximum du souffle systolique affectant égale un peu tirant musical au niveau le 3e espace droite du sternum. Entre ces deux points, le 2e espace droit du sternum au point du cœur, le souffle s'entend mais atténué.

Le souffle se perçoit également très fort dans le vaisseau

Nom _____ Salle _____ Lit N° _____ F° _____

du cou. On l'entend derrière le muscle — plus en haut, qu'à l'épaule postéro-inférieure du cou.

On le perçoit très légèrement à l'angle temporale, mais il existe au niveau du bregma. C'est en ce point de la tête qu'il atteint son maximum. On l'entend pour voir le cœur droit aussi. — Beaucoup d'albumine.

Le cœur pèse 340 gr. Il est peu augmenté de volume mais les parois des 2 ventricules sont augmentées d'épaisseur. Hypertrophie surtout à gauche. Le ventricule atteint plus de 1 centim. Les orifices sont sains sauf l'orifice aortique qui est notablement rétréci par le fait de dépôts athéromateux calcaires dans le fond des valvules. Ces dépôts font une saillie en ce niveau et en rétrécissent jusque vers le bord libre des valvules. Il en résulte que celle-ci se relèvent par complètement indépendamment de la rétraction produite au niveau de la base par les lésions. L'orifice mitral suffisant bien que la valvule postérieure soit très petite et paraît tenir plutôt à une disposition congénitale. Quelques plaques jaunes. Il n'y a pas de dilatation ventriculaire. Le ventricule gauche paraît plutôt plus petit. Les oreillettes ne sont pas notablement dilatées. Les parois sont amincies. — Les reins sont petits granuleux, sclérosés peut-être un peu de dégénérescence amyloïde. — Poumons emphysémateux, atelectasie aux bases. Au sommet gauche, qq adhérences anciennes. Rien de particulier au foie.

Rien dans le vaisseau del base de l'encéphale ni dans le tissu cérébral.

plaques calcaires sur l'aorte

HOTEL-DIEU. — *Salle* St Charles. N° 9.

Nom Marie Tabuette
né à Amière
demeurant à Lyon
profession forgeron
âge 70 ans
tempérament
constitution
entré le 25 mai 72
sorti le mort le 31 mai 72

DIAGNOSTIC ET RÉSUMÉ

Bronchite. Emphysème pulmonaire
—
Rétrécissement aortique
—
Albumine gouteuse
—
Rétrécissement mitral

— Pas d'alcoolisme. — Pas de syphilis
— Pas d'intermittents. — A eu douleurs rhumat. chroniques

HISTOIRE PATHOLOGIQUE

— Toujours été dans la dernière année, a toujours eu un excellent santé — N'a jamais eu de maladies graves. —

— Depuis 3 à 4 ans, tousse dans le commencement de l'hiver —

— ~~Cette année~~, Il a passé le hiver à l'hôpital de la Croix-Rousse — Santé améliorée

— Il y a 8 jours, la toux est plus intense il y a eu un redoublement de dyspnée et aujourd'hui, il y a une véritable orthopnée — la respir. du malade est saccadée — l'appel thorac. est très grand anxieuse — le malade se plaint de douleurs sur le côté gauche, vers la base.

— L'expectoration est muco-spumeuse, assez abondante. — Jamais d'hémoptysie

— Appétit diminué — Langue saburrale — Constipation. —

— Cyanose légère des lèvres et de la langue

— Pas d'œdème des membres inférieurs

Lyon Imp. veuve Rossetti et fils

DATES	HISTOIRE PATHOLOGIQUE	PRESCRIPTIONS

~~– Du côté de la poitrine, on trouve~~
~~à (1) en arrière à la P. – Matité sur du côté gauche~~
~~dans presque toute l'étendue de la poitrine~~
~~– En avant, la différence est moins sensible~~
~~– Sous les 2 clavicules, le son est plus clair~~
~~A. – Partout il y a diminution du~~
~~murmure vésicul. surtout à gauche. – En~~
~~entre Aste ce murmure est masqué en grande~~
~~partie par des râles trachéaux~~
~~– L'expiration est partout prolongée fortement prolongé.~~
~~– et accompagné de nombreux râles sonores~~

~~A la base postér. droite râles muqueux se confondant avec les râles sonores. —~~

– Du côté du cœur –
bruit de souffle systol. à la base
près du bord droit du sternum. –
– On sent et on voit plus battre
au creux épigastrique. —

– julep – Kermès 0,10
– tis. pariét. nitrée

P. de la poitrine =
Matité en arrière dans les 2/3 infér. du poumon gauche,
sur toute la partie latérale ~~et~~ en avant
jusqu'au niveau de la 3e côte lorsque
le mal. est assis et de la 4e seulement
lorsqu'il est dans la position horizontale
– Sous la clavicule, bruit skodique —
– diminution ou absence des vibrations thorac.
suivant que l'examen a lieu plus ou moins
bas. –
A. – Diminution du murmure vésicul.
dans les parties mates d'autant plus
qu'on examine plus bas et absence
complète en avant et sur les parties
latér. – au niveau des parties mates.
– Pas d'égophonie
– Pas de souffle – sonorité normale
– Du côté droit
et râles muqueux aux 2 temps. surtout
à l'inspir. vers les parties postéro-infé.
et latérales – ces râles sont ~~con~~ prolongés
et des râles sonores qui s'entendent
aux 2 temps de la R. – ces râles sonores
s'entendent égalem. sur tout le côté
gauche où ils sont
moins intenses qu'à droite. – Enfin de
ce côté la R. paraît supplémentaire.
– Le cœur ~~bat~~ présente aucune impulsion à la
place habituelle – on trouve seulem. des battem. au
niveau de l'appendice xiphoïde – Bruit de souffle systol. peu intense
ne masquant pas complètem. le claquement sur le bord droit du st
avec maximum d'intensité au niveau de la 3e côte – s'enten

(1) maximum à 2 ou 3 travers de doigts – à droite du sternum – mais
n'étant pas perçus en dehors du bord gauche – ni au
niveau de la pointe – ne s'entendant pas au delà de la
fourchette sternale – ni sur les vaisseaux. –

– Artères athérom. – P. à 91 – la R. accélérée – oppression
– par moment, râles trachéaux. – toux fréq. – Expector. abondante
– ~~Crachats~~ muco-purulents. –

HOTEL-DIEU. — *Salle St Charles* N° 9.

Nom

né à

demeurant à

profession

âge

tempérament

constitution

entré le

sorti le

DIAGNOSTIC ET RÉSUMÉ

Suite

HISTOIRE PATHOLOGIQUE

28 mars — Ponction thoracique dans le 7e espace intercost. gauche sur la ligne axill. —
— Issue d'un liq. jaunâtre dont la D = 1018 qui contenait beaucoup d'albumine — la quantité était d. 2 lit 1/2 environ. —
— A près la ponction la sonorité à la Resp. s'est redamée dans les points nuls
— Le point du cœur s'est rapproché du mamelon. —
— En outre — avant la ponction, on entendait la Respiration en arrière jusqu'à la base du poumon. —

29 mars. — — La sonorité persiste sur le côté gauche — la R. s'entend faiblement C. du côté droit avec des râles sonores aux 2 temps avec râles muq. fins à l'inspiration. — mélangés avec râles sonores, — s'entendent mieux après les quintes de toux dans les forts inspirations. —
— le mal. respire plus facilement — et éprouve seulement [illegible] douleurs lancinantes du côté gauche

[illegible]

DATES	HISTOIRE PATHOLOGIQUE	PRESCRIPTIONS
30 Mars	- Le malade souffre toujours sous l'aisselle gauche au point où l'on entend les râles. - Il avait sous le mamelon du même côté il y a de la matité - et à ce niveau, le R est obscur	
17 juin	Examen de l'urine par la chaleur Pas de trace d'albumine	
25 Fév. 73.	Depuis 2 jours, oppressé, toux, râle sonore diffusé dans tout l'étendue de la poitrine.	
16 Mars	Oppressé ; Râle sonore diffusé, râle muqueux mobile, abondant surtout à la base du poumon gauche	
29 Mars	Anémie. Affaiblissement. Respiration obscure à droite, râle muq. et sonore à gauche gros râle muq. et sonore s'entend surtout à l'inspiration, à gauche à droite g.g. râles. Pectoriloquie douteuse à droite. Pouls irrégulier, 100	
30 Mars	Oppressé très grande, Râle de la face. Affaiblissement de membre du côté droit, tiraillement du membre inférieur. Paralysie complète	
30 Mars	Mort	

Autopsie 31 Mars 73. Cerveau. La substance cérébrale quoique un peu molle, paraît saine ainsi que la mémoire. Hémorrhagie dans la couche optique droite, on trouve en outre des foyers de ramollissement à partir des circonvolutions d'une tentille

Poumons. Il existe des adhérences de l'épaisseur dans toute l'étendue de la plèvre, mais elle est beaucoup plus résistante à gauche où les 2 feuillets de la plèvre ne forment qu'un seul. L'épaisseur de cette membrane est très notable, sur g.g. points et à la base, elle a une épaisseur de plus mill.

Au sommet et dans l'épaisseur de la lymphe quelque

HOTEL-DIEU. — *Salle* St Charles *N°* 94.

Nom Marie Pelletier

né à

demeurant à

profession

âge

tempérament

constitution

entré le

sorti le

DIAGNOSTIC ET RÉSUMÉ

Autopsie

HISTOIRE PATHOLOGIQUE

en trouve 3 ou 4 masses indurées du volume d'à noisette à une main. A la coupe, le tissu pulmonaire est bleuâtre; il est d'un noir foncé (caoutchouc noirci) sur lequel ressortent de petites granulations analogues à celles noirâtres. D'autre part tout récent et consécutif sur de signes de pneumonie, sans de rayons pseudo-cavernes.
Le tissu pulmonaire est dur, compactéré, mais il crépite parfaitement sous la pression des doigts.
A droite on voit également 7. 8. petits ostéomes de pneumonie ancienne et récente.

Cœur. Il y a peu de surcharge graisseuse. Droit. tranchant. 12.
D. Coupe. 11. La crosse présente, à la face interne de nombreuses plaques d'athérome qui lui donnent un aspect moucheté! Il y a un dessin de volumes tuyaux d'orgue qui n'est pas très prononcé.
L'oreille droite est manifestement dilatée, au point qu'on y pénètre aisément, en introduisant le doigt dans

Lyon. Imp. veuve Dumoulin et fils

DATES	HISTOIRE PATHOLOGIQUE	PRESCRIPTIONS
	de valvule mitrale. Elles sont suffisantes.	
	L'aorte saine, on voit que la valvule tout épaissie, athéromateuse à son bord, empêchant le pulpe du doigt dans chacune de ses cavités de sortir, on sent au fond de l'invagination calcaire, au dessous de valvule se trouvant encore de plaque d'athérome qui donnent bien à un premier rétrécissement.	
	L'orifice mitral quoique suffisant est rétréci, la valvule tout épaissie, la valvule interne blanchâtre est tuméfiée par suite d'un épaississement athéromateux qui n'est que la continuation de l'athérome aortique (Vulpian). La valvule tricuspide est agrandie, blanchâtre, épaissie. L'orifice est manifestement insuffisant.	
	L'oreillette droite dans le rentrement était tout d'abord, on y trouve de caillots mais entre les fibres musculaires de l'oreillette le réseau de caillots fibreux plus ancien, qui y tient comme enchaîné.	
Foie	Volumineux, mousse. Capsule épaissie.	
Reins	Chaque présente à la surface, au dessous de la capsule de petits kystes séreux, voie de développement. Ils offrent un tissu de cicatrice et de dépôts qui le rendent inégal au toucher et comme granuleux. Pas de pustules à la coupe.	
Rate	Normale, très friable.	
Péritoine	Le péritoine diaphragmatique au dessus du foie est le siège d'un grand nombre de petits granulations tuberculeuses jaunes y semis, confluentes à quelques points. Cette serait, lui le mésentère. Pas de dépôts opaques et efflorescences d'un jaune mélanique.	

HOTEL-DIEU. — *Salle* St Charles N° 110

Nom Brallet Nicolas
né à St Nabord
demeurant à
profession Jardinier
âge 65 ans
tempérament
constitution
entré le 3 Nov 75
sorti le

DIAGNOSTIC ET RÉSUMÉ

Alcoolisme chronique
Cirrhose du foie, athérome artériel
Rétrécissement sous-aortique —

Autopsie

HISTOIRE PATHOLOGIQUE

Le malade a couché dans plus air
il y a 15 jours ; il se portait bien
auparavant le lendemain il s'aperçut
de son œdème qui n'a fait qu'augmenter
depuis. ~~Pas de~~
Aujourd'hui il existe une
œdème considérable des membres inf.t
des parties génitales, avec ascite.
Pas d'œdème des parties déclives ni
des membres supérieurs ni de la face.
L'examen du cœur ne révèle rien d'anormal.
Le foie paraît normal autant qu'on peut
en juger vu la difficulté de l'explorer
comme de la distention de l'abdomen.
Les autres fonctions se font bien.
Pouls ~~[illegible]~~ fréquent du tronc et des
membres.
Habitudes alcooliques. = Catarrhe pulmonaire
intense plus marqué au poumon

Dr Lépine de Mâcon

DATES	HISTOIRE PATHOLOGIQUE	PRESCRIPTIONS
	Résultats de l'autopsie. Foie granuleux cirrhosé, dur à la coupe avec parois inégales, type de cirrhose. Épanchement libre de liquide dans l'abdomen. Rate grosse peu ferme Reins sains Cœur et vaisseaux = valvules saines. = plaque d'athérome calcaire au dessus des valvules sigmoïdes de l'aorte. Rétrécissement mitral assez prononcé au début, d'origine athéromateuse. Nombreuses plaques d'athérome disséminées le long de l'aorte et à divers degrés d'évolution Poumons = adhérences pleurales multiples des deux côtés plus marquées à gauche. Pas de dilatation bronchique avec bouchons de bronchite chronique, plaques d'emphysème, vers effilés. Gros poumons, foyer de ramollissement vers. Cerveau = 97 plaques athéromateuses sur les artères.	

Lyon. Imprc. A. Bonnasiol, rue Ste-Catherine, 13.

HOTEL-DIEU. — *Salle* Chaix *N°* 99.

Nom François Guillot
né à Chaponost
demeurant à
profession calfeutreur
âge 53 ans
tempérament
constitution
entré le 5 Mai.
sorti le 30 juin 24

DIAGNOSTIC ET RÉSUMÉ

Néphrite chronique diffuse
Hypertrophie du cœur
Anasarque — œdème pulmonaire
adhérence pleurales complètes à droite
et de la région pariéto-externe inf.
gauche
Légère rétrécissement de l'orifice
aortique à la base des valvules.
Autopsie

HISTOIRE PATHOLOGIQUE

Il y quatre ans maladie qui nécessita l'application de vésicatoires à la base de la poitrine et plus que l'œdème des membres inférieurs. Il y a un an il resta un cœur dans la vessie et il mourut sans effort et sans douleur précédentes apparentes. Depuis fièvre fréquente suit avec l'hiver

Il y a sept mois. Retour œdème des membres inférieurs s'accompagnant de toux et de dyspnée. Jamais de points de côté — Jamais de crachats sanguinolents. Ils sont purulents nageant dans la sérosité — L'œdème est considérable même la peau des jambes a été et est excoriée — Dyspnée considérable Amaigrissement.

La sonorité est ~~diminuée sous la clavicule droite~~ et en arrière du même côté dans toute la hauteur du poumon. La différence entre les deux côtés est plus accusée vers la base.

Lyon. Imp. A. Bouvéial, rue Ste-Catherine, 12.

DATES	HISTOIRE PATHOLOGIQUE	PRESCRIPTIONS
	Sous la clavicule droite craquements humides très abondants. On en trouve dans les 2 tiers supérieurs du poumon. Souffle caverneux aux deux temps de la respiration au niveau du 3e espace intercostal du même côté. ~~Rien~~ En arrière râles humides dans tout le poumon droit mais avec deux maximums bien marqués l'un à la base l'autre dans la fosse sus-épineuse. Du côté gauche respiration un peu soufflante avec gg. râles sonores. Râles muqueux à la base en arrière. La pointe du cœur battant dans le 6e esp. à deux travers de doigt en dehors ~~n'est pas déplacée~~ mais les battements sont ~~sourds~~ portés à droite. Le cœur est battant en masse. Pas de souffle. Pouls irrégulier et intermittent. Pas de fièvre.	
	Urine ~~claire~~ trouble un dépôt de mucus assez abondant, contient ~~un peu~~ de l'albumine — manifestée par les réactifs — jamais d'hématurie. P. 108. Urine contient des cylindres hyalins et des cellules épithéliales. La temp. oscille depuis 4 jours entre 37° et 38°.	
10 juin	Œdème considérable de la main gauche. — Pouls régulier. Bruit de souffle très faible et très doux systolique entendant de la ligne mamelonnaire gauche à la base de l'appendice xyphoïde où il a son maximum.	
17 juin	Mêmes phénomènes stethoscopiques — Œdème a augmenté : l'urine du cœur gonflées. ~~Les~~ Le pouls régulier est peu sensible et plus sensible à gauche surtout lorsqu'on empêche la réplétion complète de la veine. Œdème augmente. Tous les membres sont pris — Il est plus fatigué.	
27 j.	Autopsie 29 juin — Veines volumineuses, fermes présentant à la coupe une hypertrophie de la substance corticale qui offre un aspect ~~granulé~~ granité. L'examen à l'état frais montre une dégénérescence graisseuse des cellules du rein qui en sont complètement imprégnées dans ces points plus ou moins de sclérose — La somme réfractaire diffuse.	
	Foie — Volume normal très manifestement graisseux, ~~Rate~~ un peu de volume.	
	Poumons — Présentent une adhérence des plèvres de chaque côté, l'épanchement et l'adhérence sont plus marquées dans les régions postérieures et latérales au niveau des lobes inf. Quoiqu'il ~~en~~ ces lésions existent aussi à la part. sup. — Poumons volumineux congestionnés et œdémateux au niveau des parties sup. Emphysème aux sommets du lobe antérieur. Pas de bronches dilatées ni ampoules en chapelet dans le lobe sup. surtout au niveau de la partie inf. et partie. Quelques bronches dilatées surtout en arrière. Pas de tubercules. Quelques ganglions hypertrophiés.	
	200 gr environ dans le péricarde d'eau très hypertrophié avec surcharge graisseuse du cœur principalement à l'est taches laiteuses. — Orifice mitral est suffisant. L'orifice tricuspide permet au liquide de sortir, mais on entre facilement de la valvule gauche. La difficulté de coaptation des lames et non pas lésions de la valvule. La valvule aortique sont légèrement épaissies et présentent quelques taches blanchâtres surtout à gauche.	

HOTEL-DIEU. — *Salle* St Charles N° 92

Nom Joseph Vessillier
né à St Savin (Isère)
demeurant à Lyon
profession vendeur de fruits. -
âge 53 ans. -
tempérament
constitution
entré le 5 Janv. 72. -
~~sorti~~ mort le 29 Janv. 72. -

DIAGNOSTIC ET RÉSUMÉ

Cirrhose du foie
—
~~Sec d'autopsie~~
Autopsie
Végétations fibrineuses ~~[illegible]~~ sur les valvules aortiques
Déterminant un léger rétrécissement

HISTOIRE PATHOLOGIQUE

- Rien du côté de l'hérédité. -
- Vie alcoolique depuis longtemps. - Exposé aux intempéries
- Il y a 8 mois environ, sans cause appréciable, le mal a ressenti une malaise générale, de l'abattement de la part des forces. -
- Il y a 5 mois, tuméfaction de l'abdomen, constipation - oppression. -
- Enfin il y a 8 jours, œdème qui commença par le membre inférieur et s'étendit aux bras et à la face - En même temps, augmentation de la dyspnée. -
- Pas d'expectoration sanguinolente.
- Pas d'albumine, ni de sucre dans les urines. -

15 Janv. - Selles abondantes à la suite d'une purgation. -
Le ventre est bullonné, douloureux résistant à la pression. -
- Peau chaude, - pouls accéléré, dicrote - langue un peu sèche. - Pas d'expectoration hier. - Eruption d'erythème papuleux sur les deux pommettes, la main et l'avant-bras ~~droit~~ côté droit (Pédicule ?)
- A. - La respiration est un peu obscure,

DATES	HISTOIRE PATHOLOGIQUE	PRESCRIPTIONS
	- en arrière, on entend des râles sonores nombreux, disséminés. - En outre, à la base droite, q.q. râles muqueux.	
	- Rien au coeur. -	
29 Janv.	- Depuis plusieurs jours, à la suite de l'augmentation de l'ascite, la dyspnée est devenue plus intense - Orthopnée. - Son oedème s'est étendu aux membres supérieurs	
	- En outre, le mal. tousse beaucoup - les crachats sont parfois teintés en rouge noirâtre - mais à l'examen de la poitrine, on ne trouve que des râles sonores nombreux et disséminés et la respir. soufflante avec expir. prolongée sur le sommet.	
	- Urine peut de quantité bien spécial. -	
	- A l'examen de l'urine, on trouve qu'elle ne contient pas de sucre, mais un peu d'albumine, à la qui n'existait pas lors de l'entrée du malade	

HOTEL-DIEU. — *Salle* St Charles N° 92

Nom Joseph Nastelin
né à
demeurant à
profession
âge
tempérament
constitution
entré le
sorti le

DIAGNOSTIC ET RÉSUMÉ

Autopsie.

HISTOIRE PATHOLOGIQUE

– Absence de rigidité cadavérique
– Suffusion sérieuse étendue ~~aux~~ face et aux quatre membres. –

– Thorax. – Pas d'adhérences des plèvres. –
– Du côté des poumons, il y a à chaque côté de la congestion hypostatique. – beaucoup plus marqué à droite, où le tissu est assez dense – mais néanmoins contient encore de l'air. –
– Sur ~~autre~~, on remarque des deux côtés, en arrière, ~~de~~ chaque côté de la colonne vertébrale de l'emphysème interlobulaire, sous pleurale. –

– Coeur. – Dilatation de l'aorte qui est ~~dilatée~~ sinueuse
– Le coeur est un peu hypertrophié. Il présente sur les valvules aortiques des végétations sur leur face ~~ventricul~~ ventriculaire ~~vo~~ – Végétations assez molles et qui produisent un léger rétrécissement de l'orifice. – Ces lésions comme celles de l'aorte paraissent être de date récente. –

DATES	HISTOIRE PATHOLOGIQUE	PRESCRIPTIONS
	Foie = augmenté de volume. — Jaune crème à la coupe — Aspect graisseux des îlots hépatiques — Un peu de sclérose interstitielle. —	
	Rate = triplée de volume. — Rien de spécial à la coupe	
	Reins = Graisseux tous deux d'une façon notable dans leur partie corticale. —	
	Tube intestinal — Q.q. hémorrhag. sous-muqueuses dans l'estomac, le duodénum et le gros intestin	
	Encéphale = Un peu d'épaississement des méninges au niveau de la convexité des hémisphères — Athérome des artères de la base. — Lobes nerveux normaux. —	

HOSPICES CIVILS DE LYON

HOTEL-DIEU

Nom Gaget
Prénoms Nicolas.
Age 76 ans
Profession Ceinturier
Né à Ars (Isère)
Demeurant à Lyon
Entré le 16 février 85.
Sorti le 26 Mars 85

Salle Ste Jeanne Lit N° 17 F°

DIAGNOSTIC ET RÉSUMÉ

Athérome artériel.
Rétrécissement ancien

Chef du Service, M.

OBSERVATION CLINIQUE

Élève interne, M.

Père mort à 82 ans, mère morte à 80 ans de maladies indéterminées. Le malade ne connaît personne parmi ses ascendants ni ses collatéraux qui ait eu du rhumatisme ou des attaques —

Comme antécédents personnels on relève : séjours à l'Hôtel-Dieu pour rétention d'urine (il y a 40 ans et il y a 3 ans), la guérison fut obtenue rapidement et sans intervention chirurgicale ; depuis 2 ans il n'y a plus de trouble de la miction — Il y a 20 ans pneumonie — A eu 5 enfants dont 2 sont morts en bas âge de maladies inconnues, les 3 autres sont et ont toujours été bien portants — Ce malade a exercé pendant plus de 20 ans la profession de brandier, il était à ce moment constamment exposé à l'humidité, depuis qu'il a cessé cette profession, il habite un appartement humide et malsain. Il y a 10 ans il a gardé pendant plusieurs années des douleurs rhumatoïdes qui siégeaient tantôt en un point, tantôt en un autre, sans jamais les articulations aient été tuméfiées.

Nie toute habitude alcoolique

Impr. Alf. Louis Perrin.

Nom _____ Salle _____ Lit N° ____ F° ____

les douleurs ont reparu il y a 2 mois environ avec les mêmes caractères sauf que les 2 genoux ont été tuméfiés l'un après l'autre pendant qq jours, et qu'elles se sont localisées avec une certaine intensité depuis qq jours dans la région dorso-lombaire. — Le malade affirme qu'il n'est pas essoufflé, qu'il n'a trouvé jamais les lièvres, et n'attire l'attention que sur son lumbago.

Actuellement, les 2 genoux sont le siège de nombreux craquements articulaires, les autres articulations n'offrent rien à noter. Œdème des membres inférieurs très apparaissant après repos au lit; varices du membre inférieur surtout à droite.

Rien d'anormal dans les fonctions digestives. — Pas de dyspnée, pas de toux, à peine un peu d'emphysème au poumon —

Athérome artériel excessivement prononcé — La pointe du cœur bat visiblement dans le 5e espace, au-dessous du mamelon — le choc est assez fort. — Dans toute la région on entend un souffle systolique assez fort, rude, dont le maximum se trouve sur la pièce moyenne du sternum et qu'on entend ~~même~~ dans les vaisseaux du cou; le 2e bruit qui est bien net à la pointe, perd de sa netteté quand on s'approche de la base; pas de retard, pas de bruit de Duroziez —

Pouls irrégulier, bondissant = 72 — Pas de pouls veineux

L'urine = contient un peu d'albumine, pas de sucre.

HOSPICES CIVILS DE LYON

HOTEL-DIEU

Nom Blot Salle 2e femme Lit N° 10 F°

Prénoms Madeleine

Age 74 ans

Profession ménagère

Né à Clairvaux (Jura)

Demeurant à Lyon

Entré le 14 Mai 84

Sorti le 15 Juin 4

DIAGNOSTIC ET RÉSUMÉ

Hypertrophie du cœur
rétrécissement aortique
hypertrophie du cœur
troubles circulatoires (hydrothorax, ascite légère
congestion hépatique, œdème des membres inférieurs)
Asystolie

Chef du Service, M.

OBSERVATION CLINIQUE

Élève interne, M.

Son mari a 88 ans sans rhumatismes.

Mère morte à 65 ans d'une attaque

La malade est atrophique, au-dessus de ses raisons

Bonne santé habituelle. En 1870, pendant la guerre, demeurant à Besançon, elle souffrit beaucoup du froid, et eut une attaque de rhumatisme articulaire aigu qui la retint au lit trois mois, et l'obligea, pendant les trois mois suivants, à marcher avec des béquilles. Le rhumatisme avait porté surtout sur les articulations des membres inférieurs.

Depuis, sa santé a toujours été bonne. Il n'y a guère que trois mois que la malade s'aperçoit qu'elle s'essoufle facilement, qu'elle a quelques vertiges, mais surtout de la faiblesse générale, et qu'elle compte surtout le six un accès malarien qui a disparu le lendemain

Nom Salle Lit N° F°

Depuis 15 jours, la dyspnée a augmenté, les nuits sont agitées, la malade a des cauchemars terribles lorsque elle crie, et l'œdème s'est fixé sur les membres inférieurs. Elle a constaté des œdèmes fugitifs de la face. Elle se plaint d'une sensation de constriction épigastrique. L'état général n'est pas mauvais, l'appétit n'a pas diminué.

Les membres inférieurs sont œdématiés jusqu'aux cuisses, mais faiblement : il paraît y avoir un peu d'ascite.

Le foie, dont la limite supérieure est normale, a son bord libre à 3 travers de doigt au dessous des fausses côtes et est douloureux. Il n'y a pas de pouls veineux.

Le pouls est extrêmement faible, et se traduit à la radiale par une vague ondulation.

— Les battements du cœur sont sourds, et diffus : le choc de la pointe, qu'il est difficile de localiser semble avoir son maximum dans le 6e espace, à 2 travers de doigt en dehors du mamelon ; le cœur ne semble pas s'étendre beaucoup à droite, il n'y a pas de battements épigastriques. La main ne perçoit pas de frémissement.

A l'auscultation les bruits sont rapides, irréguliers, sans souffle à la pointe. Vers le milieu du cœur, ils deviennent très sourds. A la base, ils reparaissent, avec un souffle au 1er temps, assez légers et doux, au foyer aortique ; il s'irradie un peu dans les vaisseaux du cou.

Les poumons, aux bases, sont le siège de rhonchus.

La respiration est obscure dans les deux poumons, avec râles sous-crépitants très fins aux bases.

Les urines auraient diminué depuis quelque temps et seraient rares.

Les urines qu'elle donne sont de coloration normale et n'ont pas d'albumine.

16 Mai. — Le malade a vomi abondamment ; elle est allée 3 fois du ventre, et est moins oppressée.

18 Juin — Cette dernière est complètement remise.

Modèle N° 21.

HOTEL-DIEU. — *Salle* 4ème femmes N° 126

Nom Coupa Marguerite (f. Gaudry)
né à Villefranche — (Rhône)
demeurant à Lyon, rue Masseneau, 85
profession Couturière —
âge 36 ans
tempérament
constitution
entré le 30 avril 1882
sorti le 12 8bre 1882

DIAGNOSTIC ET RÉSUMÉ

Rhumatisme articulaire aigu — Rétrécissement mitral

HISTOIRE PATHOLOGIQUE

Quatre grossesses menées à terme à la suite de 27 ans, pendant lesquelles la malade aurait eu des suites fâcheuses —

Hérédité = Mère morte à 50 ans. Hépatisme

Père mort à 82 ans

Grand père — Grand mère sont tous morts à 84 — 85 ans —

Est la 11ème d'une famille de 13 enfants — Trois enfants seulement survivants — Deux frères sont morts à l'hôpital de la Croix Rousse à l'âge de 32 ans d'une cancer —

A eu un erysipèle de la face il y a 3 ans —
Un 2ème erysipèle de la face, il y a 2 ans —
Ces Erysipèles affectaient la forme gangréneuse.

N'habite pas un appartement humide.

Depuis un mois, sans cause apparente, la malade éprouvait des douleurs rhumatismales dans les membres, depuis 3 semaines les douleurs articulaires sont devenues plus fortes au point d'obliger la malade à garder le repos —

Etat actuel = La malade se présente à nous avec une flexion articulaire des deux poignets — Le poignet gauche et surtout est tuméfié et très douloureux — Les coudes et les épaules sont douloureuses à la pression mais on ne constate pas de gonflement articulaire — Rien du côté des membres inférieurs — La malade a toujours marché jusqu'à la veille d'entrer à l'hôpital,

DATES	HISTOIRE PATHOLOGIQUE	PRESCRIPTIONS
	Cependant 3 jours avant son entrée à l'hopital elle a éprouvé des douleurs au niveau des articulations tibio-tarsiennes surtout du côté g —	
	L'angle sacroal — léger mouvement fébrile — Pouls 92 —	
	Coeur = Bruit de souffle systolique de la base se propageant dans les vaisseaux du cou — Léger degré d'hypertrophie aortique	
	Bien aux poumons —	
	Urines — Densité 1022 — Traitées par la chaleur et de l'ac. acétique elles ne donnent pas de précipité	
	(Ne réduisent pas la liqueur de Barreswill)	
6 7bre	La malade se sent bien — Elle souffre encore un peu au niveau du poignet g — a repris quelques petites douleurs dans le bras du côté d., mais à un moindre degré que précédemment — Demande à manger —	
20 7bre	Rougeur et gonflement du poignet droit — Un peu de douleur et de gonflement au poignet g — Il est bon d'ajouter que depuis qq jours la malade mange le régime —	
30 7bre	Bandage silicaté du poignet g —	

Modèle N° 21.

HOTEL-DIEU. — *Salle* 4 femmes *N°* 186

Nom M. Brunet Vve Royale

né à

demeurant à

profession journalière

âge 55 ans

tempérament

constitution

entré le 6 avril 1882.

sorti le 29 Mai 1882 —

DIAGNOSTIC ET RÉSUMÉ

Rhum. art. aigu
Athérome artériel —
Léger rétrécissement mitral

HISTOIRE PATHOLOGIQUE

Pas de renseignements sur l'hérédité. =
Elevée au sein ; la sevrait à une nourrice inconnue. = Elle a eu 7 enfants, 4 sont morts en bas âge de maladie inconnue ; les 2 autres sont en bonne santé.
Bonne santé habituelle ; pas d'antécédents pathologiques à part ceux qui se rapportent à son affection actuelle. = Il y a deux ans qu'elle a commencé à éprouver des douleurs rhumatismales ; mais elles étaient peu intenses et toujours de courte durée. Elle n'habitait pas un endroit humide, mais elle allait vers les jours. Il y a 8 jours elle a éprouvé des douleurs beaucoup plus vives dans les pieds, puis les mains et les poignets et enfin les genoux. = En même temps elle ~~Elle entra à la~~

Depuis 10 ans elle souffrait des battements de cœur ; 8 j. elle gonfle des étourdissements, des vertiges.

DATES	HISTOIRE PATHOLOGIQUE	PRESCRIPTIONS
	perdit l'appétit, ont dû seules abandonnées.	
	Elle entre parce que toutes ses articulations sont douloureuses.	
	A son entrée on note :	
	Langue blanche, pas d'appétit, soif forte. Pas de nausées.	
	La peau est couverte d'une sueur extrêmement abondante. = Toutes les articulations sont douloureuses et plus ou moins tuméfiées ; on ne peut remuer le malade dans son lit sans provoquer de douleur. =	
	Le cou-de-pied droit, le genou et poignet droit le plus douloureux.	Le poignet droit
	Toute peau frémissante, inégales. =	
	La pointe du cœur bat dans l'espace hors de la ligne mamelonnaire ; l'impulsion y peut être vue comme y étendue. Il y a un frémissement presystolique mais qui n'existe pas pour les systoliques contractions. Les battements du cœur sont inégaux d'une battement à l'autre ; ~~[illegible]~~ ~~[illegible]~~ normale.	
	A la pointe, on entend un bruit de souffle systolique sur le 1er temps, et aussi un peu présystolique. Cela peut s'entendre dans les pulsations mes bottes. A la base le 1er bruit est obscurci par un souffle ~~qui paraît être [illegible] de la pointe~~ Le claquement systolique est très net. = On n'entend rien dans la [illegible] du cœur, ni dans les [illegible] on ne peut [illegible] les premières à cause de douleurs éprouvées par le malade.	
28 Janvier	Toutes les articulations précédemment prises le sont beaucoup moins. Elle peut remuer les membres inférieurs.	
Juillet	= Douleurs moins vives ; elle a même pu se lever pour aller à la chaise	

Rémission complète ou 1er degré et de la base

N° 21 *bis*.

DATES	HISTOIRE PATHOLOGIQUE	PRESCRIPTIONS

Suite — n° 146.

DATES	HISTOIRE PATHOLOGIQUE	PRESCRIPTIONS
28 av	Bruit de souffle net à la base et au 1er temps.	
	Pas d'amélioration dans l'état des jointures.	
3 Mai	Depuis q.q. jours douleurs légères qui passent d'une articulation à une autre —	
	Etat général excellent —	

HOTEL-DIEU. — *Salle* Ste Jeanne N° 5

Nom Louis Louis Gougy

né à Paris

demeurant à

profession : voituriers

âge : 22 ans

tempérament

constitution

entré le 13 Avril 1880

sorti le 26 mai 1880

DIAGNOSTIC ET RÉSUMÉ

Insuffisance aortique



HISTOIRE PATHOLOGIQUE

Cet homme, comme maladies antérieures ne signale que des douleurs rhumatismales qu'il eut chaque ~~année~~ hiver depuis 10 ans, chaque fois pendant 1 mois, il les attribue au travail qu'il a très fréquemment fait dans l'eau. Les palpitations cardiaques dont il se plaint ne datent que de 3 mois, ~~par~~ depuis quelques mois auparavant il avait une sensation de gêne mal définie dans la poitrine, qu'il attribue à un coup de pied de cheval qu'il a reçu il y a 6 mois sur la partie antérieure du thorax.

Les malaises qui ont débuté il y a 3 mois par des palpitations et de l'oppression, ont été à leur maximum d'intensité il y a 1 mois; il n'a pas eu d'hémoptysie et n'a jamais eu les pieds enflés ~~sur~~ en dehors des moments de douleurs ~~de douleurs~~ rhumatismales. Pas de maux de tête, pas d'étourdissements habituels; mais, il y a 10 jours, il eut pendant un moment une sensation de mal au cœur qui n'alla pas jusqu'à la perte de la connaissance. ~~La perte de~~ L'état général est assez bon,

DATES	HISTOIRE PATHOLOGIQUE	PRESCRIPTIONS
	~~A~~ La respiration se fait bien, il n'y a pas de gêne. La pointe du cœur bat dans le 5me espace intercostal sous le mamelon ; l'impulsion n'est pas exagérée. ~~A la ...~~ On trouve à la base ~~un~~ deux souffles, systolique et diastolique, le premier se propage dans les carotides ~~le second se propage~~ ~~...ment centre~~ ~~le~~ le long du bord gauche du sternum, on entend également les deux souffles le second allant en s'affaiblissant et disparaissant bientôt, le premier s'entend encore assez fort à la pointe, où il ne se propage pas vers la ligne axillaire. Les battements sont très-réguliers. Pas d'œdème ; pas d'albumine dans les urines. Aux fémorales on ne produit pas de ~~sou~~ double souffle intermittent.	
15 Avril	A la base le premier bruit est rude, peu soufflant, de courte durée ; le premier bruit a ces caractères sur toute la région précordiale le second bruit ~~est~~ est ~~peu~~ un claquement ~~...~~ il se propage dans les carotides ~~...~~ peu net. En descendant sur le sternum, on remarque que le second bruit est remplacé par un souffle faible et très doux qui a son maximum d'intensité sur la dernière pièce du sternum et sur le 4e espace intercostal voisin. Pouls régulier. Il est petit et un peu brusque. Le pouls fémoral est un petit choc brusque. Le malade a la face colorée, il a les apparences d'une bonne santé.	

Modèle N° 21.

HOTEL-DIEU. — *Salle* Ste Jeanne — N° 23

Nom Trésallet Antoine

né à Peisey (Savoie)

demeurant à

profession : journalier

âge : 38 ans

tempérament

constitution

entré le 13 Déc.bre 1879

sorti le 2 Février 1880

DIAGNOSTIC ET RÉSUMÉ

Rétrécissement aortique

HISTOIRE PATHOLOGIQUE

Il ne paraît pas avoir d'antécédents rhumatismaux dans sa famille. Pas de maladies avant 1867. En 1867, accès de fièvre intermittente pendant 1 mois environ : nouvelle atteinte en 1870, de même durée à peu près (accès tièdes). ~~Et à partir~~ En 1867, pendant sa fièvre intermittente il eut de l'œdème de la jambe droite qui se montrait le soir surtout pour disparaître le matin. Plusieurs autres années depuis cette époque il eut de l'enflure des jambes, tantôt de l'une, tantôt de l'autre, tantôt des deux à la fois ; cette enflure n'était pas articulaire, elle occupait toute la hauteur de la jambe du cou de pied au genou, et ne s'accompagnait que de peu de douleurs ; ordinairement le repos au lit la faisait complètement disparaître ; mais la profession du malade l'obligeait à faire de longues marches qui faisaient rapidement revenir l'œdème. Il n'y avait pas à ce moment de palpitations cardiaques.

En 1873 il eut pour la première fois les battements de cœur, sans avoir eu auparavant de douleurs articulaires. Il remarqua que le cœur

DATES	HISTOIRE PATHOLOGIQUE	PRESCRIPTIONS
	l'essoufflaient facilement ; mais cependant il continua son travail. Depuis cette époque les palpitations cardiaques ont été constantes, mais avec des rémissions alternant avec des aggravations ; les aggravations ont été au nombre de 2 ou 3 par an, sans distinction de saison, et chaque fois il ~~entra~~ fit un séjour dans un hôpital ; ~~et depuis~~ de plus d'une année à l'autre le mal faisait des progrès ; ~~le maximum fut atteint l'année dernière~~. En 1876 il dut changer de travail et se contenta de faire à Paris de petites courses, les grandes courses qu'il faisait auparavant le fatiguent trop. ~~L'année dernière~~ Il n'y a jamais eu d'hémoptysie. L'année dernière, pour la première fois il eut ~~des~~ pendant un séjour dans un hôpital de Paris, des douleurs articulaires localisées aux genoux qui ne s'accompagnèrent pas de tuméfaction mais furent assez vives pour exiger le repos au lit. ~~Il eut~~ Il a eu l'œdème des jambes datant de 8 mois.	
	Etat actuel. Les battements de cœur sont plus forts qu'ils n'ont jamais été, cependant ils ne sont ressentis que pendant la marche ou un effort pénible quelconque ; l'oppression également cesse au repos. Le malade a eu souvent des étourdissements qui, s'ils surviennent pendant la marche, l'obligent à s'arrêter pour prendre un appui. Céphalalgie fréquente. Bon sommeil. En dehors des moments d'étourdissements, la vue est bonne. Le malade se présente avec les jambes et les pieds enflés : œdème assez considérable avec épaississement ultérieur de la peau et exfoliation épidermique. Pas d'ascite ; pas d'œdème du scrotum ni d'aucune autre partie. Pas d'albumine dans les urines. Le malade tousse un peu ; il n'y a rien de notable à la percussion ni à l'auscultation des poumons. Cœur. La ~~p~~ main appliquée sur la région de la pointe sent parfois, lorsque le malade s'est un peu agité, un léger frémissement systolique. La pointe est difficilement sentie (le cœur paraît recouvert d'une lame pulmonaire) ; mais le maximum des bruits est dans le 5me espace en dedans du mam	

Lyon. — Impr. A. Bonnaviat, rue Ste-Catherine, 12.

N° 21 bis. Trésallet Antoine 8e année 23

DATES.	HISTOIRE PATHOLOGIQUE	PRESCRIPTIONS
	Légers bruit de souffle systolique à ~~la pointe~~ gouttière du sternum, ne remplaçant pas le bruit systolique normal, mais s'y ajoutant. Il ne se propage pas du côté de la base, et très faiblement et à une très-petite distance du côté de l'aisselle. D'ailleurs les battements sont très réguliers. L'o. Le souffle systolique s'entend dans toute la région de la base, ainsi qu'au cou; son maximum est dans la fossette sus-sternale, entre les deux sterno-mastoïdiens	

N° 21 *bis.*

DATES	HISTOIRE PATHOLOGIQUE	PRESCRIPTIONS

HOTEL-DIEU. — *Salle* des 4ièmes Femmes Fiévreuses N° 131

Nom Antoinette Jourselme
né à Lyon
demeurant à Lyon
profession lingère
âge 4 ans
tempérament
constitution
entré le 11 mai 1879.
sorti le février 1881 à Allogny

DIAGNOSTIC ET RÉSUMÉ Scoliose
Diarrhée chronique
Anémie
~~Diabète sucré~~
Rétrécissement aortique

HISTOIRE PATHOLOGIQUE

Parents Rhumatismes.

La mère a succombé à l'âge de 28 ans d'une phthisie pulmonaire, le père à 60 ans à une attaque d'apoplexie. Deux frères morts en bas âge, le dernier qui vit encore est mort à 4 ans d'accidents nerveux, l'autre à 13 ans de phthisie pulmonaire. Cette femme était l'aînée de la famille.

A partir de l'âge de 9 ans:

La malade est assez conformée, courbure dorsale consécutive de la colonne, saillie du côté droit, aplatissement et perte du poumon de la moitié gauche du thorax, le bassin est irrégulièrement déformé, déjeté à gauche et en haut par compensation. La tête et les membres ont leurs formes normales, pas de nodosités costales.

Cette femme n'a pas eu d'accidents nerveux dans l'enfance, plus tard menstruation normale, régulière et facile, elle avait toujours joui d'une bonne santé. Pas d'avortements et d'ailleurs pas de mariage. La menstruation a cessé depuis un an.

Il y a quatre ans qu'elle s'est trouvée obligée de se contenter d'une nourriture insuffisante (sauf quand elle allaitait ses enfants), mais le logement est toujours clair, sec et aéré, c'est depuis cette époque que la santé s'est altérée pour ne plus se rétablir.

Le début a été lent, sans aucune éclosion aiguë. Les premiers phénomènes

DATES	HISTOIRE PATHOLOGIQUE	PRESCRIPTIONS
	étaient des douleurs gastralgiques, douleurs épigastriques plus accusées après l'ingestion des aliments mais elles n'ont pas présenté les caractères ~~ses~~ d'une dyspepsie vraie; ces douleurs avaient peu de rapport avec l'alimentation, elles procédaient par crises douloureuses de courte durée, ~~elles se perdaient~~ quand elles étaient réveillées par l'ingestion des aliments, elles ne persistaient pas pendant toute la durée de la période digestive; pas de régurgitations, et jamais de vomissements. Pendant une période de deux années ce furent les seuls symptômes, tout qui avait attiré l'attention de la malade.	
	Mais depuis deux ans l'amaigrissement est prononcé, et avec lui l'apparition des signes, la pâleur et l'anémie. En même temps la dyspnée se produisait quelquefois avec progrès de palpitations cardiaques, cependant la malade souffrait peu, elle respire bien quand elle ne fait aucun effort, et elle a toujours été exposée à s'essoufler facilement; jamais d'hémoptysies. Depuis une déformation thoracique? Parfois points douloureux thoraciques qui occupent presque exclusivement la région axillaire droite. A la même époque le membre inférieur droit devient le siège d'un œdème indolent qui existe toujours au niveau des chevilles et devient plus intense et ascendant par la fatigue. Depuis peu le membre inférieur gauche a été envahi à son tour. Pas de trouble direct de la miction. Les fonctions intestinales sont habituellement normales; cependant foie de dimensions de trois travers depuis un an, et actuellement diarrhée depuis quelques jours. Les douleurs gastralgiques du début ont toujours persisté et avec les mêmes caractères; avec les points de côté droits ce sont les seuls phénomènes douloureux présentés par la malade. Pas de céphalalgie, jamais de douleurs articulaires. Pas d'éphistaxis, ni d'hémorrhagie d'aucune espèce. Il y a un an environ que la menstruation a cessé sans aucun accident remarquable. D'ailleurs toute cette longue période n'a jamais présenté d'accès fébriles, de maladies aiguës, perturbation générale, et la malade ne souffrait guère que de sa faiblesse. Au moment de son entrée à l'hôpital, elle éprouva une défaillance après l'ingestion d'une tasse de lait et l'on trouva dans le vomissement où elle est restée.	
	Actuellement aspect général débilité, anémique, la face cachectique, mais non jaunâtre, muqueuses décolorées. Les membres inférieurs sont le siège d'un œdème régulier, blanc, indolent et qui s'arrête à la partie moyenne de la jambe. Pas de ganglions engorgés; la malade n'a pas remarqué de ~~[illegible]~~ autres membres, sauf la prédominance déjà signalée de l'œdème	

Lyon. — Imp. A. Bonnaviri, rue Ste-Catherine, 18.

n°. 131 2ème partie

DATES	HISTOIRE PATHOLOGIQUE	PRESCRIPTIONS
	à la jambe droite.	
	L'abdomen ne paraît pas renfermer de liquide; la moitié gauche est très sonore, mais à droite matité que la position de la malade ne déplace pas, en ce point on développe un peu de douleur et on sent une résistance qu'il est difficile de limiter. La malformation générale empêche de s'assurer de la position régulière des organes.	
	La matité à l'anémiation du sommet gauche la respiration est rude et forte mais intermittente jusqu'à la base postérieure elle est forme normale de ce côté qui est complètement rétréci. A droite au sommet quelques râles humides fins et secs. Dans la moitié inférieure du poumon on entend à la fin de l'inspiration des bruits multiples fins à timbre humide, l'expiration est normale. Il y a de la pectoriloquie aphone; les vibrations sont à peine atténuées; mais la conformation est singulière, la gouttière est aplatie, et paraît s'affaisser précisément pendant l'inspiration. Quelques râles sonores à la partie moyenne. A la palpation à la base on sent quelques légers frottements. Il avait énormément lui et les respiration obscure et expiration prolongée et soufflante, en expiration elle. Le cœur s'étend sur une petite étendue en apparence; le point bat dans le 2ème espace un peu en dedans du mamelon — Au niveau de l'extrémité antérieure des côtes; on n'y trouve pas de bruit anormal, rhythme régulier. A la base sur le côté gauche du sternum bruit soufflant pendant le temps, à droite et sur une petite étendue le premier bruit paraît soufflant. Les veines du cou se gonflent pendant l'inspiration, elles présentent quelques mouvements systoliques au cou, ~~pulsation~~ qui sont dus à un pouls veineux — Pas d'albumine dans les urines. Pr. 98.0	
	Le bruit de souffle de la base est profond, présente son maximum dans le 2ème espace sur le bord gauche du sternum.	
4 août	Les bruits respiratoires s'entendent bien surtout au sommet où l'expansion se fait bien. Le bruit de souffle systolique indiqué précédemment persiste avec les mêmes caractères. On l'entend sur toute la partie antérieure de la poitrine avec maximum d'intensité sur le sternum et particulièrement sur le bord gauche des 2 premiers espaces. A ce niveau, il est un peu rude sans masquer toutefois le claquement normal. On cesse de l'entendre sur les parties latérales du thorax, en arrière, on n'en perçoit cependant les bruits normaux du cœur. Au cou le bruit est perçu très faiblement sur les parties antérieures et latérales, mais pas du tout en arrière.	

DATES	HISTOIRE PATHOLOGIQUE	PRESCRIPTIONS
	Il augmente très notablement et devient même très fort, lorsqu'on pose soit sur le trajet des gros vaisseaux, soit sur les parties latérales du cou, ou celle de ce percevoir à la partie supérieure du cou. On ne l'entend pas au niveau de la tête. Il n'existe pas non plus à la région épigastrique.	
	La pointe bat dans le 2e espace, en dedans du mamelon, mais on voit l'impulsion partir du 1er espace et de cette un mouvement ondulatoire de haut en bas et de dedans en dehors. Le phénomène est visible pendant l'expiration seulement. Pendant l'inspiration on n'a que le mouvement du 2ème espace qui est faible.	
	(Teinte jaune paille des téguments). On doit de chaque main placé sur les 2 pointes de soulèvement, fait percevoir dédoublement. Dans le 1er espace mais l'impulsion étant beaucoup plus forte dans le 2e espace il faut beaucoup d'attention pour percevoir le phénomène. L'impulsion du 2e espace est synchrone avec le battement carotidien, tandis que ~~la 1ère~~ celle du 1er espace le précède légèrement. Mais lorsque toute la main est appliquée sur la région précordiale, on ne sent qu'une impulsion qui est celle de la pointe qui est synchrone avec le battement carotidien.	
	La malade continue à avoir fréquemment de la diarrhée. Elle ne tousse jamais plus d'un jour, interrompue.	
21 sept.	La diarrhée persiste encore, les signes d'ascite persistent les mêmes, mais l'œdème n'existe plus. La malade va mieux dans une façon générale.	

MODÈLE N° 21.

HOTEL-DIEU. — *Salle* 4e femmes N° 118

Nom Parari Marie

né à Chapponay (Isère)

demeurant à

profession revendeuse d'herbage

âge 60 ans

tempérament

constitution

entré le 6 octobre 1879

sorti le 26 octobre 1879.

DIAGNOSTIC ET RÉSUMÉ

Rétrécissement aortique ?

HISTOIRE PATHOLOGIQUE

Pas d'antécédents héréditaires ni pathologiques —

Depuis 10 ans Cette malade est atteinte de douleurs vagues ~~surtout~~ qui se sont surtout montrées aux membres inférieurs, dans les articulations du genou et du cou de pied. Dans quelques cas, surtout au début, il y avait eu du gonflement des genoux — D'autre part cette femme toussait depuis longtemps sans cracher beaucoup ; ces bronchites d'automne disparaissent pendant un certain laps de temps pour revenir l'hiver — La malade est essoufflée lorsqu'elle ~~fait les~~ monte des escaliers, lorsqu'elle fait une longue marche.

Au repos, dyspnée modérée — ~~Le~~ En même temps les jambes restent au niveau des malléoles sont prises d'œdème, qui disparaît pendant la nuit.

DATES	HISTOIRE PATHOLOGIQUE	PRESCRIPTIONS
	actuellement la malade ~~est~~ toute peu est médiocrement essoufflée, pas d'œdème des membres inférieurs. — L'examen des poumons, ~~à~~ la ~~matité~~ percussion donne une sonorité normale, au peut-être un peu exagérée en avant. Pas de rouille bien accusée. L'auscultation fait entendre une inspiration obscure en arrière, avec de l'expiration prolongée et quelques râles sibilants, ~~surtout~~ disséminés en petites, surtout en avant. — 2° Les bruits du coeur sont obscurs ~~et lointains~~ ~~Le bruit~~ le premier bruit est nettement soufflant à la base, ~~le souffle se propage~~ ~~aussi~~ à la pointe. — Le pouls est régulier.	

Lyon. — Imp. A. Bonnaviot, rue Ste-Catherine, 13.

MODÈLE N° 21.

HOTEL-DIEU. — *Salle* 4e Femmes N° 195

Nom Lucie Ruet
né à Chalons s. Saône
demeurant à Lyon
profession domestique
âge 19 ans
tempérament
constitution
entré le 18 mai 1879
sorti le 30 juin 1879

DIAGNOSTIC ET RÉSUMÉ

Endocardite rhumatismale
Rétrécissement aortique

HISTOIRE PATHOLOGIQUE

Rien du côté de l'hérédité. La malade n'a pas eu de maladie grave antérieure. Elle a habité il y a environ 5 ans dans un appartement humide. Elle a souffert depuis des douleurs dans les membres : ces douleurs apparaissent surtout au moment des changements de temps.

A son entrée on constate qu'elle est assez pâle, ses muqueuses sont décolorées, elle dit avoir peu de forces et se plaint de points douloureux dans les 2 hypochondres ; la palpation n'y fait rien découvrir. — Pas de toux, pas d'expectoration spontanée. L'examen de la poitrine est négatif ; on entend seulement des battements cardiaques à peu près dans toute l'étendue du thorax.

A l'auscultation du cœur on trouve un souffle systolique à la base assez intense se propageant dans les vaisseaux

DATES	HISTOIRE PATHOLOGIQUE	PRESCRIPTIONS

Lyon. — Imp. A. Bonnaviol, rue Ste-Catherine, 10.

MODÈLE N° 21.

HOTEL-DIEU. — *Salle* 4 m f. N° 156

Nom Gabrielle Peuvel
né à
demeurant à
profession sans
âge 78 ans
tempérament
constitution
entrée le 29 Juillet 78
sortie le 11 août "

DIAGNOSTIC ET RÉSUMÉ

Rétrécissem. aortique

HISTOIRE PATHOLOGIQUE

Excellente santé habituelle, jamais de maladie sérieuse, ni de rhumatisme. Scoliose droite survenue dans l'adolescence. — Depuis 8 ans environ, elle éprouve des battements de cœur et un peu d'oppression; cependant elle est peu sujette à s'emphysémer et elle ne tousse pas actuellement. Elle a eu un œdème très accusé des jambes la semaine dernière; aujourd'hui, cet œdème, qui a bien diminué, est limité au dos des pieds. — Le ventre est légèrem. ballonné, et il semble qu'il y ait un peu d'ascite. — Cœur. L'impulsion cardiaque est faible, et il est impossible de préciser le siège de la pointe. Il est probable que ces phénom. et quelques autres ~~sd~~ dont nous parlerons plus loin tiennent à l'épaisseur des parois thoraciques, qui est considérable à cause du développt notable de la couche cellulo-adipeuse sous-cutanée. — Les battem. cardiaques sont réguliers, mais les bruits normaux ont disparu pour faire place à un bruit ~~rapeux~~, bruit ~~musical~~, qui existe au 1er temps, qu'on entend dans toute la région de la base (même un peu à la pointe) mais surtout dans le 2me espace intercostal droit, près le bord du sternum; il est à noter qu'il diminue presque au point de disparaître dans le même

pas d'albumine. Sans urine

DATES	HISTOIRE PATHOLOGIQUE	PRESCRIPTIONS
	espace interscapulaire du côté gauche, vers le bord du sternum. On l'entend ~~aussi~~ encore très-bien dans vers l'aisselle, et on le perçoit très-nettement lorsqu'on ausculte la région dorsale du thorax surtout vers la base gauche. Il se prolonge dans les vaisseaux du cou, mais sous forme de souffle, et non plus avec ~~le~~ son timbre de bruit de scie. — Le pouls est petit, mais régulier et sans intermittence. —	
	L'auscultation du thorax ne révèle rien qu'une diminution générale du murmure vésiculaire. —	
	L'état général est assez bon; cependant la malade accuse une faiblesse notable, et un peu d'anorexie.	
	En outre elle avait une cataracte double : celle de l'œil gauche a été opérée il y a deux mois; l'œil s'est enflammé et présente aujourd'hui les lésions d'une choroïdite légère avec conjonctivite.	

IMP. A. BONNAVIAT, A LYON

MODÈLE N° 21.

HOTEL-DIEU. — *Salle* Ste Jeanne N° 14

Nom Jules Goisson
né à Maillot (Ain)
demeurant à
profession manœuvre
âge 64
tempérament
constitution
entré le 5 8bre 78
sorti le 14 janv. 79

DIAGNOSTIC ET RÉSUMÉ

Rétrécis. aortique

HISTOIRE PATHOLOGIQUE

père mort à 70 ans d'apoplexie cérébrale — mère ayant eu longtemps des accidents rhumatismaux et morte à 6 ans après avoir été enflée pendant quelque temps —
Variole en 70 — le malade n'a jamais eu de douleurs de phénomènes rhumatismaux — il a été meunier, puis cultivateur —

Depuis 6 mois le malade souffre de palpitations avec sentiment d'oppression lorsqu'il fait la moindre marche, le moindre effort — jamais de douleurs précordiales, jamais de crise douloureuse — jamais d'œdème des pieds — jamais de crachements de sang —

Au cœur rousseur précordiale très marquée mais le malade dit — l'avoir depuis plus de 6 ans et l'attribue aux efforts de sa profession de meunier, lorsqu'il portait les sacs sur l'épaule gauche — pas de frémissement vibratoire — la pointe est au 5e espace sous la ligne mamelonnaire —
à la pointe battements sourds, étouffés —
à la base souffle assez net au premier temps
pas d'albumine dans urine

DATES	HISTOIRE PATHOLOGIQUE	PRESCRIPTIONS

Lyon. — Imp. A. Bonnasset, rue Ste-Catherine, 13.

Modèle N° 21.

HOTEL-DIEU. — *Salle* St Maurice N° 14

Nom Jules Tachot
né à Baume les Dames (Doubs)
demeurant à Lyon
profession cordonnier
âge 15 ans
tempérament
constitution
entré le 17 Mars 75
sorti le 26 Avril 75

DIAGNOSTIC ET RÉSUMÉ

Rhumatisme polyarticulaire aigu
Endocardite.
Rétrécissement aortique?
Douteux
? 90 ~~fort~~
31 Mars Dy. 70

HISTOIRE PATHOLOGIQUE

Pot. de Gr. Salicylate de Soude
Tiq. Feuilles Frêne

Père et mère bien portants n'ayant jamais eu de douleurs rhumatismales aiguës ou chroniques.

Ce jeune homme n'a jamais eu de maladies graves, jamais d'attaque de rhumatisme articulaire aigu antérieure. Il habite à Lyon depuis un mois dans une maison très saine. Il y a 5 jours environ il commença à perdre un peu l'appétit, ses forces diminuèrent, il avait de petits frissons après le repas néanmoins il continuait son travail. Le malaise général était très léger sans cause appréciable, sans refroidissement. Le 9 Mars 3 jours après son début les coudes devinrent douloureux sans gonflement appréciable, le 10 le malade put cependant se promener, il ne souffrait pas beaucoup. Le lundi 11 les articulations des doigts de la main droite se prirent à leur tour, enfin le 12 le genou droit se tuméfia.

Actuellement état fébrile, urines abondantes, pas de dyspnée, pas de douleur thoracique.

Les articulations prises sont :
le genou gonflé tuméfaction, distension légère des

DATES	HISTOIRE PATHOLOGIQUE	PRESCRIPTIONS
	culs-de-sac synoviaux, douleur à la pression et par les mouvements.	
	2° les articulations métacarpo-phalango-phalangiennes des 4 derniers doigts notant de l'annulaire, les mouvements y sont impossibles, le gonflement est prononcé.	
	3° le coude gauche (rougeur légère et gonflement, mouvements limités)	
	les autres articulations sont libres. le coude droit est indolore depuis hier.	
	Coeur et péricarde impulsion énergique du coeur point de choc 6ème espace à peu près sous la région mamelonnaire.	
	à l'auscultation on perçoit un bruit anormal rude râpeux ayant les caractères du frottement s'étendant au petit temps et dans une assez grande étendue, paraissant avoir son maximum un peu en dedans et au dessous du mamelon, se prolonge au-dehors vers l'aisselle, allant s'atténuant vers la région latérale gauche du sternum. vers le foyer de l'artère pulmonaire et de l'aorte, dans les carotides on entend un souffle doux au 1er temps, souffle qui ne semble pas avoir les mêmes caractères.	
	Poumons indurés à gauche - frottements carotidiens assez énergiques - pas de douleur précordiale	
	Rien aux poumons ni aux reins	
	Fonctions digestives régulières (appétit médiocre - langue saburrale -	
	13 Soir 38.5 (Rectale)	
	Huile de foie	
	Huile de foie normale.	
14	L'épaule gauche est douloureuse depuis cette nuit. les doigts de la main droite sont moins douloureux. les orteils et les doigts du côté gauche sont pris depuis hier. le bruit anormal disparaît par la position assise.	
Soir	même état. les douleurs sont les mêmes. pas de nouvelle articulation prise.	
	pas de bourdonnements d'oreille.	6 gr. Salicylate
15	les 2 genoux sont pris et plus douloureux qu'hier.	
Soir	toutes les articulations du membre inférieur gauche et orteils à gauche, le genou le cou-de-pied et les orteils à droite sont douloureux - le genou droit contient toujours du liquide. langue saburrale.	
	pas de bourdonnements d'oreille - pas d'augmentation de la dimension	
16	les doigts de la main gauche les 2 genoux notamment le droit sont toujours douloureux. le malade peut à peine supporter le poids de ses couvertures.	2 gr. Salicylate en 3 ou 4 fois, et
	il le supporte difficilement - langue toujours saburrale.	20 gr. Huile de foie
Soir	réveil agité depuis minuit. pression et état des articulations	
17	les douleurs sont moins vives qu'hier.	
18	le salicylate n'a pas été pris complètement hier. il a provoqué des nausées	2 gr. Salicylate.
	toutes les articulations sont libres -	

DATES	HISTOIRE PATHOLOGIQUE	PRESCRIPTIONS
19 Soir	Les articulations des 4 derniers doigts de la main droite, le genou gauche sont de nouveau douloureux —	
19 5 m	le genou gauche est très tuméfié. le genou droit l'est moins. la main droite est prise aussi. la température est montée à 39.4.	4 Gr. Saliglate
20	le poignet droit est très douloureux. — le souffle persiste — pouls 60 —	
22	le poignet est moins pris. l'épaule gauche est douloureuse depuis cette nuit. légère hyperémie de la conjonctive droite en dehors pas de phlyctène.	
23	la main est moins tuméfiée —	4 Gr.
25	cessation complète des douleurs — la température baisse régulièrement depuis le 22. le bruit de souffle persiste; il disparaît toujours par la position assise —	
26	le genou gauche est encore douloureux — céphalalgie légère.	
27	hydarthrose du genou gauche. légère douleur du genou droit —	
30	l'épaule droite redevient douloureuse. hyperémie des conjonctives —	
2 Avril	le genou droit le prend de nouveau.	B. V.
3	le poignet droit devient douloureux	
4	l'épaule droite est prise —	
Soir	le malade prétend qu'il a trois ans que bien qu'il a commencé à prendre son saliglate.	2 Gr. Saliglate Sonde
5	la douleur est beaucoup moins vive dans toutes les articulations qui avaient été reprises.	T. 38.5
8	l'épaule droite, le genou gauche sont toujours douloureux.	Suppress du Saliglate
10	id.	
11	poignet droit légèrement douloureux	

N° 21 *bis*.

DATES	HISTOIRE PATHOLOGIQUE	PRESCRIPTIONS

Modèle N° 61.

Nom Jules Cuchot

Resp.	Pouls	Chaleur R.	Chaleur C.
95	210	34,0	42,5
90	200	33,6	42,0
	190	33,2	41,5
80	180	32,8	41,0
	170	32,4	40,5
70	160	32,0	40,0
	150	31,6	39,5
60	140	31,2	39,0
	130	30,8	38,5
50	120	30,4	38,0
	110	30,0	37,5
40	100	29,6	37,0
	90	29,2	36,5
30	80	28,8	36,0
	70	28,4	35,5
20	60	28,0	35,0
	50	27,6	34,5
10	40	27,2	34,0
	30		33,5

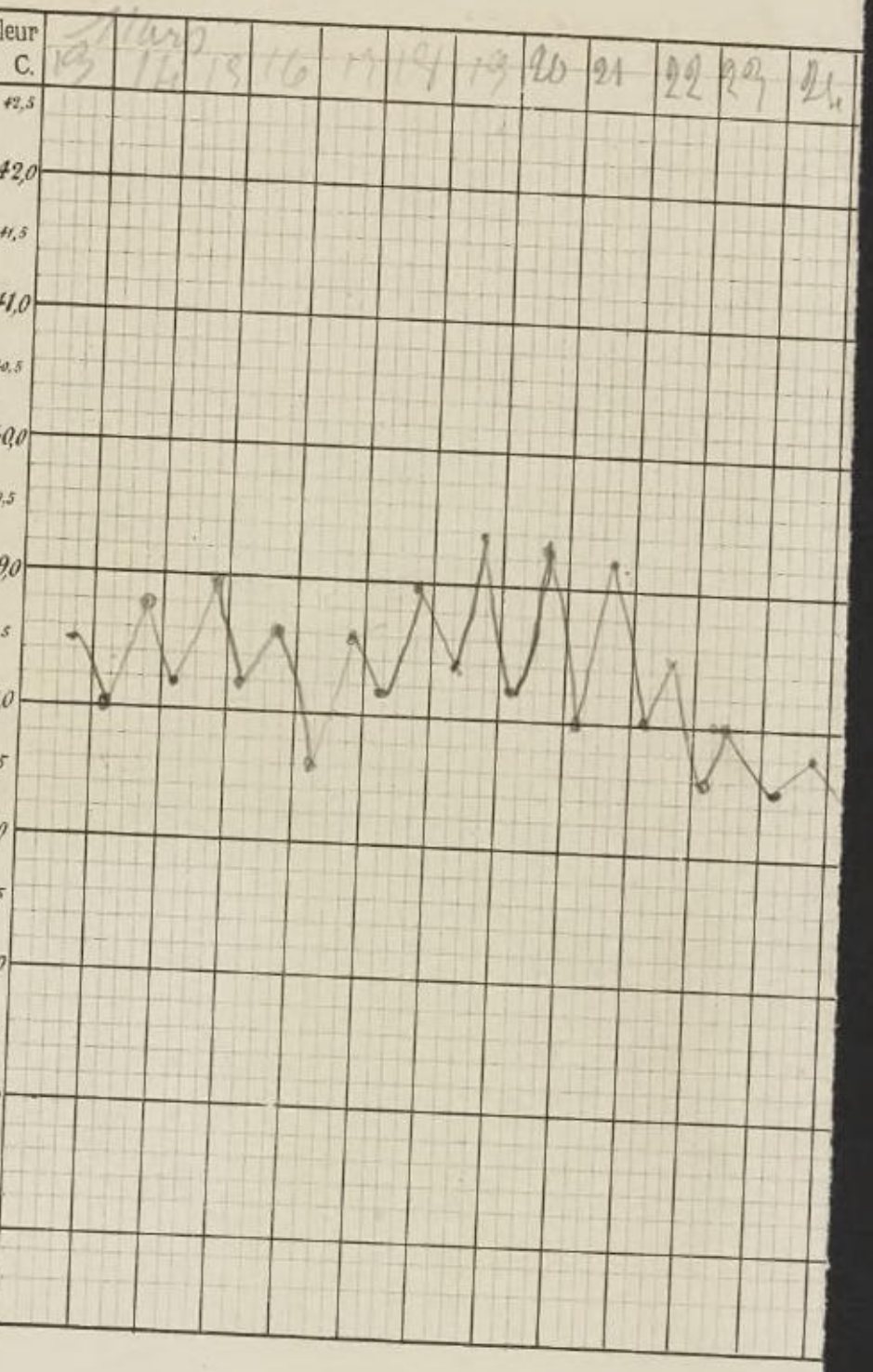

Modèle N° 21.

HOTEL-DIEU. — *Salle* St Charles N° 56

Nom Claude Nesme
né à St Etienne
demeurant à
profession marbrier
âge 75
tempérament
constitution
entré le 9 fev 77
sorti le ~~[illegible]~~ 10 avril 77

DIAGNOSTIC ET RÉSUMÉ

Insuffisance ~~[illegible]~~ mitrale
rétrécissement aortique

(amélioré)

(~~[illegible]~~
~~autopsie impossible~~)

HISTOIRE PATHOLOGIQUE

mère encore vivante, il ne peut donner des détails sur la mort de son père.
quelques habitudes alcooliques
à l'age de 16 ans attaque de rhumatisme ayant duré 2 mois — il y a 3 ans variole discrète suivie quelques jours après d'anasarque qui s'est dissipé peu à peu et n'a plus reparu.
il y a trois ans également rhume ayant duré deux mois avec une toux pénible et quelques crachats d'hémoptysie, depuis jamais avoir une toux véritablement continue le malade toussait de temps à autre temps.
il y a quinze jours toux plus fréquente quelques crachats sanglants, expectoration muqueuse — faiblesse générale — tiraillements d'estomac perte des forces battements du cœur — pas de diarrhée, transpiration facile mais pas de sueurs nocturnes
à l'examen des poumons on trouve sonorité normale de la poitrine, la respiration s'entend partout, quelques râles sibilants dans les deux sommets, en arrière au tiers moyen et aux deux bases il devient très nombreux et

DATES	HISTOIRE PATHOLOGIQUE	PRESCRIPTIONS
	s'accompagnent de quelques râles muqueux à l'examen du cœur on trouve la matité précordiale un peu augmentée. Les battements du cœur sont irréguliers souvent un battement est divisé d'avec deux ou trois plus petits et plus précipités. Ces battements ébranlent la région et sont sentis sur plusieurs points, la pointe bat au 6e espace un peu en dedans de la ligne mamelonnaire. Tous les battements sont transmis à la radiale mais avec un retard considérable, retard qui est moindre mais qui existe aussi à la carotide. A l'auscultation on trouve à la pointe les bruits sourds et confondus à mesure qu'on s'élève les 2 bruits se distinguent le premier s'accompagne d'un souffle systolique assez rude qui est maximum d'intensité au niveau de la base du sternum et à partir de ce point se perçoit en s'affaiblissant également de chaque côté du sternum, le bruit se propage avec toute sa intensité dans les vaisseaux du cou si le doigt appuyé sur la carotide on perçoit nettement la vibration au moment du souffle — pas de bruit vibrant — Ex. urines pas d'al. hémat.	

Lyon, impr. A. Bonnéval, rue Ste-Catherine, 18.

HOTEL-DIEU. — *Salle* St Charles N° 53.

Nom Colas Claude Joseph

né à

demeurant à

profession apprêteur

âge 53 ans

tempérament

constitution

entré le 24 fév. 76

sorti le mort le 22 avril 76 sous autopsie (entéro)

DIAGNOSTIC ET RÉSUMÉ

Cirrhose du foie
Rétrécis. aortique

HISTOIRE PATHOLOGIQUE

Pas de maladies jusqu'à 39 ans, époque à laquelle il eut une attaque de rhumatisme aigu avec fièvre qui envahit les 4 membres et le tint malade pendant 3 mois ; il ne boutait pas ~~mangeait~~ remuer les bras.

Depuis cette époque il n'éprouva aucune maladie sauf qq. refroidissements d'estomac. A cette époque il eut qq. crachats avec enchifrènement ~~[illegible]~~ le matin ; ce rhume venait des fonctionnaires.

Pendant un certain nombre d'années il a bu la goutte tous les matins mais il ne perdit pas avoir eu de signes d'alcoolisme.

C'est depuis 4 ou 5 mois que l'on s'est aperçu qu'il avait de l'œdème des malléoles. L'œdème augmenta peu à peu. et depuis 3 mois le ventre est volumineux. Il souffre de dyspnée. Il y a toujours l'œdème qui est encore augmenté à partir des bourses. et il existe un développement énorme de l'abdomen, ce qui fait le malade se abandonner au travail. Cependant il marche encore. Il a jamais été bien amaigri.

L'appétit est conservé quoique un peu diminué. Les digestions se font bien.

Il urine un peu : les urines ne contiennent pas de albumine. L'abdomen est volumineux à la distension : les intestins sont volumineux et les anses le malade s'aperçoit que dans les flancs se dessinent et il y a une certaine quantité de liquide. Pas d'œdème des parois abdominales

A l'auscult. du poumon = respiration obscure mais entière, pas de râles muqueux aux bases. Pas de gêne respiratoire

DATES	HISTOIRE PATHOLOGIQUE	PRESCRIPTIONS
	Il la palpitation du cœur ou ce sont pas des battements ; il la poitrine le cœur ne	
	paraît pas hypertrophié. Le pouls est double g. inf.	ou la moulure très
	pouls [illegible]	
[illegible]	L'auscultation : Le foyer du cœur est [illegible] par un souffle qui est pro	
	~~plus fort~~ qui tendent sur toute la région précordiale.	Ce souffle ~~paraît~~ [illegible]
	~~[illegible]~~ en point sur le sternum	
	~~[illegible]~~ et l'entre dans le 2e	
	espace intercostal droit par du sternum. L'intensité du bruit point que	
	le souffle est plus intense [illegible] dans le milieu de la région précordiale	
	Double l'espace ~~[illegible]~~ et ~~[illegible]~~ et ~~[illegible]~~ le point ou l'entend	
	~~[illegible]~~ dans les carotides	
	~~[illegible]~~	
	~~l'oreille droite du cœur~~. ~~[illegible]~~	
	Le pouls est régulier, plein, dur ; un peu athéromateux	
	Bruits normaux des [illegible]	
	= Pas d'albumine dans l'urine ; Pas de sucre.	
	~~Dite lactée~~	
6 m	On constate la, dulle hépatique, la digestion et le transit des gaz	
	du cœur. L'œdème commence à diminuer.	
23 mars	= L'œdème a un peu diminué depuis 4 9 jours. Urelles	
	par jour. Mictions assez abondantes.	
	Le malade avait un aspect très amaigri avec coloration	
	intense des veinules de la face ; cette coloration a diminué	
	2. yeux mouv. abdom. du poumon gauche.	
	Rapport bruit de souffle systolique à la base.	
7 avril	= P = 112 = . Adynamie, subinjonctives, caillots sanguins dans	
	le nez et la bouche provenant d'une épistaxis. Malaise	
	~~[illegible]~~ complète mortelle. Peau très chaude	
	Râles sonores dans la poitrine.	
8 avril	= Rapport subinjonctives sur la langue sèche	
	~~[illegible]~~ Rien de nouveau à l'auscultation	
9 avril	= Le malade ~~est~~ ~~[illegible]~~ est ~~[illegible]~~	
	ne plaint pas et répond avec quelques [illegible] Il a un hoquet	
	~~persistant~~ depuis hier soir.	
10 avril	= Même état somnolence, affaissement. Hoquet	
	convulsif, qui existe à l'état de trouble comme pendant	
	le réveil, se compose de 1. 2 3. ou 4 secousses brusques	
	alternant les systoles du cœur et ~~[illegible]~~ les	
	crises ~~[illegible]~~ et soulevant l'abdomen	
	Ces secousses alternant quelquefois de 1 à 2 et de 3 à 4.	
	Les secousses ne s'accompagnent pas d'inspiration bruyante	
	dans la langue. [illegible]	
	d'où en bon quantité = 40 Hog. [illegible]	

Lyon. Impr. A. Bonnaviat, rue Ste-Catherine, 18.

DATES	HISTOIRE PATHOLOGIQUE	PRESCRIPTIONS
	Le hoquet fait toujours deuil l'expectation et cause d'agitation. Bruit du cœur comme précédemment.	
12 id.	idem	
13 =	idem	Depuis hier soir
14 =	Le hoquet revient plus. Il dort tranquillement. Lorsque le réveille il répond et se rendort.	
17	Il respire mal. Hoquet — depuis avant hier, toujours, peu intéressant.	
18	Il est plus du hoquet, répond aux questions. Mauvaise nuit.	
19	idem. Dyspnée abondante, toujours intéressante.	
21	La respiration est devenue fréquente, très sifflante. Le malade a perdu connaissance, ne souffre pas. Pratiquée de l'expectoration, bruits du pharynx de temps à autre entrecoupés, analogue avec les battements du cœur.	

HOTEL-DIEU. — *Salle* St Charles *N°* 63

Nom Bernard Guy
né à Cruzilles
demeurant à
profession charpentier
âge 55 ans
tempérament
constitution
entré le 6 mai 75
sorti le 18 mai 75

DIAGNOSTIC ET RÉSUMÉ

Athérome artériel
Rétrécissement aortique.
Dilatation de la crosse de l'aorte.
Rétrécissement à l'origine de la sous clavière.

HISTOIRE PATHOLOGIQUE

Rien notable à ce dire des ancêtres antérieures aux 4 generations. Il y a bien des cas qui sont morts au bel pendant 3 mois. Il dort bien mais difficilement.
Depuis 15 mois il éprouve du essoufflement et de l'oppression dès lors ce que l'empêche de se livrer à son travail. Il signale ~~pour essoufflement~~ d'abord la longueur qu'il a pris et l'achance qu'il a. Il n'a pas vu son état s'améliorer. Cependant l'appétit est bon le digestion régulière les selles un peu rares, il va giter à la chance que toutes les 3 ou 4 jours. Il tousse depuis aux longtemps, n'a jamais eu de pleurésie et n'est jamais vu obligé de garder le lit.
A l'auscultation on trouve des râles sibilants dans les 2 poumons et le respiration est rugueuse ~~les~~ obscure ~~par~~ au sommet droit qui est plus mat que le gauche on ne trouve rien de particulier. Les bruits du coeur donnent des signes importants. A la palpation on ne sent pas battre la pointe du coeur on perçoit un battement profond vers le creux épigastrique. Le matité précordiale est accrue surtout dans la région comprise entre le mamelon et les fausses côtes, elle était plus marquée lorsque l'on fait pencher le malade en avant. C'est ~~le~~ bruit du bord gauche du sternum près de l'appendice xiphoïde que l'on entend le

DATES	HISTOIRE PATHOLOGIQUE	PRESCRIPTIONS
	mieux les battements et bruit de la poitrine. Il n'y a pas de bruit anormal en cette région. A la base les battements du cœur sont sourds mais nets sans bruit anormal, mais dans le 2e espace intercostal gauche bien développé. Mais quand j'ai placé le stethoscope sur le 2e côté au dessus du premier espace intercostal en se rapprochant du cœur mais claviculaire immédiatement on entend un bruit de souffle rapeux qui succède avec le 1er bruit du cœur. Ce bruit s'entend également à droite mais affaibli. Il se propage à gauche le long de la carotide tandis que à droite il ne se propage pas du tout dans ce vaisseau. Enfin le pouls est régulier plein mais celui de gauche est notablement plus faible que celui de droite. Prendre dans les urinaires. Albus des boissons alcooliques [illegible] le bruit de souffle [illegible] le trajet de l'artère mais il est faible. A droite il ne bat aucun [illegible] en haut au-dessus de la grande [illegible] et est [illegible] dans la fosse sous claviculaire (et dans le sus claviculaire). Dans le fosse sus clavicul pression [illegible] un doigt [illegible] à la fosse clavicule.
8 Mai.		

Lyon. Impr. A. Bernavial, rue Ste-Catherine, 18.

HOTEL-DIEU. — *Salle* Charles N° 99

Nom Joseph Pichard
né à Ambérieux (Ain)
demeurant à Lyon
profession cultivateur
âge 63.
tempérament
constitution
entré le 5 fév 75.
sorti le 17 fév 75. amélioré

DIAGNOSTIC ET RÉSUMÉ

Rétrécissement aortique
Congest. à la base gauche

HISTOIRE PATHOLOGIQUE

Ce malade a été pendant 7 années aux colonies. — Il y a eu la fièvre jaune et la fièvre intermittente, le tout accompagné de diarrhée abondante. — Il présente un habitus alcoolique.
Rentré en France il prit le service comme de la campagne — et ne fit jamais de maladies.
Jamais de rhumatisme articulaire.
Il modère beaucoup aussi les habitudes alcooliques. —
Depuis 15 jours le malade se plaint d'un malaise vague — accompagné de la perte des forces. et d'amaigrissement très légère —

DATES	HISTOIRE PATHOLOGIQUE	PRESCRIPTIONS
	Vomissements bilieux — Langue blanche, étalée — Pas de diarrhée — Pas de douleur dans la région hépatique — Pas d'hypertrophie du foie ni d'atrophie — Pas d'ascite — Un peu d'œdème des membres inférieurs. — Toujours depuis ce moment — à l'auscultation on entend des râles muqueux très nombreux, dans le 1/3 inf. du poumon g^che — à droite on n'entend que q.q. râles muqueux à la base. — Expectoration muqueuse et aérée — La pointe du cœur bat dans le 6e espace intercostal, un peu en dehors du mamelon. à la pointe les bruits ne sont pas très nets, le 2e bruit paraît dédoublé. — à la base on entend un bruit de souffle systolique et rude. — Le pouls est plein et régulier. —	

Lyon. Impr. A. Bonnaviol, rue Ste-Catherine, 13.

HOTEL-DIEU. — *Salle* Charles N° 95

Nom J.-n Harmist
né à Flaxlandier (H.-Rhin)
demeurant à Lyon
profession garçon de café
âge 23.
tempérament
constitution
entré le 19 juillet.
sorti le 5 aout

DIAGNOSTIC ET RÉSUMÉ

Rétrécissement mitral
et insuffisance mitrale

HISTOIRE PATHOLOGIQUE

Pas d'antécédents hereditaires
Pere vit encore

~~Maladie antérieure mal caractérisée il y a 12 ans. Dans laquelle le malade accusait en outre des douleurs d'ordre paralysie.~~

Chorée à l'âge de 8 ans ayant duré un an
Il y a un an palpitations du cœur avec œdème des jambes — pour cette affect. il entra à l'hospice — Là il est pris pour la 1re fois de douleurs thoracic. aiguës.
Depuis ce temps, le malade n'a fait que voyager de l'hopital à Lang. et de Lang. à l'hopital —
actuellement. la pneumonie dure une quinzaine commencée au haut du thorax gauche interscapulo et descend jusqu'au 7e —
Leur vasculaire alors l'étend du bord droit du sternum jusque vers le sein mammaire —
La palpation et l'inspection font voir des battements étendus dans toutes la région précordiale

DATES	HISTOIRE PATHOLOGIQUE	PRESCRIPTIONS
	au lieu d'être limités à la pointe ils sont forts, et soulèvent la tête lorsqu'on ausculte le malade — à l'auscultation on entend des battements irréguliers, mais le ~~caractère~~ battement étant fréquemment avec les pulsations artérielles et carotidiennes on entend à la pointe et en même temps un bruit de piaulement assez élevé. — il se propage vers l'aisselle, ne revient pas à toutes les battements et alors il est remplacé par un souffle de la base, ~~[illegible]~~ souffle systolique se propageant plus ~~[illegible]~~ faiblement. ~~Pointe bruit de souffle diastol.~~ ~~[illegible]~~ — rien dans le cœur. — Le Pouls est petit, il reflète les intermittences des battements. Pas d'œdème des jambes	Rougeur de la paroi Soulèvement systolique en masse de la paroi La pointe bat dans le 5e e. 2 cent. en dehors du mamelon Ondulation sous le 2e espace Retrait sous le 6e espace. dans les vaisseaux du cou faibles. Quinz, digitale
5 Avril.	Mêmes signes stéthoscopiques — Le malade part pour Longchamp	

Lyon, Impr. A. Bonnaviat, rue Ste-Catherine, 13.

HOTEL-DIEU. — *Salle* St Charles *N°* 49

Nom Jean Harnest

né à Flazlanden (St Chas)

demeurant à

profession garçon de peine

âge 23 ans

tempérament

constitution

entré le 16 Novembre 74

sorti le

DIAGNOSTIC ET RÉSUMÉ

HISTOIRE PATHOLOGIQUE

Malade depuis 10 jours.
Au début douleurs articulaires sans gonflement
puis palpitations — Il entre à St Augustin
On reconnaît une endocardite — 15 jours
après son entrée il a une attaque
de rhumatisme aigu avec
oedème — ~~Il~~ pas
Aujourd'hui — hypertrophie
cardiaque — la pointe est
en dehors dans le 7e espace
Bruit de souffle systolique
qui s'entend jusqu'à la base
du cœur. Pouls faible
intermittent bien. Dehors Di

Lyon. Impr. A. Bonnaviat, rue Ste-Catherine, 18.

DATES	HISTOIRE PATHOLOGIQUE	PRESCRIPTIONS

HOTEL-DIEU. — *Salle* St Charles N° 76

Nom Marius Contamin

né à

demeurant à Lyon

profession Centurier

âge 54 ans.

tempérament

constitution

entré le 11 avril 1875

sorti le 15 mai à Rouchon

DIAGNOSTIC ET RÉSUMÉ

Bronchite aiguë

Rétrécissement aortique.

HISTOIRE PATHOLOGIQUE

Ely vésicatoire
Infusion d'Epine
Sir. Hysope Lierre
Mouton de
Lait
Pot. Kermès 0,20
Kermès 0,10
Sir. Polygala
Lait.

Toujours bonne santé.
Depuis il y a une année et 1/2 environ,
Depuis il a toujours tousé, et son état a été
chaque jour en empirant.
Aujourd'hui toux fréquente et spasmodique,
empêchant le sommeil
Expectoration muqueuse
Oppression très grande au moindre effort,
à la percussion, matité diffuse de la sonorité.
à l'auscultation Nombreux râles sibilants
secs ou sonores, entremêlés de quelques
râles muqueux aux bases.
Ces symptômes d'auscultation se retrouvent
en même temps dans tous les points des poumons.
~~Rien au cœur~~
L'inspiration est brève, l'expiration prolongée.
Rien au Cœur. Bon appétit.

26 avril — Souffle systolique à la base

Lyon. Impr. A. Bonnaviat, rue Ste-Catherine, 13.

DATES	HISTOIRE PATHOLOGIQUE	PRESCRIPTIONS
28	Les voies sont un peu diminuées. L'amélioration est peu sensible. Emphysème interne et rétrécissement du thorax.	Pot. typ. d'Iprée 30 gr
29	—	Vin. Lichen. Lait.

HOTEL-DIEU. — *Salle* St Charles N° 71

Nom Antoine Rud

né à Cadoux

demeurant à

profession

âge 29 ans

tempérament

constitution

entré le 3 9bre 74

sorti le

DIAGNOSTIC ET RÉSUMÉ

Endocardite. Rétrécissement aortique.

HISTOIRE PATHOLOGIQUE

Douleurs avec gonflement du genou gauche et de l'articulation tibio-tarsienne et y a six mois. — Quelques temps après palpitations. Oppressions. Douleurs précordiales.

Hypertrophie cardiaque.

Bruit de souffle au 3e espace intercostal gauche, s'entendant aux 2 temps, se propageant dans les gros vaisseaux.

Pouls petit — régulier.

Lyon. Imp. A. Rossariat, rue Ste-Catherine, 12.

DATES	HISTOIRE PATHOLOGIQUE	PRESCRIPTIONS

HOTEL-DIEU. — *Salle* St Charles *N°* 87

Nom Auguste Chartier
né à Paris
demeurant à
profession mécanicien
âge 69 ans
tempérament
constitution
entré le 11 Avril 73.
sorti le Mort le 20 Avril 1873.

DIAGNOSTIC ET RÉSUMÉ

Emphysème — Athérome
Rétrécissement aortique

HISTOIRE PATHOLOGIQUE

Le malade tousse depuis 3 ans et plus l'été que l'hiver. Depuis 3 semaines l'oppression a fait des progrès.
Actuellement expiration prolongée, sibilante, rare, mêlée toujours et tiraillante. Gêne respiratoire à la base des 2 poumons et le long de la colonne vertébrale. Expectoration muqueuse. R. 37.

Phénomènes de Cheyne et Stokes. A l'auscultation du cœur, bruit de souffle systolique, surtout marqué à la base, se prolongeant dans le dos et la carotide. On n'entend pas de claquement.

Les sonités très sonores. Percussion d'urine 69 saines. Langue sèche. Herpès de la muqueuse droite. A la base du poumon gauche, râles crépitants fins nombreux. Expectoration muqueuse.

20 Avril Mort dans la nuit

Lyon. Imp. veuve Bonnaviol et fils

DATES	HISTOIRE PATHOLOGIQUE	PRESCRIPTIONS

HOTEL-DIEU. — *Salle* St Charles *N°* 2

Nom Jean marie Chare
né à Ybrey (Isère)
demeurant à
profession menuisier
âge 51
tempérament
constitution
entré le 7 Août
sorti le 22 août

DIAGNOSTIC ET RÉSUMÉ

Cachexie palustre
Rétrécissement cystique

HISTOIRE PATHOLOGIQUE

On ne trouve aucun antécédent alcoolique ou rhumatismal.
Le malade déclare avoir habité 12 ans l'Afrique — ce n'est qu'à la 9me année qu'il eut un accès de fièvre qui le força à entrer à l'hôpital d'Alger. La fièvre revêtait alors la forme tierce car il y avait dit-il un jour de bon entre deux accès. Pendant les 3 dernières années qu'il passa en Afrique il fit à peu près un an à l'hopital.
Il revint en France au 1er Avril 1874 et entra à la salle St Elisabeth où il fit un séjour de 6 semaines et retourna dans son pays. Depuis son départ de l'Hôtel-Dieu il n'a eu qu'un accès, pour lequel il rentra de nouveau dans la Salle St Charles — un énorme abcès se déclara à la jambe droite pour lequel il passa en chirurgie.
Aujourd'hui son abcès est guéri. La jambe droite est un peu enflée la jambe gauche n'a rien le malade déclare que quand il va prendre un accès de fièvre, il voit des plaques rouges apparaître sur la jambe droite.
L'état général est mauvais teinte cachectique — conjonctives décolorées —

Lyon Impr. A. Bouvatier, rue Ste-Catherine, 18.

DATES	HISTOIRE PATHOLOGIQUE	PRESCRIPTIONS
	Au cœur on entend un bruit de souffle ayant son maximum d'intensité à la base dans le 2e espace intercostal à droite du sternum se propageant à la pointe et dans les vaisseaux du cou. On trouve au cou des ganglions veineux. La pointe du cœur n'est pas déviée et est à sa place normale 4e espace en dedans du mamelon. Rate un peu volumineuse. Le sang a sa composition normale. Pas d'albumine ni de sucre dans l'urine.	

HOTEL-DIEU. — *Salle* St Charles N° 99

Nom François Bertrand
né à Lullin (Savoie)
demeurant à id
profession cultivateur
âge 51 ans
tempérament
constitution
entré le 15 juin 72
sorti le [illegible]

DIAGNOSTIC ET RÉSUMÉ

Athérome aortique

Rétrécissement aortique.

HISTOIRE PATHOLOGIQUE

Le père âgé de 76 ans se porte bien ; la mère morte avant 30 ans, probablement phthisique. Quatre frères en santé en bonne santé ; 6 sont morts la plupart en bas âge, un autre à 18 ans d'une affection pulmonaire (pleurésie). — Depuis, boissons alcooliques (principalement du vin) ; pas d'affections vénériennes. Rhumatismes extérieurs siégeant principalement dans les genoux, il y a 11 ans. Depuis lors ils disparurent pour ainsi dire complètement ; ~~puis~~ au mois de novembre 70, il ressentit à la suite d'un excès de boisson des douleurs violentes au creux épigastrique, accompagnées de nausées et d'anorexie, pendant près de 3 mois. Il y a 9 mois ces douleurs reparurent et forcèrent depuis près de 4 mois le malade à suspendre ses travaux.

L'amaigrissement est notable, surtout depuis deux ou trois mois ; le malade éprouve beaucoup de difficulté pour avaler les aliments, principalement ceux qui sont d'une imprégnation difficile, comme le pain et la viande ; il éprouve la sensation de corps étrangers qui remontent dans l'œsophage. Les aliments liquides pénètrent dans l'estomac avec facilité, mais y provoquent les mêmes sensations douloureuses que les autres aliments. Ces douleurs s'accompagnent parfois de légères coliques. — Sommeil assez bon ; pas d'appétit. Constipation

Lyon, Imp. Nouvelle Bonnefoi et fils

DATES	HISTOIRE PATHOLOGIQUE	PRESCRIPTIONS
	habituelle. Les nausées sont fréquentes surtout au moment des repas, mais ne s'accompagnent jamais de vomissements, si ce n'est parfois des aliments solides avant qu'ils aient pénétré dans l'estomac. Salivation abondante. Pas de toux; oppression surtout pendant la marche; palpitations se reproduisant assez fréquemment. Œdème des membres inférieurs depuis environ 3 semaines, mais plus considérable depuis quelques jours seulement.	On ne trouve pas de bruit de tambour au niveau du cœur épigastrique
	Rien d'anormal à la percussion du thorax.	
	Auscultation. Conservation du murmure vésiculaire dans toute l'étendue des 2 poumons. Pas de râles.	
	Du côté du cœur bruit de souffle très marqué et systolique s'entendant tout à la base, tout à la pointe, mais avec maximum d'intensité à la ~~[illegible]~~ base à environ 3 centimètres au-dessus du mamelon. Le bruit s'entend mais sensiblement affaibli sur le trajet de l'aorte, sur celui de la carotide; ~~[illegible]~~ le maximum d'intensité se trouve presque sur le bord droit du sternum entre le 1er et le 3e espace intercostal. En appliquant la paume de la main sur la région cardiaque on sent un frémissement qui suit la systole ventriculaire et qui siège dans le 2e espace intercostal droit ~~[illegible]~~ contre le bord sternal. — Le souffle à la base s'entend pendant tout le 2e temps, il empêche d'entendre les claquements valvulaires. Le 2e claquement se retrouve pourtant mais plus obscur à la pointe.	
16 juin	Le malade subit le cathétérisme œsophagien; la boule moyenne pénètre facilement jusque dans l'estomac, sans rencontrer sur son trajet aucune résistance. On n'a la sensation d'aucune lumière qui puisse s'opposer au passage des aliments. — La déglutition un peu plus douloureuse à la suite du cathétérisme, s'est cependant accomplie avec plus de facilité.	
17 juin		inf. digitale 0,80
19 juin	Tracé sphygmographique — Ascension lente avec courbure sensible. On remarque un léger crochet, mais seulement dans une ou deux pulsations.	id. q. q. eau de Vichy

Bronchite chronique, emphysème pulmonaire, dilatation du cœur droit — Insuffisance aortique — Œdème des membres inférieurs.

HOTEL-DIEU. — *Salle* St Charles *N°* 99

Nom François Bertrand

né à

demeurant à

profession

âge

tempérament

constitution

entré le

sorti le

(Suite)

DIAGNOSTIC ET RÉSUMÉ

Athérome aortique et rétrécissement aortique

HISTOIRE PATHOLOGIQUE

20 juin Suppression de la digitale 0,30 rhubarbe tous les matins 22 juin vin de pharmacie 24 juin bicarbonate de soude charbon 1er juillet vin de quinquina 5 juillet 16 juillet lav. purg. 20 poudre Colombo, 0,	Depuis un mois on donne l'extrémité des dernières phalanges est tuméfiée ; la peau est fine, rosée, amincie ; en même temps incurvation des ongles. — Persistance de l'œdème des membres inférieurs. Digestions toujours pénibles. Les douleurs sont en très mauvais état. Sécrétion très abondante. Selles normales. Douleurs violentes dans les reins et au creux épigastrique. Examen de l'urine par la chaleur. Pas d'albumine. Pas de sucre. Toujours de l'œdème dans les membres inférieurs. Un peu de constipation. Pas de selles depuis 3 jours.

Lyon Imp. veuve Rossarient et fils

DATES	HISTOIRE PATHOLOGIQUE	PRESCRIPTIONS

HOTEL-DIEU. — *Salle* St Charles N° 89

Nom François Vorger
né à L'Isle de Pin (Rhône)
demeurant à Lyon
profession Journalier
âge 62 ans
tempérament
constitution
entré le 12 juin 1871
sorti le perpétuel sans amélioration.

DIAGNOSTIC ET RÉSUMÉ
Athéromasie
Rétrécissement aortique —
hypertrophie du cœur

HISTOIRE PATHOLOGIQUE

A l'âge de 13 ans le malade a eu le premier accès fébrile pendant trois mois — pendant l'espace de rhumatisme — Dans ses antécédents on ne note que des habitudes d'alcoolisme — pendant plusieurs années il a été buveur de vin, mais il buvait en moyenne 2 litres de vin par jour sans compter une bonne quantité de bière — il avait pris l'habitude de boire de l'eau de vie le matin —
Au mois de juin 1869 il entre pour la première fois à l'Hôtel-Dieu et sort deux jours après pour se remettre à travailler aux terrassements — Cependant quand il fut atteint d'une fièvre tierce il quitte le chantier et reste deux mois de suite sans travailler — Au mois de mars dernier nouvelle atteinte d'œdème des membres inférieurs — il revient à l'Hôtel-Dieu du 1er au 15 mai — Amélioration de l'état général : il sort travailler quelques jours et fait bientôt après des ascensions qui le précipitent =
Actuellement le malade est atteint d'anasarque. Il a un teint jaune cachectique, les traits tirés, bouffis de la face fortement accentués — en même temps il a aux membres

Lyon. Imp. veuve Bonnefoi et fils

DATES	HISTOIRE PATHOLOGIQUE	PRESCRIPTIONS
	réflexes de la douleur. Quelquefois fréquent aux jours. Il existe toujours dégénérescence hémorrhagique et qui augmente nettement la tendance à la hémorrhagie des [illegible] = A l'examen de l'abdomen on ne trouve aucun épanchement ascitique. Le foie n'est pas douloureux et présente de matité à peu près normale — Autres faits de nature de la matité: A l'auscultation on trouve des râles muqueux secs disséminés en différents points et présentant une série variable d'un jour à l'autre — Rien [illegible] Au cœur le point battant dans le 6me espace à peu près sur la ligne des mamelons. Battements intenses forts et ne présentant aucune fréquence irrégulière. Comme le pouls — La matité du cœur occupe un espace de 10 doigts environ = Le pouls est régulier, tendu et très irrégulier —	Vin digitale XX 2 m
17	Urines 1400 Poids 140 Rg 60 L'expectoration du nez est difficile. Il y a encombrement nasal [illegible] Les bruits du cœur sont pas très nets —	pot. Inf. digitale 0.50 Julep - Kermès - 0.20
18	Toujours [illegible] abondante après le Kermès — Battements du cœur moins fréquents — P 100 - Rg - Les battements sont encore irréguliers — On entend dans la région précordiale un souffle rude et systolique qu'on rencontre aux 3e espace intercostal droit jusqu'au sternum —	6 pastilles Kermès - digitale 0.50

HOPITAL DE LA CROIX-ROUSSE. — Salle Pottin N° 23

Nom Vianqui Dorel
né à Vénières (Meuse)
demeurant C. h.
profession tisseur
âge 40 ans
tempérament
constitution
entré le 15 juillet 1870
sorti le

DIAGNOSTIC ET RÉSUMÉ

Rhumatisme articulaire aigu
—
- Endocardite
- Rétrécissement aortique

DATES	HISTOIRE PATHOLOGIQUE	PRESCRIPTIONS
	- Ce malade a eu une 1ère a/	
	1re attaque de rhum. articul. à l'âge de	14 ans
	2me	26 —
	3me	28 —
	4me	32 —
	L'attaque actuelle est la 5me — elle a débuté bien brusquement par une douleur assez vive dans l'épaule droite, elle est survenue à la suite d'un bain froid. — Actt le malade souffre dans l'épaule et la bourse gauche, le genou et le cou-p de pied droits. Les articulations sont peu tuméfiées, mais elles sont le siège de douleurs assez vives. —	
	- En outre, le malade raconte qu'à chaque attaque de rhumatisme, il a eu des palpitations cardiaques —	
	- Depuis 3 mois qu'il se plaint d'un peu d'essoufflement	
	- il y a 2 mois, hémoptysies assez abondantes. —	
	- Jamais il n'a eu d'œdème des membres inférieurs	
	- Les sympt. généraux sont peu atteints — pas de	

DATES	HISTOIRE PATHOLOGIQUE	PRESCRIPTIONS
	céphalalgie, pas de constipation — de l'anorexie et de la soif. —	langue saburrale —
	— Les vaisseaux battent fortement. — La pointe du cœur qui bat dans le 5e espace, sur la ligne des mamelles, dans une étendue de 5 à 6 centim. —	
	— A l'auscult. on entend un bruit de souffle systol. dans toute l'étendue de la poitrine, il présente cependant deux maxima l'un près de la pointe du cœur — l'autre à la base, près du bord droit du sternum (3e espace) il y a propag. de ce bruit dans les vs. du cou —	
	— Le pouls est assez fort, un peu dicrote — peau chaude, humide. —	
	— rien du côté du poumon. —	
6 jours	Œdème des membres inférieurs et de l'abdomen	Tisane Vin.
10 "	Grande oppression.	Un vésicatoire sur le cœur.
	Mort à 10 h. 1/2 matin.	

HOPITAL DE LA CROIX-ROUSSE. — Salle ~~5~~ 27 Pothin. N° ~~11~~ 48.

Nom Dessautard Léonard

né à ~~[illegible]~~ Chaussan (Rhône)

demeurant ~~[illegible]~~

profession maçon

âge 16 ans

tempérament

constitution

entré le 3 ~~[illegible]~~ Juillet 1870. à Nz Pothin le 29 août 1870.

sorti le

DIAGNOSTIC ET RÉSUMÉ

Rétrécissement artériel aortique

Rhumatisme articulaire

DATES	HISTOIRE PATHOLOGIQUE	PRESCRIPTIONS
	Se plaint de douleurs articulaires dans les genoux, elles ont de lieu il y a 1 an ; tous les chaques soir, dit le malade, les genoux sont un peu enflés. Ces douleurs gênent la marche. — Se plaint aussi d'une douleur dans le côté droit de la poitrine. La percussion et l'auscultation ne révèlent rien d'anormal dans les poumons. Au cœur, on constate un bruit de souffle au premier temps, dont le maximum d'intensité est à la base et qui se prolonge dans les vaisseaux ; on l'entend dans les carotides. Le malade, qui est hélitoallumer bien souvent se plaint d'essoufflement quand il monte une échelle. Il a des palpitations. Bon appétit, va bien du ventre Un peu d'épanchement dans le genou droit Le pouls a une ~~[illegible]~~ accélération ~~[illegible]~~ ; le diagnostic est à faire.	(choc pré. solution de la bois Bain. calcique 6 g. Vésicatoire sur le genou droit.

Sr Sulit. N° 15. Rétrécissement artériel 4.7.70

DATES	HISTOIRE PATHOLOGIQUE	PRESCRIPTIONS
11.7.70.	Hypothèse de pneum. à l'apex. Mouvement oppressif.	B. au G.
23.7.70		Bonnes Eaux de vapeur
24.7.70		Bains Chaires Suppression des bains.
2.8.70.	Diarrhée	Injection Hibert et pleurésie Sot. avec 2 gr teinture d'aconit Inf. thé laudanum VIII gtt.
8.8.70.		Sorb. de potasse

HOPITAL DE LA CROIX-ROUSSE. — Salle 9 Pothin N° 55

Nom Valette Joseph

né à

demeurant

profession Jardinier

âge 68 ans

tempérament

constitution

entré le 14 avril 70

sorti le

Pas de Maladies Antérieures

DIAGNOSTIC ET RÉSUMÉ

Catarrhe Pulm.
Emphysème
Athérome - rétrécissement aortique

DATES	HISTOIRE PATHOLOGIQUE	PRESCRIPTIONS
	Le Malade est un peu oppressé et tousse possédant l'hiver depuis 3 à 4 ans — Il y a un an il a abandonné son travail pendant 4 à 5 jours à cause de l'oppression qui était plus forte que d'habitude depuis cette époque le malade était assez bien portant surtout pendant l'Eté — Actuellement depuis 15 jours environ comme les années précédentes le malade a de quinte sèche surtout ~~[illegible]~~ à l'oppression et la toux était plus forte et plus fréquente. La toux est accompagnée d'une expectoration muqueuse abondante Inspiration obscure expiration prolongée râle sonore dans toute la poitrine surtout aux 2 bases bruit de souffle au 1er temps au niveau du bord droit du sternum	
7 Juin	Sort	

DATES	HISTOIRE PATHOLOGIQUE	PRESCRIPTIONS

HOPITAL DE LA CROIX-ROUSSE. — Salle

N° 8

Nom

né à

demeurant

profession

âge

tempérament

constitution

entré le

sorti le

DIAGNOSTIC ET RÉSUMÉ

- Rhumatisme articulaire aigu il y a 5 ans. -

DATES	HISTOIRE PATHOLOGIQUE	PRESCRIPTIONS
	Il y a 15 à 16 mois environ, le mal. ressentit des palpitations cardiaques assez fortes, ainsi qu'un sentiment d'oppression. -	Sans cause appréciable,
	- A la suite d'un déjeuner à l'Hôtel. Dieu, crachat. sanguinolent	
	- Il y a 1 mois, les palpitations sont revenues au point que le mal. — dû cesser les occupations, - il n'a pu. ~~recueillir~~ d'œdème des membres inférieurs — pas. d'hémoptysie. -	
	Actuellement on sent l'impulsion cardiaque renforcée, la pointe bat dans le 5e espace, un peu en dehors de la ligne mamillaire - ~~Lift~~ par l'application de la main, on sent un bruit de frottement coïncidant le choc du cœur. -	
	- Au cou, on voit les battements des carotides et les jugulaires ne sont pas turgescentes	
	- Le pouls est régulier, assez fort. -	
	- A l'auscult. on entend au 1er temps un bruit musical assez net - et on l'entend en outre dans toute l'étendue de la poitrine	

DATES	HISTOIRE PATHOLOGIQUE	PRESCRIPTIONS

HOPITAL DE LA CROIX-ROUSSE. — Salle Petit N° 4

Nom Rougeron
né à St Jean de Vieux (Ain)
demeurant
profession tonnelier
âge 35 ans
tempérament
constitution
entré le 9 août 1869
sorti le

DIAGNOSTIC ET RÉSUMÉ

Rétrécissement aortique
Bronchite

DATES	HISTOIRE PATHOLOGIQUE	PRESCRIPTIONS
	Ce malade qui n'a jamais eu de rhumatisme qui a éprouvé quelques palpitations il y a 3 ans, nous arrive avec un œdème considérable du membre inférieur droit et des organes génitaux externes — cet œdème a débuté le 4 juillet dernier, et a mis 8 jours à ~~augmenter~~ se développer au point où il en est — C'est lorsque l'œdème s'est manifesté — la 1re fois qu'il a produit il a eu au mois d'avril dernier, mais il fut moins considérable qu'actuellement et il disparut complètement après avoir persisté pendant trois mois environ —	Pas de traitement du jour Vin à Dehesgne prot. avec lavage d'eau
	Le malade éprouve en outre une oppression notable; il tousse et crache assez abondamment — L'examen du cœur fait constater un bruit de souffle au 1er temps dans la main en un point situé sur le sternum à la hauteur du 3e espace et qui est d'autant plus intense que l'on s'en éloigne davantage — Pouls manifestement dicrote — Foie volumineux et gros rôles ronflants abondants sur toute la région postérieure du thorax — Le gros rôle dans les 2/3 inférieurs des poumons — il existe aussi quelques râles sibilants au sommet gauche	Le malade dit avoir eu le pied gauche enflé pendant 3 jours environ, puis la jambe droite pendant 3 jours environ, puis la jambe gauche, puis l'œdème s'est produit ensuite du jambe droite, puis enfin du membre inférieur droit, puis du membre inférieur gauche.
	Point du cœur bat dans le 6e esp. inter. à 1 cent. en dehors du mamelon gauche Nævus du doigt en dehors du mamelon gauche moitié d'un pouce à la 5e à la 6e côte Dents pourries du bord droit du thorax à la pointe.	
	Pas d'albumine — dans les urines —	
	L'œdème a un peu diminué	Suppression des sudorifiques Pas d'albumine Tonicité de tannin
	L'urine depuis hier est colique — Les selles environ	
	10 Juillet La diarrhée a cessé depuis 3 jours et l'œdème augmente de nouveau —	Thonon d'eva urin Vin de Quinquina

Depuis le 10 juillet les traits de la région précordiale sont tellement [illegible] — Le choque [illegible] est [illegible] dans le 4e espace [illegible] Dicrotisme [illegible] qui cause [illegible] vers l'aisselle. [illegible] 28 [illegible]

DATES	HISTOIRE PATHOLOGIQUE	PRESCRIPTIONS
23.	L'oppression continue.	2 grand Digit.
24.	Toux - râle muqueux occupant tout le poumon gauche - Respiration rude à droite -	
5 9bre	depuis 3 jours oppression plus marquée le malade tousse et rejette beaucoup de crachats - odème aux extrémités. dans ce moment dans les poumons - même signes au cœur -	Vin d'ebrayre
3 Xbre	Disparition de l'œdème des membres inférieurs. Depuis quelques jours le malade souffre des douleurs au niveau de l'angle postérieur des côtes - et des parties latérales des côtes - et des parties inférieures. a été examiné le 28 au larynx opthalmoscope - larynx normal	
9 Mars	le Malade sort - on n'entend plus aucun bruit de souffle - on ne constate qu'un peu d'irrégularité dans les battements du cœur et un peu de prolongement dans le 1er espace intercostal gauche - persistance de l'épanchement sans douleur - l'œdème a complètement disparu et l'état général du malade est bon.	

HOPITAL DE LA CROIX-ROUSSE. — Salle St Pothin N° 28

Nom Roumat Joseph

né à

demeurant

profession Cartonnier

âge 28 ans

tempérament

constitution

entré le 12 janvier

sorti le

DIAGNOSTIC ET RÉSUMÉ

Mère morte de maladie cardiaque

Rougeole et Variole dans l'enfance – Santé bonne jusqu'à 16 ans.

DATES | **HISTOIRE PATHOLOGIQUE** | **PRESCRIPTIONS**

A cet âge le malade commença à être essoufflé lorsqu'il faisait des efforts et surtout lorsqu'il montait des escaliers néanmoins ~~[illegible]~~ à l'état de repos il n'avait pas la moindre oppression et pouvait faire son travail. – Était plâtrier alors. – Il y a 6 ans ~~[illegible]~~ crachats sanguins survenant après une quinte de toux. Ces crachats étaient striés, au nombre de 2 ou 3. Ils revenaient tous les 2 ou 3 jours pendant 3 semaines. Ils revinrent les 2 hivers qui ont suivi. Le malade a craché du sang à peu près durant une même [illegible] et le même espace de temps.

Il y a 5 ans troubles digestifs caractérisés par ~~[illegible]~~ gonflement de pesanteur à l'épigastre survenant après chaque repas & tiraillements, par des renvois alimentaires. – Celles-ci arrivaient ~~[illegible]~~ fréquemment le soir surtout. Il y a 3 ans et 6 mois avant le début de la maladie qui l'amène à l'hôpital vomissements après une petite quinte de toux. Ces vomissements avaient lieu que le matin consistant en un liquide clair et limpide ~~[illegible]~~ que le malade compara à de l'eau. La toux était très peu fréquente et le vomissement seulement.

Il y a 2 ans et demi le malade entrait pour ses troubles digestifs. ~~[illegible]~~ Il se sentit plus oppressé. Remarqua que ses urines étaient plus rares et finalement ses membres inférieurs œdématiés. – Cet état dura 5 semaines et le malade se rétablit et put travailler de nouveau. 4 mois après rechute, oppression plus grande, œdème des jambes et séjour de ~~6~~ 5 semaines à l'hôpital. Le malade n'avait pas encore ressenti de palpitations cardiaques. La 3e attaque qui eut lieu il y a un an et 8 mois après la 2e survint brusquement ~~[illegible]~~ sans cause appréciable pendant que le malade était occupé à travailler. Cette attaque débuta par de violentes palpitations, puis l'oppression qui s'accentua des jambes. (séjour de 3 mois à l'hôpital.) La 4e attaque il y a 7 mois ~~[illegible]~~ analogue aux précédentes mais en différant par sa longueur.

Enfin la [illegible]

sans cause appréciable

~~Le~~ Le malade a reçu une fois [illegible] l'indication de sa maladie cardiaque. Des douleurs s'étendant dans les 2 tibias à 10 centimètres au-dessus des articulations des poignets. Les mouvements ont toujours été libres dans ces 2 articulations.

Papeterie générale, Lyon. — Mod. n° 6.

DATES	HISTOIRE PATHOLOGIQUE	PRESCRIPTIONS
	A l'examen de la poitrine on constate une voussure bien marquée. Entre le mamelon et le sternum la palpation fait percevoir un soufflé de frottement diastolique surtout dans le 3 espace au voisinage du sternum. — On voit la pointe battre dans le 5 espace intercostal au dessous du mamelon. — Le battement Epigastrique qu'on peut voir également n'est pas isochrone avec la pulsation de la pointe. La main appliquée sur la pointe du coeur et à l'Epigastre donne le même resultat que la vue. L'impulsion du coeur est toute autre point où l'on voit la pulsation de la pointe, d'où toute l'étendue de la voussure. L'auscultation donne un bruit de souffle systolique avec maximum entre la pointe du coeur et le sternum si l'on renverse le tronc du sternum ou si l'on s'incline dans l'aisselle on perçoit bien encore le bruit de souffle mais le 1er claquement se détache parfaitement au commencement du souffle. Le 2. bruit est bien perçu partout Le malade sort. L'état général est bon. Mais on trouve toujours les mêmes lésions au coeur	
28 Avril 70		

HOPITAL DE LA CROIX-ROUSSE. — Salle Petrin N° 6

Nom Bonnijol François Claude
né à Mions
demeurant
profession polisseur de miroir ex photographe
âge 46 ans
tempérament
constitution
entré le 20 août 69
sorti le

DIAGNOSTIC ET RÉSUMÉ

Alcoolisme.
Cirrhose du foie
athéromasie et rétrécissement artériel

DATES	HISTOIRE PATHOLOGIQUE	PRESCRIPTIONS
	Ce malade nous arrive avec un œdème des deux jambes ayant débuté il y a deux mois, du deux côtés simultanément — il n'y a pas d'ascite — Le malade ne se rappelle à quel de palpitation — Il présente une teinte ictérique très marquée des sclérotiques — Il y a environ 6 ans il a eu une teinte ictérique répandue sur tout le tégument, il éprouve alors des coliques et des vomissements bilieux — Toutefois les vomissements bilieux sont plus hauts et datent d'une dizaine d'années — Il prétend avoir été ivrogne par un usage fréquent du cognac. Il a pratiqué pendant longtemps sa profession de photographe à la poudre. Il a eu aussi accès de rétrécissement de l'urètre et de rétention d'urine — Le malade ne présente actuellement aucun trouble gastro-intestinal — Pas de toux, ni trouble du côté des fonctions respiratoires — Le cœur fait constater un bruit de souffle aortique, temps avant-coureur d'intensité sur l'orifice aortique et la hauteur de la fausse côte, et s'étendant depuis 2 travers de doigt en dehors du mamelon gauche où il est ~~très~~ faible jusque sur le cartilage droite — Le pouls est fort, non artériel —	21 xbre Sera Cam et pendant 3 ans entier l'habitude de boire un spiritueux 1 jour la nuitée —
24 août	Diminution de l'œdème des membres inférieurs solidifiques moins jaunes — appétit — Digestions bonnes — état général satisfaisant —	Phenacetin E. de Vichy Tis. de racine de pois.
27 Sept.		Ppité 3, 0,10 c. sulfate de quinine
10 8bre	Sorti très amélioré	

DATES	HISTOIRE PATHOLOGIQUE	PRESCRIPTIONS

HOPITAL DE LA CROIX-ROUSSE. — Salle St Polycarpe N° 26

Nom Robert Barthélemy

né à Lyon.

demeurant

profession tisseur

âge 26 ans.

tempérament

constitution

entré le 16 Mars 1869

sorti le

(Son père et sa mère morts jeunes)

(Père de six enfants atteints de rhumatismes)

Pas de rhumatismes.

DIAGNOSTIC ET RÉSUMÉ

Rétrécissement aortique.

DATES	HISTOIRE PATHOLOGIQUE	PRESCRIPTIONS
	Ce jeune homme n'a jamais été atteint de rhumatisme. Au mois de Mars 1868 sans avoir éprouvé aucun malaise précurseur il fut pris ~~dans~~ pour la seconde fois d'hémoptysie ~~abondante~~ assez abondante, qui peu de temps après fut suivie de palpitations régulières persistant sans interruption à partir de ce moment, tout en présentant cependant des intermittences de fréquence sous l'empire ~~du~~ des mouvements soit d'une amélioration. Cet état dura jusqu'au 15 Mars 1869 et eut alors de nouveau un ~~vomissement~~ de sang ~~abondant~~ et les palpitations prirent une nouvelle intensité. Depuis le début, outre ~~cette~~ les troubles du premier ordre ci-dessus, le malade éprouve quelques douleurs ~~[illegible]~~ à l'épaule à la région dans part alors. au moindre mouvement l'oppression qui s'est établie avec une toux peu ~~[illegible]~~ peu après les hémoptysies, devant les efforts. La pointe du cœur bat dans le 5e espace intercostal au dessous du mamelon. La matité précordiale n'est pas augmentée, cependant	Inf. Digitale feuille 0,30. Lavement de lait. Verbena [illegible]

Typographie générale, Lyon. — Méd. n° 6.

DATES	HISTOIRE PATHOLOGIQUE	PRESCRIPTIONS
	L'impulsion du cœur est plus forte que de l'autre côté. Pas de frémissement. On entend dans toute la région précordiale un bruit de souffle systolique très peu rude et assez court. Ce bruit a son maximum d'intensité sur le sternum au niveau des 3e et 4e côtes et il se prolonge sur le trajet de l'aorte ~~jusqu'au~~ mais ~~au niveau~~ on ne l'entend pas au niveau des artères du cou. Ce bruit est encore très nettement perçu de chaque côté du sternum dans une étendue de 2 ou 3 travers de doigt. Enfin ~~dans cette zone~~ on le trouve aussi à la pointe du cœur ou on croit cependant l'entendre en dehors de ce point. Le malade est très amaigri. Pouls petit. — Depuis plusieurs années et dans sa jeunesse fréquemment thrombose veineuse douloureuse.	Digit. 2 gr Lim. sulf. 4 gr Le 5 Gingembre Alcool.
2 Avril 12	Rougeur et bouffissure de la face.	
13	La face est très colorée, plus qu'à son entrée.	
18	Allons tout comme. Il tousse à aucune le malade en éprouve.	
20	99 pulsations. Souffle. Allons, rougeur.	inf. 0,30 feuilles d'digitale.
22	La rougeur est toujours très accentuée.	
19 juillet	Sort dans le même état.	Inf. Digitale 2 gr.
20 avril 70	En sortant de l'hôpital le malade est allé passer une quinzaine de jours à la campagne puis il est devenu garçon de café. Il a repris ses travaux pénibles de cette profession jusqu'à ce jour; mais il est obligé de cesser ce travail qui depuis quelque temps lui occasionne de violentes palpitations. Etat général très bon. Les battements du cœur sont un peu forts et ~~[illegible]~~ tumultueux mais on n'entend plus aucun bruit de souffle.	

HOPITAL DE LA CROIX-ROUSSE. — Salle de Pitton N° 21

Nom Moreau Joseph
né à Chenu (Ardèche)
demeurant
profession Sabotier
âge 56 ans
tempérament
constitution
entré le 13 avril
sorti le

DIAGNOSTIC ET RÉSUMÉ

Cavarne pulmonaire
Rétrécissement aortique

DATES	HISTOIRE PATHOLOGIQUE	PRESCRIPTIONS
	Pas de maladie antérieure "Rien me"	
	1 attaque de rhumatisme généralisé en 1847 et qui a duré 7 mois —	
	Depuis 2 ans, le malade est devenu très sensible au froid et a été pris assez facilement de rhumes fréquents, sans que la saison froide fût pour lui plus particulièrement que les autres époques de l'année le temps de prédilection pour ses malaises — Leur ont consistaient en toux fréquente avec expectoration et dyspnée, sans obliger cependant le malade à suspendre ses travaux —	
	Le sujet porte une hernie inguinale double depuis nid-a, et qu'il attribue aux efforts de toux —	
	Jamais d'hémoptysie — Epistaxis fréquentes et abondantes dans le jeune âge —	
	Depuis 1 mois du février, la toux et la dyspnée ont augmenté, plus pénible que jamais, et il y a 3 semaines, époque de son entrée à l'hospice, le sujet ne pouvait plus travailler —	
	Il a maigri depuis ces 3 semaines —	
	Transpiration des pieds, autrefois abondante, supprimée depuis le mois de Février — Pas de sueurs nocturnes —	
	L'examen de la poitrine, on constate que la sonorité en est normale —	
	L'auscultation révèle un affaiblissement du murmure respiratoire en arrière des deux côtés et des râles muqueux disséminés —	
	En avant le bruit respiratoire paraît normal, toux fréquente le matin suivant d'abord d'un chatouillement au niveau du larynx —	
	abondante, muqueuse, aérée —	

DATES	HISTOIRE PATHOLOGIQUE	PRESCRIPTIONS
	~~[illegible]~~ — Digestions normales — A la région précordiale, on entend un bruit de souffle, qui a son maximum et intensité au niveau du 1er espace intercostal sur le sternum, qui s'entend aussi au dessus des mamelles, mais plus faible — Le maximum d'impulsion cardiaque se sent au niveau du 5e cartilage costal droit —	s'entend également sur tout le sternum, le prolongement le vaisseau du cou
27 mai	Depuis 2 ou 3 jours, le malade se plaint d'éprouver des douleurs dans les 2 genoux — Œdème persiste, moins prononcé qu'à l'entrée —	
	Au niveau de la région précordiale, surtout au niveau du 4e esp. int., ~~[illegible]~~ bruit de souffle qui masque le 1er claquement — Le bruit ~~[illegible]~~ anormal s'entend également sur ~~toute la~~ région précordiale mais il ~~[illegible]~~ ~~[illegible]~~ ~~[illegible]~~ ~~[illegible]~~ Le 2e claquement ~~[illegible]~~ ~~[illegible]~~ à la pointe du cœur, tandis qu'à la base et sur le bord du sternum, il est accompagné d'un bruit ~~de souffle~~ ~~[illegible]~~	sur le sternum dans le point indiqué ayant son maximum d'intensité au niveau du 4e s'étend en la partie latérale, ne masque pas complètement le bruit de souffle systolique dans la base
28	La douleur des genoux est diminuée —	
30	Douleurs au niveau des articulations de la main gauche. —	
2 juin	Il ne reste plus qu'un peu de douleur dans le genou droit. — L'oppression est moins forte. P. 20/4. —	
3	Plus de douleur — Pas d'albumine dans les urines —	
21 juillet	envoyé à Longchêne.	

HOPITAL DE LA CROIX-ROUSSE. — Salle St Polycarpe N° 30

Nom Babouche alexis
né à Nouville (Rhône)
demeurant
profession tuillier
âge 41 ans
tempérament
constitution
entré le 21 ans
sorti le

DIAGNOSTIC ET RÉSUMÉ

Rétrécissement aortique.

DATES	HISTOIRE PATHOLOGIQUE	PRESCRIPTIONS
	Depuis 15 à 8 ans le malade éprouvait déjà quelques palpitations mais qui n'étaient pas assez fortes pour l'empêcher de continuer son travail. — Ce n'est que depuis 3 mois, que ces palpitations sont devenues tellement intenses qu'il a dû cesser toute occupation. — Depuis lors, il éprouve une oppression considérable, dont peu la nuit et les allées et venues mondaines lorsque prolongées, ne peut garder sur son lit que la position assise. — Ses deux jambes ont enflé sensiblement. — Depuis ces trois mois, le malade qui n'est pas soigné, a eu trois semaines pendant lesquelles il a profité d'un rétablissement presque complet, et a pu reprendre ses occupations. Le œdème des jambes avait disparu pendant ce laps de temps. — Aujourd'hui, le malade nous arrive plus fatigué que jamais : oppression considérable, position contrainte assise, perte de sommeil, respiration plus fréquente que normalement, pouls un peu fréquent et dépressif, [illegible] caractère fébrile. — Cet état de la moitié inférieure des jambes. — Après l'examen de l'état du cœur, on constate d'abord que la matité précordiale est plus étendue que normalement, du 3e au 8e espace intercostal. — Puis la main appliquée sur cette région perçoit une sorte de frémissement correspondant aux pulsations cardiaques qui sont fortes, irrégulières, et qui ébranlent d'une façon très sensible à l'œil nu la paroi thoracique. — La pointe du cœur battant dans le 6e espace intercostal en dehors du mamelon. — A l'auscultation, on constate un bruit ~~de rapé~~ ~~[illegible]~~ occupant tout le temps du cœur qui peut être suivi depuis le mamelon gauche jusqu'à la ~~[illegible]~~ ~~[illegible]~~ jusqu'à la ~~[illegible]~~ ~~droite~~ se perdre dans toute la poitrine ; bruit qui prend le caractère de souffle à mesure qu'on s'éloigne de la région du cœur. —	Le malade a eu état très fatiguant. — Il travaillait jour et nuit, tant que ses forces le lui permettaient.
		Veine du cou gonflée

DATES	HISTOIRE PATHOLOGIQUE	PRESCRIPTIONS
	mais dont le maximum d'intensité existe sur le bord droit du sternum au niveau du 3e espace intercostal. ~~Il peut même être entendu sur la ligne axillaire, s'il y a un certain effacement.~~	Syncéphrénine autour les pulsations cardiaques et les battements carotidiens
	Le pouls est petit et irrégulier. Fréquent 84/4 — Le malade tousse un peu, et l'on trouve à l'examen de la poitrine quelques râles muqueux en arrière, dans les 2 moitiés inférieures des 2 poumons, un peu plus marqués du côté gauche.	
	Appétit conservé. Bonnes digestions.	Vin de Bourgogne Digitale 2 de lauriers cerise
5 juin	Sortie — même état —	

HOPITAL DE LA CROIX-ROUSSE. — Salle St Pothin N° 11

Nom Billard Joseph
né à Morestel (Rhône)
demeurant
profession homme d'affaires
âge 66 ans
tempérament
constitution
entré le 6 juillet
sorti le

DIAGNOSTIC ET RÉSUMÉ

6 Rétrécissement aortique

DATES	HISTOIRE PATHOLOGIQUE	PRESCRIPTIONS

Ce malade nous arrive avec un œdème considérable occupant les deux membres inférieurs, les parois abdominales, et le bras droit – le visage et les bourses

Cet œdème ne date que de 12 jours. Avant cette époque le malade éprouvait bien un peu d'essoufflement et quelques palpitations mais seulement en montant les escaliers.
À part cela, la santé a toujours été parfaite –
Jamais d'attaque de rhumatisme –
Il y a bien quelques veines variqueuses en divers régions; ~~[illegible]~~
le malade dit avoir eu en dehors, il y a 12 ans environ ~~[illegible]~~ un œdème ~~[illegible]~~ qui dura 20 jours et qui resta localisé au membre inférieur gauche et à une très-petite portion du membre inférieur droit –
Pas de toux ni d'expectoration –
Aucune habitude alcoolique.
Le pouls est très-calme, et en quelques points irrégulier, mais le malade déclare l'avoir toujours eu ainsi –
Il y a bien un peu d'oppression actuellement mais le malade se plaint surtout de la gêne et de la douleur que lui cause l'œdème des jambes.
~~[illegible]~~
Il y a un peu d'ascite, mais le foie ne paraît pas augmenté de volume –
Rien du côté des reins –
Pas de frémissement à la région précordiale – L'étendue de la matité du cœur est augmentée –
La pointe bat en dehors du mamelon gauche –
À l'auscultation, on perçoit au-dessous un bruit de souffle

À l'examen de la poitrine on arrive on constate un aplatissement à gauche et une ampliation à droite – à la percussion sonorité [illegible] à gauche [illegible] à droite [illegible] existe à l'expiration prolongée
Matité en avant depuis le 3e esp. intercostal jusqu'au 6e des deux côtés

DATES	HISTOIRE PATHOLOGIQUE	PRESCRIPTIONS
	mouvements occupant le 1er temps — le bruit s'entend jusque sous le clavicule droite, et disparaît du côté gauche à deux travers de doigt du mamelon — le maximum d'intensité existe près du bord droit du sternum à la hauteur du 3e esp. intercostal — le second claquement volontaire n'est pas altéré — le premier mêle les pulsations cardiaques et carotidiennes — le pouls est petit, faible et inégulier —	— les bruits du cœur sont inégaliers
167.	L'anesarque a toujours augmenté avec que la gêne de la circulation veineuse, cyanose très prononcée des oreilles, nez, lèvres, joues. — escharres au niveau du tiers inférieur de la jambe gauche et sur le dos du pied. L'urine ne contient ni sucre ni albumine.	
18 juillet	mort à 9h du matin. impossibilité d'obtenir l'autopsie pour cause d'enterrement. —	~~Décédé le 18 juillet 1867 à 5 hres du matin~~

HOPITAL DE LA CROIX-ROUSSE. — Salle St Pothin. N° 24

Nom Basteau Georges.
né à Lyon.
demeurant
profession ouvrier en soie
âge 72 ans.
tempérament
constitution
entré le 6 février 1869.
sorti le

DIAGNOSTIC ET RÉSUMÉ

Dégénérescence athéromateuse des valvules sigmoïdes de l'aorte, des artères.
Cataracte chronique des deux yeux
Pleurésie secondaire à gauche

DATES	HISTOIRE PATHOLOGIQUE	PRESCRIPTIONS
	Depuis 5 ou 6 ans cet homme éprouve des oppressions ainsi que des palpitations, en 1867 elles devinrent extrêmement pénibles et depuis ce moment le malade ne peut rester couché sans éprouver un sentiment d'étouffement. Jamais il n'eut antérieurement de rhumatismes ni aucune affection thoracique. Il y a 3 mois les jambes se sont enflées et elles sont le siège actuellement d'œdème très prononcé au dessus du genou. Les bruits du cœur sont très irréguliers dans leur rhythme et leur intensité. Le premier bruit est très doublé et l'on entend à la pointe du cœur un double bruit de souffle assez faible — Le pouls radial est peu régulier. Rien d'anormal dans les autres organes; le malade n'a pas de lésions; les artères sont athéromateuses. 16. Pouls 84. La pointe du cœur paraît battre dans le 5e espace intercostal. Un peu en dedans du mamelon. 31. Langue sèche brunâtre 1 Avril. Pouls 23 4. Inj. rect. 8 ? Les bruits du cœur sont très irréguliers. La pointe paraît battre dans le 5e espace intercostal au dessous du mamelon.	Log. vin de digit. Cogn. 0 pour. Tisane 2 digital 15 gr. les 7 derniers 0 0 Kermes. Vin de Digit. Log.

DATES	HISTOIRE PATHOLOGIQUE	PRESCRIPTIONS
	Les deux l'agneux sont perçus partout clairement obscurs d'un léger bruit de souffle qui s'entend sur toute la région précordiale et sur le sternum mais qui est bien moins intense au niveau des 3e et 4e espaces intercostaux gauches vers le sternum —	
	En arrière à la base du poumon malade plus prononcée à gauche où elle remonte jusqu'à l'épine de l'omoplate. La respiration bruit rude mais dans les petites masses thoraciques. La respiration est plus dans un point et s'étend du côté gauche. Vers l'angle inférieur s'ajoute un souffle s'étendant aux deux temps de la respiration. Du côté droit bruit respiratoire paraît également rude que souffle dans les points correspondants mais le poumon est moins fonctionnel.	Sparadrap vert de Lyon 30 gr. Sulfate de fer
16 août.	(mort le 27 août 1869) Enterrement — Pas d'autopsie possible.	

HOPITAL DE LA CROIX-ROUSSE. — Salle 5e Postiny N° 14.

Nom François Berger

né à Reyrieux

demeurant

profession Cultivateur

âge 53 ans

tempérament

constitution

entré le 28 7bre 1868.

sorti le

DIAGNOSTIC ET RÉSUMÉ

Rétrécissement aortique

a un peu abusé des alcooliques.

N'a pas eu de Rhumatismes articulaires aigus.

DATES	HISTOIRE PATHOLOGIQUE	PRESCRIPTIONS
	Il y a une dizaine d'années il dit avoir eu des crachats sanglants un peu de toux. Rien depuis cette époque. Un peu de temps à autre santé générale bonne. Les mêmes quelques légères douleurs rhumatismales. Depuis 20 jours environ il se sent faible et ses jambes se sont œdématiées surtout au niveau des Malléoles. Il prétend en outre avoir eu de la fièvre. Les nuits sont mauvaises et le sommeil intermittent. actuellement le pouls est à 104. Il ne paraît pas avoir eu de vertiges ; il ne tousse que fort peu la langue est très bonne. L'appétit ordinaire. Depuis lépoque sus indiquée il a couché plusieurs fois à l'humidité, sur la terre nue. Il ne pas contracté de douleurs rhumatismales — pas de douleurs lombaires. Habitus extérieur du thorax normal. Soulèvement assez accentué. à un ~~centimètre~~ pouce au dessus du mamelon Bruit de souffle systolique très bien accentué. Rien à la percussion au point	

DATES	HISTOIRE PATHOLOGIQUE	PRESCRIPTIONS
	Pas une de l'hypertrophie du cœur. absolument rien dans les vaisseaux du cou.	
	L'auscultation et la percussion du poumon sont rien révélé d'anormal.	
	Rien dans les urines.	
24 7bre	Cœur. On entend les 2 claqu's valvulaires qui ont un timbre sonore à cause de la dilatation de l'aorte dans un point très-limité à la pointe légèrement soufflant. La pointe du cœur bat à la pointe normale.	qui ont un timbre — pas de souf. Le 1er bruit paraît
	Oedème du thorax.	— Crème de riz. — V. quinquina.
26.	On a essayé également par la cholème les urines et loin n'en point trouvé d'albumine.	Eau 1er Galenos avec tart. ferrico potassique. Infusion de Digitale.
27		
3 8bre.	Sort malgré le médecin. — Il encore du l'œdème des membres inférieurs	

Insuffisance aortique

HOTEL-DIEU. — *Salle* St Charles N° 81

Nom Alex Louis

né à

demeurant à

profession Tisseur

âge 36 ans

tempérament

constitution

entré le 15 avril 76

sorti le Mort le 2 Juin 76

DIAGNOSTIC ET RÉSUMÉ

Jaccoud

Autopsie — Oblitération de l'aorte — athérome. Dilatation de l'aorte à son origine. hypertrophie considérable du cœur surtout du cœur gauche dilatation de la cavité ventriculaire gauche.

HISTOIRE PATHOLOGIQUE

Pas de chum. antérieur.
Boit la goutte tous les matins.
Depuis 2 ans essoufflement progressif. Depuis 6 mois toux continuelle avec battements de cœur fréquents. Depuis 1 mois œdème des jambes, dyspnée considérable, impossibilité de travailler.
Aujourd'hui. Malade assis sur son lit dyspnée. Pouls veineux bilatéral face pâle. Œdème des jambes remontant jusqu'à la racine de la cuisse. Pouls assez dur, précipité 160 pulsat. à la minute un peu irrégulier. Il est très difficile de sentir le choc des crurales qui est très léger.
Les battements du cœur sont fréquents à peu près réguliers. La pointe précordiale est soulevée depuis le mamelon jusqu'à l'épigastre.
Tous les battements sont lentis à la radiale et à la carotide. Le cœur paraît très hypertrophié.
A l'auscult. on entend deux temps à la pointe un peu confus et le second temps assourdi et prol.
A la base tout le long du sternum on entend

DATES	HISTOIRE PATHOLOGIQUE	PRESCRIPTIONS
	un souffle superficial ~~tout très net~~ qui a son maximum à la base, mais il est difficile à cause de la rapidité des battements de dire à quel temps il se trouve. On le droit systolique. Il ne se propage pas dans les carotides. Bruit à la percussion des poumons à l'auscult. on trouve des râles humides aux 2 bases remontant jusqu'au sommet du côté gauche.	
17	Drole lactée et 30 centig d'extrait de ergot en infusion. = Les battements du cœur et de la carotide sont ordinairement synchrones P = 100 à la minute. Pour les battements tout paraît mis comme hier. Le malade a moins de dyspnée il peut rester couché sur son oreiller. Le pouls est irrégulier bien plus que hier, les battements du cœur le sont ~~irrégulièrement~~. Il n'y a pas de bruit ~~du~~ ~~bruit~~ carotidien sur le cœur cardiaque. Empâtement double jusqu'à veineux. Le souffle de la base est manifestement diastolique et rentend de plus le sommet de la 2e pièce du sternum jusqu'à la base et uni à l'extrémité de du sternum.	
	Il est maximum à l'union de la 1re et de la 2e pièce. Le premier temps est vaud mais non soufflé. Passage d'albumine dans l'urine. Œdèmes aux 2 mollets.	
18	= Pas de tubes dans l'urine, beaucoup d'urates	
20	= 60 pulsations à la minute, rythme très irrégulier. Le malade n'a plus de dyspnée, le 2e bruit du cœur est retentissant au 2e temps et très prolongé comme une grande inspiration. Dans la carotide pas de bruit diastolique, pas d'intermittence systolique que celui qui provient de l'athérome. Ergotinat systolique à la pointe double 4 cts espacés de 2 mins ~~de~~ manière. Pas de double souffle intermittent carotid mais bruit systolique seul. = Pulsations très mobiles. Pas de bruits carotidiens aériens.	
24	Hypothèse universelle le malade ne peut rester assis et il parle mal à cause de son état respiratoire. Le pouls est irrégulier. Le malade s'affaiblit	
25	même état et mêmes signes. Le malade meurt cependant.	

Lyon, Imp. A. Bonnetat, rue Ste-Catherine, 13.

DATES	HISTOIRE PATHOLOGIQUE	PRESCRIPTIONS
Autopsie	= Poumons de volume normal un peu congestionnés. Foie un peu petit, légèrement mousse à la coupe et un peu congestionné. Rate petite dure. Cœur examiné par M. Blemont pour ce cas 99. plaques athéroses. Des 2 poumons l'un le gauche est tout à fait libre dans la cavité pleurale sans adhérences, l'autre est adhérent à la plèvre pariétale sur toute sa surface, ces adhérences sont solides, lâches et faciles à rompre. A la coupe on ne trouve aucune lésion dans le tissu pulmonaire ni emphysème ni altération. Il n'y a que de la bronchite chronique sur les gros bronches et les ganglions bronchiques sont gros dans leur cavité. Pas de détat. bien chaque. La plèvre gauche est saine, le droite est le siège d'adhérences multiples. Ces adhérences ne comprennent l'artère pulmonaire qui reste libre, l'appareil cardio-pulmonaire ne commence que quand l'aorte ne peut même pas d'introduction du petit doigt dans sa lumière. Les ganglions d'aorte ne sont que ils sont complètement oblitérés par une cicatrice fibreuse, intime à l'athérome. En dehors de l'origine de la sous clavière gauche, c'est à partir de ce point que le calibre de l'aorte est si diminué. Les artères intercostales qui en émanent sont plus que doublées de volume ce qui montre que il se fait par là une circulation collatérale. Entre le tronc brachio-céphalique et la sous clavière une dilatation sacciforme pouvant loger une petite noix. C'est dans cet anévrysme qui étrangle les 3 vaisseaux plus haut indiqués le tronc brachio-céphalique, la carotide gauche et la sous clavière gauche. Ces artères ne sont guère que leur calibre normal, mais les sous clavières sont doublées et même triplées de volume. C'est pour elles que se fait la circulation collatérale en effet les branches qu'elles donnent sont très	

Entièrement non traitées [illegible]

DATES	HISTOIRE PATHOLOGIQUE	PRESCRIPTIONS
	Mamelons sur le vestibule. Germination interne, l'intervertèbre repoussé et lithoïque longue sont très augmentés de volume. La main m'a été confiée à la cellule d'une vieille femme. Elle descend du chapelet du dimanche. En décrivant des flexuosités nombreuses, intestin du côté droit, cæcum et côlon forment de volumineuses intervertèbres et vers l'abdomen, à plein ventre dans l'hypogastre. Les parois mêmes de l'aorte, les deux jumelles, les cuisses, toutes ces artères sont très rétrécies, sclérosées et même le 1/3 de leur calibre disparu. Les jugulaires sont dilatées et pleines de gros caillots mous. Les artères de la base du cerveau présentent 4 ou 5 points athéromateux notamment le tronc basilaire. Il n'y a aucune lésion du côté de l'encéphale, ni hémorragie ni ramollissement. Le cœur est énorme, c'est surtout le ventricule gauche qui est énormément dilaté et arrondi. Il y a un dessous des valvules sigmoïdes de l'aorte, une portion de l'aorte qui est dilatée, cette dilatation est haute de 3 centim. en dedans et de 6 centim. en dehors, et de 13 centimètres de circonférence en dehors. Au dessus l'aorte présente un rétrécissement relatif, c'est-à-dire que cette artère forme les 3 gros vaisseaux de la crosse et se termine en un cul de sac d'un rétrécissement infranchissable. = Le ventricule droit est rétréci. Ensuite de l'aorte, il est de 2 mm. ses 3 gros troncs, elle a 9 centim. de tour. Les parois de l'aorte sont usées avec 99 plaques blanchâtres, mais précisément sclérosées et rétrécies. Le cœur ne présente rien de remarquable. Le foie est rétrécis, cependant son contour forme un rétrécissement relatif. Rondeur des vésicules dilatées et grande au milieu centre dont le bord libre présente un bourrelet lancéolé sur lequel vient s'adapter un bourrelet rudiment conservé appartenant à la valvule indépendante qui est libre. On constate que l'air tient très bien. H = 13. Poumons = 13. Vessie, bilatéraux et hypertrophiées. Les parois des 2 ventricules sont considérables, hypertrophiées et les cavités sont diminuées. Tout cet ensemble a grandi. Eve aller hypertrophiée et amincie. Le ventricule gauche surtout est dilaté ou surpoids c'est-à-dire qu'il est rétréci. Au niveau de la valvule de la valvule il se dilate en ampoule jusqu'au sommet. Au sommet Pointe la valvule mitrale dont le rétrécissement commence en bas. La valvule tricuspide est très élevée, l'orifice est un peu agrandi. Quand à la valvule mitrale elle est rétrécie et épaissie = Mais l'instrument de la valvule mitrale est hypertrophié. Le muscle pend un peu de hypertrophie avec les gros comme les 2 cœurs gros. Oreillettes et ventricules très grosses.

MODÈLE N° 21.

HOTEL-DIEU. — *Salle* Ste Anne N° 19

Nom Pierre Bonte

né à

demeurant à

profession Mn ambulant

âge 28

tempérament

constitution

entré le 9 janv. 79

~~sorti~~ mort *le* 29 mars 79

DIAGNOSTIC ET RÉSUMÉ

Insuffisance aortique

HISTOIRE PATHOLOGIQUE

mère morte apoplexie avec les membres enflés — père alcoolique bien portant — 3 frères ou sœurs bien portants — le malade n'a d'antécédents pathologiques que des douleurs rhumatismales diffuses rapides il a eu des douleurs soit musculaires, soit articulaires. L'attaque la plus aiguë a eu lieu il y a 3 ans sous forme de rhumat. polyart. aigu.

Depuis un mois le malade se plaint d'une oppression inaccoutumée qui est soit lors effort en augmentant peu à peu — A son entrée l'on constate une respiration gênée, difficile, obligeant à rester, le thorax soulevé par un oreiller — Il tousse et l'expectoration est catarrhale — facies cyanosé on ne constate pas d'œdème

Examen ordinaire d'ordre le — quelques mauvais bruits à la base souffle intense au second temps propagé dans les vaisseaux du cou — l'auscultation de la fossette jugulaire permet d'entendre un souffle bruit —

DATES	HISTOIRE PATHOLOGIQUE	PRESCRIPTIONS
	avec poumons râle muqueux aux 2 bases —	
16 janv.	oppression plus considérable — œdème des m. inf.	
18 "	à la base du vibrations conservées mais diminution de la sonorité et râles muqueux plus abondants — le malade se plaint toujours d'une oppression violente — anasarque —	
22 "	anasarque. La face est légèrement bouffie; l'œdème existe sur le tronc aussi prononcé aux membres inf. — oppression habituelle augmentée par les mouvements et par la position horizontale, ce qui porte le malade à se lever et à passer la plus grande partie de la journée sur une chaise — toux fréquente; crachats muqueux aérés — hier soir accès d'oppression aussi violents. Au cœur l'impulsion est assez forte et l'on peut la ressentir sur une assez grande étendue avec maximum d'intensité au niveau du mamelon et à la région épigastrique; cependant on a de la peine à trouver la pointe, car l'impulsion n'est pas beaucoup augmentée en ce point, le choc systolique paraissant plutôt profond. Le point où le soulèvement de la paroi thoracique est le plus prononcé est au niveau du 6e espace à trois travers de doigt — en dehors du mamelon. Dès qu'on applique toute la main sur cette région, on perçoit le maximum d'impulsion au point indiqué et il semble en même temps que la systole détermine sous la main un soulèvement terminé brusquement par la sensation d'une contraction plus profonde et plus intense à la fin de la systole. Le battement des carotides est très visible; l'impulsion qu'elles communiquent au doigt est forte — Battement très manifeste du battement carotidien sur le commencement de l'impulsion perçue à la pointe du cœur, mais synchronisme du pouls carotidien avec le profond ébranlement qui paraît terminer la systole. A l'auscult. du cœur bruits normaux altérés, bruits anormaux intenses — A la base le 1er bruit est en partie masqué par un bruit de souffle systolique qui en rende et le 2e bruit aussi altéré s'accompagne d'un bruit de souffle doux très soufflant qui se prolonge encore après la diastole. Les caractères de ce bruit sont plus marqués un peu plus bas sur la 2e pièce du sternum	

Lyon. Impr. A. Bonnaviat, rue Ste-Catherine, 18.

MODÈLE N° 21.

HOTEL-DIEU. — *Salle* St Jean *N°* 19

Nom Bouté

né à

demeurant à

profession

âge

tempérament

constitution

entré le

sorti le

DIAGNOSTIC ET RÉSUMÉ

On le perçoit surtout sur toute l'étendue du sternum ainsi que sur les portions voisines des espaces intercostaux. A gauche il se propage jusqu'au niveau du bord passant par le mamelon. Le premier bruit est également perçu sur les mêmes parties avec maximum d'intensité à la base et propagation vers le trajet des gros vaisseaux — En dehors de la ligne mamelonnaire ces bruits cessent d'être perçus; mais on entend alors au niveau de la pointe et mieux dans le 6e espace intercostal. Depuis la ligne mamelonnaire jusqu'à la pointe et seulement dans cette région un bruit sourd qui paraît prédiastolique. Il précède en effet le battement carotidien et c'est vraisemblablement lui qui donne à la main une impulsion avec dilatation de roulement commençant le battement carotidien. Si on éloigne un peu de ce point plus qu'un bruit profond, intense, synchrone avec la systole carotidienne.

HISTOIRE PATHOLOGIQUE

Les stoles ont le battement carotidien. Si on éloigne un peu de ce point, on ne perçoit plus qu'un bruit profond, intense, synchrone avec la systole carotidienne.

En auscultant la carotide, on entend la propagation du 2e bruit avec son souffle impressant sur le vaisseau on produit facilement un souffle plus intense. Parfois le bruit systolique paraît dédoublé; le 2e péricrotisme est rarement rencontré, si fugitif qu'il passerait inaperçu si l'attention n'avait été attirée sur ce point par l'auscultation préalable de la pointe. — L'impulsion du vaisseau au moment de la systole cardiaque est très forte et il semble que la principale impulsion qui est synchrone à la systole du coeur est précédée d'une impulsion plus faible correspondant précisément à l'impulsion ressentie à la pointe du coeur. Ce fait est constaté par l'auscultation qui donne les m̃ résultats. Le double bruit de Traube est donc produit par un bruit intense synchrone avec la systole cardiaque et par un bruit moins fort précédant un peu le premier. Ces 2 bruits sont perçus non seulement en plaçant le stéthoscope sur le vaisseau mais encore

DATES	HISTOIRE PATHOLOGIQUE	PRESCRIPTIONS
	en le plaçant à côté de l'artère et même en s'éloignant d'elle jusqu'à une distance de 10 centim. au moins. Lorsque le stéth. est placé sur la fémorale dr. et qu'on appuie légèrement, on obtient un très net bruit de souffle remplaçant le bruit présystolique et suivi du bruit systolique sans souffle. En pressant davantage, le bruit de souffle présystolique disparaît. Et l'on entend surtout le bruit systolique prononcé, en même temps que la tête est fortement soulevée à chaque systole. Si l'on appuie encore plus fortement sur l'artère, on détermine à la place du bruit précédemment perçu un souffle rude, intense, que cette pression exagérée fait aussi disparaître mais en diminuant légèrement la pression on donne lieu au bruit de Duroziez. En la diminuant davantage on retrouve le phénomène indiqué précédemment en deçà de la pression qui rejette l'examen sur la fémorale. Le résultat est peu différent. On entend bien les 2 bruits présystolique et systolique. Mais par la pression du stéthoscope on n'obtient jamais un bruit de souffle présystolique, on ne perçoit qu'un souffle systolique ou le bruit de Duroziez.
	Nous avons vu que la carotide ne présentait pas constamment le double souffle ou même qu'elle paraissait le transmettre qu'un bruit qui ne présente pas l'éclat de celui de la fémorale. Plusieurs fois, nous en avons cherché la raison et nous avons vu que la fémorale réunit de constater facilement le double bruit en raison de sa situation. Elle est superficielle et tendue par le fait de l'extension du membre inf. dans le lit. Cette dernière disposition nous paraît surtout importante. En effet, il suffit de fléchir la cuisse pour que l'impulsion soit moins fort et pour que le bruit présystolique soit aussi difficile à percevoir qu'au niveau de la carotide.
	La poule radial offre les caractères du pouls de Corrigan. En l'examinant attentivement, l'impulsion paraît aussi dédoublée, c.-à-d. que la première impulsion est immédiatement précédée d'une légère sensation analogue à une ondulation. La moindre pression donne lieu à un frémissement systolique et à un bruit de souffle correspondant.
	La percussion du cœur montre une matité plus étendue qu'à l'état normal.

Lyon, impr. A. Bonnaviel, rue Ste-Catherine, 18.

d'un part
C'est cette séparation des 2 ventricules
pour le point de vue intégration
~~d'un part~~ avec l'abaissement de la valve
droit et d'autre part la production des
nodules pathologiques situés dans la
direction différente, qui ~~rendent~~
impossible l'occlusion des valvules
et soumettent à une insuffisance
considérable — L'aorte n'est pas atteinte.

Rien augmenté de volume et
affecté de nophrite interstitielle
(ex. ~~[illegible]~~ par M. Charrin)

Rien de particulier pour les autres
organes. —

Bont 28 ans insuff. aort. [illegible] n° 19 aut
[illegible] (650 gr)

I. Hypertrophie considérable du cœur, surtout ~~ventric~~ gauche dont les parois sont très épai (2 cent. environ d'épaisseur) avec dilatation de la en ampoule. Le ventricule droit paraît [illegible] surajouté – dans les orifices, sains à l'excep de l'orifice aortique –

insuffisance considérable produite par l'usure des valvules qui sont très pron Elles sont épaissies plus ou moins rétra avec des adhérences commissurales, et ~~de~~ pré de dépôts fibrineux anciens de calcification jaunâtre calcaires. Ces dépôts se trouvent au niveau des nodules d'Arantius qui la grosseur d'un haricot plus ou irrégulière avec une surface également irrégulière présentant des aspérités ca sur lesquelles se trouvent des débris de ca La valve postérieure est soudée intim à la valve antéro latérale droite qui est épaissie et dont les productions fibrineuses calcaires se ~~sont~~ plus prononcées. Celles-ci se dirigent toutes quelle ~~[illegible]~~ la valve postérieure ~~[illegible]~~ horizontales et celle de la valve antéro-lat gauche est dirigée en haut. La rétra considérable de la valve antéro-latérale dr et celle moins prononcée de la valve antér gauche font que l'insertion antér de ces deux valves à l'aorte n'est plus co et qu'il existe même entre chacun une distance d'un centimètre ou p

DATES	Bouté HISTOIRE PATHOLOGIQUE Kyanu 14	PRESCRIPTIONS
	La percussion de la poitrine en avant et en arrière n'offre rien de particulier. A l'auscult. on trouve une diminution de l'expansion pulmonaire avec diminution du murmure vésic., des râles sonores muqueux disséminés mais plus nombreux en arrière et aux bases.	
3 fév.	Depuis 2 jours l'œd. qui était considérable a diminué de toutes parts	
4 "	a eu hier soir une crise d'oppression notable avec anxiété respiratoire et légers bruits cytrynées — ce matin les crachats sont encore caramelés	
8 mars	l'œdème des m. inf. a aujourd'hui tout-à-fait disparu oppression très diminuée	
28 "	Depuis deux jours il se plaint d'une douleur violente dans le flanc droit — aujourd'hui il est pris d'une oppression considérable sans efforts de toux — il sort avec peine du lit, la face assez vivement cyanosée — œdème prononcé du scrotum et des m. inf.	

autopsie 30 mars — Poumons volumineux, sans adhérences, offrant dans les plèvres un peu de liquide séreux, siège d'un emphysème généralisé bien reconnaissable sur les bords, irrégulièrement disséminé sur les faces — aucune trace de tubercules, pas d'indurations reconnaissables — aucune portion ne plonge dans l'eau — vascularisation très forte de la muqueuse bronchique surtout dans les branches de division inférieures — reins tous 2 sont le siège évident d'altérations; la substance corticale n'est pas atrophiée mais elle a un aspect grisâtre et en plusieurs points la démarcation entre avec la substance médullaire a disparu, la teinte grise empiète irrégulièrement sur les pyramides — pas de kystes — les capsules fibreuses s'enlèvent bien; pas de granulations — ils ont un volume normal mais paraissent plus arrondis, moins aplatis — rate et foie hypertrophiés sans foie apparente, l'augmentation de volume est due à la congestion vasculaire.

DATES	HISTOIRE PATHOLOGIQUE	PRESCRIPTIONS

HOSPICES CIVILS DE LYON

HOTEL-DIEU

5

Nom Barre — Salle 4e f.e — Lit N° 28 F°

Prénoms Dorothée Madeleine

Age 70 ans

Profession journalière

Née à Aoste (Isère)

Demeurant à Lyon

Entrée le 14 Novembre 86

Sorti le 1e Decemb. 86

mort le 28 Juillet 87 à l'hospice

DIAGNOSTIC ET RÉSUMÉ

Athérome artériel – Insuffisance aortique

Hypertrophie du cœur – Arythmie.

Chef du Service, M. R. Grijon — OBSERVATION CLINIQUE — Élève interne, M. Perrié

Antécédents héréditaires, rien à relever, renseignements peu certains. 8 enfants dont 3 sont vivants et bien portants, 5 sont morts un 1 qd, les autres en bas âge de maladies inconnues.

Elle a eu des renseignements fournis par elle-même qu'elle faisait de l'usage d'alcooliques

Mère buveuse habitue de alcoolique.

N'a jamais tenu le lit pendant toute sa vie – Il y a un an chute d'un lieu assez élevé, plaie de tête, depuis cette époque la malade dit avoir eu toujours quelque malaise, tantôt des troubles digestifs, tantôt de l'œdème des membres inférieurs, cet œdème disparaissant parfois au lit, le matin la malade ne s'en apercevait pas – De cette chute date le tremblement qui apparut le lendemain et se localisa d'abord dans les membres ~~supérieurs~~ inférieurs, mais n'atteindre la ~~tête~~ ni les ~~jambes~~ membres supérieurs environ deux mois après. Le tremblement augmente quand la malade travaille plus que de coutume, quand elle fait un effort.

Au mois d'Mai dernier elle éprouva un vif chagrin, elle perdit son mari (mort d'apoplexie) Ce n'est que depuis un mois qu'elle a cessé son travail, depuis cette époque la malade n'a presque pas quitté le lit.

Actuellement : Perte absolue de l'appétit sans dégoût pour les aliments, depuis 15

Nom _____ Salle _____ Lit N° _____ F° _____

Pas d'urine ; 2 vomissements la semaine dernière
jours la malade n'a pris que du bouillon. — La langue est fortement saburrale,
formation de gêne aux pharynx qui est seulement rouge, tuméfié, au moment où
les liquides passent dans l'œsophage. Ils produisent une sensation pénible, celle
d'un corps solide et anguleux. — Diarrhée pendant 8 jours. La semaine passée —
La palpation du cœur épigastrique ne donne aucun renseigne-
ment et souple, normal. — Œdème des membres inférieurs —
Thorax en cœur.
L'examen de la poitrine révèle une diminution du murmure avec qq râles
humides d'arrière. — La sonorité est peu près normale. — Toux sèche, sans
expectoration. — Athérome artériel.
L'pouls est assez plein, irrégulier ; à la radiale on ne sent pas tous les battements
du cœur, que on ausculte en même temps le cœur, on trouve qu'il y a un certain
nombre de pulsations radiales qui manquent, mais sans régularité ; deux cette.
Le Bruit de souffle diastolique au niveau de la partie moyenne du sternum —
La systolique est normale. — Le marche peut très bien s'effectuer. — Le tremblement
est localisé aux membres supérieurs il se reproduit jamais au repos, surtout
à l'occasion des efforts c'est un mouvement fortement oscillatoire petits,
qui paraissent isochrones et qui n'empêchent pas le malade de faire les travaux
d'aiguille. — Le malade n'a jamais eu ni syncope, ni vertige, ni perte de connaissance.
L'urine ne contient ni sucre ni albumine.

15 — Les mentons et la langue tremblent un peu. — Les battements sont moins fréquents
Pas sont perçus à la radiale. — Pouls cervicale, et artériel. Toujours
la pression un petit souffle systolique, le souffle de Duroziez manque absolument —
de même au niveau des vaisseaux du cou. — Pas de retard du pouls carotidien.

Rentrée le 24 juillet — La malade entre avec une arythmie cardiaque très marquée.
Battements précipités 160 irrégulièrement. Il n'y a pas la moitié du pouls
qui est petit faible misérable. Oppression extrême. Paleur des téguments
le moindre mouvement produit de l'oppression. A l'auscultation on
ne perçoit plus de souffle. Digitale

26 J. La Malade a pris 2 jours de la Digitale. Arythmie marquée (140 - 120)
mais le pouls est très faible et petit. L'oppression n'a pas diminué, la
paleur, ni la cyanose. Refroidissement des extrémités. Cyan. Dolle
On suspend la Digitale. Toujours pas de souffle.

Nom Salle Lit N° F°

28 J. Le phénomène de Cheyne persiste incomplet. La période d'apnée n'est pas complète, mais le rythme est très net. — Etat comateux

28 J. Le rythme de Cheyne persiste. Au cours d'apnée on a seulement du ralentissement des bruits respiratoires, sans d'accélération de la respiration, avec tremblement de la lèvre inférieure du menton & des mains. Le phénomène pupillaire est très net. La pupille devient punctiforme pendant la période d'apnée. — R. 32

La Malade succombe q.q. heures plus tard

29 J. à l'autopsie. On enlève les 2 poumons en notant à droite la présence de 300 g. environ de liquide dans la plèvre, q.q. adhérences. Les poumons sont sains. Un peu de congestion aux 2 bases.

En ouvrant le péricarde on trouve environ 150 g. environ de liquide citrin. La séreuse est saine.

Le cœur très volumineux pèse 530 g.

Le ventricule gauche est fortement hypertrophié à une forme conique.

On efface la valvule sigmoïde qui paraît légèrement insuffisante. On ouvre alors l'aorte qui présente q.q. plaques d'athérome, puis on pénètre dans le ventricule gauche.

La valvule sigmoïde mesure 8 cm. ses 3 valves sont épaissies, ont perdu leur souplesse, présente q.q. végétations minuscules dessinant une guirlande dans le 1/3 inférieur de leur place libre. Les lésions sont marquées surtout au niveau de la valve postérieure, & dans la partie de la valve entière

Nom Salle Lit N° F°

Lateral gauche qui s'adapte à la precedente.
L'Infundibulum a des dimensions normales
son orifice mesure 8 cm.
Par l'autre le nom d'orifice.
Les Reins sont volumineux hypertrophiés, la capsule
s'enlève aisément
La Rate est sans poids 230g.
Le foie ne presente pas de lesions.
Rien d'anormal du coté de l'uterus ni de ses
annexes.

-DIEU. — *Salle* de 1ère F S N° 155

Fleurier

Jeanne la Montagne

Lyon

Septembre 1879

Septembre 1879

matin.

DIAGNOSTIC ET RÉSUMÉ

Athérome artériel

Rétrécissement et insuffisance aortique

autopsie

La malade a succombé à des accidents mal caractérisés au moment de son entrée à l'Hôtel-Dieu, et probablement cholériformes (prostration extrême, diarrhée, fièvre le dernier jour) on avait pensé aussi à la pneumonie, mais l'autopsie a montré quelques pneumonies, étant seulement congestionnées.

Existe-t-il produit athéromateux dans la circulation?

Obs. intéressante par ce que l'absence du double souffle à Duroziez, les irrégularités des battements et l'absence du retour carotidien avaient pu faire supposer que il n'y avait pas d'insuffisance mais d'une dilatation aortique.

HISTOIRE PATHOLOGIQUE

Pas de renseignements. La malade répond aux questions qu'on lui pose mais sans précision, et on ne peut obtenir d'elle aucun renseignement sérieux. Malade depuis 15 jours, surtout depuis 8 jours.

Obnubilation intellectuelle. Affaissement des paralysies.

Dénivellation de la mamelle droite aux deux tiers en arrière. Gros vaisseaux bien dans le 1/3 inf. des deux poumons. Parlent on les entend sous l'oreille droite de souffle.

Le cœur a des battements réguliers, l'impulsion est faible, le choc de la pointe a lieu dans le 5ème espace du trajet mamelonnaire. A ce niveau on sent un frémissement systolique.

On entend un bruit de souffle assez rude au premier temps dans toute la région précardiaque. Il paraît avoir son maximum sur la partie gauche du sternum au niveau des 2e et 3e côtes, mais il se propage dans l'aisselle au dessus et au dessous du mamelon, sous la clavicule.

Les altérations valvulaires permettent de rendre compte de l'un des modes de production de l'insuffisance, par l'altération commençante située au dessous du point d'insertion à l'aorte des valvules gauche et antéro-latérale droite, ou conséquence qu'offrent athéromateux ou augmentant de volume dans le rétrécissement pouvant aboutir à la soudure des deux valvules et à l'ulcération des points d'insertion à l'aorte comme on le remarque à l'union des valvules antéro-latérale droite et postérieure droite. — Le tracé pouvait paraître régulier alors qu'il existait un rétrécissement et qu'il était bruyant, pour ce qui concerne l'irrégularité.

Chez les personnes présentant des obstructions aortiques, le pouls est souvent dans le vaisseau gauche, rolling d'ailleurs normal. Il est aussi parfois, mais rarement, plus fréquent du côté droit. C'est peut-être à la faiblesse de l'impulsion et aux irrégularités qu'il faut attribuer l'absence du bruit à Duroziez. Peut-être aussi faut-il y joindre l'absence du retour carotidien?

Dans le cas de dilatation il existait une impulsion visible et perceptible dans le 2e espace intercostal droit. C'est dans le point qu'on trouvait le maximum des bruits de souffle, par conséquent plus haut que dans le dernier cas où l'on n'avait pas constaté d'impulsion anormale. Remarquons encore que le bruit systolique se propageait dans les gros vaisseaux; que les bruits anormaux étaient plus intenses à gauche sur le point tendu qu'ils paraissaient propagés à droite. Droite ou plutôt il se propageait plus du côté. J'ai déjà observé une propagation de la gauche dans mes observations chez une femme phthisique. Dans ces deux cas, il y avait une soudure de la valvule antéro-latérale droite avec la valvule ~~postérieure droite~~

DATES	HISTOIRE PATHOLOGIQUE	PRESCRIPTIONS
	Signe œdème des malléoles. Pas de trouble apparent de suite.	
	Apparence de la commissure. Artères radiales flexueuses	sans rigidité. Pouls ~~[illegible]~~ régulier
	et un peu vibrant.	
	Langue rouge, humide, couverte, selles fréquentes.	
28 janv.	Le malade a un teint pâle, les muqueuses sont décolorées.	
	L'impulsion du cœur est faible, on a de la peine à sentir	la pointe dans le 5e espace
	en dedans du mamelon. Pas de frémissement. À l'auscultation on entend sur la région	
	précordiale un double bruit de souffle qui n'est ~~pas~~ ni très intense ni rude mais	
	nettement soufflant. Le second bruit assez prolongé; maximum d'intensité sur le	
	sternum au niveau des 3e et 4e espaces intercostaux. Sur ce point les bruits du cœur	
	sont complètement masqués par les bruits anormaux; mais les claquements sont	
	plus ou moins nettement perçus à mesure qu'on s'éloigne de ce point, mieux	
	à droite qu'à gauche. C'est de ce côté que les souffles se propagent le plus.	
	On les entend dans les 2e, 3e espaces intercostaux jusqu'au niveau de l'aisselle,	
	le premier plus marqué que le second dans ce point. — Au niveau des	
	4e et 5e espaces le bruit cesse avec la ligne mamelonnaire. Immédiatement	
	au dessous de la pointe du cœur, les claquements redeviennent normaux.	
	Les bruits anormaux sont perçus sur toute la hauteur du sternum, mais ils diminuent	
	notablement d'intensité sur le bord droit. Le 2e bruit avec détresse entendu	
	à la 3 articul. en dehors et le premier n'est pas perçu au delà de la ligne mamelonnaire	
	Bruits normaux à la région épigastrique. Propagation du bruit de	
	souffle systolique dans les vaisseaux du cou où l'on perçoit faiblement le	
	claquement diastolique sans souffle. La pression avec le stéthoscope des	
	artères produit assez facilement un bruit systolique plus intense. Le bruit	
	de Duroziez fait défaut. Pouls assez fort. Pot; quelques irrégularités	
	consistant dans la production de pulsations moins fortes et plus rapides et revenant	
	d'une façon irrégulière.	
27 bis	Temp.re matin 40.2	
	soir 41 —	

DATES	HISTOIRE PATHOLOGIQUE	PRESCRIPTIONS
4 Septembre 1879	Morin Louise 28 ans F. F. – N° 155 – Autopsie le 7 Septembre 1879 Les poumons et le cœur sont dans un état de pulmonisation qui laisse imbiber quelques traits ; ils ne paraissent pas présenter de lésions. Le cerveau n'a pas été examiné (~~sur un état de putréfaction probable~~). Cœur : hypertrophie mais ~~très plus légère~~ avec tissu rougeâtre non dégénéré ou commencement de pulmonisation Athérome artériel, plaques athéromateuses jaunes nombreuses disséminées sur l'aorte ; plaques calcaires sur la courbure et le tronc brachio céphalique. L'une des plaques de la courbure était ulcérée. L'aorte descendante présente manifestement de l'athérome, peut-être un peu plus volumineux comme porte l'aorte sans dilatation véritable. Tous les orifices sont sains à l'exception de l'orifice aortique qui est profondément altéré et manifestement insuffisant. Le liquide contenu dans l'aorte s'écoulant tantôt rapidement, tantôt plus lentement suivant la position qu'on donnait au cœur mais plutôt rapidement. Les valvules antéro-latérale droite et postéro-latérale droite sont rendues, réunies par une portion membraneuse irrégulière qui étant trop large présente un froncement irrégulier et se termine vers le centre de l'orifice par des saillies irrégulières comme frangées. Cette portion qui sert à la réunion des deux valvules est en outre abaissée par le fait de la dégénérescence du point d'insertion des deux valvules à l'aorte. Tandis que la valve gauche est plus étroite, plus petite que de coutume. Les valvules sont toutes saines et sur la face supérieure présentent une teinte bleuâtre athéromateuse mais d'un fond décharné. La portion membraneuse précédemment décrite	

DATES	HISTOIRE PATHOLOGIQUE	PRESCRIPTIONS
	a une apparence germe, irrégulière et l'on voit sur la face inférieure la même disposition avec apparence de végétation. Une altération analogue commençait à reproduire au point d'insertion de la valve gauche et de la valve antérolatérale droite dont les bords vinrent alors unis ~~qui commençait à réduire~~ par la production ~~et par~~ d'un nouveau ~~tissu~~ attenuation de la paroi d'un pus à la face inférieure dans l'angle d'insertion des 2 bords. Il résulte aussi des altérations un rétrécissement de l'orifice. Athéromes des gros troncs artériels.	

MODÈLE N° 21.

HOTEL-DIEU. — *Salle* 1re Femmes N° 129

Nom Doublet Anne

née à Dijon (Côte d'Or)

demeurant à

profession (sans)

âge : 70 ans

tempérament

constitution

entrée le 17 Avril 1880

Sortie le 8 juillet 1880

DIAGNOSTIC ET RÉSUMÉ

Insuffisance et rétrécissement mitraux

HISTOIRE PATHOLOGIQUE

Jamais de rhumatisme articulaire. Il y a une dizaine d'années elle commença à avoir une toux qui s'accompagna seulement d'une faible oppression, sans battement de cœur. Depuis 3 ou 4 ans elle allait beaucoup mieux. L'hiver dernier, elle a souffert du froid, mais a portant relativement bien. Il y a 3 ou 4 semaines, survint une forte oppression avec des palpitations et un peu de toux; il y eut d'abord des accès de dyspnée pendant la nuit, puis les malaises furent continuels; il n'y eut presque pas d'expectoration, pas d'hémoptysie, pas d'étourdissements; elle ne peut pas assigner de date à l'œdème qu'elle présente; elle dit que souvent elle en avait les autres années. Actuellement elle a une forte oppression; souvent pendant une grande partie de la nuit elle est obligée de se tenir assise sur son lit, il lui semble, dit-elle, à chaque instant qu'elle étouffe; elle ne peut presque pas dormir. Elle dit avoir toujours très chaud, elle est constipée, digère mal, a peu d'appétit; elle tousse et crache peu. Sa respiration est suspirieuse; la peau est pâle et sèche; au cœur se voit un léger gonflement de la veine jugulaire du côté, et beaucoup plus marqué à

DATES	HISTOIRE PATHOLOGIQUE	PRESCRIPTIONS
	droite avec pouls veineux ; les carotides, surtout la droite, battent fortement, et d'une façon bri-bruque. Le pouls radial a les mêmes caractères que celui des carotides, c'est-à-dire que le mode de soulèvement est semblable au pouls de Corrigan, mais ~~très~~ avec ~~un~~ une grande irrégularité. Les membres inférieurs sont le siège d'un léger œdème. La pointe du cœur bat dans le 5me espace sous le mamelon, sans exagération de l'impulsion, on ne trouve pas le retard du battement carotidien sur le choc précordial. et la base, au niveau du 2me espace droit, on ~~entend~~ remarque que les deux bruits sont remplacés par deux souffles intenses, le premier court et rude, le second plus doux, moins plus fort plus prolongé. Les deux mêmes souffles existent sur toute l'étendue de la région précordiale, ~~et~~ jusque près de la ligne axillaire, ~~et s'affaiblissent~~ à mesure qu'on s'éloigne du lieu indiqué ils diminuent d'intensité, surtout le premier ; au niveau de la pointe existe un léger renforcement ; ils ont partout le même timbre, qu'à la base, ils ne se propagent pas dans les carotides en dehors de la pointe, ils cessent rapidement. Les battements sont ~~très~~ très-irréguliers (2 ou 3 pulsations, puis un court arrêt). Pas de double souffle intermittent aux fémorales. ~~Il~~ Il y a de la matité à la base gauche, on l'on trouve de l'obscurité du murmure, avec un souffle doux, et à tonalité haute, avec égophonie. Quelque râles muqueux aux deux bases. Pas d'albumine dans les urines.	
23 Avril	La malade se plaint d'une douleur dans le côté gauche ; elle la compare à une ceinture. On trouve toujours à ce niveau de l'obscurité, un peu de souffle et des râles muqueux.	
15 mai	La malade a été opérée à l'âge de 10 et 12 ans d'une cataracte congénitale = Synéchie inf. de la pupille dans la partie inférieure. La vue est allée progressivement en diminuant jusqu'à l'âge de 22 à 25 ans, époque depuis laquelle elle n'y voit plus	

DATES	HISTOIRE PATHOLOGIQUE	PRESCRIPTIONS
23 juin	Le malade se plaint toujours d'être oppressé et d'avoir des insomnies. Il est obligé de rester assis. On trouve toujours de la matité avec 2 bruits + obscurs à gauche : à ce niveau abolition de la respiration avec râles muqueux fins. En outre persistance d'un souffle doux à gauche, en dedans de l'angle inférieur de l'omoplate. Le souffle, ds les respirations ordinaires ne s'entend que pendant l'inspiration on ne le perçoit à l'expiration que ds les mouvements respiratoires forcés : rien d'entendu sur le voisinage et pectoriloquie aphone. Persistance des phénomènes précédemment indiqués au niveau du cœur et des vaisseaux. Un peu d'œdème des membres inférieurs.	
7 juillet	Depuis le 3 juin le malade est beaucoup plus oppressé, pâle : la respiration est fréquente = pouls petit, irrégulier, fréquent le bruit = l'anasarque a beaucoup augmenté	
9 juillet	**Autopsie :**	

= A l'ouverture de la cage thoracique on constate qu'il y a un épanchement double, mais peu plus plus abondant à droite = les poumons sont un peu emphysémateux surtout au niveau de leur bord antérieur = Le cœur ne présentant pas d'adhérences à la plèvre pariétale, si ce n'est à gauche = on trouve une petite adhérence qui se laisse facilement rompre, à la partie moyenne et externe = Le sommet gauche présente au sommet une toute petite cicatrice =

= poumon droit : il présente à sa base, en avant, un foyer d'infarctus étendu à peu près 2 cur 1/2 de diamètre comme étendue : en coupe faite à ce niveau montre 6 vaisseaux remplis par des caillots = A cette même base, mais en arrière, le poumon dans sa partie la plus inférieure, ne crépite pas du tout, l'atélectasie est complète, plus haut la crépitation apparaît un peu = on note aussi un peu d'atélectasie de la partie inf. du lobe sup. =

= poumon gauche : présente de l'atélectasie à sa base et surtout en arrière = rien autre de particulier =

HOTEL-DIEU. — *Salle* _____ N° .

Nom
né à
demeurant à
profession
âge
tempérament
constitution
entré le
sorti le

DIAGNOSTIC ET RÉSUME

Cœur et vaisseaux : Le cœur est très volumineux : sur-charge de graisse = pas de caillot ancien ni dans les ventricules, ni dans les oreillettes = Il y a une assez grande quantité d'eau dans le péricarde, on voit que l'écoulement s'est lentement fait par l'orifice aortique = Les tissus du cœur ne présentent qu'une petite ouverture, l'image est peu considérable = toutes les valvules sont le siège de plaques athéromateuses = Deux valvules, et surtout la postéro-externe a à son niveau une énorme plaque d'athérome, qui leur donne un peu recroquevillé = La 3ème valvule, qui est tout à fait à droite, a son bord plus libre, mais présentant de nombreuses petites, non formées par des dépôts athéromateux =
L'orifice aortique est un peu rétréci ; l'index peut à peine y passer = Rien de particulier à noter pour l'orifice pulmonaire et les orifices auriculo-ventriculaires =

HISTOIRE PATHOLOGIQUE

Les cavités ventriculaires ne sont pas ou bien peu augmentées : mais leurs parois sont très hypertrophiées surtout à gauche, où la paroi ventriculaire et le cône du ventricule, présente une épaisseur de près de 8 centimètres = La cavité ventriculaire gauche a aussi à peu près complètement conservé la forme conique V, c'est à peine si tout à fait à la pointe le sommet du cône tend un peu à s'émousser V = En tout cas c'est très peu prononcé

Aorte : L'aorte dilatée immédiatement au dessus de l'orifice aortique est complètement pavée par des plaques athéromateuses ; plaques athéromateuses qui sont très nombreuses, plaques aussi nombreuses sur les carotides = Aussi l'aorte, les carotides, c'est tous les vaisseaux qui les coupe =

Foie : volume normal ; présentant un peu l'aspect du foie lardacé

rate : très petite =

Reins : paraissent avoir leur volume normal = après l'incision on s'aperçoit que la substance corticale est très diminuée, réduite à une couche très mince =

Cerveau : examiné, surtout au point de vue des lobes occipitaux, ils sont à l'état de pl. bien présente et bien tranchée = Y a-t-il aussi une atrophie ? Il est bien difficile de dire d'ailleurs le malade étant dans le coma, l'atrophie paraît être du côté et traînée par suite très difficile à apprécier.

Modèle N° 21.

HOTEL-DIEU. — *Salle* 4e femmes N° 112

Nom Grand Maria
né à Lyon
demeurant à id
profession ménagère
âge 41 ans
tempérament
constitution
entré le 10 août 1880
sorte le 13 août 1880

DIAGNOSTIC ET RÉSUMÉ

Insuffisance et rétrécissement aortique
Insuffisance mitrale
infarctus pulmonaires
à la base des 2 poumons en avant comme en arrière.

HISTOIRE PATHOLOGIQUE

Bonne santé habituelle =
Comme maladie antérieure, on note seulement un peu de tabac, ressentant tous les hivers depuis 5 ans =
= Entrée à Lyon 3 ans, malade avait une douleur à l'épaule droite, lui rayant depuis 15 jours, mais jamais de rhumatisme articulaire aigu généralisé =
= Cet hiver, malade a encore toussé plus que de coutume et au mois d'avril elle voyait commencer un œdème des membres inf., qui n'a fait qu'augmenter depuis =
= Actuellement on trouve la malade, bien la poitrine amaigrie avec un facies pâle, en proie à une dyspnée considérable =
Œdème considérable des membres inf. = du paroi abdominale
2 Avril 81

DATES | HISTOIRE PATHOLOGIQUE | PRESCRIPTIONS

La toux continue assez fréquente — Expectoration sanguinolente et un peu visqueuse = ~~[illegible]~~ [illegible] n'accuse pas de point de côté = n'a pas eu de frisson ces jours passés = Et ne paraît pas avoir de fièvre = Appétit un peu conservé = digestions passables = selles régulières =

= Cœur : à la base double bruit de souffle ; le second est le plus intense et plus prolongé. Maximum d'intensité au niveau des deux premiers espaces intercostaux surtout sur le bord gauche. ~~Maximum se rapproche plutôt de la pointe que de la base~~ Aux deux temps, aussi [illegible] Vers la Deuxième [illegible] Impulsions du cœur [illegible] toute la région précordiale jusqu'à la pointe [illegible] épigastre — [illegible] bruit [illegible] et forte au [illegible] Synchronisme des battements du cœur et de la carotide Auscultation de la carotide = impossible en raison de [illegible] Teinte subictérique des conjonctives — [illegible] de la tête —

Poumon : Matité à la base droite en arrière, dans l'étendue de trois travers de doigt =

= Absence de vibrations thoraciques sur ce même point

= Absence du [illegible] obscurément [illegible] du murmure vésiculaire à ce niveau = grand souffle — grande [illegible]

= Rien de particulier à l'auscultation dans les autres points —

Urines : Probablement pas d'albumine —

14 août 1880 Autopsie :

Thorax : Cœur : très volumineux, presque double du volume normal = surchargé de graisse = quelques plaques laiteuses au niveau du cœur droit et de la pointe — Orifice aortique : les valvules sigmoïdes sont un peu racornies, elles surtout l'une d'entre elles ; pourtant elles fonctionnent assez bien, surtout quand la pression est un peu forte, c.-à-d. lorsqu'on ramène au-dessus d'elles une colonne liquide d'une certaine hauteur = on remarque cependant que dans leur rapprochement elles laissent un petit pertuis tout à fait à la partie médiane = Pas de rétrécissement, ou du moins rétrécissement simplement relatif —

Lit femme = N° 11 ter (8)

N° 21 bis.

DATES	HISTOIRE PATHOLOGIQUE	PRESCRIPTIONS
	Orifice auriculo-ventriculaire gauche : valvule à tous ses bords très-indurées = et quand on essaie de la faire fonctionner, on s'aperçoit bien vite qu'elle est très-insuffisante et qu'en deux points elle laisse refluer le liquide = Cet orifice est même un peu rétréci =	
	Rien de particulier pour les orifices du côté droit = Toutes les cavités du cœur, ventricules et oreillettes, sont dilatées et remplies par des caillots noirâtres, = Dans les oreillettes, ayant les parois plus minces, sont à nu et ramollis, se détachent facilement et laissent une cavité au milieu, formée par les couches les plus anciennes des caillots = La cavité ventriculaire gauche est notablement dilatée à ses parois peu hypertrophiées = La fente de cette cavité ventriculaire est altérée : son sommet s'est arrondi =	
	Aorte : Vs. athéromateux = parois athéromateuses, inégales, rugueuses = toute la portion de l'aorte ascendante est notablement dilatée et remplie de caillots noirs = L'adhérence entre l'aorte ascendante et l'artère pulmonaire est bien plus intime qu'en horsgement =	
	Poumons : Emphysème = épanchement notable des deux côtés = poumons emphysémateux = y-y-ad. lorsque	
	poumon droit : à la base, en arrière, deux foyers d'infarctus assez nettement séparés = à cette même base, en avant, un grand foyer d'infarctus, à Hépatisé, occupant les 2/3 de la hauteur du lobule inf. = Chatière au sommet du poumon = Artère pulmonaire, altérée par des caillots dans toutes les branches qui aboutissent à ces infarctus = au niveau de l'hilre du poumon, on remarque dans l'artère pulmonaire un caillot dont le centre est déjà ramolli, s'est détaché et a fait place à une vaste cavité, exactement comme nous l'avons vu précédemment pour des caillots des auricules =	
	poumon gauche : deux foyers d'infarctus à la partie antérieure du lobe inf. = un peu d'hétéchasie à la base =	
	= Reins = rate = foie : rien d'anormal =	

DATES	HISTOIRE PATHOLOGIQUE	PRESCRIPTIONS

Réflexions. Les lésions de l'orifice auriculo-ventriculaire gauche n'ont pas été diagnostiquées en raison de l'absence de bruits de souffle avec le maximum d'intensité à la pointe. Le bruit de souffle systolique n'entendait guère que à la base et avait été attribué au rétrécissement relatif de l'orifice aortique par suite de la dilatation de l'aorte. Il n'est pas impossible cependant qu'un bruit très-léger à la pointe ait pu rester inaperçu en raison de la difficulté qu'on avait à ausculter le malade qui était très-oppressé avec de l'anasarque et dans la position assise sur le bord de son lit. On pouvait néanmoins soupçonner la lésion mitrale en raison du début de l'affection par une toux répétée et par la production rapide de troubles circulatoires (anasarque, cyanose des lèvres, etc.) La malade avait tout à fait l'aspect d'une cardiaque à affection mitrale. L'amendement toutefois ne laissait aucun doute sur la présence des lésions aortiques. Il est à remarquer que dans ce cas les **infarctus** pulmonaires siégeaient aussi bien à la partie ant. qu'à la partie post. des deux lobes des poumons; tandis qu'habituellement on ne les trouve qu'en arrière. Cette dernière remarque nous avait conduit à penser que le decubitus jouait un rôle important dans la production des infarctus et ce fait vient confirmer nos prévisions en montrant que les infarctus peuvent exister en avant lorsque les malades comme celui-ci se tiennent assis et plus ou moins inclinés en avant. Les oblitérations de l'artère pulm. n'étaient pas de nature embolique, car il n'existait qu'un petit caillot ancien dans l'auricule droite et un caillot beaucoup plus volumineux et aussi ancien dans les branches de bifurcation de l'artère pulm. en rapport avec les parties dans lesquelles se trouvaient les infarctus. Du reste dans nos autopsies antérieures nous avons toujours trouvé la même disposition de caillots remplissant les artères en rapport avec les infarctus jusqu'au hile du poumon avec ou sans caillot dans le cœur droit. Il y a donc oblitération par thrombose dans ce cas. Nous ajouterons qu'il est arrivé dans les jours qui suivirent la mort de ce malade que le souffle disparut complètement, sans doute par suite de la dilatation gênant considérablement la respiration. — Examiner si dans les cas d'infarctus consécutifs à des infarctus le souffle existait ou non. Affirmer ?

HOSPICES CIVILS DE LYON

HOTEL-DIEU

Nom Primard

Prénoms Marie

Age 54 ans

Profession gantière

Né à Paldru

Demeurant à Lyon

Entré le 12 Février 1885

~~Sorti le~~ Morte le 28 Février 1885 à huit heures du matin

Salle 4 des Femmes

Lit N° 15 F°

DIAGNOSTIC ET RÉSUMÉ

Atherome artériel

Insuffisance aortique et mitrale

Hypertrophie du cœur

Pleurésie double – Congestion pulmonaire

Foie cardiaque

Chef du Service, M.

OBSERVATION CLINIQUE

Élève interne, M.

Père assez bien portant paralysé du bras gauche ; mère morte paralysée du côté droit – La malade a eu six enfants dont deux vivants et bien portants. Variole à 2 ans – Fièvre typhoïde deux ans après – à 14 ans elle avait eu la fièvre intermittente pendant deux ans (type tierce) – A part cela la santé a toujours été excellente ; jamais de rhumatisme ; la malade n'a tout au plus alcoolique – Elle a toujours beaucoup travaillé – Pendant environ huit ans une chambre humide la professions en outre l'exposa à l'humidité (blanchisseuse) Le huit juillet 84 la malade avait eu une émotion vive à la suite d'un accident survenu à l'un de ses enfants – Vers la même époque elle a souffert sur ses reins en changeant un fardeau quelqu'il en soit c'est à ce temps que la malade fait remonter le début de son affection. Elle ressentit d'abord une douleur entre les deux épaules revenant tous les jours à la même heure, six heures du soir ; elle durait environ trois quarts d'heure. Il s'irradiait dans le bras gauche et piquait sur la région précordiale en contournant le cul gauche de la poitrine –

Nom _____ Salle _____ Lit N° ____ F° ____

au dessous de trois - Depuis cinq mois ce furent les seuls symptômes graves pour la malade - Toutes les autres fonctions avaient conservé leur intégrité - C'est seulement vers le dernier mois que la malade s'aperçut qu'elle était essoufflée ; à la même époque elle ressentit une douleur sourde à la région hypocondriale elle s'essoufflait facilement au moindre effort et dans la marche - Ces symptômes se sont accrus peu à peu et bientôt alors l'essoufflement est apparu les palpitations devinrent de plus en plus fréquentes - L'appétit s'est conservé jusqu'à ces 15 derniers jours ; mais les digestions étaient difficiles et la malade avait une sensation de pesanteur à l'épigastre ; de même toujours constipation opiniâtre - La malade ne sait pas dire à quelle époque survint l'œdème des membres inférieurs - Il n'y manqué que depuis jours -

Il y a quelque jours que la malade ne mange plus, qu'elle a de l'oppression continuelle et des palpitations - La langue est bonne - Constipation - Foie vivement Elle tousse et crache un peu - Il y a deux jours que la voix est un peu enrouée - Pas d'céphalalgie - La malade accuse des douleurs entre les deux épaules dans le bras gauche, à l'épigastre et dans la région precordiale - à l'examen de coeur on trouve que la pointe battante dans le 5e espace à deux travers de doigts environ en dessous et en dehors de la ligne mamelonnaire ; elle est forte et fort - Pas de frémissement à la palpation - La matité précordiale paraît un peu augmentée - Elle se confond en bas avec l'espace épigastrique avec la matité hépatique -

A l'auscultation à la pointe on entend un bruit de souffle très fortement propagé jusqu'à l'aisselle et qui semble être un souffle de propagation. Plus en dehors de la pointe, en dehors de la ligne mamelonnaire on entend un autre souffle systolique doux - Ce souffle se propage de cet endroit en s'entendant encore à gauche on perçoit un souffle un peu rude à maximum au bord gauche du sternum au niveau du troisième espace intercostal - Il ne se propage pas dans les vaisseaux du cou - Le second bruit normal du coeur. Le souffle est nettement diastolique et coïncide avec les systoles artérielles - Le second

Nom Salle Lit N° F°

bruit normal du cœur est complètement masqué par le souffle et l'on ne l'entend pas si l'on ausculte à droite du sternum – les battements cardiaques sont fréquents, réguliers – le pouls est plein, fréquent, bondissant – Il n'est pas notablement augmenté par l'élévation – les carotides battent avec force les veines du cou sont gonflées ; elles sont soulevées par la diastole artérielle mais il n'y a pas une véritable pulsation très nette –

Au poumon on constate à droite une légère diminution de la sonorité à la base avec des râles secs crépitants, et obscurité de la respiration – les vibrations vocales sont un peu diminuées du même côté – On entend un léger souffle bronchique, de la résonnance exagérée de la voix et un peu de pectoriloquie aphone au niveau de l'épine de l'omoplate – à gauche un peu de submatité avec des râles secs crépitants à la base –

Le foie est notablement augmenté de volume et son bord tranchant dépasse de cinq travers de doigts le bord des fausses côtes – sur cette paroi il prolonge dans l'hypocondre et jusque dans l'épigastre et jusque dans l'hypochondre gauche – Pas de battements, pas de douleurs si ce n'est au niveau de l'épigastre où il y a un peu de pesanteur – légère ascite –

Ces caractères difficulent la circulation à cause de l'œdème et de l'ascite mais on a probablement double souffle de Duroziez dans le creux sus-claviculaire au niveau de la veine sus-claviculaire – Pas de retard de la pulsation artérielle sur la pulsation cardiaque – Facies aortique Urines toutes changées d'urates – Pas d'albumine pas de sucre –

18 Fév. Persistance de la teinte subictérique – diminution de l'œdème des membres inférieurs –

19 id. L'œdème des membres inférieurs a augmenté notablement depuis hier – Crachats hémoptoïques –

Matité mamaire des deux côtés remontant à gauche jusqu'à l'angle inférieur de l'omoplate ; à droite presque jusqu'à l'épine – retentissement du souffle avec égophonie que de cet côté gauche – à droite on entend un peu la respiration avec du souffle bronchique et de la bronchophonie.

Nom Salle Lit N° F°

25 id	a craché plus de sang hier soir et cette nuit à la suite d'une augmentation de l'oppression
26 id	Le malade a été très oppressé bien qu'on continué à cracher du sang – Elle est somnolente et dit qu'elle est somnolente – Il y a de la matité en arrière droite – Beaucoup d'anasarque – Le ventre, les membres sont en ~~[illegible]~~ Les poumons supérieurs ont de la tendance à s'infiltrer – Le teint est très jaune – On trouve toujours la respiration soufflante avec retentissement de la voix à la partie supérieure et postérieure du côté droit – Reels humides sonnent plus nombreux à droite qu'à gauche – Persistance des vives phénomènes thrombosiques au niveau du cœur
27 id	Le malade a continué à cracher du sang – Expectoration sterterreuse R: 56 Le malade dit qu'elle étouffe – Pouls très fréquent et cracher torrent. P: 120 —

Impr. Alf. Louis Perrin

Nom Salle 4 mes femmes Lit N° 15 F°

Autopsie 1er Mars 1885

Un peu de liquide dans la cavité péritonéale ainsi que dans les plèvres — le poumon droit est plus considérable du côté droit on trouve — adhérences des poumons faites et peu nombreuses — sur le poumon droit on trouve à l'extrémité d'une partie du lobe inférieur — sur le lobe moyen et vers le bord antérieur les 2/3 on trouve un gros infarctus récent — dans les artères qui s'y rendent on observe des caillots cruoriques et présentant à leur origine un caillot fibreux de 5 mill. environ —

A gauche le lobe inférieur est adhérent à la plèvre supérieure de l'épaisseur on y remarque un infarctus de la grosseur d'une noisette entouré autour de la partie inférieure du lobe supérieur à l'un des bords supérieur. avec les deux tiers inférieurs de ce lobe on trouve un modèle de bronchopneumonie de la grosseur d'une noix — on trouve en outre un peu de pneumonie lobulaire disséminée — les bronches sont remplies de mucosités purulentes —

Le cœur est beaucoup augmenté de volume — on remarque à son sommet des plaques lenticulaires larges et en d'autres points des plaques lenticulaires très petites et ressemblant à des granulations tuberculeuses — L'aorte est très dilatée et très adhérente à l'artère pulmonaire — Plaques fibrillaires jaunes très nombreuses — A l'épreuve de l'eau les valvules mitrales et tricuspide paraissent saines — les valvules sigmoïdes de l'aorte laissent échapper le liquide ; cependant elle insuffisance est peu marquée car le liquide s'échappe très lentement — A l'ouverture des ventricules on trouve la paroi ventriculaire gauche très épaisse et la cavité pulmonaire dilatée et présentant une configuration ampullaire — Il y a peu d'athérome sur les cordages tendineux des valvules auriculo ventriculaires — les valvules sigmoïdes de l'aorte présentent un bord indiqué et sur l'un des valves on observe quelques végétations très petites — au point de vue de la valve

Nom Salle Lit N° F°

postérieures dans la ville droite en observant que l'inversion est abaissée — de sorte que toutes les dilates ne sont plus en avant mais en arrière et que les bords ne s'adossent plus — Poids : 640 gr.
Rien de l'aspect dans la précédente —
Foie — Poids : 1330 gr. Les rétractions musculaires — Rien sur l'examen de la capsule de Glisson ni comme extérieur l'aspect du muscade du foie existe il a l'air d'être granuleux —
La Rate est petite — Poids : 110 gr. Il y a un entoure autour extérieur un morceau de la grosseur d'un gros pois, autre d'une coque et qui contient une matière calcaire —
Rien de noté des reins — Poids : 150 l'un — 180 l'autre —
L'estomac paraît dilaté — Rien sur la face interne ni sur la face externe —

Impr. Alf. Louis Percin

Modèle N° 21.

HOTEL-DIEU. — *Salle* Ste Jeanne N° 10.

Nom Auguste Michel Fleuret.
né à Nyons (Drôme).
demeurant à rue Maguin 89.
profession Serrurier
âge 33.
tempérament
constitution
entré le 11 fév 1883.
sorti le

DIAGNOSTIC ET RÉSUMÉ

Hémoptysie
Tuberculose pulmonaire ou caverne
et ulcération de l'aorte ascendante
sur quatre points avec rapprochés.
Pseudo-anévrysme dans la caverne.

HISTOIRE PATHOLOGIQUE

Père bien portant actuellement, mère morte à l'âge de 45 ans à peu près. Elle était maigre et bossue. Il a eu 3 frères et une sœur (un a été tué à la guerre, les autres sont morts jeunes, la sœur est morte à 18 ans).
Il n'a pas d'enfants.
Enfance assez robuste. Dit, cependant il reconnaît avoir eu des glandes au cou. Rougeoles. Pas d'antécédent vénérien.
Le malade a fait du vin, il travaillait aussi beaucoup.
Depuis 4 ou 5 ans le malade s'enrhume les hivers.
Cette hiver le rhume habituel s'est accompagné d'une hémoptysie. Il entre actuellement pour une nouvelle hémoptysie qui date depuis une quinzaine de jours ; depuis 8 jours il a tous les jours des crachats sanglants. En moyenne il rejette une cuillerée pour de sang vermeil et mousseux, en toussant.
Le malade a les voies urinaires. Il tousse beaucoup la nuit, souffre légèrement de la cicatrice. Il n'accuse pas de dyspnée.
En arrière les 2 sommets sont peu sonores, surtout le gauche. En avant ~~les bases sont~~ le bruit est un peu plus clair au sommet droit.

DATES	HISTOIRE PATHOLOGIQUE	PRESCRIPTIONS
	Respiration obscure aux sommets ; on entend quelques murmures vésiculaires avec le timbre habituel. On entend des râles secs plus obscurs à droite. A gauche inspiration saccadée. On ne peut faire tousser le malade à cause de son hémoptysie. — Jamais de palpitations. Il n'y a rien au cœur. Jamais de fièvre dit-il. — Il a quelquefois les sueurs nocturnes. En temps ordinaire et même à l'heure actuelle l'appétit est conservé. Jamais de vomissements alimentaires. Il n'a rien pour sujet à la diarrhée et l'abdomen n'est pas douloureux. La fièvre ne paraît pas augmenter le volume. On trouve des petits ganglions au devant de la clavicule gauche et un autre volumineux au dessous de l'apophyse mastoïde gauche. — Il n'aurait pas maigri, et avant cette dernière hémoptysie on le trouvait pour plus faible.	
18 Avril	L'hémoptysie persiste Depuis cette nuit le malade a rendu des crachats hémoptoïques Les crachats présentent aux 6. mêmes caractères.	
6 —	L'hémoptysie tend à cesser	
8		
12 —	Elle persiste pas abondante	
15 —	Il rend toujours quelques crachats teintés en brun — ils sont visqueux non aérés — A l'auscultation on ne trouve pas de caractères positifs. Diminution de la sonorité à droite en avant, avec diminution du murmure vésiculaire aux sommets.	
2 Juin	Ce matin le malade a été pris à 7h d'une hémorrhagie abondante provenant des voies aériennes. Le sang ruisselant, spumeux, sortait par la bouche et le nez du malade et inondait tout son lit et il se répandait en quantité par terre. Quand le sang est arrêté, il s'est levé et est resté assis sur son lit pendant 5 à 10 minutes. Comme il s'affaiblissait, on l'a couché et il n'a pas tardé à succomber en continuant à perdre du sang. Dans le lit il y avait outre le sang, des taches récentes produites par un liquide diarrhéique. Avant l'hémorrhagie, dès le matin, il s'était plaint vivement de la tête qu'il tenait avec ses mains. En outre il souffrait de la tête et des reins depuis 3 ou 4 jours. A ce sujet on avait fait un examen du malade le 30 mai, et on avait trouvé quelques crachats hémoptoïques mêlés comme d'habitude, et l'examen des poumons et du cœur avait été négatif — Le malade descendait toujours à la cour sauf depuis les 4 derniers jours. Trois ou 4 jours avant sa mort, il était encore assez bien pour grimper avec les mains le long d'une tige de fer servant à soutenir une poutre de la salle. A ce moment et jusqu'au dernier jour il n'a éprouvé ni oppression ni rétrécissement de la toux —	

Nom _____ Salle _____ Lit N° ____ F° ____

cette mass est adhérente avec la partie ant. de la trachée au niveau de la bifurcation.

cartilagineux, tandis que sur les parties latérales elles sont entourées d'une membrane épaisse probablement constituée par le péricarde distendu. En incisant d'autre part l'aorte, on voit que ~~la pa~~ sur la surface interne au niveau de l'aorte ascendante et sur le bord concave, à 3 cent. au dessus des valvules, ~~plusieurs orifices~~ un premier orifice à bords irréguliers, ayant un demi cent. de hauteur sur 2 ou 3 mill. de largeur, puis un peu au dessus et à droite, un 2e orifice à bords arrondis pouvant laisser passer une plume d'oie. Au dessus de ces 2 orifices, on en voit 2 autres séparés par une cloison de 2 à 4 millimètres, dont les bords sont également lisses. Ils sont plus grands que les orifices inférieurs. Ils sont à 1 cent ½ au dessus de l'origine du tronc brachio céphalique. Tout le bord droit de l'aorte et surtout la portion où se trouvent les orifices présente une dépression et une résistance particulière en raison de son adhérence avec les parties voisines.

En cherchant à enlever les caillots de la cavité procédemment indiquée on n'ôte qu'une petite portion de fibrine très adhérente à une masse plus considérable à surface inégale, paraissant implantée solidement sur l'aorte. En introduisant ~~des~~ un stylet dans les orifices de l'aorte on ne pénètre qu'à un demi, ou à un cent. et ~~la~~ ce n'est pas dans une cavité unique. On incise alors le caillot, et on voit qu'il est formé en partie par des masses compactes, en partie par de la fibrine qui entoure des cavités au nombre de quatre correspondant chacune avec un des orifices signalés sur l'aorte. Ces cavités ont le volume d'une petite noisette à l'exception de celle d'elles qui est ~~comme une grosse noisette~~ un peu plus grande et plus allongée, et dont la paroi fait une saillie plus marquée. Les parois de ces cavités ont deux à trois millimètres d'épaisseur sauf dans les points où le tissu est compact, et où l'épaisseur a plus d'un centimètre. Il est à remarquer en outre que ~~cette~~ paroi était recouverte par la fibrine que nous avons enlevée et qui pouvait avoir un cent. d'épaisseur

Nom Florent Michel Salle Jeanne N° 10 Lit N° F°

Autopsie

3 Juin 1883 — En ouvrant la cage thoracique on trouve les poumons volumineux, et dont le bord antérieur est en rapport avec celui du côté opposé, de telle sorte que il ne reste à découvert qu'une petite surface (de 2 cent. carrés) du cœur à découvert. Les poumons présentent des taches rouges nombreuses, disséminées partout, plus abondantes à droite. Ils offrent partout une souplesse normale sauf au niveau de la partie inf^re du bord droit ant^r où il existe comme une plaque induré d'une étendue de cinq à six cent. donnant au doigt la sensation de ~~lésions~~ masses caséeuses. Cette portion du poumon est adhérente à l'aorte ascendante, et entre cette masse et l'aorte, on a la sensation d'une tumeur ovoïde servant de trait d'union entre elles. On constate une synphyse complète du péricarde et que le péricarde pariétal présente ~~au~~ une surcharge graisseuse assez prononcée. On enlève toute la masse thoracique, et on trouve à peine quelques adhérences lâches au sommet et à la base. La trachée est remplie de sang spumeux ainsi que les bronches. On incise les bronches et le poumon du côté droit dans la direction de la lésion signalée au niveau du bord, et on constate d'abord que le poumon présente des taches rouges produites par une suffusion sanguine qui existe dans tout le parenchyme aussi bien qu'à la surface. En outre sur les coupes on trouve des granulations grises, demi transparentes, de la grosseur d'une tête d'épingle et confluentes au le poumon droit. Les mêmes ~~g~~ taches rouges et les mêmes granulations se remarquent aussi à gauche, mais là ces dernières sont moins nombreuses. A droite elles sont d'autant plus nombreuses qu'on se rapproche de la lésion qui offre des masses caséeuses fermes résistantes, et qui recèle une cavité de 3 cent. de diamètre, remplie de caillots fibrineux et communiquant avec une grosse bronche qui présente une brusque solution de continuité à 7 cent. de la bifurcation de la trachée. Les masses fibrineuses sont en haut en rapport immédiat avec le tissu pulmonaire sclérosé et

Nom _____ Salle _____ Lit N° ____ F° ____

C'est la plus grande cavité qui correspond à l'orifice le plus récent, qui est situé le plus bas.

L'aorte ne présente aucune altération, sauf quelques petites plaques jaunes lisses. Les valvules sigmoïdes sont saines ainsi que la mitrale. Elles sont un peu épaissies ainsi que l'endocarde. C'est ce qu'on voit aussi sur l'oreillette gauche. Le cœur droit n'offre rien de particulier. il est peut-être un peu dilaté. Le cœur a son volume à peu près normal. — pas de caillots dans les cavités du cœur.

Rien de particulier sur le péritoine, ainsi que l'on trouve sur le mésentère au niveau de la valvule de Bauhin la région cæcale, deux ganglions cétacés de la grosseur d'une noisette et d'une aveline. Pas d'ulcérations intestinales, mais les glandes de l'intestin sont augmentées de volume et font une saillie notable.

Le rein est bon volume normal mais présentent un assez grand nombre de tubercules dont la grosseur varie entre celle d'un tête d'épingle et celle d'un pois, formant en certains points comme une traînée.

Rate. pas volumineuse 1 ou 3 petits tubercules.

En enlevant la capsule on voit des nodules faisant saillie à la surface. Rien du côté de la Vessie.

Dans le Foie on trouve quelques rares tubercules.

En enlevant le cerveau il s'écoule une grande quantité de liquide et les ventricules latéraux sont plus distendus qu'à l'état normal. Les méninges sont blanches, épaissies surtout au niveau des lobes frontaux et pariétaux. Les granulations de Pacchioni sont volumineuses et nombreuses, elles s'étendent sur la région frontale et vers le sinus de Sylvius. En enlevant les méninges on trouve un noyau sur leur face profonde et plongeant dans le lobule pariétal droit une masse tuberculeuse de la grosseur d'un petit pois qui une fois enlevée laisse un petit trou comme fait à l'emporte pièce. — A gauche on trouve quatre masses tuberculeuses

Nom Salle Lit N° F°

semblables au niveau du lobe pariétal sup. de la circonvolut pariétale ascendante et des deux premières frontales. On ne trouve pas de méningite, ni de granulations fines sur les méninges et les vaisseaux

HOSPICES CIVILS DE LYON

HOTEL-DIEU

Nom Verrasson Salle St Jean Lit N° 12 F°

Prénoms Jean

Age 34

Profession Cultivateur

Né à Boisy

Demeurant à id.

Entré le 23 Janv 84.

Sorti le

DIAGNOSTIC ET RÉSUMÉ

Insuffisance aortique

Rhumatisme artic. aigu

Embolies dans les artères des cervaux, des reins et des muscles pédonculaires

Chef du service, M. | OBSERVATION CLINIQUE | Élève interne, M.

Pas d'alcoolisme.

Cet homme a eu une attaque de rhumatisme articulaire aigu en 1870. Depuis il n'avait ressenti de douleurs articulaires lorsqu'il y a quelques mois. Elles reparurent mais avec une allure absolument subaiguë. Toutes les jointures furent successivement envahies par la douleur et cela à plusieurs reprises. —

Enfin depuis quelque temps il est survenu de la dyspnée des palpitations, un peu de toux et de l'œdème des jambes. —

Il a souvent de la céphalalgie et des épistaxis très rebelles.

Actuellement il se plaint toujours de douleurs vagues dans les jointures. Il se plaint en outre de palpitations et d'oppression. — Il n'y a pas trace d'œdème aux jambes.

Nom Salle Lit N° F°

A l'examen du poumon, on ne constate rien d'anormal.

A l'examen du cœur, on ne perçoit à la palpation aucun frémissement ni à la base ni à la pointe.

A l'auscultation à la base le second bruit est soufflant, le premier est bien frappé. Ce souffle est surtout très net au niveau du 3e espace inter. à 1 cent. à gauche du bord sterna. Il s'entend dans une certaine étendue mais avec peu d'intensité.

A la pointe les 2 bruits sont normaux. Dans l'aisselle, ils s'entendent parfaitement purs et distincts.

Pas de double souffle de Duroziez à la fémorale.

Pouls bondissant, dépressible, très-régulier. Il n'existe qu'un retard insignifiant à la marche entre le pouls radial et le choc précordial.

6 Novembre. Double bruit de souffle à la pointe; ces bruits ne sont pas rudes, mais très-nets. Le souffle de la base persiste. Stéthrie: décoloration des téguments; fièvre.

N°

FACULTÉ DE MÉDECINE DE LYON

LABORATOIRE D'ANATOMIE PATHOLOGIQUE

Hôpital Hôtel Dieu Salle St Jean n° 12 Service de M. L. Meynet

Nom Dercabbon Jean

Age 34

Profession cultivateur

Entré le 23 9bre 84

Mort le 26 9bre 84

à heure du

Autopsie le 27 9bre

à heure du

RÉSUMÉ

Hypertrophie du cœur : endocardite rhumatismale, végétations sur les valvules sigmoïdes

Infarctus anciens des reins et de la rate

Pleurésie et péritonite — Foie graisseux énorme

Ramollissement cérébral

Infarctus de la muqueuse pituitaire

Cœur hypertrophié ; poids 430

Insuffisance aortique qui fait que l'eau introduite dans l'aorte s'écoule dans le ventricule, mais assez lentement. Les valvules aortiques sont le siège de lésions très prononcées, consistant dans la présence de végétations qui ont près d'1cm de longueur et qui sont assez épaisses, reposant par leur base au niveau de la partie moyenne et inférieure de la face ventriculaire de chaque valvule. Indépendamment de la présence de ces végétations qui empêchent l'occlusion des valvules, on remarque encore un peu d'induration et de rétraction des bords des valvules qui doivent contribuer aussi à leur insuffisance. Il n'existe aucune ulcération ni sur les végétations, ni sur les autres parties de l'endocarde. Les autres valvules sont saines. Le cœur contient encore des caillots fibrineux et cruoriques récents.

Pleurésie gauche avec épanchement purulent assez abondant

Péritonite avec liquide séro-purulent dans le petit bassin et exsudats purulents sur les anses intestinales agglutinées.

Rate très volumineuse, assez ferme : poids 950 gr. Elle présente un bord antérieur épaissi correspondant à un infarctus consolidé du tubercule de Jean, concrétionné de sables vésicaux.

Le foie est augmenté de volume : 2,920. Sur la surface du foie dont le grain de coloration est celui qu'on a habituellement, on remarque des taches blanc jaunâtre de forme arrondie et de dimension variant d'un grain de mil à une pièce de 10 cts ; ces taches sont légèrement saillies sur la surface. La consistance du foie est assez faible, sur ces points comme sur les autres ; elle est plutôt augmentée. Sur les coupes même aspect que sur la surface ; sur un fond gris jaunâtre, taches blanc jaunâtre qui sont saillies et paraissent infiltrer le foie en quantité inconsidérable. Sur une coupe à l'état frais, on a pu voir que les cellules hépatiques étaient assez volumineuses et plus réfringentes qu'à l'état normal, et qu'il y avait aussi des bandes de tissu conjonctif ne devant exister. — Sur les coupes durcies aussi bien que sur la coupe fraîche, il est très difficile de distinguer les taches blanchâtres signalées à l'autopsie quoique elles soient très manifestes. On ne remarque pas d'altération manifeste des cellules hépatiques ; elles paraissent seulement plus compactes dans certains points tandis que d'autres points paraissent plus clairs. En outre, on trouve au milieu des espaces portes des amas de cellules embryonnaires et déjà des fibres conjonctives de nouvelles formations qui de ces espaces s'étendent dans le tissu hépatique voisin. Quant aux conduits biliaires ils paraissent intacts ; leur épithélium est parfaitement conservé, parfaitement net. On trouve en outre en profondeur d'une lésion qui paraît être en rapport avec un début de cirrhose.

Moins : rien d'appréciable sauf 2 ou 3 petites vacuoles déprimées contenant
9 infundibulums environ.

Encéphale. — Les artères ne paraissent pas altérées et ne sont le siège d'aucune oblitération. Mais les méninges de la base sont un peu épaissies et plus adhérentes qu'à l'état normal. On trouve en outre qq. petits exsudats purulents vers la base de la région pituitaire et au niveau de la protubérance. On trouve le même aspect des méninges avec les mêmes exsudats aux niveau du pied des circonvolutions frontales du côté droit, et il y a même des traces de pachyméningite externe sur la dure mère à la partie correspondante à cette région. — Après avoir enlevé les méninges on voit qu'il existe un foyer de ramollissement rouge jaune gris qui est surtout marqué dans le sillon qui sépare la 2e de la 3e frontale, au point où le sillon rencontre la frontale ascendante. Ce ramollissement empiète sur cette dernière circonvolution et il s'avance en avant en empiétant sur les 2e et 3e frontales jusqu'à la partie moyenne de ces circonvolutions. — Sur les coupes pédicule frontale et frontale on voit que le ramollissement remonte jusqu'au niveau de la 1re circonvolution et s'étend en bas jusqu'à la limite inférieure de la 3e circonvolution envahissant toute la substance blanche en rapport avec ces circonvolutions. Le ramollissement est assez bien limité par une enveloppe cellulaire qui offre comme le ramollissement une coloration jaune chamois, et dans la partie centrale le ramollissement prend une teinte brunâtre ; lorsque on l'incise il s'écoule un liquide grisâtre ayant l'aspect purulent.

De la partie postérieure du corpet inférieur gauche on trouve dans un espace qui s'étend de 1 mm 5 de large sur 5 à 6 mm de long une altération de la muqueuse qui est grisâtre et déprimée ; cette altération est parfaitement limitée et sur les bords la muqueuse est plus rouge. Une altération semblable existe au niveau de la partie correspondante du cornet inférieur et de la partie moyenne du cornet moyen du côté droit

N°

FACULTÉ DE MÉDECINE DE LYON

LABORATOIRE D'ANATOMIE PATHOLOGIQUE

Hôpital ..... Salle ..... n° ..... Service de M. .....

Nom .....

Age .....

Profession .....

Entré le .....

Mort le .....

à ..... heure du .....

Autopsie le .....

à ..... heure du .....

RÉSUMÉ

C. lay. 14
haut. 10

HOTEL-DIEU. — Salle Salle St Charles N° ~~24~~ 95

Nom Laurent Botentino
né à Sostegno Italie
demeurant à
profession peintre platrier
âge 55 ans
tempérament
constitution
entré le 26 Mars 1874
sorti le 28 mars 1874

DIAGNOSTIC ET RÉSUMÉ

à l'Autopsie Endocardite chronique
Ossification rétrograde de l'aorte et de l'artère pulmonaire
Insuffisance aortique
pleurésie double

HISTOIRE PATHOLOGIQUE

ulcère de la jambe gauche

A l'âge 25 ans fièvres intermittentes
durant environ 2 mois —
~~Il y a 2 ans~~
Il y a 12 ans avait été pris subitement
de douleur et de sangue dans le ~~côté~~
gauche du corps ; mais ces accidents
avaient des jours au bout de 2 heures environ
Depuis lors jusqu'à 25 ans environ
est resté à des hemoptysie assez rares,
revenant à des intervalles longs et irréguliers
sans trouble généraux,
Revenu depuis une quinzaine d'année
avec augmentation pendant l'hiver
mais n'avait jamais été tapé —
Depuis 5 semaines environ
l'oedème ~~est plus vie~~ est revenu
dans les membres inférieurs —
Il mourut lorsque la dyspnée augmente
vers minuit de côté, vers 5 heures

Lyon, Impr. A. Bonnaviat, rue Ste-Catherine, 18.

DATES	HISTOIRE PATHOLOGIQUE	PRESCRIPTIONS
	Actuellement – oppression considérable –	
	Affaiblissement – pouls petit régulier	
	anorexie – constipation – langue sale	
	toux et expectoration purulente	
	œdème des membres inférieurs, des mains –	
	par d'ascite	
	Cyanose des extrémités	
	Œdème peu étendu à la jambe gauche –	
	Matité en avant à droite dans le 4e espace –	
	avec diminution des vibrations thoraciques	
	diminution des murmures – en dehors en haut	
	des râles crépitants avec de l'égophonie – au niveau	
	de la racine des bronches de ce côté – en haut et en arrière	
	une respiration rauque –	
	Râles sonores des rénini dans les 2 poumons,	
	avec râles muqueux à la base –	

Salle St Charles 95 — Laurent Borentino

DATES	HISTOIRE PATHOLOGIQUE	PRESCRIPTIONS
	autopsie le 1 Avril 1874	
Thorax	En ouvrant le thorax on constate un épanchement notable à droite, moins considérable à gauche	
	Poumons — Sains — ils ne présentent qu'un peu d'atélectasie aux bases en rapport avec l'abondance de l'épanchement.	
Coeur	Hypertrophié dans toutes ses parties; cependant c'est le coeur gauche qui présente cette altération au plus haut degré. Ses dimensions sont à la base — largeur 14 centim. hauteur 10 centi. les cavités sont dilatées plaques laiteuses à la partie antérieure, près de la pointe. Les orifices auriculo-ventriculaires sont sains. On y faisant passer un courant d'eau on voit que la valvule mitrale obture complètement l'orifice tandis qu'à droite il sort un peu d'eau vers le centre de l'orifice comme il arrive dans tous les cas où l'orifice est large et la valvule distendue. En somme elle ne paraît pas insuffisante.	
	Les ~~deux~~ orifices aortique et pulmonaire présentent des altérations notables. L'orifice pulmonaire est suffisant; cependant deux de ses valvules sont soudées de manière à former un vaste nid de pigeon présentant seulement à la base des vestiges de leur ancienne séparation. Cette grande valvule est épaissie et recouverte d'un exsudat sur la face ventriculaire. Toutefois lorsque l'on met du liquide dans l'artère pulmonaire on voit qu'elle s'accole parfaitement à celle qui est restée saine sans de rétrécissement.	
	L'orifice aortique est très insuffisant	

DATES	HISTOIRE PATHOLOGIQUE	PRESCRIPTIONS
	Les valvules présentent des altérations dues à une endocardite végétante. On voit en effet que les valvules sont épaissies surtout au niveau de leurs points de contacte, et au dépens de la surface ventriculaire. L'altération est surtout très prononcée sur les deux valves antérieures où il existe un vérritable bourrelet de 3 ou 4 millimètres d'épaisseur surmonté de plusieurs végétations présentant jusqu'à 5 millimètres de longueur. Quand au bord libre proprement dit des valvules il était presque partout respecté, sauf surtout près des points d'attache. Aucune lésion de l'aorte. Les muscles papillaires présentent au niveau des points d'insertion des tendons dans le ventricule gauche une teinte blanchâtre due à l'épaississement de l'endocarde et aux peu de sclérose à ce niveau.	
	Rien de particulier ni au foie ni aux reins —	

HOTEL-DIEU. — *Salle* St Charles N° 57.

Nom François Gaillardi
né à Turin (Italie)
demeurant à Lyon
profession Menuisier
âge 43 ans
tempérament mixte
constitution assez bonne
entré le 9 avril 1871
sorti le Mort le 12 avril 1871.

DIAGNOSTIC ET RÉSUMÉ

Anévrysme de l'aorte? —
R. et insuff. aortiques
pleurésie droite et méningite purulente

HISTOIRE PATHOLOGIQUE

Bonne santé antérieure. pas d'antécédent Rhumatismal —
Oppression depuis qq mois pendant la marche —
Entré en Décembre 70 à l'Hotel Dieu pour une névralgie fronto-temporale
sortie en mars 71 pour des douleurs vagues dans les membres —
Aujourd'hui il a un point de Côté thoracique droit datant de 15 jours
sans frissons —
Toux peu fréquente. Peau chaude. Sueurs faciales. Langue blanche humide
Pas d'œdème des membres inférieurs —
Dans la région thoracique droite et latérale en avant. Battements
un peu au dessus du mamelon droit avec soufflement étendu
s'entendant à droite du sternum depuis l'appendice xyphoïde
jusqu'au 2me espace intercostal. Pas d'ostéite
24. Douleurs dans les membres inférieurs — Pas de vertiges
Pulsation — Tumeurs objectives — pulsations des
deux soufflés à droite du sternum le thoracique plus marqué
battements sensiblement perceptibles dans le 3me espace intercostal
à droite — Le pouls radial droit est plus fortement que le gauche

Lyon. Imp. veuve Bonnefoi et fils

DATES	HISTOIRE PATHOLOGIQUE	PRESCRIPTIONS
	Les battements des carotides sont peu apparents —	
Mai 2	Persistance des souffles cardiaques. Pas de signes pulmonaires. état général satisfaisant —	
4	Pas de toux ni d'expectoration. Le malade se lève pas de dyspnée —	Poudre digitale —
10	Pouls à 100 toujours bien rythmé. Foyer dans la radiale droite — Persistance du double souffle droit sans rétrécissement ni rétrécissement : un peu de bombissement des carotides —	
14	Légère douleur thoracique à droite —	
23	Cette nuit dernière le malade a présenté une agitation qui a obligé de lui mettre la camisole. Actuellement : agitation, mouvements du tronc et des membres : désorientation par la présence des personnes qui l'entourent. Rotation de la tête du côté droit. Déviation conjuguée des yeux du même côté. Lorsque on dirige la tête du côté gauche, le malade est le regarde immédiatement à droite. Si on attire son attention du côté gauche, les pupilles se rétrécissent vers la partie médiane puis elles se dilatent à droite. La pupille gauche est plus dilatée que la droite. Elle est plus contractile. La tête paraît portée un peu du côté droit. Peau chaude, couverte de sueurs. Pouls 132. Le côté gauche de la face contracté moins que le droit. Selles abondantes, miction régulière. La déglutition est difficile. Le malade ne répond pas aux questions qu'on lui adresse et ne prononce que quelques mots incohérents. L'auscultation est rendue impossible par les mouvements.	Lavement purgatif. Vésicatoire à la nuque. Poudre de feuilles digitale 0,50

1r Charbo N° 97 – Anévrysme de l'aorte. (Suite)

N° 21 bis.

DATES	HISTOIRE PATHOLOGIQUE	PRESCRIPTIONS	
1 23	Soir – Le malade est moins agité. Pouls moins vibrant. Rotation du tronc à droite persiste. Le malade répond quelques mots aux questions –		
24	Les accidents sont dissipés en gde partie – La connaissance est revenue – Peau chaude et sèche – La déviation conjugée a cessé – Selles abondantes. Pouls à 104 – Pupilles normales –		
25	Même état qu'hier – 99 paroles incohérentes – Stat de somnolence –		
27	P. 104 – Suppression de la digitale. 3? Rapport	Café Lait Vin	–
28	Rapport de la somnolence et du subdelirium à l'état qu'on quand il part des mouvements et souffle de l'Ex = respiration régulière –		
30	Même état général – Les caractères des bruits anormaux sont modifiés depuis le 27 – On entend sur toute l'étendue de la région précordiale un bruit de souffle systolique qui a son maximum d'intensité au niveau des 3me et 4me espaces intercostaux gauches et présente même en un point des caractères de rudesse simulant un frottement ou grattement – Le second bruit est encore altéré mais on n'y trouve qu'un bruit de souffle très peu appréciable dont le maximum se trouve dans le 1er espace intercostal droit – Battement profond systolique au niveau du 2me espace intercostal droit – Synchronisme parfait des battements du pouls et des contractions du cœur		
juin 3	Le malade pleure de douleur vive dans le mollet droit – La douleur est plus forte au talon	pot iodure potassium	4 gr
6	persistante de la douleur dans le mollet droit. Vive augmentée par la pression et les mouvements de la jambe – Rien au gonflement du mollet – Les battements de la fémorale sont égaux – La pupille est beaucoup moins forte à droite – De ce côté on sent sur la paupière sur la tempe pulsation. La température du membre n'est pas modifiée sauf plus que l'autre du membre		

Lyon. Imp. veuve Bonnaviel et fils

DATES	HISTOIRE PATHOLOGIQUE	PRESCRIPTIONS
	L'état général s'affaiblit de jour en jour — la malade s'amaigrit et a les traits plus tirés — il y a un peu d'hypothermie généralisée — Mouvement de somnolence — Pouls à 124 —	
	Au niveau des 4es fs apparition de quelques crépitantes — Vers la base bruit de cœur rival au premier temps — Le double souffle persiste dans toute l'étendue de la région précordiale mais il a augmenté d'intensité — Rien au niveau du cœur	
7e	Légère diminution de la température du pied droit —	
9	Persistance de cette diminution — Affaiblissement graduel et de l'appétit : la malade n'a pas pris d'aliments — Amaigrissement : au niveau le bruit de bruit rival a disparu et tous les souffles qu'on a entendus au début — de temps en temps il y a des mouvements d'arrêt dans les battements — Pouls 100 — Respiration 24	
11	P 152 — Les battements des artères sont très sensibles à la vue et on trouve partout empâtement des indiqués. Comme précédemment des battements artériels moins nombreux —	
Mort le 12 juin —		
Autopsie le 13 — 25 heures après la mort —		
	Encéphale : Au moment de l'ouverture de la dure-mère il s'écoule une assez grande quantité de liquide céphalo-rachidien de coloration assez trouble : analogue à celui que nous retrouvons dans les ventricules — La pie-mère est légèrement injectée : mais ce qui frappe surtout c'est le découverte de dépôts purulents sous-arachnoïdiens disséminés en plusieurs points et siégeant : à la base : au niveau du chiasma autour du tubercule cinéreux, dans les scissures de Sylvius, près du bulbe et en plusieurs points de la surface des artères — à la partie supérieure du cerveau les dépôts purulents siègent surtout sur le lobe gauche près des granulations de Pacchioni — on en trouve beaucoup moins sur le lobe droit — à la base on en trouve encore près du point de naissance du nerf oculaire commun Pas de granulations tuberculeuses —	

HOTEL-DIEU. — *Salle* St Charles N° 57 —

Nom François Gallardi —

né à

demeurant à

profession

âge

tempérament

constitution

entré le

sorti le

DIAGNOSTIC ET RÉSUMÉ

Autopsie faite —

Les Ventricules contiennent une notable quantité de liquide rosé trouble = les plexus Choroïdes tout augmentés de volume congestionnés et présentant à leur surface des dépôts fibrineux purulents qu'on peut détacher par le raclage —

HISTOIRE PATHOLOGIQUE

Poumons - On trouve des adhérences pleurales peu nombreuses en avant de chaque côté, mais très-fortes à droite et à la base — Le bord postérieur droit est complétement lié au diaphragme — Du côté, les adhérences limitent en arrière dans le gouttière vertébrale et sur la partie latérale un épanchement purulent dont la limite est figurée par une ligne partant de la portion la plus élevée de la 7ème côte se dirigeant en bas et en avant de manière à aboutir à la dernière fausse côte au niveau de la ligne axillaire —

L'épanchement est parfaitement enkysté, et la surface pleurale est recouverte d'un dépôt jaunâtre crémeux facilement par le raclage —

Le plèvre est notablement épaissie —

Dans les portions correspondantes à ces lésions le tissu pulmonaire est sain comme il l'est d'ailleurs dans toute

Lyon. Imp. veuve Bonnevial et fils

DATES	HISTOIRE PATHOLOGIQUE	PRESCRIPTIONS
	son étendue — On retrouve quelques traces de bronchite chronique et de congestion au niveau des parties déclives —	
	Foie — volumineux et l'épaississant graisseux —	
	Reins — Ils sont tous deux mais surtout le gauche fortement augmentés de volume ; à la coupe ils présentent des îlots graisseux —	
	Rate — rien de particulier —	