SCD Lyon 1

253.266/7 Réserve

253266/7

SCD Lyon 1

SCD Lyon 1

SCD Lyon 1

Tuberculose pulmonaire

(formes fibrocaséeuses

chroniques) (suite)

BIBLIOTHÈQUE UNIVERSITAIRE
SECTION SANTÉ
- LYON 1 -

SCD Lyon 1

SCD Lyon 1

1083

Autopsie du 18 Novembre 1905

Lésions tuberculeuses avancées de l'appareil urinaire (reins, uretères, vessie, urètre postérieur.) avec localisations minimes sur l'appareil génital.
Tumeur blanche du genou gauche ayant nécessité l'amputation
Ulcérations intestinales.
Sclérose ancienne des poumons avec poussée de granulie récente.

Homme de 34 ans - salle St Philippe - Service de M Poncet

Résumé clinique

On a peu de renseignements. Soigné depuis assez longtemps pour une tumeur blanche du genou gauche, on pratiqua l'amputation qui date d'un mois environ. Depuis il s'affaiblit progressivement et mourut sans que les lésions de l'appareil urinaire aient fait attirer l'attention.

SCD Lyon 1

57

Autopsie le 15 novembre 1905

Le cadavre est amputé au niveau de la cuisse g: il porte un pansement à cet endroit, et il n'y a aucune tendance à la cicatrisation. L'os affleurait à nu.

Pas d'œdèmes.

La palpation des organes génitaux externes ne révèle rien d'anormal.

Thorax

A l'ouverture : pas de liquide dans les plèvres. adhérences au niveau du sommet gauche - Symph de la plèvre droite

Poumon droit / gauche } ensemble = P: 1320.

Poumon droit: Extérieurement on note de l'emphy et de la sclérose bien évidente au sommet: à la sclérose très marquée du sommet, et nombreux tra noirâtres s'étendant à toute la partie supérieure l'organe. Eruption de granulations récentes très nombreuses; confluentes au sommet, elles se retrou jusqu'à la base, mais en moins grande abond

SCD Lyon 1

tomenteuse, parsemée de points hémorragiques, et de granulations. Une grosse ulcération au niveau de l'abouchement de l'uretère gauche.

Les lésions se poursuivent sur le col et l'urèthre postérieur dont la muqueuse est également envahie. Les lésions gagnent la partie sous-jacente de la prostate, mais surtout dans la moitié gauche, et elles ne s'étendent pas profondément dans l'organe qui est en partie indemne.

La vésicule séminale droite est normale. Dans la vésicule gauche on trouve des tubercules au niveau de la muqueuse.

Foie. P = 1515 - Gras.

Rate. P. 205. Normale.

Rien à l'estomac.

Intestin : nombreuses ulcérations s'étendant depuis la fin du jéjunum jusqu'au niveau de la valvule et même sur le début du gros intestin. Indiquées extérieurement par des amas de granulations et une vascularisation augmentée, elles sont transversales

SCD Lyon 1

sauf lorsqu'elles siègent sur une plaque de Peyer
elles sont longitudinales. Elles sont plus ou moins
profondes ; quelques unes sont recouvertes par de
amas de petites granulations.

Graisse dans le mésentère. Ganglions mésentériq
caséeux.

Examen histologique : uretère gauche
paroi vésicale
vésicule séminale
extrémité du moignon osseux.

SCD Lyon 1

Poumon gauche : On note extérieurement la sclérose du sommet et l'emphysème. A la coupe : sommet scléreux et tractus nécrotiques dans la partie supérieure, mais les lésions sont moins accentuées que du côté opposé. A la partie inférieure du lobe supérieur on trouve une petite masse caséeuse, du volume d'un haricot, enserrée par un cercle de sclérose. Granulations dans presque toute l'étendue de l'organe, sauf à la base, mais elles sont plus discrètes que dans le poumon droit, et quelques unes paraissent déjà anciennes.

Cœur : P = 230. Peu de liquide dans le péricarde. Valvules indemnes.

Abdomen.

Pas d'ascite. Le péritoine sous hépatique n'est pas adhérent, cependant on note des adhérences du colon ascendant avec le foie et avec la paroi. Extérieurement les ulcérations intestinales du grêle se manifestent par une vascularisation anormale et par un semis de granulations sur le péritoine viscéral.

SCD Lyon 1

59

Rein gauche. P = 230. Apparait volumineux, et, à la coupe, comme transformé en une éponge purulente. On voit une vaste caverne, du volume du poing, qui paraît formée de la fusion de plusieurs autres; elle occupe la plus grande partie de la substance médullaire, entame fortement la substance corticale et communique largement avec le bassinet qui est tapissé par une membrane analogue à celle qui revêt les parois de la caverne avec laquelle elle se confond: c'est une membrane verdâtre, à surface irrégulière, baignée par le pus. On trouve une autre caverne, du volume d'une noix, occupant surtout la région corticale, et, plus loin, une agglomération de tubercules en voie d'ulcération. L'uretère correspondant est gros; la muqueuse est analogue à celle du bassinet, et la paroi est envahie, scléreuse, épaissie, contenant des tubercules.

Rein droit: P = 165. Fortement lésé, mais bien moins que du côté opposé. On trouve à son intérieur de grosses masses caséeuses en voie d'ulcération, occupant surtout la substance médullaire.

La vessie est très altérée. Ses parois sont envahies, fortement scléreuses et épaissies. La muqueuse est

SCD Lyon 1

1083

5e Leçon
15 nov. 1906

Tumeur blanche du genou suppuré
ayant nécessité l'amputation de cuisse
environ un mois avant son décès.
Tuberculose pulmonaire ancienne et
récente avec les formes ulcéreuse et caséeuse.
Tuberculose caséeuse suppurée des deux
reins, mais surtout du rein gauche
avec envahissement du bassinet
de chaque côté et de l'uretère du
côté gauche, puis de la vessie,
de l'urèthre postérieur, de la prostate
et de la vésicule séminale gauche.
Double lésions sont manifestement
plus récentes. Ulcération tuberculeuse de l'intestin.

Réflexions:

H. 34 ans de la Clinique Chirurgicale

Le seul renseignement donné est que
le malade avait été amputé de la cuisse
un mois environ avant son décès pour
une tumeur blanche du genou qui avait été

SCD Lyon 1

SCD Lyon 1

le siège d'abcès consécutif au décubitus malgré les draps [illegible] placés ; puis que le malade avait continué à s'affaiblir continuellement et en tournant.

Cela nous avait fait penser que le malade avait dû succomber à une évolution de la tuberculose dans les poumons.

Effectivement nous y avons trouvé des lésions de cette nature ; en allant à changer souvent, mais surtout au second côté droit, des lésions relativement [illegible] que les premières lésions tuberculeuses avaient pu guérir sous cette forme et sous celle d'un assez grand nombre de noyaux de nature absolument analogue dans un tissu scléreux noir, [illegible] droit.

Mais en outre il y a dans le poumon de granulations tuberculeuses miliaires très peu légères

SCD Lyon 1

SCD Lyon 1

3

qui contient confluents dans le lobe supérieur et de moins en moins nombreux dans les parties sous-jacentes jusque à devenir rares dans le tiers inférieur du lobe inférieur conservant c'est la disposition habituelle de la granulie.

Le poumon gauche présente aussi de la sclérose cicatricielle au sommet des granulations tuberculeuses disséminées dans tout le poumon, mais non confluentes au sommet et peu nombreuses dans le lobe inf. Il est toutefois à remarquer que ces granulations sont plus rares et plus petites que celles du côté droit; aussi semble-t-il indiqué que elles ont été produites antérieurement à cette éruption granulique du poumon gauche qui a été produite en dernier lieu et qui peut cependant remonter à un ou deux mois, sans qu'il soit possible de rien préciser à cet égard.

SCD Lyon 1

SCD Lyon 1

4

Nous pensions tout d'abord que la tumeur blanche supposée avait pu être le point de départ de l'infection tuberculeuse granulique de poumons (la plupart des auteurs admettent que les tuberculoses ostéo-articulaires déjà la loi de Lannelongue) quelques jours seulement avant l'amputation nous la lésions de cette dernière que nous avons ensuite rencontrées chez lui pouvaient aussi bien être le point de départ de l'éruption granulique des poumons laissant dans l'incertitude sur ce point ~~de départ de l'infection~~ sur l'époque où elle a eu lieu. Toutefois qu'on peut dire, c'est que l'on trouve aujourd'hui une éruption de la peau chez des sujets dont l'affection a évolué dans l'espace de 1 à 2 mois environ.

SCD Lyon 1

SCD Lyon 1

Les lésions tuberculeuses supposées des reins ou des voies urinaires doivent être unies. Celle du rein gauche ~~[illegible]~~ (doivent être plus anciennes) datant probablement d'un grand nombre de mois, peut-être même de plusieurs années, non seulement parce que elle étaient considérables, mais encore parce que l'un des reins atteint de tuberculose reste ordinairement le seul affecté pendant longtemps avant que l'autre rein soit atteint. Or la lésion a toujours été trouvée aux voies urinaires mêlant avec une pareille intensité. Les lésions du rein droit d'une part et celle de l'uretère gauche et de la vessie, ainsi que de l'urethre portent datant certainement de plus d'un mois aussi bien que la ulcération intestinale. L'amputation du pénis a donc été faite dans des conditions où on peut plus

SCD Lyon 1

SCD Lyon 1

6

défavorables et qui rendaient un résultat favorable impossible. Il me semble pour, durant, que le diagnostic de ces lésions aitété fait, probablement en raison d'un examen incomplet, car il devait être fait à la reconnaître ~~de~~ leur intensité.

Les lésions pulmonaires devaient être plus difficiles à diagnostiquer, mais elles étaient probables en raisonnant où le malade toussait.

En suivant les lésions à partir du rein gauche on voit bien qu'elles ont envahi successivement l'uretère et ce côté qui est partout atteint jusque à son entrée dans la vessie où existe une ulcération. Puis toute la paroi est atteinte par l'infl. Tuberculeuse de la muqueuse et l'épaississement scléreux de la paroi. C'est probablement à cette cause qu'il faut attribuer la difficulté de passer un cathéter dans l'uretère droit.

SCD Lyon 1

SCD Lyon 1

Enfin l'urètre postérieur était atteint par la présence de plusieurs ulcérations profondes à bords taillés à pic occupant la partie supérieure de la paroi antérieure, ainsi que la partie inférieure de la paroi postérieure. Ces ulcérations avaient détruit une grande partie de la muqueuse, et on voyait à nu le tissu conjonctif sous-muqueux.

Les lésions avaient encore gagné la vésicule séminale gauche qui apparaissait comme remplie d'une substance jaune, ressemblant entièrement à la caséification commençante de la muqueuse.

On voit ainsi que la lésion avait suivi une marche descendante depuis le col de la vessie et de la prostate et de la vésicule séminale il y eut prédominance de lésions à gauche.

Les organes génitaux n'avaient pas été pris d'une manière indépendante; car la vésicule séminale droite était intacte et il en était de même de l'épididyme droit que de l'testicule.

SCD Lyon 1

SCD Lyon 1

Leçon
nov. 1906

1084

- Autopsie faite par M. Devic le 17 novembre 1906

Symptomatologie

Epanchement hémorragique dans la plèvre gauche.
Néoplasme secondaire du poumon gauche et du foie. - Myome utérin.
Petits kystes thyroïdiens - Cancroïdes du nez.

Femme de 70 ans - Salle Ste Clotilde (M. Devic)

Résumé clinique.

Aucune maladie sérieuse antérieurement - Adénites cervicales suppurées dans l'enfance.
Entre à Ste Clotilde le 22 octobre 1906 parce qu'elle est oppressée depuis deux ans, et que son état s'est bien aggravé ces temps derniers.
On trouve les signes d'un grand épanchement dans la plèvre gauche avec refoulement du cœur à droite.

SCD Lyon 1

Ponction le 23 : 1 litre de liquide citrin
" le 25 : 1200 gr. — "
" le 30 1200 gr. de liquide rosé.
" le 5 nov : 1100 gr. : — "
" le 10 nov. 1300 gr. de liquide tellement sang

Pas d'albumine – Pas d'expectoration et jamais d'hémoptysies – Pas de troubles gastriques – Di

Mort le 16 nov 06, après refus par la malad d'une nouvelle ponction.

Autopsie

Légère œdème périphérique. Conservation absolue du panicule adipeux sous cutané et de la graisse des replis péritonéaux

Thorax

Le plastron sterno costal enlevé un flot de liquide s de la plèvre gauche. Il est clair, citrin, rosé (1 et on constate que les 2/3 de la masse du cœur sont situés à droite de la ligne médiane, une grande p du cœur est en contact immédiat avec la paroi. qu'on a enlevé le liquide le cœur tend à reprendr sa place normale

SCD Lyon 1

Poumon gauche : Petites masses néoplasiques sur la plèvre pariétale, surtout au niveau de la gouttière vertébrale. Le poumon est volumineux, dense, atelectasié à la partie inférieure. Il est envahi en totalité par les nodules néoplasiques dont les uns sont superficiels, sur la plèvre, et les autres profonds dans le parenchyme sur toute la hauteur. Ces masses sont surtout abondantes au niveau du hile ; elles sont blanchâtres, donnent du suc par raclage, et paraissent disposées le long des bronches et des vaisseaux.
En ouvrant la trachée et la grosse bronche gauche on trouve au niveau de celle-ci des points blanchâtres soulevant la muqueuse et indiquant un envahissement de celle-ci par le néoplasme.
Les ganglions trachéo bronchiques sont envahis, formant une grosse masse.
Poumon droit : Pleurésie interlobaire récente - Emphysème. Rien au sommet. Crépite partout. Pas de généralisation.
Cœur. P = 410. Hypertrophie des 2 ventricules - Surcharge graisseuse modérée. Oreillettes distendues sans caillots anciens dans les auricules. Bords libres de la mitrale épaissis, sans rétrécissement. Atherome de la région mitro aortique. Pas d'insuffisance aortique. Traces d'endocardite ancienne au niveau des valvules pulmonaires, sans insuffisance ni rétrécissement.
Tronc de Botal oblitéré.
Aorte modérément atheromateuse, non dilatée. Flocons calcaires au niveau de l'orifice des coronaires sans rétrécissement des orifices.
Peu de liquide dans le pericarde. Pas d'exsudat.

SCD Lyon 1

71

Abdomen

Péritonite ancienne ayant déterminé une adhérence au niveau du cæcum, ne comprenant pas l'appendice. Cicatrice de péritonite ancienne au niveau de l'S iliaque. Pas de péritonite sous hépatique. Pas d'ascite. Pas de masse ganglionnaire suspecte.

L'estomac et l'intestin, dans toute sa longueur, sont normaux. Rien aux orifices. Pas d'ulcérations.

Foie 1400 : avec quelques noyaux de généralisation, dans le lobe droit et à la face inférieure. Les ganglions de l'hile sont envahis. Pas de thrombose des vaisseaux portes ni de compression des voies biliaires extra hépatiques. Vésicule contenant deux calculs. Parois normales.

Reins $\frac{g}{d}$ 220gr. Capsule épaissie, non adhérente. Parenchyme dur. Nombreuses traces d'infarctus anciens. Bord rien. Pas de kyste. Surface grenue. Substance corticale

Rate 180. Petite. Périsplénite.

Utérus : petit. Plusieurs myomes dont un pédiculé gros comme une noix.

Le C. thyroïde pèse 120. Petit. Kyste gros comme une noix dans le lobe droit. A l'incision on en trouve un autre plus

Rien au larynx

Rien aux seins

Rien aux ganglions sus-claviculaires

Rien à la colonne vertébrale qui a été sciée

La malade n'avait pas d'escarre.

Examen histologique { pulmonaire N
corps thyroïde
noyau hép

SCD Lyon 1

3e Leçon (suite)
10 nov. 1906

1080

Tuberculose pulmonaire ancienne, sclérose, et récente. Foie gras. –

F. 43 ans, 1. de M. Gonnard.

Ce cas intéressant, surtout au point de vue des lésions pulmonaires sclérenses observées sur le sujet dont je vais vous entretenir.

On voit effectivement sur deux coupes des lésions sclérenses anciennes analogues à celles que nous avons observées précédemment. Mais le malade a dû être repris à nouvelle lésion vraie au lieu antérieur par sclérose, mais continué d'augmenter de dimension à la production caséeuse dont quelques uns ont donné lieu à de petites cavernes dont plusieurs, toutes vues dans la coupe ici, les lésions sont plus étendues prédominent à droite, toutes vers le sommet gauche emphysémateux par compensation a été en dernier lieu le siège principal d'une poussée tuberculeuse sous la forme de tuberculose caséeuse. Quelques foyers de cette nature (foie gras) tapissent probablement sur les parois des cavernes nous reviendrons à une autre occasion sur la description de ces lésions.

SCD Lyon 1

SCD Lyon 1

Lyon
nov. 1906

1076

Autopsie du 8 novembre 1906

Tuberculose ulcéreuse des deux poumons - Pleurésie séreuse du côté gauche localisée à la région diaphragmatique
Ulcérations intestinales très nombreuses et sur une très grande étendue

Homme de 24 ans. Salle St-Augustin. Service de M. Bondet

Résumé clinique

Père mort bacillaire.

Personnellement: Pleurésie dans l'enfance

A 21 ans il commença à tousser et fut soigné pour une bronchite qui dura un mois. Puis il reprit son travail

En novembre 1905 apparurent des douleurs articulaires surtout localisées au bras droit, et des symptômes d'entérite. L'état pulmonaire s'aggrava

Il entre à l'hôpital le 10 septembre 1906. On constate une atrophie des muscles du thorax au côté gauche, et on note simplement « vaste spélunque à la partie supérieure du poumon gauche; petites spélunques à la partie supérieure du poumon droit. »

SCD Lyon 1

Rien au cœur
alternatives de diarrhée et de constipation
Température au dessus de 38°
Pas d'albumine dans les urines.
Le malade n'a pas été examiné dans les derniers temps de sa vie.

Autopsie

Cadavre très amaigri.
quelques taches de purpura sur la partie antér. du thorax.
Oedème du dos du pied et des malléoles, plus ma à droite.
La cheville gauche est entourée d'un pansement coton, probablement pour atténuer les douleurs articul à ce niveau, car on ne trouve aucune plaie.

Thorax.

A l'ouverture on remarque du côté du poumon droi des adhérences, assez lâches, surtout marquées au somm la partie supérieure du poumon est densifié, et voit, à ce niveau, vers le bord antérieur, une saillie blanchâtre, du volume d'une noix, que l'on attri tout à de l'emphysème, tout à une caverne.
Du côté gauche : il y a quelques adhérences au som

SCD Lyon 1

apparait à un mètre environ du pylore. Elles présentent toutes l'aspect caractéristique = orientation transversale, bourrelet périphérique, centre ulcéré, parfois teinté de bile dans les parties supérieures, et dont la séreuse seule semble former le fond. Quelques ulcérations au niveau des plaques de Peyer, sont orientées dans le sens longitudinal. Elles sont de dimensions variables, de 1/2 à 2 ou 3 centimètres. Le cæcum et l'appendice ne forment plus qu'une vaste ulcération.

Les ganglions mésentériques sont gros comme des haricots. A la coupe, quelques uns paraissent indemnes, mais d'autres sont dégénérés. On voit très nettement sur certains points les lymphatiques qui apparaissent comme injectés et s'étendent depuis l'ulcération intestinale jusqu'au ganglion correspondant.

Le foie pèse 1460. Pas d'altérations apparentes, à part une exagération de la lobulation normale.

La rate pèse 210. Les glomérules sont très apparents et l'on ne peut dire s'il y a parmi eux quelques tubercules.

Reins { droit : 160 / gauche : 180 } ne présentent pas d'altérations.

SCD Lyon 1

Rien aux capsules surrénales

La veine fémorale examinée du côté de l'œdème (membre inférieur droit) ne présente rien d'anormal

—

SCD Lyon 1

des brides filheuses unissant les deux feuillets à la partie moyenne, et 500 gr. environ d'un liquide séro-hématique situé tout à fait à la partie inférieure, immédiatement au dessus du diaphragme.

Poumon droit
Poumon gauche } ensemble = 1890 gr.

Poumon droit: A la coupe on voit que tout le lobe supérieur est semé d'ulcérations tuberculeuses de volume variable; la plus grosse (comme une noix) a ses parois uniquement formées par la plèvre et correspond à cette saillie blanchâtre déjà notée à l'ouverture. adhérences interlobaires. Le sommet du lobe inférieur présente des lésions analogues à celles du lobe supérieur. Seule la base paraît à peu près indemne.

Poumon gauche: A la surface: exsudats scléreux, formés de petits tubercules granuleuses qui empêchent de distinguer les granulations. A la coupe: Le sommet est affaissé et recouvert par des adhérences plus épaisses. A la coupe: Tout le lobe supérieur est transformé en une vaste caverne à parois anfractueuses. Adhérences interlobaires - Au sommet du lobe inférieur, dans sa partie postérieure, il y a une caverne du volume d'un petit oeuf. Au dessous: infiltration caséeuse. Plus bas: tubercules crus, et l'on note même à la base la présence de petites cavernes.

SCD Lyon 1

On ne trouve pas de granulations au niveau du diaphragme.
Les ganglions médiastinaux sont caséeux.

Cœur : P = 210. Liquide dans le péricarde, sa péricardite. Un peu d'œdème du feuillet viscéral. Pas de lésions orificielles.

Abdomen

A l'ouverture on constate :

des adhérences péritonéales sus hépatiques. Au contraire la vésicule est absolument libre.

le grand épiploon a contracté des adhérences avec la paroi abdominale, à droite et à gauche. Autres adhérences au niveau du cæcum et au niveau de la rate.

Il y a une assez notable quantité de liquide citrin dans le péritoine.

Enfin on voit nettement sur l'intestin grêle et le gros intestin les points qui correspondent aux ulcérations, et qui sont le siège de granulations.

Rien à l'œsophage

Estomac : quelques suffusions sanguines. Pas d'ulcérations.

Intestin : présente des ulcérations extrêmement nombreuses et se retrouvant sur toute l'étendue du jéjunum, de l'iléon, du gros intestin, et même du rectum. La

SCD Lyon 1

2me Leçon
Nov. 1894

Tuberculose (forme rétrécie) pulmonaire
Nephrectomie - R.

1

337

H. Stamm (s. de M. Dieulafoy)

Entré avec une oppression extrême, le malade n'a pas tardé à succomber sans qu'on ait pu intervenir.

Autopsie le 28 Nov. - Le testicule droit seul persiste dans le bourse et de petit volume (la moitié du volume d'un testicule ordinaire); toutefois il a la consistance normale dans la coupe une coloration blanche sans aucune altération appréciable. Le testicule gauche est descendu dans le canal inguinal. Il n'a guère volume que d'un gros haricot Soissons, mais il a la consistance molle. Sur la coupe tissu blanchâtre paraissant transparent, rien comparé au tissu glandulaire de l'autre testicule qui est plutôt congestionné.

Épididyme droit rétracté gonflé d'aspect normal et [illegible] à la place de la vésicule droite. Canal déférent a été coupé; on voit que l'anse [illegible] la testicule droit dans le canal inguinal correspond bien à la vésicule intacte de ce côté contenue dans la bourse à l'absence de vésicule? - C'est un fait [illegible] pour la recherche [illegible]

SCD Lyon 1

présentant une coloration très foncée
d'une nuance bronzée. Sur la coupe
on voit que ce tissu pulmonaire
carénisé offre une coloration brune
uniforme à grains fins; qu'il est
de résistant au doigt. En outre
remarque qu'il est entouré
couche de tissu celluleux brillant
1 mill. d'épaisseur qui le contient
les espaces interlobulaires à la périphérie
de la masse carénisée, d'où son aspect
lobulé et irrégulier. L'artère qui
de la première lobulaire carénisée;
elle est suivie par le tissu conjonctif
interlobulaire celluleux.

Le poumon droit présente
aussi de adhérences pleurales sur
plus grande partie de son étendue;
à un moindre degré que le poumon
gauche qui avait pu être retiré
difficilement de la cavité thoracique

SCD Lyon 1

2me Leçon (suite)
4 nov. 1894

— Le bord antérieur du poumon droit est très emphysémateux et par conséquent plutôt rouge et arrondi, mais la partie postérieure surtout au sommet est plutôt rétractée par la présence de nombreux tubercules.

Il existe au sommet une masse tuberculeuse noirâtre analogue à celle du côté gauche. Autour aussi de nodules et de tractus fibreux disséminés dans tout le poumon, mais à un moindre degré que du côté gauche. Les nodules tuberculeux récents, mais des anciens nodules à forme fibreuse contiennent une matière pulpeuse ou crayeuse.

Dans la tête pulmonaire on aperçoit à côté de petits tractus fibreux noirâtres, mais nodules et tractus fibreux sont moins nombreux que développés dans la portion emphysémateuse.

SCD Lyon 1

Le tissu pulmonaire intermédiaire est aéré dans cette portion qui paraît analogue à celui de jeune gand

Les bronches de deux poumons sont remplies de mucosités jaunes qu'on voit sourdre aussi bien d'une que d'autre lorsqu'on pratique la section des coupes. Quant à l'ouverture des troncs bronchiques, ils sont remplis de ces mucosités peu peu aérées.

Ganglions bronchiques augmentés surtout à droite, noirâtres, sondent

Cœur 350 gr. un engouement de volume prédominant sur le cœur principal et au niveau de l'infundibulum dilatation des cavités, rien autre qu'une soudure de la valve post. à valv. antéro-latérale droite du segment postérieur de la paroi d'une paroi d'une plaque athéromateuse étendue au fond de cette dernière plus près de la valve post. - Rien à signaler autre part athéromateux -

SCD Lyon 1

Les reins ont un aspect normal
sauf l'opération après laquelle deux reins
normaux. Constatons sur les coupes de
l'un d'eux, on remarque un point
blanchâtre fibreux de volume d'une petite tête
d'épingle et à une assez grande distance de
ce point un petit foyer caséeux assez de
ramollissement du volume d'un pois.
L'autre rein ne présente aucune lésion ré-
gressive.

Les capsules ne sont pas épaissies dans
leur aspect notable mais les avec enlevés
on trouve facilement le foyer à l'aspect caséeux
du volume d'une lentille à une petite tête d'épingle.

L'examen de l'intestin grêle ne
présente que 2 ou 3 points à adhérences
vasculaires peu prononcées. Mais on trouve
dans le caecum à 3 ou 4 travers d'doigt
de la valvule deux petites ulcérations
linéaires transversales de 1 ou 1½ cent. de long
sur 2 millim. de largeur. Rien aux autres points
du tube digestif, l'appendice iléocaecal
[illegible] à plis verticaux au niveau de l'abouchement
n 3 ou 4) dont le tissu a l'aspect normal.

Les reins ont un aspect normal. Sur l'un d'eux, on remarque un point blanchâtre fibreux du volume d'une petite tête d'épingle et à une assez grande distance de ce point un petit foyer caséeux assez ramolli du volume d'un pois. L'autre rein ne présente aucune lésion régressive.

Les capsules ne sont pas épaissies dans leur aspect notable mais les avec enlevés on trouve facilement le foyer à l'aspect caséeux du volume d'une lentille à une petite tête d'épingle.

L'examen de l'intestin grêle ne présente que 2 ou 3 points à adhérences vasculaires peu prononcées. Mais on trouve dans le caecum à 3 ou 4 travers d'doigt de la valvule deux petites ulcérations linéaires transversales de 1 ou 1½ cent. de long sur 2 millim. de largeur. Rien aux autres points du tube digestif, l'appendice iléocaecal [illegible] à plis verticaux au niveau de l'abouchement (caecum n 3 ou 4) dont le tissu a l'aspect normal.

SCD Lyon 1

Réflexions. Tuberculose pulmonaire probable évolution lente mais début du côté gauche une pleurésie qui a diminué le volume du poumon et **postérieure** entravé le développement de la on pensait faire entrer en ligne de compte l'augmentation de volume du cœur par hypertrophie. Résultant de la pleurésie ; on considère cette augmentation du cœur comme résultant comme une conséquence de la lésion suivant l'opinion courante. Mais alors ces altérations sclérose ? Serait-ce tout simplement une bronchite ou bronchopneumonie terminant par ces noyaux ou tractus scléreux Inoculation à la suite de lésions caséeuses tuberculeuses ? Bouteille vous rappelle ce diagnostic de l'intestin ou bien toutes les lésions ont-elles passé par la même phase ? C'est intéressant difficile à déterminer. En tout cas ces lésions sclérose sont une lésion tuberculeuse appréciable sujet ayant présenté pendant la vie des signes d'hémoptysie cela montre la relation qui existe entre ces lésions et celles de la tuberculose ~~et~~ évolution lente limite dans la transformation fibreuse des lésions caséeuses ou ramollissement dans leur production. Chirurgicalement a été passé pour avoir un bronchite chronique

Si la malade avait eu du pneumothorax, les lésions auraient pu passer inaperçues, n'auraient pas donné lieu à des symptômes

SCD Lyon 1

(Secrétariat)
(1906)

1106

– Autopsie du 13 décembre 1906

Tuberculose pulmonaire ulcéreuse au la partie supérieure des deux poumons, avec processus pneumonique aux bases.

Homme de 30 ans. Service de M. Boudet

Renseignements:

Considéré comme un tuberculeux caractérisé.

Autopsie

Le cadavre est très amaigri. Pas d'œdèmes.

Thorax

A l'ouverture: pas de liquide dans les plèvres. Adhérences au sommet gauche – Adhérences des plèvres dans toute la hauteur à droite, mais sans traces de pleurésie ancienne.

SCD Lyon 1

Poumon droit : P: 1.120.

Le lobe superieur est transformé en une veritable éponge purulente, par suite de la presence de cavernes de dimensions variables, communiquant les unes avec les autres.

On trouve une caverne grosse comme une noix à la partie superieure et posterieure du lobe.

A la base: processus pneumonique, avec tubercules au sein du tissu hepatisé.

Poumon gauche: P: 1.470. Le lobe superieur est également formé de cavernes de grandes dimensions qui communiquent les unes avec les autres à la base on trouve les lesions d'hepatisation analogues à celles du coté opposé.

Les ganglions sont gros, et degenerés, presentant des alterations anciennes.

Coeur: P: 310. Légerement hypertrophié. Pas de lesions aux orifices. Le pericarde contenant un peu de liquide

89

Abdomen

Pas de péritonite sous hépatique.

Foie. P: 1.800. Aspect de foie gras

Rate: 190. Normale

Reins 200 / 220, sans altérations apparentes.

Estomac: pas d'ulcérations.

Intestin examiné extérieurement ne présente pas de lésions.

Rien aux surrénales.

Réflexions - A remarquer principalement que le malade a succombé, non à une tuberculose ultime envahissante, comme il arrive souvent, la portion inférieure du poumon encore indemne, mais à une poussée pneumonique aiguë, sous la forme d'une hépatisation rouge lobulaire, pseudolobaire. C'est en effet, sous cet aspect que la pneumonie se manifeste ordinairement dans cette circonstance à l'autopsie que le poumon a rendu été plus intense que lorsqu'il se présente sous la forme d'une nodulaire. En outre il est à remarquer que l'hépatisation chez les tuberculeux à n'importe quelle période de leur maladie est généralement rouge, car on connaît la diminution de l'oxygénation du sang, la cyanose, en raison de l'altération ou du rétrécissement des vaisseaux. Ici cette hypothèse est absente, car le point de la pneumonie hypostatique aboutissant à la sclérose a manqué aussi que le cœur n'était pas dilaté et hypertrophié, mais normal.

SCD Lyon 1

SCD Lyon 1

Leçon (suite)
1906

1101

Autopsie du 6 décembre 1906.

Tuberculose pulmonaire ulcéreuse avec prédominance des lésions du côté gauche.
Symphyse pleurale gauche.
Quelques follicules ulcérés dans le grêle et le cæcum.

Homme de 37 ans — Service de M. Lépine

Résumé clinique.

Considéré comme un tuberculeux vulgaire.
On n'a pas de renseignements sur l'évolution.

Autopsie

Cadavre sans œdèmes.

Thorax :

A l'ouverture : adhérences pleurales très marquées dans toute la hauteur à gauche, moins intenses

SCD Lyon 1

à droite.

Poumon gauche. (avec le droit : 2 Kg 180)
Symphyse pleurale totale. Cavernes et caver
dans le lobe supérieur, qui est sclérosé et retra
en arrière – Dans le lobe inférieur : deux ou
petites cavernules à la partie supérieure et ty
Infiltration disséminée dans tout le poumon,
en avant.

Poumon droit.
Les lésions ne touchent à la périphérie qu'au som
où se trouve un point scléreux ; mais c'est surtou
la partie centrale qui est atteinte ; on y trouve des
la sclérose et un petit amas caséeux gros comm
une amande entourée d'une coque fibreuse.
Emphysème à la partie inférieure.

Ganglions trachéo-bronchiques envahis par la to

Cœur : Poids : 25g Rien d'anormal

Abdomen
Follicules ulcérés et tubercules nombreux au nive

SCD Lyon 1

40

du caecum et de l'appendice.
Rien à l'estomac.

Foie : Poids : 1240 . Aspect normal

Rate : P : 215 normale

Reins . P : $\begin{cases} d = 180 \\ g = 150 \end{cases}$ sans lésions apparents.

Réflexion - A remarquer surtout que les lésions tuberculeuses sont très prononcés à gauche où elles ont eu persisté longtemps avec un emphysème compensateur du poumon droit, ainsi que cela arrive aux fuseurs dans la tuberculose pulmonaire chronique longtemps persistante ; puis que les lésions tuberculeuses ~~qui~~ ont fini par se produire du côté droit où elles sont surtout localisés dans les parties centrales du lobe supérieur en raison de l'intensité de l'emphysème à la périphérie où les lésions auraient à tendance à se manifester.

SCD Lyon 1

SCD Lyon 1

Leçon
-1906 Autopsie du 6 décembre 1906. 1100

Tuberculose pulmonaire avec lésions ulcéreuses prédominant du côté gauche.
Symphyse pleurale gauche avec épaississement marqué et ancien des feuillets - Petite cavité à la partie moyenne contenant du liquide séro-purulent.
Adhérences très intimes de la partie initiale de l'aorte descendante avec le poumon gauche - Lésions de la tunique interne, sur 4 travers de doigts à ce niveau, avec plaques ressemblant aux plaques athéromateuses, et deux dépressions en cul de sac au fond desquelles la tunique interne est très amincie.
Epaississement et adhérence du péricarde à la plèvre gauche - Péricardite ancienne.
Quelques follicules intestinaux ulcérés.

Homme de 44 ans. Service de M. Lépine.

Résumé clinique.

Considéré comme un tuberculeux vulgaire.
Pas de renseignements sur l'évolution

SCD Lyon 1

Autopsie

Le cadavre présente de l'oedème des membres inférieurs

Thorax

A l'ouverture, le cœur apparaît complètement masqué par les lames pulmonaires. Il est attiré du côté gauche où les lésions pleurales sont intenses, la voute diaphragmatique plus haut de ce côté que du côté droit. Les adhérences de la plèvre gauche sont extrêmement marquées, et l'union intime avec les côtes que le feuillet pariétal s'enlève en un point du bord postérieur avec le périoste.
A droite : il y a également des adhérences mais moins solides et localisées surtout au bord postérieur et au sommet.

Poumon droit. P : 1370.

A la coupe : sclérose très marquée de tout le lobe supérieur à la partie supérieure et postérieure du lobe inférieur. Emphysème entre les foyers sclérosés. Deux foyers à la partie supérieure avec coque fibreuse d'où partent les stries sclérosées.
A la partie antérieure du lobe supérieur on trouve de petits foyers caséeux, et des lésions d'infiltration tuberculeuse. La partie inférieure du lobe supérieur

SCD Lyon 1

et la base sont emphysémateuses.

Poumon gauche P = 1270.

Synphyse pleurale avec gros épaississement du feuillet pariétal qui porte l'empreinte des côtes et les traces du périoste adhérent. A la partie moyenne cependant les deux feuillets sont séparés par une petite poche contenant environ un demi-verre de liquide séro purulent.
Mais ce qui frappe surtout c'est l'adhérence intime que l'aorte a contracté avec la plèvre gauche. On ouvre le vaisseau sur place et l'on constate que, au niveau de cette adhérence, la tunique interne présente des lésions qui s'étendent sur 4 travers de doigt, sur le début de l'aorte descendante, immédiatement après la crosse. La surface interne, à ce niveau, est irrégulière, pavée de saillies blanchâtres arrondies, rappelant l'aspect des plaques gélatiniformes. En outre, on trouve deux petites dépressions (où l'on pourrait introduire un haricot) terminées en cul de sac; la tunique interne est très amincie dans le fond de cette dépression, au point de faire hésiter sur la présence d'une ulcération en ce point. Au contraire sur la bordure de ces cul-de-sac, la surface interne est épaissie et mamelonnée.
L'oesophage lui même adhère assez intimement à la plèvre.

SCD Lyon 1

230

A la coupe : des cavernes de dimensions variables, communiquant les unes avec les autres, s'étagent depuis le sommet jusqu'à la base, le long du bord postérieur. Toute la partie est infiltrée de tubercules, et, seuls, quelques points sommet et en avant renferment encore un peu d'air.

Les ganglions trachéo-bronchiques sont envahis : sclérose centre, caséeux à la périphérie.

Cœur P : 265. Un peu de liquide et quelques exsudats le péricarde qui adhère intimement à la plèvre gauche ce fait est attiré assez fortement de ce côté. Le feuillet pariétal est très épaissi. Petite tache laiteuse au dessus de la base. Le cœur est plutôt un peu gros. Aucune lésion.

Abdomen.

Péritoine tous hépatique. Un peu de liquide dans le bassin. Extérieurement : traces d'ulcérations intestinales au niveau de points injectés sur le péritoine du grêle.

Rien à l'estomac. Quelques petits follicules ulcérés du grêle et le cæcum.

Reins : 180 - 195. Lésions macroscopiquement

Capsules surrénales : rien

Foie. P = 1830 Un peu gras.

Rate P : 265 Un peu grosse

Testicule : petit corps étranger dans la vaginale, sans

Examen histologique — aorte
aorte. dépressions en cul de sac
aorte. surface rouge.
plèvre et péricarde

SCD Lyon 1

3e Leçon
X[bre] 1906

1100

Tuberculose pulmonaire ancienne prédominante à gauche avec pleurésie interne ancienne, rétraction du poumon, adhérence de la plèvre médiastine au péricarde et à l'aorte descendante; d'où aortite manifeste à ce niveau.

H. 44 ans, S. de M. Lépine; autopsie le 6 X[bre].

Il s'agit d'un de ces cas si fréquents rencontrés où la tuberculose pulmonaire ayant débuté du côté gauche a peu persisté longtemps sans déterminer la mort malgré des lésions étendues à la totalité du poumon, en raison de l'emphysème compensateur du poumon droit. En général la capacité est plus grande que celle du poumon gauche ~~exceptions~~ ce fait d'observation courante; car la pleurésie interne se rencontre plus rarement.

avec la tuberculose pulmonaire, il y eut une pleurésie interne; car non seulement il existe un symphyse pleurale en rapport avec la lésion étendue

SCD Lyon 1

SCD Lyon 1

poumon, mais on remarque encore un épaississement pleural très prononcé surtout au niveau du côté où se trouve une petite portion du périoste épaissi qu'il a fallu détacher des os pour enlever le poumon. En outre la plèvre pariétale présente à sa surface externe dans la région postéro-inférieure une plaque fibreuse noirâtre, située à la périphérie, qui est limitée certainement de la plèvre saine. En détachant à ce niveau la plèvre pariétale très épaissie, on voit que la plaque noirâtre est également très évidente sur la surface interne de cette pariétale séreuse, tandis que le feuillet viscéral n'est que peu épaissi et guère plus au niveau de la plaque du feuillet pariétal; tandis que la plèvre couvrant la plaque est également très manifeste à ce niveau. Cela doit dépendre des conditions dans lesquelles la pleurésie s'est produite.

SCD Lyon 1

SCD Lyon 1

Il est probable en effet que les lésions des plèvres viscérales doivent être moins avancées lorsque il y a préalablement de l'emphysème, et celui-ci doit exister lorsque il y a certaines lésions du sommet, aspect a dû se former dans ce cas.

Ces pleurésies internes du côté gauche s'accompagnent toujours d'une inflammation de la plèvre médiastine qui occasionne des adhérences avec les organes voisins, notamment avec le péricarde dans l'avant.

L'adhérence du poumon aux feuillets pariétaux épaissis du péricarde est ainsi complète, constituant une symphyse pleuro-péricardique par suite de la diminution du volume du poumon de telle sorte que le cœur se trouvait déplacé à gauche et tout à fait enfoui sous le poumon.

Ainsi que l'a démontré Colrat il résulte souvent de cette lésion pleuro-péricardique une péricardite traînée

SCD Lyon 1

SCD Lyon 1

ou au moins d'hésitant à ce niveau et pouvant ainsi se prêter vers la forme d'adhérence de deux feuillets du péricarde. Mais dans ce cas nous n'avons trouvé que très rares conduits fibrineux récents vers la base du cœur, un peu de liquide ou de filaments fibrineux. Par conséquent il s'était bien produit un peu de péricardite, mais seulement tout récemment, c'est-à-dire à la période ultime de la maladie.

Dans le cas où existe une pleurésie ancienne ayant intéressé, on trouve toujours l'aorte plus ou moins adhérente au poumon, laquelle est alors accolée à sa partie interne avec une déviation plus ou moins marquée à gauche. Or, dans ce cas, cette déviation était très prononcée, l'aorte adhérait au poumon au point qu'on pouvait en être séparé. De sorte que

SCD Lyon 1

m'a fait rechercher si l'inflammation
qui, habituellement, laisse intacte la paroi
artérielle, ne devait pas envahir, en
raison de son intensité particulière.
C'est ainsi qu'en ouvrant l'aorte nous
avons eu l'occasion de constater
l'altération inflammatoire de la paroi
au niveau de la région abdominale, c'est-
à-dire à partir du commencement de
l'aorte thoracique sur une étendue de
trois travers de doigt. En effet, à ce
niveau, la surface interne de l'aorte
présente une coloration blanchâtre analogue
à celle des plaques dites athéromateuses,
mais sans saillie, sans trace de saillies
granuleuses pour semblables, mais sans
aucune dépression en doigt de gant pouvant
contenir un pois ou un petit haricot et
donnant l'impression de l'ouverture d'un

SCD Lyon 1

SCD Lyon 1

Voisinage plutôt que d'une ulcération, en raison de la régularité des bords. Ces cavités contenaient un petit caillot cruorique. La paroi était lisse au fond intimement adhérent à la plèvre et à un poumon sclérosé ou à un ganglion également sclérosé en un point; tandis que la paroi libre de chaque petite cavité était plus épaisse, mince comme un peu irrégulière à la surface correspondant à la paroi interne de Voisinage.

Les autres portions de l'aorte étaient tout à fait saines; de telle sorte que ces lésions inflammatoires qui ne ressemblent ni à celles de l'athérome ni à celles de l'aortite syphilitique, doivent être rapportées bien certainement à la cause évidente qui est la propagation de l'inflammation pleuro-pulmonaire. Il sera donc intéressant de rechercher si Voisinage ou quoi comment ?

SCD Lyon 1

SCD Lyon 1

37

1122

Autopsie faite le 28 décembre 1906
par le service de M. Devic

Tuberculose ulcéreuse bilatérale prédominant à gauche avec symphyse pleuro-pericardique gauche et symphyse pericardique totale

Tuberculose laryngée.
Ulcérations sur le gros intestin.

Homme de 40 ans - Salle 1re Mlle.

Résumé clinique.

Entré le 23 juillet 1906, parce qu'il tousse et s'affaiblit depuis un mois 1/2. Un frère mort bacillaire. Ethylisme - absinthisme.
A l'entrée : Laryngite très intense - Au sommet gauche en avant : souffle amphorique, râles caverneux mais en arrière on perçoit surtout des sibilances et des ronchus comme dans toute la hauteur du poumon droit.

SCD Lyon 1

Coeur : pointe dans le V. sur ligne mammelonn
Bruits rapides et normaux
Le 27 septembre on note l'oedème des jam
qui s'accroitra jusqu'à la mort
Le 21-X^bre-06 : Epanchement à droite - Un pe
d'albumine - Echarre sacrée - Le malade
ne pas avoir la diarrhée à la date du 8 déc
Température élevée et oscillante "

Autopsie

Cadavre oedématié

Thorax -

Liquide citrin dans la plèvre droite. Nom
ganglions trachéobronchiques anthracosiq
surtout caséeux - Adhérences faciles à rom
entre le péritoine et la plèvre médiastine
Symphyse totale et ancienne entre la pl
médiastine gauche et le péricarde.

Poumon droit. P: 1130 . Adhérences ass
solides au niveau de la base. Dans tou
reste plèvre viscérale recouverte d'exsud
fibrineux - Lobe supérieur : Masses caséeus
quelques unes ramollies, au sein d'un tissu
Lobe inférieur crépite bien sauf à la bas

SCD Lyon 1

Poumon gauche : P : 1260. Symphyse pleurale, totale, ancienne, avec empreinte des côtes. Lésions cavitaires anfractueuses occupant surtout la région moyenne du lobe à la partie postérieure, ainsi que la languette antérieure. Lobe supérieur très silencieux ; quelques rares points crépitent encore. Extrême base crépite encore assez bien

Cœur : Symphyse totale épaisse avec plaque calcaire au niveau de la face postérieure et inférieure du ventricule gauche. Cœur volumineux, dilaté. Le ventricule droit surtout est hypertrophié. Pas d'insuffisance aortique à l'épreuve de l'eau. Pas d'endocardite ancienne ou récente – Bolet oblitéré. Aorte souple. Pas de lésions bacillaires sur les feuillets symphysés

Abdomen

Foie : P : 2.250. Mou un peu décoloré,

Rate : P : 140. Petite

Reins 200 225 – Gains en apparence – sauf petites nodules blanchâtres dans la 1. corticale, peut être tuberculeux

Cæcum : 4 ou 5 ulcérations – Rien au reste du tube digestif et grosse intestin

SCD Lyon 1

440

Pas de péritonite.

Rien aux organes génitaux.

Larynx : Lésions ulcéro végétantes très étendues ayant détruit cordes vocales et ventricules. Petites ulcérations nombreuses au niveau de la partie supérieure du larynx, notamment des replis aryténo-épiglottiques et de la base de l'épiglotte.

SCD Lyon 1

1122

Réflexions - Bien que nous n'ayons pas vu le cœur en place, il est volumineux avec sa cavité très dilatée et le poumon gauche offre un foyer sup. si affecté d'infiltrations tuberculeuses et si rétracté, que il devait certainement exister une large surface du cœur en rapport avec la paroi thoracique, et que dès lors on aurait pu reconnaître l'existence de la symphyse cardiaque si l'examen avait été fait avec la préoccupation de cette recherche, d'après ce que nous avons dit précédemment à ce sujet.

C'est un cas aussi où l'on voit bien le rapport existant entre l'altération tuberculeuse interne du foie sup. g., bien propre à propager l'inflammation aux feuillets du péricarde, et péricardite comme nous l'avons vu précédemment dans de circonstances analogues.

Il est souvent difficile de dire pourquoi le cœur est atteint de tuberculose, alors que dans la plupart des cas étrangers identiques nous croyons que il faut rechercher à l'existence de circonstances antérieures capables d'avoir altéré la muqueuse qui rendent plus facile l'infection. Dans le cas ou peut-être inexistence l'alcoolisme ?

SCD Lyon 1

SCD Lyon 1

2 4e Leçon
9 janv. 1907

Autopsie

Sous la direction de M. Pariot qui, en mon absence, a bien voulu se charger de faire la démonstration des pièces anatomiques.

SCD Lyon 1

SCD Lyon 1

62
2e Leçon
2 janvier 1907

1123

Cancer du foie
avec généralisation ganglionnaire

—

H. 31 ans, s. de M. Roque.

Autopsie le 10 janv. 1907 – Pièce envoyée au laboratoire.

Foie volumineux par suite de la présence au niveau de la région postéro-inférieure du lobe droit d'une tumeur arrondie de volume de deux poings réunis environ et qui fait une saillie très prononcée, mais mal recouverte d'une mince couche de tissu hépatique de telle sorte qu'une incision faite sur la face inférieure du foie au niveau de la tumeur donne l'aspect caractéristique du Cancer en amande. La tumeur néoplasique est d'une coloration blanc-jaunâtre, d'une consistance assez ferme, la surface de section donnant cependant par le raclage une

SCD Lyon 1

SCD Lyon 1

une blanchâtre assez abondante. Les limites de la tumeur sont très nettes, quoique le pourtour soit légèrement ondulé et saillant.

L'examen histologique à l'état frais par dissociation a montré que la tumeur néoplasique renferme surtout des cellules et des éléments des cellules assez volumineux. Mais on a surtout pu la plupart du temps qu'on pouvait distinguer de leur origine.

La tumeur hépatique seule paraît tout à fait saine.

M. Roger nous a dit qu'aucun autre organe ne présentait la moindre lésion, à l'exception des ganglions trachéo-bronchiques et du poumon droit.

Pendant la vie on avait déjà reconnu l'existence d'une pleurésie droite assez

SCD Lyon 1

SCD Lyon 1

ouvrant le thorax, on avait trouvé dans la cavité pleurale droite environ 1 litre ½ de liquide séreux trouble.

Le poumon droit diminué de volume est enveloppé par une plèvre épaissie et recouverte d'exsudats fibrineux en abondants de couleur rouillée. Le hile de ce poumon épaissi se continue avec une masse [illegible] étendue qui enveloppe et réunit les bronches les vaisseaux, non seulement au niveau du hile, mais aussi et surtout au niveau de la bifurcation de la trachée et de sa partie inférieure.

C'est au point que tous les organes qui existent à ce niveau paraissent contenus dans une masse néoplasique qui les fait adhérer et les enveloppe, mais dans laquelle les ganglions paraissent jouer le principal rôle en raison de leur

SCD Lyon 1

SCD Lyon 1

infiltration néoplasique en augmentation considérable de volume d'où résultent des saillies irrégulières à la périphérie. C'est ainsi que la trachée, les bronches, l'aorte, les vaisseaux pulmonaires, les nerfs sont pris dans cette masse néoplasique formée aux dépens des ganglions et du tissu cellulo-adipeux voisin complètement envahi. Et c'est pourquoi toutes les parties constituantes de la masse sont intimement adhérentes.

En outre, après avoir ouvert la trachée et les premières bronches, on aperçoit dans la première bronche gauche, près de son origine, deux petites saillies blanc jaunâtre, arrondies, de volume d'un pois, qui sont produites par l'envahissement néoplasique de la paroi bronchique

SCD Lyon 1

SCD Lyon 1

La grande bronche droite atteint plus encore par une production plus étendue et qui atteint le désintégration. Les lésions bronchiques sont plus accusées sur la bronche qui pénètre dans le poumon droit et dont toute la paroi apparaît de coloration blanchâtre sans désintégration remplie de pneumonie blanchâtre qui ne provient certainement. Etant vue tout entière on constate la compression produite sur les vaisseaux dont les parois sont frappées d'une diminution notable de leur lumière, sous l'influence de tissu néoplasique qui se pousse dans le tissu cellulo-adipeux péribronchique, ainsi que sur les ganglions voisins au centre tandis que la périphérie augmente de volume et transforme en tissu néoplasique une augmentation notable de volume.

Ce sont ces lésions bronchiques et ganglionnaires qui ont pénétré dans le poumon droit en tuant

SCD Lyon 1

SCD Lyon 1

du lobe supérieur à trois quarts centimètres environ de profondeur et est dû dans le cas à une pneumonie interne du côté droit.

Dans le lobe inférieur est hépatisé de coloration grisâtre, en même temps que très réduit de volume. En outre on voit immédiatement au dessous de la scissure interlobaire indiquée du lobe une cavité anfractueuse dont les parois sont recouvertes d'une épaisse, grumeleuse. Enfin dans le voisinage de la base, vers le milieu de la face, on remarque que le tissu hépatisé est rempli de petites cavités renfermant du pus.

Il s'agit en somme d'une pneumonie

SCD Lyon 1

avec formation de petits abcès et d'un
abcès volumineux, c.a.d. dans presque
tous les poumons, malgré un certain degré d'atélectasie
et qui paraît avoir pour origine
des lésions bronchiques et vasculaires.

En tout cas le parenchyme pulmonaire
ne présente que des lésions inflammatoires
secondaires qui sont la cause de
la pleurésie, dans qu'il y ait, soit
dans le poumon, soit autour
de la plèvre la moindre lésion
néoplasique.

Le poumon gauche était
le siège d'emphysème, les
lésions néoplasiques n'ayant pas
dépassé la 1ère branche où elles se
faisaient que débuter.

SCD Lyon 1

64
Sc. Lyon
2 janv. 1907

1128

1

Tuberculose pulmonaire

avec Cavernes de hauteur du poumon droit
à la partie supérieure ~~et~~ du poumon gauche
Hypertrophie du Cœur droit
ce dernier étant de plus gros.

F. 36 ans, S. d'Les Epeire, entrée le 12 janv.

On nous dit que cette femme a eu l'année dernière du côté droit, indépendamment des signes de tuberculose aux deux sommets, du signe de pleurésie à la base un insuffle donnant l'impression d'un souffle caverneux mais qui avait aussi disparu. La malade allant bien était sortie de l'H. D. pour prendre quelques jours de temps. Toutefois on n'a rien spécifié au dernier lien au sujet de l'auscultation de la base du côté droit et c'est à regretter en raison des lésions constatées dans tout le poumon de ce côté.

En effet une coupe verticale partant de haut en bas sur tout le poumon droit sur son bord postérieur et prolongée sur la fin

SCD Lyon 1

SCD Lyon 1

auquel la base adhère intimement par suite de adhérences du diaphragme aux deux organes, on voit que le poumon entier est le siège de cavernes dont le volume varie de celui d'une mandarine à celui d'une orange; les plus volumineuses cavernes occupant le lobe supérieur, mais deux cavernes de volume d'une grosse noix se trouvant aussi dans le lobe inférieur tout à fait à la base du poumon, on avait perçu l'ouïe pendant [illegible] cavitaires en même temps que des signes de pleurésie, pour pouvoir décider si ce souffle se rapportait seulement à la pleurésie ou aux lésions pulmonaires concomitantes.

SCD Lyon 1

SCD Lyon 1

Il est fâcheux qu'on n'ait pas de renseignements précis sur les signes qui pouvaient exister avant la mort, parce que l'examen des lésions seules indique qu'il ne pouvait exister à ce niveau que des bruits provenant de points plus ou moins éloignés et seulement transmis dans le poumon qui était devenu inhabile à être le siège d'une vraie respiration.

En effet tout le tissu pulmonaire était, dans l'état, représenté par des travées scléreuses, denses, noirâtres, plus ou moins épaisses et irrégulières où l'air ne pouvait plus pénétrer. Dans le poumon était notablement rétracté sur toute son étendue, l'extrémité supérieure se terminant en pointe mousse et la face [illegible]

SCD Lyon 1

SCD Lyon 1

rempli par une portion de la partie convexe du foie ; tout à fait la plèvre sclérosée, très épaissie, avec une plaque fibreuse, noirâtre, étalée, indiquant l'ancien pleurésie, étaient complètement adhérentes sur toute la périphérie. Il résultait de ces lésions pulmonaires et pleurales que l'organe devait être absolument immobilisé pendant la vie. C'était par conséquent un cas très propre pour se rendre compte dans quelle mesure les bruits produits dans l'autre poumon, mais surtout au niveau de parties supérieures de voies respiratoires pouvaient être transmis. La matité et l'obscurité des bruits devaient être telles qu'on aurait peut-être pu croire à la présence d'un épanchement, si l'étendue et la retentissement de la voix ou même [illegible] vibrations transmises à la main qui devait palper [illegible]

SCD Lyon 1

SCD Lyon 1

En tout cas il n'est pas probable qu'on doit avoir de signes cavitaires. Mais pour trancher tous ces points il est fallu une observation précise qui faisait défaut. Et il est à regretter que la tuberculeuse ne soit ordinairement pas venue pour fournir le diagnostic et l'affection, tous les cas de précieux les phénomènes observés, parce qu'on pourrait en tirer de enseignements très utiles, non seulement pour le diagnostic d'autres cas analogues, mais encore pour arriver à la connaissance exacte de beaucoup de phénomènes s'appliquant à ces divers états qui jusqu'à ce jour sont encore, faute de point comparable, observés.

SCD Lyon 1

SCD Lyon 1

Avec de pareilles lésions des plèvres, les muscles de paroi thoracique gardent souvent un certain degré de rétraction intestitielle parfois une transformation fibreuse d'un certain nombre de faisceaux musculaires. Mais ces lésions sont constantes et limitées à un degré très prononcé dans le diaphragme à travers lequel l'inflammation qui a gagné des feuillets du péritoine. Il s'est trouvé ainsi complètement immobilisé entre la base du poumon rétracté et la foie qui augmente de volume, en formant ainsi, dans votre radiographie, la base du poumon, une concavité très accusée à laquelle correspond sur la face inférieure une concavité dans laquelle se trouve la portion correspondante du foie qui lui adhère en formant une saillie.

SCD Lyon 1

SCD Lyon 1

Le poumon gauche offre des lésions très prononcées au lobe supérieur où se trouvent réunis des cavernes et des productions scléreuses ramifiées en majorité, mais aussi avec quelques amas caséeux vers la partie inférieure du lobe. Celui-ci adhère au lobe inférieur dont la moitié supérieure présente de nombreux tubercules caséeux de volume d'une noisette à un pois, c.a.d. assez volumineux et un peu plus loin des tubercules un peu moins gros et plus disséminés dans le tissu pulmonaire ayant quelques amas emphysémateux à la base.

Le rein droit et sa capsule adhérents plus qu'à l'ordinaire.

Le foie n'a pas été pesé; mais il devait bien avoir doublé de poids environ. Car il était excessivement volumineux, très épais, étendu en largeur, tout à fait jaune à bords arrondis, avec caractère cirrhose du foie le plus gras qu'on puisse

SCD Lyon 1

SCD Lyon 1

Si cependant on fait une autopsie un peu rapide chez les tuberculeux, il n'en est pas de même de la rate qui, si elle est fréquemment augmentée de volume, atteint rarement le volume constaté dans ce cas avec le poids de 400 gr., dans que sur les coupes à section, nous ayons rien constaté de particulier.

Cependant il ne faut pas être très étonné de la volume de la rate, car cet organe est souvent augmenté de volume parfois considérablement sous l'influence de l'infection tuberculeuse, sans que les poumons paraissent atteints ou moins d'une façon bien manifeste.

Il est probable qu'il en est de la rate comme des ganglions, qui elle peut être souvent atteinte à des degrés divers dans des conditions qui échappent souvent à l'observation.

Ulcérations tuberculeuses de l'intestin grêle [illegible] de la valvule iléo-cæcale et de l'anus sans lésions apparentes [illegible] à ces régions. Rien de côté des autres organes. Rien R. 190 - R. G. 180 gr.

SCD Lyon 1

SCD Lyon 1

1re Leçon
janv. 1907

Autopsie du 24 Janvier 1907

1132

Tuberculose ulcéreuse bilatérale localisée à la plus grande partie des deux poumons.
Ulcérations épiglottiques et infiltration des bourrelets aryténo-épiglottiques, avec intégrité des cordes vocales.
Ulcérations localisées au cæcum et à la partie initiale du côlon ascendant.

Femme de 32 ans. Service de M. Lépine

Résumé clinique :

Tuberculose pulmonaire à marche rapide.
Laryngite.

Autopsie

Addaure extrêmement amaigri. Pas d'œdème.

Thorax

A l'ouverture : pas de liquide dans les plèvres

SCD Lyon 1

Adhérences sous forme de brides épaisses localisées
lobe supérieur dans sa partie postérieure, au
sommet. Les lobes inférieurs sont emphysémateux
et sans adhérences.

Poumon gauche (P = 1500 avec le droit)

Extérieurement le sommet et toute la lobe supérieur
apparaissent complètement affaissés - Nombreuses
granulations sur la plèvre viscérale - Emphysème
au niveau du lobe inférieur ; quelques foyers
d'atélectasie.

A la coupe : tout le lobe supérieur est transformé
en une immense caverne dont la paroi est
réduite à la coque pleurale, et dont la face
interne baignée par le pus, est grisâtre
tomenteuse. Cette paroi étant incisée sur un
point on voit un vaisseau assez gros avec
un caillot sanguin.

Soudure interlobaire. Nombreuses cavernes
dans le lobe inférieur (surtout dans la
région postéro-supérieure). Et à la base
tubercules crus entourés par un tissu
d'hépatisation

SCD Lyon 1

Poumon droit.

Les lésions sont analogues et presque aussi avancées. Grosses cavernes dans le lobe supérieur et la partie supéro-postérieure du lobe inférieur. A noter qu'il n'y a pas de soudure interlobaire malgré l'intensité des lésions. Tubercules crus avec tendance à la fonte à la partie inférieure.

Ganglions trachéo-bronchiques envahis, mais sans hypertrophie très notable.

Cœur : P : 160. Un peu de liquide dans le péricarde, sans exsudat. Organe très petit, sans lésions superficielles.

Larynx.

Tuberculose ulcéreuse à forme supérieure. Les cordes vocales sont indemnes, mais les lésions sont très intenses au niveau de l'épiglotte qui est rétractée et présente plusieurs ulcérations et des bourrelets aryténo-épiglottiques, boursouflés d'ulcères.

SCD Lyon 1

548

Abdomen.

Pas de péritonite sous hépatique. Pas d'adhérences péritonéales. Estomac rétractile.

Foie : P : 1420. Un peu gras

Reins : P : 170 - 160. Normaux

Rate P : 112 Normale

Surrénales : normales.

Rien à l'estomac.

Nombreuses ulcérations intestinales au niveau du cæcum et de la partie initiale du côlon ascendant. L'intestin grêle, ouvert dans sa portion, et déroulé dans le reste de sa longueur présente pas d'ulcérations.

Quelques gros ganglions correspondant à la région cæcale.

Utérus et annexes : Rien à signaler, sinon l'atrésie de la lumière utérine, remarquable de l'absence de graisse.

Rien au corps thyroïde.

SCD Lyon 1

9
2e Leçon
4 janv. 1907

1132

Tuberculose pulmonaire

A remarquer plus particulièrement dans ces cas l'emphysème très prononcé au niveau du lobe inférieur de chaque poumon et par suite l'absence d'adhérences pleurales à ce niveau, même interlobaire, malgré l'existence de nombreuses lésions tuberculeuses produites en dernier lieu dans ces lobes.

Cet emphysème se produit ainsi dans les cas où les lésions tuberculeuses sont pendant longtemps limitées aux deux ~~poumons~~, ce qui n'est pas rare. Et pendant la vie on trouve alors une respiration ~~broncho~~pneumonique aux bases en rapport avec cet emphysème, dont le signe ~~essentiel~~ consistant en une respiration soufflée pendant que la respiration est obscure aux sommets, ~~qui est~~ doit être considéré comme un index aussi sûr de tuberculose pulmonaire ou d'absence de signes plus accusés ou incertains des sommets.

SCD Lyon 1

SCD Lyon 1

5
3e Leçon
Février 1907

1138

Autopsie du 1er Janvier 1907

Tuberculose pulmonaire ulcéreuse.
Compression de la branche gauche de l'artère pulmonaire par un gros ganglion tuberculeux.
Dilatation marquée de la partie initiale de l'artère pulmonaire et de l'infundibulum qui est hypertrophié.
Foyer de Botal non oblitéré atteignant presque les dimensions d'une pièce de 5 frs
Ulcérations intestinales.

Femme de 34 ans — Service de M. Bondet.

Résumé clinique.

Bonne santé dans l'enfance, mais tendance à l'essoufflement, sans cyanose. Grossesses normales à part une fausse couche suivie de phénomènes péritonéaux.

Toux et maigreur depuis un an. Pas d'hémoptysie

SCD Lyon 1

Signes convexités aux deux sommets, plus m
en avant à gauche.

Au cœur : dans le IIe espace gauche, ondulat
vibrles de la paroi, avec frémissement en a
à la palpation. Pointe dans V:
à l'auscultation : bruit normal à la pointe
souffle systolique rapeux, commençant au
1er bruit et s'étendant jusqu'au second, don
l'impression d'un galop. Foyer dans le IIe
gauche se propageant légèrement jusqu'à l
ligne xyphoïde, et à peine vers la clavicule g
ne se retrouve plus à droite du sternum.

Pas de cyanose.
Diarrhée - Abcès péri-anal
Rein droit mobile.
Pas sucre ni albumine.
Le souffle persiste jusqu'à la fin, invariable
si rapeux qu'on hésite entre un frottement
un souffle de rétrécissement pulmonaire.

SCD Lyon 1

Autopsie

Cadavre très amaigri, sans œdèmes.

Thorax

Un peu de liquide dans la plèvre droite. Adhérences des deux côtés au niveau du lobe supérieur.

Poumon gauche: P: 1520 avec le droit. A la surface: zones d'atélectasie et d'emphysème. Cavernes dans le lobe supérieur, et la partie supérieure du lobe inférieur. Infiltration de la base.
Les lésions sont surtout marquées en arrière.

Poumon droit: Atélectasie et emphysème.
Tubercules confluents dans le lobe supérieur avec points ulcérés. Les lésions sont surtout marquées en avant.
Quelques tubercules dans le lobe inférieur qui présente une hépatisation rouge très nette.

Cœur: P: 270. Liquide séreux assez abondant dans le péricarde avec des exsudats blanchâtres. Le ventricule droit est très dilaté, occupant toute la face antérieure de l'organe, et l'infundibulum surtout présente une hypertrophie évidente. L'artère pulmonaire est très dilatée.
Un gros ganglion ficocaséeux, du volume d'une amande

SCD Lyon 1

Confirme manifestement la branche gauche de l'art pulmonaire. Le cœur est ouvert en place, et l'on co que les valvules pulmonaires sont suffisantes et qu'il n'y a pas de rétrécissement de l'orifice.
Le ventricule droit est dilaté et hypertrophié à un degré notable - L'aorte et le cœur gauche sont de volume réduit. Rien aux autres orifices.
Le trou de Botal persiste, largement ouvert, a presque les dimensions d'une pièce de 5 francs.
Pas d'athérome aortique

Abdomen.
Péritoine sous hépatique. Adhérences de l'épiploon avec la paroi. Adhérences dans le petit bassin.
Foie: P: 1430. Gras et surtout scléreux, aux surface grenue à l'extérieur et sur les coupes
Rate: P: 190. Dépression cicatricielle au pôle supérieur
Rein droit: P: 125. Mobile. Rein gauche: P: 1
Aspect normal - mais la capsule adhère en certains points.
Surrénales: normales.
Ovaires: petits kystes parovariens Utérus: nor
Estomac: rien à signaler.
Intestin: ulcérations tuberculeuses typiques sur le grêle et le

SCD Lyon 1

1138

33e Leçon
1er février 1907

Tuberculose pulmonaire ulcéreuse
compression de la branche gauche de
l'artère pulmonaire par un gros
ganglion fibro-caséeux ; dilatation
de l'artère pulmonaire et infundibulum
du ventricule droit hypertrophié, ouverture
du botal non oblitéré.

F. de 34 ans, s. de M. Roudet suppléé par M. Chatin,
entrepris le 1er février 1907.

Le bruit de souffle systolique double
maximum se trouvait dans le 1er espace
intercostal gauche près du sternum, s'accompagnant
d'un frémissement nettement perceptible à la
palpation, tandis qu'à la vue on constatait
aussi l'existence à ce niveau d'ondulations
à chaque contraction du cœur, devenant
naturellement attirer tout d'abord notre
attention du côté de cet organe ; car la
tuberculose pulmonaire se présentait ici
de signes très prononcés à la pointe supérieure

SCD Lyon 1

SCD Lyon 1

sans offrir aucune particularité intéressante. Mais on pensait que le bruit anormal du cœur devait se rapporter, soit à un rétrécissement aortique, soit à des lésions inflammatoires du péricarde, en raison de son caractère rapeux qui pouvait aussi bien s'expliquer par un frottement que par un souffle. Le péricarde ayant été ouvert, nous n'avons trouvé qu'une certaine quantité de liquide séreux dans la cavité péricardique. Ce que nous a frappé tout d'abord c'est le volume augmenté du cœur droit et surtout à une énorme dilatation de l'infundibulum, en même temps qu'une augmentation d'épaisseur de paroi de la ventricule. Mais contrairement à notre attente, car nous pensions avoir affaire à un rétrécissement de l'a. pulmonaire, nous avons constaté que le calibre n'était pas diminué, bien qu'il arrivât au rétrécissement au niveau des sigmoïdes, mais encore qu'il était manifestement très dilaté.

SCD Lyon 1

SCD Lyon 1

Toutefois avant d'enlever le cœur, nous avons tenu à voir au préalable d'abord dans quel état se trouvait l'orifice de l'a. pulmonaire et encore s'il existait dans cette région quelque phénomène anormal capable d'expliquer le bruit de souffle.

Une incision faite à la partie antérieure et supérieure de l'a. pulmonaire dans le sens de sa longueur nous a d'abord permis de passer le doigt dans sa cavité et de constater l'intégrité de l'orifice de l'a. pulmonaire. Agrandissant un peu l'orifice, nous avons fait l'épreuve de l'eau qui nous a démontré la parfaite suffisance des valvules.

Mais pendant que le doigt du côté de la partie supérieure du vaisseau, nous avons constaté un obstacle au niveau de la branche gauche de l'artère pulmonaire dont l'ouverture était fermée

SCD Lyon 1

SCD Lyon 1

et très notablement diminué. Ce phénomène n'était pas dû à une altération de la tunique interne du Vaisseau, mais provenait de la présence à ce niveau, sur la paroi externe du Vaisseau, d'un gros ganglion fibro-caséeux du volume d'une amande, adhérent d'une part à la paroi externe du Vaisseau et d'autre part aux plèvres viscérale et adhérente au tissu pulmonaire infiltré de tubercules. Il résultait de cette disposition que ce ganglion était fortement fixé en ce point par les plèvres adhérentes et qu'il en résultait une compression très manifeste sur la première branche de l'artère pulmonaire à son origine.

Rien de particulier sur l'autre branche de l'a. pulmonaire ni sur les organes voisins, si ce n'est la présence de lésions tuberculo-caséeuses avec ramollissements caséeux existant dans chaque lobe supérieur du poumon, comme on les rencontre si fréquemment.

SCD Lyon 1

SCD Lyon 1

Cependant le cœur présentait encore une invagination du trou de Botal, de telle sorte qu'il y avait une large communication entre les deux oreillettes par un orifice de forme ovale qui avait son grand diamètre vertical atteignant presque celui d'une pièce de 5 fr., et un tiers de moins dans le diamètre transversal.

Sa cloison interventriculaire était normale. Il n'y avait aucune lésion valvulaire orificielle ou rétrécissement des deux cœurs.

L'état dans lequel se trouvait le cœur droit pouvait assez facilement s'expliquer.

La tuberculose pulmonaire telle qu'elle se présentait était analogue à celle que nous rencontrons si fréquemment et qui donne bien souvent à un certain degré de dilatation de l'infundibulum, mais pas ordinairement au degré si prononcé que l'on constatait dans le cas, d'autant

SCD Lyon 1

SCD Lyon 1

que l'on n'avait pas affaire à une valvule fibreuse occasionnant surtout la dilatation du ventricule droit sans hypertrophie légère. C'est pourquoi il nous a paru assez naturel de rapporter cet état du ventricule droit non pas à un obstacle pulmonaire qui n'existait pas à un degré suffisant pour produire cet effet, mais à l'obstacle à la circulation de l'a. pulmonaire résultant de l'oblitération presque complète de sa première branche gauche.

L'auscultation que le tronc de l'a. pulmonaire a dû commencer à se dilater, puis l'infundibulum et tout le ventricule. Bien plus, comme la valvule de Vieussens n'était pas entièrement adhérente à son pourtour, l'augmentation de la pression dans l'oreillette droite a fini par créer une ouverture permanente entre les deux oreillettes, ainsi que l'ont montré notre grand dissection.

SCD Lyon 1

Il est probable que à partir de ce moment un peu de sang noir devait se mélanger avec du sang rouge provenant peut-être un peu de cyanose qui n'a pas beaucoup attiré l'attention en raison de granulations tuberculeuses de poumons qui suffisaient à l'expliquer.

Mais comment le bruit de souffle intense, rapeux, avec frémissement, pouvait-il être produit?

Ce n'était pas au niveau du trou de Botal; car la persistance ou la production de cet orifice de communication entre les deux oreillettes ~~est~~ aurait constaté sans qu'elle ait donné lieu à aucun bruit anormal; les conditions dans lesquelles un peu de sang noir passe dans l'oreillette gauche par un large orifice n'étant pas propices à la formation d'une veine fluide à la production d'un bruit de souffle. Aussi ce souffle ~~persistait~~ ne pouvait être produit à ce niveau, il devait avoir son

SCD Lyon 1

SCD Lyon 1

Aucune lésion valvulaire ; donc pas la possibilité de la production d'un souffle à l'orifice de l'artère pulmonaire. Mais le rétrécissement de la branche gauche de cette artère par la compression ganglion ne pouvait-elle pas expliquer la production du bruit de souffle à ce niveau ?

C'est la première idée qui nous est venue, parce que c'était la seule lésion rencontrée. Mais les réflexions que nous avons faites à ce sujet nous l'ont fait abandonner.

En effet l'artère comprimée allait en diminuant de calibre, de telle sorte que cette compression ne semblait pas propice à faire un rétrécissement suivi de dilatation ; ce qui est nécessaire pour donner naissance à une veine fluide donc à un souffle. Ensuite ce point devait se trouver plus haut que le 2e espace. En outre il était profondément situé, recouvert par les ganglions qui lui-même était recouvert et fixé par le bord du poumon au moyen de adhérences de plèvre.

SCD Lyon 1

Or, au point maximum du souffle dans le 2me espace intercostal près du sternum, la palpation permettait de percevoir un fort frémissement en rapport avec le souffle rapeux, et bien plus on pouvait voir à ce niveau, à chaque systole, une ondulation provenant de la pression du cœur au moment de sa contraction systolique. Or la portion du cœur qui était en rapport avec le 2e espace gauche ne pouvait être que l'infundibulum, comme nous l'avons maintes fois constaté.

Par conséquent il n'est guère possible d'admettre que le souffle produit vers la fin du rouement, c.a.d. très profondément sous une portion de l'organe ait pu donner lieu aux phénomènes constatés d'une manière très manifeste, tandis qu'il était probable que l'on avait affaire à un bruit de souffle anorganique par le mécanisme que nous avons indiqué au début, c.a.d. par le fait de la pression de l'infundibulum contre la paroi thoracique au moment de chaque systole.

SCD Lyon 1

SCD Lyon 1

Et le bruit de souffle devait se produire d'autant plus facilement dans ce cas que l'infundibulum était très dilaté. ~~Du reste~~ Il semblait d'après la description que l'on en a faite, que on l'avait senti avec le doigt, tout comme on a le souffle produit par la moindre pression du doigt sur un vaisseau superficiel dilaté.

Du reste on rencontre de temps en temps du bruit anormaux dans la tuberculose pulmonaire s'il s'agit ordinairement de bruit anorganiques ou de bruit extra cardiaques lorsque cette tuberculose n'est pas douteuse ; toutefois que si le bruit de cœur se rapportent réellement à une lésion cardiaque, c'est que la tuberculose est douteuse ou limitée ou n'évolue pas comme d'habitude. Dans ce cas les lésions pulmonaires n'étaient que trop certaines, on ne pouvait guère admettre qu'un rétrécissement congénital de l'artère pulmonaire. Mais celui-ci n'existait pas chez les grands cyanotiques. Si la pulmonaire ne pouvait pas rendre compte des bruits anormaux constatés, il y a toute probabilité pour l'oreillette que tous ces bruits

SCD Lyon 1

SCD Lyon 1

96

1145

Autopsie du 8 février 1907

Tuberculose pulmonaire ulcéreuse bilatérale

Femme de 38 ans. Service de M. Lepine

Résumé clinique.

Pas de renseignements particuliers.

Autopsie.

Cadavre très amaigri, sans œdèmes.

Thorax

Un peu de liquide dans la plèvre gauche.
Fortes adhérences au sommet des deux côtés,
mais les bases sont emphysémateuses et libres.

Poumon droit P : 1970 (avec le gauche).
Nombreuses cavernes dans le lobe supérieur
et tubercules crus. Les lésions sont surtout
marquées en avant.
Tubercules crus dans la partie postérieure
du segment du lobe inférieur

SCD Lyon 1

La partie inférieure du lobe inférieur est à peu près indemne, sauf en un point de la base où se trouve un amas de petits tubercules.

Poumon gauche :

Lésions identiques dans le lobe supérieur. c.a.d. nombreuses cavernes à tubercules crus. Seul le lobe inférieur est à peu près indemne, bien qu'à l'extrême base on trouve des noyaux de broncho-pneumonie caséeuse.

Exsudats pleuraux sur diaphragmatiques.

En somme : les lésions semblent avoir débuté simultanément au niveau du sommet des deux poumons dominant bien à un emphysème congénital aux bases.

Ganglions trachéo-bronchiques caséeux.

Cœur : P : 250. Liquide assez abondant dans le péricarde, mais sans exsudats. Cœur rien aux orifices.

Abdomen

A l'ouverture : dilatation verticale de l'estomac repoussant en bas le côlon transverse

698

Vésicule biliaire très rétractée. Pas de péritonite sous hépatique.

Foie : P : 1620. Un peu gras.

Rate P : 275. Petits cancers blanchâtres à la surface.

Reins : P : 175 et 140. Un peu pâles. Pas de lésions apparentes.

Estomac : rien à signaler.

Pas d'ulcérations apparentes sur le grêle

Rien au larynx.

SCD Lyon 1

SCD Lyon 1

1139

Autopsie du 1er Janvier 1907, faite par le service de M. Devic.

Epanchement pleural droit, séreux.
Tuberculose pulmonaire à forme fibro-caséeuse prédominant au sommet droit.

Homme de 29 ans.

Résumé clinique.

Le malade dit qu'il n'était pas un tousseur habituel, et il ne fait remonter sa maladie qu'au point de côté qui a débuté 3 semaines avant son entrée, et qui, 10 jours après, s'aggrava, s'accompagna de fièvre, de toux, de dyspnée. Entre le 9 janvier
Signes d'épanchement à la base droite
Deux ponctions le 10 et le 22. On entend à la suite des craquements au sommet droit
Cœur: pointe en V un peu en dehors mamelon
Bruits lointains, réguliers.
θ: 39.8.

SCD Lyon 1

Malgré les ponctions, la température persi
les signes d'épanchement aussi, et le malad
ment assez rapidement dans la matinée du 31

Autopsie.

Thorax:

Liquide séreux abondant dans la plèvre

Poumon droit P: 1000. Plèvre très épa
symphysée au sommet. Les feuillets so
tapissés d'exsudats fibrineux.
A la coupe: Tubercules dans l'épaisseur de
plèvre viscérale. Atelectasie très marquée
Gros foyer fibreux semé de noyaux caséeux
dans le lobe supérieur (caverne probablement

Poumon gauche. P: 900. Emphysème
surtout au niveau des bords antérieurs
Oedème à la coupe. Petits tubercules
cercles de tissu fibreux, disséminés dans le
supérieur.

Coeur. P: 330. Un peu dilaté. Myocarde
mou et décoloré. Pas de lésions orificielles.
Obliteré. Aorte saine.

SCD Lyon 1

509

Abdomen.

Foie. P: 1900. Un peu gros. Cicatrice étoilée superficielle à la surface du lobe gauche

Rate. P: 650. Gros volume. Tissu normal, sans Tubercules.

Reins. P. 200 chacun. Normaux.

Estomac : rien.

Intestin : petits ulcérations à la fin du grêle.

Cæcum : normal.

Pancréas et corps thyroïde : intacts.

SCD Lyon 1

SCD Lyon 1

10

33e Leçon (suite)
2 février 1907

1139 1

Tuberculose pulmonaire
& surtout pleurésie Tuberculeuse
du côté droit ayant déterminé la mort.

H. 2 jours, s. dir. Dervé, autopsie le 1er février.
Il s'agit d'un malade entré à l'H.D.
avec les signes d'une pleurésie droite récente
déjà, tout au moins d'après les renseignements
fournis par le malade, ne devait avoir
que trois semaines à deux, & déjà remplissant
comme devait être probablement de
nature tuberculeuse, comme annoncé
la ponction faite pendant la vie pour
les signes persistants au sommet de poumon
après la deuxième ~~thoracentèse~~ ponction, & comme
l'autopsie a permis d'en faire la démonstration
absolue. C'est donc en vain que les
ponctions avaient été répétées, le malade ayant
succombé d'une tuberculose rapide trois semaines

SCD Lyon 1

SCD Lyon 1

environ après son entrée à l'H. D.; ce qui ferait une durée totale de 6 semaines pour la maladie.

Il est possible que cette durée ait été un peu plus longue, mais pas beaucoup plus d'après les renseignements assez précis fournis par le malade; d'telle sorte que ce cas rentre parmi ceux où la pleurésie s'est terminée par la mort d'une manière rapide mais relative.

Si dans le cas de la guérison, on se rend assez bien compte des conditions qui entravent la thoracentèse inefficace, il est plus difficile de dire pourquoi la mort est survenue aussi rapidement.

Les lésions tuberculeuses de tout état étaient entourées d'une sclérose aboutissant à une cicatrisation, d'telle sorte que sur ce point, c'était la guérison, lorsque il est survenu

SCD Lyon 1

SCD Lyon 1

une nouvelle manifestation de tuberculose sur la plèvre du même côté donnant lieu à une pleurésie exsudative interne, non seulement avec beaucoup d'exsudat séro-fibrineux, mais encore avec beaucoup d'adhérences appréciables à l'œil nu.

Ce dernier phénomène doit être pris particulièrement en considération pour expliquer la gravité de l'affection aux périodes de la fièvre et l'augmentation considérable du volume de la rate (qui eut pu nous inquiéter davantage en pareille circonstance).

Il faut aussi tenir grand compte de l'insuccès de thoracentèse qui indique à la fois la persistance du processus infl. et un état du poumon qui l'empêche de recevoir de l'air et d'augmenter de volume, de la fois en raison du processus infl. qui existe aussi au niveau des parties superficielles et atélectasie et de l'épaississement de la plèvre viscérale qui

SCD Lyon 1

SCD Lyon 1

cuerre ces parties ; d'où résulte pour le poumon l'impossibilité de reprendre son développement et obstacle nécessaire à la guérison de la pleurésie.

Si l'on ne peut pas prétendre aux certains auteurs qu'on a eu tort de pratiquer la thoracentèse, parce que l'épanchement est utile, est providentiel, comme l'on dit quelquefois ; car il ne peut que augmenter les conditions défavorables au retour du développement entier pulmonaire. On doit conclure au contraire de ce qui s'est passé dans ce cas, que le malade n'aurait pas entré aussi tôt à l'H. D. pour que la thoracentèse fut faite à une époque où le poumon aurait pu encore reprendre son volume suffisant pour venir au contact de la paroi thoracique

SCD Lyon 1

SCD Lyon 1

A remarquer aussi dans ce cas, la tendance à la guérison de la tuberculose pulmonaire chez les sujets robustes, surtout sous l'influence du traitement hygiénique.

d'un commencement présente la condition locale essentielle pour la guérison de la pleurésie, si l'infection générale qui semblait très intense ne s'y ajoutait pas ordinairement. Car il semble les deux facteurs dont il faut tenir compte dans l'évolution de la maladie et le pronostic qu'elle comporte, malgré tout traitement. Mais pour ce qui concerne celui-ci, on peut poser en principe qu'on n'intervient jamais trop tôt pour procéder à la thoracentèse, en se basant non seulement sur les conditions propices à la guérison (qui devront rationnellement en résulter), mais encore sur ce qu'enseigne la clinique sur les résultats favorables que donne ce traitement dans la grande majorité des cas lorsqu'on l'entreprend à bonne heure.

SCD Lyon 1

SCD Lyon 1

1140

Autopsie du 1er février 1907

Tuberculose pulmonaire ulcéreuse bilatérale.
Gros épanchement purulent dans la plèvre droite.

Homme de 33 ans. Service de M. Lépine

Résumé clinique

Tuberculeux cavitaire, chez lequel l'épanchement pleural n'avait pas été signalé.

Autopsie

Cadavre amaigri, sans oedèmes.

Thorax

Epanchement purulent dépassant 2 lits dans la plèvre droite. Adhérences au sommet.
Pas de liquide dans la plèvre gauche. Adhérences au sommet.

SCD Lyon 1

Poumon droit: Les plèvres sont très épaissies. La plèvre viscérale est tapissée d'exsudats qui sur certains points ressemblent à des tubercules.
Vastes cavernes dans le lobe supérieur, et à la partie supérieure du lobe inférieur.
Il ne semble pas y avoir de pneumothorax.

Poumon gauche: Cavernes dans le lobe sup. quelques tubercules dans le lobe inférieur qui est emphysémateux.
Adhérences limitées au sommet.

Cœur: P: 270. D'aspect normal. Rien anor. à quelques ganglions anthracosiques dans le médiast.

Abdomen:
Pas de péritonite tuberculeuse.
Foie: P: 1630. Gras, peu sclérosé
Rate: P: 245. Un peu grosse
Reins: P: 130 chacun. D'aspect normal mais on trouve dans la substance corti

SCD Lyon 1

de petits tubercules récents.

Rien à l'estomac.

L'intestin, vu extérieurement, ne présente pas d'ulcérations sur le péritoine.

Sur l'un des épididymes on trouve un petit noyau rougeâtre, cicatriciel ancien.

Réflexions. Si un épanchement aussi considérable ou un cancer inopéré, c'eut été le malade n'aurait pas été examiné depuis longtemps; ce qui arrive dans les services où les malades sont trop nombreux pour qu'on puisse, bien à tort, on néglige ou s'occupe des tuberculeux qui méritent cependant, tout comme les autres malades, d'être soignés, lorsqu'ils présentent souvent des phénomènes intéressants et même toujours intéressants lorsqu'on veut faire un diagnostic précis et complet.

SCD Lyon 1

SCD Lyon 1

5e Section
février 1907

1143

Autopsie du 7 février 1906

Tuberculose pulmonaire bilatérale : lésions plus marquées du côté gauche (épanchement trouble dans la plèvre, adhérences pleurales, sclérose et cavernes). Du côté droit : emphysème et lésions plus récentes, centrales. Pas d'adhérences.

Phlébite de la fémorale gauche.

Homme de 43 ans - Service de M. Lépine.

Résumé clinique

Pas de renseignements précis. { Tuberculeux / Phlébite gauche

Autopsie

Cadavre amaigri. Léger œdème du membre inférieur gauche.

Thorax :

A l'ouverture : 2 litres de liquide trouble, louche dans la plèvre gauche.

SCD Lyon 1

Le poumon droit est absolument libre, augmenté de volume, emphysémateux.

Poumon gauche : P: 1880 (avec le droit).

Essudats épais sur la plèvre - Symphyse au niveau du bord postérieur, parcourant oedémateux sur la coupe - Atélectasie à la base.

A la coupe: les lésions sont surtout intenses dans toute la partie postérieure. Dans le lobe supérieur on trouve des tubercules crus, de petites cavernes et des points où il n'y a que de la sclérose anthracosique. Dans le lobe inférieur: nombreuses cavernes le long du bord postérieur, tubercules crus, et atélectasie à la base.

Soudure des plèvres interlobaires, mais à ce niveau le feuillet formé par la plèvre pariétale s'adhère plus à la plèvre viscérale, de sorte qu'on a en ce point une cavité qui pourrait contenir une noix, située à la surface du poumon, et ne communiquant pas avec les bronches. C'est en somme une dépendance de la grande cavité pleurale.

Poumon droit: Gros emphysémateux, sauf à la base qui est ~~extrêmement~~ atélectasiée malgré qu'il

SCD Lyon 1

dans la cavité pleurale

pas de liquide. Extérieurement : exsudats sous forme de pseudo-lymphangite. Cicatrice au sommet.

A la coupe : les lésions sont moins marquées que du côté opposé et siègent pour la plupart, au centre de l'organe, étant toujours séparées de la périphérie par une bande de tissu sain. ~~emphysémateux~~ Dans le lobe supérieur : quelques tubercules, et sclérose anthracosique. Pas de soudure interlobaire. Dans le lobe inférieur : quelques tuberculeux. Une petite caverne à la périphérie, ~~à~~ près du bord postérieur, paraissant récente. Hépatisation rouge, entre les tubercules, avec des points paraissant assez hémorragiques.

Ganglions médiastinaux : volumineux, avec points noirâtres et et blanchâtres, caséifiés.

Cœur : P : 275. Rien au péricarde. Rien aux orifices. Petit bourrelet un peu au dessus du bord libre de la valve postérieure de l'aorte, mais qui n'est probablement pas dû à de l'endocardite.

Aorte : très souple, sans athéromes.

SCD Lyon 1

648

Abdomen:

Péritoine sous hépatique, avec brides allant au côlon et au duodénum. D'autres ang... le coude droit du côlon.

Foie: P: 1.720. Un peu gras. A la surface on voit quelques petits points blancs, qui sont peut être des tubercules.

Reins: P: 180 chaque. Pâles. de volume normal, se décortiquant bien.

Rate: P: 125.

Surrénales: rien

Pancréas: rien

Estomac: rien

Intestin: pas d'ulcérations visibles à l'...

Corps thyroïde: de volume normal. quelques points blancs dans le lobe droit. (tubercules?)

Larynx: pas d'ulcérations.

Caillots anciens dans la veine pulmonale gauche et fibrineux dans les branches plus minimes. Le tissu qui englobe le paquet vasculo-nerveux participe à l'inflammation.

Examen histologique { pseudo lymphangite du poumon / noyau d'hépatisation hémorragique / points blancs du foie / points blancs du corps thyroïde

SCD Lyon 1

9e Leçon
février 1907

Tuberculose pulmonaire

1143

H. Le Dans, 1. de M. Lépine, autopsie du 7 février 1907

Si la tuberculose pulmonaire a été diagnostiquée, la pleurésie gauche avec grand épanchement a paré inopinément par ponction la tuberculose ne rentre pas dans un nouveau service où il y a beaucoup de malades ; d'où l'indication de réduire le nombre des malades pour tous les services.

Les lésions paraissent très anciennes du côté gauche, telle sorte que ces cas se rapportent à cette catégorie de tuberculeux ~~dans~~ pour lesquels nous avons l'occasion de signaler, où les lésions localisées tout d'abord à gauche restent longtemps localisés de ce côté pendant que le poumon droit devient emphysémateux par compensation et n'est envahi par la tuberculose que bien postérieurement et à un moindre degré, de sorte que plutôt que nous ne portons contrôle de la lésion ~~pulmonaire~~ de l'emphysème prédominant à la périphérie. On pourra y rencontrer cependant

SCD Lyon 1

SCD Lyon 1

sommet, comme dans ce cas, de productions scléreuses
cicatricielles. Plus rarement on n'y trouve
que de lésions de sclérose. Cela indique
surtout que la pneumonie emphysémateuse
par compensation présente pendant longtemps
une assez grande résistance à l'envahissement
par la tuberculose. De plus, que les lésions
ont de la tendance à la cicatrisation, et
même parfois qu'il ne se manifeste
que de la sclérose sous l'influence, cependant,
de l'infection tuberculeuse; ce qui contribue
à prouver l'origine de sclérose ayant
son siège chez des sujets prédisposés à la
tuberculose ou même présentant déjà quelques
lésions tuberculeuses, soit de pneumonie
ou une d'autre organe.

Nous examinons la lésion de la plèvre
droite qui dénote l'apparence d'une ancienne
symphyse, mais que nous avons pu souvent
observer et qui ne se rapportant pas à la tuberculose

SCD Lyon 1

SCD Lyon 1

Il s'agit ordinairement de vaisseaux de la plèvre avec un épaississement de leurs parois par hyperplasie des fibres musculaires, rétrécissant leur lumière et parfois même l'oblitérant. Ces productions sont plus souvent au niveau du point où aboutissent les cloisons interlobulaires dont les vaisseaux peuvent présenter aussi à des degrés divers les mêmes modifications ; et c'est pourquoi on voit sur la plèvre ces traînées blanchâtres correspondant à son épaississement, suivant au niveau des cloisons interlobulaires.

Si exceptionnellement on rencontre dans le poumon droit, ou dans un lobe inférieur, il existe entre les tuberculeux récents des portions de tissu qui sont indurées, [illegible] lésions et granulations sur les surfaces de section et disposés irrégulièrement comme les territoires sur une carte de géographie, correspondant manifestement à des portions d'hépatisation rouge lobulaire, comparable

SCD Lyon 1

SCD Lyon 1

de groupes irréguliers de bacilles au sein d'un tissu plus ou moins emphysémateux.

C'est sous cet aspect que la pneumonie se présente ordinairement chez les tuberculeux et toujours avec disparition de l'hyperhémie rouge, voire même soustraction de l'exsudat rougeâtre en plus ou moins grande quantité, comme dans ce cas, parce que l'ædème du poumon où la circulation est active par compensation de ceux où il y a des productions caséeuses où elle fait défaut. C'est pourquoi aussi ce genre de pneumonie s'accompagne fréquemment d'hémoptysies et aussi si fréquemment suivie de pneumonie hypostatique sur les points où la caséification n'a pas lieu, et plutôt sur voisinage des parties caséifiées.

Enfin il y a encore à noter dans ce cas l'existence de la phlébite qui est une complication fréquente de la tuberculose et qui doit la faire rechercher dans les cas douteux, lorsqu'il s'agit d'un cancéreux ou d'une femme dans une période [illegible]

SCD Lyon 1

SCD Lyon 1

593

91 - 7 février 1907 - H. 43 ans. Tuberculose ulcéreuse. Noyau pneumonique ayant l'aspect d'un infarctus à la base du poumon droit. Pseudo-lymphadénie de la surface de la plèvre viscérale.

—

a. Noyau pneumonique (pneumonique ou infarctus)?

Au niveau le tissu pulmonaire est envahi à divers, principalement autour des vaisseaux et des bronches, mais aussi au niveau d'un grand nombre de parois alvéolaires. Ces parties sont épaissies et blanchâtres avec de nombreux foyers verdâtres tenant à la dilatation excessive de tous les vaisseaux remplis de globules sanguins. On trouve plusieurs amas cellulaires caséifiés de forme arrondie, nodulaire, et tout à l'entour des exsudats cellulaires, mais surtout sanguins dans les cavités alvéolaires avoisinantes. La dilatation des vaisseaux intercapillaires prononcée au niveau des parois alvéolaires de parties voisines moins altérées, provoque avec les amas cellulaires, sanguins dans les cavités

SCD Lyon 1

que elles limitent. C'est surtout par la présence de ces vaisseaux très dilatés dans un tissu scléreux blanchâtre, avec des globules rouges dans la cavité vasculaire, que cette altération se distingue de l'infarctus où tout le tissu est fortement infiltré de globules sanguins, et aussi par la présence des petits tubercules caséeux qui se plongent dans des parties périphériques, en raison de cause la circulation arrêtée au niveau du tubercule a été considérablement augmentée dans les parties voisines préalablement dilatées d'où l'issue de sang dans le tissu pulmonaire, tandis que le tissu cellulaire peu abondant [illegible] C'est l'explication la plus rationnelle hémoptysies chez les tuberculeux, bien entendu lorsqu'il ne s'agit pas de l'ouverture d'un gros vaisseau.

B. Pseudolymphatiques de la surface de la plèvre c'est au niveau de la portion profonde de la plèvre l'on voit des vaisseaux oblitérés par une hyperplasie de leurs fibres élastiques. Dans le reste du tissu, [illegible] on a trouvé aussi de dilatés sur des points où [illegible] D'abondant cellulaire, surtout au niveau de petits bronches

Rien de particulier au niveau des points blancs du corps thyroïde, ponctués, un peu plus abondant cellulaire, entre les cavités glandulaires.

SCD Lyon 1

411

1120

Autopsie du 28 décembre 1906

Tuberculose pulmonaire bilatérale avec cavernes anciennes, lisses, sans pus, au sein d'un tissu de sclérose.
Symphyse pleurale (avec plaques fibreuses à gauche) ~~des deux côtés~~.
Hépatisation rouge du lobe inférieur gauche.
Granulations tuberculeuses et engouement au niveau du lobe inférieur droit.
Hypertrophie cardiaque sans lésions orificielles.
Tuberculose génito-urinaire : tubercules et cavernes dans le rein gauche. Petite caverne dans le rein droit. Uretère gauche épaissi. Noyaux prostatique, épididymaire, et dans les vésicules séminales.
Lipomes symétriques de la racine des membres.

Homme de 55 ans. Service de M. Bondet

Résumé clinique.

Considéré comme un tuberculeux fibreux, toussant depuis très longtemps. Il aurait eu des hémoptysies.
Noyau épididymaire à gauche.

SCD Lyon 1

412

Autopsie

Cadavre sans oedèmes

Thorax :

Symphyse pleurale bilatérale

Poumon gauche 1720

Symphyse complète avec plèvre ancienne et plaque fibreuse en arrière et en bas.

Rétraction du poumon. Sommet pointu

A la coupe, on trouve à la partie postérieure du lobe supérieur, deux petites cavernes anciennes pouvant contenir une noisette, vides, à paroi rouge, lisse, entourées d'un tissu très scléreux et froncé par rétraction. Puis à l'entour sclérose diffuse et enfin, en haut et en avant, emphysème au sein du tissu scléreux, et absence d'adhérences intimes des plèvres au niveau de l'emphysème. Sclérose à la partie sup. et post. du lobe inférieur, au dessous, c.a.d. dans les 2/3 inférieurs du lobe inférieur, hépatisation rouge à grains et au travers de laquelle on aperçoit beaucoup de petites noisettes de sclérose, et des granulations [illegible]. Enfin, rétraction de la partie centrale de la base de ce poumon, à laquelle adhère aussi le diaphragme qui offre à ce niveau une résistance caractéristique

SCD Lyon 1

de ces lésions scléreuses. Un peu d'emphysème du bord inférieur, sans adhérences sur ce point.

Poumon droit. P: 790. Symphyse très prononcée au sommet, mais faisant défaut au bord antérieur et se prolongeant en arrière et en bas, mais avec mains d'épaississement et des adhérences moins continues.

Au sommet: petites cavernes paraissant contenir une noisette avec rétraction scléreuse à la périphérie. Sclérose intense de la région postérieure empiétant sur la partie sup. et postérieure du lobe inférieur, avec, sur la limite des portions scléreuses, de fines granulations tuberculeuses.

Ganglions scléreux trachéo-bronchiques et préaortiques. Aorte adhérente à la partie interne du poumon gauche, cependant sans aortite.

Cœur: P: 380. Volumineux. Pleins de caillots fibrino-cruoriques. Sans lésions orificielles.

Abdomen

Pas de péritonite sous hépatique.

Foie: P: 1660. Un peu gras.

Rate. P: 100. Petite

Rein gauche: 130. Diminué de volume. Surface irrégulière - Consistance augmentée. A la coupe: petits

SCD Lyon 1

caverne remplie d'un pus légèrement grumeleux et pouvant contenir un gros pois. Muqueuse du bassinet rouge, semée de fines granulations tuberculeuses.

Uretère gauche : à parois épaissies d'apparence fibreuse avec diminution de sa lumière.

Rein droit : P : 130. Un peu plus gros que l'autre, assez ferme. On trouve seulement à une extrémité une petite caverne superficielle contenant un ligne de pus (kyste ou petite caverne). Uretère normal.

Vessie : rétractée, à parois épaissies et avec plis de muqueuse saillants, rouges, vasculaires, sans tubercules visibles à l'œil nu.

Prostate : tubercule caséeux du lobe droit et dans un des vésicules séminales qui sont plus grosses et plus indurées. L'incision faite au niveau du veru montanum montre un petit amas caséeux allongé au niveau des canaux éjaculateurs.

Epididyme gauche : noyau caséeux en dégénérescence, volume d'un pois.

Rein au tube digestif, ni anfractuosités

Rein de la bassinet ni dans le corps thyroïde

Lipomes multiples, symétriques, au niveau des membres surtout à la racine.

Surcharge graisseuse de la paroi abdominale, du médiastin, péricarde, rien sous péricardique, épiploon, mésentère.

Muscles bien musclés, sans graisse.

Examen histologique : Lipome, uretère, vessie, hépatite rouge, ganglion de la base du grand cul, ventricule droit, ventricule

SCD Lyon 1

15
22e Leçon (suite)
29 X[bre] 1906

1120

1

Tuberculose pulmonaire ancienne à type fibreux avec symptômes de pleurésie et cœur hypertrophié.
Tuberculose des organes urinaires et génitaux.
Pneumonie terminale - Leçons recueillies.

H. EE âgé, 3. de la Bourdette, entré le 28 X[bre].

C'est un cas bien propre à montrer comment une tuberculose pulmonaire, cependant avec des lésions intenses d'un côté, propre à la production de cavernes, peut arriver à une guérison relative avec rétraction intense et rétraction du tissu, mais avec persistance de cavernes, c'est-à-dire de la perte de substance trop grande pour être comblée par une cicatrice, avec rétraction du tissu périphérique, sans cicatrisation à la surface de cavité malgré une expectoration sans suppuration aucune appréciable à l'œil nu ; car l'ex. microscopique montre toujours à cette surface un tissu dit à granulations.

Il n'y avait pas de tuberculose appréciable dans le poumon gauche, c'est-à-dire pas de tuberculose en évolution ni même dans le lobe supérieur du poumon droit dont il s'agit

SCD Lyon 1

SCD Lyon 1

était analogues à celles du poumon gauche. Ce n'est que dans le lobe inférieur du côté, à la limite de productions récentes que on voit de fines granulations tout à fait récentes.

C'est que les lésions pulmonaires coïncidant avec une hypertrophie du cœur et probablement un état général satisfaisant avaient pu se terminer par retour, c'est à dire par guérison dans la mesure du possible.

Le malade a paru ainsi à nombreux amis où il était considéré comme un bronchitique, un tousseur, faisant seulement de la rétention et rejetant presque uniquement par le lobe inférieur droit du poumon, chemin difficile entravé d'adhérences pleurales du côté, mais surtout du côté gauche où il paraissait s'être produit à un moment donné de la pleurésie.

Mais le malade était réservé, [illegible] toujours suspect d'infection tuberculeuse, car ses crachats devaient contenir des bacilles, et c'est pourquoi il s'est produit une autre localisation

SCD Lyon 1

SCD Lyon 1

tuberculeuses. Ce sont les organes urinaires et génitaux qui ont été affectés plutôt que les poumons qui se trouvaient relativement réfractaires par suite de conditions dans lesquelles se faisait la circulation, c.a.d. d'une manière particulière intéressé tout à la fois à l'hypertrophie du cœur et à la réduction notable de parties respirantes à charger poumons. C'est sans doute pourquoi il n'y a eu qu'un poumon altéré si minime et d'autant que la tuberculose évoluait sur d'autres organes; aussi faut-il encore que les organes primitivement envahis ont pris de tendance à être affectés de nouveau, chacun dans les conditions anatomiques qui les prédisposent se rendent réfractaires, tout au moins à de graves lésions.

C'est ainsi que s'est produite cette tuberculose génito-urinaire qui se rencontre assez fréquemment dont nous avons déjà eu un exemple cette année.

On a beaucoup discuté dans ces cas de cyanose

SCD Lyon 1

SCD Lyon 1

pour déterminer dans quel ordre les organes
ont été affectés, soit de haut en bas,
soit de bas en haut. Cependant les plupart
des auteurs sont maintenant d'avis que
le plus grand nombre des cas se rapportent
à une tuberculose initiale des reins qui
sont si fréquemment atteints à cette affection
et que la tuberculose envahit successivement
les uretères, le canal, l'uretère, la vessie,
puis les canaux éjaculateurs, la prostate,
les vésicules séminales, les épididymes et
les testicules, d'un côté ou des deux côtés.
Quelquefois il est à remarquer que souvent
l'altération ne dépasse pas la vessie.
D'autres fois la tuberculose débute dans un
épididyme atteignant ensuite le testicule
du même côté, mais dans tous les cas la vésicule
séminale du même côté, viennent aussi
dans les mêmes organes du côté opposé, ou directement par l'intermédiaire du canal déférent,
la prostate, la vessie, enfin les reins.
Mais s'il est assez fréquent d'observer cette

SCD Lyon 1

SCD Lyon 1

tuberculose des organes génitaux, l'est à remarquer que elle reste ordinairement limitée à ces organes sans qu'elle atteigne exceptionnellement alors la portion sus-pubienne. Cette dernière même en effet a jamais été atteinte, d'après ce que j'ai pu constater sans que les reins fussent affectés ou au moins l'un d'eux. Et alors la question qui se pose est de savoir si la vessie tuberculeuse est primitivement ou d'une manière concomitante ou bien même en premier lieu, sans que l'attention ait été appelée du côté de ces organes déjà altérés.

Il est un point qui doit bien étonner, surtout pour ce qui concerne la vessie, c'est que dans la vessie double altération ait pu passer inaperçue, alors que nous en

SCD Lyon 1

SCD Lyon 1

avons vu récemment un exemple.

Par conséquent si les organes génitaux étant atteints de tuberculose ou recherchés spécialement n'ont pas été fouillés autrement pour déceler de lésions de nature de celle des reins, on ne peut pas conclure que les lésions constatées à un moment donné, et parfois seulement sur des cobayes, étaient concomitantes aux lésions des organes génitaux, mais qu'elles auraient apparu auparavant et resté latentes. Et cela est d'autant plus probable que dans la plupart des cas on peut parfois constater cette propagation descendante des lésions qui est aussi la plus rationnelle.

C'est pourquoi il importe particulièrement de faire à bon escient le diagnostic de la

SCD Lyon 1

SCD Lyon 1

tuberculose rénale, ordinairement limitée à un rein qu'il importe de supprimer afin d'éviter la contamination des parties sous-jacentes et notamment de la vessie qui contient une infection très douloureuse et longue à guérir tant que l'infection se poursuit.

Le malade paraît avoir succombé à une pneumonie du lobe inf. gauche. Le poumon présentait tout l'aspect d'une hépatisation rouge lobaire.

Les processus pneumoniques ne sont pas rares chez les tuberculeux, puisque les tuberculeux eux-mêmes relèvent d'un processus de ce genre et qu'ils sont toujours accompagnés d'un processus plus ou moins intense. Chez les plus souvent à une poussée ultime de tuberculose que le malade succombe. Mais on observe aussi fréquemment au cours

SCD Lyon 1

SCD Lyon 1

de tuberculeux, de cancer hépatique dans la forme lobulaire. Toutefois qu'il est plus rare d'observer de la pneumonie lobaire, comme dans ce cas.

Mais qu'il s'agisse de pneumonie lobulaire ou lobaire, elle se présente toujours sous la forme d'engouement ou d'hépatisation rouge, veloutée, parfois avec un certain degré d'adhérence qui l'a fait désigner sous le nom de pneumonie séreuse.

Ce qu'il y a de particulier dans cette pneumonie des tuberculeux, c'est qu'elle se présente d'une manière irrégulière, sans jamais être très étendue, mais surtout qu'elle n'affecte jamais la forme d'hépatisation grise. On peut expliquer cette particularité par ce fait que autour de la poumon présente un certain point de résistance, il y a toujours dans les dernières parties

SCD Lyon 1

SCD Lyon 1

une activité circulatoire augmentée qui amène la perméabilité des vaisseaux et, par conséquent un passage vers à l'hépatisation qui s'établit. C'est pour la même raison que cette première, dans la plupart des cas de pneumonie, prend un aspect de la congestion hypostatique au point de la

Dans ce cas la solidification à la base q. malgré la plénitude conservée par la rétention de la fonction donne plutôt une idée de l'annihilation de toute respiration.

relation. Nous avons remarqué aussi dans ce cas les lipomes multiples, c'est-à-dire des tumeurs graisseuses multiples qu'on rencontre fréquemment chez les tuberculeux, comme nous avons eu précédemment l'occasion de l'indiquer.

+ Nous avons aussi remarqué que la pneumonie gauche présentait au sommet un bourdonnement et au niveau du bord inf. du poumon. Plusieurs points emphysémateux auprès ou au niveau de la scissure, où les adhérences pleurales faisaient défaut d'une manière complète ou incomplète, n'étant que filamenteuses dans ce dernier cas; ce qui prouve bien que la portion du tissu pulmonaire emphysémateux par compensation présentait peu ou pas d'inflammation, ainsi qu'il est dit plus haut dans l'inflammation interne de la plèvre dans la pneumonie.

SCD Lyon 1

SCD Lyon 1

33 - H. Sgan, 28 X^bre 1906 -

Tuberculose du rein droit avec caverne qui correspond avec calice dont la muqueuse est ulcérée, mais dont on trouve cependant quelques traces de l'épithélium qui la tapisse. Quelques rares cellules géantes, pas de portions caséeuses, nécrosées, pétrifiées ou éliminées. - Tuberculose de l'uretère droit et de la vessie.

Le rein gauche augmenté de volume est comme de coutume, en pareille circonstance, le siège d'une sclérose diffuse interstitielle.

A la base droite tuberculeuse un noyau fibreux très vascularisé avec augmentation à la périphérie.

A la base gauche hépatisation rouge avec peu de fibrine dans l'exsudat qui dans certains points renferme beaucoup de cellules, un peu de vaisseaux perméables, donne une tendance à l'hépatisation grise et des plus tuberculeuses, sclérose centrale.

Le ventricule gauche n'offre pas d'altération appréciable et le ventricule droit seul présente un peu d'épaississement de sa tunique périvasculaire.

SCD Lyon 1

SCD Lyon 1

36e Leçon (suite)
7 février 1907

1147

Tuberculose pulmonaire avancée arrêtée dans son évolution par l'hypertrophie du cœur, laquelle a dû survenir à l'apparition des lésions scléreuses et emphysémateuses concomitantes à cette dernière.

H. a 46 ans, s. de M. Rouge, entrée le 8 février. Il s'agit d'un homme tombant depuis bien des années et qui était entré à l'H.-D. avec une oppression très forte, une grande gêne de la circulation veineuse, avec œdème (œdème) des membres inférieurs. Comme on avait aussi trouvé la respiration soufflante on aurait donc dû penser à la nature quelque peu tuberculeuse, malgré les signes de bronchite d'emphysème généralisé, on fit faire l'examen des crachats qui y révéla l'existence de bacilles tuberculeux. L'urine contenait de l'albumine.

SCD Lyon 1

SCD Lyon 1

Les phénomènes d'oppression de cyanose étaient si prononcés que l'on pensait à la probabilité d'une tuberculose granulique des poumons. Et l'autopsie que la malade finit par succomber.

A l'ouverture du thorax on constata immédiatement un emphysème pulmonaire très prononcé des deux côtés, mais avec des adhérences pleurales au sommet droit et des adhérences plus étendues à la base du poumon gauche où il existait aussi un peu de liquide séreux.

Sur les pièces qui nous ont été envoyées, ce qui frappe au premier abord, c'est encore l'emphysème pulmonaire avec une augmentation très notable du volume des poumons et la présence à la base du poumon gauche en avant de vastes emphysémateux d'aspect analogue à une veine notatoire de poumon.

SCD Lyon 1

SCD Lyon 1

L'examen de chacun poumon en particulier permet de constater l'existence de lésions de tuberculose ancienne au sommet, puis de lésion d'emphysème dans les autres parties, mais avec certaines particularités de chaque côté.

Le poumon droit présente tout à fait au sommet une caverne pouvant contenir une grosse noix dont les parois offrent une surface intérieure blanchâtre un peu irrégulière en rapport avec des tissus de lésion denses, noirâtres, immédiatement accolé aux plèvres épaissies adhérentes tout à fait autour, tandis que sur les autres points entre le tissu pulmonaire parfaitement sain et dilaté qui ne présente que de rares lésions noirâtres partout de la coque fibreuse de la caverne pour se perdre bientôt dans le tissu pulmonaire périphérique, sans aucun foyer de tuberculose ancien ou récent

SCD Lyon 1

SCD Lyon 1

Toute la poumon présente, sur la coupe, de petits tractus noirâtres scléreux, surtout au rapport avec les vaisseaux. Mais ce qui domine, c'est l'emphysème généralisé partout très prononcé, mais surtout au niveau du bord antérieur et du bord inférieur des deux lobes, principalement en avant, avec une augmentation très notable du volume du poumon, tout juste du pus dans les bronches.

Le poumon gauche atteint volume que droit; cependant il offre en certains points un emphysème encore plus prononcé que les parties inférieures antérieures.

Au sommet c'est l'emphysème qui domine aussi lui donne un aspect volumineux arrondi. Mais sur la coupe

SCD Lyon 1

SCD Lyon 1

poumon vers la région hilaire postérieure, on trouve à deux centimètres environ au dessous de l'extrémité supérieure, un canal cartilagineux, du volume d'une petite noisette, entouré d'une coque fibreuse noire qui l'isole complètement du tissu pulmonaire voisin dans lequel il se trouve enclavé. Les tissus noirâtres qui le recouvrent plus accentués que ceux du reste du poumon contiennent des granulations charbonneuses, mais répandues aussi dans tout le poumon gauche comme dans le poumon droit.

De plus, il existe à la région postéro-externe, ainsi qu'à la base du poumon gauche, des points où les plèvres sont adhérentes par des tractus cellulaires anciens, tandis que dans le reste de l'étendue de la cavité thoracique, l'emphysème

SCD Lyon 1

a pris des proportions exagérées sous la forme de sacs de volume d'une noix à un œuf de poule, qui offrent un aspect vésiculeux ou rien ne rappelle à celui des vrais natatoires des poissons, et tournant en avant tout près de l'extrémité de la languette où se trouve la plus grosse vésicule qui ressemble à une vraie membrane forte et distendue par un gaz et dans laquelle on aperçoit par transparence quelques [illegible] de travées. Mais dans le voisinage immédiat de ces vésicules tournées de cette dernière on voit qu'il existe de solides adhérences de plèvre.

Les bronches sont aussi inégalement [illegible], mais moins abondantes que du côté droit.

Enfin il existe une augmentation de volume des glandes et des ganglions trachéo-bronchiques.

SCD Lyon 1

SCD Lyon 1

Il résulte de l'examen de ce poumon que il s'agit très certainement d'une tuberculose pulmonaire déjà arrivée à un degré très prononcé puisque l'on trouve ~~produit au sommet~~ droit une caverne assez volumineuse pour avoir perforé; toutefois que ce poumon gauche ~~il y avait~~ une lésion tuberculo-caséeuse moins volumineuse et à un certain profondeur dans le tissu pulmonaire déjà emphysémateux, en raison de la grave lésion ~~du~~ antérieure du poumon droit ~~n'a pas~~ ce lésions ont été arrêtés dans leur évolution; celle du poumon gauche par une coque scléreuse cicatricielle enveloppant l'amas caséeux devenu tout à fait analogue à du mastic, ainsi que nous le trouvons si fréquemment; celle du poumon droit avec perforation de la caverne à travers pleurale,

SCD Lyon 1

SCD Lyon 1

probablement parce que celle-ci avait pris de trop grandes dimensions pour que les parois purent arriver au contact et former une cicatrice par 1re intention.

Néanmoins la lésion paraît bien avoir été arrêtée dans son extension, parce qu'elle est bien limitée par sa paroi celluleuse aussi bien à sa périphérie qu'à la partie ancienne ou récente.

En somme malgré la persistance de cette caverne ancienne, on voit bien que l'on a affaire ici à une tuberculose notablement arrêtée dans son évolution, mais à un degré beaucoup plus avancé que dans le poumon gauche.

SCD Lyon 1

SCD Lyon 1

Pourquoi cette tuberculose pulmonaire double, déjà très prononcée, s'est-elle arrêtée d'une manière absolue dans son évolution ? Telle est la question que nous devons chercher à résoudre en raison du grand intérêt qu'elle présente au point de vue pratique.

Les lésions du côté gauche semblent des lésions tuberculeuses cicatrisées comme nous en rencontrons si fréquemment. Il est plus rare que de semblables lésions continuent pour à donner lieu à de nouvelles lésions tuberculeuses de proche en proche dans leur voisinage ; car même dans les cas de cavernes uniques ou multiples qui ont présenté de la tendance à la cicatrisation, lorsqu'on trouve autour d'une telle caverne épaisse, on rencontre aussi dans le voisinage des tubercules cicatrisés autour

SCD Lyon 1

SCD Lyon 1

chez nous une tendance à l'extension des lésions tuberculeuses, envoyés plus ou moins vers les phénomènes de régression.

Or, dans ce cas, il n'y a bien que la caverne qui ait subsisté en raison de son volume, sans qu'elle ait donné lieu à des lésions nouvelles dans le voisinage ni ailleurs.

Mais il a persisté un processus infl. diffus dans les deux poumons et il s'est produit aussi dans tous les deux un emphysème énorme, particulièrement intense sur le poumon g.

En somme les lésions tuberculeuses ont été arrêtées dans leur évolution, à gauche par une cicatrisation complète, à droite par la persistance de la seule lésion qui ne pouvait pas se cicatriser, mais qui n'a plus donné lieu à des lésions d'extension, contrairement à ce qui arrive ordinairement, et ce sont des lésions inflammatoires diffuses avec

SCD Lyon 1

SCD Lyon 1

un emphysème concomitant de plus prononcé qui ont seulement continué à se développer. Il reste à déterminer la cause de cette modification importante survenue dans cette affection qui, débutant par une tuberculose mais bien souvent s'est terminée par une simple sclérose diffuse avec emphysème du poumon.

Cette cause est celle que nous trouvons constamment toutes les fois que nous rencontrons des lésions tuberculeuses cicatrisées comme celles du poumon gauche. Il n'y a en plus dans ce cas que l'arrêt de la tuberculose à un degré plus avancé, c'est-à-dire avec la présence d'une caverne qui ordinairement continue à engendrer d'autres lésions; ce qui n'est pas arrivé dans ce cas, très certainement sous l'influence de la même cause qui a agi d'une manière plus efficace

SCD Lyon 1

SCD Lyon 1

que dans la plupart des cas où malgré la tendance à la cicatrisation que présentent la plupart des lésions qui ont une évolution lente, des lésions nouvelles continuent à se manifester. C'est à l'hypertrophie très prononcé des deux cœurs droit et du cœur gauche que il faut rapporter la modification favorable survenue dans les lésions tuberculeuses. C'est elle que nous avons toujours rencontré dans tous les cas analogues d'arrêt complet ou incomplet des lésions tuberculeuses du poumon. Et le résultat se fait d'autant mieux sentir que l'hypertrophie du cœur droit et du cœur gauche est plus prononcé. Mais alors les malades se trouvent aux prises avec les troubles qui résultent de cette hypertrophie

SCD Lyon 1

SCD Lyon 1

de telle sorte que ils n'ont échappé aux accidents de la première affection que pour subir ceux de la seconde affection. Le résultat en somme n'est guère avantageux. Cependant on a vu ici la démonstration de ce que peut faire l'action augmentée du cœur et aussi les avantages qui peuvent résulter de l'action suffisante du cœur, non hypertrophié, mais en bon état, lorsque se manifeste la première lésion tuberculeuse qui, sous cette influence, peut parfaitement guérir sans qu'il en résulte aucune autre affection fâcheuse pour le malade, si ce n'est peut-être la tendance à la bronchite chronique, c'est-à-dire un processus inflammatoire à répétition ou chronique donnant lieu à la sécrétion diffuse ou à l'expectoration des mucosités, mais qui pourtant beaucoup atténué ou détruit

SCD Lyon 1

SCD Lyon 1

car la plupart de malades, restant parmi ceux qui viennent échouer dans les hôpitaux, ne se soignent pas et continuent leurs occupations pour tous les temps, sous la raison de la prédisposition ni de la persistance de l'inflammation de l'appareil respiratoire.

C'est du reste la même cause qui tend à produire ce phénomène inflammatoire, comme nous avons cherché à le prouver, et comme ce qui se passe dans cette circonstance vient la confirmer. Car même après un commencement de cicatrisation de lésions tuberculeuses, lorsque le corps se trouve encore dans de bonnes conditions, si celui-ci vient à faiblir, de nouvelles poussées inflammatoires font à nouveau de la tuberculose qui ne guérit pas et ne fait encore que s'étendre et gagner en gravité.

SCD Lyon 1

SCD Lyon 1

Si l'on explique assez bien qu'un malade atteint légèrement de lésions tuberculeuses guérisse parfaitement par suite des bonnes conditions dans lesquelles il se trouve et parce que son cœur fonctionne avec une activité suffisante, il est beaucoup plus difficile de se rendre compte comment se produit l'hypertrophie du cœur chez des malades dont l'affection tuberculeuse présentait déjà une certaine intensité, comme dans le cas, par exemple, où pour que la tuberculose ait produit de lésions assez intenses, il faut admettre qu'il se soit probablement par un actif et surtout qu'il se soit pas hypertrophié. nous avons souvent constaté, en effet, que la tuberculose se manifestait guère dans cette classe de malades, quand elle était (plus ou moins) restreinte ou sous forme granuleuse, plutôt chez des malades devenus cachectiques, c.à.d. dans des conditions de nutrition proches à l'invasion de la tuberculose.

SCD Lyon 1

SCD Lyon 1

Donc voilà un malade qui commence à avoir des lésions tuberculeuses pulmonaires à un degré assez prononcé mais qui tantôt continue à avoir de nouvelles lésions de même nature constantes ajoutées pendant plusieurs mois ~~ou années~~ ~~et disparaissant~~ graduellement ~~et définitivement~~ avec de grosses lésions pulmonaires et un petit cœur, tantôt voit les lésions pulmonaires arrêtées dans leur évolution, mais avec une augmentation de volume du cœur ~~cœur plus ou moins augmenté de volume~~ (et en présentant ~~plus ou moins~~ des troubles circulatoires plus ou moins prononcés en rapport avec ces troubles. Qu'est-ce qui décide de l'une de ces deux modes d'état du cœur, c'est-à-dire de son affaiblissement avec son atrophie ou de son action augmentée avec son hypertrophie ?

SCD Lyon 1

SCD Lyon 1

Il y a un cas qui se présente assez fréquemment où l'hypertrophie du cœur s'explique très bien : c'est celui où il survient une néphrite chronique, d'origine tuberculeuse aussi, comme nous avons cherché à le démontrer, et qui, s'accompagnant d'une hypertrophie cardiaque pour constituer la maladie de Bright, arrête les lésions tuberculeuses du poumon qui avaient pu se manifester précédemment.

Mais il est beaucoup plus difficile de se rendre compte de l'hypertrophie du cœur qui se produit sans que les reins soient précédemment affectés, car il peut l'être sans coïncider à l'hypertrophie cardiaque; et ces cas ne doivent pas être confondus avec les précédents, comme il arrive souvent

SCD Lyon 1

SCD Lyon 1

Dans le cas qui nous occupe, volontiers, si les reins sont affectés, ce n'est apparemment que consécutivement à l'hypertrophie du cœur; car ils sont assez volumineux et leurs lésions manifestes à l'œil nu. En tout cas ils n'ont que l'aspect de petits ou de gros reins blancs ou rouges qui caractérisent le mal de Bright, et il y a toutes probabilités pour que les lésions soient minimes et vraisemblablement secondaires. Du reste l'examen histologique vera fait et permettra d'être encore plus affirmatif sur ce point.

Mais bien souvent l'on a la preuve que les reins sont sains ou seulement très légèrement affectés secondairement. Par conséquent il faut trouver alors une autre raison pour expliquer l'hypertrophie du cœur.

SCD Lyon 1

SCD Lyon 1

Or, la seule raison que nous pouvons invoquer dans l'état actuel de la science est la gêne qui nous permet d'expliquer cette hypertrophie du cœur si commune rencontrée ou ne sous sa forme secondaire dans cas de sujet présentant tantôt de la sclérose ou emphysème des poumons, tantôt lésions tuberculeuses ou manifeste, et par conséquent ou mi lésion bronchique la trace de ces lésions antérieures existent.

Ce n'est pas le fait d'une hypercapnie intercurrente qui serait l'occasion de l'hypertrophie; car on ne trouve pas de lésion du cœur rapportant à cette affection ou si l'on découvre quelques traces de sclérose du cœur, elles ne sont pas en rapport direct avec la gêne du cœur et établie à moins fréquent.

SCD Lyon 1

SCD Lyon 1

Les cœurs emphysémateux et volumineux sont généralement hypertrophiés, c'a d. sans sclérose mais ce que l'on trouve toujours, c'est d'abord une dilatation ou hypertrophie du cœur droit pour ceux qui la tuberculose avait récidivé pendant un temps plus ou moins long; et s'elle ont guéri, il y a aussi une hypertrophie du cœur gauche. De plus les tuberculeux qui ont guéri présentent toujours à des degrés divers de la sclérose du poumon une de l'emphysème; d'où la conclusion que ces deux phénomènes (sclérose emphysème du poumon d'une part, hypertrophie du cœur de l'autre) qui se rencontrent aussi dans la guérison des lésions tuberculeuses et que l'hypertrophie du cœur peut être expliquée de la même manière.

Ce n'est donc pas par l'inflammation du myocarde,

SCD Lyon 1

SCD Lyon 1

principe de fait habituellement défaut de
chez l'enfant l'hypertrophie du cœur
suscitée par l'obstacle à la circulation
que présentent les poumons. En effet,
comme nous l'avons dit précédemment, il y
toujours une hypertrophie du cœur droit
en rapport avec cette résistance. Mais
pourquoi l'hypertrophie du cœur gauche
ne se produit-elle que dans certains cas
et non dans tous, si l'on admet que
l'hypertrophie du cœur droit doit
entraîner celle du cœur gauche?
Cela doit dépendre de facteurs multiples:
de l'intensité de la rapidité de production des
lésions tuberculeuses, de l'état général dans
lequel se trouve le malade à ce moment,
~~de~~ des conditions de résistance qu'il
présente, principalement de l'état ~~du~~ ~~cœur~~
qui cède ou qui résiste; mais qui, toutes choses
égales, paraît surtout résister lorsque survient les
phénomènes de raréfaction ou emphysème pulmonaire.

SCD Lyon 1

SCD Lyon 1

Toutefois il est difficile de dire à chaque si c'est l'hypertrophie du cœur qui, empêchant la continuation des productions tuberculeuses, favorise les lésions rétrocèdes, en raison de la persistance des mêmes causes d'infection ou si à tout ces lésions rétrocèdes diffuses de poumons ou emphysème qui sont la cause déterminante de l'hypertrophie qui ne fait ensuite qu'augmenter en s'accompagnant en non ultérieur de lésions scléreuses rétrocèdes.

Néanmoins c'est bien cette dernière hypothèse qui paraît la plus rationnelle, parce que nous voyons très souvent ces lésions infl. des poumons débuter chez des sujets n'ayant pas d'hypertrophie du cœur et chez lesquels celle-ci se produit consécutivement.

On peut donc admettre avec rationnelle que les lésions tuberculeuses intenses ou qui récidivent rapidement chez des sujets de plus en plus affaiblis devient

SCD Lyon 1

SCD Lyon 1

suivre leur évolution fatale ; toutefois que
les lésions marchent chez les sujets aux
vigoureux et qui restent limités au
s'accompagnent que d'un processus diffus
diffus ou emphysème autre la tendance
à donner lieu à l'hypertrophie du cœur
que s'oppose à la production de nouvelles
~~que tout graduellement et entretient~~
~~l'opposent~~ lésions tuberculeuses momentanées ou
ou définitivement corrigeant cette hypertrophie
constitue à augmenter graduellement.

Je vous dirai que s'il existait un
goître antérieur, il n'y aurait presque
jamais aucune lésion tuberculeuse ou bien
si cette lésion s'était produite, elle ne tarderait
pas à guérir, car que le goître s'accompagne
toujours d'une augmentation de volume
du cœur qui augmente encore aux
lésions sclérosantes de l'emphysème que vous pouvez observer
simultanément. Et c'est avec cela que la tuberculose
~~se développe~~ évolue par ordinaire chez les goîtreux.

SCD Lyon 1

SCD Lyon 1

nous avons souvent répété que la sclérose du poumon et l'emphysème produisent consécutivement l'hypertrophie du cœur par la gêne apportée à la circulation pulmonaire sous l'influence de ces lésions. Cependant nous avons toujours dit que l'emphysème n'était qu'une hypertrophie compensatrice du tissu pulmonaire en rapport par conséquent avec d'autres lésions.

Il résulte effectivement des observations qu'on peut faire constamment que ~~toutes les~~ ~~hypertrophies~~ ~~qui accompagnent~~ ~~l'emphysème~~ ~~ne sont pas~~ ~~rapportables~~ ~~aux lésions~~ ~~du poumon~~, un fonctionnant insuffisamment, il se produirait ailleurs un emphysème compensateur avec hypertrophie du tissu pulmonaire.

Dans ces conditions on comprend bien que la lésion ~~déterminante~~ ~~du défaut~~ défaut de fonctionnement ~~une~~ une partie de l'organe gêne la circulation pulmonaire et par suite le cœur; mais il semble que les autres

SCD Lyon 1

SCD Lyon 1

parties d'hypertrophiant apparaissant en même temps de vaisseaux plus ou moins dilatés devenant compensateurs de cette gêne de la circulation. Et en effet, ce qui a bien longtemps les lésions sont limitées, même après de nombreuses répétitions, comme on en a chaque jour la preuve chez les bronchitiques qui rendent à longues années en semblant pas éprouver de trouble notable du côté du cœur.

Ce n'est qu'à la longue que le cœur finit par être gêné dans manifeste cette gêne en s'hypertrophiant. Puis lorsque le malade succombant au trouve, effectivement des lésions étendues avec un emphysème en général très prononcé, qui en paraît plus compensateur la défaut de fonctionnement de parties relativement restreintes, nous nous demandons si ces lésions étaient devenues trop étendues pour

SCD Lyon 1

SCD Lyon 1

encore parenchyme et emphysème, ou mais
ou beaucoup de points, et notamment ou
tous ceux où il est le plus prononcé, offre
plus les conditions nécessaires pour remplir
son rôle de compensateur.

En effet l'emphysème qu'on trouve
chez bien ou au voisinage des parties
sclérosées est constitué par un tissu
pulmonaire profondément altéré
et qui présente les lésions décrites par
les auteurs comme se rapportant à
un phénomène atrophique, mais qu'il
suppose existant dans toute partie
emphysémateuse, alors qu'en réalité
on ne les trouve que sur de petits
sclérosés, de telle sorte qu'à environ
les parois alvéolaires sont profondément
modifiés, altérés, amincis, détruits, jusqu'à
la production de ces vésicules analogues
aux vésicules respiratoires du poumon, comme à un

SCD Lyon 1

SCD Lyon 1

contient précisément sur la poumon
de ce sujet strictement sur le poumon
gauche au voisinage des vaisseaux
pleuraux en rapport toujours avec des
phénomènes inflammatoires.

Nous avons examiné un 4e
nombre de poumons emphysémateux,
et toujours nous avons trouvé ces lésions
intenses auxquelles les auteurs attribuent
à tort toutes les parties emphysémateuses,
nous avons toujours constaté qu'elles
étaient en rapport immédiat avec
des foyers inflammatoires récents
pour la plupart compte de lésions présentées
par les parties emphysémateuses à un si haut degré,
tandis que nous n'avons jamais
rencontré de lésions de ce genre sur
des parties non enflammées: l'emphysème
se présentant alors constamment avec les
caractères d'une hypertrophie simplement.

SCD Lyon 1

SCD Lyon 1

c'est donc à dernier cas qu'il me semble que rapporte le trouble notable dans la circulation pulmonaire, tandis que dans la précédente, à la gêne produite par la présence de la rétrécissement pulmonaire, vient encore s'ajouter le défaut d'action résultant de la distension des parois alvéolaires amincies ou détruites; d'où l'effet fâcheux de l'emphysème au lieu d'un effet compensateur.

C'est ainsi que s'explique très bien l'état relativement satisfaisant présenté pendant longtemps par les cardiaques, auxquels le trouble grave ou cause dans la circulation veineuse n'apparaissait ultérieurement, lorsque la rétrécissement s'est étendu aux l'emphysème associé est devenu non seulement insuffisant, mais encore augmente la gêne de la circulation pulmonaire en diminuant aussi le champ respiratoire.

SCD Lyon 1

SCD Lyon 1

716

1147

§ 4 – 8 février 1907 – H. § 6 ans, était considéré comme un bronchitique ch. à emphysémateux et à cyanose. Œdème avec albuminurie très légère constatés à l'entrée – à l'autopsie, lésions caséeuses limitées au deux sommets n'évoluant plus. Sur deux bons emphysème très accusé aux sclérose.

Reins sains macroscopiquement.

—

Sommet droit – tuberculose ancienne récente avec sclérose fibreuse.

Sommet gauche – Peu de sclérose avec emphysème pulmonaire.

Ventricule droit – Charpente fibreuse un peu épaisse, sans myocardite

ventricule gauche – id.

aorte athéromateuse

Reins – un peu d'épaississement de la substance corticale de la capsule, interlobulaire, périglomérulaire et périvasculaire ; mais pas de néphrite.

SCD Lyon 1

SCD Lyon 1

36e Leçon (suite)
9 février 1907

1147

H. 46 ans, tuberculose pulmonaire avec sclérose emphysémateuse interne; hypertrophie du cœur; amaigrissement.

Réflexions après l'ex. histologique. - Pour les poumons, l'ex. hist. n'a fait que confirmer ce que l'on avait vu à l'œil nu, à savoir l'existence de tubercules avec une sclérose avec emphysème interne, en rapport avec l'hypertrophie du cœur (440 gr.). Si la charpente fibreuse de ce dernier organe atteint peu épaisseur, cela doit être attribué seulement à l'hypertrophie qui, comme nous l'avons souvent constaté, a porté sur toutes les parties constituantes du cœur. Mais nous n'avons pas constaté de myocardite, c.a.d. de prolifération conjonctive empiétant sur les éléments musculaires.

Pour le rein, pas de sclérose, mais seulement épaississement de la substance hyaline portant à l'intérieur normalement, ainsi que le rapportent les amaigrissements.

SCD Lyon 1

SCD Lyon 1

Ainsi il résulte bien manifestement de l'examen histologique du cœur des reins, que ces organes ne présentent pas de phénomène inflammatoire ; ce qui confirme l'examen à l'œil nu.

En conséquence cela élimine toutes les hypothèses qu'on fait souvent pour expliquer l'hypertrophie du cœur en pareilles circonstances, toutes que la question se présente bien comme nous l'avons posée. Cela nous donne aussi toute probabilité pour la justification des explications que nous avons proposées relativement à la production simultanée de la sclérose pulmonaire et de l'hypertrophie du cœur (p. 222-223). Ce fait étant réduit à sa plus grande simplicité nous paraît pertinent démontrant pour expliquer les faits analogues et plus ou moins compliqués.

SCD Lyon 1

SCD Lyon 1

38e Service (suite)
16 février 1907

1152

- Autopsie du 14 février 1907

{ Tuberculose pulmonaire ulcéreuse bilatérale
Tuberculose génito-urinaire localisée au côté gauche

Homme de 55 ans. Service de M. Bondet

Résumé clinique

Considéré comme tuberculeux cavitaire.
Albumine dans l'urine.

Autopsie

Cadavre sans œdèmes.

Thorax :

Poumon droit : P. ..... Adhérences pleurales au sommet. Cavernes dans le lobe supérieur. emphysème et granulations dans le lobe inférieur

Poumon gauche : Volumineux, emphysémateux. Quelques cavernes dans le lobe supérieur, mais centrales et non périphériques.

SCD Lyon 1

Cœur : normal.

Ganglions tracheo-bronchiques caseux.

Abdomen.

Tout l'appareil génito-urinaire du côté gauche est envahi.

Le rein gauche : volumineux, rempli de tubercules et de cavernes à la coupe ; les calices et les bassinets sont tapissés d'une membrane blanche caséeuse. — Un seul petit tubercule dans le rein droit.

L'uretère gauche est du volume de l'index, toutes ses parois sont épaissies et infiltrées de tubercules. — Uretère droit normal.

La vessie est également épaissie, et sa muqueuse apparaît tapissée de tubercules extrêmement nets, et de petites ulcérations. Le point d'abouchement de l'uretère gauche est fortement lésé tandis que celui de l'uretère droit ne présente pas d'ulcération.

Prostate : présente également des tubercules, ainsi que la vésicule séminale gauche, mais peu nom-

SCD Lyon 1

L'épididyme gauche et son testicule sont remplis d'amas caséeux.
L'épididyme droit est scléreux, mais sans lésions tuberculeuses.

Rien à signaler du côté du foie, de la rate.
L'intestin ne présentant pas d'ulcérations visibles extérieurement.

Examen histologique { rein d. / rein g. / vessie

SCD Lyon 1

SCD Lyon 1

38e Leçon (suite)
16 février 1907

1152

1

Tuberculose pulmonaire
et des ~~organes~~ génito-urinaires.

H. de 21 ans, a été reçu dans mon service atteint d'une tuberculose très prononcée au niveau de chaque poumon, chez lequel on a cependant constaté un peu d'albumine dans l'urine, mais qui n'a pas attiré davantage l'attention.

Or, à l'autopsie, indépendamment des lésions très prononcées, très communes des deux poumons, nous avons constaté l'existence de lésions tuberculeuses également très prononcées au niveau du rein gauche, de l'uretère, de la vessie, de la prostate, de la vésicule séminale gauche et de l'épididyme du testicule du côté gauche.

SCD Lyon 1

SCD Lyon 1

Description des lésions tuberculeuses sur ces divers organes.

C'est le cas classique de la tuberculose génito-urinaire analogue à celui dont les pièces nous avaient précédemment présenté, qui coexiste, dans ce cas, avec une tuberculose pulmonaire très prononcée, tandis que d'autres fois les lésions pulmonaires sont minimes ou font défaut. Les auteurs insistent beaucoup sur ce que la loi de Louis est mise alors en défaut, mais nous croyons que ce doit être très rarement, si l'on considère les lésions relevées au sommet comme se rapportant à de la tuberculose arrêtée dans son évolution ce qui est vrai dans la plupart des cas.

Il s'agit ici d'une tuberculose pulmonaire qui a débuté et a continué

SCD Lyon 1

SCD Lyon 1

son évolution de plus en plus grave et que c'est au cours de cette évolution que les organes génito-urinaires ont été affectés.

Ce cas, comme la plupart, vient à l'encontre de l'opinion de certains qui font débuter la tuberculose par les organes génitaux ~~postérieurs~~ par le coït, pour envahir ensuite les voies urinaires et le rein.

Outre que la tuberculose de l'utérus est rare, tandis que celle des organes génitaux de l'homme est fréquente, on voit en outre que le plus souvent elle coexiste comme dans ce cas avec des lésions ~~de l'appareil~~ urinaire, et surtout que lorsque la vessie est affectée, l'un des reins présente toujours de grosses lésions comme dans ce cas. Et on peut encore

SCD Lyon 1

SCD Lyon 1

remarquer le contraste existant entre l'intensité des lésions du rein gauche et de l'uretère avec les lésions beaucoup moins accusées de la vessie et surtout des organes génitaux.

Du reste la vessie présente tous les degrés des lésions tuberculeuses, sous la forme de tuberculose miliaire, de tubercules caséeux plus ou moins volumineux, et enfin de grosses lésions tuberculo-caséeuses ulcérées, portant sur le bas-fond et sur le bas-fond, constituant la pyélonéphrite tuberculeuse qui va s'étendre sur l'uretère, puis sur la vessie.

Corrélativement avec la voie remarquable que le rein est affecté, ~~mais~~ c'est aussi le plus ou proche ou proche que les voies urinaires sont atteintes. De la vessie

SCD Lyon 1

SCD Lyon 1

la tuberculose s'étend à la prostate, puis aux vésicules séminales, à l'épididyme et enfin au testicule qui lui-même n'est pas affecté, ainsi que nous l'avons constaté dans le cas précédent auquel nous avons déjà fait allusion.

C'est que, comme on l'a dit, si l'affection suit le cours de l'urine, elle va à l'encontre du cours du sperme. On en a la preuve en suivant le mode de propagation incomplet des lésions; ~~tous les testicules~~ appareil génital n'est pas atteint dans l'épididymite ~~tous les testicules~~ ces organes ne sont pas affectés par la vésicule séminale. Cela s'explique par d'autres ~~par~~ que les organes génitaux, comme tous les organes pouvant être atteints de tuberculose par l'infection sanguine, mais alors sans que la lésion remontant dans l'appareil urinaire. Nous n'avons jamais trouvé de cystite tuberculeuse sans que l'un des reins n'ait été affecté de tuberculose à un degré très prononcé.

SCD Lyon 1

SCD Lyon 1

Il est à remarquer que dans ce cas, comme dans la plupart, presque, la tuberculose rénale est localisée à un seul rein, ~~tout au plus~~ au moins pendant longtemps, car ce n'est souvent que à la période ultime qu'on trouve dans l'autre rein quelques minimes lésions tuberculeuses. Et ce n'est que tout à fait exceptionnellement, et toujours à une période très avancée, que le second rein atteint offre des lésions intenses. Contrairement à ce tout à fait qui a lieu pour le premier rein, car il présente toujours une hypertrophie de compensation et en outre une inflammation diffuse à des degrés divers.

Mais de ce que l'un des reins soit tout d'abord affecté et qu'il transmette la tuberculose aux parties sous-jacentes, se déduit l'indication de chercher

SCD Lyon 1

SCD Lyon 1

à reconnaître le plus tôt possible cette tuberculose, de ~~Lyon~~ constater qu'elle est localisée à un seul rein et que l'autre rein fonctionne bien, pour procéder à l'ablation du rein ~~malade~~, ce qui peut donner aux malades une survie de plusieurs années et leur éviter la souffrance que leur fait la cystite tuberculeuse toujours incurable.

Il est certain que lorsque l'un malade présente, comme dans ce cas, des lésions considérables de poumon, on hésitera à la mort à bref délai, l'intervention chirurgicale est contre-indiquée. Mais encore il est toujours important de faire un examen complet pour arriver à un diagnostic précis sur tous les points permettant de savoir toutes les indications et de porter un pronostic en conséquence.

SCD Lyon 1

SCD Lyon 1

mais il est évident que c'est surtout au début de toutes les lésions que il importe d'arriver à ce diagnostic. Par conséquent, chez les malades présentant n'importe quels symptômes, il ne faut jamais oublier d'examiner l'urine. Et lorsque l'albumine, pour) chez ~~les malades atteints~~ de la tuberculose à forme, ou qu'il existe des antécédents héréditaires tuberculeux, à plus forte raison chez les présentant quelques noyaux suspects de tuberculose du côté des poumons ou d'autres organes, il faut rechercher dans le dépôt de l'urine la présence de bacilles (qui peuvent cependant aussi souvent échapper à l'examen), et faire une série de inoculations à des cobayes, de manière à être soustrait fixé sur l'état des reins, ~~l'examen local~~ l'examen local ~~qui~~ ne donne pas de résultats bien appréciables, mais devient nécessaire dans ce cas.

SCD Lyon 1

SCD Lyon 1

800

1152

97 - 8 février 1907. - H. Elmy - Lésions tuberculeuses pulmonaires étendues. Rein g. complètement détruit par des caséums tuberculeux. - Lésions tuberculeuses testiculaires bilatérales - Un petit foyer du rein droit. Lésions vésicales tuberculeuses.

Rein gauche - Tubercules caséeux nombreux de volume divers simpl. périphériques étendus avec sclérose hyaline des glomérules et Malpighi situés au rein des parties enflammées.

Rein droit. Sclérose légère avec périartérite, autour vers niveau de la pyramide.

Vessie. Tuberculeux caséeux sous-muqueux et sclérose dans les couches musculaires de la paroi.

BIBLIOTHÈQUE UNIVERSITAIRE
SECTION SANTÉ
- LYON 1 -

SCD Lyon 1

SCD Lyon 1

685
36e Section (suite)
9 février 1907

1167

- Autopsie faite par le service de M. Rogue, le 8 février 1907.

Tuberculose pulmonaire cavitaire ayant fini d'évoluer. Sclérose disséminée. Emphysème considérable. Hypertrophie cardiaque. Pas de lésions apparentes des reins. Anasarque

Homme de 56 ans.

Résumé clinique.

Vieux tuberculeux, présentant à l'auscultation des signes de bronchite et d'emphysème avec respiration soufflante et râles au sommet droit. Bacilles de Koch dans les crachats - albuminurie anasarque

686

Autopsie

Cadavre adinamique

Thorax.

Poumon gauche: P: 720

Volume énorme, bien qu'il y ait un peu de liquide à la base. Emphysème considérable se traduisant à l'extrême base par de grosses vésicules saillantes dont l'une est du volume d'une mandarine et à travers la paroi au-dessus de laquelle on voit les travées qui séparaient les alvéoles. Tout autour de ces points, il y a des traces manifestes d'inflammation se traduisant par une légère sclérose et surtout par quelques adhérences pleurales limitées à la base.

Au sommet, outre une sclérose diffuse légère, on note une masse caséeuse ancienne entourée d'une zone de sclérose, et assez loin de la surface de l'organe.

Poumon droit: P: 600

Emphysème considérable, mais moins

marqué cependant qu'au poumon gauche. Grosse caverne au sommet, pouvant contenir un petit œuf, et entourée d'une zone scléreuse d'où partent des travées qui se répandent sous forme de sclérose discrète dans le reste de l'organe. Il n'y a pas de tubercules isolés anciens ou récents.

Cœur : P: 440. Volumineux, avec hypertrophie manifeste des parois des deux ventricules sans lésions orificielles. — Un peu d'athérome aortique

Abdomen.

Foie : P: 1460 rien de particulier à signaler

Rate : P: 130 idem.

Reins P: 230 / 240 sans lésions appréciables à l'œil nu.

On n'a pas examiné le corps thyroïde.

Examen histologique
- Poumons : sommet droit
- sommet gauche
- Ventricules droit
- gauche
- athérome aortique
- reins

SCD Lyon 1

SCD Lyon 1

126
14e Secon
6 Xbre 1900

Autopsie du 6 Décembre 1900. 673
Jeune Turc 16 ans
Jean N°10. Service de Mr Faure

Autopsie Clinique

Tuberculose pulmonaire bilatérale à marche rapide.

Résumé de l'autopsie

Caverne épaisse du sommet gauche avec infiltration de tout le reste du poumon.
Infiltration du poumon droit
Petits infarctus pleuraux (2 ou 3)

Le cadavre est amaigri, ne présente pas d'œdème des jambes.

Cavité thoracique

Poumon gauche 680 gr.

Adhérences avec mousses dans toute la moitié supérieure du poumon
Le lobe supérieur, le lobe inférieur sont fermes denses, on note seulement l'aspect fibreux du sommet (caverne).

A la coupe.

Volumineuse caverne du sommet, épaisse; les parois sont comme tapissées par tout l'extrémité d'une fibro caséeuse. En outre cette poumon présente dans son lobe supérieur de la caverne sur un fond

SCD Lyon 1

nous parle que d'abord.

A la base on trouve une anse caecale circulaire
et les fonds de la grande courbure en voie de
ramollissement.

Tout le reste des poumons est infiltré de tubercules
d'abord miliaires ; autre part sont d'ulcères et de
congestion des foyers broncho-pneumoniques.

Rien normal dans tout le reste.

Dans l'intestin grêle on trouve aussi quelques
noyaux d'infiltration par des tubercules, les ganglions
de la base intestinale contiennent aussi des foyers tuberculeux

Gros intestin respecté

Volumineux, mais non caseux.

Ulcérations grises sur les petits follicules

Cœur absolument 20 f

Rien dans le calibre. - Sont normales

Caractères anatomiques

Foie. 1350.

Parenchyme brun normal, pas gras.

Pas de tubercule

Reins. capsule un peu épaissie

Dr. 145

G. 140.

Rate. pas bonne. Importantes Hémorragies de la grande courbure.

Intestin. Pas d'infiltration sur une étendue de beaucoup
plus grande que celle qui est occupée par les petites exulcérations
folliculaires.

SCD Lyon 1

139
1er Legon
8 Xbre 1900

Autopsie du 8 décembre 1900. 674
Grandet Antoine âgé de 33 ans.
St Augustin 12. Service de Mr Bondet

Diagnostic clinique

Broncho-pneumonie tuberculeuse

Résumé de l'autopsie.

Cavernes tuberculeuses au sommet droit, multiples et spacieuses
Infiltration par des tubercules du lobe inférieur droit et du poumon gauche.

Cadavre amaigri.
Un peu d'œdème des jambes.

Cavité thoracique

Les poumons sont adhérents ; ces adhérences sont surtout marquées au niveau du sommet droit.

Poumon droit 1.060 gr.

Tout le lobe supérieur et creusé de cavernes ; les deux plus grandes sont superposées dans le sens vertical et forment nettement deux étages. Elles sont séparées par le cloisonnement des irradiations bronchiques et vasculaires partant du hile.

SCD Lyon 1

Le rapport des deux coronaires inférieures avec
les bronches et entre suivant.

Pour la coronaire inférieure l'orifice bronchique
est bien situé à la partie la plus inférieure
pour la coronaire inférieure l'orifice bronchique
se trouve à peu près à mi-hauteur ; il reste
au dessous de l'orifice un diverticule assez
spacieux comme l'empreinte d'un pouce
- Dans tout le côté inférieur :

Stramatation tuberculeuse granulie
Edème et congestion du parenchyme environ

Poumon gauche 1270.

Présente seulement au sommet une très petite
caverne
Infiltration bourbeuse tuberculeuse de toute l'extrémité
inférieure.

On remarque que au sommet les cavernes sont
centrales que elles sont séparées de la plèvre par
un revêtement respectable de parenchyme
sain.
Le maximum de lésion est situé au niveau
de la partie moyenne du bord postérieur et
devait correspondre pendant la vie à l'espace
compris entre le bord spinal de l'omoplate
et la colonne

Cœur 360.

On remarque que le cœur droit est un peu

SCD Lyon 1

hypertrophié ; ses parois sont un peu épaisses et rigides.

Cavité abdominale

Un demi verre de liquide dans le bas fond péritonéal

Foie - 1620 gr
Rein d'anormal

Reins dr 160
G. 180.
normaux
capsule et écorce légèrement brunes.

Rate - 145.

Rein d'anormal de l'intestin

SCD Lyon 1

835
38e Leçon (suite)
16 février 1907

1154

Autopsie du 15 février 1907

Tuberculose pulmonaire ulcéreuse à marche rapide.
Poussée granulique terminale des lobes inférieurs.

Homme de 16 ans. Service de M. Bondet.

Résumé clinique.

Tuberculose ayant évolué en 6 mois.

Autopsie

Thorax:

adhérences pleurales totales des deux côtés

Poumon gauche: P: 2 kgs avec le droit.
Cavernes dans tout le lobe supérieur, avec trame intermédiaire dense, blanchâtre, semé de granulations.
Caverne à la partie supérieure et postérieure du lobe inférieur. Le reste du lobe inférieur est indurié et semé de granulations.

SCD Lyon 1

836

Poumon droit.

Cavernes dans le lobe supérieur qui présente un aspect analogue au précédent.
Lobe inférieur, emphysémateux, sans caverne mais semé de granulations.
Gros ganglions caséeux péribronchiques

Cœur : P: 200. Cœur petit, sans lésions.
Aorte très souple

Abdomen.

Foie : 1320. Rien à signaler.
Rate : 175 normale
Reins 140 - 150. normaux
estomac : rien
Vessie : rien

SCD Lyon 1

170
17e Leçon
13 X^bre 1900

Autopsie du 13 Décembre 1900. 679
Patel Marius âgé de 38 ans
1re Augustin N° 84. Service de Mr Hanot

Diagnostic Clinique

Diabète - Ictère
Tuberculose pulmonaire à évolution rapide
Phénomènes nerveux ultimes : Coma avant la mort
Urine parésie droite Cyrié.

Résumé de l'Autopsie

Tuberculose pulmonaire bilatérale ; infiltration et ramollissement rapide,
Foie gros ; reins id
Rien d'apparent dans le cerveau

Le cadavre est très amaigri.
Pas d'œdème des jambes.

Cavité Thoracique

Plèvres. Les Plèvres sont adhérentes ; ces adhérences sont surtout marquées au niveau du poumon droit où elles sont généralisées.
Au niveau du poumon gauche elles sont localisées au sommet.

SCD Lyon 1

Pommon droit 1320.

entièrement altéré, et dans sa totalité, tout à fait au sommet, d'aspect de îlots blancs cireux à la grosseur d'une lentille à une petite noisette; ils ne sont pas ramollis mais parfaitement à leur état et en pleine évolution; nulle réaction fibreuse autour d'eux.

Sur le tissu du doigt au dessous du sommet il existe plusieurs petites caséines, à limites à contour irrégulier, confluentes et communiquant les unes avec les autres.

Les îlots inférieurs sont infiltrés d'îlots tuberculeux cireux dans leur presque totalité, toute, pommon est dense [illegible] îlots caséeux tout ramollis de désintégration, dont certains auquel [illegible] Il n'est pas tout à fait à la base du pommon qu'on trouve une mince languette qui ne contient pas d'amas caséeux; mais il n'est pas sain le tissu est granuleux, on distingue des tubercules épithéloïdes avec une teinte grisâtre qui semble par place être un acheminement vers la caséification.

Pommon face dorsale 700

Les lésions nettement tuberculeuses sont limitées au lobe supérieur et offrent une disposition analogue

Elles occupent exactement le segment postérieur de la moitié supérieure du lobe supérieur, de telle sorte que les îlots devaient être perçus exactement dans son épaisseur et nettement sous la cuticule.

SCD Lyon 1

Les lésions tuberculeuses consistent en une infiltration caséeuse récente et ~~en~~ offrant déjà de petits noyaux de ramollissement ~~[illegible]~~ ~~[illegible]~~ ~~[illegible]~~

Foie 1420

présente à la superficie des marbrures violacées qui transparaissent sur le fond pâle de l'organe et qui sont dues à des dilatations vasculaires.

Couleur jaune pâle

Consistance molle, friable.

A la coupe : aspect homogène - pas de lobulations nettement individualisés.

Sur cette pièce pas de foie gras.

Rate 150

Reins Dr. 240 - Gauche 200.

Substance corticale un peu jaune pâle et molle - Capsule normale

Rien à l'intestin

Cavité crânienne -

Rien de bien notable à la base

Les méninges se décortiquent assez bien.

Ou ne trouve rien de net soit à l'inspection des hémisphères, soit sur la coupe à faire ; de petites érosions existent sur le lobe occipital droit sans doute dues à une altération un peu brutale de la pièce - mais -

Dissociation fraîche

Foie : cellules granuleuses ; petits grains graisseux à la périphérie et gros circonférentiels dans tout autour du noyau, formant pour la plupart grains -

Reins - Gros granul graisseux dans le protoplasma des cellules.

Myocarde - pigment dans les fibres ; pas de graisse.

SCD Lyon 1

197

684

Chaux marie Eg ans.
Salle St Tissier N° 11
Service de Mr Bouchet.
Autopsie du 17/12 1900.

Résumé clinique

Tuberculose pulmonaire

Résumé de l'autopsie.

Tuberculose pulmonaire bilatérale
à droite : bien plus ancienne
cavernes dans le lobe supérieur et le
lobe moyen entourés au niveau de la paroi d'un tissu
sclérose et pneumonie chronique à la
base avec noyaux tuberculeux caséeux disséminés.
plèvre très épaisse, surtout de la partie basse et latérale postérieure.
à gauche : caverne récente
quelques tubercules et granulations tuberculaires
pneumoniques disséminés dans les
lobes.
pas d'excavation, mais foyers scléreux anciens très nombreux.
Calculs nombreux dans la vessie bilharzie de
canal cystique.

SCD Lyon 1

Cavité Thoracique

Plèvre — Les 2 plèvre sont très adhérente ; on a beaucoup de peine à les décoller surtout à droite ;

Au niveau du 2 poumon et surtout du poumon pleural droit existe comme un cercle pleural d'une épaisseur en certains points de 3 à 5 millimètre au moins — Cet épaississement est surtout marqué au point ou se rencontrent la plèvre interlobaire et la plèvre pariétale

Le surface du poumon n'est pas lisse mais présente des saillies allongées, blanchâtres avec stries qui correspondraient aux cotes des dépressions plus larges provoquées par la rétraction pulmonaire au niveau des espaces intercostaux.

L'inflammation pleurale est très marquée aux bases du 2 poumon ; les 2 coupoles diaphragmatiques sont absolument soudées aux bases pulmonaires ; l'inflammation s'est de cette manière propagée dans la partie supérieure de l'abdomen. De ce fait de nombreuses adhérences entre le foie et le diaphragme

49 grammes de liquide à la base gauche

Poumon droit ~~1060. 850~~ 1060 gr.

dans la loge supérieure.

2 grandes cavernes à contenu purulent, stéatosé et entourées

SCD Lyon 1

par un poreux dyne gréâtre rempli de nodules caséeux.

Gg G Cot moyen

autre caverne de même dimension

les 2 cavernes sont situées à la partie périphérique du poumon, sous corticales, au niveau de la gouttière verticale

Gg G Cot inférieur

Le poumon est remarquablement ferme et densifié

Il est dû à la pneumonie chronique et à l'infiltration de ces îlots par de petits nodules caséeux miliaires.

Poumon gauche 890 gr.

Pas de cavernes

Tubercules nombreux et dots tabulaires pneumoniques disséminés dans les 2 lobes.

Le sommet présente tuberculose relativement récente de ce poumon - Gg cavernes siégeant en ce lieu.

Cœur. 285 gr.

rien d'anormal

Cavité abdominale

Foie. 1640

par gras d'une façon appréciable -

à la face inférieure se trouve la vésicule recouverte sur elle même et contenant une 10aine de calculs biliaires de la grosseur d'un pois à un haricot

Les calculs se continuent encore dans le canal

SCD Lyon 1

opération qui s'opposait bonne à être tentée
par eux -
Le cholédoque ayant été coupé très bas
on ne peut le retourner vers lui et il contient
de calculs.

Rat. 280.
mis les mêmes
jeun depuis -

Rennie. ♂ 120 - Capsule surrénale
♀ 130. normale

Tout est normal pour
la capsule non adhérente

Rien de particulier à signaler à l'intestin

Organes génitaux

Utérus à ovaires sains
1 Kyste minuscule parovarien de chaque
côté.

A remarquer la rétraction non indurative
de cicatrice de pleurs dans cette forme de tuber-
culose pleurale chronique relativement généralisée
tout la guérison atteint de tuberculose à pleurs
plutôt sous une forme ouverte ou dehors de cette

D'après la marche formes atténuées, elle est
en un accident comme l'état de col la première, mais
qu'il soit fait mention de calculeux hépatiques dans l'observation

SCD Lyon 1

26e Session 302
2 janv. 1902

700

Chapelle Marie - 33 ans - Salle St Trifon n° 5.

Autopsie du 12 janvier 1901

Diagnostic clinique - Grossesse intérieure avec albuminurie. Tuberculose pulmonaire double - Péritonite tuberculeuse ulcéreuse. Entérite tuberculeuse?

Diagnostic anatomique. Tuberculose pulmonaire double avec cavernes aux deux sommets. Symphyse pleurale double. Foie gras et volumineux. Péritonite tuberculeuse généralisée. Plaques ulcéreuses tuberculeuses jusques au niveau des plaques de Peyer, dans l'intestin grêle, dernière portion. Ulcération tuberculeuse du cæcum.

Le poumon droit (1200 gr) présente une symphyse pleurale très accusée au sommet, postérieurement, l'adhérence entre les deux feuillets n'est que partielle: par décortication cortical très nette. Sur la coupe: on trouve tout le lobe supérieur occupé par des cavités très anfractueuses: grosse caverne au volume d'une pomme au sommet, avec parois très minces et contenu purulent: immédiatement au dessous, la partie inférieure du lobe supérieur et le lobe moyen sont creusés de cavernes de dimensions variables dont le plus volumineux ne dépasse pas les dimensions d'une grosse noisette: le tissu intermédiaire est d'aspect fibreux, composé de fibres scléreuses, infiltrées de granulations tuberculeuses sous forme de masses caséeuses ou de conglomérats de granulations ulcérées. La portion inférieure du poumon comprenant les 3/4 du lobe inférieur présente des lésions moins avancées, plus récentes, avec un degré notable

SCD Lyon 1

Temps hydrémie. Pas d'adhérences marquées aux hydatides.

Le poumon gauche (poids 950 gr.) présente dans l'ensemble les mêmes dispositions que le poumon droit : mais un peu moins avancées : C'est ainsi que le lobe supérieur tout entier et la portion supérieure du lobe inférieur sont remplis par des kystes hydatiques. Ils présentent la forme de cavernes multiples, mais de petit volume (d'une noisette et au dessous) creusés dans un tissu pulmonaire très altéré et très dur, mais qui ne donne pas de grosses cavernes comme dans le poumon droit. Ces kystes hydatiques ont atteint la plèvre qui recouvre [illegible] mais ne l'ont pas encore [illegible] ni [illegible] ni [illegible] ni

péricarde et viscères non enlevés.

Le foie (2K 370) est très gros ; à la surface, on note en un point une large tache irrégulière parsemée de points plus blancs avec empreinte costale, et qui paraît cancéreuse. Vers le bord inférieur, autre plaque un peu déprimée, avec vaisseaux saillants, peut être en rapport avec la péritonite généralisée. Sur la coupe, aspect grossièrement tuberculeux. Vésicule. Rein du côté du mal très altéré.

La rate (280 gr) un peu grosse, et de coloration foncée, ferme, sans tubercules, sans périsplénite.

Les deux reins (D 160, G 150) sont assez gros, rouges sur la coupe, avec des substances bien distinctes, et sans kystes ; on note 2 ou 3 points jaunâtres, mais qui paraissent de nature graisseuse plutôt que tuberculeuse. Légère adhérence de la capsule.

La cavité péritonéale contient environ $\frac{1}{2}$ litre de liquide louche et légèrement hémorragique. Sur le médiastin et sur le 2e espace, on trouve à côté de franges saillantes et un peu vascularisées, des exsudats adhérents très nets et disséminés d'une façon générale, et de nombreuses granulations tuberculeuses, récentes, demi-transparentes, un peu saillantes. Sur la plèvre et péritoine ancienne.

SCD Lyon 1

Dans l'intestin, on note l'aspect vascularisation exagéré, marqué, on note : sur le côlon des ulcérations tuberculeuses récentes, superficielles, exulcérées, profondes au nombre d'une dizaine environ, ne dépassant pas le côlon, et dans l'intestin grêle remontant à 2 mètres de la valvule à peu près nombreuses plaques de Peyer, saillantes, ulcérées de nature tuberculeuse récentes, grenu de tubercule, aspect vascularisation périphérique au toucher, mais dans l'ensemble rouge du côté du péritoine.

Les ganglions mésentériques internes sont normaux

Le larynx est sain

SCD Lyon 1

304
26e Leçon
12 janv. 1901

700 1

Tuberculose pulmonaire rapide
chez une nourrice —

F. 33 ans, ayant eu un accident
il y a 6 mois et qui était nourrice
lorsque la marche d'une tuberculose
pulm. l'ont obligée à entrer à l'H.D.

Caractère de bénignité du poumon
droit, montrant de lésions anciennes
un sommet où retrouve souvent
comme à gauche lésions doyen
devant exister avant l'accident
probablement même avant la grossesse.

Lésions bilatérales plus récentes ayant
envahi la portion sous-jacente à
[illegible] de caractère destructif
très accusé.

Celle plus récente à gauche offre encore
le même caractère —

SCD Lyon 1

SCD Lyon 1

Remarques relatives à l'auscultation
des accidents tuberculeux qui ne peuvent plus être arrêtés, lorsqu'ils
survient après un accouchement à plus forte raison, ~~pendant~~
~~l'allaitement~~, que l'on soit en ~~pr~~
de la glycosurie.

En outre considérations plus particulières
relatifs à la localisation de lésions
dans le poumon gauche, parce que l'on
devait être emphysémateux, probable
au point de lésion initiale depuis droit,
et telle sorte que ce sont les parties
centrales qui sont le siège de lésions.

On trouve là le point vulnérable entre
de l'antagonisme entre la tuberculose
et l'emphysème.

SCD Lyon 1

SCD Lyon 1

Si par le mot l'on voulait dire que l'on rencontre par un bien poumon tuberculeux, de l'emphysème, on verrait tout puisque l'on voit tous les jours le contraire. Mais l'on a raison de dire que les lésions tuberculeuses ont peu d'étendue à localisation sur les points emphysémateux.

C'est ainsi que nous voyons presque constamment le sommet, de poumons tuberculeux indemne ou peu atteint alors que tout le corps tout le reste du poumon a été plus atteint.

L'enquête ainsi que dans le cas de la grippe, les lésions pneumoniques emportent rapidement la vie

Il est donc par un fait particulier emphysème tuberculeux.

SCD Lyon 1

SCD Lyon 1

Généralisation des lésions à l'intestin sous la forme de pneumonie ou mieux un mirroir de cancer ou à type 2?, ulcérations superficielles récentes.

Corrections de ces lésions analogues aux lésions pulmonaires, se manifestant d'abord par une multiplication des éléments alvéolaires avec plus tard de caséification de la formation à nouvelle tuberculose, dans le mirroir et sa cupule, etc.

Foie volumineux, type plus particulier chez de nourrisson.

Péritonite ulcéreuse qui a pour cause de toutes inapparente

SCD Lyon 1

SCD Lyon 1

307

Hervey Eugène - 48 ans - Salle St Augustin n° 32. 701

Autopsie du 12 Janvier 1901

Diagnostic Clinique - Tuberculose pulmonaire - prédominant au sommet gauche, caverne, moindre au sommet droit. Adhérences pleurales bilatérales. Entérite tuberculeuse.

Diagnostic anatomique. Tuberculose pulmonaire. Cavernes multiples et étendues du sommet gauche et du ⅓ supérieur. Caverne isolée et petite du sommet droit. Symphyse pleurale totale g. Pas d'air. Ulcérations tuberculeuses du cæcum - Follicules clos hypertrophiés et noirs dans toute l'étendue de l'intestin grêle.

Le poumon gauche (poids = 890 gr) est complètement emprisonné dans une coque pleurale épaisse avec adhérences intimes à la paroi et empreintes costales. - Sur la coupe médiane : on trouve tout d'abord une vaste caverne du volume d'une petite orange, à demi remplie de pus et dont la paroi n'est plus constituée que par la plèvre épaissie et doublée d'une mince lame pulmonaire. Immédiatement au dessous : caverne plus petite, du volume d'une grosse noix, creusée en plein parenchyme pulmonaire : sur le bord antérieur (un peu au dessus) plusieurs petites cavernes irrégulièrement disséminées. - D'ailleurs, tout le tissu avoisinant les cavernes est complètement infiltré de masses caséeuses plus ou moins confluentes et dont la

SCD Lyon 1

aspect blanchâtre caractéristique. Dans le cobaye infiltration tuberculeuse est plus récente, aussi moins dans la portion supérieure, elle est limitée par les parties supérieures sous forme de granulations et bourgeons hyperémiés et fait défaut à l'extrême base en raison de l'emphysème.

Le poumon droit (p = 620 gr.) ne présente que quelques adhérences assez résistantes au sommet : il est moins volumineux et moins lourd que le gauche. Sur la Coupe : on constate l'existence de noyaux dans tout l'aspect normal sur les surfaces de section : au sommet : elles sont de volume d'une noisette, d'aspect nacré et éclairé : un peu plus bas sur le bord antérieur : le Centre est occupé par une Caverne de la grosseur d'une petite noix cloisonnée dans une zone pulmonaire à la fois éclairée et pneumonique : le tissu environnant occupant les espaces interlobulaires par les granulations ayant une consistance ferme, blanche, unie sur la Coupe. Au même caractère se retrouvent à l'extrême base en un point se rattachant à la surface du poumon par un aspect blanc et un âge extendu pleural et présentant à la Coupe aussi une forme triangulaire à une consistance pneumonique.

Le Cœur (265 gr.) n'offre rien de particulier : plutôt petit, son myocarde est légèrement décoloré, par de petites graisseux : par l'altération suite de formation des dépôts et des valvules. Rien au péricarde.

L'aorte présente à peine quelques plaques crétacées à l'abdomen

SCD Lyon 1

Le foie (1600 gr) est très gras à la coupe, mais nulle part on ne trouve de tubercules. Les vx du côté de la Capsule, pas de péri-hépatite. Rien au niveau des voies biliaires.

La rate (140 gr) est assez volumineuse, de teinte rouge foncé un peu pâle à la coupe.

Les reins (D = 11). G = 130) s'offrent tous de spécial sauf peut être une légère adhérence de la Capsule : les tubes ont leurs dimensions normales - pas de tubercules, mais deux ou trois petits Kystes disséminés.

L'estomac ne présente rien de particulier.

Il n'y a pas de péritonite récente, mais on trouve en deux ou trois points sur le mésentère des plaques fibreuses anciennes - Quelques ganglions mésentériques un peu volumineux.

L'intestin offre à l'examen les faits suivants

L'intestin grêle, depuis la dernière portion du duodénum jusqu'à la valvule est dilaté par un liquide de teinte noirâtre, de volume d'un grand litre, faisant saillie au toucher, assez dense, et parsemé comme d'innombrables et comme nombre répondre aux follicules clos - Vascularisation notable tout autour, mais sans altération dans l'épaisseur péritonéale : sans granulations nettes.

Le Gros intestin offre une Coloration noirâtre uniforme et un épaississement notable des parois : il est rempli dans le Colon par 3 ou 4 litres de ce même liquide noirâtre

SCD Lyon 1

l'activité, aux Centres Caecums puériformes ; leur
l'entour ; Nombreuses ulcérations au niveau organe
une petite nodosité et une Consistance dure et
La Valvule n'est pas particulièrement déformée ni
Rien du côté des organes génitaux urinaires

SCD Lyon 1

26 : Lyon
1er janv. 1901

Tuberculose pulmonaire ou
Entérite tuberculeuse prématurée.

H. 48 ans. Double lésion
intestinale prédominante autour
du cæcum, avec
prostration générale.

Il s'agit ici d'une production
cellulaire plus abondante au
niveau des follicules lymphatiques
qui apparaissent à l'œil nu
en grains de plomb par
suite d'une coloration spéciale.
Ces lésions sont bien d'ordre
tuberculeux, mais elles ne
se constituent pas d'emblée
tuberculeuses.

SCD Lyon 1

SCD Lyon 1

21
8e Leçon
7 janv. 1901

705

Robert Jean 44 ans.

Salle St Augustin n° 78.

Entré le 1er Décembre 1900
Mort le 16 Janvier 1901

Diagnostic Clinique - Tuberculose pulmonaire bilatérale prédominante à gauche - Symphise du péricarde ?

Diagnostic anatomique. Tuberculose pulmonaire caséeuse, Cavernes très petites au Sommet droit: Cavernes multiples et plus vastes des poumons gauche jusque dans le lobe inférieur - Selérose marquée du parenchyme pulmonaire. Symphise pleurale totale à gauche - Dilatation des cavités droites. Tuberculose Ganglionnaire. Rein aux autres organes.

Le poumon gauche (1120 gr) est uni à la paroi par une Symphise pleurale totale et très ancienne prédominante dans les 2/3 moyens et lui formant une véritable coque d'1 centim 1/2 d'épaisseur sur la coupe: on constate que tout le parenchyme est sclereux, dur, de coloration noirâtre, et qu'il est creusé dans presque toute la hauteur du poumon de cavernes multiples: on en note trois principales: une au niveau du Sommet, la plus grande, du volume d'une petite pomme, une autre dans la partie moyenne comme une noix, et une dernière dans le lobe inférieur, plus petite. Ces trois cavernes sont superficielles dans le tissu du voisinage, leurs parois sont épaisses et fibreuses: nombreuses petites cavités, disparates à l'entour des trois principales.

Le poumon droit (970 gr) n'est à peu près pas adhérent, il est nettement moins lourd que le gauche et son parenchyme

SCD Lyon 1

Foie. Les lobes moyen et inférieur sont simples, tandis que l'aile du lobe supérieur qui apparaît sur la coupe est constituée par un très fin tissu, avec deux canaux de petites dimensions dans la partie centrale du lobe, et entourés de quelques points calcaires. Emphysème marqué des lobes moyen et inférieur sans infiltration tuberculeuse.

Le Cœur (200 gr.) est complètement envahi par la tumeur qui augmente ainsi l'épaisseur du péricarde. C'est à cette hypertrophie des parois avant fait place à une hypertrophie cardiaque alors que le péricarde est absolument normal on trouve seulement une très légère plaque laiteuse. Le Cœur paraît gros en raison d'une dilatation notable des cavités, mais les parois ne sont pas épaissies — pas de sclérose notable — Rien au niveau des valvules.

Athérome aortique ensemble

Le foie (1790 gr.) est assez gros, de coloration jaunâtre avec aspect graisseux sans tubercules visibles.
Rien du côté des voies biliaires

La rate (200 gr.) est notablement augmentée de volume et assez ferme, la capsule n'est pas épaissie.

Les deux reins (D = 200, G = 205) sont gros, très colorés, avec une consistance ferme : sur la coupe, les deux substances ont leurs rapports normaux : la capsule n'est pas épaissie et n'adhère pas à l'organe.

Pas de kystes. Pas de tubercules

SCD Lyon 1

L'estomac et l'intestin ne présentent rien de particulier à signaler. Le péritoine est indemne.

SCD Lyon 1

SCD Lyon 1

Baumeville Anne 78 ans. Salle 7.e femmes 706

Entré le 8 janvier 1901
Mort le 17 janvier 1901

Diagnostic clinique. Pneumonie double, débute par le poumon droit 11 jours avant la mort. Envahissement du poumon gauche au 7e jour. Phénomènes asphyxiques intenses.

Diagnostic anatomique. Bronchopneumonie tuberculeuse diffuse de tout le poumon droit. Envahissement secondaire du poumon gauche (lobe inférieur et partie centrale du lobe supérieur). Pleurésie récente à droite. Péricardite légère au début. Rien aux autres organes.

Le poumon droit (P: 1700 gr.) apparaît très volumineux, hépatisé. Les bords du poumon se projettent au niveau du diaphragme dès qu'on ouvre les espaces intercostaux. Plèvre récente, se détachant par des fausses membranes fragiles, récentes, un peu hémorragiques, sans épaississement. On ne trouve pas de tubercules dans les fausses membranes extérieurement. On voit à la surface du poumon des taches blanches un peu saillantes et résistantes, correspondant sur la coupe à des points blancs. A l'intérieur on constate en effet que le poumon est farci de tubercules de volumes et de granulations plus ou moins confluents et volumineux: dans le lobe supérieur, elles occupent presque tout le parenchyme pulmonaire et prennent en plusieurs points un aspect de tubercules caséeux; dans le lobe moyen et le lobe inférieur, quoique très nombreuses, on trouve encore entre elles des zones de tissu pulmonaire congestionné et résistant. Ces bourgeons de pneumonie sont d'ailleurs très nombreux jusqu'à la base

SCD Lyon 1

Le poumon gauche (P = 950 gr) présente extérieurement un volume et une coloration normaux, rosâtre par endroits, ailleurs gris ardoisé. Sa surface est lisse, brillante, recouverte par la plèvre, on y retrouve les mêmes lésions que à droite, mais ici beaucoup moins intenses. Le sommet est indemne de toute lésion ancienne. Les premiers tronçons de gros bronches se trouvent à la partie centrale du lobe supérieur et se continuent dans le lobe inférieur où ils sont assez nombreux. De plus, on voit sourdre de deux d'entre eux par la pression un muco-pus rosâtre très épais.

Pas d'adhérences pleurales ni de liquide dans la plèvre.

Le cœur (P = 280 gr) n'est pas augmenté de volume. Pas de liquide dans le péricarde, mais on note à la face postérieure, au niveau surtout de l'oreillette droite et de l'auricule un liséré extrêmement fin de la myocarde est normal: un peu pâle. Pas d'altération des valvules ni des orifices.

Le foie (P = 1250 gr) n'offre rien d'anormal hormis une adhérence marquée du diaphragme à la face supérieure. Pas de tubercules visibles. Pas d'aspect graisseux.

Rien au niveau des voies biliaires.

La rate (P = 200 gr) est plutôt volumineuse, d'un rouge brun, recouverte d'une forte épaisseur au centre. Pas de gros plaques. Pas de tubercules.

Les reins (P = 180 et 190 gr) sont un peu congestionnés, assez volumineux, la capsule est souple, fine, non adhérente. Pas

SCD Lyon 1

de tuberculeux ni d'infectieux.

Rien au niveau des voies urinaires.

Les organes génitaux sont normaux.

L'intestin est un peu vasculaire mais sain - pas de perforation tuberculeuse - pas de ganglion dans la cavité péritonéale.

SCD Lyon 1

SCD Lyon 1

Réflexions - Ce qu'il y a de particulier
intéressant dans ce cas, c'est de voir
une maladie évoluant comme
débutant brusquement par un frisson
une pneumonie lobaire franche
envahissant en 7 jours le poumon gauche de bas en haut
pour disparaître ensuite, correspondre
à des lésions se présentant sous
la forme bronchopneumonique, généralisé
à tout un poumon et plus restreintes
sur l'autre poumon, dans des conditions
telles qu'on hésite à dire s'il s'agit
seulement de nodules aux limites de
bronchopneumonie avec hépatisation rouge,
blanchâtre ou grisâtre, semblant
l'indiquer le plus grand nombre des
nodules confluent aux régions
répondant dans le tissu pulmonaire, ou bien s'il
s'agit réellement tuberculeux, comme semblerait
l'indiquer l'intégrité du sommet du poumon droit

SCD Lyon 1

où l'on trouve de volumineux plus ou moins
ramollis, renfermant davantage
à des granulations tuberculeuses.

Il semble que l'on ait affaire à
ce cas de bronchopneumonie observé
souvent chez des enfants et où
il est difficile de dire s'il s'agit
~~affaire à~~ de lésions à bronchopneumonie
simple ou tuberculeuse. Dans ce
cas les plaques de lésions se
ramollissent ~~comme~~ dans la bronchopneumonie
simple de sorte qu'on ne sait pas pourquoi
on peut reconnaître la formation
de vrais nodules tuberculeux. C'est déjà
dire la maladie relativement jeune, puisque
aussi cette association.

En tout cas la marche de la maladie, absolument semblable
à celle de la pneumonie blanche, montre bien qu'il ne faut pas
attacher à la disposition des lésions une importance aussi grande que
l'on a voulu généralement. D'autant que [illegible]

SCD Lyon 1

SCD Lyon 1

74
32e Leçon
26 janvier 1901

Autopsie du 26 janvier 1901 717
Mostat Emile âgé de 36 ans.
Salle Elisabeth N° 27.
Service de M. Lépine

—

Rapport clinique

Tuberculose pulmonaire.

Résumé de l'autopsie

- Tuberculose fibreuse du lobe supérieur des deux poumons, cavernes envahissant mal.
- Tuberculose génitale (testicule, vésicule séminale)
- Phénomènes de généralisation tuberculeuse
  pleurésie à la base droite.
  granulations sous la moitié droite de la plèvre pulmonaire
  quelques granulations dans un rein.
  granulations terminales dans la base des poumons.
- Pas d'hypertrophie du cœur (255) malgré les lésions fibreuses anciennes des poumons.

—

Le cadavre est celui d'un homme bien conformé, de stature au moins moyenne, peu très amaigri.
Pas d'œdème des jambes. Quelques ecchymoses récentes au niveau de l'hypochondre droit (au niveau de la partie latérale du dernier côté)

Cavité thoracique

En ouvrant tout d'abord le cadavre on constate l'existence d'un épaississement pleurétique ancien de la base droite.
La plèvre tapissant la base du poumon est très recouverte

SCD Lyon 1

Les fois de l'on perçoit 2 ou 3 fins granulations tuberculeuses rétro.

Poumon droit 930.

Lob supérieur. est entièrement altéré ; il est envahi en totalité par des lésions tuberculeuses fibreuses. Ce sont de gros nodules arrondis fermes et comme cartilagineux. Ce tissu fibreux semble disposé de préférence autour des bronches ou autour des vaisseaux.

Dans les intervalles de ces tissus fibreux est inclus le tissu pulmonaire parcouru par des bandes fibreuses

Pas d'altérations caséeuses, pas de pigmentation au centre de cette masse on trouve de dimensions d'une petite noix ; elle est remplie d'un liquide mal lié rien car la communication unique avec la bronche est située tout à fait interne à l'union de ces 1/3 supérieur et de son 1/3 moyen.

Le lobe moyen et le lob inférieur

granulations tuberculeuses récentes.

Poumon gauche. 8809.

Mêmes altérations dans le lob supérieur, un peu moins accentuées cependant

Il existe ainsi une caverne de dimensions d'une noisette qui mais qui elle aussi devait renfermer du liquide ; elle ne communique en effet avec la bronche que par l'intermédiaire d'une autre petite caverne

Le lobe inférieur mêmes granulations récentes.

SCD Lyon 1

Cœur.

Foie seulement 2553 gr. Il cependant la Zupet est et de stature très moyenne — Pas d'épaississement au niveau du cœur droit.

Cavité abdominale —

Diaphragme

En soulevant le diaphragme, on voit qu'il existe sur sa face inférieure, mais uniquement sur la moitié droite (correspondant à la plèvre droite) une belle exsudation de granulations tuberculeuses presque confluentes.

Foie 1560.
normal
pas de granulations sur la capsule.

Rate - 200.

Reins droit 120
gauche 105
capsule non adhérente —
surface non granuleuse —
mais sur l'un d'eux, à la coupe, on trouve un petit amas de granulations miliaires, groupées en cône, avec la topographie générale d'un infarctus

Rien dans la portion supérieure de l'intestin grêle.

Appareil génital

Testicule droit -

volumineux (le gros
à la coupe) les altérations variées portent surtout sur l'épididyme qui, mais elles ont aussi envahi un pole du testicule

SCD Lyon 1

Noir au testicule gauche
La vésicule séminale droite
revenue à sa place saine adhérences au
bas fond vésical
Cloisons manquent entièrement manque d'une
partie au niveau du canal déférent gauche de
vésicule avec légère hypertrophie musculaire périphérique
Rien de la vésicule gauche
Rien dans la prostate
Muqueuse vésicale saine ; cependant à droite
au niveau du fond vésical disparition totale
nodule formation vaisseaux sous muqueux de
la grosseur d'un grain de mil.

SCD Lyon 1

32e Leçon

26 janv. 1901

Tuberculose pulmonaire
unique à forme scléreuse.
Tuberculose caséeuse de
l'épididyme, de testicule de
la vésicule séminale du côté droit.
Tuberculose granuleuse aiguë
des parties inf. des poumons
une pleurésie de la base droite,
envahissant le diaphragme
et le péritoine au niveau
de l'hypocondre du côté droit,
avec rares granulations
disséminées sur d'autres points
de la cavité péritonéale.

Bien que la tuberculose pulmonaire
unique localisée à la partie postérieure du lobe sup. de chaque poumon
ait la tendance fibreuse (probablement
en raison des conditions relativement favorables
dans lesquelles se trouvait le sujet), il y avait

SCD Lyon 1

SCD Lyon 1

petite
Péritoine de l'Cœcum remplie de liquide ~~jaunâtre~~ jaunâtre grumeleux contenu au sein du tissu celluleux ; ce qui indiquait que le cœcum devait seul se vider. On en trouve, en outre, la raison dans les conditions où elles communiquent avec les bronches. C'est ainsi que la plus grosse canne de droite gauche (la moins artiste), communique ~~difficilement~~ avec une petite canne tout-à-fait, dans laquelle pénètre difficilement ~~l'air~~ la sonde cannelée introduite dans la bronche qui y correspond. Dans le côté droit où les bronches sont plus étendues, la grosse canne droite d'un trait, se communique avec la bronche par une ouverture à la partie supérieure et

SCD Lyon 1

SCD Lyon 1

Dans ces conditions les malades sont très exposés à avoir des phénomènes de généralisation tuberculeuse, car il s'agit d'une cavité close ou à peu près, à parois constituées par un tissu d'organisation inflammatoire, dans laquelle s'opère un liquide caséo-purulent ~~Contenant beaucoup~~ d'abcès froid. Ces parois sont donc très minces et faciles à détruire par la production tuberculeuse secondaire aux généralisations.

Sur tuberculose des organes génitaux constitués par des productions caséeuses en voie de désintégration. Le malade a présenté une cavité irrégulière sur le côté droit du scrotum et certaines productions secondaires, suivant la règle habituelle.

Elle consiste dans la production de tubercules crus et de masses caséeuses qui dans l'épididyme ~~et la tunique~~ en véritable caverne ou voie de la substance caséeuse.

SCD Lyon 1

SCD Lyon 1

La coexistence de lésions tuberculeuses ~~de l'épididyme~~ et de la testicule ou prédominance sur l'épididyme est la règle, mais on peut trouver aussi la testicule seul atteint, plutôt chez les enfants.

Quand les organes de chaque côté sont atteints, nous avons trouvé parfois que la testicule pouvait être atteint seul de côté le moins affecté, soit à la suite envahi secondairement.

Il semble que sur l'organe atteint en premier lieu, on voit l'épididyme qui voit toujours pris le premier, comme l'a indiqué Ricord; mais que, lorsqu'il s'agit d'une première généralisation comme chez les enfants ou bien d'une tuberculose ancienne s'étendant

SCD Lyon 1

SCD Lyon 1

aux organes génitaux ~~de~~ testicule
~~droit~~ ~~mais~~ le deux testicules peuvent
être atteints avec ou sans l'épididyme
~~ou~~ ~~d'autre~~, d'où ~~une~~ grande variété
de l'épididyme
au rapport des lésions de tuberculose
avec celles de vésicules séminales.
S'il est vrai que ces dernières
peuvent être affectées sans que
l'organe spermatique soit atteint,
le plus souvent on trouve des lésions
de part et d'autre.

Le premier cas serait offert aux
lésions tuberculeuses débutant par le
rein ou la prostate, tandis que
le second ~~pourrait~~ serait de lésions
simultanées ou des deux points, soit de lésions
initiales de la glande spermatique.

SCD Lyon 1

SCD Lyon 1

En tout cas il en est un autre qui arrive de trouver des tuberculeux dans cette glande, sans en rencontrer aussi dans la région correspondante, sans aucune altération apparente du canal déférent. C'est ainsi que dans ces cas nous avons pris le bâton de la région dans on croyait pouvoir se rendre compte par le toucher rectal.

Cette remarque a une grande importance au point de vue d'une intervention chirurgicale. En enlevant un testicule tuberculeux, on ne pratiquera pas l'ablation de toutes les lésions tuberculeuses qu'on enlèvera aussi la région

SCD Lyon 1

SCD Lyon 1

c'est ainsi, que l'on a été conduit à cette opération dans ces derniers temps. Mais il est bien certain qu'elle comporte une toute autre gravité que celle de la cautérisation; d'autant que si les lésions sont anciennes, la vessie retrouve plus dans une telle opération qui fait corps avec la paroi de la vessie et la portion vésicale.

Enfin des lésions d'une nature peuvent exister sur l'autre glande de l'autre vésicule, qui rendra encore plus difficile à reconnaître.

La tuberculose caséeuse du testicule de la vésicule séminale

SCD Lyon 1

SCD Lyon 1

dans lien à de véritables convulsions, qui se compliquent encore d'une cause de cécité chez nos sujets de provoquer une injection générale, puisque le pus cancéreux s'épand partout à l'entour au dehors. Aussi ce foyer semble souvent le siège d'une généralisation granulique pouvant atteindre certains organes par préférence ou la plupart des organes.

C'est ainsi que dans ce cas, il est impossible de dire si la généralisation ~~dartreuse~~ favorise le développement des cancers pulmonaires ou les lésions de l'épididyme.

SCD Lyon 1

SCD Lyon 1

L'inspection tuberculeux ultime s'est portée comme de coutume dans la portion inférieure des poumons qui avaient été respectés jusque là. Puis il en était résulté une pleurésie récente à la base droite, certainement tuberculeuse avec épanchement récent sur les plèvres où l'on a en effet rencontré la présence à découvert de 2 ou 3 granulations.

L'inflammation de la plèvre s'était trouvée à la portion correspondante du diaphragme particulièrement à la face inférieure qui était criblée de fines granulations paraissant siéger dans le tissu conjonctif sous péritonéal plutôt que sur le péritoine. Cependant on a trouvé aussi 2 ou 3 granulations sur la face supérieure du foie mais elles appartenaient certainement au péritoine.

En tout cas c'est bien la face inférieure du diaphragme qui était particulièrement affectée

SCD Lyon 1

SCD Lyon 1

sur la moitié droite correspondant à la ~~poussée~~ tuberculeuse de la paroi droite de la plèvre ou cependant broyée ~~profondément~~ à peu de lésions tuberculeuses. Déjà nous avons remarqué cette localisation particulière de tubercules sur le diaphragme et ~~particulièrement~~ au niveau de sa face inférieure. Ainsi nous dans la plupart des plèvres tuberculeuses ordinaires les tubercules ne sont pas nombreux au début et on les rencontre principalement dans les parties déclives autour des bords, surtout lorsque les parties sont immobilisées par des adhérences; tandis que nous sans adhérences, comme dans le cas, la face inférieure du diaphragme en tout pays à été criblée de tubercules. Et il s'agit bien d'une transmission directe de la ~~plèvre~~ au diaphragme, car rien de semblable n'existait à gauche.

SCD Lyon 1

SCD Lyon 1

Les douleurs du côté qui avoisine l'application des points de feu sur la portion latérale du dernier côté droit, ~~étaient plus fortes~~ en raison du plexus, transmises jusqu'à la portion correspondante du péritoine. On sait bien que cette transmission de lésion, quelle produise ; mais, en général, on ne s'en préoccupe pas grandement. Or, elle est presque constante ; chez quelques-uns, on doit toujours songer à sa possibilité lorsque le malade présente une pleurésie au point de côté. C'est que, en effet, la douleur ressentie provoquée lorsqu'il y a peu d'exsudat liquide, et c'est aussi dans ce cas que la propagation de l'infl. a le plus de tendance à envahir le diaphragme et le péritoine.

SCD Lyon 1

SCD Lyon 1

Comme il arrive souvent dans cette infection tuberculeuse ultime, le rein ne présentait que vos. granulations. Et cependant dans le cas de ce genre, on trouve toujours une infl. diffuse du rein qui ne saurait être comparée à ces 3 granulations, ni même à un petit amas de granulations dans un seul rein, comme dans ce cas. C'est ainsi dans le rein, comme dans le poumon, comme ~~dans les glandes~~ et dans tous les organes, la poussée tuberculeuse qu'elle soit ancienne ou confluente, s'accompagne toujours de lésions diffuses relevant soit de la présence de bacilles, soit moins de celle de leurs ~~toxines~~ toxines. Ce n'est que de cette manière qu'on peut expliquer les lésions produites par la granulation dans tous les cas.

SCD Lyon 1

SCD Lyon 1

444

Autopsie du 2 février 1901
Carrier Isidore âgé de 61 ans.
1re Brune 11022
Service de Mr Chaffet.

725

Résumé Clinique -

96 — Pleurésie droite datant de l'année 1896. (ponctionnée).
Pleurésie gauche ~~récente~~ (1899) (non ponctionnée).
901 — Tuberculose pulmonaire
on pense qu'il existe au sommet droit une caverne car il existait en arrière un souffle très creux
Tous râles
Symphyse péricardique probable ; on aurait noté un frottement péricardique à la base du cœur 1 mois avant la mort.
Ligne de symphyse pleurale double (immobilité du thorax, expiration très diaphragmatique.
— Polyurie, Albuminurie.

Résumé de l'autopsie

— A droite adhérences extrêmement intimes
Kyste séreux à parois gélatiniformes contenant environ 200 gr de liquide.
Vers le sommet caverne (petite caverne du volume d'un pois).
— A gauche adhérences pleurales moins accusées
2 cavernes anfractueuses au sommet
Granulations tuberculeuses récentes ~~au lobe inférieur~~ à l'extrême base
— Symphyse péricardique ancienne
— Adhérences au cœur dans l'épaisseur
— Granulations tuberculeuses dans la face inférieure du cœur.

SCD Lyon 1

Cas Rare

— Poumon et plèvre droite - 660 gr.

Symphyse pleurale entièrement adhérente, les feuillets de la plèvre sont épaissis, très adhérents : le poumon est rétractellement atteint à la scissure dans la portion où on ne peut l'enlever sans forcer la symphyse n'est donc pas complète - Il persiste en arrière à la partie moyenne du poumon une sorte de kyste pleurétique

Contenance environ 200 gr.
Symphyse ancienne.
parois d'aspect anfractueux, apparence jaunâtre gélatiniforme, assez résistante à peu près analogue à la surface d'un caillot sanguin.

Le Poumon présente -

au sommet des lésions tuberculeuses très minimes ; 2 - 3 nodules crétacés et une petite caverne du volume d'un pois.

Le lobe moyen et la partie supérieure du lobe inférieur sont atélectasiés, denses et ne flottent pas en raison de l'air. Ils contiennent des productions tuberculeuses

Le lobe inférieur à la partie la plus inférieure crépite, n'est pas atélectasié.

SCD Lyon 1

448

— Femme jeune 1907.

Lymphyo pleural complet, mais feuillet moins épaissi que de côté opposé — adhérences entre la plèvre pariétale et le poumon peu étendues.

Foie supérieur

contient 2 vaisseaux qui sont anormalement (l'une comme une veine) ; bien limités par une membrane blanchâtre mince ; l'un au contact de la grande tubérosité, l'autre à 2 cm. de la face inférieure du foie.

Poumon droit lobe inférieur dont l'extrémité postérieure présente de la tuberculose récente.

— Cœur. 435

Lymphyo péricardique total remontant au cœur en dévant le feuillet on ne voit nulle part de production tuberculeuse nette.

Pas de bruits valvulaires.

Cavité abdominale

Foie. 1520 gr.

aspect normal.

Rate. 180.

Estomac. rien.

Intestin. Rien à noter

1 Tuberculose tuberculeuse du fond de Douglas.

Reins. droit 220.

g. 210

Sont un peu congestionnés et volumineux, mais normaux sans

pas d'adhérence de la capsule

SCD Lyon 1

SCD Lyon 1

446
3ᵉ Service
2 fév. 1901

Pleurésie tuberculeuse double, ancienne, avec lésions tuberculeuses anciennes et récentes des poumons.

H. 41 ans, s. à la Charpente entré pour troubles respiratoires variés.

Le malade avait eu une pleurésie droite en 1896 et une pleurésie g. en 1899, qui avait immobilisé la partie supérieure du thorax, la respiration paraissant se faire très incomplètement et presque uniquement par le mouvement du diaphragme.

On avait constaté à droite un souffle qui avait fait croire à la présence d'une grosse caverne au sommet, tandis qu'à gauche on n'avait perçu que quelques craquements.

SCD Lyon 1

SCD Lyon 1

On pouvait voir que l'on existait un symptôme pleural double avec lésions tuberculeuses prédominant du côté droit, siège de la 1ère pleurésie.

Enfin comme on avait perçu un frottement péricardique doux, [illegible] la nuit, la matité [illegible] ou se déplaçait par deux changements de position du malade, on avait admis l'existence probable d'un symptôme cardiaque.

— Examen des lésions pulmonaires.

A droite lésions envahissant à une pleurésie ancienne et épaisse un pneumonie des sommets, épanchement d'origine tuberculeuse. Atélectasie du poumon du parenchyme pulmonaire. et tout au sommet petite cavité [illegible] contenant un pus [illegible] un noyau caséeux au milieu d'une petite masse

SCD Lyon 1

SCD Lyon 1

En soufflant dans [illegible] emphysémateux pendant la vie, ne peuvent pas être attribués à ces lésions pulmonaires, on ne peut les rapporter qu'à l'état d'intoxication du poumon maintenu par les phénomènes viscéraux spéciaux aux parois d'une cavité certainement pleine d'air, mais contenant aussi du liquide.

Dans les cas où la gêne des phénomènes d'auscultation après la ponction sont à peu près semblables à ceux présentés auparavant.

Il est vrai qu'alors on a affaire à un hydrothorax, ainsi que l'a démontré autrefois le père de M. Landouzy.

Mais toutefois ces signes sont en s'atténuant à mesure que s'opère la guérison; ils persistent pendant longtemps alors que les lésions pulmonaires dans les conditions où elles se [illegible]

SCD Lyon 1

SCD Lyon 1

Après une pleurésie tuberculeuse ancienne grave que cette première pour le malade du côté droit, il arrive le plus souvent, d'abord que l'on n'y a pas de grosses cavernes tuberculeuses dans ce nouveau poumon, celles-ci donnent plutôt lieu à des pleurésies légères, ensuite que les malades ont pas de tendance à devenir tuberculeux, surtout s'ils se trouvent placés dans de bonnes conditions hygiéniques, en raison de ce fait que le poumon, presque complètement atélectasié, a toujours tendance à devenir tuberculeux, & que l'autre poumon devient emphysémateux par compensation n'offre pas toute la développement de tuberculose

SCD Lyon 1

SCD Lyon 1

Cependant lorsque la tuberculose se développe c'est bien du côté emphysémateux plutôt que du côté atélectasique, mais les lésions sont plutôt diverses et on y rencontre difficilement à diagnostiquer en raison de la présence de l'emphysème, comme il est arrivé dans le cas.

mais il y a eu aussi une pleurésie de ce côté, comme l'indique la présence des plèvres épaissies formant une plaque fibreuse soudée à la périphérie, tout à fait caractéristique, de telle sorte qu'on s'en trouve pouvoir rapprocher dans la simple pleurite.

SCD Lyon 1

SCD Lyon 1

Il est encore à remarquer que les lésions les plus récentes de bronchopneumonie tuberculeuse développée dans ce poumon ne remarquent donc que les points où il y a beaucoup d'emphysème et surtout beaucoup d'atélectasie.

Les plèvres épaissies ne présentent pas de tubercules macroscopiques à l'œil nu, quoique leur surface interne ne soit pas recouverte d'exsudats fibrineux. Mais on voit une substance d'aspect épithélioïde avec fentes dans laquelle on voit de plus en plus loin en allant du côté du poumon pour la plèvre viscérale, tout autour en allant du côté de la paroi thoracique pour la plèvre pariétale. L'adhérence

SCD Lyon 1

SCD Lyon 1

que malgré les plus grands efforts,
on n'a pu extraire que une petite
portion de cette plèvre doublée surface externe
présente de sillons longitudinaux parallèles Vers l'arrière avec la côte, la dépression
intermédiaire correspondant aux espaces intercostaux
Dorsalgie du côté de la gêne, on peut
voir que si la portion extrapleurale
immédiate avec la paroi est constituée
par une trame filamenteuse dense
(ici on applique son adhérence intime)
particulièrement au niveau des côtes avec la périoste.
à la plèvre Dubasse composée de tissu normal,
la densité de trame va en diminuant
progressivement jusque à la portion interne
où la portion pulmonaire correspond
à une substance hyaline dense, homogène,
dans laquelle se trouvent rares
cellulaires, ainsi que l'on l'a vu à l'examen
anatomique récent. Et ~~comme~~ dans
~~toutes les dissections~~ cette substance de
entre la substance fondamentale
de cette plèvre épaissie, on a ainsi la preuve
la substance conjonctive est filiforme dense, et
que la transformation de la substance hyaline pneumonique

SCD Lyon 1

SCD Lyon 1

Symptôme pédicardiaque diagnostique surtout en raison de l'attention portée à un mouvement donné ; car l'immobilité de la moitié gauche, comme aussi l'œdème, un refroidissement, une adhérence pleurale, qui avaient fait diagnostiquer à tort la symptôme cardiaque.

Fréquence de la péricardite tuberculeuse terminale pour symptôme.

Comme on ne voit pas de tubercules, on a supposé, avec bien de suite que pour la pleurésie, qu'il s'agissait d'inflammation simple des séreuses chez des tuberculeux.

Mais la plupart recueillent un petit trouble de trois symptômes tuberculeux surtout sur la symptôme ; car pendant

SCD Lyon 1

SCD Lyon 1

fort longtemps, alors que l'entrée
dans les ~~[illegible]~~ réseaux sanguins
rondes, on trouve encore la trace
de tubercules, de nids, dans lesquels
les plèvres de deux lobes rondes pour
une pleurésie tuberculeuse.

Il ~~peut~~ arrive cependant
que l'on trouve d'un temps plus ou
moins long, on retrouve plus
de tubercules, quoique l'affection
ait été mortelle tuberculeuse, tout
comme ceux pour la pleurésie. C'est
que les tubercules ont guéri,
parce que la guérison est la
règle ainsi de tous les processus
lorsque la nature est suffisante.

SCD Lyon 1

SCD Lyon 1

Bien que la mort de Voltaire ait succombé principalement aux troubles qui devaient résulter de l'état de pourriture dans lequel il y a en cet endroit, comme dans tous les tubercules qui se ramollissent par la mort, les phénomènes d'infection générale, dont nous avons trouvé la trace sur l'intestin et sur la peau droite, paraissent être aussi des troubles tuberculeux secondaires.

On peut aussi se demander si c'est bien à cette infection ultime qui a surtout déterminé la mort; car les troubles de la circulation et de l'état par soi-même ne semblent pas, ici, en la circulation périphérique

SCD Lyon 1

SCD Lyon 1

476
37e Leçon
7 février 1901

Autopsie du 7 février 1901 730
Lahrosse Claude âgé de 38 ans.
Salle Elisabeth N° 51
Service de Mr Lépine

Diagnostic clinique

Tuberculose pulmonaire

Résumé de l'autopsie.

- Tuberculose pulmonaire cavitaire, bilatérale.
- Dilatation du cœur droit sans hypertrophie notable
- Tuberculose intestinale ~~[illegible]~~ légère

Cadavre un peu amaigri; pas d'œdème des jambes.

Lésions thoraciques

Poumon gauche 1180.

Symphyse pleurale totale
Dans le lobe supérieur il existe 2 ou 3 cavernes de la dimension d'une noisette à une noix
Parois blanchâtres -
Elles communiquent assez facilement avec les bronches, l'une d'elle communique avec deux bronches.
A la partie inférieure du lobe inférieur on voit la trace d'un foyer tuberculeux plus récent -

SCD Lyon 1

Poumon droit 1200g

2 petits
Surface pleurale totale, mais plus tachetée
du côté opposé.
2 petites cavernes au sommet.
Les lésions tuberculeuses consistant dans de la
dessiccation des poumons, de la sclérose et des
bronches pneumoniques s'étendent dans tout
le poumon du sommet à la base. On
ne voit pas aussi bien que dans le poumon
gauche la trace de la pousée récente

Coeur 300g.
paraît tout d'abord hypertrophié surtout aux
dépens de son ventricule droit.
Mais après l'ouverture on voit que la cavité
du ventricule droit est très spacieuse, les
orifices, mais les parois ne sont pas
sensiblement hypertrophiées.
Pas de bruits valvulaires.

Cavité abdominale

Foie 1620g.
un peu gras

Rate 185

Reins droit 165
gauche 145

Le rein gauche paraît un peu diminué de
volume
Pas d'altération apparente.

SCD Lyon 1

Tube digestif.

Rien de l'estomac

de l'intestin grêle

les dernières plaques de Peyer sont notablement un peu boursouflées au dessus de l'épaisseur d'une, deux petites ulcérations centimétriques -

Rien dans le cæcum

Rien dans le rectum.

SCD Lyon 1

SCD Lyon 1

514
38e Lyon
9 fév. 1901

Autopsie du 9 février 1901 733
la cote Jean Marie âgé de 60 ans.
1re Quinzaine 1065.
Service de Mr Bondet

Diagnostic clinique

Tuberculose pulmonaire.

Résumé de l'autopsie

- Tuberculose pulmonaire cavitaire bilatérale
- Symphyse pleurale totale; dissociée granulations tuberculeuses confluentes entre les deux feuillets pleuraux, transparaissant sous le péricarde.
- Une granulation dans un rein.
- Tuberculose intestinale ulcéreuse occupant toute la longueur du gros intestin et le cæcum et gros intestin.

Cavité thoracique

Poumon gauche 1370.

Symphyse pleurale complète. Au niveau des feuillets pariétal et viscéral par transparence à travers ce feuillet se trouvent de très nombreuses granulations tuberculeuses, à bords nets, quelques unes même confluentes et formant des sortes de plaques circulaires. En avant les deux feuillets pleuraux on se rend compte que ces granulations siègent entre les deux feuillets; elles restent adhérentes en effet tantôt au feuillet pariétal, tantôt au viscéral

SCD Lyon 1

dorsal on examine le fond de sac pericardique on aperçoit que il existe de saillies et l'on aperçoit comme des tubercules par transparence — On incise ces niveaux et l'on voit que le feuillet pericardique paraît absolument indemne au devant de la grosse pleurale et ce sont les granulations existant entre les deux feuillets de la plèvre qui transparaissent à travers le pericarde pariétal.

Le poumon gauche
adhérent altéré.

Le sommet, poreux blanchâtre, nette, taillis à pic infiltration par des granulations au dessus.

et enfin dans le 1/3 inf du poumon pneumonie récente à granulations au fond rouge

Poumon droit 1160.

La grosse pleurale complet, mais ne ressemblant pas du tout à celle du côté opposé, elle est lache, adhérente sans aucune granulation visible entre les deux feuillets

Caverne au sommet du poumon, petite.
Infiltration ancienne à la partie moyenne
pneumonie récente à la partie basse
Les altérations tuberculeuses sont bien moins accusées que du côté gauche

SCD Lyon 1

515

Cœur. 250 g.
ne présente rien d'anormal

Aorte. très peu athéromateuse

Cavité abdominale

Foie 1600 g.
aspect normal

Rate - 155.

Reins droit 190.
gauche 190.
aspect normal
dans l'un d'eux 2-3 granulations tuberculeuses
Non visible au niveau d'une pyramide il
non de parenchyme

Tube digestif -
Rien dans l'estomac
Dl intestin grêle ne contient absolument
que de la prorentine ; les plaques de Peyer
ne sont pas tuméfiées, pas la moindre
ulcération.
Gros intestin
déjà avant l'ouverture du cæcum on
aperçoit à la face externe quelques
granulations tuberculeuses.
Elevé dans tout le gros intestin, depuis
le cæcum jusqu'à 15 cm de
l'anus de nombreuses ulcérations
tuberculeuses. Les ulcérations sont

SCD Lyon 1

au nombre de 15 à 20.
Elles sont assez longues, grêles de 2 à 3 millim.
à fond jaunâtre et diminuent de
volume à mesure qu'on s'éloigne du talon
en rendant.-

Vers dans le Testicule.

SCD Lyon 1

916
40e Leçon
14 fév. 1901

Autopsie du 16 février 1901
Marin Jules âgé de 20 ans.
d'Annecy 1916
Service de Mr Garel

734

Renseignements cliniques -

Tuberculose pulmonaire.

Résumé de l'autopsie

Tuberculose pulmonaire cavitaire bilatérale
Péritonite tuberculeuse récente - peut être à point de départ appendiculaire
Organes amyloïdes ??

Le cadavre est celui d'un homme jeune, amaigri, présentant à l'examen modéré, mais net, des membres inférieurs.

Cavité thoracique

Adhérences pleurales bilatérales, par tractus serrés.

Poumon gauche - 790

Lobe supérieur est occupé par 5 ou 6 cavernes d'un volume d'une noisette à une noix - Les cavernes sont séparées par des tractus fibreux avec quelques nodules caséeux encerclés de tissu dense

Un peu de sclérose du lobe inférieur, assez peu de bacilles tuberculeux.

SCD Lyon 1

Poumon droit 850

présent dans son lobe supérieur une caverne très nette ; mais cette caverne n'est pas au sommet mais occupe obliquement la face antérieure du lobe en portant du bord antérieur du poumon.

Infiltration légère du lobe moyen

Congestion du lobe inférieur

Cœur. 150

aspect normal. Pas de stéatose

Cavité abdominale

Avant l'ouverture l'abdomen apparaît bombé, si bien qu'avant l'ouverture du corps, étant donné l'âge jeune du sujet, la saillie contrastant avec le volume du ventre du jeune a l'existence d'une péritonite tuberculeuse

A l'ouverture on a l'aspect d'une péritonite aigue les anses grêles sont énormément distendues, le colon transverse est refoulé vers le diaphragme et couvre complètement l'estomac. Le grand épiploon se recourbe plus le long net intestinal mais est ramené au devant du colon transverse il n'a pas perdu sa souplesse, n'est pas infiltré il ne présente pas d'adhérences anormales.

Les anses intestinales sont très congestionnées, légèrement dépolies et entourées sont recouvertes d'exsudats jaunâtres ; elles n'adhèrent pas les unes aux autres. Tous ces phénomènes prédominent beaucoup dans le fond de cul de sac et notamment au niveau de la région péri cæcale. Les exsudats sont beaucoup

plus épais et plus abondant ; il existait dans le cul-de-sac recto-vésical environ 1/2 litre de liquide très louche.

On ne regarde pas en place l'état de l'appendice. En outre on constate dans la partie supérieure de l'adhérence entre la face inférieure du diaphragme, le foie et le rein.

Le foie, notamment, est très adhérent et il faut détacher la face supérieure du diaphragme.

~~Tube intestinal~~

Intestin

examiné aux trois premiers de très nombreuses granulations tuberculeuses typiques qui fixent la nature de la péritonite, qui par ses autres caractères ressemblait à une péritonite aiguë non tuberculeuse.

Tube intestinal

Rein et capsule

Estomac on en place présentant une hémorragie manifeste ; l'étranglement siégeait entre son 1/3 inf et son 1/3 moyen. L'estomac une fois libre, on ne peut plus trouver de cette disposition. Peut-être était-il dû à l'action de quelques brides allant de l'estomac à la face inf. du foie.

L'intestin grêle

présente de place en place des transparences. L'une d'elle est extrêmement longue et mesure au moins 15 centimètres.

On trouve sur l'une d'elle un tubercule jaunâtre assez gros.

Dans le calibre duquel il existe une ulcération tuberculeuse.

Le cæcum on en sort également une

SCD Lyon 1

L'appendice est muté dans son mouvement de rotation et d'ouverture de l'intestin ; cependant la moitié supérieure persiste encore il est manifestement allongé, dilaté à l'extrémité, sauf cette même altération. Il est pourtant que là était le point d'appui de la portion qui était prédominante sorte - vicale -

Rien dans les Colons.

Foie - 1660.
paraît un peu gras.
aspect un peu luisant et cireux à la coupe

Rate - 280
points blancs ayant larges qui font penser à la possibilité à la dégénérescence amyloïde ?

Les Reins -
Dr. 230
G. 210
sont gros et blancs.
Ils paraissent dans le parenchyme et le long des vaisseaux de minces bandes blanchâtres - Ils pensent également à la possibilité à la dégénérescence amyloïde, sans pouvoir l'affirmer.

SCD Lyon 1

936

Tuberculose pulmonaire
chez un cocher,
et pleurésie terminale.

H. de 36 ans, S. de Th. Monin.

Le malade entre dans le service
avec des tares, de l'oppression des
fièvre, mais remarquons qu'on
remarque très souvent chez le cocher
présentant des troubles de voies respiratoires.

L'auscultation de la poitrine
avait permis de constater quelques
râles sonores et ronflants sur
la portion respirante du côté gauche
tandis que il y avait du côté
droit des matités et l'obscurité
des bruits respiratoires sur la
portion inférieure.

Le Monin avait pensé à la
possibilité de la tuberculose en raison

SCD Lyon 1

SCD Lyon 1

fièvre qui accompagnait le trouble,
relevé du côté du poumon, tout
au moins du côté du sommet gauche;
car la pléurésie constaté du côté
droit était rapportée à la déviation
rachitique avec de la colon-
vertébrale, ne que c'est ce qu'on
observe ordinairement en pareille
circonstance.

Son départ pour l'armée
La malade a succombé
deux jours après son entrée dans le service

Autopsie le 17 X^bre 1904.

A l'ouverture du thorax, on trouve
du côté gauche le poumon avec de nombreux
adhérences généralement peu serrées
inégales, tandis qu'à droite il existe
une pleurésie récente avec un litre environ
de sérosité citrine dans la cavité pleurale.

SCD Lyon 1

SCD Lyon 1

Après avoir enlevé les organes, on se rend bien compte de la déviation excessive de la colonne vertébrale formant en haut une courbure à convexité latérale droite qui vient toucher la paroi costale de ce côté et offre ensuite une courbure inverse en formant une S dont la convexité inférieure se trouve tournée à gauche.

Il en résultait que les poumons étaient peu volumineux et plutôt aplatis, d'autant que la diaphragme était porté et refoulé en haut par les organes contenus dans la cavité abdominale bien que cela n'ait lieu dans les cas de

SCD Lyon 1

SCD Lyon 1

Le poumon gauche présente à son sommet, puis à sa partie postérieure au niveau de la 1re côte, une induration irrégulière qui se prolonge jusqu'au milieu de la hauteur du poumon. D'autres ~~indurations~~ dépôts irréguliers sont répandus à la surface du poumon. Mais ce n'est que sur les coupes qu'on peut bien se rendre compte en quoi consistent ces lésions.

A un niveau de la 1re sup. il y a des manifestations de granulation tuberculeuse parfois grosses, mais plutôt moindres, donnant au toucher la sensation de grains de plomb qui infiltrent le tissu plus ou moins densifié par une sclérose diffuse ancienne.

SCD Lyon 1

SCD Lyon 1

Au niveau du lobe inférieur, on voit que les portions irrégulières indurées sont constituées par des petites lobulations sous la forme d'hépatisation ou noir de sclérose ou, au milieu, de petits amas calcaires, indiquant qu'il s'agit d'un processus caséeux tuberculeux, mais qui a une tendance à l'hyperplasie, tout comme les lésions granuliques des parties supérieures.

D'autres nodules d'hépatisation caséeux lobulaires sont disséminés irrégulièrement sur le lobe inférieur.

Quant au poumon droit, il ne présente quelques granulations tuberculeuses que tout à fait au sommet. La totalité du poumon offre à sa surface un exsudat fibrineux indiquant que tout le poumon plongeait dans l'épanch[illegible]

SCD Lyon 1

SCD Lyon 1

Il en est aussi résulté un peu
d'atélectasie superficielle générale
se traduisant plutôt par une matité
particulière du tissu qui s'est manifesté
un peu revenu sur lui-même d'une
manière générale, mais sans
qu'il existe une partie qui soit
complètement atélectasié. cette
particularité doit tenir à ce que
la cavité restreinte dans laquelle
se trouvait le poumon était
remplie par l'épanchement
pleurétique dont la respiration
devenue très réduite de ce côté, d'où
l'obscurité de la respiration et la matité
de ce côté.

Il est donc très vraisemblable que

SCD Lyon 1

SCD Lyon 1

la pleurésie et pendant une la
pneumonie se donnent par
donnent lieu à un bruit de
souffle chez les bons où la
cavité thoracique est ainsi réduite,
précisément parce que la respiration
n'a pas eu d'amplitude
pour produire un bruit respiratoire
intense susceptible de donner
lieu à un souffle autrement
dit partie affaiblie. En tout cas
nous ne nous souvenons pas
d'en avoir jamais chez les bons
où la plèvre a été [illegible] mais
toujours l'obscurité du bruit
respiratoire.

SCD Lyon 1

SCD Lyon 1

La sonorité est aussi toujours diminuée en arrière où la côte arrivait presque à se toucher. C'est pourquoi cette pleurésie a passé inaperçue. Ce n'est que plusieurs mois après qu'on aurait pu trouver des signes pouvant déceler l'épanchement. Encore aurait-il fallu avoir le temps de bien examiner le malade qui n'a pas toujours à se louer.

Le diagnostic de tuberculose avait été porté au bout de quelques jours, parce que les bacilles qui tuent depuis longtemps, qui sont apparus tout de suite de la cavité ne sont pas habituels à de tuberculeux quelconques

SCD Lyon 1

SCD Lyon 1

mais ils ont des antécédents héréditaires tuberculeux. Et lorsqu'il y a la tuberculose, ce n'est jamais sous la forme habituelle à évolution ulcéreuse chronique ; c'est toujours avec une tendance à la sclérose en raison de l'état du cœur droit qui s'use par rapport aux poids du corps et de la circulation pulmonaire toujours plus ou moins augmentée, qui tend à prévenir la formation de ces lésions ou qui a de la tendance à produire une cicatrisation par sclérose.

C'est ainsi que chez les [illegible] on trouve habituellement de la sclérose diffuse et aussi fréquemment des cicatrices ou soit tuberculeuses, soit d'autre part de l'emphysème compensateur.

SCD Lyon 1

SCD Lyon 1

Cependant de la tuberculose peut se manifester, mais plutôt sous la forme granulique, ainsi que nous avons eu plusieurs fois l'occasion de le constater, chaque cas donne à la sclérose de granulations. Les cas où il y a un plus (ce qui est tout à fait rare) de la pneumonie caséeuse, vous pourrez voir que cette lésion a la même tendance à la cicatrisation, c'est-à-dire à la sclérose qui est manifestement incomplète.

Le cœur est bien, comme toujours dans ce cas, un peu augmenté de volume pesant 250 gr. chez un sujet de petite taille; mais les

SCD Lyon 1

SCD Lyon 1

ventriculaire s'observent par une augmentation dans des mouvements forcés volontaires, mais qui ne vont pas jusqu'à gêner la course du blessé. Et c'est pendant cette période d'augmentation de volume du cœur, favorisée par la propension rédemptrice du malade, que se peut développer la tuberculose au degré où on l'observe dans ce cas.

La pleurésie n'est pas commune. Mais lorsque l'on sait que la plèvre droite est un des terrains de prédilection de la tuberculose, il faut aussi rechercher la région de la plèvre droite en avant qu'en arrière, en raison de l'obscurité de la respiration dans cette dernière région, qui n'indique rien de précis.

SCD Lyon 1

SCD Lyon 1

En tout cas ce qui ressort de cette observation, c'est que si l'on peut admettre exceptionnellement la tuberculose pulmonaire chez les vieux, elle est toujours sous la forme habituelle. Au contraire elle est toujours sous une forme latente en raison de difficulté pour se rendre compte de l'état des poumons chez les vieux, mais encore parce que les lésions se présentent plutôt sous la forme granulique, plus rarement sous celle de petites cavernes tuberculeuses et que dans tous les cas elles ont une tendance à manifester à la sclérose un peu à l'encontre de la production.

Rien de particulier sur les autres organes.

Poumon D. 515 gr. G. 475 gr. - Foie 1128 - Rein D. 145 G. 130 gr. Rate 215 gr.

SCD Lyon 1

SCD Lyon 1

14
15e Secon
19 janv. 1905

autopsie du 19 janvier 1905

954

- Tuberculose pulmonaire cicatricielle tuberculose caséeuse des surrénales.
- Cicatrices diffuses de péritonite généralisée guérie ; lésions vésicales.
- Mort avec symptômes méningés.

- Homme de 48 ans. Service du Dr. Lépine

- Renseignements cliniques incomplets le malade étant arrivé à l'hôpital dans le coma sans qu'on ait pu interroger ses parents. Céphalée violente probable, légers strabisme ; signe de Kernig. Ponction lombaire : liquide céphalo-rachidien abondant, sous pression, clair légèrement rosé.
Urines émises spontanément très délirantes ; puis rétention, cathétérisme.
Mort en moins de 48 heures

- Autopsie

Sujet d'aspect assez vigoureux sans aucune trace de perforation cutanée ni sur le muscle.

Centres nerveux

On constate seulement à l'encéphale une quantité légèrement exagérée de liquide céphalo-rachidien

SCD Lyon 1

SCD Lyon 1

19

sit sous l'arachnoïde sur dans les ventricules qui sont un peu dilatés. De même au rachis le cul de sac dural est distendu par un liquide clair, sans lésions apparentes des méninges ni de la moelle.

Thorax

Il n'y a de liquide dans aucune des deux plèvres ; à droite quelques adhérences filamenteuses et lamelleuses assez discrètes au sommet ; à gauche une symphyse lâche de tout le sommet et le bord postérieur et quelques brides de la base au diaphragme.

Les deux poumons présentent des lésions très analogues et à peu près égales soit de tuberculose nodulaire cicatricielle, soit de sclérose diffuse.

1- il existe en effet en plusieurs points (sommet, bord post. du lobe sup., angle post. sup. du lobe inf. des deux côtés) des noyaux ou plutôt des "coins" sous pleuraux assez volumineux (2 à 3 centimètres de diamètre à la base), complètement scléreux, fortement anthracosiques, quelques uns avec des traces de caséum calcifié au centre.

2- dans toute l'étendue des parenchymes la sclérose diffuse se montre sous forme de taches anthracosiques légèrement saillantes et très confluentes, sur un fond rouge. Sur la plèvre ces taches se voient partout avec la même confluence régulière.

um. dr: 800 g.
g.: 670 g.

SCD Lyon 1

SCD Lyon 1

16

Adhérences

Cœur aucune lésion apparente. Pas d'hypertrophie. 280g.

Abdomen

Ce qui frappe tout d'abord c'est l'abondance des exsudats anciens, devenus cartilagineux et solides, — et leur disposition. Ils reproduisent exactement les dispositions que présenteraient des exsudats récents dans une péritonite généralisée, tuberculeuse par exemple ; le foie est complètement adhérent au diaphragme et il envoie par sa face inférieure de nombreuses lames l'unissant au colon transverse. Celui-ci est adhérent à l'estomac et le grand épiploon, rétracté, est en partie adhérent à la paroi. Le paquet de l'intestin grêle forme une masse transversale dans laquelle les anses sont comme agglutinées, non pas par des lames fibreuses courtes qui maintiennent au contact les segments du tube intestinal en en effaçant les reliefs. Il existe aussi de nombreuses et courtes brides accolant le colon ascendant et descendant contre la paroi. L'appendice est libre.

La vessie est également adhérente par son pourtour aux anses grêles ; d'ailleurs elle est considérablement dilatée, et remonte au 2/3 du parcours pubo-ombilical.

Comme détail particulier on note la position de l'utérus qui est comme replié sur lui-même dans le sens vertical la face postérieure étant devenue antérieure au niveau

SCD Lyon 1

SCD Lyon 1

du fond puis étant replié à nouveau d'ailleurs il est très fort.

La rate est également entourée d'adhérences mais sans être soudée aux parties voisines par toute sa surface. = { Le feuillet pariétal garde son aspect ordinaire

Pas de lésions de l'estomac ni de l'intestin grêle (ouvert à son extrémité inférieure.

Pas de lésions apparentes du foie 1290 g.

Reins Plutôt un peu petits mais sans lésions bien nettes. On note seulement sur l'un d'eux un petit tubercule dans une pyramide; deux ou trois petits kystes, en outre la capsule ne se détache pas parfaitement bien. elle se clive, et quand on veut absolument l'isoler du rein elle entraîne par endroit le parenchyme, laissant d'autres points lisses.

140 g. à gauche, 130 à dr.

Rien aux calices ni aux uretères

Rate 295 g. sans autres lésions à la coupe. La capsule présente de nombreux épaississements cartilaginiformes

Capsule surrénale.

a droite augmentation de volume assez notable (petit œuf) avec fermeté particulière et aspect globuleux. A la coupe le tissu tout entier est transformé en un tissu (jaune) induré très résistant ~~avec lobes distincts~~ des petites pièces cassées ~~de taille diverse~~ en éventail, et rappel de la coupe du marron cru. A gauche l'augmentation est moins considérable et les lésions cassantes, d'ailleurs de même aspect

SCD Lyon 1

SCD Lyon 1

sect beaucoup plus petits ~~et disséminés~~ ~~toujours~~ toujours dans un tissu induré et rouge foncé.

Vessie très distendue contenant un noyau / litre de liquide fortement hématique. La muqueuse est fortement congestionnée, d'un rouge sombre uniforme, malheureusement presque complètement putréfié. Sur endroit elle laisse voir des reliefs formant une tendance à l'aspect en colonne. Les parois sont relativement épaisses (épaisseur de la vessie normale) par rapport à l'état de distension.

Rien à la prostate ni à l'urètre qui a été examiné jusqu'au bout.

Testicule droit normal ; à gauche il n'est pas dans les bourses mais est resté accolé et adhérent à la face latérale ~~gauche~~ de la prostate. Il a à peine la moitié de son volume ordinaire. A la coupe le tissu est plus ferme et plus pâle.

On n'a trouvé des ganglions paraissant altérés qu'au niveau du mésentère et du hile du foie. Ceux du mésentère sont gros comme des pois ; sur la coupe l'un d'eux est entièrement caséeux, à consistance ferme. Sur un ganglion du hile ayant le même volume on trouve à la coupe sur un fond gris noir un petit nodule miliforme en voie de caséification

—

SCD Lyon 1

SCD Lyon 1

18
15e Lyon
19 janv. 1905

954

1

Sclérose pulmonaire ancienne
et péritonite généralisée grise
avec tuberculose des corps cavernueux
et corpuscules gonflés, noirâtres dans
la bile du foie.
Aucun symptôme observé.

H. de 48, s. de Mr Lépine.
Cette observation est particulière à intéresser
à plusieurs points de vue.
Il s'agit d'abord d'un cas très probable
de sclérose pulmonaire d'origine tuberculeuse
sous la forme de gros noyaux caséeux
et sous la forme diffuse dans l'intervalle des
noyaux.
Il est très vraisemblable que la péritonite
ancienne qui a persisté sous la forme d'adhérences
et de brides sclérosées a eu une intensité
de la même manière que dans la péritonite tub.
aiguë doit reconnaître la même origine et
remonte probablement à la même époque. Il est

SCD Lyon 1

SCD Lyon 1

curieux que la fonction du tube digestif ~~n'est~~ pas se maintienne sans trouble bien notable ou tout au moins sans entrave, puisque le malade a pu continuer à vivre pendant longtemps après cette péritonite.

Il n'en a pas été de même de la veine qui avait contracté des adhérences avec la masse intestinale et qui, par ce fait, a dû remplir de plus en plus mal ses fonctions, jusqu'à la lésion étendue considérable et probablement à la fois très mal et incomplètement.

L'état de la veine fait supposer que le malade a pu avoir des accidents méningés qui ont fait croire à une méningite dont on n'a pas constaté la lésion

SCD Lyon 1

SCD Lyon 1

Si l'on admettait à l'origine tuberculeuse des lésions pulmonaires et péritonéales, on en trouverait la preuve dans la présence des lésions caséeuses des capsules surrénales et des ganglions du mésentère doubles à la fois. Cette dernière lésion que nous avons trouvée à plusieurs reprises et sous plusieurs aspects nous paraît dans le cas où des ganglions du mésentère étaient affectés que dans d'autres cas où il n'y avait pas d'autre lésion tuberculeuse abdominale. Il est probable que cette tuberculose ne doit pas être rare et il suffira de la rechercher pour la trouver et afin de rendre compte des conditions qui motivent sa production,

à remarquer les lésions tuberculeuses des capsules surrénales sans maladie bronzée manifeste. Pas de tégument cutané atrophié, ou grisâtre? mais pas de pigmentation anormale au niveau des mamelons, [illegible] à la peau ni à la muqueuse buccale.

SCD Lyon 1

SCD Lyon 1

303
19e Leçon (suite)
28 janv. 1909

965

Tuberculose pulmonaire à ganglionnaire avec adénopathie trachéo-bronchique. Lésions cavitaires du poumon avec des parois mortifiées et putrides tandis que les parois offrent en surface leur fonction rouge à la possibilité de dilatation bronchique.

Enfant de 7 à 8 ans ayant présenté depuis un mois (?) les symptômes de la coqueluche mais avec toux sèche et vomissements, mais sans les signes caractéristiques. En dernier lieu expectoration d'abondants pétales.

Il semble bien que la tuberculose ait seule en cause, quoique la dilatation bronchique puisse produire des phénomènes analogues. Mais on n'a aucune certitude à cet égard que l'on n'ait l'examen histologique.

SCD Lyon 1

SCD Lyon 1

2e Leçon (suite) Autopsie du 2 février 1905
2 fév. 1905

959

- Tuberculose pleurésie avec productions fibreuses abondantes. Tubercules récents des poumons et de la plèvre.
- Enorme foie gras s'étant développé surtout vers l'hypochondre gauche moyenne utérine.

Femme de 48 ans. Service de M. Bondet.

La malade faisait remonter l'affection actuelle à 1 mois 1/2 mais les renseignements pris sur les antécédents sont incomplets.

On constate des signes d'infiltration tuberculeuse aux 2 sommets. Le foie n'avait pas paru gros.

Un peu d'albumine.

Alcoolisme probable.

Autopsie

Sujet pas très amaigri

Thorax

Symphyse bilatérale de la moitié supérieure des poumons. Petit épanchement séro-fibrineux à droite. De ce côté il existe quelques exsudats fibrineux dans caractères particuliers y accolés à la surface du poumon. Mais en outre on peut déceler sur la séreuse viscérale de petites taches blanches en saillie, manifestement formées par des tubercules récents, particulièrement dans l'interlobe qui sépare le lobe moyen de l'inférieur.

SCD Lyon 1

SCD Lyon 1

Poumons

à part un peu d'atélectasie assez superficielle de la moitié inf. du lobe inf. à droite la section des poumons donne des images à peu près exactement superposables. Tout le lobe supérieur est envahi par un tissu de sclérose gris de fer, pas très anthracosique, creusé de cavités irrégulières et sinueuses (et avec quelques tubercules crus) les interlobes sont sondés et les lésions se continuent dans le 1/4 supérieur des lobes inf. en s'atténuant progressivement, mais toujours caractérisées par l'abondance des travées scléreuses grises qui sont très lisses en s'effilant et entre lesquelles le parenchyme contient de petits amas caséeux entourés de sclérose.

Rien au cœur

abdomen

aucune adhérence péritonéale ancienne, le foie en particulier est absolument libre. Par contre il est très augmenté de volume, extérieurement gras (les fragments surnagent dans l'eau) à bord arrondi. Mais l'augmentation de volume porte peu dans le sens vertical; le bord inférieur déborde seulement de deux travers de doigt environ à droite. au contraire il se développe beaucoup à gauche, traverse largement la région épigastrique et vient jusqu'à la paroi abdominale gauche: cette portion externe du lobe gauche est encore volumineuse elle englobe la rate et se moule sur sa concavité en contournant le côté de manière à l'envelopper de la cacher

Sont atteint le bord droit la côte. –

SCD Lyon 1

SCD Lyon 1

complètement.

Rien à l'estomac ni à l'intestin (ni extérieurement)

Rien aux reins ni à la rate.

Ailleurs : myome gros comme une grosse noix intrapariétal, laissant cependant une couche de tissu assez épaisse (8 millim. environ) entre lui et la muqueuse. Un autre très petit (grosse tête d'épingle) sous le péritoine.

—

SCD Lyon 1

SCD Lyon 1

04
19: Lecons (suite)
24 janv. 1905

autopsi du 27 janvier 1905

966

- Tuberculose ulcéreuse des poumons avec formations scléreuses abondantes
- Ulcérations intestinales très abondantes particulièrement sur tout le gros intestin jusqu'à l'anus.
- myomes utérins.-

- Femme de 60 ans. Service de M. Gallavardin

- Renseignements cliniques

Alcoolisme. Début il y a deux ans et depuis cette époque toux et oppressions. Hémoptysie il y a 6 mois. Mais il y a 7 ans la malade avait déjà fait un séjour d'1 mois à l'Hotel-Dieu pour de la toux et de l'oppression.

Matité aux deux sommets avec souffle intense et râles humides à droite en arrière.

Depuis 3-4 mois diarrhée très tenace avec selles noires, elle a persisté malgré tous les traitements.

Ballonnement du ventre avec trois points très douloureux à la pression : point de Mac Burney, point sympathique à droite et point sous la région du foie.

Pas d'albumine.

SCD Lyon 1

SCD Lyon 1

Autopsie.

Thorax

Symphyse latérale lâche avec épaississement moyen de la plèvre pariétale. A droite tout le long du bord postérieur, et particulièrement dans la région moyenne adhérence extrême de la séreuse pariétale à la paroi ; à ce niveau la symphyse est fibreuse sans plaque calcaire.

Poumon droit

Tubercules ulcéreux et fibreux ayant transformé tout le lobe supérieur et la partie postéro-sup. du lobe inf. en un bloc fibreux et anthracosique creusé de grandes cavernes ramifiées sanieuses. Dans le reste du poumon tubercules à divers degrés groupés en amas miliaires crus.

Poumon gauche

Petits blocs fibreux en cône, sur plusieurs au sommet. Tubercules crus miliaires disséminés dans la partie supérieure de deux lobes et mêlés à quelques tubercules fibreux (grain de plomb) sans parties ulcérées.

Rien au cœur 210 g.

abdomen

Adhérences péritoniales anciennes considérables ; le foie est entouré de bride fibreuses compliquées ; la vésicule est cachée par elles. L'appendice

SCD Lyon 1

SCD Lyon 1

est également entouré de brides fibreuses. Le grand épiploon adhère en un point du petit bassin.

Les parois intestinales sont blanchâtres et épaissies, avec rétraction des franges épiploïques et tubercule visible par place au niveau de points correspondant à des ulcérations. Cet état est surtout marqué au niveau du gros intestin. Pas d'ascite.

Pas d'ulcérations gastriques.

Intestin grêle. Ulcérations moyennement abondantes, commençant à 2 m. environ du pylore, mais assez petites, circulaires avec dentelures (grosses comme des pois à une pièce de 1 franc) Rien sur la face iléale de la valvule.

Gros intestin. Lésions beaucoup plus marquées et sur toute ses portions. La face cæcale de la valvule est toute ulcérée. L'appendice l'est aussi sur presque toute sa longueur avec son extrémité libre épaissie. Le cæcum contient une vaste ulcération faisant tout le tour sur 4-5 centimètres de haut avec des bords en saillie, rougeâtre, et quelques îlots centraux en fort relief. Une autre grande ulcération analogue vers le commencement du C. transverse puis 3-4 également annulaires, plus étroites (2-3 centimètres) à mêmes caractères ; particulièrement

SCD Lyon 1

SCD Lyon 1

une très profonde à la partie supérieure du rectum. Puis deux petites ulcérations arrondies à quelques centimètres de l'anus, profondes, à l'emporte pièce, grandes comme des pièces de 0.50 centimes, enfin des ulcérations peu profondes immédiatement au dessus de l'anus.

Au niveau de toutes ces ulcérations la paroi est épaissie et elle forment comme un rétrécissement légère de la lumière par leur saillie.

Foie très gras 1780 g.

Rien aux reins

115 et 120 g. ni à la rate 140 g. ni au pancréas. ni aux capsules surrénales.

Deux noyaux blancs l'un gros comme une noix faisant une grosse saillie à la face postérieure, l'autre comme une noisette, presque pédiculé, sur la face antérieure.

Rien aux ovaires

—

SCD Lyon 1

SCD Lyon 1

Tuberculose pulmonaire
avec ulcérations intestinales.

Chez deux femmes où la maladie a évolué d'une manière différente.

—

1° F. de 26 ans dont la maladie remonte seulement à 6 ou 8 mois, mais s'est précédée après des Couches dépressives qui ont servi cette infection au bacille de la tuberculose à laquelle des prédispositions égales.

En effet cette femme est accouchée il y a 28 mois et allaite son enfant qui a 10 mois. C'est là une cause de débilitation au premier chef et qui explique la maladie à la tuberculose comme elles y sont prédisposées

SCD Lyon 1

SCD Lyon 1

pour les entendre [illegible] et qu'elle se trouve dans un milieu favorable à la contagion. D'autant qu'il s'agit souvent de femmes qui ne peuvent sauver soit de leur santé et sont exposées par la profession aux causes de refroidissement et de fatigue, d'alimentation insuffisante.

En deux journées toutes les [illegible] présentent toutes les hontuses de mauvais caractères qui se sont rapidement gravies sous deux aspects, selon qu'il existait plus ou moins de lésions dans les formes chroniques. Il semble ici que les cas aient été [illegible] à l'empoisonnement dans l'autre cas.

SCD Lyon 1

SCD Lyon 1

cependant on trouve quelques petits tubercules dans les poumons et surtout sur les limites du lobe inférieur droit à un petit doigt de la base ; car il reste un peu de poumon perméable à l'air.

C'est là une des formes de la tuberculose pulmonaire galopante. La malade avait une diarrhée persistante qui avait fait penser à des ulcérations intestinales importantes, or elles étaient très légères. Mais sans contester leur influence dans la production de la diarrhée, il est probable que celle-ci était aussi sous la mauvais état général dans lequel la malade devait se trouver et qui rendait l'assimilation et la digestion

SCD Lyon 1

SCD Lyon 1

2° La seconde malade atteinte de tuberculose était âgée de 6 ans et son affection datait au moins de deux ans.

On remarquait une ulcération plus ancienne dont un bourgeon était à peu près limité autour et une autre bourgeon était moins petit sain.

La malade avait aussi une diarrhée persistante elle disait avoir fait du sang, qu'on l'on en effet trouvé dans les selles pendant son séjour à l'HD.

Il n'y a rien d'étonnant à cela vu l'importance de l'ulcération tuberculo-ulcéreuse trouvée sur l'intestin avec prédominance sur le gros intestin. Mais, dans le cas de

SCD Lyon 1

SCD Lyon 1

ce genre, la mort n'est pas moins rendue angoissante. Il y a des selles sanguinolentes comme dans la dysenterie et parfois une ténesme. C'est qu'il s'agit de lésions analogues aux nôtres. Toutefois chez les tuberculeux, c'est toujours la diarrhée qui prédomine, tandis que c'est le ténesme dans la dysenterie. Cela tient à ce que les lésions sont étendues dans ce dernier cas à la plus grande partie ou à la totalité du gros intestin qui est rarement totalement atteint. Aussi les contractions sont naturellement exagérées, tandis que dans la tuberculose les altérations sont plus ou moins limitées même lorsqu'elles sont nombreuses. Cependant dans ce cas elles sont très étendues avec épaississement

SCD Lyon 1

SCD Lyon 1

et ulcération des parois intestinales.
De plus il y a des lésions pires
tout près de l'anus ~~on voit~~
à peu de distance une petite ulcération
complète ~~—~~ détergée à bords
lisses, comme on en rencontre
souvent chez des sujets porteurs
de fistules. Moi-même j'ai déjà
eu affaire avec la tuberculose ?
malheureux on doit déjà
porter un pronostic sévère.

Je remarque aussi les
ulcérations de l'appendice
sans qu'il y ait eu la
moindre manifestation d'appendicite,
parce qu'il n'y a pas eu de
péritonite à suivre.

SCD Lyon 1

SCD Lyon 1

Tuberculose pulmonaire

(formes aigües)

SCD Lyon 1

SCD Lyon 1

26e Lecon

20 janv. 1898

572

Tuberculose miliaire, granulique, à ~~tendance~~ fibreuse, généralisée aux poumons, au péricarde, au foie, aux reins, à la rate, entérite ~~à~~ grêle, sans aucun foyer caséeux appréciable, ni hypertrophie ganglionnaire prononcée du cœur.

—

H. 66 ans, S. de M. Vinay.

Entré le 20 janv. 1898.

L'aspect extérieur du sujet n'offre rien de particulier.

Symptômes complets de pleurésie de chaque côté avec épanchement plus marqué du côté droit.

SCD Lyon 1

SCD Lyon 1

du sommet droit double tirer
paroit aussi plus résistant.

En effet on voit sur les coupes
que le tissu pulmonaire est réduit
à ce niveau à petits travées
minces formant comme un
réticulum irrégulier à larges mailles
et résistant d'une teinte diffuse
uniforme. En outre tout le tissu
respiratoire est criblé de fines granulations
miliaires noirâtres ou grisâtres, saillant
à la surface, paraissant plus ou moins
volumineuses. En portant inspiration
bien nette. Toutefois moins de granulations
que le sommet et il y en a encore moins
dans les bases moyen d'inspiration,
d'autant plus qu'on approche de la base depuis

SCD Lyon 1

SCD Lyon 1

Le poumon gauche présente toutefois de traction fibreux en rond, mais il est également le siège de granulations à tendance fibreuse dans tout le lobe sup. postérieur en rond et à un moindre degré dans le lobe inférieur.

Les deux poumons ne présentent rien de spécial.

Les ganglions trachéobronchiques sont volumineux et durs, un induré, rétracté.

A l'ouverture du péricarde pariétal notable épaissi et distendu par suite de l'augmentation de volume du cœur. Le péricarde pariétal incisé, on voit qu'il existe une péricardite généralisée avec environ 150 gr de liquide séreux contenu dans la cavité et des exsudats fibrineux

SCD Lyon 1

SCD Lyon 1

recouvrant la surface interne des deux feuillets. Cet exsudat organisé constitue en avant un tissu conjonctif lâche, en arrière un tissu fibreux dense. Sur un point l'aspect villeux de l'un et l'autre, ailleurs l'aspect rétiné ou plus ou moins irrégulier, mais de telle sorte que les parties correspondantes des deux feuillets ont toujours le même aspect à la base du cœur et sur les gros vaisseaux comme d'habitude des deux feuillets qui paraissent être assez facilement séparés. C'est en ce point qu'on voit le plus facilement des granulations tuberculeuses indiquant une extension de la nature de la péricardite.

Les valvules et l'endocarde des deux cœurs ne présentent aucune lésion appréciable.

Hypertrophie considérable des 2 cœurs avec prédominance à gauche.

Poids du cœur 550 gr.

SCD Lyon 1

SCD Lyon 1

Estomac ne présente pas d'altérations bien accusées, il a seulement une plaque d'athérome au petite calibre à la portion inf. de la courbure de la grande.

Le foie est diminué de volume en une surface un peu irrégulière, mais non granuleuse. Sur la coupe on rencontre rien. Pas granulations blanchâtres ou jaunâtres. Le substance hépatique paraît avoir conservé son aspect normal. Poids du foie 1100 gr.

Les reins sont réunis à la partie inférieure en forme de fer à cheval, pesant ensemble 350 gr. Le tissu est plutôt pâle. On voit aussi sur la coupe quelques granulations jaunâtres en assez grand nombre.

La rate pesant 160 gr paraît aussi présenter des granulations.

On trouve plusieurs anses intestinales intimement adhérentes par suite de péritonite adhésive, sans tuberculose appréciable à l'œil nu, soit sur l'épiploon soit sur le péritoine. Deux petits tubercules dans la terminale droite. Rien dans les autres.

Les corpuscules rénaux, la substance corticale ne paraissent pas altérés. Les cellules en voie de prolifération sont assez abondantes. Les capsules de Bowman sont assez dilatées. Les glomérules sont assez développés.

SCD Lyon 1

SCD Lyon 1

Réflexions - Deux points nous ont paru impossible à élucider : 1° l'origine de la tuberculose rénale généralisée, 2° la cause de l'hypertrophie du cœur - L'histoire clinique aurait pu être plus éclairée sur ces questions -

Mais ce qui n'est pas douteux, c'est le rapport de la tendance fibreuse de la grossesse avec l'hypertrophie du cœur.

Une autre lésion en rapport avec cette hypertrophie, c'est la péricardite. Il semble bien que la péricardite non déterminée par propagation de la lésion des plèvres, soit ordinairement toujours produite dans les cas où il existe une hypertrophie du cœur, quelle qu'en soit l'origine de cette hypertrophie et la nature de la péricardite, la lésion de l'hypertrophie produisant la localisation de l'infection (quelle que soit sa nature) sur le péricarde, tout comme la localisation détermine expérimentalement.

SCD Lyon 1

SCD Lyon 1

43e Leçon
21 janv. 1895

Aucun bruit relevé dans la région du cœur. Le poumon droit est le siège d'une dilatation des bronches avec gonflement considérable. Quelques râles sibilants disséminés dans les deux poumons, et quelques ronchus. Pas de signes de cavernes, ni d'induration. Aucun symptôme de tuberculose. Urines normales.

R. Chambon (J. de Th. Bondet), 32 ans, entré le 15 février, mort le 19 février 1895.

Père mort à 51 ans de cancer intestinal. Mère morte à 53 ans d'un cancer de l'estomac. Un frère mort à 3 ans d'hydrocéphalie.

Fièvre typhoïde à 10 ans et rhumatisme articulaire aigu à 17 ans. Dès cette époque le médecin qui le voit signale un bruit de galop cardiaque. Depuis ce moment les efforts les plus violents provoquent de palpitations au malade.

Il y a 8 ans pleurésie à droite et bronchite concomitante. L'on ponctionne le malade qui est obligé de garder le lit ou la chambre pendant un mois.

Sa femme est morte à 26 ans en couchant. 5 enfants, 2 sont morts, l'un à 6 mois, l'autre à 6 ans, les 3 autres sont bien portants.

Le malade entre pour une douleur dans la région du rein droit. Il y a 2 mois qu'il ne souffre et s'est décidé à entrer à l'hôpital pour avoir de l'augmentation de douleur.

Impossible de savoir quand les symptômes fébriles qu'il présente à l'entrée ont commencé à se produire.

Actuellement la fièvre oscille entre 38°6 et 39°6. Pouls un peu accéléré. Le malade ne délire pas; mais il a un peu l'air hébété, répond lentement aux questions qu'on lui pose, mais répond bien. Il comprend bien ce qu'on lui dit, mais il répète la même réponse, mais à la fin trouve bien le mot.

Le poumon droit porte en tous ses points des râles de vibrations. Il n'est pas notablement diminué, mais il est plus clair que le gauche. Il est plus clair, c'est-à-dire plus mat que l'autre, et très distinctement diminué. Le poumon gauche est sain.

SCD Lyon 1

Blennorhagie actuelle. Voyez le malade pour
lui donné quelquefois mentir la goutte purulente
il ne sait à dire s'agit de rien selon goutte la fo
qu'il est resté couché longtemps, il a eu de la peine à
se lever. Depuis plus mois il faisait usage
tisane diurétique - jamais d'hématurie.

Examen attentif de la région prostatique. La
face de la pointe apparaît (le sujet étant mouillé)
rougeâtre; l'orifice dans la 6e heure à l'entrée dans
la lèvre membraneuse.

La palpation ne révèle rien d'anormal.

A l'auscultation, rien de spécial à noter au
bruit à peu près intact. Un peu au dessus de la pointe
peu plus en dehors, sur un longueur de 2 à 3 cent., on
un petit souffle intermittent court, semblant systolique
à timbre très élevé, mais non pisseulant, ne variant
pas la position, ni par la respiration.

Au foyer pulmonaire, le 1er bruit est mal frappé, on
sur le sternum le second bruit est dédoublé. - Au foyer
1er bruit rond - Pouls régulier à bon, sans intermittence

Le foie remonte à trois doigts inférieurement les fausses côtes
Les jambes ne sont pas oedématiées.

Examen pourmon: Submatité de la fosse sus épineuse
non augmentation de vibrations. Retentissement rougeâtre
bruyant de la voix. L'inspiration est saccadée, bruyante, soufflante et prolongée - Rien à gauche, ni
vésiculaire, sauf la disparition d'élasticité à droite entre
l'aisselle. On ne trouve aucun trace de bon plessimètre droite de

SCD Lyon 1

ni par rétraction.

Mouvements : pas de déformation, ni de différence d'amplitude d'un côté à l'autre. Mais dans la face sans clonus droit, il y a une inquiétude rotulienne nette. Aucun tic.

Sur l'expectoration :

Langue saburrale, pointue. Inappétence depuis 8 jours. Les urines ne sont pas albumineuses.

16 fév. - Ce matin la parole, la langue sont perturbées plus nettement que l'hier soir. C'est une sorte d'aphasie bizarre. Le malade est agité, énervé.

18 - - Hier délire presque complet, mais sans violence. Ce matin le malade est complètement perdu, mutique, effrayé - Quelques secousses dans les bras. Il ferme les yeux, empêche qu'on relève les paupières, les protège avec son bras. - Incontinence des matières. Les T sont montés régulièrement depuis l'avant-veille de sa mort elle est à 39°,8. - Les plis frontaux persistent comme produits par une douleur - Langue rouge, sèche, la pointe et les bords sont parsemés de petites saillies rouges. Contracture difficile à distinguer de mouvements de raideur, de défense. - Sujet tout conjonctivite rougeâtre. Les pupilles y. est plus dilatée que la droite, la droite est encore sensible à la lumière, la gauche ne l'est plus. Quelques mouvements choréiformes - Rien à signaler de facile - L'examen de l'ouïe n'a pas révélé de symptômes.

P. 120 - R. 40, sans intermittence, sans irrégularité. Bruit cardiaque régulier, mais sourd et éloigné. - Un peu de strabisme externe à droite -

19 - Mort ce matin à 1h. - Hier soir à 5h, l'œil droit revient du strabisme externe, le bras gauche offre une raideur plus marquée, l'incontinence des sécrétions est complète sans coma, ni stertor -

(obs. communiquée par M. Parrot).

SCD Lyon 1

Autopsie le 21 février 1895 - Symptôme
des plèvres de chaque côté des épanchements
surtout à la base droite on trouve
une à demi litre à un épanchement fibrino
adhésions intimes d'un part au poumon
pour à la paroi costale d'où on ne
détache le poumon qu'en coupant
en tissu fibreux.

Les poumons sont volumineux
paraissent augmentés de densité
les plèvres épaissies, sous la pression
font percevoir une résistance
le parenchyme.

Les coupes faites sur toute
hauteur des poumons, montrent
que ces organes sont criblés
fines granulations, blanchâtres
d'un blanc jaunâtre dont les
plus volumineux ou bien superficiels
sont entourés d'une auréole
jaunâtre dont la plus superficielle

SCD Lyon 1

43e. Leçon (suite)
21 fév. 1895

- pas de vaisseaux pleurétiques à peine appréciables à la partie inférieure de la cavité tout ainsi de bronches en moins nombreux, surtout à gauche. Le poumon droit en arrière dans une portion du poumon reste emphysémateux.

D'une manière générale chez un pulmonique et le siège d'un emphysème pneumonique prédominant aux régions postéro-inférieures. En outre on remarque sur le poumon droit, que les régions antéro-supérieures et surtout postéro-supérieures, sont le siège d'une sclérose ancienne constituée par des travées fibreuses noirâtres qui sont disposées suivant la direction des vaisseaux dans lesquels elles

SCD Lyon 1

les granulations qui paraissent les plus volumineux, les plus anciens.

En coupe sagittale gauche est aussi le siège de 3 cavernules à paroi remplis d'un pus jaune homogène pouvant contenir, dans l'une une noisette, dans une autre, seulement un gros pois. L'une de ces cavernules est situé au haut et au milieu à une de la surface pleurale, tandis que les autres à [illegible] l'une à l'autre en trois axe centre du lobe à 4 ou 5 cent. au dessous du sommet. Ces cavernules communiquent avec les bronches. —

En décollant un peu la plèvre, on reconnait aussi la présence de gros vaisseaux la recouvrant. Les plèvres interlobaires [illegible] ne paraissent pas être [illegible]

Les ganglions bronchiques sont volumineux, d'un gris rougeâtre et piqueté sur la coupe assez fins granulations blanches. D'autres ganglions sont noirs, indurés, volumineux

SCD Lyon 1

Un peu de liquide dans le péricarde, sans inflammation manifeste de la séreuse.

Cœur augmenté de volume pesant 360 gr. Présentant une endocardite de la mitrale avec épaississement du bord des deux valves qui supportent en outre une série de végétations disposées filiformes dont le volume varie d'une fine tête d'épingle à un grain de mil. Ces végétations sont toutes situées immédiatement au dessus de la ligne d'occlusion des valves. En raison d'adaptation sont un peu élargies par suite de l'épaississement avec du bord valvulaire qui reste à l'ouverture comme le feraient les cordons d'une bourse en plissant légèrement la portion adhérente des valves. Il en résulte un certain degré de rétrécissement de l'orifice qui peut cependant admettre encore deux doigts. L'épreuve par l'eau montre que les valvules sont restées suffisantes.

Les sigmoïdes de la gde valve sont un peu épaissies par l'endocardite, on remarque sur la face ventriculaire 2 ou 3 végétations filiformes disposées parallèlement au bord libre qui semblent se rapporter à de nouvelles formations

SCD Lyon 1

Les ganglions sont suffisants et présentent seulement un léger épaississement. Les ganglions d'élection du noeud d'Orcanette (un 3 ou 4 mill. de chaque côté) ne prédominent en rien sur la valve latérale droite.

Rien de particulier dans le cœur droit et notamment pas de granulations dans l'infundibulum.

Sur l'athérome de l'aorte en quantité notable, foie volumineux, un peu gras, rougeâtre, apparaît à l'œil nu. Poids du foie 1900 gr.

Reins congestionnés présentant l'un et l'autre 295 gr. fins granulations blanchâtres diffuses, notamment le substance corticale. Apparaît à la superficie d'autant plus de granulations à la surface qu'on a enlevé la capsule que sur les coupes. R. droit 150 gr. et R. g. 180 gr.
Rien de particulier sur la capsule surrénale.
Rate 300 gr. - parsemée de congestions.

Rien de particulier du côté du tube digestif et du péritoine, mis sur les organes génitaux examinés complètement.

En ouvrant la veine, on remarque sur une légère saillie de la muqueuse au niveau de la valve latérale droite de la portion. Cette saillie de valve d'un gris opalin tend à obturer l'ouverture. En incisant cette saillie, on voit qu'elle correspond à une saillie un peu plus accusée de la valve droite de la portion avec un peu d'adhérence de la valve latérale à la muqueuse.

SCD Lyon 1

H 3e Lecon (suite)
21 fév 1895

— En examinant la base de l'encéphale on est étonné de la rencontre avec [illegible] appréciable sur la méninge de la base et un calibre qui accompagne les nerfs aux trous naturels de la scissure de Sylvius à chaque côté.

Pas d'exsudat non plus sur ces régions, ni au niveau du chiasma des nerfs optiques.

Ce n'est qu'après avoir écarté la face interne des lobes antérieurs du cerveau qu'on aperçoit un épaississement opaque [illegible] des cérébrales antérieures vers leur origine, elles pénètrent l'une et l'autre un épaississement [illegible]

SCD Lyon 1

avec adhérence à la substance cérébrale dont une portion est entraînée lorsqu'on veut isoler la artère. on voit alors qu'à ce niveau se trouve un canal formant un manchon autour du volume d'une plume d'oie adhérant à la substance cérébrale.

on trouve encore à la portion inférieure du lobe frontal, puis à la portion externe attenante à la précédente frontale une plaque opaque épaisse sur les deux parties symétriques de chaque côté de la scissure de Sylvius entre la portion ascendante et la portion horizontale, puis autant sur la surface externe de la scissure verticale ou transversale. à ce niveau disparition des méninges correspondantes ou vaisseaux également enveloppés d'une expansion jaunâtre adhérente au tissu cérébral. ce n'est que par place que les vaisseaux tuberculeux que se voient quelques petites granulations

SCD Lyon 1

nulions blanchâtres ou jaunâtres confluentes.
On en trouve aussi sur les vaisseaux. Les granulations disséminées sont loin de ces points à long diamètre, se détachant nettement sur les méninges très congestionnées.

Impossible de trouver sur d'autres points des méninges également très congestionnées, la moindre trace de granulations.

Les coupes faites sur les divers points de l'encéphale n'ont révélé aucune altération.

Le genou droit ouvert montre la synoviale très rouge et de petites bourgeons rouges sur l'extrémité du tibia vers le bord de la surface cartilagineuse.

Sur les parties ainsi vascularisées de manière anormale, on perçoit quelques taches ponctiformes blanchâtres qui semblent être des tubercules.

Les cartilages ne paraissent pas altérés à l'œil nu.

—

SCD Lyon 1

2. Il résulte de cette observation que le malade avant de devenir tuberculeux a eu dans la jeunesse un rhumatisme articulaire aigu, comme j'en ai observé quelquefois, sans qu'on puisse attribuer la douleur à une poussée de tuberculose, car la symptomatologie de la maladie se rapportait tout à fait au rhumatisme.

Comme lésions pleuro-pulmonaires, le malade portait avec lui une pleurésie et des lésions tuberculeuses qui se sont terminées par la guérison complète de la pleurésie et des lésions pulmonaires ayant donné lieu à une rétraction assez étendue.

Ces premières lésions du cœur probablement d'origine rhumatismale ont occasionné un peu d'hypertrophie de l'organe, d'où peut-être la guérison rapide des premières manifestations tuberculeuses pulmonaires.

Ce sont très vraisemblablement de petits caillots fibrineux remplis d'un liquide purulent se communiquant par une fistule, qui ont été le point de départ de la tuberculose granuleuse des poumons et des plèvres, de la pneumonie caséeuse, des reins, des méninges et de la synoviale du genou droit.

Il se pourrait aussi que l'infection tuberculeuse ait donné lieu à la production de végétations situées sur la mitrale dont les bords libres auraient été épaissis par l'inflammation rhumatismale.

SCD Lyon 1

59

17e Leçon
12 Xbre 1895
—

426

Tuberculose pulmonaire
avec ulcérations intestinales.
Athérome localisé auriculaire
avec anévrysme fusiforme de l'a. épigastrique
droite oblitérée par un caillot récent
et oblitération de la 3e épiploïque à son origine.
- ulcérations intestinales, augmentation
de volume des ganglions mésentériques abdominaux.
- Gros calculs dans la vésicule biliaire
de forme cubique à facettes, avec
2 petits noyaux d'autres calculs,
un canal cystique dilaté.

H. 64 ans, s. de la Guillotière —
entrée le 12 Xbre 1895 —

Sommets : emphysème et un peu d'adhérences pleurales,
loupe au sommet et surtout
au sommet droit où se trouve
en arrière une vaste caverne

SCD Lyon 1

pouvant prendre contact avec la paroi
paroi [illegible] et dans [illegible] qu'à la base un gros tractus soulevant
dans le sens des rameaux.

Cette caverne contient peu de liquide
purulent grumeleux. Elle communique
avec la bronche par un tout à fait petit
orifice par une bronche de 3e ordre.
Toutes les autres bronches paraissent
oblitérées en tout ou moins la bronche
cavitée reste dans la paroi mais
dans le gros tractus de la base pour
qu'on puisse pénétrer dans la cavité
au dessus par un stylet introduit

Du côté gauche il existe seulement
une rétraction correspondant
à une masse indurée rétractée avec
des granulations disséminées sur la
face inférieure dans la partie correspondant
à la région [illegible] à travers à travers
[illegible] notant au niveau de la cavité
[illegible].

SCD Lyon 1

Cœur avec volume allongé pesant 370 gr.
sans lésion appréciable.

Entamons une particule, sous la
surveillance, avec la muqueuse du
grand cul-de-sac.

Dans l'intestin grêle nombreuses ulcérations
profondes transversales dans la 1/2 dernière cent.
et sur la valvule elle-même. On nombreuses
granulations miliaires, translucides, blanchâtres.

Rate volumineuse 560 gr. adhérences avec
diaphragme et dépressions irrégulières de la
surface sup. droite. À l'extérieur épaississement
d'induration du point déprimé surtout.
Sur un des points de l'extrémité sup. la coupe
semble montrer un noyau jaunâtre
épais. Dans la lésion contient une
substance jaune clair d'aspect hyalin.
Il est difficile de dire ce qui constitue
cette lésion qui fait l'objet d'une examen
microscopique.

Reins pèsent 1 gr. 1 épaisseur de la zone corticale 2 1/2 cm. 1/2. 8. 200 gr.

Sur la muqueuse bilieuse qui adhère
au colon transverse contient un liquide
bilieux un calcul de volume d'une noix

SCD Lyon 1

culoïde à facette ~~[illegible]~~ indiquant
le contour antérieur d'un autre calculs qui
fond défaut en tout ou moins dont
on ne trouve que la trace, sous forme
de deux petites parcelles un peu plus larges
que l'une l'autre et servant manifestement
comme le point un dessus sur le fond
ultérieur. En outre on remarque une
dilatation très manifeste du canal cystique
qui permet à pénétrer facilement à son
bourgeon dans la poche du canal choledoque
Voir 1 f 30 q. un peu grossi.
Enfin on remarque très bien atténuation
très prononcée (plaque jaune claire) sur les deux
pénétrés, le calculeux et les deux ~~[illegible]~~ sont
dilatés et plus ou moins rigides. En outre la
épigastrique droite pénètre à deux centimètres
une dilatation fusiforme à 2 centimètres longueur avec
une oblitération complète à son niveau par un caillot
remarque très dense et adhérent à la paroi la plus
large qui a 6 à 7 mill de diamètre. En enlevant
le caillot, on voit qu'il adhère à une infundibulite
dont la portion la plus large correspond à la calculeuse
Entre deux autres images. Dans l'épaisseur
remarque fusiforme de l'a. épigastrique on observe
Cet anévrysme et anévrysme qui traverse la 2e épigastrique sont adhérents.

SCD Lyon 1

18e Leçon
14 Xbre 1895

Démonstration de préparations se rapportant aux lésions tuberculo-caséeuses du poumon, à la formation et à la constitution des cavernes nouvelles et anciennes formées, ainsi qu'à la guérison de cavernes, en prenant comme type de lésion tuberculo-caséeuse ulcérée celle du sujet dont la trachéotomie a été faite le 7 nov. dans la 2e Leçon.

Ulcérations des gros intestins chez le même sujet qui présente aussi une cirrhose hépatique régulière et distincte sous la forme dite biliaire latente avec une surcharge graisseuse commençante des cellules hépatiques des espaces portes.

SCD Lyon 1

SCD Lyon 1

5e Leçon
1 mars 1875

Tuberculose granulique consécutive à des ulcérations anciennes de l'intestin.

Eruption granulique sur le péritoine, sur les plèvres, sur les méninges, dans les poumons, dans la rate, dans les reins et probablement dans le foie.

Cette éruption s'est produite récemment, consécutivement à une lésion intestinale qui devait exister depuis longtemps, constituant ainsi une tuberculose locale qui, à un moment donné a donné aux phénomènes de généralisation de la tuberculose dans le foie granulique.

Suivant la loi de Louis, il y avait eu autrefois des lésions tuberculeuses ou tout au moins de chaque poumon, comme l'indiquent les adhérences de tissu cellulaire au sommet droit et la trouve une matière caséeuse ancienne.

SCD Lyon 1

Les lésions pulm. étant cicatrisées et la tuberculose évoluait sur l'intestin.

Cette complication des lésions intest. de l'intestin n'est pas très rare de rencontrer chez les enfants.

Chez ma cam dans ce cas, ce sont surtout les phénom. de méningite qui attirent l'attention et cependant l'affection est ord. plus ou moins généralisée aux autres organes comme dans ce cas.

Dans l'intérêt du malade il n'importe pas beaucoup, lorsque la méningite est confirmée qu'on fasse le D. de cette lésion, mais au point de vue scientifique doit on toujours faire le diagnostic exact autant que possible chez le manipulation du côté du péritoine chez plèvre, surtout du côté des poumons, permettant de faire, lorsque l'on examine le malade en vue de cette recherche.

Ce qu'il importe surtout pour le malade, pour la prognostic, c'est de D. de la lésion et de l'intestin doit dominer pendant toute la suite, surtout dans les cas où on agit en de manipulation, toute. ou on peut rencontrer des antécédents tuberculeux —

aussi de lésion ou même tout le D. de l'aspect du tube mais aussi de l'état de ganglions mésentériques malade — aussi localisation cutanée ou même

SCD Lyon 1

404

Tuberculose granuleuse généralisée

Consécutive à des lésions caséeuses en voie de ramollissement dans les vésicules séminales. Tuberculose caséeuse de la prostate.

—

H. 24 ans, S. de la Mr Dondel.

Autopsie le 13 nov. 1895 - Après l'ouverture de cavités thoracique et abdominale, on est frappé au premier abord de l'aspect d'intégrité que présentent les principaux organes.

Les intestins sont très distendus et le colon transverse forme une anse volumineuse descendant au dessous de l'ombilic. Le colon marque absolument l'ectomie qui paraît profondément enfoui en arrière. Son tissu de péritoine qui se réfléchit dans la cavité péritonéale.

Les poumons sont emphysémateux sans trace de tuberculose dans les plèvres ni sans aucune adhérence pleurale. Toutefois on

SCD Lyon 1

pression du doigt sur le poumon, on sent des granulations superficielles, on conscience qu'il en existe autant dans le parenchyme pulmonaire.

après avoir enlevé le poumon, on remarque d'abord qu'il a tout le volume et augmenté de poids aussi bien que de consistance, la coloration rosée pâle en avant et rouge plus ou moins foncé en arrière.

En examinant attentivement la surface pleurale viscérale, on trouve dans des granulations grisâtres, moins ou plus nombreuses. On en trouve aussi quelques-unes plus rares sur la plèvre pariétale. Sur une coupe antéro-postérieure du thorax, on voit que le parenchyme pulmonaire est criblé de fines granulations, ou sein d'un tissu plus ou moins congestionné ou l'on peut parfois, de place en place, distinguer très bien nettement.

SCD Lyon 1

Dondrogen dans les tubes inférieurs, les granulations sont très petites (du volume du plus fin tube d'éponge); elles sont un peu plus volumineuses dans les tubes supérieurs et même au sommet on peut voir des granulations oxyphiliques à côté des autres irrégulières du volume d'un leucocyte ou bien d'un tube qui contient anormalement un tube plasmodial donnant à chacun d'eux une individualité particulière. Ces tubes sont plus accusés dans les échantillons au sommet jaune.

Ces granulations oxyphiles très petites et très nettement limitées ne donnent pas au doigt une sensation bien accusée, car elles ne sont pas très dures et ne font pas de saillie bien manifeste sur les coupes. Il semble que l'on a affaire à la forme de granulations pneumoniques. Elles ont une teinte gris blanchâtre et on trouve toutes les transitions entre les granulations les plus fines d'albumine et les gros amas de granulations du sommet.

SCD Lyon 1

Les poumons ne présentent aucune
trace de lésion plus ancienne, ni aucune
caverne plus ou moins récente.

Les ganglions bronchiques sont rouges
de volume, surtout au dessous de la bifurcation
de la trachée. La partie antérieure rouge
et présente un de point ramolli, une tache
noirâtre avec un certain degré de relâchement à
ce niveau et, sur un gros ganglion,
quelques granulations blanchâtres qui se
détachent sur la coloration noirâtre qui
précède la coupe.

Aucune granulation tuberculeuse dans le cerveau ni
Le foie augmenté de volume offre aussi
quelques granulations appréciables
à l'œil nu. Son poids est de 1650 gr.

La rate est augmentée de volume et depuis
sans granulation appréciable - 250 gr.

Les reins ont à peu près leur volume normal
On aperçoit tout d'abord la capsule sur
la droite ne paraît pas altérée à l'œil nu
et la gauche est manifestement plus résistante par
la fonte d'un certain degré de relâchement - mais il n'y a
aucune lésion caséeuse, ni aucune granulation appréciable à l'œil

SCD Lyon 1

Les reins sont le siège de nombreuses granulations d'un gris blanchâtre ou d'une teinte jaunâtre du volume d'une petite tête d'épingle dont le siège est surtout dans la substance corticale particulièrement vers la base des pyramides. Les granulations sont aussi plus nombreuses dans la moitié sup. de chaque rein où l'on trouve même de chaque côté 2 ou 3 points ou une accumulation de granulations vers la base d'une pyramide dans la substance corticale situés au dessus qui est infiltrée d'un sang noir comme s'il s'agissait ici de la coupe d'une infarctus et sous la capsule d'une infiltration sanguine diffuse. En somme il est très vraisemblable

SCD Lyon 1

qu'il a dû résulter de l'accumulation
de granulations sur les points de rétrécis
vasculaires qui ont déterminé l'hémo
dans le rein tout en — elle peut
la déterminer dans le tissu pulmon

Ces lésions consistent à chaque
vers la partie sup. de l'ouverture
l'organe.

Le poids de chaque rein ou la
capsule surrénale est de 170 gr

Le rein contient un peu d'urine
blanchâtre. La muqueuse est rouge
plus rouge qu'à l'état normal ou
voisinage du trigone; mais il n'est
certain qu'elle soit le siège d'altéra

Les vésicules séminales sont
de couleur — j'entends par une substa
jaunâtre une augmentation de leur cou

Sur la coupe on voit un effet qu'elle

SCD Lyon 1

toute, deux remplies par une substance caséeuse qui ne nous paraît en rien de ramollissement ou tout à fait ramollissement purulent.

Il n'est pas douteux que cette lésion soit celle qui a donné lieu à l'inspection tuberculeuse granulique généralisée.

Les colons latéraux du gros intestin ont un peu plus volumineux que dans l'état normal. Sur la coupe de cet organe, on voit qu'il existe des granulations caséeuses isolées et agglomérées surtout dans les colons latéraux droit et gauche, dans le colon médian qui est cependant peu malade.

Il existe aussi quelques ulcérations de la grosseur d'un pois dans la muqueuse droite, qui est un peu épaissie, mais sans tuberculose

SCD Lyon 1

2 tuberculeux sur la même.

Il n'en existe pas davantage sur l'épididyme et sur la testicule.

Toutefois il est probable que l'inf
de la vaginale a eu pour origine un
foyer tuberculeux qui aura gu
com— il arriv— pour d'autres lésio

Comme rien à poursuivre - 280

SCD Lyon 1

453

35e Leçon
30 janv. 1896

Tuberculose pulmonaire

forme broncho-pneumonique suppurée avec salpingite tuberculeuse

Fr. 26 ans, s. de M. Drivon.

Autopsie le 30 janv. 1896 — Sujet excessivement émacié pour tout le corps avec un peu d'œdème des pieds.

Après avoir ouvert la cavité thoracique et abdominale, on constate un assez grand œdème des plèvres avec foulle à droite mais très resistante à gauche. Le péricarde est aussi adhérent à la plèvre de la côte, et dans il n'y a pas de liquide dans la cavité du péricarde, le cœur semble étroitement emprisonné dans la loge péricardique.

Le foie s'étend sur la plus grande partie de l'estomac qui est allongé et un peu remonté à sa partie moyenne, comme lobulé. Sa portion prépylorique est

SCD Lyon 1

ordinaire, tandis que le pylore remonte élevé et se trouve entouré par le foie dans une situation relativement élevée pour l'estomac gastro-hépatique. Distension du canal contractions et retrait des parois de la cavité intestinale sur la plus grande partie de son étendue environ 5 cm de hauteur dans le fond de la cavité pelvienne entre l'utérus et le rectum on trouve aussi quelques adhérences pseudo-membraneuses récentes reliant ces deux

Sommeil. On peut aussi faire entrer le sommeil dans le cadre des phénomènes de la nutrition. En effet il est déterminé par une diminution d'une grande partie, puis il est accompagné d'une induration qui va en diminuant à mesure qu'on s'éloigne du centre et qui ne cesse qu'à une distance de 2/3 cm. de la limite.

SCD Lyon 1

Sur une coupe antéro-postérieure, on voit qu'il existe au centre un canal renfermant une assez grande quantité de mucosités mélangé de gommes-résines. Dont la partie inférieure est remplie de cavités du volume d'une amande à une noisette remplies les unes par des choses conjonctives épaisses dont la surface se rapporte avec la cavité précédente des amas en débris de matière caséeuse en désintégration. Il en résulte que le tout a l'aspect d'une éponge remplie de mucosités épaisses grumeleuses.

Le tube moyen présente sur toute son étendue les mêmes lésions.

On le trouve encore sur la tête supérieure du tube inférieur dont la partie

SCD Lyon 1

sous-jacents ont une perméabilité à l'air. Encore est-elle un peu augmentée et artificielle. Par ponction pleurale il s'écoule un liquide chargé de plus de bulles d'air, de telle sorte que les fragments tombent dans l'eau.

Ce n'est pas que la cavité ou la portion perméable à l'air que l'entourent n'puissent tuberculeux, car on voit d'une lentille à un pois.

Le poumon gauche présente une adhérence de plèvre qui occupe sur la plus grande partie de son étendue de telle sorte qu'on entend très diffus le poumon appliqué contre la plèvre pariétale en raison de l'épaisseur de cette dernière et de son inflammation profonde.

Tout le poumon semble indurer de la plèvre adhérente partout intimement tout à fait à la région postéro-inférieure

SCD Lyon 1

où les plèvres sont séparées et recouvertes d'un exsudat fibrineux donnant la sensation de la langue du chat. On remarque chercher à décoller les plèvres qu'à la partie moyenne de la région postérieure il existe une plaque fibreuse étoilée, de 4 à 5 centimètres de diamètre environ, puis qu'il y a encore au dessus et au dehors une autre plaque un peu moins étendue et moins bien caractérisée. Ces plaques correspondent certainement à des plèvres produits successivement comme il arrive fréquemment dans la tuberculose.

Sur une coupe antéro-postérieure de tout le poumon, on voit que toute la parenchyme de deux lobes est transformé en une tissu spongieux semblable à celui qui existe du côté droit, sauf qu'il n'existe pas de

SCD Lyon 1

très grande cavité. Les plus volumineux qui se trouvent au sommet peuvent contenir une noix, puis toutes les autres vont de noisettes jusqu'aux plus petites qui sont de la dimension d'un grain de millet. Elles sont limitées par des cloisons fibreuses. Le lobe supérieur est ainsi transformé en totalité. Dans le lobe inférieur les cavités occupent les 3/4 de son étendue, mais diminuent à la partie supérieure et partie inférieure. Dans les cavités sont disséminées de nombreuses petites concrétions de volume variable, dures, qui existent aussi dans quelques autres où les cavités font défaut. Mais en somme tout le poumon où les lésions sont répandues moins avancées est comprimé tandis que la partie détruite transformée en cavité analogue à une éponge emplie d'air

SCD Lyon 1

Les bronches de la trachée sont remplies de pus et la muqueuse paraît enflammée un peu pâle.

Les ganglions bronchiques et trachéaux sont modérément tuméfiés (du volume d'une noix à une noisette) et sur la coupe présentent encore un tissu rougeâtre sans altération caséeuse et sans tubercules appréciables à l'œil nu.

Sac du péricarde. Cœur petit, 200 gr. sans lésion appréciable.

Foie 1400 gr. paraît un peu graisseux; cependant son tissu n'a pas l'aspect du foie gras. Il est coupé de toutes parts bourbeux paraît un peu pâle et sans trace de tubercules.

Reins présentent un tissu un peu pâle au liseré cortical de la capsule un certain point et paraissent un peu de lésion sans tubercules R. dr. 120 gr. et R. g. 130 gr.

SCD Lyon 1

Rate au cœur épaissi au niveau
de la valvule du diaphragme vers la
cloison - 135 gr.

Autre digestif - Rien de particulier
si ce n'est de très petites zones de congestion
intense sans ulcération, si ce n'est peut-être
en un point très limité du cæcum près de l'appendice
où existe comme une petite ecchymose.

Utérus de f. ayant eu au moins un enfant
paraît n'offrir rien de spécial.

Ovaires complètement enveloppés par
trompes, tuniques et adhérents.

Sur la coupe on remarque aussitôt
tuberculeux caséeux de chaque côté dans
la paroi séreuse des trompes adhérentes
l'ovaire dont la tunique particulière
paraît tout aussi sclérosée.

R. A qu'il y a de particulier dans
dans cette observation c'est la forme de
tuberculose pulmonaire paraissant avoir pour
point de départ une bronchopneumonie caséeuse avec sclérose concomitante
et l'extension consécutive des lésions qui
transformé presque entièrement les deux poumons en
spongieux suppurés sans avoir donné lieu à des phénomènes
de généralisation - Probablement parce qu'il n'y avait pas
favorisant la résorption et que l'expectoration permettait leur évacuation

SCD Lyon 1

472

Tuberculose pulmonaire ancienne terminée par granulie des poumons, des méninges, du foie et des reins.

H. 22 ans, s. de M. Bondet, est signalé comme phtisique ayant succombé à une méningite intercurrente.

autopsie le 25 février 1896.

Le sommet du poumon gauche très adhérent à la paroi thoracique est le siège de deux grosses cavernes contiguës en communiquant par entre elles et séparées seulement par une mince cloison de tissu scléreux. La plus grosse caverne située au haut des abords présente depuis la fosse des dimensions d'une aveline ; l'autre beaucoup moins volumineuse et située en avant et un peu plus bas que la première. Ces cavernes ont des parois irrégulières et scléreuses. Elles renferment quelques petites granulations et communiquent largement avec les bronches.

SCD Lyon 1

Les deux poumons sont remplis de granulations grises ou blanchâtres très fines et résistantes sous le doigt avec prédominance dans le poumon gauche et au sommet droit où il n'existe aucune trace de lésion ancienne.

Le cœur ne présente aucune trace d'endocardite, ni de tuberculose dans l'infundibulum du cœur droit examiné avec le plus grand soin. Il pèse environ 220 gr.

La rate de volume à peu près normal pèse 1400 gr. présente sur sa surface de petits points blancs sous la capsule et en plus grande quantité au niveau du hile grand. Sur la coupe on voit que ces points correspondent à de la granulation tuberculeuse très fines qui sont répandues en nombre non seulement à la surface

SCD Lyon 1

l'organe, mais aussi dans sa profondeur, chaque coupe permettant d'apercevoir plusieurs granulations au sein d'un tissu d'aspect normal.

Les reins sont aussi le siège de granulations miliaires blanchâtres isolés ou réunis pour former de nodules plus volumineux (de volume d'une lentille) dans la substance corticale plutôt vers la base des pyramides. On constate aussi que la capsule épaissie adhère par places à la substance rénale dont une partie est entraînée avec la capsule lorsqu'on l'enlève. R. droit 150 gr. - R. g. - 160 gr -

La rate est un peu molle et très congestionnée. Il est impossible de dire si elle est ou non le siège de tubercules.

En raclant avec la lame du scalpel

sont manifestement épaissis et adhérents au chiasma, au nerf optique sous-jacent abondant liquide céphalo-rachidien abondant, tuberculs appréciables. Il n'y a rien d'évident quant aux phénomènes d'épaississement, d'adhérence des méninges pour isoler les divers organes. Et dans ces cas on éprouve pour les mêmes raisons une certaine difficulté à pénétrer dans les scissures de Sylvius. Mais à ce niveau on voit très manifestement quelques granulations blanchâtres disséminées, le signe de vraies congestions des méninges. Et dans ces cas en enlevant les méninges on a la sensation de granulations disséminées un peu partout dans les parties profondes, mais en petit nombre. Les méninges des hémisphères cérébraux sont facilement enlevées. Elles sont partout congestionnées et on trouve encore des granulations disséminées en petit nombre, toujours moins abondantes que dans l'hémisphère gauche où l'on voit encore au niveau de la scissure de Sylvius une granulation du volume d'une tête d'épingle.

Rien de particulier dans la substance des différentes parties de l'encéphale.

R. Ce cas est un exemple de méningite purulente localisée à la base, consécutive à une suppuration de l'oreille moyenne. Tout le corps, et dans l'oreille moyenne, le cholestéatome avec ses fusées purulentes, a été soigneusement enlevé. Les méninges ont été soigneusement examinées à la loupe. Elles sont manifestement épaissies et adhérentes au chiasma, aux nerfs optiques sous-jacents, à la corne sphénoïdale, abondant liquide céphalo-rachidien abondant, tuberculs appréciables. Il n'y a rien d'évident quant aux phénomènes d'épaississement, d'adhérence des méninges pour isoler les divers organes. Et dans ces cas on éprouve pour les mêmes raisons une certaine difficulté à pénétrer dans les scissures de Sylvius. Mais à ce niveau on voit très manifestement quelques granulations blanchâtres disséminées, le signe de vraies congestions des méninges. Et dans ces cas en enlevant les méninges on a la sensation de granulations disséminées un peu partout dans les parties profondes, mais en petit nombre. Les méninges des hémisphères cérébraux s'enlèvent facilement. Elles sont partout congestionnées et on trouve encore des granulations disséminées en petit nombre, toujours moins abondantes que dans l'hémisphère gauche où l'on voit encore au niveau de la scissure de Sylvius une granulation du volume d'une tête d'épingle.

Rien de particulier dans la substance des différentes parties de l'encéphale.

SCD Lyon 1

4e Secon
13 nov. 1900

Autopsie du 13 novembre 1901. 659

Contassot Benoit âgé de 60 ans.
Service de Mr Tissier. 6e Salle 20.

Diagnostic clinique.

- Tuberculose pulmonaire aigue broncho-pneumonique
  Evolution en 3 mois
- Péritonite tuberculeuse à l'âge de 10 ans relevée dans les antécédents.

Résumé anatomique.

- Caverne au sommet, plus ancienne à droite
  Infiltration du reste des poumons par des îlots lobulaires pneumoniques.
  Ilots caseux pneumoniques affectant dans un poumon la disposition pyramidale et corticale de infarctus blancs.
- Hypertrophie du foie et de la rate; ganglions intestinaux.
- Traces d'ancienne appendicite.

Cadavre amaigri; pas d'œdème des jambes.

Cavité thoracique

Les 2 poumons sont adhérents; cependant on parvient à décoller le poumon droit facilement; on est obligé d'enlever la plèvre pariétale pour le poumon droit.

Poumon gauche. 1340gr. Empâtement des bords antérieurs

SCD Lyon 1

et à la porte antérieure du 2ème mètre
[illegible] formant depuis
à la base du sommet et dans le fond des
sinuosités entre les espaces.

A la coupe :

au sommet 2 - Les cavités non encore
confluentes, mais très rapprochées, les
contenu purulent est assez abondant
[illegible] traversées d'une ou deux artères
artères à peu près à mi hauteur mais
semble disposé assez obliquement
dans le parenchyme.

dans la partie inférieure du poumon et
aussi dilatés bronchiques
leurs dimensions varient d'un grain
de riz à une lentille, contenu [illegible]
[illegible] se rencontrent rarement sur le fond des
alvéoles du poumon.

vers une longueur de la base dans
pneumonie caverneuse à la première dimension
noisette ramollie au centre

Poumon droit 1470

présente même aspect, à plusieurs gros la
caverne du sommet est unique, plus
spacieuse irrégulière et semble plus
ancienne. - Il reste à [illegible] parenchyme pulmonaire
entourant est plus grisâtre et plus dense
En outre il existe dans le 6ème moyen du poumon
droit à pneumonie caverneuse qui offre
une disposition assez singulière.
Il en existe 3 de dimensions inégales

SCD Lyon 1

ils sont de forme hémisphérique comme
il l'indiquait d'infarctus - leur face
est corticale. Ils sont séparés les uns
des autres par un petit tissu de
parenchyme rein relativement.
La couleur de ces îlots est blanche comme
celle d'infarctus récents ou blanchâtre
de rencontrant aussi uniformément sur le fond
rouge de coupe du parenchyme rénal.

Ganglions trachéo-bronch.

sont très volumineux.
On en trouve un sur la bifurcation de la trachée
qui a le volume d'un œuf de pigeon environ
Mais -
Alors coupé transversalement
a) centre de la glande d'un blanc
grisâtre, dense, fibreux au milieu
b) périphérie molle et rouge de formation
entièrement récente. Il y a
quelques tubercules grisâtres
Dans d'autres petits ganglions on trouve la même
disposition.

Cœur. Pèse 475.
rien d'anormal.

Cavité abdominale -

Foie - (340) est adhérent au diaphragme par
quelques tissus fibreux qui
étaient adhérents à la face supérieure gauche.
Elle est volumineuse ; pas de tubercules nets à la
coupe -

Rein - (1980) est volumineux et très congestionné
Congestion comme aux foies cardiaques, mais il
est moins.

SCD Lyon 1

Aucune adhérence pleurale à gauche
Présence de petits îlots blanchâtres d'aspect
Dimension de petits grains de semoule
pris attribués à des tubercules.

Rein droit 12 c/m. gauche 9 c/m.

Sont volumineux
dans l'un deux un petit tubercule

Intestin

Rectum présente sur toute 4 c/m de hauteur
petits et circulaires, comme si l'on avait
arraché un bouton hémorroïdaire
muqueuse très large, dans ce canal
on aperçoit des plis transversaux, muqueuse
épaisse, boursouflée, parsemée de
taches

Appendice - apparait cylindrique et un peu
turgescent.
Section faite met en évidence la présence de
lumière du canal
Sur le point le dernier centimètre distal
apparait induré

Larynx.

Par dilatation nette des cordes ou de la
muqueuse ; on trouve cependant une
petite hémorragie sous muqueuse
sur l'arête interne
Cartilage droit est transpercé.
Adhérence du repli aryteno épiglottique droit
2-3 petits tubercules blanchâtres nets. sans
transformation générale. sans lésion du repli gauche

SCD Lyon 1

à Remarquer surtout ce point de pneumonie caséeuse se présentant sur le coeur comme de infarctus il devant résulter effectivement d'oblitération vasculaire. Il se présente de cette comme de infarctus et comme le point broncho-pneumonique qu'on trouve chez le cardiaque, le brightique; seulement il y a une coagulation commune par suite de oblitération vasculaire plus complète et plus complète. Voir de Cellule infiltrée à carnivore.

Les tubercules de replis erythémateux ont persisté pour moyenne fondamentale!

La péritonite signalée dans les antécédents pathologiques de malade se rapportait vraisemblablement à une appendicite ancienne dont l'appendice présente les traces. Les parties moyennes étaient le siège d'abondantes bourgeons conjonctifs de transformation de follicules; toutefois l'obstruction était obliterée par la transformation en tissu fibreux et que l'orifice était en retrait par rétraction. Ce qui démontre que le malade n'a présenté aucune crise d'appendicite dans les années

SCD Lyon 1

SCD Lyon 1

415

8e Lecon
21 nov. 1895

Pleurésie tuberculeuse aiguë
et tuberculose généralisée

H. 46 ans, s. la Dr. Mollière.

Comme renseignements cliniques, nous savons seulement qu'il s'agit d'un phtisique portant d'une pleurésie gauche qui a nécessité plusieurs ponctions.

Autopsie le 21 nov. 1895. Sur l'abdomen on ne voit rien, mais seulement quelques traînées. La cavité abdominale contient 2 ou 3 litres de sérosité claire.

Le poumon droit à bord ant. emphysémateux volumineux paraît au toucher contenir des granulations tuberculeuses, d'autant plus qu'on remonte vers le sommet où les plèvres sont adhérentes. Le poumon gauche est marqué par l'épaississement de l'adhérence des plèvres [illegible] de Cruveilhier ou voit de dilatation des vaisseaux d'un pois à une noisette indurés et jaunes sur les deux faces de section

SCD Lyon 1

En passant la main sous le diaphragme on remarque la persistance de la voussure de la coupole à droite tandis que à gauche le muscle forme une surface presque plane épaisse, indurée et douloureuse.

Ouvrir la plèvre gauche difficulté à détacher la plèvre pariétale : on se perd dans le sang qu'on enlève avec des éponges ou à l'aide d'un aspirateur. Le tissu cellulaire profond sclérosé de la paroi adhère très solidement en certains points. Ailleurs on n'obtient que la plèvre costale absolument intacte. Aucune déchirure n'étant produite dans les efforts faits pour la détacher.

Au sommet il y a une adhérence intime et dure entre la plèvre costale et la plèvre pulmonaire épaissies, confondues et rétractées.

Après avoir enlevé les poumons du cœur et le diaphragme on voit adhérent à la plèvre correspondante gauche on peut bien se rendre compte de la disposition des lésions.

SCD Lyon 1

On voit que l'écoute à gauche
une ancienne pleurésie entraînant
les 2/3 inf. de la cavité pleurale, remontant
en arrière jusque à la partie inf. du lobe
sup. Sur un point avec limite de
l'élargissement peut-être jusque à
occuper toute la périphérie du poumon
sur la plus grande étendue du lobe inf. qui
est refoulé en haut et rétracté.
Le lobe sup. est en outre le siège au
sommet d'une vaste caverne volumineuse
de la grosseur d'une noix avec
parois épaisses, de telle sorte que
le poumon emprisonné dans
la plèvre viscérale épaissie, lui formant
comme une coque fibreuse, était à peu
près anéanti. Le tissu pulmonaire
atélectasié est noir, sauf traces de
lésions récentes. Le poumon en entier ne
pèse plus qu'un soixante du volume de deux poings.

SCD Lyon 1

En arrière d'autant du dernier
du poumon se trouve une cavité
contenant environ un demi-litre
récente claire. Autour la cavité
rempli en outre une grande quantité
d'exsudats fibrineux récents formant
des cloisons complètes ou incomplètes
entre le pariétal et le viscéral celles-ci
d'une couche épaisse, soit entre
plèvre viscérale, soit entre plèvre
pariétale. Cette dernière présente
en outre un épaississement considérable
variant d'un demi à un centimètre
ou environ. Elle est constituée par
un tissu scléreux au sein duquel
on voit une infiltration de cellules
jaunes caséeuses, en général assez
mais dont quelques unes, au niveau
de la plèvre diaphragmatique montrent
un ramollissement caséeux semblable
à celui qu'on observe communément dans les

C'est particulièrement au niveau de la zone de contact pharyngo-trachéale que l'épaisseur sclérocartilagineuse de la plèvre atteint sa plus grande épaisseur, c'est-à-dire jusqu'à un centimètre au moins.

En détachant les exsudats fibrineux récents en quelques points de la partie supérieure du plèvre où elle-ci est la moins épaisse, on peut apercevoir des granulations récentes d'une manière plus ou moins manifeste.

Enfin après avoir ouvert le péricarde qui n'offre pas de lésion manifeste, on voit cependant qu'au niveau de la plèvre médiastine le péricarde fait corps avec cette plèvre considérablement épaissie relativement remplie de produits caséeux qui font saillie dans la cavité péricardite une large plaque mamelonnée jaune plus ou moins saillante, tellement qu'en pressant dessus avec le doigt la cavité péricardite envahie

SCD Lyon 1

mois par un examen attentif nous avons constaté que cette masse sous dans la cavité du péricarde était [illegible] par le péricarde pariétal intéressé à la plèvre atteinte, mais indemne du côté de sa surface in

Du côté du diaphragme nous voyons que le muscle en rapport avec la plèvre aussi atteint est devenu jaune atrophié et manifestement altéré.

En somme cette pleurésie malgré son ancienneté et ses lésions tuberculeuses profondes du plèvre a conservé l'allure d'une pleurésie récente pour ses exsudats fibrineux et non liquides abondants réunis dans l'intérieur de la cavité aussi qui malgré les ponctions répétées ne pouvait pas être vidée, ni l'empêcher d'un rapprochement des plèvres aussi altérées.

SCD Lyon 1

Le poumon droit présente au sommet une grande quantité de masses caséeuses du volume d'une noisette à une amande dont quelques unes en voie de ramollissement, puis dans la partie inférieure de granulations disséminées ou groupées irrégulièrement.

ganglions bronchiques volumineux et indurés en tuberculose.

Foie peu volumineux, mou, rempli de granulations du volume d'une tête d'épingle, d'une lentille ou d'un pois d'une grise jaunâtre et caséeuse ou n'en observe aucune dans les autres.

Veine du foie rouge jaunâtre obturée. 1350 gr.

Rate à tissu rouge et pulpe consistante avec granulations tuberculeuses, mais volume peu considérable du foie - 200 gr.

Reins assez volumineux, plutôt pâles avec granulations du volume d'une tête d'épingle à une lentille de coloration blanchâtre, faisant un léger relief à la surface après l'ablation de la capsule ou sur la coupe. Quelques

SCD Lyon 1

les tuberculeux ne sont pas très nombreux.
Rein dr. 200 gr. ; R. g. 210 gr.

Sur l'intestin à 20 cent. de la valv
de Bauhin, on trouve une ulcération
de la largeur d'un travers de doigt, formant
un anneau à l'intestin, à bords irrég
avec granulations jaunâtres. A environ
10 centim. et rétractée de même sur la
face péritonéale de fines granulations jaun
et de dépôts fibrineux récents.

L'intestin est épaissi et retracté
au niveau de l'S iliaque et du rectum, pa
où l'on peut découvrir de ulcérations mu
Ganglions de ganglions mésentér
ne volume d'un pois à une noisette
de coloration rouge grisâtre avec qq
points jaunâtres.

Les altérations de la graisse sont très manifestes au niveau des ganglions situés près du pancréas.

Coeur avec adhérences suspendues au niveau de la base. - Rien de particulier au l'endocarde aortique et dans la cavité droite. Poids 250 gr. -

SCD Lyon 1

2/3e Lyon
29 X^bre 1900

Autopsie du 29 Décembre 1900. 695

Boyer Sylvain - 36 ans -

Salle Ste Elisabeth - N° 26. / Service de Mr Lépine /

Résumé clinique. Le malade n'est resté que 24 heures dans le service - On a constaté une pluie de râles dans les deux poumons. Dyspnée croissante - Mort par asphyxie.

Résumé de l'autopsie.

Péritonite ancienne - Foyer tuberculeux récents sur le péritoine - granulie dans les deux poumons et les reins. Abcès siégeant sur le côté droit de la colonne vertébrale, au niveau de la 10ème vertèbre dorsale et de provenance stercorale.

Compte rendu de l'autopsie

Sujet amaigri - Cicatrices de brûlures

SCD Lyon 1

sur le bas ventre et sur la partie inte
des cuisses.

Ouverture du cadavre.

Cavité thoracique.

Poumon gauche : 1370 grammes.

Symphyse totale de la plèvre. Le poumon présente une induration b nette dans toute son étendue.

La coupe montre une granulie généra à tout le poumon. Au sommet 2 cav nes, grosses comme de petites noix, co nant une masse caséeuse. Le poum ne contient pas de trace d'air.

Poumon droit. 1280 grammes. La symp pleurale est moins intense qu'à gauche le poumon est également très résistan au toucher. A la coupe, granulie gen ralisée sans lésion spéciale au sommet La pression exercée sur le parenchyme pa

SCD Lyon 1

sortir quelques bulles d'air.

Coeur. 240 gr. Quelques grammes de liquide citrin dans le péricarde. Plaques laiteuses à 2cm au dessus de la pointe du cœur et au niveau de la base.

Pas de lésion des orifices - Résistance du tronc de Botal.

Aorte paraît saine.

Cavité abdominale.

Péritoine ancienne: l'épiploon est rétracté, caché derrière l'estomac et couvert de plaques laiteuses - Le mésentère présente également des plaques laiteuses disséminées sur toute sa surface - Les ganglions mésentériques sont assez volumineux.

Péritonite récente: on trouve sur le mésentère quelques granulations très discrètes. Rien à l'appendice - La cavité pelvienne contient environ un verre de liquide.

Estomac. Dilaté - Dépasse de trois travers de doigt environ le niveau de l'ombilic.

Intestin - présente au niveau du cæcum une petite ulcération grise comme un grain de millet.

Foie 1570 grammes.

un peu gras. Un seul tubercule miliaire y a été trouvé.

SCD Lyon 1

Rein droit. 150 grammes. La coupe montre la substance corticale un peu décolorée et une assez grande quantité de tubercules miliaires disséminés sans ordre dans la substance corticale et dans la substance médullaire. La capsule est épaissie et adhérente aux différents points de la surface de l'organe est légèrement granuleuse.

Rein gauche. 145 gr. présente, mais à un degré moindre, les mêmes lésions que le rein droit.

Rate. 210 gr. Un peu grosse et légèrement congestionnée. La coupe montre que le parenchyme est normalement décoloré.

Reins aux testicules.

Le larynx présente un certain degré de boursouflement des replis aryténo-épiglottiques. Pas d'ulcération à la muqueuse.

Au niveau de la 10ème vertèbre dorsale, sur le côté droit de la colonne vertébrale, le rein est présente un abcès du volume d'une petite noix. Cet abcès est ouvert et on reconnait après évacuation du pus, la colonne vertébrale dénudée et un commencement de carie osseuse très limitée à ce niveau.

SCD Lyon 1

276
23e Leçon
29 Xbre 1900

695

Tuberculose granuleuse,
principalement pulmonaire,
avec gros granulations dans
divers organes notamment dans
le rein, chez un homme de 33 ans,
ayant probablement depuis
longtemps une Cirrhose
alcoolique, ou tout au moins
et d'un rein
d'un autre Cirrhose sur la
partie latérale droite du corps
d'un des deux vertèbres lombaires
(10e) offrant également la tuberculose
caractéristique de ces divers lésions.

Cas généralisation granuleuse
pouvant attribuer point
de départ soit à la Cirrhose, soit au foyer
pulmonaire. Cependant il y a plus de probabilité
pour que ce soit au foyer pulmonaire l'origine, comme il arrive
le plus souvent.

Poumon tuberculeux, suivant la variété
ordinaire avec granulations miliaires grises
et transparentes avec zones de pneumonie interstitielle
et broncho-pneumonie caséeuse.

SCD Lyon 1

SCD Lyon 1

69
27e Leçon
14 janv. 1902

Autopsie du 18 janvier 1902
Martin Pierre âgé de 28 ans
Salle 2e Augustine N° 21

782

Résumé clinique.

Pleurésie séro-fibrineuse aiguë,
ayant débuté il y a 2 mois
(ponctionnée au début ; la dernière fois
ponctions furent blondes en arrière)

Mort durant la période fébrile.

Résumé de l'Autopsie

- Pleurésie séro-fibrineuse de la cavité pleurale gauche
quelques cavités closonnées en avant
Symphyse pleurale récente en arrière
Loge intacte sus-diaphragmatique
- Altérations tuberculeuses du Poumon.
a) cicatrice ancienne rayonnée au centre du lobe
Inférieur gauche
b) altérations très vascularisées, fibro-caséeuses et caviteuses
de date relativement récente (partie moyenne
du poumon droit et lobe inférieur droit
c) granulie terminale très confluente prédominant
dans le poumon non compris par l'épanchement
- Hypertrophie du foie et de la rate
Adhérences de la vésicule biliaire au duodénum.

Le cadavre est celui d'un jeune homme de 28 ans
aux fortement musclé -
Pas d'œdème des membres inférieurs

Cavité Thoracique

Après ouverture du thorax, et désarticulation aux fausses
du feuillet pariétal de la plèvre gauche on se
rend nettement compte des altérations que sont les
suivantes :

SCD Lyon 1

Aisselle gauche

2e feuillet postérieur et très épais (environ 4 à 5 millimètres). On remarque que l'épaississement est surtout marqué au niveau du point de réflexion antérieure costo-médiastinal. Il y a à ce niveau comme un véritable bourrelet de consistance analogue qui recouvre une partie de la face antérieure du feuillet postérieur.

L'épanchement est modéré, de nature séro-fibrineuse. Il est limité extérieurement à la portion antérieure costale et réparti dans de petites loges qui sont elles-mêmes circonscrites par des fausses membranes rougeâtres, organisées.

Il existait aussi une cavité à parois plus lisses. On trouve du pus au fond de la cavité postérieure et ayant refoulé la base du poumon.

Entre les côtes sup. et inf. dans la région interlobaire, petit cavité de la grosseur d'une noix contenant un liquide verdâtre.

En arrière, sur toute la hauteur, il n'existe pas d'épanchement, le 2e feuillet épaissi de la plèvre sont accolés et réparés seulement par ci par là par quelques vaisseaux sclérosés. On remarque que la portion axiale (regardant la cavité pleurale) du 2e feuillet postérieur est ulcérée et jaunâtre et comme caséifiée.

La nature tuberculeuse de la pleurésie peut être affirmée (même en dehors de lésions pulmonaires concomitantes) par:

- l'aspect caséeux de la portion interne du 2e feuillet pleural
- la présence de quelques granulations scléreuses

SCD Lyon 1

de la paroi de la petite cavité circulaire de la plèvre intralobaire - les granulations ne sont pas nettement visibles dans les autres portions de la plèvre, où elles sont assez dont marquées par le exsudat.

— enfin par l'existence dans la médiastine postérieure de ganglions cariés qui semblent correspondre uniquement à la plèvre car ils ne sont nullement pigmentés; tandis qu'au dessus, autour de l'aorte, tous les ganglions sont noirs.

A la région lombaire on trouve également des ganglions cariés

Poumon gauche (de cet individu) (dans la plèvre)

1600 gr. - Anémie de volume

au centre du lob supérieur cicatrice tuberculeuse ancienne très adhérente avec travée fibreuse en rayon d'roue allant s'insérer à la périphérie du lobe

les altérations tuberculeuses récentes un peu antérieures à la pleurésie sont contemporaines prédominent nettement à la partie moyenne du poumon. On trouve une grande variété de lésions: amas caséeux, les uns de la dimension d'une coquille de noix et remplies d'un pus crémeux, bourbillons fibreux et même fines granulations miliaires intercalaires

le bas du poumon est notablement emphysémateux - Quelques granulations mais à peine visibles dans les parties centrales du lobe.

SCD Lyon 1

Poumon droit 1160 g.

Lob supérieur présente des altérations tuberculeuses très étendues semblant à peu près de même âge que celles de la partie moyenne du poumon précédent.

Même aspect mêmes variétés de lésions (tubercules à différents degrés de ramollissement, granulations, masses caséeuses) dans tout le reste du poumon (lobe moyen, inférieur et base gauche) sauf dans une granulie à très fines granulations grises d'une confluence extrême. Il en existe aussi dans la partie antérieure du lobule supérieur mais en très petit nombre et peu de place sur la plèvre emphysémateuse. Quelques tubercules aussi dans la partie inférieure du lobule supérieur.

Cœur. 300 g.

Ventricule droit un peu dilaté et peut être hypertrophié.

Cœur abdominal

Foie 1970. Les colonnies par granulations nettement visibles sur la surface de section. Quelques tubercules disséminés par deux tractus fibreux.

Rate 610 gr. grosse, toujours par des granulations grises.

Reins. dr 160 - g 150.

semblent normaux

Pas de tuberculose intestinale ou tuberculaire

Cœur cérébral

Pas de tuberculose de méninges.

SCD Lyon 1

27e Leçon
18 janv. 1902

782

Pleurésie tuberculeuse
avec lésions tuberculeuses associées
et concomitantes du poumon,
puis granulie terminale
dans l'autre poumon.

—

H. de 28 ans, entré à la clinique
médicale de Mr. Bard, pour une
pleurésie récente du côté gauche.
(épanchement abondant)

Une première fois le malade
fut ponctionné et l'aspiration
amena 1 litre de sérosité. Quelque
temps après une seconde ponction
donna du pus. Liquide de mauvaise nature.

SCD Lyon 1

SCD Lyon 1

En dernier lieu, on trouvait encore une grande matité avec obscurité de la respiration, on crut à la présence d'une nouvelle quantité de liquide, mais deux ponctions faites à trois jours de distance ne donnèrent que un résultat négatif.

L'état du malade alla en s'aggravant, soit par suite des troubles respiratoires augmentés, soit surtout en raison de la persistance d'un état fébrile indiquant probablement une infection tuberculeuse interne.

SCD Lyon 1

SCD Lyon 1

Lésions constatées à l'autopsie

D'abord à la palpation du diaphragme du côté droit la cavité abdominale ou le diaphragme remonte élevé donne plus de résistance ; puis en enlevant la plastron sternal on trouve manifestement adhérences du plèvre pariétale gauche avec un gros empâtement surtout à l'union de cette plèvre avec le péricarde pariétal et la paroi costale, puis à un [illegible] sur le sommet des deux feuillets. Ce tissu est épaissi et partout assez prononcé pour former une cloison résistante qui a empêché le refoulement du cœur à droite.

SCD Lyon 1

SCD Lyon 1

Sa plèvre droite gauche paraissait très épaissie, recouverte de pseudo-membranes blanchâtres, peu abondantes, mais plèvre pariétale avec de traces filiformes blanchâtres
~~[illegible]~~ très irrégulières, qui relient les deux surfaces pleurales également très irrégulières, dans lesquelles se trouve un liquide séreux dont la quantité portée évaluée au moins à un litre. Ce liquide ne renferme pas de sang, quoique les pseudo-membranes en soient infiltrées.

La plèvre pariétale épaissie de d'un blanc jaunâtre, adhère partout à la paroi thoracique

SCD Lyon 1

SCD Lyon 1

plus particulièrement à la portion
postérieure sur toute la hauteur
du poumon, et en la détachant
en voit un sillon du côté
un espace plus marqué
qui laisse suivre une légère
saillie étroite à concavité, tandis
qu'à cette un dépression
plus large correspondant aux
espaces intercostaux. cette dépression
se remarque en arrière à peu
près au niveau du point où
autour de la côte jusqu'à
la portion antérieure où le sillon
est moins prononcé que l'on
observe, on peut bien en juger
après avoir enlevé le poumon [illegible]

SCD Lyon 1

SCD Lyon 1

On peut déjà se rendre compte qu'au niveau de toute la région postérieure, les deux plèvres viennent se coller complètement et adhérent sur toute la hauteur probable de la région dorsale du cou et sur le larynx dont [illegible] dans les plèvres sont incomplètes claironnées au niveau des régions [illegible].

Il est vraisemblable que les ponctions faites au dessus bien dans la 7e ou la 8e espace ont donné un résultat négatif parce qu'elles ont eu lieu probablement au niveau de la région où les deux plèvres étaient intimement soudées, [illegible] au niveau de la région médiastinale

SCD Lyon 1

SCD Lyon 1

En faisant notre coupe habituelle sur toute la hauteur du poumon droit des plèvres suivant une ligne fictive passant par la partie médiane de la face postérieure (Verticale passant par la partie médiane de la face postérieure) on découvre (D'abord une grande ligne d'adhérence de la plèvre viscérale) une cavité pleurale tapissée d'exsudat irrégulier sous lequel le poumon droit pourrait contenir environ un quart de litre de liquide déjà s'est écoulé au moment de la commotion on avait vu la grande cavité antéro-externe, lorsque celle-ci a été ouverte.

SCD Lyon 1

SCD Lyon 1

Déjà Examen a signalé la possibilité de trouver au niveau de la base du poumon une collection ~~liquide~~ qu'il dit (pouvoir être d'ordre) ~~avoir été~~ (mon Examen), sans que l'examen fait pendant la vie ~~ait~~ permette de la découvrir. La cavité que l'auteur trouve alors à autopsie permet bien de rendre compte des conditions que font que l'air n'était pas décelé par l'examen le plus attentif. C'est que les bords du poumon se recouvrent entre eux à la (position) de sorte que on ne peut la constater du côté du (stéthoscope)

SCD Lyon 1

SCD Lyon 1

Ce n'est qu'au niveau de la région axillaire que la pression aurait pu donner un résultat positif. C'est aussi le lieu d'élection; mais encore fallait-il ne pas la porter trop en arrière pour ne pas toucher aux plexus adhérents, ni trop en avant pour ne pas courir le risque de toucher le cœur.

En général la percussion du souffle indique habituellement la présence du liquide pleural d'abord tout à fait à l'épanchement. Mais la diffusion pendant la grande longueur du souffle fait défaut; ce qui arrive

SCD Lyon 1

SCD Lyon 1

beaucoup plus fréquent qu'on le dit généralement. Et si l'on a vu un ou plusieurs phénomènes à un moment donné, on peut croire à l'absence de liquide; alors que cependant il existe encore dans le cas, une plus ou moins grande quantité, mais chez le malade n'ayant pas été ponctionné. Et ce qui contribue beaucoup à induire en erreur, c'est qu'on entend souvent de bons renseignements obtenus, il est vrai, mais qui tout peut-être ne la plupart du temps ne sont exacts et parfois jusqu'à calomnieux.

SCD Lyon 1

SCD Lyon 1

Je vais que dans ce cas il n'y aura pas de souffle, mais il n'en pas un retrécissement plus serré pour que commence le bruit respiratoire. Les lésions pulmonaires sont telles que ces bruits devaient probablement faire défaut. Il peut arriver cependant que au niveau du point où le plessimètre donne le son, non par production de respiratoire, mais propagation de bruits produits plus haut et notamment du bruit d'expiration que le fond au niveau du point percuté de vois respiratoire. Si il ne faut pas conclure au point où l'on entend ce bruit.

SCD Lyon 1

SCD Lyon 1

Il faut toujours rechercher un point où tout bruit respiratoire fasse défaut : ~~le souffle~~ le silence. Dans ce cas on doit trouver là où existait une couche de liquide, c'est à dire au niveau de la région explorée la matité et le silence intercostal.

J'ai insisté sur le point qui touche à la clinique en raison de l'importance qu'il pourrait dans certains cas où la maladie persiste avec une fièvre intense tout en l'épanchement ne peut se résorber, alors que tous les symptômes disparaissent sous l'influence de l'usage du liquide ~~injecté~~ dans une cavité

SCD Lyon 1

SCD Lyon 1

ou la révolution ne pouvoit plus
se faire, comme j'ai eu occasion
de l'observer chez un malade
dont la fièvre se maintenoit
aux environs de 40° depuis plus
de deux mois, et qui disparut
immédiatement lorsque la
Décoction de la région du Coquelicot
me permit de retirer 2 à 300 gr
de liqueur urineuse.

C'est dire que la Coquelicot
offre tout avantage loin de nuire,
comme on l'a prétendu, en supposant
que c'étoit une dépense de l'organisme
dans laquelle elle devoit nécessairement

En parlant de cette dernière matière
on pourroit dire que dans ce

SCD Lyon 1

SCD Lyon 1

la maladie a évolué en cette poumon, poumon qui a été tout d'abord retiré par la fonction.

mais indépendamment de l'objection proposée de moulin au cas de pleurésie guérie par la thoracentèse à toute la période, l'examen des faits malheureux, comme celui-ci, permet de se rendre compte de la pénétration de l'organisme contenant de la cavité.

Elle résulte, en effet, des lésions tuberculeuses des poumons, qui contiennent à la plèvre, d'autre contenant.

SCD Lyon 1

SCD Lyon 1

Le lobe supérieur du poumon gauche est notablement diminué de volume et son sommet enfoncé. Il est uni par des plèvres épaissies et adhérentes. En outre on voit au centre du sommet un assez volumineux cavernes entouré d'une zone rétractée qui suit en irradiations à la périphérie jusqu'au niveau des plèvres, indiquant une lésion tuberculeuse ancienne mais guérie.

Quelques nodules tuberculeux anciens et un assez volumineux se trouvent disséminés dans le lobe supérieur et la partie postérieure du lobe inférieur.

Dans cette même région se trouve

SCD Lyon 1

SCD Lyon 1

à la fois des lésions tuberculeuses (nodules tuberculeux, noyaux, dans un volume d'environ 1 cm³) anciennes et des nodules caséeux plus récents, d'un volume d'un à trois centimètres cubes environ, renfermant un magma demi-fluide rougeâtre et certains plus anciens, relevés par une épaisse coque fibreuse, contenant un magma caséeux jaunâtre, mêlé de points, de grumeaux jaunâtres, visibles à travers la paroi transparente du kyste.

En outre il y a trois cavernes remplies d'un pus caséeux, dont deux de volume d'une noisette et l'autre du volume d'une amande.

On ne peut admettre que l'extrait de liquide de lavage ait contenu tous ces bacilles, puisque beaucoup devaient être contenus dans ces grosses lésions relativement récentes mais peu nombreux des bacilles dans ces conditions.

SCD Lyon 1

SCD Lyon 1

Il y a bien ordinairement quelques lésions tuberculeuses du poumon, en même temps que celle de la plèvre, dans la plupart des pleurésies ; mais elles sont habituellement discrètes, et ne jouent qu'un rôle peu important, quelquefois une complication.

D'autre part, lorsque il y a beaucoup de lésions pulmonaires, il n'y a, en général que de pleurésie de peu d'importance bien connue des cliniciens, et qui ne laissent que des adhérences variables suivant le siège de la lésion, mais plutôt rares la portion lymphatique étant.

SCD Lyon 1

SCD Lyon 1

Les cas comme celui-ci où deux
à la fois des lésions tuberculeuses
des poumons des plèvres avec la
symptomatologie d'une pleurésie
interne sont relativement rares.
Semble-t-il pouvoir les attribuer
au terrain où elles ont évolué,
c'est-à-dire aux conditions
d'réceptivité présentées par le
malade, de fait de sa constitution
héréditaire, de pathologie ancienne,
aussi que des circonstances dans
dans lesquelles le malade s'est
trouvé lorsque les accidents
ont débuté.

SCD Lyon 1

SCD Lyon 1

Pourquoi voit-on que l'intensité
concomitante
des lésions pulmonaires explique
comment la plèvre n'a pas eu
de tendance à la guérison, non
seulement par suite de l'existence
de lésions pulmonaires vieilles,
mais encore par le fait des
mauvaises conditions générales
qui en résultent (état fébrile continu).

Durant ces grosses lésions on
voit pas limites au pneumogastrique,
on retrouve aussi au niveau de
cette région de nombreux droits dans
la région postérieure. Indépendamment
de ces lésions tuberculeuses anciennes
récentes, on trouve bronchopneumonies

SCD Lyon 1

SCD Lyon 1

dela gronne d'une noeuta à angle
remplie de pus caséeux, semblable
à celle du poumon gauche,
dont elle paraissait contemporaine.
Hyun ces lésions, la gonction de
l'épanchement pleurétique ne
pouvait avoir aucune influence.

On doit en outre que ce
poumon droit qui est très volumineux
est criblé de foyers de granulations
tuberculeuses grises, qui infiltrent
complètement son tissu sur toute
son étendue, mais qui sont particulièrement
très fins dans le lobe supérieur.

Cette gronnelie ultime provient
certainement d'une poussée caséeuse
ramollie; de l'une qui embarrasse

SCD Lyon 1

SCD Lyon 1

de choix pour localiser son origine dans un des cornets de l'un ou de l'autre poumon, qui représentent tous deux des cavités closes éminemment favorables à la réception de produits infectés.

La pneumonie granuleuse aiguë s'est produite que dans le poumon droit [illegible]

Cela indique qu'elle a un lien avec la production de la pleurésie qui, comme de coutume, accompagne la pneumonie atélectasique de presque de l'union granuleuse, tandis que la répercussion dans le poumon droit la fonction étant accrue par

SCD Lyon 1

SCD Lyon 1

l'emphysème compensateur.

C'est donc autour de l'état antérieur du poumon que les lésions vont venir confiner ou parenchyme en atteignant non au moyen par la paroi, superficielle, d'où l'absence de pleurésie. En effet on n'en trouve aucune malgré l'intensité des lésions. Il y a seulement un peu d'adhérence sous la plèvre viscérale qui paraît comme soufflée, au niveau de points où se trouvent les principales lésions anciennes de tuberculose [illegible] petites cavernes.

SCD Lyon 1

SCD Lyon 1

Parmi les lésions granuliques du poumon droit, il faut distinguer la présence de quelques nodules vivaces indurés au sein d'un tissu relâché à la partie supérieure et postérieure du lobe supérieur et au voisinage duquel se trouvent les caverneules dyspnéiques, de celle des granulations récentes disséminées dans le voisinage des premiers et d'une marche irrégulière dans les parties antérieures du même lobe qui sont très emphysémateuses ; les granulations se trouvent répandues sur les points où le tissu est rougeâtre, demeurent rares ou paraissent complètement défaut sur les points les plus emphysémateux.

SCD Lyon 1

SCD Lyon 1

Le lobe moyen offrant une teinte rougeâtre ~~sur~~ les coupes, un complètement infiltré de fines granulations. Le lobe inférieur très emphysémateux est aussi complètement infiltré de granulations grises, mais qui sont d'une finesse extrême, rare une loupe pour les bien reconnaître, c'est-à-dire manifestement plus petites.

Il est vraisemblable que la finesse extrême des dites granulations produites doit pouvoir quelquefois ne point former un plus ou moins de difficulté dans un poumon emphysémateux où devait exister une grande activité respiratoire pour compenser le défaut d'action d'une partie du lobe supérieur droit.

SCD Lyon 1

SCD Lyon 1

C'est à cette inspection générale
que l'on doit rapporter l'intensité
du trouble circulatoire de l'état fébrile,
lequel a eu un retentissement sur
le foie de la rate, que l'on a trouvés
notablement augmentés de volume,
comme dans les états inflammatoires
graves, sans lésions anatomiques appréciables,
cependant, ou moins à l'œil nu.
Il en était de même pour les reins.
Quelquefois nous avons trouvé
dans la vésicule biliaire,
un petit agglomérat cristallin de la
grosseur d'un haricot, qui nous
a immédiatement indiqué la nature
des lésions pleuro-pulmonaires dont nous

SCD Lyon 1

SCD Lyon 1

n'avions pas encore rencontrés.
Un autre ganglion cervical
a été trouvé à la région lombaire
dans un cas de lésions tuberculeuses
des intestins, qui présentait organes
contenus dans la cavité abdominale
engagé tout à fait dans cette
attente. Les ganglions éloignés des lésions
principales, provient d'une infection
générale. En nous rappelant
d'autres lésions des ganglions lombaires
de même nature dans des circonstances
analogues ou même manifestations de
lésions viscérales, il nous semble que ces
ganglions sont particulièrement atteints
et doivent être examinés avec soin dans tous
les cas douteux de tuberculose générale.

SCD Lyon 1

SCD Lyon 1

A remarquer encore que si
sur la plèvre épaissie blanchâtre
la présence de tubercules n'était pas
manifeste, on pourrait cependant
la soupçonner sur la coupe en plein
adhérente où la substance blanchâtre
pourrait par place une disposition
nodulaire, mûre avec un aspect caséeux.
Enfin sur la paroi de la petite
cavité intralobaire remplie par un
liquide limpide ou présentant quelques
flocons récents, on voyait
des manifestations épithéliales tuberculeuses,
comme on le constate si souvent sur
la plèvre intralobaire adhérente dans la phtisie
tuberculeuse récente.

SCD Lyon 1

SCD Lyon 1

1/
3e Leçon (suite)
janvier 1905

Autopsie du 29 décembre 1904

- Tuberculose galopante : pneumonie caséeux du poumon droit, lésions discrètes à gauche
- Hémorragies dans tous les organes : purpura – hémorragies punctiformes sous-pleurales, péricardiques, endocardiques, des bassinets. Hémorragies pulmonaires.

Homme de 35 ans. Service de M. Bondet

Renseignements cliniques
antécédents mal connus ; un frère paraît cependant être mort tuberculeux à 20 ans, toux et hémoptysie (malade pendant 6 mois). Fut ajourné l'année au service et pendant les 2 autres années eut souvent des points de côté. Depuis, s'enrhumait fréquemment les hivers.
Entré à l'hôpital 1 mois avant la mort ; à ce moment il était malade depuis 40 jours : ayant pris froid il se mit à tousser et à être oppressé et dut bientôt cesser tout travail.
A l'hôpital matité en arrière à droite (souffle) et submatité en avant. Température injectée, de 38.5 à 39.5, quelquefois avec type inverse.
Hémoptysies les derniers jours.
Ni sucre ni albumine.

Autopsie
Sujet un peu amaigri. Liquide sanguinolent s'échappant de la bouche.
Taches purpuriques des m. inf. et un peu des supérieurs.

SCD Lyon 1

SCD Lyon 1

42

Thorax

Symphyse complète du côté droit. Rien à gauche.

Poumon droit 1.900 gr. Pneumonie caséeuse à peu près dans toute l'étendue sauf au pourtour de la base et au bord antérieur du lobe supérieur. En ces deux points le parenchyme est bourré de tubercules crus confluents, sur de petits points de pneumonie caséeuse lobulaire. Ces lésions sont confluentes, mais laissent entre elles quelques petits points crépitants.

Tout le reste du poumon est dur, avec le teinte grisâtre de Rouchon classique, et d'assez nombreux points pigmentés. On note en 2 endroits (lobe supérieur milieu – et sommet du lobe inférieur) petite caverne (noix) à bords légèrement sinueux, mais cependant entourée d'une coque lisse et assez épaisse, manifestement ancienne.

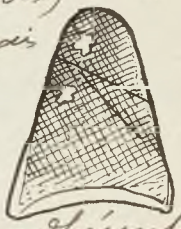

La plèvre en réalité n'est adhérente au poumon que dans les 3/4 supérieurs, en bas elle est épaissie mais laisse une cavité (surtout sous la base) contenant un liquide hématique et de nombreux filaments fibrineux (paillettes de sang) incomplètement organisés. On note dans les parties adhérentes (surtout dans le tissu cellulaire sous-pleural) il existe aussi de suffusion sanguine sous pleurale

SCD Lyon 1

SCD Lyon 1

que l'on voit de l'extérieur par transparence sous forme de taches rouges ou violacées.

Poumon gauche 1180 g. Extérieurement poumon volumineux, marbrures rouges sur plèvre comme dans les poumons d'infiltration sanguine par aspiration, à la coupe tissu rouge violacé. à la partie postérieure du lobe inférieur, en bande transversale contre la plèvre, mais cependant séparé d'elle par 2 centim. de tissu emphysémateux, zone d'engouement sans tubercule. ~~Du côté~~ il existe quelques tubercules disséminés ~~au dessus de l'omoplate~~. En outre, sur le bord externe du poumon, dans la région qui devrait correspondre au creux axillaire, gros amas tuberculeux. Il est semblable sous la plèvre sous forme d'une plaque arrondie et saillante de la grosseur de la paume de la main et visible sur une coupe latérale sous forme d'un coin très bien dessiné, formé de petits noyaux caséeux confluents. Le sommet correspond à un gros vaisseau

Coeur 280 g.

Liquide hémorragique très rouge, sous le péricarde viscéral de la face antérieure, particulièrement abondant au dessus de la pointe où il y a une Ventricule

Sous la trachée, gros ganglions tuberculeux, mou, quelques petits

SCD Lyon 1

SCD Lyon 1

Tache rouge sombre.

Au cœur pas de lésions valvulaires mais 5 à 6 taches pupuriques sous l'endocarde de l'oreillette gauche et un peu d'infiltration du muscle au dessous des suffusions sanguines sous péricardiques de la pointe.

Il y avait environ 200 gr. de liquide citrin clair dans le péricarde.

Abdomen

Traces très discrètes de péritonite sous hépatique (une toute petite adhérence d'anse de l'intestin grêle au col de la vésicule au duodénum)

Sous le péritoine pariétal (paroi antérieure) quelques taches pupuriques peu confluentes.

Pas de liquide.

Foie 1640 gr. paraissant un peu gras.

Reins 180 et 230 gr. sans lésions apparentes, mais avec une petite suffusion sanguine autour de chaque bassinet, dans le tissu cellulaire.

Rate 180 gr.

Tube digestif quelque taches pupuriques sur la grande courbure de l'estomac et dans le gros intestin, dans l'intestin grêle, et rares sans autres lésions.

SCD Lyon 1

SCD Lyon 1

8e Leçon (suite) Tuberculose pneumonique aiguë
15 nov. 1905

1012

avec suffusions hémorragiques dans le poumon, dans la plèvre, dans le péricarde et l'endocarde, dans le péritoine, dans les ganglions, et dans la peau, dans la bouche de Cruveilhier.

H. de 33 ans, s. de M. Bondet.

Il résulte des renseignements recueillis que le malade avait eu une première atteinte de lésions tuberculeuses vers l'âge de 20 ans et que depuis lors il était sujet à des rechutes, c'est-à-dire à avoir probablement quelques retours d'un processus pneumonique se manifestant par des lésions rétractiles s'adressant à des lésions scléreuses.

Cet hiver avant son entrée à l'H.P. que le malade s'est mis à tousser davantage et à être pris à peu appréciables jusqu'au point de ne plus pouvoir continuer son travail. Il est entré alors à l'hôpital où il a succombé au bout de 40 jours, après avoir présenté des signes d'hyperthermie avec fièvre pernicieuse, hémoptysie,

SCD Lyon 1

SCD Lyon 1

caverne sur toute la hauteur du poumon et subit une respiration un peu soufflante avec retentissement.

Il est à remarquer que l'à droite, c'est un souffle tubaire très accusé aux deux temps de la respiration qui est indiqué comme étant perçu dans toute la région moyenne du poumon, alors que à gauche, on entend très nettement beaucoup en bas au sommet, quoique ce dernier fut complètement calcifié et qu'il existât un épanchement à la base.

C'est que le souffle n'est bien perçu que au niveau des régions où l'air peut pénétrer facilement dans les bronches. Or, ce n'était guère que à la région moyenne, car le effort inspiratoire ne pouvait plus guère se faire sentir au sommet et pénétrer encore moins à la base où l'épanchement, incomplètement chassé par les traitements, refoulait la peu d'air qui était contenu dans ce point. Il en est de même dans tous les

SCD Lyon 1

SCD Lyon 1

où il existait des adhérences de la face inférieure avec le diaphragme, de manière à entraver plus ou moins son action inspiratrice.

Autopsie le 25 nov. 1902 - Le liquide sanguinolent qui se trouvait près de la base dans la portion déclive du poumon fut supposé que le malade avait succombé en crachant du sang; ce qui les poumons fut confirmé. Aucun nous avons remarqué sur les ganglions, de petites taches de pourpre aux nombreux, c'était un phénomène qui a été signalé quelquefois chez des tuberculeux, comme chez d'autres cachectiques, mais dont les conditions exactes de production restent encore inconnues.

A l'ouverture de cavités thoraciques on abdominale, nous avons vu immédiatement qu'il existait aussi de petites taches ecchymotiques irrégulières sur plusieurs points des séreuses de ces cavités.

SCD Lyon 1

SCD Lyon 1

Le poumon droit présentait une symphyse pleurale complète et était manifestement induré, tandis que le poumon gauche emphysémateux était sous adhérence des plèvres, si ce n'est en un point de la région externe où se trouvait une bride étroite reliant les deux feuillets pleuraux.

Les organes examinés ainsi, on constate que le poumon droit aux volumes est enveloppé par les plèvres épaissies d'adhérente de coloration blanc jaunâtre avec çà et là quelques taches rouges par suffusion sanguine dans le tissu cellulo-adipeux sous pleural. Mais à la base se trouve un épanchement d'une demi litre au moins de liquide séreux sanguinolent qui s'écoule par une déchirure de la plèvre pariétale produite en enlevant le poumon.

Une incision faite au niveau de la partie basse du poumon jusque sur le diaphragme montre bien toutes les lésions.

C'est d'abord sur tout le parenchyme pulmonaire

SCD Lyon 1

SCD Lyon 1

de lésions tuberculo-caséeuses confluentes, de nombreux tubercules sous-striés de teinte noirâtre sur la plus grande étendue de l'organe, c'est-à-dire à l'exception d'une portion du bord antérieur et de portion inférieure du lobe inférieur on y trouve de disséminés de volume d'un pois à une lentille, tuberculeux caséeux dans un tissu qui renferme encore un peu d'air, tandis que partout ailleurs il est entièrement privé.

Il est à remarquer que c'est en arrière à la partie inf. du lobe sup. et à la partie supérieure du lobe inf. que les noyaux caséeux sont le plus accusés et forment comme un corps étranger à bords nettement délimités, tandis que la plèvre se trouve vers le hile des poumons.

On remarque que dans les cavernes de petites dimensions, l'une dans chaque

SCD Lyon 1

supérieur de l'aorte à la portion supérieure du lobe inférieur. Elles ont une paroi lisse ressemblant parfaitement à celle de l'aorte, à qui indépendamment de leur volume elles doivent être comparées.

Enfin dans la pneumonie ordinaire, la cavité renfermant le liquide séro-sanguinolent et qui est irrégulière et incomplètement divisée par des cloisons fibrineuses incomplètes de sang.

La pleurésie tuberculeuse est quelquefois hématique, et c'est dans des circonstances diverses, mais dans ce cas sous l'influence des mêmes causes qui ont donné lieu au purpura.

Ce pourpre droit, malgré la lésion considérable qu'il présente, n'était pas volumineux probablement parce que la première lésion tuberculeuse très limitée, n'était produite depuis 15 ans, avait occasionné un certain degré d'emphysème, d'où une augmentation de volume de l'organe qui a été en outre moins comprimé par la nouvelle lésion dans ces conditions.

SCD Lyon 1

SCD Lyon 1

Toutefois c'est du côté opposé, à gauche, que l'emphysème s'est le plus développé et probablement encore davantage depuis l'ouverture complète du poumon droit par les nouvelles brèches qui ont à peu près entièrement annihilé son action.

Néanmoins le poumon gauche n'est pas entièrement indemne. Il existe à la région externe supérieure, dans la partie correspondant à peu près à l'aisselle, une portion indurée, légèrement saillante et arrondie, de la largeur environ de la paume de la main. Une incision faite par le milieu de cette masse, dans la direction des bords du poumon, montre qu'elle est constituée par des granulations cafémes confluentes dans un tissu fortement engainé et densifié dont les mailles disséquées offrent la disposition en toile avec la base au

SCD Lyon 1

SCD Lyon 1

niveau de la surface du poumon et la paroi en rapport avec le gros vaisseau du lobe.

Tout autour de cette masse le tissu pulmonaire est infiltré de sang et surtout au dessus de l'hille représente à peu près comme s'il s'agissait d'un infarctus, mais plutôt un peu diffus à la périphérie.

Le lobe inférieur est aussi le siège de quelques congestions tuberculeuses, comme à la partie supérieure, tandis que l'on devine sous une suffusion sanguine diffuse bien manifeste, mais qui ne va pas jusqu'à la superficie du poumon, en raison de l'intensité de l'emphysème à ce niveau.

Ces lésions tuberculeuses du poumon gauche sont bien manifestement récentes et consécutives à

SCD Lyon 1

SCD Lyon 1

celle du poumon droit qui se présente avec le caractère de la tuberculose dite pneumonique laquelle est ordinairement limitée à un poumon ou à un poumon droit comme dans ce cas. Quant aux deux petites cavernes, elles sont manifestement anciennes, et établissent une progression de la première caverne, qui en dernier lieu du poumon tuberculeux ulcéreux que le malade a succombé.

Toutefois il y a eu une complication importante dans la manifestation du purpura. Le syndrome qui le caractérise a été signalé parfois dans la tuberculose, mais la tuberculose seule ne suffit pas à l'expliquer, vu la rareté relative dans cette affection qui est si fréquente.

SCD Lyon 1

SCD Lyon 1

Les conditions qui permettent la production de la tuberculose pneumonique règlent également par très bien comme celles de l'urémie, en général, des conditions générales nouvelles mal déterminées. C'est pourquoi on peut, en considérant le cas, mettre un nombre de celles-ci la fatigue qui a bien pu favoriser la marche rapide de cette tuberculose pneumonique considérée alors comme galopante.

Il est question à propos des suppurations rougeuses de poumon analogues à des infarctus existant sur un cœur non augmenté de volume, tandis que les vrais infarctus rencontrent plus sur un cœur hypertrophié. Mais c'est toujours, dans ce cas, il y aurait une autre cause déterminante de l'hémorragie qui

SCD Lyon 1

SCD Lyon 1

devait être l'altération particulière
du sang se rattachant aux purpuras,
de telle sorte que là où sous l'influence
du trouble circulatoire devait se
produire un exsudat inflammatoire
avec diapédèse prédominante des globules
blancs, il y a eu au contraire une
diapédèse plus abondante de globules
rouges que l'ex. hist. montrera.
Et c'est encore un fait à l'appui
de notre interprétation du mode de
production de l'inflammation et de
son analogie avec les hémorragies.

On peut se demander
si dans le cas de pneumonie hémorragique
qui sont beaucoup moins rares qu'on le croit,
il ne faut pas faire entrer en ligne de compte
l'état particulier du sang, lorsque la relation de
pneumonie avec l'hypertrophie du cœur en amène pas assez
manifeste pour expliquer la prédominance de l'exsudat

SCD Lyon 1

SCD Lyon 1

587

3me Leçon (suite)
4 nov. 1899

—

Tuberculose miliaire aiguë ou Granulie à forme pleurale d'Empis.

Jeune homme italien, âgé de 17 ans, entré le 15 octobre à l'H.D. avec des signes manifestes de méningite paraissant remonter à plus jours. Le malade étant italien et dans un état de somnolence, on ne put obtenir de renseignements sur ses antécédents héréditaires, on apprend seulement qu'il a eu dernièrement une pleurésie avec épanchement qui a donné lieu à une thoracentèse.

Les signes de méningite vont en s'accentuant, en même temps que la température s'élève notamment suivant le 3 nov. 1899.

autopsie le 9 nov. — Les poumons droit présente des adhérences pleurales très étendues et très résistantes, dans un tissu conjonctif très dense avec un peu de liquide séreux dans la cavité pleurale au lieu d'un hydropneumothorax.

SCD Lyon 1

SCD Lyon 1

En examinant attentivement le poumon, on voit que les plèvres épaissies entourent des îlots de plèvres saines qui ont été adhérents dans la partie sup. dans ses rapports à partir de la région moyenne. On peut les détacher par des tractions surtout avec l'aide du scalpel. On voit alors que les vaisseaux qui les recouvrent sont littéralement criblés de granulations miliaires. Il en est de même à la base du poumon à l'angle costo-diaphragmatique. Au niveau du quart inf. où la plèvre était déjà saine par un petit îlot de plèvre saine. A ce niveau l'aspect du poumon dont les parties superficielles sont atélectasiées. On s'en rend encore mieux compte après l'incision du poumon dont la trame interstitielle est manifestement atélectasiée en un mot. Dépression avec dépression en tout bloc avec congestion intense

SCD Lyon 1

SCD Lyon 1

Partout lors on se trouve ni dans le lobe inf. ni dans le autres lobes de ce poumon aucune trace de granulations ou d'autres lésions tuberculeuses, le tissu pulm. étant seulement plus ou moins congestionné.

Le poumon gauche présente quelques adhérences pleurales sur tout son niveau de sa moitié supérieure. On trouve aussi de granulations pleurales, moins en bas moins gd nombre que du côté droit. Elles existent principalement au niveau des plus adhérents et aussi les plus intenses à l'état de granulations disséminées ou disposées par petits groupes. Partout le tissu pulmonaire est criblé de granulations plus abondantes dans le lobe sup. où elles commencent à prendre un teint blanchâtre, tandis qu'elles sont plutôt grises dans le lobe inf. Quelques nodules à la partie sup. du lobe inf. droit sont plus bas, tout à fait sous la plèvre.

SCD Lyon 1

SCD Lyon 1

En outre le tissu pulmonaire n'offre pas congestion, mais contient partout de l'air et ne présente aucune lésion appréciable.

Les ganglions de médiastin sont également sains.

Rien de particulier sur le péricarde.

Le cœur est petit, pesant environ 180 gr; sans lésions manifestes.

Les reins sont le siège de nombreuses petites granulations manifestes dans la substance corticale, mais qu'on trouve aussi disséminées plus haut sur chacune des pyramides de Malpighi. Ces granulations ne sont pas saillantes à la surface externe du rein, mais elles sont appendues à la surface interne de minces tubes, lesquels sur la substance corticale un petit dépôt correspondant.

La vessie est le siège de petites granulations miliaires d'abord que l'on trouve à la surface des organes abdominaux. Les autres

SCD Lyon 1

SCD Lyon 1

quelques tubercules de volume d'un pois d'épingle disséminés dans le foie et dans les reins.

Les deux portions de l'intestin grêle, sur une étendue de cinquante centimètres environ, ont le siège de petites ulcérations de la largeur d'une lentille ou d'une pièce de 20 cent. environ, remplies reposant sur un follicule ou une portion de plaque de Peyer hypertrophié. Ces ulcérations sont au nombre de 8 ou 10. Elles paraissent avoir superficielles et l'on trouve par la percussion, sur la partie correspondante du péritoine plus qu'ailleurs.

Rien de particulier sur le gros intestin et l'appendice.

On n'a trouvé aucune lésion sur les organes génitaux.

SCD Lyon 1

SCD Lyon 1

Comment cette tuberculose miliaire générale
a-t-elle produite ?

Elle n'est pas survenue d'emblée
comme cela pourrait arriver quelquefois,
surtout chez les enfants, car les lésions
pleuro-pulmonaires sont très différentes
d'un côté à l'autre.

En effet, lorsqu'elle se produit
à la suite d'une infection d'emblée
ou à court plus ou moins éloigné, les
deux poumons sont affectés à la même
manière, quoique souvent à des degrés différents.
Or dans ce cas, toujours la plèvre du
parenchyme pulm. présente de nombreuses
granulations du côté gauche ; le parenchyme
pulm. droit n'en présente aucune trace.
Cela concorde du reste avec ce que l'on observe chez les
malades ayant eu pleurésie avec épanchement

SCD Lyon 1

SCD Lyon 1

avant la généralisation tuberculeuse, ce qui est parfait à bon, puisque les lésions pulmonaires, d'ailleurs l'indiquent et que elle est également en rapport avec la quantité de microbes qui y pénètre. Il avait eu avant soumis à l'H.D, une pleurésie non spécifique qui avait nécessité une thoracentèse.

Cette pleurésie manifeste tuberculeuse a donc précédé la généralisation pour laquelle le malade entre à l'H.D. Doit-elle être considérée comme cause de cette généralisation ou faut-il lui chercher une autre cause?

En plus souvent la tuberculose initiale se produit à la suite de lésions caséeuses atteignant un ganglion de surface à la suite de lésions ulcéreuses du poumon, de l'intestin, &c.

SCD Lyon 1

SCD Lyon 1

Toutes ces lésions font défaut à l'exception de lésions ulcéreuses de l'intestin. Mais ces dernières sont si discutées et répondent dans l'intestin des légions, qu'on peut se demander si réellement elles ont précédé toutes les autres lésions, et lorsque la pleurésie tuberculeuse du côté droit, ou si elles sont contemporaines de cette dernière ou même des lésions de généralisation.

Toutes ces hypothèses sont possibles, car les lésions n'ont pas de caractère tel qu'on puisse même leur reconnaître une date déterminée. Toutes font les recherches cliniques sur l'état du sujet avant la pleurésie font absolument défaut. Il faut donc renoncer à y trouver les signes d'ulcération intestinale qui existent parfois chez certains malades atteints de généralisation tuberculeuse depuis plus

SCD Lyon 1

SCD Lyon 1

se manifeste par la perte de l'appétit, des
coliques, de la diarrhée, quelquefois en telles limites
avec amaigrissement et des antécédents héréditaires tuberculeux.

Ne pouvant être admis au point
de vue scientifique que la pleurésie
doive à priori la phthisie pulmonaire
qui devient au contraire par
concentration à la thoracentèse.
En effet on sait souvent
fréquemment, telle que l'on a admis
l'opération d'être la cause de cette
généralisation, la production de
l'épanchement qui prime la pneumonie
pulmonaire étant considéré comme
un effort salutaire ou un moyen
de défense de l'organisme contre
son envahissement par le bacille de
Koch.

SCD Lyon 1

SCD Lyon 1

Mais cette généralisation peut aussi se produire à la suite d'une polyneuropathie sans polynévrite. Elle a été décrite pour Eugui sous le nom de granulie à forme pleurale.

On peut objecter que la défense a été insuffisante et que elle l'aurait à plus forte raison si l'épanchement avait été évacué. Contre cet raisonnement vont tous les cas où la pleurésie guérit spontanément. Dans la plupart des cas, il s'agit d'une manifestation utile à l'organisme. Or, en admettant ce but final, il faut admettre aussi que l'organisme fait erreur à chaque instant; ce qui répugne à l'intervention du bon et de l'art.

SCD Lyon 1

SCD Lyon 1

Etudier pour chaque cas particulier la pleurésie, qui en connaît la cause, la pleurésie tuberculeuse, rhumatismale, intéressant une fois interne l'état général du malade, tous phénomènes qui disparaissent comme par enchantement lorsque l'épanchement a été enlevé par une ponction.

Toutes les pleurésies ponctionnées de bonne heure guérissent sans l'addition d'une intervention inopportune; d'autant que le nombre des pleurésies non ponctionnées peuvent causer des accidents graves, même la mort du malade.

Il est probable que les conditions qui déterminent la pleurésie de généralisation

SCD Lyon 1

SCD Lyon 1

commencement à une pleurésie, de
qui pour ce motif reçoit divers
désignés sous le nom de pleurésie
à forme ou origine pleurétique, sont complexes.
Elles peuvent dépendre d'abord de
la cause première qui a déterminé
la pleurésie de qui peut continuer
d'agir de façon à entretenir l'économie;
dans ce cas peuvent se trouver des lésions
tuberculeuses de l'intestin, comme
d'autres lésions diverses dans d'autres cas.

Elles peuvent aussi être en rapport
avec l'intensité des lésions tuberculeuses
présentes par les conduits pleuraux.

Enfin peuvent les pleurésies tuberculeuses
présenter que des tubercules non discrets
répondant sur les plèvres dans la partie
déclive ou rameleuse. Or, dans ce cas

SCD Lyon 1

SCD Lyon 1

les plèvres étaient littéralement criblées de tubercules ; ce qui pouvait bien être une cause favorisant une infection générale ayant ses lésions pour point de départ.

nos recherches sont à l'heure les plèvres fœtales qui étaient entourées par la plèvre d'un épanchement dû à une pleurésie tuberculeuse, ces autres par le fait d'une infection résultant de ce foyer soit par pénétration à la plèvre de toxines dans le sang.

Rien n'empêche donc d'admettre que des lésions plus abondantes ont pu donner lieu par l'absorption du produit tuberculeux ou tout autour des bacilles de Koch avec les toxines, des lésions tuberculeuses généralisées, soit par absorption de liquide d'épanchement, soit par cette absorption

SCD Lyon 1

SCD Lyon 1

ait été facilité et hâté par l'évacuation d'une certaine quantité de liquide. Chez ceux qui l'ont apporté de la ponction pourrait être intermittente pour une certaine mesure. Mais il faut encore rapporter de la part du sujet de conditions de réceptivité particulière due à une prédisposition héréditaire spéciale et de mauvaises conditions hygiéniques antérieures ou même à la suite de la ponction. Dans tous ces cas, nous avons vu à la suite d'une première ponction survenir une reproduction rapide de l'ascite.

Ces cas exceptionnels où la ponction ascite intermittente semble d'une heureuse doctrine ~~ne peuvent pas être mis~~ parallèle avec les cas journaliers où la ponction est un appel absolument favorable [illegible] à toutes les autres [illegible]

SCD Lyon 1

SCD Lyon 1

Ce sont donc toutes les conditions réunies qui ont pu faire que l'épanchement pleurétique ait donné lieu aux phénomènes de généralisation ici encore ce sont pour la continuation de ceux qui ont déjà produit la pleurésie tuberculeuse du côté droit.

Ailleurs peut-être nous l'avons dit avait été produit de la suite des ulcérations intestinales dont l'action infectante aurait continué mais dans l'hypothèse que les lésions intestinales seraient contemporaines des lésions de généralisation aux autres organes, il faudrait admettre que la pleurésie et la cause de la généralisation, coïncidentes à peu

SCD Lyon 1

SCD Lyon 1

Dans cette dernière hypothèse de pleurésie tuberculeuse ; on admet que les bacilles tub. ont pénétré dans l'organisme, soit par les voies respiratoires, soit d'abord par les voies digestives pour entrer dans la circulation et s'arrêter plutôt dans les poumons et les plèvres, mais on ne peut faire que des hypothèses, sur l'absence de toute lésion initiale évidente.

Dans aucun tous absolument aucun foyer plus ou moins ancien pouvant être incriminé pour expliquer la pleurésie tub. tout tout à fait exceptionnel lorsqu'on examine bien tous les organes. Chez dans notre cas nous trouvons les lésions ulcéreuses de l'intestin, il y a certainement beaucoup de probabilité pour que ces lésions soit les lésions initiales tuberculeuses d'abord de la pleurésie et puis des autres lésions (il faudrait comparer cette obs. avec celle d'Empis et d'autres auteurs).

SCD Lyon 1

SCD Lyon 1

615

Tuberculose pulmonaire (f. galopante)

H. 24 ans, s. de la Légion, atteint de phtisie pulmonaire à marche rapide. La maladie ne s'aurait durer que quelques mois d'après les renseignements fournis par le malade.

autopsie le 23 Xbre 1894. Le poumon gauche est dentifié et de coloration grisâtre, uni au cercueil pleural fibreux qui recouvre les plèvres et un peu d'exsudat séreux dans la cavité pleurale. Toutefois la tumeur s'affaisse par suite de la présence d'une cavité au centre de cet organe. En effet une coupe pratiquée au travers de tout la hauteur du poumon, montre qu'il existe à la partie postérieure de cet organe, (remplissant sa partie voisine de la scissure) une cavité presque du volume du poing à parois très irrégulières, couvertes de déchiquetures et offrant encore (sur un de ses bords de débris de parenchyme) des cavernes de petits volumes, irrégulières comme on peut voir la grande cavité.

SCD Lyon 1

SCD Lyon 1

Il montre tout le tissu pulmonaire ± hépatisé, grisâtre, et en un temps le siège de granulations de volume d'un petit pois à un grain de mil de coloration jaunâtre, disséminées entre grand nombre en tout le poumon.

Le poumon droit ne présente pas de caverne, mais se trouve seulement criblé de granulations ayant le même aspect que celles du poumon g. Toutefois le parenchyme paraît moins fortement congestionné et partout perméable à l'air, contrairement à ce qui existe du côté gauche.

Le poumon gauche pèse 760 gr. le poumon droit 600 gr.

Le cœur et son volume à peu près normal une empreinte de 280 gr. D'autant que le sujet n'a que trois mois. Il n'existe aucune lésion appréciable de l'endocarde et les divers ventricules contiennent

SCD Lyon 1

SCD Lyon 1

Le foie est volumineux et very ferme.
La coupe offre un tissu hépatique normal, comme s'il devait envahi, mais il est probable qu'il est resté normal. Poids 1900 gr.
Les reins ont un aspect normal à l'œil nu et histologiquement.
Les reins chacun 140 gr.
La rate est petite pesant 140 gr.
Rien de particulier du côté de tube digestif.

Ce cas est surtout remarquable par la rapidité de son évolution avec ictère, prédominant à gauche, constituant ainsi une exception à la règle générale.
Cette forme rapide ou galopante était due à la fois, à la production de lésions [illegible] cancéreuses, destructives qui ont paru évoluer très rapidement et à la production secondaire de granulations tuberculeuses dans le cas de poumon gauche dans tout le poumon droit, ce qui semble prouver qu'il n'y a pas eu [illegible]

SCD Lyon 1

SCD Lyon 1

pneumonique et la forme tuberculeuse proprement dite, la différence qu'on admet généralement. Il n'y a en effet que les lésions habituelles rencontrées dans la phtisie, mais avec une évolution plus rapide, comme phtisie destructive et comme abondance de production de bacilles.

Il y a encore à remarquer que le cœur a son volume normal malgré l'étendue des lésions, et peut-être en raison de la rapidité de leur évolution qui n'a pas laissé au malade le temps nécessaire pour que le cœur diminue de volume.

Si l'observation du malade avait été prise avec soin, on aurait peut-être trouvé de raisons pour expliquer la rapidité de l'évolution de la tuberculose et aussi de causes qui ont pu contribuer à maintenir le cœur à son volume habituel.

SCD Lyon 1

SCD Lyon 1

Autopsie du 13 novembre 1903

212

Secon (suite)
4 nov. 1903

- Lignes d'infection tuberculeuse généralisée à la suite d'une fausse couche datant de
- Granulie pulmonaire et pleurale, péritonéale, splénique, rénale et peut être utérine.

- Femme de 32 ans. Service de M. Rogne

- autopsie

On n'a pas de renseignement sur la présence ou non de liquide dans les séreuses et on n'a pas vu l'intestin.

Thorax 580 et 690 g.

Poumons; les deux organes sont farcis de granulations fines, grises, très serrées et uniformément réparties. Emphysème généralisé et en outre de petits points très limités (noisette), lobulaires, d'atélectasie visible à la surface. absolument rien au sommet.

Sur la plèvre quelques tubercules dorsaux (on en voit beaucoup de sous pleuraux). Pas d'exsudat sauf une adhérence làche, assez récente, dans l'interlobe de l'un des deux poumons

SCD Lyon 1

Dans ce tissu filamenteux existent 2 ou 3 petits points blancs que l'examen extemporané montre être en effet des tubercules.

Rein au coeur (260 gr.)

abdomen

Foie volumineux (1770) à lobulation exagérée (un peu gras et cependant assez ferme)

~~Rien~~ ou

Pas de granulations évidentes du parenchyme mais sur sa capsule un semis abondant. De même sur le mésentère et sur le péritoine qui recouvre la rate, les organes génitaux, l'intestin.

Reins 165 et 170 gr. nombreux petits granulations blanc jaune sur la coupe. Pas d'autre altération apparente.

Rate Pas de tubercules certains du parenchyme. 410 gr.

Ou n'a pas de renseignements sur les capsules surrénales et le pancréas.

Utérus (110 gr.) un peu gros.

SCD Lyon 1

Parois épaissis avec à la coupe quelques points blancs ayant ressemblant à des tubercules. La muqueuse est tourmentée, mamelonnée, avec un piqueté discret hémorrhagique. Les saillies forment comme de petits grains jaunâtres qui pourraient être interprétés aussi comme des tubercules.

Le tout pour port, dû sa partie sup., sur un espace de la largeur d'une pièce de 2 f. muqueuse paraissant plus tourmentée, sinueuse de rouge, qui indique l'insertion placentaire à la hernie.

SCD Lyon 1

SCD Lyon 1

Section (suite)
Voir 1903

912

I. 32 ans — 22 fév 12 gbx. (Résumé de l'observation)
Fils vivant, femme ; mère morte à 59 ans par noyade, père mort à cet âge de
convulsions ; 2 frères vivants bien portants. Pas de
Toux ni crachats de sang ni autre
Toux de fumeurs il y a 1 mois.
Sec et toux sont gênants. Rhumes l'hiver. Pas d'hémopt.
Début depuis 1 mois c'est-à-dire depuis l'accident.
4 à 5 jours après malade avait pris froid, éprouvé de fièvre,
de malaises, de point de côté dans les flancs, de douleurs
lombaires.
6 jours après elle commence à tousser depuis ce temps
elle tousse et crache.
Actuellement le malade ne se plaint que de sa toux et
expectoration muqueuse assez abondante.
Poumons : en avant sonorité normale, vibrations
égales, gros râles ronflants et sibilants assez abondants.
Râles humides fins inspiratoires. En arrière, sonorité
conservée ; vibrations égales avec râles fins soufflants
inspiratoires remontant jusque vers les sup.
Cœur, pointe dans le 5e esp. sans battements. Rien à l'Aus.
Poids régulier 110
Albuminurie.
T. 39°6

23 fév. Ponction expl. à la base g. : on ne retire que du sang.

24 — Souffle intense à la base g. Des râles gros
râles persistent. Ex temp. bénin.
Poids 58 kil 500.

28. Matité prédominante à la base g. ; congestion des
fin. marginés, souffle. Ponction expl. = sang épuré
Albumine depuis 1 mois.
Reste volumineux.

SCD Lyon 1

11 nov. Depuis 2 jours dyspnée intense et
mucus abondants ; cyanose facile -
Vers de cadavre de Koch à 3 repiqûres.
23, 31 oct et 4 nov.
T entre 37°5 et 40°5, très irrégulière.

—

SCD Lyon 1

Gr Lyon (suite)
4 nov. 1903

Granulie tuberculeux

912

F. 32 ans (Résumé de l'observation qui nous a été communiqué).

Description des lésions :

Poumons qui sont tous deux le siège d'une granulie intense avec perméabilité à l'air dans la zone intermédiaire qui est néanmoins toujours le siège d'un processus pneumonique plus ou moins récent.

Existe-t-il des tuberculeux pleuraux? A la paroi on voit saillir nombreux petits nodules qui ont toute apparence pour des tuberculeux pleuraux. Mais il n'en est rien, comme on peut s'en assurer en pratiquant des incisions à la paroi permettant de voir que

SCD Lyon 1

SCD Lyon 1

ces tubercules se sont développés dans le tissu conjonctif sous-pleural sur des vaisseaux, pour former une saillie notable sur chaque point affecté.

Cependant en examinant avec attention à ce point de vue la surface pleurale, on découvre que de très petits vaisseaux qui rampent parmi de fins granulations à peine visibles à l'œil nu. Nous avons pu établir sur une coupe de cette sorte [illegible] plusieurs [illegible] offrant deux ou trois modules ou petites formations tuberculeuses microscopiques sous la dimension [illegible] à des modules tuberculeux aussi petits que possible, sans que nous en ayons rencontré

SCD Lyon 1

SCD Lyon 1

d'autre part sur le péritoine, et que
Cette ~~[illegible]~~ membrane qui paraît
tout à fait close et cependant constituée
par une substance hyaline et cellules
d'éléments cellulaires.

nous insistons sur ce point, parce
que c'est un argument que nous
faisons valoir pour prouver que
les tubercules ne sont pas tout d'abord
produits isolément, de manière
à donner lieu à des productions
nodulaires, secondaires et qu'ils
résultent au contraire de productions
conjonctives nodulaires ou autres
points, tandis qu'elles sont diffuses
sur d'autres points intermédiaires,
qu'il s'agisse d'une ~~[illegible]~~
~~[illegible]~~ la plèvre ou du péritoine
~~[illegible]~~ ou bien du poumon ou
d'un organe quelconque.

SCD Lyon 1

SCD Lyon 1

Les reins offrent quelques granulations
bien manifestes. Déjà en vous
montrant des lésions de cette
sorte de rein, je vous disais qu'il y avait toujours
simultanément un trouble diffus
des organes. Or précisément
dans ce cas on a constaté l'albumine
qui en est l'indice.
Rate remplie de granulations.
Foie gras, mais qui doit
probablement aussi renfermer
des granulations, soit parce qu'on
entoure en avoir qq. granulations
dans les organes précédemment examinés,
soit parce qu'il y en avait aussi
sur le péritoine, ainsi qu'on
peut encore le constater à la surface de
celle
(Des organes génitaux.

SCD Lyon 1

SCD Lyon 1

Mais après il y a de particulier intéressant, c'est la présence de granulations qui semblent bien tuberculeuses sans rien trouver dans la muqueuse utérine. Mais dans la trompe macroscopiquement, et particulièrement sur le point d'insertion du placenta dont on retrouve la trace à la partie [illegible]

On peut me demander si on n'a pas là l'origine de l'infection granulique ?

Quelque chose on n'a pas pu faire l'autopsie mais on sait que l'examen du sujet n'a pas été assez complet que il serait désirable dans ce cas pour établir d'une manière certaine l'origine de l'infection qui doit toujours se trouver quelque part. Mais l'absence de lésions caséeuses ou d'ulcérations dans les organes examinés, d'autre part le développement de lésions après l'accouchement, enfin la bénignité relative constatée dans la maladie de Koch au niveau de la plaie utérine

SCD Lyon 1

SCD Lyon 1

1690

Autopsie faite par le service de M. Josserand le 19 décembre 1907.

Granulie pulmonaire bilatérale et confluente avec granulations, depuis le sommet où elles sont plus grosses, jusqu'à la base où elles deviennent très petites.

Résumé clinique.

Homme de 25 ans. Entré le 10 novembre 1907. Il aurait eu une bronchite au service militaire.

Depuis 15 jours il présentait des signes de fièvre typhoïde : frissons, céphalée, épistaxis, température élevée. On constate l'absence d'ulcérations pharyngées, l'absence d'une hypertrophie de la rate. On note quelques taches rosées (?), du gargouillement dans la fosse iliaque droite, sans diarrhée, des signes de bronchite diffuse. Rien au cœur.

SCD Lyon 1

Pas d'albumine. Le sérodiagnostic fut 3 fois négatif. Dans le doute on ne baigne pas le malade.

Plus tard on constate une rate un peu grosse, une température qui persiste élevée, des bacilles de Koch dans les crachats, de nombreux râles humides à timbre éclatant prédominant au sommet droit en avant, et à la base gauche en arrière.

Autopsie

Thorax.

Poumons P: G: 720 D: 850. Ils sont tous deux extrêmement gros et très emphysémateux. Extérieurement ils ne semblent pas touchés. cependant par transparence à travers la plèvre viscérale on aperçoit de petits tubercules.

A la coupe les deux poumons sont absolum

SCD Lyon 1

parois de granulations du haut en bas. Il est à noter que les granulations sont bien plus grosses au sommet qu'à la base ; surtout au sommet droit où elles sont grosses comme des lentilles. Mais à mesure qu'on se rapproche de la base elles diminuent de volume et arrivent à être minuscules en arrière et en bas au niveau des parties déclives. Macroscopiquement le tissu qui sépare ces granulations ne paraît pas altéré.

Cœur : P : 360. Rien au péricarde. Pas de lésions valvulaires.

Abdomen.

Foie : P : 1750. Un peu gras.

Rate : P : 250. Un peu grosse.

Reins : P : 290 ensemble. Sans lésions apparentes.

On n'a pas examiné les organes génitaux.

~~Intestin : aucune ulcération.~~

Examen histologique : fragments de poumons.

SCD Lyon 1

SCD Lyon 1

17e Leçon (suite)
21 Xbre 1907

1190

Tuberculose granulique intense des deux poumons.

H. 25 ans, t. de M. Fournand.

D'après le renseignement fourni la maladie remontait à peu de deux mois et on aurait tout d'abord hésité pour savoir si l'on avait affaire à une granulie tuberculeuse ou à une affection commune, en raison de symptômes relevés dans l'observation. La séroréaction pratiquée trois fois fut toujours négative, et, dans le doute, dit on, le malade ne fut pas baigné ».

C'est la conduite que nous suivrions en pareille circonstance. En effet il n'y a aucun danger pour faire prendre des bains froids aux malades ayant une température élevée, alors qu'il n'existe aucune contre-indication de leur emploi ; s'il y a tout avantage, parce que les malades baignés à bon escient ont toutes chances de guérison sans complication.

Or, si la mortalité chez les malades atteints de F. typhoïde se augmente dans des deux mois

SCD Lyon 1

SCD Lyon 1

cela nous paraît tenir aux résultats que l'on attend de la vaccination. C'est là une méthode certaine et ingénieuse, mais qui doit offrir un avantage particulier, et ne contient rien d'favorable aux malades, puisqu'elle est la cause qu'on perd un temps précieux à savoir si les malades ont ou non la fièvre typhoïde et que pendant cette cause ils sont souvent beaucoup trop tard, alors même que l'on croit d'abord guérir avec la pyramidon.

D'autre part il n'y a aucun avantage à ne pas baigner un tuberculeux gangréneux, puisque cela n'empêche pas la maladie de suivre son cours et d'entraîner la mort comme dans le cas où les bains n'auraient pas été employés. Nous avons dit qu'on sait que les bains n'empêchent pas nous plus la maladie d'aboutir au même résultat

SCD Lyon 1

SCD Lyon 1

lorsqu'il sont employés dans son cours, on sait moins exactement pourquoi faire les bains au début de l'affection, alors que la pommade doit être mise en usage. Nous sommes même porté à croire que dans certains cas les bains employés tout à fait au début peuvent aggraver l'affection, au moins pour un certain temps, d'après ce que nous avons pu observer. Par conséquent l'indication est donc toujours, d'après ce que nous avons dit au Mr. Bourret, en suivant la méthode de Brandt, de commencer le traitement par les bains froids dès le début de la maladie, c'est-à-dire de toute affection à température pour toute élevée, lorsqu'il n'y a pas de contre-indication manifeste, et en se rappelant que l'hypothèse même de la possibilité d'une granulie, si elle aggrave la pronostic, n'impose pas une contre-indication

SCD Lyon 1

SCD Lyon 1

Comme de coutume les granulations sont plus volumineuses, plus cassées, et plus confluentes au sommet des poumons qu'à la base où elles sont notablement moins volumineuses, plus grises et moins nombreuses. Il semble donc bien qu'elles doivent être produites par poussées successives de haut en bas.

Le tissu pulmonaire intermédiaire est souple et emphysémateux, surtout à la superficie des poumons, de telle sorte qu'avant de les inciser, en regardant les poumons volumineux, avec un plein intact, on croirait voir à des poumons simplement emphysémateux. Cependant en regardant de près une surface, si l'on rencontre par ci par là des plaques, on aperçoit, surtout dans la portion supérieure, les tubercules pulmonaires à travers la plèvre transparente.

SCD Lyon 1

SCD Lyon 1

Bien que le tissu dans lequel se trouvent les tubercules paraisse souvent être emphysémateux il est toujours le siège d'un processus inflammatoire plus ou moins intense, mais qui n'est guère appréciable, précisément en raison de l'emphysème concomitant produit par compensation de ces nombreuses granulations qui occupent en définitive une grande partie du poumon.

Cette tuberculose granulique du poumon est ordinairement manifestement concomitante à quelque lésion ulcéreuse primitive bien déterminée ou moins ancienne, comme une caverne pulmonaire, un ganglion suppuré, une masse tuberculo-caséeuse en désintégration dans les organes génitaux, une ulcération quelconque ayant pu être infectée par le bacille de Koch, &c. Car ces lésions granuliques sont considérées comme primitives se rapportant toujours, comme dans le cas, à des autopsies incomplètes qui ne tiennent aucun la signification qu'on veut leur donner, puisque dans le cas où l'autopsie est complète on trouve aussi la lésion

SCD Lyon 1

SCD Lyon 1

63²

13 - 21 X^bre 1907 - H. d 29 ans, v. à la Rasserand - Granulie

Autopsie - Granulations confluentes dans les deux poumons, plus grosses au sommet qu'à la base -

a - Granulie au niveau du lobe inférieur

b - — — du lobe supérieur

On remarque d'abord qu'en effet les granulations du lobe supérieur sont plus volumineuses, présentent toutes à leur partie centrale un petit caséeux, tandis que dans le lobe inférieur cette dernière lésion ne se remarque que sur les plus grosses granulations, les petites étant surtout constituées par des cellules épithélioïdes ou des cellules géantes, entourées d'une zone de jeunes cellules. Dans ce dernier cas, il n'y a presque pas de cellules dans la zone intermédiaire, quoique les granulations très nombreuses soient assez rapprochées les unes des autres. Au contraire, dans le lobe supérieur, les alvéoles qui se trouvent entre les granulations sont presque complètement remplis de cellules indiquant un engouement intense.

SCD Lyon 1

Les vascularisation est partout très prononcée au niveau des parties intermédiaires, surtout au niveau du lobe supérieur. Enfin on trouve partout près de granulations, des alvéoles emphysémateux, mais en bien plus grand nombre dans le lobe inférieur.

SCD Lyon 1

60
29e Leçon (suite).
5 janv. 1908

1212

- Autopsie faite par le service de M. Lollet le 24 janvier 1908.

Granulie confluente des poumons, et de la rate.
Plaques de Peyer tuméfiés et envahis par des granulations.
Ganglions trachéobronchiques caséeux

Résumé clinique.

Enfant de 6 mois. Malade depuis un mois et surtout depuis 15 jours. Il présentait de la cyanose avec des signes de bronchopneumonie. La température n'a pas dépassé 38°5.

Autopsie

Thorax: Les 2 poumons sont criblés

SCD Lyon 1

de granulations confluentes qui semblent se toucher toutes, surtout au niveau du lobe supérieur. Elles sont jaunes, au sein d'un tissu densifié. Au sommet du poumon droit on trouve une masse blanchâtre d'une étendue de 2 centim. environ, et présentant un aspect analogue à celui des granulations voisines.

Cœur : rien à signaler.

Gros ganglions trachéo-bronchiques caséeux avec centre un peu ramolli.

Abdomen.

Foie : gras, sans granulations.

Rate : criblée de granulations.

Intestin : Les plaques de Peyer sont rouges, tuméfiées, sans ulcérations, et à leur surface se détachent de petites granulations blanchâtres.

SCD Lyon 1

462
2ᵉ Leçon (suite)
25 janvier 1908

1212 1

Tuberculose granulique
des poumons avec ganglions caséeux
chez un enfant de 6 mois.

Enfant de 6 mois, D. de la Ch. Collet
malade depuis 1 mois, soutenu depuis 15 jours,
cet enfant a succombé avec des signes
de bronchopneumonie à la caverne. T 34,9

L'examen des pièces pathologiques
montre que les poumons sont abondamment
criblés de granulations tuberculeuses
blanchâtres aux volumineux dans le
tissu pulmonaire qui semble congestionné
et où elles sont très visibles les unes des autres
avec prédominance cependant autour
des bronches principales.

En outre on voit au sommet
une plaque blanc jaunâtre de la largeur
d'une pièce de 1 fr. qui correspond sur la surface
de section à une masse d'aspect plongeant
dans le tissu pulmonaire et affectant la forme d'un cône

SCD Lyon 1

SCD Lyon 1

dont la base serait à la périphérie. On se rendra très bien compte qu'il s'agit d'une atrophie pneumonique avec tendance à devenir caséeuse, tout comme les granulations voisines. On a donc affaire ici à de la pneumonie lobulaire et à de la bronchopneumonie caséeuse qui se présentent chez les enfants avec un caractère un peu spécial bien accusé. Et c'est pourquoi ici chez l'enfant a présenté les signes d'une bronchopneumonie, seulement avec une apparence indien d'une intensité de lésions qui ne se rencontrent d'habitude que dans la tuberculose.

Comme de coutume ces lésions sont accompagnées de lésions ganglionnaires, tuberculeuses à un degré très prononcé et qui semblent de leur avoir précédé les poussées granuleuses dans les poumons,

SCD Lyon 1

SCD Lyon 1

dans la rate.

Il semble bien que la tuberculose pulmonaire ne soit pas primitive et qu'elle ne soit tout d'abord produite dans les ganglions. Mais nous connaissons-nous pas le procédé dans ces organes?

C'est très vraisemblable à la suite d'inflammations plus ou moins répétées ou permanentes de muqueuses ouvertes à nos bacilles qui semblent banales et qui cependant doivent être de nature tuberculeuse pour engendrer des lésions ganglionnaires de cette nature.

N'est pas impossible qu'une poussée granulique du côté des poumons d'autres organes se produisent parfois même à la suite de ces lésions de muqueuses, mais le plus souvent cependant c'est après la production de lésions ganglionnaires

Les lésions de la rate sont de celles de follicule et l'intestin indique l'existence d'une infection tuberculeuse générale et intense

SCD Lyon 1

SCD Lyon 1

64²

29 – 23 janv. 1908 – Enfant de 6 mois, toux depuis un mois; toux plus fréquente depuis 15 jours, dyspnée croissante, surtout pronoucé à l'entrée à la Charité le 17 janvier 1908, 44 resp.; cyanose des lèvres et des extrémités. Aux poumons, râles sous-crépitants des deux côtés, plus confluents ~~à la~~ base, ~~à gauche~~ ~~à droite~~ ~~à gauche~~ – gauche.

T. oscillant entre 37° et 38°,2.

Pas de toux.

Autopsie – Granulations miliaires confluentes occupant toute l'étendue des deux poumons. Gros ganglions trachéo-bronchiques – Quelques granulations sur foie gras, pâle, décoloré, sans granulations appréciables à l'œil nu. Granulations intestinales au niveau des follicules. Plaques de Peyer tuméfiées, très superficiellement ulcérées.

a – Poumon ane granulie – Granulations tuberculeuses nombreuses à caractère pneumonique bien accusé, parfois avec oblitération vasculaire ~~double~~ au niveau des granulations dans le centre et plus ou moins trouble par voie de caséification.

Processus pneumonique intense dans le tissu pulmonaire entre les granulations, avec état de alvéoles emphysémateux. Vascularisation très prononcée en parois alvéolaires.

SCD Lyon 1

b. Poumon : point caséeux. Pneumonie lobulaire caséeuse de même aspect que le précédent, mais le processus granulique, dont la plus grande partie est manifestement caséifiée, est plus étendu, s'étendant dans les intervalles, processus pneumonique avec grand nombre de cellules chargées de granulations graisseuses, de globules sanguins

c. Foie tuberculeux bien manifeste au microscope. Les cellules glandulaires sont pour la plupart chargées de graisse et les espaces portes sont tous le siège d'une hyperplasie cellulaire bien manifeste. On voit entourer de nombreux petits follicules tuberculeux avec cellules géantes.

Réflexions. Les lésions pulmonaires tuberculeuses, observées sous la forme granulique la plus caractérisée, offrent le caractère d'un processus pneumonique manifeste, ainsi que nous avons eu souvent l'occasion de le constater, car ne les points qui ne sont pas caséifiés, on voit les cellules remplissant les alvéoles encore distincts. On remarque aussi la vascularisation intense des parois alvéolaires, comme toujours en pareille circonstance.

SCD Lyon 1

sur le point qui était manifestement cancéreux à l'œil nu, ce sont des lésions de même nature, seulement plus étendues sous l'aspect de nodules de plusieurs centimètres ou bronchopneumonie cancéreuse et si le processus pneumonique qu'on trouve à ce niveau présente des cellules plus volumineuses, des granulations, c'est probablement parce que ces productions sont plus anciennes et contiennent le temps d'augmenter ainsi de volume en se surchargeant de granulations graisseuses.

Le foie était manifestement gros à l'œil nu, mais il ne nous avait pas été possible d'y découvrir de granulations tuberculeuses, bien que celles-ci soient parfois volumineuses chez les enfants.

Or l'examen microscopique nous a permis de constater, non seulement une surcharge graisseuse ou une hyperplasie cellulaire qui est de règle en même temps, mais

SCD Lyon 1

encore de nombreux follicules tuberculeux bien caractérisés avec une ou plusieurs cellules géantes, dont beaucoup sont très petites, c.a.d. constituées pour ainsi dire par une cellule géante avec quelques cellules à la périphérie.

C'est ainsi dans les cas de granulie tuberculeuse pure, la tuberculose de foie est la règle, quand bien même l'ex. à l'œil nu ne permet pas d'en découvrir. Et cela est encore plus certain chez les enfants où les phénomènes de généralisation sont toujours plus étendus et plus rapides que chez l'adulte.

SCD Lyon 1

09
Cte Lyon (suite)
Autop. 1908

1207

- Autopsie faite par le service de M. Mounier le 18 janvier 1908.

Tuberculose pulmonaire fibrocaseuse ancienne. Broncho pneumonie tuberculeuse terminale.
Foie gras.

Homme de 28 ans.

Tuberculose ancienne des poumons.
Poussée de bronchopneumonie terminale
Le foie attira surtout l'attention pendant la vie en raison de son volume et de sa dureté. Il dépassait de beaucoup les fausses côtes. Pas de signes de ascite.

Autopsie.

des poumons présentant des lésions tuberculeuses des sommets avec de petites cavernes et des tubercules enserrés par un tissu

SCD Lyon 1

de sclérose.

On trouve de gros nodules de bronchopneumonie tuberculeuse aux deux bases, surtout à gauche, avec pleurésie récente et exsudat fibrineux de ce côté.

Rien au cœur.

Le foie est jaune, un peu dur à la coupe. Sur des préparations extemporanées on trouve des cellules avec un peu graisse. Il pèse 1660 gr, et le fait qu'on le percevait si bas dans l'abdomen doit être attribué au fonctionnement du diaphragme à droite où les lésions tuberculeuses étaient moins marquées.

Rien aux autres organes.

BIBLIOTHÈQUE UNIVERSITAIRE
SECTION SANTÉ
- LYON 1 -

SCD Lyon 1

SCD Lyon 1

SCD Lyon 1

SCD Lyon 1

SCD Lyon 1

reserve

COLLECTION

R. TRIPIER

LEÇONS
ANATOMO-
CLINIQUES
7

TUBERCULOSE
PULMONAIRE

253266/7

SCD Lyon 1


SCD Lyon 1

SCD Lyon 1