



# **INTERNAT BLANC**

**2013 – 2014**

**Annales de l'Université Lyon 1  
Faculté d'odontologie**

**Année universitaire  
2013 – 2014**

**Université Lyon 1  
Faculté d'odontologie**

**INTERNAT BLANC**

**Petites Questions**

# **INTERNAT BLANC 2013**

**(petites questions)**

Ce feuillet comprend 4 pages :

- Question n°1 : Pédiodontie
- Question n°2 : Prothèses
- Question n°3 : Chirurgie
- Question n°4 : ODF

ne rien inscrire dans ce cadre

NOM :

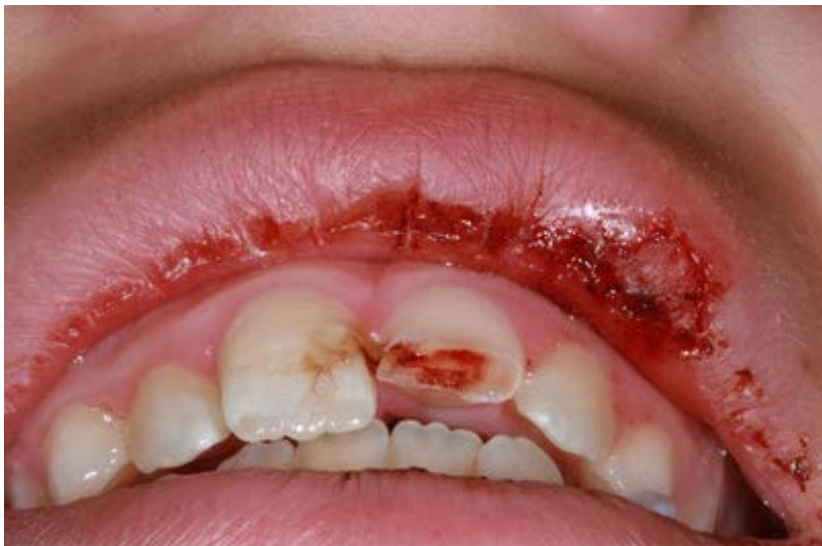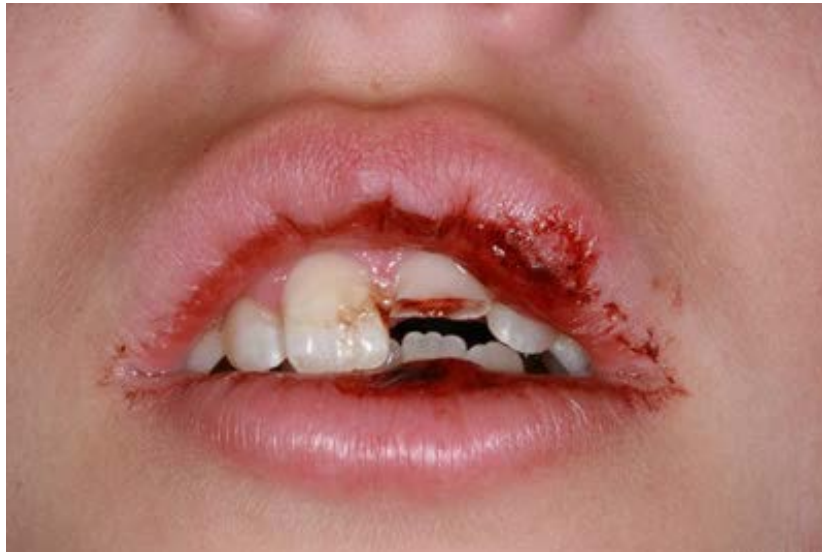Prénom :

Epreuve de PEDODONTIE (Pr. MORRIER) – Petite question

---


**PEDODONTIE – Internat blanc 2013 – petite question**

Une jeune fille, âgée de 12 ans, se présente à votre cabinet suite à un traumatisme dentaire venant de se produire à la suite d'une chute de trottinette. A l'examen clinique vous constatez :



Le fragment fracturé n'a pas été retrouvé. Il y a une exposition pulpaire  
Quel est votre diagnostic ?  
Conduite pratique à tenir en urgence ?

ne rien inscrire dans ce cadre



ne rien inscrire dans ce cadre

**NOM :**

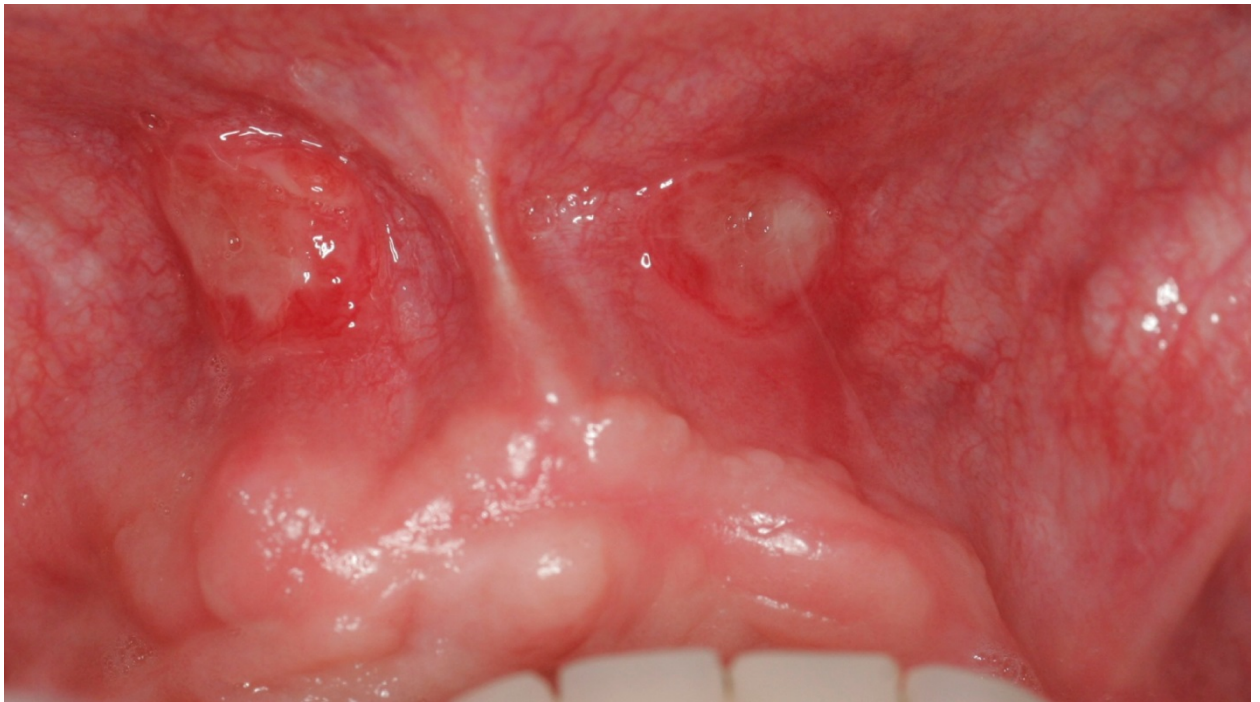**Prénom :**

**Epreuve de PROTHESES (Dr. NOHARET) – Petite question**

---

**PROTHESES – Internat blanc 2013 – petite question**

Vous avez traité un patient pour la réalisation d'une prothèse complète unimaxillaire maxillaire. A 4 jours, le patient se présente en consultation pour une douleur sur le secteur antérieur en relation avec l'image ci-dessous. Comment procédez-vous?



ne rien inscrire dans ce cadre

ne rien inscrire dans ce cadre

**NOM :**

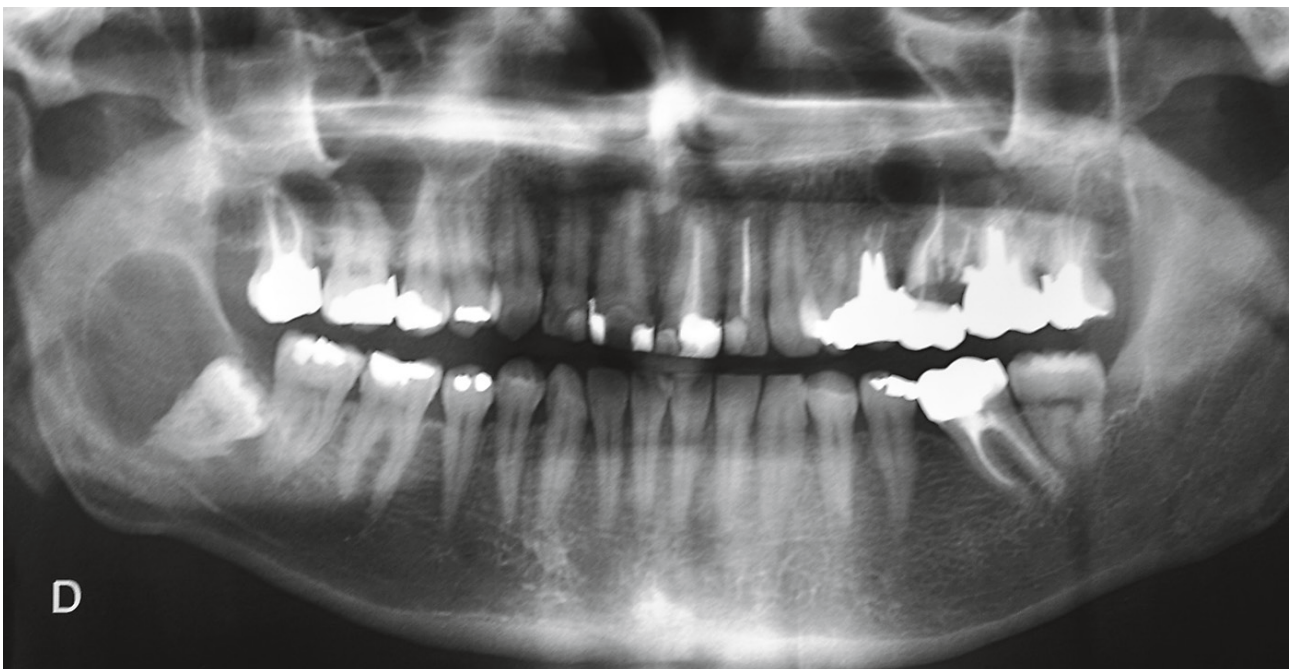
**Prénom :**

**Epreuve de CHIRURGIE (Dr. FABRIS) – Petite question**

---


**Chirurgie – Internat blanc 2013 – petite question**

Un patient de 30 ans, sans pathologies, se présente à votre cabinet pour une visite de contrôle annuelle. Vous effectuez une radiographie panoramique et le cliché révèle une image suspecte.



- 1) Où se situe cette image suspecte ?
- 2) A quoi pensez-vous ? Argumentez
- 3) L'imagerie proposée est-elle suffisante pour la prise en charge du patient ?
- 4) Quelle prise en charge proposez-vous au patient ? Détaillez
- 5) Quels sont les risques encourus au cours de cette prise en charge ?

ne rien inscrire dans ce cadre



ne rien inscrire dans ce cadre

NOM :

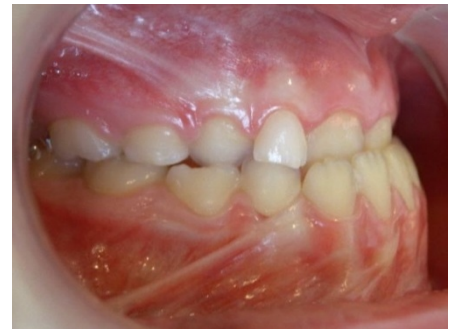
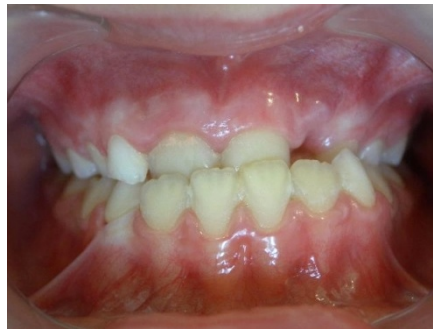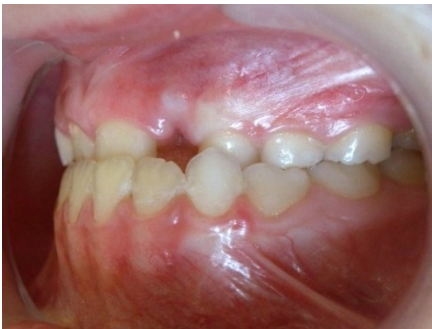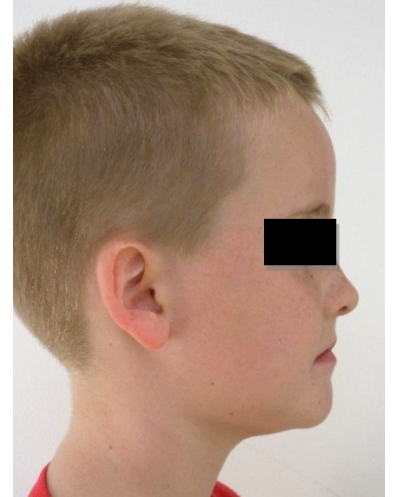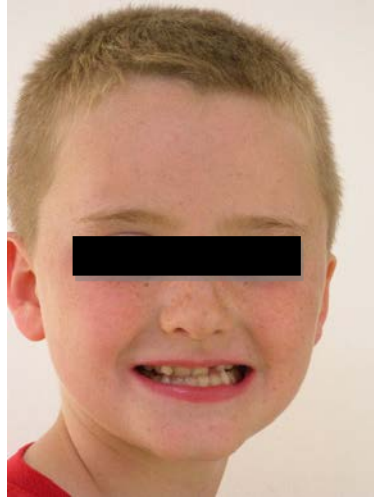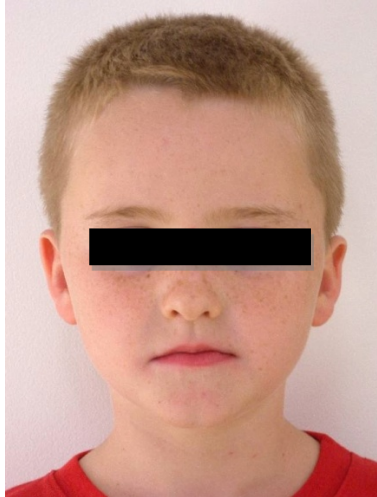Prénom :

Epreuve d'ODF (Dr. CHAUTY) – Petite question

---

**ORTHOPEDIE DENTO-FACIALE – Internat blanc 2013 – petite question**

Examen clinique de B. 8 ans, possibilités thérapeutiques.



ne rien inscrire dans ce cadre


**Année universitaire  
2013 – 2014**

**Université Lyon 1  
Faculté d'odontologie**

**INTERNAT BLANC**

**Grandes Questions**





ne rien inscrire dans ce cadre

**NOM :**

**Prénom :**

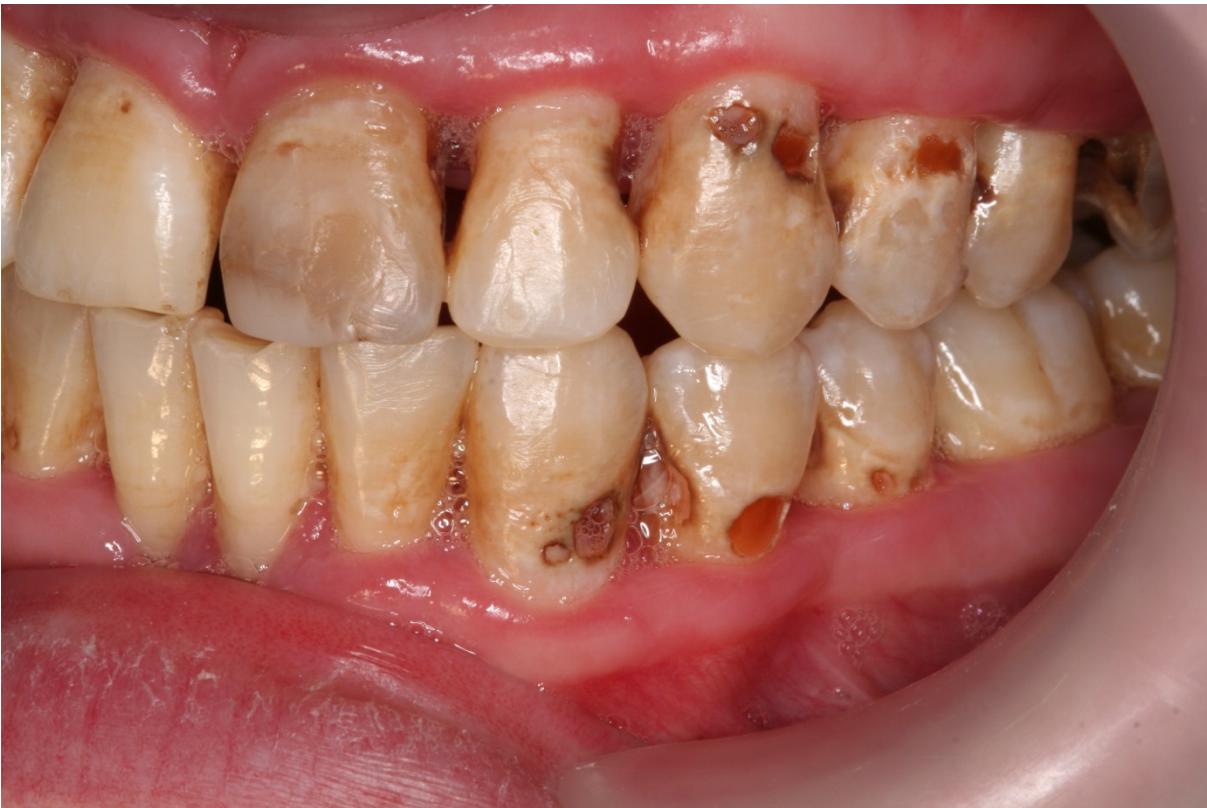**Epreuve d'OCE – Dr Lucchini Marion**

---

**Epreuve d'OCE – Dr Lucchini Marion / Internat blanc 2014**

Un patient de 45 ans, sans problème de santé, consulte pour des raisons esthétiques. Il évoque également de vives douleurs lors de l'ingestion de boissons froides.

A l'examen des secteurs concernés, vous observez la situation clinique suivante (document A).



Document A

- 1- Décrire ce que vous observez.
- 2- Quels examens seraient utiles à votre diagnostic ?
- 3- Quel est votre diagnostic ?
- 4- En prenant en compte uniquement les lésions observées sur la vue clinique (concentrer l'observation sur les incisives, canines et prémolaires), détailler les différentes étapes de la prise en charge de ce patient, en respectant leur chronologie.



ne rien inscrire dans ce cadre

**Année universitaire  
2013 – 2014**

**Université Lyon 1  
Faculté d'odontologie**

**INTERNAT BLANC**

**Lecture Critique d'Article  
NON DÉPOSÉ**