BULLETIN

DE LA

SOCIÉTÉ DE CHIRURGIE

DE LYON

ANNÉE 1907. — TOME X.

LYON
ASSOCIATION TYPOGRAPHIQUE
12, RUE DE LA BARRE

1907

SOCIÉTÉ DE CHIRURGIE DE LYON

1907

BUREAU

Président	MM.	VINCENT.
Vice-Président		GANGOLPHE.
Secrétaire général . . .		VALLAS.
Trésorier-Archiviste . .		AUBERT.
Secrétaires annuels . . .		GAYET.
		VIGNARD.

MEMBRES

ALBERTIN.
AUBERT.
AUGAGNEUR.
BÉRARD.
CHANDELUX.
CLAUDOT.
COMMANDEUR.
CONDAMIN.
CORDIER.
DESTOT.
DURAND.
FABRE.
GANGOLPHE.
GAYET.
GOULLIOUD.
HORAND.
JABOULAY.
MARTEL.
MARTIN.
NOVÉ-JOSSERAND.
PATEL.
POLLOSSON (Auguste).
POLLOSSON (Maurice).
ROCHET.
ROLLET.
SABATIER.
SIRAUD.
TIXIER.
VALLAS.
VIGNARD.
VILLARD.
VINCENT.

MEMBRES CORRESPONDANTS

BATUT.
CANTAS (d'Athènes).
CURTILLET.
DEBRIE.
ECOT.
GÉRAUD.
JACOB.
KAEPPELIN (du Puy).
LAGOUTTE.
PIOLLET.
REY (d'Alger).
RIGAL.
RUOTTE.
SEVEREANU (de Buckarest).
SOREL (de Dijon).
VIALLE.
GAUDIER (de Lille).

MEMBRES DÉCÉDÉS

BERNE.
LAROYENNE.
FOGHIER.
OLLIER.
MARCUS.
GAYET.

BULLETIN

DE LA

SOCIÉTÉ DE CHIRURGIE

DE LYON

Séance du 10 janvier 1907.

Présidence de M. VINCENT.

M. VIGNARD lit le procès-verbal de la séance précédante qui est adopté.

M. VINCENT insiste sur la rareté des kystes du foie chez l'enfant. Il n'en a jamais observé.

M. VIGNARD. — Par une coïncidence assez bizarre, j'ai eu recemment encore l'occasion de voir et d'opérer, chez une jeune fille de 12 ans, un énorme kyste hydatique du foie qui occupait toute la cavité abdominale. Elle m'avait été envoyée avec un diagnostic hésitant et je pus, étant parvenu après de nombreux examens à sentir le frémissement, affirmer l'existence d'une tumeur hydatique. Je fus obligé de différer l'opération, car, à peine entrée dans mon service l'enfant présenta des symptômes de rougeole. Celle-ci eut une influence funeste sur l'état local qui s'aggrava. Le ventre devient plus gros et plus douloureux. L'état général s'affaiblit et je prévins les parents de l'extrême gravité de l'acte opératoire. Celui-ci me montra un kyste hydatique énorme dont le liquide, très clair d'abord, était dans le fond un peu trouble et hémorragique. Le foie était réduit

à sa face inférieure et les tentatives de décollement de la poche amenèrent une hémorragie en nappe considérable qu'aucun tamponnement et qu'aucune compression ne put arrêter.

L'enfant mourut le lendemain. A l'autopsie on trouva un foie réduit à des proportions infimes et sur le bord postérieur un autre kyste hydatique gros comme le poing qui avait échappé à la première intervention.

M. Vincent rappelle que chez les enfants et surtout chez les hémophiles les hémorragies hépatiques sont d'une abondance et d'une gravité exceptionnelle. Il a vu un cas de mort chez un enfant dont le foie sur sa face antérieure avait été simplement traversé par un fil.

*
* *

LITHIASE BILIAIRE ANCIENNE COMPLIQUÉE DE PAROTIDITE SUPPURÉE.

M. le Président lit une lettre de M. Jacques, médecin à Montceau transmettant une observation de lithiase biliaire ancienne compliquée de parotidite suppurée et d'occlusion pylorique d'origine biliaire. Il demande son admission à la Société de chirurgie à titre de membre correspondant.

M. Patel donne lecture du mémoire de M. Jacques, à l'appui de sa candidature au titre de membre correspondant.

M. le Président désigne une Commission composée de MM. Tixier, Patel et Durand pour présenter un rapport sur la candidature du Dr Jacques.

*
* *

I. UNE NOUVELLE VOIE D'ABORD DE L'AMYGDALE; RÉSECTION LIMITÉE A L'ANGLE DU MAXILLAIRE INFÉRIEUR. — II. LA TRACHÉO-LARYNGOTOMIE COMME OPÉRATION PRÉALABLE A L'ABLATION DES CANCERS BUCCO-PHARYNGÉS.

M. Durand. — Le malade que j'ai l'honneur de vous présenter est âgé de 56 ans, il n'a aucun antécédent important, pas de syphilis, ni de leucoplasie. Il présenta vers le mois de

mai 1906 les premiers signes d'une lésion oro-pharyngée, vite reconnue pour un néoplasme par le Dr Mondan qui le dirige immédiatement dans mon service. Il y entra, le 24 juillet, avec un état général très atteint, souffrant de la bouche et de l'oreille, ayant des troubles marqués de la déglutition. L'examen montrait que l'amygdale gauche et ses deux piliers, ainsi que la partie voisine du voile du palais étaient atteints d'ulcération manifestement néoplasique. La lésion occupait la fossette glosso-amygdalienne et les deux quarts moyens de la partie gauche de la langue. Sous le maxillaire, on sentait une masse ganglionnaire volumineuse occupant la région sous-maxillaire et la région carotidienne jusque vers le bord du cartilage thyroïde. Toutes ces lésions étaient bien limitées, le maxillaire était apparemment sain, non adhérent à la tumeur, son sacrifice n'était pas imposé.

J'intervins le 4 juillet de la façon suivante :

Incision cutanée et des plans superficiels comme pour la résection du maxillaire inférieur (jusqu'à 4 centimètres de la symphyse). A partir de l'angle maxillaire, incision carotidienne verticale branchée sur la précédente. J'isolai la masse ganglionnaire carotidienne, puis fis l'évidement de la loge sous-maxillaire en ayant bien soin, suivant les données de M. Vallas, de laisser tous ces ganglions adhérer au maxillaire.

Deux traits de scie sectionnent le maxillaire inférieur, d'abord sur le corps de l'os vers la dernière molaire, puis sur sa branche montante suivant le prolongement du bord alvéolaire. J'avais ainsi séparé pour être réséqué juste l'angle de la mâchoire, en un petit trapèze. Je sectionnai le ptérygoïdien interne un peu haut, car je voulais en sacrifier la partie inférieure, et à ce moment j'entrai dans la bouche, débridant largement en avant et en arrière la muqueuse buccale. Grâce à ce débridement, et malgré l'exiguïté apparente de mon sacrifice osseux, j'avais sur la région oro-pharyngéee un jour considérable : j'attirai la langue dans la brèche, la sectionnai en long et séparai de l'épiglotte sa moitié gauche qui devait être enlevée. Le doigt gauche introduit dans le pharynx, le paquet vasculo-nerveux du cou mis à l'abri sous un écarteur, en quelques coups de ciseaux, facilement et en plein jour, je pus contourner la tumeur et faire mon amygdalo-pharyngectomie. A ce moment, je n'avais plus, pour terminer l'exérèse,

qu'à séparer l'ensemble de la tumeur et du paquet ganglionnaire par quelques coups de ciseau, du plancher buccal. Tout ceci se passa sans hémorragie, car dans la dissection des ganglions j'avais lié et sectionné la linguale et la faciale.

J'insiste sur ce point que l'opération avait été simple et facile, et que l'ablation de l'angle de la mâchoire, qui constitue le rapport osseux principal de l'amygdale m'avait donné un jour très suffisant, surtout après débridement en avant et en arrière de la muqueuse buccale le long du maxillaire.

Je restaurai aussi bien que je pus par une suture muqueuse au catgut la brèche buccale ; en avant, il resta un orifice assez large, car la suppression d'une partie de la langue et du plancher de la bouche ne permettait pas d'occlure comme en arrière. La plaie cutanée fut fermée avec large drainage à la gaze.

J'allais quitter le service lorsque la sœur cheftaine vint me dire que le malade déjà reporté dans son lit avait des troubles respiratoires qui devenaient menaçants. Je n'eus pas de peine à voir qu'il asphyxiait par inondation de son appareil trachéo-bronchique. Je fis une trachéotomie rapide, aspirai le conténu de la trachée et des bronches, retirant par aspiration un bon demi-verre de liquide sanguin : j'eus la joie de voir revenir immédiatement mon malade et la chance ultérieure de le voir échapper à toute complication pulmonaire.

La canule fut enlevée deux jours après, la plaie opératoire se ferma en un mois environ, et l'évolution fut on ne peut plus satisfaisante. L'état général remonta rapidement, et devint en quelques semaines très florissant.

Cet homme est entré à nouveau dans le service pour une récidive qui avait résisté à quelques séances de radiothérapie. Je lui ai enlevé le 6 décembre deux ganglions sus-hyoïdiens médians et un petit nodule développé contre la surface de section du corps de la mâchoire.

Comme vous pouvez le voir le résultat esthétique est très satisfaisant, la résection osseuse très limitée que j'ai pratiquée n'altère pas sa physionomie, il existe seulement au niveau de l'angle une assez légère dépression.

Malgré l'absence de prothèse pré ou post-opératoire il n'y a que peu de déjètement latéral du maxillaire. Le résultat n'est pas parfait à ce point de vue, mais je suis certain que

M. Martin redresserait facilement et rapidement ce maxillaire par une traction et un appareil dentaire.

J'ai cru devoir vous présenter ce malade dans le but d'insister sur deux points de son histoire : 1° le manuel opératoire que j'ai suivi ; 2° les accidents respiratoires qui se sont produits.

I. *Manuel opératoire.* — J'avais affaire ici, comme vous le voyez par la pièce mise sous vos yeux, à une lésion assez éten due, tant du côté de la langue, dont je dus sacrifier un tiers au moins, que du côté du pharynx puisque j'ai dû enlever avec l'amygdale, les deux piliers et une portion notable du voile, ainsi que la paroi latérale pharyngienne. Pour réaliser cette ablation, il m'a suffi de sacrifier une portion très restreinte du maxillaire inférieur. Si on étudie les rapports chirurgicaux de l'amygdale on voit rapidement qu'elle est cachée derrière l'angle du maxillaire, et on a l'impression que la résection de cet angle doit donner un jour très direct sur la région amygdalienne et la base de la langue. L'événement m'a montré en effet que l'ablation du petit trapèze constitué par l'angle est suffisante parce qu'elle conduit droit sur la région. Le débridement large en avant et en arrière de la muqueuse buccale ouvre vers la langue et le pharynx un jour considérable. On peut alors attirer la langue par la plaie, on a sa base sous les yeux, et on intervient en toute facilité ; il en est de même sur le pharynx. Mieux que tout raisonnement, l'importance du cancer que j'ai pu enlever vous convaincra, je pense, des facilités que donne cette voie : ce sacrifice osseux, mon observation le démontre, est donc suffisant pour permettre de grandes résections.

Cette opération est évidemment supérieure à toutes les interventions qui respectent le maxillaire inférieur. Il me semble qu'elle peut être mise en parallèle avec la résection de la totalité du maxillaire, et qu'elle peut lui être préférée parce qu'elle est beaucoup moins mutilante.

Loin de moi l'idée de faire le procès de la résection du maxillaire, mais je crois pouvoir dire qu'il est moins grave d'enlever un fragment d'os que sa totalité. Il me semble aussi que l'on peut se passer de prothèse, la déviation étant minime et facilement curable ultérieurement. Si on résèque le

maxillaire entier, au contraire, on doit toujours mettre un appareil Martin, et c'est là évidemment un temps qui complique un peu l'intervention.

II. — Je désire rappeler maintenant l'incident qui m'a obligé à trachéotomiser cet homme, et les moyens de mettre ces opérés à l'abri de la broncho-pneumonie qui constitue leur principale cause de décès.

On sait depuis Czerny que ces malades meurent surtout parce que, au cours de l'intervention, du sang coule dans leur trachée et provoque l'éclosion de phénomènes pulmonaires infectieux extrêmement graves. Mon malade montre que cet écoulement se produit, j'insiste sur ce point, non seulement pendant l'opération, mais encore dans les heures qui suivent, pendant que le réveil n'est pas encore complet. Il résulte de là qu'il semble nécessaire de fermer aux liquides pharyngés l'accès des voies respiratoires pendant au moins la première journée. Plusieurs moyens sont à notre disposition.

Ce sont d'abord les canules tampon, de Trendelenburg ou de Hahn, appareils déjà anciens, peu appréciés généralement, car ils sont très infidèles et ne donnent qu'une sécurité trompeuse. Le sang s'amasse au-dessus du tampon, et si celui-ci cesse à un moment donné d'obturer parfaitement la trachée, le poumon est inondé, la broncho-pneumonie survient. Ai-je besoin d'ajouter que la trachéotomie simple est encore plus inefficace.

On a aussi songé au tubage avec tamponnement pharyngien, plusieurs appareils sont en usage. Ils consistent, en principe, en un tube volumineux et lourd placé dans le larynx, obturant bien et restant parfaitement en place ; ce tube se continue par un caoutchouc à parois peu dépressibles qui sort par la bouche. Une sonde œsophagienne est à demeure par le nez. Le malade pouvant respirer par un tube et s'alimenter par l'autre, on tamponne méthodiquement le pharynx à la gaze et on est à l'abri de toute inondation. Cette méthode, peu ou pas utilisée en France, jouit en Allemagne d'une grande vogue, et je l'emploierai, pour ma part, assez volontiers.

Gluck a proposé l'exclusion des voies respiratoires, c'est-à-

dire l'abouchement à la peau de la trachée sectionnée complètement en travers. Cette méthode est tout à fait indiquée quand on doit enlever le larynx, mais quand cet organe est sain, elle n'est pas à recommander. Il devient lors très difficile d'isoler la trachée sectionnée en travers sous le larynx et de l'aboucher convenablement à la peau, on ne sait que faire de la tranche laryngée de la trachée. J'ai tenté une fois cette opération, j'ai eu un échec et je ne recommencerai pas, je la condamne sans appel.

Beaucoup plus séduisant à mes yeux est le tamponnement du larynx après trachéotomie. Je ne l'ai pas encore utilisé, mais voici comment on pourrait faire :

Trachéotomie basse dans une première séance. Quand le malade a l'habitude de la trachéotomie on fait la grande opération. On commencerait par faire une thyrotomie large, puis le larynx, largement ouvert, serait méthodiquement tamponné à la gaze, de telle sorte que les liquides pharyngo-buccaux seraient dans l'impossibilité absolue de tomber dans les voies respiratoires. On pourrait alors faire l'ablation de la tumeur suivant la technique indiquée. J'ai l'espoir que de cette façon le poumon ne recevrait aucun liquide, tant dans les temps opératoires que dans les heures qui suivraient.

Cette opération nouvelle, — trachéotomie-laryngotomie, — va sembler à quelques-uns bien effrayante et bien grave. Je ne crois pas qu'il en soit ainsi.

Je dirai tout d'abord que la trachéotomie préalable me paraît bénigne, à condition de mettre les malades dans de bonnes conditions de température et d'aération. J'ai vu, comme tout le monde, mourir des trachéotomisés dans les immenses salles de l'Hôtel-Dieu, balayées par d'irréductibles courants d'air. Je crois que dans de petites chambres bien chauffées, on ne verrait pas cela.

La laryngotomie est aussi sans gravité si on prend les mêmes précautions. Les spécialistes de cette opération, Semon, Goris Piéniazek ont d'admirables statistiques et j'ai moi-même quatre cas guéris sans incident.

Comme conclusion, je dirai que nous ne pouvons continuer à faire des opérations bucco-pharyngées sans chercher à parer aux complications pulmonaires qui dans les meilleures statistiques donnent encore une mortalité considérable.

Le danger de pénétration des liquides dans la trachée ne cesse pas à la fin de l'opération et se prolonge dans les heures qui suivent. Il est dès lors absolument nécessaire de mettre un obstacle infranchissable aux liquides et de le maintenir pendant au moins 24 heures. Cette obturation méthodique du larynx peut être faite, à ce qui me semble, de deux façons :

1° Par la mise en place d'un appareil de tubage laryngé accompagné du tamponnement du pharynx.

2° Par trachéotomie préalable avec thyrotomie large permettant le tamponnement serré du larynx.

Je n'ai pas encore essayé de pratiquer ces méthodes et laisse à l'avenir le soin de démontrer ce qu'elles peuvent valoir.

M. Tixier. — J'ai examiné avec beaucoup d'intérêt l'opéré de M. Durand et j'ai été très frappé de la facilité avec laquelle il a extirpé par cette petite brèche osseuse une aussi grosse tumeur linguale. C'est sans doute à ce malade que M. Durand faisait allusion un jour que je présentais un homme auquel j'avais pratiqué une hémi-résection du maxillaire inférieure comme voie d'accès à une pharyngectomie étendue avec ligature de la carotide externe.

M. Durand a défendu l'attaque audacieuse de ces cancers buccaux et pharyngés ; je partage absolument ces idées, mais puisqu'il est si radical et qu'il va jusqu'à nous proposer un tamponnement intra-laryngé préalable pour opérer plus largement et nous mettre à l'abri des complications pulmonaires habituelles, pourquoi est-il si parcimonieux vis-à-vis de ce maxillaire ? Et je remarque précisément que son malade a présenté une récidive et sur le maxillaire laissé en place et dans la région sus-hyoïdienne. Peut-être, car il est impossible d'assurer, quand il s'agit de néoplasies aussi malignes, que l'ablation plus large de l'arc mandibulaire aurait évité ces complications en lui permettant d'évider plus copieusement les régions ganglionnaires et péri-néoplasiques.

Quant à son idée de tamponner par une laryngo-fissure le larynx, elle est très jolie en théorie, mais en pratique, est-ce que ce tampon ne va pas s'imbiber rapidement des sécrétions buccales toujours si septiques chez ces cancéreux ? Il permettra peut-être à ces liquides ainsi concentrés de filtrer par la trachée et d'aller déterminer les accidents que précisément M. Durand veut éviter. Je déclare du reste que ces objections sont purement théoriques et qu'elles demandent à être affirmées ou contredites par l'expérience.

M. Bérard est du même avis que M. Tixier, touchant les dangers du tamponnement laryngé préventif, susceptible d'entraîner des complica-

tions infectieuses broncho-pulmonaires. Toutefois, il ne fait aucune difficulté de reconnaître que ses objections sont évidemment théoriques et que, seule, la mise en pratique du procédé indiqué par M. Durand est capable de trancher le débat.

M. Durand. — Rien ne fait penser que l'ablation de tout le maxillaire aurait empêché la récidive récente. En effet, elle s'est produite dans les ganglions sus-hyoïdiens médians, qui n'auraient pas été touchés dans la résection et aussi, il est vrai, tout contre la section du maxillaire. L'examen, par M. Paviot, de cette dernière masse n'a pas été absolument démonstratif. M. Paviot pense, sans l'affirmer, qu'il s'agit d'un petit noyau ganglionnaire, mais il n'en est pas certain. En tout cas, ce n'était sûrement pas une récidive osseuse.

Quant aux dangers du tamponnement intra-laryngien, il paraît bien minime. Ce tamponnement est, comme on le sait, de pratique courante en chirurgie laryngée. Tous ceux qui ont fait quelques thyrotomies savent parfaitement qu'on peut sans inconvénient et avec avantage faire le tamponnement méthodique du larynx laissé ouvert. Je l'ai fait plusieurs fois dans cette circontance et ne voit pas du tout pourquoi cette méthode ne fonctionnerait pas aussi bien comme opération préalable que comme opération directe.

*
* *

TENDINOPLASTIE A LA SOIE SUIVANT LA MÉTHODE DE LANGE.

M. Vignard. — Le garçon que je vous présente est âgé de 8 ans. Il entra dans mon service, à la Charité, le 17 décembre 1905, pour faire changer un tuteur remontant jusqu'à la hanche, tuteur qui était trop court et dont le soulier était complètement déformé par le pied qu'il était chargé de maintenir.

En effet, le pied était dans un équinisme prononcé dans le prolongement même de la jambe. Celle-ci, très atrophiée, plus courte que l'autre de 4 cent. 1/2, portait les traces manifestes d'une ancienne paralysie infantile qui semblait avoir frappé la totalité du système musculaire jambier. Seul en arrière, le tendon d'Achille, rétracté et dur, formait une corde qui contribuait à maintenir le pied dans sa position vicieuse.

L'atrophie et la paralysie étaient moins marquées à la cuisse et à la hanche. La plupart des mouvements étaient conservés.

J'opérai l'enfant le 11 janvier 1906. Je sectionnai le tendon d'Achille, je fis remonter dans son intérieur, en le doublant, un

très gros et très long fil de soie. Puis, passant le tendon et le fil à travers l'espace interosseux, je fixai le fil de soie sur le 2e métatarsien après avoir redressé le pied presque complètement.

Actuellement, comme vous pouvez le voir, le pied est placé dans une position de léger équinisme qui ne peut être dépassé, et lorsqu'on veut l'exagérer on sent immédiatement sous la peau la corde formée par le tendon en soie, lequel a été supporté sans aucune suppuration.

La marche, pieds nus, a été très notablement améliorée malgré que le malade touche encore le sol par le talon antérieur avant de poser à terre le talon postérieur. En tous cas, et c'est l'essentiel, le pied peut se maintenir commodément et facilement dans un soulier, chose qui était impossible auparavant alors qu'il était dans le prolongement même de la jambe.

Je ne me dissimule pas que le résultat eût été tout aussi bon et même meilleur si je lui avais fait une simple arthrodèse. Celle-ci lui eût donné un pied fixe, c'est vrai, mais du moins très solide dans la même position qu'il a actuellement, de façon à compenser le raccourcissement de 4 cent. 1/2, conséquence de l'atrophie du membre et qui porte exclusivement sur le segment jambier du membre inférieur.

En effet, le but que se propose la transplantation tendineuse, c'est de restituer, au segment de membre sur lequel on opère, une motilité d'emprunt. Or, tel n'est pas ici le résultat, car le pied ne peut être spontanément ramené au devant de la jambe.

La raison en est dans ce fait que le tendon d'Achille est beaucoup trop à l'étroit dans l'espace interosseux ; il est étranglé ; il ne coulisse pas et joue seulement le rôle d'une corde tendue arrêtant, par l'intermédiaire de la soie qui le prolonge, la chute du pied.

Aussi bien, je ne vous présente ce malade qu'au point de vue expérimental et comme contribution à l'étude d'une méthode qui, du moins en France, n'a guère fait l'objet que d'expériences sur des animaux.

Ces expériences rapportées par Mencière, dans la *Province médicale* du 24 novembre 1906 lui ont montré chez le chien et sur des tendons d'Achille remplacés par de la soie, l'envahissement de celle-ci par du tissu fibreux, à tel point que le tendon ainsi créé arrive à être aussi gros et aussi solide que celui du côté opposé.

D'ailleurs la chose était prouvée depuis les expériences de Gluck en 1880. Mais l'originalité de la méthode ne consiste pas simplement dans le fait d'intercaler un tendon à la soie entre les deux bouts coupés et rétractés d'un tendon ordinaire ; elle réside surtout dans la prolongation, dans l'allongement du tendon normal à l'aide d'un tendon de soie et dans l'implantation directe de ce dernier sur le périoste ou dans l'os.

Les autres procédés de transplantation ont deux inconvénients :

Le premier, c'est que le tendon à transplanter, ayant une longueur invariable, le champ de la transplantation est forcément limité.

Le deuxième, c'est que lorsque nous transplantons un tendon sain sur un tendon paralysé, ce dernier se laisse étirer, s'allonge et le résultat bon pendant les premiers mois va en diminuant.

L'allongement du tendon à la soie permet, au contraire, de choisir sur le squelette même le point le plus efficace pour l'action du tendon que l'on veut greffer. En outre, cette action s'exerce directement sur le levier osseux, non pas par l'intermédiaire d'un tendon paralysé qui se laisse distendre.

Comme pour tous les modes de transplantation les indications ici sont limitées. Au pied en particulier elles sont rares, car sur un pied bot paralytique avec déjà des déformations osseuses il est très difficile de se rendre compte de la puissance et du degré d'intégrité des muscles non paralysés.

En tous cas la transplantation du tendon d'Achille est peu efficace.

Où les résultats sont beaucoup plus intéressants c'est dans les paralysies du quadriceps crural avec conservation des fléchisseurs.

La transplantation du biceps et du demi-tendineux en avant avec allongement à la soie jusque sur le périoste de la face interne du tibia rend de réels services. J'espère pouvoir dans quelques mois vous en présenter un exemple.

*
* *

OSTÉITE RARÉFIANTE DE LA ROTULE CONSÉCUTIVE A UNE FRACTURE COMMINUTIVE TRAITÉE PAR LE CERCLAGE ; ABLATION DE LA ROTULE ; INTÉGRITÉ FONCTIONNELLE DE L'ARTICULATION DU GENOU.

M. Rouvillois, répétiteur à l'Ecole du service de santé militaire. — J'ai l'honneur de vous présenter un homme de 23 ans qui a été atteint, le 23 avril 1906, de fracture comminutive de la rotule gauche par coup de pied de cheval. Cette fracture a été traitée le lendemain par le cerclage au fil d'argent pratiquée par un de mes collègues. Au cours de l'opération il constata qu'il existait non seulement deux fragments supérieurs et deux inférieurs, mais encore une multitude de petits fragments intermédiaires qu'il fut assez malaisé de coapter.

Le résultat fut très satisfaisant pendant les premières semaines, mais bientôt le genou devint le siège d'une tuméfaction douloureuse qui empêcha de continuer la mobilisation, en même temps que trois trajets fistuleux se formèrent en avant de la rotule. L'état général s'altéra assez rapidement si bien que l'on craignit l'évolution d'une tuberculose du genou.

Quand je vis ce malade au milieu d'août, son état général était mauvais. Il avait, le soir, une petite élévation thermique. Je trouvai, à l'exploration des trajets fistuleux, que la rotule était dénudée sur une assez grande étendue. Elle entretenait donc la suppuration en formant corps étranger. L'élévation de la température, l'aggravation des symptômes généraux et locaux me décidèrent à intervenir le 20 septembre.

Une incision verticale sur le milieu de la face antérieure de la rotule me fit traverser les téguments et le tissu cellulaire infiltrés et lardacés et me permit d'énucléer rapidement la rotule en ménageant autant que possible le tendon du quadriceps et le ligament rotulien. A la face postérieure de la rotule je trouvai une nappe épaisse de tissu inflammatoire qui n'était autre que la synoviale considérablement épaissie. Celle-ci avait réagi avec une telle intensité qu'elle fermait l'articulation en avant et que la rotule a pu être enlevée pour ainsi dire sans que la cavité synoviale fut ouverte. Je respectai cette barrière naturelle et profitai de l'anesthésie du malade pour mobiliser jusqu'à l'angle droit l'articulation qui était considérablement

enraidie. Cette mobilisation fit percevoir de nombreux craquements. Après avoir cureté les trajets fistuleux, je suturai le tendon du quatriceps au ligament rotulien par deux points en U verticaux et trois horizontaux. Suture des plans superficiels. Pansement.

Le résultat fut excellent. L'état général s'améliora très rapidement. La plaie opératoire se cicatrisa dans le minimum de temps ainsi que les trajets fistuleux. Je commençai dès le quinzième jour la mobilisation méthodique et, grâce à elle, au massage, aux bains d'air chaud, et à l'électrisation, les mouvements réapparurent progressivement pour acquérir leur amplitude quasi normale comme vous pouvez le constater chez ce malade. L'extension de la jambe est complète, et, malgré une atrophie du quatriceps fémoral se traduisant par une diminution de cinq centimètres de la circonférence de la cuisse à sa partie moyenne, la marche s'effectue sans boiterie. La flexion ne présente qu'une limitation d'amplitude très légère, puisque le malade étant accroupi, au maximum la distance qui sépare la pointe du talon de l'ischion, n'est que de vingt centimètres (au lieu de dix centimètres du côté sain).

Je vous présente la rotule de ce malade que j'ai pu énucléer avec son cerclage intact. Elle est parfaitement consolidée, mais elle est le siège d'une ostéite raréfiante dont vous pouvez apprécier l'étendue.

Le résultat obtenu chez ce malade est donc la confirmation de ce fait bien connu que la rotule n'est qu'un os sésamoïde sans utilité bien appréciable dans la mécanique articulaire. Il nous permet également de nous demander si dans les cas de fracture très comminutive de la rotule avec des fragments nombreux et de coaptation difficile pour lesquels le cerclage ne donne parfois que des résultats aléatoires, l'extirpation immédiate de cet os ne pourrait pas être tentée.

*
* *

ÉNORME CANCER SUS-AMPULLAIRE DU RECTUM ; ABLATION EN DEUX TEMPS : 1° ANUS CONTRE NATURE DÉFINITIF ET HYSTÉRECTOMIE TOTALE ; 2° ABLATION TOTALE PÉRINÉO-ABDOMINALE.

M. Tixier. — C'est une présentation de pièce que je désire

vous faire en cette fin de séance, me réservant de revenir sur cette question toujours si intéressante de la thérapeutique des cancers du rectum haut situés. Voici une énorme tumeur du rectum supérieur que j'ai enlevée hier.

La jeune fille âgée de 35 ans qui la portait avait été vue au commencement de décembre 1906 par M. Aug. Pollosson. Il voulut bien me montrer la malade et me confier le soin de l'opérer.

La tumeur, perceptible à bout de doigt, remplissait le pelvis et paraissait à beaucoup inopérable. Je voulus cependant tenter son ablation.

Le 8 décembre, je pratiquai une large laparotomie, reconnaissais les connexions de la tumeur qui refoulait en avant vessie et utérus et remontait jusqu'au-dessus de l'articulation sacro-iliaque gauche : elle était encore tout entière intra-intestinale. Je sectionnais l'S iliaque très haut et établissais un anus définitif dans la fosse iliaque gauche, puis après décollement étendu du bout rectal, je le cautérisais et le fermais en bourse. Enfin, je pratiquai une castration totale : fermeture du ventre, drainage par une mèche vaginale.

Les suites opératoires furent simples pendant huit jours environ. Énorme débâcle fécale par l'anus artificiel. Malgré les lavages rectaux, écoulement de sang et de mucosités purulentes par l'anus normal. Au bout de huit jours, apparition d'un abcès à la partie inférieure de l'incision de laparotomie. Je crus d'abord à un simple petit abcès de la ligne de suture. Mais bientôt l'écoulement du pus fut si abondant, son odeur si fétide, que je fus conduis à admettre que le bout supérieur de mon rectum exclu s'était réouvert et vidait par son extrémité supérieure les produits néoplasiques très septiques. La malade avait de la température tous les soirs au-dessus de 39°. Malgré ces mauvaises conditions, à cause des douleurs de plus en plus vives, je me décidais à intervenir.

Hier, j'ai pratiqué l'extirpation de cet énorme boudin néoplasique. Dans un premier temps, j'ai circonscrit par une incision la région anale et oblitéré l'anus par un fil en bourse, puis séparant dans sa partie saine la cloison vaginale postérieure du rectum, j'ai décollé très haut le rectum du sacrum en arrière, de la vessie en avant. Puis par l'incision de mon ancienne laparotomie rapidement réouverte, j'ai séparé le

bout supérieur des anses voisines et de la paroi abdominale antérieure, et une main agissant l'une dans le ventre, l'autre par le périnée, j'accouchais par ce cloaque inférieur béant mon cancer recto-colique.

Le tout fut mené très vite : la malade ne resta pas 45 minutes endormie. Un gros tampon ferma cette brèche considérable.

La malade ce soir va bien ; elle n'a pas vomi, elle a un pouls à moins de 125. Des urines claires et abondantes ont été retirées par la sonde. Ce dernier détail est important pour moi, car dans le cours de l'opération j'ai très bien perçu entre mes doigts un des uretères disséqué sur une grande longueur et tendu au travers de ce petit bassin vidé.

La pièce ainsi enlevée présente 24 centimètres de longueur et 23 centimètres de circonférence.

J'insiste sur la nécessité dans ces cas de gros cancers d'exécuter au préalable une hystérectomie totale qui vous donne beaucoup de jour. Mais je reviendrai, en vous parlant d'une série de cas analogues, sur ces détails de technique.

Séance du 17 janvier 1907.

Présidence de M. Vincent.

M. Vignard, secrétaire, lit le procès-verbal qui est adopté sans rectification.

*
* *

M. le Président présente une paire de gants opératoires de la maison Jean Perrier, de Lyon.

Il lit une lettre d'invitation de la Municipalité à la fête organisée pour la Caisse des écoles des 10, 11 et 12 février.

*
* *

OPÉRATION CÉSARIENNE ITÉRATIVE PRATIQUÉE TROIS ANS APRÈS LA PREMIÈRE INTERVENTION. — PRÉSENTATION DE LA MÈRE ET DE SES DEUX ENFANTS VIVANTS.

MM. Voron et Tixier. — Cette petite famille est ainsi composée : la mère a 31 ans, le petit garçon César a 3 ans et la fillette 25 jours. Voici rapidement résumée leur histoire :

Il y a trois ans, M. Voron, accoucheur des hôpitaux, remplaçant alors M. le Prof. Fabre dans son service de l'Hôtel-Dieu, dut pratiquer une césarienne chez cette femme venue à terme à l'hôpital. Elle présentait un bassin généralement rétréci qui rendait impossible un accouchement normal. Je vous ferai grâce des détails concernant l'étude de ce bassin dystocique, car je m'adresse à une Société de chirurgie. L'enfant fut nourri au sein par sa mère.

Celle-ci, enceinte de nouveau, vint consulter M. Voron.

Celui-ci posa l'indication d'un accouchement prématuré à sept mois et demi et recommanda à la parturiente de venir sans manquer à cette époque. Elle n'en fit rien, voulant elle-même subir une césarienne et pour cela vint à l'Hôtel-Dieu seulement à huit mois et demi.

Le 24 décembre 1906, le travail s'annonçant, M. Voron décida de pratiquer la césarienne vers les quatre heures de l'après-midi. Il fit porter la malade dans ma salle d'opération. Depuis quelques jours celle-ci se plaignait de douleurs au niveau de sa cicatrice et à ce niveau on percevait quelques mouvements péristaltiques de l'intestin, laissant soupçonner la présence d'une anse intestinale adhérente. Quoique prévenu de ce danger, les ciseaux de l'opérateur pratiquant la laparotomie incisèrent sur une étendue de plus de 20 centimètres une anse d'intestin grêle adhérente verticalement à la cicatrice pariétale de la première laparotomie. Immédiatement par un coup de téléphone on m'appela dans mon service. Quelques minutes après j'étais en mesure d'agir chirurgicalement pour réparer cette large plaie intestinale qui portait sur un seul côté de l'anse qui restait encore adhérente par son autre bord à la paroi.

Il ne fallait pas songer à suturer une si longue incision longitudinale : immédiatement je me portais sur mon anse en ses parties saines et je réséquais 25 centimètres environ d'intestin grêle. Par un bouton de Villard, la continuité du tube intestinal fut vite rétablie.

Je passais le couteau à M. Voron qui rapidement pratiqnait la section de l'utérus et mettait au monde cette fillette de 2.760 grammes qui née très étonnée fut assez vité ranimée par M. Gonnet. Cependant je pratiquai la délivrance et fermais l'utérus d'abord par un plan musculo-musculaire au tendon de renne, puis séro-séreux à la soie fine. Enfin je fermais le ventre sans aucun drainage. Malgré un état de shock assez considérable, à cause de la longueur de l'intervention, la malade a été vite rétablie.

Il est donc intéressant de vous parler de ce cas d'abord parce qu'il s'agit d'une césarienne itérative, ensuite qu'il est rare dans nos laparotomies itératives de rencontrer des adhérences ainsi disposées verticalement, exactement dans le sens de la première cicatrice. On connaît le danger des adhérences dans

les césariennes à répétition, et dernièrement encore M. le Prof. Fabre insistait sur leur fréquence.

Enfin, grâce au téléphone, cette opération commencée obstétricalement a été rapidement terminée chirurgicalement : c'est un joli cas de chirurgie d'urgence.

*
* *

ANGIOME PROFOND JUXTA-ARTICULAIRE DU GENOU.

M. Gangolphe. — J'ai l'honneur de vous présenter cette malade qui est entrée dans mon service, salle Saint-Martin, il y a un mois environ pour une tumeur de la cuisse.

Son observation est intéressante, d'abord à cause de la rareté du cas, il s'agissait en effet d'un angiome sous-musculaire parostal, et aussi des difficultés sérieuses qu'on avait à établir un diagnostic exact.

Cette malade est âgée de 19 ans, et exerce la profession de domestique. Rien de particulier dans ses antécédents héréditaires, mais personnellement elle porte depuis sa naissance un bec-de-lièvre simple de la portion gauche de la lèvre supérieure, et il y a deux ans elle fut opérée d'un lipome de l'aisselle de la grosseur d'une mandarine.

A l'âge de 8 ans, elle tomba sur le genou droit, mais ce traumatisme, d'ailleurs léger, n'eut pas de suites fâcheuses, néanmoins il est utile de le signaler puisque c'est au même endroit que s'est développée plus tard la tumeur érectile.

L'affection actuelle débuta par de simples douleurs survenant le soir, disparaissant la nuit et dès que la malade se reposait. Peu de temps après survint une tuméfaction au-dessus du genou, surtout visible à la fin de la journée.

Depuis six mois, la tumeur a considérablement augmenté, car la malade était surmenée, obligée de rester debout toute la journée, les douleurs se sont aggravées beaucoup, au point d'empêcher presque complètement la marche.

Au moment de son entrée, on constatait une tuméfaction pâteuse, mollasse au-dessus du genou droit, surtout marquée sur la face externe de la cuisse. En dedans il y avait une sorte de boule un peu allongée, très mobile et surtout très douloureuse. Les deux tumeurs semblaient en relation l'une avec l'autre ; la contraction du quadriceps diminuait la tuméfaction. Rien dans l'articulation correspondante du genou, pas d'hydarthrose, pas de craquements ni de frottements articulaires. Pas de ganglions lymphatiques au pli de l'aine.

L'observation de ces différents symptômes me paraît insuffisante pour établir un diagnostic sûr, et je cherchai à compléter ces renseignements cliniques par la recherche des modifications de la tumeur, suivant l'action de la pesanteur ou au contraire après élévation du membre, et en effet je trouvai une différence de 3 centimètres ; la tumeur diminuait donc de volume, se décongestionnait, il ne s'agissait donc ni d'une tumeur osseuse, ni d'un lipome, ni d'un tuberculome parasynovial, comme on était engagé à le dire, mais d'une tumeur érectile, très probablement un angiome profond.

Une radiographie indiqua d'ailleurs l'intégrité du fémur.

Ce fut donc après avoir établi d'une façon ferme le diagnostic d'angiome profond que j'intervins chez cette malade. Après l'incision de la peau et des plans superficiels et des fibres du muscle vaste interne, je tombai sur une boule formée par une graisse consistante, recouvrant une tumeur violacée, formée de dilatations vasculaires très volumineuses. Il s'agissait donc d'un angiome recouvert en ce point par de la graisse. J'en réséquai cette portion adipeuse, sectionnai également une petite portion de la tumeur érectile. En raison du volume de l'angiome, de ses limites mal établies, il me parut plus sage de borner mon intervention à l'ablation de la petite tumeur.

Je restaurai le muscle et les plans cutanés.

L'examen histologique montra qu'il s'agissait d'un fibrome enflammé.

Les suites furent excellentes, la malade a eu un peu de raideur du genou droit pendant quelques jours, mais actuellement elle va bien, marche facilement comme vous pouvez le constater, et surtout ne souffre plus, même de la portion que nous avons laissée. Il semble donc qu'elle ait eu une grosse amélioration de notre intervention, elle pourra d'ailleurs éviter les poussées cougestives qui pourraient survenir par le port d'un bandage.

J'ai cru intéressant de vous présenter cette malade à cause de la rareté du fait. Elles sont encore trop peu nombreuses les observations d'angiomes profonds, soit musculaires, soit parostaux, pour qu'on les laisse passer. D'ailleurs, déjà en 1896, j'avais rencontré un fait analogue, mais dans lequel l'angiome siégeait au dos de la main, et à cette époque j'inspirai à Juvanon sa thèse sur les angiomes périostiques et parostaux. Déjà je recommandais la recherche des signes dus à la modification de ces tumeurs érectiles, signes qui seuls peuvent permettre un diagnostic ferme, car la situation profonde de ces angiomes, l'absence de modification de la peau sus-jacente, leur situation pararticulière, surtout la douleur excessivement vive que ces tumeurs présentent. Tout cela ne sera pas pour

faciliter le diagnostic, et on comprend que sur les huit observations presque analogues d'angiomes profonds para-articulaires du genou, deux fois seulement le diagnostic exact ait été fait par Léon Tripier et par moi.

Il faudra donc toujours rechercher si la tumeur grossit sous l'action de la pesanteur, ou, contraire, se décongestionne lorsqu'on élève le membre, ou bien encore on pourra, comme Tripier l'a fait, placer un lien constricteur à la racine du membre qui, lui aussi, provoquera la tuméfection. On sera alors sûr d'avoir affaire à une tumeur érectile, et le diagnostic différentiel de cette façon vite établi. Comme autres signes utiles on pourra rechercher s'il n'existe pas d'autres malformations congénitales. Dans notre cas la présence d'un bec-de-lièvre et celle d'un lipome profond étaient encore des preuves de plus que l'on devait penser à une lésion congénitale.

Dans un mémoire en préparation je réunirai les observations déjà publiées en les faisant suivre de quelques commentaires.

Il me semble que la présence de ces angiomes *parostaux*, peut-être plus fréquentes (car souvent inaperçus) qu'on ne le croit, peut conduire à admettre des angiomes *intra*-osseux. Ce sont eux qui donneraient les tumeurs vasculaires bénignes des os, bien différentes des sarcomes. Certains faits me conduiraient à cette opinion qui a besoin cependant de preuves plus directes.

M. Tixier. — Ce cas d'angiome sous-synovial du genou m'a vivement intéressé, car j'ai eu l'occasion d'opérer un malade dans des conditions assez analogues. Son observation a été publiée par mon excellent interne, M. Corneloup.

Il s'agissait d'un homme qui portait une grosse tumeur à consistance lipomateuse dans le vaste interne au contact du cul-de-sac sous tricipital. Je pus la disséquer en respectant l'intégrité de l'articulation du genou : c'était un angio-lipome.

Il est un signe clinique sur lequel il est classique d'insister et qui vous permet de faire le diagnostic de ces tumeurs, c'est la douleur exquise que provoque leur palpation, même légère. On dirait que l'on a affaire à un véritable tubercule sous-cutané douloureux.

*
* *

RÉSULTATS DE L'INTERVENTION OPÉRATOIRE CHEZ DES TABÉTIQUES OSTÉOARTROPATHES.

M. Gangolphe. — J'ai l'honneur de vous présenter un malade tabétique auquel j'ai pratiqué, en avril 1906, l'amputation du pied par le procédé de Syme-Ollier.

Vous connaissez déjà cet homme ; il faisait partie du groupe des *cinq* sujets atteints d'ostéo-arthropathies que je vous ai présentés l'an dernier. Ces sujets étaient, les uns nettement tabétiques, les autres n'offraient aucun signe appréciable. Je rappellerai que ce malade, tabétique avéré, était tombé du tramway à à Nîmes, en juillet 1905 ; transporté à l'hôpital, il subit l'astragalotomie.

En mars 1906, il entra dans mon service, ayant une impotence fonctionnelle absolue par suite d'une déviation du pied en valgus avec ulcération étendue du côté interne du cou-de-pied.

Je pratiquai une amputation de Syme-Ollier.

Vous pouvez voir aujourd'hui combien le résultat fonctionnel est parfait. On ne peut distinguer, en le voyant marcher, le membre opéré. On sait bien, à Lyon, la valeur pratique du Syme-Ollier, mais je crois qu'on l'apprécie moins en dehors de chez nous, parce qu'il est moins connu.

Vous remarquerez qu'il n'existe aucune trouble trophique sauf ceux existant déjà du côté des os. Le moignon est mobile, fortement matelassé et permet à cet homme d'exercer sa profession de courtier.

Ce qu'il y a de singulier et même de paradoxal, c'est la perfection du résultat chez un tabétique. Les observations de ce genre ne doivent pas être bien nombreuses ; elles prouvent qu'ils ne faut pas hésiter à intervenir et que l'on n'a pas à redouter, comme on pourrait le croire, des ulcérations du moignon.

J'ai déjà publié un fait identique (thèse de Hitof). Ce malade, revu plusieurs années après l'opération, continuait à se servir utilement de son membre puisqu'il avait repris sa profession de tapissier.

Il y a un an, il présenta un mal perforant de la région calcanéenne opposée au côté opéré, et je l'aurais certainement

amputé si son état général n'avait été désespéré. Il présenta donc ce fait singulier d'avoir été débarrassé d'une ostéo-arthropathie du pied droit (rendant la marche impossible) par un Syme-Ollier et d'avoir joui jusqu'à sa mort de l'intégrité du résultat, tandis que du côté gauche se développait un mal perforant.

Je n'oserais pas affirmer, étant donné les dissociations des troubles trophiques, que l'amputation donnât toujours d'aussi bons résultats.

Les troubles trophiques sont les uns profonds, nettement osseux, les autres superficiels, s'attaquant aux parties molles. Dans le premier cas, l'amputation suivant le procédé Syme-Ollier ne peut que donner de bons résultats ; dans le second je n'oserais affirmer que les résultats fonctionnels fussent aussi parfaits.

*
* *

TUMEUR DE L'S ILIAQUE.

M. Vallas présente un malade opéré il y a huit ans pour une tumeur de l'S iliaque prolabé dans le rectum et ayant nécessité une résection de 48 centimètres d'intestin. Le malade est revenu pour une hernie et M. Vallas en profite pour le montrer à la Société.

Il est en très bonne santé actuellement et constitue un exemple consolant à l'appui des interventions pour cancers intestinaux bas situés. Le résultat est particulièrement brillant si l'on songe que l'ablation de ce néoplasme a été faite uniquement par le rectum sans résection coccygienne.

*
* *

PHÉNOMÈNES CONVULSIFS GRAVES CONSÉCUTIFS A UNE RÉDUCTION DE LUXATION CONGÉNITALE DES DEUX HANCHES ; GUÉRISON.

M. Piollet (de Clermont-Ferrand). — Le cas sur lequel je voudrais en quelques mots attirer l'attention de la Société

concerne une fillette de 4 ans 1/2, à laquelle je réduisis, le 13 octobre 1906, une luxation congénitale double des hanches. La réduction fut difficile : il fallut déchirer complètement les adducteurs rétractés, puis mobiliser la tête fémorale, et ce n'est qu'après la manœuvre de la pompe, et en appuyant assez fort sur le trochanter, que j'arrivai à faire rentrer, avec claquement, la tête dans la cavité ; mêmes manœuvres des deux côtés. La réduction se maintient bien ; plâtre en abduction à angle droit.

Cette enfant était un peu maigre et de teint un peu jaunâtre, comme subictérique. Cependant, tout allait bien quand, le 17 octobre, quatrième jour après l'opération, elle fut prise brusquement, vers midi et demi, après son déjeuner, de phénomènes cérébraux : perte de connaissance incomplète, déviation des yeux en haut et à gauche, pouls rapide. Appelé auprès d'elle, je la fais réchauffer et ranimer par des excitants extérieurs ; elle paraît se remettre, mais ne parle pas. A deux ou trois reprises, dans la soirée, elle présente des phénomènes analogues ; vers six heures du soir, les symptômes deviennent plus inquiétants, elle ne se réveille plus, ne réagit plus aux excitations.

A ce moment, le pouls est à 120, la température rectale de 37°,4 ; l'enfant ne remue aucun membre, ne parle plus, paraît en coma complet ; la respiration est un peu rapide, non bruyante.

A partir de sept heures, commencèrent des *convulsions cloniques :* localisées à droite. elles occupent la moitié droite de la face, l'œil droit, le bras droit et la jambe droite ; elles sont constituées par des secousses musculaires, très rapides et très fréquentes, sans mouvements d'ensemble des membres ; les muscles moteurs oculaires participent à ces convulsions ; enfin, un peu plus tard, le diaphragme et les muscles respirateurs sont pris aussi, la repiration devient saccadée, bruyante, avec gros ronchus.

Je fais appliquer de la glace sur la tête, donner un lavement chloralé et bromuré, et à neuf heures du soir j'enlève le plâtre, me demandant s'il existait une lésion cachée : il n'y a rien que la vaste ecchymose bilatérale qu'on observe toujours. Pouls à 160, température, 39°,2.

Les phénomènes vont en s'accentuant jusque vers 11 heures

du soir ; puis, à minuit, la respiration commence à être plus libre ; peu à peu toutes les secousses diminuent de fréquence et d'ampleur.

Le lendemain 18 octobre, la fillette est abattue, mais il n'y a plus de convulsions ; elle ne parle pas ; le membre supérieur droit est parésié ; pas de déviation de la face, ni des yeux ; pas de symptômes pupillaires.

Le soir de ce jour, sous l'influence de 20 centigrammes de calomel, elle rend par l'anus un bel *ascaris lombricoïde*.

Le 19 octobre, je donne une nouvelle dose de calomel et refais le plâtre : la réduction s'étant bien mainteue, l'enfant ayant été fixée dans sa position par des bandes attachées à son lit.

Quelques jours après, l'enfant quittait ma maison de santé, encore un peu abattue, mais parlant facilement, sans que j'aie pu déceler aucun trouble de la parole, et présentant encore une légère parésie de l'avant-bras et de la main droites.

J'ai eu depuis lors de ses nouvelles ; elle va bien, mais la main et le bras droits restent faibles.

Qu'a eu cette enfant ? Évidemment, l'expulsion d'un ver, providentielle pour moi, est venue expliquer aux parents cette crise de *convulsions* qu'ils avaient tendance à attribuer à l'opération ! et je dois avouer que je les ai encouragés dans cette croyance... mais sans conviction personnelle : en voyant l'énorme ecchymose bilatérale de la racine des cuisses, l'idée m'est apparue aussitôt d'une embolie partie de là, pour aller échouer dans la région rolandique gauche ; et j'ai regretté d'avoir enlevé ce plâtre qui immobilisait l'enfant et empêchait peut-être un peu la reproduction de semblable accident ! La fillette fut attachée le mieux possible à son lit (et je pus constater, en passant, qu'au quatrième jour après la réduction les têtes fémorales ont déjà acquis une certaine fixité). Les suites plaident en faveur de cette hypothèse, car ainsi s'explique la monoplégie brachiale.

Je crois donc qu'il s'est produit une embolie cérébrale, de petit volume heureusement, et qui doit être attribuée en première ligne au traumatisme opératoire, en seconde ligne peut-être à un état infectieux vague d'origine intestinale.

Je ne crois pas que pareil accident ait été signalé à la suite des réductions de luxations congénitales, ordinairement si

bénignes (c'est ma quatrième à Clermont et mon premier accident); et j'en tire la morale qu'il faut : 1° s'assurer avant réduction de l'excellent état général de l'enfant ; 2° faire, en réduisant, le minimum de traumatisme ; et 3° immobiliser très soigneusement.

*
* *

ÉNORME HERNIE INGUINALE GAUCHE ÉTRANGLÉE CONTENANT LE CÆCUM ET L'APPENDICE, LE CÔLON ASCENDANT ET UNE PARTIE DE L'INTESTIN GRÊLE.

M. Piollet (de Clermont-Ferrand). — Quoique n'étant pas absolument rares, les observations de hernies du cæcum méritent, me semble-t-il, d'être relevées, surtout quand elles s'accompagnent d'accidents graves, voire même mortels, comme j'ai pu l'observer dans un cas que j'ai l'honneur de rapporter à la Société :

Il s'agit d'un homme de 46 ans, un montagnard des environs de Clermont, que j'ai vu pour la première fois le 24 mars 1906. Je fus, à cette époque, mandé auprès de lui pour « opérer sa hernie étranglée », disait le mot du confrère qui m'appelait. Arrivant avec mon arsenal, je suis introduit dans une étable, auprès de cet homme qui me montra aussitôt la masse énorme dont je vous apporte la photographie. L'interrogatoire était simple. Il avait cette hernie depuis l'âge de 18 ans, n'avait jamais porté de bandage, et la hernie avait grossi peu à peu jusqu'au volume actuel ; plusieurs fois déjà, étaient survenus des accidents d'étranglement incomplet, qui avaient cédé à des manœuvres externes. Cette fois-ci c'était plus grave, il vomissait et ne rendait plus de gaz depuis deux jours et demi.

Ne me souciant guère d'opérer une pareille tumeur dans des conditions déplorables à tous points de vue, j'entreprends de réduire ; au palper, on sent, dans le milieu de cette tumeur inguino-scrotale gauche qui descend jusqu'au genou, une énorme masse flasque, mollasse, qui paraît être de l'épiploon ; à droite et en bas, une portion intestinale qui gargouille, et enfin en haut et en dehors, vers l'anneau inguinal, énormément dilaté, une partie dure, douloureuse, rénitente, grosse comme une orange, qui paraît être l'anse intestinale étranglée. C'est là que se localisent mes efforts. Ne voulant pas risquer une réduction en masse, je me souvins de certains enseignements de M. Jaboulay et essayai au contraire de faire ressortir la hernie, d'attirer l'anse au dehors. Au bout de quelques

minutes, cette manœuvre fut couronnée de succès ; je sentis la masse dure venir à moi, puis s'amollir en gargouillant, et mon homme fut soulagé.

C'est quelques jours après que je le fis photographier ; je l'engageai bien à se faire opérer, mais il se défiait : « la toile du ventre est devenue trop petite », disait-il, et de fait je n'osais pas trop insister, le prévenant toutefois du retour possible de pareils accidents. Il supportait sa hernie dans une sorte de besace, attachée sur les épaules par des bretelles en cuir et vaquait à peu près aux travaux de la culture.

Le 3 novembre 1906, nouvel étranglement, avec vomissements ; arrêt du gaz, etc.

Cette fois, les tentatives de réduction sont infructueuses ; j'emmène mon homme à la clinique et (après de nouvelles tentatives) j'interviens.

Anesthésie à l'éther sans incident. Longue incision sur le milieu du collet du sac ; après avoir traversé plusieurs couches de tissus épaissis, j'ouvre le sac, épais, d'où sort du liquide séro-sanguinolent assez abondant. Je me porte vers le collet ; tout est caché par un volumineux paquet d'épiploon, épaissi et chroniquement enflammé ; je le lie et le coupe ; la partie supérieure rentre facilement dans l'abdomen ; la partie inférieure est laissée adhérente au sac.

L'incision étant agrandie aux ciseaux, je constate alors que le contenu de la hernie est formé par un peloton d'anses grêles situées à la partie supérieure et externe du sac, près du collet ; par une huitaine d'anses grêles vides, situées en bas et dehors ; enfin, par une anse importante, vide et affaissée du gros intestin ; celles-ci vont adhérer avec l'épiploon à la partie antérieure du sac.

Je déroule les anses grêles ; elles étaient coudées, sans étranglement véritable ; en les détordant, je fais facilement circuler les gaz et, attirant d'autres anses saines, je m'assure que l'obstacle est levé ; il n'y a pas d'anneau d'étranglement.

Je décolle alors, assez péniblement, les adhérences antérieures du gros intestin ; ce sont des adhérencea secondaires, inflammatoires ; elles saignent quelque peu. Je me rends compte que cette région adhérente est la face antérieure de l'angle iléo-cæcal ; au-dessous, l'appendice, long, est libre à sa base, adhère au sac par son sommet ; je le lie, je le coupe et enfouis sous un surget, au catgut, la zone saignante et le moignon appendiculaire.

A ce moment, j'avais sous les yeux une dizaine d'anses grêles non étranglées, avec un mésentère extraordinairement hypertrophié, charnu, épais de 2 ou 3 centimètres environ de côlon ascendant ; celui ci adhérait par sa face postérieure au haut du sac, près du collet, tandis que le cæcum était libre, appendu à la suite du mésentère. J'essayai de réduire le tout dans l'abdomen ; l'intestin grêle rentra assez facilement ; le cæcum suivit plus difficilement ; mais pour réintégrer le côlon, je dus

décoller une partie de la face postérieure du sac et le remonter par glissement, puis le froncer au catgut. Néanmoins, tout finit par rentrer. Résection du reste du sac et du scrotum, y compris le testicule gauche (après ligature du cordon atrophié) ; premier surjet sur le sac ; second surjet sur les aponévroses ; sutures cutanées, drain.

L'intervention avait duré une heure un quart.

Le malade réagit mal ; pouls filiforme, incomptable, arythmique ; dyspnée avec polypnée. Pourtant, il n'eut plus de vomissements, et le lendemain soir 4 novembre, il rendait du gaz par l'anus ; température normale.

Le 5 et le 6 novembre, état stationnaire malgré un traitement énergique, sérum, caféine, digitale, etc.

Le 7 novembre, le malade paraît aller mieux ; l'angoisse respiratoire s'atténue ; il boit avec plaisir, et un lavement laxatif amène deux selles ; pourtant le cœur reste rapide, arythmique (il n'y avait pas de lésion orificielle).

Dans la nuit, le malade s'éteint assez brusquement sans agonie, sans phénomènes prémonitoires.

Le pansement, fait le matin même, m'avait permis de constater qu'il n'y avait pas trace d'infection ; la température avait atteint 38° un seul soir, le second jour.

Je désire dans cette observation, attirer l'attention de la Société :

D'abord sur la présence dans une hernie inguinale gauche du cæcum avec son appendice, d'une bonne partie du côlon ascendant avec une douzaine d'anses d'intestin grêle.

Ensuite sur la disposition du cæcum, qui, à part les adhérences pathologiques de sa face antérieure, était libre, formant la hernie avec sac, la plus ordinaire d'ailleurs (Tuffier-Jaboulay) : au-dessus, le côlon ascendant était, au contraire, adhérent à la face postérieure du sac, sans méso, ayant glissé avec ses ligaments.

Un autre point intéressant, c'est l'épaisseur énorme du mésentère, de teinte rouge violacée, dur et rigide, hypertrophie due sans doute à son long séjour hors du ventre, et en rapport avec un allongement considérable puisqu'il y avait des anses grêles au fond du sac, c'est-à-dire presque au niveau du genou.

J'avais songé à réséquer tout l'intestin contenu dans le sac, mais c'est quand je vis cet énorme mésentère que je préférai tenter la réintégration.

Enfin, je ne ne m'explique pas bien la cause de la mort de ce malade. Il a cessé de vomir de suite après l'intervention, n'a eu ni hoquet, ni aucun phénomène péritonéal ; il a rendu des gaz dès le deuxième jour, et a eu une selle le quatrième jour ; la température est restée normale.

Il paraît avoir succombé à des troubles cardio-pulmonaires.

Ces troubles seraient-ils dus à l'augmentation de pression intra-abdominale causée par la réintégration violente de cette masse intestinale et charnue qui avait, depuis plus de vingt-cinq ans, perdu droit de cité dans l'abdomen, la *toile du ventre* était trop petite comme il le disait lui-même. C'est ce que je ne sais, et sur quoi je serais heureux d'avoir l'avis de la Société.

M. Tixier. — La vue de la photographie de cette énorme hernie opérée par M. Piollet me rappelle exactement un malade que j'ai eu l'occasion d'opérer avec mon ami M. Latarjet. Il s'agissait d'un vieillard de 77 ans, amputé de la cuisse devant Sébastopol et qui dissimulait mal sous des vêtements très amples une formidable hernie.

Celle-ci, un dimanche matin, présenta des symptômes d'étranglement. Je vis quelques heures après le malade, et après des applications de glace et des pulvérisations d'éther, essayai un timide taxis : résultat nul. De la glace fut laissée en place pendant quelques heures pendant qu'on prenait les dispositions nécessaires pour pouvoir opérer. Dans l'après-midi les symptômes allaient en empirant, je me rappelai alors l'axiome de Daniel Mollière, à savoir qu'en présence d'une hernie étranglée, la seule contre-indication à la kélotomie est la mort, et je me décidai à intervenir chez ce vieillard septuagénaire dont la moitié de l'intestin avait perdu le droit de domicile.

Le malade placé en inversion sur le lit de Trendelenbourg, je pratiquais une anesthésie rapide et incisais largement les parties molles, puis le collet étant reconnu, je l'incisais de dehors en dedans en m'efforçant de ne pas ouvrir le sac. Mettre à nu cet énorme paquet intestinal me parut inadmissible chez un homme de cet âge, et je me contentais de cette incision externe à la J.-L. Petit.

Puis avec la main largement appliquée sur le sac, je m'efforçai de réduire à travers l'anneau ainsi élargi la masse herniée : tout à coup, sous l'influence d'un coup de main heureux de M. Latarjet, tout rentra bruyamment. Vite quelques points cutanés et un petit drainage. Mon malade a guéri ; il vient de mourir à 78 ans d'une pneumonie avec troubles prostatiques.

Je crois donc qu'en présence de ces volumineuses hernies étranglées

on doit quelquefois se contenter d'un simple débridement de l'agent d'étranglement, *conduite qui serait très condamnable dans tout autre cas*, mais qui chez un homme aussi âgé m'a donné une guérison presque inespérée.

*
* *

UTÉRUS DIDELPHE, A CORPS INDÉPENDANTS ; DYSMÉNORRHÉE EXTRÊME ; ABLATION DE L'HÉMIUTÉRUS GAUCHE, BORGNE ; GUÉRISON.

M. Bérard. — La question des opérations conservatrices dans les utérus didelphes à corps indépendant a été traitée récemment par MM. Quénu et Le Sourd dans la *Revue de chirurgie* (janvier 1906). Ces auteurs distinguaient deux catégories de cas : les uns avec hématométrie par rétention des menstrues, de beaucoup les plus fréquentes, les autres, sans hématométrie, relativement rares, puisqu'il n'y avait que trois faits publiés, par Chapput, Jacobs, Ombredanne et Martin. C'est à cette dernière classe qu'il faut rattacher l'observation suivante :

Mlle Augustine C..., âgée de 21 ans, habitant le département de l'Ain, vient à l'hôpital de la Croix-Rousse dans mon service pour des douleurs intolérables qu'elle ressent dans le bas-ventre, au moment des règles.

Sans antécédents pathologiques, vigoureuse, elle a été réglée à 15 ans, la première fois sans douleurs. Puis, après un arrêt des époques pendant trois mois, elle éprouva à chaque période menstruelle, des coliques de plus en plus vives, débutant avant l'écoulement sanguin et atteignant leur maximum au bout de quatre ou cinq jours, alors parfois que le flux sanguin avait déjà cessé.

Localisées dans le petit bassin, du côté gauche, ces douleurs s'irradiaient dans le membre inférieur correspondant et dans tout l'abdomen ; depuis deux ans elles s'étaient accrues et s'accompagnaient de météorisme et parfois de vomissements.

L'*examen externe* ne révélait aucune lésion organique ; mais l'état des deux mains frappait l'attention. A droite et à gauche on notait une atrophie considérable des éminences thénar et hypothénar ; l'opposition du pouce était rudimentaire, et ce doigt, ainsi que l'auricu aire semblait en subluxation dorsale ; en outre l'extension complète des phalangines et des phalangettes des deux auriculaires était impossible. Pas de rétraction vraie des aponévroses palmaires, pas de lésions des muscles de l'avant bras Pas de cause appréciable connue, à laquelle rattacher ces déformations. Il s'agissait de *malformations congénitales*.

Le palper de la fosse iliaque gauche décelait, à la pression appuyée, une zone douloureuse profonde, correspondant à une petite masse plaquée contre le détroit supérieur ; cette masse, encore mieux délimitée par le toucher vaginal combiné au palper. avait le volume d'une noix, était absolument fixe. Le vagin, étroit, admettait difficilement deux doigts : le col, petit et conique, était déplacé à droite, ainsi que le corps utérin, peu développé ; col et corps semblaient tout à fait indépendants de la masse douloureuse du cul-de-sac gauche.

Bien qu'il n'y eût aucune cause d'infection génitale connue, la première hypothèse fut celle d'annexite gauche avec ovarite scléro-kystique. La malade fut donc, par deux fois, gardée aux repos durant quinze jours et un mois à l'hôpital : même dans ses conditions les douleurs se reproduisirent aussi intenses, et aussi strictement limitées à la période menstruelle.

C'est pourquoi, au troisième séjour en décembre 1906, fut discutée l'hypothèse d'une malformation congénitale, rendue vraisemblable par cette évolution toute spéciale des symptômes, et par la concomitance des malformations des mains.

Intervention. — La laparotomie, décidée, fut pratiquée le 11 décembre, en position de Trendelenburg.

Il fallut d'abord dégager de quelques adhérences filamenteuses anciennes le cæcum et l'S iliaque qui adhéraient à droite, à un ovaire dur rosé, ressemblant à un abricot coupé en deux, qui était solidement fixé au pelvis.

L'examen du petit bassin permit alors de reconnaître l'utérus déplacé vers la droite avec les annexes de ce côté ; mais cet utérus était asymétrique, sans corne gauche, sans trompe et sans ovaire gauche visibles, avec un ligament large gauche réduit à une mince lame, souple, qui se perdait sur la masse rosée accolée au pelvis. Cette masse fit prise d'abord pour l'ovaire gauche en migration incomplète ; mais pour la réséquer il fallut la sculpter dans le tissu cellulaire sous-péritonéal, et chemin faisant lier une artère d'assez gros calibre : une fois excisée, on la reconnut facilement comme constituée par du tissu utérin : c'était donc l'utérus gauche totalement indépendant du droit. Il fut impossible de trouver un vestige net de la trompe et de l'ovaire gauches, pas plus que d'un conduit reliant cet utérus gauche au vagin.

La surface de section péritonéale, l'abdomen fut refermé à trois plans, après qu'on eût fait quelques pointes de feu sur les kystes les plus visibles de l'ovaire droit.

Les suites opératoires furent parfaites ; la malade a eu ses règles depuis sa sortie de l'hôpital : pour la première fois elle ne ressentit aucune douleur (1).

---

(1) Ce résultat s'était maintenu le 1er mars.

L'*examen de la pièce enlevée* expliqua l'origine et la nature des douleurs à chaque période menstruelle. Il s'agissait en effet d'un petit utérus réduit à son corps, avec une paroi musculaire épaisse d'un centimètre environ, et avec une cavité centrale allongée de 3 cent. de profondeur sur 2 millimètres de large, tapissée par une muqueuse facilement reconnaissable, villeuse et teintée par places en rouge brun.

Les douleurs étaient donc celles de la colique utérine, telle qu'on l'observe dans tous les cas où le flux menstruel ne trouve pas un libre écoulement, colique persistant un ou deux jours après la cessation des règles. Et d'autre part il n'y avait pas d'hématomètre, car la cavité était rudimentaire, de très faible capacité, avec une forte musculature. Le suintement hémorragique devait être minime pour chaque époque.

L'examen histologique, pratiqué par M. Paviot, permit de reconnaître : au centre de la coupe, une cavité muqueuse avec revêtement épithélial et culs-de-sac glandulaires *peu développés*. Au-dessous d'elle et jusqu à la périphérie, un muscle lisse en faisceaux tourbillonnants, entremêlé de tissu fibro-hyalin, plus abondant que dans l'utérus normal, et conservant sous une trop grande épaisseur les vaisseaux artériels.

Il résulte de cette observation :

1° Que le diagnostic d'une malformation utéro-ovarienne put être soupçonné sans autres signes extérieurs apparents qu'une malformation des deux mains, avec une atrésie relative du vagin. Ce retour périodique des douleurs à chaque époque menstruelle, la persistance de ces douleurs après l'établissement, et même après la cessation du flux sanguin, avec une accalmie complète dans l'intervalle, devait fortifier cette hypothèse.

2° Des quatre cas actuellement publiés d'utérus didelphe à corps indépendant, *sans hématométrie* , c'est celui où la malformation avait atteint son degré maximum, puisque ni l'ovaire, ni la trompe ne purent retrouvés à l'intervention, et que l'hémiutérus était encore appliqué contre la paroi du petit bassin, sous le péritoine représentant le rudiment du ligament large gauche.

3° Dans les trois autres cas de Chaput, Jacobs, Ombredanne et Martin, l'opération consista en une castration abdominale totale, commandée par la suppuration des annexes. Le nôtre est le seul où une intervention conservatrice ait pu être menée à bien, et ait pu être autorisé par l'indemnité relative de l'hémiutérus et des annexes droites. Malgré que l'ovaire droit

laissé en place fût scléreux et micro-kystique, peut être son ovulation sera-t-elle normale ; en tous cas elle fut indolore, depuis l'opération.

Par la suite il sera curieux de suivre cette malade, pour le cas où elle ferait une grossesse dans cet utérus restant. On sait, en effet, d'après la thèse de Bousquet (Montpellier, 1902) que la grossesse et l'accouchement à terme ne sont pas exceptionnels dans les utérus didelphes ; cet auteur en avait réuni 41 cas.

Séance du 24 janvier 1907.

Présidence de M. Vincent.

M. Vignard, secrétaire, lit le procès-verbal de la séance précédente, qui est adopté sans modifications.

*
* *

SUR LE CANCER DU HAUT RECTUM ET DU BAS COLON PELVIEN ; CONSIDÉRATIONS THÉRAPEUTIQUES A PROPOS DE QUELQUES OBSERVATIONS.

M. Tixier. — Le point de départ de cette communication est — vous en souvenez — la présentation d'un énorme cancer du haut rectum que je vous faisais il y a quinze jours. Je puis aujourd'hui vous donner quelques renseignements sur les suites opératoires qu'a présentées mon opérée. Celles-ci furent d'une simplicité étonnante : point de réaction péritonéale. Chute de la température antérieurement élevée. Jeu parfait de l'anus contre nature. Malheureusement, mardi dernier, au onzième jour après l'opération, une des anses intestinales qui peu à peu s'abaissaient dans ce pelvis nettement évidé par l'ablation de cette grosse tumeur, s'est spontanément ulcérée et une fistule intestinale s'est établie.

Celle-ci a trouvé un écoulement tout naturel par la brèche périnéo-vaginale et ne détermina aucun accident grave. C'est cependant un gros ennui qui me préoccupe beaucoup : j'espère cependant que cette fistule qui siège sur une partie terminale du gros intestin, car il s'écoule par elle des matières épaisses et solides, pourra se fermer spontanément grâce au bon fonctionnement de l'anus contre nature sous-jacent.

En attendant de vous renseigner sur les suites éloignées de mon intervention, je puis vous résumer ainsi cette observation :

Amputation recto-colique par la voie abdomino-périnéo-vaginale en deux temps.

Premier temps : Laparotomie médiane. Hystérectomie et castration totale. Anus contre nature terminal. Fermeture et décollement du côlon iliaque inférieur.

Deuxième temps : Ablation du rectum et d'une partie du côlon pelvien cancéreux par la voie abdomino-périnéo-vaginale.

De cette observation je puis vous rapprocher l'histoire d'un malade que j'ai opérée il y a dix-huit mois dans le service du Prof. Auguste Pollosson à la Charité. Elle doit être ainsi résumée :

Amputation recto-colique pour cancer par la voie abdomino-périnéo-vaginale en deux temps ; guérison.

Il s'agissait d'une jeune religieuse de 33 ans, Marie Rib..., venue à la Charité pour un cancer diagnostiqué du haut rectum.

On le percevait par le toucher rectal à bout de doigt : il était très volumineux et donnait lieu à des phénomènes d'obstruction chroniques. M. Pollosson, que je suppléais alors, voulut bien me laisser le soin de l'enlever.

Dans un *premier temps* (13 juillet 1905), avec l'assistance du docteur Jamin, je pratiquais une laparotomie médiane, délimitais la tumeur et en détruisais les adhérences au pelvis. Pour me donner du jour et de propos délibéré, j'enlevais l'*utérus* et les *annexes*, celles-ci du reste malades et présentant de petits kystes de l'ovaire. Section du côlon pelvien ; établissement d'un anus contre nature sur le bout supérieur ; décollement du méso-côlon aussi bas que possible ; fermeture du bout colo-rectal ; drainage par le vagin ; fermeture du ventre.

Deuxième temps, exécuté le 1er avril 1905, 17 jours après le premier. Incision péri-anale permettant de fermer hermétiquement l'anus et de transformer le rectum en un vase clos. Section de la cloison recto-vaginale jusqu'au Douglas déjà ouvert par l'hystérectomie totale antérieure. Ablation par cette voie périnéo-vaginale du rectum et du côlon sous-jacent sans avoir à me servir d'une incision abdominale.

Suites opératoires très simples. Guérison rapide. J'ai revu au mois de juillet 1906 cette malade : il n'y avait aucune trace de récidive, elle allait parfaitement bien et avait notablement engraissé. Au 1er janvier 1907, j'ai reçu une lettre de cette religieuse qui fait à nouveau sa classe avec

un état de santé florissant. Son anus contre nature fonctionne très régulièrement matin et soir, elle se déclare très heureuse.

Voici la pièce que j'ai enlevée; elle a 16 centimètres de longueur et 6 centimètres de largeur.

Ces deux observations sont donc superposables au point de vue de la technique opératoire. J'insiste beaucoup sur la facilité énorme que vous donne l'*hystérectomie totale* exécutée dans le premier temps : j'aurai à y revenir.

Dans un troisième cas, j'ai été encore plus heureux au point de vue du résultat fonctionnel, car j'ai pu rétablir la continuité du tube digestif. Voici le titre de cette observation :

Cancer sténosant du haut rectum; résection en deux temps; iuvagination à l'Hochenegg; guérison.

Le 27 décembre 1905, j'étais appelé auprès d'une jeune fille de 30 ans, Mlle Marie A..., habitant le département de Saône-et-Loire. Depuis treize jours cette malade présentait des phénomènes aigus d'occlusion intestinale : vomissements, absence de selles, météorisme considérable, etc... J'arrivais auprès d'elle avec le docteur Molin au milieu de la nuit.

La situation était très grave : le pouls rapide, le facies tiré. Le hoquet indiquait un collapsus imminent. Cependant il s'agissait d'une vigoureuse jeune femme à l'allure plantureuse, et j'obtins l'autorisation d'intervenir. La température était alors de 38°.2, et comme il était impossible de faire un diagnostic causal, pour ne pas laisser passer une appendicite, toujours possible, je fis une incision iliaque droite. L'appendice était gros, tuméfié ; je l'enlevai, mais malgré la présence d'un épanchement séro-hématique abondant, je me rendis compte que les symptômes d'occlusion prédominaient et rapidement j'établis un anus cæcal.

Un débâcle formidable s'établit et après quelques jours d'un état inquiétant, que je ne pus surveiller, étant donné l'éloignement de la malade, celle-ci se rétablit et reprit rapidement ses forces. Mais malgré des lavements répétés injectés dans le rectum, jamais les matières fécales ne reprirent leur cours normal et bientôt j'acquis la certitude qu'un obstacle siégeait sur le gros intestin. L'examen le plus minutieux du rectum ne me révéla cependant jamais aucune tumeur.

Deux mois après je me décidais donc à une nouvelle intervention. Par une laparotomie médiane j'eus bien vite reconnu que le côlon descendant était énormément distendu, et que brusquement au niveau du haut rectum l'intestin se rétrécissait.

On percevait au niveau de l'isthme utérin une tumeur dure, fibreuse,

sténosante, étranglant l'intestin. J'en décidais immédiatement la résec tion.

En tissu sain, je sectionnais le côlon, détachais et liais le méso-côlon et le méso-rectum et arrivais ainsi au-dessous de la tumeur que je sectionnais. Il me restait une longueur de rectum sain correspondant à la longeur de l'index introduit par l'anus. Il me parut terrible d'infliger un anus contre nature définitif à une jeune fille de 30 ans et je me décidais à rétablir la continuité de l'intestin au fond de ce pelvis.

Il était impossible de suturer les deux bouts, ils étaient trop inégaux de diamètre, le côlon était monstrueux, le rectum revenu sur lui même, et je n'avais pas le bouton de Lardennois pour faire une anastomose latérale. Des sutures auraient trop tiré et l'utérus me gênait beaucoup.

J'eus recours à un procédé que je connaissais pour l'avoir employé avec succès avec M. A. Pollosson, c'est-à-dire au procédé de l'invagination à la Hochenegg. Je fermais en bourse le côlon, je passais une pince par l'anus et invaginais progressivement et lentement le côlon à travers l'anus dilaté. Quelques points de crins de Florence fixèrent mon intestin invaginé à la peau.

Par prudence, je laissai un drain abdominal. Je fis bien, car pendant quelques jours j'eus une petite fistulette cæcale qui guérit spontanément. Combien j'ai eu le regret de n'avoir pas pu drainer par le vagin, ce qui m'aurait été facile si j'avais enlevé l'utérus, mais je répète qu'il s'agissait d'une jeune fille.

Enfin, quelques semaines après, lorsque je vis des lavages injectés par l'anus cæcal sortir par l'anus rectal, je fermais par une entérorraphie latérale le cæcum et tout fonctionna bien.

La malade repartit chez elle enchantée ; elle put se livrer à son sport favori, la bicyclette ; elle passa ses dernières vacances admirablement.

Au mois de novembre 1906, elle vint se faire examiner parce qu'elle présentait des phénomènes de constipation progressive. Au toucher, je trouvais un rétrécissement au niveau de la jonction recto-colique. Avec de grosses bougies d'Hégar je pratiquais le dilatation. Un jour, je fis saigner son rétrécissement, et depuis elle a présenté des phénomènes locaux infectieux qui me préoccupent actuellement.

Encouragé par ces succès opératoires, j'ai voulu tenter encore davantage chez un malade de 65 ans que j'opérais le 8 novembre dernier. Le titre de son observation pourrait être ainsi libellé :

Cancer sténosant du bas côlon pelvien ; résection ; suture bout à bout ; anus cœcal ; mort.

Mme L..., de Jallieu (Isère), présentait depuis quelques semaines des

phénomènes d'obstruction chronique. La marche de la maladie, l'aspect de la malade, son âge étaient en faveur d'un cancer. La dilatation extrême du cæcum et du côlon faisaient préciser le siège au niveau du côlon pelvien; cependant le doigt introduit dans le rectum ne sentait rien.

La malade acceptait une intervention, mais me faisait promettre de tout tenter pour lui éviter un anus contre nature définitif. J'ai eu tort de vouloir tenir mon engagement. Malgré des purgations répétées, des lavements, etc., la malade était encore en obstruction lorsque j'intervenais.

Par une large laparotomie médiane, je reconnus bientôt un cancer sténosant siégeant au niveau du haut rectum : il était bien limité, je me décidais à le réséquer. Ceci fut rapidement exécuté, puis la malade étant dans l'inversion forcée avec la grande valve de Doyen sus-pubienne, pour me dégager le champ opératoire, je pratiquais à points séparés une entérorraphie circulaire à deux plans de sutures. J'y arrivais très complètement malgré l'utérus qui constamment me gênait en avant et la difficulté en arrière de recouvrir de séreuse la paroi postérieure du rectum.

Enfin, pour soulager pendant quelques jours mes sutures j'établissais un anus cæcal transitoire et fermais complètement le ventre. L'opération fut bien supportée, et la malade n'eut pas trop de schok. Malheureusement son intestin parésié ne voulut pas fonctionner, et des phénomènes persistants d'occlusion intestinale déterminèrent la mort au quatrième jour. Je n'ose pas nier un certain degré d'infection pelvienne, car la malade eut le lendemain de l'opération 38°,2 et un pouls rapide, mais surtout l'opération était trop grave et trop longue pour une femme de 65 ans opérée en obstruction.

Ces quatre cas, uniquement semblables par la nature et par le siège des néoplasmes nous résument en quelque sorte les diverses méthodes opératoires à opposer au cancer du haut rectum. Elles nous montrent que le mieux est l'ennemi du bien, et qu'en présence de ces cancers, il faut souvent savoir faire le sacrifice de la fonction du sphincter anal pour avoir un résultat satisfaisant et durable.

Ma malade au Hochenegg a guéri malgré des péripéties nombreuses, elle était jeune et vigoureuse, et son rétrécissement cicatriciel rectal m'inquiète beaucoup pour l'avenir. Ma malade à l'entérorraphie circulaire est morte, malgre l'excellence apparente du procédé opératoire qui satisfait au maximum notre esprit chirurgical actuel.

Au contraire, mes deux autres opérées qui présentaient des tumeurs bien plus volumineuses, ont guéri d'interventions

paraissant beaucup plus mutilantes. C'est que je les ai opérées en deux temps, que je me suis donné un jour énorme par l'ablation dans un premier temps de l'utérus et des annexes, et que chez la femme cette voie abdomino-périnéo-vaginale permet les manœuvres les plus compliquées dans le pelvis.

Je me résumerais donc en disant que chez la femme, car je ne m'occupe que des interventions dans le sexe féminin, les ablations de cancer du haut rectum les plus volumineux peuvent être tentées quand il n'y a pas de signes de généralisation péritonéale ou viscérale. Que l'opération se faisant presque toujours chez des malades en état d'obstruction il faut exécuter l'opération en deux temps.

Dans un premier temps, on pratique par une laparotomie médiane : l'inspection du pelvis, on enlève l'utérus et les annexes, on établit un anus définitif ou temporaire suivant l'étendue du segment intestinal à réséquer.

Dans un deuxième temps, le plus souvent on se contentera d'enlever le rectum par la voie périnéale ou périnéo-vaginale, plus rarement on pourra rétablir la continuité du tube intestinal, soit par la suture bout à bout, soit par le bouton de Lardennois. Dans ce dernier cas, il ne reste plus ultérieurement qu'à fermer l'anus.

Pour ma part, je crois que nous arriverons de plus en plus à être audacieux dans cette thérapeutique, et je considère que l'ablation systématique de l'utérus est nécessaire pour nous permettre de faire large et parfois de rétablir complètement la fonction.

Ces opérations sont rationnelles parce qu'elles ne sont pas meurtrières, et parce qu'elles donnent des survies très longues, étant donné que ces cancers sont à évolution lente comme les cancers annulaires sténosants de l'S iliaque.

*
* *

DEUX CAS DE VASO-VÉSICULECTOMIE POUR TUBERCULOSE SÉMINALE.

M. Villard présente des pièces enlevées à deux malades, pièces qui comportent chez l'un toutes les voies séminales, y

compris le testicule ; chez l'autre malade le testicule a été laissé en place.

M. Villard insiste sur la facilité et la simplicité de cette opération quand on la fait en position de Trendelenburg. Il la considère comme applicable aux cas de tuberculose au début et n'ayant pas, bien entendu, envahi les deux côtés.

Ces opérations étant récentes il ne saurait être question de juger actuellement les résultats.

Séance du 31 janvier 1907.

Présidence de M. VINCENT.

M. VIGNARD, secrétaire, lit le procès-verbal de la séance précédente, qui est adopté sans rectification.

*
* *

A propos du procès-verbal :

M. GOULLIOUD a eu trois fois l'occasion d'opérer pour des malformations utérines. Dans un cas assez semblable à celui de M. Bérard, l'utérus gauche était greffé sur la corne gauche de l'utérus. Il put enlever l'utérus malformé, et tous les troubles cessèrent, malgré que la cavité de cet utérus fût très petite et contînt très peu de sang. Il est même assez curieux qu'une aussi petite infirmité donne des symptômes aussi marqués.

M. VINCENT rappelle un cas d'utérus didelphe publié par M. Gautier de Luxeuil. Chaque utérus avait ses annexes, et de chaque côté il y avait des altérations ovariques.

Il avait pensé à des phénomènes appendiculaires ; c'est à la laparotomie qu'il reconnut la malformation. Il enleva le tout.

Les douleurs qui accompagnent cette malformation ont lieu non pas seulement au moment des règles, mais surtout après. Ce sont des douleurs de rétention.

*
* *

DISCUSSION SUR LE TRAITEMENT DU CANCER DE LA PORTION PÉRITONÉALE DU RECTUM.

M. DURAND a dans son service deux malades atteints de cancer du rectum haut situés. Ce sont deux hommes qui n'ont pu subir l'ablation de leur tumeur

Le premier, après laparotomie exploratrice, fut reconnu inopérable à cause de l'étendue du néoplasme et des adhérences qu'il avait déjà contractées avec l'intestin grêle et la vessie. On établit un anus iliaque.

Le second a une histoire plus intéressante : Un homme de 45 ans entra dans le service en état d'occlusion aiguë, sans qu'on puisse en soupçonner la nature. M. Durand dut faire une éviscération de l'intestin et reconnut alors un cancer de la portion intra-péritonéale du rectum. Il para aux dangers immédiats de l'occlusion en établissant un anus contre-nature. Cette opération avait lieu quatre jours après le début des accidents d'occlusion.

Trois semaines après, le malade étant rétabli, il fit une nouvelle laparatomie pour enlever la tumeur, mais celle-ci avait augmenté de volume, et contracté avec la vessie des adhérences qui firent rejeter toute tentative de cure radicale. Le malade va sortir du service porteur de son anus iliaque.

M. Goullioud. — La très intéressante communication de M. Tixier a remis à l'ordre du jour la question du traitement du cancer du rectum, et j'ai eu la satisfaction de voir plusieurs de nos collègues, MM. Durand, Tixier, Albertin notamment, partisans de l'amputation abdomino-périnéale sur laquelle j'ai souvent appelé l'attention soit par des présentations de pièces, soit par un travail d'ensemble paru dans la *Revue de chirurgie* de 1905, en collaboration avec M. G. Faysse.

La seule contribution que je veuille apporter à la discussion actuelle consistera à vous exposer une modification récente de ma technique et à vous présenter les résultats lointains de mes premières interventions.

La modification proposée consiste à *conserver la portion transversale du côlon pelvien pour péritoniser le bassin.*

Dans mes premières opérations, je sectionnais l'S iliaque dans la fosse iliaque gauche et faisais du bout supérieur de la section un anus iliaque terminal. Une mèche de gaze iodoformée étalée fermait la vaste ouverture pelvienne, et les anses grêles venaient y adhérer, ne rencontrant plus de côlon pelvien. Il en est résulté chez quelques opérés une certaine difficulté au rétablissement de la circulation intestinale, et le seul malade que j'aie perdu, un homme, a précisément succombé à une occlusion intestinale post-opératoire produite par l'adhérence au fond du bassin d'une anse grêle élevée. J'ai beaucoup insisté, en publiant son observation, sur la gravité de ces fixations et coudures des anses grêles élevées et sur leur symptomatologie spéciale. Ces différents cas, occlusion ou subocclusion, m'ont fait chercher à péritoniser l'entrée du bassin pour la fermer. On peut recourir sans doute pour cela à la vessie, à l'utérus, aux ligaments larges, aux débris du méso-côlon pelvien.

Mais la conservation de la portion transversale du côlon pelvien assure

bien mieux cette péritonisation, que j'obtiens par l'établissement simple de cette anse ou sa suture plus ou moins complète.

Mon opération débute par une grande incision pubio sus-ombilicale et par une petite incision iliaque à travers laquelle je fais sortir l'S iliaque et la fixe par une transfixion temporaire du méso.

Après la ligature des hypogastriques, qui montre les uretères et permet de les récliner, je sectionne le côlon pelvien le plus loin possible, à droite, vers la paroi pelvienne droite, et je ferme en cæcum les deux bouts de cette section.

Le détachement abdominal du rectum terminé et le bassin plus ou moins fermé par la suture de ce qui reste du côlon pelvien, je passe à l'incision iliaque. Je sectionne à ce niveau l'S iliaque et je fixe les deux bouts, d'où deux anus conjoints, le supérieur destiné à l'évacuation des selles, l'inférieur au rejet des sécrétions du bout sous-jacent du côlon pelvien conservé. Je passe enfin au temps périnéal.

M. Tixier nous a proposé l'ablation presque systématique du corps utérin pour se donner du jour. J'ai bien fait une fois cette hystérectomie concomitante, mais parce que l'utérus était fibromateux et que, d'autre part, la tumeur rectale adhérait au col utérin. Je me suis débarrassé du corps fibromateux, et j'ai enlevé le col et la partie voisine du vagin par le périnée, en bloc avec le rectum adhérent. Dans mes autres cas, je n'ai pas vu d'indication à cette ablation de l'utérus, mais si j'en constate un jour l'utilité, je me promets de bénéficier du conseil et de l'expérience de notre collègue.

Résultats lointains. — Le point important dans toute discussion sur le traitement du cancer, est de savoir le résultat lointain que donne telle ou telle méthode opératoire.

Je vous apporte les résultats de mes opérations abdomino-périnéales, ayant pu avoir des nouvelles de toutes mes opérées.

12 amputations abdomino-périnéales m'ont donné un cas de mort chez un homme, cas que jai rapporté ci-dessus.

Un autre cas doit être mis à part, car il s'agissait d'une lésion non cancéreuse, la malade va d'ailleurs très bien.

Deux autres opérations sont trop récentes pour être utilisées.

Restent donc 8 cas déjà lointains.

Dans 4 cas j'ai vu survenir une récidive plus ou moins lointaine, qui a amené la mort après une survie de 16 mois, de 19 mois, de 2 ans 1/2 et de 3 ans et 4 mois.

La malade, qui n'a eu qu'une survie de 16 mois, est cette femme dont le néoplasme s'était étendu au col utérin, et qui présentait déjà une sténose intestinale assez prononcée pour qu'une opération au moins palliative s'imposât. Le résultat, les premiers mois au moins, a été bien supérieur à celui qu'eût donné une simple colostomie (observation V de mon mémoire de la *Revue de chirurgie*).

La survie de 19 mois (obs. VII) fut observée dans un cas de cancer assez limité, mais qui avait donné un noyau secondaire diffusé dans le tissu cellulaire périrectal. La tumeur n'était plus intra-rectale.

La malade, qui a survécu deux ans 1/2 (obs. III), est morte à ta suite d'une de ces métastases ovariennes, dont j'ai récemment entrenu la Société. Il s'agissait d'un cas de cancer du côlon pelvien plutôt que du rectum ; le péritoine a été infecté par envahissement de la séreuse intestinale et une greffe s'est développée sur l'ovaire.

Le cas était déjà fort avancé puisque la malade était arrivée en état d'occlusion intestinale et qu'il avait fallu d'abord créer d'urgence un anus contre nature. L'ovariotomie permit d'enlever péniblement la tumeur, mais la récidive fatale survint.

En me basant sur l'examen histologique, je pourrais prétendre qu'il y eut chez cette femme développement de deux néoplasies distinctes, l'une d'origine intestinale, l'autre d'origine ovarienne, mais mon expérience clinique s'élève contre cette interprétation. Ma malade est morte de métastase ovarienne, forme spéciale de récidive.

Enfin la survie de 3 ans et 4 mois (obs. IV), ou plutôt la mort au bout de ce terme est bien le fait d'une première tentative conservatrice. En mai 1902, j'opérai deux cancers limités et comparables de l'ampoule rectale. Dans un cas, amputation abdomino-périnéale d'emblée et absence de récidive quatre ans et demi après ; dans l'autre, je m'efforçai de conserver le sphincter, et je fis une entérectomie circulaire par voie vagino-ischio-rectale, c'est-à-dire par la large brèche que me donnait une incision qui faisait communiquer le vagin et la fosse ischio-rectale gauche. Cette entérectomie échoua, en ce sens que la réunion ne se fit pas et qu'il fallut faire sauter le sphincter. Un travail récent de Martin du Pan, élève du professeur Kocher (*Rev. de chir.*, 1906) met bien en relief ce point important, c'est que pour qu'une entérectomie avec conservation du sphincter réussisse, c'est-à-dire pour que la réunion des deux bouts se fasse sans fistule, il faut que ces deux bouts soient pourvus de péritoine, et par suite appartiennent au côlon pelvien plutôt qu'au rectum.

La malade revenait après 18 mois de bonne santé avec une récidive adhérente au coccyx. Une amputation abdomino-périnéale avec résection du coccyx lui donna encore une année de guérison apparente ; enfin elle succomba après une survie de 3 ans et 4 mois.

Cas sans récidive. — J'ai retrouvé quatre malades qui n'ont pas présenté de signes de récidive.

L'une d'elle dont l'opération ne date que de quinze mois (14 octobre 1905), portait un cancer ano-rectal limité. J'ai employé chez elle le procédé que je recommande de péritonisation du bassin au moyen d'une partie de l'anse recto-sigmoïde conservée : aussi les suites immédiates furent-elles simples. On peut compter sur une guérison durable,

parce que les lésions, peu étendues, ont été largement dépassées.

Une seconde malade (obs. VI) bien portante après trois ans et demi, a été pour moi une heureuse surprise, car les lésions étaient déjà avancées : un ganglion distant que tout autre opération aurait bien difficilement atteint, avait été trouvé néoplasique; déjà, d'autre part, se posait la question d'une opération palliative de soulagement.

Ma troisième malade sans récidive (obs. II) a été opérée en mai 1902, en même temps qu'une malade dont il est parlé ci-dessus.

Je fis d'emblée l'amputation totale du rectum pour un cancer limité, végétante de l'ampoule. Une lettre du docteur Guyotat m'apprend qu'elle allait très bien eu décembre 1906, donc quatre ans et demi après son opération, mais que malheureusement elle vient d'être emportée en janvier 1907 par une broncho-pneumonie grippale.

Enfin Mme V... (observation I) est sans récidive huit ans après ma première opération (février 1899). Il s'agissait d'un cas favorable, analogue à celui du malade présenté par M. Vallas, opéré par le périnée et avec une survie égale. Cette femme portait en effet un cancer invaginé de l'anse recto-sigmoïde, qui était descendu jusqu'à l'anus. Chaque défécation s'accompagnait de l'expulsion de sa tumeur, de souffrances terribles et d'hémorragies.

Là aussi une première opération conservatrice, exérèse de la tumeur et entérorraphie circulaire par voie vagino-rectale, donna au bout de quelques mois une récidive, mais la malade était remontée et pouvait dès lors supporter l'amputation totale du rectum (juillet 1899).

Cette malade est arrivée à très bien régler ses selles, pour être le moins incommodée qu'il est possible par son infirmité. Naturellement constipée, elle va à la selle tous les quatre à cinq jours. Ce qui lui réussit le mieux, et je crois devoir tirer profit de son expérience, c'est de prendre de loin en loin de la cascarine le soir. Le lendemain, dans la matinée, elle est prévenue par des coliques de l'arrivée prochaine des selles. Celles-ci au nombre de trois ou quatre, s'espacent en une heure, puis tout est terminé. Les autres laxatifs n'ont pas l'avantage de ces coliques prémonitoires et de ces selles groupées. Cette femme porte un bandage à pelote qui tient son anus fermé et maintient une légère hernie sous-jacente.

J'ai eu l'occasion de revoir deux autres opérés pour cancer de la même région et ayant subi des opérations différentes : un homme bien portant trois ans et demi après une opération de Lisfranc ; une femme sans récidive six ans une entérectomie du côlon pelvien, à la limite des cas opérables par l'abdomen.

Si je signale ces faits dont on pourrait trouver un grand nombre sans doute, c'est pour montrer que je reconnais des indications à d'autres méthodes que l'amputation abdomino-périnéale.

Un malade, opéré trop largement peut-être suivant la méthode trans-

anale de M. Villard, a été emporté au bout de six mois par une péritonite aiguë, alors qu'on comptait sur sa guérison.

Pour conclure, je dirai que les tentatives conservatrices du sphincter dans les cancers du rectum, donnent plus de déboires que de succès, et qu'au contraire l'amputation abdomino-périnéale permet la plus large exérèse possible, et par suite donne des chances très réelles de guérison radicale dans les cas où l'on peut raisonnablement l'espérer.

M. Gangolphe. — Je viens apporter, à mon tour, les résultats de ma pratique, concernant le traitement du cancer du rectum.

Il y a dix ans, à la séance d'inauguration de notre Société, je fis une communication dans laquelle je visais deux points particulièrement en litige : la valeur de l'opération de Kraske, l'indication et la possibilité de refaire un anus périnéal continent.

I. — Chargé de la suppléance de la chaire de médecine opératoire, je pus facilement faire des recherches, qui me conduisirent à cette conclusion, qu'il était possible, facile d'extirper une étendue considérable du rectum, sans faire de résection du sacrum.

Je vérifiai l'exactitude des données fournies alors par Morestin, et notamment les services que donne la position indiquée par lui; et j'estime qu'en plaçant le bassin en flexion, telle que l'anus se trouve dirigé directement en haut, on a un jour très suffisant pour opérer ; les avantages de cette position sont, en pareil cas, comparables à ceux que donne le renversement à la Trendelenbourg, pour les interventions abdominales.

Je faisais remarquer aussi qu'il était nécessaire de fermer l'anus (circonscrit par une incision), au moyen de greffes de Museux ; ceci dans le but d'éviter autant que possible la souillure du champ opératoire.

Je n'insiste pas davantage sur les détails qui se trouvent, *in extenso*, dans nos *Bulletins* (juillet 1897). Conformément à ce que je pensais et aux faits qui vous ont été présentés ces jours-ci, la résection du sacrum est abandonnée par la grande majorité des chirurgiens.

II. — Doit-on, lorsqu'on enlève un cancer du rectum, se préoccuper de rétablir *in situ* les fonction de la défécation ? Cette question était aussi débattue en 1897, peut-être plus qu'aujourd'hui.

J'avais été frappé des mauvais résultats fonctionnels, de la gravité relative, et surtout de la tendance à opérer trop parcimonieusement quand on a l'arrière-pensée de conserver des fibres sphinctériennes. Considérant d'une part, qu'il fallait avant tout tailler très largement, et d'autre part, que la colostomie iliaque était facilement supportée, je préconisai la création de l'anus iliaque, non pas seulement comme temps préliminaire assurant la sécurité du champ opératoire, idée qui appartient à Maurice Pollosson, mais surtout pour marquer l'abandon de toute idée de restauration fonctionnelle périnéo-anale.

C'est pour atteindre complètement ce but que j'imaginai mon procédé de colostomie iliaque, par la double ligature. Je renverrai à mes publications pour les détails de ce procédé (1).

III. — Quels sont les résultats fournis :

1° Par la colostomie iliaque (procédé de la double ligature), employée seule comme opération palliative ?

2° Par la colostomie suivie de l'extirpation du néoplasme ?

Bien qu'il me soit impossible de vous donner une statistique tout à fait incomplète, voici les données contenues dans la thèse de M. Maillefert (th. Lyon, mai 1901) :

A) A cette date, j'avais pratiqué moi-même 18 fois cette opération. D'autres chirurgiens, entre autres MM. Albertin et Siraud, y avaient également eu recours. Sur les 27 cas observés, M. Maillefert a noté un décès le quatrième jour, avec signes de péritonite (autopsie non faite), un décès le quatorzième jour, chez une personne âgée : l'autopsie démontra l'existence d'une broncho-pneumonie grippale, mais aucune complication abdominale.

Les résultats fonctionnels donnent toute satisfaction : les opérés sont soulagés par l'intervention.

L'évacuation des matières s'effectue en général très bien, régulièrement, au même moment de la journée, ce qui donne une grande tranquillité pour vaquer aux occupations journalières.

Dans l'intervalle des selles, une simple ceinture hypogastrique munie d'une pelote-tampon, suffit à assurer la continence des matières. L'anus opératoire n'a pas toujours le même aspect ; en général le bout supérieur occupe l'angle supérieur de la plaie ; il est nettement séparé du bout inférieur par une sorte de point cicatriciel.

On ne signale pas d'éventration. Le prolapsus de la muqueuse est exceptionnel, très léger quand il se produit et absolument négligeable. Les matières ne passent pas par le bout inférieur.

Après l'intervention palliative simple, la durée de la survie a varié de deux mois à deux ans et quelques mois. On voit que ma statistique peut rivaliser avec celle de Czerny (thèse de Lehman), où, sur 40 cas, on a noté des survies de un mois à un an, et encore n'a-t-on pas fait de distinction entre les colostomies purement palliatives et celles suivies d'extirpation. Je pourrais citer encore quelques interventions de colostomie simple, ce qui porterait à 24 ou 25 environ mes observations personnelles.

B) J'ai pratiqué 7 fois l'extirpation du rectum, trois semaines environ après la colostomie iliaque. Dans un cas, j'ai obtenu une survie de six ans et demi ; dans les autres quatre ans, trois ans au minimum. Enfin,

---

(1) *Revue de Chirurgie*, 1900, et Demard, thèse de Lyon, 1899.

un malade opéré le 21 janvier 1899, est actuellement encore en parfaite santé; mais je dois dire que l'examen histologique ne m'avait pas donné la certitude de la malignité de la lésion, peut-être s'agissait-il d'un rétrécissement syphilitique du rectum.

M. Tixier. — Je n'aurai jamais osé espérer qu'une simple présentation d'un cancer du bas côlon aurait été l'amorce d'une discussion aussi importante sur la thérapeutique chirurgicale du cancer du gros intestin terminal. Il est très intéressant d'entendre des chirurgiens ayant une grosse expérience de ces cas, comme MM. Goullioud et Gangolphe nous rapporter leur statistique et leurs résultats éloignés.

Mais je crois devoir signaler que nous sommes loin du problème chirurgical que j'avais posé; dans ma communication, j'avais volontairement limité la discussion aux cancers du haut rectum et du bas côlon pelvien. Il est bien certain que je n'avais pas voulu parler du cancer du rectum proprement dit. Pour ce cancer, nous sommes tous d'accord, il faut faire large et être radical au point de sacrifier immédiatement le sphincter et établir un anus contre-nature iliaque définitif, les excellents résultats de MM. Goullioud et Gangolphe en sont la meilleure preuve.

Mais, de même que pour un cancer annulaire sténosant de l'S iliaque nous n'allons pas enlever tout l'S iliaque, mais faisons une entérectomie limitée; de même pour un cancer de même nature histologique et de même allure clinique situé un peu plus bas, sur le haut rectum, nous devons chercher quelquefois à faire de simples résections. Sans doute, c'est difficile, mais nous devons apprendre à nous jouer de ces difficultés, et à ce point de vue, je suis persuadé que l'hystérectomie préventive facilite beaucoup l'opération ; aussi n'engageons pas l'avenir en déclarant que dans tous ces cas il faut exécuter une amputation totale de l'anus, du rectum et du côlon pelvien. Quand, d'une façon générale, on saura mieux, au fond du pelvis, s'éclairer et faire des sutures et des anastomoses, nous y exécuterons des entérectomies qui sont devenues classiques pour les cancers annulaires du côlon descendant.

Quant à l'anus établi suivant le procédé de M. Gangolphe, il donne d'excellents résultats éloignés, et pour ma part j'ai observé de ces anus en canon de fusil de chasse qui étaient réellement parfaits; ils avaient été établis par le procédé de Maurice Pollosson.

Enfin, M. Gangolphe nous a parlé d'un rétrécissement syphilitique du rectum ; c'est un cas très intéressant qui mériterait d'être discuté au point de vue histologique, car actuellement on a grande tendance à considérer ces rétrécissements dits syphilitiques comme appartenant à la tuberculose ou à la rectite inflammatoire gonococcienne ou non.

M. Gangolphe. — Je me permets de joindre aux considérations précédentes celles que m'a suggérées depuis longtemps l'évolution clinique

de certains néoplasmes de l'intestin, particulièrement ceux du côlon.

Il y a plus de douze ans, j'ai insisté sur les phénomènes phlegmoneux dont peuvent s'accompagner les tumeurs malignes, surtout les cancers colloïdes du gros intestin.

La thèse de mon élève Opin (Lyon, décembre 1894), mon article dans le *Lyon Médical* (1895) renferment onze observations typiques. Depuis, il m'a été possible d'en recueillir au moins six personnelles.

Comme on le voit, ces publications ont précédé de dix ans celles de MM. Tuffier (*Semaine Médicale*, 1904) et Hartmann.

L'apparition de ces phénomènes phlegmoneux modifie singulièrement le tableau clinique attribué habituellement au cancer. En effet, si l'existence de troubles antérieurs du côté des fonctions digestives . diarrhée, coliques, mélæna, symptômes d'occlusion chronique, constitue autant de données susceptibles d'établir le diagnostic, celui-ci apparaît très épineux quand on observe le patient seulement lorsque le phlegmon est déclaré. Ce peut être pour le malade peu observateur le premier symptôme de son affection; aussi relève-t-on dans les observations de nombreuses erreurs de diagnostic. On a successivement confondu ces cas avec l'appendicite, le phlegmon péri-néphrétique, le phlegmon de la cavité de Retzius, la péritonite tuberculeuse, les sigmoïdites, etc ..

Les différentes parties du côlon peuvent être atteintes, mais ce sont surtout l'S iliaque et l'angle gauche. L'incision du foyer n'est pas suivie ordinairement d'un écoulement stercoral ; les fusées purulentes affectent des dispositions tout à fait irrégulières et qui déjouent tout drainage. Du reste, avant d'aboutir à la formation de collections appréciables, l'inflammation présente des alternatives bizarres de rétrocession et d'augmentation de volume.

Souvent on observe le rétablissement du cours des matières par le bout inférieur, alors que l'on on a dû plusieurs mois auparavant créer un anus artificiel d'urgence.

J'ai pu voir des bourgeons colloïdes arrivés à l'extérieur; de même si l'S iliaque est intéressée, j'ai pu observer l'envahissement de la vessie. L'ablation du néoplasme me paraît impossible dans ces cas; seul le drainage des foyers, d'une part, et d'autre part les opérations palliatives : cæcostomie, antéro-anastomose, exclusion ouverte et même cystostomie, quand la vessie est envahie, permettent d'apporter quelques soulagements à l'état des malades.

Le Gérant, Dr VALLAS.

ASSOCIATION TYPOGRAPHIQUE LYONNAISE, RUE DE LA BARRE, 12. — F. PLAN, DIRECTEUR.

Séance du 7 février 1907.

Présidence de M. Vincent.

M. Vignard, secrétaire, lit le procès-verbal de la séance précédente qui est adopté sans rectification.

*
* *

M. le Président donne lecture d'une lettre de M. Rouvillois, médecin-major de 2e classe, agrégé au Val-de-Grâce, ancien répétiteur à l'École du service de santé militaire.

M. Rouvillois demande son admission au titre de membre correspondant de la Société de Chirurgie de Lyon. Il donne à l'appui de sa candidature un mémoire dont l'examen est remis à une Commission composée de MM. Gangolphe, Durand et Vignard.

M. Durand est chargé de faire un rapport sur la candidature de M. Rouvillois.

*
* *

PÉRICOLITE DÉVELOPPÉE AUTOUR DU COLON ASCENDANT; ANASTOMOSE LATÉRO-LATÉRALE.

M. Patel. — J'ai l'honneur de présenter une malade que j'ai eu l'occasion d'opérer dans le service de mon maître, le Prof. Jaboulay, et qui était atteinte de phénomènes d'obstruction intestinale, causée par des lésions de péricolite développées autour du côlon ascendant.

Cette malade, qui n'a rien dans ses antécédents héréditaires, sauf une constipation ancienne très prononcée, présentait depuis quinze mois des troubles digestifs, qui sont allés en s'accusant progressivement. C'est petit à petit que survint une douleur sourde, siégeant dans le flanc droit, et correspondant aux périodes digestives. L'appétit était conservé, mais peu après les repas survenait un météorisme accusé ; la malade commençait alors à souffrir et souffrait durant toute sa digestion. Les selles étaient irrégulières, souvent diarrhéiques, surtout après les accès douloureux.

A l'examen on constatait, en période de repos, un météorisme léger; on ne réveillait aucune douleur du côté de l'estomac ou de la vésicule. Par contre, dans le flanc droit, on percevait une induration diffuse, commençant un peu au-dessous et en dedans de l'épine iliaque antéro-supérieure, et remontant du côté du foie ; elle rappelait assez bien la forme d'un gros intestin, distendue et indurée. La palpation était douloureuse. Clapotage net au niveau du cæcum.

En période d'accès douloureux, l'abdomen était plus météorisé; il n'y avait qu'un péristaltisme discret, pas de bruits musicaux.

La malade fut suivie pendant trois mois, soumise au régime : les douleurs n'en continuaient pas moins et revenaient très fortes si le régime était moins rigoureusement suivi.

Pas de température. Amaigrissement notable.

En présence de tous ces symptômes, on porta le diagnostic de sténose du côlon ascendant due probablement à une tuberculose de forme hypertrophique.

Intervention le 24 août 1906. — Laparotomie sur le bord externe du grand droit du côté droit, remontant presque jusqu'au bord inférieur des côtes. Le péritoine pariétal est sain. Immédiatement après son ouverture, on constate une disposition particulière du gros intestin. Le cæcum est distendu, l'appendice est sain ; la partie inférieure du côlon ascendant est intacte sur une hauteur de quelques centimètres. Au-dessus le côlon semble enfoui dans un paquet d'adhérences, qui lui donnent une sensation cartonneuse. La moitié droite du côlon transverse est intimément accolée à lui, et gênée de la même façon par des adhérences. Celles-ci sont irrégulières, tantôt minces, lisses, elles forment comme des cordelettes qui rétré-

cissent la lumière intestinale ; tantôt épaissies, larges, elles sont irrégulières, et adhèrent à l'intestin sur une grande étendue. Il résulte de cette disposition que le côlon était rétréci sur toute sa moitié droite et que les angles formés par les coudures brusques ajoutaient encore à la difficulté du passage des matières.

La vésicule était saine; le pylore ne put être exploré, mais les lésions s'arrêtaient loin de lui. Le péritoine ne présentait aucune granulation, rien qui rappelât la tuberculose.

Une anastomose latéro-latérale du gros intestin fut faite entre le côlon ascendant et le côlon transverse, en partie saine.

Les suites opératoires furent des plus simples ; il n'y eut aucune élévation de température. Guérison par première intention.

Dès que la malade put manger, les douleurs ne survinrent pas; le passage des aliments se faisait très facilement; encore quelques bruits intestinaux ; pas de diarrhée. Le résultat au point de vue mécanique est parfait, et demeure tel encore aujourd'hui.

La malade a engraissé de 4 kilogs depuis son intervention ; les douleurs ont cessé ; elle se plaint seulement de quelques tiraillements dans l'hypochondre droit. Les digestions sont bonnes, bien que la malade ne suive aucun régime. La palpation fait percevoir une certaine résistance, qui tient plus à la cicatrice qu'aux lésions profondes; l'induration et la tuméfaction intestinale ont disparu.

Cette observation rentre dans la catégorie des lésions chroniques inflammatoires développées au niveau du côlon et autour de lui (colite, péricolite). Le 5 mars 1905, à la Société de Chirurgie de Lyon, M. Tixier présentait une malade porteur de lésions identiques. Ces lésions se rencontrent sur tout le gros intestin ; la stase des matières, qui est normale à son intérieur, en est la cause primordiale ; c'est pourquoi on les observe presque exclusivement au voisinage des angles et sur l'S iliaque.

On ne peut pas dire qu'il s'agit ici de péricolite secondaire à une lésion de l'appendice, de la vésicule et de l'estomac ; tous ces organes étaient sains. Il ne s'agissait pas de même

de cicatrices survenues après une péritonite ou une épiploïte.

La lésion inflammatoire première se développe dans le gros intestin ; la muqueuse est intéressée tout d'abord ; le péritoine réagit ; la présence des diverticules, rencontrés souvent sur le gros intestin, contribue à la diffusion du processus. Il en résulte cette agglomération de tissus inflammatoires (péricolite exsudative) qui constituent une gêne mécanique de premier ordre.

Ici la lésion était d'une analyse facile et nous croyons pouvoir conclure à une péricolite simple ; mais souvent les lésions, plus complexes et plus marquées feront songer soit à la tuberculose avec lésions histologiques déterminées (tuberculose hypertrophique). On put observer tous les stades de péricolite, depuis la simple bride jusqu'à la tumeur inflammatoire qui en est la plus haute expression.

Quoi qu'il en soit, dans tous ces cas, c'est à une intervention palliative qu'il faut avoir recours et son utilité est des plus marquées.

M. Bérard, depuis deux ans, a eu l'occasion d'observer deux cas de péricolite exsudative : l'un était déjà très avancé ; l'autre, au contraire, en était à son début, mais avec des brides étranglant par places le côlon et lui donnant l'aspect moniliforme. Il put se rendre compte que les brides qui donnaient ces rétrécissements étagés n'allaient pas au delà de la séreuse et de la musculeuse. La section de ces brides et la péritonisation des surfaces amena la cessation de l'occlusion.

M. Vincent fait à la pathogénie de la sténose moniliforme du gros intestin par périty phlite purement inflammatoire l'objection d'être en désaccord avec les procédés habituels de la formation du tissu inodulaire. Si c'est la stase des matières qui détermine la périty phlite, elle donnera lieu à des coulées d'exsudats qui entoureront sur une étendue plus ou moins grande, en nappe uniforme et non point par des anneaux s'étageant du cæcum au côlon transverse. Il paraît plus rationnel d'admettre, pour expliquer ces sténoses en échelle, qu'elles résultent d'un semis de tubercules qui ont déterminé autour d'eux des exsudats inflammatoires localisés et déterminés, comme le sont les tubercules. Je crois que l'esprit est plus satisfait par cette explication que par celle des Allemands. A moins de preuves plus péremptoires, je m'en tiendrai à la pathogénie que M. le Prof. Poncet a mise en lumière si nettement, celle de la tuberculose inflammatoire.

M. Bérard avait abondé dans son ouvrage, en collaboration avec

M. Patel, dans le sens indiqué par M. Vincent ; cependant, l'examen d'une des pièces macroscopiques et microscopiques n'a rien révélé qui pût permettre de rattacher à la tuberculose la colite observée.

*
* *

CHAUSSURE ORTHOPÉDIQUE DISSIMULANT UN RACCOURCISSEMENT DE LA JAMBE DE 6 CENTIMÈTRES ET DEMI.

M. Vignard. — La malade que je vous présente avait subi il y a quatre ans une opération pour une tuberculose grave au genou gauche. L'appareil qu'elle portait n'ayant pas été renouvelé assez souvent, son genou arriva à se fléchir à 50° et s'ankylosa en cette position. Je lui fis une ostéoclasie sus-condylienne pour rétablir la rectitude du membre ; mais celui-ci une fois droit présentait un raccourcissement de 6 centimètres et demi, dû à l'atrophie du tibia et peut-être aussi à ce que le cartilage de conjugaison avait été touché. Je lui ai fait faire, par M. Déage, un soulier qui permet la marche, le pied étant en équinisme et sans que rien n'apparaisse au dehors. On ne voit pas, notamment, l'élévation du talon, qui est si disgracieuse. Si le sujet porte des pantalons longs ou des robes longues, les deux pieds et les deux souliers paraissent absolument normaux et sont semblables.

M. Nové-Josserand insiste sur la commodité et l'élégance des chaussures du type de celle que présente M. Vignard. Il a dans sa clientèle un enfant qui, à la suite d'une atrophie congénitale du membre, avait un raccourcissement de 8 centimètres ; grâce à ce type de chaussure, il marche facilement et sans que rien apparaisse extérieurement.

*
* *

MINERVE EN CELLULOÏDE A POINT D'APPUI SCAPULO-THORACIQUE POUR MAL DE POTT SOUS-OCCIPITAL.

M. Vignard. — La malade que je vous présente a montré, il y a huit mois environ, les symptômes d'un mal de Pott sous-occipital et si haut situé qu'un abcès froid symptomatique suivant la base du crâne est venu apparaître sous la

mastoïde gauche faisant croire pendant quelque temps à une lésion mastoïdienne. Au moment où je vis l'enfant pour la première fois la lésion paraissait en voie de rétrocession : les mouvements de la tête étaient beaucoup moins douloureux, l'état général ne laissait rien à désirer. Néanmoins j'exigeai pendant quatre mois encore le port d'un corset plâtré complet à points d'appui pelvien et occipito-mentonnier.

Au sortir de cet appareil l'état était si notablement amélioré que je jugeais qu'un appareil plus léger, moins volumineux, suffirait à maintenir la tête. J'ai donc fait confectionner ce tuteur en celluloïde qui, ainsi que vous pouvez en juger, engaine étroitement le menton, le maxillaire, l'occiput, entoure le cou, s'élargit en bas pour coiffer les épaules, les omoplates et finir au thorax au-dessous des seins.

L'appareil est très résistant, très léger, et d'autre part très étroitement adapté aux saillies osseuses sur lesquelles il doit s'appuyer.

Vous voyez, en effet, se dessiner sous le celluloïde les saillies des clavicules et des omoplates, en sorte qu'au lieu de ressembler à une sorte de cylindre qui ballotte, ce tuteur s'accroche pour ainsi dire aux reliefs osseux et se moulant sur leurs contours, présente une stabilité qui a permis de réduire ses dimensions et de ne pas le faire descendre jusqu'au bassin.

En outre, il présente l'avantage d'être peu coûteux, et de pouvoir être facilement changé, si cela est nécessaire, du fait de la croissance de l'enfant.

Comme je l'avais déjà indiqué dans une précédente communication, les qualités d'adaptation de semblables appareils résident entièrement dans la valeur du moulage en plâtre sur lequel ils sont construits. Ce moulage doit être fait par le chirurgien lui-même, qui doit exagérer certains creux, mettre en valeur certaines saillies. En somme il ne s'agit pas d'un véritable moulage au sens artistique de ce mot, puisqu'il ne s'agit pas de reproduire fidèlement les reliefs et les méplats, mais au contraire d'exagérer certains d'entre eux, suivant les points d'appui que l'on a l'intention de donner aux appareils.

M. Vincent félicite M. Vignard de cet élégant spécimen de corset en celluloïde pour mal de Pott cervical ; il est léger et maintient parfaitement la tête en bonne position en ne prenant point d'appui que sur les

épaules. Il craint cependant que sa perfection même, comme moyen de redressement, ne soit une cause de gêne dans la déglutition et dans la circulation sanguine. Cet appareil pourrait être maintenu si le sujet venait à contracter une bronchite.

M. Vincent demande au sujet du second malade présenté, celui du soulier permettant de marcher sur la pointe du pied pour compenser des raccourcissements du membre inférieur, si ce mode de progression digitigrade n'est pas la cause de prompte fatigue dans la marche. Il rappelle que les opérés par les procédés de Wladimiroff et Mikulicz marchent ainsi sur la pointe du pied et se fatiguent vite, malgré les améliorations apportés par Ollier dans son procédé *de tarsectomie avec soudure tibio-pédieuse en direction rectiligne*, opération bonne en principe, mais à indications limitées.

*
* *

AMPUTATION ABDOMINO-PÉRINÉALE DU RECTUM.

M. Albertin. — A propos de la communication de M. Tixier, sur l'amputation abdomino-périnéale du rectum, je ferai remarquer que chez la femme, cette méthode élargit beaucoup les indications, et qu'elle doit être la méthode de choix pour tous les néoplasmes rectaux si l'on veut tenter le cure radicale pour la recherche des ganglions élevés.

Voici le manuel opératoire que j'ai adopté :

1er temps : Hystérectomie supra-vaginale.

2e temps : Recherche des uretères, des ganglions et libération abdominale du rectum.

3e temps : Section du côlon pelvien dont l'extrémité libre est passée à travers la boutonnière iliaque gauche où sera l'anus contre nature. Le bout rectal est suturé.

4e temps : Extirpation périnéale du rectum.

5e temps : Péritonisation du petit bassin.

6e temps : Suture de la paroi abdominale.

7e temps : Terminaison de l'anus iliaque à gauche.

L'ablation préalable de l'utérus donne beaucoup de jour et facilite les manœuvres de décollement et d'isolement du rectum. En outre, si l'on a eu soin de conserver une large collerette péritonéale antérieure, on remarque que la péritonisation est singulièrement facilitée, le péritoine viscéral pouvant être amené jusqu'à la paroi postérieure du bassin. Il faut soigner tout

particulièrement la péritonisation, car au-dessous se trouve l'énorme cavité laissée libre par l'ablation du rectum, et cette cavité, bourrée de mèches de gaze pour faire l'hémostase, ne se comble pas toujours sans être le siège de quelques phénomènes d'infections secondaires, ce qui n'a pas d'inconvénients si la grande cavité péritonéale est bien isolée et fermée.

*
* *

CANCER DU REIN.

M. Vincent s'excuse de sortir de la question du cancer du rectum en discussion pour donner des nouvelles d'un cancer du rein qu'il a enlevé il y a trois ans. Il a revu cet opéré aujourd'hui même en parfaite santé et sans la moindre apparence de récidive. Lorsqu'il présenta la pièce anatomique, qui avait pris le volume d'une carafe, on remarqua que le tissu néoplasique avait fait éclater la capsule rénale et pris contact avec la masse graisseuse ambiante. De ce fait, on pronostiqua une récidive avant l'espace d'un an. Ce pronostic ne s'est pas vérifié. Pourquoi ? Cela tient à la nature du cancer du rein, car il y a cancer et cancer ; cela tient peut-être aussi à l'enkystement par la capsule fibreuse d'enveloppe. Je tendrais à croire que cela tient aussi à l'atmosphère cellulo-adipeuse qui entoure le rein et qui permet d'enlever le néoplasme en taillant sur des zones saines, comme permet de le faire, pour le cancer du rectum, le procédé abdomino-périnéal, précédé d'une hystérectomie que l'on vient de nous décrire. Je suis vraiment émerveillé des progrès que mes jeunes collègues ont accomplis dans la chirurgie du cancer du rectum et de l'anus. Quelle différence avec le temps où l'on n'avait d'autre ressource pour le soulagement de ces infortunés cancéreux que la morphine et la seringue de Pravaz !

*
* *

LA RADIOTHÉRAPIE DANS LE CANCER DU SEIN APPLIQUÉ AUX RÉCIDIVES.

M. Vincent. — Vous vous rappelez, Messieurs, la communication que je vous ai faite sur ce sujet. J'ai demandé qu'on

publiât les faits acquis, bons ou mauvais. Plusieurs d'entre nous ont déjà répondu à cet appel. Le Dr Nogier, qui fait avec beaucoup de soin le service électrothérapique à la clinique du Prof. Bondet, nous écrit : « Comme vous, je suis entièrement d'avis d'opérer le plus vite et le plus complètement possible. Par contre, je crois à une influence salutaire des rayons pour éviter les récidives ou pour les faire disparaître si elles se sont déjà manifestées. » Il nous fait part, à l'appui, des deux résultats éloignés suivants :

Premier cas. Une femme de 70 ans, qui avait essayé des rayons X pour éviter l'opération, fut opérée le 13 mai 1904 par M. Villard, qui fit le curage de l'aisselle pour extirper les ganglions; treize mois après, récidive. On prescrit la radiothérapie. Soignée à l'Hôtel-Dieu dans le service électrothérapique du Prof. Bondet, la malade commença son traitement le 19 juin 1905. Elle a eu depuis cette époque quarante séances de radiothérapie réparties sur 19 mois, correspondant à une durée de 495 minutes (environ 40 à 42 unités H). Actuellement (23 juillet 1906), la malade va aussi bien que possible. Aucune trace de récidive n'est visible ni perceptible, pas plus dans la cicatrice que dans l'aisselle. Les mouvements du bras sont faciles et sans douleur; la malade peut se coiffer et s'habiller facilement, ce qu'elle ne pouvait faire même plusieurs mois après l'opération.

Second cas. Femme de 46 ans, dont la mère est morte à 45 ans d'un cancer du sein gauche. Opérée de cancer du sein par M. Villard, le 7 octobre 1904, curage de l'aisselle. Début de récidive, radiothérapie commencée le 17 février 1905 à l'Hôtel-Dieu. La malade souffrait. « Sous l'influence du traitement, les douleurs diminuèrent graduellement et disparurent complètement. Les mouvements devinrent faciles et la malade put vaquer aux diverses occupations de son ménage, tout en reprenant son métier de dévideuse; 22 mois après l'opération, elle allait parfaitement. Elle avait subi 53 séances formant un total de 620 minutes. La dose totale absorbée par les tissus est d'environ 55 unités H. »

Voilà deux bons cas qui deviendront meilleurs si le temps leur donne une consécration plus probante.

*
* *

REDRESSEMENT D'UNE ERREUR AU SUJET DE LA TARSOPLASIE DANS LE PIED VARUS CONGÉNITAL.

M. VINCENT demande à protester contre une singulière allégation à laquelle la *Revue de Chirurgie* a donné l'hospitalité dans son numéro du 10 décembre 1906. Le Dr Vlaccos, de Mytilène, professeur agrégé à l'Université d'Athènes, après avoir exposé un traitement très bénin, — pas herculéen du tout — du pied bot, écrit : « Nous ne parlerons que pour mémoire des redresseurs ou tarsoclastes; nous n'en sommes pas partisans, malgré les noms illustres qui s'y rattachent (Trélat, D. Mollière, Vincent, Bradford, etc.), car c'est par des lésions articulaires graves et des délabrements intenses qu'on rectifie le pied, et quelquefois les malades ont payé de leur vie la correction brutale de leur difformité. » Autant de mots, autant d'erreurs à redresser. Mes collègues et successeurs à la Charité, MM. Nové-Josserand et Vignard, trouveront comme moi qu'il est tout au moins exagéré de parler de délabrements intenses et que si la tarsoplasie a une mortalité en Grèce, elle n'en est pas responsable. En France, nous ne connaissons rien de pareil. Quant aux suites mauvaises du redressement forcé, je tiens à dire que je n'en connais pas, que sur plus de 500 pieds bots difficiles soumis aux manœuvres de force, je n'ai jamais observé ni ostéite ni arthrite. Par contre, j'ai obtenu de très bons résultats qui se sont maintenus. Il est probable, et c'est là son excuse, que M. Vlaccos ne connaît la tarsoplasie instrumentale qu'en imagination. On n'en manque pas en Orient.

Séance du 14 février 1907.

Présidence de M. Vincent.

M. Vignard, secrétaire, lit le procès-verbal de la séance précédente qui est adopté sans rectifications.

*
* *

CORRESPONDANCE.

M. le Président donne lecture d'une lettre de M. le docteur Chanoz sur la radiothérapie dans le cancer.

*
* *

ANÉVRYSME FUSIFORME DE LA SOUS-CLAVIÈRE DROITE TRAITÉ PAR L'EXTIRPATION DE LA POCHE ; RÉSECTION D'UNE PARTIE DE L'HUMÉRALE OBLITÉRÉE PAR UN GAILLOT ; GUÉRISON.

M. Tixier. — Cette femme a subi une opération digne de vous être rapportée avec détails ; aussi je serai bref sur son histoire clinique pour pouvoir m'étendre plus longuement sur les réflexions de thérapeutique chirurgicale.

Victorine R..., de Moutiers (Savoie), a 49 ans. C'est une grande multipare, elle a eu neuf enfants dont six sont vivants ; malgré une fausse couche après le quatrième accouchement il m'est impossible de découvrir chez elle aucun antécédent syphilitique.

En pleine santé, brusquement, au commencement de décembre 1906,

elle éprouve une sensation de refroidissement dans le petit doigt de la main droite. Elle continue cependant à travailler, mais bientôt le même phénomène se produit dans l'index. Enfin vers le 25 décembre cet engourdissement gagne toute la main. Celle-ci est lourde, froide avec sensation de fourmillements.

Le 7 janvier 1907, elle est conduite dans mon service à l'Hôtel-Dieu : je l'examine aussitôt. Je constate que toute la main droite est froide et comme engourdie. La coloration des tissus passe brusquement de la cyanose à une blancheur cadavérique : les ongles sont irréguliers, cassés, atteints de troubles trophiques manifestes.

L'exploration des artères révèle l'absence absolue du pouls à la radiale, à la cubitale, à l'humérale, au pli du coude; les pulsations sont perçues très nettes et normales à l'axillaire. Enfin au niveau de la sous-clavière, on découvre des pulsations amplifiées correspondant à une dilatation manifeste du calibre artériel. Cependant il y a très peu d'expansion ; un léger souffle, pas de thrill. Puisque le sang traverse facilement cette ectasie et détermine un pouls auxillaire normal, il faut expliquer autrement la disparition absolue de la circulation artérielle à l'avant-bras.

On institue immédiatement un traitement anti-syphilitique intense avec injections répétées au biiodure. A M. Destot je demande un examen radioscopique complet. On ne voit pas de grosse tumeur dans le creux sus-claviculaire, rien dans le médiastin. Cependant à l'examen par la palpation, M. Destot croit découvrir une exostose derrière l'artère et qui dans certains mouvements d'élévation du bras arrêterait la circulation sanguine.

Je porte le diagnostic d'anévrysme de la sous-clavière entre les scalènes et me décide à intervenir.

Opération le 18 janvier. — De propos délibéré je fais une large résection de la clavicule, ce qui me permet d'exécuter au grand jour et à sec une dissection de tout le creux sus-claviculaire. Rien du côté du plexus brachial ni à la veine, et l'artère au niveau de sa sortie de l'espace compris entre les scalènes apparaît dilatée, du volume d'une grosse phalange du pouce. On l'écrase facilement et on interrompt ainsi immédiatement tout passage sanguin. Je détache le scalène antérieur en partie et derrière lui l'artère recouvre son calibre et son aspect normal.

De même à la périphérie, sous la sous-clavière le vaisseau est sain et sang circule bien Avant d'agir sur cette portion ectasique je me décide à aller voir où et comment l'artère humérale est oblitérée.

Incision de la ligature de l'humérale à la partie moyenne : l'artère est dure, thrombosée. Je place une ligature d'attente au point où l'artère est saine, et au-dessous j'incise suivant la longueur le vaisseau sur une longueur de 7 à 8 centimètres. Dans son intérieur je découvre un caillot solide, fibreux, adhérent. Je l'enlève doucement espérant d'abord pouvoir faire une suture latérale de l'artère et rétablir la circulation dans

le vaisseau ainsi désobstrué, mais je m'aperçois que l'endartère est partie avec le caillot, et que sûrement une nouvelle coagulation se reproduirait. Aussi je résèque largement sur 12 à 13 cent. l'artère humérale malade.

Je reviens à mon ectasie de la sous-clavière et pratique l'extirpation de la poche après avoir lié au-dessus et au-dessous en tissus sains. Fermeture totale des incisions du bras et de l'aisselle. Enveloppement ouaté de tout le membre supérieur. Les suites opératoires furent excellentes : il est cependant intéressant de noter ce fait que la cicatrisation des plaies, surtout de la plaie du bras s'est faite lentement, sans ardeur, ce qui réflétait bien le mauvais état des tissus mal nourris ; le pouls n'est pas revenu à la radiale ni à la cubitale.

Cette opération a été pratiquée rarement. Si je m'en rapporte à l'important mémoire publié par M. Savariaud il y a un an dans la *Revue de chirurgie*, ce serait le huitième cas connu. Dans son article M. Savariaud fait ressortir les avantages de la méthode de l'extirpation et la préconise énergiquement. Mon observation confirme absolument cette opinion.

Je me permettrai simplement de vous signaler les conditions heureuses dans lesquelles j'ai opéré ma malade. La poche était petite, bien limitée, non enflammée ; elle occupait la portion de la sous-clavière entre et en dehors des scalènes, c'est-à-dire en un point sous-jacent à la naissance des collatérales. De plus, la présence de ce caillot qui avait, depuis sans doute deux mois, car le malade avait en ce moment du refroidissement des doigts, oblitéré l'artère humérale, avait déjà favorisé la production d'une circulation collatérale suffisante.

Quoi qu'il en soit de ces cas particulier, il semble bien que pour les anévrysmes de la sous-clavière, comme pour les anévrysmes des autres artères, l'extirpation toutes les fois qu'elle est possible est de beaucoup la méthode de choix.

M. Vallas. — Je félicite M. Tixier des succès obtenus en pratiquant le traitement rationnel et radical de l'anévrysme.

Je me rappelle avoir eu à traiter un anévrysme de la carotide et un autre dans la sous-clavière.

Pour le premier, il s'agissait d'un anévrysme au milieu d'un phlegmon. La guérison se fit bien.

Pour le second il s'agissait d'un anévrysme en dedans des scalènes et prêt à se rompre. J'ai eu une hémorragie formidable qui n'a pu être arrêtée que difficilement. Le malade mourut quelques heures après.

Au lieu d'attendre pour opérer d'avoir la main forcée, il veut mieux opérer pour ainsi dire à froid ; on pourra sans crainte d'accidents ultérieurs enlever ainsi les poches anévrysmales encore petites et au début.

*
* *

KYSTE DERMOÏDE DU PLANCHER BUCCAL.

M. Bertrand, interne des hôpitaux, présente, au nom de M. le Dr Tixier, chirurgien des hôpitaux, une malade qui a été opérée pour un kyste dermoïde du plancher buccal et dont voici l'histoire clinique :

Giberte, Ch..., entrée, salle Saint-Paul, 26 décembre 1906. Agée de 29 ans. A la naissance, on avait constaté vers la base du frein de la langue une petite tuméfaction blanchâtre et nettement médiane. La malade, élevée au sein, n'a présenté aucun trouble de la succion, ni de la déglutition. Mais, cependant, elle a parlé tard, et toujours avec une certaine difficulté.

La tuméfaction, constatée au moment de la naissance, a grossi peu à peu, et devant la gêne apportée, on lui fait une première intervention par la voie buccale. Mais on ne possède aucun renseignement sur ce qui a été fait.

A l'âge de 13 ans, apparition d'un kyste sus-hyoïdien médian. La malade est opérée par voie sus-hyoïdienne ; il serait sorti, au dire de la malade, une substance analogue à du mastic. Cette intervention est suivie de deux autres, la même année et à un mois d'intervalle, parce que la tuméfaction sus-hyoïdienne s'était reproduite.

A l'âge de 25 ans, la malade présente brusquement, au niveau du plancher buccal et de la région sus-hyoïdienne, des accidents d'allure inflammatoire, avec dyspnée et cyanose. La malade est opérée dans les 24 heures, d'urgence, pour ces phénomènes aigus. Elle reste quatre mois en traitement. Au cours de cette période, on lui fait subir plusieurs interventions, dans un but curatif, probablement.

Il y a un an, en 1906, nouveaux accidents inflammatoires au niveau du plancher buccal, analogues à ceux déjà présentés par la malade. On intervient à la fois par la voie buccale et sus-hyoïdienne. A la suite de cette intervention, la malade présente une adhérence marquée de la langue au plancher buccal et deux fistules, l'une cutanée, sus-hyoïdienne et médiane, l'autre, muqueuse au niveau du plancher buccal.

La malade, à son entrée, présente une tuméfaction médiane et latérale droite, qui remplit l'espace libre compris entre l'arc maxillaire droit et la langue. Cette tuméfaction est molle, pseudo-fluctuante. La langue est très adhérente au plancher d'où difficulté considérable de la parole et de

la déglutition. Persistance des deux fistules signalées plus haut, par lesquelles s'écoule, par intermittences, un liquide séro-purulent. Tous ces phénomènes, auxquels il faut ajouter une odeur fétide permanente de la cavité buccale, font demander à la malade une intervention radicale.

Celle-ci est pratiquée le 14 janvier 1907. Large incision sus-hyoïdienne, en fer à cheval, avec une incision verticale médiane, descendant jusqu'à l'os hyoïde. On circonscrit la fistule cutanée, et sur un stylet introduit par l'orifice, on dissèque le trajet fistuleux, qui pénètre dans le plancher buccal, à travers le mylo-hyoïdien, au niveau du plancher buccal, la dissection est longue et minutieuse. Le trajet est adhérent aux parties voisines par processus inflammatoire ou cicatriciel, à la suite des interventions nombreuses sur la région.

Le kyste pénètre dans la langue, presque vers la base de cet organe ; à ce niveau, on trouve un plan de clivage qui permet l'extirpation complète du kyste. On draine largement. Guérison.

L'examen de la poche kystique montre que celle-ci a été enlevée complètement, et que dans sa position terminale, il existe une sorte de magma caséeux et jaunâtre, d'odeur très fétide.

En somme, chez cette malade, il s'agit bien d'un kyste dermoïde du plancher buccal et de la base de la langue. L'histoire clinique de ces kystes est bien connue et notre observation vient montrer une fois de plus qu'on doit faire l'extirpation complète de ces kystes, mettant ainsi les malades à l'abri des récidives et des complications.

M. Tixier. — Ainsi que vous l'a très bien rapporté M. Bertrand, cette malade a dû supporter onze interventions successives sans être guérie de son affection. C'est pourquoi je n'ai pas hésité à lui proposer moi-même une opération grave et compliquée pour qu'elle soit radicale.

La dissection de cette poche kystique, point de départ de nombreuses fistules et, par suite, d'adhérences nombreuses, a été longue et difficile. Tout le plancher de la bouche était occupé par du tissu cicatriciel rétracté. Cependant j'ai pu y parvenir par cette grande incision sus-hyoïdienne en T ; je n'ai pas eu besoin de sectionner l'os hyoïde, comme l'a proposé dans ces cas M. Vallas.

Ce qu'il y a de remarquable au point de vue du siège précis de ce kyste dermoïde, c'est que, en plus de ces prolongements sous-linguaux médians et latéraux, il en présentait un dans la base même de la langue. Quand j'eus pratiqué l'ablation de toute la poche kystique dans la profondeur de la langue, mon doigt introduit par la voie sus-hyoïdienne n'était séparé du doigt introduit dans la bouche que par la muqueuse constituant les replis glosso-épiglottiques.

A cause de ce rapport particulier, on serait en droit de se demander

s'il ne s'agissait pas en réalité d'un véritable goitre de la base de la langue, développé aux dépens du tractus thyréo-glosse. Cependant l'aspect de la poche, son contenu rappellent absolument une poche de kyste dermoïde. Un examen histologique demandé à M. Paviot nous fixera du reste bientôt définitivement.

Enfin, vous pouvez remarquer combien la langue est encore fixée au plancher buccal et quoique la malade se déclare très satisfaite du résultat obtenu, je me suis demandé s'il n'y aurait pas moyen, par la méthode de M. Martin, de rendre un peu de mobilité à l'organe. M. Martin, consulté, m'a assuré que si cette femme voulait s'astreindre à porter durant des mois son appareil lourd dans sa gouttière gingivo-linguale, elle verrait sûrement une certaine élasticité se produire au niveau de ses adhérences.

*
* *

ANGIOME VEINEUX TRAITÉ PAR L'ÉLECTROLYSE.

M. Vignard présente un jeune garçon atteint d'un énorme angiome veineux de la moitié gauche de la face et s'étendant tout autour de l'oreille, au-dessus de laquelle existait encore une tumeur veineuse du volume d'une noix et qui devenait turgessante et dure dans la toux, dans les efforts et dans la situation basse de la tête.

Il l'a traitée par l'électrolyse et a pu, en 40 séances environ, la réduire très notablement de volume.

Actuellement, la tumeur sus-auriculaire a totalement disparu; on voit encore quelques varicosités bleuâtres sur la joue gauche et dans la région du cou, au-dessous de l'angle de la mâchoire. En ce point même, elles se dilatent encore dans la toux et lorsque la tête est inclinée, et il sera sans doute nécessaire de faire encore quelques séances. En tous cas et dores et déjà, les résultats acquis sont satisfaisants et permettent de compter sur un succès définitif.

*
* *

FRACTURE DE LA ROTULE CHEZ UNE FEMME DE 68 ANS. SUTURE DES AILERONS ; RÉSULTAT PARFAIT.

M. Bérard présente la malade qu'il a opérée, deux mois et

demi auparavant, pour une fracture transversale de la rotule, en pratiquant la suture des ailerons.

L'écartement des fragments était considérable, l'épanchement hydrohématique du genou assez abondant. Aussi, comme il s'agissait d'une femme de 68 ans, très maigre, avec un système musculaire débile et un état général peu florissant, il était à prévoir que la réparation de la fracture, abandonnée à elle-même, risquerait d'être médiocre.

Pour ces raisons, le traitement sanglant fut décidé au cinquième jour, lorsque on eut constaté une impotence fonctionnelle absolue.

L'articulation ouverte et les caillots évacués, les fragments mis au net furent rapprochés et maintenus au contact par une suture des ailerons et du périoste prérotulien au catgut.

Le premier pansement fut retardé jusqu'au vingt-huitième jour ; aussitôt le membre sorti du plâtre, la malade put soulever la jambe sans peine.

Elle garda des raideurs pendant un mois encore, puis reprit la marche sans peine. Actuellement, bien que les muscles soient encore peu actifs, elle est capable de monter et descendre les escaliers sans canne et de monter sur un escabeau en se servant du membre opéré, fléchi à angle droit.

Ce cas était intéressant à publier ; car on a rarement eu l'occasion encore de faire la suture des ailerons rotuliens chez des malades aussi âgés et aussi débiles, et surtout de constater, dans ces conditions, un résultat aussi satisfaisant.

M. Vallas estime que l'âge avancé n'est pas une contre-indication à la suture des ailerons. Il a eu l'occasion de la pratiquer il y a huit jours chez un sujet de plus de 60 ans. Il rappelle qu'il faut faire marcher les malades précocement Il signale la fréquence de la fièvre avant toute intervention, fièvre qui est due à l'hématome abondant qui accompagne ces fractures et à sa résorption.

En tout cas, l'opération fait tomber la fièvre. Donc, presque tous les cas des individus de tout âge sont justiciables de cette intervention.

*
* *

HYPOSPADIAS PÉNO-SCROTAL

M. Nové-Josserand présente un enfant âgé de 7 ans, qu'il a opéré pour un hypospadias péno-scrotal, par la méthode sous-cutanée avec greffe.

Le méat anormal s'ouvrait au niveau de l'angle péno-scrotal, la verge était peu incurvée, les bourses non divisées.

Il l'a opéré suivant sa nouvelle technique ; dans un premier temps, il a ouvert l'urètre au périnée, et fermé le méat anormal, après avoir disséqué l'urètre à ce niveau sur une longueur de 1 centimètre. Dans le second temps, il a fait un nouveau canal en creusant un conduit sous-cutané qui fut tapissé avec une greffe autoplastique prise sur la cuisse. Trois mois plus tard, on agrandit le nouveau canal en passant à son intérieur l'urétrotome de Maisonneuve, et on le calibra par des cathétérismes répétés. Ensuite, au bout d'un mois, le calibrage du nouvel urètre étant terminé, la fistule périnéale fut fermée et la miction s'établit par le nouveau canal.

Actuellement, il ne persiste aucune fistule. Le nouveau méat s'ouvre en plein gland. Le canal admet facilement une bougie n° 14, et ne paraît pas avoir de tendance à se rétrécir.

*
* *

CANCER MÉLANIQUE.

M. Gangolphe présente des pièces provenant de l'autopsie d'une malade morte de cancer mélanique et rapporte l'observation suivante :

M. F. ., 17 ans, entre le 8 janvier 1907, salle Saint-Martin, dans le service de M. Gangolphe parce qu'elle a de l'ascite.

Antécédents héréditaires : un frère mort, à l'âge de 4 ans, de méningite.

Antécédents personnels : réglée à 12 ans et demi, toujours régulièrement. Les dernières règles datent du milieu de novembre.

Depuis sa naissance, la malade avait une tache pigmentaire siégeant à la face interne du genou gauche, au niveau du condyle fémoral. De coloration rouge brunâtre, de dimension d'un grain de maïs, elle ne formait pas de surélévation, et à son niveau, la consistance de la peau était normale.

A l'âge de 8 ans s'est développée à ce niveau une petite tumeur qui a atteint progressivement le volume d'une noix en février 1906. A ce moment, elle était pédiculée, avait la forme d'un champignon, de coloration noirâtre, et saignait facilement, mais n'était pas douloureuse.

A ce moment, il existait une adénite inguinale, mais peu volumineuse. Un médecin enlève alors la tumeur très largement. A son niveau existe

une cicatrice linéaire non adhérente. Pas trace de récidive. Depuis l'opération, l'adénite inguinale s'est développée pour atteindre à l'entrée le volume du poing.

En novembre sont apparus des troubles digestifs peu intenses : alternatives de diarrhée et de constipation. A cette époque apparaissent aussi des douleurs au niveau de l'estomac, des élancements douloureux au niveau de l'hypocondre droit. L'appétit s'en va.

Les douleurs vont croissant ; vers le milieu de décembre, le ventre se met à grossir. La malade entre à l'hôpital.

A l'entrée, la malade est déjà cachectique. Le ventre est énorme, distendu par l'ascite ; la matité remonte jusqu'à l'ombilic. Le liquide est très mobile. Dans le flanc droit, en déprimant brusquement la paroi, on a la sensation de choc, sans pouvoir dire quelle est la masse que l'on sent.

Le foie n'est pas perçu et semble petit

Toucher rectal : petite masse en avant, dans le Douglas.

Œdème du membre inférieur gauche, du côté de l'adénite.

Poumons : épanchement bilatéral ; au sommet, sibilances et râles qu'on attribue à de la bronchite ou à une généralisation.

La malade reste un mois à l'hôpital. Pendant ce temps, les signes que nous avons notés ne font que s'accentuer. L'ascite augmente considérablement. L'épanchement pleural atteint la partie moyenne des deux poumons. L'adénite inguinale augmente de volume et s'ulcère huit jours avant la mort pour donner issue à une boue noirâtre.

La malade souffre continuellement dans tout l'abdomen, mais surtout à droite. Les douleurs reviennent sous forme de paroxysmes à l'intervalle de quelques jours et coïncident avec des poussées de température qui peuvent atteindre 41°.

1er février, escarre sacrée.

Mort le 8 février.

Autopsie : M. Devic.

Epanchement pleural citrin double, plus marqué à gauche qu'à droite. Ascite considérable, citrin. Les divers replis du péritoine sont pigmentés, couleur sépia et hémorragiques.

Le péritoine pariétal est recouvert d'un enduit noirâtre, couleur encre de Chine, disposé irrégulièrement. Ces masses mélaniques sont superficielles et ne pénètrent pas dans les plans sous-jacentes du péritoine.

Pas de liquide dans le péricarde

Ganglions intertrachéo-bronchiques volumineux, envahis par la mélanose.

Cœur très petit, sain. Truffes noirâtres sous-endocardiques s'étendant dans l'épaisseur du muscle.

Poumons libres ; dans la cage thoraciqne, pas de tuberculose.

Au sommet, nombreux noyaux mélaniques, surtout vers la superficie.

Quelques-uns sont appendus, pédiculés et du volume d'une noix pendant librement dans la cavité pleurale.

Rate. Aspect amyloïde, pas de généralisation.

Reins. Pas de généralisation.

Ovaires : à droite, masse kystique du volume d'une grosse noix. A gauche : masse noirâtre, énorme, du volume d'une tête d'enfant occupant la partie droite de la région hypogastrique. Petit kyste.

Dans les *mammelles,* le *pancréas* et le *corps thyroïde*, il existe des noyaux de généralisation sous la forme de petits points noirs.

Le foie est un peu augmenté de volume et contient des noyaux de volume variable atteignant parfois le volume d'une noix.

Pas de généralisation cutanée.

M. Durand.— Nous vous présenterons bientôt, mon ami le Prof. Nicolas et moi, un malade auquel nous avons enlevé un épithélioma mélanique du front, large comme une pièce de 5 francs, sans ganglions. Ce malade, opéré en avril dernier, ne porte actuellement aucune trace de récidive. N'y aurait-il pas des « épithéliomas mélaniques » constatés au microscope relativement moins graves que ceux qu'on voit habituellement?

M. Gangolphe rappelle que l'anatomie pathologique et la malignité des tumeurs mélaniques est encore pleine d'obscurités. Telle tumeur récidive rapidement ; telle autre, au contraire, ne revient jamais ; il en a même vu disparaître sous l'influence de la radiothérapie. Avant de pouvoir se prononcer à l'égard des tumeurs mélaniques sur l'efficacité de telle ou telle thérapeutique, il faudrait être fixé d'une façon très nette sur leur véritable nature.

Séance du 17 janvier 1907.

Présidence de M. Vincent.

M. Vignard, secrétaire, lit le procès-verbal de la séance précédente, qui est adopté sans réclamation.

*
* *

DISLOCATION DU CARPE.

M. Destot présente, au nom de M. Bérard, un malade âgé de 21 ans, charpentier, qui, le 13 août 1906, tomba du haut d'un wagon chargé de bois sur le poignet gauche, et se fit une lésion qui nécessita son entrée le 14 août à l'hôpital de la Croix-Rousse. Malgré la radiographie qui fut faite à ce moment, le suppléant de M. Bérard ne fit pas le diagnostic, il crut qu'il s'agissait d'une fracture du radius, qu'il crut réduire sous anesthésie et mit sous appareil plâtré.

Au bout de 18 jours, le malade se plaignant, on refit une radiographie, et M. Destot insista pour qu'on fît une réduction de cette dislocation du carpe. Les manœuvres furent difficiles et laborieuses; mais enfin on parvint à réduire. Le malade, qui jusque là présentait un poignet globuleux, diminué de hauteur et épaissi, avec des douleurs vives d'anesthésie douloureuse dans le territoire du médian, accuse un soulagement immédiat.

La radiographie, faite sous plâtre, montre que la réduction était bonne.

Trois jours après, au milieu de la nuit, le blessé fut brusquement réveillé par une vive douleur, et ses trois doigts reprirent leurs fourmillements et leurs douleurs.

Radiographie nouvelle qui montre que la luxation du semi-lunaire s'est reproduite sous plâtre. Nouvelle anesthésie, nouvelle réduction, nouvel appareil plâtré pendant dix jours. Les suites furent des plus simples, les douleurs disparurent et les mouvements, sous l'influence des bains, du massage et de la mobilisation, reprirent peu à peu leur amplitude. Le malade sortit le 4 octobre 1906.

C'est ici que la loi de 1898 eut ses effets néfastes, le blessé n'ayant pas de travail et, comptant sur une pension, se fit hospitaliser dans un petit hôpital de campagne, et attend là bénévolement le règlement de son compte par la Compagnie d'assurances : c'est dire qu'il n'est pas pressé de guérir.

Cependant on peut constater aujourd'hui que tous les mouvements de la main sont libres, faciles, sans douleur. L'extension seule est un peu diminuée. Il n'y a pas de troubles trophiques. Le malade se plaint d'un peu de faiblesse.

Cette observation est remarquable à plusieurs points de vue :

1° C'est la seconde fois que je vois une luxation du semi-lunaire réduite se reproduire sous plâtre. Le premier cas avait été observé à l'hôpital Desgenettes sur un malade de M. Rouvillois.

2° Je voudrais insister sur ce fait, que les dislocations du carpe sont assez fréquentes, puisque cette année 1906 j'en ai vu neuf cas, et il suffit d'être averti de l'existence de cette lésion spéciale pour ne pas laisser échapper les observations. Dans le cas en question, le diagnostic n'avait pas été fait pendant 18 jours seulement parce qu'on n'y avait pas pensé ; j'en ai vu à l'Hôtel-Dieu un autre cas non diagnostiqué. Or le tableau clinique de la dislocation est tellement net, qu'une fois averti, le doute n'est pas permis, même eu dehors de la radiographie.

L'attitude du blessé est caractéristique. La main étendue sur l'avant-bras, les doigts demi-fléchis, sans dos de fourchette. Le poignet, globuleux, épaissi, diminué de hauteur. Les bases des 5e et 1er métacarpiens, rapprochés des styles radial et cubital, l'effacement de la tabatière anatomique, tels sont les signes visibles.

A la palpation on sent une masse dure dans le talon et la main. Presque toujours il existe des signes de compression dans le domaine du médian ou du cubital.

Les mouvements de flexion sont encore possibles. Les mouvements d'extension n'existent plus.

Enfin après le choc, les douleurs, loin de s'apaiser par le repos et l'immobilisation, s'exaspérèrent les jours suivants.

Le diagnostic fait, le traitement s'impose, il faut réduire. Les manœuvres de réduction sont d'autant plus faciles que l'on se rapproche du moment de l'accident. On peut toutefois réduire jusqu'au 48e jour. Ces manœuvres sont très simples. Il faut faire la place aux os luxés et faire bâiller l'intervalle entre la seconde rangée et le radius. La traction arrive à ce but, mais en même temps il faut aller chercher le semi-lunaire et faire passer la tête du grand os dans sa concavité. Pour cela il faut mettre la main en hyperextension, donc placer la main à angle droit sur l'avant-bras et tirer en bas. Lorsque la main est ainsi descendue, on refoule d'avant en arrière le semi-lunaire luxé et on le sent bientôt plier sous les doigts. En même temps on ramène la main en flexion.

Le traitement est complété par une immobilisation de 8 à 10 jours sous plâtre, puis bains, massage, mobilisation active et passive.

Si le diagnostic n'a pas été fait et que le malade arrive au bout de deux ou trois mois, on pourra réséquer par la voie antérieure le lunaire et quelquefois le fragment du scaphoïde qu'il a entraîné.

Enfin, il y a une troisième période où le blessé se présente avec une ankylose et des troubles trophiques osseux tels que seule la résection complète du poignet, telle que l'a pratiquée M. Vallas sur plusieurs cas, donne des résultats satisfaisants.

Mais toutes ces interventions deviendront d'autant plus rares que la réduction précoce aura été faite et qu'elle sera mieux entrée dans la pratique courante grâce à un diagnostic précis.

Ces données pratiques sont seules importantes, et je n'entrerais pas ici dans une discussion pathogénique purement théorique si dans une thèse de Lyon M. Tavernier n'avait pas, influencé par ses lectures allemandes, cherché à présenter une théorie capable de faire perdre la physionomie spéciale de cette affection singulière.

Comme la logomachie ne saurait perdre ses droit, on s'est demandé, en présence d'un cadre clinique bien déterminé, s'il

s'agissait d'une luxation du semi-lunaire en avant et du grand os en arrière, s'il fallait considérer la luxation médio-carpienne comme principale, ou au contraire, si le déplacement dans la radio-carpienne était principale.

De là une terminologie variant suivant les auteurs et jetant le plus grand trouble dans les idées, Pour mon compte, j'ai appelé cet ensemble symptomatique : *dislocation du carpe*, car j'estime qu'à un ordre de faits nouveaux il faut un nom nouveau.

Mes premières observations étaient étiquetées : luxation médio-carpiennes atypiques, mais j'ai reconnu que ce terme était impropre.

Il faut avant tout se baser sur l'anatomie pathologique. Or dans le cas présenté, comme dans la plupart de mes observations, on trouve trois lésions osseuses :

1° Luxation du semi-lunaire en avant.

2° Subluxation avec fracture du scaphoïde.

3° Fractures spéciales du radius.

Ces trois ordres de lésions ne sont pas fatalement associées, mais c'est la règle de les trouver ensemble. Exceptionnellement on voit la luxation isolée du semi-lunaire 1 cas sur 40. Exceptionnellement on voit des lésions du côté du pyramidal qui est partagé par le ligament triangulaire radio-cubital et qui n'est pas en rapport immédiat avec le cubitus 1 fois sur 40 cas.

Sa lésion constante est le déplacement du lunaire en avant. Sa luxation par rapport à la tête du grand os est constante, son déplacement dans la radio-carpienne est plus ou moins prononcé suivant que le lunaire tiré par le ligament antérieur a plus ou moins basculé ; mais le fait qui domine la question, c'est que si on regarde un profil on voit que l'axe du grand os poursuit celui de l'avant-bras, tandis que le lunaire est bien projeté du côté palmaire. Les compressions nerveuses crient sa présence anormale dans le talon de la main. Enfin dans certains cas la projection palmaire du semi-lunaire est telle qu'il fait irruption à travers les téguments.

La luxation double du semi-lunaire est le point capital et caractéristique de la lésion que nous envisageons, mais les lésions accessoires ne sont pas négligeables. Du côté du scaphoïde, la fracture est la règle, le fragment supérieur est

entraîné en avant avec le semi-lunaire, tandis que son fragment inférieur bascule du côté dorsal. M. Tavernier, dans sa thèse, croit que cette subluxation du côté dorsal est accessoire, je ne partage pas cet avis. Il faut remarquer que la fracture du scaphoïde se fait presque toujours au sommet de la courbe de cet os, et que manifestement l'os s'est cassé par exagération de sa courbure. D'autre part, il est des cas où le scaphoïde ne casse pas et échappe à la base postérieure du radius ; dans ces cas, le scaphoïde se luxe du côté dorsal et l'on observe alors toute une série de fractures spéciales du radius : fracture du style, fracture en coin de l'apophyse ; on voit même que le scaphoïde entre comme un ergot dans le radius et s'y encastre. Toutes ces étapes montrent bien que le scaphoïde participe à la dislocation du carpe autrement qu'à l'état passif. La lecture des clichés de profil est caractéristique, et le cas que nous présentons montre que le style radial a été cassé, que le scaphoïde est aussi cassé, que son fragment supérieur est passé en avant avec le semi-lunaire, tandis que son fragment inférieur s'érige du côté dorsal et que son axe forme avec celui du grand os un angle droit.

L'ensemble des lésions observées est assez typique pour que, sans expérimentation, par la seule physiologie, il m'ait été possible de dire que la dislocation du carpe exigeait l'inclinaison cubitale de la main pour se produire, et M. Lilienfeld a été assez heureux pour reproduire la dislocation en suivant cette donnée fournie par la physiologie. De même que dans la thèse de Gallois j'avais été assez heureux pour montrer, avant toute expérience, que le scaphoïde devait se casser isolément dans l'inclinaison radiale de la main, en hyperextension; de même, la lecture des clichés m'avait appris que le scaphoïde ne pouvait échapper et se luxer en arrière, que le semi-lunaire ne recevait le maximum de choc, et qu'enfin le radius ne pouvait se casser d'une façon si spéciale que dans l'inclinaison cubitale de la main en hyperextension.

C'est pourquoi je ne crois pas, malgré toutes les belles théories allemandes, que l'on doive séparer les lésions du scaphoïde de celles du semi-lunaire, et comme les déplacements sont en sens inverse, j'ai préféré à une terminologie qui est fatalement fausse, si l'on en croit les classiques, le terme de dislocation, qui a au moins l'avantage d'embrasser la complexité des lésions.

C'est sur cette base anatomo-pathologique que j'ai édifié une théorie qui peut se résumer ainsi : dans le condyle carpien, constitué par trois os, il y en a deux qui sont en contact immédiat avec le radius : scaphoïde et semi-lunaire ; le pyramidal n'est pas en contact immédiat avec le cubitus et il est protégé par le ligament triangulaire radio-cubital ; tant que la violence n'est pas assez forte pour surmonter ces obstacles, le pyramidal échappe et les lésions demeurent concentrées sur les deux os radiaux, scaphoïde et semi-lunaire. Dans l'inclinaison cubitale de la main, le semi-lunaire, qui occupe le sommet de la courbure du condyle carpien, est le plus exposé et, comme cet os, petit et sans prolongement, roule facilement sur la tête du grand os ; comme la procidence de la lèvre postérieure du radius lui ferme le chemin dorsal alors qu'il bombe naturellement du côté palmaire, on comprend que, saisi entre la puissance transmise par le radius et la résistance formée par le bloc carpo-métacarpien reposant sur le sol, tiré par le ligament radio-lunaire, il s'énuclée et se luxe en avant. Le scaphoïde reçoit presque en même temps le choc, car s'il n'occupe pas le sommet de la courbure, il n'en est pas loin. Et il est difficile d'admettre que de deux os formant un bloc, solidarisés par les ligaments, embrassés dans la même cavéti articulaire, un seul supporte tout et l'autre rien. En réalité, le semi-lunaire, complètement engainé dans l'inclinaison cubitale de la main, reçoit le choc un peu avant le scaphoïde ; et celui-ci porte moins que d'habitude puisque l'inclinaison cubitale, qui a pour effet d'engainer le semi-lunaire, découvre en même temps le scaphoïde ; au lieu de recevoir le coup par toute sa surface articulaire, il le reçoit par son extrémité supérieure.

La meilleure preuve de ce choc est que la fracture du scaphoïde est de règle dans la dislocation.

Ce premier point est capital, et je ne pense pas qu'on puisse expliquer la fracture et les déplacements du scaphoïde par des actions ligamenteuses non plus que les fractures si spéciales de l'apophyse et du style radial.

Mais d'où vient la différence des lésions observées dans le lunaire et dans le scaphoïde ? C'est ici qu'il faut faire intervenir le rôle si curieux du scaphoïde. Considéré par rapport aux os de la première rangée, le scaphoïde est un os très long ; il descend le long du col du grand os et s'étale par son extrémité

inférieure en une apophyse dont l'axe forme un angle ouvert en avant avec l'axe du corps de l'os. Il forme une sorte d'attelle externe qui maintient la hauteur du poignet, et sa longeur est telle que dans les mouvements libres d'extension et de flexion, il bascule sur lui-même ; son extrémité supérieure suit les mouvements de la première rangée, alors que sa base accompagne le grand os. Mais, dans l'extension appuyée, sa base, squelette principal de l'éminence thénar, se fixe sur le sol et son extrémité supérieure, immobilisée, ne peut plus suivre les mouvements des os de la première rangée. Il reste ainsi vertical, formant le pont direct entre le radius et le sol. Qu'arrivera-t-il s'il est ainsi surpris par le choc et que, de plus, en raison de l'inclinaison cubitale de la main, il se trouve fort peu engainé par le radius? Naturellement, il cherchera à fuir. Or, de deux choses l'une, ou les ligaments scapho-lunaires résisteront et le lunaire entraînera en avant le fragment supérieur du scaphoïde forcément cassé par exagération de sa courbure naturelle, tandis que le fragment basal, affranchi, se subluxera sur le dos du poignet, remplissant la tabatière anatomique ; ou bien les ligaments céderont, et le scaphoïde se frayant une voie à travers le radius viendra se subluxer du côté dorsal, et cela parce que l'angle que forme l'axe de sa base et celle de son corps lui imprimera un mouvement de sonnette qui aura pour effet de porter son extrémité supérieure en arrière ; le mouvement de bascule se retrouve d'ailleurs dans la fracture de l'extrémité inférieure du radius, et j'ai expliqué par ce mouvement la formation du dos de fourchette.

Sur les clichés de profil, cette érection dorsale du scaphoïde est la règle, et je ne crois pas qu'on puisse simplement expliquer ce déplacement par un mouvement passif de l'os ; je pense, au contraire, que la fracture du scaphoïde montre bien que le mouvement est forcé puisque, s'il existe un obstacle à la luxation dorsale, l'os se casse.

En résumé, le choc porte sur les deux os, mais si le semi-lunaire décoiffe facilement le grand os, le scaphoïde, en raison de sa longueur, de son angle, de son appui sur le sol, ne peut fatalement suivre le même mouvement sans casser ; serré entre le radius et le sol, poussé par sa base qui tend à la rejeter du côté dorsal, et tiré en avant par le lunaire, il cède et se casse en arrachant les ligaments scapulo-lunaires. Il se fraye un

chemin à travers le radius formant les fractures du style, de l'apophyse, ou un ergot si typique.

Le pyramidal est rarement touché puisque éloigné du cubitus et protégé par le ligament triangulaire radio-cubital. Le condyle est donc disloqué puisque les trois os qui le constituent ont perdu leurs rapports réciproques.

La théorie que je viens de rappeler n'est qu'un fil destiné à relier les différentes données de l'anatomie pathologique.

Au point de vue clinique et pratique, c'est la luxation en avant du semi-lunaire qui est l'élément prédominant, et c'est sur elle que doit se faire l'effort thérapeutique. Mais on ne peut arriver à réduire et à maintenir la hauteur du poignet qu'en s'efforçant de rendre au scaphoïde sa place et sa longueur.

Déplacements traumatiques du semi-lunaire (Tavernier), luxation dorsale du grand os, luxation palmaire du semi-lunaire (Lilienfeld), luxation radio-carpienne atypique ou luxation radio-carpienne sont des termes insuffisants ou impropres pour caractériser l'association anatomo-pathologique constituée par une luxation double du semi-lunaire, avec fracture et déplacement du scaphoïde, et fracture parcellaire du radius.

Le terme de dislocation a l'avantage de tenir compte de ces différents éléments.

Au-dessus de cette discussion, il reste un fait acquis, c'est qu'il existe une entité clinique réellement différenciée des autres lésions du carpe, dont les symptômes, le pronostic et le traitement sont absolument précis ; cette entité clinique repose sur un substratum anatomo-pathologique bien défini, mais qui présente, comme tout cas pathologique, une série de points de détails différents, suivant les cas observés.

C'est la radiographie qui a permis de mettre ces cas en valeur, alors qu'autrefois les luxations du semi-lunaire constituaient une rareté et une exception, limitées aux cas où le semi-lunaire se faisait jour sous la peau ou à travers les téguments. Aujourd'hui, on voit qu'il faut leur faire une plus large place. En 1906, à l'hôpital Desgenettes, seuls MM. les médecins-majors Ecot et Rouvillois en ont signalé trois cas, et j'en ai vu et reconnu neuf cas, ce qui montre que l'on trouve ce que l'on cherche et que la radiographie permet toujours de trouver.

M. Bérard. — Je n'ai qu'un mot à ajouter à la communication de

M. Destot : C'est à propos de la difficulté de la réduction qui a néces-sité des efforts musculaires considérables. J'avais pu réduire déjà, mais seul et très facilement, deux autres luxations l'une au 2e jour et l'autre au 6e jour.

M. Vallas. — J'ai vu précisément ce matin un malade atteint d'une luxation partielle du semi-lunaire, survenue il y a quelques jours. Je comptais lui faire une réduction, mais devant l'impotence peu accusée de son poignet et devant l'absence de douleurs le malade s'y est refusé. Il sera curieux de savoir ce qu'il deviendra.

M. Durand. — Cette question bien lyonnaise des déplacements trau-matiques des os du carpe vient de nous être présentée en quelques lignes d'une façon très intéressante par M. Destot. Aussi bien, nul n'est mieux placé que lui pour parler de ces choses, car c'est lui, nous devons le répéter, qui les a fait connaître ici, et qui pratiquement a interprété après les avoir faits, la plupart des clichés radiographiques des os, publiés à Lyon. Nous ne pouvons que le remercier et le féliciter du grand pas qu'il a fait faire à la chirurgie des traumatismes du poignet. Ce qu'il vient de dire du traitement ne peut être contesté, la réduction immédiate des cas récents, la résection du poignet pour ankylose complète ne sont pas discutables. L'ablation du semi-lunaire et au besoin du fragment scaphoïdien déplacé constitue, dans les cas irréductibles, une excellente opération et j'aurai sous peu l'occasion de vous soumettre une observation, le malade vient d'être opéré, dans mon service et s'y trouve encore ; je vous le montrerai quand il sera guéri.

Quant à la façon de comprendre cette lésion un peu complexe, elle a été différente suivant les auteurs. M. Destot tient beaucoucoup à l'entité qu'il a établie, « la dislocation du carpe ». Dans une thèse récente, M. Tavernier, au contraire, appelle cette lésion « déplacement du semi-lunaire ». Pour moi, je crois que le moyen le plus simple de grouper les cas assez divers, c'est de considérer les déplacements comme se pro-duisant dans l'interligne médio-carpien : on a alors une luxation de la seconde rangée du carpe sur le dos de la première. Il importe alors de remarquer que, comme on l'a dit, l'interligne médio-carpien passe, au point de vue des traumatismes, non dans l'espace qui sépare le scaphoïde trapézien, mais au milieu de ce scaphoïde.

Le type de ce déplacement devient alors la luxation médio carpienne. Elle est rare sans doute, mais j'affirme qu'elle existe puisque M. Destot et moi nous en avons présenté un exemple ici même : M. Tavernier conteste cette observation, il suffit de se rapporter aux radiographies même qu'il a insérées dans sa thèse pour voir que l'os crochu surmarche le pyramidal et que la luxation médio-carpienne est typique, l'interpré-tation donnée en ce sens par M. Destot est, à mon avis, inattaquable.

Le plus ordinairement, le traumatisme est même violent et les causes

d'attitudes, si bien développées tout à l'heure par M. Destot, font que le déplacement ne porte que sur la partie radiale de l'interligne médio-carpien, de sorte que le grand os passe sur le dos du lunaire, pendant que le scaphoïde fracturé porte en avant son fragment supérieur, et bascule en arrière son fragment inférieur. On a ainsi la dislocation du carpe de M. Destot, ou déplacement du lunaire de Tavernier. Ce ne sont là au fond que des questions de mots, que façons différentes de présenter des lésions bien caractérisées dans leurs dispositions principales et comme vient de le dire M. Destot, ces discussions n'ont guère de portée pratique.

L'important, c'est que nous soyons arrivé à étudier ces faits, à pouvoir les diagnostiquer assez facilement et à intituer une thérapeutique qui est logique et a donné déjà de très nombreux et très remarquables succès.

*
* *

INCISION DE PFANNENSTIEL APPLIQUÉE A LA RÉGION SUS-OMBILICALE.

M. Latarjet. — J'ai l'honneur de vous présenter un malade du service de mon maître, M. Tixier, auquel j'ai pratiqué l'incision de Pfannenstiel au niveau de la région sus-ombilicale.

L'exécution courante de cette incision dans le service de M. le Prof. A. Pollosson et dans le service de M. Tixier, pour aborder l'appareil utéro-annexiel, m'avait fait songer à son application au niveau de la région épigastrique dans la chirurgie de l'estomac spécialement. La récente discussion à la Société de chirurgie de Paris sur les sutures de la paroi abdominale, et les dangers de l'éviscération ou de l'éventration post-opératoire me décida à rechercher ce que donnait l'incision transversale sans section musculaire des droits au-dessus de l'ombilic. Avant de vous décrire le manuel opératoire que j'ai suivi, et les conclusions que l'on peut tirer de cette intervention, je me permets de vous rappeler brièvement les faits anatomiques qui différencieront le Pfannenstiel sous-ombical du Pfannenstiel sus-ombilical. Ces particularités sont au nombre de quatre : 1° La gaine des droits à ce niveau possède une gaine postérieure dépendante, résistante de l'aponévrose du petit oblique.

2° Le muscle droit est traversé par une ou deux (le nombre

et la disposition en sont variables) intersections aponévrotiques *unis au feuillet antérieur* de la gaine.

3° La ligne blanche sus-ombilicale constitue une *lame* résistante large d'au moins un centimètre, très épaisse, formée par la gaine antérieure et *postérieure des muscles* de l'abdomen, auxquelles s'ajoutent des fibres de renforcement venues de l'appendice xiphoïde.

4° Les droits s'insèrent sur la cage thoracique suivant une ligne oblique de plusieurs centimètres, oblique du haut en bas et de dedans en dehors (6e, 7e, 8e côtes) par trois digitations assez isolées. Cette *longue ligne d'insertion restreint, on le comprend, l'écartement musculaire.*

Ces notions rappelées, voici le manuel opératoire que nous avons pratiqué huit fois sur le cadavre et une fois sur le vivant :

1er *temps.* Incision transversale en forme de croissant très allongé, à cavité supérieure, passant à environ un centimètre et demi au-dessus de l'ombilic. L'incision intéresse la peau et le tissu cellulaire sous-cutanés, et déborde en dehors le bord externe des muscles droits d'au moins 2 centimètres.

2° Sections transversale de la gaine antérieure des droits que l'on relève le plus haut possible par la dissection. Ce relèvement est rapidement arrêté d'une part par l'intersection aponévrotique musculaire, d'autre part par l'adhérence de la gaine à la lame blanche sus-ombilicale.

3° Aussi, au niveau de la section transverse de la gaine des droits, incisons-nous transversalement la lame blanche jusqu'au tissu cellulaire sous-péritonéal. A l'aide de la pince à disséquer, et des ciseaux, nous disséquons la lame de bas en haut en ayant soin de la détacher des attaches profondes et externes, *en conservant sa continuité avec la lame antérieure des droits.* On relève ainsi un surtout aponévrotique formé par une partie latérale (feuillet antérieur de la gaine des droits) et une par une partie médiane (la lame blanche sus-ombilicale).

4° On coupe successivement les intersections aponévrotiques sous la face profonde de l'aponévrose antérieure, au ras des fibres musculaires.

Comme la présence latérale des côtes restreint le relèvement, on peut débrider l'aponévrose antérieure du grand oblique sur

les bords externes du droit. Cette section favorise légérement la dissection de l'ensemble.

La restauration de la paroi abdominale ne diffère pas de celle qui suit l'incision du Pfannenstiel. Après avoir montré notre technique à M. Tixier, notre maître nous a très bienveillamment autorisé à pratiquer cette incision sur ce malade porteur d'un néoplame de l'estomac, justiciable d'une pylorectomie. Je ne reviens pas sur le manuel opératoire que je viens de vous décrire, j'ajouterai simplement que cette dissection aponévrotique laisse suinter une certaine quantité de sang, certainement plus abondante que dans la région sous-ombilicale.

Si je résume mes impressions au point de vue opératoire seulement, je crois pouvoir dire que le Pfannenstiel sus-ombilical est plus difficile que le Pfannenstiel sous-ombilical. Ces difficultés tiennent à des raisons purement anatomiques ; il est par conséquent plus long. Cette difficulté, cette longueur d'exécution avec une légère hémorragie ne sont pas des considérations à négliger lorsqu'il s'agit d'un malade peu résis tant, anémié, sur lequel on doit pratiquer une opération ongue.

Reste la question du jour créée par cette incision. Dans nos essais opératoires sur le cadavre, il nous a semblé que l'exploration de la grande courbure de l'estomac, du pylore, du côlon transverse, de la région de la vésicule biliaire était plus facile par l'incision transversale que par la simple laparotomie médiane. Sur le malade de M. Tixier, ces avantages nous ont paru moins nets : je crois que cela est dû à l'amaigrissement que présentent les néoplasiques, et dont la paroi abdominale présente sous le rebord costal une chute spéciale qui tend les téguments à l'extrême. Il est certain aussi que le niveau inférieur du rebord costal, l'évasement de la base thoracique, la profondeur de l'angle xiphoïdien, la largeur plus ou moins considérable des droits sont des éléments qui modifient le jour donné par l'incision transversale.

Les avantages de ce procédé sont donc les suivants : en général, augmentation de l'accès sur la région épigastrique, et surtout parfaite résistance de la paroi sus-ombilicale après l'intervention. En effet, la dissection de la lame blanche avec la paroi antérieure des droits forme un couvercle qui, une fois rabattu, ne laisse aucun point faible sur la ligne médiane, et

évite les éventrations post-opératoires assez fréquentes malgré tout au niveau de la région sus-ombilicale.

Contre-indiquée peut-être chez les individus âgés, chez lesquels toute perte de temps et de sang doit être évitée, cette incision me semble pouvoir être admise chez les jeunes, chez les résistants qui réclament après une intervention une cicatrice solide.

Nous avons recherché dans la littérature si cette incision de Pfannenstiel avait été pratiquée au niveau de la région sus-ombilicale; nous n'en avons retrouvé aucun fait. Nous savons simplement, par une communication orale de M. Aug. Pollosson, à notre ami Cotte, que Delage, de Bruxelles, l'avait pratiquée. Nous n'avons pu retrouver le fait; nous ignorons s'il a été publié.

Il nous a semblé intéressant de vous faire part de notre essai dont l'avenir nous semble sans nul doute moins brillant que le Pfannenstiel vrai, mais qui pourra être appliqué, avantageusement, croyons-nous, chez certains sujets.

M. Tixier. — Ce malade a subi une pyloro-gastrectomie pour cancer de l'estomac; rien dans son histoire ne mérite d'attirer votre attention si ce n'est l'incision de laparotomie par laquelle j'ai pratiqué mon intervention. Donc, je ne vous parlerai que de ce point particulier.

Je ne serai démenti par aucun de vous en déclarant que l'incision médiane de laparotomie sus-ombilicale ne nous satisfait pas toujours pleinement dans ces cas de chirurgie gastrique. L'incision donne peu de jour sur la région duodénale, elle est difficile à fermer, et sans parler des éventrations post-opératoires qui se produisent quelquefois, il est relativement fréquent de voir des points de suppuration locale retarder la guérison. Aussi, depuis qu'à la suite du Prof. Auguste Pollosson je me suis mis à faire des laparotomies par le procédé Pfannenstiel je m'étais demandé si l'on ne pourrait pas transporter cette incision de la région sous-ombilicale à la portion sus ombilicale. M. Latarjet a bien voulu expérimenter cette incision sur le cadavre et l'expérimenter avec moi sur ce malade.

Voici les réflexions que m'a suggéré cette opération. L'incision transrénale s'exécute facilement, elle est un peu plus minutieuse et retarde l'ouverture du ventre par la nécessité de lier quelques petits vaisseaux en cours de route. Le jour qu'elle donne sur la région duodénale n'est pas sensiblement meilleur que celui qu'on obtient par l'incision verticale. En effet, ici les muscles droits sont trop près de leurs insertions supérieures et ils ne bâillent pas comme dans le Pfannenstiel ordinaire. Je ne

crois pas avoir eu plus de facilité chez cette malade pour pratiquer la fermeture du duodénum ; suivant mon habitude, j'employais le procédé de Billroth deuxième manière.

Quant à la fermeture du ventre, elle se fait très rapidement et très aisément ; dès que j'ai eu enlevé la grande valve de Doyen, que j'avais placée au niveau de l'ombilic comme on la place sur le pubis, le couvercle aponévrotique s'est rabattu et à aucun moment je n'ai été gêné par la poussée abdominale. Ceci est digne d'être signalé.

Au point de vue de l'infection, j'ai eu un petit abcès sous-cutané au niveau de la ligne médiane, petit abcès évoluant sans réaction thermique.

Enfin, quoique le cas soit trop récent pour que je me permette d'insister, il est facile de constater que la paroi est très solide et qu'il n'y a aucune tendance à l'éventration.

Mais ces quelques avantages ne sont pas suffisants par rapport aux difficultés relativement plus considérables de son exécution pour que je me déclare satisfait de cette incision. Sans doute, on ne doit pas juger une méthode sur un cas unique, mais je voulais immédiatement faire avec M. Latarjet la critique de son procédé. Nous sommes en droit, à l'heure actuelle d'être très exigeants vis-à-vis de ces petits incidents des sutures abdominales, et toute tentative pour améliorer nos résultats mérite d'être discutée.

M. Durand demande à M. Tixier « quel jour donnerait l'incision suivante » ? A son avis, dans les opérations sur les voies biliaires : laparotomie verticale médiane classique ; puis, incision transversale de la peau et de la gaine antérieure du grand droit, ce muscle serait alors rétracté fortement en dehors par un écarteur, et l'on sectionnerait sa gaine postérieure et le péritoine. De cette façon, on aurait quelque chose de comparable à l'incision de Kehr, tout en respectant le corps musculaire du grand droit. Que pense de cette incision M. Tixier qui seul a pu voir de quelle façon on peut récliner le muscle droit ?

M. Bérard — Pour les interventions sur les voies biliaires, on avait essayé de couper et de désinsérer le grand droit, et c'est après ces essais que Kehr en était arrivé à son incision en bayonnette qui donne beaucoup de jour.

M. Goullioud estime que la suture à trois plans est une mauvaise suture, surtout chez les vieux cachectiques. Il faut faire une suture à un plan à points très serrés et la laisser quinze jours. On évite ainsi les éventrations plus facilement.

M. Tixier. — Sans doute, la section transverale du grand droit, comme dans l'incision de Kehr, est la façon la plus simple d'avoir un jour large sur les côtes du champ opératoire. Mais M. Bérard avouera que c'est une complication qui compte un peu dans le cours d'une opération aussi

longue qu'une gastrectomie. C'est précisément pour éviter cette section musculaire que j'aurais voulu obtenir par la simple incision transversale des aponévroses un écartement suffisant de la plaie abdominale.

M. Goullioud nous a vanté les qualités anciennes du catgut chromique et celles actuelles de la suture en un plan. Or, malgré cela, il reconnaît avoir eu des ennuis, comme tous les chirurgiens, chez les cancéreux cachectiques, et il incrimine le mauvais terrain. Et d'autre part, dernièrement, à la Société de chirurgie de Paris, n'entendions-nous pas faire le procès de toutes les sutures, depuis celles à un plan jusqu'à celles à trois plans ? C'est donc que nous sommes tous d'accord, ici comme à Paris, pour déclarer que tout n'est pas pour le mieux dans la meilleure des sutures de la paroi.

A propos de ces petits abcès des points de suture, je voudrais présenter une dernière réflexion. Il m'a semblé que leur existence favorisait l'apparition d'accidents pulmonaires chez les gastrectomisés ; cette constatation a été faite aussi en Allemagne.

*
* *

FRACTURE PATHOLOGIQUE DU 5e MÉTACARPIEN.

M. Vennin présente un malade porteur d'une lésion du 5e métacarpien.

L..., soldat au 97e régiment d'infanterie, affirme n'avoir jamais été malade, n'avoir subi antérieurement aucun traumatisme. Il entre à l'hôpital le 18 février pour un traumatisme de la main droite survenu la veille dans les conditions suivantes : Alors qu'il se rendait aux cabinets la nuit, il fit une chute sur le bord cubital de la main fléchie.

Il présente à l'examen objectif, répondant à la partie moyenne du 5e métacarpien, sous un tégument d'apparence normale, un empâtement modéré des parties molles, en même temps qu'une saillie osseuse nettement appréciable à la vue et à la palpation. On constate de plus un léger degré de raccourcissement, mais on ne note ni crépitation ni mobilité anormale; la palpation profonde ne détermine qu'une douleur modérée et diffuse, l'extension méthodique n'a pu rendre au métacarpien sa forme et sa longueur; enfin, au quatrième jour nous attendons encore l'ecchymose.

La radiographie nous permet d'autre part de constater très nettement que le squelette est normal à l'exception du 5e mé-

tacarpien. Ce dernier os, avec une structure et une densité d'apparence normale, nous présente : 1° un trait de fracture transversale situé à la partie moyenne, sans déformation ni engrènement; 2° une virole d'os périostique englobant l'extrémité des deux fragments et donnant une ombre très accusée, bords très nets, par conséquent présentant une certaine densité.

Au lieu et place d'une lésion traumatique toute récente, nous trouvons donc un processus ancien dont la nature reste à déterminer. Rien dans les commémoratifs, dans le tableau clinique, dans le cliché radiographique ne semble révéler l'existence d'une inflammation ou bien d'une néoplasie osseuse. A-t-elle existé absolument latente ? ou bien ne s'agit-il pas plutôt d'un accident ancien, antérieur à l'incorporation, dissimulé par le malade et dont il cherche à tirer actuellement parti, grâce à un traumatisme minime arrivé dans le service ? C'est là une question de pratique médico-légale à l'ordre du jour depuis l'entrée en vigueur de la loi sur les accidents du travail.

M. Destot fait remarquer que très vraisemblablement le métacarpien du malade présenté ne devait pas être intact auparavant, car l'os présente des remaniements considérables dans sa diaphyse et jusque dans sa tête au niveau de l'articulation carpo-métacarpienne. Il en conclut que si l'on admet que la fracture doive être mise sur le compte du traumatisme récent, il faut admettre également qu'elle a eu lieu dans un foyer pathologique ancien et bien antérieur au traumatisme.

Séance du 28 février 1907.

Présidence de M. Vincent.

M. Vignard, secrétaire, lit le procès-verbal de la séance précédente, qui est adopté sans rectification.

*
* *

MANIFESTATIONS DE LA BLENNORRAGIE SUR LES GRANDS OS DES MEMBRES.

MM. Nicolas et Durand font une communication sur ce sujet.

(Voir *Mémoires.*)

M. Villard fait remarquer que, de même que MM. Nicolas et Durand, il lui est arrivé de ponctionner des arthrites blennorragiques du genou pour des douleurs intenses, vite soulagées par ce procédé. Il a toujours constaté du pus, et l'on peut dire d'une façon générale que l'arthrite blennorragique est toujours suppurée. Seulement, il est certain que le gonocoque tout pyogène qu'il soit se montre peu infectant.

Pour le deuxième malade, il croit qu'il faudrait peut-être conclure à un ostéosarcome.

M. Aubert rappelle qu'il lui est arrivé de ponctionner des arthrites blennorragiques nombreuses ; il a toujours trouvé du pus, mais jamais de gonocoques.

M. Bérard n'a jamais eu qu'à se louer de la ponction dans les arthrites blennorragiques, qui sont fort soulagées et dont les suites éloignées lui ont paru meilleures.

M. Vignard insiste sur un point que M. Destot a mis en évidence dans une séance précédente, à savoir que, lorsqu'il y a des remaniements osseux visibles sur la radiographie, il y a plus de chances pour qu'on ait affaire à de l'ostéomyélite qu'à de l'ostéosarcome qui souvent ne se manifeste par rien sur la radiographie. C'est pourquoi pour le deuxième malade il serait plutôt porté à faire le diagnostic d'ostéomyélite.

*
* *

TUBERCULOSE URINAIRE CHEZ UN ENFANT; NÉPHRECTOMIE; CYSTOTOMIE PÉRINÉALE.

MM. Vignard et Laroyenne présentent à la Société de chirurgie un enfant de 14 ans, atteint de tuberculose urinaire atteignant le rein gauche et la vessie. Comme il est de règle en pareille association, les troubles vésicaux ouvrirent la scène. Une incontinence d'urine d'abord nocturne, ensuite constante, des hématuries d'abord légères, ensuite abondantes, amenèrent ce malade à la Charité un an après le début des accidents. Depuis quelque temps, son état général était devenu très précaire. On reconnut l'augmentation du volume du rein gauche et l'intégrité — au moins apparente — du rein droit. L'état de la vessie ne permettait aucun examen endoscopique.

L'aggravation progressive des symptômes indiquait l'urgence d'une intervention. Le rein gauche fut abordé par voie lombaire et enlevé après quelque hésitation. L'examen de la pièce montra une tuberculose caverneuse massive et un gros rein du poids de 330 grammes.

Les suites opératoires furent simples, la proportion de l'urée excrétée augmenta notablement, mais les phénomènes de cystite persistèrent et ne cédèrent pas à des tentatives d'injections et d'instillations médicamenteuses qu'un spasme vésical et uréthral rendait illusoires.

Aussi, quinze jours après cette néphrectomie, on entreprit de drainer la vessie par une nouvelle intervention et l'on pratiqua une taille vésicale *directe, périnéale, médiane*, sans passer par l'urèthre. MM. Rochet et Durand (1) ont montré la valeur de cette méthode de cystotomie périnéale et aussi les difficultés

(1) *Archives provinciales de chirurgie*, 1896.

anatomiques que son exécution présente chez les adultes à périnée profond. Chez l'enfant, elle s'effectue avec la plus grande facilité, en utilisant une incision de prostatectomie et, au besoin, en se garant du rectum, par un doigt introduit dans sa lumière.

Aujourd'hui, six mois après la double intervention, l'état général de ce malade s'est considérablement amélioré, il conserve une fistule vésicale qu'on ne se hâtera point de tarir, car il est plus que douteux que sa tuberculose vésicale soit guérie et ses urines sont encore troubles. Mais il paraît bien avoir retiré un bénéfice certain de cette néphrectomie complétée par une taille vésicale.

Nous n'insisterons pas sur la valeur trop connue de la néphrectomie dans la tuberculose rénale, mais les effets de la cystotomie périnéale directe ont moins fréquemment l'occasion d'être étudiés ; on voit ici un méat périnéal incontinent, persistant depuis six mois et qui se rétrécit avec une grande lenteur. Il représente un drainage aussi déclive que possible et par suite plus complet que celui d'un méat hypogastrique. D'autre part, une taille uréthrale ordinaire serait sans doute fermée depuis longtemps. Aussi pensons-nous que, dans les circonstances, rares sans doute, où l'on cherche, *chez un enfant*, un drainage complet et prolongé de la cavité vésicale, il y a peut-être lieu de songer à l'ouverture directe de la vessie au périnée qui est, à cet âge, presque aussi simple à exécuter que l'ouverture de l'urèthre postérieur.

M. Vignard — Je demanderai à M. Rochet quelques éclaircissements, car en spécialité infantile, la chirurgie urinaire est assez rare, et je serais heureux de profiter de sa longue expérience. En effet, nous avons pu nous rendre compte, M. Laroyenne et moi, par quelques recherches bibliographiques, que la tuberculose rénale chez l'enfant est loin d'être fréquente. D'autre part, et tout en reconnaissant les heureux résultats immédiats de l'ouverture vésicale et de la fistule périnéale, nous nous sommes demandé si une fistule hypogastrique eût été préférable. Enfin, nous désirerions savoir quel est le devenir des malades dans de semblables conditions. Au cas où la fistule se fermerait d'elle-même, faut-il redouter un rétrécissement ? et si elle ne ferme pas toute seule, faut-il hâter cette occlusion par une nouvelle opération ou se borner à favoriser par le passage dans l'urèthre de dilatateurs et par un tamponnement de l'orifice périnéal, le retour de la miction par les voies naturelles.

M. Rochet. — Le cas de MM. Laroyenne et Vignard a trait à une tuberculose descendante qui s'est d'abord fixée sur le rein et secondairement a envahi la vessie. Il prouve la nécessité de la néphrectomie hâtive et nous montre que, dans ces conditions de tuberculose rénale primitive, une opération faite tardivement ne guérit pas le malade.

La vessie infectée nécessite une intervention ultérieure. C'est là un facteur avec lequel il faut compter et qui assombrit beaucoup le pronostic.

On est amené à faire une boutonnière hypogastrique ou périnéale. Chacune de ces méthodes a ses partisans, et il est difficile, en l'espèce, de se prononcer catégoriquement pour l'une ou pour l'autre. En tout cas, je suis partisan (quand on opère par le périnée) de la taille vésicale plutôt que de la boutonnière uréthrale qui donne un écoulement moins abondant, moins direct et qui se ferme très vite. En outre, elle ne supprime pas les douleurs, les épreintes, car elle laisse intact le jeu des sphincters.

Ces inconvénients sont évités par l'ouverture directe de la vessie ; on se trouve alors dans les mêmes conditions que lorsque on a pratiqué la taille hypogastrique. Il y a cependant une différence en faveur de la taille périnéale, l'infirmité ainsi créée est mieux supportée.

J'ai dit infirmité, car souvent ces fistules périnéales ne se ferment pas complètement.

La vessie, petite, rétractée, tétanisée, ne constitue plus un réservoir, et le liquide urinaire, à peine arrivé dans son intérieur, s'écoule de suite par le trou périnéal.

Si l'on veut le fermer, on a des difficultés assez sérieuses ; il faut dédoubler les bords de la fistule et suturer à part le plan vésical et le plan périnéal.

Toute question de manuel opératoire mise à part, on peut même se demander si la fermeture de cette fistule ne peut pas être préjudiciable au malade ?

J'en vu un malade analogue à celui de MM. Laroyenne et Vignard. Il était porteur aussi d'une tuberculose rénale qui avait abouti à la suppression fonctionnelle du rein et d'une tuberculose vésicale pour laquelle il portait une fistule périnéale. Sur ses sollicitations et sur celles de sa famille, je me suis laissé aller à fermer cette fistule. Or, trois semaines après, et alors que les suites opératoires étaient complètement terminées, il fut pris d'accidents urémiques qui l'emportèrent rapidement Ceci nous est un exemple de la prudence qu'il faut apporter dans ces opérations plastiques secondaires. Il ne faut fermer qu'après un temps très long.

Le Gérant, Dr Vallas.

Lyon, Association typographique, rue de la Barre, 12. — F. Plan, directeur.

Séance du 17 janvier 1907.

Présidence de M. Vincent.

M. Vignard, secrétaire, lit le procès-verbal, qui est adopté sans rectification.

*
* *

HERNIE OMBILICALE CONGÉNITALE.

M. Nové-Josserand rapporte l'histoire d'un enfant qui a été opéré à l'âge de 10 heures pour une hernie ombilicale congénitale du volume d'une mandarine, recouverte seulement par l'amnios.

L'opération a montré que la hernie contenait un peu d'intestin grêle et le foie presque tout entier, qui avait contracté des adhérences molles avec les tuniques de la hernie. Il fut cependant possible de détacher ces adhérences sans avoir trop d'hémorragie et de réduire le foie.

Les suites opératoires présentèrent les accidents de désunion de la paroi, fréquents chez les jeunes enfants, et une crise d'obstruction intestinale survenue vers le septième jour après l'ablation d'une petite mèche, laissée dans la partie supérieure de la plaie pour permettre l'écoulement du sang. Actuellement, l'enfant va bien, sa cicatrice est solide et le développement se fait normalement.

M. Commandeur. — L'enfant était né dans son service à 10 heures du soir ; il l'a fait opérer dès qu'il l'a vu, le lendemain matin. Cette précocité de l'intervention est un facteur important de succès.

*
* *

APPAREIL POUR AMPUTATION.

M. Durand présente un malade, amputé de jambe au-dessus du lieu d'élection, qui marche d'une façon très satisfaisante, grâce à un appareil fort ingénieux imaginé par M. Aubert, l'orthopédiste bien connu. Son principe est le suivant : supposons un appareil formé par une cuisse et une jambe articulées au genou; quand la cuisse se fléchira, dans le pas, la jambe se fléchira également par le poids de l'appareil; au moment où le pied frappera le sol il y prendra appui, le genou se fléchira et le malade s'effondrera si une disposition spéciale n'intervient pas. Or, M. Aubert a pensé que s'il mettait la charnière du genou en arrière de la ligne joignant l'extrémité du pilon au point d'appui qu'il prend sur l'ischion, cette flexion du genou ne se produirait pas. On peut voir que ce résultat est atteint, car le malade marche très bien sans canne. Ce cas est peu favorable, car le moignon est très court; avec un moignon plus long, les fonctions seraient bien meilleures. M. Aubert dit qu'il peut utilser cet appareil non seulement pour les amputations de jambe, mais encore pour les amputations de cuisse.

Je crois que cette ingénieuse pièce de prothèse est capable de modifier parfois notre pratique dans les amputations de jambe. En effet, il est de doctrine courante qu'il est impossible de faire marcher un amputé (au moins quand il s'agit d'un ouvrier à profession non sédentaire) sur un moignon du tiers inférieur de la jambe; aussi, la plupart des chirurgiens ont-ils renoncé à ces procédés et remontent au lieu d'élection quand l'opération d'Ollier est impossible ; toutes les fois qu'on essaie en effet d'utiliser ces moignons par un appareil qui les engaine, on a rapidement des ulcérations. On est donc amené à faire marcher sur le genou fléchi tous les amputés de jambe. Avec l'appareil Aubert, on pourra utiliser les moignons longs, de sorte que les amputations basses pourront rentrer en faveur.

Voici la note remise par M. Aubert pour être communiquée à la Société.

Ce pilon articulé offre la particularité de permettre la marche avec flexion libre au genou sans que le moignon ait à intervenir dans l'extension. Cet appareil trouve donc son appli-

cation chez les amputés dont le moignon est trop court pour servir de levier et évite ainsi de recourir à l'appui sur le genou, qui a pour graves inconvénients de donner une déambulation très incommode et disgracieuse; de provoquer fatalement une rétraction des fléchisseurs, condamnant le patient à ne jamais pouvoir se servir de la mobilité de son moignon. Ledit pilon est à point d'appui ischiatique. La ligne qui joint l'ischion au centre de la base de sustentation passe légèrement en avant de l'axe des articulations du genou, et cela sans hyperextension, grâce à une courbure des attelles au niveau de l'interligne. Quand le sujet s'appuie sur son appareil en extension, la pression, par suite de ce rejet en arrière des centres articulaires, a pour effet de confirmer l'extension sans que le moignon ait à y participer. Notons en passant que ce dispositif n'a rien d'audacieux puisqu'il résulte d'une observation de Martin, consignée dans le traité de Spillmann : « Lorsque le membre est dans l'extension et que le poids du corps repose sur le genou, celui-ci tend de lui-même à se porter en arrière ; mais les ligaments latéraux s'y opposent, cela sans l'intervention musculaire prouvée par l'extrême mobilité de la rotule ».

On peut étendre cette application à des amputés de la cuisse : et pour ma part, j'ai fait marcher une vingtaine d'amputés de la cuisse avec des jambes artificielles à articulation libre. Enfin, quand le moignon jambier est suffisamment long (18 cent. au minimum), on peut donner un rôle actif au moignon en prenant point d'appui sur l'épiphyse tibiale ; et pour ce dernier cas, j'ai construit un pied artificiel permettant les mouvements de latéralité, grâce auxquels le malade a plus de stabilité.

*
* *

CALCUL URÉTRAL.

M. Albertin présente un calcul du volume d'une forte noix qu'il a enlevé de l'urètre d'une femme. Il y avait une grosse dilatation de la partie moyenne de l'urètre. L'extraction a été faite par une incision de la face inférieure de l'urètre, qui fut suturée ensuite.

*
* *

TRAITEMENT DES HÉMORROÏDES PAR L'EXCISION CIRCULAIRE TOTALE (PROCÉDÉ DE WHITEHEAD MODIFIÉ); RÉSULTATS ÉLOIGNÉS.

M. VILLARD. — Les critiques qui ont été faites au traitement chirurgical des hémorroïdes par l'extirpation totale, suivant la méthode de Whitehead, et le discrédit de celle-ci dans la région lyonnaise m'ont engagé à rechercher mes anciens opérés et à voir quels résultats définitifs ils présentaient.

Depuis 1898 en effet, j'ai recours chez tous les hémorroïdaires gravement atteints : accidents hémorragiques inquiétants, procidence marquée ou phénomènes répétés d'étranglements, à l'extirpation totale de l'anneau hémorroïdaire. J'utilise pour cela un procédé légèrement différent de celui décrit par Whitehead que j'avais employé dans mes premières interventions et qui m'a paru dans la suite offrir quelques inconvénients.

Voici la technique à laquelle j'ai recours : le malade étant profondément anesthésié, placé dans la position de la taille périnéale et le siège fortement relevé par une bascule modérée de la table d'opération, l'anus est largement dilaté par un spéculum anal, ou mieux par le classique dilatateur à trois branches d'A. Paré. Aussitôt la dilatation achevée, sous l'influence du relâchement du sphincter et des efforts inconscients faits par le malade, tout le bourrelet hémorroïdaire est projeté au dehors. Je saisis alors, avec quatre ou six pinces hémostatiques, la muqueuse rectale saine, au-dessus de la zone des paquets variqueux ; ce temps est facilité par la coloration rosée de la muqueuse, contrastant avec la teinte violacée de l'anneau malade. Ces pinces laissées en place repèrent très bien la région et facilitent l'opération en abaissant le cylindre muqueux.

Je commence alors la dissection et l'extirpation de tout le bourrelet hémorroïdaire de la façon suivante : à la partie antérieure de l'anus, j'amorce l'extrémité de deux incisions circulaires concentriques : l'une externe, faite à l'union de la muqueuse et de la peau anorectale, en dehors ou au-dessous par conséquent des paquets variqueux ; l'autre interne, faite au niveau de la muqueuse rectale saine, c'est-à-dire en dedans ou

plutôt au-dessus du bord des lésions ; un coup de ciseaux, donné verticalement au niveau de la commissure antérieure de l'anus réunit l'extrémité des deux incisions circulaires et permet d'enlever par dissection toute la bande de tissus variqueux compris entre elle. Dès lors, en allant de proche en proche et en conduisant simultanément mes deux incisions circulaires et la dissection de la muqueuse variqueuse, j'enlève dans le sens inverse des aiguilles d'une montre tout le cylindre hémorroïdaire, sous forme d'une bande continue, car je pousse les incisions concentriques et la dissection jusqu'au moment où, après avoir fait ainsi tout le tour de l'anus, je retrouve vers la commissure antérieure le point de départ.

L'ablation des paquets hémorroïdaires est faite jusque au contact du sphincter, beaucoup plus superficiel qu'on ne pourrait le supposer ; ce muscle est du reste facilement reconnaissable à sa coloration pâle et à ses fibres circulaires. Un coup de tampon un peu énergique l'isole très facilement.

Au fur et à mesure de l'extirpation, des pinces sont laissées sur les quelques vaisseaux qui saignent, en général peu nombreux ; quelques ligatures sont ensuite posées et il ne reste plus qu'à pratiquer, par deux surjets faits à droite et à gauche de la ligne médiane ou par un seul surjet circulaire, la réunion de la muqueuse et de la peau ano-rectale.

Cette intervention est d'une extrême simplicité ; elle peut être très rapidement conduite et me paraît présenter quelques avantages sur le procédé type de Whitehead. Tout d'abord, ce manuel opératoire s'accompagne d'une perte de sang beaucoup moindre, et la raison me paraît en résider dans ce fait que les vaisseaux artériels du rectum ont une direction longitudinale dans le sens de la hauteur de l'intestin. Il résulte en effet de cette disposition anatomique que lorsque on a recours au procédé de Whitehead, qui dissèque le cylindre muqueux de bas en haut, on est exposé à recouper sans cesse les mêmes vaisseaux et notamment les branches descendantes qui viennent de l'artère hémorroïdale supérieure ; une hémorragie abondante pendant l'intervention en est la conséquence, et chez un malade très anémié, j'ai observé une syncope opératoire très inquiétante.

En utilisant au contraire la technique que j'ai décrite plus haut, le prolapsus artificiel créé par la large dilatation

préalable de l'anus et la dissection en bloc de toute la bande variqueuse par le moyen des deux incisions concentriques, menées progressivement et simultanément, permettent de couper une seule fois pour toutes les vaisseaux sanguins et par conséquent l'intervention n'entraîne qu'une très minime perte de sang.

D'autre part, l'extériorisation des lésions produite par le prolapsus artificiel simplifie considérablement les manœuvres qui, toutes, se font à l'extérieur, dans des temps parfaitement réglés sans qu'on ait besoin de recourir à aucune dissection dans la profondeur.

La simplicité et l'innocuité de ce manuel opératoire m'ont fait, depuis une dizaine d'années, recourir de préférence à l'extirpation totale des cylindres hémorroïdaires toutes les fois que les varices rectales étaient justiciables d'une intervention sanglante.

Je considère en effet une opération aussi bien réglée comme supérieure aux extirpations partielles, aux cautérisations, aux ligatures, procédés souvent aussi laborieux exposant aux récidives et beaucoup plus incertaines dans leurs résultats éloignés.

Les résultats que j'ai observés, en effet, chez mes opérés ont tous sans exception été extrêmement satisfaisants et sont des arguments très sérieux à l'appui de la méthode de Whitehead. On a reproché à cette méthode de nécessiter un acte opératoire compliqué, d'exposer au rétrécissement tardif du rectum et à l'incontinence du sphincter. En réalité, l'opération de Whitehead est une opération simple, bien réglée, et elle est encore simplifiée en recourant au manuel opératoire que j'ai décrit.

Le rétrécissement cicatriciel du rectum me paraît dû à des interventions mal faites et correspondre à des cas où les opérateurs, en opérant trop largement, ont fait non plus l'extirpation régulière du cylindre hémorroïdaire, mais une véritable ablation intra-sphinctérienne du rectum, laissant ainsi une large surface cruentée dépouvue de muqueuse donnant tardivement une cicatrice rétractile. J'ai pu retrouver dix-huit de mes opérés ; chez tous j'ai constaté une cicatrice linéaire à peine visible après dilatation d'un anus normalement conformé, et *chez aucun* je n'ai constaté de rétrécissement ; cependant,

chez plusieurs d'entre eux, la réunion immédiate avait été imparfaite. Je suis convaincu que lorsque on s'est borné à enlever correctement le cylindre muqueux contenant les paquets hémorroïdaires, en respectant les tuniques sous-jacentes du rectum la réunion de la muqueuse et de la peau, même obtenue par seconde intention, est sans inconvénient bien qu'il faille lui préférer la réunion *per primam*.

Quant à l'incontinence post-opératoire, je ne l'ai observée que chez trois malades, et encore ne fut-elle que temporaire et très légère. Elle était sans aucun doute liée à la dilatation préalable de l'anus et nullement au fait de l'extirpation sanglante. En réalité, cette incontinence passagère s'observe après beaucoup de dilatations simples. Je suis convaincu que les incontinences définitives que l'on a pu observer après l'opération de Whitehead étaient dues à des ablations trop larges ayant intéressé et compromis l'anneau musculaire ; car le sphincter, comme je l'ai déjà dit, est beaucoup plus superficiel qu'on ne le croit, et si l'on n'est pas prudent, il est très facile de le blesser.

Je conclurai donc, d'après mes observations personnelles, que l'extirpation totale des hémorroïdes dans les cas nécessitant une intervention chirurgicale (procidence, hémorragies, étranglement) doit être l'opération de choix. L'extirpation circulaire, après dilatation préalable, simplifie beaucoup les manœuvres en les rendant plus extérieures et moins hémorragiques. Cette opération, d'autre part, est la seule véritablement radicale, n'exposant pas aux récidives, et dans aucun cas je ne l'ai vue s'accompagner de rétrécissement cicatriciel. Dans les faits rares où, pendant quelques semaines, les malades ont présenté un peu d'incontinence, celle-ci a toujours été légère, temporaire et liée vraisemblablement à la dilatation et non à l'extirpation sanglante des paquets variqueux.

M. Durand. — M. Villard a commencé et fini sa commuuication en disant que le procédé de Whitehead a subi de rudes attaques et il s'efforce de le défendre des reproches qui lui ont été adressés. De l'incontinence je n'ai rien à dire, elle est certainement en rapport avec la dilatation plutôt qu'avec l'opération. Je prétends par contre que le rétrécissement n'est pas un danger imaginaire, et après avoir, comme tout le monde, employé le Whithead, j'y ai renoncé depuis longtemps.

Il m'a été donné, en effet, d'observer en quelques mois trois cas de rétrécissement post-opératoire. On ne peut guère rapporter à des fautes

de technique ces très mauvais résultats, car ces malades avaient été opérés l'un par l'un de nous, opérateur habile, l'autre par un professeur de Toulouse, le troisième par un des meilleurs chirurgiens de la Suisse. L'état fâcheux de mes trois malades, obligés d'user indéfiniment de la sonde dilatatrice, ayant difficilement des selles toujours pénibles malgré le régime et l'emploi constant des laxatifs, m'avaient si fortement impressionné, que depuis ce moment j'ai renoncé aux procédés d'exérèse circulaire, pour n'employer que les procédés non circulaires.

Ai-je besoin de rappeler que la plupart des chirurgiens ont suivi la même voie et que nous avons assisté à l'apparition d'un grand nombre de procédés se proposant de rendre non circulaire l'ablation des hémorroïdes. Pour ma part et quoiqu'on en ait dit, j'emploie souvent le procédé de Quénu, qui consiste, comme vous savez, à enlever les hémorroïdes seules, sans réséquer la muqueuse. Je crois qu'on a médit de cette technique, parce qu'on l'a employé dans les cas où elle est contre-indiquée, c'est-à-dire quand la muqueuse est trop altérée pour pouvoir être conservée. Quant le procédé est applicable, comme j'ai pu m'en assurer à plusieurs reprises, il donne de bons résultats. Je n'ai parlé, bien entendu, des inconvénients du Whithead que dans sa technique classique, je pense, comme la plupart de ceux qui l'ont employé, qu'il expose aux rétrécissements, de sorte que je préfère avoir quelques récidives avec les procédés non circulaires que les abominables rétrécissements que j'ai observés. Il est évident que si une technique spéciale met à l'abri de cette complication, ce procédé très radical peut acquérir de nouveau la faveur qu'il a à peu près entièrement perdue.

M. Vincent félicite vivement M. Villard de son procédé d'extraction des hémorroïdes, dont il vient de nous exposer le manuel opératoire et les résultats éloignés. On reprochait avec raison le danger des hémorragies dans l'exécution de la méthode de Whithead. M. Villard a écarté ce danger en détachant la muqueuse rectale et les bourrelets variqueux de haut en bas, en liant à mesure. Le danger des rétrécissements consécutifs ne peut exister que par une faute opératoire consistant à enlever ou à intéresser plus ou moins le sphincter ou bien encore à dépasser la zône en faisant la section cutanée. En pareil cas on se trouve plus ou moins dans les conditions où l'on est avec les imperforations congénitales de l'anus. J'ai fait 21 fois cette opération, et j'ai toujours eu à lutter contre le rétrécissement de ma boutonnière artificielle, même bordée de muqueuse, parce que l'anus artificiel n'a pas le point d'appui d'un sphincter. Ayez un bon sphincter, respectez-le ainsi que son revêtement cutanéo-muqueux, et vous n'aurez pas de rétrécissement,

Une opération d'exérèse conduite comme le fait M. Villard ne doit pas aboutir à un rétrécissement ultérieur, tandis qu'avec les caustiques, et surtout le Canquoin, comme on le faisait jadis, on avait fatalement des

rétrécissements très serrés. Je viens d'examiner une femme ainsi opérée par un chirurgien qui n'est plus. Elle est obligée de suivre un régime émollient très sévère, de délayer ses fèces par des lavements quotidiens, de se dilater avec des bougies pour faire passer les matières au travers d'un canal cicatriciel de 5 à 6 centimètres de long collé contre le sacrum et attirant de ce côté le vagin et l'utérus.

Dans mes opérations d'anus périnéaux artificiels, j'ai bien observé, comme M. Villard, que la muqueuse abaissée se coupe sur les sutures et remonte, mais elle redescend et se soude finalement à la peau.

M. Villard a apporté tous ses résultats ; il n'a jamais vu de rétrécissements. Evidemment il y a là une question de manuel opératoire. C'est ainsi qu'il faut passer dans son incision sur le bourrelet même et non pas sur la peau trop en dehors de ce bourrelet; dans ce dernier cas on aurait un écartement fâcheux des parties molles à restaurer.

Séance du 14 mars 1907.

Présidence de M. Vincent.

M. Gayet, secrétaire, lit le procès-verbal de la séance précédente.

*
* *

PIED BOT PARALYTIQUE ; TRANSPLANTATION TENDINEUSE.

M. Vignard présente un malade auquel il fait subir une transplantation tendineuse pour pied bot paralytique, avec un résultat très satisfaisant.

M. Nové-Josserand. — Il faut beaucoup de circonspection avant de juger un résultat de ces transplantations tendineuses. Ici le tendon du jambier intérieur intervient pour une bonne part dans le relèvement du pied.

M. Gayet. — J'ai pratiqué une seule fois une transplantation tendineuse. Il s'agissait d'un jeune homme de 15 ans avec pied bot équin et légèrement varus d'origine paralytique. A l'électrisation, le jambier antérieur et l'extenseur propre du pouce donnaient quelques signes de conservation de motilité ; l'extenseur commun était complètement inerte ; le tendon d'Achille contracturé jouait le rôle le plus important dans la déformation. Je pratiquai la section très oblique du tendon d'Achille de façon à obtenir un notable allongement ; je fis ensuite la section de la moitié du tendon du jambier antérieur pour l'implanter sur le tendon de l'extenseur commun à l'aide de tendon de renne. Les résultats ont été parfaits et se sont considérablement améliorés par la suite ; au bout de six mois, le malade revu marchait sans aucunement boîter.

Il semble bien que le pied étant ramené dans sa position normale, les muscles se trouvent dans leur moment favorable et n'ont besoin que d'un

très faible secours emprunté aux muscles sains voisins pour récupérer leur fonction.

M. Vignard. — Je désirerais apporter quelques rectifications au procès-verbal de la séance précédente en ce qui concerne la présentation que j'ai faite d'une malade chez laquelle j'avais pratiqué une tendinoplastie à la soie. J'ai eu l'occasion depuis de pratiquer sans anesthésie l'exploration électrique du pied de cette malade, et j'ai pu me convaincre que ses péroniers latéraux étaient sains ainsi que son péronier antérieur et son jambier antérieur. L'action de tous ces muscles était annihilée par la rétraction du tendon d'Achille et elle a réapparu lorsqu'ils ont été libérés, de telle sorte que l'action due au tendon nouveau est moins prépondérante qu'on aurait pu le penser de prime abord. Je tenais à vous signaler ces faits parce que l'histoire de la *tendinoplastie* n'est pas encore très chargée et qu'il importe de ne la constituer qu'avec des documents très exacts.

*
* *

ASTRAGALECTOMIE POUR PIED BOT.

M. Nové-Josserand présente un astragale provenant d'une fillette qui a subi, à l'âge de 3 ans, une tarsoclasie faite par M. Vincent. Le pied gauche était parfait comme résultat ; mais du côté droit s'était reproduit de l'équinisme avec léger varus. L'astragalectomie fut faite et permit de constater des déformations osseuses intéressantes, notamment une fracture du col.

M. Vincent. — Je remercie beaucoup M. Nové-Josserand de nous avoir présenté cet astragale déformé qu'il vient d'enlever chez l'une de mes anciennes tarsoclasiées pour pied bot. J'avais souvent fait radiographier des pieds bots après l'opération pour me rendre compte des désordres et dislocations produites par les manœuvres de force soit manuelles, soit instrumentales ; mais, en général, l'épreuve radiographique ne m'avait procuré aucune révélation très nette parce que l'état semi-cartilagineux des os du tarse chez les enfants n'arrête pas les rayons X et qu'il n'y a, pour ce motif, pas d'image précise possible. Nous n'avions donc que des hypothèses par analogie avec les résultats des expériences cadavériques. M. Josserand nous apporte la première pièce démonstrative que je connaisse. Si je n'ai pu en avoir jusqu'à présent, c'est une preuve qu'il n'y a pas de mort consécutive à la tarsoplasie. L'astragale qui est montré est instructif par cela même qu'il est informe. Je n'ai rien à ajouter à

l'interprétation de M. Josserand ; il semble bien, en effet, que la tarsoplasie avait déterminé une fracture avec inflexion du col sur le corps de l'astragale. J'aurais opéré la malade pour un double varus équin congénital à l'âge de 3 ans 1/2, et il y a de cela dix ans. Je chercherai son observation. D'un côté, le résultat s'est maintenu ; de l'autre, il y a eu récidive, et c'est pour cela que l'enfant est rentré à la Charité et que M. Nové-Josserand l'a opérée. Lorsque le traitement post-opératoire est bien fait et longtemps continué (massages, redressements manuels, port de tuteurs), il n'y a pas de récidive. Mais cette enfant n'a pas eu de pareils soins consécutifs. La récidive se produit plus aisément encore lorsque au manque de soins s'ajoutent des conditions très prononcées d'atrophie et de rétraction des masses musculaires de la jambe. Même avec les résections astragaliennes et cunéiformes, on voit des récidives et, en plus, l'arrêt d'accroissement du pied, très notable si ces exérèses osseuses sont faites dans la première enfance. Je condamne tout à fait les méthodes de cure du pied bot par des résections plus ou moins étendues du squelette. On ne redresse pas mieux et l'on compromet gravement la croissance et le fonctionnement du pied. Je ne puis admettre les résections que chez les adolescents et encore d'une façon tout à fait exceptionnelle et après échec de la tarsoplasie. Pour ma part, je n'ai jamais eu d'échec jusqu'à 20 ans et même au delà. J'estime que si l'on se croit forcé de recourir à la résection, il faut la limiter à l'astragale, dont l'ablation est moins nuisible à l'architecture et aux fonctions du pied.

M. Nové-Josserand. — Je ne me suis décidé à enlever l'astragale que parce que j'avais l'impression de quelque chose d'anormal. Je n'ai nullement voulu faire la critique de la tarsoclasie, car toutes les méthodes sont susceptibles de donner des altérations de ce genre.

*
* *

EXSTROPHIE DE LA VESSIE ; ABOUCHEMENT DES URETÈRES DANS L'S ILIAQUE ; GUÉRISON.

M. Vignard. — J'ai l'honneur de vous présenter, au nom de M. le Dr Bert et au mien, un petit malade porteur d'une exstrophie de la vessie, que nous avons opéré ensemble le 21 décembre dernier.

Ce petit malade était porteur d'une exstrophie totale avec épispadias complet et absence de cicatrice ombilicale, ectopie testiculaire double, comme cela se voit généralement. Je n'ai pas besoin d'ajouter que le malade, continuellement baigné par l'urine, était fort incommodé de son

infirmité et que sa famille demandait avec insistance qu'on l'en débarrassât.

Nous l'opérâmes, M. Bert et moi, le 29 décembre dernier.

Nous libérâmes la vessie de ses attaches aux parties molles voisines après avoir repéré les uretères par deux sondes fines.

La portion de la vessie périphérique aux uretères fut séparée du reste de l'organe avec les deux méats urétériques qu'elle portait. Puis, l'S iliaque ayant été amenée dans la plaie et incisée, la portion de la paroi vésicale portant les uretères y fut implantée et un double rang de sutures en assura la continuité avec l'intestin. Je signalerai en outre le petit point de technique suivant :

Les deux uretères, lorsqu'ils sont implantés dans l'S iliaque, ont de la peine à rentrer dans le bassin avec l'S iliaque qui les entraîne. En effet, le péritoine forme de chaque côté une lame à bord tranchant, sur lequel vient se couder l'uretère. Aussi est-il préférable d'exciser le péritoine au-dessous du conduit urétéral pour lui permettre de descendre et de suivre l'intestin.

Les suites opératoires furent des plus simples. Il n'y eut aucun accident infectieux; mais pendant les trois premiers jours, le malade ne put uriner et l'on fut obligé de le sonder rectalement. Puis, le régime urinaire se rétablit peu à peu ; pendant quelque temps, le malade se salissait seulement pandant la nuit; enfin, depuis quelques jours, il se lève une fois la nuit et urine trois ou quatre fois le jour sans aucun accident.

Il y a donc eu une accoutumance progressive et assez rapide du sphincter. Ceci est peut-être dû à ce fait que nous avons pratiqué l'anastomose assez haut sur l'S iliaque, réservoir physiologique, et non sur le rectum, canal expulseur par excellence.

En outre, le choix de l'S iliaque rend l'opération beaucoup plus facile, car ce segment de l'intestin vient très aisément dans la plaie.

Je dois ajouter qu'une tentative de restauration de la paroi, au-dessus de la plaie béante laissée par la résection de la vessie, n'a pas donné de résultat. Il me semble que l'on pourrait négliger ce temps et laisser la restauration se faire d'elle-même en excitant simplement les tissus par des cautérisations et des pansements au baume du Pérou.

Je demanderai en outre ce qu'il faudrait penser d'une tentative d'urétroplastie ultérieure pour remédier à l'état défectueux de la verge.

M. Vincent demande à MM. Vignard et Josserand qui ont fait l'opération de Maydl pour l'exstrophie de la vessie, si le séjour des urines dans le cloaque rectal ne détermine pas des dépôts calcaires. M. Vincent a observé l'encrassement de la poche cutanéo-muqueuse, qu'il réalise au

moyen de son procédé d'opération de l'exstrophie vésicale. Si de semblables sédiments se formaient dans l'ampoule rectale, ils donneraient lieu à des rectites fort ennuyeuses.

En ce qui regarde la réfection de la paroi abdominale après la dérivation des urines vers l'S iliaque, M. Vincent n'hésiterait à la tenter par le procédé qui lui a donné de beaux résultats morphologiques. Quant à l'opération de l'épispadias, il estime qu'elle serait un luxe contestable.

M. Nové-Josserand. — Je rappelle que j'ai opéré trois malades par ce procédé, dont l'un il y a bientôt dix ans et il est encore bien portant. J'ai eu une mort, c'était un tout jeune enfant, et je crois qu'il faut attendre six ou sept ans pour opérer.

M. Villard. — J'ai tenté une fois l'opération de Maydl chez l'adulte; ce n'était pas pour une exstrophie, mais bien pour une tuberculose de la vessie. Le résultat a été mauvais, la malade a succombé au bout de quelque temps à des accidents infectieux. J'ai gardé l'impression d'une opération très difficile dans ces cas, très différente, évidente de l'exstrophie.

M. Nové-Josserand. — J'ai été tenté une fois de faire la méthode de Maydl chez un enfant atteint non d'exstrophie mais d'hypospadias, mais j'ai bientôt battu en retraite, car l'adhérence du bas-fond vésical, adhérence qui n'existe pas dans l'exstrophie, représente une difficulté presque insurmontable.

*
* *

ÉLONGATION DU NERF SUS-ORBITAIRE DANS UN CAS DE CLIGNEMENT SPASMODIQUE DE LA PAUPIÈRE, CONSÉCUTIF A UNE PLAIE DE LA RÉGION SUS-ORBITAIRE ; GUÉRISON.

M. Rivière présente un malade opéré par M. le Prof. Jaboulay, le 1er mars 1907. Cet homme, âgé de 30 ans, exerçait la profession de chauffeur-mécanicien, lorsqu'il y a cinq mois, à la suite d'un accident, les débris d'un appareil à soulever de lourds fardeaux lui firent deux plaies profondes, l'une à la région sourcilière droite, au niveau du nerf sus-orbitaire, et l'autre à la région pariétale gauche. Ces deux plaies exclusivevement cutanées se cicatrisèrent assez rapidement et le malade qui ne présente aucune tare nerveuse dans ses antécédents ne ressentit absolument rien pendant un mois et demi. Au bout de ce temps il fut pris brusquement un matin, au réveil, d'un clignement spasmodique de la paupière supérieure droite qui devint assez pénible pour gêner le sujet dans son travail.

En effet, cet homme présentait un clignement assez intense de la paupière supérieure droite avec des phénomènes synergiques analogues du côté opposé; mais les contractions étaient beaucoup plus intenses du côté droit où siégeait la cicatrice de la plaie sourcilière.

Le malade se plaignait de quelques maux de tête dans le domaine du nerf sus-orbitaire droit, dans toute la région fronto-pariétale droite. En outre, la cicatrice sourcilière était un peu douloureuse à la pression. Il y avait un peu de larmoiement. Le malade n'avait jamais présenté aucun trouble visuel et le globe oculaire jouissait d'une intégrité absolue.

L'apparition de ce clignement spasmodique, un mois et demi après un traumatisme de la région sourcilière, ayant laissé une cicatrice juste au niveau de la gouttière sus-orbitaire, permettait de rattacher ces contractures spasmodiques à des phénomènes réflexes ayant leur point de départ au niveau de la cicatrice et dus, selon toute vraisemblance, à une lésion ou à une irritation du nerf sus-orbitaire ou de ses ramifications terminales. M. le Prof. Jaboulay fit à ce malade l' « élongation du nerf sus-orbitaire droit »; immédiatement les spasmes palpébraux cessèrent et n'ont pas reparu depuis. Actuellement le malade a retrouvé la mobilité volontaire de ses paupières et il ne présente qu'une légère hypoesthésie dans le domaine de son nerf, hypoesthésie qui diminue d'ailleurs progressivement tous les jours.

Il semble donc logique de préférer l'élongation nerveuse à la résection nerveuse, qui laisse à sa suite une anesthésie cutanée parfois désagréable dans les cas de contracture spasmodique d'origine réflexe, et que l'on observe assez souvent à la suite de plaies cutanées dans le domaine d'une des branches du nerf trijumeau.

M. Durand. — Nous devons regretter que M. Jaboulay ne soit pas là pour nous dire pourquoi il pense que ce résullat peut être considéré comme définitif, puisque l'opération date seulement de douze jours.

M. Villard demande le mécanisme de l'action produite par l'élongation du sus-orbitaire en pareil cas.

M. Rivière. — On admet que c'est en supprimant la voie centiprète du réflexe.

*
* *

DÉCAPSULATION DU REIN COMME TRAITEMENT DE L'ÉCLAMPSIE PUERPÉRALE.

M. Vincent. — Ayant le plaisir de voir à notre séance les titulaires de la clinique obstétricale et de la maternité de la Charité, je vous demande la permission de les prier de me dire ce qu'ils pensent de la décapsulation du rein dans l'éclampsie puerpérale.

Vous savez, messieurs, que j'accepte avec joie vos prudentes audaces en chirurgie viscérale. L'extension du domaine de la chirurgie ne peut que me causer de la satisfaction. Mais je pense que l'obstétrique s'engagerait dans une voie périlleuse et presque irrationnelle, si l'on avait recours systématiquement à la décapsulation des reins, en présence d'une éclampsie.

On semble croire que l'éclampsie résulte surtout d'une altération rénale ; cela n'est pas. L'albuminurie n'est qu'un des témoins d'une perturbation économique existant hors du rein. On sait bien que la proportion de l'albumine n'est pas en rapport absolu avec la gravité de l'éclampsie. Celle-ci paraît être une intoxication gravidique spéciale et *totius substantiæ* du foie et d'autres viscères aussi bien et plus que du parenchyme rénal.

Les observations des interventionnistes ne sont pas très convaincantes. M. de Bovis a rapporté dans la *Semaine médicale* les cinq cas actuellement publiés, de décortication rénale appliquée à l'éclampsie : 3 appartenant à M. Edebohls, le promoteur de la méthode, 1 de MM. Chambrelent et Pousson, 1 de M. Polano ; il en a ajouté un sixième qui lui est personnel. Sur six cas, il y a eu 5 guérisons et 1 mort (le cas de M. Polano).

M. de Bovis fait cette remarque importante, remarque déjà faite par beaucoup d'autres, que l'on n'a pas trouvé dans les autopsies et les néphrotomies, des signes d'étranglement du rein par sa capsule et conséquemment rien qui justifie l'expression de « glaucome rénal ». M. de Bovis ne paraît pas partager la confiance de M. Edebohls. Il a raison. La décapsulation du rein ne détermine pas une diurèse capable de rémédier à l'intoxication générale ; elle ne peut réparer les désordres causés par celle-ci dans les tissus vitaux, quand on est en présence des formes graves de l'éclampsie.

Pour les formes d'intensité moyenne, les méthodes thérapeutiques ordinaires sont suffisantes, elles donnent d'aussi bons résultats que la décapsulation. D'après mes souvenirs de la Maternité, j'avais, en moyenne, à soigner 10 à 12 cas d'éclampsie chaque année, au maximum. Sur ce nombre, il y en avait 3 ou 4 graves, persistant après l'évacuation de l'utérus. C'est surtout à ces cas graves que nous réservions la saignée copieuse, les injections de sérum, les bains froids ; le chloral à haute dose et le sérum suffisaient pour les cas ordinaires.

Je ne crois pas avoir perdu en général plus d'une éclamptique sur les 10 à 12 cas qui se présentaient en moyenne annuelle. La statistique est donc moins sombre que celle qu'on a avec la décapsulation.

Je ne sais pas ce que l'avenir réserve à la méthode de M. Edebohls, mais il me semble qu'il ne faut pas se lancer trop rapidement dans cette voie des interventions à outrance. La plupart des éclampsies guérissent avec moins de frais : non seulement l'opération peut être inutile, mais elle peut créer des occasions de complications septiques dans les suites de couches. Tant qu'on n'aura pas démontré que la cause de l'éclampsie réside uniquement dans le rein, il faudra réserver la décapsulation et la néphrotomie aux cas graves qui ont résisté aux lavages du sang et à tous les moyens que j'ai rappelés et qui ne sont pas, en réalité, ce que le Prof. Pinard qualifie de « thérapeutique des bras croisés ».

M. Fabre. — Les cas publiés d'intervention sont peu nombreux et pas très convaincants. Néanmoins, pour les éclamptiques qui continuent à avoir des accès après l'évacuation de l'utérus, il arrive assez souvent de voir les malades mourir avec de l'anurie. Le pronostic de ces crises subintrantes est alors fatal, et je crois bien qu'on est autorisé à tenter ces méthodes nouvelles qui ne peuvent aggraver ce pronostic et nous laissent entrevoir une espérance de l'améliorer. Mais je suis de l'avis de M. Vincent : nous ne devons pas oublier que nous avons d'autres méthodes de traitement qui ont fait leurs preuves.

C'est se limiter à un symptôme que de traiter uniquement le rein dans l'éclampsie.

Séance du 21 mars 1907.

Présidence de M. VINCENT.

M. GAYET, secrétaire, lit le procès-verbal de la séance précédente qui est adopté sans rectification.

*
* *

SUR LES FRACTURES SUPPOSÉES DU TARSE DANS LES MANŒUVRES DE RÉDUCTION DES PIEDS BOTS A L'AIDE DE L'OSTÉOCLASTE.

(A propos de la présentation d'un astragale par M. Nové-Josserand).

M. VINCENT. — Le sage dit qu'il faut attendre avant de parler. Ce qui suit en est une nouvelle preuve. Notre cher et distingué collègue, M. Nové-Josserand, nous a présenté dans la dernière séance un astragale qu'il venait d'enlever chez un de mes anciens pieds bots, astragale déformé chez lequel il a cru voir les suites d'une fracture. Cette fracture devait être imputable à ma méthode de tarsoclasie pour le redressement des pieds bots varus équins. J'ai accepté avec reconnaissance cette première preuve matérielle des délabrements osseux qu'on prête à ma méthode. Ce n'était toutefois que sous bénéfice d'inventaire de mes observations. Il m'était impossible de me souvenir d'une opération datant de plus de 10 ans. Or, il se trouve qu'on a raisonné dans le vide. En effet, je n'ai pas fait de tarsoplasie à Marie Viallon, âgée de 3 ans, de Saint-Chamond, le 26 mai 1896. Mon intervention pour les deux

pieds s'est bornée à la section du tendon d'Achille et de l'aponévrose plantaire et au massage manuel. Je vous présente l'observation et les empreintes prises avant et après cette très bénigne intervention. Les déformations de l'astragale tiennent donc à l'état prolongé de subluxation dans lequel cet os s'est trouvé avant notre tentative de réduction et après la récidive résultant de la défectuosité des soins consécutifs si importants.

En parcourant mon mémoire de 1893, sur le *traitement des pieds bots varus équins congénitaux difficiles*, où j'ai résumé les observations de 204 sujets soignés à la Charité de 1884 à 1892, je me suis rendu compte de ce qui a pu faire croire à un chirurgien d'Athènes que l'on comptait des morts à la suite du traitement des pieds bots. J'ai noté pour un certain nombre qu'on n'avait pas de nouvelles, parce que les enfants étaient morts ultérieurement de diphtérie, de diarrhée, de pneumonie, etc. Une lecture superficielle peut seule expliquer de pareilles assertions.

Dans la seconde période de neuf années de mon majorat à la Charité, j'ai relevé les observations de 87 enfants ; je n'ai eu non plus aucune mortalité sur les 59 garçons et les 28 filles que j'ai soignés pour pieds bots. Je n'ai eu recours à l'ostéoclaste que lorsque mes forces étaient insuffisantes. Le côté désagréable dans le traitement des pieds bots n'est pas dans les fractures et broiements qu'on suppose et qui ne sont probablement que des ruptures de brides, de ligaments avec des arrachements périchondraux et chondraux plutôt qu'osseux. Le côté fâcheux existe dans la facilité des récidives, lorsqu'on ne donne pas aux jeunes opérés avec rigueur et persévérance les soins consécutifs nécessaires. Nous les avons exposés longuement dans notre mémoire de 1893, auquel nous renvoyons ceux que la question intéresse. Qu'on sache bien que les résultats excellents et durables ne s'achètent qu'au prix de persévérance dans les soins consécutifs.

J'ai, grâce à cette persévérance, de très bons résultats dans la clientèle, dans les familles qui peuvent et qui veulent les suivre. La fortune n'est pas indispensable ; elle facilite les choses; mais ce que rien ne remplace, c'est le dévoûment des parents.

Conclusion : J'attends encore la preuve des fractures hypo-

thétiques causées par la tarsoplasie, chez les enfants, j'entends ; je ne parle pas des grands adolescents et des adultes.

*
* *

GOITRE CONGÉNITAL.

MM. Fabre et Thévenot présentent quatre pièces de goitre chez des nouveau-nés.

La première concerne une fillette de 2620 gr., enfant d'une primipare de 26 ans. Elle naquit en OIGA. L'accouchement dura huit heures et demi. L'enfant mourut à la Crèche peu après sa naissance.

Le corps thyroïde est remplacé par un goitre qui entoure à la façon d'un croissant épais d'un demi-centimètre la trachée et l'œsophage ; il ne déterminait pas de rétrécisissement marqué de la trachée.

La deuxième provient d'une fillette née en OIDP, au bout de 12 heures. La mère, primipare, était âgée de 28 ans.

L'enfant pesait 2260 gr. et vécut 24 heures.

Le goitre était formé de deux lobes latéraux presque soudés sur la ligne médiane, tellement l'isthme est court et volumineux. Il va de l'os hyoïde au sternum. La trachée est tellement serrée par lui qu'un stylet de 1 millimètre y passe difficilement.

La troisième nous a été envoyée de Chambéry par le docteur Guillemin, médecin-chef de la Maternité. La mère, III-pare a eu deux accouchements antérieurs normaux.

Le troisième s'est fait en OIGA ; l'enfant (un garçon) mourut en naissant. Il avait un goitre énorme, occupant toute la région antérieure du cou, enserrant la trachée au point de gêner considérablement la pénétration d'un stylet. Si l'on en juge par le volume des vaisseaux, des phénomènes congestifs très marqués devaient encore accroître le volume de la thyroïde. Il y avait en même temps inversion des viscères.

La quatrième pièce, envoyée également par le docteur Guillemin, se rapporte à un garçon de 3.950 gr., qui se présentait en OIGA. Le bassin étant très rétréci, on dut au bout de quarante-huit heures faire une embryotomie. Le corps thyroïdien serre la trachée et l'œsophage comme un anneau. Les deux lobes viennent se rejoindre entre la colonne vertébrale et l'œsophage qu'ils refoulent considérablement. La tumeur pèse 29 gr., et va, en avant, de l'os hyoïde au sternum.

Histologiquement, ces quatre observations sont superposables. Il s'agit non d'une hypertrophie simple de la thyroïde, mais de lésions d'adénome diffus qui sont celles de l'adénome fatal

de Wölffler : amas épithéliaux incomplètement séparés par du tissu conjonctif. En un ou deux points seulement les cellules épithéliales s'orientent pour former des vésicules.

Il s'agit donc dans ces quatre cas d'un goitre parenchymateux (adénome fœtal diffus). Ces caractères le différencie d'une autre forme que nous avons eu l'occasion d'observer : la congestion sanguine de la glande thyroïde, ou goitre simplement vasculaire, dont nos cas personnels paraîtront dans le prochain numéro des *Archives de médecine de l'enfance.*

Cette forme est due simplement à la persistance de la circulation thyroïdienne fœtale.

Ces deux formes sont les seules que nous ayons eu l'occasion d'observer directement. Nous n'avons pas encore rencontré de lésions enkystées ou de goitres kystiques, ni de ces formes décrites par Lannelongue dans son *Traité des kystes congénitaux.*

M. Gangolphe nous a communiqué le cas de dégénérescence polykystique de la thyroïde, qu'il vous a présenté le 26 juin 1902. C'est le seul de cette catégorie que nous possédions.

De ces quatre cas, un seul peut être considéré comme héréditaire; dans les trois autres la mère n'était pas goitreuse. La diversité des présentations montre que celle-ci n'est pas le point de départ du goitre, et peut tout au plus faciliter la congestion de la glande.

L'étiologie précise nous échappe, mais il semble que dans les pays goitrigènes, entre le corps thyroïde normal et la thyroïde arrêtée dans son évolution et accompagnée de crétinisme vient se placer une série de cas où les agents goitrigènes déterminent, soit l'hypertrophie simple de la glande, soit un adénome fœtal diffus ou limité, soit la dégénérescence polykystique de la thyroïde. Si le trouble de l'évolution a porté, non plus sur l'élément épithélial, mais sur les vaisseaux, on a le goitre congestif.

Le nombre considérable de cas signalés nous permet de conclure à la fréquence de pareilles lésions.

Les goitres congestifs à symptômes fugaces sont justiciables de l'exothyropexie s'ils déterminent de l'asphyxie (Pollosson, Commandeur). Les autres doivent être traités médicalement.

Des interventions analogues à celle de l'adulte (ablation

partielle ou totale d'un lobe) n'ont que des indications exceptionnelles.

Si les faits ne sont pas tellement nombreux qu'ils puissent nous permettre de préciser encore la thérapeutique, ils appellent tout au moins notre attention sur la pathologie de la glande chez le nouveau-né ; la connaissance de pareils accidents doit nous faire suspecter nombre d'observations intitulées hypertrophie du thymus, en raison d'accidents de compression de la trachée et de l'œsophage.

M. Commandeur. — Je demanderai à M. Thévenot quelle est la proportion des formes vasculaires et des formes hyperplasiques ?

M. Thévenot.— Il est très difficile de répondre à cette question, les examens histologiques manquent.

M. Goullioud. — Quelle est la mortalité des enfants atteints de goitre congénital ?

M. Thévenot. — La mort est rarement signalée, surtout pour les formes vasculaires. Cependant il y a des cas graves, et en Allemagne on a discuté les opérations à utiliser : thyroïdectomie par exemple.

M. Bérard. — La distinction de M. Thévenot en forme vasculaire et forme de goitre vrai, est très justifiée. Mais je ne suis pas de son avis à propos de la congestion passive dans les accouchements laborieux ; je crois que cette cause doit agir souvent et surtout quand il y a un petit adénome thyroïdien Je crois aussi que l'exothyropexie ne limite pas ses indications aux seules formes congestives, mais agit très bien dans les cas d'adénome vrai avec poussée congestive.

M. Commandeur. — Des quatre ou cinq observations de goitre congénital que j'ai vues, j'ai gardé l'impression de formes congestives, rétrocédant facilement en quelques jours sous l'influence simplement du repos.

*
* *

UN CAS ANCIEN DE RÉGÉNÉRATION DU CALCANÉUM, A LA SUITE D'UNE RÉSECTION SOUS-PÉRIOSTÉE POUR TUBERCULOSE SUBAIGUE, SE RAPPROCHANT PAR SA SYMPTOMATOLOGIE INITIALE DE LA TUBERCULOSE INFLAMMATOIRE DU PROF. A. PONCET, OU DES OSTÉITES INFECTIEUSES STAPHYLOCOCCIENNES.

M. Eugène Vincent. — Nous ne manquons pas de preuves,

à Lyon, de la régénération des os à la suite des résections sous-périostées. Néanmoins, il est toujours intéressant d'en avoir de temps à autre des exemples très précis sous les yeux. Je vous en apporte un aujourd'hui. C'est au conseil de revision que je dois la bonne fortune d'avoir pu faire radiographier un ancien réséqué du calcanéum.

Le sujet (B.), qui a 20 ans aujourd'hui, a été opéré, il y a dix ans. Il avait donc alors une dizaine d'années. Il fut atteint d'une double calcanéite de croissance avec de la douleur peu accentuée et sans accompagnement de fièvre notable. En l'espace d'un à deux mois, il y eut abcès, puis fistule, et il fallut, après huit à dix mois de traitements divers, en arriver à des interventions plus radicales. Elles consistèrent en :

Au pied gauche, un évidement, ou curage de la partie postérieure du calcanéum, renouvelé à plusieurs reprises ;

Au pied droit, une résection complète du calcanéum et une abrasion de la partie postérieure et de la face inférieure de l'astragale. Il est inutile de dire que les incisions et le procédé opératoire de M. Ollier ont été mis en œuvre. En trois mois environ, la cicatrisation était complète et, depuis, il n'y a eu aucun retour offensif du processus ostéopathique.

C'est alors que fut faite une première radiographie. On y voit déjà la régénération commencer par le périoste le plus prolifique, celui de la face plantaire, du côté droit, celui de la résection.

L'opéré était venu me demander un certificat à l'occasion du tirage au sort; je l'ai examiné et fait radiographier. Trois constatations résument cet examen : 1° l'état général et l'état local sont très satisfaisants ; 2° il y a une *très belle régénération du calcanéum* enlevé il y a dix ans; 3° du côté de la résection, côté qui fut le plus atteint, les phénomènes d'atrophie du membre inférieur correspondant persistent plus accusés que de l'autre côté.

Voici plus en détail l'examen local :

Pied droit. Il est diminué dans tous ses diamètres et c'est un pied plat tendant au valgus. Il a 0,02 centimètres de moins en longueur que l'autre (0,24 centim., au lieu de 0,26 centim.); la malléole interne est distante de 0,04 centim. du sol au lieu de 0,06; la malléole externe de 0,03 au lieu de 0,04. Ces différences sont la preuve de l'atrophie générale du pied et du

petit volume du calcanéum reproduit par la prolifération ostéogénique du périoste. Nous voyons bien dessiné la cicatrice de l'incision angulaire du procédé de résection sous-périostée du Prof. Ollier ; elle est fortement déprimée, elle desquame comme un tissu inodulaire hypéremié. La saillie du talon est peu marquée. Lorsqu'on palpe la partie postérieure du pied, on ne sent pas de masse osseuse calcanéenne bien considérable, mais on perçoit cependant très nettement un noyau osseux résistant entouré de masses fibreuses.

La radiographie faite le 18 mars 1907, par M. Nogier, révéle bien mieux que le palper l'existence et les dimensions du calcanéum nouveau. Il est difficile de rêver une reproduction plus heureuse; la partie antérieure de ce calcanéum s'articule très bien avec la tête de l'astragale; il est réduit de volume, mais bien dessiné. On pourrait dire que c'est le calcanéum d'un enfant de 10 à 14 ans porté par un jeune homme de 20 ans.

Quant à la portion enlevée de l'astragale, elle ne s'est pas reproduite.

L'atrophie du mollet est notable, puisque sa circonférence, prise à 0,05 centim. au-dessus du bec de la rotule, est de 0,04 cent. en moins comparativement au côté gauche. La jambe droite a 0,02 cent. de moins en longueur que la gauche, ce qui correspond à la différence de hauteur des deux pieds, par suite des dimensions moindres du calcanéum de nouvelle formation à droite.

Pied gauche. — Nous venons de décrire presque entièrement son état, en lui comparant l'autre pied. Il nous reste seulement à dire que la cicatrice d'incision est moins enfoncée et que la saillie du talon presque nulle à droite est à gauche bien normale. La radiographie indique bien, par la désharmonie de l'ossification nouvelle, les parties qui furent enlevées par la curette sur la région postérieure et les régions antérieure et supérieure du calcanéum et inférieure de l'astragale; il existe une fusion osseuse, une ankylose réelle entre le calcanéum, l'astragale et le cuboïde.

Au point de vue des fonctions, le résultat n'est pas moins beau. Ce jeune homme marche sans peine, sans boiterie. Il fait de la bicyclette aussi bien que n'importe qui; il fait à pied de longues promenades, il fait des armes ; mais il ne pourrait

prétendre toutefois à devenir facteur rural ou globe-trotter, ni à faire un fantassin alpiniste. Il risquerait, en se forçant trop, de réveiller le processus tuberculeux qui a nécessité les interventions chirurgicales qui ont été faites, il y a dix ans. Notons-le, il a eu des manifestations urinaires purulentes, il y a un an, qui ne se peuvent rattacher qu'à la même étiologie; c'est un avertissement dont il faut tenir compte.

M. Gayet. — La reproduction osseuse du calcanéum est très belle dans l'épreuve radiographique que vient de nous présenter M. Vincent. Je rappelle que La Bonnardière avait, dans sa thèse sur la désarticulation de Syme, par le procédé de la rugine, publié des radiographies montrant des noyaux osseux régénérés aux dépens du périoste conservé, mais la forme du calcanéum était loin d'être aussi bien reproduite que dans le cas présent.

M. Durand. — A propos de la première radiographie, je ferai remarquer la trabéculation très remarquable du calcanéum néoformé.

M. Tixier. — Quelle a été l'évolution clinique de cette affection ? Est-ce qu'il s'agissait bien de tuberculose ou de calcanéite infectieuse, comme pourrait le faire penser le siège aux deux pieds ? Dans le cas de calcanéite infectieuse, la régénération s'expliquerait tout naturellement.

M. Vincent. — Les remarques de M. Durand sont très justes. Je répondrai à M. Tixier que, si nous avions eu affaire à une tuberculose torpide, nous n'aurions pas eu une aussi belle régénération. La forme tuberculeuse qu'a présentée le malade se rapproche, par son allure, de la forme infectieuse, staphylococcienne, qu'on appelait autrefois phlegmoneuse et qui, ne détruisant pas le périoste, ne l'altérant pas autant, est plus apte à fournir d'abondantes reproductions après la résection. C'est cette forme d'ostéo tuberculose que j'ai désignée, dans mon livre sur la résection de la hanche, sous le nom d'ostéo-tuberculose aiguë et qui n'est probablement que l'un des modes de la tuberculose inflammatoire à laquelle M. le Prof. Poncet a attaché son nom.

Le Gérant, Dr Vallas.

Association Typographique Lyonnaise, rue de la Barre, 12. — F. Plan, Directeur.

Séance du 11 avril 1907.

Présidence de M. Vincent.

M. Gayet, secrétaire, lit le procès-verbal de la séance précédente, qui est adopté.

*
* *

M. le Président adresse les condoléances de la Société à la famille de M. Aubert, mort récemment. Cet orthopédiste, bien connu a rendu beaucoup de services dans les hôpitaux par son ingéniosité professionnelle et sa bonne volonté.

*
* *

ANCIENNE LUXATION MÉDIOCARPIENNE ; FRACTURE DU SCAPHOÏDE (DISLOCATION DU CARPE DE DESTOT) ; ABLATION DU SEMI-LUNAIRE ET DU FRAGMENT SUPÉRIEUR DU SCAPHOÏDE.

M. Durand. — L'histoire du malade que je vous présente constitue une contribution à l'histoire thérapeutique des déplacements des os du carpe.

Cette question a déjà souvent été soulevée devant vous, et de si nombreux cas de réduction vous ont été présentés que cette lésion est, pour ainsi dire, devenue une « question lyonnaise ». Le fait que je vais vous rapporter est, je crois, le premier qui vous ait été montré.

Le 12 juin 1906, P..., François, 32 ans, est tombé d'une hauteur de 7 mètres sur le trottoir et vint frapper le sol par le poignet droit. Un volumineux épanchement se produisit et masqua la lésion dont il était porteur.

Je le vis en décembre 1906, et n'eus pas de peine à reconnaître cette lésion que Destot appelle dislocation du carpe. Déplacement du semi-lunaire de la thèse de Tavernier. Les troubles fonctionnels étaient considérables, la flexion réduite des deux tiers, flexion dorsale impossible, l'adduction et l'abduction insignifiante, les doigts qui s'étendaient bien arrivaient à peine, dans leur flexion, à toucher la paume de la main, les mouvements étaient douloureux, la force insignifiante.

L'index et le médius avaient de la cryesthésie, leur sensibilité était très diminuée.

A l'examen on constatait que le radius paraissait sain, sauf peut-être son bord postérieur qui semblait un peu épaissi. En avant, sous les tendons du canal carpien, on sentait à la hauteur des plis cutanés du poignet une masse osseuse un peu mobilisable donnant dans les mouvements de flexion une sorte de crépitation à caractère osseux.

Les dimensions antéro-postérieures du carpe étaient très augmentées, la dépression de la tabatière auatomique était comblée de telle sorte que l'apophyse styloïde radiale ne laissait voir aucune dépression au-dessous d'elle. Sur le dos du poignet, la tête du grand os paraissait rapprochée du bord radial et au-dessus de cette tête on ne sentait pas la dépression qui existe normalement. Il n'y avait pas de diminution apparente de la distance qui sépare chacune des apophyses styloïdes de l'interligne carpo-métacarpien.

Le diagnostic porté fut vérifié par deux radiographies de face et de profil. Elles démontraient le déplacement dn semi-lunaire qui, resté uni au radius, entraîne avec lui le fragment adjacent du scaphoïde fracturé ; les rapports du pyramidal avec le crochu ne semblent pas modifiés.

L'importance des troubles fonctionnels, réduction de la mobilité, diminution de la force, l'existence de troubles dans le domaine du médian, indiquaient formellement une intervention, et comme la réduction était impossible après six mois écoulés, je proposai l'ablation du semi-lunaire et du fragment scaphoïdien déplacés.

J'intervins le 8 janvier. Incision de 6 centimètres sur le bord radial du canal carpien. J'ouvre l'aponévrose antibrachiale et sectionne sur un centimètre environ le grand ligament antérieur du carpe. Je récline du côté cubital le paquet des tendons fléchisseurs sans ouvrir leur gaine, ainsi que le nerf médian ; le grand palmaire est récliné du côté radial. On arrive de suite sur la face palmaire du radius, mais on a à ce moment une déception. La radiographie et la palpation cliniqne feraient penser que le semi-lunaire est très saillant, facilement abordable ; il n'en est ien, les grosses cornes que montre la radiographie sont voilées par

d'épais trousseaux fibreux, l'os se dissimule en quelque sorte très bas dans la région palmaire : il faut à la rugine dégager un peu péniblement son bord inférieur.

Ceci fait, on le cueille assez facilement. Dans ce travail, il ne saurait être question de reconnaître les lésions subies par les ligaments. L'os est enserré dans une gaine fibreuse solide, ses ligaments ont perdu toute individualité. Par la brèche ainsi faite, j'enlève facilement le fragment du scaphoïde.

Fermeture de la plaie avec un petit drainage rendu nécessaire par un peu de suintement sanguin dans la cavité laissée libre par l'ablation des os.

Je constate que les mouvements du poignet sont beaucoup plus étendus depuis la disparition des os faisant cale. Immobilisation dans un petit plâtre.

Dès le lendemain, les troubles nerveux du médian ont disparu, le malade dit sentir aussi bien que de l'autre côté le contact, la douleur et la température ; même au compas de Weber, la sensibilité est la même aux deux mains.

Guérison opératoire rapide.

Actuellement la flexion palmaire est très améliorée, elle n'est plus guère réduite que d'un quart environ ; les mouvements de latéralité, presque impossibles autrefois, ont repris la moitié de leur étendue, la flexion dorsale reste impossible, probablement à cause du scaphoïde qui lui fait un obstacle mécanique. Les doigts ont tous leurs mouvements ; la force musculaire augmente progressivement ; au dynamomètre elle dépasse 20 kilos.

Le malade a pu reprendre son travail. Le résultat est donc très bon.

En comparant les radiographies faites avant et après l'opération, vous voyez que l'ablation du semi-lunaire a permis une certaine adaptation des os du carpe à leur nouvelle situation : l'intervalle qui sépare du radius la tête du grand os a un peu diminué, le scaphoïde se tasse en quelque sorte contre le radius, et la place laissée vide entre le scaphoïde et le pyramidal par les os supprimés est un peu moins considérable actuellement. Le carpe s'est donc modelé en partie sur le radius, et il est à penser que le temps et la mobilisation méthodique accroîtront encore cette adaptation pour la rendre plus parfaite.

Le scaphoïde, par contre, conserve une position assez vicieuse : redressé, il bute contre l'avant-bras. Son mouvement de sonnette semble devenu impossible, et il ne semble pas devoir

améliorer notablement sa mobilité. M. Destot pense que c'est lui qui met obstacle au mouvement de flexion dorsale.

*
* *

Les observations d'ablation du semi-lunaire luxé sont encore rares.

Dans la thèse de Tavernier nous trouvons 42 observations analogues : 12 ont été publiées trop tôt, avant cicatrisation et sont inutilisables. Sur les 30 cas restants, on voit que 10 fois le résultat est dit excellent, 17 fois il est dit bon, 3 fois mauvais. La fracture du scaphoïde semble à cet auteur assombrir le pronostic fonctionnel, et nous voyons en effet que dans mon cas, le fragment de cet os resté en place, limite la flexion dorsale.

M. Chaput vient de présenter dans une séance récente de la Société de chirurgie de Paris, un cas où une intervention semblable a donné un résultat très satisfaisant.

Comme on le voit, ces observations sont encore peu nombreuses. Elles permettent pourtant d'établir une conclusion thérapeutique assez nette. Le déplacement du semi-lunaire implique la réduction dans les cas récents, l'ablation de l'os dans les cas irréductibles. Cette opération donne les meilleurs résultats quand le scaphoïde n'est pas fracturé. Cette fracture aggrave considérablement le pronostic. L'ablation du fragment supérieur du scaphoïde est-il suffisant ? Ce n'est pas absolument certain ; mais comme la résection de l'autre fragment ne pourrait que difficilement se faire par l'incision axiale antérieure, et qu'elle risquerait d'entraîner des troubles du côté du pouce et de l'index en enlevant le support du trapèze et du trapézoïde, il est peut-être sage de se contenter de cette opération incomplète.

Je ne parle, bien entendu, que des cas où la lésion est limitée, de ceux que Destot appelle dislocation du carpe. Dans les cas de luxation médio-carpienne totale il faudrait probablement faire des sacrifices osseux plus considérables ; dans les lésions complexes, nous savons par les travaux de M. Vallas que la résection du poignet est indiquée.

*
* *

ENTORSE DES DEUX GENOUX PAR ABDUCTION.

M. Gangolphe. — J'ai l'honneur de vous présenter un malade, entré il y a quelques jours dans mon service, salle Sainte-Marthe, pour une lésion traumatique des deux genoux.

C'est un homme très robuste, vigoureux, doué d'un certain embonpoint et exerçant la profession de pompier. C'est au cours d'une course qu'il fut projeté violemment à terre, du haut du siège de la voiture ; il tomba sur ses deux pieds, mais les jambes en abduction forcée et en légère rotation en dehors, car elles se trouvaient en demi-flexion sur la cuisse.

Il ne put se relever tellement la douleur et l'impotence étaient accentuées. Il fut transporté de suite à l'Hôtel-Dieu, où je le vis le lendemain matin. On observait alors, au niveau des deux genoux, tous les symptômes habituels de l'entorse ; les deux articulations étaient gonflées, les culs-de-sacs synoviaux assez saillants, en particulier du côté droit, mais surtout on constatait une douleur élective à la palpation et même spontanée sur le côté interne de la jointure, et en particulier au niveau de l'insertion fémorale du ligament latéral interne. Il n'y avait pas encore d'ecchymoses périarticulaires ; ce n'est que deux jours après qu'on put les apercevoir. Ce malade présentait déjà un phénomène que vous pouvez retrouver encore actuellement et sur lequel je désire attirer particulièrement votre attention, je veux parler des mouvements anormaux de latéralité, avec sensation de claquement du condyle interne du fémur sur le plateau tibial et que j'appellerai volontiers « *choc tibial* » en le rapprochant du choc rotulien. Ce phénomène est pour moi de la plus haute importance, car il change du tout au tout le pronostic en l'aggravant considérablement. Il est dû en effet à la déchirure du ligament latéral interne ou à l'arrachement de son insertion osseuse supérieure, car pour moi l'entorse du genou n'est pas due, ainsi qu'on tend à l'admettre depuis les travaux de Segond en 1879, à des mouvements forcés de rotation provoquant l'arrachement d'un point osseux sur le plateau tibial, avec déchirures des ligaments croisés, mais uniquement aux lésions des ligaments latéraux, surtout le ligament interne, car le plus grand nombre des entorses du genou sont dues à des mouvements forcés d'ab-

duction ou d'adduction plus qu'à ceux de rotation. D'ailleurs, si l'on se reporte au mémoire de Segond, publié dans le *Progrès médical* de 1879, on verra que toutes ses expériences sont faites en vue d'expliquer « l'hémarthrose du genou » et non l'entorse de cette articulation. Vers la même époque, j'avais fait quelques recherches expérimentales sur le cadavre, et j'avais toujours trouvé l'arrachement ou la déchirure du ligament latéral interne en faisant des mouvements forcés d'abduction.

Cette déchirure du ligament interne est grosse de conséquences, car si le malade n'est pas mis au repos absolu pendant longtemps, il s'ensuivra une dislocation dans l'articulation qui fera du malade un infirme, car pour peu qu'il se fatigue et qu'il marche un peu longtemps, il surviendra de l'hydarthrose en même temps qu'une douleur et une gêne fonctionnelle de plus en plus marquées, dues à cette dislocation articulaire.

Quelquefois même de tels malades ayant subi antérieurement, plusieurs années souvent, une telle lésion du genou sont envoyés au chirurgien avec le diagnostic d'arthrite chronique tuberculeuse. J'ai vu plusieurs fois cette erreur clinique, et pour l'éviter j'ai toujours recherché avec soin l'histoire de la maladie, car pour moi si la loi de Max Schuller est toujours vraie, si la tuberculose se greffe sur une articulation traumatisée, il est nécessaire qu'entre le traumatisme et l'apparition des phénomènes de tumeur blanche il y ait un intervalle pendant lequel l'articulation paraisse absolument saine, c'est ce que j'appelle l'intervalle libre ; au contraire, si à aucun moment il n'y a eu interruption dans les phénomènes fonctionnels de douleurs et d'impotence, la lésion sera purement traumatique, la tuberculose ne s'y sera pas surajoutée.

Séance du 18 avril 1907.

Présidence de M. Vincent.

M. Gayet, secrétaire, lit le procès-verbal de la séance précédente qui est adopté sans réclamation.

*
* *

A propos du procès-verbal :

QUELQUES TYPES D'ENTORSES GRAVES DU GENOU.

M. Bérard. — Sous le nom d'entorse du genou, on a englobé et on englobe encore aujourd'hui des lésion traumatiques multiples dans leur origine, dans leur mécanisme et dans l'étendue des désordres qui les accompagnent. Mais toutes son caractérisées par des douleurs plus ou moins vives au niveau des attaches des ligaments articulaires, par un épanchement hydrohématique plus ou moins abondant, et par une impotence plus ou moins prolongée du membre, impotence due surtout à une laxité persistante de l'articulation et à des mouvements de latéralité anormale : d'où le danger persistant de nouvelles entorses, avec des hydarthroses à répétition.

A côté du type élémentaire et sans complications osseuses, tel que le conçoit M. Gangolphe, tel qu'il l'a étudié, dont il fait présenter aujourd'hui des pièces expérimentales, et qui correspond à l'arrachement, dans un mouvement forcé d'abduction de la jambe, du point d'insertion supérieur du ligament

latéral interne, on a admis à la suite des expériences anciennes de Bonnet, reprises en 1879 par Segond, d'autres espèces d'entorses plus complètes, dues à des torsions plus ou moins violentes de la jambe avec des désordres méniscaux et osseux qui vont de la simple fêlure à l'arrachement d'un condyle tibial ou fémoral.

Correspondant à ces formes graves, dont la classification est devenue plus facile depuis la radiographie, et que l'on distinguera sans doute de plus en plus de l'entorse simple, j'ai l'honneur de vous présenter les radiographies de trois cas que j'ai observés récemment.

1° Dans le premier, il s'agit d'un tassement en masse de l'extrémité supérieure du tibia gauche, qui s'est étalée en s'affaissant, sans qu'aucune fissure apparût sur ses contours, mais dont l'écrasement est démontré par l'augmentation de largeur du plateau tibial et l'élévation apparente de la tête du péroné jusqu'au niveau de la surface articulaire du genou.

On se rend très facilement compte de cette lésion en comparant les deux projections radiographiques ci-jointes, l'une du genou sain, l'autre du côté blessé : sur le tibia de celui-ci, des marbrures interstitielles, avec des taches plus claires, témoignent de l'écrasement des trabécules. Ces radiographies ont été prises trois mois après le traumatisme, qui avait consisté en une chute de la malade dans une fosse cimentée, profonde d'un mètre cinquante, la jambe en flexion prise sous elle. La malade, une jeune femme, présenta immédiatement les signes classiques de l'entorse banale du genou : impotence, épanchement modéré et douleurs périarticulaires.

Au bout de deux mois, après vingt jours de gouttière plâtrée sous compression et vingt-cinq jours de semi-immobilité au lit avec massage et électrisation, elle peut reprendre la marche. Mais elle conserve une gêne notable pour monter et descendre les escaliers, et une maladresse spéciale quand elle se trouve dans une rue pavée inégalement : très facilement alors, elle se tord le genou. Il lui reste quelques mouvements de latéralité anormale, avec une laxité articulaire qui peut être due en partie ici au rapprochement des points d'insertion des ligaments latéraux, le plateau tibial ayant subi un tassement de plus d'un demi-centimètre.

2° et 3° Les deux autres cas sont superposables l'un à l'autre.

Tous deux sont de date plus récente et consécutifs à la projection violente des blessés sur le sol par une voiture en marche. L'un et l'autre tombèrent la jambe en forte abduction, et, chez l'un et chez l'autre, ainsi que la radiographie le montre, il se fit une *fêlure de presque toute la moitié interne du plateau tibial, suivant un coin à base supérieure de 4 centimètres, et de 3 centimètres environ de hauteur.*

Dans un cas, l'épanchement intra-articulaire fut assez peu abondant, bien que le fragment tibial arraché se fût déplacé en dedans, et qu'il en fût résulté une subluxation du fémur en avant et en dehors. Après réduction et immobilisation du genou en extension sous plâtre, la consolidation s'effectua en un mois et demi. Mais lorsqu'on supprima le plâtre, le genou avait conservé une déformation assez gênante en varus, avec tendance à la flexion. Le fragment tibial arraché ne s'était pas consolidé en position normale. Il était resté déplacé en bas et en dedans ; et il fallut pour corriger, autant que possible, cette position vicieuse, endormir à nouveau la malade, faire des tentatives de réduction secondaire et immobiliser de nouveau le membre en plâtre, avec une compression à demeure s'exerçant sur le fragment tibial.

Ce dernier appareil a été appliqué récemment par M. Patel, qui me supplée à la Croix-Rousse; nous ne jugerons de son efficacité que dans un mois.

Enfin, le troisième blessé avait, lui aussi, un arrachement du coin tibial interne; mais, dès le lendemain de l'accident, il présentait une abondante hémarthrose du genou, que j'évacuai par ponction le troisième jour : je retirai ainsi environ un verre de sang laqué. Chez celui-ci la déformation du membre était un peu spéciale : du fait du glissement en dedans et en bas du fragment tibial arraché, la jambe avait décrit autour des condyles fémoraux un léger arc de cercle de dehors en dedans, si bien que la pointe du pied se trouvait reportée vers la ligne médiane, et que les axes de la cuisse et de la jambe formaient un angle en varus de 160° environ.

Sous anesthésie, le membre fut redressé, le genou comprimé sous un pansement ouaté et immobilisé en plâtre, avec un sac de sable appuyant de dedans en dehors sur le fragment tibial interne. Le malade est encore dans l'appareil.

Voilà donc chez ces trois blessés trois traumatismes du

genou avec lésions osseuses, répondant à deux types bien nets de ce qu'on appelle des entorses graves du genou. Dans le premier cas, le résultat définitif sera satisfaisant, je crois. Pour les deux autres, je ne puis pas encore me prononcer; et je ne l'oserais pas, car je n'ai pas une opinion faite sur les suites de ces fractures parcellaires du plateau tibial. Dans le cas où d'emblée on n'arrive pas à réduire ce fragment arraché, ou bien dans le cas où après une première période d'immobilisation la déformation subsiste, faudrait-il avoir recours à une thérapeutique plus active ? C'est là un point sur lequel je demanderai l'avis de la Société.

*
* *

IÈCES EXPÉRIMENTALES SUR L'ENTORSE DU GENOU PAR ABDUCTION.

M. Gangolphe. — Les pièces que je vous présente et les faits auxquels je veux faire allusion sont très différentes des cas de M. Bérard qui sont en réalité des fractures.

M. Durand insiste sur la différence entre l'entorse et les fractures des condyles tibiaux. Il cite plusieurs cas qu'il a observés : on avait alors des signes nets de fracture et il importe de ne pas étudier ces faits sous le nom d'entorse; l'examen clinique suffit à faire le diagnostic et à éviter toute confusion.

M. Destot est du même avis. Pour les fractures, il y a celles à engrènement à pronostic favorable, et celles à fragment mobile qui donnent lieu à des suites éloignées très défectueuses. Dans ces derniers cas, il faut enclouer ou visser le fragment.

M. Bérard n'assimile nullement les entorses avec les fractures à fragments plus ou moins importants. Mais souvent le diagnostic entorse est porté alors qu'il y a fracture; dans les expériences de Segond qui faisait de grands traumatismes, il y avait des arrachements très graves; il est cependant difficile d'établir une limite nette entre le moment où l'entorse avec arrachement finit et où la fracture du condyle commence.

M. Gangolphe tient à faire remarquer que le type clinique qu'il a décrit lui appartient bien et n'a rien à voir avec ceux que Segond a décrits.

*
* *

RÉSULTATS ÉLOIGNÉS D'OPÉRATIONS POUR TUBERCULOSE INTESTINALE.

MM. Bérard et Patel. — Nous avons l'honneur de vous présenter quatre malades, qui, à des époques différentes ont été déjà amenés devant vous, et qui ont subi des interventions diverses pour des formes dissemblables de tuberculose intestinale.

1° Le premier de ces malades est un jeune homme de 20 ans, déjà présenté à la Société de Chirurgie, le 8 décembre 1906, et opéré le 11 juillet 1907. Il présentait une triple sténose de la partie terminale de l'intestin grêle, adhérente à la vessie. M. Jaboulay pratiqua une simple entéro-anastomose. Un an et demi après son opération, il avait engraissé de 25 kilogs.

Aujourd'hei, l'état général est parfait, et le malade présente un aspect de santé des plus florissants. Localement, l'examen ne révèle rien; les digestions sont excellentes, non douloureuses; il se produit de temps à autre quelques petits bruits intestinaux qui indiquent le passage de matières dans l'anse intestinale vraisemblablement encore rétrécie.

En somme, le résultat date aujourd'hui de trois ans et neuf mois; il est certainement définitif.

2° La seconde malade, Mme S., âgée de 46 ans, a été présentée à la Société de Chirurgie, le 8 juin 1905. Elle a été opérée (M. Bérard) le 14 avril 1905, pour des lésions intestinales avancées et étendues au péritoine. Là encore, une simple anastomose fut pratiquée. Au moment de sa présentation, la malade était porteur de lésions pulmonaires encore assez marquées, et nous émettions devant vous l'hypothèse qu'elle pourrait peut-être les réparer à la faveur d'une meilleure alimentation. L'avenir a donné raison à nos espérances; les lésions pulmonaires ont totalement disparu, fait qui avait déjà été bien mis en évidence par de nombreux auteurs, notamment par Erdheim, et qui vient démontrer un fois de plus que les lésions pulmonaires sont secondaires aux lésions intestinales.

Récemment, cette malade a subi une nouvelle opération pour la cure d'une éventration un peu douloureuse.

La laparotomie a permis de constater la disparition presque

totale des lésions tuberculeuses sur le péritoine, quelques brides existaient encore, fixant les anses anastomosées à la paroi abdominale et coudant un peu l'intestin. Elles furent sectionnées.

Depuis, l'état général est parfait. Localement, le résultat est non moins bon ; les troubles digestifs ont totalement disparu.

La troisième malade vous a été présentée le 22 février 1906 ; c'est une jeune femme de 28 ans, Mme C., qui a été opérée (M. Patel) le 31 août 1905, pour une forme de tuberculose diffuse, entéro-péritonéale, étendue sur le rectum et la fin de l'intestin grêle. Les lésions étaient si avancées et si adhérentes, l'état général de la malade était si précaire, qu'une opération simplement palliative fut pratiquée. Elle consista à aboucher dans la partie haute de l'S iliaque, la partie inférieure de l'intestin grèle sectionnée au dessus de la lésion. Une seconde intervention pratiquée le 15 décembre 1905 (M. Bérard), dans le but d'extirper la lésion que l'on supposait devoir exister, permit de constater, comme dans le cas précédent, la disparition des lésions tuberculeuses ; on sectionna, là encore, quelques brides cicatricielles et on enleva l'appendice, un peu gros, qui ne présentait que des lésions d'inflamation simple.

L'histoire ultérieure de la malade est des plus intéressantes : elle devint enceinte, presque de suite après sa première opération ; le début de la grossesse fut un peu pénible ; elle fut menée à terme cependant ; l'accouchement eut lieu dans de bonnes conditions, le 15 juillet 1906. La malade a allaité elle-même et allaite encore son enfant, elle a même été prise, à la nourricerie de Longchêne, pour nourrir encore un autre enfant.

Actuellement, son état général est des meilleurs, il n'y a aucune lésion pulmonaire. Localement, la digestion est très bonne et s'effectue sans difficulté. A noter ce fait que, malgré l'abouchement de l'intestin grêle, dans l'S iliaque, il n'y a pas de diarrhée, ce qui tient à ce que l'anastomose a été pratiquée haut sur cet intestin, et qu'il ne persiste plus de lésions d'entérite tuberculeuse.

4° La quatrième malade, Mme C... a été opérée le 26 août 1905 (M. Patel), à l'hôpital de la Croix-Rousse, dans le service de M. Bérard ; elle présentait un tuberculome hypertrophique du cæcum, avec intégrité de l'intestin grêle ; la lésion a été enlevée largement par résection iléo-cæcale. Cette malade, qui ne

pouvait absolument rien digérer, se trouve aujourd'hui avoir engraissé de 26 kilogr. Son état est parfait à tous points de vue.

Ces résultats nous paraissent démonstratifs, au point de vue de la guérison cemplète des lésions tuberculeuses intestinales, et nous permettent de confirmer les conclusions que nous avions déjà émises, au sujet du genre d'opération que l'on peut pratiquer.

L'opération radicale, la résection, est indiquée dans les lésions localisées et mobiles. Sur le cæcum, elles est plus fréquemment de mise, car le tuberculome du cæcum y est presque la règle; variété de tuberculose hypertrophique, n'envahissant que très rarement le péritoine et l'intestin grêle; on doit l'enlever, même en s'aidant du décollement cæcal. Sur l'intestin grêle, elle est plus rarement pratiquée, car les lésions hypertrophiques et cicatricielles sont rares ; elles affectent une tendance très grande à la généralisation et au ramollissement.

C'est en présence de ces lésions en évolution, qu'il faut pratiquer des opérations palliatives (entéro-anastomose, exclusion intestinale) ; la résection est incomplète et dangereuse. Les trois premières observations montrent que les lésions, mises au repos, peuvent rétrocéder entièrement, ou tout au moins devenir cicatricielles.

M. Bérard désire insister sur un point de la dernière observation. En réopérant cette malade pour des accidents d'occlusion, il a trouvé une adhérence de l'anastomose à la paroi. Cemme traces de la tuberculose, il n'y avait à peu près plus rien, preuve de l'utilité très grande de ces opérations palliatives.

***

MUCOCÈLE DU SINUS FRONTAL.

M. Moreau présente, au nom de M. le Prof. Rollet, une jeune malade atteinte de mucocèle fronto-orbitaire droite et dont l'histoire clinique est la suivante :

Il y a une dizaine d'années, à l'âge de 15 ans, la malade reçut un coup de corne de vache au niveau de l'angle supéro-interne de l'orbite droit. Immédiatemenc après, sans perte de connaissance, elle eut de violentes épistaxis. Mais depuis ce traumatisme apparut, à l'angle supéro-interne de l'orbite, une petite

tumeur qui, lentement, augmenta de volume. Jamais elle n'éprouva de douleurs et n'en fut nullement incommodée.

Actuellement, le volume de cette tumeur atteint celui d'une petite noix. La peau est lisse, de teinte normale, sans adhérences ; la palpation révèle un contenu kystique. On sent à l'angle interne et supérieur de l'orbite une hyperostose assez volumineuse.

La tumeur n'est pas pulsatile, ni réductible. Elle n'augmente pas dans les diverses inclinaisons de la tête et son volume est stationnaire, lorsqu'on obture les narines en ordonnant à la malade de souffler.

L'examen des fosses nasales a décelé la présence de polypes nombreux dans la fosse nasale droite exclusivement.

La transillumination des cavités sinusiennes a montré un sinus frontal droit obscur, celui du côté gauche est normal. Les sinus maxillaires sont intacts.

Le globe n'est pas dévié; il n'existe pas de diplopie par gêne des mouvements d'adduction. L'occlusion palpébrale est normale.

Le fond d'œil est normal.

Trois faits cliniques, dans cette observation, retiendront notre attention et nous permettront d'établir un diagnostic ferme, à savoir : la situation de la tumeur, sa consistance et l'hyperostose naso-orbitaire.

L'accolement de la tumeur au plancher du sinus frontal nous permet d'éliminer et les dilatations sacciformes des dacryocystites et les kystes développés aux dépens de la poulie de réflexion du grand oblique, dont l'existence affirmée par de Wecker est encore à démontrer. Nous hésitons à croire que les cas cités par cet ophtalmologiste n'étaient que des mucocèles frontales méconnues.

La sensation de rénitence kystique nous permet d'éliminer les ostéomes et les kystes dermoïdes. Ces derniers conservent l'impression du doigt qui les explorent. D'ailleurs leur siège en cette région est plutôt rare. Quelques observateurs ont décrit en ce point des kystes dermoïdes qui, opérés, laissaient écouler un liquide mucilagineux vierge de poils. M. le Prof. Rollet pense qu'il s'agissait plutôt, de par la description du contenu, de mucocèles frontales.

Les méningo-encéphalocèles avec leurs troubles cérébraux

de la réductibilité de la tumeur et les angiomes sont faciles à éliminer.

L'hyperostose orbitaire sur laquelle M. le Prof. Rollet a maintes fois attiré l'attention, est un signe presque pathognomonique de la mucocèle frontale, que cette dernière soit d'origine traumatique ou non. Car il n'est nullement nécessaire pour diagnostiquer la mucocèle frontale de relever un traumatisme antérieur, et l'hyperostose orbitaire existe d'une façon presque constante dans la mucocèle spontanée. C'est par méconnaissance de ce signe que le duc Charles de Bavière ouvrit une mucocèle diagostiquée par lui ostéome.

Donc, en présence d'une tumeur kystique non pulsatile de l'angle supéro-interne de l'orbite avec hyperostose, songer à la mucocèle frontale et procéder à la transillumination des sinus qui, souvent, apportera une sanction au diagnostic.

Nous ajouterons que la malade a été opérée par le procédé de Killian, deux jours après cette présentation.

Son sinus frontal droit était rempli d'un liquide mucilagineux très abondant, et communiquait par une perforatiou de son plancher avec la tumeur kystique, dont la poche, après évacuation de son contenu sirupeux, fut extirpée.

*
* *

TRAITEMENT DU LUPUS TUBERCULEUX PAR EXÉRÈSE CHIRURGICALE.

MM. Durand. — Au nom de M. Nicolas et au mien, j'ai l'honneur de vous présenter deux jeunes malades opérés par l'ablation chirurgicale de larges lupus tuberculeux de la face.

Nous sommes persuadés que les traitements purement dermatologiques, scarifications, pointes de feu, caustiques, ne donnent souvent que des résultats incomplets ou nuls, et qu'ils doivent céder le pas à une thérapeutique plus agressive, l'ablation large et complète, toutes les fois que celle-ci est techniquement possible. Les traitements dermatologiques nous paraissent insuffisants. Ils ne réussissent souvent pas à arrêter la marche du lupus, et nous avons vu des malades dont la lésion primitivement réduite à un petit volume avait envahi tout le

visage malgré un traitement dermatologique correct et régulièrement suivi. Dans d'autres cas, les scarifications ou cautérisations semblent arrêter et guérir le lupus ; mais bientôt celui-ci reparaît dans la cicatrice et reprend sa marche envahissante. Il en est de même trop souvent de la photothérapie et de la radiothérapie. Devons-nous oublier enfin la longueur désespérante de ce traitement, exigeant des séances répétées pendant des semaines, des mois et même des années. Je viens d'opérer un lupus qui avait résisté à quatre ans de traitement poursuivi successivement par trois dermatologistes éminents.

L'ablation chirurgicale est évidemment plus simple, plus rapide, et logiquement elle doit mettre plus sûrement à l'abri des récidives si elle est bien faite, c'est-à-dire si elle dépasse en surface et surtout en profondeur, ce qui est plus difficile, les limites du mal. Je ne puis vous donner encore des observations assez anciennes pour pouvoir être affirmatif sur ce point délicat de la guérison définitive, mais nous serons en mesure de vous présenter plus tard des résultats que nous espérons devoir être concluants.

Aussi bien, n'avons-nous pas l'intention de traiter aujourd'hui toute là question du traitement opératoire du lupus, mais seulement un point de celui-ci : j'ai voulu seulement vous dire quelle est actuellement notre manière de voir.

Nous allons distinguer, au point de vue opératoire, les lupus de la face et ceux du reste du corps, éliminant complètement ceux qui ont atteint les muqueuses, primitivement ou secondairement.

Des lupus du corps, nous ne parlerons que pour mémoire ; leur ablation est facile, et comme elle ne compromet généralement ni l'esthétique ni les fonctions, elle ne soulève guère de problème intéressant touchant la restauration de la plaie opératoire ; aussi notre manière de voir a-t-elle paru plus facilement recueillir l'approbation des partisans du traitement dermatologique.

A la face, la question est plus délicate et c'est sur ce point seulement que nous voulons faire porter la communication que nous vous faisons aujourd'hui.

Nous répétons d'abord que que nous n'avons pas encore attaqué des lupus ayant envahi les muqueuses et que nous réservons complètement ce point.

Dans les lupus uniquement cutanés que nous avons eu à enlever, nous trouvons deux groupes très distincts. Le premier, dont nous possédons un certain nombre d'observations, comprend les cas dans lesquels l'ablation ne laisse qu'une surface cruentée relativement restreinte, facile à fermer avec quelques crins, ne soulevant par conséquent aucun problème d'esthétique faciale ou d'autoplastie.

Dans ce groupe, la facilité de l'ablation, la simplicité de l'opération, la perfection de la mince ligne cicatricielle que laisse une suture correcte, toujours fermée en dix jours par première intention, constituent une série d'avantages que ne viennent voiler que de bien faibles inconvénients: l'ennui d'une opération chirurgicale, d'une courte anesthésie, préférable je pense aux petites douleurs répétées du traitement dermatologique.

Dans le second groupe, où rentrent les deux cas que nous vous soumettons aujourd'hui, la méthode est plus intéressante parce qu'elle soulève d'importants problèmes d'esthétique. Voici ces deux cas :

Observation I.

Lupus tuberculeux de la joue gauche; exérèse chirurgicale.

Le jeune Maurice M... a aujourd'hui 13 ans. Sans antécédent important, il fut atteint à l'âge de 5 ans d'un petit nodule lupique apparu au milieu de la joue gauche. Traité par un médecin chez lui, puis à l'hospice de la Charité de Lyon par des pointes de feu, le raclage, la radiothérapie, ce lupus a continué à s'étendre progressivement jusqu'aux dimensions actuelles d'une pièce de 5 francs. A l'âge de 6 ans, adénite suppurée sus-hyoïdienne.

20 février 1907. Actuellement, il présente sur la joue un lupus tuberculeux typique avec nodules lupiques confluents, plus large qu'une pièce de 5 francs, ayant, comme vous pouvez le voir sur cette photographie, tendance à descendre vers le bord du maxillaire plutôt qu'à marcher vers le nez, les yeux ou la bouche.

Il y a un mois est apparu sur le bord de l'aile du nez un second petit nodule dont la marche paraît plus rapide que celle de la grande plaque.

Ganglion sous-maxillaire gauche du volume d'une noisette non ramolli.

Bon état général. Aucune autre lésion.

22 février. — Ablation large de la plaque lupique de la joue; l'excision

poursuivie atteint profondément les muscles et dépasse les limites du mal, ce dont on s'assure ultérieurement par des examens microscopiques.

L'ablation faite, il reste à combler une vaste perte de substance. Il me paraît qu'il n'est pas indispensable de recourir à une autoplastie et qu'une suture forcée pourra tout fermer au prix d'une difformité momentanée. La plaie étant vaguement circulaire, je me préoccupe surtout de faire une ligne de suture verticale qui ne tirera pas sur les paupières, mais déformera la bouche ; cette déformation ne peut être que momentanée et disparaîtra ultérieurement. Avec quelque peine, et surtout en employant de solides crins de Florence, j'arrive à fermer la plaie. La face est alors assez laide, la commissure buccale voisine trop avec le lobule de l'oreille, et un bourrelet disgracieux en épais croupion soulève la partie supérieure de la ligne de suture ; par contre, les paupières sont intactes.

Réunion rapide et parfaite.

Peu à peu le facies se restaure, le croupion sous-oculaire s'affaisse, la commissure et l'oreille regagnent leur place et l'on peut voir sur cette photographie que le résultat esthétique est actuellement très bon, quelques filets seulement du facial ont été atteints, leur territoire musculaire paralysé dans les lèvres ne gêne que peu les fonctions de ses organes.

Le petit lupus du lobule du nez a aussi été enlevé facilement, sans dégât important.

Observation II.

Vaste lupus de la joue droite. Ablation. Restauration par une greffe par la méthode italienne.

Étienne R..., 13 ans, a eu vers 6 ans une tumeur blanche des deux genoux, complètement guérie aujourd'hui. L'affection actuelle a débuté, vers l'âge de 6 ans, par un petit nodule apparu en pleine joue. Il fut soigné à nombreuses reprises par des pointes de feu et des curetages ; malgré cela, la lésion n'a pas cessé de s'étendre.

A l'entrée, 20 novembre 1906, le lupus occupe toute la joue droite, depuis le sillon naso-génien jusqu'à 2 centimètres du méat auditif, depuis le bord orbitaire jusqu'au maxillaire inférieur.

L'ablation décidée, le problème de l'autoptastie apparut comme difficile ; malgré la grande prédilection que j'ai pour les greffes d'Ollier, je ne les emploie au visage que sur de petites surfaces et surtout pour des plaies superficielles, sans perte de substance profonde, ce qui n'était pas le cas.

Si je voulais prendre un lambeau cervical, il me le fallait énorme à cause de l'extension du lupus jusqu'au voisinage de l'angle interne de l'œil. Le bord inférieur du lambeau aurait eu une longueur vraiment excessive, et la vitalité du transplant eût été compromise au voisinage

de l'œil, juste au point, par conséquent où un bon revêtement était le plus nécessaire. De plus, le cou eût été par trop privé de peau pour que je puisse le recouvrir entièrement même en décollant le tégument thoracique

Il ne fallait pas songer à recouvrir cette plaie au moyen des grands décollements cervico-thoraciques proposés récemment par M. Morestin.

Il me parut donc nécessaire de recourir à l'autoplastie italienne, et c'est ce qui fut fait.

Le bras droit, choisi comme lieu de prise du lambeau, fut d'abord, pendant trois semaines, fixé dans la position qu'il devait avoir après l'opération.

Le 18 janvier, intervention. Ablation large et profonde du lupus.

Un lambeau de forme et de dimensions appropriées est taillé sur le bras et amené avec les précautions nécessaires dans la perte de substance qu'il comble parfaitement. Suture soignée au crin de Florence.

Le bras est, après pansement, maintenu en bonne position par des bandes, puis par des « bandes plâtrées dites allemandes », qui constituent ainsi un appareil résistant. Celui ci est encore renforcé par une solide attelle plâtrée prenant point d'appui sur le thorax.

Pas d'incident post-opératoire. Le lambeau est bien vivant; son pédicule est sectionné le 1er février; toutes les sutures ont tenu, sauf celles de la pointe, qui s'avance vers l'angle interne de l'œil.

On suture le bord du pédicule à la peau de la région parotidienne; cette suture ne tint pas, et la cicatrisation se fit à ce niveau par seconde intention.

Comme on peut le voir, le lambeau est parfaitement vivant; il n'est ni trop mince ni exubérant, trop épais, comme il arrive parfois; sa coloration est encore peu satisfaisante, elle a gardé cette teinte cireuse, classique; j'espère que cet aspect se modifiera; quand l'enfant aura été soumis aux rayons du soleil et que l'été aura passé sur le lambeau, sa teinte sera meilleure, sa cicatrice périphérique moins visible et la face aura perdu cette apparence de vêtement raccommodé par une pièce trop neuve.

Il nous a paru intéressant de vous présenter ces deux tentatives d'ablation de vastes lupus cutanés de la face. Par la méthode que nous avons adoptée, la guérison est rapide, le résultat esthétique est très satisfaisant; pour le premier de nos malades, la cicatrice est beaucoup mieux, parce que linéaire, que celle des curetages ou cautérisations. Chez le malade « à l'italienne » l'aspect est encore peu séduisant; le résultat est encore incomplet, et nous laissons au soleil le soin de farder notre malade. Nous pensons que ce lambeau sera plus

joli dans quelques mois qu'une vaste cicatrice de lupus traitée par les méthodes dermatologiques, énergiques, cautérisations larges et profondes au fer rouge proposées par M. Horand, M. le Prof. Gaucher, cautérisations larges aux acides ou au chlorure de zinc déliquescent proposées par M. Danlos.

Quant au résultat éloigné, il nous paraît logiquement devoir être excellent puisque, dans les deux cas, comme l'a démontré l'examen histologique, l'ablation a dépassé en largeur et en profondeur les limites du mal. D'ailleurs, récemment M. Morestin a pu présenter à la Société de dermatologie des malades ainsi traités chirurgicalement par lui depuis deux, trois, quatre et cinq ans, avec absence totale de récidives jusqu'a ce jour.

Séance du 25 avril 1907.

Présidence de M. Vincent.

M. Gayet, secrétaire, absent par suite d'un deuil de famille, le procès-verbal ne peut être lu.

M. le Président lui adresse les condoléances de la Société.

*
* *

CANCER DU RECTUM OPÉRÉ PAR LE PROCÉDÉ EN DEUX TEMPS SANS TRACES DE RÉCIDIVE DEUX ANS ET DEMI APRÈS L'INTERVENTION.

M. Rivière, moniteur de clinique, présente au nom de M. le Prof. Jaboulay un malade âgé de 49 ans, pour un cancer du rectum.

L'opération a été pratiquée en deux temps :

1° Établissement d'un anus iliaque latéral gauche dans un premier temps ;

2° Résection totale du rectum par la voie périnéale avec abaissement du bout intestinal supérieur au périnée dans un deuxième temps pratiqué un mois après la première intervention.

Actuellement, le malade présente un excellent état général ; il a recouvré son poids et sa vigueur antérieurs. Du côté du rectum artificiel, il n'existe pas de récidive. Le malade était rentré à la clinique pour une petite induration inflammatoire

due à la persistance d'un fil : l'ablation du fil (crin de Florence) a été suivie de la disparition complète de cette petite induration. Au toucher rectal, à bout de doigt, au fond de l'infundibulum périnéal, on sent un petit rétrécissement assez souple qui admet le passage de la pulpe de l'index.

Le cathétérisme avec une sonde œsohagienne, soit par l'anus périnéal, soit par l'anus iliaque, permet de passer assez facilement, mais on a nettement la sensation que le canal intestinal est rétréci. D'ailleurs au point de vue fonctionnel les matières n'ont jamais passé par ce bout intestinal et sortent en totalité par l'anus iliaque.

Cet anus iliaque latéral nécessite le port d'un bandage légèrement compressif. Il existe à son niveau un léger prolapsus de l'intestin qui s'exagère à certains moments. Il paraît dû à la forme du bandage qui renferme une poche centrale, la compression qui porte autour de l'anus et non à son niveau, ayant pu favoriser ce prolapsus. Il y aurait peut-être avantage à faire porter des bandages pleins. Au point de vue fonctionnel cet anus iliaque est relativement et incomplètement incontinent, suivant qu'il y a de la constipation ou un peu de diarrhée.

Ce malade est intéressant à plusieurs titres :

1° Il ne présente aucune trace de récidive deux ans et demi après l'intervention, et l'on peut espérer une guérison définitive ; ces cas ne sont pas exceptionnels, mais ils sont peu fréquents.

2° L'intervention en deux temps semble devoir être préférée à l'opération en un seul temps. Elle donne d'excellents résultats, et la mortalité opératoire est certainement diminuée.

3° Le malade réclame instamment la fermeture de son anus iliaque, et pose la question très discutée d'une troisième intervention. Il aurait sans doute avantage à garder cet anus iliaque dans le cas possible d'une récidive tardive.

*
* *

DISLOCATION DU CARPE.

M. Destot insiste sur les caractères particuliers des radiographies d'une dislocation du carpe qui se présenta le 15 avril à

l'hôpital de la Croix-Rousse, et qui fut réduite par M. Patel. On voit que le semi-lunaire est luxé en avant, que le scaphoïde s'est frayé un chemin à travers le radius en déterminant une fracture fissuraire et s'est luxé en arrière de telle façon que son axe est perpendiculaire à celui du grand os. Le grand os de son côté ne paraît pas luxé du côté dorsal et son axe se prolonge avec celui du radius. Ce qui singularise cette forme, c'est la fracture fissuraire du radius que je n'ai rencontrée que dans un cas, celui de M. Rey, d'Alger. Le scaphoïde est intact et son passage à travers le radius, sa luxation dorsale démontre qu'on ne peut isoler ces lésions de celles du semi-lunaire. Il ne s'agit pas là d'un mouvement passif, ni d'une subluxation secondaire, comme le voudrait M. Tavernier, car on ne pourrait expliquer la fracture importante et si spéciale du radius. En réalité, ce n'est pas comme je l'ai déjà répété pour les besoins d'une vaine logomachie que le terme de dislocation doit-être respecté. Ni la luxation dorsale du grand os, ni la luxation palmaire du lunaire ne tiennent comptent des lésions du scaphoïde et du radius qui sont pour ainsi dire constantes.

Si le scaphoïde casse, son extrémité supérieure part avec le lunaire en avant, tandis que son fragment inférieur se redresse sur le dos du poignet. S'il ne casse pas, il se luxe en totalité et son passage à travers le radius détermine toute une série de fractures dont on trouvera les différentes modalités dans mon petit livre sur le poignet et les accidents du travail.

Je suis obligé de revenir encore sur la réduction, puisque on semble l'ignorer ailleurs. Dans le *Bulletin de la Société de chirurgie* du 19 mars 1907, M. Chaput rapporte l'observation d'un homme de 22 ans, qui fut projeté par un tramway et se présenta à Boucicaut au mois de novembre 1905. Malgré le diagnostic qui fut fait alors par la radiographie, on ne fit rien que du massage et de l'électricité, et M. Chaput dit en propres termes qu'il ne pensa pas à aucune espèce d'intervention précoce, et qu'il attendit que l'apparition de symptômes graves le forçât à opérer le 17 octobre 1906, par la voie antérieure qui, bien avant que M. Delbet l'eût préconisée, avait été employée à Lyon, par M. Jaboulay, en 1902. Lors de la discussion à la Société de chirurgie, au mois de juin 1906, aucun des orateurs n'a parlé de la réduction et j'ai envoyé au professeur Segond la série des réductions qui avaient été faites à Lyon. La première

en date est celle de M. Goullioud, qui remonte au mois d'août 1898. Pendant longtemps, je n'eus que des cas anciens, mais enfin j'ai eu la chance de pouvoir faire des réductions d'abord tardives, lorsque des malades m'arrivaient en désespoir de cause. Aujourd'hui les réductions sont précoces. MM. Bérard et Patel ont pu avoir des malades dont le diagnostic fait de suite a permis la réduction immédiate.

La première idée qui vient en face d'une luxation, c'est la réduction, et l'on ne comprend vraiment pourquoi on attend l'apparition de symptômes graves pour faire une intervention qui n'est qu'un pis-aller.

La fréquence des dislocations du carpe est relativement grande et pour ma part j'en vois dans l'année autant que de luxations du coude. La réduction est donc une méthode thérapeutique qu'il faut généraliser, et je suis persuadé que le jour où les praticiens se méfieront des lésions du poignet et où ils sauront que parmi celles-ci il en est une qui répond à une luxation facile à réduire, les cas anciens diminueront et les résections partielles et totales auront perdu toute raison d'être.

M. Patel. — Chez le malade, dont M. Destot vient de nous entretenir, j'avais songé, au premier examen clinique, à une dislocation du carpe, en raison de l'augmentation du diamètre transversal du carpe, d'une saillie anormale, que l'on devinait profonde, au-dessous des tendons fléchisseurs et des troubles sensitifs du côté du médian. Le malade fut endormi et la réduction se fit très facilement en suivant les données classiques aujourd'hui parmi nous. Une nouvelle radiographie, faite sous plâtre, montre que la reposition est bonne. Aujourd'hui, dix jours après la réduction, le fonctionnement est parfait; à ajouter que les troubles du côté du médian ont disparu de suite.

M. Bérard. — Je suis frappé du retour rapide du fonctionnement intégral de l'articulation dans ce cas de fracture intra articulaire avec fissure s'élevant dans le radius. Ce qui tend à démontrer une fois de plus que l'immobilisation en plâtre peut être réduite au délai minimum (8 ou 10 jours), quand la réduction a été soigneusement pratiquée, aussi tôt que possible après le traumatisme.

*
* *

LAXITÉ ARTICULAIRE ET TUBERCULOSE ; LAXITÉ TRAUMATIQUE; LAXITÉ CONSÉCUTIVE A DES DÉVIATIONS, LAXITÉ PARALYTIQUE ; ARTHRODÈSE ET TUMEUR BLANCHE.

M. E. VINCENT.—M. Gangolphe nous a montré dans la dernière séance, un cas de laxité articulaire traumatique par abduction forcée; il nous a exposé les désordres anatomiques, la succession des symptômes et le traitement par l'immobilisation d'abord, et ensuite par les massages, les ponctions, etc. A propos d'une réflexion qu'il a faite au sujet de l'apparition de la tuberculose sur les jointures disloquées, je n'ai pu que répéter après lui et tous les cliniciens qui ont vu des tumeurs blanches survenir à la suite d'entorses, que la succession de la tuberculose n'était pas une conséquence immédiate, mais éloignée plus ou moins du trauma. En ce qui concerne le traitement, j'ai proposé, après l'échec avéré de l'immobilité et des moyens usuels, de recourir non pas à des ponctions répétées, mais à l'arthrotomie. J'ai cité le cas d'une fillette, dont le genou persistait à être le siège d'un épanchement, malgré sept mois de soins variés et que je guéris, en lui pratiquant l'arthrotomie, qui évacua le liquide articulaire et donna issue à un fragment cartilagineux que le traumatisme avait détaché et qui entretenait l'arthrite exsudative. Je crois bien que je raccourcis le ligament distendu, par la suture d'une plicature, ainsi qu'on le fait d'un ourlet.

Il existe d'autres modalités de laxité. Je vous demande la permission de rappeler qu'on a enseigné que la laxité articulaire était souvent un symptôme prétuberculeux, sans qu'il y eût eu de traumatisme antérieur connu. Dans ce cas, c'est le processus tuberculeux qui commence par ramollir les ligaments, en provoquant des épanchements à marche lente et sans grande réaction inflammatoire.

La laxité articulaire est aussi le fait d'une déviation des membres, comme, par exemple, dans le *genu valgum*.

Il y a encore la laxité paralytique. Ici, les ligaments et les muscles manquent de résistance, les jointures sont mal serrées, et l'on peut faire mouvoir leurs segments comme des fléaux. Pour remédier à cette dernière forme de laxité articu-

laire on emploie les appareils orthopédiques. C'est le traitement palliatif courant, et jusqu'ici le meilleur. On a essayé de le remplacer par des transpositions tendineuses. Quelquefois on réussit; M. Vignard vous l'a prouvé; mais c'est encore un moyen précaire. L'*arthrodèse*, qui se propose de procurer de la rigidité aux membres en ankylosant ses jointures, compte plus de succès. Je n'y ai eu recours que cinq fois (3 fois chez des garçons, 2 fois chez des filles de 2 à 9 ans) avec des fortunes diverses. Dans un cas, j'ai eu le regret de me démontrer trop manifestement (ce dont je n'avais nullement besoin) l'influence du traumatisme sur la tuberculose. Il s'agissait d'un pied bot paralytique flasque, ballant en tous sens. Comme à l'ordinaire, j'enlevai au couteau-ostéotome une lamelle de cartilage sur toutes les surfaces de la tibio-tarsienne; une suture périphérique rapprocha les segments. Au lieu de l'ankylose cherchée, il se forma lentement, sans suppuration, une efflorescence de bourgeons fongueux, et j'eus à soigner une belle tumeur blanche. L'espace libre avant la localisation tuberculeuse a été considérable. En effet, c'est en 1895 que je fis l'arthrodèse à mon petit paralytique, qui n'avait alors que 2 ans environ, et c'est en 1898 que le jeune Antoine Petot m'a été ramené de Couzon (Rhône). Son valgus talus paralytique, qui avait paru guéri par l'arthrodèse, était devenu peu à peu une tumeur blanche caractérisée, telle que je dus procéder à l'ablation non seulement de l'astragale, mais encore du premier cunéiforme, du scaphoïde et même de l'extrémité inférieure du tibia et de l'extrémité antérieure du calcanéum. Il serait hors de propos d'insister sur les suites opératoires de ce cas, il suffit de l'avoir cité parce qu'il était utile de signaler, à l'occasion de la communication présente, cette conséquence fâcheuse de l'arthrodèse, conséquence qui autorise à rapprocher celle-ci de l'entorse et de tout traumatisme accidentel ou chirurgical portant sur les articulations.

*
* *

TRAITEMENT DES DIFFÉRENTES FORMES DE FRACTURE DE L'EXTRÉMITÉ INFÉRIEURE DU RADIUS.

M. Destot. — La radiographie n'a pas seulement permis, en précisant l'anatomie pathologique des différentes variétés

de fracture de l'extrémité inférieure du radius, de réduire à néant les diverses théories pathogéniques qui se disputaient ce territoire, mais encore elle a fourni aux praticiens le meilleur guide thérapeutique.

Autrefois on donnait comme règle de tirer violemment sur la main pour réduire la fracture avec ou sans anesthésie et de fixer la main en flexion et en inclinaison cubitale.

Cette règle n'est malheureusement pas adaptée aux différents cas et on peut lui faire beaucoup de reproches. D'abord la traction sur la main n'est pas toujours efficace et la réduction est fausse. Depuis longtemps, à Lyon du moins, on en est convaincu. De plus, l'inclinaison cubitale est non seulement inefficace, elle est souvent dangereuse, et c'est ce point surtout que je vise ici.

La frature classique comprend les cas dans lesquels l'épiphyse radiale détachée en bloc vient faire saillie sur le dos du poignet en remontant plus du côté externe que du côté interne, ce qui amène à la fois la déformation en dos de fourchette du côté dorsal et l'inclinaison radiale de la main. La procidence plus grande du radius, la saillie plus considérable de l'éminence thénar font que le choc se fait sentir beaucoup plus sur la colonne externe radiale que sur la colonne cubitale, et l'on sait que si l'on insinue une cale sous l'éminence hypothénar de façon à rétablir l'égalité des deux éminences, on arrive à casser le cubitus aussi souvent que le radius. La partie apophysaire radiale télescope plus que sa partie interne, et il est rationnel de tirer sur la main pour la faire descendre, de la fléchir pour corriger le dos de fourchette et de la mettre en inclinaison cubitale pour allonger davantage le bord externe du radius et de rétablir ainsi l'obliquité normale de l'axe transversal du poignet. Malheureusement ces manœuvres ne s'appliquent qu'à un cas particulier, et l'on sait aujourd'hui qu'il existe un grand nombre de variétés de fractures auxquelles ce traitement ne saurait s'appliquer.

Il faut d'abord éliminer les fractures sans grand déplacement, marginales postérieures de Rhéa-Barton, marginales antérieures (conchoïde de Smith), les fractures fissuraires verticales ou encore les petites fractures qui accompagnent la dislocation du carpe. Mais il est d'autres fractures qui s'accompagnent de déplacement et qui échappent à la thérapeutique classique :

fractures à déplacement latéral interne portant surtout sur la partie apophysaire, fractures à fragments multiples avec fragment scaphoïdien et lunaire ou fracture en soufflet divisant l'extrémité inférieure du radius en deux fragments, l'un antérieur, l'autre postérieur, entre lesquels s'insinue le condyle carpien, sans compter les fractures à fragments multiples entre lesquels s'insinue et s'engrène la diaphyse radiale.

Si l'on tire sur la main, on ne fait rien la plupart du temps et il faut agir directement par pression sur les fragments en faisant ainsi un laminage du radius qui ramène l'os à son épaisseur primitive. La manœuvre doit se faire sous anesthésie l'avant-bras reposant sur une table, la main débordant en porte à faux et libre, on écrase le dos de fourchette avec la paume de la main en refoulant les fragments en bas et en avant jusqu'à ce que la saillie antérieure du fragment supérieur soit nivelé, que le dos de fourchette ait disparu et que le radius ait repris son épaisseur normale. Dans quelques cas c'est facile, mais dans d'autres cas il faut une très grande force pour désengréner les fragments.

Si la manœuvre est bien faite, les déformations latérales se corrigent d'elles-mêmes et il ne reste qu'à fixer la main en flexion par une attelle plâtrée dorsale.

J'ai dit que l'inclinaison cubitale de la main était quelquefois dangereuse, en voici deux exemples : Dans le premier cas, la radiographie montre qu'il existe une fracture intra-articulaire à deux fragments, l'un comprend l'apophyse et répond au scaphoïde, l'autre comprend la portion du lunaire et l'on voit que le fragment interne, comprenant toute la surface articulaire radio-cubitale inférieure, s'est subluxée du côté dorsal. La main a été mise en inclinaison cubitale, la partie apophysaire est bien revenue, mais elle a chassé en arrière le fragment interne qui a entraîné avec lui le semi-lunaire qui apparaît sur la radiographie, subluxé sur le dos du pyramidal. Il existe un escalier dans la surface articulaire du radius. Si on examine cliniquement le blessé, on voit que la ligne bistyloïdienne a bien son obliquité normale, mais il existe un énorme épaississement du poignet, et malgré que l'immobilisation n'ait duré que quinze jours, on constate que les mouvements sont très limités, douloureux. On ne peut escompter une guérison complète malgré le massage et les mouvements forcés, que dans plusieurs mois.

Ici, l'inclinaison cubitale de la main a amené le refoulement du fragment interne et aggravé la lésion.

Voici un autre cas. Il s'agit d'une fracture causée par un retour d'une manivelle d'automobile. On constate que la portion apophysaire a télescopé. Il existe un tout petit fragment interne, comprenant la partie articulaire radio-cubitale qui s'est subluxée sur le dos du poignet. En même temps il existe un arrachement du style cubital et au-dessus on voit un trait de fracture qui coupe la tête de l'os. Inclinez la main du côté cubital dans ce cas et vous allez exagérer le diastasis radio-cubital et refouler en dedans la tête du cubitus détachée. La résultante sera la perte des mouvements de pronation et de supination et une gêne considérable du poignet, au lieu qu'en écrasant, en ramenant la main dans l'axe et en la fléchissant, on observe au bout de trois semaines la récupération de tous les mouvements. Il est donc plus prudent d'adopter, comme règle générale de réduction des fractures de l'extrémité inférieure du radius, la manœuvre que nous avons indiquée, qui a pour objectif de rétablir le volume normal de l'os et sa forme. Même en l'absence de radiographie, même dans les fractures du type antérieur ou dans les marginales postérieures, cette règle s'applique. Elle est générale et par conséquent supérieure à la règle classique qui ne vise qu'un fait particulier.

M. Vincent demande en quoi consiste le « laminage », il lui semble qu'il a toujours réduit les fractures du radius par ce procédé.

M. Durand. — Le laminage, ensemble de manœuvres de force parfois brutales, diffère essentiellement des moyens de réduction autrefois employés. On considère actuellement qu'il ne suffit plus d'obtenir une apparence de réduction par la manœuvre classique de flexion combinée à l'adduction cubitale : il faut réduire coûte que coûte la déformation et pour cela déployer parfois toute la force dont on est capable. Quant au temps d'immobilisation, il paraît être réglé par deux ordres de considération qui parfois se combinent : 1° Quand la réduction a donné lieu à une grande mobilité du fragment inférieur, il faut une mobilisation prolongée sous peine d'avoir, comme il en a vu un cas, une reproduction de la déformation ; si, au contraire, les fragments restent en partie engrenés on peut se contenter d'une immobilisation de courte durée; 2° L'état de l'articulation intervient à son tour, si la fracture est articulaire ; il faut la mobiliser de bonne heure.

M. Destot. — Il faut tout désengrener, surtout le bec antérieur, que

forme parfois le fragment inférieur du radius. Il est des cas où la pénétration des fragments est telle qu'on ne peut cependant pas obtenir une réduction correcte. Pour le temps d'immobilisation, il faut surtout viser les lésions articulaires. Si la lésion est articulaire, il faut mobiliser, si l'articulation est intacte, on aura sûrement un bon résultat. Il regette de n'avoir pas eu son poignet mobilisé plus tôt.

*
* *

TRAITEMENT OPÉRATOIRE DU LUPUS.

(Discussion.)

M. Destot. — MM. Nicolas et Durand ont présenté à la dernière séance les résultats d'autoplastie pratiquée dans des cas de lupus de la joue et ont soutenu que l'ablation complète au bistouri des territoires lupiques constituaient la méthode de choix, et que tous les autres procédés étaient infidèles et sans valeur. Je proteste contre ces conclusions. D'abord, il est facile de démontrer que cette éradication du lupus ne s'appliquait qu'à des cas très particuliers, très limités, à la joue, alors que dans les cas de lupus un peu généralisés siégeant sur le nez et autour des orifices naturels cette méthode était inapplicable. De plus, il faut faire des ablations larges si l'on veut être sûr de ne rien oublier, et cela conduit à des autoplasties qui ne sont pas très esthétiques.

M. Nicolas dédaigne la photothérapie et la radiothérapie; cependant la méthode de Finsen a donné des résultats indiscutables. Au Congrès de 1900, on a montré des photographies remarquables démontrant des guérisons de lupus invétérés. A Lyon, cette méthode a été exploitée (c'est le cas de le dire) à la Faculté de médecine; mais je ne sache pas qu'à l'Antiquaille un service organisé avec les appareils de Finsen ait régulièrement fonctionné.

D'ailleurs, cette méthode de Finsen a contre elle de grands inconvénients, elle exige de nombreuses séances de trente à quarante-cinq minutes et une dépense d'énergie électrique très considérable. C'est donc une méthode chère et lente, et c'est pourquoi je lui préfère la radiothérapie.

Depuis quatre ans j'emploie les rayons X dans le traitement

des lupus, et je suis absolument émerveillé de leurs résultats. Il est vrai que cette méthode a aussi de grands inconvénients et qu'elle a des désastres à son actif. C'est ainsi que certains physiciens, calculant surtout par unité H sans tenir compte des indications cliniques et des susceptibilités individuelles, ont amené des nécroses des métacarpiens dans un lupus du dos de la main, et certains instituts ont amené des destructions et des ulcères de la peau plus redoutables que la maladie; mais si l'on opère avec prudence, on obtient avec très peu de séances de très beaux résultats, et pour moi je préfère cette méthode au fer rouge et au bistouri. L'effet des rayons X est très remarquable, il semble déterrer les tubercules de la peau. On observe au bout d'une ou deux séances une véritable poussée purulente; les nodules viennent vider leur contenu au dehors; on attend alors que tout soit rentré dans l'ordre et l'on constate au bout de quinze jours ou trois semaines le gain obtenu. On renouvelle alors les séances; il se fait une nouvelle poussée qu'on laisse éteindre, et l'on sent que la peau se débarrasse progressivement de tous ses nodules et de toute induration. Même dans le lupus érythémateux, on arrive à de très beaux résultats, et si je n'insiste pas sur mes observations, c'est que la littérature française et étrangère en contient de nombreux exemples et qu'il n'y a rien de nouveau dans ce que j'avance ici. Je regrette que M. Nicolas n'ait pas fait l'expérience par comparaison, car je crois que la radiothérapie est une méthode de choix dans le traitement du lupus.

M. Bérard. — Il semble que MM. Nicolas et Durand ont voulu surtout mettre en parallèle les raclages, cautérisations, scarifications, pointes de feu, etc, avec l'exérèse large. Il n'y a pas de doute à cet égard, l'exérèse sanglante s'impose pour la joue seule en question. Pour les grandes surfaces, la question est plus délicate; il n'en est pas très partisan, il préfère, quand c'est possible, les lambeaux à la mode indienne. La radiothérapie lui a donné de bons résultats.

M. Durand. — Ainsi que nous l'avons dit, nous avons voulu surtout comparer, comme vient de le répéter M. Bérard, le traitement opératoire et les manœuvres dermatologiques. Quant au Finsen et à la radiothérapie, M. Nicolas n'en a pas une pratique suffisante, mais il m'a chargé de vous dire que les résultats qu'il avait vus ne l'avaient pas entièrement convaincu; les guérisons lui ont paru plus apparentes que réelles, et il craint

que ces méthodes, comme il a pu le constater, ne laissent subsister, au milieu d'une cicatrice assez séduisante d'aspect, quelques foyers lupiques capables de réapparaître ultérieurement. L'exérèse large nous paraît beaucoup plus rassurante à ce point de vue.

Le Gérant, Dr VALLAS.

Lyon, Association typographique, rue de la Barre, 12. — F. PLAN, directeur.

Séance du 2 mai 1907.

Présidence de M. Vincent.

M. Gayet, secrétaire, lit le procès-verbal de la séance précédente qui est adopté sans rectification.

*
* *

FIBROME ET GROSSESSE ; AVORTEMENT ; SPHACÈLE DU FIBROME ; MYOMECTOMIE ; GUÉRISON.

M. Fabre. — J'ai l'honneur de présenter à la Société une malade chez laquelle j'ai pratiqué une myomectomie un mois après un avortement. Voici dans quelles conditions :

Cette malade, âgée de 33 ans, a accouché il y a neuf ans, spontanément sans incident à signaler. Au mois d'avril 1906, elle présente quelques malaises abdominaux, un médecin consulté constate l'existence d'un fibrome ; les règles étaient irrégulières, duraient pendant trois jours, leur intensité était moyenne.

La malade devint enceinte, et le 25 décembre 1906, étant enceinte de deux mois et demi, elle fait un avortement sans cause connue ; pas de complications d'hémorragie, la délivrance se fait normalement. Quatre jours après elle ressent des douleurs vives dans la fosse iliaque gauche avec de la gêne de la miction, les selles sont difficiles : la température oscille au voisinage de 38°.

Huit jours après l'avortement, elle entre dans le service de la clinique dans un état inquiétant : le ventre est tendu, à gauche on trouve une tumeur mate, non mobile, sans bosselures, du volume d'un poing et dépassant la ligne médiane ; absence complète de fluctuation.

Au toucher, l'utérus est augmenté de volume, on constate la présence de plusieurs noyaux fibromateux de petit volume dans le corps

utérin : la tumeur gauche est difficile à atteindre par son pôle inférieur, elle donne au doigt la sensation d'un fibrome.

Les phénomènes douloureux sont très accusés, la pression est très pénible; l'intestin se contracte douloureusement, la constipation est opiniâtre.

Sous l'influence des opiacés, de la glace, les douleurs se calment, mais devant la persistance des accidents du côté de l'intestin, une intervention est décidée.

Après incision de la paroi on trouve une masse de coloration blanchâtre, au niveau de laquelle l'épiploon et les anses intestinales sont adhérentes sur une grande surface.

Les adhérences épiploïques cèdent assez facilement; l'intestin est plus adhérent; une anse sur une longueur de 5 à 6 centimètres, une autre anse sur 10 centimètres, adhérences serrées, qui sont sectionnées au bistouri sur la tumeur.

Pendant ce décollement il s'écoule du côté de la tumeur un liquide puriforme très fétide.

La tumeur ainsi isolée est dure, blanchâtre, lobulée, c'est un fibrome pédiculé fixé sur la corne gauche de l'utérus : le pédicule est large de deux travers de doigts et ne présente pas de torsion.

La malade ayant demandé à ce que l'on conserve son utérus, on se décide à une myomectomie.

Le pédicule est lié en chaîne; la cavité utérine n'est pas ouverte.

On place un Mikulicz ; les suites furent favorables, et la cicatrisation a été retardée par un décollement autour du sac.

Actuellement, deux mois après l'opération, l'etat général est excellent, les phénomènes douloureux ont complètement disparu, les selles sont régul ères, la paroi très solide.

Le fibrome, examiné, présentait une cavité remplie de sérosité louche, très fétide; la coque fibromateuse était friable, le tissu était de coloration variable suivant les points, ecchymotique ou grisâtre

Les phénomènes infectieux n'expliquent pas seuls cet accident : au moment de l'entrée la fièvre était peu considérable, les lochies étaient normales : il s'agit de troubles de la circulation dans un fibrome dont le pédicule a été tiraillé après l'expulsion du contenu utérin.

C'est là, un accident un peu exceptionnel, mais qui se produit lorsque des tumeurs des annexes, des kystes de l'ovaire, ou des fibromes sous-séreux pédiculés ont contracté des adhérences pendant la grossesse avec organes situés à la partie supérieure de l'abdomen. Après la diminution du volume de l'utérus, dont l'avortement ou l'accouchement à terme, pendant les suites de couches, ces accidents de sphacèle ou de torsion de ces tumeurs peuvent être difficiles à diagnostiquer et à distinguer des phénomènes d'infection d'origine utérine.

*
* *

RÉSULTATS IMMÉDIATS DE L'OPÉRATION DE HALSTED DANS LES CANCERS DU SEIN.

M. André Chalier, interne des hôpitaux. — J'ai l'honneur de présenter à la Société de chirurgie un certain nombre de malades atteintes de cancer du sein, et opérées par MM. Bérard et Patel le mois dernier, suivant le procédé d'Halsted. Comme on peut le voir à l'examen de ces sept malades, cette méthode opératoire donne d'excellents résultats immédiats, puisque, malgré de larges exérèses, la suture de la peau et la cicatrisation se font bien, sans artifices spéciaux, et puisque d'autre part l'ablation des deux pectoraux, qui facilite singulièrement l'intervention, tout en diminuant dans des proportions énormes les chances de récidive, ne s'accompagne d'aucun trouble dans les fonctions du membre.

Observation I. — Andrée D..., 54 ans. Cancer du sein droit, datant de six mois, développé dans le prolongement axillaire de la glande. Adhérence à la peau. Pas d'adhérences profondes. Chaîne ganglionnaire, monoliforme le long du bord inférieur du grand pectoral. Pas de ganglions sus-claviculaires. Pas de métastase.

Opération le 8 avril 1907 (M. Bérard). Ablation large par la méthode d'Halsted. Grâce à la résection des pectoraux, on a pu extirper des ganglions sous claviculaires qui auraient certainement passé inaperçus au cours de toute autre intervention.

Suites normales. Guérison complète avec rétablissement parfait des mouvements.

Observation II. — Marie B..., 51 ans. Cancer du sein gauche (encéphaloïde) datant de six mois. Adhérences superficielles et profondes. Infiltration diffuse de l'aisselle, sans masses ganglionnaires.

Opération le 11 avril 1907 (M. Bérard). Halsted typique. Quelques ganglions entre les deux pectoraux, jusque dans la clavicule.

Guérison complète le 30 avril. Mouvements des membres normaux.

Observation III. — Marie B.., 56 ans. Cancer du sein droit datant de six mois. Adhérences cutanées. Pas d'adhérences musculaires. Un gros ganglion axillaire.

Opération le 12 avril 1907 (M. Bérard). Halsted. Guérison définitive le 30 avril, sans gêne fonctionnelle.

Observation IV. — Claudine R..., 56 ans. Cancer du sein bilatéral, datant de deux ans. Ganglions axillaires. Un ganglion sous-claviculaire à droite. Pas de ganglions à gauche.

Opération le 19 avril 1907 (M. Bérard).

Halsted double. Quelques difficultés pour la suture. Malgré cela, suites assez bonnes. Guérison le 1er juillet.

Observation V. — Caroline B..., 50 ans. Cancer du sein gauche datant de quatre mois. Adhérences cutanées. Fas d'adhérences profondes. Pas de ganglons.

Opération le 13 avril 1907 (M. Patel). Halsted. Guérison complète le 30 avril. Mouvements normaux.

Observation VI. — Laurence B..., 48 ans. Cancer du sein gauche, adhérent à la peau, non adhérent en profondeur. Gros ganglion axillaire.

Opération le 6 avril 1907 (M. Patel).

Halsted. Guérison complète le 30 avril.

Observation VII. — Jeanne C..., 38 ans. Cancer du sein gauche (prolongement sternal inférieur). Pas d'adhérences cutanées. Adhérences musculaires. Pas de gauglions.

Opération le 20 avril 1907 (M. Patel).

Halsted. On trouve la tumeur adhérente à un cartilage costal qu'on rugine.

Guérison rapide avec retour complet des mouvements du bras.

M. Bérard. — Nous avons tenu, M. Patel et moi, à vous faire présenter ces sept malades parce que nous avons sur l'opération d'Halsted une impression beaucoup plus favorable que celle qui a été exprimée ici par la plupart de nos collègues dans une discussion récente.

On a reproché sans raisons sérieuses à l'Halsted de créer des délabrements trop larges qui empêchent la réunion facile de la plaie opératoire et qui déterminent une impotence fonctionnelle notable du côte du bras par suite de la suppression des pectoraux. Or on peut voir que, sur toutes les malades présentées, bien que nous eussions dépassé au moins de 4 ou 5 centimètres en tous sens les lésions cancéreuses, chez aucune il n'y eut besoin de recourir à des expédients autoplastiques pour suturer complètement la plaie, sauf cependant chez la malade qui subit en une seule séance l'Halsted double (obs. IV) et où l'on se borna à mobiliser simplement le lambeau cutané intercalé entre les deux larges pertes de substance pour recouvrir plus facilement celle de droite qui était la plus vaste.

Vous pouvez vous rendre compte d'autre part que de quinze jours à trois semaines après l'opération on peut considérer la guérison comme accomplie, et que déjà ces malades se servent du bras du côté opéré aussi facilement que de l'autre pour tous les mouvements.

Or, toutes conditions d'asepsie égales d'ailleurs, on sait parfaitement que chez la plupart des opérés où l'on s'est borné à l'évidement de l'aisselle sans toucher aux pectoraux, pendant des mois les muscles

restent plus ou moins contracturés et maladroits, et l'abduction, ainsi que l'élévation du bras, sont pour longtemps compromises.

Voilà pour les résultats immédiats de l'Halsted.

Dans quelques mois nous vous présenterons la statistique de nos résultats éloignés. Chacun de nous a pratiqué depuis deux ou trois ans, de 20 à 25 opérations d'Halsted. Sur ce point d'ailleurs il n'y a plus de discussion possible : les faits accumulés sont assez nombreux pour montrer que seul l'Halsted a permis de réaliser des guérisons définitives dans une proportion de 20 à 30, et même 35 %, et des survies plus longues de un ou deux ans que celles obtenues avec l'évidement simple.

Avec cette dernière méthode, quoi qu'on fasse, il est impossible d'extirper tous les ganglions suspects qui trop souvent s'infiltrent jusqu'au-dessous de la clavicule ou entre les deux pectoraux. Il arrive même fréquemment qu'on trouve ces ganglions inclus au sein du tissu cellulaire entre les muscles extirpés. Sans doute il reste toujours le risque des récidives, ou plutôt des propagations transpleurales ou bilatérales, mais il compte pour une proportion relativement peu élevée en regard des récidives qui se font presque toujours dans l'aisselle et plus spécialement vers son sommet.

M. Gayet. — Il ne faudrait pas laisser s'accréditer l'opinion qu'à Lyon on est l'ennemi de l'Halsted. M. Durand et moi-même, nous l'avons défendue tout récemment et la faisons couramment. Je dois ajouter que dans un cas j'ai eu à regretter d'avoir dérogé à mes habitudes. Chez une très grosse femme atteinte d'un petit cancer noyé dans une mamelle énorme, j'avais cru pouvoir me contenter de l'ablation du sein et du curage de l'aisselle ; or trois mois après il y avait récidive dans le pectoral, et je l'ai réopérée tout récemment, enlevant les deux muscles et me jurant de le faire dorénavant sans aucune exception.

*
* *

LITHIASE DE LA VÉSICULE ET DU CHOLÉDOQUE; ANGIO-CHOLÉCYSTITE AIGUE A FORME SEPTICÉMIQUE; OPÉRATION DE KEHR; GUÉRISON.

M. Durand. — En vous présentant cette malade que j'ai opérée suivant la technique de Kehr : cholécystectomie, cholédocotomie, drainage de l'hépatique, je ne veux parler que des indications de cette opération dans les infections aiguës de l'arbre biliaire et je ne veux pas soulever la question des indications qu'elle peut avoir dans les formes chroniques de la cholélithiase.

Voici d'abord l'observation de mon opérée :

Marie D..., âgée de 37 ans. A eu huit enfants. Pas d'antécédents pathologiques importants.

Elle est atteinte de troubles gastro-hépatiques chroniques depuis dix ans environ : digestions pénibles et douloureuses, pesanteurs hépatiques, constipation, etc. En juillet 1905 se produisit la première poussée aiguë, coliques hépatiques avec ictère qui la tinrent au lit trois semaines. En octobre 1905, deuxième crise un peu moins violente. En août 1906, plusieurs petites crises suivies d'une plus violente, avec ictère.

Fin décembre, série de petites crises, sans fièvre ni ictère, au cours desquelles le médecin traitant constata l'existence d'une volumineuse tumeur apparemment vésiculaire.

Le 26 décembre, elle entra dans mon service avec cette grosse vésicule, douloureuse, pas de température, pas d'ictère, état général bon, foie un peu gros ; le lobe droit descend assez loin vers la fosse iliaque.

Le 31 décembre, petite crise douloureuse peu pénible. A la suite se déroule un syndrome septicémique rapidement menaçant : la température à deux reprises atteint 40°,8 le soir et 38°,4 le matin.

Il se produit de véritables accès fébriles débutant par un stade de frissons violents, auquel font suite des périodes de chaleur et de transpiration. Le pouls faiblit, le facies se grippe, l'ictère apparaît en même temps que les urines se colorent de pigments biliaires et que les selles se décolorent totalement.

Localement le foie est un peu volumineux, douloureux. Sous lui apparaît une masse grosse comme deux poings, évidemment vésiculaire, très douloureuse.

Le 8 janvier, j'intervins. Laparotomie médiane avec section du tiers interne du grand droit, c'est-à-dire la grande incision de Kehr un peu amoindrie vers l'ombilic.

La vésicule apparaît volumineuse (elle contenait 120 grammes de pus chocolat), renfermant un gros calcul enclavé dans le cystique. Je la libère de l'épiploon et du côlon transverse auxquels adhérait lâchement son fond ; son corps et la région du cystique étaient unis au côlon par des adhérences plus solides que je respecte d'abord. J'explore le cholédoque non pas en l'abordant par l'hiatus de Winslow, mais par une manœuvre que je trouve beaucoup plus facile. Ayant constaté à plusieurs reprises combien il est parfois difficile de trouver au milieu des adhérences l'orifice de l'hiatus, j'ai l'habitude d'effondrer la partie moyenne, fenêtrée, du petit épiploon et d'aborder le cholédoque, non de droite à gauche au milieu des adhérences, mais de gauche à droite par l'arrière-cavité ordinairement libre d'adhérences. Cette manœuvre est facile, elle me permit de trouver rapidement le cholédoque dilaté et d'y sentir un calcul gros comme une bonne noisette. Je me décidai alors à faire l'opération de Kehr et pratique d'abord la cholécystectomie sous-séreuse, facile dans

cette vésicule à paroi très épaissie. Cette « sous-séreuse » est beaucoup plus simple que l'extra séreuse, car elle permet de libérer la vésicule sans déchirer les adhérences épiploïques et intestinales qui saignent souvent beaucoup et donnent lieu à une hémostase longue et délicate. La vésicule enlevée, j'ouvre le cholédoque, sur le calcul qu'il renfermait, et non en incisant progressivement le cystique, car la cavité de celui-ci ne put être cathétérisée, et je crois bien qu'elle n'était plus perméable.

Je mis un drain de Kehr dans la cavité ouverte sur le calcul et explorée et tamponnai la région sous-hépatique suivant la technique classique. Le drain fonctionna dès le premier jour et donna issue, en 24 heures, à 400 grammes d'une bile noire, épaisse, extrêmement chargée en éléments biliaires.

L'état de la malade fut très inquiétant pendant cinq jours, d'autant plus qu'il se produisit une éventration à la partie inférieure du tamponnement. Je la réduisis sans trop de peine, et le 14 j'eus la joie de constater une détente manifeste des phénomènes de septicémie biliaire. Le 16 une selle spontanée, colorée en brun pâle par un peu de bile montra que le cholédoque était perméable de nouveau.

Le drain hépatique fut enlevé le 25 et peu à peu la guérison s'établit. L'écoulement biliaire prit fin le 5 février, ainsi qu'on peut le voir sur la feuille de température que je vous fais passer, afin de bien montrer la gravité des phénomènes septiques qui menaçaient cette femme lors de l'intervention.

Vous voyez qu'elle est actuellement en excellent état, et que la paroi abdominale est très régulièrement fermée.

Cette observation m'a paru intéressante à plusieurs titres :

I. — Au point de vue de la symptomatologie de la lithiase cholédocienne, elle constitue une exception à la loi de Courvoisier-Terrier. Cette malade avait un calcul du cholédoque, et pourtant sa vésicule était grosse, distendue par 120 grammes de pus chocolat. C'est la première fois que je constate ce fait. Dans un autre cas, j'ai trouvé une grosse vésicule avec un calcul du cholédoque ; mais il ne s'agissait pas d'une distension vésiculaire par du liquide, la vésicule était grosse parce qu'elle était bourrée d'énormes calculs et scléro-hypertrophique. Je crois bien que si le cholécyste de la malade que je vous présente était distendu, c'est parce que son cystique était imperméable.

Au point de vue opératoire, ce fait est important, parce que si, m'appuyant sur la loi de Courvoisier, j'avais considéré le cholédoque comme perméable et renoncé à l'explorer, la cholécystotomie ou la cholécystectomie ne m'auraient pas permis

le drainage des voies biliaires profondes, en état de rétention et d'infection grave, et cette malade serait morte.

II.—Je ne pouvais pas faire une autre opération que celle que j'ai faite, de sorte que je n'ai pas à mettre dans ce cas le Kehr en parallèle avec une autre intervention. Seul il permettait le drainage de l'hépatico-cholédoque, seul il permettait de traiter cette vésicule isolée de l'arbre biliaire profond. Son résultat montre quel agent puissant de désinfection biliaire nous est fourni par cette intervention, c'est bien là le véritable traitement de l'angiocholite profonde aiguë et de la septicémie biliaire.

III. — Je veux dire un mot, enfin, des avantages du drain de Kehr. Pendant plusieurs jours, il a permis de recueillir 400 à 500 grammes de bile par 24 heures, sans lui tout ce liquide aurait coulé dans le pansement et sur le corps de cette malade ; elle aurait été perpétuellement dans un peu agréable bain de bile. Le drain supprime cet inconvénient et tient le pansement presque sec ; il fonctionne exactement à ce point de vue comme les tubes de Périer-Guyon dans la taille hypogastrique ; c'est donc pour les malades un adjuvant précieux.

M. Bérard se rallie entièrement à l'opinion de Kehr ; car après la cholécystotomie seule, on obtient des guérisons seulement temporaires ; les douleurs réapparaissent, dues pour les uns à des adhérences, pour d'autres à des calculs d'emblée, pour Kehr à des calculs qui se forment à nouveau. Il faut donc enlever la vésicule. Chez une malade réopérée, M. Bérard a retrouvé du sable biliaire qui était en train de se conglomérer en calculs dans sa vésicule.

M. Durand n'a pas voulu soulever la question des indications de l'opération de Kehr. Mais il croit que M. Bérard va trop loin en préconisant systématiquement la cholécystectomie et le drainage de l'hépatique pour lithiase. La cholécystotomie, beaucoup plus simple, donne souvent des résultats très bons, et sans récidives, elle donne en outre de la sécurité pour l'avenir, en cas de récidive des accidents.

M. Bérard a fait bien souvent la cholécystectomie ; il peut y avoir beaucoup de contre-indications à l'opération de Kehr, mais elle doit rester l'idéal opératoire.

M. Durand. — J'ai eu la précaution de dire au début de ma communication que je ne voulais pas soulever la question très discutée des indications de l'opération de Kehr dans les formes chroniques de la lithiase

biliaire ; j'ai voulu montrer simplement que cette opération constitue le mode le plus parfait pour drainer les voies biliaires profondes dans certains cas de septicémie biliaire, et montrer par un fait que cette méthode peut avoir des indications si précises, si formelles, qu'aucune autre opération ne pourrait dans certains cas être proposée.

*
* *

EXCLUSION BILATÉRALE OUVERTE DE L'INTESTIN POUR ANUS CONTRE NATURE D'ORIGINE TURERCULEUSE ; MORT 7 ANS APRÈS L'OPÉRATION ; AUTOPSIE.

M. Gayet. — Grâce à l'obligeance de M. le Prof. Lépine et de MM. les docteurs Porot et Latarjet, je puis vous communiquer la fin d'une observation dont je vous ai soumis la première partie il y a 7 ans, en mai 1900.

Il s'agissait d'une femme entrée dans le service d'Ollier, dont j'étais alors chef de clinique, pour un abcès tuberculeux de la région lombaire. Ollier pensant à une ostéite de la crête iliaque, incisa l'abcès ; il en sortit d'abord du pus, bientôt des matières, et dès lors un anus lombaire s'établit. Rien ne passait plus par l'anus vrai. Après avoir vainement essayé la fermeture directe de l'anus, je me décidai à pratiquer une entéro-anastomose, au cours de laquelle je constatais que le cæcum et tout le côlon ascendant étaient noyés dans une masse lipomateuse et que leur extirpation était vraiment impossible.

L'anus lombaire continuant à laisser écouler presque toutes les matières, dans un second temps je sectionnai l'intestin grêle et le côlon transverse au voisinage de mon anastomose, réalisant ainsi une exclusion bilatérale du segment malade, l'anus lombaire devant servir de fistule-soupape pour ses produits pathologiques.

Le résultat fut excellent et je présentai la malade à la Société dans un bon état de santé, les matières ayant repris absolument leur cours normal, la fistule ne donnant lieu qu'à l'écoulement insignifiant de quelques gouttes de muco-pus chaque jour.

J'ai suivi cette malade ; sa tuberculose sembla d'abord évoluer avec quelque ténacité, car elle fit une nouvelle fistule

spontanée au niveau de la fosse iliaque droite ; cette fistule se ferma toute seule en peu de temps ; puis elle vit survenir quelques gouttes de matière au niveau de la fistule lombaire et je craignis la perforation d'une nouvelle anse dans le foyer tuberculeux. Mais cela n'alla pas plus loin et elle eut seulement l'inconvénient de porter constamment un pansement qui chaque soir était légèrement taché par un peu de liquide fécaloïde.

En somme, l'état général était resté bon ; elle exerçait sa profession de ménagère et venait de temps en temps (quatre ou cinq fois en sept ans) demander à se reposer quelques jours à l'hôpital.

Le 21 janvier 1907, une affection plus sérieuse la fit entrer dans le service de M. le Prof. Lépine : œdème des jambes depuis trois mois, puis anorexie, dyspnée et vomissements, céphalée. On examine ses urines et on trouve de l'albumine en abondance ; le microscope révèle de nombreux cylindres granuleux, quelques cylindres épithéliaux, de très rares cylindres colloïdes.

A la fin de mars, son état s'aggrava, des symptômes d'urémie apparurent, diarrhée, vomissements, crises d'éclampsie. Le 1er avril la malade succombait après être restée 24 heures dans un état de mal avec crises convulsives fréquentes.

Je n'ai pu à mon grand regret assister à l'autopsie moi-même, mais voici la note que MM. Porot et Latarjet ont bien voulu me remettre : A l'ouverture de l'abdomen, adhérences sur de nombreux points des anses intestinales à la paroi, surtout à droite de la ligne médiane.

Tuberculose de la fosse iliaque semblant avoir son point de départ au niveau de l'os iliaque dans sa partie postérieure. A ce niveau et au niveau de l'articulation sacro-iliaque, l'os est très altéré, ramolli et s'effondre sous la rugine.

Toute la fosse iliaque est tapissée par un tissu trabéculeux, fibreux par endroits, surchargé de graisse en d'autres, contenant aussi quelques abcès. Ce tissu fongueux tapisse toute la surface osseuse et se poursuit jusqu'au niveau des fistules. Les extrémités de la portion intestinale exclue sont impossibles à retrouver dans ce tissu.

La fistule la plus postérieure conduit dans le côlon transverse vers l'anastomose iléo-colique.

La fistule latérale (la plus antérieure) conduit dans un petit abcès rétro-cæcal et aussi dans le cæcum.

Il n'y a pas d'ulcérations intestinales, de lésions de la muqueuse. Le cæcum et le côlon ascendant semblent avoir été pris par contiguïté, car la paroi antérieure est saine ; seule la paroi postérieure est épaissie et adhère au tissu fongueux de la fosse iliaque.

Un ganglion suppuré dans l'aine droite.

Pas de tuberculose génito-urinaire. Les uretères sont libres et perméables, pas de collection péri-néphrétique.

Les reins sont très petits et pâles, petit rein blanc. Pas de dilatation des bassinets. A la coupe, ils sont très altérés, blancs, la substance corticale est réduite, les deux substances sont difficiles à distinguer, la capsule s'enlève assez bien. Pas de tubercules ou de granulations visibles ; pas d'amyloïde.

Cœur très petit, sans lésion valvulaire.

Poumons : Quelques adhérences pleurales gauches ; un peu de sclérose diffuse des sommets ; au sommet droit, petit foyer caséeux paraissant ancien.

Foie très petit. Pas de lésion de l'encéphale.

En somme, ce qui fait l'intérêt de cette autopsie, c'est qu'elle nous permet de déclarer que notre opérée est morte d'une autre maladie que celle pour laquelle nous l'avions soignée, après avoir vécu pendant sept ans avec des fonctions intestinales très convenables. La néphrite qui l'a emportée est peut-être bien une néphrite chez une tuberculeuse, ce n'est pas une tuberculose du rein par propagation.

Quant au diagnostic de l'origine précise du mal, il est difficile à poser. A l'autopsie. l'os iliaque altéré a paru être l'origine des accidents, mais il ne faut pas oublier qu'Ollier avait gratté et réséqué en partie cet os, et que depuis il formait paroi d'une fistule muco-purulente, ce qui explique assez ses altérations ; nous croirions plutôt pour notre part à une porte d'entrée intestinale, la lésion du côlon et du cæcum ayant été très amendée par le repos de l'organe dû à l'exclusion, si bien qu'à l'examen post mortem on n'a trouvé que fort peu de lésions de ce côté.

Séance du 16 mai 1907.

Présidence de M. Vincent.

M. Gayet, secrétaire, lit le compte-rendu de la dernière séance. Adopté sans modification.

*
* *

CALCULS DU REIN; DIAGNOSTIC CONFIRMÉ PAR LA RADIOGRAPHIE : NÉPHROTOMIE; GUÉRISON.

Au nom de M. Tixier, M. Bertrand, interne des hôpitaux, présente un malade atteint de lithiase rénale :

C..., Victor, 52 ans, entrepreneur de serrurerie, entre salle Saint-Louis, 4 avril 1907.

Jamais de maladies antérieures. Début de l'affection actuelle en mai 1905, par coliques néprhétiques.

A la fin de la crise, le malade expulse six à sept graviers, dont le plus gros pouvait atteindre la grosseur d'une tête d'épingle.

En mai 1906, nouvelle crise analogue à la première et de mai à octobre 1906, le malade eut, à différentes reprises, des douleurs au niveau du rein droit, avec irradiations vers l'uretère, et durant environ deux heures.

Ces douleurs semblaient être en rapport avec un surcroît de travail de la part du malade.

En octobre 1907, nouvelle crise de coliques néphrétiques qui dura une quinzaine de jours, avec expulsion, à la fin de la crise, de quelques graviers.

En mars 1907, nouvelle atteinte au niveau du rein droit et le malade se décide à entrer à l'hôpital. A son entrée, on ne constate aucun signe du côté du rein droit. On n'arrive pas à le sentir par la palpation.

En somme, l'histoire de ce malade est celle d'une lithiase rénale. Mais nous ferons remarquer que ces douleurs rénales, qui, seules, font songer à la lithiase, ne se sont jamais accompagnées d'hématurie. Le malade n'a jamais présenté de polyurie, ou autre trouble du côté de l'appareil urinaire. Aucun signe objectif du côté du rein droit. Avant de poser des indications opératoires, il nous fallait un élément de diagnostic plus sûr, qui nous a été donné par la radiographie.

Celle-ci, faite par M. le Dr Barjon, a montré qu'il existait des calculs au niveau du rein droit.

La néphrotomie est alors pratiquée par M. le Dr Tixier. Il existait deux calculs, trop volumineux pour qu'ils puissent un jour être expulsés par l'uretère. Suture du rein. Suture de la plaie avec mèche de sûreté.

Suites opératoire excellentes. A aucun moment il ne s'est écoulé de l'urine par la plaie. Le soir même de l'opération, diurèse abondante, avec urine sanglante. Au bout du cinquième jour, les urines ont repris leur coloration normale.

Le malade a quitté l'hôpital complètement guéri.

*
* *

NÉPHROLITHOTOMIE POUR CALCULS RÉNAUX PRIMITIFS ; IMPORTANCE DE LA RADIOGRAPHIE DU REIN AU POINT DE VUE DIAGNOSTIQUE ET AU POINT DE VUE OPÉRATOIRE.

M. Tixier. — Le malade que vient de vous présenter mon interne M. Bertrand souffrait depuis plus de trois ans de douleurs rénales. Il avait dû quitter son travail. Si fréquentes étaient ses coliques néphrétiques que toute occupation pénible lui était devenue insupportable. Il avait recueilli avec soin ces petits graviers qu'il me présentait avec complaisance, sachant bien que là était l'origine de ses maux : c'était un graveleux.

Mais l'examen clinique ne révélait aucune modification du côté de son système urinaire. Ses reins n'étaient pas perceptibles : l'analyse quantitative et qualitative de ses urines était normale. Jamais il n'avait présenté d'hématurie, jamais de pyurie : c'était bien peu pour lui proposer une taille du rein.

Or le problème a été très simplifié par cette radiographie faite par M. Barjon ; elle nous révélait dans le rein droit deux calculs : il fallait

les enlever. Le diagnostic assuré et les indications thérapeutiques qui en découlent me firent prendre le bistouri à coup sûr. C'est un des premiers avantages et pas des moindres de la radiographie.

Mais ce n'est pas le seul : dans le cours de la néphrotomie je découvris un premier calcul, le plus petit, dans un des calices : on aurait pu croire que le corps du délit était enlevé. Mais sur le cliché on lisait l'existence d'un autre calcul plus volumineux ; j'incisais plus haut et en plein bassinet, je découvris ce gros calcul coraliforme. Voilà une des plus importantes notions que nous fournit la radiographie, l'existence d'un ou de plusieurs calculs en des points parfois éloignés et par suite leur recherche systématique. Comme guide dans le cours de l'intervention, c'est merveilleux.

Chez mon malade, qui avait un rein non infecté, avec des urines aseptiques, j'ai pu exécuter une taille idéale, c'est-à dire que j'ai recousu le rein et simplement drainé par une mèche placée dans l'atmosphère cellulo-adipeuse. J'eus une réunion par première intention.

J'ai déjà eu l'occasion d'apprécier les avantages de la radiographie pour la précision du diagnostic et de l'exécution de l'opération dans les affections calculeuses du rein. Sur ce cliché exécuté par M. Barjon, vous pouvez voir trois calculs dans chacun des deux reins d'un de mes malades. Il s'agissait d'une institutrice dont l'histoire clinique a été publiée dans le *Lyon Médical* par M. Pélicand, mon interne. Cette femme, qui pissait du pus depuis longtemps, qui était très infectée, qui présentait de très gros reins atteints de pyonéphrose a été débarrassée par une néphrolithotomie bilatérale de ces six calculs : elle a été très rapidement guérie.

Dans le cours de ces différentes opérations, j'ai été merveilleusement guidé par mes clichés radiographiques, qui non seulement confirmaient le diagnostic clinique de calculose rénale, mais qui encore me montraient le nombre et le siège précis des calculs.

Je crois donc qu'à l'heure actuelle nous n'avons pas plus le droit d'opérer un rein sans avoir fait au préalable une radiographie, que nous n'acceptons de soigner une fracture sans nous être renseigné par un cliché.

M. Barjon. — Actuellement, grâce au perfectionnement de l'outillage et aux améliorations apportées à la technique décrite déjà il y a plusieurs années par Albers-Schönberg, on peut faire d'excellentes radiographies du rein et on ne doit plus laisser échapper un calcul. Il devient de plus en plus nécessaire de soumettre à la radiographie tous les malades qui présentent des troubles rénaux persistants et dont le diagnostic est difficile à préciser.

On peut ainsi arriver à une véritable certitude au point de vue de l'indication opératoire.

Radiographie de calculs du rein droit.

(Malade de MM. Tixier et Barjon.)

Le malade de M. Tixier était fortement soupçonné de calculose, il avait fréquemment le syndrome de la colique néphrétique et montrait dans une petite boîte une série de petits graviers éliminés ; l'épreuve radiographique a montré l'existence de calculs du rein très nets.

J'ai observé il y a quelques jours un malade analogue, mais le résultat a été inverse. Ce malade avait lui aussi de fréquentes coliques néphrétiques, il apportait de même sa petite boîte pleine de graviers éliminés et cependant chez lui, malgré plusieurs épreuves radiographiques très bonnes et faites sous des angles d'incidence différents, on n'est pas parvenu à mettre en évidence de calculs du rein.

Les renseignements opposés fournis chez ces deux malades très semblables cliniquement montrent bien l'importance et la valeur de la radiographie qui a permis d'adresser à coup sûr le premier malade au chirurgien et de laisser le second aux ressources de la médecine et au conseils du médecin.

M. Vincent demande si l'adiposité du sujet ne nuit pas à la valeur de l'épreuve; d'autre part, que pense M. Barjon qui est médecin, de la possibilité d'opérer un sujet atteint en même temps que de lithiase, d'albuminurie et de glycosurie intermittente ?

M. Barjon. — L'adiposité est un facteur défavorable, mais cependant on arrive à avoir de bons résultats; avec le ballon compresseur on peut diminuer l'épaisseur d'un bon tiers.

Quant à la seconde question, il faudrait savoir si la lithiase est un incident secondaire, ou si l'état général est trop grave pour l'intervention. Dans le cas contraire il ne faudrait pas hésiter à intervenir.

M. Goullioud a eu l'occasion de voir un certain nombre d'épreuves de M. Arcelin pour des malades de M. Rafin à l'hôpital Saint-Joseph et a pu se rendre compte des services rendus par ce procédé. Il a pu même voir les calculs de la vésicule biliaire.

*
* *

KYSTES DERMOÏDES DE L'OVAIRE ; QUELQUES CONSIDÉRATIONS AU POINT DE VUE DU DIAGNOSTIC DE LA NEURASTHÉNIE.

M. E. Vincent.— Je présente une tumeur kystique de l'ovaire que j'ai enlevée le 29 avril dernier. Cette tumeur, qui avait le volume d'une tête de fœtus à terme, était composée de deux loges. Dans l'une, la plus petite et à parois épaisses, il

y avait cette matière jaune, grasse, semblable à du mastic que vous voyez ; dans l'autre, la plus grande, il y avait un liquide clair, limpide, sous une pression si forte, qu'il s'est échappé en un jet vigoureux par une égratignure de la pince de Museux. C'est dans l'épaisseur de la paroi de cette seconde poche qu'existent quatre plaques minces, ayant 4 à 5 centimètres de diamètre en surface et ressemblant tout à fait à des os de la voûte du crâne, et quatre plus petites.

Sur deux de ces dernières plaques on voit des ostéophytes faisant saillie du côté de la cavité kystique et sur une plaque on remarque des productions d'apparence odontoïde. Il faudrait les examiner histologiquement pour affirmer que ce sont des dents; l'os qui les porte ne rappelle pas toutefois un maxillaire.

En présence de ces formations anatomiques on se pose toujours les questions encore irrésolues : s'agit-il d'une grossesse extra-utérine ? s'agit-il d'une inclusion fœtale ? s'agit-il de formations anormales propres au tissu ovarien ou à des éléments primordiaux analogues à celui qui constitue l'ovaire et pouvant résider en d'autres organes ? Je n'ai pas la prétention d'émettre une opinion ; je laisse aux histologistes et aux embryologistes le soin de répondre.

Le kyste que je présente avait un long pédicule, circonstance qui explique la fugacité des signes objectifs de son existence et le passé énigmatiquement douloureux de la malade.

La malade, qui a environ 45 ans, a souffert de son côté gauche depuis l'instauration du flux cataménial. En proie à des malaises constants elle a demandé du soulagement à une foule de médecins.

Elle serait venue me consulter, il y a plusieurs années, et je lui aurais déclaré à cette époque, qu'elle avait un kyste. Personne ne lui avait encore dit cela, elle ne me crut pas. Elle consulta encore d'autres médecins qui opinèrent pour ou contre mon diagnostic.

Elle a séjourné dans plusieurs cliniques chirurgicales en France et à l'étranger. Les chirurgiens rendus hésitants par la variabilité des examens difficiles chez cette femme, qui est obèse, ne se décidèrent jamais à l'opérer. Quant aux médecins ils taxaient la maladie de neurasthénie abdominale et soignaient l'estomac, les intestins avec d'autant plus de convic-

tion que la malade avait souvent des nausées, des vomissements et un état nerveux déplorable.

Cette malheureuse est revenue me voir cette année. Je l'avais oubliée. Mais l'ordonnance qu'elle me présenta avec le diagnostic de kyste de l'ovaire écrit en tête de la feuille me prouva qu'elle m'avait bien réellement consulté une fois. Elle me demandait de constater si elle avait réellement toujours son kyste. L'examen me fit porter le même diagnostic et à nouveau je proposai l'opération.

Elle me raconta que depuis sa première visite elle avait eu trois grossesses, deux terminées spontanément avant la viabilité de l'enfant, une terminée par la naissance d'une fille viable et qui vit encore. Cette dernière grossesse fut épouvantable, dit-elle ; elle souffrit constamment et eut des vomissements incoercibles durant des mois, si graves que Demons, chirurgien de Bordeaux, insista pour une interruption artificielle de la grossesse. La malade n'y consentit pas, et put arriver en usant beaucoup de glace à une période voisine du terme.

Ma proposition d'opération fut acceptée, mais j'avoue que l'hésitation de Demons, de Köcher et autres m'impressionnait. Au moment de la pratiquer j'éprouvai la même perplexité qu'eux, car je ne retrouvai plus ma tumeur avec la même netteté. Néanmoins comme j'étais sûr de l'avoir parfaitement retrouvée quelques jours auparavant, et que cette femme souffrait depuis trop longtemps pour ne pas essayer de découvrir au moins la cause de ses tourments abdominaux en pratiquant une laparotomie exploratrice, je fis donc celle-ci résolument. J'eus raison, puisque j'ai découvert la tumeur que je vous apporte aujourd'hui.

On sait que le propre de ce genre de kystes, qui évoluent lentement en général est de provoquer des réflexes multiples et une irritation péritonéale pénible. L'état nerveux ne s'amenda donc pas immédiatement, mais au point de vue opératoire les suites furent bonnes jusqu'au douzième jour. A ce moment, il est survenu de l'entérite avec diarrhée abondante et des douleurs du côté gauche, au siège occupé par la tumeur. L'examen vaginal me fit reconnaître un épanchement dans le Douglas ; je l'ouvris au bistouri, conduit entre l'index et le médius, il s'échappa de la sérosité péritonéale louche et du sang noirâtre et poisseux d'odeur fécaloïde. L'épanchement

péritonéal s'explique par l'irritation propre à ce genre de kystes, irritation qui devait être d'autant plus accentuée dans notre cas que le pédicule, très long, avait subi un mouvement de torsion. Cette torsion avait augmenté la tension intérieure de la tumeur. D'autre part, la stase veineuse n'a pu que favoriser l'hématome qui résulte sans doute d'une défection des ligatures au catgut.

Actuellement la malade est entièrement guérie ; elle n'a plus les nausées et les douleurs qui la tourmentaient depuis tant d'années ont disparu ; elle dort sans le secours de sporifiques ni de calmants. Elle ne peut croire à la durée de cet état de bien-être.

Quelques brèves réflexions. Il n'y a pas à s'étonner des hésitations des chirurgiens à faire le diagnostic. Une tumeur ovarienne à long pédicule et de petit volume peut se dérober très bien dans les masses intestinales et jouer à cache-cache, surtout chez une femme obèse. Il faut, je crois, tirer cette conclusion que lorsqu'une femme souffre depuis longtemps du côté de l'abdomen, il y a mieux à faire que de l'appeler hystérique ou neurasthénique ; à savoir que, lorsqu'on a lieu de soupçonner la présence d'un kyste, d'une tumeur, on a le droit de pratiquer une laparotomie exploratrice, opération qui, faite aseptiquement, est sans dangers. En s'y résolvant, on ne fait courir à la malade que l'heureuse chance de la guérir.

Les kystes dermoïdes de l'ovaire ne sont pas fréquents : Péan en compte 8 sur 286 kystes ordinaires ; Spencer-Wells fixe la proportion à 22 pour 1000.

Je n'ai opéré que trois kystes dermoïdes sur 150 kystes environ. Je viens de vous entretenir de mon dernier cas. Les deux autres avaient aussi des particularités, que je vais vous signaler en quelques mots.

L'un était loin d'être errant, car il était fixé par des adhérences inflammatoires au Douglas. Quand j'examinai la malade je trouvai au cul-de-sac postérieur une tuméfaction qui me donna la sensation singulière de masse molle s'écrasant sous le doigt explorateur et en gardant l'empreinte, tel un bloc fécal. Cette masse ne disparaissait pas avec l'évacuation du rectum, c'était donc autre chose. L'incision s'imposait à cause des souffrances que la malade endurait depuis longtemps. La colpotomie livra passage à du mastic et à des touffes de cheveux.

C'était donc bien un kyste dermoïde. Il s'évacua progressivement, et au bout de deux ou trois mois, la malade en fut débarrassée totalement.

La troisième tumeur dermoïde que j'ai enlevée avait la grosseur d'une boule de 18 à 20 centimètres de diamètre.

La malade, qui avait 55 à 60 ans, en avait souffert toute sa vie. Elle avait eu plusieurs enfants, sans le moindre accident ni pendant ni après le travail. Elle se plaignait toujours de son ventre, et comme on ne trouvait pas de tumeur en explorant sans se donner assez de peine, on la classait dans les cartons de la neurasthénie, qui est l'oubliette commode de nos cas embarrassants. A l'occasion d'une crise de jaunisse, je fus appelé et lui ayant trouvé une masse anormale entre le foie et la fosse iliaque droite, masse que je pris à tort pour un kyste hydatique aberrant, je proposai une laparotomie.

J'extirpai un kyste dermoïde qui vivait au milieu des masses intestinales auxquelles il adhérait après avoir rompu son pédicule ovarien.

Je termine cette communication en priant qu'on ne se borne pas à conclure seulement que les kystes dermoïdes ont des allures variables et qu'ils demandent à être recherchés, mais avant de classer une femme parmi les neurasthéniques justiciables du macaroni et de la psychothérapie, avec hydrothérapie et nervins aussi nombreux qu'inefficaces, il faut chercher attentivement ce qu'elle pourrait avoir dans le ventre et si l'on est amené à soupçonner rationnellement l'existence d'une tumeur ne pas hésiter à pratiquer une laparotomie exploratrice, qui est sans grand inconvénient et qui pourra être le premier temps d'une opération curatrice.

M. Tixier. — Cette pièce est très intéressante, c'est un véritable embryome et elle mériterait d'être examinée en série.

*
* *

RADIOGRAPHIE DU BASSIN ET DU FŒTUS PENDANT LA GROSSESSE.

M. Fabre. — Il y aura dans quelques jours huit ans que le regretté professeur Fochier vous exposait les principes et les premiers résultats d'une méthode de pelvimétrie radiographi-

que (1) que j'avais imaginée : je voudrais aujourd'hui revenir sur cette question, jeter un coup d'œil sur le chemin parcouru et vous exposer l'état actuel de mes recherches sur ce point.

On a fait à ma méthode, au moins implicitement, un certain nombre de reproches. On a mis en doute son exactitude, on a argué de la difficulté de voir le promontoire ; on a affirmé, enfin, et surtout, de l'impossibilité où l'on serait de l'utiliser au moment le plus intéressant, je veux dire pendant la grossesse près du terme. Ces reproches sont inconsidérés.

1° Indépendamment des vérifications auxquelles je m'étais livré autrefois, mon chef de laboratoire, M. Jarricot (2), a repris l'année dernière la question de savoir dans quelle mesure on peut se fier aux résultats donnés par ma méthode. Tant avec des appareils construits spécialement dans ce but, qu'avec des bassins secs cerclés de fils métalliques, M. Jarricot a fait un nombre considérable d'expériences méthodiques et parfaitement conduites.

Le résultat de ces expériences a été de montrer qu'il fallait pour avoir des résultats cliniquement inutilisables se tromper de 3 centimètres dans l'application de la règle pubienne et, simultanément de 3 centimètres aussi dans l'application de la règle sacro-lombaire (3).

On peut dire que de telles erreurs sont en pratique impossibles à réaliser. J'ai pu d'ailleurs vérifier d'une manière saisissante l'exactitude de mon procédé de pelvimétrie radiographique. Une malade dont le radiogramme avait été obtenu pendant son séjour à la Clinique obstétricale mourut un an après, de tuberculose pulmonaire à l'Hôtel-Dieu.

Grâce à l'obligeance de M. Pic qui voulut bien me faire avertir, je recueillis son bassin et le fit préparer. Les mensurations comparées du radiogramme et de ce bassin sec ont

(1) Radiographie obstétricale dans le *Traité de radiologie médicale* de Bouchard.

(2) Jarricot. Remarques et expériences sur une méthode radiographique de mensurations des diamètres du détroit supérieur. (*Bulletin de la Société d'anthropologie de Lyon*, 1906.)

Voyez aussi Donnezan : De la mensuration des diamètres du détroit supérieur par la radiographie. Thèse de Lyon, 1906. On trouvera dans ce travail une mise au point de toute la question, théorie et clinique.

(3) Jarricot et Trillat. Vérification post-mortem d'un pelvigramme radiographique. (*Bulletin de la Société d'anthropologie de Paris*, 1906.

montré une erreur moyenne de 2 millimètres 11, soit une erreur de 3 millimètres (sacro-cotyloïdien droit) ; quatre erreurs de 2 millimètres ; deux erreurs de 1 millimètre ? On m'accordera, je pense, sans difficultés que de telles erreurs sont compatibles avec les exigences les plus difficiles.

Il est inexact de dire qu'il est difficile de voir et de situer le promontoire. Il suffit de placer le sujet comme je l'ai conseillé, c'est-à-dire sur le *ventre*. En couchant le sujet le ventre sur la plaque, l'ampoule étant placée à 50 centimètres de hauteur au-dessus du plan du lit radiographique et le rayon normal d'incidence tombant du côté des pieds à 20 centimètres en arrière de la règle pubienne, on obtient une image constituée par les seules régions intéressant l'accoucheur. En particulier, ce qu'on voit du sacrum, ce n'est plus la face postérieure avec l'énigmatique chapelet des apophyses épineuses ; la partie basse du sacrum ne donne qu'une image légère et floue, tandis que l'angle sacro-vertébral s'élève vigoureusement sur l'aire de l'excavation.

Mais je n'ai pas à insister sur ce point ; voyez ces radiographies et voyez aussi celles qu'a reproduites dans sa thèse mon élève Donnezan.

La deuxième objection retenue contre la radiographie ne résiste pas à l'examen des faits. Sans doute, j'ai cru moi-même, à mes débuts en radiologie, que je n'arriverais pas à traverser l'œuf, et à voir le bassin à travers le liquide amniotique, le fœtus et la masse des tissus utérins si richement irrigués par le sang. Mais je reconnais en me fondant sur les résultats donnés par la machine statique. Quand j'eus substitué à la machine statique une forte bobine d'induction, je ne tardais pas à me convaincre que j'arriverais à un résultat inespéré. Non seulement, je réussissais à obtenir avec de très courtes poses (moins de quatre minutes en moyenne) des radiographies excellentes de femmes non gravides, mais 1) même au terme de la grossesse 2) je pénétrais l'œuf 3) avec des poses un peu plus longues, 4) je voyais le détroit, dans ce détroit la tête engagée, et même à plusieurs reprises, dans ces derniers temps, des régions plus ou moins étendues du fœtus. C'est ainsi que j'ai pu faire un diagnostic de présentation du siège, mode décomplété des fesses, sur la seule inspection d'une radiographie. Aussi bien, contrairement à l'opinion générale, j'estime qu'il

ne faut nullement considérer comme un coup de hasard ou un tour de force des radiographies du fœtus et du bassin au terme de la grossesse. Je vous présente 18 radiographies du bassin pendant la grossesse, radiographies sur lesquelles six fois on voit la tête et quatre fois les parties du fœtus.

C'est une question de techniques de pose, de qualité de rayons, de position du sujet. C'est, dans tous les cas, un résultat pratiquement utilisable, et dont nos efforts doivent seulement tendre et régler les conditions.

Pour ma part, j'espère pouvoir vous présenter sous peu des radiographies de grossesses gémellaires, et aussi des considérations sur le moment où s'effectuent les mouvements physiologiques de flexion ou de déflexion de la tête précurseurs de l'engagement.

Aujourd'hui, je me bornerai à vous signaler et à vous montrer un certain nombre de radiographies obtenues, soit avec notre installation, soit avec celle de M. le Dr Barjon, radiographies faites pendant la grossesse et sur lesquelles on voit pourtant le détroit supérieur et des régions plus ou moins étendues du fœtus.

Observation I (*Cliché n° 5 des collections du Laboratoire*).

Mars 1905. Grossesse de 8 mois. Malade radiographiée dans le décubitus dorsal. On distingue très nettement au détroit supérieur généralement rétréci, l'ombre de l'œuf dépasse le bassin et s'étend jusqu'au niveau des têtes fémorales.

Observation II (*n° 10 des collections*).

L..., 18 ans, 24 juin 1905, grossesse de 8 mois. — Malade radiographiée en position sur le ventre ; luxation congénitale double. L'œuf est parfaitement traversé et ne donne une ombre que dans les régions correspondant à la colonne lombaire. Le détroit supérieur est visible sur toute l'étendue. Bassin de type arrondi. Le contour de la tête apparaît très nettement dans ses régions sous-occipitales, occipitales et jusqu'à la bosse frontale. La tête est en flexion. Pose 2 minutes 30 ; régime 7 ampères, 60 volts, étincelle compensatrice 3 centimètres.

Observation III (*cliché 12 des collections*).

B..., mai 1905. Décubitus abdominal. Grossesse au 8e mois. On ne

distingue sur la plaqua que la projection de l'œuf, et dans cette projection on voit bien le détroit supérieur asymétrique, qui retient une tête en flexion.

Observation IV (*cliché n° 15*)

T..., 23 juin 1905. Grossesse à la fin du 9e mois. Pose 6 minutes 30, étincelle 4 centimètres, régime 3 ampères, 80 volts. On voit un bassin généralement rétréci promonto-pubien minimum 9,5. Transverse minimum 12, transverse médian 11,3.

Observation V (*cliché n° 18*).

R..., 20 octobre 1905. Grossesse au 8e mois. Etincelle 7 centimètres, pose 3 minutes. L'œuf est complètement traversé. Bassin aplati (accouchement prématuré artificiel).

Observation VI (*cliché n° 21*).

S..., 27 septembre 1905. Régime 110 volts, 4 ampères, étincelles 12 centimètres, grossesse au 8e mois. Toute la plaque est brûlée en dehors de la région correspondante à l'œuf; région dans laquelle on distingue un bassin généralement rétréci asymétrique.

Observation VII (*cliché n° 23 des collections*).

F..., 21 novembre 1905. Grossesse de 8 mois 1/2, pose 3 minutes 30. Bassin aplati, généralement rétréci; arc antérieur de court rayon.

Observation VIII (*cliché n° 27*).

B..., 24 novembre 1905. Bassin aplati. La tête est très visible en attitude intermédiaire, grossesse au 8e mois. Pose 2 minutes 1/2, étincelle 11 centimètres.

Observation IX (*cliché n° 28*).

N..., 3 décembre 1905. Grossesse au 7e mois. Pose 2 minutes 1/2. Cliché un peu faible : on voit cependent un bassin généralement rétréci.

Observation X (*cliché n° 29.*)

D..., 9 décembre 1905 Pose 3 minutes 1/2. Grossesse au 8e mois.

Nanisme athyroïdien, césarienne. (Présentation à la Société de chirurgie de Lyon, décembre 19 5). Bassin généralement rétréci de très petites dimensions.

Observation XI (*cliché n° 30*).

D..., 8 janvier 1906. Grossesse au 8e mois. Pose 2 miuutes 1/2. Bassin aplati, généralement rétréci. La tête, nettement visible, est en flexion ; un accouchement prématuré artificiel a donné un enfant de 2560 gr.

Observation XII (*cliché n° 38*).

B..., septembre 1906. Le tube fut placé par erreur, de telle sorte que le rayon normal d'incidence tombait au milieu de la plaque, au niveau des vertèbres lombaires. Le bassin est par suite très en raccourci. La tête du fœtus est peu visible dans sa région occipitale, mais au-dessus de la crête occipitale de la mère on voit neuf vertèbres du fœtus et les côtes adjacentes. Cette radiographie a été faite à la machine statique. Pose 15 minutes.

Observation XIII (*cliché n° 57*)

B..., 9 iauvier 1907. Grossesse au 8e mois. Scoliose. Luxation congénitale double. Grand détroit supérieur bien visible. Pose 5 minutes.

Observation XIV (*cliché n° 62*).

B..., 18 février 1907. Bassin aplati, tête en attitude intermédiaire, on voit la colonne du fœtus. On ne peut pas compter distinctement les vertèbres cervicales, mais on voit sept dorsales et les côtes adjacentes, grossesse au 8e mois.

Observation XV (*cliché n° 68*).

D..., 18 mars 1907. Grossesse au 8e mois. On voit la tête très élevée en flexion.

Observation XVI (*cliché n° 73*).

R .., 24 avril 1907. Présentation du siège, mode décomplété des fesses ; on voit la tête peu distincte, mais très reconnaissable au niveau du vertex. On distingue les côtes du fœtus et les pièces sacrées, un des fémurs est visible ; mais ce qui est plus apparent, ce sont les deux tibias et les deux péronés, verticaux, parallèles à l'axe de la colonne.

Observation XVII (*cliché n° 74*).

G..., 8 mai 1907. On voit nettement la tête et la colonne sur toute sa longueur. La colonne présente une courbure extrêmement marquée ; on distingue les pièces sacrées du fœtus. Les membres du fœtus ne sont pas visibles. Le bassin maternel est indistinct.

Observation XVIII (*cliché n° 56*).

18 décembre 1906. Grossesse au 8e mois. On distingue la tête fœtale dans le détroit supérieur. Bassin normal.

Tels sont les résultats principaux que j'ai recueillis. La grossesse, vous le voyez, si elle constitue une difficulté sérieuse, ne constitue cependant pas un obstacle absolu.

En résumé, les résultats dores et déjà acquis nous permettent d'espérer que des perfectionnements dans la technique radiologique nous donneront la possibilité de faire avec certitude de bonnes radiographies du bassin et du fœtus à toutes les périodes de la grossesse.

Et voici quelles seraient les principales indications de la radiographie au point de vue obstétrical, tant en dehors qu'au cours de la gravidité :

I. — Nous n'irons pas jusqu'à dire que toute femme doit être radiographiée avant d'accoucher. Nous estimons du moins que cette pratique serait excellente chez les vierges et chez les jeunes mariées affectées de quelque tare rachitique.

II. — Après un accouchement difficile, il est bon de vérifier par la radiographie la part du bassin dans la dystocie.

La possibilité de mesurer par le procédé que j'ai fait connaître, les dimensions exactes du détroit supérieur donne à l'exploration radiographique un intérêt de premier ordre. De la connaissance précise des dimensions du détroit découleront pour les accouchements ultérieurs, des indications thérapeutiques souvent très précieuses.

III. — Après une intervention (césarienne, symphyséotomie, pubiotomie, etc.), il est satisfaisant de radiographier l'opérée.

Nous aimons à la clinique, joindre à l'observation le calque

redressé de la radiographie qui vient justifier l'intervention chirurgicale.

IV. — Mais les observations déjà recueillies et que nous venons de relater nous font espérer un rôle plus actif encore pour la radiographie, celui de nous renseigner pendant la grossesse, et même au terme, sur la situation, sur les attitudes du fœtus, sur son mode de présentation.

Bien plus, nous ne désespérons pas de mesurer in utéro par un procédé radiographique les dimensions de la tête fœtale.

Est-il besoin de dire les avantages que retirerait l'accoucheur d'une méthode qui lui permettrait d'avoir une connaissance précise des dimensions comparées de la tête du fœtus et du détroit.

Séance du 23 mai 1907.

Présidence de M. Vincent.

M. Gayet, secrétaire, lit le procès-verbal de la séance précédente, qui est adopté.

*
* *

DEUX VOLUMINEUX GOITRES CANCÉREUX A ÉVOLUTION CERVICO-MÉDIASTINALE ET A SYMPTOMATOLOGIE LATENTE.

M. Alamartine présente, au nom de M. Bérard, deux malades opérés de gros goitres cancéreux à évolution médiastinale s'étant manifestés par un minimum de symptômes fonctionnels.

M. Bérard. — Il était intéressant de rapprocher dans une même présentation ces deux malades opérés à quelques jours d'intervalle, et atteints tous deux d'un gros cancer thyroïdien plongeant dans le thorax jusqu'à la 3e côte, et qui cependant était toléré d'une façon surprenante.

D'ordinaire, le cancer latent de la thyroïde a une évolution cervicale, et dès qu'un goitre, même bénin présente un prolongement intra-thoracique beaucoup moins volumineux que celui de ces deux tumeurs, il en résulte immédiatement des troubles de compression qui imposent une intervention chirurgicale. Or ici, c'est fortuitement que les malades se sont soumis à notre examen.

Sans doute, dans la thèse de Gruié (thèse de Lyon) sur les Formes médicales latentes du cancer thyroïdien, il y a bien des observations de tumeurs intra-thoraciques, mais elles étaient en général de petit volume et sans connexion aussi large avec la glande elle-même.

Ce qui explique la tolérance de la trachée, des nerfs et des vaisseaux, — au moins dans le premier cas, — vis-à-vis de ces gros cancers, c'est qu'ils étaient encore tous deux inclus sous l'ancienne capsule du goître et que le développement du prolongement médiastinal s'était effectué lentement, progressivement, depuis plusieurs mois.

Dans les deux cas, nous avions affirmé avant l'intervention la nature cancéreuse des tumeurs, à cause de l'augmentation qu'elles avaient subi récemment et de l'apparition simultanée de quelques légers troubles de compression. Chez le second malade d'ailleurs, la présence de masses cervicales surajoutées, ganglions ou veines thrombosées, imposait ce diagnostic.

Bien que la présence de prolongements intra-thoraciques parût certaine, en raison de la matité étendue rétro-sterno-claviculaire, j'ai préféré dans les deux cas tenter une ablation immédiate, plutôt que d'attendre l'apparition de troubles fonctionnels qui eussent imposé sans doute la nécessité d'une trachéotomie préalable. Or, la trachéotomie dans le cancer thyroïdien, donne une mortalité de 85 à 90 p. 100 dans la semaine qui suit l'intervention. D'autre part, la latence des symptômes nous permettait d'espérer, ce que l'opération a vérifié, que les deux cancers étaient encore relativement encapsulés et qu'ils pouvaient être partiellement énucléés sans trop de peine.

Sans doute, contre les tumeurs malignes, les opérations extra-capsulaire, plus larges sont les plus rationnelles. Mais dans le cas de cancers intra-thoraciques la thyroïdectomie extra-capsulaire est à peu près impossible à réaliser à cause des adhérences étendues et épaisses qui accolent les uns aux autres la plupart des organes intra-médiastinaux. Ce qu'il faut chercher, c'est à soulager momentanément les malades et à retarder au maximum les accidents ultérieurs de compression.

Quant à espérer une cure radicale de ces cancers, ce serait illusoire. Dans le premier de nos cas, comme il n'y avait aucun prolongement néoplasique apparent en dehors de la capsule, la survie pourrait être relativement longue. Dans le second la présence des thromboses veineuses de la base du cou imposent toutes les réserves. D'ordinaire même, ces thromboses impliquent des complications fatales dans les semaines qui suivent l'intervention.

Dans deux autres cas j'ai été appelé à intervenir pour des cancers thyroïdiens plongeants. De même que chez les deux malades d'aujourd'hui l'opération s'effectua sans accidents hémorragiques, respiratoires ou autres.

Les résultats immédiats donnés en 1896 par Wurhmann (Die Struma intra thoracica, *Deutsche Zeitschrift für Chirurgie)* sont loin d'être aussi satisfaisants puisque sur 6 cas il avait 5 décès immédiats.

M. Gangolphe. — J'ai assisté à une hémorragie dans un goitre chez

un sujet qui avait en même temps une pneumonie. Je trouvai la poche remplie de sang et de végétation. Le malade mourut de sa peumonie.

M. Gayet — M. Bérard a eu deux beaux succès opératoires ; il est à craindre malheureusement que la récidive ne survienne d'ici très peu de temps. Malgré cela sa conduite est, je crois, à imiter en présence de tous les cas semblables, à titre d'opération palliative infiniment supérieure à la trachéotomie. Celle-ci est d'une gravité effrayante dans les affections cancéreuses du corps thyroïde, la plupart des malades succombent quelques heures après. J'ai eu deux cas analogues à ceux qui viennent de vous être présentés ; pour parer à la compression de la trachée je fis l'extirpation sous-capsulaire du goitre cancéreux, les malades furent grandement soulagés et la survie fut de plus de cinq semaines dans l'un, de deux mois chez l'autre. L'extirpation palliative a du reste été soutenue par M. Carrel dans sa thèse faite chez M. Poncet.

M. Vincent rapporte l'observation d'une jeune fille qui présentant une tumeur kystique du corps thyroïde fut opérée par lui. A l'incision, un flot de sang s'écoula de la plaie et l'hémorragie devint rapidement inquiétante. Il fallut mettre une pince à demeure et serrer toute la tumeur par des sutures d'affrontement Pendant ces manœuvres il sortit des bourgeons paraissant absolument dégénérés. Malgré cela la malade a parfaitement guéri et reste guérie depuis deux ans.

M. Bérard. — Je crois que dans ce cas il s'agissait d'un adénome kystique à vaisseaux embryonnaires. En pareil cas d'hémorragie, le mieux est de bourrer la poche de gaze et d'énucléer ensuite.

Au point de vue des indications, en présence d'une tumeur thyroïdienne qui marche et qui commence à donner de la dyspnée, je crois qu'il faut prendre les devants et opérer vite. La trachéotomie est en effet désastreuse.

*
* *

ÉPITHÉLIOMA DES FOSSES NASALES ; ABLATION APRÈS ABAISSEMENT DU NEZ.

M. Gayet. — Le malade que je présente à la Société a été opéré, il y a dix jours, d'un épithélioma remplissant le sinus maxillaire et la fosse nasale du côté droit. Je me suis servi, pour aborder la tumeur, d'un procédé que j'avais vu mettre en pratique par mon maître Ollier, qui l'avait imaginé : l'abaissement de l'auvent nasal. La cicatrisation est dès aujourd'hui parfaite, et l'on ne pouvait se douter, en dé-

visageant ce malade, que l'esthétique de sa face ait été mise si récemment à aussi rude épreuve.

P. J..., 58 ans, m'est envoyé, le 10 mai dernier, par mon collègue et ami, le Dr Collet, qui l'avait examiné à sa consultation de rhinologie.

Dans ses antécédents on peut noter un frère mort de cancer du rectum ; lui-même a fait son service en Algérie et y a contracté la variole ainsi que des habitudes d'éthylisme. Il est atteint de troubles gastriques, dus probablement à l'alcoolisme depuis plusieurs années. L'affection actuelle remonte au mois de juillet dernier ; à cette époque, il commence à moucher du sang et du pus. Il éprouve une gêne à respirer, tenant à l'obstruction de sa narine droite. A l'examen on distingue parfaitement, par rhinoscopie antérieure, une masse bourgeonnante et ulcérée paraissant implantée dans le méat moyen. Il y a un peu d'ozène.

Par le toucher digital on n'arrive pas, en contournant le voile, à sentir la tumeur dans la partie postérieure des fosses nasales.

Le 12 mai, opération. Incision en fer à cheval, suivant la ligne d'implantation du nez, en respectant la partie toute inférieure ; on détache à la scie l'auvent osseux, et après libération aux ciseaux on rabat le nez autour des ailes des narines comme charnière. Le doigt est enfoncé dans la fosse nasale droite et refoule avec force la cloison ; on a dès lors un très large accès sur la tumeur ; celle-ci est arrachée avec des pinces ; on s'aperçoit alors qu'elle se continue dans le sinus, dont l'orifice nasal est élargi au point qu'on peut y mettre le pouce. Par cette voie on introduit une rugine et l'on racle soigneusement toute la surface interne de la cavité. Cela fait et après tamponnement, on voit admirablement l'intérieur du sinus, qui est propre et ne présente plus aucun bourgeonnement. Une mèche est placée dans le sinus, ressortant par la narine droite. Le nez est réappliqué et soigneusement suturé. Réunion par première intention.

L'examen histologique a montré qu'il s'agissait d'un épithélioma pavimenteux ; le début a donc dû se faire dans la portion antérieure de la fosse nasale et envahir secondairement le sinus.

L'opération a été très simple et très bénigne ; elle donna un jour parfait sur toute la région. Reste à savoir si elle sera radicale ; le malade devra évidemment être surveillé, et si la moindre trace de récidive apparaît il ne restera qu'à pratiquer la résection du maxillaire ; mais cette opération était certainement trop grave pour être tentée d'emblée, dans l'ignorance

où nous étions et de la nature et de l'origine exacte du néoplasme.

*
* *

ALLONGEMENT ATROPHIQUE DES MEMBRES.

M. Gangolphe présente des observations et des radiographies sur ce sujet.

M. Nové-Josserand. — Dans tous les cas de lésions un peu profondes, nous voyons chez les enfants des troubles de l'accroissement ; mais habituellement l'allongement porte sur le fémur, tandis que sur le tibia il y a plutôt du raccourcissement. Une partie de cet allongement est dû, M. Gangolphe vient de nous le prouver, à l'augmentation des épiphyses ; mais pourquoi allongement atrophique, pourquoi ne pas admettre l'irritation du cartilage de conjugaison. Ce que je viens de dire de la différence d'action sur le fémur et le tibia serait en faveur de cette hypothèse, le cartilage du fémur étant plus important, plus épais que celui du tibia, celui-ci facilement stérilisé par l'infection. D'autre part, on voit ces allongements chez des sujets qui n'ont jamais été immobilisés.

M. Vincent. — Je suis de l'avis de M. Nové-Josserand et me rattache à l'hypothèse d'action directe sur le cartilage conjugal.

M. Bérard. — Il faudrait admettre pour plus de clarté deux variétés d'allongement : atrophique par exonération, dystrophique pour infection ou intoxication.

M. Gangolphe. — J'ai employé le terme : allongement atrophique comme classique depuis Ollier, mais sans vouloir rien préjuger sur la part de l'immobilisation ou de l'irritation dans la pathogénie de la lésion. Je crois du reste que cette interprétation est plus délicate que ne paraissent le croire les orateurs précédents. Comment cette irritation se transmettrait-elle à travers le cartilage qui fait barrière entre l'épiphyse et la région juxta-épiphysaire ?

Une question intéressante est celle du siège fémoral ou tibial sur ces états d'allongement et M. Nové-Josserand a eu raison d'y insister.

Séance du 30 mai 1907.

Présidence de M. Vincent.

M. Gayet, secrétaire, lit le procès-verbal de la séance précédente qui est adopté sans réclamation.

*
* *

CANCER PRIMITIF D'UN APPENDICE HERNIÉ.

M. Patel. — J'ai l'honneur de vous présenter un appendice néoplasique trouvé à l'intérieur d'un sac herniaire ; je crois qu'il s'agit d'une rareté ; c'est pourquoi je me permets de vous en donner l'observation.

Il s'agissait d'un homme de 58 ans, entré le 8 avril 1907, salle Saint-Pothin, à l'hôpital de la Croix-Rousse, dans le service de M. Bérard que j'ai l'honneur de suppléer. Il venait pour une hernie inguinale double, qu'il portait depuis 25 ans, et qu'il maintenait à l'aide d'un bandage herniaire double. Depuis plus de deux mois, la hernie droite était douloureuse ; mais le 7 avril elle ne put rentrer comme elle en avait l'habitude ; c'est ce qui décide la malade de rentrer à l'hôpital.

A l'examen, on constate une volumineuse hernie inguinale gauche, incomplètement réductible, avec quelques gargouillements ; la palpation révèle un cordon empâté bosselé, qui permet de songer à la possibilité d'une hernie de l'S iliaque.

A droite, la hernie est plus petite ; elle présente un petit cordon du volume d'un porte-plume, mobile sous le doigt, terminé par un renflement nettement perceptible, s'enfonçant dans l'abdomen par le trajet

inguinal. Cette hernie est entièrement irréductible ; la pression est un peu douloureuse. On songe, soit à une frange épiploïque, soit à un appendice.

Le malade, quoique infirme, à la suite d'une coxalgie ostéomyélitique droite, présente un état général assez satisfaisant pour que la cure radicale ne lui soit pas refusée.

Intervention le 9 avril 1907.

A gauche, hernie de l'S iliaque, adhérente, mobilisée et fixée à la paroi de l'abdomen.

A droite, après ouverture du sac, on trouve à son extérieur et complètement mobile, un appendice iléo-cæcal retenu par son méso habituel ; le fond du cæcum s'attire facilement. On résèque l'appendice et on enfouit le moignon.

Suture habituelle de la paroi.

Les suites opératoires furent simples ; malgré une légère congestion pulmonaire, survenue dès le soir de l'intervention, le malade sortait guéri trois semaines après.

Examen de l'appendice :

L'appendice enlevé mesure 6 centimètres de long. il est trapu, fortement renflé à son extrémité ; il est épais, dur. A la section de la paroi, on note qu'elle est indurée ; la muqueuse ne présente pas de traces d'inflammation récente.

L'extrémité renflée est remplie de petits noyaux durs et de corps étrangers : l'un pointu, long d'un centimètre, ressemble à une arête de poisson, et d'autres ressemblant à des écailles d'émail ou a des débris de concrétions dentaires. La paroi est très épaissie, dure, squirrheuse ; la coupe présente l'apparence du tissu néoplasique ; un petit fragment est détaché et envoyé à l'examen histologique.

M. Paviot a bien voulu nous faire la réponse suivante : « Autour des pelotons adipeux, on voit des travées dont le tissu fondamental est fibroïde à cellules fusiformes, et c'est dans ces travées que l'on voit des boyaux pleins, nettement épithéliaux ; on rencontre aussi de petits îlots de cellules épithéliales de formes diverses, plus ou moins tassées, mais aussi nettement épithélioïdes. »

En somme, il s'agit d'un cancer de la pointe d'un appendice hernié. M. Escoffier, dans une thèse récente (Lyon, 1907), a recherché s'il existait dans la littérature médicale des cas semblables. Dans les nombreuses thèses qui ont trait à la hernie de l'appendice, il n'y a aucune observation analogue. Le cancer primitif de l'appendice n'est plus considéré comme exceptionnel ; les récentes discussions de Jalaguier, Hartmann à la Société de chirurgie de Paris (mars 1907) en sont une

preuve. Et il est probable que nombre d'appendices, enlevés pour appendicites chroniques, étaient des cancers dont l'examen histologique n'a pas été pratiqué.

On ne peut qu'émettre des hypothèses pour expliquer la localisation du cancer sur un appendice hernié ; les irritations constantes produites par le bandage ou le contenu appendiculaire n'y sont peut-être pas indifférentes.

M. Gayet. — Ces cas d'épithéliome de l'appendice sont peut être moins rares qu'on ne l'a cru, et on en rencontrera davantage maintenant que l'attention est attirée sur eux. J'en ai peut être observé un dont j'ai publié le détail dans les *Archives provinciales de chirurgie* en août 1899, en collaboration avec M. Carle : l'examen histologique montrait une sorte de papillome extériorisé, semblant appendu à la face externe du cæcum à la place qu'aurait dû occuper le véritable appendice. Nous avions fait à ce moment diverses hypothèses pathogéniques. Je serais assez disposé à voir dans ce cas un véritable adéno-épithéliome de l'appendice, maintenant que je connais mieux la question.

*
* *

ÉPISPADIAS PÉNIEN OPÉRÉ PAR LE PROCÉDÉ DE M. NOVÉ-JOSSERAND.

M. Gaston Cotte, interne des hôpitaux, présente un petit malade que M. Nové-Josserand a opéré d'un épispadias pénien, suivant le procédé auquel il a recours déjà depuis longtemps dans le traitement de l'hypospadias.

Voici l'observation de ce malade :

Il s'agit d'un garçon de 5 ans chez lequel on constatait à l'entrée la malformation suivante : Le méat est anormal ; il se trouve dans une petite dépression à environ 1 centimètre en avant de la racine de la verge ; son ouverture est large et en avant elle se continue par une gouttière qui s'étend jusqu'au gland et qui intéresse ce dernier jusqu'à son tiers supérieur. Cette gouttière est tapissée d'une muqueuse ayant toute l'apparence de la muqueuse urétrale. Le pubis paraît fermé ; les bourses sont bien développées, les testicules descendus. Le malade mouille son pantalon ; cependant il ne paraît pas avoir une incontinence absolue ; dans le décubitus horizontal,

le méat reste sec pendant assez longtemps, et même dans la la station debout il ne se produit un petit suintement que lorsqu'on abaisse la verge. L'enfant dit sentir le besoin d'uriner et il urine en jet.

L'intervention pratiquée chez ce malade a comporté différentes opérations :

Le 7 novembre 1906, on fait d'abord une fistule périnéale. On ouvre facilement l'urètre après avoir mis un cathéter dans sa lumière. On se rend compte que le col vésical est tout à fait normal ; puis on crée une *urétrostomie périnéale.*

Quinze jours plus tard, M. Nové-Josserand, dans une seconde intervention, dissèque toute la muqueuse de la gouttière qui continue le méat, sur la face dorsale du gland. Il poursuit cette dissection en arrière au niveau de l'urètre que l'on suit aussi loin que possible. Il résèque ensuite toute cette portion et met une ligature à la base de l'urètre. Mais cette ligature ayant cédé, on ferme le canal urétral avec des points de suture au catgut. On réunit ensuite les deux lèvres de la gouttière caverneuse par des points au catgut. Suture de la peau.

Trois semaines plus tard (12 décembre). On constate que malgré tous les soins apportés à la suture, il y a eu un peu de désunion à ce niveau. Il persiste une toute petite fistule qui laisse suinter quelques gouttes d'urine.

Cette fermeture de l'urètre étant un point essentiel dans la technique de M. Nové-Josserand, on attend que cette fistule soit complètement tarie pour continuer l'opération, et ce n'est que le 21 février 1907 qu'on put entreprendre la création du nouveau canal.

On procède alors de la façon suivante. Par l'orifice de l'urétrostomie périnéale, M. Nové-Josserand introduit dans l'urètre un trocart qu'il fait ressortir à l'extrémité du gland, au niveau où l'urètre s'ouvre normalement. Puis, dans le canal ainsi creusé il introduit sur sonde une greffe autoplastique dermo-épidermique, taillée sur la cuisse.

Au bout de dix jours, on enleve la sonde. Mais sur ces entrefaites, le petit malade prend la rougeole et on est obligé d'ajourner jusqu'au 13 mars les séances de cathétérisme. A cette date, on passe facilement le n° 11 de la filière Charrière. On continue ensuite régulièrement les séances de dilatation.

Un mois plus tard, on fait sur ce nouveau canal une urétrotomie interne et on laisse quelques jours en place une sonde n° 15.

Il y a trois semaines, le canal néoformé étant très perméable et laissant passer sans difficulté une sonde n° 15, on ferme la fistule périnéale par le procédé ordinaire. On fait un premier plan de points non perforants sur l'urètre, puis un deuxième sur les tissus péri-urétraux. Réunion par première intention.

Actuellement, le résultat obtenu chez ce malade est excellent. L'urètre s'ouvre à l'extrémité du gland, toute l'urine s'écoule par le canal ainsi reconstitué.

M. Nové-Josserand. — C'est la deuxième fois que j'ai l'occasion d'appliquer mon procédé de restauration de l'urètre chez des malades atteints d'épispadias. Dans le premier cas il s'agissait d'un petit garçon qui avait une exstrophie de la vessie, aussi le résultat fut moins bon que chez le malade que vient de vous présenter M. Cotte.

Je ne veux pas insister ici sur les détails de la technique à laquelle j'ai eu recours. J'ai déjà eu l'occasion de vous l'exposer plusieurs fois en vous présentant des malades opérés d'hypospadias. Il est cependant quelques points que je tiens bien à mettre en évidence, car c'est de leur stricte application que dépend le résultat. Le premier, c'est de faire une dérivation complète du cours de l'urine par l'établissement d'une fistule périnéale. Il faut, dans ce temps, faire une *urétrostomie* avec fixation de la muqueuse à la peau et ne pas se contenter d'une simple incision de l'urètre, car le canal se referme trop vite et l'urine continue à passer dans l'urètre antérieur. En second lieu, il faut fermer complètement l'urètre avant de tenter la moindre restauration du canal. On vous a dit que, chez ce malade la ligature que j'avais placée sur l'urètre avait cédé et que j'avais dû faire une suture de ce canal avec des points de catgut. Malgré tous les soins apportés à cette suture, vous avez vu qu'il s'était fait à ce niveau une fistule secondaire qui m'obligea d'attendre près de deux mois pour refaire le canal. Le plus sûr moyen d'éviter les fistules, c'est de les traiter en premier lieu et d'obtenir la fermeture complète de l'urètre avant de le reconstituer. Tant que je n'ai pas eu recours systématiquement à la fermeture préliminaire complète de l'urètre j'ai observé des fistules, parfois même très rebelles. Je n'en ai pas vu depuis que je procède comme je viens de vous l'indiquer.

Enfin, je tiens à insister aussi sur les bons résultats que donne l'urétrotomie interne faite au niveau du canal cutané ainsi obtenu. Elle permet d'obtenir une dilatation considérable de ce conduit sans qu'on

ait à craindre un rétrécissement ultérieur. Vous voyez qu'actuellement l'urètre de notre petit malade laisse passer des sondes de même calibre qu'après l'urétrototomie.

M. Bérard. — Ce résultat est très beau, surtout en raison des difficultés bien plus grandes que donne l'épispadias par comparaison avec l'hypospadias. L'oblitération du méat anormal est très difficile ; on arrive très bien à faire le canal antérieur, mais le raccordement des deux tronçons est très difficile.

M. Nové-Josserand. — Si on veut fermer les fistules une fois l'urètre reconstitué, on a des difficultés énormes ; l'urine vient souiller les sutures ; en outre, il y a un angle au niveau du raccordement, très défavorable pour la fermeture de la fistule. C'est pourquoi dans mon procédé je n'aborde la réfection du canal qu'après avoir complètement obturé l'orifice anormal.

*
* *

CANDIDATURE.

M. Termier (de Grenoble) pose sa candidature au titre de membre correspondant de la Société et adresse à l'appui un mémoire intitulé : *Traitement des ulcères de jambe par les greffes dermo-épidermiques.*

*
* *

TUMEUR DE LA PAROTIDE ; EXTIRPATION.

M. Vallas rapporte l'observation et présente la malade à qui il a fait l'extirpation totale de la glande parotide avec résection de la jugulaire, d'une partie du sterno-mastoïdien. Le facial inférieur seul a été sectionné.

M. Bérard demande quelle était la nature de cette tumeur.

M. Vallas. — C'était une tumeur à tissus multiples, mais, cliniquement, elle était d'une grande malignité ; c'est pourquoi j'ai fait l'extirpation très large.

*
* *

PERFORATION DE L'UTÉRUS AU COURS D'UN CURETTAGE ; SUTURE ET CONSERVATION.

M. Goullioud. — D'ordinaire, la perforation chirurgicale de l'utérus se produit au cours du curettage pour fausses couches, et sa friabilité est en rapport avec le ramollissement que subit l'utérus gravide. Dans un cas que nous venons d'observer, cette friabilité exceptionnelle était due à l'adipose et à la vascularité excessive du tissu utérin.

Il s'agissait d'une femme de 38 ans, grande, grasse, au teint coloré, qui m'était adressée, le 25 avril dernier, pour une métrite hémorragique fruste, consécutive à une fausse couche de deux mois et demi, qui remontait à près de quatre mois. Les pertes n'avaient pas été assez abondantes pour anémier la malade.

Elle présentait aussi une hernie ombilicale, épiploïque, avec large anneau, hernie pour laquelle je fis d'abord une omphalectomie, et l'on voit par suite à quel type de femme nous avions affaire. Ce n'était cependant pas une obèse.

Au cours du curettage, non précédé de dilatation à la laminaire, en passant une bougie de Hégar n° 12, j'éprouvai une impression toute particulière de résistance vaincue qui me fit craindre d'avoir perforé l'utérus. Cependant la dilatation se faisait sans la moindre difficulté et par suite sans effort, le col étant facilement dilatable et je venais d'en faire la remarque à mes aides. La bougie ayant rencontré la paroi utérine antérieure un peu en avant du fond, était entrée dans cette paroi « comme dans du beurre. »

La curette conduite prudemment fit sentir sur la paroi antérieure un petit ressaut suspect, donnant une impression qui confirmait le diagnostic probable de perforation. Elle ramena de ce point un peu de tissu jaunâtre, graisseux. La matrice ne renfermait d'ailleurs aucun résidu important ou suspect.

Quelle était la conduite à suivre devant cet accident ?

On pouvait ne pas se préoccuper de cette perforation, sachant qu'au dire de quelques auteurs cet accident est souvent sans gravité et considérant que la fausse couche remontait à quatre mois et que l'utérus devait être relativement peu septique.

On pouvait d'autre part faire l'hystérectomie, et c'est bien la première idée qui surgit, quand on est moins optimiste ; mais, dans mon cas supprimer l'utérus à l'occasion d'un simple curettage me répugnait fort, surtout chez une femme, mariée à 33 ans, qui avait eu un seul enfant et l'avait perdu.

On pouvait enfin se contenter de drainer par le Douglas, ou chercher à voir la perforation pour s'en assurer, la suturer et drainer le pelvis.

Pour réaliser cette indication, voir et suturer la petite plaie utérine, je recourus à la voie de Duhrsen, le cul-de-sac vaginal antérieur.

Je fis donc, juste au-dessus du col, une incision transversale, j'isolai la vessie, puis pour faciliter la bascule du fond de l'utérus, j'incisai d'un coup de ciseau la lèvre antérieure du col, à la façon de Doyen. Il fallait en effet agir avec prudence pour ne pas rompre de gros vaisseaux veineux très développés, qui accompagnaient de chaque côté l'arcade de l'utérus.

Le fond de l'utérus, facilement amené à la vulve, permet de voir une petite déchirure située en avant et près de l'insertion de la trompe droite. Du sang continuait à couler. Je fis un surjet séro-séreux pour fermer cette petite plaie, en remarquant que les fils coupaient le tissu utérin, nouvelle preuve de sa friabilité.

L'utérus réduit et quelques points mis pour reconstituer le col, une petite mèche fut laissée dans l'utérus, une autre dans le cul-de-sac vésico-utérin.

Cette petite intervention avait été en somme très simple, les méthode de Dürhsen et de Doyen combinées, la facilitant singulièrement. C'était peut-être beaucoup faire cependant pour une perforation simple de l'utérus ; mais c'était sûrement la conduite la plus prudente, et la simplicité des suites, celles d'un curettage, montra sa parfaite innocuité.

M. Albertin. — Le cas signalé par M. Goullioud, de perforation de l'utérus par une bougie d'Hegar n'est pas très rare. Aussi ai je complètement abandonné ce procédé de dilatation pour éviter cet accident avant qu'il me soit arrivé. J'emploie le dilatateur de Siredey que j'ai fait modifier en rendant les branches dilatatrices plus fines et plus élastiques, moins rigides.

La dilatation ne porte que sur la portion isthmique, c'est le seul point à dilater qui résiste. Le col et la portion cervicale se dilatent plus facilement.

A propos des perforations utérines, j'estime qu'elles ne doivent pas être abandonnées à elles-mêmes.

Dans un cas de petit fibrome du fond de l'utérus, sur la demande de la malade, je décidai de limiter mon intervention à un curettage. En le pratiquant avec beaucoup de prudence, je sentis néanmoins que la curette avait produit une déchirure utérine et je pratiquai immédiatement l'hystérectomie vaginale. Il s'était déjà produit une hémorragie intra-péritonéale assez abondante.

Je considère le curettage utérin comme une opération très délicate lorsqu'elle est indiquée, c'est-à-dire qu'elle s'adresse à un utérus malade, et je ne cesse de recommander la douceur des manœuvres à mes internes lorsque je leur fais pratiquer cette opération.

Si pareil accident m'arrivait, comme dans le cas de M. Goullioud, je préférerai peut-être la laparotomie qui me permettrai de faire la suture péritonéale de l'utérus et au besoin l'hystérectomie si je constate des lésions annexielles pouvant la légitimer.

M. Durand. — En pareille occurrence, le difficile est de faire le diagnostic de la perforation au moment où elle se produit. On dit en effet que certain gynécologue allemand professait que la perforation était sans danger et le démontrait, dit-on, en poussant brusquement sa curette qui disparaissait jusqu'au manche semblant ainsi avoir fait une perforation. Or, nous savons que ce ne sont souvent là que de *fausses perforations*. M. de Bovis vient de consacrer à ces faits un long mémoire de la *Semaine médicale*, et j'ai pu vérifier il y a quelques semaines la réalité de ces fausses perforations. Je faisais une hystéropexie par le procédé de Laroyenne quand, à ma grande surprise, l'utérus se présenta non sous la forme ordinaire, mais comme un corps allongé cylindrique gros comme un doigt : le cathéter intra-utérin avait fait une fausse perforation et l'utérus étiré sur cet instrument était à peu près resté en place.

M. Vincent. — Il est certain que tous ces instruments intra-utérins, bougies d'Hégar, et j'ajouterai hystéromètre, demandent à être employés avec beaucoup de précaution et d'habileté. J'ai vu un cas de perforation avec hernie d'une anse grêle dû à des manœuvres abortives ; la malade refusa la laparotomie que je lui proposai et mourut le lendemain.

M. Bérard se demande si les perforations sont d'un pronostic aussi grave qu'on le dit et s'il faut toujours intervenir immédiatement.

M. Commandeur. — Bien souvent on croit à tort à la perforation, on file dans une corne utérine dilatée, et en réalité la paroi reste intacte ; dans ces cas il s'agit de curettages pour accidents post-abortifs.

M. Goullioud. — Une dilatation trop vite pratiquée par les bougies déchire assez souvent le col, et j'ai vu plusieurs fois des perforations à

travers l'isthme ; mais dans ces cas le péritoine n'est pas ouvert. Lorsque la partie intra-péritonéale est intéressée, c'est une mesure de prudence de traiter immédiatement cet accident de la façon que j'ai employée, car on court de trop gros dangers par l'expectation.

*
* *

PRÉSENTATION D'INSTRUMENTS.

M. Bérard présente deux instruments :

1° Un bouton anastomotique de Jaboulay, modifié par l'adaptation d'une branche intestinale plus lourde et plus large que l'autre pour obtenir l'élimination d'une façon plus certaine.

2° Un bistouri à lame caché destiné à ponctionner les abcès profonds, tels que les latéro-pharyngiens par exemple ; le manche à angle droit permet aussi de ne pas se masquer la vue du point à inciser. On peut en outre utiliser cet appareil comme trocart pour amener le pus hors de la bouche.

Le Gérant, Dr Vallas.

Lyon. — Association typographique, rue de la Barre, 12, F. Plan, directeur.

Séance du 6 juin 1907.

Présidence de M. VINCENT.

M. GAYET, secrétaire, lit le procès-verbal de la séance précédente, qui est adopté sans rectification.

*
* *

LUXATION MÉDIO-CARPIENNE.

M. GAYET. — Je viens apporter un nouveau cas de cette lésion du poignet si mal connue autrefois et que les travaux lyonnais, spécialement ceux de M. Destot et de M. Tavernier, ont transformée en une entité clinique bien définie que nul n'a plus le droit de méconnaître. C'est le premier cas de ce genre que je rencontre, mais j'étais au courant des travaux que je viens de rappeler, aussi rien ne m'a été plus facile que de poser le diagnostic, d'instituer le traitement rationnel et d'obtenir un beau résultat, comme vous pouvez en juger sur le malade que je vous présente.

X..., âgé de 38 ans, ouvrier en bâtiment, fait une chute le 10 mai 1907 dans les conditions suivantes. Il travaillait à une construction, à 8 mètres au-dessus d'une charpente en fer destinée à recevoir un carrelage de verre pour former un plancher lumineux lorsque, perdant l'équilibre, il vint tomber sur les châssis de fer encore privés de leurs carreaux. La main gauche porta la première, puis le front et la cuisse gauche. Je néglige les contusions de ces deux dernières régions, qui ne présentèrent aucune gravité. Il n'en fut pas de même au niveau du poignet, qui avait d'abord rencontré un barreau par son bord cubital, puis par sa face palmaire qui supporta le principal effort. Aussitôt après

la chute, le malade remarqua l'état singulier de son poignet ; il présentait alors, nous dit-il, une bosse dorsale, immédiatement au-dessus une sorte de dépression où l'on pouvait mettre le doigt transversalement. Mais après quelques minutes écoulées, tout se confondait en un gonflement considérable de la région, et quand nous le vîmes quelques heures après, il nous fallut un examen minutieux pour analyser et comprendre la déformation.

En explorant les os de l'avant-bras, on ne trouvait rien d'anormal, les styloïdes étaient indemnes, tout le mal siégeait dans le carpe. On était frappé de suite par une saillie anormale remplaçant la dépression de la gouttière carpienne ; la pression en ce point était fort douloureuse et provoquait des douleurs irradiées dans la main, suivant le trajet du médian. Tout le territoire de ce nerf était anesthésié au niveau de la paume et des doigts ; les autres nerfs étaient intacts. On trouvait un autre foyer de douleurs dans la tabatière anatomique en même temps qu'un raccourcissement très net de la distance séparant la tête du 1er métacarpien de la styloïde radiale. La main était en légère extension, les doigts en demi-flexion et les mouvements spontanés ou provoqués très faibles et très douloureux.

En présence de ces divers signes, nous portâmes le diagnostic de déplacement en avant du semi-lunaire avec fracture du scaphoïde subluxé en arrière. La radiographie faite immédiatement confirma ce diagnostic, mais en l'aggravant un peu ; non seulement on y voyait le semi-lunaire ayant abandonné le grand os pour se placer en avant de lui et le scaphoïde fracturé, mais il semblait bien que le pyramidal avait également passé en avant de l'os crochu. En somme, c'était la luxation médio-carpienne typique, toute la seconde rangée du carpe ayant passé sur le dos de la première.

Le lendemain, anesthésie à l'éther ; la main est tirée dans l'hyperextension pendant que les deux pouces de l'opérateur appuient sur le semi-lunaire et le refoulent à sa place sur la tête du grand os. On perçoit un craquement, on ramène brusquement la main dans la flexion et l'on immobilise dans cette attitude par une attelle plâtrée antérieure qu'on laisse sécher en continuant la pression sur le semi-lunaire. Au bout de vingt-quatre heures, on envoie radiographier à nouveau le poignet du malade ; par suite d'un malentendu, le plâtre est enlevé pour cette radiographie, puis réparé tant bien que mal.

Au bout de quelques jours, les doigts sont toujours anesthésiés, les douleurs persistent dans la sphère du médian. Le plâtre est enlevé et soupçonnant une reluxation causée par la fausse manœuvre de la précédente radiographie, on soumet à nouveau la région aux rayons X. Ceux-ci nous démontrèrent heureusement que tout était pour le mieux. Vous voyez en effet sur l'épreuve que je vous présente qu'il est impossible d'avoir un carpe plus normal ; n'était la fracture du scaphoïde,

on ne pourrait s'imaginer que le poignet a subi quelques jours auparavant un aussi grave traumatisme.

Le retour des fonctions ne s'est cependant effectué que peu à peu ; aujourd'hui, un mois après l'accident, le malade ne souffre presque plus, il n'y a pas de gonflement ni de saillie anormale, mais les mouvements sont encore limités et l'anesthésie du médian, bien que très améliorée, n'a pas disparu complètement. Mais il y a un progrès manifeste qui s'accentue chaque jour, et nul doute qu'avant quelques semaines la *restitutio ad integrum* ne soit acquise au malade.

Je désire ajouter à cette observation deux brèves remarques ayant trait à la pathogénie et à la clinique.

Au point de vue pathogénique je ne veux pas discuter les nombreuses théories ni en édifier une sur un seul cas. Je veux seulement constater que la plupart des auteurs attribuent un rôle important à l'inclinaison cubitale dans la genèse de ces luxations ; cette attitude serait nécessaire pour que l'effort portant sur le semi-lunaire le chasse de sa loge, et ce serait cet os qui, par ses ligaments l'unissant au scaphoïde, entraînerait une partie de ce dernier en le brisant. Or, notre malade affirmait (et les ecchymoses constatées confirmaient son dire) qu'il avait d'abord rencontré le barreau par le bord cubital de son poignet et que sa main avait été déjetée du côté radial. Je crois donc qu'il faut admettre pour certains cas, ainsi que le fait du reste M. Tavernier dans sa thèse, un autre mécanisme : le scaphoïde, pris entre le radius et la main se rompt par le milieu, cesse de faire attelle externe au poignet, dont la hauteur tend à diminuer brusquement, le semi-lunaire ne trouve plus place entre le radius et le grand os et se laisse énucléer en avant. Je crois cette interprétation raisonnable dans le cas de mon malade.

Ma seconde remarque porte sur les phénomènes observés à la suite de la réduction. Je m'attendais à avoir une sorte de résurrection des fonctions du poignet et du nerf médian, de suite après la réduction de la luxation ; j'ai été inquiet de ne pas obtenir un succès rapide et j'ai craint un moment un déplacement secondaire. En relisant les observations publiées, j'ai vu que les troubles fonctionnels persistent souvent, comme dans mon cas, assez longtemps après la réduction. Il y a notamment du côté du médian, une contusion, peut-être un hématome dans la gaine, qui entravent pendant plusieurs jours

les bons effets de la remise en place des os. On devra donc avoir de la patience et garder confiance dans le résultat ultérieur, à la seule condition que la radiographie vous montre que le but poursuivi par l'intervention est bien atteint et que le poignet a bien repris tous ses rapports anatomiques normaux.

M. Destot. — L'observation de M. Gayet est très intéressante sans parler du beau résultat obtenu par la réduction, on voit qu'il s'agit d'une véritable luxation médio-carpienne, car le pyramidal est nettement passé au devant de l'os crochu, c'est une forme rare, car je n'en ai observé qu'un cas avec M. Durand. Elle nécessite un grand traumatisme. Le malade de M. Gayet est tombé en effet d'une hauteur de 8 mètres. Dans le cas que je rappelais l'homme avait été projeté d'une motocyclette lancée à 80 kilomètres à l'heure.

Depuis le commencement de l'année, on a présenté à la Société de chirurgie trois observations avec réduction (Destot et Bérard, Patel, Gayet).

Voici un quatrième malade qui n'a pas bénéficié de la même intervention et qui démontre : 1° la fréquence des dislocations du carpe ; 2° la nécessité de répéter souvent la même chose pour faire pénétrer dans l'esprit des praticiens cette idée très simple qu'en face d'un traumatisme du poignet, il faut faire la radiographie, car on peut de suite établir, grâce à elle seule, une thérapeutique rationnelle et efficace.

Le malade que je vous présente en est la preuve. Il s'agit d'un homme de 50 ans qui a été victime d'un accident le 26 mars. Non content de se faire examiner par le médecin de la Compagnie, il est allé voir trois autres médecins, qui tous ont conseillé les frictions, du massage et l'alcool camphré. Le dernier qu'il vit pensa à une fracture du radius accompagnée d'arthrite et me l'adressa. Il s'agissait en fait d'une dislocation du carpe qui aurait pu être réduite, alors qu'à l'heure actuelle, il faut songer à une résection partielle du poignet.

On voit chez ce malade :

1° Une fracture de l'apophyse styloïde du radius ;

2° Un arrachement léger de la lèvre antérieure ;

3° Une fracture de l'apophyse styloïde du cubitus ;

4° Une luxation sur la face dorsale du poignet de l'extrémité supérieure du scaphoïde qui détermine une saillie considérable ;

5° Une luxation en avant du semi-lunaire ;

6° Une fracture du pyramidal.

Cliniquement, le malade se présente avec une saillie globuleuse du dos du carpe, le poignet est diminué de hauteur, épaissi transversalement, et on sent en avant une saillie anormale.

Les mouvements sont très limités, douloureux. Il existe des troubles nerveux dans le domaine du médian.

L'attitude de la main est ici différente des cas ordinaires, elle semble un peu subluxée en arrière du côté de la colonne externe.

Ce qui fait l'intérêt de ce cas, c'est que la lésion complexe que nous venons de décrire s'est produite sans chute et par un mécanisme tout à fait spécial.

Cet homme était occupé à placer en terre des tuyaux de fonte pesant 250 kilos et de 20 centimètres de diamètre ; quatre hommes soulevaient les tuyaux et les faisaient progresser dans une tranchée coupée par places par des traverses. A un moment donnné, trois hommes lâchèrent précisément à l'instant où ils faisaient effort pour balancer le tuyau. Le blessé eut la main gauche renversée par un mouvement de torsion qui portait le pouce en arrrière, tandis que le bord cubital de l'avant-bras s'appliquait brutalement contre une des traverses.

Cette torsion de la main sur l'avant-bras fixé a produit la dislocation, et l'on doit attribuer la fracture du pyramidal et de l'apophyse styloïde du cubitus à l'action directe de la traverse.

Déjà, dans une observation, j'ai montré l'influence de l'action directe. C'était un malade qui avait été pris dans un éboulement, la main tenant une pioche n'avait pu accompagner le mouvement de descente de l'avant-bras. Ce malade que j'ai adressé à M. Vallas a été réséqué.

On demeure frappé dans l'expérimentation de Lilienfeld de la nécessité de se jeter à terre avec un avant-bras en inclinaison cubitale, alors que l'expérimentation par choc sur l'avant-bras ne donne rien.

M. Tavernier, qui a reproduit une fois l'expérience de Lilienfeld, projetait directement contre un avant-bras dont la main était fixée en inclinaison cubitale, déjà les conditions étaient

différentes de celles de Lilienfeld qui se jetait à terre, et peut-être faut-il trouver là la raison pour laquelle les autres expériences n'ont pas réussi, si ce n'est après le passage d'un bistouri dont la finesse n'excluait pas l'action, et il y aurait lieu de rechercher si le mouvement de torsion de la main placée en inclinaison cubitale et légèrement refoulée en arrière ne déterminerait pas la dislocation du carpe.

Le malade que je présente constitue une véritable expérience, et démontre de plus la nécessité de faire un diagnostic précoce.

*
* *

KYSTE DE L'OVAIRE.

M. Albertin présente un gros kyste de l'ovaire qu'il a extirpé sans ponction, en faisant une hystérectomie subtotale.

M. Patel. — J'ai eu l'occasion d'extirper dans le service de M. Bérard, que j'ai l'honneur de suppléer, un énorme kyste de l'ovaire, pesant en totalité 29 kilogs.

En raison du volume de la tumeur, je n'ai pas cru devoir faire l'extirpation en masse; j'ai ponctionné partiellement la tumeur et j'ai fait refluer du côté du pelvis le reste du liquide. Grâce à cette précaution, il m'a été facile de disséquer l'uretère qui adhérait à la tumeur. L'utérus a été laissé, car il se séparait de la poche.

M. Goullioud. — La section première du col de l'utérus, que J.-L. Faure a généralisée pour les operations de ce genre, est une manœuvre qui rend de grands services. Je l'emploie depuis longtemps toutes les fois que j'ai eu de la difficulté pour enlever des tumeurs annexielles et je n'ai jamais eu qu'à m'en louer.

*
* *

DEUX CAS DE RÉSECTION ANCIENNE DE LA HANCHE ; RÉSULTATS FONCTIONNELS DIX ANS APRÈS L'OPÉRATION ; — HISTOIRE OBSTÉTRICALE.

M. Commandeur. — J'ai eu l'occasion d'observer l'année dernière à la Maternité de la Charité deux malades atteintes

dans leur enfance de coxalgie et qui sont venues accoucher dans le service.

L'intérêt de ces malades ne réside pas tant dans l'accouchement lui-même, sur les particularités duquel je serais bref, que sur l'état actuel anatomique et fonctionnel de leurs membres inférieurs.

Ces deux femmes, en effet, ont subi dans leur enfance la résection de la hanche au cours de leur coxalgie, et comme ces opérations remontent au moins à dix ans, j'ai pensé que l'étude de leur résultat éloigné pouvait présenter quelque intérêt pour les membres de la Société.

La première est une jeune femme primipare de 21 ans qui a été admise aux expectantes de la Maternité le 13 février 1906. Elle était à ce moment enceinte d'un peu plus de huit mois et demi. Les antécédents héréditaires sont sans intérêt. Elle a été nourrie au sein par sa mère, a marché à dix mois, et a eu successivement la rougeole à six mois, puis la scarlatine, à cinq ans la variole. Elle semblait donc très sensible aux infections.

A l'âge de sept ans, elle reçut un violent coup de pied à la cuisse, et à la suite de ce traumatisme elle se mit à souffrir de la hanche gauche. Elle fut conduite à la Charité où on lui fit des pointes de feu et où on l'immobilisa dans un silicate, puis elle fut renvoyée chez ses parents.

L'appareil fut laissé trois mois, puis enlevé. Elle marcha pendant deux mois avec une canne, puis pendant cinq mois sans appui. Mais à ce moment, un an environ après le début de la maladie, des abcès se formèrent dans la région fessière. Elle fut amenée à nouveau à la Charité où elle entra dans le service de M. Vincent qui pratiqua la résection de la hanche. Après l'opération, la malade fut immobilisée pendant dix-huit mois dans un appareil plâtré et resta tout ce temps à l'hôpital. Elle recommença à marcher à neuf ans et demi, et à partir de ce moment fut considérée comme entièrement guérie.

A l'entrée dans le service on constate de la claudication, une déformation du membre malade sur laquelle je reviendrai dans un instant et une déformation sérieuse du bassin. Celui-ci est fortement asymétrique, le côté gauche rétréci par atrophie, le côté droit rétréci par refoulement de la région coty-

loïdienne ; cette asymétrie était encore aggravée par une forte projection du promontoire en avant et l'existence d'un faux promontoire sacré. Le promonto-sous-pubien mesurait 9 cm. 5, ce qui permettait d'évaluer le diamètre utile à 8 centimètres seulement. Cet ensemble me faisait craindre des difficultés sérieuses au moment de l'accouchement.

La grossesse de cette femme avait évolué heureusement pendant les six premiers mois, mais dès le début du septième la marche était devenue pénible au point que la malade était à peu près complètement immobilisée. Ce n'est que quelques jours seulement avant son entrée qu'elle avait recommencé à marcher un peu.

A son entrée la malade était, ai-je dit, à dix ou douze jours du terme. Il était trop tard pour pratiquer un accouchement prématuré avec quelque chance de succès, c'est-à-dire d'expulsion spontanée. Je laissai donc aller à terme, me réservant de tenter une application de forceps, si la tête s'accommodait au moment du travail ou si la disproportion entre la tête et le bassin était trop violente, de proposer une opération césarienne. Le travail se déclara le 26 février, et, à ma grande satisfaction, et aussi à ma surprise, elle accoucha spontanément par le sommet d'un enfant de 3.430 gr., qui put s'engager, grâce à une souplesse très grande de la tête et aux faibles dimensions de celle-ci, le bi-pariétal mesurant seulement 8 centimètres. Ainsi furent démontrés une fois de plus les avantages de l'expectation dans les bassins rétrécis, même fortement, et l'intérêt qu'il y a à laisser donner aux forces naturelles tout ce qu'elles peuvent.

J'aborde maintenant le point intéressant de cette observation, c'est-à-dire le résultat anatomique et fonctionnel de la résection de la hanche gauche pratiquée il y a treize ans.

Lorsqu'on examine cette femme couchée, on constate un raccourcissement apparent du membre gauche qui atteint 10 centimètres. Le raccourcissement réel est aussi très marqué comme le montre les chiffres suivants :

	Sain.	Malade.
Longueur du membre inférieur.....	74 cm.	67 cm.
Longueur du fémur.....	38,5	33,5
Longueur de la jambe.....	31	29

Il atteint donc 7 centimètres de raccourcissement vrai portant surtout sur la cuisse (5 cent.) et très peu sur la jambe (2 cm.). Le raccourcissement est encore exagéré au point de vue fonctionnel par une subluxation iliaque de l'extrémité supérieure du fémur qui est nettement remontée au-dessus de la ligne de Roser-Nélaton. Il existe une atrophie marquée de tout le membre inférieur malade :

	Sain.	Malade.
Circonférence de la cuisse.....	47 cm.	40,5 cm.
— du mollet.....	34	27,5

En examinant la région de la hanche gauche, on contate à son niveau trois cicatrices : l'une volumineuse, profondément déprimée en entonnoir jusqu'à l'os, occupe la partie postérieure de l'articulation ; une deuxième siège à la partie externe ; elles se continuent nettement et sont les traces de l'incision de la résection ; une troisième siège au niveau de l'épine iliaque antéro-supérieure et résulte sans doute d'une plaie de drainage ; enfin à la face antérieure de la cuisse se trouvent de nombreuses cicatrices superficielles de pointes de feu.

L'articulation elle-même présente une assez grande mobilité. Les mouvements de flexion et d'extension sont conservés dans leur extrême limite ; mais l'abduction est assez limitée.

Lorsqu'on examine la femme debout, on est frappé par l'attitude relativement correcte du membre malade. Il est franchement vertical parallèle au membre sain, et la légère adduction de la cuisse que l'on observe est bien plus apparente que réelle, due surtout à la subluxation iliaque du fémur. Ce qui domine dans l'attitude de la femme, c'est le raccourcissement du membre auquel elle cherche à remédier en mettant le pied en équinisme forcé. Cette attitude d'équinisme est devenue chez elle permanente ; cependant le pied peut être ramené à son attitude normale. Normalement le pied repose sur le sol uniquement par la pointe avec appui à peu près exclusif sur le gros orteil. Mais même dans cette attitude, la correction n'est pas parfaite, et il existe un peu de latéro-version du bassin à gauche avec scoliose lombaire compensatrice. Lorsque la malade se tient debout les deux pieds reposant sur la plante et les talons joints, le membre malade reste en attitude d'extension, tandis que le genou du côté sain se fléchit fortement.

Enfin, vue de dos, on constate une forte asymétrie fessière, le pli interfessier est oblique en bas et à droite, le pli sous-fessier gauche est abaissé.

La marche s'effectue avec une boiterie à oscillation latérale gauche très marquée résultant uniquement du raccourcissement du membre et de la subluxation de la hanche. Il n'y a pas d'oscillation antéro-postérieure comme on le voit chez les coxalgiques dont la hanche est ankylosée, même avec flexion légère. La mobilité parfaite de la hanche dans le sens flexion extension rend la boiterie moins pénible, et de fait cette malade peut vaquer à toutes ses occupations. Le raccourcissement du membre domine donc seul les troubles fonctionnels, puisqu'il n'y a ni ankylose ni attitude vicieuse.

*
* *

La deuxième malade est une jeune femme de 21 ans, primipare, qui fut admise à la maternité de la Charité le 30 mai 1906, en travail depuis la veille. Antécédents héréditaires nuls. Elle a été nourrie au sein par sa mère pendant trois mois, puis au biberon. Elle n'a eu aucune maladie infectieuse de l'enfance et a marché à seize mois.

Vers l'âge de trois ans, elle commença à boiter légèrement, mais son entourage n'y prêta pas attention. C'est seulement à l'âge de 11 ans, 8 ans après que la boiterie avant augmenté et la malade souffrant beaucoup de la hanche droite, elle fut admise à l'hôpital Saint-Pothin dans le service de M. Rochet, qui pratiqua la résection de la hanche. Après l'opération elle fut immobilisée pendant cinq mois dans une gouttière, puis lorsqu'elle reprit la marche porta pendant cinq ans un appareil orthopédique. Depuis cette époque, la malade n'a plus souffert de la hanche, mais la boiterie est toujours restée très accentuée.

A son entrée dans le service, la malade est à terme et en travail depuis la veille au soir. Elle habite un village des environs de Lyon et dès les premières douleurs elle fit appeler la sage-femme qui constata que la tête fœtale était mobile au détroit supérieur et débordait au-dessus de la symphyse pubienne. Après une attente de 24 heures, voyant que la tête ne s'engageait pas, l'accoucheuse fit appeler un médecin qui envoie la malade à la Charité.

Durant le trajet, qui s'est effectué en char à bancs, la malade eut des contractions exagérées, si bien qu'à son arrivée dans le service on constate que la tête est fixée et s'engage en O I G T. Six heures après son arrivée, la malade accouche spontanément d'un enfant vigoureux de 3.030 gr.

Là encore l'histoire obstétricale de cette femme a été relativement simple, bien que le bassin fût déformé plutôt que rétréci. Les lésions du pelvis sont les mêmes que chez notre première malade, mais bien moins marquées. Il y a atrophie de l'os iliaque du côté malade, le droit, projection cotyloïdienne du côté sain avec redressement de l'arc antérieur, et enfin un aplatissement antéro-postérieur à peine sensible, le diamètre utile mesurant 10 cm.

Tout s'est borné à un simple retard de la fixation et de l'engagement de la tête, et celle-ci a pu traverser le bassin sans déformation appréciable.

Le résultat anatomique et fonctionnel est sensiblement le même que chez notre première malade. L'examen de la femme couchée nous montre :

1° Un raccourcissement apparent très marqué avec raccourcissement réel.

Voici les chiffres :

	Sain.	Malade.
Longueur du fémur.....	40	32,5
— de la jambe.....	34,5	34,5

Le raccourcissement réel est donc de 7 cm. 5, portant uniquement sur le fémur. Mais comme il existe une luxation iliaque très prononcée du fémur du côté malade, le raccourcissement apparent de la cuisse se trouve exagéré.

	Sain.	Malade.
Distance de l'épine iliaque antéro-supérieure à l'interligne du genou.....	44	35,5

Enfin, les masses musculaires du membre malade ont également subi un processus atrophique assez prononcé.

	Saine.	Malade.
Circonférence de la cuisse.....	37,5	35,5
— de la jambe.....	30,5	25

A la partie postérieure de la hanche droite se trouve une large cicatrice déprimée, profonde, adhérente aux os et longue de 12 cm. Elle est sensible à la pression. On trouve deux autres cicatrices, l'une sur la face antérieure de la cuisse, l'autre sur la fesse; toutes deux sont petites et correspondent sans doute à des drains. Deux autres cicatrices, l'une dans la région lombaire, l'autre au niveau de l'épine iliaque antéro-supérieure gauche sont dues à des blessures produites par l'appareil plâtré.

Les mouvements de l'articulation sont d'une remarquable amplitude dans le sens flexion extension. C'est à peine si l'abduction est limitée. D'ailleurs, la radiographie va nous renseigner de façon précise sur l'état de la jointure. Elle nous montre en effet une atrophie très notable de l'os iliaque droit. La région cotyloïdienne de ce côté bombe très légèrement dans le bassin. Le fémur droit est légèrement atrophié (25^{mm} de diamètre au lieu de 27^{mm} à gauche).

Son extrémité supérieure manque en presque totalité et se réduit à un moignon du grand trochanter ; à ce niveau l'os semble raréfié à son centre. La tête fémorale n'existe plus ; le col, à peine dessiné, forme la surface articulaire. L'os est entièrement luxé ; dans la fosse iliaque externe on aperçoit le moignon du col derrière l'épine iliaque antéro-supérieure. L'ancienne cavité cotyloïde est déshabitée.

Dans la station verticale l'attitude est la même que pour notre première malade ; membre malade vertical, mais le pied est en attitude d'équinisme, le talon restant séparé du sol d'au moins 6 centimètres, le pied ne reposant que par les orteils. La marche le pied à plat est impossible, car l'attitude vicieuse équine est à peine réductible et semble définitive. La marche se fait avec une boiterie à oscillation latérale pure, avec prédominance d'appui sur le côté sain. La boiterie est d'ailleurs sensiblement atténuée par le port d'un soulier orthopédique. Cette malade peut vaquer aisément à ses occupations habituelles ; cependant, la fatigue se fait assez vite sentir.

J'ai tenu à rapprocher ces deux malades ayant subi dans leur enfance la résection de la hanche et présenter leur résultat datant déjà d'au moins dix ans. Le résultat anatomique et fonctionnel est sinon identique du moins très analogue. On peut le résumer en :

1° Un raccourcissement réel d'au moins 7 cent. 5 ;

2° Une luxation pathologique du fémur, celui-ci s'étant créé une nouvelle articulation en arrière et au-dessus de l'ancienne cavité cotyloïde deshabitée ;

3° La grande mobilité de l'articulation à peu près parfaite dans le sens flexion-extension, plus limitée dans le sens de l'abduction ;

4° L'absence d'attitude vicieuse prononcée de la cuisse, de sorte que la direction générale du membre inférieur est sensiblement verticale et parallèle au membre sain ;

5° La correction de la lésion essentielle qui subsiste, à savoir le raccourcissement du membre par l'attitude en équinisme très marquée du pied du côté malade, cette attitude persistant pendant la marche.

Il est à remarquer que, malgré ce raccourcissement très prononcé et malgré la luxation iliaque du fémur, ces malades ne sont point du tout des impotentes. Ce sont des boiteuses qui évidemment se fatiguent facilement, mais qui peuvent cependant vaquer sans trop de peine à leurs occupations habituelles, aux soins du ménage. Leur membre bien que mobile est donc suffisamment solide.

Un autre point qui mérite d'être envisagé, c'est l'influence qu'a pu avoir la résection sur les déformations pelviennes qu'on peut voir survenir à la suite de la coxalgie. Il ne semble pas que l'opération ait eu d'influence favorable sur ces lésions. En effet, la première malade bien que réséquée à l'âge de 8 ans présente une viciation pelvienne très accentuée ; la seconde, opérée à 11 ans seulement, a des déformations moins prononcées. Les lésions ont donc évolué comme on l'observe ordinairement, c'est-à-dire que les déformations ont été d'autant plus fortes que la maladie est survenue à un âge moins avancé. Il faut tenir compte aussi de ce fait que chez la première malade il existait de volumineux abcès au moment de l'intervention, alors que chez la seconde la coxalgie ne semblait pas nettement abcédée du moins autant qu'on peut l'établir d'après l'interrogatoire.

M. Vincent. — Cette étude de résultats lointains est très importante. Mais j'en tirerai des conclusions très différentes de celles de M. Commandeur au point de vue du résultat de la résection par rapport aux modifications du bassin. Tarnier a bien exposé les types de bassin et les

attitudes de la coxalgie par adduction et rotation interne ou par abduction et rotation externe ; chez ces malades abandonnées à elles-mêmes le bassin est beaucoup plus altéré dans sa forme que chez celles qui ont été réséquées.

M. Commandeur. — Je n'ai nullement voulu dire que les malades ne bénéficient pas de la résection; j'ai simplement remarqué que chez ces réséquées le bassin était très altéré dans sa forme. J'ajouterai que le pronostic n'est pas si grave qu'on a bien voulu le dire, je suis devenu très peu interventionniste dans ces cas, et souvent l'accouchement se fait très simplement.

Séance du 13 juin 1907.

Présidence de M. Vincent.

M. Gayet, secrtaire, lit le procès-verbal, qui est adopté sans modification.

*
* *

DISLOCATION DU CARPE.

A propos du procès-verbal :

M. Durand a opéré le malade dont a parlé M. Destot et a reconnu la luxation du semi-lunaire et la fracture du scaphoïde. Il en donnera du reste l'observation quand le malade sera guéri.

*
* *

FRACTURE DU SEMI-LUNAIRE.

M. Destot fait remarquer l'intérêt que présentent les lésions du carpe qui succèdent non pas à des chutes où le poids du corps joue un rôle prédominant et où les attitudes arrivent facilement à se grouper, mais bien à des mouvements anormaux de la main. Déjà le malade présenté dans la dernière séance offrait des lésions différentes de celles que l'on voit d'habitude (fracture du pyramidal et l'apophyse du styloïde cubital). Voici une autre observation bien différente. Il s'agit d'une fracture du *semi-lunaire* accompagnée d'une fracture de la *base du scaphoïde*. C'est un forgeron de 35 ans, qui serrait énergiquement une barre de fer tenue verticalement,

pendant que son aide frappait sur l'extrémité de la tige avec un fort marteau. A un moment donné, le marteau, au lieu de frapper d'aplomb, frappa de biais et la barre fût violemment repoussée du côté de l'avant-bras. Le blessé entendit un craquement et eut une violente douleur. Gonflement, ecchymose du côté dorsal. Le médecin appelé conclut à une entorse, mais depuis six mois le malade n'a pu reprendre complètement ses fonctions et il se plaint de ne pouvoir travailler plus de deux heures de suite sans souffrance.

A l'heure actuelle, on voit que la main droite paraît raccourcie, le poignet est globuleux et l'on perçoit nettement une petite saillie anormale qui déborde la lèvre postérieure du radius dans les mouvements de flexion. La ligne bistyloïdienne a son obliquité, et en dehors de la saillie anormale que nous venons de signaler, on ne trouve rien qui retienne l'attention.

La radiographie de face montre que le semi-lunaire est plus petit que normalement, diminué de hauteur, ses angles sont beaucoup plus aigus. Le scaphoïde est très déformé et l'on remarque que c'est surtout au niveau de son articulation trapézienne qu'il existe un trait de fracture.

De profil, on voit que le lunaire, au lieu de se présenter sous forme d'un quartier d'orange, est très aplati et qu'il existe des fragments osseux qui débordent la tête du grand os en avant et en arrière, descendant beaucoup plus bas que normalement. On voit aussi que la base du scaphoïde est détachée du corps par un trait de fracture. Il faut que le choc ait saisi le lunaire fixé dans l'axe de la main et de l'avant-bras pour provoquer un tel écrasement. Les fractures du semi-lunaire ne sont pas très rares, et j'ai pu en trouver huit cas ; néanmoins, si on les compare aux autres lésions du carpe, on peut les considérer comme exceptionnelles.

En même temps, j'ai l'honneur de vous présenter un arrachement de la base du grand os consécutif à une chute sur la main fermée. Le choc s'est produit sur les têtes des métacarpiens. Il s'agit d'une jeune fille de 18 ans qui tomba de sa hauteur, la main étendue sur l'avant-bras, les doigts fermés. On constate chez elle un gros gonflement au niveau de la base du 3e métacarpien. Douleurs, ecchymose, œdème. La radiographie permit de faire la localisation sur la base du grand os.

*
* *

MAL DE POTT; RADIOGRAPHIE.

M. Goullioud présente une radiographie d'un de ses malades atteint de mal de Pott montrant très nettement les lésions vertébrales.

*
* *

REIN TUBERCULEUX; PHOTOGRAPHIE EN COULEUR.

M. Goullioud présente un second cliché représentant un calcul rénal. Cette photographie est une photographie en couleur d'après le procédé Lumière. Ces deux épreuves sont dues à M. Arcelin.

M. Arcelin expose le dispositif qu'il utilise pour radiographier les régions abdominales.

M. Vincent félicite M. Arcelin des résultats qu'il a obtenus.

M. Destot veut insister sur un point laissé dans l'ombre dans la précédente communication. C'est sur l'influence du ballon compresseur comme renforçateur des rayons X ; il a remarqué cela dès ses premières recherches en 1896.

En Allemagne on a obtenu de très belles épreuves, mais les procédés ne manquaient pas de brutalité et n'auraient pas été admis chez nous.

Il faut des poids très lourds pour immobiliser la respiration par exemple.

M. Arcelin a un dispositif qui permet de diminuer considérablement la pression à imposer au malade, en outre, l'appareil est très portatif.

M. Durand. — A propos des immobilisations du diaphragme, j'ai pu remarquer combien de très légères poussées appendiculaires laissaient à leur suite une immobilisation très nette de toute la moitié droite du diaphragme.

J'ai vu dernièrement très clairement sur une radiographie due à M. Barjon, une lésion de l'aile iliaque qui a éclairé mon diagnostic douteux de sacro-coxalgie.

M. Destot. — Le diaphragme s'immobilise pour des lésions très minimes : Congestion, pleurite, lésions annexielles, etc. C'est pourqui ce signe n'a pas une valeur très grande. Il est seulement intéressant au

point de vue physiologique ; la radiographie permettra de réformer beaucoup d'idées fausses en anatomie et en physiologie.

*
* *

OPÉRATION EN TROIS TEMPS POUR CANCER DU RECTUM : 1er TEMPS, ÉTABLISSEMENT D'UN ANUS ILIAQUE LATÉRAL ; 2e TEMPS, RÉSECTION DU NEOPLASME RECTAL ; 3e TEMPS, SUPPRESSION DE L'ANUS ILIAQUE.

M. Rivière présente un malade de la clinique de M. le Prof. Jaboulay, qui a déjà fait l'objet d'une communication à la Société de chirurgie de Lyon, dans la séance du 25 avril 1907.

Ce malade avait été opéré, deux ans et demi auparavant, d'un néoplasme du rectum, par le procédé en deux temps : 1° établissement d'un anus iliaque latéral gauche ; 2° résection totale du rectum avec abaissement du bout supérieur au périnée au 2e temps. Il présentait alors un anus iliaque latéral gauche par lequel passaient toutes les matières avec un prolapsus de l'intestin à son niveau.

Le bout intestinal compris entre les deux anus iliaque et périnéal était un peu rétréci par inactivité fonctionnelle, mais il n'y avait pas de récidive et le malade présentait un excellent état général.

Sur les instances du malade, M. le Prof. Jaboulay décide la suppression de l'anus iliaque qui fut pratiquée le 1er mai 1907.

Sous anesthésie la paroi abdominale fut incisée suivant l'ancienne cicatrice, et le côlon sigmoïde libéré au pourtour de l'anus artificiel et attiré au dehors. La libération complète achevée, et le champ opératoire bien limité par des compresses stérilisées, M. le Prof. Jaboulay pratiqua alors « la résection » de l'anse portant l'anus sur une étendue d'environ 12 cent. Deux pinces obturant l'intestin au-dessus et au-dessous des points de section, l'hémostase du méso-sigmoïde étant soigneusement faite avec des ligatures, il pratique l'abouchement bout à bout des deux tranches intestinales. La différence de calibre des deux surfaces intestinales gêna peu la suture qui fut faite à deux étages : 1re suture séro-séreuse et 2e suture muco-

muqueuse sur les deux lèvres postérieures ; 1re suture muco-muqueuse et 2e suture séro-séreuse les deux lèvres antérieures des tranches intestinales. La section du méso-sigmoïde fut aussi soigneusement suturée et, après vérification des sutures et de l'hémostase, la paroi abdominale fut fermée complètement sans drainage par trois plans de suture. Pansement au leucoplaste.

Les suites de l'intervention furent assez simples. Jamais le malade ne présenta de réaction péritonéale : Pas de ballonnement, pas de vomissement, les mictions étaient spontanées et le pouls ne dépassait pas 100. La température oscille pendant quatre jours autour de 38°,5. Dès le lendemain il y eut une diarrhée abondante qui persista huit jours puis diminua assez rapidement. Pourtant il y eut une suppuration de la paroi, due sans doute à l'infection de la peau du pourtour de l'anus qu'on n'avait pas réséquée, et à ce niveau s'établit secondairement le cinquième jour et, sans phénomènes généraux, une petite fistule intestinale.

Mais les matières continuèrent à passer par l'anus périnéal et cette petite fistule ne laissa passer jamais que des matières en très petite quantité. D'ailleurs elle se ferme progressivement et actuellement il ne persiste qu'un orifice imperceptible qui doit se fermer spontanément, car il ne passe plus qu'un peu de liquide séreux, et le pansement reste quatre ou cinq jours sans être renouvelé.

L'anus périnéal est relativement continent : Le malade ne va à la selle que deux ou trois fois par jour, il ne se souille pas dans l'intervalle, sauf s'il a un peu de diarrhée. De plus, il a la sensation du besoin de la défection.

Ce malade prête à quelques considérations intéressantes au double point de vue du traitement des néoplasmes du rectum extirpables par la voie périnéale et du traitement des anus iliaques :

1° La résection de la peau infectée au pourtour de l'orifice de l'anus paraît nécessaire pour éviter la complication que nous avons vu survenir chez ce malade : Suppuration de la paroi et fistule intestinale secondaire.

2° La résection intestinale a été faite pour obtenir la cure radicale de l'anus contre nature. Le rétrécissement du bout inférieur consécutif à cet anus artificiel a été la cause de la

fistulette post-opératoire : Il y aurait avantage, pour éviter ce rétrécissement, à pratiquer plutôt que dans le cas actuel (2 ans 1/2) la cure radicale de l'anus contre nature.

La suture termino-terminale des deux bouts intestinaux n'a pas présenté de difficultés.

3° Au point de vue fonctionnel, le malade a une continence de son rectum artificiel aussi satisfaisante que possible sans qu'il ait été nécessaire d'avoir recours aux nombreux procédés opératoires préconisés dans ce but.

4° Enfin, l'intervention en deux temps pour les cancers du rectum paraît actuellement bien préférable aux opérations en un temps. Le résultat en ce cas a été excellent.

D'autre part, lorsqu'il n'y a pas de récidive, on peut supprimer l'anus iliaque artificiel dans un troisième temps, et ainsi l'opération du rectum cancéreux rentre dans le cadre général de la chirurgie des néoplasmes du gros intestin pour lesquels l'opération en trois temps a déjà donné des résultats concluants.

Séance du 20 juin 1907.

Présidence de M. VINCENT.

M. GAYET, secrétaire, lit le procès-verbal de la dernière séance. Adopté sans modification.

*
* *

1° FRACTURE DU SEMI-LUNAIRE ; 2° DISLOCATION DU CARPE.

M. DESTOT. — J'ai présenté à la dernière séance un cas de fracture du semi-lunaire, accompagné de fracture de la base du scaphoïde.

Voici une seconde observation avec radiographie. Il s'agit d'un homme de 35 ans qui a reçu un violent coup sur le poing fermé il y a six mois et qui fut traité pour une entorse. Il se présente avec des phénomènes d'arthrite et des craquements nettement perceptibles dans les mouvements de flexion et d'extension du poignet. Il me fut adressé par le Dr Gallois, qui pensait à une fracture du semi-lunaire, et la radiographie confirma ce diagnostic.

Ces cas sont extrêmement intéressants parce qu'ils démontrent que sous le masque de l'entorse se cachent souvent des lésions qui expliquent la durée des douleurs et des impotences que l'on attribuait autrefois à des localisations rhumatismales ou tuberculeuses.

Dans la pratique des accidents du travail, c'est une notion qu'il faut avoir pour baser un pronostic et établir sur un fondement solide les appréciations de quotité, d'indemnité à allouer au blessé.

Voici un homme de 39 ans, plombier-zingueur, qui est tombé d'une hauteur de 8 mètres il y a cinquante-six jours. Il entra à l'hôpital de Vienne avec de la commotion cérébrale, et il fut soigné pour une fracture du radius. Comme il ne guérissait pas, il fut envoyé à Lyon par la Compagnie d'assurances, et je vous le présente au nom de M. Siraud et au mien. C'est le cinquième cas de dislocation du carpe que je présente à la Société depuis le commencement de l'année. Les signes cliniques que présentent ce malade sont tellement nets que le diagnostic s'impose sans radiographie. Toutefois, le malade présente deux particularités qui le font distinguer des autres cas présentés. D'abord le scaphoïde a basculé complètement en avant, en même temps que le lunaire, abandonnant ses attaches trapéziennes au point que sa base regarde tout à fait du côté dorsal pendant que son extrémité supérieure vient faire saillie sur la peau et efface le pli du talon de la main. Sur la radiographie de profil, on voit très nettement qu'il est plus luxé que le semi-lunaire.

La seconde particularité consiste dans l'absence des troubles de compression nerveuse qui cependant sont de règle dans ces dislocations. Ce malade sera opéré et nous ferons connaître secondairement les résultats de l'intervention.

Je ne saurai trop appeler l'attention sur ces cas de dislocation du carpe ; depuis neuf ans je n'ai pas manqué de signaler tous les faits qui se présentaient, et la fréquence de ses lésions ressort nettement des compte-rendus de la Société. Cependant, la publicité n'a pas été telle qu'elle ait touché les praticiens. Sur cinq cas de cette année, trois sont entrés à l'hôpital ; le diagnostic établi, la réduction a été faite et les malades ont guéri sans mutilation au bout de peu de temps. Les deux autres cas sont malheureusement tombés entre les mains de praticiens peu au courant de la question ; le diagnostic n'a pas été fait, on a attendu, et dans les deux cas on est obligé de recourir à une résection qui, je veux le croire, donnera de bons résultats, mais qui n'en constitue pas moins une mutilation que l'on eût pu éviter et, d'autre part, les malades sont immobilisés pour plusieurs mois, ce qui constitue toujours une perte.

Dans les bulletins de la Société de chirurgie du 12 juin on trouve deux observations de M. Tricot, présentées par M. Arrou,

dans lesquelles l'auteur, qui n'avait sans doute pas consulté les *Annales de médecine et de chirurgie militaire*, pratiqua deux fois la résection postérieure du carpe dans deux cas de dislocation.

Dans le premier cas, le diagnostic ne fut fait qu'au bout de trente-quatre jours, et l'auteur fut obligé de réséquer le scaphoïde, le pyramidal et la tête du grand os pour pouvoir arriver à extraire le semi-lunaire luxé en avant. On ne s'explique guère que l'auteur ait suivi la voie postérieure alors que tout le monde est d'avis de préférer la voie antérieure, d'un accès plus facile. Mais où sa conduite devient incompréhensible, c'est dans la seconde observation où le diagnostic fut fait au bout de quinze jours, où l'auteur fit la même opération, alors qu'une réduction eût été facile et n'eut pas entraîné une aussi grave intervention.

Les observations de MM. Auban, Richon, Ecot et Rouvillois, pour ne citer que des militaires, sont démonstratives à ce sujet. Dans le cas que nous présentons, il faut aussi insister sur la rareté de la luxation en avant du scaphoïde. Cette luxation est même plus grande que celle du lunaire, c'est la première fois que je la vois, et elle démontre que le choc qui porte sur le condyle carpien agit à la fois sur le scaphoïde et sur le lunaire. Nous compléterons dans un travail ultérieur cette observation en indiquant les particularités de l'intervention et ses résultats.

*
* *

FRACTURES BI-MALLÉOLAIRES.

La discussion qui a eu lieu à la Société de chirurgie au mois de novembre 1906 et les publications de divers auteurs, et notamment de M. Quénu dans la *Revue de chirurgie*, ont appelé l'attention sur les fractures du type bi-malléolaire. Naturellement, comme il arrive en pareil cas, on ne se borna pas à étudier des faits, mais surtout à concilier des théories. C'est ce qui a toujours obscurci l'histoire des fractures.

On peut admirer Maisonneuve d'avoir décrit les fractures par diastasis sur de simples données cadavériques et d'avoir montré ainsi le mécanisme de la torsion, alors que cliniquement il n'avait pas été observé. On peut louer Tillaux

d'avoir décrit les différentes étapes de l'adduction et de l'abduction qui correspond à un certain nombre de faits cliniques, mais lorsqu'on arrive sans idée préconçue et en faisant table rase de tout ce qui n'est pas un fait bien observé, on s'aperçoit bien vite que les classifications classiques ne répondent pas à la plupart des faits, et la radiographie arrive à modifier notablement les idées reçues. Je ne veux pas ici entreprendre une classification, car je devrais vous soumettre d'abord les bases anatomo-pathologiques sur lesquelles elle repose. Je veux simplement attirer l'attention sur une variété fréquente de fracture du type malléolaire sur laquelle on n'a pas jusqu'à présent suffisamment insisté : je veux parler de la fracture malléolaire à troisième fragment postérieur.

Au point de vue pratique, lorsqu'un malade se présente avec une fracture du type malléolaire, ou bien il existe de grands délabrements et de grandes déformations, et le praticien se méfie, ou bien au contraire rien ne paraît anormal et l'on croit qu'il s'agit d'une de ces fractures qui guérissent en trois semaines et qui ne sont guère plus graves qu'une entorse.

Le péroné est cassé à 4 cent. au-dessus de sa pointe, la malléole interne est cassée, soit à sa base, soit à sa pointe, et au premier abord on ne voit rien de spécial.

On est fort étonné de voir que ces fractures en apparence simples ne guérissent pas.

L'articulation tibio-tarsienne peut être lésée de deux façons bien différentes, où bien les tenons de la mortaise violemment écartée ne maintiennent plus le pied, ou bien et l'on observe alors toutes les déformations latérales, ou bien la surface articulaire du tibia elle-même est intéressée, la réduction ne se fait pas et l'on observe toutes les arthrites et les impotences consécutives. La déviation du pied se fait alors dans ces cas dans le sens antéro-postérieur. En dehors des fractures simples des malléoles, de la fracture de Dupuytren, qui n'est qu'une luxation en dehors et en arrière avec fracture haute du péroné, on peut observer deux grandes variétés de fractures qui empruntent le masque bimalléolaire.

1° Les fractures avec diastasis de l'articulation tibio-péronière.

2° Les fractures avec troisième fragment postérieur du tibia.

Cette dernière variété que j'ai décrite dans la thèse de Boudet en 1898, est extrêmement fréquente, 2 fois sur 10 cas, et je pourrais aujourd'hui en présenter plus de 60 clichés. Ce qui est curieux, c'est que MM. Hennequin et Loeti dans leurs livres en montrent de très beaux exemples, mais sans y attacher autrement d'importance. Cependant en raison de sa fréquence et de sa gravité, ce type mérite bien une place à part. Il semble se produire le plus souvent dans les chutes de plein pied lorsque le malade s'assied sur sa jambe en porte-à-faux sur le sol. Mais on le rencontre également dans des chutes d'un lieu élevé, l'anatomie pathologique en est simple : le péroné est cassé à 4 centimètres au-dessus de sa pointe, ce qui donne un coup de hache bas.

Quelquefois aussi, mais plus rarement, il est cassé à 7 cent. Du côté du tibia, tantôt on observe une fracture de la base de la malléole interne, tantôt au contraire le trait vertical postérieur qui détache la lèvre postérieure du tibia, refend aussi la malleole interne, ce qui se traduit au point de vue clinique par un élargissement antéro-postérieur de la malléole interne. Le trait remonte quelquefois très haut chez les jeunes sujets, d'autres fois, au contraire, la lèvre postérieure du tibia est seule détachée.

Les symptômes cliniques ne diffèrent nullement d'une fracture bi-malléolaire ordinaire ; quelquefois cependant on est frappé par une saillie antéro-externe qui occupe tout le sinus du tarse et que l'on prend pour le fragment externe décrit par Tillaux, alors qu'en réalité c'est le tibia qui s'est luxé en dehors et en avant, tandis que le pied a été déjeté en arrière et un peu en varus.

Si on est pas prévenu, et que l'on fasse les manœuvres de simple réduction ordinaire, on s'aperçoit qu'au moment où on retire l'appareil que la réduction est mauvaise, et c'est une désagréable surprise aussi bien pour le chirurgien que pour le patient.

Quelquefois la réduction a été bonne constatée radiographiquement, mais le membre abandonné dans son appareil plâtré se déplace, et l'on observe une déformation secondaire. C'est là un des méfaits de l'appareil plâtré de donner une fausse sécurité. Les lésions se reproduisent par suite de l'atrophie du membre si on n'exerce pas une surveillance constante.

La possibilité de l'existence d'un troisième fragment postérieur dans les fractures simples en apparence impose l'emploi systématique de la radiographie qui seule permet d'affirmer l'existence d'un troisième fragment postérieur et guide une thérapeutique rationnelle. Il faut, en effet, réduire sous anesthérie par des manœuvres de force, ramener l'astragale sous le tibia, l'y maintenir et l'y fixer et ne pas se contenter seulement de mettre le pied à angle droit sur la jambe, mais fléchir davantage le pied de façon à faire descendre le fragment postérieur. Si la réduction et son maintien n'ont pas fait l'objet d'un traitement attentif, on voit survenir par la suite des troubles dans la statique et dans la marche. L'arthrite s'installe avec tout son cortège, douleurs, impotence, troubles trophiques, le pied est resté subluxé en arrrière, et l'on observe, malgré l'immobilisation prolongée des blessés qui ont une incapacité permanente partielle considérable. Les malades dont je parle viennent grossir le nombre des écloppés, et l'on eût évité certainement ces échecs thérapeutiques si au lieu d'apprendre aux praticiens des schémas brillants, et leur eût montré la vérité toute nue. Il importe peu de savoir si ce troisième fragment s'est fait par abduction ou adduction, ce qu'il faut savoir, c'est qu'il existe fréquemment et qu'il est la cause d'un grand nombre de mauvais résultats.

M. Vincent. — L'importance communication de M. Destot sur les fractures de l'extrémité inférieure de la jambe nous fait prévoir qu'il en débrouillera les obscurités aussi heureusement qu'il l'a fait pour les fractures du poignet, grâce à la radiographie. Son second type de fracture avec fragment tibial vertical et ascendant me rappelle un cas de ce genre chez un jeune sujet. Trois réductions et trois plâtres faits à des intervalles de huit à dix jours n'arrivent pas à maintenir le fragment abaissé et le talon en sa place normale, je me décidai à recourir à une intervention sanglante pour réduire le fragment rebelle et le suturer au corps du tibia. L'infirmité qui résulte pour la vie d'une non réduction légitime surtout cette intervention lorsque les autres moyens ont échoué. Je ne puis m'empêcher d'ajouter aux difficultés du traitement inhérentes aux fractures de l'extrémité inférieure de la jambe, celle qui résulte de l'indocilité de certains blessés qui s'appliquent à faire échouer les efforts du chirurgien dans le but de garder une réduction imparfaite qui leur assure une plus grosse indemnité des compagnies d'assurances. Ni Malgaigne, ni Gurlt ne l'avaient prévue. Je signale pour l'étude des fractures

en général l'ouvrage très documenté de Gurlt, que bien peu de Français connaissent.

M. Durand. — Ce que vient de dire M. Vincent me paraît dangereux, car il ne faudrait pas enseigner que les blessés, fût-ce par accident de travail, sont cause des mauvaises ou incomplètes réductions de leur fracture. Je sais parfaitement qu'ils arrivent à augmenter et à éterniser les troubles fonctionnels consécutifs, par contre la réduction est tout entière dans les mains du chirurgien, les efforts du malade ne peuvent pas s'opposer à une réduction correcte et, s'ils tentaient de s'y opposer, n'avons-nous pas dans l'anesthésie un moyen de triompher d'eux !

Séance du 27 juin 1907.

Présidence de M. Vincent.

SCARLATINE AVEC COMPLICATIONS RHINO-PHARYNGIENNES DUES PROBABLEMENT A DES VÉGÉTATIONS ADÉNOÏDES; SINUSITE FRONTALE. — MASTOÏDITE GAUCHE AVEC PHLÉBITE DU SINUS LATÉRAL, EMBOLIE SEPTIQUE : ARTHRITE SUPPURÉE DE L'ÉPAULE DROITE. — TRÉPANATION DE LA MASTOÏDE ET DU SINUS FRONTAL. — LIGATURE DE LA JUGULAIRE INTERNE; OUVERTURE ET DRAINAGE DU SINUS LATÉRAL; ARTHROTOMIE DE L'ÉPAULE.

M. Vignard. — Je profite du passage à Lyon de cette petite malade pour vous la présenter, car son cas est intéressant, non seulement par la gravité et la multiplicité des phénomènes infectieux présentés, mais encore parce qu'il prête à certaines considérations cliniques et thérapeutiques que je voudrais développer.

Voici résumée à grands traits l'histoire de la malade :

Mlle X..., 13 ans, fut atteinte en juin 1906 d'une scarlatine pour laquelle elle fut soignée par mon ami le Dr Gallavardin. Pendant toute la durée de la maladie il y eut du coryza et des croûtes dans le nez, malgré des inhalations et des soins minutieux.

Au moment de la défervescence de la maladie, la fièvre se maintint élevée, en même temps que la malade accusait des douleurs dans l'oreille

et la mastoïde gauche. En outre, l'œil gauche devint larmoyant, un peu projeté en avant, et toute la région de l'arcade sourcilière et de la paupière supérieure gauche devint œdémateuse, rouge et douloureuse.

En même temps la température oscillait entre 39° et 40. Une paracentèse du tympan gauche pratiquée à ce moment par le Dr Sargnon amena avec un écoulement de pus abondant une légère détente; mais bientôt les symptômes s'accusèrent à nouveau et une intervention fut décidée.

La malade, en pleine desquamation, ayant été refusée dans toutes les maisons de santé pressenties, fut admise dans une salle d'isolement de mon service à la Charité le 27 juin 1906.

Le même jour je procédai, avec l'assistance du Dr Sargnon, à une trépanation de l'antre mastoïdien gauche, avec ouverture des cellules voisines qui furent trouvées très grandes et pleines de pus.

Le 1er juillet, trépanation du sinus frontal, également purulent et qui fut drainé par un drain debout, celui-ci n'ayant pas été passé par les fosses nasales.

La température retomba à 38°, mais le 3 juillet elle était de nouveau à 39°,2.

Soupçonnant que la trépanation mastoïdienne avait été insuffisante, l'enfant fut de nouveau endormie le 3 juillet, et nous ouvrîmes tant en haut qu'en arrière environ dix autres cellules mastoïdiennes, toutes très grandes et très purulentes. L'ouverture des cellules postérieures nous conduisit à mettre à nu le sinus latéral situé au-dessous des cellules purulentes, environné lui-même de fongosités et animé de battements très forts.

La température, pour la première fois, tomba le 4 juillet à 37°,8. Mais à une heure je fus prévenu que l'enfant avait eu un grand frisson qui l'avait secouée de la tête aux pieds. Dans l'après-midi je lui liai la veine jugulaire gauche que je trouvai normale et la réséquai entre deux ligatures, supposant qu'elle servait de voie de décharges à des embolies septiques parties du sinus.

Le 5 juillet, la température était remontée à 40°,4 et je décidai à dénuder encore le sinus, à l'ouvrir. Je le trouvai occupé par des caillots puriformes qui furent évacués jusqu'à apparition d'un flot de sang noir.

Le sinus fut tamponné à la gaze iodoformée.

La température retomba pendant deux jours entre 38° et 39°.

Le 8 juillet, la malade accusait une vive douleur dans l'épaule droite, qui fut bientôt le siège d'une tuméfaction marquée et très douloureuse.

Le 10 juillet, je pratiquai une arthrotomie et un drainage antéro-postérieur de l'épaule et le 24 juillet l'ouverture d'un énorme abcès de fixation obtenu par injections de térébenthine dans la cuisse droite.

A partir de ce moment, la température se maintint entre 37°,8, et malgré une albuminurie massive et une oligurie inquiétante, la malade entra en période de convalescence.

Elle quitta mon service fin août n'ayant plus qu'une petite fistulette au niveau du sinus frontal et une très grande limitation des mouvements de l'épaule droite.

Elle fit dans le Midi un séjour de huit mois et actuellement elle est en parfaite santé. Cependant il existe de l'atrophie de l'épaule et les mouvements n'ont pas recouvré leur amplitude. La fistule frontale a donné très longtemps et s'est obturée d'elle-même il y a environ trois semaines.

Ce cas comporte, me semble-t-il, plusieurs enseignements.

J'insisterai tout d'abord sur la nécessité qu'il y a à opérer précocement les mastoïdites, même en l'absence de tout gonflement et de toute réaction superficielle. Lorsque après une paracentèse large la température et la douleur persistent, il faut opérer de suite.

Il faut en outre opérer largement et ne pas se contenter de l'ouverture de l'antre dont le volume par rapport aux autres cellules est souvent minime. Il faut peler la corticale mastoïdienne et ouvrir toutes les cellules dans lesquelles entre la pointe des protecteurs de Stake. On est souvent ainsi mené vers des lésions sous-dure-mériennes ou périsinusales qui auraient passé inaperçues sans cette précaution.

Il faut attacher une grande importance aux battements du sinus qui sont un signe d'inflammation de celui-ci. Il importe, en outre, comme pour les appendicites, que ces complications auriculaires soient suivies par le chirurgien lui-même et dès le début.

Ce n'est pas lorsque le malade a eu déjà plusieurs frissons eu qu'il délire qu'on peut espérer un résultat efficace d'une intervention chirurgicale. Si je n'avais pas ici lié la jugulaire deux heures après le premier frisson, il est probable que nous aurions eu à déplorer des localisations pyohémiques ailleurs que dans l'épaule.

A ce propos, je crois qu'il est préférable avant de curetter le sinus de lier la jugulaire et de fermer autant que possible la voie à des embolies septiques. Je crois que celles-ci peuvent se produire avant même que le sinus soit thrombosé et alors même que la circulation s'y fait encore d'une façon active, ainsi qu'en témoignent les battements.

Enfin, en ce qui concerne la fistule frontale, je ferai remarquer la lenteur de sa cicatrisation et de sa fermeture.

Si j'avais eu la malade sous la main pendant ces dix mois, j'aurais peut-être eu la tentation de fermer spontanément ce pertuis. C'eût été certainement une faute et le résultat esthétique n'aurait jamais égalé celui qui est résulté de la fermeture spontanée.

M. Goullioud rappelle le cas d'un jeune malade atteint d'une mastoïdite grave avec phénomènes pyohémiques et arthrite suppurée du genou qui fut ouverte et drainée. Les phénomènes infectieux ayant persisté, il pria M. Vignard d'examiner le malade avec lui et d'un commun accord, il fut décidé qu'on pratiquerait d'abord la ligature de la jugulaire, et que si la température à tracé pyohémique ne se modifiait pas il serait nécessaire d'ouvrir le sinus et de le drainer. Cette dernière opération n'eut pas lieu d'être pratiquée, la ligature de la jugulaire fit cesser tous les symptômes, et le malade est actuellement parfaitement guéri.

M. Tixier demande des renseignements sur les rapports des cellules suppurées et du sinus.

M. Vignard. — Le sinus était au contact des cellules mastoïdiennes postérieures et s'est trouvé mis à nu au cours même de leur ouverture.

M. Durand insiste sur la difficulté que l'on a à se rendre compte de l'état véritable du sinus. Les battements sont à coup sûr un signe d'inflammation.

En tous cas, dans le doute, le mieux est de l'ouvrir, cette ouverture étant ordinairement sans danger.

M. Tixier demande quel était l'état de la jugulaire et des tissus voisins, car souvent ces tissus sont infiltrés et le vaisseau lui-même est si turgescent qu'on a peine à le différencier de l'artère.

M. Vignabd. — La jugulaire était saine, elle servait de voie d'échappement à un sinus, qui n'était pas encore thrombosé, mais dans lequel circulaient à coup sûr des produits septiques, ainsi qu'en témoigne le grand frisson présenté par la malade et l'arthrite suppurée de l'épaule droite.

*
* *

LUXATION HABITUELLE DES DEUX ROTULES.

M. Durand. — Je vous présente un malade atteint d'une très rare affection : luxation habituelle des rotules. M. Chattot, interne de mon service, qui a bien voulu faire quelques recherches bibliographiques à ce sujet, n'en a trouvé que onze observations rapportées dans les thèses récentes de Chevrier (Paris) et de Dupic (Paris) ; quatre d'entre elles sont douteuses.

Voici l'observation prise par M. Chattot :

B..., 24 ans, cordonnier, entre le 3 juin 1907 dans le service de M. Durand pour des douleurs sciatiques.

Antécédents héréditaires. — Parents vivants et bien portants : le malade a deux sœurs et trois frères vivants, en bonne santé, robustes, mais tous de taille plus petite que lui.

Personnellement. — Pas de maladie dans l'enfance. Ne sait pas quand il a fait ses premiers pas.

Mis en apprentissage à l'âge de douze ans, chez un cordonnier, c'est vers treize ans qu'il présenta les premiers troubles fonctionnels du côté du genou : ceux-ci seraient devenus très gros (hydarthrose, arthrite ?) avec gêne douloureuse le rendant assez impotent pour que de temps à autre il ait été obligé d'interrompre son travail.

Aucune autre localisation articulaire. C'est bientôt après, vers quatorze ans environ, que le malade, qui affirme être bien constitué auparavant, remarqua le déplacement progressif de ses rotules en dehors. Dès lors les troubles fonctionnels devinrent plus marqués, le malade fit des chutes assez fréquentes, en même temps qu'il continuait à souffrir des genoux.

En 1900, il fit notamment, par suite d'un faux mouvement, dit-il, une chute pour laquelle il demanda les soins d'un rebouteur, qui lui malaxa les genoux, le fit reposer deux jours, après quoi il reprit son travail. Mais il ne semble pas, dans son récit, que cet incident ait modifié l'état de ses genoux.

Réformé au service militaire : taille 1 m. 42 à vingt ans, a grandi depuis.

Actuellement. — De taille relativement petite.

Rien autre à signaler

Localement. — Pas d'incurvation notable du fémur ou du tibia : musculature bien conservée des deux côtés, avec force musculaire très grande.

Pas d'hydarthrose. Craquements dans les mouvements.

Attitude en extension : Pas de *genu valgum* notable.

La rotule est en subluxation incomplète externe : c'est-à-dire située en partie au-devant du condyle externe du fémur au lieu d'être franchement dans la rainure trochléenne. Elle est mobilisable latéralement en dedans, mais ne peut être complètement ramenée à sa place normale.

Pendant la flexion de la jambe sur la cuisse et dès le début de ce mouvement, la rotule commence à se déplacer en dehors ; ce mouvement cesse quand la jambe arrive à angle droit sur la cuisse. A ce moment, la rotule, tant à droite qu'à gauche, repose sur la face externe du condyle externe du fémur, dans un plan antéro-postérieur : luxation complète externe.

En augmentant la flexion, la rotule revient un peu en avant et s'oriente en avant et en dehors.

Ces déplacements de la rotule se reproduisent à chaque mouvement de flexion et d'extension qu'exige la marche, par exemple.

Pendant l'attitude en flexion, on se rend compte de l'état des extrémités osseuse articulaires :

Du côté du fémur notamment, le condyle externe est plus petit que le condyle interne ; la crête limitant les versants interne et externe est atténuée.

Au point de vue fonctionnel. — Marche relativement facile et sûre, à condition que le malade y fasse attention.

Montée et descente des escaliers assez pénibles, mais chutes rares.

Le malade étant couché, la jambe fléchie sur la cuisse, si l'on détache le talon du plan du lit, l'extension volontaire qu'on lui commande alors, commencée, s'arrête aux environs d'un angle de 40 degrés et ne peut être complétée qu'en redonnant à la jambe un appui.

Le malade debout ne se baisse qu'avec précaution ; au cours de ce mouvement, il lui arrive quelquefois de tomber sur son séant ; à la position accroupie, il ne peut se relever qu'à la condition de prendre appui sur les objets environnants ou d'appuyer ses mains sur ses genoux, c'est-à-dire de grimper le long de ses jambes

Le malade était entré dans le service pour sa sciatique : il ne demandait et n'aurait accepté aucune intervention. Je n'ai jamais eu, du reste, l'idée de lui en proposer une. Il est en effet très peu géné par sa déformation et je ne sais pas bien ce qu'on aurait pu faire pour lui. Une opération portant sur la capsule n'aurait pas suffi, car la portion du condyle externe qui est en rapport avec la rotule est déformée, de telle sorte que sa face articulaire regarde non en avant et en dedans comme normalement, mais en dehors ; aucune intervention osseuse n'aurait pu, je crois, restaurer l'orientation de cette face. Je pense donc qu'il ne faut ici rien faire et que même un appareil orthopédique serait inutile.

*
* *

RADIOGRAPHIE DES CALCULS DU REIN.

M. Vincent présente la radiographie d'un calcul du rein ou de la partie supérieure de l'uretère. Cette radiographie a été faite par M. Arcelin qui, à la demande de M. Vincent, donne des explications sur la technique et les résultats de la radiographie des calculs du rein.

*
* *

RÉSECTION DU GENOU POUR ARTHRITE SUPPURÉE CONSÉCUTIVE A UNE FRACTURE DE LA ROTULE ET DE L'EXTRÉMITÉ INFÉRIEURE DU FÉMUR. PRÉSENTATION DU MALADE GUÉRI ET DE LA PIÈCE ANATOMO-PATHOLOGIQUE.

M. Tixier. — Ce malade présente un beau cas de chirurgie conservatrice, chirurgie qui paraissait d'abord audacieuse chez un homme de 44 ans.

Quand il est entré à mon service à l'Hôtel-Dieu, cet homme suppurait depuis trois mois de ce genou qui était transformé en une énorme éponge purulente. Des fistules conduisaient d'une part sur la rotule dénudée, et d'autre part sur l'extrémité inférieure du fémur. L'état général était mauvais, l'amaigrissement considérable.

L'amputation de la cuisse semblait s'imposer ; cependant, je me décidais à la conservation. En effet, l'orage était passé ; au moment où, à la suite de la suture de la rotule et du cerclage du fémur, il avait présenté une arthrite aiguë, le sacrifice du membre aurait pu être indispensable. Mais puisque le malade avait pu supporter son infection, grâce sans doute à son séjour à la campagne, que l'état était devenu chronique, ce n'était pas le moment d'adopter l'opération radicale.

Après une désinfection aussi complète que possible des téguments internes, je lui fis une très large résection du genou en conduisant mon intervention avec des précautions minutieuses d'asepsie, ce qui paraissait exagéré pour un genou suppurant.

Et cependant, grâce à cette façon d'opérer, j'ai pu rester quarante-quatre jours sans panser mon malade, comme nous le faisons pour une résection de tumeur blanche. Cette feuille de température est remarquable à ce point de vue.

Quant aux pièces de résection, elles sont intéressantes ; la rotule, atteinte de nécrose, formait de véritables séquestres. Sur l'extrémité inférieure du fémur existe une fracture marginale postérieure, avec une aiguille osseuse, remontant sur la face postérieure du fémur à 13 centimètres de la surface articulaire. Quand on considère la forme de cette aiguille postérieure, l'acuité de sa pointe, on comprend combien peuvent être menacés par sa bascule en arrière les éléments vasculaires et nerveux du creux proplité.

C'est pour remédier à ce déplacement qu'un médecin de campagne n'avait pas hésité à pratiquer un cerclage de l'extrémité du fémur et une suture des ailerons de la rotule. Malheureusement, une pareille intervention est osée et l'arthrite suppurée du genou en fut la conséquence.

Le malade va quitter demain mon service, muni d'un solide appareil tuteur.

M. Destot fait remarquer la fréquence du fragment inférieur taillé en biseau dans la fracturs sus-condylienne du fémur. Il correspond d'ailleurs à un fragment supérieur taillé en sens inverse et qui tend à embrocher les masses musculaires antérieures de la cuisse.

*
* *

REIN DROIT TUBERCULEUX.

M. G. Rivière présente, au nom de M. Jaboulay, un rein droit tuberculeux dont l'ablation a été pratiquée le matin même. La pièce non coupée présentait un volume double d'un rein normal : le rein était bosselé, lobulé, résistant à la palpation. Sur la coupe on constate que la capsule propre du rein est épaissie et adhérente. La substance corticale est réduite à une mince couche périphérique, presque absente en certains points. La substance médullaire est creusée d'une multitude de logettes de volumes variables, séparées les unes des autres par des travées assez minces. Le contenu de ces logettes n'est pas partout le même : au niveau du pôle supérieur elles renferment un liquide d'aspect urineux, un peu louche ; au niveau du pôle inférieur on trouve un pus caséeux tout à fait comparable à du mastic de vitrier. Le hile de l'organe et le bassinet sont remplis par une masse fibro-adipeuse, et la capsule adipeuse qui enveloppait ce rein présentait une lipomatose nettement exagérée.

Macroscopiquement il s'agit d'un rein atteint de tuberculose massive avec des logettes à contenu d'aspect urinaire au niveau du pôle inférieur. L'uretère paraît très aminci et rétréci, en grande partie oblitéré. Les vaisseaux du hile de l'organe, artères et veines, présentent un calibre considérablement diminué.

Ce rein a été enlevé à une jeune fille de 22 ans qui sans présenter d'antécédents personnels importants, offre pourtant une hérédité bacillaire très chargée : son frère a eu une pleurésie, sa sœur présente actuellement une arthrite du genou. Très pâle, de facies anémique, elle présentait depuis trois ou quatre ans tous les signes cliniques de la tuberculose rénale : polyurie, polakyurie, hématuries répétées de caractère rénal, pyurie, etc. Depuis trois à quatre mois, elle se plaignait de crises douloureuses dans la région lombaire droite, et l'on

sentait très nettement par le palper bimanuel un rein gros, rénitent et abaissé.

Si le diagnostic de tuberculose du rein droit avec cystite légère n'était pas douteux chez cette malade, le diagnostic de l'état du rein gauche était tout à fait incertain. Ce rein gauche n'était ni perceptible ni douloureux. La séparation des urines donne en général des résultats trop inconstants. La cystoscopie avait bien révélé quelques lésions superficielles seulement au pourtour de l'orifice urétéral droit ; mais le cathétérisme des uretères n'avait pu être pratiqué en raison de l'indocilité de la malade, qui présentait un urètre rétréci et douloureux (d'où nécessité de séances de dilitation préliminaire).

L'absence de renseignements précis sur l'état du rein gauche semblaient contre-indiquer chez cette malade la néphrectomie primitive. Fallait-il pratiquer dans ce cas une néphrotomie avec ou sans exclusion rénale (ligature de l'uretère), quitte à faire une néphrectomie secondaire lorsqu'on serait mieux renseigné sur la valeur fonctionnelle du rein gauche ?

Pourtant lorsque le rein malade fut énucléé pour ainsi dire sans grandes difficultés par l'incision lombaire, on se rendait facilement compte, même sans néphrotomie exploratrice, qu'un organe aussi complètement détruit ne pouvait plus avoir aucun rôle dans la dépuration urinaire. Le rein opposé devait donc être sinon totalement sain, du moins suffire à lui seul au point de vue fonctionnel. Il n'y avait pas de raison de conserver ce rein droit, et M. le Prof. Jaboulay pratiqua la néphrectomie totale extra-capsulaire. Le pédicule très aminci fut lié par une double ligature en chaîne au catgut (uretère d'un côté et vaisseaux de l'autre) renforcé par une ligature faite avec un fort fil de soie.

Si l'on pouvait avoir quelques doutes sur l'état du rein opposé, ils ont disparu dès le soir de l'intervention, car la malade avait déjà émis spontanément environ 150 grammes d'une urine claire. Ce rein était donc déjà le seul qui servait à la fonction urinaire.

Le Gérant, Dr VALLAS.

Lyon. — Association typographique, rue de la Barre, 12, F. PLAN, directeur.

Séance du 4 juillet 1907.

Présidence de M. VINCENT.

M. LE PRÉSIDENT donne lecture de trois lettres envoyées par M. RUOTE, médecin chef à Blida, et, à propos de celle qui relate un cas de fracture du bassin avec déchirure du canal de l'urètre, il rapporte le fait suivant :

Écrasement du périnée, fracture de la branche horizontale gauche du pubis, contusion de la cuisse gauche, rétention d'urine. Cystostomie sus-pubienne, cathétérisme rétrograde, sonde à demeure. Pneumonie et pyohémie... Guérison. Persistance de la fistule hypogastrique pendant quatre ans.

M. VINCENT. — Il y a cinq ans, je fus appelé auprès d'un meunier qui, en état d'ivresse, était tombé sous la roue de son tombereau. Il avait, je crois, une fracture par cause directe et sans déplacement de la branche horizontale gauche du pubis, une forte ecchymose à ce niveau, un décollement avec grand épanchement séro-sanguin de la région fessière et de la cuisse gauche et une grave contusion du périnée. Depuis trois jours son médecin, M. le docteur Bugnon, s'appliquait vainement à sonder ce traumatisé ; il n'était pas parvenu à introduire la sonde au dela de la région membraneuse, si ce n'est dans un un cloaque sanguin où elle s'égarait.

Quand je vis ce malheureux, il était en proie aux affres de la rétention urinaire totale.

L'insuccès du cathétérisme urétral et l'état du canal me firent écarter toute tentative d'évacuation par la voie naturelle.

Cet homme souffrait affreusement de rétention d'urine; sa vessie remontait presque jusqu'à l'ombilic.

Je me hâtai de procéder à la taille hypogastrique. Arrivé sur la vessie, je la ponctionnai ; l'urine s'échappa en un jet si puissant que j'en fus inondé et le plafond aspergé. Je terminai la cystostomie à l'ordinaire avec ce détail qu'il fallut mettre latéralement une mèche dans le foyer sanguin qui existait entre la paroi externe gauche de la vessie et la branche horizontale du pubis. L'écoulement de l'urine étant assuré par la taille hypogastrique, je laissai le malade à la joie d'être délivré du tourment de la rétention.

Contrairement à la manière d'agir de M. Ruotte qui, commençant par l'urétrotomie externe, chercha les deux bouts du canal, les réunit par quelques points de suture, puis, ayant vidé la vessie par le bout postérieur, fit la cystostomie sus-pubienne ; contrairement, dis-je, à cette façon d'agir, je fis d'abord la dérivation de l'urine par la voie haute et laissai le périnée et l'urètre tranquilles durant plusieurs jours.

A ma seconde visite qui eut lieu la semaine suivante, j'essayai de rétablir le cours des urines par le canal, non point au moyen d'une urétrotomie externe suivie ou non de suture, non point par le cathétérisme d'avant en arrière, mais bien par le cathétérisme d'arrière en avant, à la faveur de la fistule vésicale sus-pubienne établie.

Le cathétérisme rétrograde réussit très bien. La sonde en gomme souple, conique et à bout olivaire traversa le cloaque d'écrasement et passa d'emblée du bout postérieur au bout antérieur. C'était de la chance à tous les points de vue. On put huit à dix jours après, substituer à la sonde en gomme une sonde de Nélaton qui resta à demeure quinze jours environ. Au bout de trois semaines, la sonde à demeure fut enlevée et la continuité du canal assurée. Pour prévenir le r trécissement cicatriciel, je conseillai le cathétérisme dilatateur répété à certains intervalles. Le conseil fut suivi régulièrement.

L'histoire du meunier a été plus critique par ailleurs.

Je la résume en vous disant :

1° Que son vaste épanchement sanguin de la cuisse se mit à suppurer et qu'il fallut le drainer largement.

2° Qu'il eut ensuite divers accidents pyohémiques et notamment une pneumonie septique du côté droit.

Tout autre serait mort, mais, dit mon meunier, le bon vin lui avait procuré un fond de résistance que n'ont pas les buveurs d'eau.

Ce n'est pas sa faute si le Midi souffre de la mévente de ses vins.

Un autre point remarquable de son observation, c'est la ténacité de la fistule hypogastrique. Durant les quatre années qu'elle a persisté, j'ai fait deux fois la suture séparée de la peau et de l'orifice vésical en avivant obliquement les bords afin d'adosser de larges surfaces cruentées. Au bout de quelque temps, la suture cédait et des gouttes d'urine s'échappaient lorsque le sujet vidait sans peine sa vessie par le canal.

Depuis un an seulement tout suintement a disparu et mon opéré est heureux « d'épancher de l'eau » à volonté comme quiconque non avarié ; mais, hélas ! il s'intéresse trop vivement encore, malgré sa mésaventure, à la cause des viticulteurs.

*
* *

ABOUCHEMENT DE LA VEINE SAPHÈNE EXTERNE AU PERITOINE POUR RÉSORBER LES ÉPANCHEMENTS SCIATIQUES.

M. Ruotte. — Le nommé V. V..., âgé de 62 ans, espagnol d'origine, mais habitant l'Algérie depuis sa jeunesse, entre à l'hôpital de Blida le 22 janvier 1907 pour une ascite considérable.

Comme antécédents particuliers, nous notons le paludisme et l'alcoolisme, ce dernier provoqué par l'absinthe et l'anisette; il n'y a pas trace de syphilis.

Il se dit malade depuis six mois environ.

Le début aurait consisté, autant qu'il est possible de le comprendre, en troubles digestifs et un certain degré d'amaigrissement, puis le ventre aurait grossi : c'est tout ce qu'on en peut tirer.

A l'examen, c'est un vieillard déjà usé à facies émacié; le ventre est énorme, tendu, sillonné de veines très développées

et mates à la percussion ; on y reconnaît de suite la présence d'un liquide en grande quantité, qui empêche tout examen : les jambes sont œdématiées; l'urine est à peu près normale en quantité, sans sucre ni albumine.

Il n'y a jamais eu d'ictère.

Le 23 janvier la ponction donne 13 litres de sérosité citrine et permet de reconnaître que le foie est profondément caché sous les fausses côtes ; la rate ne se reconnait pas à la palpation. Le 26 janvier, l'ascite a reparu et une nouvelle ponction nous donne 9 litres de liquide.

Devant la reproduction si rapide de l'ascite nous nous décidons à essayer d'une intervention à laquelle nous songions depuis longtemps et que nous n'avions pas encore eu l'occasion d'exécuter, nous ne croyons pas d'autre part qu'elle ait jamais été faite, nos recherches bibliographiques forcément incomplètes ne nous ont rien appris à ce sujet : il s'agit de l'abouchement des veines saphènes internes à une incision péritonéale, dans l'espoir que ces vaisseaux pourront résorber l'ascite.

Cette opération est pratiquée le 29 janvier 1907, sur le côté droit :

Incision à l'*aine* sur le trajet de la saphène qui est sectionnée à 8 centimètres environ de son embouchure ; son bout inférieur est lié et le fragment supérieur *disséqué* jusqu'à la crosse et *récliné* en haut après avoir été taillé en biseau dans l'étendue de deux centimètres environ sur sa face antérieure, celle qui doit correspondre à la cavité péritonéale une fois fois la veine suturée à l'incision de la *séreuse*.

L'incision cutanée est prolongée en haut jusque au-dessus de l'arcade *crurale*, les couches pariétales sectionnées ainsi que le péritoine dans l'étendue de 2 centimètres ; il s'écoule environ 7 à 8 litres d'ascite ; les bords de la veine sectionnée en biseau sont alors suturés par des points au *catgut 0* aux bords correspondants de l'incision péritonéale, et lorsque la suture est bien complète dans toute l'étendue, les couches musculo-aponévrotiques sont suturées par dessus, ainsi que la peau, sans drainage.

Il n'y a aucune suite opératoire et les fils sont enlevés le huitième jour, laissant une réunion parfaite; l'ascite ne s'est pas reproduite et les jambes sont désenflées.

Nous faisons lever notre opéré le vingtième jour après l'intervention, soit le 26 juin, et constatons que l'ascite n'a pas encore reparu et qu'après la marche les jambes restent absolument sèches.

A dater de ce jour, l'opéré est remis petit à petit au régime ordinaire, avec le lait comme boisson, et une petite quantité de viande.

Il sort en parfait état, le 21 juillet, et reprend ses occupations qu'il n'a pas interrompues depuis.

Aujourd'hui 13 septembre, nous allons prendre de ses nouvelles et sa fille nous répond qu'il est à Alger et qu'il va très bien depuis sa sortie de l'hôpital.

Nous espérons qu'il suivra nos recommandations au point de vue de la sobriété et que cette amélioration se continuera longtemps encore, car nous n'avons pas la prétention d'espérer une guérison complète de la cirrhose : nous cherchons à combattre un symptôme gênant, à éviter des ponctions répétées, et peut-être à faciliter le traitement médical des cirrhoses, si l'état du foie permet encore d'obtenir un résultat favorable.

*
* *

En présence du bon résultat donné par la première intervention nous pratiquons de la même façon l'abouchement de la veine saphène gauche au péritoine le 5 mars. L'opération facile est menée très rapidement ; malgré cela l'opéré présente, dès le lendemain, des troubles cardiaques et succombe brusquement le 8 mars.

L'autopsie nous donna des résultats très intéressants au point de vue de notre intervention.

Tout d'abord le cœur était gros, atteint de myocardite et les poumons emphysémateux.

Le foie ne pesait que 700 gr. et était dur, scléreux, clouté, en somme à la dernière période de la cirrhose atrophique ; les reins à peu près normaux.

Du côté droit opéré le premier, on voyait sur le péritoine correspondant à l'incision une petite dépression infundibuliforme, dans laquelle un stylet de trousse pénétrait avec la plus grande facilité et arrivait jusqu'à la veine fémorale ; le vaisseau abouché était donc resté perméable ; du côté gauche

il n'y avait rien d'anormal, aucune trace de désunion ; enfin dans le petit bassin quelques cuillerées de liquide citrin.

En somme, les lésions hépatiques étaient trop avancées pour pouvoir espérer une longue survie ; mais le résultat cherché nous semble avoir été obtenu, la veine saphène anastomosée au péritoine est restée perméable et paraît avoir résorbé l'ascite qui se reproduirait si rapidement. Avant de conclure il faut d'autres observations. Nous avons répété la même intervention sur les deux côtés en une séance cette fois le 6 de ce mois, pour une lésion analogue, mais moins avancée ; notre opéré se lève actuellement, opératoirement guéri et débarrassé de son œdème des deux jambes : son ascite ne s'est pas encore reproduite.

Nous suivrons ce malade aussi longtemps que nous pourrons, et nous enverrons l'observation complète ultérieurement.

*
* *

FRACTURE DOUBLE DU BASSIN PAR ÉCRASEMENT AVEC RUPTURE TOTALE DE L'URÈTRE MEMBRANEUX ; RECONSTITUTION DE L'URÈTRE APRÈS CYSTOSTOMIE SUS-PUBIENNE DE DÉRIVATION ; GUÉRISON.

M. Ruotte. — Le nommé Z. cultivateur, âgé de 22 ans, est apporté à l'hôpital de Blida, le 12 novembre 1906, à quatre heures du soir ; bousculé par un cheval attelé à un camion chargé, il est tombé à plat ventre, et la roue du camion lui a passé sur la partie postérieure du bassin, à peu près transversalement.

Il ne put ni se relever ni faire le moindre mouvement. Un médecin qui le vit peu après, constatant un écoulement de sang par la verge, voulut placer une sonde à demeure, mais inutilement, et envoya de suite le blessé à l'hôpital.

Appelé d'urgence, il est facile, en présence de l'urétrorragie et du gonflement ecchymotique du périnée, de diagnostiquer une rupture de l'urètre ; l'idée de fracture du bassin par écrasement se présente aussitôt et est confirmée par l'exploration digitale qui provoque une vive douleur sur la branche horizontale du pubis gauche.

Nous décidons d'intervenir de suite sur l'urètre, et fidèle à notre pratique habituelle, nous commençons par tailler au périnée le lambeau urétro-plastique de Rochet, que nous avons un peu modifié depuis l'an dernier en biseautant sa surface épidermique sur tout son pourtour et dans toute l'étendue d'un demi-centimètre : ce dispositif permet de suturer aux bords de l'urètre, non plus un simple bord de lambeau très étroit, mais une véritable surface cruentée, modification qui nous a donné les meilleurs résultats.

Nous tombons de suite dans un vaste foyer, plein de caillots, très saignant, reconnaissons une fracture de la branche ascendante de l'ischion droit, et une rupture totale de l'urètre membraneux. Le bout postérieur est retrouvé facilement, les deux fragments urétraux sont écartés d'environ deux centimètres.

Par le bout postérieur nous introduisons une sonde, vidons la vessie, la lavons et la remplissons d'eau stérilisée, puis nous pratiquons l'incision hypogastrique ; avant d'ouvrir la vessie le doigt porté vers la gauche du bassin reconnaît une fracture de la branche horizontale du pubis de ce côté ; pour isoler totalement ce foyer, la vessie, pleine d'eau stérilisée, est incisée dans l'étendue de 1 centimètre environ et la muqueuse très soigneusement fixée à la peau au moyen d'un fil d'argent; la fermeture est parfaite entre la vessie et la paroi et le foyer de fracture bien protégé.

Sûr désormais de n'avoir aucun liquide vésical du côté du périnée, nous rapprochons les deux bouts de l'urètre dans leur demi-circonférence supérieure de façon à reconstituer la paroi supérieure seulement ; le foyer était tellement contus. le suintement sanguin si abondant, que nous n'avons pas osé faire la suture totale de l'urètre en une fois, d'autant plus qu'une sonde avait été introduite jusqu'au foyer, et que nous redoutions de l'infection.

Toute la cavité périnéale est bourrée de gaze aseptique sèche, sur laquelle le lambeau cutané de Rochet est rabattu ; par dessus un pansement sec est appliqué, et après mise en place d'un tube de Guyon le blessé est reporté dans son lit.

Tous les jours on lui administre quelques pilules d'opium pour le constiper.

Le tube vésical fonctionne bien et le pansement périnéal reste sec.

Le 17 novembre, au matin, on provoque une selle par un lavement huileux, et l'opéré, apyrétique jusque-là, est conduit à la salle d'opération. Après ablation de la gaze qui tamponnait le foyer, nous avons la satisfaction de voir que nos fils ont bien tenu et que la paroi supérieure de l'urètre est complètement rétablie ; nous appliquons alors le lambeau de Rochet, suivant le mode habituel, en mettant des points de suture nombreux, les uns au catgut, les autres au fil d'argent.

La réunion totale du lambeau se fait par première intention, et le 27 novembre nous enlevons les fils du périnée et ceux qui fixaient la vessie à la peau, en même temps nous supprimons le tube de Périer-Guyon.

Nous n'avons plus qu'à attendre la fermeture de la plaie hypogastrique et la consolidation du bassin, ce qui se fait sans aucun incident.

Le blessé guéri de sa fracture du bassin et de sa rupture de l'urètre se lève au bout de deux mois.

Nous le gardons à l'hôpital jusqu'au 9 février, date à laquelle il sort pour reprendre son travail, marchant et urinant d'une façon parfaite ; le canal de l'urètre laisse passer avec la plus grande facilité le n° 45 Béniqué.

Nous l'avons revu plusieurs fois depuis, et le canal n'a aucune tendance à se rétrécir. Nous sommes absolument convaincu que ce résultat si rapide et si complet n'aurait pas été obtenu sans la dérivation des urines par l'hypogastre.

*
* *

PLAIE DU DIAPHRAGME ; SUTURE APRÈS RÉSECTION COSTALE ; GUÉRISON.

M. Ruotte. — Le nommé E. Y..., indigène d'environ 25 ans, est apporté à l'hôpital de Blida, le 24 décembre 1906, dans l'après-midi : il a reçu quelques instants auparavant un coup de couteau sur le côté gauche du thorax.

Très vigoureusement constitué, le blessé est pâle, anxieux, et respire difficilement ; le pouls est petit et à 110 pulsations à la minute ; la température est normale.

Sur le côté gauche du thorax, à peu près sur la ligne axil-

laire et vers la 8e côte, il porte une plaie d'environ 3 centimètres, ayant tous les caractères d'une plaie par coup de couteau ; il s'en écoule du sang et fréquemment des bulles d'air, surtout lorsque les mouvements respiratoires sont un peu accentués.

Après les précautions d'usage nous introduisons le doigt dans la plaie, et reconnaissons un pneumothorax qui est certainement partiel, d'après l'auscultation pratiquée de suite ; pénétrant plus loin, nous arrivons rapidement sur le diaphragme et trouvons une plaie dans laquelle l'index pénètre avec la plus grande facilité ; sitôt le doigt retiré, l'épiploon le suit et apparaît au fond de la plaie.

Le diagnostic établi, nous réséquons rapidement 5 centimètres de la côte sous-jacente et allons saisir avec une pince de Kocher chacune des lèvres de l'incision diaphragmatique ; ce muscle fortement attiré à nous, nous pouvons facilement attirer l'épiploon qui ne présente aucune lésion et qui est réduit en totalité : le doigt profondément introduit dans l'abdomen ne trouvant rien d'anormal, le diaphragme est suturé par trois points de catgut et les parties molles suturées en laissant toutefois une petite mèche qui va jusqu'à la plaie diaphragmatique.

Le blessé, reporté dans son lit, passe une nuit assez agitée malgré une piqûre de morphine. Le lendemain, nous le trouvons avec un excellent état général, une apyrexie complète, mais avec un ballonnement considérable du ventre que nous n'avions pas remarqué la veille.

Un instant perplexe, nous pratiquons de suite une laparotomie sus-ombilicale, craignant la lésion d'un organe quelconque ; le péritoine incisé, il s'échappe une grande quantité de gaz qui ne sont autre chose que de l'air aspiré par la plaie, avant et pendant les manœuvres de la veille. Profitant de notre incision nous examinons tous les organes, que nous trouvons absolument indemnes et suturons notre incision de laparotomie.

Les fils sont enlevés au huitième jour, et le blessé sort parfaitement guéri le 8 février 1907, après une bronchite grippale survenue fin janvier.

Nous l'avons réexaminé à plusieurs reprises depuis et n'avons rien trouvé d'anormal ; il a repris complètement ses occupations de cultivateur.

M. Gangolphe. — A propos de l'observation de rupture de l'urètre envoyée par M. Ruotte, je veux dire que j'ai pris le parti en pareil cas de pratiquer d'emblée la cystostomie et le cathétérisme rétrograde ; l'urétrotomie, et au besoin la réparation de l'urètre, en deviennent bien plus simples et j'évite ainsi les tâtonnements inévitables de la recherche du bout postérieur si difficile à trouver lorsque la rupture siège, comme c'est la règle, très en arrière dans la partie membraneuse.

*
* *

RÉTRACTION CICATRICIELLE DU TENDON FLÉCHISSEUR DU MÉDIUS.

M. Martin présente un enfant porteur d'un appareil destiné à combattre la rétraction cicatricielle qui fléchit son médius à la suite d'un panaris. Au bout de quinze jours le résultat est déjà remarquable.

M. Vincent demande à M. Martin si l'on ne pourrait pas rendre plus rapidement efficace la traction élastique pour la correction des rétractions cicatricielles en soumettant les malades aux injections de thiosinamine. Cette substance aurait la propriété de ramollir le tissu cicatriciel, et par suite d'en faciliter la distension. Son action élective serait comparable à celle de la méthode dite de Bier, expérimentée à Lyon par M. Bérard. Après avoir lu un article de Lermoyez sur l'emploi de la thiosinamine associée à l'antipyrine (thiosinamine 15 gr., antipyrine 7 gr. 50, eau distillée 100 gr.) dans le traitement de la surdité (par otite adhésive), j'ai la pensée de l'utiliser dans quelque temps chez une fille de 18 ans qui a la main droite renversée, à angle droit, sur la face dorsale de l'avant-bras, consécutivement à la rétraction de ses extenseurs des doigts. Au niveau du poignet, lesdits tendons sont emprisonnés dans du tissu de cicatrice qui s'est formé en remplacement de la peau détruite par phlegmon ou brûlure. Je crois bien toutefois que, même avec la thiosinamine, la traction élastique ne suffira pas et qu'il faudra en venir au bistouri pour dégager les tendons. On devra supprimer tout tissu inodulaire et le remplacer par de la peau saine empruntée au voisinage ou à distance. Le petit doigt pourrait être supprimé et donner sa peau après désossement. Il importe de recouvrir les tendons avec de la bonne peau si l'on veut avoir toute chance d'obvier à une récidive. Ensuite, l'emploi d'un appareil Martin, tracteur et fléchisseur du poignet et des doigts, trouverait ici l'occasion d'améliorer et d'assurer orthopédiquement le résultat obtenu par l'intervention chirurgicale.

M. Bérard cite à ce sujet un cas qu'il a observé d'une jeune fille qu'il a traitée par la méthode de la dissection et de l'extirpation de la cicatrice. Il a également opéré un enfant de la même façon pour rétraction du tendon fléchisseur du petit doigt. Dans ces deux cas, la perte de substance a été comblée par un lambeau pris dans le voisinage. Les résultats ont été très bons.

*
* *

PLAIE DU FOIE ET DE LA VÉSICULE BILIAIRE; LAPAROTOMIE; GUÉRISON.

M. Gayet. — Le 9 mai 1907, j'étais appelé comme chirurgien de garde, à 11 heures du soir, pour un blessé qui venait de recevoir, au cours d'une rixe avec des cuirassiers, un coup de sabre dans l'abdomen. Il était resté au milieu de la rue environ une heure sans secours, puis la police le ramassa et l'amena à l'Hôtel-Dieu. En le déshabillant, on s'aperçut qu'il portait, tout près de l'ombilic et s'en éloignant en haut et à droite, une plaie triangulaire aux bords mâchés, par où s'échappait une anse de gros intestin (côlon transverse) ayant le volume d'un gros poing. L'état général était très mauvais, pouls filiforme et arythmique, face pâle, baignée de sueurs, lèvres décolorées, nez froid ainsi que les extrémités.

Pendant qu'on pratique une injection de sérum artificiel, je désinfecte à l'eau bouillie l'anse herniée et le trajet pariétal; puis anesthésie à l'éther et laparotomie. L'incision est prolongée au-dessus et au-dessous de l'ombilic, sur la ligne médiane sur une longueur de 30 centimètres environ. La masse intestinale est immédiatement éviscérée et recueillie dans une grande serviette. A ce moment, une quantité de sang qu'on peut évaluer à 1 litre, s'échappe de l'abdomen. La source de l'hémorragie ne se voit pas encore. On explore rapidement mais vainement la rate, l'estomac, le grand épiploon. On place cependant des pinces sur quelques petits vaisseaux épiploïques blessés. Large tamponnement dans la loge sous-hépatique. On agrandit un peu l'incision vers le haut pour mieux découvrir le foie, et au moment où l'on retire les tampons on reconnaît enfin que ce viscère porte une blessure dirigée obliquement en haut et en dehors l'intéressant dans toute son épaisseur et longue

de 10 centimètres environ ; cette plaie siège au niveau de la vésicule biliaire, et celle-ci est comme coupée en deux suivant sa longueur. Avec des pinces à plateau, on saisit les deux bords de cette plaie hépatique et l'on attire ainsi le foie au dehors.

J'essaye de pratiquer rapidement la cholécystectomie, mais la vésicule est à l'état de débris et le sang continue à couler à flots, ce qui rend toute opération régulière impossible. Je me contente alors de placer un fil (catgut) en masse sur le pédicule, comprenant à la fois les vaisseaux et le canal cystique ; puis me reportant à la plaie hépatique, je cherche à suturer ses lèvres ; mais la suture coupe à chaque point, malgré les tentatives pour faire des points en U et ensuite une suture sur points noués. Force est de recourir au tamponnement maintenu en place sur chaque lèvre de la plaie pour deux longues pinces à forcipressure qui restent à demeure. La fosse sous-hépatique reçoit encore un tamponnement à la Mikulicz, et la paroi est suturée en un seul plan avec de gros fils métalliques.

Le malade a bien supporté l'intervention, qui a duré une demi-heure environ. Les suites immédiates sont bonnes, la température reste pendant trois jours autour de 38°, le pouls à 100 ; il n'y a ni vomissements ni ballonnement ; le troisième jour le malade a une selle spontanée.

Le 12 au soir (4e jour), la fièvre se déclare, atteint 39°, puis 39°,6 le 13 mai. Le 14 (6e jour), on fait le premier pansement et l'on retire les mèches du Mikulicz.

Depuis ce moment l'état général reste excellent, mais avec de grandes oscillations de température (entre 38° et 40°) ; les pansements sont répétés tous les deux jours et peu à peu se fait le retour à la température normale, qui est atteinte définitivement le 4 juin. La plaie se ferme rapidement.

Le 12 juin, pour la première fois, apparaît de la bile dans le pansement ; cet écoulement dure trois jours, mais disparaît définitivement.

Aujourd'hui, le malade porte encore une plaie du diamètre d'une pièce de 2 francs de niveau avec la surface de la peau. Il y a une assez large éventration.

Je dois insister à propos de cette observation sur quelques points particuliers. On recommande en cas de plaie de la vésicule la cholécystectomie immédiate. Or, c'est une opé-

ration qui me paraît en pareil cas très difficile, surtout lorsqu'il n'y a aucun mésocyste et que, ainsi que chez notre blessé, le péritoine passe en pont sur la vésicule; disséquer ces débris flottants sous un foie déjà en bouillie, c'est une besogne longue et délicate. Il est bon de savoir qu'un simple fil embrassant les vaisseaux et le canal cystique suffit à l'hémostase et à parer à parer à l'écoulement immédiat de bile dans la plaie ; quand on n'a pas l'intention ou la possibilité de refermer complètement la paroi, ce procédé rapide est très suffisant. Peut-être expose-t-il à une fistule biliaire et nous nous y attendions. Il n'en a rien été, et sauf l'écoulement de bile qui a duré trois jours, un mois après l'intervention nous n'avons eu aucun désagrément de ce côté.

Quant aux sutures hémostatiques du foie, elles sont peut-être parfaites quand on veut enlever une tumeur, qu'on a eu le loisir de préparer de la soie plate, des aiguilles mousses, des liens élastiques, etc., mais dans une intervention d'urgence, c'est perdre son temps et aggraver les lésions que de tenter cette suture. Un bon tamponnement donne un résultat hémostatique très suffisant.

M. Gangolphe. — J'ai eu l'occasion de me trouver en face de ces hémorragies hépatiques, notamment au cours de l'extirpation d'un kyste hydatique ; j'eus recours au procédé suivant : je fis passer une longue anse de fil à travers peau, paroi et poche et serrai cette anse sur une compresse placée dans la poche. Mon diagnostic était erroné, il s'agissait d'un cancer aigu du foie ; le malade mourut quelque temps après, mais son hémorragie avait été bien arrêtée.

M. Bérard. — Les sutures du foie sont en effet absolument impossibles dans les plaies du foie ; j'ai eu trois fois à les tenter, je ne les ai jamais réussies et ai dû recourir au tamponnement.

*
* *

BAPPORT SUR DES CANDIDATURES.

M. Durand fait un rapport sur les candidatures de MM. Jacques (de Montceau-les-Mines) et Termier (de Grenoble).

M. Vincent fait un rapport sur la candidature de M. Rouvillois.

Séance du 11 juillet 1907.

Présidence de M. VINCENT.

M. GAYET, secrétaire, lit le procès-verbal de la séance précédente qui est adopté sans rectification.

M. LAROYENNE, récemment nommé agrégé, demande à être membre de la Société.

*
* *

ÉLECTIONS.

M. AUBERT est nommé vice-président à l'unanimité des voix exprimées.

MM. PATEL et LAROYENNE sont nommés secrétaires annuels pour deux ans.

*
* *

ADMISSION DE NOUVEAUX MEMBRES.

MM. JACQUES, ROUVILLOIS, TERMIER sont élus membres correspondants.

La séance est levée.

Le Gérant, Dr VALLAS.

Association Typographique Lyonnaise, rue de la Barre, 12. — F. Plan, Directeur.

Séance du 7 novembre 1907.

Présidence de M. Vincent.

Le procès verbal de la séance du 11 juillet est lu et adopté.

***

M. Vincent, président sortant, prononce le discours suivant :

Messieurs et chers Collègues,

Lorsque le 5 novembre 1905 je pris possession du fauteuil de la présidence — après vous avoir remercié de l'honneur que vous m'aviez fait — je vous ai avoué, sans ambage, l'admiration avec laquelle je suivais les beaux résultats de votre ardeur à poursuivre le développement de la chirurgie viscérale. Mon admiration n'a fait que grandir pendant ces deux années, trop vite écoulées, dans un contact plus immédiat, qui m'a permis de revivre mes jeunes années, en rallumant en moi le feu sacré de la chirurgie.

L'ensemble de vos communications indique bien que vos efforts inclinent plus généralement du côté de la chirurgie splanchnique, tendance qui n'est pas exclusivement lyonnaise puisqu'elle est universelle, pour la raison très simple que l'asepsie a ouvert un champ nouveau à l'art de guérir. Mais, malgré l'universalité et l'intensité de ce mouvement, vous n'auriez pu demeurer indifférents à notre vieille chirurgie osseuse, qui peut encore voir de beaux jours, si l'on veut appliquer les préceptes de nos maîtres lyonnais, en s'aidant du concours de la radiographie, cette puissance nouvelle qui ouvre à peine les mystérieux trésors qu'elle tient en réserve. En vertu de l'influence traditionnelle attachée aux murs du grand Hôtel-Dieu, nous sommes bon gré mal gré les continuateurs des Bonnet, des Ollier et des antiques majors.

La lecture de votre Bulletin, très soigné, démontre la vérité de ce que

j'avance. Elle apprend aussi que vous avez apporté par vos communications des progrès appréciables dans toutes les branches de la chirurgie.

Il serait trop long de les résumer par le menu ; il suffira de faire la synthèse des idées qui en émergent. Vous serez étonnés vous-mêmes de leur abondance et chacun appréciera leur valeur incontestable, je me plais à l'affirmer.

L'appendicite, qui avait mis une sourdine à sa tapageuse rumeur, a donné subitement lieu à une discussion importante sur cette simple question de M. Durand : L'antécédent abcès pelvien peut-il rendre plus difficile l'appendicectomie à froid ? la contre-indiquer ? M. Durand a démontré que non. A ce propos, les uns déclarent qu'ils ne voient pas la nécessité de faire l'appendicectomie à froid, en l'absence de crise ; les autres, citant des récidives suivies de mort, en tiennent pour l'appendicectomie à froid ; pour eux, l'appendice qui a été malade est une torpille qui peut toujours faire explosion.

M. Villard qui a fait 68 appendicectomies à chaud avec seulement 5 décès, intervient dans le débat ; il lui imprime une ampleur intéressante par son plaidoyer chaleureux en faveur de l'appendicectomie à chaud ; il apporte un grand nombre d'appendices enlevés par le procédé sous-séreux de Poncet et Vignard. En asséchant successivement les foyers, au moyen de son aspirateur, il découvre et enlève très facilement l'appendice, qui n'est jamais ou presque jamais détruit Il reproche à l'appendicectomie à froid, la difficulté qu'on a de trouver le corps du délit, le danger de mort qui plane sur celui qui garde un appendice infecté et la résistance que le sujet oppose à l'idée d'une seconde intervention. M. Tixier a mis la question au point très heureusement. En général, on se montre partisan de l'appendicectomie à chaud, quand cela est possible sans faire courir de danger de diffusion de la péritonite suppurée. En présence d'une dissection trop laborieuse, on préfère l'incision simple et le drainage bien fait et surveillé, et l'on renvoie l'ablation à plus tard, s'il y a lieu Les interventionnistes parisiens ayant fait machine arrière, il était à prévoir qu'on rengaînerait aussi à Lyon l'instrument tranchant, qui, naguère, allait trouer la peau, au seul soupçon d'une appendicite. Nous avons donc entendu plusieurs d'entre eux vous déclarer qu'ils n'opèrent pas, s'il y a un simple plastron, qu'ils s'en tiennent au repos absolu et au traitement médical. Les malades seront désormais plus tranquilles disait un humoriste.

Il y a quelques lustres à peine que le meilleur traitement du cancer du haut rectum et du bas côlon consistait en l'abstention armée d'une seringue de Pravaz et d'une solution de morphine.

M. Goullioud a démontré par 12 amputations abdomino-périnéales qu'on pouvait pratiquer une large exérèse et par suite, non seulement soulager ces malheureux atteints de cancer intestinal, mais leur donner des chances très réelles de guérison radicale. Bien que guérison radicale

et cancer jurent encore de se rencontrer ensemble, ce n'est pas, ici, dans cette variété de cancer, une expression présomptueuse, en vérité, puisqu'on vous montre des survies de plusieurs années sans récidive, de 8 ans même, comme le font MM. Goullioud et Vallas.

M. Goullioud a perfectionné encore son procédé, en conservant une portion de l'anse recto-sigmoïde pour péritoniser le bassin, précaution qui lui paraît utile, surtout chez l'homme, et doit rapprocher celui ci, dans une certaine mesure, des conditions plus favorables que présente la femme. Il est tout disposé à adopter l'hystérectomie préalable afin d'avoir un plus grand jour favorisant l'éradication complète, avantage dont M. Tixier surtout et M. Albertin ont fait ressortir l'importance. La colostomie iliaque par le procédé de ligature de M. Gangolphe et les procédés ordinaires d'établissement d'anus artificiel seront encore dans les cas trop avancés une source précieuse de déviation et de prolongation de vie, ainsi que l'a prouvé le premier le professeur Maurice Pollosson.

On s'est complu à nous décrire l'amputation abdomino-périnéale du rectum en 2 temps, en 7 temps, en 3 temps : affaire de mots. Ainsi que l'a dit très nettement M. Tixier, le procédé se décompose en deux séries d'opérations séparées par un intervalle de 2 à 3 semaines. Dans la première série, on établit l'anus artificiel et l'on fait l'hysterectomie préalable ; dans la seconde, on extirpe par voie périnéale le rectum en vase clos. Tous les opérateurs s'accordent à dire que la conservation du sphincter anal, dans les cancers du rectum donne plus de déboires que de succès. Le professeur Jaboulay, en abaissant le bout supérieur de l'intestin pour le fixer au périnée, M. Tixier en cherchant à atteindre le même but par une invagination à la Hochnegg n'ont pas eu lieu de s'en applaudir beaucoup.

— Vous vous souvenez, Messieurs, que notre maître Ollier avait émis entre autres aphrorismes, celui-ci : « La tuberculose est la maladie qui guérit le mieux ». Ce n'était point un paradoxe, car nous avons vu souvent, après lui, la tuberculose, même pulmonaire, rétrocéder, consécutivement à la guérison des tuberculoses osseuses. MM. Bérard et Patel ont observé d'aussi merveilleux résultats, résultats confirmés par le temps et par la biopsie, dans les tuberculoses intestinales. Par des opérations palliatives : une simple laparatomie, une anastomose entéro-colique, latéro-latérale, une exclusion, une résection d'intestin, un débridement, une résection d'appendice pratiquée même durant la grossesse (qui n'en a pas été troublée) ils ont obtenu de même que MM. Poncet, Leriche, Gayet, des résultats tels qu'on ne peut repousser leur consolante conclusion : les opérations palliatives, en suprimant les phénomènes de sténose, suffisent à amener une guérison que l'on est en droit de dire complete. Ajoutons toutefois le correctif dicté par l'expérience clinique : la guérison définitive est fonction du degré des lésions tuberculeuses.

La chirurgie du foie a suscité quelques travaux. Ainsi, M. Patel a fait

avec succès la cholécystectomie totale pour cancer de la vésicule biliaire ; M. Lagoutte a fait, à la faveur de l'incision de Kehr, l'extraction de nombreux calculs, même de celui qui était logé dans l'ampoule de Vater : M. Bérard, ajoutant cinq observations personnelles aux trente-neuf de Bricks, inspiré par le Prof. Poncet, nous a décrit des perforations spontanées par des calculs de la vésicule enflammée, par une infection colibacillaire ascendante, perforations dans le péritoine libre, dans l'estomac, le duodénum, le côlon ; il signale aussi des enkystements de calculs en divers points et des perforations ultérieures de la peau. Il a insisté sur la nécessité d'opérer hâtivement les perforations ouvertes dans le péritoine libre, car la mort est la règle si l'on n'opère pas. La cholécystectomie avec drainage de l'hépatique par le procédé de Kehr lui paraît l'opération idéale. M. Durand, qui nous a communiqué une opération de Kehr, dans un cas de lithiase avec angiocholite aiguë, croit cependant que si l'opération de Kehr est parfaite pour les infections biliaires, il faut encore garder la cholécystostomie, qui reste la seule praticable dans bien des cas.

M. Gayet, se trouvant aux prises avec une hémorragie d'une plaie du foie par coup de sabre, a constaté la difficulté de lier, de suturer le tissu hépatique ; mais il a réussi à arrêter le sang et à guérir son blessé au moyen d'un tamponnement à la gaze.

Le viscère, qui a des rapports trop souvent fâcheux avec le foie, l'estomac, a été l'objet de plusieurs travaux. Pauvre estomac ! comme on le malmène ! On le taille, on le diminue, on le supprime, on le met en connexion avec n'importe quelle autre partie du tube intestinal ! On passe même au travers de sa cavité pour dilater de bas en haut, du cardia au pharynx, un rétrécissement de l'œsophage. C'est ainsi que M. Albertin a appliqué avec bonheur la gastrostomie au traitement d'un rétrécissement cicatriciel infranchissable de l'œsophage et à l'alimentation de son petit malade. Son procédé du fil à demeure pour faciliter le passage des bougies, en combinant le cathétérisme rétrograde avec le cathétérisme supérieur, est vraiment ingénieux. Trois années des plus louables efforts ont rétabli la perméabilité du conduit œsophagien.

M Goullioud nous a fait part d'un procédé nouveau d'entérostomie transpylorique élevée pour le rétrécissement cancéreux de l'œsophage. Lambotte n'a fait qu'une gastrostomie, tandis que notre collègue fait une duodénostomie supra-pylorique, c'est-à-dire qu'il amène une bouche duodénale à la peau, en conservant le pylore, dans la pensée que ce sphincter empêchera le reflux de la bile et des aliments. MM. Bérard et Tixier, satisfaits de la continence qu'assure le procédé de Fontan, estiment que le procédé de M. Goullioud est un peu complexe pour une opération palliative.

Par contre, il y a presque unanimité sur le peu de succès de la jéjunostomie en Y à Lyon.

M. Tixier, aussi sage qu'audacieux, nous a ouvert une ressource précieuse pour arrêter les hématémèses abondantes, qui font courir aux malades les plus sérieux dangers dans les formes de sténose néoplasique du pylore à allures d'ulcère; c'est une gastro-entéro-anastomose d'urgence.

Tout ne va pas imperturbablement sur des roulettes en chirurgie de l'estomac; les interventions sont quelquefois suivies de dilatation aiguë de l'organe, avec vomissements bruns, noirâtres, bilieux, extrêmement abondants et incoercibles; il survient en somme une péritonite superficielle par infection localisée ou diffuse, et parfois des accidents pulmonaires graves dépendant de l'infection de l'estomac. A ces graves complications, M. Bérard, imitant Kœberlé, a opposé avec succès les lavages de l'estomac et les injections de sérum. Dans les cas de péritonite généralisée tout à fait graves, il propose de recourir à la gastrostomie préconisée par le Prof. Jaboulay. M. Gayet nous dit que sur cinq gastrostomies évacuatrices pratiquées en pareille circonstance, on compte deux guérisons, et que ceux qui succombent meurent dans le calme le plus complet, sans hoquets ni vomissements. Nous n'oublierons pas d'aussi sérieux avantages en présence d'une péritonite généralisée, fidèles à l'aphorisme : « Guérir quelquefois, soulager toujours. »

Je ne puis passer sous silence les splénectomies de M. Bérard dans la splénomégalie (maladie de Banti) ni sa mémorable ligature temporaire de l'aorte abdominale, dans un cas de tumeur rétro péritonéale développée aux dépens du corps de Wolff. Vous savez qu'il réussit à réparer la plaie de l'aorte en enfouissant ses bords, en liant et en suturant par dessus tous les tissus qu'il put emprunter au voisinage. On ne se gêne pas plus avec l'aorte maintenant qu'avec le cœur.

M. Villard nous a fait connaître une modification du procédé de Whitehead, grâce à laquelle il fait sans hémorragie l'exérèse circulaire totale des hémorroïdes; il suffit de disséquer le bourrelet en commençant à la partie antérieure du rectum, d'où viennent les gros rameaux artériels, pour couper court aux pertes de sang reprochées au procédé, de dilater l'anus à l'Ambroise Paré et de ne pas entamer le sphincter anal pour éviter les rétrécissements consécutifs. M. Durand en tient nonobstant pour le procédé de Quénu.

On nous a rapporté de belles opérations de hernie faites même sur des sujets âgés de 10 heures (Nové-Josserand, Commandeur); je ne veux en relater qu'un point. C'est un accident d'infection survenu à M. Thévenot à l'occasion d'une opération de hernie crurale étranglée chez une femme enceinte de sept mois. Une péritonite généralisée éclata, M. Tixier fit une laparotomie, un drainage et un anus artificiel et la malade guérit. M. Thévenot, qui avait opéré auparavant une ostéomyélite bipolaire de l'humérus, s'était cependant lavé les mains énergiquement avant de procéder à la kélotomie. Malgré les précautions prises, — tant il est

difficile d'aseptiser les mains, — il a infecté son opérée et s'est infecté lui-même. Il en conclut très justement que les gants en caoutchouc sont obligatoires dans la pratique des opérations septiques, c'est l'avis de tous les chirurgiens avertis depuis longtemps. On a donc accepté sans objection la conclusion de M. Thévenot et de M. Sorel (de Dijon), qui nous a entretenus aussi de cette même nécessité, surtout en gynécologie.

Saisissons cette transition pour passer à la gynécologie. Ce ne sera pas sortir encore de la cavité abdominale. La gynécologie ne nous retiendra pas longtemps ; son essor est à peu près accompli, c'est une branche mûre dont on cueille les fruits. Je n'ai à signaler que de rares communications ; il suffira d'en dire un mot.

M. Durand préfère opérer les tuberculoses utéro-annexielles par la voie abdominale qui donne plus de jour. M. Condamin, lui, préfère la voie vaginale. On enlève tout : utérus et annexes et on péritonise. Le Prof. Jaboulay n'enlève que les trompes, il respecte l'utérus et les ovaires.

La torsion du pédicule des kystes, des tumeurs végétantes de l'ovaire, des hydro-salpinx, de l'ovaire lui-même, a souvent été étudiée par MM. Albertin, Bérard, Goullioud, Pollosson. Ce dernier a compté 17 torsions sur 45 kystes de l'ovaire ; mais quant à la rupture complète du pédicule, il n'en cite qu'un seul cas.

Nous avons présenté des kystes doubles, des kystes dermoïdes, des embryomes.

M. Bérard a fait une castration abdominale dans un cas de rupture soudaine d'une grossesse tubaire au cours d'une anesthésie ; l'ablation d'un hémi-utérus dans un cas d'utérus didelphe qui déterminait une dysménorrhée intense.

Les plus originales communications en gynécologie proviennent de de M. Pollosson. Il nous a montré les avantages de l'ovariotomie sans ponction, au point de vue de la greffe opératoire sur le péritoine ou sur l'incision audominale, idée qu'avait déjà émise M. le Dr Chandelux. Ayant à constater l'échec de l'hystéropexie, dans les grands prolapsus de l'utérus et du vagin, il propose de faire l'hystérectomie abdomiuale totale, de décoller le vagin de la vessie, et après l'avoir fermé en bourse, d'aller le suturer à l'aponévrose et aux muscles de l'abdomon. Par des moyens qui ont des analogies étroites, M. Pollosson et M. Bérard réalisent l'opération d'Imbert et Pétri pour le cancer primitif du vagin, en extirpant d'abord l'utérus par la voie abdominale, en disséquant les uretères, le vagin et le tissu paravaginal, puis en terminant par une section circulaire en bas. C'est une application de la méthode que M. le Prof. A. Pollosson a préconisée contre le cancer de l'utérus et qu'il a mise en pratique 80 fois depuis deux ans. L'ingéniosité de notre collègue lui a fait trouver le moyen de combler une grande brèche de la paroi abdominale en utilisant le grand épiploon.

Doit-on faire l'hystérectomie totale ou subtotale pour les fibromes ? M. Sorel penche pour la première, parce que la seconde expose à la récidive du fibrome dans le moignon ou à la dégénérescence cancéreuse de celui ci.

Je termine cette rapide revue par le mémoire de M. Goullioud sur ce sujet vraiment intéressant : « Des môles hydatiformes se développant en concomitance avec une dégénérescence spéciale des ovaires ». Il s'agit, croit M. Commandeur, d'un transfert par l'œuf des cellules de la corona radiata et de la dégénérescence simultanée desdites cellules sur l'ovaire et sur l'œuf. M. Goullioud a raison de conseiller d'attendre avant de penser à opérer des tumeurs ovariennes de ce genre, puisqu'il a observé la diminution de la tuméfaction des ovaires à mesure que l'utérus involue.

Nous voici sur le terrain de l'obstétrique. Ne le quittons pas sans rappeler les communications de M. le Prof. Fabre : Sur le nanisme par lésions thyroïdiennes ; sur la césarienne qu'il fit pour une hémorragie utérine interne et externe dans une observation de décollement du placenta normalement inséré ; sur la persistance des fils de soie dans la cicatrice utérine d'une ancienne césarienne ; sur le goitre congénital (Thévenot) ; sur la radiographie du bassin et du fœtus pendant la grossesse ; sur sa méthode de pelvigraphie qui permettra de révéler à la fois l'état du bassin de la mère et la position de l'enfant.

De son côté, M. Commandeur nous a décrit le bassin et l'état fonctionnel de deux anciennes réséquées de la hanche qui ont accouché spontanément, avantage qu'il faut, à notre avis, attribuer à la résection qui procure une néo-articulation mobile, et par suite obvie à l'ankylose, élément qui concourt le plus à la sténose et à la déformation du bassin coxalgique.

Nous avons rapporté un cas de guérison de septicémie puerpérale par les abcès de fixation de Fochier, et M. Albertin nous a relaté un cas d'infection puerpérale à marche lente, traitée et guérie par l'hystérectomie abdominale. Enfin M. le Prof. Fabre et nous, avons déclaré que la décapsulation du rein, opération d'Edebohls ne nous paraît acceptable dans le traitement de l'éclampsie puerpérale que lorsque les autres méthodes ont échoué.

Messieurs,

Je viens d'analyser sommairement 91 de vos communications : 52 de chirurgie viscérale, 24 de gynécologie, 15 d'obstétrique ; il me resterait à vous donner la quintessence de 145 à 150 communications, dont 24 sur des sujets divers, 27 sur le traitement des multiples variétés de cancer, 19 sur les affections génito-urinaires, et 65 à 70 sur des questions de chirurgie osseuse. Cette tache m'effraye plus pour vous que pour moi,

car j'ai plaisir à parler de vos travaux, dont j'ose presque être fier ; mais pour vous, quel supplice de vous entendre si mal condensés.

Néanmoins, excusez-moi si j'essaie, de marquer d'un trait les plus originales de ces 150 communications ; ce choix, imposé par le temps ne préjuge en rien de l'importance de celles qui seront omises, il faut que l'on sache au dehors que nous ne travaillons pas seulement sur de vieux métiers et que nous faisons aussi du neuf à Lyon. Nos hôpitaux sont encore le foyer capital et novateur de la chirurgie française.

Il me semble juste, mes chers collègues de vous attribuer l'idée féconde pour le traitement opératoire du cancer en toute région, d'enlever non seulement tous les ganglions compromis, mais le tissu cellulaire où ils sont logés, d'extirper en une seule masse la région atteinte : peau, os, muscles, ganglions et atmosphère cellulaire, dussiez-vous, pour y parvenir, sacrifier de notables parties du squelette, lier ou retrancher de gros vaisseaux. Rien ne vous arrête, vous taillez largement, droit devant vous, et si c'est à la tête, quand vous avez fait du chef humain, un je ne sais quoi d'horrible, vous vous tournez, pour corriger vos délabrements impitoyables, vers le bon docteur Martin, sachant bien que son obligeance infatigable et son ingéniosité parviendront toujours à améliorer fonction et formes à l'aide d'appareils de prothèse, légers ou lourds.

M. Vallas a ouvert la marche de ce radicalisme opératoire qui est parfaitement rationnel. Il vous a présenté sa quarantième opération de phargngectomie pour cancer de la bouche Comme toujours, il a enlevé en un seul bloc toutes les parties osseuses et molles atteintes de dégénérescence cancéreuse. Par son procédé, dont les détails vous sont connus, puisqu'il est devenu classique, il a soulagé bien des malheureux, il a même obtenu des survies assez longues, de près de deux ans. C'est un résultat humanitaire qui a bien sa valeur. Il nous a communiqué une nouvelle pharyngectomie avec laryngectomie par le procédé de Glück. Le larynx enlevé sera remplacé par le larynx artificiel du Dr Martin ; quant au pharynx un tube en tiendra lieu, et notre homme retappé, pourra rêver d'une tête de bois.

M. Durand, s'engageant dans la même voie hardie, nous a donné son procédé pour aborder l'amygdale, en faisant une résection limitée à l'angle du maxillaire inférieur, et il nous a proposé la trachéotomie et la laryngotomie avec tamponnement du larynx comme opération préalable à l'ablation des cancers bucco-pharyngés.

M. Bérard n'a pas été moins radical et hardi, en imaginant et exécutant son procédé de traitement des tumeurs malignes de la parotide. Afin d'avoir du jour, il résèque la partie condylo-marginale postérieure du maxillaire inférieur.

M. Gangolphe aussi, qui n'approuve pas toujours de telles audaces, a commis cependant une sérieuse agression sur ce pauvre maxillaire, en le

réséquant largement avec l'énorme épithélioma adamantin qu'il portait et qui avait été simplement évidé par Ollier 12 ans auparavant.

Vous rappellerai-je encore les communications de M. Bérard sur le rétablissement de la trachée ramollie au cours des interventions pour goitre ; sur le cancer aigu de la thyroïde chez les jeunes sujets ; sur les goitres cancéreux à évolution cervico-médiastine et à symptomatologie latente ? Il repousse la trachéotomie désastreuse, dégage prestement les lobes plongeants rétro-sternaux, suspend la trachée aux muscles sus-hyoïdiens, etc. Je n'insiste pas ; c'est une suite des travaux déjà connus de notre distingué collègue sur le goitre qui restera, grâce à lui et au professeur Poncet, une question toujours bien lyonnaise.

J'ai hâte d'enregistrer l'idée très originale qu'a eue M. Vignard d'arrêter une pyohémie provenant d'une mastoïdite suppurée et d'une phlébite du sinus latéral, en liant la jugulaire interne, en ouvrant et en drainant le sinus latéral lui-même. La tentative hardie a été couronnée de succès. Que donnera l'opération que vient d'essayer M. Ruotte pour déverser les épanchements ascitiques dans le torrent circulatoire, en abouchant la saphène externe au péritoine attiré au dehors par dessous le ligament de Poupart ? L'avenir l'apprendra.

Nous devons au professeur Rollet la connaissance d'un cas de mucocèle du sinus frontal ayant pour signe pathognomonique une hyperostose naso-orbitaire Puisque nous parlons de sinus, il est tout naturel de penser aux démonstrations radiographiques de M. Destot touchant la pathogénie dentaire des sinusites maxillaires, dans 80 °/₀ des cas. La radiographie s'impose ici ; elle révèle des kystes sur des dents qui paraissaient saines ; on ne peut extraire à coup sûr qu'avec ses indications la dent coupable, si l'on veut guérir son malade.

Dans la discussion que nous avons provoquée sur la valeur de la radiothérapie dans le traitement du cancer du sein et de ses récidives, M. Destot a formulé avec non moins d'autorité la vérité, provisoire en l'espèce : « Force inconnue, a-t-il dit, appliquée à cette chose inconnue qu'est le cancer, la radiothérapie peut rendre des services, à la condition expresse d'être appliquée prudemment, en surveillant de près les malades et en ayant pour objectif, non pas la fonte et la rétrocession du cancer, mais simplement l'arrêt de l'accroissement et de la pullulation. Ce n'est pas une méthode curative ; c'est une méthode palliative. » La chirurgie ne pourra donc pas encore désarmer ; elle gardera le principal rôle en face du cancer et devra se montrer de plus en plus radicale, puisque le Halsted ne nuit pas au libre jeu des bras. (Bérard, Patel, Gayet).

En chirurgie urinaire, nous devons porter à notre actif les 10 à 12 résultats très beaux et déjà anciens que compte M. Nové-Josserand avec son ingénieux procédé de greffe autoplastique dans le traitement de l'hypospadias, de l'épispadias et des ruptures de l'urèthre. MM. Rochet

et Durand nous ont brillamment prouvé que les grosses hydronéphroses sont la conséquence d'une sorte de malformation originelle de la substance rénale et des premières voies d'excrétion ; ni l'uretéro-pyelo-neostosnie, ni la néphrotomie ne sont le traitement de choix ; nos collègues proclament la nécessité de la néphrectomie d'emblée; ils ont raison.

Que faire contre l'hypertrophie de la prostate, cette crainte, ce cauchemar de l'âge mûr et ce tournant de la vieillesse ? Il y a peu d'années, une sonde, des sondes de toutes formes et de tout calibre surgissaient à l'horizon pour unique réponse. Aujourd'hui, on possède la prostatectomie, qui est vraiment une bonne et salutaire opération quand elle réussit, et elle réussit souvent. Convient-il mieux d'aborder la prostate par la taille hypogastique que par la taille périnéale ? M. Rochet établit un judicieux parallèle en s'appuyant sur les prostatectomies qu il a faites : 60 par la voie périnéale et 6 seulement par la voie sus-pubienne. Il dit bien que cette dernière sera l'opération de choix dans l'avenir, mais il aime mieux en bon clinicien qu'il est, la voie périnéale qui crée un drainage idéal et a des suites très simples.

Vous n'avez pas oublié, j'en suis certain, les belles radiographies de calculs du rein qui nous ont été présentées (MM. Barjon et Arcelin), dont une en couleur par le procédé Lumière et vous avez souscrit à la déclaration de M. Tixier : « La néphrolithotomie pour calculs rénaux possède un guide sûr dans la radiographie. Nous n'avons pas plus le droit, à l'heure actuelle, d'opérer un rein sans avoir fait au préalable une radiographie, que nous n'acceptons de soigner une fracture sans nous être renseigné par un cliché. »

Nous voilà finalement amenés à la dernière et à la plus riche partie de vos labeurs, à la chirurgie osseuse, dont je compte 65 à 70 communications.

Pressé par le temps, je ne puis mentionner que les travaux qui me paraissent mis au point ou à la veille de l'être.

Rencontrerai-je un contradicteur si je proclame que la suture des ailerons, d'après le procédé de M. Vallas, mérite d'être accepté comme le traitement classique des fractures de la rotule, au lieu et place des sutures et des cerclages ? Vous avez prouvé par nombre d'observations que son emploi réussit à tous les âges.

N'en est elle pas devenue classique aussi, la dislocation du carpe de M. Destot ? M. Destot nous a fait 12 communications sur diverses fractures, mais il est revenu plus souvent avec une prédilection chaudement paternelle, sur les traumatismes du carpe méconnues jadis, mais dont il sait implanter avec sa parole pénétrante la notion exacte dans les cerveaux les plus durs. « Sous le masque de l'entorse. dit-il, se cachent souvent des lésions qui expliquent la durée des douleurs et des impotences, qu'on attribuait autrefois à des localisations rhumatismales ou tuberculeuses. » « Cette lésion du poignet, si mal connue autrefois, dit

à son tour M. Gayet. et que les travaux lyonnais, spécialement ceux de Destot et de Tavernier, ont transformé en une entité clinique, nul n'a plus le droit de la méconnaitre. » Il faut, répète M. Destot, en s'éclairant par les rayons X, la diagnostiquer rapidement, dans tous ses détails, et vite la réduire de force et si besoin est, en laminant les fragments, désengrener, réduire exactement, bien immobiliser et surveiller le plâtre, voilà ce qu'il importe de faire hâtivement. On ne peut pas compter avoir, comme M. Ecot, aidé du Dr Destot, le bonheur de réduire toujours au bout de 48 jours. Il ne faut pas attendre de n'avoir plus d'autre ressource qu'une résection partielle ou totale du carpe.

M. Destot s'est occupé de plusieurs autres fractures et notamment des fractures malléolaires. Nous espérons qu'il débrouillera les obscurités des fractures du bas de la jambe avec autant de sagacité qu'il l'a fait pour les traumatisme du poignet, grâce à la radiographie. Le traité des fractures est à refaire entièrement: qu'il y travaille, il rendra un grand service.

Vous ne me permettriez pas, Messieurs, de passer sous silence le beau résultat obtenu par M. Nové-Josserand, en tranplantant sur le foyer d'une fracture de tibia du premier âge, terminé par pseudarthrose, un lambeau cutanéo-périostique prélevé sur le tibia opposé.

Cette greffe à l'italienne a opéré une soudure que n'avaient pu procurer les supports métalliques de M. Martin. Ce dernier rend compte, à cette occasion, de l'échec de ses greffes d'os de chien à l'homme ; il reconnaît qu'il faut greffer de l'os humain à l'homme. C'est ce que le Prof. Ollier avait démontré à Berlin, en 1890, dans son mémorable discours sur l'ostéogénèse chirurgicale.

Il me tarde d'arriver aux 14 communications qui constituent l'apport prépondérant de M. Gangolphe en chirurgie osseuse.

Auparavant, je note que la preuve des fractures des os du tarse dans la tarsoplasie est encore à faire. Notre collègue, M. Vignard, a fait quelques infidélités, pour le traitement des fractures du coude, à la méthode de l'extension et de la supination que nous a légué notre maître Laroyenne, mais on sent bien qu'il y reviendra. A propos d'un évidement du calcanéum, il a mis le feu aux poudres en citant des paroles malheureuses d'un praticien de Berck, de Calot, sur celui qui est notre gloire, qui est l'honneur de la chirurgie française et dont nous entourons tous la mémoire d'un profond respect. Vous vous rappelez quelle fut notre émotion indignée et avec quelle virulence vengeresse celui qui va présider après moi vos séances, a relevé l'injure inconcevable. Si la mémore d'Ollier est au-dessus de pareilles atteintes, il était de notre devoir; à nous, ses élèves, de protester énergiquement. M. Gangolphe a été notre interprète éloquent ; la Société de chirurgie de Lyon, la chirurgie française et étrangère l'en remercient.

Des présentations de résection du coude, de résection du genou, de résection du calcanéum avec de superbes régénérations ont appuyé notre

protestation unanime, en montrant que nous n'avons pas déserté le magnifique sillon tracé par notre grand compatriote.

Cher ami Gangolphe, je vous transmets le drapeau de la chirurgie lyonnaise ; vous saurez le défendre et l'illustrer encore. Vous nous avez vivement intéressé par vos communications : sur les fractures par fragilité congénitale des os, que vous amenez à consolidation par le décollement périostique et l'enfoncement de chevilles d'ivoire ; sur la résection hâtive et large des os atteints de tumeurs malignes ou suspectes ; sur la résection anaplastique du calcanéum ; sur la fracture spontanée du col du fémur que vous distinguez bien de la coxa vara ; sur certaines déviations des os, genu valgum, scoliose, radius curvus, cubitus valgus, que vous enlevez au rachitisme et imputez à un vice congénital des organes d'accroissement du squelette ; sur les bons résultats des interventions chez les tabétiques ostéo-arthropathes ; sur l'entorse du genou par abduction, sur la provocation de la tuberculose par les traumatismes articulaires, après un temps libre et enfin sur l'allongement atrophique des membres.

Prenez ma place à ce bureau que vous occuperez plus dignement que moi. Plaise à Dieu que vous n'ayez pas plus que moi d'oraisons funèbres à prononcer et que le cours des travaux de la Société de chirurgie ne soit attristé par aucun deuil ! Votre présidence sera féconde, j'en suis certain.

D'avance, j'applaudis aux riches moissons que votre talent saura faire sortir des champs si vaillamment cultivés par nos jeunes collègues. D'avance, j'applaudis aux savantes dissertations, aux joutes oratoires qui, sous votre impulsion ardente, feront revivre, en cette salle Pasteur, l'enseignement hospitalier, dont l'éclat aux temps éloignés de Marc-Antoine Petit et de Vincent Cartier, attirait un grand concours de médecins et d'étudiants. Je serai le premier à m'en réjouir.

En finissant, Messieurs et chers Collègues, je remercie M. le Secrétaire général, gérant du *Bulletin* et Messieurs les Secrétaires annuels de leur laborieuse et aimable collaboration.

A tous, je redis encore une fois : Merci de l'honneur que vous m'avez fait en me confiant la présidence ; m'en souvenir sera la joie et la consolation de mes vieux jours.

M. Vincent cède la présidence à M. Gangolphe qui prend place au fauteuil et prononce l'allocution suivante :

Messieurs,

Au moment d'occuper, à mon mon tour, le fauteuil de président, je ne puis me défendre d'une légitime émotion..... L'époque où fut fondée notre Compagnie est-elle déjà si lointaine, pour que le jeune chirurgien

d'alors, soit devenu..... un « vénérable président » ! Mon expérience a-t-elle cru, en raison directe des années ? Pourrai-je remplir, à la satisfaction de tous, la charge qui m'est échue ?

C'est là un gros souci qui sera dissipé en partie par le concours des bonnes volontés et des sympathies qui m'entourent. En écoutant le discours si intéressant et si parfait de forme, de notre très distingué président sortant, on a l'impression nette de la valeur des questions exposées et discutées dans nos réunions.

Je souhaite que l'année de travail qui s'ouvre devant nous soit encore plus féconde, si possible, que celle qui vient de s'écouler.

Je vous convie à venir nombreux y porter le résultat de vos observations et de vos recherches.

En réunissant nos efforts nous augmenterons le patrimoine scientifique légué par nos prédéceseurs, et nous maintiendrons le bon renom de la chirurgie lyonnaise.

M. le Président donne lecture d'une lettre de M. Cavaillon qui, nommé récemment agrégé de chirurgie à la Faculté, demande à faire partie de la Société à titre de membre titulaire.

*
* *

ÉNORME MASSE PILEUSE RETIRÉE DE L'ESTOMAC D'UNE JEUNE FEMME, PAR LA GASTROTOMIE; GUÉRISON.

M. Mouriquand présente, aux noms de MM. Tixier, Barjon et au sien, une malade opérée par M. Tixier, et dont voici l'observation :

Mme Marie T..., 27 ans, entre à la Clinique gynécologique de la Charité le 10 octobre 1907, pour des troubles abdominaux (douleurs épigastriques et vomissements) datant de six mois environ et s'étant accompagnés d'un amaigrissement considérable. M. Tixier remplace alors M. Pollosson.

Bonne santé étant jeune fille. Vers 18 ans, anémie probablement chlorotique. Mariée à 21 ans, elle a eu deux enfants. Son dernier accouchement date de quatre ans; pas de suites de couches. Il y a six mois, sa dernière née, une superbe fillette de 3 ans 1/2, meurt de bronchopneumonie. Cette mort provoque chez elle une grande douleur qui, s'ajoutant à des chagrins de ménage, la plonge dans un état nerveux inquiétant. Actuellement encore on en retrouve les traces dès qu'on reparle à la malade de cette mort.

Au dire de la malade, tout remonterait à cette époque, c'est-à-dire à six mois environ.

Auparavant elle n'avait présenté aucun trouble digestif; sa santé était satisfaisante. Elle fut d'abord prise de douleurs vives, au niveau du *creux épigastrique*, sans irradiations éloignées; ces douleurs survenaient *par crises*, plus spécialement le soir après le repas. Peu de jours se passaient sans souffrances.

Ces accès douloureux n'étaient pas fatalement suivis de vomissements. Ceux-ci survenaient sans fixité, à n'importe quel moment de la journée: c'étaient des *vomissements aqueux et fades*. A signaler également des renvois très fétides. Peu ou pas de vomissements alimentaires. Dès le début des accidents, d'ailleurs, la malade restreignait son alimentation.

Pas d'hématémèse ni de mélæna.

Fréquemment, paraît-il, au cours des contractions douloureuses dans la région épigastrique, la malade aurait eu l'impression d'une boule mobile oscillant des fausses côtes à celles du côté opposé. Ce symptôme aurait disparu depuis un mois à peu près; il n'a jamais été constaté dans le service.

A l'entrée, il s'agit d'une femme amaigrie, non cachectique cependant. Bien qu'elle ait maigri de 12 kilogs depuis six mois, on est frappé toutefois de ce fait que son asthénie n'est pas en rapport avec le volume de la tumeur; il semble qu'une masse de ces dimensions aurait dû produire une cachexie autrement profonde que la simple faiblesse accusée par la malade.

Ces douleurs ont gardé leurs caractères signalés plus haut, mais, de plus, elles s'accompagnent d'irradiations postérieures, au niveau de la colonne dorso-lombaire.

Depuis l'entrée dans le service, pas de vomissement.

L'examen est de suite attiré du côté de l'estomac. Dans la région épigastrique existe une tumeur volumineuse répondant parfaitement comme localisation et caractères à un estomac complètement infiltré; la grande courbure en particulier est saillante, visible et nettement perçue à la palpation. L'induration de la grande courbure se prolonge sur toute l'étendue de l'estomac, accessible à l'exploration.

Mobilité très nette avec les mouvements respiratoires. Pas d'adhérences pariétales ou profondes appréciables, la tumeur étant facilement mobilisable dans les divers sens.

Pas d'ascite.

Pas de signes de compression du hile du foie. Le foie n'est pas augmenté de volume; il est lisse.

Pas de ganglions.

Pas d'albuminurie.

Pas d'œdème.

Radioscopie et radiographie par le Dr Barjon qui aura l'honneur de vous exposer les renseignements qu'on pouvait en tirer.

Intervention le 17 octobre 1907 par M. le Prof. agrégé Tixier, aides MM. Jamin et Mouriquand.

Laparotomie médiane sous-ombilicale. On tombe sur l'estomac volumineux, dilaté Dès qu'on cherche à le saisir pour le palper et explorer l'étendue de la tumeur, on est frappé de deux faits : tout d'abord de l'aspect extérieur relativement normal de la paroi gastrique antérieure et de la grande courbure; de plus cette paroi glisse sur un plan résistant, profond comme si une tumeur bénigne intra-stomacale, pédiculée, refoulait la paroi de l'organe. C'est avec cette idée que M. Tixier décide une gastrotomie exploratrice.

Protection soignée par des compresses périgastriques. Gastrotomie verticale au niveau de la partie moyenne de la paroi antérieure. Dès l'incision, on tombe sur une masse noirâtre volumineuse, moulant la cavité de l'organe. On cherche à la saisir et à l'extérioriser pour se rendre compte de ses attaches. On reconnaît qu'il s'agit d'une tumeur pileuse qu'on extirpe sans difficultés.

Trois plans de sutures gastriques ferment l'incision de gastrotomie. Suture du péritoine et de la paroi.

Saites opératoires parfaites.

La malade quitte le service en parfait état le 7 novembre 1907.

Examen de la tumeur pileuse. — Il s'agit d'une masse volumineuse pesant 550 grammes, constituée essentiellement par une masse principale moulant la cavité gastrique avec un prolongement de 15 à 20 centimètres engagé dans le pylore et le duodénum.

Comme dans la plupart des observations, pour ne pas dire dans toutes, le diagnostic n'a pu être établi avant l'intervention. Malgré les observations publiées, les travaux d'ensemble de Mériel (*Gazette des hôpitaux*, 1903), la thèse inspirée par M. Siraud à la suite de son observation d'égagropile, le travail de Cathelin, etc., qui ont attiré l'attention sur ces tumeurs pileuses, on n'y songe pas en clinique. On n'y songe pas, même en cherchant à s'entourer des moyens de contrôle les plus divers.

Sur l'interrogatoire il ne faut pas compter : l'état mental des malades égagropiles (névropathes, hystériques, idiots ou aliénés) suffit à faire pressentir le soin avec lequel est dissimulée la manie.

Les signes physiques sont d'un aussi maigre secours. Peut-être la mobilité de la tumeur, l'absence de signes de compression devraient-elles retenir l'attention. Mais d'un côté la rareté de ces tumeurs pileuses, et d'autre part les vomissements, la perte des forces, tout est réuni pour faciliter l'erreur.

La radioscopie et la radiographie nous permettront peut-être d'avoir des notions plus précises.

M. Tixier. — Ainsi que vous l'a très bien rapporté mon excellent interne M. Mouriquand, cette masse considérable de cheveux avait joué admirablement une tumeur de l'estomac. Nous avions seulement fait la réflexion qu'il y avait un léger contraste entre l'habitus extérieur de la malade sans doute très amaigrie, mais non cachectique, et le volume de son néoplasme gastrique.

Dès que par une grande incision médiane dépassant en bas l'ombilic j'eus mis dehors l'estomac, je m'aperçus que les parois mêmes de l'organe étaient saines et que dans son intérieur était mobile une grosse masse résistante. Immédiatement je pratiquais une large incision verticale sur la paroi antérieure de l'estomac allant de la petite à la grande courbure. Je retirais facilement cette perruque.

Les suites opératoires ont été évidemment excellentes.

Je tiens à faire une réflexion concernant l'examen radiographique qui avait été pratiqué par M. Barjon. Sur le cliché qu'il avait envoyé on reconnaissait facilement une grosse masse noire épousant la forme de l'estomac. Ceci aurait pu nous permettre de rejeter l'idée de tumeur de l'estomac.

En effet, sur tous les clichés que M. Barjon depuis deux ans a bien voulu exécuter sur mes malades gastriques, nous avions constaté l'absence absolue de zone obscure annonçant un néoplasme alors que celui-ci était trouvé souvent volumineux à l'opération. Et nous avions acquis cette conviction que les tumeurs de l'estomac n'étaient pas visibles à l'écran ou sur les clichés.

Or sur cette malade on découvrit à l'examen radiographique une grosse tumeur stomacale : on aurait dû affirmer qu'il ne s'agissait pas de néoplasme et soupçonner un corps étranger.

M. Barjon. — Cette maladie m'a été envoyée à la Charité par mon ami le Dr Tixier pour faire l'examen radiologique de son estomac. Il me demandait mon avis au sujet de cette tumeur ; s'agissait-il d'un cancer gastrique

A l'examen radioscopique on voyait une tumeur opaque à contours arrondis très nettement délimités, de forme ovale allongée. En raison de l'opacité de cette tumeur on pouvait affirmer qu'il ne s'agissait pas d'un cancer de l'estomac. J'ai examiné déjà beaucoup de cancers gastriques, dont quelques-uns très volumineux. Ces tumeurs sont toujours transparentes, quel que soit leur volume elles ne donnent jamais à l'écran ni sur la plaque photographique d'image appréciable. Celle-ci au contraire était excessivement opaque, ainsi que vous pourrez vous en rendre compte sur la radiographie ci-jointe (fig. 1). Quand on faisait ingérer du bismuth à

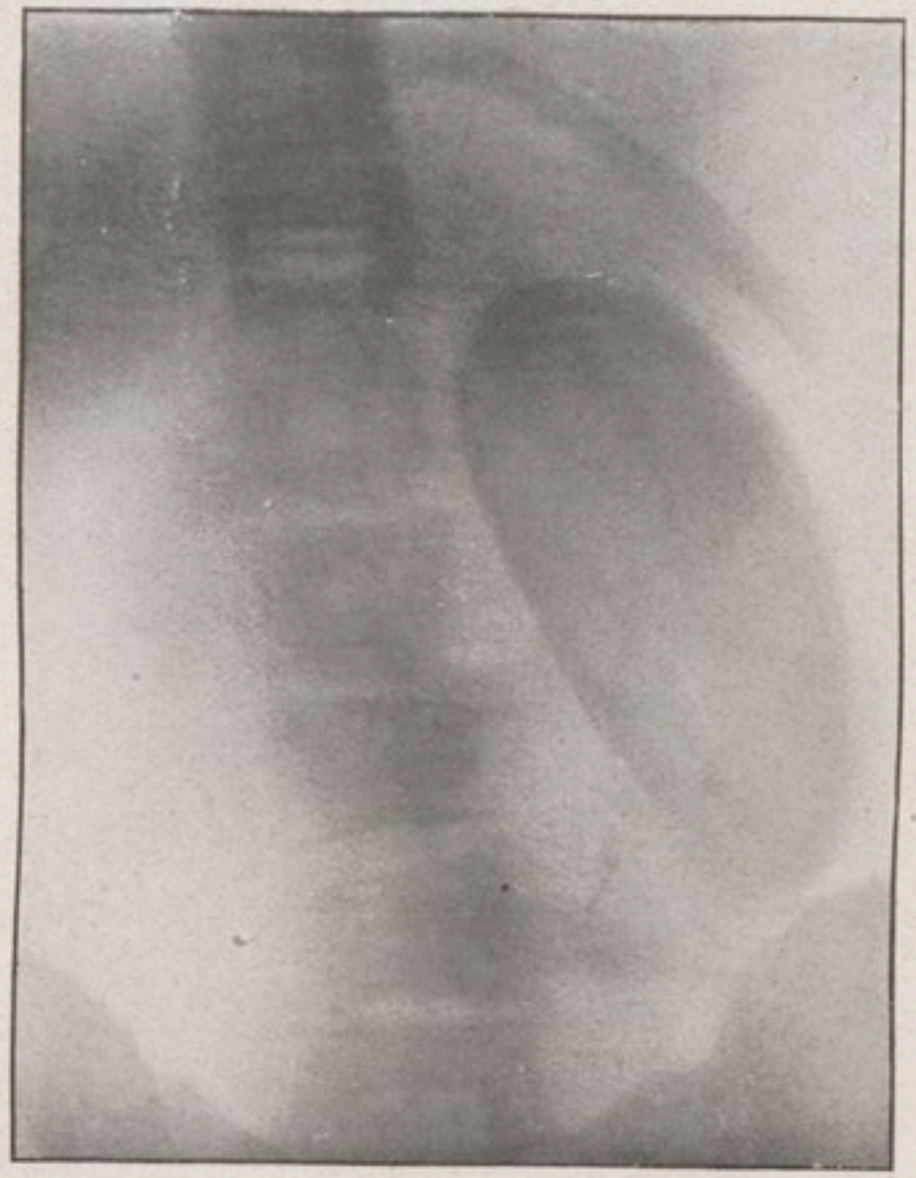

Fig. 1.

Tumeur pileuse de l'estomac vue à la radiographie (M. Barjon).

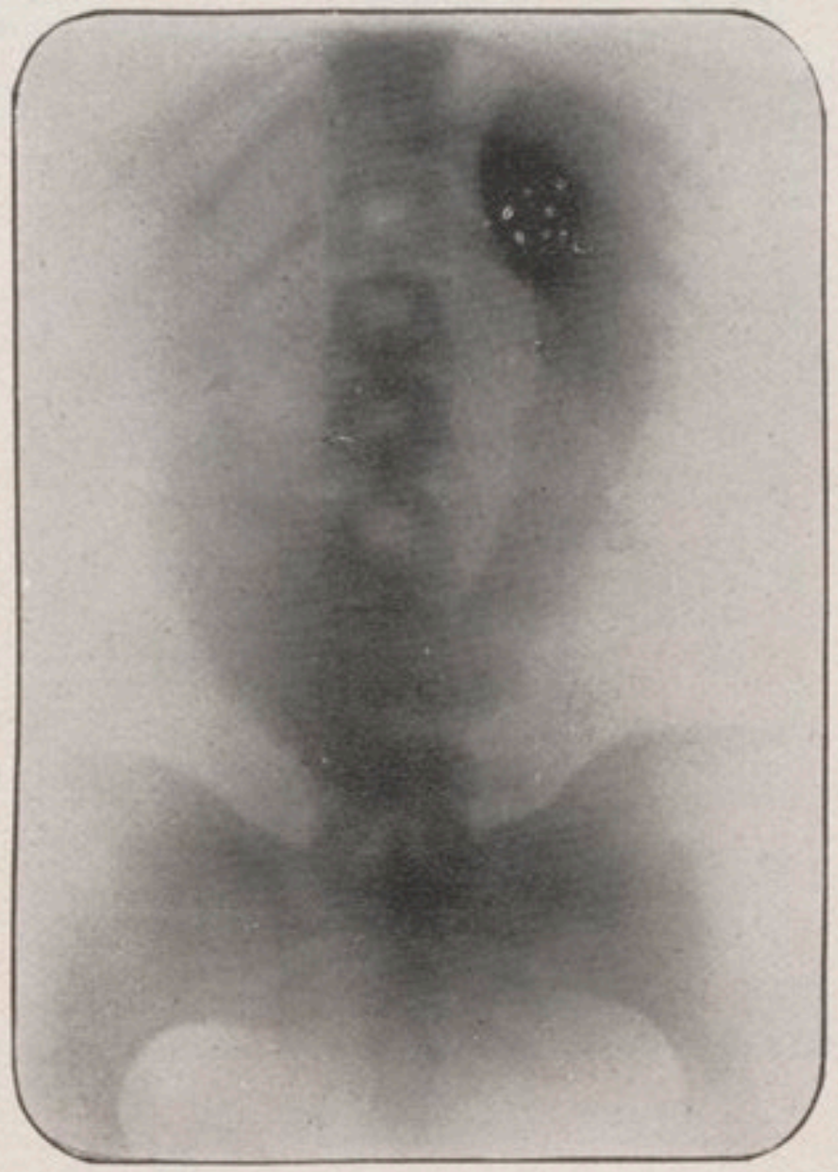

Fig. 2.

Cancer de l'estomac.

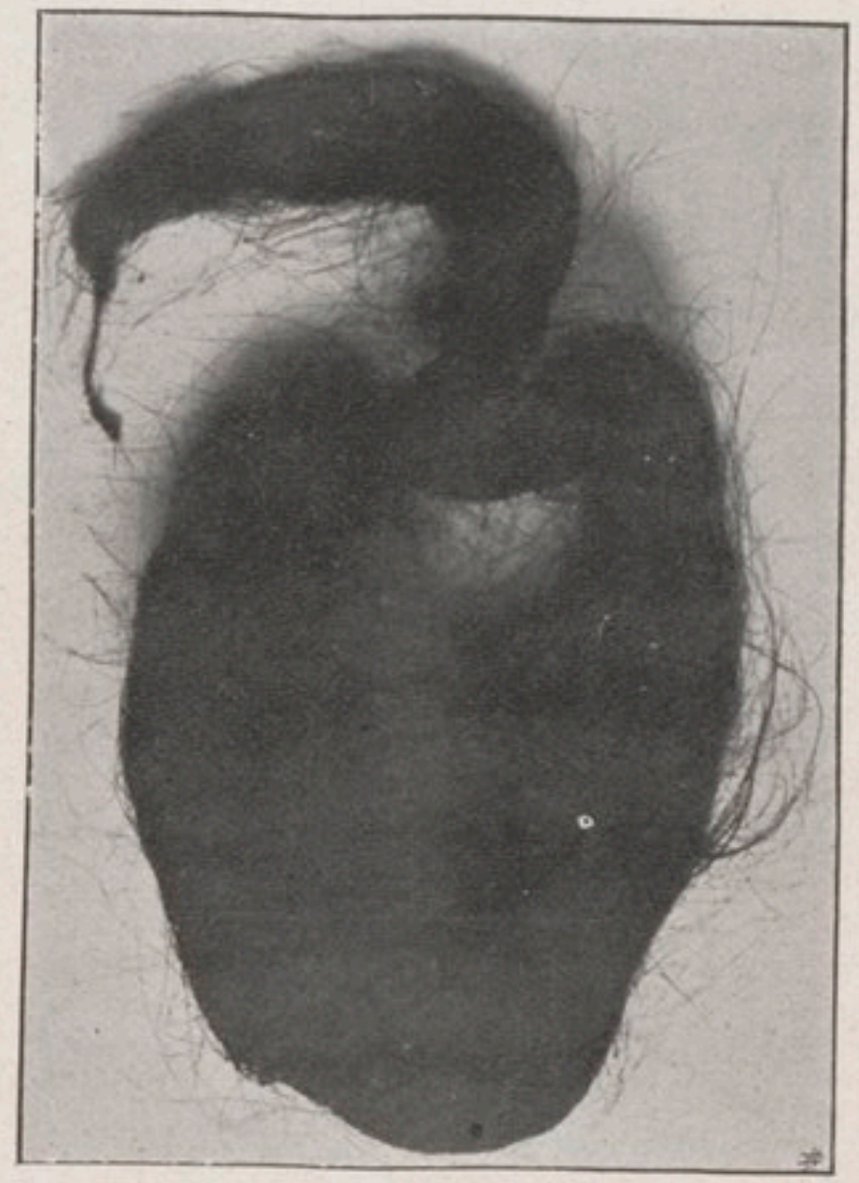

Fig. 3.

Photographie de la tumeur pileuse enlevée par M. Tixier.

cette malade on voyait cette substance s'étaler au-dessus de la tumeur et remplir la cavité gastrique qui semblait ainsi indépendante.

En raison de ce caractère, de l'opacité de la tumeur et de ses contours très apparents, je pensais à une tumeur liquide, vraisemblablement à un kyste de l'ovaire.

La pièce qu'on vient de vous montrer, cette masse de cheveux (fig. 3) imprégnée de mucus épais et de liquides gastriques formant une tumeur mi-partie solide, mi-partie liquide au fond de la cavité gastrique, explique suffisamment toutes les données de cet examen pour qu'il soit inutile d'insister.

Je voudrais rapprocher de ce cas une autre malade que j'ai eu l'occasion de voir également dans le service de M. le prof. A. Polosson. Il s'agissait d'une femme encore jeune, 32 ans, sans passé pathologique antérieur, qui entrait à l'hôpital pour une grosse tumeur occupant tout l'hypochondre gauche et dont elle s'était aperçue seulement depuis six mois. Cette tumeur la fit diriger dans un service de gynécologie. Là l'examen de l'uterus et des annexes ayant été négatif et la malade présentant en outre des troubles gastriques on songea à un cancer possible de l'estomac. C'est dans ces conditions que cette malade me fut adressée pour examen radiologique.

Cette tumeur présentait un volume considérable, s'étendait depuis le rebord des fausses côtes sous lequel elle s'engageait jusqu'à 2 cent. au-dessous de l'ombilic et atteignait en dedans la ligne médiane. Malgré son importance elle restait invisible à l'écran, invisible aussi sur la plaque photographique, même en employant le procédé de compression mis en usage pour la radiographie du rein. La tumeur restant invisible je bismuthai l'estomac et après j'aperçus un estomac très étendu, déformé, biloculaire avec une poche supérieure relativement petite et une poche inférieure bien plus grande séparées l'une de l'autre par une portion retrécie et à contours irréguliers (fig. 2), les poches supérieure et inférieure présentaient au contraire des contours réguliers nettement arrêtés.

La portion retrécie correspondait exactement à la tumeur et les bords frangés du contour signifiaient sans doute que le bismuth avait pénétré dans les anfractuosités de la tumeur greffée sur le bord de la grande courbure. Je concluai donc à un cancer de la grande courbure. C'est à cette opinion également que se rangeait M. le prof. A. Pollosson.

Cette même malade fut examinée aussi par M. le Dr Josserand, médecin de l'Hôtel-Dieu, qui conclut ainsi : néoplasme d'origine très probablement gastrique, avec plaques de péritonite néoplasique, début probable de généralisation au foie, ganglion sus-claviculaire de même nature (Troisier).

Il est regrettable que nous n'ayons pas eu confirmation de ce diagnostic, mais l'étendue des lésions fit conclure à la non intervention et la malade quitta l'hôpital.

Il m'a paru toutefois intéressant de rapprocher l'un de l'autre l'examen

radiologique de ces deux malades, qui toutes deux présentaient une tumeur volumineuse de l'hypochondre gauche à diagnostic incertain. Chez l'une l'examen radiologique a permis de conclure à l'existence d'un cancer de l'estomac, chez l'autre il a permis d'écarter à coup sûr ce diagnostic.

M. Gangolphe rappelle que, dans son service, M. Siraud a opéré une semblable tumeur pileuse de l'estomac, qui a été présentée à la Société de Chirurgie.

*
* *

OPÉRATION CÉSARIENNE ITÉRATIVE ; BASSIN APLATI ; SUCCÈS POUR LA MÈRE ET L'ENFANT.

M. Fabre. — J'ai l'honneur de présenter à la Société une malade chez laquelle j'ai pratiqué une opération césarienne pour la seconde fois. L'intérêt de cette observation porte sur les difficultés que j'ai rencontrées à l'ouverture du péritoine et de l'utérus à cause des adhérences anciennes.

Pl .. Jeanne, 20 ans. Obs. 879 (1907).

En 1904, cette malade se présente à la Clinique obstétricale enceinte de huit mois et demi. L'examen de son bassin montre qu'il s'agit d'un bassin aplati, le promonto-sous-pubien mesure 8 cent. 7. Le promontoire étant bas, on put évaluer le diamètre utile à 7,2.

L'opération fut pratiquée le 14 septembre par M. Plauchu. A la suite de cette opération il se produisit des phénomènes fébriles s'accompagnant de suppuration de la paroi avec élimination des fils : de la, éventration considérable avec cicatrice très large.

En 1907, la malade revient à ma consultation en juillet; mais, malgré mes recommandations, elle ne se décide à entrer que le 21 septembre. Elle est alors au terme de sa grossesse. Elle accepte une nouvelle intervention, mais demande à ce que l'on pratique la cure de son éventration.

L'opération est pratiquée neuf mois après les dernières règles, avant tout signe de travail.

A l'incision de la paroi, on trouve une cicatrice très élargie (5 centimètres) avec des dépressions et des saillies correspondant à des épaisseurs très variables de la paroi abdominale; de plus, en deux points il existe une circulation veineuse considérable, laissant prévoir des adhérences avec l'utérus. En aucun point, on ne trouve de sonorité ni de rénitence laissant supposer que l'intestin se trouve adhérent.

A l'incision de la paroi, on circonscrit par deux incisions la région cicatricielle et on dissèque toute la peau, en un point adhérence entre la peau et le péritoine. La paroi fibreuse est très irrégulière, les muscles

droits sont séparés par un large espace ; le péritoine est ouvert avec de grandes précautions, car l'épiploon est adhérent à la face postérieure de la paroi ; l'utérus est adhérent sur toute la hauteur de la plaie abdominale. Les adhérences décollées ou sectionnées, l'*incision de l'utérus* est pratiquée par le procédé de Tarnier. L'hémorragie est considérable, le placenta est sectionné sur toute sa longueur, les vaisseaux du cordon sont incisés près de l'insertion placentaire. *Extraction de l'enfant* qui pèse 3370 grammes. En même temps l'utérus est luxé en dehors de la cavité abdominale.

L'intestin est protégé par des compresses et par la paroi fixée par une pince en arrière de l'utérus.

La *délivrance* est pratiquée par décollement prudent ; les membranes sont complètes, l'œuf n'est pas ouvert. Une mèche est engagée dans le col et laissée dans le corps de l'utérus.

La *suture de la paroi utérine* se fait parallèlement à la ligne des anciennes adhérecces, la paroi utérine est utilement fixée à la paroi ; l'utérus n'est pas symétrique ; malgré quelques difficultés dues à la non-mobilité de l'utérus, la suture est pratiquée en deux plans : un plan interstitiel à points séparés, un plan superficiel en surjet sur le péritoine.

La *suture de la paroi abdominale* est faite avec grand soin : suture en trois plans à la soie pour le plan péritonéal et fibreux, aux fils métalliques pour la peau.

Les suites opératoires furent très favorables : la température rectale maxima fut de 37°,7 ; l'état général fut excellent.

La paroi en parfait état fut réunie par première intention sans la moindre irrégularité.

A ce sujet, qu'il me soit permis de vous donner mon sentiment sur le matériel de suture. J'ai présenté à votre Société l'observation d'une malade morte un an après que je lui avais pratiqué une opération césarienne. Les fils de soie étaient restés non résorbés dans la paroi utérine. M. Adenot, à la suite de cette communication, vous a présenté une observation où il emploie le catgut et s'est servi de ce fait pour dire qu'il fallait employer le catgut qui ne laisse pas de traces. Je ne saurais m'élever avec trop de force contre pareille proposition. La catgut ordinaire, même avec de gros fils, ne peut donner de sécurité. M. Lepage a été obligé de pratiquer une amputation de l'utérus trente heures après avoir fait une opération césarienne. La cicatrice s'était rompue, le catgut avait cédé. Un seul fait de ce genre suffit pour dire que le catgut ne permet pas de faire une suture solide de l'utérus, la paroi est

très épaisse, le muscle utérin très contractile et le catgut trop résorbable.

Les fils de soie sont difficiles à rendre aseptiques, mais ils fournissent un matériel solide.

*
* *

OPÉRATION DE GIGLI.
BASSIN TRANSVERSALEMENT RÉTRÉCI; SUCCÈS POUR LA MÈRE ET POUR L'ENFANT.

M. Fabre. — J'ai l'honnenr de présenter la première observation d'opération de Gigli pratiquée à Lyon.

Mme A..., 37 ans (observation 858, 1907). Cette malade nous est adressée par M. le Dr Couturier (de Beaurepaire), qui se trouva, il y a 11 ans, obligé de pratiquer sur elle une opération pour réduire la tete de l'enfant.

Elle arrive à la Clinique le 24 septembre 1907. Elle est enceinte de 8 mois 10 jours; les eaux se sont écoulées depuis hier. Elle a des douleurs espacées de 8 à 10 minutes.

C'est une malade de petite taille, 1m,45, aux mains courtes. Elle présente un genu valgum. Elle a rampé jusqu'à 18 mois. A 11 ans, elle fit un apprentissage de dévideuse et elle travailla beaucoup.

A l'entrée, hauteur utérine 28 cent. dos à droite, petite tête mobile; épaule à 13 c. de hauteur, 8 de distance.

Le col a toute sa longueur, le segment inférieur commence à se constituer, l'orifice externe est dilaté à 1 centimètre.

Examen du bassin : Sacrum plat, plusieurs promontoires, promoto sous-pubien 10 centimètres ; les régions cotyloïdiennes sont convexes en dedans, complètement redressées; les pubis sont très rapprochés, l'arc antérieur est à très court rayon, *bassin transversalement rétréci.*

Dans la nuit, les douleurs sont calmées par du chloral, de la morphine ; à 4 heures du matin elles sont fortes toutes les 10 minutes et durent de 30 à 40 secondes.

A 1 heure, les douleurs se reproduisent toutes les 5 minutes, le col a diminué de longueur, dilaté à 2 centimètres, il s'infiltre légèrement. Sagittale transversale, tête fléchie.

A 4 heures 30, les douleurs sont intenses toutes les 3 minutes et durent 40 secondes. Dilatation à 5 centimètres.

A 6 heures 30, les douleurs sont très fortes, la dilatation est à 5 centimètres, elle n'a pas progressé, la tête est toujours mobile, le cuir chevelu porte une bosse séro-sanguine volumineuse.

Devant l'arrêt du travail, devant l'impossibilité de faire passer la tête, étant donné la forme du bassin et l'état de multiparité de la malade, je me décide à pratiquer une pubiotomie.

Je me sers du procédé de Döderlein un peu modifié.

Incision verticale à 2 centimètres de la ligne médiane.

Passage de l'aiguille sans décollement au doigt de la partie postérieure de la symphyse.

Le fil-scie est passé de bas en haut.

Section de la symphyse : un drain est passé en retirant la scie.

L'hémorragie due à la section osseuse est assez considérable ; elle s'arrête par la compression du drain qui est placé dans le foyer de la section osseuse.

L'opération a duré 15 minutes, la malade est reportée dans le lit d'accouchement, et 49 minutes après l'opération après 8 contractions, elle accouche spontanément d'un enfant qui pèse 2.380 gr.

La délivrance se fait spontanément 2 h. 45 après l'accouchement.

La malade est immobilisée par une ceinture de gymnastique serrée par dessus le pansement.

Les suites opératoires furent très simples : la température rectale maxima fut de 37,8 le second jour ; au 12e jour la malade ne souffrait plus au mouvement dans son lit, au 20e jour elle se lève ; au 30e jour elle quitte l'hôpital. Nourrissant son enfant complètement au sein, l'enfant pèse 3.380.

L'opération de Gigli donne des résultats beaucoup plus favorables que la symphyséotomie : la mortalité sur 115 observations est de 1,75 %; le rétrécissement transversal du bassin est exceptionnel, mais c'est dans cette forme de viciation pelvienne que les résultats sont les plus favorables. Fochier a bien montré que l'augmentation des transverses est facile à obtenir, même avec un écartement peu considérable du pubis, alors que l'augmentation du diamètre antéro-postérieur demande un écartement plus grand.

La multiparité est une condition favorable : l'ampliation du périnée se fait plus rapidement et avec moins de chance de déchirure vaginale.

Enfin, il est une règle dont on ne doit se départir qu'en cas d'extrême nécessité : il faut laisser l'expulsion du fœtus se faire seule, sous l'influence de la force utérine. Si on est obligé d'intervenir, il vaut mieux se servir de la version que du forceps.

Le forceps a l'énorme inconvénient de distendre la ceinture pelvienne, de provoquer des écartements considérables et de

favoriser la production de déchirures vaginales communiquant avec la section osseuse.

C'est pour cette raison que la section sous-cutanée de Doderlein est à employer, malgré tous les inconvénients d'une opération aveugle : elle permet l'attente de la terminaison spontanée de l'accouchement.

Séance du 14 novembre 1907.

Présidence de M. Gangolphe.

M. Patel, secrétaire, lit le procès-verbal de la dernière séance.

A propos du procès-verbal :

M. Destot fait remarquer, contrairement à l'opinion émise par M. Tixier et Barjon, que l'exploration de l'estomac par les rayons X fournit les renseignements les plus importants si l'on veut y mettre quelque méthode, du temps et de l'argent.

Deux moyens peuvent être employés simultanément, l'un consiste à éclaircir l'estomac par l'insufflation d'air qui le rend transparent, l'autre consiste dans l'obscuration systématique par le bismuth.

Le premier moyen que j'ai employé depuis 1898 permet de voir chez beaucoup de sujets la manière dont se développe l'estomac sous une insufflation modérée. La forme, le déplacement, la tonicité gastrique, son mode de réaction et de contraction, ses défauts d'ampliation en certains points adhérents, ulcérés ou cancéreux ressortent très nettement des images perçues, et souvent la transparence ainsi obtenue est telle que l'on perçoit l'ombre du tube de Faucher au milieu de l'estomac, à plus forte raison est-il possible de distinguer une masse pileuse du volume de celle que M. Tixier a présentée.

Je rappellerai que depuis 1898, alors que M. Balthazar et M. Claude faisaient des recherches sur le bismuth, de mon côté je poursuivais des recherches par l'insufflation et j'ai ainsi pu présenter des observations :

1° Sur la durée du séjour dans l'estomac de la tétée chez les enfants nouveau-nés.

2° Des observations d'estomacs biloculaires ou disloqués dans le service de M. Devic.

3° Qu'enfin j'ai démontré que par l'insufflation gastrique on arrivait à percevoir la face inférieure du cœur et tirer de cet examen des notions importantes dans les péricardites avec épanchements.

Les Allemands se sont surtout attachés à la méthode du bismuth et en 1906 j'ai été me rendre compte sur place, à Munich, chez M. le Prof. Rieder, des résultats obtenus.

La méthode consiste à faire faire un repas de 400 gr. de bouillie de farine ou de riz, ou de semoule dans laquelle on incorpore 40 à 50 gr. de bismuth. On peut alors soit à l'écran, soit à la radiographie, recueillir l'image de l'estomac. On a ainsi des renseignements très précieux sur le siège et la forme de l'organe, sur la durée de son évacuation ou au contraire sur la rétention.

On a même été plus loin dans cette voie, on s'est servi du bismuth encapsulé dans des substances attaquées par le suc gastrique pour juger de l'acidité de la sécrétion.

Toutes ces recherches ont donné naissance à de très nombreux résultats et il suffit de parcourir la bibliographie allemande pour être fixé sur ce point.

Le diagnostic du cancer de l'estomac présente assez de difficultés pour qu'on ne néglige pas ce mode d'exploration. Malheureusement les malades qui sont envoyés en chirurgie sont souvent tellement cachectiques que l'on redoute de les soumettre à ces recherches ; mais ce n'est pas la méthode qu'il faut incriminer, ce sont surtout les habitudes d'esprit qui font que chirurgiens et médecins ne songent pas à utiliser les merveilleuses ressources dont on dispose.

*
* *

ANURIE CALCULEUSE DATANT DE HUIT JOURS; NÉPHROTOMIE; GUÉRISON.

M. Thévenot présente, au nom de M. Villard et au sien, une jeune femme de 21 ans, entrée le 13 octobre 1907, salle Gensoul et opérée par lui quelques heures après son arrivée à l'Hôtel-Dieu, pour des accidents d'anurie qui dataient de huit jours.

Cette malade avait jusqu'alors joui d'une bonne santé. Son père et sa mère, toujours bien portants, avaient eu six autres enfants également bien portants.

Réglée à 12 ans, elle n'avait eu, depuis son mariage, ni fausses couches, ni grossesses. Elle disait simplement qu'elle souffrait de temps en temps des reins, et seulement à droite, soit lorsqu'elle prenait un peu froid, soit lorsqu'elle avait fait

un trajet dans une voiture mal suspendue. Elle n'eut jamais cependant l'attention appelée du côté de son appareil urinaire (chroniques néphrétiques, graviers dans les urines, hématuries, pyurie, etc.).

Huit jours avant son entrée à l'hôpital, elle fut prise d'une douleur violente dans la région du flanc droit, et dut s'aliter. Quelques heures après survinrent des nausées, des vomissements, une constipation plus opiniâtre que normalement, mais sans arrêt des gaz et une anurie absolue.

La douleur était accrue par la pression, par les mouvements respiratoires, d'où une respiration courte et précipitée. En raison de ces symptômes, d'un peu de température, et surtout de l'apparition d'une tumeur au-dessous du foie dans la région de la vésicule, la malade fut considérée comme une hépatique probable et envoyée à l'Hôtel-Dieu.

A son entrée, on est frappé par son teint blafard, la cyanose de ses lèvres, qui lui donnent le facies urémique et non péritonéal.

Sa respiration est superficielle, courte et saccadée; elle parle avec peine. Son pouls rapide, mais relativement plein, régulier, bat à 120.

Son ventre est souple, dépressible, non ballonné. Dans la région du flanc droit, une tumeur très douloureuse soulève la paroi abdominale antérieure, au-dessous du bord libre du foie.

Cette tumeur se perd dans la profondeur et se retrouve en arrière, dans la région rénale. La douleur ne permet que, sous anesthésie, de constater le ballottement, la délimitation parfaite de la masse.

La malade se plaint toujours de hoquets, de vomissements. Pas d'œdème des jambes, pas d'ascite. En présence de ces symptômes d'une anurie absolue depuis huit jours, en l'absence de toute manifestation de lithiase biliaire, on porte chez elle le diagnostic d'anurie calculeuse.

Une incision latérale montre un rein congestionné, deux fois plus volumineux que normalement. On l'incise suivant son bord convexe et l'on trouve dans le bassinet un calcul ovoïde, de la grosseur d'une amande. Ce calcul occupe la paroi supérieure du bassinet et ne s'engage en aucune façon dans l'uretère. L'anurie n'est donc pas la conséquence d'un obstacle mécanique et le cathétérisme pratiqué, immédiatement après l'opé-

ration, montre que du sang est descendu jusque dans la vessie.

La malade a commencé à uriner deux heures après l'opération, et depuis lors la miction a repris sa fréquence, son abondance normale (trois quarts de litre en 24 heures). Les suites opératoires furent des plus simples. Actuellement (un mois après l'opération), la plaie est presque complètement cicatrisée.

Cette histoire clinique est intéressante par la précision des détails que fournissait la malade, par cette anurie qui survint aussi vite après le début des accidents qu'elle disparut après l'ablation du calcul. Une telle anurie, par calcul mobile, apparaît au premier abord comme une anurie réflexe. Cliniquement, on ne trouve rien de pathologique du côté de l'autre rein ; l'âge de la malade permet de penser qu'il est sain. La recherche de la valeur fonctionnelle des deux reins sera, du reste, faite ultérieurement, lorsque la malade sera rétablie. Elle nous permettra alors d'affirmer si nous sommes en présence d'un seul rein existant anatomiquement ou fonctionnellement, ou bien si notre cas vient enrichir le groupe à l'heure actuelle si pauvre des anuries par réflexe réno-rénal.

M. Gangolphe. — Il y a quinze ans, j'eus l'occasion de pratiquer une néphrotomie droite chez une malade qui était en pleine anurie. Le bassinet ne contenait pas de calcul, mais seulement un peu de pus. A l'autopsie le rein gauche n'existait pas.

M. Bérard. — J'ai observé un cas de calcul infecté de l'uretère, dont l'évolution fut des plus intéressantes et des plus particulières.

Un homme de 30 ans était envoyé il y a deux ans d'un service de médecine, dans mon service de la Croix-Rousse pour de la polyurie avec urines louches, douleurs rénales droites survenant par crises, et quelques hématuries. Le rein droit était gros et douloureux ; la séparation des urines semblait avoir démontré la perméabilité de l'uretère droit. L'état général du malade, malgré un sommet suspect, laissait autant de vraisemblance à l'hypothèse de calculose infectée qu'à celle de bacillose rénale. Il n'y avait jamais eu de gravelle dans les urines.

Une néphrotomie du rein droit le montra congestionné, avec quelques zones œdémateuses plus pâles, sans abcès ni granulations dans le parenchyme ; le bassinet et les calices un peu distendus contenaient environ un verre à bordeaux d'urine trouble, avec quelques flocons franchement purulents, mais sans calculs ni dans le bassinet, ni dans la première portion de l'uretère.

Le rein ouvert fut fixé à la peau ; pendant deux mois, il s'écoula à la fois par le rein et par la vessie des urines de plus en plus purulentes,

dans lesquelles l'examen révéla des bacilles assez abondants. L'état général devenait moins bon. De nouvelles séparations des urines et l'épreuve au bleu de méthylène, ayant permis de constater l'intégrité du rein gauche, qui n'était ni gros, ni douloureux, l'ablation du rein droit fut décidée. L'organe fut enlevé sans difficulté ; il était blanc, gros, avec des calices pleins de pus, mais sans ulcérations des pyramides, sans trace nette de tuberculose.

L'exploration de l'uretère de haut en bas permit alors de reconnaître que le conduit très distendu dans sa portion supérieure était occupé, au niveau de la crête iliaque, à environ 10 centimètres de son origine, par un calcul du volume d'un gros pois, qui formait une sorte de clapet à bille. L'urine pouvait encore passer sous une certaine pression entre les parois du conduit et le calcul.

Les suites opératoires furent simples ; les urines redeviennent claires et abondantes. Le malade guéri, reprit ses occupations de marchand ambulant. Mais, d'une sobriété douteuse, et ne prenant aucune des précautions qu'on lui avait prescrites, il succomba 13 mois après avec des signes d'urémie aiguë.

Dans ce cas l'hypothèse de tuberculose rénale était appuyée non seulement par la perméabilité relative de l'uretère coïncidant avec des douleurs, de la pyurie et des hématuries, mais encore par la présence de bacilles dans les urines, trouvée au Laboratoire des recherches cliniques de la Faculté. Le cathétérisme des uretères n'avait pas été tenté, mais il n'eût été probant qu'à condition de pousser la sonde jusqu'au voisinage du bassinet, manœuvre discutable dans une vessie infectée.

Peut-être la radiographie eût-elle décelé le calcul, bien qu'il fût formé d'urates et situé juste en face de la crête iliaque, conditions défavorables pour sa propagation.

M. Destot. — Si le calcul est en face de l'os iliaque, la radiographie ne donne aucun résultat.

M. Villard, à propos de la séparation des urines, dit qu'il n'a jamais eu de résultat.

M. Bérard. — Je ne me baserai jamais sur une seule séparation des urines, et surtout si elle est douteuse, pour indiquer une néphrectomie.

*
* *

SUR LES FORMES OSTÉO-ARTICULAIRES DU TABES.

M. Gangolphe. — J'ai eu l'occasion de vous présenter l'an dernier plusieurs malades atteints de lésions caractéristiques ostéo-articulaires sans autre signe de tabes.

Sur cinq sujets, deux étaient tabétiques avérés avec incoordination, abolition des réflexes, crises gastriques, etc., et avaient subi avec succès l'amputation de Syme-Ollier.

Le premier présentait une fonte à peu près complète de son médio-tarse. L'observation a été publiée intégralement dans la thèse de Itof.

Le second avait subi à Nîmes une astragalectomie pour fracture compliquée tibio-tarsienne quelques mois auparavant. Je dus sacrifier le pied à cause de sa déviation en valgus exagéré.

Je trouvai une modification certainement tabétique des extrémités des os de la jambe, et telle que le couteau les sectionnait comme du carton.

D'autre part, le péroné offrait une hypertrophie réelle de son extrémité inférieure compensant une atrophie concomitante de l'extrémité tibiale inférieure. Comme on a pu en juger, le résultat fonctionnel chez ces deux malades était parfait. J'ai, du reste, fait ressortir la facilité de guérison analogue à ce qui se passe dans nombre de fractures tabétiques.

Ce fait est paradoxal quand on songe qu'il s'agit de sujets atteints de troubles trophiques.

Trois autres sujets étaient particulièrement intéressants parce que, ainsi qu'on va le voir, leur histoire clinique, au début tout au moins, pouvait être obscure.

Le premier était un malade que j'avais opéré il y a douze ans pour un spina ventosa du premier métatarsien droit.

Le second était un toucheur de bestiaux entré dans mon service en 1905, avec le diagnostic « tumeur blanche tibio-tarsienne ».

Le troisième était une femme atteinte de fracture spontanée de cause inconnue du tibia gauche.

Je vous présente aujourd'hui cette dernière malade, revenue dans mon service pour une fracture itérative du même tibia.

Voici la relation de son observation, recueillie par M. Stéfani :

Observation I.

Tabes ostéo-articulaire. Fractures spontanées multiples. Pieds tabétiques. Absence presque complète d'autres signes.

L. A..., 54 ans, entre à l'Hôtel, service de M. Gangolphe, le 12 août

1907, pour une fracture de jambe. Elle y a déjà fait, dans l'espace de ces deux dernières années, deux séjours pour une cause semblable.

Pas d'antécédents héréditaires. Ses parents sont, dit-elle, morts très âgés. Elle a un frère âgé de 36 ans bien portant.

Pas de maladie sérieuse dont elle se souvienne pendant sa jeunesse.

La première affection en date est une jaunisse, survenue en 1870, à la suite d'une frayeur.

Jamais il n'y eut de coliques hépatiques, ni de douleurs quelconques. L'ictère persiste un an environ, s'accompagnant de selles jaunâtres et d'amaigrissement.

Traité empiriquement (tisanes), il disparut spontanément et la malade ne s'en ressentit jamais dans la suite.

Mariée à 18 ans, elle eut tout d'abord, et coup sur coup, trois fausses couches, la premiere à 19 ans et demi, la deuxième trois mois après, et la troisième trois mois après la seconde. Il se serait agi chaque fois d'un avortement à trois mois. Chaque fois aussi la malade fut traitée par Daniel Mollière, qui lui aurait fait faire pendant trois jours, et chaque fois, des frictions sur l'abdomen avec un liquide. Au bout de ces trois jours de frictions, Mollière pratiquait une grande injection. Il semble donc que ce traitement ne s'appliquait guère qu'à l'avortement lui-même, et qu'il ne doive pas être considéré comme un traitement spécifique. La malade prit encore à cette époque, dit-elle, « un dépuratif » dont elle se rappelle encore le nom « Rob du docteur Saint-Gervais ». Il s'agissait sans doute d'un breuvage d'herboriste dont il n'y a pas grand compte à tenir. Au reste, la recherche des anamnestiques syphilitiques (céphalée, chute de cheveux, maux de gorge, éruptions) est entièrement négative.

A 21 ans, nouvelle grossesse, terminée cette fois par un accouchement à terme, et par la naissance d'un garçon vivant et bien portant.

Rien d'autre à signaler jusqu'à l'affection actuelle.

Affection actuelle : Première fracture. — Cette affection a débuté il y a deux ans et demi environ, le 1er juin 1905, par une fracture de l'extrémité supérieure du tibia gauche. En marchant dans la rue, sans chute, sans effort, sans traumatisme, la malade tomba soudainement et ne put se relever sans avoir pour cela ressenti aucune douleur. Ramenée chez elle en voiture, elle fut traitée en ville pendant une vingtaine de jours.

Le genou était le siège d'un énorme gonflement. On y applique des compresses d'eau blanche, et le gonflement était en grande partie disparu au 1er juillet, jour de l'entrée à l'hôpital. L'examen pratiqué à ce moment montra un genou déformé avec un épanchement manifeste. La palpation était indolore, la jambe paraissait un peu raccourcie et jouissait de mouvements latéraux très étendus, également indolores ; la sensibilité était conservée dans toute l'étendue du membre ; la plante du

pied seule était douloureuse. Il s'agissait d'une fracture siégeant à la partie supérieure de la jambe, sur le tibia, au-dessous de l'interligne articulaire. Mise en plâtre quelques jours après l'entrée, elle y resta 50 jours environ Au bout de ce temps, la consolidation était parfaite, mais le genou restait déformé par un cal exubérant, globuleux, irrégulier, le segment inférieur du membre paraissant dévié en dedans. Les mouvements de flexion restaient cependant possibles dans une amplitude de 30° environ.

La malade sortit ainsi de l'hôpital, encore qu'elle ne put marcher sans l'aide de béquilles, à cause des douleurs provoquées par la marche au niveau de la fracture. Elle resta ainsi chez elle une quinzaine dans cet état, et revient aussitôt reprendre sa place à l'hôpital pour une deuxième fracture le 27 novembre 1905.

Celle-ci était survenue dans les conditions suivantes :

Deuxième fracture. — La malade allait se coucher, lorsque ses béquilles ayant glissé, elle tomba à plat en avant, les mains étendues pour se protéger la figure. Mais, dit-elle, son pied s'accrocha à l'une des béquilles ; elle ressentit cette fois une vive douleur et ne put se relever. De même les ours suivants, les examens que l'on pratiqua la firent bien souffrir. Elle entrait en effet le lendemain à l'hôpital, où elle devait rester sept mois environ. Il s'agissait d'une fracture des deux os de la jambe dont les deux traits de fracture se trouvaient situés au même niveau, à 7 ou 8 centimètres au-dessus des malléoles. A l'examen, on est frappé par l'indolence de la fracture. On fait un plâtre où elle reste 50 jours, au bout desquels la consolidation est complète, avec un cal exubérant. Malgré cela la malade ne peut se servir de sa jambe et l'on institua un traitement par les bains et le massage.

L'observation prise à ce moment porte que c'est alors que, frappé par la constatation d'arthropathies du pied droit, on songea à rattacher à des troubles trophiques de nature tabétique, les deux fractures survenues dans d'aussi étranges conditions. C'est, en effet, au cours de son second séjour à l'hôpital que se seraient produites les déformations des deux pieds dont la malade est aujourd'hui porteuse, le droit d'abord, puis le gauche.

Ces déformations se seraient produites, à son dire, très rapidement, en huit jours à peine, sans gonflement considérable, et depuis elles seraient restées stationnaires. A ce moment déjà, l'observation porte une déformation considérable du pied droit, diminué surtout en longueur, élargi, comme si le tarse avait été comprimé d'avant en arrière. De plus, la voûte plantaire était affaissée, le cuboïde saillant en dehors ; le premier cunéiforme formait une autre saillie en dedans ; les orteils, et en particulier le gros orteil, étaient déjetés en dehors, chassés en valgus.

La recherche des signes du tabes, effectuée à ce moment, semble avoir été plutôt négative : les réflexes rotuliens sont normaux, il n'y a

pas de troubles sensitifs, subjectifs, ni objectifs, périphériques, ni viscéraux, pas de perte du tonus musculaire, pas de troubles oculo-papillaires.

Le 1er mai 1906, la malade sort de l'hôpital. Elle dit n'avoir jamais depuis pu marcher sans béquilles, pouvant à peine poser le pied à terre.

Troisième fracture. — Le 9 août 1907, la malade voulut essayer de sortir sans béquilles pour la première fois. En sortant de son allée et n'ayant plus l'appui de la rampe, elle fléchit sur le genou gauche, tomba et ne put se relever On l'y aida et elle put, en s'aidant de la rampe, remonter elle-même jusqu'au premier étage, où elle se coucha. Le lendemain seulement, en voulant se lever, elle vit que sa jambe était enflée, et, en essayant de la mettre à terre, la voyant s'incurver, elle comprit qu'elle était cassée. Elle entre à l'hôpital trois jours après, le 12 août 1907.

On constate une fracture de l'extrémité supérieure du tibia, à trois travers de doigts environ de l'interligne articulaire du genou. Le péroné est intact Il existe néanmoins une deformation angulaire très marquée, la jambe et le genou formant un angle obtus à sinus antérieur. Le genou est globuleux, déformé irrégulièrement par suite de l'anciennne fracture.

On met la malade en plâtre, sans faire aucune manœuvre de réduction.

Le 16 octobre 1907, la recherche des signes tabétiques est cette fois un peu plus fructueuse que précédemment.

Depuis plusieurs mois sont apparues, au niveau des jambes, des douleurs en tiraillements rapides : jamais néanmoins de véritables douleurs fulgurantes, sauf peut-être depuis un mois, dans la jambe gauche, c'est-à-dire la jambe malade où elle accuse des élancements en éclairs irradiés depuis la fesse jusqu'au gros orteil, et survenant sans cause appréciable. Depuis huit jours, à la date d'aujourd'hui, seraient survenues des douleurs analogues dans la jambe droite. Jamais de crises gastriques ni viscérales d'aucune sorte.

Les réflexes patellaires sont nettement conservés : au bras, le réflexe tricipital est même nettement exagéré.

Comme signes oculaires, on remarque une inégalité pupillaire très nette, le côté droit nettement >, Argyle-Robertson à peine ébauché, c'est-à-dire simple paresse de la réaction à la lumière. Pas de paralysie oculaire.

Il n'y a pas d'incoordination motrice dans les membres supérieurs, mais une légère diminution du tonus musculaire dans les mouvements.

Aux membres inférieurs, il est difficile de rechercher l'incoordidation dans la marche, celle ci étant impossible à cause de la fracture.

La sensibilité est partout normale, sauf cependant au niveau du membre atteint par les fractures où le contact et les piqûres sont extrêmement douloureux au point de faire pleurer la malade.

Comme on le voit, la symptomatologie tabétique est plutôt fruste. Elle se réduit en somme à quelques douleurs de caractère imprécis, à à l'inégalité pupillaire, l'Argyle-Robertson restant à peine ébauché.

État local de la jambe fracturée. — L'examen de l'état local de la jambe fracturée offre les details suivants. On sent très nettement à une dizaine de centimètres au-dessus des malléoles, aussi bien sur le tibia que sur le péroné. une saillie correspondant à la deuxième fracture.

Le première fracture a laissé le genou tout à fait déformé, la rotule fixée, comme confondue avec les os voisins eux-mêmes bosselés, tuméfiés, donnant au genou un aspect tout à fait irrégulier. La tête du péroné est surtout saillante en arrière et en dehors, comme une forte apophyse.

La dernière fracture a laissé une déformation très marquée sous forme d'un angle rentrant obtus à sinus antérieur et d'une ouverture de 140° environ ; le sommet de cet angle correspond au trait de fracture, à 5 centimètres environ au dessous du bec de la rotule. La jambe dans son ensemble forme ainsi une concavité très marquée en avant ; la jambe est de plus en plus en varus.

La mensuration du membre fracturé par rapport au côté sain montre une différence de 6 cent. 1/2 :

Jambe gauche fracturée.....	74 cent. 50
Jambe droite..	81 cent.

Le genou est fixé dans une immobilité des plus complètes. Tout mouvement est aboli dans la jointure. L'articulation tibio-tarsienne elle-même est très enraidie et permet des mouvements très limités.

Pieds tabétiques. — Le pied gauche correspondant à la jambe fracturée semble raccourci dans sa totalité ; de plus, il a subi une notable déformation. La voûte plantaire paraît un peu affaissée, tout en ayant conservé quand même sa concavité.

Le dos du pied offre une saillie générale, une courbure tout à fait anormale faisant directement suite à la concavité de la jambe. La saillie est surtout appréciable au niveau du scaphoïde et du premier cunéiforme. Sur le bord externe, le cuboïde forme une saillie, mais moins marquée. Les malléoles sont mal délimitables dans le sens antéro-postérieur. Mais elles semblent augmentées de volume. Les orteils sont un peu déjetés en dehors, légèrement recourbés sur eux-mêmes. Le gros orteil semblant raccourci par rapport au deuxième, le plus saillant. Le pied dans sa totalité reste légèrement en une situation d'équinisme.

Au pied droit, les déformations sont analogues, mais bien plus marquées. Il est d'aspect beaucoup plus large que son congénère ; d'un centimètre à 1 cent. 5 environ.

La voûte plantaire est ici complètement affaissée.

Le dos du pied est moins saillant que du côté opposé, mais semble

beaucoup plus court, donnant au pied l'aspect que pourrait avoir un pied sur lequel aurait été pratiquée une tarsectomie antérieure.

Les malléoles sont aujourd'hui augmentées de volume, plus ou moins confondues avec les tissus voisins.

Sur le bord interne du pied, au niveau du scaphoïde et du premier cunéiforme, existe aussi ici une forte saillie à laquelle correspond en dehors une saillie calcanéo-cuboïdienne. Le pied dans son ensemble est beaucoup plus aplati que celui du côté opposé aussi bien sur la face dorsale que sur la face plantaire.

Le premier métatarsien a sa tête formant une énorme saillie en dedans, considérablement augmentée de volume, déjetant le gros orteil en dehors suivant l'aspect habituel à l'hallux valgus.

Les autres orteils sont également déviés en devant, le second chevauchant légèrement le gros orteil contrairement au côté opposé. C'est ici le gros orteil qui est le plus saillant en avant de un centimètre et demi environ. Les autres sont également recroquevillés sur eux-mêmes plus encore que du côté opposé. Enfin, disons pour terminer que la palpation donne la sensation d'une confusion plus ou moins complète des os entre eux au niveau du tarse et du métatarse.

Les mouvements du pied sur la jambe sont mieux conservés que du côté gauche.

Comme on peut en juger, il est difficile d'observer un tabes plus accentué et plus typique au point de vue des altérations ostéo-articulaires, plus fruste comme indications d'ordre médical.

Nous voyons une fracture comme premier symptôme, puis un double pied tabétique, alors que seule une très légère inégalité pupillaire appelle l'attention sur les troubles medullaires.

Je joins à cette observation la relation du tout premier cas, qui fixa pour ainsi dire mon attention ; la voici :

Observation II.

Ancienne ostéo-arthrite métatarso-phalangienne ; tabes ; ostéo-arthrites tabétiques.

M. M..., 45 ans, comptable, vient dans le service pour consulter, au sujet d'un mal perforant plantaire, situé au niveau du gros orteil droit, datant de juillet 1906. Il a déjà fait deux séjours à l'Hôtel-Dieu pour des lésions osseuses siégeant dans le pied droit.

Pas d'antécédents héréditaires.

Son père est mort, âgé de 72 ans, d'une maladie de cœur.

Sa mère est encore vivante et bien portante ; elle a actuellement 63 ans.

Il a eu quatre frères ; deux sont encore vivants et en bonne santé ; les deux autres, venus les deuxième et troisième, sont morts très jeunes :

l'un à 2 ans, l'autre à 1 an et demi ; mais, affirme le malade, de maladies de l'enfance.

Antécédents personnels : comme affection antérieure, à part un hématocèle qu'il se serait fait à 18 ans en manquant le marchepied d'un tramway où il voulait monter (hématocèle qui fut soigné par M. le Dr Clément), le malade n'a été atteint, à 19 ans, que de la variole. Depuis ce temps, il n'a fait aucune maladie jusqu'à celle qui a causé sa première venue à l'hôpital, en novembre 1895 ; il affirme, de la façon la plus nette, n'avoir jamais eu que quelques échauffements, que quelques blennorragies.

Il n'y a que douze ans, vers 1895, que le malade, commençant à souffrir du pied droit, au niveau du troisième orteil, alla consulter M. le Dr Sabatier, qui fit le diagnostic d'ostéite suppurée de la première phalange du troisième métatarsien, dont il fit l'amputation.

Cinq mois après cette intervention, en novembre 1895, le malade alla trouver M. le Dr Gangolphe parce qu'il ressentait des douleurs vives dans le gros orteil droit, au niveau du premier métatarsien, qui était très augmenté de volume. Le diagnostic de spina ventosa ayant été posé, M. le Dr Gangolphe fit entrer ce malade en son service et l'opéra de suite. A cette époque là le malade, interrogé, assure très catégoriquement n'avoir jamais eu et ne pas avoir jusqu'à ce jour la moindre lésion syphilitique. D'ailleurs, on ne constate pas de signe d'incoordination, pas de douleurs fulgurantes, pas de troubles gastriques.

Dans le courant de l'année qui suivit l'opération faite par M. Gangolphe, il y a par conséquent onze ans, le malade ressentit de la faiblesse dans les jambes, qui fléchissaient sous lui. Il alla voir M Sibert, alors interne et ami de sa famille, qui lui dit qu'il présentait des signes de tabes. Puis, les troubles diabétiques augmentèrent : apparition de douleurs fulgurantes ; le malade ne peut plus se tenir debout en équilibre, les yeux étant fermés.

En juin 1896 le malade, à nouveau porteur d'une ostéite suppurée du deuxième orteil droit, est opéré par M. Gangolphe pour la seconde fois. Quelques temps après cette opération, le malade fut pris de temps à autre de douleurs très vives, brûlantes, à l'anus, s'irradiant à la verge ; les bains de siège froids seuls calmaient ces douleurs

En novembre 1898 apparaît un mal perforant plantaire, qui donna lieu à du sphacèle. Il mit un an à se guérir. Un an et demi après, en mai 1900, à la suite d'un phlegmon au niveau du gros orteil, ouvert par M. le Dr Siraud, s'installa en ce point la gangrène, qui amena la chute de cet orteil

C'est M. le Dr Piéry qui, à ce moment, soigna le malade. Moins d'un an après, en février 1901, apparaissent alors des troubles ostéo-arthropathiques dus au tabes, très accusés et très rapides.

Déviation en dedans du cou-de-pied droit.

Cette déviation, raconte le malade, s'est faite petit à petit, en l'espace d'un mois environ, et s'est établie brusquement en une nuit.

A la suite de cette déformation, le malade alla revoir M. le Dr Gangolphe, qui lui ordonna de porter un tuteur à la jarretière. Grâce seulement à cet appareil, le malade put alors se servir de son pied. Deux ans après la confection de cet appareil, il se fit faire une botte rigide remplissant le même service que l'appareil, et qu'il porte encore.

Le malade pourrait actuellement marcher sans soulier ni tuteur.

Au moment où cette déviation se produisit, le malade présenta également des phénomènes arthropatiques du côté de son genou droit, qui avait augmenté de volume et offrait un peu de déviation en dehors.

Ces troubles trophiques, au niveau du genou, furent fugaces et ne laissèrent pas trace d'impotence fonctionnelle.

Cinq ans après, en juillet 1906, se produisit un mal perforant situé au-dessous de la tête du premier métatarsien, qui n'est pas encore guéri en novembre 1907, époque à laquelle il revient nous trouver.

On constate aussi actuellement :

De l'inégalité pupillaire avec lenteur marquée à l'accommodation.

De l'abolition des réflexes rotuliens.

Des élancements dans la région anale, douloureux mais rares pour le moment.

Chez ce sujet, le diagnostic a donc été, pour M. Sabatier, au début, ostéite tuberculeuse de la première phalange, puis pour moi spina ventosa du premier métatarsien.

Étonné de ne rencontrer en opérant ni fongosité, ni séquestre, je songeai à une ostéomyélite gommeuse, bien que le sujet nia tout antécédent spéficifique. Mais il ne me vint pas à l'esprit qu'il pouvait s'agir d'une lésion tabétique, le sujet n'offrant aucun trouble susceptible de faire penser au tabes, notamment pas l'ombre d'incoordination.

Plus tard, je ne le perdis pas de vue, et je vis survenir les désordres caractéristiques relatés précédemment.

Quant au troisième malade que j'avais présenté, je ne puis donner une observation bien précise. Toutefois, l'aspect du coup de pied était tel que je fis immédiatement le diagnostic ferme d'ostéo-arthropathie tabétique.

Or, vous avez pu en juger, il n'avait ni incordination, ni perte des réflexes, qu'un léger Argyll-Robertson ; mais légère inégalité pupillaire.

En me remémorant les différents cas que j'ai pu observer, on peut dire que les formes ostéo-articulaires pré-tabétiques peuvent se présenter sous trois variétés différentes :

1° Une forme osseuse accusée surtout par des fractures ;

2° Une forme articulaire ;

3° Une forme mixte ostéo-articulaire.

Cette classification est certainement je dois le dire, artificielle, car le plus souvent, aux lésions osseuses simples du début viennent en général s'ajouter des déformations articulaires ; la réciproque est également exacte.

Je tiens toutefois à cette classification parce qu'elle est dans certains cas très vraie, au moins pendant plusieurs années. Je citerai comme exemple le fait suivant : Un malade d'une quarantaine d'année est envoyé dans mon service, il y a huit ou neuf ans, par M. le Dr Orcel, pour une tumeur blanche du genou, nécessitant à son avis une résection. Je trouvai un très gros épanchement, pas de points douloureux osseux, pas d'adénopathie inguinale, une utilisation fonctionnelle remarquable du membre contrastant avec les signes objectifs ; il n'existait pas de dislocation ligamenteuse, je songeai à une lésion tabétique, mais il n'existait aucun symptôme : réflexe intact, etc., seule une inégalité pupillaire à peine appréciable.

Je refusai d'opérer le malade Finalement, pressé par mes confrères les Drs Orcel et Guyot et pour leur montrer qu'il ne s'agissait pas de tuberculose, je fis une arthrotomie, incision du cul-de-sac externe, j'évacuai une grande quantité de liquide hématique, ce qui nous étonna beaucoup. Je prélevai un fragment de la synoviale : l'examen histologique montra qu'elle n'était nullement fongueuse. Je continuai donc l'immobilisation, la compression localisée et finalement je fis porter un appareil orthopédique et le sujet, deux mois après, continuait son métier de boulanger.

C'est environ trois ans et demi à quatre ans plus tard qu'on me le ramena pour une déformation caractéristique de la tibio-tarsienne. Le genou était lui-même déformé; le sujet n'en continuait pas moins, grâce à son appareil, son travail pénible. Il est mort il y a quelque temps de tuberculose pulmonaire sans que j'aie pu savoir s'il existait d'incoördination.

Voilà donc une forme nettement articulaire du début.

Les conditions cliniques dans lesquelles on observe ces cas peuvent être rangées aussi en deux catégories :

Tantôt, on ne songe pas du tout au tabes, on n'en recherche pas tous les signes, parce que le sujet n'a pas d'incoordination. Et je suis persuadé que c'est là une des causes de la rareté des observations publiées.

Tantôt on songe bien au tabes ; mais, comme les réflexes persistent, qu'il n'y a ni Argyle-Robertson, ni incoordination, ni crises gastriques, etc..., on élimine cette hypothèse qu'une observation plus prolongée mettrait en lumière. Je rappelle la valeur de l'inégalité pupillaire que j'ai retrouvée dans mes cas les plus frustes.

Il résulte de tout cela des erreurs de diagnostic plus ou moins prolongées qui font considérer comme de nature tuberculeuse, syphilitique et même sarcomateuse les troubles trophiques. J'ai vu même deux sujets

consulter pour des varices profondes ou encore des douleurs (résultant d'anciens coups de feu), mais je me réserve de publier ces faits plus en détail.

L'intérêt pratique qui découle de ces notions précédentes est évident. Le repos, l'immobilisation, l'orthopédie m'ont permis, comme je le disais, de rendre de grands services à ce genre de malades.

Quant à l'intervention chirurgicale, elle doit être fort prudente et limitée à certains cas. On a vu par mes observations avec quelle facilité guérissent ces malades. Je dois ajouter que l'emploi du traitement spécifique, l'iodure de potassium, m'a paru rendre de réels services.

M. Destot. — Les observations de M. Gangolphe sont fort intéressantes ; j'en ai, pour ma part, recueilli une vingtaine depuis que je m'occupe de radiographie.

Dès l'apparition des rayons X on chercha, par ce moyen, à distinguer les différentes affections osseuses. Syphilis, tuberculose, rhumatisme furent explorés et c'est ainsi que, dans la thèse que je fis faire à M. Barjon, les problèmes du rhumatisme déformant, de la goutte, fournirent déjà de nombreuses observations.

Au cours de ces recherches portant sur toute la pathologie osseuse, je fus frappé de trouver en chirurgie des fractures sans douleurs s'accompagnant de réactions considérables dans les parties molles et qui précédaient d'ordinaire, souvent durant de longues années, les premiers symptômes du tabes.

Je vis aussi des ostéites syphilitiques réputées telles qui n'avaient point de douleurs ostéocopes, enfin des ostéides tuberculeuses anormales. La radiographie révélait dans ces cas un effondrement du squelette primitif qui fondait pour ainsi dire alors que tout autour il se produisait des ossifications dans les tissus parostaux.

A côté d'un calcanéum réduit à une noisette on voyait une ossification du tendon d'Achille sur une hauteur de 10 cent. Les symptômes tabétiques qui accompagnaient ces diverses lésions étaient nuls ou à peu près. Pas de Wesphal, pas de Romberg, seul quelquefois l'Argyle, quelquefois aussi des douleurs fulgurantes légères, mais aucuns troubles de sensibilité et pas d'ataxie.

Au contraire des ostéo-arthropathies qui se rencontrent dans le cours du tabes confirmé et qui ne donnent naissance à aucune production osseuse nouvelle on trouvait dans tous ces cas de tabes à début osseux des ossifications anormales. J'en parlai à M. Ollier qui me dit avoir enlevé des plaques ossifiées dans le quadriceps fémoral et avoir trouvé des plaques calcaires n'ayant aucune constitution osseuse.

Nous sommes si peu éclairés sur les conditions qui président à l'ostéogénèse qu'il n'est pas étonnant de rencontrer ici ces bizarreries. J'ai signalé en 1896, l'histoire singulière de la transparence du cal, et je rap-

pelle que j'ai fait enlever par M. Villard, alors chef de clinique de M. Poncet, des cals exubérants qui présentaient au point de vue histologique et chimique toutes les réactions de l'os normal, alors qu'ils restaient transparents eux rayons X ; aussi mon attention a été vivement appelée sur cette singularité que lorsqu'il existait des ossifications anormales en même temps qu'une destruction du squelette primitif, il fallait rechercher le tabes ou le soupçonner. Dans la thèse de Guéneau j'ai exposé ces résultats, on ne trouve ces ossifications anormales que dans les névrites périphériques et dans la paralysie générale. Dans toutes les autres affections nerveuses le processus atrophique seul se montre.

Ces faits se rapprochent de la théorie périphérique du tabes de Jouffroy, et l'on sait d'autre part les relations du tabes et de la paralysie générale.

Voici quelques observations : Une femme entrée dans le service de M. Jaboulay, alors à la salle Saint-Paul, fait un faux mouvement, se casse le fémur et tombe. On pense à une tumeur pour expliquer cette fracture spontanée, mais la radiographie ne montre aucune espèce de néoplasme. Six mois après cette femme a de la confusion mentale, devient gâteuse et doit être transportée à Bron.

J'ai déjà rapporté l'histoire d'un caissier qui, dans une rixe, donne un coup de poing, se casse le 5e métacarpien, et continue à payer comme si rien n'était. Sept ans après, serré entre deux voitures, il donne un violent coup de pédale pour dégager sa bicyclette, perçoit un craquement et continue sa route.

Un peu de gêne et de gonflement de la hanche gauche. Le médecin consulté ne voit rien, un chirurgien pas davantage. Un peu inquiet, le malade va consulter dans deux services de clinique, on le rassure. Trois mois après apparition d'un anévrysme artérioso veineux dans le pli de l'aine : le diagnostic de fracture s'impose. Le radiographe, étonné des énormes ossifications parostales, cherche le tabes et trouve des signes du côté des yeux, de l'estomac et de la vessie. Voici pour le type fracture.

Un malade se présente envoyé par M. le Dr Weill, il a un gonflement singulier du bulbe du tibia gauche, mais sans douleur, sans ostéomyélite ancienne, sans syphilis. Il a sept enfants bien portants et sa femme est enceinte du huitième. Je pensai à un kyste, comme j'en avais déjà rencontré un cas dans cette même région, mais la radiographie fut muette. En lui expliquant son cas j'allumai par hasard une lampe électrique, et je m'aperçus qu'il avait seulement un peu d'Argyle

Il n'est pas rare de voir un pied présentant tous les signes du mal perforant plantaire et que la radiographie démontre un début de tabes. Un effondrement brusque de la voûte du pied s'accompagnant d'œdème et de gonflement dans lequel la radiographie semble montrer une luxation médio-tarsienne est souvent le premier signe du tabes.

M Gangolphe n'a-t-il pas montré un malade chez lequel il avait fait une opération de Syme pensant à une tuberculose du pied simple, alors que la suite lui démontra qu'il s'agissait d'un tabes.

Les médecins ne voient pas d'habitude ces cas, car les malades consultent avant tout les chirurgiens, et les chirurgiens qui n'observent pas longtemps les malades sont exposés à ne pas voir évoluer le tabes qui se montre quelquefois longtemps après l'apparition de la lésion chirurgicale pour laquelle ils avaient consulté. C'est pourquoi les observations de M. Gangolphe sont très précieuses, puisqu'elles viennent à l'appui de certains faits isolés sur lesquels l'attention des chirurgiens devrait être attirée. Sa compétence en pareille matière lui donne le plus grand poids, et la radiographie confirme par les caractères que j'ai exposés l'opinion de M. Gangolphe.

M. Tixier a observé un jeune homme de 30 ans qui, à la suite d'un choc présenta une hydarthrose du genou, laquelle ne disparut que très lentement ; quelque temps après, des signes de tabes apparurent, et une arthropathie tabétique typique se développa.

Séance du 21 novembre 1907.

Présidence de M. Gangolphe.

A propos du procès-verbal :

M. Bérard présente les pièces (rein infecté, calcul de l'uretère) qui ont fait l'objet de sa communication dans la précédente séance.

*
* *

ABLATION ABDOMINO-PÉRINÉALE DU RECTUM APRÈS HYSTÉRECTOMIE EN UN SEUL TEMPS.

M. Lagoutte. — J'ai eu récemment l'occasion d'observer et d'opérer un cancer de la partie supérieure du rectum et inférieure du côlon pelvien.

Bien que la malade ait succombé tardivement et non directement des suites de l'acte opératoire, l'observation me semble de nature à être rapportée à la Société, en raison des difficultés de cette question de thérapeutique chirurgicale.

Mme M..., 66 ans, entre à l'Hôtel-Dieu du Creusot le 15 septembre 1907. Depuis un an elle va difficilement à la selle, avec des alternatives de diarrhée et de constipation. Depuis une dizaine de jours, absence complète de selles. A son entrée, le ventre est encore souple et pas météorisé.

Le toucher rectal permet difficilement de sentir la partie inférieure d'une tumeur du haut rectum, occupant toute la périphérie de l'intestin et l'obstruant complètement. Le palper abdominal ne donne aucun renseignement.

L'état général de la malade est encore assez bon et semble autoriser une intervention radicale. Je me décide donc à pratiquer l'extirpation

du rectum et de la partie inférieure du côlon pelvien par voie combinée abdomino-périnéale et après hystérectomie préalable selon la pratique préconisée par M. Tixier, mais en un seul temps.

L'opération est pratiquée le 20 septembre 1907, avec l'aide du Dr Briau et est ainsi conduite :

1° Laparotomie médiane ;

2° Exploration du pelvis qui permet de sentir la partie supérieure de la tumeur qui ne remonte pas très haut sur le côlon pelvien. Il n'y a pas d'adhérences sur les viscères voisins et pas de masses ganglionnaires appréciables.

3° Section entre deux pinces du côlon pelvien. Les deux bouts sont coiffés soigneusement avec des compresses.

4° Incision dans la fosse iliaque gauche, à travers laquelle on fait passer le bout colique toujours coiffé de sa compresse.

La fixation et l'établissement définitifs sont remis à la fin de l'opération.

5° Hystérectomie totale après décollement d'une large collerette péritonéale antérieure.

6° Section sur la ligne médiane et aussi loin que possible du côté de la vulve, de la paroi postérieure du vagin.

7° Section du méso-côlon et du péritoine sur les parties latérales du rectum, puis décollement poussé aussi loin que possible du rectum de haut en bas.

8° Une pince introduite par le vagin saisit l'extrémité supérieure du tronçon recto-colique à extirper et le ramène jusqu'à la vulve.

9° Suture de la collerette péritonéale antérieure à tout le pourtour du détroit supérieur, de façon à isoler complètement le pelvis.

10° Fermeture complète de l'abdomen.

11° Fermeture en bourse de l'anus.

12° Incision circulaire péri-anale et incision vaginale rejoignant celle qui a été amorcée par l'abdomen. Ablation du rectum par cette voie périnéo-vaginale.

13° Tamponnement de l'énorme brèche résultant de l'évidement complet du pelvis.

14° Confection et ouverture de l'anus iliaque.

L'acte opératoire a duré deux heures, s'est effectué correctement, sauf une déchirure du rectum dans le temps périnéal, due à ce que la tumeur était déjà adhérente au sacrum.

Le segment intestinal enlevé avait 25 centimètres de long. La tumeur était un cancer sténosant situé à l'union du rectum et du côlon pelvien, et d'une hauteur de 6 centimètres environ.

Les suites opératoires furent d'abord simples. Un suintement sanglant assez abondant nécessita le premier jour une injection de sérum.

Pendant les trois premiers jours, l'anus artificiel ne fonctionna pas.

Aussi la malade fut elle tourmentée par des coliques et des ballonnements. Un lavement donné avec une sonde en gomme amena la débâcle, et dès lors l'anus iliaque fonctionna à peu près régulièrement.

La température atteignit 38°,4 le 22 septembre, puis se maintint jusqu'à la fin entre 37° et 38°.

L'énorme plaie périnéale, pansée pour la première fois le quatrième jour, se mit à se réparer.

Enfin les choses semblaient aller assez bien, et la guérison pouvait être espérée, quand, dans la nuit du 4 au 5 octobre (15e jour après l'opération), la malade fut frappée d'hémiplégie gauche.

A partir de ce moment, l'état général déclina, une large eschare sacrée apparut et la malade succombait le 10 octobre, le 21e jour après l'opération, alors que la plaie périnéale était déjà très avancée dans sa cicatrisation.

Cette observation m'a montré combien l'hystérectomie préalable facilite cette extirpation abdomino-périnéale du rectum. D'autre part, j'ai pu tout faire en un seul temps : un décollement très loin par l'abdomen, en attirant dans le vagin préalablement sectionné sur la ligne médiane, le segment intestinal à extirper, puis en fermant complètement le pelvis avec la collerette antérieure de l'hystérectomie, suturée au pourtour du détroit supérieur, de façon à isoler complètement la grande cavité abdominale du grand foyer cruenté pelvien.

M. Tixier. — L'observation de M. Lagoutte est très remarquable et je suis très heureux de l'en féliciter. Elle confirme absolument ce que je vous disais l'année dernière concernant ces énormes cancers du haut rectum. L'hystérie abdominale totale facilite beaucoup les manœuvres pelviennes, et la conservation du grand lambeau péritonéal antérieur permet d'isoler merveilleusement à la fin de l'opération la brèche périnéo-pelvienne.

Il est remarquable qu'une femme de 65 ans ait pu supporter une semblable opération exécutée en un temps : c'était audacieux, et je crois qu'il eût été peut-être préférable d'exécuter l'intervention en deux temps. Combien c'est dommage qu'une hémiplégie due sans doute à une embolie à point de départ pelvien soit venue détruire tardivement le résultat d'une si brillante intervention !

*
* *

CANCER STÉNOSANT DU HAUT RECTUM ; HYSTÉRECTOMIE ABDOMINALE TOTALE PERMETTANT L'ENTERECTOMIE ET L'ENTÉRORRAPHIE CIRCULAIRE ; RÉTABLISSEMENT DES FONCTIONS INTESTINALES NORMALES ; GUÉRISON.

M. Tixier. — Je vous présente cette malade dont la bonne mine et l'état actuel très satisfaisant contraste avec la gravité de l'affection pour laquelle j'ai dû lui faire subir, il y a six mois, la redoutable intervention dont je vais vous rapporter les détails :

Il s'agissait d'une femme de 58 ans, reçue le 5 juin 1907, dans le service de M. le Prof. Auguste Pollosson, que j'avais alors l'honneur de suppléer. Elle était venue à l'hôpital pour des troubles intestinaux progressifs ; depuis un an elle souffrait d'une constipation opiniâtre, parfois entrecoupée de débâcles diarrhéiques. Elle avait constaté des glaires et même du sang dans ses selles. Une douleur lancinante attirait l'attention vers la fosse iliaque gauche.

Cependant une exploration attentive et plusieurs fois répétée n'avait pas permis de percevoir la moindre tuméfaction à ce niveau. De même le toucher rectal, poussé aussi haut que possible, n'avait révélé aucune tumeur. Par le toucher vaginal les organes pelviens paraissaient sains.

L'histoire clinique de la malade, l'amaigrissement considérable qu'elle accusait permettaient d'affirmer l'existence d'un cancer du gros intestin. A cause de la douleur à gauche, de la dilatation certaine du cæcum, on pouvait présumer qu'il siégeait à gauche sur le côlon ou sur le haut rectum.

Malgré l'âge de la malade (58 ans), malgré la présence d'albumine dans les urines, je me décidai pour une intervention radicale.

Je l'exécutais le 15 juin. Grande laparotomie médiane en position inversée. Large valve sus-pubienne de Doyen. Je constate que l'S iliaque est très dilaté et qu'une tumeur dure, sténosante existe dans le pelvis à l'union du côlon et du rectum.

Immédiatement, *hystérectomie abdominale totale avec ablation des ovaires* dont le gauche est adhérent à la tumeur. J'ai soin de conserver un grand lambeau péritonéal antérieur dont vous reconnaîtrez dans un instant l'utilité.

Puis me portant sur le néoplasme intestinal, je sectionne le côlon en tissu sain entre deux clamps, et décollant progresivement le méso-côlon et le méso-rectum, j'arrive à dépasser en bas la tumeur. Je sectionne le rectum en tissu sain.

A ce moment il reste du rectum une longueur saine correspondant à la longueur de l'index. En effet, faisant mettre le doigt d'un aide dans l'anus, je m'aperçois qu'il affleure la section supérieure du rectum.

Cette entérectomie faite, je libère autant que je puis le côlon descendant et j'arrive à mettre bout à bout le côlon et le rectum anal. Au fond du pelvis, grâce au jour énorme *que m'a donné l'ablation préalable de l'utérus,* j'arrive à pratiquer une entérorraphie circulaire à la soie et à points séparés. Une fois la continuité du tube intestinal rétablie, je suture avec soin mon grand lambeau péritonéal antérieur aux parois postérieures du pelvis et à l'S iliaque au-dessus de ma ligne de suture. Mon entérorraphie se trouve ainsi enfoncée sous un revêtement péritonéal continu qui la sépare du grand péritoine : le pelvis est tout naturellement drainé par le vagin largement béant et dans lequel est laissée une simple mèche de gaze.

Fermeture totale du ventre et établissement d'un anus cæcal de sûreté.

Les suites opératoires furent remarquablement simples ; jamais je n'eus de crainte de réaction péritonéale. Et cela malgré l'apparition momentanée d'une fistule stercorale vaginale, laquelle, grâce à la sécurité du procédé opératoire que je préconise, n'a jamais produit aucune réaction péritonitique. Le grand lambeau péritonéal l'a toujours isolée du grand ventre.

Peu à peu les fonctions intestinales se sont rétablies normalement par l'anus et l'anus artificiel cæcal que j'avais établi comme dérivation momentanée s'est spontanément rétractée. Actuellement il laisse de temps à autre passer quelques liquides intestinaux.

Actuellement, au toucher rectal on sent à bout de doigt un anneau souple recouvert d'une muqueuse normale représentant le siège de la suture intestinale bout à bout.

Voici la pièce anatomique que j'ai enlevée ; elle mesure exactement après rétraction 21 centimètres : elle est constituée

en haut par le côlon dont vous reconnaissez les franges épiploïques typiques, en bas par le rectum sain. A leur union existe un cancer annulaire sclérosant de la largeur d'une pièce de 5 francs.

Chez cette malade, j'ai donc pu exécuter parfaitement le plan opératoire que je vous ai exposé l'année dernière et que j'avais déjà plusieurs fois mis en pratique.

Grâce à l'hystérectomie abdominale totale exécutée sur un utérus sain, on peut donc étendre au haut rectum la thérapeutique qui est de choix pour les cancers annulaires de l'S iliaque, c'est-à-dire la simple résection de la tumeur suivie du rétablissement de la continuité du tube digestif. C'est exceptionnellement que l'on pourra exécuter cette opération en un temps. Je crois qu'il est bien préférable souvent de l'exécuter en deux temps. On pratiquera d'abord l'hystérectomie abdominale totale et l'établissement d'un anus contre nature cæcal de dérivation, puis dans un deuxième temps l'intervention.

Il est bien entendu que cette méthode conservatrice ne s'applique qu'aux cancers limités, scléreux, du type annulaire, si fréquents sur l'S iliaque. Quand on aura affaire à de gros cancers colloïdes, végétants ou ulcéreux, il sera préférable de pratiquer une amputation abdomino-périnéale du rectum avec établissement d'un anus colique définitif. Même dans ce cas, il est indispensable de pratiquer une hystérectomie abdominale totale préliminaire pour se donner du jour et drainer largement par en bas, après section de la cloison postérieure du vagin. Nous vous rappelez quelles énormes tumeurs j'avais pu l'année dernière enlever avec succès en adoptant ce plan opératoire.

J'insiste sur l'avantage que vous donne, en dehors du jour et de la facilité des manœuvres, l'ablation de l'utérus en vous fournissant un lambeau péritonéal antérieur, lequel constitue un véritable couvercle du pelvis extériorisant en quelque sorte le champ opératoire. Et ce champ opératoire reste largement drainé par le vagin ; on peut ainsi fermer sans crainte le ventre. La preuve en a été manifeste chez ma malade : une fistule stercorale vaginale passagère a pu laisser s'écouler au dehors les détritus intestinaux sans aucun inconvénient pour la grande cavité abdominale.

Je crois donc avoir le droit de dire, comme je l'ai fait au

dernier Congrès de Chirurgie, que l'hystérectomie abdominale totale préalable facilite grandement le traitement opératoire des cancers du haut rectum ou du bas côlon pelvien.

M. Goullioud demande si le bout inférieur du rectum était encore tapissé de péritoine, car les sutures, faites dans le tissu cellulaire, échouent en général.

M. Bérard fait une remarque analogue au sujet des sutures faites en tissu cellulaire ; il demande également si l'on ne pourrait pas invaginer le bout supérieur dans le bout inférieur du rectum.

M. Durand a justement fait ce matin l'autopsie d'un malade porteur d'un cancer du haut rectum. Arrivé dans le service en pleine occlusion intestinale aiguë, il subit un anus contre nature après éviscération.

Une laparotomie secondaire montre que l'ablation de la tumeur était impossible : il s'agissait d'une tumeur atteignant le fond du Douglas, adhérente à la vessie et à une anse intestinale. Cela chez un homme. Il a survécu plus d'un an avec cet anus iliaque.

M. Patel insiste sur le fait qu'il pratique toujours une hystérectomie abdominale totale.

Au point de vue de la disposition du péritoine, il fait remarquer que le reste du Douglas finit par faire recouvrir la moitié antérieure du rectum.

Quant à l'invagination, elle est presque impossible ; de plus, le côlon est très dilaté, et l'invagination du bout supérieur dans le bout inférieur est presque impossible.

M. Tixier. — Je remercie mes collègues de leurs judicieuses réflexions auxquelles je vais m'efforcer de répondre de mon mieux.

A M. Goullioud, je dirai que je n'ai jamais préconisé que l'*hystérectomie abdominale totale.* Je croyais ce point bien établi par mes précédentes communications à Lyon et à Paris. Une hystérectomie subtotale priverait le chirurgien du drainage naturel par le vagin qui est un des avantages de la méthode.

Quant à la question du péritoine nécessaire à la bonne tenue des sutures, c'est une question anatomique. Quand on opère sur le haut rectum et qu'après la section du gros intestin on tire sur cette portion anale conservée, on s'aperçoit, surtout chez les vieilles femmes, qu'en avant et sur les côtés l'intestin est suffisamment pourvu de péritoine : c'est le Douglas qui se déplisse et vous fournit de la bonne séreuse adhésive. Il est bien certain qu'en arrière vers le méso-rectum nous n'avons pas de péritoine ; mais par des sutures serrées à points séparés on arrive

à rétablir la continuité du tube digestif. Et s'il se fait une fistule, elle n'a pas de grand danger, car nous l'avons vue trouver une voie toute naturelle vers le vagin laissé béant.

M. Bérard propose l'invagination colo-rectale pour rendre cette réunion plus solide. Je me demande si cette manœuvre est souvent possible ? Le bout colique est dilaté, à parois hypertrophiées, à musculature puissante. Son invagination dans le bout rectal atrophié est difficile : je l'ai exécutée, même jusqu'à l'anus, suivant le procédé de Hochenegg, et je n'ai pas eu lieu de m'en réjouir. Dans un cas de résection intestinale très limitée elle serait peut-être utile.

Quant au cas de M. Durand, il ne relevait évidemment que de l'anus contre nature. Chez un homme, la résection d'un cancer du haut rectum est difficile, car le pelvis est étroit, et il n'y a pas d'utérus à enlever pour se donner du jour. Puis le péritoine pelvien de l'homme est tellement méchant ! D'ailleurs, dans son cas il s'agissait d'un gros cancer colloïde, végétant, forme particulièrement maligne : seule l'amputation abdominale périnéale aurait été de mise, et nous la savons si meurtrière chez l'homme !

* * *

OBSERVATION DE « HANCHE A RESSORT ».

M. Horand, ex-chirurgien en chef de l'Antiquaille. — La lecture d'un travail intitulé : *La Hanche à ressort*, paru au mois de septembre dernier dans *la Semaine Médicale*, m'a d'autant plus intéressé qu'il m'a rappelé un cas qui s'était présenté dans mon service en 1874, et que je n'avais pu interpréter d'une manière satisfaisante.

Voici, du reste, cette observation :

Jeanne R..., âgée de 11 ans, de Chalon-sur-Saône, entre le 12 août 1874 à l'Antiquaille pour une gêne de la marche, avec claudication et craquements psrticuliers.

Elle raconte qu'il y a cinq mois, à la suite d'une chute sur le côté gauche, ells ressentit des douleurs dans la hanche, douleurs assez intenses pour nécessiter le repos au lit. En outre, elle s'aperçut qu'à chaque pas qu'elle faisait il se produisait dans la hanche un bruit sec, semblable à celui que détermine le frottement de deux corps durs l'un contre l'autre ; le bruit, dit-elle, était perceptible à l'oreille des personnes avoisinantes.

Après un repos de trois semaines, elle put se lever, et le bruit qu'elle avait remarqué avait disparu ainsi que les douleurs provoquées par le mouvement.

La guérison persistait depuis quatre mois, lorsqu'il y a un mois, étant à genoux sur un banc, elle tomba de nouveau sur le côté gauche. A la suite de cette chute, les douleurs réapparurent ainsi que les craquements et, comme ces accidents persistaient, elle entra à l'Antiquaille.

La malade ne peut s'appuyer sur le membre inférieur gauche sans éprouver de vives souffrances. La marche est très pénible, provoque de la claudication, et pour faire quelques pas la malade se tient à son lit. De plus, la marche s'accompagne d'un bruit anormal, une sorte de craquement, un bruit sec semblable à deux surfaces osseuses dénudées qui s'entrechoquent. Ce bruit s'entend à distance. On constate, en outre, une trémulation du grand trochanter très apparente.

Au repos, le membre inférieur gauche est tenu dans l'adduction et la rotation en dedans. Toutefois, cette position peut être quittée spontanément.

Tous les mouvements provoqués sont possibles et ne déterminent aucune douleur, sauf cependant les mouvements de circumduction, qui sont un peu pénibles et moins étendus. Pendant les mouvements imprimés on entend assez rarement le bruit indiqué, alors que pendant la marche il est très accusé et continuel. Il en est de même de la trémulation du grand trochanter.

Le choc sur le genou ne détermine pas de retentissement douloureux dans la hanche. Il n'existe ni allongement ni raccourcissement. Le bassin n'est pas entraîné avec le membre dans les mouvements. Le méplat fessier est effacé. Le bord inférieur de la fesse semble plus bas que du côté opposé.

En même temps que cette affection de la hanche, la petite malade a un peu d'entérite.

Dans ses antécédents, on relève des poussées de conjonctive phlycténulaire et un abcès du dos de la main gauche. Pas d'engorgements ganglionnaires. Elle est bien conformée et douée d'une bonne constitution.

Après un examen minutieux avec mon interne, ne pouvant faire un diagnostic ferme, je prie mes collègues de l'Antiquaille ainsi que plusieurs jeunes confrères, candidats à un prochain concours de chirurgie, d'examiner la malade. Tous restèrent indécis, de telle sorte que, ne sachant à quelle affection on avait affaire, on prononça le nom de coxalgie hystérique.

Comme traitement, je lui fais garder le lit et appliquer deux pastilles de potasse caustique derrière le grand trochanter.

Le 18 septembre, c'est-à-dire trente-sept jours après son entrée dans le service, la malade ne ressent plus aucune douleur, elle marche sans boiter. On n'entend plus les craquements, et l'on ne perçoit plus les trémulations du fémur.

Néanmoins, je la garde en observation jusqu'au 10 novembre. Pendant ces deux mois, elle circule dans la salle et dans le jardin. Elle prend des bains sulfureux.

La guérison persiste sans la moindre rechute, et la malade quitte le service radicalement guérie.

Si à cette époque le diagnostic de l'affection de cette malade ne fut pas possible, je n'hésite pas aujourd'hui à considérer ce cas comme un exemple de ce que l'on a décrit sous le nom de « hanche à ressort ». Alors, il n'était pas question de cette affection, qui n'a réellement été étudiée que dans ces dernières années.

D'ailleurs, elle est rare, ou peut-être peu connue, car il n'en a été publié que cinq cas, dont quatre sont relatifs à des militaires et le cinquième concerne une jeune fille de 22 ans.

Tout récemment, M. Nélaton a communiqué à l'Académie de médecine (séance du 5 novembre 1907), sous le nom de « hanche à ressort », une observation de luxation de la hanche qui se produisait chaque fois que la cuisse se mettait en flexion sur le bassin et la rotation en dehors. La malade a été guérie par un procédé opératoire ingénieux consistant dans l'inclusion d'une petite bande du muscle demi-tendineux, incluse dans un trou préalablement pratiqué à travers la tête fémorale.

Dans les cas auxquels je fais allusion ainsi que dans le mien, il s'agissait non d'une luxation de la hanche, mais d'une lésion musculaire.

Sur les cinq cas publiés, deux ont été observés en France, ce sont ceux de Maurice Perrin (1859) et de Ferraton (1905). Un cas a été rapporté par Bayer, professeur à Prague (1907), deux autres par Kouznetzow, professeur à Varsovie (1907).

Daus ces différents cas l'affection simulait une luxation volontaire, récidivante du fémur. Elle était caractérisée par un ressaut brusque au niveau du grand trochanter, et un bruit, sorte de craquement, entendu à distance, avec douleurs au niveau de l'articulation coxo-fémorale et gêne de la marche.

Comme étiologie on note un traumatisme au niveau de la région coxo-fémorale dans trois cas et une marche fatigante dans un cas. Chez notre petite malade, l'affection s'est produite à la suite d'un traumatisme.

C'est précisément le fait de la voir se développer après un

traumatisme qui conduit à la confondre avec une luxation spontanée du fémur, et il a fallu des circonstances particulières pour connaître sa véritable nature.

Lorsque Maurice Perrin présenta en 1859 son malade militaire, âgé de 22 ans, à la Société de chirurgie de Paris, avec le diagnostic de luxation volontaire du fémur, il trouva une telle opposition qu'une commission, composée de : Bouvier, Chassaignac, Morel-Lavallée et Jarjavay, fut chargée d'examiner séance tenante le malade. Or, à la fin de la même séance, Bouvier déclara qu'aucun des quatre membres de la commission ne croyait à l'existence d'une luxation et que les opinions différaient quant à l'interprétation positive du cas. Chassaignac rattachait le bruit et la secousse à un *déplacement brusque du fascia lata*. Morel-Lavallée soutenait que le bruit entendu était produit par le *glissement brusque, au-devant du grand trochanter d'un tissu musculaire.*

Morel-Lavallée avait trouvé la véritable explication de la prétendue luxation volontaire du fémur, car voulant vérifier sur le cadavre l'hypothèse de Chassaignac, il constata que ni le muscle du tenseur du fascia lata ni l'aponévrose n'étaient en jeu dans ce cas et que le phénomène était dû au muscle grand fessier dont les fibres antérieures passent au-devant du grand trochanter.

Cette opinion si nette, si précise de Morel-Lavallée a été vérifiée en 1905, c'est-à-dire quarante-six ans plus tard, par un médecin militaire français, Ferraton, qui a donné le nom de *hanche à ressort* à l'affection caractérisée par un ressaut fessier trochantérien.

Appelé à donner des soins à un militaire âgé de 22 ans, qui avait été adressé comme atteint de subluxation récidivante de la hanche droite et qui, à l'occasion de certains mouvements de la cuisse sur le bassin, présentait, au niveau du grand trochanter, un brusque ressaut accompagné d'une sorte de déclanchement sensible à la main et perceptible sous forme de claquement sec à distance, il crut une intervention chirurgicale légitimée. Il constata alors qu'au moment du ressaut le trochanter s'enfonçait sous le grand fessier dénudé et que ce ressaut ne se produisait plus lorsqu'on soulevait avec le doigt la bande des fibres antérieures du muscle, empêchant de la sorte

la sangle musculaire de glisser, puis de sauter par-dessus l'apophyse.

En 1907, la même vérification a été faite par le Prof. Bayer, de Prague, chez une jeune fille de 22 ans qui, depuis neuf mois, se plaignait d'un bruit particulier avec sensation douloureuse se produisant au niveau de l'articulation coxo-fémorale gauche.

Dans ce cas, ayant cru devoir intervenir, il se rendit compte que le bruit était dû à un relâchement du tendon du muscle grand fessier, relâchement qui permettait aux fibres extérieures de ce muscle de glisser au-devant du grand trochanter.

Actuellement, on ne saurait confondre la « hanche à ressort » avec une luxation spontanée du fémur ou avec toute autre affection de la hanche.

En effet, pour établir le diagnostic, il suffit d'examiner le malade dans diverses positions. On constate alors soit au palper, soit à la vue, que le claquement a pour siège non pas l'articulation coxo-fémorale, mais les parties molles antérieures. De plus, les rapports entre le grand trochanter et la ligne de Roser-Nélaton sont normaux. Le grand trochanter ne se déplace pas en haut au moment du bruit. La tête fémorale ne subit aucun déplacement. Enfin, la radiographie peut aussi fournir des renseignements utiles.

Quant au traitement, on est porté à admettre que l'intervention chirurgicale seule est efficace pour remédier au relâchement du tendon du grand fessier, et en imitant Bayer on peut le suturer soit au grand trochanter, soit à l'aponévrose du muscle vaste externe. Toutefois, si l'intervention était refusée par le malade, on pourrait avoir recours au repos et aux révulsifs, qui m'ont donné de bons résultats, alors que j'ignorais à quelle affection j'avais affaire.

M. Gangolphe a constaté plusieurs fois le ressaut du grand fessier sous le doigt dans les cas de « hanche à ressort ».

Il signale à ce sujet l'existence de faits, observés par lui, de véritables luxations incomplètes de la hanche, par suite d'une insuffisance des ligaments ; il s'agit là de véritables malformations congénitales qui se révèlent à l'âge adulte à l'occasion d'efforts violents, comme les exercices de gymnastique chez les jeunes soldats. A l'état de repos, l'article est libre, les mouvements ne sont pas douloureux, sauf l'abduction prononcée ; la boiterie ne se montre qu'après l'exercice.

M. Gangolphe cite, à l'appui de son opinion, le fait suivant : Il s'agissait d'un jeune homme atteint de luxation congénitale de la hanche ; il fut soigné par Ollier à l'âge de 6 ans ; il demeura guéri ; ce n'est que pendant son service militaire qu'il commença à éprouver des douleurs dans sa hanche, et il présenta le tableau d'une luxation incomplète.

Le Gérant, Dr VALLAS.

Lyon. Association typographique, rue de la Barre, 12. — F. PLAN, directeur.

Séance du 5 décembre 1907.

Présidence de M. Gangolphe.

Au sujet du procès-verbal :

M, Gangolphe insiste sur le fait qu'il s'agit dans les cas qu'il a cités, de lésions osseuses congénitales de l'extrémité supérieure du fémur ou de la cavité cotyloïde plutôt que d'une laxité articulaire.

M. Horand fait remarqner que dans son observation, il ne s'agit pas de luxation de la hanche a proprement parler, celle-ci n'ayant aucun raport avec la hanche à ressort.

*
* *

RÉSULTAT ÉLOIGNÉ D'UNE DÉSARTICULATION SOUS-ASTRAGALIENNE ; VALEUR COMPARÉE DE CETTE OPÉRATION ET DES INTERVENTIONS OSTÉOPLASTIQUES INTRA-CALCANÉENNES.

M. Cavaillon. — Si à l'heure actuelle tous les chirurgiens sont d'accord pour déclarer que la meilleure désarticulation du pied est la plus économique. Les divergences commencent quand il s'agit de choisir entre la sous-astragalienne et les différentes intra-calcanéennes, qui sont des opérations d'égale économie. Depuis longtemps, notre maître, M. le professeur Jaboulay plaide la cause de la sous-astragalienne, et dès 1891, il publiait dans la *Revue d'orthopédie* ce cas devenu classique, ou à droite fut exécutée une astragalienne, et à gauche une intra-calcanéenne à type combiné Pirogoff-Sédillot.

Les hasards de la clinique ont ramené ce malade dans le service de M. Jaboulay, et voici son observation résumée :

Il s'agit d'un homme qui, en 1889, avait eu les deux pieds gelés pendant un séjour à la salle de police.

Il entrait en 1890 à l'Hôtel-Dieu dans le service de M. Jaboulay. Les gelures avaient fait tomber les orteils, les métatarsiens et les cuuéiformes à gauche ; l'extrémité antérieure du moignon de ces amputations spontanées était recouverte d'ulcérations atones et douloureuses. La marche était impossible ; le malade ne pouvait pas davantage exercer sa profession de cordonnier qui l'oblige à frapper sur le genou.

Il s'agissait d'obtenir deux membres de longueur égale et d'utiliser au mieux les parties molles saines.

A gauche on ne pouvait songer qu'à une opération compatible avec un lambeau en étrier ; à droite, au contraire, il était possible de trouver sur la face interne du pied l'étoffe d'une sous-astragalienne.

A droite, M. Jaboulay exécuta la sous-astragalienne en suivant le tracé de Farabœuf ; il conserva la coque périostique du calcanéum, ne réséqua pas le nerf tibial postérieur, et fit la suture des tendons antérieurs du lambeau.

A gauche, l'incision des parties molles fut celle d'un Pirogoff-Maisonneuve, fit une section oblique du calcanéum à la Sédillot. Le fragment calcanéen conservé fut refoulé dans la mortaise tibio-tarsienne laissée intacte.

Les résultats immédiats furent excellents, la réunion se fit par première intention.

Six mois après l'observation de ce malade était publiée dans la *Revue d'orthopédie*, et ce cas faisait l'objet de la thèse de Leroux.

Des deux côtés, on a obtenu un moignon ayant toutes les qualités exigibles d'un bon moignon : la peau est souple, aucune modification dans la sensibilité ou les sécrétions de la région.

A droite, le moignon est très mobile, et l'astragale se meut comme un pied en miniature. A gauche le pied est fixé dans la mortaise tibio-postérieure y jouissant d'une mobilité moindre que l'astragale du côté opposé.

Ce cas avait permis à M. Jaboulay et à son élève Leroux de discuter la valeur comparée de la sous-astragalienne et de l'intra-calcanéenne. Leurs conclusions étant toutes en faveur de la première de ces opérations qui donne une base d'appui plus large et plus solide, une mobilité tout à fait normale due à la persistance de l'articulation entre l'astragale et la jambe.

Le Pirogoff-Sédillot offre au contraire une surface d'appui moins étendue, la mobilité du moignon est moindre.

Armé de bottines-pilon, ce malade pouvait marcher de longues heures sans fatigue, il a pu reprendre sa profession de cordonnier et frapper sur son genou sans aucun inconvénient.

Pendant trois ans les choses sont restées en l'état, mais le malade constatait lui-même que sa jambe droite fonctionnait mieux que la gauche.

Il marchait en portant le poids du corps plus volontiers sur le côté droit, se sentant, dit-il, plus assuré sur le pied droit. Il pouvait même se tenir en équilibre sur le pied droit ; pareil exercice lui était interdit à gauche.

Au bout de trois ans est apparue dans la région talonnière gauche une ulcération atone qui prit rapidement uu aspect gangréneux. Le malade était alors à Caen. On lui fit une amputation de jambe au lieu d'élection.

Actuellement il est revenu dans le service, parce qu'il souffre de son moignon de jambe. A son entrée, celui-ci était rouge, empâté, et contenant manifestement une petite collection purulente. A l'examen des urines on découvre la présence de glucose. Le moignon est incisé et il sort une cuillerée environ de pus.

Nous sommes heureux de vous montrer ce malade comme résultat éloigné de désarticulation sous-astragalienne.

Le moignon est actuellement parfait : aucune douleur, la peau a conservé ses caractères normaux, l'astragale a sa mobilité habituelle. Le malade peut se tenir sur son pied en équilibre et a exercé depuis sa profession de cordonnier.

Cette observation suivie à longue distance (l'intervention date de 17 ans) vient montrer les avantages, la supériorité de la sous-astragalienne sur les amputations intra-calcanéennes, nous ne pouvons que rappeler les conclusions auxquelles ce cas avait conduit M. Jaboulay.

M. Gangolphe préfère la désarticulation de Syme-Ollier, qui donne des résultats meilleurs et qui est plus facile à exécuter.

*
* *

FORMES OSTÉO-ARTICULAIRES DU TABES.

M. Gangolphe précise quelques points de sa communication précédente.

M. Aubert. — M. Gangolphe considère-t-il ses malades comme des syphilitiques ?

M. Gangolphe. — Toujours, cependant chez ce malade je n'ai trouvé aucun signe de syphilis ; le malade a eu une perforation congénitale du voile du palais qui a été traitée chirurgicalement par M. Poncet.

M. Aubert rappelle l'opinion de M. Cordier qui considère comme très difficile d'établir la spécificité chez les malades d'après leurs antécédents.

*
* *

PARÉSIE DOULOUREUSE INTERMITTENTE DES MEMBRES INFÉRIEURS D'ORIGINE ARTÉRIELLE (CLAUDICATION INTERMITTENTE).

M. Gangolphe. — J'ai l'honneur de vous présenter la relation d'un fait de claudication intermittente, ou, plus exactement à mon avis, de parésie douloureuse d'origine artérielle.

Il s'agit d'un lieutenant de vaisseau de 42 ans, ancien paludéen et syphilitique, et cependant d'aspect vigoureux, qui fut atteint, il y a un an environ, de troubles singuliers du côté du membre inférieur gauche. Un certain jour il ressentit une douleur violente dans la jambe et notamment à la partie antérieure du tibia. Cependant il peut gagner son bord. Obligé de s'arrêter un moment, il reprit sa marche, fit trois ou quatre cents mètres, et la douleur reparaissant, fut obligé de s'arrêter. C'est ainsi qu'après des haltes successives commandées par la chaleur plutôt que par la faiblesse de la jambe, il put rentrer chez lui.

Examiné à ce moment, on ne lui trouva rien de spécial, et l'on pensa à des varices profondes.

Le repos faisait disparaître instantanément toute douleur; de même un exercice très modéré ne la reproduisait pas. Mais du momant où le trajet parcouru excédait trois ou quatre cents mètres, le sujet devait s'arrêter.

Très gêné dans ses fonctions, il fut soigné surtout par le repos, l'électricité, la compression, et les nombreux médecins qui le virent paraissent avoir été très embarrassés sur le diagnostic. C'est dans ces circonstances qu'il vit le Dr Sicard, médecin principal de la marine, qui me l'envoya.

D'aspect vigoureux, bien musclé, le malade paraissait aussi agile d'un membre que de l'autre, n'offrait aucune trace de dilatation variqueuse, pas d'atrophie musculaire, rien en un mot qui appelât l'attention sur le membre inférieur gauche.

Ce rapide examen négatif me conduisit à faire l'exploration successive, anatomique pour ainsi dire du membre inférieur.

Les articulations, les muscles, les os, les nerfs étaient intacts; il n'en fut pas de même quand j'arrivai aux artères. La pédieuse, la tibiale postérieure derrière la malléole interne, la fémorale à la cuisse offrait des battements moindres que l'autre.

Par ailleurs, rien à noter, rien au cœur.

Le diagnostic s'éclairait, j'étais en présence d'un de ces faits décrits sous le nom de claudication intermittente. C'était de la parésie douloureuse intermittente par artérite. Le sang arrivant en quantité insuffisante, les muscles criaient famine et refusaient de fonctionner. Puis quand leur nutrition était de nouveau assurée par suite du repos, leur

fonctionnement revenait tant que leur provision n'était pas consommée. Je pus reproduire très facilement, le malade étant étendu sur son lit d'examen, les accidents observés pendant la marche. Je fixais dans chaque main l'extrémité du pied et je demandais au patient de les fléchir et de les étendre de toutes ses forces pendant que je luttais contre lui. Très vite, le pied gauche se parésia avec douleur dans la jambe. Si bien que je pus du bout d'un doigt le maintenir, tandis qu'il me fallait toute ma force pour l'autre pied.

Je conseillai la cessation de bas élastique, de tout massage et j'ordonnai un traitement spécifique intense.

Dix mois plus tard, j'eus la satisfaction de voir cet officier complètement rétabli, ayant récupéré ses battements dans la pédieuse et la tibiale postérieure, ainsi que cela fut constaté par plusieurs confrères, entre autres le Dr Sicard.

Ce fait m'a paru digne d'être relaté à cause de sa bizarrerie et surtout par la constatation du rétablissement de la circulation.

M. Aubert regrette qu'un vétérinaire ne soit pas présent, car la claudication intermittente est fréquente chez les chevaux, qui n'ont pas de syphilis.

M. Condamin dit que, chez le cheval, cette boiterte reconnaît pour cause l'artérite.

M. Gangolphe croit néanmoins que, chez l'homme, la syphilis est la cause la plus fréquente.

M. Villard. — Ces faits sont intéressants, mais d'une pathogénie aujourd'hui incomplètement connue.

M. Villard a vu un malade atteint de claudication intermittente avec hyperhydrose plantaire, diminution des battements de la pédieuse; il présentait, au niveau du soléaire. un certain empâtement qui avait fait songer à une tumeur anévrysmale. Ce malade avait de la claudication intermittente.

Séance du 12 décembre 1907.

Présidence de M. Gangolphe.

ANÉVRYSME DE LA CUBITALE AU PLI DU COUDE AVEC THRILL SIMULANT UN ANÉVRYSME ARTÉRIOSO-VEINEUX ; EXTIRPATION DU SAC.

M. Voiturier présente, au nom de M. Villard, l'observation avec pièce anatomique d'un malade opéré récemment à Saint-Joseph pour un anévrysme du pli du coude gauche.

Ce malade, sans antécédents avoués, *athéromateux*, a vu se développer depuis trois ans une tumeur qui a effacé le pli du coude.

Cette tumeur présente tous les caractères des anévrysmes artériels ; toutefois, on sent en un point un thrill très intense, un peu prolongé, qui disparaît si l'on presse sur la face antérieure de la tumeur en un point très localisé. C'est là d'ailleurs le seul symptôme qui pourrait faire penser à un anévrysme artérioso-veineux plutôt qu'à un anévrysme artériel simple.

L'intervention est pratiquée par M. Villard le 5 décembre dernier. La tumeur mise à découvert par une incision remontant sur la face interne du bras, l'humérale est liée au-dessus de la tumeur. Le sac est disséqué, non sans peine ; il est ouvert au cours de cette dissection, il en résulte une hémorragie abondante qui nécessite la bande d'Esmarch. On peut alors achever d'isoler entièrement le sac, qui se continue en bas avec le bout périphérique de la cubitale. Une ligature est placée sur l'artère.

L'ablation de la bande d'Esmarch s'accompagne d'une hémorragie en nappe assez abondante, dont on vient assez faci-

lement à bout avec quelques ligatures et une compression modérée. Une mèche de gaze est laissée en place, pansement légèrement compressif.

La circulation s'est immédiatement rétablie, la peau de la main est très rapidement redevenue chaude et a immédiatement repris sa circulation normale.

Les suites immédiates ont été simples, et tout fait prévoir une guérison régulière.

L'examen de la pièce montre un anévrysme sacciforme très nettement constitué, aux dépens de l'artère cubitale. La poche s'est développée très près de la naissance de l'artère et au-dessous d'elle, en séparant l'interstice musculaire interne. Pendant une partie de son trajet le vaisseau artériel passe en sangle sur la tumeur, et ce n'est qu'au bout de 2 centimètres que la poche anévrysmale se constitue. Le contenu de celle-ci étant formé surtout de sang fluide, avec une couche de caillots massifs à la périphérie. La coque adventice était mince, surtout à la face antérieure.

M. Villard tient à insister, au sujet de cette observation, sur deux points :

Au point de vue clinique, il fait remarquer que le thrill, qui était très marqué au niveau de la tumeur, cessait par la pression limitée exactement en un point de la tumeur ; l'examen de la pièce vient donner l'explication de ce fait. L'artère cubitale sur le trajet de laquelle siégeait l'anévrysme passait comme une sangle, avant de présenter sa dilatation, de sorte que si l'on appuyait exactement en ce point, l'artère se trouvait comprimée sur l'anévrysme et le thrill disparaissait.

Aussi ce signe, qui avait été indiqué par Terrier comme spécial à l'anévrysme artério-veineux, ne doit plus servir qu'avec grande réserve pour faire le diagnostic de cette affection.

Au point de vue thérapeutique il reconnaît avec tous les chirurgiens actuels, la supériorité de l'extirpation du sac sur toutes les autres méthodes ; elle put se faire facilement et sans hémorragie, grâce à la bande d'Esmarch, car la ligature préalable de l'humérale n'avait pas suffi à rendre le champ opératoire exsangue.

M. Villard fait ensuite remarquer que, quoiqu'il ait lié l'humérale très haut et la radiale et la cubitale très bas, le malade ne présente aucune menace de gangrène.

M. Gangolphe attire l'attention sur les dangers de l'hémorragie dans l'extirpation du sac, malgré la ligature sus et sous-jacente au sac des troncs principaux ; il se réserve de rapporter une observation d'ané-

vrysme de l'artère iliaque externe, dont l'extirpation ne put naturellement se faire avec la bande d'Esmarch et présenta les plus grosses difficultés.

*
* *

ORTHODIOSCOPIE DE L'ESTOMAC.

M. Destot présente une série de tracés qui démontrent les immenses services que peuvent rendre les rayons X dans le diagnostic des maladies de l'estomac et de l'intestin.

Au point de vue de la technique, M. Destot rappelle que dès l'année 1898 il a poursuivi des recherches dans cette voie. Les méthodes préconisées peuvent se rapporter à deux types : l'un consiste à remplir l'estomac d'une substance opaque aux rayons X et à suivre l'évolution de la masse opaque, soit par la photographie, soit par l'écran ; l'autre consiste à éclairer l'estomac par l'insufflation et à le voir vivre sous les yeux au moyen de l'écran. Les deux méthodes ne sont pas exclusives, elles doivent se prêter un mutuel appui.

J'ai présenté à la Société des Sciences médicales en 1899 des radiogrammes des tetées prises chez les nourrissons du service de M. Aug. Pollosson. La série des épreuves était très lisible parce que trompant à chaque instant l'enfant dans sa tetée, j'avais introduit dans l'estomac, en même temps que le lait, des gaz qui indiquaient très nettement les changements dans le niveau du lait absorbé.

Depuis cette époque, j'ai observé par la méthode d'insufflation un certain nombre d'estomacs biloculaires, de sténoses pyloriques et de dislocations de l'estomac dans le service de M. Devic et dans ma clientèle.

On peut faire la critique des deux méthodes et montrer les avantages et les inconvénients de chacune d'elles.

L'insufflation permet de se rendre compte *de visu* du mode de dilatation de l'estomac, de son degré de résistance, de sa forme, de son siège et des différents changements pathologiques que l'on peut observer dans ces différents éléments, des corps étrangers, etc.

Depuis 1899, la radioscopie simple se doubla de l'orthodiascopie, ce qui décuple la valeur de cette méthode en permettant de transformer les sensations de l'écran purement subjectives

ou tracés précis donnant aux images perçues leur grandeur et leurs dimensions réelles. Cette méthode a été reprise et doit la perfectionnée par Groedel de Nauheim (III Röntgne Congress.)

On peut lui reprocher son imprécision dans quelques cas, surtout pour définir les limites de la petite courbure et du pylore. De plus, elle ne permet pas d'avoir des renseignements précis sur la durée de l'évacuation gastrique, enfin elle est sans aucun secours pour l'intestin.

La méthode d'observation par le bismuth a été signalée pour la première fois en France par MM. Roux et Balthasar, qui présentèrent à la Société de Biologie les différents stades de digestion chez lès grenouilles. L'idée fut développée en Allemagne et en Autriche par Holzknechl et surtout par Rieder. La méthode du bismuth présente de très grands avantages et on doit la considérer, soit avec l'écran, soit avec la plaque photographique.

A l'écran, on voit très nettement les contours de l'estomac et on peut apprécier le siège et la forme de l'organe, mais on n'a aucune donnée sur son mode de dilatation, on ne le voit pas vivre. On ne sait rien de l'atonie ou de l'hypertonie de ses tuniques. On ne peut distinguer une tumeur, ni la voir se déplacer. On ne peut pas rechercher un corps étranger alors que par l'insufflation on se trouve dans de meilleures conditions.

A la méthode photographique qui exige beaucoup de temps et d'argent on peut reconnaître comme avantage indiscutable de permettre d'apprécier la durée de l'évacuation gastrique et voir dans tous ses stades la digestion intestinale. Cette méthode est particulièrement précieuse pour apprécier la présence et le siège de rétrécissements tuberculeux ou cancéreux de l'intestin, mais on peut lui reprocher :

1° Les déformations inhérentes à la conicité des rayons.

2° Les déformations suivantes relevant de trois chefs :

a) Mouvements propres des organes gastro-intestinaux.

b) Mouvements communiqués par la respiration.

c) Déplacement et aplatissement des organes par la position ventrale.

J'emploie donc successivement les différentes méthodes de recherches :

1° Examen préliminaire à l'écran de l'estomac à jeun.
2° Insufflation et tracés orthodioscopique sous l'écran.
3° Repas au bismuth et orthodioscopie.
4° Enfin, si l'estomac présente des particularités spéciales, radiographie en position ventrale.

Observation I.

Voici la radiographie et le tracé d'une même malade dont l'estomac est biloculé. On peut constater les différences entre les deux images ; elles sont considérables, et si l'on n'avait pas l'examen sous l'écran, il

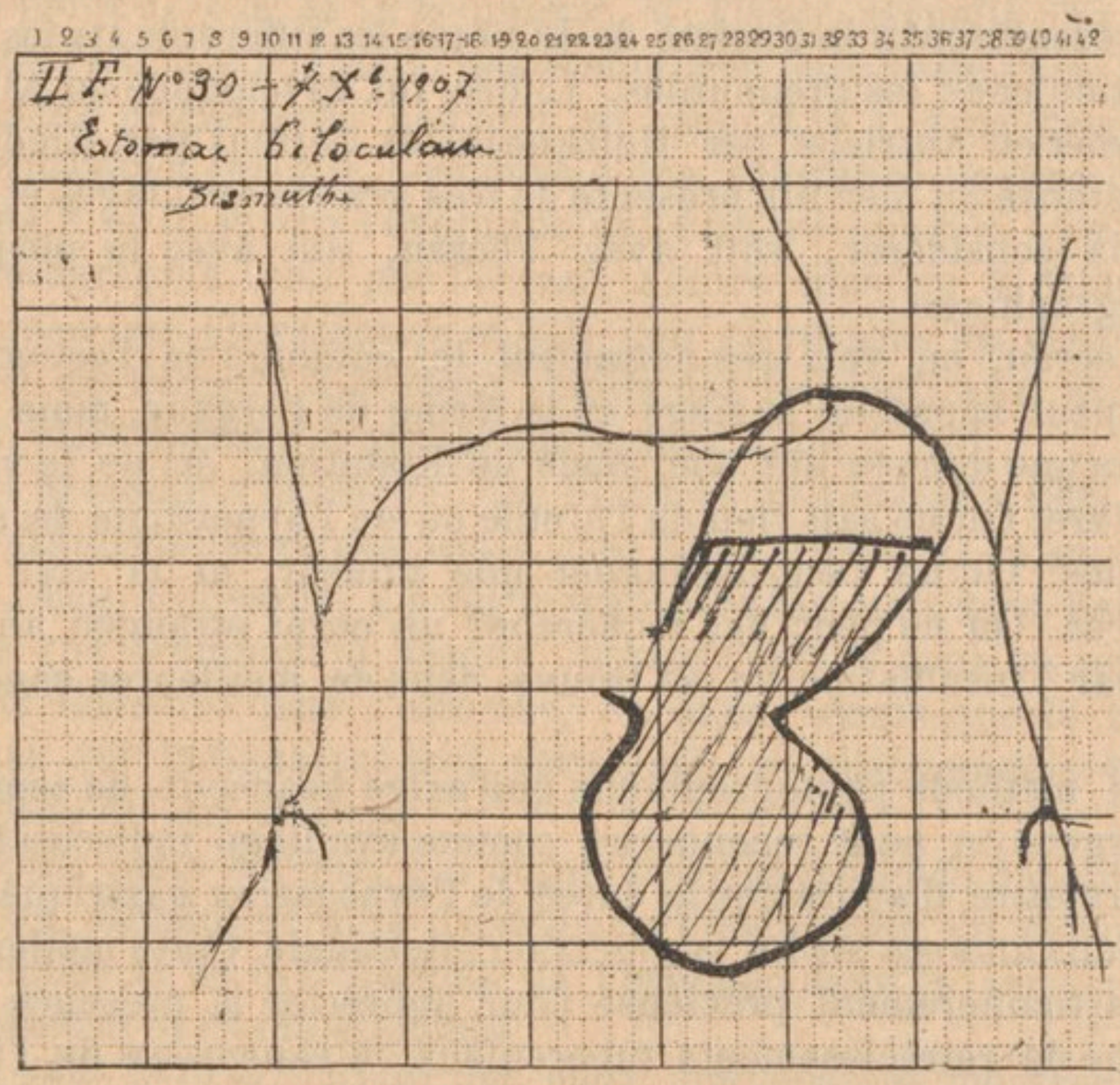

Tracé I

serait difficile d'affirmer que la bande claire estompée que l'on aperçoit répond bien à une biloculation. Les deux poches ont été aplaties par la position ventrale, alors que le tracé pris dans la position verticale met en valeur la segmentation. Ces deux données du même malade résument bien les différences de technique.

La malade qui fait l'objet de ces recherches sort du service de M. Devic. C'est le septième cas d'estomac biloculaire que je vois. Malheureusement

les autres malades n'ont pu être opérés et j'en ai conservé seulement les tracés qui ne laissent aucun doute.

Cette malade avait dans son histoire un passé de vieil ulcus et s'était présentée pour des troubles gastriques persistants, mais non définis. Il n'existait aucun signe d'estomac biloculaire, et il faut bien savoir que ceux-ci ne se montrent que lorsque la sténose est très considérable ou qu'il existe une plicature entre les deux poches qui permet d'obtenir les signes sur lesquels M. Bouveret a appelé l'attention et qui se trouvent résumés dans la thèse de Perret.

Cette malade a été opérée par M. Vallas et l'on s'est heurté à des difficultés considérables :

Adhérences sur la poche supérieure à la face inférieure du foie et à la face concave du diaphragme.

Adhérences épiploïques multiples telles qu'après avoir essayé une gastro postérieure M. Vallas dut se limiter à une gastro antérieure pleine de difficulté.

A l'examen à l'écran cette malade présentait à jeun une poche gazeuse soulevant le diaphragme, et je fus très frappé de ce premier fait qui est ordinairement l'indice de phénomènes de rétention. Je passais alors la sonde et je l'aperçus qui traversait la première poche, et l'insufflation fit dilater une seconde poche restée pleine et jusque-là séparée de la première par un trait noir.

Le diagnostic était fait, je le confirmai en faisant manger à la malade la bouillie de Rieder (que nous devrions appeler en France le festin de Balthasar), et je vis que la poche inférieure remplie de bismuth se terminait en haut par un entonnoir opaque surmonté d'une coupole gazeuse. Enfin la radiographie n'ajouta rien à ces donnés principales.

Il est à remarquer que dans les estomacs biloculaires, alors que la sténose n'est pas complète et que le repas passe facilement dans la seconde poche, il existe une sorte de sténose relative pour les gaz, et dans d'autres observations d'estomacs biloculaires que j'ai pu faire, cette rétention gazeuse dans la première poche était de règle.

Dans le cas présent, le refoulement du diaphragme par la poche gazeuse était très considérable, la présence des adhérences reconnues par l'opération peut expliquer pourquoi le déplacement de l'estomac se faisait plutôt dans le sens thoracique que dans le sens abdominal, pourquoi la première poche ne dépassait pas le rebord des fausses côtes et pourquoi enfin il n'existait pas les symptômes cliniques ordinaires des estomacs biloculaires. Cette première observation, avec vérification, démontre la sûreté de la méthode et l'intérêt qu'a le médecin à se servir de ce procédé pour déceler les altérations organiques de l'estomac d'une façon précoce.

Observation II.

Voici un autre tracé d'une femme du service de M. Devic, qui a

présenté il y a peu de temps des hématémèses et des signes d'ulcère de l'estomac. Examen à vide et à jeun : rien. On passe la sonde, l'estomac résiste, et au fur et à mesure qu'on cherche à introduire le gaz sous l'écran, les éructations en dehors de la sonde l'en débarrassent. On arrive cependant à voir un estomac en forme de poire renversée, mais instantanément le gaz est rejeté. Bouillie de bismuth : l'examen à l'écran montre que si le pôle supérieur se dilate, l'antre, prépylorique, est contracturé, et l'on y voit nettement un sillon de stricture. La malade est encore dans le service, mais le fait intéressant réside dans l'intolérance de l'estomac et dans son état de contracture, indiqué par l'insufflation.

Observation III.

C'est le tracé d'une femme du service de M. Devic, qui présente tous les signes d'une sténose pylorique indéniable, estomac dilaté, clapotage, mouvements péristaltiques. Il existe des signes de tuberculose pulmonaire. On pense à une sténose d'origine cancéreuse ou tuberculeuse. Le tracé montre les particularités suivantes :

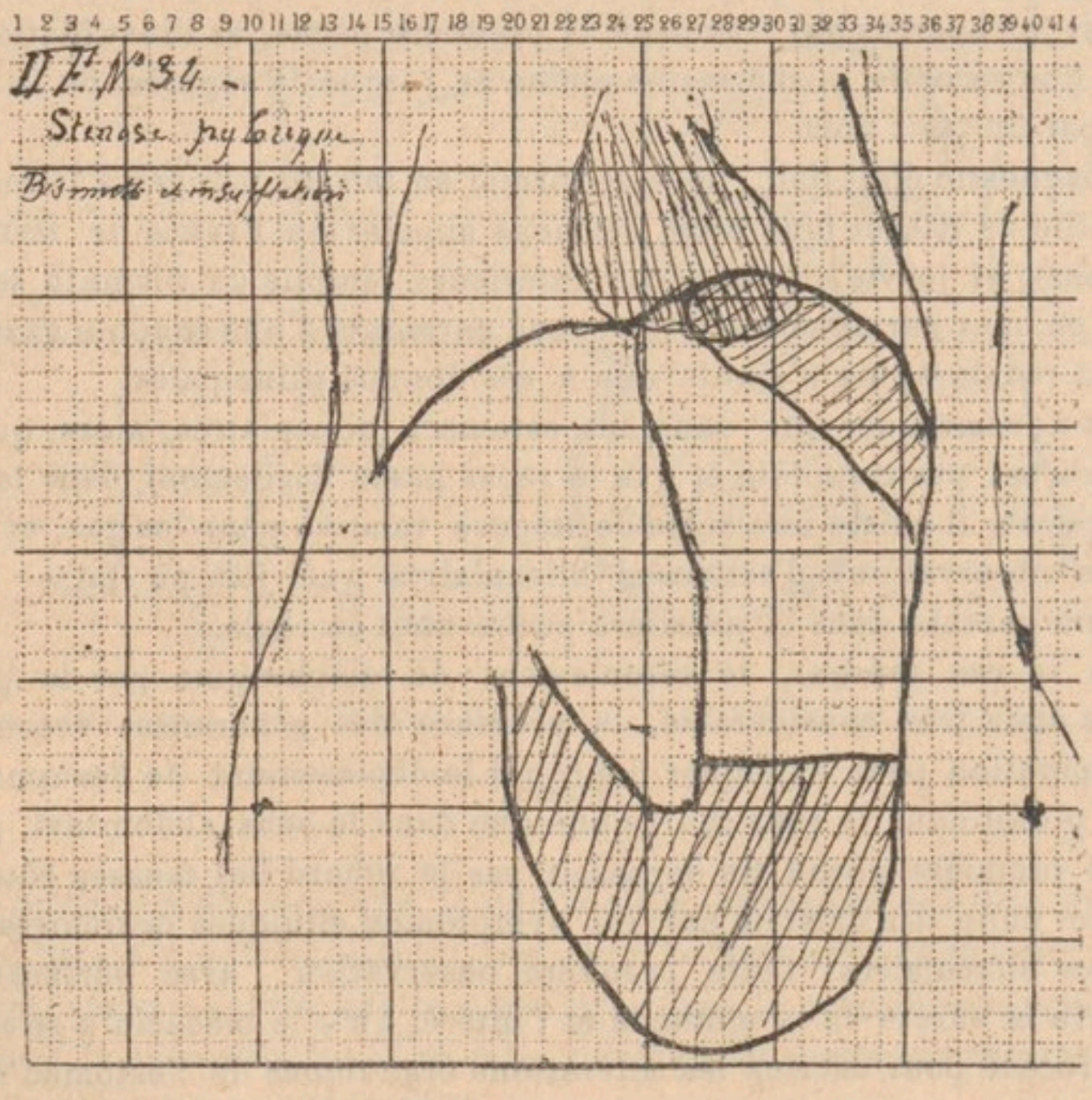

Tracé II

A jeun et sans sonde on voit une énorme masse liquide descendant

dans le petit bassin jusqu'au pubis, surmontée d'une coupole claire gazeuse refoulant le diaphragme. Les données de la vision montrent un estomac beaucoup plus considérable que la palpation ne le faisait prévoir, et il y a une antithèse énorme entre les données cliniques et les données radioscopiques. On couche la malade et on lui siphone l'estomac jusqu'à ce que le liquide ressorte absolument clair. Deuxième examen, qui démontre que, malgré les précautions prises, il existe encore du liquide dans l'estomac, mais le volume a beaucoup diminué, on passe la sonde et l'on insuffle. L'air entre sans aucun effort et en grande quantité, et l'estomac reprend ses premières dimensions sans provoquer d'éructation. Cette malade a été opérée par M. le Prof. Jaboulay d'une gastro-postérieure, et l'on a trouvé des adhérences entre la vésicule et le pylore sans calculs perceptibles, la vésicule passant *derrière* le pylore et accolée à lui.

Observation IV.

Il s'agit d'une jeune femme à scoliose latérale droite assez prononcée, présentant des signes gastriques bizarres, du nervosisme, si bien que le

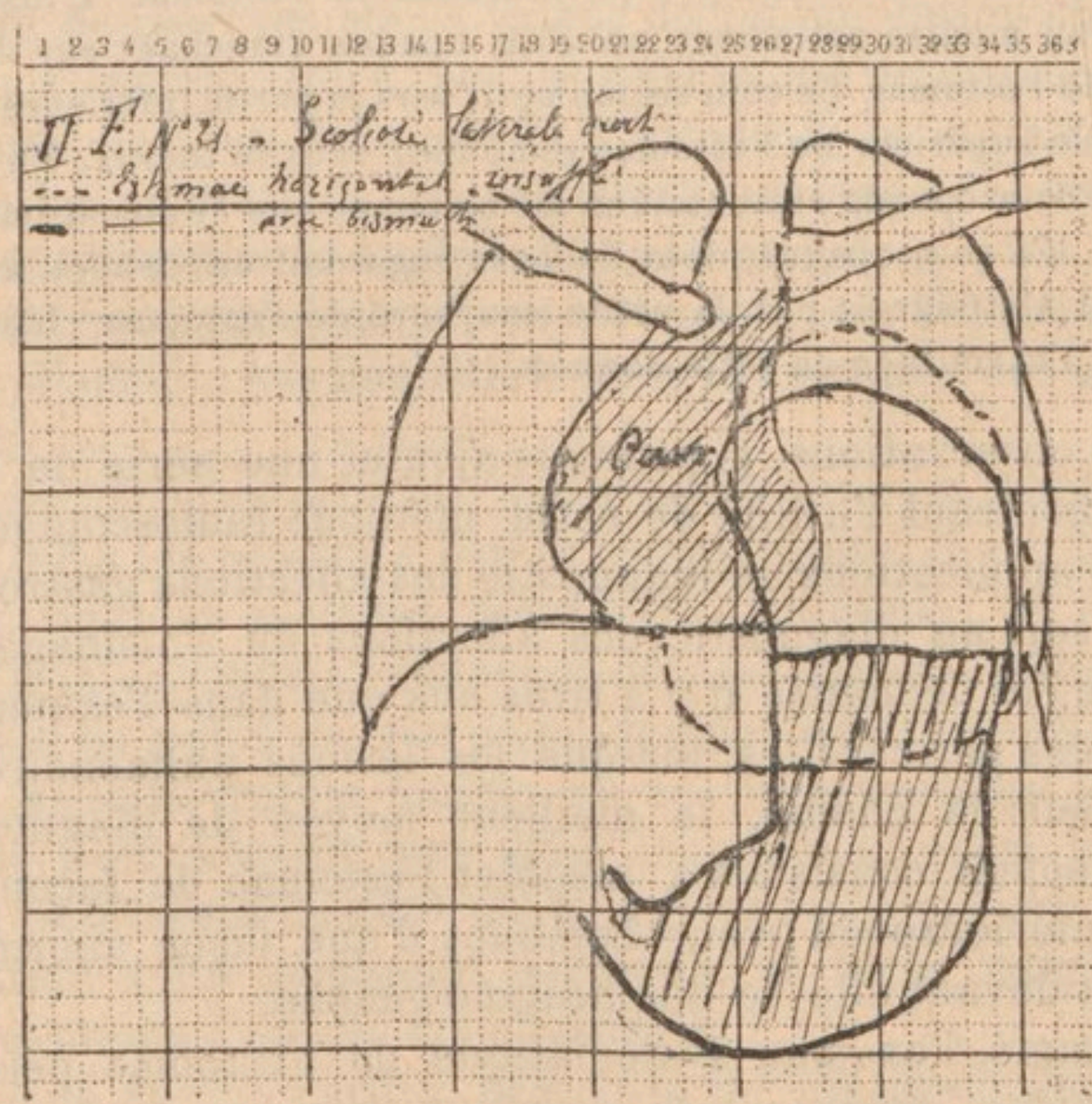

Tracé III

diagnostic était : troubles névropathiques gastriques. Cette femme n'était pas aérophage, du moins apparemment. Aucun bruit anormal, aucune ascension du larynx, et cependant à jeun, à l'examen simple, je constatai la présence de gaz dans son estomac. En passant la sonde, j'aperçus que

le cardia était déplacé à droite de la ligne médiane que la sonde au lieu de descendre verticalement était horizontale et se recourbait pour monter sous le diaphragme. Ce diaphragme gauche était sur le même niveau que le droit. L'insufflation, faite sans aucun effort, montra que l'estomac se dilatait par en haut et que la coupole supérieure atteignait la 2e côte. On voyait ainsi très bien le cœur à travers l'estomac. On laisse échapper des gaz, on retire la sonde et l'on donne la bouillie de bismuth ; on voit alors se former une poche prépylorique inférieure, surmontée d'un niveau horizontal très large et d'une poche gazeuse remontant à la 2e côte. L'examen clinique de cette malade donne naissance à des signes que l'on pourrait prendre pour un pneumo thorax si l'on n'avait pas vu l'origine de ces gaz. Le tracé singulier que l'on obtient démontre que les pseudo-troubles nerveux ont une cause mécanique difficile à expliquer, mais néanmoins visible sous l'écran.

Observation V.

Il s'agit d'un malade du service de M. Tixier, qui présentait, sensible à la main, un cancer de la grande courbure de l'estomac. L'insufflation sous l'écran montra nettement un coin opaque tranchant sur la transparence de l'estomac. Ce coin se déplaçait vers la partie inférieure pendant que le pôle supérieur de l'estomac remontait dans le thorax. En ouvrant le tube le coin opaque remontait en même temps que l'évacuation gazeuse se faisait. Ce coin opaque, dont la base regardait en dehors, avait une pointe qui n'atteignait pas la petite courbure de l'estomac. L'opération démontra l'exactitude de cette donnée.

A ces observations, je pourrais ajouter une série de remarques démontrant l'utilité de cette méthode radioscopique, soit dans ses applications au diagnostic des affections gastro-intestinales, soit au diagnostic des affections du voisinage. C'est ainsi que j'ai démontré il y a trois ans que dans l'examen thoracique des péricardites, lorsque les lésions pulmonaires obscurcissaient le champ, le meilleur moyen de diagnostiquer l'épanchement consistait à insuffler l'estomac de façon à voir la face inférieure du cœur bombant d'une façon anormale et refoulant devant elle le diaphragme gauche.

En résumé, l'examen systématique de l'estomac permet de recueillir des données très précises, soit sur sa forme, son siège, ses déformations, sa tonicité, sa contractilité. Il faut avoir soin d'accompagner ces examens de prises de points de repère précis. Les deux épines iliaques, l'appendice xiphoïde, les rebords des côtes, la ligne oblique du diaphragme sont les meilleurs repères.

Dans les recherches remontant à 15 ans, mon ami le docteur Couturier, sous l'inspiration du docteur Bouveret, a montré que l'ombilic avait une position trop instable pour la prendre comme témoin. La ligne médiane du corps sera donnée par un trait tombant de l'appendice xiphoïde sur le milieu de la ligne bi-iliaque.

Les observations que nous venons de présenter démontrent de même que pour le cœur l'orthodioscopie de l'estomac est appelée à rendre aux chirurgiens et aux médecins de grands services. L'insuffisance des données cliniques ordinaires ayant laissé jusqu'à présent trop d'incertitude.

En se plaçant au point de vue chirurgical pur, on sait que les malades atteints d'ulcère ou de cancer, ne sont soumis à l'intervention que lorsque le diagnostic médical a été assuré. Or on sait aussi que ce diagnostic est loin d'être précoce.

Au dernier Congrès de médecine les rapporteurs ont apporté beaucoup de réserves sur la valeur de l'intervention chirurgicale. On a semblé croire que les opérations pratiquées n'ont pas amené les résultats que l'on attendait et on a constaté qu'après les opérations qui devaient soulager les malades, ceux-ci ont continué à souffrir et à se plaindre ; c'est comme si chez de vieux prostatiques on s'étonnait que l'ablation de la prostate n'amenât pas immédiatement la cessation des troubles vésicaux.

On peut poser en principe que plus on opérera d'une façon précoce, plus les résultats seront satisfaisants. Il ne faut pas attendre que les malades aient pris l'habitude de souffrir. Paulow a bien montré l'influence du cerveau sur l'estomac, et il se passe au point de vue de la douleur gastrique ce qui se passe dans la névralgie faciale, où les interventions les plus radicales sont souvent sans effet. On connaît aussi les troubles qui se passent du côté de la muqueuse gastrique lorsque la digestion a été longtemps pervertie, et toute intervention doit être suivie d'un régime consécutif.

Précocité du diagnostic, précocité de l'intervention, voilà les termes du problème. On connaît trop l'histoire des ulcères pour hésiter à les faire extirper par la gastrectomie précoce ; mais il faut pour cela démontrer la présence d'une lésion organique par des moyens plus sûrs que la recherche du chimisme et la pierre de touche des régimes. « L'examen radios-

copique systématique permettra de répondre. Heureusement qu'il nous revient d'Allemagne et qu'il a ainsi des chances d'être accepté des médecins. » La possibilité de voir se poursuivre une digestion est un fait acquis, et il faut espérer que ces examens se multiplieront. Percuter, ausculter, c'est bien ; voir, c'est mieux. Sur les cinq observations présentées, deux seulement avaient leurs étiquettes, mais les trois autres étaient des maladies banales à diagnostic imprécis, c'est la radioscopie qui leur a donné leur valeur. L'histoire de l'évolution des conceptions sur les maladies de l'estomac pendant les vingt dernières années, démontre mieux qu'un long plaidoyer l'insuffisance des moyens d'exploration clinique jusqu'ici employés.

Au point de vue chirurgical on peut envisager l'estomac comme la vessie, c'est un réservoir qui doit se vider dans un temps normal fixe et qui s'altère lorsqu'il y a une stase alimentaire prolongée, par suite de fermentations qui ne sont pas arrêtées au point voulu. Cette conception simpliste doit guider le chirurgien ; tout estomac qui se vide bien se porte bien, et tous les moyens doivent être mis en œuvre pour aboutir à ce résultat, régulariser la circulation alimentaire. Les troubles chimiques ne sont souvent que la conséquence de la stagnation. Les rayons X qui montrent la physiologie de l'estomac chez l'homme vivant fournissent le meilleur mode d'exploration, et les quelques observations que j'ai rapportées viennent à l'appui de cette opinion.

M. Vallas fait remarquer l'importance de cette communication au sujet du diagnostic précoce de l'estomac biloculaire ; la malade qu'il a opérée, il y a deux jours, a complètement vérifié le diagnostic radioscopique.

Au point de vue opératoire, cette dernière malade avait un estomac formé de deux poches peu volumineuses, qui ne pouvaient être anastomosées l'une à l'autre. En raison même des adhérences postérieures, qui avaient amené une symphyse totale de l'arrière-cavité des épiploons, il dut faire une gastro-entérostomie antérieure ; il est vrai que, dans ce cas, il suffirait d'établir une soupape de sûreté pour servir d'orifice d'échappement aux gaz contenus dans la cavité gastrique.

M. Vallas ajoute que le diagnostic précoce de cette affection ne facilitera pas la tâche du chirurgien, car, en cas de poches distendues, les opérations sont plus faciles.

M. Gangolphe demande s'il existe une corrélation entre la présence d'adhérences et la dilatation en haut de l'estomac.

M. Destot. — En cas de péritonite généralisée, sans qu'il y ait d'adhérences, on note l'élévation de la coupole diaphragmatique.

M. Villard. — La dilatation en haut de l'estomac est un fait intéressant. Quand on a des lésions de la petite courbure (ulcère, cancer), l'estomac n'est pas abaissé, car l'épiploon gastro-hépatique envahi et rétracté ne peut se distendre; aussi n'est-il pas étonnant de voir la dilatation se faire, non dans la cavité abdominale, mais sous le diaphragme.

M. Destot approuve ces conclusions; mais la première malade n'avait pas d'ulcère; elle présentait seulement une scoliose qui déviait le cardia en l'abaissant, de sorte que l'insufflation de la partie supérieure se faisait d'elle-même.

M. Vallas ajoute que sa malade avait une rétraction de la petite courbure de son estomac; mais il ne nie pas que l'abaissement du cardia par rapport au pylore ne joue un rôle.

*
* *

ULCÈRE TUBERCULEUX GASTRO-DUODÉNAL.

M. Gangolphe. — Grâce à la communication de M. Destot, le diagnostic que j'avais porté d'ulcère du duodénum paraît avoir les plus grandes chances d'être exact. Ce n'est pas là un des moindres avantages de la radioscopie appliquée comme il nous l'indique. Et il nous semble intéressant de vous faire connaître les conditions cliniques dans lesquelles ce malade s'est présenté à nous.

Envoyé au mois de juin dernier pour une collection ossifluente en bissac abdomino-crurale, il me parut qu'il n'en était pas ainsi, en raison de l'absence de tout point douloureux osseux, du siège très latéral en dehors de la fosse iliaque externe, et enfin parce que la palpation révélait une sorte de gouglou très léger. Le sujet disait d'ailleurs qu'il était malade depuis sept ans et que cet abcès, formé très lentement, n'avait tendance ni à la douleur, ni à la rougeur, mais la température était très élevée. La présence de gaz, d'un volume si minime

soit-il, m'étonna, et en interrogeant le sujet, je vis qu'il avait fait du pus mêlé à ses matières à diverses reprises et depuis longtemps.

Du reste, il y a sept ans, il avait eu une soi-disant appendicite, laquelle avait été précédée d'une pleurésie. Tout cela déjà si loin que le malade ne pense pas à nous en parler. Je diagnostiquai alors une tuberculose cæcale ayant donné lieu autrefois à des accidents plus ou moins aigus et actuellement à un abcès froid.

Une incision large, superficielle et sous-cutanée fit découvrir des haricots verts. Le drainage et l'ouverture améliorèrent la situation. Mais il s'écoulait toujours une abondante quantité de matières et de denrées alimentaires. Je décidai une exclusion ouverte, opération qui fut pratiquée pendant les vacances par M. Molin. Elle ne parut pas amener d'amélioration, mais elle montra, chose singulière, l'intégrité du cæcum. Je fis alors le diagnostic d'ulcère du duodénum, parce que c'est le seul point en dehors du cæcum où l'intestin est collé à la paroi.

Il reste à décider du genre d'opération qui reste à appliquer à ce sujet : je serais heureux d'avoir l'avis de mes collègues.

Séance du 19 décembre 1907.

Présidence de M. Gangolphe.

M. Patel, secrétaire, lit le procès verbal de la séance précédente.

*
* *

ESTOMAC BILOCULAIRE. — GASTROPLASTIE, PUIS GASTRO-ENTÉRO-ANASTOMOSE. — RADIOGRAPHIE DE L'ESTOMAC APRÈS GUÉRISON.

M. Bérard. — Depuis la dernière communication de M. Destot, j'ai eu l'occasion de faire radiographier par M. Barjon plusieurs estomacs pathologiques, entre autres deux sténoses cicatricielles du pylore, que j'ai opérées toutes deux cette semaine par gastro-entéro-anastomose et dont la silhouette radiographique présentait avant l'intervention le bas-fond caractéristique, plongeant en cul-de-sac vers l'hypogastre.

Mais un cas plus intéressant a trait à un estomac biloculaire cicatriciel, dont j'ai commencé le traitement il y a deux ans : Je vous présente aujourd'hui la malade, guérie de ses troubles orificiels, et ne conservant plus que la dyspepsie avec sensation de brûlure, si souvent persistante, après les interventions chirurgicales pour anciens ulcères de l'estomac, lorsque les malades ne se soumettent pas, pendant quelques mois au moins, à un régime. Chez cette femme, âgée actuellement de 54 ans, les troubles dyspeptiques remontaient à plusieurs années ; depuis plusieurs mois elle présentait un *syndrome pylorique* complet, qui avait fait porter à un médecin, spécialiste des maladies de l'estomac, le diagnostic d'ulcère cicatriciel du pylore.

En novembre 1905, je l'opérais dans mon service de la Croix-Rousse : l'estomac présentait une biloculation des plus nettes, avec une poche cardiaque considérable, une poche pylorique très réduite et un orifice de communication situé environ à 6 centimètres en amont du pylore. Cet orifice admettait encore facilement l'index à travers la paroi gastrique invaginée. Comme, d'autre part, ses bords n'étaient pas très épais et que la séreuse gastrique se présentait libre d'adhérences sur toute la face antérieure de l'estomac, je crus pouvoir faire une *gastroplastie*, qui, en effet, ne présenta aucune difficulté de technique. Les sutures de l'estomac terminées, on avait un orifice large de trois doigts entre la poche cardiaque et la poche pylorique. Comme, d'autre part, la muqueuse gastrique n'avait présenté à l'inspection directe aucune trace d'ulcération subsistante, on était en droit d'espérer que le résultat fonctionnel serait satisfaisant et définitif. Il n'en fut pourtant rien, malgré des suites post-opératoires remarquablement simples, et après une amélioration temporaire, la malade se présenta de nouveau à nous en février 1906, accusant du ballonnement, des régurgitations, quelques renvois aigres avec petits vomissements. La palpation révélait un clapotement gastrique très marqué, et descendait, pour la poche cardiaque, jusqu'au-dessous de l'ombilic.

Au début de mars 1906, j'opérais donc cette malade une seconde fois. Je lui fis, non sans difficultés, une gastro-entéro-anastomose postérieure entre la poche cardiaque et le jéjunum ; la paroi antérieure de l'estomac présentait cette fois d'assez larges adhérences épiploïques. L'orifice du sablier gastrique paraissait considérablement rétréci. Cette anastomose de la suture eut également des suites fort simples ; ses résultats fonctionnels furent beaucoup plus satisfaisants, bien que la malade présentât des tares névropathiques multiples : dysesthésies, hyperesthésies, tympanisme, qui, après la guérison opératoire, prolongèrent sa convalescence définitive. Bien qu'elle n'ait pas notablement engraissé, elle n'a plus eu depuis vingt mois aucune régurgitation ; on ne trouve plus de clapotage, son épigastre est souple et plat, elle accuse seulement du pyrosis, une sensation de brûlure œsophagienne que rien ne peut calmer.

La *radiographie* et la radioscopie pratiquées chez cette ma-

lade, après ingestion de bismuth, ont montré à M. Barjon que les contours de l'organe ont maintenant leur apparence normale; on ne trouve plus trace de biloculation sur la silhouette du cliché. On ne voit pas non plus trace de la communication directe entre le jéjunum et l'estomac. Sans doute tout ou partie des aliments ont-ils repris la voie pylorique habituelle. Dans ce cas, comme l'a montré à nouveau récemment M. Pierre Delbet dans ses expériences, on sait en effet que la bouche de la gastro-entéro-anastomose ne fonctionne plus d'une manière constante.

M. Destot fait les remarques suivantes :

1° Dans les estomacs biloculaires, alors même que la communication entre les deux poches se fait facilement, on observe dans la poche supérieure de la rétention gazeuse, de la dilatation, des douleurs, des vomissements. La persistance de ces phénomènes après la gastro portant sur la poche supérieure n'a donc rien qui doive surprendre, car aucune gastro n'est aussi large que le point de passage des deux poches et ce n'est pas un remède que cette opération.

2° Le mode de dilatation de l'estomac suivant que l'on emploie l'insufflation ou le repas de bismuth est absolument dissemblable. La dilatabilité à l'insufflation du pôle supérieur est considérable alors que le pôle inférieur est beaucoup plus rigide. Au contraire, le repas de bismuth fait dilater la région prépylorique en raison de son poids et l'estomac prend une toute autre figure ; mais l'insufflation donne des renseignements que ne donne pas le repas de bismuth.

3° M. Destot présente l'observation d'un homme du service de M. Gangolphe dont les données radioscopiques sont les suivantes :

1° A jeun, on ne voit rien qu'une tache claire dans la fosse iliaque droite, immédiatement au-dessus de l'épine antéro-supérieure.

2° A l'insufflation, on ne voit pas du tout l'estomac, l'hypocondre gauche reste obscur. En revanche la tache claire iliaque droite augmente de volume comme si l'insufflation se faisait directement dans l'intestin.

3° La radiographie après le repas de bismuth montre l'aspect d'une corne de bœuf renversée dont la pointe viendrait dans la fosse iliaque droite et la base répondrait au cardia. La pointe se perd dans une tache claire gazeuse.

4° En présence des fistules on peut conclure que les abcès d'origine intestinale tiennent à une lésion du duodénum qui est ouverte au dehors. L'histoire clinique du malade répond à cette donnée.

En résumé, la méthode d'exploration gastrique par les rayons X permet de recueillir des renseignements de la plus haute importance et aucune méthode clinique ne peut la remplacer. Si on compare les rensei-

gnements fournis par les différentes méthodes on s'aperçoit de suite de l'insuffisance et de l'inexactitude des moyens jusqu'alors employés.

M. Gangolphe insiste sur la valeur diagnostique de la radioscopie dans le cas auquel M Destot vient de faire allusion. Il s'agissait, dans la circonstance, d'un jeune homme de 20 ans qui était arrivé avec un abcès, supposé ossifluent, de la région iliaque droite, en cherchant la fluctuation, M. Gangolphe trouva une crépitation gazeuse nette. Comme le malade avait eu, sept ans auparavant disait-il, une appendicite, et peu après, une pleurésie, on songea à une tuberculose iléo-cœcale, comme cause initiale de la suppuration. L'incision montra la présence de haricots verts, incomplètement digérés, témoignant de la communication avec le foyer suppuré d'une anse grêle voisine de l'estomac ; en raison de ces caractères et du siège postérieur de l'abcès, le diagnostic d'ulcère du duodénum fut porté et la radiographie vient le confirmer. Une anastomose iléo-colique avait été pratiquée ; elle fut insuffisante pour tarir la fistule. M. Gangolphe se demande si une gastro-entéro-anastomose ne pourrait pas améliorer l'état de ce sujet.

M. Durand rappelle la récente communication de Delbet à la Société de chirurgie de Paris, sur l'insuffisance de la gastro-entérostomie en cas de perméabilité du pylore ; il est démontré que les aliments passent aussi bien par la nouvelle bouche pylorique que par l'ancienne. Le cas de M. Gangolphe serait plutôt justiciable de l'exclusion du pylore.

*
* *

ABLATION DU NASO-PHARYNX PAR RÉSECTION TEMPORAIRE DU MASSIF MAXILLO-MALAIRE.

M. Durand. — Au nom de M. Lannois et au mien, j'ai l'honneur de mettre sous vos yeux la moitié gauche d'un naso-pharynx dont nous avons fait l'ablation systématique grâce à la résection temporaire du massif maxillo-malaire.

Un homme de 53 ans, sans antécédent personnel ou héréditaire, entre dans le service de M. Lannois pour une lésion du naso-pharynx.

Il y a sept mois, apparurent des douleurs d'oreille à gauche. Quelque temps après, l'acuité auditive diminua avec signes d'obstruction de la trompe d'Eustache Bientôt il se produisit quelques troubles de la déglutition et un peu de sang colora les crachats et les sécrétions nasales.

A l'entrée on constatait que la narine gauche était un peu obstruée ; la bouche largement ouverte, on voyait la moitié gauche du voile

abaissée et immobile, le doigt la trouvait dure, sans qu'il soit possible de dire si elle était repoussée par une masse surajoutée ou envahie par elle.

Le toucher pharyngien était impossible Par la rhinoscopie postérieure, difficile et incomplète, on voyait à gauche, au-dessus du voile, une grosse masse rouge, paraissant lisse, sans ulcération.

On fit le diagnostic de tumeur du naso-pharynx et on se décida à intervenir. Examinant ce cas avec M. Lannois, nous pensâmes qu'il fallait tenter une ablation systématique du naso-pharynx, c'est-à-dire enlever régulièrement cet organe en le clivant des organes voisins et non attaquer la tumeur par sa face muqueuse à la curette et au thermo, comme cela s'est toujours fait jusqu'ici. Il est remarquable, en effet, de voir que le naso-pharynx a échappé aux tentatives d'ablation systématique. Tous les auteurs, et dernièrement encore M. J.-L. Faure, dans la thèse de son élève, n'ont pas essayé l'ablation de l'organe, ils se sont bornés au curetage de la lésion. (Christophe, thèse Paris, 1903 04).

Ce principe posé, voici comment nous pensâmes pouvoir le réaliser : continuant la paroi externe des fosses nasale, le naso-pharynx s'appuie de chaque côté sur la ptérygoïde, et il nous parut que pour réséquer ce naso-pharynx, il allait parvenir sur le bord antérieur de la ptérygoïde, c'est-à-dire dans la cavité ptérygo-maxillaire. On ne peut songer à y parvenir par le côté externe de la face, par la voie temporale, la fosse à atteindre étant trop profondément située. La voie palatine de Nélaton conduit facilement dans la cavité du cavum, et M. Rochet nous a montré le jour qu'elle peut donner dans cette cavité, mais elle était manifestement insuffisante pour mener sur le bord antérieur de la ptérygoïde, elle ne peut permettre que les curetages par voie interne auxquels nous avions renoncé.

La voie antérieure peut être conçue de plusieurs façons : l'abaissement du nez, ai-je besoin de le dire, ne peut être pris en considération ici.

L'opération préconisée par M. J.-L. Faure, résection de la branche montante du maxillaire supérieur et attaque du naso-pharynx par la fosse nasale correspondante, ne donne pas de jour sur la ptérygoïde.

Il nous sembla qu'une seule opération pourrait nous amener dans la fosse ptérygo maxillaire, c'est la résection du maxillaire supérieur. Or, une résection définitive ne paraît pas indispensable, on pouvait faire une résection temporaire, à condition qu'elle puisse donner un jour suffisant. On adopta l'opération de J. Roux, imaginée en 1861, par cet auteur ; pratiquée à ma connaissance une seule fois par M. Fontan (Congrès de chirurgie, 1888). J. Roux (*Gaz. des hôp* , 1861) avait imaginé de pratiquer une résection temporaire du maxillaire supérieur et du malaire pour aborder un dangereux polype naso-pharyngien ; le malade refusa l'intervention que le chirurgien avait parfaitement réglée dans tous ses détails techniques. Nous la pratiquâmes nous-mêmes après l'avoir fait expérimenter

par M. Latarjet, prosecteur à la Faculté, qui voulut bien nous assister.

Opération le 13 décembre. Anesthésie à l'éther après injection de 0,02 centigr. de morphine, méthode mixte toujours très utile en chirurgie faciale.

Incision de la résection du maxillaire supérieur prolongée en dehors jusqu'à l'attache malaire de l'apophyse zygomatique ; incision menée à fond, périoste inclus. On ne dénude pas la face osseuse du maxillaire qui doit rester adhérent au tégument facial. A la scie de Gigli, section de l'apophyse orbitaire externe, puis de l'attache malaire du zygoma. Dénudation rapide du plancher de l'orbite, sans qu'on se préoccupe des vaisseaux et nerf sous-orbitaire. Section à la cisaille de l'apophyse montante du maxillaire, comme dans la résection de cet os. Le massif ne tient plus dès lors que par l'apophyse palatine. Celle-ci fut coupée à la scie de Gigli passée à l'aide d'une sonde de Bellocq, ce qui fut très facile et n'occasionna ni esquille ni grosse lésion muqueuse.

Un davier saisit le bord alvéolaire, un ciseau à froid insinué dans la section palatine écarte par un mouvement de levier les bords de cette section et le massif maxillo-malaire bascule en dehors.

L'apophyse ptérygoïde est reconnue au doigt, un ciseau à froid est glissé sur elle et la détache de la base du crâne. Tout l'appareil osseux est dès lors largement écarté, on a grand jour sur le naso-pharnyx.

On reconnaît vite que le voile est envahi, quelques coups de ciseau détachent sa moitié gauche de son insertion au palais osseux. Au doigt et aux ciseaux, on clive la paroi latérale du naso-pharynx de la lame interne ptérygoïde, et le doigt qui surveille et guide ce décollement reconnaît bientôt le cordon dur formé par la trompe d'Eustache, qui est sectionnée contre le rocher. Le clivage s'effectue alors facilement, surtout par en bas, section du péristaphylin externe, puis du pilier postérieur du voile. Dénudation de l'aponévrose prévertébrale. En haut, les faibles dimensions transversales du cavum rendent le travail plus difficile et le doigt travaille avec peine à décoller de l'apophyse basilaire la partie supérieure du cavum. Le jour, comme je le dirai tout à l'heure, est un peu insuffisant en ce point, et on peut probablement en obtenir un plus large.

A ce moment, une pince de Museux saisit la moitié gauche du naso-pharynx ainsi décollé, l'attire, et quelques coups de ciseaux achèvent l'extirpation. On a emporté toute la moitié gauche du naso-pharynx dans toute la hauteur comprise entre le plafond et une ligne passant à mi-hauteur de l'orifice oro-pharyngé. L'hémorragie a été notable. Le malade était en position de Rose, il ne coula pas de sang dans les voies respiratoires.

Un tamponnement assura l'hémostase provisoire et on put passer à la restauration.

Je mis dans la vaste perte de substance ainsi créée un tampon serré de

volume approprié et je rabattis le massif osseux. Nous avions décidé de mettre un point de suture osseuse sur l'aphophyse orbitaire externe, et ce fil avait été passé dans deux perforations *ad hoc* avant la section de cette apophyse. On le serra après adaptation des surfaces. Ce n'était pas sur lui que nous comptions. M. Martin, qui avait bien voulu nous prêter son appui, avait en effet préparé une de ses merveilleuses gouttières dentaires, et le malade l'avait déjà porté plusieurs jours ; il y était habitué.

M. Martin mit en place sa gouttière, et nous constatâmes qu'elle maintenait parfaitement uni le bloc des deux maxillaires supérieurs.

Restauration faciale, suture au crin de Florence de la plaie cutanée.

Il n'y eut aucune complication, et j'aurais pu faire descendre ce malade et vous le montrer aujourd'hui même, six jours après l'intervention, si je n'avais pas craint de l'exposer aux rigueurs de la température actuelle.

Telle est notre observation. Voici le naso-pharynx enlevé. Vous pouvez voir que la tumeur est dure, sans ulcération de la muqueuse, elle paraît être constituée par un sarcome interstitiel et non par un épithélioma de surface.

L'examen histologique en sera fait.

Nous voulons maintenant insister sur deux points intéressants de cette observation.

Je reviendrai d'abord sur la donnée principale qui nous a guidé : enlever non la tumeur, mais le naso-pharynx, d'où la nécessité d'arriver sur l'apophyse ptérygoïde, qui est la *clé osseuse* de cet organe. Pour cela, l'opération de Jules Roux est le seul procédé qu'on puisse employer. De même que la branche montante du maxillaire inférieur recouvre le pharynx buccal et doit être réséquée pour réaliser l'ablation de cette portion du pharynx, de même le maxillaire supérieur recouvre le naso-pharynx, et doit être réséqué pour qu'on puisse faire l'ablation du cavum considéré comme un organe dont on veut réaliser l'ablation systématique. Comme il est inutile de faire une résection définitive, c'est l'opération de Jules Roux qui est le plus indiquée. Nous avons essayé de faire des résections partielles du maxillaire, le jour qu'elles donnent est absolument insuffisant. Comme je l'ai dit plus haut, l'énorme délabrement momentané que nous avons pratiqué, est même un peu insuffisant pour permettre facilement des manœuvres au niveau de la basilaire. Nous allons continuer l'étude de cette question et voir si la resection de la partie postérieure de la

cloison nasale ou du rebord des fosses nasales dans sa partie supérieure, ou encore peut-être de la partie interne du labyrinthe ethmoïdal peut être associé à l'opération que nous avons faite ici.

L'apophyse ptérygoïde doit aussi être prise en considération. J'avais pensé d'abord à la sectionner verticalement de façon à emporter sa lame interne avec le naso-pharynx qui lui adhère. La section de son attache à la base du crâne a paru donner plus de jour, ce point est encore à étudier.

Je ne saurai trop enfin dire quel admirable appareil ce contention est la gouttière de Martin, elle a maintenu avec une entière perfection le maxillaire déplacé, et cela en supprimant toute une série de manœuvres qui eussent été difficiles. Il aurait été nécessaire, en effet, de placer des sutures osseuses sur la voûte palatine et le bord alvéolaire. Je pense que cela n'aurait pas été sans peine.

Nous pensons, pour conclure, que le naso-pharyux doit entrer dans le domaine des interventions au même titre que les autres portions du pharynx. La résection momentanée du massif maxillo-malaire crée, à notre avis, une voie parfaitement anatomique et régulière non mutilante. Elle est au naso-pharynx ce que la résection de la branche montante de la mâchoire inférieure est pour l'oro-pharynx.

La ptérygoïde constitue la clé de l'ablation du cavum et on doit arriver sur elle, la sectionner pour réaliser cette ablation.

Cette intervention, assez effrayante au premier abord, ne semble pas plus grave que ne le sont en général ces vastes délabrements de la face, lesquels sont, comme on sait, de pronostic favorable.

La restauration est esthétiquement satisfaisante, grâce à la gouttière de M. Martin (1).

L'examen microscopique a montré qu'il s'agit d'un sarcome ayant pour origine le tissu fibreux du pharynx.

Le point de suture de l'apophyse orbitaire a été enlevé. La gouttière Martin a été laissée un peu plus d'un mois. Le bloc osseux facial est parfaitement reconstitué, on ne voit pas trace du trait de scie sur le *palatum durum*.

La cicatrisation s'effectue régulièrement dans la profondeur, la déglu-

M. Bérard demande si l'on n'aurait pu passer par la cavité buccale, quitte à sacrifier le voile du palais, au lieu de faire la résection temporaire du maxillaire inférieur qui constitue toujours une grosse opération.

M. Durand a repoussé ce procédé, de façon à enlever le naso-pharyxnx comme un organe, et ceci ne peut se faire qu'en abaissant le maxillaire.

*
* *

GROSSESSE TUBAIRE.

M. Albertin. — Présentation de pièces.

---

tition est un pen gênée par l'absence de la moitié gauche du voile.

L'état général et local sont entièrement satisfaisants. Aucune complication ne s'est produite.

Le Gérant, Dr Vallas.

Lyon. — Assoc. typ., 12, rue de la Barre. — F. Plan, Directeur.

SOCIÉTÉ DE CHIRURGIE DE LYON

1907

BUREAU

Président	MM.	VINCENT.
Vice-Président		GANGOLPHE.
Secrétaire général . . .		VALLAS.
Trésorier-Archiviste . .		AUBERT.
Secrétaires annuels . .		GAYET.
		VIGNARD.

MEMBRES

ALBERTIN.
AUBERT.
AUGAGNEUR.
BÉRARD.
CAVAILLON.
CHANDELUX.
CLAUDOT.
COMMANDEUR.
CONDAMIN.
CORDIER.
DELORE.
DESTOT.
DURAND.
FABRE.
GANGOLPHE.
GAYET.
GOULLIOUD.
HORAND.
JABOULAY.
LAROYENNE.
MARTEL.
MARTIN.
NOVÉ-JOSSERAND.
PATEL.
POLLOSSON (Auguste).
POLLOSSON (Maurice).
ROCHET.
ROLLET.
SABATIER.
SIRAUD.
TIXIER.
VALLAS.
VIGNARD.
VILLARD.
VINCENT.

MEMBRES CORRESPONDANTS

Batut.
Cantas (d'Athènes).
Curtillet.
Debrie.
Ecot.
Géraud.
Jacob.
Jacques (de Montceau-les-Mines).
Kaeppelin (du Puy).
Lagoutte.
Piollet.
Rey (d'Alger).
Rigal.
Rouvillois.
Ruotte.
Severeanu (de Buckarest).
Sorel (de Dijon).
Vialle.
Termier.
Gaudier (de Lille).

MÉMOIRES

PRÉSENTÉS A LA

SOCIÉTÉ DE CHIRURGIE

DE LYON

DU CANCER DE L'OVAIRE

AU COURS DE L'ÉVOLUTION DES CANCERS DE L'ESTOMAC, DE L'INTESTIN ET DES VOIES BILIAIRES

PAR

M. GOULLIOUD

Chirurgien en chef de l'Hôpital Saint-Joseph.

Le cancer de l'ovaire est fréquent au cours de l'évolution des cancers de l'estomac, de l'intestin et des voies biliaires. J'ai eu, pour ma part, à opérer des malades, successivement, pour un cancer du pylore ou de l'intestin, puis pour un cancer de l'ovaire; ou bien, c'est au cours d'une intervention pour tumeur ovarienne, que j'ai constaté un cancer intestinal ou une dégénérescence des voies biliaires. Ce sont les observations de ces interventions multiples ou complexes que j'ai l'honneur de vous présenter.

Chez une *première malade,* âgée de 48 ans, j'avais dû d'abord parer à une occlusion intestinale grave par l'établissement d'un anus contre nature.

Quelques semaines après, une amputation abdomino-périnéale du gros intestin me permettait d'enlever très largement un cancer sténosant de l'anse recto-sigmoïde. Quatorze mois après, à l'occasion d'un travail sur l'amputation abdomino-périnéale du rectum, je retrouvai mon opérée en pleine santé; mais l'examen local me révélait une tumeur ovarienne qui remontait à droite, presque au rebord

costal, mais n'avait encore donné aucun signe objectif. Son ablation, par suite des adhérences intestinales anciennes et récentes, fut très difficile, suivie de succès néanmoins. Mais huit mois après, cette pauvre femme succombait à une récidive.

Chez une *seconde malade*, âgée de 36 ans, je fis aussi trois opérations sucessives. Elle me fut envoyée d'abord en avril 1902, pour des rétrécissements multiples cicatriciels et de nature tuberculeuse, de l'intestin grêle. Une double entéro-anastomose permit de rétablir une circulation intestinale normale et de faire cesser des troubles et des douleurs qui remontaient à l'enfance.

Deux ans après, en juillet 1904, cette femme me revenait, pure coïncidence, avec un cancer du pylore, du clapotage stomacal et du clapotage intestinal. Le diagnostic fut délicat entre un retour des troubles de la circulation intestinale et l'affection vraie. Une laparotomie permit, après qu'on eut constaté la parfaite perméabilité des anastomoses intestinales anciennes, de réséquer le pylore et de guérir cette malade de sa seconde affection chirurgicale.

Un peu moins d'un an après, en avril 1905, cette femme m'était renvoyée, pour la troisième fois, pour une tumeur ovarienne. Une ovariotomie lui procura une courte période de bien-être, car elle succombait à une récidive huit mois après sa dernière intervention, seize mois après sa pylorectomie.

Le sujet de ma *troisième observation*, femme âgée de 42 ans, me fut adressée avec le diagnostic de grossesse extra-utérine probable. Depuis deux mois elle avait des douleurs vives dans le ventre, une constipation opiniâtre. un peu de ballonnement et des troubles menstruels. En même temps apparaissait une tuméfaction dans le bas-ventre, du côté droit. Bref, il s'agissait d'une affection néoplasique de l'ovaire droit, fixe et à limites diffuses.

Le 20 mars 1903, au moment de commencer l'opération, je constatai avec surprise que la tumeur perçue la veille encore avait disparu. Pensant à la possibilité de la rupture intra-

abdominale d'un kyste friable, je fis une incision qui confirma mon hypothèse. Bientôt je trouvai un cancer ovarien, mollasse, dont le kyste principal s'était rompu. Cette tumeur, manifestement maligne, avait de nombreuses adhérences à l'intestin grêle et à son mésentère. L'autre ovaire suspect fut aussi enlevé.

J'allais refermer le ventre quand je fus frappé de l'aspect de l'S iliaque très développée et distendue par des matières pâteuses. Bientôt je trouvai un cancer de l'S iliaque encore mobile et que je réséquai largement séance tenante.

L'intestin ouvert montre un rétrécissement squirrheux de l'S iliaque ayant la disposition annulaire, habituelle aux cancers du côlon descendant. On a l'impression que cette lésion est ancienne, puisqu'il y a au-dessus un fort épaississement des parois intestinales et qu'il ne s'agit pas d'une simple greffe du cancer ovarien voisin, mais non contigu, développé dans l'ovaire droit. Mort quinze mois après.

Je suis intervenu, chez une *quatrième malade*, âgée de 40 ans, pour une affection kystique des ovaires, coïncidant avec un cancer des voies bilaires. La tumeur était double, remontait un peu au-dessus de l'ombilic, et c'était pour cette tumeur abdominale que la malade m'était adressée.

Cependant elle avait, peu avant, souffert d'une douleur aiguë dans l'hypochondre droit, considérée comme une colique hépatique. Sa cicatrice ombilicale était légèrement infiltrée, je portai le diagnostic de cancer probable des voies biliaires avec envahissement de l'ombilic et dégénérescence secondaire des ovaires. Cependant ce diagnostic ne s'imposa pas à un de mes collègues, et j'acceptai de faire l'ovariotomie qui m'était demandée et qui pouvait être une opération palliative utile.

Une pleurésie droite survenait dès la convalescence de mon opération, et six mois après, la malade succombait en plein ictère.

Observation I.

Cancer de l'anse recto-sigmoïde : 1° Occlusion intestinale ; anus contre nature. 2° Amputation totale du rectum par voie abdomino-périnéale. 3° Tumeur de l'ovaire ; ovariotomie ; guérison opératoire ; survie de deux ans.

Mme B... Marie, 48 ans, entre à l'hôpital Saint-Joseph le 8 février 1903 en état d'occlusion intestinale grave.

Mariée à 25 ans, n'a eu qu'un enfant tardivement (à 40 ans). La ménopause est survenue il y a sept mois.

Depuis cette époque, à plusieurs reprises (quatre à cinq fois) la malade a souffert de crises durant de quatre à cinq jours et caractérisées par de la constipation et de violentes coliques.

Il y a un mois, c'est-à-dire dès les premiers jours de janvier 1903, subitement elle prit un météorisme abdominal considérable et resta dix à douze jours sans aller à la selle.

Le 8 février 1903, elle entra à l'hôpital, en présentant tous les signes d'une occlusion intestinale aiguë. Le pouls est petit, fréquent, 120 pulsations à la minute, et M. Goullioud intervient d'urgence à deux heures de l'après-midi.

Première intervention. — Après une laparotomie médiane on voit les anses intestinales très dilatées. Avec la main, on explore la cavité abdominale pour rechercher la cause d'occlusion, mais ne la trouvant pas, on se contente de faire un anus artificiel sur la portion inférieure de l'intestin grêle (anus sus-pubien). Il se produit aussitôt un écoulement abondant de matières.

Le ventre s'affaisse peu à peu, en même temps que la température tombe.

Dans les premiers jours de mars, on examine la malade en vue d'une opération radicale et, à ce moment, on sent, au toucher vagino-rectal, très profondément dans le Douglas une induration suspecte qui semble être la tumeur soupçonnée.

Deuxième intervention. — M. Goullioud pratique l'opération radicale le 6 mars 1903.

1er temps. Laparotomie abdominale par une incision latérale gauche passant au delà du grand droit et parallèle à sa direction : l'S iliaque est énorme, présentant le volume qu'elle acquiert dans une obstruction ; l'anus, qui siégeait sur l'intestin grêle n'a donc pas amené l'affaissement du gros intestin. L'exploration abdominale fait découvrir une tumeur de l'S iliaque siégeant au fond du bassin ; le méso est gras, friable et dur et ne permet pas d'amener la tumeur au niveau de la plaie abdominale.

2e temps. On lie préventivement l'hypogastrique gauche qui se pré-

sente dénudée. On sectionne ensuite l'S ilaque en son milieu au-dessus de la tumeur, et l'on suture le bout inférieur.

3e temps. On dégage alors l'S ilaque et la tumeur du côté du sacrum.

4e temps. On change la position afin de pouvoir aller extirper la tumeur par voie périnéale.

5e temps. On établit un anus iliaque terminal.

Examen de la pièce. La pièce enlevée, fraîche, avait une longueur de 59 centimètres, la tumeur s'étendait sur 9 centimètres, à 27 centimètres de l'anus, à 23 centimètres de la section faite sur l'S iliaque.

Elle était formée : d'abord par une portion d'intestin considérablement dilatée, distendue comme dans les occlusions aiguës ; ensuite un rétrécissement allongé, fusiforme, laissant à peine passer une sonde de femme ; celle-ci était arrêtée dans une petite cavité centrale où l'on trouvait deux ou trois pépins de fruits, et des concrétions en lamelles, dures, moulées sur cette cavité, rappelant l'aspect des écailles d'huîtres.

Le méso enlevé, assez important, renfermait de nombreux ganglions.

L'examen histologique, fait par M. Chevassu, confirme le diagnostic du cancer de l'anse recto-sigmoïde.

Le 5 juin 1903 La malade quitte le service, et est présentée à la Société de chirurgie, on constate que :

L'anus médian s'est cicatrisé spontanément.

La plaie latérale est à peu près cicatrisée elle aussi, et présente en son milieu l'anus terminal qui fonctionne très bien.

La malade revient dans le service environ un an après, le 8 mai 1904, et voici ce qui a été noté à l'examen :

On constate l'existence d'une grosse tumeur remontant presque aux fausses côtes du côté droit, fixée surtout à la paroi latérale. Sa consistance n'est pas uniforme : molle et fluctuante en dedans, elle est au contraire dure dans sa partie externe.

Le toucher vaginal donne peu de renseignements, il montre seulement que la tumeur est immobile. Il s'agit probablement d'une tumeur solide ou liquide de l'ovaire.

L'état général est, d'ailleurs, excellent ; l'appétit est conservé. L'anus iliaque fouctionne très bien et reste absolument continent : la malade, tous les matins, se donne un lavement, et l'évacuation se produit une ou deux heures après. A la place de l'anus périnéal, on sent une bride fibreuse, très résistante, qui fixe le col.

Troisième intervention le 20 mai 1904. — Anesthésie à l'éther, sans incidents. Laparotomie :

1° Incision verticale sur la ligne médiane de l'abdomen ; l'anus artificiel primitif qui se trouve sur le trajet de cette incision est circonscrit par deux incisions en forme de losange, et l'on saisit la partie circonscrite entre les mors d'une pince longuette.

2° A l'ouverture de l'abdomen on aperçoit une volumineuse tumeur, contenant du liquide, bosselée, avec des parties molles et des parties dures, celles-ci très friables. Cette masse paraît adhérente de toutes parts à la masse intestinale; la libération poursuivie avec prudence, peut néanmoins très bien se faire. Pendant ce temps, le kyste se rompt et se vide d'un liquide séreux ; l'intestin, protégé par des compresses, n'a pas été souillé. La libération de la tumeur est plus facile sur la face postérieure où existe un plan de clivage.

3° Cure radicale de l'anus artificiel médian ; on résèque tous les tissus qui le circonscrivent et on le ferme par trois plans de suture à la soie et au catgut Répin.

Examen anatomique. — La pièce enlevée présente une surface irrégulière, déchiquetée par places, mais il n'y a pas trace de paroi intestinale adhérente.

A la coupe, le tissu diffère selon les points examinés : A certains endroits, il est mou, friable, analogue à du tissu de cancer encéphaloïde; ailleurs, sa consistance est beaucoup plus dure. Il existe, de plus, des cavités kystiques remplie d'un liquide séreux, dans lequel baignent des débris de néoplasme.

24 juin. La malade part; la cicatrisation est presque complète.

Le 20 février 1905. On apprend qu'elle allait très bien.

Le 26 août 1905. Il y a une récidive de la tumeur ovarienne. La malade succombe au mois de décembre 1905.

Examen histologique (Mérieux).

Il s'agit bien à proprement parler, d'une tumeur ovarienne et sans rapport avec la tumeur intestinale antérieure.

Cette tumeur est un épithélioma. Les formations épithéliales constituent des cavités irrégulières, hérissées de bourgeonnements papillaires et émettant à leur surface des prolongements creux tubuliformes.

L'épithélium est cylindrique, très haut, formant souvent un revêtement à plusieurs couches.

En certains points, l'épithélium devient métatypique, le stroma est formé de tissu connectif lâche, il est peu abondant.

Il s'agit en somme d'un épithélioma ovarien.

Observation II.

1° Rétrécissements multiples tuberculeux de l'intestin : double anastomose. 2° Cancer du pylore, pylorectomie. 3° Cancer de l'ovaire. Ovariotomie. Guérison opératoire. Survie de 18 mois après la pylorectomie.

Mme Chan..., Maria, âgée de 35 ans, entre le 14 avril 1902, à l'hôpital

Saint-Joseph. Les antécédents personnels ou collatéraux ne présentaient rien de particulier. Personnellement, elle était d'une santé plutôt délicate : dans sa première enfance elle avait, disait-elle, le ventre enflé. Vers l'âge de 14 ans, elle avait été gravement malade et aurait présenté les symptômes suivants : météorisme, vomissements, alternatives de diarrhée et de constipation. Depuis cet épisode aigu, elle continuait à souffrir d'une façon à peu près continue, quelquefois avec des paroxysmes : violentes coliques, sensations de boules lui roulant dans le ventre, vomissements fréquents, constipation opiniâtre ou débâcles diarrhéiques ; elle devenait maigre, cachectique, et c'est ainsi qu'elle entrait à l'hôpital.

A l'examen, le diagnostic de « rétrécissements multiples de l'intestin avec dilatations intermédiaires très considérables » fut très facile à poser. L'abdomen était très légèrement météorisé. A la moindre secousse, on avait un clapotement énorme semblant généralisé à tout l'abdomen ; ce clapotement possédait également des tonalités différentes, suivant qu'on le recherchait en différentes régions : creux épigastrique, fosse iliaque droite ou gauche ; on constatait du péristaltisme localisé, les coliques étagées de Kœberlé, le signe de von Wahl ; l'utérus et la vessie étaient refoulés à ce point qu'un pessaire avait été placé soulageant la malade.

L'intervention pratiquée le 26 avril 1902 consista dans une laparotomie suivie de deux entéro-anastomoses après qu'on eut vidé les poches dilatées par le procédé de Madelung.

La malade, revue un an après, était améliorée d'une façon considérable.

Telle est la première partie de l'histoire de cette malade, telle qu'elle est résnmée dans la communication faite le 9 mars 1903 à la Société nationale de médecine, publiée dans le *Lyon Médical* du 10 mai suivant. Il s'agissait donc de rétrécissements multiples de l'intestin cicatriciels d'origine tuberculeuse.

Elle revint deux ans après à l'hôpital présentant un tableau clinique tout différent : il ne s'agissait plus de symptômes intestinaux, mais de symptômes gastriques : anorexies, éructations et régurgitations, digestions lentes, sensation de pesanteur épigastrique et surtout vomissements alimentaires et bilieux assez fréquents et ayant perdu 10 kilogs qu'elle avait gagnés après la première intervention. Au niveau de l'épigastre, la palpation dénotait une induration de la grosseur d'une amande, profonde et indolore, fixée dans la région sous-hépatique, mais non mobile avec le foie. On pouvait se demander s'il s'agissait d'une sténose pylorique ou d'un point persistant de sténose intestinale. Il y avait du clapotage, mais ce clapotage siégeait au-dessous de l'ombilic et pouvait être dû, ce qui fut d'ailleurs reconnu pour vrai à l'intervention, pouvait être due à une dilatation intestinale non complètement revenue sur elle-même. L'insufflation de l'estomac permit de conclure en faveur

de la sténose pylorique : l'estomac distendu, l'abdomen l'était aussi ; l'estomac vidé, l'abdomen était aplati.

L'intervention pratiquée le 12 juillet 1904 permit de constater l'existence d'un cancer du pylore, encore assez limité et qui fut justiciable de la pylorectomie.

Examen anatomo-pathologique. — Macroscopiquement, la pièce enlevée était formée par le pylore, une portion de l'estomac large de quatre travers de doigt, et une portion du duodénum ; au tout était rattachée une portion de l'épiploon gastro-colique, comprenant quelques ganglions envahis.

La surface extérieure ne présentait rien de particulier.

Le pylore était occupé par une masse indurée, circonscrivant tout le pourtour de l'orifice et donnant l'impression d'un squirrhe annulaire.

A la coupe, dans la région prépylorique la muqueuse stomacale était boursoufflée, œdématiée. Tout près de l'orifice du pylore, existait une ulcération de la largeur d'une pièce de 1 franc, peu profonde, à bords non taillés à pic et se continuant insensiblement avec la muqueuse ; le fond est un peu rouge, sans dépôt d'aucune sorte. Cette ulcération arrive au contact de la tumeur.

Le pylore semble constitué par un épaississement très marqué de la paroi. Le tissu qui le constitue est ligneux, sa surface de section a la coloration blanche jaunâtre habituelle aux tumeurs squirrheuses du pylore.

Au duodénum, rien de particulier.

L'examen histologique fait par M. Mérieux permit de porter sûrement le diagnostic d' « épithélioma métatypique largement et profondément infiltré avec métastase ganglionnaire évidente ».

Les suites furent simples, et la malade quitte le service en très bon état.

Elle y rentrait le 3 avril 1905, c'est-à-dire un an après environ pour une tumeur abdominale. Son histoire, à part quelques malaises généraux, était abolument négative. Mais au toucher vaginal, combiné à la palpation abdominale, on reconnaisait l'existence, au niveau de la région sus-pubienne, d'une petite masse du volume d'une orange, de consistance molle, bosselée, mobile, indépendante de l'utérus, un peu douloureuse, perceptible par le cul-de-sac droit et le cul-de-sac postérieur. Le diagnostic porté de : *tumeur de l'ovaire droit* se vérifia sur la table d'opération.

A la suite de la laparotomie médiane sous-ombilicale, on vit une grosse masse fibro-kystique développée aux dépens des annexes droites, adhérentes de toutes parts, c'est-à-dire à la paroi pelvienne, à l'utérus, à la vessie et au Douglas. On fut donc obligé de faire une dissection soigneuse, surtout au niveau de l'uretère.

On enleva aussi les annexes gauches qui étaient volumineuses et d'apparence scléro-kystique.

Examen anatomo-pathologique. — Kyste de l'ovaire, d'aspect malin, sans coque extérieure, sans pédicule, non qu'il y ait eu de la périmétrite antérieure, mais par suite de la tendance du néoplasme à adhérer.

La tumeur n'est pas encore volumineuse : une tête de fœtus.

Du côté gauche, petit point suspect de dégénérescence ovarienne.

Examen histologique. — La constitution de la tumeur paraît pouvoir appartenir aussi bien à un néoplasme primitif de l'intestin, généralisé à l'ovaire, qu'à un néoplasme primitif de l'ovaire.

Les suites opératoires furent simples et la malade partit encore en bon état.

Elle revenait un mois après à la consultation externe avec des malaises généraux, mais sans signe objectif de récidive. Cependant, par l'intermédiaire de son médecin, nous avons appris au mois de novembre 1905 qu'elle se cachectisait de plus en plus et présentait de l'ascite.

Décédée en décembre 1905.

Observation III.

Cancer de l'ovaire et cancer de l'S iliaque. Ablation simultanée des deux tumeurs. Survie de quinze mois.

Mme D... Jeanne, 42 ans, entrée à l'hôpital le 6 mars 1903. Voici son observation telle qu'elle a été résumée dans une communication, faite à la Société de chirurgie, du 26 mars 1903 et relatée dans le *Lyon Médical* du 3 mai 1903.

Elle était envoyée avec le diagnostic de « grossesse extra-utérine probable » ; ses antécédents n'avaient rien à signaler tant au point de vue héréditaire que personnel.

Elle faisait remonter sa maladie à deux mois ; à ce moment, elle avait présenté de vives douleurs dans le bas-ventre, une constipation opiniâtre et des troubles menstruels caractérisés par des pertes utérines se répétant de huit à quinze jours en même temps qu'apparaissait une tuméfaction dans le bas-ventre, du côté droit.

A l'examen le toucher, combiné à la palpation abdominale, montrait l'existence d'une tumeur liquide haut située, abdominale plutôt que pelvienne, refoulant l'utérus à gauche ; elle était fixe, peu douloureuse, à limites diffuses. Elle s'accompagnait de constipation et d'un peu de ballonnement du ventre.

Le diagnostic de grossesse extra-utérine auquel on avait pensé s'éliminait par ce fait que l'on ne trouvait aucun signe de grossesse concomitant.

La malade avait eu un peu de fièvre, mais à son entrée elle n'en avait plus ; on pouvait donc croire à une lésion inflammatoire subaiguë.

Mais le repos ne l'améliorait pas et son ventre continuait à augmenter de volume ; restait donc le « néoplasme des annexes droites », auquel on s'arrêta.

L'intervention pratiquée le 20 mars 1903 vint confirmer ce diagnostic. Mais on constata, à l'ouverture de l'abdomen, que la tumeur s'était rompue dans l'abdomen, donnant issue à un liquide séreux teinté de sang. Il s'agissait bien, en effet, d'un cancer ovarien mollasse, dont le kyste principal s'était rompu, réuni par de nombreuses adhérences à l'intestin grêle, au mésentère. L'ovaire gauche, non kystique, mais très adhérent aux organes voisins, fut aussi enlevé, comme probablement atteint d'un début de dégénérescence.

Ce premier temps de l'intervention effectué, on vit l'S iliaque très développée, distendue par des matières fécales. En le suivant, on trouva un cancer qui fut enlevé au moyen d'une entérectomie de 26 centimètres, suivie d'une entéro-anastomose au moyen du bouton de Murphy-Villard.

Les suites opératoires furent très simples ; la malade quittait le service en bon état le 7 mai suivant.

Examen anatomo-pathologique. — A l'examen macroscopique, la tumeur ovarienne présente le volume d'une tête d'enfant. Elle est largement rompue, avec une vaste déchirure et ne renferme pas de liquide. Elle est divisée en plusieurs loges (au moins trois) qui sont remplies de végétations molles, friables, semblables aux amas caséeux du poumon. Ces végétations se déchirent facilement, adhèrent mollement aux parois du kyste.

Le cancer sigmoïdien, vu l'intestin ouvert, a une forme circulaire de 4 centimètres de diamètre environ. La transition se fait nettement entre les parties saines et les parties néoplasiques. La lumière de l'intestin n'est pas complètement obstruée, mais laisse encore passer une sonde de femme. La tumeur est dure, surélevée, non ulcérée. A la coupe elle est mollasse, friable comme la tumeur ovarienne, avec de petits points à à contenu caséeux.

L'examen histologique fait par M. le Dr Cade a donné les résultats suivants :

Tumeur kystique de l'ovaire. — Il s'agit nettement d'un épithélioma à végétations nombreuses. L'épithélium tend à circonscrire des cavités dans le sein desquelles poussent des végétations simples ou ramifiées, recouvertes par le même épithélium. Cet épithélium est formé par plusieurs couches de cellules cylindriques et semble être en voie de prolifération active.

Tumeur sigmoïdienne. — Cette tumeur présente exactement le même aspect que la précédente ; mêmes cavités revêtues par plusieurs assises de cellules épithéliales cylindriques, même bourgeonnement dans le sein

des cavités. Ce bourgeonnement des villosités recouvertes d'épithélium paraît cependant moins intense et les cavités un peu moins vastes que dans la tumeur ovarienne. Cette tumeur est incluse en pleine paroi intestinale, dans l'épaisseur de la tunique musculaire et au voisinage de la couche sous-muqueuse. En un point celle-ci est visible et les glandes de Lieberkühn ne sont pas hyperplasiées.

Ganglion. — Au milieu du tissu conuectif qui remplit la préparation, on trouve des tubes épithéliaux, revêtus du même épithélium, mais beaucoup moins bourgeonnants.

En somme, on conclut à un épithélioma primitif de l'ovaire et généralisé à l'intestin. (Mérieux.)

Observation IV.

Cancer de l'ovaire au cours d'un cancer des voies biliaires. Ovariotomie avec récidive rapide.

Il s'agissait d'une femme de 40 ans, Mme C..., dont les antécédents, tant héréditaires que personnels, ne présentaient rien à signaler : bonne santé habituelle ; mariée, un seul enfant.

En janvier 1903, elle ressentit pour la première fois de violentes douleurs dans l'hypochondre droit, douleurs que le docteur Audry, appelé, considéra comme des coliques hépatiques.

Les phénomènes disparurent. Ce n'est qu'au mois de mai suivant que le malade consulta de nouveau, mais cette fois-ci les douleurs siégeaient dans le bas-ventre et, à la palpation à ce niveau on sentait une tumeur, un kyste de l'ovaire.

M. Goullioud fut appelé le 11 mai en consultation, et voici ce qu'il constata :

1° A droite et à gauche, il existait une tumeur ovarienne, non douloureuse, du volume d'une tête d'enfant.

2° La cicatrice ombilicale présentait une petite induration qui lui parut suspecte et rappelant l'envahissement de la cicatrice ombilicale dans le cancer de l'estomac.

3° A la palpation de l'hypochondre droit. on percevait un peu de résistance entre le bord costal droit et l'ombilic, et cette palpation était un peu douloureuse.

M. Goullioud conclut à un cancer probable des voies biliaires avec induration néoplasique de l'ombilic et dégénérescence secondaire des ovaires.

Le docteur Commandeur pensait plutôt à un cancer double des ovaires avec envahissement ombilical.

A cause de l'incertitude du diagnostic et pour faire bénéficier la malade de ce doute, M. Goullioud consentit à intervenir.

Il n'y avait pas de symptômes digestifs ou urinaires. Mais à l'examen des poumons on constatait à l'extrême base une légère zone de submatité mais très peu marquée.

La malade, qui était déjà alitée chez elle, entre le 13 mai à Sainte-Marthe.

L'*intervention* fut décidée et pratiquée le 19 mai par M. Goullioud.

Laparotomie. On fit une grande incision laissant l'ombilic à droite. On vit à droite et à gauche deux kystes de l'ovaire constituées par de petites poches à contenu presque gélatineux, à parois très minces. Le pédicule était suffisant, d'aspect œdémateux. Il n'y avait pas d'adhérences, mais il existait une légère quantité de liquide ascitique.

Après ablation de ces deux tumeurs on pratiqua l'ablation de l'ombilic, comme dans une omphalectomie.

Le ligament hépato-ombilical ne présente rien d'appréciable.

L'incision est alors agrandie pour permettre l'examen du foie et de la vésicule biliaire.

La vésicule est dure, blanchâtre, lardacée.

Sur la face antérieure du foie, on voit un noyau d'un volume supérieur à celui d'une noix, qui semble avoir perforé l'organe et fait un léger relief sur la surface hépatique. Plus loin deux autres noyaux sont perceptibles

Devant de telles lésions, on ne pousse pas l'intervention plus loin et l'on referme l'abdomen.

Les suites opératoires furent simples : la malade présenta le troisième jour de la difficulté pour aller à la selle, mais un purgatif fit disparaître ces accidents.

Le 2 juin, c'est-à-dire le 15e jour après l'opération, on constate un peu de ballonnement abdominal. D'autre part, à la base droite, il y a une légère obscurité, de petits frottements, et tous les signes d'un épanchement.

Le 26 juin, l'épanchement à droite est encore plus abondant, mais les douleurs abdominales ont disparu : la température qui a persisté jusqu'ici commence à baisser et devient normale, l'épanchement s'est résolu et la malade passe quelques semaines de santé relative.

Bientôt après cependant, le foie devient douloureux, volumineux, la malade prend de l'ictère, le ventre se ballonne, l'ictère devient de plus en plus intense, et la mort survient le 10 novembre 1903, avec tous les signes d'une péritonite cancéreuse.

Examen histologique (Mérieux).

1. *Kyste de l'ovaire.* — Dans le point de la tumeur examinée, on constate une grande quantité de cavités d'un volume très inégal : ces cavités sont tapissées par un épithélium qui, dans certains points bien conservé, paraît très typique ; il forme le plus souvent une couche unique. Dans certaines cavités cependant, il y a plusieurs couches

épithéliales superposées. En général ces cavités ne sont pas comblées et offrent une lumière très nette, ces petits kystes sont très nettement limités.

Il semble donc qu'il s'agit, non pas d'un carcinome, mais d'un épithélioma kystique de l'ovaire. Ce nom d'épithélioma est pris ici dans son sens général de néoformation ou néoplasie épithéliale. Ici, dans l'espèce, la néoplasie paraît typique et le terme d'épithélioma ne paraît pas comporter un pronostic particulièrement malin.

II. *Ombilic cancéreux.* — Dans le derme de cet ombilic, on constate nettement entre les trousseaux du tissus fibreux, des cordons et des tubes le plus souvent pleins et formés par un petit nombre de cellules cubiques, d'aspect épithélial. Ces tubes sont visibles jusque dans l'épaisseur des papilles. Dans quelques points, ils sont situés au milieu d'une infiltration abondante de petites cellules embryonnaires; ils y revêtent parfois assez bien l'aspect de canaux biliaires.

Il n'y aurait rien d'étonnant à ce que la tumeur primitive soit intrahépatique. Tout ce que je puis affirmer, c'est que la tumeur primitive est un épithélioma tubulé cylindrique. Il ne paraît y avoir aucun rapport net entre l'infiltration de l'ombilic et les formations kystiques ovariennes.

A côté de ces cas, pour ainsi dire chirurgicaux, où la tumeur ovarienne avait pris un grand développement, où son autonomie s'était affirmée, en appelant seule l'attention médicale ou en nécessitant une nouvelle opération, à côté de ces cas, dis-je, il en est toute une série dont j'ai des observations multiples, où un cancer squirrheux de l'estomac s'accompagne d'une double dégénérescence des ovaires, mais alors il faut chercher celle-ci par le palper bi-manuel, et cette dégénérescence s'est produite comme une généralisation tardive, s'accompagnant de péritonite cancéreuse le plus souvent. Nous appellerons ces cas « médicaux » pour les opposer aux précédents. J'en ai observés chez mon maître, M. Laroyenne, qui disait les connaître de Cruveilhier. Dans le t. V de son *Anatomie pathologique*, on en trouvera en effet une belle observation clinique.

Qu'il me soit permis de publier encore ici une observation qui me paraît établir la transition entre les deux groupes, et qui se rapporte à une pauvre femme, âgée de 45 ans, absolument inopérable. Comme elle disait un jour, désespérée de

ne pas être opérée : « Je ne suis plus bonne que pour l'autopsie ». Son autopsie me fut précieuse en effet, car elle me faisait constater chez cette pauvre femme la triade observée chez la précédente : un cancer du pylore, une infiltration légère de l'ombilic, un cancer double des ovaires, volumineux. Je pouvais faire examiner histologiquement ces derniers organes, et je comptais trouver cette fois une filiation indiscutable entre le cancer de l'estomac et le cancer de l'ovaire.

Observation V.

Cancer du pylore ; induration néoplasique de l'ombilic ; cancer des deux ovaires. Pas d'intervention.

Mme A..., ménagère, 45 ans.

Cette malade entra, le 14 avril 1906, à l'hôpital Saint-Joseph, pour des troubles gastriques, surtout pour des vomissements.

Rien de particulier à signaler dans ses antécédents. Ses règles, qui taient apparues à 17 ans et avaient toujours été régulières, avaien cessé depuis deux mois. Mariée à 19 ans, elle avait eu six enfants, dont deux étaient morts en bas âge, d'entérite.

Des symptômes gastriques apparaissent à la suite de violentes émotions; ces troubles consistaient surtout dans des douleurs survenant cinq ou six heures après l'ingestion des aliments, et ne cessant qu'à la suite d'un vomissement que la malade provoquait elle-même. Depuis cette époque, les vomissements ont toujours persisté, mais surtout la nuit. En même temps : renvois acides et d'odeur fétide; constipation opiniâtre; amaigrissement très marqué; soif continuelle.

Par contre, ni hématémèse, ni mélænas, pas de dégoût électif pour la viande et les matières grasses, pas de perte appréciable de l'appétit.

A l'entrée, l'état général était plutôt médiocre : le facies avait une teinte jaunâtre, l'aspect cachectique.

A l'examen, on trouvait sur l'abdomen de petites granulations qu avaient l'aspect de granulations néoplasiques.

La région épigastrique présentait une légère voussure, donnant une sensation de résistance, comme si l'estomac était contracté à ce niveau. Du côté de la région prépylorique, mais très haut situé, presque sous les fausses côtes, on sentait une petite masse, aplatie, légèrement mobile, peu douloureuse. Une troisième petite masse, dure, lobulée, non adhérente, siégeait au niveau du sein gauche, tout à fait en arrière du mamelon, et constituait, au dire de la malade, le reliquat d'un abcès

antérieur du sein. Enfin, on sentait, remontant jusqu'à l'ombilic, une masse kystique, fluctuante. Au niveau de la cicatrice ombilicale, sur sa moitié supérieure, existe un noyau d'une consistance indurée, ligneuse.

Il n'y avait pas de signes de dilatation, sauf un peu de clapotage.

Toucher vaginal : Utérus petit, en antéversion normale. L'excavation est occupée par les ovaires hypertrophiés : le gauche est plutôt abdominal, tendant à devenir médian et arrivant à un travers de doigt au-dessous de l'ombilic ; le droit siège dans le bassin, mais s'est placé derrière l'utérus ; il est de forme irrégulière, semble fixe et affecte le volume d'une petite orange.

Le 1er mai, la malade vomit à peu près un demi-litre d'un liquide marc de café qui fut examiné au point de vue chimique. Voici le résultat de cet examen :

Odeur et réaction : très acide ;

Aspect : bouillie très liquide où l'on ne peut reconnaître aucun élément ;

Recherche d'HCl : réaction de Gunsbourg très positive ;

Recherche de l'acide lactique : réaction d'Uffelmann négative ;

Dosage de l'acidité totale : 2,99 ;

Dosage de l'HCl libre : 1,9.

Le chimisme était donc celui d'une hyperchlorhydrie.

Malgré ce, pourtant, le diagnostic qui s'imposait et que l'on fit était celui de : *Cancer de l'estomac généralisé et kyste des deux ovaires.*

La malade cependant, devient de plus en plus cachectique, et la mort survient le 1er juin 1906.

Autopsie. A l'autopsie, qui fut pratiquée 24 heures après, nous avons constaté :

1° Les lésions observées pendant la vie, c'est-à-dire un cancer squirrheux du pylore, l'induration de l'ombilic et du sein gauche, et la dégénérescence kystique des deux ovaires.

2° Des noyaux de généralisation dans le foie et dans les ganglions mésentériques.

3° La vésicule était libre. On ne trouvait pas d'ascite.

Le pylore était fortement adhérent aux organes voisins : foie, pancréas et côlon transverse. Une fois libéré on pouvait constater, en examinant sa paroi extéreure, qu'en plusieurs points le néoplasme avait envahi la séreuse et même l'avait détruite, laissant apparaître une plaque néoplasique finement grenue.

L'estomac ouvert, la région pylorique est occupée par une ulcération circulaire, lisse et peu végétante, limitée du côté de l'estomac par un bourrelet saillant, s'arrêtant à la limite du pylore, du côté du duodénum. La lumière permettait le passage du petit doigt.

A la coupe, on a l'aspect habituel, c'est-à-dire une portion correspondant à la muqueuse, épaissie, blanchâtre ; en certains points il semble

qu'il y ait une tendance à la dégénérescense graisseuse. La couche musculaire est fortement dégénérée et épaissie.

Nombreux petits ganglions mésentériques.

Les deux ovaires étaient dégénérés : le gauche atteignait le volume d'une tête d'enfant, le droit, celui d'une tête de fœtus. Ces deux tumeurs n'étaient pas pédiculées.

Leur surface extérieure est lisse et n'est adhérente ni à l'intestin, ni aux parois. Toutefois, l'aspect est bien celui d'une tumeur maligne, la séreuse intacte, du moins en apparence.

A la coupe, il s'agit de tumeurs solides formées d'un tissu jaunâtre, granuleux, rappelant la dégénérescence graisseuse. A côté des parties solides il y a, surtout dans l'ovaire droit, de grandes poches kystiques renfermant un liquide crêmeux, jaunâtre, presque caséeux.

Le foie renferme de nombreux foyers de dégénérescence, dont le plus gros atteint presque le volume d'une petite mandarine et qui, à la coupe, présente un tissu assez ferme, de coloration jaunâtre.

Le noyau du sein gauche a le volume d'une noisette. Il a l'aspect d'un squirrhe présentant à son centre un point de ramollissement laissant écouler à la coupe un liquide de désintégration.

Les plèvres étaient libres, ne renfermant pas d'épanchemeut.

Examen histologique :

Cancer atypique siégeant au niveau de la couche musculaire du pylore avec noyaux métastatiques de même nature au niveau du foie et des ganglions du mésentère.

Cancer typique des ovaires, sans relation apparente avec le cancer du pylore.

Toutes ces observations soulèvent un problème anatomo-pathologique d'un grand intérêt : quel est le rapport entre la tumeur ovarienne et le cancer du tube digestif ? Mais avant de le discuter, il est nécessaire de rappeler les principaux travaux sur les tumeurs secondaires de l'ovaire.

En France, il y a peu à glaner. M. Paviot me disait dernièrement que souvent, au cours des autopsies des cancéreuses de l'estomac, on constatait des dégénérescences secondaires de l'ovaire, et qne l'on trouvait alors la même structure histologique au niveau de la tumeur stomacale et au niveau de l'ovaire dégénéré. Le fait paraît-il banal ? En tous cas, il n'a été le sujet d'aucun travail français de quelque importance.

Dartigues, dans son Étude sur l'étiologie et l'anatomie

pathologique des tumeurs solides de l'ovaire, parle des cas où des formations sarcomateuses analogues existent ailleurs qu'à l'ovaire, cas où l'on est en droit de se demander si la sarcomatose de l'ovaire, au lieu d'être primitive, n'est pas, au contraire, secondaire à une élection sarcomateuse située dans un autre organe.

Dans les Bulletins de la Société anatomique de Paris, dans ceux de la Société des Sciences médicales de Lyon, à la Société de pédiâtrie et de gynécologie de Bordeaux, on trouve plusieurs présentations de cancer de l'ovaire, coïncidant avec un cancer de l'estomac, de l'intestin ou du foie, par Ozenne, Griffon et Leven, Lecornu, Lannelongue, etc. Le plus souvent, la question de la concomitance ou de la filiation des deux tumeurs n'est pas tranchée.

Cependant, depuis la rédaction de ce mémoire, a paru dans la remarquable thèse de M. Leriche, au sujet des récidives après pylorectomie, une page où la question est soulevée et mise en relief. M. Leriche, en effet, a été frappé de la fréquence des tumeurs annexielles en coïncidence ou en suite d'un cancer de l'estomac, et il en a réuni quatorze observations.

En Allemagne, l'étude des cancers de l'ovaire au cours de l'évolution des cancers du tube digestif a été poussée très loin, et ces productions portent le nom de tumeurs ovariennes de Krukenberg.

En 1899, F. Krukenberg a groupé sous le nom de fibrosarcome muco-cellulaire (carcinomatose), une série de tumeurs presque toujours secondaires et les a caractérisées de la façon suivante : « La tumeur est toujours bilatérale, se produit aussi bien chez des femmes jeunes que chez des femmes d'un âge plus avancé, et semble avoir une croissance lente. Tout l'ovaire est atteint, sa forme à peu près conservée, bien que sa surface soit plus ou moins bosselée. Il s'agit de tumeurs en grande partie solides, bien qu'elles puissent renfermer de gros kystes dus au ramollissement progressif du tissu myxomateux ou de petits kystes d'origine folliculaire.

Au point de vue hislologique, ces tumeurs sont remarquables par l'abondance des travées conjonctives, et la présence, dans les fentes de ce tissu conjonctif, de cellules grosses, rondes, vésiculeuses, ou de cellules rondes, plus petites, avec de nombreuses formes de transition. Il admet que les grandes cellules, épithélioïdes en certains points, proviennent des petites par transformation muqueuse.

De nombreux travaux de E. Kraus, Römer, Glockner, Schlagenhaufer, Wagner, etc., paraissent les années suivantes sur ces tumeurs désignées sous les appellations de tumeurs de Krukenberg, cancers métastatiques de l'ovaire, cancers secondaires de l'ovaire. C'est à la suite des cancers primitifs de l'estomac, de l'intestin et des voies biliaires qu'on les observe.

D'après Kraus, qui publiait cinq cas, il y aurait des métastases au niveau des différents organes de la cavité abdominale, mais toujours aussi sur les ovaires, sièges de grosses tumeurs.

La généralisation à l'ovaire du cancer primitif se ferait par voie péritonéale, et sur certaines pièces, Kraus a suivi les étapes de cet envahissement. Il admet pour la greffe cancéreuse une facilité spéciale de se fixer sur l'ovaire : les plaies qui résultent de la déhiscence des follicules de Graaf et les cicatrices qui les suivent, constituent des points faibles, favorables à la greffe cancéreuse.

Au point de vue histologique, Kraus admet que ces tumeurs, dites de Krükenberg, sont des cancers squirrheux de l'ovaire : l'aspect un peu spécial des cellules tient à la dégénérescence muqueuse des cellules épithéliales, et ce qui rappelle le squirrhe, c'est l'abondance du tissu conjonctif. C'est spécialement avec le cancer squirrheux du pylore, quelquefois latent, qu'on les voit surtout apparaître. Cette abondance du tissu conjonctif explique aussi les dénomination de fibro-sarcomes, de sarcomes muco-cellulaires, carcinomateux.

Les partisans de la spécificité cellulaire de M. Bard apprécieront les conclusions de Kraus.

Schlagenhaufer envisage plus largement la question. Il apporte 8 cas personnels, ce qui porte à 79 le nombre des cas qu'il a rassemblés de cancers doubles de l'ovaire, consécutifs à des cancers de l'estomac, de l'intestin ou des voies biliaires. On les trouve, dit-il, plus souvent chez les femmes dont les ovaires sont encore en plein fonctionnement. Dans son travail, très important, il arrive à la conclusion que la majorité de ces tumeurs doubles, malignes des ovaires sont des carcinomes et des carcinomes secondaires. Le caractère histologique n'est pas toujours identique ; et ses variétés correspondent aux différentes modalités du cancer primitif.

Rappelons aussi quelques cas cliniques antérieurs, ceux de Bode notamment. Bode, en 1895, enleva une tumeur solide de l'ovaire, du volume d'un tête d'homme, chez une femme de 31 ans, à qui il avait réséqué trois ans auparavant, un cancer du pylore.

Bode, la même année, présenta un volumineux « endothelial sarkom » de l'ovaire, chez une femme de 32 ans, opérée deux ans avant pour un cancer du pylore.

Citons encore les cas ou travaux de Fleischmann, Kratzenstein, Temesvary, Trützenstein, Kœtschau.

Revenant à l'étude de nos tumeurs, nous ferons remarquer qu'elles se présentaient cliniquement sous l'aspect de tumeurs malignes, chez des femmes relativement jeunes ; la dégénérescence était bilatérale ; les tumeurs étaient plutôt solides, mais friables, et présentaient seulement quelques kystes de volume inégal, comme toutes les tumeurs nées dans l'ovaire.

Frappé par l'aspect macroscopique de nos pièces, au courant de l'étude des tumeurs secondaires de l'ovaire, telle que nous venons de l'exposer, nous nous attendions à ce que l'examen histologique vînt confirmer notre diagnostic clinique de tumeurs secondaires métastatiques de l'ovaire. Nous avons eu, au contraire, la surprise, nous pourrions dire la déception, que les histologistes très compétents, à l'obligeance de qui nous devions nos examens, ont admis, au

contraire, l'indépendance des tumeurs, ou n'ont pas osé se prononcer sur leur filiation. Les difficultés sont grandes d'ailleurs : souvent, par exemple, l'examen des deux pièces, stomacale et ovarienne, est faite à plusieurs mois de distance et par deux histologistes différents ; les pièces s'altèrent très rapidement, etc.

Dans notre observation I (ovariotomie 14 mois après l'ablation d'un cancer sténosant de l'S iliaque), l'examen histologique conclut à une tumeur ovarienne et sans rapport avec la tumeur intestinale antérieure. Cette tumeur est un épithélioma ovarien.

Peut-être ce cas est-il à rapprocher du cas d'Hartmann, bien que celui-ci soit plus concluant. Hartmann, trois ans et demi après une pylorectomie pour cancer de l'estomac, fit l'hystéro-ovariotomie pour des kystes bilatéraux des ovaires et des fibromes utérins.

Mais, dans ce cas, ce sont des kystes de l'ovaire et non des cancers cliniques que l'on trouve. L'examen histologique conclut de son côté à des tumeurs de nature différente : à l'intérieur des cavités kystiques, il y a un épithélioma cylindrique cilié. C'est, dit Hartmann, simplement un bel exemple de pluralité successive de néoplasmes divers chez une même malade.

Dans notre observation III (ablation simultanée d'une tumeur ovarienne et d'un cancer sténosant de l'S iliaque), M. Cade conclut qu'il s'agit de la même tumeur, que cette tumeur est un épithélioma et qu'il ne s'agit pas d'une tumeur de l'intestin, mais d'une tumeur de l'ovaire généralisée.

Il est curieux que, quoique secondaire, la tumeur intestinale ait présenté la dispositiou sténosante, squirrheuse habituelle du cancer primitif de l'S iliaque, avec fort épaississement des parois de l'intestin au-dessus du rétrécissement.

Nous devons rapprocher de cette observation un cas très intéressant de Condamin. Il avait opéré une femme d'un kyste de l'ovaire droit, tordu, rompu, adhérent, et la récidive par greffe sur le péritoine lui avait paru fort à crain-

dre. Deux ans et trois mois après, il eut à lui réséquer le cæcum pour une tumeur pédiculée, intra-cæcale, maligne, développée en un point qui était adhérent au niveau de l'emplacement du pédicule de la tumeur primitive de l'ovaire. Il crut à une récidive du kyste ovarien opéré, quoique un examen histologique ait fait penser à une tumeur de provenance intestinale.

A propos de notre observation II (ovariotomie deux ans après une pylorectomie), notre chef de laboratoire M. Faÿsse reçut de M. Tolot l'avis suivant qui me paraît fort intéressant :

« Pour vous dire tout de suite ma pensée, je crois le problè-
« me insoluble par l'histologie. En effet, la constitution de la
« tumeur me paraît pouvoir appartenir à un néoplasme pri-
« mitif de l'intestin généralisé à l'ovaire, aussi bien qu'à
« un néoplasme primitif de l'ovaire. Ce sont les mêmes tubes
« glandulaires, ici très réguliers, là passant au métatypisme,
« si j'ose m'exprimer ainsi, plongés dans un stroma fibro-
« conjonctif. Même les produits amorphes qui remplissent
« en certains points les cavités de la tumeur peuvent être
« aussi bien le fait d'une sécrétion des glandes intestinales
« que des néoproductions ovariennes. Peut-être pourrait-on,
« par une étude approfondie des cellules qui tapissent les
« cavités glandulaires de la tumeur, sur des coupes beau-
« coup plus fines et diversement colorées, peut-être pour-
« rait-on parvenir à résoudre le problème, surtout si l'on
« avait sous les yeux des coupes de la tumeur intestinale.
« Je vous avoue que j'en doute et que le critérium ainsi
« trouvé me paraîtrait reposer sur des bases faibles.

« Il faudrait avant tout avoir des idées plus précises que
« nous ne les avons actuellement sur la genèse des tumeurs.
« Je vous conseille de vous reporter à ce sujet aux idées
« de M. Tripier sur la généralisation des tumeurs
« (*Traité d'Anatomie pathologique*, p. 922) ; il n'y aurait
« pas, suivant lui, de généralisation à proprement parler,
« c'est-à-dire que le noyau dit de généralisation ne serait
« pas dû au transport d'éléments cellulaires de la tumeur

« primitive, mais proviendrait de l'impression des cellules « de l'organe, siège de la soi-disant métastase, par le liquide « plasmatique issu de la tumeur primitive, ce qui explique, « comme le dit M. Tripier, que les métastases ressemblent « en général à la tumeur primitive, mais permet en même « temps de concevoir qu'il puisse y avoir, comme cela « s'observe souvent, de notables différences entre les deux. « Autrement dit, dans votre cas, la même cause, le virus « du cancer, si vous voulez, a produit des tumeurs et, « suivant que le développement de la tumeur ovarienne « a été plus ou moins tardif par rapport à celui de la tumeur « intestinale, la constitution histologique de cette tumeur « ovarienne a été plus ou moins influencée par les produits « virulents issus de la tumeur intestinale et lancés par elle « dans la circulation.

« Le problème posé est donc difficilement soluble par « l'histologie, surtout à cause de la similitude assez grande « des tumeurs engendrées par les deux organes et aussi « parce que, si l'on admet les idées de M. Tripier, il semble « qu'il puisse exister toutes les transitions entre la simul- « tanéité des deux tumeurs et la soi-disant métastase de « l'une par l'autre. »

Cette théorie me paraît séduisante, car j'ai peine à admettre l'évolution si fréquente de deux cancers simultanément ou presque dans la cavité péritonéale de mes malades, sans qu'il y ait aucun lien pathogénique entre eux.

La question paraît en tout cas très délicate, et c'est plus aux anatomo-pathologistes qu'aux chirurgiens à la trancher. J'ai donc plutôt, en apportant des faits cliniques, l'intention de la soulever que de la résoudre, et j'arrive aux conclusions suivantes, basées moins sur mes propres observations que sur l'ensemble de ce que je sais de la question.

Conclusions. — Il est fréquent de voir des tumeurs malignes doubles des ovaires se développer au cours de l'évolution ou après l'ablation de cancer de l'estomac, de l'intestin ou des voies biliaires.

Ces tumeurs peuvent être de deux types histologiquement

différents (cas d'Hartmann) et il s'agit alors de tumeurs indépendantes.

Il se peut aussi que l'épithélioma de l'ovaire donne lieu à la production sur l'intestin de tumeurs simulant les néoplasmes primitifs de celui-ci.

Mais généralement les tumeurs malignes des ovaires doivent être considérées comme métastatiques. Il en résulte de véritables types cliniques fréquents pour qui les recherche.

Cette conception n'a pas seulement un intérêt théorique, des conséquences pratiques peuvent en découler. C'est d'abord l'obligation, en face d'un squirrhe du pylore, de rechercher la greffe possible sur les ovaires avant d'intervenir, et peut-être même à la fin de la laparotomie, spécialement chez les femmes jeunes.

Inversement, dans les cas de cancer double et malin des ovaires, il y a lieu de faire un examen minutieux de l'estomac et de l'intestin, surtout s'il y a des vomissements ou de l'ascite.

Une notion très nette découle de cette étude au point de vue pronostique ; c'est la malignité extrême des tumeurs de l'ovaire coïncidant avec des cancers du tube digestif ou leur succédant. Si l'ablation est possible, la récidive ne se fait pas attendre.

La discussion de l'opportunité de l'ovariotomie dans ces conditions défavorables nous entraînerait trop loin. Nos observations montrent que nous n'avons pas reculé devant l'intervention quand elle nous a paru faisable. Ce sont donc les conditions spéciales à chaque cas qui nous la feront accepter ou rejeter.

Souhaitons, en terminant, que des diagnostics hâtifs du cancer primitif et des interventions précoces rendent plus rares ces généralisations si graves.

Quelques indications bibliographiques.

Cruveilhier. *Anatomie pathologique*, t. V, p. 77.

Billroth. *Deutsche Chirurgie Lief*, 41.

Ozenne. *Soc. anat.*, 1880.

Bode. *Ctbl. f. Gyn.*, 1895, p. 656.

Koetschau. *Cent. f. gyn.*, 1896, nº 44.

1898. Lannelongue. Soc. d'obst. et de gyn. de Bordeaux, juin 1898, *Gaz. hebd.* Paris, 1898.

1899. Dartigues. Étude étiologique et anatomo-pathologique des tumeurs solides de l'ovaire. *Rev. de gyn.*

1899. Griffon et Leven. *Bulletin de la Soc. anat.*, 1899.

1899. Tiburtius. P. Ueber die Combination von Ca. ovarii et ventriculi. *Diss. Königsberg.*

F. Krukenberg. Ueber das Fibrosarcoma ovarii mucocellulare (Carcinomatodes. *Arch. für Gyn.*, Bd L, p. 287, 294, 313.

E. Kraus (Wien). Ueber das Zustandekammen der Krebsmetastasen im Ovarium bei primären Krebs. (*Monatsschrift f. Geb. und Gyn.*, Bd XIV, Hft., 1, et *C. f. Gyn.*, 1901, p. 1251.

Römer. Ueber scheinbar primäre, in Wirklichkeit metastatische krebser Krankung der inneren Geschlechtsorgane bei Tumorbildung in Abdominalorganen. (*Archiv. für Gyn.*, Bd LXVI, Hft 1, et *C. f. Gyn.*. 1902.

Glockner. Ueber sekundäres Ovariolcarcinom. *Gesellschaft für Geb. zu Leipzig*, et *Cent. f. Gyn.*, 1903, p. 802.

F. Schlagenhaufer. (Wien). Ueber das metastatische ovariolcarcinom nach Krebs des Magens, Darmes und anderer Bauchorgane. (*Monatsschrift f. Geb. und Gyn.*, Bd XV, 1902, et *C. f. Gyn.*, 1902, p. 1108. (Bibliographie allemande importante.)

A. Wagner (Wien). Zur Histogenese der Sog. Krukenbergschen Ovariältumoren. *Wiener klin. Woch.*, 1902, et *C. f. Gyn.*, 1902, p. 1223.

1902. Gottschalk. *Ctblatt f. Gyn.*, nº 47.

Condamin. Résection du cæcum. Tumeur pédiculée intra-cæcale, apparue deux ans après une ovariotomie du côté droit. (Société de chirurgie de Lyon, 19 mars 1902.

GOULLIOUD. Cancer de l'ovaire et cancer de l'S iliaque. Ablation des deux tumeurs. (Soc. de chir. de Lyon, 1902.)

1901. SAUTER R. Ueber ein secundäres Adenom des Ovariums. *Monatsschft. f. Geb. und Gyn.* Hft. 6, 1901.

1902. LECORNU. Cancer du foie, cancer des ovaires. *Presse médicale*, 1902, p. 57.

1904. F. SCHENK. Prag. Primärer Krukenberg'scher Ovarialtumor. *C. f. Gyn.*, 1904, p. 639.

1905. H. HARTMANN. Pylorectomie pour cancer de l'estomac. Trois ans et demi plus tard hystéro-ovariectomie pour kystes bilatéraux des ovaires et fibromes utérins. Guérison. (*Annales de gynéc.*, mai 1905.)

1906. René LERICHE. Des résections de l'estomac pour cancer. Th. de Lyon, p. 53.

1907. GOULLIOUD. *Rev. de gynéc. et de chir. abdom.*, 1907.

DEUX CAS DE DISLOCATION DU CARPE

Par le médecin major ROUVILLOIS

Répétiteur à l'École du Service de santé militaire

J'ai l'honneur de vous présenter deux malades atteints de dislocation du carpe dont l'observation est intéressante, car comme dans la plupart des cas de ce genre, la lésion a été méconnue au début.

Le premier de ces malades, le 19 août 1906, fait une chute de cheval qui détermina chez lui des contusions multiples peu importantes, et un traumatisme du poignet droit qui est diagnostiqué entorse. Le traitement par le massage ne donnant aucun résultat, ce malade nous est envoyé.

Nous constatons chez lui l'intégrité des os antibrachiaux, une tuméfaction osseuse à la partie antérieure du poignet, une douleur localisée à la tabatière anatomique et quelques fourmillements dans le domaine du nerf cubital. La radiographie révèle alors avec une grande netteté la fracture du scaphoïde et la luxation du semi-lunaire en avant que l'examen clinique nous avait fait soupçonner. Je priai M. Destot de vouloir bien examiner ce malade. Il confirma notre diagnostic et ne put, malgré son habileté bien connue, obtenir la réduction qu'après un essai infructueux.

Huit jours après l'appareil plâtré appliqué immédiatement après la réduction (la main en flexion forcée) fut enlevé, et grâce aux massages et à l'électrisation les mouvements de l'articulation sont revenus en grande partie.

Le retour des mouvements chez ce malade a été assez

lent, car la réduction n'a pu être pratiquée que quinze jours après l'accident initial. De plus, il a présenté, et il présente encore quelques troubles trophiques dans le domaine du nerf médian attribuables, soit au traumatisme initial, soit aux manœuvres de réduction un peu longues, nécessitées par l'ancienneté de la lésion.

L'histoire clinique du second malade est tout à fait superposable à celle du premier.

Le 3 novembre, il fait une chute de cheval et présente, outre des contusions et écorchures multiples, une lésion du poignet gauche qui est diagnostiquée entorse. Après l'essai infructueux d'un traitement de sept jours par le massage et des applications de teinture d'iode, il est soumis à notre examen le 10 novembre.

Il présente à ce moment une tuméfaction considérable de toute la région du poignet gauche, avec une impotence fonctionnelle complète. L'examen détaillé nous fait alors reconnaître l'intégrité des deux apophyses antibrachiales, la diminution de la hauteur du poignet, une petite saillie très douloureuse dans la tabatière anatomique, et une tumeur osseuse soulevant en avant les tendons fléchisseurs. Le malade se plaint en outre de fourmillements dans tout le territoire innervé par le nerf médian.

Nous faisons immédiatement le diagnostic de dislocation du carpe que nous avons la satisfaction de voir confirmer par la radiographie.

Ce diagnostic avait pour corollaire immédiat la réduction du semi-lunaire que nous faisons le lendemain matin sous anesthésie.

Le traumatisme étant relativement récent, la réduction fut facile. Au sortir de l'appareil plâtré, que nous laissons en place six jours, le poignet a repris son aspect normal, les fourmillements dans le domaine du médian ont disparu, et les mouvements de l'articulation du poignet sont déjà très étendus. Grâce au massage et au traitement électrique qui ont été institués immédiatement, les mouvements sont

revenus dans leur totalité. Il ne persiste plus qu'une petite diminution de la force musculaire et un léger degré d'atrophie des muscles antibrachiaux qui disparaîtront certainement dans la suite.

TRAITEMENT DES ULCÈRES ET DES PLAIES ÉTENDUES

à cicatrisation lente

PAR LES GREFFES DERMO-ÉPIDERMIQUES

Par le Docteur THERMIER

Chirurgien des hôpitaux de Grenoble.

Le point sur lequel nous venons aujourd'hui attirer l'attention n'est, à vrai dire, qu'un petit détail de la thérapeutique chirurgicale ; néanmoins nous pensons qu'il y a intérêt à insister sur quelques modifications à apporter avec avantage au manuel opératoire des greffes dermo-épidermiques qui permettent d'augmenter la proportion des succès dans une mesure considérable et de transformer presque en la règle un traitement qui n'a guère eu jusqu'ici que d'exception. Comme d'autre part, loin d'apporter une complication quelconque à la technique employée jusqu'ici, elles ne font que la simplifier et la rendre plus facile à appliquer, même au domicile des malades si l'on est obligé de les opérer chez eux ; cette simplification seule, indépendamment de le presque certitude qu'elle donne de réussir, justifierait les lignes qui suivent.

Il n'y a pas à insister sur l'utilité qu'il y a guérir rapidement les malades porteurs d'ulcères variqueux ou de plaies à cicatrisation lente, comme celles qui succèdent aux brûlures par exemple. Souvent c'est pendant des années que ces lésions ont fait le désespoir, et des malades et de leurs

médecins, et l'on comprend à quel point est bien venu un traitement qui permet souvent de les guérir complètement en trois ou quatre semaines. De plus, au point de vue purement hospitalier, souvent les services sont encombrés de ces malades qui deviennent de véritables piliers d'hôpital, et les guérir rapidement, c'est également restituer vite au roulement hospitalier des lits qui sont, pour ainsi dire, indéfiniment immobilisés.

Pourvu à Grenoble d'un service où abondent les cas chroniques, par conséquent les ulcères variqueux, les plaies à cicatrisation interminable, entouré d'autre part de pavillons de vieillards, nous avons dès le début, et à même d'expérimenter bien des fois les greffes dermo-épidermiques ; plus de 30 fois depuis trois ans, soit à l'hôpital, soit ailleurs. La proportion des succès a été s'améliorant de plus en plus à mesure que le manuel opératoire se perfectionnait, en se simplifiant d'ailleurs. La courbe des réussites a en particulier fait pour ainsi dire un véritable saut avec l'emploi du pansement sec et la suppression de tout imperméable mis directement sur les greffons.

Voici le manuel opératoire tel que nous l'employons maintenant après trois ans de tâtonnements successifs. Les observations qui suivent sont celles de nos derniers opérés.

[J'y joindrai le relevé du calque de la plaie à recouvrir, pris avant l'opération.]

Manuel opératoire. — Le succès tenant, comme nous l'avons souvent constaté, à l'observation stricte des plus petits détails on nous permettra de les décrire minutieusement.

1° *Préparation de la plaie à recouvrir.* — La désinfection est un temps sur lequel on ne saurait trop insister. Il est, en effet, indispensable d'obtenir une *réunion par première intention* entre le greffon et la surface qu'il doit recouvrir.

Il est excellent toujours et souvent indispensable de préparer plusieurs jours d'avance la plaie ou l'ulcère que l'on

veut recouvrir de greffes. Il est évident qu'il s'agit là seulement d'une désinfection qui, si parfaite qu'elle soit, sera toujours très relative ; on ne saurait songer à aseptiser une couche de bourgeons charnus secrétant toujours du pus en plus ou moins grande quantité, et dans laquelle la pullulation des germes se fait non seulement en surface, mais encore jusqu'à une profondeur assez grande.

Tout ce qu'on peut espérer, c'est pour ainsi dire un certain assainissement de la plaie (la chose est surtout nécessaire dans les ulcères atones), une désinfection relative ou du moins une atténuation de virulence microbienne.

Pour cela ce qui paraît donner les meilleurs résultats, c'est une série de cautérisations légères, soit au nitrate d'argent, soit à la teinture d'iode (1), et des pansements fréquents, soit secs, soit humides au vin aromatique.

Les pansements humides ordinaires, à l'eau bouillie, au sublimé, au formol ou autres antiseptiques que j'ai pendant longtemps appliqués en vertu d'idées théoriques diminuent beaucoup la proportion des greffons qui prennent sans qu'on puisse donner du fait une explication bien plausible.

Il faut savoir d'avance que lorsque la plaie ou l'ulcère sont infectés avec le bacille pyocyanique de Charrin, ce qui est facile à reconnaître à l'odeur plus encore qu'à la couleur des sécrétions qui souillent les pansements ; cette désinfection, même relative, est beaucoup plus difficile ; ce genre d'infection est d'une ténacité désespérante. C'est dans ce cas qu'on éprouve le plus d'insuccès ; quels que soient les soins et précautions prises, il est presque impossible d'éviter la suppuration de la région greffée et sa conséquence immédiate, la nécrose de tout ou de la plus grande partie des greffons.

La reconnaissance, d'ailleurs facile de l'infection pyocyanique a donc, au point de vue du pronostic de la réussite opératoire, une importance de premier ordre.

(1) La solution d'iode dans la benzine 1 gr. 50 °/₀ a l'avantage de n'être pas douloureuse et de s'infiltrer plus profondément que la solution alcoolique ordinaire.

Au moment même de l'opération, la plaie ou l'ulcère et toute la région avoisinante sont de nouveau nettoyés et frottés au savon liquide avec insistance et minutie, puis recouverts d'un champ stérilisé.

2° *Préparation de la région où seront pris les greffons.* — Cette région est ordinairement la cuisse s'il s'agit d'un ulcère de jambe. Il vaut mieux prendre les greffes du côté même où siège la lésion. D'abord la région étant désinfectée, on pourra sans préparation supplémentaire lier ou réséquer la saphène, si on le juge opportun, puis il vaut mieux ne pas immobiliser les deux membres du blessé ; celui-ci en effet, après l'opération, souffrira plus de l'endroit où ont été taillés les greffons que de son ulcère gratté et greffé.

Les greffons pris au bras ou à l'épaule m'ont donné toujours, sans que je sache pourquoi, moins de succès que ceux pris à la cuisse.

Quelle que soit, en définitive, la région choisie, il y a intérêt à la raser et à la nettoyer la veille de l'opération. La désinfection sera large et les limites de l'aire opératoire largemant dépassées. Un pansement aseptique recouvrira ensuite la région jusqu'au moment de l'opération. On procède alors à la désinfection définitive. On devra d'autant plus insister sur le brossage et le savonnage qu'il vaut mieux ne pas employer d'antiseptiques proprement dits ; leur action est néfaste pour la vitalité des greffons. On doit donc s'en tenir à l'asepsie et la pousser aussi loin qu'il est possible. Puis la région, une fois nettoyée, est recouverte d'un champ stérilisé.

3° *Anesthésie.* — L'anesthésie est indispensable si le raclage de l'ulcère n'est point très douloureux, il n'en est point de même de la prise des greffes.

De plus, il est également nécessaire que le blessé ne bouge pas, ses mouvements gênant considérablement l'opérateur pour la taille des greffons et plus encore pour leur application sur la surface curettée.

4° *Curettage de l'ulcère ou de la plaie.* — L'ulcère étant découvert sera rapidement et complètement curetté a la cu-

rette tranchante. On devra enlever absolument toute la couche de bourgeons, *tout ce qui est enlevable* jusqu'à ce qu'on soit arrêté par la couche lardacée, dure et blanchâtre qui sert de substratum à l'ulcère.

Il est bon pour cela d'avoir deux curettes. Une fois la première couche enlevée on abandonne la première curette, forcément infectée par son contact avec la couche superficielle et suppurante de la plaie, et l'on termine le raclage avec une autre, de façon à ne pas semer l'infection avec l'instrument à mesure qu'on avance en profondeur. Nous avons vu en effet qu'il faut gratter fortement et profondément pour arriver à une couche aseptique sur laquelle la réunion du greffon pourra se faire par première intention. Dans certains cas (vieux ulcères de jambe) on peut tenter une manœuvre assez élégante, mais surtout avantageuse au point de vue de la rapidité et de l'asepsie. La couche lardacée qui sert de substratum à l'ulcère et jusqu'à laquelle il faut aller est souvent clivable. En l'attaquant de suite à la périphérie il arrive parfois qu'on puisse d'un seul coup peler pour ainsi dire l'ulcère en enlevant à la fois la partie superficielle de cette couche et les bourgeons charnus qui s'implantent sur elle. Dans ce cas il faudra bien entendu s'abstenir ensuite de gratter la surface ainsi mise à jour et de l'infecter avec un instrument douteux.

Quoi qu'il en soit, il est nécessaire d'arriver à enlever toute la couche bourgeonnante et par suite suppurante, on ne s'arrêtera qu'au tissu parfaitement sain. Sur les bords la curette enlève toujours un peu d'épiderme. Celui-ci n'est jamais bien fameux et la chose est sans importance, bien qu'alors l'ulcère soit légèrement agrandi. Il vaut mieux enlever un peu trop que pas assez et ne pas risquer, en laissant des points douteux, de compromettre la réussite finale des greffes.

On fait suivre ce grattage énergique d'une compression méthodique de toute la région grattée pour tarir l'hémorragie.

Si les ulcères des jambes, même fort étendus, ne saignent

que d'une façon insignifiante, il n'en est pas de même après le curetage des plaies des autres régions, en particulier à la tête. Dans un cas (obs. V) le grattage rapide d'une plaie étendue du cuir chevelu laissa une surface cruentée qui pendant quelque temps saigna d'une façon inquiétante, malgré la compression. En une minute ou deux le malade perdit au moins 500 à 600 grammes de sang ; pluie d'orage d'ailleurs et vite arrêtée, mais toutes les fois qu'on peut soupçonner la possibilité d'une hémorragie sérieuse (c'est la règle pour les plaies de la tête et du cou), il est préférable de ne cureter que région par région et de ne passer à la suivante que lorsque la précédente ne saigne plus. On arrive ainsi à s'en rendre maître par la compression beaucoup plus facilement que si l'on est en présence d'une très grande surface (dans l'obs. VI la surface représentait les 2/3 du cuir chevelu).

5° *Taille et application des greffons.* — Une fois l'hémorragie arrêtée et la surface curetée bien asséchée, alors, mais seulement alors, on procède à la taille des greffons. Ceux-ci sont taillés suivant le manuel opératoire ordinaire. Il vaut mieux ne pas les faire trop grands, de façon que s'il se produit au-dessous de l'un d'eux un suintement léger celui-ci ne risque pas de décoller une grande étendue de la greffe pour se faire jour, mais puisse s'écouler facilement par l'interstice des greffons. Pratiquement, des lambeaux de 4 à 5 centimètres de long sur 2 à 3 de large sont suffisants dans tous les cas. Il y a intérêt à les prendre ni trop épais, parce qu'ils prennent moins facilement, ni trop minces, parce qu'ils donnent une peau moins souple ; une épaisseur de 1 millimètre environ au milieu du lambeau est la meilleure. Le greffon une fois taillé est laissé sur le rasoir et immédiatement transporté et placé sur la surface grattée. Il sera appliqué la surface cruentée en dessous bien entendu et uniquement à l'aide d'un instrument bien stérilisé ; les greffons happent au doigt une sonde cannelée ou mieux une grosse épingle, tel est l'instrument le plus commode.

Il faut absolument rejeter toute immersion du lambeau

dans un liquide, tout lavage de la plaie pendant et après l'opération, sous peine de délaver le greffon, de diminuer sa vitalité et de s'exposer d'une façon presque certaine à un insuccès. Une fois placé, le greffon sera bien appliqué dans toute son étendue sur la surface à recouvrir. Il faut naturellement éviter les plis du lambeau et le recroquevillement des bords ; avec un peu d'habitude on arrive à les placer très vite comme il faut.

En procédant de la sorte on prendra le nombre de greffons suffisant pour recouvrir la plaie à traiter. Il n'y a pas d'inconvénient à laisser quelques vides entre eux, l'épidermisation qui rayonne autour d'eux aura vite fait de combler ces vides. On peut prendre un assez grand nombre de greffes : pour le malade de l'observation II vingt-deux greffes furent prises en une seule séance.

6° *Pansement.* — A notre avis, c'est là un des points les plus importants du manuel opératoire des greffes. Il faut absolument renoncer au pansement humide quel qu'il soit et surtout aux petites bandelettes imperméables appliquées directement sur les greffons soi-disant pour les maintenir ; elles sont pour ceux-ci une condamnation à mort à peu près certaine.

Le pansement humide fait un excellent bouillon de culture, il délave les greffes, les décolle et les macère ; de plus, si un point suppure, et c'est très fréquent, la suppuration s'étend à tout le champ greffé et l'insuccès est total. Les mêmes reproches sont à faire aux bandelettes de silk, de papier d'étain ou autres. Le pansement sera donc simplement un pansement sec, parfaitement aseptique, bien entendu. Les compresses de gaze sont placées directement sur les greffes avec précaution pour ne pas les déplacer (elles tiennent d'ailleurs très vite par coagulation, de façon suffisante pour ne pas trop risquer d'être déplacées lors du pansement) ; par dessus la gaze on appliquera une épaisseur suffisante de ouate et le tout sera maintenu par une bande un peu serrée pour faire de la compression. Le pansement doit être assez épais pour pouvoir être laissé en place au

moins six jours. De cette façon, s'il apparaît de la suppuration en un point, la sécrétion est absorbée sur place et l'infection ne se généralise pas.

Il faudra aussi éviter l'emploi d'antiseptiques, capables d'attenter à la vitalité, très hésitante au début, des greffons. Les poudres sont également à rejeter, mêmes inertes, parce qu'elles forment une croûte imperméable sous laquelle la suppuration peut se diffuser et s'étendre.

Un pansement aseptique sera également appliqué sur la région qui a servi à la prise des greffes.

7° *Renouvellement du pansement.* — Là encore, certaines précautions sont à prendre pour éviter le décollement des greffons. En général, au bout de six à sept jours, l'adhérence de ceux-ci est déjà assez forte, mais il faut éviter de changer le pansement plus tôt.

Pour enlever le pansement sans danger pour les greffes, ce qu'il y a de plus simple, c'est de l'arroser deux heures avant avec de l'eau bouillie. Le décollement devient alors très facile, et le plus souvent on aura la satisfaction de constater la prise totale de toutes ou presque toutes les greffes.

Le second pansement sera fait comme le premier, ce sera simplement un pansement sec. Au douzième ou quinzième jour, on pourra appliquer un pansement humide de vin aromatique qui paraît activer dans une certaine mesure l'extension de l'épidermisation autour des greffes.

Quant à celles-ci, même lorsque la réussite est parfaite, elles ne changent guère avant le quinzième jour, elles restent roses et bien vivantes, mais sans s'étendre encore ; il semble qu'elles prennent le temps de bien s'enraciner, puis en général, dans le courant de la troisième semaine, elles s'agrandissent, s'étendent, et en quelques jours tous les interstices sont comblés et la plaie complètement cicatrisée. Il est même remarquable de voir que dans les cas où les greffes se sont sphacelées complètement en apparence, il persiste toujours quelques îlots épidermiques qui, d'abord invisibles, n'apparaissent qu'au moment où ils commencent

à s'agrandir, c'est-à-dire vers la troisième semaine et fournissent souvent des champs d'épidermisation considérables ; de sorte que, même en cas d'insuccès apparent, il ne faut pas se décourager trop tôt et on doit réserver son jugement jusqu'au vingtième jour environ. Souvent alors on aura la satisfaction de voir de grands îlots épidermiques qui ont échappé dès l'abord en raison de leur petitesse (il n'y avait peut-être que quelques cellules), mais qui fournissent ensuite une aire d'épiderme sur laquelle on n'aurait jamais osé compter. C'est là une raison pour laquelle, même en cas d'insuccès apparent, il faut proscrire avant le quinzième jour tout antiseptique capable d'attenter à la vitalité de ces îlots.

Dès que la plaie est complètementrecouverte par un cuticule épidermique, il y a intérêt à la laisser complètement à l'air pour le durcir et le consolider. Nous faisons à ce moment frictionner plusieurs fois par jour la plaie ou plutôt la cicatrice avec un tampon imbibé du mélange suivant :

Acide tannique		2 °/₀.
Alcool Glycérine	} ââ	50 °/₀.

C'est là un traitement que le malade lui-même peut faire. En général, au bout d'un mois celui-ci peut se lever, quelquefois même au bout de trois semaines.

Si l'on emploie le manuel opératoire que nous venons de décrire, la réussite de toutes ou presque toutes les greffes est absolument la règle. Il n'y a d'exception que pour le cas où la plaie ou l'ulcère sont antérieurement infectés par le bacille pyocyanique. Dans ce cas, la proportion est moins élevée, mais ce cas mis à part, on pourra très facilement constater que la proportion des greffes prises totalement s'élève presque toujours à au moins 8 sur 10 ; souvent même toutes ont prises intégralement (14 sur 14 dans l'observation), alors qu'avec le manuel opératoire ancien, les greffes prises constituaient, sauf exception, toujours la très petite minorité et que les insuccès absolus et totaux étaient fréquents.

Nous n'avons pas à insister sur l'innocuité de la méthode. Dans tous les cas traités par nous, nous avons eu des insuccès, fréquents au début avant d'employer le manuel opératoire décrit plus haut, beaucoup plus rares depuis, mais jamais le plus petit incident, ni la moindre complication.

Par ce qui précède, et nous l'espérons aussi par l'examen des observations très résumées qui suivent, on pourra donc se rendre compte qu'actuellement, en ce qui concerne le traitement des ulcères variqueux et des plaies étendues, à cicatrisation lente, aucune autre méthode thérapeutique ne peut être mise en parallèle sur les greffes dermo-épidermiques sous le triple rapport de l'innocuité, de la simplicité et de la rapidité de la guérison.

Observation I.

Louis Ch..., cocher, 47 ans. — Salle 4, n° 2. — Paludisme ancien, varices généralisées à tout le membre inférieur gauche, énorme paquet variqueux à la face interne du genou.

Le malade a déjà subi il y a une dizaine d'années une résection de la saphène, à Lyon, dans le service du docteur Augagneur. Actuellement, si la saphène n'existe plus, il y a autour du genou et à la cuisse un grand nombre de veines énormes et valvulaires, ulcère à la face interne et antérieure de la jambe; de la grandeur de la paume de la main à peu près (le calque n'a pas été pris).

Opération le 5 décembre 1905. — Application de la bande d'Esmarch, modérément serrée pour faire saillir toutes les veines au niveau du genou.

Incision circulaire en jarretière faisant tout le tour de la jambe au niveau du genou. Il y a, pour ainsi dire, une couche veineuse sous-cutanée : *trente et une veines* sont liées et coupees entre deux ligatures, la plupart de la grosseur d'une plume d'oie, quatre ou cinq de celle d'un crayon.

Ablation de la bande d'Esmarch, suture cutanée, grattage de l'ulcère à la curette. Prise de cinq greffes à la cuisse droite. Pansement sec.

Pansement 13 décembre. — Quatre greffes ont pris. L'incision circulaire s'est réunie, sauf en arrière, où il persiste une petite plaie linéaire.

13 février. L'ulcère est complètement cicatrisé, l'incision circulaire également. Les paquets variqueux de la jambe ont disparu.

Le malade quitte le service en mars 1906, ayant subi comme autre intervention la cure radicale d'une grosse hernie inguinale gauche.

Observation II.

Auguste Cour... Vaste ulcère variqueux développé sur une cicatrice de brûlure et datant de 16 ans. L'ulcère fait le tour complet de la jambe et va en hauteur jusqu'au tiers supérieur du tibia. Jambe gauche, infection pyocyanique extérieure, pansements humides antiseptiques avant l'opération.

Première opération 16 juin 1906. — Grattage de l'ulcère tout entier, la moitié environ est ensuite recouverte avec 22 greffons pris à la cuisse droite.

Au mois de janvier, l'ulcération s'est légèrement agrandie. Grattage sous anesthésie le 14 janvier et greffe de peau de grenouille.

Pansement humide.

Le 20 juin, la suppuration est telle qu'il faut changer le pansement ; sphacèle de la plus grande partie des greffons. Néanmoins il persiste un certain nombre d'îlots épidermiques, et au mois d'août plus du tiers de l'ulcère primitif est cicatrisé.

Deuxième intervention le 23 août. 14 greffes prises à la cuisse gauche.

Pansement sec.

Suppuration assez abondante, pansement.

Le 28 août : cinq greffes ont pris, plus quelques îlots épidermiques.

Au mois de novembre l'ulcère est presque complètement cicatrisée, sauf une ulcération de la grosseur d'une pièce de cinq francs.

Le malade rentre chez lui pour ses affaires.

On constate quelques jours après le sphacèle de tous les greffons.

A la fin d'avril, le malade se décide à rentrer à la clinique. Dernière séance de greffe le 3 mai 1907. L'ulcération, grande comme deux pièces de cinq francs, est curettée et recouverte avec quatre greffes prises au bras gauche.

Actuellement (fin mai) l'ulcération est presque entièrement cicatrisée.

Observation III.

Julie D..., ménagère, salle Billeret, 27. Ulcère variqueux datant de deux ans, siégeant à la jambe gauche et de la grosseur d'une pièce de cinq francs environ (le calque n'a pas été pris).

Grattage de l'ulcère, le 20 juillet 1906. Trois greffes. Pansement sec.

Pansement le 28. L'ulcère est fermé par première intention.

La malade est laissée sans pansement et quitte l'hôpital le 2 août.

Observation IV.

César Z..., rotisseur. Ulcère variqueux datant de six ans, traité depuis deux ans au Dispensaire de la Croix-Rouge.

L'ulcère a la grandeur de la paume de la main environ et siège à la jambe gauche. Le calque n'a pas été pris.

Opération le 20 août 1907. Grattage, sept greffes, pansement sec.

Le 28 août, pansement, six greffes ont pris intégralement.

Cicatrisation complète, au 10 septembre le malade quitte l'hôpital.

Orservation V.

Marie Gui... Vaste plaie du cuir chevelu et du front consécutive à une brûlure. La malade est à l'hôpital depuis plus de six mois, lorsqu'on la fait passer dans mon service.

Opération au commencement de juin 1906, grattage de toute la plaie, hémorragie très abondante.

Quinze greffes sont prises à l'épaule et au bras gauche et appliquées sur la surface avivée. Pansement humide, bandelettes de papier d'étain.

Au premier pansement on constate que seulement six greffes ont pris, et pas toutes complètement. La malade reste encore trois mois à l'hôpital et en sort avec une petite ulcération, complètement cicatrisée depuis.

Observation VI.

Aug. Berg..., mégissier, 6 ans, ulcère variqueux datant depuis cinq ans, soigné depuis un an au Dispeusaire de la Croix-Rouge. Jambe gauche.

Opération le 20 juillet 1906. Grattage, sept greffes. Pansement sec.

Le 28 juillet, en renouvelant le pansement, on constate que toutes les greffes ont pris intégralement.

Au vingtième jour, la malade, complètement guérie, quitte l'hôpital.

Observation VII.

Louis Delah..., ulcère variqueux datant de dix ans environ, jambe gauche.

Dans une première intervention faite en 1905, j'avais réséqué la saphène, mais sans faire une seule greffe. Amélioration de l'ulcère, mais pas de cicatrisation.

Opération le 14 décembre 1906. Grattage, deux greffes. Pansement sec.

Pansement au 20 décembre. Prise intégrale de deux greffons.

Le 1er janvier 1907, tout est complètement cicatrisé et le malade laissé sans pansement.

Observation VIII.

Aug. Raph...., 54 ans, charpentier, ulcère variqueux datant de 22 ans à la jambe gauche.

Opération le 8 décembre 1906. Grattages. 14 greffes prises à la cuisse gauche.

Le 15 décembre, pansement. Les 14 greffes ont pris intégralement, sauf un point gros comme une lentille sur l'une d'elles.

Le 10 janvier 1907, tout est complètement cicatrisé.

Le malade a été présenté à la Société de médecine de l'Isère à la fin de janvier 1907. (*Dauphiné médical*, février 1907.)

Observation IX.

Fr..., cuisinier. Ulcère de la jambe droite, datant de plusieurs années. Petites ulcérations à la face interne de la jambe. Infection pyocyanique.

Opération le 4 février 1907. Grattages. Huit greffes. Pansement sec.

Pansement le 10 février. Sphacèle d'une partie des greffons. Il persiste cependant un certain nombre de points épidermiques qui s'étendent et amènent vite la cicatrisation complète.

Le malade quitte l'hôpital en mars, ses plaies complètement cicatrisées.

Observation X.

Marie-M. R... — Ulcération tuberculeuse de la peau sur jambe variqueuse du côté gauche.

Le 8 mars, ablation à la curette et aux ciseaux de toute la portion malade. Il persiste une ulcération qui est fermée avec trois greffes prises à la cuisse. Pansement sec.

Actuellement, la malade, qui est encore dans mon service, est cicatrisée.

Observation XI.

Parad..., maçon, 17 ans. — Fracture compliquée de la jambe gauche datant de sept mois.

Deux ulcérations purement cutanées, l'une en dedans, l'autre en dehors, de la grosseur chacune d'une pièce de deux francs environ. Pas de trajet conduisant sur un os nécrosé, mais pas de tendance à la cicatrisation.

Le pied est en très mauvaise position, et le malade marche en équin forcé.

Le 3 avril, ténotomie du tendon d'Achille et redressement du pied. On profite de l'anesthésie pour gratter et greffer les deux ulcérations signalées plus haut. Mise dans un appareil plâtré pour maintenir le redressement du pied.

Actuellement le pied est droit, et les ulcérations sont complètement cicatrisées.

SUR

L'OSTÉOPÉRIOSTOSE HYPERTROPHIANTE

BLENNORRAGIQUE

des grands os des membres

PAR MM.

DURAND,
Professeur agrégé,
Chirurgien des hôpitaux.

J. NICOLAS,
Médecin des hôpitaux,
Professeur de clinique des maladies cutanées et vénériennes.

M. Fournier, dans un mémoire paru en 1869, dans les *Annales de dermatologie*, avait décrit le retentissement des arthrites blennorragiques sur le périoste des os longs au contact des articulations malades, Ozenne (*Soc. de dermat.*, 1891), Raynaud (*Bull. méd. de l'Algérie*, 1891), Achard (1896), Claisse (1897), Hirtz et Delamare (1900), Philippet dans sa thèse (1901), Gaillard (1905), et récemment Hirtz et Combier (1907), ont de nouveau attiré l'attention sur ces faits. Pour ces différents auteurs, l'inflammation articulaire gonococcienne, en s'étendant de proche en proche au périoste juxta-articulaire, peut y produire des réactions pathologiques dont les caractères seraient assez nettement définis.

Bornée généralement au voisinage immédiat de l'articulation sur quelques centimètres seulement, l'altération peut très exceptionnellement s'étendre plus loin sur la diaphyse. Généralement peu considérable, la lésion est pourtant qualifiée d'énorme tuméfaction de la partie inférieure et moyenne du fémur dans le cas de Hirtz et Combier. Comme nous

ne trouvons la relation d'aucune autopsie et d'aucune intervention opératoire, il est impossible de se faire une idée exacte de la nature intime des lésions. Nous savons seulement qu'il ne s'est jamais produit ni suppuration ni séquestres.

Si donc, il existe réellement des périostites ou des périostoses, le processus ne saurait être comparé à celui des ostéomyélites. Nous prétendons même qu'il ne s'agit pas d'altérations ostéopériostiques, mais d'une induration inflammatoire qui est voisine de l'os sans altérer véritablement les éléments de celui-ci. En tout cas, rien ne nous paraît démontrer l'existence d'une véritable lésion osseuse.

En l'absence de démonstration anatomique, il nous paraît que ni les signes cliniques, ni les signes radiographiques ne peuvent être considérés comme convaincants.

Par l'examen clinique, on acquiert simplement la notion d'une tuméfaction juxta-articulaire assez profonde, d'ordinaire limitée au voisinage de l'articulation, mais pouvant, dans les faits signalés précédemment, empiéter plus ou moins sur la diaphyse. Mais il n'existe aucun signe permettant d'affirmer que l'altération porte véritablement sur l'os et le périoste. Une inflammation parostale donnerait évidemment lieu aux mêmes constatations. Et comme la blennorragie s'étend volontiers aux tissus périarticulaires, on ne peut soutenir à priori que cette infiltration qu'on trouve couramment autour de la séreuse articulaire enflammée ne s'étend pas aussi dans les tissus extra-périostiques.

La radiographie n'est pas plus démonstrative, aucun cliché n'a révélé encore la présence indiscutable d'une altération de la substance osseuse, et nous savons pourtant que les véritables arthrites, quelle que soit par ailleurs leur nature, manifestent toujours sur le cliché les altérations qu'elles ont produites sur les os. La preuve radiographique de l'existence des hyperostoses blennorragiques ne nous paraît donc pas établie. Nous ne pouvons, en effet, considérer comme démonstratif le fait de Hirtz et Combier. Voici en effet leurs

constatations à l'examen radioscopique du fémur de leur malade :

« Étant donné le gonflement dur qu'on trouvait à la palpation, le long des deux tiers inférieurs du fémur, on s'attendait à trouver à l'écran une participation de l'os ; or, il n'en fut rien. On ne relève pas, il est vrai, cette transparence particulière des os blennorragiques étudiée par Guillau ; le fémur gauche est tout aussi opaque que le droit; mais tout autour du premier il y a une zone circonférentielle, obscure, qui refoule les muscles à la périphérie, montrant ainsi la part que prend presque uniquement le périoste dans le gonflement constaté par l'examen clinique. »

« On pourrait objecter, il est vrai, que cette contradiction entre l'examen physique et l'examen radiographique s'explique par ce fait que le tissu jeune osseux, histologiquement voisin du tissu fibreux, n'est pas opaque pour les rayons X. Mais les limites du pourtour osseux sont très nettes sur le cliché, et c'est en dehors d'elles et bien séparée qu'apparaît la zone sombre répondant au gonflement du périoste. D'ailleurs, la résolution sinon complète, tout au moins très étendue de cette tuméfaction, constitue une autre preuve de son origine presque exclusivement périostée. »

Comme on le voit, ces auteurs disent formellement qu'il n'existe aucune altération osseuse et que la lésion est bornée au périoste. Il nous semble que l'état actuel de nos connaissances sur les inflammations de l'os et du périoste ne permet guère d'admettre l'existence d'une lésion bornée strictement au périoste sans aucun retentissement sur l'os, et nous préférons voir là une infiltration inflammatoire des tissus juxta-périostiques.

Pour illustrer cette dernière, nous avons cru devoir vous présenter deux malades. L'un porte sur le fémur, au-dessus du genou, la lésion décrite sous le nom d'ostéopériostose hypertrophiante. L'autre porte une lésion uniquement diaphysaire, dont la nature est actuellement discutable. Mais s'il est démontré qu'il s'agit bien d'une ostéite, nous serions en présence d'une manifestation osseuse de la blennorragie, qui

ne serait en rien comparable à celles qui ont été décrites jusqu'ici.

Voici les observations :

Observation I.

Diagnostic et résumé : *Blennorragie aiguë. Arthrite suppurée gonococcique du genou droit. Ponction évacuatrice. Tuméfaction juxta-articulaire pouvant être considérée comme osseuse.*

F... J., 25 ans, ajusteur, né à Mâcon, sans antécédents pathologiques dignes d'intérêt, entre, le 21 novembre 1906, dans le service de la clinique de l'Antiquaille, pour une blennorragie compliquée d'une arthrite blennorragique du genou droit.

La blennorragie a débuté il y a un mois environ, trois ou quatre jours après le dernier coït. Traité par des injections de composition indéterminée, l'écoulement purulent aurait cessé au bout d'une quinzaine de jours.

Vers le 15 novembre, quelques jours après l'écoulement, le malade a commencé à ressentir au niveau du genou droit une douleur d'abord inconstante, provoquée seulement par les mouvements. Rapidement la douleur est devenue plus intense et le malade ne pouvant plus marcher a demandé son admission à l'hôpital.

Le malade n'a jamais eu de rhumatisme articulaire antérieurement.

Depuis quatre à cinq jours, l'écoulement uréthral a reparu.

Actuellement : Le malade présente un genou droit très volumineux, globuleux, douloureux spontanément mais surtout à la pression ou dans les mouvements. La peau, tendue au milieu du genou, n'est ni rouge ni œdémateuse.

La température rectale est au-dessus de 39°.

L'écoulement uréthral contient des gonocoques et l'on porte le diagnostic d'arthrite blennorragique.

Les autres articulations sont indemmes.

Urines : Pas d'albumine.

Traitement : Teinture d'iode, immobilisation, antipyrine 4 gr., opiat 15 gr., injections au permanganate de KOH à 1/4000.

24 novembre. La tuméfaction et les douleurs se sont accrues au niveau du genou malade. Le genou est légèrement fléchi, globuleux, les culs-de-sac sont très distendus. La température rectale oscille au-dessus de 39°.

En présence de ces symptômes, on se décide à une ponction évacuatrice destinée à soulager les douleurs intolérables ressenties.

La ponction pratiquée sous anesthésie par le chloroforme d'éthyle, par M. Durand, chirurgien de l'hôpital Saint-Pothin, donne issue à 85 gr. de liquide franchement purulent. Cette intervention est suivie de

l'application d'un pansement compressif avec immobilisation en gouttière. Le liquide purulent ne contenait pas de gonocoque à l'examen microscopique direct après coloration.

5 janvier 1907. Le malade, notablement soulagé par sa ponction en ce qui concerne la douleur, a néanmoins continué à garder de la tuméfaction du genou et une température fébrile oscillant en moyenne entre 38 et 39°. La fièvre avait pourtant semblé finir par céder, et depuis le 24 décembre, le thermomètre n'avait pas dépassé 37°,9, lorsque le 31 décembre, il est remonté à 38°,7 le soir et le 1er janvier à 39°,4, oscillant depuis ce moment de nouveau entre 38° et 39°,5. En même temps, les douleurs sont revenues plus vives au niveau du genou.

A l'examen du membre, on voit un gros œdème de la jambe et de la cuisse droite d'autant plus prononcé que l'on considère une région plus voisine du genou. Celui-ci est très volumineux, mais la tuméfaction paraît due surtout à un empâtement périarticulaire considérable. La cavité articulaire et les culs-de-sac ne paraissent pas distendus. Une nouvelle ponction est jugée inutile. On continue l'immobilisation avec pansement compressif.

20 février. L'élévation de température au début de janvier n'a pas persisté, et dès le 10 janvier le thermomètre était tombé au-dessous de 38°. Depuis ce moment la température est revenue peu à peu à la normale, où elle se maintient depuis plus d'un mois entre 36°,8 et 37°,4.

L'écoulement blennorragique paraît guéri, mais l'examen du genou et des régions juxta-articulaires montrent, aujourd'hui que l'œdème et l'empâtement cutané et sous-cutané ont presque complètement disparu, des modifications extrêmement intéressantes.

A l'inspection, la région du genou tant au-dessus qu'au-dessous de l'interligne est notablemeut augmentée de volume. Les reliefs et les dépressions articulaires sont peu visibles.

A la palpation, on ne trouve pas d'épanchement notable dans l'articulation.

Le fait important, c'est la constatation d'une tuméfaction des tissus profonds qui présente les caractères rapportés par les auteurs aux hyperostoses blennorragiques. Le tiers inférieur de la cuisse, mais aussi le quart inférieur de la jambe offrent une infiltration des tissus profonds, qui sont durs, non dépressibles, fortement épaissis, à peine douloureux. On a l'impression que cette modification de volume et de consistance siège au voisinage de l'os et de l'articulation ; mais il paraît impossible d'affirmer que la lésion est *osseuse*. En effet, on ne sent pas les muscles et les tissus périarticulaires et parostaux souples et dépressibles au-dessus d'un os épaissi ; la tuméfaction est plus diffuse et l'on a l'impression que les parties molles en sont le siège et qu'à travers elles l'os ne peut être régulièrement palpé. Nous insistons sur ce fait que cette altération existe aussi bien autour du tibia qu'autour du fémur, qu'elle est beaucoup plus

marquée en avant qu'en arrière ; en un mot qu'elle est surtout *périarticulaire.*

Examen radiographique. — Nous devons à l'obligeance de MM. Lumière plusieurs très belles radiographies, faites soit d'avant en arrière, soit d'arrière en avant. Sur aucune d'elles on ne perçoit la moindre modification osseuse ; la substance de l'os a tous ses caractères ordinaires, il n'y apparaît aucune trabéculation pathologique. Le contour osseux est parfaitement net et régulier, sans flou ni encoche. Aucune modification de volume. Lame compacte et substance spongieuse n'offrent rien d'anormal. En un mot, on est en présence de la radiographie d un os sain, et cette constatation ne permet pas de penser qu'il y ait là une véritable ostéite, périostite ou périostose.

Observation II.

Diagnostic et résumé : *Blennorragie chronique ; épididymite gauche, avec funiculite et déférentite ; rhumatisme gonococcien ; hypertrophie de la partie moyenne de la diaphyse fémorale.*

V... (E.), 25 ans, mineur, né à Uras (Italie), entre le 19 décembre 1906 dans le service de la clinique de l'Antiquaille pour une blennorragie chronique, avec épididymite gauche et rhumatisme blennorragique du genou droit. Le malade, Italien, s'exprime très mal en français, ce qui rend son interrogatoire laborieux et difficile. Il doit avoir eu une blennorragie aiguë il y a vingt mois, c'est-à-dire au mois d'avril 1905, quatre ou cinq jours après avoir eu des rapports sexuels. L'écoulement fut dès le début peu abondant, mais il n'a pas cessé jusqu'à maintenant. Le malade a dû présenter à un moment un certain degré de rétrécissement, car on lui a passé des sondes de grosseur progressive il y a deux mois et demi environ. A la suite de cette intervention s'est développée une épididymite gauche peu douloureuse, et en même temps est survenue une douleur assez vive dans le genou droit, douleur persistant encore à l'heure actuelle.

Aujourd'hui, à l'examen, on constate un méat rouge, enflammé. En pressant sur le canal, on parvient à ramener une goutte purulente qui contient des gonocoques. L'épididyme gauche est tuméfié, mais peu douloureux. Le cordon est épaissi et l'on y sépare nettement le canal déférent dur. La peau des bourses de ce même côté est un peu œdématiée, sans rougeur apparente.

Le genou droit est tuméfié, globuleux, particulièrement au-dessus de l'interligne articulaire, où les culs-de-sac synoviaux soulèvent la peau, un peu rouge et enflammée. La palpation et la pression au niveau de ce genou ne sont pas très douloureuses.

Toutefois, tout ne se borne pas à cela, et l'examen de la cuisse droite révèle à la partie moyenne un certain degré de gonflement correspondant a une tuméfaction profonde, un peu douloureuse, fusiforme, et semblant périostique. Elle occupe à peu près la partie moyenne du fémur et se termine d'une façon peu nette en s'effilant à ses deux extrémités. Le trochanter et le fémur sous-trochantérien ne sont pas augmentés de volume, la région juxta-épiphysaire inférieure de l'os non plus.

24 février 1907. La cuisse droite est devenue de plus en plus volumineuse à sa partie moyenne. La tuméfaction paraît aller en s'atténuant de haut en bas en manche de gigot, remontant en haut jusqu'à une faible distance du grand trochanter et s'arrêtant assez brusquement au tiers inférieur du fémur. La peau à ce niveau est chaude, sans rougeur, mais avec quelques arborisations veineuses. La tumeur est mieux perçue en avant que par la face externe ou interne de la cuisse. La mensuration de la circonférence de la cuisse droite et de la cuisse gauche prise à 18 centimètres au-dessus des rotules donne 44 centimètres à droite, 40 centimètres à gauche, côté sain.

La palpation ne donne pas la sensation de crépitation parcheminée, mais provoque un peu de douleur. On ne sent pas de coque lisse, mais seulement un empâtement diffus. Pas de souffle, pas d'hyperthermie locale.

La région postérieure de la cuisse paraît indemne.

La hanche et le genou droit fonctionnent bien.

Le malade soulève aisément son membre droit en extension.

Pas d'adénopathie inguinale.

Amaigrissement prononcé. Anorexie pour la viande et les solides.

La température présente quelques oscillations et irrégularités au-dessous de 38°.

Examen radiographique. — Sur une série de radiographies que nous devons à l'obligeance de MM. Lumière et de M. Destot, on constate de graves et manifestes lésions osseuses. Sur toutes ces épreuves faites soit d'avant en arrière, soit d'arrière en avant, et principalement sur ces dernières, on voit les altérations suivantes :

Les deux épiphyses et les régions juxta-épiphysaires sont absolument saines ; la lésion est uniquement sur la diaphyse. Sur la face interne de celle-ci on voit apparaître dans le tiers inférieur du fémur un premier petit nuage moins noir que la lame compacte de l'os, plus noir que la trace des parties molles. Ce petit relief, haut de 2 à 3 millimètres au point culminant, se poursuit sur 2 à 3 centimètres ; la diaphyse redevient apparemment saine, puis on trouve la lésion principale. Celle-ci forme en dedans de la diaphyse un relief de 15 millimètres environ, de 12 à 15 centimètres de longueur. A son niveau le tissu compact paraît remanié, plus transparent aux rayons X, moins homogène. Sa limite externe est irrégulière, assez nette, sauf en haut où la radiographie se prête plus mal à l'analyse.

Du côté du canal médullaire, parfaitement régulier dans le tiers inférieur de l'os, on voit un remaniement qui a reporté ce canal vers la partie externe de l'os, rendu ses bords moins rectilignes et peut-être, au moins en certains points, élargi son calibre.

Le bord externe de l'os est à peu près normal. Cependant, au point où l'altération est maximum, on voit que la lame compacte a ses deux limites vers le périoste et vers la moelle, plus irrégulières et moins nettes.

On a donc, en un mot, épaississement du diamètre transverse de l'image portant surtout sur le côté interne, altérations des lames osseuses et du canal médullaire.

Cette radiographie représente donc assez bien celle que donne un sarcome périostique.

Le diagnostic de cette lésion nous a paru impossible à préciser. L'évolution au cours d'une blennorragie, l'apparition précoce de douleurs intenses et de troubles fonctionnels marqués, les modifications probables du volume de la tuméfaction, son contour mal limité, se rapportent plutôt à l'histoire d'une lésion infectieuse.

D'autre part, le siège uniquement diaphysaire, la consistance et aussi les caractères radioscopiques font plutôt penser au sarcome, bien qu'on ne trouve pas les signes de certitude, crépitation, etc. On pourrait donc dire que l'évolution est plutôt celle d'une ostéite, alors que les caractères objectifs actuels sont plutôt en faveur du sarcome.

Pour préciser un diagnostic aussi délicat que la radiographie elle même est impuissante à établir, il nous paraît nécessaire de pratiquer une intervention, qui d'abord exploratrice, pourra devenir ensuite curative.

8 mars. — Intervention exploratrice. — Peau et couches musculaires superficielles saines. On arrive sur l'os paraissant assez nettement sarcomateux. On prélève un fragment qui est envoyé au laboratoire d'anatomie pathologique. Notre collègue M. Paviot a bien voulu nous donner la description suivante de la lésion :

« Sur les coupes, la tumeur se présente sous la forme d'une production de tissu à fibres et fibrilles conjonctives plus ou moins courtes et à fibres élastiques qui envahit le tissu osseux. Par place, de petites cellules rondes sont disséminées dans ce tissu, mais d'une façon discrète. Le tissu osseux disparaît par raréfaction devant la production néoplasique, puis il pénètre les espaces médullaires. Dans l'os, des myéloplases se montrent de plus en plus nombreux dans ladite production, jusqu'à donner l'aspect des myélomes ou tumeurs à myéloplaxes.

« Nulle part, ce n'est le sarcome à petites cellules, non plus le sarcome périostique à cellules fusiformes.

« En somme, sans pouvoir affirmer que la tumeur est complètement dépourvue de malignité, du moins l'examen histologique répond à ces

tumeurs à myéloplases qui sur les jeunes surtout ont été souvent justiciables, avec un bon résultat, d'opération partielle. »

D'après tous ces renseignements donnés par la radiographie et l'histologie pathologique, on crut devoir considérer la lésion comme un sarcome justiciable d'une intervention, et comme le malade refusait d'emblée toute amputation, on se rallia à l'idée d'une ablation partielle, exérèse de la tumeur ou résection diaphysaire.

27 mars. — INTERVENTION OPÉRATOIRE. — La tumeur abordée par la face externe se libère avec une facilité relative. On l'aborde alors par une incision interne, mais on voit que la masse est très diffuse dans les muscles et longuement adhérente aux vaisseaux fémoraux dont elle ne peut être disséquée. On est rapidement obligé d'abandonner l'idée d'une opération conservatrice. Les deux plaies sont tamponnées après hémostase.

Pas d'accidents post-opératoire. Cicatrisation très longue.

30 juillet. La cicatrisation n'est pas complètement obtenue. Les bourgeons charnus n'ont aucun aspect pathologique. La cuisse reste grosse et il semble à la palpation que la tumeur a subi un accroissement de volume. Pas d'altération de l'état général.

*
* *

L'aspect clinique et l'évolution anatomo-pathologique des deux cas dont nous venons de rapporter l'histoire sont fort dissemblables. En effet, le premier de nos malades a vu se développer sa lésion à la suite d'une poussée articulaire aiguë suppurée et longue à se résorber. C'est au voisinage immédiat du genou du côté du tibia, et surtout du fémur qu'on a pu constater l'épaississement capable d'être qualifié de périostite ou périostose. Cette lésion se fait remarquer par les caractères suivants : elle est juxta-articulaire et se trouve à la fois au-dessus et au-dessous de l'articulation. Elle ne se traduit par aucune altération décelable sur les radiographies. Le second, au contraire, a une lésion uniquement diaphysaire, les extrémités osseuses n'y prennent aucune part, elle est loin de l'articulation récemment atteinte d'arthrite blennorragique. On est en présence d'une lésion manifestement osseuse tant à l'examen clinique qu'à l'examen radiographique. Si donc cette lésion était une ostéopériostite, elle établirait qu'il peut exister réellement

des manifestations de la blennorragie sur les grands os des membres.

Cette démonstration n'est pas faite, et l'examen microscopique a affirmé la nature néoplasique de cette tumeur. Les constatations macroscopiques faites au cours des interventions sont plutôt favorables à cette manière de voir, et l'évolution clinique, malgré une apparente guérison opératoire, ne démontre nullement que nous ne sommes pas en présence d'un néoplasme. Nous ne nous croyons donc pas autorisés à dire actuellement que cet homme a été atteint d'une ostéite blennorragique diaphysaire d'un os long.

Si maintenant nous étudions la première observation au point de vue de l'existence de ces ostéites, il est juste de dire d'abord que la lésion constatée est manifestement blennorragique, puisque consécutive à une arthrite gonococcienne. Si l'altération constatée avait véritablement son siège dans l'os, l'existence des ostéo-périostites blennorragiques serait indiscutable. Cette démonstration ne nous paraît pas faite. En effet, la radiographie ne révèle sur les os aucune modification appréciable et chacun sait que les infections ostéo-périostiques se manifestent toujours par des modifications des contours, de la transparence ou de la trabéculation osseuse. L'examen clinique, d'autre part, fait constater un épaississement dur, profond, mais les caractères de cette lésion ne nous ont pas semblé de nature à la localiser dans l'os plutôt que dans les tissus juxta-périostiques. De plus, il serait bien curieux qu'une altération ostéo-périostique occupât à la fois le fémur et le tibia.

Cette double localisation nous semble la preuve trop manifeste de l'origine périarticulaire, c'est-à-dire extra-osseuse de l'infection. Nous ne pensons donc pas que le malade présenté ait été atteint véritablement d'une ostéo-périostite blennorragique des grands os.

En nous reportant maintenant aux observations rapportées par les auteurs précédemment cités pour étayer l'existence des ostéo-périostoses hypertrophiantes des os longs, il nous a paru que ces observations, tant au point de vue cli-

nique qu'au point de vue radiographique, étaient superposables à notre première observation. Nous serions donc assez disposés à conclure que l'existence des ostéo-périostoses blennorragiques n'est pas parfaitement démontrée, et que dans les faits rapportés sous ce nom, il s'agirait plutôt d'une inflammation qui partie de l'articulation s'étendrait plus ou moins loin le long de la diaphyse sans donner lieu à une altération véritable de l'appareil ostéo-périostique.

Lithiase biliaire ; Parotidite suppurée

STÉNOSE PYLORIQUE D'ORIGINE BILIAIRE

GASTRO - ENTÉRO - ANASTOMOSE — GUÉRISON

PAR LE

Dr JACQUES (de Monceau-les-Mines),

Ancien interne des hôpitaux de Lyon.

Mme B..., 56 ans, ménagère. Rien à signaler dans ses antécédents que quelques crises de coliques hépatiques.

Actuellement (3 juillet 1906), souffre depuis une quinzaine de jours d'accès très rapprochés qui l'ont empêchée de s'alimenter. Elle commençait pourtant à aller mieux, lorsqu'il y a cinq jours, brusquement, elle fut prise en arrière de l'oreille droite d'une douleur très vive qui lui arrachait des cris. Rapidement est apparue une tuméfaction violacée qui d'abord localisée à la région parotidienne, a envahi la joue et la région temporo-maxillaire.

De l'œdème avec des traînées de lymphangite occupent le cou en descendant vers l'épaule. Pas de fluctuation. Trismus. La température ne dépasse pas 38°,5. Facies d'infection profonde. Haleine fétide, urines rares, légèrement albumineuses. Etat général grave. L'alimentation est impossible.

Le 3 juillet, sous anesthésie au chloroforme. une incision en avant du tragus, une autre en arrière de la branche montante du maxillaire. Débridement à la sonde cannelée. Issue d'un flot de pus épais, fétide, gros comme une noisette, et des lambeaux de hernie sphacélés. Drainage.

Dans la journée, injection de caféine et de sérum artificiel (1 litre). Pendant quelques jours l'état reste stationnaire. Le pus s'écoule mal.

Le 6, en pleine tuméfaction, j'injecte 1 cent. cube de térébenthine, et à partir du lendemain la suppuration fut plus franche, le pus s'écoula plus facilement et quinze jours après la malade quitta l'hôpital avec une fistule.

Je ne la revis qu'au mois de novembre, gardant seulement un peu d'induration et de coloration violacée. Elle ouvre facilement la bouche, ce qui permet de constater à la mâchoire inférieure de la pyorrhée alvéolo-dentaire qui avait jusqu'alors passé inaperçue. Mais je suis frappé de son état de cachexie. Elle raconte alors que depuis son retour elle n'a pas pu s'alimenter et qu'elle s'est affaiblie au point de ne plus quitter son lit. Elle aurait, dit-elle, bon appétit, mais aussitôt après le repas elle était prise de douleurs excessivement vives qui ne cessent qu'après évacuation complète de l'estomac. Devenue héroïnomane, sans pouvoir arrêter ces douleurs, elle est très affaiblie et ne peut quitter son lit.

A l'examen de l'estomac, pas de grande dilatation, pas de clapotage, pas de douleur à la pression.

La vésicule biliaire n'est pas perçue. Pas d'ictère. A cause de la faiblesse et du nervosisme de la malade, je ne fais pas de cathétérisme, mais j'essaie sans résultat la dilatation par mélange effervescent.

Pensant à une sténose du pylore par adhérence, je décide une laparomie exploratrice.

Le 8 novembre, anesthésie légère à l'éther et incision médiane sus-ombilicale. L'estomac peu dilaté est rempli de gaz qu'on peut évacuer par la pression. Le pylore est aplati et enserré dans des adhérences solides. Pas de calculs dans les voies biliaires.

La libération des adhérences me paraissant devoir être longue vu l'état de la malade, je fis rapidement au bouton de Jaboulay une gastro-entéro-anastomose postérieure trans-mésocolique. Le point de l'intestin qui a été fixé se trouve à 15 centimètres environ de l'anse duodéno-jéjunale.

Fermeture de la paroi en un plan. Durée totale 35 minutes. La malade est cyanosée, le pouls est intermittent.

Toute la journée le shock fut considérable et céda à des injections massives de sérum (2 gr.), de caféine et d'huile camphrée. Quelques vomissements sanglants disparus après ingestion de glace et une piqûre d'héroïne (5 milligrammes). La nuit fut bonne et l'alimentation liquide commencée le lendemain.

Dès le deuxième jour, la constipation, tenace depuis plusieurs années, cesse et n'a pas reparu.

Au quatrième jour, la température atteint 38°,5 et tombe après un lavage de l'estomac. A partir de ce moment la guérison fut rapide et la malade put quitter l'hôpital au vingtième jour.

Actuellement elle ne souffre plus, mange et digère tout, va régulièrement à la selle et peut s'occuper de son ménage.

*
* *

Si j'ai pensé à rapporter cette longue observation, ce n'est pas tant à cause de cette sténose, accident fort connu dans la lithiase biliaire, mais surtout à cause de la parotidite du début.

Je l'ai vu signalée dans les infections, les cachexies avancées, le cancer de l'estomac, où généralement elle est d'un pronostic fatal. L'a-t-elle été dans la lithiase ? L'éloignement ne m'a pas permis de faire à ce sujet de recherches bibliographiques. Est-ce une complication directe de la lithiase ? ou bien une propagation de l'infection alvéolo-dentaire favorisée par l'inanition du début ?

Malheureusement, au moment de ma première intervention, préoccupé de l'état alarmant du sujet, je n'ai pas songé à rechercher cette pyorrhée. Quant à la malade, elle déclare n'avoir pas souffert des dents auparavant.

Le Gérant, Dr VALLAS.

ASSOCIATION TYPOGRAPHIQUE LYONNAISE, RUE DE LA BARRE, 12. — F. PLAN, DIRECTEUR.

TABLE DES MATIÈRES

Table alphabétique par noms d'auteurs des Travaux de la Société de Chirurgie de Lyon pendant l'année 1907.

Mémoires présentés à la Société.

(fascicule du mois d'août).

Lyon. — Association Typographique, 12 Rue de la Barre.