SCD Lyon 1

SCD Lyon 1

PSC 2 8/2202

Q53 E68 /8 Reserve

Hemorragie cerebrale

SCD Lyon 1

253.262 | 8 Réserve

SCD Lyon 1

Hemorragie cerebrale

BIBLIOTHEQUE UNIVERSITAIRE
SECTION
SANTÉ
- LYON 1 -

SCD Lyon 1

SCD Lyon 1

MODÈLE N° 21.

# HOTEL-DIEU. — Salle S. Anne N° 26

Nom Payerne M.

né à Rives (Isère

demeurant à

profession Cultivatrice

âge 60

tempérament

constitution

entré le 15 Mai 1882.

~~sorti~~ Décès le 25 Mai 82.

DIAGNOSTIC ET RÉSUMÉ

Hemorrhagie Cérébrale gauche.
Exophthalmie gauche. =
Bruit de Souffle systolique intra cranien.

HISTOIRE PATHOLOGIQUE

Rien du côté de l'hérédité
Ménopause à 55 ans.
Un seul enfant qui est âgé de 20 ans & qui se porte bien
Pas de fausses couches = Pas de syphilis.
Une seule maladie (fluxion de poitrine du côté droit) à l'âge de 50 ans. A la suite de cette affection, les cheveux lui sont tombés. Aucune éruption sur le corps.

Depuis une 15aine d'années elle est sujette à des attaques de rhumatisme subaigu, siégeant principalt. aux genoux qui alors diminuent volumin. & douleurs.
Depuis cette époque mais très irrégult. elle a des hœdème des malléoles. Pas de palpitations de cœur =
Depuis environ 10 ans la vue s'est affaiblie des 2 côtés également et elle est obligée de porter des lunettes.

La maladie qui nous l'amène a débuté il y a environ 7 semaines par des douleurs de tête siégeant exclusivement du côté gauche; d'abord au niveau de la fosse temporale et un peu au dessus et en arrière au niveau des bosses pariétales, plus tard les douleurs se sont un peu rapprochées du côté de l'orbite. La sensation éprouvée par la malade n'était pas une véritable céphalalgie. C'était des battements très forts semblables à ceux du Pouls et mêlés à un bruit régulier & intermittent que la malade comparait à celui que l'on produit en vannant le blé. Ces sensations étaient perçues à chaque instant, mais surtout

| DATES | HISTOIRE PATHOLOGIQUE | PRESCRIPTIONS |
|---|---|---|

les mêmes parties de l'os temporal gauche.
Le sommeil en était singulièrement gêné,
et ce n'est que rarement qu'elle éprouvait quelque douleur
du côté de l'œil.

Huit à dix semaines après elle vint
apprendre que l'œil gauche était redevenu presque
tel qu'il était avant. En même temps les bruits
devenaient plus intenses et se rapprochaient de
l'oreille. Bientôt il lui devint difficile de
relever la paupière supérieure, et de faire
tourner le globe oculaire : et il y a environ
trois jours que la vue est devenue très
confuse. Par de véritables troubles de la vue : on ne
remarque de gonflement par la bâtonnets
oculaires gênés par la malade, par de diplopie
par de sensations lumineuses, ni douleurs,
rien que de la gêne due à la chute de la
paupière supérieure.

Etat de l'ouïe du côté droit.

La malade ne sait de quelques renseignements
qui précèdent, elle avait achevé son repas,
lorsque tout d'un coup sa face pâlit, et elle
devient aphasique, on croit remarquer que elle
est paralysée du côté gauche. Cependant quelques
instants elle peut remuer le bras sans donner
des marques de douleur, la bouche ne paraît pas déviée la
malade semble comprendre tout ce qu'on lui dit
mais elle ne peut répondre. La face est toujours
pâle et couverte de sueurs, elle a un peu d'oppression
mais on entend les battements du cœur assez régu-
liers et très irréguliers à deux fois, le pouls
est un peu au dessus de la normale, on ne peut
percevoir aucun bruit de souffle. Les veines
jugulaires sont le siège de battements. La malade
fait un vomissement des plaintes. Cet état
dure environ 1h1/2 après quoi elle reprend
totalement l'usage de ses sens et de la parole. Elle
ne peut expliquer ce qui lui est arrivé, elle a
rappelle seulement qu'elle ne pouvait parler. Elle
souffrait davantage lorsqu'elle avait la tête basse.

Ce qui frappe à l'examen c'est un
exorbitisme droit avec chute de la
paupière supérieure, renversement de la paupière
inférieure, chémosis. La
malade ne peut ouvrir seule son œil
le globe oculaire est presque immobile
mais il est retiré droit en arrière
Les pupilles sont égales, leur circonférence
régulière. La vision est conservée
cependant elle voit moins qu'avant
l'accident. Elle ne voit pas de deux
dans son œil elle ne voit pas
de battement. Le toucher ne semble
pas de bruit.

SCD Lyon 1

| DATES | HISTOIRE PATHOLOGIQUE | PRESCRIPTIONS |
|---|---|---|
| | La paupière supérieure est abaissée. Le malade ne peut la relever spontanément. La paupière inférieure est renversée en dehors & en bas. Conjonctivite palpébrale & oculaire. Chemosis plus développé en bas. La pupille a le même diamètre qu'à droite, elle se contracte et elle se dilate plus difficilt. Le globe oculaire ne peut être refoulé en arrière, on ne sent ni tumeur ni tension sur le pourtour de l'orbite. L'auscultation fait entendre un ~~double~~ bruit de souffle interne isochrone aux battements du cœur. ~~Le 1er intense coïncidant avec la systole cardiaque et séparé par une ligne tiliforme du 2e temps qui est plus court & manque qcf.~~ Ce bruit de souffle s'entend sur le globe oculaire lui-même et sur toute la moitié antérieure de la tête des 2 côtés. Il a la même intensité à droite & à gauche, il diminue à mesure que l'on se rapproche du vertex; son intensité est notablement diminuée vers la bosse occipitale. La compression de la carotide le diminue & l'arrête complètement. | Ce bruit de souffle unique coïncide avec la systole cardiaque. Ses irrégularités & ses intermittences correspondent aux irrégularités et aux intermittences cardiaques. |
| | Cœur. ~~Bruit de souffle interne au 1er temps à la pointe~~ On ne perçoit aucun bruit de souffle. Mais les contractions sont très fréquentes, très irrégul. et intermittentes. Le bruit de souffle intra-crânien est perçu dans tout le crâne, sur le menton, on croit l'entendre le long de la colonne cervicale. On le perçoit à une distance d'environ 20 centimètres. L'exorbitisme de l'œil gauche est direct. Les mouvements sont à peu près nuls malgré les efforts que fait le malade. L'examen à l'ophthalmoscope montre que les veines du fond de l'œil sont volumineuses et sinueuses. Les artères filiformes. | |

N° 21 *bis*.

| DATES | HISTOIRE PATHOLOGIQUE | PRESCRIPTIONS |
|---|---|---|
| 18. | Dans la nuit du 17 au 18 la malade a pris une nouvelle attaque semblable à la 1ère elle a duré environ ½ heure. On n'a rien constaté de particulier. La malade n'en a pas souvenir. Elle se plaint ce matin d'entendre les bruits plus forts et plus rapprochés de la naissance du Nez. | |
| 22. | La Malade a pris son repas de 10 heures comme d'habitude, puis elle a mangé des cerises à 8h. avec elle prit peu de [illegible] | |
| | Vont à ceux à 1h½ sa face se congestionne et elle ne peut plus parler. Cependant on dirait qu'elle a conservé son intelligence, elle s'agite sur son lit, elle retient fortement près d'elle les personnes qui s'y trouvent. A ce moment elle n'a que de l'aphonie et de la congestion de la face, elle n'a pas de paralysie elle remue tous les membres et elle sent fort. de la main droite. Un peu plus tard l'excitation augmente elle veut se relever elle a de la peine à la maintenir. | Lavem.ts purgatif. sinapismes. |
| | A 3h elle perd connaissance, sa face est violacée et pendant qq. instants elle a des mouvements épileptiformes. Après la crise on constate : une cyanose très marquée de la face, les battements du cœur sont très fréq.ts & très irréguliers, le pouls est faible. La respiration est lente irrégulière embarrassée il sort de la bouche une écume blanchâtre légèrement teintée de sang. Les 2 paupières sont abaissées. La bouche est légèrement dévoiée à gauche, la joue droite est aplatie elle s'étend soulevée par les expirations. Tous les membres du côté droit sont paralysés sans contracture. Les dents sont fort. serrées. Pas de paralysie à gauche. | |
| | La Malade est couverte de sueurs, la peau est refroidie, mais la température de la tête appréciée par le toucher est notablement supér. à celle du corps. La température vaginale est de 37°8. | |
| | La pupille du côté gauche est dilatée. A droite elle est plus petite de plus l'œil droit est tourné en dedans. | |
| | La résolution est complète des 2 côtés. cependant elle est moins accusée à gauche. | |

SCD Lyon 1

| DATES | HISTOIRE PATHOLOGIQUE | PRESCRIPTIONS |
|---|---|---|
| | La respiration devient de plus en plus embarrassée & lente, la cyanose s'accentue davantage, on lui fait des injections s. cutan. d'éther, on lui applique le marteau de Mayer & de nouveaux sinapismes aux membres. Au bout de qq. instants la malade reprend ses couleurs, elle respire mieux, elle a même l'air de reconnaître, tandis que les membres du côté droit restent immobiles sans contracture, elle remue spontanément les membres du côté gauche, la paupière de l'œil droit se relève aussi de temps à autre. Les scies. de la conjonctive sont très apparents. A 4 h. nouvelle crise épileptiforme d'une minute de durée. La face devient grimaçante elle se contracte violemment ainsi que tous les membres aussi bien ceux du côté droit que ceux du côté gauche les mouvements sont de peu d'étendue. La face est fort. violacée, les dents sont serrées et laissent encore échapper une écume rougeâtre. Après l'accès la résolution est complète des 2 côtés pendant q.q. temps. la malade pousse q.q. gémissements, la respiration est stertoreuse. Le bruit de souffle intra-crânien a les mêmes caractères que précédemment. Pas de contracture. Pendant la résolution l'œil droit est dirigé direct. en avant, la pupille est dilatée. Puis la face de la malade se couvre de sueurs, elle fait q.q. mouvements du côté gauche, et elle retombe dans l'état primitif. Lavement salé = Glace sur la tête. A 6 h. On constate de nouveau l'hémiplégie du côté droit, le globe oculaire droit regarde à gauche, la pupille est plus petite qu'à gauche. Les reflexes sont presque total. abolis dans le membre inférieur droit cependant q.q. temps après une forte frigure il y a une légère contraction du tendon du gros orteil. A gauche les reflexes sont notablement diminués et retardées. Pendant cet examen survient une nouvelle crise épileptiforme semblable aux précédentes. On constate que la tête est rejetée du côté gauche, l'œil droit regarde à gauche. Les contractions des membres se font encore des 2 côtés, aussi bien du côté | |

N° 21 *bis*.

| DATES | HISTOIRE PATHOLOGIQUE | PRESCRIPTIONS |
|---|---|---|
| | des membres infer. que des membres super, mais ils sont plus accentués & elles durent plus longtemps à gauche. La respiration est très lente & très embarrassée. La crise dure environ 1 ou 2 minutes, puis résolution complète, l'œil droit regarde alors en avant. A la pupille est dilatée. Contractions du diaphragme<br>à 7h 1/2 q. q. vomissements verdâtres.<br>à 8h nouvelle crise d'intensité moindre<br>à 10h q. q. vomissements.<br>A 11h La face est rouge la malade a la tête inclinée à gauche, le globe oculaire droit regarde aussi à gauche mais la pupille se contracte parfaitt. sous l'action de la lumière elle se renverse dans l'obscurité. De plus le globe oculaire peut faire q. q. mouvements ainsi il suit les mouvements que l'on imprime à la lumière cependant il ne peut se tourner franchement en dehors, il s'arrête au 2/3 de sa course; on ne peut lui faire exécuter des mouvements de haut en bas. La malade soulève de temps à autre sa paupière. La bouche est moins déviée. On constate de nouveau l'hémiplégie des membres du côté droit sans contraction; les membres du côté gauche peuvent faire des mouvements spontanés, de temps à autre la malade porte la main à sa tempe. En piquant la plante du pied droit on détermine au bout d'un instant un fort reflexe du tendon du gros orteil. = La sensibilité est encore émoussée à gauche cependant elle sent les fortes piqures. Les dents ne sont plus serrées. La respiration se fait mieux cependant elle est encore irrégulière. = On enlève la glace que l'on a appliqué sur la tête, au bout de peu d'instants la chaleur paraît plus forte que dans les autres parties du corps. = Température vaginale 38°. = Pouls faible. = La tête mise dans la rectitude retombe au bout de peu d'instants sur le côté gauche. = Le bruit de souffle intra-crânien a toujours les mêmes caractères. = De temps à autre on constate de violentes contractions du diaphragme. = La malade ne paraît pas reconnaître.<br>La malade reste dans le même état toute la nuit. | s'imprime sur le creux épigastrique.<br>Lavem. 2 gr. de bromure de Pot. |

SCD Lyon 1

N° 21 *bis*.

| DATES | HISTOIRE PATHOLOGIQUE | PRESCRIPTIONS |
|---|---|---|
| 23. | Ce matin la malade semble avoir de temps à autre un peu de connaissance. On croit qu'elle a reconnu ses parents. L'aphasie et l'hémiplégie droite persistent, l'œil droit regarde toujours habituellt. à gauche. La bouche est légèrement déviée. Les mouvements de la paupière se font spontanément. Mais la sensibilité a reparu dans tout le membre paralysé et sous l'influence d'une douleur un peu vive, il est vrai, elle agite les membres du côté gauche, la face devient grimaçante et ses yeux se tournent du côté du point lésé. Les réflexes ne sont pas plus développés que hier. On constate en outre un peu de contracture surtout du membre super. A gauche rien d'anormal. La pupille d'un diamètre normal se contracte et se dilate facilt. L'œil peut se mouvoir dans l'orbite plus facilt. que hier mais pas complètement. La respiration est devenue régulière. Le pouls est fort. Mêmes symptômes du côté du souffle intra-cranien. La face est rouge nullement agonisée. La malade ne parle pas, elle ne crie que lorsqu'on la pique. La tête est généralt. inclinée sur le côté gauche, mais elle la tourne spontanément. | Glace. Lavemt. Bromure potassium 2 gr |
| | Elle reste dans le même état toute la journée et toute la nuit. Elle n'a pas de nouvelles crises d'Epilepsie. | Lavemt. fixatif. |
| 24. | La Malade est dans le même état. On constate encore l'hémiplégie droite avec une légère contracture. La sensibilité paraît être revenue, elle pousse des cris lorsqu'on la pique et elle agite les membres du côté gauche. Les bruits de souffle intra-cranien paraissent avoir diminués d'intensité. | Lavemt. bromure de Potass. 2 gr |
| | Le soir la Malade n'a pas eu de nouvelles crises. Mais elle est dans la | |

SCD Lyon 1

N° 21 *bis*.

| DATES | HISTOIRE PATHOLOGIQUE | PRESCRIPTIONS |
|---|---|---|
| | résolution la plus complète des 2 côtés. Elle est totalt. insensible à la douleur. Peu ou pas de contracture. La tête inclinée sur le côté gauche regarde à droite. L'œil droit complètement immobile regarde maintenant en dehors, la pupille est resserrée. A gauche la pupille est toujours dilatée, et l'œil regarde directt. en avant. Le bruit de souffle est beaucoup moins intense. Les lèvres sont couvertes de fuligineusités & légèrement bleuâtres. La face pale est couverte de sueurs. Respiration lente & stertoreuse. Pouls très petit & très faible. | |
| 25 | Décès à 5 h. du matin sans présenter d'autres symptômes. | |
| 26 | Autopsie 24 h. après le décès. | (Voir Page 4) |

SCD Lyon 1

1re année n° 26.

Autopsie de monsieur le docteur Raymond Turpin

Hemorragie Cerebrale - Exophtalmie Gauche - Bruit de Souffle systolique intra crânien.

---

Dans le 29 mai 1912 - Autopsie 24 h après

Rien du coté du globe de l'œil, ni dans l'orbite du coté gauche.
L'hemisphere gauche est augmenté de volume; il secarte par le ligneux
Rien de particulier sur coté de la base du crâne. Les sinus correspondant chaque coté est normal et les carotides des 2 coté ne présentent rien de particulier. Les vaisseaux intracrâniens n'offrent rien de particulier, cependant dans la portion de la carotide contenue dans le sinus on remarque des plaques jaunes athéromateuses, existant autant d'un coté que de l'autre.

L'hexagone de Willis et chacune de ses branches principales examinés avec beaucoup de soins ne présentent aucune altération, pas même de l'athérome. La communicante postérieure droite est un peu plus volumineuse que celle du coté gauche, mais il n'y a aucune anomalie. On remarque encore que les vaisseaux superficiels de la moitié antérieure de la base du cerveau, surtout du coté gauche, sont très dilatés et sont le siège, en divers points, d'un petit piqueté, d'autre même du coté gauche un peu de sang extravasé sous les méninges.

L'hemisphere gauche est plus volumineux que le Droit, les circonvolutions sont tendues, en même temps qu'elles présentent un certain degré de fluctuation dans plusieurs points. D'abord à l'hémisphère antérieur les lobes sphénoïdal et une étendue de 3 centimètres dans le sens antéro postérieur, il y a une certaine mollesse avec sensation de fluctuation; et une pâleur adhérence à la base. Du côté droit dans une certaine étendue d'une petite portion située à 1 centimètre de l'extrémité. La face supérieure des lobes orbitaires en même est un peu large et plus étalé, elle est moins déprimée à son centre, elle est un contour plus saillant au niveau de la 4e circonv et de la portion de la temporale antérieure qui est comprise entre son origine et le communicant antérieur. Le tiers interne de cette face présente un peu la mollesse, en même temps que les circonvolutions sont étalées.

En mettant à découvert le lobe de l'Insula on remarque d'abord un peu de suffusion sanguine manifeste, et l'étalement des circonvolutions qui sont en même temps augmentées de volume et présentent aussi une mollesse analogue à celle dont on a déjà parlé. Cette altération est plus marquée au niveau des bords de la 3ème circonvolution frontale.

On constate sur la face supero externe cette même altération profonde, au niveau des 2 et 3ème circonvolutions frontales, surtout au niveau de la 3ème circonvolution frontale et principalement sur la partie antérieure de son pied, et sur la portion remplie de la 3ème frontale et de la frontale ascendante. Au niveau du pied de la 3ème circonvolution frontale, en enlevant les méninges on voit une assez grande quantité de sang noir.

SCD Lyon 1

Coupe praefrontale. On tombe sur l'extremité antérieure d'un foyer hémorragique qui porte sur les deux tiers externes de la substance médullaire. Le foyer occasionne tout à fait la couche corticale au niveau de la portion inférieure de la 3ème circonvolution.

Coupe intermédiaire de la praefrontale et du pédicule frontale (cette coupe est située à 4 centimètres du sillon de Rolando. On multiplie les coupes en raison de l'étalement des circonvolutions dans le sens antéro-postérieur). On trouve un vaste foyer hémorragique occupant la plus grande portion de la substance médullaire, sauf celle qui est en rapport avec la frontale moyenne et la 3ème circonvolution frontale. Il est à remarquer que la sensation de fluctuation que l'on avait perçue au niveau de la 2ème frontale provenait des parties profondes du foyer qui n'allaient aux environs que des portions corticales qu'au niveau de la 3ème circonvolution frontale. Du lobule de l'Insula dont la portion de la substance médullaire sous-jacente presque complètement détruite. Quant à la portion des noyaux médullaires que l'on devait retrouver sur cette coupe, elle est perdue au milieu des caillots noirs qu'elle contient.

Coupe pédicule frontale. Le foyer est moins considérable que le précédent, il occupe seulement la portion centrale de la substance médullaire de la 3ème circonvol., mais toujours les portions comprises entre le bord externe des noyaux lenticulaires et la couche corticale des lobules de l'Insula, de telle sorte que la capsule interne et l'avant mur sont complètement détruits. Le foyer empiète à la partie supérieure de externe avec la substance corticale du lobule de l'Insula sur toute son étendue. Il descend un peu moins bas en dedans où il est en rapport avec la moitié supérieure de la face externe du noyau lenticulaire. Il remonte en haut, à un centimètre au dessus de l'extrémité du noyau lenticulaire, de manière à détruire environ le tiers de la substance blanche à la couronne rayonnante. La substance grise du noyau lenticulaire présente un aspect granuleux piqueté de rouge qui contraste avec l'aspect pâle et lisse de la substance grise des noyaux caudés.

Coupe frontale. Le foyer est plus considérable que sur la coupe précédente; il occupe environ la moitié supérieure de la substance médullaire, ayant détruit toute la portion comprise entre le pied de la couronne rayonnante et cette portion de la frontale ascendante. Le foyer empiète aussi à ce niveau sur la couche corticale. Il n'est que dans le tiers supérieur des lobules de l'Insula, près du grand foyer que se trouvent aussi des caillots noirs; dans le grand foyer il y a peu de caillots, mais surtout beaucoup d'infiltration en grande quantité. En haut le grand foyer a détruit les 2/3 supérieurs du pied de la couronne rayonnante. On trouve aussi un piqueté rouge, mais à un degré moindre, sur les parties moyennes et supérieures des 3 portions des noyaux lenticulaires, surtout sur le putamen.

SCD Lyon 1

Coupe Pariétale. Foyer beaucoup plus petit que le précédent, n'ayant plus que les dimensions d'une pièce de 2 francs, qui serait ovalaire, au niveau du pied de la Pariétale, et ne s'avancerait dans la substance médullaire qu'au niveau d'une ligne verticale passant ~~par~~ vers le pied de la scissure de Sylvius.
Rien au niveau des lobules de l'Insula où les circonvolutions sont seulement un peu plus molles. La substance médullaire des circonvolutions du lobe temporal se présente sous forme de magma de substance cérébrale en détritus, mélangé de petits caillots noirs. Les noyaux la capsule interne, les portions centrales et supérieures de la substance médullaire sont tout à fait saines.

Coupe pédiculo pariétale. Foyer assez considérable occupant la substance médullaire du lobe temporal, commençant à 5 millim. au dessous de la dernière trace des noyaux et limité par un centimètre de substance cérébrale tout autour du lobe pariétal, ayant environ les dimensions d'une pièce de 5 fr. en argent, rempli de caillots.

Coupe praeoccipitale. C'est en ce point que se trouve la limite du foyer précédemment indiqué.

Examen des ventricules. Il n'y a pas de sang.

Hémisphère droit. Rien

Cervelet "

Isthme "

Dure mère. Rien

Rien de particulier dans le sinus longitudinal supérieur ou dans le sinus droit.

Selle turcique. Rien.

Corps pituitaire – normal.

Le corps étant réclamé, l'autopsie ne peut être complétée.

---

SCD Lyon 1

SCD Lyon 1

F. – Malade de Péon, 60 ans. –

... Exophthalmie du côté gauche
avec tuméfaction et teinte légèrement
cyanosée des téguments à ce niveau –
Rémosis – immobilité du globe oculaire
presque complète. C'est à peine si un
léger mouvement en dedans est encore
possible. Pupille un peu dilatée et
immobile.

Souffle céphalique systolique
très-intense perçu sur toute la tête
et même sur le cou au niveau de la
colonne vertébrale – Maximum
d'intensité du bruit sur le globe
déplacé, sans abutons, bouteillés, il est presque
aussi intense sur les mêmes régions
du côté droit – Le bruit pathologique
est un souffle analogue à celui que
l'on produit en prononçant Ch de
manière à ~~[illegible]~~ ressemblance à un souffle
intense. L'intensité du bruit est telle
qu'elle permet de l'entendre en plaçant l'oreille
à une petite distance de l'œil affecté – suppression
du bruit de souffle très-manifeste par la compression de la carotide g.

SCD Lyon 1

24 mai Pas de nouvelles crises convulsives et plutôt amélioration dans
de la malade. Actuellement (11h du matin) la résolution des membres
complète que du côté droit. Le m. inf. g. est le siège de qqs. mouvements
et le m. sup. est presque constamment agité ou point qu'on a été obl
l'attacher. La tête est déviée à gauche aussi que l'œil droit; mais la t
sont parfois ramenés sur la ligne médiane et même plus rarement
peu à droite. Pupille peu dilatée. Même aspect que précédemment
Le m. sup. droit présente à certains moments seulement du côté du biceps un peu de résistance
mouvements communiqués et plutôt lorsque la malade fait des mouvements am
Les doigts sont habituellement demi-fléchis. Trépidation très ma
de la main produite en la relevant brusquement pendant qu'on soutient
bras élevé. Aucune résistance du côté du m. inf. — Les pigmen
pincement sont perçus et font pousser des plaintes à la ma
Les mouvements réflexes produits par le chatouillement de la plante
sont moins prononcés que ceux qui se passent dans le m
homologue gauche sous l'influence d'une semblable excitation
région plantaire. Pas de trépid. plant. ni rotulienne, et sur
très-léger réflexe rotulien. — Respiration bruyante et fréquen
Lorsqu'on place la main dans celle de la malade du côté gauche
lui dit de serrer; en répétant plusieurs fois la demande on fi
sentir un léger mouvement. Impossible de lui faire tirer
ni de lui faire faire tout autre chose. — La paralysie
droit de la face est toujours très-prononcée à la partie inf.
de la commissure labiale. La malade ferme bien l'œil. Le
produisent cette occlusion, mais surtout des mouv
très-prononcés du côté gauche qui font ressortir davan
la paralysie du côté droit. — Écoulement par la con
droite d'une salive noirâtre et filiguinosité sur les dents
malade ne peut prendre que quelques boissons, encore
on a continué l'emploi des lavements au brome et potassium
glace sur la tête. — Le souffle céphalique est toujours très-b
il paraît, cependant, un peu moins intense que précéd

25 mai mort.
26 — autopsie. Hémorrhagie cérébrale sans au
lésions apparentes des gros vaisseaux des sinus de la base du crâne etc. — L
considérable siège dans les lobes frontal, pariétal et sphénoïdal de l'hémisphère gauche — Rien
autres parties de l'encéphale. (Les détails de l'autopsie ont été consignés sous une dictée) —

SCD Lyon 1

N° 21.

# HOTEL-DIEU. — Salle St Charles. N° 101

Nom X

né à

demeurant à

profession

âge 73 ans.

tempérament

constitution

entré le 7 Janv. 73.

sorti le mort dans la nuit du 7 Janv. 73.

(Renseignements donnés par le fils du malade soupçonné de l'avoir tué).

DIAGNOSTIC ET RÉSUMÉ

Hémorrhagie cérébrale.

## HISTOIRE PATHOLOGIQUE

Il y a une quinzaine d'années dans rhumatismal. Depuis faiblesse générale, surtout de la jambe droite incontinence d'urine, étourdissements fréquents, depuis 1 mois ½ environ, crachats hémoptoïques à différents reprises. Le 7 Janv. 73. il a mangé de la soupe à 1 h. et vers 6 h. à la suite d'une discussion dans laquelle il a été renversé contre une échelle, il est resté assis pendant q.q. instants et a été pris de vomissements alimentaires avec perte de connaissance. à partir de ce moment, état comateux. Transporté à St Charles il a succombé à 3 h. du matin.

Autopsie. La dure mère incisée, il s'écoule environ 100 g. de sang pur. Les circonvolutions cérébrales paraissent sèches, un peu affaissées, le liquide céphalo-rachidien est en moins grande quantité.

Le cerveau enlevé, on voit à base, au niveau surtout du

Lyon Imp. veuve Bannavial et fils

SCD Lyon 1

| DATES | HISTOIRE PATHOLOGIQUE | PRESCRIPTIONS |
|---|---|---|
| | chiasma des nerfs optiques du sang épanché en notable quantité. | |
| | A la coupe de l'hémisphère gauche, on trouve dans le ventricule latéral du même côté un épanchement sanguin considérable. La substance cérébrale formant pa[illegible] est imbibée de sang et a une teinte rouge foncée. La couche optique qui a été le point de départ de l'hémorrhagie est en grande partie détruite. Une partie du sang épanché traversant le septum lucidum s'est porté dans le ventricule droit. Le 4e ventricule est rempli de sang et une coupe du plancher du 4e ventricule montre dans son épaisseur très rapprochée de la surface de petits foyers hémorrhagiques. | |
| Poumons. | Il existe des 2 côtés des adhérences peu résistantes. Les 2 poumons sont très congestionnés à la base; à la coupe, sur le tissu pulmonaire d'un rouge foncé on aperçoit des portions de teinte plus foncée, mais où il existe probablement du sang dans les alvéoles. A la pression, il s'en écoule du sang spumeux; des morceaux de ce tissu ne vont pas au fond de l'eau. | |
| Foie | Un peu graisseux, présentant sur sa face antérieure extérieure 3 ou 4 dépressions en sens inverse des côtes (foie tuyauté). | |
| Reins. | Les 2 reins sont considérablement atrophiés. A la coupe, ils présentent les altérations de la maladie de Bright avancée. Diminution de la substance corticale. Teinte grisâtre, aspect granuleux; petites granulations blanchâtres constituées par les glomérules de Malpighi. | |
| Cœur | | |

N° 21.

# HOTEL-DIEU. — Salle St Charles. N° 55.

Nom Claude Cathanin

né à St Galmier (Loire)

demeurant à Lyon

profession Coutelier

âge 54 ans

tempérament

constitution

entré le 6 février 1872.

sorti le

DIAGNOSTIC ET RÉSUMÉ

~~Ramollissement cérébral (forme apoplectique)~~

Hémorrhagie cérébrale

Absence de renseignements

HISTOIRE PATHOLOGIQUE

Le malade paraît avoir été depuis longtemps sujet à des attaques épileptiques.

Le 6 février attaque d'apoplexie. On ne sait s'il y a eu des symptômes prémonitoires.

Quoiqu'il en soit est amené dans un état de collapsus complet. Ne répond nullement aux questions qu'on lui adresse.

Il y a paralysie de tout le côté droit du corps, les membres soulevés retombent inertes, insensibles aux piqûres et aux pincements. Lorsqu'on soulève la jambe droite, on voit qu'elle est le siège de mouvements fibrillaires très apparents.

Du côté de la face, aplatissement de la joue droite, abaissement de la commissure des lèvres de ce côté, la bouche est tirée au contraire du côté gauche.

Les yeux peuvent s'entrouvrir et se fermer facilement. Pas d'inégalités du côté des pupilles qui sont toutes deux contractées.

Lyon Imp. Veuve Rougeat et fils

SCD Lyon 1

| DATES | HISTOIRE PATHOLOGIQUE | PRESCRIPTIONS |
|---|---|---|
| | La tête est tournée à gauche ainsi que les yeux. | |
| | Il est impossible de tirer aucune parole du malade ni de lui faire tirer la langue. | |
| | Le malade ne mange pas, il rend en grande partie les boissons. | Café - Lait |
| 8 février | Le malade a de l'incontinence des matières fécales - Même état de somnolence - Ne tousse pas - Le pouls est plein, accéléré - | Lav. purgatif |
| | A l'auscultation, rien de spécial du côté du cœur, les artères sont athéromateuses - - - | T.R. 38°4 |
| 10 février | Depuis hier le malade est plus oppressé. Peau chaude, sèche - Le malade boit difficilement ~~les~~ liquides qu'on lui donne. Pouls à 108 un peu irrégulier R à 40°. Œdème léger des parois thoraciques - rien aux jambes. | |
| | Lorsque le malade tousse on entend des râles trachéaux et l'expectoration est nulle, les efforts d'expectoration et expiration étant fort peu - considérables. | |
| | La percussion de la poitrine n'offre rien de particulier. | |
| - | A l'auscult. on trouve dans toute l'étendue en avant comme en arrière la respiration soufflante et des râles ronflants, sibillants et muqueux mobiles aux 2 temps de la respiration. Ces phénomènes sont surtout prononcés en arrière, à la base de chaque côté - | |
| | En outre dans l'espace interscapulaire gauche et dans la fosse sous épineuse correspondante, bruit de souffle plus marqué aux deux temps de la R. A ce niveau on trouve également de petits râles muqueux et la sonorité est peut-être moins marquée | Pot. (acétate de $AH^3$ - 4 gr / sirop d'ipéca 30 gr |
| 12 février | Même abandon - R à 48 - P. à 108 T.R. 39°4 | |

SCD Lyon 1

# HOTEL-DIEU. — *Salle* N° 55

*Nom*

*né à*

*demeurant à*

*profession*

*âge*

*tempérament*

*constitution*

*entré le*

*sorti le*

DIAGNOSTIC ET RÉSUMÉ

(Suite.)

## HISTOIRE PATHOLOGIQUE

13 février

La respiration est stertoreuse, devient de plus en plus embarrassée. La tête est déviée à gauche. R à 12. P. à 140. Peau chaude, sueur. Le malade ne peut expectorer. Lèvres cyanosées

14 février

Mort dans la nuit — Asphyxie lente.

Autopsie

Pratiquée 36 heures après la mort. Rigidité cadavérique. Conservée moins marquée. Cependant du côté droit qui était paralysé.

Encéphale. Adhérences assez grandes de la dure mère aux méninges sous-jacentes, surtout au niveau de la convexité des hémisphères.

Les méninges sont fortement vascularisées, surtout la pie-mère. Au niveau des parties déclives postérieures, elle tient un peu s'assurer après l'ablation de ces membranes.

Au-dessous le tissu nerveux ne paraît pas modifié. On voit seulement que l'hémisphère gauche est plus volumineux, présente une certaine flottation.

Les artères de la base sont un peu athéromateuses.

Au moyen d'une coupe horizontale de l'hémisphère gauche on tombe dans un foyer d'apparence énorme, rempli de caillots noirâtres, semblables à du raisiné.

Lyon, Imp. veuve Bonnaïal et fils

SCD Lyon 1

| DATES | HISTOIRE PATHOLOGIQUE | PRESCRIPTIONS |
|---|---|---|

Ce foyer est situé en avant du ventricule latéral avec lequel il communique légèrement.

Le point de départ paraît avoir été le pédoncule cérébral correspondant qui est en partie détruit, ainsi que la couche optique et le corps strié. Le foyer s'étend en avant et latéralement jusqu'au niveau des circonvolutions. Les parois sont ramollies, rouges grisâtres, elles sont imprégnées de la matière colorante et avec des teintes diverses sur une étendue de 8 cent environ par imbibition. Les ventricules latéraux contenaient une sérosité colorée par le sang.

Pas de foyers secondaires.

Poumons. Q. g. adhérences anciennes en arrière et vers le sommet gauche sous forme de brides ayant 3 à 4 cents au point d'implantation.

Poumon droit. Présente vers la partie supérieure du lobe inférieur en arrière un noyau comme une grosse noix constitué par des points blanchâtres de pneumonie lobulaire. Le reste du lobe présente de la congestion hypostatique dans les parties déclives.

P. gauche. Vers la partie post. de chaque lobe et au niveau du sillon inter lobaire, le poumon est dur à la pression, ne crépite pas de couleur sombre, va au fond de l'eau, il présente un aspect légt granuleux, friable (pneumonie hypostatique marginale).

Les deux poumons sont en outre très emphysémateux sur les bords et en avant.

Cœur normal. Les grosses artères ne sont pas athéromateuses.

Rate reins, foie. Normaux.

Intestins. Très distendus, pas de gaz.

SCD Lyon 1

# HOTEL-DIEU. — Salle St Charles N° 34

Nom Etienne Bouville Igout
né à Avignon
demeurant à
profession tisseur
âge 68 ans
tempérament
constitution
entré le 13 Xbre 72
sorti le mort le 12 Janv. 73.

DIAGNOSTIC ET RÉSUMÉ
Hemorrhagies cérébrales —
Hemiplegies anciennes
Athrome artériel
(Autopsie)

Le malade a reçu de Longchene, il a fait plusieurs séjours antérieurs à l'Hôtel. Dieu

## HISTOIRE PATHOLOGIQUE

Femme d'ouvrier d'assez aspect
Il y a 18 mois environ, le malade prenait tout à coup connaissance, et lorsqu'on lui demanda ce qu'il était dit-il, paralysé de tout le côté droit. Il entra à l'hospice de la Charité - Rouen et y resta 9 mois pendant lesquels il ne se servit pas de la main. Puis elle attaque au bout de ces 5 mois elle hémiplégie à gauche, revint séjourner à la Croix Rousse. Depuis cette époque, parole hésitante, perte de la mémoire, affaiblissement de l'ouïe et de la vue.

Actuellement la commissure labiale droite est abaissée le malade tient à peu près de la main droite mais il peut à peine le toucher de la main gauche lorsqu'il veut prendre un objet, la main tremble et hésite avant de pouvoir le saisir. La marche est peu difficile quoique la jambe droite ne puisse pas être soulevée, parfois il a la jambe

Par d'abord d'abord.
prendre tout à fait connaissance et lorsqu'on lui demanda ce qu'il était dit-il, paralysé de tout le côté droit. Il entra à l'hospice de la Charité - Rouen et y resta 9 mois pendant lesquels il ne se servit pas de la main. Puis elle attaque au bout de ces 5 mois elle hémiplégie à gauche, revint séjourner à la Croix Rousse. Depuis cette époque, parole hésitante, perte de la mémoire, affaiblissement de l'ouïe et de la vue.

Actuellement la commissure labiale droite est abaissée le malade tient à peu près de la main droite mais il peut à peine le toucher de la main gauche lorsqu'il veut prendre un objet, la main tremble et hésite avant de pouvoir le saisir. La marche est peu difficile quoique la jambe droite ne puisse pas être soulevée, parfois il a la jambe

Lyon Imp. veuve Rondanet et fils

SCD Lyon 1

| DATES | HISTOIRE PATHOLOGIQUE | PRESCRIPTIONS |
|---|---|---|
| | de congestion à la base des deux côtés. | |
| Foie | Gras, présentant à la surface de plaques jaunâtres de q. q. millim. seulement d'épaisseur et qui paraissent plus graisseuses que le reste du tissu hépatique. | |
| Reins | Les reins sont réunis entre eux et offrent la forme de fer à cheval. A la coupe, ils sont un peu hyperémiés. | |
| Faisceaux-Cœur. | Les artères du membre sont athéromateuses | |

SCD Lyon 1

HOPITAL DE LA CROIX-ROUSSE. — Salle St Pothin N° 38

Nom Leger Barthelemy

né à

demeurant

profession Tisseur

âge 69

tempérament

constitution

entré le 19 Mars 70

sorti le

DIAGNOSTIC ET RÉSUMÉ

athérome artériel
affaiblissement général.
phénomène de Chyne Stokes
Hémorrhagie cérébrale
anévrysmes des
artères cérébrales et rénales

Pas de Maladies Antérieures sauf des Palpitations Cardiaques —
Le malade attribue sa maladie à un violent chagrin
le pas irréguliers. nourriture mauvaise —

| DATES | HISTOIRE PATHOLOGIQUE | PRESCRIPTIONS |
|---|---|---|
| | Début Il y a 2 mois par de la faiblesse dans les membres inférieurs — En même temps le malade qui était oppressé depuis qq temps fut plus essoufflé — le moindre effort augmentant l'oppression — Depuis 4 à 5 jours l'appétit est diminué — après le repas le malade éprouve un sentiment de pesanteur à l'épigastre constipation opiniâtre — langue blanche — Les battements du cœur sont assez forts irréguliers — | |
| 20 Avril | Sort | |
| 18 Avril | le malade rentre. | |
| 2 Mai. | — Attaque d'apoplexie durant la nuit — Mort consécutive — Le malade est tombé de son lit, les pieds retenus aux draps. — Pas de cris, pas de gauche convulsions. — Paralysie de la face du côté ainsi que des membres gauches — Coma consécutif. — Assoupissement Abandon complet — Respiration stertoreuse. — Mort 1 h. après la chute. — | |

Papeterie générale, Lyon. — Mo...

SCD Lyon 1

| DATES | HISTOIRE PATHOLOGIQUE | PRESCRIPTIONS |
|---|---|---|
| | Actuellement le malade est pale les tegumens sont decolorés sur toute la surface du corps néanmoins les muqueuses sont encore colorées — L'état intellectuel du malade ne lui permet pas de donner des renseignements exacts. Le malade répond bien aux questions qu'on lui pose — Mais lorsqu'il est couché il est assoupi et l'on doit ~~tous~~ parfois il se leve de son lit sans avoir aucun but apparent pendant la nuit le malade est appelé pris comme dans le jour à un peu de sommeil — mais il est assoupi et se leve et se promene dans la salle — on le trouve souvent sur la chaise. Le malade dit ~~qu'il~~ qu'il éprouve constamment mais comme en avant son entrée à l'hopital il a des accès d'oppression et alors il est obligé de quitter la position horizontale — la respiration a été pas régulière. il ~~respire~~ respire avec frequence 9 ou 10 (7 resp. /4) fois de suite puis les respirations s'arretent completement dans l'inspiration pendant 15 à 20 secondes pour reprendre ensuite la premiere inspiration est faible la 2e plus forte — la 3e et la 4e sont très amples puis elles decroissent ensuite insensiblement — Ce phénomene persiste même lorsqu'on fait parler le malade. Les battements du cœur sont irréguliers mais l'irrégularité est bien plus forte pendant l'expiration ou elles sont lorsque la respiration s'arrête completement il n'y a pas de bruits de souffle on n'entend qu'un frolement aux 2 temps dans le 4e espace ci dessus à gauche les battements sont isochrones aux pulsations de la radiale — Pouls veineux — Même nombre pulsations au cœur et aux veines 24/4 — la sensibilité et la motilité ne paraissent point altérées. Le malade a une soif excessive la langue est sèche et couverte d'enduit rougeâtre — les urines sont très abondantes. Constipation opiniâtre — L'urine examinée à nu par la chaleur et par l'acide nitrique ne précipite pas — blanc de nuage qui disparait par un excès d'acide — Les pupilles sont assez souvent resserrées bien que mobiles. | l'irrégularité consiste dans un intervalle plus grand entre deux pulsations portées à la radiale de temps en temps il y a une pulsation irrégulière ! les battements se succèdent en même temps à la carotide, au cœur et à la radiale en même instant plus quelquefois une pulsation supplémentaire qui ne se retrouve pas à la radiale. |

SCD Lyon 1

| DATES | HISTOIRE PATHOLOGIQUE | PRESCRIPTIONS |
|---|---|---|
| 30 Avril | le malade est un peu moins faible il parle mieux et plus raisonnablement il commence à manger comme auparavant. | |
| Autopsie. | - Protégée le 4 Mai 1870. - . | |

Encéphale. - Rien de particulier dans les méninges - A la surface des circonvolutions, on voit les artères, veines, et ramuscules de plaques athéromateuses. - Les 2 art. sylv. sont surtout altérées. -

On remarque du côté gauche, en arrière de la 3ème circonvolut. ant. une tache noirâtre, en incisant, on rencontre un caillot noir et grossier d'une noirceur. -

- Rien dans le ventricule gauche et le vent. moyen - Dans le ventricule droit, gros caillot noirâtre mou, pulpeux, dans le cornet d'en arrière faute. - Il remplit la moitié inférieure du ventricule et s'étend même - les cavités optiques et l'ictrie de ce côté ont été distendues lorsqu'on fait passer un mince filet d'eau dessus. la surface recouverte par le caillot : on retrouve quelques petits îlots assez abondants. - Il consiste en de petites taches dont les plus grosses ont à une tête d'épingle. Examiner au microscope. -

- On le retrouve dans la protubérance. -

- Poumons. - Poumons. - Ils ont un peu d'emphysème aux bords antérieurs. -

- Cœur. - Hypertrophié, pèse 620 gr.

Mesure 11 Centim de long. et 10 de largeur - L'hypertrophie est dûe uniquement au ventricule gauche dont les parois ont 2 à 2 Centim 1/2 d'épaisseur. On remarque sur la face antérieure plusieurs taches laiteuses - Les orifices ne présentent ni insuffis. ni rétrécissements.

- Artère pulm. à 8 Centim } circonférence
Aorte ——— 7 1/2 }
Orifice mitral = 11 — } circonférence
—— tricuspid. = 13 — }

- La cavité gauche est elle même un peu agrandie. -

- On remarque sur la partie supérieure de la mitrale, de plaques semblables à celles décrites ci-dessus - semblant être des végétations à l'état d'écaille. -

- Cette dernière présente des traces d'usure. Deux anciennes. -

Foie. = Volume normal. Couleur marron. -

Reins. = Gros rein droit. Cortical. - Cortical de l'artère rénale gauche présente une dilatation en ampoule. -

Papeterie générale, Lyon. — Mod. n° 6 bis.

SCD Lyon 1

| DATES | HISTOIRE PATHOLOGIQUE | PRESCRIPTIONS |
|---|---|---|
| | | |
| | | |

SCD Lyon 1

Rigidité cadavérique. — On remarque une plaie vers la racine du nez et au niveau de la bosse frontale droite. Autour de cette dernière large ecchymose avec légère tuméfaction. Il existe aussi une ecchymose au niveau du pariétal droit qui paraît plus ancienne. Enfin le bras droit et la partie correspondante du thorax présente encore une large tache ecchymotique. Des incisions pratiquées au niveau de ces ecchymoses font constater un épanchement sanguin dans le tissu cellulaire sous cutané.

Le crâne est sain et on ne remarque rien de particulier dans les sinus et sur la dure-mère. Celle-ci incisée, il semble que la substance cérébrale a une teinte jaunâtre. Toutes les artères sont très athéromateuses notamment les grosses artères de la base. En les incisant, on voit que ces lésions sont presque continues sur les artères les plus volumineuses et que les artères qui se trouvent sur la surface

Interne des circonvolutions ne sont ath
que de distance en distance ce qui lui
l'aspect d'un chapelet à grains athé
Dans certains points la lumière du vaiss
est considérablement amoindrie sur un
de un, deux ou trois centimètres. Ces lési
se présentent sous l'aspect de taches j
sans modification notable des parois de l'arte
bien sous la forme d'une fausse membr
tubulée jaunâtre fusible d'un millimètre
(un peu plus ou un peu moins suivant le diamètre
et de un, deux ou trois cent. de longueur, que
énucléer assez facilement. On détache
la paroi interne épaissie qui
a subi la transformation athéron
et qui se déposent des autres membra
en apparence intactes. (Ces après avoir enlevé les parties athéromateuses, cette
[illegible] avec [illegible] sains.) On ne découvre aucune
obstruction vasculaire complète.
On enlève avec assez de facilité les me
et la surface des circonvolutions ce
n'offre rien de particulier si ce n'est
la partie inférieure de la 3e circonvolu
frontale gauche, près de la scissure de Sylvius
il existe une tache noire ayant les d
d'une pièce de 1 fr. Sous l'influence
légère traction les membranes se romp
à ce niveau et donnent issue à un

SCD Lyon 1

noir du volume d'une petite noix. En incisant ce petit on voit qu'il s'agit d'un foyer hémorragique probablement récent formé par un caillot remplissant la cavité dont les parois légèrement ramollies sont recouvertes d'une plus ou moins grande quantité de sang. On fait une coupe de l'hémisphère droit au niveau du corps calleux et on pénètre dans le ventricule latéral qui est rempli de sang. Un caillot noir ayant presque le volume d'un œuf de poule occupe la place des corps striés et de la couche optique qui sont presque entièrement détruits. Le foyer arrive en effet jusqu'au pédoncule cérébral et il ne reste qu'une couche superficielle de la couche optique dans l'étendue de deux ou trois centimètres dont le centre fait partie du foyer. Le caillot enlevé, on trouve un grand nombre de petits caillots mélangés à du sang noir là où débris de substance cérébrale sur les parois du ventricule et surtout sur celles du foyer dont la surface est plus ou moins ramollie et déchiquetée en lambeaux. Enfin on trouve encore un foyer sanguin dans la protubérance. On remarque d'abord une tache noirâtre à la partie moyenne de la protubérance en dedans de la ligne médiane du côté droit. Une incision faite sur ce point démontre l'existence du foyer dont les dimensions

SCD Lyon 1

sont celles d'un petit haricot, qui est s
immédiatement sous le pont de Varole
qui contient un petit caillot noir adhé
aux parois.

L'examen attentif ~~de toutes~~ les parties
~~n'a~~ fait découvrir aucun autre foyer.
on ~~a~~ trouve de nombreuses hémorrhagie
les gaines lymphatiques des vaisseaux situ
voisinage des foyers. Enfin il exis
assez grand nombre d'anévrysmes
dans ces mêmes régions, et principalem
~~dans~~ la protubérance. Plusieurs de ces
ne sont ~~découverts~~ qu'au moyen du micro
et on voit aussi que beaucoup d'artè
principalement celles qui présentent ce
sont profondément altérées. Elles o
en effet des dilatations moniliformes
reconnaissent évidemment la même
que les anévrysmes. Dans les deux ca
observe la disparition de la tunique m
et la multiplication des noyaux de la
externe, enfin les points dilatés ~~et~~ les a
sont remplis de sang ou de granulatio
~~et de~~ graisseuses.

SCD Lyon 1

SCD Lyon 1

SCD Lyon 1

Modèle N° 21.

# HOTEL-DIEU. — *Salle* St Charles N° 97

*Nom* Fayard Jn Marie

*né à* St Christophe (Rh)

*demeurant à*

*profession* Journalier

*âge* 69 ans

*tempérament*

*constitution*

*entré le* 29 VI 1876

~~sorti~~ + *le* 3 XII 1876

DIAGNOSTIC ET RÉSUMÉ

Hémorrhagie cérébrale ayant détruit capsule interne droite

Hémi-anesthésie gauche

Hypertrophie du corps thyroïde

Athérome artériel

## HISTOIRE PATHOLOGIQUE

1/2 litre Café

Excès alcoolique. Le malade ~~était~~ est dans l'impossibilité de répondre aux questions que lui sont adressées.

30 Etat local

Paralysie incomplète du membre infér. gauche avec légère anesthésie

Au membre supérieur g. la paralysie est plus accentuée elle est presque complète — l'anesthésie est presque entière

Les pupilles sont contractiles égales

Légère rotation de la tête à droite avec déviation conjugée des 2 yeux à droite

Commissure gauche abaissée

Sillon naso-fégal moins accentué à gauche qu'à droite

~~Langue~~ Blanche épaisse, saburrale pointe dévie à gauche

SCD Lyon 1

| DATES | HISTOIRE PATHOLOGIQUE | PRESCRIPTIONS |
|---|---|---|
| | Luette déviée assez à gauche<br>Globe oculaire gauche moins saillie que le droit.<br>Engorgement ang. considérable des ganglions sous-maxillaires de l'côté droit.<br>Sueurs à droite.<br>Cœur : impulsions fortes. Pointe bat dans 5e.<br>Hypertrophie considérable des côtes thoraciques du corps thyroïde surtout du côté droit, formant une tumeur volumineuse irrégulière bosselée<br>Souffle rude | |
| VII 1 | Respirat. stertoreuse — Fume la pipe | Calomel 1 gr.<br>Jalap 0,50 |
| | Langue beaucoup plus naturelle | |
| 2 | Constipation. Vast selles noirâtres. Stries cutanées frontales marquées du côté de la lésion et n'existant pas de l'autre | La Vte purgatif. |
| 3 | Sueurs fortes sur tout le corps. Respirations fréquentes et stertoreuses. Pouls accélérés irréguliers<br>Tumeur cutanée très saillante | R. = 92 P. = 68 |
| Autopsie | Encéphale — Quelques hémorragies capillaires existant dans la partie antérieure du lobe droit et ayant détruit en partie la substance cérébrale, la capsule externe et la partie de la couronne rayonnante du Rolando — Le centre ovale du même côté d'un aspect jaune sale et s'enfonce en gouttelettes noirâtres. Les parois de la cavité ont un aspect rugueux, sont très épaisses, d'un jaune grisâtre, adhérentes considérablement de toutes parts, cloisonnées, cavitaires et renfermant hydatides | |
| 4 | Hypertrophie considérable de tout le corps thyroïde, surtout du côté droit. Le poids total de l'organe dépasse de beaucoup le triple du poids normal. La veine jugulaire interne droite énormément dilatée, les carotides sont très dilatées et athéromateuses dans toute leur étendue. Le cœur droit est un peu dilaté : quelques dépôts cruoriques à la surface de la cavité. Les fausses cavernes pulmonaires sont remplies d'un liquide purulent et fétide. Poumon droit un peu congestionné, hypostatique dans sa partie postérieure. Le tissu cellulaire sous-cutané est un peu infiltré de sérosité. Foie un peu congestionné. | |

Lyon. Impr. A. Bonnaviat, rue Ste-Catherine, 18.

SCD Lyon 1

MODÈLE N° 21.

# HOTEL-DIEU. — Salle Ste Jeanne N° 14

Nom X-

né à

demeurant à

profession

âge 50 ans environ

tempérament

constitution

entré le 22 9bre 1879

~~sorti~~ mort le 27 9bre 1879.

DIAGNOSTIC ET RÉSUMÉ

Hémiplégie gauche,
Hemorrhagie cérébrale

Autopsie

## HISTOIRE PATHOLOGIQUE

Cet homme est dans le coma. Les personnes qui l'ont amené, disent qu'il est tombé dans la rue, hier frappé d'apoplexie.

Actuellement le malade repose couché sur le côté gauche. Sa respiration est régulière et un peu stertoreuse. ~~[illegible]~~ Les paupières demeurent fermées; si on les soulève avec le doigt et qu'on approche une lumière on voit que les yeux se portent aussitôt à droite le gauche plus que le droit, puis, après être resté deux ou trois secondes dans cette position, reprennent leur ~~[illegible]~~ première; dans le trajet en retour qu'ils exécutent l'œil droit revient plus à gauche que son congénère ~~qui est même un peu dirigé à droite~~ de sorte qu'il paraît y avoir un léger strabisme convergent. L'œil oscille un peu de droite à gauche, si on persiste à approcher la lumière.

La commissure droite est relevée assez fortement la gauche est au contraire abaissée —

La langue, sur le commandement réitéré, qui en est fait au malade est amenée entre les lèvres; on remarque qu'elle est légèrement

SCD Lyon 1

| DATES | HISTOIRE PATHOLOGIQUE | PRESCRIPTIONS |
|---|---|---|

tournée à gauche et que la moitié gauche de sa surface est couverte d'un enduit saburral tandis que la droite est saine.

La sensibilité est conservée dans les ~~deux~~ côtés de la face mais elle est légèrement diminuée à gauche; différence qu'on apprécie par les mouvements que fait le malade lorsqu'on ~~prend sous~~ pointe d'une épingle ~~alternativement~~ des deux côtés sur la figure du patient. Il porte la main droite sur le point touché par l'épingle du côté droit et non du côté gauche; mais pour ce qu'on pique du côté gauche il porte aussi la main à la côte et la pique donne facilement lieu comme du côté droit.

La moitié gauche du corps repose immobile tandis que la moitié droite s'agite presque continuellement sous l'influence des moindres excitations.

Le membre supérieur est absolument inerte, quelles que soient les excitations; les muscles de l'épaule sont assez fortement contracturés, ceux du bras le biceps notamment le sont très légèrement, ceux de l'avant bras et de la main pas du tout. La sensibilité est un peu diminuée peau mous quand on pique un peu fortement il manifeste la douleur par des mouvements dans le côté opposé, et même de corps malade, ce qui dépend peau rouge mondre et seulement par un léger mouvement brusque.

Le membre inférieur est fortement contracturé dans toute son étendue, il a la raideur d'une tige rigide. La sensibilité est diminuée comme au membre supérieur ainsi que les réflexes, ces derniers dans une très notable proportion. Toutefois les piqûres même légères donnent lieu à des réflexes dans le m. inf. et à une agitation [illegible] du m. de la [illegible]

Il n'y a pas de trépidation quand on relève fortement la pointe des pieds, si ce n'est peut être un très léger tressaut du tendon du jambier antérieur dans sa gaine. pas de trépidation du triceps crural quand on presse sur le tendon rotulien.

Notons en outre que sous l'influence d'une excitation un peu forte exercée ~~en~~ à la plante du pied droit la jambe gauche s'est à deux reprises légèrement fléchie le genou s'est relevé de quelques cent au dessus du lit. Si on laisse tomber le membre inférieur, après l'avoir soulevé on remarque qu'il reste dans un léger état de flexion. La résistance qu'on éprouve à plier les membres est aussi bien dans le sens de la flexion que dans celui d'extension. La sensibilité du côté gauche du tronc est également un peu diminuée.

La respiration du côté droit s'entend mieux que du côté gauche il y a plus de râles bruyants, et un timbre plus rude. Rien au cœur — incontinence d'urine. pas d'albumine dans les urines

SCD Lyon 1

N° 14 2ème feuille.

N° 21 bis.

| DATES | HISTOIRE PATHOLOGIQUE | PRESCRIPTIONS |
|---|---|---|
| 23 nov | Aujourd'hui toute contracture a disparu dans le membre superieur, on n'en trouve plus que des traces dans le membre inf. le coté reste sain. Pagite moins qu'hier. La face est tournée a gauche. Le malade ne tire plus la langue comme hier persistance de l'incontinence des matières et des urines. Le malade n'a rien pu avaler. Pas de difference de temperature dans les deux cotés ~~[illegible]~~ pas d'inhum. | |
| 24 nov | Le malade est toujours dans le coma. L'état est a peu pres celui d'hier. Cependant il tire un peu la langue a pu ~~manger~~ avaler un peu de bouillon. Il bougerait ses membres un peu plus qu'hier. Renseignements donnés par le fils: habitude de boire beaucoup de vin et meme de se griser; n'a jamais eu d'attaques anterieures. Bonne santé habituelle. | |
| 25 nov | Le malade est dans un coma moins profond. Il ebauche quelques reponses. Il semble qu'au bras il y ait un peu plus de contracture qu'~~au bras~~ hier. | |
| 26 nov | Le malade est retombé dans le coma le plus profond avec des râles tracheaux et une respiration frequente. 48 respirations. La bouche est entrouverte et remplie de mucosités spumeuses. Les paupieres sont entrouvertes mais celle du coté gauche est plus tombante. Les yeux sont portés legerement a gauche surtout le gauche, ils oscillent entre la partie mediane et le coté gauche. Sous l'influence de la lumiere ils reviennent toujours a la partie mediane et encore quelquefois a droite où ils ne restent pas. Oscillant ~~[illegible]~~ constamment de la meme maniere. Toute trace de contracture a disparu du coté affecté. Du coté sain le membre superieur seul offre une legere raideur. Q.q.s. mouvements automatiques des membres sains. Reflexes conservés de ce coté, presque abolis de l'autre. Lorsqu'on pique la main on ne determine des mouvements que dans les membres sains et quand on pique le pied | |

SCD Lyon 1

| DATES | HISTOIRE PATHOLOGIQUE | PRESCRIPTIONS |
|---|---|---|
| | Légère contraction du côté malade et mouvements<br>dans les membres sains. Respiration 48. pouls 120<br>irrégulier.<br>mort à 1 heure du soir.<br>autopsie - - - - - | |
| 28 9bre | Réflexions : Cas remarquable pour la portée de la portion postérieure de la C<br>seulement donné lieu pendant la vie<br>de la sensibilité. Cette conservation<br>jusque au maintien presque à l'hypersthésie constatée du<br>Côté droit ? Cette excitabilité était considérable du côté droit et<br>les mouvements réflexes se produisaient principalement du côté<br>suffisait les moindres excitations déterminaient des mouvements<br>Il existait aussi une agitation convulsive<br>et une résistance très prononcée aux mouvements communiqués.<br>En tout cas les excitations du côté paralysé ne donnaient pas lieu<br>à des mouvements brusques de ce côté tels que nous les avons<br>observés souvent et qui peuvent alors être considérés comme des<br>réflexes de la moelle. Si les mouvements constatés chez le malade<br>peuvent être considérés comme étant de nature réflexe, c'est<br>qu'ils sont des réflexes cérébraux — en raison de la diffusion des<br>mouvements du côté sain à deux observés<br>l'influence des excitations. Toutefois nous ferons remarquer que<br>bien qu'il y eut un état convulsif, sous l'influence des<br>demandes le malade a répondu une réponse, en outre les<br>piqûres de n'importe quelle partie du corps produisaient<br>un mouvement intentionnel du membre supérieur droit<br>ainsi qu'une grimace du côté droit du visage exprimant<br>la douleur. — Dès le premier jour nous avions remarqué que<br>les yeux déviés à droite oscillaient parfois du côté gauche, ce qui nous<br>avait fait porter un pronostic fâcheux. Le dernier jour ils étaient<br>déviés plutôt à gauche comme nous avons eu l'occasion d'observer plusieurs<br>fois dans les cas se terminant par la mort. Ce phénomène s'est produit<br>avec l'aggravation de l'état général la résolution plus complète des membres paralysés,<br>la diminution de l'excitabilité des mouvements et de la résistance des membres<br>du côté droit. C'est probablement pour la même raison que la<br>face était tournée à gauche. Elle était ainsi également dès le début, ce qui<br>contrastait avec la déviation conjuguée à droite. Il est à noter que cette déviation<br>n'était pas considérable et que parfois les yeux revenaient au centre tournés à<br>gauche ainsi que nous l'avons dit. Ce signe joint à la déviation de la face pouvait<br>être utilisé pour le pronostic. | Destruction de la plus grande<br>partie de la capsule interne qui avait<br>pour conséquence une diminution légère<br>de la sensibilité à la moindre<br>excitation constatée du<br>côté droit et<br>principalement du côté droit de la face<br>et des mouvements communiqués.<br>aux membres paralysés. Nous avons<br>observé des mouvements comme des<br>réflexes chez le malade<br>qui peuvent alors être considérés comme des<br>mouvements réflexes, c'est<br>en raison de la diffusion des<br>mouvements du côté paralysé aux<br>excitations. Toutefois nous ferons remarquer que<br>bien qu'il y eut un état convulsif, sous l'influence des<br>piqûres de n'importe quelle partie du corps produisait<br>aussi qu'une grimace du côté droit du visage exprimant<br>la douleur. Le premier jour nous avions remarqué que<br>les yeux déviés à droite oscillaient parfois du côté gauche, ce qui nous<br>avait fait porter un pronostic fâcheux. Le dernier jour ils étaient<br>déviés plutôt à gauche comme nous avons eu l'occasion d'observer plusieurs<br>fois dans les cas se terminant par la mort. Ce phénomène s'est produit<br>avec l'aggravation de l'état général la résolution plus complète des membres paralysés,<br>la diminution de l'excitabilité des mouvements et de la résistance des membres<br>du côté droit. C'est probablement pour la même raison que la<br>face était tournée à gauche. Elle était ainsi également dès le début, ce qui<br>contrastait avec la déviation conjuguée à droite. Il est à noter que cette déviation<br>n'était pas considérable et que parfois les yeux revenaient au centre tournés à<br>gauche ainsi que nous l'avons dit. Ce signe joint à la déviation de la face pouvait<br>être utilisé pour le pronostic. |

SCD Lyon 1

N° 21 *bis*.

| DATES | St Jeanne N° 14 HISTOIRE PATHOLOGIQUE Hemorrhagie cérébrale | PRESCRIPTIONS |
|---|---|---|
| 28 9bre 1879 | Autopsie. Sa rigidité cadavérique est ~~[illegible]~~ considérable et égale des deux côtés. ~~[illegible]~~ Rien de particulier sous le rapport de l'aspect général du cerveau après l'incision de la dure-mère. Caillot récent dans le ventre latéral droit. Les artères de la base du crâne présentent plusieurs points d'athérome très prononcé. Sur les Sylviennes ce sont des points isolés. mais les artères cérébrales postérieures et cérébelleuses près de leur origine forment un cordon blanc induré, sur un espace de 3 ou 4 centimètres. Toutefois la lumière du vaisseau n'est pas obstruée bien que le trajet parcouru par le sang se fasse dans un conduit étroit et sinueux, en raison de l'épaississement des parois artérielles. Rien de particulier du côté du tronc basilaire. En enlevant la protubérance on découvre l'extrémité postérieure d'un foyer sanguin qui aboutit la partie moyenne de l'étage supérieur du pédoncule droit. La couche optique fait une saillie anormale et on remarque sur sa portion la plus saillante ainsi que au dessus près de la queue du corps strié. Une surface rouge ecchymotique avec de petites hémorrhagies capillaires tout autour. Ces parties donnent au doigt la sensation de fluctuation. Le corps strié paraît également plus saillant. Sur la coupe frontale on a un foyer qui occupe la place de la couche optique, laissant intacte la queue du noyau caudé; la capsule interne est complètement détruite dans ses 4/5 ~~postérieurs~~ inférieurs et le foyer atteint légèrement la portion correspondante du noyau lenticulaire. Sur la coupe pariétale le foyer occupe la même situation, ~~mais~~ il toute la couche optique, la capsule interne dans sa totalité et la plus grande portion du noyau lenticulaire, dont il ne reste que la portion externe. A la coupe pédiculo-frontale on trouve sur la couche optique un pointillé hémorrhagique | |

SCD Lyon 1

| DATES | HISTOIRE PATHOLOGIQUE | PRESCRIPTIONS |
|---|---|---|

Marquant la limite postérieure du foyer.

On trouve une petite ecchymose de la largeur d'une lentille, sur la partie antérieure de la protubérance du côté droit à 2 mm de la ligne médiane et à 5 mm du bord inférieur. Cette partie ~~correspondante~~ est un peu plus saillante que la portion correspondante du côté gauche. Sur une coupe de la protubérance faite à l'union des 2/3 inférieurs avec le tiers supérieur du côté droit, il existe un espace lacunaire de la grosseur d'une lentille, à 2 mm de la ligne médiane et à égale distance du plancher et de la face inférieure, à 5 ou 6 mm au dessous et un peu en dehors se trouve un mévysine miliaire. Le petit foyer superficiel s'enfonce dans la substance cérébrale à une profondeur de 2 mm en s'amincissant en cône.

Tems saints – foie. D –

Rate. Sur les coupes on trouve des ecchymoses sur la périphérie ayant la forme conique de infarctus, à base périphérique, de la grosseur d'une noisette.

Poumons – Pneumonie du lobe inférieur gauche – léger dépôt de la plèvre produit par un exsudat très ténu. Congestion de la partie correspondante du poumon droit. Les poumons sont volumineux. Masse ganglionnaire dure entourant la bronche gauche et déterminant des adhérences. Les vaisseaux adhèrent également à la bronche en ce point.

Le cœur est rempli de caillots fibrineux qui se prolongent dans l'aorte et l'artère pulmonaire. Quelques plaques d'athérome disséminées sur l'aorte. Les ganglions péri-aortiques et péri-bronchiques sont indurés. L'aorte est un peu dilatée. Les valvules sont un peu épaissies, aussi bien les sigmoïdes que les auriculo-ventriculaires mais cependant sans lésion d'orifice. On trouve ~~[illegible]~~ une plaque athéromateuse augmentée au niveau d'une valve de la sigmoïde à celle de la mitrale. Le cœur est un peu augmenté de volume, ~~[illegible]~~ les parois sont hypertrophiées et celle du cœur gauche.

SCD Lyon 1

DÉPARTEMENT DU RHONE

# DÉPOT DE MENDICITÉ D'ALBIGNY

Guizard – 68 ans –

antécédents – asthme et catarrhe bronchique

4 attaques antérieures – la première remonte à deux ans – le malade ne perdit pas connaissance mais fut paralysé du côté gauche incomplètement, il a longtemps porté son bras gauche en écharpe et traîné la jambe gauche –

10 mars 1878. Pendant la nuit dernière agitation puis coma profond avec résolution des membres, un peu moins complète à droite qu'à gauche. Pouls fort. 8 sangsues à l'anus ce matin.

Actuellement (3e. du soir). État demi-comateux. Après moment agitation qui porte le malade à vouloir sortir de son lit. Tête légèrement inclinée à droite. Yeux tournés du même côté. Toutefois ils peuvent être ramenés du côté opposé. respiration plaintive ~~plainte faible~~, ~~mais continuelle~~, quelques paroles entrecoupées ne répond pas aux questions. ~~Pas~~ ~~[illegible]~~ de déviation marquée de la face. – Peut mouvoir les membres, mais plutôt ceux du côté droit. Lorsqu'on cherche à communiquer des mouvements on a de la contracture surtout des fléchisseurs plus à gauche qu'à droite. Diminution de la sensibilité sur tout le côté gauche mais à un faible degré. diminution des mouvements reflexes du même côté. ~~Miction~~ involontaire. artères athéromateuses. respiration 20 – pouls 72 – Rien au Cœur.

T.R = 38.6 –

SCD Lyon 1

14 mars — même attitude de la tête et des yeux
La figure est un peu éveillée — le malade
dit non plus des mots, mais des phrases
entrecoupées — il répond très mal mais il répon
aux questions qu'on lui pose. Il est dans une
agitation qui le porte à se découvrir —
Il boit bien au verre — mictions to
involontaires — T.R. 38.2. — rien
d'anormal à l'auscultation de la poi
respir. 24 — La sensibilité paraît
plus accusée qu'avant hier —

15. Le malade présente à peu près le même
sauf peut-être que les phénomènes de par
de la motilité et de la sensibilité du côté g
sont moins marqués — Les yeux sont t
déviés à droite — il les fixe bien sur la
ligne médiane mais ne peut pas les ramener
à gauche — obnubilation très-marquée d
sens et des facultés intellectuelles — le m
fait cependant q.q. phrases mais incohérent
il mange et boit mais ne demanderait
il tire la langue aussi très incomplètement à
les nuits le malade est agité, cherche à se l
on est obligé de l'attacher, n'a pas eu
selles — urines bien mais involontairement —

18 — même état de l'intelligence et de la sensibilité — T.R. 37.5
Mort dans la nuit du 28 au 29 mars — Autopsie 1 30 —

SCD Lyon 1

(1) Guigard —
Les méninges sont un peu épaissies et s'enlèvent facilement sur les deux hémisphères.

Autopsie — dans les 2 ventricules il y a un peu de sang — ~~à la partie postérieure du~~

hémisphère gauche —
au niveau de la 1re circonvolution sphénoïdale au dessous du lobe pariétal inférieur foyer pouvant contenir une noisette — ~~le contenu~~ ce foyer est très superficiel cependant il y a une légère couche de substance blanche au dessous de la substance grise intacte. Le contenu est du sang noirâtre —

hémisphère droit — à la partie postérieure du ventricule droit il existe une ouverture au niveau de laquelle se trouve un caillot —
à la partie postérieure de l'hémisphère droit, dans la portion située entre le plicourle et la scissure perpendiculaire externe se trouve une partie colorée en rouge foncé avec adhérences des

SCD Lyon 1

méninges à ce niveau et apparence
de fluctuation. Le foyer s'étend
au dessous à la paroi postérieure
la seconde circonvolution sphéno
ainsi que dans la 1re occipitale
à l'ouverture du [illegible] on trouve
du sang répandu sur les parois
latérales du ventricule ainsi que
la corne sphénoïdale, mais la
substance et les caillots existent
au niveau de la paroi interne de
la corne occipitale dans l'étendue
d'une pièce de 5 fr environ
à 6 cent sur la 2me circonvo
profonde à 6 cent en avant de son
on trouve un ancien foyer ac
de la grosseur d'une petite noix
on ne trouve rien dans
les corps striés ni dans les régions
mastoïdes - mais seulement un foyer
rempli de caillots rouges

SCD Lyon 1

(2) pouvant contenir une petite
pomme dans le point indiqué
précédemment et communiquant
avec le ventricule par niveau
de la corne occipitale —
rien dans le cervelet, ni dans
la protubérance et le bulbe —
les artères sont un peu athéromateuses.

SCD Lyon 1

SCD Lyon 1

MODÈLE N° 21.

# HOTEL-DIEU. — Salle 4me Femmes N° 150

Nom Piollet Jeanne

née à St Pierre de Curtil

demeurant à

profession : ménagère

âge : 61 ans

tempérament

constitution

entrée le 24 Janvier 1880

~~sorti~~ Morte le 13 février 1880 –

DIAGNOSTIC ET RÉSUMÉ

Néphrite albuminurie – Hypertrophie du cœur
Hémiplégie gauche incomplète – Hémorrhagie cérébrale
localisée au niveau des 3e et 2e circonvolutions frontales,
et du pied des 2 ascendantes –
Autopsie –

## HISTOIRE PATHOLOGIQUE

Droitière

Cette personne a habité la campagne jusqu'à l'âge de 26 ans; elle s'y est toujours bien portée. A Lyon, elle a toujours exercé la profession de domestique ou de ménagère. Jusqu'à ces derniers mois elle n'a jamais eu de maladie grave; elle ne se rappelle que 2 étourdissements qu'elle a eus un matin il y a environ 2 ans, sans perte de connaissance; jamais de douleurs rhumatismales. Elle a toujours été bien réglée jusqu'à l'âge de 50 ans; elle a eu 2 enfants, mais ne les a pas nourris: l'un est bien portant, l'autre est mort à 5 ans (peut être d'une méningite). ~~Il n'y a que 2 mois~~ Jamais d'hémoptysie; pas de toux habituelle; pas d'œdème avant la maladie actuelle. ~~Il y~~ Mais elle se rappelle avoir eu il y a 20 ans environ un point douloureux du côté gauche du thorax ~~au dessous du sein et au~~ au dessous du sein, entre la ligne mamelonnaire et la ligne axillaire, ~~ma~~ il dura 6 mois mais fut peu intense, ~~ne~~ s'accompagna que d'une oppression insignifiante, ne s'opposa nullement au sommeil ni au travail. Il y a ~~pas~~ 2 mois environ, ~~au début du froid~~, elle commença à ressentir quelques palpitations cardiaques, une ~~pe~~ légère dyspnée et à tousser un peu;

SCD Lyon 1

| DATES | HISTOIRE PATHOLOGIQUE | PRESCRIPTIONS |
|---|---|---|

mais tout d'abord l'oppression fut médiocre, provoquée seulement par le travail ou un effort un peu pénible, cessant au repos, et elle put continuer à travailler jusqu'aux ~~derniers jours~~ milieu de décembre ; à ce moment, survint une aggravation qui coïncida, paraît-il, avec l'intensité du froid ; les palpitations devinrent beaucoup plus pénible ; la dyspnée devint très-intense, s'opposa complètement au décubitus, si bien que la malade dut rester 8 jours sans se coucher ; il n'y eut pas de point de côté, mais une localisation plus marquée de la gêne respiratoire dans le côté gauche du thorax ; à ce moment aussi de l'œdème des membres inférieurs qui furent plus tuméfiés que cette fois, cet œdème ne dura que 8 jours ; peu à peu l'état s'améliora, mais elle ne put pourtant pas reprendre son travail ; l'œdème des pieds ne s'est montré de nouveau ~~qu'il~~ ~~que vendredi dernier~~ qu'hier. Pendant tout ce temps, il y eut ~~une légère~~ de la toux, mais fort légère, et ne s'accompagnant que d'une expectoration peu abondante.

Actuellement la malade est dans l'orthopnée, ne pouvant pas se mettre dans le décubitus, ne dormant pas pendant la nuit. Palpitation cardiaque très-teinte cyanique aux lèvres, très légère aux mains ; pas de dilatation appréciable des veines du cou. Léger œdème des membres inférieurs. La main appliquée sur la région précordiale sent des battements ~~irréguliers~~ de force irrégulière, sans frémissement ; on a de la peine à localiser nettement la pointe, cependant une impulsion est sentie dans le 6me espace en dehors de la ligne mamelonnaire ; il n'y a pas de frémissement pas d'impulsion exagérée à l'épigastre. A l'auscultation on entend des battements extrêmement irréguliers de ~~*~~ rhythme et d'intensité ~~(130 à 140)~~ très-rapides (130 à 140), les uns assez forts, les autres comme avortés ; il n'y a nulle part de souffle ; les battements les plus faibles ne sont pas perçus à la radiale, dont le pouls est irrégulier et à faible tension, ~~[illegible]~~ 80 pulsations par minute ; les artères paraissent un peu athéromateuses. Aux poumons on remarque un ~~peu de sub~~ de la matité à ~~la base~~ droite, avec de l'obscurité et quelques râles ; pas de souffle ~~*~~ de la partie moyenne du même côté, ~~[illegible]~~ sous-crépitant. Partout ailleurs, le murmure vésiculaire est ~~normal~~ faible avec quelques râles sonores et muqueux. Pas d'ascite ni d'augmentation du foie appréciable. Les urines, ~~se troublent~~ se riches en urates, précipitent assez abondamment par la chaleur et par l'acide nitrique.

* Pas de pectoriloquie aphone. Légère diminution du retentissement de la voix. En avant il existe de la sonorité qui n'est pas modifiée par les changements de position. Sonorité tympanique dans le 2me espace.

Lyon. — Impr. A. Bigonnet, rue Ste-Catherine, 15.

SCD Lyon 1

| DATES | HISTOIRE PATHOLOGIQUE | PRESCRIPTIONS |
|---|---|---|
| 28 Janvier | L'œdème est un peu plus marqué du côté droit, et la malade se plaint de souffrir du membre inférieur de ce côté. | |
| 29 Janvier | Le pouls se sent mieux : les battements du cœur sont presque tous perçus à la radiale. Pouls, 84 | |
| 30 Janvier | Il y a toujours de la submatité aux deux bases ; la respiration s'y entend cependant, quoique obscure, et accompagnée de nombreux râles. | |
| 2 Février | La malade a eu hier soir à 4 heures un violent accès d'oppression. On trouve toujours de la matité à la base droite, et du côté gauche une matité à peu près égale. Au point mate existe une grande obscurité avec quelques râles qui prédominent beaucoup du côté gauche. Il y a toujours un certain nombre de pulsations du cœur qui ne sont pas perçues à la radiale. Pouls, 100 ; battements du cœur, 120. | avec douleur dans tout le côté gauche, sans hémoptysie |
| 4 Février | Toujours œdème assez prononcé des membres inférieurs. Hier soir la malade a eu un accès d'oppression, de pendant 2 ou 3 heures. Ce matin elle va mieux | |
| 6 Février | La malade est toujours très-oppressée ; elle a eu des accès de suffocation. Les battements du cœur sont toujours un peu irréguliers ; mais beaucoup plus lents ; le pouls est plus lent, plus plein, il n'y a que très-peu de contractions du cœur qui ne soient pas senties au pouls. On insiste sur les révulsifs intestinaux. | |
| 8 Février | Il y a une petite amélioration ; les accès d'oppression sont beaucoup moindres. Le pouls a le même caractère, c'est-à-dire plein, lent, un peu irrégulier, mais reprend presque toute la contraction cardiaque. | |
| 10 Février | La malade ne reprend plus d'accès d'oppression. | |
| 11 Février | L'amélioration fait des progrès. | |
| 2 heures avant l'attaque, la malade répond à sa manière d'une façon insolite | 5 heures. Aujourd'hui vers midi, on s'est aperçu, en voulant donner à manger à la malade, qu'elle avait perdu connaissance, ne parlant plus, ne regardant plus, ne pouvant plus avaler. (Présentation d'une cuillerée de bouillon, pommade, (commencement d'asphyxie laryngée). Un moment après elle put avaler, et elle reprit peu à peu connaissance ; mais il lui fut impossible de descendre seule de son lit. Maintenant elle répond aux questions, mais d'une façon souvent peu précise, avec une certaine obnubilation intellectuelle ; les yeux sont fermés, et, quoique l'on dise à la malade de les ouvrir, elle ne peut y parvenir ; on sépare assez facilement les paupières du côté gauche, qui sont agglutinées, et on maintient une peine l'œil ouvert, tandis que du côté droit il faut un certain effort pour écarter les paupières, on sent dans ce mouvement une forte contraction de l'orbiculaire, et dès qu'on lâche les paupières | |

Lyon. — Imp. Association, rue Sic-Catherine, 18.

SCD Lyon 1

| DATES | HISTOIRE PATHOLOGIQUE | PRESCRIPTIONS |
|---|---|---|

elles se referment avec force, la supérieure recouvrant en partie l'inférieure ; les yeux regardent un peu à droite, et se portent difficilement à gauche. Léger aplatissement de l'aile du nez gauche et effacement du sillon naso-labial du même côté. La bouche est nettement déviée à droite ; dans les mouvements c'est toujours le côté droit qui agit, et lorsqu'elle veut souffler, ~~ce~~ c'est par la partie gauche de la bouche que sort l'air. La langue tirée est déviée à gauche ? Quant aux membres, ils ne sont ni l'un ni l'autre en résolution ; le membre supérieur, comme le membre inférieur, se ~~[illegible]~~ soulèvent ~~[illegible]~~ au dessus du lit, mais ils paraissent le faire moins facilement que ceux du côté droit ; en outre la main gauche serre manifestement moins forte que la droite. Pas de contracture du membre inférieur gauche ; pas de trépidation ; en fléchissant et étendant le membre supérieur, on sent ~~[illegible]~~ à la fin de l'extension un peu de résistance des fléchisseurs, mais en exécutant ce mouvement lentement, on parvient à opérer l'extension complète sans résistance.

Pour la recherche de la sensibilité, la malade donne des réponses très peu précises : pourtant on trouve que les piqûres, même faibles, sont partout bien senties, et que le simple contact ~~paraît~~ passe souvent inaperçu, lorsqu'il est faible, à la main et au pied. Le ~~[illegible]~~ cœur et le pouls ne présentent rien de particulier : ils ont les mêmes caractères que ces jours derniers.

12 Février La malade a été agitée cette ~~[illegible]~~ nuit, on a été obligé ~~[illegible]~~ de la contenir. Ce matin elle est profondément assoupie ; chercher toujours à se lever ; respiration fréquente, 56 ; le corps incliné à gauche ; les yeux sont toujours fermés, lorsqu'on lui dit d'ouvrir les yeux elle ne fait que les fermer davantage, et on voit une contraction énergique de l'orbiculaire des deux côtés ; on ne peut toujours comme précédemment soulever que la paupière gauche (ce qui l'on fait très facilement (et sans résistance)) ; en ouvrant la paupière gauche, on trouve l'œil dévié à gauche, et revenant alors à la partie médiane ; avec beaucoup de peine on parvient à apercevoir aussi l'œil droit et le même phénomène se produit, mais la déviation est moins étendue que pour l'œil gauche ; ~~les deux pupilles~~ en maintenant les deux yeux ouverts, les deux yeux se portent à droite et y restent ; les deux pupilles sont contractées. La langue est à peu près tirée sur la ligne médiane ; seulement lorsqu'on fait faire à la malade un effort pour la tirer davantage, elle se dévie à gauche très légèrement. Elle sort de la bouche de droite à gauche mais il n'y a qu'un [illegible] La commissure labiale droite est encore un peu plus élevée que la gauche, mais le phénomène est bien moins marqué qu'hier ; le côté gauche paraît aplati, affaissé ; et dans les mouvements de la

| DATES | HISTOIRE PATHOLOGIQUE | PRESCRIPTIONS |
|---|---|---|

parole et n'y a guère que le côté droit qui se contracte. La face n'est pas déviée, mais la tête est parfois inclinée à gauche. ~~Tous les mouvements des membres supérieurs sont parfaits~~. La langue dans la bouche est tout à fait déviée à droite, le bord gauche devenant antérieur, (elle se dirige aussi en premier lieu de la malade avant la bouche et continue de la même façon le mouvement, elle n'appuie pas la pointe vers la joue gauche) la malade ne peut pas du tout la porter à gauche, et ce n'est que lorsqu'elle la tire que la pointe revient sur la ligne médiane et même un peu, mais très légèrement à gauche; dans sa bouche, plus le malade la remue, plus elle se porte à droite.

Au membre supérieur gauche tous les mouvements sont possibles, mais avec une faiblesse extrême; c'est à peine si la main serre un peu. Résistance dans les muscles du bras dans les deux sens, mais surtout du côté des fléchisseurs; résistance légère dans le membre sain.

Elle remue bien les deux membres inférieurs, peut être un peu plus rapidement et un peu mieux le membre droit (du reste elle le dit elle-même) mais ce dernier lui paraît plus lourd que l'autre. Pas de résistance aux mouvements communiqués ni d'un côté ni de l'autre. Les réflexes au chatouillement de la plante des pieds sont un peu plus marqués à droite qu'à gauche.

La sensibilité à la douleur et à la pression paraît conservée aux membres inférieurs, toutefois l'appréciation est impossible pour les contacts légers.

Aux membres supérieurs les piqûres sont senties, mais mieux à droite qu'à gauche, le contact de la tête de l'épingle est perçu à droite et ne l'est pas à gauche. De même pour la face.

La malade entend bien des deux côtés.

Elle a un peu d'affaiblissement intellectuel, mais parle très bien et répond bien aux questions.

Pour le tronc, la malade sent aussi mieux le contact de la pointe de l'aiguille du côté droit que du côté gauche.

Pouls 108, toujours irrégulier. Tous les battements du cœur sont perçus à la radiale.

Pas de souffle céphalique.

Submatité aux deux bases, avec obscurité et râles muqueux.

Dès qu'on laisse la malade au repos, elle s'assoupit et reste en repos.

Le matin lorsqu'on lui a donné à boire, le liquide est ressorti par le nez, mais, à la visite, elle peut boire assez facilement, la déglutition provoquant seulement un peu de toux. La luette est manifestement déviée à droite, la portion (Comprise entre les piliers antérieurs) de ce côté de la luette paraît plus étroite que du côté opposé, d'autant plus que la malade fait des mouvements. Il existe toujours de l'adynamie des membres inférieurs, à peu près également, mais il n'y en a pas aux membres supérieurs.

SCD Lyon 1

N° 21 bis.

| DATES | HISTOIRE PATHOLOGIQUE | PRESCRIPTIONS |
|---|---|---|
| 13 Février | Hier dans la journée, grande agitation, elle se plaignait d'avoir trop chaud, voulait se lever, criait, appelait son mari : on a été obligé de la contenir ; à minuit résolution et commencement d'une période agonique qui a duré jusqu'à 7 heures du matin. Pas de nouvelle attaque, pas de crise. — | |
| 14 février | Autopsie = rien dans les sinus ni sur la dure-mère. Quelques points d'athérome isolés sur les grosses artères de la base pas d'oblitération ; l'hémisphère droit présente une tuméfaction anormale au niveau de la 3me circonvolution frontale qui présente aussi une diminution de consistance donnant la sensation de fluctuation. En arrivant au niveau de l'artère frontale antérieure externe on trouve un peu d'exsudat sanguin entourant le vaisseau ; à ce niveau le lobule de l'insula présente aussi une sensation de fluctuation profonde. Rien de particulier dans le ventricule. Les méninges sont très adhérentes au niveau du pied de la frontale ascendante dans son tiers inférieur au niveau de la 2me et surtout de la 3me frontale, près de leur origine partie externe et inférieure de la 3me. On ne peut pas les enlever sans emporter en même temps une portion de la substance cérébrale, la surface ainsi dénudée a un aspect blanc grenu avec des ecchymoses. En somme l'altération porte sur le pied de la frontale ascendante, sur ~~la~~ les 2/3 postérieurs de la 3e circonvolution et sur la 1/2 postérieure de la 2me. mais l'altération présente son maximum au niveau de la moitié postérieure de la 3me et de la portion avoisinante du lobule de l'insula. Coupe pré-frontale : rien. sur une coupe à 1 centimètre en arrière on trouve de petites hémorrhagies capillaires sur les bords des sillons et dans les sillons qui séparent la 2me de la 3me frontale et dans ceux de la 3me. Coupe pédiculo-frontale : foyer hémorrhagique dans les mêmes points mais surtout au niveau de la 3me frontale et du sillon qui la sépare de la circonvolution orbitaire voisine. sur la coupe frontale : l'épanchement se trouve dans les mêmes régions c'est à dire surtout du niveau du sillon qui sépare la 2me de la 3me, et le pied de la frontale du lobule de l'insula. ces deux foyers sont formés par du sang qui paraît répandu dans le sillon et infiltré de chaque côté dans la substance cérébrale, le foyer supérieur est triangulaire il a 2 centim 1/2 de hauteur sur 2 cent de largeur le foyer inférieur a une forme ovale un peu allongée et a 2 centim. 1/2 de long sur 1 cent. 1/2 de large. La capsule externe, les noyaux la capsule interne sont respectées. | |

SCD Lyon 1

Jeanne Rollet 150 4me femmes.

N° 21 bis.

| DATES | HISTOIRE PATHOLOGIQUE | PRESCRIPTIONS |
|---|---|---|

sur la coupe pariétale : les deux foyers sont réunis de manière à former un foyer irrégulier qui occupe les fibres pariétales inférieures et les fibres de la substance médullaire de la moitié supérieure du lobule de l'insula, toutefois la capsule interne l'avant mur sont absolument intacts. Le foyer se termine au niveau de la coupe pédiculo pariétale où l'on remarque seulement une petite altération sur le bord du lobule de l'insula.

L'hémisphère gauche est sain rien dans l'isthme.

Le reins sont assez volumineux après avoir enlevé la capsule on voit leur surface un peu granuleuse le rein gauche présente une dépression comme cicatricielle au niveau de son tiers inférieur puis tout à fait à la partie inférieure un infarctus caractérisé par une altération en forme de cône à base tournée vers la périphérie avec infiltration sanguine au centre et altération granuleuse blanchâtre infiltrée de sang. La rate présente aussi plusieurs infarctus sous forme d'infiltration sanguine ou même de substance blanche deux infiltrée de sang, ayant toujours la forme conique —

Epanchement double dans les plèvres. Il n'y a qu'un peu d'atélectasie des fords inférieur et postérieurs dans une étendue de 2 centimètres. Adhérences de la plèvre au sommet droit, pas d'adhérence notable au diaphragme. Pas d'infarctus petite cicatrice au sommet droit où elle est plus marquée qu'au sommet gauche.

Cœur volumineux hypertrophié avec peu de surcharge graisseuse hypertrophié surtout aux dépens du cœur gauche, caillots récents, fibrineux dans toutes les cavités notamment dans le cœur droit.

Plaques athéromateuses et même plaques calcaires sur l'aorte au niveau de la partie inférieure de la courbure, il existe aussi des plaques sur les gros vaisseaux, les valvules sont un peu blanches épaissies mais ne présentent pas d'altérations inflammatoires ni de dépôt fibrineux ancien. Les cavités du cœur sont agrandies en même temps que les parois sont épaissies. Il existe sur la paroi antérieure du cœur gauche un infarctus qui a 3 ou 4 centimètres de longueur sur un centim 1/2 à 2 cent. de largeur. Il existe une infiltration sanguine et avec destruction d'une partie de la substance musculaire d'un

| DATES | HISTOIRE PATHOLOGIQUE | PRESCRIPTIONS |
|---|---|---|
| | résulte un ramollissement à ce niveau et un affaissement de la paroi, toutefois<br>l'altération siège au milieu de la paroi de cette zone de sorte qu'elle n'est pas visible<br>du côté des surfaces interne et externe, altération de même nature à<br>l'extrémité inférieure de cette zone gauche dans une étendue de 5 ou 6 centimètres et<br>sur une hauteur de 2 ou 3 centimètres allongeant complètement en pointe<br>en avant la pointe du cœur. Dans la paroi est comme fibreuse et infiltrée<br>de sang à ce niveau dépôt de caillots anciens adhérents à la paroi et<br>sont des caillots récents, les artères coronaires antérieures ne sont pas oblitérées.<br>et postérieure<br>est normal. | |

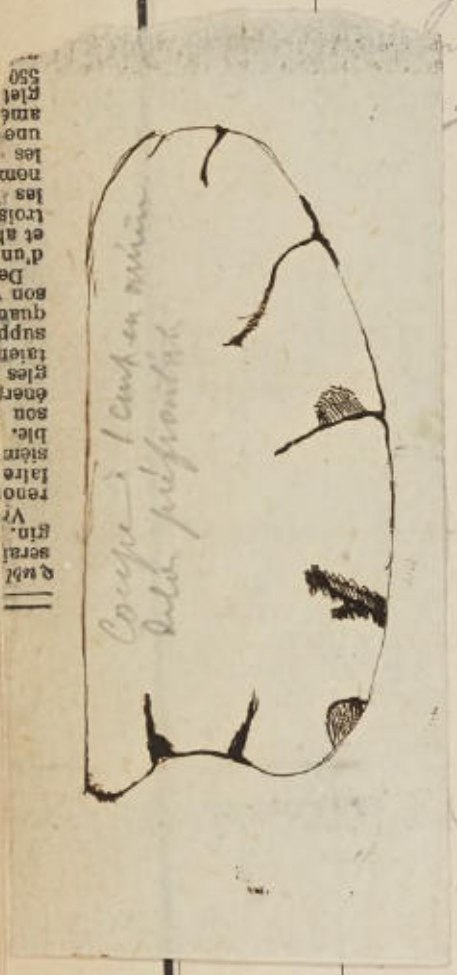

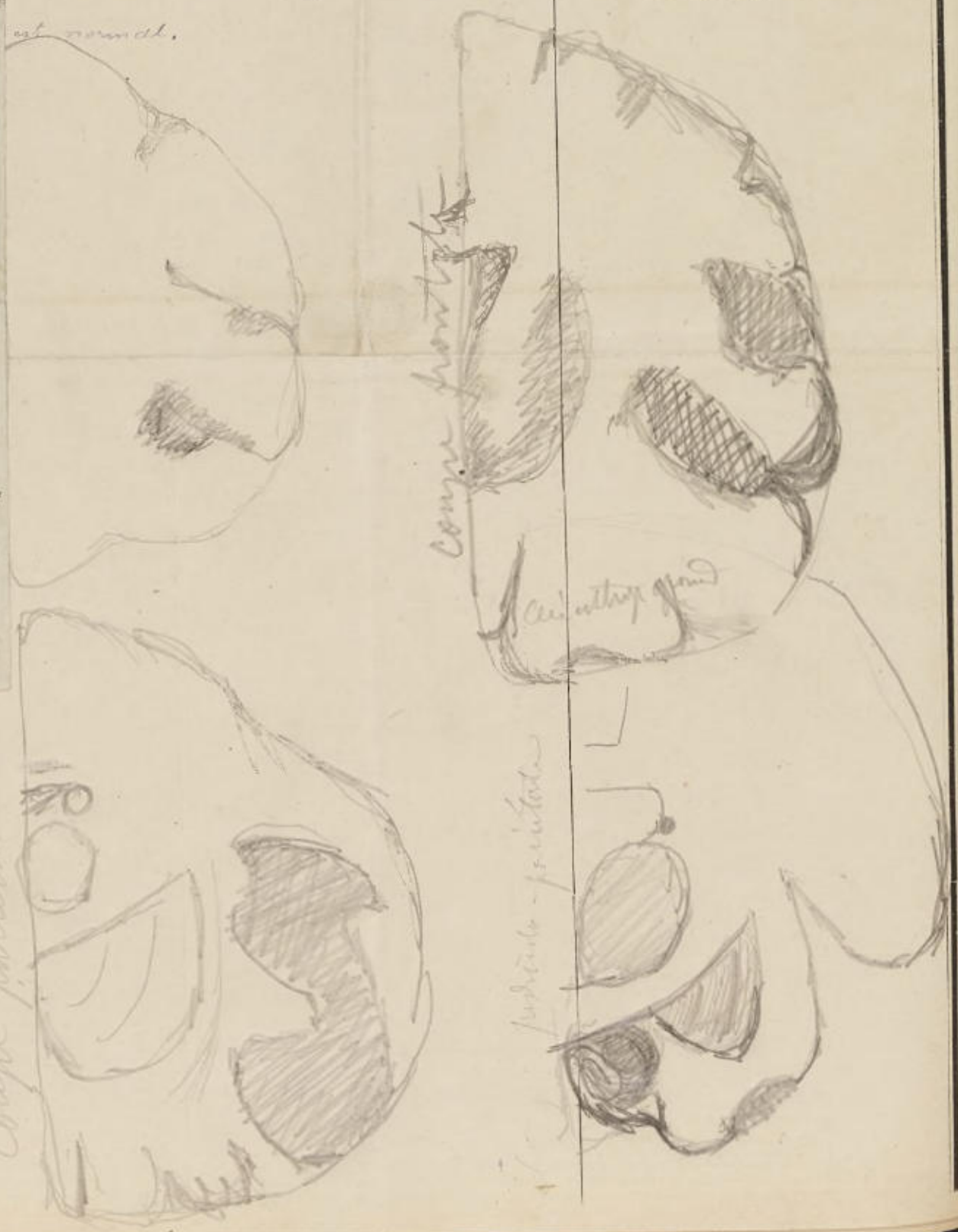

SCD Lyon 1

# HOTEL-DIEU. — Salle 4 ff. N° 150.

Nom Piollet Jeanne

né à

demeurant à

profession

âge

tempérament

constitution

entré le

sorti le

DIAGNOSTIC ET RÉSUMÉ

Néphrite albumineuse - Hypertrophie de Cœur. Hémiplégie gauche incomplète - Hémorrhagie cérébrale localisée au niveau des 2 et 3 circonvolutions frontales et du pied des circonvolutions ascendantes.

## Autopsie

Réflexions. La lésion avait pu être localisée pendant la vie en raison du léger degré de paralysie des membres et de la paralysie accentuée de la face, des releveurs des paupières, du voile du palais et de la langue. — La malade était droitière ce qui explique l'absence d'aphasie et de trouble intellectuel notable, il n'y avait que de l'affaiblissement ou mieux de l'affaissement intellectuel. — De ce que la paupière supérieure de chaque côté était étalée sur le globe de l'œil de manière à le recouvrir complètement d'une manière permanente, on peut conclure à la paralysie du releveur de la paupière supérieure de chaque côté sous l'influence d'une lésion d'un seul hémisphère. Les orbiculaires pouvaient se contracter des deux côtés, mais un peu moins énergiquement du côté gauche. Lorsqu'on disait à la malade d'ouvrir les yeux, elle les fermait ~~davantage~~ par la contraction des orbiculaires. Toutefois celle-ci était plus intense, lorsqu'on lui disait de les fermer. On soulevait facilement la paupière supérieure du côté gauche; mais lorsqu'on essayait de faire la même chose du côté droit, on rencontrait une résistance invincible de l'orbiculaire; de sorte que malgré les plus grands efforts, on n'apercevait que très-incomplètement le globe oculaire. Il existe certainement la plus grande analogie entre cette résistance et celle que présentent les membres aux mouvements communiqués du côté paralysé et du côté sain, principalement dans les cas d'hémorrhagie cérébrale

HISTOIRE PATHOLOGIQUE

Lyon Imp. veuve Rannaciet et fils

SCD Lyon 1

| DATES | HISTOIRE PATHOLOGIQUE | PRESCRIPTIONS |
|---|---|---|

Cette paralysie du relèvement de la pommette supérieure est en rapport avec les lésions des circonvolutions frontales, ainsi que pensaient la plupart les expériences de Ferrier, plutôt qu'une ~~lésion~~ du pli courbe qu'~~a~~ Hayem dépeint dans notre cas. Ainsi d'après ~~la~~ physiologiste anglais donnerait lieu non à une paralysie du relèvement de la pommette supérieure, mais à des troubles de la vue.

La coïncidence de cette paralysie avec la déviation des yeux vers la paralysie du voile du palais et de la langue s'explique en considérant le rapport qui existe au point de vue physiologique entre les organes de la vision et ceux de la parole. — Déjà nous avons pu observer un malade atteint d'un strabisme ~~externe~~ d'un œil avec légère déviation de la langue du même côté. Il serait intéressant de rechercher si le fait est constant. — Cette forme de paralysie de la langue avec une lésion en foyer d'un hémisphère cérébral ne paraît pas commune des auteurs. La langue au repos ne paraît pas paralysée. Du reste on ne peut pas l'examiner ainsi à moins, car sitôt qu'on demande au malade d'ouvrir la bouche on voit la déviation se produire dans la bouche du côté sain, tout comme on ~~demande~~ remarque en demandant à voir l'œil se ~~dévier~~ du côté sain. Sur le fait de la volonté de lui demander que nous lui faisions, la malade touchait avec la pointe de la langue toute la paroi du côté droit de la bouche mais il lui était impossible de la porter à gauche. Elle ramenait seulement la langue sur la partie médiane, de ~~sorte~~ manière à ce que maintenant, l'organe se portant toujours à droite, lorsqu'on lui disait de tirer la langue en dehors de la bouche qu'elle ramène du côté droit à la partie médiane de manière à ce que la pointe se trouvait à la partie médiane ou même un peu à gauche (côté paralysé). La contraction des muscles d'un côté de la langue ~~de~~ opposée à celle des muscles de l'autre côté tourne la langue et son dehors de la bouche est très-nette, nous avons eu déjà l'occasion de constater cette antagonisme. Quand la langue est tirée au dehors, cette action provoque de petites contractions très-visibles dans les muscles de cet organe du côté sain. La paralysie du voile du palais du côté gauche avec contracture musculaire du côté opposé était également très-manifeste. Cette paralysie ~~coïncidant~~ avec celle de la langue, est en rapport avec l'association de ces organes dans leurs fonctions normales.

SCD Lyon 1

| DATES | Viollet Jeanne HISTOIRE PATHOLOGIQUE 4ème Hôp. Nº 190 | PRESCRIPTIONS |
|---|---|---|

(suite)

Réflexions - Les phénomènes relatifs à la déviation du yeux étaient faits à observer à gauche, mais non à droite, car on ne pouvait voir l'œil de ce côté qu'après la forte excitation nécessaire pour écarter les paupières. - Après un repos, en soulevant la paupière supérieure gauche on trouvait le globe oculaire un peu dévié à gauche (côté paralysé) mais on voyait aussitôt le globe revenir à la position médiane, puis se porter à droite (côté de la lésion). Lorsque le repos était très-court l'œil était à la position médiane et ne déviait à droite. Quant à l'œil droit, on le trouvait toujours dévié à droite en raison de l'excitation [illegible] par l'écartement des paupières. On peut admettre qu'à l'état de repos complet il y avait un peu d'excitation persistante produite par la lésion du côté paralysé, et qu'il en résultait une très-légère déviation de ce côté sous l'influence de l'excitation de la lumière ou de toute autre cause. Il est certain qu'en contractant les muscles de n'importe quelle partie du corps du côté sain ou les muscles de n'importe quelle partie du corps du côté sain ou les contractant ou venant d'en souffrir l'influence d'une excitation volontaire ou communiquée. Toutefois on a noté au début une déviation très-marquée de la face (commissure) du côté de la lésion très-accentuée (du même côté) produite souvent signalée par les personnes qui avaient eu l'idée d'une attaque d'apoplexie. S'agit-il alors d'une excitation directe (du même côté) produite par la lésion ? Quelle a résulté des efforts que fait le malade immédiatement après l'accident ou plus fort de la paralysie ? Enfin est-ce la conséquence de la suppression brusque des muscles antagonistes qui font contracter les muscles du côté opposé d'autant plus que les premiers sont plus paralysés ? Nous avons noté de l'agitation à certains moments surtout la nuit sans qu'il soit possible de déterminer la cause de cette agitation. - Il n'existait pas de déviation du cou de la face, ce qui prouve qu'elle n'accompagne pas toujours la déviation des yeux. Dans ce cas l'absence de ce symptôme pourrait être rapportée à ce que les muscles de la tête étant à peine atteints et probablement aussi le cou, la lésion ayant donné lieu à des phénomènes paralytiques peu prononcés à la face. Nous avons aussi noté le désir insolite de manger manifesté par le malade quelques instants avant l'attaque. Ce sentiment se faisait paraître analogue à celui qu'éprouvent si souvent les malades avant les attaques d'paralysie et qui consiste dans la besoin d'aller à la selle. Dans ce cas on peut remarquer le rapport de désir à manger avec le siège de la paralysie très-accentuée sur la langue et la voile du palais

Lyon. Imp. veuve Bonnevial et fils

SCD Lyon 1

| DATES | HISTOIRE PATHOLOGIQUE | PRESCRIPTIONS |
|---|---|---|
| | organes importants dans l'action de manger. Le besoin d'aller à la selle ne serait-il pas plutôt en rapport avec des lésions produisant des paralysies prédominantes du côté des membres inférieurs ou au moins très-accentuées du côté des deux membres? A l'appui de cette manière de voir nous avons remarqué la persistance des évacuations involontaires malgré le retour de l'état intellectuel pareil à la récupération d'une partie des mouvements chez des malades dont la paralysie prédominait aux membres inférieurs. Dans notre cas le membre inférieur était très-peu atteint et la contracture faisait défaut. — La sensibilité générale était diminuée du côté paralysé avec prédominance sur le niveau des parties les plus atteintes sous l'influence de la capsule interne. Réflexes diminués du même côté. — Pas de souffle céphalique. | |
| | Il existait de infarctus dans les reins, dans la rate et dans le foyer du ventricule gauche. Le même temps les reins avec volumineux présentaient une surface externe un peu granuleuse et à la coupe ils offraient une certaine résistance. La substance corticale n'était toutefois atrophiée que sur des points limités correspondant à une dépression de la surface de l'organe laquelle pouvait considérer comme les traces d'anciens infarctus étant donnés leur localisation et la présence d'infarctes récents intercalés. On peut se demander si l'altération de l'aorte a produit les divers infarctes anciens et récents y compris ceux du cerveau ou bien si les lésions du cœur doivent être considérées comme la cause de l'endocardite avec production de caillots qui ont été la cause des divers oblitérations artérielles? ou enfin s'il s'agit d'une néphrite interstitielle avec hypertrophie secondaire du cœur, troubles circulatoires, production de caillots lancés dans le torrent circulatoire de manière à produire les différentes lésions constatées dans les reins la rate le cœur le cerveau? La première hypothèse serait peut-être la plus vraisemblable. | |
| | Il y avait une assez grande quantité de liquide dans les plèvres sous souffle, et bien qu'il n'y ait pas de adhérences pleurales. Cela tendrait très vraisemblablement à exclure les poumons et ne sont atteints qu'au niveau du bord inférieur de portions et sur une très-petite étendue. Cela pourrait prouver qu'on ne peut pas attribuer l'apoplexie à la présence du liquide dans les plèvres puisque il existe du liquide contre pendant alors que l'apoplexie comme le souffle faisaient défaut. | |

SCD Lyon 1

Modèle N° 21.

# HOTEL-DIEU. — Salle 4me femmes N° 129

Nom Tavet Gabrielle Marie

né à Lyon

demeurant à id

profession devideuse

âge 58 ans

tempérament

constitution

entré le 10 juillet 1880

mort le 12 juillet 1880

DIAGNOSTIC ET RÉSUMÉ

Fruitière

Hémiplégie gauche fin

Hémorrhagie cérébrale

## HISTOIRE PATHOLOGIQUE

Cette malade entrait aujourd'hui à midi dans le service. Elle ne parlait pas du tout, d'après le renseignement donné par la sœur. ~~Elle pouvait~~

Actuellement, à la contre visite du soir, nous la trouvons un peu somnolente, mais ayant assez bien ~~ayant pourtant toute~~ sa connaissance et pouvant donner les renseignements suivants :

Elle a eu 6 enfants le dernier il y a 18 ans. Elle a toujours joui d'une bonne santé et n'aurait eu que quelques douleurs articulaires, ayant atteint presque toutes les articulations, mais ayant toujours été assez peu intenses pour ne pas obliger la malade à se mettre au lit.

Pas d'alcoolisme antérieur.

Pas de traces évidentes de syphilis antérieure.

La malade se présente les yeux fermés complètement des deux côtés et avec déviation de la face à droite. Déviation très nette sans être très marquée.

Elle a eu déjà deux attaques antérieures, la 1re il y a 2 ans, la 2e au mois mars dernier. Elle entre actuellement pour apoplexie survenue à onze heures du matin. Malade [illegible] en train de tricoter lorsque elle a subitement perdu connaissance [illegible] qui [illegible] avec elle [illegible] aussi n'est-elle pas tombée

SCD Lyon 1

| DATES | HISTOIRE PATHOLOGIQUE | PRESCRIPTIONS |
|---|---|---|
| | Dans toute la moitié gauche de la face on constate un effacement des plis et des rides surtout marqués quand on fait grimacer la malade = La queue du sourcil du même côté est un peu abaissée = La commissure labiale est effilée | |
| | Quand on soulève brusquement les paupières, on remarque que les yeux occupent à peu près la ligne médiane, étant peut-être un peu plus à droite ; mais aussitôt après quelques mouvements de latéralité allant de la partie médiane à droite on observe une déviation conjuguée en haut et à droite très prononcée | |
| | = La malade peut porter les yeux tout à fait à gauche quand on l'invite à le faire = mais c'est au prix d'un effort, et pendant le temps qu'on la maintient réveillée en la questionnant, les deux yeux sont portés à droite et un peu en haut | |
| | = Les pupilles sont plutôt rétrécies que dilatées ; mais elles le sont également des deux côtés | |
| Langue + voir plus loin | La paralysie des membres du côté gauche est complète ; malade ne peut faire aucun mouvement ni avec le membre sup. ni avec le membre inf. | |
| | = Du côté droit, elle peut exécuter tous les mouvements qu'on lui dit | |
| | Membres : côté gauche : on trouve pour le membre sup. une résistance assez grande du biceps dans les mouvements communiqués pour le membre inf., résolution à peu près complète et seulement une résistance excessivement légère du triceps | |
| | = Côté droit : résultat très-variable suivant que la malade reste bien immobile ou s'agite = dans le 1er cas à peu près pas de résistance aux mouvements communiqués = dans le 2me résistance au contraire assez considérable du biceps pour le membre sup. et du triceps pour le membre inf. | |
| | Réflexes : très-bien conservés ; plutôt exagérés = | |
| | Peu de trépidation | |
| | Sensibilités : Malade ne perçoit pas le contact [illegible] le | |

SCD Lyon 1

4e Jeune = N° 129 (2

N° 21 bis.

| DATES | HISTOIRE PATHOLOGIQUE | PRESCRIPTIONS |
|---|---|---|

frottement assez fort d'une tête d'épingle sur les membres sup. inf. du côté gauche, pas plus que sur la moitié supérieure de la face du même côté = Dans la moitié inf. gauche de la face, le frottement d'une tête d'épingle est perçu

= Les piqures légères sont senties par le malade à la face du côté gauche sur le tronc, à la racine du membre sup. et sur toute l'étendue du membre inf. =

= Il s'avant-bras et à la main du même côté, les fortes piqures seules sont perçues, et le malade les rapportent à la racine du membre =

= Rien de particulier pour la sensibilité du côté droit =

= La malade avale assez bien = Elle ne peut que très peu tirer la langue qui dépasse à peine les lèvres = aussi peut-on difficilement se rendre compte de la déviation ou de moins on ne la constate pas = En tout cas dans les efforts que fait la malade pour porter la langue en avant, on voit bouger seulement le côté droit de la langue =

= Malade ne peut que très peu écarter les arcades dentaires

= Cœur : rien

Poumons : rien

= Malade ne s'est pas encore salée depuis qu'elle est dans le service =

Il quitte Quand le malade est éveillé, la partie interne du sourcil droit est attirée en dedans et en bas, par la contraction du sourcilier et du frontal, ainsi qu'il est indiqué par le dessin ci-joint = C'est surtout très accentué quand on fait grimacer la malade en la piquant =

= Les réflexes sont très bien conservés : il se produisent au moindre contact de la plante du pied droit, les mouvements ont une certaine rondeur = à gauche au contraire il faudrait un contact un peu plus fort pour les déterminer

SCD Lyon 1

| DATES | HISTOIRE PATHOLOGIQUE | PRESCRIPTIONS |
|---|---|---|
| Rien à droit<br>Rien au cœur<br>1er Juillet | et les mouvements précédents le font avec fréquence<br>Le thorax donne partout la sonorité ordinaire<br>La langue est blanche, humide, et ne présente pas de tremblement<br>Hier malade est restée assoupie toute la journée<br>Plus affaissée, face amaigrie, contracture des muscles, etc.<br>Quand on soulève brusquement les paupières, on trouve les yeux à leur<br>position ordinaire et sans l'influence d'excitation ils se portent à droite<br>on voit alors de légères oscillations (nystagmus) et parfois l'œil<br>revient à la partie interne = on remarque alors que l'œil droit est tout à fait à la partie interne, l'œil gauche est<br>légèrement tourné en dehors<br>On voit bien les deux yeux se diriger à gauche quelque fois, mais<br>cette déviation à gauche est toujours peu prononcée — On a aussi<br>aussi parfois quand on soulève brusquement les paupières<br>la contraction du biceps dans les mouvements communiqués des membres<br>gauche est très diminuée et activement à peine<br>Fièvre un peu de rémission = membre inf. tant à fait flasque<br>Les forts pliques des doigts et bras, de la cuisse et de la jambe ne<br>déterminent aucun réflexe = la piqure de la plante du pied droit<br>suivie d'extension = quand on pique la cuisse à la face de<br>elle y porte la main droite<br>= réflexes diminués depuis hier =<br>= la respiration stertoreuse Narines à gonfle qui à droite =<br>= Un jetage sur le cœur est fort = respire bien dans le 5e espace<br>= la bouche de mauvaise qui est tenue par la face de la poitre<br>par un bandage = Un peu de fièvre le soir<br>= du côté droit paralysie de membre inf. dans les deux tiers<br>= Membre inf. flasque, un peu plus = jambe gauche tombant<br>= un peu plus basse<br>= Face légèrement tournée à droite =<br>= La contracture du frontal et du sourcilier qui existait hier<br>hier y est manifeste actuellement quand on excite le malade et<br>disparaît bien vite =<br>= Affaissement général de la malade qui ne répond plus aux questions<br>qui lui sont faites =<br>Temp. axillaire : 40°5 | Potion<br>Potion<br>Potion<br>La piqure de la face interne du bras et de l'avant bras détermine des mouvements de flexion de l'avant bras sur le bras |

SCD Lyon 1

4e Jeune N° 129

(3)

| DATES | HISTOIRE PATHOLOGIQUE | PRESCRIPTIONS |
|---|---|---|
| 12 juillet soir 5h. | Depuis 1h. de l'après midi la malade au dire de la sœur se trouve dans l'état suivant que nous constatons : résolution générale, face immobile avec légère teinte jaunâtre des sclérotiques et décoloration des téguments qui ont aussi un peu la teinte jaunâtre ; la bouche et les yeux sont entre-ouverts, ceux-ci sont placés à la partie médiane et absolument immobiles, malgré les excitations les plus vives. La respiration est suspirieuse (28 par minute) - peau chaude couverte de sueurs. Pouls petit 120, un peu plus sensible à droite qu'à gauche. impulsion du cœur toujours forte. Les piqûres des membres et de la face ne donnent lieu à aucun mouvement. Toutefois lorsqu'on touche les conjonctives on produit un léger clignement un peu plus accusé à droite qu'à gauche. Impossibilité de la déglutition. aucune trace de contracture nulle part. Urine extraite au moyen de la sonde immédiatement après la visite du matin : colorée, densité 1021, précipité abondant d'albumine par l'acide nitrique, aimé que par la chaleur avec addition d'a. acétique. | |
| 13 juillet : | Autopsie = | |
| | La calotte crânienne enlevée, on remarque le tassement des circonvolutions, des deux côtés, mais surtout à droite = Un coup de scie, ayant touché légèrement la substance cérébrale de l'hémisphère droit, on voit un énorme caillot faire irruption au point lésé par la scie = | |
| | = D'une façon générale on note un peu de suffusion sanguine sous-arachnoïdienne = | |
| | = On constate la présence de nombreuses plaques athéromateuses sur les artères cérébrales, et on note en passant que la cérébrale antérieure droite est fournie par la cérébrale ant. gauche, que la communiquante post. droite est aussi plus volumineuse que la gauche. | |

SCD Lyon 1

N° 21 *bis*.

| DATES | HISTOIRE PATHOLOGIQUE | PRESCRIPTIONS |
|---|---|---|

Hémisphère gauche :

= Coupe pédiculo-pariétale : on trouve immédiatement à la base de la 1ère circonvolution sphénoïdo-pariétale un foyer ocreux triangulaire ayant détruit la substance médullaire de cette circonvolution et mesurant à sa base environ 2 centim.

= Coupe faite à 1 cent en arrière de la précédente : sur cette coupe foyer s'étend au dessous de la scissure de Sylvius, atteignant l'extrémité postérieure du lobule pariétal inférieur

Hémisphère droit : sur la face interne, au niveau du lobule quadrilatère, on remarque une teinte olivâtre, trace d'un ancien foyer.

= Après l'expulsion d'un caillot volumineux noté précédemment, on trouve un affaissement avec étalement, déplissement de la circonvolution pariétale ascendante, du lobule pariétal sup., et du pied de frontale ascendante

= Coupe pédiculo-frontale : au niveau de la substance médullaire de la 3ième circonvolution, teinte jaunâtre, avec de petites hémorrhagies capillaires, marquant l'extrémité antérieure du foyer =

= Coupe frontale : il existe un foyer qui a détruit la moitié des fibres frontales moyennes = sur le bord du foyer, ramollissement et petites hémorrhagies capillaires = Il existe en outre au niveau du pied de la couronne rayonnante quelques petits caillots qui marquent la partie antérieure du foyer considérable qui se trouve en arrière = sur cette coupe noyaux et capsule interne sont absolument sains

= Coupe pariétale : toute la substance médullaire est détruite et il ne reste intacts que les noyaux, la capsule interne et le lobe sphénoïdal. Le foyer a détruit la substance médullaire jusqu'aux couches corticales d'où l'irruption du caillot noté précédemment =

= Coupe pédiculo-pariétale : comme précédemment, destruction complète de la substance médullaire =

SCD Lyon 1

+ 2 attaques antérieures; l'une il y a 2 ans, l'autre il y a 4 mois.
+ hier apoplexie pendant qu'elle tricotait un travail ne nécessitant aucun effort
+ yeux complètement fermés –
+ Déviation de la face à droite – paralysie à gauche
+ yeux à la partie médiane au repos et ensuite dévrés à droite –
+ pupilles plutôt rétrécies, également des 2 côtés –
+ écarte par les arcades dentaires et tire par la langue dont la pointe dépasse à peine les lèvres – pas de déviation appréciable; mais mouvements visibles seulement dans le côté droit de la langue.
+ Paralysie complète des m. gauches
+ Résistance assez grande du biceps brachial aux mouvements commencés, et résistance excessivement légère du triceps crural.
+ mouvements volontaires conservés du côté droit; et dans les mts commencés; dans l'immobilité à peu près pas de résistance, tandis que lorsqu'elle s'agite, résistance assez considérable du biceps brachial et du triceps crural
+ Réflexes plantaires conservés, plutôt exagérés, cependant différents dans le mode de réaction des 2 côtés (mts brusques du côté gauche et mts arrondis du côté droit) – (et faut une excitation un peu plus forte à gauche)
+ un peu de trépidation.
+ anesthésie très incomplète du côté gauche –
+ piqûre exaucée à l'avant-bras avec réflexes légers – –
+ Déglutition facile –
– Céphalalgie –
+ Contraction presque permanente du sourcilier et du frontal du côté droit surtout sous l'influence d'excitations – œil droit paraît plus petit –
+ Intelligence relativement conservée – répond aux questions simples et précise les mts commandés

SCD Lyon 1

+ Le surlendemain de l'attaque, on constate un arrangement depuis hier toujours avec paupières tombantes.

+ En soulevant les paupières production de la déviation à droite, nystagmus plus accusé qu'hier et retour des yeux à la partie médiane, parfois ~~[illegible]~~ déviation à gauche. quand les yeux reviennent à la partie médiane l'œil gauche reste encore légèrement dévié en dedans.

+ À peine un peu de résistance du bras brachial et m. inf. flacque. Peu de résistance du côté sain – m. inf. flacque et cependant un peu moins que le gauche –

+ Aucune réflexe par les fortes piqures des ~~[illegible]~~ gauches sauf au niveau de la plante du pied où ils sont nettement diminués –

+ En piquant le côté gauche de la face, elle y porte la main droite –

+ Respiration s'entend mieux à gauche qu'à droite –

+ impulsion du cœur très-forte –

+ Contracture du sourcilier et du frontal seulement pendant les excitations.

+ affaissement général – ne répond plus aux questions –

+ Evacuations involontaires –

+ temp. ax. 40°,5

+ urine exigeante par la sonde présente un précipité abondant d'albumine

+ Dans l'après-midi résolution générale absolue avec teinte pâle, jaunâtre des téguments et des sclérotiques – bouche et yeux entr'ouverts – yeux à la partie médiane et immobiles malgré les plus fortes excitations. Les piqures des m. du tronc et de la face ne donnent lieu à aucun mouvement – Par excitation de la conjonctive, clignement léger, un peu plus accusé à droite qu'à gauche aucune trace de contracture ou de résistance – impossibilité de la déglutition. – Respir. fréquente – pouls petit fréquent, un peu plus sensible à droite qu'à gauche?, avec impulsion du cœur toujours forte – peau chaude couverte de sueurs – Mort

SCD Lyon 1

4e Femme = N° 129 (4)

N° 21 *bis*.

| DATES | HISTOIRE PATHOLOGIQUE | PRESCRIPTIONS |
|---|---|---|
| | Coup faite à un centimètre en arrière de la précédente : Foyer rétréci, mais ayant détruit la moitié sup. de la substance médullaire : toutefois le foyer est à 7 à 8 m.m. de la superficie des couches corticales. | |
| | Coup préoccipitale : on ne retrouve plus ce foyer récent qui se termine à 5 à 6 m.m. en avant. | |
| | Mais on tombe sur un foyer ocreux ancien, ayant environ 2 cent. de hauteur sur 1 cent. en largeur et situé près de la surface interne de l'hémisphère : c'est ce foyer qui donnait au lobe quadrilatère la teinte précédemment indiquée. | |
| | Protubérance = bulbe = cervelet : rien de particulier. | |
| | Cavité thoracique : pas d'épanchement pleural = adhérences nombreuses du poumon droit sur toute la hauteur = pas d'adhérences à gauche. | |
| | Poumons : rien d'anormal. | |
| | Cœur : de volume normal = rien de particulier. | |
| | Aorte : q.q. plaques athéromateuses jaunes. | |
| | Foie = rate = reins : rien de pathologique. | |

SCD Lyon 1

| DATES | HISTOIRE PATHOLOGIQUE | PRESCRIPTIONS |
|---|---|---|
| | | |

SCD Lyon 1

Modèle N° 21.

1

# HOTEL-DIEU. — Salle 4 ff. N° 129

Nom Favet Gabrielle Marie

né à

demeurant à

profession

âge

tempérament

constitution

entré le

sorti le

DIAGNOSTIC ET RÉSUMÉ

Hémiplégie gauche - Hémorrhagie Cérébrale

Réflexions. La malade avait eu deux attaques antérieures, mais les renseignements concernant les symptômes auxquels elles avaient donné lieu font complètement défaut. Nous remarquerons seulement que si les symptômes de la dernière attaque ont été semblables à ceux d'une première attaque, c'est qu'ils ont été produits par une lésion considérable. — La dernière attaque a paru se produire sans cause appréciable, et comme cause prédisposante, on ne trouve que des accouchements assez nombreux et qqs. douleurs rhumatismales. Notons cependant la forte impulsion du cœur qui est un signe à ajouter à ceux qui caractérisent l'hémorrhagie cérébrale. —

HISTOIRE PATHOLOGIQUE

Malgré l'attaque d'apoplexie et une paralysie complète du côté côté gauche, la malade répondait assez bien à toutes les questions qu'on lui adressait, probablement en raison du siège du foyer dans l'hémisphère droit, au niveau de la substance médullaire de la partie moyenne de l'hémisphère, c'est à dire avec intégrité des circonvolutions, notamment de la région frontale. En outre, la partie interne de l'hémisphère irriguée par la cérébrale antérieure recevait son sang de la carotide gauche. À qui faut-il attribuer l'aggravation de la maladie survenue le surlendemain? est-ce à l'extension du foyer? à la suffusion sanguine sous-arachnoïdienne? ou bien aux phénomènes inflammatoires consécutifs à l'épanchement? ou à toute autre cause? C'est un point très-difficile à élucider et qui aurait cependant un grand intérêt au point de vue clinique. — En même temps qu'une paralysie complète du côté gauche,

SCD Lyon 1

| DATES | HISTOIRE PATHOLOGIQUE | PRESCRIPTIONS |
|---|---|---|

Il existait du côté droit du ~~mouvement~~ ~~d~~ strabisme ~~divergent~~ convergent de tradition à la face pour la déviation du globe oculaire droit, globe oculaire droit, et une ouverture moins grande des paupières, fréquent paraissait l'œil plus petit que l'autre, phénomène des paralysies à une légère contraction des muscles de l'œil dans leur ensemble ainsi que de l'orbiculaire. On voyait aussi une contraction anormale du sourcilier, du frontal, ainsi que des mouvements dans la langue du même côté. Au repos ces phénomènes existaient complètement ou à peu près. — Il existait des deux côtés un certain degré d'incitation des mouvements communiqués: pour le côté gauche au membre supérieur au niveau du biceps et au membre inf. au niveau du triceps c'était à dire suivant la disposition la plus fréquente. mais la réitération exclusivement légère du triceps crural coïncidant avec une paralysie complète pouvait être considérée comme un signe de meilleur augure. — Pendant le repos il n'existait à peu près pas de réitération aux mouvements communiqués du côté sain; mais sous l'influence ~~de~~ de l'agitation de la malade, il existait une réitération variable ~~toujours~~ avec la même disposition indiquée pour le côté paralysé, c'est-à-dire au biceps brachial et au triceps crural, étendu qu'on remarque ord. du côté sain une réitération variable suivant les mouvements mais prédominante au triceps brachial et aux muscles fléchisseurs de la jambe sur la cuisse. — Les adducteurs de la cuisse ou ceux de la région pubienne en étant autant dans ce cas, cela tenant peut-être à ce qu'il avait déjà été le siège d'une paralysie L'alourdissement permanent des paupières supérieures, dont il était considéré comme un siège de la lésion dont le maximum se trouvait ou niveau de la région pariétale? ou bien n'était-il pas la conséquence d'une paralysie intense due à la lésion hypothétique mais très vraisemblable, si l'on considère que ce phénomène des paupières et un phénomène observé à peu près régulièrement dans le cas de paralysie intense, même avec un siège variable de la lésion? On peut aussi attribuer à l'intensité de l'affection la contraction permanente des pupilles, à peu près également des deux côtés, la difficulté d'écarter les arcades dentaires, de tirer la langue; symptômes aggravés augmentant la gravité du pronostic. Il est vrai que la déglutition était assez facile, contrairement à ce qu'on aurait pu croire d'après l'état de la langue des mâchoires —

SCD Lyon 1

2

# HOTEL-DIEU. — Salle 4e ff — N° 129

Nom Favet Gabrielle Marie.

né à

demeurant à

profession

âge

tempérament

constitution

entré le

sorti le

DIAGNOSTIC ET RÉSUMÉ

Réflexions (suite) — Ce qu'il y a de plus remarquable dans cette observation c'est que l'anesthésie était loin d'être complète et qu'elle était même peu marquée relativement à l'étendue des lésions qui suivant les idées généralement admises auraient dû produire la perte complète de la sensibilité. Nous avons déjà observé des cas de ce genre et nous croyons qu'ils ne sont pas rares. Non seulement la sensibilité peut n'être atteinte que légèrement avec des lésions très-étendues, mais nous croyons pouvoir affirmer qu'avec des lésions de ce genre il n'y a jamais d'anesthésie complète, ce qui vient absolument à l'encontre de la théorie régnante. — Nous avons remarqué qu'à l'avant-bras les piqûres étaient exsangues comme chez les hystériques : c'est un phénomène que j'ai observé plusieurs fois dans les paralysies avec anesthésie dues à des affections du cerveau ou de la moelle épinière. — Les réflexes étaient assez bien conservés, cependant on les provoquait plus facilement à droite qu'à gauche. De ce côté aussi ils étaient plus brusques. Cela indiquait l'existence d'une lésion très-étendue. Toutefois les réflexes du m. sup. étaient très-restreints sous l'influence des piqûres de ce membre et ne se propageaient pas au membre inférieur. Si nous avions eu affaire à un ramollissement ou mieux à une oblitération d'un gros tronc artériel donnant lieu à une paralysie aussi intense avec persistance des réflexes plantaires, il est à peu près certain que nous aurions observé cette propagation des réflexes au m. inférieur sous l'influence des piqûres du m. sup. ou de la face du même côté. Nous aurions eu aussi très probablement une trépidation plantaire plus marquée. —

HISTOIRE PATHOLOGIQUE

SCD Lyon 1

| DATES | HISTOIRE PATHOLOGIQUE | PRESCRIPTIONS |
|---|---|---|

Lorsque les yeux étaient ramenés à la partie médiane, on pouvait observer que l'œil gauche restait encore légèrement dévié en dedans. Nous avons déjà remarqué plusieurs fois le même phénomène et il nous paraît encore impossible de dire s'il est dû à une ~~contraction~~ anormale ou à une parésie. — Les yeux se déviaient ensuite parfois du côté paralysé, ce qui aggravait singulièrement le pronostic d'après la remarque que nous avons faite souvent (tous les malades ~~qui ont~~ présentant une déviation des yeux du côté paralysé ayant succombé). Comme dans tous les autres cas cette déviation du côté paralysé avait succédé à la déviation du côté de la lésion. —

L'aggravation de la maladie pouvait aussi se reconnaître à l'assoupissement, à la disparition presque complète de la résistance des membres aux mouvements communiqués ainsi que des réflexes, à l'élévation de la température, etc. etc.

La respiration s'entendait mieux à gauche qu'à droite contrairement à ce qu'on observe ordinairement, par suite d'adhérences pleurales anciennes du côté droit. —

L'urine extraite par la sonde pendant le coma a présenté un précipité albumineux abondant bien que les reins nous aient paru sains. La recherche de l'albumine à ce moment n'a probablement pas plus de valeur que lorsqu'on l'examine sur le cadavre. —

Nous avons noté aussi les phénomènes ultimes de résolution générale dans lesquels les mouvements des paupières persistent en dernier lieu avec prédominance encore du côté non paralysé. Ce signe peut avoir une certaine valeur lorsqu'on voit pour la première fois un malade dans cet état pour présenter une attaque antérieure. — Nous avons aussi remarqué que les yeux n'étaient plus complètement recouverts par la paupière supérieure comme précédemment bien que la résolution fut tout à fait complète, ce qui nous fait supposer que cela ne dépend pas d'une paralysie moindre du relevant de la paupière supérieure, mais bien de la résolution de l'orbiculaire. Comme on peut le voir par ce cas l'époque de l'examen fait varier énormément [illegible] que l'on rapporte cependant toujours à la même lésion. — Il faut tenir compte de ce fait dans les observations

SCD Lyon 1

MODÈLE N° 21.

# HOTEL-DIEU. — Salle Ste Jeanne. N° Couchette

Nom Antoine Moulin

né à Duerne (Rhône)

demeurant à

profession charcutier

âge 68 ans.

tempérament

constitution

entré le 3 Novembre 1882

sorti le mort le 4 Nov. à 4 h 1/2.

DIAGNOSTIC ET RÉSUMÉ

Hémorrhagie cérébrale

## HISTOIRE PATHOLOGIQUE

Le père et deux oncles seraient morts ~~d'hémorrhagie~~ à la suite d'une attaque

C'est le 3 Nov. au matin que le malade aurait été frappé.

Pas d'attaque antérieure

C'est un homme grand fort, robuste.

Pas de renseignements sur le malade. Nous le trouvons dans le coma; la tête légèrement tournée à gauche, et inclinée à gauche le menton un peu relevé, les deux membres supérieurs fléchis et ramenés sur le tronc, les membres inférieurs dans l'extension; et le malade est dans l'immobilité absolue, sauf un petit tremblement généralisé qui se produit de temps en temps

La face est pâle, les paupières sont fermées, et soulevées elles retombent immédiatement mais incomplètement, sans qu'on ait la moindre résistance sans déterminer le moindre mv. d'occlusion. Les globes oculaires sont à la partie médiane, oscillant lentement d'un côté et de l'autre, mais sans que la déviation soit jamais très prononcée. Au moment où les yeux sont ramenés vers la partie médiane, pour passer d'un côté à l'autre, ils présentent un très

[illegible] respiratoires.

SCD Lyon 1

| DATES | HISTOIRE PATHOLOGIQUE | PRESCRIPTIONS |
|---|---|---|

léger strabisme divergent. Qu'on excite ou non le malade, rien n'est changé dans l'aspect des yeux, c'est ainsi que les pupilles sont toujours très ~~dilat~~ resserrées ; toutefois sous l'influence de la lumière elles se resserrent davantage et présentent continuellement de légers mv. alternatifs de resserrement et de dilatation à peine perceptibles.

La face est complètement immobile, sans déviation la respiration est stertoreuse avec expiration prolongée ; à chaque expiration la joue gauche est soulevée plus que la droite ; la commissure gauche s'entrouve pour laisser passer l'air. Il s'écoule aussi des mucosités spumeuses par la commissure gauche. La respiration n'est pas très fréquente (28) ; elle présente un peu le rhythme du phénomène de Cheyne-Stokes, sans qu'il y ait jamais de pause complète.

Quand on soulève les membres supérieurs on éprouve une résistance due à des contractures plus prononcées à droite qu'à gauche ; tandis que le membre supérieur gauche retombe complètement inerte, le droit retombe en présentant à la fin de la chute un léger sursaut et même un petit mv. automatique de l'avant bras. Le membre supérieur gauche présente une résistance prononcée du côté du biceps et aucune du côté du triceps, tandis que le droit présente une résistance très prononcée dans les 2 sens avec prédominance cependant du côté du biceps. X

Les membres inférieurs présentent une résistance moyenne dans les deux sens plutôt du côté du triceps crural, des 2 côtés, plutôt du côté droit. Réflexe rotulien exagéré et trépidation plantaire des 2 côtés. Ils sont plutôt décolorés. X

Il faut piquer fortement et à plusieurs reprises la plante des pieds pour obtenir quelques contractions réflexes dans les muscles de la jambe et surtout de la cuisse, qui sont manifestement plus accentuées à droite. Les ~~mv.~~ contractions ne produisent pas de déplacement du membre. En piquant le membre supérieur gauche on ne produit aucun mv. Les piqûres du membre sup. droit donne lieu à quelques mv. réflexes de ce membre, que le malade retire légèrement en fléchissant un peu les doigts. Quand on pique le tronc du côté droit le même mv. du membre sup. se produit parfois, tandis que la piqûre du côté gauche du tronc ne donne rien.

Pour la face, les piqûres du côté gauche ne donnent lieu

X Les mains ont une coloration fluoâtre due à la cyanose.

+ La cuisse droite paraîtrait un peu plus chaude

SCD Lyon 1

Antoine Moulin

N° 21 *bis*.

| DATES | HISTOIRE PATHOLOGIQUE | PRESCRIPTIONS |
|---|---|---|
| | à aucun mv. On peut aussi passer la tête de l'épingle sur la conjonctive sans rien produire. Ce n'est qu'en piquant autour de l'ouverture de la narine gauche qu'on obtient un léger mv. de l'orbiculaire du même côté, avec un mv. plus accentué de l'orbiculaire droit. En piquant dans l'ouverture de la narine droite, le mv. de l'orbiculaire du même côté est très prononcé; c'est encore un mv. de l'orbiculaire droit qu'on obtient en piquant autour de l'orbite. Les piqûres dans les parties inférieures de la face ne donnent ordinairement rien. Enfin en piquant dans l'ouverture de la narine droite on produit aussi avec le mv. de l'orbiculaire droit un léger mv. de l'avant bras droit. | |
| | Puls. 60 dures, artères sinueuses et athéromateuses. Les bruits du cœur sont perçus assez difficilement à cause des bruits respiratoires; mais il n'y a aucun bruit anormal. De temps en temps seulement quelques légères irrégularités dans le rhythme et l'intensité. La pointe bat dans le 5ème espace à 2 forts travers de doigts en dehors du mamelon. | |
| | ~~Incontinence des urines~~ Le malade a été du ventre et a écrasé abondamment. | Lav. simple puis lav. avec 2 gr. chloral. |
| 4 | Nov. matin. T. Ax. 40,8<br>R. 48.<br>P. 112. | |
| | L'État comateux a persisté, en même temps qu'il est survenu une résolution générale. Tous les membres sont absolument inertes, sans offrir la moindre résistance aux mv. | |
| | La face est absolument immobile, les paupières tombantes, les globes oculaires oscillant légèrement d'un côté à l'autre, autour de la ligne médiane, les pupilles resserrées, la pupille gauche un peu plus. Respiration très bruyante en raison de la présence des mucosités qui s'écoulent incessamment en dehors par la bouche entrouverte. Les joues et les lèvres, des 2 côtés, sont soulevés à chaque inspiration. Abolition des réflexes tendineux, de la trépidation plantaire; les piqûres profondes de la plante des pieds produisent encore des contractions réflexes dans les muscles de la cuisse et surtout de la jambe, des 2 côtés, cependant un peu plus prononcées à droite. On produit encore de légères contractions des orbiculaires, en piquant l'orifice des narines, surtout en piquant du côté droit et avec contraction plus marquée du côté droit aussi. Les piqûres des autres parties de la face, du tronc, des membres supérieurs ou dans la continuité des membres inférieurs, ne produisent rien. — De temps en temps les mv. respiratoires sont interrompus par un soupir; de temps en temps un peu d'accélération des mv. respiratoires. | |

SCD Lyon 1

Quatrième Moulin

№ 21 *bis*.

| DATES | HISTOIRE PATHOLOGIQUE | PRESCRIPTIONS |
|---|---|---|
| | 4 Nov. 4 h. soir. R 44. P 122. Sueur froide.<br>Respiration toujours stertoreuse<br>Les yeux sont moins tournés alternativement d'un côté à l'autre, mais beaucoup plus contractés ; l'Epaupière tombent plus lentement<br>Résolution des membres égale des 2 côtés maintenant quand on pique la main<br>Reflexe plantaire très marqué dans les membres des 2 côtés<br>Les membres sont toujours dans la relâchement complet. Sueur froide.<br>Mort une demi heure après. | |
| 6 Nov. Autopsie. Absence de la dure mère à la base ventricules, et la partie supérieure et moyenne. | **Autopsie.** En ouvrant la Dure mère, il ne s'écoule pas de liquide, les circonvolutions du côté Droit sont complètement aplaties et les sillons effacés, et l'on a la partie moyenne et postérieure de l'hémisphère une saillie molle très notable.<br>A gauche les circonvolutions sont aussi un peu tassées, mais à un degré bien moindre.<br>L'encéphale présente la consistance habituelle.<br>Rien de particulier du côté des sinus, mais en enlevant la cervelle il s'écoule une certaine quantité de sang.<br>Il existe un peu de suffusion sanguine sous arachnoïdienne au niveau du lobe sphénoïdal gauche, mais c'est surtout au niveau du cervelet, particulièrement au niveau des lobes gauches que cette suffusion est le plus marquée. On voit même sourdre sous la bords de la face postérieure du 4ème ventricule des caillots noirs qui se prolongent dans le 4ème ventricule.<br>Pas de suffusion du côté Droit.<br>Les artères cérébrales présentent quelques plaques athéromateuses, mais sans aucune oblitération ; on remarque que la racine aorte, les orifices de la base sont plus adhérents aux méninges que les environs, sans qu'il y ait d'exsudat notable. notamment sur le côté droit<br>On ouvrant les hémisphères, il s'échappe une assez grande quantité de sang et des petits caillots noirs ; on retire des caillots dans les 2 ventricules latéraux, mais surtout dans le Droit dont les noyaux gris sont saillants de la surface interne. On enlevant avec précaution les caillots, on voit que le ventricule droit est en rapport sur toute son étendue, d'avant en arrière, au dessus des noyaux avec un vaste foyer hémorragique qui s'ouvre ainsi dans le ventricule. On remarque aussi que la partie postérieure de la couche optique est molle, affaissée et qu'elle est aussi le siège d'un foyer hémorragique qui s'ouvre à la partie postérieure et supérieure, laissant aussi échapper des caillots noirs. Ce foyer du côté droit communique avec le grand foyer à la partie supérieure, ~~des deux autres~~ Au premier abord, on voit que la partie postérieure de la couche optique et la queue du noyau caudé sont détruits par le foyer. | |

SCD Lyon 1

Pseudo-anévrysme artériel

SCD Lyon 1

SCD Lyon 1

N° 21 *bis*.

| DATES | HISTOIRE PATHOLOGIQUE | PRESCRIPTIONS |
|---|---|---|
| | Autopsie - Suite. | |
| Hémisphère droit | : En faisant une coupe horizontale passant sur les noyaux, on voit qu'il existe un vaste foyer hémorrhagique, occupant surtout la partie moyenne de l'hémisphère, mais aussi empiétant sur une portion des parties antérieure et postérieure. Le foyer s'étend en avant jusqu'à 3 centimètres de l'extrémité antérieure de l'hémisphère et en arrière jusqu'à 4 centimètres de l'extrémité postérieure. | |
| | La plus grande portion de la substance cérébrale comprise entre ces 2 points est complètement détruite, il ne reste qu'une mince couche de circonvolutions, surtout à la partie moyenne, principalement au niveau de l'île de Reil. Sous la couche corticale indurée, est très mince. | |
| Le foyer contient un grand caillot noir | Le foyer a détruit en grande partie les noyaux centraux ; dans les noyaux caudés, aucune trace, une petite portion existe à la queue des noyaux caudés, la moitié supérieure de la capsule interne ; il ne reste de la couche optique qu'une mince couche postérieure et une petite portion de la partie postéro-inférieure. | |
| Hém. gauche. | Indépendamment de ces vastes foyers dans la substance cérébrale, on voit sur la coupe la partie postérieure et supérieure des ventricules, au niveau de la queue des noyaux caudés, un caillot de la grosseur d'un gros pois adhérent, et qui paraît provenir d'un foyer hémorrhagique ancien en ce point. | |
| | Ce petit foyer correspond à la coupe pédicule pariétales et n'est tout à fait situé au niveau de la queue des noyaux caudés. Il est très superficiel et n'empiète pas sur les parties plus profondes de l'hémisphère. | |
| | Les ventricules est rempli de caillots | |
| | Rien de particulier des côté des cervelet, ni des côté de l'isthme. | |
| | Le Poumon droit très volumineux, très emphysémateux - | |
| | Le lobe inférieur du côté gauche présente un engouement très notable à la partie postér. La part. postér. supérieure commence aussi à s'hépatiser. Mais en somme ce qui domine c'est l'engouement. Il y a aussi au niveau du lobe inf. gauche un foyer hémorrhagique extrêmement foncé, entouré par 10 à 15 gr. de tissu pulmonaire sain. Vers le bord postérieur de la Plèvre | |
| | Le sommets sont tout à fait indemnes | |
| | Foie normal. | |
| Cœur | Le grd. partie recouvert par le Poumon. En ouvrant le Péricarde normal, on voit qu'il y a qu'une petite portion de la partie moyenne du ventricule qui apparaît, qui présente une teinte plaitatre - Il existe aussi un peu au-dessus de la long. laiteuse à la partie antér. du ventricule gauche, une hypertrophie portion - Le cœur est très hypertrophié, et la cavité tout très dilatée, mais sur le côté droit. - (rectifié ci-dessous) | |
| | Les parois sont notablement épaissies - La dilatation du cœur gauche laisse à la cavité la disposition infundibuliforme. | |
| | Les parois épaisses - Le cœur au niveau de l'orifice aortique présente quelques plaques d'athéromateux jaunes tantôt au niveau de la courbure de la valvule mitrale en présente aussi quelques. Quelques-unes sont très grandes. Il n'y a pas d'insuffisance | |

SCD Lyon 1

N° 21 *bis*.

| DATES | HISTOIRE PATHOLOGIQUE | PRESCRIPTIONS |
|---|---|---|
| | Poids du cœur = 510 gram. | |
| | Reins. normaux. | |
| | Assez grande surcharge des organes (Péricarde Médiastin – Cavité abdominale) Cependant le sujet est plutôt bien musclé que très-gras – | |

SCD Lyon 1

MODÈLE N° 21.

# HOTEL-DIEU. — Salle 5 femmes N° 149

Nom J. Bourne

né à

demeurant à

profession metteuse en mains

âge 57 ans

tempérament

constitution

entré le 12 avril 1882.

sorti le Morte le 15 octobre 1882 à cinq heures du soir.

DIAGNOSTIC ET RÉSUMÉ

Hémiplégie droite

La 1ère attaque remonte à la fin du mois de Mars 82 —

## HISTOIRE PATHOLOGIQUE

Les personnes qui amènent la malade nous fournissent les renseignements suivants : jamais d'étourdissements, ni d'attaques. Elle se portait bien, toutefois était un peu essoufflée, pas de malaises gravement antérieurs. Il y a 16 jours pendant son travail, elle laissa tomber ce qu'elle tenait à la main et serait tombée si on ne l'avait retenue : elle ne perdit pas entièrement connaissance, elle paraissait distinguer parmi les personnes qui l'entouraient celles qui lui étaient sympathiques. On l'emmena chez elle, mais au bout de 10 minutes de marche, elle s'affaissa et perdit la parole. = Pendant 8 jours elle bredouilla : on comprenait seulement le 2 ou 3 premières paroles, puis bredouillait le reste. Depuis 8 jours elle parle plus facilement. = [On lui a appliqué des sinapismes de moutarde sur tout le membre infer.]

SCD Lyon 1

| DATES | HISTOIRE PATHOLOGIQUE | PRESCRIPTIONS |
|---|---|---|
| | La malade perd ses urines depuis son attaque. Elle était complètement insensible aux piqûres. A son entrée on note les signes suivants. Paralysie absolue du mouvement du membre sup. droit. — Pas de résistance appréciable ; flaccidité complète. Paralysie absolue du mouvement du membre infer. droit. Pas de résistance. Pas de trépidation plantaire, ni rotulienne. Au lit le réflexe rotulien paraît ne pas exister à droite ; il existe au contraire à gauche. Les troubles de la sensibilité sont extrêmement légers, en tout cas difficiles à préciser à cause de l'état intellectuel de la malade. Le membre sup. droit présente de l'œdème. Le membre infer. du même côté présente des traces d'application des sinapismes. Les réflexes cutanés ne paraissent pas augmentés. Les piqûres de la plante du pied du côté droit donnent bien à un mouvement réflexe du côté malade et à un mouvement automatique du côté du membre infer. gauche. En piquant la plante du pied gauche on ne détermine pas de contraction du côté des muscles du membre paralysé. Pas de déviation bien appréciable du côté du visage ; la malade fait des grimaces des 2 côtés ; ferme aussi bien les yeux à droite qu'à gauche. Pas de déviation de la langue, elle la porte aussi bien hors de la bouche d'un côté que de l'autre. Cependant Elle a le visage et les yeux plus habituellement tournés à gauche ; elle dirigerait aussi mieux son regard de ce côté que du côté droit. = Rien du côté des pupilles. La malade répond aux questions simples, mais au bout d'un instant elle s'embrouille et ne comprend rien ; elle prononce q.q.f. assez bien le nom des objets qu'on lui présente, mais si on lui en montre 2 ou 3 différents ; c'est le nom du dernier qu'elle continue à dire ~~bien qu'on lui~~ lorsqu'on présente un nouvel objet. | |

Sur la fesse droite large érupt. plaque rouge portant 4 gaz. ulcérations superficielles.

Elle grimace mieux à gauche. Ferme mieux l'œil gauche. L'œil droit paraît plus ouvert que le gauche bien que la paupière de ce côté ne soit pas étalée comme celle du côté gauche.

SCD Lyon 1

J. Bourru 57 ans

N° 21 *bis*.

| DATES | HISTOIRE PATHOLOGIQUE | PRESCRIPTIONS |
|---|---|---|
| 22 mai | Depuis 15 jours ou 3 semaines légère amélioration caractérisée par le retour de qq. mouvements simultanément dans les 2 membres. Autrefois, depuis ce moment, ces mouvements se seraient peu modifiés. Actuellement, la malade fléchit et tend le membre inférieur, remue les doigts de pied et élève même un peu le membre au-dessus du lit, mais ne peut se tenir debout. Les mouvements du membre supérieur qui sont le plus amenés sont surtout la flexion de l'avant-bras sur le bras, mais la malade peut aussi étendre le membre, elle remue assez facilement les doigts, mais elle n'élève que très peu le bras. Lorsqu'on communique des mouvements au membre supérieur, on remarque parfois un peu de résistance dans les 2 sens, mais à peine guères qu'en agissant après un instant de repos. Ensuite il n'y a plus de résistance. On ne trouve pas de résistance dans le membre inférieur. Toutefois on en trouve dans les deux membres, si la malade cherche à résister, non seulement avec les membres paralysés, mais même avec les membres sains. Légère trépidation plantaire. Il existe toujours surtout le côté droit, un léger trouble de la sensibilité, surtout à la face où il n'est pas très-manifeste. La malade ne perçoit pas le simple contact ou le frôlement de la tête et de la pointe de l'aiguille, mais les piqûres sont perçues partout. Du côté de la face, le sillon naso-labial droit est un peu moins marqué que le gauche, et les mouvements sont un peu plus restreints du côté de la commissure droite. La langue est toujours légèrement déviée à droite. La malade conserve toujours son impassibilité et son manque de spontanéité. Toutefois depuis hier, la malade demande le bassin lorsqu'elle veut uriner ou aller du ventre. Elle n'a toujours pas d'escharres. L'épaisseur des fesses et des cuisses est seulement un peu maigrie. Etat général bon. | |

SCD Lyon 1

| DATES | HISTOIRE PATHOLOGIQUE | PRESCRIPTIONS |
|---|---|---|
| 25 7bre | La malade est allé 2 fois au cabinet avec Dos aussi d'aller à la selle mais sans rien pouvoir faire, en même temps elle a eu Des envies de vomir, Des vomissements bilieux - Tête lourde, pesante, endolorie - En même temps la face était pâle, tremblant que Dans les malades elle se sentait trouvée mal pendant que elle était sur le siège, depuis ce matin elle n'a pas eu aucun étourdissement, elle se sent faible, la malade pleure, elle est un peu obnubilée, toutefois on ne remarque aucun phénomène nouveau de paralysie - Elle présente seul son hémiplégie droite complète du côté D. qui lui permet de faire tous les mouvements avec le membre sup. et même le membre inf. en traînant un peu la jambe, les mouvements de ces deux membres se font à peu-près mais sont très restreints et faibles de telle sorte que elle ne peut guère se servir de son membre - On ne trouve pas de résistance aux mouvements communiqués pour le m. sup. - Pour la M. supérieure résistance des côtés du Biceps - persistance d'un peu de réflexion plantaire légère - Légère tremblade de la sensibilité seulement au contact -<br>La langue tirée est un peu déviée à D. les mouvements de la face peuvent se faire, mais elle a peu d'expression. à peu-près aussi bien d'un côté que de l'autre - La malade est plutôt un peu somnolente -<br>Toutefois elle entend bien les gens, mais on a de la peine à lui faire fixer un objet, elle regarde en face elle aussi qu'à D. lorsqu'on lui demande, mais elle ne peut pas porter les yeux à G - Elle porte plutôt les yeux en haut et c'est à peine si elle dépasse la ligne médiane à G - - Les pupilles sont moyennement dilatées et contractiles - - A certains moments la malade peut cependant porter ses yeux à G. soit automatiquement soit même lorsqu'on lui demande et de même à certains moments elle répond bien aux questions, et à d'autres elle paraît plus ou moins obnubilée - Elle ne désigne pas très bien les objets qu'on lui montre face qu'on a de la peine à lui faire regarder - En tout cas la vue paraît affaiblie, mais il est difficile de distinguer la cause qui tient aussi bien à l'amblyopie qu'à la cécité - Sur le côté G. elle peut faire un peu de mouvements de la vue - Sur ce côté G. elle peut faire aussi un peu de résistance aux mouvements communiqués pour le m. sup. et pour le m. inf. - Le Biceps fait de même un peu de résistance aux mouvements d'extension | |

SCD Lyon 1

J. Bourne

N° 21 *bis*.

| DATES | HISTOIRE PATHOLOGIQUE | PRESCRIPTIONS |
|---|---|---|
| | rien pour le membre inf. G. — | |
| | Pouls 104 — un peu irrégulier — | |
| | L'impulsion du Coeur est assez forte | |
| | elle a lieu dans le 6ème esp. intercostal | |
| | a deux travers de doigts en dehors du mamelon — | |
| | La respiration est calme tranquille — | |
| | Respiration 24 — (Thé — café — Lavement laxatif) | |
| | temp. vaginale 38° — | |
| 27 7bre | Ce matin temp. vaginale 38°.3 — Soir 38°.2 | |
| | Cette nuit vers 11 heures du soir, la malade a sorti ses | |
| | jambes de son lit du côté G. et on a vu alors au dire de | |
| | sa voisine, les membres du côté G. et surtout le membre sup. | |
| | devenir raide contracté dans la flexion. A trois reprises on l'a | |
| | remise dans son lit, tantôt du côté G. tantôt du côté D. | |
| | Vers minuit elle a été prise d'une crise convulsive, généralisée, | |
| | avec respiration, stertoreuse, bruyante, écume à la bouche, | |
| | avec agitation consécutive et tendance à se lever, | |
| | loquacité incohérente pendant une heure. Ensuite le calme est revenu, | |
| | elle a dormi. Ce matin à la visite elle est prise de | |
| | vomissements glaireux, légèrt bilieux assez abondants, | |
| | puis elle s'assoupit pendant que nous sommes près d'elle. | |
| au point de vue des troubles de la motilité et de la sensibilité — | L'état des membres est tel que nous l'avons noté hier, sauf | |
| | que la malade paraît plus affaissée d'une façon générale — | |
| | Mouvts automatiques fréquents du membre inf. G. | |
| | La langue tirée ne paraît pas manifestt déviée — | |
| | Elle regarde toujs plus facilt à D. qu'à G. lorsqu'elle | |
| | est somnolente et qu'on soulève les paupières on remarque | |
| elle a plutôt la face dirigée du côté droit | que l'œil D. est un peu dévié à D. et l'œil G. un peu | |
| | dévié à G.; mais si la malade est un peu excitée, on | |
| | trouve plutôt les deux yeux un peu déviés à D. | |
| | Les pupilles sont plutôt un peu resserrées cependant elles se | |
| | resserrent encore sous l'influence de la lumière | |
| | Taches méningitiques très marquées — | |
| | La malade toujs un peu obnubilée répond cependant aux | |
| | questions simples, mais redevient somnolente aussitôt qu'on | |
| | cesse de l'interroger — | |
| | n'est pas allé du ventre depuis hier — mais immédt | |
| | avant sa crise elle a eu des envies fréquentes, elle a | |
| | demandé plusieurs fois à aller à la chaise et à urines | |
| | sans rien faire | |
| | Urines retirées hier par la sonde — colorée, Densité 1020 | |
| | renfermant un peu d'albumine | |

SCD Lyon 1

| DATES | HISTOIRE PATHOLOGIQUE | PRESCRIPTIONS |
|---|---|---|
| 27 7bre | Soir – La malade continue à être dans un état de somnolence à peu près continuel, avec agitation des membres inf. G. de temps en temps. Elle présente les mêmes phénom. que ce matin, sauf qu'elle paraît un peu plus affaissée et pâlie – Pouls 100 assez fort – Elle a encore vomi plusieurs fois des grains et presque tout ce qu'on lui donne, un instant après les avoir pris – | |
| 28 7bre | Ce matin nous la trouvons un peu plus éveillée – Rien de nouveau à signaler à l'Auscultation – | |
| 29 7bre | Hier soir G. l'agitation des deux membres sains – alternatives d'assoupissement et d'agitation – Ce matin nous la trouvons assoupie – est plus endormie qu'elle était précédemment – | |
| 30 7bre | Ce matin la malade est plus éveillée – Elle a toujours la tête tournée à droite quand on l'invite à regarder à G. elle peut le faire plus facilement que les jours passés – La même pour les yeux – | La figure est plus naturelle la tête de côté D. cependant |
| 1. 8bre | Ce matin la amélioration se maintient – Urine seule a repris son teint, est plus | |
| 2. 8bre | Est revenue à peu près à son état antérieur sauf qu'elle est plus faible – | |
| 4 8bre | La malade n'est pas encore bien raisonnable, elle veut se lever, urine sous elle, érythème des fesses – | |
| 8 8bre | La malade a le verbiage, mais il n'est pas toujours marqué au coin du bon sens – Est toujours un peu gâteuse – | |
| 14 8bre | Hier vers une heure de l'après midi, en cherchant à se lever pour aller à la chaise elle s'est abandonnée sur le parquet – Ce matin elle a la figure gonflée – la gencive sup. du côté D. est fendue – Gonflement de la lèvre sup. Est un peu abaissée – Est toujours dans le même état, parle toujours un peu plus difficilement les yeux à G – | |
| 12 8bre | A beaucoup de peine à avaler, est somnolente, perd le temps toujours. Gg. maux de jambes suite de son lit – Un peu de résistance dans les deux sens pour les membres sup – pas de résistance pour les membres inf – Pas de thrombose plantaire – Remue un peu les jambes – porte les préférence les yeux dans en avant et à D – | |
| 13 8bre | La malade est toujours bien assoupie et a beaucoup de peine à avaler, même les liquides | |
| 14 8bre | a bien remué cette nuit – En arrière à l'auscult il y a peut être un peu plus d'obscurité à droite – Les plaintes s'entendent moins bien – La tête plus sur le bras droit – est plus affaissée | |

SCD Lyon 1

Modèle N° 21.

# HOTEL-DIEU. — *Salle* N°

*Nom*

*né à*

*demeurant à*

*profession*

*âge*

*tempérament*

*constitution*

*entré le*

*sorti le*

DIAGNOSTIC ET RÉSUMÉ

coupe on trouve un foyer ~~[illegible]~~ ocreux occupant la moitié supérieure de la C. optique. La capsule est saine —
C'est un petit foyer ocreux de la grosseur d'un haricot. —

" Sur la scissure inter-hemisphérique, à 2 centim. environ en avant du lobule paracentral, nous trouvons une petite tumeur dure, arrondie du volume d'une noix de galle — Cette tumeur est à cheval sur la scissure inter-hemisphérique, les circonvolutions correspond.te sont léger? déprimées à ce niveau et lui constituent une logette arrondie. La partie supérieure de cette petite tumeur adhère à la dure-mère et s'enlève avec elle —

HISTOIRE PATHOLOGIQUE

Pas de trace de pachyméningite à la face profonde de la dure-mère — Cette petite tumeur est fibreuse à la coupe — —

Coeur — Les valvules sont suffisantes — La valvule mitrale quoique un peu épaissie est parfaitement suffisante — Le Poids du Coeur est de 360 gramm —

Petites plaques ~~ath~~ jaunes disséminées sur le Aorte —

Les Poumons présentent un peu d'engouement aux bases — Les Bords antérieurs sont très emphysémateux — Au sommet du P.G. on remarque un tissu dur, cicatriciel, à la coupe on trouve de petits noyaux crayeux du volume d'une petite lentille — Ces foyers caséeux paraissent très anciens et sont isolés, enkystés au milieu d'un peu de tissu scléreux —
Rien de particulier à signaler du côté des organes abdominaux — Le foie, la rate, les reins —

SCD Lyon 1

J. Bourne — Hemipl. D.

| DATES | HISTOIRE PATHOLOGIQUE | PRESCRIPTIONS |
|---|---|---|
| 15 8bre | Depuis ~~hier soir~~ ce matin 4 heures la malade est dans si état comateux. Ce matin nous la trouvons à s. agonie — pouls 160 — Respiration stertoreuse — Gros râle trachéaux nombreux — Les yeux sont ramenés à la partie médiane, cornée troublée — yeux aux 3/4 fermés — Affaissement brusque de s. épigastre à chaque inspiration — Fait encore q. q. mouvts automatiques de la main gauche — | |
| | Autopsie faite le 17 Octobre à 7 heures du matin — 36 heures après la Mort — | |
| Hémisphère droit | Hémorrhagies récentes: ~~au dessous~~ petit foyer récent au niveau du pied de C. (frontale) et pariétale ascend. immédt. au dessous du pied de la circonv. de Rolando. pouvant contenir une grosse noisette — | |
| Les sinus laissent écouler beaucoup de sang noir — par l'oblitération | On trouve un vaste foyer sur la coupe pédiculo-pariétale, commençant à 5 mill. en avant et qui occupe toute la substance médullaire immédiatement en dehors du corps strié dont on ne trouve plus que quelques débris: puis le foyer se prolonge en arrière et en dehors jusqu'au niveau de la 2e circ. temporo-sphénoïdale où le foyer s'est ouvert pendant l'examen. Ce foyer est volumineux pouvant contenir la pomme d'orpi, il est rempli de caillots noirs, récents — La coupe pré-occipitale tombe au milieu du foyer — D'une façon générale le cerveau est congestionné, sans lésions apparentes des vaisseaux. | |
| Hémisphère gauche | Sur la coupe + pédiculo-pariétale on trouve un petit foyer dans la partie moyenne du segment externe du noyau lenticulaire sous forme de cavité à parois cellulaires rougeâtres renfermant ~~appartenant~~ un à une liquide séreux teinté de sang. Sur la même | |

SCD Lyon 1

Modèle N° 21.

# HOTEL-DIEU. — Salle Ste Jeanne N° ~~23~~ ~~17~~ 14

Nom Chevalier Joseph

né à Valencin (Isère)

demeurant à idem.

profession Voiturier

âge 46 ans

tempérament

constitution

entré le 29 mai 1882

sorti le Mort le 23 juillet 82 à cinq heures du matin

DIAGNOSTIC ET RÉSUMÉ

Aphasie
Hemiplégie droite

(Le début de l'Affection remonterait au 20 Mai dernier — environ)

## HISTOIRE PATHOLOGIQUE

Les voisins ne lui ont pas vu d'attaque — 2 ou 3 jours avant son entrée, il est allé voir le médecin de Venissieux

se serait disputé avec un garçon d'écurie, depuis ce moment il n'a pas pu parler — ceci ne se passe que 2 ou 3 jours avant son entrée —

10 ou 12 jours avant sa paralysie il a eu une querelle avec un voisin — Pendant 10 jours il a éprouvé des phénomènes bizarres avant d'être paralysé

Renseignements très imparfaits fournis par le fils du malade, mais comme il n'habite pas avec lui il ne peut pas donner des détails bien circonstanciés — Il est veuf, avec quatre enfants bien portants — Il paraît que quelques jours avant son entrée à l'hopital cet homme aurait donné des signes d'aliénation mentale — Les voisins lui trouvaient un air tout drôle, quand ils voulaient le questionner, il leur fermait la porte au nez — On ne sait pas si il a pris une attaque. Cet homme avait l'habitude de s'enivrer fréquemment.

Le malade entre à la salle Ste Marguerite le 24 Mai dernier, il n'est malade que depuis quelques jours — et pouvant plus payer on le fait passer à Ste Jeanne le 29 Mai —

Ce qui frappe surtout en abordant le malade c'est la déviation de la face avec la paralysie du bras droit — L'intelligence paraît profondément troublée, le malade ne paraît pas comprendre les questions qu'on lui pose —

... présente qu'un peu de ...

SCD Lyon 1

| DATES | HISTOIRE PATHOLOGIQUE | PRESCRIPTIONS |
|---|---|---|
| | Si on lui dit de montrer la langue il ne s'exécute qu'après qu'on lui a fait voir le mouvement, et qu'on lui appuie sur le menton en réitérant la demande — Quand on lui dit de fermer les yeux il continue à montrer la langue — | |
| | Sur cette question : Donnez-moi la main, il ne s'exécute que lentement, après force questions et surtout après lui avoir montré le mouvement — Il s'ennerve facilement et prend un air menaçant — Il peut encore prononcer quelques paroles comme : oui — ah bien sur — | |
| | On constate une paralysie faciale droite évidente — Qui s'accuse surtout quand le malade fait des efforts pour parler — | |
| | Le membre supérieur droit est complètement paralysé — Quand on le pique ce n'est qu'au bout d'un moment qu'il s'en aperçoit et manifeste son mécontentement — | |
| (Contracture du biceps) | Le membre inf. droit est incomplètement paralysé — La marche est possible, un peu hésitante — | |
| | Légère contracture des fléchisseurs de la jambe sur la cuisse — persistance du reflexe rotulien — Le reflexe cutané persiste, mais affaibli — | |
| | rien au cœur — athérôme — La respiration est faible — Quand on le invite à éteindre une allumette placée devant sa bouche il ne peut pas le faire, il ne fait même aucun effort pour cela et se contente de regarder brûler l'allumette — on a beau lui faire voir ce qu'on lui demande, il ne paraît pas comprendre — | |
| | Le appétit est excellent — on est obligé de lui faire manger sa soupe à cause de sa paralysie du bras droit — | |
| 5 Juin | Hier des voisins sont venus le voir — Ils ont dit qu'il tout était survenu à la suite d'une discussion très vive qu'il aurait eu avec un garçon d'écurie — Un voisin voyant qu'il ne parlait plus lui aurait dit : on va te conduire à Bron Il aurait pris son attaque sous le coup d'une colère très | |
| 7 Juin | Le malade perd ses urines — La marche devient plus pénible — on a beaucoup d'ennui pour le mettre au cabinet — Pas d'appétit — Vomissement alimentaire hier dans la soirée — Amaigrissement. Le malade paraît plus affaissé — | |

SCD Lyon 1

Chevalier Joseph - (Hemiplegie Droite (suite)

N° 21 bis.

| DATES | HISTOIRE PATHOLOGIQUE | PRESCRIPTIONS |
|---|---|---|
| 10 Juin | Le malade gâte de plus en plus | |
| 23 juin | Le gâtisme a augmenté. Le malade est somnolent. Il ne fait aucun effort pour répondre aux questions. Si on l'excite vivement, on arrive à le tirer un peu de sa torpeur et il fait quelques mouvements, mais il retombe immédiatement dans l'immobilité et la stupeur la plus complète. | |
| 24 Juin | Le malade est plus éveillé. Il présente l'aspect du premier jour. Quand on lui parle il répond par qq. mots inarticulés oui-non - ah Bien sur | |
| 27 Juin | Le malade paraît plus affaissé depuis hier abrutissement. | |
| 29 Juin | Aujourd'hui il est mieux. L'oeil un peu plus vif. Sourit un peu en essayant de dire un mot = ah. Retire la main quand on le pique. Différence assez notable au point de vue de la sensibilité entre le côté D. et le côté G. Le côté D. est bien moins sensible que le côté G. Il en est de même pour la face qui est moins sensible à Droite qu'à Gauche. En cherchant à lui fléchir le bras Gauche le malade vient de dire (ah oui) - Quand il résiste c'est toujours le triceps. | |
| 16 Juillet | Depuis qq. jours on remarque que le malade a la tête tournée à Gauche. Les yeux sont égalt dirigés du même côté d'une façon presque permanente. En outre les globes oculaires présentent constamment des petites secousses égales continues qui les portent à Gauche. Toutefois par moment le malade les ramène à la partie médiane, les yeux ne dépassent pas la ligne médiane, jamais il les porte à Droite. Les pupilles sont habitt resserrées. Cependant sous l'influence de la lumière elles se resserrent encore davantage. C'est en vain qu'on interpelle le malade, il ne fait aucun signe permettant de voir qu'il a connaissance de ce qui se passe autour de lui. Il est en général immobile les yeux entrouverts, d'autrefois somnolent. Par moment il agite le Bras gauche (membre sup.) (mouvt automatique) La paralysie est toujours complète pour le membre du côté Droit. Le membre sup. D. est tout-à-fait flasque. Le membre inf. D. ne présente qu'un peu de résistance | |

SCD Lyon 1

| DATES | HISTOIRE PATHOLOGIQUE | PRESCRIPTIONS |
|---|---|---|

à la flexion — pas de trépidation plantaire ni rotulienne —
Reflexe tendineux =

Le chatouillement de la plante du pied produit qq. contraction peu marquée dans le muscle de la cuisse — Les excitations produites par les piqûres ne provoquent guère plus de contractions muscul. Les piqûres du membre sup. si elles sont légères ne provoquent rien et si elles sont plus fortes, un léger mouvement de retrait de la main — Pendant qu'on fait ces piqûres le malade reste immobile ou a des mouvts automatiques qui lui font porter la main soit aux parties génitales, soit sur le côté gauche du thorax — Quand on le pique sur cette dernière région, il porte la main sur le point piqué, pourvu que la piqûre soit forte

Pour la face, les piqûres légères du côté droit — le contact de la tête d'épingle sur la conjonctive le laissent insensible, mais les piqûres fortes lui font faire une légère contraction de la joue, en même temps que quelques mouvts de l'orbiculaire et du frontal, et le malade porte la main sur le point piqué

(Mouvements très restreints)

Lorsque les piqûres sont fortes il y a aussi des mouvements de la face du côté G. exprimant la douleur et même parfois un léger retrait du membre inf. G —

Jusqu'au moment de la mort persistance de la déviation de la tête et des yeux et persistance des symptômes précités

Du côté G. les reflexes existent parfois sous l'influence des piqûres — Pour le membre inf. elles sont plus prononcées que du côté D. mais en somme ils sont partout moins prononcés qu'à l'état normal — En outre le malade porte la main sur le point piqué au niveau des différentes régions — Pour la face quand on pique les parties inf. de la tête, il relève la tête — et tous les muscles ont un mouvt d'élévation générale — Tandis que quand on pique les parties sup. de la tête, c'est un mouvement d'abaissement —

SCD Lyon 1

Chevalier Joseph (66) ans Gâteux

N° 21 bis.

| DATES | HISTOIRE PATHOLOGIQUE | PRESCRIPTIONS |
|---|---|---|

Incontinence de l'urine et des matières fécales — Escharre de la largeur de la paume de la main au niveau du sacrum —

Le malade ne prend que qq. cuillerées de potage — A certains moments il serre les dents et il est impossible de rien lui faire prendre

17 juillet Par le moment le malade a très chaud — n'a pas mangé ce matin —

24 Juillet — Autopsie faite à 10 heures du matin.

En ouvrant la Dure-mère on remarque une tuméfaction notable de l'hémisphère gauche dont les circonvolutions sont tassées et les sillons à peu près effacés — On remarque en outre une tuméfaction très manifeste au niveau du pli courbe ~~la partie post. de la région pariétale et surtout immédt en arrière et au niveau de la partie post. et en arrière du pli courbe~~.

La partie tuméfiée très vascularisée, et la substance cérébrale comprise entre les vaisseaux offre une teinte rouge jaunâtre — Cette portion tuméfiée qui a a peu-près 5 ou 6 centim. de diamètre, présente une diminution de consistance très notable qui ferait croire au 1er abord à un épanchement liquide, mais en pressant on perçoit sous les parties molles des portions dures irrégulières, soit au centre, soit sur les bords — Il existe un autre point diminué de consistance, dans l'étendue de 5 à 6 centim. d'avant en arrière au niveau de la partie sup. et moyenne de la 1re circonvolution frontale (sous transversal) A ce niveau il n'y a pas de saillie manifeste, mais la subst. cérébrale est affaissée, et les anfractuosités voisines affaissées, la subst. cérébrale a la teinte jaunâtre plus pâle que sur la région précédemment indiquée — Par contre il existe un point où l'on sent à la pression une résistance plus marquée qu'à l'état normal au niveau du pied des circonvolutions ascendantes et surtout de la frontale ascendante —

A la face int. de l'hémisph. on remarque que la circonvolution callosa marginale est fortement refoulée à droite

Les vaisseaux de la base du cerveau sont absolument sains — rien de particulier dans les sinus — On remarque seulement que les méninges de la base ont une teinte légère blanchâtre et résultant un peu plus qu'à l'état normal notamment vers le chiasma, la tige pituitaire, les éminences mamillaires —

SCD Lyon 1

| DATES | HISTOIRE PATHOLOGIQUE | PRESCRIPTIONS |
|---|---|---|

En séparant les hémisphères on voit que la Couche corticale présente immédiatement en arrière de son genou une transformation avec ramollissement et teinte jaunâtre comme sur les circonvolutions indiquées précédemment. La lésion dépasse la ligne médiane (de 2 à 3 millimètres)

En enlevant les méninges on voit que la tumeur fait saillie en dedans de la 1re Circ. frontale qui a sa partie moyenne est très élargie avec effacement presque complet des plis qui n'existent qu'à la base et à la réflexion de la tumeur qui a 5 ou 6 centim. D'avant en arrière et qui fait une saillie notable vers en dedans en haut — sur la surf. ext. les plis sont également en partie effacés, et la partie moyenne de la 1re Circ. frontale est hypertrophiée par le fait de la tumeur

On peut enlever les méninges faisant exception au niveau du point qui est le plus ramolli, au niveau de la 1re tumeur — Après l'ablation des méninges on voit que la tumeur est située tout-à-fait au niveau du pli courbe (c'est le point le plus altéré) — L'altération porte sur les 2 Circ. qui concourent à former le pli courbe dans l'étendue de 3 ou 4 centim. et plus bas sur les 2 1re Circ. temporo sphénoïdales présentant une transformation analogue avec étalement des plis jusqu'au niveau de leur partie moyenne — En somme l'altération qui a son centre au niveau du pli courbe, atteint surtout la face externe du lobule pariétal sup. et la moitié post. des 2 1re Temp. sphénoïdales

Coupe pédiculo-frontale = on trouve une altération qui occupe la moitié sup. de la Coupe — on a une substance jaune verdâtre, ramollie, avec surf. irrégulière, anfractuosités vasculaires, l'altération est surtout marquée dans la substance blanche car elle est entourée d'avant, par une mince couche corticale relativement saine —

SCD Lyon 1

| DATES | HISTOIRE PATHOLOGIQUE | PRESCRIPTIONS |
|---|---|---|

La tumeur de forme arrondie a 7 ou 8 Centim. de Diamètre. Elle occupe de Dehors en Dedans depuis la surf. ext. de l'hém. jusqu'au niveau de la paroi ventrice dont il ne reste qu'un ou deux m.m. de haut en Bas la portion comprise entre le sillon interpariétale et la scissure de Sylvius qui est considérablement agrandie — La surface ne présente pas une disposition uniforme. certains points sont mous mais présentent encore une




Certaine résistance, ils ont une teinte rougeâtre tandis que d'autres portions sont jaunâtres et infiltrées d'une sérosité verdâtre, comme désagrégée, diffluente, de tel sorte que cette subst. ramollie est comme flottante dans la sérosité.

La Coupe au niveau du Sillon perpendiculaire interne marque la limite de la portion altérée, immédiat en arrière de la 2ème Circ. sphénoïdale — La substance Blanche correspondante présente un peu de tuméfaction avec une légère teinte violacée — Cette altération cesse tout à fait à un centim. en arrière.

SCD Lyon 1

Chevalier Gateux — Tumeur cérébrale

N° 21 *bis*.

| DATES | HISTOIRE PATHOLOGIQUE | PRESCRIPTIONS |
|---|---|---|
| | Coupe pédiculo-frontale = On trouve la même altération sur les 2/3 sup. de la coupe — tandis que l'altération touche à la subst. corticale au sommet au niveau de la 1ère frontale, l'altération n'arrive qu'à 5 ou 6 m.m. de la subst. grise au niveau de la 2ème frontale — Mais l'altération descend dans la subst. blanche jusqu'à la limite de la 2e et de la 3e frontale — L'altération arrive dans les portions correspondantes de la surf. interne jusqu'à 2 ou 3 m.m. de cette surface — La surf. a toujours l'aspect jaune, diffluent, avec arborisations nombreuses donnant des teintes variées — (noires, bleues, jaunes etc) La substance ~~Coupe frontale~~ = Blanche de la 3ème circ. paraît saine | |
| | Coupe frontale = Rien de particulier, mais par une coupe d'av. en arrière on voit que l'altér. cesse en haut à 1 centim. en environ en avant de la coupe et seulement à 2 ou 3 m.m. à la partie moyenne — On voit à ce niveau l'altération passer en avant et au-dessus du corps strié pour se rendre dans le corps calleux qui présente l'altération signalée plus haut — | |
| | Coupe pariétale = Rien. | |
| | Coupe pédiculo-pariétale = On trouve une résistance anormale à la partie moyenne de la subst. blanche ~~correspondant au dessus~~ comprise entre le fond de la scissure de Sylvius et le fond de la scissure interpariétale — Cette portion est légèrement saillante, a une coloration violacée, et sa consistance est notablement augmentée — Ces lésions ne sont pas nettement limitées, toutefois, la limite de la portion altérée, paraît distante d'un centim. au moins de la partie sup. de la capsule interne — Les noyaux sont absolument sains — | |
| | En faisant une coupe, au milieu de la tumeur c.à.d. un peu en avant de la coupe préoccipitale on trouve que c'est à ce point que l'altération est la plus considérable — | |

(Rien de particulier sur le pied des circonv. ascendantes)

SCD Lyon 1

Chevalier – Tumeur Cérébrale

N° 21 *bis*.

| DATES | HISTOIRE PATHOLOGIQUE | PRESCRIPTIONS |
|---|---|---|
| | Quand on fait une coupe sur les parties des circonv. sphén. les moins altérées, on trouve à la périphérie un tissu induré, inégalement bleuâtre, très vascularisé, puis les parties centrales de la subst. Bl. ont une teinte jaunâtre d'autant plus ~~centrale qu'on~~ prononcée qu'on ~~se rapproche~~ n'examine plus près ~~des parties centrales et~~ du centre de la circonv. plus près de la tumeur | |
| | Hémisphère Droit = Petit prolongement indiqué au niveau du corps calleux — Vascularisation assez prononcée à Droite — | |
| | Cervelet – Rien du côté de l'isthme — | |
| | Poumons – Cœur – foie – rate – reins (Rien) Cependant un peu de congestion hypostatique au niveau du lobe inf. Droit – Qq. mucosités puriformes dans les Bronches de ce côté — | |

Renseignements Post Mortem fournis par sa Belle Sœur – Il y a 3 ans – séjour de plusieurs mois à l'hôpital de la Croix Rousse pour un rhumatisme articulaire aigu – service de (Mr Clément) A conservé un peu de raideur dans les jambes et dans le dos pendant plusieurs mois –

Le Malade était complètement remis, il faisait même un travail très pénible, – Il se portait Bien, avait même un appétit exagéré avait Bon appétit, ne vomissait pas, et ne se plaignait nullement de maux de tête –

Le début paraît avoir été brusque (Colère vive) –

SCD Lyon 1

N° 21 *bis*.

| DATES | HISTOIRE PATHOLOGIQUE | PRESCRIPTIONS |
|---|---|---|
| | | |

SCD Lyon 1

Modèle N° 21.

# HOTEL-DIEU. — Salle 4ème femmes N° 149.

Nom Antoinette Lamaire

DIAGNOSTIC ET RÉSUMÉ

né à Martigny le Comte (S. et Loire).

demeurant à rue du Garet 15.

Diabète sucré.

profession ménagère.

Hémiplégie

âge 73 ans.

tempérament

constitution

entrée le 1 9bre 82.

sorti le 21 9bre à 11h soir

HISTOIRE PATHOLOGIQUE

Hérédité. - Père et mère morts vers l'âge de 60 ans à peu près; pas de renseignements sur les causes de leurs morts. Sur 7 frères ou sœurs elle en a perdu quatre; tout ce qu'on peut savoir, c'est que l'un d'eux est mort phtisique à 20 ans, et un autre très jeune.

Bonne santé habituelle; ~~fièvre typhoïde~~ ~~Dans la jeunesse~~ elle semble avoir eu dans sa jeunesse un accès de manie qui a duré 6 à 8 mois.

Elle a eu un fils qui est mort à 30 ans probablement d'hémorragie cérébrale, après une attaque, dit elle.

Il y a 3 ans elle eut une attaque pendant laquelle elle perdit connaissance; et à la suite de laquelle elle aurait eu une légère hémiplégie à gauche. Elle avait beaucoup de peine à se tenir sur les jambes mais n'est jamais restée au lit

| DATES | HISTOIRE PATHOLOGIQUE | PRESCRIPTIONS |
|---|---|---|
| | | |

SCD Lyon 1

Modèle N° 21.

# HOTEL-DIEU. — Salle 4ème femmes N° 149.

Nom Antoinette Lamaire

DIAGNOSTIC ET RÉSUMÉ

né à Martigny le Comte (S. et Loire)

demeurant à rue du Garet 15.

Diabète sucré.

profession ménagère

Hémiplégie

âge 73 ans

tempérament

constitution

entrée le 1 9bre 82.

sortie le 21 9bre à 11h soir

## HISTOIRE PATHOLOGIQUE

Hérédité. — Père et mère morts vers l'âge de 60 ans à peu près; pas de renseignements sur les causes de leurs morts. Sur 7 frères ou sœurs elle en a perdu quatre; tout ce qu'on peut savoir, c'est que l'un d'eux est mort phtisique à 20 ans, et un autre très jeune.

Bonne santé habituelle; ~~fièvre typhoïde~~ ~~Dans la jeunesse~~ elle semble avoir eu dans sa jeunesse un accès de manie qui a duré 6 à 8 mois. Elle a eu un fils qui est mort à 30 ans probablement d'hémorragie cérébrale, après une attaque, dit elle.

Il y a 3 ans elle eut une attaque pendant laquelle elle perdit connaissance; et à la suite de laquelle elle aurait eu une légère hémiplégie à gauche. Elle avait beaucoup de peine à se tenir sur les jambes mais n'est jamais restée au lit

| DATES | HISTOIRE PATHOLOGIQUE | PRESCRIPTIONS |
|---|---|---|
| | Le malade qui était rhumatisant dans sa jeunesse (jamais d'attaque de rhumatisme articulaire aigu) a éprouvé depuis 2 ans 3 semaines des douleurs très vives dans l'épaule gauche et le bras droit, qui l'ont empêché de marcher et l'ont obligé à venir à l'hôpital.<br>Il y a 3 ans, quelque temps après son attaque (elle ne prend pas), elle a été très oppressée, au point ne pouvoir rester couché pendant 3 mois. Elle n'avait jamais eu de palpitations, mais le temps y temps de l'œdème des malléoles.<br>Actuellement – pas de dyspnée; appétit suffisant. Le malade reste couché sur le dos; elle n'a pas de paralysie des membres supérieurs, mais le pied qu'elles peut soulever est très faible. Elle peut soulever les membres supérieurs, les jambes gauche moins facilement cependant que l'autre. La jambe gauche est très œdématiée; le gros orteil est d'une couleur violette, et elle a dans ses membres subit aussi peu des lésions d'engourdissement. Les fémorales sont peu battantes et un peu égales à gauche. Pas de douleurs, ni d'anesthésie.<br>Le pouls est très régulier; il bat de 120 à 130 pulsations à la pointe au cœur bat. Dans le 6ème espace, un peu en dehors du mamelon; l'impulsion de la pointe quelques peu forte se fait sentir sur une assez grande espace; les battements sont très précipités, très réguliers, sans bruit de souffle.<br>Aux 2 poumons râles humides aux 2 bases, mais surtout à droite. 40 Resp. Bruits et expirations rudes.<br>P. 120 long. très régulier.<br>Pas d'albumine en grande quantité | La malade reste couché sur le dos; elle n'a pas de paralysie des membres supérieurs, mais le pied qu'elles peut soulever est très faible. Elle peut soulever les membres supérieurs, les jambes gauche moins facilement cependant que l'autre. La jambe gauche est très œdématiée; le gros orteil est d'une couleur violette, et elle a dans ses membres subit aussi peu des lésions d'engourdissement. Les fémorales sont peu battantes et un peu égales à gauche. Pas de douleurs, ni d'anesthésie. |
| 5 Nov. | | |
| 8 Nov. Pouls petit très régulier. | Respiration 40 R. / Circulation 120 P. / Quand on fait le lit de la malade on observe qu'elle s'aide de ses membres supérieurs. Après huit matin on a remarqué que le membre inférieur gauche était complètement inerte. Le membre supérieur est beaucoup plus affaissé que précédemment et le malade ne peut faire aucun mouvement spontané. Pas de sensibilité pour la mort de la hanche, du genou, mais il y a un certain degré de sensibilité pour la mort du pied. La sensibilité cutanée au pied est plutôt dans l'extrémité, mais elle n'est habituellement nulle.<br>Le membre supérieur droit est dans le dernier degré de faiblesse, il est immobile, et ne présente absolument aucune excitation dans les deux segments. Il y a un certain degré d'adhérence sur le dos de la main.<br>La sensibilité tactile gauche est à peu près aussi obtuse et les 2 côtés sont toujours appréciés de manière à rendre cette comparaison difficile | |

La langue tire bien à la bouche et également. Parole nette. Pas d'aphasie ni de déviation.

SCD Lyon 1

| DATES | HISTOIRE PATHOLOGIQUE | PRESCRIPTIONS |
|---|---|---|

SCD Lyon 1

Antoinette Lamarre n° 149.

N° 21 *bis*.

| DATES | HISTOIRE PATHOLOGIQUE | PRESCRIPTIONS |
|---|---|---|
| | Elle garde cet aspect dans le mort qu'on commissure droite parfaitement mobile gauche est de cette manière a causé que le Droit. L'occlusion des paupières se fait parfaitement : les malades porte la gêne en tous ses langue toujours dévié à Droite. | mit au contraire la Le lit long noto labiale , ces jours dès peu d'affaiblissement malades |
| | Son intelligence est parfaitement distincte : la sensibilité générale est conservée ; la moindres piqûres sont perçues ; toutefois il est difficile d'être renseigné pour le toucher. | |
| | Les réflexes plantaires sont très nets à gauches ; les réflexes sont encore plus marqués à Droite : la moindre piqûre donne lieu à la main gauche, à son mort de retrait. De même pour la face. | |
| | Le battement des cœur sont toujours fréquents et irréguliers ; la respiration présente le rhythme des Cheynes-Stokes sans que le y ait cependant d'apnée complète. | Sans bruit anor |
| | La malade tousse assez fréquemment : on entend des râles trachéaux à distance qui rendent l'expiration prolongée | expectore difficilement, |
| | à l'auscultation respiration obscure aux mêmes Des 2 côtés. | bars avec râles |
| | Pendant la mort la malade a été très agitée demandant constamment à se lever. elle a été de ventre et a uriné | |
| | La figure est pâle, un peu tirée | |
| 9 Nov. | Etat à peu près le même, sauf que la malade n'est été très agitée cette nuit | |
| 10 Nov. | Ce matin on a signé petite Droite 2 eschares superficielles, l'une dans le pli fessier, l'autre plus haute. | |
| | Persistance de la paralysie flasque et du rhythme incomplet des Cheynes Stokes | |
| | Depuis qu'elle est paralysée la malade urine et va des matières, involontairement dans son lit | |
| 14 Nov. | La malade a une très large eschare profonde au dessus du pli inter fessier. Elle est toujours très agitée | |
| 15 Nov | Un peu d'œdème à droite, mais œdème très considérable à gauche qui a beaucoup augmenté. | |
| | Mauvaise. | |
| | La malade ~~un peu~~ est toujours agitée, elle l'a été un peu moins la nuit dernière parce qu'elle a pris 2 grammes de bromure | |
| 18 Nov. | La malade est toujours très agitée. | |
| 19 Nov. | L'œdème a bien augmenté et paraît aussi au membre supérieur gauche. | |
| | Toujours très agitée. | |
| 20 Nov. | Toujours beaucoup d'agitation. Elle empêche les malades de dormir - cependant elle ne délire pas. | |
| | Toujours beaucoup d'œdème | |
| 21 Nov. | Toujours paralysie flasque. La malade paraît très affaiblie. Eschare au sacrum ~~pas~~ côté du talon gauche en arrière. Cette fois l'eschare siège très exactement à gauche le côté droit formant comme une ellipse excellente. | |
| | T. 40. toujours irrégulière ; les urines sont peu fréquentes à la suite de l'incontinence des mêmes - la malade est gardée par les vêtements | |
| | Par moments elle est très agitée et urine plus fortement | |
| | Les fonctions digestives des doigts ne diminuent pas encore, une mauvaise trace qui n'a pas de réflexes encore aux réflexes plantaires - elles sont un peu à la jambe. Elle sont bien au côté droit | |

SCD Lyon 1

| DATES | HISTOIRE PATHOLOGIQUE | PRESCRIPTIONS |
|---|---|---|
| Antoinette Lemaire | Autopsie, le 23 Novembre 82 | |
| | On trouve immédiatement en avant du Chiasma contenté entre, plutôt du côté droit, de la ~~qui existe un peu en dehors le nerf optique~~ Selle Turcique, une oblitération en avant du rapport avec l'artère carotide à son entrée avec le nerf optique situé en avant. molle, d'aspect muqueux, gris rougeâtre du corps Pituitaire qui est libre dans la loge que par une capsule formant cette cavité qui contient cependant rougeâtre — | en rapport avec la grosseur d'une avoline qui est fixé sur la corps pituitaire, en S. le crâne avec qui la tumeur est un peu — de et adjacentes — et n'est représenté |
| | Rien dans les Sinus — | |
| | La artère cérébrale présentant de nomb. plaques d'athéromateuses jaunes et détruisant les tuniques colorées bleuâtre; la carotide artère (Artère Basilaire) est une rigidité anormale de leurs parois | |
| | La base Rien de la trame Basilaire sauf | l'athérome indiqué |
| | La trame de la Cérébrale Postérieure droite offre les mêmes altérations dans | |
| | oblitération — Mais, à 1 c/m de la bifurcation sur l'artère | |
| | basilaire postérieure, on trouve une oblitération complète de | |
| | l'artère sur une étendue de 6 m.m. Cette 2 premières | |
| | Immédiatement en dehors de la soudé à l'artère est rétractée | |
| | Sus Sempas. sphénoïdale présentant une dépression anormale | |
| | avec diminution notable de consistance. Comme si il y avait | |
| | une condensation athéromateuse, avec une teinte légèrement jaunâtre | |
| | La coupe le pli de circonvolutions sont formés d'os | |
| | que du côté droit. | |
| | A 2 centim. en avant de l'oblitération, la trame sur un de | |
| | Cranom de la même artère, une autre oblitération ayant | |
| | 4-5 m.m. de la comparer transversalement, on s'aperçoit | |
| | qu'une tache punctiforme au centre, tandis que plus loin | |
| | où l'artère devait être + petite présente une lumière + grande | |
| | Sur la Cérébrale Postérieure gauche, on trouve immédiatement après | |
| | la bifurcation sur une branche qui se rend au lobe occipital | |
| | une zone athéromateuse qui semble au début oblitérée — Mais, | |
| | en voie qu'il existe un liséré jaunâtre en spirale qui contourne | |
| | la paroi athéromateuse, qui du reste présente beaucoup | |
| | de lumière | |
| Hémisph. Droit | Après avoir enlevé la membrane on voit sur la | |
| | face temporo-occipitale, une plaque jaune grisâtre | |
| | avec atrophie des circonvolutions. Rien de particulier sur | |
| | la autre moitié de circonvolutions | |
| Coupe médullo-frontale | Immédiatement au dessus du corps calleux | |
| | lenticulaire du côté droit on trouve une petite dépression ancienne | |
| | Cette partie présente un peu plus résistante — | |
| C. frontale | on trouve un petit foyer ancien de ramollissement | |
| | occupant la portion comprise entre le segment externe | |
| | du noyau lenticulaire et la portion correspondante | |
| | du noyau caudé. C'est une cavité, comprenant un peu | |
| | de substance cérébrale ramollie | |

Ventricule droit caillots dans une petite quantité de sang qui coagulé — petit diffluent — contient aussi du sang et des débris anciennes

SCD Lyon 1

Antoinette Lamarri N° 169

Novembre.

N° 21 *bis*.

| DATES | HISTOIRE PATHOLOGIQUE | PRESCRIPTIONS |
|---|---|---|
| | Sur la coupe Pariétale, le foyer de ramollissement occupe tout le noyau lenticulaire qui se retracte sous la forme cicatriciel creux, mais la capsule interne paraît saine<br>Cette altération se poursuit jusqu'à l'extrémité postérieure du noyau lenticulaire qui se trouve au niveau de la coupe judicieuse Pariétale<br>La Coupe au niveau du Lobule occipital interne ne touche que le foyer signalé. Sa face supérieure de l'hémisphère foyer infiltré, plein d'un liquide Clair jaunâtre, jusqu'à l'extrémité postérieure du lobe. Ce foyer est superficiel, et la Cavité ventriculaire est complètement respectée<br>La Coupe du dernier foyer et manifestement un foyer de ramollissement récent.<br>Sur la Coupe centrale qui est beaucoup plus ancienne et spéciale à caractériser, on trouve l'altération, cicatrice, creuse, qui se trouve sur le foyer, et se retractée, et de la dimension de consultation et la substance grise du noyau lenticulaire<br>Dans une certaine portion du Putamen, on trouve une Cavité cellulaire pouvant contenir un haricot, dans la paroi sont visibles, et de couleur chamois<br>Rien d'anormal | et plus large. Il occupe<br>creux, mais la capsule interne paraît saine<br>noyau lenticulaire qui se trouve au niveau de la coupe<br>Pariétale<br>foyer de ramollissement récent.<br>et spéciale à caractériser, on trouve l'altération, cicatrice, creuse,<br>de la dimension de consultation et la substance grise du noyau lenticulaire<br>Cavité cellulaire pouvant contenir un haricot, dans la<br>paroi sont visibles, et de couleur chamois |
| | **Hém-Gauche**<br>Cervelet - rien<br>Bulbe : Rien<br>Sur une coupe en avant de la 5e paire, Plaque cicatrice grise 6-7 m.m. de largeur qui se trouve au niveau du faisceau pyramidal droit. Il est limité par la ligne médiane, sur laquelle il empiète légèrement; en avant il vient jusqu'au niveau de la face antérieure - Il se continue au même niveau sur une coupe plus en arrière et n'atteint que 2-3 m.m. en arrière<br>Reins un peu atrophiés - Substance corticale grisâtre, granuleuse - Un peu congestionnés - granuleux<br>Foie = Muscade<br>Poumons. Hémi emphysémateux - volumineux - A la Coupe gauche, Hépatisation assez volumineuse tout à fait au niveau du Lobe postérieur - rien d'un autre côté, sauf cicatrice ancienne - A la artère voisine, caillots fibrineux, mais rougeâtres. Un côté droit, au niveau de l'hépatisation, au niveau du Lobe postérieur, puis un autre plus volumineux près de la partie Supérieure du même lobe - Au toucher on trouve une portion ramollie, pariforme, avec oblitération vasculaire<br>Rien de particulier aux Sommets<br>Cœur Sur la coupe du cœur dans la région apparaît Ganglions graisseux de Pericarde - Les Sommets sont surtout en largeur - Cœur volumineux large - Hypertrophie<br>Ganglions graisseux - Plaques laiteuses un peu au dessus de la pointe à gauche ; et à la partie supérieure moyenne du Ventricule droit - A droite ce volumineux, paroi épaisse - plaques jaune d'athérome - Il y en a aussi sur la valvule mitrale et tricuspide - qui sont un peu épaissies - Au Cœur cardiaque, dans sa grande dilatation - A l'artère Pulmonaire - Coulissure graisseuse - Paroi saine - A la région gauche du Cœur, mais Large - oreillette dilatée. A l'auricule droite on trouve caillots anciens, ramollis | la Protubérance à 3-4 m.m. foyer de ramollissement à 10-12 m.m. S. Gauche, Pyramidal droit Cruciforme, sur laquelle Cruciforme jusqu'au granuleux par la 5e paire<br>Un peu<br>A la<br>Un autre à côté,<br>caillots fibrineux, mais<br>Un côté droit, au niveau de l'hépatisation, au niveau<br>un autre plus volumineux près de<br>Au toucher on trouve une portion ramollie, pariforme, avec oblitération vasculaire<br>Les Sommets<br>Hypertrophie |

SCD Lyon 1

# HOSPICES CIVILS DE LYON

## HOTEL-DIEU

Nom Rouillé Salle 4ème femmes Lit N° 148 F°

Prénoms Marie Inge

Age 64.

Profession lingère

Née à Lorminé (Morbihan).

Demeurant à

Entrée le 8 avril 1883

Sorti le

DIAGNOSTIC ET RÉSUMÉ

Hémorrhagie cérébrale

Chef du Service, M.

OBSERVATION CLINIQUE

Élève interne, M.

Elle n'avait jamais été malade. ~~Depuis 8 jours elle se plaignait de souffrir de bras droit.~~ —

Depuis un mois elle avait de l'engourdissement du bras droit; depuis 8 jours elle se plaignait de la tête.

Jamais de crises.

Le 5 au soir la malade qui était en train de laver a pris une attaque, depuis elle n'a pu ni parler ni manger.

Actuellement on trouve la malade dans l'état suivant:

Elle est couchée sur le dos parfaitement immobile et semble dormir. Les yeux sont fermés, la tête inclinée du côté gauche. La joue droite est aplatie et la commissure du même côté abaissée.

On arrive par une légère excitation à lui faire exécuter qqs. mot spontanément dans le bras et la jambe gauches. En même temps elle ouvre les yeux, les globes oculaires qui regardaient à gauche reviennent sur la ligne médiane; et elle ramène aussi sa tête dans la rectitude. Elle baille, puis revient à sa première position comme si elle s'endormait à nouveau.

Arc sénile très marqué

On constate en outre du côté de la face que les reflexes conscients sont très diminués du côté droit, ainsi que la sensibilité.

H. H. — S. G. — Feuilles d'observations, A. — 11-82. — 10.000.

Impr. Aff. Louis Perrin

SCD Lyon 1

Nom _____ Salle _____ Lit N° _____ F° _____

Quand on la pique les mvt se produisent plus facilement du côté ~~droit~~ gauche. Elle ferme d'une façon plus convulsive et plus énergiquement l'orbiculaire gauche des paupières que le droit.
La contracture des masseters empêche de juger de la déviation de la langue, mais celle-ci paraît très sale.
Hémiplégie droite paraissant complète; nous n'avons vu faire à la malade aucun mvt spontané. Résolution complète dt le bras et la jambe du même côté. Aux piqûres la sensibilité paraît très diminuée, plus au membre supérieur qu'au membre inférieur.
Du reste en piquant le côté paralysé on réveille d'une façon générale de faibles mvt. ds ce côté et des mvt plus étendus ds le côté sain.
Réflexes plantaires et rotuliens conservés.
Du côté sain il y a de la résistance surtout ds les fléchisseurs. La sensibilité est bien moins atteinte, et les réflexes sont conservés.

La malade a une respiration très calme, très silencieuse sans phénomène de Cheyne. Elle respire en moyenne 13 fois par minute.

Pouls à 72. Pas d'athérome.

T. R. 37°7 La pointe du cœur bat dans le 5ème espace, en dedans du mamelon. Il n'y a pas de souffle, quoiqu'à la pointe le 1er bruit paraisse un peu prolongé et qu'à la palpation la pointe ne se détache pas très franchement de la paroi.
La malade est très pâle et ne s'alimente pas du tout. Elle est dans un mutisme complet. Pas de rétention d'urine.
En haut de la fesse droite sur le point saillant excoriation des téguments; l'épiderme est enlevé sur une surface grande comme la paume de la main.
Pli cachectique très marqué.
Rien d'anormal à l'auscultation.
La malade n'avale pas. Non seulement elle ne parle pas, mais on ne peut pas attirer son attention.

9 H. Pupille rétrécie. — 64 R. 16 R.
T. R. = 37°,4

SCD Lyon 1

Nom Salle Lit N° F°

Autopsie 16 Avril 1883

Cerveau d'enfant d'environ 1 an présentant une très petite quantité de liquide. Les circonvolutions de l'hémisphère gauche sont manifestement tassés et les sillons sont effacés.

L'hémisphère gauche n'a pas plus grande étendue et présente à sa partie moyenne l'aspect ordinaire de l'hémisphère. Les artères ne présentent aucune anomalie à signaler que quelques points athéromateux. Il n'existe aucune oblitération des grosses artères.

La face interne de l'hémisphère gauche fait une saillie de la cloison inter hémisphérique. Rien de particulier aux veines.

Hémisphère gauche. La cavité ventriculaire est presque complètement effacée par la saillie que font le noyau et cette cavité. Immédiatement au dessous de la couche optique du noyau caudé on voit l'épendyme soulevé sur une étendue de 3 cm. le centre par du sang noir de telle sorte qu'en incisant à la pression d'une grosse veine volumineuse le ventricule ne contient pas de sang, il vient à peine de liquide. Il est seulement lamelleux mais en examinant en détail une petite surface de l'épendyme et l'aspect du sang. Il présente épaissi et transformé comme gélatineux par suite d'un début de ramollissement.

Après avoir enlevé la voûte on voit que l'épaississement donne les apparences de fluctuation au niveau de l'insula, de la 3ème circonvolution externe, et de la moitié supérieure des circonvolutions occupant autour de la frontale ascendante.

Corps Sésicule Frontale. On trouve un foyer occupant toute la partie centrale de cette corps, ses deux hauteurs de 5 centimètres et ses deux longueurs de 3, ayant [illegible]. Le foyer atteint à 1 millimètre en dessus du noyau caudé.

[illegible] Le foyer s'étend en avant d'un centimètre aux environs, et sur cette coupe on peut voir la limite antérieure du foyer qui est séparé en partie d'un exsudat fibrineux ramifié, parfaitement lisse sur certains points, rouge et flottant dans d'autres, le moment où la coupe a été faite il s'est recueilli une assez grande quantité de sang et de caillots noirs.

Corps Frontale. La substance blanche est détruite en grande partie, le foyer ayant encore 0,5 millimètre d'épaisseur de plus en hauteur et en largeur que sur les coupes précédentes. Le noyau lenticulaire [illegible] foyer est limité en dehors par le noyau lenticulaire qui paraît entier, en bas par la substance grise de Soemmering doublée d'un mince millimètre d'épaisseur de substance blanche. En dehors on trouve un centimètre et demi de substance blanche.

SCD Lyon 1

Nom Salle Lit N° F°

Coeur pas 290.
pas augmenté de volume, mais on sent que le pareil du ventricule gauche
semble notablement épaissi. La cavité de ce ventricule est presque effacée et elle ne contient
qu'un petit foyer intra-muscul et au contact avec la paroi l'orifice mitral est suffisant et les
valvules ne présente rien de particulier. Rien de particulier non plus sur l'oreillette gauche.
L'orifice aortique est suffisant. Il n'y a pas de rétrécissement très manifeste, cependant les val-
vules de la mitrale et spécialement de plusieurs un peu atrophié. L'orifice de l'aorte ascendante
est plutôt dilaté. Les parois de l'aorte sont en effet épaissis et elles présentent sur la surface
intérieure de nombreuses plaques jaunes d'athéromes. Ces plaques sont calcaires, mais ce qui
y a de plus remarquable c'est la présence de plaques calcaires de petits athéromateux disséminés
dans toute la région de la crosse, surtout près de l'origine des trois troncs artériels supérieurs
près de la sous clavière gauche. Il est à noter que les artères pariétales sont d'origine
d'assez bonne volume, mais qu'elle est également très riche en petites artères destinées à la
tunique interne de la même façon également disséminé dans toute la région de la crosse
près de l'origine de cette gauche de l'aorte.

Le cœur droit n'offre rien de particulier. Il n'est un peu dépressible mais il
n'offre rien de suffisant. Pas de plaques laiteuses. L'hypertrophie gauche est habituelle, peut être
un peu augmentée.

Poumons. Il sont très volumineux de très emphysémateux. Ils présentent ça et là
sous la plèvre quelques petites plaques fibreuses isolées de 3 ou 4 centimètres de diamètre. Au tissu de
la partie inférieure rien de notable à signaler. En incisant le poumon sur un point on a une sensation
très nette de petites pulmonaires sclérosés, au niveau desquels on trouve de chaque côté une petite
granulation noirâtre très accusée. Le tissu pulmonaire est partout sain, à part l'emphysème. Les
ganglions bronchiques sont assez volumineux, on trouve aussi de l'hypertrophie et des ganglions
péri-artériels.

Reins. Volume normal, facilement congestionné. La capsule s'enlève facilement. Sur la
surface rien.

Foie. Facilement congestionné.

Rien du côté des voies biliaires.

Rien de spécial du côté des organes génito-urinaires.



SCD Lyon 1

SCD Lyon 1

Nom _____ Salle _____ Lit N° _____ F° _____



Nom Salle Lit N° F°

Marie Ange Rouillé. Hémorrhagie centrale (Mai 1883)

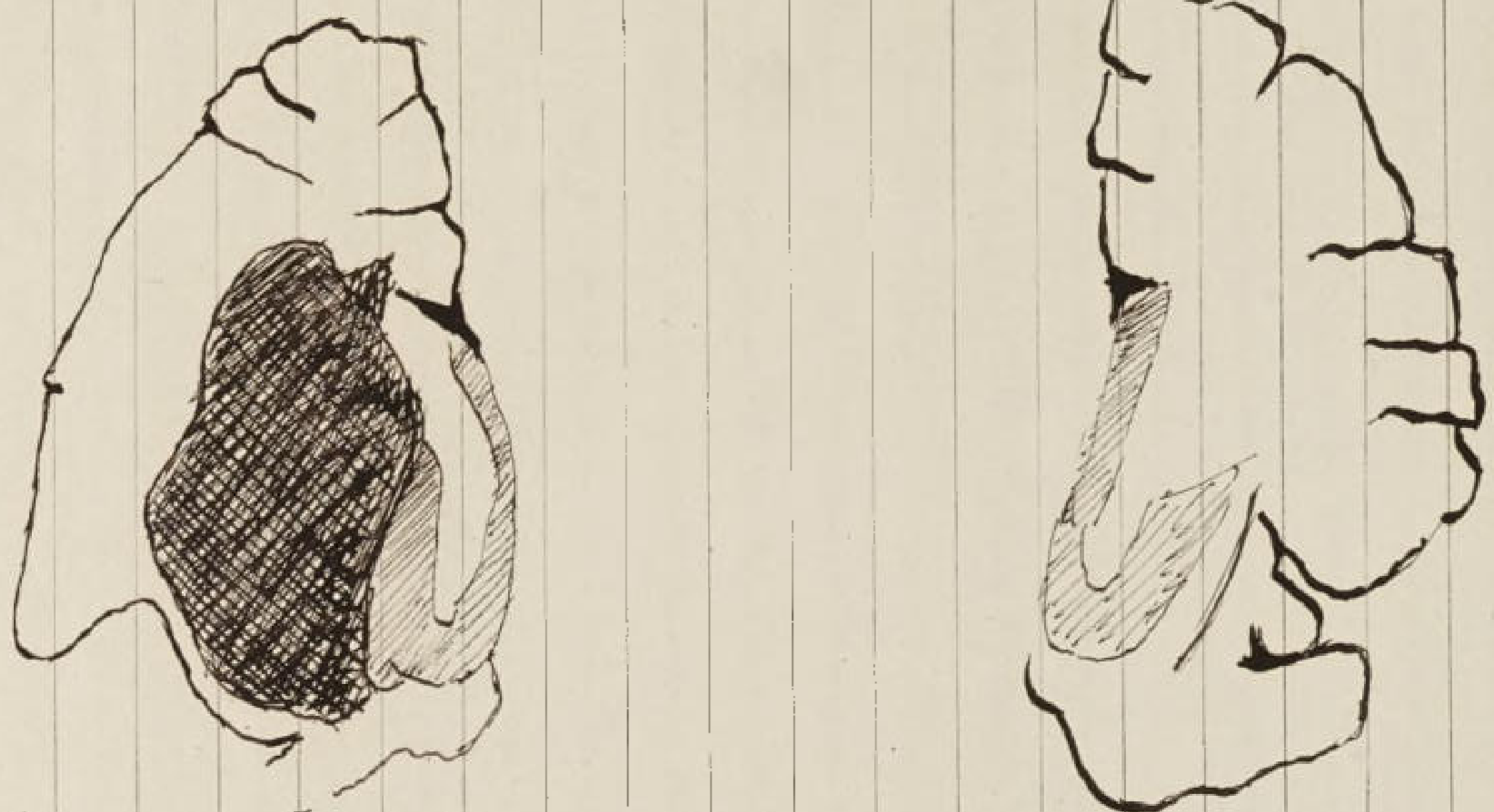

Coupe frontale.

H. H. — S. G. — Feuilles d'Observations, Intercalaires. — 11-82. — 10.000.

Impr. Alf. Louis Perrin.

SCD Lyon 1

# HOSPICES CIVILS DE LYON

## HOTEL-DIEU

Nom

Salle 1e femmes Lit N° F°

Prénoms

Age 50 ans

Profession

Né à

Demeurant à

Entré le 3 xbre (11 h. du soir)

Sorti le 4 xbre (8 h. matin) 1883

DIAGNOSTIC ET RÉSUMÉ

Athéroïme artériel
Sclérose des reins
Hypertrophie du cœur
Hémorrhagie cérébrale et protubérantielle
Inondation ventriculaire

l'attaque d'apoplexie a eu lieu le 3 xbre à 10 h. du soir sur la voie publique et la malade a été apportée immédiatement à l'hôpital.

Chef du service, M.

OBSERVATION CLINIQUE

Elève interne, M.

Autopsie le 5 xbre.

Après avoir incisé la dure mère, on remarque l'applatissement des circonvolutions cérébrales de chaque côté, mais surtout du côté droit en même temps que la distension des veines.

Toutes les artères cérébrales présentent de nombreuses lésions athéromateuses. Elles ont une coloration noirâtre sur laquelle se détachent les plaques blanches non seulement sur les artères de la base mais sur celles de la périphérie.

Tous les ventricules sont remplis de sang coagulé et liquide. Il existe dans le ventricule latéral droit un énorme caillot et du sang qui distendent énormément ce ventricule. On voit que le caillot est en rapport avec un foyer hémorrhagique qui a détruit la couche optique

H. H. — S. G. — Feuilles d'Observations, A. — 11-82. — 10.000.

Impr. Alf. Louis Perrin.

SCD Lyon 1

Nom _____ Salle _____ Lit N° _____ F° _____

et la partie supérieure du pédoncule cérébral - Le foyer se continue dans la protubérance jusqu'au niveau de la moitié supérieure du 4e ventricule - On trouve aussi 2 ou 3 petits foyers du volume d'un haricot disséminés dans la partie inférieure de la protubérance du même côté au niveau du faisceau pyramidal - Lorsqu'on ouvre le 4e ventricule on voit qu'il une teinte violacée produite par la présence du foyer hémorrhagique qui a détruit le plancher à ce niveau - Le ventricule latéral gauche est très distendu et l'épendyme présente des rugosités sur toute son étendue jusqu'il n'y a pas de foyer à ce niveau

L'aorte est épaissie présente quelques plaques jaunes d'athérome sans ulcération

Le cœur est dur et volumineux ; il pèse 410 grammes L'hypertrophie porte principalement sur le ventricule gauche qui forme une masse dure et épaisse avec une torsion de la pointe de dedans en dehors. ~~et d'avant en arrière~~ Les parois sont épaissies et la cavité ventriculaire est nulle pour ainsi dire, sur la coupe on ne voit qu'une fente ; la cavité paraissant formée par les muscles papillaires augmentés de volume -

Reins diminués de volume - Très granuleux à la loupe et sclérosés -

Petite rate - Le foie, volume normal, présente de taches ecchymotiques disséminées sur toute sa surface, arrondies comme des taches de purpura, sous la capsule de Glisson -

Poumons - au sommet droit, petite cicatrice et deux noyaux calcaires, volume petite foie, entourée d'une coque fibreuse

SCD Lyon 1

# HOSPICES CIVILS DE LYON

## HOTEL-DIEU

Nom Pras Jacques Salle Ste Jeanne Lit N° 26 F°

Prénoms

Age 71 ans

Profession dérideur

Né à Lyon

Demeurant à

Entré le 10 Mai 1883.

Sorti le

Décès le 13 Mai 1883

DIAGNOSTIC ET RÉSUMÉ

Hémorrhagie cérébrale

Chef du service, M.

OBSERVATION CLINIQUE

Élève interne, M.

La veille du jour où il a pris l'attaque, il a pris un étourdissement et est tombé on l'a relevé sans paralysie. Depuis quelque temps il avait la santé affaiblie

Les seuls renseignements que l'on possède sur ce malade sont qu'il a eu hier matin une attaque pendant laquelle il est tombé, et que depuis il est en partie paralysé.

Actuellement. — Ce malade est à peu près sans connaissance et entièrement étranger à ce qui se passe autour de lui. Sa respiration est bruyante. Il pousse de temps en temps des cris sourds et inarticulés. Il prend des aliments même liquides très difficilement. Il ne répond pas aux questions, les comprend à peine et ne parle pas. Il est très agité, sa main droite toujours en mouvement est sur la poitrine qu'elle gratte constamment. Le membre inf droit est souvent en mouvement, et quand il remue, le membre gauche, est agité de secousses mais beaucoup moins forte. ~~La face~~ L'examen local de chaque région donne les caractères suivants :



Impr. Alf. Louis Perrin.

SCD Lyon 1

Nom _____ Salle _____ Lit N° ____ F° ____

1° Tête. La face est pâle et présente des caractères qui frappent à première vue : elle est déviée de telle façon que la commissure labiale droite est remontée, en haut, et la gauche abaissée. La joue ~~droite~~ gauche est flasque et pendante la droite est contracturée et dure au toucher. Le sillon naso-labial du même côté est très accentué, la gauche presque effacé. L'œil gauche est constamment maintenu ouvert les paupières se laissent déplacer facilement. Le droit est toujours fermé et se laisse ouvrir difficilement. La langue est sale blanchâtre, et déviée à gauche. La bouche fermée dans sa partie gauche, est entr'ouverte à droite. La partie gauche de la face est complètement insensible et sa piqûre ne développe aucun réflexe. La partie droite est toujours sensible, et le malade essaye avec la main droite d'écarter l'aiguille qui la pique

2° Membres supérieurs. Le bras gauche est contracturé il est maintenu dans la demi flexion : il offre une grande résistance quand on veut l'étendre et une résistance moindre quand on veut le fléchir entièrement. La contracture est plus prononcée du côté des fléchisseurs. L'avant bras et la main sont froids et très cyanosés. La sensibilité est abolie de tout ce côté. cependant la piqûre développe quelques réflexes du côté opposé.

Le bras droit est également contracturé, mais beaucoup moins que l'autre, l'avant bras et la main sont aussi cyanosés. il a conservé sa sensibilité.

3° Tronc. La partie gauche du tronc est insensible à partir de la ligne médiane. La piqûre de ce côté de la poitrine développe des réflexes du côté opposé qui sont plus marqués quand on pique le ventre

SCD Lyon 1

Nom _____ Salle _____ Lit N° _____ F°

4° Membres inférieurs Le membre inf. gauche est presqu'entièrement paralysé mais il peut cependant faire des mouvements peu étendus quand on chatouille la plante du pied ou quand on le pique. Il s'agite aussi quand la jambe droite remue. Il est contracturé, il n'est pas complètement allongé, mais bien un peu fléchi sur la cuisse. On a plus de peine à le fléchir entièrement qu'à l'étendre. Il a conservé un peu de sensibilité et la piqûre provoque des réflexes sur lui et sur le membre droit. réflexe tendineux diminué

Le dernier est presque constamment en mouvement il a conservé sa sensibilité. il est faiblement contracturé. réflexe tendineux peu prononcé.

Rien du côté du Cœur ni du poumon.

La respiration est très lente, et stertoreuse. L'expiration est prolongée et bruyante l'inspiration courte. 36 respirations par minute.

La vessie est vidée.

11 La contracture a augmenté du côté sain, la jambe et le bras droit sont fléchis. Elle a diminué au contraire de l'autre côté. L'agitation a diminué. La nuque est contracturée et la tête inclinée à droite et en arrière. Les globes oculaires oscillent d'un côté à l'autre. Plus près de la ligne médiane l'œil regarde très en dedans.

Les réflexes cutanés sont très marqués, mais davantage aux membres inférieurs.

Le malade est plus affaissé qu'hier l'état comateux s'accentue.

12 La flexion des membres droits augmente toujours. La jambe du côté gauche est demie fléchie. Le bras gauche est presque entièrement étendu.



SCD Lyon 1

Nom Salle Lit N° F°

12 Mai — pouls 72.

Quand on lui met des aliments ou des liquides dans la bouche, il les rejette en toussant. Chaque expiration est bruyante. Face toujours pâle.

Il urine au lit, et n'a pas été à la selle.

13. Mort à 4 heures du matin

14. Autopsie — Après avoir enlevé la dure-mère, on constate une teinte blanche opalescente des méninges qui sont épaissies, avec une congestion très prononcée des veines qui se détachent sur la teinte blanche uniforme. En outre les circonvolutions droites sont tassées et leurs sillons effacés. Il ne s'écoule presque pas de liquide céphalo-rachidien en ~~ouvrant~~ enlevant l'encéphale. Rien du côté des sinus qui contiennent des caillots noirs.

Anomalie artérielle consistant en ce que l'artère vertébrale droite très volumineuse forme à peu près à elle seule le tronc basilaire. Elle présente une plaque athéromateuse et une paroi épaissie. La Vertébrale gauche ~~étant~~ est très petite. La Vertébrale droite forme avec le tronc basilaire une S, à concavité inf. puis supérieure, la 1re tournée en bas et à gauche, la 2e en haut et à droite. De sorte que le tronc basilaire se trouve sur la partie latérale gauche de la protubérance. On ne trouve ~~qu'une seule~~ une cérébelleuse inf.re qu'à gauche, elle est indépendante. À droite il n'y en a pas, elle est remplacée par plusieurs petites artérioles.

Les méninges de la base sont plus épaisses qu'à l'état normal et les nerfs du chiasma présentent une adhérence anormale.

Suffusion sanguine sous méningée au niveau du lobe droit du cervelet, principalement sur sa face inférieure. Il existe une altération semblable à la partie postérieure de la face interne de l'hémisphère gauche, il en existe aussi un peu à la face inf.re du lobe sphénoïdal droit.

SCD Lyon 1

Nom Autopsie Salle Ste Jeanne Lit N° 2es F°

Cœur. Le cœur est augmenté de volume et présente une symphyse complète du péricarde. Il mesure 11 cent ½ de largeur et 10 cent de hauteur. Le péricarde présente une surcharge graisseuse assez marquée bien que la symphyse du péricarde soit complète, on arrive assez facilement à le détacher par la dissection et les portions, en raison du peu de résistance des adhérences. L'hypertrophie porte surtout sur le cœur gauche. Les orifices sont suffisants et non rétrécis on constate seulement un peu d'épaississement de l'endocarde de l'oreillette gauche. La valvule mitrale est un peu épaissie, mais ferme très bien. Les valvules sigmoïdes sont aussi épaissies avec quelques plaques blanches d'athérome. La cavité ventriculaire est un peu augmentée, et la paroi présente 18mm dans sa plus grande épaisseur. La paroi de l'aorte sont un peu épaissies et dilatées. Une plaque calcaire au niveau de la courbure. L'orifice aortique mesure 8 cent. L'orifice auriculo-vent. gauche mesure 9 cent.

Le cœur droit est peu volumineux la cavité s'étend surtout dans le sens transversal il n'excède pas à proprement parler la pointe du cœur. L'orifice auriculo-ventriculaire droit mesure 11 cent. Sous l'influence du courant d'eau les valvules ferment l'orifice d'une façon très incomplète mais il est difficile de juger de l'insuffisance, en raison de la position du ventricule qui permet de fermer plus ou moins bien l'orifice.

L'orifice de l'artère pulmonaire a 8 cent ½ rien de particulier à ce niveau. Caillots dans les ventricules s'étend à droite.

Coeur du cœur péricarde enlevé:

Foie. présente des adhérences complètes avec le diaphragme mais qui permettent cependant de le détacher. Il est de petit volume brun. pas cirrhotique.

Reins très congestionnés. L'un présente dans sa couche corticale un petit kyste de la grosseur d'une noisette.

Rate. très petite.



SCD Lyon 1

Nom _____ Salle _____ Lit N° _____ F° _____

SCD Lyon 1

...occ. H + nombreuses. – elles le sont encore + dans
la portion post. du Vent. au niveau de la C. occupit
...sont confluents. – C. Spl. inexacte. rien au niv. de
l'ammon. – Cervelet rien. L'Vent. contient un
...noir – pas d'H capill. – Bulbe rien. Vasculariat

N. g. w.) (V. dr. présentant une plaque athé. épaisse et pard. épaissie.)

Après avoir enlevé la Dure mère on constate une teinte blanche opalescente des méninges qui sont épaissies avec une congestion très prononcée des veines qui se détachent sur la teinte blanche uniforme. – En outre les Cir. droites sont tanées et les sillons effacés. Il ne s'écoule presque pas de liquide C. Nach. elles donnent la sensat. de fluctuation. en enlevant l'encéphale rien du côté des sinus qui contiennent des caillots noirs. –

Anomalie artérielle consistant en ce que l'art. vertébrale droite très volumineuse forme à peu près à elle seule le tronc basilaire. – La vert. gauche étant très petite, en outre la vert. droite forme avec le tronc basilaire une S. d'abord à concavité (1) inf. ensuite à concavité sup. (2) ~~l'art. vert. absorbant au niveau de la partie moyenne entre les 2 courbures~~

(1) tourné en bas et à gauche

(2) ——— en haut et à droite de telle sorte que la v. droite se trouve sur la partie lat. du bulbe et le tronc basilaire sur la partie gauche de la protubérance. – On ne trouve une seule cerebell. inf. à gauche elle est indépendante – on n'en trouve pas à droite où l'on n'a que de petites artérioles.

Les méninges de la base sont + épaisses qu'à l'état normal, et les ~~art~~ nerf. du chiasma présentent une adhérence anormale.

Suffusion sanguine sous méningée au niveau du lobe droit du Cervelet princip. sur sa face inf. – Il existe une altération semblable à la partie post. de la face interne de l'hémisphère gauche. – Il en existe aussi un peu à la face inf. du lobe sphénoïdal droit

SCD Lyon 1

H. Droit

En séparant les hémisph. il s'écoule du sang en abondance, on voit en effet que le contact du sang dans tous les vent et en outre le V. Cat Droite est rempl. de caillots noirs. puis tout autour sur la face int. du corps calleux on voit de petites hémorrhagies capill. pontuées.

On voit en outre sourdre un petit caillot au niveau de la partie postéro inf. de la C. optique au niveau du point où aboutit la fissure cérébral. dans le point de contact de la couche optique avec la face [illegible] sup.

Quoique les artères précédent déjà présentent d'altérations peu nombreuses il n'existe pas d'altération vasculaire appréciable.

même les circonvolut. de la face int. présentent du tâtonnement surtout celles du lobe sphénoïdal

Sur la face ext l'aplat des circon. existe surtout au niveau de la région temporo pariétale. La 1re Cir a 6 ou 7 cent de largeur, elle est aplatie molle flod. reposant en bas et en dehors la 2e.

Coupe pédiculo-frontale - on trouve seulement du sang dans le vent. Dans la paroi et autour [illegible] capillaires, - elles ont bien surtout dans la ~~paroi optique mais dans la substance blanche avoisinante~~ substance qui constitue à la paroi et qui a une teinte un peu jaunâtre

Coupe frontale - Même humeur au niveau de la paroi interne - les ganglions étant intacts

C- pariétale - id.

C. pédi pariétale - La substance corticale est détruite au niveau de la portion sup[érieure] de la C. optique au niveau de la portion correspond. de la C. interne et de la subs. blanche jusqu'au niveau du fond de la scissure de Sylvius. - Le foyer se continue sur un niveau de la 1re Cir. ascendante est complètement détruite et dont il ne reste qu'une couche de 3 ou 4 mm. Tout la paroi int est envahie de H capillaires - Au niveau du foyer la substance corticale est en destruction et il existe de petits caillots noirs atteignant à ce niveau - On notera de H capillaires - La partie sup du noyau lenticulaire se trouve un peu pris en dedans et en dehors sur une étendue de 1 cent environ. En arrière le foyer augmente d'étendue et va finir sous un caillot noir du vol. d'une noix, assez consistant avec foyer central blanc fibrineux - il est environné de sang liquide et de caillots plus petits

C. pré occipital. elle forme comme à la partie inf. sur la 1re Cir. Sph. qui est fortement distendue et abaissée - Le foyer est considérable, le sang occupe toute la substance blanche au niveau de cette Cir - [illegible] à sang noir de telle sorte que l'on a une cavité qui mesure 8 ou 10 cent de haut sur 3 ou 5 de large - à partie int. et inf, on trouve la C. optique en grande partie détruite - Il ne reste qu'une petite portion de sa partie interne et sup. - La substance nerveuse est en destruction et on trouve des caillots de la grosseur d'un pois appendus à la paroi par les vaisseaux. L'autour [illegible] Tout contournant une portion restant est [illegible] fibrineux, arrondie. Dans la couche est un peu dépassée H capillaires sur la portion - la C. Sph. en vient de partie

C. du sill. perp. ext. On ne trouve [illegible] que du sang [illegible] la corne sphénoïdale mais avec les H. capillaires sur la paroi sauf sur la C. d'Ammon - Rien à dire du cervelet. Cette [illegible] se continuent jusque à son extrémité où on trouve des H. disséminées dans la S. blanche

H. G. - Les ventric. n'enlèvent aucun

C. pédi frontale - H capillaires nombreuses sur la paroi du

C. frontale - id

C. pédi pari - H plus rares

SCD Lyon 1

Nom _____ Salle _____ Lit N° _____ F° _____

Hémisphère droit. En séparant les hémisphères, il s'écoule du sang en abondance, on voit de suite qu'il existe du sang dans tous les ventricules et que en outre le ventricule latéral droit est rempli de caillots noirs ; puis tout autour sur la face interne des corps calleux on voit de petites hémorragies capillaires ponctuées.

On voit en outre sourdre un petit caillot au niveau de la partie postéro-inférieure de la couche optique au niveau du point où aboutit le pédoncule cérébral dans le point de contact de la couche optique avec l'étage supérieur. Quoique les artères présentent quelques points athéromateux peu nombreux, il n'existe pas d'altérations vasculaires appréciables.

H. H. — S. G. — Feuilles d'Observations, Intercalaires. — 11-82. — 10.000.

Impr. Alf. Louis Perrin.

SCD Lyon 1

Nom _____ Salle _____ Lit N° _____ F° _____

SCD Lyon 1

# HOSPICES CIVILS DE LYON

## HOTEL-DIEU

Nom Humbert Salle 4e Femmes Lit N° 155 F°

Prénoms Pierrette

Age 68 ans

Profession Cultivatrice

Né à La Tour-Salvagny

Demeurant à

Entré le 22 juillet 83

Sorti le Décédé le 23 juillet

DIAGNOSTIC ET RÉSUMÉ

Hemiplegie

Chef du Service, M.

OBSERVATION CLINIQUE

Élève interne, M.

Cette malade est apportée dans le service le 22 juillet à 10h½ du matin par les sergents de ville. Elle venait au marché de Vaise quand elle fut prise d'une attaque et tomba brusquement à terre. Conduite chez un pharmacien, elle on lui fit prendre une potion de chloral. Elle avait probablement à ce moment des convulsions épileptiformes.

Quand elle arrive dans la salle, elle est dans le coma; elle a les yeux fermés et ne prononce aucune parole. Cependant quand on lui dit de tirer la langue, elle le fait un peu de la bouche et on voit que celle-ci a été tirée en deux endroits. La langue est un peu déviée à gauche. - Il y a un peu d'écume à la bouche.

L'examen du corps et des diverses fonctions physiologiques montre à la face - une déviation de la bouche dont la commissure gauche est abaissée et effilée en pointe, une diminution du sillon naso-labial du même côté. Les deux paupières supérieures



SCD Lyon 1

Nom _____ Salle _____ Lit N° ____ F° ____

retombent sur la cornée, mais toutefois la paupière droite est fortement contractée sur l'œil qu'elle recouvre, la gauche tombe simplement au dessous de lui. Il faut pour ouvrir la première plus d'efforts que pour soulever la seconde. Les pupilles sont très rétrécies l'œil gauche occupe le milieu de l'orbite, l'œil droit regarde à droite.

Le Bras gauche est paralysé, mais la paralysie n'est pas flasque il présente une légère résistance à la flexion et à l'extension mais cette résistance est plus ou moins prononcée selon les moments. Les réflexes sont très diminués. Les piqûres provoquent des mouvements du côté sain et un léger mouvement de rétraction du bras malade.

Le Membre inf. gauche est dans un état analogue. La résistance est plus prononcée du côté du triceps, mais on la retrouve aussi dans l'autre sens. Un peu de liquidation plantaire, pas de liquidation rotulienne. Les piqûres même profondes faites à la plante des pieds déterminent à peine quelques légers mouvements du côté malade et des mouvements plus accusés du côté sain.

La malade est dans le coma, mais elle présente des alternatives de repos et d'excitation. Quand elle est au repos, le corps est immobile les membres également, la respiration est lente profonde et le pouls même rapide; elle paraît dormir cette période dure quelques instants puis on voit la malade s'agiter, le bras droit remue constamment avec force, se porte sur la tête ou sur un point quelconque, et la main est agitée d'un mouvement rythmique comme si elle frottait un objet. Le membre inf. fait aussi quelques mouvements. La respiration devient plus rapide et plus superficielle, le pouls plus rapide aussi.

A ce moment, les pupilles se dilatent un peu, et les yeux font quelques mouvements.

Le Cœur est hypertrophié, sa pointe bat dans le 7e espace et en dehors du mamelon. ~~Il est irrégulier, et la rapidité~~ à chaque pulsation on perçoit la pointe dans le 7e espace, et on voit en même temps une dépression

SCD Lyon 1

Nom Salle Lit N° F°

qui se produit dans le 5e et le 6e espace. Cette depression est perçue à l'œil et au doigt. Quand la malade est agitée, les battements du cœur sont beaucoup plus rapides mais ils restent irreguliers

Le pouls suit les mêmes variations que le cœur. Sa rapidité est aussi en rapport avec l'agitation de la malade. elle varie de à

La miction est involontaire. La malade perd aussi des matières fécales

Autopsie

Après avoir incisé la dure mère on remarque un tassement des circonvolutions du côté droit avec sécheresse. Un peu de diffusion sanguine sous méningée avec la partie centrale gauche. Du sang sur le cervelet surtout à gauche. – Hémisphère droit. Volumineux. tassement des circonvolutions. En ouvrant les ventricules il s'écoule du sang et la couche optique fait une telle saillie qu'on la coupe en séparant les hémisphères. Remplissant le vent. lateral on trouve un immense caillot. En enlevant les méninges sous l'influence des mouvements le caillot indiqué s'élimine en formant une masse du volume du poing. On s'aperçoit ainsi que les parties centrales de l'hemisphère ont été détruites ainsi qu'une notable portion de la substance blanche. Des noyaux centraux on ne trouve qu'une petite portion de la couche optique en rapport avec le pédoncule cérébral. Pas de traces des noyaux caudés et lenticulaires. La capsule interne et le pied de la couronne rayonnante sont détruits. La substance blanche est également sou- détruite surtout au niveau de la surface ... et de l'insula. Il ne reste qu'une mince couche de substance corticale qui a obéi dans les mouvements imprimés à l'hémisphère. C'est en arrière que les lésions sont le moins marquées. Le ventricule est très dilaté ~~Il~~ il est plein de sang. Hémisphère Gauche. Rien de particulier sur les coupes. Les artères sont tout à fait normales. Cervelet. Isthme de l'encéphale rien

Cœur. est un peu augmenté de volume. plaques laiteuses sur le ventricule droit. Hypertrophie du vent. gauche. Les cavités ne sont pas agrandies. L'endocarde est un peu épaissi au niveau des valvules. La valvule mitrale a un bord manifestement épaissi. L'aorte est dilatée, ses parois épaissies. elle a des plaques jaunes au niveau de la partie descendante. poids 350 gr

Reins sains sauf quelques petits kystes. Rate. rien

SCD Lyon 1

Nom _____ Salle _____ Lit N° _____ F° _____

Foie : rien

Poumons : emphysémateux, le droit présente de adhérences pleurales en toute sa étendue, une cicatrice au sommet gauche.

H. H. — S. G. — Feuilles d'Observations, Intercalaires. — 11-82. — 10.000.

Impr. Alf. Louis Perrin.

SCD Lyon 1

22 juillet 9h. du matin.

Femme âgée de 68 ans ayant toujours joui d'une bonne santé. Toutefois elle était sujette à des migraines accompagnées de vomissements. Depuis quelques temps ces migraines étaient plus fréquentes. La malade aurait eu aussi des vertiges, mais sans perte de connaissance et sans chute. Enfin elle a eu il y a deux ans un érysipèle facial.

Elle s'est levée ce matin à 8h.1/2 comme elle en avait l'habitude deux fois par semaine pour se rendre au marché de Lyon qui se tient à 15 kilom. de chez elle. A 7h.1/2 elle est tombée en poussant un cri convulsif. Transportée chez un pharmacien, on lui a fait prendre du chlorof. Elle n'a pas repris connaissance. Elle est accompagnée à l'Hôtel-Dieu par un sergent de ville qui rend compte de ce qui vient de se passer. Mais les renseignements n'ont été donnés que le lendemain matin par son mari.

SCD Lyon 1

La malade est dans un état comat
la tête inclinée du côté gauche avec imm
complète des membres de ce côté; tandis
que la malade fait quelques mouv
automatiques avec le membre supérieur
Elle le tient ramené sur la poitrine et pa
élevé sur la tête; et l'on voit la main et
le siège de mouvts divers que la malade pr
de la même manière pendant un instant.
Ce sont des mouvts rythmiques de latéralité; tantôt
doigts exécutent des mouvts comme si la m
voulait gratter quelque chose; tantôt elle e
un frôlement répété de la main contre le tro
ou contre la face; d'autres fois ce sont des
ayant plus d'amplitude et variés, que
malade exécute plusieurs fois de suite de la mêm
manière. Les membres inférieurs sont imm
Les vêtements de la malade sont souillés
une évacuation abondante d'urine et de
matières fécales. On la déshabille, on
l'approprie et on la met au lit; de t
sorte qu'on peut l'examiner beaucoup m
Toutefois à ce moment on s'aperçoit encore d'
nouvelle évacuation d'urine.

SCD Lyon 1

La tête est légèrement inclinée à gauche. Les paupières sont closes. On relève avec facilité la paupière sup. gauche, tandis que la droite offre une certaine résistance; d'autant que cela provoque la contraction de l'orbiculaire du même côté. Au premier abord nous trouvons l'œil gauche légèrement dévié en dehors et l'œil droit à la partie médiane; mais aussitôt que les paupières sont soulevées nous voyons l'œil droit se porter en dehors, tandis que l'œil gauche revient insensiblement à la partie médiane. En répétant à plusieurs reprises l'examen des yeux pendant 3/4 d'heure environ que nous avons passé auprès de la malade, nous n'avons plus retrouvé les yeux dans la même situation. Les phénomènes varient du reste suivant que la malade est immobile et paraît assoupie et suivant qu'elle est agitée soit spontanément, soit par

suite d'excitations. Dans le premier ca
on trouve l'œil gauche et l'œil droit
la partie médiane et par le fait de l'élé
des paupières on voit l'œil droit se dirig
fortement à droite, tandis que l'œil gauc
se dirige aussi du même côté mais seule
en s'écartant à peine de la ligne médi
Dans le second cas on trouve les y
dirigés tous deux à droite comme
il vient d'être indiqué. Enfin lorsq
tient les paupières soulevées pendant
un instant, s'il se produit du cal
on voit l'œil droit revenir en oscil
jusqu'à la partie médiane, tand
que l'œil gauche y revient plus tô
et même présente quelques oscillat
qui le font par moments dévier à g
très-légèrement. Mais dans ces cond
le calme revient plus difficilement qu
laissant la malade en repos et s'il
c'est d'une manière très-passagère, de telle
que les yeux se dirigent à nouveau à droi
avec prédominance très-notable de la déviation pour

SCD Lyon 1

Les pupilles sont à peu près également dilatées d'une façon moyenne au moment de l'agitation, et pendant le calme elles sont plutôt un peu resserrées.

La respiration qui est de 28 dans le calme s'accélère un peu, jusque à 32, pendant l'agitation, mais d'une manière irrégulière. Le pouls est également irrégulier, à 100 environ pendant le calme et à 140 ou 150 pendant l'agitation. Il n'y a jamais d'arrêt du battement du cœur, ni des mouvements respiratoires. Les moments de calme et d'agitation alternent d'une façon irrégulière et ont aussi une durée irrégulière, de 1, 2, 3 minutes, quelquefois de moins ou de plus.

Dans les moments de calme, on remarque seulement un abaissement notable de la commissure labiale gauche, mais pendant l'agitation on voit en outre une légère élévation de la commissure labiale droite, et surtout une contraction très-prononcée de l'orbiculaire du même côté qui fait cligner la malade

ferme l'œil plus ou moins énergiquement
une fois même est arrivé à la malade au
de l'agitation de prononcer quelques syllabes
manière inintelligible. Plusieurs fois nous
avons demandé de tirer la langue et elle a
fois avancé un peu la pointe de la langue
ses lèvres, rejoins en la retirant aussitôt.
avons cependant pu constater chaque fois
était déviée à gauche. C'est le seul
d'intelligence donné par la malade
Le membre sup. gauche est immob
près du tronc. Lorsque la malade est co
c'est à peine si l'on trouve un peu de
du biceps ~~dans les~~ mouvts communiqués; mo
lorsqu'elle est agitée la résistance est
forte dans les deux sens avec prédominan
côté de la flexion. La même différence
aux mêmes moments pour le membre
inférieur avec cette seule différence que
résistance prédomine de côté du triceps
Pas de trépidation rotulienne. Tout d'
on ne trouve pas de trépidation plantaire
en laissant le pied un instant en repos, ou
une légère trace du phénomène.

Le membre sup. droit n'est en repos
pendant les moments de calme, autre

SCD Lyon 1

il ait le siège de mouvements automatiques
variés tels que ceux indiqués précédemment.
Au début de l'examen le membre sup. mal
présentait des mouvements spontanés, tandis
qu'à la fin nous avons vu le membre inf.
devenir aussi le siège de mouvements de flexion et
d'extension d'une manière irrégulière mais
surtout pendant les moments d'agitation.
Résistance aux mouvements communiqués
dans les deux cas pour les deux membres.
Dans les moments de calme, ces mouvements
font naître l'agitation.

Les piqures légères du côté gauche de la
face ne

SCD Lyon 1

23 juillet matin.

Depuis cette nuit l'état du malade s'est considérablement aggravé. On le trouve dans le coma avec résolution générale complète. Respiration 32, régulière, mais bruyante avec issue de mucosités spumeuses par la bouche. Pouls 100, régulier. Tête légèrement inclinée du côté gauche. Face immobile avec pommettes tombantes et commissures labiales effacées. En relevant les paupières supérieures, on remarque d'abord qu'on ne rencontre toujours pas de réintonion à gauche et qu'on n'en trouve pas davantage à droite. En retirant le doigt la pupille tombe lentement sans déterminer une occlusion complète de l'œil.

SCD Lyon 1

Les yeux sont absolument imm
chaque œil étant légèrement dév
en dehors (strabisme divergent). Les p
sont un peu dilatées et immobiles,
à l'approche de la lumière.

Lorsqu'on soulève les membres
et inf. de chaque côté, ils retombe
tout à fait inertes et ils ne présen
aucune résistance aux mouvem
communiqués. Pas de trépidation
Les piqûres légères ne produisent au
effet. C'est seulement après plusieurs
piqûres profondes sur la plante d
pieds et sur les mains qu'on donne
lieu à quelques mouvements réflex
Toutefois les piqûres de la face produ
aussi quelques légers mouvements. Voici
reste ce que nous avons observé en p
ces divers points.

En piquant les parties latérales de

SCD Lyon 1

face à plusieurs reprises d'un côté ou de l'autre on produit un léger mouvement de latéralité de la tête. Si on répète immédiatement les piqûres, on obtient très-difficilement un mouvement; tandis que celui-ci est déterminé plutôt après un instant de repos. Cette remarque s'applique du reste à toutes les piqûres que nous avons faites sur les autres parties du corps. En piquant au niveau des orifices du nez on obtient le même mouvement de la tête, peut-être un peu plus facilement en piquant du côté droit. En outre il se produit parfois à ce moment un léger mouvement au niveau de l'orbiculaire du côté droit. Nous avons aussi remarqué ce mouvt en piquant du côté gauche, mais seulement au niveau de l'orbiculaire droit, l'orbiculaire gauche paraissant toujours immobile. Persistance de l'immobilité des globes oculaires et des pupilles pendant ces excitations.

En piquant les doigts de la main gauche à plusieurs reprises, on produit un léger mouvt reflexe de cette main et en

même temps, mais exceptionnellement un
mouvt encore plus restreint de la main droite. Par
contre en piquant les doigts de la main
droite on produit un très-léger mouvt
cette main et en même temps un mouvt
accusé de la main gauche. Parfois même
le mouvt ne se produit pas au niveau de la main
droite qui est piquée, tandis qu'il a lieu au
même instant au niveau de la main gauche
non piquée. On remarque le même
phénomène au niveau de la plante des
pieds sous l'influence des piqûres, sauf que
ces mouvements sont encore plus restreints
qu'au niveau des mains. En somme
l'influence des piqûres les mouvements dis-
ou irradiés se produisent mieux du côté
gauche pour les membres et du côté
pour la force. Enfin à certains moments, on v
le pouce droit être le siège de petits mouvts rythmiques, se latéralité même
La peau est chaude, tandis qu'hier
soir elle était glacée.

SCD Lyon 1

1/

MODÈLE N° 21.

# HOTEL-DIEU. — Salle Ste Jeanne N° 12 (bis) Couchette

Nom Fourlet Jacques

né à

demeurant à

profession Chiffonnier

âge 58 ans

tempérament

constitution

entré le 19 février 1882 à 10h du matin

~~sorti~~ mort le même jour à 8h du soir.

DIAGNOSTIC ET RÉSUMÉ

Hémorrhagie Cérébrale

## HISTOIRE PATHOLOGIQUE

Le malade a été pris d'une attaque d'apoplexie ce matin à 9h 1/4 sur le pont de la Guillotière. Les gardiens de la paix l'ont transporté d'abord dans une pharmacie, puis à l'Hôtel-Dieu où il arrive au moment de la visite. Nous avons commencé à l'examiner à 10h.

Le malade privé de connaissance est dans le décubitus dorsal la face dévie à droite et les membres plus ou moins fléchis. La face est pâle, et du reste tous les téguments sont décolorés et froids. Phénomène de Cheyne-Stokes - Pouls 56 - T. R. 36,2. Dans la période d'hypergène le malade ~~[illegible]~~ des mouvements ~~sur~~ la membre sup. droit surtout, sur lesquels nous reviendrons, tandis que les membres du côté gauche restent inertes. Il existe bien manifestement une hémiplégie gauche avec état comateux.

La face, avons-nous dit, est dévie à droite, et il y a aussi une déviation très prononcée des globes oculaires du même côté. Les pupilles sont très-resserrées même dans l'obscurité et c'est à peine si l'on constate un resserrement un peu moins prononcé, plutôt à droite, pendant la période dyspnéique. Les paupières sont tombantes, mais elles restent assez entrouvertes

SCD Lyon 1

| DATES | HISTOIRE PATHOLOGIQUE | PRESCRIPTIONS |
|---|---|---|

pour qu'on puisse apercevoir distinctement la pointe inférieure des globes oculaires. On est obligé de les couvrir pour observer les pupilles.
Le pouls est immobile sans suppression, sans contraction sans déviation. La bouche est fermée et pendant la respiration, les mouvements de la commissure gauche s'aident à peine. Les lèvres ne tirent pas. La langue est fixe pour remuer un peu, elle est un peu déviée à droite. Elle est un peu tremblante et un peu tremblante tout à fait à droite. La région parotidienne droite est
Bien que les muscles du cou présentent surtout une raideur marquée, on trouve aussi cette raideur à un certain degré dans tous les muscles du cou présentant à un moindre degré. C'est aussi que les deux sterno-cléido-mastoïdiens présentent une raideur manifeste, à peine aussi les muscles du côté gauche de la région postérieure du cou. -
Le membre supérieur gauche est tout à fait inerte et habituellement dans la position demi-fléchie. Légère résistance des liens aux mouvements communiqués. Elle est manifestement augmentée pendant la période d'hyperpnée alors que le malade exécute des mouvements plus ou moins énergiques avec le membre du côté opposé. Résistance plus marquée des muscles du bras.
Le membre inférieur gauche est légèrement fléchi de manière à former un angle de 150 degrés environ. Il offre une résistance aux mouvements communiqués, dans toutes les directions, plus grande que celle du membre supérieur gauche. Pas de trépidation spontanée ni volontaire. Lorsqu'on cherche à produire ces phénomènes, on éprouve une résistance plus grande aux mouvements communiqués.
Le membre supérieur droit est ordinairement demi-fléchi. Il est en repos pendant la période d'apnée, tandis qu'il est constamment agité pendant l'hyperpnée. Le plus souvent le malade se gratte la partie avec rage, lorsque c'est le ventre ou la tête. D'autres fois il saisit le drap ou la couverture du lit avec énergie. Résistance très-grande aux mouvements communiqués dans tous les sens, surtout pendant la période d'hyperpnée.
Le membre inférieur droit est habituellement fléchi de telle sorte que avec la cuisse il fait un angle de 45° environ. Il est aussi le siège de mouvements pendant l'hyperpnée, moins marqués que ceux du membre supérieur. Il s'agit de mouvements convulsifs. Résistance très-grande aux mouvements communiqués dans tous les sens.
La sensibilité est profondément troublée.
Du côté gauche les piqûres ne produisent rien de particulier le plus souvent; mais peu qu'elles soient profondes elles donnent lieu pour les membres à un léger mouvement de retrait du membre piqué et à une agitation des membres du côté droit. Les piqûres de la face du côté gauche ne donnent pas lieu à un mouvement de retrait des parties piquées, mais aussi à une agitation des membres droits. En même temps toutes les piqûres des différentes parties du côté gauche augmentent la déviation de la face et de la tête.

SCD Lyon 1

| DATES | HISTOIRE PATHOLOGIQUE | PRESCRIPTIONS |
|---|---|---|

Les piqûres du côté droit provoquent beaucoup plus facilement les mouvements de ce côté, sans jamais ~~en~~ provoquer du côté gauche. Elles augmentent aussi beaucoup la déviation de la face et des yeux. Les mouvements qui résultent de ces piqûres ont lieu aussitôt que celles-ci sont faites, tandis qu'il existe du côté gauche et du côté droit un retard manifeste dans les mouvements provoqués par les piqûres du côté gauche. Enfin lorsqu'on produit des piqûres multiples pendant la période d'apnée, on voit survenir plus rapidement les mouvements respiratoires. Les piqûres du côté droit de la face et même parfois du côté gauche font que le malade porte plutôt sa main sur le côté droit du crâne ou de la face qu'il gratte alors.

En continuant notre examen jusqu'à onze heures nous avons constaté quelques modifications dans l'état du malade. La déviation des yeux qui au début était persistante à droite a présenté peu à peu des modifications. Nous avons d'abord remarqué que tandis que l'œil droit était toujours très-dévié à droite, l'œil gauche l'était un peu moins et présentait de temps en temps un très-léger nystagmus latéral. Vers 10h 1/2 l'œil gauche était parfois ramené à la partie médiane, tandis que l'œil droit était toujours dévié à droite quoique à un moindre degré que précédemment. Enfin avant de quitter le malade nous avons vu à plusieurs reprises l'œil gauche revenir non seulement à la partie médiane, mais la dépasser légèrement à gauche, tandis que l'œil droit revenait à peu près à la partie médiane. Toutefois pendant la période d'hyperpnée et surtout lorsqu'on excitait les différentes parties du corps par des piqûres la déviation à droite se reproduisait avec plus ou moins d'intensité. En même temps nous avons constaté que la tête était moins fortement déviée à droite, puis qu'elle était revenue à la partie médiane et enfin qu'elle était déviée légèrement à gauche au moment où nous avons quitté le malade.

Il nous a semblé aussi que pendant la dernière demi-heure la ~~résistance~~ des membres gauches ainsi que l'agitation des membres droits avaient augmenté. Nous avons aussi remarqué que le membre inférieur gauche était habituellement un peu plus fléchi qu'auparavant. Ainsi que les deux m. inf. étaient légèrement dans l'adduction. En appuyant sur le genou

| DATES | HISTOIRE PATHOLOGIQUE | PRESCRIPTIONS |
|---|---|---|

pour l'étendre nous avons vu survenir une contraction progressive et intense du triceps crural de manière à raidir complètement le membre, comme cela se voit parfois dans certains cas d'hémiplégie ancienne avec contracture et surtout dans les paralysies avec contracture consécutives à la compression de la moelle. En abaissant la pointe du pied ou son bord externe, on produisait parfois une contraction analogue des muscles des régions antéro-externes de la jambe. Rien de semblable ne se produisait du côté opposé, soit par propagation, soit sous l'influence des mêmes manœuvres du côté droit. Nous avons produit à plusieurs reprises les contractions toniques des extenseurs du membre inférieur gauche et nous avons toujours observé les mêmes phénomènes. Ces contractions ne duraient que quelques secondes puis l'action des fléchisseurs reprenait le dessus pour ramener le membre dans une légère flexion. A aucun moment nous n'avons constaté de trépidation du même côté excité ou du côté opposé dans les fléchisseurs ou extenseurs. Enfin nous avons encore remarqué à la fin de notre examen que le phénomène de Cheyne-Stokes était devenu plus marqué en ce sens que l'hyperpnée était manifestement plus bruyante qu'au début; car au moment même où l'on a apporté le malade il semblait qu'il ne respirait pas et lorsque les mouvements respiratoires se produisaient ils étaient silencieux et peu amples. Or, à la fin de l'examen ils avaient beaucoup plus d'amplitude et on pouvait entendre à distance le bruit produit pendant cette période d'hyperpnée véritable.

La température indiquée précédemment a été prise à 10h.½ –

Le refroidissement général était toujours très-prononcé quand nous avons quitté le malade. Il nous a semblé encore que les extrémités étaient plus cyanosées qu'au début de l'examen.

Le malade a uriné une fois au moment où on l'a apporté et une autre fois dans le cours de notre examen. –

Temps relativement chaud – vent du midi. Température extérieure indiquée par le thermomètre qui se trouve dans la cour d'entrée de l'Hôtel Dieu = + 9° –

SCD Lyon 1

3/

MODÈLE N° 21.

# HOTEL-DIEU. — *Salle* 16 Jeanne *N° couchette*

*Nom*

*né à*

*demeurant à*

*profession*

*âge*

*tempérament*

*constitution*

*entré le* 15 février 1883

*sorti le*

DIAGNOSTIC ET RÉSUMÉ

## HISTOIRE PATHOLOGIQUE

3 heures 1/2
Du soir

La tête est un peu tournée à droite : les yeux ne sont pas déviés de côté ; l'œil gauche est situé à peu près sur la ligne médiane, l'œil droit est toujours dévié un peu à droite. —
Les pupilles sont plutôt rétrécies ; la gauche est plus rétrécie que la droite. —
Coma très prononcé ; respiration bruyante, stertoreuse, visage rouge, sueurs. —
Sous la moindre excitation, aucun mouvement ni d'un côté ni de l'autre —
Sous le membre supér. gauche disparition complète de la résistance.
Sous le membre supér. gauche diminution considérable qui n'existe presque plus que dans la flexion. —
Quelques contractures intermittentes.

SCD Lyon 1

| DATES | HISTOIRE PATHOLOGIQUE | PRESCRIPTIONS |
|---|---|---|
| | Pas de trépidation plantaire, ni rotulienne. — La sensibilité est considérablement diminuée. Du côté du membre supér. gauche, les piqûres même profondes ne déterminent aucun mouvement. Au membre infér. gauche, les piqûres profondes de la région plantaire produisent (non chaque fois) un léger mouvement de la jambe et du pied. Quand on pique la plante du pied droit on n'obtient guère plus de mouvements qu'après l'excitation du côté gauche. = Pas de propagation des réflexes d'un côté à l'autre. = Au membre supér. droit les piqûres ne ~~sont nullement~~ déterminent aucun mouvement. Respiration de Ch.-Stokes. = | C. R 40°. |
| 6 heures | Etat comateux. = Respir. stertoreuse, très bruyante, bouche entr'ouverte avec mucosités spumeuses. Visage vulg. Persistance du phénomène de Ch.-St. = Résolution générale aucune résistance du côté des membres. Peau chaude, Pouls accéléré. Visage sur la partie médiane. paupières complètement tombantes. En les relevant on voit que l'œil gauche est légèrement dévié à gauche et l'œil droit légèrement dévié à droite. Pupille droite plus dilatée que la gauche qui cependant est moins rétrécie que le matin. = Très légère dilatation des pupilles au moment de la période dyspnéique. = Les piqûres les plus profondes des m. super. ne donnent lieu à aucun mouvement soit dans le membre piqué, soit ailleurs. = = Pour les membres infér. les piqûres de la face | |

SCD Lyon 1

4/

MODÈLE N° 21.

# HOTEL-DIEU. — Salle Ste Jeanne N° Couchette

*Nom*

*né à*

*demeurant à*

*profession*

*âge*

*tempérament*

*constitution*

*entré le* 15 février 1882

*sorti le*

DIAGNOSTIC ET RÉSUMÉ

HISTOIRE PATHOLOGIQUE

plantaire donnent bien seulement à de légères contractions musculaires bornées au membre piqué aussi bien à gauche qu'à droite.
Les piqûres de la face ne donnent rien : cependant en piquant vers l'ouverture des narines, on produit un clignement des paupières de chaque côté aussi bien d'un côté que de l'autre. =
Ces phénomènes aussi bien que ceux observés du côté des membres inférieurs ne s'observent pas sous l'influence de toutes les excitations et surtout beaucoup moins facilement après avoir provoqué qq. mouvements.
= Réflexe rotulien assez prononcé des deux côtés, mais pas de trépidat. plant. ni rotul. ~~Cependant en abaissant fortement et brusquement le bord externe du pied aussi bien d'un~~

SCD Lyon 1

| DATES | HISTOIRE PATHOLOGIQUE | PRESCRIPTIONS |
|---|---|---|
| | ~~d'un côté que de l'autre son obtient parfois q.q.f. [illegible] contractions musculaires au niveau des muscles de la région antérieure externe de la jambe et des adducteurs de la cuisse mais seulement du côté excité~~ | |
| 8 heures. = Mort. | | |
| | D'après les renseignements donnés à la sœur par un homme qui connaissait le malade, celui-ci aurait eu il y a q.q. ~~temps~~ jours, un étourdissement avec perte de connaissance. Cet étourdissement ne se serait pas accompagné de symptômes de paralysie. | |

SCD Lyon 1

MODÈLE N° 21.

# HOTEL-DIEU. — Salle Ste Jeanne N° Couchette

Nom Fourlet Jacques

né à

demeurant à

profession

âge

tempérament

constitution

entré le

sorti le

DIAGNOSTIC ET RÉSUMÉ

— Autopsie le 17 février 82

— En incisant la dure mère on trouve les circonvolutions du côté droit tendues, comprimées ; même état du côté gauche. Pas de liquide à l'incision de la dure-mère. Mais lorsqu'on arrive à la base en tirant légèrement sur le cerveau pour inciser la tente du cervelet on voit suindre un liquide rougeâtre assez abondant, c'est du liquide céphalo-rachidien teinté de sang. — La face inférieure des hémisphères et surtout le cervelet sont le siège

HISTOIRE PATHOLOGIQUE

d'hémorrhagies sous-arachnoïdiennes très abondantes, c'est ainsi que sur la face inférieure du cervelet autour de la protubérance et du bulbe il se trouve une couche de caillots enveloppant presque complètement ces organes. En enlevant l'isthme de l'encéphale on voit suindre des caillots de la partie centrale des pédoncules. D'autre part le cerveau est très élargi, étalé et la face inférieure au niveau des lobes sphénoïdaux surtout du côté droit présente une fluctuation manifeste. La fluctuation est encore plus manifeste à la partie médiane comprise entre le chiasma et la section des pédoncules.

L'hémorrhagie sous-arachnoïdienne est encore assez prononcée dans la moitié antérieure de la face interne des hémisphères surtout du côté gauche et surtout à l'extrémité antérieure du lobe.

Ces artères ne présentent que quelques points athéromateux sans obliteration, rien de particulier dans les sinus.

— En séparant les hémisphères on voit suindre une grande quantité de caillots qui s'échappent des ventricules latéraux mais surtout du côté du ventricule latéral droit. — La masse des caillots retirée des deux ventricules peut bien être évaluée au volume des deux poings.

— Hémisphère droit — C'est celui qui présente les altérations les plus considérables, la couche optique, le pédoncule sont complètement détruits, à ce niveau on ne trouve plus qu'un magma de substance cérébrale et de caillots. Les ventricules latéraux sont considérablement agrandis

SCD Lyon 1

| DATES | HISTOIRE PATHOLOGIQUE | PRESCRIPTIONS |
|---|---|---|

et leurs parois sont amincies – La surface interne présentant une érosion de la substance blanche et de plus une imbibition de cette substance – Ces phénomènes sont surtout marqués au niveau de la corne postérieure et de la corne sphénoïdale, le foyer hémorrhagique paraît manifestement avoir pour origine la couche optique ou les parties avoisinantes –

Lorsqu'on place l'hémisphère sur la face interne pour pratiquer les coupes de Pitres il s'étale complètement surtout au niveau du lobule de l'insula, de la première circonvolution sphénoïdale, du lobule ~~sph~~ pariétal inférieur, et de la moitié inférieure de circonvolution ascendante

– Coupe frontale – Destruction de deux tiers inférieurs du noyau lenticulaire et de la partie correspondante de la capsule externe et de la substance médullaire du lobule de l'insula –

– Coupe pariétale – Destruction du noyau gris et de toute la substance médullaire environnante est considérable et c'est à peine si l'on trouve un vestige de la capsule interne plus ou moins altérée –

– Coupe pédiculo pariétale – Toutes les portions inférieures et externes, noyau et capsule interne tout est détruit ainsi que la substance médullaire située au niveau de la région interne et inférieure –

– Coupe préoccupitale – Même destruction de la substance médullaire, ne laissant à la région inféro-externe qu'une mince couche de substance cachale, toutes les parties internes de la substance médullaire sont détruites.

– Au niveau de la scissure perpendiculaire il existe une distension énorme du ventricule avec érosion de la face interne –

– Plus en arrière distension un peu plus grande qu'à l'état normal du ventricule.

– Hémisphère gauche – Le ventricule latéral présente aussi une distension excessive dont toutes ses portions surtout au niveau de la partie antérieure et plus encore de la corne sphénoïdale dont les parois sont tout à fait minces, non seulement il y a distension mais érosion de la surface interne, les noyaux paraissent indemnes.

– Coupe pré-frontale – La plus grande partie de la substance médullaire est réduite en magma par la distension de l'extrémité du ventricule.

– Coupe pédiculo-frontale – Destruction de la plus grande partie de la substance médullaire avec intégrité du corps strié –

SCD Lyon 1

Modèle N° 21.

# HOTEL-DIEU. — Salle Fourlet Jacques N° Couchette

Nom

né à

demeurant à

profession

âge

tempérament

constitution

entré le

sorti le

DIAGNOSTIC ET RÉSUMÉ

Autopsie (suite)

— Corps pédiculo frontale (suite) Par cette coupe on entraîne les nogaux gris qui sont pour ainsi dire disséqués par l'épanchement de sorte que sur les coupes suivantes on ne trouve plus qu'une destruction considérable de la substance médullaire, donnant lieu à un agrandissement considérable de la cavité ventriculaire — La perte de substance est surtout plus marquée au niveau des parties internes et inférieures ainsi qu'au niveau du lobule de l'insula — Au niveau de ces parties il ne reste qu'une couche mince de substance cérébrale. La cavité est surtout très grande au niveau des corps frontale, pariétale et pédiculo-pariétale.

HISTOIRE PATHOLOGIQUE

puis elle va peu à peu en diminuant quoique se trouvant partout, beaucoup plus considérable qu'à l'état normal. Mais en somme on ne trouve pas dans cet hémisphère de foyer manifeste. Et ces lésions même celles destructives paraissent dues à la présence d'une quantité considérable de sang accumulé dans le ventricule latéral —

— 4e Ventricule rempli de caillots noirs. On constate que le pédoncule droit est en grande partie détruit dans toute sa hauteur par la continuation du foyer indiqué précédemment — Le foyer se termine avec le pédoncule —

— Rien de particulier du côté du bulbe, de la protubérance — Rien du côté du cervelet sauf l'hémorrhagie sous-méningée —

— Cœur — Un peu plus volumineux qu'à l'état normal, avec son charge graisseuse — Aorte athéromateuse épaississement des tuniques, plaques jaunes — Sur la valve gauche de la valvule mitrale concrétion calcaire assez volumineuse mais ne déterminant pas d'insuffisance — Dans l'angle droit de la valvule autre concrétion de même nature. Parois du cœur gauche surtout un peu épaissies —

Rien du côté de l'orifice aortique —

SCD Lyon 1

| DATES | HISTOIRE PATHOLOGIQUE | PRESCRIPTIONS |
|---|---|---|
| | Les deux cavités ventriculaires sont un peu agrandies | |
| | — Poumons emphysémateux — Un peu de congestion des bases, surtout du côté droit | |
| | — Reins normaux — | |
| | — Rigidité cadavérique assez prononcée plus marquée au membre inférieur qu'au membre supérieur — Les yeux ne paraissent pas déviés — | |

SCD Lyon 1

MODÈLE N° 21.

# HOTEL-DIEU. — Salle Ste Jeanne

N° (12 bis) Couchette

Nom Fourlet Jacques

né à

demeurant à

profession

âge

tempérament

constitution

entré le

sorti le

DIAGNOSTIC ET RÉSUMÉ

Réflexions. — Si dans tous les cas de lésions cérébrales et surtout d'hémorrhagie, il est difficile de dire le rapport qui existe entre les symptômes observés pendant la vie et les lésions constatées après la mort, en raison des éléments divers qui sont affectés directement et indirectement, des effets variés qui résultent des lésions multiples, de la marche de la maladie, de la constitution du sujet, de l'état du cœur et des vaisseaux, etc.; ces difficultés sont bien plus grandes, lorsqu'il s'agit, comme dans ce cas, de lésions considérables, non seulement d'un hémisphère, mais des deux hémisphères qui

HISTOIRE PATHOLOGIQUE

ont évolué en moins de onze heures. Il est bien probable que l'hémorrhagie n'a pas été produite d'emblée au même degré que nous l'avons observé après la mort; mais en raison de sa quantité, du siège de lésions principales et des troubles intimes du début, de la rapidité avec laquelle la maladie a évolué, on peut estimer qu'elle a été dès la première heure très-considérable, occupant les mêmes régions qu'après la mort et qu'elle n'a fait qu'augmenter les heures suivantes refoulant et comprimant de plus en plus la substance cérébrale.

Ce qui frappait au premier abord c'était l'immobilité de la face qui de la sorte ne paraissait pas paralysée, d'autant que nous examinions le malade tout à fait au début de l'attaque, et que la paralysie n'était pas prédominante au membre inférieur. Mais les mouvements

| DATES | HISTOIRE PATHOLOGIQUE | PRESCRIPTIONS |
|---|---|---|

presque incessants du côté droit ainsi que les contractures des membres supérieurs et surtout inférieurs et même des muscles du cou contrastaient avec l'immobilité absolue de la face indiquant une paralysie. Le comateux dans lequel se trouvait le malade, c'est-à-dire la perte de toute faculté intellectuelle expliquait bien l'absence d'expression; mais ne rendait pas compte de l'absence de toute contracture ou de toute contraction spontanée ou provoquée. Ces phénomènes doivent être rapportés aux lésions considérables des deux hémisphères et pourraient peut-être se rencontrer dans certains cas de lésions d'un seul hémisphère, mais toujours avec des lésions considérables; (et principalement lorsque le pédoncule cérébral est interrompu ou lorsque les régions corticales fronto-pariétales avoisinant la scissure de Sylvius sont détruites?). Ces phénomènes paralytiques sont l'indice d'une mort prochaine. En effet, tandis que les lésions localisées d'un hémisphère qui ne doivent pas entraîner la mort ne produisent le plus souvent que des troubles peu marqués ou passagers du côté de la face; celles qui doivent causer la mort prochaine occasionnent la perte des mouvements spontanés et même des mouvements provoqués de la face avant la perte de ceux des membres et particulièrement des membres inférieurs. On peut donc dire que si les muscles de la face sont en général peu paralysés par les lésions hémisphériques, en raison de leur action synergique habituelle, de leur situation près de la ligne médiane du corps et de la dépendance plus grande des deux côtés de la face pour un seul hémisphère; ces mêmes raisons permettent de comprendre comment les muscles doivent être plus profondément atteints lorsque les lésions sont assez considérables pour les paralyser. tandis que les muscles des membres de chaque côté habituellement indépendants conservent plus longtemps leur indépendance avec des lésions très étendues.

SCD Lyon 1

| DATES | HISTOIRE PATHOLOGIQUE | PRESCRIPTIONS |
|---|---|---|
| 2 | St Jeanne 12 (bis) Couchette<br>Fourlet Jacques | |

Réflexions (suite) – La déviation des yeux a été telle qu'on l'observe ordinairement dans les hémorrhagies des hémisphères qui entraînent la mort. La déviation existait d'abord à droite, puis elle a eu lieu à gauche, quoique à un faible degré et seulement pour l'œil gauche. Nous n'avons pas toujours interprété de la même manière les phénomènes qui caractérisent la déviation des yeux. Voici, d'après nos dernières observations, comment nous les comprenons.

Les yeux sont d'abord dirigés du côté de la lésion (ici du côté droit). Ce n'est évidemment pas par le fait de la destruction d'un centre qui animerait l'oculomoteur commun droit et l'oculomoteur externe gauche, car un peu plus tard on peut observer une déviation inverse. Ce n'est même pas seulement par la suppression ou la diminution d'action de ces nerfs; car au début les yeux sont portés à droite au plus haut degré et d'une façon permanente. Ce n'est que peu à peu qu'on voit se produire des oscillations latérales augmentant d'intensité et dans lesquelles les yeux sont ramenés par moment près de la ligne médiane, puis sur la ligne médiane. Ils arrivent constamment à cette dernière position lorsqu'il survient du sommeil, et la déviation se reproduit sous l'influence d'une excitation et notamment lorsqu'en soulevant les paupières, on permet à la lumière de frapper l'œil. Lorsque le malade ne doit pas succomber prochainement, on voit que la déviation est de moins en moins prononcée, qu'elle se produit toujours au réveil et que le malade porte de préférence ses yeux du côté de la lésion. À un moindre degré on remarque seulement qu'il regarde plus facilement et pendant un temps plus long du même côté, tandis qu'il ne porte pas aussi complètement les yeux du côté opposé ou s'il les porte, ce n'est que d'une façon très passagère. Parfois ces phénomènes n'existent qu'à un très léger degré et il faut observer le malade pendant un certain temps pour les découvrir. En l'interrogeant il dit lui-même qu'il regarde avec plus de facilité d'un côté, tandis que quand il regarde de la même manière de l'autre, il éprouve une certaine fatigue, il lui semble parfois que ses yeux sont retenus du côté opposé et qu'il lui faut vaincre une certaine résistance. Il est bien certain

SCD Lyon 1

| DATES | HISTOIRE PATHOLOGIQUE | PRESCRIPTIONS |
|---|---|---|

Que dans les cas où le malade puisse des yeux et où il n'existe qu'une certaine paralysie, le phénomène de parésie ne trouble. Dans que les yeux se dévient ou sous l'influence d'une autre excitation on peut conclure qu'il y a toujours une excitation du côté opposé, car l'action prédominante du côté sain par rapport au côté paralysé suffit pour ce phénomène; mais lorsque les yeux sont d'une façon permanente d'un côté il y a plus, qu'une prédominance de muscles du côté sain: il y a évidemment une excitation anormale, analogue à celle qui produit tout à fait au début de l'hémiplégie la déviation des yeux du côté paralysé et l'agitation de ces côté. De cette, ces derniers phénomènes, comme cela déviation des yeux s'accentuant d'une façon variable suivant les conditions dans lesquelles se trouve le malade. Le retour des yeux à la position médiane pendant le sommeil ne peut être invoqué en faveur d'une théorie plutôt que d'une autre car lorsque le sommeil est complet, non seulement l'action normale des muscles, mais encore la contractilité artificielle sont complètement, ainsi qu'on en a la preuve par la cessation de mouvements choréiques pendant le sommeil. Il n'est incontestable qu'il y ait à considérer dans la déviation conjuguée des yeux, d'une part les phénomènes paralytiques d'un côté, d'autre part une action prédominante du côté opposé, et d'autre part de véritables phénomènes d'excitation qui s'observent au début, d'une façon passagère dans certains cas pendant un temps plus ou moins long (pendant plusieurs mois dans un cas de tumeur cérébrale observé dans le service du professeur Cullerier) du même côté. Lorsque le malade entre dans une voie meilleure, la déviation est moins prononcée, disparaît, comme nous l'avons dit; mais quelquefois même il peut porter les yeux à tous les deux toujours du même côté qu'il a porté volontairement, sans que cette modification coïncide avec une amélioration de l'état général. Il n'en est pas de même lorsque le malade doit succomber prochainement comme dans le cas qui est l'objet de cette note.

Il faut tous les ménagements difficile pour le porter au jardin suffisent à empêcher au moment du réveil une excitation anormale excitation anormale prédominant du côté paralysé pour rendre compte de déviés d'une part, qu'une action il y a évidemment à celle qui produit la déviation des yeux des membres du même comme cela

SCD Lyon 1

| 3 DATES | St Jeanne 12 (bis) Couchette<br>HISTOIRE PATHOLOGIQUE<br>Fourlet Jacques - | PRESCRIPTIONS |
|---|---|---|

Réflexions (suite) On voit alors des oscillations se produire du côté dévié à la partie médiane. Elles dépassent même parfois la ligne médiane de telle sorte que les yeux se portent de temps en temps d'abord en face puis du côté opposé pour revenir plutôt du côté de la déviation primitive. Mais peu à peu les oscillations du côté opposé s'accentuent et au bout d'un temps variable, mais qqf. très rapidement, comme dans ce cas, lorsque le malade doit mourir bientôt, la déviation finit par exister du côté de la paralysie et les oscillations latérales des globes oculaires ont lieu du côté paralysé à la partie médiane. Ces phénomènes sont ordinairement plus prononcés pour l'œil du côté paralysé qui parfois peut être seul dévié de ce côté, tandis que l'autre œil reste à la partie médiane, comme dans ce cas, ou peut même rester un peu dévié de l'autre côté, ce qui donne à certains moments au malade l'aspect du strabisme légèrement divergent. Nous avons toujours vu mourir à bref délai les malades qui ont présenté la déviation conjuguée du côté paralysé, et cette déviation a toujours été précédée d'une déviation du côté de la lésion lorsque nous avons pu observer les malades vers le début de l'attaque. Comment peut on expliquer alors ces phénomènes de déviation? D'après les auteurs qui se sont occupés récemment de cette question, la déviation du côté de la lésion devrait être attribuée à des phénomènes de parésie, tandis que la déviation du côté de la paralysie serait le résultat de phénomènes d'excitation. Nous venons de voir que dans le premier cas les phénomènes de parésie n'étaient pas toujours seuls en cause, et si dans le second cas les phénomènes d'excitation sont très évidents lorsqu'il s'agit de contractions convulsives du côté paralysé; il n'en est pas de même lorsque cette déviation se produit lentement progressivement, en présentant des oscillations alternatives d'un côté à l'autre, chez un malade qui s'affaiblit de plus en plus. Voici l'explication qui nous paraît la plus rationnelle. Et d'abord dans le cas de déviation conjuguée du côté de la lésion, il y a des phénomènes de parésie qui se font sentir du côté opposé pour les yeux comme pour les autres parties du corps; et de plus, il existe au début des phénomènes d'excitation

| DATES | HISTOIRE PATHOLOGIQUE | PRESCRIPTIONS |
|---|---|---|

du même côté qui s'ajoutent à l'action prédominante. Il ne s'agit pas, bien entendu, d'une augmentation de la force musculaire du côté non paralysé, car elle est toujours diminuée, mais d'une excitation provoquant l'action musculaire comme dans les cas de mouvements choréiques qui sont toujours des mouvements faibles. Lorsque cette excitation cesse, il reste encore l'action prédominante due à l'hémisphère sain. Si le malade s'améliore et que la déviation disparaisse peu à peu, c'est que les lésions se cicatrisant et les troubles circulatoires de l'hémisphère se dissipant, celui-ci reprend suffisamment ses fonctions pour agir sur les centres ou les origines des nerfs qui se rendent aux muscles de l'œil. Les phénomènes d'irritation produits par le travail de cicatrisation ne déterminent jamais de déviation du côté paralysé, à moins qu'ils n'occasionnent des convulsions de ce même côté. On observe alors les mêmes phénomènes que ceux qui résultent de l'excitation expérimentale des hémisphères au moyen de courants électriques. Du reste à l'état normal c'est sans doute sous l'influence de l'excitation prédominante d'un hémisphère que l'on voit se produire des mouvements du côté opposé en même temps que la tête et les yeux sont dirigés du même côté. Mais lorsque les yeux qui étaient déviés du côté de la lésion arrivent peu à peu à se porter du côté de la paralysie, on ne doit pas supposer que ce phénomène est dû à l'irritation produite par la lésion consécutivement; car, s'il en était ainsi, c'est surtout dans les cas de guérison, de cicatrisation que cette déviation secondaire se produirait, et nous avons vu qu'il n'en était rien. On doit admettre plus rationnellement que c'est l'action de l'autre hémisphère qui fait défaut à son tour, soit par le fait de lésions manifestes, comme dans le cas en question, soit par suite de troubles secondaires de la circulation. Il semble au premier abord que l'affaiblissement de l'action du second hémisphère doit compenser l'affaiblissement de celle du premier, et que les yeux doivent revenir à leur état primitif, c'est-à-dire, sans déviation, mais seulement avec une diminution de la force de contraction musculaire pour les porter dans un sens ou dans l'autre? Et de fait on voit bien alors la

SCD Lyon 1

N° 21 *bis*.

4

| DATES | Ste Jeanne 12 (bis) Couchette<br>HISTOIRE PATHOLOGIQUE<br>Fourlet Jacques | PRESCRIPTIONS |
|---|---|---|

Réflexions (suite) – Déviation conjuguée diminue peu à peu et les yeux oscillent plus près de la ligne médiane du même côté ou même du côté opposé. Mais les yeux ne restent pas fixés sur la ligne médiane. En effet, cet état ne s'observe chez les ~~maladies que nous envisageons~~, que sous l'influence du sommeil ou par le fait de la mort. On peut s'assurer que même chez les personnes en l'état de santé, les yeux ne restent en repos au niveau de la région médiane que sous l'influence du sommeil mais à l'état de veille, lorsque les yeux se trouvent sur la ligne médiane, c'est sous l'influence de la volonté ou automatiquement tout comme pour les autres directions qu'ils peuvent prendre. Ils ne sont en somme jamais dans le repos absolu, sauf au moment du sommeil. Il en est de même dans les états pathologiques dont nous nous occupons, sauf que la volonté faisant défaut ne peut plus intervenir et que les mouvements des yeux dépendent alors des excitations relativement plus ou moins prononcées de chaque hémisphère. Lorsque l'hémisphère droit est affecté il y a pendant un certain temps une action prédominante de l'hémisphère gauche qui fait que les yeux sont plus ou moins déviés à droite. Si l'hémisphère gauche est atteint consécutivement, il n'y aura probablement rien de changé ~~avec~~ ~~la~~ lésion ~~est~~ peu importante; mais si elle est considérable, on verra peu à peu les yeux osciller plus près de la ligne médiane et ensuite se dévier à gauche. Les lésions consécutives de chaque hémisphère produisent alors sur les muscles de l'œil des phénomènes analogues à ceux qui ont été signalés par M. Brown-Séquard sur les mouvements et la sensibilité des membres par des hémisections de chaque côté de l'axe rachidien. C'est ainsi qu'on peut expliquer très rationnellement le transfert des troubles d'un côté à l'autre. À mesure que la maladie touche à sa fin, les yeux sont beaucoup moins déviés; ils reviennent à la partie médiane toujours avec des oscillations

SCD Lyon 1

| DATES | HISTOIRE PATHOLOGIQUE | PRESCRIPTIONS |
|---|---|---|

qui les portent de temps en temps de l'autre côté et finalement il n'y a plus que de très-petites oscillations, près de la ligne médiane jusqu'à ce que l'œil s'arrête sur cette ligne au moment où la mort arrive. Il est évident que dans toute cette période où la volonté n'existe plus et où les fonctions des hémisphères disparaissent peu à peu, les yeux sont livrés aux influences qui peuvent provenir des hémisphères et qui, après avoir été faites de plus en plus faibles. [Non seulement les noyaux centraux des nerfs qui se rendent aux muscles de l'œil sont influencés par les hémisphères, mais ils peuvent l'être aussi par les parties inférieures du système nerveux, ainsi que le prouve l'effet produit par les piqûres des différentes parties du corps sur la déviation des yeux. Il est juste d'ajouter, toutefois, que cet effet ne se produit pas à tous les moments ni dans tous les cas, ~~et d'ailleurs~~, il s'agit d'une question très-complexe et que nous n'avons pas suffisamment étudiée pour pouvoir en parler plus longuement].

Lorsque les déviations successives de chaque côté se produisent sous l'influence de lésions doubles des hémisphères, l'explication précédente paraît très-plausible. C'est une raison pour admettre que même dans les cas où un seul hémisphère présente des lésions, il ~~y~~ a dû se produire des troubles circulatoires considérables dans l'autre hémisphère. Enfin on peut même observer ces déviations des yeux dans des cas où il n'y a aucune lésion apparente des deux hémisphères; mais ce sont alors des troubles tout à fait ultimes (troubles circulatoires, métabolisme) qui indiquent le défaut d'action des hémisphères avec des excitations portant plutôt d'un côté que de l'autre ou alternativement de chaque côté avec prédominance d'un côté. C'est un phénomène analogue à cette déviation conjuguée que l'on observe fréquemment chez certains malades présentant des troubles circulatoires au moment où ils s'assoupissent, alors que pendant le sommeil les yeux sont immobiles au centre et qu'à l'état de veille, ils se portent facilement en tous sens. On peut, du reste, observer les mêmes phénomènes chez des personnes saines au moment où commence l'assoupissement qui précède le sommeil.

SCD Lyon 1

N° 21 *bis*.

| DATES | HISTOIRE PATHOLOGIQUE | PRESCRIPTIONS |
|---|---|---|
| | St Jeanne 12 (bis) Couchette<br>Fourlet Jacques | |

Réflexions (suite). Dans toutes ces conditions les yeux paraissent être comme un gouvernail livré à lui-même qui est poussé suivant le courant d'un côté ou de l'autre et souvent alternativement des deux côtés. L'action des hémisphères leur fait défaut comme au gouvernail la main qui tient la barre.

On peut se demander pourquoi dans ce cas et dans beaucoup d'autres analogues la déviation du côté de la lésion au début très prononcée pour les deux yeux commence à l'être moins d'abord pour l'œil gauche (côté paralysé); pourquoi cet œil finit même par être dévié à gauche tandis que l'œil droit reste à la partie médiane ou même se trouve encore un peu dévié à droite comme dans d'autres cas? nous pensons que ce phénomène peut s'expliquer en admettant la prédominance d'action de chaque hémisphère sur l'œil du côté opposé, c'est-à-dire sur l'oculomoteur externe. C'est une hypothèse qui repose sur un fait incontestable, à savoir que chaque hémisphère agit principalement (presque exclusivement, pourrait-on dire) sur les parties du corps situées du côté opposé. Il est bien évident que chaque hémisphère agit sur les deux yeux; mais en s'appuyant sur la loi physiologique précédente, on admet facilement que l'action exercée par chaque hémisphère sur l'œil du même côté soit moins prononcée que celle qu'il exerce sur l'œil du côté opposé. Or l'action du même côté se produit sur les muscles internes, tandis que celle du côté opposé a lieu sur les muscles externes. Dès lors la diminution d'influence de chaque hémisphère se fera surtout sentir sur l'oculomoteur commun, sur le droit interne. On peut donc ainsi expliquer comment la déviation est ordinairement plus marquée pour l'œil situé du côté de la lésion quand il s'agit d'une déviation de ce côté, et comment la déviation est plus prononcée pour l'œil du côté opposé lorsqu'il y a une déviation secondaire de ce côté; comment, enfin, dans certains cas il y a un véritable strabisme divergent quoique d'une manière passagère. — Il va sans dire que pour les explications que nous avons données plus haut, nous nous sommes placés dans l'hypothèse de l'intégrité des fonctions des tubercules quadrigues de la protubérance et du cervelet, ou de l'affaiblissement progressif de ces fonctions s'opérant simultanément des deux côtés.

SCD Lyon 1

| DATES | HISTOIRE PATHOLOGIQUE | PRESCRIPTIONS |
|---|---|---|

On peut se demander pourquoi il n'existe pas en même temps une déviation des yeux en haut ou en bas et pourquoi il n'y a pas de nystagmus par rotation des globes oculaires; d'autant que les hémisphères ont certainement de l'action sur le nerf oculo-moteur commun tout entier et de même sur le pathétique? C'est très vraisemblablement parce qu'il ne s'agit plus pour les globes oculaires que de se maintenir en équilibre et que les hémisphères cérébraux partagent avec les tubercules quadrijumeaux l'action capable d'empêcher les yeux d'osciller latéralement; tandis que le cervelet et la protubérance empêchent les oscillations dans les autres sens. Or la seule déviation qui se produise est celle qui résulte de la lésion hémisphérique. Toutefois si dans les cas dont nous nous occupons on n'observe que des déviations latérales, ce n'est pas à dire que les autres muscles de l'œil ne soient pas atteints, car il est alors difficile et souvent impossible de s'assurer de quelle manière ils fonctionnent. Il faut bien dire aussi que jusqu'à présent aucune recherche précise n'a été faite dans ce sens; ce qui tient à ce que les troubles qui peuvent exister ne sont guère apparents. En tout cas si l'on découvrait quelques troubles cela n'empêcherait pas d'opposer comme nous l'avons fait les déviations latérales à l'absence de déviation analogue dans le sens vertical par le fait de lésions localisées aux hémisphères.

Les muscles du cou présentaient une rigidité qui contrastait avec la flaccidité des muscles de la face. Les deux sterno-mastoïdiens aussi bien que les muscles de la région postérieure de la nuque de chaque côté étaient contracturés; toutefois la contracture prédominait manifestement dans les muscles de la région postérieure de la nuque du côté droit, et la face était déviée à droite au début de l'examen. Peu de temps après elle était ramenée peu à peu vers la ligne médiane et ensuite légèrement déviée à gauche, puis définitivement ramenée sur la ligne médiane.

SCD Lyon 1

6

| DATES | St Jeanne 12 (bis) Couchette<br>Fourlet Jacques<br>HISTOIRE PATHOLOGIQUE | PRESCRIPTIONS |
|---|---|---|

Réflexions (suite) - Il est évident que pour la déviation de la face les phénomènes de paralysie du cou sont dominés par ceux de la contracture. On peut expliquer la prédominance de celle-ci d'un côté ou de l'autre par un mécanisme analogue à celui qui donne lieu à la déviation conjuguée des yeux et sur lequel nous avons assez longuement insisté pour ne pas y revenir.

Les contractures, les résistances observées sur les muscles des membres surtout du côté droit et sur les parties les moins paralysées du côté gauche ~~les mouvements~~ automatiques du côté droit sont certainement des phénomènes de même nature que ceux que nous venons d'étudier et si le corps n'est pas entraîné du côté droit, c'est en raison des conditions dans lesquelles il se trouve par le fait de sa situation dans la position horizontale et de son poids, ainsi que MM. Vulpian et Prévost l'ont démontré.

Le membre supérieur gauche est tout à fait immobile, mais dans la position demi-fléchie. On trouve, en effet, une légère résistance du biceps aux mouvements communiqués. Cette résistance augmente très-manifestement sous l'influence des mouvements du membre supérieur droit, bien qu'il y ait une destruction complète de la couche optique et du pédoncule cérébral du côté droit. Enfin on remarque aussi une résistance plus grande des muscles de l'épaule aux mouvements communiqués, c'est-à-dire, des muscles qui sont ordinairement le moins paralysés (pour ce qui concerne le membre supérieur). Le membre inférieur gauche est légèrement fléchi, et il présente une grande résistance à tous les mouvements. Voilà encore des phénomènes qui doivent être mis en regard des lésions destructives dont il vient d'être question. On ne peut pas admettre que ces contractures ont pour point de départ l'hémisphère affecté; puisque la couche optique et le pédoncule cérébral sont détruits. On ne peut pas admettre davantage qu'elles sont produites par l'irritation des fibres, ~~[illegible]~~ du pédoncule sur les limites de la lésion; car il y aurait ~~plus~~ tout le côté de la contracture

| DATES | HISTOIRE PATHOLOGIQUE | PRESCRIPTIONS |
|---|---|---|

et non plus seulement sur certains
du côté opposé n'augmentaient pas la contracture, puisque il
n'y a pas de commune à la névrose. Enfin les mouvements qu'on
imprime au membre augmentant la résistance, c'est là dire le
Contracture, il faut qu'il se produise un phénomène réflexe
qui ne peut se passer dans l'hémiplégie, puisque la communication
est interrompue par la névrose de pro- douent définir puisque
n'y a point de centre de réflexion, et qui dès lors ne peut se
produire que dans les centres sous-jacents, disséminés dans
la moelle allongée et la moelle, et correspondant à l'origine
des nerfs périphériques; car il n'y a pas d'autres centres
communs dans cette portion du système nerveux. A moins
également que par l'intermédiaire de ces centres que
la contracture peut augmenter sous l'influence des
mouvements produits du côté opposé. — Si la contracture
ne tient qu'à une exagération de la réflexion, elle doit
exister surtout lorsqu'on a affaire à la névrose de cordon
la rapidité avec laquelle elle est produite, et la plus grande analogie
avec celle qui est déterminée par la compression de la moelle à
la partie supérieure. Comme dans ces derniers cas, lorsque la
contracture est intense, nous voyons chez notre malade que la
contracture prédomine du côté de la flexion, d'où un léger état
de flexion habituelle de la jambe, et lorsqu'on étend, la contracture
prédomine alors du côté de l'extension au point de produire
une roideur tétanique du membre. Sous ce rapport
sa situation pénible. Nous n'avons observé une contracture
analogue chez des hémiplégiques, que dans de cas où la paralysie
remontait à une époque plus ou moins éloignée. Dans ces
derniers cas on l'attribuait à la sclérose secondaire du cordon
latéral. Celle-ci ne peut pas être mise en cause dans notre
dernière observation, ce qui prouve déjà que ces phénomènes
peuvent reconnaître une autre cause. Le autre dans les
plus ou moins aucun de nous les avons rencontrés précédemment, nous
ne pouvons pas affirmer que ce phénomène n'ait pas existé dans
débuts, car nous ne les avons pas recherchés, par la raison qu'ils n'avaient
aucun état régulier dans la contracture, et que nous ne les avons pas encore observés ainsi.

Si on arrête les mouvements
de la contracture, puisque il
suffit les mouvements qu'on
les résistance, c'est là dire le
un phénomène réflexe
puisque la communication
douent définir puisque
n'y a point de centre de réflexion, et qui dès lors ne peut se
produire que dans les centres sous-jacents, disséminés dans
la moelle allongée et la moelle, et correspondant à l'origine
des nerfs périphériques; car il n'y a pas d'autres centres
communs dans cette portion du système nerveux. A moins
également que par l'intermédiaire de ces centres que
la contracture peut augmenter sous l'influence des
mouvements produits du côté opposé. — Si la contracture
ne tient qu'à une exagération de la réflexion, elle doit
exister surtout lorsqu'on a affaire à la névrose de cordon
la rapidité avec laquelle elle est produite, et la plus grande analogie
avec celle qui est déterminée par la compression de la moelle à
la partie supérieure. Comme dans ces derniers cas, lorsque la
contracture est intense, nous voyons chez notre malade que la
contracture prédomine du côté de la flexion, d'où un léger état
de flexion habituelle de la jambe, et lorsqu'on étend, la contracture
prédomine alors du côté de l'extension au point de produire
une roideur tétanique du membre. Sous ce rapport
sa situation pénible. Nous n'avons observé une contracture
analogue chez des hémiplégiques, que dans de cas où la paralysie
remontait à une époque plus ou moins éloignée. Dans ces
derniers cas on l'attribuait à la sclérose secondaire du cordon
latéral. Celle-ci ne peut pas être mise en cause dans notre
dernière observation, ce qui prouve déjà que ces phénomènes
peuvent reconnaître une autre cause. Le autre dans les
plus ou moins aucun de nous les avons rencontrés précédemment, nous
ne pouvons pas affirmer que ce phénomène n'ait pas existé dans
débuts, car nous ne les avons pas recherchés, par la raison qu'ils n'avaient
aucun état régulier dans la contracture, et que nous ne les avons pas encore observés ainsi.

SCD Lyon 1

N° 21 *bis*.

| DATES | 1re Jeanne 12 (bis) Couchette<br>HISTOIRE PATHOLOGIQUE<br>Fourlet Jacques | PRESCRIPTIONS |
|---|---|---|

Réflexions (suite) – Nous avons vu que la contracture était prédominante au membre inférieur et qu'elle présentait une intensité exceptionnelle. On peut pour l'expliquer invoquer la nature de la lésion, son évolution rapide et la séparation complète de pédoncule et de l'hémisphère; mais il faut aussi tenir compte des lésions de l'autre hémisphère qui ont dû certainement contribuer à augmenter la contracture ainsi que nous l'avons constaté dans un certain nombre d'observations. Il est probable que dans les cas de paraplégie ou de contracture intense, ainsi qu'on l'observe le plus souvent, cette contracture doit en partie ses caractères à cette circonstance que les lésions portent ordinairement sur chaque partie latérale de la moelle. C'est aussi aux lésions hémisphériques doubles qu'il attribue les contractures intenses qu'on remarquait du côté droit. Il semble donc que les lésions de chaque hémisphère augmentent l'excitabilité de l'hémisphère du côté opposé et d'autant plus qu'il existe dans ce dernier hémisphère des lésions. L'excitabilité est d'autant plus augmentée que ces lésions ne sont pas assez considérables pour annihiler complètement les fonctions de l'hémisphère. En effet, si les lésions sont très-considérables ou si pour une cause quelconque l'hémisphère perd ses fonctions, c'est la résolution qu'on observe, comme dans les instants qui précèdent la mort. De même que les lésions de chaque hémisphère produisent une excitation du côté opposé; les lésions de la partie supérieure de l'axe nerveux déterminent l'excitation des régions inférieures, d'où la contracture prédominante aux membres inférieurs. Les lésions des parties périphériques ne sont pas non plus sans action sur les parties centrales, puisque sous cette influence on peut observer le tétanos et l'épilepsie. Si toutes les lésions périphériques ne produisent pas ces affections, on peut observer aussi que toutes les lésions centrales n'agissent pas de même, soit sur l'hémisphère du côté opposé, soit sur les régions inférieures de la moelle. Les conditions qui donnent lieu aux effets différents qu'on peut noter tiennent à des circonstances

| DATES | HISTOIRE PATHOLOGIQUE | PRESCRIPTIONS |
|---|---|---|

complexes qu'il importe d'étudier. C'est ainsi qu'il faut tenir compte de la nature de la lésion, de son siège, de son mode d'évolution, des altérations secondaires multiples, de l'état antérieur des centres nerveux, de l'état général du sujet, de la manière dont s'effectue la circulation et notamment de l'état du cœur, etc.

Si dans les lésions hémisphériques les circonstances pathologiques qui font varier les troubles de la motilité sont nombreuses, celles qui président aux troubles de la sensibilité sont encore plus complexes. Toutefois les phénomènes observés chez notre malade à ce point de vue sont intéressants à considérer.

Et d'abord les facultés intellectuelles étaient totalement abolies. C'est ce qui arrive toujours dans les cas de lésions hémisphériques doubles considérables, qui ont une action relativement beaucoup moins forte sur la motilité et la sensibilité des diverses parties du corps.

Lorsqu'on piquait légèrement le côté gauche, on ne déterminait pas de réaction; mais si l'on piquait fortement les membres on donnait lieu à un mouvement de retrait du membre piqué. La destruction du pédoncule cérébral du côté opposé permet de dire que ce phénomène n'était pas produit par le fait d'un réflexe dans l'hémisphère droit, ni même dans l'hémisphère gauche puisque les communes se trouvent au delà de l'interruption des fibres du pédoncule; et qu'il devait se passer dans la moelle. Et comme pour la contracture, nous avons constaté que les mouvements de réaction étaient plus prononcés au niveau du membre inférieur, tandis qu'ils étaient à peu près nuls à la face. On peut en conclure que les mouvements réflexes, les phénomènes de résistance sous l'influence des mouvements provoqués, sont des phénomènes de même ordre qui se produisent de la même manière dans les mêmes régions. En outre les piqûres du côté gauche donnaient lieu à des mouvements du côté droit en raison de l'excitabilité plus grande des cellules centrales de ce côté de la moelle, par suite de l'affaiblissement subit de celles du côté gauche, l'hémisphère droit était relativement beaucoup plus lésé que l'hémisphère gauche. Et comme

Bandés que les piqûres du côté droit produisent moins d'attention les mouvements du côté droit qu'après un retard, les piqûres du côté gauche ne produisent les mêmes mouvements du côté droit qu'après un retard, occasionnent parfaitement que la destruction d'un côté de la moelle ne se fait pas [illegible] au passage de l'influence [illegible]

SCD Lyon 1

| DATES | HISTOIRE PATHOLOGIQUE | PRESCRIPTIONS |
|---|---|---|
| | Vingt-quatre (bis) Couchette<br>Scarlet jacques. | |
| | Réflexions (suite) – Il arrive ordinairement que les piqûres du côté droit exaspèrent bien moins ou déterminent pas de mouvements que les chocs centrals du côté gauche qui étaient mécaniquement excitables, par les piqûres faites du côté, ne l'étaient plus instantanément par les excitations provenant du côté opposé. On remarque aussi que la production des mouvements spontanés du côté droit est si bien analogue aux mouvements qui donnent lieu à la déviation conjuguée des yeux à droite que les piqûres des deux côtés du corps, pratiquées à la fois une exaspération de la déviation et des mouvements des membres du côté droit. – Lorsque tous les mouvements du côté droit étaient automatiques, et sous relation au point piqué, même lorsque le malade se grattait le point avec force il en était toujours ainsi lorsqu'on piquait à côté gauche. Mais il arrivait parfois que le malade portait la main droite dans la région avoisinant le point du côté droit qui était piqué. Et cependant les fonctions intellectuelles étaient abolies. Il est à noter chez les animaux auxquels on a enlevé les hémisphères cérébraux, les mouvements se font, mais automatiquement, et sans liaison par action réflexe simple sur la moelle. Il est bien probable que les mouvements qui ont lieu chez l'adulte dont les hémisphères sont sains, se produisent par le même mécanisme pour ce qui concerne le mouvement principal, et que les hémisphères exercent toutefois à peine, comme par exemple lorsque l'on chasse avec la main un moucheron qui se pose sur le front pendant que l'attention est occupée ailleurs, et par conséquent sans en avoir conscience. Il est bien certain que dans la plupart des mouvements les hémisphères jouent un rôle considérable; mais, seulement en les précisant, en les perfectionnant. Il est difficile, alors qu'on observe chez les animaux, de voir un mouvement provoqué et simplement un mouvement réflexe ou si c'est un mouvement voulu. En réalité lorsqu'on observe chez l'homme, on peut se convaincre que ces deux espèces de mouvements se confondent, mais que dans le cas où l'intelligence est intacte, tous les mouvements sont des mouvements perçus. | dans le cas de la gauche les mouvements du côté, du côté gauche. Ainsi hémisphériquement excitables, par instant par les excitations provenant aussi que la production des mouvements spontanés du côté droite est si bien analogue à la déviation conjuguée des yeux à droite que les piqûres des deux côtés du corps, pratiquées à la fois une exaspération de la déviation et des mouvements des membres du côté droit. – Lorsque tous les mouvements du côté droit étaient automatiques, et sous relation au point piqué, même lorsque le malade se grattait le point avec force il en était toujours ainsi lorsqu'on piquait à côté gauche. Mais il arrivait parfois que le malade portait la main droite dans la région avoisinant le point du côté droit qui était piqué. Et cependant les fonctions intellectuelles étaient abolies. Il est à noter chez les animaux auxquels on a enlevé les hémisphères cérébraux, les mouvements se font, mais automatiquement, et sans liaison par action réflexe simple sur la moelle. Il est bien probable que les mouvements qui ont lieu chez l'adulte dont les hémisphères sont sains, se produisent par le même mécanisme pour ce qui concerne le mouvement principal, et que les hémisphères exercent toutefois à peine, comme par exemple lorsque l'on chasse avec la main un moucheron qui se pose sur le front pendant que l'attention est occupée ailleurs, et par conséquent sans en avoir conscience. Il est bien certain que dans la plupart des mouvements les hémisphères jouent un rôle considérable; mais, seulement en les précisant, en les perfectionnant. Il est difficile, alors qu'on observe chez les animaux, de voir un mouvement provoqué et simplement un mouvement réflexe ou si c'est un mouvement voulu. En réalité lorsqu'on observe chez l'homme, on peut se convaincre que ces deux espèces de mouvements se confondent, mais que dans le cas où l'intelligence est intacte, tous les mouvements sont des mouvements perçus. |

SCD Lyon 1

| DATES | HISTOIRE PATHOLOGIQUE | PRESCRIPTIONS |
|---|---|---|

au bout de quelques heures, il n'y avait plus de différence dans l'excitation des deux côtés en raison, très-vraisemblablement, de la suppression de toute action des hémisphères cérébraux. Au contraire le peu de mouvements qu'on pouvait produire, seulement sous l'influence de fortes piqûres, avaient pour siège les extrémités inférieures, ce qui indiquait un fonctionnement encore persistant de la partie inférieure de la moelle, tandis que les parties supérieures étaient anihilées. Mais ce fonctionnement était très restreint, car avec de profondes piqûres au niveau de la plante des pieds on ne déterminait que quelques rares contractions dans les muscles de la jambe. Après la production de ces mouvements il fallait ordinairement un instant avant qu'on put les produire à nouveau malgré la répétition incessante des piqûres. Il semblait que les mouvements avaient épuisé l'action de la moelle, et qu'il fallait à celle-ci un instant de repos avant de pouvoir effectuer le même travail. En même temps que la persistance des fonctions très-restreintes de l'extrémité inférieure de la moelle, on remarquait aussi la persistance des fonctions du bulbe, mais également très-restreintes. C'est ainsi que les piqûres au niveau de l'ouverture des narines faites d'un côté ou de l'autre provoquaient un clignement des paupières des deux côtés, très-léger, très-fugace et non constamment, comme pour les mouvements des jambes dont il vient d'être question. Le cœur se contractait régulièrement. Les mouvements respiratoires persistaient aussi, mais profondément altérés, puisque le malade présentait le phénomène de Cheyne-Stokes. Ce phénomène était évidemment sous la dépendance d'une action parétique exercée par les lésions hémisphériques sur le centre respiratoire représenté par les noyaux du pneumo-gastrique. On peut se demander si les lésions considérables et prédominantes du côté droit n'ont produit la parésie ou la diminution d'excitabilité que d'un seul noyau avec augmentation de l'excitabilité de l'autre noyau et si l'on peut rapporter à cette cause les périodes d'apnée et d'hyperpnée du phénomène

N° 21 *bis*.

| DATES | Ste Jeanne 12 (bis) Couchette<br>HISTOIRE PATHOLOGIQUE<br>Fourlet Jacques. | PRESCRIPTIONS |
|---|---|---|

Réflexions (suite) – Nous avons, en effet, signalé la coïncidence de l'augmentation de la déviation des yeux à droite et des mouvements automatiques du côté droit avec la période d'hyperpnée. Nous avons vu aussi que sous l'influence des piqûres, notamment des piqûres du côté droit, l'hyperpnée se produisait plus vite en même temps que la déviation des yeux était plus forte et l'agitation des membres plus grande. Mais l'alternance de la cessation ~~de l'affaiblissement~~ et de l'exagération des mouvements respiratoires n'implique pas le dédoublement de l'action des pneumogastriques. Il est même probable qu'ils n'agissent jamais séparément, et que les hémisphères cérébraux doivent avoir chacun une action sur les deux noyaux. C'est ainsi qu'au début de l'attaque (comme de l'examen) les mouvements respiratoires étaient très-faibles, même après la pause; ce qui n'aurait pas eu lieu, si, avec une diminution de l'excitabilité d'un noyau, on avait eu une excitabilité exagérée de l'autre. Il est vrai qu'on peut admettre cette excitabilité consécutive après le premier effet parétique produit sur les deux noyaux. On aurait ainsi l'explication de la pause par l'effet parétique sur un noyau, d'où la diminution d'excitabilité du centre respiratoire et ensuite l'hyperpnée serait produite par l'excitabilité exagérée de l'autre noyau qui ne tarderait pas à s'épuiser à cause de son action isolée, mais dont l'excitabilité redeviendrait manifeste après le repos de la période d'apnée. – Cette hypothèse relativement au mécanisme de la production du phénomène de Cheyne-Stokes ne diffère en somme de celle qui l'attribue à la diminution d'excitabilité du centre respiratoire d'une manière générale qui est admise par le plus grand nombre des auteurs que parce que la période d'hyperpnée reconnaîtrait pour cause l'excitabilité exagérée d'un des noyaux opposée à la diminution d'excitabilité de l'autre tandis que dans la théorie des auteurs cette hyperexcitabilité serait simplement le fait de la cessation momentanée de la fonction. C'est une question difficile à éclaircir, car on ne peut discuter qu'en s'appuyant sur des hypothèses.

SCD Lyon 1

| DATES | HISTOIRE PATHOLOGIQUE | PRESCRIPTIONS |
|---|---|---|
| | Contre l'hypothèse que nous avons faite, que les deux lésions étaient doubles, qu'elles rendent compte du phénomène reconnu par nous à notre tour nous pouvons répondre que si elles sont doubles elles sont ordinairement prédominantes d'un côté, ainsi que nous l'avons observé pour les cas de troubles circulatoires, il y a très-probablement des modifications plus ou moins profondes sur la circulation cérébrale et par suite sur les centres nerveux, etc. Enfin pourquoi des lésions cérébrales doubles ne donneraient elles pas toujours lieu au phénomène de Cheyne-Stokes? Mais est ce phénomène commun aux deux troubles qui ne sont pas constants que des lésions qui nous paraissent identiques, mais ainsi que nous en avons vu souvent la preuve, les divers symptômes qui résultent de lésions cérébrales dépendent de circonstances inappréciées, d'où la différence que nous ne pouvons pas toujours apprécier, d'où la différence qui nous frappent, alors que la condition identique à tous les points de vue doivent nécessairement donner lieu aux mêmes phénomènes.<br>En tout cas la théorie reposant sur un trouble de centre vaso-moteur ne paraît pas applicable à notre malade, car le phénomène a présenté dans les deux états différents qu'il a présentés à ce point de vue. C'est ainsi qu'au début il y avait : paleur de la figure, rétrécissement des pupilles, abaissement de la température, tandis qu'au bout de quelques heures on constatait : rougeur de la figure, dilatation des pupilles, élévation de la température. Ces derniers phénomènes qui ont disparu à la mort sont évidemment des phénomènes de paresie, tandis que les premiers sont des phénomènes d'excitation. Comment concilier enfin les faits existant au début alors que l'attaque produit d'abord des symptômes de paralysie? Si l'on remarque que les symptômes de paralysie sont accompagnés de symptômes d'excitation dans d'autres parties (membre opposé à la paralysie et estomac) on peut naturellement admettre que par le fait de la commotion de fonction d'une grande portion de l'encéphale, il y a d'abord eu une sensibilité exagérée de certains ganglions d'où les premiers symptômes manifestés dans ce cas, alors que les phénomènes de paralysie disparaissent. Si on est très-manifeste dans ce cas, alors que les phénomènes de paralysie disparaissent. Si considérables, doubles et rapidement produits. | En tout cas, on peut selon objecter probablement double cause un trouble circulatoire. Que si les lésions sont prédominantes, d'un côté aussi des troubles, et que donc très-probablement des la circulation nerveux, etc. Enfin l'encéphale ne donnerait pas toujours lieu au phénomène de Cheyne-Stokes? Mais ce trouble qui ne sont pas identiques, mais dépendent de circonstances appréciées, d'où la différence que nous ne pouvons pas toujours apprécier, d'où la différence qui nous frappent, alors que la condition identique à tous les points de vue doivent nécessairement donner lieu aux mêmes phénomènes.<br>En tout cas la théorie reposant sur un trouble de centre vaso-moteur ne paraît pas applicable à notre malade, car le phénomène a présenté dans les deux états différents qu'il a présentés à ce point de vue. C'est ainsi qu'au début il y avait : paleur de la figure, rétrécissement des pupilles, abaissement de la température, tandis qu'au bout de quelques heures on constatait : rougeur de la figure, dilatation des pupilles, élévation de la température. Ces derniers phénomènes qui ont disparu à la mort sont évidemment des phénomènes de paresie, tandis que les premiers sont des phénomènes d'excitation. Comment concilier enfin les faits existant au début alors que l'attaque produit d'abord des symptômes de paralysie? Si l'on remarque que les symptômes de paralysie sont accompagnés de symptômes d'excitation dans d'autres parties (membre opposé à la paralysie et estomac) on peut naturellement admettre que par le fait de la commotion de fonction d'une grande portion de l'encéphale, il y a d'abord eu une sensibilité exagérée de certains ganglions d'où les premiers symptômes manifestés dans ce cas, alors que les phénomènes de paralysie disparaissent. Si on est très-manifeste dans ce cas, alors que les phénomènes de paralysie disparaissent. Si considérables, doubles et rapidement produits.<br>Réflexion relative aux urines jusqu'à la fin, nous n'avons pas trouvé l'exagération des réflexes tendineux. Est-ce que l'état réflexe produit par les excitations cutanées disparaît pendant le sommeil, ou contrairement à ce qu'on observe dans les cas de lésions à tout moment? Nous ne pouvons pas encore nous prononcer sur cette question. |

SCD Lyon 1

# HOSPICES CIVILS DE LYON

## HOTEL-DIEU

Nom Besson Salle Lit N° 154. F°

Prénoms Marie Françoise.

Age 63

Profession lingère

Née à Belmont (Loire)

Demeurant à

Entrée le 16 Mars 1883.

Sorti le (mort le 17 Mars).

DIAGNOSTIC ET RÉSUMÉ

Hémorrhagie Cérébrale.

Chef du Service, M.

OBSERVATION CLINIQUE

Élève interne, M.

Il y a beaux attaque qui l'a laissée paralysée du côté droit, depuis elle bredouillait et parlait avec difficulté.
Au début les yeux avaient été privés à droite, mais ils avaient repris peu à peu une position plus normale. Elle avait eu aussi de la déviation de la commissure de ce côté.
Depuis elle avait encore eu 3 autres attaques qui n'avaient pas déterminé de nouveaux symptômes.

H. H. — S. G. — Feuilles d'observations, A. — 11-82. — 10.000.

Impr. Alf. Louis Perrin

SCD Lyon 1

| DATES | HISTOIRE PATHOLOGIQUE | PRESCRIPTIONS |
|---|---|---|
| | Contre l'hypothèse que nous avons faite, que la lésion était double, qu'elle constituait probablement double, qu'elle constituait un trouble circulatoire. à notre tour nous pouvons répondre que si la lésion était double elle constituait prédominante d'un côté, aurait pu nous l'avoir donné pour la cause trouble, mais que dans le cas d'un trouble circulatoire, il y a très probablement des modifications plus ou moins profondes sur la circulation cérébrale et particulièrement sur les centres nerveux, etc. Enfin pourquoi de lésion considérable des hémisphères ne donnerait elle pas toujours lieu au phénomène de Cheyne-Stokes? Mais ce phénomène comme des autres troubles qui ne sont pas constants que de lésion qu'on pourrait identifier. mais ainsi que nous en avons eu souvent la preuve, les divers symptômes qui résultent de lésion cérébrale dépendent de circonstances moins que nous ne pouvons pas toujours apprécier, d'où la différence qu'on trouve parfois, alors que des conditions identiques dans tous les points de vue doivent nécessairement donner lieu aux mêmes phénomènes.<br>Du tout. car la théorie reposant sur une entrouble de centre vaso-moteur ne paraît pas applicable à notre malade, car le phénomène a présenté dans les deux états différents qu'il a présentés à ce point de vue. C'est ainsi qu'au début il y avait: paleur de téguments, rétrécissement des pupilles, abaissement de la température, tandis qu'au bout de quelques heures on constatait: rougeur des téguments, dilatation des pupilles, élévation de température. Ces derniers phénomènes qui ont disparu de la mort sont évidemment des phénomènes de paresie, tandis que les premiers sont des phénomènes d'excitation. Comment ceux-ci ont-ils pu exister au début alors que l'attaque produit d'abord des symptômes de paralysie? Si l'on remarque que les symptômes de paralysie sont accompagnés de symptômes d'excitation dans d'autres parties (membre opposé à la paralysie et rétrécissement inégal des pupilles) on peut naturellement admettre que par le fait de la cessation de fonction d'une grande portion de hémisphère, il y a d'abord eu une excitabilité exagérée des centres ganglionnaires d'où les premiers symptômes auxquels ont succédé les phénomènes de paralysie définitifs. Si les phénomènes ont été très manifestes dans ce cas, cela tient sans doute à ce que la lésion était considérable, double et rapidement produite.<br>Réflexe rotulien conservé jusqu'à la fin, mais nous n'avons pas trouvé l'exagération de réflexe tendineux. Cela tient-il à ce que le réflexe produit par les rotules, étant très puissant, on ne trouve pas de marges, ou alors ces tissus dans lesquels la lésion se trouve pressée? Nous ne pouvons pas nous rendre compte d'observations pour obtenir cette question. | On peut donc objecter probablement double comme un trouble circulatoire. que si la lésion soit d'un côté aurait pu probablement des centres nerveux, etc. Enfin prédominante, mais ainsi ? Mais troubles qui ne sont pas identiques. mais pourraient identifier la preuve, les divers symptômes dépendent de circonstances moins apprécier, d'où la différence, alors que des conditions identiques doivent nécessairement donner lieu |

SCD Lyon 1

# HOSPICES CIVILS DE LYON

## HOTEL-DIEU

Nom Besson Salle Lit N° 154 F°

Prénoms Marie Françoise

Age 63

Profession lingère

Née à Belmont (Loire)

Demeurant à

Entrée le 16 Mars 1883.

Sorti le (mort le 17 Mars).

DIAGNOSTIC ET RÉSUMÉ

Hémorrhagie Cérébrale

Chef du Service, M.

OBSERVATION CLINIQUE

Élève interne, M.

Il y a beaux attaque qui l'a laissée paralysée du côté droit, depuis elle bredouillait et parlait avec difficulté.
Au début les yeux avaient été déviés à droite, mais ils avaient repris peu à peu une position plus normale. Elle avait eu aussi de la déviation de la commissure de ce côté.
Depuis elle avait encore eu 3 autres attaques qui n'avaient pas déterminé de nouveaux symptômes.

H. H. — S. G. — Feuilles d'observations, A. — 11-82. — 10.000.

Impr. Alf. Louis Perrin

SCD Lyon 1

Nom _____ Salle _____ Lit N° _____ F° _____

Actuellement :

= n'entendant et ne parlant pas

Le malade est couché sur le dos. Les membres supérieurs et inférieurs étant dans l'extension. — du côté droit les doigts sont fléchis sur la paume qui est elle-même fléchie sous le main. La tête est inclinée du côté gauche, les yeux sont fermés.

Le côté droit de la figure est plus aplatie, plus allongé ; les rides sont moins marquées que de l'autre côté, dans le mouvement expiratoire la joue droite est soulevé passivement par l'air expiré. La commissure droite est légèrement affaissé.

Les petites piqûres de la face finissent par provoquer des mots. Sans hyperesthésie superficielle et inférieure du côté droit (zone régressive).

mais quelque que soient les piqûres, il n'y a aucune contraction de la face ; pas de soulèvement ni grimace. De temps en temps légers clignements à peine perceptible des paupières.

Quand on secoue les paupières, les pupilles paraissent égales et rétrécies ; mais ce qui frappe le plus c'est que le globe oculaire à gauche est abaissé, de telle sorte que le blanc de la sclérotique en bas disparaît complètement, comme s'il y avait une paralysie complète du muscle droit supérieur. Les yeux regardent à peu près droit devant eux mais il y a une légère divergence dans le regard. Réflexes cornéens très diminués. Les paupières soulevés retombent lentement.

Légers nystagmus dans les yeux

Le spasme tonique à peu près sur la ligne médiane droite des mots. La tuméfaction très peu marquée.

Quand on essaye de soulever la tête à droite, on a la sensation d'une certaine résistance, puis quand on l'abandonne, elle revient à gauche assez rapidement.

Tous les côtés du visage sont légèrement atteints au point de vue sensibilité à la piqûre ; à peine provoque-t-on un peu de clignement des paupières en piquant fortement les narines ou la racine des yeux.

La contracture des masseters empêche de voir comment se comporte la langue.

En piquant la commissure droite gauche fortement on provoque des mots dans le bras opposé et dans la jambe du côté opposé aussi. Les mots ont toujours un caractère de répétition.

Membre supérieur gauche. Il n'exécute pas de mots à la demande pendant le temps qu'on l'examine. Anesthésie complète. Réflexe tendineux complet. Réflexe cutané complet des deux bras, sauf celui gauche.

Membre supérieur droit. Le membre est dans l'extension, contracturé comme avec l'avant-bras, et la main fléchie. Il n'accomplit pas de mots spontanés. Anesthésie complète. Quand on fléchit l'avant-bras sur le bras provoque le réflexe du triceps, il y a aussi et encore plus marqué peut-être des côtés du biceps. Il semble qu'on provoque les mouvements, et l'accompagne de répétition.

SCD Lyon 1

Marie Françoise Bessery — 16 Mars 1883

Nom _____ Salle _____ Lit N° _____ F° _____

Gant oy pigne le bras droit et le tête avec tremblement.

Ey fléchissant l'avant bras, oy remarque que la ~~membre~~ jambe du même côté se fléchit un peu aussi que le fléchit elle même sur le bassin. Quand oy abandonne l'avant bras, il retombe aussitôt lui lentement et conformément à la législation. Le membre inférieur s'affaisse en même temps, mais légèrement. Oy remarque que le membre inférieur ne fléchit après que la flexion de l'avant bras a été provoquée, et qu'il retombe avant que celui ci soit revenu sur plan du lit.

Sensibilité du genou moins vive à gauche.

Membre Inférieur gauche. Il est dans l'extension. Réflexions dans le temps, quand oy fléchit la jambe. L'extension se fait au contraire sans résistance. Aucune secousse. Oy ne provoque les réflexes plantaires que par des très fortes pressions.

Les réflexes plantaires sont plus marqués à droite

Membre Inférieur droit. Dans l'extension. La résistance est telle que il est absolument impossible de fléchir la jambe. Aucune secousse. Les fortes pressions provoquent des réflexes plantaires avec trépidation. Celle ci est très marquée. Nous avons dit plus haut les mots des membres inférieurs dans l'influence des mouvements provoqués sur membres inférieurs du même côté.

Respiration de Cheyne-Stokes typique - La période d'apnée est de 8 secondes environ.

Les mots respiratoires sont très accélérés quand d'apnée cette - il n'y a pas de modification de la pupille à ce moment là.

Quand on excite le malade l'hyperpnée augmente

- Le malade n'a aucune crise, aucun mouvement convulsif qui ait ~~été~~ interrompu ou Castle tranquille.

PP S. Le cœur qui est très difficile à ausculter à cause des rhythmes respiratoires ne paraît pas avoir de lésions.

T. R. 40°

Urines Mêlées urines claires et limpides.

17 Mars. Matin T R 39.8.

Les ligne thoracique des paupières. Le flacidité a encore augmenté aux membres inférieurs gauches et la phénomène de gêne a disparu. Le pied gauche ligne tiraillement. Oy pigne fortement le pied gauche oy sent les mêmes réflexes, et oy provoque des mouvements plus marqués de l'autre côté.

Diminution de la contracture et rien ne provoque plus facilement les mouvements réflexes.



SCD Lyon 1

Nom Salle Lit N° F°

Elle relève un peu les paupières, spontanément, et quand on la pique. En piquant la face on provoque toujours des mvt. avec trépidation à droite.
En somme il n'y a de différence avec hier que dans le clignement palpébral.
La malade n'a pas pu avaler le liquide qu'on met dans la bouche ressort.
Les yeux sont un peu plus dévidés à gauche et le siège de très petites oscillations. Tête toujours inclinée à gauche. L'œil gauche est toujours un peu plus dirigé en bas, mais d'une façon moins nette qu'hier.
Persistance du phénomène de Cheyne mais sans apnée complète.
Face très rouge.
Elle a été beaucoup du ventre sous l'influence d'un lavement. Elle a uriné dans son lit.
Poids d'or 140.
Mort à 5 heures du soir.

SCD Lyon 1

Mai 1883

Nom Marie François Bonnoz Salle 2ème femmes. Lit N° 156 F°

Autopsie 19 mars 9h 1/2 matin

Hy peu de suffusion sanguine sous les meninges mais les parties solides, surtout au niveau du lobe frontal ; mais les lobes sphenoidaux et le cervelet ont un infiltrat sanguin beaucoup plus abondant à gauche qu'à droite. On voit les caillots sanguins remplir les 4 ventricules.

Méninges légèrement plus résistantes qu'à l'état normal.

Les artères de la base ne présentent rien de particulier, rien çà et là de petits points athéromateux.

A gauche c'est la cérébrale moyenne qui fournit le cerveau postérieur.

En séparant les hémisphères il s'écoule une assez grande quantité de sang et surtout de caillots mous. Tous les ventricules sont remplis de sang (moyens, latéraux et 4ème V.) Le sang paraît provenir surtout de la substance blanche, car on voit parfaitement bien la cavité du ventricule droit. On voit aussi que cette paroi a été en grande partie détruite au niveau de la couche optique dont il ne reste qu'une petite coque postérieure et de la partie correspondante du corps strié ; le ventricule paraissant intact qu'au niveau de la tête du noyau caudé. En moyen d'un courant d'eau on fait sortir les caillots et on découvre ainsi à la partie postérieure des ventricules une cavité assez grande dont les parois sont très friables et composées de substance cérébrale ramollie et mélangée de sang.

Après avoir fait passer un courant d'eau dans le foyer (broyeur dans le ventricule droit) on voit apparaître une vaste cavité assez profonde en forme de grand croissant, depuis le volume d'une petite tête d'épingle jusqu'au volume d'un pois. On voit aussi que la couche optique a été à peu près complètement détruite, ainsi que le noyau lenticulaire et les parties qui constituent l'intérieur de l'hémisphère. L'ouverture faite dans les ventricules a une forme à peu près arrondie, ayant environ 6 centimètres de circonférence. Dans la corne postérieure et dans la corne sphénoïdale il y a des sang qui peut facilement sortir facilement sans altération des parois.

Dans le ventricule gauche sang liquide et caillots ; il y existe à la partie moyenne du plafond un petit foyer hémorragique à peu près circulaire, dans l'épaisseur de la largeur d'une pièce de 50 centimes ; au dessus duquel est un autre petit foyer hémorragique contigu un peu saillant. On trouve à la partie supérieure de la frontale ascendante, dans le sillon de Rolando, 2 points noirs de la grosseur d'une petite tête d'épingle.

SCD Lyon 1

Nom Salle Lit N° F°

Ventricule Gauche. Coupes :

Coupe Frontale : Un peu au dessus du niveau de la partie supérieure du noyau Caudé, on trouve à l'extérieur la présence d'un peu de tissu cicatriciel.

Coupe Sagittale : On tombe sur un ancien foyer ancien qui se trouve au niveau du point de réunion des 2 cornes antérieures, interruption complète entre la portion située au dessus et au dessous de la cicatrice (il y a comme un étranglement à ce niveau)

Situé sur la couche optique et le noyau lenticulaire qui paraissent soudés à ce niveau par le fait de la disparition presque complète de la capsule interne. On ne voit séparément la capsule externe qu'au niveau de la portion inférieure où elle paraît atrophiée. - La circonvolution de l'insula paraissant peu plus intacte

Coupe Sub Sinale Sagittale. Cicatrice tous qui donne plus bas que les précédents, au dessous des circonvolutions de l'insula, ayant détruit la portion des noyau lenticulaire qui se trouve à ce niveau, la capsule interne qui est notablement diminuée de volume, et on trouve aussi la portion correspondante de la couche optique diminuée de consistance et atrophiée

Coupe page 330.

Le corps du ventricule est rétréci dans la paroi droite apparaît en rouge sur la coupe. Sur la coupe Sub Sinale Sagittale.

Plaques d'athérome sur l'aorte

- Le foyer s'étend en arrière à 1 centimètre et demi, et on retrouve plus loin les coupes pré-cédentes

Rien dans le cervelet, sauf l'hémorrhagie sous méningée.

Le 4ème ventricule contient beaucoup de sang avec moins bien le fond.

Sur la coupe des pédoncules, on aperçoit la 5ème paire (5 millim. en arrière) il y a un petit grain noir comme une tête d'épingle, du côté gauche, à 2 ou 3 millim. de la ligne médiane

Ce qui frappe sur toutes les coupes de la protubérance, c'est la disparition presque complète du faisceau pyramidal du côté gauche et sa moins grande saillie comparé à la protubérance à gauche.

Pédoncule Gauche : Il présente un retrait au niveau du noyau rouge, sur la coupe il offre la même forme que celle-ci, formé de substance blanche, noirâtre, interrompue de petites taches blanches paraissant dues à des tubercules - Dans le reste des pédoncules, et dans le tegmentum il y a d'autres petits noyaux disséminés. Ganglions blanchâtres petits et petits

L'élève du côté gauche est manifestement plus saillante qu'à Droite -

Au niveau du bulbe sur la coupe, le faisceau pyramidal gauche est notablement diminué de volume, formé presque exclusivement de substance grise translucide, tandis que le faisceau pyramidale opposé est blanc et beaucoup plus volumineux.

Foie, rate = rien.

Les reins présentent des altérations de pyélo-néphrite calculeuse. Dans l'un on trouve un gros calcul à 2 branches, dont l'une plus volumineuse, l'autre plus petite dans les calices dilatés; dans le autre point des calculs plus petits. Au niveau des points où sont les calculs tissu atrophié, sclérosé. Dans les autres parties non parenchymateux sont notablement envahi. - A l'autre rein qui n'a pas de gros calculs est plus atteint dans les calculs plus petits; cependant l'un deux est gros comme une noisette et obstrue manifestement deux ou trois pelvis, entouré d'un liquide blanc crémeux.

Sur les deux uretères on trouve des athéromes nombreuses, exceptionnellement.

Poumons Gauche : Il présente un retrait au niveau du noyau rouge, sur la coupe il offre la même forme que celle-ci, formé de substance blanche, noirâtre, interrompue de petites taches blanches paraissant dues à des tubercules - Dans le reste des pédoncules, et dans le tegmentum il y a d'autres petits noyaux disséminés. Ganglions blanchâtres petits et petits

Poumons avec adhérences nombreuses, emphysémateux.

Poumon droit. Au sommet indurations assez étendues sur une étendue de 2 ou 3 travers de doigts à la coupe tissu cicatriciel avec de petites excavations (tuberculeuses) ramollissement dans la moitié supérieure. Sur la limite de l'induration, et le long des vaisseaux il y a de petits îlots blancs crétacés, gros comme une tête d'épingle. Reste du poumon sain, cependant avec quelques petits noyaux d'induration.

Utérus non volumineux : à la paroi interne de la vessie présente de petites taches noires, recouvertes probablement d'hémorrhagie. - Utérus volumineux avec un corps fibreux rond de la grosseur d'une noix faisant un peu saillie dans la cavité



SCD Lyon 1

# HOSPICES CIVILS DE LYON

## HOTEL-DIEU

Nom Boulliol Salle Ste Jeanne Lit N° 20 . F°

Prénoms Jacques

Age 64 ans

Profession journalier

Né à St Maurice (Hte Loire)

Demeurant à Lyon

Entré le 4 Janvier 84.

Sorti le

DIAGNOSTIC ET RÉSUMÉ

Hémorrhagie Cérébrale

Chef du service, M.

OBSERVATION CLINIQUE

Élève interne, M.

Ce malade est un indigent du 2e arrondissement qui, sortant ce matin vers 10 heures de la mairie où il était allé pour recevoir des dons en nature, fut pris subit d'une attaque ; on le transporte immédiatement à l'Hotel-Dieu.

On a aucun autre renseignement.

Ce soir on le trouve dans l'état suivant : Le malade est plongé dans le coma absolu, il ne répond absolument rien aux questions qu'on lui pose ; les paupières sont fermées, les globes immobiles ; quand on écarte les paupières on trouve les yeux dans la position médiane en les examinant un moment, on voit qu'ils se portent automatiquement vers la gauche (surtout l'œil droit), mais ne dépasse pas à droite la ligne médiane ; les pupilles sont contractées et également des 2 côtés ; la face est tournée du côté gauche et inclinée vers l'épaule droite, quand on la place dans la position médiane, elle y reste. La commissure droite labiale est abaissée, le malade fume la pipe de ce côté. Impossible de voir la langue qui est en arrière des arcades.

Les membres du côté droit sont dans la résolution, aucun mouvement spontané. Contractures très accusées du côté de l'extension pour le membre

H. H. — S. G. — Feuilles d'Observations, A. — 11-82. — 10.000.

Impr. Alf. Louis Perrin

SCD Lyon 1

Nom _____ Salle _____ Lit N° _____ F° _____

inférieur & du côté de la flexion pour le membre inférieur, le piquer d'épingle dans toute la moitié droite n'est pas sentie, cependant quand on pique fortement la paume de la main et la plante du pied on voit les membres du côté sain essayer de dégager le membre paralysé lequel est animé au moment de qq mouvements des doigts ou des orteils. ~~Quand on décou~~ Pas de trépidation plantaire, presque pas de reflexe rotulien — Quand on découvre le malade il cherche à ramener ses couvertures avec les membres sains, dans ces mouvements on voit les membres agités d'un tremblement assez marqué qui disparait complètement au repos.

La respiration est assez irrégulière, mais n'offre pas les caractères habituels du type de Cheyne-Stokes — Elle est bruyante, peu de râles tracheaux R = 28 —

L'examen de la poitrine donne des signes ordinaires de l'emphysème, on ne rencontre pas de signes dûs à une lésion récente en rapport avec l'affection actuelle —

Les artères sont athéromateuses, le pouls est très irrégulier parfois imperceptible, parfois bondissant = 96 par minute. — La pointe du cœur bat dans le 5e espace un peu en dehors du mamelon, les 2 bruits sont bien nets à la base comme à la pointe — Pas d'œdème des membres inférieurs —

Incontinence d'urine. — Le malade en arrivant a vomi quelques matières bilieuses —

T.R.S. =

L'urine = contient de l'albumine

5 " Du côté sain résistance dans les 2 sens, aux 2 membres. — La déglutition est difficile, amène des la toux — Ce matin à la base droite résonne moins bien que la gauche, on entend bien moins la respiration.

6 " R = 36, plus bruyante, il y a surtout un espèce de ronflement dû aux vibrations du voile du palais. P = 108.

8 " Toujours assoupi, mêmes phénomènes —

9 Janv. Le malade continue à avoir une respiration bruyante et fréquente — R = 36 — Peau chaude — pouls = 104 — Il est beaucoup plus affaissé la figure toujours immobile les paupières closes — En devant les paupières on voit les globes puis à la partie moyenne avec très peu d'oscillations latérales — Sous l'influence des piqures de la partie médiane de la face on n'obtient que des contractions du côté gauche

SCD Lyon 1

Nom Salle Lit N° 20 F°

Ces contractions lorsqu'on n'augmente pas l'excitation échoient assez vite et il faut un certain intervalle de repos ou augmenter l'excitation pour les produire à nouveau. La déviation des yeux ne se produit plus sous l'influence de l'excitation. Lorsqu'on pique les membres du côté droit on n'obtient rien au membre supérieur et seulement un léger mouvement des orteils en piquant fortement la plante du pied. La piqure de la plante du pied gauche produit un mouvement un peu plus accusé dans les orteils et le pied. La piqure de la main gauche doit être très forte pour donner lieu à un très léger mouvement de pronation. Sous l'influence de cette piqure il s'est produit une légère contraction de la face du côté gauche. Quoique le malade ne fasse pas de mouvement le membre supérieur droit retombe inerte tandis que le membre supérieur gauche retombe plus lentement. Les membres du côté droit ne présentent aucune résistance aux mouvements communiqués. Le membre inférieur gauche ne présente qu'une résistance très faible. Elle est un peu plus accusée au membre supérieur dans les deux sens mais surtout du côté de la flexion. Indépendamment de la résistance qu'on a en fléchissant ou en étendant l'avant bras sur le bras il se produit dans ces mouvements un tremblement de tout le membre qui est tout à fait sensible au tremblement que le malade présentait auparavant dans les mouvements volontaires et automatiques.

Il n'y a plus aucun réflexe tendineux.

Sur les deux membres inférieurs plaques disséminées à peu près également sur les deux violacées et disparaissant sous la pression du doigt.

Lorsqu'on le pique un peu vivement à la face la régularité de la respiration est un peu modifiée. Il y a comme un temps d'arrêt comme une plainte puis sa respiration reprend.



Impr. Alf. Louis Perrin.

SCD Lyon 1

Nom Salle Lit N° F°

SCD Lyon 1

Nom Salle Lit N° F°

Autopsie
11 janv. 1885

Hémorrhagie méningée généralisée sur les deux hémisphères notamment à la base dans les scissures de Sylvius et au niveau de la grande fente de Bichat.

Un peu d'athérome des artères de la base.

Rien de particulier dans les sinus de la dure-mère.

Hémisphère gauche. Les circonvolutions sont modérément tassées. On trouve seulement le lobule de l'insula tuméfié et fluctuant. On découvre à ce niveau le foyer en enlevant les méninges. On voit d'autre part que le foyer s'est ouvert spontanément dans le ventricule latéral au niveau de la partie antérieure de la couche optique.

Coupe préfrontale, rien.

Coupe pédiculo-frontale, rien.

Coupe frontale. On découvre un foyer sanguin qui commence un centimètre en avant de la coupe et qui occupe toute la substance blanche comprise entre le noyau lenticulaire et la substance grise de la portion de l'insula correspondante.

Coupe pariétale. Le foyer se continue au même niveau, mais il est encore plus grand ayant détruit tout le centre oval, le pied de la couronne rayonnante, le noyau lenticulaire, la capsule interne et la plus grande portion de la couche optique (communication avec le ventricule à ce niveau)

Coupe pédiculo-pariétale. Le foyer se rétrécit beaucoup et on voit qu'il ne reste qu'une petite portion corticale de la couche optique au niveau de la région post. et inf. attenante au pédicule. Le foyer se termine un centimètre en arrière avec petites hémorrhagies capillaires.

SCD Lyon 1

Nom Salle Lit N° F°

Hémisphère droit. Caillot cruorique dans le ventricule latéral de cet hémisphère comme dans celui de l'hémisphère gauche.
Rien de particulier sur les coupes.
Cervelet. Hémorrhagie méningée sur toute la surface, mais principalement sur la face inférieure.
Rien ~~sur~~ les coupes.
Isthme de l'encéphale. Rien –
Reins 190 et 130 gr. Sur la coupe bords minces, irréguliers. Capsule mince et s'enlevant seulement par petits lambeaux mettant à découvert une surface granuleuse, comme chagrinée – substance corticale blanchâtre sur la coupe
Foie. Rien de particulier; plutôt congestionné, 1480
Rate. 120 gr. Rien de particulier.
Estomac. Rien.
Cœur. 400 gr. L'hypertrophie porte sur les deux cœurs, mais surtout sur le c. g. dont les parois et les muscles papillaires sont considérablement augmentés de volume, de telle sorte que la cavité est presque effacée. – un peu de sclérose appréciable à la partie sup. des muscles papillaires. Valvules un peu épaissies par des plaques jaunes. Mêmes plaques sur l'aorte dont les parois sont un peu épaissies et dilatées. Toutefois ces lésions athéromateuses sont peu prononcées. – aucune lésion d'orifice.
Poumons Emphysémateux.
Bronchopneumonie du lobe inf. droit et de la partie post. du lobe sup. & tissu grisâtre légèrement granuleux avec de petits îlots blanchâtres, contenant encore un peu d'air. Fragments se maintenant ~~dans l'eau~~ un peu au dessous de la surface.
– Bronches remplies de mucopus, surtout du côté droit –



SCD Lyon 1

Nom Salle Lit N° F°

SCD Lyon 1

Nom Salle Lit N° F°

H. H. — S. G. — Feuilles d'Observations, Intercalaires. — 11-82. — 10.000.

Impr. Alf. Louis Perrin

SCD Lyon 1

# HOSPICES CIVILS DE LYON

## HOTEL-DIEU

Nom Bédé Salle 4e femmes Lit N° 31 F°

Prénoms Catherine

Age 66 ans.

Profession concierge

Né e à Lyon

Demeurant à Lyon

Entré e le 1er Janvier 85

Sorti e le 3 Janvier à 1 heure du matin

DIAGNOSTIC ET RÉSUMÉ

Hémorragie Cérébrale.

Chef du service, M. R. Bruyer | OBSERVATION CLINIQUE | Élève interne, M. Deric

La fille de cette malade raconte que sa mère n'avait pas pris d'attaque antérieure ni de crises d'aucune espèce, qu'elle avait depuis de nombreuses années des habitudes alcooliques telles que chaque soir elle était ivre. Ses boissons favorites étaient le Kirsch & l'eau d'arquebuse. — Pendant la veillée qui précéda la nuit au milieu de laquelle on l'a trouvée en état d'apoplexie, on l'avait vue rentrer ivre chez elle, sa chambre était un grenier exposé à tous les vents, ce soir là malgré un froid très intense, elle ne fit pas de feu & se jeta toute habillée sur son lit, c'est dans cette position qu'elle a été trouvée par les voisins. L'attention de ceux ci a été dirigée vers le grenier de cette femme par la respiration bruyante & les gémissements qui s'en échappaient.

Au moment où on l'apporte à l'Hotel-Dieu, c'est à dire à 6 heures du soir, de 15 à 20 heures après le début de l'attaque, on constate nettement tous les signes d'une hémiplégie gauche. Le lendemain matin, 2, à 9 heures on constate les symptômes suivants:



SCD Lyon 1

Nom _____ Salle _____ Lit N° _____ F° _____

La face n'a aucune expression, la face est tournée à gauche et reste assez bien dans la position médiane quand on l'y place. Les paupières sont fermées on ne peut, même après les plus fortes excitations, arriver à les faire ouvrir spontanément. Derrière les paupières on voit les globes se porter automatiquement à gauche & à droite alternativement, plutôt cependant à gauche qu'à droite. En écartant les paupières on voit que les pupilles sont égales & très contractées; le mouvement des globes continuent & quand ils se portent à droite, on observe un peu de nystagmus. — La malade fume la pipe du côté droit, la commissure droite est plus effilée que la gauche — Les lèvres sont couvertes de fuliginosité, la langue cachée derrière les arcades dentaires.

Le coma est profond, on peut percer la peau sur toute l'étendue du corps sans provoquer un mouvement indiquant que la malade a senti les piqûres, on peut aussi passer sur la cornée la tête d'une épingle sans provoquer de réflexe.

Quand on soulève les membres supérieurs, ils retombent lourdement à peu près également, cependant un peu moins à droite qu'à gauche; à certains moments, aucune contracture dans les 2 sens des 2 côtés; à d'autres moments on a à droite de la résistance du côté du biceps, à gauche de la résistance du côté du triceps; sous l'influence des piqûres de la paume des mains, la malade étend les membres en les contractant.

Les excitations cutanées aux membres inférieurs amènent des contractions dans tout le membre inférieur, ce phénomène se produit mieux & plus facilement à droite qu'à gauche — Pas de trépidation épileptoïde — Conservation des réflexes rotuliens — Contractures du côté de l'extension & de la flexion, aussi bien marquées à droite qu'à gauche.

La respiration est bruyante, stertoreuse = 52 par minute; quand on excite la malade la respiration s'accélère sans présenter le phénomène de Cheyne-Stokes; l'accélération est plus évidente quand on excite la face que lorsqu'on excite un autre point du corps — L'examen du thorax ne donne rien de particulier.

SCD Lyon 1

Nom Salle Lit N° F°

Les bruits du cœur sont assez mal perçus à cause des bruits respiratoires ; ils paraissent normaux. Les artères sont athéromateuses ; le pouls à la radiale donne 128, les battements sont réguliers.
Incontinence d'urine et des matières fécales.
La malade ne peut avaler une goutte de liquide. T.R.M = 39°,6

3 Morte cette nuit à 1 heure du matin, sans avoir rien présenté de spécial.

## Autopsie = 33 heures après la mort.

Après avoir enlevé le cerveau, on trouve que les circonvolutions sont aplaties et offrent une surface sèche. Dans les sinus on ne trouve du sang coagulé que du côté où le cadavre était incliné. Les artères de la base sont assez faiblement athéromateuses ; la sylvienne gauche fournit la cérébrale postérieure gauche.
Hémorrhagie méningée sous-arachnoïdienne au niveau de la face postérieure des 2 lobes du cervelet. Au moment où on enlève l'isthme on voit sourdre du sang par l'aqueduc de Sylvius.

Hémisphère droit : Le ventricule latéral contient du sang noirâtre, on voit un caillot au niveau de la tête du noyau caudé qui fait une saillie notable dans la cavité ventriculaire. La face supérieure du noyau caudé offre des points ulcérés au niveau desquels on voit sourdre du sang. Après avoir enlevé les membranes on remarque un aplatissement des circonvolutions bien marqué partout ; en outre, au niveau du pied de la 3e frontale, des 2 circonvolut. ascendantes et du lobe pariétal inférieur on remarque un élargissement avec diffluence ; ces caractères, atténués, se retrouvent au niveau du lobule de l'insula.

A la coupe préfrontale : limite antérieure du foyer.

" Pédiculo-frontale : on tombe en plein foyer, on extrait de la foyer 2 caillots volumineux de grosseur d'un œuf de pouls chacun, les circonvolutions s'affaissent. Cette coupe offre une cavité à sa partie médiane et inférieure laissant seulement en haut 3 cent. et en bas 1 cent. de substance intacte ; les parois de cette cavité sont tomenteuses avec des débris de vaisseaux à l'extrémité desquels se trouvent comme appendus des caillots.

Coupe frontale : Le foyer se trouve immédiatement en dehors du noyau caudé qui est en partie détruit, toute la substance blanche périphérique est détruite sur une étendue de 2 ou 3 centimètres et au niveau du pied de la couronne rayonnante.



SCD Lyon 1

Nom _____ Salle _____ Lit N° _____ F° _____

Coupe pariétale : Le foyer se continue au même niveau, presque toute la substance blanche de la coupe est détruite ; il reste un morceau seulement du noyau lenticulaire. Dans la moitié supérieure de la coupe le foyer arrive jusqu'à la capsule interne, vers le pied de la couronne rayonnante le foyer a produit une véritable solution de continuité — Dans la moitié inférieure de la coupe la capsule interne et la couche optique ne paraissent pas altérées — Dans ce qui reste du noyau lenticulaire il y a de petits foyers hémorrhagiques

Coupe Pédiculo-pariétale : A peine peut-on retrouver des traces du noyau lenticulaire ; la capsule interne est détruite à sa partie moyenne ; on trouve un petit foyer hémorrhagique à la partie moyenne & supérieure de la couche optique & un autre petit foyer en dehors de la queue du noyau caudé

Coupe Pré occipitale ; Foyer se continue, moins volumineux, se termine à 1 centimètre environ en arrière

Hémisphère gauche : Les circonvolutions offrent extérieurement le même aspect (aplaties) mais à un moindre degré — Pas plus qu'à droite, on ne trouve des lésions superficielles des circonvolutions

Les coupes de Pitres ne donnent absolument rien à signaler.

Rien à signaler dans la Protubérance & le Bulbe en dehors de l'inondation du 4e Ventricule.

Rate = 90 grammes, diffluente.

Foie = 1400 gr. ; un peu gras.

Estomac = Rien à noter.

Uterus = Rien à noter

Reins = l'un 110, l'autre 120 grammes, pâles, un peu gras, la capsule n'adhère pas.

Cœur = 370 gr ; pas de liquide dans le péricarde ; qq^s taches laiteuses au niveau du ventricule droit — Surcharge graisseuse du cœur & du péricarde, pas beaucoup de graisse sous-cutanée — Caillots fibrineux dans toutes les cavités surtout dans les cavités droites. Les valvules auriculo-ventricul. droites & gauches sont épaissies mais néanmoins suffisantes parce qu'à une grande surface d'une valve, s'oppose une grande surface. — Aorte dilatée, nombreuses plaques jaunes d'athérome ; qq^s plaques ramollies, ulcérées, à la hauteur de la branche gauche ; l'athérome se continue sur les sigmoïdes & les piliers, on trouve un noyau calcaire adhérent au groupe postérieur des piliers et allant vers l'angle interne de la valve postérieure de la mitrale — Sur les coupes des piliers on voit que l'athérome est limité à leur partie supérieure — Le Ventricule gauche est allongé, ses parois sont [illegible]



Impr. Alf. Louis Perrin.

SCD Lyon 1

Nom Salle Lit N° F°

H. H. — S. G. — Feuilles d'Observations, Intercalaires. — 11-82. — 10.000.

Impr. Alf. Louis Perrin.

SCD Lyon 1

Nom Salle Lit N° F°

Plèvres & Poumons: Les plèvres ne contiennent pas de liquide.

Dans les bronches beaucoup de mucosités roussâtres — Atelectasie aux 2 bases, bien plus prononcée à droite qu'à gauche. — Aux 2 sommets cicatrices multiples plus nombreuses & mieux marquées à droite, correspondant à des noyaux de sclérose s'enfoncant dans le parenchyme — Emphysème au bord antérieur des 2 poumons.

A la face postérieure du poumon gauche, dans presque toute la hauteur on aperçoit des groupes de lobules, saillants, durs au toucher par rapport aux parties environnantes, de couleur rosée, correspondant à des noyaux de pneumonie lobulaire ; à la coupe ces noyaux offrent une surface granuleuse dont la couleur varie du gris blanchâtre au brun rougeâtre et dont la disposition générale est celle d'un triangle à base dirigée vers la ~~sur~~ périphérie.

A la face postérieure de la partie moyenne du poumon droit on voit également qq.s noyaux de broncho-pneumonie, qq.s uns à la coupe offre un aspect grisâtre presque purulent. — Quand on presse sur les coupes des 2 poumons, il s'écoule un liquide spumeux & rougeâtre ; on ne voit pas de pus sourdre des petites bronches.

SCD Lyon 1

Modèle N° 61. Janvier

Nom 4ème femme N° 31

| Resp. | Pouls | Chaleur R. C. | 2 | 3 | 4 | 5 | 6 | 7 | 8 | 9 | 10 | 11 | 12 |
|---|---|---|---|---|---|---|---|---|---|---|---|---|---|
| 95 | 210 | 34,0 42,5 | | | | | | | | | | | |
| 90 | 200 | 33,6 42,0 | | | | | | | | | | | |
| | 190 | 33,2 41,5 | | | | | | | | | | | |
| 80 | 180 | 32,8 41,0 | | | | | | | | | | | |
| | 170 | 32,4 40,5 | | | | | | | | | | | |
| 70 | 160 | 32,0 40,0 | | | | | | | | | | | |
| | 150 | 31,6 39,5 | | | | | | | | | | | |
| 60 | 140 | 31,2 39,0 | | | | | | | | | | | |
| | 130 | 30,8 38,5 | | | | | | | | | | | |
| 50 | 120 | 30,4 38,0 | | | | | | | | | | | |
| | 110 | 30,0 37,5 | | | | | | | | | | | |
| 40 | 100 | 29,6 37,0 | | | | | | | | | | | |
| | 90 | 29,2 36,5 | | | | | | | | | | | |
| 30 | 80 | 28,8 36,0 | | | | | | | | | | | |
| | 70 | 28,4 35,5 | | | | | | | | | | | |
| 20 | 60 | 28,0 35,0 | | | | | | | | | | | |
| | 50 | 27,6 34,5 | | | | | | | | | | | |
| 10 | 40 | 27,2 34,0 | | | | | | | | | | | |
| | 30 | 35,5 | | | | | | | | | | | |

SCD Lyon 1

SCD Lyon 1

# HOSPICES CIVILS DE LYON

## HOTEL-DIEU

Nom Bardin Salle 4mes Femmes Lit N° 31. Cabinet. F°

Prénoms Marie-Thérèse

Age 61 ans

Profession journalière

Né à Vienne

Demeurant à Montplaisir

Entré le 10 Janvier 1885

Sorti le Décédé le 26 Mai 85

DIAGNOSTIC ET RÉSUMÉ

..... Insuffisance mitrale

Rhumatisme Artériel - Sclérose des Reins -

Hypertrophie du Cœur -

Hémiplégie gauche -

Chef du Service, M.

OBSERVATION CLINIQUE

Élève interne, M.

Père mort à 73 ans avec un catarrhe très accusé et probablement de l'emphysème - Mère morte à 68 ans des suites d'une couche - Un frère mort à 12 ans accidentellement - Deux sœurs et un frère encore vivants et bien portants

Réglée à 10 ½ et toujours régulièrement jusqu'à la ménopause survenue à 54 ans - Ne se rappelle avoir eu aucune maladie dans l'enfance ni dans l'âge adulte - Pas d'antécédents rhumatismaux - Aucune attaque de rhumatisme chez elle - La malade nie tout antécédents alcooliques -

Il y a 6 ans elle fut obligée d'entrer à l'hospice sur ce qu'elle se sentait atteinte d'une grande faiblesse et qu'en outre elle avait de l'œdème des membres inférieurs - Après un séjour de 6 mois elle en sortit guérie - Depuis cette époque elle n'a pas été malade jusqu'à l'époque



SCD Lyon 1

Nom Salle Lit N° F°

où elle fut obligée d'entrer de nouveau à l'hôtel Dieu pour une hernie de la ligne blanche qui maintenant est assez volumineuse — Elle avait en outre un œdème généralisé — La malade sortit deux mois après et son état s'était beaucoup amélioré —

Il y a trois mois à la suite d'un refroidissement elle fut prise de toux qui revenait par accès et qui persiste encore actuellement —

Actuellement elle rentre à l'hôpital avec une dyspnée assez intense — Elle se pourvoit en outre de battements de cœur —

A l'auscultation du poumon on constate une diminution notable du murmure vésiculaire, l'expiration est prolongée — On perçoit en outre et du sifflement dans toute l'étendue des deux poumons R. 40

Inspiration lente et pénible
Pas de crachats hémoptoïques

Le cœur bat dans le 6me espace mais très faiblement — On sent à peine la pointe — A l'auscultation on a un souffle systolique très net et qui a son maximum d'intensité à la pointe et qui disparaît à mesure qu'on s'éloigne —

Les carotides battent violemment — Le pouls est petit, irrégulier, irrégulièrement intermittent P. 68 — Un peu d'athérome

Œdème

La malade a conservé son appétit; ses digestions sont difficiles — Néanmoins elle n'a jamais vomi —

Les urines : contiennent des traces d'albumine pas de sucre

13 M. La malade a été indisposée hier, a eu une indigestion. De l'examiner à nouveau, on trouve que la pointe bat dans le 6e espace à 5 travers de doigt en dehors du mamelon — Le bruit de souffle systolique perçu sur toute la région précordiale est très léger, n'est pas en jet de vapeur ne se propage ni dans l'aisselle ni dans les vaisseaux du cou — Pas de dédoublement du [illegible]

Les battements du cœur sont irréguliers avec un peu d'arythmie — Le pouls irrégulier est hésitant en raison de intervalles plus grands qui souvent séparent les pulsations —

SCD Lyon 1

Nom Bardin Marie Salle 4ème femmes Lit N° 31 F° 2.

16 mars. Depuis plusieurs jours, on avait remarqué que la malade se plaignait toujours et semblait plus fatiguée. Elle se plaint d'oppression et de point de côté.
On trouve à droite les signes d'un épanchement volumineux — matité dans les 2/3 inférieurs de la hauteur du poumon, abolition des vibrations, disparition du murmure vésiculaire, souffle peu intense, voix un peu aegophonique.
La Elle est assise sur son lit et respire mal.

17 mars. A 2 heures du soir, elle perd connaissance — l'examine instantanément après, on remarque une hémiplégie complète du côté gauche (face et membres).
Déviation conjuguée de la face et des yeux — la face est tournée à droite.
Paralysie flasque des membres, et résolution complète du même côté.
Insensibilité absolue.
Impossibilité de parler, qui dure jusqu'à 5 heures.

18 mars. Au moment de la visite, la malade est dans l'état suivant:
Déviation de la face et des yeux — la déviation de l'axe des yeux est plus prononcée à gauche qu'à droite
Paralysie flasque des membres, résolution complète de ce côté à gauche
Paralysie de la face — La commissure droite est tirée en dehors, à gauche
moins fortement que hier soir. La pointe de la langue est déviée à gauche — l'orbiculaire des paupières s'abaisse bien des deux côtés, mais avec moins de force à gauche.
Sensibilité. Sur la face, à gauche, abolition complète — on ne provoque de réflexe qu'en approchant de la cornée un tube sur la lèvre supérieure.
Sur les membres du même côté — disparition également complète de la sensibilité — les réflexes cutanés sont cependant conservés. En pinçant le bras gauche, on obtient des mouvements réflexes à la fois dans ce bras, et dans les 2



SCD Lyon 1

Nom Salle Lit N° F°

membres inférieurs — en piquant le membre inférieur du côté malade, mouvements de même nature des 2 côtés, mais seulement dans le membre inférieur. On n'obtient pas de mouvements réflexes dans le bras droit.

Abolition du réflexe rotulien à gauche — trépidation épileptoïde légère du pied du même côté.

En imprimant des mouvements de flexion et d'extension aux membres du côté sain, on sent une légère résistance. La main droite est parfois agitée de mouvements automatiques dans tous les sens (mouvements de friction, de moulinet, d'attirer à soi les couvertures etc)

La respiration est toujours difficile et pénible ; on remarque une sorte de tirage abdominal pendant l'expiration

R = 40. P = 92.

20 mars. On distingue très-bien aujourd'hui la déviation plus grande de l'oeil du côté gauche — ~~les 2 yeux sont animés~~ de mouvements pour faire cesser la déviation des 2 côtés, mais assez faibles, et sans que les pupilles puissent arriver à la région médiane. Les mouvements sont provoqués ~~par~~ quand on pique à la racine du nez ; en même temps, les paupières s'abaissent mais avec plus de force à droite — De plus, la malade au même moment se frotte le nez avec sa main du côté sain, on lui ~~[illegible]~~ des mouvements de moulinet —

— Quand on pique le membre inférieur gauche, les réflexes apparaissent d'abord de ce côté, puis le membre inférieur sain est animé de mouvements oscillatoires autour de son axe. Ces mouvements surviennent d'ailleurs aussi au repos.

En piquant la face à gauche, on obtient un très-léger mouvement réflexe dans la jambe de ce côté, et en même temps des mouvements dans les membres du côté sain —

SCD Lyon 1

Nom Baudin Marie Salle 6 : Jeanne Lit N° 31 F° 3.

Selle et urines involontaires.

T. R. M. 37°6 —

Persistance des autres phénomènes.

22 Mars — Si l'on fait faire à la malade des mouvements de la tête, on voit le nystagmus de Nerno-Horizontal du côté droit, celui du côté gauche reste flagrant. A l'état de repos, le nystagmus Nerno-Horizontal des 2 côtés dure le relâchement.

Au contraire en arrière pour constater que le nystagmus de la rotation droite soit dans contractions, tandis que le côté malade dure flagrant Nerno.

23 Mars. On note dans la respiration de malade des périodes d'hyperpnée très marquées, séparées par des périodes de dyspnée, mais pas d'apnée véritable.

Œil droit du côté malade en pente de strabisme pour obtenir la fixation complète du bras. Rien au membre inférieur. Elle répond mieux aux questions. L'extension complète.

Cette nuit, elle a uriné par le lit. Sent la douleur et l'appuyer sur les deux jambes, en étant un peu insensible.

Elle demande à manger, mais elle a la langue très saburrale.

25 Mars. ~~L'œil ne tient pas la ligne médiane~~ ; Dans la période d'hyperpnée et grand on excite la malade, on voit les pupilles se dilater, l'œil se tenant sur la ligne médiane. Dans la période de dyspnée ou grand elle est calme, la déviation des yeux reparaît. Le phénomène de Chayne-Stokes est aujourd'hui suspect. La période d'apnée est parfaitement nette.

27 Mars. Persistance du Chayne-Stokes. L'apnée dure à peu près 1/4 de minute. L'excitation du membre inf. malade amène des mouvements réflexes dans les membres inférieurs des 2 côtés. L'excitation du membre inf. gauche provoque par 2 fois ce mouvement dans ce membre, mais elle provoque aussi contraire dans le membre du côté sain. En piquant la face on obtient également des mouvements des membres sains ; elle porte la main droite pour frotter la région excitée.

30 — Persistance du Chayne-Stokes. L'apnée dure à peu près 1/4 de minute. L'excitation du membre inf. malade amène des mouvements réflexes dans les membres inférieurs des 2 côtés. L'excitation du membre inf. gauche provoque par 2 fois ce mouvement dans ce membre, mais elle provoque aussi contraire dans le membre du côté sain. En piquant la face on obtient également des mouvements des membres sains ; elle porte la main droite pour frotter la région excitée.

H. H. — S. G. — Feuilles d'Observations, Intercalaires. — 11-82. — 10.000. Impr. Alf. Louis Perrin.

SCD Lyon 1

Nom Salle Lit N° 31 F°

Pas de contracture du côté malade. Si on imprime des mouvements aux membres à droite, elle a de la tendance à les répéter.

P = 84. un peu irrégulier

R = 32, plus une période d'apnée ~~incomplète~~ complète et une autre incomplète.

31 – La nuit, ~~la période~~ l'excitation pendant la période d'hyperpnée est plus marquée que dans le jour.

3 avril – Elle parle un peu mieux; demande à marcher et à sortir, n'a absolument aucune conscience de son côté gauche; quand on lui demande la main gauche, elle donne à plusieurs reprises consécutives la main droite; puis finit par trouver la gauche en cherchant et en tâtonnant avec la droite. Si on pique le bras gauche, elle n'accuse pas de douleurs, mais frotte la région excitée avec la main droite.

R = 40.

Le phénomène complet de Cheyne n'existe plus pendant la visite; on trouve cependant encore le rhythme avec dyspnée et hyperpnée. La déviation des yeux persiste.

7 – On note un peu d'œdème de la partie interne de la cuisse gauche beaucoup plus marqué sur la main du même côté.

13 – La respiration est fréquente (52) et irrégulière – La déviation des yeux ~~est~~ persiste.

15 – Même état. On remarque au niveau de la commissure gauche des lèvres un mouvement de traction en dehors qui revient d'une façon intermittente et régulière.

Paralysie flasque persistante

17 – La malade est calme; au moment de la visite, elle dort, la tête inclinée sur l'épaule gauche. En entrouvrant rapidement les paupières, on voit les yeux également tournés à gauche; si elle se réveille aussitôt ils sont de nouveau déviés à droite.

SCD Lyon 1

Nom Salle Lit N° F°

la jambe tend à se détacher. La nul en souffre beaucoup. Elle ne cesse presque pas de crier en se plaignant ou non de sa jambe. Le membre inf. gauche est ordinairement fléchi à angle droit et la main est aussi un peu fléchie sur l'avant bras. Résistance assez forte à l'extension de la jambe et de la main. Persistance de la paralysie et défaut de résistance dans les autres parties.
Persistance des troubles de la sensibilité comme précédemment.
Les membres du côté droit sont sans cesse agités.
État cachectique plus marqué. La nul mange moins.
Respiration toujours irrégulière et fréquente. R. 36.

20 mai Depuis hier soir l'état général s'est notablement aggravé. La nul ne répond que très peu aux questions qu'on lui pose. Aucun changement du côté des membres. Persistance des troubles de sensibilité.

28 mai La nul est beaucoup plus abattue. Les lèvres et la langue sont couvertes de fuliginosités. Hier elle pouvait encore dire quelques mots. Depuis hier elle ne parle et ne crie plus. ~~Hier~~

Un peu de dyspnée. Pas de Cheyne-Stokes. Rien de net à l'auscultation des poumons.

Pas de paralysie à droite.

Pouls petit. Température 39°1.

SCD Lyon 1

Nom Bardin Marie Salle 4ème femme Lit N° 31 F° 4

23 avril. Depuis 3 jours, la malade reconnaît son côté paralysé et tout. Elle se plaint de douleurs de ce côté. Elle mange seule.

R = 32. Plus de phénomène de Cheyne-Stokes. Aucun mouvement cependant la respiration s'accélère encore puis diminue d'amplitude et de fréquence.

Plus de déviation des yeux. Elle regarde peu volontiers du côté droit.

5 mai. Depuis quelques jours l'état général s'est beaucoup amélioré. Elle répond bien aux questions. Elle a conscience de sa paralysie.

Démangeaison au membre supérieur. Le membre supérieur est toujours complètement paralysé, sans contracture, avec un œdème notable de la main. Il existe des troubles assez profonds de la sensibilité ; la ml ne sent que les piqûres et peu intenses, elle n'a toujours pas la notion de position de son membre. Elle plaint un peu de souffrir de l'épaule gauche cependant la pression n'est pas très douloureuse.

Le membre inférieur habituellement dans la demi-flexion avec 1 plaie de la jambe, à la suite d'une brûlure par une brique chaude. Résistance du côté des fléchisseurs et adducteurs de la cuisse. La ml peut faire spontanément de très légers mouvements d'extension, de flexion et même des mouvements des orteils. Troubles de la sensibilité analogues à ceux du membre supérieur.

Du côté de la face pas de paralysie manifeste au repos. Mais dans les mouvements de la face des contractions ~~bien moins~~ marquées pour le facial inf. gauche. A l'état de repos la commissure est un peu abaissée, et l'œil est un peu moins ouvert que celui du côté droit. Troubles de la sensibilité à la face assez légers. ~~Le phénomène~~ Toujours pas de déviation de la tête et des yeux. Cependant elle porte de préférence les yeux à droite. un peu de déviation de la langue.

Le phénomène de Cheyne-Stokes. R. un peu irrégulière 52. Battements du cœur très irrégulier, parfois à peine sensible au pouls 100.

17 mai. Depuis qq jours l'escharre de la partie inf. et externe de



Impr. All. Louis Perrin.

SCD Lyon 1

N°

# FACULTÉ DE MÉDECINE DE LYON

## LABORATOIRE D'ANATOMIE PATHOLOGIQUE

Hôpital H-D Salle 4e ff n° Service de M. R. Tripier

Nom Bardin

Age 62

Profession

Entré le

Mort le 24 mai 86

à heure du

Autopsie le 26 mai 86

à heure du

RÉSUMÉ

Hémisphère droit. — Ramollissement jaune très étendu occupant toute la région de l'insula, le fond de la scissure de Sylvius et s'étendant de là sur l'extrême limite inférieure de la pariétale ascendante, sur le pied de la 3e frontale, et par une pointe en haut il atteint, sur l'étendue d'1/2 cm., le bord inférieur de la 2e frontale en avant de son pied. Le pied de la frontale ascendante est indemne. Le lobe sphénoïdal n'est touché que sur la face inférieure de la scissure de Sylvius; dans le fond de cette scissure le ramollissement arrive jusqu'à son extrémité postérieure. Le ramollissement est plus étendu en profondeur à son centre et n'atteint que les couches superficielles à sa périphérie. — Les artères sont un peu atéromateuses, mais on ne trouve nulle part d'oblitération. L'état de putréfaction déjà avancé du cerveau ne permet pas une délimitation plus exacte

SCD Lyon 1

L'aorte est athéromateuse

Cœur volumineux ; poids 660 g — Symphyse totale du péricarde. Pas d'insuffisance ni de rétrécissement de l'aorte. L'hypertrophie paraît porter également sur les 2 cœurs. — Les orifices auriculo-ventriculaires sont dilatés, mais ne paraissent pas insuffisants ; du moins les valvules ne sont le siège d'aucun épaississement. — L'orifice mitral présente par l'épreuve de l'eau, un degré léger d'insuffisance (?) ; la valvule est un peu épaissie et présente par places des points jaunes athéromateux sans infiltration calcaire ni ulcérations. — Pas de caillots appréciables. — Les valvules cardiaques sont dilatées, le pariétal sont mollets et flasques

Les autres organes n'ont pas été apportés au laboratoire.

SCD Lyon 1

Femme de la Chambre
d'Hôtement – Symphyse du
péricarde. Ramollis. Cerebral
(Mai 1886).

Poumons –

Pas de liquides ds les plèvres.
Adhérences assez légères au niveau de la
base droite et du sommet gauche.

Pas de pneumonie, ni d'infarctus –
Symplex congestion des bases, avec un
peu d'œdème.

Aux sommets un peu d'emphysème –
Pr points crétacés rares et ~~peu~~ gros
comme un grain de mil entourés d'une
zone indurée de noirâtre.

Foie un peu exsangue, graisseux

Rate dure à la coupe

SCD Lyon 1

Revis.

Remi droit – 2 kystes de la substance corticale – 9 gr. gouttes de feu ds. le bassinet.

Quelques unes des pyramides sont violacées et tranchent par leur couleur sur les autres qui sont beaucoup plus pales.

La capsule s'enlève assez bien et laisse voir par plaques violettes la base des cas pyramides

—

Le rein gauche paraît normal

—

Plaques jaunes et lisses ds. l'aorte.

—

SCD Lyon 1

# HOSPICES CIVILS DE LYON

## HOTEL-DIEU

Nom Rouaix Salle Ste Jeanne Lit N° Couchette F°

Prénoms David

Age 42 ans.

Profession md ambulant

Né à S'Lary (Ariège)

Demeurant à Lyon

Entré le 22 Janvier 85.

Sorti le 28 Janvier à 2 heures de l'après-midi.

DIAGNOSTIC ET RÉSUMÉ

φθ.

Hémiplégie droite légère - Aphasie -

Lésion du cervelet (.

Chef du service, M. R. Tripier | OBSERVATION CLINIQUE | Élève interne, M. Devic

Personne n'accompagne le malade, on n'obtient de lui que les quelques renseignements suivants : Il avait l'habitude de boire beaucoup, a toujours été bien portant ; depuis 2 mois il a de l'œdème des membres inférieurs ; dans la nuit du 21 au 22 il fut réveillé en sursaut par des cauchemards, il lui semblait, dit-il, qu'il se disputait, puis sans perdre complètement connaissance il perdit l'usage de la parole. On ne peut arriver à comprendre le malade quand il explique comment il est arrivé de son domicile à l'hôpital, dans quelle position & quand il a été trouvé chez lui.

Actuellement : Le malade est dans un état semi-comateux, dont on le tire assez facilement en l'interrogeant ; la tête est tournée du côté droit. Le malade la fixe lui-même dans toutes les positions ; les yeux sont fermés, les globes immobiles, & dans la position médiane les pupilles régulières ; on peut faire prendre aux globes toutes les positions, toutefois l'œil gauche ne se porte pas complètement en dehors. La contraction de



Impr. All. Louis Perrin.

SCD Lyon 1

Nom _____ Salle _____ Lit N° _____ F° _____

l'orbiculaire des paupières se fait moins énergiquement à droite qu'à gauche, les rides du front sont moins accusées de ce côté, la commissure labiale un peu abaissée & plus effilée ; ne fume pas la pipe —
Quand on dit au malade de vous serrer la main, il le fait moins bien de la main droite que de la main gauche ; tous les mouvements se font dans la ½ droite du corps mais avec plus de lenteur que de l'autre côté.
Il n'y a pas d'anesthésie à la douleur mais une diminution notable de la sensibilité au contact ; il y a une légère résistance du côté de l'extension pour le membre sup^r & de la flexion pour membre sup^r du côté droit —
Pas de trépidation, pas d'exagération des réflexes rotuliens.
La parole est traînante, le malade bégaye, ses réponses sont hésitantes, en outre les mots sont très mal articulés, c'est souvent un simple bourdonnement, il est difficile de les comprendre ; son intelligence paraît peu troublée.
La respiration est fréquente 44 par minute, régulière, accompagnée de gémissement & de qq^s râles trachéaux ; elle est de temps en temps entrecoupée par des quintes de toux suivies d'expectoration de quelques crachats purulents nageant dans un liquide clair — l'examen du thorax donne : une sonorité exagérée dans presque tout le hauteur en arrière avec murmure faible & de nombreux râles muqueux & sonores disséminés partout.
Le pouls est petit, régulier 80 — artères athéromateuses — Les bruits du cœur sont assez faibles, difficiles à percevoir, à la pointe ils paraissent normaux. — La maladie du foie a presque entièrement disparu.
Œdème péri malléolaire — Pas d'incontinence d'urine, le malade s'est levé pour faire dans son urinoir — Pas de selle — T R S = 40°
Les urines = ne contiennent ni sucre, ni albumine

23 — Sous la clavicule droite & dans l'aisselle : plus de râles de toutes espèces & surtout des râles fins, diminution de la sonorité, obscurité de la respiration — Sous la clavicule gauche respiration soufflante mais sans retentissement manifeste quand on fait tousser le malade — Les symptômes d'hémiplégie droite ont disparu surtout ceux signalés aux yeux & à la face.

SCD Lyon 1

Nom Salle Lit N° F°

24 – Se plaint d'être bien oppressé – Répond mieux aux questions – R = 52 ; la respiration est bruyante, l'expiration est pénible ; on n'entend dans la poitrine que de gros râles qui empêchent l'auscultation – Toujours gêne de la parole – Pouls = 120. – Les crachats sont muco-purulents.

27 – Même oppression ; même embarras de la parole ; cyanose de la face & des extrémités –

28 – Se tient toujours couché du côté droit, la main droite est œdématiée – La respiration est bien stertoreuse –

Mort à 2 h. de l'après-midi, sans qu'il y ait rien eu à signaler.

Autopsie. = 44 heures après la mort.

Poumon droit : Un peu de liquide dans la plèvre ; les feuillets sont adhérents en arrière dans presque toute la hauteur & épaissis. – Au sommet de ce poumon grosse caverne de la grosseur d'une mandarine – au dessous on trouve une masse pneumonique étendue à presque tout le lobe supérieur, en partie fibreuse et teintée de noir ; en même temps que des granulations à diverses périodes de leur évolution – Au lobe inférieur les granulations sont disposées en grappe dont le centre est déjà noirâtre.

Poumon gauche : Mêmes lésions pour la plèvre – Au sommet petite caverne – Dans toute la hauteur du poumon granulations disséminées, très abondantes.

Cœur = 300 gr ; orifices sains & suffisants – L'aorte est un peu athéromateuse au niveau de sa crosse.

Reins = 170 gr chacun – Normaux.

Rate = 100 gr – Normale

Estomac = Rien à signaler.

Vésicule = Rien à signaler

Foie = 1400 ; graisseux.

Cerveau = Les méninges offrent une teinte opalescente ; elles sont épaissies & s'enlèvent facilement – Les artères de la base sont très peu athéromateuses.



SCD Lyon 1

Nom Salle Lit N° F°

Rien dans le sinus ; pas de signe de méningite.
Les hémisphères pas plus extérieurement qu'aux coupes ne présentent absolument rien d'anormal.

Pédicules = On trouve à la face supérieure du lobe gauche une plaque irrégulière, affluente, empiétant un peu sur la substance blanche — Le corps rhomboïdal est décoloré, revenu sur lui-même, un peu granuleux.
Mêmes lésions sur le lobe droit mais plus accusées, plus nettes, surtout pour ce qui concerne le corps rhomboïdal.

Bulbe & Protubérance = Rien à signaler.

Colonne = On constate une scoliose très prononcée, les côtés droits sont projetés dans leur ½ postérieure, en arrière — Dans le point correspondant la colonne offre une courbe à concavité gauche.

SCD Lyon 1

# HOSPICES CIVILS DE LYON

## HOTEL-DIEU

Nom Joly — Salle Ste Jeanne — Lit N° 18 F°

Prénoms Jean

Age 81 ans.

Profession journalier

Né à St Marcel (Isère)

Demeurant à Lyon

Entré le 28 Janvier 85.

Sorti le 30 Janvier 85 à 9 h. du matin.

DIAGNOSTIC ET RÉSUMÉ

Hémorrhagie Cerebrale.

Hemiplégie droite.

Chef du Service, M. R. Tripier — OBSERVATION CLINIQUE — Élève interne, M. Devic.

Le malade aurait pris son attaque Dimanche (c.à.d. 4 y a 3 jours) après son dîner pas d'autres renseignements.

Il se présente dans un coma absolu. La face est tournée à gauche on la place dans la position médiane avec assez de difficulté, abandonnée à elle-même elle revient à gauche. Les paupières sont closes, à travers on ne voit pas d'agitation des globes; quand on écarte les paupières on trouve les yeux dans la position médiane, les globes se meuvent automatiquement de droite à gauche, de gauche à droite. Les mouvements sont plus accusés et plus étendus à l'œil droit qu'à l'œil gauche. La pupille gauche est beaucoup plus dilatée que la droite. La commissure labiale droite est abaissée, le malade fume la pipe de ce côté. Les lèvres sont entr'ouvertes recouvertes de fuliginosités, on aperçoit la langue cachée derrière l'arcade dentaire inférieur, recouverte de mucosités.

Quand on soulève les membres supérieurs ils retombent lourdement mais le droit bien plus vite et plus mêlé que le gauche. Les



Impr. Alt. Louis Perrin.

SCD Lyon 1

Nom Salle Lit N° F°

différents segments du memb. supr. droit sont fléchis les uns sur les autres, notamment les phalanges. La contracture assez accusée du côté de la flexion du memb. supr. gauche est beaucoup plus accusée et dans les 2 sens dans le memb. supr. droit —

Les segments du memb. infr. sont tous en extension forcée, la contracture offre les mêmes caractères qu'au membre supérieur, mais sont plus accusés; il est très difficile de provoquer la trépidation épileptoïde, le reflexe rotulien semble aboli des 2 côtés — Les piqûres même fortes ne provoquent absolument rien dans toute la moitié du corps sauf à la plante des pieds et à la paume de la main; le chatouillement de cette région avec le doigt suffit pour provoquer les reflexes cutanés du côté gauche — Dans cette ½ du corps les piqûres assez faibles produisent des contractions mais aucun des mouvements effectués ne prouvent que le malade les sent, il n'a cherché pas à éloigner ses membres.

L'application de la tête d'une épingle sur la cornée produit à peine le reflexe palpébral du côté droit, mais on l'a d'une façon notable quand on agit sur la cornée gauche — Ne suit pas du tout une lumière qu'on place devant les yeux. Pas d'œdème des membres inférieurs — Incontinence d'urine, pas de matières fécales — Le malade a avalé à peine une ou 2 gorgées de liquide, il n'a pas vomi — Le côté droit

La respiration offre le phénomène de Cheyne — Stokes d'une façon bien nette, il se passe en moyenne de 12 à 15 secondes sans soulèvement apprécié de la poitrine, néanmoins, pendant ce silence les nombreux râles trachéaux qu'on entend pendant la période de fréquence et d'ampleur de la respiration ne cessent pas complètement, ce qui rend très difficile l'auscultation du cœur — Dans toute la poitrine on entend de nombreux râles à grosses bulles, aux 2 bases en arrière le murmure est faible, à la base droite la sonorité est diminuée. R = 32 par minute.

Artères fortement athéromateuses; pouls irrégulier quand à sa fréquence aussi qu'à son intensité, bondissant = 92 par minute. — Pas de pouls veineux. Le maximum d'impulsion du cœur est vers l'épigastre. TRI = 37,6 — Quand on assoit le malade sur son lit, sa tête ne retombe pas sur la poitrine on sent les muscles de la nuque contracturés.

SCD Lyon 1

Nom Salle S^t Jeanne. Lit N° 18. F°

29. Les contractures ont à peu près disparu — L'état comateux a augmenté. La respiration est devenue stertoreuse, fréquente = 36 — Pas de Cheyne-Stokes. P = 90, fort, un peu irrégulier. La température est ce matin de 37,5°; la peau n'est pas chaude.
La face immobile, paup^r close, quand on soulève les paup^r toujours contraction de la pupille à droite, qq légers mouv^ts lents de latéralité aux globes. La pupille droite se contracte un peu sous l'influence de la lumière, celle du côté gauche est immobile — Tous les membres sont dans la résolution ~~[illegible]~~ avec disparition des reflexes tendineux et même des contractures; c'est à peine si on a une faible résistance du côté du biceps droit et point du côté du triceps — aucune résistance dans les 2 sens dans le membre inf^r — Du côté gauche, au premier mouvement dans les 2 membres, on a un peu de résistance laquelle disparaît absolument quand on réitère les mouvements. Sous l'influence de l'excitat. de la face on a des contract. de la ~~[illegible]~~ gauche et de la partie sup^r de la ½ droite avec arrêt de la respiration qui devient alors plus bruyante et s'accompagne d'une plainte —
La piqûre des mains produit encore un retrait des mains d'un côté et de l'autre — Le chatouillement du pied gauche produit un retrait du membre, il faut à droite pour cela piquer la plante du pied. L'examen du cœur est impossible.
Le soir à 5 heures: rien de nouveau à signaler sauf la diminution de la résistance des membres sup^rs signalée ce matin.

Autopsie = 25 heures après la mort.

Cerveau : Les méninges adhèrent à la dure-mère à la partie supérieure de la convexité. Les parois osseuses sont très minces — Le cerveau sorti du crâne montre que l'hémisphère gauche offre à sa partie moyenne une saillie d'une mollesse particulière; tout le lobe sphénoïdal gauche présente une diminution de consistance bien accusée; à la face inférieure de ce lobe et à 3 cent^s environ de son extrémité postérieure on voit une surface rouge noirâtre, irrégulièrement quadrilatère ayant 4 à 5 cent^s de côté

Nom Salle Lit N° F°

elle se rompt sous les tractions et montre au fond un tissu cérébral, diminué de consistance, infiltré de sang, granuleux.
Les artères de la base sont peu athéromateuses. — A l'ouverture du crâne il s'écoule une certaine quantité de liquide séreux.

Hemisphère droit : Rien à signaler sauf la présence de quelques petits kystes sur les plexus choroïdes.

Hemisphère gauche : Les 2 hémisphères séparés, celui-ci paraît affaissé, ses saillies sont arrondies, on ne peut enlever les méninges suivant le procédé habituel pour se rendre compte de l'état des circonvolutions.

On ne fait pas les coupes de Pitres

Sur une coupe horizontale & transversale passant à 1 cent. au-dessus de la scissure de Sylvius, on constate : Point de sang dans les ventricules. Tout le noyau caudé & le noyau lenticulaire sont infiltrés d'hémorrhagies capillaires & complètement diffluents ; à tel point que ces noyaux apparaissent sous une coloration brune rougeâtre, piqueté de noir. Tout autour la substance blanche présente des altérations analogues ; au voisinage de la capsule interne & du pied de la couronne rayonnante le ramollissement est tout à fait diffluent de telle sorte qu'il y a là une dépression & une perte de substance sur une largeur de 1 cent. ; cette perte de substance s'élargit à sa partie inférieure et on a à peu près une destruction complète de la capsule interne. — La couche optique est intacte — Dans la région postéro-supérieure de la coupe on trouve dans la substance blanche un foyer de ramollissement hémorrhagique diffluent sur une étendue de 1 cent. carré environ — Dans toute l'étendue de la coupe, la substance grise des circonvolutions est remplie de petites hémorrhagies capillaires.

Sur une 2e coupe, parallèle à la première & passant par le milieu du lobe sphénoïdal, on trouve tout ce lobe ramolli et diffluent ; toute la substance grise est le siège d'hémorrhagie capillaire. — sur certains points les hémorrhagies forment de petites masses composées de points de la grosseur d'une tête d'épingle — Les hémorrhagies



Impr. All. Louis Perrin.

SCD Lyon 1

Nom Salle Lit N° F°

de la partie postérieure de la coupe sont plus noires ; et tout à fait en arrière les hémorragies sont tellement confluentes qu'elles forment une véritable plaque noire correspondant à la plaque signalée plus haut sur la paroi inf^e du lobe sphénoïdal avant qu'on ait fait les coupes.

Divers autres coupes pratiquées sur plusieurs points du lobe sphénoïdal montrent toujours de petites hémorragies capillaires avec tendance à la diffluence.

Cervelet, bulbe, Protubérance = Rien à signaler.

Foie = 1110 grammes ; d'apparence normale ; à la coupe il présente de la dilatation des voies biliaires ; la vésicule ne contient pas de calculs ; la cause de la rétention n'a pas été trouvée.

Rate = 70 grammes ; un peu congestionnée.

Estomac = Rien.

Cœur = Poids 510 grammes. — L'aorte est dilatée, athéromateuse ; une seule plaque d'athérome ulcéré à la partie inférieure de la crosse. — Les ventricules sont allongés, peu larges ; parois très épaisses, surtout pour le ventricule gauche — Orifices sains ; valvules suffisantes — Un peu d'athérome à l'origine de la coronaire droite sur une étendue de 1 centimètre environ.

Rein gauche = 145 gr. capsule un peu adhérente, aspect granuleux, nombreux kystes — un peu de sclérose.

Rein droit = 700 gr. On trouve à sa partie supéro-antérieure un kyste assez régulièrement sphérique, de la grosseur d'une tête d'épingle — La section de l'uretère n'amène pas le changement du kyste.

Poumon droit = Pas de liquide dans la plèvre ; emphysème du lobe moyen — Son lobe inférieur offre une augmentation de résistance, offre aspect granuleux à la coupe avec un piqueté blanc bien marqué sur certains points ; les nodules de bronchopneumonie à piqueté blanc font une saillie peu marquée sur la coupe et sont entourés d'une zône d'engouement. Ces points vont au fond de l'eau.

Poumon gauche : Mêmes lésions au lobe inférieur, les nodules à piqueté blanc sont plus réunis.



SCD Lyon 1

Nom Salle Lit N° F°

SCD Lyon 1

# HOSPICES CIVILS DE LYON

## HOTEL-DIEU

Nom Vachet — Salle 4 f^{ne} — Lit N° 40 F°

Prénoms Jeanne Marie

Age 75 ans

Profession ménagère.

Né à Varenne le Grand (Saône)

Demeurant à Lyon

Entré le 13 Avril 1885

Sorti le 14 Avril à 4 h. du soir.

DIAGNOSTIC ET RÉSUMÉ

Hémiplégie gauche ancienne

Hémiplégie droite récente, légère.

Pneumonie de la base gauche

Chef du Service, M.

OBSERVATION CLINIQUE

Élève interne, M.

Renseignements donnés par le fils de la malade :

Mère morte à 50 ans ; frère mort à 78 ans de maladies inconnues. Une sœur morte à 72 ans en huit jours d'une fluxion de poitrine. Un frère et 4 sœurs vivants — aucun des ascendants et des collatéraux n'a pris d'attaque.

La malade a joui d'une excellente santé pendant la plus grande partie de sa vie ; elle a eu 2 enfants et une fausse couche ; l'un des enfants est mort à 53 ans d'une attaque ; celui qui vit est rhumatisant et a été soigné pendant longtemps pour une dyspepsie — Pas d'alcoolisme — Le 16 Juillet 84, première attaque avec hémiplégie gauche consécutive, l'ictus fut peu accusé et au bout de 20 jours la malade était bien rétablie, elle marchait bien, sans traîner la jambe gauche — Il y a 3 semaines on la trouva un matin couchée par terre, sans connaissance, on la releva, la réchauffa, et ne parut pas atteinte d'accidents paralytique d'aucune espèce —



Impr. Alf. Louis Perrin.

SCD Lyon 1

Nom Salle Lit N° F°

Il y a 2 jours à 11 hre du matin elle tomba de nouveau sans connaissance, on ne peut dire si immédiat après un côté fut paralysé ; l'embarras de la parole qui avait été peu prononcé dans la journée d'hier, s'est bien accusé depuis hier soir ; cette nuit elle a dormi tranquillement ; pas plus que pendant les jours qui ont suivi les 2 premières attaques elle n'a eu d'accidents convulsifs d'aucune espèce.

Actuellement : Yeux sont ouverts, les globes sont fixés à gauche sont mouvements automatiques ; les pupilles sont égales — La face est tournée à gauche, on peut facilement le replacer dans la position médiane mais elle se porte à gauche quand on l'abandonne à elle même — Il y a des signes de paralysie faciale droite peu accusée, quand on pique la sous-cloison les muscles du côté gauche semblent mieux se contracter que ceux du côté droit.

Le membre supérieur gauche exécute constamment des mouvements, semble chercher quelque chose, quelques rares mouvements spontanés du côté du membre sup. droit — Les 2 jambes soulevées retombent à peu près aussi lourdement — Dans les 4 membres, quand on dit à la malade de se laisser aller, on a aucune résistance pas plus dans la flexion que dans l'extension — Pas de trépidation, reflexes rotuliens conservés et normaux ; de même que les reflexes cutanés — Quand on excite la plante des pieds ou la paume des mains on a des mouvements plus marqués du côté gauche que du côté droit — Les piqûres fortes paraissent seules sentiers du côté droit ; les piqûres moins fortes le sont à gauche —

Répond seulement aux questions qu'on lui pose, par monosyllabes inintelligibles quand on lui dit de tirer la langue, elle le fait ; elle reconnait bien son fils, mais sa physionomie n'exprime aucun sentiment.

Langue saburrale, n'a pas vomi ; incontinence d'urine et des matières fécales — avale difficilement

La respiration est régulière, silencieuse = 36 par minute ; à l'examen du poumon on a une diminution de la sonorité aux bases gauche, le murmure est faible et on a partout des râles muqueux très abondants, pas de souffle.

Athérome artériel Pouls = 96 — Rien au cœur . T R S = 39,6 —

Les urines contiennent un léger nuage albumineux.

SCD Lyon 1

Nom _____ Salle _____ Lit N° 40. F°

14 Avril — Matité à la base gauche avec tympanisme au dessus de la ligne de matité. A ce niveau râles cipitants par bouffées et souffle tubaire bien caractéristique.

15 — Ornate bien soir sans avoir rien présenté de nouveau à noter.

## Autopsie 42 heures après la mort.

**Crâne** : A l'ouverture rien à signaler ; on enlève le cerveau ; rien à noter sur les sinus.

Les méninges sont épaissies surtout au niveau du chiasma qu'il est difficile de séparer de la carotide — La carotide gauche fournit la cérébrale postérieure — Les artères de la base sont très-athéromateuses — Les méninges ont un aspect opalin surtout à la partie supérieure des hémisphères — Un peu de suffusion sanguine sous méninges sur les parties latérales des deux hémisphères.

Quand on sépare les deux hémisphères on trouve une hémorrhagie ventriculaire des deux côtés ; un caillot existe au niveau de la partie moyenne de la couche optique gauche — La pie-mère s'enlève facilement. —

Hemisphère gauche : On pratique les coupes de Pitres ; les premières ne donnent rien à signaler, il faut arriver à la Pariétale = Là on trouve au niveau de la couche optique et à sa partie moyenne un foyer ou plutôt deux petits foyers hémorrhagiques, à surface déchiquetée, remplis de petits foyers, l'un supérieur arrondi, l'autre inférieur allongé en forme de fente allant rejoindre la capsule interne.

La pédiculo-pariétale = On constate que les foyers signalés à la coupe précédente s'avance en avant jusqu'à 1 centimètre et en arrière jusqu'à 2 centimètres, formant ainsi une cavité du volume d'une noix — Cette coupe n'offre rien à signaler — De même pour les coupes suivantes.

Hemisphère droit : On pratique les coupes. Rien dans les premières. A la Pariétale on a à la coupe une résistance spéciale et on constate la présence d'un ancien foyer verdâtre situé immédiatement

SCD Lyon 1

Nom Salle ~~Saint Jean~~ Lit N° 40 F°

en dehors du noyau lenticulaire ; ce qui reste de ce noyau (qui a été en partie détruit) offre un aspect granuleux — Le foyer a des parois ocreuses, rétractées, analogues à celles d'un Kyste — Au même niveau et à la partie supérieure de la capsule interne, en rapport avec la couche optique on trouve une petite vacuole contenant un liquide transparent —

A la pédiculo-parietale = le foyer se poursuit au même niveau, ses parois sont plus grisâtres ; il se termine à 3 ou 4 millimètres en arrière de cette coupe — Rien dans les coupes suivantes —

Cervelet = Rien à signaler —

Bulbe & Protuberance = Extérieurement la ½ droite du bulbe fait une saillie plus marquée que la ½ gauche. Aux coupes il n'y a rien à signaler

Poumons = Point de liquide dans les plèvres — celle du côté gauche est recouverte au niveau des points hépatisés d'un léger exsudat. — qq. adhérences molles à la partie moyenne de la face postérieure des 2 côtés.

Tout le lobe inférieur et la ½ inférieure du lobe supérieur du poumon gauche est atteint d'hépatisation rouge ; à la coupe, des bronches en fait sourdre du muco-pus.

Aux 2 sommets cicatrices anciennes déprimées, plongeant dans le tissu et colorées en noir ; à droite elles sont plus marquées qu'à gauche et forment une véritable zone corticale assez étendue.

Foie = 1180 — déformé par le corset.

Utérus = Rien à signaler

Estomac = Rien à signaler.

Rate = 115 gr — id.

Reins = Type de reins séniles ; la capsule est adhérente ; la surface est un peu granuleuse, offre de petits Kystes ; à la coupe, les bords paraissent amincis, irréguliers, festonnés. = 110 gr chacun

Cœur = 32 a. gr. Pas de liquide dans le péricarde — Un peu d'athérome de l'aorte — Orifices sains, valvules suffisantes —

L'hypertrophie porte plus sur le cœur gauche que sur le cœur droit



Impr. Aff. Louis Perrin.

SCD Lyon 1

Modèle N° 61.

Nom Jeanne Marie Vachet

| Resp. | Pouls | Chaleur R. C. | 13 | 14 | 15 | 16 | 17 | 18 | 19 | 20 | 21 |
|---|---|---|---|---|---|---|---|---|---|---|---|
| 95 | 210 | 34,0 42,5 | | | | | | | | | |
| 90 | 200 | 33,6 42,0 | | | | | | | | | |
| | 190 | 33,2 41,5 | | | | | | | | | |
| 80 | 180 | 32,8 41,0 | | | | | | | | | |
| | 170 | 32,4 40,5 | | | | | | | | | |
| 70 | 160 | 32,0 40,0 | | | | | | | | | |
| | 150 | 31,6 39,5 | | | | | | | | | |
| 60 | 140 | 31,2 39,0 | | | | | | | | | |
| | 130 | 30,8 38,5 | | | | | | | | | |
| 50 | 120 | 30,4 38,0 | | | | | | | | | |
| | 110 | 30,0 37,5 | | | | | | | | | |
| 40 | 100 | 29,6 37,0 | | | | | | | | | |
| | 90 | 29,2 36,5 | | | | | | | | | |
| 30 | 80 | 28,8 36,0 | | | | | | | | | |
| | 70 | 28,4 35,5 | | | | | | | | | |
| 20 | 60 | 28,0 35,0 | | | | | | | | | |
| | 50 | 27,6 34,5 | | | | | | | | | |
| 10 | 40 | 27,2 34,0 | | | | | | | | | |
| | 30 | 33,5 | | | | | | | | | |

SCD Lyon 1

SCD Lyon 1

# HOSPICES CIVILS DE LYON

## HOTEL-DIEU

Nom Poussier Salle 4e femme Lit N° 33 F°

Prénoms Françoise

Age 70 ans

Profession ménagère

Né à Chapelle Gauthier (S.-et-Marne)

Demeurant à Lyon

Entré le 18 Avril 85.

Sorti le 18 avril à 11 h. du soir.

DIAGNOSTIC ET RÉSUMÉ

Hémorrhagie Cérébrale

Hémiplégie droite.

Hypertrophie du cœur

Albuminurie.

Chef du Service, M. R. Tripier | OBSERVATION CLINIQUE | Élève interne, M. Devic.

La fille de cette malade a donné aux sœurs du service les quelques renseignements suivants : Il y a 5 ans première attaque d'apoplexie avec hémiplégie (ne sait de quel côté ?) il y a 2 ans deuxième attaque avec hémiplégie (id.) — Ce matin cette malade après avoir pris du café est sortie de chez elle et a été trouvée sur la voie publique dans l'état où on la trouve ce soir = Coma absolu —

Face tournée à gauche, quand on ramène la tête dans la position médiane, elle revient au bout d'un instant à la 1re position — Les paupières sont fermées, les globes placés dans la position médiane sont absolument immobiles ; la pupille gauche est un peu plus dilatée que la droite les deux absolument insensibles à la lumière ; la cornée est complètement insensible — La malade ne ferme pas la pipe mais les ~~bouche~~ lèvres sont plus entrouvertes du côté gauche, cela ne paraît pas en rapport avec l'absence des dents ; la langue est cachée derrière l'arcade dentaire inférieure ; on a beau piquer fortement la sous-cloison on n'amène aucune contraction



Impr. Alf. Louis Perrin

SCD Lyon 1

Nom _____ Salle _____ Lit N° _____ F° _____

des muscles de la face — Tous les membres sont dans la résolution complète ; quand on les soulève ils retombent lourdement, cependant ceux du côté gauche un peu moins que ceux du côté droit — Œdème assez prononcé des membres inférieurs — Aucune contracture des membres dans les 2 sens — Aucune espèce de résistance — Abolition complète des reflexes rotuliens, pas de trépidation — Les piqûres fortes seules de la plante des pieds amènent qq^s reflexes un peu moins prononcés à droite qu'à gauche.

La Respiration est silencieuse, régulière, aucun vestige du Cheyne-Stokes ; 40 par minute — L'examen du thorax donne = diminution de la sonorité à la base gauche avec faiblesse du murmure en ce point ; aux 2 bases râles muqueux nombreux — Quand on fait soulever la malade il s'écoule par la bouche de la salive & des mucosités — Pas de vomissements — Incontinence d'urine.

Le pouls est bien faible, régulier = 84 ; les artères sont un peu athéromateuses — les bruits du cœur paraissent normaux. TRS = 39,5.

Les urines = contiennent beaucoup d'albumine.

19. Mort à 11 h. du soir sans avoir rien présenté de nouveau à noter.

Autopsie = 35 heures après la mort.

Crâne. — Au moment où on enlève le cerveau du crâne il s'écoule une assez grande quantité de sang liquide, noir.

Rien à signaler aux méninges ; athérome des artères de la base

Hémisph. gauche : complètement déformé & aplati ; les coups de Pitres font reconnaître la présence d'un foyer hémorrhagique considérable occupant entre les noyaux gris centraux & l'écorce toute la longueur de l'hémisphère ; l'hémorrhagie s'est produite au lieu d'élection mais a été tellement abondante qu'elle a ~~détruit~~ produit une inondation ventriculaire non seulement du côté gauche mais encore du côté droit & détruit les divers éléments de l'hémisphère dont il est difficile de trouver les rapports ; le foyer est plein de gros caillots anoriques noirs.

SCD Lyon 1

Nom Salle 4 f^{ne} Lit N° 33 F°

Hémisphère droit : L'inondation ventriculaire a produit une dilatation bien marquée des cavités dont les parois sont ramollies — A la coupe pédiculo-~~fontale~~ pariétale on trouve deux petits foyers anciens ; l'un du volume d'un pois, complètement ocreux, situé au milieu de la couche optique & n'intéressant qu'elle ; l'autre plus petit paraissant plus récent situé à la face interne du noyau lenticulaire ayant un peu détruit ce noyau & empiétant sur la capsule interne. — Rien aux autres coupes —

Protubérance : Sur une coupe antéro-postérieure passant au niveau du point d'émergence du trijumeau, on trouve trois petits foyers hémorrhagiques dont 1 récent & 2 anciens n'intéressant pas les faisceaux pyramidaux & occupant le milieu de la surface de coupe. — Ces petits foyers sont le récent noirâtre ; les 2 autres ocreux. —

Bulbe & Cervelet = Rien à noter.

Poumons = Un peu (300 gr environ) de liquide citrin dans la plèvre gauche ; le poumon gauche est légèrement atélectasié à la base ; un peu d'emphysème aux points d'élection dans les 2 poumons — Rien autre à signaler.

Foie = 1370 Rien à signaler

Rate = 180 id

Estomac = id.

Utérus & annexes = id.

Cœur = Un peu de liquide louche dans le péricarde — Athérome de l'aorte, pas de plaques ulcérées — Les valvules sont suffisantes, rien aux orifices —

Hypertrophie bien marquée (Poids = 630 grammes) portant surtout sur le cœur gauche dont la paroi ventriculaire a plus de 3 centimètres —

Reins = 115 gr — Capsule adhérente, aspect granuleux — Substance corticale diminuée de hauteur ; sclérose bien marquée — Petit Kyste contenant un calcul de la grosseur d'une petite noisette.

SCD Lyon 1

Nom Salle Lit N° F°

H. H. — S. G. — Feuilles d'Observations, Intercalaires. — 11-82. — 10.000.

Impr. Alf. Louis Perrin.

SCD Lyon 1

# HOSPICES CIVILS DE LYON

## HOTEL-DIEU

Nom Fourrier Salle 4e femmes Lit N° 13 F°

Prénoms Victoire

Age 8 ans

Profession Ménagère

Né à

Demeurant à

Entrée le 3 février 86.

~~Sorti le~~ décédée le 10 février 86

DIAGNOSTIC ET RÉSUMÉ

Hémiplégie gauche

(hémorrhagie cérébrale)

Chef du service M

OBSERVATION CLINIQUE

Elève interne M.

Pas de renseignements sur les ascendants, les collatéraux et les antécédents. — On sait cependant qu'il n'y a pas eu d'attaque antérieure.

On amène la malade dans une sorte de demi-coma dont on la tire à peine pour répondre d'une façon incertaine à quelques questions ~~[illegible]~~ l'examen.

Les personnes qui l'accompagnent racontent que le 31 janvier, à la suite d'une épistaxis assez abondante, elle toucha tout à coup. Quand on l'eut relevée, on vit qu'elle était paralysée du côté gauche.

Actuellement, l'hémiplégie est très nette et complète. Les 2 membres du côté gauche retombent d'une en masse et inertes. On remarque de la paralysie de la face. ~~La commis~~ du même côté. La commissure droite est tirée en dehors. La joue gauche est flasque. La malade fume la pipe.



SCD Lyon 1

Nom _____ Salle _____ Lit N° ____ F° ____

En faisant fermer les yeux à la malade, on voit que l'orbiculaire des paupières à gauche se contracte avec moins de force — on éprouve d'ailleurs moins de résistance à le soulever que celui de droite. — Les pupilles sont contractées mais la droite l'est davantage. Le nez paraît un peu dévié à droite, la pointe de la langue légèrement à gauche. Déviation conjuguée de la face et des yeux à droite; la tête légèrement inclinée à gauche.

Abolitions des réflexes rotuliens — Pas de phénomène du pied.

Respiration un peu bruyante — Le ventre est gros — pli cutanéique très marqué — Gâtisme — T. R. S. 39, 4.

On note sur la face dorsale de la main gauche, des taches ecchymotiques multiples et anciennes.

Sensibilité — Membre inférieur — Si on pique la plante du pied avec une épingle, la jambe est retirée et placée en flexion. La malade, interrogée, n'a rien senti. Le même phénomène se reproduit plusieurs fois.

Membre supérieur — Les piqûres ne sont pas senties, ou du moins pas douloureuses — elle sent une main froide un peu longuement sur la sienne.

Face. Diminuée, sinon abolie. Insensibilité de la sclérotique.

État du cœur. La pointe bat dans le 5e espace. P = 84 — Battements irréguliers — à la pointe le premier bruit n'est pas net, comme prolongé — rien à la base.

Poumons. Qqs râles sonores du côté gauche.

Urines:

7 février La respiration est un peu irrégulière — Vers 4 h. on comptait 40 respir. et 28 spécialement depuis un moment. A la base gauche, sonorité moins marquée qu'à droite. Aux 2 bases, pas de différence à l'ausculation — on entend des râles de gros ronchus sonores.

Elle avale plus difficilement encore —

Diarrhée —

SCD Lyon 1

Nom Fourrier Victoire Salle 4e femmes Lit N° 13 F° 2

8 février. On trouve sur la fesse gauche, une escharre d'entablement d'une pièce de 5 francs.

La malade raconte que depuis 3 ans elle tournait d'une façon continue, été comme hiver. (?) mais les renseignements qu'elle fournit sont douteux, à cause d'un peu de subdélirium.

10 février. Mort à 9h. du soir, après un affaiblissement progressif.

Autopsie – 12 février – Cerveau. Méninges un peu épaissies, œdématiées, opalescentes.

Un peu d'athérome des artères de la base, visible surtout sur les vertébrales et sur la coupe des sylvienne.

On trouve à la surface de l'hémisphère droit 2 points anévrysmaux, l'un sur la 1ère pariétale, près de l'extrémité supérieure de la scissure de Sylvius, l'autre au niveau du pli de passage des occipito circonvolutions pariétales aux occipitales.

On trouve également un gd nombre de petits sacs anévrysmaux appendus aux fines artériole des ~~[illegible]~~ méninges, surtout au niveau de la région fronto-pariétale.

Coupes. Pédiculo-frontale droite. Une vacuole au niveau de l'extrémité antérieure du corps strié contenant un liquide parfaitement incolore. du volume d'une lentille.

Coupe pariétale. Foyer hémorrhagique ayant la forme de la surface d'un quartier d'orange, et dont la partie externe convexe est en rapport avec la capsule interne, et la partie interne en rapport avec la couche optique plus ou moins altérée, dans laquelle on trouve plusieurs petits foyers disséminés –

Pédiculo pariétale – La lésion se continue – on trouve deux foyers, l'un près de la surface externe de la coupe ~~l'un près de la surface~~ ~~externe~~ l'un entre la couche optique et la capsule interne, l'autre dans la couche optique elle même tout près de sa portion supérieure et interne.

Coupe frontale gauche – Une petite vacuole au niveau du putamen remplie de liquide incolore

SCD Lyon 1

Nom Salle Lit N° F°

| | |
|---|---|
| Poumons | Un peu de liquide dans les deux plèvres, en quantité un peu plus grande à gauche. |
| | Poumons volumineux - emphysémateux |
| | Un peu d'atélectasie de la partie postéro-interne des lobes inférieurs des deux côtés - |
| | Cicatrices (fibreuses) aux sommets avec des dilatations bronchiques qui y aboutissent - |
| | La base gauche et l'extrémité inf^re de la base droite sont le siège de broncho-pneumonie (prédominante à gauche) La pression en fait sortir un liquide puriforme peu aéré - Le tissu ne surnage pa |
| Cœur. | Environ 100 gr. de liquide dans le péricarde. |
| | Au niveau de la partie inférieure de la courbure de l'aorte, plaques d'athérome disséminées, dont l'une est ulcérée et présente des végétations calcaires. |
| | L'origine de l'aorte est dilatée et épaissie. - l'artère pulmonaire est égal^t dilatée |
| | Athérome très manifeste des valvules auriculo-ventriculaires qui sont suffisantes - |
| Poids des organes | Foie 1200 - Reins = 120 et 80 - Rate = 100 - Cœur avec 20 centim. d'aorte = 420 gr. - |



Impr. Alf. Louis Perrin.

SCD Lyon 1

Fourrier Victoire — Hémorrhagie cérébrale

Modèle N° 61. Hémiplégie gauche —

Nom ~~Fourrier~~ Vve Fournier 13

| Resp. | Pouls | Chaleur R. C. | 4/2 | 5 | 6 | 7 | 8 | 9 | 10 |
|---|---|---|---|---|---|---|---|---|---|
| 95 | 210 | 34,0 42,5 | | | | | | | |
| 90 | 200 | 33,6 42,0 | | | | | | | |
| | 190 | 33,2 41,5 | | | | | | | |
| 80 | 180 | 32,8 41,0 | | | | | | | |
| | 170 | 32,4 40,5 | | | | | | | |
| 70 | 160 | 32,0 40,0 | | | | | | | |
| | 150 | 31,6 39,5 | | | | | | | |
| 60 | 140 | 31,2 39,0 | | | | | | | |
| | 130 | 30,8 38,5 | | | | | | | |
| 50 | 120 | 30,4 38,0 | | | | | | | |
| | 110 | 30,0 37,5 | | | | | | | |
| 40 | 100 | 29,6 37,0 | | | | | | | |
| | 90 | 29,2 36,5 | | | | | | | |
| 30 | 80 | 28,8 36,0 | | | | | | | |
| | 70 | 28,4 35,5 | | | | | | | |
| 20 | 60 | 28,0 35,0 | | | | | | | |
| | 50 | 27,6 34,5 | | | | | | | |
| 10 | 40 | 27,2 34,0 | | | | | | | |
| | 30 | 35,5 | | | | | | | |

SCD Lyon 1

SCD Lyon 1

# HOSPICES CIVILS DE LYON

## HOTEL-DIEU

Mathan Jme

Nom Notlé Salle 4 mes femmes Lit N° Cabinet d'isolement F°

Prénoms Séraphine

Age 54 ans

Profession

Né à

Demeurant à

Entré le 7 juin 1886

~~Sorti~~ le 9 juin 1886.

Décès

DIAGNOSTIC ET RÉSUMÉ

Hémorrhagie cérébrale

Chef du service M

OBSERVATION CLINIQUE

Elève interne M.

La ml entre pour une attaque d'apoplexie datant d'hier. Elle est dans le coma.

Hémiplégie du côté droit. Quand on imprime des mouvements aux membre supérieur on constate une légère résistance du biceps; le triceps ne résiste pas.

Du côté du membre inférieur, légère résistance des muscles fléchisseurs de la jambe sur la cuisse. Le triceps ne résiste pas.

Un peu de trépidation épileptoïde, mais très-peu marquée. On n'obtient que une ou deux secousses, avec assez de difficulté.

Quand on pique avec une épingle le membre supérieur et inférieur droits, on obtient de légers mouvements réflexes du côté paralysé, et de l'agitation du côté opposé. Les piqures à la face du côté droit ne déterminent



Imp. V. Rey et Cie Lyon

SCD Lyon 1

Nom _____ Salle _____ Lit N° _____ F° _____

que de l'agitation du côté opposé. Les piqûres du côté de déterminent des mouvements réflexes coordonnés, destinés à écarter l'objet.

A la face paralysie des muscles de la face du côté droit. Cependant quand on touche la conjonctive on détermine la contraction et l'occlusion des paupières.

Les yeux présentent un léger degré de strabisme convergent; la vue ne les meut pas dans le sens latéral, ils restent à peu près immobiles au milieu de l'orbite palpébral.

Trouble de la déglutition, les matières ingérées pénètrent fréquemment dans le larynx.

Deux poumons sains sonores en arrière.

Au cœur la pointe bat dans le 5e espace, sur la ligne mamelonnaire. L'impulsion est assez forte. Pas de bruit anormal.

Urines sans sucre ni albumine. Temp. 38°2.

9 juin — Le malade dans un coma profond avec résolution complète et égale des membres. Respiration fréquente, stertoreuse. Pouls petit, fréquent.

Les yeux sont entr'ouverts et déviés à droite, du côté paralysé. La face est absolument immobile des deux côtés. Toutefois en piquant près de l'ouverture de la narine gauche on obtient un très léger clignement des paupières. Toutes les autres excitations sur les différentes parties des membres et du tronc du côté gauche, aussi bien que du côté droit ne produisent aucun mouvement réflexe.

Il ne persiste aucun réflexe, tendineux, et même aucune résistance aux mouvements communiqués du côté gauche comme du côté droit. Élévation considérable de la température 41° 2.

SCD Lyon 1

Nom Salle Lit N° F°

10 juin

Autopsie Cerveau Hémorrhagies méningées surtout marquées sur les faces supérieure et inférieure du cervelet et ~~sur les parties~~ le long des scissures de Sylvius des deux côtés, et à la partie postérieure de la base du cerveau

Les artères de la base du cerveau, le tronc basilaire, les artères vertébrales sont très-athéromateuses; en séparant les 2 hémisphères on constate l'inondation ventriculaire et la destruction de la face interne de l'hémisphère gauche qui forme une bouillie mélangée de caillots et de substance cérébrale ramollie. Toute la couche optique (sauf une petite portion, postéro-inférieure), la capsule interne et la portion postérieure du noyau lenticulaire sont détruites. Le 4e ventricule est également inondé de sang et renferme des caillots

Aucun ancien foyer d'hémorrhagie. La protubérance et le bulbe sont normaux.

Poumons. Les 2 poumons présentent au sommet des cicatrices dues à d'anciens tubercules; le sommet gauche est sclérosé sur une hauteur de 3 travers de doigt avec concrétions calcaires. Le sommet droit est beaucoup moins altéré. Pas d'adhérences pleurales bien marquées.

Cœur Le cœur est un peu hypertrophié. Les valvules ne présentent rien de spécial, sauf un peu d'œdème sur le bord des valvules mitrales et tricuspides. Athérome de l'aorte.

Le foie ne présente rien de spécial. Rate petite.

L'un des reins présente de très-nombreux kystes; la substance corticale est très atrophiée, presque détruite.

L'autre rein présente des lésions analogues, mais



Impr. Alf. Louis Perrin.

SCD Lyon 1

Nom Salle Lit N° F°

Beaucoup moins avancées.

Utérus. Plusieurs petits fibro-myômes.

Poids des Organes – Foie : 1k,150 ; Cœur 380 ; Rein gauche [illegible]

Rein droit 130 Rate 60.

SCD Lyon 1

Modèle N° 61.

Nom Mathan Seraphine

| Resp. | Pouls | Chaleur R. C. | 8 | 9 |
|---|---|---|---|---|
| 95 | 210 | 34,0 42,5 | | |
| 90 | 200 | 33,6 42,0 | | |
| | 190 | 33,2 41,5 | | |
| 80 | 180 | 32,8 41,0 | | |
| | 170 | 32,4 40,5 | | |
| 70 | 160 | 32,0 40,0 | | |
| | 150 | 31,6 39,5 | | |
| 60 | 140 | 31,2 39,0 | | |
| | 130 | 30,8 38,5 | | |
| 50 | 120 | 30,4 38,0 | | |
| | 110 | 30,0 37,5 | | |
| 40 | 100 | 29,6 37,0 | | |
| | 90 | 29,2 36,5 | | |
| 30 | 80 | 28,8 36,0 | | |
| | 70 | 28,4 35,5 | | |
| 20 | 60 | 28,0 35,0 | | |
| | 50 | 27,6 34,5 | | |
| 10 | 40 | 27,2 34,0 | | |
| | 30 | 35,5 | | |

SCD Lyon 1

SCD Lyon 1

MODÈLE N° 21.

# HOTEL-DIEU. — Salle 4e Femmes N° 122

Nom Philiberte Dondin

né à Châtillon s/Chalaronne (Ain)

demeurant à

profession

âge 71 ans

tempérament

constitution

entré le 10 7bre 78

sorti le 27 8bre 1879 partie pour Allingny

DIAGNOSTIC ET RÉSUMÉ

Hémiplégie gauche

## HISTOIRE PATHOLOGIQUE

Depuis 20 ans, gravelle; il y a 14 ans, un médecin lui a extrait un calcul de la grosseur d'une noisette qui s'était engagé dans le canal. Traitement alcalin longtemps continué. Aujourd'hui ne rend plus de gravier, mais se plaint pourtant de douleurs lombaires fréquentes.

Rien du côté de l'hérédité.

Mariée. Jamais de grossesse. Réglée à 15 ans et demies. Ménopause à 50 ans. Après la ménopause quelques vapeurs.

Jamais de maladie sérieuse, malgré une santé délicate et impressionnable. Palpitations cardiaques anciennes, revenant encore fréquemment.

Cette femme dit avoir eu trois attaques successives; la 1re il y a 4 ans. Un matin, sans malaises antérieurs, en pleine santé, elle se réveilla paralysée de tout un côté du corps et de la face, côté gauche, avec un certain embarras de la parole. Au bout de 15 jours, elle put se remettre à marcher, quoique lentement. Deux ans après, nouvelle attaque, la paralysie porte encore sur les mêmes membres qui commençaient à reprendre leurs fonctions. Il y a 20 jours, la malade qui s'était remise à marcher, suffoqua vertige et remarqua que sa paralysie avait subitement augmentée. Elle ne put rentrer chez elle.

Actuellement. La malade se plaint de douleurs continuelles dans la tête (sur tête bâtie). L'ouïe est très affaiblie. Il faut parler à haute voix pour qu'elle entende. Vue presque nulle.

SCD Lyon 1

| DATES | HISTOIRE PATHOLOGIQUE | PRESCRIPTIONS |
|---|---|---|
| | Face. Les yeux se ferment également. Pupilles égales<br>Affaissement des sillons naso-labiaux. Légère<br>Facies lourd. Affaissement de la commissure gauche<br>Narine gauche plus dilatée que la droite. La malade gonfle<br>Pas de déviation de la langue. Le aliments restent<br>derrière les arcades dentaires. On constate de la rougeur dans<br>l'arrière bouche. La malade dit qu'elle ne peut pas avaler<br>Depuis quelques mois, que les aliments restent dans le pharynx<br>Conservation de l'excitabilité reflexe, un peu d'hyperesthésie<br>du côté gauche. Grande difficulté pour cracher. Corps à<br>La sensibilité tactile est diminuée dans la moitié gauche<br>de la face ainsi que la sensibilité thermique. Les<br>impressions douloureuses sont mieux perçues à gauche<br>qu'à droite. Intégrité de l'intelligence. | |
| M. supérieurs | Pas d'atrophie. Dy. Droite 45<br>Pas de douleurs spontanées. Gauche 1/2<br>Le bras est le siège d'une rétraction légère | Droitière |
| | un peu de contracture du triceps<br>d'un certain nombre de mouvements de flexion. Un peu<br>de contracture des fléchisseurs de l'avant-bras.<br>Diminution légère de la sensibilité dans tout le membre<br>Tous les mouvements spontanés sont possibles, mais limités<br>Ce membre est très impressionnable au froid. Le malade<br>l'intelligence conservée. | |
| M. Inférieurs | Légère contracture. Même trouble de la<br>motilité et de la sensibilité que dans le membre<br>supérieur. Réflexes tendineux. Pas d'œdème actuellement<br>Il y a eu de l'œdème aux jambes des malléoles<br>du membre gauche. | |
| Cœur | Impulsion cardiaque un peu augmentée. Irrégularité du pouls<br>Souffle aux foyers aortique et pulmonaire. Pas de<br>Souffle vasculaire très léger (3e espace gauche).<br>Athérome artériel. | |
| Poumon | rien à noter. | |
| Constipation | depuis le jours. | |
| Urines | Pas d'albumine. | |
| 12 7bre | | |
| 30 " | anthrax entre trochiter et le trochanter et le relief iliaque gauches;<br>pas de suite dans l'urine | |
| 8. 9bre | état à peu près stationnaire — cette dernière légère mouvement<br>avec des membres paralysés mais avec bien moins de force du<br>côté gauche — les fléchisseurs du membre supérieur gauche sont contracturés<br>il en est de même pour le memb. inf. gauche — la contracture<br>s'augmente par les mouvements. Dans la marche la malade<br>fauche le pied et la contracture des fléchisseurs du membre inférieur<br>n'est jamais nulle — réflexes diminués, pas de trépidation du tendon<br>d'Achille par la flexion du pied — à gauche sensibilité toujours diminuée<br>La paralysie faciale gauche est peu marquée — affaiblissement de l'ouïe du côté<br>sensibilité de la langue à gauche marquée à droite — la déglutition n'est pas modifiée | |

SCD Lyon 1

| DATES | HISTOIRE PATHOLOGIQUE | PRESCRIPTIONS |
|---|---|---|
| | On détermine de la douleur en pressant sur les nerfs musculaires, deltoïdiens — ~~pas de contracture dans les membres droits~~ le membre sup. dr. offre un peu de résistance dans l'extension. | |
| 22 Xbre | la malade se plaint de douleurs spontanées dans le côté facial paralysé — | |
| 23 avril | Sur les 2 lèvres ~~inférieures~~ et à la face interne des 2 joues l'on remarque une série de taches noirâtres, irrégulières, paraissant des taches pigmentaires (pas de taches pigmentaires sur le mamelon) — la malade dit les avoir depuis 10 ans — se plaint toujours de douleurs dans les m. paralysés état stationnaire des phénomènes paralytiques — | |

| DATES | HISTOIRE PATHOLOGIQUE | PRESCRIPTIONS |
|---|---|---|
| | | |

SCD Lyon 1

# HOTEL-DIEU. — *Salle* 4 *M.* N° 122

*Nom* Philiberte Dondin

*né à*

*demeurant à*

*profession*

*âge*

*tempérament*

*constitution*

*entré le*

*sorti le*

DIAGNOSTIC ET RÉSUMÉ

Hémiplégie gauche,

Autopsie le 1er février 1880 au dépôt d'Albigny —

Adème considérable du membre gauche, moindre sur l'abdomen, quelques légères traces d'adème sur le dos des pieds. —

Sclérose pulmonaire récente sur toute la surface interne des deux moitiés des deux côtés, caractérisée par un léger exsudat fibrineux infiltré de sérosité sanguinolente et présentant sur quelques points de petits caillots de la grosseur d'un pois. — Artères de la base du cerveau très-athéromateuses. Pas d'oblitération des gros troncs artériels, ni des sinus. —

Hémisphère droit. Rien de particulier sur les circonvolutions et les méninges un peu adhérentes s'enlevant avec facilité.

Coupe frontale: à la partie inférieure du segment externe du noyau lenticulaire, il existe une petite lacune ayant comme longueur l'épaisseur du segment et comme largeur environ deux millimètres. Elle confine à une autre lacune située dans la portion correspondante du segment moyen, mais située perpendiculairement à la première. Ainsi celle-ci a pour largeur l'épaisseur du segment moyen et pour longueur environ 6 millimètres. Elle empiète donc beaucoup plus que la précédente sur le noyau lenticulaire. — Rien de particulier au niveau de la capsule interne, ni sur les autres parties.

Hémisphère gauche. — Même état des méninges; rien de particulier sur les circonvolutions ni sur les coupes.

Bulbe. — Le faisceau pyramidal du côté droit présente un affaissement manifeste au niveau des olives, moins manifeste au niveau de la protubérance. Les bosses des colonnes du côté gauche sont plus saillantes et plus blanches que du côté droit.

Poumons. Emphysémateux. Un peu d'œdème dans la plèvre gauche. Hépatisation du lobe supérieur, sauf une petite portion du sommet et la languette antérieure du lobe. Le tissu hépatisé

## HISTOIRE PATHOLOGIQUE

Les tableaux pathologiques sont à la disposition des élèves, à partir de 2 à 3 heures, à la Salle de garde.

Lyon Imp. veuve Rancurel et Fils

SCD Lyon 1

| DATES | HISTOIRE PATHOLOGIQUE | PRESCRIPTIONS |
|---|---|---|
| | présente sur quelques points des noyaux blanchâtres disséminés, mais non isolés et sans aucune excavation. Il existe un léger exsudat uniformément répandu sur la plèvre de ce côté. — Le poumon droit paraît sain au premier abord, mais on s'aperçoit bientôt qu'il existe à la partie moyenne du lobe supérieur, un noyau induré de la grosseur d'une noix au moins et manifestement tuberculeux. Il y a aussi dans ce même lobe d'autres noyaux de même nature plus ou moins profondément situés. La plèvre de ce côté présente de fines granulations miliaires demi-transparentes, plus nombreuses plus volumineuses et plus blanches au niveau des surfaces interlobaires. | |
| | Aorte un peu dilatée, présente des plaques jaunes d'athérome. | |
| | Hydronéphrose à gauche. Rein à peu près doublé de volume mais constitué par une poche multiloculaire à parois épaisses. Dilatation de l'uretère (volume du doigt). Obstruction de ce conduit au niveau de la vessie, sans aucune altération appréciable du côté des organes voisins. — On ne trouve aucun calcul. — | |
| | Rein droit augmenté de volume; mais sans altération appréciable à l'œil nu. — | |
| | Les capsules surrénales, surtout la droite, présentent une masse jaune compacte assez volumineuse. — | |

N° 21.

HOTEL-DIEU. — Salle 4 ff. N° 122

Nom Philiberte Dondin

né à

demeurant à

profession

âge

tempérament

constitution

entrée le 10 7bre 1878

~~sorti~~ morte le 1er février 1880 à Albigny

DIAGNOSTIC ET RÉSUMÉ

Hémiplégie gauche

Ramollissement cérébral du noyau lenticulaire droit.

HISTOIRE PATHOLOGIQUE

Réflexions. La présence de l'œdème sans albumine dans l'urine avait permis de diagnostiquer la nature de la lésion. — Quant au siège de la lésion, l'anesthésie persistante avec un certain degré d'hyperesthésie aurait pu faire songer à une lésion de la partie postérieure de la capsule interne, mais la capsule n'a pas paru altérée. Les troubles moteurs et sensitifs étaient bien évidemment sous la dépendance des lésions du noyau lenticulaire. Le peu d'étendue des lésions rend compte du léger degré de la paralysie, mais il explique moins facilement l'anesthésie avec les théories qui ont généralement cours. Nous avons déjà eu l'occasion d'observer un cas d'anesthésie du côté droit encore plus prononcée avec une paralysie moindre datant d'un gd nombre d'années chez une malade affectée une péritonite chronique avec compression des uretères et hydronéphrose d'un côté (4e ff. N° 117 et 118). Or dans ce cas nous

Lyon. Imp. ecole Rouvenat et fils

SCD Lyon 1

| DATES | HISTOIRE PATHOLOGIQUE | PRESCRIPTIONS |
|---|---|---|

avons déjà constaté qu'il suffisait d'une petite lésion du noyau lenticulaire pour donner lieu à des troubles prononcés de la sensibilité. Si nous comparons ces cas à ceux où nous n'avons trouvé que des troubles légers de la sensibilité avec des lésions considérables de la capsule interne; il est évident qu'on ne peut pas attribuer la perte plus ou moins notable de la sensibilité à la lésion plus ou moins considérable de la capsule. On peut se demander plutôt si les troubles de la sensibilité ne seraient pas produits par l'irritation des fibres sensitives soit au niveau du corps strié ou de la couche optique soit au niveau des circonvolutions ou de la substance médullaire par les lésions. Toutefois il faudrait déterminer dans quel lieu précis elles ont le plus d'influence. ~~[illegible]~~ Nos observations, ~~[illegible]~~ à ce point de vue en faveur de cette théorie de l'anesthésie produite par l'irritation on doit remarquer l'influence des crises convulsives sur la production de ce trouble, et sa production au plus haut degré dans l'hystérie, certaines formes d'aliénation mentale, ~~[illegible]~~ maladies dans lesquelles on n'a pas trouvé de lésion appréciable ou pour lesquelles on peut invoquer une irritation ayant un point de départ plus ou moins éloigné.

Nous avons noté pendant la vie de la malade un anthrax sur la fesse du côté paralysé. Plusieurs fois déjà nous avons eu l'occasion de constater le même fait. –

L'hydronéphrose avait eu certainement pour point de départ la gravelle signalée parmi les antécédents pathologiques de la malade, lieu que à l'autopsie nous n'ayons rencontré aucun calcul. L'obstruction de l'uretère au niveau de la vessie ne pouvait être rapportée à aucune lésion du voisinage, et il est probable qu'elle avait été produite sous l'influence de l'irritation causée par les calculs, soit parce que ceux-ci avaient pu être retenus dans la portion du conduit qui chemine dans les parois de la vessie où ils auraient déterminé de l'irritation et peu à peu une obstruction, soit tout simplement parce que l'irritation causée par les calculs du rein se faisaient surtout sentir à l'extrémité du canal excréteur d'où spasme contraction et finalement obstruction de canal. – Nous avons observé récemment un cas analogue et déjà plusieurs autres cas antérieurement. –

SCD Lyon 1

MODÈLE N° 21.

# HOTEL-DIEU. — Salle 4me Fes N° 134

Nom Gachat Jeanne

né à

demeurant à

profession couturière

âge 71 ans

tempérament

constitution

entré le 2 Juin 1881

sorti le Porte le 2 Juin 1881

DIAGNOSTIC ET RÉSUMÉ

Hémiplégie droite

Hémorrhagie cérébrale

Droitière

## HISTOIRE PATHOLOGIQUE

Le 25 Mai à 3h. de l'après-midi, la malade a pris une attaque avec perte de connaissance et hémiplégie droite.

L'hémiplégie est restée complète jusqu'au 29 Mai, alors elle a commencé à remuer un peu le membre sup. C'est la main et l'avant-bras qui auraient récupéré les premiers les mouvements. Toutefois la malade cherchait à porter la main à la face, de telle sorte qu'il y avait en même temps des mouvements du bras. On s'est aperçu ensuite qu'elle faisait qques mouvements avec la jambe paralysée, mais l'examen de ce membre n'ayant pas été fait plus tôt, il est impossible de savoir si les mouvements sont revenus en 1re ou en 2e lieu à ce niveau.

SCD Lyon 1

| DATES | HISTOIRE PATHOLOGIQUE | PRESCRIPTIONS |
|---|---|---|

Depuis la même époque, elle dit oui, non, ou mon Dieu, quand on l'interroge : actuellement elle est retombée dans un état demi-comateux plus prononcé que ces derniers jours.

Il est impossible d'obtenir un mot de réponse, ni de lui faire tirer la langue.

Pas de déviation de la tête, ni des yeux ; paralysie de la face peu ~~marquée~~ appréciable. La paralysie des m. droits est incomplète ; qques mouvements restreints. On remarque surtout par moments, un petit tremblement rhythmique des doigts (avant son attaque, au dire du mari, elle présentait un léger tremblement, dans les mouvements occasionnant un certain effort, mais pas d'attaque antérieure). Les membres droits présentent une contracture assez marquée, surtout au biceps brachial. Pas de trépidation plantaire ou autre. — La sensibilité est très obtuse sur tout le corps, surtout du côté droit. Il faut piquer la malade assez fort, même à gauche, pour qu'elle fasse un mouvement.

Réflexes très notablement diminués :

Respiration accélérée ; battements du cœur fréquents et très-énergiques ; ~~toutefois~~, la pointe bat dans le 5e espace intercostal, et l'on ne perçoit aucun bruit anormal.

Incontinence d'urine, et escharre fessière (au dire de la sœur).

Vers le soir, respiration ~~s~~tertoreuse, embarrassée, — mort à

On remarquait de larges taches violacées autour des genoux qui étaient froids ; et les paupières étaient à moitié fermées

Autopsie :

Cerveau : Artères cérébrales sont saines

Toutefois, on trouve dans la cérébrale ant. gauche, au delà de la communicante ant. une oblitération de 2-3 cent produite par un caillot noir, plus brunâtre en avant

SCD Lyon 1

| DATES | HISTOIRE PATHOLOGIQUE | PRESCRIPTIONS |
|---|---|---|

La subst. cérébrale soignée par cette artère, (partie ant. de la face int. de l'hémisphère) présente un ramollissement très manifeste. Elle est molle, diffluente, infiltrée de sérosité, et plus vasculaire. Les déchirures donnent à la subst. blanche un aspect grenu. On voit aussi un grand nombre d'hémorragies capillaires, sous forme de petits piquetés noirs, ressemblant à de petits grains de poudre dans les points où la subst. cérébrale n'est pas déchirée. La partie la plus ramollie correspond en avant au genou ant. du corps calleux (face interne); le corps calleux lui-même à ce niveau, est plus diffluent et plus blanc. Ce ramollissement des circonvolutions porte donc sur toute la partie ant. et inf. de la face interne; il s'étend sur la circonvolut. du corps calleux jusqu'au niveau d'une ligne passant par les tubercules mamillaires, mais l'altération s'étend moins loin en arrière, au niveau de la circ. frontale. La partie inférieure de la face int. présente en outre un élargissement avec aplatissement des circonvolutions, et en écartant le sillon qui limite la 1re circ., on aperçoit des hémorragies capillaires donnant lieu à des taches noires confluentes, étendues et très diffluentes.

Sur la coupe préfrontale, on voit un véritable foyer hémorrh. correspondant aux taches précitées; mais le sang est comme infiltré dans la subst. cérébrale ramollie sur une étendue de 1 cent. environ. Tout autour hémorragies capillaires nombreuses. Le foyer principal ressemble tout-à-fait à un infarctus.

Sur une coupe à 1 cent. plus en arrière, l'infarctus est plus petit, et la subst. ramollie qui l'entoure est remplie de petites hémorrhagies capillaires.

Sur la coupe pédiculo-frontale, ramollissement avec hémorrh. capill. au niveau des circonvolut. de la face int. et de la moitié int. de la subst. médullaire.

SCD Lyon 1

| DATES | HISTOIRE PATHOLOGIQUE | PRESCRIPTIONS |
|---|---|---|

Le ramollissement est blanc à la partie supérieure et piqueté à la partie inf.

Sur la coupe frontale, un peu de ramollissement et l'hémorrh. capill. à la partie inf., et zones hémorrh. capill. à la partie inf. des 2 noyaux du corps strié.

Coupe pariétale, le ramollissement est moindre, cependant, la consistance est diminuée dans toute la partie inf. du lobe; hémorrh. capill. confluentes au niveau de la moitié inf. du noyau lenticulaire.

Coupe pédiculo-pariétale: rien de particulier. La capsule interne est indemne au niveau des coupes pariétales et pédiculo-pariétales.

Rien dans le reste de l'hémisphère.

Rien à l'hémisphère droit, non plus que dans les autres parties de l'encéphale.

Le cœur est un peu augmenté de volume des deux côtés; les valvules auriculo-ventric. sont des fonds épaissis, blanchâtres, comme chez les atheromateux; mais elles paraissent suffisantes. — Cavités un peu agrandies; parois amincies; plaques laiteuses sur tout l'endocarde. — Pas de concrétions fibrineuses anciennes nulle part. —

Poumons — Emphysème prononcé; adhérence de la base droite au diaphragme. — Pneumonie hypostatique des 2 lobes inférieurs.

Reins — rien de particulier

Intestin: près de son attache à l'intestin: nombreuses hémorrh. capillaires; les parois de l'intestin ont une teinte plus brune, sans qu'il y ait d'hémorrh. véritable.

SCD Lyon 1

Dépôt de mendicité.

Condamine entré le 12 7bre 79 agé de 50 ans – restaurateur

à son entrée, démarche hésitante, parole tremblottante, peu de suites dans les idées, caractère irascible, violent – mictions parfois involontaires qu'il annonce à l'infirmier avec indifférence – pas d'attaques antérieures. pas de paralysies. J'ai porté le diagnostic de paralysie générale.

Depuis son entrée, ces phénomènes s'étaient accentués au point qu'il gardait presque constamment le lit.

26 avril 80 – attaque à 8h 1/2 du matin

26 avril 9h 1/2 – Attitude. Décubitus dorsal la tête est rejetée un peu en arrière, fortement déviée à gauche – Les yeux regardent un peu en haut et sont fortement déviés à gauche, mais également. Dilatation des pupilles, pas de ~~la~~ chute des paupières, la tête d'épingle est perçue à droite (à l'angle externe de l'œil) mais moins qu'à gauche.

La face est déviée à gauche, la bouche tirée à gauche, le sillon naso-labial droit est effacé.

SCD Lyon 1

Les bras sont contractures, presque toujours dans l'extension, les mains sont fermées (à droite les doigts sont fléchis sur le pouce). Les bras sont aussi contractures avec cette différence que le bras gauche est seul et presque toujours en mouvement, la main du même côté se crampone fortement aux couvertures; le bras droit est à peu près immobile et ne fait que quelques mouvements que quand on l'excite, que l'on cherche à le faire fléchir ou à l'étendre alors il résiste et semble vouloir se soustraire. De même pour les membres inférieurs, la jambe gauche est agitée de mouvements involontaires de flexion et d'extension, la jambe droite est à peu près immobile dans l'extension. La sensibilité assez bien conservée à gauche est altérée à droite. Cependant le malade porte la main gauche du côté droit de la face lorsque cette région est piquée, mais jamais au point précis de la piqûre.

Les mouvements réflexes se produisent des deux côtés, peut-être plus marqués

SCD Lyon 1

à droite qu'à gauche.

Trépidation manifeste à droite, existe mais moins marquée à gauche.

Contracture violente du côté droit, la jambe de ce côté est beaucoup plus difficile à fléchir que de l'autre.

Le malade n'entend rien, ne prononce pas une parole, il ne fait entendre qu'de temps à autre un petit cri guttural.

T.R. 37.6.

SCD Lyon 1

SCD Lyon 1

Condamine Goans —

26 avril 4e soir. 1880 —

Persistance de l'Hémiplégie droite un peu moins accentuée que ce matin. Contracture persistante qui augmente spontanément par instants ou sous l'influence des excitations d'un côté ou de l'autre.

Les membres droits soulevés ne retombent pas comme s'ils étaient inertes mais plus ou moins lentement et avec résidence et le mouvement qu'on leur communique ainsi augmente la contracture. Pour le m. sup. la contracture est très-marquée du côté de la flexion et à peine du côté de l'extension, ce dont on peut se convaincre par les mouvements communiqués. Pour le m. inf. contracture dans les deux sens très-prononcée mais principalement du côté de l'extension. Celle-ci augmente beaucoup sous l'influence des piqûres sur les différentes parties du corps.

Les m. gauches présentent une résistance très-grande dans les deux sens et sont continuellement le siège de mouvements automatiques. Toutefois si l'on pique fortement le malade, il porte le m. sup. du côté de la piqûre.

Il arrive parfois les membres droits aux mouvements des membres gauches; mais c'est toujours un mouvement très-restreint et dans le sens de la contracture.

Les piqûres paraissent mieux perçues à gauche mais la différence n'est pas grande —

Elles provoquent des mouvements automatiques du côté gauche et la contraction exagérée à d[illegible]
Réflexes plantaires conservés, seulement du côté gauche les mouvements s'accompagnent de mouvements automatiques.
Trépidation persistante des 2 côtés surtout à d[illegible]
Face sans expression - yeux entre ouv[illegible]
La paupière sup. gauche légèrement plissée et se fermant davantage par moments. yeux constamment en mouvement, ~~[illegible]~~ à g[illegible] au milieu ou à droite. cependant il ne [illegible] pas dans cette dernière position, ils oscillent plutôt près de la partie médiane et parfois [illegible] dévié à gauche un instant surtout au m[illegible] des excitations. pupilles très-dilatées sur la p. droite. sous l'influence de la lumière contraction des 2 côtés, mais plus rapide et complète à gauche -
La conjonctive droite provoque un peu mo[illegible] facilement l'occlusion des paupières -
Pas de déviation de la face et pas de contraction spontanée dans les mouv[illegible] ni d'abaissement de la commissure labiale. Toutefois en excitant la partie gauche on voit qqs. mouvements sur le côté la face. En excitant la partie médiane, les mouvements du côté gauche sont très-sensibles et on observe aussi qqs. mouvements d'occlusion des paupières droites.
Respiration bruyante parfois irrégulière
Rien d'appréciable au cœur, mais auscultation diff[illegible]

La bouche est fermée. Il est impossible de lui faire tirer la langue. Qqs. grincements de dents. Pas de connaissance — urine involontairement —

Le corps est plutôt refroidi — tandis qu'il aurait été brûlant pendant une heure depuis la première observation. Pas de différence de temp. des 2 côtés.

La face et la peau en général est plutôt pâle — Les piqûres ne saignent pas ou fort peu. —

En somme depuis ce matin la paralysie serait un peu moins marquée et les phénomènes d'excitation, de contracture seraient plus accusés à droite. Les pauvres ne ~~soient~~ plus toutes gdes ouvertes comme ce matin et la déviation n'est plus fixe à gauche — Enfin ~~la déviation~~ de la face à gauche a cessé —

Pouls radial 60 —

SCD Lyon 1

SCD Lyon 1

28 avril 1880 autopsie – 10h après la mort – Œdème méningé très remarqué surtout à la partie supérieure et moyenne des hémisphères – Il existe une suffusion sanguine sous-méningée ayant 2 cent. environ au niveau de la partie supérieure du lobe pariétal inf. de l'hémisphère gauche.

Les méninges ~~ont~~ un aspect lactescent, sont épaissies et présentent ~~de la peine~~ une résistance très grande à être séparées notamment au niveau de la scissure de Sylvius – elles présentent q.q. points d'adhérence à la dure-mère à la partie antérieure du lobe pariétal.

Écoulement abondant de sérosité à la séparation des hémisphères.

Le tronc basilaire, les carotides présentent un peu d'épaississement des parois avec taches blanchâtres mais pas d'oblitérations.

Les méninges sont épaissies très adhérentes aux vaisseaux mais non adhérentes au tissu cérébral.

hémisphère gauche ——

coupe ~~frontale~~ pedicule frontale – dans la substance médullaire immédiatement au dessus du ventricule on trouve une petite portion dure, résistante, cicatricielle de la dimension d'un petit pois.

coupe frontale – dans la subst. médull. au dessus du ventricule au niveau des fibres frontales supérieures tissu cicatriciel grisâtre avec 2 petites lacunes de la grosseur d'un pois.

SCD Lyon 1

à la partie moyenne du noyau caudé, ramollissement ayant à peu près 1 cent. de diamètre.

Coupe pariétale — présente toujours les mêmes altérations cicatricielles et lacunaires ayant une paroi dure et brunâtre. Ces lacunes sont au nombre de 3 ou 4 — autour de ces lacunes la substance blanche a un aspect grenu plus résistant et l'altération s'étend jusqu'à la partie sup. du noyau lenticulaire qui paraît ramolli dans l'épaisseur d'un centimètre. Le pied de la couronne rayonnante est aussi très altéré.

Coupe pédiculo pariétale — la substance blanche à la partie sup. est encore résistante mais il n'y a pas de lacunes.

Sur toutes les coupes l'épendyme ventriculaire présente une résistance anormale.

Hémisphère droit — on remarque un petit anévrysme au fond du sillon qui sépare le lobule para central du lobule quadrilatère. autre anévrysme sur le lobule pariétal sup.

Sur la coupe pariétale on trouve dans la substance médull. immédiatement au dessus du ventricule du tissu cicatriciel avec 2 lacunes comme de l'autre côté opposé.

~~blanc résistant~~ même résistance à la coupe que du côté opposé.

Sur la coupe préoccipitale on trouve immédiatement en dehors du ventricule une lacune avec du tissu cicatriciel

SCD Lyon 1

sur une coupe 1 cent. en arrière - tissu cicatriciel avec teinte gris jaunâtre à la partie supérieure.

Cervelet sain -

protubérance - sur une coupe passant immédiatement en avant de la 5me paire on trouve à la partie moyenne 4 petites lacunes près de la ligne médiane, mais au dessous des faisceaux pyramidaux.

Sur la coupe en arrière de la 5me paire une lacune plus grande, comme un petit pois, à droite à 3 mill. au dessous du faisceau pyramidal et à 3 mill. en dehors de la ligne médiane.

Les diverses parties de l'encéphale présentent une teinte blanchâtre anormale. En même temps que la décoloration des parties il existe beaucoup de sérosité dans les ventricules et sous les méninges -

SCD Lyon 1

SCD Lyon 1

| DATES | HISTOIRE PATHOLOGIQUE | PRESCRIPTIONS |
|---|---|---|

Condamine 50 ans restaurateur entré à Albigny le 12 7bre 1879 -

attaque d'apoplexie le 26 avril 1880 à 8h ½ du matin — Autopsie le 28 avril 80

Réflexions. L'observation n'avait pas été prise avant l'attaque du 26 avril, mais le malade présentait à ce moment des troubles de l'intelligence et de la motilité qui avaient fait croire à une paralysie générale. Le malade n'avait présenté aucune attaque d'apoplexie ou de paralysie depuis qu'il était entré à Albigny; mais il est probable qu'il avait dû présenter des phénomènes de ce genre avant son entrée au dépôt en se basant sur les lésions trouvées après la mort. - Il est difficile de dire s'il s'agissait de lésions dues à d'anciens ramollissements ou à d'anciennes hémorrhagies. La constatation de qqs. anévrysmes miliaires feraient pencher en faveur de cette dernière hypothèse; et cependant les lésions avaient plutôt l'aspect d'anciens ramollissements. Le siège des lésions dans les deux hémisphères peut rendre compte des troubles prédominants des membres inférieurs et des troubles de la parole, ainsi que des troubles intellectuels. Nous ajouterons que tous ces troubles et notamment les derniers ont dû être aussi augmentés par troubles circulatoires que révélaient la grande quantité du liquide céphalo-rachidien et la décoloration tout à fait anormale des deux hémisphères. La contracture devait dater de longtemps et être sous la dépendance de ces lésions multiples peu étendues, mais entourées de tissu cicatriciel. Il existait du reste des signes d'inflammation chronique des méninges et de la membrane épendymaire qui revêt les ventricules latéraux.

On ne peut pas dire à quelle lésion on doit rapporter l'attaque du 26 avril et les phénomènes consécutifs, puisqu'on n'a trouvé aucune [redacted] lésion récente importante. Il existait cependant une suffusion sanguine sous-méningée au niveau du lobe pariétal inférieur de l'hémisphère gauche, indiquant qu'un trouble circulatoire récent avait dû se produire dans cet hémisphère; et le fait est d'autant plus probable que les symptômes constatés pendant la vie étaient en rapport avec une lésion de cet hémisphère. On peut donc

| DATES | HISTOIRE PATHOLOGIQUE | PRESCRIPTIONS |
|---|---|---|

très-rationnellement admettre qu'il y a eu des embolies capillaires. Ces lésions peuvent expliquer l'augmentation des contractures surtout du côté opposé et principalement au niveau des membres inférieurs en raison du siège des anciennes lésions. Elles rendent compte aussi de l'absence de paralysie complète, et de la conservation des réflexes plantaires, de la trépidation plantaire constatée des deux côtés.

Une heure après l'attaque on avait constaté très-manifestement la déviation de la bouche, la déviation très prononcée à gauche des yeux, une large ouverture des paupières, ainsi que l'agitation des membres gauches : ces phénomènes étaient produits sous l'influence d'une excitation due aux nouvelles lésions. Dans l'après midi ces phénomènes s'étaient notablement modifiés et notamment pour ce qui concerne la déviation des yeux nous les avons trouvés oscillant d'un côté et de l'autre près de la partie médiane, restant parfois un instant à gauche surtout sous l'influence des excitations, mais aussi passant de temps en temps à droite. Ce fait prouve d'abord que la déviation du côté opposé à la lésion, ainsi que les oscillations ne sont jamais primitives, mais toujours consécutives à la déviation du côté de la lésion, ainsi que nous l'avons constaté dans d'autres cas ; et ensuite que c'est un signe pronostic fâcheux. Nous avons aussi remarqué qu'avec les phénomènes d'excitation du côté gauche constatés au début il existait une paralysie très prononcée du côté droit, et que à mesure que les phénomènes d'excitation ont diminué à gauche, la paralysie a aussi diminué à droite où les contractures sont devenues beaucoup plus prononcées. Il est probable qu'en assistant au début des attaques on verrait toujours ce phénomène se produire dans les cas où les lésions ne sont pas trop considérables. Il est toutefois fâcheux que dans celui-ci nous n'ayons pas pu avoir la preuve de la lésion récente.

# HOTEL-DIEU. — *Salle* 4 m. f. N° 132

*Nom* Gabrielle Lavanne
*née à* Lyon
*demeurant à*
*profession* lingère
*âge* 46 ans
*tempérament*
*constitution*
*entrée le* 8 Juin 78
*sortie le* 11 Juin (Morte)

DIAGNOSTIC ET RÉSUMÉ

Alcoolisme ?
pas d'athérome.
Hémorrhagie cérébrale
Hémiplégie gauche ;
Fibromes utérins,
Dilatation des calices et des bassinets.

## HISTOIRE PATHOLOGIQUE

Cette femme est assez nettement alcoolique. Elle est, depuis 10 ans environ, sujette à la migraine. Le 29 mai, elle souffrait depuis quelques jours d'un violent accès, qui avait provoqué plusieurs vomissements et qui s'accompagnait d'une constipation opiniâtre, lorsque dans la nuit elle prit une attaque d'apoplexie. Dès le délent, hémiplégie gauche complète, une déviation de la tête et des yeux du côté opposé. — Intelligence toujours conservée ; la malade pouvait répondre aux questions qui lui étaient faites par M. Pomiès, qui lui donnait des soins. —

Voici son état actuel.

Agitation intellectuelle, loquacité continue, conceptions délirantes ; soif marquée ; sensation de chaleur dans tout le corps. — Miction involontaire ; défécation — amaigrissement très-accusé ; le cœur paraît normal, ses battements sont forts, mais réguliers, sans bruit anormal, la pointe bat dans le 5ème espace, un peu en-dedans de la ligne mamelonnaire. — Les radiales sont extrêmement flexueuses. — Hémiplégie gauche. Face. Paralysie gauche assez incomplète ; déviation conjuguée à droite, et qui ne se produit que lorsqu'on soulève la paupière ; un peu de nystagmus ; la tête est fortement inclinée à droite, et la face est tournée

× Si on la tourne à gauche, elle revient rapidement à droite comme sous l'influence d'une contracture : cependant les muscles de la nuque ne paraissent pas contracturés.

| DATES | HISTOIRE PATHOLOGIQUE | PRESCRIPTIONS |
|---|---|---|
| | du même côté. † La sensibilité à gauche est notablement diminuée.<br>Membres sup. et inf. gauches. Paralysie complète, et absolument flasque ; pas traces de contracture ; la sensibilité est diminuée, mais assez légèrement. Le membre sup. est à peine fléchi, l'inf. est dans l'extension. aucun mouvement spontané ni réflexe, même dans les fortes piqûres : les réflexes ne se produisent que dans les membres droit<br>La langue, projetée au-dehors n'est pas sensiblement déviée. — La malade a uriné dans son lit, mais elle n'est pas allée sous elle. — On remarque sur la face gauche, presque sur la ligne médiane, au niveau de la saillie du sacrum, une rougeur érythémateuse large comme une pièce de 5 francs. — Il semble que la narine gauche soit un petit peu plus large<br>— Membre sup. droit. En étendant le coude à plusieurs reprises on trouve d'abord une légère résistance du biceps, qui disparaît sur la fin du mouvement d'extension, et qui, d'ailleurs ne se produit pas toutes les fois ; cette résistance n'est due qu'à une contraction passagère et volontaire. | |
| + | Thorax. Un peu de matité à la base droite ; râles muqueux aux deux bases. — Quand on tient la malade assise, on observe ce fait étrange que la tête est fortement fléchie sur la poitrine, inclinée aussi sur l'épaule droite, et que la face regarde fortement du même côté ; le tronc tout entier s'affaisse aussi à droite. | |
| 9 | Assoupissement considé, somnolence, affaissement ; pupilles très contractées. Son abdomen est comme montueux et bosselé, grâce à un grand nombre de fibromes de vol. très inégal, les uns immobiles, les autres comme pédiculés. —. Battements exagérés de toutes les artères superficielles (temporales, carotides, radiale, tibiale post.) Resp. 28. Pouls 120. Température rectale très élevée 40°. | |
| 10 | Rougeur erythémateuse des 2 joues sur la ligne médiane — Lèvres et mal-foliales incolorables — Difficulté de déglutition même état qu'hier — Déviation des yeux en sens inverse — Quand on (Collapsus complet) on soulève la paupière supérieure la déviation n'est que très légèrement rapprochée et la pupille est ramenée sur la ligne médiane<br>Respirat. 40 — Pouls 120 — En abaissant la nuque du côté paralysé, on ramène très légèrement la tête — mais elle reste toujours inclinée et tournée à droite — La résolution générale s'accentue. L'autopsie a toujours montré une différence dans la chute des membres. | |
| | Pupille droite un peu plus dilatée que la gauche, elle se trouve à peu près au centre de l'ouverture palpébrale ; plus de déviation conjuguée, même à certains moments le malade semble diriger les yeux du côté paralysé ; tête toujours légèrement inclinée et déviée à droite ; paralysie flasque à gauche, à droite, résolution des membres qui n'est que la paralysie on trouve toujours dans le M. sup. G. une légère résistance dans les mouvements. On peut piquer profondément les membres sans que la malade accuse la moindre sensation ; mais à la face, les piqûres ne sont pas senties à G., tandis qu'à droite elles déterminent des mouvements. | |

Légère rougeur. 11. Prostrat. complète. Respirat. 44 Pouls 132 à peine perceptible. Agonie

SCD Lyon 1

| DATES | HISTOIRE PATHOLOGIQUE | PRESCRIPTIONS |
|---|---|---|

Autopsie. L'utérus ne constitue plus qu'une vaste masse fibreuse, sur laquelle on voit des fibromes plus petits qui ne sont reliés à elle que par des adhérences lâches, presque celluleuses. — Le canal cervical est très-étroit; la cavité utérine est aplatie, et en forte rétroversion. — Le col est celui d'une vierge; la membrane hymen est intacte. — Reins. Sous la pression des fibromes utérins qui offraient un volume énorme, le calice et les bassinets se sont notablement dilatés, au détriment du tissu rénal qui est pâle, décoloré et condensé; les reins sont mous et flasques; — Foie: normal. Cœur. Bien que peu volumineux, il est cependant hypertrophié, eu égard à la maigreur et à l'état cachectique du sujet; à la coupe transversale, on observe en effet une hypertrophie concentrique des plus accusées, qui a presque effacé la lumière du ventricule gauche; d'ailleurs, pas de lésions d'orifices.* — Poumons. Crépitent bien; n'offrent ni points tuberculeux ni lobe induré par l'hépatisation. Encéphale. Sinus gorgés de sang; veines cérébrales idem; un caillot fibrineux d'aspect récent occupant le confluent du sinus latéral droit avec les sinus pétreux et envoyant des prolongements dans ces trois directions. — Pas d'athérome des artères cérébrales; — les cérébrales postérieures ont une origine anormale: elles proviennent des sylviennes; les communicantes postérieures sont très-courtes; toutes les artères paraissent un peu sinueuses, mais toutes sont perméables. — Liquide sanguinolent épanché dans les espaces sous-arachnoïdiens, surtout vers les lobes post. du cerveau, vers les lobes cérébelleux, et principalem. du côté droit. —. Sang épanché dans tous les ventricules, et un énorme caillot remplissant le ventric. latér. droit. — Enlevé par un filet d'eau, on constate la destruction presque complète de la couche optique, dont il ne reste qu'une languette à la partie antéro-interne. Le noyau caudé est détruit dans la partie correspondante ainsi qu'une partie de la capsule interne au même niveau; toutefois le noyau lenticulaire est intact. —. Sur des coupes transversales, l'altération commence à 2-3 mm. en arrière de la coupe pédiculo-frontale, et s'étend jusqu'à 1 centim. en arrière de la coupe pédiculo-pariétale.

On a recherché s'il existait des anévrysmes miliaires et on en a trouvé un dans les parois du foyer. Toutefois l'examen n'a pas été fait très-complètement. Les caractères de cet anévrysme étaient même douteux car la circonférence était assez inégale et la paroi n'était pas distincte.

* Le ventricule droit occupe au contraire un espace très-restreint et paraît surajouté au ventricule gauche qui forme la masse presque totale. Les artères ne sont pas athéromateuses; à peine trouvent-on çà et là sur l'aorte un petit point jaune; elles ont été simplement dilatées par l'impulsion du ventricule hypertrophié.

N° 21 *bis*.

| DATES | HISTOIRE PATHOLOGIQUE | PRESCRIPTIONS |
|---|---|---|
| | | |

SCD Lyon 1

G. d. 4ème femme 132. Lunière - 46 ans
entrée le 8 juin 78 - morte le 11 juin 78.

---

Cette femme est assez nettement alcoolique - Elle est depuis 10 ans, environ, sujette à la migraine - Le 29 mai elle souffrait depuis quelques jours d'un violent accès qui avait provoqué plusieurs vomissements et qui s'accompagnait d'une constipation opiniâtre lorsque dans la nuit elle prit une attaque d'apoplexie - Dès le début, hémiplégie gauche avec déviation conjuguée de la tête et des yeux à droite - intelligence et parole demeurent conservées -

Actuellement, agitation incessante, loquacité, contenue, conceptions délirantes - soif marquée, sensation de chaleur dans tout le corps - amaigrissement notable.

A la face, déviation conjuguée des yeux à droite qui ne se produit que lorsque on soulève la paupière - un peu de nystagmus - La tête est fortement inclinée à droite et le sourcil tourné du même côté - Si on la tourne à gauche elle revient rapidement à droite, comme dans l'influence d'une contracture - Cependant les muscles de la nuque ne paraissent pas contracturés - Quand on tient la malade assise, la tête est fortement fléchie sur la poitrine, inclinée sur l'épaule droite, la face dévisée du même côté - Le tronc tout entier s'affaisse à droite -

Pas de déviation de la langue - La marche gauche est un peu claudicante -

Les membres du côté gauche présentent une paralysie complète et absolument flasque - Le membre supérieur est à peine fléchi, l'inférieur est dans l'extension -

- Rien à noter aux membres droits -

La sensibilité notablement diminuée dans la moitié gauche de la face ne l'est que légèrement aux membres - abolition des réflexes à gauche, même dans les plus fortes piqûres -

SCD Lyon 1

SCD Lyon 1

Incontinence urinaire — Sur la fesse gauche, près de la ligne médiane, au niveau de la saillie du sacrum existe une rougeur erythémateuse de la largeur d'une pièce de 5 f°.

Radiales très-flexueuses — Rien au coeur. Un peu de matité à la base droite — râles muqueux aux deux bases.

9 juin. Assoupissement considérable — somnolence — affaissement. pupilles très-contractées. Son abdomen est bosselé grâce à un grand nombre de fibrômes de volume très-inégal, les uns immobiles, les autres comme pédiculés —

Battements exagérés de toutes les artères superficielles

Resp. 28 — Pouls 120 — Temp. Rect. 40° —

10 Collapsus complet — Quand on soulève les paupières, la déviation des yeux se fait moins rapidement et la pupille est assez bien ramenée sur la ligne médiane — Tête toujours inclinée et tournée à droite — L'électrisation de la nuque du côté paralysé, la ramène très-légèrement — La résolution générale s'accentue, toutefois les membres droits tombent moins rapidement que ceux du côté opposé.

Déglutition difficile — incontinence urinaire et fécale.

Rougeur erythémateuse des 2 fesses, sur la ligne médiane

Resp. 40. Pouls 120

11. Prostration complète. Léger nystagmus — La déviation conjuguée a disparu et même la malade dirige parfois ses yeux à gauche — pupille droite un peu dilatée —

Légère résistance au membre supérieur gauche —

— On peut piquer profondément les membres, sans que la malade accuse la moindre sensation — mais à la face, les piqûres ne sont pas senties à gauche. tandis qu'à droite elles déterminent des mouvements.

Resp. 44. Pouls 132 à peine perceptible — agonie

## Autopsie

Sinus et veines cérébrales gorgés de sang — Pas d'athérome des artères cérébrales — Les cérébrales postérieures proviennent anormalement des Sylviennes. — Les communicantes postérieures sont très-courtes.

SCD Lyon 1

SCD Lyon 1

Liquide sanguinolent épanché dans les espaces sous arachnoïdiennes, surtout vers les lobes postérieurs du cerveau, vers les lobes cérébelleux et principalement du côté droit. — Sang épanché dans tous les ventricules et un énorme caillot remplissant le ventricule latéral droit. On l'enlève par un filet d'eau et on constate la destruction presque complète de la couche optique, dont il ne reste qu'une languette à la partie antéro-interne. Le noyau caudé est détruit dans la partie correspondante ainsi qu'une partie de la capsule interne au même niveau. — Le noyau lenticulaire est intact. Sur les coupes, l'altération commence à 2 à 3 millim. en arrière de la pédicule frontale et s'étend jusqu'à 1 cent. en arrière de la pédicule pariétale. On a recherché s'il existait des anévrysmes miliaires, et on en a trouvé un dans les parois du foyer. Toutefois l'examen n'a pas été très-complet. Les caractères de cet anévrysme étaient même douteux car sa circonférence était assez inégale et la paroi n'était pas distincte.

— Cœur. Bien que peu volumineux, il est cependant hypertrophié eu égard à la maigreur et à l'état cachectique du sujet.

— hypertrophie concentrique du ventricule gauche — pas d'athérome de l'aorte qui est un peu dilatée —

Rien aux poumons.

— Utérus ne constitue plus qu'une masse fibreuse sur laquelle on voit des fibrômes plus petits qui ne sont reliés à elle que par des adhérences lâches, presque cellulaires. La cavité utérine est aplatie et en rétroversion — l'hymen existe.

Reins, sous la pression des fibrômes utérins qui offraient un volume énorme, les calices et les bassinets se sont dilatés au détriment du tissu rénal qui est pâle, décoloré et condensé.

SCD Lyon 1

SCD Lyon 1

MODÈLE N° 21.

# HOTEL-DIEU. — *Salle* 2e femme N° 128

*Nom* Claudine Benoît

*né à* Mérignat (Ain)

*demeurant à*

*profession* cultivateur

*âge* 78

*tempérament*

*constitution*

*entré le* 28 9bre 78

~~sorti~~ morte *le* 3 Xbre 78

DIAGNOSTIC ET RÉSUMÉ

Hemorrhagie cérébrale
Hemiplégie droite.

HISTOIRE PATHOLOGIQUE

pas d'attaque antérieure.
Cette femme se trouvait à Lyon depuis quelques jours
elle était venue visiter sa fille qui y demeure lorsque
le 9bre dans la journée elle fut subitement frappée
d'apoplexie en montant les escaliers de la maison —

Le soir du 28, l'on constate hémiplégie complète du côté
droit, paralysie faciale du même côté, perte de connaissance —
M. sup. d. absence de mouvements volontaires — les mouvements
communiqués développent un léger degré de contracture dans le biceps —
les piqûres d'épingles sont ressenties sauf lorsqu'elles sont légères — la malade essaye de bouger
son membre en faisant efforts de l'épaule
M. inf. d. pas de mouvements volontaires — contracture évidente
des fléchisseurs; on sent très bien la corde en arrière du genou.

SCD Lyon 1

| DATES | HISTOIRE PATHOLOGIQUE | PRESCRIPTIONS |
|---|---|---|
| | Presque plus de mouvements réflexes — pas de trépidation épileptoïde<br>Face — la joue droite est plus grasse, effacée, soulevée paisiblement par le souffle respiratoire — les plis ont disparu en partie — occlusion incomplète de la cornée — la langue, sous l'influence des excitations, le côté gauche de la face se plisse ; le droit reste inerte —<br>La langue est projetée en avant entre les arcades dentaires, les lèvres sont couvertes d'une écume rose — (elle mord les coins de la bouche)<br>La tête est déviée à gauche — les yeux dévissés à droite —<br>Contracture très marquée des membres droits dans la flexion — réflexes tendineux très vifs — Pas de signe de Babinski<br>Respiration stertoreuse — pouls régulier — bruit de galop au cœur —<br>Miction et défécation involontaires<br>30 Juin — Température toujours proche de la normale — Pas de modification de la température — Le malade a eu la nuit dernière quelques mouvements automatiques — | |
| | Le matin, à la visite, on constate que le membre supérieur gauche a repris de la mobilité et que le membre inférieur gauche est également le siège de quelques mouvements spontanés. | |
| | Les pupilles sont habituellement fermées — Si on les soulève on voit les globes oculaires dans la ligne médiane, puis au bout de quelques secondes ils suivent le côté gauche — L'élévation se produit — Pas d'inégalité pupillaire — Si l'on maintient un instant les paupières soulevées, les globes qui se sont déviés présentent bientôt un peu de nystagmus — | |
| | Déglutition impossible — | |
| 1 Juillet | La malade est toujours dans le coma.<br>La contracture des membres droits et la résistance des membres gauches ont diminué.<br>— Si on soulève les paupières le phénomène de déviation est inégalement net. Les yeux d'abord sur la ligne médiane se dévient peu à gauche et par moments ont de la tendance à se rejeter à droite — Le Babinski persiste à gauche — Disparition complète de la moitié gauche du souffle et de la matité | |
| Soir | En soulevant les paupières, les yeux se dirigent légèrement à gauche. Le membre supérieur droit, pendant une paralysie plaque, mais les mouvements commencés répétés un certain nombre de fois amènent de la résistance du biceps — La contracture est moindre à gauche que les jours précédents. | |

Lyon. — Impr. A. Bonnaviat, rue Ste-Catherine, 13.

SCD Lyon 1

Claudine Benoît 4e femme 125

| DATES | HISTOIRE PATHOLOGIQUE | PRESCRIPTIONS |
|---|---|---|
| 2 décembre. | Toujours dans le coma. Les yeux sont déviés à gauche sous les paupières fermées — si on les soulève il y a un léger nystagmus et une tendance à les ramener vers la ligne médiane. L'occlusion de la paupière droite n'est pas complète — L'œil gauche est plus dévié en dehors que l'œil droit en dedans — Le nystagmus se produit sous les paupières. on peut le voir à travers la fente palpébrale entr'ouverte — La paralysie droite est toujours flasque. La malade fait moins de mouvements à gauche que le jour précédent. et résiste bien moins. La résistance augmente par les mouvements communiqués — Le chatouillement plantaire à droite ne provoque qu'un léger réflexe à gauche. Les piqûres de la pulpe droite produisent un léger réflexe dans les deux membres gauches, mais rien à droite. Les fortes piqûres à droite sont suivies d'inspirations plus grandes et d'un mouvement de la main gauche portée vers le point piqué. Le biceps droit présente une flaccidité extrême. Le biceps gauche une tonicité marquée. — Toujours incontinence urinaire. Il existe un léger érythème des fesses et une petite ulcération de 5 mm. La pupille gauche est un peu plus dilatée qu'à droite et est d'ailleurs le siège de changements incessants. Déglutition impossible. Pas de hépidation. | |
| Température rectale — | 1 déc. au soir. 38.5. 2 déc. { matin 38.7 soir 38.9. 3 déc. morte à 6 heures du matin | |

# HOTEL-DIEU. — *Salle* _____ *N°* _____

*Nom*

*né à*

*demeurant à*

*profession*

*âge*

*tempérament*

*constitution*

*entré le*

*sorti le*

DIAGNOSTIC ET RÉSUMÉ

HISTOIRE PATHOLOGIQUE

SCD Lyon 1

Coupe pédiculo-pariétale. Le foyer principal est toujours considérable et soulève la couche corticale du lobule de l'insula — Le noyau lenticulaire est presque complètement détruit. La capsule interne est intacte.
Le foyer de la couche optique touche à sa fin — La fissure de communication avec le foyer principal a disparu.
On note au dessus quelques points hémorrhagiques.

Coupe préoccipitale. Le foyer se termine à 1 cm. en arrière de la coupe pédiculo-pariétale et à ce niveau existent des hémorrhagies capillaires.

Il n'y a pas de sang dans les ventricules.

## Poumons

A gauche adhérences très nombreuses et très-faibles — Sa base présente en arrière une congestion intense. Le tissu pulmonaire nouveau est mou. résistant. ressemble à du poumon atelectasié.
La coupe est lisse et non grenue. Il va au fond de l'eau.
— Des deux côtés emphysème très développé.

---

L'aorte est un peu athéromateuse. Le cœur est légèrement hypertrophié, mais ne présente pas de lésions valvulaires —

---

Les reins ont des capsules adhérentes. En les enlevant on entraîne du parenchyme. La substance corticale est pâle mince dure. Sa surface est grenue en certains points et présente des traces d'anciens kystes.

SCD Lyon 1

SCD Lyon 1

Service du Mr Tripier

Claudine Benoît. 4e femmes 125.

Autopsie. 4 decembre 1878.

La dure-mère est adhérente à la voûte du crâne –
La masse cérébrale est ferme et ne présente à sa surface rien d'exceptionnel si ce n'est des adhérences avec les méninges en un point limité situé à la partie externe et antérieure de la face inférieure du lobe frontal gauche.

– Rien dans les sinus.
Les artères sont très athéromateuses et l'athérôme s'étend jusqu'aux artérioles de 3e et 4e ordre.
On remarque des adhérences des nerfs spinaux et des artères vertébrales de chaque côté. –
La communicante postérieure manque. Par contre la sylvienne est reliée à la cérébrale postérieure par 2 ou 3 artérioles filiformes.
Le tronc basilaire renferme un caillot fibrineux, mobile.
– Vers la partie moyenne de la protubérance à gauche de la ligne médiane existe un point gris brunâtre. très-superficiel.

## Hémisphère droit

La coupe frontale nous montre une petite cavité de la grosseur d'une fève, à parois lisses avec quelques travées transparentes – à teinte légèrement ocreuse. avec un peu de liquide incolore. Elle occupe la partie interne de l'avant mur et les $\frac{2}{3}$ externes du noyau lenticulaire dont le $\frac{1}{3}$ interne est intact ainsi que la capsule interne.
La coupe pariétale montre encore les traces de ce foyer sous forme de cicatrice linéaire
La coupe préoccipitale révèle un nouveau foyer situé en dehors des circonvolutions de passage. au niveau de la circonvolution qui forme la lèvre inférieure de la scissure parallèle

SCD Lyon 1

et de la terminaison du ventricule latéral. L'épendyme forme la paroi inférieure de ce foyer. Il est adénomatié et fait saillie dans le ventricule — La cavité est limitée en dehors par la substance corticale qui présente une épaisseur de 3 à 4 mm. de sorte qu'elle ne se révélait par aucun signe extérieur. Elle a 4 à 5 cm. de dehors en dedans et 2 à 3 verticaux. Elle présente d'ailleurs les mêmes caractères que la première

## Hémisphère gauche.

Sa face interne présente une saillie au niveau de la couche optique et une fluctuation profonde.
Il en est de même au niveau du lobule de l'insula.

Coupe préfrontale. Au niveau du point signalé sur la face inférieure du lobe frontal est une petite cavité. anfractueuse irrégulière semblable à celles de l'hémisphère droit. mais avec une teinte ocreuse manifeste, du volume d'une amande. Sa paroi inférieure est formée par les méninges épaissies et adhérentes. Elle s'étend en avant et en arrière, en laissant intactes les couches corticales.

Au dessous de cette cavité on trouve un point fluctuant. On fait une coupe à 5 mm. en arrière et on trouve un foyer hémorrhagique récent. occupant une étendue verticale de 4 à 5 cm. et l'étant de dehors en dedans la capsule externe, le noyau lenticulaire, la capsule interne qui n'est intacte que sa partie supérieure et externe

Coupe frontale. Le foyer s'étend jusqu'à la substance grise corticale. Le noyau lenticulaire n'est pas qu'en partie. La capsule interne est intacte sauf en haut où elle est lésée par un prolongement linéaire du foyer

Coupe pariétale Le noyau lenticulaire est détruit sauf à sa partie inférieure et externe. La capsule interne est prise en dehors. Elle est sectionnée en haut par une fissure qui se recourbe en dedans et va relier notre foyer à un autre plus petit, de la grosseur d'une bille qui occupe la couche optique en entamant la partie inférieure du noyau caudé

— Au dessous des foyers précédents s'en voient deux ou trois très-petits

SCD Lyon 1

C. B. 78 ans. cultivatrice. 128. 4e femmes.
entrée le 28 nov. 78 – morte le 3 Xbre 78 –

Pas d'attaque antérieure –
Prise dans la journée d'une attaque d'apoplexie.
Actuellement, perte de connaissance – pas de mouvements volontaires dans les membres droits – contracture des fléchisseurs aux membres inférieurs – les mouvements communiqués développent un léger degré de contracture dans le biceps brachial.
– Déviation de la tête et des yeux du côté gauche.
– gouttes droite flasque – affaissée – soulevée par le souffle expiratoire – les plis ont disparu en partie.
Langue projetée en avant entre les arcades dentaires – Lèvres couvertes d'une écume fine.
– Au membre supérieur les piqûres d'épingle sont ressenties, sauf lorsqu'elles sont légères. – le malade essaye de bouger son membre en faisant effort de l'épaule –
– Les mouvements réflexes ont presque disparu au membre inférieur – pas de trépidation spinale –
– insensibilité complète de la cornée – le côté gauche de la face se plisse sous l'influence des excitations, le droit reste inerte.
– Les membres sains ne sont pas contracturés à l'état de repos et les mouvements spontanés y sont faciles – les mouvements communiqués y déterminent une résistance très-marquée dans les 2 sens.
Urination, défécation involontaires.
Respiration stertoreuse – rien au cœur.
30 novembre toujours perte de connaissance –
quelques mouvements automatiques de la main gauche.
Le malade veut d'étendre le membre supérieur gauche et en même temps il y a eu un léger mouvement du

SCD Lyon 1

SCD Lyon 1

qu'un léger réflexe à gauche. Les piqûres de la pulpe droite produisent un léger réflexe dans les deux membres gauches, mais rien à droite.
Les fortes piqûres à droite sont suivies d'inspirations plus grandes et d'un mouvement de la main gauche portée vers le point piqué.
– pas de trépidation.
Léger érythème des fesses avec une petite ulcération de 5 millimètres – toujours incontinence urinaire
– T. R. { matin. 38°.7
{ soir. 38°.9

3 Xbre – mort à 6 heures du matin

Autopsie 4 Xbre 78.

Dure-mère adhérente à la voûte du crâne –
La masse cérébrale est ferme et ne présente à sa surface rien d'anormal, si ce n'est des adhérences avec les méninges en un point limité situé à la partie externe et antérieure de la face inférieure du lobe frontal gauche –
Rien dans les sinus.
Les artères de la base sont très-athéromateuses et l'athérome s'étend jusqu'aux artérioles de 3e et 4e ordre –
– On remarque des adhérences des nerfs spinaux et des artères vertébrales de chaque côté.
La communicante postérieure manque d'un côté – Les syloviennes est reliées à la cérébrale postérieure par 2 ou 3 artérioles filiformes.
Le tronc basilaire renferme un caillot fibrineux, mobile.
Vers la partie moyenne de la protubérance, à gauche de la ligne médiane existe un point gris brunâtre très-superficiel.
Hémisphère droit. La coupe frontale nous montre une petite cavité, de la grosseur d'une fève, à parois lisses, un peu ocreuses – renfermant un peu de liquide incolore

SCD Lyon 1

SCD Lyon 1

et parcourue par quelques travées transparentes.
Elle occupe la partie interne de l'avant mur et les $\frac{2}{3}$ externes du noyau lenticulaire dont le $\frac{1}{3}$ interne est intact ainsi que la capsule interne.
La coupe pariétale marche encore les traces de ce foyer sous forme de rectrice linéaire.
La coupe préoccipitale révèle un nouveau foyer situé en dehors des circonvolutions du passage, au niveau de la 2e circonvolution temporale et de la terminaison du ventricule latéral. L'épendyme oedematié et saillant dans le ventricule forme la paroi inférieure du foyer qui est limité au dehors par une couche de substance corticale épaisse de 3 à 4 millim. — Ce foyer a les mêmes caractères que les précédents. Ses dimensions sont 4 à 5 centim. de dehors en dedans et 2 à 3 verticalement.
Hémisphère gauche. Sa face interne présente une saillie et une fluctuation profonde au niveau de la couche optique.
— Il en est de même pour le lobule de l'insule.
— Coupe préfrontale. Au niveau du point signalé sur la face inférieure du lobe frontal est une petite cavité anfractueuse, irrégulière, semblable à celles de l'hémisphère droit, mais avec une teinte ocreuse manifeste. Elle a le volume d'une amande. Sa paroi inférieure est formée par les méninges épaissies et adhérentes. Elle s'étend en avant et en arrière en respectant les couches corticales.
— A 5 millimètres en arrière, la coupe tombe sur un foyer hémorrhagique récent occupant une étendue verticale de 4 à 5 centim. et l'étant de dehors en dedans la capsule externe, le noyau lenticulaire, la capsule interne qui n'est intacte qu'en haut et en dedans.

SCD Lyon 1

SCD Lyon 1

Coupe frontale Le foyer précédent s'étend jusqu'à la substance grise corticale — Le noyau lenticulaire n'est pris qu'en partie. La capsule interne est intacte sauf en haut où elle est lésée par un prolongement linéaire du foyer —

Coupe pariétale Le noyau lenticulaire est détruit sauf en bas et en dehors. La capsule interne est prise en dehors. Elle est sectionnée en haut par une fissure qui se recourbe en dedans et met en communication notre foyer avec un autre plus petit, de la grosseur d'une bille qui occupe la couche optique en entamant la partie inférieure du noyau caudé.

Au dessous des foyers précédents s'en voient deux autres très-petits.

Coupe pédiculo-pariétale Le foyer principal est toujours considérable et soulève l'écorce du lobule de l'insula — Le noyau lenticulaire est complètement détruit. La capsule interne est intacte.

Le foyer de la couche optique touche à sa fin — La fissure de communication avec le foyer principal a disparu. On note au dessus quelques points hémorrhagiques.

Coupe ~~préoccipitale~~ Le foyer principal se termine à 1 centim en arrière de la coupe pédiculo-pariétale et à ce niveau existent des hémorrhagies capillaires — — pas d'avantage dans les ventricules.

Thorax A gauche adhérences nombreuses très-faibles. — La base du poumon gauche présente en arrière une congestion intense. Le tissu pulmonaire ressemble

SCD Lyon 1

SCD Lyon 1

à ce niveau à celui d'un poumon atelectasié.
La coupe est lisse et non grenue — il va au fond de l'eau — Des deux côtés, emphysème très-développé.
— L'aorte est un peu athéromateuse — Le cœur est légèrement hypertrophié, mais ne présente pas de lésion volvulaire.
Les reins ont des capsules adhérentes — La substance corticale est pâle, mince, dure. Sa surface est grenue en certains points et présente des traces d'anciens thystes.
Rien au foie ni à la rate.

SCD Lyon 1

SCD Lyon 1

N° 21.

# HOTEL-DIEU. — Salle St Jeanne N° 15

Nom Léonard Grenier

né à

demeurant à

profession maçon

âge 75 ans

tempérament

constitution

entré le 23 février 1882. salle Ste Jeanne et auparavant le 12 février

sorti le salle Ste Marguerite.

DIAGNOSTIC ET RÉSUMÉ

Hémorrhagie cérébrale -

attaque 2 ou 3 jours avant l'entrée à Ste Marguerite.
Pas de renseignements précis, sauf qu'il y a eu perte de connaissance pendant le séjour à Ste Marguerite on a surtout remarqué avec l'hémiplégie et l'anesthésie gauche une déviation très prononcée des yeux et de la face à droite.

## HISTOIRE PATHOLOGIQUE

25 février 1882

Il existe une hémiplégie gauche complète. La face est ordinairement sans expression ou plutôt elle exprime un peu d'hébétude. Les yeux sont habituellement dirigés à droite. Le malade les ramène à la partie médiane spontanément ou lorsqu'on l'invite à regarder du côté gauche; mais ils dépassent rarement la ligne médiane et s'ils se portent un peu plus à gauche ce n'est que d'une manière tout à fait passagère. Les paupières sont habituellement un peu tombantes, mais le malade ouvre et ferme les yeux aussi bien d'un côté que de l'autre lorsqu'on le lui demande. C'est en vain qu'on le prie de fermer les yeux avec force pour juger s'il y a une différence dans la contraction des muscles orbiculaires de chaque côté. Il est probable qu'il ne comprend pas ce qu'on veut lui faire faire, en raison de l'obnubilation intellectuelle qu'il présente et qui oblige à répéter les demandes les plus simples avant d'avoir une répon

Lyon. Imp. veuve Rossaviat et fils

SCD Lyon 1

| DATES | HISTOIRE PATHOLOGIQUE | PRESCRIPTIONS |
|---|---|---|
| | Autant qu'on peut en juger par les mouvements volontaires de la face qu'on détermine par divers genres de piqûres, il existe une différence dans la contraction des muscles de la partie supérieure de la face en forme de C entre elle est très-légère. Il n'en est pas de même pour la partie inférieure. La commissure gauche est toujours affaissée par suite de l'accolement normal des lèvres de ce côté. Le malade parle. Il ne présente un trouble particulier dans l'émission de la voix. Pas d'autre altération de langage. Pas d'aphasie. Lorsqu'on dit au malade de tirer la langue, il avance légèrement et organe entre les lèvres et la retire aussitôt. Il semble qu'il y ait un peu de déviation à gauche. Les mouvements de la langue paraissent exécutés assez bien dans la bouche; toutefois on ne peut se livrer à aucun examen précis à cet égard. La déglutition des liquides est difficile, ceux-ci remontant de la bouche à mesure qu'on les introduit, et parfois déterminant de la toux. Le malade mange devant nous sans peine et il avale parfaitement. | |
| | Le membre supérieur gauche est placé à côté du tronc avec une légère flexion si légère qu'il est presque dans l'extension. La main est notablement déviée; et l'on trouve au niveau du poignet une de face externe deux petites tuméfactions. Dans les mouvements aucun mouvement spontané n'est possible. Dans les mouvements communiqués on trouve par résistance du côté du triceps et surtout une résistance légère du côté du biceps. Si l'extension a bien lieu entièrement la résistance faite à un peu défaut. Elle est d'autant plus marquée que le mouvement d'extension est plus long. Partout alors elle n'est remarqué qu'on mesure à l'aide du goniomètre. Elle forme alors un angle de 120° à 130°. La résistance est notablement augmentée par les mouvements de flexion ainsi que par le tâtonnement du malade. En répétant les mouvements d'extension, on arrive parfois à ne plus trouver de résistance ou à ne rencontrer qu'une résistance à peine appréciable, mais en procédant brusquement, puis de la reproduit à nouveau, sans qu'on puisse rendre parfaitement compte de la cause de ces variations. En tout cas lorsque le malade s'est rendu compte de ce qu'on exige de lui pour produire les mouvements, on trouve toujours en premier lieu un certain degré de résistance, et lorsque celle-ci fait défaut, c'est toujours après qu'on a éprouvé de la résistance à plusieurs reprises et même d'une façon assez intense, comme s'il gardait une sorte d'épuisement musculaire. La voix reparaît parfois en continuant les mouvements sans interruption. Il faut ajouter cependant que si l'interruption elle se reproduit bientôt. Les doigts pris isolément exécutent facilement et sans douleur les mouvements commandés. L'épaule se fait facilement et sans douleur | |

SCD Lyon 1

| DATES | HISTOIRE PATHOLOGIQUE | PRESCRIPTIONS |
|---|---|---|
| (suite) | Le membre inférieur gauche est également immobile. Il n'présente aucune résistance dans les mouvements communiqués à la hanche et au genou. En relevant la pointe du pied on a une certaine résistance comme s'il y avait un engorgement articulaire, d'autant qu'il existe un peu d'œdème au niveau du pied et des malléoles, mais on peut s'assurer que l'articulation n'est pas affectée. Trépidation plantaire manifeste, mais peu prononcée. Pas de trépidation rotulienne. Réflexe rotulien persistant, et cependant peu prononcé. Diminution de l'acuité de la pointe de la jambe et du pied. | |
| | Voici maintenant l'état du côté droit. | |
| | à la force pas de déviation, distorsion à plutôt mobilité peu prononcée. Pas de déviation de la face ou légère déviation à droite. | |
| | Le membre supérieur droit est souvent en mouvement, le malade tirant son drap et la plus souvent se retournant sur le côté de son lit. Résistance prononcée à tous les mouvements communiqués. Il existe avec le membre les mouvements auxquels ils sont demandés. | |
| | Le membre inférieur droit est habituellement dans l'extension. Il est quelquefois, cependant, arrivé que le malade a déplacé un peu latéralement et a fléchi très légèrement, ainsi qu'on peut l'observer en le bougeant un instant découvert. Si on lui dit de mouvoir son membre, il fait de nombreux mouvements indiqués précédemment, mais il est impossible d'obtenir des mouvements plus étendus, dans un but ou dans l'autre. Résistance prononcée aux mouvements communiqués dans tous les sens. Pas de trépidation plantaire ni rotulienne. Réflexe rotulien persistant à peu près au même degré que du côté gauche. | |
| | Aucun mouvement de tronc n'est possible et le malade reste tout à fait inerte dans la position horizontale n'étant les quelques mouvements spontanés du membre supérieur droit. | |
| | La sensibilité générale est profondément troublée. Les piqûres les plus fortes pratiquées à la pulpe des doigts de la main gauche n'éveillent par la moindre douleur, ni même la moindre sensation. Il en est ordinairement de même d'une piqûre isolée faite sur n'importe quelle partie du côté gauche du corps. La piqûre n'est ressentie également que lorsqu'elle est pratiquée en traversant cependant en traversant complètement la peau soit à la racine du membre supérieur, soit sur les autres régions du même côté, notamment au niveau de la fesse, mais arrivé à produire la sensation en répétant les piqûres fréquemment, on arrive à produire la sensation de piqûre, quoique toujours d'une façon assez obtuse, car le malade se plaint que ce ne soit pas le moment de dépasser. Ce n'est que rarement qu'il porte la main droite vers le point stimulé. | |

SCD Lyon 1

N° 21 *bis*.

| DATES | HISTOIRE PATHOLOGIQUE | PRESCRIPTIONS |
|---|---|---|

En tout cas on peut répéter un grand nombre de fois les piqûres des doigts et de la main sans que le malade se plaigne, sans même qu'il éprouve la moindre sensation et quand bien même on l'interroge à cet égard. Quand les piqûres sont perçues en agissant au niveau de la face ou du pied, le malade les localise parfaitement. Mais s'il éprouve de la douleur en piquant au bras à l'épaule ou au tronc, il la rapporte au pied.

Le chatouillement et les piqûres de la plante du pied donnent lieu à des contractions musculaires localisées à la jambe et à la cuisse du même membre. Ces phénomènes se produisent à coup sûr à la première excitation après un repos; mais ensuite on ne les produit que d'une manière irrégulière quand bien même on répète les excitations. Toutefois lorsque celles-ci sont fortes les mouvements se produisent plus régulièrement et plus fortement. Si les excitations sont très-fortes et répétées, il s'ensuit des mouvements assez intenses pour déterminer un léger degré de flexion de genou à chaque excitation violente, et le malade se plaint alors des piqûres. Les mouvements ne se propagent pas manifestement du côté droit. Car s'il y a ~~parfois~~ un léger tremblement ou mouvement d'ensemble de la cuisse droite dans les fortes excitations de la région plantaire gauche, on peut le rapporter au mouvement imprimé au bassin par les mouvements du membre gauche. Il nous a semblé seulement que dans les plus fortes excitations de la région plantaire gauche, il y avait parfois une très-légère contraction dans le long supinateur de l'avant bras gauche. Les piqûres du dos du pied produisent ~~aussi des mouvements réflexes~~ mais ils sont moins intenses. L'intensité de ces mouvements diminue à mesure qu'on excite les parties les plus élevées du membre.

Les piqûres des doigts de la main gauche ne donnent le plus souvent lieu à aucun mouvement. Cependant on a parfois une très-légère contraction dans les muscles de l'avant bras (fléchisseurs). Plus souvent on peut observer sous l'influence de ces piqûres quelques contractions dans les muscles extenseurs au niveau de la cuisse et de la jambe du même côté, sans qu'il se passe aucun mouvement dans le membre supérieur. Ce n'est que ~~très-rarement~~ que nous avons constaté une contraction à la fois dans les m. sup. et inf. –

Les piqûres du tronc donnent assez souvent lieu à quelques contractions dans les muscles extenseurs de la cuisse et de la jambe du côté gauche et parfois en même temps à une très-légère contraction dans l'avant bras du même côté.

SCD Lyon 1

| DATES | HISTOIRE PATHOLOGIQUE | PRESCRIPTIONS |
|---|---|---|
| (suite) | Il en est de même des piqûres de la face. Bien que les mouvements réflexes soient encore prédominants au membre inférieur, c'est dans ce dernier cas qu'un léger mouvement de retrait de l'avant-bras se produit le moins difficilement.<br>Le chatouillement des piqûres de la plante du pied droit produisent des mouvements réflexes également limités au membre inférieur qui sont plus constants, plus intenses et surtout moins brusques que ceux du côté gauche. Ils ne se propagent pas dans les autres membres, quoique les piqûres soient assez fortes; seul le malade se plaint plus ou moins vivement même à l'occasion des piqûres légères. Enfin en piquant même légèrement le membre inférieur droit du même côté de la face, le malade se plaint et cherche à se défendre avec la main. On ne produit rien avec le mouvement réflexe dans les autres membres. De même aussi en piquant le tronc du même côté.<br>Lorsque le malade tourne un bouton léger mouvement réflexe dans les deux membres gauches toujours un peu plus prononcés au membre inférieur. | |
| | Les organes des sens sont très-difficiles à explorer. Le malade dit entendre qu'il y voit très-peu; il effectivement il ne reconnaît pas les objets malgré prétendant qu'il ne les voit pas, quoique j'il cherche à les voir. Il dit cependant qu'il voit des doigts lorsque l'on lui montre la main; mais il se trompe constamment sur le nombre qu'on lui présente. Il prétend qu'il ne voit ni mieux ni plutôt ni moins bien d'un œil que de l'autre. - Il entend la tic-tac de la montre d'un côté et de l'autre quand la montre est placée à une petite distance de l'oreille (9 à 10 centimètres). Il dit cependant qu'il l'entend mieux du côté droit.<br>Le malade prétend être gaucher, mange de la main gauche et se sert de la truelle de la main gauche; mais quand on lui dit de montrer sa main gauche, il présente constamment la main droite. - En imitant vivement pour qu'il me donne l'autre main il porte la main droite du côté gauche, soit au niveau du membre, soit près de l'épaule et remuant sa chemise, il laisse voir pour l'amener à droite. En tout cas il est impossible de lui faire chercher autrement son membre gauche, dont il semble n'avoir guère conscience.<br>L'état intellectuel du malade laisse aussi beaucoup à désirer. Bien souvent il ne répond pas aux questions et s'il répond ce n'est qu'aux questions simples et par un mot ou deux. Il ne demande rien spontanément et n'exprime rien d'eux-mêmes. Il paraît du reste souffrir. Il sait lorsqu'il est les piqûres ainsi qu'on l'a dit précédemment. Il sait à dire | à exploser. Le malade |

SCD Lyon 1

| DATES | HISTOIRE PATHOLOGIQUE | PRESCRIPTIONS |
|---|---|---|

qu'il était maçon, mais il n'a pu nous donner aucun renseignement sur sa maladie, sinon que ce qui lui est arrivé depuis qu'il est à l'Hôtel-Dieu. Il n'a pas encore à présent que des douleurs, [illegible] constipation. Incontinence involontaire de l'urine.

Légère excoriation sur la commissure droite, côté de la ligne médiane, quelques ulcérations superficielles disséminées sur la fesse gauche. Inflammation du scrotum qui est constamment souillé par l'urine.

Erythème à la partie inf. et post. de la jambe droite, suite à la suite d'une application irritante antérieure. Eschare assez large (diam. 2 p.) à la partie moyenne de la plante du pied gauche près du bord externe, produite probablement par une bouillotte chaude. —

Nous avons déjà signalé l'adème de la main gauche et du pied gauche. Toutefois il existe aussi de l'adème au niveau du pied droit à peu près au même degré que du côté gauche.

D'une manière générale le malade paraît très affaibli et cachectique.

Rien de particulier à l'auscultation du cœur.

Rien d'anormal à l'auscultation de la poitrine. Rhonchus sonore. —

27 Ls

Février 2 — Même état. Son examen n'amène aucune modification dans les phénomènes précédemment observés.

Les piqûres du côté gauche ne sont toujours pas perçues dans la généralité des cas. Toutefois en répétant les piqûres à la face, au tronc, à la racine du membre supérieur, et au membre inférieur, le malade éprouve une sensation douloureuse, obtuse qu'il ne peut pas localiser ou un malaise du côté de l'abdomen.

Les piqûres des doigts ou de la main gauche ne provoquent rien ou de temps en temps un léger mouvement de flexion de l'avant-bras, ou un léger mouvement d'élévation de la pointe du pied mais plus rarement qu'avant. Inversement les mouvements dans les 2 membres à la fois. De temps en temps on observe parfois un mouvement automatique du membre supérieur, soit un léger mouvement de flexion du membre inférieur. Les piqûres du tronc déterminent bien plus facilement des mouvements dans le membre supérieur. parfois le mouvement du membre inférieur est très accentué dans les muscles de la cuisse (extenseurs) de la jambe et du pied. Les piqûres dans les mouvements dans le membre supérieur sont produites encore assez facilement et on observe également du côté des extenseurs du membre inférieur. Ensuite les chatouillements et les piqûres de la plante du pied qui donnent bien des mouvements réflexes les plus prononcés : les muscles de la jambe et de la cuisse agissent avec prédominance des fléchisseurs puisqu'il y a une légère flexion du membre avec production à la même temps mouvements légers de flexion de l'avant-bras gauche (contraction très évidente dans le groupe des muscles de la région externe de l'avant-bras et dans les fléchisseurs de l'avant-bras du côté

SCD Lyon 1

# HOTEL-DIEU. — *Salle* _____ N° _____

*Nom*

*né à*

*demeurant à*

*profession*

*âge*

*tempérament*

*constitution*

*entré le*

*sorti le*

## DIAGNOSTIC ET RÉSUMÉ

Lorsque cette excitation a lieu, on observe à droite qqq. mouvements automatiques du membre sujet, et de légers mouvements de flexion du membre infer, surtout quand le malade éprouve de la douleur et qu'il l'exprime par ses plaintes (cependant jamais de douleurs vives) ——

Côté droit : = Les piqûres ou le chatouillement du membre infer droit donnent lieu à des mouvements réflexes très prononcés de ce ~~mouvement~~ membre, à un mouvement automatique du membre sujet et à des plaintes vives ; en même temps on observe parfois lorsque l'excitation est forte, de légères contractions dans les muscles des régions externe et interne de la jambe du côté gauche et parfois aussi au niveau du long supinateur gauche.

## HISTOIRE PATHOLOGIQUE

En piquant les doigts de la main droite, le malade se défend un peu, il ne se produit rien du côté du membre inférieur mais on a parfois très manifestement un mouvement de relèvement de la pointe du pied gauche et de légers mouvements de flexion de l'avant bras gauche. = En piquant le côté droit de la face, le malade se défend, mais nous n'observons pas d'autres phénomènes.

La tête d'épingle placée sous la conjonctive droite ne peut pas être supportée tandis qu'à gauche elle ne produit pas même le clignement.

Persistance de la déviation des yeux et de la tête à droite ; persistance des autres phénomènes indiqués précédemment.

Pendant l'examen, le malade se plaignait constamment, d'une façon monotone de manière à ce qu'on le laissât tranquille ; en tout cas les piqûres du côté droit ne sont pas perçues comme à l'état normal.

SCD Lyon 1

| DATES | HISTOIRE PATHOLOGIQUE | PRESCRIPTIONS |
|---|---|---|
| 4 mars = | Le malade examiné hier, aujourd'hui, présente qq. modifications dans l'état constaté antérieurement. Il a de temps en temps un peu de subdelirium, toutefois il répond bien aux questions et nous a même spontanément demandé une potion pour le faire dormir la nuit. Il s'exprime bien sauf le peu de gêne produit par la paralysie de la partie infér. de la face. = Et parole brève. — Les piqûres du côté gauche du corps ne donnent pas si facilement lieu à des réflexes limités de ce côté, sauf lorsqu'on excite la plante du pied ; au contraire les piqûres des doigts donnent bien très rarement aux réflexes du même côté, et produisent presque constamment un léger mouvement dans le membre inférieur droit. Ce mouvement n'est pas brusque, rapide, comme ceux qui se passent du côté gauche, mais il est lent et persistant ; en même temps on observe qq. mouvements automatiques du membre supér. — Les piqûres du côté gauche, même celles des doigts donnent bien plus facilement à un sentiment douloureux que le malade ne localise pas, ou qu'il rapporte au tronc ; pour les autres parties du corps, le malade localise beaucoup mieux surtout si la piqûre est forte. — | |
| 16 mars. | Etat à peu près stationnaire sauf que le malade mange un peu mieux (on est toujours obligé de lui donner à manger) et parle plus volontiers. Les membres du côté gauche sont complètement paralysés et œdématiés aux extrémités. — Les piqûres profondes des doigts de la main gauche ne produisent le + souvent rien, cependant lorsqu'on produit plusieurs piqûres coup sur coup rapidement sur le même doigt on donne lieu à une légère contraction des muscles antéro-externes de l'avant-bras et à des ~~mou~~ contractions dans le membre infér. du même côté. On obtient toujours un peu plus facilement ces mouvements réflexes par les piqûres du tronc et de la face. Souvent le malade se plaint alors et si on lui demande où il souffre, il porte parfois la main | |

SCD Lyon 1

Mars 1882 Liste n° 15. Fremier

N° 21 bis.

| DATES | HISTOIRE PATHOLOGIQUE | PRESCRIPTIONS |
|---|---|---|

au tronc ou à la face vers le point piqué (dans les cas seulement où il s'agit de piqûres profondes et répétées). Mais lorsqu'il s'agit des piqûres des doigts il indique le membre infér. ou même le pied.
Ce sont les piqûres ou les chatouillements de la plante du pied qui donnent lieu aux réflexes les plus accentués dans le membre infér. souvent avec un peu de propagation au membre supér. comme précédemment.
Il se produit aussi q.q. mouvements automatiques du côté droit, le malade se cramponnant le + souvent à son rideau. Lorsqu'on pique le côté gauche de la face il y a en même temps que les réflexes indiqués plus haut, et un léger mouvement de contraction du côté des orbiculaires. = Les piqûres du côté droit de la face, du tronc, et du membre supér. provoquent des plaintes de la part du malade, qui cherche à s'y soustraire et en même temps, il se produit des mouvements réflexes du côté des membres gauches, tandis que le membre infér. droit reste immobile. Lorsqu'on chatouille ou pique la région plantaire droite, le malade se plaint toujours assez vivement, et il retire le membre excité, mais il ne se produit presque rien ou rien dans le membre infér. gauche. C'est à peine si on perçoit parfois une légère contraction dans les muscles de la région antéro-externe de la jambe. On voit plutôt une légère contraction dans les muscles de la région antéro-externe de l'avant bras et dans le biceps. = D'une manière générale les excitations du côté droit paraissent être moins douloureuses au niveau des doigts qu'au niveau des autres régions. La douleur et la réaction que l'on produit en le piquant vers la pulpe des doigts n'est pas en rapport avec la profondeur de ces piqûres.

SCD Lyon 1

| DATES | HISTOIRE PATHOLOGIQUE | PRESCRIPTIONS |
|---|---|---|
| | Persistance de l'incontinence d'urine et des matières fécales ; les lavements, toutefois, donnent lieu à une véritable inondation. | |
| | 10 - Mars _ Depuis hier le malade a de la fièvre, il est plus affaissé et ne mange pas. | |
| | Au niveau du sacrum il existe une large escharre noire avec écoulement sanieux, avec prédominance de l'excoriation sur la fesse gauche. | |
| | La respiration est un peu plus bruyante et l'on entend des râles à distance. Un peu d'obscurité de la respiration à la base ~~droite~~ du poumon droit. | |
| | Persistance des phénomènes indiqués précédemment, les piqûres produisent encore moins facilement les réflexes que les jours précédents. | |
| 23 mars | Le malade est beaucoup plus affaissé ; ses traits sont tirés ; il répond à peine aux questions et refuse de prendre des aliments ; il ne prend que quelques cuillerées de liquide qu'il avale difficilement. Les piqûres du membre supér. gauche même répétées coup sur coup ne donnent lieu à aucun mouvement, il en est de même pour la peau du thorax. Cependant dans ce dernier cas on a vu, cette dernière fois, une légère contraction dans les muscles de la cuisse droite. Les piqûres du membre infér. donnent lieu à des mouvements dans ce membre, mais plus restreints qu'auparavant. Les piqûres de la face ne donnent rien ou seulement une ~~légère~~ contraction des orbiculaires. Lorsque l'on pique dans la narine, plus particulièrement, et alors le malade détourne la tête et porte la main vers l'endroit piqué, parfois aussi légère contraction automatique dans le membre infér. droit ; une fois aussi, lors de la première piqûre dans la narine, nous avons constaté une légère contraction dans le membre supér. gauche. [biceps, et groupe antéro externe de l'avant-bras] mais sans pouvoir la reproduire par d'autres piqûres et rien du côté du membre infér. gauche. Le malade paraît succomber aux phénomènes infectieux de son escharre. | |
| Côté gauche | | |
| 25 mars | Mort ce matin à 5 heures. | |

SCD Lyon 1

— Salle Ste Geneviève N° 14 Léonard Grenier.

N° 21 bis.

| DATES | HISTOIRE PATHOLOGIQUE | PRESCRIPTIONS |
|---|---|---|
| | — Autopsie le 26 Mars 1882 — | |
| | A l'ouverture de la boîte crânienne on trouve la dure mère adhérente aux os du crâne. | |
| | — La face postérieure présente à la base une adhérence avec la partie postérieure du cervelet. | |
| | — Les artères de la base présentent de nombreuses plaques athéromateuses, principalement le cylindre, la tige basilaire, les cérébrales postérieures. | |
| | — (Anomalie) — Le cérébelle postérieur gauche est formé par le cylindre) Les gros vaisseaux ne contiennent que quelques caillots noirs mous et récents. | |
| | — Ventricules latéraux contenant à ventricule latéral gauche — Le ventricule droit est rempli en grande partie par la partie postérieure qui forme la paroi latérale qui offre une tumeur formée — tumorale — A l'examen il y a une dégénérescence des circonvolutions et de profondeur — | |
| Hémorragie récente | La coupe des pédoncules montre que la substance grise adhérente à la dure mère présente à droite une hémorragie ancienne qui a détruit la substance grise du pédoncule cérébral droit, et la calotte pédonculaire qui est déprimée avec diminution de consistance et coloration jaunâtre sur une étendue de deux centimètres. | |
| | Adhérence ancienne avec plaque ramollie au niveau de la face inférieure de la circonvolution du lobule postérieur droit. | |
| | — Coupe frontale — Cette tumeur occupe presque toute la substance blanche centrale et forme un petit relief autour de la face interne des noyaux centraux. | |
| | — Coupe pédiculo pariétale — Cette coupe est faite à travers la tumeur qui a détruit la capsule externe le noyau lenticulaire, la capsule interne et qui atteint presque la couche optique — Elle est limitée en haut par une ligne passant par le fond de la scissure de Sylvius et l'extrémité supérieure de la corne ventriculaire. La coupe est composée de caillots hémorragiques adhérents à la paroi qui est épaissie et adhère intimement à la substance cérébrale ramollie — Avec les caillots adhérents à la paroi on remarque au centre des caillots plus mous baignant dans une sérosité sanguinolente, et formée | |
| | — Coupe pédiculo pariétale — La coupe est encore plus considérable et atteint la même région — Elle ne retient plus de traces du noyau lenticulaire | |

Occupé une petite portion de la C. optique

SCD Lyon 1

| DATES | HISTOIRE PATHOLOGIQUE | PRESCRIPTIONS |
|---|---|---|
| | l'altération remonte à quelques centimètres plus haut dans la substance médullaire centrale. — Le bruit indiqué précédemment au niveau de la circonvolution de passage persistante a tout à fait l'aspect d'une plaque jaune de ramollissement. ~~Le foyer~~ Le — Le Cofage par occipitale. Le foyer se continue encore. Ici la coupe donne un foyer ayant environ quatre centimètres dans le sens vertical, et deux centimètres d'épaisseur. Le foyer cesse à deux ou 3 millimètres au delà d'une ~~[illegible]~~ coupe passant au niveau de la scissure perpendiculaire externe. | |
| — | Hémisphère gauche — Rien de particulier. | |
| — | Isthme et Cervelet. Rien. | |
| — | Cœur — Un peu plus volumineux qu'à l'état normal, cavité du ventricule gauche un peu dilatée avec épaississement des parois — Mêmes choses du côté droit, peut être un peu moins marquées. Pas de bruits d'orifice — Athérome en l'aorte surtout marqué au niveau de la bifurcation dans les iliaques où l'on trouve de petits foyers athéromateux en le point de l'ouvrir. | |
| — | Reins — Foie — Poumon. Rien de particulier. A la région sacrée il existe une large escharre avec une cet ecchymose couvrant les deux fesses, le sacrum est dénudé et les tissus voisins sont complètement gangrenés y compris le tissu cellulaire des deux fesses, qui sont infiltrés de pus sanieux. — Escharres du pied et du tissu en voie de guérison. | |

SCD Lyon 1

MODÈLE N° 21.

# HOTEL-DIEU. — *Salle* Ste Jeanne N° 15

***Nom*** Léonard Grenier

***né à***

***demeurant à***

***profession***

***âge***

***tempérament***

***constitution***

***entré le***

***sorti le***

**DIAGNOSTIC ET RÉSUMÉ**

Hémorrhagie cérébrale.

Réflexions - Les lésions trouvées dans l'hémisphère droit étaient assez considérables pour rendre compte de l'étendue et du degré de la paralysie du côté gauche. Les membres étaient, en effet, complètement paralysés; et si la paralysie de la face était peu prononcée, cela tenait probablement à ce que les lésions portaient principalement sur la région pariétale, tandis que la région frontale était à peu près indemne. Mais on peut se demander comment il s'est fait qu'une hémorrhagie ne donne lieu qu'à une paralysie tout à fait légère ou membre inférieur et à peu près nulle au membre supérieur? On ne peut pas attribuer cela à l'étendue des lésions; car nous avons vu souvent des lésions moins grandes produire des contractures plus ou moins intenses. Il est vrai que le malade était cachectique et que cette circonstance venant s'ajouter à l'étendue des lésions a pu contribuer à rendre à la fois la paralysie plus complète et plus flasque. Il faut aussi remarquer que l'autre hémisphère ne présentait aucune lésion et que c'est surtout dans les cas où les lésions atteignent les deux hémisphères que les contractures sont le plus prononcées et le plus persistantes. Nous ne savons pas, en effet, s'il n'y a pas eu

## HISTOIRE PATHOLOGIQUE

SCD Lyon 1

| DATES | HISTOIRE PATHOLOGIQUE | PRESCRIPTIONS |
|---|---|---|

de la contracture dans les membres paralysés pendant les premiers jours qui ont suivi l'attaque, le malade n'ayant été soumis à notre observation que 13 ou 14 jours après cet accident; mais il est probable cependant qu'elle n'a pas existé. Dans le cas contraire elle aurait persisté en raison de la persistance des phénomènes de résistance aux mouvements communiqués que les membres du côté droit nous ont offerts. — Nous avons dit que le membre supérieur n'était pas tout à fait flasque. On trouvait une légère résistance du biceps aux mouvements d'extension complète, à moins que celle-ci eût bien très lentement cette résistance augmentait notablement sous l'influence des bâillements et des mouvements du membre opposé. Elle était d'autant plus facile à apprécier qu'on procédait plus brusquement pour étendre le membre et qu'on agissait après un instant de repos. Mais en continuant à répéter les mouvements de flexion et d'extension du membre on arrivait parfois à ne plus trouver de résistance ou à ne rencontrer qu'une résistance à peine appréciable, même en procédant brusquement comme s'il y avait eu une sorte d'épuisement d'autant que le défaut de résistance était toujours consécutif à une résistance nette et constante. Toutefois il arrivait aussi que la résistance se reproduisait même en continuant les mouvements sans interruption et sans en connaître la cause. Or, il est à remarquer que la résistance offerte par les membres inférieurs dans les cas de paraplégie avec contracture légère consécutive à une compression de la moelle présente les mêmes particularités. La résistance du biceps était provoquée par une traction plus ou moins brusque de ce muscle et indépendamment de toute action volontaire (le malade ayant aussi une hémianesthésie presque complète) de même qu'en relevant la pointe du pied brusquement on pouvait déterminer un léger degré de trépidation plantaire. Le réflexe rotulien persistait sans exagération.

Le membre inférieur du côté droit présentait un affaiblissement considérable, car les mouvements possibles étaient très-restreints. Était-ce l'effet de l'intensité de la paralysie se traduisant par une hémiplégie complète d'un côté et l'affaiblissement prédominant du membre inférieur du côté opposé? ou bien était-ce le résultat du siège principal de la lésion dans le lobe pariétal?

SCD Lyon 1

| DATES | St Jeanne N° 15<br>HISTOIRE PATHOLOGIQUE<br>Léonard Grenier | PRESCRIPTIONS |
|---|---|---|

Réflexions (suite). Le membre supérieur droit était aussi affaibli, mais à un moindre degré que le membre inférieur, car le malade exécutait tous les mouvements simples qu'on lui demandait. En outre il était le siège de mouvements automatiques anormaux; probablement parce que c'était la partie la moins paralysée, et que les phénomènes d'excitation s'y faisaient principalement sentir. Du reste les deux membres du côté droit présentaient une résistance anormale aux mouvements communiqués comme il arrive ordinairement dans les hémorrhagies abondantes du cerveau avant le rétablissement de la santé, ou avant la résolution terminale en cas de mort.

Le tronc était absolument immobile probablement aussi en raison de l'intensité de la paralysie se faisant sentir à un haut degré de chaque côté du corps.

La face n'était que très-peu déviée à droite; mais la déviation conjuguée des yeux du même côté était beaucoup plus prononcée. Nous n'avons pas observé la déviation du côté opposé, parce que la lésion était en voie de réparation et qu'elle n'était pas la cause immédiate de la mort.

La face présentait peu d'expression et peu de mobilité dans les traits, soit en raison de l'intensité de la paralysie soit par suite de l'obtubilation intellectuelle. C'est ainsi que la paralysie de la partie inférieure de la face du côté gauche était très-prononcée sans qu'il en résultat non seulement à l'état permanent (ce qui n'a guère lieu ord. qu'au début), mais même sous l'influence des excitations, des contractions très-prédominantes dans les muscles du côté opposé de la face.

Les mouvements de la langue étaient aussi notablement entravés et si elle paraissait peu déviée, c'est que le malade pouvait à peine avancer la pointe entre les lèvres.

SCD Lyon 1

| DATES | HISTOIRE PATHOLOGIQUE | PRESCRIPTIONS |
|---|---|---|

Les troubles intellectuels étaient tels qu'on les observe ordinairement lorsqu'il existe une lésion hémisphérique considérable. Le malade paraissait indifférent à tout ce qui se passait autour de lui, ne parlant pas spontanément, ne demandant rien, pas même à manger, ne répondant qu'aux questions simples et encore par des paroles toujours brèves; étant incapable de raconter ce qui lui était arrivé non seulement depuis sa maladie, mais même antérieurement, ne se préoccupant pas du tout de son état, et se plaignant seulement des investigations auxquelles on se livrait; enfin n'ayant aucune conscience de l'incontinence de l'urine et des matières fécales, et très probablement de la paralysie de son côté gauche. On avait également remarqué que le malade n'était pas enclin à rire ou à pleurer et qu'il ne sortait pas de son état d'indifférence habituelle qui faisait douter qu'il eut réellement conscience de sa maladie.

L'état de l'intelligence du malade ne permettait pas de dire si le simple contact était perçu non seulement du côté gauche mais même du côté droit. Néanmoins en procédant au moyen de piqûres plus ou moins profondes, il était facile de s'assurer qu'il existait des troubles importants de la sensibilité. L'hémianesthésie du côté gauche était des plus prononcées et absolue à l'extrémité du membre supérieur. Au premier abord ce fait paraît tout naturel, puisque la partie postérieure de la capsule interne était complètement détruite; mais il nous a déjà été donné d'observer plusieurs fois la conservation de la sensibilité ou son trouble très-léger avec des lésions aussi considérables et ayant à peu près le même siège. Nous devons donc rechercher les conditions qui font que malgré des lésions occasionnant à peu près les mêmes désordres, dans certains cas la sensibilité persiste avec peu ou pas de troubles, tandis que dans d'autres elle est profondément altérée. Dans le cas qui nous occupe l'hémianesthésie interne que nous avons constatée peut tenir, indépendamment du siège de la lésion, à ce que celle-ci soit parfaitement limitée dans l'hémisphère droit et sans autre lésion de l'hémisphère gauche ni des autres parties de l'encéphale et peut-être aussi à ce que le sujet était cachectique.

SCD Lyon 1

| DATES | HISTOIRE PATHOLOGIQUE | PRESCRIPTIONS |
|---|---|---|
| | Ste Jeanne n° 15<br>Léonard Jeanne. | |
| | Réflexions (suite). Bien que les piqûres aient été faites sur tout le côté droit, il est certain qu'elles ne provoquaient pas autant de douleur, même lorsqu'elles étaient fortes, que chez un sujet sain. Le phénomène était surtout très-manifeste pour le membre supérieur. Or, il est à remarquer que l'état passif du membre supérieur du côté gauche (côté touché de la sensibilité étant le plus prononcé : ce qui permet de supposer que la diminution de la sensibilité du côté droit provenait de la même cause qui avait déterminé l'hémianesthésie gauche plutôt que d'un défaut de perception dû à l'affaiblissement des facultés intellectuelles. Ainsi étaient probablement la même lésion qui donnait lieu aux troubles de la motilité et de la sensibilité très-prononcés à gauche, très-légers à droite, ainsi que ceux des facultés intellectuelles.<br>Ce sont les parties où la sensibilité prédominait le plus nettement qui présentaient ainsi le moins de réflexes sous l'influence des excitations périphériques. C'est ainsi que les piqûres de doigts n'étaient ordinairement pas perçues et ces piqûres ne donnaient le plus souvent lieu à aucun mouvement. Ce n'est qu'exceptionnellement et principalement lorsque les piqûres étaient très-profondes et répétées coup sur coup qu'elles donnaient parfois au malade une sensation douloureuse et firent naître dans le membre inférieur du même côté. Ces piqûres donnaient parfois lieu à des mouvements mais très-rarement au niveau du bras et aussi à quelques mouvements dans le membre inférieur. Il faut ajouter, toutefois, que ces mouvements prédominaient le plus souvent sans donner lieu à aucune sensation. Il n'est pas moins vrai que le rapport indiqué précédemment était indubitable. En effet, on pouvait constater d'autre part que la partie qui donnait lieu aux mouvements réflexes les plus accentués sous l'influence des piqûres (mouvements invol. au pied. à la jambe) était aussi celle où ces piqûres paraissaient le moins perçues. Il est donc vraisemblable d'admettre que c'est le même appareil qui est à la fois à la perception de la sensibilité et à la production volontaire ou involontaire des mouvements sous l'influence des excitations qui entraînent en même temps ces fonctions, il y a prédominance de trouble du côté de la motilité ou du côté de la sensibilité, ainsi que pour la perception excitations, | même légère, fussent entendues, ne prononçaient pas autant la douleur, même lorsqu'elles, étaient fortes, que chez un sujet sain. Le phénomène était surtout très-manifeste pour le membre supérieur. Or, il est à remarquer que l'état passif du membre supérieur du côté gauche (côté touché de la sensibilité étant le plus prononcé : ce qui permet de supposer que la diminution de la sensibilité du côté droit provenait de la même cause qui avait déterminé l'hémianesthésie gauche plutôt que d'un défaut de perception dû à l'affaiblissement des facultés intellectuelles. Ainsi étaient probablement la même lésion qui donnait lieu aux troubles de la motilité et de la sensibilité très-prononcés à gauche, très-légers à droite, ainsi que ceux des facultés intellectuelles.<br>Ce sont les parties où la sensibilité prédominait le plus nettement qui présentaient ainsi le moins de réflexes sous l'influence des excitations périphériques. Ainsi nous avons vu que les piqûres de doigts n'étaient ordinairement pas perçues et ces piqûres ne donnaient le plus souvent lieu à aucun mouvement. Ce n'est qu'exceptionnellement et principalement lorsque les piqûres étaient très-profondes et répétées coup sur coup qu'elles donnaient parfois au malade une sensation douloureuse et firent naître dans le membre inférieur du même côté. Ces piqûres donnaient parfois lieu à des mouvements mais très-rarement au niveau du bras et aussi à quelques mouvements dans le membre inférieur. Il faut ajouter, toutefois, que ces mouvements prédominaient le plus souvent sans donner lieu à aucune sensation. Il n'est pas moins vrai que le rapport indiqué précédemment était indubitable. En effet, on pouvait constater d'autre part que la partie qui donnait lieu aux mouvements réflexes les plus accentués sous l'influence des piqûres (mouvements involontaires au pied, à la jambe) était aussi celle où ces piqûres paraissaient le moins perçues. Il est donc vraisemblable d'admettre que c'est le même appareil qui est à la fois à la perception de la sensibilité et à la production volontaire ou involontaire des mouvements sous l'influence des excitations qui entraînent en même temps ces fonctions, il y a prédominance de trouble du côté de la motilité ou du côté de la sensibilité, ainsi que pour la perception excitations, | |

SCD Lyon 1

| DATES | HISTOIRE PATHOLOGIQUE | PRESCRIPTIONS |
|---|---|---|
| | Nous ajouterons qu'avec les piqûres de celles de la face qui sont le mieux perçues, les piqûres qui ont donné lieu aux douleurs les plus vives sont celles de la plante du pied. Réflexes douleurs moins intenses par l'excitation de la muqueuse conjonctivale. Dans tous les cas où il a été impossible de rencontrer. Enfin, on sait aussi que la paralysie est ordinairement la moins prononcée. Ce qui n'empêche pas que dans certains cas la paralysie prédomine à la face ou au membre inférieur. Dans tous les cas où les troubles prédominent là on prédomine la paralysie, on trouve ces troubles puissent se rencontrer à des degrés très-divers. Nous avons aussi remarqué que les piqûres du dos du pied donnaient lieu à des douleurs et à des Mts réflexes moins prononcés que celles de la plante du pied. Réflexes douleurs moins intenses par l'excitation de la muqueuse conjonctivale. L'anesthésie était maintenant plus prononcée à mesure que l'on piquait plus près de la ligne médiane, toutefois que c'était le contraire. Les Mts réflexes étaient plus faciles à produire au moment des mouvements, comme après un mouvement de repos; toutefois que la sensation douloureuse était augmentée par la répétition de l'excitation. | Les excitations de la plante du pied gauche donnaient lieu à des Mts très-prononcés dans le M. inf. g.; mais le mouvement ne se propageait pas à droite, tandis qu'après la section de la moelle épinière. Cela tenait vraisemblablement à l'entrecroisement de la localisation de la lésion. Toutefois la ligne propagation des Mts observée dans le M. sup. de même côté est peut-être un phénomène analogue à la propagation prédominante mais non exclusive du côté sain. En tout cas nous n'avons pas observé cette propagation des Mts au m. sup. dans le Ramoll. cérébral. L'abondance des réflexes dans m. sup. on les réflexes pour marqués observés dans ce membre, tandis que le m. inf. était le siège de Mts plus ou moins prononcés et ne répond aux caractères de lésion indiqués précédemment. Les piqûres du trone ou de la face donnent lieu aux mêmes Mts réflexes que ceux marqués dans le M. sup. plus prononcés dans le M. inf. Toutefois ce sont surtout ces derniers piqûres qui produisent les mouvements difficilement appréciables dans le M. sup. -<br>Les piqûres de côté droit donnaient lieu à des réflexes du côté droit et à des Mts très-prononcés à droite, tandis qu'après la section de la moelle épinière. Dans le cas de Ramoll. où le réflexe du M. paralysé ce n'est qu'en piquant à l'extrémité des membres, c.-à-d. que nous avons observé quelques mouvements dans le M. sup. Ainsi quelques l'intensité du Réflexe dans le côté sain un Ramoll. cérébral; il est incontestable que ce dernier comme nous l'avons vu dans certains cas de Ramoll. signalés à la suite pourrait à l'avenir mettre sur la voie du diagnostic d'une hémorragie cérébrale analogue à celle qui fait l'objet des Réflexions. Toujours est-il que la différence entre les Mts réflexes du côté sain et ceux du côté paralysé est quelquefois très-considérable. | Le membre inférieur droit est le siège des mouvements réflexes, comme les malades sont unanimes à dire que c'est au membre inférieur droit que la paralysie est ordinairement la moins prononcée. Ce cas la paralysie prédomine à la face ou au membre inférieur. Dans tous les cas où la paralysie prédomine à des degrés très-divers. Les piqûres du dos du pied donnent lieu à des Mts réflexes moins prononcés que celles de la plante du pied. Réflexes douleurs moins intenses par l'excitation de la muqueuse conjonctivale. Les Mts réflexes plus prononcés lors des piqûres au moment des mouvements, comme après un mouvement de repos, étaient augmentés par la répétition de l'excitation. |
| | Les excitations de la plante du pied gauche donnaient lieu à des Mts très-prononcés dans le M. inf. g.; mais le mouvement ne se propageait pas à droite, tandis qu'après la section de la moelle épinière. Cela tenait vraisemblablement à l'entrecroisement de la localisation de la lésion. Toutefois la ligne propagation des Mts observée dans le M. sup. de même côté est peut-être un phénomène analogue à la propagation prédominante mais non exclusive du côté sain. En tout cas nous n'avons pas observé cette propagation des Mts au m. sup. dans le Ramoll. cérébral. L'abondance des réflexes dans m. sup. on les réflexes pour marqués observés dans ce membre, tandis que le m. inf. était le siège de Mts plus ou moins prononcés et ne répond aux caractères de lésion indiqués précédemment. Les piqûres du trone ou de la face donnent lieu aux mêmes Mts réflexes que ceux marqués dans le M. sup. plus prononcés dans le M. inf. Toutefois ce sont surtout ces derniers piqûres qui produisent les mouvements difficilement appréciables dans le M. sup. -<br>Les piqûres de côté droit donnaient lieu à des réflexes du côté droit et à des Mts très-prononcés à droite, tandis qu'après la section de la moelle épinière. Dans le cas de Ramoll. où le réflexe du M. paralysé ce n'est qu'en piquant à l'extrémité des membres, c.-à-d. que nous avons observé quelques mouvements dans le M. sup. Ainsi quelques l'intensité du Réflexe dans le côté sain un Ramoll. cérébral; il est incontestable que ce dernier comme nous l'avons vu dans certains cas de Ramoll. signalés à la suite pourrait à l'avenir mettre sur la voie du diagnostic d'une hémorragie cérébrale analogue à celle qui fait l'objet des Réflexions. Toujours est-il que la différence entre les Mts réflexes du côté sain et ceux du côté paralysé est quelquefois très-considérable. | Le membre inférieur droit est le siège des mouvements réflexes, comme les malades sont unanimes à dire que c'est au membre inférieur droit que la paralysie est ordinairement la moins prononcée. Ce cas la paralysie prédomine à la face ou au membre inférieur. Dans tous les cas où la paralysie prédomine à des degrés très-divers. Les piqûres du dos du pied donnent lieu à des Mts réflexes moins prononcés que celles de la plante du pied. Réflexes douleurs moins intenses par l'excitation de la muqueuse conjonctivale. Les Mts réflexes plus prononcés lors des piqûres au moment des mouvements, comme après un mouvement de repos, étaient augmentés par la répétition de l'excitation. |

SCD Lyon 1

MODÈLE N° 21.

# HOTEL-DIEU. — Salle Ste Jeanne N° 3

Nom Dautreix Antoine — DIAGNOSTIC ET RÉSUMÉ

né à Riom (Puy de Dôme)

demeurant à Lyon, rue Centrale 25

profession Md de Journeaux

âge 81 ans

tempérament

constitution

entré le 31 Aout 1882 - Entreposé pour une nuit à la salle St Philippe

sorti le Passé à Ste Jeanne le 1er Septembre 1882 —

Mort le 5 7bre 82 à midi —

Autopsie faite le 6 7bre à midi ½ -

Hemiplégie Droite

Hemorrhagie Cérébrale —
Cœur Hypertrophié, pas d'insuffisance aortique malgré le double souffle de Durozier constaté sur les artères fémorales.

## HISTOIRE PATHOLOGIQUE

Jeudi matin, le 31 Aout dernier en se levant de très grand matin le malade a pris une attaque, sans perdre complètement sa connaissance? Il a reconnu les personnes qui venaient le voir vers 8 heures du matin — avant on ne sait pas si il a perdu connaissance —

Arc sénile très prononcé —

Renseignements difficiles —

Il paraît que cet homme vit seul — On l'aurait trouvé hier matin paralysé dans sa chambre —

Le malade parle difficilement, quand on l'interroge il répond par un Bredouillement incompréhensible. Il semble cependant que le malade comprend un peu les questions qu'on lui adresse — — Ainsi en ce moment la sœur lui demande devant moi si il veut boire, il fait un signe approbatif, et Bredouille ces mots : (Je veux bien)

Le malade plaint, se tourne difficilement dans son lit — —

Hemiplégie Droite complète — Paralysie faciale du même côté — —

Le Bras Droit est ~~in~~complètement immobile, abolition complète des mouvements volontaires — Du côté de la jambe droite, le malade peut encore faire q.q. mouvements, très restreints, il retire un peu le talon en ébauchant un mouvement de flexion de la jambe sur la cuisse —

Pas de résistance aux mouvements communiqués par plus dans le sens de la flexion que dans le

SCD Lyon 1

| DATES | HISTOIRE PATHOLOGIQUE | PRESCRIPTIONS |
|---|---|---|

sens de l'extension -

Il en est de même pour le Bras —

Abolition des reflexes cutanés — pas de trépidation plantaire ni rotulienne —

Diminution considérable de la sensibilité generale — Ainsi on peut piquer le malade a plusieurs reprises et assez profondement sans qu'il en ait conscience —

Cependant à la suite de piqûres profondes et répétées, le malade geint et fait des efforts pour se soustraire aux piqûres —

Paralysie faciale D. — Affaissement du sillon naso-labial du côté D. — Comme le malade porte toute la Barbe, il est difficile de se rendre compte de la déviation de la Commissure — Cependant du côté D. les lèvres s'appliquent moins bien l'une contre l'autre, de plus les lèvres ainsi que la joue droite sont soulevées en expiration —

La sensibilité est egalement notablement diminuée au niveau de la partie D. de la face —

La langue est difficilement au dehors, c'est à peine si avec beaucoup d'effort le malade peut tirer la pointe jusqu'au niveau des arcades dentaires — Elle paraît manifestement déviée à droite — Les mouvements de la langue sont lents, difficiles — La deglutition est également gênée le malade s'étrangle facilement en buvant. —

Paralysie des sphincters — — [urine par regorgement et allé du ventre inval. après lav.]

Au niveau du Gd trochanter du côté D. on remarque une petite plaque rouge érythémateuse de la largeur d'une pièce de deux francs —

Etat général grave — Peau chaude, sèche — température rectale 39° —

Cœur = La pointe Bat dans le cinquième espace sous le mamelon — A l'Auscultation on n'entend Bien que ~~les deux~~ premier claquements. Le 2ème claquement faisant défaut — ou mieux s'entendant faiblement — pas de Bruits de souffle appréciable —

Le rythme cardiaque est régulier — Battements des carotides — En auscultant les vaisseaux du cou on entend ~~bien les~~ un double souffle? Il en est de même au niveau des crurales on entend le double souffle de Durozier —

Les radiales sont très athéromateuses — Le pouls est plein, Bondissant (pouls de corrigan) — régulier — 100 à la minute —

Pas de phénomènes de ~~chy~~ cheyne Stokes, cependant de temps en temps le malade geint, cherche à se retourner, et fait de grandes inspirations, pas de période d'apnée à proprement parler —

SCD Lyon 1

Dautreix Antoine

N° 21 *bis*.

| DATES | HISTOIRE PATHOLOGIQUE | PRESCRIPTIONS |
|---|---|---|
| | Poumons – La respiration s'entend bien – pas de matité – Cependant du côté G. en arrière on perçoit q. q. râles muqueux – En avant dans toute l'étendue des poumons on perçoit des râles sonores – | |
| | Le malade porte en outre une double Hydrocèle, avec atrophie du testicule à Gauche – Du côté D. tuméfaction considérable de l'épididyme – | |
| 2 septembre | Est toujours paralysé complètement pour le membre sup. presque complètement pour le membre inf. – Le m. sup. présente un peu de résistance du côté du Biceps – pas de résistance du m. inf. pas de résistance non plus du côté des membres G. – pas de reflexe rotulien – ~~Réflexe~~ pas de trépidation, des deux côtés – Le chatouillement de la plante des pieds ses piqûres donnent lieu à des réflexes moins prononcés à droite qu'à Gauche – Il faut piquer beaucoup plus fortement le m. sup. pour donner lieu à un mouvt reflexe du Bras – et il faut que le m. soit placé dans l'extension, il faut aussi qu'il soit au repos depuis un instant – La sensibilité est très obtuse surtout le côté – Les piqûres légères ne sont pas sentis sur tout le côté D. et il faut piquer fortement pour que le malade ait une impression et même parfois répéter la piqûre surtout au membre sup. où la sensibilité est le plus altérée – Elle l'est un peu moins et à peu-près également sur le tronc et le membre inf. – ainsi que sur la face. Les piqûres légères ne sont souvent pas perçues de la tête. Dépingle portée prononcée sur l'œil droit [illegible] | |
| | La face est toujours un peu paralysée. La paralysie n'étant bien sensible que dans les mouvts des jours qui se produisent à G. et non à D. | |
| | Au niveau des yeux, du front, c'est peu sensible – La langue est peu déviée à D. | |
| | Le malade a son intelligence, répond bien aux questions et n'est pas aphasique – | |
| | (Il dit qu'il n'avait jamais perdu connaissance auparavant – ne prenait pas de crises – portait un suspensoir – était obligé de se sonder – | |
| | A uriné depuis hier par regorgement, on le sonde ce matin, on retire deux casserolles d'urine ammoniacale – le malade dit qu'il a l'habitude de se sonder depuis 2 ans | |

SCD Lyon 1

| DATES | HISTOIRE PATHOLOGIQUE | PRESCRIPTIONS |
|---|---|---|

Le malade bouge beaucoup, il se retourne difficilement dans son lit, est plus volontiers incliné à droite pas de déviation conjuguée des yeux, cependant le malade les porte plus volontiers du côté G.

Ecchymose au niveau du G.d trochanter ainsi qu'au niveau de la rotule —

Les artères sont fortement soulevées —

Dans les crurales ont perçoit de temps en temps un bruit diastolique très faible —

Partout le souffle systolique est très intense —

Pas de bruit de souffle diastolique au cou, ni dans les vaisseaux du cou — Le claquement diastolique de la base est synchronisme du cœur et de la carotide obs.

Ce matin température rectale 38.8 — Battements irrég. parfois, pulsations avortées

Soir temp. 38°.9

3 septembre — Dans le membre sup. D. on ne trouve plus aucune résistance aux mouvements communiqués. État du malade à peu stationnaire —

4 7bre Affaiblissement notable depuis Lier avec un peu d'obnubilation intellectuelle réponse plus difficile à obtenir il ne répond que aux questions les plus simples, s'exprime même difficilement et d'une façon incompréhensible. Les membres du côté D. ne sont le siège d'aucuns mouvements mais le malade cherche toujours à faire qq. mouvements avec le membre sup. G. — Aucune résistance aux mouvements communiqués, la sensibilité paraît plus obtuse et les réflexes sont déterminés plus difficilement du côté D. La respiration est plus fréquente et accompagnée de qq. râles tracheaux, resp. 40 — Le malade tousse fréquemment il prend encore des boissons liquides et même de la soupe —

On entend partout la respiration avec propagation des bruits anormaux laryngiens —

Battements du cœur plus fréquents 120 — on entend bien le 1er bruit, mais le second est obscur sans aucun bruit anormal

SCD Lyon 1

Dautreux Antoine 81 ans (Hémiplégie D.)

N° 21 *bis*.

| DATES | HISTOIRE PATHOLOGIQUE | PRESCRIPTIONS |
|---|---|---|
| | sur on importe quel point de la poitrine sternum, à la pointe, à la Base — En arrière également — Le Bruit de Durosier est déterminé très facilement et bien plus manifeste que précédemment des deux côtés — Sur les vaisseaux du cou on n'a qu'un seul Bruit de souffle systolique, il semble parfois que le 2e Bruit va se produire mais nous ne l'avons pas entendu — | |
| 5 7bre | 82 Resp. 40 — pouls 150 — Le malade est dans un état comateux. Depuis hier soir résolution complète avec paupière tombante, respiration stertoreuse — Les membres ne présentent aucune résistance aux mouvts même ceux du côté G. Toutefois les reflexes ne sont pas absolument éteints en piquant la plante du pied G. on obtient des reflexes assez marqués dans membres du côté D. Il faut que l'excitation soit plus forte pour ne déterminer que des mouvts plus restreints — Les piqures de la main G. ne produisent que des mouvts très légers de l'av. bras et encore pas toujours — Mais du côté D. les piqures les plus fortes ne produisent rien. Les piqures du tronc, ~~de la face~~ ne donnent rien — Pour la face lorsqu'on pique le côté G au niveau des parties latérales on obtient parfois une légère mouvt de la joue et q.q. contraction aussi de l'orbiculaire du même côté — En piquant dans l'intérieur du nez du côté G. on obtient plus sûrement la contraction toujours légère de l'orbicul. G. s'accompagnant parfois d'une contraction plus faible encore de l'orbicul. D. — En piquant la joue D. on n'obtient rien — Mais en piquant ~~la narine~~ le pourtour interne de l'orifice du nez D. on obtient parfois encore une très légère contraction de l'orbiculaire — Lorsqu'on relève la paupière G. on éprouve une légère résistance qui fait défaut quand on relève la paupière D. — Lorsqu'on cesse de relever la paup. D. elle ne tombe pas aussi complètement que celle du côté G. | |

SCD Lyon 1

N° 21 *bis*.

| DATES | HISTOIRE PATHOLOGIQUE | PRESCRIPTIONS |
|---|---|---|
| | Les yeux sont situés à la partie médiane — Les pupilles sont très contractées — La Bouche est entrouverte, langue noirâtre sèche, quand on verse un peu de liquide dans la Bouche, il se produit au Bout de q.q. secondes un mouvt de déglutition accompagné ensuite d'un peu de toux quand on renouvelle l'expérience — En auscultant la Crurale on n'entend plus sous l'influence de la pression, qu'un Bruit systolique bref, fréquent comme le Battement du cœur, mais il est impossible d'avoir le 2ème B. comme hier — On sonde le malade — Urine claire, mais ammoniacale (toutefois l'examen avec papier de tournesol n'a pas eu lieu) Le Corps, les membres inf. sont couverts de marbrures — refroidissement des extrémités — | |

SCD Lyon 1

*Modèle N° 61.*

*Nom* Dautreix — Jeanne — 3

| Resp. | Pouls | Chaleur R. C. | 1 | 2 | 3 | 4 | 5 | 6 | 7 | 8 | 9 | 10 | 11 |
|---|---|---|---|---|---|---|---|---|---|---|---|---|---|
| 95 | 210 | 34,0 42,5 | | | | | | | | | | | |
| 90 | 200 | 33,6 42,0 | | | | | | | | | | | |
| | 190 | 33,2 41,5 | | | | | | | | | | | |
| 80 | 180 | 32,8 41,0 | | | | | | | | | | | |
| | 170 | 32,4 40,5 | | | | | | | | | | | |
| 70 | 160 | 32,0 40,0 | | | | | | | | | | | |
| | 150 | 31,6 39,5 | | | | | | | | | | | |
| 60 | 140 | 31,2 39,0 | | | | | | | | | | | |
| | 130 | 30,8 38,5 | | | | | | | | | | | |
| 50 | 120 | 30,4 38,0 | | | | | | | | | | | |
| | 110 | 30,0 37,5 | | | | | | | | | | | |
| 40 | 100 | 29,6 37,0 | | | | | | | | | | | |
| | 90 | 29,2 36,5 | | | | | | | | | | | |
| 30 | 80 | 28,8 36,0 | | | | | | | | | | | |
| | 70 | 28,4 35,5 | | | | | | | | | | | |
| 20 | 60 | 28,0 35,0 | | | | | | | | | | | |
| | 50 | 27,6 34,5 | | | | | | | | | | | |
| 10 | 40 | 27,2 34,0 | | | | | | | | | | | |
| | 30 | 35,5 | | | | | | | | | | | |

SCD Lyon 1

SCD Lyon 1

Dautreix Antoine — Autopsie
A Hemiplegie D.

N° 21 bis.

| DATES | HISTOIRE PATHOLOGIQUE | PRESCRIPTIONS |
|---|---|---|

Autopsie faite 24 h. après la mort —
Le 6 7.e à midi 1/2 —

Il s'écoule une assez g.de quantité de liquide céphalo-Rachidien, teinté de sang —

Pas d'oblitération des artères

Les artères de la base sont sinueuses, athéromateuses, ce qui leur donne un aspect blanchâtre, transparent avec des plaques jaunes — Coupées, elles restent béantes —

Un peu de sang extravasé sous les méninges, de chaque côté en arrière au niveau des parties déclives

L'aspect sinueux est surtout remarquable pour le tronc basilaire qui forme un S — En séparant les hemisphères on trouve dans les V. latéraux, une sérosité teintée de sang, mais pas de caillots —

Rien dans les Sinus

Le sang provient manifestement des lésions qu'on aperçoit dans le V. G. Ces lésions consistent dans une érosion considérable située au dessus de la couche optique (entre la couche optique et la queue du noyau strié) et s'enfonçant en arrière jusque ~~dans la~~ vis-à-vis de la corne occipitale. Cette érosion permet de voir un peu de subst. céréb. en détritus et surtout des caillots noirs. (~~allant jusqu'au n.~~ — seulement on trouve q.q. caillots dans la corne occipitale et dans la corne sphénoïdale.

Les méninges s'enlèvent très facilement —

Hemisph. G. = Rien d'apparent à la surface ext. D'une façon générale la substance céréb. est plutôt un peu anémiée —

Coupe pariétale = Pointillé hem. avec diminution de consistance de la subst. cér. au niveau de la queue du noyau caudé et de la partie avoisinante de la couche optique —

Coupe pédiculo-pariétale = on tombe sur un foyer considérable qui a détruit les 2/3 sup. de la couche optique, la portion correspondante de la capsule interne, à peu près complètement jusqu'au niveau du pied de la couronne rayonnante. La petite portion restante ~~en dehors de la cap~~ de la capsule int. qui se trouve également en dehors est le siège d'hémorrhagie capill. s'étendant jusqu'au niveau de la partie sup. du noyau lenticul. et de 4 av. mur et un peu la capsule ext. Les portions ainsi touchées sont

SCD Lyon 1

Le foyer mesure dans sa hauteur un peu plus de 4 centim. sur la coupe pédiculo-pariétale qui correspond au point qui est le plus consid

N° 21 *bis*.

| DATES | HISTOIRE PATHOLOGIQUE | PRESCRIPTIONS |
|---|---|---|
| | notamment diminuée de consistance. A la partie sup. le foyer est ouvert dans le Ventricule. Il contient des caillots, noirs, gelée de groseille, qui se détachent facilement dans un courant d'eau. D'autres caillots plus petits sont adhérents à la paroi qui présente de la subst. cérébr. en détritus, teinté de sang et notamment diminuée de consistance. Le foyer se continue en arrière à 4 centim. ½ en diversant de moins en moins étendu. De telle sorte que dans la portion correspondante, c'est la couche optique qui est principalement altérée, et dont il ne reste qu'une couche de 2 ou 3 m. m. formant comme une cloison au foyer. — | |
| | Hémisph. Droit = Méninges s'enlèvent facilement. N'offre aucun foyer hémorrhagique. — On remarque seulement comme du côté G. la même suffusion sanguine sous méningée, mais sans caillots. Les méninges s'enlèvent facil[ement] la subst. cérébr. est peu colorée. L'épendyme ventriculaire est un peu épaissi et résistant tout comme de l'autre côté. | |
| | Le 4[ème] V. Contient un peu de sérosité teintée de sang. Rien dans Cervelet ni dans l'isthme de l'encéphale. (Protubérance. Bulbe. | |

---

Le Cœur est en partie recouvert par le Bord ant. et inf. du Poumon G. qui est dont les plèvres sont adhérentes à la paroi d'une part et d'autre part avec le péricarde de manière à recouvrir la Base du cœur et à ne laisser à découvert que la pointe du cœur G. et le Bord du Cœur D. — Le poumon D. recouvrant d'autre part recouvrir le reste et la Base du cœur D. — Après avoir ouvert le péricarde on voit qu'il existe des adhérences très résistantes d'une part immédiat. au dessus de l'infundibulum, sur une étendue de 2 centim. environ, de telle sorte que le 2 feuillets du péric

SCD Lyon 1

Dautreix Antoine

N° 21 *bis*.

| DATES | HISTOIRE PATHOLOGIQUE | PRESCRIPTIONS |
|---|---|---|
| | sont en contact à ce niveau et que le Poumon est immédt appliqué sur le Coeur - Et d'autre part une adhérence plus lâche un peu audessus et en dehors de la pointe - L'adhérence forme comme une membrane mince étendue transversalement sur une espace de 1½ centim à peu-près - Ayant environ 2 Centim. de longueur entre les deux feuillets - Un peu en dedans de cette adhérence se trouve une petite plaque laiteuse se continuant avec l'adhérence - On remarque aussi une teinte légèrement blanchâtre au niveau de la partie moyenne du Vent. D. En arrière 2 taches laiteuses également très légères près de la base des deux Ventricules - Il n'y a pas d'autre adhérence du péricarde sur le Coeur - Il est à remarquer que même l'adhérence de la pointe correspondait à un point du Poumon adhérent - Au niveau des gros vaisseaux, on trouve de nouveau des adhérences du péricarde, immédt audessus d'un gros ganglion du volume d'une grosse amande, situé près du Bord du P. G. au niveau du point de contact de l'art. pulm. et de l'aorte à leur origine - Au niveau de ce ganglion les adhérences de l'aorte et de l'art. pulm. sont renforcées par un exsudat fibreux, blanchâtre - | |
| | Surchage graisseuse du V. D. assez marquée. | |
| 365 v | Le Coeur est augmenté de volume, surtout aux dépens du V. G. (approximativement 10 centim de largeur et 11c de hauteur - avec le ruban métrique placé contre le coeur) | |
| | L'orifice Aurice V. G. est suffisant et la valvule ne présente pas d'autres altérations qu'un peu de teinte jaunâtre sur les points les plus épaissis par le fait d'un certain degré d'athérôme - Pas la moindre trace de rétrécissement. | |
| | L'Aorte est épaissie et un peu dilaté surtout au niveau de la portion ascendante et de la crosse | |

SCD Lyon 1

| DATES | HISTOIRE PATHOLOGIQUE | PRESCRIPTIONS |
|---|---|---|

Le tronc Brachio-céphalique est égal^t volumineux. Il existe des plaques jaunes disséminées sur toute la surface de l'aorte principalement au niveau de la crosse et de l'origine de l'aorte; mais la surface interne est partout lisse, mince. — La face int. de la valve mitrale est manifest^t épaissie, jaune, surtout au niveau des points d'insertion des tendons des muscles du Cœur, il existe aussi sur les fibres muscul. papillaires au niv. des points d'insert. des tendons, des teintes jaunâtres, tenant à une lésion de même nature, du reste à un léger degré —

Quant aux valvules sigmoïdes qui tenaient parf^t l'eau elles présentent aussi un peu d'épaississ^t au niv. de leur portion inf. mais les portions libres ont la ténuité et la souplesse normale, les nodules d'Arantius sont à peine indiqués; elles sont en somme dans les meilleures conditions pour l'occlusion. L'orifice de l'aorte mesure 6 centim. 1/2 — Les parois du Cœur sont épaissies de manière à avoir 2 centim. près de la base et le muscle est rouge, ferme — Enfin la cavité me paraît en rapport avec le vol. du Cœur, elle n'est qu'un peu plus gr^de qu'à l'état normal, et ne présente pas de dilatation en cul de sac —

L'oreill. G. est dilatée, ses parois sont épaissies. Le Cœur G. contenait peu de caillots récents et aucun caill. anciens.

Le Cœur D. — Orif. auric. V. sain, pas d'insuffisance. Orif. de l'artère pulm. idem, mesure 7 cent. — Les parois du Cœur sont un peu augmentées de vol. et la cavité est en rapport avec le vol. du cœur. L'oreillette est égal^t un peu plus volum. qu'à l'état normal —

Caillots blancs, rougeâtres dans l'artère pulm., se continuant dans ses branches, plutôt du côté G.

Poumons = G. présente une plèvre une peu épaissie, et adhérente sur toute son étendue, avec parois thoraciques et au diaphragme — adhérence très anciennes —

SCD Lyon 1

| DATES | HISTOIRE PATHOLOGIQUE | PRESCRIPTIONS |
|---|---|---|

Rein D. plus volum. et la Capsule est surtout plus adhérente, il est du reste Couvert de taches rougeâtres, indiquant la présence d'un plus grd nombre d'infarctus que celui du côté opposé – et présente aussi un petit Kyste – Il existe effectivement une quantité de petits infarctus disséminés sur toute la surface du rein, peut-être au nombre de 20 ou 30, mais de très petit volume, dans certains points se confondant les uns avec les autres – A ce niveau la subst. corticale a une Coloration Blanche avec des extravasations sanguines qui tranchent sur cette Coloration – Les deux artères rénales sont épaisses, mais ne contiennent pas de Caillots – Pas de Caillots dans les petites artères au voisinage des infarctus –

Rate, très petite, capsule épaissie en formant une saillie confluente de petites perles déposées à la surface ext. un peu sur la face int –

Foie = Rien –

Vessie = Parois épaisse, à colonnes – avec une Bride au niveau de la partie inf. du col. Il existe un rétrécis? avec épaississ.t de la paroi du Canal au niveau de la portion membraneuse – on ne trouve plus qu'un orifice communiquant avec la vésicule séminale G. La vésicule D. ne communiquant plus avec le canal. Dans le canal on trouve l'orifice d'un petit trajet en cul de sac – La partie inf. du Canal aboutissait à la bride du col. –

Double Hydrocèle – Noyaux épididymaires des deux côtés –

Radiales – Crurales – Sinueuses, parois épaissies. Mais en somme ces artères ne présentent nulle part de plaques calcaires, ni plaques ulcérées – De même que dans l'aorte il n'y avait ni plaques calcaires ni ulcérées –

Pas d'escharres, mais seulement, traces des contusions résultant de sa chute

SCD Lyon 1

Dautrix

N° 21 *bis*.

| DATES | HISTOIRE PATHOLOGIQUE | PRESCRIPTIONS |
|---|---|---|

On arrive à les détacher, on voit que c'est la plèvre pariétale qui est surtout épaissie et qu'il existe sur plèvre viscéral, au niv. de la partie sup. et post. du lobe inf. un épaiss.t de la plèvre viscérale, formant comme une cicatrice étoilée sur une étendue de 4 à 5 centim. Ce poumon est un peu moins volum. que le P. D. mais il est partout crépitant un peu de congestion vers les parties déclives. Rien au sommet —

Le P. D. est très volumineux, les lobes sup. et moyen ~~surtout~~ sont très emphysémateux, surtout au niveau du bord ant. et du lobe moyen. La plus grande partie du lobe inf. situé au niv. des parties déclives et même une petite portion de la partie inf. et post. du lobe sup. sont le siège d'engouement œdémateux hypostatique, qui dans certains points les plus déclives, (portion inf. et post. du lobe inf. ne contient plus d'air.

Au sommet on trouve une dépression très prononcée, correspondant à une cicatrice ancienne sur une étendue de 4 centim en profondeur et de 2 centim en largeur —

Reins = G. Un peu volum. présente plusieurs infarctus dont deux assez volum. (grosseur d'une amande) qui paraissent de formation récente, de coloration rouge ou un aspect marbré, rouge et blanc jaunâtre. A part les 2 plus gros on en compte 4 autres plus petits dont 2 en voie de ramollissement; l'un contient un liquide rougeâtre, et l'autre un liquide d'aspect puriforme. Enfin on trouve aussi un kyste superficiel de la largeur d'une pièce de 20 centimes. La capsule n'offre rien de particulier. Quant à la subst. rénale elle n'offre rien de particulier si ce n'est que le rein est un peu volum.

La capsule adhère un peu au niveau des infarctus —

SCD Lyon 1

| DATES | HISTOIRE PATHOLOGIQUE | PRESCRIPTIONS |
|---|---|---|
| Réflexions | 1re journée 3<br>Dautrix Antoine.<br>– Les phénomènes observés du côté vaisseaux sont ceux qui ont d'abord attiré notre attention. Lorsqu'on auscultait manifestement un double souffle et le pouls donnait un doigt de caractère du pouls de Corrigan. Et, de plus, au cœur et sur toute la poitrine, aucun bruit anormal. On remarquait que le second bruit était faible, mais il n'a été accompagné d'aucune pointe qui à la base en dilleurs; car il a été recherché chaque jour avec le plus grand soin. Il n'existait pas d'insuffisance indubitable. Nous avons déjà eu faits de ce genre; mais jamais avec les pouces à l'appui. M. Lépine l'obs. d'un athéromateux présentant le bruit de Duroziez sans les signes d'auscultation de l'insuffisance aortique. convient que M. Lépine expliquait ce phénomène par la dilatation aortique. C'était aussi l'explication qui nous avait le fait que nous venons d'observer et le mécanisme auquel nous croyons pouvoir rattacher le bruit de Duroziez nous paraît intéressant. autrement le phénomène.<br>Et d'abord, la dilatation de l'aorte était légère. Elle est fréquent de rencontrer une dilatation beaucoup plus considérable sans trouver le bruit de Duroziez. Nous croyons qu'on peut expliquer la production de ce bruit par la forte impulsion systolique du cœur, par la dilatation ~~des artères~~ de l'aorte et par l'abaissement de la pression artérielle, enfin par le mode de pression du stéthoscope sur l'a. crurale.<br>L'impulsion systolique était fortement perçue sur tous les vaisseaux au doigt de même à l'œil, car les ondulations des vaisseaux placés superficiellement (humoral et radial) étaient notablement augmentées. Relativement d'une part à l'hypertrophie du cœur et à l'épaississement des | Du cœur et des gros vaisseaux. Le bruit de Duroziez, observé dès le début, a toujours été retrouvé chaque jour avec le plus grand soin. Il n'existait pas d'insuffisance aortique, d'une façon indubitable, mais jamais d'une façon aussi nette et aussi évidente que dans ce cas. Aussi, en l'occasion d'observer ce fait, nous avons cherché à l'expliquer. Tout d'abord, la dilatation aortique nous paraissait la plus rationnelle. Mais nous croyons pouvoir rattacher le bruit de Duroziez à un mécanisme auquel nous n'avons pas encore songé. Il est fréquent de rencontrer une dilatation beaucoup plus considérable sans trouver le bruit de Duroziez. Nous croyons qu'on peut expliquer la production de ce bruit par la forte impulsion systolique du cœur, par la dilatation de l'aorte et par l'abaissement de la pression artérielle, enfin par le mode de pression du stéthoscope sur l'a. crurale. |

SCD Lyon 1

| DATES | HISTOIRE PATHOLOGIQUE | PRESCRIPTIONS |
|---|---|---|
| | pouvoir constater un engorgement notable de l'aorte et d'autre part à l'état rigide de artères qui avaient perdu une grande partie leur élasticité. Non seulement l'aorte, mais toutes les artères étaient dilatées, plus volumineuses qu'à l'état normal, d'une couleur blanchâtre et lisses après la compression. Diminuée en raison de cette dilatation aussi en raison du défaut d'alimentation de la fièvre, le calibre de l'artère. C'est pourquoi donnait une ligne d'ascension verticale très-haute, ligne de descente rapide avec le crochet comme caractéristique de l'insuffisance aortique. Si après avoir perçu l'impulsion systolique la dépression habituelle, c'est que l'artère fermée. Enfin si l'on percevait le second bruit, alors que les valvules sigmoïdes cela devait tenir aussi à ce que la dilatation ayant perdu une grande partie leur élasticité, il ne se produisait ni dilatation, ni retrait considérable, d'où la faiblesse du reflux sanguin dans l'aorte et l'occlusion des sigmoïdes avec peu de bruit. En plaçant le stéthoscope sur l'artère crurale avec une pression convenable, on entendait d'abord un bruit de souffle systolique intense, en même temps qu'on sentait un soulèvement brusque, d'autant plus brusque qu'on prenait un brassard sous cependant l'effacer. A ce soulèvement du stéthoscope succédait une chute, d'autant plus prononcée que le soulèvement avait été plus fort, plus brusque et plus court (le tracé sphygmographique montrant en effet que l'impulsion avait ce caractère), et l'artère se trouvait de nouveau comprimée dans des conditions favorables à la production d'un bruit de souffle, c'est-à-dire avec un rétrécissement [illegible] en raison qu'il s'effaçait en raison de sa rigidité et qui était suffisant pour réaliser le courant à ce niveau, d'autant que la pression était faible restant au delà du point comprimé. | la carotide rétrécissement artères qui avaient [illegible] l'aorte, Cette trouvait un effet normal, d'une couleur La pression avait été au système artériel; la fièvre typhoïde pour le tracé sphygmographique Considéré à état ordinaire. Si les doigts forte, on percevait que l'artère était volumineuse et faiblement les sigmoïdes étaient artères [illegible] contenant élasticité, il ne [illegible] considérable, d'où [illegible] l'aorte et [illegible] bruit. En plaçant [illegible] pression [illegible] bruit de souffle [illegible] soulèvement [illegible] plus prononcé [illegible] court (le tracé sphygmographique montrant [illegible] l'artère se trouvait de nouveau [illegible] favorables à la production d'un [illegible] avec un rétrécissement [illegible] qui était suffisant [illegible] pression [illegible] |

SCD Lyon 1

| DATES | Ste Jeanne 3<br>HISTOIRE PATHOLOGIQUE<br>Dautrieux Antoine | PRESCRIPTIONS |
|---|---|---|

Réflexions (suite). Nous avons donné les raisons qui nous font croire que la pression artérielle était abaissée. Nous ne voulons pas dire qu'il en soit ainsi chez tous les athéromateux, alors qu'on admet généralement le contraire; mais nous pensons qu'il faut tenir un grand compte de cette dilatation permanente des artères, de l'état fébrile et de l'état du cœur. Malheureusement, le malade n'avait pas pu être examiné à ce point de vue avant son attaque. Nous chercherons à nous éclairer à ce sujet en examinant des sujets âgés dans des conditions variées, mais ce qui nous fait attribuer une grande importance aux troubles récents sur la production du bruit de Durozier, c'est les modifications qu'il a présentées pendant le peu de temps que le malade a été soumis à notre observation. Le lendemain de l'attaque, jour de l'entrée du malade dans notre service, (1er sept) notre interne M. Chevalier a trouvé très facilement le bruit de Durozier; tandis que le lendemain et le surlendemain (2 et 3 sept) il a pu constater comme nous que ce bruit était très-difficile à produire (on ne l'entendait que de temps en temps et très-faiblement aussi bien d'un côté que de l'autre), au point que nous fûmes rares les régions à ausculter pour être bien certain qu'il ne s'agissait pas d'un léger bruit diastolique produit de temps en temps par le frottement des poils, comme il arrive qqf. Le bruit de Durozier existait donc, mais à un très-léger degré, tellement qu'il aurait probablement passé inaperçu si notre attention n'avait pas été éveillée par la constatation de notre interne. Lui-même ne pouvait plus le retrouver. Or, un jour plus tard (4 sept) le bruit de Durozier était redevenu très manifeste, très-facile à provoquer, à un degré beaucoup plus marqué qu'auparavant, ainsi que interne et externe ont pu le constater; et le lendemain, jour de la mort (5 sept) il faisait absolument défaut. Nous croyons que les variations dans la production du bruit de Durozier sont en rapport avec les phases pathologiques par lesquelles le malade a passé. C'est ainsi que le lendemain de l'attaque, où le bruit de Durozier fut perçu pour la 1re fois, le malade, quoique déjà un peu amélioré, présentait encore une temp. de 39°, une obnubilation assez prononcée avec bredouillement [illegible]

| DATES | HISTOIRE PATHOLOGIQUE | PRESCRIPTIONS |
|---|---|---|
| | Les deux jours suivants, le bruit était quasi-continu, il y avait une amélioration notable avec un peu d'alternance de temps. Le retour des facultés intellectuelles Enfin la veille de la mort ~~Octobre~~ bruit présentait le plus d'intensité l'état du malade s'était considérablement aggravé et la fièvre était très-forte. Enfin le jour même de la mort le bruit faisait défaut alors que le malade était à la période agonique. Il est très-probable qu'en effet le bruit était perçu en raison de l'alternance de la pression produite par la fièvre et de la persistance de l'action énergique du cœur. Le bruit a encore diminué lorsque la fièvre a baissé et que l'état général du malade s'est amélioré. Il est devenu plus fort toutes les fois à l'élévation de la température et de l'aggravation de l'état général une persistance d'une systole énergique. Enfin il a cessé complètement d'être perçu lorsque le malade est tombé dans un affaiblissement de l'action du cœur précédant la mort et caractérisé par la diminution de force de l'impulsion systolique ainsi que par la fréquence des battements. On peut voir dans l'observation que notre interne a noté, lors de son premier examen un double souffle aussi dans le rétrécissement du cœur. Outre qu'il ne fut pas absolument certain de l'avoir perçu, il ne serait pas impossible néanmoins qu'il existât à un moment donné. Quant à nous, il nous a été impossible de le produire à aucun moment, quelque soin que nous l'ayons recherché chaque jour avec beaucoup de soin de deux côtés. Si nous ne l'avons pas trouvé, cela tient probablement à ce que le rétrécissement artériel, l'étroitesse de l'aorte se faisait trop faiblement sentir et n'était plus capable d'imprimer au sang une vitesse suffisante au milieu des sous-clavières ou des carotides pour donner lieu à un souffle diastolique. Il va sans dire que le souffle systolique était partout très-intense et en rapport avec le degré de la pression. Si le bruit de souffle diastolique existait réellement dans le rétrécissement du cœur le premier jour de l'examen, cela pouvait tenir à ce que l'impulsion du cœur était plus forte, l'aorte était plus dilatée et par conséquent plus susceptible de recevoir sur elle-même une plus grande force de projection au point de donner lieu à ce bruit. Mais comme il y a toujours à rechercher dans ces cas multiples le double souffle ne fonctionne pas généralement d'une manière régulière, il est très-important de faire plusieurs examens à différentes époques. | |

SCD Lyon 1

N° 21 *bis*.

| DATES | 1re Jeanne 3<br>Dautrieu Antoine<br>HISTOIRE PATHOLOGIQUE | PRESCRIPTIONS |
|---|---|---|
| Réflexions | (suite) – Le malade a pris son attaque le matin en se levant. C'est ainsi que se produisent souvent les hémorrhagies comme les Ramollissements, nouvelle analogie entre les deux maladies. Il n'y a peut-être pas eu attaque d'apoplexie ou la perte de connaissance absolue n'a pas été de longue durée, puisqu'il a pu reconnaître les personnes qui sont venues le voir dès le matin. Au contraire son état paraît s'être aggravé progressivement jusqu'au lendemain époque à laquelle une amélioration a commencé à se produire. A début, cette marche de l'affection, l'absence de contracture presque complète, la conservation de l'intelligence, les signes d'athérome artériel et l'âge du malade nous avaient fait croire plutôt à un ramollissement qu'à une hémorrhagie. Or, c'est cependant à cette dernière affection que nous avons eu affaire; d'où la possibilité d'avoir les mêmes formes symptomatiques pour les deux maladies comme nous en avons fait si souvent la remarque.<br>Il n'y avait pas de déviation des yeux à proprement parler, car le malade portait les yeux en tous sens, même spontanément. Il nous a seulement semblé qu'il regardait plus volontiers à gauche. Cette absence de déviation des yeux était probablement en rapport avec l'absence de contracture et avec la conservation de l'intelligence, quoique ces phénomènes ne soient pas liés d'une façon absolue. Il faut, du reste, tenir compte aussi de l'affaiblissement des fonctions des centres nerveux chez un vieillard de 81 ans; et il n'est pas irrationnel de supposer que chez lui les lésions ne devaient pas produire les mêmes effets que chez un homme jeune ou dans la période moyenne de la vie. En outre le début ne paraissait pas avoir été très brusque et il avait pu être progressif; ce qui doit modifier aussi notablement ~~l'ensemble~~ symptomatique. – Lorsque le malade a été un peu mieux nous avons vu se produire une légère résistance du biceps brachial du côté paralysé | |

| DATES | HISTOIRE PATHOLOGIQUE | PRESCRIPTIONS |
|---|---|---|
| | Cette légère contracture a cessé aussitôt qu'a commencé à s'aggraver. Et comme la cessation de la contracture se coïncidant dans l'état général était un signe pronostic à bref délai. — Déviation par prononciation de la langue probable de la bouche, probablement pour la même raison; bredouillement, passage sans explosion véritable. L'anesthésie était très prononcée ce qu'on observe le plus souvent dans la région où se trouvait l'hémorrhagie (partie post. de la capsule interne) bien qu'il y ait de nombreuses faits contradictoires. Il nous a semblé que la sensibilité était des lésions n'étant pas très considérable et la perception était intact comme dans ce cas. était notablement diminuée du côté direct des troubles de la sensibilité générale. cas habituel. Chez un nombre de mal. sup. que les troubles étaient le plus prononcés comme on l'observe communément. Il y avait de la rétention d'urine; mais comme c'est le cas ordinaire avec les lésions de l'hémisphère quand il y a de la rétention d'urine, c'était à une lésion des organes urinaires qu'il fallait la rapporter. Lorsque le malade a pu s'asseoir convenablement, il nous a appris qu'il était obligé de sonder depuis deux ans.<br>Lorsque nous avons examiné le malade en dernier lieu c'était deux jours avant sa mort. Depuis la veille au soir il était tombé dans un état comateux avec résolution générale. Le membre n'offrant aucune résistance aux mouvements communiqués et retombant lorsqu'il était soulevé, il était difficile d'apprécier la différence qui pouvait exister entre la résolution musculaire de chaque côté; on savait depuis qu'il suffisait à la fois retentir fortement de chaque côté, mais en soulevant la jambe de chaque côté à plusieurs reprises nous avons constaté une différence entre les deux côtés consistant dans une inertie plus considérable, plus complète du côté primitivement paralysé (côté droit) — Il existait aussi une différence notable dans la production des réflexes de chaque côté. | que la situation du malade nous l'avait annoncé ne pas une amélioration annonçant la mort à un rapport médiat de l'urine ou plus de la partie de la voie publique moins non complète. C'est lésion occupait (partie post. de la capsule interne) bien qu'il y ait de nombreuses faits contradictoires, ainsi que nous l'avons vu surtout atteint lorsque surtout lorsque l'autre Les Réflexes cas. paralysé, à moins celui de mal. sup. que les troubles étaient |

SCD Lyon 1

| DATES | St Jeanne 3<br>HISTOIRE PATHOLOGIQUE<br>Dautrieu Antoine | PRESCRIPTIONS |
|---|---|---|

Réflexions (suite). — Du côté droit, primitivement paralysé, on ne déterminait plus que qqs. réflexes légers dans le m. inf. en piquant fortement la plante des pieds et au niveau de l'orbiculaire en piquant aussi fortement au pourtour interne de l'orifice du nez de même côté;+ les autres parties et notamment le membre sup. ne donnant aucun mouvement sous l'influence des piqûres les plus fortes, même répétées coup sur coup après un repos. Au contraire, du côté gauche, on déterminait des mouvements en piquant, la plante du pied, la main et les doigts ainsi que les divers points de la face. Mais les mouvts ainsi déterminés étaient peu prononcés bien que l'excitation fut forte. C'est dans les points correspondants à ceux où les excitations du côté droit donnaient encore lieu à des mouvts réflexes que les excitations du côté gauche produisaient les mouvements les plus prononcés. Enfin c'est au niveau du m. sup. que les réflexes étaient les plus difficiles à produire et les plus faibles, alors que dans la région correspondante du côté droit il était impossible de déterminer un réflexe. Si la lésion de l'hémisphère gauche est la cause de la diminution des réflexes du côté droit et de leur disparition sur certains points plus hâtive que du côté gauche, elle n'est pour rien dans le mode de diminution puis de disparition des réflexes de chaque côté considéré isolément. En effet, nous avons assisté, il y a quelque temps, à la mort d'un malade atteint de pneumonie et nous avons pu constater que les derniers m.s réflexes étaient produits par la piqûre de la plante des pieds et par celle de la partie interne du pourtour de l'orifice du nez de chaque côté. Ces réflexes ont été de part et d'autre de moins en moins prononcés et de plus en plus difficiles à provoquer. Ils consistaient seulement dans qqs. contractions légères isolées des muscles de la cuisse et de la jambe, puis de la jambe, et dans qqs. contractions des orbiculaires devenant excessivement faibles. Mais les piqûres des autres parties et notamment du tronc et du membre sup., quoique fortes et répétées coup sur coup ne produisaient absolument aucun mouvement. Nous

+ Les piqûres du côté droit ne produisaient que qqs. mouvements dans l'orbiculaire du même côté, tandis que du côté g., si la piqûre n'était pas très forte, elles avaient un mouvt de l'orbiculaire du même côté qui se produisait, et si la piqûre était très forte et répétée l'orbiculaire du côté droit était aussi le siège de qqs. contractions semblables avec celles du côté gauche.

SCD Lyon 1

| DATES | HISTOIRE PATHOLOGIQUE | PRESCRIPTIONS |
|---|---|---|

avons pu constater les mêmes phénomènes chez un phthisique. Il est donc probable que quelle que soit la cause de la mort les réflexes diminuent et cessent de se produire d'abord au membre sup. et au niveau des parties moyennes du corps; tandis qu'ils persistent aux extrémités de l'axe nerveux. Il semble qu'il y a entre ces extrémités un certain équilibre persistant jusqu'au moment de la mort. En effet, voici ce qui s'est passé chez le pneumonique au ~~dernier moment~~. Deux minutes au plus avant la mort nous n'avons plus pu produire le réflexe plantaire. Nous avons recherché le réflexe de l'orbiculaire et nous en avons encore constaté une légère trace; puis revenant au pied nous n'avons toujours rien trouvé et enfin plus rien non plus à l'orbiculaire. Le malade a encore fait 2 ou 3 respirations irrégulières, puis le cœur s'est arrêté. ~~La flexion~~ D'une bougie approchée immédiatement de l'avant-bras a déterminé la production d'un soulèvement épidermique qui a éclaté en produisant un petit bruit. Ainsi les fonctions de la partie inf. de la moelle ont bien cessé avant celles du bulbe, mais il s'est passé un temps très court entre la disparition des fonctions de ces deux parties, qui avait été précédé ~~pendant~~ un temps relativement long de la cessation des fonctions des parties intermédiaires. Ces faits sont intéressants parce qu'il montre que les idées ayant cours jusqu'à présent au sujet du mode de disparition des fonctions des centres nerveux au moment de la mort ne sont pas justes; et que les phénomènes par nous constatés viennent à l'appui de notre théorie sur l'équilibre existant entre les différentes parties des centres nerveux. Et bien que chez notre hémiplégique les fonctions intellectuelles fussent abolies, la lésion cérébrale ne continuait pas moins à avoir une influence très-manifeste sur les fonctions de la moelle ou des centres contenus dans la moelle du côté opposé jusqu'à l'approche de la mort. Il est très-probable que les réflexes ont dû disparaître complètement du côté droit d'abord; mais n'ayant pas été présent au moment de la mort nous n'insisterons pas davantage sur ce point qui est facile à vérifier. L'approche de la mort était encore indiquée par la situation des yeux à la partie médiane et dans l'immobilité avec rétrécissement et ~~immobilité~~ des pupilles. La fréquence du pouls et de la respiration concordaient avec les symptômes signalés précédemment. La déglutition d'un peu de liquide pouvait encore se faire quoique difficilement. Les fonctions du bulbe étaient donc déjà notablement entravées.

SCD Lyon 1

Gezeanne 3. Dautrein Antoine - Hémorrhagie cérébrale.

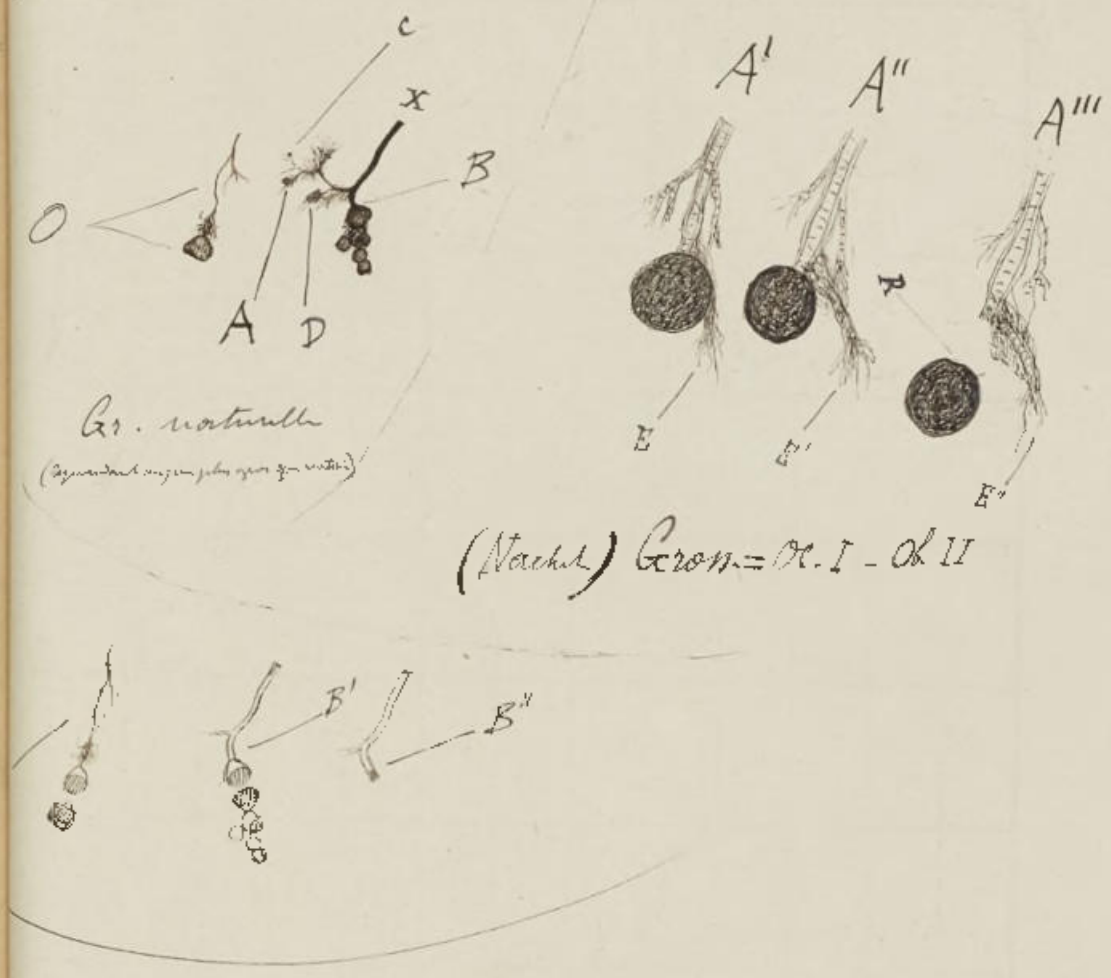


Gr. naturelle

(cependant un peu plus gros que nature)

(Nachet) Gross = Ob. I - Ob. II

SCD Lyon 1

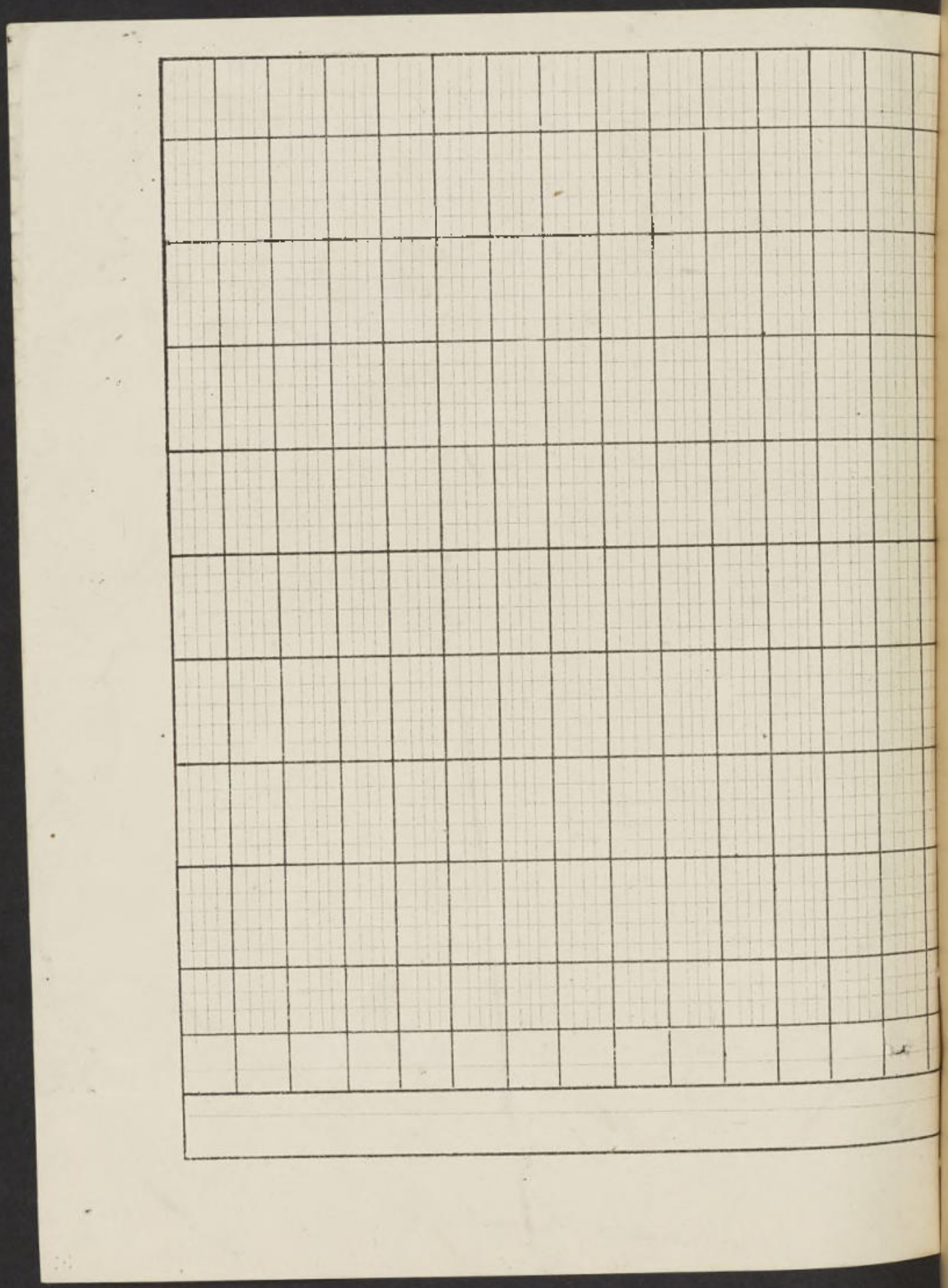

SCD Lyon 1

| DATES | HISTOIRE PATHOLOGIQUE | PRESCRIPTIONS |
|---|---|---|
| Réflexions (suite) - Bien que la lésion cérébrale fut abondante, les circonvolutions n'étaient trouvées affaissées, les hémisphères paraissaient en outre le liquide céphalo-rachidien ou l'observe chez les vieillards dont le cerveau est déjà atrophié. C'est qu'en effet, il s'agissait d'un homme âgé de 81 ans et que le cerveau avait déjà subi les modifications habituelles imprimées par l'âge lorsque l'hémorrhagie s'est produite. Il est beaucoup plus fréquent d'observer à cet âge le ramollissement ; mais l'hémorrhagie se rencontre aussi assez fréquemment vraisemblablement à l'état de cœur que l'on trouve cet organe était en effet augmenté de volume surtout aux dépens du ventricule gauche dont la cavité était notablement dilatée et dont les parois étaient jaunes et colorées. Nous avons recherché alors par quel mécanisme l'hémorrhagie avait pu se produire. Sous cela nous avons fait macérer la substance cérébrale dans de l'eau renouvelant l'eau chaque jour par M. Bouchard pour la recherche des anévrysmes nous avons ainsi trouvé plusieurs petites tumeurs appendues à des vaisseaux situés au niveau et d'abord une tumeur rosée + de volume d'un pois environ et qui a dans son plus grand diamètre 6 millimètres. Cette tumeur est appendue par son sommet à une vaisseau ramifiant dont le pédicule qui paraît être une des branches nombreuses fournies par un vaisseau assez gros et les branches voisines fournit comme une toupe immédiatement au dessus de la tumeur. Le point de cette qui fait que la petite branche à laquelle elle est attachée devient notablement plus longue que les autres branches qui se détachent à un niveau plus ou moins élevé. Tout près de cette tumeur nous en avons trouvé plusieurs autres moins volumineuses appendues aux branches d'un vaisseau ayant 1 millimètre. Le vaisseau lui-même est volumineux se termine par une série de 5 à 6 petites tumeurs dont l'aspect est analogue à celui de la | une hémorrhagie aussi grave traiter comme on le plus tôt par volumineux étant très abondant comme on l'observe déjà atrophié chez un homme âgé de 81 ans les modifications habituelles hémorrhagie s'est produite. Il observe à cet âge le ramollissement. Dans ce cas, c'est de l'artériosclérose volume surtout aux dépens étaient notablement dilatée. nous avons recherché procédé indiqué recherche des anévrysmes, petites tumeurs appendues forme hémorrhagique volume d'un pois aspect un peu piriforme 6 millimètres. cette tumeur vaisseau ramifiant fournis par un fournit comme une tumeur. Le point de cette qui est attachée de cette branches qui se tout près de cette tumeur moins volumineuses ayant 1 mill. de se termine par une est analogue à celui de la |

+ Voir la figure ci-jointe.

SCD Lyon 1

| DATES | HISTOIRE PATHOLOGIQUE | PRESCRIPTIONS |
|---|---|---|
| | tumeur précédente décrite et dont la 2e première tumeur qui fait suite au vaisseau et a servi un aspect légèrement pédiculé sont plutôt cylindriques. L'une d'elles et il n'en reste qu'une portion au vaisseau, un peu avant de la contenir volumineux, forme un coude au niveau une branche qui à son tour donne nombre de petits vaisseaux plus ou on remarque plusieurs petites tumeurs petites que les précédentes D, A, C; la première allongée, tandis que les deux autres sont peut surtout s'en rendre compte par car l'une d'elle C est à peine visible à l'examen permet encore de constater de sang dans la gaine lymphatique de vaisseau. Quant aux tumeurs pour situées à l'extrémité avait semblé au premier abord que la tumeur A se continuait avec un vaisseau plus dilaté que celui qui paraissait avoir donné naissance à la tumeur. En examinant face nous avons fini par reconnaître se continuait au delà de la tumeur n'était décalée nous avons pu en effet écarter le vaisseau en nous servant de l'aiguille et du pinceau, non sans une certaine difficulté en raison de adhérences qui l'unissaient à la tumeur probablement par la gaine lymphatique et par de petits vaisseaux qui l'entourent. En voulant dégager davantage la tumeur nous avons fini par la détacher. Les fig. A', A'', A''', donnent une idée approximative de chacun nous avons constaté. Le dernier lui il nous a paru évident que vaisseau principal se continuait avec la tumeur qui présentait une légère dépression au niveau du point où elle était en communication avec le vaisseau. Quant à la tumeur elle était constituée par une substance grisâtre paraissant être de fibrine coagulée et d'aspect granuleux. Bien que la surface extérieure fut parfaitement arrondie elle, il en nous a pas été possible de découvrir la moindre trace d'membrane enveloppante. Nous avons pu ainsi diviser facilement la tumeur et chacune fragment a toujours présenté la même aspect sans trace de cavité intérieure. Plusieurs artères nous ont paru altérées, dilatées dans certains points et notamment près de la tumeur précédente. Toutefois d'une manière générale les altérations les plus prononcées se remarquaient sur les petites veines. | volume varie de 5 à 2 millim. vaisseau et la plus volumineuse, tandis que les autres paraît avoir été déchirée avec les autres. Le gros avec la tumeur la plus au quel il paraît vaisseau à une grande ou moins délié sur lequel de tumeurs. plus étant de forme un peu tout à fait cylindrique. On l'examen microscopique l'œil nu. Il montre la présence de petits noyaux dans divers points de grandeur A, C, D, elles nous ont toutefois d'une vaisseau. la tumeur A se continuait celle-ci sous les différents que la vaisseau qui paraissait qu'un vaisseau à elle le vaisseau en nous avec une certaine présentait à la tumeur et par de petits vaisseaux davantage la tumeur A', A'', A''', donnent une nous avons constaté. Le dernier principal se continuait R au niveau avec la vaisseau. Quant tumeur était constituée grisâtre granuleux. Bien arrondie elle, il découvrir la moindre trace d'membrane chacune fragment de la même aspect sans trace de cavité intérieure. |

SCD Lyon 1

| 6 DATES | 5e Jeanne 3 HISTOIRE PATHOLOGIQUE Dautrin Antoine | PRESCRIPTIONS |
|---|---|---|
| Réflexion | (suite) — Nous avons ensuite incisé la tumeur O, et nous l'avons trouvée constituée par de la fibrine assez dense et cependant un peu molle, humide, de coloration rougeâtre et recouverte d'un exsudat blanchâtre qui lui donne une teinte rosée. Nous n'avons pas pu constater une véritable membrane enveloppante, ni une cavité quelconque dans la tumeur, ni l'ouverture d'un vaisseau. Du reste celui auquel la tumeur était appendue était excessivement délié. Nous avons de même fait plusieurs incisions sur les autres tumeurs, et nous les avons trouvées dans les mêmes conditions. Bien que les tumeurs fussent pressées les unes contre les autres, elles étaient chacune appendue à l'extrémité d'un petit vaisseau, ainsi qu'on pouvait s'en rendre compte en tirant un peu sur ces tumeurs qui en outre étaient plutôt disposées deux par deux. Toutefois la première, qui était aussi la plus volumineuse, paraissait provenir directement d'une artère d'assez gros calibre. Le vaisseau se terminait brusquement à son entrée dans la tumeur et il n'était pas douteux qu'il avait été sectionné à ce niveau. Non seulement il ne présentait pas d'ouverture béante, mais encore il était oblitéré par un petit bouchon fibrineux. 8°. — Depuis longtemps notre attention est attirée sur les tumeurs semblables à celles que nous venons de décrire et que l'on trouve dans les foyers hémorrhagiques datant de quelques jours. Nous les avons toujours trouvées constituées par de la fibrine sans membrane enveloppante déterminée et ordinairement sans cavité intérieure. Toutefois dans un cas nous avons vu une tumeur plus volumineuse que celles dont il est question dans cette observation et qui présentait à l'intérieur une cavité paraissant communiquer avec les vaisseaux qui y aboutissaient. Malheureusement ces recherches n'ont été faites que dans un petit nombre de cas. Une autre particularité qui nous a frappé, c'est que chaque tumeur paraît appendue à l'extrémité d'un vaisseau ordinairement assez fin, rarement aussi volumineux que celui qui est indiqué par la lettre B sur la planche ci-jointe. Quand nous avons vu un vaisseau au delà de la tumeur, c'était l'extrémité d'une artère beaucoup | |

SCD Lyon 1

| DATES | HISTOIRE PATHOLOGIQUE | PRESCRIPTIONS |
|---|---|---|
| | plus fine que celle qui amène la continuation de l'artère à laquelle la tumeur était appendue. La plus souvent cette petite artériole ne se continuait pas dans l'axe du vaisseau principal et enfin beaucoup de recherches ont été plus pénibles nous avons constaté qu'il s'agissait d'une artériole accolée à la tumeur. Bien plus, nous avons remarqué que les anévrysmes miliaires anciens que l'on trouve parfois dans la circonvolution ou dans la protubérance présentaient cette même particularité d'être appendus à l'extrémité d'un vaisseau ordinairement sous que celui-ci la première fois la continuation de l'artériole directement dans un petit bout d'artériole manifeste avec le vaisseau principal. — Lorsque nous avons rencontré ces tumeurs volumineuses compliquées de fièvre et de délire nous avons constaté à l'autopsie il nous arrivait souvent qu'il s'agissait d'une variété d'anévrysmes de Bertolazzi ; c'est-à-dire qu'elles étaient formées par du sang épanché dans la gaine lymphatique après la section ou la déchirure du vaisseau au voisinage de son extrémité. Quand nous avons trouvé des tumeurs moins volumineuses à 3 à 4 millim. parfaitement sphériques et constituées de la même manière, nous avons commencé à avoir des doutes sur le mode de production de ces tumeurs. Nos doutes ont augmenté considérablement quand nous avons acquis la certitude que des tumeurs beaucoup plus petites (de 1 millim. ou à moins de 1 millim.) avaient la même constitution. Mais en même temps nous nous sommes demandé s'il n'existait pas un rapport entre ces petites tumeurs et les anévrysmes dont elles avaient absolument l'aspect au point de vue du volume de la disposition parfaitement sphérique, du mode de fixation sur le vaisseau, dont elles ne différaient que par leur coloration plutôt rosée, par l'absence d'une membrane enveloppante présentant les traces des éléments constitutifs des parois vasculaires. Enfin, quand nous avons recherché les anévrysmes dans des foyers hémorrhagiques remontant depuis quelques jours nous avons toujours trouvé un certain nombre de ces tumeurs telles que nous les avons décrites, de volume variable, et nous n'avons jamais rencontré d'anévrysmes miliaires avec les caractères que nous avons signalés. Ces observations ont amené M. Charcot à penser que dans les foyers anciens ou bien les foyers récents il devenait dans la protubérance [illegible] | |

SCD Lyon 1

| 7 DATES | St Jeanne 3<br>HISTOIRE PATHOLOGIQUE<br>Dautrein Antoine | PRESCRIPTIONS |
|---|---|---|

Réflexions (suite). Il était dès lors tout naturel de supposer que les tumeurs trouvées dans les foyers récents étaient peut-être des anévrysmes miliaires récemment formés. mais si cette hypothèse paraissait rationnelle pour les petites ~~tumeurs~~ ou les tumeurs moyennes (en supposant qu'elles pouvaient se réduire) elle n'était guère admissible pour les tumeurs les plus volumineuses, qui, cependant, paraissaient de même nature que les plus petites. Nous avons, il est vrai, trouvé une fois une tumeur des plus volumineuses qui offrait une cavité paraissant communiquer avec des vaisseaux, ce qui nous a conduit à supposer que cette tumeur avait été formée par des exsudats fibrineux ~~[illegible]~~ enveloppant l'extrémité de plusieurs vaisseaux rompus dans lesquels la circulation avait pu être rétablie par la tumeur fibrineuse un peu distendue par le sang en raison de la faible résistance de ses parois. (tumeur pseudo-anévrysmale analogue à celle qu'on trouve dans le cœur) — A partir de cette époque nous avons recherché si les anévrysmes miliaires ne pouvaient pas être formés de la même manière, c'est-à-dire par un exsudat fibrineux venant s'appliquer sur les points où les vaisseaux présentent des solutions de continuité, se laissant plus ou moins distendre de manière à former une tumeur plus ou moins volumineuse et présentant au bout d'un certain temps une membrane externe constituée par la prolifération des éléments du tissu conjonctif. D'autre part comme les petites tumeurs sont appendues à l'extrémité ou tout près de l'extrémité des vaisseaux, nous nous étions demandé si ces tumeurs ne pouvaient pas être formées soit par une dilatation des vaisseaux en deçà d'une oblitération vasculaire (ce qui expliquerait les faits dans lesquels on a cru trouver aux anévrysmes miliaires une paroi qui n'était que la continuation de celle des vaisseaux plus ou moins altérés), soit par une rupture vasculaire provenant sous l'influence de la même cause et dans le même point par le fait d'une dilatation exagérée et tendant à se réparer au moyen d'exsudats fibrineux (d'où les tumeurs ayant l'aspect simplement fibrineux et de volume variable). mais ces hypothèses ne reposaient sur aucun fait démonstratif. nous n'avions jamais vu un vaisseau oblitéré avec la dilatation en deçà, ni un vaisseau avec une rupture sur un point donnant lieu à un faux anévrysme par dilatation de la fibrine déposée sur ce point. Et puis devions nous renoncer définitivement à l'idée d'anévrysmes miliaires vrais, alors que dans quelques cas

| DATES | HISTOIRE PATHOLOGIQUE | PRESCRIPTIONS |
|---|---|---|

nous trouvions avec les anévrysmes multiples, ou véritable anévrysme des artères plus volumineuses ? C'est après avoir fait toute réflexion à beaucoup d'autres à la recherche du mode de production des anévrysmes multiples, que nous soumis les pièces le sujet de cette observation, et qui paraissent nous ouvrir la voie de la solution désirée, en tenant compte des faits observés antérieurement à ce point de vue.

Il ressort, en effet, de l'examen de ces pièces que toutes les tumeurs trouvées dans le foyer hémorragique, depuis la plus grosse jusqu'à la plus petite, sont appendues à l'estomac de la veinule, et que ce pédicule se termine brusquement dans la tumeur par une solution de continuité évidente, le bout périphérique de la veinule ne pouvant pas être retrouvé ou se trouvant parfois accolé à la tumeur (fig. A, A', A'', A'''). nous disons par là, parce que nous ne pouvons pas distinguer à la portion de veinule désigné par les lettres E, E' E'' et la continuation de la veinule A', A'' A''', point où se trouve la tumeur, ou bien s'il s'agit seulement d'une branche de la dernière veinule. pour la première hypothèse on raconte mais à nouvelles recherches ne paraissent pas affirmer que l'estomac de la veinule ou veinage de la tumeur formée à cette aux mêmes anévrysmes en forme de cette hypothèse que la veinule se terminait dans la tumeur B, et que (dilatée en dessous) s'étendait comme appendice à une autre veinule très-délié, ainsi qu'on pouvait s'en rendre compte en tirant un peu sur la tumeur ; mais cette continuation manquait avec la grosse veinule. Il fallait donc que la (de la veinule) à la première préexistât rupturé, à moins que ce fussent les branches collatérales reliées à la première tumeur par des débris de la gaine hypothèse parfaitement rationnelle. Les petites tumeurs étaient à mettre que les plus volumineuses, et de plus à la forme et la situation des anévrysmes différaient que par l'absence à quelques n'existaient aucun anévrysme ayant à ceux qui ont été décrits par MM. Charcot et Bouchard. or, voici comment il nous paraît rationnel d'interpréter la formation de ces tumeurs.

ces pièces que toutes les depuis la plus à l'estomac d'une brusquement dans la évidente, le bout périphérique retrouvé ou se trouvant parfois nous disons par là, parce que la portion de veinule A', A'' A''', s'il s'agit seulement nous indiquons cependant ce que nous avons vu nous paraissent nécessaire hypothèse peut cette dernière. nous faut que la veinule cependant quelquefois tumeur par un petit bout de compte en tirant cette continuation manquait avec les petites tumeurs situées au-dessus (de la veinule) péripherique de veinule branches collatérales reliées à la gaine hypothétique, cette petites tumeurs étaient à mesure qu'elles avaient la disposition, dont elles ont enveloppante. Enfin il paroi propre, semblable

SCD Lyon 1

N° 21 *bis*.

| DATES | HISTOIRE PATHOLOGIQUE | PRESCRIPTIONS |
|---|---|---|
| 8 | Ste Jeanne 3<br>Dautrein Antoine | |
| Réflexions (suite) | Le vaisseau est rupturé et il se forme à son extrémité rompue un bouchon fibrineux de forme plus ou moins sphérique, voilà les faits constatés, indéniables. Si le bouchon prend ainsi la forme sphérique cela tient probablement à ce qu'il subit l'impulsion du sang qui arrive toujours dans le vaisseau et d'autant plus que la résistance périphérique est faible, puisque à un moment donné elle n'est représentée que par le sang épanché dans une cavité formée par ce sang aux dépens de la substance cérébrale. Il est vraisemblable que le volume des tumeurs dépend du volume des vaisseaux rupturés mais surtout du degré de résistance périphérique. C'est ainsi qu'on peut expliquer la présence des tumeurs les plus volumineuses dans les grands foyers, tandis qu'on ne les rencontre jamais dans les petits foyers où il n'existe que de petites tumeurs. Quant à la forme sphérique des tumeurs, on l'explique facilement en les comparant aux bulles de savon ou de verre formées toutes par un fluide qui s'échappe d'un tube en refoulant un solide qui résiste peu et qui prend alors la forme sphérique en raison de la pression égale qui se produit sur tous les points. Toutefois s'il y a au voisinage des parois plus ou moins résistantes ou des caillots relativement denses, on comprend que la tumeur puisse prendre une forme qui n'est plus parfaitement sphérique, c'est ce qui arrive surtout pour les tumeurs les plus volumineuses qui sont alors légèrement piriformes ou qui ont une forme un peu allongée en fuseau. Quant aux petites tumeurs, elles sont à peu près toujours sphériques parce qu'elles font une saillie trop petite pour qu'elle soit influencée d'une manière notable par l'état des parties voisines ou par la pression du sang du côté du vaisseau qui doit être rapidement oblitéré. On sait, en effet, que les bulles de verre sont faciles à faire de forme parfaitement sphérique lorsqu'elles sont de petites dimensions; tandis que cette forme s'altère facilement à un degré plus ou moins prononcé lorsqu'on veut rendre plus volumineuses et elles prennent précisément des formes analogues à celles de nos tumeurs les plus volumineuses. Elles sont alors coniques, piriformes, allongées, mais avec la petite extrémité attenante au vaisseau et la portion la plus volumineuse à la périphérie. Il résulte de la disposition et de la composition des tumeurs en question qu'elles sont toutes formées de la même manière quelle que soit leur volume. | |

SCD Lyon 1

| DATES | HISTOIRE PATHOLOGIQUE | PRESCRIPTIONS |
|---|---|---|
| | Il n'est pas possible d'admettre que la Sistalozzé parce qu'on ne trouve pas que l'on pourrait voir sur cette pièce un épanchement dans cette gaine. On ne prend pas de tout la forme cylindrique qui est très-rare dans les tumeurs dont nous nous occupons. Voyait par la gaine lymphatique la tumeur, mais en comparant celle-ci à la première on pourrait parce à la première ressemblance Il est possible cependant qu'on trouve vaisseaux sur une gaine, mais nous n'avons d'autre rapport de ces tumeurs avec la gaine lymphatique de Sistalozzé, Si ces tumeurs ne sont pas des anévrysmes D'autre part les plus petites ont une ressemblance frappante avec celles qui ont été décrites par MM. Charcot et Bouchard sous le nom d'anévrysmes miliaires, peut conclure à l'identité, on trouve à cet égard à la coque on fait l'examen des pièces pathologiques. Dans les épanchements datant seulement de quelques jours, chez des malades n'ayant jamais eu nous n'avons jamais rencontré les d'attaque ou de rupture des anévrysmes de MM. Charcot et Bouchard, tandis que nous avons toujours trouvé des tumeurs semblables à celles que nous avons décrites précédemment. D'autre part, quand nous avons trouvé des tumeurs ayant les caractères assignés aux anévrysmes miliaires, il s'agissait toujours d'une lésion ancienne. Encore était-ce fait exceptionnel de rencontrer une paroi bien manifestement constituée par des éléments figurés tout le pourtour de la tumeur. Ce que l'on voit habituellement sur les petites tumeurs anévrysmales, c'est la selérose des parois retournant sur elles-mêmes des circonvolutions, c'est la selérose des parois de vaisseaux qui assez jusque ne l'anévrysme, un jour ou l'autre, devient plus ou moins qui cette limite d'être manifeste. La paroi est alors plus dense que les parties centrales coagulées de fibrine en voie de régression. Souvent il nous a été donné de rencontrer dans ces tumeurs du sang à l'état fluide de manière à avoir la certitude que le liquide y pénètre. | ces tumeurs sont des anévrysmes de la gaine lymphatique, cette pièce nous donne des renseignements dans cette gaine. On ne prend pas de tout la ressemblance dans les autres nous seulement on ne pas la retrouver sur les microbes ou sous le microscope en aucun point. Mais à la périphérie de la tumeur, on a pu trouver dans la gaine lymphatique de Sistalozzé, de ressemblance frappante avec celles de MM. Charcot et Bouchard il est très-probable qu'en compte de l'époque assez rapprochée de quelques jours, toujours trouvé des anévrysmes de MM. Charcot nous décrits précédemment des tumeurs ayant il s'agissait lésion ancienne, à fait bien manifestement tout le pourtour de la tumeur, c'est la selérose des parois un jour ou l'autre, de fluide. La paroi est alors de fibrine en voie de nous donné de rencontrer dans ces tumeurs le liquide y pénètre. |

SCD Lyon 1

| DATES | HISTOIRE PATHOLOGIQUE | PRESCRIPTIONS |
|---|---|---|
| Réflexions (suite) | 9e journée 5<br>Dautrèix Antoine<br>– Jamais nous n'avons trouvé de traces d'une carie, nous n'avons jamais vu, non plus, un vaisseau pénétrant dans un os et se continuant avec le tissu osseux. Enfin, il ne nous a pas été possible de rencontrer ce tissu ancien rougeâtre au niveau d'un foyer récent. Or, c'est ce qu'on devrait rencontrer le plus communément si l'hémorrhagie cérébrale provenait ordinairement de la rupture de ces tumeurs. Il est vrai que les tumeurs récentes sont aussi rouges et que une portion a pu être déchirée, mais ce n'est pas étonnant, à l'on sait que il s'agit de tumeurs fibrineuses de formation récente, qui ont été soumises à une macération prolongée dans l'eau et à de manipulations bien capables de les attendrir. Il n'est pas étonnant, non plus, qu'à un moment donné le bouchon fibrineux encore récent pût céder et se déchirer sous la pression du sang ; mais on ne pourrait expliquer ainsi qu'un retour d'hémorrhagie et d'une façon absolument hypothétique la raison de la difficulté de l'examen de l'intégrité de ces tumeurs sans les manipulations nécessaires pour les isoler. En tout cas il ne s'agit que de tumeurs récentes et non de tumeurs anciennes. En tenant compte de considérations précédentes, il est très probable que ces dernières sont de même nature que les premières, mais avec de légères modifications apportées par le temps pendant lequel elles ont séjourné dans la substance cérébrale. Ces modifications sont le retrait de la tumeur qui perd en même temps une coloration brunâtre, son durcissement et en même temps une différenciation granuleuse à un degré variable des portions centrales, tandis que les parties périphériques sont compactes, résistantes et présentent même parfois de légères traînées conjonctives autour ou vaisseaux de point ou la paroi s'abouche dans la tumeur, de telle sorte que la paroi naturelle pourrait se continuer avec les parois de la tumeur.<br>On peut objecter que l'on trouve parfois dans les foyers hémorragiques des vaisseaux rupturés et dont l'extrémité ne présente qu'un caillot sans forme déterminée, une oblitération du vaisseau ; et que l'on devrait voir ainsi dans ce cas une tumeur comme celles que nous avons décrites | |

SCD Lyon 1

| DATES | HISTOIRE PATHOLOGIQUE | PRESCRIPTIONS |
|---|---|---|
| | Il faut d'abord, il faut tenir compte du temps écoulé depuis la délivrance jusqu'à l'heure de la mort. Il est possible que lorsque la mort survient au bout de quelques heures, le fœtus ne soit pas encore dans le temps de la putréfaction, mais il faut aussi tenir compte de la température ambiante pour cette appréciation. Il est très-possible aussi que les vaisseaux qui ont été liés après un accouchement laborieux présentent dans leur intérieur un commencement de coagulation, et présentent seulement un coagulum flottant dans le liquide sanguin ou bien encore que le liquide sanguin en voie de coagulation, ne comprenne proportionnellement qu'une quantité de fibrine relativement faible, ce qui le rende moins coagulable et se comporte d'une manière différente. Ce qu'il y a de positif c'est qu'on trouve dans les forges hémorrhagiques présentant à leur extrémité tantôt une petite tumeur, tantôt un coagulum informe, tantôt présentant rien. L'aspect des vaisseaux dans ces deux derniers cas dépend aussi du temps que la pièce a séjourné dans l'eau et du soin qu'on a pris d'enlever et plier ~~quelques~~ les caillots qui entourent les vaisseaux et qui sont ~~plus~~ assez adhérents. Du reste, en supposant que ces tumeurs à forme hémorrhagique à l'extrémité des vaisseaux qui se trouvent dans les parois des forges hémorrhagiques ne soient simplement que le séjour épanché dans la gaine hémorrhagique (ce que l'on admet généralement pour les plus grosses tumeurs), on ne s'explique pas pourquoi la extrémité des vaisseaux se présentent dans des conditions aussi différentes dans le même foyer, indépendamment des raisons que nous avons fait valoir pour montrer combien ces tumeurs diffèrent des anévrysmes de Scarpa. — On pourrait encore objecter à notre manière de voir que dans les anciens foyers on ne rencontre plus les grosses tumeurs telles qu'on les trouve dans les premiers jours, ni avec les caractères des tumeurs anévrysmales (anévrysmes miliaires) mais nous avons justement fait remarquer que les grosses tumeurs ne se rencontrent que dans les grands foyers. Or, lorsque l'accroissement et la cicatrisation, il y a d'abord formation d'une paroi de nature conjonctive adhérente au tissu sain, puis dégénération graisseuse de tous les éléments constitutifs à l'intérieur (absorption du sérum et de la fibrine). Et plus tard la paroi conjonctive se rétractant, la cavité diminue, se contient plus que quelques éléments en régression ou même disparus. | |

SCD Lyon 1

| 10 DATES | 4e journée 3 Douleurs anteriores HISTOIRE PATHOLOGIQUE | PRESCRIPTIONS |
|---|---|---|
| Réflexions | (suite) - Il ne reste plus alors qu'un tissu cicatriciel qui ne contient ni gouttes, ni petites tumeurs. Ce n'est que dans le voisinage de la foyer ou celles qu'on peut trouver des tumeurs anciennes isolées et petites, en raison des conditions dans lesquelles elles se sont produites. C.a.d. qu'elles ont pris naissance des foyers très-petits où elles constituent les lésions principales et ne sont pas détruites par le phénomène de réparation qui suit de peu d'importance. - Enfin, on peut trouver qu'un considérant la formation de petites tumeurs par la rupture complète des vaisseaux, à l'extrémité rupturée ; nous laissons de côté les cas dans lesquels on a constaté plusieurs anévrysmes miliaires sur une même branche artérielle. Nous croyons que s'il s'agit d'un vaisseau très-fin et de petites tumeurs, comme celles que nous avons trouvées chez notre malade, les tumeurs sont appendues chacune à un bout de vaisseau qui peut être assez court pour que les tumeurs paraissent prendre naissance directement sur le grand vaisseau dès qu'on a previement les petites branches. Il est même fréquent de trouver deux petites tumeurs accolées l'une à l'autre, probablement parce qu'elles proviennent d'une branche artérielle près du point où elle se bifurque. Il faut enfin remarquer qu'on peut avoir très-facilement des erreurs d'interprétation relatives au siège des tumeurs, en raison du grand nombre de petites artères qui se trouvent réunies en un point, qui se mêlent et s'entrecroisent, de telle sorte que l'on peut attribuer à une artère une tumeur qui appartient réellement à une autre voisine, de même qu'on peut croire à la prolongation d'une artère au delà de la tumeur, alors cette prétendue prolongation appartient à une artère voisine, ainsi que nous l'avons vu. | |
| | Nous avons dit que l'on devait ne pas rencontrer de tumeurs dans les foyers très-récents ou dans les grands foyers très-anciens. Nous avons dit aussi chacune des tumeurs étant en bonne de quelques jours dans les grands foyers et en bout d'un temps plus ou moins long dans les petits foyers isolés. Nous sommes obligés de nous borner pour le moment à ces indications générales, en insistant sur l'importance du temps et du lieu, pour trouver ou non les tumeurs, et pour indiquer les corrections qu'elles peuvent présenter. Il y a longtemps que notre attention | |

SCD Lyon 1

| DATES | HISTOIRE PATHOLOGIQUE | PRESCRIPTIONS |
|---|---|---|
| | ut appelés sur la ~~dyscrasies~~ que | présentaient la complication |
| | proposons pour la rendre compte de la | formation de ces tumeurs, |
| | mais nous venons seulement de nous faire une opinion | |
| | à ce sujet. Dès lors nous pensons faire de observations | |
| | plus complètes qui donneront de indications plus précises et | |
| | confirmeront ou infirmeront notre manière de voir. | |
| | (nous avons trouvé les mêmes lésions dans de cas tout à fait récents, ou néoplasiques) | |
| | Nous n'insisterons pas non plus sur le cas où nous avons | |
| | trouvé une tumeur fibreuse offrant une cavité centrale com- | |
| | muniquant avec plusieurs petites artères, puisqu'il s'agit d'un fait | |
| | unique et qu'il ~~serait~~ faut d'un tissu de conclusions avant | |
| | d'avoir étudié d'autres faits de la sorte. | |
| | Nous avons cherché à prouver que la petite tumeur trouvée | |
| | dans les foyers hémorragiques étaient pour consécutivement | |
| | à la rupture des vaisseaux. mais par quel mécanisme | |
| | cette rupture se produit-elle? On ne peut l'expliquer que | |
| | par des hypothèses. Toutefois, il est certain, probable | |
| | que les lésions, qui doivent jouer un rôle important. Le premier | |
| | lieu est une altération des vaisseaux qui les rend friables, | |
| | tels ~~sont~~ que dégénération granulo-graisseuse, ~~soit la sclérose~~ des | |
| | parois. Il est à remarquer cependant que bien que ces | |
| | altérations se rencontrent fréquemment chez les malades succombant | |
| | à une hémorragie cérébrale, il n'est cependant pas très- | |
| | rare qu'elles fassent défaut alors que les artères ne paraissent | |
| | pas altérées, notamment chez les jeunes sujets. ~~Cette~~ altération | |
| | des ~~parois vasculaires~~ paraît bien être une condition favorable | |
| | à la rupture ~~des petits vaisseaux~~, mais ce n'est pas une condition | |
| | indispensable. On peut en dire autant de la ~~hypertrophie~~ contractilité | |
| | du cœur, qui évidemment a aussi un rôle considérable dans | |
| | la production de ces ruptures, surtout lorsque les contractions | |
| | du cœur sont énergiques et augmentent ~~beaucoup~~ la | |
| | pression artérielle, principalement lorsqu'il y a hypertrophie | |
| | du ~~ventricule~~ gauche sans dilatation de la cavité. Toutes | |
| | les causes capables d'augmenter notablement la pression artérielle | |
| | favorisent évidemment les ruptures vasculaires, mais ne doivent pas agir [illegible] | |

SCD Lyon 1

| 11 DATES | Ste Jeanne 3 HISTOIRE PATHOLOGIQUE Dautrèix Antoine | PRESCRIPTIONS |
|---|---|---|

Réflexions (suite) — On conçoit que les causes précédentes réunies doivent être très-propices à la production des ruptures. Suffisent-elles ? c'est possible néanmoins nous avons été frappé de ce fait que le ramollissement paraît se produire dans des circonstances à peu près identiques à celles qui donnent lieu à l'hémorrhagie et seulement avec des différences qui peuvent rendre compte pourquoi le ramollissement se produit dans un cas et l'hémorrhagie dans l'autre. Ainsi les deux affections se rencontrent principalement dans la vieillesse. Elles surviennent aussi assez fréquemment dans l'âge adulte, d'une manière accidentelle et sous l'influence des mêmes causes occasionnelles. Il est vrai cependant que certaines conditions sont plus favorables à la production de l'hémorrhagie ou du ramollissement, mais il n'y a rien d'absolu. — Si au point de vue anatomique il y a une grande différence entre un foyer hémorrhagique et un vaste ramollissement produit par l'obstruction d'une grosse artère, surtout entre une hémorrhagie et un ramollissement blanc ; la différence n'est plus si marquée entre un ramollissement rouge et une hémorrhagie surtout une hémorrhagie peu considérable. Voici, en effet, ce qu'on trouve dans ces cas. Dans le ramollissement rouge la substance cérébrale est infiltrée de sang et légèrement diminuée de consistance, puis tout autour on remarque des hémorrhagies capillaires qui tranchent sur la couleur blanche de la substance cérébrale d'autant que celle-ci est moins altérée et que les hémorrhagies deviennent moins nombreuses en s'éloignant du foyer. Mais en somme il s'agit d'une infinité de petites hémorrhagies. Dans certains cas d'hémorrhagie, surtout lorsque celle-ci n'est pas très-considérable, avant d'arriver sur le foyer même, on hésite parfois pour savoir si l'on a affaire à un ramollissement rouge ou à une hémorrhagie véritable. C'est qu'on découvre d'abord des hémorrhagies capillaires comme dans le premier cas, puis ces petites hémorrhagies sont de plus en plus nombreuses à mesure que l'on s'approche du centre et dans un tissu cérébral

No 21 *bis*.

| DATES | HISTOIRE PATHOLOGIQUE | PRESCRIPTIONS |
|---|---|---|

de moins en moins consistant, finissant même par former un magma avec de petits caillots et enfin on arrive au contenu de foyer à un épanchement sanguin plus ou moins considérable. Lorsqu'il s'agit d'un foyer ancien, il est parfois impossible s'il provient d'une hémorrhagie ou d'un ramollissement [illegible] Dans les deux cas les artères peuvent être altérées, ou saines, mais elles ne présentent pas d'oblitération appréciable. Le cœur et les gros troncs artériels peuvent être sains, ou présenter seulement un peu d'athérome, sans ulcération de la paroi interne de l'aorte, sans caillot dans les cavités du cœur. J'ajoute enfin que les symptômes produits par ces lésions peuvent être identiques. Il est certain que si l'on ignore de quelle manière l'hémorrhagie se produit dans ces cas, c.à.d. de quelle manière et sous quelle influence se produit l'hémorrhagie, on ne sait pas davantage de quelle façon le ramollissement est engendré, ou tout au moins on ne peut faire que des hypothèses. Comme l'on sait que certains ramollissements sont incontestablement produits par des oblitérations artérielles; on admet qu'il en est de même de la forme de ramollissement que nous avons en vue, en disant que si l'on ne trouve pas l'embolie, c'est qu'il a disparu sans laisser de trace ou qu'il s'agit d'embolies dans des vaisseaux tellement fins qu'il est impossible de les retrouver; et cela bien qu'on ne trouve sur aucune partie de l'appareil circulatoire le point de départ de l'embolie. Si l'on admet l'analogie, que nous avons cherché à faire ressortir, entre le ramollissement et l'hémorrhagie; on peut se demander si c'est le ramollissement qui serait produit comme l'hémorrhagie par l'altération des parois artérielles, l'augmentation de la tension dans le système artériel, etc., ou si c'est l'hémorrhagie qui est produite comme le ramollissement par le fait d'embolies ~~dans~~ de petits vaisseaux. En faveur de cette dernière hypothèse, on ~~[illegible]~~ tiendrait compte de ce fait que les ruptures vasculaires comme les oblitérations portent sur les branches d'un même tronc commun ~~[illegible]~~ de plusieurs vaisseaux voisins, lorsqu'on ne considère qu'un foyer; ~~mais~~ qu'il existe assez fréquemment plusieurs foyers distincts, d'~~[illegible]~~hémorrhagie comme de ramollissement

SCD Lyon 1

| 12 DATES | St Jeanne 3 HISTOIRE PATHOLOGIQUE Dautrin Antoine | PRESCRIPTIONS |
|---|---|---|

Réflexions (suite). En outre, avec les hémorrhagies comme avec les ramollissements on trouve assez fréquemment des infarctus de la rate et des reins. C'est ainsi que dans cette observation les reins présentaient un grand nombre d'infarctus blanchâtres avec des hémorrhagies capillaires ou même seulement des infarctus rouges. Il existait même dans un point un véritable petit foyer hémorrhagique. Nous ajouterons cependant que les infarctus viscéraux ne sont pas en général aussi prononcés que dans ce cas avec les hémorrhagies cérébrales. On les trouve avec le même siège et la même forme et en nombre aussi variable que dans le ramollissement; mais ils ont en général une teinte rougeâtre uniforme peu prononcée de telle sorte qu'ils peuvent passer inaperçus si l'attention n'est pas attirée sur ce point. Dans le cas qui nous occupe les infarctus ne différaient pas sur certains points des infarctus qui accompagnent si souvent le ramollissement et sur d'autres points il y avait seulement en plus des hémorrhagies capillaires très prononcées, voire même sur un rein un petit foyer hémorrhagique pouvant contenir un pois. En ne montrant que les reins personne n'aurait hésité à dire que les infarctus provenaient d'embolies artérielles, dans les plus petits vaisseaux probablement, car tous ceux que nous avons pu ouvrir ne contenaient aucun caillot. Comme les lésions rénales paraissaient avoir le même âge que les lésions cérébrales il est rationnel de croire qu'elles ont été produites de la même manière. Si les lésions rénales proviennent d'embolies, il est à présumer que les lésions cérébrales reconnaissent le même mode de production; et de même si l'on refuse absolument d'admettre que les lésions cérébrales puissent résulter de phénomènes emboliques, il faut chercher une autre explication pour la production des infarctus rénaux, il faut admettre qu'ils peuvent provenir aussi d'une altération vasculaire, de l'augmentation de pression dans le système artériel, etc. — Lorsqu'il s'agit d'infarctus viscéraux et même de ramollissement cérébral sans oblitération artérielle appréciable, voire même sans altération pouvant être le point de départ d'embolies, on n'hésite pas à rapporter ces lésions à des oblitérations vasculaires

| DATES | HISTOIRE PATHOLOGIQUE | PRESCRIPTIONS |
|---|---|---|
| | plutôt la nature embolique ; de sorte que vraisemblables ~~a~~ appréciable et d'altération. Ces caillots peuvent être le point de départ d'un argument propre à faire rejeter l'hypothèse dans notre cas. Il est évident que dans cette autre cas où il n'y a rien d'appréciable dans le produit de coagulation fibrineux, un point de base ou de gros vaisseaux, dans les artères cérébrales, rénales, etc. Et, soit dans l'hémorragie, on a des foyers que les emboles ont bien dans les branches vaisseaux ou dans de vaisseaux. Lorsque l'on considère un seul foyer que les petites tumeurs correspondant aux comme dans ce cas, sur les branches vaisseaux voisins du premier ou sur deux branches provenant du même tronc, comme il arrive souvent. Il est à présumer, d'après le volume de vaisseaux rupturés, que cet accident ne se produit pas dans les vaisseaux collatéraux de ceux qui sont oblitérés, mais bien dans ces derniers en amont de l'obstacle, c'est-à-dire dans le point où la pression est le plus augmentée. Mais, dira-t-on, si le ramollissement et l'hémorrhagie sont produits de la même manière, dans le même lieu : pourquoi donc n'a-t-il dans un cas un hémorrhagie et dans l'autre un ramollissement ? Il faut distinguer le ramollissement produit par l'oblitération d'un gros vaisseau de la base du cerveau, de ceux qui résultent de l'oblitération des petits vaisseaux. Les premiers sont de ramollissement pourpre sans changement d'aspect de la substance cérébrale ou seulement une légère coloration due à la stase sanguine résultant du défaut de la vie à temps. Il arrive même quelquefois à la circulation collatérale le ramollissement n'est pas assez considérable dans ces cas que l'oblitération d'une grosse artère fasse le foyer croire. {nous n'insisterons pas davantage sur les effets résultant de cette oblitération, parce que nous ne savons pas si dans le plupart des cas d'oblitération des gros vaisseaux nous y avons fait attention, ces oblitérations secondaires, surtout par le ralentissement de la circulation à la suite d'oblitérations d'un certain nombre de branches. cette question croyons-nous, ne pourra être élucidée que par l'expérimentation sur les animaux}. Quant au ramollissement produit | l'absence d'oblitérations des gros vaisseaux ou des d'emboles, n'est pas une hypothèse d'emboles dans tous les ci comme dans tous les le système circulatoire, il a nécessairement fini par qui ont été entraînés soit dans le ramollissement isolés ou multiples suivant branches d'un même tronc éloignés les uns des autres. hémorrhagique, on peut voir vaisseaux rupturés le tronc d'un même tronc et dans un |

SCD Lyon 1

N° 21 *bis*.

| 13 DATES | 1re Jeanne 3 HISTOIRE PATHOLOGIQUE Dautrin Antoine | PRESCRIPTIONS |
|---|---|---|

Réflexions (suite) — par l'oblitération de petites artères, il s'accompagne ordinairement de petites hémorrhagies dites capillaires soit dans le foyer, soit au pourtour. Si ces dernières peuvent être attribuées à l'augmentation de pression dans les vaisseaux collatéraux, ce qui n'est pas impossible, mais ce qui n'est pas absolument démontré : on ne peut pas attribuer à la même cause les hémorrhagies qui se trouvent dans le foyer. On ne peut pas davantage, selon nous, croire qu'elles seraient produites par la stase sanguine due à l'absence de vis a tergo, la tension sanguine ne pouvant pas s'élever beaucoup par ce fait et surtout au point de déterminer des ruptures vasculaires. Dès lors nous serions portés à croire que ces petites hémorrhagies multiples sont le résultat d'embolies multiples sur les branches d'un même vaisseau ou de vaisseaux voisins, et qu'il en résulte des ruptures vasculaires multiples, tout comme dans l'hémorrhagie, mais alors, à plus forte raison, pourquoi ne se produit-il pas des hémorrhagies plus considérables dans ces cas ? Ces effets différents sont obtenus par des conditions qui paraissent identiques, mais qui en somme ne le sont pas. On peut d'abord avoir affaire à des vaisseaux plus ou moins altérés, plus ou moins fragiles ; les effets peuvent aussi varier suivant que les oblitérations portent sur un plus ou moins grand nombre de vaisseaux. Mais ce qui paraît le plus influer sur les résultats, c'est l'état du cœur, l'état de la tension artérielle. Lorsque la tension est faible, lorsque les battements du cœur sont fréquents, irréguliers, faibles, lorsque le cœur est altéré et surtout lorsqu'il y a une dilatation du ventricule gauche ; c'est le ramollissement qui se produit et seulement avec de petites hémorrhagies disséminées qui sont d'autant moins prononcées que le sujet est plus affaibli. C'est ainsi que chez les cachectiques, ces hémorrhagies même peuvent faire défaut ; tandis que plus le malade est fort, plus la tension artérielle est élevée, mieux le cœur fonctionne et plus il y a de chances pour que les hémorrhagies se produisent, de telle sorte qu'il peut y avoir dans certains cas beaucoup de petites hémorrhagies et à un degré plus marqué de foyers hémorrhagiques plus ou moins considérables, constituant alors l'hémorrhagie cérébrale. Il faut aussi prendre en considération

| DATES | HISTOIRE PATHOLOGIQUE | PRESCRIPTIONS |
|---|---|---|
| Il nous est arrivé plusieurs fois de rencontrer à petits foyers de ramollissement la circonvolution dite du repli courbe ou du pli de passage inférieur ou 2e pli courbe de M. Gratiolet. | La temps que les oblitérations ont mis à se produire, il est bien certain que, toutes choses égales d'ailleurs, il y a plus de chances pour avoir une hémorrhagie en présence d'une oblitération qu'en son absence. Mais l'accident est toujours d'hémorrhagie dans les circonstances inverses. Le siège des oblitérations dans un point plus ou moins riche en rameaux, plus ou moins rapproché du cœur, dans une artère plus ou moins volumineuse doit également jouer dans le résultat, en tenant compte, bien entendu des autres conditions. En résumé, il semble que dans l'hémorrhagie comme dans le ramollissement, on doit s'attacher à des oblitérations ramifiées tantôt plus tantôt moins nombreuses, dépendant de l'ischémie, tantôt à caractère plus ou moins prononcé de petites hémorrhagies, tantôt enfin à de véritables hémorrhagies en foyer plus ou moins considérables et cela suivant les conditions nombreuses que nous avons indiquées. — Pour établir plus solidement cette manière de concevoir la pathogénie de l'hémorrhagie et du ramollissement des centres nerveux, nous avons l'intention, non seulement d'examiner attentivement l'état des petites ramifications dans les foyers hémorrhagiques, mais aussi dans les foyers de ramollissement. C'est surtout dans les foyers récents ou datant d'une petite nombre de jours qu'on pourra faire cet examen avec fruit. On devra alors rechercher les oblitérations, les ruptures vasculaires et les tuniques fibrineuses, s'elles existent. Il faudra aussi rechercher si les cas d'hémorrhagie cérébrale où l'on n'a pas trouvé d'anévrysmes miliaires ne sont pas des cas trop récents ou trop anciens. Il est possible aussi qu'on n'ait pas considéré comme anévrysmes les petites tumeurs récentes sur lesquelles nous avons particulièrement appelé l'attention. Mais ce sont des points qui nous paraissent faciles à élucider par l'observation des faits. Enfin nous devrons rechercher même s'il n'existe pas d'anévrysmes miliaires vrais, c.-à-d. tels que les ont décrits MM. Charcot et Bouchard, dans les cas où l'on trouve un certain nombre de petits anévrysmes sur les gros troncs artériels de l'encéphale. Il ne serait pas impossible que le type décrit par ces auteurs ne se rapportât à des anévrysmes produits dans ces conditions. Quoi qu'il en soit, ces faits sont très rares relativement au grand nombre d'hémorrhagies cérébrales que l'on observe et où l'on ne trouve que les tuniques fibrineuses récentes dans les cas récents. — Nous devrons aussi examiner à nouveau la singulière rémanence que nous avons attribuée à l'état des petites ramifications et qui paraissait se comporter comme une véritable oblitération, abstraction faite de la diffusion du sang au niveau des foyers hémorrhagiques. Enfin rapprocher ces faits anatomiques de l'hémorrhagie et du ramollissement. | |

SCD Lyon 1

| 14 DATES | 1re Journée 3 HISTOIRE PATHOLOGIQUE Dautrix Antoine | PRESCRIPTIONS |
|---|---|---|

Réflexions (suite) — Il existait des adhérences entre les deux feuillets du péricarde sur des points assez limités qui étaient ceux où le cœur paraît être le plus en contact avec la paroi. Ces derniers étaient le siège de plaques laiteuses comme il arrive si fréquemment, et un peu en dehors des plaques se trouvaient les adhérences assez lâches en raison des mouvements étendus parcourus par le cœur à ce niveau. Ces adhérences étaient évidemment anciennes, constituées par un tissu fibreux, lisse, membraniforme. Nous avons remarqué que si elles avaient été produites par la pression répétée du cœur contre la paroi, c'est au niveau même des plaques laiteuses que nous les eussions rencontrées; tandis qu'elles étaient au contraire en rapport avec un tissu n'offrant qu'une résistance molle, le tissu pulmonaire. Il y avait, en effet, des adhérences pleurales anciennes qui avaient fixé le poumon sur une grande portion du péricarde. Or, sachant combien la pleurésie entraîne facilement l'inflammation du péricarde il était évident que les adhérences péricardiques avaient dû survenir à l'époque de l'inflammation de la plèvre qui avait fait adhérer cette membrane au péricarde. Il est très-probable que les adhérences péricardiques que l'on rencontre fréquemment généralisées ou localisées doivent le plus souvent reconnaître la même cause, dont on trouvera toujours les traces par les adhérences de la plèvre et du péricarde dans les régions correspondantes.

Il s'agissait bien d'une ancienne pleurésie du côté gauche, et probablement d'une pleurésie qui avait dû être assez intense; car outre l'épaississement notable de la plèvre pariétale, il y avait en arrière à la partie sup. du lobe inf. sur la plèvre viscérale une plaque fibreuse étoilée sur une étendue de 4 ou 5 cent. qui était l'indice certain de cette pleurésie ancienne.

On percevait pendant la vie, des râles muqueux fixes en arrière du côté gauche, une obscurité de la respiration comme il arrive ordinairement dans les cas d'adhérences pleurales persistantes; tandis que du côté droit la respiration s'entendait mieux. Or, s'il n'y avait pas eu du côté gauche des lésions anciennes, c'est plutôt du côté droit, c.à.d. du côté paralysé que les bruits respiratoires eussent été affaiblis.

SCD Lyon 1

| DATES | HISTOIRE PATHOLOGIQUE | PRESCRIPTIONS |
|---|---|---|

C'est du reste de ce côté paralysé que s'est produit l'épanchement pleurétique récent, comme il arrive toujours en pareille circonstance.

Il existait du côté droit, au sommet, une cicatrice ancienne, très profonde, indiquant qu'il y avait eu en ce point, à une époque éloignée, des manifestations inflammatoires simples ou de nature tuberculeuse, comme on l'observe si souvent. Il est très probable que des lésions de ce genre ont guéri et ne sont pas reproduites, en raison de l'excellent état général du malade et du bon fonctionnement de son cœur.

La rate était très petite et entourée d'une capsule épaissie filamenteuse et formant à l'extérieur des saillies donnant l'aspect de perles tout à fait confluentes. Il est probable que cette inflammation de la capsule rénale provenait comme il arrive souvent de la propagation de l'inflammation de la plèvre gauche.

Le malade avait présenté pendant sa vie une rétention d'urine qui avait nécessité l'emploi de la sonde. Cette rétention ne provenait pas des lésions cérébrales, mais bien des lésions du canal de l'urèthre et du col de la vessie, comme nous l'avons toujours vu dans les cas de prétendue rétention sous l'influence d'une attaque. Quant à ces lésions, elles étaient assez intéressantes. En outre du rétrécissement de l'urèthre constaté pendant la vie, on remarquait une véritable valvule au niveau de la partie inf. du col de la vessie; puis l'oblitération avec atrophie d'une vésicule séminale. Cette lésion ne doit pas être très rare dans les cas d'inflammation chronique des parties profondes du canal de l'urèthre, si l'on en juge par les troubles que ces lésions provoquent fréquemment dans l'excrétion du sperme (spermatorrhée, éjaculations douloureuses, etc.)

Quant aux lésions anciennes des testicules, de la tunique vaginale, elles étaient aussi probablement en rapport avec les anciennes lésions du canal, causées vraisemblablement par des blennorrhagies plus ou moins répétées.

SCD Lyon 1

Modèle N° 21.

# HOTEL-DIEU. — Salle 4ème femmes N° 149

Nom Villecourt Jeanne

né à

demeurant à

profession ménagère

âge 35 ans

tempérament

constitution

entré le 23 mai 1880

sorti le 27 mai, morte à 1h du matin 1880

DIAGNOSTIC ET RÉSUMÉ

Hémorrhagie Cérébrale

Hémiplégie droite

## HISTOIRE PATHOLOGIQUE

Cette malade est apportée le matin pendant la visite et les personnes qui l'accompagnent donnent les renseignements suivants = Elle a eu 4 enfants qui tous sont vivants et en bonne santé = Le dernier accouchement remonte à 5 ans = Il y a plus de 12 ans, elle aurait eu une maladie ayant consisté en un trouble dans les idées = Mais le mari ne peut donner que des renseignements très vagues = C'était avant son mariage = Depuis 3 à 4 ans, fréquemment la malade aurait le matin des étourdissements avec vomissements = Elle aurait souvent des palpitations de cœur = Mais jamais de douleurs articulaires, jamais d'œdème des membres inférieurs = De temps en temps prend un peu d'eau d'Arquebuse, quand elle a les malaises du matin (étourdissements, nausées, etc.)

Jeudi dernier, 20 mai, dans la matinée, elle était debout chez elle lorsqu'elle prit tout à coup un air étonné, un air d'hébétude = Les personnes qui se trouvaient là n'ont aperçu de suite, et eurent le temps de la mettre sur une chaise : elle ne tomba donc pas

= Ne la voyant pas se remettre, on l'alita aussitôt = Et on remarqua qu'elle était paralysée du côté droit et que la

| DATES | HISTOIRE PATHOLOGIQUE | PRESCRIPTIONS |
|---|---|---|
| // | face était déviée à gauche — Depuis une seule parole — et incontinence Actuellement on la trouve dans l'état suivant : Hémiplégie Gauche — La malade est dans le coma absolument rien aucun gémissement qu'elle fait toute, et depuis 8 jours, n'a pas prononcé une seule parole dans cet état, 8 jours, — hémiplégie complète Des membres du côté droit et incomplète de la face du même côté — Les membres non paralysés tantôt tantôt dans le repos, la main droite est abandonnée sur le drap, tantôt dans l'agitation, en un mot dans un état de bouleversement permanent — dans le coma — tantôt dans l'agitation, et lorsqu'on prononce auprès d'elle quelques paroles, elle a conscience de son état — Les membres paralysés sont dans une résolution d'autant plus complète que les membres sup. présentent seulement une hémiplégie résistance à l'extension complète — le membre inf. à la flexion complète — Quant aux membres sup. et inf. gauches, leur résistance qu'ils présentent est très variable : tantôt nulle, tantôt au contraire assez forte pendant la période d'agitation | Le malade est alité n'a pas gêné en matière fécale, et de l'urine — Depuis l'état suivant : a eu un accès hébété — ne répond tout faite, et depuis cet accès elle n'a prononcé une seule parole — Du côté droit et incomplète de la face — la main droite est abandonnée sur le drap, tantôt dans l'agitation, en un mot dans un état de bouleversement permanent — dans le coma — tantôt dans l'agitation, et lorsqu'on prononce auprès d'elle quelques paroles, elle a conscience de son état — Les membres paralysés sont dans une résolution d'autant plus complète que les membres sup. présentent seulement une hémiplégie résistance à l'extension complète — le membre inf. à la flexion complète — leur résistance qu'ils présentent est très variable : tantôt nulle, tantôt au contraire assez forte pendant la période d'agitation |
| // | Du côté de la sensibilité, on note un trouble profond de la sensibilité tactile à droite, la piqûre profonde est à peine sentie — à gauche, la sensibilité est normale — | |
| // | Les réflexes, déterminés par le chatouillement ou la piqûre de la plante des pieds, sont conservés et même un peu exagérés du côté gauche — Par de trépidation — | |
| // | Du côté de la face : quand on fait grimacer la malade on note une contracture des muscles du côté gauche et on constate une exagération des plis et des rides de ce côté — à droite, la face reste calme, quelle était avant, immobile, aucun effacement des plis et des rides — la bouche ne paraît pas sensiblement déviée — La malade a constamment la bouche ouverte — la lèvre inférieure pend — la face tombante — La pointe de la langue, rétractée et faisant une saillie entre les arcades dentaires, est recouverte par un enduit épithélial, sale, très abondant — Enduit épithélial qui s'étend aussi sur les dents, les gencives, les joues — | |
| // | La langue reste toujours dans la même position, complètement immobile, quand on invite la malade à la tirer, à nous la montrer — Peut à peine dans une impossibilité presque complète d'articuler | |

SCD Lyon 1

1re Femme = N° 169 = Villecourt Jeanne = (suite)

N° 21 *bis*.

| DATES | HISTOIRE PATHOLOGIQUE | PRESCRIPTIONS |
|---|---|---|
| | = La sensibilité tact. cutanée - Mobile, = Langue rose Mobile tremble tantôt d'un côté, tantôt de l'autre, pendant la projection à gauche = | |
| | = On ne remarque pas qu'un globe oculaire paraisse plus développé que l'autre ou soit plus saillant que l'autre = | |
| | Du contenu des matières fécales et d'urine = | |
| | Par l'estomac fuite = mais rien sur la région épigastrique ou côté paraissait à la percussion ! rien de particulier = | |
| | = Cœur : La pointe du cœur bat dans le 5ème espace intercostale un peu en dedans du Mamelon = Les battements du cœur sont réguliers = On entend deux bruits de souffle au moment de la systole l'un à la pointe, un du moins en dedans de la pointe, et ayant son maximum d'intensité, dans le 5ème espace intercostal au bord de l'espace compris entre cette pointe et le bord gauche du sternum ; c'est un bruit sourd, profond, aspiratif marquant le 1er bruit (le long du bord gauche du sternum) = l'autre à la base plus léger, à timbre étoffé, s'entendant tout le long du bord droit du sternum, au niveau des 1, 2, 3e espaces intercostaux droits ; diminuant depuis en plus en descendant, pour disparaître complètement au niveau du 3e espace intercostal = On note aussi à la base un retentissement hydrosanguin, très marqué du second bruit, comme s'il existait à proximité une caverne de retentissement = | |
| | = Par la bouche Sonde Faucille Chirol = par douze jours reinette = douze, 120 pulsations = | |
| 24 Mai | Il serait bien difficile de dire si la malade a la Commissure des yeux à demi-ouverts, le jour sans expression aucune ; elle paraît bien peu différente d'tout ce que la paraît autour d'elle = Aucune amélioration = Le membre paralysé tant dans une résolution dans une flaccidité complète = on retrouve plus la petite résistance que on rencontrait hier = un peu rétractation du membre inf. paralysé, c.a.d. droit, rétractation qu'on n'avait pas obtenue hier = | |
| | A gauche, le membre sup. présente une légère résistance à l'extension complète = le membre inf à l'extension complète = | |
| | Réflexes : Le chatouillement de la plante du pied droit ne détermine rien ; la piqûre est suivie de réflexes, se produisant avec un certain Bruyneré = à gauche, chatouillement et piqûre donnent lieu à des mouv. réflexes, ayant plus d'ampleur, moins de Bruyneré que du côté opposé = D'une façon générale, réflexes se produisent moins facilement que du côté opposé = | |

SCD Lyon 1

| DATES | HISTOIRE PATHOLOGIQUE | PRESCRIPTIONS |
|---|---|---|
| | = A chaque instant on observe des mouvements automatiques des membres du côté gauche = | |
| | = Les piqûres des doigts du côté droit ne produisent rien = ou seulement q.q. mouvement automatiques du côté gauche = | |
| | = A droite, la malade retire la main au moment de la piqûre = | |
| | = A la face, du côté paralysé, la malade perçoit seulement la piqûre profonde ; elle porte la main droite à l'endroit piqué | |
| | = A droite, la tête d'épingle introduite sous les paupières, frottant la conjonctive, est très bien supportée = elle n'est pas du tout tolérée à gauche = | |
| | = Enfin on note une légère augmentation de chaleur du côté de la paume de la main droite = | |
| 2 t. mai | Autopsie : Cerveau : on note un peu de tassement des circonvolutions du côté gauche, mais très peu = | |
| | = Il y aussi un peu d'épaississement des méninges de la partie ant. sup. du cerveau des deux côtés = | |
| | = Hémorrhagie sous-méningée à la partie post. du cerveau des deux côtés, mais surtout à droite ; et aussi de la face inférieure du cervelet | |
| | = Les artères ne présentent çà et là que quelques points d'athérome | |
| | = En séparant les hémisphères, on remarque dans l'hémisphère gauche un foyer hémorrhagique ouvert dans le ventricule, au niveau de la tête du corps strié | |
| | Hémisphère gauche : | |
| | = Coupe pédiculo-frontale : on tombe sur le foyer qui a détruit le corps strié et un peu de la substance médullaire avoisinante ; le sang est répandu dans le ventricule = | |
| | = Coupe frontale : foyer beaucoup plus considérable, occupé par un caillot volumineux à la place du corps strié et de toute la substance médullaire avoisinante, sur les 2/3 inférieurs de la coupe | |
| | = Coupe pariétale : Destruction de tout le corps strié sauf une petite portion du noyau lenticulaire à la partie inférieure de l'espace de 2 cent = Le foyer a détruit aussi la | |

SCD Lyon 1

4e Femme = N° 149 = Villecourt Jeanne =

N° 21 *bis*.

| DATES | HISTOIRE PATHOLOGIQUE | PRESCRIPTIONS |
|---|---|---|
| | Capsule interne et le 1/3 inférieur de couche optique = Le foyer a toujours détruit les 2/3 inférieurs de la subst. médullaire = Comme dans la coupe précédente, il ne reste au niveau de l'insula qu'une mince couche de tissu sain = | |
| | = Coupe pédiculo-pariétale : il n'y a que la moitié externe du noyau lenticulaire atteint, et le pédicule de la couronne rayonnante tout entier ; avec destruction de la substance médullaire au niveau de l'insula = | |
| | Le foyer cesse à 1 cent en arrière de cette dernière coupe au niveau de partie postérieure du lobule de l'insula = | |
| | Hemisphère droit : rien d'anormal — | |
| | protuberance : bulbe = rien | |
| | Cage thoracique : Pas d'épanchement pleural | |
| | = poumons : pneumonie hypostatique de la base du poumon droit, en arrière = | |
| | = Cicatrice d'une assez grande étendue aux deux sommets = | |
| | Le péricarde contient une assez notable quantité de liquide, la valeur de 2 verres environ = | |
| | Le cœur est volumineux, hypertrophié = pour le cœur droit, outre l'hypertrophie, dilatation assez considérable = | |
| | = Il ne contient point de caillot = | |
| | = On note combien sont courts les petits tendons des valvules des deux orifices auriculo-ventriculaires = | |
| | Orifice auriculo-ventriculaire gauche : valvule un peu épaissie, un peu indurée en certains points = Quand on la fait jouer pour voir si elle est suffisante, on remarque qu'elle laisse toujours passer une certaine quantité de liquide = Mais que cette quantité de liquide devient bien minime, presque nulle, quand on augmente beaucoup la pression = Et c'est, à la partie gauche et externe, qu'est située le point un peu insuffisant | |

SCD Lyon 1

| DATES | HISTOIRE PATHOLOGIQUE | PRESCRIPTIONS |
|---|---|---|
| | Orifice auriculo-ventriculaire droit : orifice un peu grand pourtant valvule quoique insuffisante, paraît aussi bien fonctionner | |
| | Orifice aortique : q.q. points d'athérome au fond des nids de pigeon = Cet orifice, par suite de l'épaississement de la valvule mitrale, de l'athérome du nid de pigeon, paraît un peu rétréci, relativement au moins = | |
| | L'aorte présente quelques petites plaques athéromateuses. Petite d'une façon générale, l'aorte est peut être un peu dilatée immédiatement au-dessus de l'orifice aortique = | |
| | Foie = Rate : rien | |
| | Reins : q.q. points fibreux = un tout petit kyste | |

SCD Lyon 1

Dumont. (dépôt d'Albigny). âgé de 67 ans.

entré au dépôt. il y a 4 ans. Ses antécédents relatent plusieurs attaques d'apoplexie avec hémiplégie gauche. il en aurait pris la première à 20 ans. A son entrée on constate une hémiplégie gauche. une déviation de l'œil droit en haut et en dehors qu'il aurait depuis longtemps. Depuis son entrée. jusqu'aujourd'hui il a pris 3 à 4 attaques. avec paralysie toujours localisée à gauche. Les mouvements revenaient en partie, mais la sensibilité recherchée récemment a été trouvée très. compromise. La dernière attaque a précédé sa mort de 5 à 6 jours. Elle a été lente. Le malade se plaignait en disant que les nerfs n'allaient pas et qu'il éprouvait des fourmillements. puis peu à peu il a délirée. et est tombé dans un état d'assoupissement qui est allé progressant jusqu'au coma terminal. La paralysie n'a pas été complète. la sensibilité très. diminuée.

A l'autopsie on ne trouve ni œdème, ni atrophie musculaire ni troubles trophiques. L'état général paraît avoir été bon. autant qu'on en peut juger.

Autopsie. 4 mars 79.

Rigidité cadavérique des quatre membres.

Toutes les artères sont très athéromateuses, mais sans obstruction. quelques unes renferment des caillots mous et noirâtres qui semblent agoniques.

Hémisphère gauche. La coupe frontale tombe sur un petit foyer hémorrhagique récent de la grosseur d'une lentille situé sur la limite du noyau lenticulaire et de la capsule interne et empiétant sur les deux.

La coupe pariétale montre deux foyers de la grosseur d'une tête d'épingle situés sur la première partie du noyau lenticulaire.

La coupe pédiculo-pariétale présente un foyer de la grosseur d'un petit haricot situé à la partie supérieure de la couche optique. Rien à signaler dans les autres coupes ni à la surface de l'hémisphère.

SCD Lyon 1

Hémisphère droit. Il présente un foyer hémorrhagique situé à la partie supérieure du pédoncule et à la partie postérieure de la couche optique qui est détruite en grande partie. Le sang pénètre dans le ventricule latéral.

— Les méninges sont adhérentes au niveau de la 1re frontale et à la face interne de l'hémisphère au niveau de la même circonv. et du lobe quadrilatère. En enlevant les méninges, on entraîne une mince couche de substance nerveuse.

Coupe frontale On trouve un foyer ancien, celluleux, avec dépressions contenant un peu de liquide. Il est jaunâtre ramolli. Ce foyer occupe la capsule interne, détruit complètement le noyau caudé et empiète sur la première partie du noyau lenticulaire.

— Coupe pariétale continuation de l'ancien foyer dans la moitié inférieure de la capsule interne formant une dépression très-marquée. De plus on trouve un foyer récent ayant détruit la moitié supérieure de la couche optique et la partie correspondante du noyau caudé.

— Coupe pédiculo-pariétale continuation du foyer de la couche optique dont il ne reste plus qu'une petite portion.

— Sur une coupe passant à 1 centim. en arrière de la précédente, on trouve un ancien foyer de forme irrégulière contenant une matière de couleur chocolat, du volume d'une amande, située dans la substance médullaire et s'arrêtant à 5 millimètres des circonvolutions.

— Nous retrouvons le même foyer encore plus étendu sur la coupe préoccipitale. Il se termine à 1 centim. en arrière de celle-ci.

— Le coeur est un peu hypertrophié. Présente une légère surcharge graisseuse. La graisse est d'ailleurs très abondante dans les médiastins.

— Les orifices du coeur sont sains. Les artères coronaires athéromateuses.

L'aorte est très athéromateuse et présente cette lésion sur une grande étendue. Elle se propage même quoique amoindrie dans le tronc brachio-céphalique.

SCD Lyon 1

L'aorte est pavée de plaques calcaires plus ou moins étendues. Les plaques sont séparées par des fissures plus ou moins profondes. On rencontre en outre des foyers d'athérome prêts à s'ouvrir et qui renferment un liquide granuleux plus ou moins caséeux. Dans d'autres points existent de véritables ulcérations dont les bords présentent de la fibrine. Ce sont de petites cavités irrégulières, anfractueuses, et paraissent être d'anciens foyers d'athérome qui se sont vidés.

Les poumons paraissent normaux, de même que les organes abdominaux. Tous les viscères sont d'ailleurs très ramollis. — pas de liquide dans les plèvres, pas d'adhérences.

Le chiasma des nerfs optiques est aplati et étalé. Le nerf optique du côté droit a perdu sa forme cylindrique et est aminci.

L'examen des parties qui étaient le siège des hémorrhagies après la macération dans l'eau, montre qu'il existe quelques anévrysmes miliaires et des anévrysmes de Pistatozzi. Les petites artères sont le siège d'une artério-sclérose très prononcée surtout au niveau des parties qui présentent des dilatations et des resserrements alternatifs. On trouve toujours les anévrysmes remplis par des caillots plus ou moins anciens. Les artères de 3e ou 4e ordre sont aussi le siège d'une inflammation qui porte sur toutes les tuniques mais particulièrement sur la tunique interne. Lorsque l'altération est à son début on trouve seulement un épaississement de cette tunique sur un point limité. Si elle est plus avancée la tunique externe est aussi épaissie et l'on voit la partie la plus profonde de la tunique interne être le siège d'une altération granulo-graisseuse qui la détache dans certains points de la tunique moyenne. Lorsque l'altération est très prononcée, il reste à peine quelques fibres élastiques qui séparent la portion atteinte de dégénération graisseuse de la tunique externe qui est épaissie par suite d'une prolifération conjonctive plus ou moins considérable.

SCD Lyon 1

SCD Lyon 1

MODÈLE N° 21.

# HOTEL-DIEU. — Salle Ste Jeanne N° 22

Nom Jean Oviste

né à Montmerle (Ain)

demeurant à

profession

âge 64

tempérament

constitution

entré le 22 janv. 79

~~sorti~~ mort le 28 janvier 79

DIAGNOSTIC ET RÉSUMÉ

Hemorrhagie cérébrale

Hemiplegie gauche

Etat comateux

abolition presque complète des réflexes

mouvements automatiques des membres

Vas d'anévrysmes miliaires

mais ~~[illegible]~~ masses fibrineuses appendues

à l'extrémité des petits vaisseaux

Plaques athéromateuses ulcérées dans l'aorte

hypertrophie du cœur.

## HISTOIRE PATHOLOGIQUE

Ce malade est apporté sans connaissance à l'H. Dieu le matin du 22 janv. 79 — Son fils l'accompagne qui nous apprend que, il y a 4 ans, il a été paralysé des membres infér. mais en insistant il dit que la paralysie était surtout marquée du côté gauche — à cette époque le malade regagna peu à peu l'usage de ses membres et il en vint à pouvoir marcher seul appuyé sur une canne

Le 21 janv. 79 il prit le bateau pour venir voir son fils résidant à Lyon. Au sortir du débarcadère le malade remarque qu'il ne peut marcher qu'avec difficulté, tellement qu'il est obligé de prendre une voiture — mais quand elle-ci arrive à la demeure du fils, il y a paralysie complète du côté gauche et l'on est obligé de le monter dans la maison à force de bras — à cet moment il était environ 4 heures et le malade avait encore la connaissance ; mais peu à peu elle alla se perdant graduellement et à 8 h. il y avait coma, perte de connaissance.

SCD Lyon 1

| DATES | HISTOIRE PATHOLOGIQUE | PRESCRIPTIONS |
|---|---|---|
| 22 janv. 79 | L'on constate une paralysie gauche des m. et de la face — et contemporisant de la perte de connaissance | |
| M. sup. g. | pas de mouvements inconscients — pas de reflexes; les plus fortes piqûres n'amènent aucun mouvement dans les m. g. mais en provoquent dans les m. dr. — les piqûres doivent être violentes — le coude est fléchi, les doigts sont fléchis — si l'on recherche la contr. on constate au moment où l'on saisit le m. une contr. du biceps marquée mais qui au premier mouvement imprimé au m. s'exaspère subitement et devient considérable, comme si le malade résistait volontairement aux efforts d'extension — le triceps ne semble pas contracturé — à cause du coma l'on ne peut rechercher les douleurs musculaires — pas de tremblement, pas de frémissement sur place, pas de trépidation — | |
| M. inf. g. | paralysie absolument flasque — pas de contracture — reflexes plantaires éteints les piqûres très fortes cependant provoquent des mouvements dans les m. sains pas de tremblement — pas de trépidation — | |
| face | — la tête est déviée du côté dr. et si l'on soulève les paupières, l'on constate une déviation conjuguée des yeux du même côté — l'angle dr. des paup. couvre la portion correspondante de la cornée; la pupille dr. est un peu plus petite que la g., d'un millimètre à peu près — aucune réaction pupillaire à la lumière d'une bougie — pas de nystagmus ~~l'on constate en outre une paralysie faciale~~ la déviation des yeux existe sous les paup. abaissées et ne se produit pas seulement au moment même où on les entr'ouvre. | |
| | l'on constate en outre une paralysie faciale gauche — les sillons de l'angle externe palpébral g. sont moins marqués qu'à dr. — le sillon naso-génien est aussi effacé — la commissure g. est légèrement abaissée et les 2 bords sont réunis, adhérent l'un à l'autre, tandis qu'à dr. la commissure offre le léger cercle normal — pas de réaction si l'on soulève la paup. sup. g. — pas de reflexe non plus si l'on touche la conjonctive bulbaire à dr. au contraire le malade dans les 2 cas résiste et cherche à fermer son oeil; il contracte son orbiculaire — léger épiphora à l'angle palpébr. interne g. — | |

Lyon. — Impr. A. Bonnaviat, rue Ste-Catherine, 13.

SCD Lyon 1

| DATES | HISTOIRE PATHOLOGIQUE | PRESCRIPTIONS |
|---|---|---|

le malade respire la bouche ouverte avec un léger stertor et si avec le doigt l'on va toucher l'arrière gorge, il n'y a pas de reflexes

Les memb. dr. sont le siège de mouvements associés — le malade les bouge presque constamment — résistance aux mouvements communiqués — toujours perte de connaissance absolue —
pas d'oedèmes — rétention urinaire complète — au premier sondage la sonde ramène avec un caillot sombre, un mucopus qui fait penser à une cystite antérieure — pas d'escharres —
rien aux poumons — au coeur on a les 2 bruits mais le pr n'est pas très net —
— 2 taches ecchymotiques violettes sur le dos de la main g. —

23 janv. 79 le malade commence à sortir du coma yeux ouverts mais Og. est plus petit — le sourcil g. tombe — toujours déviation des yeux à droite persistance de la paralysie faciale —
le malade bouge incessamment les membres du côté droit — il cherche à saisir les objets qu'il aperçoit — résistance aux mouvements dans le m. sup. dr. —
si on l'interpelle fortement, il répond q.ques monosyllabes —
hier en buvant, le malade était pris de toux ; aujourd'hui la déglutition devient plus facile —
n'est pas encore allé à la selle —
Même état dans les phénomènes observés hier au membres gauches —
en piquant violemment les doigts g. il y a un léger mouvement réflexe de retrait de la main — mais il se produit avec un retard manifeste — également un léger mouvement des orteils en les piquant fortement —
m. sup. g. toujours contracturé — au m. inf. pas de trépid. pas de contract.
la sensibilité d'une façon générale est très obtuse
la peau est un peu plus chaude à gauche —
pas d'oedème pas d'escharres —
lorsque le malade dort, si l'on soulève les paup. on trouve la pupille à la partie moyenne de l'ouverture palpébrale ; puis la déviation à dr. se produit aussitôt —
si on le laisse en repos, le malade retombe dans la somnolence interrompue seulement par les mouvements inconscients des m. dr.
~~R = 92~~ P = 92 — R = 20 à 24

| DATES | HISTOIRE PATHOLOGIQUE | PRESCRIPTIONS |
|---|---|---|
| 24 janv. | toujours persistance de la paral. g. et du sourcil du côté | |
| | gauche, la paup. g. l'œil est le moins clos — Séc à g. et 2e Série peu à peu | |
| | du côté dr. sous l'influence de la flam. Sien — bougie — regarde à l'œil droit | |
| | il se trouve en sur la ligne médiane ou Série à droite — | |
| | les piqûres du côté paralysé déterminent des resserrements très légers dans les mi. piqués | |
| | et dans les m. sains avec retard — persistance de tous les autres | |
| | symptômes ; cependant la contr. sur m. dep. g. serait un peu moins | |
| | marquée | |
| | le malade bouge toujours moins cependant moins agité — | |
| | est allé à la selle hier soir sous l'influence d'un lavement — | |
| | il fait quelques mouvements du bras g. — mais seulement dans le moment — | |
| | toujours coma — | |
| 28 " | même prononciation qu'hier — pas d'eschares — sondé 2 fois hier — | |
| | toujours la sensibilité générale toujours exagérée — | |
| | le malade reçoit des gouttes dans l'intestin — | |
| 27 " | hier le malade a uriné sous son lit — la contract. a bien | |
| | diminué — on ne peut plus reproduire cette excitation sur le | |
| | front marqué au Séb. — | |
| | la pupille droite est plus contractée — la gauche toujours resserrée | |
| | et inégales ; celle d'où est plus petite — | |
| | le coma est plus profond, le malade ne répond plus du tout aux questions, | |
| | il ne fait plus des mouvements continus — noté au Séb. — | |
| | aucune contract. avec 2 membres inf. — respire absolument étendu à g. | |
| | même par des piqûres très profondes — à dr. resp. très peu marquée et toujours | |
| | avec un léger retard | |
| | à la main g. on obtient un léger mouvement de côté sain mais avec un retard | |
| | pas de déviation conjuguée manifeste — cependant on est toujours porté un peu à | |
| | dr., l'œil g. restant presque sur la ligne médiane — dans l'intestin sans | |
| | accident bien ils se portent mais très légèrement à dr. surtout l'œil droit — | |
| | la tête reste tournée à dr. — | |
| | respiration assez bonne chez le côté, bases sonores — pas de râles — | |
| | la déglutition est difficile — | |
| | pas d'eschares — pas d'œdèmes — | |

SCD Lyon 1

Service de M. R. Tripier

Jean Oviste. Hemiplégie gauche.

Autopsie 29 janvier 1879.

Rigidité cadavérique marquée également des deux côtés.

Thorax. Adhérences très-marquées à la base droite et sur la partie postérieure du lobe inférieur droit.

Pas d'épanchement.

Poumon droit. très-emphysémateux.

Congestion très-marquée vers la base au niveau des adhérences. Le lobe inférieur présente à la coupe dans sa partie supérieure quelques points de pneumonie lobulaire. Ce sont de petits îlots denses. granuleux. décolorés. tout autour le poumon est perméable. —

Ces points de pneumonie confluent à mesure qu'on se rapproche de la base. où ils finissent par former de grandes masses-cuisinées. imperméables, plus denses que l'eau. et granuleuses — Cependant ces départements ne sont pas homogènes — on y distingue des points plus décolorés, plus denses que d'autres —

— Dans la même région. on trouve de petites hémorrhagies disséminées.

— Poumon gauche très-emphysémateux.

Rien dans les bronches — Beaucoup de ganglions noirs. durs. sclérosés. dans le tissu cellulaire du médiastin. vers le pédicule du poumon.

Cœur. volumineux.

Sur sa face postérieure, près des vaisseaux coronaires, mais en dehors d'eux on remarque 2 petites ecchymoses.

— Il y a de la surcharge graisseuse et quelques plaques laiteuses en avant surtout vers la pointe.

— Les orifices sont sains. toutes les valvules souples et jouant bien. Les cavités ventriculaires ne sont pas dilatées, mais leurs parois sont hypertrophiées tout à droite qu'à gauche. Elles ne renferment d'ailleurs pas de caillot ancien pas plus que les oreillettes.

SCD Lyon 1

Artères coronaires. présentent de l'athérôme, sont très sinueuses mais perméables. A l'origine de la coronaire droite se trouve une plaque calcaire.

— Aorte. très dilatée. athéromateuse. On y trouve des plaques jaunes saillantes en grand nombre présentant un aspect gaufré. Au delà de la sous clavière gauche se voient quelques ulcérations irrégulières contenant un détritus athéromateux ramolli

— On trouve également quantité de points ulcérés. au dessous de la crosse. Ces ulcérations sont les unes arrondies. les autres irrégulières. d'autres sous forme de fentes allongées. Leur plus grand diamètre est à 6 à 8 mm.

Il n'y a pas de plaque calcaire. On trouve au niveau de l'aorte ascendante une seule plaque de consistance cartilagineuse

— L'athérôme se propage dans les artères qui naissent de la crosse.

Les valvules sigmoïdes sont parfaitement saines.

Il existe une ecchymose dans le tissu cellulaire qui sépare l'aorte de l'artère pulmonaire.

Abdomen. Tous les organes sont sains. La vessie est très ramollie se laisse déchirer facilement. Sa muqueuse est boursouflée avec teinte violacée par points. gonflement des veines. et des ulcérations disséminées.

Crâne. Méninges non adhérentes. Rien dans les sinus.

L'hémisphère droit offre une congestion plus marquée des méninges. et la palpation y révèle une fluctuation profonde.

En enlevant le cerveau on voit s'écouler du sang qui vient probablement des ventricules.

— On trouve quelques points athéromateux disséminés sur les artères de la base, notamment sur la basilaire, sur l'origine de la sylvienne et de la cérébrale antérieure

En écartant les hémisphères on voit apparaître sur la face interne de l'hém. droit sur la circonv. du corps calleux un caillot et on trouve une rupture qui commence à 1 centim. en arrière de l'extrémité antérieure du corps calleux et qui s'étend jusqu'au dessous du lobule paracentral

Le corps calleux est le siège de plusieurs foyers hemorrhagiques
- L'un d'eux occupe toute son épaisseur au dessus de la couche optique - il a un aspect putrilagineux et se compose de débris de substance nerveuse mélangés à du sang.
- A 1 centim. en avant de ce foyer s'en trouve un second de la grosseur d'une cerise
Les deux foyers, d'ailleurs, s'étendent dans la partie du corps calleux qui est située dans l'hem. gauche.
La cavité ventriculaire est effacée de chaque côté, le foyer hemorrhagique venant y faire saillie.
Néanmoins on ne trouve pas de caillot sanguin dans les ventricules - et si on en voit sourdre du sang, c'est sans doute qu'en enlevant le cerveau on a fait une rupture du corps calleux au dessus de la couche optique.

Hémisphère droit. Placé sur sa face interne, on le voit s'étaler.
L'extrémité supérieure des circonvolutions ascendantes forme une saillie fluctuante.

Coupes. La coupe à 8 centim. en avant du sillon de Rolando présente des hemorrhagies capillaires, une teinte jaune de la substance médullaire qui de plus est infiltrée s'a un aspect gélatineux.

A 5 millim. en arrière on tombe dans le 1er foyer hemorrhagique
- On y trouve un caillot sanguin, du sang liquide, des débris de substance nerveuse. - autour du foyer des points d'hemorrhagie capillaire et l'infiltration jaune signalée précédemment.

Coupe pedicule frontale. tombe sur le 2e foyer, bien plus considérable - la destruction porte sur les fibres pedicule frontale ascendantes - la paroi interne manque, la paroi supérieure est très-mince

Coupe frontale Le foyer augmente encore - détruit les fibres frontales ascendantes et un peu les frontales moyennes Le noyau caudé est très abaissé. La lésion porte surtout en haut et en dedans. La paroi supérieure du foyer est réduite à une coque de 2 millim. d'épaisseur.

SCD Lyon 1

Coupe pariétale   Le foyer augmente encore – à la partie interne il y a perte de substance complète. la paroi supérieure est réduite également à 2 millim. d'épaisseur

On constate la destruction des fibres pariétales supérieures et de celles des pariétales moyennes qui leur sont voisines

La partie supérieure du noyau caudé est détruite. Le noyau lenticulaire et la capsule interne sont intacts. L'altération s'arrête juste à l'expansion que fournit la capsule interne en débouchant du corps strié –   Les circonvolutions de l'insula sont également saines

Coupe pédiculo-pariétale   Le foyer diminue de volume. il n'y a plus de perte de substance en dedans. – mais la paroi interne n'a qu'une épaisseur de 1 à 2 millim.

La paroi supérieure et externe devient plus considérable. elle atteint une épaisseur de 2 à 3 centim.

Les fibres pédiculo pariétales ~~ascendantes~~ sont seules prises

A 1 centim en arrière de cette coupe, le foyer se termine

Hémisphère gauche.

La coupe pratiquée à 3 centim. en avant du sillon de Rolando indique un petit foyer dans la substance médullaire. – c'est le foyer antérieur du corps calleux.

Les coupes pédiculo-frontale et frontale et pariétale pénètrent dans le 2e foyer qui est un peu plus grand et détruit une faible portion des fibres ascendantes sans toucher au corps strié, ni aux circonvolutions de l'insula

On le perd sur la coupe pédiculo-pariétale.

On ne trouve pas de lésion dans la protubérance, le bulbe, le cervelet.

Après avoir laissé durcir [illegible] pendant 48 heures les portions de substance cérébrale avoisinant ou contenant les foyers et en laissant tomber sur ces parties un léger filet d'eau qui entraîne le sang ainsi que les portions ramollies de la substance, on trouve alors des petits vaisseaux auxquels sont appendus des ~~[illegible]~~ [illegible] variant de la grosseur d'une tête d'épingle à celle d'un pois. Ces ~~[illegible]~~ sont [illegible] dont les [illegible] difficilement du sang ~~[illegible]~~ de substance cérébrale [illegible] lesquels ils ~~[illegible]~~, un ou plusieurs branches d'un vaisseau aboutissent à ces ~~[illegible]~~ et [illegible] l'extrémité d'un ou deux vaisseaux fait saillie à la coupe et à l'œil nu, ces ~~[illegible]~~ paraissent constitués par de la fibrine légèrement colorée en rouge offrant une cavité vide dont les parois sont ~~[illegible]~~ d'un peu de sang liquide. .. Après séjour dans le liquide de Müller [illegible]

[illegible]

MODÈLE N° 21.

# HOTEL-DIEU. — *Salle* 4 m. f. N° 13

*Nom* Madeleine Berthelot
*née à* Neuliset (Rhône)
*demeurant à* Lyon depuis 8 jours
*profession* Cocheuse jadis
*âge* 58 ans
*tempérament*
*constitution*
*entrée le* 5 Juin 78
*sortie le* 25 Juin morte).

DIAGNOSTIC ET RÉSUMÉ
Hemorrhagie cérébrale
Hemiplegie droite

5 Juin

## HISTOIRE PATHOLOGIQUE

Cette femme possède une fort mauvaise santé depuis près de 10 ans ; déjà, 4 ou 5 ans auparavant elle avait eu la jaunisse, à la suite d'une vive émotion causée par la mort subite d'un de ses fils. - L'affection qu'elle éprouve depuis si longtemps est caractérisée par une toux quinteuse, une dyspnée, expectoration considérable, vertiges, et perte des forces. - Cet hiver, elle a été très fatiguée ; pendant 3 semaines, on l'a crue mourante ; un jour même, elle resta sans connaissance pendant près de 15 à 20 heures, mais sans paralysie consécutive appréciable. - D'ailleurs, pas de rhumatismes, ni d'épilepsie, ni d'attaque antérieure d'apoplexie. — Ce matin, elle devait prendre le train pour retourner chez elle ; ne la voyant pas sortir de sa chambre, sa fille l'appela, mais en vain ; on enfonça la porte, et on constata les faits suivants : cette femme venait de s'habiller ; elle avait pris tous ses vêtements, elle avait même mis ses bottines ; elle était étendue la face contre terre, sans mouvements, sans roideur, et elle était allée abondamment sous elle. — Voici son état actuel

SCD Lyon 1

MODÈLE N° 21.

# HOTEL-DIEU. — *Salle* ___ ___ ___ ___ *N°* ___ ___

*Nom*

*né à*

*demeurant à*

*profession*

*âge*

*tempérament*

*constitution*

*entré le*

*sorti le*

DIAGNOSTIC ET RÉSUMÉ

## HISTOIRE PATHOLOGIQUE

SCD Lyon 1

Berthelot

| DATES | HISTOIRE PATHOLOGIQUE | PRESCRIPTIONS |
|---|---|---|
| 21 juin (suite) | Les petites esch. au-dessous de la côte iliaq. sont sèches. — Persistance de la déviation de tête et yeux à gauche touj. très-prononcée. — Paralysie touj. complète des membres du côté droit ; persistance des troubles de la motilité et de la sensibilité ; la paralysie est flasque du côté droit sur les 2 M. ; cependant, elle tient les doigts légèrem. incurvés, mais en somme, pas de contracture manifeste. — Du côté gauche, résist. dans les mouvem. de flexion et surtout d'extension aux 2 M. — La main paralysée paraît + épaisse, bien qu'il n'y ait pas encore d'œdème manifeste. — Incontinence d'urine et des mat. fécales ; la malade avale très-diffic. qlqs. cuillerées de potage ; déglutition assez difficile. affaissem. + considér. ; la malade plaint continuellement. | |
| 2 | La malade est de + en + affaissée. Les escharres ont pris un aspect grisâtre et s'étend 40 respirat. P. 124. T. R. 39.2<br>Depuis 55 jours la tête est fortement tournée à gauche avec dev. conjuguée — la tête est inclinée à gauche. | |
| 25 | Coma absolu. Resp. 60. Pouls 140. Temp. rect. 40,6<br>Paralysie absolum. flasque au M. S. D. — A G. contracture assez nette | |
| (Autopsie) | Artères cérébrales Saines. Autopsie 25 heures temps chaud.<br>Il s'écoule peu de liquide rachidien. L'hémisphère gauche du cerveau placé sur la table s'étale et paraît plus large. Il existe même une saillie molle à la partie inférieure de la frontale ascendante : à ce niveau et même au niveau de la pariétale ascendante fluctuation manifeste. Le lobule de l'insule fait une saillie anormale et est fluctuant. La couche optique et le noyau caudé saillent dans le ventricule latéral.<br>Sous l'influence des mouvements imprimés à l'hémisphère pour l'examiner il se fait une 1re rupture du point saillant de la frontale et une 2e rupture dans le ventricule latéral au niveau de la partie postéro-supéro de la couche optique au dessous de l'extrémité postérieure du noyau caudé. — Au niveau de la tête du noyau caudé, à sa partie antér. super. et interne on trouve une érosion bouchée par un caillot, de sorte que le sang ne s'écoule que sous l'influence des mouvements — En arrière de cette érosion en existe une autre moins marquée.<br>L'examen de la couche corticale montre que la fluctuation existe sur le lobule de l'insule, sur un peu plus du tiers inférieur des deux ascendantes, sur le pied de la 3e frontale, jusqu'au niveau de la 1re courbure, sur le lobule pariétal inférieur. — Toutefois c'est à 2 ou 3 cm. au dessus de la limite inférieure des ascendantes, et sur les portions correspondantes de la 3e frontale et du lobule pariétal que la fluctuation est le + marquée. | |
| Coupes | — A 5 mm. en arrière de la coupe préfrontale on commence à trouver l'épanchement dans le centre ovale<br>— Sur la pédicule frontale on trouve une destruction | |

SCD Lyon 1

(Suite de l'Autopsie)

MODÈLE N° 21

# HOTEL-DIEU. — *Salle* _____ N° _____

*Nom*

*né à*

*demeurant à*

*profession*

*âge*

*tempérament*

*constitution*

*entré le*

*sorti le*

## DIAGNOSTIC ET RÉSUMÉ

presque complète de la subst. blanche, sauf des fibres pédiculo frontales supérieures et la partie super. des fibres pédiculo front. moy.

— Sur la coupe frontale le foyer est considérable et s'étend depuis le noyau lenticulaire dont la surface externe est démidée jusqu'à la substance grise des circonvolut. frontale et de l'insula. Il ne reste que des fibres ~~pédiculo~~ frontales supérieures et la partie supérieure des ~~pédiculo~~ frontales moyennes.

— Sur les coupes pariétale et pédiculo pariétale le foyer occupe toujours tout le centre ovale et la capsule interne ainsi que les parties postérieures de la couche optique et du noyau lenticulaire. — Très peu pour les noyaux.

L'hémorrhagie s'étend jusqu'à 5 mm en avant de la ~~Cou~~

## HISTOIRE PATHOLOGIQUE

Coupe préoccipitale. — L'hémisph. droit ne présente rien non plus que le cervelet. — La pyramide gauche au niveau de la protubér. est + blanche et un peu plus molle que la droite.

Poumon

Les lobes inférieur et moyen droits sont le siège d'une hépatisation complète caractérisée par la condensation du tissu dont le grain est peu marqué. Coloration noirâtre sur laquelle se détachent des points blancs disséminés surtout à la partie supérieure du lobe inférieur. Ces points blancs correspondent à des parties suppurées ramollies. En outre on voit sourdre des bronches du pus en assez grande quantité.

Le poumon gauche est très emphysémat. et ne présente du pus que dans les grosses bronches.

— Plaques laiteuses à la naissance de l'aorte. Celle-ci est athéromat. et présente des plaques jaunes. — Qqs caillots dans le ventricule droit se prolongeant dans l'art. pulmon. — Le cœur n'est pas hypertrophié. pas de lésions d'orifice.

Rien aux reins.

Foie — à l'union du lobe gauche et droit. La capsule de Glisson est épaissie. à ce niveau cirrhose et dilatation des canaux biliaires.

— 3 gros calculs dans vésicule

SCD Lyon 1

Temper - rectale

Modèle N° 61. Hemiplégie droite.

Début - 1 jour

Nom Magdeleine Berthelot 4e femme. 135

| Resp. | Pouls | Chaleur R. C. | 5 juin 78 | 7 | 8 | 9 | 10 | 11 | 12 | 13 | 14 | 15 | 16 | 17 | 18 | 19 | 20 | 21 | 22 | 23 | 24 | 25 |
|---|---|---|---|---|---|---|---|---|---|---|---|---|---|---|---|---|---|---|---|---|---|---|
| 95 | 210 | 34,0 42,5 | | | | | | | | | | | | | | | | | | | | |
| 90 | 200 | 33,6 42,0 | | | | | | | | | | | | | | | | | | | | |
| | 190 | 33,2 41,5 | | | | | | | | | | | | | | | | | | | | |
| 80 | 180 | 32,8 41,0 | | | | | | | | | | | | | | | | | | | | |
| | 170 | 32,4 40,5 | | | | | | | | | | | | | | | | | | | | |
| 70 | 160 | 32,0 40,0 | | | | | | | | | | | | | | | | | | | | |
| | 150 | 31,6 39,5 | | | | | | | | | | | | | | | | | | | | |
| 60 | 140 | 31,2 39,0 | | | | | | | | | | | | | | | | | | | | |
| | 130 | 30,8 38,5 | | | | | | | | | | | | | | | | | | | | |
| 50 | 120 | 30,4 38,0 | | | | | | | | | | | | | | | | | | | | |
| | 110 | 30,0 37,5 | | | | | | | | | | | | | | | | | | | | |
| 40 | 100 | 29,6 37,0 | | | | | | | | | | | | | | | | | | | | |
| | 90 | 29,2 36,5 | | | | | | | | | | | | | | | | | | | | |
| 30 | 80 | 28,8 36,0 | | | | | | | | | | | | | | | | | | | | |
| | 70 | 28,4 35,5 | | | | | | | | | | | | | | | | | | | | |
| 20 | 60 | 28,0 35,0 | | | | | | | | | | | | | | | | | | | | |
| | 50 | 27,6 34,5 | | | | | | | | | | | | | | | | | | | | |
| 10 | 40 | 27,2 34,0 | | | | | | | | | | | | | | | | | | | | |
| | 30 | 33,5 | | | | | | | | | | | | | | | | | | | | |

SCD Lyon 1

SCD Lyon 1

1

M. B. 58 ans. brodeuse. 135. 4e femmes. entrée le 5 juin 78 - morte le 25 juin 78.

---

Jaunisse il y a 14 ans à la suite d'une frayeur - Depuis 10 ans santé mauvaise - catarrhe et emphysème - vertiges perte des forces - Cet hiver elle a été très-bas pendant 6 semaines - un jour même, elle resta sans connaissance pendant près de 15 à 20 heures, mais sans paralysie consécutive - pas de rhumatisme - pas d'épilepsie, pas d'attaque antérieure. Le matin on la trouva dans sa chambre, habillée, la face étendue contre terre, sans mouvements, sans d'aideur et elle était allée abondamment sans elle.

Actuellement comme, cependant le malade comprend ce qu'on lui dit et fait signe de la tête pour répondre oui ou non. De temps à autre elle se remue un peu dans son lit en poussant quelques soupirs -

- La face est mélangée du côté gauche - elle est paralysée dans sa moitié droite - le front de ce côté est lisse, le sourcil tombe - l'œil se ferme exactement - si on veut soulever les paupières qui sont habituellement abaissées, on éprouve une résistance anormale du côté gauche - Déviation conjuguée à gauche - pupilles très-contractées - la joue droite paraît plus saillante - le malade fume la pipe - la narine est dilatée à droite et la commissure labiale abaissée -

Au membre supérieur demi-flexion du coude et ~~pronation~~ complète de la main - paralysie absolument flasque qui persiste même après les excitations - Au membre inférieur - extension - paralysie flasque. pas d'œdème -

SCD Lyon 1

La sensibilité est très-diminuée dans la moitié droite de la face, surtout au front et à la corde où la tête de l'épingle ne provoque aucun réflexe -
Au membre supérieur, les piqûres un peu fortes sont senties et provoquent non seulement des réflexes dans le membre supérieur gauche, mais encore des mouvements assez vifs d'extension dans le membre piqué -
- Les mêmes phénomènes sont constatés dans le membre inférieur.
- La pointe du cœur bat dans le 6e espace un peu en dehors de la ligne mamelonnaire - pas de bruits anormaux mais les battements sont forts et s'entendent très-bien au creux épigastrique -
Pouls régulier - 68 - Respiration régulière - 32.
6 juin - Les membres gauches font quelques mouvements et présentent de la résistance, à coup sûr involontaire, aussi bien dans le sens de l'extension que dans celui de la flexion - Dans les membres droits - légère contracture des fléchisseurs que l'exploration augmente.
- La déviation conjuguée ne se produit qu'à mesure qu'on soulève les paupières.
7 - même état - une selle involontaire - Sur la fesse droite, près du sacrum, rougeur érythémateuse, large comme un écu de 5 fs.
8. Malade plus éveillée - la contracture persiste, mais moins marquée surtout au membre inférieur -
9 - Sur la plaque rouge de la fesse, on observe 2 ou 3 petites croûtes reposant sur des ulcérations superficielles - il y a aussi une petite croûte près de la ligne médiane, sur la fesse gauche - et une traînée de points rouges. Vers l'épine iliaque droite - et entre le trochanter et l'ischion droits -

SCD Lyon 1

SCD Lyon 1

10 juin - La malade est assoupie - immobilité complète des membres paralysés - persistance de la contracture à un plus léger degré à droite qu'à gauche - Des 2 côtés, elle augmente par les mouvements communiqués -
- Déglutition gênée - Un peu de nystagmus.
L'eschare fessière s'est médiane s'est étendue - en arrière du trochanter droit. pointillé de petites eschares - incontinence urinaire et fécale -
- La malade tousse. est oppressée - râles trachéaux - la respiration s'entend mal des 2 côtés, mais pas de matité.
Respiration 40 - Pouls 120. Tempér. rectale - 38°.4.
12. La malade est plus éveillée - Lorsqu'on l'interroge, elle répond oui et non avec beaucoup de difficulté
Les mouvements de la langue sont très-restreints - la langue ne sort pas de la bouche -
13. La contracture a disparu dans le membre supérieur droit - elle persiste encore, quoique diminuée au membre gauche - Rien de changé pour les membres inférieurs -
L'eschare fessière s'est agrandie - les petites eschares en arrière du grand trochanter sont plus nombreuses et plus étendues. avec un erythème rouge foncé -
La malade est toujours plus éveillée.
14. La parole est toujours embarrassée - Elle dit oui, non, si parfois elle marmotte quelques mots inintelligibles. Elle semble comprendre vaguement les quelques questions qu'on lui adresse, cependant elle ne peut pas frapper sur la main un nombre de fois déterminé. — Température notablement plus élevée au membre supérieur droit. - Les eschares continuent de s'étendre -
16 - même état - Elle ne peut pas encore serrer le dynamomètre même avec la main gauche -

SCD Lyon 1

SCD Lyon 1

Les mouvements communiqués déterminent un peu de résistance du biceps dans le membre supérieur droit — toujours contracture des membres gauches — Les eschares commencent leur travail d'élimination.

18. Elle contracte presque constamment son frontal gauche, ce qui élève le sourcil et fait paraître la paupière supérieure lisse.

19. Affaissement considérable. Elle se plaint continuellement. Elle a refusé de manger. Respiration — 40. Pouls 108. Tempér. rectale — 38°,9

21. même état — paralysie flasque à droite — résistance à gauche — pas d'oedème, mais la main paralysée paraît plus épaisse que la gauche — Les eschares trochantériennes se sont éliminées — l'eschare fessière existe encore, mais au dessous d'elle l'épiderme est enlevé — vers la crête iliaque petites eschares sèches

23. Affaissement de plus en plus marqué — Les eschares ont pris un aspect grisâtre — Respiration = 40 — Pouls = 124. Temp. rectale = 39°,2. — persistance de la déviation de la tête et des yeux — des troubles de la motilité — de la sensibilité — de l'incontinence urinaire

25. — Coma absolu — Resp = 60. Pouls = 140. T.R = 40°,6.

Autopsie. 25 heures après la mort — temps chaud

Crâne L'hémisphère gauche s'étale — fluctuation au niveau du lobule de l'insula, des $\frac{2}{3}$ inférieurs des circonvolutions ascendantes, sur le pied de la 3e frontale et un peu sur le lobule pariétal inférieur.

— A 5 millim. en arrière de la coupe préfrontale on commence à trouver l'épanchement dans le centre ovale. Sur la ~~coupe~~ pédiculo. frontale on trouve une destruction presque complète de la substance blanche sauf des fibres pédiculo. frontales supérieures

SCD Lyon 1

SCD Lyon 1

Sur la coupe frontale, le foyer est considérable et s'étend de la surface interne du noyau lenticulaire à l'écorce grise - ne respectant que les fibres frontales supérieures, sur les coupes pariétale et pédiculo-pariétale, même disposition, mais en outre destruction de la capsule interne et de la partie postérieure du noyau lenticulaire et de la couche optique -

Le foyer s'arrête à 5 millim. en avant de la coupe préoccipitale.

- Rien dans l'hémisphère droit, ni dans le cervelet.

- La pyramide gauche au niveau de la protubérance est plus blanche et plus molle que la droite -

Thorax. Les lobes inférieur et moyen du poumon droit sont le siège d'une hépatisation complète - La coloration générale est noirâtre, mais il y a des points blancs disséminés qui correspondent à des parties suppurées et ramollies - pus dans les bronches.

- Le poumon gauche est très-emphysémateux et ne présente de pus que dans les grosses bronches -

- Aorte athérémateuse avec plaques jaunes - Rien au cœur si ce n'est une plaque laiteuse à la naissance de l'aorte -

Abdomen Reins normaux.

Le Foie présente à l'union des lobes droit et gauche un épaississement de la capsule de Glisson - avec cirrhose et dilatation des canaux biliaires.

- On trouve 3 gros calculs dans la vésicule biliaire

SCD Lyon 1

SCD Lyon 1

SCD Lyon 1

SCD Lyon 1

MODÈLE N° 21.

# HOTEL-DIEU. — Salle 4e Femmes N° 144

Nom Marie Guichard

né à Charolles (Saône et Loire)

demeurant à

profession ménagère

âge 52

tempérament

constitution

entré le 13 avril 79

~~sorti~~ morte le 12 mai à 6h du matin.

DIAGNOSTIC ET RÉSUMÉ

Hemorrhagie cérébrale

Hémiplégie gauche

Néphrite albumineuse.

Hypertrophie du cœur.

Droitière

## HISTOIRE PATHOLOGIQUE

père et mère morts âgés d'affection ignorée — ils avaient eu 19 enfants dont 6 subsistent encore, les autres sont morts en nourrice mais elle ne sait de quelles affections — mariée elle a eu 5 enfants qui sont bien portants — ménopause à 45 ans — ~~depuis 2 ans~~ jamais de rhumatisme, mais elle se plaint depuis longtemps de palpitations — ~~il y a~~ 2 pas de toux habituelle, pas d'hémoptysies dans les antécédents — il y a 2 ans elle fut sujette à des épistaxis — depuis un an elle se plaint de mauvaise de tête fréquents — pas d'attaques antérieures — pas de crises quelconques —

Dimanche 13, avril, elle souffrit d'un violent mal de tête; le soir à vêpres ~~elle~~, un livre de prières qu'elle tenait à la main q. tomba subitement et en même temps la malade s'affaissa en perdant connaissance — l'ictus dura un quart d'heure ~~à~~ peu près, et pendant ce temps elle

SCD Lyon 1

| DATES | HISTOIRE PATHOLOGIQUE | PRESCRIPTIONS |
|---|---|---|

Sur la salle à 5 on mouvements impulsifs qui lui font rejeter son dîner — De retour à lit, elle était frappée d'une hémiplégie à gauche et d'une paralysie faciale correspondante

m. d. g. paralysie motrice et sensitive complètes — réflexes ostéo-tendineux très diminués (sensibilité douloureuse) — pas de douleurs musculaires à la pression — œdème au début de la main g. (et un peu de l'avant-bras) — pas d'ecchymose — pas de tremblement ou de trépidation — augmentation de la température de la main g.

m. i. g. la même paralysie motrice et sensitive complètes, sensibilité diminuée, le tendon est perdu, les piqûres sont à peine senties — sensibilité thermique persiste — réflexe plantaire peu marqué, contracture ne se produit que lorsque la jambe n'est pas entièrement étendue sur la cuisse, légèrement fléchie et inclinée sur le bord externe — trépid. rotulien complètement aboli — pas de trépid. rotulien —

face paralysie gauche — sensibilité diminuée, comme pour les membres — œil g. est plus petit ; la paup. sup. a un repli plus prononcé qu'à dr. — écoulement de larmes à l'angle externe — porte habituellement les yeux à dr. mais elle peut les ramener complètement à g. il se produit alors un nystagmus transversal ordinaire : œil est plus dévié à dr. — quand la malade est très somnolente et ferme les yeux on voit qu'à g. l'occlusion n'est pas aussi complète qu'à dr. et en soulevant les paup. supérieures les yeux se portent plutôt à dr. — langue déviée à g. — parole un peu gênée mais pas d'aphasie — parle sans se commissurer dr. — déglutition difficile — le pharynx est moins sensible que le pharynx droit — sens olfactif légèrement aboli à g. — diminution d'ouïe et goût à g. — pupilles égales

m. dr. pas de résistance du côté droit — la malade tourne un peu son membre sup. en dehors de la période d'agitation — elle ne peut pas opposer la résistance à un degré très marqué — pas d'œdème à dr. cependant un peu d'œdème à la racine des membres — on détermine une légère exagération des réflexes tendineux — quand on excite la malade, les corps tombent à g. — pas d'astasie ni de trépidation légèrement accusée à dr. —

poumons respiration un peu + obscure à la base g. à râles muqueux — cœur très hypertrophié — bruit de souffle systolique à la base prolongé dans les vaisseaux — le 2e bruit a un timbre qui n'est pas très net mais se prononce nettement —

SCD Lyon 1

| DATES | HISTOIRE PATHOLOGIQUE | PRESCRIPTIONS |
|---|---|---|
| 15 avril | hier la malade était obnubilée d'une façon assez marquée — aujourd'hui elle est bien plus éveillée, répond bien mieux — le Cheyne n'existe plus — cependant la respiration est irrégulière — le tronc est incliné du côté g. — tous les autres phénomènes persistent, sauf que l'on ne peut plus déterminer de trépidat. au pied droit — Dyn. = 20 à Dr. — Se plaint d'un mal de tête existant depuis le jour de l'attaque — Urination légère au lit — une petite ecchymose sur la fesse gauche — ces phénomènes existaient déjà à la date d'hier | |
| 16 " | demande elle même le bassin — a uriné une seule fois au lit — | |
| 17 " | état de la malade le même — mais la qualité le Cheyne a disparu — persistance des autres phénomènes — la fesse g. offre peut-être un peu plus de rougeur — | |
| 18 " | état stationnaire — depuis 3 à 4 jours elle se plaint de douleurs spontanées dans tout le côté gauche (membres et tronc) — | |
| 19 " | œdème léger du pied g. — en outre la jambe au niveau du mollet est plus grosse, plus volumineuse que celle de Dr. — toujours œdème de la main g. — petite excoriation à 6 cent. de la ligne médiane — urination au lit légère — un peu de résistance du biceps g. — de même très légère résist. des fléchisseurs de la cuisse à g. — og ne peut pas être porté aussi à g. qu'od — et quand on lui fait regarder en face og est un peu plus en dedans, ~~qu'un~~ moins sur la ligne médiane qu'od à g. diplopie par convergence — | |
| 20 avril | L'ulcération de la fesse ~~est presque cicatrisée~~ — la malade est toujours un peu somnolente — L'examen de l'urine fait hier y montre une assez grande quantité d'albumine D = 1015 | |
| 21 " | quand on pince ou pique l'av. bras g. elle se plaint de douleurs sans localisation précise ; si l'on insiste, elle rapporte la sensation à l'épaule g. ; mais si l'on continue à piquer ou pincer, elle finit alors à localiser d'une façon précise. | |

SCD Lyon 1

N° 21 *bis*.

| DATES | HISTOIRE PATHOLOGIQUE | PRESCRIPTIONS |
|---|---|---|
| 22 avril | aujourd'hui légers mouvements du m. i. g. — | |
| 23 avril | La malade a dit tendance à avoir de nouveau le phénomène de Cheyne. Par moment la respiration devient plus ample et plus fréquente. La malade s'agite à ce moment, puis les mouvements respiratoires diminuent pour redevenir accélérés parfois même il y a un temps d'arrêt d'une ou 2 secondes. L'état de la paralysie est le même. Au cœur les battements sont tumultueux, l'impulsion forte, les bruits signalés à la base sont surtout manifestes au niveau du bord gauche du sternum dans le 3e esp. intérc. Il est aujourd'hui difficile de dire si le bruit anormal se propage dans les vaisseaux en raison des bruits respiratoires — Pouls veineux très-manifeste, veines du cou dilatées, la malade se plaint toujours d'éprouver des douleurs dans les membres gauches — L'ulcération superficielle de fesse s'est agrandie un peu; l'érythème est marqué, il a aspect papuleux et sur certains points l'épiderme paraît macéré et un peu soulevé. | |
| 26 " | Le Cheyne-Stokes qu'elle avait d'abord présenté s'était éteint peu à peu; mais la malade présentait toujours de la tendance à avoir ce phénomène — on lui injecte 0,01 de morphine et 10 min. après le Cheyne existe très manifeste alors qu'il n'existait pas avant l'injection — on profite de l'apnée pour ausculter — on trouve le pr bruit avec ses caractères anormaux décrits ci-dessus mais pas de propagation du bruit dans les vaisseaux — pendant qu'elle doit on lire les paup. on trouve les yeux déviés à g. — ils reviennent alors aussitôt à la ligne médiane et se portent alors indifféremment à dr. ou à g. | |

| DATES | HISTOIRE PATHOLOGIQUE | PRESCRIPTIONS |
|---|---|---|
| | volontaires qui altèrent la netteté qu'ils ont à gauche. — La piqûre de la main produit toujours une douleur au niveau de l'épaule et détermine en même temps un réflexe du m. s. — La malade est agitée, parle incessamment en dehors des périodes d'apnée — Elle urine un peu au lit rarement, alors seulement que le bassin arrive trop tard. La paralysie de la face est toujours bien appréciable au niveau du facial inférieur — Il s'écoule quelques larmes par l'angle externe de l'œil; dans le plissement du front, le sourcil ne s'élève pas autant à gauche qu'à droite. Pas d'escharre — Rien de particulier du côté des poumons — Mêmes phénomènes du côté du cœur. P. 104 — | |
| 11 mai | L'état de la malade s'aggrave progressivt. Phénomène de Cheyne Stokes toujours très prononcé — La malade est très affaissée — ~~On pen~~ On entend des râles tractéaux — Parfois subdélirium somnolence au membre sup. gauche, dans les mouvements communiqués, on trouve une légère résistance du côté du triceps et du biceps — | |

SCD Lyon 1

N° 21 *bis*.

| DATES | HISTOIRE PATHOLOGIQUE | PRESCRIPTIONS |
|---|---|---|
| 28 avril | légers mouvements du m. s. g. — contracture dans les muscles de la cuisse g. — un peu de résistance du triceps brachial g. ; rien au biceps. | |
| 6 mai. | La malade est plus effrayée. — Elle a un peu d'affaissement. — Phénomène de Chevne-Stokes. Le pouls est petit. Toujours légers mouvements du membre inférieur ainsi que du bras. Légère contracture du biceps crural gauche. Rien à droite. Très légère contracture aussi du côté du biceps brachial. Rien du côté droit. De temps en temps la malade urine dans le lit la nuit. Persistance des troubles de la sensibilité. | |
| 7 mai. | La malade se plaint d'une douleur à l'oreille gauche, et portant la main elle la rapporte à l'oreille ; il arrive que lorsqu'on retire la frigure qu'elle finit par la rapporter à son véritable siège. — Au membre inférieur elle sent moins les frigures mais elle rapporte toujours un peu plus haut. Persistance du phénomène de Cheyne-Stokes. — Le réflexe cornéen de la main et de la cuisse gauches ainsi que du pied gauche persiste toujours. Les pupilles, elle trouve encore difficilement son bras. — Elle entend mieux de l'oreille droite que de l'oreille gauche. | |
| 9 mai. | Toujours dyspnée. — Cheyne-Stokes accentué ; dans la période de dyspnée la malade parle beaucoup. Elle a fait beaucoup de bruit pendant la nuit. | |
| 10 mai. | Persistance des troubles de Cheyne-Stokes avec affaiblissement progressif général des téguments. Les membres gauches sont toujours œdématiés, tandis que les droits ne présentent pas d'œdème. Paralysie complète des 2 membres ; lorsqu'on dit à la malade de lever un de ses membres, elle lève le droit ou cherche à lever les membres gauches avec les premiers qui semblent légèrement mouvementés sans déplacement cependant on remarque un léger tremblement des muscles de la cuisse, mais le membre reste absolument immobile. Flaccidité des deux membres, tandis en palpant souvent l'avant-bras on finit par trouver une très légère résistance du biceps. Les membres gauches ne diffèrent pas du point de vue mouvement comme signes de régénération de façon bien manifeste, cependant après avoir engagé d'abord le pied fonctionnement a plusieurs reprises on obtient une légère oscillation, vestige de régénération. Même trouble de la sensibilité. — Réflexes plantaires sont très nets à gauche, à droite également mais très faibles engagés et suivis de mouvements | |

SCD Lyon 1

M. G. - née à Charolles (Saône et Loire) -
ménagère - âgée de 59 ans -
entrée le 13 avril 79. - morte le 12 mai 79

---

Nephrite interstitielle - hypertrophie du cœur -
hémorrhagie cérébrale - hémiplégie gauche

---

Malade droitière -
Rien à noter dans les antécédents héréditaires.
Dans les antécédents morbides, on relate :
des palpitations de cœur existant de longue
date - des épistaxis répétés il y a deux ans
et depuis un an des maux de tête fréquents
Il y a quelques heures cette femme prit
une attaque avec vomissements et perte
de connaissance ; celle-ci dura un quart d'heure
Actuellement, la malade est obnubilée
incline son tronc à gauche -
- L'œil gauche est plus petit et la paupière
supérieure a un repli plus prononcé qu'à
droite - Les larmes s'écoulent à l'angle
externe de l'œil gauche -
- Quand la malade est somnolente et ferme
les yeux, on voit qu'à gauche l'occlusion
de l'œil est moins complète qu'à droite -
si on soulève les paupières, les yeux sont
sur la ligne médiane et se portent
plutôt à droite - Cette même tendance
existe après une excitation, mais l'œil
gauche est plus dévié - de plus la
malade ramène les yeux à gauche : mais
il se produit alors un nystagmus

SCD Lyon 1

SCD Lyon 1

transversale très marquée –
La langue est déviée à gauche – la malade parle avec sa commissure droite, il n'y a pas d'aphasie proprement dite –
Le facial inférieur est moins atteint que le facial supérieur. La déglutition est difficile –
Les membres gauches présentent une paralysie complète sans contracture. On ne peut provoquer que la trépidation plantaire, et encore faut-il que le membre ne soit pas en extension complète –
On constate également la trépidation du pied droit – Les membres de ce côté n'offrent pas de résistance. Ils s'agitent durant la période dyspnéique du Cheyne-Stokes auquel la malade est en proie.
La sensibilité est fortement compromise dans tout le côté gauche. Le tactus est aboli – les fortes piqûres sont senties – la sensibilité thermique persiste –
L'ouïe et le goût et la vue sont affaiblis à gauche – l'odorat semble diminué à droite –
La pression des muscles ne réveille aucune douleur –
– La fesse gauche offre une petite ecchymose.
Du même côté, on note encore une élévation de température de la main, de l'oedème de la main et un peu de l'avant bras
Il existe aussi de l'oedème à la racine des 2 cuisses – La malade urine un peu au lit –
La pointe du coeur bat dans le 7e espace à 2 travers de doigt en dehors du mamelon.
A la base on entend un bruit de souffle

SCD Lyon 1

SCD Lyon 1

systolique. – Le 2e bruit peu net au début se termine nettement
La respiration est un peu obscure à la base gauche où on perçoit des râles muqueux
La malade est plus éveillée – la respiration quoique irrégulière ne présente plus le Cheyne-Stokes. – On ne peut plus provoquer la trépidation du pied droit –
La malade se plaint d'un mal de tête qui existe depuis l'attaque et de douleurs spontanées dans le côté paralysé –
Le pied gauche présente un léger oedème –
Sur la fesse gauche on remarque un peu d'érythème et une légère excoriation à 6 centim. de la ligne médiane –
Légère résistance du biceps brachial et des fléchisseurs de la cuisse à gauche –
L'oeil gauche offre les symptômes d'une parésie du droit externe –
L'urine renferme une grande quantité d'albumine. D. 1015.
La malade urine toujours un peu au lit. –
Elle est agitée et assez bruyante.
1. – L'ulcération de la fesse a grandi
2. Les piqûres de la main sont perçues, mais vaguement – si on insiste, la malade les rapporte à l'épaule – enfin elle les localise d'une façon précise.
2. Légers mouvements du membre inférieur gauche
3. La respiration a de la tendance à affecter le type Cheyne Stokes – Le coeur bat avec tumulte – pouls veineux – L'ulcère s'est agrandi – Dans la partie érythémateuse, l'épiderme en certains points paraît macéré et se soulève un peu – persistance des autres phénomènes.

SCD Lyon 1

SCD Lyon 1

avril Une injection de 1 centigr. de chlorhydrate de morphine produit le Cheyne - Stokes complet. On profite de l'apnée pour ausculter et on constate que le bruit anormal de la base ne se propage pas dans les vaisseaux du cou.
Légers mouvements du membre supérieur gauche. Contracture dans les 2 sens des muscles de la cuisse gauche — un peu de résistance du triceps brachial
La malade est pâle, oppressée, présente le Cheyne Stokes — miction difficile, involontaire par moments — persistance des autres phénomènes. Les piqûres sont mieux senties au membre inférieur, mais elles sont rapportées un peu trop haut — celles du membre supérieur ne sont localisées que si on insiste longtemps — Dans les premiers moments elles sont rapportées à l'épaule qui est d'ailleurs le siège d'une douleur spontanée très-vive. — L'état général est le même — L'affaiblissement et la pâleur augmentent. paralysie et flaccidité complètes des membres gauches. Cependant on remarque une légère contraction des muscles de la cuisse et un peu de résistance du triceps brachial après qu'on a fléchi un certain nombre de fois l'avant bras sur le bras — La trépidation plantaire a presque disparu — Après plusieurs flexions brusques du pied sur la jambe, on obtient une ou 2 oscillations. —
persistance des troubles de la sensibilité — les réflexes plantaires sont intacts à gauche. — persistance de l'oedème à gauche — Il fait absolument défaut dans les membres droits — L'ulcération de la fesse est cicatrisée — La malade est agitée surtout pendant la période dyspnéique. —

SCD Lyon 1

SCD Lyon 1

Rien de particulier du côté des poumons
mêmes phénomènes du côté du coeur.
P. 104.
Affaissement progressif - râles trachéaux
parfois subdelirium. somnolence.
mort à 6 heures du matin

Autopsie. 13 mai.

...ue. Sur les artères de la base, on trouve quelques
points athéromateux.
L'hémisphère droit est augmenté de volume
à la partie moyenne - pas de sang dans les
ventricules latéraux, mais les noyaux sont
légèrement refoulés en dedans de sorte que la
coupe interhémisphérique entame légèrement
la couche optique droite et une petite portion du
foyer hémorrhagique.
La couche optique a une teinte jaunâtre par
imbibition - L'épendyme paraît soulevé sur
la tête du corps strié sous forme de vésicule.
Sur le lobe pariétal supérieur, petit anévrysme
de la substance grise -
Par la coupe pariétale on tombe dans un foyer
hémorrhagique situé à la partie externe de
la couche optique et caractérisé par un ramollisse=
ment de la substance cérébrale qui est en même temps
imbibée de sang. Le ramollissement s'étend
sur la capsule interne offrant à ce niveau un
aspect blanc, lactescent, avec diminution de
consistance -
Coupe pédiculo-pariétale. La couche optique est en
grande partie détruite par un foyer toujours
situé à la partie externe et qui s'étend jusque sur le
pédoncule, ne laissant qu'une coque de 5 à 6 millim.
à la partie interne et supérieure.
La capsule interne est encore plus ramollie à ce niveau.
Ce ramollissement paraît s'étendre jusqu'à la portion
voisine du noyau lenticulaire - Au centre de ce

SCD Lyon 1

SCD Lyon 1

foyer, se trouve un caillot noir avec des portions
blanc jaunâtres : mais le caillot s'est déjà rétracté et
ne autour de lui un liquide rouge jaunâtre
le foyer s'arrête sur une coupe située à 1 centim.
arrière de la précédente.
noyau caudé est intact - ainsi que le noyau lenti-
laire sauf dans la coupe pariétale où il est
amolli par voisinage -
misphère gauche. Sur la coupe pariétale, on trouve à
partie moyenne externe du noyau lenticulaire
petit exsudat hémorrhagique récent, gros comme
tête d'épingle. -
otubérance. Du côté gauche, sur une coupe portant
dessous de la 5e paire, on trouve près de la ligne médiane
à 3 millim. en avant du plancher du 4e ventricule
foyer hémorrhagique de forme arrondie, contenant
sang incomplètement coagulé, noir à la surface,
ns coloré au centre, de même âge que les noyaux
tra hémisphériques. - Son diamètre est de 7 millim.
avant et attenant au précédent, se trouve un second
yer du volume d'une tête d'épingle -
s. peu volumineux, d'aspect granuleux. La
capsule est adhérente - la substance corticale est
blanchâtre.
volumineux. graisseux.
mons. emphysémateux, sans adhérences -
r. très volumineux. L'hypertrophie porte
tout sur le cœur gauche - On trouve des
aques laiteuses irrégulièrement étalées sur la face
ntérieure du ventricule gauche. Elles ont un
ect réticulé - Pas de lésion d'orifice
ès légères plaques athéromateuses sur l'aorte
Les parois des ventricules sont très épaisses (2 centim.)
Les oreillettes sont distendues. On ne trouve pas
caillot ancien

SCD Lyon 1

SCD Lyon 1

Autopsie du 13 mai

Femmes – n° 144 – Hémiplégie gauche – Hypertrophie du cœur – Néphrite.

au – Sur les artères de la base on trouve quelques points
ateux – L'hémisphère droit présente à sa partie moyenne
lume plus considérable. Il résiste davantage à la pression
cependant les circonvolutions soient très aplaties –
sang dans les ventricules latéraux. Les noyaux sont
ent refoulés en dedans, de sorte que la coupe faite pour
les hémisphères, entame légèrement la couche optique droite
petite portion d'un foyer hémorrhagique –
misphère droit – La couche optique a une teinte jaunâtre,
bibition – Sur la tête du corps strié, l'épendyme paraît soulevé
ne de vésicule, rien n'apparaît du côté des circonvolutions –
Sur le lobe pariétal supérieur, petit anévrisme de la
ence grise. Rien de particulier sur les autres circonvolutions
coupe pariétale, on tombe dans un foyer hémorrhagique situé au niveau
artie externe de la couche optique, et caractérisé par un
issement de la substance cérébrale à ce niveau, qui est en
ps mélangé de sang. Le ramollissement s'étend sur la
interne, à ce niveau, offrant un aspect blanc, lactescent
inution de consistance –
pédiculo-pariétale : La couche optique est, en grande partie,
par un foyer toujours situé à la partie externe, et qui
jusque sur le pédoncule, ne laissant qu'une coque de
illimètres, à la partie interne et supérieure –
ule interne est encore plus ramollie à ce niveau – Ce ramo-
ux paraît s'étendre jusqu'à la portion voisine du noyau
laire. Au centre du foyer, se trouve un caillot noir, avec
ons blanc-jaunâtres – mais le caillot s'est déjà retracté
ur se trouve un peu de liquide rouge-jaunâtre.

SCD Lyon 1

Le foyer s'arrête juste sur une coupe située à un centim
en arrière de la précédente.

Le noyau caudé est intact. Le noyau lenticulaire
dans la coupe pariétale, où il est ramolli par voisinage,
trouve également intact.

Hémisphère gauche. Sur la coupe pariétale on trouve
partie moyenne externe du noyau lenticulaire, près de la capsule
externe un petit exsudat hémorrhagique récent, et gros
3 têtes d'épingles.

Dans la protubérance, du côté gauche, sur une coupe fortement
dessous de la 5me paire, on trouve, près de la ligne médiane,
3 millimètres en avant du plancher, un foyer hémorrhag
de forme arrondie, contenant du sang, incomplètement co
offrant un aspect noir. Au centre il est moins coloré. Il
à peu près du même âge que les noyaux intra-hémisphéri
Le diamètre de ce foyer est de 7 millimètres. En avan
et attenant à ce premier foyer, on en trouve un second
volume de la tête d'une épingle.

Reins. Les reins sont peu volumineux. Ils ont un asp
granuleux. La substance corticale est blanchâtre. Ils o
un mot l'aspect du rein contracté.

Foie. Il est volumineux et graisseux.

Poumons. Ils sont emphysémateux, non adhérents.

Cœur. Il est très volumineux; hypertrophie considérable, p
surtout sur le cœur gauche. On trouve des plaques laiteuses
nombreuses, surtout à la face inférieure du ventricule gauche
où elles sont irrégulièrement étalées et ont un aspect réticu
Pas de lésions d'orifices. Très légères plaques athéromateuses
l'aorte. Les parois des ventricules sont très épaisses, (environ
les oreillettes sont distendues. Pas de caillots anciens d
ventricules ni dans les oreillettes.

SCD Lyon 1

Modèle N° 21.

# HOTEL-DIEU. — *Salle* 1re F.s N° 158

*Nom* Vieillot

*né à*

*demeurant à*

*profession*

*âge* 60 ans (environ)

*tempérament*

*constitution*

*entré le* 8 juin 1881

~~*sorti*~~ *mort le* 23 juin 1881 -

DIAGNOSTIC ET RÉSUMÉ

Hémorragie cérébrale

## HISTOIRE PATHOLOGIQUE

Renseignements fournis par la concierge :
Ce matin, cette femme a été trouvée étendue par terre, dans la cour de sa maison, dans un état de paralysie absolue. — Depuis 3 jours, elle aurait perdu successivement son fils et sa fille. — Elle prenait aussi parfois des crises, le soir, dans lesquelles elle s'agitait, et ses dents se crochetaient (crises épileptiformes ?). —

Lorsque la malade entre à l'hôpital on constate qu'elle est dans le coma le plus complet. Elle respire bruyamment et ne répond absolument à aucune question. On arrive cependant à lui faire ouvrir un peu les yeux. Alors on voit que ceux-ci sont constamment déviés à gauche et fixés dans cette position.
La tête ne présente pas déviation plutôt d'un côté que de l'autre.

SCD Lyon 1

| DATES | HISTOIRE PATHOLOGIQUE | PRESCRIPTIONS |
|---|---|---|
| | La commissure labiale est un peu attirée à ~~gauche~~ ~~alors elle paraît un effacé de gauche~~ et l'occlusion est plus complète de ce côté. Impossible de faire tirer la langue à la malade. L'ensemble des traits du côté droit est plus abaissé qu'à gauche. Le membre sup. droit est fléchi à angle droit, et les doigts de la main droite sont fléchis sur le pouce ; lorsqu'on veut les redresser, on constate que le biceps, ainsi que les fléchisseurs des doigts sont fortement contracturés. Le ~~bras~~ droit et la main sont absolument immobiles et retombent lourdement sur le lit lorsqu'on les soulève. En revanche, le membre sup. du côté opposé est souvent en mouvement, et la malade s'en sert sans difficulté pour ramener sur elle ses couvertures. La jambe droite est fléchie sur la cuisse, d'une manière presque continuelle, et le biceps crural ~~est~~ contracturé offre une résistance sérieuse aux efforts d'extension. La jambe gauche remue assez souvent, et les piqûres d'épingles y sont perçues très nettement et provoquent des mouvements assez étendus. La sensibilité est entièrement abolie dans tout le côté droit, aussi bien à la face, sur les joues, et les conjonctives, que sur la peau des bras, de l'avant bras, de la main, de la cuisse, et de la jambe. Les plus fortes piqûres n'y provoquent aucun mouvement réflexe. Le côté ~~gauche~~ est au contraire parfaitement sensible. ~~aux~~ Quant au réflexe rotulien, il existe ~~au~~ un ~~même~~ degré plus marqué ~~dans les deux~~ au membre inférieur droit. Légère trépidation plantaire à droite. Au cœur, on entend un léger bruit de souffle systolique dont le maximum d'intensité paraît siéger à la base du cœur. La malade ne paraît pas avoir du fièvre. Elle va du ventre dans son lit abondamment. | |
| 9 juin | La malade est un peu plus éveillée, lorsqu'on lui | |

SCD Lyon 1

| DATES | HISTOIRE PATHOLOGIQUE | PRESCRIPTIONS |
|---|---|---|

parole, elle murmotte quelques paroles inintelligibles ; en la piquant, elle dit nettement : « Vous me faites souffrir »

Elle ouvre la bouche lorsqu'on lui dit de tirer la langue, elle donne la main saine ; elle ne tire pas la langue ; les mouvements de cet organe dans la bouche prédominent à gauche. — Pupille gauche moins dilatée que la droite. — Les yeux sont habituellement fermés, lorsque la malade est en repos ; et par moment un peu entrouverts.

On remarque alors que l'œil droit est moins ouvert que le gauche, que le droit paraît plus petit. — Ils sont mobiles, mais se portent plutôt à gauche ; ils se dévient aussi lorsqu'on l'éveille, puis ils reviennent à la partie moyenne.

La face n'est pas déviée.

Paralysie totale ~~de la face~~ du côté droit de la face.

Paralysie complète des membres du côté droit.

Très légère contracture du biceps, à la fin de l'extension. Pour le m. inf., il est habituellement un peu fléchi du côté de la jambe reposant sur son bord externe. — Peu de résistance à l'extension, plus de résistance du côté des fléchisseurs.

Réflexes bien conservés, plutôt du côté sain.

Sensibilité notablement diminuée à droite ; mais les piqûres sont parfaitement senties ; elle provoque alors des mouvements dans les m. paralysés, et de la contracture.

La malade est ordinairement tranquille ; elle saisit ses couvertures si on la découvre.

Légère trépidation plantaire.

Pas de contracture manifeste à gauche ; cependant les mouvements n'ont pas toute la souplesse normale.

Les m. paralysés sont plus chauds.

Au cœur, le premier bruit n'est pas très-net, ni le second. — La pointe bat dans le 5e espace.

Respiration assez faible, mais sans rien d'anormal.

Rien aux fesses. — Sans cause appréciable, il pendant une courte durée de temps en temps, on constate à la main gauche de petits mouvements rythmiques soit au niveau du poignet, soit aux doigts, et plutôt à l'index, ou le petit doigt.

SCD Lyon 1

| DATES | HISTOIRE PATHOLOGIQUE | PRESCRIPTIONS |
|---|---|---|
| | Légers nuages albumineux dans les urines | Le même |
| | Rien à la face | |
| 11 juin | Etat stationnaire | |
| 14 juin | Depuis hier, le malade est beaucoup plus affaissé ; elle ne mange plus et prend seulement quelques boissons. La face est jaune ; la fièvre a un peu augmenté. Le trouble de la motilité et de la sensibilité existent au même degré qu'auparavant. Elle ne dit pas un mot, elle est presque constamment assoupie. Respiration plus fréquente. Submatité à la base droite, en arrière ; on entend à ce niveau quelques râles muq. qui ont un timbre sonore ; mais lorsque la malade a toussé, un souffle plus marqué à l'inspiration. A gauche, quelques râles muq., moins sonores que ceux du côté droit. — Les bruits trachéaux produits par la respiration, sont mieux perçus à la main, à droite qu'à gauche. | |
| 15 juin | Aujourd'hui la malade est encore plus somnolente que hier ; les mêmes phénomènes persistent ; lorsque elle est en repos, les paupières closes, et qu'on soulève les paupières, on voit que les yeux sont déviés légèrement à droite, mais sans oscillations de la partie médiane à droite. sous l'influence de la lumière, elle se dévient à gauche, puis reviennent à la partie médiane avec ou sans oscillation. Si on maintient les paupières élevées, la malade restant en repos, les yeux se portent peu à peu à droite. Mais si on l'excite alors, en la pinçant, même à droite, on voit les yeux se porter à gauche, puis revenir comme précédemment. Ces phénomènes existaient déjà hier, mais on ne les avait pas recherchés auparavant. L'œil droit est un peu plus dévié. Plus la malade est assoupie, moins les oscillations sont marquées. | |
| 16 juin | Etat stationnaire — malade moins assoupie ; les yeux se portent plutôt à gauche — contracture notablement diminuée | |
| 17 — | Malade plus éveillée — yeux à la partie médiane, et plus souvent à gauche ; mais ne se portent pas à droite comme précédemment. | |

SCD Lyon 1

3me feuille. Hémiplégie — n° 158.

N° 21 bis.

| DATES | HISTOIRE PATHOLOGIQUE | PRESCRIPTIONS |
|---|---|---|
| | La face est moins jaune, depuis hier<br>Contracture du m. sup. plus marquée qu'hier.<br>Lorsqu'on lui parle, elle fait de légers mouvements de la face, indiquant qu'elle entend; cependant elle ne comprend pas ce qu'on lui dit. — Au dire de la sœur, elle reconnaît les personnes qui viennent la voir, leur tend la main, mais ne peut leur parler.<br>Persistance des tremblements de la main gauche, surtout de l'index. | |
| 20 juin | Depuis avant-hier<br>Le malade est retombé dans un état d'assoupissement bien plus considérable que précédemment — Respiration fréquente et stertoreuse, plus marquée aujourd'hui<br>Les yeux sont portés à gauche lorsque le malade est excité. Il y a alors constamment un nystagmus latéral imprimant aux yeux de petites secousses rapides. Lorsqu'elle est en repos, et somnolente, la malade ramène les yeux à la partie médiane, puis à droite, mais d'une façon intermittente, c-à-dire qu'il se produit alors des oscillations de + en + grandes, et de + en + lentes.<br>Puis tout à coup, spontanément ou sous l'influence d'une excitation, la déviation redevient très-marquée à gauche, toujours avec nystagmus.<br>Il n'existe que des traces de contractures au m. sup. droit; la contracture du m. inf. quoique diminuée est plus marquée.<br>Même troubles de la sensibilité générale et réflexes.<br>Le malade exécute toujours les mouvements du côté gauche. | |
| | Pouls 112 | |
| 21 juin | Déglutition plus difficile.<br>Le malade est plus assoupie; elle respire plus difficilement<br>Elle présente le phénomène de Cheyne-Stokes incomplet, c-à-d. sans interruption complète de la respiration; quand la respiration est le moins fréquente, il y a de l'assoupissement, et le yeux sont médians, ou légèrement à droite — Pupille resserrée; | |

SCD Lyon 1

| DATES | HISTOIRE PATHOLOGIQUE | PRESCRIPTIONS |
|---|---|---|
| | Pendant l'excitation de la respiration, il y a un peu d'agitation et les yeux sont dirigés à gauche, en même temps que la pupille est dilatée. Il y a toujours des oscillations latérales des globes oculaires, au maximum pendant l'agitation et au minimum pendant l'assoupissement; et surtout lorsque l'assoupissement est complet. L'œil devient immobile et médian. Pendant l'agitation, yeux entr'ouverts, abaissés dans l'assoupissement.<br>Tête déviée à gauche.<br>Lorsqu'on approche la lumière de l'œil entr'ouvert, pendant l'assoupissement, après un resserrement immédiat et très passager de la pupille, il y a une dilatation très-prononcée, avec mouvements alternatifs de dilatation et resserrement successifs.<br>Même état pour les autres phénomènes. | |
| 22 juin | Aujourd'hui l'état de la malade s'est encore aggravé. Respiration plus fréquente, mais toujours peu moins fréquente par instants; to = 38 en moyenne. — Déviation de la face très-prononcée, avec légère inclinaison de la tête à gauche. Déglutition très-difficile; si on cherche à déplacer la tête, la malade paraît souffrir à un moment, déviation à gauche très-nette. et porte la main à la nuque; puis la tête revient immédiatement dans sa position première.<br>L'sterno-mastoïd. droit ne paraît pas contracté dans le moment de calme; il ne devient tendu et dur, que au moment des grimaces de toux qui se produisent de temps en temps, et lorsque la respirat. est suspirieuse.<br>Les paupières sont tantôt entr'ouvertes, tantôt fermées; mêmes phénomènes de déviation conjuguée, tantôt à droite, tantôt à gauche, avec oscillations des globes oculaires; la déviation à g. se produisant plutôt pendant l'excitation, et la déviat. à droite dans les moments de calme avec assoupissement.<br>Résolution générale plus prononcée; absence complète de contractures aux m. sup. et inf. — Les réflexes très-obscurs à droite, et très-marqués à gauche, ont un peu diminué de ce côté.<br>Crepitation: gros ronchus sonores et muqueux dans toute la poitrine; malgré sont plus retentissants et plus sonores à dr.; avec un peu de souffle expiratoire, surtout aux | |

SCD Lyon 1

| DATES | HISTOIRE PATHOLOGIQUE | PRESCRIPTIONS |
|---|---|---|
| 27 Janvier | à 5 h. du soir, état comateux encore plus prononcé avec respiration stertoreuse, et résolution générale, sauf de temps en temps, quelques mouvements du bras gauche. Les pupilles sont entr'ouvertes, et l'on voit les globes oculaires osciller lentement d'un côté à l'autre, de manière à produire des déviations très-prononcées des deux côtés.<br>Mort à 1 heure du matin.<br><br>Autopsie :<br>Il existe un épaississement des méninges surtout au niveau de la scissure de Sylvius ; teinte opaline ; elles sont œdématiées. Il existe un peu d'hémorrhagie sous arachnoïdienne à droite, au niveau des lobes pariétal, et surtout sphénoïdal et occipital, et aussi du lobe latéral du cervelet. — Du côté gauche il n'y en a que des traces.<br>On trouve du sang liquide dans les ventricules latéraux, surtout à gauche, où le liquide est plus foncé ; mais pas de caillots.<br>En ouvrant le ventricule latéral gauche, on voit au niveau de la queue du corps caudé, une tache noirâtre, et une diffluence sur une étendue de 3-4 cent. Puis une lésion analogue dès qu'on entre dans la corne sphénoïdale. et à mesure qu'on s'y enfonce, on trouve une véritable ulcération dont l'ouverture est remplie par un caillot noir. C'est de ce point que provient le sang des ventricules.<br>Coupe préfrontale : épendyme un peu épaissi, présente une résistance anormale, et teinte jaunâtre.<br>Coupe frontale : foyer, ou plutôt cavernule ant. d'un foyer, à la partie moyenne de la substance grise du corps strié, à la partie ext. de la capsule interne. Ce foyer a l'aspect d'une ulcération régulière de 3 cent. de haut sur 1 1/2 de large remplie de petits caillots ; on voit aussi une traînée de sang linéaire, immédiatement en dehors du corps strié | encore plus prononcé |

SCD Lyon 1

| DATES | HISTOIRE PATHOLOGIQUE | PRESCRIPTIONS |
|---|---|---|

Coupe parié-tale : on tombe sur un grand foyer situé, immédiatement au-dessous du circonvolut. du lobule de l'insula, et qui a détruit la plus grande partie du noyau ventriculaire ; il s'étend depuis la partie inf. de ce noyau, jusqu'au pied de la couronne rayonnante qui est complètement détruit, de sorte que la capsule interne est entièrement détachée de son expansion, qu'elle est refoulée en dedans, ainsi que la petite portion persistante du noyau lenticulaire. Le foyer est donc considérable, et rempli de caillots, et de subst. cérébrale en détritus — Couche optique intacte. — Le foyer communique à présent largement avec le ventricule latéral, alors qu'au moment où le ventricule a été ouvert, l'épendyme n'était pas encore complètement déchiré.

Coupe pédiculo-pariétale. — Foyer encore plus volumineux, rayon on ne trouve plus de traces du noyau ventriculaire. Capsule int. en y de partie détruite à sa partie sup. et inf., et séparée de ses fibres qui constituent son expansion.

Couche optique seule intacte.

A-t ant. en arrière, foyer encore très-considérable, occupant surtout la plus g^de portion du lobe la subst. médullaire du lobe sphénoïdal.

Coupe pré-occipitale — Foyer bien moins considérable, et on n'en trouve plus de traces en arrière de la scissure perpendiculaire.

En somme, foyer hémorragique considérable, qui s'étend depuis la partie médiane des noyaux jusqu'à leur partie post. en dehors et au niveau du noyau lenticul. en g^de partie détruit, et qui se prolonge en arrière et en bas dans le lobe sphénoïdal, où il communique avec le ventricule latéral. En haut, le foyer a détruit une g^de partie de la subst. cérébrale ; et détruit le pied de la couronne rayonnante, dans le 1/3 post au moins de la capsule int.

SCD Lyon 1

| DATES | HISTOIRE PATHOLOGIQUE | PRESCRIPTIONS |
|---|---|---|
| | | |

SCD Lyon 1

Autopsie (Suite.)

| DATES | HISTOIRE PATHOLOGIQUE | PRESCRIPTIONS |
|---|---|---|
| | Hémisphère Droit. — rien d'anormal.<br>Rien au cervelet, ni au bulbe.<br>Artères non athéromateuses. — Les sinus, la dure-mère n'ont rien de particulier.<br>Reins petits, atrophiés ; substance corticale atrophiée et granuleuse ; rein graisseux. —<br>Cœur volumineux, sans lésions d'orifice. — L'hypertrophie porte surtout sur le ventricule gauche, dont la cavité est assez grande. — Un peu de surcharge graisseuse.<br>Poumons : à la partie post-inf. du lobe inf. droit, pneumonie hypostatique généralisée à tout ce lobe.<br>Au sommet gauche noyau indurié, assez volumineux, de la grosseur d'une petite noix, contenant des productions caséeuses, et crétacées. Au sommet droit, noyaux caséeux.<br>Le foie n'offre rien de particulier.<br>La rate est petite. | |

SCD Lyon 1

N° : 158

Modèle N° 61.

Nom Mme Vaillot. Tempé. Vaginale.

| Resp. | Pouls | Chaleur R. C. |
|---|---|---|
| 95 | 210 | 34,0 42,5 |
| 90 | 200 | 33,6 42,0 |
| | 190 | 33,2 41,5 |
| 80 | 180 | 32,8 41,0 |
| | 170 | 32,4 40,5 |
| 70 | 160 | 32,0 40,0 |
| | 150 | 31,6 39,5 |
| 60 | 140 | 31,2 39,0 |
| | 130 | 30,8 38,5 |
| 50 | 120 | 30,4 38,0 |
| | 110 | 30,0 37,5 |
| 40 | 100 | 29,6 37,0 |
| | 90 | 29,2 36,5 |
| 30 | 80 | 28,8 36,0 |
| | 70 | 28,4 35,5 |
| 20 | 60 | 28,0 35,0 |
| | 50 | 27,6 34,5 |
| 10 | 40 | 27,2 34,0 |
| | 30 | 35,5 |

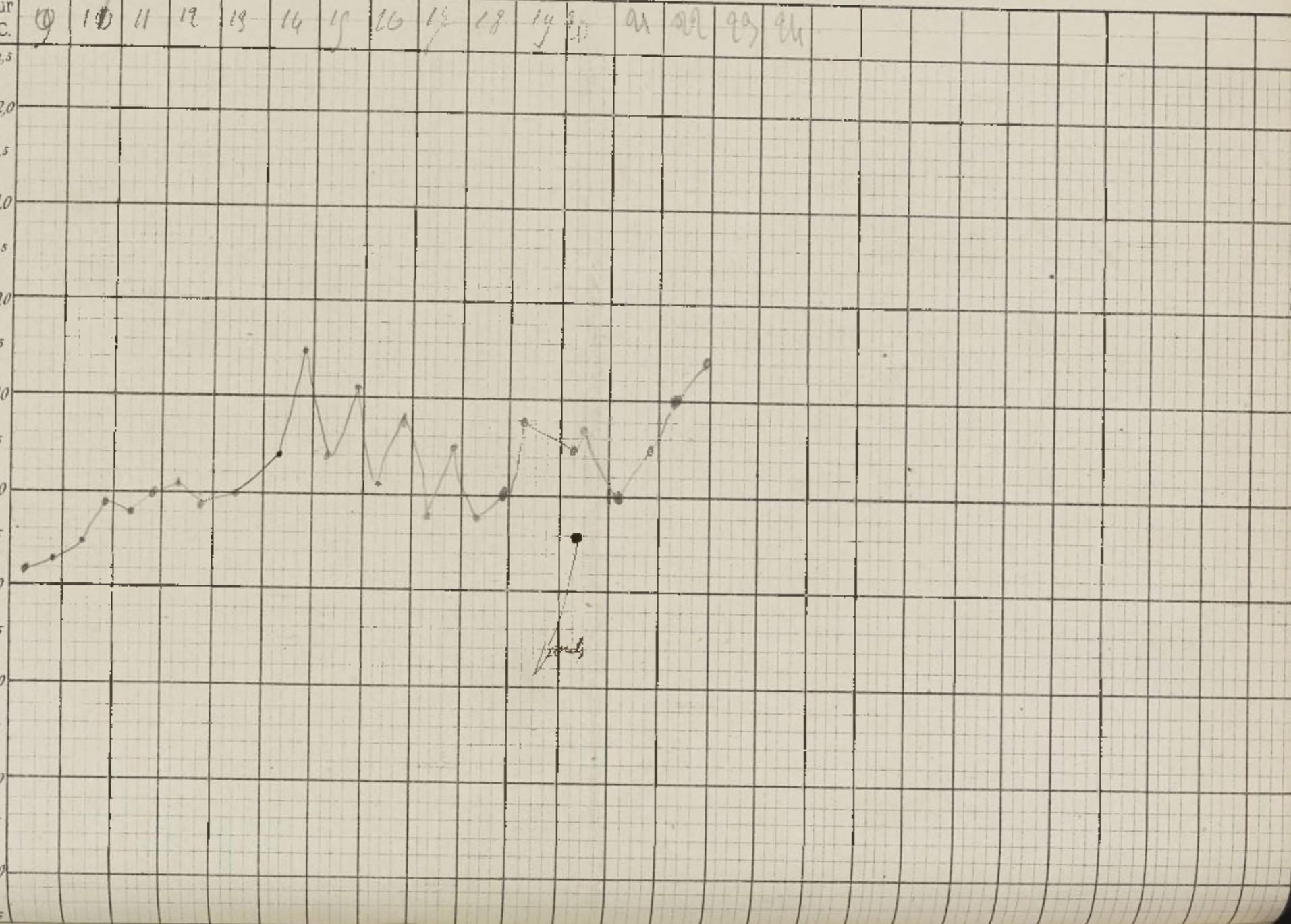


SCD Lyon 1

SCD Lyon 1

MODÈLE N° 21.

# HOTEL-DIEU. — Salle Ste Jeanne N° 3

Nom Guillermet François

né à St Victor sur Rhins (Loire)

demeurant à Lyon

profession tisserand

âge 58 ans

tempérament Célibataire

constitution

entré le 17 août 1880

mort le 29 août 1880

DIAGNOSTIC ET RÉSUMÉ

Hémorrhagie Cérébrale

hémiplégie droite

## HISTOIRE PATHOLOGIQUE

Droitier — n'a jamais eu d'attaque

D'après les renseignements donnés par un voisin de ce malade, on sait qu'il se porte : habituellement très-bien — ~~[illegible]~~ une vie très-simple et très-régulière et ne fait jamais d'excès alcooliques.

= Il aurait eu il y a 15 ans une fièvre (?) sur la nature de laquelle ce voisin ne peut donner aucun renseignement —

= Il y a 15 jours : il se trouvait chez son barbier en train de se faire faire la barbe lorsque tout à coup il pâlit et se trouva mal = Cette indisposition ne dura qu'un instant — et il pouvait reporter un moment après ne ressentant plus rien =

= hier on le trouvait dans son appartement, étendu par terre et sans connaissance, ne pouvant pas dire un mot = En le relevant, on remarquait une légère déviation de la face,

| DATES | HISTOIRE PATHOLOGIQUE | PRESCRIPTIONS |
|---|---|---|
| | et un peu de paralysie du bras droit ; on remarquait aussi que le membre inf. gauche était raide, tandis que le droit fléchissait sous le poids du corps | |
| | = Actuellement le malade se présente dans l'état suivant : il a une paralysie incomplète de la moitié droite de la face et des membres du même côté. Il peut se tenir debout et marcher même un peu. Il a sa complète connaissance ; peut assez bien donner les renseignements qu'on lui demande bien qu'ayant une notable difficulté pour parler | |
| | On note : du côté de la face : à droite un peu d'effacement des plis et des rides ; queue du sourcil abaissée ; commissure abaissée aussi et effilée = | |
| | Les yeux occupent la partie médiane et le malade, à son dire, peut les porter avec la même facilité à droite ou à gauche = | |
| | Quand on fait tirer la langue au malade on note que la pointe est un peu dévié à droite | |
| | = Du côté des membres : on remarque un certain degré de faiblesse des membres du côté droit, surtout du membre supérieur = pourtant malade, comme il a été dit précédemment peut marcher un peu = quand au membre sup. ; il peut faire aussi des mouvements étendus, bouger aussi bien les doigts = Pas de résistance aux mouvements communiqués, ni pour les membres sup. ni pas | |
| | = Pas de trépidation | |
| | Réflexes : à peu près abolis. | |
| | Sensibilité : très-émoussée ; mais cela des deux côtés on peut faire de fortes piqûres des deux côtés, sans que la physionomie vienne indiquer la douleur sans qu'il retire la main ou le pied = pourtant il dit sentir un peu mieux à gauche | |
| | = Pouls : bien | |
| | poumons : bien | |
| | = Malade ne s'est pas salit depuis qu'il est à l'hôpital = | |

SCD Lyon 1

1re Jeanne = N° 3 (2)

N° 21 bis.

| DATES | HISTOIRE PATHOLOGIQUE | PRESCRIPTIONS |
|---|---|---|
| 16 août | Depuis que ce malade est à l'hôpital, il a de l'incontinence d'urine et des matières fécales = il lui arrive de se lever, sans savoir où il veut aller, et se coucher dans le lit de son voisin, etc = | |
| | = Obnubilation intellectuelle très marquée = | |
| | = La facies indique toujours la même hébétude = | |
| | Les yeux paraissent de préférence portés un peu à gauche | |
| | Les pupilles présentent une dilatation moyenne et sont égales, = œil droit paraît plus petit, moins saillant avec ouverture palpébrale diminuée. | |
| | La pointe de la langue est toujours déviée à droite | |
| | Pas de trépidation = mouvements réflexes très diminués | |
| | Du côté malade, côté droit, les membres sup. et inf. présentent une très légère résistance dans les deux sens, = à gauche pas de résistance | |
| | = Sensibilité toujours très émoussée et, comme il a été dit précédemment, des deux côtés = on peut traverser avec une épingle un pli fait aux téguments sans que la physionomie indique la douleur | |
| 13 août | Mouvements toujours possibles du côté paralysé qui présente les mêmes phénomènes que précédemment. Depuis hier, l'intelligence est moins obscurcie = il ne répond pas aux questions qu'on lui fait, ou du moins, il marmotte une réponse inconcevable | |
| 22 août | Mot = malade paraissait être exactement dans le même état que les jours passés : et rien ne faisait prévoir terminaison en somme aussi rapide = il continuait à se lever pour aller au cabinet et salissait la salle surtout le parcours = | |
| 24 août | Autopsie : Cerveau : q.q. légères plaques athéromateuses, en très petit nombre, sur les artères cérébrales = Rien dans les mines = on trouve du sang dans les ventricules latéraux et sous les méninges du cerveau et du cervelet, principalement au niveau des parties déclives, sang non coagulé = | |
| | = On découvre un foyer hémorrhagique qui a détruit la paroi | |

SCD Lyon 1

N° 21 *bis*.

| DATES | HISTOIRE PATHOLOGIQUE | PRESCRIPTIONS |
|---|---|---|
| | latérale du ventricule latéral de l'hémisphère gauche au niveau de la partie sup. et ant. de la tête du corps strié au niveau du noyau caudé = Le caillot qui fait saillie, occupe la partie ant. et sup. de la paroi latérale du ventricule = | |
| | Hémisphère gauche : | |
| | = Coupe préfrontale : à la partie centrale de la substance médullaire piqueté hémorrhagique, marquant l'extrémité antérieure du foyer | |
| | = Coupe pédiculo-frontale : caillot noir, qui occupe la partie sup. et inf. de la substance médullaire sur une étendue de 0,05 centim. dans le sens vertical et de 0,02 cent. dans le sens transversal = Toute la substance des noyaux est détruite = En outre le caillot déborde dans le ventricule = | |
| | = Coupe frontale : foyer se continue au niveau de la substance médullaire qui limite le noyau lenticulaire, de manière à former une cavité qui a la forme d'un croissant, limité en dedans par la face externe du noyau et en dehors par les circonvolutions de l'insula ; par les fibres frontales inf. = Et tout à fait en haut le foyer atteint la moitié du pied de la couronne rayonnante | |
| | = Coupe pariétale : Le foyer occupe le même siège, mais en dehors du noyau lenticulaire, atteignant ce noyau d'une façon irrégulière sur l'étendue de 1 à 2 millimètres = Le foyer ne remonte pas au delà de l'extrémité sup. du noyau lenticulaire la capsule interne est complètement intacte = | |
| | = La substance cérébrale au niveau des circonvolutions de l'insula à environ 0,005 millimètres = | |
| | = Le sang paraît avoir séparé ces circonvolutions de l'insula des noyaux de façon à avoir une cavité pouvant loger au moins une amande verte avec sa coque | |
| | = Coupe pédiculo-pariétale : on trouve seulement, en dehors de la capsule un petit piqueté, indiquant l'extrémité post. du foyer | |

SCD Lyon 1

Jeanne N° 3 (3)

N° 21 bis.

| DATES | HISTOIRE PATHOLOGIQUE | PRESCRIPTIONS |
|---|---|---|
| = | hémisphère droit : rien d'anormal = | |
| | protubérance = bulbe : rien | |
| | Cervelet : rien, si ce n'est un petit anévrysme de la grosseur d'un plomb de chasse N° 8, occupant la subst. médullaire. | |
| = | thorax : pas d'épanchement = q.q. rares adhérences des deux côtés = | |
| | = Cicatrices petites aux deux sommets | |
| | = un peu de congestion aux deux bases = | |
| | = Cœur : q.q. adhérences du péricarde au niveau de l'origine de l'aorte et de l'artère pulmonaire = | |
| | = pas de lésion d'orifice = | |
| | = Les parois du ventricule gauche sont un peu hypertrophiées. = | |
| | = aorte : ne présente que q.q. rares plaques athéromateuses | |
| | Foie = rate = rien | |
| | Reins : substance corticale un peu pâle | |

SCD Lyon 1

| DATES | HISTOIRE PATHOLOGIQUE | PRESCRIPTIONS |
|---|---|---|
| | | |

SCD Lyon 1

Modèle N° 21.

# HOTEL-DIEU. — Salle Ste Jeanne N° 3

Nom Guillermet fçois

né à

demeurant à

profession

âge

tempérament

constitution

entré le

sorti le

DIAGNOSTIC ET RÉSUMÉ

Hémorrhagie cérébrale - H-D.

Réflexions. Quelques jours avant l'attaque le malade ressentit un malaise qu'on peut considérer comme un accident précurseur. Les phénomènes de ce genre se remarquent qqfs avant l'hémorragie, mais cependant plus souvent avant le ramollissement. Il est certain toutefois qu'on les observe dans les deux cas.

La perte de connaissance dans une attaque ayant occasionné une paralysie incomplète dès le lendemain constitue un signe en faveur de l'hémorrhagie cérébrale.

HISTOIRE PATHOLOGIQUE

Immédiatement après l'attaque on a remarqué la déviation de la face et la raideur du membre inférieur du côté gauche, en même temps que la paralysie des membres du côté droit. Le fait de la déviation de la face du côté sain au début de l'attaque est bien connu sans qu'on lui accorde l'importance qu'il a réellement. Il ne s'agit pas en effet d'une action simplement prédominante des muscles sains par suite du défaut d'action des antagonistes, car il existe au repos et ne persiste pas longtemps malgré la persistance de la paralysie. La déviation ne se produit plus ultérieurement que lorsque les muscles sont en action. Il y a donc au début un phénomène d'excitation ayant pour point de départ la lésion et qui détermine la contraction des muscles de la face du même côté, ~~soit~~ en agissant soit directement, ~~soit~~ par l'intermédiaire de l'autre hémisphère. Et ce qui

| DATES | HISTOIRE PATHOLOGIQUE | PRESCRIPTIONS |
|---|---|---|
| | prouve encore qu'il n'existait pas d'une contracture musculaire par défaut de l'antagoniste, c'est qu'on peut obtenir des mouvements du côté opposé à la paralysie des phénomènes d'excitation que nous avons constatés plusieurs fois. Dans ce cas la personne qui a donné des renseignements nous a signalé la raideur du membre inférieur, nous avons vu une agitation insolite dans les membres sains; et tout dernièrement on nous racontait qu'une malade qui venait de prendre un attouchement après l'attouchement dans le service avait occupé à frictionner son membre inférieur soin qu'il était le siège de sensations douloureuses. Notre attention a été alors attirée depuis bien longtemps sur ces faits, et nous n'avons pas encore pu depuis ce moment observer pour constater tous les phénomènes divisant la paroi dans les différents | Une contraction musculaire on peut obtenir des mouvements d'excitation qui dans le cas la personne qui a signalé la raideur du membre via une agitation insolite à la salle du service nous venait de prendre un attouchement après l'attouchement soin qu'il était le siège attention a été alors attirée et nous n'avons pas nous même à une attouchement de même genre qui portait du côté sain. |
| | La paralysie a toujours été incomplète, le malade a toujours pu marcher, et cependant la portion centrale du corps striée et s'étendant en arrière entre la masse latérale du noyau lenticulaire et la substance médullaire avoisinante en formant une cavité assez considérable, la paroi étant pour limite, entre autres parois, le corps préfrontal et précipitale. | la lésion occupait de la capsule interne |
| | Le malade examiné le lendemain de l'attouchement paraissait difficile en raison du côté affecté; mais il répondait aux questions simples qu'on lui adressait pas d'incontinence d'urine ni des matières fécales; ce n'est que les jours suivants que ces symptômes sont survenus avec une obnubilation intellectuelle à peu près complète, sans modification notable des troubles de la motilité et de la sensibilité. On peut rationnellement attribuer ces phénomènes à l'hémorragie ventriculaire et sous-méningée. D'autant que la paralysie était incomplète et qu'il n'y avait pas non plus phénomènes de la paralysie du mouvement du membre inférieur. — | |
| | La sensibilité était profondément atteinte dès l'entrée du malade à l'hôpital (premier examen fait le matin du jour d'entrée) et des deux côtés avec prédominance cependant du côté paralysé. Toutefois les jours suivants n'ont pas apporté indiqué le côté le moins sensible des plus forts piqûres ne produisaient aucune variation de douleur. | |

SCD Lyon 1

Modèle N° 21.

# HOTEL-DIEU. — Salle Ste Jeanne — N° 3

Nom Guillermet Fçois

né à

demeurant à

profession

âge

tempérament

constitution

entré le

sorti le

DIAGNOSTIC ET RÉSUMÉ

Réflexions (suite). La capsule interne n'était pas atteinte et la lésion n'atteignait le pied de la couronne rayonnante que sur un point de la coupe frontale. L'anesthésie ne reconnaissait donc pas pour cause l'interruption des fibres sensitives; et comme nous l'avons déjà constaté elle était très-prononcée par le fait d'une lésion dans le voisinage de la partie postérieure du noyau opto-strié. C'est en effet dans ces cas que nous l'avons observée au plus haut degré, plutôt que par la destruction complète de cette région. Mais la sensibilité était à peu près également atteinte du côté de la lésion. Celle-ci était-elle seule en cause, ou bien faut-il incriminer l'hémorrhagie intra-ventriculaire [illegible] qui pouvait agir sur l'hémisphère du côté opposé. Nous avons dit, il est vrai, tout à l'heure, que l'exacerbation des troubles survenus dès le lendemain de l'entrée à l'hôpital, devait reconnaître cette cause; et comme on avait déjà reconnu des troubles de la sensibilité des deux côtés on peut voir dans notre interprétation des explications contradictoires. Nous ajouterons donc qu'il est impossible de dire à quel moment précis l'hémorrhagie ventriculaire a commencé; que la plus légère excitation suffit pour produire des troubles de la sensibilité et qu'il en faut peut-être davantage pour produire les symptômes observés ultérieurement par le fait probable de l'hémorrhagie progressivement envahissante.

HISTOIRE PATHOLOGIQUE

Abolition presque complète des réflexes en rapport avec les troubles de la sensibilité et avec la nature de la lésion surtout lorsqu'elle n'est pas trop destructive comme dans ce cas. —

SCD Lyon 1

| DATES | HISTOIRE PATHOLOGIQUE | PRESCRIPTIONS |
|---|---|---|

Ces caractères de la lésion expliquent peut-être l'absence de trépidation. Il est plus difficile de se rendre compte de l'absence de contracture et simplement de la très-légère résistance aux mouvements observés seulement du côté droit, car il n'y avait pas de lésion destructive considérable et pas de paralysie flasque, le malade, enfin, n'était pas cachectique antérieurement. Il semble que la contracture aurait dû exister non pas par le fait de l'hémorrhagie ventriculaire (car elle ne produit pas toujours ce phénomène ainsi que cela a été démontré par plusieurs observations); mais parce qu'il s'agissait d'une lésion hémorrhagique intéressant les parties dites motrices sans les détruire complètement. Les troubles profonds de la sensibilité et des réflexes doivent peut-être être incriminés; mais de nouvelles observations sont nécessaires pour éclaircir ce point.

Facies hébété ou plutôt sans expression probablement par le fait des lésions doubles. Paralysie de la face peu marquée cependant. L'œil du côté paralysé nous a paru plus petit, moins saillant, moins ouvert; peut-être parce qu'il s'agissait d'une paralysie très incomplète? — Langue peu déviée pour la même raison. Pas ou peu de déviation des yeux, tout au moins le lendemain de l'accident et les jours suivants et en tout cas pas de déviation à droite malgré l'inondation ventriculaire. Ces phénomènes sont en rapport avec l'absence de contractures et de résistance non seulement du côté paralysé, mais aussi du côté sain. On a, il est vrai, signalé au début la raideur du membre inf. gauche; mais il est possible que la déviation des yeux ait existé à ce moment à un degré plus ou moins prononcé et qu'elle ait disparu le lendemain pour se montrer ensuite à un léger degré lors de l'aggravation des symptômes.

Il n'y avait pas de résistance aux mouvements communiqués du côté gauche, c'est-à-dire du côté sain; non pas simplement parce qu'il n'y en avait pas non plus du côté paralysé; mais aussi parce que la paralysie était très-incomplète.

SCD Lyon 1

MODÈLE N° 21.

# HOTEL-DIEU. — Salle 4mes Femmes N° 127

Nom Perrin Jeanne Marie

née à Faverges (Isère)

demeurant à

profession : tisseuse

âge 56 ans

tempérament

constitution

entrée le 29 Déc 79

~~sorti~~ le 30 Xbre 1879

morte

DIAGNOSTIC ET RÉSUMÉ

Hémorrhagie Cérébrale

## HISTOIRE PATHOLOGIQUE

29 Déc 5h du soir

La malade est dans un état comateux, les membres dans la résolution, et la figure sans expression et les paupières tombantes. M. D. Soubris retrouve l'inertie [illegible] on remarque toutefois une élévation du sourcil gauche et un pli de la peau un peu au-dessus, pli produit par la contraction du frontal; mais il n'y a pas de déviation de la face. En soulevant les paupières, les yeux, placés à la partie médiane, se dévient à gauche, puis reviennent à la partie médiane et oscillent à certains moments à gauche, d'autres fois à droite, sans que la déviation soit jamais très-considérable et sans qu'elle paraisse plus accusée sur l'un des yeux. Sous l'influence des excitations, la déviation se produit tantôt d'un côté, tantôt de l'autre; mais lorsque des piqures profondes et répétées sont faites alternativement sur les membres supérieurs, on voit les yeux se porter plutôt du côté excité. Lorsqu'on demande à la malade de tirer la langue il faut réitérer souvent la demande pour la voir enfin entr'ouvrir la bouche et tirer un peu la langue qui est fortement déviée à droite.

Membre supérieur Dans la résolution complète

Membre inférieur Idem.

Il n'existe aucune contracture dans les membres paralysés, et dans les mouvements communiqués, on ne trouve aucune résistance.

| DATES | HISTOIRE PATHOLOGIQUE | PRESCRIPTIONS |
|---|---|---|

Du côté gauche, les mouvements spontanés sont encore une légère résistance du triceps brachial, rares, c'est à peine si on trouve mais, aucune résistance dans le membre inférieur.

Sensibilité. Elle est profondément altérée du côté droit. Les piqûres légères ne paraissent perçues nulle part. Et la face, lorsqu'on pique légèrement du côté droit, la malade ne fait aucun mouvement, tandis que les mêmes piqûres à gauche provoquent des mouvements des muscles du front et de l'orbiculaire, et la malade porte la main gauche à l'endroit piqué, si la piqûre est très forte, elle s'agite un peu et prononce quelques mots inarticulés, & en cherchant à éloigner la main et en dirigeant la jambe de ce côté. La tête de l'épingle placée sur la conjonctive droite passe inaperçue, tandis que du côté gauche, la paupière se ferme énergiquement lorsqu'on pique légèrement la peau, et la malade cherche encore à se défendre. Et la malade cherche encore à se défendre, lorsqu'on pique très fortement du côté droit, la malade agite seulement les membres du côté sain. Les piqûres de la main droite ne provoquent rien ou bien, si elles sont répétées et faites particulièrement au niveau de la pulpe des doigts, elles donnent lieu à un léger frémissement à la base de l'avant-bras et à fort quelques mouvements dans le membre supérieur sain ou même dans les deux membres de ce côté, mais non dans le membre inférieur droit. Le dernier est également peu sensible; le chatouillement de la plante des pieds ne provoque aucun réflexe, tandis que du côté gauche il donne lieu à des mouvements, une piqûre légère ne donne également rien; il faut une piqûre forte pour obtenir un mouvement de la jambe et de la cuisse et quelques mouvements dans le membre gauche. Sur la face, les piqûres légères ne sont pas perçues à droite, tandis qu'à gauche elles provoquent des mouvements et la malade cherche à se défendre. Pas de disparition du pied ni de la rotule des 2 côtés.

La tête n'est pas déviée. La face, lorsque le malade s'incline un peu plutôt à droite. Un peu de submatité à la base droite, avec obscurité de la respiration, le malade a uriné plusieurs fois dans le bassin. La peau est chaude des deux côtés, sans différence appréciable; il y a la main droite paraît cependant congestionnée et on trouve une légère trace d'œdème sur la face de la main droite près du bord externe, il existe plus manifestement de

Lyon. — Imp. A. Bonnaviat, rue Ste-Catherine, 14.

SCD Lyon 1

| DATES | HISTOIRE PATHOLOGIQUE | PRESCRIPTIONS |
|---|---|---|
| 30 Déc. | d'œdème sur le dos du pied droit et à la face interne de la cuisse, toutefois on en trouve aussi quelques traces sur le dos du pied gauche, et les jambes offrent une teinte bronzée avec un peu de rétraction de la peau.<br>Les bruits du cœur sont forts, et frappent assez fortement l'oreille; mais ils sont sans aucun bruit normal; la pointe bat dans le 6me espace à 2 ou 3 travers de doigt en dehors du mamelon. Pouls 120. Respiration fréquente.<br>L'état constaté hier s'est encore aggravé. Impossibilité de lui faire faire le moindre mouvement. La peau est chaude, la respiration est beaucoup plus accélérée et stertoreuse. Le malade entr'ouvre légèrement les yeux, lorsqu'on soulève les paupières, on le voit se porter d'abord à gauche, puis osciller de chaque côté tout près de la ligne médiane. Quelques mouvements automatiques du membre supérieur gauche. La contraction du muscle frontal paraît moins marquée qu'hier; et la pigûre au niveau de la racine du nez détermine des mouvements seulement dans la partie supérieure de la face des deux côtés.<br>Temp. rect. 40°8.<br>Urine : ictérique, donnant un léger précipité par l'acide azotique. Précipité par l'acide nitrique, et par l'acide picrique. | Le chaleur avec addition d'acide azotique. |

SCD Lyon 1

| DATES | HISTOIRE PATHOLOGIQUE | PRESCRIPTIONS |
|---|---|---|
| | | |

SCD Lyon 1

N° 21 bis. Perrin Jeanne Marie 4me ff. N° 129

| DATES | HISTOIRE PATHOLOGIQUE | PRESCRIPTIONS |
|---|---|---|
| rien de particulier sur la dure mère. | Hémorrhagie Cérébrale – Autopsie<br>Les artères du cerveau sont absolument saines ainsi que les sinus. Après avoir séparé les hémisphères on trouve sur le corps strié gauche des taches ecchymotiques surtout au niveau de la partie supérieure. Le corps noyau caudé fait une saillie très prononcée dans le ventricule. Sur la coupe ~~pédiculo~~ frontale, la petite portion du corps strié est infiltrée de sang. coupe frontale : corps strié complètement détruit et remplacé par un caillot, le foyer ne s'avance pas du tout sur la substance blanche et respecte la capsule externe. coupe pariétale : le noyau lenticulaire est détruit presque en entier sauf un centim. ou un centim. 1/2 à la partie inférieure, la capsule interne paraît respectée et le noyau caudé est également infiltré de sang. le foyer est constitué par du sang en caillots mélangés avec quelques détritus de substance cérébrale. coupe pédiculo-pariétale : le noyau lenticulaire est toujours détruit (~~et le foyer s'avance sous le lobule de~~) capsule interne et couche optique saines coupe à 1 cent en arrière : le foyer se termine juste au niveau de cette coupe.<br>Le foyer est séparé de la surface du lobule de l'insula par un centimètre de substance cérébrale mais il vient toucher la surface cérébrale au niveau de la partie antérieure de la scissure de Sylvius où il existe une ecchymose.<br>L'hémisphère droit, le cervelet et l'isthme sont sains. | |

| DATES | HISTOIRE PATHOLOGIQUE | PRESCRIPTIONS |
|---|---|---|
| | | |

SCD Lyon 1

N° 21.

# HOTEL-DIEU. — Salle 4me ff. N° 129

Nom Perrin Jeanne Marie

né à

demeurant à

profession

âge

tempérament

constitution

entrée le 29 Xbre 1879

~~sorti~~ morte le 30 Xbre 1879

DIAGNOSTIC ET RÉSUMÉ

Hémorrhagie Cérébrale

Autopsie (suite) — Poumons volumineux, emphysémateux, un peu de liquide séreux dans la plèvre droite, d'où un certain degré d'atélectasie du lobe inférieur au niveau des parties déclives. On trouve sur ces mêmes parties les bronches remplies de mucosités épaisses. Pas de pneumonie. — Il existe à la partie antérieure du lobe supérieur gauche, à deux travers de doigt du sommet, une cicatrice déprimée correspondant à une portion indurée, arrondie, de la grosseur d'un pois. Après l'avoir incisée, on voit qu'elle est constituée par une paroi fibreuse indurée renfermant une matière crayeuse, molle, qui ne remplit pas entièrement cette petite cavité. — ganglions bronchiques hypertrophiés, et surtout hypertrophie des ganglions périaortiques. —

## HISTOIRE PATHOLOGIQUE

Cœur volumineux 840 grammes. L'hypertrophie porte sur tout l'organe, et toutes les cavités sont dilatées; surtout les oreillettes; toutefois c'est le cœur gauche qui est le plus hypertrophié. Les parois du ventricule sont très-épaissies. Peu de graisse. — La valvule mitrale est profondément altérée; les deux valves sont notablement épaissies et leurs bords arrondis, ainsi que leurs extrémités qui diminuent un peu l'ouverture; de telle sorte que l'adaptation de ces bords n'est pas parfaite et que l'eau contenue dans le ventricule reflue dans l'oreillette. Il y a donc une insuffisance mitrale évidente. Il existe en outre sur la face auriculaire de la valvule, à 2 ou 3 millimètres du bord libre, autour de l'orifice, une série de fines granulations fibrines qui forment comme une couronne. — L'orifice aortique est suffisant et non rétréci; mais il présente aussi quelques altérations. Les valvules sigmoïdes sont un peu épaissies près de leur bord libre et cette altération est beaucoup plus marquée sur l'une d'elle. On trouve aussi à ce niveau quelques granulations fibrineuses très-fines sur la face ventriculaire. L'aorte n'est pas athéromateuse.

Lyon. Imp. veuve Bonnaviat et fils

SCD Lyon 1

| DATES | HISTOIRE PATHOLOGIQUE | PRESCRIPTIONS |
|---|---|---|

ses parois sont peut-être un peu épaissies en même temps qu'elles ont une teinte jaunâtre, et le calibre des vaisseaux est augmenté. — Le cœur droit ne présente pas d'autre altération que l'hypertrophie avec dilatation des cavités et de l'artère pulmonaire. Rien de particulier du côté du péricarde.

Reins volumineux pesant, l'un 220 et l'autre 230 grammes. Tissu ferme congestionné avec quelques petits kystes.

Foie volumineux très-ferme présentant quelques bosselures et offrant à la coupe une véritable dureté qui le fait presque crier sous le scalpel. Sur la coupe le tissu paraît scléroso et il est peu congestionné. On trouve en outre sur la capsule de Glisson de très fines granulations qu'on ne voit bien qu'à contre-jour et qui ressemblent aux granulations trouvées sur les valvules du cœur.

La rate présente un épaississement notable de la capsule qui forme sur qqs. points des plaques d'aspect cartilagineux elle adhère au diaphragme et aux organes voisins. Elle est doublée de volume. Sur les coupes, on trouve le tissu assez ferme et peu congestionné, présentant une certaine résistance au scalpel. On remarque en outre sur plusieurs points près de la surface externe des ecchymoses donnant l'aspect d'hémorrhagies capillaires dont le pointillé est disposé sous forme de cônes ~~ayant~~ ou d'épanchement sanguin de plus petit volume ayant la même forme. Ces cônes ont leur base en rapport avec la capsule et la pointe dirigée du côté du hile de l'organe.

SCD Lyon 1

N° 21.

# HOTEL-DIEU. — Salle 4 ff. N° 129

Nom Perrin Jeanne Marie.

né à

demeurant à

profession tisseuse

âge 56 ans

tempérament

constitution

entré le

sorti le

DIAGNOSTIC ET RÉSUMÉ

Hémorrhagie cérébrale

Réflexions. Nous avons trouvé la malade dans la résolution complète, ce qui explique l'absence de déviation de la face. Il n'existait un peu de contraction qu'au niveau du muscle frontal gauche, c'est à dire au niveau de la région qui est en général la moins atteinte. Les paupières supérieures recouvraient les globes oculaires et en les soulevant on trouvait les yeux à la partie médiane. Sous l'influence de la lumière ils se déviaient d'abord un peu à gauche, c'est à dire du côté de la lésion,

HISTOIRE PATHOLOGIQUE

puis ils oscillaient tantôt à droite, tantôt à gauche. Ces phénomènes coïncident, ainsi que nous l'avons déjà remarqué, avec une résolution à peu près générale des membres et sont d'un pronostic fâcheux, car ils indiquent que l'hémisphère sain commence à son tour à ne plus fonctionner convenablement. C'est aussi parce que les yeux oscillent à peu près indifféremment des deux côtés, qu'on les voit se porter plutôt du côté du corps où l'on produit une excitation vive et répétée. — Les membres étant dans la résolution complète et cependant les piqûres des membres paralysés ne déterminaient pas de reflexe dans ces membres et notamment les piqûres profondes et répétées du M. sup. D. ne produisaient qu'un léger fremissement au niveau de l'avant bras sans aucun mouvement dans le membre inférieur. Mais on

Lyon. Imp. veuve Bonnaviot et fils

SCD Lyon 1

| DATES | HISTOIRE PATHOLOGIQUE | PRESCRIPTIONS |
|---|---|---|

voyait alors quelques mouvements automatiques du côté gauche. Il en était de même pour les piqûres sur la face et sur le tronc. Pour le m. inf. droit les réflexes ne se produisaient que sous l'influence des piqûres profondes et répétées. La sensibilité du côté droit paraissait aussi abolie. On peut se demander si le défaut de sensibilité et de réflexes ne tient pas à l'excitation produite par la lésion du corps strié; car dans les cas de lésions plus ~~étendues~~ et notamment dans les cas de lésions corticales, on peut voir la sensibilité et surtout les réflexes plus ou moins conservés. — L'absence de contractions dans ce cas semble prouver que la production des contractions dépend plus de l'organe lésé que de la nature de la lésion. — Œdème survenu rapidement sur les membres du côté droit et en même temps albuminurie, d'où le diagnostic d'hémorrhagie cérébrale.

L'insuffisance mitrale constatée après la mort n'avait donné lieu à aucun bruit anormal appréciable pendant la vie. L'endocardite et d'une façon générale la constatation d'une lésion des orifices du cœur ne doit pas empêcher dans certains cas de diagnostiquer une hémorrhagie cérébrale si les signes de cette hémorrhagie existent, et les dépôts fibrineux sur les bords des valvules du cœur gauche paraissent avoir été tout aussi bien la cause de l'hémorrhagie cérébrale que des petits infarctus hémorrhagiques trouvés dans la rate. Les fines granulations fibrineuses telles que nous les avons rencontrées dans ce cas seraient les lésions le plus capables de donner lieu aux hémorrhagies cérébrales.

Il n'y avait pas de pneumonie, de sorte que l'élévation de la température se rapportait bien aux troubles cérébraux. Lésion ancienne du sommet gauche qu'on peut rapporter à la tuberculose et qui pouvait être considérée comme guérie. Il est à remarquer qu'il n'y avait pas de poussées récentes et que ce fait est conforme aux idées que nous soutenons relativement à l'antagonisme de la phthisie et des maladies du cœur. —

SCD Lyon 1

Modèle N° 21.

# HOTEL-DIEU. — *Salle* des 4ème Femmes Fiévreuses N° 132

Nom Rose Fanre

né à St Michel le Rance (Ardèche)

demeurant à Lyon

profession ménagère

âge 71 ans.

tempérament

constitution

entré le 13 mai 1879.

~~sorti~~ mort le 19 mai 1879 à 4h soir.

DIAGNOSTIC ET RÉSUMÉ

Hemorrhagie cérébrale

## HISTOIRE PATHOLOGIQUE

A neuf heures du soir le 12 mai on s'est aperçue que depuis 4 heures cette femme n'avait plus donné signe de vie. C'est alors que la concierge a pénétré chez elle, elle l'a trouvée essayant de remonter sur son lit sans pouvoir y parvenir.

Nous trouvons la malade actuellement dans l'état suivant:

Hémiplégie droite, paralysie faciale caractérisée par immobilité de la partie inf. de la face, de l'aile du nez, abaissement de la commissure. A la partie sup. la paralysie est moins manifeste, cependant l'œil paraît un peu plus ouvert, la paupière supérieure moins large, léger abaissement de la portion externe du sourcil et mouvements plus restreints du frontal et de l'orbiculaire.

Les deux membres droits sont complètement paralysés:

Membre sup. - Paralysie à peu près flasque, cependant en répétant les mouvts communiqués on trouve de temps en tps une légère résistance du triceps. ~~[illegible]~~

Membre inf. - paralysé mais avec contracture légère dans les deux sens surtout du côté du triceps.

SCD Lyon 1

| DATES | HISTOIRE PATHOLOGIQUE | PRESCRIPTIONS |
|---|---|---|
| | Sens tactile. — Obnubilation générale de la sensibilité cependant les piqûres fortes sont perçues du côté gauche mais du côté droit on peut transpercer la peau sans qu'il paraisse en avoir conscience. Les réflexes sont complètement défaut au membre supérieur ; à la face cependant du côté gauche la toux détermine un léger clignotement du membre inf : les réflexes sont notablement diminués, mais on observe ceci, c'est que ils se produisent légèrement plus de premières excitations et plus de fois permises, ou tout au moins ils s'effectuent et à un degré peu marqué. Pas de déglutition après des explorations réitérées. | |
| | La face et les yeux sont dirigés à gauche habituellement, mais ils peuvent facilement être ramenés à droite. Les muscles de la face du côté gauche sont peu actifs, l'angle de la commissure gauche est effacé, les sillons naso labial diminués, et la bouche et le menton dévié à droite en même temps que la lèvre inférieure. Les membres du côté gauche sont habituellement dans le repos ; mais ils peuvent facilement être ramenés à tous les mouvements commandés ; pas de déglutition du côté sain. La sensibilité, du même côté, le tact, la piqûre, la température de la main, est plus obtuse ; il est difficile d'apprécier la différence de coloration de la peau en raison de sa teinte normale générale. — Réflexes tendineux très prononcés aux membres. | |
| | La malade ne prononce aucune parole ; cependant elle comprend lorsqu'on lui parle, elle tourne les yeux du côté de l'interrogateur et répond la demande qu'elle a vue, elle émet un léger grognement. Impossible de lui faire tirer la langue, elle ne fait même pas de protruder les mouvements ; cependant elle manifeste quelque intelligence en cherchant à reconnaître lorsqu'on la détermine, et en faisant le geste de la mettre dans la main gauche. R = 40 — la malade tousse un peu. | |
| | Respiration fréquente, râles très abondants. A l'auscultation, la respiration s'entend mais bien à droite au niveau, indépendamment des râles très abondants, des râles sous crépitants sous l'oreille. — Lorsque la malade est assise sur son lit, elle tient aussi bien la tête droite, elle est légèrement inclinée à droite, tandis que la tête reste et la face sont tournées à gauche. — Pouls : impulsion moyenne, ligne de base moyenne, fréquence 96 ; pouls anacrote, un peu dur, avec quelques irrégularités. P = 80. T° | |
| | Rien de particulier sur les sens. N'a pas mouillé son lit. Quand on l'interroge la malade marmotte quelques mots inarticulés. | |

Lyon. — Imp. A. Bonnetat, rue Sic-Calixtine, 13.

SCD Lyon 1

N° 21 *bis*.

| DATES | HISTOIRE PATHOLOGIQUE | PRESCRIPTIONS |
|---|---|---|
| 14 mai. | L'urine obtenue par le cathétérisme était colorée, avec addition d'acide azotique, très léger précipité. | D. 1025 ; par la chaleur |
| | V. s. 38.3 | |
| 15 mai. | V m. 38.0 | |
| | L'état intellectuel s'est notablement amélioré ; la malade paraît comprendre ce qu'on lui dit, ouvre la bouche mais sans pouvoir porter la langue en dehors de la bouche elle montre son pain quand on lui demande si elle a faim. Aux questions qu'on lui fait, à part oui et non, les mots qu'elle prononce sont bredouillés et inintelligibles. Les yeux se portent indifféremment à droite et à gauche et paraissent plus intelligents. La malade peut lever le bras, l'avant-bras, faire de légers mouvements de la main, mais les doigts restent immobiles. La malade bouge le pied, les doigts de pied, soulève même le membre entier. Les troubles de la sensibilité paraissent persister au même degré que hier ; même diminution des réflexes. Très légère résistance au m. s. d. dans les deux sens, surtout du côté de l'extension. M. i. la contracture est plus accusée aussi du côté de l'ext. Dans les membres sains résistance aux mouvts communiqués. Pas de trépidation. A la suite de son lavt. la malade a eu hier une évacuation abondante. La malade peut spontanément s'asseoir sur son lit. elle s'y tient parfaitement. Persistance de la déviation de la face au même degré qu'hier. Elle boit bien mieux. Plus d'oppression ; plus de râles trachéaux, mais les râles fins de la base droite persistent surtout à l'expiration. La respiration s'entend mieux à droite. | |
| 16 mai. | La paralysie de la motilité et de la sensibilité réflexe, impossibilité de tirer la langue, persistent au même degré que hier. Mais la malade a l'air un peu plus éveillée, elle dit oui et non plus distinctement, mais pour répondre aux questions qu'on lui pose, elle n'émet qu'un léger bredouillement incompréhensible. M. s. d. légère résistance du côté du triceps, rien au biceps ; le membre est dans l'extension. M. i. contracture du triceps, très manifeste ; ce n'est que dans les mouvts communiqués et souvent répétés qu'on obtient un peu de résistance du côté des fléchisseurs ; le membre est dans l'extension. Toujours résistance des membres sains. La malade ne mouille pas son lit et pas d'échauffe. | |
| 17 mai | État stationnaire. | |

SCD Lyon 1

| DATES | HISTOIRE PATHOLOGIQUE | PRESCRIPTIONS |
|---|---|---|
| 18 mai | L'état de la malade a peu changé ; la paralysie existe au même degré avec qques légers mouvts des membres sans mouvts des doigts, avec persistance de la contraction dans le m. i. tandis que le m. s. est flasque. Perte complète de la sensibilité comme précédemment. Mêmes phén. du côté de la face, de la bouche, de la langue etc. | |
| R-48 P. 92. | La respiration est plus accélérée R = 48, râles trachéaux plus nombreux, s'entendant à distance ; la poitrine est sonore à la percussion, peut-être un peu moins à droite qu'à gauche. En arrière à gauche on entend les deux temps de la respir. avec expiration prolongée et accompagnement des bruits trachéaux. A droite : la respir. est beaucoup plus obscure à la base ; à l'insp. on ne perçoit que qques petits râles sans murmure, et à l'expir. les bruits trachéaux à peu près seuls. En avant : la poitrine est soulevée avec énergie à chaque inspiration, et les muscles du cou se contractent énergiquement à ce moment ; à l'exp. dans les 2, 3 et 4es espaces intercostaux de chaque côté, saillie assez notable, qui pendant l'insp. est remplacée par une dépression. Les deux bruits respiratoires sont accompagnés de chaque côté de râles trachéaux à l'expir. ; on les perçoit des deux côtés avec expir. prolongée ; toutefois ils seraient aussi un peu plus faibles à droite. | |
| Ts. 39.5 | Le diaphragme paraît se contracter avec énergie, au moment de l'insp. soulèvent épigastrique, au moment de l'exp. contraction des muscles de l'abdomen. | |
| 19 mai | Face jaune, traits tirés, la déviation de la face est plus accentuée. Résolution complète de tout le côté hémiplégié, point de trépidation. La résistance dans les m. sains existe encore mais moins que précédemment. Réflexes presque abolis à droite, très diminués à gauche. Respiration difficile, fréquente, cyanose des mains, gonflement de la main paralysée avec léger œdème. De même léger gonflement du dos du pied droit. Obnubilation de la sensibilité complète à droite et presque complète à gauche. La malade ne dit plus un mot. | |
| 20 Q. M. 38 | L'urine ne contient pas de l'albumine ? précipité par la chaleur, augmenté par l'acide acétique ou l'acide nitrique. | |

Autopsie du 21 Mai —
— 4me femmes — No 132
Hémiplégie droite récente

Cerveau — Epanchement sous arachnoïdien, sur les parties latérales et antérieures très peu marqué à ce niveau, s'étendant un peu sur la face inférieure, très marqué du côté gauche en arrière de la circonvolution pariétale ~~gauche~~ ascendante, au niveau de la scissure de Sylvius, où il existe un véritable caillot étalé — Les circonvolutions du côté gauche sont aplaties, et les sillons plus ou moins effacés; au niveau de la partie moyenne de l'hémisphère gauche qui est plus saillante, on a une sensation de fluctuation très manifeste —
Les artères ne sont pas athéromateuses. C'est la sylvienne gauche qui fournit la cérébrale postre à laquelle aboutit la communicante postérieure grêle, provenant de la bifurcation du tronc basilaire, tandis qu'à droite les choses sont normales — Pas d'hémorrhagie ventriculaire —
On peut enlever les membranes, partout facilement, sauf immédiatement en arrière du pied de la pariétale ascendante. Là la suffusion sanguine forme un caillot étendu — A ce niveau les méninges adhèrent à un caillot qui se continue dans l'intérieur de l'hémisphère — La rupture de l'écorce cérébrale s'est faite surtout aux dépens du pied de la pariétale ascendante, dans le tiers inférieur, et le caillot

SCD Lyon 1

qui mesure 9 centim. 1/2 dans le sens antéro-p
et 3 centim. 1/2 verticalement, occupe la place p
par la destruction d'une portion de la pariétale an
et par le refoulement en arrière et en haut du
pariétal — Le caillot est limité en bas par la
de Sylvius dans laquelle il fait saillie —
On sent encore de la fluctuation tout autour
au niveau du pied de la frontale ascendante,
niveau de la partie supérieure du lobe pariétal
qui paraît tuméfié et dans le pli voisin
lobe pariétal inférieur —

Coupe frontale { l'extrémité antérieure du foyer
au niveau de la partie infre des faisceaux fronta
moyens, dans le point d'où part le pied de
3e frontale. Cette extrémité antérieure a l'aspect
hémorrhagique avec pointillé et imbibition
parties voisines —

Coupe pariétale — on tombe sur le foyer à fon
ovalaire, rempli par un caillot, il est situé
niveau des fibres pariétales inférieures, tandis qu
fibres pariétales moyennes présentent un ramo
manifeste.

La capsule interne et les noyaux sont inte

Coupe pédiculo-pariétale : Le foyer est encore bien
plus considérable.

Sur les coupes précédentes le foyer n'atten
la surface corticale, mais en reste éloigné de 2 à
millimètres — Il occupe toutes les fibres inférie
mais l'imbibition avec ramollissement par
s'étendre sur toute la surface blanche médu

SCD Lyon 1

Ici le foyer arrive jusqu'au niveau de la substance
...e corticale. La surface est encore intacte. Le foyer
... détruit la substance corticale qu'immédiatement
... arrière de cette coupe, à la partie inf^re du
...ule pariétal inférieur. C'est dans ce point que le
...llot a pu ~~sortir~~ venir s'étaler sur le pied de la
...riétale, et faire croire à sa destruction, comme il
...blait au premier abord avant d'avoir fait
... coupes — Les noyaux sont sains.
Le foyer cesse à 1 centim. ½ en arrière de la
...pe pédiculo-pariétale, au niveau de la partie postérieure
... la circonvolution qui limite en haut la partie la
... profonde de la scissure de Sylvius —
Il s'agit, en un mot d'un foyer de la substance
...dullaire qui avait pour siège la moitié inférieure
... circonvolutions ascendantes et le lobule pariétal
...férieur —
...oumons — au poumon droit, bord externe et partie inférieure
... supérieur, on trouve un noyau de pneumonie.
... coupe le tissu enflammé offre un aspect granitique
...ntant des points jaunâtres ou blanc-jaunâtres, séparés
... des vaisseaux très petits à teinte noire contrastant
... le pointillé. Dans certaines parties les points blanchâtres
... plus étendus et peuvent être énucléés —
...levre interlobaire correspondante est légèrement
...mmée et présente un exsudat fibrineux. Les
...nts blanc-jaunâtres paraissent constitués par de
...fibrine accumulée dans les vacuoles formés par l'
...hysème, car tout le poumon est
...nophysémateux —

SCD Lyon 1

Au cœur, on ne trouve rien de particulier aux reins : la substance corticale paraît un peu hypertrophiée, un peu jaune —

SCD Lyon 1

-pubio-pariétal

Coupe pariétale

SCD Lyon 1

SCD Lyon 1

MODÈLE N° 21.

# HOTEL-DIEU. — Salle 1re femmes N° 122

Nom Marguerite Giroud

né à

demeurant à

profession cafetière

âge 51

tempérament

constitution

entrée ~~le~~ à Ste Marthe ~~[illegible]~~ le 23 juillet 77 / aux 4es femmes, 11 8bre 78

~~sorti~~ morte le 20 Xbre 78 à 5 heures matin

DIAGNOSTIC ET RÉSUMÉ

nephrite interstitielle
gros coeur
Hémiplégie gauche
Hemorrhagie cérébrale
infarctus pulmonaire

Droitière
pas de trouble de la parole

6 accouchements normaux

## HISTOIRE PATHOLOGIQUE

aucun antécédent morbide — récuse l'alcoolisme.
jamais de suffocation, d'accès d'oppression — ~~[illegible]~~ à l'âge de 4 ans
~~[illegible]~~ en la f. de pays revenant tous les jours —

~~[illegible]~~ juillet ~~[illegible]~~ 1877 cette malade se trouvait à ~~[illegible]~~
la salle Marthe où elle était soignée pour une inflammation
oculaire dont elle était atteinte pour la 5e fois —
sur le point de sortir de l'hôpital elle fut frappée tout à coup
sans phénomènes prémonitoires d'apoplexie cérébrale —
hémiplégie gauche et paralysie faciale du même côté :
la malade ~~[illegible]~~ ignore combien de temps dura la perte de
connaissance —

18 9bre paralysie à peu près complète du m. s. gauche : avec tous ses
efforts elle ne peut que soulever l'épaule — ~~le bras~~ l'avant bras
a une forme arrondie ; la main est légèrement œdématiée — les doigts
sont légèrement fléchis surtout le pouce et l'index : cette
contracture augmente quand la malade fait des efforts —
un peu de contract. du ~~trip~~ triceps brachial — douleurs dans
les masses musculaires, surtout ~~à l'in~~ sur le deltoïde —

SCD Lyon 1

| DATES | HISTOIRE PATHOLOGIQUE | PRESCRIPTIONS |
|---|---|---|

les mouvements de l'épaule sont libres mais dans les mouvements forcés tous les muscles qui s'insèrent au bras sont douloureux la tête de l'épigl. n'est pas perçue; la pointe l'est mais à un moindre degré que du côté sain

m. inf. g. — membre contracturé en extension — impossibilité de la station debout — sensibilité diminuée mais moins qu'au m. sup. reflexes presque abolis — trépidation spinale peu marquée — pas d'oedème

en soulevant la main g. de la malade elle est le siège d'un tremblement léger et passager analogue à la trépidation des m. infér.

la station assise s'accomplit sans efforts —

face — la paral. faciale se reconnait encore — la fermeture des paupières complète de ce côté est impossible; la comm. sur gauche est abaissée — les mouvements de la face à gauche sont moins accentués surtout pour le facial inférieur — sensibilité diminuée —

elle entend moins bien la montre du côté gauche — pas d'altération du goût ou de l'odorat; elle prétend même sentir mieux du côté g.

pas de trouble de la parole —

pas de déviation de la tête —

la respiration s'entend moins bien du côté g. que du côté droit

coeur — pointe bat dans le 6e un peu en dehors du mamelon — en pulsion assez forte — le premier temps est précédé d'un frôlement qui accompagne aussi le bruit diastoliques —

la malade se plaint de douleurs dans le côté gauche sous le sein sous forme d'accès occasionnant de la dyspnée —

jamais d'escharre jamais d'incontinence —

albumine assez abondante dans les urines D = 1010

2 Xbre 78

Au mois de juillet de cette année brusquement à 6 h. du soir une crise de suffocation — 15 jours après dans le m. mois 2e crise — la 3e a eu lieu 2 ou 3 jours après son entrée aux 4es femmes — ~~depuis lors elle en a~~ 15 jours après 4e crise — 8 jours après 5e crise — depuis q. ques jours elles se reproduisent tous les 2 jours — même dans les jours d'intervalle elle souffre d'un sentiment d'oppression

Lyon — Impr. A. Bonnaviat, rue Ste-Catherine, 13.

SCD Lyon 1

| DATES | HISTOIRE PATHOLOGIQUE | PRESCRIPTIONS |
|---|---|---|

la malade ressent tjours un peu d'oppression dans la journée mais qui n'est pas comparable avec celle de la crise — elle augmente peu à peu le soir, puis brusquement éclate la crise vers 6 h. environ — caractérisée par un ~~sentiment~~ de striction précordiale avec angoisse extrême, il s'accompagne de douleurs spontanées dans le m. sup. g. et même dans ~~le droit~~ l'infér. la pression l'escarpière encore — la respiration est fréquente, 60 R et s'accompagne de râles trachéaux — la respiration est bruyante, plaintive — à l'auscultation râles sonores et muqueuses mobiles peu abondants avec un peu d'expirat. prolongée mais surtout prédominance des râles trachéaux — la malade est obligée de se tenir penchée en avant — P = 120

hors de la crise, la malade éprouve un endolorissement de tout le côté gauche que la pression escarpière

la percussion révèle ~~un peu de matité à droite~~ sonorité tympanique du côté gauche qui ferait croire à de la matité du côté droit — à dr. ~~respira~~ à ~~droite~~ gauche en arrière, respiration très obscure tandis qu'à droite elle est supplémentaire, plutôt bronchique et même soufflante dans l'espace interscapulaire droit à un travers de doigt au-dessous de l'épine de l'omoplate existe un peu de retentissement vocal et pectoriloquie aphone, mais la toux n'est pas retentissante

Mavant — la respiration s'entend bien des 2 côtés: peut-être un peu de sonorité exagérée —

la malade prétend cracher du sang après ses crises — aujourd'hui toutefois nous n'en constatons point —

Dans l'espace interscapul. gauche la respiration est également bronchique mais à un moindre degré qu'à dr. — on entend la voix avec des caractères analogues mais à un moindre degré —

potion éthérée
{ pil. sulf. quin. 0,10 aa

— la crise est revenue à 1 h. de l'après midi mais elle a diminué rapidement d'intensité — par contre l'oppression est restée depuis lors considérable pas de nouvel accès — mais l'oppression a subsisté d'une façon constante et avec énergie — R = 56 P = 100 — face très pâle, lèvres bleuâtres — se plaint de l'insomnie amenée parce qu'il lui faut rester dans la position assise penchée en avant

| DATES | HISTOIRE PATHOLOGIQUE | PRESCRIPTIONS |
|---|---|---|
| 5 | Expectoration contenue à caractère purulent sont encore plus marqués surtout à droite — à gros râles sonores et muqueux à bulles — respiration un peu prolongée — Vibrations thoraciques du cœur sont perçues à la radiale — Percussion entre coupée — Sonorité sans la région précordiale, ombilicale sans tout relâchement à gauche. | 0,01 opt. de morphine<br>30 gr. sp. d'éther<br>2 vésicants |
| 6, X^bre | La malade a rendu ce matin des crachats rouillés, visqueux, très adhérents, même phénomène stéthoscopique — Sonorité retour de la respiration à gauche, respiration reconstituée dans les trois tiers supérieurs — En arrière à droite les vibrations sont très perceptibles en avant, au sommet puis au niveau — Bronches sonores et mobiles avec les temps de la respiration — | |
| | Oppression constante — | |
| | Œdème des m. inf. surtout du g. et de la main g. ensolorissement de tout le côté gauche — | |
| 7 X^bre | La percussion a bien diminué — crachats purulents aujourd'hui mais toujours adhérents — l'œdème du m. sup. g. est considérable — | |
| 8 X^bre | Cause basse en arrière gros râles muqueux à retentissement oblique, gros sans l'inspiration et d'une façon très faible à l'expiration — la toux on les perçoit surtout près de la col. vertéb. — vaisseaux d'intensité — sont mélangés parfois de râles sonores — la toux notamment diminue les râles muqueux et fait apparaître les râles sonores — diminution et difficulté d'expectoration — crachats muco-purulents, rare; oppression plus faible — | Même signes stéthoscopiques sous l'aisselle gauche que ceux trouvés au dos |
| 9 X^bre | L'œdème du m. sup. g. est considérable — aucune trace d'œdème à la main droite qui est au contraire amaigrie — le pied g. est œdematié mais moins que la main — pas d'œdème au pied droit — | |
| | Aujourd'hui matin sous le 1/3 inférieur du poumon droit où l'on trouve respiration très obscure, quelques petits râles sonores, pas de souffle, pas d'aggravation, pas de pectoriloquie aphone — sauf quelques râles à la base g. la respiration s'entend bien mieux — la respiration continue à être soufflante, guérite sous l'espace interscapulo-droit — l'oppression continue à être moins forte — pas de nouvelles angoissantes — | |

SCD Lyon 1

| DATES | HISTOIRE PATHOLOGIQUE | PRESCRIPTIONS |
|---|---|---|
| | | |

SCD Lyon 1

N° 21 bis.

| DATES | HISTOIRE PATHOLOGIQUE | PRESCRIPTIONS |
|---|---|---|
| 12 Xbre | le biceps dr. résiste un jour — l'œil ~~dg~~ semble plus grand que le dr. ; la fermeture des paup. ne se produit exactement ~~à~~ gauche que dans les efforts énergiques — OD semble plus petit que la normale acier d'oppression hier soir — | ~~O~~ inf. de 0,80 f. de dig. |
| | paralysie de la face très marquée — | |
| 16 " | la malade ~~crache~~ résiste toujours des crachats sanglants noirs — plus oppressée le soir, moins le matin — toujours matité dans la moitié inférieure droite avec respiration très obscure ou absence des bruits respiratoires — sur les limites de la matité râles muqueux et sonores avec expiration prolongée, — l'on a un souffle qui en dessus des points mates — à ce niveau bronchoœgophonie avec pectoriloquie aphone — en avant sous les clavicules la sonorité est moins marquée à droite, à gauche en effet on a en avant et en arrière une augmentation de la sonorité | |
| 17 " | très oppressée hier soir — crache pendant la nuit des crachats d'infarctus noirs, très abondants — | |
| 18 " | crachats abondants jus de pruneau, adhérents — toujours très oppressée — mêmes phénomènes au côté thoracique droit sauf que la matité a remonté — elle est à 2 travers de doigt au dessous de l'épine de l'omoplate — | |
| 19 " | l'oppression persiste toujours — affaiblissement considérable — pâleur de la face — toux — expectoration abondante jus de pruneaux mêlée de bulles d'air nombreuses — | |

SCD Lyon 1

M. G. 4e femme. 144 51 ans – entrée le 11 8bre 78.
vente le 20 xbre 78 –

---

3 accouchements normaux – pas d'antécédents morbides
pas d'alcoolisme ni de syphilis – Au mois de juillet 77
elle était dans une salle de chirurgie pour une affection oculaire
lorsqu'elle fut frappée d'une attaque d'apoplexie avec perte
de connaissance –

La paralysie est à peu près complète au membre supérieur
gauche – le malade ne peut que soulever l'épaule –
au membre inférieur, la station debout est impossible, mais
le malade peut s'asseoir – A la face, occlusion incomplète
de l'œil gauche – abaissement de la commissure labiale du
même côté – les mouvements se font moins bien à gauche
surtout pour le facial inférieur – pas de déviation des yeux
de la tête, de la langue – pas de troubles de la parole –
On trouve un peu de contracture du triceps brachial, et
une légère flexion des doigts, notamment du pouce et de
l'index, augmentant par les efforts. –
Le membre inférieur est contracturé en extension –
Dépendation spinale peu marquée au membre inférieur,
se produit aussi au membre supérieur par le soulèvement
brusque de la main gauche –
Sensibilité diminuée aux 2 membres, mais surtout au
membre supérieur – où la tête de l'épingle n'est pas perçue –
la pointe l'est, mais à un moindre degré que du côté sain –
Elle est également diminuée à la face – L'ouïe est diminuée
à gauche –
Les masses musculaires surtout au bras gauche sont sensibles
à la pression – particulièrement le deltoïde – Les mouvements
forcés de l'épaule réveillent aussi les douleurs musculaires –
– L'avant bras gauche a une forme arrondie, la main est
légèrement oedematiée. – pas d'oedème au membre inférieur
– jamais d'ischare ni d'incontinence urinaire –

SCD Lyon 1

SCD Lyon 1

albumine assez abondante dans les urines. D. 1010
La respiration s'entend moins bien du côté gauche que du côté droit. — La pointe du cœur bat dans le 6e espace un peu en dehors du mamelon — impulsion assez forte — Le premier temps est précédé d'un frôlement qui accompagne aussi le bruit diastolique —
La malade se plaint de douleurs dans le côté gauche sans lésion. sous forme d'accès occasionnant de la dyspnée —
Elle aurait déjà éprouvé des crises de suffocation au mois de juillet 78 — D'abord assez éloignées. de 15 jours à un mois, elles se rapprochent et depuis quelque temps reviennent tous les deux jours — Dans leur intervalle, la malade est en proie à un sentiment d'oppression — Celle-ci augmente peu à peu le soir et brusquement la crise éclate vers 6 heures environ — caractérisée par un sentiment de striction précordiale avec angoisse extrême, douleurs spontanées dans le membre supérieur gauche et même dans le membre inférieur, douleurs exaspérées par la pression — La respiration est bruyante. plaintive. fréquente. 60 à la minute. S'accompagne de râles trachéaux. — A l'auscultation râles sonores et muqueux mobiles peu abondants avec un peu d'expiration prolongée — La malade est obligée de se tenir penchée en avant. P. 120 Après la crise, endolorissement de tout le côté gauche, exaspéré par la pression — La malade prétend cracher du sang après ses crises, mais on ne l'a pas pas constaté —
Xbre 78. — La poitrine est un peu sonore en avant, la respiration est normale des 2 côtés —
En arrière. sonorité tympanique du côté gauche — du même côté la respiration est obscure — à droite elle est supplémentaire.
Des 2 côtés en dedans du scapulum, mais surtout à droite la respiration est légèrement soufflante, avec pectoriloquie aphorique et un peu de retentissement vocal, mais sans retentissement de la toux — potion éthérée — 5 pilules de sulf. de quinine 0,10 cm

SCD Lyon 1

xbre même état. — accès d'oppression hier au soir —
Biceps droit résiste un peu — Car paralysie faciale gauche
très marquée — infusion de 0 gr, 30 de digitale
Lundi La malade rejette toujours des crachats sanglants
noirs — L'oppression augmente le soir, diminue le matin
La matité occupe en arrière la moitié inférieure droite
avec respiration très obscure — sur les limites de la
matité râles muqueux et sonores avec expiration
prolongée — Le souffle ne commence qu'au dessus des
points mates. et s'accompagne d'égophonie, et de
pectoriloquie aphone — En avant sous les clavicules
la sonorité est moins marquée à droite — Elle est
augmentée à gauche en avant et en arrière —
11 très oppressée hier au soir — expectore pendant la nuit
des crachats très abondants noirs — d'infarctus —
12 crachats abondants. pas de pruneau. adhérents —
très oppressée — La matité à droite s'est élevée
jusqu'à 2 travers de doigt au dessous de l'épine de
l'omoplate.
13 — affaiblissement considérable, pâleur de la face —
expectoration abondante pas de pruneau. mêlée de bulles
d'air nombreuses —
14. mort à 9 heures du matin.

Autopsie. 21 Xbre 78.

Cadavre Oedème sur les 2 hémisphères. beaucoup plus marqué
à droite — rien dans les sinus — pas de caillots dans les
artères de la base qui présentent de l'athérome disséminé.
Hémisphère droit rien à la surface —
La coupe à 3 centim. en avant du sillon de Rolando montre
à la partie inférieure de la capsule interne une teinte
jaune claire sur une étendue verticale de 1 centim — La
capsule interne est seule atteinte — Cette lésion s'arrête à
2 cent. en avant du sillon de Rolando.

SCD Lyon 1

SCD Lyon 1

Sur une coupe à 15 mm en avant du sillon de Rolando
on voit à la partie supéro externe de la couche optique
immédiatement au dessous du noyau caudé 2 ou 3 points
jaune ocre.
Sur une coupe à 1 centim. en avant du sillon se voit un
mieux foyer jaune ocreux, occupant toute la couche optique
et la partie interne de la capsule interne — il a le volume
d'une avelline et présente des points fibreux distincts à
sa surface — il rase la face inférieure du noyau caudé
On perd ce foyer à 1 centim. en arrière du sillon de Rolando
Le pédoncule droit est aplati transversalement et dimi-
nué de volume. — La pyramide suivant est très petite
relativement à celle du côté opposé — cette disposition
s'accuse encore davantage dans la protubérance —
Rien dans l'hémisphère gauche, ni dans le cervelet.
à droite la plèvre renferme 1 litre ½. d'un liquide citrin
quelques adhérences récentes qui cloisonnent la cavité pleurale.
à gauche adhérences plus anciennes. pas de liquide —
adhérences avec le péricarde.
Congestion du poumon gauche surtout à la base —
à droite, 2 infarctus sur le lobe inférieur à 1 centim. au
dessus de la base, l'un sur la face externe, l'autre sur la
face postérieure — Ces infarctus ont un diamètre de 2 à 3 cent —
On trouve dans un vaisseau pulmonaire un caillot fibrineux
rougeâtre du côté de l'infarctus, pâle du côté du hile, long
de 1 cent — on ne retrouve pas le caillot correspondant
à l'infarctus de la face postérieure.
— emphysème au sommet — congestion à la base
— Le péricarde présente une symphyse partielle à la
pointe. Le cœur est gros — allongé, un peu de surcharge
graisseuse — L'oreillette droite renferme un caillot
fibrineux allongé se prolongeant dans l'auricule
où il adhère — Les parois du ventricule gauche
ont 2 centim. ½ d'épaisseur

SCD Lyon 1

SCD Lyon 1

Rien du côté des valvules, si ce n'est pour la mitrale
quelques petites saillies rugueuses, disséminées sur son
bord libre — Les valvules sigmoïdes jaunent bien
à 5 centim. au dessus, l'aorte présente une dilatation
latérale du volume d'une noisette. L'aorte d'ailleurs
est couverte de plaques jaunes et de plaques calcaires
Reins. diminués de volume — dure — à capsule adhérente.
à surface granuleuse — avec atrophie de la substance corticale.
Rate petite — capsule épaissie — pulpe consistante
Foie. Dans la partie la plus épaisse du lobe droit en arrière
se trouve un nodule fibreux (ancien infarctus.
Les muscles examinés comparativement des 2 côtés
de l'épaule et au bras sont manifestement atrophiés et un
peu jaunâtres à gauche.

SCD Lyon 1

SCD Lyon 1

Marguerite Giroud. 4e femmes 144.

Autopsie 21 xbre 78

Encéphale oedème sur les deux hémisphères, beaucoup plus marqué à droite —
Rien dans les sinus. —
pas de caillots dans les artères de la base qui présentent de l'athérome disséminé —

— Après l'ablation des méninges qui se déchirent facilement, l'hémisphère droit paraît peut-être un peu plus pâle

. Hémisphère droit. La coupe à 3 centim. en avant du sillon de Rolando. indique à la partie inférieure de la capsule interne. une teinte jaune claire sur une étendue verticale de 1 centim
La capsule interne est seule atteinte.
C'est le seul caractère de cette lésion qui s'arrête sur une coupe pratiquée à 2 centim. en avant du sillon de Rolando —

— Sur une coupe à 15 millim. en avant de ce sillon, on voit apparaître à la partie supéro externe de la couche optique, immédiatement au dessous du noyau caudé 2 ou 3 points jaune ocre.

SCD Lyon 1

A 1 cm. en avant du sillon on voit un ancien foyer jaune osseux occupant toute la courbe optique et la partie interne de la capsule interne. Ce foyer a le volume d'une avenelline. Il présente des points fibreux disséminés sur sa surface — il rase la face inférieure du noyau caudé — On perd ce foyer à 1 centim. en arrière du sillon de Rolando.

— Le pédoncule droit est aplati transversalement diminué de volume — la pyramide surtout est très petite relativement à celle du côté opposé — Cette disposition s'accuse encore davantage dans la protubérance.

Thorax

A droite liquide citrin représentant 1 litre $\frac{1}{2}$ — logé dans des grandes cellules clairsemées par des adhérences de date encore récente puisqu'elles se détachent assez facilement.

A gauche. il n'y a pas de liquide, mais des adhérences nombreuses plus résistantes qu'à droite — Le péricarde est adhérent à la plèvre dans tout les points en rapport avec le

poumon gauche —

Poumon droit Deux infarctus situés tous deux à 1 centim au dessus de la base du poumon, l'un sur la face externe. l'autre sur la face postérieure du poumon — C'est précisément au niveau de la région que la pleurésie atteint un plus haut degré de développement — c'est là qu'elle semble avoir pris son point de départ. —

Les deux infarctus ont à leur base un diamètre de 2 à 3 centim — En suivant les vaisseaux pulmonaires. on retrouve dans l'un deux un caillot fibrineux. rouge brun du côté de l'infarctus, pâle du côté du hile et d'une étendue de 1 cm. On n'a recherché que le caillot qui a déterminé l'infarctus de la face postérieure.

Le poumon d'ailleurs est emphysémateux à son sommet, un peu congestionné à sa base —

Poumon gauche. présente une congestion très-marquée à sa base.

SCD Lyon 1

Coeur. Le péricarde présente à la région de la pointe une symphyse partielle.

Le coeur est gros. allongé. un peu de surcharge graisseuse.

L'oreillette droite nous montre un caillot fibreux allongé se prolongeant dans l'auricule où il adhère -

Les parois ventriculaires ont 2 centim. $\frac{1}{2}$ d'épaisseur à gauche.

Rien du côté des valvules. Si ce n'est pour la mitrale quelques petites saillies rugueuses dissémin. sur son bord libre -

Les valvules sigmoïdes jouent bien. - A 5 centim. au dessus l'aorte présente une dilatation latérale du volume d'une noisette.

L'aorte présente d'ailleurs des plaques jaunes et des plaques calcaires -

Reins. tous les 2 petits ($\frac{1}{2}$ du volume normal) durs. à capsule adhérente et granuleux — néphrite interstitielle manifeste -

Rate. petite - capsule épaissie - pulpe consistante

Foie. dans la partie la plus épaisse du lobe droit en arrière un nodule fibreux (infarctus en voie de cicatrisation ?).

Les muscles examinés comparativement les 2 côtés à la cuisse et au bras sont manifestement atrophiés et un peu sauvables à gauche.

SCD Lyon 1

4e Semaine 144

Modèle N° 61.

144

Nom Marguerite Giroud

| Resp. | Pouls | Chaleur R. | Chaleur C. |
|---|---|---|---|
| 95 | 210 | 34,0 | 42,5 |
| 90 | 200 | 33,6 | 42,0 |
| | 190 | 33,2 | 41,5 |
| 80 | 180 | 32,8 | 41,0 |
| | 170 | 32,4 | 40,5 |
| 70 | 160 | 32,0 | 40,0 |
| | 150 | 31,6 | 39,5 |
| 60 | 140 | 31,2 | 39,0 |
| | 130 | 30,8 | 38,5 |
| 50 | 120 | 30,4 | 38,0 |
| | 110 | 30,0 | 37,5 |
| 40 | 100 | 29,6 | 37,0 |
| | 90 | 29,2 | 36,5 |
| 30 | 80 | 28,8 | 36,0 |
| | 70 | 28,4 | 35,5 |
| 20 | 60 | 28,0 | 35,0 |
| | 50 | 27,6 | 34,5 |
| 10 | 40 | 27,2 | 34,0 |
| | 30 | | 35,5 |

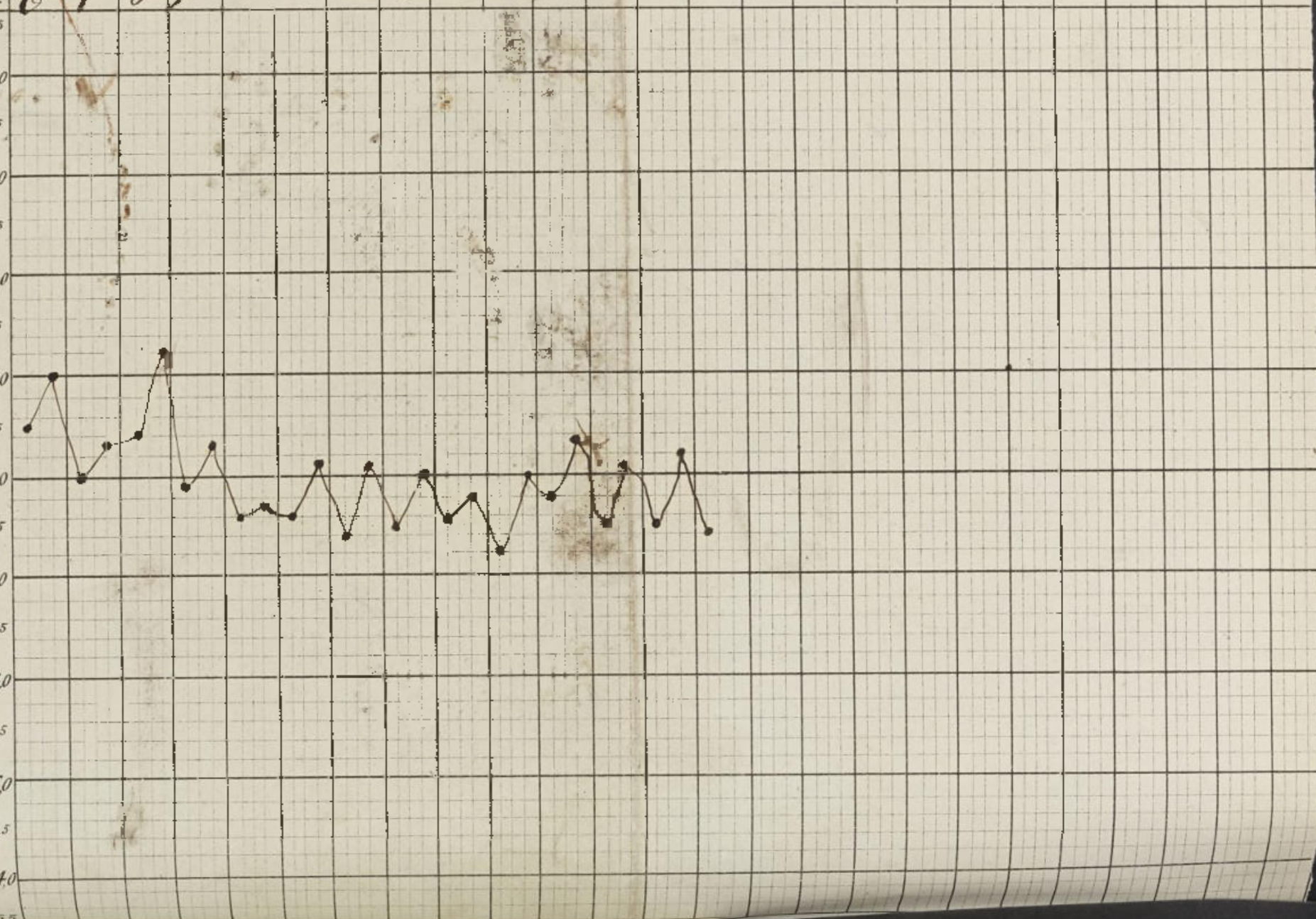


SCD Lyon 1

SCD Lyon 1

MODÈLE N° 21.

# HOTEL-DIEU. — Salle Ste Jeanne N° 19

Nom Pierre Gavard

né à Bourg St Maurice (Savoie)

demeurant à Lyon

profession employé laveur

âge 54 ans

tempérament

constitution

entré le 9 Juillet 1879

~~sorti~~ mort le 10 Juillet 1879 à 4 heures du matin

DIAGNOSTIC ET RÉSUMÉ

Hémorrhagie cérébrale

## HISTOIRE PATHOLOGIQUE

Le malade est apporté dans le coma à 10 h. du matin.

Une sœur l'a vue à St Augustin il y a 10 mois; il fut également apporté dans le coma; elle se rappelle qu'il avait des habitudes alcooliques manifestes et qu'il était paralysé d'un côté; mais elle ne sait pas si cette paralysie était alors ancienne et récente.

Coma — Ambulation générale. Aucune parole.

Les fortes excitations déterminent une réaction générale et des ronflements qui rappellent l'aspect d'un alcoolique que l'on cherche à exciter.

~~La pig~~ Dans ces mouvements généralisés le côté droit se contracte manifestement moins que le gauche. Les piqûres déterminent des grognements et des mouvements réflexes qui se généralisent; ~~elles sont~~ la réaction est plus vive ~~quand~~ quand ~~elles~~ le malade est piqué sur le côté gauche. Les piqûres médianes sur la face déterminent des mouvements plus accusés à gauche. Cependant à l'état de repos on ne voit pas de paralysie. Le pli ~~droit~~ nasolabial droit est cependant moins accusé que l'autre.

L'œil droit regarde en avant, le gauche en dehors; d'ailleurs ils

SCD Lyon 1

| DATES | HISTOIRE PATHOLOGIQUE | PRESCRIPTIONS |
|---|---|---|
| | Sont portés en divers sens. | |
| | M. S. gauche — Résistance droite de extenseurs, flg. des 2 côtés, plus marquée à gauche | |
| | M. i gauche — Hésitation légère des deux côtés — Résistance. | |
| Matin | Le malade repose lit. d'affaissement des 2 côtés. | |
| P. 66 | Les pupilles sont régulières, quand aucune excitation se produit — R. 28 | |
| R. 28 | Les paupières sont également contractées. — Par réflexe à droite | |
| Th 37.7. | Réflexe est ample — P. 66. — Temp. rectale m. 37.7. | |
| | Le malade urine pendant l'examen — Pas de selle. — Vomissement peu abondant. | |
| | Dans la journée, à 3h, crise de 10 minutes de durée, avec écume par la bouche, convulsions des deux bras, mouvements (observés par les yeux) | |
| | Le coma avec les mêmes caractères, la respiration est plus stertoreuse. Le malade a eu des évacuations involontaires. Il est toujours impossible de rien tirer, pas même la langue. Résistance nulle des m. S. surtout à m. g. gauche. | |
| | Même état des m. i. qui sont dans l'extension. | |
| | Les pupilles sont encore contractées mais à un degré moindre — Yeux fermés en haut et à gauche. | |
| | Quand on saisit le coude m. S. la réaction a lieu d'abord dans le même | |
| | doigt puis dans les m. i. plus marquée du même côté que les pieds. | |
| 10 juillet | Le coma persiste, le malade a des mouvements automatiques dans les deux | |
| | membres du côté gauche et surtout dans le m. inf. — Résistance beaucoup plus | |
| | dans le membre à gauche — à droite légère résistance du côté du biceps. | |
| | La respiration est bruyante, stertoreuse — R. 36 — Le malade est toujours dans | |
| | le plus profond coma, yeux fermés. | |
| | Lorsqu'on saisit la main droite: mouvements des extenseurs, dans le m. i. du même côté | |
| matin | et agitation des membres du côté gauche qui sont presque incessants. | |
| P. 96 | Quand on saisit la main gauche, agitation augmente dans le m. S. sans qu'il | |
| R. 96 | y ait de réponse pour réflexe. | |
| T. 38.2 | Rien aucun — Déglutition impossible. | |
| | Les phénomènes de paralysie du côté droit et des membres sont plus accentués que hier. | |
| Soir | Selle abondante sous l'influence d'un lavement purgatif. | |
| T. 39.0 | | |

SCD Lyon 1

P. G. Ste Jeanne. 19. – 54 ans. – entré le 9 juillet 79. – mort le 11 –

---

juillet matin Alcoolisme probable – il y a 10 mois le malade fut apporté à l'Hôtel-Dieu dans le coma et avec une hemiplégie –
– Actuellement, coma – obnubilation générale – aucune parole – A l'état de repos, pas de paralysie le pli naso labial droit est cependant moins accusé que l'autre – Les yeux se portent en tous sens, l'œil droit regarde en avant, le gauche en dehors.
– Les pupilles sont également contractées – On trouve de la résistance des deux membres supérieurs, mais plus marquée à gauche – Aux membres inférieurs, trépidation légère des deux côtés – résistance –
Les piqûres déterminent des grognements et des mouvements réflexes qui se généralisent – La réaction est plus vive quand on pique le côté gauche.
Les piqûres médianes de la face déterminent des mouvements plus accusés à gauche – pas d'eschare.
– Le malade urine pendant l'examen – vomissement peu abondant.
La respiration = 28 – régulière quand aucune excitation ne la trouble – Pouls ample. 66. – T. R. 37°.7
soir à 3 heures, crise de 10 minutes de durée, avec écume à la bouche, contractions des deux bras, mouvements (observée par la soeur)
– à 4 heures – coma avec les mêmes caractères – Les yeux sont tournés en haut et à gauche – les pupilles moins resserrées – même état des membres. Quand on pique le membre supérieur, la réaction a d'abord lieu dans le membre piqué, puis s'étend aux membres inférieurs avec réaction plus vive du côté piqué – Le malade a eu des évacuations involontaires. La respiration est plus stertoreuse.

SCD Lyon 1

SCD Lyon 1

Juillet matin. La résistance des membres gauches a augmenté. – Le coma persiste – Le malade a des mouvements automatiques dans les deux membres gauches surtout dans le membre supérieur
La piqûre de la main droite détermine des mouvements dans cette main, dans le membre inférieur du même côté et exagère les mouvements automatiques du côté gauche – Quand on pique la main gauche, l'agitation augmente dans le membre supérieur sans qu'il y ait propagation réflexe –
Déglutition impossible.
Respiration bruyante – 36: le malade est couvert de sueur, la face rouge les mains cyanosées –
Rien au coeur – Pouls = 96 – T. R. = 38°.2
Soir Les phénomènes de paralysie sont plus marqués. Selles abondantes sous l'influence d'un lavement purgatif – T.R. 39°
mort le 11 juillet à 4 heures du matin.

## Autopsie

A l'ouverture du crâne, aplatissement très prononcé des circonvolutions de l'hémisphère gauche; de ce côté les méninges ne sont pas apparents. L'hémisphère s'étale au niveau du lobe sphénoïdal et présente une fluctuation manifeste à ce niveau.
A droite infiltration oedemateuse et épaississement des méninges.
Epanchement sanguin sous arachnoïdien sur la face supérieure et le bord postérieur du cervelet des 2 côtés
– Il existe à la base un léger exsudat membraniforme transparent qui fixe le chiasma, les vaisseaux et les nerfs voisins –
Les artères présentent des plaques atheromateuses en assez grand nombre – C'est la sylvienne qui fournit la cérébrale postérieure du côté gauche.

SCD Lyon 1

SCD Lyon 1

En séparant les hémisphères, on voit la couche optique et le corps strié repoussés au delà de la ligne médiane — Un foyer hémorrhagique s'avance entre la partie antérieure de la couche optique et la tête du noyau caudé jusqu'à sur la ligne médiane. Cette portion est adhérente au septum par un fragment de substance grise criblé d'hemorrhagies capillaires.
Pas de liquide dans le ventricule latéral droit qui est effacé par la saillie des noyaux, tandis que le ventricule gauche contient du sang.
Coupe préfrontale On tombe sur la partie antérieure du foyer qui occupe la substance blanche — Elle présente une partie centrale ramollie, contenant du sang et tout autour des hémorrhagies capillaires.
Coupe pediculo-frontale On trouve un immense foyer occupant les 2/3 inférieurs de substance blanche ainsi que le lobule de l'Insula.
Coupe frontale. même disposition de la substance blanche — Le corps strié est isolé. néanmoins il est infiltré de petits foyers sanguins et plus ou moins ramolli — Les faisceaux frontaux supérieurs sont conservés, leur base seule est détruite — Il ne reste que 2 ou 3 centim. d'épaisseur de substance blanche comme paroi du foyer — Cette paroi est tellement mince au niveau de l'Insula qu'elle se rompt au moment de la coupe.
Coupe pariétale. Le foyer toujours plus grand, présente le même aspect — mais en outre il a détruit la plus grande partie du noyau lenticulaire et la partie antérieure de la couche optique qu'on voit sous forme de masse ramollie, diffluente, infiltrée de sang. La capsule interne est en partie conservée et la portion supérieure du noyau caudé est intacte —
Coupe pediculo-pariétale Le foyer du centre ovale est moins considérable — Il s'étend dans le lobe sphénoïdal dont il ne reste qu'une coque mince — Les noyaux sont isolés — Ils sont intacts avec la capsule interne sauf le noyau lenticulaire qui est criblé d'hemorrhagies capillaires diffluent et ramollie

SCD Lyon 1

La coupe à 2 centim. en arrière tombe sur le pied du pédoncule cérébral – Celui-ci est encore complètement séparé de la substance médullaire par un foyer assez considérable, surtout au niveau du lobe sphénoïdal. Cette immense cavité est remplie de sang diffluent et de caillots récents.

Le foyer cesse au niveau d'une coupe passant par la scissure perpendiculaire externe – mais au delà on trouve encore des hémorrhagies capillaires.

L'hémisphère droit est anémié. – On y trouve un ancien foyer hémorrhagique entre le noyau lenticulaire et la substance blanche, sous forme d'une fente jaunâtre dont les parois se touchent au niveau de la coupe frontale, s'écartent ensuite un peu pour renfermer un peu de liquide trouble – Il a la même longueur que le noyau lenticulaire. Sa hauteur moyenne est 2 centim $\frac{1}{2}$.

Aucun foyer dans le cervelet ni dans la pistubérance

Cœur hypertrophie du cœur gauche – épaississement de la valvule mitrale – plaques jaunes de l'aorte. pas de lésion d'orifice.

Poumons congestion à la base du poumon droit

Rien dans le foie ni à la rate

Reins assez volumineux, capsule non adhérente, substance corticale un peu diminuée

SCD Lyon 1

SCD Lyon 1

Salle Jeanne n° 19 — Autopsie
— le 12 Juillet 1879

A l'ouverture du crâne : aplatissement très prononcé des circonvolutions de l'hémisphère gauche, de ce côté les méninges ne sont pas apparentes. A droite infiltration ~~œdémateuse~~ et puissamment des méninges.

Epanchement sanguin sous arachnoïdien sur la face supérieure et le bord ~~postérieur~~ du cervelet des deux côtés.

Il existe à la base un léger exsudat membraniforme transparent qui fixe le chiasma, les vaisseaux et les nerfs voisins. — C'est la sylvienne qui fournit la cérébrale postérieure du côté gauche. — Les artères présentent des plaques athéromateuses en assez grand nombre.

L'hémisphère gauche s'étale au niveau du lobe sphénoïdal et présente à ce niveau une fluctuation manifeste. ~~La po~~

A la coupe A-B. la couche optique et le corps strié sont repoussés au delà de la ligne médiane. — ~~Rien dans les ventricules.~~ — Le foyer s'avance entre la partie antérieure de la couche optique et la tête du noyau ventriculaire du corps strié jusqu'à la ligne médiane. Cette portion est adhérente au septum et en séparant les hémisphères on voit une portion de substance grise, criblée d'hémorrhagies capillaires, adhérente

au septum. Pas de liquide dans le ventricule latéral droit est effacé par la saillie des noyaux, tandis que le ventricule latéral gauche contient du sang.

Sur la coupe préfrontale on trouve sur la partie ant. du foyer qui se trouve dans la substance blanche, elle présente à ce niveau une partie centrale ramollie contenant du sang et tout autour hémorrhagies capillaires.

Sur la coupe pédiculo-frontale on trouve un immense foyer occupant les deux tiers inférieurs de substance blanche ainsi que le ~~par~~ lobule de l'Insula.

Coupe frontale — Immense foyer occupant la substance blanche qui est détruite dans toute sa portion centrale et inférieure de manière à isoler le corps striés qui est cependant plus ou moins ramollie comme déchiqueté et infiltré de petits foyers sanguins. — Les faisceaux fronto-supérieurs sont conservés, leur base seule est ~~détruite~~ — Les fronto-moyens sont en grande partie détruits; il ne reste que 2 ou 3 centim. d'épaisseur de subst. blanche; au niveau de

l'insula il reste une couche
[illegible]ment mince qu'elle se rompt au
[illegible]ment de la coupe —.

Coupe ~~frontale~~ pariétale — Le foyer toujours plus grand surtout à la partie
sup.; persistance seulement des fibres pariétales supérieures qui cependant
sont encore détruites à leur base. Destruction presque complète des moyennes.
Même disposition du foyer au niveau de l'insula ~~qui est~~ dont la substance
blanche est détruite. Destruction aussi de la plus grande partie du noyau
[illegible]laire et de la ~~portion~~ antérieure
couche optique qui ne forme plus qu'une masse ramollie, diffluente,
infiltrée de sang. La capsule interne est en partie conservée;
et la portion sup. du noyau caudé est intacte.

Coupe pédiculo-pariétale — Le foyer du centre ovale est moins considérable,
~~et les~~ bien que cependant les noyaux soient tout à fait séparés de la
périphérie. Le noyau lenticulaire apparaît criblé d'hémorrhagies
capillaires, diffluent, ramolli — La capsule interne est intacte ainsi que
la couche optique à ce niveau; mais le foyer s'étend dans le lobe
sphénoïdal dont il ne reste absolument qu'une coque mince

Coupe à 0.02 en arrière — On tombe sur le pied du pédoncule cérébral qui est encore
complètement séparé de la substance médullaire dont la perte de
substance est encore considérable au niveau de la partie moyenne
mais surtout au niveau du lobe sphénoïdal dont il ne reste
toujours qu'une coque de 2 mm d'épaisseur

SCD Lyon 1

C'est du sang diffluent et des caillots récents qui remplissent cette immense cavité.

Le foyer cesse au niveau d'une coupe passant par la scissure perpendiculaire externe ; toutefois la substance blanche du lobe sphénoïdal présente encore à ce niveau des hémorrhagies capillaires en assez grand nombre.

L'autre hémisphère (droit) est anémié. Sur une coupe rayant la circonvolution frontale on voit un petit foyer qui s'étend ~~entre~~ à la partie externe du noyau lenticulaire sous forme d'une fente qui séparerait ce noyau de la substance blanche. Foyer à 2 centim 1/2 de hauteur, ses parois latérales se touchent ; teinte jaune. Le foyer se continue, plus considérable, atteignant 3 centim. et formant comme un hiatus de 3 à 5 mlm de large, sur toute la hauteur du noyau lenticulaire et atteignant le pied de la couronne rayonnante. Sur la coupe pariétale il diminue un peu de hauteur, même ... Les parois internes du foyer ont partout une teinte jaune chamois.

Il cesse à 99 mlm en arrière avec la fin du corps lenticulaire. Somme toute il y avait là un foyer produit par un sécollement de la substance blanche sur toute la partie externe du noyau lenticulaire, contenant un peu de liquide trouble. Aucun foyer dans le cervelet ni la protubérance.

SCD Lyon 1

Cœur — cœur gauche volumineux, hypertrophié — Tous les orifices sont suffisants et non rétrécis. On trouve seulement quelques plaques jaunes sur l'aorte, et sur la valvule mitrale qui est un peu épaissie, les tendons sont épaissis, brillants, nacrés et dans certains points les piliers présentent au point d'insertion des tendons un peu de sclérose.

Reins — assez volumineux, capsule non adhérente, substance corticale un peu diminuée.

Rien dans le foie ni dans la rate.

Poumons — ~~Un peu de congestion de la base droite droit.~~

Congestion assez intense à la base du poumon droit.

Artères périphériques ne paraissent pas assez athéromateuses.

SCD Lyon 1

SCD Lyon 1

MODÈLE N° 21.

# HOTEL-DIEU. — Salle 4e Femmes N° 120

Nom Antoinette Guichard

né à la Chapelle sous Dun

demeurant à

profession

âge 53 ans

tempérament

constitution

entré le 14 mars 1881

sorti le 21 mars 1881 - améliorée -

- Morte le 14 avril 1881 dans le service de M. Gigoux où elle était entrée pour un érysipèle de la force.

DIAGNOSTIC ET RÉSUMÉ

Hémiplégie droite - Droitière

## HISTOIRE PATHOLOGIQUE

Cette malade est arrivée de la campagne il y a 12 jours chez ses enfants - elle s'est plainte depuis 8 jours environ de battements de coeur, et hier suis d'eau peu de mal de tête - Ce matin, rien d'anormal - à 10 h. lorsque ses enfants sont venus dans sa chambre, ils l'ont trouvé étendue par terre, bredouillant des mots incompréhensibles - On a dû la relever, elle ne pouvait se tenir debout, et présentait une grande faiblesse du côté droit - Actuellement hémiplégie droite, très peu marquée du côté du membre inférieur, en effet la malade fait tous les mouvements et peut se tenir debout - Pas de contractures - Diminution des réflexes plantaires ~~Pas~~ Le réflexe rotulien n'est marqué ni d'un côté ni de l'autre -

Du côté du membre supérieur les troubles sont ~~[illegible]~~ plus amusés - la malade se sert assez de son membre mais elle dit qu'il est très lourd - assez sur son lit; elle penche de ce côté - la force

| DATES | HISTOIRE PATHOLOGIQUE | PRESCRIPTIONS |
|---|---|---|
| | musculaire est considérablement diminuée — | |
| | A la face, il y a une paralysie de la partie inférieure du sinus le sillon tombe, la joue est lisse et comme bouffie. | |
| | Langue dévoiée à droite | |
| Diminution de la sensibilité sur | ~~[illegible]~~ ce tout le corps assez notable — il faut une | |
| × du côté droit | piqûre plus profonde que du côté opposé pour éveiller la sensibilité | |
| | La malade bredouille et elle prononce difficilement les mots, cependant elle dit tous les mots, et ne prend jamais aucun pour l'autre — Elle raconte assez bien son accident. | |
| | Pouls petit — température normale — | |
| | Les battements cardiaques assez forts, sont notablement irréguliers on ne peut saisir de rhythme ni de bruit anormal perçu à l'auscultation | |
| | Du côté du poumon rapport du côté droit paraissant tenir à une ancienne pleurésie. Rien à l'auscultation | |
| | Du côté du triceps brachial, on trouve une contracture assez marquée — la malade tient son membre habituellement dans l'extension — à ce temps moment, la contracture persiste disparaître — mais en reprenant les mouvements après un moment de repos la contracture existe toujours — du reste du côté sain au moment où on commence à produire les mouvements, on a aussi une résistance anormale, mais existant dans les deux sens — la résistance du côté droit augmente très notablement lorsqu'il se produit des mouvements communiqués ou spontanés du côté gauche | |
| | Abdomen précipité d'albumine — Dans les mains D = 1020 | |

Hémorrhagie cérébrale 4e Femmes n° 120

N° 21 bis.

| DATES | HISTOIRE PATHOLOGIQUE | PRESCRIPTIONS |
|---|---|---|
| | Antoinette Guichard — Malade morte dans le service de M. Gigaroux où elle était entrée pour un erysipèle de la face. | |

— Autopsie — le 15 avril 1881 —

Cerveau — Les artères de la base sont athéromateuses, sous forme de nodules difféminés dans les parois, ne produisant pas d'oblitération appréciable — La basilaire est insomme d'athérome

— Hémisphère gauche — avant et après l'enlèvement des méninges, on ne trouve rien à la surface — pas d'oblitération artérielle

— Coupe pédiculo frontale — on tombe sur un foyer sanguin, qui a déjà une teinte rougeâtre, ovoïde, et qui est situé envers à cinq millimètres en dehors du corps strié, ayant à peu près la même hauteur que le noyau gris

Coupe frontale, le foyer est très manifestement immédiatement en dehors du corps strié, qui est pour ainsi dire difféqué, sur toute la ~~[illegible]~~ ~~[illegible]~~ — formant une cavité de deux cent de large sur 4 cent. de hauteur environ — La partie inférieure n'atteint pas tout à fait la partie infér. du noyau lenticulaire, tandis que la partie supérieure le dépasse de près d'un cent, mais toujours dans la même direction et sans que la largeur de la capsule interne soit diminuée; le foyer n'atteint ainsi que la fibre la plus inférieure de la couronne rayonnante —

Coupe pariétale — Le foyer occupe exactement la même situation, mais ses dimensions sont un peu augmentées — La capsule interne est toujours à peine touchée à la partie supérieure — Quant au noyau lenticulaire, il est sûrement comprimé par le caillot — Celui-là glisse sous le cortex et il a le volume d'une grosse noix; le sang de coloration chocolat sous forme liquide, épaissi, mélangé à des caillots noirs, jaunâtres, est contenu dans une enveloppe kystique qui permet de l'énucléer facilement tout entière; cette enveloppe assez friable, présente une coloration rougeâtre, recouverte à l'extérieur peu de la substance cérébrale ramollie, et à l'intérieur par des caillots irrégulièrement disséminés — Cette membrane est facilement déchirée, paraît cependant parcourue par de petits vaisseaux, que l'on voit à la surface externe; la substance cérébrale avoisinante est un peu ramollie, et présente une imbibition jaunâtre —

Coupe pédiculo pariétale — même altération, sans que le foyer remonte plus haut

A un cent en arrière de la coupe péd. pariét. le foyer se prolonge, mais devient moins volumineux, pour se terminer

[illegible] correspondante au noyau lenticulaire d'une part [illegible] de l'insula [illegible] fait —

SCD Lyon 1

N° 21 *bis*.

| DATES | HISTOIRE PATHOLOGIQUE | PRESCRIPTIONS |
|---|---|---|
| | à cinq mm. encore en arrière | |
| | Hémosphère droit Rien à la surface | |
| | Bulbe — protubérance — cervelet — Rien | |

SCD Lyon 1

MODÈLE N° 21.

# HOTEL-DIEU. — *Salle* St Jeanne — N° 3

*Nom* Nicolas Antoine
*né à* Metz (Moselle)
*demeurant à*
*profession* Sans
*âge* 65 ans
*tempérament*
*constitution*
*entré le* 16 avril 1879.
*sorti le* 21 avril 1879

## DIAGNOSTIC ET RÉSUMÉ

Ancienne Hémiplégie droite
arthrite suppurée du genou droit avec fistule
à la suite d'escharres au dessus du talon.
impossible de savoir s'il y a eu d'abord un arthropathie

Autopsie

ancien foyer hémorrhagique en dehors
du noyau antérieur gauche. Un petit
foyer ancien dans le noyau lent. droit.
Il est difficile de rendre compte des troubles intellectuels
qui ont fait entrer le malade tout à fait dans la démence
mais il est vrai que l'on n'a pas tenu assez compte
de l'état fébrile dans lequel il était, mais l'abolition
complète de la parole à été sous la dépendance
évidente à l'hémiplégie droite.

## HISTOIRE PATHOLOGIQUE

mouvement, la marche reste bizarre. Vit généralement la malade fille du malade a présenté deux attaques avant de mourir.
Elle ne peut pas donner de détails sur cet état pendant
Sans — Il y a 6 mois la malade
est morte hydropique et depuis
lors la malade est restée chez elle.
Déjà à cette époque : affaiblissement
intellectuel, incontinence
d'urine et début de l'escharre
siégeant au niveau du talon droit.
10 Juin — Renseignements fournis par la fille du malade

Le père a présenté deux attaques avant de mourir.
Bonne santé pendant l'enfance et l'âge adulte.
Attaque avec chute et convulsions pendant l'hiver, deux
mois de séjour au lit environ. Hémiplégie droite, audition du malade
jamais de trouble de la parole
Rien remarqué depuis 3 mois qui présente de l'incontinence de
l'urine et des matières fécales. Pendant l'hiver mêmes incontinence
et abolition complète de la parole. Le malade s'assied dans son lit et a
conscience d'une évacuation qui ne peut empêcher. Aucune attaque
nouvelle depuis la première. Siège de la maladie, jambe droite, hanche droite,
n'a ressenti aucun phénomène rappelant le début de son infirmité.
Renseignements fournis par la fille du malade

Le père du malade est mort après trois attaques d'apoplexie
Première attaque il y a 6 ans : hémiplégie droite avec aphasie, séjour
de 3 mois à l'hôpital dans la salle Ste Marthe. Une attaque
attaque un an après, nouvelle attaque dans laquelle elle a donné des détails. Retour dans

SCD Lyon 1

| DATES | HISTOIRE PATHOLOGIQUE | PRESCRIPTIONS |
|---|---|---|
| 9 Juin 79 | Le malade prétend qu'il aurait eu son hémiplégie droite il y a 18 mois ; mais les détails qu'il donne sur ce qu'il a dû éprouver ne sont pas suffisants pour permettre de rien affirmer. Membres supr^rs — Tous les mouvements sont possibles au M^re sup^r droit ; mais il existe une faiblesse notable. Dans les mouv^ts communiqués on éprouve seulement une légère résistance, du côté du biceps et notamment du triceps ; et cette résistance est variable encore suivant les moments. C'est au début des mouvements, ou bien lorsque le malade agit avec le membre opposé, que ces résistances sont plus marquées. — Le Membre inférieur droit est habituellement maintenu dans une flexion de 190°, ne peut pas être étendu complètement. Les mouvements de flexion et d'extension sont très limités mais il bouge très bien les orteils et le pied — Le malade ne peut pas se tenir sur sa jambe et ne peut par conséquent pas marcher. Le genou est le siège d'un gonflement assez notable, et en même il existe sur la partie antéro-externe une escharre qui tend à se cicatriser, on perçoit une assez grande quantité de liquide dans l'articulation qui est le siège de douleurs spontanées augmentées par la pression et surtout par les mouvements qui paraissent être très douloureux et être la principale cause de la difficulté de mouvements et de station. Les fléchisseurs et adducteurs de la cuisse sont contractés. Le malade tient la cuisse demi-fléchie — bien que l'articulation coxo-fémorale ne paraisse pas malade. Escharre en voie de cicatrisation dans la partie comprise entre le trochanter et l'ischion — Le malade se couche habituellement de ce côté. On ne trouve pas de paralysie manifeste du côté de la face, ni du côté de la langue ; le malade a perdu toutes ses dents, ce qui rend l'examen plus difficile. La sensibilité paraît conservée aussi que les reflexes ; toutefois il est difficile de se rendre compte de l'effet produit par les contacts légers, en raison de l'état intellectuel qui est atteint d'une obnubilation notable — Il est également difficile de s'assurer de l'intégrité des sens qui en tous cas ne sont pas profondément atteints. Incontinence des matières fécales et urinaire, surtout pendant la nuit. Pour les membres gauches, on trouve aussi une faiblesse assez grande et une résistance aux mouvements communiqués plus marquée au membre inférieur dans les 2 sens. Quant au membre sup^r il résiste à peu près comme le bras du côté droit — Bon appétit — Rien au cœur, ni aux poumons. Artères un peu athéromateuses (?) — Pas de trépidation — Dynamomètre { D. 20. G. 20 |

Lyon. — Impr. A. Bonnaviat, rue Ste-Catherine, 13.

SCD Lyon 1

N° 3 – 2ème feuille

N° 21 *bis*.

| DATES | HISTOIRE PATHOLOGIQUE | PRESCRIPTIONS |
|---|---|---|
| 1er juillet | L'ulcération du genou droit laisse mieux un liquide purulent, clair, qui s'écoule en abondance quand on presse à la partie antérieure du genou ; l'ulcère paraît communiquer avec la synoviale. | |
| 22 juillet | Depuis 99 jours le malade ne mange pas et s'affaiblit. Pyramidale. | |

SCD Lyon 1

| DATES | HISTOIRE PATHOLOGIQUE | PRESCRIPTIONS |
|---|---|---|
| | | |

SCD Lyon 1

MODÈLE N° 21.

# HOTEL-DIEU. — Salle 4 m. f. N° 155

Nom Marie Trinquet

née à La Verpillière (Isère)

demeurant à Lyon

profession Journalière

âge 82 ans

tempérament

constitution

entrée le 5 mai 78

~~sortie~~ mort le 7 mai 78

DIAGNOSTIC ET RÉSUMÉ

Hémorrhagie cérébrale
Hémiplégie gauche — pas d'aphasie
Pneumonie
Catarrhe et Emphysème anciens
inondation ventriculaire
Pas de contracture.

## HISTOIRE PATHOLOGIQUE

Cette femme a pris chez elle une attaque d'apoplexie. — On n'a sur son compte aucun renseignement. — Voici son état actuel :

Paralysie absolue du mouvement et de la sensibilité dans le membre supérieur gauche.

Paralysie incomplète dans le membre inférieur du même côté : les fortes piqûres y sont perçues, surtout à la plante du pied, et déterminent de légers mouvements réflexes des orteils et du membre tout entier. — Les membres du côté droit semblent intacts : ils s'agitent avec assez de vigueur pour garantir ~~[illegible]~~ la jambe du côté gauche des piqûres qu'on y fait. — La sensibilité des parois abdominales est fort affaiblie du côté gauche. La face n'offre pas de déformations bien sensibles dans l'ensemble des traits ; toutefois la commissure gauche est un peu abaissée ; la paupière supérieure gauche est tombée notablement sur le globe oculaire, bien que le clignement ~~n'y soit pas entièrement aboli~~ s'exécute encore faiblement ; la sensibilité de la moitié gauche de la face semble complètement abolie : les piqûres pratiquées sur cette

| DATES | HISTOIRE PATHOLOGIQUE | PRESCRIPTIONS |
|---|---|---|
| | région, ainsi que sur la moitié correspondante du front, n'y déterminent aucune réflexe ; il en est de même lorsqu'on touche la cornée avec la tête de l'éprouvette. — Il est bon de noter que l'œil de ce côté est atteint de cataracte — | |
| | La motilité et la sensibilité de la moitié droite de la face paraissent normales. — | |
| | La respiration est égale, stertoreuse ; la malade pousse de temps à autre quelques sourds gémissements, et elle ramène parfois vers son visage les couvertures, en se servant de son bras droit — Le pouls est large, souple, régulier ; il bat 70. — | |
| | On ne peut tirer aucune réponse de cette malade. | |
| | Quelques instants après, cependant, sur la demande qui lui est faite de montrer la langue, elle répond « qu'elle ne peut pas. Cependant elle entr'ouvre la bouche, et on peut voir que la langue n'est pas déviée. // Au bras gauche, les doigts sont légèrement fléchis ; la main est en légère pronation ; mais il n'y a dans le membre aucune contracture = Il n'y a également aucune contracture au membre inférieur gauche, qui est dans l'extension, = à la base du poumon gauche : matité assez considérable ; petits râles qui éclatent sous l'oreille, et souffle assez intense = La tête est très-déviée à droite ; les yeux le sont aussi d'une façon bien nette ; en outre, lorsqu'ils se ferment, le gauche le fait incomplètement. = Rien de particulier aux fesses, pas d'escharres. = Râles trachéaux considérables. | |
| 6 mai | Matin, P: 104 Resp. 28. T. vaginale 38,2<br>Soir 39. | |
| 7 mai | Morte ce matin à 8 heures | |

IMP. A. BONNAVAZ, A LYON

SCD Lyon 1

| DATES | HISTOIRE PATHOLOGIQUE Marie Vinquet | PRESCRIPTIONS |
|---|---|---|

Autopsie 26 heures après la mort.

Les poumons offrent les lésions les plus manifestes du catarrhe et de l'emphysème : les parties supéro-antérieures sont décolorées, très développées, surnagent aisément, et crépitent fortement sous les doigts ; à la coupe, on fait sortir, par la pression, des orifices bronchiques, une matière muco-purulente assez abondante. — Le lobe inférieur du poumon gauche est induré, très-dense, très compacte ; ses parties inférieures ne crépitent plus ; la surface de section y révèle une coloration rouge brun foncé, avec un semis de petits points jaunâtres, comme suppurés, et offrant le volume d'une tête d'épingle. Cette pneumonie, évidemment, marchait rapidement à l'hépatisation grise, toutefois il faut peut-être tenir compte du catarrhe concomitant, dont les produits purulents pourraient faire croire à une phase plus avancée.

Les deux poumons offrent aussi (et des anciennes) adhérences récentes, mais étendues à presque toute la surface des poumons, et très marquées surtout au niveau des sommet et de la base. — Malgré ces lésions, il n'y a pas trace d'œdème aux membres inférieurs.

Cerveau. On aperçoit sous l'arachnoïde, au niveau des bosses pariétales, à la partie interne des lobes occipitaux et à la face inférieure du cervelet, une suffusion sanguine presque collectée en foyer en certains points. Les ventricules sont gorgés de sang qui y a fait irruption, mais le foyer siège dans l'hémisphère droit ; voici ses limites précises. Il commence à peu près à l'union du tiers antérieur avec le tiers moyen du noyau lenticulaire ; puis, à mesure qu'on le considère plus en arrière de ce point, on le voit s'élargir progressivement de façon à envahir peu à peu tout le reste du noyau lenticulaire, plus de la moitié postérieure de la capsule interne, et presque la totalité de la couche optique, dont il ne respecte que la partie la plus antérieure, sous forme d'une corne mince. La ~~couche~~ blanche, médullaire, qui avoisine les parties postérieures du corps opto-strié est envahie dans une petite étendue, par une série de petits foyers miliaires, apparaissant comme un fin piqueté rouge. L'extrémité postérieure du foyer se trouve à la partie externe de la corne occipitale du ventricule latéral, en face de l'ergot de Morand, à 2 centimètres environ du sommet de cette corne. = Pas d'athérome aux artères cérébrales ; quelques plaques athéromateuses à l'aorte

SCD Lyon 1

| DATES | HISTOIRE PATHOLOGIQUE | PRESCRIPTIONS |
|---|---|---|
| | | |

SCD Lyon 1

...e de
...août

Ste Jeanne No 3.

— Hémiplégie ancienne — Gâteux —

...éphale — adhérences de la dure-mère à la partie supérieure — Quelques points athéromateux disséminés sur les artères cérébrales produisant, sur les sylviennes, un certain degré de rétrécissement, ainsi qu'au niveau des cérébrales postérieures, surtout sur la droite, sans oblitération complète.

Le cerveau est très diffluent d'une façon générale —

...roit Sur l'hémisphère droit pas de ramollissement apparent — Sur la coupe pariétale au niveau de la partie moyenne du noyau lenticulaire vacuole ayant une légère teinte jaunâtre grosse comme un pois —

...uche — ~~Coupe frontale~~ [illegible] au niveau de la coupe préfrontale [illegible] la sensation d'une [illegible] frontale, au niveau de la capsule externe, immédiatement en dehors, dans la partie correspondant au lobule de l'insulse on trouve un ancien foyer : cavité aplatie contenant un liquide séreux, à parois ~~blanchâtres avec des teintes~~ grises ocreuses et sur

certains points blanchâtres ; ce foyer sépare complètement la surface du noyau lenticulaire qui est intact —

Coupe pariétale ; on retrouve le foyer sur toute la surface du noyau lenticulaire —

Coupe pédiculo pariétale : on retrouve encore le foyer ; mais il est moins étendu et se termine un peu en arrière. Somme toute il y a là un foyer ancien, sur toute l'étendue de la face externe du noyau lenticulaire, ayant laissé une cavité d'un épaisseur de 2 ou 3 millimètres, séparant complètement ce foyer du reste de la subst. qui est en quelque sorte [illegible] du noyau par le foyer.

La paroi est constituée par une néo-m. infiltrée de sérosité, de coloration jaunâtre, avec des traînées blanchâtres —

Genou droit — à l'ouverture de l'articulation, on trouve un épaississement de la synoviale, avec usure, érosion des cartilages — la surface arti. est rouge tomenteuse ; elle contient du pus ; elle communiquait avec l'extérieur par un trajet fistuleux, s'ouvrant au dessus de la rotule —

Pas d'œdème des membres inf.rs

SCD Lyon 1

A. – Ste Jeanne. 3. entré le 16 avril 79 – mort
21 août 79 – 65 ans

Père mort après 3 attaques d'apoplexie – Le malade
a eu une 1re attaque il y a 6 ans, suivie d'hémiplégie
droite avec aphasie – Il fit un séjour de 5 mois à
l'hôpital – Un an après nouvelle attaque, sans
détails, retour lent des mouvements – Le bras
était plus paralysé que la jambe – Le marche resta gênée
Il y a 6 mois le malade était déjà gâteux avec
affaiblissement intellectuel. – Il y a 4 mois, le
genou se gonfla, devint douloureux à la suite
d'une entorse située au dessus de la rotule et qui
donna lieu à une fistule – actuellement il existe
une arthrite suppurée du genou qui empêche la
marche – on n'a pas pu savoir s'il y a eu une
arthropathie primitive – L'articulation est
le siège de douleurs augmentées par les mouvements.

Le membre supérieur droit possède tous ses mouvements
mais il est très-faible – Les mouvements communiqués
y déterminent une résistance surtout du triceps, plus
marquée au début des mouvements et quand le malade
agit avec l'autre membre –

Membre supérieur droit. Le malade louge les orteils et
le pied – les mouvements du genou sont très-restreints
et la jambe est fléchie à 90°. Les fléchisseurs et
adducteurs de la cuisse sont contracturés et la cuisse
est à demi fléchie sur le bassin –
– Les membres gauches sont assez faibles et répondent
aux mouvements communiqués, surtout l'supérieur
dans les 2 sens – pas de trépidation –
Le dynamomètre donne 20 de droite et 8 à gauche –
– pas de paralysie manifeste de la face ou de la langue
La sensibilité générale et spéciale paraît conservée –
mais il est difficile de s'en rendre compte à cause de
l'état intellectuel –
– Sur la fesse droite entre le trochanter et l'ischion
est une escharre en voie de cicatrisation – on en
voit une autre au dessus de la rotule –
– incontinence d'urine et fécale – Le malade
couche habituellement sur le côté droit –
Bon appétit – Rien au cœur ni aux poumons
artères un peu athéromateuses
Pouls – Le malade s'affaiblit – est somnolent – ne mange pas

SCD Lyon 1

SCD Lyon 1

Autopsie. 22 août.

Encéphales. Adhérences de la dure mère à la partie supérieure. — Quelques points athéromateux disséminés sur les artères cérébrales. Ils déterminent un certain degré de rétrécissement, notamment sur les sylviennes et sur la cérébrale postérieure droite, sans oblitération complète.

Le cerveau est très-diffluent d'une façon générale.

Dans l'hémisphère droit la coupe pariétale tombe sur une petite vacuole, de la grosseur d'un pois avec une légère teinte jaunâtre située dans la partie moyenne du noyau lenticulaire.

Hémisphère gauche. Il renferme un ancien foyer hémorrhagique qui commence au niveau de la coupe préfrontale où il donne au couteau la sensation d'une couche dense, fibreuse, jaunâtre.

La coupe frontale découvre une cavité aplatie, à parois grises, écreuses et en certains points blanchâtres, contenant un liquide séreux et située immédiatement en dehors du noyau lenticulaire qu'elle isole sous le léger de la substance médullaire. — On la retrouve le long de ce noyau sur les coupes pariétale et pédiculo-pariétale où elle va se rétrécissant pour se terminer un peu en arrière. — Sa paroi est constituée par une néo-membrane jaunâtre, infiltrée de sérosité.

Genou droit. L'articulation communique avec l'extérieur au moyen d'une fistule qui s'ouvre au dessus de la rotule.

La synoviale est épaissie, tomenteuse, rouge. Les cartilages sont érodés par points.

La jointure est pleine de pus.

— pas d'œdème des membres inférieurs.

SCD Lyon 1

SCD Lyon 1

M. T. 155. 4e femme - 82 ans - journalière -
entrée le 5 mai 78.

---

Cette femme a pris chez elle une attaque d'apoplexie
pas de renseignement - on ne peut en tirer aucune réponse
Cependant si on lui demande de tirer la langue, elle répond
qu'elle ne peut pas - Elle entr'ouvre la bouche et on voit que
la langue n'est pas déviée - Tête et yeux tournés à droite
occlusion incomplète de l'œil gauche - un peu d'abaissement
de la commissure labiale gauche -
Au membre supérieur gauche, doigts un peu fléchis, main
en pronation légère. paralysie complète et flasque -
Membre inférieur gauche en extension - paralysie incomplète
pas de contracture -
Rien du côté des membres droits -
La sensibilité est nulle dans la moitié gauche de la face
un membre supérieur gauche, fort affaiblie sur la moitié
gauche du tronc. Au membre inférieur, les fortes piqûres
sont perçues et déterminent de légers réflexes du membre
tout entier et des membres du côté droit
Rien aux fesses -
Râles traînés aux considérables - Respiration égale, stertoreuse
la malade pousse de temps à autre quelques sourds
gémissements. A la base du poumon gauche, matité
assez considérable - petits râles qui éclatent sous
l'oreille et souffle assez intense - Pouls large, souple,
régulier - 70.
Le matin - matin - Pouls 104. - Respiration 28. Température
vaginale - 38°. 2. Soir. 39°.
7 - morte ce matin à 8 heures

SCD Lyon 1

SCD Lyon 1

Autopsie - 26 heures après la mort.

On aperçoit sous l'arachnoïde au niveau des bosses pariétales, la partie interne des lobes occipitaux et à la face inférieure supérieure du cervelet, une suffusion sanguine presque [illegible], en foyer en certains points - Tous les ventricules [illegible] gorgés de sang - L'hémisphère droit présente un foyer [illegible]rrhagique qui commence à l'union du tiers antérieur [illegible] les $\frac{2}{3}$ postérieurs du noyau lenticulaire, s'étend [illegible]rrière en s'élargissant de manière à envahir tout le [illegible] du noyau lenticulaire, plus de la moitié postérieure [illegible] la capsule interne, presque toute la couche optique sauf [illegible] avant - La couche médullaire qui avoisine la partie [illegible]térieure des corps opto-striés est envahie dans une petite [illegible]tendue par une série de foyers miliaires ~~sous forme de pistéroux~~. [illegible] foyer se termine en dehors de la corne occipitale du [illegible]ntricule latérale. Pas d'athérôme des artères cérébrales. Les poumons offrent les lésions les plus manifestes du [illegible]tarrhe et de l'emphysème. - Hépatisation rouge [illegible] la base du poumon gauche avec semis de petits points [illegible]mâtres -

Adhérences très étendues des 2 poumons.

Rien au cœur.

Quelques plaques athéromateuses de l'aorte.

SCD Lyon 1

SCD Lyon 1

Ramollissement cérébral

SCD Lyon 1

SCD Lyon 1

MODÈLE N° 21.

# HÔTEL-DIEU. — Salle 2e femmes N° 126

Nom Jacquet Marie Anthelmette

né à Lyon

demeurant à id

profession Couturière

âge 32 ans

tempérament

constitution

entré le 19 Mai 1880

sorti le 19 mai à 5h. 1/2 du soir

DIAGNOSTIC ET RÉSUMÉ

Endocardite

hémiplégie

suites de couches

## HISTOIRE PATHOLOGIQUE

Cette malade arrive dans un état très grave, avec dyspnée très grande = et les renseignements que nous possédons à son sujet nous sont donnés par la garde malade qui l'a soignée. =

= Elle jouissait habituellement d'une bonne santé = elle a eu 3 accouchements : le dernier, accouchement gémellaire, remonte au 11 avril 1880 = Les suites de couches ne présentèrent rien de particulier pendant les 8 premiers jours =

Au bout de ce temps, à la suite d'une contrariété la malade eut une perte très abondante = Le même jour, elle avait des frissons ; frissons revenant ensuite toutes les 48 heures =

= 15 jours après l'accouchement, elle avait une 1re attaque, caractérisée par une paralysie du côté gauche, une déviation de la face à gauche et la perte de la parole = ces accidents de paralysie et de perte de la parole durèrent deux jours et cessèrent après une deuxième attaque, arrivant deux jours après la première, et constituée par une paralysie du côté droit et une déviation de la face du même côté. =

SCD Lyon 1

| DATES | HISTOIRE PATHOLOGIQUE | PRESCRIPTIONS |
|---|---|---|

- Elle n'a eu qu'un seul moment de crises convulsives, du tout ~~accompagné~~ avec écume de la bouche —

État de la malade : La malade a sa pleine connaissance elle a toute son intelligence = Teint pâle et teguments de tout le corps décolorés. Elle n'a pas d'aphasie = répond aux questions qu'on lui fait ; désigne parfaitement par leur nom les objets qu'on lui présente = ~~elle~~ prononce seulement avec quelque peine quelques-uns de ses mots, en les estropiant = fait réponses, sans toujours brèves : répondant surtout par oui et non —
= La malade bouge et se sert de ses membres du côté gauche
= mais à droite, hémiplégie ~~du~~ tronc et de la face = les membres inf. et sup. droits sont dans une résolution à peu près complète = ils présentent pourtant une très légère tendance à une extension complète ; le sup. à la ~~flexion~~ extension
= Les sensibilités sont bien conservées : pourtant il arrive que la malade ne perçoit pas la tête d'épingle qui la touche fréquemment et l'épingle est mieux perçue à gauche qu'à droite =
= Les réflexes sont un peu diminués ; il est à noter qu'ils se produisent avec plus de brusquerie du côté droit —
= La déviation de la face est bien peu marquée = on ~~[illegible]~~ simplement un peu d'effacement du pli et des rides, = Face d'ailleurs sans expression
= Si l'on dit à la malade de tirer la langue, on voit que celle-ci est lancée à droite, mais que la pointe aussitôt ~~[illegible]~~ est ramenée vers la partie ~~gauche~~
= trépidation plantaire très marquée à droite = un peu de trépidation totalement = On note aussi un peu d'œdème du dos du pied droit et surtout de la jambe ~~membre inférieur~~ bas
= Du côté du thorax : matité à droite et en arrière, là l'on perçoit du souffle au niveau de l'angle inférieur de l'omoplate avec altération de la voix à ce niveau —
= Cœur : battements précipités, 150 environ = bruit rude de ~~souffle~~ paraissant présystolique et bruit soufflant au 2e ~~[illegible]~~ systolique [illegible]
à la palpation léger frémissement systolique au niveau de la pointe —
Urines ~~contiennent~~ donnent un précipité albumineux abondant par la chaleur et l'acide nitrique

| 14 mai | Mort |
|---|---|

2e femmes = N° 126 - Jacquet Marie =

N° 21 bis.

| DATES | HISTOIRE PATHOLOGIQUE | PRESCRIPTIONS |
|---|---|---|
| | Autopsie : | |
| | Cerveau : Du côté des vaisseaux, on note un caillot fibrineux à l'extrémité supérieure du tronc basilaire, au niveau de sa bifurcation, occupant une étendue de 1 centimètre = | |
| | = Autre caillot fibrineux, occupant une étendue de un centimètre 1/2 et oblitérant à gauche, une branche artérielle qui fournit : la frontale antérieure externe, la frontale et la pariétale = | |
| | = Les méninges, loin d'être œdémateuses, sont au contraire très-sèches, aussi éprouva-t-on de la difficulté à les enlever et cela partout = Elles offrent une légère teinte cendrée, assez générale, mais surtout dans les scissures de Sylvius et à la partie supérieure de la moelle = | |
| | = Les méninges enlevées, on ne remarque à l'œil nu rien de particulier à la surface du cerveau = | |
| | hemisphère gauche : Les différentes coupes ne révèlent rien d'anormal = on note seulement une décoloration très-marquée de la substance cérébrale, décoloration que nous retrouvons d'ailleurs pour l'hemisphère droit = | |
| | hémisphère droit : Sur la coupe frontale, au niveau de la circonvolution du corps calleux, on trouve un ramollissement blanc, laiteux, faisant l'eau de chaux, de la largeur d'une pièce de 0,50 cent, occupant cette circonvolution et atteignant le corps calleux jusqu'au voisinage de la paroi du ventricule = | |
| | protuberance : Sur une coupe, tout à fait à la partie supérieure de la protubérance, à 1 millimètre du bord sup., on trouve un ramollissement situé à la partie médiane et inférieure, plus marqué à gauche, et ayant 8 m.m. de diamètre environ = | |
| | = Sur une coupe à 5 millimètres en arrière de la première, on a ce même ramollissement à la partie médiane, mais avec un prolongement à gauche, intéressant la plus grande partie du faisceau pyramidal gauche = | |
| | = Le foyer s'arrête juste au niveau d'une coupe passant immédiatement en arrière de la 5ième paire = | |
| | = La pyramide gauche à sa partie supérieure est plus étalée, plus diffluente = | |

SCD Lyon 1

| DATES | HISTOIRE PATHOLOGIQUE | PRESCRIPTIONS |
|---|---|---|

Cœur : De gros caillots de formation récente remplissent les oreillettes = ils sont fibrineux à droite ; rouges noirâtres à gauche

Orifice auriculo-ventriculaire droit : Le bord de la valvule est un peu épaissi, arrondi et sur ce bord on rencontre de petits dépôts fibrineux

orifice auriculo-ventriculaire gauche : Valvule très épaissie, très induite, ~~sef~~ en entonnoir : l'orifice se présente sous forme de fente on note bien aussi sur cette valvule de petits dépôts fibrineux, mais moindre quantité qu'à droite

Les valvules sigmoïdes sont aussi altérées = Elles sont épaissies et on remarque l'adhérence de la valvule antéro-interne avec l'antéro-externe

Poumons : Les poumons sont emphysémateux = Avant leur incision, on remarque bien vite deux infarctus ayant au moins le volume d'une noix, occupant l'un la partie post. et inf. du lobe sup. = l'autre, la partie post. sup. du lobe inf. ; du poumon gauche

= L'incision du poumon gauche laisse à la base plusieurs autres foyers d'infarctus, foyers un peu diffus = on note aussi un peu de pneumonie

= Au niveau de ces foyers les artères sont oblitérées et ces oblitérations remontent jusqu'aux gros branches de bifurcation de l'artère pulmonaire

= Toujours dans le poumon gauche, dans le lobe moyen près du tube, plusieurs artères sont oblitérées et le caillot se prolonge vers les artères plus petites, allant à la périphérie du poumon, et cela sans infarctus.

= Poumon droit = point d'infarctus = Et pourtant, comme pour le poumon gauche, on peut dire d'une façon générale que presque toutes les artères sont oblitérées par des caillots fibrineux. On voit ces caillots faire saillie à la surface des coupes du poumon.

= On note aussi un peu d'atélectasie du lobe inf. du poumon droit

= Epanchement assez abondant dans la plèvre droite

MODÈLE N° 21.

# HOTEL-DIEU. — Salle 4e femme N° 158

Nom Marie Blanc

né à

demeurant à

profession sans

âge 71 ans

tempérament

constitution

entré le 6 mars 1882 à l'H. D.

sorti le

entrée le 16 mars 1882 salle ~~[illegible]~~ 4e femme.

DIAGNOSTIC ET RÉSUMÉ

Ramollissement Cérébral.
Hémiplégie droite.

HISTOIRE PATHOLOGIQUE

Opérée de la cataracte (œil droit) par Mr Gayet; 3 jours après l'opération hémiplégie. le 15 à 7 heures du soir.

16 mars 1882 — 11h du matin.

Etat comateux; respiration fréquente un peu stertoreuse. Les paupières sont closes, mais pendant que le côté droit de la face est lisse, immobile, le côté gauche est manifestement contracté; il existe des plis sur le front, autour de l'œil, le sillon ~~[illegible]~~ sous-labial est très marqué et la commissure est tirée en haut et en dehors, lorsqu'on soulève les paupières, on remarque que les yeux sont

| DATES | HISTOIRE PATHOLOGIQUE | PRESCRIPTIONS |
|---|---|---|

sitiés à la partie médiane ou dirigés à gauche et qu'ils oscillent entre ces deux positions. = La bouche est fermée et il est impossible de faire tirer la langue à la malade, les fonctions intellectuelles étant tout à fait abolies.

Les membres du côté droit sont complètement paralysés; lorsqu'on les soulève, ils retombent inertes tandis que ceux du côté gauche, restent plus ou moins dans la position élevée; du reste la malade fait qq. mouvements automatiques aux les membres gauches surtout au membre supér. Toutefois ces mouvements sont assez restreints. =

Le membre supér. ~~gauche~~ droit est dans la 1/2 flexion et on constate une résistance notable du biceps. Pas de trépidation. Membre infér. du même côté dans l'extension et lorsqu'on le fléchit, il présente une résistance assez prononcée du triceps et aussi du côté des fléchisseurs. =

Trépidation plantaire très manifeste. = Pas de trépidation rotulienne. = Les membres du côté gauche présentent un peu de résistance aux mouvements communiqués, dans tous les sens. Pas de trépidation. Le réflexe rotulien est manifestement plus marqué à droite qu'à gauche, il est notablement exagéré. = La sensibilité est profondément troublée: Les piqûres de la région plantaire droite donnent lieu à un mouvement de flexion du membre et souvent à un léger mouvement automatique du côté du membre infér. gauche et même du membre supér. gauche. surtout quand les piqûres sont fortes. Les piqûres ne produisent pas de mouvements dans le membre supér. du côté droit, ni du même côté de la face.

N° 21 bis.

154. Suite. — 5 femmes. Mars 1882

| DATES | HISTOIRE PATHOLOGIQUE | PRESCRIPTIONS |
|---|---|---|

Les piqûres des doigts de la main droite produisent un léger mouvement de retrait du membre avec contraction principalement dans les muscles du groupe antéro externe de l'avant-bras et dans le biceps, mais surtout à un mouvement du membre infer. du même côté consistant dans un léger soulèvement du genou. Les piqûres restent souvent sans résultat, mais en les répétant coup sur coup on donne presque toujours lieu aux phénomènes indiqués précédemment.

Les piqûres du côté droit du tronc et du même côté de la face donnent lieu à des mouvements légers des ~~m~~ 2 membres du même côté, rarement aux mouvements d'un seul membre et plutôt alors aux mouvements du membre infer. mais souvent les piqûres ne donnent rien. Ce sont les piqûres au niveau de l'orifice du nez qui donnent lieu le plus souvent aux réflexes. Et lorsqu'elles sont fortes, on voit aussi une légère contraction de l'orbiculaire du même côté.

Enfin avec ces mouvements réflexes du côté droit on perçoit qq fois des mouvements automatiques des membres gauches, mais la malade ne cherche pas à porter la main vers le point piqué. Il n'en est pas de même lorsque les piqûres ont lieu du côté gauche. Quand elles ont lieu sur la face, sur le tronc, la malade y porte lentement la main. On augmente alors notablement la contraction des muscles de la face du côté gauche qui forment un contraste très frappant avec l'immobilité du côté droit.

Les piqûres des doigts, de la main gauche donnent lieu à un retrait du membre rarement à un mouvement automatique du membre infer gauche, rarement

| DATES | HISTOIRE PATHOLOGIQUE | PRESCRIPTIONS |
|---|---|---|
| | ...ment à une très légère contracture des muscles internes de la cuisse. — Les piqûres de la veille plantent gauche donnent lieu à des mouvements à l'endroit reconnu dans le moment où la piqûre est faite ne se propagent pas du côté droit. — Les piq. du tronc et de la face augmentent le mouvement du côté gauche et donnent toujours lieu à de mouvements réflexes légers dans le membre droit. Lorsque les piqûres sont du côté gauche, surtout lorsqu'elles ont bien pris de la face produisent gémissements et rendent la respiration plus bruyante; néanmoins elles plantes ne vont pas en s'aggravant comme la douleur que devraient provoquer les piqûres. — Il existe donc une anesthésie générale de la sensibilité et un affaiblissement de l'intelligence! — Ce sont les piqûres faites à la racine du nez du côté gauche qui provoquent le plus de douleur. Comparées à celles qui sont faites au milieu du front, elles sont à peine ressenties. — Il en est de même de la respiration des côtés droit de gros ronflements sonores. | ...ment à une légère augmentation de mouvement du membre supérieur droit. — Les piqûres de la région des mouvements à l'endroit reconnu dans le moment où la piqûre est faite ne se propagent pas du côté droit. — Les piq. du tronc et de la face augmentent le mouvement du côté gauche et donnent toujours lieu à de mouvements réflexes légers dans le membre droit. Lorsque les piqûres sont du côté gauche, surtout lorsqu'elles ont bien pris de la face produisent gémissements et rendent la respiration plus bruyante; néanmoins elles plantes ne vont pas en s'aggravant comme la douleur que devraient provoquer les piqûres. — Il existe donc une anesthésie générale de la sensibilité et un affaiblissement de l'intelligence! — Ce sont les piqûres faites à la racine du nez du côté gauche qui provoquent le plus de douleur. Comparées à celles qui sont faites au milieu du front, elles sont à peine ressenties. — Il en est de même de la respiration des côtés droit de gros ronflements sonores. |
| | Symptômes d'excitation très marqués au niveau de la paroi droite de la 5e côte gauche. Contracture en dehors du mamelon. Tremblement et tremblement fibrillaire à la main et à l'oreille. — Tout à coup, inégalité, avec des pulsations qui semblent se produire différemment lorsqu'il y a eu une petite pulsation antérieure. — Pouls 164. Resp. 28. Pouls veineux beaucoup plus visible pendant l'inspiration. Lorsqu'on examine la surface du corps, on voit que, bien qu'elle soit toujours le siège de mouvements anormaux dans le membre supérieur droit, elle semble avoir toujours moins de force. — | |
| 16 mars soir | même état — | |
| 17 mars | = Etat à peu près le même. — Symptômes excitation : on note un tremblement qui est marqué principalement, mais n'est pas exagéré de l'élévation. — Déglutition gênée. — soir. même état. — La plaie de la cornée droit paraît suppurer, tandis qu'auparavant elle était à peine visible — | |

SCD Lyon 1

Mars 1882. 158. Marie Blanc.

N° 21 bis.

| DATES | HISTOIRE PATHOLOGIQUE | PRESCRIPTIONS |
|---|---|---|
| 18 mars | = R. 40. Pouls à la radiale 100. Pulsations de la pointe du cœur 160. | environ. |

Etat comateux beaucoup plus accusé ; respiration stertoreuse plus bruyante, plus fréquente. (R. 40).
La tête est légèrement tournée à droite, tandis qu'hier elle était à la partie médiane ; les paupières sont toujours tombantes, en les soulevant on voit que les yeux sont le siège d'oscillations latérales continuelles assez étendues, ~~ou~~ ou qu'ils sont déviés à droite, la déviation est plus marquée pour l'œil droit que pour l'œil gauche. Lorsque les yeux sont déviés à droite ils peuvent rester q.q. instants dans cette position, mais le plus souvent, ils ne tardent pas à être ramenés vers la ligne médiane ou même un peu à gauche, par secousses brusques assez prononcées ; ils ne restent pas dans ces dernières positions ~~ma~~ et à peine arrivés à la ligne médiane ou un peu à gauche, les globes oculaires reviennent graduellement à droite, insensiblement ou tout au moins par de très légères secousses. A certains moments les oscillations d'un côté à l'autre sont continuelles, surtout si la malade est excitée. Lorsque les excitations sont très fortes et produites par des piqûres au niveau de l'orifice du nez, surtout du côté gauche on voit la déviation à droite se produire brusquement et fortement et à cette déviation succèdent des oscillations plus ou moins rapides. Nous avons pu reproduire ce phénomène plusieurs fois très manifestement. Lorsque la malade est au repos, ce sont des oscillations plus lentes qui alternent avec la déviation à droite. Mais dans toutes ces circonstances l'œil droit se dévie beaucoup plus à droite que l'œil gauche. On remarque aussi au moment des excitations qui produisent la déviation

| DATES | HISTOIRE PATHOLOGIQUE | PRESCRIPTIONS |
|---|---|---|

à droite, que la face se dévie aussi plus fortement à droite. Les membres droits sont dans la résolution complète, sans la moindre trace de contracture, avec disparition de la trépidation plantaire. Toutefois persistance du réflexe rotulien.

Le membre super. gauche est toujours le siège de q.q. mouvements automatiques; il présente encore un très léger degré de résistance dans les 2 sens (bien inférieur à ce qu'il était précédemment.)

Le membre infer. gauche a aussi q.q. mouvements automatiques encore plus restreints que ceux du membre super. Il ne reste qu'une très légère résistance du côté des fléchisseurs. Persistance du réflexe rotulien à peu près au même degré que celui du côté droit.

En piquant la région plantaire droite, il faut agir très fortement en répétant les piqûres pour obtenir des mouvements dans le membre infer. droit; mais on produit ~~assez facilement~~ aussi assez facilement des mouvements automatiques dans le membre infer. gauche et même dans le membre super. En piquant les doigts de la main droite nous avons d'abord eu un léger mouvement de retrait de ce membre, que nous n'avons même plus pu reproduire en piquant même très fortement. Il ne se produit point de mouvements dans le membre infer. du même côté; mais on a des mouvements automatiques assez prononcés dans le membre gauche, surtout dans le membre super. = En piquant la face du côté droit, on ne produit aucun mouvement dans les membres droits et seulement des mouvements automatiques du côté gauche et surtout dans le membre super. Lorsqu'on pique au niveau de la narine droite on produit une contraction des orbiculaires

158. Mars 1882.

N° 21 bis.

| DATES | HISTOIRE PATHOLOGIQUE | PRESCRIPTIONS |
|---|---|---|

peu marqué à droite beaucoup plus prononcé à gauche, en même temps que les autres muscles de la face du côté gauche se contractent et qu'il y a des mouvements automatiques du membre gauche. Parfois la malade porte la main vers la narine. — Lorsque les piqûres ont lieu du côté gauche, sur la face ou sur les membres, on a des contractions de ce côté + — généralisées sur le côté + — prononcées suivant l'intensité de la piqûre. Il semble même aujourd'hui que les piqûres des doigts déterminent un mouvement de retrait et des mouvements automatiques plus marqués qu'hier.

Les piqûres de la région plantaire gauche donnent lieu non-seulement au retrait du membre inférieur, et du mal. mais encore à des mouvements assez brusques du membre supér.; enfin les piqûres de la face produisent toujours des contractions de la face, et la malade porte immédiatement la main gauche sur le point piqué; et si la piqûre est très forte, le membre infér. s'agite aussi.

A aucun ~~mouvement~~ moment, nous n'avons vu les piqûres du côté gauche ~~n'ont~~ donner lieu à des mouvements du côté droit. = Peau chaude. T. Vaq. 40 1/10

Incontinence d'urine. Pas de troubles trophiques; cependant petite érosion au niveau du gd trochanter. Déglutition absolument impossible.

Persistance du pouls veineux. = Battements du cœur très-irréguliers; on sent bien la pointe, mais un gd nombre de battements ne sont pas perçus à la radiale. Il sont des séries de battements qui ne sont pas perçus.

Pas de trépidat. plantaire à gauche. Il n'existe pas non plus de trépidat. rétrolienne des 2 côtés. 1° côté droit de la face est toujours flasque, immobile même au moment des mutations, sauf qq. contractions de l'orbiculaire que l'on paraît dans les circonvolutions intégrales.

Pas de relevant, et en abaissant le pied droit ou le pied gauche on ne produit aucun moment réflexe.

N° 21 *bis*.

| DATES | HISTOIRE PATHOLOGIQUE | PRESCRIPTIONS |
|---|---|---|
| 18 mars = soir | L'état est à peu près le même | soit au point de vue |
| | des membres soit au point de vue | de la fièvre et des yeux. |
| | T. Voy. 39,9 | |

SCD Lyon 1

(1) 4e femmes — Blanc Marie — N° 158

N° 21 bis.

| DATES | HISTOIRE PATHOLOGIQUE | PRESCRIPTIONS |
|---|---|---|

— Autopsie le 20 mars 1882 —

— Liquide céphalo-rachidien tout à fait en quantité normale.

— Rien de particulier du côté des méninges, si ce n'est qu'elles sont un peu opalines et un peu épaissies ~~du côté~~ à la partie supérieure.

— Rien dans les sinus si ce n'est des caillots noirs récents.

La carotide droite fournit la cérébrale postérieure. Dans cette artère aussi bien que dans la sylvienne droite il n'existe que quelques caillots noirs récents, il en est de même dans la cérébrale antérieure, le tronc basilaire et la cérébrale postérieure gauche.

Sur les grosses artères quelques points jaunes athéromateux assez rares et assez peu prononcés.

La communicante postérieure gauche est très grêle.

— La sylvienne gauche est remplie par un caillot noir grisâtre comme s'il était formé par un mélange de caillots noirs et fibreux. Il est ferme et légèrement adhérent aux parois de l'artère. Il commence à cinq millimètres en deçà de la communicante postérieure et son extrémité à ce niveau est blanchâtre, arrondie. Il se termine à cinq millimètres au delà du tronc qui donne naissance aux artères frontales et pariétales; il a au moins 3 centimètres de longueur. Son extrémité antérieure est également plutôt blanchâtre et elle adhère à un petit caillot mince, noirâtre qui se continue dans l'artère sur un centimètre de longueur jusqu'au niveau de l'origine de l'artère pariéto-sphénoïdale. Quelques caillots noirs minces et récents dans la cérébrale antérieure gauche. Dans les autres artères qu'il est possible d'inciser et d'examiner on trouve quelques caillots noirs récents.

Le caillot envoie des prolongements dans le tronc frontal et dans les petites artères stries. Toutefois ces prolongements servent au delà de quatre ou cinq millimètres dans les grosses artères, et se terminent en formant un caillot filiforme dans les petites artères.

En enlevant les méninges on trouve qu'elles sont adhérentes au niveau de la moitié postérieure de la 3e frontale; du pied des circonvolutions front. et pariét. ascendantes, du lobule de l'insula et du tiers antérieur du lobe sphénoïdal. Sur ces parties on ne voit pas de changement de coloration bien appréciable, mais la substance cérébrale est ramollie, et en enlevant les méninges on en entraîne des portions, surtout au niveau du pied de la troisième circonvolution frontale, du lobule de l'insula et de l'extrémité antérieure du lobe sphénoïdal.

SCD Lyon 1

(2)

N° 21 bis.

| DATES | HISTOIRE PATHOLOGIQUE | PRESCRIPTIONS |
|---|---|---|

Coupe pédiculo-frontale — On observe le ramollissement de la couche corticale des circonvolutions — La substance grise est diminuée de consistance un peu plus vascularisée qu'à l'état normal et a un aspect légèrement granuleux — Il existe aussi un petit foyer de ramollissement de la substance médullaire à la partie interne de l'extrémité inférieure du corps strié — Il n'y a pas de changement de coloration bien manifeste, mais la substance blanche est déprimée et légèrement déformée —

Coupe frontale — Même aspect de la substance grise sur les $\frac{2}{3}$ inférieurs de la coupe. C'est au niveau du lobule de l'insula que les lésions sont le plus marquées — La substance médullaire est déprimée au niveau du point où elle est en contact avec le noyau lenticulaire de telle sorte qu'on peut séparer complètement et facilement le noyau lenticulaire de la substance médullaire à laquelle il semble seulement contigu — La capsule interne a un aspect grenu à la partie moyenne et elle est manifestement déprimée de consistance dans les $\frac{2}{3}$ inférieurs

Coupe pariétale — Le ramollissement du lobule la partie supérieure du lobule de l'insula est toujours très caractérisé mais ce qu'il y a surtout de très prononcé c'est le ramollissement de la substance médullaire, y compris la capsule interne, qui se trouve en rapport avec les deux tiers inférieurs du noyau lenticulaire — Il en résulte une cavité assez notable qui montre cette portion de la capsule interne complètement disséquée en même temps que la substance médullaire correspondante a une teinte légèrement jaunâtre — Il existe aussi un ramollissement de la capsule interne qui est en grande partie détruite — Enfin le noyau lenticulaire lui-même paraît aussi le siège d'un ramollissement qui donne à la coupe un aspect anfractueux, rien de particulier au niveau des parties supérieures de la coupe.

— Coupe pédiculo-pariétale — Le ramollissement est encore plus considérable, il ne reste que quelques débris provenant du noyau lenticulaire complètement ramolli ainsi que la substance

SCD Lyon 1

(3)

N° 21 bis.

| DATES | HISTOIRE PATHOLOGIQUE | PRESCRIPTIONS |
|---|---|---|
| | médullaire environnante et la plus grande partie de la capsule interne. Seule la couche optique est toujours intacte avec une petite portion de la capsule interne avoisinante. | |
| | Le foyer de ramollissement se termine à deux centimètres en arrière de cette coupe. | |
| | On voit en somme que le principal foyer de ramollissement occupe le siège habituel de l'hémorrhagie et que l'on observe les mêmes phénomènes pathologiques à part l'absence d'épanchement sanguin et la présence de tissu de ramollissement. | |
| | — Hémisphère droit Rien de particulier. Toutefois les méninges sont peut-être un peu plus adhérentes à la partie moyenne de la région pariétale sans autre lésion appréciable. | |
| | — Cervelet — Rien | |
| | — Protubérance et bulbe — Rien de particulier. | |
| | — Reins Rien de particulier | |
| | — Poumons — Rien | |
| | — Cœur — Volume normal, un peu augmenté de volume. Parois du ventricule gauche un peu épaissi. Un peu de surcharge graisseuse. | |
| | — Aorte — Un peu épaissie, sa tunique interne présente des plaques jaunes surtout au niveau des valvules sigmoïdes qui ne sont ni rétrécies ni insuffisantes — Les plaques jaunes sont surtout très marquées au niveau de la valvule mitrale dont les parois sont épaissies, cependant sans rétrécissement notable, sans insuffisance. | |
| | Rien de particulier au niveau des orifices du cœur droit | |
| | — Notons encore une plaque laiteuse sur la partie antérieure du cœur droit. | |

SCD Lyon 1

| DATES | HISTOIRE PATHOLOGIQUE | PRESCRIPTIONS |
|---|---|---|
| | | |

SCD Lyon 1

| DATES | 4 ff. — 158<br>Marie Blanc<br>HISTOIRE PATHOLOGIQUE | PRESCRIPTIONS |
|---|---|---|
| Réflexions | L'attaque est survenue 3 jours après l'opération de la cataracte. Il est probable que l'opération, l'impression morale aussi bien que le changement d'alimentation et de milieu ont dû jouer le rôle de causes prédisposantes dans la production de l'attaque. C'est sous l'influence de causes du même ordre que nous voyons encore assez fréquemment des paysans pris d'une attaque à la ville où ils étaient venus voir leurs enfants à l'occasion d'un mariage, d'un baptême, d'un enterrement pour traiter des affaires d'intérêt, etc. etc. Et ce qu'il y a de remarquable, c'est que sous l'influence de ces mêmes causes on a affaire tantôt à une hémorrhagie, tantôt à un ramollissement comme dans notre cas.<br>Le Diagnostic était resté douteux pendant la vie en raison de ces causes prédisposantes, d'une lésion du cœur douteuse et enfin d'un appareil symptomatique où l'on trouvait des caractères appartenant à la fois à l'hémorrhagie et au ramollissement.<br>La malade était dans un état comateux lorsque nous l'avons reçue le lendemain de son attaque et cet état n'a fait que s'aggraver jusqu'au moment de la mort qui a eu lieu 4 jours après l'attaque.<br>La déviation des yeux existait d'abord du côté de la lésion, puis elle s'est produite du côté de la paralysie deux jours avant la mort. — D'après les auteurs, il semble que la déviation du côté de la paralysie soit un fait rare. Or, il résulte de nos observations qu'elle se produit toutes les fois que l'attaque d'hémiplégie déterminée par lésion hémisphérique (Hémorrhagie ou Ramollissement) est accompagnée d'un état comateux persistant jusqu'à la mort; mais ainsi que nous l'avons déjà noté cette déviation succède toujours à la déviation du côté de la lésion, et elle est d'un pronostic fatal. | |

SCD Lyon 1

| DATES | HISTOIRE PATHOLOGIQUE | PRESCRIPTIONS |
|---|---|---|
| | Lorsque la déviation a eu lieu du côté de la paralysie, c'est l'œil de ce côté qui était le plus dévié, comme il arrive habituellement. Nous avons précédemment cherché à expliquer ce fait en indiquant notre manière de voir sur la déviation des yeux considérée en général à propos d'une observation d'hémorrhagie cérébrale (Fourlet Jacques), nous n'y reviendrons pas. Nous ferons seulement observer que si au début de l'accident les yeux étaient déviés du côté de la lésion, c'était pendant les excitations; et que pendant les moments de repos ou de somnolence, les yeux revenaient à la partie médiane où on les trouvait en soulevant les paupières (ce qui les faisait immédiatement dévier du côté de la lésion et osciller de ce côté à la ligne médiane comme nous le constatons habituellement); tandis qu'après avoir constaté la déviation du côté de la paralysie, nous avons constamment observé les mouvements de ce côté à la ligne médiane qui était même un peu dépassée du côté opposé; mais sans jamais les trouver en repos. Il est même très-probable qu'il en est toujours ainsi dans la déviation du côté de la paralysie. Les mouvements dans les deux sens latéraux avaient lieu par petites secousses successives indiquant que l'excitation musculaire était faible et non soutenue et de plus qu'elle était incertaine quoique prédominante d'un côté. Nous avons déjà cherché à expliquer ces phénomènes par la perte successive des fonctions des hémisphères cérébraux dont l'action directrice est d'abord vicinée et affaiblie dans un hémisphère puis dans l'autre, de telle sorte qu'elle finit par disparaître ~~presque~~ complètement et ne se fait plus sentir que faiblement, irrégulièrement et par secousses, sur les noyaux centraux des nerfs qui se rendent aux muscles de l'œil, d'où les caractères de la déviation et des mouvements de latéralité des yeux. | |

SCD Lyon 1

| DATES | 4 ff. – 158<br>Marie Blanc<br>HISTOIRE PATHOLOGIQUE | PRESCRIPTIONS |
|---|---|---|

Réflexions (suite) Nous avons dit qu'une fois la déviation produite du côté de la paralysie, il n'y avait plus pour les yeux de repos sur la ligne médiane, comme au moment de la déviation du côté de la lésion et qu'en tout cas le repos, s'il y en avait, n'était que de qqs. secondes de durée. Ce phénomène est parfaitement en rapport avec l'explication que nous avons donnée de la déviation des yeux successivement des deux côtés. Lorsque les yeux sont dirigés du côté de la lésion, c'est avons-nous dit, par la prédominance d'action et même par un certain degré d'excitation provenant de l'hémisphère sain. Cet hémisphère peut encore se reposer en dormant d'où le retour des yeux à la partie médiane. Mais lorsqu'à son tour il est le siège de troubles secondaires, les deux hémisphères sont alors dans un état pathologique tel que le sommeil n'est plus possible et qu'ils ~~se sont~~ ~~constatés que~~ le point de départ ~~d'une~~ d'une excitation, mais d'une excitation vacillante, alternativement et de plus en plus faible. Enfin nous avons constaté à plusieurs reprises que les excitations périphériques et surtout celles provenant du côté non paralysé avaient une action très-manifeste sur la déviation des yeux qui était alors exagérée du côté de la paralysie, en même temps que les secousses donnant lieu aux mouvements latéraux des globes oculaires étaient plus marquées et plus précipitées. De plus la déviation de la tête ~~augmentait~~ du même côté, sous l'influence des mêmes excitations. On voit ainsi que ces excitations ont une action manifeste sur les noyaux centraux des nerfs se rendant aux muscles de l'œil; mais qu'elles n'impriment pas une direction d'un côté ou de l'autre suivant le mode d'excitation et le point où elles produisent et qu'elles ne font qu'exagérer la déviation existante. L'effet est d'autant plus marqué qu'on agit sur des parties dont la sensibilité est le moins altérée. De même dans la déviation du côté de la lésion, les excitations exagèrent la déviation du même côté.

| DATES | HISTOIRE PATHOLOGIQUE | PRESCRIPTIONS |
|---|---|---|
| | sur contre les réflexes étaient intenses à chacun. Du côté paralysé l'excitation de la région plantaire donnait lieu d'abord à un mouvement de flexion légère du membre inférieur, jamais nous n'avons vu cette excitation donner lieu à un mouvement dans la portion supérieure de la cuisse, tandis que l'excitation du m. sup. ou de la face produisait du mouvement dans le m. inf. ou dans les deux membres. L'excitation du m. sup. ne donnait lieu qu'à un très-léger mouvement de la membre; de même que l'excitation de la face ne donnait rien ou un léger mouvement de l'orbiculaire du même côté. C'est ce qu'on observe le plus souvent dans le ramollt. cérébral. Toutefois l'excitation du côté paralysé donnait lieu aussi à des mouvements du côté opposé, comme on l'observe surtout dans l'hémorrhagie cérébrale. Cela tenait-il au mode de production du Ramollt, à son évolution rapide ou à son siège qui était celui où l'on rencontre le plus souvent l'hémorrhagie ou enfin à d'autres circonstances? Ce qu'on peut dire d'une façon générale c'est que dans le cas de la gêne la diffusion de l'excitation se portait bien de haut en bas pour le côté paralysé, tandis que de l'autre côté elle se diffusait aussi bien en bas qu'en haut, enfin la diffusion a lieu du côté paralysé au côté sain et non de celui-ci au premier. Enfin on a pu remarquer que les réflexes ont diminué d'abord du côté paralysé, tandis que d'autres fois ce sont les réflexes du côté sain qui ont diminué d'abord du côté paralysé. C'est ce dont on a pu voir avant la mort. Or on a pu voir aussi que la rétraction des membres avaient cessé comme de coutume d'abord du côté paralysé. — Nous avons vu d'autres fois que les réflexes qui avaient disparu immédiatement après l'hémorrhagie reparaissaient disparaissent un peu plus tard, il s'agissait d'une oblitération artérielle modifiant considérablement la circulation d'une hémisphère, comme dans le cas d'oblitération de la Carotide interne on aurait fait tenir compte dans ces cas de l'état général du sujet. — Le cœur présentait un peu le rhythme caractéristique du rétrécissement mitral: on avait entendu un bruit de souffle, comme la sensation d'un effort avant la systole, ce qui nous avait fait penser à la possibilité d'un rétrécissement. Le diagnostic est resté douteux, puisque pour que le bruit de roulement ne soit pas nettement perçu, il est certain que chez d'autres sujets atteints d'hypertrophie du cœur dans les cas où l'on peut confondre un bruit de rétrécissement, d'autant que parfois le rétrécissement mitral n'est pas même caractérisé par | |

SCD Lyon 1

MODÈLE N° 21.

# HOTEL-DIEU. — Salle 4e femme N° 158

Nom Euphrasine Petit

né à

demeurant à

profession Dévideuse

âge 61 ans

tempérament

constitution

entré le 10 février 1882.

sorti le

mort le 24 février 1882

DIAGNOSTIC ET RÉSUMÉ

Ramollissement cérébral

Autopsie

## HISTOIRE PATHOLOGIQUE

Pas de rhumatisme.

Pas de renseignements du côté de son père ; sa mère est morte à 6 d'ans ; elle aurait eu des beaucoup de rhumes (?). = 2 frères, l'un d'eux vivants. = Mariée à 36 ans, pas d'enfant ; plus de menstruation depuis l'âge de 28 ou 29 ans. (elle aurait été réglée à 11 ans.) = Pas d'antécédents pathologiques à part ceux qui se rapportent à son affection actuelle. = Il y a 2 ans, elle se trouvait dans la rue, lorsqu'elle fut prise d'un étourdissement ; elle perdit connaissance ; toutefois elle prétend que la connaissance était revenue très vite et que ce qui la gênait le plus, c'était la perte de la vision. De 6 h. du matin à 8 h. du soir, elle n'aurait pu voir ce qui se passait autour d'elle, mais elle déclare qu'elle comprenait, qu'elle n'avait

| DATES | HISTOIRE PATHOLOGIQUE | PRESCRIPTIONS |
|---|---|---|

aucun affaiblissement de la motilité ; pas de déviation de la face ou des yeux. = ~~Dans la soirée~~, elle ~~reprit~~ ne peut dire à quelle moment elle recouvra ~~la vue~~ ; elle aurait eu en même temps des vomissements, et une céphalalgie notable. ~~Elle resta une quinzaine de jours sans~~ Elle resta un mois environ ; elle vomissant de temps à autre (3 ou 4 fois par jour) et souffrant de la tête. = ~~Elle~~

Depuis ce moment, rien de nouveau, si ce n'est un gros rhume. =

Hier à 2 heures de l'après dîner, elle était assise, ~~lorsque~~ subitement elle fut prise d'un étourdissement ; elle tomba à terre, perdit connaissance ; transportée sur son lit, elle reprit connaissance au bout de 3/4 d'heure. A ce moment elle avait une paralysie absolue de tout le côté ~~droit~~ gauche avec déviation de la face ; pas de déviation des yeux. = Depuis ce moment rien de nouveau ; toutefois ce matin elle aurait vomi sans avoir mangé ; de plus elle aurait remarqué qu'elle pouvait un peu remuer le membre infér. gauche.

A son entrée on note les signes suivants ;

Paralysie absolue du mouvement du membre supér. gauche.

Flaccidité évidente ; pas la moindre résistance.

Paralysie incomplète du membre infér. gauche ; la malade peut légèrement le déplacer en dehors, l'étendre et le fléchir, et remuer les orteils.

Pas de trépidation rotulienne ou plantaire.

Pas de réflexe rotulien. = Réflexes cutanés ~~peu~~ ~~[illegible]~~ ~~[illegible]~~ un peu exagérés, mais des deux côtés.

SCD Lyon 1

n° 158. Suite.

MODÈLE N° 21.

# HOTEL-DIEU. — *Salle* N°

*Nom*
*né à*
*demeurant à*
*profession*
*âge*
*tempérament*
*constitution*
*entré le*
*sorti le*

DIAGNOSTIC ET RÉSUMÉ

Sensibilité très légèrement diminuée soit au membre super, soit au membre infer. Ce trouble est très-léger, et du reste assez difficile à bien préciser à cause des réponses vagues de la malade.
La face présente une déviation à droite très prononcée ; de ce côté le sillon naso-gémien est très accentué ; la commissure est attirée par en haut ; à gauche les traits sont aplatis, la commissure un peu effilée et abaissée. = Les grimaces ne peuvent être

HISTOIRE PATHOLOGIQUE

exécutées à gauche. = La langue est peu mobile, sa pointe est déviée à gauche.
Pas de déviation des yeux ; la malade exécute les mouvements qu'on lui demande.
Paupières habituellement fermées à cause de la somnolence de la malade ; la paupière supér. gauche ne peut être abaissée aussi fortement que la droit. = Pupilles normales. —

œil gauche mais ouvert

Photophobie.

Céphalalgie. = Sensibilité faciale peut être un peu moindre à gauche. =
Pas d'œdème, ni de troubles trophiques. =
Pas d'incontinence d'urine ni des matières fécales.
Intelligence assez bien conservée. =
Léger trouble de la parole dû à un peu de mobilité de la langue.
Pouls petit, un peu irrégulier, soit comme force soit comme fréquence, précédé comme d'une hésitation dans les grandes pulsations.

SCD Lyon 1

| DATES | HISTOIRE PATHOLOGIQUE | PRESCRIPTIONS |
|---|---|---|
| | A Pointe du cœur bat dans le 6e espace intercostal, et sur une étendue assez large; on la sent dans la région épigastrique. = Frémissement presystolique seulement ~~mont~~ ou mont les gde contractions. = A l'auscultation rien à la base; bruit de souffle presystolique à la pointe. — | |
| | Du côté des poumons; sonorité thoracique normale; mais ~~gde quantité~~ nombreux râles muqueux dans la plus gde partie des 2 poumons. — | |
| | [ = Les yeux sont habituellement dirigés à droite, bien qu'elle puisse regarder du côté qu'on lui indique. = | |
| | La pupille gauche paraît un peu dilatée. = | |
| | La tête est abaissée du côté malade. — | |
| | Dans l'intérieur de la bouche, la pointe de la langue est ~~difficilement portée à droite~~ ~~ne peut être~~, ~~ne~~ peut être portée contre la face interne de la joue droite elle ne peut l'être du côté gauche: déviation très légère à gauche de la pointe de la langue — | |
| | Pour le membre inférieur droit, = rien de particulier | |
| | Les réflexes cutanés du côté droit sont très intenses et ne se transmettent pas au côté gauche; tandis que les réflexes cutanés du côté gauche, sont surtout marqués du côté gauche, et se transmettent un peu à droite. I | |
| | La malade est un peu agitée; se déjeune souvent. — | |
| 20 février | = Placidité absolue du côté des membres supér. et infér. gauches. = Légers mouvements de flexion de la jambe et du pied tandis que le membre supér. est immobile. = Réflexes plantaires à peu près également conservés, peut être un peu moins à gauche qu'à droite. — Les troubles de la sensibilité très légers, le simple contact n'est pas toujours bien senti. = La malade retrouve les yeux fermés, sa main déplacée. | |

SCD Lyon 1

Février 1882 n° 158. 4e femme.

MODÈLE N° 21.

# HOTEL-DIEU. — *Salle* N°

*Nom*

*né à*

*demeurant à*

*profession*

*âge*

*tempérament*

*constitution*

*entré le*

*sorti le*

DIAGNOSTIC ET RÉSUMÉ

20 fevr 1882 = Persistance de la déviation de la face. = Le sillon naso-labial du côté droit est fortement accusé, et surtout dans les mouvements; celui du côté gauche est un peu effacé. La commissure droite est toujours manifestement tirée en dehors. — Elle se plaint toujours d'un point de côté à droite; elle aurait eu qq. crachats hémoptoïques. = à l'auscultation, rien, si ce n'est qq. ronchus; à la percussion il y a peut-être plus de sonorité à droite qu'à gauche. = Râles trachéaux. = Respiration gênée

HISTOIRE PATHOLOGIQUE

[ La langue n'est guère déviée cependant lorsque la malade la tire, elle est plutôt tirée en avant du côté droit. La malade la porte en tous sens en dedans et en dehors de la bouche cependant plus facilement ~~que~~ du côté droit.

23 février = La malade est allée en s'affaiblissant progressivement, et a succombé ce matin.

SCD Lyon 1

| DATES | HISTOIRE PATHOLOGIQUE | PRESCRIPTIONS |
|---|---|---|
| | | |

SCD Lyon 1

MODÈLE N° 21.

# HOTEL-DIEU. — Salle 4e femmes N° 158

Nom Petit Euphrasie

né à

demeurant à

profession

âge

tempérament

constitution

entré le

sorti le

DIAGNOSTIC ET RÉSUMÉ

Autopsie le 25 février 1882

A Premier vue rien de particulier du côté des hémisphères — Écoulement normal de liquide céphalo-rachidien.

A la base les méninges sont un peu épaissies, opalines et légèrement adhérentes au niveau du chiasma et de la scissure de Sylvius

— Rien de particulier du côté des émoins

— Sur les grosses artères on trouve quelques rares points athéromatiques

## HISTOIRE PATHOLOGIQUE

— Dans la carotide droite au niveau de sa section on aperçoit un caillot fibrineux, noirâtre. Le caillot noir se propage dans la sylvienne et ses branches, ainsi que dans la cérébrale antérieure — Dans la sylvienne gauche il existe aussi un caillot de même nature mais seulement à l'entrée de la cérébrale moyenne et dans la cérébrale antérieure jusqu'au niveau de la communicante antérieure ; tous ces caillots paraissent de formation très récente. Rien

Rien de particulier dans le tronc basilaire

— Hémisphère droit — Après avoir enlevé les méninges, on constate un léger degré de ramollissement de la partie antérieure supérieure et interne du lobe sphénoïdal sur une étendue de 3 centimètres — La partie est ramollie sans changement de coloration bien appréciable, mais les parties sont affaissées.

— Sur la coupe frontale à l'angle supérieur et interne du noyau lenticulaire un petit foyer caractérisé par ne tomte lumière et de petites hémorrhagies capillaires, qui lui donne tout à fait l'aspect d'un véritable infarctus.
A la partie moyenne de la même portion on trouve un autre petit point où la vascularisation est plus marquée.

— Sur la coupe pariétale le foyer est plus étendu dans le sens de la même portion du

| DATES | HISTOIRE PATHOLOGIQUE | PRESCRIPTIONS |
|---|---|---|

noyau lenticulaire — Même vascularisation interne au centre, tout autour tenue légèrement verdâtre.

Sur ces différents points la capsule interne est tout à fait intacte.

— Sur une coupe du foyer, horizontale et passant par les coupes précédentes on voit très nettement qu'il s'agit d'un véritable infarctus ayant exclusivement pour siège le noyau gris, jaunâtre et un peu ramolli à la partie médiane et très vascularisé sur les bords. Le foyer commence à deux millimètres en avant de la coupe frontale et il se termine à deux millimètres en arrière de la coupe pariétale — Là ~~il est~~ dans la moitié antérieure il a environ ~~trois~~ 3 à 4 millimètres de diamètre, est arrondi tandis qu'à la partie postérieure il est plus mince dans le sens ~~vertical~~ transversal et un peu plus large dans le sens vertical —

— Rien sur les autres coupes.

— Hémisphère gauche — Rien sur les circonvolutions.

Absolument rien sur les coupes de cet hémisphère.

— Rien du côté du cervelet —

— Rien dans la protubérance et le bulbe.

— Poumons dépourvus de toute adhérence paraissent entièrement sains.

— Rien de particulier du côté de la rate et du foie —

— Les deux reins renferment un très-grand nombre d'infarctus qui se montrent sur la surface des reins sous forme de taches jaunâtres et sur les coupes sous l'aspect de nombreuses pyramides plus ou moins irrégulières à base périphérique — Sur les deux reins, on voit manifestement plusieurs petites artères oblitérées : sur l'un des reins, on voit même un caillot en partie fibrineux, en partie cruorique remplir toute la lumière d'une artère rénale au niveau du hile. —

— Cœur très-augmenté de volume. — L'aorte est dilatée et athéromateuse. ~~Les~~ Deux valvules aortiques sont soudées ensemble par leurs parties contiguës. On constate au moyen d'un filet d'eau, qu'il n'y a pas d'insuffisance, mais il ~~doit~~ y a ~~[illegible]~~ à coup sûr un rétrécissement à cause de l'épaississement des sigmoïdes. L'orifice auriculo-ventriculaire gauche est très-nettement rétréci : c'est à peine si l'on peut y faire pénétrer le doigt. Cependant il ne présente pas d'insuffisance.

SCD Lyon 1

| DATES | HISTOIRE PATHOLOGIQUE | PRESCRIPTIONS |
| --- | --- | --- |
| |  | |

SCD Lyon 1

# HOTEL-DIEU. — *Salle* N°

*Nom*

*né à*

*demeurant à*

*profession*

*âge*

*tempérament*

*constitution*

*entré le*

*sorti le*

DIAGNOSTIC ET RÉSUMÉ

## HISTOIRE PATHOLOGIQUE

SCD Lyon 1

| DATES | 4 ff- 158 Hémiplégie droite HISTOIRE PATHOLOGIQUE | PRESCRIPTIONS |
|---|---|---|
| Réflexions | Après avoir d'abord considéré le corps strié comme un centre moteur s'appuyant à la fois sur les faits pathologiques. Il est vrai que ces faits négatifs ne suffisent pas à infirmer les faits positifs. Sous le terme de faits positifs nous entendons ceux dans lesquels des lésions expérimentales ou spontanées du corps strié ont produit des paralysies sont venues entrer dans la théorie des centres moteurs. Notre malade nous fournit un fait positif de ce genre qui est très-net. Il s'agit d'une lésion dans le corps strié (noyau lenticulaire), d'une lésion qui ne détermine qu'une des parties voisines, si elle en détermine peu volumineuse. Il est très-curieux qu'une limite ait suffi à déterminer une hémiplégie du côté opposé; d'autant que d'autres n'ont rien produit ou tout au moins des troubles légers et passagers. Nous jugeons à propos la cause de ces effets d'une lésion (nous ne pensons pas dire n'étant jamais identiques dans deux cas) nous échappe complétement. Nous sommes porté à croire que dans notre cas il y avait peut-être du côté du cerveau plus prononcés que d'habitude en raison de l'état du cœur; et les caillots récents, trouvés dans les artères cérébrales, surtout du côté droit, étaient peut-être un indice de ce que nous avancons. Nous avons encore un autre indice de ce genre dans le point constaté aussi dans le noyau lenticulaire non loin du foyer principal et dans le foyer ramollissement de l'extrémité antérieure de la couche optique. Cette hypothèse peut rendre compte (jusque à ce qu'on ait trouvé une meilleure pensons) non seulement de l'intensité de la paralysie mais aussi de la mort rapide. Il est à remarquer, en effet, que rien de pareil n'explique cette terminaison si rapidement mortelle, sauf, peut-être, l'état des reins; et encore il est probable que les lésions rénales | Devons constater que semblable, les conditions d'une lésion analogue ont produit que d'autres fois des lésions analogues ont produit une hémiplégie aussi prononcée à même d'une lésion aussi étendue comparativement à même d'une lésion aussi petite. Il est très-remarquable que dans tous les cas du corps strié ont produit des troubles de la sensibilité aussi prononcés que la paralysie motrice. Nous avons encore un point de ressemblance avec les faits positifs de ce genre dans la prédisposition commune à la terminaison rapide. |

SCD Lyon 1

| DATES | HISTOIRE PATHOLOGIQUE | PRESCRIPTIONS |
|---|---|---|

n'auraient pas déterminé si vite la mort. Car nous avons vu d'autres fois des lésions aussi nombreuses de ces organes qui étaient très-anciennes, n'avaient été pour rien dans la cause de la mort. Les caillots que nous avons trouvés dans une des artères rénales n'étaient certainement pas la cause des infarctus présentés par le même rein; car l'autre rein qui était tout aussi altéré n'en présentait pas dans l'artère rénale. Mais les petites artères se rendant aux parties qui étaient le siège des infarctus étaient parfaitement remplies de caillots sur l'un et l'autre rein. Que les infarctus aient été produits par embolie ou par thrombose, on doit considérer les oblitérations artérielles dont nous venons de parler comme étant consécutives aux infarctus en raison de la régularité avec laquelle toutes les petites artères se rendant aux infarctus sont oblitérées et oblitérées uniformément de la même manière. On remarque du reste, qu'il en est toujours ainsi pour les infarctus pulmonaires; que toutes les petites artères qui y aboutissent sont oblitérées, et que parfois ces oblitérations remontent jusqu'aux artères de gros calibre jusqu'au hile du poumon. Il n'est donc pas étonnant que sur l'un des reins nous ayons trouvé l'oblitération artérielle remontant jusque dans le tronc de l'artère rénale. Aussi bien ce caillot était un mélange de coagulations fibrineuses et cruoriques, sans présenter sur un point quelque particularité pouvant faire croire à une origine plus ou moins éloignée. Enfin nous n'avons trouvé ni dans l'aorte ni dans le cœur un indice quelconque pouvant être considéré comme le point de départ des caillots emboliques. S'il y a eu des embolies, ce ne peut être que des embolies capillaires; mais on peut tout aussi bien soutenir que les infarctus ont eu pour point de départ des thrombos par affaiblissement de l'action du cœur et tendance du sang à la coagulation. Une fois l'infarctus formé la circulation est forcément entravée, ralentie, dans les petites artères qui s'y rendent d'où la coagulation du sang qu'elles contiennent. Et si les infarctus sont nombreux ou très-étendus, on comprend que le trouble de la circulation se fasse sentir sur des vaisseaux plus volumineux et jusque sur l'artère principale.

SCD Lyon 1

| DATES | HISTOIRE PATHOLOGIQUE<br>Emphysème partiel | PRESCRIPTIONS |
|---|---|---|
| Vendredi | (suite) A ajouté nous venons de dire des veines et des poumons, on aurait appliqué au cerveau dont les importants (Ramollissements) pendant la période dans les mêmes conditions. Jamais nier qu'on rencontre fréquemment des embolies ~~artérielles~~ des gros artères comme cause des ramollissements; nous croyons qu'il est encore plus fréquent de trouver des ramollissements sans oblitération apparente. Si vis dans ces cas nous ne saurions trancher la question relativement à leur mode de production, nous ne pouvons pas dire s'il s'agit d'oblitération vasculaires dues à de fins embolies, ayant pour point de départ (la suppuration) ~~de~~ caillots ou de gros vaisseaux ou se trouvant en suspension dans le sang, ou si celui-ci ne coagule pas dans les petites artères en raison de la pullulation de l'affaiblissement de l'action faiblement ayant l'état cachectique par suite d'une autre manière. Si enfin si les ramollissements sont produits par les artères qui se rendent à ces ramollissements ne sont pas ordinairement oblitérés cela tient vraisemblablement à la facilité avec laquelle la circulation collatérale se rétablit et aussi à cause l'irrigation de l'encéphale est amenée par des artères volumineux, nombreuses qui communiquent entre elles pourvu se supplée facilement. Cependant on trouve assez fréquemment d'une façon très manifeste et qui sont alors constitués par un mélange de caillots fibrineux et anciens; enfin on peut trouver tantôt seulement des caillots rouges récents formation de date différente de la période ramollissement, comme ceux que nous avons trouvés dans les artères cérébrales chez notre malade et qui tantôt seulement l'obstacle présenté par les lésions cardiaques à la circulation alors que le cœur s'affaiblit. | des poumons, est aussi appliqué) pendant la période dans les ramollissements; nous de traiter ces ramollissements sans dire ici que dans ce cas relativement à leur mode dire s'il s'agit d'oblitération point de départ se trouvant en suspension dans le fait d'altération ou simplement en cœur et d'autant plus favorisait l'encéphale; de autre manière. Si ne sont pas ordinairement à la facilité avec laquelle à cause l'irrigation abondante, et aussi à ce qu'on se supplée facilement. secondairement d'une constitués par un mélange on peut trouver tantôt seulement et d'autant seulement que nous avons trouvés et qui tantôt seulement à la circulation alors |
| | Il est étonnant aussi qu'avec une lésion aussi limitée et entourée de petites hémorragies capillaires, c'est-à-dire rapprochées par sa nature des foyers hémorragiques, il est étonnant d'une part qu'on n'ait pas observé la moindre contracture, la moindre résistance dans les mouvements communiqués. Cela nous paraît facile à la même cause qui a rendu la paralysie aussi complète avec une si petite lésion et sur laquelle nous avons insisté précédemment. | une lésion aussi limitée |

SCD Lyon 1

| DATES | HISTOIRE PATHOLOGIQUE | PRESCRIPTIONS |
|---|---|---|
| | Il y avait si peu de tendance à la déviation que nous ne constatâmes qu'il n'existait aucun trouble de la sensibilité plantaire ou rotulienne ni même aucune réflexe tendineux. Mais contre la sensibilité était presque entièrement conservée. Il n'était pas probable qu'à cette particularité fut en rapport avec la localisation de la lésion au noyau lenticulaire. Nous avons pu d'autre part constater une hémianesthésie très manifeste avec de lésions limitées à ce noyau. Si donc ce cas n'en a pas été aussi pleinement à ce qu'il existait une autre petite lésion du noyau lenticulaire à ce que le trouble circulatoire pour affaiblissement de l'action de cause équivalait à des lésions diminuées. Et nous avons remarqué que dans les cas de gêne le trouble de la sensibilité fut défaut à tout au moins fut peu prononcé. C'est aussi pourquoi on peut attribuer la conservation des réflexes tendineux à une diminution légère.<br>La déviation de la face et des yeux du côté de la lésion était chez le malade regardait plutôt à droite; mais si on lui disait à regarder à gauche elle pouvait parfaitement le faire. Nous croyons qu'il en est ainsi dans tous les cas de déviation de gêne sans conservation de l'intelligence. La déviation permanente d'un côté ne s'observait que dans la paralysie des fonctions intellectuelles. Ceci prouve que le phénomène de déviation ne tient pas tout à une paralysie musculaire qu'à une sorte excitation musculaire dans le sens opposé. Du reste même dans les cas de paralysie à commencer, le sommeil suffit à ramener les yeux en latéralité médiane. Et cependant les phénomènes de paralysie étaient très prononcés du côté droit. L'œil paraissait plus petit par le fait de l'abaissement de la paupière supérieure et notamment l'occlusion de la paupière était moins bien que du côté sain: ce qui indiquait à la fois un peu de parésie de la portion supérieure de l'orbiculaire. La joue était paralysée, et la langue l'était également à un degré assez prononcé contrastant avec la peu de déviation de la pointe. C'est un phénomène que nous avons déjà eu l'occasion de constater plusieurs fois. Lorsque la pointe était peu déviée à gauche la langue pouvait être plus difficilement portée du côté de la joue gauche. C'était pour lui un moyen de l'intensité de la paralysie de la langue qui dans sa fonction restait un peu amoindri du côté droit. Si la pointe était moins déviée à gauche je crois pouvoir admettre que le génio-glosse était moins atteint que les muscles de la base de la langue et les muscles intrinsèques?<br>Nous n'avons pas trouvé d'hémianesthésie à la suite de notre malade ne pouvait pas rapporter la part de commotion et les troubles de la vision qu'il a présentés pendant quelques heures. Il y a accident de gêne cela plus fréquent qu'on le croit généralement chez les malades atteints de lésions cardiaques. | Contre les accès paralytiques aucun traitement connu. Si n'était pas probable qu'à cette particularité fut en rapport avec la localisation de la lésion au noyau lenticulaire. Nous avons pu d'autre part constater une hémianesthésie très manifeste avec de lésions limitées à ce noyau. Si donc ce cas n'en a pas été aussi pleinement à ce qu'il existait une autre petite lésion du noyau lenticulaire à ce que le trouble circulatoire pour affaiblissement de l'action de cause équivalait à des lésions diminuées. Et nous avons remarqué que dans les cas de gêne le trouble de la sensibilité fut défaut à tout au moins fut peu prononcé. C'est aussi pourquoi on peut attribuer la conservation des réflexes tendineux à une diminution légère.<br>La déviation de la face et des yeux du côté de la lésion était chez le malade regardait plutôt à droite; mais si on lui disait à regarder à gauche elle pouvait parfaitement le faire. Nous croyons qu'il en est ainsi dans tous les cas de déviation de gêne sans conservation de l'intelligence la déviation permanente d'un côté ne s'observait que dans la paralysie des fonctions intellectuelles. Ceci prouve que le phénomène de déviation ne tient pas tout à une paralysie musculaire qu'à une sorte excitation musculaire dans le sens opposé. Du reste même dans les cas de paralysie à commencer, le sommeil suffit à ramener les yeux en latéralité médiane. Et cependant les phénomènes de paralysie étaient très prononcés du côté droit. L'œil paraissait plus petit par le fait de l'abaissement de la paupière supérieure et notamment l'occlusion de la paupière était moins bien que du côté sain: ce qui indiquait à la fois un peu de parésie de la portion supérieure de l'orbiculaire. La joue était paralysée, et la langue l'était également à un degré assez prononcé contrastant avec la peu de déviation de la pointe. C'est un phénomène que nous avons déjà eu l'occasion de constater plusieurs fois. Lorsque la pointe était peu déviée à gauche la langue pouvait être plus difficilement portée du côté de la joue gauche. C'était pour lui un moyen de l'intensité de la paralysie de la langue qui dans sa fonction restait un peu amoindri du côté droit. Si la pointe était moins déviée à gauche je crois pouvoir admettre que le génio-glosse était moins atteint que les muscles de la base de la langue et les muscles intrinsèques? |

SCD Lyon 1

MODÈLE N° 21.

# HOTEL-DIEU. — Salle St Maurice N° 8

Nom P. Boiron

né à Luriecq (Loire)

demeurant à Lyon

profession Cirneur

âge 62 ans

tempérament

constitution

entré le 10 7bre 77

sorti le 21 Avril 78

DIAGNOSTIC ET RÉSUMÉ

Ramollissement cérébral

Hémiplégie gauche

(Contracture secondaire très marquée

Ecchymoses des avant bras

surtout du dos de l'avant bras gauche

## HISTOIRE PATHOLOGIQUE

Cœur Cœur droitier

Rien à noter dans les antécédents héréditaires. Pas d'alcoolisme - pas de syphilis.

Cet homme dont il est difficile d'obtenir des renseignements bien précis prétend qu'il aurait eu déjà une hémiplégie gauche il y a 10 ans environ, mais qu'il aurait été presque complètement guéri au bout de 3 mois.

Il est entré à l'hopital le 10 7bre dernier pour des troubles digestifs, il dit n'avoir jamais eu de douleurs rhumatismales articulaires.

A son entrée on constata un souffle au 1er temps et à la pointe et peu de jours après il présenta une hémiplégie gauche complète; cette hémiplégie était survenue brusquement mais sans attaque apoplectique sans perte de connaissance véritable pendant que le malade était au lit il remarqua que la main était faible et en 2 ou 3 jours l'hémiplégie devint complète

Peu à peu quelques mouvements spontanés sont redevenus possibles mais un état cachectique avec incontinence urinaire et fécale n'a pas tardé à se montrer.

SCD Lyon 1

| DATES | HISTOIRE PATHOLOGIQUE | PRESCRIPTIONS |
|---|---|---|
| | Actuellement 19 Novembre : | |
| | apyrexie, maigreur extrême - | |
| | Hémiplégie gauche incomplète - rien à la face. | |
| | Membre supérieur manifestement plus maigre que l'autre (3 centim. de moins pour la circonférence du bras. | |
| | Léger degré de contracture du biceps. | |
| | les mouvements volontaires sont limités; le malade peut élever le bras, fléchir un peu l'avant bras, et les doigts, mais le symptôme le plus remarquable c'est qu'une fois qu'on a fléchi les doigts et qu'on a fait saisir un objet au malade, la flexion persiste et l'on est obligé d'étendre [illegible] doigts avec énergie pour lui faire lâcher prise, il en est de même lors[illegible] qu'on chatouille la paume de la [illegible] | |
| | La sensibilité au toucher, surtout à la [illegible] à la température est émoussée elle paraît surtout pervertie ainsi ~~[illegible]~~ maintenant la piqûre d'un doigt est rapportée par le malade au voisinage du coude | |
| | Membre inférieur amaigrissement identique à celui du membre inférieur ~~droit~~ flexion du genou à angle droit par suite de la contracture des muscles postérieurs de la cuisse - et rotation du membre en dehors - motilité nulle - | |
| | sensibilité en tous les points même à la plante des pieds émoussée. | |
| | Incontinence fécale et urinaire; inappétence - cicatrice d'esclave au sacrum | |
| | Coeur pointe difficile à limiter - pas d'augmentation de la matité - pas de frémissement - souffle assez doux au 1er temps et paraissant avoir son maximum un peu au dessous du mamelon, et se prolongeant vers l'aisselle - pouls régulier petit. | |
| | Poumons. Respiration normale - 15 jours après on ne constate plus de trous de souffle ~~[illegible]~~ | |
| 22 N. | Exploration électrique : sensibilité diminuée - contractions musculaires seulement avec un courant intense, et trop faibles pour amener des mouvements. | |
| | La notion de position des membres est très diminuée; lorsqu'on commande au malade de saisir son pouce avec sa main droite il ne le fait qu'après de longues hésitations | |
| | Le goût n'est pas troublé - l'ouïe est diminuée à droite le tic tac de la montre n'est perçu qu'à 6 ou 7 centimètres du pavillon. | |
| | La vue est affaiblie dans les 2 yeux - | |
| 5 Déc. | Le genou est demi fléchi. le pied et les orteils sont légèrement étendus. | |

IMP. A. BONNAVIAT A LYON

SCD Lyon 1

MODÈLE N° 21.

# HOTEL-DIEU. — *Salle* St Maurice N° 8

*Nom*

*né à*

*demeurant à*

*profession*

*âge*

*tempérament*

*constitution*

*entré le*

*sorti le*

**DIAGNOSTIC ET RÉSUMÉ**

Dynamomètre

| | M. Sup. Droit | M. Supér. Gauche |
|---|---|---|
| 20 Déc. | 60 | 15 à 20 |

**HISTOIRE PATHOLOGIQUE**

13 Déc. même état du côté gauche - au cœur le 1er temps est mal frappé mais on ne constate pas de souffle

17 le malade urine très fréquemment, il ne peut contenir ses urines que pendant 5 minutes - pas de l'albumine pas de sucre

les phénomènes de contracture dans l'extension et la flexion persiste la jambe est toujours fléchie à angle droit mais elle s'étendre incomplètement - et se fléchir - les orteils sont étendus - la cuisse est fléchie sur le bassin

les fléchisseurs et les adducteurs de la jambe sont contractés.

sensibilité très émoussée aux 2 membres gauches surtout au supérieur un peu diminuée aussi au côté gauche de la face - à peine diminuée

artères lumérales et hérom et anses, dessinant des sinuosités sous la peau - arc sénil -

+ 20 les mouvements du bras droite n'ont pas d'influence sur la contraction des muscles du membre gauche

la flexion et l'extension des doigts persistent toujours après qu'elles se sont produites et le malade est obligé de s'aider de la main droite pour les faire cesser.

22 Ouïe très diminuée des deux côtés mais surtout à droite -

Vue très affaiblie des deux côtés -

Goût pas de troubles appréciables

Odorat un peu diminué à gauche.

SCD Lyon 1

| DATES | HISTOIRE PATHOLOGIQUE | PRESCRIPTIONS |
|---|---|---|
| | Face Pli naso-labial gauche un peu moins accusé, un peu abaissé - lèvres un peu plus collées à gauche. | |
| 6 Janvier | toujours de la contracture du biceps - le membre inférieur suspendu fort - le membre inférieur au dépit du malade est toujours faible | |
| 12 | la contracture du biceps est plus prononcée - la sensibilité du membre inférieur n'est pas modifiée. la pesanteur des doigts du poignet et du bras est toujours faiblement perçue et rapportée au coude - | |
| | membre inférieur la cuisse légèrement sont dans la flexion forcée de telle sorte que le genou est très rapproché du ventre - lorsque le malade prétend que son membre passe de cette position souvent depuis quelques jours - il faut déployer une certaine force pour étendre le membre - | |
| | le dos du pied est un peu oedématié - | |
| 15 | la contracture du membre inférieur persiste - le pied est dans l'adduction - les orteils ne sont pas contracturés. | |
| 17 | la jambe est moins fléchie ce matin. | |
| 21 | la sœur se souvient que le malade a eu 5 ou 6 jours environ après l'attaque un clou au sacrum ?!?!! | |
| 22 | au sacrum et sur la partie interne de la fesse gauche cicatrice d'escarre nouvelle ulcération en forme de croissant s'étendant sur le côté gauche du sacrum et de la ligne médiane | |
| | le membre inférieur est toujours dans la flexion mais l'adduction est beaucoup moins prononcée de telle sorte que le membre est incliné en dedans et à droite | |
| 27 Janv | dans le membre inférieur est toujours dans la même position - | |
| 1 Fév | lorsqu'on dit au malade de faire contracter sa face on voit que le côté gauche se plisse moins que l'autre ; les lèvres sont plus collées à gauche - le pli naso-labial gauche descend moins bas que l'autre - | |
| | des aliments s'accumulent quelquefois dans le pli labio-génio-jugal gauche | |
| 6 Mars | symptômes d'emphysème - | |
| | ulcération au niveau du sacrum - même état des membres. | |
| 20 Mars | le membre inférieur est toujours fléchi - le biceps est toujours contracturé. | |
| 22 | plaque ecchymotique irrégulière sur la partie moyenne de la face post. de l'avant bras. | |
| | la position du membre inférieur a changé : la cuisse est dans l'adduction, la jambe complètement fléchie, le pied dans l'adduction son bord interne tourné vers le haut - | |
| | la position peut être modifiée, la cuisse peut être ramenée dans la jambe peut être fléchie presque à angle droit - | |
| 7 Avril | ulcérations étendue et profonde existent toujours au niveau du grand trochanter au point qui est en contact avec le talon - | |
| 9 10 | gêne de la déglutition toutes marquées | |
| | légère adhérence des os du pied - les points d'appui du grand trochanter épine iliaque postérieure - sacrum ne sont pas rougis | |

IMP. A. BONNAVIAT, A. LYON

SCD Lyon 1

| DATES | HISTOIRE PATHOLOGIQUE | PRESCRIPTIONS |
|---|---|---|
| | violacés et de excoriations - | |
| | bras droit 2 petites adénopathies. sur le gauche un peu accentué et | |
| | nombreuses adénopathies avec croûtes. | |
| | petites adénopathies à la face interne de la cuisse | |
| | Ganglion inguinal gauche petit et tendu mais pas | |
| | gros - quelques râles sibilants et quelques râles muqueux aux bases surtout à | |
| | gauche - oppression sans - | |
| | Le malade reste au lit mais peut attendre qu'on lui donne l'urinoir. | |
| | Se perd dans ses mots - | |
| | affaiblissement progressif - râles crépitants - | |
| | les contractures diminuent manifestement cependant la cuisse | |
| | peut s'étendre que très légèrement. | |
| | Adénopathie du bras gauche - très nombreuses adénopathies de la dimension d'un | |
| | pois à une pièce d'un franc violet noirâtre | |
| | de temps en temps accès de dyspnée - râles humides nombreux des 2 côtés. | |
| | dans lesquels on entend à gauche les claquements dyspnéiques dus au | |
| | frottement contre le drap - | |
| Soir | adénopathies longues de 2 centimètres sur la région axillaire externe droite | |
| | plusieurs autres petites et une large région inguinale droite | 17. Mb. 37.9. |
| 17 | affaiblissement progressif - râles crépitants | |
| | encore nombreux et sonores - somnolence - | |
| | légère blépharite ciliaire à gauche | 17. Soir 38.2 - |
| | L'affaiblissement continue ainsi le malade est insensible | |
| 15 | à l'urine et ne répond pas lorsqu'elle est abondante - bradypnée | |
| | pouls imperceptible température normale obtuse sur le bras gauche les doigts | |
| | larmoient et les avant bras droits sont beaucoup plus froids à droite qu'à gauche - | |
| 14 | quelques ~~râles~~ adénopathies - | |
| 13 | blépharite ciliaire plus marquée plus marquée à gauche. | |
| 12 | Hyperémie marquée - râles crépitants - | 38.8 |
| | Les adénopathies en grappe - celle de la région inguinale droite | 20 A.M 37.9 |
| | Rien de spécial dans la poitrine. | |
| | A 11h le malade a encore dit quelques mots - quelques | |
| | minutes après lorsqu'on vint auprès de son lit on le trouva | |
| | mort. | |

Autopsie le 12 Avril.

Cerveau très mou surtout l'hémisphère droit - Circonvolutions de la base très atteintes. Le pédoncule cérébral, la protubérance et le grand lobe cérébelleux du côté droit. Ils sont un peu affaissés et peu consistants et décolorés.

Lorsqu'on fait la hémisection droite on trouve une oblitération avec très forte diminution de volume de l'artère à peu de distance de la naissance de l'artère, un peu après

SCD Lyon 1

MODÈLE N° 21.

# HOTEL-DIEU. — *Salle* St Maurice *N°* 8

*Nom*

*né à*

*demeurant à*

*profession*

*âge*

*tempérament*

*constitution*

*entré le*

*sorti le*

DIAGNOSTIC ET RÉSUMÉ

## HISTOIRE PATHOLOGIQUE

l'origine d'une branche antérieure de la sylvienne branche qui se distribue au lobe sus orbitaire et qui se bifurque bientôt sans paraître se rendre à la circonvolution de Broca.

un peu plus loin toujours en suivant la sylvienne on trouve une 2ème oblitération complète vers la naissance de l'artère sphénoïdale.

Le département auquel se distribue cette artère est ramolli. la lésion porte sur les circonvolutions temporo pariétales supérieure et inférieure et sur le fond du sillon parallèle, la substance cérébrale y est comme atrophiée aplatie, de couleur jaune clair tranchant sur les régions saines, adhérente aux méninges, le fond de la scissure parallèle est comme cartilagineuse au toucher. Le ramollissement atteint en arrière le 2ème pli de passage vérifié temporal et va jusqu'au lobe

L'examen attentif de la superficie du cerveau permet de constater plusieurs autres foyers de ramollissement toujours dus

1° un foyer antérieur au niveau de la 1ère circonvolution frontale juste au niveau de la scissure hémisphérique, ayant 5 centimètres de longueur et un centimètre transversalement. il atteint en avant un point la 2ème frontale et s'arrête en arrière à 2 centimètres du sillon de Rolando. si l'on suit la cérébrale antérieure droite qui va se rendre dans les frontales on trouve sur cette artère une dépression de 6 à 8 millimètres au niveau de laquelle existe la lumière

SCD Lyon 1

J. St Maurice N° 8

Suite de l'Autopsie.

Le vaisseau est oblitéré par un caillot fibrineux de couleur blanc jaunâtre long d'un centimètre ½ terminé en pointe du côté du coeur situé à la naissance d'une branche dans laquelle il se prolonge un peu, et paraissant être d'origine embolique.

2° un foyer dans le lobe quadrilatère à sa face supéro-interne en avant de la scissure interhémisphérique.

3° un petit foyer au niveau du point où la scissure perpendiculaire interne devient externe.

4° un foyer sur la circonvolution qui limite en arrière la scissure de Sylvius.

En résumé la surface du cerveau n'offre aucune lésion des parties motrices.

Coupes de l'hémisphère droit

Sur une coupe passant à 2 centimètres du sillon de Rolando la substance blanche est profondément ramollie dans les points qui correspondent à la frontale – le ramollissement s'arrête en dehors et en bas à un centimètre du lobe strié et touche très légèrement la partie antérieure de la capsule interne. Sur une coupe de la circonvolution frontale ascendante le centre ovale est ramolli dans sa partie interne et supérieure.

Il en est de même sur la coupe du sillon de Rolando mais à ce niveau les circonvolutions frontales sont saines –

Sur une coupe de la pariétale ascendante le ramollissement est beaucoup plus étendu car on tombe sur le foyer du lobe quadrilatère et en dehors sur celui des circonvolutions pariéto-temporales.

Plus en arrière on arrive sur le grand foyer de ramollissement temporo pariétal et l'on trouve au niveau de la scissure perpendiculaire interne au milieu du centre ovale près de la corne postérieure du ventricule latéral une partie décolorée comme fibreuse de forme arrondie du volume d'une noisette, du vrai foyer de ramollissement.

Ce foyer se prolonge sous forme d'une lame mince d'aspect et de consistance fibreuse et s'arrête à un centimètre en avant de la terminaison du lobe occipitale.

A la coupe la pédoncule cérébral droit est manifestement plus mou que l'autre.

Moelle rien d'appréciable à l'oeil nu.

SCD Lyon 1

Poumons et plèvres quelques adhérences pleurales à droite vers la partie moyenne du lobe supérieur

Sommet gauche. Cicatrice et noyau crétacé - à la base du même côté nombreuses cavernules transformant le tissu pulmonaire en une bouillie. La plèvre est soulevée par de l'air (emphysème sous pleural) limite.

Poumon droit emphysème en plusieurs points - ce dernier du lobe supérieur nombreuses masses caséeuses dans les lobes supérieur et moyen. Cyrrhotiques placées par rapport aux cavernes du poumon gauche, une caverne du volume d'une noisette au même point - quelques noyaux caséeux [illegible]

Tuméfaction des ganglions bronchiques et péri-aortiques.

Bronches remplies de mucus.

Aorte fourniture athéromateuse sans plaques calcaires.

Orifice aortique suffisant mais un peu rétréci - les 2 valves droite et antérieure sont soudées et cartilagineuses à leur union - La base de l'autre valve est cartilagineuse également.

Péricarde ~~au dessous la valve~~ pas d'épanchement pas de plaque laiteuse, sur la surface du coeur nombreux points décolorés (anciens infarctus) le principal sur la face antérieure du ventricule gauche - plusieurs ecchymoses dont une principale sur cette même face.

Coeur à la coupe hypertrophie concentrique du ventricule gauche - cavité presque nulle, en pointe - nombreux points blanchâtres même dans la partie interventriculaire.

Mitrale suffisante - plaque cartilagineuse à droite.

Oreillettes saines pas de caillots anciens. Veine au coeur droit

Coronaires saines.

Rare reins rate normaux. gauche

Ecchymoses de l'avant bras très superficielles - occupant la partie superficielle du derme, disparaissant presque complètement par le raclage. pas de traces d'altération du tissu cellulaire - artère humérale saine en apparence.

Muscle du bras de l'avant bras de la main du côté gauche ~~droit~~ manifestement moins colorés que du côté droit, surtout le biceps qui contrasta avec l'autre par son volume et sa coloration

~~[illegible]~~ Articulation du coude gauche du poignet usure du cartilage en quelques points du rebord osseux.

Membre inférieur muscles moins décolorés - tension très prononcée des droits internes, continuée du tendineux, demi membraneux empêchant l'extension complète de la cuisse et de la jambe (la jambe reste fléchie à 60° environ. légère usure des cartilages en quelques points de l'articulation du genou et notamment de la rotule.

SCD Lyon 1

MODÈLE N° 21.

# HOTEL-DIEU. — *Salle* St Maurice — N° 35

*Nom* Ch. Jules Dicky
*né à* Vaison (Vaucluse)
*demeurant à* Lyon
*profession* revendeur de fanots
*âge* 53 ans
*tempérament*
*constitution*
*entré le* 2 Décembre 77
*sorti le* mort le 24 Janv 78

## DIAGNOSTIC ET RÉSUMÉ

Péricardite.
Insuffisance et rétrécissement de l'orifice mitral
Hypertrophie du cœur.

Embolie cérébrale gauche
Hémiplégie. Aphasie.
Pleurésie gauche.

## HISTOIRE PATHOLOGIQUE

Entrée dans la salle le 15 Décembre

Rien à noter dans l'hérédité.

Cet homme a toujours eu une bonne santé; soldat pendant 12 ans il a été atteint de la dysenterie seulement.

Depuis deux ans ½ il a contracté des habitudes alcooliques (il boit en moyenne le matin 5 ou 6 verres d'eau de vie d'arquebuse etc) — en même temps il fume de nombreuses cigarettes (tous les jours il achète pour 4 centimes de tabac) jamais il n'a usé de la pipe.

Il a commencé à tousser malade vers les premiers jours de ~~Septembre~~ Juillet dernier; à cette époque il eut pour la première fois de sa vie de petites quintes de toux le matin à son réveil; ces quintes étaient suivies d'une expectoration fétide; depuis le ~~Septembre~~ elles s'accompagnèrent de vomissements bilieux très peu abondants.

Malgré ces quintes de toux, et ces vomissements le malade continuait à travailler, ses forces ne diminuaient pas; vers le 15 Octobre après une matinée fatigante il entra chez lui très malade ce jour là, il avait de la peine à respirer et éprouvait des douleurs vagues dans le côté droit de la poitrine sans frissons. Il se mit au lit et fut bientôt pris d'une véritable orthopnée

SCD Lyon 1

| DATES | HISTOIRE PATHOLOGIQUE | PRESCRIPTIONS |
|---|---|---|
| | avec état fébrile, inappétence.<br>Ces symptômes durèrent pdt 1 un mois - le malade tousse à tout moment avait une expectoration mousseuse mais jamais il ne crachait de sang à la suite de quintes de toux, les vomissements diminuèrent l'oppression, depuis 15 jours environ il peut rester ~~se tenir~~ dans le décubitus dorsal, et se trouve beaucoup mieux mais les forces et l'appétit ne sont pas revenus.<br>Actuellement température rectale 38,6 - face un peu colorée peau moite - pouls petit - dyspnée respiration 40 par minute - toux très rare - expectoration ~~fréquente~~ ~~un peu~~ muqueuse mousseuse peu abondante pas de douleur thoracique -<br>Thorax bien conformé - vibrations normales - pas de voussure à l'auscultation à droite en arrière : au sommet respiration ample, expiration très soufflante prolongée dedans de l'omoplate où la respiration est un peu obscure on entend quelques râles sibilants à gauche respiration un peu plus ample pas à droite mais soufflante à l'expiration vers le sommet mêlée dans la moitié inférieure de râles sibilants retentissement normal de la voix vers les bases un peu exagéré vers les sommets en avant respiration normale.<br>Cœur : impulsion faible, pointe difficile à limiter - pas de bruit de souffle Matité commençant à 2 travers de doigt au moins du mamelon et ne dépassant pas les fausses côtes.<br>Projection - selle ~~régulière~~ rare - miction régulière. | Le malade tousse à tout moment avait une expectoration mousseuse mais jamais il ne crachait de sang à la suite de quintes de toux, les vomissements diminuèrent l'oppression, depuis 15 jours environ il peut rester ~~se tenir~~ dans le décubitus dorsal, et se trouve beaucoup mieux mais les forces et l'appétit ne sont pas revenus.<br>Actuellement température rectale 38,6 - face un peu colorée peau moite - pouls petit - dyspnée respiration 40 par minute - toux très rare - expectoration ~~fréquente~~ ~~un peu~~ muqueuse mousseuse peu abondante pas de douleur thoracique -<br>Thorax bien conformé - vibrations normales - pas de voussure à l'auscultation à droite en arrière : au sommet respiration ample, expiration très soufflante prolongée dedans de l'omoplate où la respiration est un peu obscure on entend quelques râles sibilants à gauche respiration un peu plus ample pas à droite mais soufflante à l'expiration vers le sommet mêlée dans la moitié inférieure de râles sibilants retentissement normal de la voix vers les bases un peu exagéré vers les sommets en avant respiration normale.<br>Cœur : impulsion faible, pointe difficile à limiter - pas de bruit de souffle Matité commençant à 2 travers de doigt au moins du mamelon et ne dépassant pas les fausses côtes.<br>Projection - selle rare - miction régulière. |
| 3 Déc. | L'impulsion du cœur est faible mais profonde elle a lieu sur une large surface. Le pouls est presque imperceptible - à l'auscultation l'impulsion est forte, profonde - on perçoit un bruit de ~~mas~~ masquant ~~très~~ ~~gênes~~ qui ne gêne pas les claquements, bruit sourd intermédiaire entre un souffle et un frottement, ayant son maximum entre le mamelon et le sternum - la matité paraît augmentée -<br>Léger œdème des malléoles | Inf. Digitale 0,30 |
| 4 | pendant l'inspiration on perçoit au niveau du 3ème espace gauche sur le bord du sternum un bruit musical en rapport avec les bronches - ce bruit cesse pendant que le malade ne respire pas - pouls 104 - pas de selles depuis 10 jours | grand |
| | le pouls a repris une certaine force, il bat 108 - il est régulier. | Lavement purgatif |
| 5 | le bruit péricardique a presque disparu, les deux bruits du cœur sont sourds profonds, le 1er n'est pas très net - le bruit de Ehoyau est moins marqué au moment de l'inspiration, on entend seulement quelques râles mais avec | |
| | matité au niveau des 3ème et 4ème espaces - distension stomacale | |
| | miction abondante - | |
| 6 | mal à l'estomac vomissements - douleurs abdominales - langue | |
| 7 | le malade souffre un peu moins - Œdème des membres inférieurs - pouls 104 | |
| | soir - sensation de constriction de la sternum au niveau du bord des côtes gauches - pouls 104 | Suppression de la Digitale |

Lyon. - Impr. A. Bouvier, rue Ste-Catherine, 13.

SCD Lyon 1

| DATES | HISTOIRE PATHOLOGIQUE | PRESCRIPTIONS |
|---|---|---|
| 9 Déc. | le malade ouvre les yeux à 5 heures du matin a été pris d'une secousse avec perte de connaissance complète - il ne pouvait parler - actuellement le malade peut prononcer quelques mots incohérents ou bien il répète plusieurs fois également mots - il comprend difficilement ce qu'on lui dit - il a éprouvé des fourmillements dans le côté droit du corps et dans la langue - il comprend ce qu'on lui commande - on tire la langue quand on lui dit - la langue est légèrement déviée à droite quand le malade tire la langue - les lèvres se commissure droite est légèrement abaissée et les 2 lèvres restent collées - côté droit est abaissé - le côté droit est abaissé - affaiblissement du membre supérieur droit - le malade peut le mouvoir mais il est plus faible que l'autre - sourcil droit tombe lombardement, tandis que le gauche reste élevé longtemps - le pied droit est dans la station en dehors - légère inégalité pupillaire - le malade remue le membre droit aussi bien que l'autre - les réflexes sont diminués à droite, mais pour la sensibilité il est impossible de savoir si elle est diminuée - dernière la sensibilité ne peut être vérifiée d'une façon bien exacte - les membres supérieurs, et le paraît être diminuée dans les 4 membres - on pique la peau avec l'épingle - le malade ne la sent pas - sensibilité très manifestement diminuée à droite à la face - à droite le frottement de la peau avec l'épingle ne provoque pas comme à gauche l'occlusion de la paupière. - rien du côté de la langue ni de la paupière - la pupille droite est plus contractée que la gauche - rien du côté du front. - diminution de la sensibilité due à l'état - les épingles ne saignent pas - au dynamomètre on a 45 facilement à gauche - la face est colorée - tandis que le membre sont pâles. - quelques rides sur le bord libre des paupières à droite - aucune asymétrie - la langue est blanche au milieu, humide - haleine fétide - Rien à l'auscultation; les bruits du cœur sont profonds mais normaux. - le pouls est de 96 par minute: respiration 24. T 37.3 | - Potion diurétique - incompatibilité - notes incohérents ou bien - élocution - Ne pas donner de choses à manger - Ne pas donner de choses à manger |
| Soir | le malade est plus abattu, il répond avec beaucoup plus de peine encore, plusieurs fois après le lavement: le bras soulevé retombe immédiatement comme auparavant | |
| 9 Déc. | même état - le malade ne peut prononcer que quelques mots qu'il répète 2 ou 3 fois. (c'est bien, très bien seulement) - l'état du côté droit est le même encore plusieurs selles dans la soirée | Eau purgative |
| Soir | Soir même état - respiration 24. pouls 100 - la langue très sèche rouge. face colorée | |
| 10 Déc. | au dynamomètre 50 à gauche - 20 à droite - la commissure est toujours abaissée le membre supérieur droit est plus faible que l'autre mais il peut rester un moment en l'air, le malade peut saisir un objet. la force est donc revenue un peu - le membre inférieur est toujours dans la station en dehors, il peut tracer à 30 centimètres environ du plan du lit, sensibilité toujours diminuée dans le membre supérieur - diminué dans les 2 membres inférieurs également - la différence est manifeste entre ces 2 sensibilités à droite | |

SCD Lyon 1

21

MODÈLE N° 21.

# HOTEL-DIEU. — *Salle* _____ *N°* _____

*Nom*

*né à*

*demeurant à*

*profession*

*âge*

*tempérament*

*constitution*

*entré le*

*sorti le*

DIAGNOSTIC ET RÉSUMÉ

## HISTOIRE PATHOLOGIQUE

10 Déc (Suite) l'intelligence est un peu moins obtuse. le malade prononce quelques petites phrases (comme vous voudrez etc. — il répond par signes et semble comprendre ce qu'on lui demande.

Thorax léger tympanisme sur la base droite. respiration obscure avec quelques râles sonores. respiration ample à la base gauche. en avant respiration obscure également à droite.

11 Déc 32 respirations par minute pouls 104. le malade ne répond pas mais paraît comprendre (il prononce quelques mots ou phrases (c'est à vous) — bien) au dynamomètre 40 à droite — 45 à gauche. le malade peut se servir de sa main. pas de céphalalgie. le malade est beaucoup plus éveillé il répond par signes d'une façon plus intelligente — mêmes phénomènes de paralysie du côté de la face paralysie incomplète du membre droit — pupille droite plus contractée que l'autre crachats purulents.

Thorax toujours de l'obscurité et des râles muqueux à la base droite

Langue très saburrale. pas de selles hier malgré le lavement.

Sensibilité elle est émoussée à droite surtout si l'on compare les extrémités digitales — de même pour le tronc et la face.

Huile de cri 15 gr. Cercle de la notion de position est impossible — le malade ne comprend pas ce qu'on veut lui faire faire.

12 le malade comprend qu'on l'a changé de lit — mais il ne peut donner d'explication, il répond par signes et par quelques mots (parfaitement etc.) au dynamomètre 50 à droite — 60 à gauche

Sensibilité obtuse des deux côtés mais surtout à droite (pour le membre supérieur) — à la face elle est toujours beaucoup plus obtuse à droite —

SCD Lyon 1

| DATES | HISTOIRE PATHOLOGIQUE | PRESCRIPTIONS |
|---|---|---|
| 12 Déc. | même état du membre inférieur - la langue se dépouille - la pupille gauche est toujours plus dilatée - l'intelligence est toujours obtuse - crachats purulents - mêmes symptômes pulmonaires - quelques selles après l'huile de ricin | |
| 13 Déc. | Il prononce seulement quelques mots / c'est tout ce qu'il peut / lemalade répond par des signes de tête - les deux pupilles sont très dilatées - l'haleine est fétide, le tout se rapporte sur la langue rougit manifestement - caresse la tête / entend maintenant aussi bien à la base droite qu'à la gauche. il en est de même en avant. l'haleine siège toujours le pansement toujours. | |
| 14 | sensibilité même diminution qu'hier au membre inf. droit - la région plus que la main gauche le malade lui fait mal / manifeste de la douleur à droite au contraire il ne manifeste aucune douleur. le malade parle un peu plus facilement il prononce quelques phrases assez longues - il est toujours mécontent, il se plaint des soins / sensibilité elle est toujours plus émoussée à droite mais elle est un peu plus vive qu'hier la langue se dépouille - | Il y a toujours une tension générale moindre |
| 15 | dynamomètre 55 à droite - 55 (fort) à gauche même état - toujours quelques phrases / je n'en saisis pas comme vous voudrez / les signes, les mouvements de tête - se met trois fois 2 ou 3 fois - de réponses aux questions simples dynam. 50 à droite - 55 à gauche toujours une diminution progressive de la sensibilité - au niveau des membres supérieurs / autour tout le malade se plaint quand on le pique - il est de même aux membres inférieurs les réflexes sont manifestement diminués au membre inférieur droit. Ce côté droit est toujours moins sensible que la gauche. aux doigts lorsqu'on pique le malade cherche à retirer la main gauche, en contrarié il laisse la main droite. des deux côtés. | |
| 16 | le malade est toujours inquiet - il dit qu'il doit s'en aller il fait presque ses malles / répète 4 à 5 fois de suite - | |
| 17 | il ne paraît pas comprendre ce qu'on lui demande quand on l'interroge sur son état hier il a pu parler à sa femme - le pansement fait / la jambe / et tourné en dehors. l'oedème des pieds et de la malléole persiste - sensibilité générale moins obtuse mais toujours plus diminuée à droite, pupille gauche toujours un peu plus dilatée - réflexe tendineux à droite. | |
| 18 | pas d'albumine dans les urines. dynamomètre 45 à droite - 45 fort à gauche - la marche est possible même lorsque le malade tient à peine le malade, mais la jambe droite traîne un peu - rien dans l'examen des urines. sensibilité toujours plus obtuse à droite - | |

SCD Lyon 1

Modèle N° 21.

# HOTEL-DIEU. — *Salle* _____ N° _____

*Nom*

*né à*

*demeurant à*

*profession*

*âge*

*tempérament*

*constitution*

*entré le*

*sorti le*

**DIAGNOSTIC ET RÉSUMÉ**

Le malade est droitier

Dynamomètre :

| | Côté Gauche | Côté Droit |
|---|---|---|
| 20 Décembre | 50 (fort) | 45 |
| 24 Id | 55 fort | 55 |
| 26 Id | 55 | 55 (fort) |
| 29 Id | 55 | 55 (fort) |
| 31 Id | 60 (fort) | 55 |
| 2 Janvier | 70 | 60 |
| 4 " | 75 | 65 (fort |
| 9 " | 75 fort | 75 |

## HISTOIRE PATHOLOGIQUE

20 Déc. — Les mots et les expressions sont toujours peu variés (c'est bien bien cte). Lorsqu'on montre au malade des objets usuels (cuillère, fourchette) il ne peut les nommer, mais dès qu'on prononce leur nom il fait un signe de tête affirmatif. Il ne peut lui-même prononcer le nom quand il l'a entendu.

La pupille gauche reste toujours un peu plus dilatée.

B. S. — L'oedème du dos du pied est plus prononcé à droite.

24 Déc. — Même état. La marche est facile, elle s'accompagne d'une légère claudication.

26 — Le malade parle un peu plus facilement. Il est toujours irrité, impatienté de ne pas guérir plus vite.

Lorsqu'on lui montre des objets usuels il semble comprendre leur usage mais ne peut trouver leur nom, lorsqu'on les lui nomme il fait un signe de tête pour montrer qu'il les reconnaît, alors il prononce avec peine leur nom (un coteau, 1 coté).

La sensibilité est à peine un peu plus émoussée à droite. Lorsqu'on pique les doigts de la main droite il les retire presque aussi vite qu'à gauche.

La pupille gauche est très légèrement plus dilatée que l'autre.

La sensibilité scléroticale est toujours un peu diminuée à droite.

29 — Le malade peut assez seul s'asseoir auprès du poêle, il marche en traînant un peu la jambe. Il est toujours très irritable, très entêté. Lorsqu'on lui montre des objets usuels il ne peut encore les nommer, et prononcer leur nom même lorsqu'on le lui dit.

SCD Lyon 1

| DATES | HISTOIRE PATHOLOGIQUE | PRESCRIPTIONS |
|---|---|---|
| 4 Janvier | l'intelligence revient un peu - le malade se désespère de ne pouvoir parler quand tous les autres malades parlent autour de lui ((moi pas pouvoir pas pouvoir parler)) il prononce quelques phrases mais répètent les mots deux fois, on hésite un peu - ces principales phrases sont ((je ne peux pas, oh mon Dieu, mon Dieu)). il ne reconnait pas encore les objets usuels et ne prononce pas leurs noms quand ces noms sont un peu longs comme fourchette) même si on les lui dit. Face céphalalgie continue loin frontale - très légère dilatation de la pupille gauche rien d'appréciable du côté des sillons et des lèvres. le malade dit qu'il a de la peine à siffler - sensibilité conjonctivale très légèrement diminuée à droite. Membre supérieur pas d'atrophie - sensibilité moindre à droite mais la différence entre les 2 côtés est très peu marquée. + Membre inférieur pas d'atrophie. gonflement de démateux des 2 cous-de-pied, des 2 jambes jusqu'à la partie moyenne - un peu plus prononcé à droite - sensibilité moindre à droite - reflexes diminués très manifestement et force beaucoup moindre du même côté - lorsqu'on dit au malade détendre la jambe il suffit d'une faible résistance pour l'en empêcher. le malade peut prononcer le nom de certains objets usuels (cuiller) il ne peut parvenir à dire fourchette, couteau. - | |
| 8 | depuis hier oedème assez prononcé des membres inférieurs remontant jusqu'au 1/3 supérieur des jambes. | |
| 9 | anthorax pas de matité - assez nombreux râles muqueux à la base droite - à gauche dans les 2/3 inférieurs du poumon râles crépitants plus nombreux pas de souffle. pas d'albumine dans les urines. | |
| 10 | la sensibilité paraît être aussi presque vive des 2 côtés ou du moins quand on pique les doigts le malade les retire aussi rapidement d'un côté que de l'autre. | |
| 11 | dyspnée respiration 36 pouls 112 - pas de matité ni de diminution des vibrations dans les 2/3 inférieurs du poumon droit râles muqueux - respiration obscure dans les 2/3 inf du poumon gauche obscurité, râles muqueux, plus nombreux et crépitants à la base. | |
| 12 | crachats visqueux un peu teintés - obscurité de la base gauche - un peu d'aplatissement du thorax - au dessus des points obscurs nombreux râles crépitants. | 11 soir - T. R. 38.6 Pot. Oxy de Bl. d'Antimoine |
| 14 | crachats mousseux - mêmes symptômes pulmonaires toujours de l'oedème des jambes de la bouffissure de la face - un peu de gonflement oedémateux des membres supérieurs. constipation - arriction régulière - pas d'albumine dans les urines. - proportion très considérable d'urates. | |
| 16 | l'oedème des membres persiste - la sensibilité est toujours émoussée à droite. râles sonores et muqueux disséminés. | |
| 18 | quelques crachats sanglants - diminution de la sonorité très légère à la base gauche en dehors respiration plus obscure râles moins nombreux à cette même base - pas de souffle - vibrations presque abolies - retentissement plus marqué de la voix | |

Lyon Imp. veuve Bannavial et fils

SCD Lyon 1

| DATES | HISTOIRE PATHOLOGIQUE | PRESCRIPTIONS |
|---|---|---|
| 4 | à l'auscultation on perçoit dans la région cardiaque un double souffle intense, un peu musical par moment et ayant son maximum entre le mamelon et le sternum, plus près cependant de cet os dans cet espace - il se propage vers la pointe; mais ne s'entend presque plus vers la base - le 2ème souffle n'a pas le caractère musical de l'un avant the pistolling. | |
| | le pouls est très petit très rapide 128 - régulier - pas de bruit de diminution. | |
| | le 2ème claquement manque - le souffle comme le grand silence. | |
| | Sensibilité conjonctivale toujours émoussée à droite - de même pour le côté droit du corps - | |
| 19 | Cheyne typé comme - les crachats sont toujours filants noirâtres - mêmes symptômes pulmonaires | 19. Mat. 38.5. Soir 39. le 19. Infus. Digitale 0,30. |
| | le pouls n'a pas repris d'ampleur - 120. | |
| | Bruits très éloignés au mitral - pas d'albumine. | Infus 0,50 |
| Soir | le malade se plaint d'une douleur très vive au niveau des 5e 6e espaces intercostaux gauches dans la ligne mamelonnaire - pouls 124 - respiration 36. un peu plus ample | |
| | à l'auscultation du cœur double frottement s'entendant à l'inspiration cessant à peu près complètement quand la respiration se ralentit, ayant son maximum près du sternum dans le 5ème espace. | |
| | toujours quelques crachats rouillants. | T. S. 38.4 |
| 20 | La douleur a diminué. toujours des crachats rouillants. | |
| | L'inspiration est accélérée, elle s'accompagne d'un bruit de frottement ressemblant | |
| 21 | Cheyne typé comme - œdème des mains - des pieds et des jambes - le souffle a disparu - on entend les deux claquements; le bruit anormal qui accompagne à un frottement mais pouvant être un râle sonore a disparu également. | T 20 Soir 39. |
| | Le malade a eu hier soir à 7 heures une forte sensation de froid dans tout le corps avec frisson véritable - sa face est colorée sans rougeur véritable. | |
| | On entend toujours des râles ronflants et muqueux, un peu d'obscurité de la base gauche. | |
| | Sensibilité toujours plus émoussée à droite (conjonctive, membre supérieur) rien d'appréciable pour les organes des sens car le malade peut indiquer le côté où il sent le mieux | |
| | Parole le malade ne prononce que quelques phrases courtes comme peut obtenir de réponses à réponses à certaines questions il répond en disant: je ne sais pas je ne sais pas. il peut prononcer les mots usuels. | Suppression de la Digitale pour demain Teinture de Sulfurique soir 38,5 |
| | Pouls toujours très petit 126 malgré la digitale | |
| 22 | Pas de rétraction un peu plus grande. Cheyne typé comme le sang est plus noir - pouls 92. - la digitale a agi le pouls est un peu plus fort plus régulier - | |
| | L'œdème n'a pas augmenté - | Teinture Gazeuse. |
| | respiration 40 - mêmes symptômes pulmonaires. | |
| | Le cœur pas de bruits anormaux (mitral) frottement ant. Pot 2 gr Acide Gallique | |

SCD Lyon 1

| DATES | HISTOIRE PATHOLOGIQUE | PRESCRIPTIONS |
|---|---|---|
| 22 Janvier | facciolonné - pouls plus ample 100 à la minute - | L'hémiplégie continue. |
| Soir | dyspnée très grande coma - L'hémiplégie continue - le sang | aime rouge foncé s'épanche dans |
| 23 | pouls 124 - le coma persiste la carotide en raison | des gaines lymphatiques |
| | à l'auscultation des sommets rales trachéaux et muqueux | |
| | petite flamme de chalumeau - | |
| | toujours une diminution plus marquée de la sensibilité du côté droit - | |
| | la conjonctive également - légère dilatation de la pupille gauche. | |
| Soir | dyspnée encore plus marquée - pouls 172 - | |
| | mort le 24 Janvier à 4 heures du matin. | |
| | L'autopsie est pratiquée le 25 Janvier et donne les résultats suivants. | |
| | Après l'ablation de la voute osseuse du crâne les méninges sont tendues, elles | |
| | n'offrent que quelques adhérences sans importance en avant sur la région médiane. | |
| | Les méninges enlevées on est frappé de la vascularisation plus grande de l'hémisphère cérébral droit dont les vaisseaux sont dilatés gorgés de sang | |
| | tandis que l'hémisphère gauche est anémié - on aperçoit en même temps une altération | |
| | manifeste portant à gauche sur le lobule du pli courbe, la partie postérieure de la 1re | |
| | circonvolution temporale et consistant en un affaissement de la substance | |
| | cérébrale, en une coloration plus jaune et plus claire qui tranchent nettement | |
| | sur la consistance et la coloration des parties saines. | |
| | A l'examen de la base du cerveau les lobes frontaux et le bord latéral du pédoncule | |
| | droit paraissent être un peu plus volumineux que de l'autre côté - l'hémisphère | |
| | droit est beaucoup plus vascularisé que l'on voit les artères on constate: | |
| | à la réunion des 2 artères les unes petit caillot post mortem à la réunion des | |
| | 2 cérébrales postérieures une petite plaque athéromateuse jaune clair et un caillot frisant | |
| | n'obstruant pas la lumière du vaisseau - les cérébrales les communicantes | |
| | postérieures ne sont pas athéromateuses, ces dernières sont de très petit calibre. | |
| | mais l'athérome apparait sur les hémisphères - la hémisphère droite offre | |
| | de petites plaques qui ne l'obstruent pas - sur la gauche les plaques | |
| | athéromateuses blanc jaunâtre sont beaucoup plus étendues mais n'obstruent | |
| | pas le calibre du vaisseau. | |
| | Notons quelques dispositions de branches de l'artère hémisphère | |
| | gauche: en allant de la naissance à sa terminaison: | |
| | 1° petites rameaux sans importance | |
| | 2° branche pariétale se divisant bientôt en 2 branches, une 1re ascendante | |
| | donnant 3 rameaux pour la 3ème circonvolution frontale, et la circonvolution | |
| | frontal ascendante, une 2nde postérieure pour la pariétale ascendante | |
| | 3° la pariétale hémisphérique continuation de la hémisphérique se subdivisant | |
| | en 2 branches terminales, une pour le fond de la scissure de Sylvius, une pour la 1ère | |
| | circonvolution temporale. | |

SCD Lyon 1

10

MODÈLE N° 21.

# HOTEL-DIEU. — *Salle* _____ *N°* _____

*Nom*

*né à*

*demeurant à*

*profession*

*âge*

*tempérament*

*constitution*

*entré le*

*sorti le*

DIAGNOSTIC ET RÉSUMÉ

## HISTOIRE PATHOLOGIQUE

Les altérations ne portent pas sur toutes ces branches; la branche pariétale est saine même au niveau du lame au qu'elle envoie à la circonvolution de Broca, à l'incision on ne reconnait pas la présence du moindre caillot. mais immédiatement en amont du point où cette branche pariétale naît de la sylvienne on trouve des traces d'une endartérite chronique sous forme d'une plaque athéromateuse avec destruction de la tunique interne, épaississement et aspect jaunâtre de la tunique moyenne; si l'on suit la sylvienne ou plutôt la pariéto sphénoïdale qui la continue on voit immédiatement après cette plaque athéromateuse un petit caillot rouge noirâtre un peu jaunâtre en certains points, assez adhérent aux parois du vaisseau, long d'un centimètre 1/2 environ et dont l'extrémité terminée en pointe vient toucher la plaque d'athérome et l'embouchure de l'artère pariétale sans cependant l'obstruer.

en aval les artères qui naissent de la pariéto sphénoïdale paraissent comme diminuées de volume affaissées. ce sont celles qui se distribuent au lobule de l'insula au fond de la scissure de Sylvius, au lobule du pli courbe et à la 1ère circonvolution temporale.

L'examen attentif de l'hémisphère gauche permet de localiser le ramollissement dans les points suivants:

1° la plus grande partie du lobule de l'insula sauf son extrémité antérieure

SCD Lyon 1

Modèle N° 21.

# HOTEL-DIEU. — *Salle* _____ *N°* _____

*Nom*

*né à*

*demeurant à*

*profession*

*âge*

*tempérament*

*constitution*

*entré le*

*sorti le*

DIAGNOSTIC ET RÉSUMÉ

## HISTOIRE PATHOLOGIQUE

(Autopsie (suite)

2° la 1re circonvolution temporale dans sa moitié postérieure seulement.

3° le lobule du pli courbe.

Mais le ramollissement n'est pas très-exactement limité à ces points là; en dehors ou en bas il atteint le fond de la scissure parallèle, en dedans ou en haut il envahit le sillon inter-pariétal et même une faible partie du lobule pariétal supérieur, en arrière il dépasse un peu le lobule du pli courbe; en avant la pariétale ascendante est respectée.

De plus le ramollissement n'est pas aussi prononcé sur tous les points, il est plus accusé sur les parties moyenne et postérieure du lobule du pli courbe que sur sa partie antérieure.

Mais si de l'examen de l'écorce cérébrale on passe à l'étude du centre ovale et des corps-opto-striés, voici les lésions que font constater les différentes coupes ~~parallèles~~ réalisées et parallèles au sillon de Rolando:

~~1° une coupe passant immédiatement en arrière de la circonvolution pariétale ascendante~~

toutes les coupes portant sur les circonvolutions frontales ne mettent à nu que des parties saines même au niveau de la circonvolution de Broca.

SCD Lyon 1

| DATES | HISTOIRE PATHOLOGIQUE | PRESCRIPTIONS |
|---|---|---|
| | gauche à la base. Le poumon est manifestement diminué de volume comprimé par l'épanchement et atélectasié. La plèvre viscérale est recouverte d'une exsudat blanc jaunâtre adhérent au poumon. | |
| | Toute la superficie du poumon est atélectasié. Au sommet il apparaît des cicatrices déprimées et l'incision montre de nombreux tractus. | |
| | L'examen du bord postérieur fait constater 2 infarctus présentant sous l'aspect de 2 langues tranchées rouge noirâtre, l'une occupant le lobe inférieur, l'autre le lobe supérieur n'ayant tout à fait à leur niveau le parenchyme de telle sorte que les 2 infarctus ne sont séparés que par la scissure inter lobaire. Le plus haut de 10 centimètres environ le plus bas de 8 à peine. | |
| | A la coupe le tissu de ces infarctus est lisse rouge brun et rappelle par sa consistance l'hépatisation rouge. L'infarctus le terminé en pointe vers le centre du poumon. | |
| | L'incision des branches de l'artère pulmonaire gênée rendant à ces infarctus fait constater pour tous les deux l'existence d'un caillot demi-mou rougeâtre long d'un centimètre ½ à 2 centimètres, pour l'infarctus du lobe supérieur ne manifestement au niveau d'une bifurcation artérielle d'une grosse tête d'épingle de couleur plus blanc plus ferme et plus grise en avec par une sorte | le plus mou gênée rendant à ces infarctus caillot demi-mou rougeâtre l'infarctus du lobe supérieur ne manifestement au niveau d'une bifurcation artérielle d'une grosse tête d'épingle de couleur plus blanc plus ferme et plus grise en avec par une sorte |
| | Plèvre et poumon droits. | |
| | exsudats sur toute la surface de la plèvre - pas de liquide - poumon beaucoup plus volumineux que l'autre, offrant deux infarctus beaucoup plus anciens de présentant sous l'aspect d'une sorte de dépression superficielle, d'affaissement et déformant le poumon sur l'étendue de 4 centimètres carrés environ avec coloration brun noirâtre du tissu parenchymateux. L'un de ces infarctus occupe la partie postéro-latérale du lobe moyen, l'autre occupe la partie postérieure et centrale du lobe inférieur, il suffit de déchirer le tissu pulmonaire superficiel jusqu'à la profondeur pour tomber dans une sorte de cavité anfractueuse dans laquelle on trouve des détritus noirâtres et les branches artérielles entourées d'une petite gaine scléreuse. L'incision de ces branches fait tomber un caillot analogue aux caillots des infarctus du poumon gauche et unique pour chaque infarctus. | |
| | La trachée les bronches sont hyperémiées - pas de traces de tubercules. | les poumons n'offrent |
| | Reins les 2 reins sont réunis par leur extrémité inférieure (rein en fer à cheval) - le gauche est un peu volumineux - leur forme est un peu modifiée - aucune à leur surface deux infarctus jaune clair mesurant chacun 2 centimètres à la périphérie à la partie inférieure de la face postérieure du rein gauche - le rein droit présente une petite infarctus. | à la partie inférieure de la face postérieure du rein gauche |
| | Le foie est sain - | |

IMP. A. BONNAVIAT à LYON

SCD Lyon 1

Modèle N° 61. N. 35

Nom Décembre Embolie cérébrale le 8 (Matin) Janvier

| Resp. | Pouls | Chaleur R. C. | 7 | 8 | 9 | 10 | 11 | 12 | 13 | 14 | 15 | | 19 | 20 | 21 | 22 | 23 | | |
|---|---|---|---|---|---|---|---|---|---|---|---|---|---|---|---|---|---|---|---|
| 95 | 210 | 34,0 42,5 | | | | | | | | | | | | | | | | | |
| 90 | 200 | 33,6 42,0 | | | | | | | | | | | | | | | | | |
| | 190 | 33,2 41,5 | | | | | | | | | | | | | | | | | |
| 80 | 180 | 32,8 41,0 | | | | | | | | | | | | | | | | | |
| | 170 | 32,4 40,5 | | | | | | | | | | | | | | | | | |
| 70 | 160 | 32,0 40,0 | | | | | | | | | | | | | | | | | |
| | 150 | 31,6 39,5 | | | | | | | | | | | | | | | | | |
| 60 | 140 | 31,2 39,0 | | | | | | | | | | | | | | | | | |
| | 130 | 30,8 38,5 | | | | | | | | | | | | | | | | | |
| 50 | 120 | 30,4 38,0 | | | | | | | | | | | | | | | | | |
| | 110 | 30,0 37,5 | | | | | | | | | | | | | | | | | |
| 40 | 100 | 29,6 37,0 | | | | | | | | | | | | | | | | | |
| | 90 | 29,2 36,5 | | | | | | | | | | | | | | | | | |
| 30 | 80 | 28,8 36,0 | | | | | | | | | | | | | | | | | |
| | 70 | 28,4 35,5 | | | | | | | | | | | | | | | | | |
| 20 | 60 | 28,0 35,0 | | | | | | | | | | | | | | | | | |
| | 50 | 27,6 34,5 | | | | | | | | | | | | | | | | | |
| 10 | 40 | 27,2 34,0 | | | | | | | | | | | | | | | | | |
| | 30 | 35,5 | | | | | | | | | | | | | | | | | |

SCD Lyon 1

SCD Lyon 1

MODÈLE N° 21.

# HOTEL-DIEU. — Salle 4me Femmes N° 117

Nom Manon Marie Antoinette

née à Beaufort (Savoie)

demeurant à

profession : ardisseuse

âge : 71 ans

tempérament

constitution

entrée le 27 Février 1880.

~~sorti~~ morte le 27 mars 1880.

DIAGNOSTIC ET RÉSUMÉ

Ramollissement

Hémiplégie gauche incomplète avec prédominance au membre inférieur.

Droitière.

## HISTOIRE PATHOLOGIQUE

{Une sœur morte à l'autre attaque
{Un frère a eu aussi une attaque, mais en guérit.

Elle serait paralysée depuis ~~dimanche~~ vendredi 20. C'est la première attaque ~~Aucun renseignement~~. Cette femme est apportée, non dans le coma, quoique ne ~~elle~~ faisant pas les mouvements qu'on lui commande, mais ne prononçant aucune parole. Elle a très-froid

~~La tête est tour~~ La face regarde du côté droit

Asymétrie faciale assez accusée. La bouche est déviée à droite ; mais on ne voit rien de particulier du côté des yeux ; les paupières sont ouvertes également, se fermant également, & les yeux ~~regar~~ sont sur la ligne médiane, sans strabisme ; ils se portent facilement des deux côtés. La langue se tire hors de la bouche avec tremblement elle se dévie un peu à gauche.

Les membres gauches sont dans la résolution. Si l'on soulève le membre supérieur droit, ~~il~~ et qu'on ordonne à la malade de le maintenir dans cette position, elle le fait facilement, mais veut-on faire de même avec le membre supérieur gauche, il retombe inerte. Dans les mouvements communiqués, on éprouve au membre supérieur ~~droit~~ gauche un peu de résistance des fléchisseurs, pour le membre droit, on a bien de la résistance, mais elle paraît due à des contractions volontaires. Les membres inférieurs sont souples. Lorsqu'on fait un mouvement du membre inférieur gauche, on provoque des

SCD Lyon 1

| DATES | HISTOIRE PATHOLOGIQUE | PRESCRIPTIONS |
|---|---|---|

plaintes de la malade, ces mouvements sont douloureux sans qu'il paraisse rien y avoir du côté des articulations. Pas de trépidation du pied, ni de la rotule, ni d'un côté ni de l'autre.

Sensibilité altérée sur tout le côté gauche. A la face, et au tronc, le trouble est moindre qu'aux membres; la piqure provoque des plaintes, un mouvement de la main droite qui se porte à l'endroit piqué, et une contraction de la face si c'est la face qu'on a piquée. La piqure du membre supérieur ne détermine rien si elle est faible, plus forte, elle provoque un léger mouvement du membre et un mouvement du membre droit qui se porte sur le membre gauche. Le chatouillement de la plante du pied gauche ne détermine qu'une légère contraction des muscles de la cuisse, sans mouvement. La piqure du pied détermine, seulement si elle est forte, des réflexes légers du membre gauche presque toujours accompagnés de mouvements plus étendus du membre droit; en piquant la cuisse gauche, on obtient souvent des réflexes du membre droit seulement. Il n'y a pas de mouvements du membre supérieur provoqués par les piqures du membre inférieur, ou réciproquement.

Eschare de plusieurs centimètres à la fesse gauche entourée d'une grande rougeur érythémateuse. Pas d'eschare du talon.

Incontinence des urines et des matières fécales. Rien au cœur.

28 Février — On a eu beaucoup de peine à la réchauffer. Le matin elle parle un peu; mais, pendant un court moment seulement, au bout d'un moment elle ne dit plus rien.

Elle remue un peu les doigts, mais pas le bras. Elle ne fait aucun mouvement du membre inférieur; c'est à ce membre que domine la paralysie.

Elle a un peu la main prenante.

Le membre inférieur gauche est légèrement fléchi. Un peu de résistance du côté des fléchisseurs. Pas de trépidation



SCD Lyon 1

4 mes Femmes 117 (Suite)

| DATES | HISTOIRE PATHOLOGIQUE | PRESCRIPTIONS |
|---|---|---|
| 24 Février (Suite) | Les réflexes du membre inférieur gauche n'ont pas la même ampleur que ceux du membre droit, mais ils sont très nets, dans toute la longueur du membre. Parfois en piquant le membre gauche, on obtient une trépidation du membre droit qu'on n'obtient pas par la piqûre du membre droit. Les légères piqûres des deux pieds produisent les mouvements réflexes, comme le chatouillement, ou la trépidation du membre droit, bien qu'on ne puisse pas produire la trépidation du pied par le procédé ordinaire. Les fortes piqûres exagèrent tous ces mouvements. | |
| | On ne peut obtenir aucun renseignement sur l'état de la sensibilité par le contact simple ; les piqûres légères sont senties des deux côtés, plus d'avantage du côté droit au dire de la malade. | |
| | A la fesse gauche, l'épiderme est enlevé sur une surface de la grandeur de la paume de la main. | |
| | Les membres sont peu chauds. | |
| | Les battements du cœur sont perçus nettement ; ~~Par~~ l'impulsion n'est pas très forte ; il n'y a pas de signe d'hypertrophie. Pas de bruit anormal. | |
| | Elle avale difficilement ; en mangeant elle tousse. | |
| | Respiration obscure aux deux bases. Nombreux râles, ~~sous~~ dans le côté gauche, dans la moitié inférieure, avec un léger souffle très limité. Crachats blancs, difficilement expulsés. | |
| | La paralysie de la face est très légère ; au moment où la langue est tirée, elle va à gauche, mais elle n'y reste pas, se porte immédiatement à droite et ne peut rester en repos. | |
| | Assise, la malade a de la tendance à tomber du côté gauche. | |
| 25 Février | La moitié du côté gauche a augmenté, la respiration est très obscure, on ne retrouve plus le souffle. | |
| | La chaleur est un peu plus marquée du côté gauche. | |
| Mars | Aujourd'hui elle remue un peu mieux les doigts, cependant elle ne serre pas la main, mais, si on cherche à retirer la main, le doigt la retiennent avec énergie. | |
| | Elle parle toujours très peu ; urine toujours involontairement, mais ne va pas au ventre. | |
| | Il est survenu un œdème très marqué au membre inférieur gauche. | |
| | La partie centrale de l'excoriation de la fesse gauche est le siège d'une eschare. Il y a une petite excoriation sur la fesse droite. | |

SCD Lyon 1

N° 21 *bis*.

| DATES | HISTOIRE PATHOLOGIQUE | PRESCRIPTIONS |
|---|---|---|
| 11 Mars | La malade est très faible mange très-peu, les phénomènes paralytiques persistent au même degré, la respiration est toujours obscure surtout à gauche où il existe en même temps de la matité, on entend quelques rails à droite, la malade rejette quelques crachats purulents, elle est toujours constipée. | |
| 12 Mars | Temp. ax. (matin) 39°,4 | |
| 14 Mars | La paralysie du membre supérieur gauche est toujours incomplète, la malade pouvant mouvoir assez facilement l'avant-bras et surtout la main et les doigts, les mouvements du bras étant beaucoup plus restreints. La malade peut étendre le membre et cependant dans les mouvements communiqués on trouve une résistance très-forte dans les deux sens surtout du côté des fléchisseurs, l'avant-bras étant ordinairement dans la flexion. La main et les doigts sont le plus souvent dans l'extension, mais sous l'influence d'une excitation de la face palmaire, elle ferme la main et serre d'autant ce qu'elle rencontre qu'on lui résiste davantage. Il n'existe pas d'œdème de ce membre.<br>Le membre supérieur droit résiste assez énergiquement aux mouvements communiqués dans les deux sens, mais la malade s'en sert habituellement.<br>Le membre inférieur gauche est toujours complètement paralysé, avec la jambe dans la demi-flexion et inclinée sur la face externe. Il est en outre le siège d'un œdème considérable. Résistance des fléchisseurs, mais non des extenseurs, au niveau de la cuisse. Pas de trépidation.<br>Le membre inférieur droit fait tous les mouvements, mais offre une résistance assez marquée dans les deux sens surtout du côté des fléchisseurs. Le membre présente seulement un léger œdème du pied, à un bien moindre degré que du côté opposé.<br>Les réflexes plantaires persistent des deux côtés, même aux attouchements légers. Le mouvement est un peu plus brusque à gauche, tandis qu'il a plus d'amplitude à droite et s'accompagne de mouvements volontaires de retrait du membre.<br>La sensibilité aux piqures légères persiste partout, mais l'état intellectuel de la malade ne permet pas de se rendre compte des impressions produites par le simple contact.<br>Du côté de la face ~~le phénomène~~ on ne trouve qu'une légère trace de paralysie du côté de la commissure. La langue, quand elle est tirée est d'abord dévie | |

SCD Lyon 1

| DATES | HISTOIRE PATHOLOGIQUE | PRESCRIPTIONS |
|---|---|---|
| | à gauche, puis retirée dans la bouche ou portée à droite, elle est continuellement en mouvement, la malade ne pouvant pas la maintenir hors de la bouche. On a de la peine à obtenir quelques réponses, et la parole est légèrement saccadée. Elle ne prend que très peu d'aliments. Miction et défécation toujours involontaires. Elle tousse toujours et a constamment des crachats sur la langue. On ne trouve toujours que de la matité à la base gauche avec de l'obscurité, obscurité encore plus grande à droite, de gros râles sonores et quelques râles muqueux. | |
| | Sur la fesse gauche, grande ulcération (derme à nu) de la grandeur de la paume de la main. Sur la fesse droite petite ulcération de même aspect à 2 ou 3 centimètres de la ligne médiane. | |
| | La malade reste habituellement en repos, ne disant rien, ne bougeant pas. | |
| 16 Mars | Il existe à la partie antérieure et supérieure de la cuisse, qui est très adématiée, une rougeur diffuse avec induration des tissus sous-cutanés, et la malade a eu hier une fièvre beaucoup plus intense. Les phénomènes de contracture, de résistance du côté des membres sont beaucoup plus prononcés que précédemment. La malade a à peu près son aspect ordinaire, mais on en tire encore plus difficilement quelques réponses. Fréquemment elle fait avec la main gauche un mouvement ~~[illegible]~~ à celui par lequel elle se frictionnerait le ventre, et un mouvement de flexion des doigts comme pour saisir les objets. Pas de déviation des yeux. Rien de particulier du côté de la face. L'érosion de la fesse est dans le même état. | |
| 19 Mars | La rougeur de la cuisse s'est étendue, descend jusqu'au genou. | |
| 22 Mars | L'érysipèle s'étend jusqu'au pied, et affecte la forme phlycténoïde au niveau de la jambe. Elle parle toujours très peu, et, pendant la parole elle a un petit tremblement des lèvres. | |
| 23 | Il y a des phlyctènes et des plaques gangréneuses sur toute la jambe et sur le pied. La résistance des membres est toujours très marquée. Persistance de l'incontinence d'urine. Expectoration difficile. | |
| 24 Mars | La rougeur a pâli; la tuméfaction a diminué. Les phlyctènes, les plaques sphacélées augmentent, il s'est formé des ulcérations au niveau des endroits comprimés. | |
| 25 Mars | Les escharres sont de plus en plus marquées, sur toute la jambe et le dessus pied, sous forme de | |

| DATES | HISTOIRE PATHOLOGIQUE | PRESCRIPTIONS |
|---|---|---|
| | plaques marbrées, blanches, rouges, noires. Elle est calme, tranquille, mais plus affaissée. | |
| 26 Mars | Affaissement plus considérable ; respiration accélérée. Elle ne mange plus | |
| 28 Mars | Autopsie = Rien dans les sinus - Il existe sur la dure-mère du côté droit quelques légers exsudats fibrineux avec de petites hémorrhagies ponctiformes, surtout au niveau de la partie supérieure et moyenne. Le sinus latéral droit contient un caillot blanc fibrineux récent. Les artères de la base sont très athéromateuses notamment le tronc basilaire et les sylviennes. La cérébrale postérieure droite provient principalement de la carotide la communicante poster. de ce côté étant plus volumineuse que le commencement de la cérébrale postérieure. Les artères quoique parfois très épaissies au niveau des plaques athéromateuses ne présentent aucune oblitération appréciable. | |
| | Hémisphère Droit = La cérébrale antér. droite présente 2 centim en avant de la communicante une portion athéromateuse dans une étendue de 2 cent. 1/2 environ qui rétrécit considérablement le calibre du vaisseau et donne à la lumière la disposition en vrille. et à ce niveau il existe un caillot blanc jaunâtre granuleux oblitérant complètement le vaisseau sur une étendue de 2 centimètre environ ; toutefois au delà les artères contiennent encore du sang. | |
| | Il existe sur le lobe paracentral dans sa moitié antérieure et sur la partie correspondante du pied de la 1ère frontale un ramollissement sur une étendue de 3 centimèt. et sur une hauteur de 1 à 2 cent. Le maximum de la lésion se trouve au niveau du pied de la 1re frontale qui à la partie supérieure présente une dépression notable par le fait du ramollissement. on trouve encore un autre point ramolli sur la 1ère frontale à sa partie moyenne sur une étendue d'une pièce de 20 centimes quelques traînées de ramollissement superficiel de la substance grise au niveau du pied des frontale et pariétale ascendantes | |

SCD Lyon 1

4ème Jeunes 117 (Manon) suite

| DATES | HISTOIRE PATHOLOGIQUE | PRESCRIPTIONS |
|---|---|---|

surtout sur la frontale; même altération peut être à un moindre degré sur la portion circonvolution qui du pied de la pariétal va constituer le lobule pariétal inférieur, ces dernières altérations sont très superficielles et très légères. Coupe pra-frontale légère ramollissement de la partie interne de la 1ère frontale — Sur la coupe pédiculo frontale on trouve un ramollissement de la partie interne de la 1ère circonvolution frontale et de la circonvolution du corps calleux. l'altération s'étend dans la substance médullaire à un profondeur de 1 cent. 1/2. Sur la coupe frontale les mêmes parties sont altérées à un degré plus marqué surtout à la partie supérieure. Quant à l'altération du pied de la frontale ascendante il n'offre rien de particulier sur la coupe. Sur la coupe pariétale il n'existe plus d'altérations à la surface interne de l'hémisphère; l'altération superficielle du pied de la pariétale ascendante ne pénètre pas non plus, mais il existe quelques points de ramollissement disséminés sous forme de petites lacunes dans la portion externe du noyau lenticulaire. rien de particulier sur la coupe pédiculo pariétale.

Hémisphère Gauche = Les méninges présentent une adhérence au niveau du pied du lobule pariétal inférieur, et on trouve une teinte rosée un peu molle tout-à-fait sur le pied des ascendantes. Sur la coupe pariétale la portion externe du noyau lenticulaire présente de petites vacuoles peut être produites par le tiraillement des vaisseaux au moment de la coupe.

Rien dans le cervelet ni dans le bulbe. Les reins ont un petit volume renfermant quelques petits kystes, la substance corticale est mince et paraît graisseuse. Rien dans le foie un peu d'athérome de l'aorte et au niveau de la crosse quelques concrétions calcaires. Rien aux valvules, pas de caillots anciens Poumon — A la base du lobe inférieur gauche engouement avec atélectasie, très peu de liquide dans la plèvre, adhérences des 2 côtés

| DATES | HISTOIRE PATHOLOGIQUE | PRESCRIPTIONS |
|---|---|---|
| | lobes supérieurs emphysémateux, cicatrices aux 2 sommets. | |
| | A la fesse gauche excoriation à surface noirâtre avec rougeur diffuse étendue à tout le membre de ce côté – à la jambe eschares intéressant la peau et le tissu cellulaire; elle s'étendent sur le dos du pied et toute la jambe. | |

SCD Lyon 1

N° 21 bis.

| DATES | 4e ff. HISTOIRE PATHOLOGIQUE N° 117 | PRESCRIPTIONS |
|---|---|---|
| | Manon Marie Antoinette 71 ans<br>Entrée le 27 février et morte le 27 mars 1880 | Ramollissement Cérébral |

Réflexions. Observation remarquable par la prédominance des phénomènes de paralysie et des troubles trophiques au membre inférieur. Il existait aussi des vestiges de la forme clinique que nous désignons sous le nom de main prenante, en raison du retour des mouvements dans la main, mais avec un peu de tremblement et de la résistance qu'elle offre aux mouvements communiqués ainsi que les autres segments du membre, ce qui fait que la main retient d'autant mieux les objets saisis que la résistance est plus brusque. On trouvait de côté de la langue des phénomènes analogues d'où l'impossibilité de la maintenir tirée hors de la bouche et un peu de tremblement des lèvres. Elle ne répondait pas toujours aux questions, et elle avait des moments de mutisme principalement lorsqu'elle avait déjà dit quelques mots; toutefois il n'existait pas d'aphasie. Les mots étaient prononcés correctement, seulement ils étaient peut-être un peu scandés et avant que la malade prononçât le premier mot on voyait d'abord se produire un léger tremblement des lèvres.

| DATES | HISTOIRE PATHOLOGIQUE | PRESCRIPTIONS |
|---|---|---|
| | | |

SCD Lyon 1

4me Année 117.

Modèle N° 61.

Nom Marie Antoinette Manon

| Resp. | Pouls | Chaleur R. C. | |
|---|---|---|---|
| 95 | 210 | 34,0 | 42,5 |
| 90 | 200 | 33,6 | 42,0 |
| | 190 | 33,2 | 41,5 |
| 80 | 180 | 32,8 | 41,0 |
| | 170 | 32,4 | 40,5 |
| 70 | 160 | 32,0 | 40,0 |
| | 150 | 31,6 | 39,5 |
| 60 | 140 | 31,2 | 39,0 |
| | 130 | 30,8 | 38,5 |
| 50 | 120 | 30,4 | 38,0 |
| | 110 | 30,0 | 37,5 |
| 40 | 100 | 29,6 | 37,0 |
| | 90 | 29,2 | 36,5 |
| 30 | 80 | 28,8 | 36,0 |
| | 70 | 28,4 | 35,5 |
| 20 | 60 | 28,0 | 35,0 |
| | 50 | 27,6 | 34,5 |
| 10 | 40 | 27,2 | 34,0 |
| | 30 | | 35,5 |

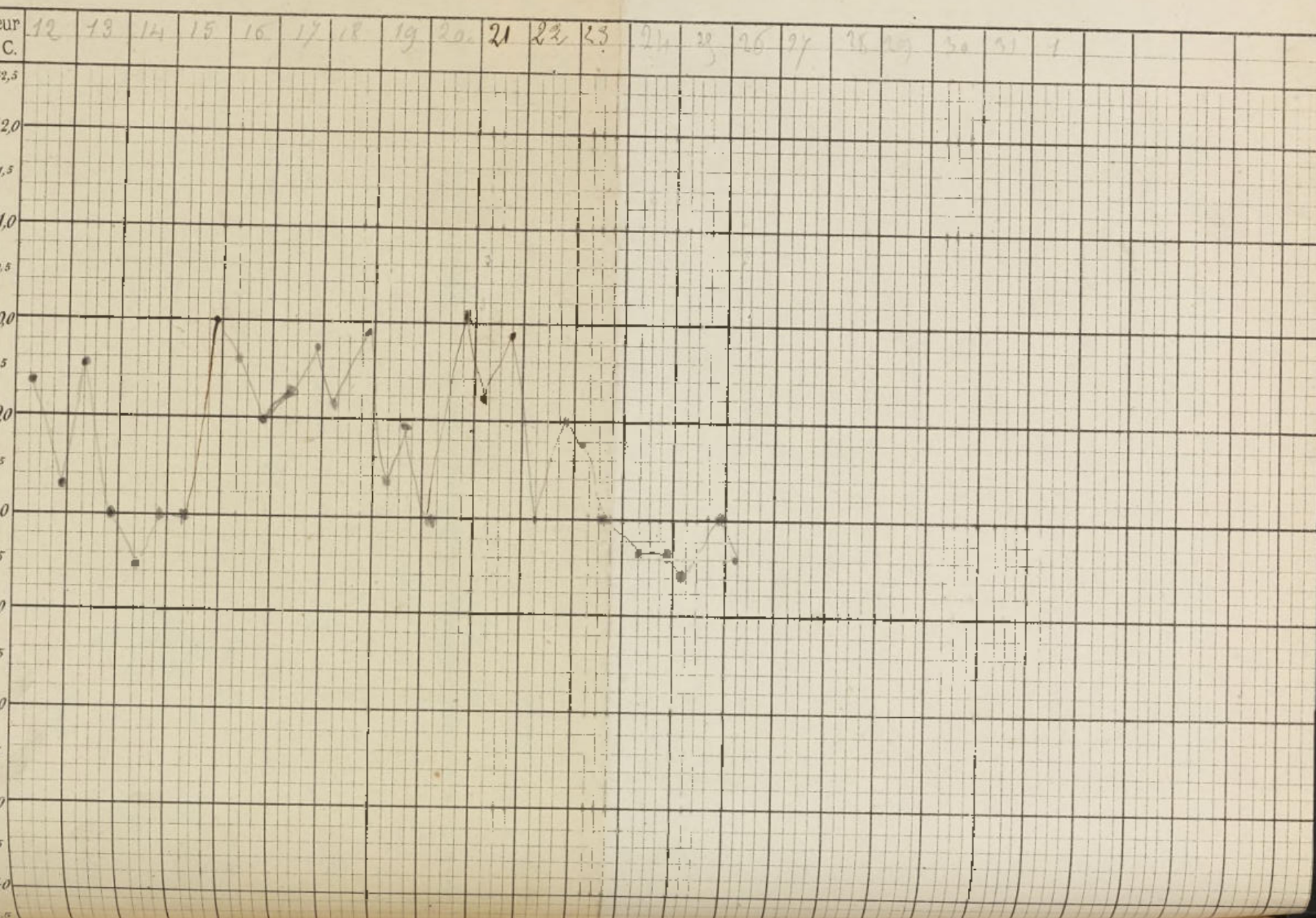


SCD Lyon 1

SCD Lyon 1

Numéro N° 21.

# HOTEL-DIEU. — Salle d'infirmerie du dépôt d'aliénés N° 4

Nom Chermelle Marie.

né à

demeurant à

profession

âge 72 ans.

tempérament

constitution

entré le

sorti le

## DIAGNOSTIC ET RÉSUMÉ

Hémiplégie droite - aphasie. Ramoll. cérébral
Autopsie le 19 février 1880.

Réflexions - Le fait le plus important qui ressort de cette observation, c'est l'intégrité de la sensibilité à la douleur, en tout ou moins une altération légère qu'elle est restée douteuse, avec des lésions considérables des parties moyennes et postérieures de l'hémisphère. Non seulement la couronne rayonnante mais même la capsule optique, le corps strié et aussi une portion de la couche optique sont atteints et la destruction de toutes les fibres passant par la partie postérieure de la capsule interne est complète.

En présence de ce fait il devient semblable à ceux observés même dès le début de la maladie, on peut rationnellement conclure que les troubles profonds de la sensibilité produits par des lésions situées près de la portion postérieure de la capsule interne, ne dépendent pas de l'interruption des fibres sensitives, car ils devraient se rencontrer au plus haut degré dans ce cas. Nous avons vu d'autre part que des lésions limitées du corps strié ou de la couche optique produisaient ce trouble, d'où la conclusion qu'elle devait être produite et non par la suppression des fibres nerveuses.

L'aphasie dépendait naturellement de la destruction de la plus grande partie de la substance médullaire de la 3e circonvolution frontale qui paraissait saine à la superficie. En même temps nous avons noté une atrophie de la moitié droite de la langue.

L'intelligence était profondément altérée en raison de l'étendue des lésions de l'hémisphère gauche.

Contractures internes - Sur la fin de la maladie.

## HISTOIRE PATHOLOGIQUE

SCD Lyon 1

| DATES | HISTOIRE PATHOLOGIQUE | PRESCRIPTIONS |
|---|---|---|

Il s'agissait bien d'un ramollissement par embolie de la sylvienne puisque ce vaisseau a été trouvé oblitéré et que somme toute le foyer avait tous les caractères d'un ramollissement ancien. Cependant nous avons trouvé au centre au milieu des productions cellulaires abondantes, un tissu plus dense qui contenait une notable quantité de matière ocreuse. Il est certain que la production de cette matière ne peut pas servir à caractériser un ancien foyer hémorrhagique, et on peut seulement en inférer qu'il y a eu du sang épanché, ce qui du reste arrive assez fréquemment avec les obstructions artérielles.

La conservation des couches corticales sur quelques points et notamment sur la 3e circonv. frontale et sur les bords de l'anfractuosité alors que la base et la substance médullaire de ces circonvolutions étaient détruites semble prouver que cela tient au rétablissement de la circulation par les anastomoses plus abondantes à la périphérie.

Le grand nombre d'artères oblitérées tient à la longueur du caillot qui se prolongeait sur une étendue de 2 ou 3 centimètres. Les artères oblitérées étaient diminuées de volume et offraient l'aspect de petits cordons blancs entremêlés avec les veines. Les vaisseaux étaient très visibles sur le fond de l'anfractuosité et ressortaient d'autant mieux que cette surface avait une teinte jaune grisâtre. Ces vaisseaux du reste et les méninges étaient intimement unis au tissu cellulaire sous-jacent.

Les attaques ultérieures ont dû être produites par de petites embolies ne donnant pas lieu à des altérations appréciables. Peut-être est-ce un trouble de ce genre qui avait donné lieu à l'ecchymose sous-méningée constatée sur la petite portion persistante du lobule pariétal supérieur?

Il est difficile de dire si elle était devenue gâteuse par l'extension de la lésion à la suite de la 2e attaque datant de plus d'un an avant l'autopsie ou si cela provenait de troubles circulatoires non appréciables.

L'encéphale seul a pu être examiné —

---

Lyon, impr. A. Bonnaviat, rue Ste-Catherine, 18.

SCD Lyon 1

SCD Lyon 1

4 Grande infirmerie. 72 ans
de Marie

# Hémiplégie

## Troubles moteurs

| Antécédents (au début { brusque, graduellement) | Siège du début et mode de généralisation | Position du malade | Tête en général | Oeil (nystagmus, otér. conjuguée, état de la papille, état de l'orbiculaire) | Langue Luette | Cou | Tronc | Membres supérieurs | Membres inférieurs |
|---|---|---|---|---|---|---|---|---|---|
| Attaques il y a 6 ans. ... nouvelles ... attaques il ... 3 mois ... paralysies ... nouvelle, mais ... troubles ... cérébrales | | | Face en peu tirée à droite. | | atrophiée dans son ½ droite | | | extension du coude. — flexion à angle droit du poignet. — doigts fléchis dans la paume et inclinés vers le bord radial recouverts par le pouce. — paralysie complète — les ongles entamant qqf la paume de la main | flexion la cuisse extension pied et orteils pied ... équin |

SCD Lyon 1

| …bres …eurs | Contractures primitives | Contractures secondaires | Convulsions prim. et Sec | Trépidation | Dynamomètre | Contractilité électrique | Température générale |
|---|---|---|---|---|---|---|---|
| …ion de …usse …sion du …tiles …s …varies …ns | | déjà indiquées. Contractures des pectoraux — le bras est collé contre la poitrine | | manque | | | |
| …nlèh | | | | | | | |

SCD Lyon 1

| | Troubles sensitifs | | | | Troubles intellectuels | | | Tr |
|---|---|---|---|---|---|---|---|---|
| Dates | Sens spéciaux | Sensibilité générale. tact. douleur. température. [illegible] | Sensibilité musculaire — début des douleurs | Réflexes à l'état conscient à l'état inconscient | Aphasie | Caractère | Intelligence | Déglut |
| 22 janvier 79 | | difficile à apprécier en raison de l'intelligence — les piqûres fortes sont senties — les piqûres faibles sont peut-être moins senties à droite. | — les pressions des muscles dans la région de l'oreille ont douloureuses | | Complète. — ~~nif~~ ou pleine mer questions. répond par c'est comme ici ajoute depuis quelque temps des monosyllabes rien. oui mon Dieu ayez pas peur. | | nulle. | |

SCD Lyon 1

| Troubles végétatifs | | | Troubles trophiques | | | | |
|---|---|---|---|---|---|---|---|
| ...utition | Miction<br>urine – quantité<br>phosphates<br>albumine<br>urée | Défécation | Escarres | Arthropathies | Oedème | Température locale | E... |
| | Va sans elle depuis son dernière attaque sans paralysie nouvelle | | nulles. | Toutes les jointures sont raides comme anthylosées probablement à cause de la contracture | Cellules du pied gauche<br>– considérable du pied droit<br>– peau cyanosée<br>épiderme feuilleté.<br>– un peu d'oedème au m. super. droit<br>main cyanosée. | | |

SCD Lyon 1

SCD Lyon 1

8 février 1880

Autopsie — N° 4 gde inf.

Artères athéromateuses — oblitération de la sylvienne gauche immédiatement après la cérébrale antérieure sur une étendue de 2 à 3 cent —

Il existe un œdème des méninges très-marqué surtout au niveau de la scissure de Sylvius et dans cette direction en arrière — cet œdème correspond à une perte de substance considérable qui porte sur le lobule de Linsula et sur le lobe pariétal inférieur — voici du reste quelles sont les limites de l'anfractuosité : En bas la première circonvolution temporosphénoïdale ; en haut le lobule pariétal supérieur et une petite portion du lobule pariétal inférieur ; en arrière une portion seulement de la première circonvolution temporo-sphénoïdale ; avant le tiers inf. de la pariétale ascendante ; de telle sorte qu'il ne reste une petite portion ant.re et sup.re du courbe. La portion restante du lobe pariétal inf. est le siège d'une ecchymose ~~[illegible] le siège d'un ramollissement~~ [illegible]. L'anfractuosité au niveau de la pariétale ascendante a au moins 2 cent profondeur —

SCD Lyon 1

Le foyer en effet ~~[illegible]~~ atteint le plancher du ventricule latéral à sa partie moyenne ainsi qu'on peut s'en convaincre par l'aspect j[illegible] et aminci de la paroi à ce niveau.

La troisième circonvolut. frontale par[illegible] intacte, la pariétale ascendante paraît altérée dans sa face postérieure et profon[illegible] — coupe pédiculo frontale : la surface de la 3e circonv. n'est pas altérée m[illegible] l'altération commence à 5 mill. au dess[illegible] de la superficie et présente l'aspect d[illegible] foyer ayant détruit toute la substance médullaire de la circonvolution 2 ou 3 mill. [illegible] coupe frontale : destruction complète du lobule de l'insula par le foyer qui est jaunâtre, gélatiniforme

Coupe pariétale —
Le foyer du ramollissement est encore plus considérable et il y a destruction complète de toute la substance médullaire et du corps strié; la capsule interne est en grande partie détruite et la couche optique elle-même paraît altérée sur son bord externe. [illegible] que la partie supérieure des fibres pariétales supérieures et l'écorce des circonvolutions

Coupe pédiculo pariétale: toute la substance médullaire est prise à l'exception des fibres supérieures. C'est dans ce point que le foyer est immédiatement en rapport avec le ventricule — Le corps strié [illegible] la capsule interne complètement détruite et il ne reste une petite portion de la couche optique. C'est dans ce point que ~~le foyer paraît [illegible]~~ le tissu cellulaire de nouvelle formation est le plus considérable. On trouve au centre de ce tissu dans le point correspondant à la section de la capsule interne un tissu plus dense, plus résistant dans lequel se trouve de la matière ocreuse — Le foyer se continue à 5 cent ou 6 cent au moins en arrière, presque jusqu'à l'extrémité de la corne postérieure,

De manière à détruire complètement et au de
toute la paroi externe du ventricule
latéral.

Rien dans l'autre hémisphère
rien dans l'isthme ni dans l'encéphale
sauf affaissement dans la pyramide et
du faisceau pyramidal gauche

MODÈLE N° 21.

# HOTEL-DIEU. — Salle Ste Jeanne N° 18

Nom Jacques François Froment

né à Sallins (Jura)

demeurant à Lyon

profession musicien

âge 66 ans

tempérament

constitution

entré le 23 Juin 1879

~~sorti~~ mort le 3 Xbre 1879 à 8h du soir.

DIAGNOSTIC ET RÉSUMÉ

Athérome artériel

Etat anémique cachectique.

Bruit de souffle systolique doux à la base du cœur

Bruit de souffle céphalique —

Bruit de souffle facilement produit par la pression sur tous les vaisseaux

Bruit de souffle veineux très prononcé au cou, à la cuisse simulant le bruit de Durozier

Oblitération embolique de la carotide interne de la sylvienne et de la cérébrale antérieure du côté droit. — Hémiplégie gauche, coma. Mort.

HISTOIRE PATHOLOGIQUE

Fièvre intermittente, quelques douleurs rhumatismales passagères dans le bras et l'épaule gauche jamais de rhumatisme aigu. Syphilis contractée il y a ans et dont il a présenté ensuite quelques manifestations. Le malade est musicien, mais il joue du violon, plus rarement de la flûte et de la clarinette.

Il lui est arrivé de tousser pendant 3 hivers mais non consécutifs; et l'année dernière il s'était très bien porté. — Qques habitudes alcooliques.

L'affection actuelle s'est établie progressivement depuis 4 mois sans début appréciable; l'appétit a été peu troublé, mais le malade s'est aperçu de quelques palpitations cardiaques et surtout d'une dyspnée accusée quand il faisait des efforts ou montait des escaliers. Au repos la respiration était facile; il s'est aperçu aussi d'un œdème des membres inférieurs plus marqué le soir et disparaissant le matin, mais il ne peut en préciser la première apparition. Pas d'hémoptysie. Pas de vomissement; constipation habituelle; miction facile.

Le malade tousse peu, et n'est pas dyspnéique quand il est tranquille; pas de phénomènes douloureux, jamais d'accès d'étouffements.

L'ouïe et la vue ont baissé, mais qu'il paraisse rien y avoir de bien spécial.

SCD Lyon 1

| DATES | HISTOIRE PATHOLOGIQUE | PRESCRIPTIONS |
|---|---|---|
| | ~~Le battement du cœur est~~ Le soulèvement systolique ~~est~~ du cœur est très étendu, ~~cependant~~ le maximum de choc de la pointe paraît être dans le 6ème espace un peu en dehors du mamelon. Les battements sont forts et réguliers, pas de frémissements. | |
| | A droite et à gauche un bruit de souffle au premier temps s'entend dans toute la région précordiale; il s'entend peu dans l'aisselle et légèrement dans le voisinage du cœur? Le maximum paraît être sur le bord gauche du sternum au niveau de la 5ème côte. | |
| | Mais il se propage le long du sternum et plonge vers la clavicule droite. | |
| | Malgré ce rétrécissement les battements sont forts mais réguliers. Battement de la carotide régulier. | |
| | Pas de frémissement. Pas de battements anormaux. Pouls radial régulier, à peu près égal à 100. | |
| | Rien au premier temps on entend le battement du cœur au bord droit de la colonne vertébrale. | |
| | Le choc de la pointe est plus facile à localiser quand le malade est couché que quand il est assis; cependant le choc total est mieux perçu mais d'une façon plus diffuse. | |
| 24 Juin | Aspect général pâle et bouffi. | |
| | - Pas d'albuminurie dans les urines — | |
| 18 Juillet | Rien au premier temps au point de vue de la propagation du cœur, et du siège du maximum du bruit - Rien au premier temps au point de vue de la propagation du cœur et du siège du maximum du bruit - Rien n'est perçu avec intensité sur toute la région précordiale. ~~Le choc de la pointe est faible en dehors du mamelon~~ Mais à droite en dehors du mamelon, et à gauche en dehors de la ligne axillaire ainsi que sur toute la partie post. du thorax on entend le dédoublement, soit à droite avec une légère altération du premier bruit. On ne remarque cette légère altération que parce qu'on a entendu le bruit à la région aortique où il prend probablement naissance. De même sur la région épigastrique et au dessous des fausses côtes sur une étendue de 3 ou 4 travers de doigt. Au contraire on place très légèrement le stéthoscope au niveau des vaisseaux on n'entend de bruit de souffle, mais plus que la pression augmente on a alors un bruit de souffle qui paraît être plus en dedans qu'en dehors suivant la pression on remplaçant sur les parties latérales du cou, de chaque côté à quelle hauteur le stéthoscope repose sur la colonne vertébrale on entend un bruit de souffle manifeste. Quelquefois si on ne presse pas avec le stéthoscope le bruit de souffle fait encore défaut et on entend seulement dans toute la région le double claquement valvulaire | |

Lyon. — Impr. A. Bonnetat, rue Ste-Catherine, 18.

SCD Lyon 1

N° 18. suite 2ème feuille

N° 21 bis.

| DATES | HISTOIRE PATHOLOGIQUE | PRESCRIPTIONS |
|---|---|---|
| 18 Juillet | En se plaçant le tronc à fait en arrière sur les apophyses épineuses, le premier bruit paraît avoir légèrement altéré. Lorsqu'on place le stéthoscope sur les différents points de l'abdomen, on entend que les bruits du cœur d'une façon plus ou moins confuses. Mais lorsqu'on déprime les parois abdominales fortement avec le stéthoscope sur le trajet de l'aorte et des gros vaisseaux on perçoit un bruit de souffle systolique. Crurales fémorales pas de bruit de souffle si le stéthoscope ne produit aucune pression; mais il est difficile d'ausculter sans déterminer un bruit de souffle tellement la moindre pression suffit pour donner lieu à ce phénomène. L'auscultation même des artères de l'avant-bras donne lieu seulement à un bruit de souffle. De même sur les parties latérales de la face. On le produit aussi en auscultant sur la paume de la main. Pouls veineux avec gonflement des veines précédant légèrement la systole et présentant le maximum au moment de la systole mais avant immédiatement après la systole qui est suivie de plusieurs oscillations. Le pouls est petit, cependant l'impulsion est assez brusque, plutôt un peu dure. On perçoit aussi un bruit de souffle systolique profond en auscultant la tête, plus manifestement au niveau des régions temporales. Il n'existe pas de double souffle intermittent crural. Toutefois lorsqu'on a comprimé l'artère et qu'on la décomprime on perçoit un léger bruit de souffle pendant la diastole qui a tout à fait le caractère des bruits veineux; il n'est pas du tout respiratoire et ne suit pas immédiatement le bruit systolique; il est véritablement diastolique. Il disparaît assez vite et surtout pour peu qu'on presse plus ou moins, mais on le reproduit toujours de la manière indiquée. L'enflure a diminué un peu; le malade peut se lever et se promener. Le malade entend des bruits divers, notamment des sifflements. Quand il fait des efforts et que le cœur bat fortement, le malade a une grande appréhension et des battements artériels qui retentissent jusqu'à la tête. — Le calme revient par le repos, mais toujours bruits en plus de battements, ... | | |

| DATES | HISTOIRE PATHOLOGIQUE | PRESCRIPTIONS |
|---|---|---|
| 12 Août | Vomissements. | |
| 29 Août | Les bruits cephaliques ont diminué d'intensité que les bruits du cœur dans la région mastoïdienne ; d'autre part le malade entend encore les bruits anormaux de la tête. — Le Malade vient d'avoir une diarrhée séreuse très abondante, (une selle par jour) pendant cinq jours. Toutefois voilà la troisième fois qu'elle a lieu. | |
| 2me Déc. | Plus de bruit céphalique. Le malade est beaucoup plus oppressé ; il tousse, crachote écume, spumeux. L'œdème gagne les parties supérieures du tronc et même les membres supérieurs ; il a augmenté aux membres inférieurs. Le pouls bat 132 pulsations à la minute. Température 38 degrés. 4 heures. Id. soir. Le malade vient d'avoir une attaque — on l'a trouvé « privé de sens et sans connaissance ». Actuellement il a repris connaissance, mais est dans l'état suivant. Obnubilation intellectuelle : il fait à peine attention aux questions qu'on lui adresse. Les yeux, sans strabisme, suivent bien un objet de côté droit, mais mal du côté gauche ; ils ne dépassent guère la ligne médiane. La bouche n'est que légèrement déviée, la commissure gauche un peu abaissée, mal fermée, laissant facilement couler la salive ; la langue, lorsqu'il la tire, dévie à gauche.<br>Les membres du côté gauche restent sans mouvements sur le lit, cependant il est capable, lorsqu'on le lui ordonne, de les mouvoir un peu, mais il n'est que très faiblement qu'il résiste aux mouvements communiqués.<br>La sensibilité paraît complètement abolie dans la moitié gauche du tronc et aux membres gauches ; les piqûres, les chatouillements, le contact d'un corps froid ne sont pas perçus ; le chatouillement de la plante du pied gauche provoque quelques réflexes, mais très faibles. A la face la sensibilité est également diminuée du côté gauche, mais non abolie.<br>Les battements du cœur sont rapides, irréguliers, inégaux ; le pouls inégal et petit. | Léger bruit de souffle systolique d'intensité nulle à la pointe du sternum dans le premier espace. |
| 3 Déc. | Le matin, coma. Abaissement de la commissure gauche ; déviation des yeux à gauche ; occlusion des paupières, plus complète du côté gauche. Les membres gauches sont en résolution, sans contracture ; les réflexes sont conservés ; la piqûre d'un doigt de la main gauche provoque des réflexes dans les deux membres gauches, de même que la piqûre du côté gauche de la face. | |

SCD Lyon 1

Ste Jeanne 18 Jacques François Froment.

| DATES | HISTOIRE PATHOLOGIQUE | PRESCRIPTIONS |
|---|---|---|
| 3 Déc. 10h à 11h30 matin | Le malade est dans un état comateux avec une respiration stertoreuse et de râle trachéaux qu'on entend à distance. Il est dans la résolution complète, la face dirigée du côté gauche. La commissure gauche est abaissée, les paupières sont abaissées, celle du côté gauche complètement, celle du côté droit laissant entrevoir le globe de l'œil; ~~la~~ voit ainsi que l'œil est dévié à gauche et un peu en bas; en soulevant les paupières, on voit une déviation conjuguée des deux yeux à gauche et un peu en bas; les pupilles sont très-resserrées, en approchant une lumière, en l'éloignant on ne produit ni mouvement de l'œil ni modifications du côté des pupilles. ~~Les~~ Tous les membres sont dans la résolution; le malade ne fait aucun mouvement spontané. Les membres soulevés retombent lourdement; toutefois le phénomène est plus marqué à gauche qu'à droite où ~~il existe~~ on constate comme un peu de raideur extensitaire. Aucune contracture à gauche, à droite légère résistance au niveau du coude dans les deux sens, plus légère encore au niveau du genou. Il est impossible de se rendre compte des troubles de la sensibilité, le malade n'exprimant aucune sensation et ne faisant aucun mouvement volontaire ou automatique. On ne peut rechercher que les phénomènes réflexes. Le plus léger contact de la plante du pied détermine un mouvement réflexe: flexion du pied et surtout extension forcée du gros orteil, avec une brusquerie marquée. Les mêmes phénomènes réflexes se produisent du côté droit, peut-être un peu plus rapidement, mais moins brusquement et avec un mouvement moins accentué; une excitation un peu forte de la plante du pied d'un côté ou de l'autre entraîne aussi un léger mouvement ~~de~~ d'extension du gros orteil du côté opposé; l'excitation de la plante du pied détermine des réflexes que dans le pied d'une manière très-marquée et, dans les fortes excitations, léger mouvement de la jambe et du genou, mais non des parties supérieures. La piqure des doigts de la face, ~~et du tronc~~ du côté gauche, détermine un mouvement réflexe dans les deux membres du même côté; mouvement toujours brusque comme celui produit par une excitation électrique; ce n'est que lorsque l'excitation est très forte et répétée qu'il y a aussi, ~~mais~~ légèrement, un léger mouvement du pied droit. L'excitation du tronc du même côté donne lieu seulement à un mouvement du pied gauche, mais moins facilement que l'excitation des membres ou de la face. Jamais l'excitation du membre supérieur ne produit de mouvements de la face | |

SCD Lyon 1

| DATES | HISTOIRE PATHOLOGIQUE | PRESCRIPTIONS |
|---|---|---|

La piqûre de la face et des doigts du tronc du côté droit donne lieu aussi à un mouvement du pied gauche auquel s'associe parfois un léger mouvement de l'orteil droit. ~~A~~ Au moment de la piqûre de la face il y a cependant une légère contraction des muscles de ce côté, et de même, quand on pique très fortement les doigts, on produit comme un frémissement des muscles de l'avant-bras, mais non un mouvement brusque de retrait comme du côté gauche. Sensibilité paraît conservée à l'exploration des deux côtés. Après ces examens, en examinant à nouveau les yeux, on a remarqué que le malade les portait ~~tantôt~~ sur la ligne médiane, ~~tantôt~~ à droite, mais toujours avec des oscillations qui les ramènent à gauche; il semble que sous l'influence des excitations du côté droit les yeux se soient portés à droite, et que par le repos ils retournaient à gauche. Pas de hyperesthésie, des deux côtés. Il y a un œdème assez marqué des deux membres inférieurs, et un œdème manifeste du membre supérieur gauche, notamment sur le dos de la main, tandis que la main droite est sèche. Pas de différence manifeste de température. Déglutition impossible. Battements du cœur très fréquents et réguliers, 160 Respiration 44

Le malade examiné à nouveau présente très manifestement la déviation à droite lorsqu'on ~~f~~ excite les membres de ce côté. Membre à peu près également chaud des deux côtés. ~~Abo~~

Mort à 8 heures du soir

5 Déc. Autopsie. Adhérences de la dure-mère au niveau, du côté gauche, au frontal, à la moitié antérieure du pariétal, et au bord médian dans la moitié antérieure. Pas de pachyméningite. Il s'étend peu à la base.

Anomalie artérielle: Cérébrale antérieure droite naît normalement jusqu'au niveau de la communicante, se perd sur le commencement de l'artère cérébrale, à la face interne du lobe orbitaire, se contourne jusqu'au niveau du genou du corps calleux où elle se divise en deux branches qui se distribuent à la face interne de chaque hémisphère. Cérébrale antérieure gauche, un peu plus longue que la droite, est très grêle jusqu'au niveau de la communicante, puis elle se contourne avec une artère beaucoup plus volumineuse que la distribue sur la face interne du lobe orbitaire et la partie supérieure de la face interne de l'hémisphère. En coupant la carotide droite on la trouve remplie d'un caillot qui remplace la

Jacques François Froment 8e Année 18

| DATES | HISTOIRE PATHOLOGIQUE | PRESCRIPTIONS |
|---|---|---|
| Autopsie (Suite) | portion basale à l'os (environ 1 cent. 1/2) sauf que tout le trou de 3 m.m. au delà de la portion antérieure externe, l'entier forme à ce niveau un cordon blanc volumineux rempli de la même matière emboligue. Les autres artères ne contiennent aucun caillot emboligue. Il n'existe pas d'athérome artériel bien marqué; seulement par ci par là quelques plaques blanches non épaississement de la paroi sur les systèmes et aux deux basilaire. B<br>Cer. cerveau. — D'abord sur l'hémisphère droit que la couche corticale est un peu ramollie, se laisse plus facilement entamer par les instruments, se trouvant au niveau des lobes frontal et pariétal et à la portion interne des lobes [illegible] d'un ramollissement [illegible]; on trouve une petite tache emboligue à la partie inférieure et postérieure du lobe sphénoïdal temporale, sans ramollissement aucun pour la circonvolution postérieure. Ce dernier enlevant les méninges, on enlève presque partout avec peu de substance corticale, de sorte que la surface des circonvolutions n'est pas polie mais a un aspect grenu, ramolli, sur les plaques présentant la tache porcelaine; toutefois les méninges s'enlèvent un peu moins à la partie inférieure et postérieure du lobe sphénoïdal temporal, la partie qui appartient aux circonvolutions emboligue est la partie [illegible] postérieure de la 2me circonvolution temporo sphénoïdale qui est le siège d'hémorrhagie capillaire confluente en même temps qu'un certain degré de ramollissement. Sur les coupes, la substance corticale paraît très emboligue; le fait est très manifeste pour la substance grise comme sur la substance blanche; au niveau de la coupe pédiculo partie la substance grise de la 3me circonvolution présente une légère rougeur.<br>L'hémisphère gauche. Les méninges s'enlèvent facilement, sauf au niveau de la partie antérieure de la circonvolution du corps calleux, où la [illegible] partie superficielle de la substance corticale est entraînée avec les méninges; cette circonvolution présente une surface rouge, grenue, ramollie, sur toute la partie correspondante au genou, et la teinte rouge sur l'aspect ramolli, s'étend sur la moitié antérieure de cette circonvolution, et aussi un peu dans l'anfractuosité qui sépare cette circonvolution du lobe pariétal et de la partie antérieure voisine. Les coupes de l'hémisphère examinant, comme de l'autre côté, un état emboligue de la substance corticale.<br>Rien dans le cervelet ni dans l'isthme ni dans l'encéphale.<br>Poumon gauche. Hépatisation grise emboligue occupant surtout la partie postéro-externe. Lésions vieilles assez abondantes dans les deux plèvres. | la syphilome jusqu'à 5 m.m. au delà de la portion antérieure externe, l'entier forme à ce niveau un cordon blanc volumineux rempli de la même matière emboligue. Les autres artères ne contiennent aucun caillot emboligue. Il n'existe pas d'athérome artériel bien marqué; seulement par ci par là quelques plaques blanches non épaississement de la paroi sur les systèmes et aux deux basilaire. B<br>Cer. cerveau. — D'abord sur l'hémisphère droit que la couche corticale est un peu ramollie, se laisse plus facilement entamer par les instruments, se trouvant au niveau des lobes frontal et pariétal et à la portion interne des lobes [illegible] d'un ramollissement [illegible]; on trouve une petite tache emboligue à la partie inférieure et postérieure du lobe sphénoïdal temporal, sans ramollissement aucun pour la circonvolution postérieure. Ce dernier enlevant les méninges, on enlève presque partout avec peu de substance corticale, de sorte que la surface des circonvolutions n'est pas polie mais a un aspect grenu, ramolli, sur les plaques présentant la tache porcelaine; toutefois les méninges s'enlèvent un peu moins à la partie inférieure et postérieure du lobe sphénoïdal temporal, la partie qui appartient aux circonvolutions emboligue est la partie [illegible] postérieure de la 2me circonvolution temporo sphénoïdale qui est le siège d'hémorrhagie capillaire confluente en même temps qu'un certain degré de ramollissement. Sur les coupes, la substance corticale paraît très emboligue; le fait est très manifeste pour la substance grise comme sur la substance blanche; au niveau de la coupe pédiculo partie la substance grise de la 3me circonvolution présente une légère rougeur.<br>L'hémisphère gauche. Les méninges s'enlèvent facilement, sauf au niveau de la partie antérieure de la circonvolution du corps calleux, où la [illegible] partie superficielle de la substance corticale est entraînée avec les méninges; cette circonvolution présente une surface rouge, grenue, ramollie, sur toute la partie correspondante au genou, et la teinte rouge sur l'aspect ramolli, s'étend sur la moitié antérieure de cette circonvolution, et aussi un peu dans l'anfractuosité qui sépare cette circonvolution du lobe pariétal et de la partie antérieure voisine. Les coupes de l'hémisphère examinant, comme de l'autre côté, un état emboligue de la substance corticale.<br>Rien dans le cervelet ni dans l'isthme ni dans l'encéphale.<br>Poumon gauche. Hépatisation grise emboligue occupant surtout la partie postéro-externe. Lésions vieilles assez abondantes dans les deux plèvres. |

SCD Lyon 1

| DATES | HISTOIRE PATHOLOGIQUE | PRESCRIPTIONS |
|---|---|---|
| | Emphysème pulmonaire, poumon gauche ; Œdème pulmonaire, des deux côtés ; quelques ecchymoses dans la trachée et les bronches. | |
| | Estomac — Rien de particulier. | |
| | Foie peu volumineux : rien de particulier. | |
| | Rate. Rien. | |
| | Reins. Ils présentent l'un et l'autre des dépressions cicatricielles en divers sens ; il ne reste plus que du tissu fibreux qui a un aspect gras ; comme fibrineux ; les autres portions des reins paraissent normales. Il existe une surcharge graisseuse abondante dans tous les organes contenus dans les cavités thoracique et abdominale ; et pourtant où il y a du tissu cellulaire, il y a en même temps beaucoup de graisse. | |
| | Cœur. Volumineux, assez mou, plaques, avec surcharge graisseuse abondante et plaques laiteuses. Athérome de l'aorte, très prononcé. La face interne de l'aorte est le siège de nombreuses plaques jaunes et de plaques ulcérées jusque au niveau de l'aorte abdominale ; ces plaques ulcérées ne présentent une dépression ou tout le siège de saillies grenues qui émoussent en entier en certains points ; ces lésions sont surtout marquées au niveau de la crosse aortique. Il existe notamment immédiatement au dessus de l'une branche aphalique une masse volumineuse, d'aspect polypeux, qui n'est autre chose qu'un de ces kystes jaunâtres ouverts récemment, et qui a de la grosseur d'une amande ; tout autour et au dessous se trouvent des lésions semblables, assez volumineuses, de plaques jaunes et des dépôts fibrineux. L'aorte est un peu dilatée au niveau de la portion ascendante et de la crosse, et ses parois sont partout notablement épaissies ; il n'existe pas à proprement parler de rétrécissement aortique, les valvules sont saines, et il n'existe que des plaques jaunes sur l'aorte jusqu'à leur base. Quelques unes taches jaunes sur la valvule mitrale qui est un peu épaissie, mais tous les orifices sont suffisants, seulement un peu d'athérome de la membrane intérieure. Les cavités du cœur sont agrandies, notamment celles du cœur gauche ; les parois ont 1 c.m à 1 c.m 5 d'épaisseur dans toute leur étendue. Il existe à l'origine de la carotide gauche une plaque ulcérée au laquelle est implanté un petit caillot de 1 c.m de longueur environ, se prolongeant dans le vaisseau et se terminant en pointe au côté de l'aorte. | |

SCD Lyon 1

N° 21 bis. Jacques Jean Froment salle Ste Jeanne N° 18

| DATES | HISTOIRE PATHOLOGIQUE | PRESCRIPTIONS |
|---|---|---|

Réflexions. État anémique cachectique attribué à une aortite chronique par accès alcooliques en raison des antécédents et de la présence d'un bruit de souffle systolique léger à la base avec propagation, le bruit anormal pouvant être attribué à un léger rétrécissement aortique ou à une dilatation de l'aorte et sa production étant favorisée par l'état du sang. Toutefois un bruit de souffle doux avec les caractères d'un bruit anémique surtout avec diminution d'intensité à un certain moment doit plutôt être attribué à la dilatation de l'aorte c'est à dire à des conditions physiques tout juste suffisantes pour la production du bruit et qui sont modifiables par l'état du sang ainsi que par l'état du cœur. Le bruit de souffle se propageait peu et surtout avec peu d'intensité en raison des caractères du bruit. En comprimant même légèrement les vaisseaux artériels on déterminait avec la plus grande facilité des bruits de souffle probablement par la réunion de ces deux circonstances favorables : état du sang et état des parois artérielles. Bruit de souffle systolique céphalique très nettement perçu sur toutes les parties du crâne, mais principalement sur les régions temporales et avec un peu plus d'intensité du côté droit. Lorsqu'on auscultait une région temporale, la compression de la carotide du même côté faisait cesser le bruit, mais l'expérience ne pouvait pas être continuée longtemps, le malade éprouvant sous cette influence un malaise général avec sentiment de constriction à la gorge et des fourmillements dans le membre et surtout dans la main du côté opposé. Ces phénomènes étaient plus marqués par la compression de la carotide droite. Ce fait concorde avec la remarque de Brown-Séquard de l'intensité plus grande des symptômes produits par les lésions de l'hémisphère droit. Il faudrait à l'avenir rechercher si la remarque en question n'est pas applicable plutôt aux cas d'obstruction des gros troncs vasculaires qu'aux cas d'hémorrhagie cérébrale et de la sorte on pourrait peut-être attribuer l'intensité plus grande des symptômes à ce que il y a une obliteration de vaisseaux qui distribuaient une plus grande quantité de sang. Dans le cas où la remarque s'appliquerait aussi aux hémorrhagies, on pourrait supposer que l'action du cœur se fait sentir plus directement et avec plus d'intensité de ce côté par suite de la disposition anatomique des vaisseaux. La compression de la carotide du côté opposé à celui où l'on pratiquait l'auscultation faisait également cesser le bruit. Dans tous ces cas de compression on avait d'abord beaucoup de peine pour faire la compression de la carotide, le vaisseau roulant facilement sous le doigt. À mesure qu'on comprimait le bruit de souffle diminuait d'intensité, puis au moment où il cessait le malade faisait un mouvement pour se soustraire à la compression, et il était impossible de continuer l'investigation

Lyon Imp. veuve Bonnaviat et fils

SCD Lyon 1

| DATES | HISTOIRE PATHOLOGIQUE | PRESCRIPTIONS |
|---|---|---|

Le bruit de souffle céphalique a cessé quelques jours avant la mort alors que le malade commençait à se plaindre d'oppression et d'un malaise mal déterminé. La cessation du bruit peut-elle être attribuée aux modifications du sang produites par une forte diarrhée que le malade venait d'éprouver pendant plusieurs jours dont les effets pouvaient être comparés à ceux de la saignée (Richond et Vulpian)? Existait-il déjà des produits emboliques dans les cavités du cœur? ou bien était-ce la conséquence de l'affaiblissement de l'action du cœur? La première hypothèse est peu probable car si le bruit de souffle avait disparu par le fait de la diminution de la quantité de sang ou de la quantité de sérum sanguin, il aurait disparu pendant un moment de la diarrhée pour reparaître peu de temps après avec plus d'intensité, tandis qu'il a diminué peu à peu d'intensité pour disparaître pendant les jours qui ont suivi l'époque de la diarrhée, celle-ci peut, toutefois, avoir eu une influence sur l'état du cœur. Il n'est guère possible non plus d'admettre un commencement d'embolie, car il n'existait pas à la moment de trouble cérébraux et durant le bruit de souffle de la base du cœur avait considérablement diminué d'intensité au point de ressembler tout à fait à un simple souffle anémique. La cause de la disparition du bruit de souffle au niveau du cœur et de sa diminution notable à la base du cœur en paraissant pas due à une altération du sang ou à une modification de volume semble prouver que l'état du cœur dont l'impulsion était faible et battements fréquents, indices de l'affaiblissement de ses contractions. D'autre part la tension avait dû augmenter dans le réseau à en juger par l'augmentation de l'œdème aux membres inférieurs, et par sa rétention au tronc et même aux membres supérieurs. L'état du cœur à l'autopsie pouvait encore favorable à cette dernière hypothèse, car ses parois étaient peu épaisses, molles, et les cavités ventriculaires étaient dilatées. L'autopsie a entièrement prouvé que le bruit de souffle de la base était produit par la dilatation de l'aorte ascendante et probablement aussi par l'état du sang. Toutefois pour que le bruit de souffle fut produit il fallait la même tension dans l'aorte ainsi qu'une contraction cardiaque suffisante pour imprimer au sang une vitesse également suffisante. Or, ce sont ces dernières conditions qui ont fait défaut dans les derniers jours et qui peuvent expliquer la diminution du souffle à la base du cœur, sa disparition au niveau du cœur. Il n'existait pas de lésion anévrysmale ni une disposition anatomique pouvant rendre compte de la production du bruit de souffle. Toutefois la carotide droite jouait un rôle plus important que la gauche pour l'irrigation du

SCD Lyon 1

N° 21 bis. Jacques Fcois Froment salle Ste Jeanne N° 18

| DATES | HISTOIRE PATHOLOGIQUE | PRESCRIPTIONS |
|---|---|---|

Réflexions (2e feuille) Les Bruits veineux étaient aussi très-marqués au niveau du cou avec les caractères qu'on remarque dans les anémies et les chlorons au plus haut degré. On constatait encore au niveau de la veine fémorale un bruit de souffle doux parfois à teinture musical tout à fait semblable aux bruits perçus au niveau du cou et qui ne laissait aucun doute sur le siège du bruit qui était diastolique. Comme la pression avec le stéthoscope s'effectuait en même temps sur l'artère, celle-ci donnait lieu à un bruit systolique soufflant un peu rude plus ou moins marqué suivant le degré de pression, puis pendant la diastole on percevait le bruit doux voilé signalé plus haut. Ce dernier bruit a pu être pris pour le bruit de Durozier signalé par qqs. auteurs dans l'anémie; mais il s'en distingue parce qu'il ne suit pas immédiatement la systole en prenant un caractère aspiratif et bref comme le vrai bruit de Durozier, et qu'il est plutôt diastolique sans qu'on raisine bien nettement son commencement et sa fin, indépendamment des caractères propres du bruit.

Faut-il attribuer la sensation anormale à la base du cou dont se plaignait le malade, aux altérations de la crosse aortique? ou à l'anémie des centres nerveux? ou à toute autre cause?

L'hémiplégie est survenue brusquement, mais l'état s'est aggravé progressivement et considérablement dans l'espace du soir au matin. Peut-on attribuer cette marche de la maladie à une obstruction survenue graduellement par des embolies successives ou par la formation d'un caillot secondaire. Ce dernier n'existait évidemment pas et cette cause invoquée souvent par les auteurs est très-contestable soit parce que le caillot ne se produit pas ou parce que s'il existe il n'obstrue pas complètement le vaisseau. Mais il est évident que le pseudo-abcès athéromateux dont la paroi était seulement trouée et déchirée partiellement a bien pu se vider en plusieurs fois de manière à obstruer d'abord la sylvienne, puis la carotide. Toutefois cette raison seule ne suffit pas à expliquer l'aggravation produite car ~~[illegible]~~ le fonctionnement de l'hémisphère gauche a été aussi très rapidement entravé. D'un autre côté nous ferons remarquer que dans les cas où il n'y a qu'un petit caillot embolique les accidents paralytiques augmentent encore progressivement d'intensité pendant un jour ou deux. On pourrait peut-être penser que la substance

| DATES | HISTOIRE PATHOLOGIQUE | PRESCRIPTIONS |
|---|---|---|
| | cérébrale qui ne rend pas suffisamment à dessus pendant encore fonctionnes jusqu'à ce que le élément nerveux soient atteints par défaut de nutrition. mais il est probable qu'une obstruction aussi complète que celle que nous avons constatée dans ce cas doit produire une telle anémie dans toute perturbation dans le fonctionnement de l'organe soit à jamais impossible. Il semble que dans ce cas l'asphyxie ait coincidé avec le défaut d'action de l'hémisphère gauche surtout secondairement par l'affaiblissement de l'action du cœur dont les battements étaient devenus d'une fréquence insolite en perdant le caractère irrégulier qu'ils avaient précédemment. Le cœur a paru se comporter comme si les pneumogastriques avaient été coupés. Etant comme l'action qu'elles exercent sur le cœur, impuissantes à paralyser sur le cordon cervical exercent sur le cœur, impuissantes pour admettre que l'oblitération du système a troublé complètement le fonctionnement de l'hémisphère et par suite son action sur le cœur, d'où l'affaiblissement de cet organe qui n'a plus pu irriguer le quantum de l'hémisphère dont les artères étaient moins permeables et à plus forte raison pour passer le sang par les anastomoses comme cela se produit ordinairement après l'attaque. Lorsque lésions ont limité cet affaiblissement de l'action du cœur explique aussi le défaut d'action de l'hémisphère gauche par anémie et effectivement la substance cérébrale de cet hémisphère paraissait aussi anémiée que celle de l'hémisphère dont les artères étaient obstruées. Du reste tout l'encéphale était très-anémié, mais comme cela arrive ordinairement dans le cadavre qui a resisté la Dernier. Le défaut d'action de l'hémisphère affecté paraît de celui du côté opposé remplir de l'isthme de l'encéphale en procédant de bas en haut, permet aussi de se rendre compte des phénomènes observés relativement à la déviation conjuguée des yeux. Et d'abord avant d'avoir lieu le côté paralysé comme nous l'avons observé, elle avait été constatée du côté de la lésion au début de l'attaque. Il semble que ce soit une exception et que la lésion hémisphérique quand la déviation se produit du côté paralysé, elle a toujours été précédée par une déviation du côté de la lésion. | dessus pendant encore quelques temps atteints par défaut de nutrition mais il est probable qu'une obstruction dans ce cas produire une telle anémie dans toute perturbation dans le fonctionnement de l'organe soit à jamais impossible. Il semble que dans ce cas l'asphyxie ait coincidé avec le défaut d'action de l'hémisphère gauche surtout secondairement par l'affaiblissement de l'action du cœur dont les battements étaient devenus d'une fréquence insolite en perdant le caractère irrégulier qu'ils avaient précédemment. Le cœur a paru se comporter comme si les pneumogastriques avaient été coupés. Etant comme l'action qu'elles exercent sur le cœur, impuissantes à paralyser sur le cordon cervical exercent sur le cœur, impuissantes pour admettre que l'oblitération du système a troublé complètement le fonctionnement de l'hémisphère et par suite son action sur le cœur, d'où l'affaiblissement de cet organe qui n'a plus pu irriguer le quantum de l'hémisphère dont les artères étaient moins permeables et à plus forte raison pour passer le sang par les anastomoses comme cela se produit ordinairement après l'attaque. Lorsque lésions ont limité cet affaiblissement de l'action du cœur explique aussi le défaut d'action de l'hémisphère gauche par anémie et effectivement la substance cérébrale de cet hémisphère paraissait aussi anémiée que celle de l'hémisphère dont les artères étaient obstruées. Du reste tout l'encéphale était très-anémié, mais comme cela arrive ordinairement dans le cadavre qui a resisté la Dernier. Le défaut d'action de l'hémisphère affecté paraît de celui du côté opposé remplir de l'isthme de l'encéphale en procédant de bas en haut, permet aussi de se rendre compte des phénomènes observés relativement à la déviation conjuguée des yeux. Et d'abord avant d'avoir lieu le côté paralysé comme nous l'avons observé, elle avait été constatée du côté de la lésion au début de l'attaque. Il semble que ce soit une exception et que la lésion hémisphérique quand la déviation se produit du côté paralysé, elle a toujours été précédée par une déviation du côté de la lésion. |

SCD Lyon 1

| DATES | HISTOIRE PATHOLOGIQUE | PRESCRIPTIONS |
|---|---|---|

Réflexions (3e feuille).

La première déviation à droite pendant est expliquée par la paralysie du moteur oculaire externe concomitante de la paralysie du facial du même côté gauche et par la prédominance d'action du muscle droit interne gauche entraîné en même temps par l'action du droit externe droit qui entraîne, d'autant que le muscle droit interne gauche est affaibli par la lésion hémisphérique, et par conséquent la déviation conjuguée à droite. Mais, lorsque l'autre hémisphère vient à cesser de fonctionner, l'action du droit interne gauche s'affaiblissant l'œil devient d'abord indifférent, puis est affaibli un peu moins que le muscle oculaire du côté droit, il en même temps que le muscle arrive un moment où de ce dernier côté c'est l'action du moteur oculaire externe qui prédomine en raison de l'affaiblissement plus considérable du droit externe droit. Cette action prédominante du moteur oculaire commun droit peut ainsi être expliquée par le défaut d'action presque complet des deux hémisphères concurremment alors que l'action fonctionne encore à peu près l'action motrice du droit interne gauche qui a été atteint le premier par la lésion et qui s'il reste une influence des hémisphères doit être le moins influencé. Mais pourquoi dira-t-on n'y a-t-il pas une action prédominante du moteur oculaire externe droit ? C'est que les hémisphères ont une action plus marquée sur les droits externes que sur les droits internes, sur le moteur oculaire externe que sur le moteur oculaire commun. C'est ainsi que dans la déviation conjuguée du côté de la lésion, l'œil de ce côté est bien moins dévié que l'autre par le fait de l'affaiblissement moindre de tous les muscles de l'œil. On peut donc se rendre compte ainsi de la déviation du côté paralysé qui est toujours redondante et coïncide avec la résolution des membres du côté de la lésion précédant de peu de temps la mort. On remarquera aussi que cette déviation n'est ordinairement pas très-prononcée, qu'elle n'est pas permanente, qu'il y a le plus souvent de oscillations d'un côté à l'autre tandis que la vie s'en va plus ou moins rapidement à mesure qu'il y a peu à moins encore un peu d'action des organes mourants. C'est ainsi que chez ce malade en excitant vivement le côté droit à plusieurs reprises nous avons pu ramener un peu l'action de l'hémisphère gauche et produire alors une déviation à droite, mais qui ne persistait pas. Finalement les oscillations : Contracture paralysie du poignet à chaque côté à moitié de celle du côté gauche.

SCD Lyon 1

# HOTEL-DIEU. — *Salle* N°

*Nom*

*né à*

*demeurant à*

*profession*

*âge*

*tempérament*

*constitution*

*entré le*

*sorti le*

## DIAGNOSTIC ET RÉSUMÉ

## HISTOIRE PATHOLOGIQUE

Jacques Fois Froment Ste Jeanne N° 18

| DATES | HISTOIRE PATHOLOGIQUE | PRESCRIPTIONS |
|---|---|---|

Réflexions (4e feuille)

et jamais dans les autres parties du même côté, mais alors on voyait aussi un léger mouvement d'extension des orteils du pied droit. — Les attouchements ou le chatouillement des parties supérieures du côté gauche ne produisaient pas de mouvement. Mais une piqûre légère de la main suffisait pour donner lieu à un mouvement du membre supérieur suivi immédiatement d'un mouvement du pied du même côté. Lorsque la piqûre était forte les mouvements du m. sup. étaient plus accentués ainsi que ceux du membre inférieur qui n'étaient plus bornés au pied, mais s'étendaient aussi à la jambe et à la cuisse. En même temps on voyait parfois un léger mouvement d'extension des orteils du pied droit. Jamais l'excitation de la main ne donnait lieu à un mouvement de la face. Celle-ci excitée produisait un mouvement dans les deux membres du même côté. Pour le côté gauche du tronc mêmes phénomènes moins prononcés. — L'excitation du pied gauche produisait très facilement un reflexe du pied et lorsqu'elle était forte un mouvement de la jambe crénine du côté opposé ainsi qu'un léger mouvement d'extension des orteils du pied droit. Les mouvements du pied droit par l'excitation de la plante du pied se produisaient aussi très facilement et peut-être plus rapidement que du côté gauche, mais aussi avec moins de brusquerie. Ils ne se propageaient pas non plus aux parties supérieures. La piqûre de la main droite et du tronc du même côté ne donnaient le plus souvent lieu à aucun mouvement et parfois à un mouvement de l'avant-bras et à un léger mouvement d'extension des orteils du pied gauche. Ce n'est qu'après des excitations très fortes et répétées qu'on obtenait aussi un léger mouvement des orteils du pied droit. Mêmes phénomènes en excitant le côté droit de la face, sauf qu'il y avait d'abord quelquefois une très légère contraction des muscles de la face de ce côté. En tout cas jamais de mouvement intentionnel. Il ressort de la constatation de ces faits que la suppression d'action des hémisphères et surtout de l'hémisphère droit a occasionné une excitabilité anormale de toute la moelle du côté gauche et de l'extrémité inférieure des deux côtés avec prédominance toujours du côté gauche. A la plante du pied le plus léger attouchement suffisant à le produire, il faut retenir les caractères de ce mouvement pour ne pas le confondre avec une manifestation de la sensibilité qui donne lieu à des mouvements plus variés et plus diffus. Pour le m. inf. les reflexes se produisent suivant la loi de Pflüger, mais pour le

SCD Lyon 1

# HOTEL-DIEU. — *Salle* N°

*Nom*

*né à*

*demeurant à*

*profession*

*âge*

*tempérament*

*constitution*

*entré le*

*sorti le*

## DIAGNOSTIC ET RÉSUMÉ

## HISTOIRE PATHOLOGIQUE

SCD Lyon 1

...bigny -
...il 1880

Bailly Claude 76 ans. Mde d'oublis -
Entré le 20 janvier 1880 - aucune attaque antérieure
attaque d'apoplexie le 15 avril 1880 à 11h du soir
aujourd'hui. nous trouvons le malade toujours
dans le coma avec la respiration stertoreuse
et irrégulière parfois même avec suspension.
Hémiplégie gauche complète.
Aucun mouvement de la face et pas
les piqûres seulement qqs. légers mouvements
du côté droit. abaissement de la commissure
labiale gauche - yeux légèrement déviés à droite
et un peu en haut. œil droit un peu plus
dévié que le gauche. yeux fixes, pupilles
contractées. abaissement du sourcil gauche.
Les paupières sont légèrement entre ouvertes
et à peu près immobiles -
Les membres paralysés sont dans la résolution
complète - cependant dans les mouvements
communiqués on trouve une très-légère résistance
à la fin de l'extension pour le membre supérieur
et rien d'appréciable au membre inférieur.
Ce dernier placé dans la flexion a de la tendance
à rester dans cette position et on voit qqs.
mouvements se produire dans le pied.
Pas de trépidation ni d'un côté ni de l'autre -
~~[illegible]~~ Les membres du côté droit sont ord. dans
la flexion et le m. sup. exécute qqs. mouvements
automatiques, parfois aussi qqs. mouvements
pour porter la main vers les points piqués, mais
d'une façon très-lente et très - vague et seulement sous
l'influence de piqûres fortes et répétées -

SCD Lyon 1

Résistance très-grande de ces membres au
mouvements communiqués surtout du côté de la f
Obnubilation générale de la sensibilité. Les
fortes piqûres des 2 côtés font à peine réagir le
malade; peut-être cependant un peu mais
côté gauche. Réflexes diminués des deux c
Toutefois les piqûres des doigts ou de la face du
côté gauche donnent lieu de temps en temps à
un léger mouvement du gros orteil gauche, tan
que les piqûres du côté droit ne font pas ba
les pieds, pas plus le gauche que le droit; mais
le membre sup. droit où l'on voit un mouvem
intentionnel ébauché. Les piqûres de la plante des p
ne révèlent guère que la diminution des réflexes d
deux côtés à peu près également, peut-être plus marq
à droite.
La tête d'épingle sur la conjonctive est cependant indifférente à g
tandis qu'elle détermine l'occlusion des paupières à dr
tête déviée à droite et un peu inclinée de ce côté
salive s'écoulant par la commissure droite. un
de faire tirer la langue par suite de la pert
absolue de connaissance. Du reste pas d
mouvements de cet organe. Impossibilité
déglutition.
incontinence des matières fécales et de l'urine
escharre phlyctenoïde sur la fesse gauche p
de la ligne médiane.
Rien au cœur.
mort dans la nuit du 18 au 19 avril 1880.

SCD Lyon 1

Bailly claude 76 ans

21 avril 80 - autopsie

- en enlevant la voûte crânienne on trouve une adhérence intime de la dure mère sur une étendue d'une pièce de 5 fr à la partie postre du côté droit. Du même côté mais à la partie supérieure et antre on voit faisant saillie sous la dure mère une tumeur sanguine noire de la grosseur d'un œuf de poule. après avoir enlevé la dure mère constate une hémorrhagie s. méningée diffuse particulièrement très abondante au niveau des 2 faces du cervelet, surtout bord supérieur.

La tumeur sanguine est constituée par un caillot entouré de substance cérébrale en détritus, qui correspond à la partie supérieure et moyenne de la frontale. Il existe un foyer

SCD Lyon 1

hémorrhagique qui s'enfonce
profondément dans la substance
médullaire à ce niveau —
après avoir enlevé le sang et les part
de l'encéphale en putrilage on voit
qu'il existe une destruction complète
de la 1re frontale et d'une partie
de la seconde, le foyer atteint même
la partie sup.re de la pariétale asce
mais la destruction de la substance
médullaire a amené en outre l'affaisse
de la frontale ascendante, des par
restantes de la 2me frontale et d'une gde
partie de la 3me frontale.
à la partie interne du lobe il y a d
ion de la 1re et affaissement de la 2me
~~Le foyer s'étend par~~
~~la circonv~~ la substance médullaire d
pariétale ascendante est même en
~~partie~~ détruite de telle sorte que
foyer s'étend depuis ces parties jusqu'à
l'extrémité antre du lobe, et d'au

SCD Lyon 1

1) part jusqu'à la partie supérieure et antre du ventricule latéral.

Coupe préfrontale = destruction presque complète de la substance médullaire — les circonvolutions ne formant plus qu'une coque avec destruction de leur substance en haut et en dedans.

Coupe pédiculo-frontale — la substance médullaire n'existe que dans la moitié inférieure avec même disposition que précédemment. (petite portion du corps strié intacte)

Sur la coupe ~~[illegible]~~ frontale la destruction a lieu dans les parties supres et moyenne mais à la partie inférieure se trouve les noyaux intacts.

Sur la coupe pariétale les noyaux sont intacts et la destruction de la substance médullaire a lieu à la partie supre du noyau caudé.

Le foyer se termine au niveau de la coupe pédiculo pariétale ou on ne voit plus qu'un piqueté —

SCD Lyon 1

Dans les ventricules contiennent
une petite quantité de sang.
Rien dans l'hémisphère gauche
ni dans le cervelet ni dans l'isthme

Cœur peut-être un peu plus volumineux
l'aorte un peu épaissie et
un peu dilatée sans athérome — valvules
saines — reins sains —

SCD Lyon 1

| DATES | HISTOIRE PATHOLOGIQUE | PRESCRIPTIONS |
|---|---|---|

1

Bailly Claude 76 ans marchand d'oubliés entré à Albigny le 20 janvier 1880 – attaque d'apoplexie le 15 avril 1880 – Hémisphère gauche – Observation du 18 avril 1880 – Autopsie

Réflexions – L'observation a été recueillie à 4h du soir et le malade a succombé dans la nuit. Malgré un coma profond et bien qu'on fut à une époque rapprochée de la mort, on a constaté une contracture ou mieux une résistance très-grande aux mouvements communiqués du côté droit surtout du côté de la flexion, aux deux membres. Cette contracture était certainement due à une excitation de l'hémisphère gauche produite soit par le foyer hémorrhagique de l'hémisphère droit, soit par l'épanchement sanguin sous méningé de l'hémisphère gauche, ou bien par les troubles circulatoires de cet hémisphère par le fait de la compression résultant de l'épanchement abondant de l'hémisphère droit. – Dans les cas qui doivent se terminer prochainement par la mort, si la paralysie prédomine au membre supérieur, on voit la contracture disparaître à ce membre ou être moins marquée qu'au membre inférieur; tandis que dans notre cas il existait une très-légère résistance du biceps brachial, et on ne trouvait aucune résistance au membre inférieur. C'est que ces phénomènes étaient en rapport avec des lésions dont le siège est celui qu'on remarque habituellement avec la paralysie prédominante au membre inférieur. Jusqu'à présent nous n'avions eu l'occasion d'observer cette forme de paralysie qu'avec des ramollissements. En plaçant le membre inf. gauche dans la flexion, on voit le membre rester dans cette position et il se produit un léger mouvement du pied, probablement de nature réflexe, car c'était sous l'influence du mouvement communiqué.

Les membres du côté droit étaient ord. dans la flexion par le fait des contractures. On ne remarquait que qqs. mouvements automatiques ou qqs. mouvements intentionnels ~~[illegible]~~ bouchés du membre supérieur. Il existait donc un affaiblissement de ce côté qui ~~[illegible]~~ les contractures indiquait un trouble de l'hémisphère gauche.

Lyon Imp. veuve Bonnaviat et fils

SCD Lyon 1

| DATES | HISTOIRE PATHOLOGIQUE | PRESCRIPTIONS |
|---|---|---|

L'altération de la sensibilité plaidait dans le même sens. C'est ainsi qu'il existait une profonde obnubilation de la sensibilité des deux côtés, à un degré plus marqué toutefois du côté gauche. Par contre les réflexes très-notablement diminués des deux côtés l'étaient peut-être davantage à droite. — Les piqûres répétées de la face ou des doigts du côté gauche donnaient lieu de temps en temps à un léger mouvement du gros orteil gauche. Nous n'avons vu ce réflexe se produire qu'avec des foyers hémorrhagiques très-étendus et toujours à un léger degré, tandis qu'il est beaucoup plus marqué lorsqu'il s'agit de ramollissements. Il paraît produit par la suppression de l'action cérébrale et les phénomènes d'excitation déterminés par les hémorrhagies semblent l'entraver. C'est ainsi que du côté droit il faisait complètement défaut et que les piqûres les plus fortes ne donnaient lieu à aucun mouvement des orteils du côté droit ou du côté gauche. On ne voyait que qqs. mouvements intentionnels ébauchés très-lents du membre supérieur droit. — absence de trépidation des deux côtés est plutôt le signe d'une hémorrhagie dans les cas récents.

En somme les phénomènes observés du côté droit indiquaient aussi un trouble fonctionnel de l'hémisphère gauche qui en l'absence de lésion apparente doit être attribué à l'hémorrhagie de l'hémisphère droit. Il faut bien supposer une action croisée des deux hémisphères et non le résultat du fonctionnement du seul hémisphère lésé puisque les troubles étaient différents des deux côtés.

L'incontinence de l'urine et des matières fécales avaient d'autant plus de tendance à se produire qu'il s'agissait d'un vaste foyer et d'une paralysie prédominante au membre inférieur. Pour les mêmes raisons escharre fessière.

Perte absolue de connaissance en raison du siège et de l'étendue de la lésion. Il faut probablement ajouter en raison aussi de son action sur l'autre hémisphère. Pour les mêmes raisons, aucun mouvement de la langue et impossibilité de la déglutition. — La salive s'écoulait par la commissure droite par le fait de la déviation et de l'inclinaison de la tête de ce côté. —

SCD Lyon 1

| DATES | 2<br>HISTOIRE PATHOLOGIQUE<br>Bailly Claude 76 ans | PRESCRIPTIONS |
|---|---|---|

Réflexions (suite) L'attitude de la tête était due à la contracture des muscles du cou du côté droit.

Les pourjours étaient entr-ouverts, la pupille immobile, ce qui paraît être un signe d'énorme étendue, surtout avec les autres troubles du côté de l'œil ajoutés aux phénomènes précédemment indiqués.

Les yeux étaient légèrement déviés à droite dans un mouvement. Ils étaient fixes avec la pupille contractée. Ce phénomène, lorsqu'il existe en état général grave, sont des signes de paralysie profonde tenant à des lésions considérables et annonçant la mort prochaine. Nous avons vu pour d'autres cas, que la oscillations des yeux d'un côté à de l'autre comportent la même diagnostic et la même pronostic. - L'œil droit était un peu plus dévié que le gauche, probablement par la prédominance d'action du moteur oculaire externe sur le moteur oculaire interne.

SCD Lyon 1

| DATES | HISTOIRE PATHOLOGIQUE | PRESCRIPTIONS |
|---|---|---|
| | | |

SCD Lyon 1

Modèle N° 21.

# HOTEL-DIEU. — Salle 4 m. f. N° 17

Nom Julie Grosbois
née à Lyon.
demeurant à
profession journalière
âge 72 ans
tempérament
constitution
entré-e le 10 mai 78
~~sorti~~ mort le 14 mai 78.

**DIAGNOSTIC ET RÉSUMÉ**

Hemiplegie gauche récente
Hemiplegie ~~gauche~~ ancienne
mort rapide. —
Autopsie. un peu d'athérome artériel
pas d'obstruction vasculaire. pas
de ramollissement récent, mais kyste
un foyer ancien du côté droit

## HISTOIRE PATHOLOGIQUE

Il y a 8 jours que cette malade était à la salle Saint-Paul, où on lui donnait des soins pour une prétendue contusion de la hanche; mais on avait simplement affaire à une légère hémiplégie des deux membres du côté gauche (1) ~~lorsque hier, 9 mai, elle a eu, quelques heures d'intervalle, trois attaques d'apoplexie.~~ — D'ailleurs elle avait eu déjà auparavant, depuis 15 ans environ, une vingtaine d'attaques semblables; comme aujourd'hui, c'est toujours le côté gauche qui a été paralysé;

(1) La chute remontait probablement au moment précis de son attaque. La face était intacte; mais elle a dû prendre, dans la nuit, une nouvelle attaque, qui a passé complètement inaperçue; en tous cas, le matin, on l'a trouvée avec la face paralysée et avec l'embarras de la parole.

Voici son état actuel:

Hémiplégie occupant tout le côté gauche, mais à divers degrés. — A la moitié gauche de la face on observe les faits suivants: la commissure labiale est abaissée, et la bouche un peu entrouverte à ce niveau; la salive s'écoule incessamment par cette ouverture; la narine est plus dilatée que celle du côté droit; la paupière supérieure tombe habituellement

SCD Lyon 1

| DATES | HISTOIRE PATHOLOGIQUE | PRESCRIPTIONS |
|---|---|---|

le globe oculaire ; l'œil se ferme incomplètement pendant le sommeil ; les deux yeux sont légèrement déviés à droite, les pupilles sont également dilatées ; — L'anesthésie de toute la région est ~~presque absolue~~ assez marquée, même au niveau de la cornée. Le sourcil tombe aussi un peu.

Membre supérieur gauche. Paralysie absolue du mouvement et anesthésie assez considérable. Contracture notable, au niveau du coude seulement, et portant à la fois sur les fléchisseurs et les extenseurs de l'avant-bras sur le bras.

Membre inférieur gauche. Paralysie très-incomplète du mouvement et de la sensibilité ; la malade agite un peu le membre tout entier et les orteils ; contracture manifeste siégeant à la face interne de la cuisse, au niveau des adducteurs.

La langue se dévie à gauche. — La malade n'offre pas d'aphasie, mais la parole est rendue presque impossible par la somnolence continuelle et par la paralysie labiale ; l'intelligence est demeurée assez nette, la malade répond par signes aux questions qu'on lui adresse. — Sur les deux fesses on trouve une vaste surface exulcérée tout récemment, comme à la suite d'un vésicatoire : ces deux plaques arrondies, se touchent presque par leur circonférence au-dessus du sillon interfessier. — La malade va sous elle.

11 — Par une exploration minutieuse, on arrive à établir bien nettement la légère différence de sensibilité que l'on trouve dans les deux moitiés de la face. — Les rides frontales sont moins marquées à gauche. On lui fait serrer un dynam. de la main droite ; mais son état de torpeur l'empêche de serrer au-delà de 25 — Respir. = 32. — Rien au cœur ; l'impulsion semble un peu forte, la pointe bat dans le 5e espace.

12 — Tache gangréneuse noire, large comme pièce d'un franc, au milieu de la surface exulcérée qui occupe la fesse gauche ; elle gâte toujours.

14 — La somnolence s'accentue de jour en jour ; elle est considérable ce matin. Les globes ocul. sont plutôt à droite. — Obnubilation considérable de la sensibilité tactile et sensorielle des deux côtés, peut-être plus accusée à gauche. Déviation de la face persiste au même degré. — Paralysie flasque du membre supér. ; cependant, après essayé de faire quelques mouvements, les muscles du bras offrent plus de résistance à ces mouvements ; une excitation plus vive n'augmente pas la contracture ainsi provoquée. Le membre infér. gauche paraît complètement immobile et flasque. Il faut pincer très-rigoureusement du côté gauche pour que le malade s'écrie : « mal ». — Au membre supérieur droit, depuis au moins deux jours, on constate une contracture manifeste des extenseurs et des fléchisseurs de l'avant-bras sur le bras. (Auparavant, l'attention n'a pas été attirée sur ce fait) — On remarque aussi un peu de contracture des adduct.-fléchiss. au niveau du genou droit : le membre est légèrement fléchi, le pied porté en dehors, et tout le membre incline sur le côté externe. Depuis quand existe cette contracture ? On ne saurait le dire, l'attention n'étant pas attirée sur ce point à propos de membres que l'on croyait sains. — Sur le dos de la main droite on trouve deux petites croûtes recouvrant des ulcérations superficielles. Elle gâte toujours — Resp. : 14. Pouls 104 = Demi-heure après, elle est prise d'accidents ultimes : respirat. bruyante, 44 ; sueur froide à la face ; elle fume la pipe ; elle entre presque en résolution complète ; cyanose au début,

Cyanose et refroidissement des extrémités.

IMP. A. BONNAVIAT A LYON

SCD Lyon 1

| DATES | HISTOIRE PATHOLOGIQUE | PRESCRIPTIONS |
|---|---|---|
| | | |

SCD Lyon 1

N° 21 *bis*.

| DATES | HISTOIRE PATHOLOGIQUE | PRESCRIPTIONS |
|---|---|---|
| 15 mai | — Autopsie 24 h. après la mort. Malgré l'examen le plus minutieux, on ne trouve dans le cerveau ni point de ramollissement, ni foyer hémorrhagique récent, rien, en un mot, qui puisse expliquer la mort. — On trouve un petit foyer kystique, de couleur jaune verdâtre, du volume d'une noisette, et un peu effilé à sa partie postérieure; ce foyer occupe la partie antérieure des pli courbe droit, à 3 centim. environ de sa partie supérieure, et un peu aussi la couche médullaire qui se trouve immédiatement au dessous de lui. — La moëlle paraît un peu congestionnée au niveau de la région cervicale. — Les artères cérébrales sont fortement athéromateuses; leur calibre est rétréci des deux-tiers par le fait de cette lésion, mais elles sont partout perméables, au moins tant qu'elles offrent un calibre encore assez grand pour admettre l'introduction d'un stylet fin. —<br>Dans la cavité thoracique:<br>Traces d'une ancienne pleurésie d'un côté; — synéchyse cardiaque, dilatation assez grande de l'aorte à son origine. — | |

SCD Lyon 1

J. G. 4e femme. 117. journalière 72 ans – entrée le 10 mai 78 – morte le 14 mai 78.

---

Renseignements peu précis. Elle aurait eu depuis quinze ans une vingtaine d'attaques avec hémiplégie gauche ? Il y a 8 jours elle était dans une salle de chirurgie où on la saignait pour une contusion de la bouche à la suite d'une chute. Celle-ci paraît avoir été déterminée par une attaque suivie d'une légère hémiplégie gauche qu'on aura méconnue – Toutefois la face était intacte – Dans la nouvelle aujourd'hui dérivée avec de l'embarras de la parole, il est probable qu'elle aura pris une nouvelle attaque dans la nuit.

Actuellement. – hémiplégie gauche – au membre supérieur, paralysie complète – le malade agite un peu le membre inférieur tient entier et les orteils. –

L'œil gauche se ferme incomplètement pendant le sommeil. Les deux yeux sont légèrement dévirés à droite – pupilles également dilatées. Le sourcil gauche tombe un peu. La narine est un peu dilatée à gauche – De même côté la commissure labiale est abaissée, la bouche entr'ouverte laissant écouler la salive – Langue dévirée à gauche. Anesthésie assez considérable au membre supérieur – Manifeste à la moitié gauche de la face, légère au membre inférieur –

Contracture notable au niveau du coude gauche portant sur les 2 sens – et au niveau des adducteurs de la cuisse. Intelligence assez nette – mais somnolence – pas d'aphasie. La parole est rendue presque impossible par la paralysie labiale et la somnolence, et la malade répond par signes. Sur les 2 fesses. on trouve une vaste surface cautérisée

SCD Lyon 1

[illegible] récemment comme à la suite de l'application d'un vésicatoire – ces 2 plaques arrondies se touchent [illegible] par leur circonférence au dessus du sillon interfessier [illegible] malade va sous elle.

[illegible] frontales mains marquées à gauche – la sensibilité [illegible] un peu revenue à la face – Audynam. 25 à droite [illegible] toujours torpeur – Res. = 32. Rien au cœur – l'impulsion [illegible] un peu forte. – pointe bat dans le 5e espace.

Tache gangréneuse noire, large comme une pièce de un [illegible], au milieu de la surface excoriée qui occupe la [illegible] gauche –

Somnolence complète – la contracture a disparu au membre supérieur gauche – cependant les mouvements provoqués déterminent une légère résistance qui n'est pas [illegible] par une excitation plus considérable.

Le membre inférieur gauche est complètement flasque.

Depuis 2 jours. contracture du membre supérieur [illegible] au niveau des extenseurs et fléchisseurs de [illegible] bras sur le bras – On constate également la contracture au niveau des adducteurs et fléchisseurs de la jambe sur la cuisse droite – Le membre est légèrement fléchi – incliné sur le côté externe et le pied porté [illegible] dehors – On n'a pas fixé le début de cette contracture.

La déviation de la face et des yeux à droite persiste.

Obnubilation de la sensibilité générale et sensorielle des deux côtés, plus marquée cependant à gauche –

Sur le dos de la main droite, 2 petites croûtes recouvrant [illegible] ulcérations superficielles – elle gâte toujours –

Resp. 34 – Pouls 104. – Une demi heure après cet examen la respiration devient bruyante – 44 – [illegible] froides – résolution complète – cyanose et refroidissement des extrémités.

SCD Lyon 1

SCD Lyon 1

15 mai – Autopsie – 24 heures après la mort.

On trouve les artères cérébrales athéromateuses, avec un calibre rétréci aux deux tiers, mais perméables cependant –

Dans l'hémisphère droit un petit foyer ancien, jaune verdâtre, du volume d'une noisette occupant la partie antérieure du pli courbe et un peu la couche médullaire correspondante –

Pas d'autre lésion malgré l'examen le plus minutieux – La moelle cervicale paraît un peu congestionnée :

Thorax traces d'une ancienne pleurésie d'un côté – Symphyse cardiaque – dilatation assez grande de l'aorte à son origine

SCD Lyon 1

SCD Lyon 1

SCD Lyon 1

SCD Lyon 1

MODÈLE N° 21.

# HOTEL-DIEU. — Salle Ste Jeanne N° 4 – 12

Nom Cristine Paquet

né à

demeurant à

profession boulanger

âge 53

tempérament

constitution

entré le 29 9bre 78

sorti le 20 Mars 1880 (St Albigny)

Mort à Albigny le 3 juillet 1880.

DIAGNOSTIC ET RÉSUMÉ

Hémiplégie droite

## HISTOIRE PATHOLOGIQUE

Le malade a l'habitude de boire — artères radiales dures sous le doigt — pas de paralysie antérieure

Il y a 8 jours ce malade a souffert d'un mal de tête violent pendant 3 à 4 jours — pas de bourdonnements d'oreille —

Le 28 9bre pendant la journée se trouvant à la salle St Louis où il était depuis quelque temps pour une affection chirurgicale (artérite spontanée ~~entorse~~ tibio-tarsienne) fut frappé d'une hémiplégie droite avec paralysie faciale du même côté — pas d'apoplexie. aucun instant de perte de connaissance

L'hémiplégie aurait débuté par le m. cup pour s'étendre ensuite au n. infér. — elle a subi une marche progressive c.à.d. ne s'est pas montrée brusquement aussi complète qu'on la trouvait aujourd'hui et a demandé à peu près 24 h. pour atteindre le degré actuel

SCD Lyon 1

| DATES | HISTOIRE PATHOLOGIQUE | PRESCRIPTIONS |
|---|---|---|
| M. aug. Sen | Abrenne conserve les mouvements volontaires et les contractions cependant sous l'influence des mouvements communiqués nait un peu de résistance dans le biceps — au point de vue de la sensibilité des piqûres sont bien perçues mais la tête de l'épingle ne s'est pas ressentie absolument avec exactitude des doigts ? — si l'on frotte avec la tête de l'épingle, le malade dit avoir une sensation plus nette à gauche — Aucune douleur spéciale à la pression sur les masses musculaires pas de déviation de la main — | |
| M. inf. Sn. | pas de mouvement volontaire — résistance légère des extenseurs plus marquée, lorsque l'avant bras est fléchi bien reconnaît l'exploration — Sensibilité bien marquée et se produisant avec facilité — très légère douleur à la pression dans les masses musculaires de la cuisse et non au mollet — même sensibilité de sensibilité que du m. sup. |
| pas de contracture dans les membres gauches | |
| Face | Joues droite affaissée plaque dans rides — commissure abaissée — il semble ne se former complètement lorsque on dit au malade de fermer ainsi également les yeux — paupière fermée à droite — elle semble fermée facilement — pas d'anesthésie : cependant les sensations ne sont pas aussi bien nettes à gauche — il n'y a pas d'aphasie mais écaume des phénomènes paralytiques quelques troubles de la parole ; le malade parle dans la commissure gauche |
| pas de déviation de la tête ou des yeux | |
| intelligence très nette — pas d'hémianesthésie ou de diminution sensitive — | |
| pas d'écholalie — | |
| station assise difficile | |
| respiration égale des 2 côtés — | |
| 9 X^bre | pas de mouvements volontaires au m. s. — mais il plie le genou Sr. artificiellement il a même une fois détaché le talon S. Surface — |
| il nous apprend qu'il avait l'habitude de lire beaucoup — qu'il prenait sur les nuits même pour lire beaucoup ce qui l'intéressait | |
| 18 X^bre | contracture légère du triceps et biceps Gr. — aucun mouvement du m. s. de légers mouvements d'extension au m. inf. Sr. mais pas de flexion |
| 20 " | depuis 8 jours ordre de la main et du pied Sr. surtout de la main — diminution |
| 31 janv. 79 | l'odème a depuis quelques jours un peu diminué — matité sur le dos de la main |

4 février 1879 — Première leçon clinique —
19 mars — Dernière leçon clinique à l'hôpital —
20 mars 1880 — Répétition clinique —

IMP. A. ROUSSEAU, 4 RUE

SCD Lyon 1

Paquet – Décès 3 juillet 80

autopsie – 5 juillet 36 h. après la mort –

méninges à la partie supér. oedémateuse et opalescentes.

hémisphère gauche – le lobule pariétal inf. est séparé du lobule pariét. sup. par une dépression qui correspond ~~au sillon~~ et qui est la continuation du sillon qui sépare les deux circonv. de passage pariéto-occipitales.

(disposition ~~semblable~~ du côté opposé et par conséquent congénitale)

Coupe frontale – le noyau caudé est le siège d'un ramollissement grisâtre qui atteint les fibres du pied de la couronne rayonnante sur une épaisseur de 2 à 3 millim.

coupe pariétale – présente une certaine résistance à la coupe le noyau caudé est complètement disparu et remplacé par un liquide analogue à de l'eau de chaux – un peu au dessous et au dehors la substance médullaire est également le siège d'un ramollissement blanc sur une étendue de 2 cent en hauteur et 5 millim. en largeur – au dessous foyer allongé de haut en bas occupant toute la partie externe du noyau lenticulaire et remontant jusqu'au niveau de la cavité ventriculaire de telle sorte que les fibres de la capsule interne sont complètement interrompues.

SCD Lyon 1

le foyer a 6 millim de largeur à la partie moyenne et il se termine en pointe à la partie inférieure. Il est constitué par une cavité à parois celle gris légèrement jaunâtre et contenant un peu de liquide incolore. La partie supérieure de la couche optique a un aspect granuleux et est un peu ramollie. La capsule interne est a presque disparu et ne forme plus qu'une traînée blanchâtre d'aspect un peu granuleux dont la consistance a notablement diminué.

hémisphère droit. sur la coupe frontale il existe un ramollissement de la grosseur d'une lentille au niveau de la partie supérieure du noyau caudé.

Toutes les lésions sont anciennes. Le ramollissement des noyaux caudés de chaque côté est un ramoll. simplement par diminution de consistance et infiltration de la substance cérébrale par un liq.

sur les petites artères cérébrales on trouve des petits points athéromateux disséminés.

Du côté gauche de la protubérance et du bulbe il y a un peu d'affaissement. sur les coupes de la pro. on trouve une atrophie des faisceaux pyramidaux et le fait est encore plus marqué au niveau du bulbe. Le faisceau pyramidal gauche est plus petit et une teinte jaunâtre.

plus d'œdème de la main droite.

pleurésie gauche. adhérences du poumon. pas de tubercules.
cœur volumineux avec surcharge graisseuse
parois peu épaisses. cavités dilatées.
~~quelques lésions d'orifice. pas de caillots anciens.~~
Reins volumineux et un peu graisseux.

# HOTEL-DIEU. — Salle Ste Jeanne N° 4 - 12

sorti le 20 mars 1880 -
mort au dépôt d'Albigny le 3 juillet 1880.

Nom Antoine Laquet

né à

demeurant à

profession

âge

tempérament

constitution

entré le

sorti le

## DIAGNOSTIC ET RÉSUMÉ

Autopsie 36 heures après la mort avec le Dr H. Rondet.

Réflexions. - 8 jours avant l'attaque de paralysie céphalalgie violente pendant 3 ou 4 jours. Il y a peut-être un rapport entre ce symptôme et l'attaque consécutive? L'hémiplégie progressive, devenue complète en tout de 24 h. environ, sans perte de connaissance, est ord. considérée comme un signe de Ramollissement. Toutefois les mêmes caractères de début et de marche et d'affection peuvent se rencontrer avec une hémorragie cérébrale, comme nous l'avons vu récemment, mais d'autres symptômes étaient également en faveur de ce diagnostic et cela était nécessaire pour avoir toutes probabilités.

## HISTOIRE PATHOLOGIQUE

La maladie a débuté par le M. sup., dit le malade, c'est-à-dire, qu'il a eu moins d'abord ressenti la paralysie à la main qui a été ensuite le plus complètement paralysé. Etant donné le siège de la lésion qui a détruit le pied de la couronne rayonnante au niveau de la corne postérieure, on ne peut pas admettre que cette lésion a d'abord détruit les fibres en communication avec le membre pour atteindre ensuite celles qui correspondent au M. inf., il est plus rationnel de supposer que l'altération vasculaire a produit un trouble circulatoire de plus en plus marqué et que la paralysie a paru débuter dans la partie où elle était où elle devait être le plus manifeste. De même qu'elle a persisté dans le même point et qu'elle a diminué d'intensité dans le M. inf. ultérieurement, sans que la lésion ait changé de siège.

Lyon. Imp. veuve Rommelaere et fils

SCD Lyon 1

| DATES | HISTOIRE PATHOLOGIQUE | PRESCRIPTIONS |
|---|---|---|

On ne peut pas objecter que la diminution de la paralysie tient à la disparition de troubles circulatoires dans les parties voisines de la lésion principale, puisque l'on voit le même fait se produire lorsque la lésion occupe ~~toute~~ autre région, sauf celle où la paralysie prédomine au m. inf. et où l'on constate des phénomènes inverses. ~~Pour une~~ raison analogue on ne peut pas admettre les lois de suppléance proposées par qqs. auteurs.

La paralysie flasque sans perte de connaissance sans état comateux constitue un signe de probabilité en faveur du ramollissement. Toutefois, sous l'influence des mouvements communiqués on constatait une légère résistance du biceps qui est devenue une véritable contracture au bout de 15 jours. En effet, la paralysie flasque absolue, sans perte de connaissance sans état cachectique évident est un symptôme rare que j'ai observé récemment chez un jeune homme (n° 22) sans savoir à quel état anatomique il correspond. Le plus souvent, même dans les cas de ramollissement, on trouve la contracture plus accusée et comme dans ce cas elle augmente au bout de quelques jours, bien avant le deuxième mois. Je n'ai jamais observé de paralysie absolument flasque suivie de contracture au bout d'un ou plusieurs mois. C'est ainsi que le jeune homme cité plus haut a été observé pendant 3 ou 4 mois, même après le retour de quelques mouvements (antérieurement avec le retour de tous les mouvements), toujours sans contracture.

Au membre inférieur il existait une résistance légère des extenseurs, surtout sous l'influence des mouvements communiqués, et en tout cas à un degré plus marqué qu'au membre supérieur la résistance du biceps. On voit que dans ce cas comme dans ceux où la paralysie est très prononcée la résistance aux mouvements ou la contracture se montre du côté de la flexion pour le m. sup. et du côté de l'extension pour le m. inf. lorsqu'il y en a peu. À un degré prononcé il s'agit alors de la prédominance du phénomène de la même manière.

SCD Lyon 1

# HOTEL-DIEU. — Salle Ste Jeanne N° 4-12

Nom Antoine Paquet.

né à

demeurant à

profession

âge

tempérament

constitution

entré le

sorti le

DIAGNOSTIC ET RÉSUMÉ

Réflexions (suite). On voit aussi que c'est du côté où la paralysie est le moins prononcée que la contracture se montre ou prédomine, car les mouvements sont d'abord revenus du côté des extensions surtout de ce côté.

Il n'existait pas de contracture du côté gauche. Celle-ci m'a paru faire défaut dans les cas où l'on n'en trouvait pas du côté paralysé ou peu avec conservation de l'intelligence.

On ne déterminait pas de douleur musculaire à la pression sur le membre supérieur, tandis que le phénomène douloureux pouvait être produit à la cuisse. Ce phénomène était donc en rapport avec les phénomènes d'excitation donnant lieu à un certain degré de résistance aux mouvements.

HISTOIRE PATHOLOGIQUE

La sensibilité était à peine atteinte. Ce n'est que le plus léger contact de la tête d'épingle qui n'était parfois pas sentie à l'extrémité des doigts. Le phénomène était contestable, et on aurait peut-être noté la sensibilité intacte, si, en outre, le malade n'avait pas dit qu'il sentait mieux le frôlement de la tête d'épingle à gauche qu'à droite, au membre inf. comme au m. sup. Et cependant, il existait une interruption complète des fibres de la capsule interne sur la coupe pariétale. Comme nous avons pu le constater dans d'autres cas, on voit que l'interruption des fibres dites sensitives ne suffit pas pour donner lieu à l'anesthésie. Et dans ce cas il est bien certain qu'elle n'a jamais existé à un degré notable puisque notre observation a commencé le lendemain de l'accident. J'ajouterai même que pour tout autre observateur le malade eût été considéré comme ayant la sensibilité intacte.

Lyon Imp. veuve Bonnaviat et fils

SCD Lyon 1

| DATES | HISTOIRE PATHOLOGIQUE | PRESCRIPTIONS |
|---|---|---|

Il est à remarquer que l'absence de l'anesthésie coexiste avec l'absence de troubles intellectuels, et aussi avec l'absence de contracture au début.

Les réflexes plantaires étaient diminués du côté paralysé, non probablement par le fait de la diminution de la sensibilité qui était à peine appréciable, mais peut-être par le fait de la paralysie intense avec conservation de l'intelligence. Il faudrait aussi examiner dans nos pièces si le siège de la lésion ne joue pas un rôle dans la perte ou la conservation des réflexes.

La trépidation plantaire était très marquée dès le début, ce qui prouve d'abord comme nous l'avons souvent constaté qu'elle n'est pas en rapport avec une dégénération des cordons latéraux; et ensuite qu'elle n'est pas non plus en rapport avec l'augmentation des réflexes, puisque ceux-ci étaient diminués. On voit seulement qu'il existait beaucoup de paralysie et peu de contracture. La trépidation lorsqu'elle existe à un degré aussi prononcé dès le début de la paralysie indique un ramollissement d'après les faits que nous avons observés. Nous l'avons cependant rencontrée dans l'Hémorrhagie cérébrale, mais toujours à un faible degré. D'autres fois elle a fait défaut avec des ramollissements sans en connaître la raison. Nos observations doivent être examinées à nouveau à ce point de vue. Il convient de tenir compte de toutes les circonstances qui peuvent avoir une influence sur la production du phénomène et aussi du siège des lésions. Ce n'est qu'après un nouvel examen qu'on pourra arriver à des conclusions de quelque valeur.

La paralysie de la joue était très prononcée et il existait un abaissement notable de la commissure labiale, probablement parce qu'il s'agissait d'une paralysie intense et flasque.

SCD Lyon 1

3

# HOTEL-DIEU. — Salle Ste Jeanne N° 4 - 12

Nom Antoine Laquet

né à

demeurant à

profession

âge

tempérament

constitution

entré le

sorti le

## DIAGNOSTIC ET RÉSUMÉ

Réflexions (suite)

C'est vraisemblablement pour la même raison que l'occlusion de l'œil était incomplète malgré les efforts du malade pour la produire. Ce fait est rare et c'est la première fois que nous l'observons. Le plus souvent, en effet, l'occlusion est presque complète dans l'action de fermer les yeux sans efforts et complète lorsque l'action est énergique. L'intensité de la paralysie fait que la moitié de la langue est notablement entraînée. La déviation est à droite lorsque elle est tirée en dehors de la bouche.

Pas d'aphasie malgré le siège de la lésion dans l'hémisphère gauche. Il est vrai de dire que la lésion était située assez loin de la 3e frontale, assez loin du centre de l'insula. Mais des lésions analogues ont pu dans d'autres cas donner lieu à une certaine gêne d'aphasie qui faisait absolument défaut dans ce cas. On peut encore rattacher l'absence des symptômes à la cause qui les produit sous sa dépendance l'absence de troubles intellectuels, de troubles de la sensibilité, etc.

## HISTOIRE PATHOLOGIQUE

Il n'existait pas de déviation des yeux de la tête, probablement aussi, par suite de l'absence de phénomènes d'excitation. Toutefois, il n'était pas impossible que ce phénomène existât à une légère degré le jour même de l'accident et qu'il eut disparu le lendemain. — Sans noter l'absence de déviation des yeux dans une observation, il faut avoir suivi le malade depuis le début même de l'accident. Toutefois si elle n'existait pas le lendemain dans notre cas, avec une paralysie très-prononcée des membres et de la face, c'est évidemment que le phénomène d'excitation primitif de

SCD Lyon 1

| DATES | HISTOIRE PATHOLOGIQUE | PRESCRIPTIONS |
|---|---|---|

On peut attribuer à la même circonstance la persistance des fonctions de l'intestin et de la vessie malgré l'intensité de la paralysie. Il va sans dire, dès lors, qu'il n'y avait pas d'escharre fessière.

Il est survenu un œdème très-prononcé au niveau des membres paralysés avec prédominance comme de coutume sur le membre le plus atteint. L'urine ne contenant pas d'albumine, nous avions encore un signe de ramollissement. Il faut remarquer que l'œdème est survenu vers le 20e jour et qu'après avoir persisté pendant 3 mois environ il a complètement disparu. Ce phénomène est difficile à expliquer. Il faut, en effet, distinguer parmi les hémiplégiques qui présentent de l'œdème des membres paralysés ceux qui sont cachectiques avant l'attaque, ceux qui le deviennent manifestement au bout d'un certain temps et enfin ceux qui ne le sont pas évidemment comme dans ce cas. On ne peut guère, en effet, attribuer alors l'œdème à un état cachectique qui se serait manifesté vers le 20e jour et qui aurait cessé au bout de 3 mois; et d'autre part si l'état cachectique eût été antérieur ou postérieur l'œdème se serait montré au plus fort de la paralysie, c'est à dire au début, ou bien il n'aurait pas disparu. Comme les nerfs ne dégénèrent pas, on ne peut rapporter la présence de l'œdème qu'au degré d'altération de la substance cérébrale, aux modifications qu'elle présente au bout d'un certain temps ou à son influence sur les nerfs périphériques, etc.

Nous avons rapproché l'absence des troubles intellectuels de l'absence des troubles de la sensibilité. On peut objecter que cela tenait à l'intégrité des circonvolutions cérébrales. Toutefois l'argument perd de sa valeur lorsqu'on remarque que l'altération avait détruit les fibres provenant des circonvolutions.

Pas d'oblitération ostéreuse appréciable et des restes pas de caillots dans les cavités du cœur. Celles-ci étaient dilatées et les parois présentaient de la surcharge graisseuse, circonstances qui [illegible] favorables à la production du ramollissement.

Il existait une pleurésie à gauche, tandis qu'ord. la pleurésie survient du côté paralysé. Cette règle n'est probable vraie que pour la pleurésie survenant peu de temps après l'hémiplégie et sans lésion pulm. manifeste. Il n'y avait pas dans ce cas de lésion pulm. à gauche capable de rendre compte de la pleurésie, mais le malade venait de succomber à une diarrhée persistante depuis son entrée à Albigny. L'état cachectique et l'hémiplégie dotaient probablement à trop longtemps pour fixer la pleurésie du côté droit. En outre la pleurésie de ce côté était le siège d'adhérences anciennes qui ont pu aussi empêcher la production de l'épanchement.

SCD Lyon 1

MODÈLE N° 21.

# HOTEL-DIEU. — Salle ~~IX~~ 4e femme N° 149

Nom Marie Pardin

né à Livron (Drôme)

demeurant à

profession casquetière

âgé 74

tempérament

constitution

entré le 31 mars 79

~~sorti~~ mort le 30 janvier 1880

DIAGNOSTIC ET RÉSUMÉ

Hémiplégie droite

Ramollissement cérébral

Autopsie

Droitière

## HISTOIRE PATHOLOGIQUE

père et mère morts âgés d'affection inconnue — ils ont eu 10 enfants dont la malade est le dernier survivant, les autres sont tous morts avant l'âge de 10 ans mais la malade ne sait de quelle affection — jamais d'accouchements; elle dit n'avoir jamais eu d'affection assez importante pour qu'elle s'en souvienne, hormis des fièvres intermittentes à l'âge de 24 ans — jamais de crises quelconques — pas d'attaques antérieures —

Depuis une dizaine d'années elle offrait un tremblement des mains et des doigts formé par un tremblement sur place et non par des ~~ces~~ mouvements à excursion un peu étendue — il était plus marqué du côté ~~gauche~~ droit que du côté ~~droit~~ gauche — et la malade pouvait encore se servir de sa main dr. avec facilité pour son état de casquetière —

Vendredi dernier, 28, mars, étant assise elle eut tout à coup à 10h. du

SCD Lyon 1

| DATES | HISTOIRE PATHOLOGIQUE | PRESCRIPTIONS |
|---|---|---|

Sa sensation d'un vertige avec ébouissement et sentiment de tournoiement saisit ses objets environnants. Elle se leva et tomba aussitôt sur le côté droit; elle était alors saisie d'une hémiplégie g. complète et il fallut la relever pour la mettre au lit. Mais il n'y eut aucune perte de connaissance pas le moindre embarras de la parole, à cet égard prétend la malade, et pas de phénomène du côté de la face dont elle a toujours aperçu les m. du côté dr. immédiatement après l'attaque étaient devenus raides comme une barre de fer et le tremblement de la main avait disparu — la puissance motrice faisait, dit-elle, tout à fait défaut et elle ne pouvait bouger aucunement le pied ou la main droits, même par un mouvement limité —

Depuis la nuit suivante, elle dormit parfaitement et l'appétit a toujours existé sans diminution

Aujourd'hui elle dit que les membres dr. sont devenus moins raides et que les mouvements ont reparu dans le m. sup. dr.

On constate:

m. s. dr. sensibilité intacte à une recherche par l'épingle — de la malade saisit ses draps avec la g. main, elle dit les sentir aussi bien de la dr. que de la g. mais ne pourrait les lever de la lit — la puissance motrice est en effet en partie diminuée mais incomplètement; elle remue volontairement les doigts, plie le coude et soulève un peu le bras — le coude est naturellement en flexion et l'on trouve une contracture assez nette du biceps — à la pression nerveux elle ne trouve pas de différences entre le côté dr. que le côté g. — pas de trépidation mais à un moment donné lui ayant fait soulever le coude, l'on observe un tremblement fibrillaire analogue au tremblement de la main g. et qui évidemment est un vestige de celui antérieur à l'attaque pas d'œdème — pas d'escharres — pas d'eschymoses

m. inf. dr. paralysie motrice plus accusée qu'au m. sup. — elle ne peut s'asseoir sur son lit, à peine indique-t-elle un léger commencement de flexion de la jambe

| DATES | HISTOIRE PATHOLOGIQUE | PRESCRIPTIONS |
|---|---|---|

aussi la marche et même la station debout sont devenues impossibles
sensibilité au contact abolie au pied, conservée en partie au frôlement —
reflexes ~~prec~~ plantaires presque éteints — trépidation plantaire et rotulienne nulles —
pas d'oedemes — pas de tremblement —

face pas de déviation des yeux — pas de signe appréciable d'une paralysie
faciale — pas de déviation de la langue —
la tête est déviée à droite mais cela semble dépendre uniquement de
ce que la malade se couche sur le côté paralysé
la station assise est très difficile —
aucun trouble fécal ou urinaire — aucune eschare
pas d'altération intellectuelle — rien au coeur —

4 avril — oedeme de la main dr. légèrement marqué —
le doigt laisse aux 2 pieds par la pression une dépression oedemateuse très légère
pas de trépidation —
après de nombreux essais de frôlement avec la tête de l'épingle sur les 2 mains
la malade dit presque toujours mieux sentir de la main gauche.
résistance dans les 2 sens du m. sup. g.
avant l'attaque le tremblement rhythmiq. existait dans les 2 mains
plus marqué à droite — aujourd'hui quand elle soulève les 2 mains
on voit trembler le pouce et les 2 prs doigts de la main droite,
tandis que la main gauche tremble toute entière.
aucune eschare — pas d'incontinence urinaire —

7 " l'oedeme de la main dr. a encore augmenté — le tremblement
s'est étendu à toute la main dr. et n'est plus localisé aux doigts —
pas d'albumine dans les urines —

8 mai — L'oedème de la main a disparu depuis 8 jours; encore légère trace sur le dos
du pied. Les mouvements sont parfaitement revenus dans le membre sup.; la malade
les exécute tous avec facilité; mais il existe toujours une grande faiblesse relative, elle
ne donne rien au dynamomètre. Le membre, et surtout à l'extrémité, est le
siège de mouvements de trémulation, surtout légers mouvements de pronation

| DATES | HISTOIRE PATHOLOGIQUE | PRESCRIPTIONS |
|---|---|---|
| | et de supination, qui se produisent même à l'état de repos, et qui sont augmentés lorsqu'elle fait un mouvement ou un effort quelconque. Pas de contracture manifeste; cependant par les mouvements communiqués répétés, on finit par trouver une légère résistance du côté du biceps et du triceps. | |
| | Le membre inférieur peut être mu plus difficilement; au dire de la malade il serait aussi agité de temps en temps de tremblements. La malade ne peut pas se tenir debout, la jambe fléchissant sous le poids du corps. Légère résistance aussi des extenseurs et des fléchisseurs; pas de trépidation. Diminution des réflexes; la sensibilité est à peu près conservée. | |
| | A la face les mouvements sont assez bien revenus. La langue est un peu déviée à droite. | |
| | Du côté gauche le tremblement est très léger (le dynamètre 25) à la main et au pied, et ne se reproduit que de loin en loin par les mouvements. Pas de contractures. | |
| | Miction et défécation normales. | |
| 25 Juin | La malade se plaint de ne pas pouvoir se tenir debout, de ne pas pouvoir marcher depuis une huitaine de jours alors qu'en parvenant elle commençait à marcher. En examinant le pied droit et en produisant des mouvts les douleurs paraissent se produire du côté des articulat. du pied et principalement du pied avec la jambe, bien qu'il ne paraisse pas y avoir de gonflement bien marqué. Tous les mouvts sont possibles, mais ils s'exécutent avec peine et il y a peu de force. Les mouvts de flexion de la jambe déterminent aussi qq. légères douleurs dans le genou, on y sent de légers craquements. Les muscles de la cuisse résistent très peu dans les deux sens; le m. i est tout à fait immobile et dans l'extension. En relevant la pointe du pied ou de légères traces de trépidation, la malade souffre surtout lors qu'on fait ce mouvt. | |
| | Le m. i gauche est le siège de mouvts rhythmiques qui se produisent à chaque instant, mouvt de flexion avec latéralité, spontanément et qui en tout cas ne sont pas produits par les mouvts. Pas de trépidation. Résistance des muscles de la cuisse aux mouvts communiqués, plus marquée que du côté opposé. | |
| | M. s. gauche aussi le siège de légers mouvts rhythmiques moins prononcés que ceux du m. i. Très peu de résistance du biceps. — M. s. d. est toujours celui qui présente les mouvts rhythmiques les plus accentués, qui se passent dans l'avant-bras et la main surtout, mouvt de flexion, pronation et supination. Résistance légère aussi du côté du biceps | |

SCD Lyon 1

1869 - 3ème Feuille
N° 21 bis.

| DATES | HISTOIRE PATHOLOGIQUE | PRESCRIPTIONS |
|---|---|---|
| 28 Juin. | La malade se rend bien de son mouvement actif mais [illegible] augmente fortement le tremblement, mais lorsqu'on lui fait serrer la main gauche, le tremblt de la main droite et du pied gauche augmentent notablement — Dynamomètre G. 5 D. 34 Longueur du pas 32 cm de chaque côté, le tremblement diminue au commencement de l'effort et augmente à la fin. Face. La langue est [illegible] à droite, la paralysie n'est guère apparente. Le tremblement augmente fortement quand on attire l'attention mais semble se diminuer lorsque la malade fait un effort pour le cacher ou l'arrêter. Lorsqu'on ne fait que chatouiller la plante des pieds, diminution des réflexes à droite, qui deviennent moins sensibles lorsqu'on répète l'examen; le pied droit produisant un mouvement plus prononcé que le gauche à droite. — Sensibilité à la piqûre égale, difficile à explorer. Sur la [illegible] on trouve une [illegible] qui [illegible] complètement le tremblement, en tirant on [illegible] beaucoup. — Avant-bras paralysé, la main a le tremblement moins prononcé. [illegible] |
| | On découvre à la palpation de l'abdomen sur le côté droit de l'ombilic quelque chose d'analogue à un petit [illegible] et dont la malade ne s'est jamais aperçue. | |
| 8 Juillet | La malade ressent des fourmillements dans les membres inf — ; réflexes rotuliens des deux m. i ; ces deux phénomènes sont plus accusés à droite. | |
| 5 Sept | Œdème très marqué des pieds et des jambes, surtout du côté droit. Rien de particulier au cœur ni du poumon. | |
| 5 — | Pas d'albumine dans les urines — | |
| 19 Déc 79 | Depuis une quinzaine de jours environ il est survenu un œdème des membres inférieurs, à un degré aujourd'hui très-prononcé, surtout du côté droit, mais il n'existe aucune trace d'œdème aux membres supérieurs. Il est impossible à la malade de se tenir sur ses jambes et le membre droit ne peut exécuter que de mouvements très-restreints; il existe aussi un peu de raideur au niveau de l'articulation du genou, et les mouvements communiqués sont douloureux à ce niveau. Pas de trépidation. Il existe dans l'abdomen une tumeur fluctuante assez volumineuse occupant la partie médiane jusqu'à 3 travers de doigt au dessus de l'ombilic, la fosse iliaque gauche, mais ne s'avançant pas tout à fait dans la fosse iliaque droite où l'on trouve la matité hypogastrique des intestins. On peut comparer son volume à celui d'une tête d'adulte. | |

SCD Lyon 1

| DATES | HISTOIRE PATHOLOGIQUE | PRESCRIPTIONS |
|---|---|---|
| 28 Janvier | Déjà hier la malade était plus faible, plus pâle. Aujourd'hui ces phénomènes persistent plus accentués; les traits sont tirés, il y a de l'oppression. Même phénomènes de paralysie, avec tremblement des mains mais surtout de la main droite. Respirations : 48. Pouls 88. Peau chaude. Diminution de la sonorité à la base droite : souffle avec bronchophonie. | |
| 29 Janvier | Affaiblissement plus marqué; déglutition impossible. Le membre supérieur droit est toujours très-faible, le membre gauche remue de préférence, mais les ~~mouve~~ mouvements du droit ne sont pas complètement abolis. | |
| D. de M. Perret | | |

SCD Lyon 1

| DATES | HISTOIRE PATHOLOGIQUE | PRESCRIPTIONS |
|---|---|---|

Autopsie. 31 Janvier 1880

Parois crâniennes très minces et très fragiles, Dure-mère adhérente à la partie médiane de la voûte crânienne ; rien de particulier des deux côtés de la Dure-mère ni des deux côtés des sinus.

Athéromes des gros troncs artériels de la base, mais sans oblitération. La sylvienne gauche fournit la cérébrale postérieure du même côté et il n'existe une petite communicante avec l'artère basilaire qui ne fournit que la cérébrale postérieure gauche, communicante normale avec la sylvienne du même côté. Une région pariéto-occipitale, les membranes sont soulevées de manière à former une poche liquide sur l'étendue de plusieurs centimètres ; après que le liquide s'est écoulé, on voit qu'il existe à ce niveau une dépression produite par un ramollissement, la dépression a la forme d'un triangle équilatéral dont la base correspond à la scissure de Sylvius immédiatement en arrière ou même serait située un peu en dessous de cette scissure, pour atteindre l'extrémité postérieure de l'hémisphère, immédiatement en dessus de la circonvolution occipitale moyenne et dont l'angle supérieur atteint le 2me pli de passage temporo-occipital immédiatement en avant de la 3me scissure perpendiculaire externe ; la dépression a environ 2 c.m de profondeur, le fond de la dépression est de forme plus ou moins irrégulière avec des dépressions et des saillies, elle a une teinte légèrement jaunâtre et elle est recouverte de la pie-mère épaissie et adhérente au tissu ramolli, et ainsi recouvert d'une couche albuminoïde transparente. Il résulte de cette perte de substance la destruction d'une partie des lobes pariétaux moitié postérieure environ, du pli courbe, du lobe postéro-supérieur des deux premières circonvolutions temporo-sphénoïdales et d'une portion de la 3e circonvolution occipitale inférieure dans le point où elle se continue avec les circonvolutions sphénoïdales. Les différentes branches de la sylvienne examinées avec soin ne présentent pas d'oblitération appréciable. Il existe sur le lobe pariétal un petit foyer de ramollissement ancien au niveau de la corne pariétale, de la largeur d'une pièce de 50 centimes, et la corne en ce point ramollie présente

SCD Lyon 1

| DATES | HISTOIRE PATHOLOGIQUE | PRESCRIPTIONS |
|---|---|---|
| | une résistance assez notable et la paroi externe de la corne occipitale n'est séparée du foyer que par une couche de 2 mm de substance blanche ; au niveau de la corne occipitale, elle n'a plus que 5 mm ; en arrière il n'existe même plus de substance blanche entre le foyer et la cavité ventriculaire dont la paroi est alors constituée par la membrane ventriculaire épaissie, blanchâtre et par la membrane cellulaire indiquée précédemment. Un peu en arrière le foyer est moins profond, et les circonvolutions qui le forment forment comme un bourrelet taillé à l'emporte pièce. Rien dans les autres parties de cet hémisphère ni dans l'hémisphère droit.<br>Rien dans le cervelet ni dans Rien de particulier à l'œil ni dans la protubérance et le bulbe.<br>Cœur. Le cœur gauche n'est pas volumineux, mais les parois sont épaissies et dures, les cavités petites, tandis que le cœur droit, qui présente une surcharge graisseuse assez notable offre une dilatation assez considérable de ses cavités ; toutefois, pas de caillots anciens, pas de lésions valvulaires ; seulement un peu d'épaississement avec teinte blanchâtre des valvules. L'aorte est athéromateuse, surtout au niveau de la crosse et de la portion descendante ; il existe surtout des plaques jaunes, mais aussi quelques petites plaques ulcérées, quelques plaques calcaires et quelques dépressions cicatricielles.<br>Poumons. Emphysémateux. Pneumonie du lobe supérieur droit, commençant à 4 ou 5 cm du sommet, pour s'étendre jusqu'à la base du lobe en arrière et sur les côtés, tandis que le bord antérieur et le bord antéro-inférieur n'est seulement emphysémateux ; il existe au sommet une cicatrice ancienne, et une cicatrice analogue au sommet gauche, un peu plus prononcé. Quelques adhérences et un peu de liquide dans la plèvre gauche droite. — Foie : rien. — Rate : capsule épaisse. Rein droit, assez volumineux, sans altération appréciable, sauf un calcul corallien dans le bassinet. Rein gauche de volume normal, mais présentant à la surface et dans l'épaisseur de nombreux kystes remplis d'un liquide transparent, sans altération appréciable de l'urine. Vessie contenant une petite quantité d'urine trouble. Prostate normale. Testicules et épididymes normaux. | |

SCD Lyon 1

# HOTEL-DIEU. — Salle ~~4~~ 11. N° 149

Nom Marie Verdier

né à

demeurant à

profession

âge 74

tempérament

constitution

entré le

sorti le

DIAGNOSTIC ET RÉSUMÉ

Hemiplégie droite.

Réflexions. Le diagnostic de Ramollissement était basé sur la production de l'œdème au niveau des membres paralysés sans albuminurie.

La paralysie prédominant au membre inférieur, les mouvements sont revenus rapidement au membre inférieur en commençant par les doigts de la main, tandis qu'ils ont été très restreints au membre inférieur. La diminution de la sensibilité a prédominé sur les parties les plus paralysées. C'est à peine du reste, s'il y a eu un trouble de la sensibilité au niveau du membre supérieur. On voit ainsi combien

HISTOIRE PATHOLOGIQUE

la destruction complète de la région où se trouvent le faisceau sensitif de Meynert a peu d'influence sur la sensibilité des parties paralysées. On ne peut pas non plus mettre sur le compte de cette lésion la diminution de la sensibilité constatée sur le membre inférieur et notamment sur le pied; car nous avons vu que toutes les lésions de cette région donnaient lieu à une diminution de la sensibilité, elle prédominait au membre supérieur. Si donc la sensibilité est altérée au niveau de la partie la plus paralysée, il est rationnel d'attribuer les troubles de la motilité et de la sensibilité à la même cause. Nous savons que cette localisation de la paralysie doit être rapportée à la lésion du lobe paracentral, par conséquent nous croyons que la diminution de la sensibilité doit être rapportée à la même cause.

Lyon Imp. veuve Rousselet et fils

SCD Lyon 1

| DATES | HISTOIRE PATHOLOGIQUE | PRESCRIPTIONS |
|---|---|---|

Cette altération de la sensibilité n'a guère duré au niveau du membre inférieur et elle a été contestable au membre supérieur. Or, n'est-il pas étonnant de voir si peu de troubles avec de ~~si grandes~~ lésions de l'hémisphère? surtout lorsque nous avons vu des lésions limitées du lobule pariétal suffire pour donner lieu à des troubles beaucoup plus marqués? Cela provient très-probablement du début sans attaque d'apoplexie et de l'absence de phénomènes convulsifs.

Nous avons vu aussi que la face ne présentait pas de paralysie et qu'il n'y avait pas de ptosis malgré la destruction complète du pli courbe. — Tremblement supprimé momentanément par la paralysie. Pas de cause appréciable du tremblement. Toutefois les personnes qui le présentent paraissent disposées aux attaques.

La pneumonie est survenue du côté de la paralysie bien que celle-ci fut légère au membre supérieur et qu'elle datât de 10 mois.

La tumeur abdominale prise pour un Kyste de l'ovaire était une hydronéphrose. L'examen de l'urine n'avait rien présenté de particulier et pas de crises néphrétiques signalées dans les antécédents pathologiques. Peut-être aurait-on pu arriver au diagnostic en considérant que la tumeur s'était développée assez rapidement et qu'elle était située un peu haut dans l'abdomen surtout au début, pour être prise pour une tumeur de l'ovaire. Elle était en outre très-fluctuante. C'est à la présence de cette tumeur abdominale comprimant les vaisseaux qu'on doit attribuer l'œdème prononcé des membres inférieurs un peu plus marqué à droite en raison de la paralysie. — L'uretère était oblitéré seulement au niveau de sa pénétration dans la vessie, comme nous avons déjà eu l'occasion de l'observer; et cependant il n'était très-dilaté que sur une étendue de 5 à 6 centimètres voisine du calice. Il est rationnel de rapporter cette altération du rein à la présence de calculs dont nous n'avons pas trouvé les traces du côté gauche, mais dont il existait un échantillon dans le rein droit.

SCD Lyon 1

Modèle N° 21.

# HOTEL-DIEU. — Salle 4e femmes N° 154 Cachot

Nom Catherine Gerin (Mme Revollet)

né à St Etienne (Loire)

demeurant à Lyon

profession Tailleur

âge 66 ans

tempérament

constitution

entré le 9 7bre 1879

~~sorti~~ Morte le 18 janvier 1880.

DIAGNOSTIC ET RÉSUMÉ

## HISTOIRE PATHOLOGIQUE

Mère morte d'une attaque d'apoplexie — Pas d'autre antécédent héréditaire ni pathologique — Il y a 4 mois cette femme a été prise assez subitement d'un engourdissement avec fourmillement et petits picotements dans le bras gauche, sans perte de mouvements; en même temps la vue a baissé considérablement. Rien au membre inférieur qui présente une ankylose du genou — Ces troubles ont ensuite diminué un peu lorsqu'il y a 4 jours ils sont revenus avec la même intensité. La vue est affaibli; cependant la malade distingue la tête d'une épingle — Le bras gauche est pris de fourmillements; pas de perte ni de diminution de la sensibilité. Tous les mouvements sont conservés. Il y a un peu de céphalalgie un peu d'obnubilation intellectuelle; la nuit dernière aurait été marquée par un peu de subdélirium. Le caractère est devenu un peu plus irritable.

SCD Lyon 1

| DATES | HISTOIRE PATHOLOGIQUE | PRESCRIPTIONS |
|---|---|---|
| | — La malade ~~serait~~ aurait quelques habitudes alcooliques : elle absorberait habituellement de l'arquebuse, avec son café le matin et dit-elle, de temps en temps dans la journée — ~~Elle~~ | |
| | La malade est inquiète, logique, agitée ; elle se plaint de l'abandon où la laisse son mari — | |
| | Pupilles contractées — Pas de déformation de la face — Rien au cœur. Rien à l'auscultation du poumon. | |
| | Un peu de résistance du côté du biceps. L'extension ne peut pas se faire tout à fait complètement. Pas de contracture du côté opposé ni aucune sensation anormale. | |
| 11 nov | Renseignements donnés par le Mari : Cette femme a eu au mois de mars 1879 une hémiplégie incomplète du côté gauche ; deux ans auparavant elle était tombée cinq fois avec perte de connaissance mais sans paralysie appréciable. | |
| 13 nov. | Depuis 2 jours délire tranquille presque constant avec incohérence dans les idées, mais quand on attire son attention ~~sur~~ une question simple elle répond parfaitement. Elle mange un peu moins, et a eu des mictions involontaires. | |
| 17 nov. | Le délire professionnel persiste avec les mêmes caractères. L'incohérence est peut être plus marquée. On peut cependant toujours la tirer par des questions simples de son délire. Elle ne mange que de la soupe ; six fois par jour. Elle dit que de temps en temps elle buvait de l'eau d'arquebuse — pas de tremblement ; pas de bruit de souffle céphalique ni au cœur. | |
| 23 nov | Depuis q.q. jours la malade paraît marcher en talonnant. La vision est fortement altérée — les objets sont distingués avec grand peine. La malade a pris hier un retour dessus mais n'est pas tombée — persistance de la raideur musculaire du côté gauche et un peu à droite mais à un bien moindre degré. | |

C'est tout le côté sous la malade, qu'on ne trouve mal à demander un cordial

SCD Lyon 1

Mme Revollet (Cachot (suite))

| DATES | HISTOIRE PATHOLOGIQUE | PRESCRIPTIONS |
|---|---|---|
| 13 Dec | Elle a tous les soirs un délire d'action qui dure la première partie de la nuit. Ce délire a augmenté depuis quelques jours. Hier soir notamment il a été beaucoup plus fort, sous prétexte de ne faire son travail n'elle a tout dérangé ce qu'elle trouvait sous sa main ; puis l'agitation est devenue extrême, elle a adressé des injures aux personnes qui l'entouraient. Ce matin le calme est revenu | |
| 20 Dec | Hier soir et ce matin, grande agitation ; la malade a adressé des injures aux sœurs. (Depuis hier couche à côté d'elle une malade qui pousse des gémissements continuels) | |
| 15 Janvier | Depuis quelques jours elle s'affaiblit de plus en plus ; elle ne peut plus se tenir debout, elle perd ses matières fécales, elle est ~~agit~~ surexcitée et répond constamment par des injures. La bouche est ~~un~~ sèche, tirée, l'expression abattue. Dans les mouvements communiqués, on trouve un peu de résistance, surtout du côté gauche. On ne trouve rien aux poumons (2 auscultations à 3 jours d'intervalle) | |
| 16 Janvier | Abattement plus marqué ; elle peut à peine parler, prononce à peine 2 ou 3 mots d'une voix faible. On trouve au sommet gauche un point de pneumonie de petite étendue. — affaiblissement des membres plus marqués du côté gauche. Depuis 3 jours elle ne se sert que du m. supérieur. | |
| 17 Janvier | L'état s'est encore aggravé. Les membres sont dans la résolution, mais ils ont encore un peu de résistance aux mouvements, plus marqués à gauche. Lorsqu'on soulève le bras gauche il retombe toujours, sans être inerte, en raison de la contracture, mais sans qu'on puisse le faire rester élevé, tandis que le membre supérieur droit retombe plus lentement ou même est maintenu élevé, la malade exécutant même quelques ~~m~~ mouvements automatiques. | |

SCD Lyon 1

| DATES | HISTOIRE PATHOLOGIQUE | PRESCRIPTIONS |
|---|---|---|
| | | |

SCD Lyon 1

N° 21 bis. Catherine Genin (Mme Revollat)

| DATES | HISTOIRE PATHOLOGIQUE | PRESCRIPTIONS |
|---|---|---|
| 19 Janvier 1880 | Autopsie – 15 h (cachet)<br>Adhérences de la dure-mère à la voûte crânienne à la partie supérieure et médiane pas de pachyméningite ; rien de particulier dans les sinus. Absence des communicantes postérieures, quelques points peu accusés d'athérome artériel sur le tronc basilaire et les sylviennes. Les deux cérébrales postérieures sont oblitérées dans des points symétriques à 2 ou 3 centim. de leur origine. A droite l'artère forme à ce niveau un petit cordon blanc rétréci et plusieurs petites artères qui partent de ce point sont également oblitérées ; à ce niveau l'artère contient un petit caillot blanc jaunâtre avec une teinte légèrement ocreuse. A gauche l'artère est plus volumineuse au point oblitéré et le caillot est constitué par de la fibrine plus ou moins colorée par le sang, ce caillot se prolonge aussi dans 2 petites artères qui partent de ce point. Il existe sur la cérébrale antérieure gauche (après la com.) 1 centim. en avant de la communicante une oblitération sur l'étendue d'un centimètre, l'artère forme à ce niveau un petit cordon blanc complètement obstrué et l'obstruction se continue sur la première branche fournie à ce niveau ou autre, sur 2 ou 3 centim. en avant la communicante offre aussi une teinte blanchâtre, tandis que les autres artères offrent une coloration considérable et contiennent du sang, la cérébrale antérieure droite offre aussi une oblitération à 6 ou 7 centimètres de son origine qui porte sur une branche fournie à ce niveau et se continue sur l'artère elle-même. L'oblitération ne porte que sur 1 centim. sur chaque artère, on trouve un foyer de ramollissement sur l'extrémité postérieure et sur la première circonvolution occipitale de l'hémisphère droit, on aperçoit aussi la trace de ramollissement superficiel sur la partie supérieure du lobule interne et moyenne de la couche optique immédiatement au-dessus du pédoncule cérébral, pas d'autre ramollissement visible à l'extérieur. Sur la coupe pédiculo-frontale on trouve un peu de ramollissement ancien qui porte sur la partie supérieure du noyau lenticulaire et du noyau caudé, dirigeant sur la portion des fibres de la couronne rayonnante qui se trouve à ce niveau, ce ramollissement offre l'aspect d'une lacune avec infiltration de sérosité. Sur la coupe frontale la même altération se remarque sur la portion externe du noyau lenticulaire dans ses deux tiers supérieurs sans atteindre tout à fait la substance blanche, à ce niveau il y a une véritable lacune à parois celluleuses minces. Sur la même coupe autre lacune sur la partie supérieure de la couche optique tapissée par une membrane celluleuse à teinte ocreuse, c'est à ce niveau que la surface externe de la couche optique présentant une teinte légèrement jaunâtre ; ce foyer a environ 1 centim. 1/2 dans le sens antéro-postérieur le foyer des corps striés se termine vers 2 ou 3 mill. en arrière de cette coupe pariétale. A 2 cent. de l'extrémité postérieure de la tête occipitale on trouve sur un tissu cellulaire avec une légère teinte ocreuse et une fois de ramollissement autour | ramollissement superficiel<br>Foyer unique pénétrant<br>Femme robuste un hariot à peu près de la même grandeur |

SCD Lyon 1

| DATES | HISTOIRE PATHOLOGIQUE | PRESCRIPTIONS |
|---|---|---|

Hémisphère gauche = ramollissement superficiel très marqué commençant à 1 centim. en avant du sillon perpendiculaire externe et portant sur tout le lobe occipital sur les 2 circonvolutions de passage pariéto-occipitales et surtout sur la 1ère et la 2me circonvolution temporales, mais principalement sur la portion de la 2me temporale située dans le voisinage du lobe occipital, à ce niveau le ramollissement s'étend profondément dans la substance blanche. Il existe aussi un ramollissement très prononcé à la face interne de l'hémisphère sur les 2 lèvres de la scissure perpendiculaire interne, et (petite plaque) sur la partie supérieure du lobe occipital. Bien sur les coupes sauf au niveau des points ramollis on l'on constate le ramollissement des circonvolutions correspondant aux altérations extérieures, il existe en outre on trouve une résistance plus grande au niveau des points ramollis correspondant à la scissure perpendiculaire interne, à ce niveau le point ramolli extérieur présentait une dépression avec une teinte légèrement ocreuse des portions cellulaires qui se trouvaient à ce niveau.

La pyramide du côté droit présente une teinte plus blanche et paraît plus molle que celle du côté opposé.

Au sommet droit existe une cicatrice fibreuse épaisse se continuant un peu au dessous et en avant avec un noyau exécutement dur constitué par une masse crayeuse de la grosseur d'une noisette, enveloppée d'une coque fibreuse, il existe un peu en arrière, au sommet gauche il existe aussi une cicatrice plus mince avec dépression centrale et une pneumonie à la période d'hépatisation rouge occupant tout le lobe supérieur à l'exception du bord antérieur. Du côté droit adhérence pleurales nombreuses quelques adhérences à gauche.

Cœur - volume normal pas de lésions d'orifice mais athérome de l'aorte très prononcé, les parois de ce vaisseau sont épaissies remplies de plaques calcaires et de plaques jaunes et d'ulcérations notamment autour des plaques calcaires, dans beaucoup de points il existe aussi des ecchymoses on remarque aussi de petits foyers athéromateux ramollis non ulcérés à côté d'autres points qui présentent des ulcérations assez étendues avec décollement de la membrane interne. Les altérations sont peu nombreuses sur l'aorte ascendante où elles paraissent plus anciennes, elles sont surtout très marquées au niveau de la crosse et au niveau de l'aorte descendante, il existe des points cicatriciels disséminés et des dépôts de fibrine sur le bord saillant des plaques calcaires.

Les reins ne présentent rien d'anormal

# HOTEL-DIEU. — *Salle* N°

*Nom* Catherine Gerin (Mme Revollet) DIAGNOSTIC ET RÉSUMÉ

*né à* 20 jan. 1880 - Réflexions. Tendant la vie nous avions posé le diagnostic

*demeurant à* suivant : Petit foyer d'hémorrhagie cérébrale avec ramollissement

*profession* secondaire ou ramollissement des lobes postérieurs du cerveau.

*âge* En faveur de la première hypothèse nous avions les étourdissements

*tempérament* et les chutes survenus à plusieurs reprises, la paralysie incomplète

*constitution* du côté gauche et enfin les phénomènes d'excitation cérébrale

*entré le* survenus dans les derniers temps. Les chutes ont étourdissements

*sorti le* pouvaient aussi provenir de la production répétée de

ramollissement dans des points qui ne donnent pas lieu

à des paralysies appréciables comme les lobes occipitaux.

L'hémiplégie incomplète pouvait être attribuée à une

lésion située dans les régions moyennes de l'hémisphère. Enfin

les troubles intellectuels pouvaient être rapportés à l'altération

## HISTOIRE PATHOLOGIQUE

des lobes occipitaux. Nous penchions tout d'abord pour le

premier diagnostic par suite de l'intensité des troubles intellectuels

et du peu de contracture du membre paraissait n'être pas

favorable à l'hypothèse de lésion des lobes occipitaux. -

Plus tard la contracture a augmenté du côté gauche et

le membre supérieur droit a présenté un peu de raideur à la

suite d'un étourdissement. Ces phénomènes sont probablement

en rapport avec le ramoll. des circonvolutions occipito-temporales

du côté gauche. La contracture a été augmentée du même

côté en raison de l'ancienne lésion droite qui donnait lieu

déjà à un peu de contracture. mais à l'occasion de la nouvelle lésion du côté gauche

Il est survenu depuis un peu de

raideur dans les mouvements du membre droit, mais seulement

dans les derniers temps. Ce qui aurait pu peut-être faire

éloigner l'idée de parchymeningite. C'est aussi de la

même manière que l'on a pu éloigner

du début et qu'il avait seulement le caractère du délire alcoolique

l'incontinence de matière fécale survenue dans les derniers temps

est probablement en rapport avec l'altération des lobes occipitaux.

Les troubles de la vue entre les lésions de siège des milieux réfringents

très probablement pour cause le ramollissement du bord inférieur du

sillon perpendiculaire interne.

Lyon. Imp. de Rameau et Flon

SCD Lyon 1

| DATES | HISTOIRE PATHOLOGIQUE | PRESCRIPTIONS |
|---|---|---|

Le dépôt ocreux constaté ~~au niveau~~ plusieurs lésions et notamment sur la couche optique, montre que les altérations les plus anciennes ont dû être accompagnées d'hémorrhagies capillaires tout au moins qui font défaut sur les altérations récentes. À ne considérer que le foyer de la couche optique, il a tous les caractères d'un ancien foyer hémorrhagique; de sorte qu'on peut rationnellement admettre que les premières attaques ont été produites par une hémorrhagie cérébrale ou par des foyers de ramollissement avec hémorrhagies capillaires abondantes. C'est évidemment à la même cause qu'on doit rapporter la production des diverses lésions; mais tandis qu'au début les embolies ont pu donner lieu à une hémorrhagie ou tout au moins à des foyers de ramollissement avec hémorrhagies capillaires, plus tard elles n'ont produit qu'un ramollissement sans hémorrhagie. On peut expliquer cette différence de l'effet produit par une cause en apparence identique, en remarquant qu'au début les particules emboliques ont pu être plus petites de moins à pénétrer dans de petites artères et avec une impulsion plus forte, étant donné l'état sans doute meilleur du cœur. Remarquons l'oblitération ~~ancienne~~ de ~~deux~~ branches de la cérébrale antérieure qui n'a pas produit de ramollissement. Cela doit tenir au rétablissement de la circulation par les anastomoses, facilité au moment où ~~les~~ l'embolie est produite par le bon état du cœur. Cette altération est peut-être en rapport avec l'attaque qui n'avait pas laissé de paralysie? Les faits de ce genre ne doivent pas être rares. On rencontre en effet assez souvent des oblitérations qui ne produisent pas de ramoll. ou qui donnent lieu à des lésions très-variables, probablement suivant la manière dont la circulation est plus ou moins troublée. Dans ces cas, indépendamment des résultats dépendant de l'artère oblitérée et de l'état de la circulation cérébrale, le rôle du cœur doit être important.

Nous remarquerons encore l'absence de troubles de la sensibilité avec des lésions considérables du corps strié, de la couche optique et du pied de la couronne rayonnante peut-être en raison de ces lésions nombreuses?

SCD Lyon 1

SCD Lyon 1

SCD Lyon 1

MODÈLE N° 21.

# HOTEL-DIEU. — Salle Ste Jeanne N° 9

Nom François Marc

né à St Pierre d'Entremont (Isère)

demeurant à Lyon

profession journalier

âge 53 ans

tempérament

constitution

entré le 9 Août 1879

~~sorti~~ mort le 9 Xbre 1879

DIAGNOSTIC ET RÉSUMÉ

Hémiplégie gauche

Ramollissement cérébral

Droitier

## HISTOIRE PATHOLOGIQUE

La mère est morte à 4 ans d'une maladie de longue durée. Un frère est mort au Sénégal. Père et frères en bonne santé. Une petite fille bien portante.

Cet homme n'accuse aucune maladie grave avant l'affection actuelle, pas de rhumatisme. Il éprouvait quelquefois un peu d'oppression, et après de grandes fatigues il a présenté parfois de l'œdème des membres inférieurs.

Il y a 6 mois pour la première fois, au milieu de son travail, attaque suivie d'hémiplégie gauche, séjour à la salle S Brunod et retour des mouvements. L'attaque avait été constituée par de l'étourdissement, des troubles de la vue, mais sans que la perte ~~complète~~ de la connaissance ait été complète.

Il y a 2 mois, dans une auberge, nouvelle attaque, plus légère, étourdissement de une heure de durée environ, paralysie consécutive très faible.

SCD Lyon 1

| DATES | HISTOIRE PATHOLOGIQUE | PRESCRIPTIONS |
|---|---|---|

Enfin il y a 8 jours nouvelle attaque, pendant que le malade moissonnait. Obtourdissement a duré près de 3 heures, mais comme les deux premières fois, la perte de la connaissance n'a pas été complète. Paralysie toujours du même côté à gauche. Depuis même état, pas de fièvre, l'appétit persiste.

Le malade répond bien aux questions avec intelligence et précision, l'obnubilation intellectuelle paraît exister mais à un degré léger.

La paralysie faciale est très accusée : le sourcil est plus du front effacé. manifestement affaissé, les plis de la paupière moins nombreux persistent ; l'occlusion est complète mais plus difficile dans les faibles efforts. Les pupilles sont égales. Les yeux parviennent à suivre le doigt dans tous les sens, le malade paraît cependant avoir plus de peine à les porter à gauche et moins en dehors et ils n'y restent pas fixés. — Ile nasolabial diminué. La langue est facilement tirée hors de la bouche, très légèrement déviée à gauche. Le malade peut siffler mais avec quelque difficulté.

Pour les membres la paralysie est très accusée. — Ni œdème ni changement de température.

M. sup. — Gf. paralysie complète. Résistance légère des fléchisseurs seulement. ~~Pas~~ Résistance ~~ou très légère~~ dans le membre sain.

M. inf. — La paralysie est presque complète, cependant le malade peut faire quelques légers mouvements d'oscillation totale du membre sans déplacement. Résistance des fléchisseurs ~~beaucoup moins~~ plus accusée qu'au m. s. Résistance également des fléchisseurs et plus marquée dans le membre sain.

Pas de trépidation. — Légère diminution des réflexes.

D'une manière générale la sensibilité est un peu diminuée du côté paralysé mais la différence est peu accusée.

Pas d'albumine dans les urines.

A l'auscultation, le murmure vésiculaire est moins net à gauche. Quelques râles sonores très rares.

Le cœur a des battements faibles mais réguliers. — Pas de bruit anormal.

Un peu de strabisme interne de l'œil gauche, l'œil droit étant à la partie médiane même légèrement en dedans de manière à produire un strabisme interne double mais plus marqué à gauche.

Lyon. — Imp. A. Bonnaval, rue Ste-Catherine, 13.

SCD Lyon 1

N° 9 2ème feuille

| DATES | HISTOIRE PATHOLOGIQUE | PRESCRIPTIONS |
|---|---|---|
| | Le malade est agité ; il se découvre constamment, on remarque que la contracture du biceps gauche a augmenté ; la flexion est presque à angle droit. Cependant pas de mouvements dans les membres paralysés. | |
| 13 août | Hier selles dysentériques, faux besoins. — Ipéca | |
| 14 août | Plus de selles dysentériques. | |
| 15 sept. | Un peu d'œdème du dos de la main gauche depuis deux jours au dire du malade — Depuis trois jours légers mouvements du bras et de l'avant-bras, celui-ci un peu fléchi — Pas de mouvts des doigts. — Le m. inf. jouit de plus de mouvements ; cependant le malade ne peut pas se tenir debout sans appui. Persistance de la contracture dans la flexion du m. sup. — et pour le m. inf. prédominance aussi plutôt dans la flexion. | |
| | Pas de troubles de la sensibilité, | |
| 19 7bre | Pas d'albumine — | |
| 2 Déc | Hier le malade, dès le matin était assoupi, ne se réveillait pas comme d'habitude ; il refusait de manger, et s'exprimait avec beaucoup de difficulté. On remarquait aussi une évacuation involontaire de l'urine et des matières fécales. Mêmes phénomènes aujourd'hui ; le malade répond aux questions qu'on lui adresse, mais avec beaucoup de peine, en bredouillant et prononçant à peine les mots ; il porte habituellement sa tête du côté droit et regarde du même côté ; toutefois la tête et les yeux peuvent être ramenés à la partie médiane et même du côté gauche ; il tient presque constamment son membre supérieur droite sur ou derrière sa tête. | |
| | Etat des membres. Membre supérieur g. toujours complètement paralysé dans la demi flexion, avec contracture prédominante dans la flexion ; mais cependant pouvant être étendu ; avec diminution de la sensibilité de ce côté. Persistance d'un peu d'œdème du dos de la main. M. inf. g. atteint seulement de parésie avec diminution des réflexes. Les membres du côté droit jouissent de tous les mouvements, résistent un peu aux mouvements communiqués et présentent une faiblesse assez grande. La face n'est pas manifestement déviée ; cependant les muscles se contractent mieux à droite ; la langue est légèrement déviée à gauche ; le malade, du reste, ne la tire pas très bien. Quand on lui fait suivre le doigt avec les yeux, | |

| DATES | HISTOIRE PATHOLOGIQUE | PRESCRIPTIONS |
|---|---|---|
| | on remarque que les yeux sont plus fortement portés à droite, et que, lorsqu'on les fait porter à gauche, l'œil gauche dépasse très peu la ligne médiane à gauche, tandis que l'œil droit peut se porter complètement à gauche; il en résulte aussi que, lorsque le malade regarde en face, il y a un léger strabisme interne. La sensibilité paraît un peu diminuée sur tout le côté gauche. Il existe aussi un certain degré d'obnubilation intellectuelle qui fait qu'on est obligé de répéter souvent les demandes, et le malade parle faiblement. | |
| | L'impulsion du cœur est faible. La pulsation est également faible: 60 pulsations. Aucun bruit anormal au cœur. Le malade n'a pas de fièvre. Rien de particulier du côté des poumons, sinon un peu de diminution du murmure vésiculaire du côté gauche. Pas d'albumine: toujours incontinence des matières fécales. | |
| 4 Déc | Le malade, ayant voulu se lever la nuit dernière, est tombé. Hier soir le malade présentait une agitation extraordinaire des membres du côté droit au point qu'on a été obligé de l'attacher. Le matin on l'a trouvé dans le coma. Il est encore actuellement, respiration fréquente, stertoreuse, avec issue de mucosités qui s'écoulent du côté droit, la face étant légèrement tournée de ce côté; immobilisation des muscles de la face, dont les joues sont seulement soulevées par l'expiration. Les paupières sont entrouvertes également, et les yeux plutôt dirigés en avant avec une légère tendance au strabisme interne; ils oscillent tantôt à gauche, tantôt à droite et la déviation de l'œil droit est un peu plus prononcée dans les deux sens que celle de l'œil gauche; les yeux ne restent jamais fixés pendant un instant, les oscillations les ramenant toujours en avant où ils restent ordinairement; les excitations des membres ou des autres parties du corps ne paraissent pas les faire dévier dans un sens ou dans l'autre. Les membres sont dans la résolution, toutefois celle-ci paraît plus prononcée à droite, les membres soulevés retombant plus lourdement et même d'une façon complètement inerte du côté droit, tandis que du côté gauche on remarque quelques légers mouvements automatiques de l'avant bras. A droite, le membre supérieur n'offre qu'une très légère résistance au niveau du coude, et le membre inférieur une résistance un peu plus accusée au genou. A gauche, la contracture persiste à un degré presque aussi prononcé qu'avant cette dernière attaque soit dans le membre supérieur, soit dans le membre inférieur, c'est-à-dire à un degré très marqué. L'excitation légère d'une partie quelconque | |

SCD Lyon 1

feuille 3

N° 21 bis.

François Marie N° 9 Ste Jeanne

| DATES | HISTOIRE PATHOLOGIQUE | PRESCRIPTIONS |
|---|---|---|
| | du corps ne produit aucun mouvement réflexe, profonds et souvent répétées dans la main droite, léger mouvement de l'avant-bras. Les piqûres déterminent aucun mouvement on peut citer un léger mouvement de ce côté est piqué profondément, ou plutôt comme un peu de tuméfaction; mais piqûres très profondément sans qu'il y ait aucun de la main gauche lorsqu'elles sont profondes, mouvement de flexion de l'avant-bras, c'est le manifeste de tous ceux qu'on peut produire. ne donnent rien on peut citer un léger mouvement gauche; la tête d'épingle promenée sur les conjonctives des paupières des deux côtés. Trépidation faciale à prédominance aussi au pied droit, mais à où la trépidation est très prononcée et parfois l'extension du pied. La trépidation se produit gauche lorsque la température. Impossibilité de la déglutition. Pas de rétention | il faut des piqûres très pour déterminer parfois un profondes du pied droit ne parfois un léger mouvement à gauche, lorsque parfois un léger mouvement mouvement produit; les piqûres souvent très à un léger mouvement qui est très Les piqûres de la face, du front produit l'occlusion promenée du pied gauche à un moindre degré qu'à gauche difficile à arrêter pour aussi au membre supérieur à peu près égale des deux côtés. urinaire. |
| 5 Déc. | Mort à 6 h. du matin. | |
| 6 Déc. Autopsie | Sur la face du crâne on remarque que l'apophyse clinoïde postérieure gauche fait défaut tandis que la droite est très saillante; un léger sillon se trouve au niveau de la selle turcique, autour de la fossa pituitaire. La carotide droite est effacée, tandis que la gauche est béante. Le sinus latéral gauche contient un peu de sang noir coagulé en plus grande quantité que le droit, rien de particulier du côté de la dure mère. Pas d'athérome artériel. Il existe un petit nodule induré à la partie supérieure du tronc basilaire; après incision on trouve en ce point un foyer hémorragique de la grosseur d'une petite lentille, ayant, correspondant au point de départ des artères cérébelleuses supérieures et cérébrale postérieure, sans que ces artères soient altérées; il existe hémorragique à la partie inférieure du tronc basilaire des vertébrales; les dépôts fibrineux sont blancs et se séparent facilement. Les deux sylviennes sont à droite, l'artère est peu volumineuse, comme | aussi une petite tumeur immédiatement après la réunion adhérent peu à la paroi dans le siège d'altération. sur elle-même, un peu |

SCD Lyon 1

| DATES | HISTOIRE PATHOLOGIQUE | PRESCRIPTIONS |
|---|---|---|

filiforme et aplatie, de couleur blanchâtre ; incisée, elle contient un caillot fibrineux, blanc rosé, qui ~~s'est~~ commence immédiatement après la communicante postérieure et qui se prolonge jusqu'au niveau de la frontale antérieure externe en s'amincissant ; d'autre part il se prolonge dans la cérébrale antérieure jusqu'à 5 mm de la communicante antérieure ; au delà les artères contiennent du sang et paraissent perméables ; toutefois il est difficile de dire si les petites artères qui partent de l'origine de la sylvienne ne sont pas oblitérées par la présence du caillot qui à ce niveau adhère un peu à la paroi. A gauche, la ~~sylvienne~~ carotide présente, au niveau de sa bifurcation en cérébrales moyenne et antérieure, ~~pas~~ un renflement induré en même temps qu'une coloration blanchâtre, qui se continue jusqu'au niveau de la cérébrale antérieure externe et également sur une branche sphénoïdale qui ensuite présente au contraire une dilatation très marquée ; cette congestion se remarque encore à un très haut degré sur la cérébrale antérieure, sur la communicante antérieure et sur la prolongation des deux cérébrales antérieures, voire même sur la petite portion de la cérébrale antérieure droite qui était restée perméable ; ces artères ont gonflées volumineuses et ont tout à fait l'aspect de veines très dilatées.

Hémisphère droit. Les méninges sont très adhérentes à la substance cérébrale dont la couche corticale est légèrement ramollie ainsi qu'on peut en juger en enlevant les méninges qui entraînent alors une portion de cette substance ramollie. La surface des circonvolutions offre alors un aspect grenu avec des taches hortensia. Les parties qui sont le plus altérées sont : les circonvolutions qui bordent ~~l'extrémité~~ le tiers postérieur de la scissure de Sylvius, les lobules pariétaux et la troisième circonvolution frontale. Mais aucune partie n'apparaît absolument saine ; toutefois la face interne de l'hémisphère est normale, sauf au niveau du bord supérieur où les mêmes altérations existent. Sur la coupe pédiculo-frontale ramollissement de la substance médullaire en dehors du corps strié au niveau des fibres pédiculo-frontales moyennes, de la grosseur d'une noisette.

Coupe frontale, ramollissement au niveau ~~de~~ à la partie moyenne du noyau lenticulaire et au niveau du pied de la couronne rayonnante ; ce dernier point de ramollissement atteint plutôt les fibres frontales supérieures et moyennes. . . . .

SCD Lyon 1

François Marc Ste Jeanne 9. Feuille 4

N° 21 bis.

| DATES | HISTOIRE PATHOLOGIQUE | PRESCRIPTIONS |
|---|---|---|
| ..... | Sur la coupe excavation pouvant encore contenir une noisette. Coupe pariétale, continuation du foyer de ramollissement occupant tout le pied de la couronne rayonnante puis second foyer à la partie inférieure de la couche optique empiétant sur la capsule interne. Sur les coupes des régions postérieures aucune altération appréciable. La substance cérébrale est assez vascularisée. | |
| | Hémisphère Gauche = Il présente la même adhérence des méninges qui par l'arrachement entraînent de même la substance cérébrale. Les lésions sont surtout très-prononcées au niveau du lobe frontal et aussi sur les parties bordant l'extrémité postérieure de la scissure de Sylvius; toutefois le maximum des lésions se trouve sur la face interne et le bord supérieur de l'hémisphère dans la portion située en avant de la frontale ascendante. Même surface grenue, ramollie, même couleur hortensia. Sur les coupes aucune trace de ramollissement, mais seulement vascularisation très-grande de la substance cérébrale dans toute la partie antérieure jusqu'au niveau de la coupe pédiculo pariétale et y compris cette coupe. | |
| | Cervelet = n'offre rien de particulier | |
| | Sur la partie antérieure de faisceaux pyramidaux du bulbe on trouve le bord interne de chaque côté qui a une teinte ~~[illegible]~~ opaline un peu plus marquée à gauche qu'à droite; pas de ramollissement appréciable du bulbe. | |
| | Aorte suffisante, on voit sur l'aorte des plaques athéromateuses jaunes d'autres plaques plus récentes rosées et sur quelques-unes de petites saillies fibreuses, principalement au niveau de l'aorte ascendante et de la crosse. Un peu de dilatation au niveau de l'aorte ascendante avec épaississement des vaisseaux. | |
| | Le Cœur est augmenté de volume avec surcharge graisseuse, toutefois les parois du ventricule gauche sont assez épaisses sans dilatation manifeste de la cavité, ~~les autres~~ tous les orifices du cœur sont sains on ne remarque qu'un peu d'épaississement de la valvule mitrale gauche, pas de caillots dans les oreillettes. | |

SCD Lyon 1

| DATES | HISTOIRE PATHOLOGIQUE | PRESCRIPTIONS |
|---|---|---|
| | | |

SCD Lyon 1

# HOTEL-DIEU. — Salle Ste Geaume N° 9

Nom François Marc -

né à

demeurant à

profession

âge 53 ans

tempérament

constitution

entré le

sorti le

DIAGNOSTIC ET RÉSUMÉ

Hémiplégie gauche

Ramollissement cérébral

Réflexions - Le malade étant mort le 5 Xbre on ne peut pas rapporter au ramollissement ancien des parties centrales les symptômes observés le 2 et le 4 Xbre qui ont dû être produits par les oblitérations des carotides, sylviennes et cérébrales antérieures. Ces oblitérations étaient assez prononcées du côté droit pour être certain qu'elles ne devaient pas être aimé depuis longtemps. On trouvait en effet de ce côté des altérations périphériques récentes analogues à celles du côté opposé et telles qu'on les rencontre habituellement dans ces cas d'oblitération des gros troncs artériels. On doit donc admettre que les lésions du corps strié du pied de la couronne rayonnante de la capsule interne et de la couche optique dataient au moins de l'attaque qui avait fait entrer le malade à l'hôpital. Or nous avons noté d'abord que la sensibilité du côté gauche était légèrement diminuée et même ensuite qu'elle ne paraissait pas altérée. Et même avant le coma final, après les premiers accidents qui l'ont précédé, nous avons seulement constaté que la sensibilité paraissait un peu diminuée. Ce fait paraît bien prouver que l'interruption des fibres sensitives ne produit pas des troubles notables de la sensibilité. Il est même étonnant que ceux-ci ne soient pas survenus après l'oblitération définitive. Il est vrai qu'il est difficile de dire si elle a eu lieu le 2 ou le 4 Xbre. Les phénomènes observés le 2 pouvaient être rapportés à une lésion de l'un ou l'autre hémisphère. En faveur d'une nouvelle lésion de l'hémisphère droit, on avait l'agitation des membres droits et la déviation des yeux et de la tête à droite.

HISTOIRE PATHOLOGIQUE

Lyon Imp. Rouchaud et fils

SCD Lyon 1

| DATES | HISTOIRE PATHOLOGIQUE | PRESCRIPTIONS |
|---|---|---|
| | Sa forme d'une lésion de l'hémisphère gauche nous trouvons un affaiblissement des membres droits avec état stationnaire de la paralysie ~~des~~ gauches et un léger embarras de la parole. On peut soutenir que s'il n'y avait pas de paralysie complète des membres droits qui étaient même agités, cela tenait à ce que l'altération ne portant pas tout d'abord sur un gros tronc déterminait d'autant moins de paralysie droite, qu'il existait déjà une ~~hémiplégie~~ gauche très-prononcée. Quant à la déviation des yeux à droite, elle était compatible avec la lésion dans l'hémisphère gauche nous avons vu, en effet, dans quelques cas que lorsque un hémisphère est atteint, s'il survient une lésion dans l'autre hémisphère la déviation des yeux a lieu du côté de l'hémisphère primitivement lésé nous avons vu aussi que la lésion du second hémisphère ne produisait qu'une paralysie passagère ou tout au moins laissant des traces peu accusées, à moins qu'elle ne portât sur le ~~cervelet~~ faisceau de la base à bien que dans ce cas encore le malade est tombé dans le coma nous avons vu persister la contracture et quelques mouvements automatiques et réflexes du côté gauche, bien que la résolution fut générale toutefois nous avons constaté de l'hébétation artérielle à peu près ~~égale~~ des deux côtés. Ce fait peut être rapporté à l'excitation pathologique ~~produite~~ par l'autre poumon dans derniers accidents. — L'incontinence de l'urine et des matières fécales survenue à la dernière aggravation de la paralysie du côté gauche est aussi un signe de lésion des deux hémisphères. — | |
| | La paralysie de la face n'était pas très-prononcée lors de l'entrée du malade à l'hôpital. La langue était bien tirée à peine déviée. Ces parties étaient donc peu atteintes malgré la paralysie très-prononcée des membres. Il semble qu'on aurait pu prendre la vie inférieure de ce fait, que les lésions étaient situées dans les régions centrales de l'hémisphère nous avons remarqué qu'il n'existait pas de trépidation à l'entrée et qu'elle était très manifeste après les derniers accidents, non seulement du côté gauche, mais aussi du côté droit bien que la résolution fut complète et que les réflexes fussent complètement abolis. — L'absence du ~~membre~~ symptôme et l'absence de toute trace d'albumine dans l'urine, nous avait fait diagnostiquer un ramollissement cérébral | |

SCD Lyon 1

MODÈLE N° 21.

# HOTEL-DIEU. — Salle Ste Jeanne N° 1

Nom François Charles Gentil

né à Dulin (Savoie)

demeurant à Lyon

profession sans

âge 84 ans

tempérament

constitution

entré le 9 octobre 1879

mort ~~sorti~~ le 11 octobre 1879

DIAGNOSTIC ET RÉSUMÉ

## HISTOIRE PATHOLOGIQUE

Pas de renseignements — Ce malade parle fort difficilement un patois incompréhensible et ne répond pas aux questions qu'on lui pose.

Actuellement le malade a un aspect pâle et cachectique, il reste dans son lit, sans tousser, comme roulé sur lui-même. Il ne prend ~~[illegible]~~ rien, va sous lui en diarrhée fétide.

Le malade est couché sur le côté droit, la colonne incurvée sans plus en grande déviation ancienne, la tête un peu tournée à gauche, et les yeux regardant en haut et à gauche, la déviation de l'œil gauche est plus accusée que celle de l'œil droit. Pupilles égales.

Paralysie faciale du côté droit traduite par l'aplatissement de ce côté, l'effacement des plis et une déviation légère de la commissure. On ne peut lui faire tirer la langue.

Les membres supérieurs et les membres inférieurs sont fléchis à peu près à angle droit, et immobilisés dans cette position par une contracture

SCD Lyon 1

| DATES | HISTOIRE PATHOLOGIQUE | PRESCRIPTIONS |
|---|---|---|
| | L'extension complète étant impossible intense dans les deux sens; il peut remuer les quatre membres mais notamment pour les membres supérieurs, il paraît se servir de préférence du membre gauche. On ne constate pas de tremblement. La pigûre des doigts détermine des mouvements réflexes des deux côtés, plus intense à gauche. L'auscultation du cœur ne décèle pas de bruit de souffle. Rien au poumons. | |

Lyon. — Impr. A. Bonnaviat, rue Ste-Catherine, 13.

SCD Lyon 1

François Gentil. — Ste Jeanne. 1.
entré le 9 8bre 79 — autopsie le 13.

Hemiparésie droite avec diminution des réflexes de ce côté —
contracture énergique des quatre membres en flexion.
Plaques de ramollissement gélatiniforme gris-jaunâtres disséminées sur la surface des deux hémisphères et limitées à la substance grise —
foyer de ramollissement plus récent à l'extrémité postérieure du lobe occipital droit —
2 plaques de ramollissement, couleur hortensia à la surface du lobe occipital gauche —
Ramollissement très ancien des deux lobes occipitaux —

SCD Lyon 1

SCD Lyon 1

SCD Lyon 1

SCD Lyon 1

F. G. – 84 ans – salle Ste Jeanne 1.
entré le 9 oct. 79 – mort le 11 oct. 79.

---

Pas de renseignements – Le malade parle fort difficilement un patois incompréhensible et ne répond pas aux questions qu'on lui pose – Il est couché sur le côté droit – la colonne incurvée, la tête un peu tournée à gauche, et les yeux regardant en haut et à gauche – La déviation de l'œil gauche est plus accusée que celle de l'œil droit – pupilles égales –
Paralysie faciale du côté droit se traduisant par de l'aplatissement de ce côté, l'effacement des plis et une déviation légère de la commissure – On ne peut lui faire tirer la langue –
Les membres sont fléchis à peu près à angle droit et immobilisés dans cette position par une contracture intense dans les deux sens – Le malade peut remuer tous ses membres, mais notamment pour les membres supérieurs – il paraît se servir de préférence du membre gauche.
La pigûre des doigts détermine des mouvements réflexes des 2 côtés, mais plus intenses à gauche
Le malade va sous lui en diarrhée fétide –
aspect pâle et cachectique – immobilité –
Rien au cœur ni aux poumons

Autopsie – 3 oct. 79

Un peu d'athérôme disséminé des artères sans altération – La communicante postérieure gauche est grêle – Elle est normale à droite –
Pâleur du cerveau et des méninges –
On remarque sur la surface des hémisphères un certain nombre de plaques jaunes grisâtres, sans adhérences aux méninges, infiltrées de sérosité et ramollies – dépassant à peine la substance grise ainsi qu'on peut s'en rendre compte par des coupes – On les trouve en [illegible] que de la

SCD Lyon 1

petit nombre sur la face sus-orbitaire des deux lobes frontaux –

à gauche – on en trouve une petite, en coup d'ongle à l'extrémité antérieure de la 3e frontale et une autre, de la grandeur d'une pièce de 20 centim. à l'extrémité antérieure de la 1re temporale –

A droite elles sont nombreuses sur le lobe sphénoïdal et forment des traînées non interrompues sur la partie la plus saillante des trois circonvolutions pariétales depuis l'extrémité antérieure du lobe jusqu'au niveau de l'extrémité postérieure de la scissure de Sylvius –

Les deux lobes occipitaux présentent des lésions anciennes symétriques et identiques commençant à ½ centim. en avant du sillon perpendiculaire interne de chaque côté – Elles consistent dans une augmentation de consistance de la substance blanche qui devient grenue et se raréfie, surtout au niveau des sillons, au point que son épaisseur est réduite à 1 ou 2 millim. –

On trouve, en outre, à droite une cicatrice cordaire blanchâtre de 1 à 2 centim. de hauteur dans la substance blanche sous-jacente aux 2 circonvolutions de la face interne – Tout-à-fait à l'extrémité du lobe occipital et dans sa partie la plus élevée, on trouve un point plus ramolli et concentre une substance ressemblant à du sang coagulé depuis longtemps de la grosseur d'une petite amande.

A gauche, on trouve à la surface externe de l'extrémité du lobe occipital, un ramollissement jaune hortensia, sur une étendue de 4 à 5 centim. en dessous la substance blanche est aussi affluente – La surface interne présente une altération analogue, mais sur 2 centim. d'étendue seulement.

Les coupes de Pitres pratiquées en avant du sillon perpendiculaire interne ne révèlent sur les 2 hémisphères d'autre lésion qu'une teinte anémique de la substance nerveuse –

SCD Lyon 1

SCD Lyon 1

l'examen microscopique à l'état frais démontre que les plaques gélatiniformes dissé-minées offrent les caractères du ramollissement. La substance nerveuse est en grande partie détruite et remplacée par de fines granulations au milieu desquelles on trouve des corps granuleux. Il existe aussi des vaisseaux à parois chargées de granulations. Ces altérations très-marquées au niveau du lobe sphénoïdal droit, sont beaucoup moins accusées au niveau des faces sus-orbitaires où les vaisseaux présentent plutôt une multiplication nucléaire.

Le petit foyer plus récent situé à l'extrémité postérieure du lobe occipital droit est constitué par une portion amorphe granuleuse qui a une coloration rougeâtre et par une substance blanche ramollie qui l'environne en lui formant comme une enveloppe blanche. Cette dernière est constituée par des éléments nerveux au milieu desquels les vaisseaux offrent la multiplication de leurs noyaux, de telle sorte que sur certains points la gaîne lymphatique en est remplie. Enfin on rencontre encore çà et là quelques corps granuleux.

Les portions ramollies du lobe occipital gauche examinées sur différents points ne présentent rien d'anormal qu'une multiplication nucléaire très-manifeste. Quelques vaisseaux offrent sur leurs parois des granulations graisseuses, mais il est impossible de découvrir des corps granuleux.

Dans les portions indurées des 2 lobes occipitaux on trouve une prolifération des noyaux sur le trajet des vaisseaux et des fibres conjonctives ~~avec de nombreux~~ mais on a beaucoup de peine à prouver quelques petits amas granuleux.

SCD Lyon 1

SCD Lyon 1

L'isthme de l'encéphale ne présente rien
l'œil nu, ni à la surface ni sur les coupes.
Les faisceaux pyramidaux au niveau de la protubérance
de bulbe examinés avec soin au microscope
n'ont rien présenté d'anormal.

SCD Lyon 1

SCD Lyon 1

Ste Jeanne N° 1 1

Charles Gentil
[illegible] ans.

Entré le 9 8bre 1879
mort le 11 ——

Autopsie le 13 8bre 1879 –

Cerveau anémié, pâle. Rien du côté des sinus et de la dure-mère également très-pâle. un peu d'athérome sur les artères de l'encéphale, c'est ainsi que les vertébrales, les carotides et les sylviennes présentent sur quelques points un épaississement de leur paroi qui diminue notablement leur calibre sans qu'on rencontre aucune oblitération.

La communiquante postérieure gauche est très grêle, tandis qu'à droite elle est normale.

Rien de particulier à la surface de l'isthme de l'encéphale et du cervelet, tandis qu'on découvre immédiatement des lésions sur les hémisphères cérébraux.

Hémisphère droit – on remarque des taches jaunes grisâtres disséminées en petit nombre au niveau de la face sus-orbitaire du lobe frontal, en nombre beaucoup plus grand sur le lobe sphénoïdal – Ces taches

SCD Lyon 1

forment des traînées non inte
sur la partie la plus saillante
trois ~~[illegible]~~ circonvolutions pa
depuis l'extrémité antérieure de l
jusqu'au niveau de l'extrémité
de la scissure de Sylvius. Les au
parties de la surface des circonvolu
examinées avec le plus grand so
sur toutes les faces et dans les si
ne présentent aucune altération
apparente. cet examen est
à nouveau après l'ablation
méninges. celles-ci ne sont
adhérentes et se laissent facilem
enlever même au niveau d
parties altérées où cependant
offrent un peu plus de résista
On remarque alors que ces p
colorées par une teinte grisâtre
jaunâtre sont comme infiltré
de sérosité (aspect gélatiniforme) et ramollies, à tel poi
que les tractions pour enlever les mem
les déchirent facilement. Au dessous la substance
est très superficielle, ainsi qu'on p

SCD Lyon 1

s'en rendre compte par des coupes; elle ne dépasse guère la substance grise.

Sur les coupes de Pitres, on ne trouve rien de particulier, si ce n'est l'état anémique précédemment indiqué; mais en faisant une coupe au niveau du sillon perpendiculaire interne on trouve une résistance telle que la donne habituellement les anciens foyers. On trouve, en effet, en dedans, au dessus, et au dessous de l'extrémité de la cavité ventriculaire une altération consistant dans la raréfaction de la substance blanche dans les circonvolutions correspondantes mais surtout au dessous des sillons de telle sorte que la substance blanche n'a plus que 1 à 2 millimètres d'épaisseur, qu'elle a un aspect grenu et qu'elle offre une résistance assez grande. Cette altération se remarque sur les diverses coupes faites presque jusqu'à l'extrémité postérieure du lobe occipital, sans qu'à l'extérieur on trouve rien de particulier. On voit aussi sur les coupes dans la +

+ substance blanche sous-jacente aux circonvolutions de la face interne [illegible]

Hemisphère gauche - Sur la face
sus-orbitaire du lobe frontal, même
altération que du côté gauche, mais
sur une surface un peu plus étendue
Sur le lobe sphénoïdal, on ne trouve
qu'une petite plaque de même nature
de la grandeur d'une pièce de 20 centimes
sur ~~la extrémité~~ antérieure de la
circonvolution temporale. Autre
plus petite, analogue à un coup
~~tout~~ à fait à l'extrémité antérieure
de la 3e circonvolution frontale
Enfin ramollissement ~~avec~~ ch
de coloration (teinte hortensia ~~[illegible]~~
~~[illegible]~~) de la surface
externe de l'extrémité du lobe occ
sur une étendue de 4 à 5 centim
au dessous la substance blanche est aussi diffluente
Rien de particulier sur les coupes de
si ce n'est encore l'anémie. Puis à
de la coupe au niveau de la scissure p
interne même altération que du
opposé (moins pas tout à fait) jusqu'à l'extrémité du lobe
qui sur la face interne présente la même altération
~~[illegible]~~ qu'à la face externe sur ~~[illegible]~~
~~[illegible]~~ - Aucune autre b
sur les autres parties - Les deux anémies
lésions sont parfaitement symétriques et
commençant à un demi-centimètre en avant
sillon perpendiculaire interne de chaque côté.

SCD Lyon 1

Ste Jeanne N° 1 (suite)

Gentil

Examen microscopique à l'état frais.

La portion ramollie du lobe occipital gauche examinée sur différents points ne présente rien d'anormal qu'une multiplication nucléaire très-manifeste ~~[illegible]~~ quelques vaisseaux offrant sur leur parois des granulations graisseuses; mais il est impossible de découvrir des corps granuleux.

Dans les portions indurées des deux lobes occipitaux, on trouve une prolifération des noyaux sur le trajet des vaisseaux et des fibres conjonctives avec de nombreux noyaux mais on a beaucoup de peine pour trouver quelques petits amas granuleux.

Les parties offrant l'aspect gélatiniforme au ramollissement, présentent seules les caractères du ramolli bien nettement. La substance nerveuse est en grande partie détruite et remplacée par de fines granulations au milieu desquelles on trouve de nombreux corps granuleux. Il existe aussi des vaisseaux à parois

chargées de granulations. Ces al
très marquées au niveau du lobe sp
droit, sont beaucoup moins allu
au niveau des faces sus-orbitaires o
les vaisseaux présentent plutôt un
nucléaire.

Le petit foyer plus récent situé
l'extrémité postérieure du lobe occipit
droit est constitué par une porti
amorphe granuleuse qui a une
rougeâtre et par une substance
ramollie qui l'environne en bis
comme une enveloppe blanche.
Dernière est constituée par les élé
nerveux au milieu auquels les
offrent la multiplication de leur
de telle sorte que sur certains poin
la gaine lymphatique en est remp
Enfin on rencontre encore çà et là q
corps granuleux.

Les faisceaux pyramidaux au niveau de la
protubérance et du bulbe examin
avec soin de chaque côté n'ont pré
aucun corps granuleux et rien
(La protubérance et le bulbe ont ensuite
placés dans une solution d'acide chrom

SCD Lyon 1

SCD Lyon 1

SCD Lyon 1

Modèle N° 21.

# HOTEL-DIEU. — *Salle* St Jeanne N° 22

*Nom* Joseph Etienne Malleton

*né à* Vernaison (Rhône)

*demeurant à* Lyon

*profession* cordonnier

*âge* 48 ans

*tempérament*

*constitution*

*entré le* 3 Juillet 1879.

~~*sorti*~~ mort *le* 29 Juillet 1879

## DIAGNOSTIC ET RÉSUMÉ

Hémiplégie droite

Ramollissement cérébral

Embolie de la Sylvienne

Concrétions fibrineuses ou la V. mitrale

Cancer de l'Estomac

## HISTOIRE PATHOLOGIQUE

Lorsqu'on dit au malade de tirer la langue, d'ouvrir la bouche et porter la langue en avant, la commissure est plus élevée du côté gauche et l'on remarque une déviation de la pointe à gauche. — Lorsqu'il ferme la bouche on voit alors la pointe de la langue venir se placer contre les incisives dans une position normale avec la pointe parfaitement [illegible] de la partie médiane. Jamais elle ne sort de la bouche. — L'examen [illegible] la langue toujours [illegible] —

Obnubilation générale — aphasie complète — le malade ne répond même pas par oui et par non ; grognements.

Pas de déviation conjuguée des yeux — face déviée à gauche (très appréciable), la commissure droite est légèrement abaissée — sourcil normal, paupière sup. [illegible], ouverture palpébrale plus grande, occlusion incomplète.

A gauche : la queue du sourcil est abaissée, mais les plis de la paupière sont très accusés. La sensibilité paraît moindre de ce côté droit.

La langue ~~[illegible]~~ ne peut être tirée hors de la bouche +

[illegible] est moins prise de l'attaque que celle du côté gauche.

~~Bras~~ M. s. droit : flaccidité complète, pas de résistance ; aucun mouvement.

M. i. d. quelques mouvements ; pas de résistance, trépidation accusée.

Réflexes un peu diminués. —

La main et le pied ~~[illegible]~~ du côté paralysé sont oedématiés.

L'exploration de la sensibilité est rendue très difficile par l'état du malade.

~~Miction et défécation volontaires~~ Pas d'incontinence ; pas d'escharres.

Rien du côté des membres sains ; pas de trépidation du côté gauche

SCD Lyon 1

| DATES | HISTOIRE PATHOLOGIQUE | PRESCRIPTIONS |
|---|---|---|
| 4 Juillet | Rien s. d — Légère rétraction du triceps<br>Œdème des membres beaucoup plus marqué à droite, la main droite paraît cédématiée.<br>Face et tête légèrement tournées du côté gauche; tendance du regard à se diriger également à droite.<br>Légère strabisme interne de l'œil droit.<br>Ombilication intellectuelle. La sensibilité paraît être diminuée.<br>Incontinence de l'urine et des matières fécales.<br>Rien à l'auscultation du cœur. — Bruit fœtal des battements; rien par exploration. | |
| 5 Juillet | Renseignements donnés par la femme du malade.<br>Il y a 2 ans emphysème en ailes de chauve-souris au nez; rougeur de la face environ 1 an environ: cicatrices fixes à la face.<br>Depuis 6 mois douleurs dans les jambes, d'abord dans les mollets, le malade ne pouvait plus descendre les escaliers; mal aux reins. — Rarement épigastralgies quand le malade mangeait, douleurs de ventre. — Pas de gonflements extrémités.<br>Il y a quelque temps la gauche était un peu douloureuse. — Miction et défécation normales.<br>Quelques vomissements huit jours avant l'attaque. Dyspepsie.<br>Depuis 2 mois le malade gardait le lit à cause de ses douleurs.<br>Il y a 6 mois, au début des douleurs, crampes, chute en se relevant avec perte de connaissance à 2 ou 3 h du matin, pas de paralysie, et le matin même il peut se laver à son réveil.<br>Marié depuis 1 an. — 3 enfants morts: le 1er mois: convulsions; 2e mois: crampes; 3e mois: accidents nerveux à 8 mois. — Pas d'habitudes alcooliques. — Pas de syphilis probable.<br>[Règles rétablissement (aménorrhée par le cathétérisme)] — Depuis la campagne d'Italie qq douleurs légères et passagères. — Pas d'autres antécédents pathologiques.<br>— Il y a 15 jours — à 2 h. de l'après-midi, le malade venait de se raser, s'aperçut que ses jambes allaient moins (vendredi, jour d'orage) et s'habillant après s'être assis, en lisant un livre prêté par le curé, s'aperçut tout à coup qu'il perdait connaissance et ne peut plus répondre; le côté gauche était raide, la main tendue, mais le mouvement revint après des frictions. Hémiplégie du côté droit, la paralysie était complète sans raideur.<br>Depuis le malade n'a plus reparlé; 4 ou 5 jours après il reconnaissait la femme et quelques personnes. — Depuis 8 jours il peut répondre oui et non.<br>Pendant les premiers jours la tête et les yeux étaient tournés à gauche | Régime ordinaire. |

Lyon. — Impr. A. Bonnaviat, rue Ste-Catherine, 13.

SCD Lyon 1

no. 22 – 2ème feuille

N° 21 bis.

| DATES | HISTOIRE PATHOLOGIQUE | PRESCRIPTIONS |
|---|---|---|
| 5 juillet | Pas de crises convulsives actuellement ni dans le passé. Le malade n'avait jamais couché. Pendant que le malade était chez lui, pas d'incontinence fécale; mais les derniers jours et d'une façon irrégulière le malade urinait au lit sans en avoir conscience. Un frère de 50 ans environ, malade depuis 6 mois vient de mourir d'une tumeur de la gorge? – Parents bien portants – Père mort à 81 ans, la mère morte d'un cancer du sein. – Femme bien portante. Pas d'oppression quand le malade montait les escaliers, pas de palpitations cardiaques mais les jambes faisaient défaut. Il avait beaucoup maigri depuis son mal de nez. – Coloration pâle habituelle. Le mari et la femme sont cousins germains (enfant de 2 frères). | |
| 6 juillet – | Le malade a l'air plus intelligent quand on l'interroge; mais ses réponses sont inarticulées, on distingue seulement qq oui et non. Persistance des phénomènes de paralysie de la motilité et de la sensibilité, de l'œdème. Légère résistance du triceps qui ne se montre que dans les premiers mouvements. Toujours pas d'escharres. – Incontinence persiste. Trépidation – Même état des yeux. Le malade mange un peu mieux. | |
| 15 juillet | M. S. – Légère résistance du biceps – A gauche: résistance du biceps et du triceps. M. I. par moments pas de résistance, par moments dans les deux sens – A gauche: un peu de résistance des fléchisseurs. Toujours pas d'escharres. – Persistance de l'œdème du pied droit – Toujours incontinence des matières, Même état de la face, des yeux, de la langue, de l'intelligence. Immobilité toujours complète du M. S. avec troubles de la sensibilité. Pas d'albumine dans les urines | |
| 21 juillet – | Depuis hier le malade ne mange pas, pas de phénomènes spéciaux à l'auscultation. | |
| 22 " | Aggravation – Le malade s'incline toujours du côté gauche. Les yeux sont plutôt légèrement portés à gauche, toutefois quand il regarde en face, l'œil droit serait légèrement porté en dedans, l'œil gauche à la ligne médiane ou même aussi un peu en dedans. | |

obligée de sortir dans un lieu public

SCD Lyon 1

| DATES | HISTOIRE PATHOLOGIQUE | PRESCRIPTIONS |
|---|---|---|
| | Du côté des membres sup. à droite très légère résistance du côté du triceps et seulement dans la forte flexion. A gauche légère résistance dans les deux sens qui augmente par l'excitation du malade. | |
| | Mêmes phénomènes pour la langue. L'œil droit n'est pas maintenu aussi complètement fermé que l'œil gauche. Pupille plus resserrée et plus mobile à gauche. | |
| | M. inf. pas de contractures à droite, légère résistance à la flexion à gauche. | |
| | Trépidation marquée à droite, ou dans du pied droit. | |
| | Diminution des réflexes à droite ainsi que de la sensibilité générale. | |
| | Pas d'escharre. — Incontinence fécale et urinaire | |
| 26 Juillet. P. 140 R. 36. Tr. m. 40.5 | Très abattu, très affaissé, yeux cernés, sommeil, pouls et respiration fréquents. Rien à l'auscultation du poumon et du cœur. — Peau chaude. | |
| | A. d. paralysie flasque, à peine au m. s. légère résistance du triceps. | |
| | Membres vains : un peu de résistance surtout du côté du m. s. | |
| | Sensibilité toujours très obtuse avec différence en faveur du côté sain. | |
| | Pas d'escharre. | |
| 27 J. | Les yeux se meuvent dans les deux sens, il les porte de préférence à gauche. Toujours très faible, très oppressé, qq râles muqueux disséminés aux bases, la respiration s'entend peut-être un peu mieux à droite qu'à gauche. | |

Jeanne — Hémiplégie droite

Cœur — Extérieurement d'apparence normale
il est plutôt petit, un peu de surcharge graisseuse.
Sur la valvule mitrale, on trouve des
productions fibreuses, polypiformes — Sur
la valve postérieure, on en trouve une mesurant
un centimètre de haut. sur un centim. et ½
de largeur — Sur la valve antérieure, on
trouve une de ces productions; mais elle
semble avoir été coupée. On ne retrouve
que la base, qui apparaît très nettement
élargie présentant à sa partie supérieure
une surface en quelque sorte de section —
Le centre de ces productions est ramolli —
Leur base est très adhérente —
La valvule a d'ailleurs l'air d'être souple.

Estomac — On trouve dans l'estomac un
cancer à la région pylorique; il est
volumineux, à consistance dure, et ulcéré.

Reins — Les reins sont légèrement gras
Dans l'Aorte on trouve un caillot récent.

Poumons emphysémateux. 2 ou 3 adhérences pleurales. 2 dilatations

SCD Lyon 1

Cerveau : — Adhérence intime de la dure-mère, de chaque côté de l'apophyse crista-gal sur la lame criblée, se continuant sur la moitié du crâne à la partie supérieure.

Lorsqu'on ouvre les méninges, on trouve un épanchement séro-purulent assez abondant à la base les membranes sont un peu épaissies lactescentes, et on y trouve un peu de liquide infiltré notamment vers la partie inférieure du cervelet, près du pédoncule moyen —

Hémisphère gauche. Extérieurement on aperçoit une dépression au niveau de la scissure de Sylvius, portant sur les circonvolutions frontales, pariétales, sphénoïdales, qui sont effacées, déprimées et ont la consistance d'une gelée —

Sur les méninges principalement long des vaisseaux on trouve un exsudat blanc.

Les artères sont absolument saines — au point de division de la sylvienne et frontale, fronto-sphénoïdale et pariéto-sphénoïdale, on trouve un embolie qui se prolonge d'un centimètre environ dans les branches —

Au niveau des circonvolutions voisines près de la scissure de Sylvius on trouve

un ramollissement. Ce ramollissement a envahi la 3me frontale tout entière, le 1/3 inférieur des 2 circonvolutions ascendantes, le lobe pariétal infr, et les parties avoisinantes en arrière des 2 circonvolutions occipitales inférieures.

Ramollissement de toutes les circonvolutions de l'insula, et des 2 premières circonvolutions sphénoïdales dans toute leur étendue. Pas de plaques jaunes, mais un ramollissement grisâtre avec légère teinte rouge-jaunâtre qui rappelle l'aspect et la consistance de la gelée avec adhérences assez prononcées des méninges.

Au niveau de la bifurcation des artères, on reconnaît un amas fibrineux tout à fait semblable à ceux des valves, en outre du caillot récent qui se continue à un ou deux centimètres dans les artères.

Coupes. — Immédiatement en arrière de la coupe préfrontale, ramollissement blanc diffluent, de la 3me circonvolution et de toute la substance médullaire correspondante, le même au niveau de la coupe pédiculo-frontale : corps strié intact. Sur la coupe frontale destruction de la ~~coupe~~ substance médullaire et de

la substance blanche de l'insula —
on trouve seulement un peu de vaisseaux
de la couche superficielle, tout le reste
est absolument détruit —
Coupe pariétale — même chose — Intégrité
des noyaux gris et de la capsule interne
Le ramollissement s'arrête juste au
niveau du noyau lenticulaire — Les
noyaux sont très pâles —
même chose pour la coupe pédiculo-pariétale
à 2 centimètres en arrière on trouve encore
le ramollissement de toute la substance
médullaire correspondante au lobe pariétal
inférieur et au lobe sphénoïdal.
En arrière tout le lobe sphénoïdal
est entièrement ramolli, ainsi que les
portions inférieures du lobe occipital —
Hémisphère droit — En dehors et en
haut de la corne postérieure
on trouve un petit foyer de ramollissement —

SCD Lyon 1

S M.. 8e Jeanne - 22. - 43 ans. entré le 3 juillet 1879 - ment le 29 juillet 79.

Obnubilation générale. Aphasie complète - La malade ne répond même pas par oui et par non - grognements -
- Face déviée à gauche - pas de déviation conjuguée des yeux très appréciable - Du côté droit, pupille rétrécie dilatée, sourcil normal, paupière supérieure lisse, ouverture palpébrale plus grande, occlusion incomplète. Commissure labiale légèrement abaissée.
Lorsque on dit au malade de tirer la langue il ouvre la bouche et porte la langue en arrière : mais le mouvement est plus accusé du côté gauche, il en résulte une déviation de la pointe à gauche.
Lorsqu'il ferme la bouche, on voit alors la pointe de la langue venir se placer contre les incisives dans une position normale avec la pointe parfaitement située à la partie médiane. Jamais elle ne sort de la bouche. L'examen souvent répété donne toujours les mêmes remarques.
- Le membre supérieur est complètement paralysé et flasque - Le membre inférieur a quelques mouvements, mais pas de résistance - Trépidation accusée.
- Rien du côté des membres sains -
L'exploration de la sensibilité est rendue très-difficile par l'état du malade.
Les réflexes plantaires sont un peu diminués à droite - Oedème du pied et de la main du côté droit - pas d'escarre - pas d'incontinence.
La tête et les yeux sont tournés du côté gauche. Le malade regarde difficilement à droite.
Strabisme interne de l'œil droit
Légère résistance des triceps brachial.
- Oedème des deux pieds, prédominant à droite.
La main droite seule est œdématiée.

SCD Lyon 1

SCD Lyon 1

Incontinence urinaire et fécale -
Rien au cœur - Aspect pâle des téguments
teinte cachectique
Renseignements donnés par la femme du malade.
mère morte d'un cancer du sein - un frère
mort d'une tumeur de la gorge?
pas d'alcoolisme. ni de syphilis - pas d'oppression,
palpitation - jamais de palpitations cardiaques.
Le malade n'a pas toussé antérieurement -
Il éprouva quelques douleurs passagères après la
campagne d'Italie - Il y a deux ans il eut
sur le nez une éruption en ailes de chauve souris
qui dura un an et laissa des cicatrices persistantes
- Il y a 6 mois il fit en se levant le matin une
chute avec perte de connaissance non suivie de
paralysie. Depuis lors il fut en proie à des
douleurs diffuses dans les membres et les reins
sans gonflement articulaire qui rendirent la
marche très pénible et nécessitèrent l'alitement
Il y a 2 mois
En même temps le malade ressentait des accidents
gastriques, barrement épigastre après
l'ingestion des aliments, quelques vomissements:
Depuis deux ans il maigrissait et pâlissait.
- Il y a 15 jours, par une journée d'orage, le
malade prit une attaque avec perte de connaissance
suivie d'une raideur passagère des membres
gauches et d'une paralysie flasque des membres
droits, avec aphasie complète - déviation
conjuguée de la tête et des yeux qui a disparu
depuis - Au bout de 4 à 5 jours il paraissait
reconnaître sa femme et quelques autres personnes
Depuis 8 jours - il a pu quelquefois répondre
oui et non - Il n'a pas eu chez lui d'incontinence
fécale - mais dans les derniers jours d'une
façon irrégulière, il urinait au lit sans en avoir
conscience.

SCD Lyon 1

SCD Lyon 1

...llet — Le malade a l'air plus intelligent quand on l'interroge — mais ses réponses sont inarticulées — on peut à peine distinguer oui et non — L'incontinence persiste — rien de changé d'ailleurs, pas d'eschare —
Légère résistance du biceps brachial à droite — à gauche, résistance du biceps et du triceps.
Au membre inférieur — à droite on a par moments de la résistance, puis elle disparaît de nouveau à gauche un peu de résistance des fléchisseurs.
— persistance de l'œdème du pied droit — incontinence des matières — même état pour le reste — pas d'albumine dans les urines — La sensibilité est diminuée et troublée à droite
Depuis hier le malade ne mange pas
Aggravation — pas de résistance au membre inférieur droit —
— Très-abattu — Yeux cernés — somnolent — pouls 140 — Respiration 36 — Temp. rect. 40°.5.
Rien à l'auscultation du poumon et du cœur. — peau chaude — Sensibilité très-obtuse avec différence en faveur du côté sain — La résistance a diminué dans les membres où elle siégeait — Les yeux se portent de préférence à gauche — toujours incontinence — pas d'eschare — même état — râles muqueux aux deux bases
La respiration s'entend un peu mieux à droite qu'à gauche.

## Autopsie.

Cerveau. Epanchement sero purulent assez abondant sous les méninges — Celles-ci sont lattescentes à la base et infiltrées de liquide, notamment à la partie inférieure du cervelet près du pédoncule moyen —
Hémisphère gauche. Extérieurement, on aperçoit une dépression au niveau de la scissure de Sylvius, portant sur les circonvolutions

SCD Lyon 1

SCD Lyon 1

...ntale, pariétales et sphénoïdales ~~...~~ ont
...consistance d'une gelée —
...les méninges, principalement le long des
...sseaux, on trouve un exsudat blanchâtre.
...artères sont absolument saines. Au point de
...sion de la ~~frontale~~ sylvienne en frontale,
...ts sphénoïdale et pariéto sphénoïdale, on trouve
...embolus qui se prolonge d'1 centim. environ
...s chaque branche
...ramollissement a envahi la 3e frontale tout
...ntière, le $\frac{1}{3}$ inférieur des deux circonvolutions
...scendantes, le lobe pariétal inférieur et les
...ties voisines. Il occupe en outre tout l'insula
...toute l'étendue des 2 1res ~~sphénoïdales~~. — On
...voit pas de plaques jaunes, mais un
...ramollissement grisâtre avec légère teinte
...rouge jaunâtre qui rappelle l'aspect et la
...onsistance de la gelée — Les méninges y adhèrent
...assez fortement.
...pes Immédiatement en arrière de la coupe
...préfrontale, ramollissement blanc diffluent
...la 3e circonvolution et de toute la substance
...médullaire correspondante
De même au niveau de la coupe pédiculo-frontale
— le corps strié est intact
Sur la coupe frontale destruction de la
substance médullaire, même celle correspondante
à l'insula — La couche superficielle seule est
un peu résistante.
— Les coupes pariétale et pédiculo pariétale offrent
la même disposition. Les noyaux et la capsule
interne sont intacts —
En arrière de ces coupes, le ramollissement occupe
encore toute la substance médullaire
correspondante au lobe pariétal —

SCD Lyon 1

SCD Lyon 1

Le lobe occipital est entièrement ramolli, ainsi que les parties inférieures du lobe occipital

Hémisphère droit On y trouve un petit foyer de ramollissement en dehors et en haut de la corne postérieure.

Cœur. Extérieurement d'apparence normale, un peu petit - surcharge graisseuse.
Sur la valvule mitrale on trouve des proliférations fibreuses, polypiformes. -
Sur la valve postérieure, s'en voit une mesurant 1 cent. de haut sur 1 cent. ½ de large.
La valve antérieure en offre une autre qui paraît sectionnée et dont il ne resterait que la base. - Le centre de ces productions est ramolli, leur base est très adhérente -
La valvule a d'ailleurs l'air d'être soupple
A l'aorte présente un caillot récent

Poumons emphysémateux avec quelques adhérences pleurales à droite.

Estomac. A la région pylorique offre un cancer volumineux dur et ulcéré.

Reins. tous deux légèrement graisseux.

SCD Lyon 1

SCD Lyon 1

SCD Lyon 1

SCD Lyon 1

MODÈLE N° 21.

# HOTEL-DIEU. — Salle 4e femmes N° cachot

Nom ~~Jeanne~~ Louise Marie Echailler

né à Villefranche

demeurant à

profession ménagère

âge 58

tempérament

constitution

entré le 22 mars 79

~~sorti~~ morte le 9 avril 79

DIAGNOSTIC ET RÉSUMÉ

Hémiplégie gauche

Droitière

## HISTOIRE PATHOLOGIQUE

père mort à 58 ans ayant eu un cataracte depuis longtemps, n'ayant pas craché de sang — mère morte à 56 ans ayant eu des vomissements de sang noirs et devenue très maigre — ils avaient 4 enfants, un est mort à 7 ans d'affection ignorée, les 2 autres vivent encore mais toussent — la malade elle même tousse depuis longtemps mais jamais n'a craché du sang — elle a eu, dit-elle, des fièvres tremblantes — 5 accouchements; deux enfants sont venus morts-nés, mais l'état intellectuel de la malade ne lui permet pas de préciser si ce sont les premiers ou les derniers nés; 2 autres sont morts de 2 à 3 ans de maladie ignorée; le 5e vit bien portant — ménopause à 48 ans — jamais de douleurs rhumatismales — jamais de palpitations de coeur — pas d'attaques antérieures

Depuis un an la malade éprouvait des céphalalgies fréquentes et des vertiges qui l'inquiétaient beaucoup surtout lorsqu'elle était obligée de sortir dans un lieu public

SCD Lyon 1

| DATES | HISTOIRE PATHOLOGIQUE | PRESCRIPTIONS |
|---|---|---|
| | Etant assise sur une chaise elle eut tout-à-coup un des vertiges avec éblouissement qui lui étaient habituels ; une gaine de ciseaux qu'elle tenait dans la main gauche tomba spontanément ; mais la malade cependant n'eut ni chûte, ni perte de connaissance. Effrayée, elle appela à son aide des personnes voisines qui vinrent et l'empêchèrent de tomber — Elle avait une hémiplégie gauche complète et une paralysie faciale du même côté ; mais la connaissance était entière, la parole était conservée mais altérée simplement par des troubles mécaniques | |
| | Actuellement l'on constate : | |
| | m. s. g. paralysie motrice absolue ; elle ne peut même indiquer le plus léger mouvement avec les segments de la racine du m. — plaçant une main dans la main g. l'on n'éprouve pas le plus léger effort — la recherche de la sensibilité est difficile vu l'état intellectuel de la malade — cependant en lui touchant comparativement les 2 mains elle dit moins sentir de la gauche et si l'on réunit les 2 mains on voit que les piqûres des doigts de la main dr. sont suivies de réflexes bien plus prononcés que ceux du côté g. — Soubresauts musculaires à la pression — pas de contracture même aux mouvements provoqués — pas de tremblement — pas de trépidation — le renversement brusque de la main en arrière par l'élévation du bras. oedème de la main bien marqué — pas d'ecchymoses. | |
| | m. i. g. paralysie motrice complète, elle ne peut indiquer le plus petit mouvement — sensibilité diminuée — réflexes presque éteints — pas de contracture ; le m. reste allongé — trépidation plantaire bien nette, se produisant rapidement après quelques essais mais constituée par une série d'oscillations environ et s'arrêtant alors tout à fait d'elle même — pas de trépidation rotulienne — oedème assez intense du pied et de la jambe pas d'ecchymoses, pas de tremblement — | |
| | Face — effacement des rides de la moitié g. du front, de la patte d'oie, effacement du sillon naso-génien — abaissement de la commissure g. par la | |

Lyon, impr. A. Bonnaviat, rue Ste-Catherine, 18.

SCD Lyon 1

| DATES | HISTOIRE PATHOLOGIQUE | PRESCRIPTIONS |
|---|---|---|

les liquides salivaires — affaissement général de la joue g. soulevée passivement par les souffles expiratoires un peu forts — chûte de la paupière supérieure faisant l'oeil g. plus petit qu'od — elle peut fermer og mais ~~l'on voit que~~ l'effort ne peut atteindre le degré de celui possible du côté dr. — de même elle peut soulever la paupière supérieure g. mais pas autant que la paup. correspondante droite — sourcil g. moins convexe que le dr. — pas de déviation oculaire — pas de nystagmus — la malade dit mieux sentir de la joue dr. que de la g. — langue dévisée à g. d'une façon notable — la parole est embarassée mais cela tient à la paralysie de la langue — pas d'aphasie

m. dr. ~~les~~ offrent tous deux une résistance aux mouvements communiqués; le m. s. du côté du triceps; l'inf. ~~du côté d~~ dans les 2 sens mais surtout du côté des fléchisseurs — pas d'oedème — pas de tremblement —

défécation et urination involontaires — erythème avec exculcérations des deux fesses mais celui de la fesse gauche est le plus étendu et le plus prononcé —

la malade reste étendue dans son lit en général inclinée du côté paralysé la tête elle même s'incline de ce côté — les 2 bras restent étendus l'intelligence est obnubilée, cependant conservée en partie

rien au coeur — pas d'albumine dans les urines —

5 avril même état — la température de la main g. est peut-être un peu plus élevée que celle de la main dr.

6 " très légère résistance du triceps brachial du côté g. —

9 " hier soir peau chaude soif vive — rien à l'auscultat. de la poitrine — un peu d'obscurité de la resp. des 2 côtés = P = 108 R = 44

aujourd'hui la malade plongée dans un coma profond ne répond plus aux questions respirat. stertoreuse, râles trachéaux R = 44 — {insensibilité absolue / résolution complète des 4 membres

la face

l'anore des membres — tjours oedème des 2 m. gauches — pas d'oedème à dr. —

conjuguée des yeux à dr. — paupières fermées, en les soulevant on trouve la déviation du ... un instant après ils se dévient du côté g.; de temps en temps les yeux reviennent à la partie médiane ... tent de nouveau à g.

| DATES | HISTOIRE PATHOLOGIQUE | PRESCRIPTIONS |
|---|---|---|

la trépidation du pied gauche a disparu — abolition absolue des réflexes plantaires des 2 côtés

après l'examen des réflexes on trouve de nouveau les yeux dirigés à dr. peu à peu ils reviennent sur la ligne médiane, puis se dévient à gauche

la malade étant laissée tranquille, les yeux reviennent peu à peu à dr.

les pupilles sont moyennement dilatées et se contractent lentement sous l'influence de la lumière

en somme, les yeux sont toujours déviés à g. ou à dr. jamais sur la ligne médiane et quand on les trouve en ce dernier point c'est toujours un passage intermédiaire d'un côté à l'autre, même quand les paup. sont soulevées et les yeux ouverts.

T = 39 le matin, 40,8 le soir —

le soir on trouve une déviation des yeux à g. et en bas — les yeux se relèvent par moments en restant déviés toujours à g. — puis on les voit passer lentement à dr. —

SCD Lyon 1

| DATES | HISTOIRE PATHOLOGIQUE | PRESCRIPTIONS |
|---|---|---|

Marie Louise Estrailler — Hémiplégie gauche

Autopsie 11 avril 1879 36 heures après la mort.

Rigidité cadavérique plus marquée du côté droit que du gauche où elle manque à peu près. — Feux sur la ligne médiane. Vaste escharre superficielle commençant au dessus du sillon interfessier. — S'étendant en haut jusqu'à l'extrémité supérieure du sacrum et en dehors jusqu'à égale distance du sacrum et du grand trochanter et en dedans à 2 centim. de la ligne médiane. 2 ou 3 escharres aux environs du grand trochanter. Les organes sont ramollis.

Abdomen — Reins un peu volumineux. — quelques kystes à la surface du rein gauche. La substance corticale des 2 côtés présente un aspect graisseux. La capsule surrénale droite est considérablement hypertrophiée — Rien au foie et à la rate.

Thorax — Cœur un peu hypertrophié avec surcharge graisseuse. Pas d'altération des valvules ni des orifices. Aorte athéromateuse — on y voit 2 ou 3 cicatrices d'anciens foyers athéromateux qui se sont vidés. — quelques plaques jaunes — enfin des ecchymoses récentes —

— Poumons Le lobe inférieur gauche est dense — va au fond de l'eau, — couleur rouge brun. A la coupe il n'est pas granuleux, la pression n'en fait sourdre aucune bulle d'air — A la surface est un peu dépolie et présente des dépôts filiformes très-fins formant d'un réseau à mailles très-larges —

— Le poumon droit présente de la congestion hypostatique — il surnage et la pression fait sortir du sang.

| DATES | HISTOIRE PATHOLOGIQUE | PRESCRIPTIONS |
|---|---|---|
| | Rien dans les sinus. | |
| | A l'origine de la sylvienne droite on trouve sur un espace de 3 à 4 millim. les parois épaissies, adhérentes à la substance cérébrale, avec le calibre de l'artère rétréci — puis un caillot noir mou fibrineux par place, long d'1 centim. s'arrêtant à la bifurcation de la sylvienne — Une partie des artères du corps strié sont oblitérées — il y en a 2 ou 3 libres. | |
| | — On sépare les 2 hémisphères et on voit à la face interne de l'hémisphère droit la paroi du ventricule latéral présenter sur sa portion moyenne, sur une étendue de 2 centim. $\frac{1}{2}$ une dépression avec teinte jaune. La tête et la queue du noyau caudé sont sains | |
| | — En enlevant les méninges, on enchaîne un peu de substance cérébrale sur la partie inférieure des ascendantes, le lobule pariétal inférieur, le lobule de l'insula et la 1re temporale. Les parties correspondantes présentent une teinte rouge et sont ramollies | |
| | Coupe pédiculo frontale Ramollissement du corps strié et des fibres péd. front. moyennes. | |
| | Coupe frontale Ramollissement du noyau caudé qui a presque disparu de la capsule interne, du noyau lenticul. et du pied de la couronne rayonnante. | |
| | Coupe pariétale Destruction complète du noyau lenticulaire le pied de la couronne rayonnante est différent. | |
| | Coupe pédic. pariét. L'altération s'arrête. | |
| | Rien dans l'hémisphère gauche. | |
| | — L'examen microscopique a révélé quelques cors granuleux dans les points de l'écorce de l'hémisphère droit qui étaient rouges et adhérents aux méninges. On n'a rien trouvé dans la pyramide ni dans le bulbe. | |

SCD Lyon 1

L. C. 58 ans - ménagère - 4es femmes - cantot.
entrée le 22 mars 79 - morte le 9 avril 79.

Rien à noter dans les antécédents héréditaires -
la malade tousse depuis longtemps, a eu les fièvres
tremblantes. - 5 accouchements - 4 enfants morts
en bas âge - ménopause à 48 ans - pas de
rhumatisme - pas d'hémoptysies. pas de palpitations
pas d'attaques antérieures -
Depuis un an céphalalgies fréquentes et vertiges
Il y a - elle prit un vertige avec éblouissement
pas de chute. pas de perte de connaissance - elle
peut appeler à son aide Depuis hémiplégie gauche
complète. La malade est droitière -
Actuellement - paralysie complète et flasque des
deux membres - à la face - effacement des rides
du front à gauche - de la patte d'oie. du
sillon naso labial - Du même côté. chute de
la paupière supérieure - celle-ci ne peut être abaissée
et élevée autant que du côté droit - Sourcil
gauche moins convexe que le droit - pas de dévia-
tion oculaire - pas de nystagmus - ~~Langue~~
- abaissement de la commissure labiale gauche et
écoulement de la salive - affaissement de la
joue - la malade fume la pipe - Langue
dévie notablement à gauche - pas d'aphasie, mais
les paralysies de la langue et des lèvres troublent l'arti-
culation des mots -
- Sensibilité diminuée ainsi que les réflexes,
surtout au membre inférieur -
douleurs musculaires à la pression au niveau
du deltoïde -
pas de tremblement - pas de trépidation au membre
supérieur, mais trépidation plantaire au
membre inférieur se produisant rapidement
après quelques essais et constituée par une dizaine
d'oscillations environ suivies d'un arrêt brusque
et spontané - pas de trépidation rotulienne -

SCD Lyon 1

SCD Lyon 1

Autopsie. 11 avril 79. 36 heures après la mort.

Rigidité cadavérique existe à droite seulement.
Vaste extrait superficielle sur la fesse gauche. Commençant au dessus du sillon interfessier pour s'étendre en haut jusqu'à l'extrémité supérieure du sacrum, en dehors jusqu'en un point situé à égale distance du sacrum et du grand trochanter, — en dedans jusqu'à 2 cent. de la ligne médiane.
— 2 ou 3 extraits aux environs du grand trochanter

Crâne. Rien dans les sinus — La sylvienne droite à son origine est adhérente à la substance cérébrale — ses parois sont épaissies en ce point, son calibre rétréci — au delà est un caillot noir, mou, fibrineux par places, long de 1 centim. s'arrêtant à la bifurcation de la sylvienne — Une partie des artères du corps strié sont oblitérées, mais il y en a 2 ou 3 libres.

Hémisphère droit. En enlevant les méninges, on entraîne un peu de substance cérébrale sur la partie inférieure des ascendantes, le lobule pariétal inférieur, le lobule de l'insula et la 1re temporale — Les parties correspondantes de l'écorce présentent une teinte rouge et sont ramollies — L'examen microsco, pique y révèle quelques corps granuleux.
— A la face interne de l'hémisphère se trouve une dépression avec teinte jaune occupant une étendue de 2 cent. ½ sur la partie moyenne de la paroi du ventricule latéral. La tête et la queue du noyau caudé sont sains —

Coupe pédiculo frontale Ramollissement du corps strié et des fibres pédiculo-frontales moyennes.

Coupe frontale Ramollissement du noyau caudé qui a presque disparu, de la capsule interne, du pied de la couronne rayonnante et du noyau lenticulaire

Coupe pariétale Destruction complète du noyau lenticulaire, le pied de la couronne rayonnante est diffluent

SCD Lyon 1

SCD Lyon 1

L'altération s'arrête à la coupe pédiculo-pariétale
Rien dans l'hémisphère gauche.
L'examen microscopique ne révèle rien dans la
protubérance et le bulbe.

Coeur un peu hypertrophié avec surcharge graisseuse -
[illegible] d'altération des valvules ni des orifices -
Aorte athéromateuse - 2 ou 3 cicatrices d'anciens foyers
athéromateux qui se sont vidés - quelques plaques
jaunes - ecchymoses récentes -
Poumons Le lobe inférieur gauche est dense, va au fond
de l'eau, couleur rouge brun - non granuleux
à la coupe - la pression n'en fait sourdre aucune
bulle d'air - Sa surface est un peu dépolie et
présente des dépôts fibrineux filiformes très-fins
formant un réseau à mailles très-larges.
Le poumon droit présente de la congestion hypostatique
et surnage dans l'eau et renferme des bulles d'air
Abdomen. Reins un peu volumineux - quelques
kystes à la surface du rein gauche. La substance
corticale des 2 côtés présente un aspect graisseux
Capsule surrénale droite très-hypertrophiée.
Rien au foie ni à la rate

---

SCD Lyon 1

SCD Lyon 1

oedème notable de la main, du pied et de la jambe.
pas d'ecchymoses —
Les membres droits offrent tous deux une résistance
aux mouvements communiqués, dans le sens de la
flexion pour le membre supérieur, dans les deux
sens mais surtout dans celui de l'extension pour
le membre inférieur. —
Défécation et miction involontaires — érythème
des 2 fesses avec exulcérations — celui de la fesse gauche
est plus étendu et plus prononcé —
Intelligence obnubilée, cependant conservée en partie
Rachialade a été étendue dans son lit, le tronc et la
tête inclinés du côté paralysé.
Rien au cœur — pas d'albumine dans l'urine.
La température de la main gauche est peut-être
un peu plus élevée que celle de la main droite —
très-légère résistance du triceps brachial gauche
hier soir. peau chaude. souf vive — rien à l'auscul-
tation de la poitrine — un peu d'obscurité des 2 côtés
P. = 108. — R = 44.
Aujourd'hui coma profond avec résolution générale,
insensibilité, perte de connaissance 2° les tracheaux
R = 44 — abolition des réflexes plantaires des
2 côtés — la trépidation a disparu aux membres
inférieurs. — cyanose de la face et des membres —
toujours oedème à gauche, manque à droite —
les yeux sont fermés — ils sont toujours déviés à
droite ou à gauche, jamais sur la ligne médiane,
sauf pour passer d'un côté à l'autre, même
quand on tient les paupières soulevées — pupilles
moyennement dilatées, se contractent lentement
sous l'influence de la lumière —
2° Le soir on trouve la déviation des yeux à gauche
en bas — ils se relèvent par moments en restant
toujours déviés à gauche — puis on les voit passer
lentement à droite —
T.R. { matin — 39°
soir 40°. 8.

SCD Lyon 1

SCD Lyon 1

DÉPARTEMENT DU RHONE

# DÉPOT DE MENDICITÉ D'ALBIGNY

Brunet Hilarion —

attaque d'apoplexie il y a environ 17 mois, 1 an à l'hôtel-Dieu, 2 mois chez lui et depuis 3 mois ~~environ~~ à Albigny.

Hémiplégie droite complète avec aphasie. La paralysie est accompagnée de contractures intenses avec prédominance du côté de la flexion pour le membre sup. et de l'extension pour le membre inf. — Pas de trépidation —

Paralysie faciale assez prononcée —

La sensibilité est à peine atteinte car les moindres piqûres sont perçues. Il réagit seulement plus vivement du côté gauche. Impossible d'être renseigné au point de vue du simple contact en raison de l'obnubilation intellectuelle qui paraît très-prononcée — à toutes les questions le malade répond par qqs. monosyllabes qui n'ont aucun sens et par des gestes également incompréhensibles.

Pas de contracture du côté gauche

appétit diminué — Diarrhée persistante depuis un mois — selles et urines involontaires érythème des fesses sans escharre — Douleurs de ventre avec tympanisme — amaigrissement.

Rien au cœur —

mort le 5 mai 1880

Examiné le 18 avril 1880

SCD Lyon 1

SCD Lyon 1

(1) Brunet Hilarion —

autopsie 6 mai 1880 — 22 h. après le décès

— la rigidité cadavérique est égale des deux côtés — adhérences de la dure-mère au sommet — rien de particulier dans les sinus — caillots récents —

oblitération de la sylvienne gauche commençant à 7 m/m au delà de l'origine de la cérébrale antre. Caillot blanc fibrineux oblitérant tout le vaisseau qui a exigé d'un cordon blanc sur une épaisseur de 3 ou 4 cent, jusqu'un peu au delà de la branche pariétale. Les artères frontales antérieures externes frontales et pariétales ascendantes sont oblitérées à leur origine sur une étendue de 2 ou 3 millim. les parties terminales sont perméables et contiennent du sang.

Au premier abord il semble qu'il n'existe qu'un ramollissement étendu depuis le lobe antérieur du cerveau parallèle jusqu'à 1 cent 1/2 de l'extrémité postérieure du lobe occipital sur une largeur de 2 ou 3 cent, ramollissement ayant produit une dépression à ce niveau à

aspect jaunâtre avec adhérences des membranes et des vaisseaux. On voit ainsi que la 1re circonv. est en gde partie détruite que la 2me circonvolution temporale est presque complète détruite, ainsi que les 1res et 2mes circonvolut. occipito-sphénoïdales. En écartant un peu les circonvolutions on voit que la 2me sphénoïdale est détruite jusqu'au pli courbe; la base des circonvolutions voisines est aussi détruite.

En soulevant la 3me circonvolution frontale on s'aperçoit que le lobule de Linnula est ramolli dans sa moitié antérieure, ainsi que la base de toute la 3e circonvolution frontale, dont il ne reste intacte que la partie supérieure. Le pied de cette circonvolution ainsi que le tiers inf. de la frontale ascendante sont aussi ramollis à leur base.

Sur une coupe à 3 cent. en avant du sillon de Rolando on trouve un ramollissement marqué de la substance médullaire de la 3me circonv. et de la substance blanche située immédiatement au-dessus avec la substance corticale en apparence saine.

Sur la coupe pédicule frontale le ramollissement est beaucoup plus étendu atteignant toute la substance médullaire des circonvolut. du lobule de Linnula, de la 3me circonvolution et le corps strié.

(8) Bruno Hilarion -

DÉPÔT DE MENDICITE D'ALBIGNY

Sur la coupe frontale le ramollissement s'élève jusqu'au niveau de la partie supérieure du ventricule — comprenant toute la substance médullaire et des noyaux des parties situés au dessous. Mais les couches corticales des circonvolutions paraissent intactes sur une épaisseur de 4 ou 5 millim. sauf au niveau du lobule de Reinsula ou le ramollissement atteint les parties superficielles.

Sur la coupe pariétale le ramollissement a encore détruit des portions considérables de la substance médullaire jusqu'à 1 cent au dessous de la partie sup. des ventricules. Le noyau lenticulaire, la capsule interne et une petite portion de la couche optique.

Coupe pédiculo pariétale - on trouve encore le ramollissement au niveau de la substance médullaire située au dessous des circonvolutions de Reinsula, mais n'ayant plus qu'un cent. d'épaisseur et s'amincissant en haut et en bas.

Sur la coupe pré-occipitale, toute la substance médullaire située à 2 ou 3 millim. en dessous du ventricule est le siège du ramollissement précédemment indiqué à ce niveau et qui s'étend même à 2 ou 3 cent au dessous de la partie inf. du ventricule et en haut

SCD Lyon 1

jusqu'à la base de la 1re circonvolution de passage (pariéto-occipitale)

à un cent en arrière du sillon perpendiculaire externe le ramollissement est un peu moins étendu, mais il s'étend en diminuant d'étendue jusqu'à l'extrémité postérieure du lobe occipital.

retrécissement du pied du pédoncule gauche surtout aux dépens de la moitié interne.

affaissement de la protubérance du côté gauche. Les faisceaux pyramidaux du côté gauche sont en grande partie détruits et sur les coupes on voit une dépression à ce niveau.

Sur le bulbe le faisceau pyramidal gauche a un volume d'un tiers inférieur à celui du côté droit.

SCD Lyon 1

| DATES | HISTOIRE PATHOLOGIQUE | PRESCRIPTIONS |
|---|---|---|
| | Brunet Hilarion - à Albigny | |

Réflexions. Ce qu'il y a de très-remarquable dans cette observation c'est l'absence de troubles notables de la sensibilité du côté paralysé avec une paralysie et des contractures internes, correspondant à des lésions considérables de l'hémisphère gauche. Ainsi que nous l'avons déjà constaté, la destruction de la capsule interne et de la couronne rayonnante dans sa plus grande partie et notamment à la partie postérieure, même avec des lésions très-prononcées des circonvolutions occipito-sphénoïdales, ne produit pas d'anesthésie complète. Dans ce cas, les moindres piqûres, le moindre frôlement de la pointe d'épingle, étaient parfaitement perçus; on remarquait seulement que sous l'influence des piqûres la réaction était un peu plus vive du côté sain. On peut objecter qu'il s'agit d'un examen fait longtemps après le début de la paralysie; mais si l'importance de la conservation des fibres de la capsule interne pour la persistance de la sensibilité était telle qu'on le prétend généralement, on aurait dû trouver des troubles plus marqués. Ce fait du reste concorde avec ceux du même genre que nous avons déjà pu observer et notamment dans des circonstances où l'objection précédente ne pouvait pas être faite.

Il est à remarquer que malgré la contracture interne du côté droit, et malgré la dégénération secondaire excessivement prononcée, il n'existait aucune contracture, ni même aucune résistance du côté gauche. Ainsi dans les cas anciens lorsqu'il existe de la contracture des deux côtés, on ne peut pas l'attribuer à l'intensité de la lésion d'un seul côté comme dans les cas récents, et alors on doit admettre des lésions dans les deux hémisphères.

Il n'existait qu'un érythème des fesses malgré l'incontinence des urines et des selles. Cela tient vraisemblablement à ce qu'il s'agissait d'un cas ancien.

| DATES | HISTOIRE PATHOLOGIQUE | PRESCRIPTIONS |
|---|---|---|
| | | |

SCD Lyon 1

Modèle N° 21.

# HOTEL-DIEU. — Salle des 4ème Femmes N° 141

Nom Euphroisine Rodet

né à Passenans (Jura)

demeurant à Lyon

profession Ménagère

âge 65 ans

tempérament

constitution

entré le 6 août 1879

~~sorti~~ Morte le 28 janvier 1880 —

DIAGNOSTIC ET RÉSUMÉ

Hémiplégie droite - Ramollissement cérébral

Autopsie

Droitière

HISTOIRE PATHOLOGIQUE

Pas de maladie antérieure.

Attaque dans la journée il y a 8 jours aujourd'hui au dire de la malade. Perte de connaissance; mais dès le soir la parole était revenue.

Actuellement la malade ne présente pas d'autre phénomène que son hémiplégie droite. Pas de toux appétit satisfaisant. La pointe du cœur bat dans le 5ème espace en dehors du mamelon. L'impulsion n'est pas énergique, le soulèvement très visible, les battements très irréguliers — Le pouls est petit. On ne trouve pas de bruit de souffle à l'auscultation.

La paralysie des membres est complète du côté droit. Membres flasques; aucun mouvement volontaire, pas de résistance non plus que des membres sains. Œdème léger mais évident de la main et du pied. Pas de trépidation — Réflexes très légèrement diminués. Pas de troubles

SCD Lyon 1

| DATES | HISTOIRE PATHOLOGIQUE | PRESCRIPTIONS |
|---|---|---|
| | De la sensibilité. — Engourdissement douloureux dans le membre paralysé. | |
| | de la face et le sourcil ne peut à peine remuer, diminution | comparée de plusieurs fois, la force |
| | sur la ligne médiane le fait contracter à peu près avec la | même énergie des deux côtés. |
| | Cependant le contact de la tête de l'éponge est bien moins marqué à droite. | |
| | Le sourcil inférieur est plus bombé, la face est plus que | et a gagné par places les parties |
| | irrégularité des dents qui existent encore rend impossible | l'appréciation de la déformation |
| | La langue est parfaitement droite dans la cavité buccale, | l'hémiplégie est située dans le côté |
| | mouvement à droite, elle ne peut pas être portée à gauche. | |
| | Les pupilles droite est un peu plus ouverte que la gauche. Les yeux sont portés | |
| | facilement dans les deux sens. | |
| | Abolition forte respiration plus obscure, quelques râles humides. | |
| | Déglutition facile. | |
| 10 Août | Pas d'albumine dans les urines. | |
| 25 Août. | L'état est toujours le même. La paralysie est toujours complète avec les mêmes | |
| | caractères, cependant on m. sup. il y a peut être une très légère résistance du | |
| | triceps à la fin de la flexion. — M. inf. peut être un peu | de résistance des fléchisseurs, état |
| | très douteux. — Pas de troubles de la sensibilité. | |
| | On trouve d'abord quelques vestiges de liquidation qui ne peut pas reproduire. | |
| | Les mouvements communiqués ne sont pas douloureux. | |
| 11 Sept. | La paralysie est toujours complète et presque flasque. Cependant on sent une | |
| | très légère résistance du côté du triceps à la fin de l'extension, les doigts sont à demi fléchis. | |
| | Le bras est ordinairement dans l'adduction. Lorsqu'on élève le bras il y a un peu de résistance | |
| | du pectoral et de la deltoïde. Il semble qu'on détermine un peu de douleur. Pas de douleurs | |
| | spontanées. La première musculaire détermine à peu près la même sensation des | |
| | deux côtés. Pour le m. inf un peu de résistance des fléchisseurs | |
| | La sensibilité paraît toujours conservée. La moindre frottement détermine un peu de douleur. | |
| | L'empâtement de la tête de l'éponge à l'extrémité des doigts est à peu près nul. Il est | |
| | encore un peu marqué à l'extrémité du médius et de l'index. Il est presque nul | |
| | à l'extrémité du pouce. Bien | |

SCD Lyon 1

Euphrosine Rodet 4mes Femmes 141

| DATES | HISTOIRE PATHOLOGIQUE | PRESCRIPTIONS |
|---|---|---|
| 26 Janvier | Depuis 5 jours, la malade paraît un peu gênée pour respirer ; elle ~~plus~~ mange moins et plaint presque continuellement ; ces plaintes augmentent considérablement pendant la nuit au point d'empêcher ses voisines de dormir ; et cependant, quand on lui demande de quelle région elle souffre, elle répond que rien ne lui fait mal ; La face et les lèvres sont un peu cyanosées. Il existe toujours des traces de la paralysie de la partie inférieure de la face, et la langue, tirée hors de la bouche, est toujours déviée à droite ; tous les mouvements de la langue peuvent être exécutés. La paralysie du membre supérieur est complète avec flexion des doigts qui ne peuvent pas être étendus complètement ; surtout flexion des 2mes et 3mes phalanges, le poignet, l'avant-bras et le bras ne paraissent pas contracturés ; le membre est dans l'extension presque complète ; il n'y a pas de contracture appréciable ; cependant les mouvements sont entravés un peu par l'œdème qui est considérable ; le bras ne peut pas être élevé, même jusqu'à l'horizontale, en raison de la résistance opposée par les muscles qui s'insèrent au tronc, et, si on insiste, la malade se plaint de douleurs irradiées dans tout le bras. L'œdème est très-considérable surtout au niveau du dos de la main. — Paralysie complète du membre inférieur droit qui présente un œdème considérable, mais seulement un peu plus marqué que celui du côté gauche ; cet œdème des membres inférieurs et du membre supérieur aurait beaucoup augmenté depuis quelque temps et surtout depuis ces derniers jours où elle est plus malade. Pas de contracture ; seulement un peu de gêne dans les mouvements, produite par l'œdème ; pas de trépidation. Le chatouillement ou même la légère piqure du membre droit ne provoquent pas de réflexes de ce membre, mais seulement des plaintes vives et des mouvements du membre sain ; ~~seulem~~ mais une piqure plus forte détermine un léger mouvement de flexion du pied. Il est impossible d'examiner la sensibilité au simple contact, la malade rendant difficilement compte de ses sensations, d'un côté comme de l'autre ; mais les petites piqures, les frottements légers paraissent également perçus ~~[illegible]~~ des deux côtés. Le ventre est volumineux : il y a de l'œdème des parois et probablement de l'ascite ; il y a aussi de l'œdème des parois thoraciques. ‡<br>Impulsion cardiaque assez nettement perçue, bien que le choc ne soit pas fort ; pointe dans le 6me espace au dessous du mamelon. Battements irréguliers, 128, à peine perçus à la radiale ; mais tous perçus ; aucun bruit anormal. | |

| DATES | HISTOIRE PATHOLOGIQUE | PRESCRIPTIONS |
|---|---|---|
| 24 janvier | Elle a des gaînes de toux pénible qui augmentent beaucoup sa cyanose.<br>Urines colorées, contenant un peu d'albumine<br>L'état de la malade, la narration des sœurs et des voisines avait fait penser hier qu'elle devait avoir le soir la respiration de Cheyne-Stokes. Hier soir en effet on constatait des périodes de 25 à 24 respirations se ralentissant progressivement et cédant la place à de 1 à 2 après de 4 ou 5 secondes ; puis la dyspnée revenait, s'accompagnant de soulèvement de la tête et de gémissements. Ce matin la respiration est régulière, 39 par minute ; mais avec une grande dyspnée et avec tirage. Le pouls se sent à peine. | |

SCD Lyon 1

4me femme, 141. Enfoncement Rocher

N° 21 bis.

| DATES | HISTOIRE PATHOLOGIQUE | PRESCRIPTIONS |
|---|---|---|
| 29 janvier hémisphère gauche | Les mouvements sont un peu gênés et hésitants au niveau des 2 membres mais il n'existe aucune lésion de la sensibilité. Pas de surdité dans la oreille gauche. Au niveau de la frontale ascendante interne externe, une petite cicatrice linéaire presque complètement décalcifiée, elle paraît être située au niveau de la frontale ascendante externe, elle est saillante et sensible. Elle mesure 2 centimètres environ, au-dessus elle est recouverte d'un tissu cicatriciel normal et contient du sang. Il existe un ramollissement très prononcé dans le lobule de l'insula et du pied de la 3me circonvolution frontale dans sa fibre postérieure ainsi que la face inférieure de cette circonvolution qui est déprimée de telle sorte que les circonvolutions paraissent atrophiées le ramollissement se présente sous l'aspect d'une plaque jaune pâle très diffluente, toutefois la portion externe de la 3me circonvolution ne paraît pas atteinte cependant le ramollissement est très marqué au niveau de la portion qui fait communiquer la 3me circonvolution avec le pied de la frontale ascendante, il existe là une anfractuosité avec ramollissement prononcé. Sur la coupe frontale il existe un ramollissement au niveau de la substance blanche et sur une portion de la zone des circonvolutions frontales, il se présente sous forme d'une cavité contenant un peu de liquide séro sanguin limpide d'une membrane celluleuse, paraissant saine et de quelques points blanchâtres cartonneux. Sur la coupe frontale, le ramollissement occupe toutes les fibres frontales moyennes toute la substance médullaire y compris la portion occupée par les corps striés dans leur segment moyen. Au lieu qu'il a un aspect jaunâtre et présente une enveloppe celluleuse résistante, même altération au niveau de la coupe pariétale, les deux tiers supérieurs et externes du noyau lenticulaire ainsi que la capsule interne sont se trouvent dans un tissu ramolli et comme gélatiniforme, avec destruction complète de la zone des circonvolutions de l'insula correspondante. Au niveau de cette altération on trouve une trame vasculaire, le noyau caudé est également altéré mais à un moindre degré. Sur la coupe pédiculo pariétale on trouve toujours une altération profonde au niveau de l'insula et des noyaux lenticulaires qui sont complètement détruits même ramollissement gélatiniforme avec traînées blanchâtres et sur quelques points les dépôts crayeux. Le pied de la circonvolution ascendante est également complètement détruit par la même altération et la capsule interne dans ses tiers supérieurs offre un aspect grenu ramolli la couche optique paraît saine | Athérome artériel. Il existe |

SCD Lyon 1

| DATES | HISTOIRE PATHOLOGIQUE | PRESCRIPTIONS |
|---|---|---|
| | l'altération se termine à 1 centim. en arrière de la coupe pédicule pariétale en diminuant peu à peu d'étendue. | |
| | Rien de particulier dans l'autre hémisphère, non plus que dans le cervelet, la protubérance est légèrement aplatie du côté gauche le faisceau pyramidal de ce côté offre une surface blanchâtre déprimée. Sur le bulbe il a une teinte un peu plus jaune. | |
| | Foie offre de la cirrhose avec diminution générale de volume, avec dégénérescence graisseuse, les reins ne paraissent pas altérés. | |
| | Adhérences pleurales du poumon gauche qui est moins volumineux que l'autre la rate est saine. | |
| | Cœur (420 gr.) gros large mou avec surcharge graisseuse ventricule droit volumineux cavités agrandies, orifices auriculo-ventriculaires agrandis, pas d'altérations des valvules. Sur l'aorte on trouve quelques plaques jaunes, pas de caillot ancien dans les ventricules, mais caillots anciens dans les deux oreillettes surtout dans les auricules gauche et droit, ils ne sont cependant pas encore ramollis, il existe aussi de petits caillots disséminés dans l'oreillette droite au niveau des colonnes charnues. | |

N° 21.

# HOTEL-DIEU. — Salle 4me ff. N° 141

Nom Euphrosine Rodet

né à

demeurant à

profession

âge

tempérament

constitution

entré le

sorti le

DIAGNOSTIC ET RÉSUMÉ

Hémiplégie droite – Ramollissement cérébral.

Réflexions – Ce qui frappe principalement dans cette observation, c'est d'une part l'absence d'aphasie avec une lésion du pied de la 3e circonvolution frontale et de tout le lobule de l'insula et d'autre part l'absence de troubles de la sensibilité avec des lésions considérables au niveau de la partie postérieure de la capsule interne. Il est non moins intéressant de constater l'absence de contractures avec une dégénérescence secondaire très-prononcée du faisceau pyramidal correspondant à la lésion.

HISTOIRE PATHOLOGIQUE

L'absence de ces divers symptômes paraît tenir à la même cause, c'est-à-dire à l'intensité de la lésion. En effet les parties qui étaient le siège du ramollissement étaient complètement détruites comme l'on pouvait s'en convaincre en examinant le corps strié (dont il ne restait qu'une portion de la grosseur d'une noisette) le pied de la couronne rayonnante sur toute son étendue, le pied de la 3e circonv. frontale et le lobule de l'insula. L'examen histologique montrait aussi la destruction complète du tissu nerveux à ce niveau et effectivement il n'y avait que des corps granuleux dans un liquide rempli de fines granulations graisseuses, avec des vaisseaux sous forme d'amas granuleux et çà et là des travées de tissu conjonctif. – Sur la coupe pédiculée pariétale la couche optique paraissait saine, mais les cellules étaient presque complètement granuleuses.

Il résulte donc de cette observation que la destruction des différentes parties indiquées ne produit pas l'aphasie, l'anesthésie et la contracture et que ces symptômes qui dans d'autres observations correspondent à des lésions

Lyon. Imp. veuve Bonnaviol et fils

SCD Lyon 1

| DATES | HISTOIRE PATHOLOGIQUE | PRESCRIPTIONS |
|---|---|---|

des mêmes parties doivent être attribués plutôt à des lésions moins destructives et agissant probablement par excitation. Il est bien évident aussi que la dégénérescence secondaire qui était très-visible à l'œil nu n'avait pas déterminé de contracture. Le ramollissement avait été produit par un petit caillot ~~L'état du cœur avait probablement contribué à p~~ situé dans la sylvienne mais de manière ~~le ramollissement [illegible]~~ à oblitérer les artères striées en même temps que la frontale antérieure externe. L'avachissement du cœur avait sans doute contribué à rendre le ramollissement plus complet au moins dans les portions où une suppléance aurait pu se faire. C'est de cet état du cœur que la malade est morte ainsi que nous l'avions diagnostiqué, en raison du volume du cœur de la faiblesse d'impulsion des irrégularités et de la fréquence des battements, de la faiblesse du pouls, de la production de l'œdème, ~~et enfin~~ de la gêne respiratoire avec phénomène de Chayne-Stokes et enfin de l'absence de lésions pouvant expliquer l'aggravation survenue dans les derniers temps. — C'est aussi à l'affaiblissement de l'action du cœur qu'il faut probablement rattacher la production de caillots plus ou moins anciens dans les auricules de chaque oreillette. Le cœur à l'œil nu paraissait effectivement avachi avec surcharge graisseuse et à l'examen histologique on a trouvé dans les faisceaux musculaires des granulations graisseuses en assez grand nombre. —

Le premier examen de l'urine qui avait permis de constater l'absence d'albumine coïncidant avec un œdème de la main paralysée, nous avait fait diagnostiquer un Ramoll. cérébral. Or, 3 jours avant la mort, nous avons trouvé un peu d'albumine par le fait probablement des troubles circulatoires survenus en dernier lieu. Il résulte donc de cette observation que l'examen de l'urine en extrémis n'a pas toujours la même valeur que dans les premiers temps de la paralysie.

Modèle N° 21.

# HOTEL-DIEU. — *Salle* St Jeanne — N° 13

*Nom* Cecillon Alexandre

*né à* Tour (Isère)

*demeurant à*

*profession* : cultivateur

*âge* : 66 ans

*tempérament*

*constitution*

*entré le* 6 Mars 1880

~~mort~~ *sorti le* 6 avril 1880

DIAGNOSTIC ET RÉSUMÉ

Ramollissement

Hémiplégie gauche incomplète avec prédominance du membre supérieur

## HISTOIRE PATHOLOGIQUE

Pas d'excès alcooliques ~~Pas de maladies antérieures~~ Jamais d'attaque. Il y a une vingtaine d'années il avait déjà eu une affection du même côté qu'il dit avoir été à celle qu'il a aujourd'hui, pendant quelques mois. Il y a 3 mois environ, débuta la gangrène qu'il présente aujourd'hui du 4e petit orteil du pied droit, c'est pour cette gangrène qu'il est entré lundi dernier 1er Mars à St Jacques. Déjà depuis quelques jours il avait remarqué avoir une certaine faiblesse du membre supérieur gauche ; cette faiblesse a beaucoup augmenté ces jours derniers. Il n'a pas eu d'attaque, mais les renseignements qu'on a sur la date et la marche de la maladie sont incertains, le malade paraissant s'observer très-mal.

On constate une légère asymétrie faciale, à la partie inférieure seulement ; il n'y a rien du côté des yeux ; la bouche est peu déviée, mais la commissure gauche est plus affaissée que la droite, la langue, dans la bouche se porte facilement d'un côté et de l'autre ; elle est tirée bien droit.

Pas de contracture : aucune résistance nulle part aux mouvements communiqués

SCD Lyon 1

| DATES | HISTOIRE PATHOLOGIQUE | PRESCRIPTIONS |
|---|---|---|

Ce membre sup. gauche a un oedème très marqué

Les doigts de la main gauche sont ~~à moit~~ en légère flexion, ils ne peuvent pas s'étendre complètement ; ils serrent à peine la main. ~~Le~~ L'avant-bras ne résiste que très-faiblement, ~~et~~ d'une façon volontaire, aux mouvements de flexion ou d'extension. Il ne peut pas soulever le coude du lit. Le membre supérieur droit a toute sa force.

Le membre inférieur gauche n'a qu'un affaiblissement ~~y~~ dont le malade ne se plaint pas ; il fait bien tous les mouvements. Soit dans ce membre, soit dans le m. supérieur, il n'y a nulle part de douleur soit spontanée soit produite par les mouvements. Trépidation très-marquée du pied gauche. Le petit orteil du pied droit est complètement mortifié ; il y a tout autour [illegible]

La sensibilité ne paraît pas altérée. Non seulement les piqures, mais les attouchements légers sont sentis également des deux côtés, les frottements sont perçus sans différence notable d'un côté à l'autre. peut-être un peu mieux sentis du côté droit. Les mouvements réflexes sont normaux.

~~Rien de particulier au cœur.~~ Pointe du cœur dans le 5me espace sous le mamelon. ~~Pas d'~~ Quelques irrégularités, ~~ni~~ pas de souffle : impulsion peu forte.

Le membre inf. droit ~~pas~~ est d'une façon général plus volumineux que l'autre, surtout le genou où il y a une hydarthrose très nette

Le malade ne fait ~~presque~~ pas de mouvements du membre inférieur droit : peut-être est-ce la douleur qui s'y oppose. Les mouvements communiqués à ce membre le font beaucoup souffrir, sans qu'il localise la douleur. Les battements de la fémorale droite existent, mais moins prononcés que ceux de la gauche ; on ~~ne~~ sent aussi les ~~pas de~~ battements de la poplité, mais ils sont très faibles. On ne trouve pas au toucher de différence appréciable de température ~~d'un côté à l'autre~~ entre les deux membres inférieurs.

Les artères des membres sont très-athéromateuses.

Un petit point de sphacèle sur le côté externe de la jambe droite, à la partie inférieure.

Renseignements donnés par le fils. Il aurait eu il y a plusieurs années de graves traumatismes à la tête (coups de pierres et de couteaux) ; ~~et~~ mais il se rétablit complètement, n'eut jamais ni crises ni attaques. L'été dernier il avait très-fréquemment des étourdissements. La gangrène date de 1 mois et demi environ et la paralysie du bras de 2 ou 3 semaines.

Albumine dans les urines, en quantité très-notable.

Lyon. — Impr. A. Bonnaciel, rue Ste-Catherine, 13.

SCD Lyon 1

Cécillon Alexandre 8e Jeanne 13 (Suite)

| DATES | HISTOIRE PATHOLOGIQUE | PRESCRIPTIONS |
|---|---|---|
| 23 Mars | L'œdème du membre supérieur gauche a augmenté ; les deux membres inférieurs sont œdematiés. Il a de l'incontinence d'urine. Une escharre s'est formée à la fesse Lea suit, il a une espèce de subdelirium. Il mange moins. Il y a de l'épanchement dans la plèvre gauche (un peu de souffle), et peut-être un peu dans la plèvre droite. | |
| 26 Mars | Il se cachectise de plus en plus, ne mange peu, a une soif vive, et de l'incontinence d'urine. | |
| 27 Mars | Il y a du liquide dans les 2 plèvres. On a remarqué quelques craquements. | |
| 28 - | On a trouvé sur le drap un crachat hémoptoïque semblable à ceux que l'on rencontre dans les cas d'infarctus pulmonaire<br>Urine involontaire | |
| 30 | Crache toujours beaucoup de sang - | Subdelirium la nuit. |
| 2 Avril | Ne peut ni tousser, ni cracher. Il est beaucoup plus oppressé - Langue sèche. | |

SCD Lyon 1

| DATES | HISTOIRE PATHOLOGIQUE | PRESCRIPTIONS |
|---|---|---|
| | | |

SCD Lyon 1

# HOTEL-DIEU. — *Salle* 1re Jeanne *N°* 13

*Nom* Cécillon alexandre

*né à*

*demeurant à*

*profession* Cultivateur

*âge* 60 ans

*tempérament*

*constitution*

*entré le*

*sorti le*

DIAGNOSTIC ET RÉSUMÉ

## HISTOIRE PATHOLOGIQUE

Cerveau

La dure-mère est adhérente à la paroi crânienne. Il n'y a pas de pachyméningite, pas d'athérome prononcé des artères. Le tronc basilaire est le prolongement d'une forte artère volumineuse.

L'artère sylvienne droite est blanchâtre et un peu épaissie. Un caillot fibrineux de un centimètre d'étendue est appliqué contre la paroi mais n'oblitère pas la lumière du vaisseau et s'étend dans la communicante postérieure qu'il bouche complètement. A l'origine de l'artère sylvienne gauche se trouve un caillot récent, rouge avec un petit point fibrineux.

Hémisphère droit : il présente un ramollissement au niveau de la circonvolution frontale ascendante, à l'union de son tiers supérieur avec ses deux tiers inférieurs. Ce ramollissement siège sur une hauteur de deux centimètres, il s'étend en arrière sur la face postérieure de la partie correspondante de cette circonvolution dans le fond de la scissure de Sylvius et sur la moitié de la face inférieure de la circonvolution pariétale ascendante dans la partie correspondante à l'altération de la frontale. Un petit point de ramollissement de un centimètre siège sur le pli de passage du lobule pariétal supérieur au pli courbe. La coupe frontale permet de constater un ramollissement à deux centimètres en profondeur ayant la forme d'un cône dont la base est tournée en dehors. Sur la coupe pariétale on observe un ramollissement plus profondément situé et atteignant la substance médullaire dans presque toutes les fibres pariétales supérieures. La partie inférieure du

SCD Lyon 1

| DATES | HISTOIRE PATHOLOGIQUE | PRESCRIPTIONS |
|---|---|---|
| | ramollissement est distante du pied de la couronne rayonnante de deux centimètres et demi à trois centimètres. sur la coupe pré-occipitale on trouve également de petits points de ramollissement correspondant à la circonvolution de passage. | |
| | Le ramollissement offre partout une teinte blanc-jaunâtre. en procédant à l'enlèvement des méninges on a entraîné avec elles une partie des portions ramollies. Les parties centrales n'ont présenté rien d'anormal. | |
| | Hémisphère gauche : il est sain ~ | |
| Cervelet. | Le Cervelet ne présente aucune altération. ~ | |
| Isthme. | il en est de même de l'Isthme. ~ | |
| Reins. | Les reins sont assez volumineux. à la coupe, ils paraissent être normaux sauf un peu de congestion. On remarque sur le rein droit un point déprimé. La capsule est épaissie en ce point et la substance corticale atrophiée sur une étendue de la largeur d'une pièce de cinquante centimes. ~ | |
| Plèvres | Les plèvres renferment un liquide séreux. | |
| Poumons. | La Moitié inférieure des deux lobes inférieurs est atélectasiée ; il en est de même de la moitié postérieure du lobe supérieur gauche. au niveau de ces parties on remarque un exsudat mais celui-ci est plus marqué à gauche. Les poumons sont le siège de nombreux infarctus. La moitié supérieure du lobe inférieur gauche constitue un énorme infarctus sur le point de s'ulcérer dans une petite portion de la largeur d'une pièce de cinquante centimes. sur le lobe supérieur gauche siègent trois ou quatre infarctus moins volumineux. La partie supérieure du lobe inférieur droit est aussi le siège d'un infarctus, mais celui-ci est un peu moins volumineux que celui du côté gauche ~ On trouve dans le tronc de l'artère pulmonaire qui se distribue au lobe inférieur gauche un caillot fibrineux, blanc-grisâtre, volumineux, se prolongeant dans les vaisseaux de la portion qui est le siège de l'infarctus. du côté droit on ne trouve de la fibrine que dans quelques petites artères. Les vaisseaux de premier et de second ordre ne renferment que des caillots noirs. ~ | |
| Coeur. | Dans l'Auricule droite on trouve quelques débris de caillots probablement ~~anciens~~, grisâtres, un peu ramollis. Il existe une plaque calcaire à la partie inférieure de la courbure de l'aorte. Tous les orifices sont suffisants. Les coeurs droit et gauche sont volumineux et hypertrophiés. Les ventricules ne renferment pas de caillots anciens ; leurs parois sont très épaisses et très fermes. | |

SCD Lyon 1

Modèle N° 21.

# HOTEL-DIEU. — Salle 4e Femmes N° 141

Nom Marie Humbert

né à Bourg

demeurant à

profession tisseuse

âge 67 ans

tempérament

constitution

entré le 18 avril 1881

sorti le mort le 26 avril 1881

DIAGNOSTIC ET RÉSUMÉ

Ramollissement cérébral double
Infarctus rénaux
Hypertrophie du cœur

## HISTOIRE PATHOLOGIQUE

Père & mère paraissent être morts tous deux à 30 ans environ de flux probablement d'affections pulmonaires aiguës.
La malade a eu un frère et une sœur morts en bas âge.
A eu un enfant mort à 10 ans, n'accuse pas d'antécédent pathol. précis jusqu'à ces dernières années.
Il y a trois ans, elle a une attaque d'apoplexie, à la suite de laquelle elle a eu une hémiplégie gauche avec perte de connaissance qui aurait duré assez longtemps. Depuis cette époque elle ~~[illegible]~~ ne se sert plus de son bras gauche, quoique les mouvements soient revenus presque tous, mais très lentement du côté du membre inférieur la marche a reparu au bout de quelques mois.

SCD Lyon 1

| DATES | HISTOIRE PATHOLOGIQUE | PRESCRIPTIONS |
|---|---|---|
| | Ce matin se rendant assez loin de son domicile à pied, elle a pris un étourdissement et elle est tombée; elle a été amenée ici par la police. | |
| | A son entrée et les deux premiers jours de son séjour à l'H. D. on constate une grande agitation; la malade se lève, se promène dans la salle assez difficilement et veut absolument partir; elle a une notable oppression. | |
| 22 avril | Aujourd'hui l'agitation est bien moindre — l'oppression n'est plus continue, la malade présente la respiration de Cheyne-Stokes bien caractérisée — inspirations lentes, augmentant de fréquence et d'ampleur jusqu'à une limite extrême, puis diminuant progressivement — alors période d'apnée complète, puis réapparition du même type respiratoire. La période d'apnée dure de 20 à 23". La période respiratoire est un peu plus longue — on note pendant l'apnée une diminution de fréquence du pouls, qui devient beaucoup plus petit? | |
| Pendant l'apnée la pupille paraît se contracter | Inappétence — langue un peu blanche — Vomitions alvines rares — Rétention peu abondante — Albumine dans l'urine en notable quantité. Un peu d'œdème des membres inférieurs. | |
| | — Le membre inférieur gauche qui a récupéré tous ses mouvements ne présente rien d'anormal à l'examen — pas de contractures. | |
| | — Le membre supérieur possède aussi presque tous les mouvements mais la malade ne s'en sert pas — il y a de la contracture dans la flexion et dans l'extension. | |
| | — Il y a une légère diminution de la sensibilité soit dans le bras, soit dans la jambe de ce côté. | |
| | Poumons — sonorité plutôt exagérée en arrière — Mors a tombé en arrière — à l'ensuite on entend qq. râles sibilants disséminés; entre la respiration est humée, brève. | |
| | Cœur — pointe dans le 5e espace au dessous du mamelon — choc assez fort — souffle systolique rude à la pointe. | |
| | Pouls petit fréquent irrégulier | |
| 23 avril | La nuit la malade a des rêvasseries, des subdélirures; elle se lève et va réveiller ses voisines | |

SCD Lyon 1

N° 21 bis.

| DATES | HISTOIRE PATHOLOGIQUE | PRESCRIPTIONS |
|---|---|---|
| 26 avril | Le phénomène de Cheyne Stokes persiste à un haut degré. Assoupissement — la malade parle sans ouvrir les yeux. Mort à 2 h. matin | |
| | — Autopsie — | |
| | — Le tiers inférieur de la frontale ascendante — mouvant [illegible] à [illegible] du pied de la 3e frontale | |
| Hémisphère droit | Cerveau diminué de volume — Oedème des méninges — substance cérébrale anémiée — Les artères de la base présentent qq. points d'athérome sans oblitération artérielle apparente — La sylvienne du côté droit notamment ainsi que ses principales branches n'offrent pas d'oblitération et cependant cet hémisphère est le siège d'un ramollissement qui a envahi une grande partie des circonvolutions et a produit une perte de substance au niveau de la région pariétale inférieure. Le ramollissement existe aussi sur les circonvolutions situées plus avant mais qui ont seulement un aspect gélatiniforme avec une teinte jaunâtre, donnant au doigt une sensation de mollesse superficielle et une sensation de dureté plus profondément. Le ramollissement à ce niveau a envahi le tiers inférieur de la frontale ascendante, le pied de la 2e frontale sur un cent, le pied de la 3e frontale sur 2 cents, mais en outre le ramollissement s'étend à 3 ou 4 cents en avant dans le sillon qui sépare la 2e de la 3e frontale — Le pied de la pariétale ascendante paraît pris sur son 2 cent., mais la face postérieure est le siège de ramollissement au moins dans la moitié inférieure, le lobule de Mirsala est pris au moins dans la moitié postérieure. Tout le lobule pariétal inférieur jusqu'au niveau du pli courbe et y compris même la portion ant. du pli courbe est atteinte. A ce niveau le ramollissement s'étend en bas [illegible] | |

SCD Lyon 1

| DATES | HISTOIRE PATHOLOGIQUE | PRESCRIPTIONS |
|---|---|---|
| | = Le membre supérieur gauche est à peu près complètement paralysé = Malade ne peut pas bouger du tout les doigts pourtant elle déplace un peu le membre et l'on remarque que les mouvements se passent surtout à la racine du membre = La malade peut accomplir des mouvements avec le membre inf. gauche : = | |
| | = du côté droit, aucune paralysie = | |
| | Sensibilités : à droite, toutes les sensibilités sont conservées à gauche : sensibilité au tout très diminuée, dans tout côté gauche = Les frôlements, les petites piqures, (quand ~~[illegible]~~ sont perçus) sont rapportés par la malade à la paroi antérieure de l'abdomen, alors qu'ils sont exercés sur membres sup. ou inf. = | |
| | = Les fortes piqûres seules sont bien perçues pour les membres et inf = pour le tronc et la face les petites piqures bien senties = | |
| | = Les réflexes normaux à droite, sont un peu diminués à gauche pas de trépidation = | |
| | Le membre sup. gauche ne présente aucune résistance aux diff. mouvements de flexion et d'extension qu'on lui imprime = Le membre inf. du même côté, offre de la résistance à la flex. résistance variable, suivant que le malade s'agite plus ou moins = à droite, les membres sup. et inf. présente tous deux de la résistance aux mouvements de flexion et d'extension | |
| | = Peau d'Eschare = pas d'incontinence d'urine et des matières fécales | |
| | = Coeur : battements très irréguliers = pas de bruit de souffle = | |
| | = poumons : rien d'anormal = | |
| 5 juin | Malade parle beaucoup mieux ce matin et raconte le début de sa maladie, comme il suit = En se levant mercredi matin (2 juin) il avait un violent mal de tête = Elle descendit ~~[illegible]~~ faire q.q. provisions = Elle se trouvait en bas dans une boutique lorsqu'elle se trouva mal, dit-elle = Mais sans perdre connaissance et sans tomber = La voisine l'accompagnant et la soutenant un peu, elle put remonter jusque chez elle = Elle s'étendit tout habillée sur son lit = Et c'est quelques instants lorsqu'elle voulut se lever qu'elle se trouva dans l'impossibilité de se tenir debout et tomba, mais tout en conservant sa connaissance = | |

SCD Lyon 1

4ème Femmes = N° 141 (2)

N° 21 bis.

| DATES | HISTOIRE PATHOLOGIQUE | PRESCRIPTIONS |
|---|---|---|
| | Elle remarqua alors seulement la faiblesse du côté gauche = Elle était toute seule ; elle parvint, dit-elle, cependant à remonter encore sur son lit = | |
| | = Le lendemain, jeudi 3 juin, voulant se lever pour satisfaire ses besoins elle tomba encore = | |
| | = Aujourd'hui samedi, 5 juin, même état qu'hier, au point de vue de la motilité, des sensibilités des réflexes | |
| | Malade a toujours assez de difficulté à avaler = pas de fièvre = | |
| 6 juin | au point de vue des sensibilités, la malade sent un peu mieux ce matin les piqures de la main gauche, qu'elle localise à la racine du bras et q.q.f. aussi à l'endroit piqué = La malade est obligée de chercher quelques instants son membre gauche avant de le trouver quand on l'invite à le toucher avec la main droite = Parfois pas de résistance à la flexion et à l'extension du bras gauche ; q.q. fois une légère résistance = | |
| | La malade ferme énergiquement les yeux = Kérato-conjonctivite de l'œil droit = ~~Mêmes mouvements des bras gauche~~ Les yeux sont toujours déviés à droite et | |
| 7 juin | Aujourd'hui lève assez bien son bras gauche = mais elle ne peut toujours pas bouger les doigts = | |
| | = La cornée de l'œil droit est tout à fait devenue trouble = et présente une ulcération assez large superficielle | Compresses chaudes<br>Calomel<br>Jalap } 1 gr<br>onguent mercuriel = 10 gr<br>extr. de belladone = 4 gr |
| 8 juin | Malade se lève de plus en plus facilement le bras gauche = elle commence à pouvoir faire q.q. légers mouvements des doigts = | |
| | = Sensibilité est toujours diminuée un peu sur tout côté gauche Malade dit qu'elle a toujours été gauchère = Elle n'a pas de troubles de la parole depuis son entrée = | |
| | = Œil est toujours dans le même état = | |

SCD Lyon 1

| DATES | HISTOIRE PATHOLOGIQUE | PRESCRIPTIONS |
|---|---|---|
| 13/1 | Le malade qui allait très bien hier, a un affaiblissement de côté gauche, tombe seul pour aller à la chaise, a été trouvé dans le coma =<br>Ce matin à la visite on le trouve dans le même état, le malade continue à être dans le coma — absolument rien aux renseignements qui lui sont faits =<br>= Face : Déviation très marquée de la face à droite, paralysie complète de la face, même quand on pique le malade, sensibilité au pourtour de l'œil gauche quand on fait grimacer et grogner le malade. Les globes oculaires ne paraissent pas faire saillie plus d'un côté que de l'autre =<br>= Le malade a les arcades dentaires fortement serrées l'une contre l'autre et n'ouvre même pas de tirer la langue — quand on l'invite à le faire =<br>= Déviation très prononcée des yeux très marquée à droite : malade regarde à gauche, en haut et en dehors =<br>= Membres : x paralysie flasque des membres sup. et inf. droits, seul le biceps du bras droit donne une très légère résistance = Parésie très prononcée des mouvements commandés, aux membres inf. droits, on observe quelques mouvements d'extension en gros et assez marqués, aux mouvements commandés (biceps pour le membre sup. droit = triceps pour le membre inf. droit) = Tous les membres du côté gauche, la résistance est normale, = Les réflexes sont conservés, mais diminués à droite, surtout le côté droit = Pas de trépidation =<br>= Sensibilité : La sensibilité est très altérée — La force pour la pression du doigt de la main droite détermine un mouvement très prononcé des membres du même côté, puis des mouvements réflexes des membres du côté gauche = Quand on pince les téguments au niveau de l'avant-bras droit et qu'on les traverse avec une épingle, c'est à peine si le malade fait un mouvement annonçant qu'il ressent la piqûre =<br>= A gauche : les piqûres sont très nettement ressenties et déterminent des mouvements réflexes = La piqûre de la face du côté gauche détermine seulement quelques contractions des muscles du pourtour de l'orbite du même côté = La piqûre de la cuisse droite de la face n'a aucun effet aucune réaction =<br>= Incontinence d'urine et de matières fécales =<br>= Respiration de Cheyne-Stokes prononcée ou très prononcée =<br>= Le malade ne peut bien avaler = | Continuer les mêmes soins mais surveiller de très près la température = Le malade à 5 h. |

(Page suivante) IX

* Résolution complète des membres dans la période d'état = Exagération des mouvements automatiques des membres gauches, immédiatement après la période =

SCD Lyon 1

4ième femme = n° 141 =

3

N° 21 bis.

| DATES | HISTOIRE PATHOLOGIQUE | PRESCRIPTIONS |
|---|---|---|
| + | Les paupières sont closes ou à peu près closes = En les élevant, elles ne retombent pas de suite complètement et on peut observer une déviation conjuguée des yeux à gauche très marquée, déviation qu'on voit précisément augmenter encore au moment où on soulève les paupières = Nystagmus très évidents, par moment surtout = à droite, conjonctivite persiste encore un peu et on a encore un aspect trouble de la cornée avec dilatation permanente de la pupille par le fait de l'atropine = à gauche, pupille moyennement dilatée, au minimum dans la période d'apnée, au maximum lorsque les respirations sont les plus amples = Rétrécissement sous l'influence de la lumière = La respiration est stertoreuse : la joue droite est un peu soulevée pendant l'expiration = Il est à remarquer aussi que la main gauche est froide, cyanosée, avec les ongles violacés = La main droite est au contraire chaude et les ongles roses = On observe pas la même différence de température pour les membres inférieurs. = | |
| 14 juin | Même état comateux qu'hier = Même état de la respiration = Tous les membres sont flasques = Pas de trépidation = réflexes diminués à droite. Les fortes piqures ne déterminent rien = il faut des piqures très fortes et répétées de la pulpe des doigts pour amener un mouvement de la main à peine appréciable, = Encore ne se produit-il pas la pour cela des deux côtés, aussi bien à droite qu'à gauche. = Les paupières sont tombantes et couvrent à peu près complètement le globe oculaire = L'œil droit est dévié à droite et en haut = L'œil gauche occupé à peu près la ligne médiane, mais a de la tendance à se tourner plutôt à droite = Cette position des yeux est très fixe et les piqures ne la modifient pas = | |
| 16 juin | Autopsie = | |
| | Anomalie artérielle : Du côté droit, la cérébrale postérieure est fournie par la sylvienne et il n'existe qu'une petite artériole faisant communiquer cette cérébrale post. avec le tronc basilaire = à gauche, la distribution artérielle est normale = | |
| | = A l'ouverture de boîte crânienne, on ne remarque tout d'abord, à première vue, rien de bien particulier = | |

SCD Lyon 1

| DATES | HISTOIRE PATHOLOGIQUE | PRESCRIPTIONS |
|---|---|---|

Pourtant au niveau du lobule pariétal inf. du côté droit, on trouve une légère teinte rosée avec une diminution de consistance au toucher = Du côté gauche, on trouve sur le point syphilitique une large tache rouge, produite par un peu d'hémorrhagie sous-arachnoïdienne =

Les 2ème et 3ème frontales et les pieds des circonvolutions ascendantes diminués de consistance =

= On trouve dans la carotide gauche, au niveau de la selle turcique un caillot rouge-grisâtre, granuleux, se continuant dans la sylvienne à une distance de 5 millimètres et dans la cérébrale antérieure à une distance de 1 centimètre = Le caillot qui se trouve dans la cérébrale antérieure est plus complètement gris que celui de la sylvienne qui est en partie noirâtre = Dans la portion intracrânienne de la carotide, au dessous de la selle turcique, le caillot est noirâtre. Il existe une petite plaque athéromateuse de la carotide au niveau de la première courbure vers la selle turcique =

= Du côté droit, dans la portion correspondante de la carotide, il existe aussi une plaque athéromateuse beaucoup plus épaisse

Hémisphère gauche ! Sur la face interne de cet hémisphère, la face interne de la 1ère circonvolution surtout à la partie ant. présente une teinte hortensia avec aspect un peu granuleux et dépoli, avec ramollissement superficiel =

Sur la face externe, après avoir enlevé les membranes, on trouve des altérations analogues sur toute la région fronto pariétale = elles plus accusées, dans certains points où les méninges étaient adhérentes, notamment sur toute la 2ème frontale, les 2/3 post. de la 3ème frontale sur toute la frontale ascendante et plus particulièrement sur une teinte inférieure = sur la moitié ant. du lobe pariétal ant. et sur la portion correspondante de la pariétale ascendante =

= Il existe des lésions analogues, mais à un moindre degré sur toute la 1ère frontale, sur la partie inf. de la pariétale ascendante et le lobe pariétal inf. =

= On observe aussi une petite plaque hortensia sur la partie antérieure du pli courbe

= Enfin altération de même nature et peu marquée sur l'insula et à la partie avoisinante de la circonvolution temporo sphénoïdale

Coupe préfrontale ! altération très visible de la substance grise

SCD Lyon 1

1re Femme : 4e 161 =

N° 21 bis.

| DATES | HISTOIRE PATHOLOGIQUE | PRESCRIPTIONS |
|---|---|---|
| | la 2ème Circonvolution frontale qui est | le siège d'petite teinte jaune = |
| | Coupe pédiculo-frontale : substance grise présente une légère teinte jaune = | |
| | Coupe frontale : la substance grise est dans certains points | |
| | jaune et dans d'autres points on contraire très vascularisée = | |
| | La substance blanche (1ère C. frontale moyenne) ou voisinage de | la substance grise, a une |
| | teinte jaune et présente un léger degré de ramollissement = | |
| | Pas d'altération appréciable du corps opto-strié et de la capsule | |
| | interne = pourtant la partie supérieure du noyau lenticulaire | |
| | présente une teinte rosée et un aspect un peu granuleux = | |
| | Coupe pariétale : même altération de la substance grise au niveau | |
| | des circonvolutions précédemment = | |
| | Coupe pédiculo-pariétale : id = | |
| | Coupe pré-occipitale : altération toujours appréciable, | |
| | sur une coupe passant au niveau de la partie antérieure du pli courbe | |
| | on voit que la lésion superficielle correspond à une plaque | |
| | occupant la substance grise dans une étendue de 6 à 7 millimètres | |
| | sous disposition en coin dont la base est tournée du côté de la périphérie | |
| Ramollissement | Cortical : En avant la membrane, on retrouve une petite | |
| | portion de substance cérébrale, au niveau du pli courbe qui est | |
| | le plus ramolli ; ramollissement de subst. cérébrale tout autour | |
| | au niveau de portion restante en avant et en arrière du pli courbe et | |
| | contribuant à le former, notamment sur la partie du pli courbe | |
| | Coupe pariétale : on trouve un ramollissement qui atteint | |
| | le noyau lenticulaire dans ses 2/3 externes et sup. ainsi que la | |
| | substance blanche et grise, correspondant au lobule de l'insula = | |
| | La capsule interne et le pied de la couronne rayonnante paraissent | |
| | pas atteints = | |
| | Coupe pédiculo-pariétale : La subst. blanche, contrairement aux | |
| | circonvolutions présente une teinte jaune et une dépression | |
| | caractéristique du ramollissement, au niveau de la partie moyenne = | |
| | Sur une coupe, au niveau du pli courbe, l'altération est | |
| | encore plus considérable : c'est à ce niveau d'ailleurs que nous avons | |
| | la substance cérébrale s'est le plus enfoncée, en même temps que les méninges = | |
| | Sur la coupe pré-occipitale, on trouve encore des | |

SCD Lyon 1

| DATES | HISTOIRE PATHOLOGIQUE | PRESCRIPTIONS |
|---|---|---|
| | de la même altération au niveau des fibres de la partie moyenne | |
| | Il n'y avait rien d'anormal à signaler sur les coupes qui précédemment n'ont été mentionnées | |
| | Cervelet = protuberance - bulbe : rien d'anormal | |
| | Cœur : volumineux ; avec cavités ventriculaires grandes et parois minces = pas de lésion d'orifice = surcharge graisseuse considérable = pas de caillots dans les cavités, les [illegible] | |
| | Aorte : ne présente pas de grandes plaques athéromateuses mais une piqueté de points athéromateux nombreux | |
| | Poumons : un peu emphysémateux = La base du poumon [illegible] présente une portion du tissu pulmonaire atelectasiée dans une très petite étendue = Il y avait un peu de liquide dans la plèvre de ce même côté | |
| | Le rein droit présente 3 infarctus d'âge différent = de [illegible] il ne reste plus qu'une cicatrice avec dépression considérable à ce niveau. Le 2ème aussi est réduit à une cicatrice, mais la dépression est moins [illegible] Quant au 3ème de la grosseur d'une aveline, il a la forme d'un coin, dont la base est à la périphérie = il tranche par sa teinte blanchâtre, sur la coloration normale du rein dans les [illegible] | |
| | Rein gauche : rien d'anormal | |
| | Rate = foie rien : pas d'infarctus | |

SCD Lyon 1

MODÈLE N° 21.

# HOTEL-DIEU. — Salle 23 femme N° 151

Nom Joséphine Nasset dit Bocon

né à St Pierre d'Albigny

demeurant à

profession ménagère

âge 65

tempérament

constitution

entré le 22 fév. 79

~~sorti~~ mort le 1 mars 79

DIAGNOSTIC ET RÉSUMÉ

hémiplégie gauche

## HISTOIRE PATHOLOGIQUE

père et mère morts à 80 ans d'affection inconnue — 12 enfants dont 8 sont morts, l'un d'eux de la petite vérole les autres la malade ne sait de quelle affection — réglée à 14 ans elle l'a toujours été régulièrement — ménopause à 48 — elle a eu 3 enfants un fils dont elle n'a plus de nouvelles aujourd'hui, 2 filles bien portantes — elle dit s'être toujours bien portée, jamais de crises quelconques, pas de toux habituelle, pas d'hémoptysies — récuse l'alcoolisme, n'offre pas d'antécédents syphilitiques, pas de rhumatisme, pas d'étourdissements jusqu'à sa pre attaque.

Le 1er 8bre 78, se trouvant chez une personne cette malade but une tasse de café — aussitôt après sans signe prémonitoire antérieur elle eut un étourdissement brusque et tomba sans connaissance — le coma dura, dit-elle, plus d'un jour et c'est dans le cours du second qu'elle revint un peu à elle — Elle était alors frappée d'une hémiplégie gauche et d'une paralysie faciale du m côté — en outre la parole n'était très difficile

SCD Lyon 1

| DATES | HISTOIRE PATHOLOGIQUE | PRESCRIPTIONS |
|---|---|---|
| La malade prétend qu'elle ne resta au lit que 8 jours, que ce temps passé elle put se lever et reprendre sa vie ordinaire tout en gardant encore quelque temps un embarras de la parole et un affaiblissement des m. g. lequel du reste a toujours persisté depuis — | | |
| Mercredi dernier 19, en se levant la malade a ressenti un étourdissement et tombe privé de connaissance — elle resta ainsi pendant une heure à peu près, lorsque le coma eut disparu, elle fut facilement réveillée et la malade ne répond que sous l'influence d'une interrogation un peu vive — | | |
| L'on constate une hémiplégie g., une paral. faciale m. s. g. — les mouvements volontaires sont à peu près abolis cependant elle peut soulever légèrement le poignet et dit l'on pince la main sans le sentir en lui disant de serrer, l'on perçoit un léger mouvement — les 2 derniers doigts — les réflexes sont éteints aussi légère excitation ; les fortes piqûres seules provoquent un mouvement de retrait — la sensibilité est ~~presque~~ abolie — pas de contracture ; la malade garde son équilibre sur la jambe sur laquelle on la soutient, il retombe facilement comme une masse inerte — pas de trépidation, pas de tremblement — la parole ~~est~~ ses muscles, dit on, sont en général la malade sont d'intelligence sont émoussées, serait négative — pas d'hémichorées, pas d'atrophie, pas de troubles trophiques, pas d'œdème | | |
| m. i. g. paralysie flasque — la malade peut soulever un peu le genou et le pied très légèrement contrairement la jambe sur le lit ordinairement elle ne peut soulever ni la jambe — sensibilité diminuée — réflexes diminués à g. par sa trépidation — pas de troub. trophiq. pas d'œdème | | |
| m. sans offrent rien d'une hémiplégie sans toutefois être accusée | | |
| face la tête est déviée du côté dr. — ~~rogete~~ déviation oculaire à dr. ~~la bouche~~ en soulevant les paupières sont tous les deux médiocre — il en fait à la malade de regarder à dr. elle le fait bien, mais à g. incomplètement ~~également~~ ne fait pas de même pour regarder à g. — l'œil g. paraît plus petit que l'œil dr. — exophora à l'œil g. — affaissement des ailes du nez à g. — affaissement de la joue — la commissure g. est plus déviée que la dr. laquelle | | |

SCD Lyon 1

| DATES | HISTOIRE PATHOLOGIQUE | PRESCRIPTIONS |
|---|---|---|

sa courbe — elle n'est pas abaissée : mais cela tient à ce que les arcades dentaires étant complètement dépourvues de dents en avant les lèvres s'enfoncent à ce niveau — la malade parle dans sa commiss. dr. — la langue est bien déviée du côté g. — pas de contract. des muscles faciaux — les excitations du côté g. de la face sont suivies de q. q. reflexes mais bien moins marqués que du côté dr. — la malade ferme volontairement son oeil g. mais les plis de la paupière ~~sont moins~~ sont moins accusés qu'à l'o. dr. — sourcil g. horizontal, à queue affaissée

la parole est lente, paresseuse — pas d'aphasie —

l'on peut porter le doigt dans l'arrière-gorge sans produire un reflexe notable — la déglutition est difficile —

la malade urine dans son lit — ~~pas de défécation~~ elle n'est pas encore allée ~~à la selle~~ du ventre —

pas de troubles trophiques —

elle reste sans mouvement dans son lit, étendue, la tête légèrement élevée bien au coeur — aux poumons —

24 " toujours contract. forte dans les 2 sens des m. sains — à dr. elle fait tous les mouvements, cependant elle ne peut serrer le dynamomètre —

m. s. g. pas de contr. permanente — seulement dans les mouven. communiqués l'on perçoit une contr. passagère du biceps — sensibilité fortement abolie mais pas complètement toutefois — mêmes mouvements volontaires qu'hier — aucun tremblement — pas d'oedème —

m. i. g. plie très légèrement le genou — bouge les doigts de pied — pas de contracture —

sur la fesse g. une petite ulcération avec légères eschares blanches — entourée d'une auréole érythémateuse —

la chûte de la paup. g. est bien marquée aujourd'hui. —

29 " 1 jour somnolence — en soulevant les paup. on voit og à la partie médiane tandis qu'od est légèrement dévié à dr. —

respiration calme = 20 P = 76

la paral. faciale offre le m. aspect — même état du m. s. g. et du m. i. membres sains 1 jour contracturés —

l'eschare n'a pas bougé mais sur la fesse dr. est une rougeur où l'épiderme est tombé

| DATES | HISTOIRE PATHOLOGIQUE | PRESCRIPTIONS |
|---|---|---|

sous l'influence d'un lavement défécation involontaire — miction involont.
tjours déglutition difficile —
la malade est en somnolence dont elle ne sort que sous l'influence d'
excitations vives —

~~légère~~
26 " légère contract. du triceps par les mouvem. provoqués au bras g.
mais elle est excessivement légère — la paral. peut être dite flasque

la malade ferme habituellement les yeux — ils sont à peu près sur la
ligne médiane cependant od tjours un peu dévié à dr. — légerptosis à g.

somnolence plus accusée — la malade ne répond ~~plus~~ avec interrogation
qu'avec beaucoup de peine —
sous l'influence d'une excitation de la face, les muscles se contractent
et la déviation reparaît accentuée —
les piqûres les plus légères des m. sains provoquent des réflexes —
ces m. sont tjours contract. dans les 2 sens —

tjours épiderme enlevé sur la fesse g. — sur la dr. nouvelle eschare
entre la pre et le sommet de la rainure fessière —
mêmes phénomènes aux m. inf.
déglutition toujours difficile — a mangé un peu de crème de riz —
27 " à la visite la malade dort; les 2 paup. baissées — on remarque
que son œil g. paraît plus petit d'une façon générale qu'od — R = 20
tjours déviation de la tête à dr. —
la malade n'étant pas réveillée, l'on trouve paralys. absolument flasque
du m. sup. g. et une résistance légère du m. s. dr.
aujourd'hui œdème très marqué du m. inf. g. — au mollet une eschare
noire de 2 à 3 cent. de long — plus bas séparées par un intervalle
de peau saine 2 vésicules — l'œd. marqué au pied et à la jambe
semble envahir aussi la cuisse qui est plus tendue que la dr.
hier on a trouvé son lit mouillé par l'urine dans laquelle se trouvaient ses 2 m. inf.
~~légère degré de trépidation~~
pas d'œd. au m. sup. g. — pas d'œd. aux m. sains.
pas de contract. au genou g. mais le pied est en extension et quand
on le fléchit, on sent que l'on tire sur le tendon d'Achille il
~~se~~ produit une légère trépidation — légers mouv. volont. du pied g.
aux fesses eschares — sur la g. épiderme soulevé, détaché comme par un vésicat

| DATES | HISTOIRE PATHOLOGIQUE | PRESCRIPTIONS |
|---|---|---|
| | au-dessous peau à nu d'un rouge un peu vineux à une certaine distance plusieurs taches ecchymotiques — sur la fesse dr. à 2 cent. du sommet de la rainure large ecchymose comme une pièce de 2 fr. en dehors d'elle une eschare déjà formée — | |
| | anesthésie absolue des m. par. — moins marquée à la face | |
| | en piquant fortement le doigt de la main g. on provoque un léger mouvem. des 2 m. paral. et un mouvem. plus accusé des m. sains; les plus avant la piqûre du doigt ne détermine qu'un léger reflexe de la main; mais lorsqu'il est + marqué, l'on voit se produire aussi un mouvement léger du pied, le côté dr. restant immobile. | |
| | si l'on soulève les paup. tjours déviation légère de l'oeil dr. à dr. l'oeil g. restant sur la ligne médiane — | |
| | la résistance des m. sains est moins forte que les jours précédents | |
| | tjours incontinence urinaire — | |
| | déglutition difficile — elle boit cependant — | |
| | rien aux poumons, ni au coeur — | |
| | la malade est tjours en somnolence profonde cependant elle demande d'elle m̄ à boire — | |
| | une fois éveillée, l'on retrouve dans le m. g. une petite résistance fugace du biceps — | |
| | au point de vue de la température des mains pas de différence appréciable | |
| 28 | m̄ état, sauf que la malade est + éveillée — | |
| | les eschares surtout celle de la fesse dr. ont beaucoup grandi — | |
| 1 mars | la malade est dans un coma croissant, — respiration accélérée — la langue est projetée entre les lèvres, tête inclinée à dr., yeux fermés — en soulevant les paup. tjours od déviée un peu à dr., og. sur la ligne médiane — pupilles resserrées — déglutition bien plus difficile — | |
| | au m. sup. g. flaccidité absolue — les piqûres les + vives ne provoquent que de temps en temps un léger mouvem. de la tête et de l'ép. g. — pas d'oedème | |
| | au m. i. g. flaccidité absolue des muscl. de la cuisse — tjours un peu de trépidation du pied — oedème de la jambe et du pied; la cuisse semble tjours + volumineuse que la cuisse dr. | |
| | m. droits — flaccidité absolue — les fortes piqûres de la main dr. provoquent comme à g. un léger mouvem. de retrait — légère trépidation du pied deux après q. q. tentatives — la malade garde ses 2 pieds en varus, tournés en dedans, | |

SCD Lyon 1

N° 21 *bis*.

| DATES | HISTOIRE PATHOLOGIQUE | PRESCRIPTIONS |
|---|---|---|
| | sur chaque fesse large escharre; noire sur la fesse dr.; q.ques petits points grisâtres sur une surface lié de vin à g. | |
| | aucune excitation ne réveille la malade — | |
| | la trépidation rotulienne est abolie des 2 côtés — | |

SCD Lyon 1

| DATES | HISTOIRE PATHOLOGIQUE | PRESCRIPTIONS |
|---|---|---|

Joséphine Masset. Autopsie 2 mars 79. 1 h. 1/2

— La surface des hemisphères présente un peu d'oedème avec de l'opalescence des méninges —

Sur la partie supérieure du lobe pariétal et frontal gauche on trouve une dizaine de petits caillots sanguins dans la cavité arachnoïdienne. Ils sont légèrement adhérents par un petit tractus fibrineux —

— L'hemisphère droit présente un ramollissement jaune très-manifeste et très-étendu. immédiatement en arrière des lobules pariétaux et surtout du lobule pariétal inférieur, empiétant sur ces lobules et atteignant surtout les circonvolutions qui limitent la scissure de Sylvius — Le pli courbe est complètement altéré — Il ne reste en haut que les circonvolutions de passage et en bas la 3e temporo-sphénoïdale — La 2e circonvolut. occipitale est même lésée à la partie antérieure —

La surface ramollie est jaune déprimée — On ne plus distinguer les circonvolutions qu'elle embrasse.

— L'hemisphère gauche présente au niveau de la 2e circonvolution sphénoïdale un épanchement sanguin qui paraît être sous arachnoïdien.

Artères. Quelques petits points athéromateux sur les sylviennes —

— La basilaire présente au niveau de la naissance des cérébelleuses inférieures un caillot rouge flottant du côté de la basilaire, se prolongeant dans les cérébelleuses inférieures d'1 centim — il n'émet aucun prolongement dans les cérébrales postérieures, il s'arrête juste au point de bifurcation de la basilaire

Le caillot est rosé à la surface, noirâtre à l'intérieur, par conséquent de formation récente

— Les autres artères sont peu athéromateuses — Quelques points jaunâtres disséminés çà et là — toutefois la branche pariéto-sphénoïdale droite offre l'aspect d'un cordon dur et tortueux, résistant, blanc complètement oblitéré — On retrouve un peu de sang dans les artérioles au delà de l'oblitération pour un des rameaux antérieurs de la temporo-sphénoïdale — Tous les autres étaient oblitérés dans toute l'étendue de leur trajet

— Rien dans les cérébrales antérieures —

— On trouve une oblitération d'une artériole située dans le sillon de

| DATES | HISTOIRE PATHOLOGIQUE | PRESCRIPTIONS |
|---|---|---|
| | Rolando — une autre égalment dans la frontale ascendante des 3 frontales — qui leur donnent naissance soient lésées | le tallon sur lequel sans que les branches |
| | Hémisphère droit dans le ramollissement déjà signalé, on constate en enlevant les méninges. une dépression au niveau de la partie inférieure des ascendantes. et de la partie postérieure de la 3e frontale. Les circonvolutions sont aplaties. accolées tendent au niveau des point de jonction de la 1re courbure de la 3e frontale — De la 2e frontale et de la frontale ascendante. A ce point il existe une teinte ecchymotique. — Dans le reste du ramollissement la teinte est moins foncée, mais prennent manifestement rouge — | |
| | Les dépressions signalées existent pour la frontale ascendante jusqu'à son point de rencontre avec la 2e frontale et se tiennent ainsi à peu près au pied de la pariétale ascendante — Les méninges sont infiltrées de sang au niveau du ramollissement. | |
| Coupes : | Préfrontale. Pédicule frontale Foyer de ramollissement superficiel des circonvolutions pédicule frontales voisins avec injection vive de la substance cérébrale et hémorragies capillaires | |
| | Frontale Les ecchymoses sont moins nombreuses. Foyer ramollis. très étendu des 3 circonvolutions frontales moyens et frontales inférieures Le ramollissement arrive jusque à la capsule externe. | |
| | Pariétale Les fibres pariétales inférieures et un peu le lobule de l'insula sont ramollis. Idem Hémorragie également Des parties ramollies semblent une perte de substance irrégulière au milieu de la couche optique Le ramollissement s'étend jusqu'à la capsule externe | |
| | Pédicule pariétale Les fibres pédicule par. inférieures sont seules prises | |
| | A 1 centim. en avant de la 3e circonv. perpendiculaire externe | |
| | Dix heures en plein dans le foyer — Le ramollissement occupe les circonv. et la substance médullaire environnante — La portion superficielle est très. clair. jaune. Comme une capsule qui entoure des cloisons à l'intérieur entre lesquelles la substance médullaire est blanc jaunâtre. ramolli. | |
| | A la limite centrale du ramollissement existe comme une autre membrane fibreuse. qui est blanche tandis que la membrane précédente est jaune — | |

SCD Lyon 1

| DATES | HISTOIRE PATHOLOGIQUE | PRESCRIPTIONS |
|---|---|---|

On trouve en un point du ramollissement comme une cavité kystique remplie d'un détritus caséeux — Si on enlève cette substance on trouve une paroi anfractueuse avec des cavités

— Le ramollissement s'étend jusque sur le lobe occipitale.

— Les ~~lésions~~ mêmes lésions se rencontrent sur toutes les coupes intermédiaires à la préoccipitale et à la pédiculo pariétale.

— Hémisphère gauche Dans la 2e circonvolution occipitale on trouve un petit point de ramollissement rouge du volume d'une lentille —

Protubérance On trouve un peu d'affaissement du faisceau pyramidal droit — Toujours du côté droit. immédiatement en arrière du faisceau à peu près au niveau de l'origine de la 5e paire se trouvent quelques ecchymoses —

— Rien dans le cervelet

— Rien dans les sinus si ce n'est quelques caillots mous.

— Rigidité cadavérique des 4 membres.

---

L'un des reins est très-petit — sa substance corticale est très-amincie et présente un petit kyste à la surface —

— Le foie paraît graisseux

— On trouve un ovaire avec un certain nombre de kystes. De différente grandeur. L'un d'eux est multiloculaire et a le volume d'une orange — L'ovaire du côté opposé présente aussi des kystes moins avancés —

— Les poumons sont volumineux. emphysémateux. Pas de liquide dans les plèvres. Les 2 lobes inférieurs sont affaissés, de couleur foncée et à la coupe laissent échapper peu d'air

Cœur hypertrophié — Le ventricule gauche renferme dans le fond de sa cavité un énorme caillot ancien avec des foyers de ramollissement multiples. L'un d'eux est ouvert

Les parois du cœur sont rétractées à ce niveau. — le muscle est parsemé de points blanchâtres et le myocarde a disparu par places. Les orifices sont sains

SCD Lyon 1

| DATES | HISTOIRE PATHOLOGIQUE | PRESCRIPTIONS |
|---|---|---|
| | L'aorte est un peu épaissie - jaunâtre avec quelques plaques athéromateuses et 2 ou 3 plaques calcaires | |
| — | Sur le mollet gauche un peu en dedans de la partie saillante se trouve une escharre de forme irrégulière jaune grisâtre 2 vésicules au dessous — A la coupe de l'escharre on trouve un peu d'infiltration dans la graisse | |
| — | Sur la fesse gauche existe une plaque rouge par suite de la démudation du derme à 2 centim. du sommet de la rainure et ne dépassant pas ce sommet. Cette plaque offre 3 petites escharres grises de forme irrégulière La plaque a 8 centim. de large sur 6 de haut. En la sectionnant on tombe sur le point d'insertion au sacrum du ligament sacro-sciatique — La coupe montre une infiltration rouge foncée du pannicule graisseux et même des muscles | |
| — | Sur la fesse droite, dans une région symétrique escharre noire de forme plus régulière, mesurant 6 à 7 centim en tous sens. circulaire — La coupe montre une infiltration brune occupant le tissu graisseux et les muscles — elle est plus marquée qu'à gauche. La coupe tombe de même sur le bord extérieur du sacrum au point d'insertion du ligament sacro-sciatique | |
| — | Persistance de l'oedème du pied et de la jambe gauche | |

autopsie 2 mars 79 1h 1/2

...oblet g. un peu en dedans de la partie saillante
...chare de forme irrégulière, jaune grisâtre —
...vinicules au-dessous —

...fesse g. plaque rouge par suite de la dénu-
...dation du derme à 2 cent. du sommet de la
...ure et ne dépassant pas ce sommet — cette
...plaque offre 3 petites eschares grises de forme
...régulière — la plaque a 8 cent. de large
...6 de haut —

...la fesse dr. dans une région symétrique
...chare noire de forme plus régulière,
...urant 6 à 7 cent. en tous sens.
...culaire

SCD Lyon 1

persistance de l'oedeme du pied et de la jambe gauches

SCD Lyon 1

Modèle N° 21.

# HOTEL-DIEU. — *Salle* 4 m f. N° 12

*Nom* Adèle Joséphine Perrin
*née à* Mantua
*demeurant à*
*profession* tisseuse
*âge* 41 ans
*tempérament*
*constitution*
*entrée le* 23 sept. 78
*sortie le* 23 oct. 78 (morte) Autopsie

DIAGNOSTIC ET RÉSUMÉ
Cancer de l'utérus
Phlegmatia alba dolens
Ramollissement cérébral
Hemiplegie droite
Aphasie

## HISTOIRE PATHOLOGIQUE

Voir les renseignements à la 3e page

Les renseignements sur les commémoratifs nous font absolument défaut actuellement ; bien qu'assez éveillée, la malade ne peut fournir aucun détail, parce qu'elle offre une aphasie absolue ; elle ne prononce que quelques syllabes incohérentes, sans signification, et encore sont-elles si mal articulées qu'on ne saisit pas même le son qu'elles doivent rendre. Cependant, les lèvres sont bien mobiles. D'ailleurs l'état ~~actuel~~ intellectuel laisse fort à désirer ; la malade ne peut ni faire signe de la tête, ni frapper avec la main pour indiquer depuis combien de jours elle est malade. — La tête est inclinée indifféremment d'un côté ou de l'autre ; mais les yeux offrent une légère déviation conjuguée à gauche : en tous cas, le regard se porte bien plus volontiers à gauche. — La malade est atteinte d'une hémiplégie droite qui porte sur la face et sur les membres. — a la face, la paralysie est très accusée ; les sillons sont diminués ou effacés, la joue est aplatie, la commissure est abaissée et reste accolée quand la malade ouvre la

SCD Lyon 1

| DATES | HISTOIRE PATHOLOGIQUE | PRESCRIPTIONS |
|---|---|---|

bouche. — Quand on l'invite à tirer la langue, elle ouvre la bouche et fait manifestement des efforts dans ce sens: malgré cela, la langue reste sur la ligne médiane appliquée derrière l'arcade dentaire inférieure. —

Les Membres droits offrent une paralysie absolue en ce qui concerne les mouvements volontaires. Ils sont tous deux à demi-fléchis; le M. Sup. n'offre pas de contracture appréciable, mais les mouvem. qu'on imprime à l'épaule, et même le mouvem. d'extension de l'avant-bras sur le bras provoque vers l'épaule une douleur assez vive. — La sensibilité est notablement diminuée dans tout le côté: cependant elle persiste à la face et au M. Inf; quant au M. Sup. l'anesthésie est presque absolue. — Les réflexes provoqués au M. Inf. Dr. par le chatouillement de la plante du pied sont bien moins marqués que dans le M. du côté gauche. —.

Dans la région sacrée, à quelques centim. à droite de la crête épinière, on trouve une petite eschare rosée, superficielle, où le derme est exulcéré dans un espace large comme une pièce de deux francs. —.

Bien qu'assez éveillée, et faisant des mouvem. continuels avec son bras gauche, la malade offre un état général grave: elle offre dans tout le M. Droit inférieur, à la main et à l'avant-bras du même côté, et dans la paroi abdominale correspondant à ce côté, un œdème considérable; cela fait un contraste bien marqué avec le côté gauche qui offre au contraire un amaigrissement extrême, semblable à celui des phthisies avancées. — Les pommettes sont rouges, et il y a même dans la face un rictus habituel qui laisse les dents à découvert. — Rien au cœur, ni aux poumons.

L'urine, extraite avec la sonde, est blanche, opaque, sans odeur ammoniacale, mais avec un épais nuage muco-purulent. — Après filtration, il reste un liquide pâle, très limpide: l'acide nitrique et la chaleur y révèlent un précipité assez abondant.

Absence absolue d'œdème dans la moitié gauche du corps.

Mensurations: au-dessus du coude, 16 cent. à gauche, 20 à droite
" à 10 cent. au-dessus du poignet, 15,5 " 17,5 "
" à 25 cent. au-dessus de la rotule, 28 " 53 "
au mollet, 22 " 41 "

Œdème très accusé au pied et à la main; il en existe un petit peu au pied gauche

SCD Lyon 1

# HOTEL-DIEU. — *Salle* _____ N° 125

*Nom* Perrin (suite)

*né à*

*demeurant à*

*profession*

*âge*

*tempérament*

*constitution*

*entré le*

*sorti le*

DIAGNOSTIC ET RÉSUMÉ

La respiration est très-irrégulière quant au rhythme et à l'intensité, sans phén. de Cheyne-Stokes. En outre, il n'y a que la moitié gauche du thorax qui soit soulevée pa l'inspiration : la moitié droite reste à peu près immobile. — A l'auscultation, respiration très-obscure et matité considérable, sans souffle. — Incontinence d'urine et des matières fécales —. Pupilles un peu contractées.

2 f — Voici les renseignements qu'on obtient enfin sur cette malade. Il y a 2 ans, elle prit, dans l'intervalle des règles, des métrorrhagies abondantes et répétées. M. Desgranges trouva un épithélioma du col, et pratiqua, dans l'espace de six mois, cinq cautérisation du col

## HISTOIRE PATHOLOGIQUE

au fer rouge. après chaque séance, les pertes diminuaient, et la malade se trouvait un peu mieux. Mais quelques jour après cette dernière opération la malade prit un oedème considérable et douloureux de tout le membre inférieur droit, ce qui rendit la marche très-difficile et nécessita même une béquille. En outre, les pertes reprirent, alternant avec des pertes blanches extrêmement fétides ; la santé déclina pe à peu, l'amaigrissement fit des progrès. Enfin, le 11 sept. elle raconta que son membre inférieur droit devenait lourd, paresseux, et même était le siège d'une douleur sourde ; le lendemain, la parésie avait augmenté ; en outre, la malade offrait un certain embarras de la parole ; cependant on la comprenait encore, et elle se plaignait vivement de ressentir un trouble intellectuel et une pesanteur de tête dont elle ne se rendait pas compte ; elle craignait, disait-elle, de devenir folle si cela continuait. Le lendemain, 13 sept. ~~le soir~~ on la trouva dans son lit avec une aphasie complète, la paralysie du côté droit, et de l'incontinence d'urine et des fèces. — C'est alors que l'oedème, qui s'était toujours limité au M. Inf., gagna la paroi abdominale et le M. Sup. —

Quand elle ferme les yeux inconsciemment, l'œil droit reste un peu entrouvert ; mais si on lui dit de les fermer un peu vivement, elle les ferme bien tous deux. — Appétit bien conservé. épithélioma du col utérin, ayant envahi les parois du vagin ; pertes fétides

11 octobre — Lorsqu'elle dort, si on ouvre les paupières, on voit que les yeux, qui étaient à peu près sur la ligne médiane, se portent à gauche.

14 — Elle fait comprendre qu'elle souffre au niveau du bassin du côté gauche ; l'oedème a gagné le M. Inf. G —

SCD Lyon 1

| DATES | HISTOIRE PATHOLOGIQUE | PRESCRIPTIONS |
|---|---|---|
| 20 oct. | La malade est dans un affaissement profond ; l'œdème des deux M. Inf. est considérable ; l'aphasie persiste aussi absolue ; en outre, la voix s'éteint. L'auscultation du thorax est presque impossible, à cause de la difficulté qu'on éprouve à tenir la malade assise : on entend des râles muqueux des deux côtés. — Le M. Sup. Dr., qui est paralysé et absolument flasque ; le M. Sup. G. est au contraire le siège d'une contracture manifeste, occupant les muscles du bras, et dans les deux sens. — Il est à peu près impossible d'apprécier l'état de la sensibilité, la malade ne s'agitant guère plus d'un côté que de l'autre aux piqûres d'épingle | |
| 23 — | Mort. | |

## Autopsie le 24 oct. (Clandestine)

**Abdomen.** Le corps de l'utérus a subi dans son entier la dégénérescence cancéreuse : il forme une tumeur bicorne remontant à 4 travers de doigt au-dessus du pubis. Cette tumeur offre une consistance variable suivant les points : ici, c'est du tissu criant sous le scalpel ; là, ce sont des poches kystiques, fluctuantes, renfermant les unes de la sérosité opaline, les autres de la bouillie encéphaloïde simulant presque du pus de phlegmon. — La paroi antérieure du rectum, surtout dans la portion où elle était en contact avec l'utérus, est envahie aussi par le néoplasme : elle se présente, en effet, sous la forme d'une membrane épaissie, blanchâtre, indurée, lardacée à la coupe, inégale et bosselée. — La partie inférieure et moyenne de la face post. de la vessie offre le même aspect. — Même remarque pour la partie inférieure de l'épiploon, qui est adhérente à l'utérus, et a subi les mêmes transformations. — Les ganglions lombaires sont envahis, et forment un chapelet volumineux le long de la colonne vertébrale : celle-ci n'a pu être examinée. — Enfin, dans la fosse iliaque droite, et le long du psoas, existe une vaste masse encéphaloïde, tellement ramollie à sa partie externe qu'elle paraît constituer une poche purulente, et dans laquelle sont englobés les vaisseaux iliaques : on ne parvient même à les retrouver dans cette masse, qu'en les découvrant à la cuisse, et faisant rencontrer un stylet dans le calibre artériel. L'artère, bien que comprimée et rapetissée, bien qu'adhérente par sa face ext. à la tumeur, offre une membrane interne parfaitement lisse. La veine iliaque, au contraire, est complètement oblitérée par un caillot dense, qui commence un peu au-dessous de l'embouchure de la saphène, et atteint presque la veine cave. La saphène est dilatée à sa partie supérieure.

SCD Lyon 1

| DATES | HISTOIRE PATHOLOGIQUE | PRESCRIPTIONS |
|---|---|---|

Il y a aussi un caillot dans la veine iliaque gauche, mais il est plus mou, et paraît plus récent.
[illegible] ; [illegible]. — Foie. Très volumineux ; crie sous le [illegible] scalpel ; malgré cela, dégénérescence graisseuse des plus accentuées ; la vésicule biliaire a la forme d'un croissant allongé ; elle est exactement appliquée sur une masse d'environ 30 à 40 calculs, dont les plus petits offrent encore le volume d'un petit pois, et six à huit sont gros comme de grosses noisettes. — Un peu de péri-hépatite : le foie adhère au diaphragme et à une certaine partie du péritoine. — Reins. Pas de lésions apparentes : les uretères étaient libres, ou tout au moins reposaient sur la face antérieure du néoplasme et non dans son épaisseur.

Thorax, aux poumons, quelques adhérences peu accusées à gauche, sauf au niveau du diaphragme, où elles sont solides ; à peine une demi-cuillerée de sérosité dans la plèvre, au milieu du lobe inférieur, en arrière, et tout-à-fait superficiellement, on sent un noyau induré gros comme une amande : à la coupe, le tissu y est plus dense, plus rouge ; M. Colrat, consulté, ne se prononce pas sur sa nature. — A droite : quatre cuillerées environ d'un liquide louche, opalescent ; avec adhérences multiples, solides surtout au sommet et à la base.

Coeur. Mou, un peu dilaté. — Foyers nombreux mais très-petits, et non ulcérés, d'athérome dans la crosse de l'aorte, surtout dans sa portion ascendante.

Encéphale. Dans le sinus latéral droit, caillot mou, récent, probablement post mortem. — Dans le sinus latéral gauche on trouve un caillot fibrineux, décoloré, offrant l'aspect d'un petit condomat blanc ; il occupe toute la longueur du sinus latéral, mais il n'oblitère pas complètement la lumière de ce vaisseau, puisque, à côté de lui, on trouve du sang fluide. Les autres sinus contiennent un peu de sang fluide, et n'offrent pas trace de coagulum. — Artères. Le tronc basilaire et les cérébrales postérieures paraissent perméables dans toute leur étendue. — Pas d'athérome. — Au point

de la pièce

N° 21.

# HOTEL-DIEU. — *Salle* _____ N° _____

*Nom*

*né à*

*demeurant à*

*profession*

*âge*

*tempérament*

*constitution*

*entré le*

*sorti le*

DIAGNOSTIC ET RÉSUMÉ

où la carotide gauche se bifurque en cérébrale antérieure, cérébrale moyenne et communicante postérieure, on trouve un petit caillot, étoilé comme une cellule nerveuse, et dont chaque corne pénètre dans les artères susnommées : il est décoloré, blanc jaunâtre ; la partie centrale, le corps de ce thrombus est assez adhérent, et résiste à un petit stylet qu'on essaye de glisser dans le sens de la sylvienne. Cette dernière est exsangue dans les 2 ou 3 centimètres qui suivent ; à partir de ce point elle redevient un peu rougeâtre, comme si elle était teintée par du sang ; elle est d'ailleurs perméable jusque dans ses très-petites ramifications. — Avant d'enlever les méninges, voici ce qu'on observe :

## HISTOIRE PATHOLOGIQUE

L'hémisphère gauche s'aplatit et se déforme plus aisément que l'autre. Sur le lobe pariéto-occipital, on remarque une plaque d'une jaune verdâtre, couleur feuille morte, très-ramollie, presque fluctuante au doigt. Elle est elliptique, allongée dans le sens du grand axe du cerveau ; son extrémité postérieure commence à 3 centimètres de la corne occipitale ; elle offre environ 5 centim. de longueur et 2 de largeur ; son bord inférieur est limité par le prolongement de la branche supérieure de la scissure sylvienne. — Au niveau de la frontale ascendante, la masse cérébrale offre une dépression simulant une gouttière verticale, qui divise l'hémisphère en deux parties renflées : il rappelle de loin la forme d'un sablier. Au niveau de cette dépression, la couleur est jaunâtre avec des reflets d'un blanc mat par places ; on sent très-nettement que cette partie est ramollie, jusques et y compris le pied de la 2ème frontale. — En écartant les deux lèvres de la scissure de Sylvius, on voit la partie la plus inférieure de la frontale ascendante, celle qui confine au lobule de l'insula, jaune et très-ramollie. — Rien d'appréciable du côté de l'hémisphère droit. — Après l'arrachement des méninges, qui sont extrêmement adhérentes au niveau des points ramollis, et qu'on est même obligé de laisser sur la plaque jaune du lobe pariéto-occipital, on

SCD Lyon 1

| DATES | HISTOIRE PATHOLOGIQUE | PRESCRIPTIONS |
|---|---|---|

observe que le ramollissement apparent s'étend plus loin qu'on ne croyait d'abord ; il occupe la 2ème frontale sur une longueur de 4 centim. ; le pied de la 3ème frontale sur une longueur de 2 centim. à ce niveau, il n'y a plus de démarcation entre ces deux circonv. et la frontale ascendante : les saillies et les dépressions normales ont disparu pour faire place à une surface à peu près lisse et plane. — En arrière, la palpation permet de reconnaître que le ramollissement dépasse les limites de la grande plaque jaune : il occupe 3 centim. environ de la circonvol. du pli courbe ; il s'étend aussi sur les circonvol. occipitales, en arrière du sillon perpendiculaire externe. — On n'observe rien à la face interne, ni à la face inférieure de l'hémisphère.

Coupe préfrontale. — Rien.

Coupe frontale. : Ramollissem. blanc, avec perte de substance, dans la 3ème circonv. frontale.

Coupe faite à un centim. en arrière de la précédente. Le ramollissem. occupe la 2ème et la 3ème frontale, il atteint le noyau extra-ventricul. du corps strié dans son tiers supérieur ; il existe une perte de subst. dans presque toute cette étendue.

Coupe pédiculo-frontale. Le ramollissem. occupe presque toute la surface de la coupe, sauf une partie ovoïde correspondant à la 1ère frontale. Les noyaux sont pris ; la partie supér. du corps strié est presque toute décortiquée de la subst. blanche ; le maximum du ramollissem. est dans cette subst. blanche, à la partie ext. du corps strié ; l'insula ne paraît pas ramollie à la périphérie.

Coupe pédiculo-pariétale. Le ramollissement occupe toute la subst. blanche correspondant au tiers moyen de la circonférence de la coupe. Les noyaux du corps strié sont aussi envahis ; la couche optique paraît intacte.

Coupe pariétale. Le ramollissem. est moins étendu ; il occupe la partie profonde des deux pariétales.

Coupe faite à 2 cent. en arrière de la précédente. Le ramollissem. est considérable ; il occupe presque toute la subst. blanche, avec perte de subst. surtout au niveau de la plaque jaune, et sous le pli courbe. Le foyer de ramollissem. affecte, dans cette région, la forme d'un coin, dont la base comprend la plaque

de la pièce

| DATES | HISTOIRE PATHOLOGIQUE | PRESCRIPTIONS |
|---|---|---|

jaune, qui dépasse de 2 centim. environ en tout son pourtour ; ce foyer offre lui-même une coloration jaune-rougeâtre, qui n'a pas dans les autres régions, et qui le fait ressembler au pus d'un abcès.

Coupe au niveau de la scissure perpendiculaire externe : continuation du foyer précédent, offrant la même coloration, et aussi la même étendue. Son bord inférieur n'est qu'à un centim. des sillons qui séparent les uns des autres les circonvol. de la face inférieure de l'hémisphère. — Il cesse à deux centim. en avant de la corne occipitale.

Protubérance. Sur une coupe horizontale, elle paraît légèrement asymétrique : la moitié gauche est un peu plus petite que la droite, sans offrir d'ailleurs aucune différence de consistance ou de coloration.

— Rien au cervelet, ni au bulbe.

SCD Lyon 1

N° 21.

# HOTEL-DIEU. — Salle 4e Femmes N° 126

Nom Catherine Hugonneau

né à Arbois (Jura)

demeurant à

profession ménagère

âge 78

tempérament

constitution

entré le 19 7bre 78

sortie le 23 sept. (morte

DIAGNOSTIC ET RÉSUMÉ

Ramollissement cérébral et cérébelleux

Hémiplégie gauche

strabisme

## HISTOIRE PATHOLOGIQUE

Cette femme ~~aurait~~ a eu une attaque il y a 5 jours. Elle ne peut donner aucun renseignements sur ses antécédents héréditaires et pathologiques. — Jamais de maladie antérieure; c'est la 3ème attaque qu'elle prend.

Etat actuel La malade est couchée sur le dos, la face tournée du côté droit.

A La face, on constate du côté gauche que l'oeil gauche s'ouvre moins facilement que le droit. Les yeux sont déviés vers le côté droit. La paupière supérieure est affaissée. La commissure gauche est abaissée; le sillon naso labial aplati; La langue est sèche fendillée, déviée à gauche.

Pas de troubles de la vue.

La parole est ~~assez nette~~ embarrassée; ~~pourtant~~ la malade bredouille quelquefois.

L'intelligence n'est pas complètement intacte, la malade faisant parfois des réponses incohérentes. La sensibilité paraît très diminuée dans la moitié gauche de la face

Lyon Impr. A. Bonnaviat, rue Ste-Catherine, 18.

SCD Lyon 1

| DATES | HISTOIRE PATHOLOGIQUE | PRESCRIPTIONS |
|---|---|---|
| | Le bras droit est continuellement en mouvement se portant tantôt sur la tête, tantôt sur le drap, qu'elle cherche à ramener. | |
| | Membre supérieur. Inertie. Flaccidité absolue. La contracture n'apparaît que à la suite de qq. mouvements | |
| | Sensibilité très diminuée; la piqûre détermine au bout d'un instant quelques mouvements très limités des doigts et détermine un peu de douleur que la malade rapporte à l'épaule. | |
| | Membre inf. Contracture des muscles fléchisseurs de la jambe. Mêmes troubles de la sensibilité que au membre supérieur. Réflexes conservés. | |
| | Pas d'escharres. Pas d'incontinence de l'urine et des matières fécales. | |
| | Poumons. Signes d'emphysème | |
| | Coeur. Rien. | |
| 23 sept. | Flaccidité absolue du M. sup. G. — Persistance de l'anesthésie. agitation continuelle de la main droite; résistance aux mouvements dans le biceps et le triceps du côté droit. Oedème aux deux M. sup. surtout marqué au bras gauche. Oedème aux M. inf. plus marqué aussi aux cuisses et aux jambes qu'au pied. — Réflexes très diminués à gauche —. Toujours un peu de déviation conjuguée à droite —. Il y a quelques jours, dans la déviation conjuguée, l'oeil gauche suivait très mal le droit et restait en retard: aujourd'hui, cette différence a bien diminué. Paralysie de la face toujours très manifeste; face encore un peu déviée à gauche —. La narine gauche est très affaissée. Pli cachectique. Oedème de la paroi abdominale. A 11 h. du matin, 38°2'. Elle meurt 2 h. après. | |

SCD Lyon 1

Modèle N° 21.

# HOTEL-DIEU. — *Salle* 4 m. f. *N°* 126

*Nom* Hugonneau DIAGNOSTIC ET RÉSUMÉ

*né à*

*demeurant à*

*profession*

*âge*

*tempérament*

*constitution*

*entré le*

*sorti le*

Autopsie le 24 Sept. 70
. 28 h. après la mort.

## HISTOIRE PATHOLOGIQUE

Cerveau. On trouve des lésions très-accusées d'athérome sur les gros troncs de la base, mais à leur origine seulement. La cérébrale postérieure du côté droit naît de la carotide : la communicante est très grêle. Malgré l'athérome, on ne trouve pas d'oblitération apparente. — La Dure-mère était adhérente à la voûte en trois ou quatre points. L'hémisphère droit paraît plus large, plus étalé que le gauche : certaines circonvolutions offrent des points ramollis et comme fluctuants ; ces points se trouvent : (a) sur les 2/3 post. de la troisième circonvolut. frontale (b) sur les portions correspondantes de la deuxième frontale, (mais c'est moins marqué) — (c) sur le tiers inféri. des deux ascendantes. — (d) en un point assez limité de la deuxième temporale, sur une ligne passant par la scissure perpendiculaire externe, à cinq ou six centimètres de l'extrémité inféri. de cette scissure. — (e) sur le lobule de l'insula, surtout à la partie antérieure.

A la coupe, on trouve :

Sur la coupe pédiculo-frontale, on trouve dans le faisceau pédiculo-frontal inférieur,

SCD Lyon 1

| DATES | HISTOIRE PATHOLOGIQUE | PRESCRIPTIONS |
|---|---|---|

et aussi un peu dans le moyen, un foyer de ramollissement à teinte jaune, avec un peu de perte de substance, et avec de petites hémorrhagies capillaires. Le foyer occupe à peu près tout le faisceau pédiculo-frontal inférieur.

Sur la coupe frontale, on retrouve les mêmes lésions, mais à un très haut degré : la masse ramollie est en détritus complet, la capsule externe a disparu, sauf une couche extrêmement mince qui reste encore accolée aux noyaux ; la lésion contourne ces derniers, mais, à la partie supérieure, elle en reste éloignée de 5 millimètres. Le lobule de l'insula est aussi presque complètement envahi.

Sur la coupe pariétale, les mêmes lésions se continuent ; mais la perte de subst. est plus grande encore.

Le foyer de ramollissem. cesse dans la coupe pédiculo-pariétale. —. Sur une coupe passant à un centim. en avant du sillon perpendic. ext., sur la 2ème temporale, on retrouve un petit foyer de ramollissem. jaune, ancien, et celluleux, correspondant au point fluctuant signalé plus haut.

Cervelet. Ramollissement cortical, avec dépression irrégulière occupant, à la face inférieure, les 3/4 post. du lobe gauche. Il n'y a pas d'oblitération appréciable dans les artérioles qu'on peut suivre.

(Tous les points ramollis du cerveau et du cervelet présentaient à l'examen microscopique les signes caractéristiques du ramollissement.)

Poumons. Stase considérable. A droite, la cavité pleurale a totalement disparu par l'adhérence complète des deux feuillets.

Coeur. Plaques athéromateuses nombreuses dans l'aorte ascendante. En outre on y trouve quatre ou cinq foyers d'athérome qui se sont ramollis et ulcérés, et se sont vidés de leur contenu. Le plus important est situé ~~à 4 centim. au dessus des valvules aortiques~~ immédiatement après l'origine de la sous-clavière gauche.

Foie et reins : Normaux. Pas d'infarctus

Lyon, impr. A. Bonnaviat, rue Ste-Catherine, 18.

SCD Lyon 1

C. H. – 4e femmes – 126. – 78 ans. ménagère
entrée le 19 sept. 78 – morte le 23 sept. 78.

---

2 attaques antérieures – attaque il y a 5 jours.
Actuellement la malade est couchée sur le dos, la face tournée du côté droit – déviation des yeux à droite. Dans la moitié gauche de la face on remarque un affaissement de la paupière supérieure, la commissure labiale abaissée, le sillon naso-labial aplati – La langue est déviée à gauche – La parole est embarrassée, la malade bredouille quelquefois – L'intelligence est atteinte, la malade fait parfois des réponses incohérentes.
Le membre supérieur gauche est inerte-flasque – La contracture n'apparaît qu'à la suite de quelques mouvements –
Le bras droit est constamment en mouvement, se portant tantôt sur la tête, tantôt sur les draps qu'il cherche à ramener.
Au membre inférieur gauche, contracture des muscles fléchisseurs de la jambe –
La sensibilité est très-diminuée dans la moitié gauche du corps – Aux membres supérieurs les piqûres déterminent quelques mouvements très-limités des doigts – La douleur qu'elles produisent est légère et rapportée à l'épaule –
– Pas de troubles de la vue – Réflexes plantaires conservés – Signes d'emphysème pulmonaire – Rien au cœur.
23 sept. Persistance de la paralysie faciale – la narine gauche est très-affaissée – Toujours un peu de déviation conjuguée des yeux à droite – Il y a quelques jours l'œil gauche suivait très-mal le droit et restait en retard. cette différence a bien diminué –
Placidité absolue du membre supérieur gauche – Agitation continuelle de la main droite – résistance aux mouvements dans le biceps et le triceps du côté droit – Persistance des troubles de la sensibilité – Œdème aux 2 membres supérieurs plus marqué à gauche – Œdème aux membres inférieurs plus marqué à la racine qu'à l'extrémité – Œdème de la paroi abdominale – Pli cachectique. A 11 h. du matin, T.R. = 38°,2
Elle meurt 2 heures après

SCD Lyon 1

SCD Lyon 1

Autopsie - 28 heures après la mort

Dure mère adhérente à la voûte crânienne - athérome
Les gros troncs à leur origine - pas d'oblitération artérielle -
La cérébrale postérieure droite naît de la carotide - la communicante
est très grêle -
Hémisphère droit s'étale un peu - La surface présente des points
ramollis, presque fluctuants - sur les 2/3 postérieurs des 2e et
3e frontales - sur le tiers inférieur des 2 ascendantes - sur le
lobule de l'insula - sur l'extrémité postérieure de la 2e circ.
temporale -
Sur la coupe pédiculo-frontale on trouve un foyer de ramollissement
à teinte jaune avec un peu de perte de substance et de petites
hémorrhagies capillaires, occupant tout le faisceau pédiculo-frontal
inférieur -
Sur la coupe frontale la masse ramollie est en détritus complet
elle a détruit presque tout le lobule de l'insula et la capsule externe
dont il ne reste qu'une couche très-mince adhérente aux noyaux -
Elle contourne ceux-ci et s'en éloigne davantage à mesure qu'on
s'élève -
Sur la coupe pédiculo-pariétale, mêmes lésions, mais la perte de
substance est plus grande encore. Le ramollissement cesse
dans la coupe pédiculo-pariétale
Le foyer signalé sur la 2e circonv. temporale correspond
sur la coupe à un petit foyer jaune, ancien, cellulaire
Cervelet Ramollissement cortical avec dépressions irrégulières
occupant les 3/4 postérieurs de la face inférieure du lobe gauche.
Tous les points ramollis du cerveau et du cervelet présentent à
l'examen microscopique les signes caractéristiques du ramollissement
Poumons Stase considérable - adhérences totales à droite
Coeur Plaques athéromateuses nombreuses dans l'aorte
ascendante - On y trouve en outre 4 ou 5 foyers d'athérome
qui se sont ramollis, ulcérés, et vidés de leur contenu
Le plus important est situé immédiatement au dessus
de l'origine de la sous clavière gauche -
Foie et reins normaux - pas d'infarctus.

SCD Lyon 1

SCD Lyon 1

MODÈLE N° 21.

# HOTEL-DIEU. — Salle 4e Femmes N° 140

*Nom* Claudine Gaillet
*né à* Villeurbanne
*demeurant à*
*profession* cultivatrice
*âge* 88 ans
*tempérament*
*constitution*
*entré le* 31 Août 78
*sortie le* 6 octobre 78 (morte ; autopsie)

DIAGNOSTIC ET RÉSUME

Hypertrophie du cœur
athérome artériel,
Ramollissement cérébral,
Hémiplégie gauche,
Tachyméningite,
Pleurésie Droite

## HISTOIRE PATHOLOGIQUE

Père mort à 72 ans.
Mère morte à 84 ans.
Cette femme dit s'être toujours bien portée ; elle a toute sa vie habité la campagne et n'a eu, en fait de maladie, que la fièvre intermittente dans son enfance. Elle a eu 4 grossesses normales : trois enfants sont morts en bas âge, une fille a actuellement 36 ans. Aménorrhée depuis l'âge de 42 ans.

Il y a 2 mois, la malade qui accusait depuis un an environ une violente céphalalgie localisée aux régions frontale et temporale, eut tout-à-coup un éblouissement en voulant descendre de son lit. Ce vertige détermina une chute, qui d'après la malade, porta sur le coude gauche, et qui ne s'accompagna d'aucune perte de la connaissance. Replacée dans son lit, la malade s'aperçut qu'elle ne pouvait plus lever son bras gauche qu'à l'aide de la main droite. De plus, elle se plaignait de douleurs assez vives dans l'avant bras gauche, [illegible]

SCD Lyon 1

| DATES | HISTOIRE PATHOLOGIQUE | PRESCRIPTIONS |
|---|---|---|
| | déterminées sans doute par les contusions faites à ce niveau et dont on voit encore les traces sur la face postéro-externe de l'avant-bras. La céphalalgie a disparu dès le lendemain de la chute. | Pendant la marche contracture du membre inférieur gauche; le membre inf. gauche est flasque; le pied traîne sur le sol. La contracture porte sur les fléchisseurs et adducteurs |
| | Actuellement, la malade accuse une douleur qu'elle limite en haut au coude gauche, en bas au poignet. Elle est incapable de soulever le membre supérieur gauche; les seuls mouvements spontanés qu'elle exécute sont une légère flexion du poignet et du coude, et quelques mouvements des doigts. Néanmoins la malade ne peut ni serrer la main, ni tenir aucun objet. Les mouvements communiqués sont faciles, à l'exception de la flexion du bras qui parfois s'accompagne de contracture du triceps. Pendant ces mouvements, la douleur dont parle la malade s'exaspère et peut même déterminer des cris. Le volume du bras gauche est le même que celui du côté droit; membre flasque, non amaigri. | La contracture du triceps devient très marquée quand on a fléchi à 2 ou 3 reprises le coude, mais n'existe presque pas à la 1ère flexion. Léger œdème du dos de la main. Sensibilité pervertie dans le membre gauche. Sensation de chaleur brûlure. |
| | Exagération dans tout le membre de la sensibilité à la température, la sensibilité au toucher et à la douleur est augmentée dans certains points, diminuée dans d'autres. Diminution de la sensibilité dans la moitié gauche du thorax. Pas de déviation de la langue, ni de troubles de la sensibilité. Pas d'incontinence des matières fécales. Incontinence fréquente de l'urine. | Dyn { 30 à droite / Rien à gauche. Douleur au niveau des muscles qui s'insèrent à la tête de l'humérus |
| M. J. | Pas de troubles de la motilité. La marche est possible, mais ne saurait être prolongée. Sensibilité intacte. Q.q. points présentent de l'anesthésie. Pas d'anesthésie plantaire. Mouvements réflexes diminués. Q.q. traces de contusion. Pas de contracture dans le membre du côté opposé. Pas d'hémiplégie faciale. Pas de troubles des sens. Intégrité de l'intelligence. Pas de toux ni d'oppression. Emphysème pulmonaire. Expiration prolongée, râles muqueux [illegible] | Cataracte |
| Cœur – 1er bruit (souffle rapeux à la pointe) | | |
| 12 7bre | Le bras bouge beaucoup mieux depuis 5 à 6 jours. Ecchymoses sur les [illegible] | |

SCD Lyon 1

| DATES | HISTOIRE PATHOLOGIQUE | PRESCRIPTIONS |
|---|---|---|

12 7bre Toujours un peu d'œdème du dos de la main

30 sept. – Depuis hier, la malade a de l'agitation et du délire bruyant, sans attaque, sans paralysie nouvelle et sans fièvre. La paralysie des M. G. est peut-être un peu plus accentuée que précédemment, cependant la résolution n'est pas complète et elle peut faire encore qqs. mouvements. – Pas de contractures des membres. – Râles muqueux et sonores aux bases, surtout à droite. – Elle a touj. des ecchymoses, à gauche sur la face dorsale de l'avant-bras, et à droite sur le dos de la main.

1er oct. – Mêmes phén. sauf que la malade est plus affaiblie et qu'elle a de la tendance au refroidissement des extrémités. – Soif assez vive –

3 oct. Hier soir, t. axill. 38°; ce matin, on observe à la base droite, submatité surtout accusée en bas, souffle et voix à timbre égophoniques, avec de nombreux râles muqueux qui simulent parfois un bruit de soupape. – Ce soir, t. vaginale 37,7.

4 oct. – Plus de souffle à la base droite; mais au hile des deux poumons, la respiration est un peu soufflante, sans modification de la voix. – D'ailleurs les deux côtés restent sonores. – L'affaiblissement a augmenté.

6 oct. – Respiration accélérée; affaissement; résolution complète et flaccidité absolue du côté paralysé; du côté droit, au contraire, le bras qu'on élève reste en l'air un instant. – Mort le soir

## Autopsie le 7 oct.

Adhérences multiples et considérables de la dure-mère à la voûte crânienne. Du côté droit, pachyméningite, avec néo-membranes très-minces, et caillots récents. Artères: athérome des gros troncs, surtout des vertébrales et des sylviennes, mais sans oblitération. Rien au tronc basilaire. – Méninges, opalescentes et œdémateuses à la convexité. – Ramollissement occupant la face infér. du lobe occipital droit; il apparaît sous forme d'une plaque jaune, déprimée, molle, laissant seulement intacte la périphérie, qui fait saillie tout autour comme un ourlet sur les bords de cette face inférieure.

SCD Lyon 1

| DATES | HISTOIRE PATHOLOGIQUE | PRESCRIPTIONS |
|---|---|---|

Le ramollissem. se prolonge dans le sillon qui sépare la 1ère circ. temporo-occipitale de la circonv. ~~occipit~~ ansiforme, jusqu'au niveau du pédoncule cérébral. A ce niveau même, la circ. occipitale est elle-même ramollie un peu. De cet endroit, la lésion est très-superficielle, elle est plus marquée et plus profonde à la face inférieure. — Il existe aussi à la couche optique droite un ramollissem. qu'on voit sur les coupes pariétale et pédiculo-pariétale : cette couche optique paraît dreinée par des filons de ramollissem. — La capsule interne est intacte. — Poumons. Emphysème lobulaire, surtout considérable à la partie antéro-inférieure du poumon droit. Epanchement pleurétique double, surtout à droite, où l'atélectasie occupe une grande étendue.

Coeur. Hypertrophie du ventricule gauche ; athérome très-marqué au fond des valvules, qui gêne leur redressement. Athérome de l'aorte, qui est dilatée, on y voit des plaques calcaires à la partie inférieure et antér. de la courbure ; il y a des points ramollis, offrant l'aspect d'une cicatrice, et contenant de la bouillie athéromateuse, il en est un notamment, situé immédiatement après l'origine de la sous-clavière, et dont le foyer a été très-récemment ouvert. — 2 ou 3 petits foyers plus bas

C. P. – cultivatrice. 88 ans – entrée le 31 août 78.
140 – 4e femme – morte le 6 oct.

Hémiparésie des membres gauches – Sensibilité diminuée dans la moitié gauche du thorax – perversion au membre supérieur gauche – Pachyméningite hémorrhagique à droite – Ramollissement siégeant sur la face inférieure du lobe occipital droit atteignant le pédoncule cérébral et la circonvolution ensiforme – Quelques points de ramollissement dans la couche optique droite. intégrité de la capsule interne –

Attaque il y a deux mois –
paralysie incomplète du membre supérieur gauche, très légère du membre inférieur – nulle à la face – Contracture des deux membres déterminée par les mouvements – Diminution de la sensibilité dans la moitié gauche du thorax. – augmentée au membre supérieur gauche pour la température – pour le tact et la douleur elle est augmentée en certains points et diminuée en d'autres –
Le membre inférieur et la face offrent quelques points obtus, mais en somme leur sensibilité est peu altérée – Diminution des réflexes plantaires – incontinence urinaire – oedème léger du dos de la main gauche – intelligence intacte – signes d'emphysème pulmonaire et d'insuffisance mitrale avec hypertrophie du cœur –
Diminution de la parésie – la malade se cachectise
agitation et délire – la parésie augmente –
Signes d'épanchement à la base droite – affaissement général –
mort –
Autopsie. Dure-mère adhérente à la voûte crânienne – Du côté droit pachyméningite avec néomembranes très-minces et caillots récents – Athérome des gros troncs artériels sans oblitération –
La face inférieure du lobe occipital droit est occupée dans presque toute son étendue par une plaque jaune déprimée molle, qui atteint le pédoncule cérébral et la circonvolution ensiforme, mais d'une manière superficielle – Quelques traînées de ramollissement dans la couche optique, au niveau de la coupe pédiculo-pariétale – Capsule interne intacte – Epanchement à la base droite et un peu à la base gauche – insuffisance mitrale – hypertrophie du cœur gauche – Poyssos athéromateux de l'aorte

SCD Lyon 1

C. P. cultivatrice. 88 ans. – entrée le 31 août 78. –
140. 4es femmes – morte le 6 octobre 78.

---

Pas d'antécédents héréditaires –
Fièvre intermittente dans son enfance – Depuis un an, céphalalgies fréquentes – Il y a 2 mois, en descendant du lit. Maindissement. chute sans perte de connaissance sur le coude gauche, suivie de faiblesse et de douleurs dans ce membre –
Actuellement, on voit encore les traces de la contusion sur la face postéro-externe de l'avant bras – Les mouvements du membre supérieur se réduisent à une légère flexion du coude, du poignet et quelques mouvements des doigts – La malade ne peut ni serrer, ni tenir les objets – Le triceps brachial est le siège d'une contracture qui n'existe presque pas à la 1re flexion mais qui s'accentue après 2 ou 3 mouvements communiqués – La malade se plaint d'une douleur à l'avant bras qu'elle sent pèrent ces mouvements.
– Le membre inférieur jouit de tous ses mouvements. La marche est possible, mais ne saurait être prolongée.
– Le pied traîne sur le sol et la marche détermine une contracture des fléchisseurs et adducteurs de la cuisse
Le membre inférieur présente aussi quelques traces de contusion
– Pas d'hémiplégie faciale – pas de déviation de la langue.
– La sensibilité est pervertie dans le membre supérieur gauche. La malade y éprouve une sensation de chaleur exagération de la sensibilité à la température – La sensibilité au toucher et à la douleur est augmentée en certains points, diminuée en d'autres. – Douleur au niveau des muscles qui s'insèrent à la tête de l'humérus.
Diminution de la sensibilité dans la moitié gauche du thorax – Elle est intacte à la face et au membre inférieur où cependant il y a quelques points d'anesthésie

SCD Lyon 1

SCD Lyon 1

Diminution des réflexes plantaires — pas de troubles
des sens — les yeux offrent la cataracte —
Léger oedème du dos de la main gauche — incontinence
urinaire — pas d'incontinence fécale — intelligence
intacte — Dynamomètre { 30 à droite / rien à gauche } — Pas de
contracture dans les membres droits — pas d'atrophie
des membres gauches
Au cœur, bruit de souffle systolique râpeux, à la pointe
— Emphysème pulmonaire — expiration prolongée —
râles sonores et muqueux disséminés.
Septembre — Le bras bouge beaucoup mieux depuis 5 ou 6
jours — ecchymoses sur les 2 avant bras.
Depuis hier agitation et délire bruyant sans nouvelle
attaque. La parésie est un peu plus marquée à gauche —
pas de contracture des membres.
Octobre — Affaissement — refroidissement des extrémités —
Température axillaire, le soir. 38°.
A la base droite submatité, souffle, egophonie avec
nombreux râles muqueux — T. vaginale, le soir. 37°.7.
Le souffle a disparu — la respiration est un peu soufflante
vers le hile des poumons sans modification de la voix
— les deux côtés sont sonores — L'affaiblissement a augmenté
Toujours oedème du dos de la main gauche
Respiration accélérée — affaissement — résolution
complète et flaccidité absolue du côté paralysé.
Du côté droit, au contraire, le bras qu'on élève reste
en l'air, un instant. Mort le soir

Autopsie. 7 oct.

Adhérences multiples et considérables de la dure-mère
à la voûte crâneuse — Du côté droit pachyméningite
avec neomembranes très-minces et caillots récents —
Athérome des gros troncs artériels — sans oblitération
— Méninges opalescentes et oedémateuses à la convexité

SCD Lyon 1

SCD Lyon 1

Ramollissement occupant la face inférieure du lobe occipital droit – Il apparaît sous forme d'une plaque jaune, déprimée, molle, laissant seulement intacte la périphérie qui fait saillie autour de la lésion. Le ramollissement se prolonge jusqu'au niveau du pédoncule cérébral et atteint la circonvolution en forme mais d'une manière très-superficielle –

– La couche optique droite, sur les coupes pariétale et pédiculo-pariétale, est parcourue par des traînées de ramollissement – La capsule interne est intacte

Poumons Emphysème lobulaire surtout considérable à la partie antéro-inférieure du poumon droit

– Epanchement pleurétique double, mais plus marqué à droite où il a déterminé de l'atélectasie étendue du poumon.

Cœur hypertrophie du ventricule gauche – athérome très marqué au fond des valvules dont le redressement est gêné. –

Athérome de l'aorte qui est dilatée. On y voit des plaques calcaires à la partie inférieure et antérieure de la courbure – Quelques foyers remplis de bouillie athéromateuse dont plusieurs sont vidés en partie.

SCD Lyon 1

SCD Lyon 1

SCD Lyon 1

SCD Lyon 1

MODÈLE N° 21.

# HOTEL-DIEU. — *Salle* 4 m.f. *N°* 15?

*Nom* Marie Favier

*née à* Lyon

*demeurant à*

*profession* lingère

*âge* 57 ans

*tempérament*

*constitution*

*entrée le* 8 mai 78

*sortie le* 27 mai à 7h. du matin (morte)

DIAGNOSTIC ET RÉSUMÉ

Ramollissement cérébral
Hémiplégie droite,
Aphasie

## HISTOIRE PATHOLOGIQUE

Cette femme, dit-on, souffre depuis plusieurs années d'une maladie de cœur ; elle était enflée depuis longtemps déjà, lorsqu'elle a pris tout-à-coup une attaque d'apoplexie le 7 mai au soir ; elle aurait eu, paraît-il, une attaque semblable, mais très-légère, quelques semaines auparavant.

Voici son état actuel :

Elle est dans un état d'hébétude et de semi somnolence assez marqué ; toutefois elle entend les paroles qu'on lui adresse, mais ses réponses offrent tous les caractères de l'aphasie : elles consistent en une sorte de zézaiement qui est toujours le même quelles que soient les paroles qu'elle semble vouloir prononcer. — La face offre une asymétrie manifeste : le côté droit est flasque, relâché, et paraît plus saillant ; la commissure labiale est abaissée ; l'orbiculaire du même côté est paralysé : quand le malade ouvre les yeux, la paupière droite tombe sur le globe oculaire ; si elle veut les fermer, l'œil droit ne se ferme qu'imparfaitement ; en outre, les larmes s'écoulent par l'angle externe. La sensibilité de cette moitié de la face est fortement compromise : ce n'est qu'après quelques instants que le contact de la tête d'épingle

SCD Lyon 1

| DATES | HISTOIRE PATHOLOGIQUE | PRESCRIPTIONS |
|---|---|---|
| | avec la cornée déterminé un réflexe. - La langue, qui paraît occuper sa direction normale lorsqu'elle est au repos se dévie fortement à droite lorsqu'elle est projetée hors de la bouche. — Le membre supérieur droit est paralysé atteint d'une paralysie absolue du mouvement et de la sensibilité; il n'offre aucune trace de contracture. Le membre inférieur droit offre aussi une paralysie du mouvement, mais assez incomplète; la malade le remue un peu dans son lit. La sensibilité, bien que persistante, y paraît notablement diminuée. — | |
| | Aucun phénomène de contracture dans les membres du côté gauche. A la base droite du poumon droit, on constate une matité intense, avec obscurité respiratoire presque complète, diminution des vibrations vocales, et quelques râles muqueux surtout à l'inspiration. — | |
| | Il y a de l'œdème des jambes et des pieds. Les bruits du cœur sont un peu sourds; l'auscultation en est rendue difficile par les effets bruyants de respiration; - le pouls est vibrant, plein, mais il offre des intermittences. Il bat 84. | |
| | Respirat = 24. — T. rect 37,2. | |
| 9 — | Le matin, T. rect 36,8. - La somnolence a disparu; la malade remue assez bien le membre inférieur droit; il y a aussi quelques légers mouvements vers la racine du membre supérieur; le membre inférieur est fléchi, par contracture des muscles de la région postérieure de la cuisse; la malade est couchée sur le côté droit. - La marine droite est dilatée, et paraît beaucoup plus grande. = La respiration offre très-nettement le phénomène du Cheyne-Stokes. — Les yeux se dévient à gauche lorsqu'on ouvre les paupières. — | |
| | Elle n'a pas d'escharre, elle ne s'est pas salie —. Il y a un point soufflant au niveau de la matité thoracique — | |
| | La déglutition s'effectue bien. — Elle a conservé en grande partie son intelligence, et elle s'impatiente de ne pouvoir parler. —. L'œdème est très notable au membre supérieur droit, et pas du tout appréciable à gauche, c'est peut-être cela qui semble donner plus de roideur aux doigts de la main droite. = ~~Les artères cubitales ne sont pas athéromateuses, il existe seulement quelques plaques athéromateuses~~ — | |
| 10 | Toujours position fléchie du membre inférieur droit; - Elle se lève toute seule pour aller à la chaise - Persistance de la paralysie au membre supérieur, et de l'anesthésie mais à un faible degré. - L'œdème du membre supérieur droit est toujours marqué. Petite rougeur au-dessous du trochanter droit. | |
| 11. | Même état qu'hier | |

IMP. A. BONNAVIAT A LYON

SCD Lyon 1

| DATES | HISTOIRE PATHOLOGIQUE | PRESCRIPTIONS |
|---|---|---|
| 13 – | Jambe touj. fléchie sur cuisse, beaucoup d'œdème ; peut-être tension des adducteurs, difficile à préciser à cause de l'œdème. — Au membre supér., touj. œdème considérable, membre flasque, complètem. inerte, anesthésie. Aphasie persiste — Couchée plutôt du côté paralysé. | |
| 14 – | Même état. — Elle parvient à dire très-nettement quelques mots. | |
| 18. | Maintenant à la base droite on constate : matité intense aux 2/3 infér. à la partie la plus basse, obscurité respiratoire complète ; plus haut, la respiration est soufflante, et le souffle s'accompagne d'un bouquet de râles muqueux : ce phénom. est au maximum au niveau de l'angle interne de l'omoplate. — Accès de dyspnée dans la nuit, quelques crachats hémoptoïques. | |
| 22 – | Touj. paralysie flasque du membre supér. avec œdème ; le membre inf. est touj. un peu fléchi ; l'intelligence paraît touj. bien conservée ; la malade prononce quelques mots très-intelligibles ; son épanchement donne touj. lieu à du souffle | |
| 23 – | Même état. La différence de sensibilité est bien accusée des deux côtés : les piqûres de la pulpe des doigts à droite sont à peine senties ; et, quand elle ferme les yeux, elle n'arrive pas à saisir directement la main malade avec la sainte | |
| 24 – | L'œdème du bras droit a considérablement augmenté. mort le 27 — Autopsie le 28 | |
| | Dans la plèvre droite, 1000-1500 gr. de sérosité parfaitem. limpide, sans aucune adhérence ni au diaphragme ni aux parties latérales — Pas une goutte de liquide du côté opposé. — Le lobe infér. du poumon droit est atélectasié presq. en entier, sans aucun exsudat à la surface ; la partie infér. du lobe supér. est aussi un peu atélectasié | |

SCD Lyon 1

MODÈLE N° 21.

# HOTEL-DIEU. — *Salle* _____ *N°* _____

*Nom*

*né à*

*demeurant à*

*profession*

*âge*

*tempérament*

*constitution*

*entré le*

*sorti le*

DIAGNOSTIC ET RÉSUMÉ

## HISTOIRE PATHOLOGIQUE

SCD Lyon 1

Autopsie 23 h. après la mort. 1878 4 ~~7~~ N° 157 - Marie Xavier

1 litre à 1 l. 1/2 de sérosité limpide dans la cavité pleurale droite qui ne présente aucune fausse membrane, aucune adhérence. Le diaphragme est parfaitement libre. Pas de liquide du côté gauche. Le poumon gauche est emphysématiqué, le poumon droit l'est également toutefois le lobe inf. est atelectasié complètement à l'exception d'une petite portion restée emphysématiquement à la partie supérieure. Aucune lésion dans le parenchyme pulmonaire des deux côtés. Rien de particulier pour les bronches. Pas de caillot dans les vieux pulmonaires.

L'aorte présente des plaques d'athérome en assez grande quantité et ses parois sont épaissies. Quelques lésions de même nature sur les gros troncs artériels (tronc brachio-céphalique, artères carotide et sous-clavière gauches). Hypertrophie du cœur, surtout du cœur gauche, sans augmentation considérable de son volume, mais ~~par spécialité~~ l'augmentation d'épaisseur de ses parois avec effacement presque complet de sa cavité dans laquelle on introduit seulement un doigt. Les orifices sont sains, ~~[illegible]~~ ~~[illegible]~~ ~~[illegible]~~ ~~[illegible]~~ ~~[illegible]~~ ~~[illegible]~~ bien que les valvules soient un peu épaissies et qu'elles aient une teinte blanchâtre.

SCD Lyon 1

On trouve dans l'oreillette droite deux
caillots anciens dont le centre est ramollis
Pas de caillot dans les cavités du cœur gauche,
aucune concrétion fibrineuse soit sur les valves
soit dans l'aorte.
Quelques adhérences de la dure-mère à la boîte crânienne à la partie ant.
En enlevant le cerveau il s'écoule une assez
quantité de liquide. Les méninges offrent
une teinte opaline et sont un peu ~~[illegible]~~
ce qui permet de les enlever facilement. Elles
adhèrent très-intimement à la surface de
la circonvolution frontale ascendante gauche qui présente une
coloration jaune verdâtre avec un pointillé
rouge très-prononcé sur les bords et le lo
des vaisseaux. Avant d'enlever les mé
on procède à l'examen des artères cérébr
que l'on trouve parfaitement saines, sans
athéromes, et même sans trace d'obstr
sur les différents points de la sylvienne
et de ses branches. L'artère frontale
externe qui alimente la circonvolution de
est saine et n'est obstruée sur aucun poin
Il en est de même de la pariétale antérieure qui
rend à la circonvolution malade. Ces de

SCD Lyon 1

artères ont été ouvertes avec le plus grand soin jusqu'au niveau d'artérioles excessivement fines sans qu'on rencontre le moindre caillot, la moindre lésion. Les veines et les sinus ne présentent également aucune obstruction.

La circonvolution frontale ascendante gauche est le siège d'un ramollissement qui occupe la plus grande partie de son étendue. Il faut en excepter seulement deux cent. à la partie sup. et un cent. à la partie inf. Le ramollissement empiète un peu sur le pied de la deuxième frontale dans l'étendue d'un cent. environ, mais la troisième circonvolution paraît absolument indemne. Les méninges, avons-nous dit, adhérent aux parties ramollies, au point qu'elles ne peuvent être enlevées sans entraîner une portion de substance cérébrale. Celle-ci donne au doigt la sensation de ramollissement sans diminution de volume et en offrant une certaine résistance. Les méninges qui tapissent le sillon de Rolando sont agglutinées assez intimement pour qu'au premier abord la circonvolution pariétale ascendante paraisse aussi atteinte, mais on peut la séparer.

SCD Lyon 1

de la frontale ascendante et voir que la s[illegible]
corticale est saine.

Le lobule de l'insula de Reil et les au[illegible]
parties des régions corticales de l'Hémisphère ne présentent tr[illegible]
d'aucune lésion.

On pratique des coupes suivant la méthode de [illegible]
La coupe pédiculo-frontale ou niveau [illegible]
courbure du pied de la 3e circonvolution, [illegible]
la substance cérébrale parfaitement normale.
On fait une autre coupe encore sur le pied [illegible]
frontales de manière à ne laisser que quelq[illegible]
millimètres de la 3e frontale et d'empiéter [illegible]
sur la partie malade de la 2e frontale. à [illegible]
niveau couche grisâtre superficielle de 2 à [illegible]
d'épaisseur parsemée d'un pointillé rouge [illegible]
marqué sur les bords avec légère ramollisse[illegible]
de la substance blanche sous-jacente qui offr[illegible]
teinte légèrement grise sur une surface [illegible]
dont la base est tournée vers la périphérie et [illegible]
point du côté de la capsule interne.

Non seulement la petite portion restante de [illegible]
3e circonvolution paraît saine à l'œil nu, [illegible]
l'examen microscopique fait par M. Re[illegible]
à l'état frais ne décèle aucune altération.

Par contre une petite fragment de substance [illegible]

SCD Lyon 1

recueillies au niveau du pied de la couronne rayonnante sur un point qui paraît [illegible] consistant que les parties voisines permet d'apercevoir quelques corps granuleux et quelques granulations amyloïdes.

La coupe frontale permet d'apercevoir les lésions dans toute leur beauté.

Il existe sur plusieurs points du sang extravasé sous les méninges, puis la couche corticale présente une coloration grise, noirâtre qui maintient à former un ruban de cette couleur de 5 mill. à 1 cent. d'épaisseur qui limite extérieurement la circonvolution. La substance cérébrale offre à ce niveau un aspect un peu grenu tenant aux hémorragies capillaires qui existent en très-grand nombre, surtout sur les limites de la lésion et forment une pointillé très-accentué, tout à fait comparable à celui qu'on remarque dans les infarctus sur la plupart des organes.

La substance blanche sous-jacente est altérée plus ou moins profondément et toujours sous la forme d'un triangle dont la base est tournée en dehors et la pointe en dedans. La substance blanche est surtout ramollie au voisinage de la substance grise, [illegible]

vers la base du triangle, tandis qu'il de
vers la pointe où l'altération est cependant
manifeste en raison de la teinte légère
gine qu'elle présente. Dans le point où
pointe du triangle s'enfonce le plus profo
elle est encore distante du pied de la couro
rayonnante d'au moins deux centimètres.
L'examen des parties ramollies démontre
la présence d'une grande quantité de corps g
parfaitement arrondis et de quelques bacil
bien caractérisés.
Les coupes pariétale et pédiculo-pari
ne présentent aucune altération à l'œil
La capsule interne ainsi que le corps
strié et la couche optique ~~[illegible]~~
sains. Il en est de même de la capsu
externe, des circonvolutions de l'insula
de toutes les autres parties de l'hémisph
gauche.
L'hémisphère droit est sain.
Rien de particulier du côté du cervelet
L'isthme ne paraît pas présenter d'altérat
l'œil nu, mais il est placé dans l'hiver
d'un chronique pour examiner ultérieurement
est le siège d'une dégénération secondaire

SCD Lyon 1

Le foie est peu volumineux. La capsule de Glisson est épaissie sur quelques points. La substance hépatique correspondante est le siège d'un peu de cirrhose. En même temps congestion assez prononcée.

Les reins ont leur volume normal. La substance corticale n'est pas atrophiée, mais elle présente une teinte blanchâtre graisseuse, anormale.

La rate est petite.

SCD Lyon 1

SCD Lyon 1

SCD Lyon 1

SCD Lyon 1

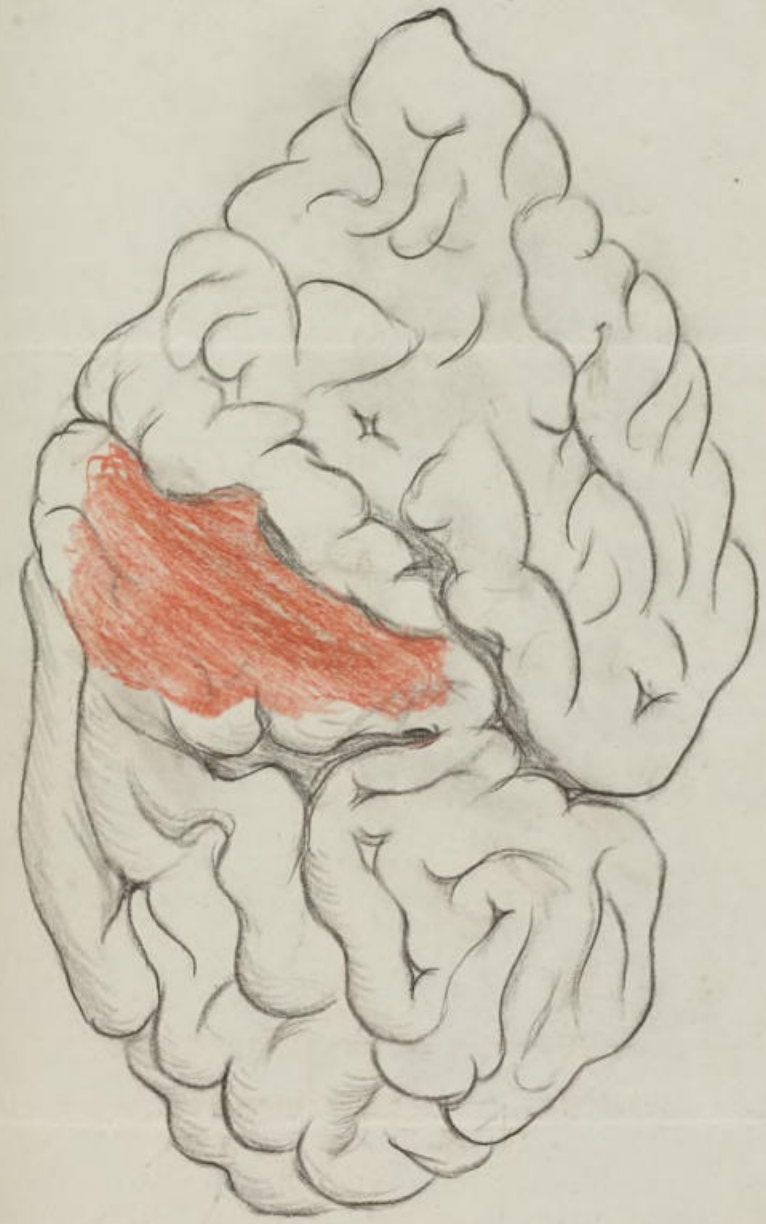

SCD Lyon 1

SCD Lyon 1

MODÈLE N° 21.

# HOTEL-DIEU. — Salle Ste ~~Marie~~ Jeanne N° ~~7~~ 8

Nom A. Hérault

né à Cluny (S. Loire)

demeurant à Lyon

profession homme de peine

âge 67 ans

tempérament

constitution

entré le 25 Mars 98

~~sorti~~ ~~le~~ mort dans la nuit du 17 au 18 mai 1878

DIAGNOSTIC ET RÉSUMÉ Hémiplégie droite
Ramollissement cérébral Aphasie
Cancer du rein gauche. —
Pleurésie droite purulente. —

Athérome
Hypertrophie du Coeur
Anasarque
(Pas d'albuminurie)
Embolie le 27 Mars
Hémiplégie droite
~~Hydrothorax double~~

## HISTOIRE PATHOLOGIQUE

Pot. Oxymel Scillitique

Pas d'antécédents héréditaires.
Cet homme n'avoue pas d'habitudes alcooliques. Il n'a pas eu la syphilis. Sa santé a toujours été assez bonne. En Algérie il a contracté la dysenterie, la fièvre intermittente, et des douleurs rhumatismales. Il est déjà venu dans les hôpitaux pour une arthrite chronique de l'épaule gauche. Il a fait un [illegible]
Jamais il n'a toussé l'hiver, jamais il n'a remarqué d'oedème des jambes dans ces dernières années.

Il fait remonter le début de son affection à 6 semaines environ. Il prétend avoir pris froid après son travail, mais il s'est alité vendredi dernier à cause de l'oppression toujours de plus en plus marquée qui l'empêchait de faire le moindre effort. Il y a 15 jours les membres inférieurs se sont oedématiés, la face aurait été un peu bouffie également, l'émiction est peu troublée, les urines sont devenues cependant beaucoup plus abondantes. Actuellement apyrexie, pas de dyspnée. Le malade se plaint d'une sensation de poids de gêne dans la poitrine, il est très vite essoufflé quand il marche, il tousse à peine et crache pas. Le bocal pas de vaut [illegible]

SCD Lyon 1

| DATES | HISTOIRE PATHOLOGIQUE | PRESCRIPTIONS |
|---|---|---|
| | Coeur Impulsion faible - la pointe semble | Ba the vers le cœur |
| | Sperce un peu en dehors dans un angle ; les battements du cœur | |
| | transmettent à l'épigastre et dans les fausses côtes = | |
| | battements sourds pas de bruit de souffle - un peu | |
| | inégalité dans le rhythme - parois épaisses | Le cœur bat régulièrement inégal |
| | de temps en temps on perçoit une pulsation | comme avorté - rare dans |
| | Pas moins pas de malaise, pas de souffle - | rales muqueux aux 2 |
| | obscurité - battements du cœur se perçoivent très bien en avant, le m | |
| | bases - le bat ventricule gauche | |
| | toux peu fréquente. | |
| | fonctions digestives appétit médiocre - pas de vomissements bonne | |
| | autre langue saburrale - pas de selles depuis 4 jours - pas d'hypertrophie | |
| | du foie - | |
| | Oedème assez prononcé des membres inférieurs s'étendant aux | |
| | des cuisses - oedème des parois vers les lombes. | |
| | Miction rare, limpides abondantes. Semi-coagulé urine 3 | |
| | fois cette nuit. D. 1005 - (pas d'albumine) limpides pas de sucre | |
| 27 Mars | ce matin à 7 heures le malade est bien il se présentait | Eau - purgatif |
| | rien de particulier - la soeur qui passe la veillée à | à 1 1/2 Café |
| | à peine remarqué qu'elle parlait peu et répondait | au |
| | remuer les deux côtés droit les paroles distinctement quelques mots | dans 2 L. pour la journée |
| | bouche contournée à 10 h. 1/2 la visite il est à la même | pas de selles |
| | ce qui se passe autour de lui est tranquille - | |
| | Face - le pli légèrement accentué - immobilité incomplète - | |
| | légère effacement du sillon naso-labial - les plis du front sont à peine | |
| | effacés - | |
| | La paupière supérieure le sourcil se contracte moins énergiquement | |
| | l'oeil se ferme cependant le commissure est abaissé - quand le | |
| | malade fait des grimaces les muscles innervés par le facial inférieur | |
| | se contractent moins que ceux du côté sain - les vaso-moteurs sont paralysés à droite | |
| | (rougeur de la pommette) le côté gauche est difficilement | portés dans de la bouche |
| | elle est manifestement tirée à droite - les yeux ne se sont pas déviés à gauche | |
| | on remarque que la paupière gauche ne ferme pas tirée à gauche. La déglutition est très difficile | |
| plusieurs petits ecchymoses sur la face inférieure de la langue de la gencive des lèvres | Sensibilité anormale manifestement moindre à droite - les yeux et peau / moyenne à droite. | |
| | le malade désigne à peu près quand on touche la langue à droite paraît plus souvent que | |
| | la gauche - le malade fume la pipe à droite. | |
| | Intelligence abolition complète de la parole. les questions simples | |
| | sont assez bien comprises - quand on lui demande tirer | G125 |
| | la langue il porte ses doigts pour la sortir plus | Peyrani |
| | facilement - la masse et sa prononciation | T. R. 36.9 |
| | La pupille gauche est très légèrement dilatée par rapport à l'autre. | |

SCD Lyon 1

| DATES | HISTOIRE PATHOLOGIQUE | PRESCRIPTIONS |
|---|---|---|
| 27 Mars (Suite) | Membre supérieur résolution complète - pas de contractures sensibilité très émoussée - la piqûre profonde fait jaillir la goutte de sang à la surface - sur le dos de la main existe une petite escarre de la dimension d'une pièce de 50 centimes environ et à côté de laquelle existait une petite escarre - cette dernière n'a été remarquée que le 2me jour la 2me n'était plus en dehors n'existait pas. | |
| | Membre inférieur résolution complète - pas de contractures réflexes très diminués - sensibilité très émoussée comme au membre supérieur - | |
| | incontinence d'urine - l'abdomen est tout ballonné - pouls 60. Respir. profondes 20 à l'auscultation. | M.D. 29.9 |
| Soir | sommeil - les pupilles sont rétrécies - les yeux sont complètement fermés - les globes oculaires sont tournés à gauche - impossibilité de tirer le malade de sa torpeur - résolution complète - indifférence - corps plutôt incliné à droite - pouls 64 - tuyau soufflant - respiration irrégulière (Cheyne - Stokes) - pose de la tête de quelques secondes - peu à peu les inspirations diminuent d'amplitude en même temps que s'allongent les pauses des entre-deux - cycle est d'environ 10 secondes - en moyenne 20 à 22 respirations par minute. | Température M. 39.30. à 10 h 50. Mat. 36.9 soir à 4 h 20. - 36.4 M.D. 25.5 M.G. 29.4 (respiration différente à droite (mais hors du lit) |
| | Membres supérieurs la pupille se dilate manifestement au moment des inspirations profondes - dans les 2 périodes d'hyperpnée (respiration profonde et apnée) la lumière agit manifestement sur la pupille qui se contracte. | |
| | Sensibilité Membre supérieur le contact de la tête la piqûre superficielle ne provoquent pas de réflexe - la piqûre profonde au bout de quelques secondes provoque un mouvement réflexe qui se propage très manifestement au membre inférieur du même côté et presque toujours aussi au membre supérieur gauche, le malade ne perçoit pas du tout la piqûre. | |
| | pendant l'apnée le réflexe paraît se produire plus rapidement. Il suffit de 2 ou 3 piqûres profondes successives pour le déterminer il faut piquer plus souvent pour le déterminer pendant la période d'excitation | |
| | les 2 mains étaient hors du lit - la droite est manifestement plus froide que l'autre | |
| | au contraire pour les membres inférieurs le côté droit semble être un peu plus chaud que l'autre mais la différence est à peine appréciable. | |
| | plusieurs selles après le lavement - la déglutition est impossible | |

SCD Lyon 1

4

MODÈLE N° 21.

# HOTEL-DIEU. — *Salle* St Maurice *N°* 11

*Nom*

*né à*

*demeurant à*

*profession*

*âge*

*tempérament*

*constitution*

*entré le*

*sorti le*

DIAGNOSTIC ET RÉSUMÉ

## HISTOIRE PATHOLOGIQUE

27 Mars, Suite,

La chemise est toujours souillée par l'urine.

Face la déviation des traits est très peu marquée - la commissure labiale seule est un peu abaissée -

Lorsqu'on soulève le membre supérieur gauche il retombe presque aussitôt - Spontanément le malade fait quelques mouvements avec sa main gauche pour se couvrir, tirer sa chemise. - Pas de traces d'éythème aux fesses

28 Mars

Température le 28 à minuit 15 minutes.

37.9

à 8 h. 3/4 37.1

Même état - les yeux s'ouvrent cependant de temps en temps la paralysie faciale est toujours peu prononcée - le malade est un peu plus éveillé, il ~~bouge~~ le bras gauche, semble comprendre un peu les questions qu'on lui pose. quand il fait quelques mouvements des lèvres ou des joues la paralysie est plus apparente qu'hier - quand il contracte la paupière supérieure, qu'il cligne les yeux à demi fermés la fente palpébrale est un peu plus grande à droite; lorsqu'on touche la conjonctive, qu'on pique la peau tout au tour de l'oeil les contractions de la paupière sont plus prononcées - les pupilles sont dirigées très directement en avant pendant la veille - pendant le sommeil au contraire elles se portent [illegible]

Respiration le phénomène de Cheynes a cessé. R. 20 par minute

Sensibilité obtuse du côté droit sur le thorax. si l'on pique à gauche le malade réagit, porte la main au point piqué - à droite il réagit à peine.

Le Cheyne revient dès que le malade s'endort

La pupille se dilate toujours pendant la période de respiration précipitée

SCD Lyon 1

8 N. 11

| DATES | HISTOIRE PATHOLOGIQUE | PRESCRIPTIONS |
|---|---|---|
| | déglutition toujours très gênée (la malade tousse) Membre supérieur résolution complète sans contracture. pas de nouvelle ecchymose sensibilité toujours obtuse, provoquant au bout de quelques secondes un reflexe dans l'ensemble inférieur du même côté - crispation des doigts. | |
| | La main gauche est le siège d'une ecchymose - Pas de contracture | Pommade à l'extrait de belladone |
| | Sur la face dorsale. | |
| | Membre inférieur dans la rotation en dehors pas de contracture | |
| | Ce dernier peut être plus prononcé à droite. | |
| | Reconnaissance d'urine - mis à la selle | pour Gr. 65 |
| Soir | Somnolence plus marquée que matin - abdomen comme hier - la malade cependant paraît comprendre quelque chose qu'on lui dit mais n'y répond pas spontanément - le signe persiste - réflexes rotuliens exagérés | Temp. Rectale 37.1 Matin<br>M. droite 35.5<br>M. gauche 35.4 |
| nuit intelligible | Déglutition plus facile - | Temp. Rectale 37.6 Soir |
| | Sensibilité et réflexes l'excitation du membre supérieur droit produit des mouvements réflexes dans l'ensemble du même côté - l'excitation du membre inférieur droit produit des réflexes dans le membre inférieur du même côté - | D. 36.4<br>G. 36,5 |
| | Dans l'ensemble supérieur gauche on provoque les mouvements dans l'ensemble supérieur droit - réflexion complète sans contracture. | |
| | Pas de selles depuis hier | |
| | La malade peut se servir de sa main gauche pour boire - il tend toujours à s'incliner du côté droit | |
| | Pouls au sphygmographe on voit manifestement que chaque pulsation comme avortée est suivie d'une pulsation plus ample que les autres - la pulsation revient très régulièrement. le tracé pris dans l'après-midi est identique à celui qui est pris dans les grandes respirations. | |
| | Pas de bruit de Durozier | |
| 29 | Amélioration la malade semble comprendre ce qu'on lui demande - quand on lui dit : il désire du lait il répond : oui et tend la tasse à droite - | T. R. 37.7 29 Matin<br>M. D 35.7<br>M G. 36.3 |
| | Langue toujours très sèche - la malade sait comprendre qu'elle peut tirer la langue - | Trav. Thérapeutique |
| | Membre supérieur gauche un peu fléchi - rotation en dehors - ecchymose plus marquée qu'à gauche - pas de contracture | Dynam. M. 975 |
| | Membre supérieur pas de contracture - ecchymose plus marquée pas de nouvelle ecchymose. | |
| | Sensibilité toujours obtuse dans tout le côté droit. | |
| | Ce signe ne se produit pas lorsqu'il est dans l'ensemble supérieur tend à fléchir un peu les doigts mais pas de spasme - toujours de la raideur en dedans | comme hier, cependant il semble que ce soit le côté droit qui le contracte et non le côté gauche. |

SCD Lyon 1

MODÈLE N° 21.

# HOTEL-DIEU. — *Salle* _____ *N°* _____

*Nom*

*né à*

*demeurant à*

*profession*

*âge*

*tempérament*

*constitution*

*entré le*

*sorti le*

DIAGNOSTIC ET RÉSUMÉ

## HISTOIRE PATHOLOGIQUE

Ste droite marant de la région trochantérienne ouvrait de petites plaques ecclymotiques avec excoriations et tout autour une rougeur cythémateuse — le malade perd ses urines et est toujours couché de ce côté — (il est tombé cette nuit)

le Cheyne Stokes n'existe plus — la respiration est seulement un peu irrégulière et inégale. lorsqu'on pique la main droite le malade sent mieux, s'impatient fait des mouvements avec son côté gauche —

le reflexe se produit plus facilement lorsque le malade est assoupi — si l'on pique légèrement ouvrait le couturier et le droit antérieur se contracte manifestement.

Mars 29 Soir

même état — toujours des alternatives de somnolence et de veille — le malade semble comprendre ce qu'on lui dit — il répond en faisant entendre des sons incompréhensibles —

la respiration est toujours irrégulière mais le Cheyne-Stokes n'existe pas —

pouls 65

la sensibilité est un peu moins obtuse dans le côté droit.

M G 35.9

la piqûre profonde serait sentie, et provoque des grimaces.

T. M. D. 36.5

les reflexes existent toujours avec les mêmes caractères.

la rougeur de la fesse et de la région trochantérienne ne s'est pas étendue mais il existe en haut de nombreux petits points rouge vif qui ont une tendance à s'écorcher

au membre inférieur après la piqûre profonde le malade contracte manifestement sa jambe; il fléchit presque à angle droit en plusieurs temps, pas de contractures. selles abondantes — miction [illegible]

SCD Lyon 1

| DATES | HISTOIRE PATHOLOGIQUE | PRESCRIPTIONS |
|---|---|---|
| 31 Mars | amélioration continue - le malade comprend, essaie de répondre mais ne prononce que quelques paroles incompréhensibles - il s'assoupit rapidement. | |
| | Langue déviée à droite / le malade s'aide de ses doigts pour la tirer de la bouche - la paralysie de la face est à peine appréciable. | |
| | Sensibilité toujours conservée - quand on pique le tronc à gauche le malade porte la main au point piqué / à droite il ne réagit pas. | |
| | réflexe plantaire très diminué - le mouvement réflexe se transmet toujours au membre inférieur gauche. | |
| | paralysie flasque - pas de contracture - légers mouvements volontaires du membre supérieur droit | |
| | le mouvement réflexe se transmet toujours du membre inférieur du même côté - ce mouvement est un mouvement d'adduction avec flexion légère - il semble se produire plus rapidement quand on pique le deltoïde - comme la paralysie il semble exister aussi à la face et au bras gauche quand on dit au malade de grimacer le bras paralysé il. | |
| même phénomène mouvements limités très douloureux | semble exister aussi à la face et au bras gauche - Contracture des doigts et du poignet - | |
| | Contracture de la main et du membre supérieur - réflexes semblent épuisés au bout d'un instant. | |
| Soir | L'état général reste le même à tous points de vue. | D.y.u. G. 80 |
| 1er Avril | même état - alternatives de somnolence et de réveil - | |
| | même état - alternatives de somnolence et de réveil - mouvements volontaires toujours très | |
| | plaie des membres - mouvements volontaires comme ce matin. | |
| | Chevne persiste - | |
| | même état - le malade tire toujours la langue (en lui faisant | |
| | faire gros dos) | |
| | les mouvements spontanés des membres du côté droit sont à peu | |
| | près les mêmes - ceux du membre supérieur sont plus étendus / la | |
| | jambe se fléchit incomplètement - | |
| | réflexes toujours diminués. | |
| | toujours de l'incontinence d'urine - pas | des selles depuis avant hier |
| | Objection de la région trochantérienne s'étend un peu | Sur Purgatif. |
| Soir | même état - toujours de la tête dans à se coucher à droite. | |
| | pas de contracture - | |
| 2 Avril | même état - le malade a prononcé le mot oui - toujours de la somnolence. | |
| | Membre supérieur pas de contracture les mouvements sont toujours | |
| | très restreints - | |
| | la piqûre et même sensible - le malade ne retire la main, porte l'autre main | |
| | vers le point piqué, se plaint - mais les réflexes ne se produisent pas | |
| | dans le membre inférieur - | |
| | Le réflexe du dos de la main a reparu - Le cubital a disparu. L'ordre a | |
| | diminué - membre demi fléchi en pronation avec les doigts demi fléchis | |
| | Membre inférieur même position - rotation en dehors pas de | |
| | contracture. réflexes très diminués à droite - | |
| | au thorax la sensibilité est toujours très obtuse - la tête ne | |
| | réagit pas quand on le pique à droite | |

SCD Lyon 1

MODÈLE N° 21.

# HOTEL-DIEU. — *Salle* _____ N° 11

*Nom*

*né à*

*demeurant à*

*profession*

*âge*

*tempérament*

*constitution*

*entré le*

*sorti le*

DIAGNOSTIC ET RÉSUMÉ

Dynam. G 95

le 4 Avril — l'effort ne peut être prolongé. le malade donne toute sa force dès la 1ère fois.

## HISTOIRE PATHOLOGIQUE

1er Avril (Suite)

M. D 35. 2
G. 32

2 Avril Matin

M. D 32
G. 28

T. R. 37 3 Av

4 Avril

M. D
G. 33. 4
3 Avril D 35.

Face à l'état de repos pas de déviation bien marquée. les lèvres sont un peu plus collées à droite.

lorsqu'on pique le front on voit manifestement des contractions beaucoup plus énergiques se produire dans les muscles frontal et orbiculaire du côté droit.

pas d'eschare de la fesse.

le malade est plus éveillé. quand on lui dit de tirer la langue il la tire toujours en lui faisant faire gros dos, mais elle est toujours très sèche. la déviation des yeux a cessé. le malade prononce quelques mots inarticulés.

Membre supérieur pas de contracture. très légers mouvements de l'avant bras.

Membre inférieur membre fléchi (presque dans la flexion à angle droit. oedème. légère tension des adducteurs.

reflexes toujours très peu marqués.

même état. le malade ne peut prononcer ni ~~ou~~ non il fait entendre un grognement inintelligible il serre une fois (ah mon Dieu)

même état. Membre supérieur les mouvements sont toujours limités le malade soulève un peu l'avant bras.

Membre inférieur même position oedème plus prononcé qu'à gauche. pas de mouvements. quand on dit au malade de faire des mouvements il laisse son membre immobile.

même état de l'eschare.

comme le malade sent les reflexes ne se produisent plus aussi manifestement. le mouvement reste limité au membre tombé

SCD Lyon 1

| DATES | HISTOIRE PATHOLOGIQUE | PRESCRIPTIONS |
|---|---|---|
| 9 Avril | Au moment de la visite le malade est tourmenté par la piqure est sensible, provoque des plaintes - mais pas de reflexe. Excitation de la plante du pied amène des mouvements involontaires dans le membre inférieur gauche. | |
| | Le membre inférieur droit est beaucoup plus oedématié que l'autre. L'excitation du membre hyperesthésié provoque des mouvements dans les 2 membres gauches. | |
| 10 Avril | Le malade est un peu plus éveillé - notre état des membres n'a pas changé - lorsqu'on dit au malade de soulever le bras il ne le fait pas attentivement - et fait entendre des grognements inintelligibles. | |
| | Membre inférieur droit est oedématié - rétraction complète - les pieds de la plante ne déterminent un léger mouvement que dans le membre inférieur gauche. | |
| | Sensibilité toujours exagérée (au trousseau) la diminution est manifeste. | |
| | Tactile et piqure toujours involontaires - | |
| 9 Avril | Le malade prononce plusieurs mots (vin, soupe, gauche, fait) d'une façon assez agréable sous réserve - la déglutition est moins gênée. | |
| | Membre hyperesthésié tact légers mouvements involontaires. | |
| | quelques jours après l'attaque - | |
| | Membre inférieur quelques petits mouvements - même position toujours de la contracture involontaire - | |
| | Exploration électrique les muscles du membre hyperesthésié se contractent manifestement - le membre inférieur présente les caractères d'une façon bien nette à cause de l'oedème. | |
| 11 Avril | Le malade prononce toujours quelques paroles compréhensibles sous réserve des sons inarticulés - | |
| | toujours de l'incontinence d'urine. | |
| | Face la physionomie a peu changé - la langue fait toujours le grand dos. | |
| | Membre hyperesthésié le malade soulève le poignet et le mouvement - | |
| | Membre inférieur toujours de l'oedème - tact le gêne toujours autant | |
| | Sensibilité toujours très diminuée dans tout le côté droit - la piqure profonde est à peine sentie. | |
| | L'excitation de la peau et de la région trochantérienne ne s'étend pas. | |
| | s'étend à l'aine. | |
| 12 | Sommeil - | |
| | nouvelles petites escharres siégeant sur le bord externe du dos de la main droite - | |
| 13 | Le malade est plus éveillé - il prononce quelques mots - | |
| 14 | les réponses sont plus faciles. | |
| | Membre hyperesthésié le poignet se soulève moins. | |
| | Membre inférieur même attitude de flexion du genou - rotation en dehors. | |
| | est levé depuis hier 3 jours - incontinence d'urine. | |

SCD Lyon 1

Modèle N° 21.

# HOTEL-DIEU. — *Salle* _____ *N°* _____

*Nom*

*né à*

*demeurant à*

*profession*

*âge*

*tempérament*

*constitution*

*entré le*

*sorti le*

DIAGNOSTIC ET RÉSUMÉ

## HISTOIRE PATHOLOGIQUE

| | |
|---|---|
| 15 Avril | quand on dit au malade de tirer la langue il dirige la pointe à gauche puis la ramène à peu près vers la ligne médiane. quand il veut la tirer directement la pointe butte contre les dents. |
| | Le malade répond un peu mieux il avale facilement. |
| 16 Avril | souvolence. |
| | Membre supérieur ocdème moins prononcé — pas de nouvelle entyrose. |
| | Membre inférieur ocdème — lyxathrose du genou — rotation légère en dehors — résolution. |
| | incontinence d'urine. |
| | Même état — le malade bredouille — on comprend à peine ce qu'il dit. |
| 17 | Membre supérieur le coude se soulève un peu — les doigts ne se meuvent pas. pas de contracture — pas de raideur. |
| t. av. pour le 19 Mat. | Membre inférieur flaccidité. |
| | Le sphincter tend à se réparer. |
| | oeil droit légère blépharite ciliaire les cils sont agglutinés (angleterre) |
| | ~~[illegible]~~ assoupissement. |
| 18 | Membre supérieur toujours ocdématié. l'avant brasse soulève un peu. |
| | pas de selles ce matin après le lavement. |
| 22 | le malade pleure très facilement — dès qu'on lui parle de l'école vétérinaire il verse des larmes. |
| | manifestement — [illegible] |

SCD Lyon 1

| DATES | HISTOIRE PATHOLOGIQUE | PRESCRIPTIONS |
|---|---|---|
| 22 avril suite | Membre supérieur toujours suspendu de même le poignet et la main se soutiennent un peu. | |
| | Membre inférieur très douloureux à la résolution. | |
| | Langue même mouvement quand la langue sort de la bouche elle se porte à gauche parcourant sur la ligne médiane. | |
| | Somnolence toujours de plus en plus prononcée. | |
| 24 | Le bruit est toujours légèrement | |
| 25 | Obscurcissement de la sonorité aux bases. respiration obscure. Somnolence. on tire très difficilement le malade de sa torpeur. il ouvre parfois la langue | |
| | Eléphantiasis du côté droit. | |
| | résolution des 2 membres. raideur de tendance. | œdème du membre inférieur |
| | ventre très ballonné. selles involontaires après les lavements. | |
| 29 | le malade prononce quelques paroles à peine intelligibles, il se | |
| | il a maigri beaucoup ses traits se sont tirés. | |
| | l'œdème a diminué beaucoup du côté gauche. | Dy. n. 4. |
| | matité complète en arrière. obscurité complète à droite | diminution du |
| | et entièrement disparu. | |
| | à gauche matité seulement à la base. râles crépitants et légers sous la | |
| | à l'expiration en dedans de l'omoplate. | |
| | sonorité normale sous la clavicule droite dans les 3 premiers espaces. | |
| | pouls intermittent. respirations 29 par minute. | |
| | Expiration très obscure sous la clavicule droite. | |
| 2 mai | **État stationnaire** ; pas de contractures. | |
| 7 | L'œdème des membres du côté droit a notablement augmenté, surtout au membre supérieur. L'eschare trochantérienne a augmenté ; il existe aussi une au niveau de la partie la plus proéminente du sacrum — Deux ecchymoses avec éraillures de l'épiderme au niveau du coude droit. — La matité persiste sur tout le côté droit en arrière, avec absence de respiration, qui est légèrement soufflante dans la fosse sous-épineuse ; dans quelques sous-épines ont un timbre particulier ; du côté gauche, en arrière, la respiration est obscure, surtout à la base, où l'on perçoit beaucoup de râles muqueux ; en avant, bruit skodique qui donne lieu à un bruit semblable à celui de pot fêlé lorsqu'il existe des râles trachéaux sibilants ; le bruit skodique est moins sensible dans l'inspiration que dans l'expiration. Depuis quelques jours, les traits du malade seraient plus tirés, et il mangerait moins — L'écoulement des larmes a toujours lieu par l'angle externe du côté droit. — Il sent mieux les piqûres que précédemment ; cependant il y a toujours une différence en faveur du côté gauche ; la paralysie de la face, toujours peu marquée, persiste au même degré, surtout à la partie inférieure. P. 100, toujours irrégulier. | |

SCD Lyon 1

# HOTEL-DIEU. — *Salle* H Maurice *N°* 11

*Nom*

*né à*

*demeurant à*

*profession*

*âge*

*tempérament*

*constitution*

*entré le*

*sorti le*

DIAGNOSTIC ET RÉSUMÉ

## HISTOIRE PATHOLOGIQUE

13 mai — Même état, toujours affaiblissement qui augmente progressivement. —

18 mai — mort la nuit dernière. —

19 mai 1878 — Autopsie. —

SCD Lyon 1

| DATES | HISTOIRE PATHOLOGIQUE | PRESCRIPTIONS |
|---|---|---|
| 19 mai | — autopsie 30 h. après la mort ; | |
| côté gauche | Cerveau. La partie supérieure de l'hémisphère gauche est un peu aplatie et déprimée ; les méninges sont opalescentes. Les artères cérébrales sont saines ; on ne trouve ni caillot ni embolie quelconque, quoiqu'on ait suivi leur calibre autant qu'il a été possible de le faire, en introduisant dans leur cavité un stylet très-fin. — Après qu'on a enlevé les méninges, on remarque une teinte jaune très-accentuée occupant toute l'étendue de la 3ème circonvolution frontale, et empiétant un peu sur le pied des circonvolutions ascendantes ; même remarque pour le lobule de l'insula. — Les coupes de cet hémisphère gauche montrent qu'il existe un ramollissement des plus nets ayant envahi toute la 3ème circonvolution frontale, tout le lobule de l'insula, un à deux centimètres du pied de la pariétale ascendante, et toute la partie de substance blanche sous-jacente à ces régions. Les noyaux sont intacts ; toutefois le noyau lenticulaire a été en quelque sorte isolé de la capsule externe, par la destruction de cette portion dans sa moitié antérieure. La moitié gauche de la protubérance et du bulbe est diminuée de volume ; à la coupe, on constate que la pyramide de ce côté est atrophiée et jaunâtre. L'olive correspondante est plus saillante que des côtés opposé. Rien | |
| Aorte. | Plaques athéromateuses nombreuses ; aucune ne paraît ulcérée. | |
| Cœur. | Notablement hypertrophié, surtout au niveau du ventricule gauche. | |
| Plèvre. | Epanchement pleurétique abondant du côté droit, remontant très-haut en arrière, limité en avant au tiers inférieur par une solide adhérence qui l'empêche. Le poumon correspondant est atélectasié ; on n'y trouve pas d'autres lésions. | |
| Reins. | — Le droit est normal. Le gauche porte à son bord convexe une tumeur du volume d'une grosse orange, de consistance grumeleuse et caséeuse, comme du mastic un peu sec, et s'enfonçant un peu dans le parenchyme rénal qu'elle a refoulé, et dont on peut l'énucléer sans trop de peine. A la coupe, on trouve deux ou trois noyaux offrant l'aspect d'un fibro-cartilage presque transparent. | |

(1) La teinte jaune était beaucoup + marquée sur la moitié postérieure de la 3ème circonv. : la teinte était + claire sur le lobule de l'insula.

(2) au niveau de la 3ème circonv. la subst. blanche était peu ramollie, mais elle l'était au plus haut degré au niveau du lobule de l'insula.

(3) La partie atélectasiée comprend les lobes inférieur, moyen, et la partie postéro-inférieure du lobe supérieur. — Pas d'autre altération pulmonaire. Pas de caillot dans les veines, ni dans le cœur

SCD Lyon 1

| DATES | HISTOIRE PATHOLOGIQUE | PRESCRIPTIONS |
|---|---|---|
| 17 | 8ième état | |
| 18 mai 1828 | Mort [illegible] | |

SCD Lyon 1

SCD Lyon 1

S. St Maurice N. 11

Modèle N° 61.

**Nom** Hérault Mars Aussine Avril

| Resp. | Pouls | Chaleur R. | Chaleur C. |
|---|---|---|---|
| 95 | 210 | 34,0 | 42,5 |
| 90 | 200 | 33,6 | 42,0 |
| | 190 | 33,2 | 41,5 |
| 80 | 180 | 32,8 | 41,0 |
| | 170 | 32,4 | 40,5 |
| 70 | 160 | 32,0 | 40,0 |
| | 150 | 31,6 | 39,5 |
| 60 | 140 | 31,2 | 39,0 |
| | 130 | 30,8 | 38,5 |
| 50 | 120 | 30,4 | 38,0 |
| | 110 | 30,0 | 37,5 |
| 40 | 100 | 29,6 | 37,0 |
| | 90 | 29,2 | 36,5 |
| 30 | 80 | 28,8 | 36,0 |
| | 70 | 28,4 | 35,5 |
| 20 | 60 | 28,0 | 35,0 |
| | 50 | 27,6 | 34,5 |
| 10 | 40 | 27,2 | 34,0 |
| | 30 | | 35,5 |

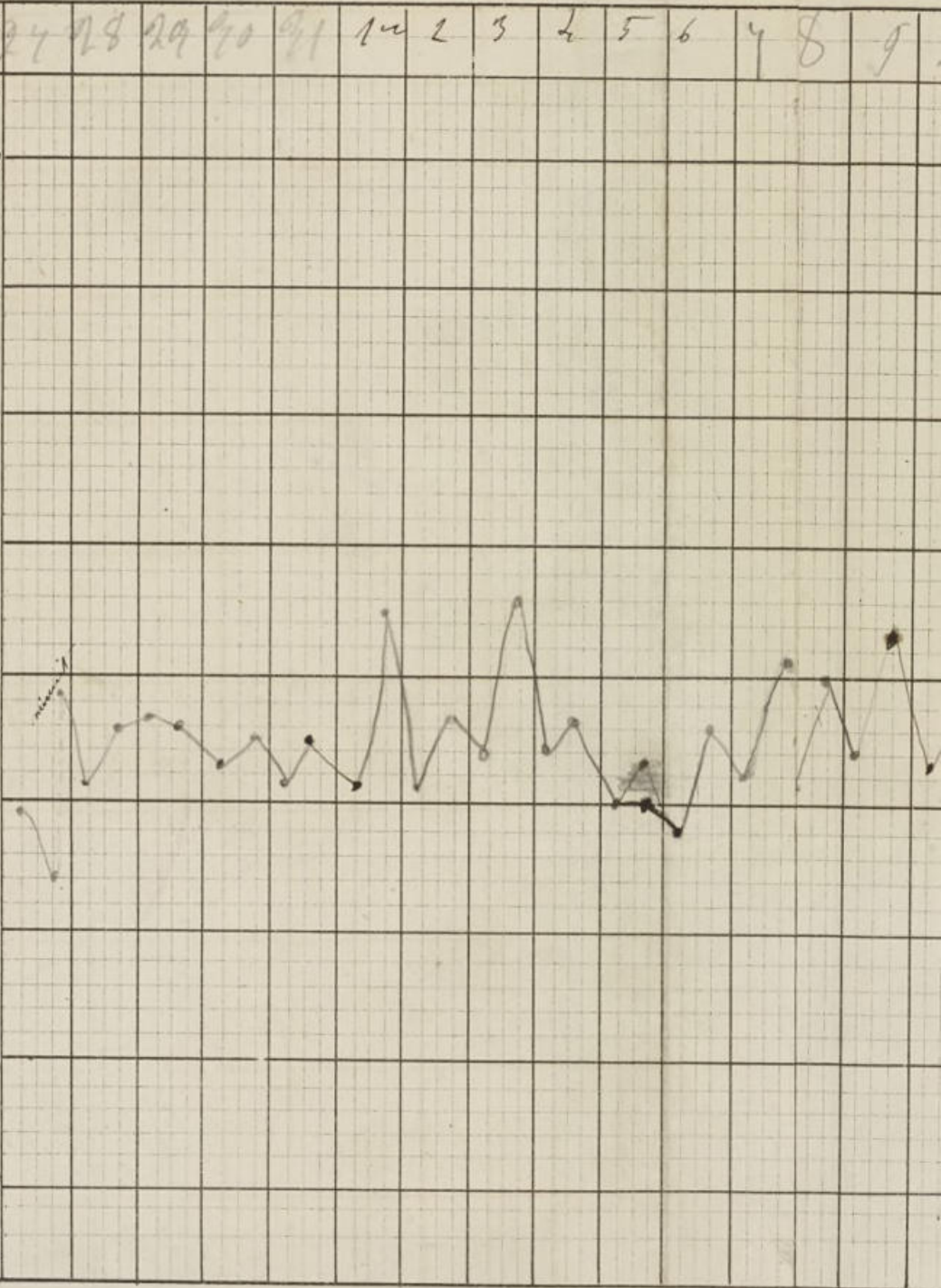


SCD Lyon 1

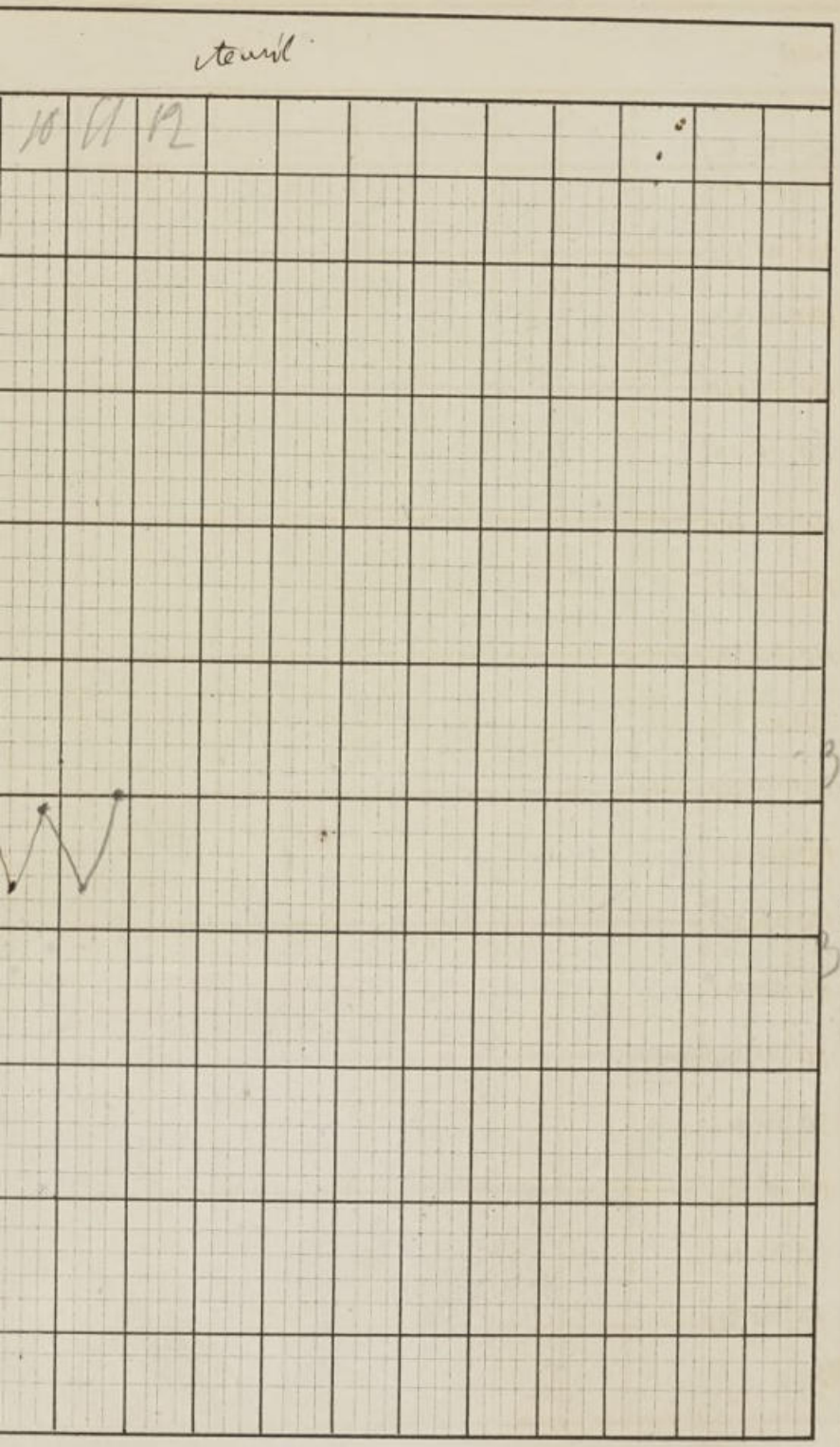


SCD Lyon 1

SCD Lyon 1

FACULTÉ DE MÉDECINE

LABORATOIRE D'ANATOMIE GÉNÉRALE.

Lyon le 29 mai 1878

La tumeur est un carcinôme alvéolaire au milieu duquel on rencontre certains points qui sont devenus de foyers hémorrhagiques. Intimement dans les régions alvéolaires et celles dans lesquelles on rencontre encore la structure du rein, il existe des masses fibreuses, fait qui se rencontre habituellement quand des organes à structure complexe deviennent le siège d'une tumeur du genre en question.

SCD Lyon 1

SCD Lyon 1

SCD Lyon 1

SCD Lyon 1

Modèle N° 21.

# HOTEL-DIEU. — Salle 4e femmes N° 127

Nom Million Ans Marie

né à à La Batie Division (Isère)

demeurant à Lyon

profession Ménagère

âge 76 ans

tempérament

constitution

entré le 9 août 1880

porte le 14 août 1880

DIAGNOSTIC ET RÉSUMÉ

Ramollissement Cérébral

## HISTOIRE PATHOLOGIQUE

x D'après renseignements donnés par son fils, elle n'a pas eu d'attaques antérieures = se porte habituellement très bien = n'a jamais eu de douleurs articulaires, jamais d'enflure des membres inf = Elle a toujours eu une vie très active =

D'après les renseignements donnés par la sœur de service, cette malade serait tombée subitement, sans connaissance, paralysée du tout le côté droit le 6 août à 4 heures du soir = x

= Aujourd'hui nous la trouvons dans l'état suivant: Les yeux à demi ouverts, la face tournée du côté gauche, la respiration calme et de fréquence normale avec une hémiplégie complète du membre du côté droit et une hémiparalysie faciale droite peu apparente de 1ère vue =

= La malade n'est pas complètement indifférente à ce qui se passe autour d'elle = Elle ouvre de temps en temps plus largement les paupières pour voir ce qu'on lui fait =

Elle comprend un peu ce qu'on lui dit, mais ne peut pas prononcer une seule parole en ...

SCD Lyon 1

| DATES | HISTOIRE PATHOLOGIQUE | PRESCRIPTIONS |
|---|---|---|
| | On note : | |
| | du côté de la face : peu d'effacement des plis et des rides = simplement un peu d'abaissement de la commissure labiale droite qui est plus effilée | |
| | = Les yeux (cataracte de l'œil gauche) occupent ~~tout~~ la ligne ou sont tournés tous deux à gauche = La malade n'obéit pas à l'invitation qu'on lui fait de suivre le doigt et de porter les yeux à droite = | |
| | = Invite-t-on la malade à tirer la langue : elle ouvre la bouche, mais paraît faire des efforts inutiles pour la faire franchir les arcades dentaires = La langue, dans la cavité buccale, a la pointe manifestement déviée à gauche | |
| | = Pupilles égales, moyennement dilatées | |
| | = du côté des membres : paralysie flasque du membre du côté droit = | |
| | à gauche : pour le membre inf., résistance des mouv. de la région postérieure de la cuisse aux mouv. communiqués pour le membre sup., résistance variable, mais la plupart du temps résistance très-grande dans les deux | |
| | = pas de trépidation | |
| | Mouv. reflexes : normaux à gauches : très diminués à droite = | |
| | Sensibilité : profondément altérée : les piqures légères ne sont pas perçues pour tout le côté droit = Les piqures profondes, senties par la malade, ne déterminent aucun mouvement du côté paralysé, mais donnent lieu à des mouvements à tout le côté gauche, mais surtout du membre sup. ; ces mouvements s'accompagnent d'un petit gémissement = | |
| | Cœur : rien | |
| | poumons : rien | |
| | malade ne s'est pas encore salie depuis qu'elle [illegible] l'hôpital | |

SCD Lyon 1

4e fem = N° 127 (2)

N° 21 bis.

| DATES | HISTOIRE PATHOLOGIQUE | PRESCRIPTIONS |
|---|---|---|
| 10 août | Ce matin la malade est à peu près dans le même état, elle porte les yeux à droite à gauche ; mais dans la position ordinaire, alors que l'œil droit occupe la ligne médiane, l'œil gauche est un dévié à gauche = Langue est dans la même position qu'hier, elle ne la tire pas quand on le lui demande, mais dans certains mouvements la langue franchit les arcades dentaires et arrive jusque sur les lèvres = = Obnubilation très marquée de l'intelligence = La sensibilité est très diminuée à droite = les piqures assez fortes seules sont perçues : ~~elles~~ ~~[illegible]~~ ne provoquent aucun mouvement réflexe du côté paralysé = Mais du côté gauche on remarque des mouvements de tout le côté, surtout du membre inf. = En même temps la malade fait entendre un petit gémissement = Cœur : rien p. 64. = Pas d'albumine dans les urines = | |
| 11 Août | Même état que la veille | |
| 12 août | Même état : pourtant flaccidité du membre sup. droit est moins absolue = on a une très légère résistance du triceps = | |
| 13 août | Le matin quand on a levé la malade pour faire son lit, elle a eu un petit syncope accompagné de transpiration = Décidément point de contracture, point de résistance du membre sup. droit = pas d'avantage pour le membre inf. toujours pas de trépidation et diminution des réflexes = Sensibilité toujours très diminuée à droite = Malade ne tire toujours pas la langue quand on invite ~~la malade~~ à le faire et pourtant de temps en temps on la voit passer la langue sur les lèvres = Intelligence est toujours très obnubilée = | |

SCD Lyon 1

N° 21 *bis*.

| DATES | HISTOIRE PATHOLOGIQUE | PRESCRIPTIONS |
|---|---|---|
| 14 août | p. 100 = température axillaire = 39° = peau chaude = Malade très affaissée = oppressée = respiration, 56 insp. par ... avec plaintes continuelles et q.q. râles trachéaux ~~[illegible]~~ = Persistance de la paralysie flasque et des troubles profonds de la sensibilité du côté droit = Les réflexes sont presque abolis et la sensibilité est très obtuse même sous l'influence des fortes piqûres = Du côté gauche, mouvements automatiques et même mouv. volontaires du membre sup. ; résistance aux mouvements communiqués dans les deux sens pour les deux membres avec prédominance du côté de l'extension pour le membre sup. et du côté de la flexion pour le membre inf. et Auscultation : en arrière du côté gauche à la base, matité à ce niveau râles muqueux et souffle aux deux temps de la respiration = souffle qui varie par moment et qui paraît en rapport avec l'état de vacuité des bronches = du côté droit en arrière aussi et à la base, la respiration soufflante, mais le souffle est accompagné de murmure vésiculaire, de sorte que la respiration paraît plutôt supplémentaire en ce point. = avale difficilement = on porte toujours pas = Toujours paralysie incomplète de la face = mouvements des paupières et des yeux sont possibles = toutefois les paupières sont plutôt tombantes = Évacuation involontaire de l'urine = Constipation ... Mutation sous l'influence de lavement = |
| 15 août | Autopsie : Cerveau : Rien du côté de la dure-mère = des sinus = à peine q.q. râles plaques athéromateuses sur les artères cérébrales = pas d'oblitération appréciable = Les méninges s'enlèvent très facilement sur les parties saines : mais elles sont très adhérentes à la partie moyenne de l'hémisphère gauche à ce niveau les circonvolutions cérébrales présentent un certain degré |

SCD Lyon 1

4e femme N° 127 (3)

N° 21 bis.

| DATES | HISTOIRE PATHOLOGIQUE | PRESCRIPTIONS |
|---|---|---|
| | de ramollissement et la substance cérébrale est entraînée avec les méninges — | |
| Hémisphère gauche | : on trouve de la diminution de consistance avec léger piqueté rouge au niveau de la 3e frontale = à un moindre degré sur la 2e frontale = à un degré plus marqué au niveau du pied la 3e frontale, de la moitié inf. de la frontale ascendante, du lobule de l'insula et de la 1re circonvolution sphénoïdale = Mais il existe des altérations encore plus prononcées au niveau du lobule pariétal inférieur qui est tout à fait diffluent = L'altération atteint à un moindre degré le lobule pariétal supérieur et le pli courbe | |
| Coupe préfrontale et pédiculo-frontale | : petit piqueté rouge de la substance grise sur les points altérés et cités précédemment. = | |
| Coupe frontale | : on trouve de la diminution de consistance des fibres frontales inf. et de la partie correspondante du lobule de l'insula = A la partie supérieure du noyau lenticulaire hémorrhagies capillaires sur une étendue d'un centimètre = | |
| Coupe pariétale | : L'altération est très accusée au niveau du lobule de l'insula et on trouve des hémorrhagies capillaires encore à la partie sup. du noyau lenticulaire, ainsi que sur la petite portion du noyau caudé qui est ramolli | |
| Coupe pédiculo-pariétale | : Le ramollissement est très marqué et présente là son maximum d'intensité au niveau des fibres pédiculo-pariétales moyennes : à un léger degré. Mais aussi très nettement au niveau des fibres pédiculo-pariétales inf. et du lobule de l'insula = Le noyau lenticulaire présente un point de ramollissement, formant déjà une cavité, pouvant loger un petit haricot — La substance qui est la plus ramollie est aussi le siège d'une vascularisation intense : non seulement il existe une teinte rougeâtre générale, mais le | |

SCD Lyon 1

| DATES. | HISTOIRE PATHOLOGIQUE | PRESCRIPTIONS |
|---|---|---|
| | vaisseaux sont très apparents et il existe de petits foyers hémorrhagiques, ayant des dimensions variables, depuis la grosseur d'une tête d'épingle à celle d'un petit haricot. Il existe même à la partie du lobule pariétal inférieur qui est en rapport avec la scissure de Sylvius un ramollissement qui contient tellement d'hémorrhagie qu'il a l'aspect noirâtre. | |
| | Coupe à un centim. en arrière : on retrouve encore le ramollissement avec hémorrhagies capillaires, dans deux points de la 1re circonvolution sphénoïdale, en arrière de la scissure de Sylvius. | |
| | Coupe au niveau de la scissure perpendiculaire interne : légère altération de la substance grise dans les points correspondants à l'altération superficielle déjà décrite. | |
| | Sur toutes les coupes, la capsule interne est intacte. | |
| | Hémisphère droit : rien d'anormal. | |
| | Protubérance - bulbe - cervelet : rien de particulier. | |
| | Thorax : q.q. adhérences des deux côtés nombreuses à droite = poumons emphysémateux surtout sur les bords = à la base du poumon gauche congestion très intense, pneumonie hypostatique, pourtant la pression fait entendre un peu de crépitation. | |
| | - une cicatrice au sommet du même poumon gauche. | |
| | Cœur : de volume normal ; ayant de la surcharge graisseuse. pas de lésion d'orifice. | |
| | Reins : rate : rien. | |
| | Foie : normal : pourtant, en un point, on trouve un foyer, ayant l'étendue d'une pièce de 2 fr. et paraissant être un foyer d'infarctus déjà un peu ancien. | |

SCD Lyon 1

MODÈLE N° 21.

# HOTEL-DIEU. — Salle 4e ff — N° 127

Nom Millian anne marie

né à

demeurant à

profession

âge

tempérament

constitution

entré le

sorti le

DIAGNOSTIC ET RÉSUMÉ

Ramollissement cérébral

Réflexions. Nous avions diagnostiqué une hémorrhagie cérébrale ou un ramollissement avec hémorrhagies capillaires. C'est cette dernière lésion que nous avons rencontrée. Elle donne lieu, en effet, aux mêmes symptômes que l'hémorrhagie cérébrale : attaque avec perte de connaissance, hémiplégie plus ou moins complète et complète dans ce cas avec flaccidité des membres paralysés et résistance des membres opposés aux mouvements communiqués, anesthésie prononcée, diminution notable des réflexes du côté paralysé, pas de trépidation, troubles intellectuels, déviation conjuguée des yeux très notable, élévation de la température, variété d'aphasie observée dans ce cas.

HISTOIRE PATHOLOGIQUE

Dans les cas où une paralysie aussi complète est produite par l'oblitération de la sylvienne, les réflexes ne sont pas autant diminués et l'on trouve notamment les réflexes des membres inférieurs sous l'influence des piqûres faites au membre sup. ou à la face du côté paralysé. La trépidation existe ordinairement et la température est moins élevée. Il est vrai de dire que dans ce dernier cas le ramoll. n'est pas accompagné d'hémorrhagies capillaires. Ce n'est qu'exceptionnellement qu'on en rencontre alors et elles sont disséminées et en petit nombre. Tandis que dans ce cas le tissu ramolli était presque partout infiltré d'hémorrhagies capillaires qui donnaient sur certains points à la substance cérébrale une teinte noirâtre. Ce sont aussi les cas de ce genre qui donnent lieu ultérieurement à des foyers ocreux à peu près

SCD Lyon 1

| DATES | HISTOIRE PATHOLOGIQUE | PRESCRIPTIONS |
|---|---|---|

semblables à ceux de l'hémorrhagie cérébrale, tellement qu'il est qqf impossible de les distinguer alors d'une manière certaine. Du reste dans les cas de ramoll. avec hémorrhagies capilloires abondantes, on ne trouve pas ord. d'oblitération artérielle appréciable. Il est probable que les oblitérations ont lieu dans des vaisseaux très-ténus. Je ne serais pas éloigné de croire que le mécanisme de la production de l'hémorrhagie cérébrale est identique, mais que dans ce dernier cas l'état des vaisseaux et du cœur sont différents de celui de ces organes dans le ramollissement, et que c'est de là que provient la différence du résultat. Dans les deux cas on ne trouve le plus souvent ni oblitération artérielle appréciable, ni les altérations du cœur ou des gros vaisseaux qui produisent ordinairement des embolies.

La nature et l'étendue des lésions des circonvolutions rendent compte des troubles profonds de la motilité et de la sensibilité. Leur siège explique les troubles de la parole et l'abaissement des paupières. La langue notamment était bien paralysée. Elle ne pouvait être tirée hors de la bouche malgré les efforts de la malade, et alors l'action prédominante des muscles du côté gauche déviait légèrement la pointe de ce côté.

La tête et les yeux étaient déviés à gauche du côté de la lésion, mais dès le lendemain de l'entrée de la malade dans le service la déviation était moins persistante. Toutefois, lorsque l'œil droit revenait à la partie médiane, l'œil gauche présentait encore une légère déviation à gauche, par le fait de l'action prédominante du moteur oculaire externe probablement excité d'une façon anormale comme les muscles de la langue et des membres du même côté.

En dernier lieu on a remarqué la résistance prédominante des fléchisseurs de la jambe sur la cuisse et des extenseurs de l'avant bras du côté sain. C'est en effet ce qu'on observe ord. lorsqu'il existe de la résistance dans les membres non paralysés tandis que dans les membres paralysés la résistance, lorsqu'elle existe, offre une disposition inverse.

Un peu de pneumonie hypostatique du côté non paralysé, qqs jours seulement après l'attaque : voilà un fait exceptionnel. On ne peut guère l'expliquer que par la présence de nombreuses adhérences antérieures du côté droit ? Jusqu'à ce jour j'avais toujours rencontré la pneumonie ou la pleurésie peu de temps après l'attaque, du côté paralysé lorsqu'il s'agissait de paralysies intenses. —

SCD Lyon 1

1

MODÈLE N° 21.

# HOTEL-DIEU. — Salle 4e femmes N° 146

Nom Daronat Marie Louise

né à Erome (Drome)

demeurant à (Rue de la Paix 1)

profession concierge

âge 41 ans

tempérament

constitution

entré le 3 juillet 1880

sortie le 3 aout 1880

DIAGNOSTIC ET RÉSUMÉ

Ramollissement cérébral

## HISTOIRE PATHOLOGIQUE

Père vivant et bien portant. Mère morte d'une pleurésie. La malade est mariée : elle n'a jamais eu d'enfant, elle n'aurait eu qu'une fausse couche. Nie tant excès alcooliques. Réglée à 12 ans, ses règles auraient été régulières et la malade aurait toujours joui d'une excellente santé jusqu'en 1872. Son mari aurait ds un accès de folie tenté de la tuer, il la ~~courait~~ poursuivait la menaçant d'une hache. La malade en eut une telle frayeur que ses règles qu'elle n'avait que depuis un jour s'arrêtèrent subitement et ne reparurent plus. La malade en fait en 1879 un séjour salle St Paul, pour un rétrécissement du rectum. Elle aurait, dit elle, éprouvé pendant son traitement un malaise, une crise analogue à celle qui l'amène aujourd'hui à l'hopital. Aux renseignements on apprend

SCD Lyon 1

| DATES | HISTOIRE PATHOLOGIQUE | PRESCRIPTIONS |
|---|---|---|

Attaque hier à huit heures du soir environ, caractérisée par un affaissement soudain, peut être avec perte de connaissance; En tout cas la malade n'a pas tardé à répondre aux questions qui lui ont été faites: on remarque seulement une paralysie complète des membres gauches avec agitation incessante des membres droits; une immobilité du côté gauche de la face avec déviation prononcée du côté droit: La commissure de ce côté étant tirée en haut et en dehors. Etat de somnolence pendant la nuit. Evacuation involontaire de l'urine et des matières fécales. Selles diarrhéiques abondantes.

Actuellement. La paralysie des membres gauches est toujours complète. Le membre supérieur est ds l'extension avec les doigts légt fléchis et la main un peu en demi-pronation. Les mouvements communiqués s'exécutent sans résistance ds tous les sens. — Le membre inf. est ds la demi-flexion et ds les mouvements communiqués on trouve un peu de résistance du côté des fléchisseurs et adducteurs.

— La face est immobile au niveau de la joue, mais la commissure est peu abaissée. Les paupières sont habituellement abaissées, mais la malade peut les relever et les refermer lorsqu'on lui demande. Toutefois les mouvements de l'orbiculaire, du frontal sont un peu moins prononcés et moins énergiques du côté gauche. La langue tirée est fortt déviée à gauche. Ds la bouche, elle est au contraire plutôt entraînée à droite. La malade peut promener très facilement la pointe de la langue sur la joue droite, tandis qu'il lui est impossible de la porter du côté gauche: lorsqu'elle veut faire ce mouvement, elle est toujours projetée en dehors.

— La sensibilité générale est notablement diminuée du côté gauche: il faut répéter les piqures au niveau de la main et des doigts pour qu'elles soient perçues: parfois au moment de la piqure la malade accuse une douleur au niveau du tronc

SCD Lyon 1

| DATES | HISTOIRE PATHOLOGIQUE | PRESCRIPTIONS |
|---|---|---|

Le simple contact n'est pas perçu au niveau du membre supérieur et il en est de même au niveau du membre inf., du tronc et de la face. Le frottement de la pointe de l'épingle n'est même pas perçu, sauf peut-être sur le membre inférieur où la sensibilité est moins obtuse. Sur ces parties les piqures sont partout senties.

Les réflexes plantaires sont diminués à gauche, exagérés à droite. Lorsqu'on chatouille la plante du pied gauche on obtient d'abord un léger mouvement du pied, puis en continuant, plus rien; tandis que la même excitation du côté droit donne lieu à des mouvements exagérés. Les mouvements du côté droit se produisent aussi, mais à un moindre degré par le chatouillement du pied gauche. Les piqures du pied gauche donne lieu à un réflexe brusque de la membre gauche et à des mouvements exagérés dans le membre droit. Les piqures des doigts ou de la main gauche donnent lieu à un léger réflexe du membre piqué, quelque du membre inf. du même côté: à ce moment le malade fait aussi un mouvement inspiratoire avec plainte, mais d'une façon inconsciente, car, interrogé, elle ne sent pas les piqures. Les piqures de la face du côté gauche produisent aussi un léger mouvement ~~du côté~~ des membres gauches surtout du membre inférieur. Lorsque les piqures de la main ou de la face sont très fortes, les réflexes gauches s'accompagnent de réflexes du côté droit.

Les membres du côté droit ne présentent pas de résistance et sont maintenus ~~tout~~ bien en repos: la face du côté droit n'est pas contracturée. Lorsque le malade ouvre les yeux, on voit une déviation des yeux à droite. Lorsqu'on dit à la malade de les porter à gauche, on voit les yeux se dévier même complètement de ce côté, mais ils sont tout aussitôt ramenés à droite, le malade éprouvant de la difficulté à diriger ses yeux à gauche et une impossibilité à les maintenir de ce côté. Lorsque l'on

SCD Lyon 1

| DATES | HISTOIRE PATHOLOGIQUE | PRESCRIPTIONS |
|---|---|---|

tombante que la droite. ~~L'œil gauche paraît plus fet~~ Le sourcil gauche ne présente pas la courbure qu'on remarque du côté droit, celui-ci est presque droit et il faut faire fermer fortement les yeux à la malade pour ramener les sourcils au même niveau. Le phénomène est d'autant plus marqué que la malade est plus éveillé et que le frontal se contracte. Quand elle s'endort on ne trouve presque pas de différence appréciable. Lorsqu'on lui dit de fermer les yeux, si elle les ferme doucement, on ne voit rien de particulier du côté du front mais si elle les ferme fortement, le mouvement produit par l'abaissement du sourcil est très-marqué du côté droit et très peu du côté gauche: il semble que l'abaissement du sourcil droit est en retard sur l'abaissement du sourcil gauche. La commissure labiale est peu déviée même de la [illegible] Pendant notre examen la malade se plaint de douleur spontanée ds tout son côté gauche et notamment sur les points que nous avons indiqués.

Pour l'odorat et le goût, persistance de la diminution de l'odorat et du goût du côté droit.

5 juill Aujourd'hui pas d'évacuation involontaire des matières fécales. La malade a uriné ds le bassin.

Les urines contiennent une grande quantité d'albumine

Lorsque la malade regarde en face l'œil droit est bien la partie médiane, mais l'œil gauche est un peu dévié en dedans = La malade a toujours de la tendance à porter les à droite; quand elle les porte à gauche, elle ne les maintient longtemps dirigés de ce côté =

6 juillet La cuisse gauche est dans l'abduction, une peu fléchie, avec flexion très prononcée de la jambe = La malade éprouve quelques douleurs encore plus vives que précédemment dans tout le membre surtout quand imprime des mouvements ou quand on exerce un peu des muscles, surtout des fléchisseurs de la cuisse = Toutefois la cuisse peut être étendue complètement =

N° 146 = 4ème femme  4e feuille

| DATES | HISTOIRE PATHOLOGIQUE | PRESCRIPTIONS |
|---|---|---|
| 5 juillet (suite) | Pas de trépidation = La malade sent un peu mieux. La sensibilité est moins obtuse = L'œdème, à peine marqué pour le membre inférieur droit est très sensible ~~aussi~~ gauche surtout au dos du pied et à sa partie externe = | |
| [illegible] | Pour les membres sup., on observe pas d'œdème à vrai dire ; la main du côté gauche paraît seulement un peu plus volumineuse, plus épaisse que la droite à la palpation = Pas d'incontinence d'urine, ni de matière fécale = Diarrhée a un peu diminué | |
| 8 juillet | Les douleurs persistent très vives surtout au niveau de la cuisse et de la jambe, de l'épaule du côté gauche = q.q. douleurs aussi au niveau de l'épaule du même côté | |
| 9 19 juillet | Depuis hier la malade peut fléchir le membre inf. gauche quand on la mise dans l'extension = toutefois la contracture des fléchisseurs est toujours prononcée, mais muscle, sont un peu moins douloureux = Les douleurs ont aussi diminué dans le membre sup., mais pas de mouvement spontané | |
| 24 juillet | Malade accuse une douleur assez intense de tout le côté gauche douleur durant depuis 3 jours = à la percussion, on note de la matité à la base gauche = à l'auscultation un très notable diminution de la respiration mais pas de souffle | |
| 28 juillet | Malade se plaint toujours beaucoup d'une douleur au côté gauche = Matité de la base gauche a augmenté d'étendue = aujourd'hui on entend très nettement un souffle à maximum dans l'expiration au niveau de l'angle inf. de l'omoplate = au même niveau modifications de la voix haute et la voix basse = persistance de la diarrhée = | |

| DATES | HISTOIRE PATHOLOGIQUE | PRESCRIPTIONS |
|---|---|---|
| 29 juillet | Malade depuis 3 à 4 jours crache un peu de sang | |
| 2 août | Depuis deux jours malade ne va pas du tout de ventre et vomit tout ce qu'elle prend | |
| 3 août | Ce matin à 6 heures la malade venait de boire un peu d'eau et ne présentait rien de particulier sauf la persistance des vomissements, du hoquet (existant depuis 2 ou 3 jours), et d'un peu de diarrhée, lorsque tout à coup elle a présenté une agitation extraordinaire des membres, sans qu'on ait des renseignements précis sur la nature de cet accident = elle a seulement déchiré la gaze qui la préservait des mouches. Après une minute tout au plus d'agitation elle a succombé brusquement. | |
| 4 août | Autopsie : Cerveau : La calotte crânienne enlevée on constate que les artères cérébrales ne sont pas athéromateuses. Dans l'artère sylvienne droite à 1 cent. au delà de la cérébrale on remarque un petit caillot blanc, pariétal, n'obstruant pas le vaisseau, mais tapissant irrégulièrement sa paroi dans l'étendue d'un centimètre et oblitérant plusieurs petites artères à leur origine. Rien dans les sinus. Hémisphère droit : Il existe un ramollissement de la plus grande partie du lobe sphénoïdal sur la moitié antérieure, la moitié ant. également du lobule de l'insula. Le plus où l'altération est le plus prononcée est la partie ant. du lobe sphénoïdal, où la substance cérébrale est tout à fait ramollie et diffluente. Coupe frontale : on trouve à la partie sup. du corps strié, empiétant sur le 1/3 sup. de ce corps et sur la capsule interne, une altération d'aspect jaune verdâtre, offrant tout à fait les apparences d'une tumeur, ayant à la coupe les dimensions d'une pièce de 50 cent ; altération de forme | |

| DATES | HISTOIRE PATHOLOGIQUE | PRESCRIPTIONS |
|---|---|---|

arrondie, et ramollie. — Elle s'étend ~~[illegible]~~ à la partie externe du corps strié et les fibres blanches, qui séparent les deux noyaux, ~~[illegible]~~ divisent aussi l'altération en deux portions. — On constate tout au pourtour de cette lésion un ramollissement diffluent de la substance médullaire sur une étendue d'un centimètre. —

= Coupe pariétale : on retrouve la même altération, occupant la portion externe du noyau lenticulaire ; et il existe du ramollissement de la substance médullaire environnante, notamment au pied de la couronne rayonnante. —

= Coupe pédiculo-pariétale : L'altération, avec les mêmes caractères donnés précédemment, occupe la même région (noyau lenticulaire). — L'altération se termine très exactement avec le noyau lenticulaire. —

Hémisphère gauche : rien d'anormal. —

Rien de particulier non plus dans le cervelet, la protubérance, le bulbe. —

Thorax : A l'ouverture du thorax, on constate la présence d'un épanchement abondant, 2 litres environ, occupant la cavité pleurale gauche. — En outre, quelques adhérences pleurales des deux côtés, surtout à gauche. —

= Le poumon gauche est atalectasié dans ces deux tiers inf. — Dans le tiers inf. de ce même poumon, on rencontre trois infarctus volumineux — à ce niveau, vaisseaux sont complètement oblitérés par des caillots. —

= Le poumon droit ne présente rien d'anormal. —

Cœur : Pas de lésion d'orifice — de volume normal, le

SCD Lyon 1

| DATES | HISTOIRE PATHOLOGIQUE | PRESCRIPTIONS |
|---|---|---|
| | Cœur présente un peu de surcharge graisseuse — on en trouve aucun caillot ni dans les ventricules ni dans les oreillettes — | |
| | — aorte ; offre q.q. plaques athéromateuses. | |
| | Foie — rate rien d'anormal — | |
| | Reins : Les deux reins sont très augmentés de vol. et surtout le gauche — qui est bien deux fois plus volumineux que le droit — à la coupe, ils sont graisseux, à un degré très prononcé — y a-t-il aussi la dégénérescence amyloïde ? on le dirait, dans plusieurs un examen histologique ultérieur tranchera la question — En outre, à la surface de la coupe, on remarque de nombreuses petites aspérités, qui ne sont autre chose que des caillots remplissant les vaisseaux des reins et ceci pour les deux reins. — Tous les vaisseaux sont oblitérés par les caillots — | |
| | Intestins : Dans une étendue d'environ 0,50 à 0,60 cent de sa portion terminale, comprenant le rectum, l'S iliaque, l'intestin a ses tuniques très épaissies, très augmentées de volume, de consistance — Elles ont un aspect lardacé : elles sont [illegible] et crient un peu sous le scalpel — Cette portion de l'intestin, étalée, ne s'aplatit pas comme les autres parties elle conserve sa forme cylindrique — | |
| | — Le calibre du rectum surtout dans sa moitié inférieure est très rétréci — | |
| | — Pas d'ulcérations apparentes de la muqueuse — | |
| | — Rien d'anormal dans les autres parties du tube intestinal — | |

MODÈLE N° 21.

1

# HOTEL-DIEU. — Salle 4e ff. N° 146

Nom Daronat Marie Louise

né à

demeurant à

profession

âge

tempérament

constitution

entré le

sorti le

DIAGNOSTIC ET RÉSUMÉ

Ramollissement cérébral.

Réflexions. — Le diagnostic de la nature de la lésion était difficile en raison de ce fait que l'hémiplégie était survenue chez une personne présentant une urine fortement albumineuse, ce qui militait en faveur de l'hémorrhagie, tandis que les autres symptômes se rapportaient plutôt à un ramollissement. Ainsi peu ou pas de perte de connaissance avec hémiplégie complète; absence de contracture d'abord et mutilation très-légère résistance aux mouvements communiqués avec une paralysie toujours complète et retour presque parfait des facultés intellectuelles; réflexes produits du côté paralysé par les piqûres de la face et du membre sup. — Il est vrai que ce dernier phénomène ne se produisait plus le surlendemain de l'attaque. En outre comme les réflexes plantaires étaient diminués et qu'il n'y avait pas de trépidation, le diagnostic restait encore douteux surtout en rapprochant ces faits de la présence de l'albumine dans l'urine. — L'événement ayant démontré qu'il s'agissait d'un ramollissement, il faut chercher à se rendre compte de la valeur de ces différents symptômes dans les conditions où la malade se trouvait. Et d'abord, elle était profondément cachectique depuis longtemps ainsi qu'on pouvait le constater par l'œdème des deux membres inf. qui existait avant l'attaque, par la décoloration des téguments et la diarrhée persistante, et enfin par la connaissance de la lésion syphilitique du rectum. Il est probable que chez les cachectiques avérés, il n'y a jamais d'hémorrhagie, quand l'urine est albumineuse. Chez les cachectiques, il y a un affaiblissement

HISTOIRE PATHOLOGIQUE

SCD Lyon 1

| DATES | HISTOIRE PATHOLOGIQUE | PRESCRIPTIONS |
|---|---|---|
| | De l'action du cœur. Cela suffit pour | que l'on n'y ait pas d'hémorrhagie |
| | Roland de Marie pour favoriser la | production de dépôts fibrineux |
| | dans les artères cérébrales. Au point | de vue du diagnostic |
| | de la nature de la lésion, il faudra donc tenir grand compte de | |
| | l'état cachectique précédant l'attaque et notamment de la | |
| | présence de l'œdème des deux membres inférieurs. Dans nos | |
| | obs. ant. ce phénomène se rapportait toujours à un ramollissement. | |
| | Si les réflexes du côté paralysé ont rapidement subi de la plénitude, | |
| | c'est vraisemblablement parce que le faisceau de la sclérose n'oblitérait pas complètement la | |
| | voie réflexe et que l'oblitération a pu être plus complète. | |
| | condition existe pour le phénomène | |
| | plus fréquemment. — La diminution | |
| | Le côté gauche était probablement | |
| | étant donné la conservation presque complète de la motilité. | |
| | Enfin, il n'y avait pas de déviation | |
| | paralytique de la langue, parce que la paralysie était à peu près | |
| | on pouvait aussi invoquer d'autres raisons et notamment | |
| | la valeur du siège de la lésion, de son étendue, etc. Son pronostic | |
| | opinion n'a pas encore pu être faite. | |
| | Chaleur à peu près égale de 2 côtés, avec paralysie intense, remarque plutôt chez les cachectiques et par suite à ramollissement. | |
| | En même temps que une paralysie très complète de la | |
| | face du côté gauche, nous avons observé des phénomènes | |
| | d'excitation dans les différentes parties du côté droit, dont quelques- | |
| | uns n'ont pas encore attiré l'attention des observateurs. Parmi | |
| | cette déviation de la face et l'agitation des membres du côté droit. Constatée | |
| | au début, nous avons remarqué l'élévation du sourcil | |
| | par la contraction du frontal et la déviation de la langue | |
| | à droite lorsqu'elle se trouvait dans la bouche. | |
| | pour que ce mouvement fut bien net, il fallait une certaine | |
| | excitation ; si la malade sommeillait le sourcil était paralysé | |
| | ou plutôt il n'est qu'un peu abaissé et n'exécutait que la contraction | |
| | du frontal se produisait. De même si on examinait la malade | |
| | on voyait que la langue était parfaitement à la partie moyenne | |
| | tordu, qu'elle se portait à droite lorsqu'on lui disait d'ouvrir la bouche. Montrait ensuite la langue. | |
| | Il est probable que tous ces phénomènes d'excitation siégeaient du côté opposé à la paralysie. Dans | |
| | cela qui donne lieu à la déviation conjuguée de yeux qui a été aussi par la région | |

SCD Lyon 1

Modèle N° 21.

2

# HOTEL-DIEU. — Salle 4 ff. N° 146

Nom Daronat Marie Louise

né à

demeurant à

profession

âge

tempérament

constitution

entré le

sorti le

DIAGNOSTIC ET RÉSUMÉ

Ramollissement cérébral

Réflexions (Suite) — Les conditions qui donnent lieu aux phénomènes d'excitation du côté sain sont encore incomplètement connues. Ce sont principalement le début brusque de la paralysie, l'intégrité plus complète des parties homologues de l'hémisphère opposé, ou mieux des lésions assez limitées pour ne pas occasionner des troubles profonds dans l'autre hémisphère. Enfin ces phénomènes sont d'autant plus accusés que l'attaque est plus récente. Ils disparaissent au bout de quelques jours. —

HISTOIRE PATHOLOGIQUE

Lorsque la déviation conjuguée devient assez faible pour permettre tous les mouvements et notamment pour qu'elle pût regarder un objet placé en face d'elle, on remarqua que l'œil droit était parfaitement situé à la partie médiane, tandis que l'œil gauche était légèrement dévié en dedans. Il est difficile de dire si ce phénomène doit être rapporté encore à l'excitation qui produit la déviation conjuguée ou bien à la paralysie du moteur oculaire externe. Il semble cependant que s'il n'y avait qu'un phénomène d'excitation il se produirait aussi bien sur l'œil droit qui serait légèrement dévié en dehors, tandis que la localisation de la déviation sur l'œil gauche est favorable à l'hypothèse d'une influence paralytique. Autrement, il faudrait supposer une excitation prédominante du moteur oculaire commun gauche ce qui n'est pas non plus impossible.

SCD Lyon 1

| DATES | HISTOIRE PATHOLOGIQUE | PRESCRIPTIONS |
|---|---|---|
| Le sommeil de la paralysie motrice de toute hémiplégie dont il est une des premières terminaisons favorables. Quand il manque, on peut craindre une hémorragie cérébrale, ou quand il persiste longtemps après la disparition de la paralysie motrice, il est le signe d'une lésion de la sensibilité. | Sa paralysie du côté gauche était complète pour les membres, bien par très-étendue, et que d'autres fois on n'eut que des paralysies incomplètes, nous l'avons déjà remarqué plusieurs sont toujours très-prononcées chez les plus ou moins prononcées des facultés génital renseignera sur l'étendue des lésions. — Quand que la commissure de la bouche était déviée à droite, elle était à gauche lorsqu'elle tirée en dehors. peut être en rapport seulement avec l'intensité encore avec le siège de la lésion au Il est difficile de dire si l'abaissement de était en rapport avec le siège de la lésion, encore ouverte à fermer le œil sous l'influence | très-prononcée à la face que la lésion ne fut une lésion analogue incomplète. Mais, ainsi que plusieurs fois, la paralysie cachectique. C'est l'altération intellectuelle, qui persiste plus ou moins grande à un moins prononcé dans l'intensité. dans l'intensité de la paralysie, mais était déviée fortement à Ces phénomènes étaient niveau de la bouche de l'émotion ? paupière s'entrouvrait de plus grand écartement que la malade pouvait de la volonté |
| | La sensibilité était profondément altérée puisque, au début on pouvait piquer la malade à différentes reprises dans les membres. Dans les muscles respiratoires, sans qu'elle en eut conscience et qui plus tard de jour en jour, elle eut une diminution partielle de la sensibilité des phénomènes d'hyperesthésie. Ora pour la altération à la lésion de la capsule interne dans le voisinage de la lésion, du corps strié ; toutefois il est à remarquer que les troubles se produisent plutôt lorsque la capsule est peu atteinte et reste intacte et que les lésions sont plus ou moins limitées dans le voisinage comme dans le cas. — On avait trouvé conformément à ce qui existait dans le cas d'hémianesthésie, une diminution de la vue de l'ouïe du même côté mais il est étrange qu'on ait constaté une diminution de l'odorat et de goût du côté opposé. Serait-ce une simple coïncidence ? ou bien cette perte de la localisation de la lésion ? Hémianesthésie sensorielle existait probablement en rapport avec l'affaiblissement de la sensibilité générale de la moitié du corps du côté gauche était en rapport avec la paralysie des muscles de la face avec phénomènes de paralysie très-intenses par le fait de la cachexie. | |
| | Grandement pléthorique du côté gauche, par le fait de la stase du sang et de la cachexie. Probablement mêmes causes pour l'infarctus, la coagulation du sang dans les artères étant secondaire. — De même aucun caillot ou aucune lésion des orifices ou des cavités du cœur droit. — De même pour le cœur gauche et surtout appendices d'athérome de l'aorte. Il est difficile de rapporter à la lésion de l'oblitération des systèmes. N'était pas plus rationnel de l'hémianesthésie à l'état cachectique qui attire le sang et affaiblit la contraction du cœur, des circonstances aussi favorables aux coagulations dans les artères existant dans les artères cérébrales ? | |

SCD Lyon 1

Modèle N° 21.

# HOTEL-DIEU. — Salle St Bruno N° 14

Nom Bedal antoine
né à Flumet (Savoie)
demeurant à Lyon
profession journalier
âge 60 ans
tempérament
constitution
entré le 10 juin 1880
mort le 13 juin 1880

DIAGNOSTIC ET RÉSUMÉ

Ramollissement cérébral (hémorrhagique)

## HISTOIRE PATHOLOGIQUE

Ce malade, homme grand et fortement musclé, est apporté à l'hôpital dans un état de somnolence profonde, dont on a grand peine à le tirer. Pourtant, en le pressant de questions, on finit par obtenir les renseignements suivants qu'il donne avec la plus grande difficulté, parlant d'une façon à peine intelligible.

Le matin, 10 juin, à 6 heures, il était debout dans sa chambre en train de prendre son café lorsqu'il tomba sans perdre connaissance et se trouva dans l'impossibilité de se relever.

C'était la 1ère fois que pareille chose lui arrivait.

Ce malade examiné aujourd'hui, 12 juin, sur l'invitation de Mr Vinay, est trouvé dans l'état suivant : Il est sans connaissance, ne répond pas du tout aux questions qui lui sont faites et reste plongé dans un coma profond, malgré toutes les excitations auxquelles on le soumet.

SCD Lyon 1

| DATES | HISTOIRE PATHOLOGIQUE | PRESCRIPTIONS |
|---|---|---|

On constate d'abord une hémiplégie complète des membres du côté gauche, avec déviation, peu marquée de la face

Face : La déviation de la face est peu marquée = La commissure gauche des lèvres est un peu abaissée et effilée = La joue gauche est plus lisse que la droite : les rides et les plis sont un peu moins apparents. La paupière gauche est un peu tombante =

= Le malade ne peut pas tirer ou du moins ne tire pas la langue, quand on l'invite à le faire =

= Du côté des yeux, on note, quand on relève brusquement les paupières, que les globes oculaires sont sur la ligne médiane ou tournés du côté paralysé, mais aussi que les paupières sont ouvertes, on les voit se porter à droite et un peu en haut et on a bien alors la déviation conjuguée du côté de la lésion = on remarque aussi un peu de nystagmus. La pupille du côté gauche est un peu plus dilatée que la droite. Cette dernière paraît moins sensible à l'action de la lumière = sous l'influence des excitations pratiquées des deux côtés sur le côté droit surtout, on voit les pupilles se dilater et la déviation conjuguée se produire à droite =

= Quand on laisse le malade un moment tranquille, les yeux avant de reprendre la position dans laquelle on les a trouvés (déviés à gauche, du côté paralysé) présentent au début de l'exploration présentent très souvent un strabisme divergent l'œil gauche étant dévié en dehors et l'œil droit à peu près à la partie médiane

Membres : Le malade est incapable de faire le moindre mouvement des membres du côté gauche

Les membres du côté paralysé présentent un peu de contracture = La résistance vient surtout du triceps pour le membre sup. et un peu aussi du biceps = pour le membre inférieur, c'est aussi du triceps qui vient la plus grande résistance. La résistance venant du biceps et des muscles de la région postérieure de la cuisse est moins considérable

= Pour les deux membres gauches, cette résistance est d'ailleurs variable au début de l'examen du malade. On remarque qu'elle est très marquée puis il est à noter que dans le cours de l'examen on la trouve bien moindre et à un moment on trouve la paralysie flasque pour le membre sup. : puis la contracture se reproduit à nouveau =

= A droite, la résistance, quoique variable aussi, est beaucoup plus

SCD Lyon 1

St Bruno = n° 16 — (2)

N° 21 bis.

| DATES | HISTOIRE PATHOLOGIQUE | PRESCRIPTIONS |
|---|---|---|
| | forte, et il faut par moment déployer des forces considérables pour exécuter les mouv. de flexion et d'extension = Pour le membre sup. c'est la flexion qui exige le plus de force et pour le membre inf. c'est l'extension = | |
| | Les réflexes sont conservés, diminués un peu à gauche = | |
| | Pas de trépidation ni à gauche, ni à droite = | |
| | Sensibilités : La sensibilité est très profondément troublée = Les fortes piqûres à gauche laissent le malade impassible = à droite, les petites piqûres ne produisent presque rien — il faut les fortes piqûres pour amener des mouvements du bras et de la jambe du même côté ainsi que quelques contractions dans la moitié droite de la face = | |
| | Incontinence d'urine et des matières fécales = | |
| | Les bruits du cœur sont assez difficiles à percevoir à cause de q. q. râles trachéaux — on entend pas de bruit de souffle = | |
| Le 14 juin 1880 | = Autopsie = | |
| | A l'ouverture de boîte crânienne, on ne note rien de particulier = Les artères cérébrales présente bien peu, à peu près pas d'athérome = La sylvienne droite présente une oblitération par un caillot blanc grisâtre, granuleux, qui commence à 5 millimètres au delà de la division de la carotide interne ou cérébrale ant. et sylvienne est qui existe dans une étendue de 5 centimètres environ = Le caillot oblitère toutes les branches de division de la sylvienne = | |
| | Hemisphère droit : sur la face interne, on remarque une teinte rouge produite par un léger degré d'hémorrhagie sous méning. et par des hémorrhagies ponctiformes de la substance cérébrale : ces altérations ont pour siège principalement les 2/3 antérieurs de cette face et notamment la partie antérieure de la circonvolution du corps calleux = Dans ce point sur une étendue d'une pièce de 2 fr. les hémorrhagies capillaires sont confluentes et le tissu cérébral est complètement ramolli et diffluent = En enlevant les méninges, on s'aperçoit du reste qu'elles sont adhérentes aussi dans toute cette partie vascularisée indiquée précédemment, c. à d. dans toute la partie située au dessus du | |

SCD Lyon 1

| DATES | HISTOIRE PATHOLOGIQUE | PRESCRIPTIONS |
|---|---|---|
| | fillon Calloso-marginal et sur la moitié du Corps calleux = | antérieure de son circonvolution |
| | Dans le ventricule latéral, on voit formé par le corps strié effacé, ramolli et infiltré | une saillie brunâtre, ramollie et infiltrée de sang |
| | Tout le lobe hémisphère cérébral est étalé, ramolli, affaissé = Sous | |
| | tous arachnoïdienne de la partie antérieure et externe = adhérences | |
| | Des méninges sur toute la face externe, sauf dans la partie située | |
| | en arrière du sillon parallèle = | |
| | Coupe préfrontale : Le 1/3 interne de la coupe est tellement | |
| | infiltré de sang qu'on dirait un véritable caillot avec piqueté | |
| | de substance cérébrale = | |
| | Coupe pédiculo-frontale : Sur cette coupe, on voit des circonvolutions | |
| | frontales, au niveau du 1er et 2e circonvolutions | |
| | frontales, au niveau du 1/3 sup. de la substance blanche, on voit | |
| | de la substance grise de la face interne et du corps strié = | |
| | Coupe frontale : Hémorragie pour ainsi dire et ramollissement | |
| | au niveau de toute la substance grise ; mais au niveau | |
| | au niveau du corps strié qui est tout à fait détruit = | |
| | Coupe pariétale : Le ramollissement avec cette | |
| | est moins marqué pour la substance que sur la coupe précédente | |
| | mais l'infiltration est considérable au niveau des corps strié et | |
| | Des circonvolutions de l'insula = Ces parties forment une masse | |
| | ramollie, complètement infiltrée de sang sur laquelle on reconnaît | |
| | en plus une traînée sanguinolente plus blanchâtre indiquant la | |
| | place occupée par la capsule interne = Le pied de la couronne | |
| | rayonnante est aussi complètement ramolli | |
| | Coupe pédiculo-pariétale : L'infiltration des circonvolutions est | |
| | bien manifeste qu'au niveau du lobule pariétal sup. = Le ramollissement | |
| | atteint la partie antérieure des circonvolutions de l'insula et la | |
| | partie externe du noyau lenticulaire et en part le pied de | |
| | la couronne rayonnante = La couche optique et une portion de la | |
| | capsule interne sont intactes = | |
| | Coupe préoccipitale : on trouve encore du ramollissement avec | |

SCD Lyon 1

1re Bruno = N° 16 = (3)

| DATES | HISTOIRE PATHOLOGIQUE | PRESCRIPTIONS |
|---|---|---|
| | Ecchymoses sur la moitié inférieure de la Coupe | |
| | On ne trouve plus de lésion, en arrière de la scissure perpendiculaire externe. | |
| | hemisphère gauche : rien d'anormal | |
| | Cervelet = protubérance = bulbe ne présentent rien de particulier | |
| | Pas trace d'exhaure fessière | |
| | Cœur : Le cœur est un peu volumineux = un peu de surcharge graisseuse = on trouve, dans le cœur gauche, sur la paroi interventriculaire, une ecchymose ayant comme dimension un peu plus d'un centimètre de diamètre = Pas de lésion d'orifice | |
| | Aorte : présente de très nombreuses plaques athéromateuses, et sur ces plaques de nombreux dépôts fibrineux, qu'on pourrait prendre à un examen superficiel pour des végétations, mais qui se laissent très facilement enlever par le raclage | |
| | poumons : Les poumons ne reviennent pas sur eux-mêmes après l'ouverture du thorax = ils sont emphysémateux et adémateux = on remarque une cicatrice au sommet de chaque poumon = Le poumon gauche ne présente rien autre de particulier = mais le poumon droit laisse voir sur les coupes qu'on en fait, au sommet deux foyers d'infarctus assez bien circonscrits, assez bien limités = un peu plus bas, on remarque une série d'autres points ayant tout à fait l'aspect des foyers d'infarctus précédents = mais ils ne sont pas circonscrits du tout, ils sont disséminés, diffus. = On ne trouve aucune oblitération artérielle au niveau de ces foyers | |
| | Reins - rate - foie ne sont le siège d'aucun infarctus et n'offrent rien d'anormal | |

# HOTEL-DIEU. — *Salle* _____ *N°* ____

*Nom*

*né à*

*demeurant à*

*profession*

*âge*

*tempérament*

*constitution*

*entré le*

*sorti le*

DIAGNOSTIC ET RÉSUMÉ

HISTOIRE PATHOLOGIQUE

SCD Lyon 1

MODÈLE N° 21.

# HOTEL-DIEU. — Salle 4mes Femmes N° 150

Nom Lyonnet Marianne

née à Givors (Rhône)

demeurant à

profession : ménagère

âge : 69 ans

tempérament

constitution

entrée le 15 Janvier 1880

~~sorti~~ mort le 23 janv. 80 —

DIAGNOSTIC ET RÉSUMÉ

Hémiplégie gauche

Ramollissement cérébral

Autopsie

## HISTOIRE PATHOLOGIQUE

Bonne santé habituelle, sauf depuis 2 ans; elle toussait, était oppressée, parfois digérait mal et prenait alors un peu d'eau d'arquebuse. Elle est paralysée depuis le 1er Janvier dernier; auparavant elle sentait déjà parfois depuis 2 ou 3 semaines des fourmillements dans les deux membres du côté gauche, qu'elle faisait cesser par des frictions. Dans la nuit du 31 décembre au 1er Janvier elle sentit des fourmillements dans le membre supérieur gauche, puis s'aperçut qu'elle ne pouvait plus le remuer; le matin en se levant, elle remarqua que le membre inférieur ne pouvait plus la soutenir, on lui lui donne un point d'appui pour l'empêcher de tomber; ~~elle l'intelligence~~ la connaissance a été constamment intacte. Depuis ce jour elle n'a pu faire aucun mouvement des membres du côté gauche; il n'y a eu ni dans les membres ni dans l'état général aucune modification jusqu'aujourd'hui. Embonpoint énorme

Jamais de palpitation, de dyspnée, jamais d'hémoptysie, jamais d'enflure

Etat actuel. L'intelligence paraît intacte; elle parle assez facilement et répond bien aux questions. Elle se plaint de souffrir un peu de la tête. On la trouve couchée sur le côté gauche sans que la tête soit inclinée ni que la face regarde plutôt d'un côté. Les yeux sont habituellement sur la ligne médiane, regardant en avant; ils peuvent regarder d'un côté et d'autre, cependant, ils paraissent aller un peu moins loin du

| DATES | HISTOIRE PATHOLOGIQUE | PRESCRIPTIONS |
|---|---|---|

côté gauche ; il n'y a pas de strabisme ; la pupille du côté gauche est un peu plus grande que l'autre. Les plis du front sont un peu plus accusés du côté droit et le sourcil droit est un peu relevé ; cela s'accentue lorsque le malade fait des mouvements du front ou des paupières ; l'œil gauche, est au repos, un peu moins ouvert que l'autre ; elle peut les fermer également bien et l'autre, mais lorsqu'elle les ouvre au contraire, le sourcil droit remonte beaucoup plus que l'autre. La narine du côté gauche est un peu moins ouverte, le sillon nasal labial peut être un peu moins profond. La bouche n'est guère déviée, mais la commissure gauche est abaissée ; lorsqu'elle ouvre la bouche avec effort, la commissure droite est tirée en arrière. La langue dans la bouche fait aussi bien des mouvements dans les deux sens ; projetée, sa pointe se dévie à gauche.

Membres.

Motilité. Complètement nulle pour les deux membres du côté gauche ; ils sont dans la résolution absolue.

Contracture. Il n'y en a pas ; les membres sont très-souples, aussi bien d'un côté que de l'autre.

Sensibilité. Elle est totalement abolie du côté gauche ; non-seulement le contact n'est pas senti, ni les piqures légères, mais les piqures les plus profondes ne sont pas perçues, ni aux membres ni au tronc ni à la face ; on touche la conjonctive avec la tête d'épingle, sans obtenir aucun mouvement ; un moment après, la partie de la conjonctive s'injecte un peu.

Mouvements réflexes.

Le premier chatouillement de la plante du pied gauche détermine un mouvement faible dans le membre correspondant ; mais après, on ne peut le reproduire que de temps en temps, et beaucoup plus faible encore, le chatouillement de la plante du pied droit donne lieu à des réflexes peu intenses. La piqure du pied provoque un réflexe dans le membre correspondant absolument rien ailleurs ; cet effet diminue à mesure qu'on se rapproche de la racine du membre, la piqure de la cuisse est sans effet. En piquant le membre supérieur ou la partie gauche du tronc, et on la partie gauche de la face, même très-fortement on n'obtient aucun réflexe.

X Une grande à la face antérieure de la cuisse gauche, appliqué le 14 mai

Pas de trépidation.

Œdème avec marqué du membre inférieur gauche, et plus intense au dos du pied ; quelques phlyctènes à la partie inférieure de la jambe. Eschare de la fesse droite.

Incontinence d'urine et des matières fécales.

SCD Lyon 1

2mes Femmes 150 Lyonnet Marianne

| DATES | HISTOIRE PATHOLOGIQUE | PRESCRIPTIONS |
|---|---|---|
| | ~~La~~ Vue. L'œil gauche y voit moins que l'autre. | |
| | Ouïe. L'oreille gauche entend moins. | |
| | Odorat et goût. Elle dit percevoir aussi bien d'un côté que de l'autre. | |
| 17 Janvier | La ~~phyt~~ phlyctène du membre inférieur est crevé ; elle laisse une eschare assez étendue. | |
| | Une piqure faite au doigt donne lieu à une douleur partant de l'épaule et s'irradiant un peu dans tout le membre ; d'autres fois c'est dans le poignet qu'elle sent la douleur principale. Après avoir fait plusieurs piqures, elle arrive une fois à ~~le~~ localiser la douleur au doigt piqué ; une fois il a semblé voir un très-léger mouvement des doigts. Les piqures du front du côté gauche donne lieu à une vague sensation de mal de tête de ce côté. A la langue les piqures sont senties du côté gauche, mais moins qu'à droite. | |
| | Autant qu'on peut entendre les bruits du cœur, on ne trouve pas de souffle. Les battements sont assez fréquents ; l'impulsion n'est pas forte. (L'auscultation est rendue très-difficile par l'embonpoint ~~...~~ excessif de la malade et par ~~sa~~ sa position dans le décubitus latéral gauche. | |
| | Pas d'albumine dans les urines. | |
| 20 Janvier | Pour les soirs elle est agitée ; elle fait de grands mouvements des membres sains et veut descendre de son lit. Le matin elle a une dyspnée intense : le passage de l'air dans les voies respiratoires s'accompagne de râles trachéaux très-bruyants. 44 respirations. Pendant l'inspiration la poitrine se dilate et les parois abdominales antérieures s'affaissent ; pendant l'expiration, l'abdomen se soulève. Pouls ~~120~~ 140 ou plus. Elle peut porter les yeux en tous sens ; cependant elle regarderait plutôt à gauche ? du côté paralysé ; mais les yeux sont souvent à la partie médiane. Si on lui dit de regarder à droite, les yeux se portent parfaitement de ce côté cependant l'œil droit se dévie un peu moins complètement que le gauche. Persistance de la paralysie du côté gauche. Bien que la tête puisse se porter des deux côtés ~~elle est~~ la face est plutôt dirigée du côté gauche. ~~Légère~~ très légère résistance aux mouvements communiqués dans le membre supérieur du côté droit, aucune du côté gauche. Chaleur de la peau. Pas de signes de pneumonie, à une auscultation rapide. | |
| 21 Janvier | Le matin la malade regarde plutôt en face ou à droite, elle même indique | |

| DATES | HISTOIRE PATHOLOGIQUE | PRESCRIPTIONS |
|---|---|---|
| | qu'elle regarde plus difficilement et moins longtemps à gauche qu'à droite : l'œil gauche se dévie toujours mieux à droite que l'œil droit, et, lorsqu'on la fait regarder à gauche, c'est le contraire, l'œil droit se dévie mieux que le gauche. L'oppression est toujours considérable, avec respiration fréquente, expiration très-prolongée et râles trachéaux. Elle répond bien aux questions. La langue est peu déviée, et la face peu paralysée. Toujours paralysie flasque des membres, avec œdème. Une brique chaude a déterminé des phlyctènes à la plante du pied gauche. Toujours paralysie de la sensibilité au même degré, absence de réflexes pour le membre supérieur ; pour le membre inférieur seulement léger mouvement sous l'influence d'une piqure profonde. Résistance toujours très-légère du membre supérieur droit. Pas de trépidation. Le pouls est petit, fréquent (de 120 à 130) irrégulier quant au rhythme et à l'intensité, tous les battements sont perçus à la radiale. 36 respirations par minute. A l'auscultation on entend des râles sonores et quelques râles trachéaux dans toute la poitrine. | |
| 21 janvier | Un moment après, la malade est endormie ; en soulevant la paupière gauche, on trouve l'œil regardant directement en avant ; elle se réveille, et alors les yeux se dévient à droite. | |

SCD Lyon 1

| DATES | HISTOIRE PATHOLOGIQUE | PRESCRIPTIONS |
|---|---|---|
| 4 janvier | adhérences de la dure mère au crâne, il s'écoule une assez grande quantité de liquide en coupant la dure-mère, pas de pachyméningite, pas de lésion des sinus. a droite pas de communicante postérieure, a gauche elle est très grêle en avant. la cérébrale antérieure gauche est très volumineuse et se bifurque au point où se trouve habituellement la communicante antérieure, il n'existe qu'une branche très grêle venant de la sylvienne droite. toutes les artères de la base sont très athéromateuses notamment le tronc basilaire dont le calibre est cependant très large. dans les autres points où l'athérome existe il y a plutôt dilatation (en certains points moniliformes) que rétrécissement du calibre des vaisseaux. a mesure que les artères deviennent plus petites il n'existe que quelques points d'athérome ça et là. La cérébrale postérieure droite présente à 1 centim 1/2 de son origine un caillot noir de 2 centimètres de longueur. ce caillot présente ça et là des portions moins colorées notamment un petit grain blanchâtre tout-à-fait du côté de la périphérie; il n'existe pas d'autre oblitération. | |
| | Hémisphère droit = rien de particulier sur les circonvolutions, sur la coupe frontale on trouve un petit foyer de ramollissement de la grosseur d'une lentille dans la seconde portion du noyau lenticulaire près de la capsule interne sous forme de vacuole contenant un peu de sérosité. Sur la coupe pariétale la couche optique est le siège d'un ramollissement récent dans sa portion inférieure et moyenne (~~de manière en détrimé~~) sous forme de dépression irrégulière occupant à peu près la moitié de la surface de la couche optique à ce niveau ainsi que les 4 cinquièmes de la capsule interne à ce niveau. ce ramollissement est grisâtre diffluent et la coupe est déprimée en cet endroit. le foyer se termine à 4 ou 5 millim. en arrière de cette coupe. car on n'en retrouve pas les traces sur la coupe pédiculo pariétale on trouve aussi un peu de ramollissement au niveau de la face inférieure du lobe occipital sur la 1ère circonvolution occipito-temporale sur une étendue de 3 ou 4 centim. dans la partie la plus postérieure. | |
| | Rien d'anormal dans l'hémisphère gauche, non plus que dans le bulbe et le cervelet. Le foie, la rate, les reins sont sains. | |
| | Plèvre épaissie sur la partie antéro latérale gauche formant comme une plaque blanche qui s'adoucit à la périphérie adhérences avec le péricarde à gauche. les poumons sont emphysémateux, un peu congestionnés à la base surtout à gauche. | |
| | Cœur volumineux surchargé graisseux. les orifices sont sains, on trouve seulement des lésions aortiques consistant en plaques jaunes, plaques calcaires avec ulcérations sur certains points notamment au niveau de la crosse de l'aorte descendante et de l'origine du tronc brachio céphalique et de la sous-clavière gauche; les parois du cœur notamment celle du cœur gauche sont très épaissies mais molles, les valvules offrent un aspect blanchâtre et sont épaissies sur certains points | |

SCD Lyon 1

| DATES | HISTOIRE PATHOLOGIQUE | PRESCRIPTIONS |
|---|---|---|
| | sans qu'il y ait rétrécissement ni insuffisance, ou ne trouve pas de caillot encore dans le ventricules. | |

SCD Lyon 1

SCD Lyon 1



Dr Raymond Crépier

Médecin de l'Hôtel-Dieu

15 Quai de l'Hôpital

SCD Lyon 1

HOTEL-DIEU. — Salle 4 ff. N° 150

Nom Lyonnet Marianne

né à

demeurant à

profession

âge 69

tempérament

constitution

entré le

sorti le

DIAGNOSTIC ET RÉSUMÉ

Hémiplégie gauche

Ramollissement cérébral.

Réflexions. Le diagnostic de la nature de la lésion reposait sur la présence de l'œdème des membres paralysés coïncidant avec l'absence d'albumine dans l'urine. Les troubles profonds de la sensibilité avait fait admettre une lésion des parties centrales de l'hémisphère d'autant que la paralysie était considérable avec conservation des facultés intellectuelles.

Il n'y avait pas de déviation des yeux à proprement parler et l'on n'en trouvait que des traces; cela coïncidait avec l'absence de contracture du côté des membres. C'est à peine si l'on trouvait une légère résistance dans l'extension du membre supérieur droit.

HISTOIRE PATHOLOGIQUE

La perte complète ou à peu près complète de la sensibilité du côté gauche tiendrait d'après les idées admises actuellement à la lésion de la capsule interne. Toutefois nous avons vu la sensibilité à peine atteinte ou même intacte avec des lésions beaucoup plus considérables portant sur le pied de la couronne rayonnante et sur les deux noyaux gris et même sur la capsule interne. Or, il pourrait bien se faire que dans ce cas comme dans tous ceux analogues l'anesthésie fut produite par des phénomènes d'excitation nécessitant l'intégrité d'au moins un des noyaux gris, car il est à remarquer que les cas d'anesthésie profonde ne sont pas ceux qui s'accompagnent des lésions les plus considérables. C'est ce dont on peut se convaincre en parcourant même les observations publiées pour soutenir les opinions de Turck et de M. Charcot. Lorsque les malades survivent, la sensibilité revient en grande partie ce qui est plutôt favorable à la théorie de l'excitation. — Les réflexes étaient également abolis ou à peu près. On pourrait

Lyon, Imp. Veuve Bonnaviat et fils

SCD Lyon 1

| DATES | HISTOIRE PATHOLOGIQUE | PRESCRIPTIONS |
|---|---|---|

prétendu que cela provient de l'altération de la couche optique ou des fibres de la capsule qui s'y rendent, mais nous avons observé les mêmes phénomènes avec l'intégrité de la couche optique et de la capsule interne, alors que le corps strié était seul altéré. Par contre nous avons constaté la conservation des réflexes avec des lésions considérables des deux noyaux et de la capsule. D'autre part nous avons trouvé les réflexes conservés avec perte de la sensibilité dans un cas d'oblitération complète de la carotide. Il nous paraît résulter de ces faits que les lésions analogues à celles de ce cas agissent par excitation sur les organes centraux ~~[illegible]~~ à empêcher la production ~~[illegible]~~ des sensibilités générale, spéciale et réflexe. Il semble nécessaire qu'un des noyaux gris soit conservé? et que les circonvolutions ne soient pas profondément atteintes? Par contre les réflexes persistent ou sont augmentés avec l'oblitération de la carotide comme dans les cas d'ablation d'un hémisphère.

Les troubles pulmonaires et cardiaques qui ont déterminé la mort de la malade étaient vraisemblablement produits par la lésion de l'hémisphère droit qui ainsi que nous l'avons déjà noté paraît avoir plus d'influence sur les organes que l'hémisphère gauche. Nous ajouterons que l'embonpoint énorme de la malade et la surcharge graisseuse des organes était une circonstance défavorable ajoutée à celle que nous venons de signaler.

Eschares et incontinence de l'urine et des matières fécales, en rapport probablement avec l'intensité de la paralysie.

Les yeux avons-nous dit se portaient plus facilement à droite qu'à gauche c'est-à-dire plutôt du côté de la lésion en raison des phénomènes paralytiques du côté opposé. En outre l'œil gauche se portait mieux à droite que l'œil droit en raison de la prédominance de la paralysie à l'œil gauche, et c'est pour le même motif qu'en faisant diriger les yeux du côté gauche on voyait l'œil gauche se dévier moins facilement de ce côté que l'œil droit.

Malgré les troubles du côté du cœur tous les battements étaient perçus à la radiale, les phénomènes de paralysie du pneumo-gastrique ne donnant lieu qu'à une fréquence plus grande des battements et non à des contractions qui ne seraient pas perçues à la radiale comme on l'observe dans certains états pathologiques bien différents de ce cas. —

SCD Lyon 1

MODÈLE N° 21.

# HOTEL-DIEU. — Salle Ste Fanne N° 19

Nom Paul Gueytat

né à Fitilieu

demeurant à

profession boulanger

âge 68 ans

tempérament

constitution

entré le 13 Octobre

~~sorti~~ mort le 14 Octo } 1881

DIAGNOSTIC ET RÉSUMÉ

Hémiplégie d.

## HISTOIRE PATHOLOGIQUE

Cet homme a déjà eu deux attaques l'une, il y a un an ; l'autre, il y a 10 mois. Les sortes d'attaques ne consistaient guère qu'en un étourdissement accompagné de chute, mais jamais suivi de paralysie ni de perte de connaissance. Hier soir il est tombé ~~a encore perdu connaissance~~, et n'a plus pu parler ; mais il a conservé encore toute sa connaissance.

Lorsqu'on l'amène à l'hôpital, ce qui frappe d'abord c'est la déviation totale de sa tête et du tronc du côté gauche. Les yeux sont aussi dirigés du côté gauche ; le malade ne peut pas les diriger à droite ; les paupières se ferment bien. La joue droite est plus flasque. Le malade ne tire pas la langue. Il prononce bien qques syllabes ~~inintelligibles~~, mais ~~il~~ aucun mot véritable.

SCD Lyon 1

| DATES | HISTOIRE PATHOLOGIQUE | PRESCRIPTIONS |
|---|---|---|
| | Le bras droit est ~~incomplètement~~ paralysé du mouvement et présente de la contracture à l'extension et à la flexion. Le bras gauche ~~présente~~ aussi ~~légèrement contracture~~ une légère résistance dans les deux sens. Le membre inf. droit ~~paraît~~ moins paralysé ; il remue lorsqu'on excite la plante du pied par le chatouillement ~~et~~ par les piqûres. Le malade peut se tenir debout et faire quelques pas lorsqu'on le soutient, moins bien [illegible] Résistance ~~moins plus considérable~~ encore plus marquée qu'au membre sup. à la flexion et à l'extension. Un peu de ~~résistance~~ aussi en côté gauche. Sensibilité abolie à la face des deux côtés (?) ou plutôt très obtuse. Le membre ~~sup.~~ droit est ~~peu~~ sensible aux piqûres ; ~~au~~ m. inf. ~~est bien plus~~ la sensibilité est moins diminuée. Conservation du réflexe plantaire, et du réflexe rotulien et tricipital, un peu diminué. Les réflexes plantaires sont à peu près d'égale intensité de chaque côté et assez prononcés. Pas d'incontinence d'urine ni de matières fécales. Respiration bruyante et stertoreuse ; le malade est constamment somnolent. Qques râles muqueux dans les deux poumons. Le malade a conservé sa connaissance, mais il ne peut pas répondre d'une manière intelligible. | |
| 14 Oct. | Ce matin à 5 h. le malade ~~s'est~~ ~~ne demande~~ bu un peu de vin ; immédiatement il a eu un accès de suffocation et s'est levé de son lit. ~~et~~ On l'a recouché et il a paru respirer difficilement. Il est mort au bout d'un quart d'heure. | |
| | Autopsie 30 h. après la mort. En ouvrant les méninges, il s'écoule beaucoup de liquide ; celles-ci sont un peu épaissies et œdémateuses ; cependant elles sont assez difficiles à enlever, et présentent sur plusieurs points des adhérences anormales. Hémisphère gauche — en enlevant les méninges on enlève une petite portion de subst. cérébrale au niveau de la portion moyenne de la première circonvolution temporo-sphénoïdale, qui est le siège d'un ramollissement récent avec piqueté hémorrh. dans toute son épaisseur à ce niveau | Les artères présentent qques points athéromateux rares ; moins aucune trace d'oblitération |

SCD Lyon 1

| DATES | HISTOIRE PATHOLOGIQUE | PRESCRIPTIONS |
|---|---|---|

Il existe aussi des adhérences et un ramollissement superficiel de la partie post. de cette circonvolution ainsi que d'une petite portion de la partie post. de la 2me circ. sphénoïdo temporale. - Même altération au niveau du pli courbe, et de sa racine antérieure.

On trouve aussi une petite adhérence sur une étendue de 0,02 cent. au niveau du 1/3 inf de la face post. de la frontale ascendante.

On trouve une altération de même nature mais plus superficielle au niveau de la scissure perpendiculaire externe. On trouve aussi un peu de ramollissement hémorragique au niveau de la partie int. du lobe occipitale, en arrière de la scissure perpendiculaire int., sur 0.02 à 3 cent. - à la partie moy. de la circ. uniforme, sur 0.01 cent. environ

Coupe pré-occipitale - on tombe sur le point le plus ramolli du lobe sphénoïdal et l'on voit qu'il s'agit d'un ramollissement avec criblé d'hémorragies capillaires à tel point qu'en déchirant ces parties on n'a qu'une magma rougeâtre

Sur les différentes coupes on ne trouve pas d'autres altérations que celles indiquées précédemment et qui sont partout très superficielles et limitées à la substance grise, sauf sur le point précité.

Rien de particulier sur la 3me circonv. frontale.

Hémisphère droit - Les méninges s'enlèvent facilement. Cependant on trouve aussi vers une plaque de ramollissement rouge, qui occupe presque toute la anfractuosité qui sépare le pied de la 3me circonvolution frontale de la frontale ascendante, s'étendant sur chaque face, mais surtout sur presque toute la portion interne et ant. de cette anfractuosité, qui appartient à la 3e circonv.

SCD Lyon 1

| DATES | HISTOIRE PATHOLOGIQUE | PRESCRIPTIONS |
|---|---|---|
| | Un autre point très-limité se trouve à la partie moyenne de la 2me circonvol. frontale.<br>Sur les coupes on ne fait que constater que les altérations précitées sont très-superficielles.<br>Rien sur les autres parties de l'encéphale. | |

SCD Lyon 1

| DATES | HISTOIRE PATHOLOGIQUE<br>Saul Gueytat 68 ans Boulanger. — 2e journée 19 | PRESCRIPTIONS |
|---|---|---|

Réflexions. Ce qui frappait surtout chez ce malade, c'était la déviation des yeux de la face et même de tout (le phénomène était d'autant plus visible à notre premier examen que le malade nous est apparu d'abord porté sur une chaise); ainsi que les phénomènes de contracture, symptômes qui ne paraissaient pas en rapport avec le degré de la paralysie qui était peu prononcée. Les troubles de la sensibilité étaient aussi plus intenses qu'on ne les trouve habituellement avec ce degré de paralysie. Enfin il existait bien de l'aphasie; mais avec un trouble profond dans la motilité de la langue, qui ne pouvait pas être tirée hors de la bouche et avec une obnubilation profonde de l'intelligence, bien qu'il n'y eut pas d'état comateux.

Les symptômes de cette sorte se remarquent très souvent avec une hémorrhagie cérébrale; mais on avait ici un ramollissement la concentration à peu près normale des réflexes plantaires, le début de l'attaque sans perte de connaissance et les attaques antérieures sous forme de simples étourdissements.

Les lésions de l'hémisphère gauche n'étaient pas localisées; elles l'étaient d'autant moins que, outre le ramollissement certainement des phénomènes d'irritation des méninges dont la lésion cérébrale était très-manifeste. De sorte que tous les phénomènes de paralysie de la motilité, de la sensibilité aussi bien que les contractures peuvent être attribués aux lésions de ramollissement d'étendue ainsi qu'à cet état de la face ainsi que les phénomènes de contracture et de déviation des yeux et de la face étaient le prononcés, de quelques lésions de même nature que l'hémisphère droit. On peut se demander, toutefois, si la lésion de la 3e circonv. frontale droite n'était pas pour quelque chose dans l'aphasie, en tout ou moins dans le trouble de la parole, et si la coexistence de cette lésion avec les lésions de l'hémisphère gauche n'était pas peu accentuer les troubles de la déglutition qui étaient très-prononcés. Il faut remarquer toutefois que les lésions étaient très étendues, presque diffuses pour ainsi dire, dans le bulbe et en troublant rapidement les fonctions de cet organe, probablement la paralysie fut suivie de la mort.

Les symptômes avaient offert une certaine analogie avec ceux de l'hémorrhagie cérébrale, et l'état de coma dans lequel il était le siège d'hémorrhagie capillaire. —

SCD Lyon 1

N° 21 *bis*.

| DATES | HISTOIRE PATHOLOGIQUE | PRESCRIPTIONS |
|---|---|---|
| | Paul Guy | |

SCD Lyon 1

Modèle N° 21.

# HOTEL-DIEU. — Salle Ste Jeanne N° 18

Nom Boïlas Célestin

né à

demeurant à

profession Journalier

âge 60 ans

tempérament

constitution

entré le 17 Avril 1882

sorti le Mort le 12 Aout à cinq heures ½ du soir

Autopsie faite le 14 aout à 7h ½ du matin

(Droitier)

DIAGNOSTIC ET RÉSUMÉ

Hemi-ataxie droite

## HISTOIRE PATHOLOGIQUE

C'est la femme du malade qui nous a fourni la plupart des renseignements.

On nous fournit les renseignements suivants: Il a un fieu en Bonne santé. De 3 enfants un seul est vivant, l'autre sauté, des deux autres. L'un est mort à 6 ou 7 ans après une opération faite pour une tumeur du cou — L'autre à 17 ans poitrinaire —

Bonne santé habituelle, pas de maladies graves antérieures + pas d'alcoolisme, pas de syphilis

Homme robuste, vigoureux de stature herculéenne — Pas d'ictus apoplectique, pas de vertiges ni étourdissements.

Le 9 avril dernier, sans cause appréciable, le malade s'est mis à éprouver une vive douleur à la région occipitale. Le 10 au matin il se réveille n'y voyant plus rien — Il tenait les paupières fermées, pas de troubles de la parole, mais il ne pouvait se tenir sur ses jambes — Il remuait constamment le membre sup. droit

+ Toutefois dysenterie il y a deux ans et troubles intestinaux pendant un an; — Depuis 3 ans le malade travaille beaucoup moins qu'auparavant. Il ne se grisait pas; mais il buvait encore plus que de raison. Jamais de paralysie, ni jamais aucune crise de n'importe quelle espèce.

Le passagère de la miction du début des accidents qui amènent le malade à l'hôpital

| DATES | HISTOIRE PATHOLOGIQUE | PRESCRIPTIONS |
|---|---|---|

[illegible]

et ne pouvait ~~pas~~ tenir aucun objet de la main droite —

Le 11 avril Début des troubles de la parole sa femme ne peut plus le comprendre

persistance des symptômes précédents sauf que le malade y voit un peu mieux. — jamais aucun trouble intellectuel

3 Mai — Lorsque le malade est dans son lit on ne constate aucun phénomène paralytique. Les membres inf. exécutent tous les mouvements, ils ne sont pas le siège de contractures. Les réflexes sont conservés (tendineux et cutanés)

La sensibilité paraît aussi conservée, bien que les plus légers contacts ne soient pas toujours perçus. Toutefois la sensibilité est la même à droite qu'à gauche. La force est considérable à droite comme à gauche, dans le sens de la flexion comme dans l'extension —

Cependant quand le malade est debout il écarte la base de sustentation et chancèle, il est obligé de se tenir avec les mains, si on le fait marcher, il ne peut le faire qu'en s'aidant des mains ou en étant soutenu par un aide. Il présente une incoordination manifeste dans les mouvements du membre inf. droit, à chaque pas le pied est lancé brusquement en avant et retombe assez lourdement sur le sol — La station debout sans aucun secours est difficile, surtout si les yeux sont fermés, le malade ne tarde pas à chanceler, et il tomberait si on ne lui venait en aide —

Les membres sup. ne présentent pas de contractures, conservation de la force, pas de trouble de la sensibilité — Le membre supérieur droit présente également une incoordination dans les mouvements qui est très manifeste quand on dit au malade de toucher le nez avec le doigt, ou de faire le simulacre de manger; il ne fait le mouvement qu'avec hésitation et tâtonnement et aussi avec oscillation de la main, surtout après avoir touché le bord.

Du côté de la face le sillon naso-labial droit est moins accusé; mais ce signe manque de valeur car de ce côté de nombreuses dents font défaut.

SCD Lyon 1

Bailas Celestin 60 ans

| DATES | HISTOIRE PATHOLOGIQUE | PRESCRIPTIONS |
|---|---|---|

Le malade peut rien grimacer, sa figure a
De l'expression (exprime la joie le plus souvent)
L'œil gauche est un peu plus ouvert que l'œil droit.
Quand les deux yeux se ferment, il arrive souvent
que le malade ferme l'œil droit avant le gauche.
(Il dit lui-même que son œil gauche est paresseux, qu'il
arrive toujours en retard). Mais si on lui commande
De les fermer et de les ouvrir, les mouvements s'exécutent
parfaitement et sans retard appréciable pour l'œil gauche.
Les yeux peuvent être portés dans tous les sens, quand
les yeux sont portés tous droit en dedans ou en dehors
il y a peut-être un peu de Nystagmus, paupière d'œil
gauche s'abaisse d'une façon anormale quand il
est porté en dedans — Au moment de l'autopsie le
malade les yeux étaient moins facilement portés en
haut. En somme ce qu'il y a d'anormal dans l'œil
gauche est difficile à caractériser — On peut dire
seulement que tandis que l'œil droit paraît
normal, l'œil gauche présente quelque chose
d'anormal, et ce quelque chose c'est l'ouverture
palpébrale un peu plus grande — ainsi que quelques
mouvements anormaux de rotation de l'œil qui
accompagnent les mouvements latéraux —

Du côté de la langue il y a un trouble profond
caractérisé par une difficulté de la parole. Les
mots sont prononcés comme si la langue était
immobilisée en partie — pas d'aphasie, il désigne
tous les objets, d'autre part tous les mouvements de
la langue sont possibles. Sauf qu'on remarque peu
d'agilité dans ses mouvements —

Quand on invite le malade à tirer la langue,
elle est portée à peu-près sur la ligne médiane, mais
avec une légère déviation à gauche qui se produit par
petites contractions de temps en temps, lorsque la langue
est maintenue au dehors. Elle est le siège de
contractions dans les muscles linguaux —

La vue du malade est affaiblie

SCD Lyon 1

MODÈLE N° 21.

# HOTEL-DIEU. — *Salle* N°

**Nom**

**né à**

**demeurant à**

**profession**

**âge**

**tempérament**

**constitution**

**entré le**

**sorti le**

DIAGNOSTIC ET RÉSUMÉ

Mais il n'y a pas de Diplopie. pas de Douleur de te
Il entend le tic tac de la montre des deux côtés m
mieux à droite —
Il prétend qu'il entendait bien auparavan
Rien au cœur — Rien aux poumons —
(Respiration un peu faible, râles sonores
(emphysème)
Goût =

Le malade examiné souvent, nous a toujours présenté les mêmes symptômes. mais son état général s'est amélioré progressivement à tel point que le malade avait demandé plusieurs fois à aller à Longchêne. Son appétit était excellent et il avait pris un embonpoint notable. Il marchait même un peu plus facilement et se promenait volontiers dans la salle.

HISTOIRE PATHOLOGIQUE

6 Août — (Jour de visite — Dimanche) A 2 heures de
Si après midi alors que sa femme se trouvait autour
de son lit, le malade pousse subitement un cri,
se met à bredouiller quelques paroles incohérentes
en même temps qu'il indique son ventre comme
le siège de la Douleur — A quatre heures seulement
la sœur s'aperçoit qu'il est paralysé du côté Gauche, et cela
en voulant le descendre pour le mettre à la chaise —

Venait de boire une demi chopine de vin — Ce matin le malade a moins mangé que de coutume —

Etat du malade à cinq heures du soir —
Le malade est couché sur le dos, la tête tournée
à droite — Tout le côté Gauche est complètement
paralysé, seuls les membres du côté Droit sont
le siège de quelques mouvements automatiques
Quand on interpelle le malade et qu'on lui demande
où il souffre il indique vaguement la région épigastrique
avec sa main droite — Devant moi la Sœur lui dit
de faire le signe de la Croix, il le fait à l'instant, mais
toujours sans proférer aucune parole —
Si on lui dit de tirer la langue, il le fait mais très
incomplètement, c'est à peine si la pointe dépasse les
arcades alvéolaires, elle est manifestement déviée
du côté Gauche —

SCD Lyon 1

Boilas Celestin 60 ans

N° 21 bis.

| DATES | HISTOIRE PATHOLOGIQUE | PRESCRIPTIONS |
|---|---|---|

Les yeux sont divies à droite - De temps en temps il les ramène sur la ligne médiane mais sans la dépasser - Les globes oculaires sont agités de petits mouvements fibrillaires (nystagmus -

paralysie faciale du côté Gauche - De ce côté le sillon naso-labial est moins marqué - abaissement de la commissure -

Les membres du côté Gauche sont complètement immobiles - Pas de contracture appréciable -

Abolition de la sensibilité - Ainsi on peut piquer le malade avec une épingle sans qu'il réagisse ; ce n'est qu'après un certain nombre de piqûres qu'il manifeste la douleur qu'il perçoit en agitant le membre sup. D. Il en est de même sur la face, le côté G. est insensible - Quand on pique au contraire le côté D. le malade y porte aussitôt la main -

Du côté du membre inf. on arrive à l'aide de piqûres un peu profondes a déterminer quelques mouvements très limités ; c'est à peine si le malade peut retirer un peu son talon -

Respiration = La respiration se fait par une série de quelques grandes inspirations suivies d'une période d'apnée - 6 à 7 grandes respirations en moyenne ~~entrecoupées~~ suivies d'une période d'apnée de quelques secondes, puis le rythme recommence - A partir de la 3ème respiration qui atteint le summum comme profondeur, les autres respirations vont en décroissant régulièrement -

Au moment où je termine l'observation le malade interpelle la garde en bredouillant quelques paroles incohérentes, on finit cependant par comprendre que le malade demande sa culotte -

7 Août = Le malade est tantôt somnolent tantôt éveillé avec qq. mouvements automatiques du côté droit surtout du membre inf. Au point de vue intellectuel le malade est peut-être un peu moins assoupi qu'hier, il répond aux questions simples, en bredouillant d'une façon peu intelligible, mais il fait les mouvements qu'on lui commande avec la main les yeux, la tête etc -

SCD Lyon 1

| DATES | HISTOIRE PATHOLOGIQUE | PRESCRIPTIONS |
|---|---|---|

La tête n'est pas déviée, mais les yeux se portent habit.t du côté droit ou plutôt ils oscillent entre ce côté et la partie médiane, dépassant rarement la ligne médiane pour se porter à gauche, toutefois quand on dit au malade de regarder tout à fait à gauche les yeux se portent de ce côté mais ne restent pas dans cette position, revenant à la position habituelle, tandis qu'ils peuvent se porter plus complètement à droite et rester plus longtemps dans cette position. L'œil G. serait plus dévié à droite que l'œil D. — La pupille est habit.t un peu resserrée, un peu plus du côté G. —

Les pupilles se contractent sous l'influence de la lumière

Le sourcil G. est abaissé surtout au niveau de sa queue et la peau située immédt. au dessus tombe en faisant un pli qui recouvre la paupière supérieure. La tête du sourcil est plus saillante qu'à l'état normal, et il en résulte en dedans un pli plus prononcé que du côté D. [illegible] Les paupières peuvent être fermées, cependant les mouvements sont moins prononcés à G. qu'à D. et dans l'occlusion légère des yeux, celle du côté G. est parfois incomplète. Le sillon naso-labial G. est un peu moins marqué que celui du côté D. La commissure G. est moins mobile que la commissure D. lorsque le malade parle. D'autre part dans les mouvements respirat. la joue G. est habit.t soulevée. La langue ~~est habit~~ peut-être tirée légèrement hors de la bouche et on remarque une déviation de la pointe très prononcée à G. avec prédominance des mouvements dans le bord D. (moitié D.). La face est habit.t ainsi sous l'influence des figures on parvient seulement à déterminer un peu de froncement des sourcils, l'occlusion des paupières et des mouv.ts très restreints de joue

SCD Lyon 1

Boilas Celestin 60 ans

N° 21 bis.

| DATES | HISTOIRE PATHOLOGIQUE | PRESCRIPTIONS |
|---|---|---|
| | L'hémiplégie est toujours complète du côté G. — Pour le Membre sup. résistance aux mouvts communiqués du côté du triceps seulement et à mesure que le membre cède c'est sous forme de secousses — Le Membre inf. ne présente pas de résistance appréciable — ~~Le chat~~ pas de trépidation — Reflexe rotulien fait défaut — Le chatouillement la piqûre de la plante du pied donne lieu à des mouvts restreints de la jambe et de la cuisse, de sorte qu'il retire légèrement le pied quand l'excitation est forte. Au membre sup. les piqûres ne produisent pas ordint des mouvts reflexes. En piquant souvent le doigt nous n'avons qu'une fois un léger mouvt de pronation de la main — Lorsque les piqûres ne sont pas très fortes le malade reste insensible — Si elles sont très profondes et répétées elles donnent lieu à des mouvts automatiques avec les membres droits et même à des plaintes et à des mouvts de défense avec le Membre droit — Il en est de même pour le tronc et la face, sauf que la sensibilité paraît moins diminuée que sur les membres et surtout que sur le Membre supérieur — Pas de troubles trophiques — incontinence des urines — Selles sous l'influence de lavements purgatifs — Du côté D. persistance des mouvts ataxiques dans le membre sup., résistance aux mouvements communiqués dans les deux sens, mais surtout du côté de l'extension — Pour le membre inf. un peu de résistance du côté du fléchisseur — Mouvements reflexes facilement produits, le malade se défend quand on | |

SCD Lyon 1

| DATES | HISTOIRE PATHOLOGIQUE | PRESCRIPTIONS |
|---|---|---|
| | le pique — phénomène de Cheyne Stokes incomplet — il n'y a pas d'apnée, mais seulement une diminution périodique des mouvements respiratoires — | |
| | Gêne de la déglutition — Respiration faible, s'entend des deux côtés de la poitrine — | |
| | Temp. 39.6 — pouls 84 — respi. 28 — | |
| 8 Août | La paralysie est toujours complète — A la main le côté paralysé est manifestement plus chaud — Pour ce qui est des mouvements communiqués au membre sup. G. le malade résiste dans les deux sens, les secousses qu'on éprouve quand on veut fléchir le membre sont plus marquées — pas de résistance pour le membre inf. — pas de reflexe rotulien aussi bien d'un côté que de l'autre — Le malade sent mieux les piqures — même aspect de la face — se plaint toujours de souffrir en montrant la région épigastrique — râles trachéaux — Respiration 32 — A chaque inspiration élargissement transversal de la base du thorax — avec un peu d'aplatissement de la région épigastrique, tandis que pendant l'expiration c'est le contraire — Est allé du ventre hier — a uriné — Gêne de la déglutition on retrouve encore les traces du rythme de Cheyne Stokes — Mêmes phénomènes du côté des yeux, de la face, de la langue etc. ainsi que du côté droit — A l'auscultation en arrière on n'entend que les râles trachéaux — Le malade bredouille q.q. paroles incohérentes — Quand il parle ses paroles sont incompréhensibles — Cependant le malade comprend — Quand on lui dit de tirer la langue de serrer la main il le fait — | |
| 9 Août | Ce matin le malade a eu 2 heures de sommeil excellent depuis qu'il est éveillé la respiration est devenue fréquente et bruyante, stertoreuse, et nous la trouvons à la visite en ce caractère — Respi. 40 — L'auscultation de la poitrine ne permet d'entendre que les râles trachéaux sonnent comme | |

SCD Lyon 1

Boilas Celestin 60 ans

N° 21 bis.

| DATES | HISTOIRE PATHOLOGIQUE | PRESCRIPTIONS |
|---|---|---|

Le malade a bien mieux sa connaissance que précédemment, et il répond à toutes les questions d'une façon compréhensible bien que les mots soient toujours un peu bredouillés et que les mouvements des lèvres du côté G. soient toujours entravés –

Depuis ce matin on a remarqué que le malade faisait qq. mouvts avec les membres G. Effectivement il lève un peu le av. bras, serre la main et pour le membre inf. il étend le membre, détache même un peu le talon du lit et enfin fléchit un peu le membre –

Le membre sup. présente toujours un certain degré de résistance dans les deux sens prédominant du côté de l'extension – on voit d'une façon plus manifeste se produire des secousses ~~dans les~~ au moment des mouvements communiqués dans la flexion et même dans l'extension.

Enfin pour le membre inf. on remarque un peu de résistance dans les deux sens – Le pied notamment résiste bien aux mouvts communiqués et les orteils sont alors le siège de petits mouvts saccadés.

On retrouve aussi qq traces de secousses dans les mouvts communiqués à la jambe mais à un faible degré –

Pour la main G. quand le malade serre, c'est par secousses, et on remarque pour la main un phénom. analogue à celui du pied –

Il y a en somme avec le retour des mouvts production de secousses ou de mouvts ataxiques analogues à ceux qui persistent du côté D.

Pour la face les mouvements se font mieux, notamment les mouvts du front, et s'il paraît plus ouvert bien que le phénom. de parésie soient touj. assez manifestes. L

La sensibilité du côté G. est revenue au point que les moindres piqûres sont perçues et que le malade se défend quand on l'explore

SCD Lyon 1

| DATES | HISTOIRE PATHOLOGIQUE | PRESCRIPTIONS |
|---|---|---|
| | La sensibilité reflexe est toujours diminuée à G. abolition persistante du reflexe rotulien — La langue est toujours déviée — Avale mieux et donne des détails sur les aliments qu'il préfère prendre — Urine Bien — Pas de selles depuis hier — (Lavement — Vésicatoire à la nuque — Vin — Demi litre de café — Lait —) | |
| 10 Aout | Quand on cherche a imprimer des mouvements au Kras et au pied du côté G. on a une série de secousses — Etat général meilleur — Le malade boit beaucoup — Persistance du rythme du phénomène de Cheyne — Stokes — persistance des râles tracheaux, moins nombreux qu'hier — même Etat qu'hier pour les autres phénomènes — respiration moins stertoreuse — Le Pouls est irrégulier — | |
| 11 Aout | La respiration est toujours embarrassée — persistance des râles tracheaux, peut-être en plus grande abondance | |
| 12 Aout | Depuis hier la respiration est fréquente, bruyante, stertoreuse, Resp. 48 — Ne présentant plus le rythme de Cheyne — Stokes — a chaque inspiration l'abdomen est soulevé; et à l'expiration on remarque une contraction forte et brusque du diaphragme — Le malade a toute sa connaissance comme précédemment mais sa parole n'est plus guère compréhensible, soit parce qu'elle est toujours un peu bredouillée, soit parce qu'elle est entrecoupée par la respiration — Le malade tourne la tête, les yeux comme on lui dit de le mais cependant regarde plus volontiers à droite — Il existe toujours un peu de paresse de la face plus accusée à gauche et notablement moins qu'au début de l'accident — Langue toujours déviée à G. — Le malade a beaucoup de peine à soulever la main G. toutefois il serre encore la main, mais ces mouvements sont moins marqués qu'hier et surtout qu'avant hier. Dans ces mouvements spontanés on remarque un certain tremblement qui est plus considérable et se traduit sous forme de secousses dans les mouvements communiqués surtout quand on veut fléchir l'av. Bras. | |

SCD Lyon 1

Boilas Célestin 60 ans

N° 21 bis.

| DATES | HISTOIRE PATHOLOGIQUE | PRESCRIPTIONS |
|---|---|---|

Le phénomène est bien moins prononcé quand on étend l'av-Bras - La résistance et les secousses sont d'autant plus prononcées, qu'on examine le malade après un repos - En répétant les mouvements les phénom. indiqués précédemment se reproduisent moins fortement et d'une façon variable - Le malade ne peut presque plus bouger le membre inf. G. Il contracte seulement son triceps crural sans pouvoir soulever le membre et produit seulement de légère mouvements des orteils, il ne peut pas fléchir son membre - Dans les mouvts communiqués au membre sup. D. légère résistance avec petites secousses du côté du triceps brachial un peu de résistance aussi du côté des fléchisseurs - Ces phénom. sont peu marqués et se retrouvent d'une façon variable, faisant souvent défaut - Les réflexes cutanés sont diminués - Les réflexes tendineux font toujours défaut - Persistance des mouvts du côté D. avec les mêmes caractères que précédemment - Incontinence d'urine - Constipation - pas de troubles trophiques, mais chaleur plus marquée sur les membres G que sur les membres droits -

Pouls 84 - En observant pendant un certain temps le malade on remarque que la respiration est par moment moins bruyante, mais les mouvts respiratoires conservent la même amplitude et la même fréquence -

Temp. centrale très élevée 40°6 -

pas d'escharre - -

12 août 5h 1/2 soir Le malade succombe après avoir présenté un embarras de la respiration de plus en plus prononcé (respiration stertoreuse, très-bruyante, fréquente), s'affaiblissant progressivement, mais conservant sa connaissance jusqu'au moment de la mort.

SCD Lyon 1

Autopsie – Corps réclamé – (faite le 14 Août à 7h 1/2 du matin)

N° 21 *bis*.

| DATES | HISTOIRE PATHOLOGIQUE | PRESCRIPTIONS |
|---|---|---|
| | ~~Hem~~ Rien dans les sinus du cerveau et de l'isthme ~~sains~~ – Aucune oblitération appréciable – | Artères de la base |
| | Hem. G. Rien de particulier | |
| | Hem. D. = La paroi ~~interne~~ est du ventricule latéral présente un aspect tomenteux, rougeâtre avec diminution de consistance sous l'influence d'un courant d'eau on fait sourdre, on enlève des portions de subst. cérébrale ramollie mélangée avec de petits caillots noirâtres, et on peut voir que toute la paroi est le siège d'un ramollissement qui a détruit le noyau caudé et une portion de la subst. blanche environnante | |
| | Sur la Coupe pédiculo-frontale = On trouve une destruction de la moitié sup. des deux noyaux du corps strié et des 2/4 inf. de la subst. blanche – ~~Sur tout~~ sans cependant atteindre les couches corticales dont le foyer est séparé d'un centim. à 1 cent. 1/2 – Les parois du foyer sont constituées par de la subst. céréb. en détritus, ramollie et imbibée de sang. L'imbibition s'étend même sur les parties non détruites, au niveau du lobule de l'insula, et à ce niveau la subst. blanche a une teinte jaune – | |
| | Sur la Coupe frontale = On trouve une destruction de presque tout le noyau lenticulaire dont il ne reste qu'une petite portion à la partie inf. et int. Destruction complète du noyau caudé et du pied de la couronne rayonnante et la plus grande portion de la subst. médullaire depuis le pied de la couronne rayonnante jusqu'à la partie inf. du lobule de l'insula – La capsule ext. et l'av. mur sont égal. détruits, et il ne reste que 2 ou 3 m. m. de subst. cérébrale à ce niveau. Toutefois la subst. médullaire correspondant aux circonv. frontales n'est pas altérée – | |
| | Coupe pariétale = ~~Le~~ foyer se continue en avant dans la même direction, c'a. d. avec la destruction de la plus grande portion de la subst. blanche correspondant au lobule de l'insula | |

SCD Lyon 1

Boilas Celestin – 60 ans – (Autopsie suite)

| DATES | HISTOIRE PATHOLOGIQUE | PRESCRIPTIONS |
|---|---|---|

des 2/3 ext. du noyau lenticulaire, et du pied de la couronne rayonnante – La portion du noyau lenticulaire restante est diminuée de consistance ainsi que la portion attenante de la capsule int. mais la couche optique a son aspect habituel – La subst. blanche correspondant aux circ. pariétales est intacte –

Coupe pédiculo-pariétale = Altération au même niveau, mais foyer moins considérable, toutefois c'est encore la destruction de la substance blanche au niv. du lobe de l'insula – On retrouve à peine des traces du noyau lenticulaire, le foyer atteint la capsule interne près de sa partie sup. et a détruit le pied de la couronne rayonnante –

Coupe à 1 centim. en arrière de la coupe précédente et qui marque la terminaison du foyer –

En somme vaste foyer hémorrhagique + (voir les notes de la marge) qui a détruit la plus gde portion des 2 noyaux du corps strié, le pied de la couronne rayonnante et la plus gde portion du lobule de l'insula en laissant toutefois sa couche corticale intacte – Le liquide contenu dans les ventricules avait une teinte rougeâtre qui donnait cette coloration aux parois des ventricules – Le sang qui avait transsudé du foyer, mais il est difficile de dire si c'était pendant la vie ou à la suite de l'extraction du cerveau rendue très laborieuse par suite de l'adhérence de la dure-mère à la calotte crânienne. En tout cas pas de caillots dans la cavité des ventricules –

Le Cervelet – Lobe droit présente une destruction du 1/3 post. de sa face inf. on trouve à ce niveau une dépression très notable et on trouve une subst. ~~se~~ pa. diffluente jaune grisâtre avec des arborisations rouges – Cette substance est à peu-près lactescente et en cherchant à enlever les méninges on tombe sur un foyer cellulaire infiltré d'un liquide jaune blanc grisâtre – Au centre de cette portion altérée ~~qui est~~ se trouve un tissu résistant dur cicatriciel, recouvert d'un exsudat blanchâtre –

SCD Lyon 1

Modèle N° 21.

# HOTEL-DIEU. — *Salle* N°

*Nom*
*né à*
*demeurant à*
*profession*
*âge*
*tempérament*
*constitution*
*entré le*
*sorti le*

DIAGNOSTIC ET RÉSUMÉ

~~Cette portion~~ D. A ce niveau le lobe G. du Cervelet est détruit dans la moitié de son épaisseur. Il existe aussi dans ce même lobe un autre foyer de même nature qui siège au-dessus et en dedans du premier foyer et qui a détruit ~~la plus g.de partie~~ une portion des parties centrales du lobule. C'est ainsi que sur une coupe horizontale passant par le milieu du pédoncule transverse on trouve immédiat. ce foyer qui a détruit la plus g.de portion de la subst. Bl. de sorte qu'on ne retrouve plus la trace du corps rhomboïdal. Ce foyer peut être évalué aux dimensions et à la forme d'une amende, les parois sont irrégulières comme ulcérées et on retrouve les portions cellulaires et le magma jaune grisâtre comme dans le foyer précédent. Ce 2 foyers quoique très voisins ne paraissent pas communiquer.

HISTOIRE PATHOLOGIQUE

Ce dernier foyer commence dans la substance Bl. qui continue le pédoncule cérébelleux moyen à 5 m.m. où le cervelet a été séparé de la protubérance.

Le lobe G. aussi bien que le lobe moyen présente à leur surface un peu de diminution de consistance mais d'une façon générale, et sans aucune trace de lésion semblable à celle du côté opposé de tel sorte que cet état du cervelet dans son ensemble doit être mis sur le compte de la putréfaction. Aucune lésion appréciable de la protubérance et du bulbe. Le 4ème ventricule ne contient pas de sang.

Cœur volumineux, étalé, large, flasque. mou. orifices sains. Aorte athéromateuse surtout au niv. de la courbure et à l'origine des gros vaisseaux où il existe de nombreuses plaques jaunes, épaisses. Il existe aussi une plaque calcaire à la partie inf. de la courbure et tout à côté une plaque jaune en voie de ramollissement avec ulcération de la grandeur d'un haricot sur la fac. int. du vaisseau.

Poumons volumineux, pas d'altération appréciable.

SCD Lyon 1

Modèle N° 61.

Nom Célestin Boilas

| Resp. | Pouls | Chaleur R. C. | 7 | 8 | 9 | 10 | 11 | 12 | | | | | |
|---|---|---|---|---|---|---|---|---|---|---|---|---|---|
| 95 | 210 | 34.0 42,5 | | | | | | | | | | | |
| 90 | 200 | 33.6 42,0 | | | | | | | | | | | |
| | 190 | 33.2 41,5 | | | | | | | | | | | |
| 80 | 180 | 32.8 41,0 | | | | | | | | | | | |
| | 170 | 32.4 40.5 | | | | | | | | | | | |
| 70 | 160 | 32.0 40,0 | | | | | | | | | | | |
| | 150 | 31.6 39.5 | | | | | | | | | | | |
| 60 | 140 | 31.2 39,0 | | | | | | | | | | | |
| | 130 | 30.8 38.5 | | | | | | | | | | | |
| 50 | 120 | 30.4 38,0 | | | | | | | | | | | |
| | 110 | 30.0 37.5 | | | | | | | | | | | |
| 40 | 100 | 29.6 37,0 | | | | | | | | | | | |
| | 90 | 29.2 36.5 | | | | | | | | | | | |
| 30 | 80 | 28.8 36,0 | | | | | | | | | | | |
| | 70 | 28.4 35.5 | | | | | | | | | | | |
| 20 | 60 | 28.0 35,0 | | | | | | | | | | | |
| | 50 | 27.6 34.5 | | | | | | | | | | | |
| 10 | 40 | 27.2 34,0 | | | | | | | | | | | |
| | 30 | 33,5 | | | | | | | | | | | |

SCD Lyon 1

SCD Lyon 1

Boilas Celestin (Autopsie suite)

| DATES | HISTOIRE PATHOLOGIQUE | PRESCRIPTIONS |
|---|---|---|
| | Rate très volumineuse, elle est le siège d'infarctus rouges grisâtres et surtout d'infarctus récents nombreux, l'un d'eux occupant une étendue de 7 à 8 centim. Les autres ont environ 1 centim. à 1 centim. ½ — | |
| | Reins = Dans l'un d'eux petit infarctus récent ramolli — On en trouve dans les deux. — | |

Elle a plus que doublé de volume et présente une consistance très ferme et de bord angulaire.

SCD Lyon 1

MODÈLE N° 21.

# HOTEL-DIEU. — *Salle* _____ N° _____

*Nom*

*né à*

*demeurant à*

*profession*

*âge*

*tempérament*

*constitution*

*entré le*

*sorti le*

DIAGNOSTIC ET RÉSUMÉ

## HISTOIRE PATHOLOGIQUE

SCD Lyon 1

| DATES | 4e Journée N°18<br>HISTOIRE PATHOLOGIQUE<br>Borlon Célestin | PRESCRIPTIONS |
|---|---|---|

Réflexions. Lorsque le malade entre dans le service, son affection nous paraît d'abord difficile à débrouiller, d'autant que le malade donnait très difficilement de renseignements sur ses antécédents. Cependant après avoir observé le malade pendant quelques jours et reçu de nouveaux renseignements de sa femme, nous pensâmes qu'il s'agissait d'une affection atteignant à la fois le cervelet et la protubérance et probablement alors située au niveau du pédoncule cérébelleux moyen. Les troubles du côté des yeux joints à la douleur occipitale, à la difficulté de la marche et à l'obscurcissement du trouble de l'intelligence et de la sensibilité, nous faisaient admettre la lésion du cervelet et nous pensions aussi que la protubérance était atteinte en raison de l'incoordination des mouvements du côté droit et des troubles de la parole. - L'autopsie a prouvé qu'il s'agissait d'une lésion cérébelleuse proprement dite. Toutefois, il est à remarquer que s'il y avait un ramollissement de la partie postérieure de la face inférieure du cervelet atteignant seulement les folioles, à ce niveau, il y avait aussi une autre foyer de ramollissement ayant détruit une portion notable de la substance blanche centrale, y compris le corps rhomboïdal, et s'avançant tout près de la protubérance. C'est très vraisemblablement à cette circonstance que l'on doit l'ensemble symptomatique indiqué précédemment.

La symptomatologie des lésions du cervelet est encore très obscure, soit parce qu'elles occasionnent souvent des troubles du côté du bulbe qu'elles peuvent comprimer, ainsi que cela a été indiqué par les auteurs, soit parce qu'elles donnent lieu aussi à des troubles différents suivant le siège de la lésion, son mode de début et sa marche. Il faut évidemment tenir compte de toutes ces circonstances pour chercher à débrouiller la question.

Nous avons eu l'occasion d'observer plusieurs malades atteints

SCD Lyon 1

| DATES | HISTOIRE PATHOLOGIQUE | PRESCRIPTIONS |
|---|---|---|

de lésions du cervelet et surtout de tumeurs et qui ont présenté pendant la vie les douleurs occipitales, avec ou sans troubles de la vie, les vertiges et la marche titubante avec ou sans phénomènes de rétropulsion; mais nous n'avions jamais rencontré les troubles de la motilité observés dans ce cas. Les auteurs ont bien signalé comme se rapportant à des lésions du cervelet, des paralysies, des contractures, des tremblements; mais on ne trouve pas dans les descriptions classiques (car nous n'avons pas été à la recherche des observations particulières) des troubles du mouvement avec les caractères présentés par notre malade. Il avait une véritable hémi-ataxie droite. Le membre supérieur au repos ne présentait rien de particulier et il n'était le siège d'aucune résistance musculaire, d'aucune contracture. mais dans les mouvements volontaires il devenait le siège d'oscillations irrégulières d'autant plus prononcées que le malade approchait du but à atteindre ou qu'il avait atteint le but. ainsi lorsqu'on lui disait de toucher son nez avec l'index, on voyait la main agitée d'abord de petits mouvements d'oscillation, puis de mouvts plus accentués à mesure que le doigt approchait du nez. alors le malade touchait d'abord un point quelconque de la face ou plusieurs points avant d'atteindre le nez, et même alors il continuait à faire avec la main des mouvements qui lui faisaient encore promener son doigt sur les parties voisines d'une manière saccadée. Ce phénomène nous paraissait tellement extraordinaire au début que nous pensions sinon à une simulation au moins à un peu d'exagération volontaire dans les troubles du mouvement. mais la marche de la maladie nous a fait complètement revenir de cette manière de voir; car nous avons constaté la persistance des mêmes troubles avec les mêmes caractères chaque fois que nous avons examiné le malade et jusqu'au dernier moment, c'est à dire, même pendant la période où il était assez gravement malade pour n'avoir pas besoin de rien exagérer. Du reste, il est entré dans le service un malade qui s'y trouve encore actuellement et qui présente le même trouble de mouvts probablement sous l'influence de la même cause. —

SCD Lyon 1

N° 21 bis.

| DATES | HISTOIRE PATHOLOGIQUE | PRESCRIPTIONS |
|---|---|---|
| | Ste Jeanne n° 18<br>Boilas Célestin | |

Les troubles présentés par le membre inférieur étaient de même nature. Lorsqu'on disait au malade de soulever la jambe pour toucher avec les orteils un point indiqué à peu de distance, on voyait de légères oscillations du pied qui n'arrivait pas toujours directement au but. Mais c'est surtout pendant la marche que les phénomènes d'ataxie du membre inférieur se révélaient; car le pied était toujours projeté en avant d'une manière brusque et un peu exagérée, de telle sorte qu'il frappait aussi le sol plus fortement que le pied gauche. C'était tout à fait pour le pied droit l'aspect qu'offre pendant la marche un ataxique à un degré déjà assez prononcé. Il y a aussi des anciens hémiplégiques qui présentent un trouble analogue pendant la marche; mais on trouve chez eux de la parésie et des contractures qui faisaient absolument défaut chez notre malade.

Les troubles du côté des yeux étaient évidemment de même ordre, au moins pour ce qui concerne les troubles de la motilité des muscles de l'œil et des paupières. Quant aux troubles de la vue signalés à un moment où le malade n'était pas encore soumis à notre observation, nous ne pouvons pas dire s'ils étaient dus tout simplement à ce que le malade tenait ses paupières fermées, ou bien s'il s'agissait véritablement d'une perte momentanée de la vision pouvant parfaitement se rapporter aussi à l'affection cérébelleuse. Nous avons seulement constaté la difficulté pour le malade de porter les yeux en haut et ensuite des troubles plus tôt localisés du côté gauche c.à.d. du côté opposé à la lésion consistant en une ouverture plus grande des paupières qui parfois ne se fermaient pas en même temps que celles du côté droit, et aussi à des mouvements parfois un peu saccadés de l'œil qui lorsqu'il était porté en dedans s'inclinait toujours un peu en bas d'une façon anormale. Nous avons ainsi analysé les troubles présentés du côté des yeux, mais avec une certaine difficulté et ce qui frappait c'était en somme un trouble difficile à analyser. La vue paraissait conservée au moment de nos examens.

SCD Lyon 1

| DATES | HISTOIRE PATHOLOGIQUE | PRESCRIPTIONS |
|---|---|---|

De même ordre aussi étaient les troubles de la parole, les mots étant mal prononcés, surtout mal articulés et un peu bredouillés. Il n'y avait pas non plus de paralysie appréciable sur la langue; cependant la pointe était un peu déviée à gauche, par le fait de petites contractions irrégulières visibles au niveau de la partie charnue de l'organe et qui devaient être aussi un trouble analogue à celui des muscles de l'œil gauche. La face ne paraissait pas manifestement atteinte; ou tout au moins, il n'y avait pas de paralysie. Mais nous ne pouvons pas dire si les lèvres fonctionnaient comme à l'état normal et si on ne devait pas leur attribuer une part dans le trouble de la parole.

Il n'y avait pas de paralysie ni même de parésie des membres, et on ne constatait pas non plus de troubles manifestes de la sensibilité. Ces symptômes négatifs devaient surtout contribuer à éloigner l'idée d'une lésion protubérantielle à laquelle les troubles des membres nous faisaient d'autant plus songer que nous avons eu l'occasion d'en observer d'analogues avec des lésions de la protubérance (accompagnés, il est vrai, de troubles de la sensibilité).

En somme il s'agissait de troubles dans la coordination des mouvements des membres du même côté que l'affection cérébelleuse et dans celle des yeux et de la langue, peut-être des lèvres?, avec prédominance des troubles du côté gauche, c'est à dire du côté opposé à la lésion. — En considérant d'une part que les lésions cérébelleuses superficielles passent parfois inaperçues ou ne donnent lieu qu'à des douleurs occipitales, à des troubles de la station plus ou moins prononcés, à des troubles de la vue plus ou moins persistants, etc.; et que d'autre part les troubles de la coordination dépendent plutôt de lésions protubérantielles il est vraisemblable d'admettre que l'hémi-ataxie présentée par notre malade doit reconnaître pour cause la lésion des parties centrales du lobe cérébelleux du même côté; que la prédominance des troubles du côté gauche pour les yeux et la langue doit peut-être reconnaître la même cause; (troubles alternes) tandis que la lésion superficielle de la face inf. du même lobe n'a dû produire que les autres troubles.

SCD Lyon 1

| DATES | Ste Jeanne N° 18<br>HISTOIRE PATHOLOGIQUE<br>Boilas Célestin | PRESCRIPTIONS |
|---|---|---|

Lésions (suite) - Il faut certainement de nouvelles observations pour que celle-ci ait la valeur que nous lui attribuons. Les troubles produits par les lésions du cervelet sont souvent très difficiles à déceler et parfois même doivent passer inaperçus. C'est ce qui est arrivé dans un certain nombre de cas où nous avons trouvé des lésions cérébelleuses en même temps que des lésions cérébrales. Il est vrai de dire que nous n'observons les malades que souvent pendant une période plus ou moins courte de leur affection; que les lésions cérébelleuses peuvent, par conséquent, passer inaperçues, soit parce qu'elles sont antérieures à l'époque de l'observation et qu'on est mal renseigné, soit parce qu'elles sont postérieures aux lésions cérébrales ou même qu'elles se produisent en même temps, et qu'elles passent ainsi inaperçues à cause de la prédominance des troubles dus à la lésion cérébrale. Toutefois, il est à remarquer que chez notre malade les troubles cérébraux qui sont survenus en dernier lieu n'ont pas empêché la persistance des troubles antérieurement attribués à l'affection cérébelleuse. Quant à la nature de cette lésion nous étions restés indécis. Cependant le mode de début et surtout, l'amélioration survenue dans l'état du malade, nous avait fait penser à une lésion en foyer survenue brusquement et tendant à la cicatrisation. C'est ainsi que nous avions éliminé l'hypothèse d'une tumeur.

Enfin nous avons immédiatement écarté l'hypothèse d'une sclérose des cordons postérieurs ou d'une affection des hémisphères cérébraux, non seulement parce qu'il existait des symptômes se rapportant manifestement au cervelet, mais aussi parce que les signes pouvant servir à caractériser les lésions de la moelle ou des hémisphères cérébraux n'existaient pas et ne pouvaient avoir qu'une grossière analogie avec ceux que nous avons observés.

Les phénomènes présentés par le malade à la suite de sa seconde attaque sont non moins intéressants que ceux dont nous venons de nous occuper.

SCD Lyon 1

| DATES | HISTOIRE PATHOLOGIQUE | PRESCRIPTIONS |
|---|---|---|

Au premier abord nous pensâmes qu'il s'agissait d'une deuxième attaque semblable à la première, reconnaissant pour cause une lésion de même nature, ~~située~~ du côté opposé. En effet l'attaque était survenue comme la première fois sans perte de connaissance et s'il n'y avait pas de mouvements anormaux du côté gauche comme du côté droit, nous l'attribuions à l'intensité de la paralysie. Enfin les troubles de la motilité et de la sensibilité ainsi que les troubles respiratoires que présentait le malade nous faisaient d'autant plus pencher pour une lésion de l'isthme. Toutefois nous pensions bien que les lésions étaient considérables pour donner lieu à une paralysie aussi prononcée du côté opposé à ~~ce~~ celui qui avait été affecté en premier lieu. — La température du malade atteignant 41° le lendemain soir de l'attaque, nous crûmes avoir affaire à une hémorrhagie cérébrale. Toutefois, avec cette hypothèse, il était assez insolite de n'avoir pas de contracture et de n'avoir pas eu d'éteint apoplectique, ni aucun trouble intellectuel. — Le 3e jour après l'accident il y avait une chute de la température et une amélioration notable dans l'état du malade à tous les points de vue. Les troubles de la parole étaient moins prononcés et le malade s'exprimait assez distinctement pour être compris. La sensibilité ne présentait plus qu'un affaiblissement léger et les mouvements redevenaient possibles. Bien plus ces mouvements se faisaient par saccades et les mouvements communiqués aux membres paralysés présentaient depuis la veille une résistance musculaire par secousses. Nous trouvions dans le retour de ces mouvements et dans leurs caractères une analogie frappante avec les phénomènes constatés du côté droit, ce qui nous faisait toujours incliner pour une lésion placée symétriquement du côté opposé à la première, mais empiétant davantage sur la protubérance. La persistance jusqu'au moment de la mort des phénomènes indiqués précédemment, avec des troubles respiratoires de plus en plus prononcés et la conservation de l'intelligence n'avaient fait que nous confirmer dans cette manière de voir.

SCD Lyon 1

| DATES | HISTOIRE PATHOLOGIQUE<br>Ste Jeanne 18<br>Docteur Colombin | PRESCRIPTIONS |
|---|---|---|
| Réflexions (suite) | - Nous avions mis songé à la possibilité d'une lésion hémiplégie formant lié à du mouvement hémiplégique sous l'influence des mouvements volontaires ou provoqués. Et alors nous pensions que s'il en était ainsi nous devions avoir affaire à du lésion diffuse sur plusieurs points de notamment sur la circonvolutions pour expliquer à la fois la paralysie intense avec trouble de la sensibilité très-prononcés, le retour de la sensibilité et d'une partie des mouvements, ainsi que les accès indiqués, mais nous revenions plutôt à la première hypothèse en raison du rapport que nous trouvions entre les mouvements anormaux du côté droit et ceux qui commençaient à se dessiner du côté gauche. - Or l'autopsie a prouvé qu'il s'agissait d'une lésion hémisphérique du même côté que la lésion cérébelleuse (côté droit), et d'une lésion considérable des parties centrales de l'hémisphère, telle que nous n'eussions pensé y songer en présence de l'ensemble symptomatique indiqué précédemment. Nous croyons cependant qu'il est possible de se rendre compte de ce qui s'est passé, en prenant en considération ce que nous savons déjà de l'influence ~~produite par~~ d'une première lésion hémisphérique sur les symptômes produits par une lésion survenant dans l'autre hémisphère. Nos observations nous ont appris que dans les cas de ce genre on donne bien qu'à des symptômes prédominants en rapport avec la lésion la plus ancienne, mais tendent à se superposer les deux côtés. Or, bien que dans ce cas, il n'ait pas symptômes de lésion hémisphérique double, on peut cependant trouver une analogie avec ce dernier cas, puisque il y avait des troubles de la motilité des deux côtés du corps.<br>En effet, dès le fait a été d'une lésion simple telle que celle constatée sur l'hémisphère droit, qui avait détruit la plus grande | - Nous pensions que s'il en était ainsi nous devions avoir affaire à du lésion diffuse sur plusieurs points de notamment sur la circonvolutions pour expliquer à la fois la paralysie intense avec trouble de la sensibilité très-prononcés, le retour de la sensibilité et d'une partie des mouvements, ainsi que les accès indiqués, mais nous revenions plutôt à la première hypothèse en raison du rapport que nous trouvions entre les mouvements anormaux du côté droit et ceux qui commençaient à se dessiner du côté gauche. - Or l'autopsie a prouvé qu'il s'agissait d'une lésion hémisphérique du même côté que la lésion cérébelleuse (côté droit), et d'une lésion considérable des parties centrales de l'hémisphère, telle que nous n'eussions pensé y songer en présence de l'ensemble symptomatique indiqué précédemment. Nous croyons cependant qu'il est possible de se rendre compte de ce qui s'est passé, en prenant en considération ce que nous savons déjà de l'influence ~~produite par~~ d'une première lésion hémisphérique sur les symptômes produits par une lésion survenant dans l'autre hémisphère. Nos observations nous ont appris que dans les cas de ce genre on donne bien qu'à des symptômes prédominants en rapport avec la lésion la plus ancienne, mais tendent à se superposer les deux côtés. Or, bien que dans ce cas, il n'ait pas symptômes de lésion hémisphérique double, on peut cependant trouver une analogie avec ce dernier cas, puisque il y avait des troubles de la motilité des deux côtés du corps.<br>En effet, dès le fait a été d'une lésion simple telle que celle constatée sur l'hémisphère droit, qui avait détruit la plus grande |

SCD Lyon 1

| DATES | HISTOIRE PATHOLOGIQUE | PRESCRIPTIONS |
|---|---|---|

portion du corps strié de la capsule interne et de la couronne rayonnante on n'aurait certainement pas eu un retour des mouvements le troisième jour après l'accident, si tant est qu'on eut jamais ce retour. Et comme il n'y a pas d'autre circonstance à invoquer pour expliquer le retour des mouvements, que la présence des lésions cérébelleuses donnant lieu aux troubles de la motilité du côté droit, il faut bien admettre que ce sont ces lésions cérébelleuses qui par leur influence antérieure ont empêché aux dernières lésions hémisphériques d'avoir tout leur effet. Et à l'appui de cette influence on peut remarquer que les mouvements reapparaissent du côté gauche ou même provoqués de ce côté, présentant des caractères ~~particuliers qui~~ permettant de les assimiler à ceux qui existaient du côté droit, et reconnaissant vraisemblablement la même cause, puisque les lésions hémisphériques n'auraient pas pu leur donner ces caractères. Nous ne croyons donc pas qu'on puisse attribuer les phénomènes en question à une autre chose qu'à la lésion cérébelleuse. Mais par quel mécanisme cette lésion peut-elle produire cet effet? C'est cette explication qui reste encore dans le domaine des hypothèses. On peut cependant déduire des faits que nous avons constatés que si les lésions hémisphériques ont une action considérable sur les mouvements du côté opposé du corps, il n'existe pas à proprement parler de centres des mouvements dans les hémisphères puisque la destruction d'une portion aussi considérable et aussi importante que celle que nous avons rencontrée dans ce cas n'a pas empêché le retour de quelques mouvements. Il existe donc dans les centres nerveux situés au dessous de la capsule interne d'autres parties présidant aux mouvements. Ces parties sont évidemment les centres gris de l'axe bulbo-médullaire sur lesquels les lésions des parties supérieures

SCD Lyon 1

| DATES | HISTOIRE PATHOLOGIQUE | PRESCRIPTIONS |
|---|---|---|
| Réflexions (suite) | Ste Jeanne 18<br>Boilas Célestin<br>- ont une influence plus ou moins grande. Il semble au premier abord que deux lésions devraient produire plus de troubles qu'une seule ; tandis que c'est le contraire qui a lieu. Mais comme nous savons qu'une lésion en paralysant un côté (opposé) produit des phénomènes d'excitation musculaire du côté de la lésion, sensibles parfois seulement au moment du début de la paralysie, phénomènes d'excitation coïncidant même avec l'affaiblissement de ce même côté, et persistant probablement dans les centres nerveux d'une manière insensible, en raison du défaut d'équilibre résultant d'une lésion d'un côté, nous pouvons alors supposer que la lésion qui survient en deuxième lieu du côté opposé à la première n'a pas tout l'effet qu'elle devrait avoir, puisqu'elle agit sur des centres nerveux dont l'excitabilité est augmentée par la première lésion. Ce que nous venons de dire s'applique aux lésions hémisphériques mais on peut supposer parfaitement que le cervelet agit d'une façon analogue aux hémisphères sauf que un lobe du cervelet qui produit des troubles directs, comme dans notre cas, doit déterminer des phénomènes d'excitation du côté opposé. C'est ainsi que la lésion hémisphérique survenant du même côté que la lésion cérébelleuse ne produira pas tout son effet du côté opposé, puisque c'est le côté où l'excitabilité est augmentée par le fait de la lésion du cervelet. Bien plus, les mouvements revenant, ils présentent des caractères analogues à ceux du côté opposé, en raison de l'association des mouvements de chaque côté du corps qui ont pour centre la substance grise de l'axe rachidien, et qui deviennent d'autant plus manifestes que l'action des parties situées au dessus fait plus ou moins défaut.<br>Puisque le retour de quelques mouvements malgré les lésions considérables de la capsule interne suffit à prouver que les hémisphères ne contiennent pas les centres du mouvement ; il est évident qu'ils ne renferment pas davantage les centres de la sensibilité puisque celle-ci était revenue | |

SCD Lyon 1

| DATES | HISTOIRE PATHOLOGIQUE | PRESCRIPTIONS |
|---|---|---|

presque à l'état normal malgré la solution de continuité qui existait sur la capsule interne au niveau de sa partie postérieure. Il est vrai que l'anesthésie a été assez complète à un moment donné, c'est-à-dire au début de l'accident, mais comme ~~la~~ sensibilité est revenue encore plus rapidement et plus complètement que la motilité, il est rationnelle de ne pas attribuer ~~ce trouble~~ à la destruction d'un centre de sensibilité ou des parties mettant en communication ces surfaces périphériques avec un centre. La lésion a donc agi à distance sur les centres médullaires. Si l'anesthésie n'a pas persisté nous pensons que cela tient encore à la présence des lésions cérébelleuses qui ont placé les parties opposées du corps dans des conditions telles qu'elles ont dû subir l'influence des lésions hémisphériques à un bien moindre degré que si les lésions cérébelleuses n'eussent pas existé; et cela aussi bien ~~pour~~ à même mieux la sensibilité que pour la motilité. En effet, dans la plupart des cas où la sensibilité persistait malgré des lésions considérables au niveau de la partie postérieure de la capsule interne, nous avons trouvé d'autres lésions de l'autre hémisphère ou de l'isthme. Il est vrai qu'il y a des cas où la sensibilité persiste ou reparaît malgré qu'on ne découvre qu'une lésion; mais ces cas sont exceptionnels: et si les conditions indiquées précédemment pour le retour de la sensibilité étaient à peu près constantes, on pourrait admettre que dans les cas exceptionnels, il existe peut-être des lésions qui passent inaperçues malgré l'examen le plus minutieux. C'est ainsi que des embolies ou thrombosis capillaires peuvent parfaitement passer inaperçues. Comment la sensibilité se rétablit-elle? Probablement par le même mécanisme que la motilité, c.-à-d. par le fait de l'excitation sous l'influence de la première lésion. Du moment où les conditions sont favorables au retour du mouvement, elles sont à plus forte raison favorables au rétablissement de la sensibilité, puisque celle-ci est en général toujours beaucoup moins altérée que la motilité par les lésions qui donnent lieu simultanément à ces deux troubles.

SCD Lyon 1

| DATES | Ste Jeanne 18<br>HISTOIRE PATHOLOGIQUE<br>Boilas Célestin | PRESCRIPTIONS |
|---|---|---|

Réflexions (suite) - Il est non moins remarquable que l'intelligence soit restée intacte ou qu'elle ait été fort peu altérée. Pour la lésion cérébelleuse on peut encore supposer que l'intelligence n'a pas été troublée en raison de l'intégrité des hémisphères lors de la première attaque; mais cette explication tombe devant les faits de la seconde attaque. On ne peut pas davantage admettre que l'intelligence a persisté par suite de l'intégrité des circonvolutions cérébrales et de la prédominance des lésions des parties centrales au niveau de la région pariétale; car les lésions étaient assez considérables et s'étaient produites assez rapidement pour troubler l'intelligence comme on l'observe habituellement avec des lésions hémisphériques semblables à celles de notre malade. Nous croyons encore qu'il faut attribuer la conservation des facultés intellectuelles à la lésion antérieure du cervelet et à son influence sur les hémisphères cérébraux, probablement sur l'hémisphère cérébral gauche dont l'excitation antérieure a empêché l'action de la lésion hémisphérique droite au point de vue des troubles de l'intelligence. D'une façon générale, on peut dire que des lésions survenant sur un point de l'encéphale alors que d'autres parties sont déjà atteintes ont beaucoup moins de chances de troubler l'intelligence que celles qui viennent surprendre le fonctionnement de l'encéphale pour la première fois. Nous avons déjà vu que l'intelligence était plus ou moins conservée avec des lésions hémisphériques survenant après des lésions antérieures dans l'autre hémisphère et alors qu'il y aurait eu très-probablement des troubles plus profonds si les dernières lésions avaient été les premières. Il en est à plus forte raison ainsi dans notre cas; car en raison de l'équilibre qui existe entre les diverses parties du système nerveux, les lésions du cervelet doivent avoir une action excitante sur les parties antérieures de l'encéphale. Ainsi s'explique la persistance de l'intelligence avec ces lésions et même avec des lésions survenant en second lieu dans un hémisphère, surtout dans le même hémisphère et dans l'hémisphère droit comme dans notre cas.

SCD Lyon 1

| DATES | HISTOIRE PATHOLOGIQUE | PRESCRIPTIONS |
|---|---|---|

On a remarqué, en effet, que l'hémisphère gauche préside plus particulièrement aux fonctions de l'intelligence comme à celles de la parole. C'est pour les mêmes raisons que la parole n'a été entravée que d'une manière passagère, et sans qu'on ait observé de l'aphasie proprement dite.

Par contre les troubles respiratoires ont été aussi marqués sinon plus prononcés que s'il se fut agi de lésions bornées à l'hémisphère seulement. Notre attention n'a pas encore été appelée suffisamment sur l'influence que peuvent avoir des lésions multiples du cerveau et du cervelet sur les fonctions respiratoires pour que nous puissions être plus affirmatifs sur ce point. Ce qu'il y a de certain c'est que dans notre cas les lésions hémisphériques étaient assez prononcées pour produire ces troubles de la respiration et que dès lors on ne peut tirer aucune conclusion relativement à la part qu'a pu avoir la lésion cérébelleuse antérieure sur la production de ces troubles. mais a priori on peut supposer que des lésions situées à la fois en arrière et en avant de l'encéphale doivent avoir plus d'action sur les fonctions centrales que des lésions isolées en arrière ou en avant. En tout cas c'est une indication pour observer les faits à ce point de vue.

– Nous avons constaté des troubles très prononcés de la calorification (augmentation de chaleur du côté gauche après la seconde attaque) et cependant il ne s'est produit aucune eschare, malgré l'incontinence d'urine. D'où il semble résulter que les troubles trophiques donnant lieu aux eschares sont différents de ceux qui produisent l'augmentation de chaleur. Ces questions sont encore trop obscures pour qu'on puisse faire la moindre hypothèse sur la part qu'a pu avoir dans ces circonstances la lésion antérieure du cervelet. – Du reste, il faut dans tous les cas tenir compte non seulement du nombre des lésions, mais encore de leur siège, de leur nature, de l'ordre d'apparition, du début de leur marche, des conditions générales du sujet, de l'état du cœur, etc. D'où les grandes difficultés dans l'interprétation de chaque fait. C'est en effet, souvent que des faits paraissent contradictoires parce qu'on n'envisage qu'une partie de la question, alors qu'il faut tenir compte de toutes les conditions.

– La fièvre ne s'est pas présentée dans les conditions où on l'observe soit dans l'hémorrhagie, soit dans le ramollissement du cerveau. Nous croyons que ce caractère qu'elle a présenté pourrait bien avoir été sous la dépendance des infarctus de la rate. Il n'en est peut-être souvent ainsi ? À l'avenir nous porterons notre attention sur ce point. – On peut se demander encore si les malaises dont le malade se plaignait au niveau de l'épigastre n'étaient pas dus [illegible]

SCD Lyon 1

| DATES | 1er janvier 18<br>HISTOIRE PATHOLOGIQUE<br>Boilas Célestin | PRESCRIPTIONS |
|---|---|---|
| Réflexions (suite) | La lésion du cervelet consistait dans un ramollissement ancien parfaitement caractérisé. Quant à la lésion cérébrale, c'était un ramollissement rouge avec destruction assez rapide de la substance cérébrale formant un magma blanc-rougeâtre mélangé de petits caillots noirs en assez grande quantité; de telle sorte que sous l'action d'un courant d'eau, toutes ces parties altérées étant éliminées, il ne restait plus qu'une cavité ressemblante à celle qui aurait été produite par une hémorrhagie et dont le sang aurait été enlevé par le même procédé. Mais en somme ce qui manquait pour en faire une hémorrhagie, c'était précisément le sang qui n'était pas en assez grande quantité pour constituer une hémorrhagie véritable, mais qui cependant était en proportion assez forte pour un ramollissement. On voit du reste assez fréquemment des ramollissements s'accompagner d'exsudats hémorrhagiques plus ou moins abondants sous l'influence d'embolies capillaires comme dans notre cas. Nous n'avons pas trouvé, en effet, d'oblitération vasculaire, et cependant nous avons constaté de l'athérome au niveau de la crosse aortique et un point ulcéré récemment. Enfin nous avons constaté aussi des infarctus de la rate récents et anciens qui étaient parfaitement en rapport avec les altérations récentes et anciennes de l'encéphale. Les ramollissements de la nature de celui qui se trouvait dans l'hémisphère droit tiennent à la fois du ramollissement et de l'hémorrhagie. Nous sommes convaincus que dans certains cas il faut attribuer à la même cause de véritables hémorrhagies; mais nous n'avons jamais rencontré d'hémorrhagie de ce genre alors qu'il existait antérieurement un ramollissement, tandis que le contraire peut avoir lieu, ainsi que nous l'avons constaté. Donc, une fois que les conditions générales existent pour la production d'un ramollissement, il ne peut plus se | |

SCD Lyon 1

| DATES | HISTOIRE PATHOLOGIQUE | PRESCRIPTIONS |
|---|---|---|
| | produire qu'une lésion de ce genre (à moins qu'il ne s'agisse d'une petite hémorrhagie de la grosseur d'un pois ou d'une noisette survenant en même temps qu'un ramollissement). Au contraire après une période plus ou moins éloignée de la production d'une hémorrhagie, il peut survenir un ramollissement, en raison précisément des conditions générales qui ont changé et qui tendent toujours à être plus favorables à la production d'un ramollissement. C'est pourquoi dans notre cas où il y avait eu d'abord un ramollissement du cervelet, nous ne pouvions avoir eu qu'un autre ramollissement. Il est à remarquer encore que ce sont ces ramollissements rouges avec exsudat hémorrhagique plus ou moins abondant qui, pendant la vie, donnent lieu aux symptômes se rapprochant le plus de l'hémorrhagie, à tel point que le diagnostic de la nature de la lésion est alors impossible à établir sur des données certaines. | |

SCD Lyon 1

MODÈLE N° 21

# HOTEL-DIEU. — Salle Ste ~~Jeanne~~ Maurice N° ~~7~~ 35
Cachot

Nom Jacques Dezissert
né à Lyon
demeurant à
profession balancier
âge 24 ans
tempérament
constitution
entré le 20 Juillet 77.
sorti le au dépôt de Mien décité le 10 avril 78

DIAGNOSTIC ET RÉSUMÉ

Hémiplégie gauche - Hémianesthésie

Syphilis cérébrale

HISTOIRE PATHOLOGIQUE - droitier

Frictions dans la région périorbitaire avec onguent napolitain 4g
Extr. de belladone 4g

Potions avec 2g d'iodure de potassium

Rien du côté de l'hérédité - pas d'alcoolisme pas de rhumatisme pas d'attaque - ~~Syphilis contractée~~ Accidents scrofuleux de toute sorte dans l'enfance - Syphilis, il y a 2 ans -
Il y a 8 mois une ulcération ~~de la~~ est survenue au niveau du cartilage de la cloison des fosses nasales et l'a détruit dans l'espace de 1 mois 1/2 Aujourd'hui il n'en reste plus de trace et l'ouverture des fosses nasales a la forme d'un ~~ac~~ chaque
Il y a 3 semaines ce malade s'est aperçu vers le milieu du jour qu'il lui était impossible d'ouvrir l'œil gauche - S'il soulevait la paupière supérieure avec les doigts, elle retombait sitôt qu'il la lâchait - pas de photophobie pas de douleurs - pas de troubles de la vue ni de gonflement des paupières - Cet impossibilité d'ouvrir l'œil persista avec les même caractère jusqu'à dimanche dernier 16 Juillet
Ce jour là dans l'après midi } le malade fut pris subitement d'une difficulté de la parole ~~que~~ si

| DATES | HISTOIRE PATHOLOGIQUE | PRESCRIPTIONS |
|---|---|---|
| | prononcée qu'il avait de la peine à se faire comprendre : il savait très-bien ce qu'il voulait dire ; mais il ne pouvait articuler les mots : il lui semblait que sa langue était immobile dans la cavité buccale. Ces troubles de la parole persistèrent seuls pendant 3 heures au bout desquels le malade s'aperçut ~~tout~~ tout à coup qu'il ne pouvait plus imprimer aucun mouvement aux membres supérieur et inférieur du côté gauche. Ainsi le malade affirme catégoriquement qu'il n'a eu au moment où est survenue sa paralysie ni étourdissement ni crise, ni ~~ma~~ céphalalgie. Pendant la nuit du 15 au 16 douleurs vives par périorbitaires, et frontales des deux côtés. Le lendemain gonflement considérable des paupières de l'œil gauche ~~douleurs oculaires~~ ~~aigues~~ ; persistance des douleurs oculaires, périorbitaires et frontales. Depuis ce moment ~~la situation du malade ne s'est pas modifiée~~. il y a eu de sérieuses modifications du côté du membre inférieur qui ~~se~~ reprit presque complètement ses ~~motilité~~ motilité, abolie comme celle du membre supérieur. En outre l'embarras de la parole, ou plutôt la difficulté de l'articulation des sons ~~s'est~~ a singulièrement diminué surtout depuis hier. Actuellement le malade se présente dans l'état suivant. Motilité. On constate dans les signes d'une ~~paralysie~~ hémiplégie complète de la face du côté gauche ; abaissement de la commissure labiale ; disparition du sillon naso-labial et des autres plis cutanés. Si l'on engage | |

IMP. A. BONNAVIAT A LYON

SCD Lyon 1

N° 9 - Jacques Dezissert —

N° 21 bis.

| DATES | HISTOIRE PATHOLOGIQUE | PRESCRIPTIONS |
|---|---|---|
| | La peau du front ne peut être plissée du côté ~~gauche~~ paralysé. Les paupières supérieures de ce côté ~~se~~ est considérablement tumifiée elle est ~~f~~ abaissée et recouvre l'inférieure — Cet état est dû à une affection oculaire que nous décrirons ultérieurement — Un peu d'aplatissement de l'aile gauche du nez — Si l'on fait tirer la langue au malade on la voit très manifestement déviée du côté gauche — La luette est également déviée dans le même sens — Les bords libres des lèvres sont accolés lui contre l'autre à gauche, à droite ils sont écartés et laissent à chaque expiration la joue gauche est un peu soulevée, puis elle retombe. le malade fume — Impossibilité du sifflement — Le membre supérieur est ~~privé~~ ~~de tous ses mouvements~~ complètement inerte cependant depuis ce matin il y a eu ~~des~~ progrès ~~malgré tous ces efforts~~ le Malade ~~se~~ parvient ~~qu'~~ à ~~faire~~ fléchir l'avant bras sur le bras; ~~un très léger mouvement du bras~~ ~~L'avant-bras~~ ~~la~~ mais la main et les doigts sont complètement immobiles — Dans le membre inférieur les mouvements sont tous possibles et ne paraissent un peu limités que pour les articulations du pied. La force musculaire est un peu diminuée; mais est encore assez notable — La marche est complètement impossible; si on fait faire 2 ou 3 pas au malade en le soutenant on voit le pied gauche ~~reposant~~ glisser ~~par~~ sur le sol reposant par la moitié antérieure de la plante ~~du pied~~ — La jambe est dans la demi-flexion sur la cuisse — ~~Même phénomène~~ ~~de paralysie du côté de la face~~ — | |

gauche paraît [illegible]

| DATES | HISTOIRE PATHOLOGIQUE | PRESCRIPTIONS |
|---|---|---|

Sensibilité

La sensibilité tactile est complètement abolie dans les 2 membres sur la moitié gauche du tronc, elle est diminuée seulement sur la moitié gauche de la face et du cou

Les troubles que présente la sensibilité à la douleur sont exactement les mêmes – Au début on peut croire que les membres supérieur et inférieur gauches dans toute leur étendue sont le siège d'une simple hypoesthésie ; sur la moitié gauche du tronc : les piqûres ne sont pas non plus senties ; mais elles doivent être moins fortes — Quand on a piqué pendant un moment les parties insensibles, le malade accuse des sensations douloureuses, quoique on ne fasse pas de piqûres plus fortes ; mais il ne les apporte jamais la sensation douloureuse a l'endroit piqué ; il la localise dans l'endroit piqué précédemment ; si on le pique fortement il localise sur un des doigts de la main ; il localise alors la douleur d'une manière exacte, mais on peut alors faire des piqûres assez profondes sur la main tout — Sur le bras, la face, le tronc, il ne ressent toujours les piqûres au niveau de l'index ; plus les piqûres sont fortes, plus il manifeste de douleur mais elle est toujours localisée par le malade au niveau de l'index ou moins pendant un certain temps

Les troubles ~~ne~~ existent ~~pas~~ aussi

La sensibilité tactile est abolie sur la partie gauche du corps

De l'autre côté, la sensibilité paraît ~~un peu~~ moins émoussée à la racine du nez et sur le front ; il en est de même pour le membre supérieur ; par contre pour le membre inférieur il y a une anesthésie complète ; du côté gauche on peut faire des piqûres assez profondes sans que le malade en ait conscience ; du côté droit il accuse de la douleur pour des piqûres superficielles

Les troubles de la sensibilité à la douleur existent aussi sur la face où les piqûres ne sont pas senties ; par exemple sur la colonne à la joue

La sensibilité paraît d'ailleurs un peu moins émoussée à la racine du nez et sur le front ; il en est de même pour le membre supérieur ; par contre pour le membre inférieur il y a une anesthésie complète ; du côté gauche on peut faire des piqûres assez profondes sans que le malade en ait conscience ; du côté droit il accuse de la douleur pour des piqûres superficielles

Pour la sensibilité à la douleur, elle existe aussi sur la face où les piqûres ne sont pas senties ; par exemple sur la colonne à la joue

La sensibilité tactile est abolie sur la partie gauche du corps

SCD Lyon 1

Jacques Dezissert — N° 9

| DATES | HISTOIRE PATHOLOGIQUE | PRESCRIPTIONS |
|---|---|---|
| | au point de vue de la ~~conservation~~ intégrité ou de la diminution de l'odorat du côté gauche à cause des altérations pathologiques spéciales du nez et de l'œil gauche. Celui-ci est le siège d'une inflammation assez intense — Les paupières sont considérablement tuméfiées. Si on les écarte avec les doigts on constate un rougeur lie-marque de la conjonctive avec ~~les~~ chémosis perikératique. La pupille est un peu plus resserrée que celle de l'œil droit ; pas d'altération de la cornée ni de l'humeur aqueuse ; pas de photophobie. Douleurs périorbitaires toujours assez vives — Les mouvements de l'œil sont tous possibles. L'appétit est conservé ; langue légèrement saburrale ; constipation ~~pas de selles~~ mystocation depuis 6 jours | difficulté très notable de la 3 g. d'Iodure |
| 21 Juillet | — Ce matin l'œil va beaucoup mieux ; plus de chémosis ; diminution du gonflement des paupières. La sensibilité est un peu revenue. Le malade accuse un peu de douleur au niveau de l'articulation de l'épaule ; cependant tous les mouvements communs sont possibles, qqs. légers craquements — | |
| 22 Juillet | Amélioration très sensibles ; l'œil gauche est un peu ouvert ; il ne reste que très peu de gonflement des paupières — Les mouvements ne sont guère modifiés — | 4 gr. d'Iodure — |
| 23 Juillet | Cette nuit coliques assez vives, Diarrhée. L'œil gauche va beaucoup mieux ; Les mouvements du membre supérieur sont toujours très limités. ~~[illegible]~~ La sensibilité est un peu revenue dans le membre inférieur ; dans le membre supérieur les troubles de la sensibilité sont les mêmes — sur le tronc le malade sent bien — Mêmes phénomènes de paralysie du côté de la face — | |
| 25 Juillet | Le malade va mieux ; l'œil gauche est encore un peu rouge, mais va beaucoup mieux. Les mouvements du membre supérieur sont toujours à peu près les mêmes. La sensibilité ne paraît pas modifiée — Diarrhée — Douleurs d'estomac — | Suspension de l'iodure 4 g. de bismuth |

gauche paraît revenue [illegible]

N° 21 *bis*.

| DATES | HISTOIRE PATHOLOGIQUE | PRESCRIPTIONS |
|---|---|---|
| 1er août | Les troubles de la sensibilité persistent toujours dans le membre supérieur gauche, mais ils sont beaucoup plus manifestes à l'extrémité qu'à la racine. Le malade n'est pas précis dans ses réponses, lorsqu'il sent non seulement il n'indique pas le point touché, mais des points plus ou moins éloignés et situés même dans le territoire d'un nerf voisin. — Par moments la sensibilité paraît plus diminuée. — Les mouvements sont toujours très limités à la racine du membre, nuls dans l'avant-bras et dans la main. Les mouvements du membre inférieur sont toujours possibles, mais se font sans énergie; le malade ne peut pas se tenir debout. | |
| 3 Août | Les mouvements continuent à revenir dans le membre sup. gauche; le malade fléchit et étend l'avant bras et peut porter la main vers la bouche. Le bras arrive presque à l'horizontale. Les doigts sont dans la flexion, le malade peut leur faire exécuter qq légers mouvements de flexion et d'extension. La paresse prédomine dans les extensions des doigts. Le malade sent l'application d'une épingle (tête) sur le bras et l'avant bras mais non sur la main et les doigts. Il sent la piqûre sur tout le membre quand on serre le doigt avec un lien le malade éprouve une sensation de piqûre, non de constriction, puis ne sent plus rien, mais continue à sentir les piqûres faites au dessus et au dessous des voisins. Exécute tous les mouvements. Se tient debout. ne peut marcher au membre inférieur: le malade sent à peu près également sur tous les [illegible] du membre l'application d'une tête d'épingle. Les réflexes par irritation de la plante du [illegible] sont bien moins marqués à gauche qu'à droite. — Il en est de même pour le [illegible] sur la partie gauche de la face il sent la piqûre mais non le simple contact. L'ouïe paraît un peu moins bonne à gauche qu'à droite (expérience avec la montre). Visions à peu près égale des deux côtés. Douleurs dans l'épaule gauche lors des mouvements. Les muscles de ce segment du membre sup. ne sont pas atrophiés. Douleurs spontanées dans l'épaule et tout le long du bras, le jour aussi bien que la nuit; les mouvements imprimés au membre ne les augmentent pas. | |
| 12 | | |
| 13 | | |

SCD Lyon 1

9. Desissart

| DATES | HISTOIRE PATHOLOGIQUE | PRESCRIPTIONS |
|---|---|---|
| 13 | A 3 heures Post meridiem appelé en hâte auprès du malade au moment où il descendait sur la chaise, a pâli, s'est roidi, la tête a violemment tourné quatre ou cinq fois. Les accidents et la perte à peu près complète de la connaissance ont duré 3 ou 4 minutes. Le malade est resté pendant une heure au moins avec les yeux fermés, l'ouïe obtuse, les réponses lentes, vagues. | |
| 22 Août | Amélioration assez rapide depuis quelques jours. Le malade peut marcher tout seul, en s'appuyant de la main droite sur le bras d'un voisin. — Les mouvements de la main gauche sont faciles, tantôt ceux de flexion, les mouvements d'extension, soit de l'avant-bras, soit du coude, du poignet, des doigts. Le contact léger de la tête d'épingle n'est pas senti depuis le coude jusqu'au 3e doigt, il est senti au dessus du coude. Si on pique une légère douleur fait éprouver le malade seul ordinairement l'épingle. La sensibilité paraît un peu plus sensible que le côté de la flexion — Au membre inf. la sensibilité va en augmentant de la racine à l'extrémité. Il n'y a qu'une toute petite plaque sur la cuisse où le contact de la tête d'épingle est mal senti, au niveau de la partie sup. du fémur. | |
| 26 Août | On trouve le malade levé présentant une hémiplégie très marquée du membre inférieur gauche. Il fait tous les mouvements avec le membre supérieur du même côté mais ils s'exécutent lentement et avec peu de force. Il lève le bras au dessus de l'horizontale. Il le fait avec un appui sous la paume de la main. La force des mouvements est bien moindre aux doigts qu'au bras. | |
| 11 Sept. | Le malade depuis une quinzaine de jours se levait, marchait en traînant la jambe gauche, répondait bien. Aujourd'hui à midi, la parole est revenue le soir. Depuis ces instants la respiration était bruyante, il n'a pas lui parler et est resté presque entièrement étranger aux questions qu'elle lui a faites. A deux ou trois heures de l'après midi, il a commencé à balbutier. Il meurt à cinq heures : regard vague, sans expression — Quand il est interpellé vivement, il répond par un grognement — Le bras droit est tenté, et fait preuve de force et le malade pousse quelques cris de douleur quand on le manie. Le membre inférieur droit gauche paraît revenu presque à l'état normal ; il reste quelques légères | |

SCD Lyon 1

| DATES | HISTOIRE PATHOLOGIQUE | PRESCRIPTIONS |
|---|---|---|

est aussi très affaibli.
Du côté gauche, la force paraît plus considérable que du côté droit. Le bras, soulevé peut être tenu dans cette situation pendant quelques instants, le malade le ramène avec assez de force sur le devant de la poitrine. La jambe fléchit peut être avec beaucoup d'effort, elle s'étend, le talon glissant sur le plan du lit. Tout le côté gauche paraît avoir peu ou point perdu de la force qu'il avait les jours derniers.

18. ~~Même état.~~ Même état. Il y a un peu plus de contracture aux quatre membres. L'inertie est à peu près la même. Le bras droit, lorsqu'on le soulève, retombe lourdement sur le plan du lit, le bras gauche peut être maintenu pendant quelques secondes et tombe plus lentement. — Le malade a pris aujourd'hui à midi une cuillerée de lait qu'il a avalé trois ou quatre minutes après. Il a uriné en même temps, mais il a craché en toussant. — Le visage est le même que ces jours précédents, la faiblesse et la contracture prédominent du côté droit. La tête est dans la direction droite, la face tournée du côté droit; elle revient à cette position si on la fait tourner dans un autre sens. Les yeux sont mobiles, tournés à l'état de repos en haut et à droite. La conjonctive gauche est très hypérémiée et présente une notable quantité de mucus glaireux collé sur la paupière — L'intelligence paraît entière. A force d'interpellations violentes on obtient pour réponse quelques grognements, mais pas un mot. — La sensibilité paraît également diminuée des deux côtés au point de vue de la tactilité, de la contracture des membres et de la douleur. — Soir 6 gr.

19. Même état. Même état au point de vue de la tactilité, de la contracture et de la douleur. — Quand on pince doucement le bras ou la jambe gauche, si on la fléchit le malade la retire assez rapidement. Si on la fléchit peut être avec beaucoup d'effort, elle s'étend rapidement. Du côté droit la figure exprime la souffrance, les mouvements sont à peu près nuls. Le malade a laissé quelques petits mouvements sur place — On arrive à lui faire fermer les yeux et l'on les voit paraître aussi complètement du côté gauche que du côté droit. — Aujourd'hui il n'a pas pris de café, n'est pas sorti de son lit et a uriné deux fois dans le bassin. — Soir 6 gr. — Friction avec 4 gr. onguent napolitain

20. Même état. Même état. Paralysie motrice complète avec contracture du côté droit. — Les mouvements du côté gauche sont à peu près dans le même état qu'avant les accidents actuels. La tête est tournée à droite et un peu haut où regardent fixement les yeux — Etat somnolent d'où les plus violentes interpellations ne peuvent tirer le malade, qui répond à peine. Il répond à peine. — Soir 6 gr. — Friction avec 4 gr. onguent napolitain

21. Depuis hier, le stertor est moins fort. A certains moments la respiration redevient presque normale. — Le membre supérieur droit fait quelques mouvements et est beaucoup moins contracturé. — Le malade a pu manger. — La contracture des membres droits continue à diminuer. — Il répond par oui ou par non. — Soir 6 gr. — Friction avec 4 gr. onguent napolitain

SCD Lyon 1

Ste Jeanne 9. Jacques Dominet, 24 ans

№ 21 bis.

| DATES | HISTOIRE PATHOLOGIQUE | PRESCRIPTIONS |
|---|---|---|
| 25 Sept. | Station un peu moins grande qu'hier. Mutisme très difficile à lui ouvrir la bouche. Le voile du palais est parfaitement normal. Il n'y a pas de déviation de la luette. Rien rempli de mucosités. | |
| — | Il ne fait regarder toujours à droite et la déviation de même côté de ses yeux persiste, un peu moindre. La pupille droite est un peu plus mobile que la gauche, elle est aussi un peu moins dilatée, ce qui tient peut être à divers lésions locales (congestivité, injection périkératique). | |
| — | Le malade met les pieds dans l'eau chaude à tâtons de fondre surtout avec la main droite. | |
| — | Le membre sup droit fait tous les mouvements, le malade s'en sert pour se couvrir s'il a le dessus, pour repousser l'épingle qui le pique. Il existe encore un très léger degré de contracture. | |
| | Le membre sup gauche fait quelques mouvements, la contracture est notablement moins prononcée, il met le bras dans un léger degré de flexion, on peut du reste produire une extension complète sans grand effort. | |
| — | Le membre inf gauche est fixé dans l'extension par une contracture très forte, qui rend très difficile la flexion de la jambe. Il faut une certaine force pour fléchir la jambe sur la cuisse. — Le pied est légèrement étendu, la plante du pied tournée en dedans, les orteils notablement fléchis sur la face dorsale. Si on fait cette jambe revient à la place par sa partie inférieure en vertu de son poids. Si on la fait de cette position, elle y revient. | |
| | Le membre inf droit présente un peu de contracture, est dans l'extension et peut de tous les mouvements. | |
| — | Les muscles frontaux, orbitaires, palpébral et buccal droit se contractent un peu moins que les homologues gauches. — Du reste le masque facial est immobile. | |
| — | Le malade, interpellé vivement a répondu deux ou trois fois Oui Mr. Le malade, interpellé vivement a répondu deux ou trois fois Non Mr. | |
| 26. | Même état. | |
| 4 oct. | 8 gr. d'urine. | |
| 2 nov. | Hier indigestion. Le malade a vomi beaucoup et en vrac a gâteau mangeait les matières vomies. | |
| 19 nov. | On observe le malade assis sur la chaise ; il a de la transpiration au front à gauche plus que du côté droit et enfin un mal être. Toutefois les mouvements des 2 jambes ne sont pas encore | |
| 27 Nbre | Depuis quelques jours le malade est plus éveillé, sa physionomie exprime parfois un peu d'expression. Il répond à la plupart des questions qu'on lui adresse, il est aussi un peu moins gâteux. Il sent partout la piqûre de l'épingle mais moins vivement à gauche qu'à droite — pour le tou[illegible] l'exploration est plus difficile — la paralysie du côté gauche persiste avec même degré de raideur dans les articulations de l'épaule, du coude et des poignet — Le malade dit qu'il sent pas lorsqu'il va descendre — L'œil gauche paraît revenu presque à l'état normal ; il reste quelque éléphantiasis | |

8 jours
Monacette
Exploration
Etrangeté
sente.

SCD Lyon 1

| DATES | HISTOIRE PATHOLOGIQUE | PRESCRIPTIONS |
|---|---|---|
| 9 Déc | membres inférieurs. légère flexion des orteils avec flexion de la 1re | |
| | phalanges - la contracture a beaucoup diminué dans les 4 membres, il reste | |
| | encore un pendant au niveau du poignet gauche qui tient - | |
| | la jambe gauche est étendue, le malade peut la fléchir - | la diminution de la |
| | l'insensibilité persiste mais à un faible degré. le malade | de parle encore qu'à autrefois |
| | il semble même quand on lui parle de la question | alimentaire, il est moins |
| | gateux - on le trouve toujours couché du côté droit - en bon état, pas | |
| 20 Déc | quand on s'approche du malade d'allures suspectes il se | fâche et dit qu'il craint |
| | fait un tatouage - en même temps il perd ses urines - quand il a besoin d'aller | |
| | à la selle il en a conscience mais il ne peut retenir les matières. | |
| 20 Janvier | Sensibilité toujours conservée à gauche mais tous les membres sont à l'état de | contracture |
| | la paralysie du membre supérieur gauche toujours de la contracture du membre supérieur (flexion des doigts et du poignet | |
| | mais moindre que autrefois. | |
| | persistant la marche la jambe, le pied se contractent, le pied est légèrement | |
| | étendu, les orteils sont fléchis, la contracture augmente dans le membre | |
| | supérieur, la tête est fortement déviée à droite aussi que les yeux. | |
| | toujours de l'incontinence fécale et urinaire au dynamomètre { 80 à droite / 20 à gauche | |
| | Quelquefois la contracture du membre inférieur est très prononcé | |
| | le membre est étendu - | |
| 1, 13 février | le malade est dans le même état - dès qu'il marche la contracture | |
| | augmente (main en griffe - membre inférieur dans l'extension, déviation | |
| | de la face - au repos dans le lit le membre inférieur se fléchit facilement. | |
| | la tête n'est pas fixée dans la rotation latérale droite, elle peut se tourner à | |
| | gauche, les yeux se portent un peu moins facilement à gauche qu'à droite | |
| | il y a une légère dévié en dedans (paralysie de l'accommodation) les pupilles | |
| | les lèvres sont toujours moins mobiles à gauche. | |
| 22 Mars | même état - | |
| | la sensibilité est plus vive à droite - à gauche le contact très superficiel | |
| | de l'épingle n'est pas perçu, il faut appuyer un peu pour que la sensation | |
| | se produise. | |
| 4 Avril | le malade répond toujours par un grognement prononcé tout en | |

SCD Lyon 1

MODÈLE N° 21.

# HOTEL-DIEU. — *Salle* _____ N°

*Nom* Dezissert Jacques

*né à*

*demeurant à*

*profession*

*âge*

*tempérament*

*constitution*

*entré le*

*sorti le*

DIAGNOSTIC ET RÉSUMÉ

Autopsie. — Les méninges sont épaissies et opalescentes, à Albigny avec le Dr Rondet — 10 novembre 1878, à 99 jours près. et présentent un œdème généralisé. Il y a augmentation du liquide céphalo-rachidien. On remarque une atrophie générale du cerveau. En détachant la dure-mère je trouve un fait à retenir : une adhérence anormale de la dure-mère en arrière et sur les parties latérales de l'apophyse crista galli, au niveau de la partie sup. du lobe sphénoïdal gauche, et au niveau de la scissure de Sylvius. — L'épaississement des méninges est remarquable à la base du cerveau, vers le chiasma et la protubérance. Elles forment une toile épaisse qui englobe les vaisseaux et les nerfs de la base. On peut difficilement imprimer des mouvements aux vaisseaux.

HISTOIRE PATHOLOGIQUE

Les vaisseaux sont très altérés. La communicante gauche est filiforme. Le tronc basilaire forme un cordon induré et paraît oblitéré. Peut-être passait-il encore un peu de sang ? La carotide droite présente une oblitération qui se propage sur la Sylvienne et la cérébrale antérieure jusqu'à la communicante antérieure ; de sorte que la face interne de l'hémisphère droit était dans sa partie antérieure irriguée par le sang du côté opposé. — A gauche la Sylvienne est oblitérée ; toutefois la circulation paraît se faire dans les principales branches. — L'hémisphère droit présente de nombreuses plaques jaunes au niveau desquelles les circonvolutions sont atrophiées et affaissées. Elles siègent : sur la 2e circonvol. frontale qui est altérée sur la plus grande partie de son étendue, et sur la 3e circonvol. de la même manière (ces deux circonvol. sont surtout lésées dans les 2/3 moyens ; sur la pariétale ascendante à sa partie moyenne ; sur tout le lobule pariétal inf., et sur la circonvol. qui le fait communiquer avec le lobule pariétal sup. ; sur le pli courbe ; sur la partie sup. de la 2e circonvol. temporale ; au

SCD Lyon 1

| DATES | HISTOIRE PATHOLOGIQUE | PRESCRIPTIONS |
|---|---|---|
| | niveau du pli de passage inf. ; sur la partie pro-<br>sur la lèvre de cette scissure, vient ge l'à l'extrémité<br>Sur la coupe préfrontal, le ramollissement<br>blanche. Sur la coupe pédiculo-frontale<br>envahit au niveau du faisceau pédiculo-<br>frontal, le ramollissement porte sur le faisceau<br>et sur le corps strié. Sur coupe pariétal<br>des faisceaux pariétaux moyens. On constate<br>de l'insula de continuant avec celui de la 1ère<br>pariétale monte un ramoll. complet.<br>Sur la coupe préoccipitale, ramollissement<br>le dernier point ramollissement de continue<br>dans le pli qui sépare les circonvol. du passage<br>Hémisphère gauche. - On remarque une plongée<br>ascendante sur les 2e et 3e circonval. frontale.<br>l'extrémité antérieure de ces circonvol., et même<br>du lobule orbitaire ; et surtout la 3e circonvol.<br>préfrontal monte un ramoll. très profond<br>remplissant lacunairement. Sur la coupe pédiculo-<br>un peu de ramoll. à la base de la 3e circonvol.<br>du noyau extraventriculaire du corps strié<br>capsule interne. - Les autres coupes ne<br>ne paraît pas affecté. - La protubérance<br>de ses parties latérales avec épaississement<br>des méninges. Cette disposition existe<br>organes sont atrophiés. Le faisceau<br>un peu moins volumineux que le gauche.<br>Rien à particulier dans les reins, sauf des caillots noirs récents.<br>Cœur. - Il existe une surcharge graisseuse<br>du tissu cellulaire du médiastin. - On ne trouve<br>l'orifice des valvules, des différents orifices.<br>des caillots récents, noirs ni les ventricules,<br>de caillots anciens. -<br>Poumons. - Emphysème de la base droite ; noirs<br>Foie - Rien.<br>Reins - Rien. | profonde de la scissure parallèle et<br>envahit très profondément la substance<br>presque tout le centre ovale et<br>frontal moyen. Sur la coupe<br>faisceaux frontaux moyens et inf.,<br>donne un ramoll. complet.<br>remarque aussi le ramoll. du lobule<br>temporal. Sur coupe pédiculo-<br>de tout le faisceau moyen.<br>à la partie moyenne<br>on trouve un ramoll. du lobule occipital<br>passage inférieur. -<br>plongée jaune à 2e circ. de la frontale<br>plongée s'étend jusqu'à<br>envahit les deux circonvol.<br>circonvol. frontale. - Sur coupe<br>et il s'étend même de la partie<br>on trouve encore<br>Sur la coupe frontale, ramoll.<br>remplissant un peu sur la<br>donnant rien. - Le cervelet<br>protubérance présente un affaissement<br>et adhérence très marquée<br>aussi pour la bulbe. Le canal<br>spinal droit semble<br>de cœur, du péricarde montrant<br>aucune altération de<br>Les ventricules renferment<br>ni les oreillettes ne présentent<br>aucune autre altération. |

SCD Lyon 1

(1)

DÉPARTEMENT DU RHONE

# DÉPOT DE MENDICITÉ D'ALBIGNY

Dezissert Jacques — 24 ans

dans les sinus rien de particulier sauf des caillots de formation récente

autopsie — épaississement et opalescence

généralisé

des méninges — œdème — augmentation

du liq. céphalo-rachid. — diminution du

volume du cerveau — légère adhérence

~~au niveau~~ sur les parties latérales de l'apophyse crista-galli.

de la dure mère au niveau de la partie

partie supérieure du lobe sphénoïdal gauche

au niveau de la scissure de Sylvius.

— communicante gauche filiforme —

oblitération du tronc basilaire qui forme

un cordon induré, peut-être passait il encore

un peu de sang — oblitération de la carotide

droite se propageant sur la Sylvienne et

sur la cérébrale antérieure jusqu'au niveau

de la communicante antre.

à gauche oblitération de la Sylvienne

toutefois la circulation paraît se faire dans

les principales branches.

— l'hémisphère droit présente de

nombreuses plaques jaunes au niveau des

quelles les circonvolutions sont atrophiées

et affaissées —

SCD Lyon 1

elles siègent 1° sur la seconde circonval. frontale qui est altérée sur la plus gde partie de son étendue, de même pour la 3ème circonvolution surtout pour ces deux circonval. dans les 2/3 moyens.

2° la pariétale ascendante à sa partie moyenne — tout le lobule pariétal inférieur la circonval. communicante avec le lobule pariétal supérieur — le pli courbe, puis la partie supérieure de la 2ème circonvol. temporale au niveau des plis de passage inférieur.

Toute la partie profonde de la scissure parallèle ainsi que les parois de ~~cette anfracte~~ ce si sont le siège de ramollissement, et aussi l'extrémité antre de la 1re temporale

— sur la coupe préfrontale le ramollt envahit très-profondément la substance blanche sur la coupe pédiculo frontale presque tout le centre ovale est envahit au niveau des faisceaux pédiculo fronto moyens.

sur la coupe frontale le ramollt porte sur les faisceaux fronto-moyens, fronto-inf. et sur le corps strié.

coupe pariétale — ramollt complet des faisceaux pariétaux moyens. on constate aussi le ramoll du lobule de Linsula se continuant avec le ramolle de la 1re temporale

coupe pédicule pariétale — ramoll^t complet de tout le faisceau moyen

coupe pré-occipitale — ramoll^t au niveau de la partie moyenne — ce dernier point se poursuit encore au niveau du lobe occipitale dans le pli qui sépare les circonvol. de passage inf.

hémisphère gauche

Plaque jaune à deux antim. de la frontale ascendante sur les 2^me 3^me circonvolut. frontales — cette plaque s'étend jusqu'à l'extrémité antérieure et même envahit les 2 circonvol^ts du lobule orbitaire, surtout la ~~première~~ 3^ème circonv. cérébrale.

coupe préfrontale — ramoll. très profond il s'écoule même un peu de liquide lactescent.

coupe pédicule frontale on trouve encore un peu de ramoll. à la base de la 3^ème circonvolution.

sur la coupe frontale, ramollissement du noyau extra ventriculaire du corps strié empiettant un peu sur la capsule interne.

rien sur les autres coupes.

rien dans le cervelet — Protubérance = affaissement des parties latérales de la protubérance avec épaississement et adhérence très marquée des méninges. atrophie même remarque pour le bulbe —

SCD Lyon 1

Le faisceau pyramidal droit revient
un peu moins volumineux que le gauche

Cœur — surcharge graisseuse du cœur
du péricarde et surtout du tissu cellulaire
des médiastins.
aucune altération de l'aorte, des valvules
des différents orifices. caillots récents
dans les ventricules, mais aucun caillots
anciens dans les ventricules ni dans les
oreillettes —
pneumonie de la base droite —
aucune autre altération pulmonaire —
foie et reins sains.

SCD Lyon 1

N° 21.

# HOTEL-DIEU. — Salle St Charles N° 83

Nom Bourgement Basile

né à Neuville sur Ain.

demeurant à

profession forgeur

âge 73 ans

tempérament

constitution

entré le 23 janv 75

sorti le

DIAGNOSTIC ET RÉSUMÉ

Bronchite aiguë
Hémiplégie gauche et hémianesthésie
Double
Antérieure. Ramollissement cérébral
pneumonie

Foyer de ramollissement dans le noyau ~~[illegible]~~ lenticulaire gauche et corpuscule avec empiètement sur la portion d'irrémissible de la capsule interne. — Pneumonie double consécutive à l'attaque d'apoplexie.

## HISTOIRE PATHOLOGIQUE

Ce vieillard ~~a des maladies~~ atteint depuis 1 mois. Il n'a pas tout le bien habituellement. Il n'a jamais été malade.
Il crache peu. Ses forces et son appétit ont un peu diminué.
A l'auscult = râles sonores dans les 2 poumons ; 99 râles muqueux aux bases.
Rien au cœur. Artères athéromateuses.

6 mois

Hier ce malade se promenait après avoir mangé quand à 5 heures 1/2 il est tombé brusquement sans connaissance.
Ce matin ~~[illegible]~~ dans le coma la respiration est assez accélérée. Un jour droite fluxe se soulève à chaque expiration.
Hémiplégie complète du côté droit ; les membres paralysés ont une température plus élevée que leurs homologues.
Insensibilité ~~[illegible]~~ incomplète à la piqûre du côté paralysé.
Déviation conjuguée des yeux à gauche. Pupilles contractées.
La conjonctive du côté droit est peu sensible comparée à gauche.
Id pour la peau de la face = Il est gâteux. Respiration stertoreuse. Thèse de Chenes Stokes peu marquée.
Signes d'hypertr. du cœur : pointe dans le sixième espace.
Bellement épigastrique, et sous les fausses côtes gauches.
P = 104 fort. Artères dures athéromat. Respir. = 48.

T = Aisselle gauche 40°
T = Aisselle droite 40,2

SCD Lyon 1

| DATES | HISTOIRE PATHOLOGIQUE | PRESCRIPTIONS |
|---|---|---|
| 7 mars | = Le matin le malade est plus réveillé = Diminution cardiq. de la matité hépatique qui cependant est bien appréciable. Matité diminuée du côté droit à cheval sur l'abdomen<br>Le malade ne peut pas parler il répond par signes. Langue ouverte avec la langue il tire la lèvre demande. | |
| 9 Mars | 2ème nuit. Va bien lui. = A l'auscult on entend = Souffle des 2 côtés. Matité du bas fond de l'hypochondre droit et la zone plus fort à gauche - Percussion = Matité diminuée surtout sur tout à gauche. Poumon au cœur = Expectoration. = Pas de sang<br>Dévation conjuguée des yeux, d'abord à gauche. = Le malade ne peut plus tirer la langue. = Respond lentement aux questions qu'on lui pose. Paralysie de l'hémisphère droit. | |
| | Meurt le soir | |
| Cerveau | = Epanchement. De la pie mère avec légère adhérence de la pie mère à la couche corticale du lobe occipital gauche; la couche la plus superficielle grise, échappe à la pie mère. Les points hémorragiques sur les artères de la base du crâne sur des coupes multiples. Pas d'hémorragie ni ramollissement, quelques traînées de substance blanche qui rayonne une aiguille autour des corps striés ou peut être grande petite la substance grise et une petite portion de substance blanche qui sépare les 2 noyaux gris. Cette dernière rouge du côté gauche. Le côté droit est tout à fait sain.<br>Au microscope: les vaisseaux de la substance corticale qui hyperémie à la pie mère avec hémorragie rare du côté affecté apoplectique, on trouve sur le parcours des cellules corticales nombreuses petites avec noyau remplies de granulations graisseuses pigmentées et noyau non coloré par les carmin. La substance médullaire et les faisceaux blancs sont remplies de granulations graisseuses. Sur la branche sans les substance fondamentale est plus colorée. Les vaisseaux non graisseux cellules corticales ne contient que de la graisse, encore bien entourées et très abondant tandis que les noyaux colorés en rouge par le carmin apparaissent très nettement.<br>Ces examens aussi comparés la portion ramollie avec la portion apoplectique sans. Dans celle-ci de l'épanchement granuleux dans celle-là et dans celle-ci quelques granulations graisseuses; rien de cela du côté sain ou les noyaux reluisent bien par le carmin.<br>Examen de la moelle: substance blanche du côté malade veines sont très pour enfoncés de graisse remontant à la limite inférieure du bulbe. Du côté sain il y a quelques granulations graisseuses, le plus petit vaisseau.<br>Dans les manipulations de la glycérine gentiane on trouve quelques fibres conjonctives avec des noyaux ovalaires et petits d'une forme qui est dans la substance. Tout autour quelques rares Hématoïdines rhomboïdales avec cristallisation. Du côté droit il y a qu'un petit noyau visible dans l'angle de la substance mais pas dans les autres tranches.<br>Poumon côté droit = Foie en pain gras<br>Poumon = Adhérences générales des plèvres pulmonaires. Poumons volumineux. Hépatisation rouge à tout le lobe inférieur gauche et quelques points rouges formant un gris en certains points. A la partie antérieure le lobe supérieur est atteint de même. Lobe supérieur droit très engoué, rien d'anormal. Le point de jaunissement qui ramollit la base.<br>Poumon gauche: noyau est jaunissement du lobe supérieur et noyau de même, comme l'inférieur mais les parois alvéolaires paraissent épaissies. Tout le parenchyme contient de la graisse. Le jaunissement est finement grisâtre et assez confluent. Quelques granulations graisseuses dans les 2 ou 3 petits lobes des poumons ramollis, pleins de pus abondant. | Adhérences en D'après |

SCD Lyon 1

| DATES | HISTOIRE PATHOLOGIQUE | PRESCRIPTIONS |
|---|---|---|

SCD Lyon 1

# HOTEL-DIEU. — *Salle* _____ *N°* _____

*Nom*

*né à*

*demeurant à*

*profession*

*âge*

*tempérament*

*constitution*

*entré le*

*sorti le*

DIAGNOSTIC ET RÉSUMÉ

## HISTOIRE PATHOLOGIQUE

SCD Lyon 1

SCD Lyon 1



SCD Lyon 1

MODÈLE N° 21.

# HOTEL-DIEU. — Salle 4ème Femme N° 155.

Nom Claudine Vissot

né à Montmelian

demeurant à

profession X

âge 74 ans.

tempérament

constitution

entré le 29 novembre 79 –

~~sorti~~ mort le 17 février 1880 –

DIAGNOSTIC ET RÉSUMÉ

~~Tumeur cérébrale~~ ?

Ramollissement des lobes occipitaux

autopsie

Inflammation chronique de l'épendyme. aucune autre lésion apparente –

HISTOIRE PATHOLOGIQUE

Bonne santé antérieure –

Il y a trois mois et demi la malade dit avoir été brusquement paralysée des membres inférieurs; elle dit que sa paralysie n'avait pas la forme hémiplégique; et qu'elle n'a pas perdu connaissance au moment de l'attaque. L'intelligence est obnubilée, la mémoire fait souvent défaut, néanmoins il n'y a pas trace de délire et la malade répond bien aux questions qui lui sont posées directement. Voici ce que nous constatons actuellement. La marche est impossible, les deux membres inférieurs ne peuvent porter le poids du corps. Si on dit à la malade de soulever de son lit chacune de ses jambes

SCD Lyon 1

| DATES | HISTOIRE PATHOLOGIQUE | PRESCRIPTIONS |
|---|---|---|
| | alternativement, on remarque que la droite est soulevée avec plus de facilité que la gauche. La sensibilité à la douleur n'est pas altérée. La sensibilité au tact est très difficile à observer, à cause de l'état de l'intelligence. Elle paraît peut être un peu amoindrie. | |
| | Les membres supérieurs ont également perdu beaucoup de leur force; c'est à peine si on sent la pression de la main; néanmoins la malade étant couchée peut porter des aliments à sa bouche. | |
| | Les quatre membres sont contracturés — les inférieurs plus fortement que les inférieurs et le côté gauche plus que le droit — Les extenseurs aux bras sont plus contracturés que les fléchisseurs. | |
| La figure exprime un peu la souffrance tout ce qu'elle dit est dit sur le même ton sans expression. | La force ne présente rien de particulier ~~si ce n'est un défaut absolu d'expression.~~ La bouche n'est pas déviée, et la langue est bien droite. pas de difficulté de la parole — Saule générale assez bonne — | |
| 4 Déc. | La malade n'a pas fait de bruit ni présenté de troubles intellectuels marqués; mais, lorsqu'elle éprouve des envies d'uriner ou d'aller à la selle, l'évacuation a lieu avant qu'elle ait le temps d'appeler. | |
| 20 Déc | La malade a des élancements douloureux dans le bras et l'avant-bras droit | |
| 23 Déc | Il y a toujours les mêmes phénomènes de contracture. L'examen de la sensibilité ne donne pas d'indications très-nettes; la malade souvent dit ne pas sentir lorsqu'on la touche, tandis que d'autres fois elle prétend sentir lorsqu'on ne la touche pas. Cependant, elle sent les frottements et les piqûres. | |
| 14 Janvier 1880 | La malade se plaint de malaises; elle a perdu l'appétit, devient un peu essoufflée, ~~voudrait~~ a un peu d'expectoration. On ne trouve rien à la percussion ni à l'auscultation. | |
| 13 Janvier | Elle se plaint moins, mais paraît un peu essoufflée, abattue, a peu d'appétit, elle crache plus facilement. On trouve à la base droite un peu de matité, et des râles, muqueux et sonores, mêlés de souffle intense, ressemblant tout à fait à des gargouillements. Le souffle est remarquablement intense; il disparaît facilement lorsque la malade reste un moment sans cracher; lorsqu'elle tousse, il réapparaît. Les vibrations ~~th~~ thoraciques sont un peu diminuées. A l'auscultation, la voix retentit très peu, et avec un timbre qui, sans être égophonique, est un peu [illegible] à peu près | |

Lyon. — Impr. A. Bonnaviat, rue Ste-Catherine, 19.

SCD Lyon 1

Claudine Tissot 4me Femmes 155 (suite)

| DATES | HISTOIRE PATHOLOGIQUE | PRESCRIPTIONS |
|---|---|---|
| | la voix de polichinelle). Mais, s'il y a un épanchement, il est peu abondant, car on avant ~~il n'y~~ il n'y a pas de matité. La malade tousse et crache, mais respire assez facilement, et l'état général n'est pas très modifié. | |
| 21 Janvier | Pas de trépidation. Les phénomènes de contracture sont généraux; elle se tient raide, on a de la peine à la faire asseoir sur son lit. Maigreur générale, Scoliose avec saillie postérieure des côtes droites et un peu de saillie du côté gauche. Aucune trace, 2 excoriations, une à gauche de la ligne médiane, l'autre à droite, plus grande, empiétant sur la ligne médiane. Autour d'elles, l'épiderme est soulevé par places sous forme de vésicules plates; ces vésicules sont plus nombreuses et même confluentes autour de l'anus, au périnée et jusque aux grandes lèvres. | |
| | Le souffle du côté droit a disparu. La respiration s'entend, mélangée de gros râles muqueux. L'expectoration ne se fait pas; le crachat restant dans la bouche ou bien s'écoulent par les commissures si on ne vient pas essuyer la langue. L'appétit est assez bon; elle mange. La langue est bien tirée, droite. | |
| | A la face il existe des rides nombreuses. La peau a perdu de son élasticité, et le pli cachectique est très-marqué partout. Incontinence des matières fécales et de l'urine. | |
| | Depuis son entrée on a remarqué, outre la diminution de l'intelligence, une tendance au délire de persécution; disant qu'on a lui a fait beaucoup, il s'est caché une fois sous son lit, à la vue d'un objet d'art elle eut peur | |
| 30 Janvier | Depuis quelque temps l'intelligence a encore diminué, elle a fréquemment de l'incohérence des idées. | |
| 12 Février | Grand affaiblissement: la face est très pâle, de traits tirés; elle ne crache plus toujours la contracture. Refroidissement des extrémités. | |
| 14 Février | toujours affaiblissement extrême. La respiration présente le phénomène de Cheyne-Stokes | |
| 15 Février | Le matin il n'y a plus le phénomène de Cheyne-Stokes. La malade pousse de fréquentes plaintes toujours la même raideur générale. | |
| 16 Février | Respiration fréquente stertoreuse. Râles trachéaux. Pâleur extrême. Il existe de l'œdème des deux pieds, surtout du pied droit, et de la main droite. Dans les mouvements communiqués, on trouve une légère résistance au début seulement; puis les mouvements se font sans aucune résistance; en laissant reposer le membre, le même phénomène peut être reproduit; toutefois le membre gauche ne peut pas être étendu complètement. Du côté des membres inférieurs, un peu de | |

SCD Lyon 1

| DATES | HISTOIRE PATHOLOGIQUE | PRESCRIPTIONS |
|---|---|---|
| | résistance du côté des fléchisseurs, mais moins marquée que celle des membres supérieurs; pour ceux-ci la résistance a lieu dans les deux sens, un peu plus marquée dans le sens de la flexion. Hier déjà on avait constaté la diminution de la résistance aux mouvements. | |
| 18 février | Autopsie — Eschare au sinus ou sacrum — Lucidaire adhérences de la dure mère. Rien du côté ~~Légers~~ des méninges. Légers points athéromateux des artères; point d'oblitération, aucune lésion des circonvolutions ni des diverses parties de l'encéphale. Beaucoup de liquide céphalo-rachidien. Un peu d'œdème des méninges; celles-ci s'enlèvent facilement. ~~La~~ surface interne des ventricules présente une teinte blanche, comme s'il y avait de l'eau de chaux, notamment au niveau de la paroi supérieure et antérieure. La surface du 4me ventricule paraît comme chagrinée et plus résistante; les bords du bec du calamus sont plus aplatis et l'altération est surtout manifeste vers le calamus. L'isthme et la moelle sont placés dans une solution d'acide chromique. | |
| | Nombreuses adhérences, mais peu solides, du poumon ~~droit~~ à gauche. Pas d'adhérences du côté ~~gauche~~ droit; mais à la région postéro-inférieure ~~[illegible]~~ la plèvre ~~présente une~~ surface ~~et~~ grenue, comme chagrinée. Hépatisation très-étendue du lobe inférieur du poumon droit, arrivée en certains points au stade de l'hépatisation grise; une portion du parenchyme, ~~att~~ superficielle, allongée, de 4 ou 5 c m de longueur, est nettement circonscrite et comme sur le point de s'éliminer. | |
| | Cœur petit. Symphyse péricardique générale. Nombreuses et larges plaques athéromateuses dans l'aorte; une plaque ulcérée à la partie ~~inférieure~~ terminale de la crosse. | |
| | Reins. Rien de particulier que leur petit volume | |
| | Foie } Idem. | |
| | Rate } | |

N° 21.

# HOTEL-DIEU. — Salle 4 ff. N° 199

Nom Claudine Vissot

né à

demeurant à

profession

âge 74 ans.

tempérament

constitution

entré le

sorti le

DIAGNOSTIC ET RÉSUMÉ

Réflexions. La contracture des 4 membres avec prédominance du côté gauche, et l'incontinence de l'urine et des matières fécales nous avaient fait songer à la possibilité d'un ramollissement au niveau de la région postérieure des 2 hémisphères (on n'avait jamais songé au D. de tumeur cérébral qui avait été écrit par erreur sur la feuille d'observation, alors qu'il s'agissait d'une autre malade) toutefois en remarquant 1° que la malade n'avait jamais eu d'attaque, ni de paralysie survenue subitement, 2° que la contracture était généralisée à tout le système musculaire avec prédominance aux deux membres inférieurs; 3° qu'il existait un affaiblissement et un amaigrissement de tout le corps; 4° que la contracture prédominait aux deux membres inférieurs; 5° que ces symptômes ressemblaient beaucoup à ceux qu'offrent les malades atteints de paralysie agitante, sauf le tremblement: nous avons pensé que si le ramollissement en question faisait défaut nous devions avoir affaire aux lésions de la paralysie agitante, mais plus intenses pour expliquer l'absence du tremblement.

HISTOIRE PATHOLOGIQUE

L'autopsie a montré qu'il n'existait aucune lésion appréciable des hémisphères cérébraux; mais nous avons trouvé une inflammation chronique de la membrane qui recouvre les ventricules latéraux ainsi que le 4e ventricule, notamment au niveau du bec du calamus.

Ce sont très-probablement ces lésions qui ont donné lieu aux symptômes observés. Il reste à examiner le bulbe et la moelle au point de vue histologique; mais il est à présumer que les cordons latéraux ne sont pas altérés comme on l'observe du reste dans la paralysie agitante, comme nous l'avons aussi observé dans un cas de compression de la moelle par une tumeur de la région cervicale.

Les signes présentés par cette malade nous permettront à l'avenir de distinguer les cas de ce genre de ceux caractérisés par le ramollissement

Lyon. Imp. veuve Bonnaviat et fils

SCD Lyon 1

| DATES | HISTOIRE PATHOLOGIQUE | PRESCRIPTIONS |
|---|---|---|

des lobes occipitaux ~~par~~ de la partie postérieure des hémisphères.

La pneumonie était accompagnée de si peu de liquide dans la plèvre qu'il a passé inaperçu ; toutefois pendant la vie, il existait plutôt des signes de pleuro-pneumonie. Cette affection ne s'accompagnait pas d'élévation de la température. La lésion sur un point avait de la tendance à s'élever et à s'éliminer. Bien qu'elle n'eut pas l'aspect congénéreux, ne pouvait pas faire jouer un rôle à l'eschare sacrée dans l'étiologie de cette pneumonie ?

Il faut encore remarquer que pendant la période d'état de la maladie, la contracture ou mieux la résistance aux mouvements communiqués augmentait sous l'influence des mouvements, tandis que pendant les derniers jours cette résistance qui avait presque disparu ne se produisait plus qu'au début du mouvement imprimé, les mouvements communiqués étant ensuite complètement libres. Ce n'est qu'après un repos qu'on trouvait à nouveau une très-légère résistance, absolument comme s'il se fut agi d'une contracture cadavérique légère. Il est donc à présumer que cette résistance énergique que nous avions constatée antérieurement devait être produite par les phénomènes d'excitation dus aux mouvements communiqués et qu'elle avait diminué, puis presque disparu à mesure que l'affaiblissement général s'était prononcé. Nous avons, du reste, constaté les mêmes phénomènes chez des hémiplégiques. Quant à la rigidité cadavérique elle existait comme de coutume et nous l'avons aussi constatée chez nos hémiplégiques avec contracture aussi bien que sur d'autres sujets.

SCD Lyon 1

MODÈLE N° 21.

# HOTEL-DIEU. — Salle 4e femme N° 117

Nom Marie Poire Pépine

né à Pontcharra (Rhône)

demeurant à

profession tisseuse

âge 44

tempérament

constitution

entré le 10 avril 79

~~sorti~~ morte le 29 avril 79

DIAGNOSTIC ET RÉSUMÉ

Hémiplégie droite

Droitière

## HISTOIRE PATHOLOGIQUE

pas d'attaques — pas de crises antérieures — jamais d'épilepsie — elle était nerveuse mais pas de crises — elle se plaignait de palpitations, d'oppression — maux de tête assez fréquents —

a eu l'attaque le 9 avril vers 7 h. du soir —
on est frappé en s'approchant de l'immobilité de la moitié dr. du visage — il n'y a qu'un petit mouvement dans la paup. supér. dr. et l'œil dr. ne peut être complètement fermé — les plis de la face à dr. sont effacés d'une façon général — le sourcil dr. est moins convexe que le g. — la narine dr. est affaissée — la commissure dr. est peu abaissée — ces divers changements s'accentuent lorsque la malade fait des mouvements de la face à g., le côté dr. restant alors absolument immobile — on dirait en outre que les 2 moitié ne sont plus parallèles, l'une d'elles la g. paraissant élevée tandis que la moitié dr. paraît abaissée en totalité
la langue ~~ne~~ peut ~~pas~~ être tirée ~~très~~ en avant; ~~l'extrémité vient buter~~

SCD Lyon 1

| DATES | HISTOIRE PATHOLOGIQUE | PRESCRIPTIONS |
|---|---|---|

~~contre la lèvre infér.~~ mais elle est manifestement déviée à dr.

la sourcil dr. est horizontal, un peu abaissé — la peau qui se trouve au dessous de lui forme un léger repli recouvrant une partie de la paupière supérieure qui dès lors paraît moins haute que celle du côté opposé — quand la malade ferme les yeux, la paup. dr. s'abaisse à peine et l'œil est porté en haut; toutefois la paup. est par moments abaissée spontanément — les yeux sont habituellement déviés légèrement à g. et en bas — la déviation à g. est plus nette pour od, mais les 2 yeux ne peuvent pas être ramenés à dr. — quand on dit à la malade de regarder à dr., og revient à la partie médiane, od n'y parvient ~~à peine~~ pas tout à fait — pupilles moyennement dilatées, celle de dr. un peu moins qu'à g.

la malade fait constamment des mouvements des yeux mais oscillant toujours de g. à la partie médiane et de haut en bas ou de bas en haut — en outre léger nystagmus de dr. à g. et de haut en bas (nyst. rotatoire) — il paraît exister des troubles de la vue — lorsqu'on lui fait désigner un objet elle cherche avec la main g. à le saisir avant de le désigner et elle n'a pas de notions précises sur sa situation — toutefois il est difficile de d'avoir des renseignements précis à cause d'une certaine irritabilité de la malade — elle m'a cependant dit qu'elle ne voit pas bien —

~~la montre n'est pas entendue à dr.~~ (n'entend pas la montre à dr.) elle désigne les objets après les avoir touchés: cependant elle a par moments une légère hésitation pour prononcer un mot — au premier abord elle ne peut dire son nom, ~~lorsq~~ si on le lui dit, elle le répète alors mais en ~~le bredouillant~~ l'altérant légèrement: ce qui semble dû aux troubles paralytiques de la langue

+ ~~la~~ malade fait constamment des mouvements de la face, tirant la langue bougeant les yeux, les paupières, bâillant fréquemment —

la sensibilité à dr. est ~~un peu~~ conservée, peut-être même avec un peu d'hyperesthésie, sur toute la face, la conjonctive, la narine de ce côté — à gauche sur la face, la conjonctive elle ne sent que les fortes piqûres; la sensib. tactile est abolie, la sens. thermique aussi

obnubilation intellectuelle — ~~les~~ car elle prononce parfois certains mots incohérents — ses réponses s'obtiennent après des demandes réitérées et la malade a une impatience anormale

Lyon. — Impr. A. Bonnavial, rue Ste-Catherine, 42.

SCD Lyon 1

| DATES | HISTOIRE PATHOLOGIQUE | PRESCRIPTIONS |
|---|---|---|

membre — le malade est droitier ; cependant dans ses mouvements actifs il se sert constamment de la main gauche : on remarque toutefois que tous les mouvem. sont possibles à ce membre ; seulement ils paraissent plus moins rapides, plus lourds, moins souples que du côté g. — Quant à la force, elle est notablement diminuée dans les 2 membres et l'on ne peut pas l'apprécier avec le dynamomètre — Il est impossible d'être renseigné d'une façon exacte au point de vue du toucher délicat — Le toucher grossier, de même que la sensibil. thermiq. sont conservés à dr., tandis qu'à gauche ils sont défaut — à gauche l'anesthésie est complète ; on peut impunément enfoncer fortement la pulpe, tandis qu'à dr. la moindre piqûre est perçue

Hyperesthésie absolue au m. s. dr. + à g. résistance dans les 2 sens

Il est impossible de déterminer les mouvements au m. s. gauche tous les mouvements sont possibles dans les 2 jambes mais la marche est impossible et le malade ne peut se tenir debout

La sensibilité est très obtuse à gauche surtout à la racine du m., un peu moins à l'extrémité où les piqûres fortes sont perçues — à dr. elle paraît bien entière ; la sensibilité à la douleur et thermique est conservée, mais il est difficile d'être renseigné au point de vue du toucher — pas de troubles de la vision —

Quant aux réflexes plantaires, ils semblent produits plus rapidement et plus violemment du côté gauche mais on les détermine aussi à dr.

Hyperidrose à dr. — à g. persistance dans le triceps —

Le pouls paraît un peu quand on imprime des mouvem. au m. g. comme pour le m. supér. correspondant

Anesthésie à g. — conservation de la sensibilité, un peu d'hyperesthésie à dr.

Sécheresse — pas d'escharres —

Cause pneumonie obscure de la 2e expectoration — rien autre —

au cœur Pointe au 6e au dessous du mamelon — battements forts prolongés — Si on applique la main sur le cœur et l'autre main sur la radiale, on a environ 160 pulsations synchrones, mais si l'on ausculte le cœur on trouve en outre une grande quantité de petites pulsations qui portent le nombre des bruits entendus autant qu'on peut compter à 160 au moins ; mais parmi ces pulsations il en est plusieurs qui ne sont pas perçues à la radiale

Aucun des mouvements passifs sont synchrones aux battements perçus par la main

Température reste douloureuse — T = 38,4 le matin — quinine

| DATES | HISTOIRE PATHOLOGIQUE | PRESCRIPTIONS |
|---|---|---|

l'impulsion du coeur n'est pas très forte — pas de bruit de souffle

pouls petit et irrégulier —

Déglutition difficile — la malade se plaint de souffrir du front
— digitale ordonnée le matin —

10 avril soir la malade a eu plusieurs vomissements de matières verdâtres, bilieuses — offre le même état que ce matin : cependant elle est moins impatiente moins irritable —

tous les battements du coeur sont perçus à la main —

11 avril la malade garde ses m. inf. allongés plaçant la jambe g. sur la dr. ; déjà hier elle avait de la tendance à les placer ainsi,

même symptôme qu'hier —

malade moins impatiente, répond mieux aux questions —

elle se sert un peu mieux de ses membres — le m. s. dr. est plus souple

mise debout, il faut la soutenir sous les bras, elle peut alors soulever alternativement chaque pied — elle aurait de la tendance à tomber à droite —

sensibilité, ouïe — comme hier —

pour la vue l'amblyopie paraît surtout exister du côté g.

au coeur toujours battements irréguliers mais il n'y a plus que 120 battements et dès lors il n'y a plus qu'un petit nombre de ces battements qui ne sont pas perçus à la radiale — un peu rudesse au premier bruit d'une façon générale

pas d'urination — pas de défécation involontaire —

12 " état intellectuel meilleur — moins impatiente —

elle dit spontanément qu'elle voit mieux qu'hier — cependant lorsqu'on examine ses yeux, on s'aperçoit qu'od a une acuité moindre à celle d'og

toujours insensibilité complète à gauche — elle semble même avoir augmenté — anesthésie absolue il n'y a qu'au pied où les forts piqûres sont un peu senties

les reflexes plantaires semblent d'abord égaux mais quand on répète longtemps l'examen on remarque qu'il se produit constamment un mouvem. dans la cuisse g., mouvement n'existant à dr. qu'irrégulièrement

au Dyn. 10 main g., 35 main droite —

{ le flacon d'eau de fleurs d'oranger est très bien perçu à g., absolument pas à dr.
{ la coloquinte est savourée à g., passe inaperçue à dr.

quand on fait fermer les yeux à la malade et qu'on lui fait prendre alternativement

malade a une impatience anormale

SCD Lyon 1

| DATES | HISTOIRE PATHOLOGIQUE | PRESCRIPTIONS |
|---|---|---|
| 14 avril | la malade n'a pas eu de vomissements hier — | |
| | anesthésie du côté g. moins marquée — ne sent pas le simple contact mais les moindres piqûres sont perçues à l'extrémité des doigts tandis qu'à l'av. br. au bras et à la main la peau peut être percée de part en part — à la face les piqûres fortes sont senties à g. les yeux fermés, elle sait indifféremment la dr. avec la g. et la main g. avec la dr. les réflexes plantaires sont évidemment plus marqués à droite — au m. i. g. elle sent très bien les piqûres au pied et à la jambe; mais elle ne les sent pas à la cuisse — | |
| | pas de trépidation — | |
| | la station debout est impossible — | |
| | l'ouïe à dr. revient — la vue est meilleure — la coloquinte n'est pas perçue à dr.; elle l'est à g. — | |
| | l'ouïe, l'odorat, le goût du côté dr. et la vue du côté g. tendent à revenir normaux; il y a toujours cependant une différence | |
| | les battements du cœur sont moins fréquents — P = 90 perçues à la radiale la digitale a été suspendue hier | |
| | pas d'albumine dans les urines | |
| 15 " | la sensibilité continue à revenir des extrémités à la racine du membre sup. g. même chose pour le m. inf. g. — la plus légère piqûre est perçue à la main et au pied g.; à la jambe et l'av. bras il faut enfoncer un peu, à la cuisse et au bras profondément | |
| | Dyn = 20 à g., 35 à dr. — | |
| | les organes des sens continuent à s'améliorer — la paralysie faciale droite est toujours prononcée — phénomènes oculaires de déviation comme auparavant — | |
| | ne peut tjours pas se tenir seule debout — | |
| 16 " | a eu hier et ce matin des vomissements bilieux — persistance des autres phénomènes — si on essaye de la faire tenir debout, on voit qu'elle tombe du côté droit — | |
| 17 " | statu quo — au dyn. 20 faible de chaque côté | |
| 18 " | herpès à la lèvre supérieure droite — | |

SCD Lyon 1

| DATES | HISTOIRE PATHOLOGIQUE | PRESCRIPTIONS |
|---|---|---|

un de ses pouces, elle hésite d'abord au premier moment. toutefois elle arrive bientôt à les saisir assez bien; cependant il y a encore des erreurs considérables surtout de la main dr. à la main g.

état du cœur et autres phénomènes, semblable —

pandurination involontaire

aujourd'hui elle se sert presque indifféremment des deux mains

si on lui dit de regarder à dr., elle ne peut tourner ses yeux de ce côté, il lui faut tourner la tête; si on lui dit de regarder à g., elle tourne les yeux de ce côté sans bouger la tête, mais toujours avec des mouvements nystagmiques et elle ne peut atteindre au maximum d'excursion de ce mouvement — à dr. les yeux ne dépassent pas la ligne médiane et ce phénomène est plus marqué pour od que pour og

la vision des 2 yeux égale $\frac{10}{40}$ environ : de près celle d'od est un peu meilleure — V c normale des 2 yeux —

od: hémiopie nasale

og: limitation considérable et concentrique du champ visuel

à l'ophth. les 2 papilles légèrement blanches, aucun symptôme de congestion

pas de diplopie

13 avril — pour la muqueuse de la bouche la malade sent des 2 côtés mais il semble que cette sensibilité est obtuse —

des débris alimentaires restent dans le vestibule du côté droit

les bruits du cœur sont moins fréquents mais toujours irréguliers — par moment toutes les pulsations sont perçues à la radiale, puis il survient des séries plus précipitées lesquelles ne sont pas perçues —

lorsque les battem. sont très précipités, il semble qu'il y a une certaine rudesse dans la région de la pointe (bord g. du sternum à la ligne axillaire) — quand ils se ralentissent, il semble que le battement systolique est précédé d'un très léger bruit vers la pointe — persistance des autres phénomènes

| DATES | HISTOIRE PATHOLOGIQUE | PRESCRIPTIONS |
|---|---|---|
| 19 11 | Légère rougeur de la conjonctive oculaire droite. — Sur le grand cercle cornéen petite ulcération — on ferme | à la partie externe |
| | matin avec la pression et un verre [illegible] on ne peut pas prolonger | |
| | de la dyspnée — Hémianopsie d'origine [illegible] et la limitation énergique | |
| | du champ visuel d'origine [illegible] à peu près disparu | |
| 20 11 | Etat stationnaire. On remarque encore ce matin que | |
| | la malade a des débris d'orange entre les | |
| | dents et la joue du côté droit. Il semble qu'il en | |
| | existe plus du côté gauche, bien que la rougeur | |
| | soit un peu moins sensible à gauche qu'à droite. | |
| | Il est vrai que de ce côté les parties ne sont toujours | |
| | complètes. L'herpès est en voie d'exfoliation; les vésicules | |
| | ont une teinte plus obscure et sont entourées | |
| | d'une auréole rouge. | |
| 21 11 | L'herpès labialis est aujourd'hui desséché — | |
| | La station debout ne s'essaie le secours d'un aide — | |
| | lit on essaye de la faire marcher, elle a de la tendance à tomber | |
| | en arrière et du côté droit — | |
| 24 11 | elle dit que depuis 3 jours elle a des envies de vomir quotidiennes | |
| | — elle a eu cette dernière fois pour trois heures un peu blafarde | |
| | du visage — pas de tremblements. Sans les autres accidents — | |
| 25 11 | hier la malade a vomi tout ce qu'elle a ingéré — | |
| | ne peut pas mieux se tenir sur les jambes — | |
| | pouls excessivement petit et l'on y compte très peu de pulsations | |
| | au cœur au contraire battements forts, tumultueux, fréquents et | |
| | une grande partie des contractions n'ont pas leur retentissement | |
| 26 11 | la malade prend un teint plus jaune — | |
| | on trouve de la douleur dans la fosse ilaque droite et le foie dépasse le rebord costal | |
| | de 4 travers de doigt au moins — | |
| | a toujours soif — elle aurait vomi du sang hier — | |
| 27 11 | hier toujours vomissements abondants — T = 39,2 hier soir | |
| | au tiers inf. de la base droite on a un peu de matité respirat. obscure, quelques râles muqueux | |
| | la percussion y est douloureuse — T = 38,4 ce matin — quinine | |

SCD Lyon 1

| DATES | HISTOIRE PATHOLOGIQUE | PRESCRIPTIONS |
|---|---|---|

avec le courant interrompu que la malade sent très vivement, on a à dr. seulement un peu de contraction de l'orbiculaire des paupières tandis qu'à g. la malade sent moins vivement mais on a des contractions très énergiques — avec le courant continu on a à dr. de légères contractions au niveau des lèvres sup. et inf. ainsi qu'au niveau du sourcil; ces contractions sont faibles, un peu plus marquées à l'ouverture qu'à la fermeture du courant; à g. pas de contractions; la sensibilité est plus vive au contact des rhéophores du côté dr. que du côté g.

28 avril un peu d'œdème des m. inf. et à la partie interne des cuisses — a vomi cette nuit — a toujours des nausées — face pâle, un peu terreuse

au cœur 164 pulsat. et à la radiale ou à la carotide 72 — le pouls du reste est petit et irrégulier soit au cœur soit à la radiale

au cou le pouls veineux est en rapport avec les battements du cœur

pas de souffle au cœur —

phénomènes paralytiques toujours accusés —

lorsque la malade est au repos, elle a l'ouverture buccale parfaitement horizontale et la paralysie n'est sensible que par l'aplatissement de la joue, l'effacement du sillon naso-génien, l'ouverture palpébrale droite plus grande; mais quand le côté g. se contracte, la commissure g. est alors élevée et celle de dr. semble abaissée —

la malade dit tjours bien voir, quoique la paralysie des muscles oculaires n'ait pas changé —

sensibilité tjours + marquée à dr. qu'à g. —

quand elle tire la langue, elle ci est à peu près sur la ligne médiane, cependant lorsqu'elle sort de la bouche, elle a de la tendance à se porter à dr., puis la malade la ramène médiane —

des 2 côtés elle ne donne rien au dynamomètre — R = 32

elle se plaint de souffrir un peu de la tête du côté droit sur les côtés sans localiser d'une façon précise

à la base dr. mêmes phénomènes qu'hier mais plus accusés

la malade est plus faible, elle ne peut se tenir debout —

SCD Lyon 1

| DATES | HISTOIRE PATHOLOGIQUE | PRESCRIPTIONS |
|---|---|---|

avec le courant continu, au niveau des lèvres quelque soit le pôle, au niveau de la commiss. dr. il y a une contraction à la fermeture et à l'ouverture ; mais elle est plus marquée à l'ouverture —

pour le frontal au contraire le mouvem. paraît plus marqué à la fermeture mais il y a toujours 2 contract. une à la fermet. une à l'ouverture

29 Avr — L'état de la malade s'est encore considérablement aggravé. Elle a vomi hier des matières mélaniques en assez grande quantité ; aujourd'hui dépression considérable des forces, face pâle, anxieuse, refroidissement général avec légère sueur visqueuse ; le pouls n'est plus perçu à la radiale, les battements du cœur sont tumultueux et très-précipités. Respiration fréquente avec râles trachéaux ; la malade pousse constamment des gémissements se plaignant surtout d'un malaise général et du refroidissement. On constate toujours les mêmes phénomènes paralytiques du côté de la face et des yeux, ainsi que l'anesthésie du côté gauche dont le degré est encore très-prononcé ; la sensibilité est très-nette à droite et la malade du reste a conservé intactes ses facultés intellectuelles. L'asof persiste mais injection des faisans provoque des envies de vomir.

| DATES | HISTOIRE PATHOLOGIQUE | PRESCRIPTIONS |
|---|---|---|
| | | |

SCD Lyon 1

Marie Repine. 117 4 f.

Autopsie. 30 avril 79 - 24 heures après la mort.

Crâne. Pas d'athérôme des artères cérébrales - Rien dans les sinus.
Le tronc basilaire tire son origine à 3 millimètres au dessous du rebord inférieur de la protubérance de l'union des 2 vertébrales.
La vertébrale droite est volumineuse et semble se continuer directement avec le tronc basilaire -
Celui-ci reçoit à 1 centim. au dessus du rebord inférieur de la protubérance l'artère cérébelleuse moyenne - Or le tronc basilaire est oblitéré depuis son origine jusqu'à ce point par un caillot fibrineux qui se prolonge dans les vertébrales d'une part et la cérébelleuse moyenne d'autre part. La partie subjacente est donc complètement libre -
Des segment oblitéré de l'artère basilaire se détachent de fines artérioles qui vont à la partie inférieure de la protubérance et supérieure du bulbe et qui sont également imperméables.
- La surface de l'encéphale présente.
~~1° un aplatissement avec affaissement de la moitié droite du bulbe~~ -
1° Les nerfs facial et auditif du côté droit sont blanc laiteux et s'étalent.
2° à la face inférieure du lobe latéral droit du cervelet un ramollissement jaune avec dépression circonscrit à la partie centrale.
3° Rien sur les hémisphères
4° un aplatissement de la moitié droite du bulbe - en outre sur le plancher du 4e ventricule un ramollissement jaune de 1 centim. de long sur 1 mill. de large - il occupe la moitié droite au niveau de la diagonale horizontale du losange qui figure le plancher du 4e ventricule, mais déborde un peu la ligne médiane à gauche.
- Sur une coupe faite au niveau de la limite supérieure du bulbe on voit un ramollissement jaune border tout le contour de la moitié droite du bulbe - il est large à la partie externe, se rétrécit à la partie antérieure et interne puis s'enfonce ~~pas~~ dépassant la ligne médiane jusqu'au plancher du 4e ventricule où il est superficiel -
L'examen histologique montre dans tous ces points des corps granuleux. Il n'y a pas de ramollissement sur les parties latérales gauches du bulbe et de la protubérance -
- La coupe du ramollissement du cervelet montre qu'il occupe les $\frac{2}{3}$ de l'étendue verticale dans le lobe latéral droit. Ce ramollissement est jaune avec quelques points hémorrhagiques disséminés -
- L'examen microscopique des nerfs facial et auditif à l'état frais n'a rien produit -
L'hémisphère gauche ne présente rien sur les coupes.

SCD Lyon 1

Dans l'hémisphère droit au niveau de la coupe pédiculo-pariétale la couche optique offre en certains points une teinte beaucoup plus pâle. L'examen histologique montre en ces points des granulations graisseuses sur la paroi des petits vaisseaux et dans les cellules. La capsule interne soigneusement examinée n'a rien présenté d'anormal. – Il en est de même du noyau lenticulaire.

Thorax. Le coeur présente une hypertrophie peu considérable du reste. – Elle porte aussi bien sur le ventricule droit que sur le ventricule gauche. L'oreillette gauche est le siège d'une dilatation énorme. En pressant sur sa paroi on fait sourdre d'entre les piliers de petits caillots blancs, vermiformes, anciens. – L'oreillette droite en présente de plus considérables, mais disposés de la même manière. L'orifice mitral est très-rétréci – il a la forme d'un croissant à concavité antérieure. – Le bord libre de la valvule est épaissi, très-sinueux. – Ces sinuosités sachent de petits caillots qu'on voit flotter sous le jet d'eau comme des végétations mobiles.

– Les valvules ~~s'attachent~~ mitrale est un peu insuffisante. – Elle s'attache directement aux piliers du ventricule, les tendons ayant disparu. – Cette disposition existe également à droite mais moins marquée.

Les valvules aortiques sont saines. – pas d'athérome de l'aorte.

— Les poumons présentent quelques légères adhérences. – ils sont farcis d'infarctus récents dans toute leur étendue. Le plus volumineux existe du côté gauche dans le lobe inférieur. – Les branches de l'artère pulmonaire qui leur correspondent sont oblitérées par des caillots.

Abdomen. Estomac présente 2 petites ulcérations arrondies, l'une sur la face postérieure de la grande courbure, l'autre à l'origine du pylore.

Foie muscade.

Reins. capsule adhérente et épaissie. – Les reins sont occupés dans les 3/4 de leur volume par des infarctus occupant exclusivement la surface corticale, se montrant de face sous l'aspect de plaques rouges déchiquetées, plus ou moins étendues, avec quelques points mous et des dépressions grises. – A la coupe, ils présentent l'aspect d'un liseré blanc jaunâtre qui bordera le rein.

– On trouve également des caillots dans les artères adriales. La surface des reins offre 3 ou 4 sillons profonds.

Après durcissement du nerf facial dans l'a O on trouve que les tubes nerveux du facial droit sont friables au moment où on les dissocie et qu'ils présentent une fragmentation très-prononcée de la myéline qui a même disparu dans beaucoup de points tandis que le facial du côté opposé est tout à fait de

SCD Lyon 1

SCD Lyon 1

Marie Robine -

Résumé.

Endocardite chronique - Rétrécissement mitral - Coagulations fibrineuses - Embolies - infarctus rénaux - gastriques - pulmonaires - encéphaliques - Ramollissement de la partie supérieure du bulbe et inférieure de la protubérance dans leur moitié latérale droite - Lésion du nerf facial droit - Ramollissement du lobe latéral droit du cervelet - et de quelques points dans la couche optique droite -

- Hemyplégie motrice droite - surtout marquée à la face, très peu aux membres -
Déviation conjuguée des yeux à gauche - nystagmus -
- pas de contracture ni de trépidation -

Hemianesthésie { gauche - pour la sensibilité générale et la vue
droite pour le goût - l'ouïe - l'odorat -

Sensibilité réflexe - diminuée à gauche -

Contractilité { galvanique - diminuée à gauche -
faradique - diminuée à droite -

Pas de troubles intellectuels - pas d'aphasie -
- par d'incontinence urinaire ou fécale - pas d'escharres - ni troubles trophiques -
Un peu d'oedème final hémiplégique -

SCD Lyon 1

SCD Lyon 1

M. P. – tisseuse. 44 ans. – 117. 4es femmes,
entrée le 10 avril 79 – morte le 29 avril 79 –

---

10 avril matin

Antécédents palpitations fréquentes – oppression maux de tête – nervosisme – pas d'attaque antérieure.
– Attaque d'apoplexie le 9 avril à 7 heures du soir –

Examen Motilité

On est frappé de l'immobilité de la moitié droite de la face. qui est en outre abaissée en totalité relativement à la moitié gauche –
Le sourcil droit est horizontal, un peu abaissé – La peau qui se trouve au dessous de lui forme un léger repli recouvrant une partie de la paupière supérieure qui dès lors paraît moins haute que celle du côté opposé. – Quand la malade ferme les yeux, la paupière droite s'abaisse à peine et l'oeil est porté en haut – Toutefois la paupière s'abaisse par moments spontanément –
– Les deux yeux, mais surtout le droit, sont légèrement déviés à gauche et en bas – Quand la malade veut regarder à droite, l'oeil gauche arrive jusqu'à la ligne médiane, l'oeil droit ne peut y parvenir tout à fait – Les yeux oscillent constamment de gauche à la partie médiane et de haut en bas ou de bas en haut – Ils présentent en outre un léger nystagmus de droite à gauche et de haut en bas – Les pupilles sont moyennement dilatées, celle de droite l'est un peu moins que la gauche – La narine droite est affaissée – la commissure droite un peu abaissée. – la langue déviée à droite – les plis de la face à droite sont effacés d'une façon générale – La malade fait constamment des mouvements de la face tirant la langue, bougeant les yeux, les paupières bâillant fréquemment – Ces mouvements font encore mieux ressortir la paralysie, à la radiale. – Le premier bruit serait un peu étudié

SCD Lyon 1

elle a par moments une légère hésitation pour prononcer un mot — Au premier abord elle ne peut dire son nom — Si on lui dit, elle le répète en l'altérant légèrement, ce qui semble dû aux troubles paralytiques de la langue —

La déglutition est difficile — pas d'incontinence fécale ou urinaire — pas d'oedème pas d'escharre pas d'atrophie musculaire. La malade se plaint de souffrir du front —

Les poumons présentent de l'obscurité respiratoire du coeur la pointe bat dans le 6e espace intercostal. Les battements sont peu énergiques — irréguliers — A la palpation, on ne perçoit que 100 pulsations synchrones à un nombre égal de battements perçus à la radiale — mais l'auscultation révèle un certain nombre de petites pulsations (60 environ) qui ne se transmettent pas à la radiale — L'oreille perçoit donc environ 160 pulsations

Les vaisseaux du cou sont soulevés et ces soulèvements sont synchrones aux battements perçus par la main — Pas de bruit de souffle

Mardi soir La malade a eu plusieurs vomissements de matières bilieuses — elle est un peu moins irritable — Tous les battements du coeur sont perçus à la main —

Mardi La malade garde ses membres inférieurs allongés, plaçant la jambe gauche sur la droite —

Elle se sert un peu mieux de ses membres — Il faut la soutenir sous les bras dans la station debout — Elle peut alors soulever alternativement chaque pied — Elle aurait de la tendance à tomber à droite —

L'acuité visuelle est diminuée à gauche.

La malade est moins impatiente et répond mieux aux questions.

Les battements du coeur sont toujours irréguliers — mais il n'y en a plus que 120 presque tous perceptibles à la radiale. — Le premier bruit serait un peu rudes.

SCD Lyon 1

SCD Lyon 1

17. Les réflexes plantaires sont plus marqués à droite — Retour partiel de l'ouïe, de l'odorat et du goût à droite et de la vue à gauche. Le cœur est plus régulier — pas d'albumine dans les urines —

Gavrel Au dynamomètre 20 à gauche — 35 à droite. La station debout est toujours impossible — La sensibilité continue à revenir des extrémités à la racine des membres — La plus légère piqûre est perçue à la main et au pied gauches — A la jambe et à l'avant-bras il faut enfoncer un peu l'épingle, à la cuisse et au bras profondément

Gavrel a eu hier et ce matin des vomissements bilieux — tombe du côté droit, si on essaye de la faire tenir debout —

18. herpès à la lèvre supérieure droite —

19. Légère rougeur de la conjonctive oculaire droite et exulcération à la partie externe de la cornée — On ne peut provoquer de la diplopie même avec les prismes et un verre coloré — L'hémiopie de l'œil droit et la limitation concentrique du champ visuel de l'œil gauche ont à peu près disparu —

20. Les vésicules d'herpès ont blanchi et sont entourées d'une aréole rouge

21. L'herpès est desséché

22. La malade dit que depuis trois jours elle a des accès fébriles quotidiens — son teint a pâli —

23. hier la malade a vomi tout ce qu'elle a ingéré — les battements du cœur sont forts, tumultueux, fréquents — et perçus en petit nombre à la radiale qui bat très faiblement

24. teint jaune — soif — aurait vomi du sang hier — Le foie est douloureux et dépasse le rebord costal de 4 travers de doigt au moins. T. R. soir. 39°. 2.

25. Elle a vomi tous ses aliments hier — Dans le tiers inférieur de la base droite on a un peu de matité, respiration obscure, quelques râles muqueux fins, la percussion y est douloureuse. T. R. 38°.

SCD Lyon 1

SCD Lyon 1

Autopsie. 30 avril 79.

Abdomen. Estomac. présente 2 petites ulcérations arrondies, l'une sur la face postérieure de la grande courbure, l'autre à l'origine du pylore.

Foie muscade

Reins capsule adhérente et épaissie — nombreux infarctus dans la substance corticale — on trouve des caillots dans les artères rénales —

Thorax. Coeur hypertrophie peu considérable des 2 ventricules. Oreillette gauche très-dilatée — Les 2 oreillettes renferment entre leurs piliers de petits caillots blancs — vermiformes adhérents — L'orifice mitral est très-rétréci — Il a la forme d'un croissant à concavité antérieure — Le bord libre de la valvule est épaissi — très-sinueux — Ces sinuosités cachent de petits caillots qu'on voit flotter sous le jet d'eau comme des végétations mobiles. La valvule mitrale est un peu insuffisante. Elle s'attache directement aux piliers des ventricules, les tendons ayant disparu. Cette disposition existe également à droite, mais moins marquée. Les valvules aortiques sont saines — pas d'athérome de l'aorte —

Poumons criblés d'infarctus récents — Les branches de l'artère pulmonaire qui leur correspondent sont oblitérées par des caillots.

Crâne. Pas d'athérôme des artères cérébrales. Rien dans les sinus.

Le tronc basilaire, qui semble une prolongation de la vertébrale droite, naît à 3 millim. au dessous du rebord inférieur de la protubérance — Il offre un caillot fibrineux qui se prolonge dans la vertébrale, qui s'étend jusqu'à 1 centim. au dessus du bord postérieur de la protubérance — jusqu'à la naissance des artères cérébelleuses inférieures et antérieures dans lesquelles il se prolonge — au delà le tronc est libre. Du segment oblitéré se détachent de fines artérioles qui vont à la partie inférieure de la protubérance et supérieure du bulbe et qui sont également imperméables.

SCD Lyon 1

SCD Lyon 1

Les hémisphères n'offrent rien à la surface — L'hémisphère droit au niveau de la coupe pédiculo-pariétale offre en certains points de la couche optique une teinte pâle — L'examen histologique montre en ces points des granulations graisseuses sur la paroi des petits vaisseaux et dans les cellules — La capsule interne n'a rien présenté d'anormal ainsi que l'organe lenticulaire.

Le cervelet offre au centre de la face inférieure (lobe droit) un ramollissement jaune déprimé — Sur la coupe il occupe dans le lobe les $\frac{2}{3}$ de son étendue verticale — Il est jaune également avec quelques points hémorrhagiques disséminés —

L'isthme de l'encéphale nous montre un aplatissement de la moitié droite du bulbe — de plus, sur le plancher du 4e ventricule, un ramollissement jaune de 1 centim. de long sur 1 millim. de large. Il en occupe la moitié droite au niveau de la diagonale horizontale du losange que figure le plancher, mais déborde un peu la ligne médiane à gauche —

Sur une coupe faite au niveau de la limite supérieure du bulbe, on voit un ramollissement jaune border tout le contour de la moitié droite du bulbe — il est large à la partie externe — se rétrécit à la partie interne et antérieure, puis s'enfonce en dépassant un peu la ligne médiane jusqu'au plancher du 4e ventricule où il est superficiel — L'examen à l'état frais montre dans tous ces points des corps granuleux — il n'y a pas de ramollissement sur les parties latérales gauches du bulbe et de la protubérance —

— Les nerfs facial et auditif du côté droit sont blanc laiteux et s'étalent — Leur examen microscopique à l'état frais n'a rien démontré — Après action de l'acide osmique, on trouve que les tubes nerveux du facial droit sont friables au moment où on les dissocie et qu'ils présentent une fragmentation très prononcée de la myéline qui a même disparu dans beaucoup de points — tandis que le facial du côté opposé est tout à fait sain

SCD Lyon 1

SCD Lyon 1

Avec le courant interrompu que la malade sent très-vivement, on a à droite seulement un peu de contraction de l'orbiculaire des paupières, tandis qu'à gauche la malade sent moins vivement, mais présente des contractions très-énergiques.
La sensibilité et l'excitabilité galvaniques sont aussi deux très-amoindries dans le côté gauche de la face. Elles sont assez bien conservées à droite.
La paralysie faciale droite persiste, quoique légèrement amoindrie. Le courant continu, quel que soit le pôle, produit au niveau de la commissure droite une contraction plus marquée à l'ouverture. La langue a peu de tendance à la dévier à droite. même état de la déviation conjuguée et de la sensibilité. un peu d'œdème des membres inférieurs et de la partie interne des cuisses. La malade a vomi cette nuit et continue à avoir des nausées. sa face est pâle, terreuse. Elle se plaint de céphalalgie vague. elle est faible. Les poumons présentent les mêmes phénomènes stéthoscopiques qu'hier. R = 32.
Le cœur présente 164 pulsations tandis qu'on n'en trouve que 72 à la radiale et à la carotide. Le pouls du reste est partout petit et irrégulier. Au cou le pouls veineux est en rapport avec les battements du cœur. pas de souffle cardiaque.
Soir. L'état de la malade s'est aggravé. Elle a vomi hier des matières mélaniques. soif vive, mais l'ingestion des boissons provoque le vomissement. La face est pâle, anxieuse. refroidissement général avec légère sueur visqueuse. plus de pouls radial. battements du cœur tumultueux. Respiration fréquente avec râles trachéaux. La malade gémit. On constate les mêmes phénomènes paralytiques du côté de la face et des yeux. Ainsi que l'hémianesthésie gauche. La sensibilité est très nette à droite. La malade du reste a conservé toutes ses facultés intellectuelles.

SCD Lyon 1

SCD Lyon 1

...ail. La malade ne peut regarder à droite sans tourner la tête. La vision à gauche se fait, la tête restant immobile, mais avec des mouvements cryptogmiques et d'ailleurs les yeux n'attaquent pas leur limite d'excursion. A droite, ils ne dépassent pas la ligne médiane, surtout l'oeil droit.

La malade se sert presque indifféremment de ses deux mains. La notion du siège est assez bien conservée — cependant la main droite est moins sûre —

Le dynamomètre donne 10 à gauche et 35 à droite —

L'hémianesthésie gauche a augmenté — il n'y a qu'au pied où les fortes piqûres soient senties —

Les réflexes plantaires sont un peu plus marqués à gauche —

L'odorat et le goût sont presque complètement abolis à droite — La vision des deux yeux égale 3/4 environ de près. Celle de l'oeil droit est un peu meilleure — La vision des couleurs est normale —

L'oeil droit présente de l'hémiopie nasale. —

L'oeil gauche une limitation concentrique et considérable du champ visuel — Les deux papilles sont saines — pas de diplopie.

L'état intellectuel va toujours s'améliorant —

...ail. On trouve des débris alimentaires dans le vestibule de la bouche du côté droit — La sensibilité de la muqueuse buccale semble obtuse des 2 côtés —

Les bruits du coeur sont moins fréquents, mais toujours irréguliers — Par moment, il survient des séries précipitées de battements dont quelques uns ne sont pas perçus à la radiale : il semble alors qu'il y ait une certaine rudesse dans la région de la pointe — Quand les battements se ralentissent, le bruit systolique à la pointe est précédé d'un léger frottement.

...ail. Léger retour de la sensibilité à gauche — Les piqûres faibles sont senties à l'extrémité des doigts. au pied et à la jambe —

SCD Lyon 1

SCD Lyon 1

Le côté droit restant absolument immobile
Dans les mouvements sont possibles au membre supérieur
droit, mais ils paraissent moins rapides, plus lourds,
moins souples que du côté gauche – Aussi la malade
quoique droitière, se sert-elle constamment de la
main gauche – La force est notablement diminuée
dans les deux membres et on ne peut l'apprécier
avec le dynamomètre – Le membre droit est flasque,
le membre gauche offre de la résistance dans les deux
sens et les mouvements communiqués y déterminent
de la douleur –
Dans les mouvements sont possibles dans les membres
inférieurs, mais la malade ne peut ni marcher ni
se tenir debout – Le membre droit est flasque,
le triceps gauche offre de la résistance et de la
douleur dans les mouvements communiqués –
Pas de trépidation –
La sensibilité générale paraît conservée dans tout
le côté droit – il y a même un peu d'hyperesthésie
au tronc – cependant il est impossible d'être
renseigné d'une façon exacte pour le toucher
délicat –
A gauche, l'anesthésie est complète pour le
membre supérieur, le tronc et la racine du
membre inférieur – Les fortes piqûres sont senties
à la face et à l'extrémité du membre inférieur –
– La sensibilité réflexe est à peu près perdue
dans le membre supérieur gauche et conservée à droite
– Elle est égale dans les 2 membres inférieurs, et
d'ailleurs légèrement diminuée –
– L'ouïe est diminuée à droite – La vision
paraît troublée autant que permet d'en juger
l'état intellectuel de la malade – Celle-ci est
impatiente, irritable – elle prononce parfois
certains mots incohérents. – Ses réponses s'obtien-
nent après des demandes réitérées – Elle désigne
les objets après les avoir touchés – cependant

SCD Lyon 1

SCD Lyon 1

SCD Lyon 1

SCD Lyon 1

MODÈLE N° 21.

# HOTEL-DIEU. — *Salle* 4 mf. N° 122

*Nom* Ursule Loiret
*née à* Mouchard
*demeurant à*
*profession* journalière
*âge* 68 ans
*tempérament*
*constitution*
*entrée le* 7 Juillet 78
~~sortie~~ mort *le* 8 août à 1 heure du matin

**DIAGNOSTIC ET RÉSUMÉ**

Ramollissement du cerveau et de la protubérance
Hémiplégie gauche le 1er juillet
Nouvelle attaque le 3 août
avec hémiplégie droite

1er Juillet

**HISTOIRE PATHOLOGIQUE**

Renseignements à peu près nuls, à cause de l'affaiblissement intellectuel considérable de la malade; elle se prend à pleurer dès qu'on lui parle; cependant on finit par obtenir d'elle quelques réponses qui semblent être vraies. — Elle était, paraît-il, un peu malade depuis quelque temps; mais il est impossible de savoir en qui consistait son malaise. — Lundi dernier, 1er juillet, à 4 h. de l'après-midi, 4 h. après avoir mangé, elle aurait pris brusquement et sans prodromes une attaque d'apoplexie.

Elle offre aujourd'hui les sympt. suivants:

Face. Commissure gauche abaissée, et accolée; embarras de la parole, qui est pâteuse, lente ± bien articulée, mais sans aphasie; narine gauche + petite que l'autre. Pas de déviation de la langue.

Membres gauches. Parésie légère; tous les mouvements sont possibles, mais avec lenteur. Pas de contracture appréciable; cependant le M. sup. offre une certaine résist. aux mouvements.

Sensibilité. Diminuée, bien que très-légèrement, dans tout le côté gauche, surtout à la racine du M. Inf.

SCD Lyon 1

| DATES | HISTOIRE PATHOLOGIQUE | PRESCRIPTIONS |
|---|---|---|
| | Rien au cœur. — Pas d'eschares. — La marche est absolument impossible ; elle s'affaisse, et tombe sur le côté paralysé. Elle n'a pas d'incontinence | mise debout, la malade |
| | Urine : Densité 1018 ; phosphates abondants ; pas d'albumine | |
| 12- | Elle urine au lit de temps en temps depuis quelques jours ; cependant elle n'a pas d'incontin. les mat. fécales. Pas d'eschares. | |
| 23- | Face bouffie ; œdème assez accusé des mains et des avant-bras, plus marqué à gauche. — Elle n'a plus de temps en temps l'incontin. d'urine, et peu. Œdème léger des deux pieds. — Mouvement très notable des membres sup. G ; au M. Inf. mouvement surtout de totalité ; toujours impossibilité absolue de se tenir debout. — Légère excoriation sur la fesse gauche avec rougeur érythémateuse tout autour. | |
| 31- | La résist. aux mouvem. communiqués est devenue très notable dans les deux M. sup. elle existe dans le sens de l'extension et de la flexion — Un peu de gêne dans la flexion | |
| 3 août. | Nouvelle attaque ce matin, et cette fois, l'hémiplégie est du côté opposé à l'ancienne paralysie ; il est du côté droit. — Voici l'état actuel : sueurs profuses de la tête ; elle-ci est inclinée à gauche déviation conjuguée des yeux du même côté ; la langue est immobile entre les arcades dentaires, et la déglutition ne s'effectue pas ; les liquides qu'on introduit dans la bouche sont rejetés. La malade est somnolente ; et les fortes excitations peuvent seules la tirer de sa torpeur : alors elle ouvre les yeux ; mais son regard est vague ; elle n'essaye pas même de prononcer un mot. Elle a de l'incontinence d'urine. — L'impulsion cardiaque est assez forte, les bruits sont bien frappés, la pointe bat en-dehors de la ligne mamelonnaire ; le pouls, régulier, donne 110. La respiration est régulière, non stertoreuse. — La face est paralysée à droite : les sillons sont diminués ou abaissés, la joue est flasque et pendante, la commissure est abaissée. — Les deux membres du côté droit sont en résolution, et semblent inertes lorsqu'on les a soulevés ; il existe une diminution très-notable de la sensibilité dans tout le côté droit ; — en outre, dans le coude de ce côté, on remarque une légère contracture du biceps. — Dans le coude gauche, la résistance aux mouvements est bien plus marquée, et se fait sentir aussi dans le sens de l'extension. — Les deux membres inférieurs paraissent flasques. | |
| 4 août | Réflexes très-légers dans le M. Inf. Dr. quand on pique fortement les doigts de la main correspondante. — Contracture très-marquée du triceps crural, qui oppose une Gr. résistance à la flexion. Les fortes piqûres sur la ligne médiane du front accentuent le mouvem. à gauche de la face, et provoquent très-manifestement la contraction du sterno-mast. droit, l'extension de l'avant-bras droit et la flexion du M. Inf. droit. Existence de la petite eschare sur la fesse gauche | |
| 5 août | Déglutit. toujours très-difficile ; la salive ne s'écoule pas par la commissure ; elle ne parle pas, mais elle se prend à pleurer quand on parle de son fils ; ronchus trachéaux ; on entend moins bien la respiration à la base droite, il y a aussi une diminut. de la sonorité. — L'œil droit se ferme moins bien que l'autre | toujours incontinence |

IMP. A. BOMMARTIAT, A LYON

SCD Lyon 1

| DATES | HISTOIRE PATHOLOGIQUE | PRESCRIPTIONS |
|---|---|---|
| 6 août. | Coma, respirat. stertoreuse, fume la pipe; résolution + complète, les paupières sont presq. constamment abaissées. — Lorsqu'on chatouille la plante des pieds, les réflexes du côté droit sont plus forts mais ils offrent un léger retard. — Les yeux sont plutôt déniés du côté gauche, sans déviat. conjug. à proprement parler. La langue est complètement paralysée, et cependant la malade sent bien, car elle fait la grimace lorsqu'on pique cet organe. La sensibilité générale est encore + obtuse — Toujs incontinence. L'excoriation de la fesse gauche offre une plaque qu'on dirait sphacélée : c'est seulement de l'épiderme macéré par l'urine | |
| 7 août — | Dépression consid; gêne de la respirat, qui est très-fréq. (48) Pouls 128; un peu de cyanose; corps, tête et face tournés du côté droit; les yeux sont aussi plutôt tournés à droite; pupilles un peu resserrées, mais encore contractiles; en piquant le côté sain on a de très-légers réflexes. Résolution complète et flasque des membres. | |

Autopsie. 9 août.

Rien dans les Sinus.

Athérome considérable des artères de la base du côté gauche — La cérébrale antérieure du même côté est très athéromateuse au delà de la communicante. — De même parlez les branches de la sylvienne qui rampent sur la face externe de l'hémisphère ~~droit~~ — gauche.

Méninges adhérentes à la partie inférieure des circonvolutions ascendantes et la lobule pariétal inférieur

— Oblitération de la branche de bifurcation antérieure de la sylvienne gauche. cad. du tronc qui fournit toutes les branches sauf la temporo sphénoïdale —

— La cérébrale antérieure gauche, au delà de la communicante est rétrécie aux 9/10 de son calibre. La communicante est libre.

La pariéto sphénoïdale du côté droit offre le même degré de rétrécissement.

— La face externe de l'hémisphère gauche présente un ramollissement superficiel occupant le pied de la 3e frontale la ½ inférieure des 2 ascendantes et la partie infér. du lobe pariét. infér.

— Sur la coupe frontale — ramollissement du centre ovale avec quelques points d'hémorrhagie capillaire.

Sur la coupe pariétale on trouve dans le noyau lenticulaire 990 points ramollis et déprimés surtout à la partie externe du noyau.

N° 21 *bis*.

| DATES | HISTOIRE PATHOLOGIQUE | PRESCRIPTIONS |
|---|---|---|
| | On ne trouve rien au delà de la coupe pariétale. Rien d'appréciable à l'œil nu dans l'hémisphère droit. | |
| Protubérance | Le faisceau pyramidal gauche paraît moins net que le droit. Il offre une teinte jaunâtre et paraît plus ramolli. Les artères perforantes du tronc basilaire sont athéromateuses à l'examen microscopique. Ce ramollissement est évident. | |
| | — Pas de liquide dans les plèvres. Un peu d'atélectasie du bord postéro-inférieur des poumons qui sont d'ailleurs congestionnés. Le poumon droit présente une petite languette adhérente à la gouttière costo-vertébrale. Cœur hypertrophié — L'aorte très athéromateuse présente des plaques calcaires et de petits dépôts fibreux — Les valvules sigmoïdes de l'aorte quoique saines paraissent légèrement insuffisantes | |

SCD Lyon 1

Hemiplégie gauche le 1er juillet.
Nouvelle attaque le 3 août. avec hemiplégie droite

Modèle N° 61.

Nom Ursule Lorot N° 122

| Resp. | Pouls | Chaleur R. C. | 4 août | 5 | 6 | 7 |
|---|---|---|---|---|---|---|
| 95 | 210 | 34,0 42,5 | | | | |
| 90 | 200 | 33,6 42,0 | | | | |
| | 190 | 33,2 41,5 | | | | |
| 80 | 180 | 32,8 41,0 | | | | |
| | 170 | 32,4 40,5 | | | | |
| 70 | 160 | 32,0 40,0 | | | | |
| | 150 | 31,6 39,5 | | | | |
| 60 | 140 | 31,2 39,0 | | | | |
| | 130 | 30,8 38,5 | | | | |
| 50 | 120 | 30,4 38,0 | | | | |
| | 110 | 30,0 37,5 | | | | |
| 40 | 100 | 29,6 37,0 | | | | |
| | 90 | 29,2 36,5 | | | | |
| 30 | 80 | 28,8 36,0 | | | | |
| | 70 | 28,4 35,5 | | | | |
| 20 | 60 | 28,0 35,0 | | | | |
| | 50 | 27,6 34,5 | | | | |
| 10 | 40 | 27,2 34,0 | | | | |
| | 30 | 33,5 | | | | |

SCD Lyon 1

SCD Lyon 1

1

U. L. – 68 ans – journalière 4es femmes 122.
entrée le 7 juillet 78 – morte le 8 août 78

---

juillet Attaque d'apoplexie brusque survenue le 1er juillet 78 –
actuellement intelligence très-altérée – parole pâteuse, lente,
mal articulée sans aphasie – pas de déviation de la langue
– commissure labiale gauche abaissée et accolée – narine
gauche plus petite que l'autre
Les membres gauches offrent une parésie légère – tous les
mouvements sont possibles, mais s'exécutent avec lenteur –
pas de contracture appréciable, cependant, le membre supérieur
offre une certaine résistance aux mouvements.
La marche est impossible – mise debout, la malade
s'affaisse et tombe sur le côté gauche
– La sensibilité est diminuée, bien que très-légèrement
dans tout le côté gauche, surtout à la racine du membre
inférieur – pas d'escharre – pas d'incontinence
urinaire – Urine – Densité 1018 – phosphates abondants.
pas d'albumine
Rien au coeur.
12 juillet La malade urine de temps en temps au lit depuis quelques
jours –
23 Face bouffie – Oedème assez accusé des mains et des avant
bras, plus marqué à gauche – léger oedème des 2 pieds –
mouvements très-notables du membre supérieur gauche –
au membre inférieur les mouvements sont surtout de
totalité – Station debout toujours impossible – L'incon=
tinence urinaire est de plus en plus rare – Légère excoria=
tion de la fesse gauche avec rougeur erythémateuse tout autour.
31 – La résistance aux mouvements communiqués est
devenue très-notable dans les 2 membres supérieurs dans
les 2 sens –
3 août Nouvelle attaque ce matin avec hémiplégie droite –
– somnolence dont les fortes excitations peuvent seules tirer

SCD Lyon 1

SCD Lyon 1

2.

7 août Dépression considérable — Gêne de la respiration qui est très-fréquente (48) Pouls 128 — Un peu de cyanose. Corps tête et face tournés du côté droit — Les yeux sont aussi plutôt tournés à droite — pupilles un peu resserrées, mais encore contractiles — En piquant le côté gauche, on a de très-légers réflexes — Résolution complète des membres

## Autopsie 9 août

Rien dans les sinus —
Athérome considérable de la cérébrale antérieure, de la sylvienne et de ses branches du côté gauche —
L'artère de la 3e circonv. frontale, celles de la frontale et de la pariétale ascendantes gauches prennent naissance sur un même tronc qui est oblitéré — La cérébrale antérieure gauche, au delà de la communicante qui est libre, est rétrécie aux 9/10 de son calibre ainsi que l'artère du pli courbe à droite

Hémisphère gauche adhérence des méninges à la partie inférieure des circonvolutions ascendantes et au lobule du pli courbe — Ramollissement superficiel occupant le pied de la 3e frontale la ½ inférieure des 2 circonv. ascendantes et le lobule du pli courbe — Sur la coupe frontale, ramollissement du centre ovale avec quelques points d'hémorrhagie capillaire — Sur la coupe pariétale, on trouve à la partie externe du noyau lenticulaire quelques points ramollis et déprimés
— Rien dans l'hémisphère droit —
— Dans la protubérance, les artères perforantes du tronc basilaire sont athéromateuses — Le faisceau pyramidal gauche a une teinte jaunâtre — l'examen microscopique démontre qu'il est ramolli.
— Poumons un peu congestionnés — hypertrophie du cœur. aorte très-athéromateuse avec plaques calcaires et dépôts fibrineux — Légère insuffisance aortique.

SCD Lyon 1

SCD Lyon 1

SCD Lyon 1

SCD Lyon 1

la malade — Déviation de la tête et des yeux à gauche
Dans la moitié droite de la face les sillons sont diminués
ou abaissés, la joue flasque, la commissure labiale pendant
Langue immobile entre les arcades dentaires — Déglutition
impossible
Les deux membres du côté droit sont en résolution — cependant
il existe un peu de contracture du biceps brachial — Dans
le coude gauche, la résistance aux mouvements est bien plus
marquée — les 2 membres inférieurs paraissent flasques
Diminution très-notable de la sensibilité dans tout le côté
droit — Incontinence urinaire.
Respiration régulière, non stertoreuse. L'impulsion
cardiaque est assez forte, les bruits sont bien frappés — la
pointe bat en dehors de la ligne mamelonnaire — Le pouls
régulier donne 110.
Contracture très-marquée du triceps crural droit —
Les fortes piqûres sur la ligne médiane du front accentuent
le mouvement à gauche de la face et provoquent très-manifestement la contraction du sterno-mastoïdien droit,
l'extension de l'avant bras et la flexion du membre inférieur
droits — Les fortes piqûres des doigts du côté droit déterminent
de légers réflexes dans le membre inférieur du même côté.
Persistance de la petite escharre sur la fesse gauche.
L'œil droit se ferme moins bien que l'autre — La malade
ne parle pas, mais elle pleure quand on l'entretient de son
fils — Diminution de la sonorité et de la respiration à
la base droite.
Coma — respiration stertoreuse, fume la pipe — Résolution
plus complète — paupières abaissées — Les yeux regardent
plus facilement à gauche. La langue est complètement
paralysée — Obtusion de la sensibilité générale —
Les réflexes plantaires sont plus marqués à droite, mais avec
un retard. — toujours incontinence urinaire
L'excoriation de la fesse gauche offre une plaque qu'on
dirait sphacélée — c'est seulement de l'épiderme macéré
par l'urine.

SCD Lyon 1

SCD Lyon 1

# HOTEL-DIEU. — *Salle* 4 m. f. N° 130

*Nom* Mariane Chenal

*née à* Moyen-sautier-Savoie

*demeurant à*

*profession* ex domestique

*âge* 84 ans

*tempérament*

*constitution*

*entrée le* 7 Juin 78

*sortie le* 13 Juillet 78 (mort)

DIAGNOSTIC ET RÉSUMÉ

Hemiplégie droite
Ramollissement cérébral
(des lobes occipitaux)

## HISTOIRE PATHOLOGIQUE

Renseignements très incomplets. Cette femme est tombée dans l'enfance depuis plusieurs ans. Le 5 juin (avant-hier) elle a eu une attaque d'apoplexie.

8 Juin

### Etat actuel.

Hier, la malade était couchée sur le côté droit complètement repliée sur elle-même, et dans le coma; elle ne parlait pas. — Ce matin elle a la même position; mais elle est plus éveillée; elle pousse de petits gémissements, elle articule assez bien les mots, elle parle toute seule. — On observe les faits suivants:

Face. Paralysie incomplète droite. Rides effacées, joue tombante, commissure abaissée, déviation conjuguée très légère à gauche.

Membres supérieurs. Ils offrent tous deux une contracture considérable des fléchisseurs, qui est beaucoup plus marquée à gauche. Du reste, le bras de ce

| DATES | HISTOIRE PATHOLOGIQUE | PRESCRIPTIONS |
|---|---|---|
| | côté est encore un peu soumis à la volonté, et la malade atténue la vitesse de sa chute quand on l'abandonne après l'avoir soulevé. — Le droit est absolument inerte, et tombe lourdement. — La sensibilité y est fort affaiblie : les fortes piqûres sont seules perçues. — Au thorax, il est difficile d'affirmer une différence entre les deux côtés au point de vue de la sensibilité. Mouvements automatiques, et quelques m. volontaires | |
| | Membres inférieurs. A peine paralysés ; la malade leur imprime des mouvements spontanés assez marqués ; il existe des deux côtés une notable contracture. La sensibilité y est un peu diminuée. | |
| | On remarque sur le dos des mains un œdème, plus marqué à droite. — En outre, on trouve le long des membres supérieurs et infér. et sur le tronc une assez G. quantité de taches ecchymotiques. — Miction et défécation involontaires. | |
| 9 — | Il est bien difficile de savoir quelque chose au point de vue de la sensibilité dans les membres et sur le tronc ; mais à la face, il y a du côté droit une anesthésie très-manifeste. — Si on n'attachait pas la malade, elle se glisserait hors du lit pour se traîner à terre. | |
| 10 — | Le m. super. droit présente une contracture surtout des extenseurs — Le gauche présente une contracture marquée surtout p. les fléchisseurs — D'ailleurs à gauche la contracture est plus grande qu'à droite — même état p. les m. inférieurs — A la base droite submatité. — diminution de la respiration. souffle dans les grandes inspirat. — Les vibrations sont à peu près égales des 2 côtés. — Déglutition difficile — Elle prononce continuellement surtout la nuit des paroles incohérentes. Les pommettes sont rouges comme rougeur érythémateuse avec exulcération du côté droit, et aussi un peu du côté gauche. | |
| 28 | La malade baisse sensiblement. Sur la fesse droite, outre l'escharre sacrée qui s'est agrandie, on remarque sur le trochanter un groupe de taches rouges et exulcérées. A la fesse gauche, petite escharre un peu en-dehors du sillon interfessier — Contracture idem | |
| 29 | Quand la malade est restée en repos, le m. sup. droit paraît flasque ; mais il se contracture aussitôt après quelques mouvements communiqués ; la contracture est toujours + marquée à gauche, et très-intense — Pour les M. I. la contracture est aussi + marquée à gauche — Même état de démence sénile | |
| Juillet 15 | — Œdème considérable des membres du côté droit, très-accusé à la main et au pied, et plus marqué au M. sup. Actuellem. on ne trouve pas d'œdème du côté gauche. Pli cachectique très-accusé. Somnolence presque comateuse depuis quelques jours — Du côté droit, très légère contracture du biceps des fléchiss. des doigts et des adduct. de la cuisse. — A gauche ; la contracture persiste très-intense au biceps surtout et aux m. fléchiss. de la main et des doigts, à peine appréciable au triceps ainsi qu'aux adduct. et fléchiss. de la cuisse — Résolution totale des membres en général ; rien au thorax ; Resp. 32. Pouls 92 petit irrégulier. | |

SCD Lyon 1

| DATES | HISTOIRE PATHOLOGIQUE | PRESCRIPTIONS |
|---|---|---|
| | 5°. Le lobe occipital gauche est aussi ramolli, mais seulement dans une petite partie de son étendue (3 centim. antéro-postérieurement) ; la lésion est donc plus limitée que la lésion opposée : elle offre d'ailleurs le même aspect.<br>6°. Les coupes de Pitié ne démontrent aucune autre lésion centrale.<br>7°. Les vaisseaux, suivis jusque dans le point où ils deviennent extrêmement petits, n'offrent aucune trace d'embolie ou de thrombose. Les artères de la base ne sont pas athéromateuses. | |
| | Cœur. Pas de lésion d'orifices ; mais l'aorte est excessivement athéromateuse, dilatée, avec nombreuses plaques calcaires, concrétions calcaires sur les valvules sigmoïdes, qui sont suffisantes mais présentent ainsi un cert. degré de rétrécissement, par la difficulté qu'elles ont à s'appliquer contre l'aorte. — Les autres orif. sont sains. Cœur volume normal. Art. coronaires à parois incrustées de plaques athéromateuses (1)<br>Poumons. Excessivement emphysémateux : vers le bord antérieur, et près de la base, on trouve même quelques cellules qui se sont laissé distendre assez pour simuler de petits kystes aériformes, appendus au parenchyme pulmonaire. Adhérences nombreuses et solides de tout le poumon gauche. Le poumon droit n'offre pas d'adhérences, mais en revanche on trouve à sa base les lésions d'une pneumonie hypostatique. | |

(1) qui les rendent saillantes et sinueuses au-dessus de la surface du cœur. Les parois du cœur sont plutôt amincies ; cœur mou et flasque.

SCD Lyon 1

# HOTEL-DIEU. — *Salle* _____ *N°* _____

*Nom*

*né à*

*demeurant à*

*profession*

*âge*

*tempérament*

*constitution*

*entré le*

*sorti le*

DIAGNOSTIC ET RÉSUMÉ

Mariaume Chemal

autopsie le 14 Juillet 78

## HISTOIRE PATHOLOGIQUE

Méninges épaissies, très adhérentes à la boîte crânienne ; on éprouve une G. difficulté à séparer la Dure-mère des os de la voûte. — L'arachnoïde est opalescente et un peu laiteuse. — L'encéphale est notablement atrophié, et laisse autour de lui un vide très accusé. — On observe des plaques jaunes de ramollissement dans les points suivants :

1° Lobe occipital Droit, qui est ramolli dans sa totalité ; le ramollissement a même atteint légèrement la deuxième circonvolution du passage sur le pli courbe. Le ramollissement a détruit le lobe dans toute son épaisseur : il se présente sous forme de plaque jaune dans la subst. grise de la superficie, et sous forme de tranchée laiteuse dans la subst. blanche

2° A la partie post. du noyau lenticulaire du même côté on trouve une petite lacune du volume d'une lentille

3° On en trouve également dans le noyau lenticulaire du côté opposé.

4° Petite plaque jaune de ramollissement à la partie supérieure et postérieure de la circonvolution pariétale ascendante du côté gauche ; cette plaque offre les dimensions d'une pièce de 0,50 centimes ; elle déborde à peine la superficie de la circonvolution et n'intéresse que la subst. grise

SCD Lyon 1

1. M. Ch. – 4e femmes 130. – 84 ans. –
entrée le 7 juin 78 – morte le 13 juillet 78.

8 juin Tombée en enfance depuis plusieurs années – attaque il y a 2 jours – Hier la malade était couchée sur le côté droit et dans le coma, elle ne parlait pas – Ce matin, elle a la même position, mais elle est plus éveillée, elle pousse de petits gémissements, elle articule assez bien les mots – elle parle toute seule –
A la face, paralysie incomplète du côté droit, rides effacées, joue tombante, commissure abaissée – déviation très-légère des yeux à gauche –
Les membres supérieurs offrent tous deux une contracture considérable des fléchisseurs qui est beaucoup plus marquée à gauche – En revanche, le bras de ce côté est encore un peu soumis à la volonté et la malade atténue la vitesse de sa chute quand on l'abandonne après l'avoir soulevé – Il est le siège de mouvements automatiques et de quelques mouvements volontaires
Le membre droit est inerte et tombe lourdement –
Les membres inférieurs sont à peine paralysés – la malade leur imprime des mouvements spontanés assez marqués – il existe des 2 côtés une notable contracture.
– La sensibilité est fort affaiblie au membre supérieur droit, un peu diminuée aux 2 membres inférieurs, égale dans les 2 moitiés du tronc
– Œdème du dos des mains, plus marqué à droite
– taches ecchymotiques sur les membres – incontinence urinaire et fécale –
9 – anesthésie très-nette dans la moitié droite de la face
– si on n'attachait pas la malade, elle se glisserait hors du lit pour se traîner à terre
10 La malade prononce sans cesse des paroles incohérentes – pommettes rouges. – A la base droite, submatité, diminution de la respiration – Souffle dans les grandes inspirations – vibrations égales des 2 côtés – Rougeur erythémateuse avec exulcération sur la fesse droite et aussi un peu du côté gauche

SCD Lyon 1

SCD Lyon 1

2 Le noyau lenticulaire présente une lésion analogue à celle du côté opposé —

A la partie supérieure de la pariétale ascendante existe une petite plaque jaune de ramollissement, ayant la largeur d'une pièce de 0f 50 et n'intéressant que la substance grise

— Les coupes de Pétrin ne donnent rien de particulier

Cœur mou et flasque — pas de lésions d'orifices — Les artères coronaires ont leurs parois incrustées de plaques athéromateuses —

— Aorte athéromateuse avec nombreuses plaques calcaires, très dilatées — Les valvules sigmoïdes sont aussi le siège de concrétions calcaires, néanmoins elles sont suffisantes, mais elles amènent un certain degré de rétrécissement.

Poumons très emphysémateux — adhérences nombreuses et solides du côté gauche — pneumonie hypostatique à la base droite. —

SCD Lyon 1

SCD Lyon 1

SCD Lyon 1

SCD Lyon 1

8 juin La malade baisse sensiblement — L'escharre s'est agrandie — en outre sur le trochanter droit, on trouve un groupe de tâches rouges exulcérées —

9 Quand la malade est restée en repos, le membre supérieur droit paraît flasque — Les mouvements communiqués ramènent immédiatement la contracture — La contracture est toujours plus marquée à gauche où elle porte surtout sur les fléchisseurs.

9 juillet Oedème considérable des membres du côté droit, très accusé à la main et au pied, et plus marqué au membre supérieur — pas d'oedème à gauche.

Pli cachectique très-accusé — Somnolence presque comateuse depuis quelques jours. —

Du côté droit, très-légère contracture du biceps, des fléchisseurs des doigts et des adducteurs de la cuisse — A gauche, la contracture persiste très-intense au biceps surtout et aux fléchisseurs de la main et des doigts, à peine appréciable au triceps ainsi qu'aux adducteurs et fléchisseurs de la cuisse — Résolution totale des membres en général. Rien au thorax. Resp. 32. Pouls 92. petit-irrégulier.

Autopsie 14 juillet 78.

Méninges épaissies — très-adhérentes — Arachnoïde opalescente et un peu laiteuse — Encéphale atrophié laissant autour de lui un vide très-accusé —

Pas d'athérome des artères — pas d'oblitération — rien dans les sinus —

Hémisphère droit. Ramollissement total du lobe occipital sous forme de plaque jaune dans la substance grise et de bouillie laiteuse dans la substance blanche — Le ramollissement atteint le 2e pli de passage —

— petite lacune du volume d'une lentille dans la partie postérieure du noyau lenticulaire

Hémisphère gauche Ramollissement du lobe occipital mais dans une petite étendue (3 centim. antéro-poster) — Cette lésion offre le même aspect que celle du côté opposé

... considérable

... 2 membres paralysés — La circonférence du bras gauche

SCD Lyon 1

P. B. – 62 ans – St Maurice 8 – entré le 10 7bre 77. –
mort le 21 avril 78. –

– Rien à noter dans les antécédents héréditaires – pas d'alcoolisme – pas de syphilis – pas de rhumatisme articulaire – Cet homme dont il est difficile d'obtenir des renseignements précis prétend qu'il aurait déjà eu une hémiplégie gauche il y a 10 environ, mais qu'il aurait été presque complètement guéri au bout de 3 mois. – Il est entré à l'hôpital le 10 7bre 77 pour des troubles digestifs – A son entrée on constata un souffle au 1er temps et à la pointe et peu de jours après il présenta une hémiplégie qui s'établit en deux jours du côté gauche, sans attaque ni perte de connaissance. – Peu à peu quelques mouvements spontanés sont revenus ; mais un état cachectique avec incontinence urineuse et fécale n'a pas tardé à se montrer.

Actuellement. 19 novembre – apyrexie – maigreur extrême – hémiplégie gauche incomplète – Les mouvements volontaires sont limités – le malade peut élever son bras, fléchir un peu l'avant bras et les doigts – Les doigts fléchis ne peuvent plus s'étendre et retiennent avec énergie les objets saisis – cet effet se produit aussi lorsqu'on chatouille la paume de la main – une fois étendus. ils ont de la peine à se fléchir – on ne peut les faire changer de position qu'avec de grands efforts – le membre inférieur est atteint de paralysie complète –

Rien à la face –

Léger degré de contracture du biceps brachial. – et des muscles postérieurs de la cuisse – flexion du genou à angle droit et rotation du membre en dedans –

– Sensibilité émoussée aux 2 membres – les piqûres des doigts sont rapportées aux coudes. – amaigrissement considérable des 2 membres paralysés – La circonférence du bras gauche

SCD Lyon 1

17. - la jambe est moins fléchie ce matin -

22. au sacrum et sur la partie interne de la fesse gauche cicatrice d'escharre qui serait survenue 5 ou 6 jours après l'attaque - nouvelle ulcération en forme de croissant située sur le côté gauche du sacrum près de la ligne médiane. - toujours flexion du membre inférieur, mais de plus adduction forcée.

13. - le côté gauche de la face se plisse moins bien que le côté droit - les aliments séjournent quelquefois dans le sillon naso-labial gauche.

6 mars - même état des membres et de l'escharre - symptômes d'emphysème pulmonaire.

22. cuisse dans l'abduction - jambe complètement fléchie - pied dans l'adduction. son bord interne touche les bourses. - la position peut être modifiée - la cuisse et la jambe peuvent se fléchir presque à angle droit -

- plaque ecchymotique irrégulière sur la partie moyenne de la face postérieure de l'avant bras.

3 avril. ulcérations et zone erythémateuse au niveau du grand trochanter - gêne marquée de la déglutition

15. le membre inférieur peut s'étendre un peu -

les points saillants. trochanter, épine iliaque postérieure et supérieure - sacrum, présentent une rougeur violacée et des excoriations -

oedème du dos du pied et très léger sur l'avant bras gauche

- nombreuses ecchymoses avec croûtes sur le dernier -

2 petites ecchymoses sur l'avant bras droit - petites ecchymoses sur la face inférieure de la langue.

- incontinence urinaire et fécale.

- oppression - toux - râles sibilants et quelques râles muqueux surtout à la base gauche.

26. affaiblissement progressif - râles trachéaux. de temps en temps accès de dyspnée - râles humides nombreux des 2 côtés.

SCD Lyon 1

SCD Lyon 1

Hémisphère droit. Ramollissement des circonvolutions temporo-pariétales supérieure et inférieure et du fond du sillon parallèle — la substance cérébrale y est comme atrophiée — aplatie — de couleur jaune claire — adhérente aux méninges — le fond de la scissure parallèle est de consistance cartilagineuse — Le ramollissement atteint en arrière le 2e pli de passage et va jusqu'au lobe occipital —

— On trouve un 2e foyer en avant sur la 1re circonv. frontale, au niveau de la scissure interhémisphérique, à 2 centim. du sillon de Rolando — il a 5 cent. de long sur 2 d'étendue transversale.

— 3e foyer dans le lobe quadrilatère à sa face supéro-interne.

— 4e foyer au point où la scissure perpendiculaire interne devient externe.

En résumé la surface du cerveau n'offre aucune lésion des parties motrices —

Coupe pédiculo-frontale la substance blanche est profondément ramollie dans les points qui correspondent aux frontales.

— Le ramollissement s'arrête en dehors et en bas à 1 cent. du lobe strié et touche légèrement la capsule interne.

— Coupe frontale. Le centre ovale est ramolli dans sa partie interne et supérieure — il en est de même sur la coupe du sillon de Rolando, mais à ce niveau les circ. frontales sont saines

— Coupe pariétale le ramollissement est beaucoup plus étendu car on tombe sur le foyer du lobe quadrilatère et en dehors sur celui des circonv. temporo-pariétales —

Plus en arrière, on tombe sur le grand foyer de ramollissement temporo-pariétal et on trouve au niveau de la scissure perpendiculaire interne, près de la corne postérieure du ventricule latéral une partie décolorée, comme fibreuse de forme arrondie, du volume d'une noisette, ancien

SCD Lyon 1

foyer de ramollissement – Ce foyer se prolonge sous forme d'une tame mince, d'aspect et de consistance fibreuse et s'arrête à 1 cent. de la terminaison du lobe occipital –

– Hémisphère gauche rien d'appréciable.

– Le pédoncule cérébral, la protubérance et la pyramide antérieure du bulbe sont atrophiés du côté droit, comme affaissés, leur consistance est demi-molle –

Rien d'appréciable à la moelle.

Thorax. Quelques adhérences à la partie moyenne du poumon gauche – Dans les 2 poumons, noyaux caséeux et cavernules du lobe supérieur et de la partie supérieure du lobe moyen – cicatrices fibreuses au sommet gauche – tuméfaction des ganglions bronchiques et péri-aortiques

Cœur. plusieurs échihymoses sur la face antérieure – traces d'anciens infarctus – hypertrophie concentrique du ventricule gauche – rien au cœur droit – ni dans les oreillettes – plaque cartilagineuse à droite sur la valvule ou trace qui est suffisante. – coronaires saines. orifice aortique suffisant, mais un peu rétréci – soudures des valves antérieure et droite avec consistance cartilagineuse à leur union – aorte très-athéromateuse sous plaque calcaire.

– Rien dans les viscères abdominaux –

Les échihymoses de l'avant bras siègent dans l'épiderme et disparaissent par le radage. Le tissu cellulaire est sain ainsi que l'artère humérale –

Les muscles du membre supérieur gauche, surtout le biceps, sont atrophiés et décolorés – cette disposition est moins marquée au membre inférieur où l'on constate surtout la tension des adducteurs, maintenant la jambe fléchie à 60°.

On constate de l'usure des cartilages dans les articulations du genou, du poignet et du coude à gauche.

SCD Lyon 1

SCD Lyon 1

Les contractures diminuent manifestement. – cependant la cuisse ne peut s'étendre que très légèrement –
oedème de la main gauche – très nombreuses ecchymoses volet narrâtres.
Dans la région occipitale gauche, les cheveux ont disparu par suite du frottement contre les draps –
Soir ecchymose longue de 2 centim. sur le rebord orbitaire externe droit – plusieurs autres pointures sur la région
17. affaiblissement progressif. râles trachéaux. somnolence légère blépharite ciliaire à gauche. T.R. { matin. 37°.9 / soir. 38°.2.
18. – malade plus éveillé – sensibilité moins obtuse à la racine du membre supérieur qu'aux extrémités
– oedème moins prononcé – La main et l'avant bras sont beaucoup plus froids à droite qu'à gauche.
19. blépharite ciliaire plus marquée à gauche T.R. 38°.8.
20. – T.R. matin. 37°.8
21. dyspnée très marquée – râles trachéaux – cyanose des extrémités – escharre de la dimension d'une pièce de 5 ft au niveau du grand trochanter.
meurt à 11 heures du matin.

## Autopsie – 23 avril

Cerveau très mou. surtout l'hémisphère droit.
Artères de la base très athéromateuses – La cylindrique droite tout près de son origine présente une oblitération incomplète avec diminution de volume de l'artère –
– une oblitération complète existe sur cette même artère avant la naissance de la branche du pli courbe –
– La cérébrale antérieure droite présente une dépression de 6 à 8 mm au niveau de laquelle la lumière du vaisseau est oblitérée par un caillot fibrineux, blanc jaunâtre, long d'1 cent. $\frac{1}{2}$, terminé en pointe du côté du cœur – il est situé à la naissance d'une branche dans laquelle il pénètre un peu et semble être d'origine embolique

SCD Lyon 1

SCD Lyon 1

mesure 3 centim. de moins que celle du bras droit.
- incontinence fécale et urinaire - cicatrice d'escharre au sacrum -
Au cœur souffle assez doux au 1er temps ayant son maximum au dessous du mamelon et se prolongeant dans l'aisselle -
pouls régulier. petit. respiration normale
athérome très-marqué des artères - arc sénile
Exploration électrique - Contractions musculaires seulement avec un courant intense et trop faible pour amener des mouvements - notion de position des membres très - diminuée - sensibilité diminuée - rien de particulier pour les organes des sens.
Le genou est demi-fléchi. - le pied et les orteils sont étendus.
le souffle cardiaque a disparu.
- même état - au cœur le 1er temps est mal frappé, mais pas de souffle
persistance de la contracture - surtout des fléchisseurs et adducteurs de la jambe - flexion de la cuisse - flexion à angle droit de la jambe qui s'étend incomplètement - extension des orteils - sensibilité diminuée au côté gauche de la face et surtout aux 2 membres -
mution fréquente - incontinence - pas d'albumine ni de sucre.
- Les mouvements du bras droit n'ont pas d'influence sur la contraction des muscles du membre gauche - toujours doigté à ressort - Dynamom. à droite 60 - à gauche 20.
Pli naso labial gauche un peu moins accusé, un peu abaissé - lèvres un peu collées à gauche.
Jeudi. le membre supérieur reprend des forces - même état de la contracture
contracture plus marquée du biceps brachial - depuis quelques jours flexion forcée de la cuisse et de la jambe, le genou vient toucher le membre - l'extension du membre exige un certain effort - un peu d'œdème du dos du pied
même état de la sensibilité
La contracture du membre inférieur persiste - le pied est dans l'adduction - pas de contracture des orteils

SCD Lyon 1

SCD Lyon 1

1 Ch. L. – salle St Maurice 35 – revendeur de fruits – entré le 12 Xbre 77 – mort le 24 janvier 78.

---

Xbre Rien dans l'hérédité – Bonne santé antérieure – a eu la dysenterie étant soldat – abus de tabac (0f.40 par jour) alcoolisme depuis deux ans ½. (5 à 6 petits verres d'eau de vie tous les matins)

Depuis le mois de juillet il a tous les matins de petites quintes de toux suivies d'expectoration séreuse et de vomissements bilieux – néanmoins bonne santé jusqu'au 25 8bre – A ce moment il est pris subitement de malaise, d'oppression, de douleurs vagues dans le côté droit de la poitrine sans frissons – il se met au lit et est bientôt pris d'orthopnée avec état fébrile et inappétence.

Cet état dura près d'un mois – avec toux rare, expectoration muqueuse, jamais d'hémoptysie – L'appétit de vésicatoires et de vomitifs diminuèrent l'oppression et depuis 15 jours amélioration – le décubitus dorsal est possible, mais les forces et l'appétit ne sont pas revenus.

Actuellement – temp. Rect. 38°.6 – face un peu colorée – peau moite – pouls petit – dyspnée – la respiration est à 40 – Toux très rare – expectoration visqueuse muco-purulente – pas de douleur thoracique – Thorax pas de voussure – vibrations normales – pas de matité. A l'auscultation – en avant respiration normale – en arrière à droite au sommet, respiration ample, expiration très soufflante se prolongeant en dedans de l'omoplate où la respiration est un peu obscure et mêlée de râles sans crépitants.

[illegible]

SCD Lyon 1

SCD Lyon 1

2 8 9bre – Ce matin vers 7 heures – étourdissement sans perte de connaissance – il ne pouvait parler – actuellement il prononce quelques mots incohérents – répète plusieurs fois le même mot – ne comprend pas ce qu'on lui dit, tire la langue quand on lui commande de fermer les yeux –
– parésie des deux membres du côté droit – à la face on ne remarque qu'un abaissement de la commissure droite quand le malade remue les lèvres et du sillon naso labial et une contraction de la pupille droite.
Le pied droit est dans la rotation en dehors avec léger varus équin.
– La sensibilité est émoussée dans les quatre membres – elle est manifestement diminuée à droite pour le tronc et surtout la face soit au niveau de la peau, soit des muqueuses.
Les réflexes sont diminués à droite –
Les piqures des mains ne saignent pas. – face colorée.
membres pâles. – Dynamomètre. 45 à gauche.
Langue sèche – blanche. haleine fétide –
Rien à l'auscultation – Bruits du coeur profonds, mais normaux – pouls 96 – Respir. 24. T.R. 37°.3.
– Lavement purgatif.
Soir. Le malade est plus abattu – répond avec beaucoup plus de peine encore – plusieurs selles après le lavement
Le bras soulevé retombe immédiatement comme une masse inerte.
9. Le malade ne prononce que quelques mots qu'il répète. 2.3 fois – c'est bien – très bien – seulement.
10 – Force un peu revenue au membre sup. droit – 40 au dynamomètre – à gauche 56 – même état de la sensibilité – intelligence moins obtuse – prononce quelques petites phrases « comme nous voudrez » etc. – répond par signes. Semble comprendre – ce qu'on lui demande.
Thorax. Léger tympanisme vers la base droite – respiration obscure avec quelques râles sonores – respiration ample à la base gauche en avant à droite respiration également obscure. Lavement [illegible]

11 - paraît plus éveillé - répond mieux - se sert de sa main droite - 40 au dynamomètre - 45 à gauche -
langue saburrale - pas de selles malgré le lavement -
Pouls 104. Respiration 32. - Toujours obscurité et râles muqueux à la base droite -
Sensibilité émoussée à droite même pour les membres surtout extrémités digitales.
La recherche de la notion de position est impossible le malade ne comprenant pas ce qu'on veut lui faire faire
huile de ricin - 15 gr.

12. Le malade comprend qu'on l'a changé de lit - même état - sensibilité obtuse partout, mais plus diminuée à droite
plusieurs selles après l'huile de ricin -

13. - La sensibilité est moins obtuse qu'hier à gauche - respirations s'entend bien à la base droite - haleine fétide - pupille très dilatées -

14 - parle mieux - phrases assez longues - toujours mécontent
Sensibilité améliorée à droite - toujours obnubilée des 2 côtés
Dynam. 50 à droite - 55 à gauche - La langue se dépouille

16. Le malade est énigmatique - il répète 2, 3 fois de suite ; il faut que je m'en aille

17. Sensibilité moins obtuse, mais toujours plus faible à droite
Le membre inférieur est fléchi et tourné en dehors - l'œdème des pieds et des malléoles persiste -
pupille gauche toujours un peu plus dilatée - blépharite ciliaire droite - pas d'albumine dans les urines

18. La Marche est possible, même lorsqu'on soutient à peine le malade - mais la jambe droite traîne un peu -
Au dynamom. 45 des 2 côtés.

SCD Lyon 1

20 Xbre reconnaît les objets usuels, cuiller, fourchette, fait un signe de tête quand on les désigne, mais ne peut répéter le mot qu'il a entendu –

oedème du dos du pied plus prononcé à droite

Dynam. – 50 à gauche – 45 à droite

24 – marche facile. s'accompagne d'une légère claudication.

Dynam – 55 des 2 côtés.

26. – le malade est impatienté de ne pas guérir – il commence à nommer les objets après qu'on les a désignés, mais en estropiant le nom – un coteau, un côté pour couteau.

– la sensibilité est presque revenue à droite Au dynam. 75 des 2 côtés –

29. – il marche tout seul – toujours très-irrité – Au dynam. 55 des 2 côtés.

31 Xbre Dynam. – 60 à gauche. 55 à droite

2 janvier Dynam. 70 à gauche – 60 à droite

4 janvier L'intelligence revient un peu – le malade se désespère de ne pouvoir parler. « moi pas pouvoir, pas pouvoir parler – il prononce quelques phrases, mais répète les mots deux fois ou hésite un peu. – Ses principales phrases sont « je ne peux pas. oh mon Dieu, mon Dieu » – ne nomme pas encore les objets usuels.

La sensibilité est toujours légèrement diminuée à droite, les réflexes sont très-diminués – Le membre inférieur droit est plus faible que le gauche. – L'oedème remonte à la partie moyenne des jambes – il est plus prononcé à droite – Dynam. 75 à droite – 65 à gauche.

8. Le malade prononce certains noms (cuiller) mais ne peut pas dire fourchette couteau.

9. 2 âtes muqueuses à la base droite – 2 âtes sous crépitants nombreux dans les 2/3 inférieurs du poumon gauche – pas de matité. un de souffle Au dynam. 75 des 2 côtés

SCD Lyon 1

SCD Lyon 1

4. 19. L'hémoptysie continue. – mêmes symptômes pulmonaires – pouls petit. 120.
urines chargées en urates. D. 1024. T.R. 38°.5. infusion de digitale. 0 gr. 50.

Soir. Toujours quelques crachats sanglants. Douleur vive au niveau des 5e et 6e espaces intercostaux gauches dans la ligne mamelonaire. Pouls plus ample. 124. Respiration 36.
– A l'auscultation du cœur, double frottement s'entendant à l'inspiration, cessant à peu près complètement quand la respiration se ralentit, ayant son maximum près du sternum. dans le 5e espace – T.R. 38°.4.

20. La douleur a diminué – inspiration saccadée. s'accompagne d'un bruit de frottement au niveau du cœur.

21. Le souffle a disparu ainsi que le bruit de frottement qui pouvait être un râle sonore. Le malade a eu hier soir à 7 heures une forte sensation de froid sans frisson véritable – face colorée sans cyanose – mêmes symptômes pulmonaires un peu d'obscurité de la base gauche.
– Rien de changé pour la sensibilité. On ne peut interroger les organes des sens.
Le malade prononce les noms usuels – fait quelques phrases courtes – ne comprend pas bien les questions et répond : « je ne sais pas, je ne peux pas »
– Pouls toujours très petit – 124 – suppression de la digitale pour demain – Limonade sulfurique.

22. Prostration plus grande – crachats plus noirs – pouls plus fort. plus régulier. 92. – Respiration 40.
T.R. 38°.5.
– Limonade gazeuse – potion. 2 gr. acide gallique.
– Soir. ~~dyspnée très grande. – 60 respirat~~ face colorée. pouls plus ample. 100.

SCD Lyon 1

SCD Lyon 1

5.

Hemisph. gauche. On constate une coloration jaune, un affaissement et un état mou de la substance cérébrale au niveau du lobule du pli courbe et de la partie postérieure de la 1re temporale et du lobule de l'insula où l'altération est moins marquée – Elle envahit en s'effaçant jusqu'à la scissure parallèle, le lobule pariétal supérieur en dépassant la scissure interpariétale.

Coupes. Toutes les coupes passant en avant de la coupe pariétal mettent à nu des parties saines –

Coupe pariétale ramollissement portant sur les circonvolutions de l'insula. l'avant mur. la capsule externe – respectant le noyau lenticulaire et la capsule interne.

Coupe pédiculo-pariétale ramollissement et teinte jaune clair du lobule de l'insula et du noyau lenticulaire correspondant aux circ. pariétales et à la 1re temporale le centre ovale paraît plus mou, mais sa couleur est normale – intégrité de la capsule interne.

– Une coupe passant un peu plus en arrière. montre un ramollissement occupant toute la partie du centre ovale qui correspond au lobule de l'insula – la capsule interne est également un peu molle, mais la couche optique et le noyau caudé sont sains

– Une coupe à 1 centim. en arrière. montre un ramollissement de tout le centre ovale correspondant au lobule du pli cour.

– Le ramollissement cesse au niveau d'une coupe passant au milieu du pli courbe

— Rien dans l'hémisphère droit, cervelet, protubérance bulbe –

SCD Lyon 1

SCD Lyon 1

6.

Chaque infarctus correspond à l'existence d'un caillot. Demi mou. rougeâtre. long d'1 cent. $\frac{1}{2}$ à 2 cent. dans une branche de l'artère pulmonaire –

A droite. pas de liquide – exsudats sur toute la surface pleurale – Le poumon est beaucoup plus volumineux qu'à gauche – On trouve d'une part sur la partie postérieure latérale du lobe moyen, d'autre part sur la partie postérieure et centrale du lobe inférieur deux infarctus beaucoup plus anciens que les précédents. occupant une étendue de 8 centim. carré. Leur coloration est bien noirâtre. le tissu pulmonaire à leur niveau est affaissé et ramollie – en pressant sur ce tissu on tombe dans une sorte de cavité virtuelle au milieu de laquelle on trouve des détritus noirâtres et des branches artérielles entourées d'une petite gaîne sclérosée – l'incision de ces branches fait tomber sur un caillot analogue à ceux du côté gauche et uniques pour chaque infarctus – — pas de tubercules.

— hyperhémie de la trachée et des branches.

Abdomen Les 2 reins sont réunis par leur extrémité inférieure (rein en fer à cheval) On voit à leur surface deux infarctus jaune clairs du volume d'un gros pois à base tournée à la périphérie – L'un est situé à la jonction des 2 reins – l'autre un peu plus gros à la partie inférieure de la face postérieure du rein gauche – Le rein droit présente une petite cicatrice déprimée trace d'un ancien infarctus

— La rate. le foie. les autres organes sont sains

[illegible]
vers le hile du poumon.

SCD Lyon 1

SCD Lyon 1

vers le bas du pantalon.

SCD Lyon 1

SCD Lyon 1

Thorax Cœur plaques laiteuses sur le péricarde viscéral au lieu d'élection — Cœur hypertrophié (430 gr) surtout aux dépens du ventricule gauche — dont les parois ont plus de 2 centim. d'épaisseur — Sur la partie moyenne de la paroi antérieure du ventricule gauche est un caillot de 2 centim. de long, rouge brun, de consistance filamenteuse — adhérent à la paroi qui à ce niveau est ramollie et désolée

Plus bas, toujours en rapport avec la face antérieure du ventricule, mais tombant à la pointe, 5 ou 6 caillots du volume d'un pois, rouge brun. demi mous et adhérents — situés entre les cordages.

— Dans l'oreillette droite. quelques caillots analogues, mais non adhérents —

— Toutes les valvules sont suffisantes — petites plaques athéromateuses blanc jaunâtre sur la mitrale — épaississement des valvules sigmoïdes —

Rien dans les artères coronaires

— Nombreuses plaques blanc jaunâtres sur la face interne de l'aorte qui est rosée — Sur la crosse, on voit de larges plaques rouges avec soulèvement de la tunique interne — en un point une ulcération qui met à nu la tunique moyenne épaissie et jaunâtre —

Plèvres et poumons

A gauche. 1 litre de sérosité — au sommet quelques adhérences faciles à rompre — quelques cicatrices déprimées — 2 ou 3 tubercules crétacés — exsudat blanc jaunâtre adhérent sur la plèvre viscérale — Le poumon est en grande partie atélectasié — En arrière, 2 infarctus situés de part et d'autre de la scissure interlobaire sous forme de 2 longues traînées rouge noirâtres — Celui du lobe supérieur a 10 centim. de longueur, celui du lobe inférieur en a 8. — A la coupe le tissu est lisse rouge brun — l'infarctus se termine en pointe tournée vers le hile du poumon.

SCD Lyon 1

SCD Lyon 1

23. dyspnée plus grande. 60 respirat. – pouls 124.
l'hémoptysie continue – sang rouge foncé, presque pur
– le cœur ne peut être auscultée en raison des gémissements
du malade – à l'auscultation des poumons, râles
trachéaux et muqueux – persistance de l'œdème –
toujours diminution plus marquée de la sensibilité du
côté droit – de la conjonctive également – légère dilatation
de la pupille gauche –
Soir. dyspnée encore plus marquée – pouls 152.
24. – mort à 4 heures du matin.

Autopsie. 25 janvier 98

Cr. Les méninges paraissent saines. – vascularisation plus grande
de l'hémisphère droit – anémie de l'hémisphère gauche –
– Artères petit caillot à la réunion des 2 vertébrales. – à la
réunion des 2 cérébrales postérieures petite plaque athéromateuse
jaune clair et un caillot récent non oblitérant – communicantes
postérieures saines, mais très-étroites – intégrité des cérébrales antérieures
– plaques d'athérome blanc jaunâtres sur les sylviennes, beaucoup
plus marquées à gauche et n'obstruant pas le calibre de ces vaisseaux
– Immédiatement après la naissance de la pariétale ascendante,
la sylvienne gauche présente une endartérite chronique sous
forme de plaque athéromateuse. avec destruction de la
tunique interne, épaississement et aspect jaunâtre de
la moyenne – au delà un caillot rouge noirâtre un
peu jaunâtre en certains points, assez adhérent, long d'1 cent. ½
et dont l'extrémité terminée en pointe vient toucher
la plaque d'athérome et l'embouchure de la branche pariétale
qu'elle n'obstrue pas d'ailleurs – les rameaux qui
naissent de la pariéto-sphénoïdale sont diminués de
volume –

SCD Lyon 1

SCD Lyon 1

10. Sensibilité paraît égale des 2 côtés.
11. Dyspnée - Respiration 36. pouls 112 - pas de matité ni de diminution des vibrations - dans les 2/3 inférieurs du poumon droit râles muqueux et respiration obscure - mêmes phénomènes à gauche. mais plus marqués et râles sous crépitants à la base. - 7°. R. 38°.6.
12. Crachats visqueux un peu teintés. - obscurité de la base gauche - un peu d'aplatissement du thorax. au dessus des points obscurs, nombreux râles sous crépitants. Potion - oxyde blanc d'antimoine.
14. Crachats mousseux. - mêmes symptômes pulmonaires toujours de l'oedème des jambes, de la bouffissure de la face - un peu de gonflement oedémateux des membres supérieurs - Constipation - miction régulière - urine chargée d'urates. - pas d'albumine.
16. même état - râles sonores et muqueux disséminés sensibilité émoussée à droite
18. Quelques crachats sanglants - Sonorité légèrement diminuée à la base gauche - les râles sont moins nombreux, la respiration obscure - pas de souffle - vibrations presque abolies - retentissement plus marqué de la voix
- A l'auscultation, on perçait dans la région cardiaque un double souffle intense, un peu musical par moments, et ayant son maximum entre le mamelon et le sternum plus près cependant de l'os - il se propage vers la pointe, mais ne se perçoit presque plus à la base - le 1er souffle a le caractère musical et paraît presystolique - le 2e claquement manque - le souffle couvre le grand silence par le bruit de Duroziez - Pouls régulier. petit. rapide. 128. infusion de digitale. 0.30.

SCD Lyon 1

SCD Lyon 1

SCD Lyon 1

SCD Lyon 1

Ce gauche respiration un peu plus ample qu'à droite.
– peu soufflante à l'expiration vers le sommet et
mêlée de râles sans crépitants –
Retentissement normal de la voix vers les bases, un peu
exagéré vers les sommets.
Cœur impulsion faible – pointe difficile à limiter, pas
de bruit de souffle.
Foie matité commençant à 2 travers de doigt au moins du
mamelon et ne dépassant pas les fausses côtes.
– inappétence – selles rares – miction régulière.
L'impulsion du cœur à la palpation a lieu sur une large
surface – elle est profonde – à l'auscultation on perçoit
un bruit ne masquant pas les claquements, bruit sourd inter-
médiaire entre un souffle et un frottement, ayant son
maximum entre le mamelon et le sternum. – la matité
paraît augmentée – pouls presque imperceptible
léger œdème des malléoles – inf. de digitale – 0 g. 30 –
Résine de gueules de cerise.
Pendant l'inspiration on perçoit au niveau du 5e espace
gauche sur le bord du sternum un bruit musical qui
cesse avec la respiration – pouls 104 – irrégulier, mais
a repris un peu de force – pas de selles depuis 10 jours –
lavement laxatif.
Le bruit péricardique a presque disparu – les deux bruits du
cœur sont sourds profonds. Le premier n'est pas très-net.
Le bruit de Chayau est moins marqué au moment de l'inspira-
tion – on en trouve seulement quelques vestiges, mais avec
peine – matité au niveau des 3e et 4e espaces – distension
stomacale – pouls irrégulier. inégal. 100 – miction abondante
Malaise général. vomissements. douleurs abdominales
langue très-sèche – rouge-cuite
amélioration – pouls 100 – l'œdème des membres inférieurs
persiste – suppression de la digitale
Le soir sensation de constriction. Pesanteur – au niveau du rebord des côtes
gauches – pouls 104.

SCD Lyon 1

SCD Lyon 1

N° 21.

HOTEL-DIEU. — Salle Charles N° ~~XX~~ 21

Nom Gd Ch. Verriere

né à Pollionay

demeurant à id

profession cultivateur

âge 40

tempérament

constitution

entré le 5 8bre 75

sorti le 10 Aout 77

DIAGNOSTIC ET RÉSUMÉ

Hypertrophie cardiaque

Hémiplégie g. providentielle

Caillots prédiculés dans le cœur

Embolie de la sylvienne droite

Lésions du noyau extra ventriculaire du corps strié

HISTOIRE PATHOLOGIQUE

Mère morte de catarrhe compliqué d'asthme —

Père vivant encore —

Sœur morte à 20 ans d'une affection nerveuse, dont le récit bizarre faisait croire à de l'épilepsie, ou à la chorée —

Ce malade n'a jamais eu de rhumatisme — Il a eu une pneumonie il y a 15 ans.

Depuis 5 ans il se plaint de palpitation et d'oppression vive qui l'empêchait de travailler.

Il y a deux ans il eut de l'œdème des jambes pour la première fois qui depuis lors a reparu et disparu

Il a eu aussi depuis 4 ans des

| DATES | HISTOIRE PATHOLOGIQUE | PRESCRIPTIONS |
|---|---|---|

hemoptysies à plusieurs reprises —
Il y a dix jours, le malade était occupé à préparer son repas, lorsqu'il fut pris subitement d'une attaque, sans perte de connaissance. Il put cependant se relever bientôt, mais il s'aperçut que la jambe gauche, et le bras ~~droit~~ gauche étaient privés de mouvement. Il eut aussi un peu de hémiplégie faciale.
actuellement les traits de la face sont redressés. Les bras et la jambe gauche sont privés de mouvements — (Ils commencent pourtant à reparaître dans la jambe) — La sensibilité est encore un peu émoussée. —
L'auscultation est difficile à cause de râles tracheaux, mais la respiration semble normale. La région cardiaque n'est pas de voussure. Quand on appuie la main, on sent à la pointe un petit frémissement sec et dur — presystolique. La pointe bat dans le 6e espace intercostal à 3 travers de doigt, au dessous et un peu en dedans du mamelon —
à l'auscultation on trouve à la pointe un point très limité où l'on entend un souffle un peu dur — né sur place et ne se propageant pas, ~~et qui paraîtrait dû à de la péricardite~~ —
quand on ausculte à côté de ce point, on entend les battements, irréguliers, durs et intermittents, la pointe à de la peine à se détacher et le choc est dur. — Rien à la base, ni sur les vaisseaux du cou — Le foie n'est pas augmenté de volume — Pas d'œdème des jambes. La céphalalgie s'est montrée depuis l'attaque qu'elle a suivi et non précédée — elle persiste encore

Lyon. Impr. A. Bonnaviat, rue Ste-Catherine, 13.

SCD Lyon 1

| DATES | HISTOIRE PATHOLOGIQUE | PRESCRIPTIONS |
|---|---|---|
| | mais aussitôt que l'on presse sur le point douloureux du pied ou du genou, il la plie rapidement. Le bras est toujours immobile | |
| | Battements du cœur 68 | |
| | Pouls — 52 — Les pulsations qui font défaut, correspondent à un battement faible succédant à un battement fort — | Kermès — 0,20 cts |
| | Le frôlement qui avait disparu ces jours derniers est revenu aujourd'hui mais moins prononcé qu'au début. Tous depuis une huitaine de jours. Râles sonores et ronflants disséminés partout en avant et en arrière | |
| 18. | Toux moins, ~~[illegible]~~ apprêté | |
| | Battements cardiaq. 72. — | |
| | P. — — 56. — | |
| | Persistance des douleurs au niveau du cou-de-pied et du genou garant avec flexion de la jambe sur la cuisse | |
| 29. 8e | Le malade commence à faire q.q. légers mouvements de la jambe gauche les douleurs ont disparu — | |
| | Depuis 5 jours se plaint de coliques | |
| | Pas d'appétit. | |
| 29 9bre | Le malade s'est plaint depuis q.q. jour de maux de ventre — et de maux de cœur — on lui a donné de l'huile de Ricin, qui n'a pas provoqué de selles. On lui a donné un lavement qui n'a produit qu'une selle. — Aujourd'hui il se plaint d'envies de vomir de lipothymie — le pouls est | |

Lyon Imp. ennez Beaumont et fils

SCD Lyon 1

| DATES | HISTOIRE PATHOLOGIQUE | PRESCRIPTIONS |
|---|---|---|
| | Le Pouls est très irrégulier quant au rhythme et à l'intensité des battements. Tous les battements du cœur ne sont pas perçus au pouls — ainsi au cœur les battements sont de 130 à 140. — et les pulsations de 40 à 50. | |
| | Pas d'albumine dans les urines | Fte Digitale 0,30 |
| 9 — | P. 48. Battements du cœur 76. — | Très ~~bien~~ diminué |
| 11 — | Le pouls est toujours irrégulier mais moins qu'auparavant. Les pulsations à la radiale sont plus nettement perçues — P. 60 — Battement du cœur 64 — La main appliquée sur la région précordiale, percoit encore un battement un peu dur, mais plus de frolement. — A l'auscultatation on n'entend plus le bruit de frottement. | |
| 12 — | | Suppress. de la digitale |
| 14 | Point douloureux sur le cou-de-pied gauche (côté paralysé) où l'on trouve un peu de rougeur avec un empâtement limité. Le genou est aussi douloureux, quoique non tuméfié — La jambe est dans une demi-flexion. L'extension est douloureuse — et la douleur se ressent à l'articulation du genou en dedans de la rotule qui est mobile — Le malade ne peut plier la jambe lentement | |

~~Hospice Général. Progrès. Hôpital~~ N° 5

N° 21 bis.

| DATES | HISTOIRE PATHOLOGIQUE | PRESCRIPTIONS |
|---|---|---|
| 2 Déc | Précise depuis 3 jours. Battements à 120 plus inégaux ; pouls très inégaux, différents à compter = 60 | |
| 15 Jan | = Depuis 9 jours Dans le cœur et les poumons, et bruits anormaux dans la moelle : supérieure gauche ; Paralysie de l'hémiplégie | |
| 10 Janv | Le malade tousse un peu depuis 4 ou 5 jours surtout la nuit. Il est oppressé depuis 3 jours et c'est l'oppression qui remarque la fréquence et l'irrégularité des battements du cœur. Pulsations du cœur 120 à la minute. Pouls irrégulier aussi. Pour les irrégularités des battements [illegible] plus forts. Les premiers ne sont pas perçus à la radiale droite, les autres le sont faiblement. = Respiration obscure dans les 2 poumons ; râles sonores et muqueux aux bases. Injection de 1 gramme de digitale 30 centig. | |
| 12 Janv | Le malade est moins oppressé, battements du cœur sont moins tumultueux, mais irréguliers et inégaux. Il y a qu'un petit nombre de battements cardiaques qui retentissent jusque à la radiale. 88 au cœur et 64 à l'artère radiale. Le malade ne se plaint que de tousser et de respirer encore beaucoup. | |
| 14. | Le même persistant, on supprime la Digitale. | |
| 25 Mars | = Pouls de cœur et Dyspnée idem. Les battements du cœur sont devenus plus fréquents, et plus irréguliers. Après exercice, malaise, 120 pulsations au cœur par minutes avec beaucoup d'irrégularités : [illegible] de l'artère radiale les mêmes irrégularités : [illegible] de bruits, au lieu il est impossible de rien compter. [illegible] à la radiale rien autres bruissements. On entend pas de bruit anormal sauf les [illegible] Dyspnée [illegible] et respiration [illegible] de [illegible] Pouls [illegible] crachats rien = muqueux. Respiration obscure dans les 2 poumons. Quelques râles sonores aux bases à gauche jugulaire externe à peine apparente. Très légers pouls [illegible] semble retenant pendant l'inspiration. | |
| 27 mars | Mêmes choses accusées. 64 pulsations au cœur. 48 au poignet radial. A déjeuner "à la cantine". Cesse de prendre l'infusion de digitale donnée pendant 12 jours à la dose de 30 centigr. et que l'on suspend aujourd'hui. | |
| 6 Avril | Depuis quelques jours le malade tousse encore beaucoup abondants râles sonores dans tout le poitrine râle muqueux aux bases notamment à gauche Batt du cœur fréq. irrégulier 124 — Le pouls est tellement petit la pulsation tellement sourde qu'il est impossible de le compter. A la Carotide 100 pulsations environ. | |
| 9 Mai | Les battements du cœur sont très fréquents, on en compte 112. Les pulsations de la radiale sont plus sensibles 72. avec irrégularité persistante de jour en jour. Toujours le malade se sent mieux | |
| 11 Mai | Aujourd'hui sensible les battements sont beaucoup moins fréquents 96 au cœur à la radiale les battements sont moins perçus 68. | |

SCD Lyon 1

| DATES | HISTOIRE PATHOLOGIQUE | PRESCRIPTIONS |
|---|---|---|
| | est chaude — R — 39,7<br>Les battements du cœur sont très nettement sentis, bien frappés au nombre de 164 —<br>Le pouls est petit, presque insensible on a beaucoup de peine à en compter 80 —<br>On trouve toujours dans le 5e espace intercostal, un peu en dedans du mamelon comme un frôlement sude, précédant la systole — le phénomène est aussi sensible à la main et c'est dans ce point qu'on a le maximum des battements. —<br>Râles sonores disséminés partout en arrière et râles muqueux au deux bases. —<br>Ne se plaint pas de la tête<br>Pupille gauche un peu moins dilatée que la droite. —<br>Cœur cardiaque. | Digitale 10 cent |
| 3 Nov | = Temp. 40° = ~~Pouls 160~~ | Batt. cardiaq. 160 Pouls radial<br>{ 10 cent. de Digitale |
| 4 Nov | = Temp. 37 | Batt du cœur 104.<br>{ Batt du pouls rad. 60 |
| | Persistance du bruit anormal à la pointe<br>Un peu de douleur au genou gauche | On suspend la digit. |
| 5 Nov | Il continue d'aller mieux; il a 76 batt au cœur et 60 à la radiale<br>Lg. râles muqueux à la base du poumon droit avec obscurité de la respiration. Râles sonores disséminés dans les 2 poumons. | |
| 8 Nov | = Batt du cœur 15 Batt du pouls radial 12 | |
| 10 Nov | = La douleur est plus vive au genou gauche, elle a disparu sur le cou de pied. | |
| 12 Nov | = Depuis le genou est bien moins douloureux les batt. cardiaques sont toujours moins forts que ces derniers temps | |
| 16 Nov | Douleurs au niveau de l'épaule gauche | |
| 23 Nov | Toujours q. q. douleurs dans le genou et dans l'épaule et le bras.<br>R. = 60 Cœur = 92. Tous les mouv. des membres ... pouls ... | |
| | Cœur ... = membres ... toujours ... | |

SCD Lyon 1

N° 52

N° 21 bis.

| DATES. MAI | HISTOIRE PATHOLOGIQUE | PRESCRIPTIONS |
| --- | --- | --- |
| 15 | Pouls = 52. Batt cœur = 68. La dyspnée [illegible] | Le malade se sent très bien |
| 17 | Vomissem. Batt cœur = 48. Pouls = 48 [illegible] amené ces vomissements — inappétence. Teint [illegible] crachats [illegible] spumeux et [illegible]. [illegible] non [illegible]. [illegible] | On suspend digitale qui a [illegible] expectoration abondante. Sol. gomm. 30 g. Sirop 20 g. Lait. 4 B. Café. 2 potages. Rhubarbe 0,3 |
| 10 | La cuisse est un peu fléchie sur le bassin et la jambe sur la cuisse. Contracture des fléchisseurs. Au membre supérieur le malade a fait le soulever qu'en mais qu'avec les muscles de l'épaule. Les fléchisseurs sont contracturés [illegible]. | |
| 2 août | Depuis 2 jours, se plaint d'oppression l'obligeant à rester souvent assis sur son lit. Les batt. du cœur toujours irréguliers sont fréquents (140) tandis qu'à la radiale on a beaucoup de peine à sentir le pouls et on ne compte que 72 puls. Impulsion cardiaque forte. Tousse un peu plus, crachats visqueux, incolores, peu abondants. Sonorité de la poitrine et râles muqueux persistant toujours en arrière aux bases. Le malade attribue cette indisposition à un refroidissement; en tous cas, elle coïncide avec un abaissement notable de la température de l'atmosphère. — Le 1er bruit du cœur est toujours accompagné de frottement ou de dédoublement mal caractérisé — teinte un peu jaunâtre des téguments sans ictère. | Potion avec 0,50 cent. de feuilles de digitale en infusion. |
| 27 | Amélioration sensible. 100 pulsations à la région précordiale, 72 à la radiale. | |
| 28 | Batt. du cœur 68 — Pouls radial 48 — | On supprime la digitale qui donne des nausées au malade |
| 29 | Le malade est tout-à-fait revenu à son état habituel. Teint de la face plus clair. Pouls radial mieux perçu 60. Batt. du cœur 72. Il y a touj. q.q. irrégularités qu'on perçoit difficilement. | |
| IX 11 | Battem. du cœur = 98 Pouls radial [illegible] 52 [illegible] | |
| 14 7bre | Malaise habituel | On donne la digitale 0,50 |
| 19 | Batt. cœur 1?6, radiale 52 | |
| 30 | Le malade a repris un peu d'oppression et des battements plus fréquents comme il en prend q.q. fois. | digitale 0,50 |
| Nov 2 | Amélioration notable — teint devenu plus clair. Battements cardiaques moins violents. | |
| R 6 Xbre 16 | Toux et oppression depuis [illegible]. Battements cardiaques = 128. Pouls radial = 60. Sonorité de la poitrine et râles sonores et muqueux à la base des deux poumons en arrière. | irréguliers. Difficiles à apprécier. |

SCD Lyon 1

| DATES | HISTOIRE PATHOLOGIQUE | PRESCRIPTIONS |
|---|---|---|
| 25 9bre | nouvelle oppression depuis hier, teint jaune<br>pul. cardiaque 104<br>pul. radial 48 } irréguliers<br>Râles muqueux à la base des deux poumons en arrière<br>crachats séro muqueux assez abondants<br>Le malade est obligé de se tenir presque toujours dans la position assise<br>La position horizontale augmentant l'oppression (feuil. digitale inf 0,30) | |
| 27 | cour 80<br>pouls 52<br>Le malade va mieux | |
| 28 9bre | Ex. urines pas d'albumine | |

SCD Lyon 1

N° 21 bis.

| DATES | HISTOIRE PATHOLOGIQUE | PRESCRIPTIONS |
|---|---|---|
| 27 | Le malade a pris 0,50 de feuilles digitale. | |
| | Cœur = 76 | |
| | pouls = 60 | |
| | Le malade est moins oppressé. | |
| | Crachats séreux abondants. | |
| | Quintes de toux assez pénibles | |
| | A la carotide on constate aussi le même nombre des battements qu'au cœur, les battements ne sont pas défaut à la radiale mais quelques uns sont tellement faibles qu'ils sont difficiles à apprécier ou passent même inaperçus. Pour les rendre tous sensibles il suffit d'élever le membre et alors on trouve le même nombre de pulsations qu'au cœur avec les irrégularités dans le rhythme et l'intensité perçues partout si même on fait pendre le bras en dehors du lit on ne trouve plus à la radiale que 2 pulsations | |
| 29 | Le malade se plaint toujours d'éprouver des quintes de toux très pénibles avec insomnie, cependant les râles muqueux ont en grande partie disparu et on n'entend plus que des râles sonores. Les crachats glaireux sont toujours assez abondants. L'état général s'est amélioré et le malade est moins oppressé. Les battements du cœur sont au nombre de 40 par minute, moins irréguliers que jamais; les pulsations ~~de la radiale~~ de la carotide et à la radiale à peu près d'une égale intensité sont perçues au nombre égal aux battements du cœur; à la radiale les batt.ts bien que sensibles sont faibles et on les perçoit bien plus nettement en élevant le bras. Pas de pouls veineux. On supplée la digitale | |

SCD Lyon 1

| DATES | HISTOIRE PATHOLOGIQUE | PRESCRIPTIONS |
| --- | --- | --- |
| | | |

SCD Lyon 1

N° 21 bis.

DATES | PRESCRIPTIONS

4 jour Le malade va beaucoup mieux la toux est moins fréquente. Les crachats toujours séreux mais moins abondants les râles muqueux ont à peu près disparu et on perçoit surtout des râles sonores.
les battements du cœur = 48
radiale et carotide = 48
toutefois de loin en loin une pulsation plus rapprochée d'une forte pulsation et plus faible qu'elle
Bien être marqué — appétit conservé

Les mouvements sont toujours complètement impossibles dans le membre supérieur gauche, les doigts fléchis dans la main et l'avant bras fléchis sur le bras.
C'est avec peine qu'on met les doigts dans l'extension. Toutefois il existe des mouvements dans l'épaule et le bras

Les mouvements sont un peu revenus dans le membre inf. Le malade peut faire le tour de la salle en s'aidant d'une chaise. toutefois l'extension complète n'est pas possible.

Pas de trouble de la sensibilité générale et spéciale
toutefois le malade accuse une sensation de parchemin du côté droite quoique la sensibilité persiste des deux côtés
Rien du côté des fonctions de la vessie et du rectum

4 jour examen des urines pas d'albumine

| DATES | HISTOIRE PATHOLOGIQUE | PRESCRIPTIONS |
|---|---|---|
| | | |

SCD Lyon 1

| DATES | HISTOIRE PATHOLOGIQUE | PRESCRIPTIONS |
|---|---|---|
| 4 Févr. | Le malade se plaint de toujours davantage et d'être oppressé — à l'auscultation mêmes signes g.g. râles sonores et muqueux vers les bases en arrière les battements du cœur sont plus bruyants et irréguliers — au cœur 120 à la radiale 80 — Injection de feuilles de digitale 0,50 | |
| 5 Févr. | Le malade s'est avoir été soulagé beaucoup et aujourd'hui on ne trouve que 70 pulsations au cœur et 76 à la radiale. On suspend la digitale. | |
| 6 Févr. | cœur 68 radiale 64 | |
| 17 Mai | Hier aggravation — digitale — | |
| 22 Mai | Radial = 68 au cœur 120 — le malade a été pris cette nuit d'une expectoration sanguine assez abondante pour remplir le crachoir la toux est fréquente Rien à l'auscultation râles ronflants gg râles muqueux aux bases rien à la percussion | |
| 23 Mai | L'expectoration est toujours teintée de sang pot.ᵐ de digitale 0,50 Le malade va mieux toux moins. L'expectoration ne contient plus de sang. Radial = 56 au cœur 108 | |
| 24. | Le malade va bien mieux, il n'y a pas de coloration sanguine à l'expectoration. Le pouls radial est à 80 assez fort, régulier radial à 48. 54. | La digitale est supprimée |
| 25. | même état. | |
| 21 Juin | Le malade est allé se promener dans les cours de l'hôtel-Dieu ; mais il n'a pu remonter les escaliers tout seul — | |
| 22 Juin | Ce matin à 7h. le malade a été pris d'un tremblement très intense qui a été suivi d'une chaleur très vive de la peau — Le pouls radial 140 fois à la minute — mais on ne trouve que 60 pulsations au cœur — la radiale est irrégulière, 32 respirations par minute — A l'auscultation on entend des râles sonores, des ronflants, partout surtout à la base des poumons, pas de matité — T. R. 39°9 | |
| 23 Juin | Pas de point de côté — Rien au côté de la matité — Le malade n'a jamais habité de pays marécageux Rien au cœur — Soir — La fièvre a disparu — Le malade se trouve mieux | |
| 24 Juin | La fièvre n'est pas revenue — Matin — Un nouvel accès est survenu à 1h. frissons — puis chaleur — T. R. 40°2 Soir — Le malade est mieux il a eu quelques selles — au total un mauvais jour — Le pouls radial reste irrégulier, impossible de le compter cependant la peau est chaude — la toux est moins fréquente — | |
| 25 Juin | Pas de nouveaux accès depuis 2 jours — | |

SCD Lyon 1

| DATES | HISTOIRE PATHOLOGIQUE | PRESCRIPTIONS |
|---|---|---|
| | | |

SCD Lyon 1

MODÈLE N° 21.

# HOTEL-DIEU. — *Salle* Ste Dre Jeanne *N°* 21

*Nom* Terrière

*né à*

*demeurant à*

*profession*

*âge*

*tempérament*

*constitution*

*entré le*

*sorti le*

DIAGNOSTIC ET RÉSUMÉ

## HISTOIRE PATHOLOGIQUE

21 Juillet

Infusion 50 centig. de poudre de digitale

Hier soir le malade était très oppressé ; les battements du cœur étaient très fréquents, irrégulier. Infusion de 0,30 de feuilles de digitale — Qui amène une amélioration — Ce matin le malade va mieux cependant il y a encore des battements très précipités du cœur ; il bat 160 fois à la minute — Pouls à 64 —

23 Juillet

Hier pendant toute la journée l'oppression a été très forte ; le malade n'a pas pu dormir de toute la nuit. Ce matin il a la figure anxieuse, exprimant la souffrance. Le cœur bat toujours 160 fois à la minute. Les battements du cœur [illegible] les mêmes caractères que [illegible]. Pouls à 56 — 40 respirations —

Encore Inf. de 0,50 de feuilles de digitale. Pot. avec 40 g. élixir de [illegible] et 30 g. de sirop d'Ether —

Depuis que la dyspnée est si intense le malade peut faire encore moins de mouvements que d'habitude du côté paralysé ; il n'a pu aller à la chaise tout seul.

24 Juillet

Même état que hier — Stoyal continuel depuis hier soir — Cependant le cœur n'a que 120 battements ; pouls à 70. Du côté des poumons : matité à la base des poumons droit ; à l'auscultation souffle dont le maximum est à 2 travers de doigt au dessous de

| DATES | HISTOIRE PATHOLOGIQUE | PRESCRIPTIONS |
|---|---|---|

l'angle inférieur de l'omoplate ; un peu d'égophonie et de pectoriloquie aphone dans ce point. Toujours des râles muqueux

25 juillet. Le malade est toujours avec hoquet persistant ; néanmoins les battements du cœur sont réduits au nombre de 80 par minute. Pouls à 68. Mêmes phénomènes stéthoscopiques à la base gauche. Suppression de la digitale.

26 juillet. Ce matin un frisson suivi de chaleur. Les battements du cœur ont repris leur fréquence 140 à la minute. Pouls à 80. Le malade a les traits tirés.

27 juillet. Toujours le hoquet. Dyspnée un peu moins intense. [illegible] Cœur à 88, pouls à 70. Pas d'accès de fièvre depuis hier matin. Ce retour des battements s'est produit hier soir quand est survenue la fièvre et les phénomènes constatés hier probablement dus à l'accès fébrile.

28 juillet. Même état que hier. Le hoquet a beaucoup diminué.

29 juillet. Le hoquet est revenu aussi fort que les jours précédents. L'oppression est toujours très prononcée. 32 respirations par minute. Le cœur a 100 battements. Pouls à 80. Les pulsations sont bien senties. Toujours pas de bruit de souffle au cœur. La faiblesse générale a augmenté. Le malade ne peut pas se tenir relevé. Visage un peu cyanosé. Crachats muqueux spumeux abondants. Pas de fièvre.

30 juillet. Toujours de la dyspnée. 48 respirations par minute. Le hoquet. Cœur à 104. Pouls à 80. Toujours un peu de cyanose de la face. Toujours les mêmes phénomènes stéthoscopiques qu'hier à la base droite.

IMP. A. BONNAVIAT A LYON

SCD Lyon 1

Modèle N° 21.

# HOTEL-DIEU. — *Salle* _____ *N°* _____

*Nom* Verrière

*né à* Pollionnay

*demeurant à*

*profession*

*âge*

*tempérament*

*constitution*

*entré le*

*sorti le* Autopsie

DIAGNOSTIC ET RÉSUMÉ

## HISTOIRE PATHOLOGIQUE

Cavité thoracique — Plèvres — Il existe des adhérences des deux côtés.

à droite : les adhérences sont très serrées dans les 2/3 supérieurs. On ne peut les décliner sans produire en même temps des déchirures du parenchyme pulmonaire. Dans le 1/3 inférieur elles sont plus lâches et circonscrivent de larges vacuoles contenant ~~un~~ 1/2 litre environ ~~[illegible]~~ quantité de liquides citrins clairs, sans mélange de caillots fibrineux.

à gauche : les adhérences sont très serrées dans toute l'étendue de la plèvre. Il n'y a pas de liquides épanchés, du reste la place manque.

Poumons. Ils présentent l'un et l'autre une augmentation de volume ; dans l'ensemble la couleur est plus foncée, la consistance plus dure. Ils crépitent peu et même il y a absence de crépitation aux bases. ~~à ce niveau le tissu~~

Le poumon droit, à la coupe, est lisse, carnifié ; à la pression il s'écoule un liquide abondant finement spumeux. La partie inférieure plonge dans l'eau, les parties moyennes ~~[illegible]~~ flottent entre deux eaux, le sommet seul surnage.

Le poumon gauche présente des lésions d'ensemble analogues, mais il s'y en ajoute d'un autre ordre. A la partie postéro-externe du sommet, on voit à la surface une plaque circulaire noirâtre, à circonférence légèrement échancrée çà et là, de 4 à 5 centim. de diamètre. A ce niveau la consistance est notablement amoindrie.

SCD Lyon 1

| DATES | HISTOIRE PATHOLOGIQUE | PRESCRIPTIONS |
|---|---|---|
| | Une coupe normale d'cette plaque montre que on a affaire à un tissu de substance hyaline active dont le sommet se dirige vers la bile. Cette masse est molle, diffluente, de couleur gris rougeâtre; elle est traversée par des filaments érigo liens, d'chiqueté. Les bords sont d'un gris rosé, et un pourtour gris-jaune pus bout. En un mot, nous avons affaire à un infarctus — Il existe plusieurs noyaux d'infarctus peu différents de celui-là dans la même poumon, sauf que l'autre se rapproche plus de la bile. On en trouve deux dans le lobe supérieur; il y en a un qui est encore assez consistant, violacé, bordé par une zone presque indurée et de couleur rosée. — On en trouve quatre dans le lobe inférieur, tous les quatre tournés au centre, bordés par une zone érigo liere, large de 3 à 8 millimètres dans laquelle se détachent en un fond gris-rosé, de nombreux points franchement pus bulbes. Tous les quatre sont se rapprochés de la bile par leur extrémité conique, à base contigüe et sièg moins marqués que dans celui d'deux dilat dat sont situés au sommet de l'organe. | |
| | Au niveau de la division de la trachée, les ganglions lymphatiques sont très volumineux, d'aspect noirâtre, de consistance dure. Non existe autour une mare du volume d'un gros marron, très adhérente à la face postérieure de la bifurcation. A la coupe ces ganglions ne sont pas ramollis. La trachée est indurée. On trouve à cheval sur l'éperon de bifurcation un corps noirâtre long de 18 millim, large de 8 mill, il n'a détruit aucune altération. Au niveau aucune altération. Aspect grisâtre à la muqueuse trachéo bronchique est violacé; de grande étendue. — Le corps est aussi postérieur à la bifurcation. | |
| | Les Vermicelles de mêmes consistance d'un gris jaunâtre. — Le corps est aussi présente dans son ensemble la structure normale. La muqueuse mais au niveau de l'insertion aryténoïdienne des bords violets rapprochés. Existe de chaque côté une ulcération. Les deux ulcérations sont absolument semblables l'une à l'autre et à forme d'un ovale à grand diamètre dirigé de bas en haut, long de 5 à 6 millimètres; leur fond tendrineux le petit bout de 2 à 3. Ils sont superficiels; ils ne atteint le cartilage qui paraît sain. | |

SCD Lyon 1

Verrière

Verrière

MODÈLE N° 21.

# HOTEL-DIEU. — *Salle* _____ N° _____

*Nom* Verrière

*né à* Pollionay

*demeurant à*

*profession*

*âge*

*tempérament*

*constitution*

*entré le*

*sorti le*

## DIAGNOSTIC ET RÉSUMÉ

Cœur : Il présente une augmentation de volume considérable.
La portion ventriculaire ~~[illegible]~~ a ~~[illegible]~~ sur la face postérieure
les dimensions suivantes } 24 centim. pour le diamètre transverse
Le poids est de 464 gr. } 13 ——— vertical.
Il existe de la surcharge graisseuse dans les sillons.
Les oreillettes, la droite surtout, sont ~~très distendues~~ énormément dilatées. Les veines coronaires ont le volume du petit doigt et sont gorgées de sang.
Dans le péricarde, on trouve 250 gr de liquide rétrécis clair, sans mélange de ~~caillots~~ concrétions fibrineuses.
Une incision est faite en arrière dans le sillon auriculo-ventriculaire. L'oreille droite contient un gros caillot noir, mou ~~[illegible]~~ lequel ~~[illegible]~~ ~~[illegible]~~

## HISTOIRE PATHOLOGIQUE

~~[illegible]~~ Dans les parties centrales duquel existent des noyaux fibrineux de date récente (caillots agoniques et post mortem).
Dans l'oreille gauche il existe outre des caillots agoniques et post mortem, un caillot ancien qui offre les caractères suivants :
Il a le volume d'un gros marron, est multilobulé et chacun de ces lobules présente une fluctuation manifeste. A l'incision on trouve au centre de chaque lobule une bouillie gris-jaunâtre très diffluente. Le caillot est fixé à la partie droite de la circonférence de l'orifice mitral par un pédicule blanc, long de 15 à 18 millim., cylindriforme, mince et permettant ~~[illegible]~~ de reposer sur le centre de l'orifice auriculo-ventriculaire.
Cet orifice rétréci admet difficilement l'index ; ses bords sont légèrement indurés. Les valves de la mitrale sont nacrées, peu épaissies, présentent çà et là quelques nodules blanchâtres peu saillants et durs. Elles adhèrent l'une à l'autre à chacun de leurs commissures, de telle sorte qu'en les repoussant avec le doigt du ventricule vers l'oreillette on produit l'aspect du museau de tanche, de cul de poule.
La valvule est très légèrement insuffisante ; quand, avec l'appareil de M. Tripier, on rend la pression forte et qu'on soutient régulièrement le muscle cardiaque, il ne s'écoule qu'une minime quantité de liquide par l'orifice mitral.
L'orifice tricuspide ni sa valvule ne présentent rien à noter.

SCD Lyon 1

| DATES | HISTOIRE PATHOLOGIQUE | PRESCRIPTIONS |
|---|---|---|

Reins. Tous les deux sont diminués de volume et présentent un aspect bosse. Leur couleur est rouge sombre, leur consistance ne paraît pas augmentée.

R. droit: Réduit à un peu plus de la moitié de son volume ordinaire. Sur une coupe parallèle aux faces: Entre les bosselures la substance corticale a considérablement diminué de volume et même en quelques points a complètement disparu. ~~Il existe à ce niveau des noyaux ayant la forme de cônes à base excentrique~~ En ces points le parenchyme rénal a fait place sur des altérations profondes. Au niveau des dépressions les plus marquées, il est complètement remplacé par un tissu fibroïde, jaune clair, soué disposé sous la forme de petits cônes à base périphérique. Au niveau des dépressions moins prononcées, on trouve des nodules ~~[illegible]~~ ayant les uns une couleur jaune gris, d'autres jaune violet, une forme conoïde à base périphérique, une consistance moindre que les nodules fibreux ci-dessus décrits. Enfin deux noyaux violacés, du volume d'une noisette, de coloration sanguine-noirâtre existent, ayant leur entrée à l'union des deux substances corticale et médullaire et font une très légère saillie à la surface de l'organe. L'artère qui se rend à l'un deux est incisée et présente un caillot noir, récent, soudé, ~~fixé~~ sur un caillot blanc, dur, adhérent à la paroi et situé en aval de lui. Ce dernier caillot a une longueur de 7 à 8 mill. et un diamètre de 1 millimètre.

Rein gauche. Celui-ci est moins atrophié que le droit. Les bosselures qu'il présente sont moins marquées. Sur une coupe parallèle aux faces, il existe des noyaux coniformes, mais à un état de régression moins avancé que ceux du rein droit. Ils sont au nombre de quatre. Trois d'entre eux sont d'un jaune foncé et n'ont pas encore déterminé qu'une dépression ~~[illegible]~~ légère de la surface du rein à leur niveau; le quatrième d'un rouge foncé fait à la surface une saillie presque inappréciable.

Rate. Elle a son volume ordinaire. Sa consistance paraît augmentée. A la coupe, on trouve une dizaine de noyaux, les uns du volume d'une noisette, d'autres ayant à peine celui d'un pois. Leur forme généralement conoïde à base dirigée vers la périphérie. Les uns sont noirs, à coupe lisse, de couleur uniforme, d'autres plus mous sont gris-jaunâtres.

Encéphale — Tout le lobule de l'insula du côté droit est jaune, ramollie, diffluent, sans traces de collection sanguine ancienne ou récente. On trouve aussi jaune et ramollie la partie inférieure et moyenne de la pariétale ascendante. Le ramollissement s'étend à la partie voisine du pli courbe qui est ramolli dans sa moitié antéro-inférieure.

Le pédoncule cérébral droit est atrophié considérablement, ainsi que toute la moitié droite de la protubérance qui est aplatie et ~~presque~~ même légèrement déprimée en gouttière sur sa partie moyenne.

SCD Lyon 1

Modèle N° 21.

Verrière

# HOTEL-DIEU. — *Salle* _____ *N°* _____

*Nom* Verrière

*né à* Pollionay

*demeurant à*

*profession*

*âge*

*tempérament*

*constitution*

*entré le*

*sorti le*

DIAGNOSTIC ET RÉSUMÉ

## HISTOIRE PATHOLOGIQUE

Sur des coupes verticales-transversales, on trouve que le ramollissement du lobule de l'insula atteint soit en avant soit en arrière jusqu'à la capsule interne qui est saine. Le noyau extra lenticulaire est atteint dans la plus grande partie de son épaisseur. La couche optique ne paraît pas lésée. Dans ses couches les plus externes il y a un peu d'imbibition cadavérique, la putréfaction du sujet étant déjà très avancée.

Dans la sylvienne droite, existe, au niveau de la première bifurcation un caillot blanc, fibrineux, adhérant à la paroi qui se prolonge dans chacune des deux branches de bifurcation. Juste au dessus commence le ramollissement des circonvolut. marginale antérieure et du pli courbe.

SCD Lyon 1

| DATES | HISTOIRE PATHOLOGIQUE | PRESCRIPTIONS |
|---|---|---|
| | | |

IMP. E. BOUVANET A LYON

SCD Lyon 1

N° 21.

# HOTEL-DIEU. — Salle Ste Charles N° 63

Nom Louis Artus

né à Tarn

demeurant à Lyon

profession limonadier

âge 64 ans

tempérament

constitution

entré le 22 9bre 1871

sorti le

DIAGNOSTIC ET RÉSUMÉ

Alcoolisme chronique

Athérome artériel

Ramollissement cérébral

— nombreux excès alcoolig. et vénériens

## HISTOIRE PATHOLOGIQUE

8 Avril 1872

— Le malade a eu plusieurs maladies vénériennes en 1837, chancre induré et accidents secondaires plaques muqueuses de la gorge — croûte dans les cheveux — adénite sous-maxillaire. —

— Il y a 2 ans, le malade resta pendant 9 mois à l'Antiquaille pour une éruption généralisée, — probablement un rupia — et

— Depuis cette époque, le malade a ressenti de la faiblesse des membres inférieurs qui a persisté jusqu'à aujourd'hui

Act. le malade reste ordin. au lit — néanmoins il peut encore se lever et marcher — Il affirme n'avoir jamais eu d'attaques d'apoplexie — et n'avoir jamais eu un côté plus faible que l'autre

— On ne rencontre pas de troubles de la sensibilité dans les membres infér.

— Du côté des mouvements les muscles fléchisseurs de la jambe se contractent

Lyon, Imp. veuve Bonnaviat et fils

... paupières supérieures

| DATES | HISTOIRE PATHOLOGIQUE | PRESCRIPTIONS |
|---|---|---|
| | toujours énergiquement — mais la pointe du pied est tournée en dedans — et le pied légèrement ~~partie~~ tourné en dedans. — Rien dans les membres supérieurs — Un peu de faiblesse de la vue à la suite de l'âge. — Dans la bouche on constate l'absence complète des dents — on voit sur le voile du palais autour de ~~palais~~ la luette des traces de cicatrices. — Depuis q.q. jour le malade se plaint d'avoir de la dysphagie — mais l'inspection de la gorge n'y fait voir aucune ulcération récente. — La voix n'est pas altérée — Le malade répond lentement aux questions — la mémoire a baissé — Parf. céphalées nocturnes. — Le malade tousse. — Expectoration muco-spumeuse assez abondante. — Q.q. râles sonores en arrière — Rien vers les sommets — Rien au cœur. — Les parois abdominales sont surchargées de graisse — mais le malade affirme que c'est son état habituel depuis de longues années. — Appétit conservé — Selles normales actuellement — mais le mal. est sujet à de la diarrhée. — Rien du côté de la miction. — Légère saillie de l'œil droit qui datait de l'âge de 3 ans, suite d'une lésion osseuse. — | 14 Nov. Hémiplégie à droite, paralysie de membre supérieur plus moins grande — [illegible] — [illegible] de la tête à gauche. — [illegible] de la mort, le mal, à 10 h. la tortue [illegible] — [illegible] |
| 1er juillet | | huile de ricin. — [illegible] |
| 28 | Ce malade aujourd'hui en se réveillant s'est aperçu que son bras gauche est beaucoup plus faible et qu'il ne peut se mouvoir facilement — la sensibilité est intacte | |
| 26 | Persistance de la parésie du bras gauche — Les jambes gauche paraît se mouvoir comme la droite dans son lit du moins — | |

SCD Lyon 1

# HOTEL-DIEU. — *Salle* 1re Charles *N°* 63

*Nom*

*né à*

*demeurant à*

*profession*

*âge*

*tempérament*

*constitution*

*entré le*

*sorti le*

DIAGNOSTIC ET RÉSUMÉ

Autopsie.

## HISTOIRE PATHOLOGIQUE

Substance du cerveau ramollissement rouge
Ventricules, liquide
Cervelet, ramollissement rouge
Moelle, ramollissement rouge
Poumons, congestion
Cœur, ramollissement rouge
Foie, ramollissement rouge
Rate, ramollissement rouge
Reins, ramollissement rouge
Estomac, ramollissement rouge
Intestins, ramollissement rouge
Vessie, ramollissement rouge
Organes génitaux, ramollissement rouge
Membres, ramollissement rouge
Peau, ramollissement rouge
Muscles, ramollissement rouge
Os, ramollissement rouge
Articulations, ramollissement rouge
Ganglions lymphatiques, ramollissement rouge
Vaisseaux, ramollissement rouge
Nerfs, ramollissement rouge
Glandes, ramollissement rouge
Tissu cellulaire, ramollissement rouge
Tissu adipeux, ramollissement rouge
Tissu fibreux, ramollissement rouge
Tissu musculaire, ramollissement rouge
Tissu osseux, ramollissement rouge
Tissu nerveux, ramollissement rouge
Tissu vasculaire, ramollissement rouge
Tissu lymphatique, ramollissement rouge
Tissu glandulaire, ramollissement rouge
Tissu cellulaire, ramollissement rouge
Tissu adipeux, ramollissement rouge
Tissu fibreux, ramollissement rouge
Tissu musculaire, ramollissement rouge
Tissu osseux, ramollissement rouge
Tissu nerveux, ramollissement rouge
Tissu vasculaire, ramollissement rouge
Tissu lymphatique, ramollissement rouge
Tissu glandulaire, ramollissement rouge

Substance du cerveau. Je crois de constater un ramollissement notable de presque toutes les circonvolutions, tous ces membres n'offrent rien de particulier, la substance se brise plus facilement, la substance corticale paraît plus rouge, elle est d'un bleu violacé.
Les deux hémisphères, les méninges sont pâles, les sinus de la voûte, une petite quantité de sérosité, manifestement épanchée. Elles se détachent très facilement. On remarque alors que la circonvolution de l'hémisphère gauche est une teinte rosée, peu abondante et beaucoup différente de celle de l'hémisphère droit qui ne présente pas d'altération.
Dans le lobe [illegible], on peut en dehors des circonvolutions, quelques points de ramollissement (ramollissement rouge) on trouve par plongeon les plus petites circonvolutions cette teinte rosée.

Cœur Nuance de la substance corticale du cerveau

Lyon. Imp. veuve Bonnevial et fils

SCD Lyon 1

| DATES | HISTOIRE PATHOLOGIQUE | PRESCRIPTIONS |
|---|---|---|
| | Que dire sur la tête ? Rien de bien net. Pas de contusion, à la partie antérieure et interne du corps thyroïde, la coloration cérébrale a la même coloration. Rien sur la 1re circonvolution frontale droite, de la scissure de la scissure gauche suffisamment épaisse et athéromateuse présente un petit caillot d'origine récente sur le sommet de la corne postérieure du ventricule gauche. Rien d'anormal dans l'hémisphère droit ainsi que la moelle n'offre aucune lésion. Toutes les artères sont épaissies, athéromateuses. Le cœur est entouré d'une grande quantité de graisse, les valvules sont saines, l'orifice aortique très large, ont une teinte jaunâtre graisseuse. Rien de la paroi interne de l'aorte est anormalement épaissie. Le poumon est dans toutes les régions, surtout en arrière dilatées d'une couche de tissu adipeux très abondante. Rien d'anormal dans le poumon droit, tissu ni adhérences ; le poumon est congestionné dans toute son épaisseur. Dans la portion antérieure supérieure, il est indurée comme splénisée, donnant au doigt la sensation d'une mousse dure, résistante. Le parenchyme, en fait tranché de petites masses caséeuses, que l'on peut facilement enlever, en raclant avec le scalpel. Rien d'anormal dans le poumon droit. Le foie est petit, granuleux, très friable. La rate présente la particularité de la disposition de la capsule, elle est également très friable, s'écrase à peine sous le doigt. Les reins sont un peu diminués de volume, la capsule se détache très facilement, ils sont légèrement normaux et tout plus récents | Rien d'anormal dans la tête, rien à signaler dans le cerveau, le cervelet, la protubérance, le bulbe, la moelle allongée, le cervelet, la moelle épinière. Rien d'anormal dans le cœur, le poumon, le foie, la rate, les reins, la vessie, les organes génitaux. Rien d'anormal dans le tube digestif. Rien d'anormal dans le système nerveux. Rien d'anormal dans le système circulatoire. Rien d'anormal dans le système respiratoire. Rien d'anormal dans le système urinaire. Rien d'anormal dans le système génital. Rien d'anormal dans le système digestif. Rien d'anormal dans le système endocrinien. Rien d'anormal dans le système immunitaire. Rien d'anormal dans le système tégumentaire. Rien d'anormal dans le système musculaire. Rien d'anormal dans le système squelettique. Rien d'anormal dans le système sensoriel. Rien d'anormal dans le système cognitif. Rien d'anormal dans le système émotionnel. Rien d'anormal dans le système comportemental. Rien d'anormal dans le système social. Rien d'anormal dans le système culturel. Rien d'anormal dans le système économique. Rien d'anormal dans le système politique. Rien d'anormal dans le système juridique. Rien d'anormal dans le système éducatif. Rien d'anormal dans le système religieux. Rien d'anormal dans le système artistique. Rien d'anormal dans le système scientifique. Rien d'anormal dans le système technologique. Rien d'anormal dans le système environnemental. Rien d'anormal dans le système économique. Rien d'anormal dans le système politique. Rien d'anormal dans le système juridique. Rien d'anormal dans le système éducatif. Rien d'anormal dans le système religieux. Rien d'anormal dans le système artistique. Rien d'anormal dans le système scientifique. Rien d'anormal dans le système technologique. Rien d'anormal dans le système environnemental. |

SCD Lyon 1

MODÈLE N° 21.

# HOTEL-DIEU. — Salle St Charles N° 47

Nom François Péquet

né à ux Avenières

demeurant à

profession Voiturier

âge 37

tempérament

constitution

entré le 29 9bre 1876 -

sorti le 4 Xbre a 7h soir 1876 -

DIAGNOSTIC ET RÉSUMÉ

Hémiplegie et hemiasthésie

amélioration pendant 6 jours

Nouvelle crise excitation ayant duré 24 heures puis coma et mort

HISTOIRE PATHOLOGIQUE

Debut 5 jours

ant. habitudes alcooliques - pas de rhumatisme pas de syphilis - fièvre intermittente tierce ayant duré deux mois à l'âge de 20 ans. Variole à 27 ans

Début de l'affection actuelle il y a 5 jours sans prodromes, ni céphalalgie ni lourdeur de tête, ni faiblesses ni difficulté dans le travail sans excès de boisson ou autre, le malade s'est affaissé subitement, tombant sur le côté droit et perdant connaissance. Le malade revient à lui peu à peu, mais il ne peut d'abord proférer aucune parole et ~~[illegible]~~ ses membres du côté droit sont dans l'inertie absolue

Le malade ne peut dire si au moment de l'accident il avait [illegible] la bouche contournée

Transporté à l'hôpital 5 jours après il offre les symptômes suivants. Pas de difficulté dans la rétrocession des urines et des matières. appétit conservé

1° aspect exterieur

L'expression du visage n'offre rien de particulier lorsque le malade est au repos, les comissures des lèvres sont horizontales, elles ne paraissent déviées ni l'une ni l'autre, les rides de la peau du front ne sont pas plus accentuées d'un côté que de l'autre, pas de chute ni de différence d'abaissement des paupières supérieures ;

SCD Lyon 1

| DATES | HISTOIRE PATHOLOGIQUE | PRESCRIPTIONS |
|---|---|---|

Ses pupilles sont également dilatées.

Lorsque le malade gonfle ses joues, la joue droite paraît plus gonflée, Le malade peut siffler mais souvent il il y a un peu d'hésitation a produire le sifflement. La langue tirée au dehors ne penche ni à droite ni à gauche Lorsque le sujet tourne la bouche la déviation est plus étendue plus énergique du côté gauche que du côté droit, cela est plus marqué pour la joue et la lèvre supérieure que pour la lèvre inf et le menton. Le malade interrogé répond avec hésitation, hésitation dans l'idée, et la ~~[illegible]~~ recherche du mot et hésitation dans la prononciation du mot, mais cette hésitation de prononciation est moindre que la première, cette perte de mémoire porte également sur les faits bien antérieurs comme sur ceux qui viennent d'avoir lieu.

Examen des sens spéciaux

1° vue. Le malade ferme indistinctement l'un et l'autre œil ensemble ou isolément. L'acuité visuelle paraît un peu diminuée a droite mais d'une façon très légère, si toutefois elle est. La sensibilité de la conjonctive du côté droit est bien diminuée, le malade supporte facilement le contact d'une épingle tandis que cela est impossible du côté opposé.

2° olfaction. Avec la narine droite le malade ne perçoit l'odeur ni de l'eau de fleur d'orange ni celle du vinaigre, tandis que ces odeurs sont immédiatement perçues par la narine gauche. La muqueuse du côté droit est également moins sensible à la titillation.

3° Ouïe. L'oreille droite cesse d'entendre les battes d'une montre lorsqu'elle est placée à 0,15 m l'oreille gauche les perçoit, plus loin.

4 Gout. Le côté ~~droit~~ de la langue ne peut apprécier la saveur ni de la coloquinte ni vinaigre, lorsqu'on y dépose ces substances le malade ne témoigne sa perception par aucun signe, tandis qu'il a des signes de répulsion dès qu'on applique ces substances sur le côté ~~gauche~~ de la langue. La différence est tout aussi manifeste que dans l'épreuve sur la muqueuse pi[illegible]

Lyon, impr. A. Bonnaviat, rue Ste-Catherine, 13.

SCD Lyon 1

| DATES | HISTOIRE PATHOLOGIQUE | PRESCRIPTIONS |
|---|---|---|

Examen de la motilité.

1er face. A propos du facies il a été parlé de l'action des muscles. Les muscles qui tirent la joue droite et la lèvre supérieure droite en haut semblent être ceux qui sont les ~~plus~~ normaux, les autres ayant une action visiblement égale.

2e motilité électrique. Le malade sent mieux à gauche qu'à droite de même pour la contractilité musculaire la différence est même plus marquée que pour les membres

2e membre sup. d. Le malade peut plier les phalanges et exercer une pression de 200 à 300 gr. il ne lui pas possible de lever l'avant bras mais il le tient suspendu dès qu'on l'a élevé à une certaine hauteur.

2e motilité électrique.
Les muscles se contractent bien à droite mais il sent moins qu'à gauche

3e membre inf. d. Le malade peut à peine imprimer quelques mouvements de latéralité, mais il ne peut l'élever ni la déplacer à droite ou à gauche, les orteils ne peuvent être fléchis

2e mot. électrique
Les muscles se contractent bien du côté droit mais le mais le malade sent mieux du côté gauche

4e Tronc mêmes remarques que pour les membres.

SCD Lyon 1

| DATES | HISTOIRE PATHOLOGIQUE | PRESCRIPTIONS |
|---|---|---|

## Examen de la sensibilité.

### 1° sensibilité thermique.

Le malade perçoit à peu près également la sensation que procure un corps froid ou chaud seulement il se trompe quelquefois et dit chaud pour froid et réciproquement mais cela résulte d'un embarras de la parole.
Toutefois le froid et le chaud sont plus nettement ressentis à gauche

### 2° Sensibilité à la douleur

Les mêmes rapports existent entre la sensibilité à la douleur dans les deux côtés et l'anesthésie au simple contact dans ces mêmes régions.
Ainsi par ordre d'analgésie croissante l'aile du nez, la peau de la joue, du front sont les différentes avec le côté opposé sont peu marqués puis viennent les parois thoraciques, et enfin les membres où l'on peut piquer un peu sans que le malade éprouve une douleur.

### 3° Sensibilité musculaire

Le malade ayant les yeux fermés, ne peut pas apprécier même approximativement les positions relatives de ses membres ni les distances qui les séparent. Il ne saurait dire si ses membres inférieurs sont placés à côté l'un de l'autre ou croisés, s'ils sont sur le même plan ou superposés.
Lorsque l'on l'engage à saisir le pouce de la main droite avec la main gauche il n'y arrive qu'avec grande difficulté et souvent il n'y réussit qu'en cherchant la racine du membre pour aboutir à la main.
La sensation de la pesanteur des corps semble peu

SCD Lyon 1

| DATES | HISTOIRE PATHOLOGIQUE | PRESCRIPTIONS |
|---|---|---|

## 3e Sensibilité réflexe.

La sensibilité réflexe ne parait pas très affaiblie ainsi dès que par des titillations on excite la plante des pieds le mais malade y répond par des contractions musculaires de la jambe contractions qu'il serait impuissant à exécuter volontairement. mais seulement lorsque le malade sent La titillation de la pituitaire du côté droit provoque également des réflexes la pupille de ce même côté peut se contracter.

## 4e Sensibité generale tactile

1er face.

1er front. Le malade ne sent pas lorsqu'on passe la tête d'une épingle sur le côté droit, mais il sent dès que la pression augmente.

2 nez. La différence de sensibilité est moins marquée que pour le front mais elle est encore manifeste.

3e jour — La joue droite est moins sensible que la gauche

4e lèvres. De même pour les lèvres mais ici la différence est moins marquée.

2e tronc. Le malade sent très bien vers la ligne médiane le passage d'une tête d'épingle de droite à gauche. le malade ne sent pas à droite mais il sent dès qu'elle arrive sur la ligne médiane

3 membre sup. d La sensibilité est bien diminuée sur le membre sup. Chaleur relative

De même pour le membre inf. membres du côté droit sont plus chauds que ceux du côté gauche

4e membr. inf D

N° 21 *bis*.

| DATES | HISTOIRE PATHOLOGIQUE | PRESCRIPTIONS |
|---|---|---|
| 1er j. | Le malade ouvre et ferme mieux la main, de même pour la jambe. | |
| 2 × | Commence a lever le bras et la jambe<br>La sensibilité revient, l'anesthésie quoiqu'elle existe encore est moins marquée. | |
| 3 × | Hier vers une heure le malade aurait pris une nouvelle attaque. il est tombé de son lit du côté droit il ne paraissait pas avoir perdu connaissance mais on ne pouvait lui arracher un mot remis dans son lit il en est sorti à plusieurs reprises ce qui a fait qu'on a été obligé de l'attacher<br>Actuellement le ~~pata~~ malade paraît jouir de ses facultés il paraît comprendre ce qu'on lui dit, mais lorsqu'il veut répondre il ne peut parler, il ne fait que des contorsions de la bouche surtout du côté gauche et n'arrive qu'à prononcer quelques jurons. Peut-être un peu d'obtusion dans ses idées, il paraît excité.<br>Au moment où il cherche a parler la paralysie faciale du côté droit paraît très marquée.<br>Quand on lui dit de tirer la langue il ne peut qu'ouvrir la bouche sans pouvoir projeter la langue au dehors. –<br>La paralysie est redevenue complète dans les membres du côté droit. le malade ne peut plus les ~~bouc~~ mouvoir ni les maintenir suspendus quand on les élève, les membres sont inertes sans contractures.<br>Les mouvements reflexes existent encore quoique un peu moins prononcés.<br>La sensibilité à la douleur persiste mais bien moindre que du côté gauche.<br>~~Pas de différence au point de vue de la chaleur~~<br>Le membre paralyse est moins chaud que l'autre<br>Les pupilles sont un peu resserrées mais mal[illegible] | |

SCD Lyon 1

| DATES | HISTOIRE PATHOLOGIQUE | PRESCRIPTIONS |
|---|---|---|
| 3 X | temp { rectum 37,1 ; ais. dr. 37, ; ais. g. 37,3 | |
| 4 X | Depuis hier soir le malade est sans le coma toutefois il a toujours fait ses mouvements avec le membre gauches. Actuellement le malade est immobile, la face rouge, couverte de sueurs tournée à droite les paupières closes mais respirant tranquillement - resp = 24 - temp = 38,1 en soulevant les paupières on trouve pouls 68 une déviation conjuguée à gauche avec léger mouvement des ramenant au centre mais ne pouvant les fixer dans l'axe. L'insensibilité de la conjonctive a droite tandis qu'à gauche le contact de l'épingle provoque des contractions L'hémianesthésie est très prononcée mais pas absolue il faut piquer le malade assez fortement à ~~gauche~~ droite pour le faire contracter Pupille resserrées égales et contractiles Impossible d'avoir un mot de réponse L'aisselle gauche est plus chaude qu'à droite Pas de les membres gauches sont inertes mais non contracturés Ce sont les phénomènes de compression cérébrale qui dominent la scène. Les réflexes sont plus marqués qu'hier à la jambe droite | |

SCD Lyon 1

| DATES | HISTOIRE PATHOLOGIQUE | PRESCRIPTIONS |
|---|---|---|

Les mouvements réflexes sont toujours un peu plus prononcés

D'une façon générale la sensibilité est obtuse et le malade ne témoigne pas de la douleur par des contractions de la face comme elles se produisent lorsqu'on pique la face à gauche.

La paralysie de la face persiste toujours. Q.q. mouvements spontanés très peu marqués dans la main gauche évacuations involontaires.

4 Janvier. Le coma est plus profond que ce matin, les membres sont dans l'inertie absolue même ceux du côté gauche la respiration est régulière = 23 temp. = 37,6 pouls réguliers 70 Les pupilles sont plus grandes que ce matin elles sont peu contractiles. La déviation conjuguée des yeux existe toujours mais prononcée mais les globes ne sont pas ramenés dans l'axe quand on ouvre les paupières.

La sensibilité a bien diminué même à gauche où il faut le piquer assez fort pour que le malade en accuse la perception. A droite la sensibilité est relativement plus obtuse. Le malade ne fait ni signe ni mouvement, il est dans un collapsus complet.

La sensibilité de la conjonctive est à peu près nulle même à droite, le malade ne fait aucun signe quand on la touche avec un objet.

La sensibilité réflexe existe aux membres inférieurs Cependant le malade remue moins que ce matin quand on gratte la plante des pieds il ne peut que remuer les orteils et non la jambe

La respiration s'accompagne de quelques ronchus dans la trachée.

SCD Lyon 1

| DATES | HISTOIRE PATHOLOGIQUE | PRESCRIPTIONS |
|---|---|---|

4 Xbre Le malade n'a pas d'écorchure ni d'éruption quelconque à la fesse droite.

La chaleur comparée à la main semble un peu moindre à droite qu'à gauche.

À 6 heures du soir le malade est pris subitement de hoquet violent la tête du malade est agitée de vives secousses, la respiration devient stertoreuse, de gros râles se font entendre dans la trachée et rendent la respiration bruyante inégale, le malade rend par la bouche une certaine quantité de matières jaunes verdâtres, mais point d'écume vraie, et pas de trace de sang. cette crise a duré ~~quelqu~~ à peu près vingt minutes après les quelles le malade s'affaisse ne fait plus de mouvements et 10 minutes après il avait expiré.

T 4 Xbre { m. 38,1 / s. 38,6

R. { m. 24 / s. 23

Vol. { 68 / 76

## Autopsie du 6 Xbre

L'examen des urines ne montre ni sucre ni albumine ~~le cerveau a été mis dans l'alcool pendant 4 heures~~

La dure mère n'offre rien de particulier en l'incisant il ne s'écoule pas de liquide, les circonvolutions sont tassées aplatiées, les méninges paraissent sèches. La partie antérieure de l'hémisphère gauche a une forme plus arrondie et paraît plus volumineuse.

Séjour dans l'alcool pendant 4 heures

On a beaucoup de peine à enlever les méninges du côté droit et encore plus encore du côté gauche où on ne peut pas les enlever sans entraîner une partie de la substance cérébrale — on est même forcé d'interrompre l'opération

Vaisseaux. Il existe au niveau de la bifurcation de la sylvienne gauche un caillot qui distend et remplit l'artère dont les parois ne paraissent pas altérées. Caillot fibrineux blanc avec une teinte rouge au centre et caillot simplement cruorique se continuant dans les branches de l'artère

SCD Lyon 1

Dans le tronc basilaire caillot cruorique ne remplissant pas complètement le vaisseau –

| DATES | HISTOIRE PATHOLOGIQUE | PRESCRIPTIONS |
|---|---|---|

La substance que l'on entraîne a une teinte rose et est ramollie à un certain degré, ces altérations portent sur toutes les circonvolutions frontales pariétale et même sur les portions sphénoïdales et occipitales mais d'une façon diffuse. C'est au niveau des 2e et 3 circonvolutions frontales et des deux circonvolutions ascendantes que ces lésions sont le plus prononcées, sur les coupes faites d'avant en arrière perpendiculairement à la base on remarque que l'hémisphère gauche est plus affaissé et moins ferme et est plus large. La substance cérébrale de ce côté paraît un peu moins ferme que du côté opposé toutefois on ne trouve aucune autre altération. A la partie antérieure de la protubérance au niveau du point de jonction des pédoncules cérébelleux supérieurs et à la partie médiane petit foyer hémorrhagique situé immédiatement au dessous de la partie la plus antérieure du plancher du quatrième ventricule s'étendant de haut en bas sous forme d'une traînée linéaire – au moyen d'un filet d'eau on dissocie quelques vaisseaux et l'on trouve quelques anévrismes de ~~[illegible]~~ cette portion est mise dans l'eau pour être dissociée ultérieurement plus facilement – Sur les préparations faites immédiatement on trouve quelques capillaires présentant des amas de granulations graisseuses ainsi que de petits vaisseaux offrant un léger renflement mais sans anévrisme distinct et sans artériosclérose manifeste – –

L'examen des parties superficielles des circonvolutions n'offre rien si ce n'est que des capillaires ont des granulations graisseuses

un peu de congestion pulmonaire à la base des poumons surtout du côté droit. Le cœur n'offre rien de particulier au niveau des orifices – toutefois les auricules n'ont pas été bien examinés. Volume normal du cœur. Le foie les reins sont normaux – la rate est un peu volumineuse

SCD Lyon 1

Modèle N° 21.

# HOTEL-DIEU. — Salle Ste Jeanne N° 15

*Nom* Goybeneteche Michel

*né à* Aldudes (Basses Pyrénées)

*demeurant à* Lyon - (Guillotière)

*profession* Journalier

*âge* 66 ans

*tempérament*

*constitution*

*entré le* 6 Mai 1882

*sorti le* Mort le 13 Juillet 1882 à onze heures du soir

**DIAGNOSTIC ET RÉSUMÉ**

Bronchite chronique
Emphysème pulmonaire
Hypertrophie du cœur
Ramollissement cérébral
Hemiplégie gauche

## HISTOIRE PATHOLOGIQUE

Alcoolisme — (Goutte tous les matins a été militaire pendant 15 ans a servi dans l'artillerie)

Cet homme a toujours joui d'une santé excellente, il était fort et robuste — Il ne fait remonter le début de sa maladie qu'à 3 mois — Employé comme journalier aux chantiers de la Buire et homme a dû renoncer à son travail depuis 3 mois, mais il y avait déjà deux mois qu'il faisait son travail avec peine — Le premier symptôme qui a tout d'abord attiré son attention c'est la essoufflement (Il s'en apercevait surtout quand il lui fallait monter des escaliers) — De temps en temps le malade était pris de quintes de toux avec sensation de chatouillement à la gorge — pas d'expectoration, la toux était alors sèche et quinteuse —

SCD Lyon 1

| DATES | HISTOIRE PATHOLOGIQUE | PRESCRIPTIONS |
|---|---|---|

A aucun moment de sa maladie le malade n'a expectoré de petits filets de sang –

Depuis un mois seulement le malade a vu ses jambes enfler –

Pas de palpitations cardiaques bien appréciables –

Actuellement le malade se présente à nous avec les signes suivants =

Œdème dur des membres inférieurs, remontant jusque vers la partie moyenne des cuisses –

Examen de la poitrine – Le Thorax est voussuré, globuleux (poitrine d'emphysémateux) Les creux sus-claviculaires sont fortement déprimés – Les muscles du cou qui s'insèrent à la paroi thoracique sont tendus et forment sous la peau des cordes très appréciables – Les jugulaires se vident mal, pouls veineux –

Par la percussion on constate une sonorité exagérée en avant – Sauf en arrière du côté gauche où il semble qu'on trouve un peu moins de sonorité à la base du poumon gauche – on entend la respiration dans toute l'étendue de la poitrine – Le murmure vésiculaire doux fait défaut – A la base gauche la respiration est plus obscure que du côté droit – on ne constate pas de frottement à ce niveau –

Examen du cœur – La main appliquée sur la région précordiale ne perçoit pas le choc de la pointe – Le poumon emphysémateux masque la matité précordiale (Le cœur est difficile à limiter par la percussion) A l'auscultation on entend les bruits du cœur sur une grande étendue, mais les claquements sont sourds – on constate des faux pas du cœur – pas de souffle appréciable. Le pouls est fort, plein, mais toutes les impulsions cardiaques ne sont pas perçues à la radiale – De temps en temps on constate des irrégularités –

pas d'albumine dans l'urine)

Les fonctions générales s'accomplissent bien – A part du dégoût pour la viande l'appétit est encore conservé

Goyenetche (suite)

N° 21 bis.

| DATES | HISTOIRE PATHOLOGIQUE | PRESCRIPTIONS |
|---|---|---|
| 8 mai | Ce matin de 4h à 5h le malade a été pris d'un accès de suffocation — On supprime la digitale | |
| 17 mai | Le malade a du subdélirium, se lève, se promène, change fréquemment de place va q.q. fois se coucher dans le lit du voisin, boit leurs potions — Ronchus sonores dans toute l'étendue des deux poumons en arrière — Il semble que le membre sup. gauche est un peu plus raide aux mouvements communiqués — Le reflexe cutané plantaire est plus accusé à droite — En marchant il semble qu'il s'appuie un peu plus sur le membre gauche — Conservation du reflexe rotulien — Pas de contracture véritable dans les membres — mais il y a une certaine résistance dans les membres aux mouvements communiqués, peut-être un peu plus marquée à gauche | |
| 2 juin | Ce matin le malade a eu un accès de dyspnée — Ronchus sonores dans les deux poumons en arrière | |
| 5 juin | Pendant la nuit accès d'oppression, il se réveille en sursaut, se lève vite pour aller chercher de l'air — Les battements du cœur sont très irréguliers, on n'entend pas de bruit anormal — L'impulsion est faible — Le malade ne vomit pas — L'appétit est conservé — | |
| 11 juin | Le malade va garder les mulets dans les couloirs de l'Hotel-Dieu — Délire tranquille — A fait cinq ans en Afrique dans l'artillerie avec les mulets | |
| 6 juillet | Depuis q.q. jours il paraît plus affaissé — L'appétit est diminué — Langue saburrale — Somnolence — (Délire des mulets) | |
| 9 juillet | Hier à 2 heures de l'après midi, le malade était assis sur une chaise, et en voulant se lever il chancela, et ne pouvant se retenir au lit voisin il s'affaissa sans perdre connaissance — On le transporta dans son lit et on remarqua alors que les membres du côté gauche n'présentaient aucun mouvement spontané, que la commissure gauche de la face était abaissée, tandis que le malade faisait constamment des mouvements avec les membres du côté droit (tremulations, secousses dans la jambe droite. Mouvements du membre sup. pour saisir le bouton —) Impatience, agitation) Le malade répondait aussi bien que précédemment aux questions qui lui étaient faites, seulement sa voix était voilée, pleurarde (voix d'ivrogne) Lorsqu'on disait au malade de faire des mouvements du côté G. on remarquait quelques mouvements dans le membre sup. et les mouvements plus restreints dans le membre inférieur | |

SCD Lyon 1

| DATES | HISTOIRE PATHOLOGIQUE | PRESCRIPTIONS |
|---|---|---|
| | Actuellement = Hemiplégie G. incomplète - Par la déviation des yeux, il peut se porter dans toutes les directions demandées - Lorsqu'il parle la face se contracte moins bien du côté G. que du côté droit, parfois la paupière sup. G. reste relevée tandis que la D. est abaissée, et quand elle est close sans effort, elle s'étale davantage sur elle, elle est moins ridée, plus lisse enfin au repos la commissure labiale G. est plus effacée et légèrement abaissée - La tête n'est pas déviée - Le Membre sup. est habituellement inerte mais le malade peut le soulever quelque peu, à la hauteur de la tête, il remue le cou de Bras, la main et les doigts, mais avec lenteur et sans force - On ne trouve pas de résistance anormale aux mouvements communiqués, l'articulation ne paraît pas jouir de plus de mouvements, le bras ne pouvant pas être fléchi et étendu aussi complètement que à l'état normal, mais il n'y a pas de résistance de la part des muscles —<br>Pour le Membre inf. Le malade ébauche un mouvement de flexion du membre, mais sans pouvoir arriver à la flexion complète, mais il peut étendre le membre préalablement fléchi, il peut aussi remuer les doigts de pieds - Pas de résistance aux mouvements communiqués, pas de liquidation, réflexe rotulien persiste et le mouvement ainsi produit est un peu moins marqué que du côté droit - Ces faits de mouvements spontanés et réflexes du côté G. peuvent être en partie attribués à ce qu'il existe avec la paralysie un œdème assez prononcé, plus prononcé que du côté D. de tout le membre inf. Augmentant notablement le volume du membre<br>La sensibilité est notablement affectée du côté G. Les piqûres légères de la main (face postérieure du membre sup.) ne sont pas senties, et les piqûres fortes ne donnent lieu qu'à peu de réaction et à peu de plainte de la part du malade qui cependant rend bien compte de ses sensations quand on le pique ou qu'on le touche légèrement du côté opposé.<br>Sur le Membre inf. le frottement de la pointe d'épingle n'est souvent pas senti, mais les piqûres sont senties - A la face le frottement de la pointe est perçu, mais le contact de la tête d'épingle n'est pas perçu, comme de toute sa face | |

SCD Lyon 1

Foyer et chaud (suite)

N° 21 bis.

| DATES | HISTOIRE PATHOLOGIQUE | PRESCRIPTIONS |
|---|---|---|
| | Les réflexes plantaires sont conservés, mais moins prononcés qu'à Droite — Les mouvements sont possibles et la sensibilité persiste — Le Membre sup. ne présente rien de particulier aux mouvements communiqués, mais le membre sup. offre une peu de résistance — L'agitation de Lier a cessé, il est calme, tranquille, répondant bien aux questions qu'on lui adresse son attention est bien en éveil. Le malade prétend avoir bien vu de l'œil Gauche — Les visages lui apparaissent plus confus que de Droite — Il compte les doigts avec l'œil D. et il ne peut le faire avec l'œil G. il indique vaguement la forme des objets avec l'œil G — Il est difficile d'avoir de renseignements précis à cet égard — Le malade entend un peu mieux de l'oreille Gauche que de l'oreille Droite — | |
| | Alternatives d'assoupissement et d'agitation — De temps en temps délire, il croit voir des objets autour de son lit — Pas d'œdème des membres supérieurs — Pas d'œdème des membres sup. — Face un peu congestionnée à Gauche — Langue saburrale — pas de fièvre — | |
| | Le pouls est à 140 au cœur — Ch. pulsations dans la main à la radiale — Respiration 24 — Le rythme cardiaque est très irrégulier — Toutes les impulsions ne sont pas perçues à la radiale — | |
| 10 Juillet | = Crachats très épais, peu abondants, toujours gris rouillés — Expectoration est difficile — | |
| | Le Matin — Diminution de la sonorité à la base Gauche, Ronchus sonores — Râles muqueux à la base Droite — | |
| | persistance de la paralysie au même degré qu'hier — Toutefois la sensibilité paraît moins troublée — | |
| | Agitation — Délire — La langue n'est pas desséchée — | |
| 11 Juillet | = Resp. 21 — Pouls 104 — très irrégulier — Toujours un certain nombre d'impulsions cardiaques qui ne sont pas perçues à la radiale — | |
| | A été agité et a crié toute la nuit — | |
| | Persistance des mêmes phénomènes qu'hier | |
| 12 Juillet | = Soir = Le malade est beaucoup plus affaissé constamment somnolent c'est à peine si on peut le faire répondre à quelques questions, aussitôt qu'on cesse de l'exciter il s'endort à nouveau — La respiration est gênée et on entend à distance des râles trachéaux qui dénotent un encombrement | |

SCD Lyon 1

| DATES | HISTOIRE PATHOLOGIQUE | PRESCRIPTIONS |
|---|---|---|
| | La voix est altérée, il ne parle qu'à voix basse — Lorsqu'on s'incite à bouger le membre sup. G. il soulève à peine le bras, toujours bien moins que précédemment — Le membre inf. plus œdématié ne peut pas être déplacé — La sensibilité est plus obtuse que précédemment — on peut piquer le membre sup. assez fortement sans qu'il retire le membre et sans qu'il manifeste la moindre sensation. Pour le membre inf. la piqûre de la plante du pied donne lieu à un réflexe assez prononcé, en même temps qu'à une agitation du membre droit; d'une façon peut-être plus intense que précédemment, car en répétant l'excitation, le phénomène indiqué se reproduit presque toujours — La piqûre de la région plantaire produit aussi une grimace et une plainte, tandis que la piqûre du membre sup. le laisse insensible — La piqûre du tronc du côté G. doit être profonde pour être sentie — la piqûre de la face est mieux perçue — Lorsqu'il est éveillé, il agite toujours les membres du côté D. tout ce côté est sensible et présente des réflexes assez prononcés. Dans les mouvements de la face il y a toujours une diminution du côté G. au niveau de la joue: on remarque aussi que quand on veut élever les paupières sup. habit. fermées, on n'a moins de peine pour élever la paupière gauche — Avale seulement les liquides — incontinence des urines — affaissement très prononcé — | |
| 13 Juillet | Langue grillée — Le état est à peu près comme hier soir — Matité à la base gauche — La respiration s'entend moins bien de ce côté — Gros Ronchus — Un commencement d'exulcération sur le sacrum — | |
| 15 Juillet | Autopsie faite à 9 h ½ du matin — | |
| Hémisphère Droit | Adhérence de la dure mère à la paroi crânienne, sur toute la partie convexe — pas d'athérome artériel appréciable — On ne trouve rien dans la sylvienne ni dans la cérébrale antérieure — Les artères dans lesquelles on peut pénétrer ne paraissent pas malades — Toutefois les artères striées paraissent remplies de sang, sous forme de petits caillots noirs qui leur donnent un aspect granuleux | |

SCD Lyon 1

(Suite) Goyenetche (Autopsie)

N° 21 bis.

| DATES | HISTOIRE PATHOLOGIQUE | PRESCRIPTIONS |
|---|---|---|

La cérébrale post. a un centim. 1/2 ou 2 centim. de son origine présente un caillot noir, granuleux, entremêlé de coagulations fibrineuses blanchâtres sur une étendue de 2 centim. On trouve encore du sang coagulé dans les artères qui se rendent à la face interne du lobe occipital.

A la face int. de l'hém. en enlevant les méninges on remarque une diffluence du genou du corps calleux et du 1/3 ant. de la circonv. calloso-marginale, quoiqu'à un léger degré. Le extrémité post. du corps calleux est beaucoup plus ramollie et beaucoup plus ramollies sont les circonvolutions de la région temporo-occipitale correspondante.

Le ramollissement est aussi très marqué au niveau de la circonvol. unciforme et de l'extrémité antérieure du lobe sphénoïdal.

Les points ramollis présentent une teinte grisâtre avec diffluence de la substance cérébrale, et il est difficile d'enlever les méninges, toutefois c'est le 1/3 post. des circonv. de la région temporo-occipital qui présentent les altérations les plus profondes. A ce niveau la substance cérébrale a une teinte un peu jaunâtre.

Sur la région ext. on trouve un ramollissement complet de la 1/2 ant. du lobule de l'insula et du pied de la 3ème circonv. ainsi que de la portion ext. de la face orbitaire.

SCD Lyon 1

| DATES | HISTOIRE PATHOLOGIQUE | PRESCRIPTIONS |
|---|---|---|
| | Tout l'hémisphère est un peu diffluent et s'étale – | |
| | Coupe préfrontale = Ramol^t de la subst. Bl. en rapport avec la région orbit. dont la subst. grise est plus vascularisée et diminuée de consistance – | |
| | Coupe pédiculo-~~pariétale~~ frontale = Ramol^t considérable avec destruction de la 3^e circonvolution avec la plus grande partie de la subst. Bl. correspondante | |
| | Coupe frontale = Ramol^t du lobule de l'insula en dehors de l'av. Mur – Les noyaux sont parfait^t sains – | |
| | Coupe pariétale = Rien de particulier sauf un peu de diffluence de l'extrémité du lobe sphénoïdal | |
| | Coupe pédiculo-pariétale = Plaque de ramol^t au fond de la scissure de Sylvius avec ramol^t de la subst. Bl. s. jacente, sur une étendue de 2 centim – | |
| | ~~Coupe~~ et ramol^t des parties correspondant à la face interne de même sur la coupe pré-occipitale – Ramol^t seulement au niveau de la face interne dans le point indiqué plus haut – On voit que le ramol^t arrive jusqu'à la cavité ventriculaire | |
| | Le ramollis^t se poursuit jusqu'à l'extrémité post. du lobe occipital. | |
| | Hemisph. G. — En enlevant les méninges à la partie int. on trouve qq. adhérences au niveau de la circonvol. uncif. de l'extrém. du lobe sphénoïdal, et de l'extrémité ant. de la circonv. calloso-marginale – La subst. est un peu diminuée de consistance mais à un moindre degré que du côté opposé – | |

SCD Lyon 1

Goyenetche (Autopsie) (suite)
(2ème feuille) (suite)

N° 21 bis.

| DATES | HISTOIRE PATHOLOGIQUE | PRESCRIPTIONS |
|---|---|---|
| | Rien de particulier dans les vaisseaux de cet hemisphère — | |
| | Sur la face ext. indépendamment d'un peu de diminution de consistance de l'extrémité ant. de l'hem. on voit une plaque de ramollis! jaune pâle au niveau de l'extrém. ant. de la 3ème circonv. frontale empiétant sur l'extrém. ant. de la 2ème frontale au niveau du point où elles se réunissent, sur une étendue de 3 centim. dans tous les sens — | |
| | Coupe pré-frontale = Ramollis! correspondant à la plaque indiquée — de la subst. Bl. sur 2 centim. en profondeur | |
| | Coupe pédiculo-frontale — Rien | |
| | Coupe frontale — Rien | |
| | Coupe pariétale Rien | |
| | Coupe pédiculo pariétale — Rien | |
| sur un | Coupe passant à 1 centim. en arrière du sillon perpendicul. on trouve un petit foyer de ramollis! correspondant à la subst. Bl. des circonvol. pariéto-occipitale de la face int. de l'hemisphère — foyer qui a 2 ou 3 centim. dans tous les sens — | |
| | Cervelet — Protubérance — Rien | |
| | Bulbe — rien | |
| | Poumons = très emphysémateux, volumineux. Atélectasie à la base gauche sur une épaisseur de 3 centim. seulement les 2/3 inf. de la face post. Quant à la quantité de liquide contenu dans la plèvre elle n'a pas été évaluée. Induration très prononcée au sommet droit simulant un melon cul de singe qui est dur, cicatricielle | |

SCD Lyon 1

| DATES | HISTOIRE PATHOLOGIQUE | PRESCRIPTIONS |
|---|---|---|

et sur la coupe se trouve du tissu scléreux, dans lequel on trouve une petite cavité contenant une matière crétacée (cette induration a le volume d'une grosse noix) —

Cœur volumineux, hypertrophié — Les deux ventricules sont égal^t hypertrophiés — ainsi que les 2 oreillettes — Surcharge graisseuse — plaques laiteuses —

Outre des caillots noirs récents très nombreux dans oreil. et vent. on trouve dans l'auricule de l'oreille D. et à l'extrém. inf. du vent. G. des caillots qui paraissent moins récents — noirs, enveloppés par une couche fibrineuse grisâtre se moulant sur les muscles papillaires —

Les parois du cœur sont épaissies — le ventricule est dilaté, on trouve un peu de dilatation et d'épaississ^t du ventricule D. L'aorte est épaissie, un peu dilatée et présente des plaques jaunes, qu'on retrouve aussi sur la valv. int. de la valvule mitrale — orifices sains —

Rate — Petite. bilobée par le fait d'infarctus anciens qui ont amené la rétraction de l'organe à sa partie moyenne —

Plusieurs infarctus plus récents sur d'autres points à la surface convexe —

Les Reins présentent aussi des dépressions qui paraissent tenir à d'anciens infarctus, d'autant qu'on en trouve de récents —

Le foie est congestionné. sur un point une portion noirâtre infiltrée de sang de la grosseur d'un pois qui paraît être aussi un petit infarctus —

SCD Lyon 1

MODÈLE N° 21.

# HOTEL-DIEU. — Salle 4ème femmes N° 150.

Nom Marie Claudine Ferrin DIAGNOSTIC ET RÉSUMÉ

née à Lyon.

demeurant à rue d'Amboise 6.

profession sans. Ramollissement Cérébral.

âge 80.

tempérament

constitution

entrée le 10 Xbre 1887.

morte

sorti le 12 Xbre 1882.

## HISTOIRE PATHOLOGIQUE.

Renseignements sur les antécédents très difficiles à avoir quoique le malade ne délire pas du tout, mais elle entend et parle difficilement; d'ailleurs ses souvenirs sont un peu confus.

Elle s'est toujours bien portée, n'a jamais eu d'attaque. Le 23 Novembre elle a perdu connaissance; depuis elle a eu une hémiplégie gauche. (renseignements de la famille).

Actuellement:

Pupilles très réfléchies

la malade est couchée sur le dos, la tête tournée du côté droite, et les yeux regardant à droite.

Malgré tous ses efforts la tête ne peut dépasser la ligne médiane et revenir à gauche. Déviation conjuguée des yeux, qui regardent à droite continuellement et ne peuvent être ramenés du côté gauche. Depuis quelques jours la vue aurait baissé. Pas d'inégalité des pupilles

Pas de céphalalgie.

Langue blanche légèrement dévie à droite. Joue flasque à gauche. Abaissement de la commissure du même côté. Un peu d'anesthésie de ce côté.

Pas de troubles intellectuels, ni d'aphasie.

SCD Lyon 1

| DATES | HISTOIRE PATHOLOGIQUE | PRESCRIPTIONS |
|---|---|---|
| | Pas de paralysie ni de membre supérieur à droite. A gauche la main est en pronation, les doigts un peu fléchis, avant-bras fléchi sur le bras également ; — le tout reposant sur le lit. Des 2 côtés mais surtout à gauche les doigts sont très écartés, écartés à leurs extrémités. A gauche il semble exister un léger œdème dur. Pas d'œdème des bras, gauches qui ne bat pas la pique s'épaissir et paraît un peu plus froid que le Droit Pas de refleurs. Pas de signes sensitifs dans l'extrémité complète de l'avant-bras sur les bras. Bien entendu les moindres mots sont impossibles de ce côté. | |
| | Membre supérieur gauche complètement paralysé. Pas d'épaulement spéciales des 2 côtés. Sensibilité à gauche. Reflexes tendineux persistant mais diminués des ces côté. On a un peu de rétraction dans l'extrémité de la jambe sur la cuisse. Le membre est un peu plus froid que le droit | |
| | Intellect : Pas d'erreur pas de délire fixe à la base gauche. Obscurité de la respiration et tout les poumons droit. En avant respiration emphysémateuse avec des râles ronflants. Coeur. Sonorité dans le 6ème espace un peu en dehors du mamelon. Pas de souffle. | |
| | 120 Pulsations. La radiale ne paraît pas athéromateuse. Pas de dyspnée, pas de cheynes Stokes. Le malade est somnolente. | |
| 112bis | L 9 R. | |
| | 120 P. Irregularité de la deuxième et l'intermittence | |
| | Le malade est beaucoup plus réveillé qu'hier. Respiration bruyante ; toutefois le malade a conservé son intelligence et répond aux questions. — Tête toujours tournée à Droite ; les yeux sont plutôt dirigés à Droite ; le phénomène est bien manifeste, surtout quand le malade est excité, qu'on l'a fait asseoir sur son lit. Mais quand elles est en repos les yeux reviennent à la partie médiane, et à certains moments ils se dévient également à gauche, l'œil droit un peu plus que l'œil gauche. Les pupilles sont resserrées. La face n'a pas d'expression, n'est pas mobile ; la bouche est entr'ouverte pour faciliter la respiration. Le malade ouvre et ferme très bien les yeux. De la motilité de la face on détermine en la faisant, d'abord qu'il y a peu de mort, et qu'ils sont un peu plus marqués à droite. | |

SCD Lyon 1

| DATES | HISTOIRE PATHOLOGIQUE | PRESCRIPTIONS |
|---|---|---|

La malade ne tire pas la langue hors de la bouche ; il manque des dents à la malade, surtout du côté droit. Il est possible que la déviation de la langue constatée hier à droite ait été produite par cette disposition des dents.

Les membres du côté gauche sont complètement paralysés : en étendant le membre supérieur légère résistance du biceps qui ne se reproduit pas ds. les mvt. consécutifs. Le membre inférieur présente un peu de résistance du côté des fléchisseurs.

Le chatouillement de la plante des pieds produit facilement des mvt. réflexes dans le membre inférieur, petits mvt. brusques, tandis que les mvt. produits de la même manière du côté droit ont plus d'amplitude, et plus le caractère des mvt. volontaires ; la malade retirant son membre.

Les excitations les plus vives du membre supérieur ne produisent pas de mvt. réflexes ds. ce membre, ni ds. les autres parties du même côté. A la face, on obtient ~~peu~~ les mvt. réflexes sont diminués — quant à la sensibilité générale, elle est profondément altérée ; les piqûres des doigts ne sont, en général, pas perçues. Ce n'est qu'en répétant les piqûres profondes que la malade finit par dire qu'on la pique, tandis que les moindres piqûres du côté droit sont parfaitement perçues.

Au membre inférieur les piqûres ne sont perçues que quand elles sont profondes.

Pour la face, les piqûres doivent être aussi profondes pour être senties ; on promène la tête de l'épingle sur la conjonctive, lorsque la malade cherche à s'en débarrasser.

Au tronc les piqûres profondes seules aussi sont perçues ; tandis qu'à droite les piqûres légères sont partout bien senties et provoquent des plaintes vives.

Pas de trépidation — réflexe rotulien ne se produit plus à gauche et existe à droite.

Il existe sur la fesse gauche, au point d'élection, une eschare noire de la largeur de la paume de la main, puis sur toute la fesse, notamment en allant de l'eschare vers le grd. trochanter il existe une rougeur sombre avec des vésicules pustules et déchirées. Cette altération se remarque même un peu de l'autre côté de la ligne médiane, et s'étend à 2 ou 3 travers de doigts sur la fesse droite.

Incontinence d'urine

Marie Claudine Perrin — Décembre 1882
N° 150.

N° 21 bis.

| DATES | HISTOIRE PATHOLOGIQUE | PRESCRIPTIONS |
|---|---|---|
| | On trouve toujours un arrière de la base droite de la submatité, de l'obscurité de la respiration, et les bruits trachéaux retentissent moins qu'à gauche. | |
| | La malade avale assez bien les liquides | |
| 12 Xbre | On remarque qu'elle est un peu plus éveillée aujourd'hui. En lui faisant ouvrir la bouche, elle porte la langue à droite dans l'intérieur de la bouche; mais quand elle parvient à la sortir un peu, la pointe se porte à gauche. | |
| | A droite pas de contractures. | |
| | A gauche, aujourd'hui il y a peu de résistance, chaque fois qu'on essaye d'étendre l'avant bras sur le bras. | |
| | Les piqûres profondes du membre supérieur gauche, quand elles sont répétées, sont un peu mieux senties. | |
| | Le membre supérieur gauche est à demi fléchi. | |
| | Un peu d'œdème sur la face dorsale du pied gauche. | |
| | Reflexe rotulien faisant toujours défaut à gauche. | |
| | Mêmes phénomènes qu'hier. | |
| | Quand on dit à la malade de porter les yeux des 2 côtés, elle les porte très bien à droite, mais elle dépasse à peine la ligne médiane du côté gauche. Quand elle est livrée à elle seule, les yeux se portent spontanément, plus facilement à gauche. | |
| | Mort à 7 heures du soir. | |
| 13 Xbre | Autopsie 8 h. matin. | |
| | Adhérences de la dure mère à la partie supérieure du crâne. | |
| | On remarque que ce sont les cérébrales moyennes qui, volumineuses, fournissent de chaque côté les cérébrales postérieures. Le tronc basilaire, au lieu de se bifurquer en donnant les 2 cérébrales postérieures, fournit une artère assez grêle qui se rend à la cérébrale postérieure gauche, et cette artère grêle, près de son origine, fournit une autre artère plus grêle encore, qui se rend à la cérébrale postérieure droite. Le tronc basilaire qui n'est pas de très fort calibre, fournit les deux cérébelleuses antérieures. Le tronc basilaire est la continuation de la vertébrale gauche qui a, à peu près, le même volume, la vertébrale droite étant beaucoup plus petite, et ne s'ouvrant au point où elle aboutit dans le tronc basilaire que par un pertuis excessivement mince, si toutefois elle s'ouvre. Il existe en effet sur les vertébrales et le tronc basilaire de nombreuses plaques athéromateuses qui rétrécissent notablement, quand elles n'oblitèrent pas, l'ouverture des artères dans ce gros tronc. Il y a aussi des plaques athéromateuses sur les artères cérébrales postérieures et surtout moyennes — ce sont les sylviennes, en effet, qui présentent le plus d'athérome, mais seulement sur les portions à découvert | |

SCD Lyon 1

Marie Perrin N° 150. Ramollissement cérébral.
Décembre 1882

N° 21 bis.

| DATES | HISTOIRE PATHOLOGIQUE | PRESCRIPTIONS |
|---|---|---|

Les cérébrales antérieures ne sont pas athéromateuses ; elles communiquent par une double communication.
En coupant la carotide gauche, ~~on remarque~~ à son entrée dans le crâne, on trouve les parois épaissies, même calcaires, et elle est remplie par un caillot formé, en partie de caillots noirs, en partie de caillots fibrineux blanchâtres qui entourent plus ou moins régulièrement les caillots noirs. Ce caillot se prolonge dans toute la portion de la carotide qui est contenue dans le sinus ; il paraît s'amincir toutefois, mais nous ne pouvons pas l'examiner plus bas, le sujet étant réclamé. Ce caillot s'arrête au point où la carotide se bifurque pour fournir la cérébrale postérieure. Dans la sylvienne on ne trouve qu'un petit caillot noir fibrineux récent. A son origine, la cérébrale antérieure est très rétrécie par le fait de l'épaississement de la sylvienne qui présente à ce niveau des lésions athéromateuses très prononcées (tout ceci est à gauche).
Du côté droit, la sylvienne ne présente pas d'oblitérations, mais elle est épaissie par des plaques athéromateuses qui rétrécissent l'orifice de communication avec la cérébrale postérieure.
Hémisphère droit. En enlevant les méninges, on les trouve adhérentes, en même temps qu'il y a un peu de ramollissement très superficiel, les méninges entraînant, quand on les relève, une mince couche de substance cérébrale, dans la moitié supérieure de la circonvolution pariétale ascendante, sur le lobule pariétal supérieur et sur les bords du sillon perpendiculaire externe. Les lésions sont plus accentuées à la partie interne de l'hémisphère où le ramollissement est plus étendu et plus marqué ; on le trouve sur le lobule pariétal et même à 2 ou 3 centimètres en avant de ce lobule, sur la partie interne de la première circonvolution frontale, descendant un peu, à ce niveau, à la partie moyenne de la circonvolution calloso marginale. En arrière les lésions sont peut être encore plus accentuées sur le lobe quadrilatéral, le lobe cunéiforme et les sillons qui le limitent, surtout de l'antérieur. Ces lésions existent, sans qu'on ait pu découvrir sur les artères qui s'y rendent des oblitérations manifestes.
Coupes. Rien de particulier dans les parties centrales qui paraissent saines. On ne trouve que les altérations signalées précédemment qui sont superficielles, atteignant seulement la substance grise et à peine la substance blanche.
Hémisphère Gauche. Aucune lésion corticale, ni centrale.
Cervelet Rien.
Bulbe et Protubérance.

SCD Lyon 1

N° 21 *bis*.

| DATES | HISTOIRE PATHOLOGIQUE | PRESCRIPTIONS |
|---|---|---|
| | Reins — Substance corticale un peu mince avec des dépressions et des kystes. | |
| | Rate. Très petite. | |
| | Foie — petit. | |
| | Cœur. 350 gr. Il est augmenté de volume. | |
| | L'orifice auriculo-ventriculaire gauche ferme bien, cependant il existe sous au point d'insertion de la valve postérieure qq. produc- tions calcaires athéromateuses, et la valve antéro interne est épaissie, blanchâtre. | |
| | La cavité du cœur gauche est un peu agrandie à la partie moyenne, mais elle se termine à la pointe par un petit infundibulum correspondant à un amincissement de la pointe du cœur, qui à ce niveau se trouve réduite à l'endocarde épaissi adhérent au feuillet viscéral du péricarde. | |
| | La face interne de la valvule initiale est le siège de plaques athéro- mateuses qui la rétrécissent légèrement | |
| | Les valvules sigmoïdes sont épaissies mais parfaitement suffisantes. L'aorte est dilatée avec parois épaissies, très athéromateuses. Qq. plaques calcaires vers la partie inférieure de la courbure | |
| | Cœur droit — rien de particulier sauf plaques laiteuses sur la face antérieure | |
| | Reins du côté des oreillettes qui sont seulement très dilatées | |

SCD Lyon 1

Modèle N° 21.

# HOTEL-DIEU. — *Salle* St Bruno. N°

**Nom** Joseph Pigot

**né à**

**demeurant à**

**profession** marbrier.

**âge** 33 ans.

**tempérament**

**constitution**

**entré le**

**sorti le**

**DIAGNOSTIC ET RÉSUMÉ**

Observation prise le 16 Nov. 82.

Ramollissement cérébral

autopsie

## HISTOIRE PATHOLOGIQUE

Antécédents — Toute syphilis a été énergiquement niée par le malade.
— Fièvres intermittentes antérieures.
En Septembre le malade entre à l'hôpital où on le traite pour une gastrite chronique. Comme symptômes on a noté des vomissements alimentaires ou glaireux, jamais sanglants, des digestions difficiles.
Jamais on ne lui a trouvé de tumeur. De temps à autre on notait des rémissions dans les symptômes.
C'est à Longchamp où il se trouvait dernièrement que l'on a pour la première fois constaté une tumeur. Actuellement elle paraît siéger dans le foie, et être constituée par des nodules.

Il y a 4 jours le malade a failli prendre une syncope.
Il y a 3 jours il s'est développé à gauche dans le membre inférieur une phlegmatia alba dolens qui a rapidement augmenté. L'œdème n'a jamais été bien douloureux, il est actuellement dur, sans traînées veineuses. Le membre tout entier est tuméfié. L'autre jambe commence à être œdématiée.
Le malade a un teint jaune, il paraît plongé dans une profonde cachexie (Il n'a jamais toussé)
~~Depuis~~ Le matin on s'est aperçu que depuis cette nuit s'étaient développés les accidents suivants: Hémiplégie flasque avec résolution complète du côté droit. Trépidation spinale des 2 côtés, surtout marquée à droite

| DATES | HISTOIRE PATHOLOGIQUE | PRESCRIPTIONS |
|---|---|---|
| | Les reflexes persistent un peu à droite, mais le malade n'a pas l'air cependant d'éprouver des douleurs par le fait des piqûres. Quand on lui pique la moitié droite de la figure il y porte la main.<br>La face n'a plus d'expression; le clignement des yeux persiste des 2 côtés; — dans les mvt de la face les contractions du visage ne se font qu'à gauche — déviation conjugée (le malade regarde à gauche — Il ne peut tirer la langue et à l'air de comprendre un peu.<br>Il ne parle pas du tout.<br>Incontinence d'urine<br>120 P.<br>33 R.<br>Rien au cœur; le 1er bruit a un timbre un peu métallique.<br>Mort le 19 à 3 heures.<br>Les malades du service, les voisins ont tous remarqué que jusqu'à la fin, il se servait de son bras gauche pour se déshabiller | |

N° 21 *bis*.

| DATES | HISTOIRE PATHOLOGIQUE | PRESCRIPTIONS |
|---|---|---|
| Joseph Pigot | Autopsie - 21 Novembre | 11 h. matin |

Après avoir incisé la dure-mère, on remarque que le cerveau est très manifestement décoloré, et que les méninges sont légèrement œdématiées.

Rien de particulier du côté des sinus.

Hémisph. gauche : Les artères ne présentent aucune trace d'athérome. En incisant la carotide gauche on ne voit pas de caillot, mais celui-ci commence immédiatement en avant de la communicante postérieure, 3 millimètres en arrière de la bifurcation de la cérébrale antérieure - le caillot remplit la sylvienne et il pénètre de la cérébrale antérieure sur une étendue de 11 millimètres. Il se continue de la sylvienne jusqu'au niveau des points où elle se bifurque pour donner naissance d'une part aux artères frontales, ~~antér. artér~~ et à la pariéto-sphénoïdale - Le caillot est blanc, fibrineux, très résistant, présentant çà et là une petite teinte noirâtre - Il est assez régulier, sauf à la partie moyenne où il présente une légère saillie correspondant à l'origine d'une artère qui se rend à l'extrémité antér. du lobe sphénoïdal.

La consistance du cerveau est diminuée au niveau du lobule de l'insula et de l'extrémité du lobe sphénoïdal (1re circonvolution)

1. - Coupe frontale - on trouve un peu de diminution de consistance avec aspect granuleux de la partie moyenne de la capsule interne

2. C. pariétale : Diminut. notable de consistance, mais presque pas de changement de coloration, sauf un petit piqueté au niveau du ⅓ inférieur du noyau lenticulaire et de la partie correspondante de la capsule interne - diminution de consistance des circonvolutions du lobule de l'insula

3. C. pédiculo-pariétale. Ramollissement bien + marqué du lobule de l'insula. Substance cérébrale étalée sans être cependant diffluente - le ramollissement se continue sur la portion correspondante de la 1re circonvolut. sphénoïdo-pariétale - c'est au fond de la scissure sylvienne et sur la partie voisine de l'insula que le ramollissement est + prononcé - le ramollissement se continue encore 5-6 mm. en arrière, puis plus rien. On est frappé de l'anémie des subst. blanche et grise, sur toutes les coupes.

Hém. droit : En coupant la carotide, on voit qu'il existe un caillot qui commence en ~~avant~~ arrière au niveau de la carotide qui précède son entrée dans le crâne, c.-à-d. l'extrémité de la carotide jusqu'où elle pénètre dans le crâne - d'où le caillot s'étend en s'arrêtant - juste au niveau de la bifurcation. Le continue c.-à-d. au commencement de la cérébr. antérieure de la carotide. Le caillot est + volumineux que celui du côté opposé, blanc, dur, offrant cependant une surface granuleuse - C'est au niveau du caillot que se trouve la communicante postérieure

On ne trouve aucune trace de ramollissement, mais une décoloration très prononcée de la subst. cérébrale.

Tronc basilaire - rien de particulier

Rien du côté du cervelet, ni de l'isthme, si ce n'est toujours une anémie très prononcée

Cœur - Le péricarde contient un peu de sérosité. Le volume du cœur est à peu près normal. Il ne présente pas d'altérations des orifices qui sont tous suffisants, mais il existe sur la valvule mitrale, près de l'angle externe, sur les deux valves un amas de granulations fibrineuses

SCD Lyon 1

| DATES | HISTOIRE PATHOLOGIQUE | PRESCRIPTIONS |
|---|---|---|

de la grosseur d'un pois, de chaque côté, autour de granulations fibrineuses plus fines. La paroi ne présente tout autour aucune altération appréciable. Aucun autre caillot soit dans les oreillettes, soit dans les ventricules.

Les poumons sont petits, n'ont adhérents à la paroi. Ils en excisant une s'écoule par la glande et la coupe offre une surface grisâtre manifestement anémiée. En pressant on n'obtient presque pas de sérosité spumeuse. Ce qu'il y a de plus remarquable dans ces organes c'est la présence de coagulations fibrineuses blanchâtres qui remplissent presque toutes les branches des artères pulmonaires à partir de leur entrée dans le poumon. Du côté droit on trouve dans l'artère dans le poumon un caillot fibrineux, dense un peu jaunâtre qui est assez volumineux et paraît plus ancien que le reste. Presque toute la branche de bifurcation qui va directement à la partie inférieure du poumon. Le caillot est très adhérent à la paroi artérielle dans toutes les artères auxquelles cette branche donne naissance, mais il devient plus blanc et moins adhérent à la paroi. En effet, plus bas, le caillot ne tient adhérent que par un prolongement dans la petite artère voisine, tandis que dans la première portion il était très adhérent à la paroi. C'est cette portion qui a été cause de cette gravité. Un caillot se répandant très vite dans les artères inférieures du poumon, mais il y a des artères dans lesquelles les caillots offrent assez brusquement pour se continuer avec un petit caillot court, noir et filiforme. Dans un poumon on remarque aussi, par de l'extrémité supérieure des lobes inférieurs, un petit engouement à base dirigée en bas et de la grosseur d'une noisette environ. Partout ailleurs on ne trouve pas de coagulations artérielles dans les artères inférieures dans les autres parties. — Rien d'existe pas non plus d'engouement dans le poumon gauche, cependant il y a aussi de plus nombreux caillots dans les artères qui se rendent à la partie inférieure des poumons, avec adhérence plus grandes des caillots dans la première bifurcation. Point des lésions de artères, caillots, comme dans l'artère pulmonaire droite. Il faut remarquer que dans ces poumons les caillots sont moins volumineux et ne font pas toujours absolument fibrineux comme à droite, ils sont souvent mêlés de globules de pus. Dans les petites portions voisines de celles dans lesquelles le caillot offre une apparence granuleuse. Depuis longtemps il y a beaucoup d'artères dans lesquelles le caillot offre un aspect granuleux. Dans les 2 poumons ces caillots sont plus fermés et plus anciens dans les parties inférieures, et sont plus fermés aussi à droite.

Rein droit. Ils paraissent sains sauf la substance corticale. Elle offre dans toute son épaisseur des stries (volume une noisette) rouge dans le tiers de l'épaisseur, avec également quelques stries rouges sur les bords. Depuis la coloration rouge se retrouve aussi par de petites taches irrégulières. Pas de coagulations dans les artères rénales. La substance grise est très pâle. Volume à peu près normal.

Foie. Volume à peu près normal. Bords longues. Il adhère assez fortement au diaphragme et un peu à la paroi thoracique d'une part, d'autre partie adhérence d'une épaisseur, dure, bosselée qui a continue en quelque sorte avec le tissu environnant. Cette épaisseur est formée par un tissu cellulaire de la région phrénique, du volume d'une orange, qui est en rapport d'un côté avec la capsule de Glisson et l'autre côté avec le tissu cellulaire du ligament suspenseur. Rate. Rien.

Les ganglions mésentériques sont aussi affaissés et globuleux, mais ils ne présentent pas quelques-uns qui cependant ont leur volume ordinaire.

SCD Lyon 1

# HOSPICES CIVILS DE LYON

## HOTEL-DIEU

Nom Coperret Salle Ste Jeanne Lit N° 16. F° 1 —

Prénoms Marie

Age 30 ans

Profession empaillonne de chaises.

Né à

Demeurant à Lyon

Entré le 24 Nov. 83.

Sorti le

Morte le 28 Nov. 83.

Autopsie

DIAGNOSTIC ET RÉSUMÉ

Rétrécissement mitral —

~~Hémiplégie~~ Embolie des artères cérébrales antérieures

Ramollissement des 2 noyaux caudés

Ramollissement de l'face supér. de la lobe gauche du cervelet

Hémiplégie droite —

Chef du service, M.

OBSERVATION CLINIQUE

Élève interne, M.

Antécédents héréditaires : Père mort à quatre-vingts ans. Mère morte à 71 ans d'oppression — 1 Frère bien portant.

Elle même n'a presque jamais été malade — A l'âge de 10 ans, elle eut mal aux yeux, et se plaignit de douleurs dans les jambes non localisées — Ces douleurs persistèrent durant 3 mois — Ses yeux furent malades pendant 2 ans. Elle n'eut pas de ganglions. Menstruation à 17 ans, toujours irrégulière. La santé devint assez bonne —

1ère Couche en 1880. L'enfant est bien portant. Al suite elle se trouva faible, eut beaucoup de pertes blanches et fut atteinte d'une adénite cervicale gauche suppurée. — Pas de rhumatisme — Elle conserva de l'toux, maigrit un peu, mais elle n'eut ni hémoptysies, ni points de côté, ni sueurs nocturnes —

Elle accouchement il y a 1 mois — Les suites de



Impr. Alf. Louis Perrin.

SCD Lyon 1

Nom _____ Salle _____ Lit N° _____ F° _____

couche fixement bonnes. L'enfant vient bien.

Elle raconte que dans la salle des nourrices à la Charité, elle est froid; la salle n'est pas chauffée, et les fenêtres sont ouvertes une grande partie de la journée.

Il y a six jours, elle vit se développer des œdèmes des membres inférieurs, elle eut aussi de l'œdème de la joue et de la paupière droite, puis le ventre devint ballonné, et elle devint très-opposée. Pas de palpitations cardiaques.

On constate un aspect pâle, blanc mat de la face, la joue droite est œdématiée.

Il existe un œdème peu considérable des jambes et des cuisses (partie déclive). Le ventre est volumineux et le siège d'ascite.

Ce qui frappe ce sont les dimensions du foie; on peut le faire ballotter sous le doigt; on sent son rebord inférieur qui dépasse jusqu'à un travers de doigt au-dessus de l'ombilic; il s'étend même jusqu'à l'hypochondre gauche où on sent son rebord à 3 travers de doigt au-dessous des fausses côtes.

Le cœur bat dans le 6e espace au-dessous en dehors du mamelon. ~~On ne perçoit pas de souffle, mais un~~ Bruit de galop très net qui a son maximum dans le 4e espace intercostal gauche en dehors du sternum. ~~On note~~ Bruit de souffle présystolique à la pointe.

La colonne vertébrale présente une incurvation assez peu marquée à concavité gauche, ~~et tout~~ la partie droite du thorax est plus saillante. Submatité aux 2 bases. Le respirateur est partout rude, sonore, mais aux 2 bases, et principalement à droite il existe un grand nombre de râles muqueux très fins. Oppression très-vive. 52 respirations minute. Pouls assez bon. Les seins n'ont plus de lait, malgré que la malade est laissée avant l'allaitement.

SCD Lyon 1

Nom Copperet Salle 4e jeunes Lit N° 16 F° 2

Depuis huit jours, elle aurait de la diarrhée.
Les urines sont peu abondantes, toutes contiennent beaucoup d'albumine.

26 Nov. Ce matin à 2 heures, la malade était sur la chaise longue, disent les sœurs, elle s'est trouvée malade. On la remit dans son lit et depuis ce moment elle est dans un état comateux avec respiration fréquente et impossibilité d'avaler les liquides. A la visite, elle est toujours dans le coma avec résolution complète des membres, la face et les téguments toujours décolorés, jaunâtres. R = 48. un peu irrégulière et bruyante. P = 120.

— Les paupières sont ½ closes, les yeux dirigés à gauche plutôt, surtout l'œil gauche. A certains moments même, cet œil est dirigé seul à gauche et un peu en haut. A d'autres moments la malade porte les yeux du côté droit, mais d'une façon passagère. Il existe constamment de petites oscillations des yeux de la partie médiane à gauche. De temps en temps la malade relève et ferme un peu les paupières.

A certains moments même l'œil gauche est dirigé à gauche. L'œil droit à droite, d'où strabisme divergent.

— Pas de déviation de la face. Les ailes du nez sont relevées à chaque inspiration. Rien de particulier du côté de la lèvre supér. qui est assez très relevée. Les lèvres sont un peu entr'ouvertes, les dents crochetées, d'où impossibilité de voir la langue.

— Les membres sont dans la résolution complète. Toutefois le membre sup. gauche lorsqu'il est alternativement fléchi et étendu présente de temps en temps une trace de résistance ~~[illegible]~~ dans la flexion et dans l'extension — tandis que du côté droit, impossible de rien obtenir. Le phénomène s'accuse. Si la malade vient à tousser. Cependant à ce moment, on le peut sentir tout fois une légère résistance du biceps droit, mais très inférieure à celle du côté gauche. Enfin la malade a pu faire qq mouvements automatiques avec le membre gauche, tandis que le membre droit est resté immobile.



Impr. Alf. Louis Perrin.

SCD Lyon 1

Nom Salle Lit N° F°

Les membres inf sont immobiles dans l'extension et dans tous les mouvts communiqués. La pointe des pieds est dans l'extension et tournée en dedans. On détermine un peu de trépidation plantaire à droite; c'est à peine s'il en existe qq. traces à gauche. Pas de trépidation Rotulien des 2 côtés.

— L'Excitation de la plante des pieds produit des reflexes. Ceux-ci sont assez prononcés quand on excite la plante droite. Dans le membre droit, ils sont brusques, et ne se propagent pas à d'autres membres. Quand on excite la plante gauche, on produit qq. reflexes à gauche seulement mais beaucoup plus difficilement que du côté droit. Le mouvement produit est plus lent et a moins d'amplitude.

— Lorsqu'on pique les doigts de la main droite, on a aussi des reflexes dans le membre sup. droit. Si on pique à plusieurs reprises, on ne produit pas de reflexe dans le membre inf. du côté droit, mais ~~de~~ ~~ce côté~~ on voit la partie de la face de ce côté se contracter. Si on pique la main gauche, les reflexes dans ce membre, se produisent plus difficilement, mais par contre si la piqûre est plus répétée, elle attire un peu son membre en le fléchissant. En outre les piqûres vives de la main gauche produisent des contractions dans les muscles de la face seult du côté droit. Quand on excite alternativt l'un et l'autre côté de la face, on produit plus facilt des reflexes du côté droit. Mais lorsqu'on pique sous le nez à la partie médiane, on détermine des contractions de la face des 2 côtés également. Toutefois la paup. sup. droite reste plus lisse que celle du côté gauche. Quand on pique plus vivt la face d'un côté ou de l'autre, on

Nom Salle Lit N° F° 3

avait parfois le malade porter la main gauche vers la face.

Le cœur n'a pas une très forte impulsion; toutefois le choc systolique est nettement perçu dans le 5e en dehors du mamelon sans aucune trace de frémissement. A l'auscult. on ne trouve plus le bruit de galop. c'est le 2e temps qui n'est pas très net à la base et qui paraît dédoublé. A la pointe, on perçoit un bruit presystolique assez fort qui a les caractères d'un souffle. Ce bruit avait déjà été perçu lors de l'entrée de la malade, mais à ce moment les battements étaient tumultueux, il était difficile de dire à quel moment le bruit le produisait. Pouls petit faible, régulier. Pas de pouls veineux bien net, mais en pressant sur la partie supér. de la jugulaire externe, de côté gauche, on le fait apparaître très net. Pas de traces manifestes à droite, sauf peut-être au moment de l'inspiration.

T. soir 39°.8 — Le foie est considérablement augmenté de volume.

27 Nov. — Ce matin de bonne heure on s'est aperçu que la malade avait repris un peu connaissance et qu'elle pouvait parfois répondre aux questions adressées; au moment de la visite nous la trouvons affaissée, somnolente, mais cependant, elle répond tout au moins au début de l'examen; à la fin on ne peut rien obtenir d'elle. Les mots qu'elle dit sont bien prononcés.

T. mat. 39°.5 soir 40°.5.

Il n'existe plus de déviation des yeux qui sont portés d'un côté ou de l'autre suivant qu'on le demande à la malade. Les paupières sont toujours un peu tombantes mais la contraction des orbiculaires se fait bien. La face n'a toujours pas d'expression; mais dans les mouvements provoqués, on voit qu'il n'y a que les parties supér. de la face et la partie inférieure du côté droit qui se contracte. La partie inférieure



SCD Lyon 1

Nom Salle Lit N° F°

du côté gauche restant toujours immobile.

Le membre supér. gauche. est le siège de mouvements spontanés automatiques ou provoqués par des excitations. — ~~Le membre~~ Il présente de la résistance aux mouvements communiqués, surtout du côté des extenseurs. Soulevé il ne retombe que lentement.

Le membre supér. droit est inerte, flasque à tous les moments. Toutefois on excitant vivement la malade au niveau de la face, on a vu à deux repr. la malade faire un mouvement de flexion de l'avant bras pour élever la main.

Les membres inférieurs sont toujours inertes ne présentant pas la moindre résistance aux mouvements. Mais l'hépidotic plantaire entrée manifeste à droite, à peine ~~et~~ traces à gauche. — Les piqûres sont senties sur tous les points du corps. Elles donnent lieu à des reflexes plus marqués à droite qu'à gauche, ~~de telle sorte~~ ~~qu'~~ on pourrait croire que la sensibilité est moins conservée à gauche, car il faut piquer plusieurs fois de ce côté pour obtenir un mouvement. Quand l'excitation en rive soit sur la face soit sur les membres, d'un côté ou de l'autre on provoque des contractions de la partie infér. de la face seulement du côté droit.

Persistance de l'adénie des membres inférieurs et de l'adénie des membres supér. droit qui la partie déclive, c'est inférieure de la partie sup. de l'avant bras.

La malade tousse, elle crache des mucosités un peu visqueuses. Mutile à cohérence de la respiration en arrière et aux bases. La déglutition se fait un peu mieux. —

Peau chaude — peu présent de chaque côté. Respir. 40 — P. 120.

Le cœur présente toujours le bruit présystolique.

28 Nov. 8 m. 40° C

La malade est tombée dans un état comateux profond avec résolution générale des membres. Respiration

Nom Salle Lit N° F° 4

Hectoreuse 40 ans bouche entr'ouverte, fuligineusités aux lèvres. face ~~sans mouvement~~ immobile, paupières ~~demi~~ demi tombantes, yeux situés à la partie médiane avec de très-légères oscillations latérales.
Les membres soulevés retombent inertes; toutefois le membre supérieur droit est encore plus inerte que le gauche. Ce dernier présente mandes traces de résistance du côté du triceps dans les mouvts communiqués, et l'on trouve le membre infér. gauche un peu fléchi. Lorsqu'on pique la plante des pieds, on produit à gauche des reflexes dans tout le membre du côté à droite; on n'obtient à peine qq. mouvts des orteils en répétant les piqûres profondes, et on voit alors ~~parfois~~ au début un reflexe se produire dans la jambe gauche.
Les piqûres des plantes gauches et droite déterminent parfois une légère contraction de la joue droite.
Les piqûres des doigts de chaque côté ne donnent lieu à aucun mouvt dans ces membres. Elles déterminent seulement parfois une contraction de la joue droite. En piquant la face sur les parties latérales on n'obtient rien et sur la partie médiane au dessous du nez on ne provoque qu'un peu de ~~clignement~~ occlusion des paupières.
Enfin lors des 1res piqûres de la plante des pieds, la malade a poussé une légère plainte. Quand on pique au-dessous du nez au début on remarque du ralentisst de la respiration.
Le cœur présente toujours un légr ~~bruit~~ présystolique. P = 120.
Morte à 5 heures du soir

---

# Autopsie le 30 nov. 1873

Cerveau — Il s'écoule peu de liq. en enlevant l'encéphale. Rien du côté des sinus. Pas d'athérome des artères cérébrales.
Rien de particulier du côté des sylviennes, ni du tronc basilaire



SCD Lyon 1

Nom _____ Salle _____ Lit N° _____ F° _____

et de leurs branches. Les lésions se trouvent au niveau des Cérébrales antérieures. ~~Celles-ci~~ Toutes deux sont fournies par la ~~cérébrale moy~~ sylvienne droite

~~Il~~ On trouve une cérébrale antérieure droite volumineuse qui se bifurque pour former les 2 cérébrales antérieures. Il n'existe qu'un vaisseau très fin et très long qui fait communiquer l'sylvienne gauche avec la cérébrale antérieure gauche ~~Cet ouf~~ C'est au niveau de l'origine de chaque cérébrale antérieure qu'on trouve une oblitération vasculaire mesurant une longueur de 1 cent et qq. chose de plus à droite de 1 cent. à gauche. A ce niveau, ces vaisseaux sont blancs arrondis durs, tandis qu'en deçà les vaisseaux sont aplatis ; au-delà les artères sont remplis d'un Caillot noir. et sont un peu distendues. Les artères ouvertes on trouve un caillot blanc fibrineux, homogène, en fer à cheval.

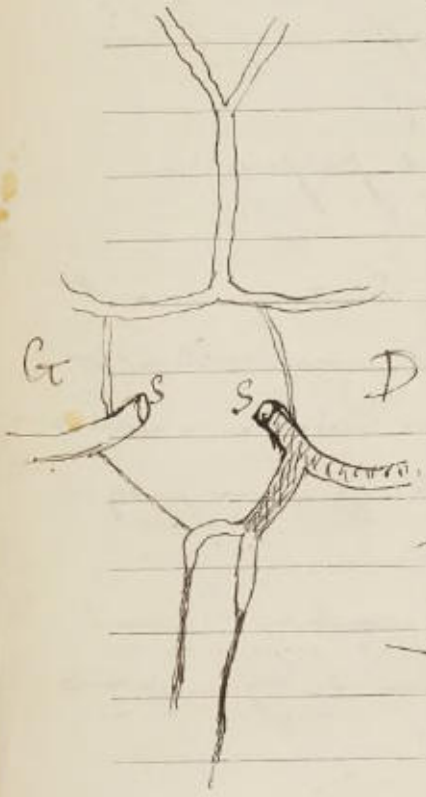


Sur la surface interne de l'hémisphère gauche on ne trouve aucune altération apparente des circonvolutions, mais la tête du noyau caudé a une teinte rougeâtre et présente une diffluence très prononcée et un affaissement très marqué. Le parti interne du ventricule qui correspond à cette altération présente une vascularisation plus grande avec pétéchie hémorrhagique et diminution de consistance.

Coupe pédiculo pontale : on trouve le ramollissement rouge du noyau caudé.

Coupe pontale – Le ramollissement occupe la moitié inférieure des 2 noyaux striés, ainsi que la capsule.

Coupe pariétale. On trouve encore un petit point de ramollissement à la partie inférieure du putamen.

Rien sur les autres coupes. et notamment les circonvolutions sont absolument saines

Ramollissement rouge de la tête du noyau caudé

SCD Lyon 1

Nom Salle Lit N° 5 F°

C.-P.F

C. F




Sur le coupe le tissu est rougeâtre ressemble un peu à de la rate diffluente mais la teinte est moins brune.

Hémisphère droit. Rien de particulier sur les circonvolutions, ~~mais~~ au 1er abord le noyau caudé ne paraît pas altéré, sauf qu'il a peut-être une teinte un peu plus grise, mais il a une diminution de consistance très manifeste au niveau de la tête dans la portion correspondant exactement à celle du côté opposé.

Coupe pédiculo-pontale La substance du capsule indépendant de la diminution de consistance présente une teinte rougeâtre et un piqueté

Coupe pontale La putamen présente dans ses 4/5 inférieurs, une augmentation de volume, une teinte rougeâtre, en même temps qu'une diminution de consistance, en outre il se détache de la capsule externe.

Coupe pariétale et autres coupes : plus rien.

Cervelet. Au niveau de la face supér. du lobe droit du cervelet on remarque une diminution de consistance de la substance cérébrale ~~un point ramolli~~ avec aspect gélatiniforme et ecchymose presque toute la partie ~~supér~~ moyenne de cette hémisphère

SCD Lyon 1

Nom Salle Lit N° F°

(face sup. est envahie) à Nerl coupe on a un ramollissement rouge avec de petits hémorrhagies dans la portion cortical on trouve aussi qq. traces de la même altération au niveau du Bord post.

Rien d'apparent dans les artères Cérébelleuses.

Pas de lésions dans l'hémisphère gauche.

Protubérance et Bulbe — Pas de lésions —

Cœur — Le cœur est un peu augmenté de vol. P = 310 gr. Les parois sont plus que : il est élargi, les parois ne sont guère épaissies ; et les ventricules sont manifestement dilatés. L'oreillette gauche est dilatée. La valv. mitrale est rétrécie, au point qu'on ne peut introduire que l'extrémité de l'index. Les Bords de la valvule sont épaissis, indurés, et présente de petits exsud dts fibrineux qui font de petites saillies sur le bord libre des valvules — Du côté du ventricule on voit que la valvule épaissie en adhérente aux cordages tendineux des muscles papillaires, de telle sorte que le bord infér. des valvules s'insère tout près des muscles, surtout au niveau de l'angle postéro-externe, de telle sorte que les tendons semblent réunis par la valvule en flammes. Le bord infér. de la valvule est abaissé, reste en entonnoir : il ne peut être relevé. Le Cavité ventriculaire est dilatée ; on a une teinte blanchâtre et légt. épaissie de l'endocarde au niveau de la Base et qui se continue sur les valv. sigmoïdes qui sont un peu épaissies. L'aorte présente qq. petites taches d'athérome disséminées sans épaississement ni augmentation de calibre du vaisseau.

L'oreillette droite est dilatée, et le ventricule droit présente une dilatation sans aucune lésion des orifices.

Le Cœur à droite, comme à gauche, avec un courant d'eau ne présentait aucune trace d'insuffisance.

Reins — Sont pâles, mous. sur l'un d'eux on remarque 3 ou 4 infarctus



SCD Lyon 1

Nom Salle Lit N° F°

SCD Lyon 1

Nom Salle Lit N° F° 6

jaune, peu volumineux. Mais aucun infarctus récent.
P = 150 — En enlevant la capsule il existait qq adhérences
mais les reins n'étaient pas granuleux — Pas de bivoi
apparent

Rate — N'offrirai de particulier sauf son poids 500 gr. Il
existait tous 3 petits infarctus récents.

Foie — Le foie est volumineux et gras, muscade sur certains
points. P = 1900 gr.

Poumons. Sont complètement sains. Légère congestion à
la Base —



Impr. Alf. Louis Perrin.

SCD Lyon 1

MODÈLE N° 21.

# HOTEL-DIEU. — Salle 4e femmes N° 146

Nom Françoise Brignat

né à

demeurant à

profession journalière

âge 65 ans

tempérament

constitution

entré le 14 novembre 1881

~~sorti~~ le

Mort le 2 février 1882.

DIAGNOSTIC ET RÉSUMÉ

Ramollissement cérébral

Noyau tuberculeux cérébral

Autopsie

HISTOIRE PATHOLOGIQUE

Pas d'antécédents pathologiques héréditaires. = Petite vérole à l'âge de 8 ou 9 ans. = Cette femme exerce la profession de blanchisseuse, et aurait été par cela même exposée à de nombreuses causes de refroidissement. = Elle aurait eu dès sa jeunesse et à différentes reprises des douleurs rhumatismales qui l'avaient forcé à différentes reprises à s'aliter. Ces douleurs s'accompagnaient du gonflement de l'articulation. = Il part ces douleurs elle possédait une bonne santé ; menstruation régulière ; ménopause à 51 ans. = Elle ~~aurait~~ qq. temps après une attaque de rhumatisme. Il y a 2 ans environ elle commença à ~~remarquer~~ éprouver des palpitations et de la dyspnée lorsqu'elle montait un escalier, ou lorsqu'elle marchait vite ; le soir elle avait de l'œdème des membres inférieurs ; ~~il est vrai~~ Il arrivait parfois que l'œdème remontait au delà du jarret ; elle continua à travailler jusqu'à ces derniers temps. = Il y a 15 jours, elle aurait été forcée de ~~[illegible]~~ se mettre au lit parce qu'elle souffrait de points de côté à gauche et des battements de cœur ; elle entra à l'hôpital

SCD Lyon 1

| DATES | HISTOIRE PATHOLOGIQUE | PRESCRIPTIONS |
|---|---|---|
| | à cause de ces différents symptômes et parce qu'elle n'a plus d'appétit. = | |
| | A l'examen, la région précordiale ne paraît pas déformée ; la pointe bat dans le 5e espace intercostal à peu près au niveau de la ligne mamelonnaire, plutôt un peu dehors et sur une étendue restreinte. | |
| | Bruit de souffle systolique ayant son maximum à la pointe et pouvant être entendu assez haut dans l'aisselle. = ~~Bruit~~ Le temps soit un peu obscurs à la base mais il n'y a pas de bruit de souffle. = Léger pouls veineux. Pas de retard entre le choc de la pointe et le pouls carotidien. = Le pouls est assez régulier, mais l'impulsion est faible et inégale. = Rien aux poumons. = | |
| | = Pas d'œdème des membres inférieurs (depuis 15 jours environ) = ~~[illegible]~~ Etat général relativement bon. Peu de dyspnée. Perte d'appétit. | |
| 15 novembre. | = Le 1er bruit est parfaitement, et comme un peu prolongé ; mais il n'y a pas de bruit de souffle. | |
| 5 décembre = | Il y a 10 ou 12 jours la malade a présenté de la rétention d'urine et des matières fécales. On a été obligé de la sonder et de lui donner des lavements purgatifs. Elle aurait présenté de la céphalalgie et des vomissements ; après avoir pris des purgatifs, amélioration, mais les fonctions digestives sont toujours restées paresseuses et on a remarqué que lorsque la malade se levait allait souvent se coucher dans un autre lit, et avait de la tendance à se promener en chemise sans bien savoir ce qu'elle fait. Actuellement elle souffre encore de la tête au niveau du vertex ; elle ne mange pas, a parfois des envies de vomir, est constipée. | |
| | Si on la laisse parler, beaucoup de paroles incohérentes | |

SCD Lyon 1

146 — 5e fonction

N° 21 bis.

| DATES | HISTOIRE PATHOLOGIQUE | PRESCRIPTIONS |
|---|---|---|

; elle répond aux questions, si elles sont simples.
— Pas d'attaque, pas de paralysie, toutefois au mouvement communiqué on trouve un peu plus de résistance qu'ailleurs de la part du biceps du bras droit. — Les membres supér. sont très faibles quoique tous les mouvements s'exécutent parfaitement.

Dynamètre. D = 8
G = 6.

Pas de paralysie, pas de contracture, réflexes rotuliens normaux, pour les membres infér. Rien de particulier du côté de la face. Pupilles resserrées, peu mobiles : face un peu pâle.
Pouls = 72. Température normale

21 Décembre — Même état de la malade, on remarque en outre ce matin, un abaissement de la paupière supérieure gauche. Cependant lorsqu'on fait regarder la malade en haut, elle peut relever la paupière comme l'autre.

23 Décembre — Délirium persiste, s'exagère beaucoup la nuit ; le matin la malade est affaissée ; elle tient les paupières habituellement baissées. — Elle est plus affaiblie et on est obligé de lui donner à manger. Pas de phénomènes de paralysie appréciable.

2 janvier — Même état de démence ; toujours de la raideur du côté des membres inférieurs ; elle ne demanderait pas à manger si on ne lui offrait pas

6 Janvier — Même état de démence, avec subdélirium surtout la nuit. Toutefois la malade est plus affaissée et moins bruyante que précédemment elle mange moins, et ne réclame même pas d'aliments et ne prend que ce qu'on lui introduit dans la bouche. Enfin elle est souvent

SCD Lyon 1

| DATES | HISTOIRE PATHOLOGIQUE | PRESCRIPTIONS |
|---|---|---|

somnolente – On ne remarque toujours pas de paralysies nettement prononcées, sauf l'abaissement de la paupière supérieure de l'oeil gauche. La malade peut mouvoir ses membres supérieurs mais ils sont faibles, ils résistent toujours aux mouvements communiqués dans les deux sens, peut être plus à droite qu'à gauche. Pas de trépidation palmaire mais dans les mouvements de renversement de la main on sent une certaine résistance brusque – La malade ne peut guère mouvoir ses membres inférieurs dans son lit lorsqu'on le lui demande, mais on peut la faire marcher en la soutenant légèrement sous les bras, on voit qu'elle meut avec peine en soulevant peu les pieds, peut être un peu moins bien le pied gauche et l'on remarque en même temps le relèvement du gros orteil droit – Dans le lit on remarque pour le membre droit une résistance des muscles de la cuisse aux mouvements communiqués dans les deux sens, parfois paraissant plus prononcée du côté du triceps. Quand on cherche à mouvoir le pied pour produire la trépidation, la malade raidit immédiatement son membre, de telle sorte qu'on ne peut communiquer au pied aucun mouvement de telle sorte qu'il n'y a point de trépidation – Pas de trépidation rotulienne manifeste. Cependant à chaque traction sur la rotule on a une secousse brusque et comme un mouvement en ~~ar~~ retour. Du côté gauche résistance du triceps crural variable ~~à certains~~ d'intensité à certains moments – Pas de résistance du côté des fléchisseurs, trépidation rotulienne légère mais très nette – Trépidation plantaire également très manifeste; la malade ne résiste pas du tout aux mouvements communiqués au pied – La trépidation plantaire qui est très manifeste dans l'extension ne peut plus être produite quand la jambe est fléchie.

– Le réflexe rotulien existe des deux côtés, un peu plus accusé à g[illegible]

– Les réflexes cutanés persistent et sont égaux des deux côtés.

– Les yeux peuvent être facilement portés de tous les côtés.

SCD Lyon 1

146 (Suite) Brignat

| DATES | HISTOIRE PATHOLOGIQUE | PRESCRIPTIONS |
|---|---|---|
| Janvier | — La malade paraît un moins abattue, elle parle avec plus de volubilité, lorsqu'on la quitte elle continue à parler toute seule. Du côté des membres inférieurs on ne trouve plus de trépidation, et par contre plus de résistance aux mouvements communiqués. | |
| Janvier | Du côté du pied gauche on ne trouve plus que des vestiges de la trépidation tandis qu'à d'autres moments elle devient plus accusée. ~~Cependant d'une manière générale il semble~~ — Toujours beaucoup de résistance pour le pied droit. Même phénomène pour les rotules. La sensibilité aux piqûres persiste. Persistance des réflexes plantaires à peu près également des deux côtés. | |
| 14 janvier | — On trouve sur la fesse gauche, près de la ligne médiane, empiétant même sur la 8 celle-ci 2 ou 3 petites ulcérations allant jusqu'au derme ; elles sont de la grosseur d'une pièce de 2 francs. | |
| 16 janvier | — Et le général ne s'est pas modifié ; semblement, mais la malade paraît plutôt continuer de s'affaiblir ; persistance de la résistance aux mouvements communiqués dans les membres supérieurs et dans les deux sens ; toujours un peu plus prononcée à droite. Aux membres inférieurs, persistance de la résistance aux mouvements communiqués du côté droit, très prononcée pour les muscles du pied et de la jambe ; moins marquée pour les muscles de la cuisse, où elle existe cependant dans les deux sens. — A gauche, il n'y a presque pas de résistance mais on en trouve plutôt du côté des triceps. Légère trépidation plantaire à gauche seulement ; les mouvements sont faibles et lents, et ils font défaut lorsque la jambe est fléchie. — Pas de trépidation plantaire à droite, en raison de la résistance opposée aux mouvements. On voit même la contraction des muscles du pied droit se produire pendant qu'on produit la trépidation du côté gauche (elle relève la pointe du pied droit et écarte les orteils). Pas de trépidation rotulienne bien manifeste ni d'un côté, ni de l'autre, du côté gauche on tire facilement sur la rotule qui est fortement abaissée, et on éprouve une résistance brusque avec légère secousse. Du côté droit, la résistance | |

SCD Lyon 1

Modèle N° 21.

# HOTEL-DIEU. — *Salle* _____ N° _____

*Nom*

*né à*

*demeurant à*

*profession*

*âge*

*tempérament*

*constitution*

*entré le*

*sorti le*

DIAGNOSTIC ET RÉSUMÉ

en tirant sur la rotule est plus prononcée, le choc est plus brusque, et le secousse plus forte et plus marquée. (La secousse pour les deux rotules produit seulement une ou deux oscillations) À l'état de repos on mesure pour la distance des rotules aux malleoles externes :- à droite 37 ; à gauche 36 1/2.

Le réflexe rotulien existe des 2 côtés, à peu près au même degré, peut être un peu plus marqué à droite :- La malade quoique très faible peut

Les paupières de l'œil gauche sont presque toujours agglutinées : lorsqu'on les a décollées la malade fait des mouvements aux sa paupière supérieure ; celle-ci est toujours un peu tombante.

HISTOIRE PATHOLOGIQUE

faire des mouvements avec les 4 membres =
Sensibilité aux piqûres = État intellectuel idem comme précédemment.

19 janvier = Même état.

26 janvier = Toujours très légère et très lente trépidation du pied gauche avec peu de résistance. tandis qu'on trouve à droite une résistance énergique = A gauche trépidation rotulienne beaucoup plus prononcée qu'auparavant, tandis qu'à droite, il n'y a toujours qu'une ou deux oscillations. = Même résistance des membres supérieurs ; l'œil gauche est toujours un peu moins ouvert que l'œil droit. =
La malade peut toujours mouvoir tous ses membres = Réflexes cutanés sensibilité troubles intellectuels comme précédemment.

SCD Lyon 1

146. Suite

| DATES | HISTOIRE PATHOLOGIQUE | PRESCRIPTIONS |
|---|---|---|
| 1er février | Depuis 2 jours incontinence des matières fécales liquides. La malade parle très-difficilement, ne répond plus aux questions et paraît très-déprimée. Elle regarde plus volontiers à droite qu'à gauche. Avec les phénomènes de dépression, persistance des autres symptômes relatifs à la paupière gauche et aux muscles. | |

2 février (Vd) La malade est dans le coma absolu, les paupières abaissées, les yeux oscillant d'un côté à l'autre. Toutefois au moment où l'on soulève les paupières, l'œil droit étant à la partie médiane et l'œil gauche dévié à gauche. — Les oscillations sont assez fréquentes quoique lentes; elles ont surtout lieu de la partie médiane à gauche, rarement les yeux sont inclinés à droite, et moins complètement qu'à gauche. —

La paupière gauche est toujours plus tombante que la droite. — elle tombe complètement et l'autre incomplètement. Pupilles moyennement dilatées, un peu plus à gauche qu'à droite; — ne se contractant pas sous l'influence de la lumière.

La face est immobile; la bouche ouverte, la langue tirée en arrière; respiration fréquente et stertoreuse; léger mouvement de la mâchoire inférieure dans les mouvements respiratoires. —

Les paupières de la face déterminent seulement un léger mouvement des paupières, à peine appréciable.

Le membre supérieur gauche est complètement flasque. Le membre supér. droit est fléchi, et présente encore une résistance très forte du côté du biceps, moins forte du côté du triceps. —

Le membre inférieur gauche est absolument flasque; l'équidation plantaire est beaucoup plus prononcée que précédemment; la traction de la rotule n'offre plus aucune résistance, pas de trace de trépidation. —

Le membre infér. droit est très résistant, cependant à un moindre degré que précédemment. Pas de trépidation plantaire. — La traction sur la rotule offre un peu de résistance, mais sans trépidation manifeste. —

Au repos le pied gauche est tombant; le pied droit est plus relevé. —

Du côté du pied, pas de trépidation des extenseurs.

# HOTEL-DIEU. — *Salle* N°

*Nom*
*né à*
*demeurant à*
*profession*
*âge*
*tempérament*
*constitution*
*entré le*
*sorti le*

DIAGNOSTIC ET RÉSUMÉ

Le chatouillement de la plante du pied donne lieu à des reflexes. Du coté gauche les reflexes sont plus amples ; du coté droit, les mouvements sont moins amples, mais plus rapides

En piquant les doigts, c'est à peine si on obtient un léger mouvement ; il est plus court et plus bref du coté droit que du coté gauche ; mais très restreint de chaque coté.

En piquant la poitrine de chaque coté on obtient

HISTOIRE PATHOLOGIQUE

un très léger mouvement d'extension du membre du même coté, à peine appréciable, plutôt à droite qu'à gauche.

Pouls 124,

La respiration se valentit à certains moments pour reprendre plus d'amplitude, sans qu'il y ait d'interruption complète

X Les yeux sont plutôt déviés à gauche, lorsque la malade est au repos. =

Hier elle les dirigeait plus volontiers à droite.

T. axillaire = 39 1/10.

La vessie paraît distendue ; toujours membrane des matières fécales qui sont noires et liquides,

SCD Lyon 1

MODÈLE N° 21.

# HOTEL-DIEU. — Salle 14 femmes N° 146

Nom Brignat Françoise

né à

demeurant à

profession

âge

tempérament

constitution

entré le

sorti le

DIAGNOSTIC ET RÉSUMÉ

— Autopsie — le 4 février 1882 —

— A l'ouverture de la boîte crânienne on ne trouve rien de particulier du côté de la dure-mère et des sinus. En enlevant le cerveau on remarque une adhérence de la dure-mère avec l'extrémité antérieure du lobe sphénoïdal gauche, un peu au dessous et ~~en~~ en dehors de la fente sphénoïdale. La substance cérébrale à ce niveau est notablement diminuée de consistance et se déchire en laissant une petite portion adhérente à la dure-mère. Les artères cérébrales sont athéromateuses, le tronc basilaire l'est très peu et ne présente aucune oblitération — Les communicantes postérieures sont blanches, un peu dures, leurs parois un ~~épais~~ peu épaissies, et la communicante gauche est remplie par un caillot blanc qui paraît de formation récente —

## HISTOIRE PATHOLOGIQUE

— Hémisphère gauche — La sylvienne et la plupart de ses branches présentent des lésions athéromateuses prononcées, notamment les premières branches qui par l'épaississement de leurs parois donnent lieu à des cordons blancs durs qui ne laissent ~~qu'une~~ sur la coupe qu'une lumière très étroite pour le passage du sang. En outre la paroi externe des artères est adhérente à la substance cérébrale au niveau de l'extrémité antérieure du lobe sphénoïdal, sur le lobule de l'insula et sur la moitié inférieure de la frontale ascendante, de telle sorte que les méninges sont épaissies à ce niveau et qu'en les enlevant on enlève aussi de petites portions de la substance cérébrale. Cette dernière est blanche, ~~et~~ ou plutôt décolorée, mais sa consistance n'est diminuée manifestement qu'à l'extrémité du lobe sphénoïdal et à la partie antérieure du lobule de l'insula —

— Sur la coupe frontale on voit que le point où les vaisseaux étaient le plus adhérents sur le lobule de l'insula correspond à une petite tumeur du volume d'une avelline, blanchâtre sur la coupe et déprimée à son centre au niveau de la surface extérieure. Elle a tout-à-fait l'aspect d'un tubercule cérébral.

Rien de particulier sur les autres coupes de cet hémisphère.

SCD Lyon 1

| DATES | HISTOIRE PATHOLOGIQUE | PRESCRIPTIONS |
|---|---|---|

— Plan des coupes de Broca —

— Plan vertical passant par la scissure de Rolando et la Perpendiculaire de la Scissure parallèle —

Hémisphère ~~gauche~~ droit — A l'examen de la substance cérébrale antérieure droite épaississement des parois et caillot récent d'hématome, caillot est rouge — La cystoïde et celui de la première frontale présente un épaississement notable avec g. adhérences avec la substance cérébrale ramollissement à l'entourage antérieur du lobe sphénoïdal dont on enlève une mince couche de substance cérébrale en enlevant les méninges — La mince aussi on entame quelques portions au niveau du pied de la frontale et de la pariétale ascendante ; mais on bientôt sentir un épaississement des méninges, une adhérence à la substance cérébrale qui est ramollie à l'union du lobe sphénoïdal et occipital au niveau d'une ligne passant par la scissure perpendiculaire externe. Cette lésion occupe dans le sens antéro-postérieur une étendue de 3 cent 3/4 environ, et dans le sens transversal 2 centimètres, ses limites supérieure est une ligne passant par le sillon parallèle, et la limite inférieure est la base inférieure de l'hémisphère. Cette cavité existait au niveau de la pariétale malade une ligne d'épaississement

— Coupe pédiculo-frontale Ramollissement presque complet de la substance grise du corps strié

— Coupe frontale Ramollissement à centimètre au niveau de la moitié inférieure du noyau lenticulaire et on note aussi une diminution de consistance avec une teinte un peu jaunâtre de la portion correspondante de la capsule interne, on entame ces parties présentent une teinte d'injection et un affaissement très manifeste —

Ce ramollissement se continue en arrière dans une épaisseur de cinq millimètres la même que il existait à cinq millimètres en avant de la coupe pédiculo frontale Ces parties ramollies sont grises, (blanc-sale) en voie de désorganisation jaunâtre comme de la diffluence de la substance grise ~~blanche~~ baigné dans un liquide grisâtre (huileux)

— Coupe pariétale — Rien

— Coupe pédiculo-pariétale — Rien

— Coupe préoccipitale — Rien

— Une mince coupe passant par la scissure perpendiculaire externe ne montre rien de la partie lésée indiquée plus haut — Elle affecte une similitude à la coupe comme la dernière figure et effectivement on trouve sur une portion cicatricielle avec épaississement et adhérence des méninges mais sans trouver aucune trace de substance.

SCD Lyon 1

| DATES | HISTOIRE PATHOLOGIQUE | PRESCRIPTIONS |
|---|---|---|
| | Brignat Françoise | |
| 4me ff. | — N° 146 Autopsie (Suite) | |
| | — Poumons emphysémateux et présentent quelques petites nodules sous la plèvre comme des grains de plomb plus ou moins durs, et qui sont produits par de petites masses tuberculeuses. Ces tubercules sont assez nombreux et existent des 2 côtés — Le plus grand nombre d'entre elles paraît de formation récente — Aucune n'est ramollie. | |
| | — Reins petits — substance corticale assez mince bien qu'il n'y ait pas manifestement de sclérose — | |
| | — Foie Rien de particulier | |
| | — Rigidité cadavérique des 2 côtés, cependant un peu plus marquée à droite — | |

SCD Lyon 1

# HOTEL-DIEU. — *Salle* N°

*Nom*

*né à*

*demeurant à*

*profession*

*âge*

*tempérament*

*constitution*

*entré le*

*sorti le*

DIAGNOSTIC ET RÉSUMÉ

## HISTOIRE PATHOLOGIQUE

SCD Lyon 1

| DATES | Brizzuet François — 4ème S. N° 146 HISTOIRE PATHOLOGIQUE | PRESCRIPTIONS |
|---|---|---|

Réflexions - La maladie a débuté d'une manière tout à fait insidieuse par embarras gastrique, palpitations, affaiblissement général, puis au bout de quelques jours rougeur et rétention des matières fécales et d'urine, douleur de tête. - Nous avons attribué la constipation opiniâtre à la première période à ce qu'on observe si fréquemment chez les personnes âgées. Lorsque plus tard nous fûmes obligés de la voir persister après l'emploi des purgatifs et surtout devoir coïncider avec elle la rétention d'urine. C'est à ce moment aussi que la malade est tombée dans l'état comateux dans lequel nous l'avons trouvée. Dès lors nous avons constaté la résistance anormale des membres inférieurs aux mouvements communiqués et surtout la rétraction plus prononcée à droite. Dès lors nous avons pensé que ces phénomènes étaient sous la dépendance d'un petit foyer de ramollissement développé, sur le decours hémisphère et notamment au niveau des régions pariétales, ce nous trouvons sur le fait à cause que nous avons déjà observé cet ensemble de chute à la paralysie supérieure gauche qui n'a fait que nous confirmer notre diagnostic. Il ne nous a pas été donné à constater au niveau de la paroi [illegible] que nous n'avons pas tardé à constater au niveau du membre inférieur gauche. Son état contracturé avec flexion de la jambe sur la cuisse d'une rétraction très-appréciable qui était le siège d'une rétraction très-grande aux mouvements communiqués à l'agitation que provoquait cette contracture intense du côté droit, point parfois la malade nous avons avaient fait à l'exploration. Nous avons aussi songé à la possibilité d'une hypothèse ou d'une pachyméningite. Toutefois contre cette dernière hypothèse on pouvait noter la localisation à la paroi du membre inférieur gauche étant la seule atteinte de paralysie (la rétraction très grande aux mouvements communiqués) la localisation? du point de départ de la maladie, sa marche, ses caractères attentes de paralysie. Le mode de début de la maladie, sa marche, ses caractères de délire, tout à fait différents de ceux qu'on appelle la démence sénile, l'absence de crises apoplectiformes ou épileptiformes, l'exacerbation tardive d'intensité, les accidents qui ont précédé la mort de notre malade dont la débilité générale. - Les flexions en côté gauche qui sont survenus rapidement avaient contribué à rendre notre diagnostic assez incertain. Durant l'autopsie nous avons remarqué sur la coupe des derniers accidents.

Et d'abord il est bien certain que les premiers phénomènes observés étaient sous la dépendance des lésions développées sur les deux hémisphères. La chute de la paralysie gauche qui a été le premier phénomène paralytique observé correspondait très vraisemblablement à la lésion qui paraissait la plus ancienne (d'après l'autopsie) au niveau de la région occipito-temporale. La paralysie du membre inférieur gauche qui est apparue ensuite devait dépendre de la lésion [illegible] située au niveau de la partie antérieure du corps strié du côté droit, quoique il soit impossible de dire que la première lésion ait joué un certain rôle pour la localisation de la paralysie, jusqu'à présent nous avons toujours constaté avec cette localisation une lésion de la partie interne de l'hémisphère qui faisait défaut dans les

N° 21 *bis*.

| DATES | HISTOIRE PATHOLOGIQUE | PRESCRIPTIONS |
|---|---|---|

Il faudrait de l'avenir rechercher si cette localisation peut ainsi se produire sous l'influence d'une lésion centrale comme dans ce cas, ou bien sous l'influence d'une même portion de l'écorce cérébrale [illegible] sous l'influence d'une lésion dont dans des conditions semblables ou analogues.

Les lésions de l'hémisphère gauche et notamment la petite lésion, ont bien certainement donné lieu aux phénomènes de contracture ou mieux de rigidité des parties non paralysées c'est-à-dire du côté droit et du membre supérieur gauche.

Quant aux derniers troubles, ils sont bien difficilement explicables par ces lésions qui n'étaient pas assez considérables pour produire des symptômes aussi graves à marche aussi rapide. Nous serions plutôt porté à croire qu'ils reconnaissaient pour cause des oblitérations artérielles ou tout au moins un trouble profond dans la circulation des petites artères en plus ou moins grand nombre, qui n'ont pas eu le temps de produire des lésions appréciables. Nous avons déjà fait plusieurs autopsies dans lesquelles nous avons constaté une absence de lésions ou des lésions qui n'étaient pas en rapport avec les symptômes, de sorte que ceux-ci devaient être rapportés aux causes indiquées précédemment pour lesquelles l'état des artères cérébrales et du cœur joue un rôle important. C'était bien aussi le cas ici. Il est probable aussi que les symptômes de la démence sénile sont dus à ces causes.

Nous remarquerons [illegible] que dans ce cas les piqûres de la face et des membres supérieurs ne provoquaient que des réflexes à peine appréciables, tandis que les réflexes plantaires étaient encore assez étendus. C'est ce qu'on observe surtout dans les cas d'oblitération artérielle (1).
La trépidation plantaire du côté gauche avait augmenté pendant que celle de la rotule avait disparu, ce qui indique que la disposition des réflexes tendineux suit la même marche que celle des réflexes cutanés. À propos de ce fait de ramollissement où les deux ordres de réflexes étaient très manifestes, nous ferons remarquer que dans un cas récent d'hémorrhagie cérébrale nous avons trouvé une exagération des réflexes tendineux avec abolition presque complète des réflexes cutanés.

(1) La conservation des réflexes plantaires et non l'ordre de disposition des réflexes qui nous paraît commune à toutes les affections cérébrales.

SCD Lyon 1

Coll. cérébral. — Autopsie (30 juillet 1911) Malade de Gignoux

Rien du côté de la dure-mère et des sinus.

La carotide gauche à son entrée dans le crâne présente une oblitération complète. Elle est constituée par un petit cordon grêle et dur jusqu'au niveau de sa division et y compris le point où elle se divise. Mais immédiatement après les cérébrales antérieure et moyenne ont leur calibre et leur aspect habituels et sont parfaitement perméables. Il en est de même de toutes leurs branches.

— Au premier abord l'hémisphère gauche en paraît guère altéré. On remarque seulement que l'extrémité antérieure du lobe sphénoïdal est diminuée de consistance; que les circonvolutions du lobule de l'insula sont effacées et ramollies.

Les méninges s'enlèvent partout très facilement et malgré les recherches les plus attentives, on ne trouve aucune lésion apparente des circonvolutions.

SCD Lyon 1

Rien de particulier au niveau de
prefrontale et pédiculo-frontale.

Coupe frontale. Ramollissement jaune
avec diffluence, production de travées conjonctives et atrophie des parties
au niveau de l'insula, dont il n'
qu'une mince couche superficielle
immédiatement en rapport au
capsule externe. Le ramollissement
en haut dans la substance médullaire pesque au pied de la couche
rayonnante qui est presque co
atteint sur une étendue d'un cen
environ.

Coupe pariétale. Les lésions sont
considérables sur cette coupe, ca
niveau du lobule de l'insula toute
comprise entre une mince couche
et le corps lenticulaire est complet
détruite. Le noyau lenticulaire
est en grande partie affecté
on n'en trouve plus qu'une p
portion avoisinant la capsule
interne qui elle-même n'est pas
intacte, car sa coloration est d'un
plus mat et elle offre au doigt m
de résistance qu'à l'état normal.

SCD Lyon 1

Si l'altération est beaucoup plus marquée au niveau du lobule de l'insula que sur la coupe précédente; par contre, elle remonte moins haut dans la substance médullaire car elle atteint à peine le pied de la couronne rayonnante.

Coupe pédiculo-pariétale. Le ramollissement est limité à la région correspondant au lobule de l'insula entre la couche ~~[illegible]~~ ~~cortical~~ superficielle et le noyau lenticulaire qui n'est plus ~~sensiblement~~ altéré.

L'altération s'arrête à 2 ou 3 mill. en arrière de cette coupe.

En somme il s'agit d'un ramoll. de la substance médullaire des circonvolutions de l'insula étendue dans la profondeur de l'hémisphère jusqu'au niveau de la couronne rayonnante qui est fortement atteinte au niveau de la coupe frontale, et sur la coupe pariétale jusqu'au niveau de la capsule interne y compris la capsule externe et le noyau lenticulaire.

Le noyau caudé et la couche optique sont intacts.

SCD Lyon 1

Hémisphère droit. — La carotide droite présente 6 ou 8 mill. avant sa bifurcation, et au niveau de celle-ci et au niveau de 2 ou 3 mill. sur la cérébrale antérieure et de 9 mill. au moins sur sur la cérébrale moyenne une augmentation de volume, une coloration blanchâtre et une résistance qui indique la présence de caillots distendant et oblitérant ces vaisseaux. Ces lésions sont tellement prononcées que sont elles qui ont frappé tout d'abord notre attention. En incisant ces artères on voit en effet qu'il existe sur les parois indiquées précédemment des caillots fibrineux blancs jaunâtres granuleux comme à se ramollir, et qui remplissent comme ces vaisseaux à ce niveau, en adhérant assez intimement à leur paroi intérieure.

Les branches fournies par ces artères sont parfaitement normales.

Les méninges s'enlèvent facilement. Elles sont seulement un peu plus adhérentes au niveau de la partie moyenne de ces circonvolutions, et ne sont ~~[illegible]~~ On ne trouve aucune altération de circonvolutions, sauf un peu de dimension de consistance de l'extrémité antérieure du lobe sphénoïdal.

Rien de particulier sur les coupes de l'hémisphère. Disposition normale des artères de la base, sans [illegible]. On trouve à la partie moyenne des trous basilaires un caillot fibrineux rouge adhérent à la paroi, mais de récente formation.

Rien dans le cervelet. — En pratiquant des coupes, sur la protubérance et le bulbe on trouve seulement sur la limite de la protubérance et du bulbe un dehors de foisson pyramidal gauche une petite partie de substance ramollie. Ces artères orgueilles n'ont pas été examinées.

SCD Lyon 1

MODÈLE N° 21.

# HOTEL-DIEU. — *Salle* St Bruno *N°* 34

*Nom* Vuchot Jules

*né à* Lom-le-Saulnier (Jura)

*demeurant à* Lyon

*profession* chauffeur

*âge* 32 ans

*tempérament*

*constitution*

*entré le* 28 Juillet 1882

~~sorti~~ mort *le* 29 juillet à 4h du soir

DIAGNOSTIC ET RÉSUMÉ

## HISTOIRE PATHOLOGIQUE

Aucun antécédent syphilitique, tuberculeux ou autre, soit du côté du malade, soit du côté de ses ascendants. Il ne présente aucune trace de syphilis antérieure; il est doué d'une constitution très robuste et d'une vigueur peu commune. Toutefois il semble, à cause de son métier, avoir fait quelques excès alcooliques.

Voici les renseignements que nous avons pu obtenir soit de lui, soit de sa femme. Il y a 3 mois environ sans cause appréciable, cet homme fut pris subitement d'une hémiplégie droite. Cette hémiplégie survint sans échec apoplectique sans perte de connaissance; le malade affirme avoir assisté pour ainsi dire à l'invasion de la paralysie. Cette paralysie n'aurait duré qu'une quinzaine de jours. Toutefois, au dire de la femme du malade, il aurait pris pendant ce

SCD Lyon 1

| DATES | HISTOIRE PATHOLOGIQUE | PRESCRIPTIONS |
|---|---|---|
| | temps et à plusieurs reprises des sortes de cris qui commençaient par un tremblement du pied et de la jambe du côté paralysé et qui semblaient avoir une marche ascendante; de plus à la suite de ces sortes de cris, le malade, sans perdre connaissance, tombait dans un état somnolent. | |
| | Cette espèce de paralysie avait disparu, lorsque la veille de son entrée à l'hôpital, le malade fut pris de nouveau d'une hémiplégie du côté droit absolument superposable à celle qu'il avait eue auparavant cette fois-ci la paralysie survint sans attaque d'apoplexie. Le malade sans perdre connaissance ne put s'en retourner chez lui et on fut obligé de le porter. | |
| | Au moment de son entrée voici ce que l'on constate. Le malade répond difficilement aux questions qu'on lui pose et ne trouve qu'en hésitant le nom des objets qu'on lui présente. Quelquefois l'intelligence paraît entière. | |
| | On trouve une paralysie complète du bras droit, qui est complètement immobile, mais sans contracture. La sensibilité est considérablement diminuée. Du côté du membre inf$^{r}$, simple parésie à droite; le malade peut lever la jambe, mais la traîne en marchant; légère diminution de la sensibilité. Rien du côté gauche. | |
| | Les yeux sont presque immobiles et tous deux tournés du côté droit ~~du~~ de déviation de la face est déformée, la commissure droite paraît plus abaissée que la droite. | |
| | Rien au cœur. Rien aux poumons. | |
| | Dans la journée du lendemain le malade prend de plusieurs reprises des crises d'épilepsie jacksonienne commençant par un tremblement du membre du côté | |

Lyon. — Imp. A. Bonnartel, rue Ste-Catherine, 13.

SCD Lyon 1

| DATES | HISTOIRE PATHOLOGIQUE | PRESCRIPTIONS |
|---|---|---|
| | le membre inférieur Droit à la suite de ces crises il tombait chaque fois dans un demi-coma. | |
| | Le soir on constate une aggravation notable dans son état. Il a pris dans la journée une dizaine de ces crises, la respiration est stertoreuse, le pouls excessivement faible. Tout le corps est couvert d'une sueur froide très abondante. Le malade est absolument insensible à tout ce qui se passe autour de lui. On constate outre sa paralysie du côté droit, un état de résolution musculaire générale. | |
| | Mort à 4 heures du soir. | |

Lyon. — Impr. A. Bonnetial, rue Ste-Catherine, 13.

SCD Lyon 1

# HOTEL-DIEU. — *Salle* _____ *N°* _____

*Nom*

*né à*

*demeurant à*

*profession*

*âge*

*tempérament*

*constitution*

*entré le*

*sorti le*

DIAGNOSTIC ET RÉSUMÉ

## HISTOIRE PATHOLOGIQUE

SCD Lyon 1

# HOSPICES CIVILS DE LYON

## HOTEL-DIEU

Nom Giroud Salle 4 f^e Lit N° 31. F°

Prénoms Marie

Age 70 ans.

Profession concierge

Née à St Vulbas (Ain)

Demeurant à Lyon

Entrée le 3 Janvier 84.

Sortie le 6 Janvier à 7 heures du matin.

DIAGNOSTIC ET RÉSUMÉ

Oblitération de la Sylvienne gauche.

Chef du Service, M.

OBSERVATION CLINIQUE

Élève interne, M.

...la mère, les collatéraux.
...ont jamais pris d'attaques.
...plexie.
...la malade serait mort à
...cancer de l'estomac ou de
...vique à St Jean (St Maurice).
...ts morts en bas âge de
...s inconnus.
...ulés alcooliques

Le fils de la malade qui l'accompagne donne aux sœurs les renseignements suivants : N'a jamais pris d'attaque antérieurement ni de cises d'aucune espèce. N'a jamais eu de maladies sérieuses — Ce matin à 7 heures en sortant de chez elle elle s'affaissa, on la relève immédiatement dans le coma le plus absolu, ne sort pas de battre les mouvements du côté gauche sont revenus qq heures après. Le présent dans l'état suivant : Les paupières sont ouvertes, quand on dit à la malade de les fermer elle arrive à peine à cacher le globe droit. Les yeux sont sur la ligne médiane, aucune oscillation, aucun mouvement spontané, on ne peut les faire porter ~~[illegible]~~ latéralement qu'à gauche, pas du tout à droite ; la pupille droite semble plus contractée que la gauche. Offre tous les symptômes de la paralysie faciale droite (commissure labiale abaissée, fume la pipe etc) — La tête pulchée sur l'épaule droite, reste dans la position médiane quand on l'y place. Le côté droit est dans la résolution complète, les membres retombent lourdement quand on les soulève, il n'y a aucun mouvement spontané, anesthésie absolue, pas de réflexe rotulien, pas plus du côté sain que du côté paralysé ; pas de trépidation plantaire ; le chatouillement de la paume



Impr. Alf. Louis Perrin.

SCD Lyon 1

Nom _____ Salle _____ Lit N° _____ F° _____

des mains & de la plante des pieds n'amène aucun reflexe. Aucune contracture, aucune resistance soit du coté de l'extension, soit du coté de la flexion dans les 2 membres — En excitant la peau de l'abdomen on ne peut amener des 2 cotés aucune contraction des muscles de la paroi. Les tremblers droits sont plus froids que ceux du coté sain — Pas d'oedème.

La respiration est bruyante, stertoreuse, assez régulière; son rhythme ne paraît pas modifié par les excitations, toutefois en pinçant fortement la peau du coté gauche, elle s'accélère. — L'examen du thorax ne donne pas de changé dans la sonorité, mais un murmure très faible presque partout surtout aux bases, où il y a diminution de la sonorité avec de gros râles humides très nombreux. R = 48.

Le pouls peut à peine se compter aux radiales, PR = 152. très petit, très irrégulier, on a une série de pulsations faibles suivies de 2 ou 3 pulsations bien nettes — Pendant qu'on compte 152 au pouls radial on a au cœur 164 au moins — On ne peut ausculter convenablement le cœur à cause des râles trachéaux très intenses. Le choc se fait sentir sur une large étendue, il est difficile d'indiquer le point la pointe — Quand on l'interroge elle ne répond que oui et non. Incontinence d'urine

TRS = 38.

4 J — Ce matin respiration de Cheyne-Stokes bien marquée; au pouls avant les pulsat. fortes on a quelquefois une hésitation — Paraît plus éveillée, fixe automatiquement les yeux à gauche sans leur faire dépasser la ligne médiane — Quand on la pique avec une épingle répond non quand on lui demande si on lui fait mal. Reflexes assez limités quand on pique le membre piqué, supérieur ou inférieur accompagnés de mouvements du coté sain avec lequel elle se défend. Aucune resistance, aucune contracture du coté sain — A la face quand on la pique fortement elle cherche à se défendre en s'éloignant. La pointe du cœur bat dans le 5e espace, en dehors du mamelon — Dans le Cheyne = 15 secondes d'apnée — Le 2e bruit du cœur n'est pas dédoublé, pas de bruit anormal

SCD Lyon 1

Nom Salle Lit N° 31. F°

6 Janv. — La respiration est plus embarrassée — Disparition du phénomène de Cheyne. R=40 — Malade plus affaissée. — P=140, très-petit avec quelques pulsations un peu plus fortes après une hésitation. — Plutôt somnolente — La respiration est obscure aux 2 bases avec gros râles à la base droite — L'urine ~~est~~ contient ~~de~~ de l'albumine en assez grande quantité — Les urines sont plus abondantes qu'hier.

Morte à 7 heures du matin (le 6) sans avoir eu présenté d'anormal.

Autopsie = 25 heures après la mort.

Cerveau : Les artères de la base sont un peu athéromateuses — Les méninges n'offrent rien de particulier à signaler

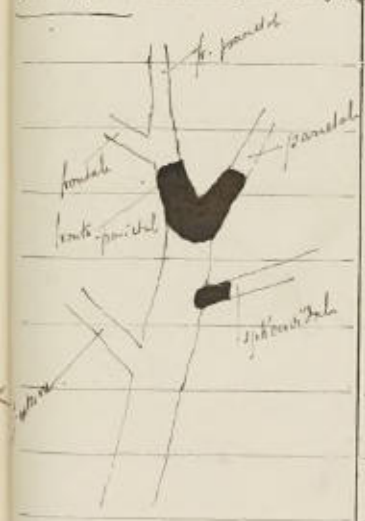


Les caillots fibrineux.

La Sylvienne gauche offre un petit caillot fibrineux de 5 millimètres de longueur à l'origine de la pariéto-sphénoïdale ; un autre caillot fibrineux, et plus volumineux au niveau de la bifurcation de la sylvienne en pariétale et fronto-pariétale

Ea d'altération appréciable à l'œil nu au niveau des circonvolutions — Avant d'enlever la pie-mère, on remarquait seulement que le sillon interpariétal de l'hémisphère gauche était plus apparent que d'habitude, il y avait là une accumulation anormale de liquide céphalo-rachidien.

Ea dure altération dans les deux hémisphères.

Rien d'appréciable aux coupes de Pitres dans les 2 hémisphères.

Reins = 120 gr chacun — La capsule s'enlève avec facilement elle laisse à nu une surface un peu granuleuse avec une quantité de petits Kystes variant en grosseur de la tête d'une épingle à celle d'une lentille. — A la coupe on voit la corde un peu irrégulière, la substance corticale un peu amincie — Poids = 120 gr chacun

Rate = Petite, un peu sclérosée ; Poids = 130

Estomac = Rien

Foie = On trouve à la face supérieure du lobe droit un Kyste de la grosseur d'une tête de fœtus (n'est pas ouvert, conservé pour le Musée) formant une tumeur saillante, arrondie, au niveau duquel on trouve une adhérence complète du diaphragme.

Poids = 2270 grammes



SCD Lyon 1

Nom Salle Lit N° F°

Cœur = Rien d'anormal. Valvules saines & suffisantes — Aorte un peu athéromateuse.

Plèvres = Cartilagineuses chacune environ 200 gr. de liquide citrin.

Poumon gauche = Au sommet offre une ancienne cicatrice entourée d'une zone emphysémateuse. Cette cicatrice au palper donne la sensation d'un noyau dur qui s'enfonce dans le parenchyme & qui correspond à de la sclérose pulmonaire — Un peu d'adhérences à la base — Emphysème au bord antérieur — La face postérieure du lobe inférieur offre une plaque blanche, nacrée, formée par la plèvre épaissie & offrant un aspect étoilé. (Coupée pour le laboratoire).

Poumon droit = L'adhérence de la base est mieux accentuée qu'à gauche. Même cicatrice au sommet, plus large & plus profonde qu'à gauche.

SCD Lyon 1

Modèle N° 61

Janvier

Nom Marie Girond 4me femme Nº 31

| Resp | Pouls | Chaleur R. C. | 3 | 4 | 5 | 6 | 7 | 8 | 9 | 10 | 11 | 12 | 13 |
|---|---|---|---|---|---|---|---|---|---|---|---|---|---|
| 95 | 210 | 34.0 42,5 | | | | | | | | | | | |
| 90 | 200 | 33,6 42,0 | | | | | | | | | | | |
| | 190 | 33,2 41,5 | | | | | | | | | | | |
| 80 | 180 | 32,8 41,0 | | | | | | | | | | | |
| | 170 | 32,4 40.5 | | | | | | | | | | | |
| 70 | 160 | 32,0 40,0 | | | | | | | | | | | |
| | 150 | 31.6 39.5 | | | | | | | | | | | |
| 60 | 140 | 31,2 39,0 | | | | | | | | | | | |
| | 130 | 30,8 38,5 | | | | | | | | | | | |
| 50 | 120 | 30,4 38,0 | | | | | | | | | | | |
| | 110 | 30,0 37,5 | | | | | | | | | | | |
| 40 | 100 | 29,6 37,0 | | | | | | | | | | | |
| | 90 | 29,2 36,5 | | | | | | | | | | | |
| 30 | 80 | 28,8 36,0 | | | | | | | | | | | |
| | 70 | 28,4 35,5 | | | | | | | | | | | |
| 20 | 60 | 28,0 35,0 | | | | | | | | | | | |
| | 50 | 27,6 34,5 | | | | | | | | | | | |
| 10 | 40 | 27,2 34,0 | | | | | | | | | | | |
| | 30 | 35,5 | | | | | | | | | | | |

SCD Lyon 1

SCD Lyon 1

# HOSPICES CIVILS DE LYON

## HOTEL-DIEU

Cabinet d'isolement 4e Div.

Nom Bazancon Salle 4e femmes Lit N° 43 F°

Prénoms Anne

Age 45 ans

Profession chapelière

Né à

Demeurant à Lyon

Entrée le 28 Juin 84

Sortie le 29 Janvier 85 à 2 h du matin

DIAGNOSTIC ET RÉSUMÉ

Hémiplégie droite

Aphasie

Chef du Service, M.

OBSERVATION CLINIQUE

Élève interne, M.

Mère morte à 60 ans, paralysée depuis 3 ans 1/2

Père mort de mort subite à 50 ans environ

Bonne santé habituelle Pas d'alcoolisme - Pas de rhumatisme Pas de signes de syphilis

La malade est chapelière, et a toujours trempé ses mains dans les solutions mercurielles, aussi même a-t-elle dans la chambre où se font les manipulations, elle manie souvent les feutres encore humides, qu'on vient de retirer de la solution.

Sa fille l'a toujours entendue se plaindre de céphalalgie, toute sa vie

Il y a 3 ans, un jour elle fit part à ses enfants de la surprise qu'elle avait d'éprouver à ne plus pouvoir parler librement: la langue était épaisse, lourde, la parole embarrassée - « On disait que j'ai lu » disait la malade - Depuis deux ou trois jours seulement elle se plaignait de fourmillements dans le bras et dans

enfants; il n'a deux - Tous les sont très jeunes de au mort-nés -



SCD Lyon 1

Nom _____ Salle _____ Lit N° _____ F° _____

la main ~~gauche~~ droite

La paralysie fit des progrès assez rapides et a peu augmenté depuis. L'aphasie au contraire a eu une marche continue et très lente; depuis qq mois la malade ne peut plus se faire comprendre.

Depuis le début des accidents, la céphalalgie habituelle a augmenté. Jamais d'attaque ni de convulsions.

Enfin depuis deux ou trois mois les facultés intellectuelles sont atteintes: plus de mémoires, pleurs, rires faciles et sans raison.

Actuellement elle est absolument gâteuse; elle rit, pleure sans motif, et on est obligé de la soigner comme un enfant.

La parole est très embarrassée, quoiqu'elle comprenne les questions faciles et y réponde tant bien que mal; mais elle bredouille, et une fois le mot lâché elle semble ne pouvoir plus s'arrêter et le répète trois ou quatre fois de suite rapidement. C'est ce qui arrive quand on lui demande son nom.

Le bras droit est atteint d'une parésie très nette. La sensibilité y paraît normale. La jambe du même côté semble aussi être atteinte, la malade ne pouvant marcher seule et s'appuyant beaucoup moins sur la jambe droite.

Les réflexes rotuliens sont normaux des deux côtés.

Il n'y a pas de contractures.

Rien au cœur.

17 Décembre 22 — Urines claires contenant de l'albumine.

Ce matin au moment où on venait de nettoyer la malade et de la remettre dans son lit elle a présenté quelques mouvements cloniques du membre sup. droit ~~accompagnés~~ puis elle a porté la main à la gorge, comme si quelque chose la suffoquait, en même temps elle a pâli. Depuis ce moment le lit est dévié très fortement du côté gauche et nous la trouvons encore dans cet état. L'œil gauche est fortement dévié en dehors, à tel point que la cornée se cache en

Nom Salle Lit N° 43 (bis) F°

partie vers l'angle externe. Les mouvements du globe oculaire en dedans sont très ~~[illegible]~~ et limités au point où ~~[illegible]~~ atteint l'angle de l'œil. L'œil droit est maintenu à peu près à la partie médiane, il oscille un peu à gauche quand l'œil gauche est porté un peu dehors, mais il ne va pas à droite au delà de la ligne médiane — C'est en vain qu'on essaye de faire porter les yeux à droite. — Les pupilles se contractent sous l'influence de la lumière. On a beaucoup de peine pour ramener la tête vers la partie médiane, elle se vient de suite à gauche quand on l'abandonne à elle-même — Pour le reste, état habituel : masque peu mobile, si ce n'est au niveau des yeux ; par moment le malade geint pousse des cris inarticulés, on voit alors que la ½ gauche de la face se contracte mieux surtout vers la commissure ; qq. mouvements automatiques des membres supérieurs surtout à gauche, se gratte, se défend quand on veut les examiner mais ne peut pas se servir de ses membres. Aux mouvements provoqués résistance dans les 2 sens et dans les 2 côtés, un peu plus à droite qu'à gauche — Pour les memb. inférieurs qq. mouvements spontanés du memb. gauche, un peu de résistance du côté des extenseurs de la cuisse et de la jambe des 2 côtés, rien du côté de la flexion — Pas de trépidation ; les reflexes rotuliens sont conservés assez bien plutôt exagérés — L'excitation de la plante des pieds avec une épingle donne des mouvements dans le memb. gauche, très restreints du côté droit ; sent les piqures mais ~~[illegible]~~ mieux le gauche que le droit — Pour les memb. sup. et la face, les piqures sont bien senties et la malade cherche à les éviter. La malade paraît comprendre les choses simples qu'on lui dit, ne parle pas d'habitude, ébauche un ou un non ; quand on lui dit de tirer la langue, elle se borne tantôt à ouvrir la bouche, tantôt à mettre la langue entre les arcades, la pointe paraît déviée plutôt à gauche — On a donné à la malade qq. cuillerées de potage qu'elle a vomi ; depuis qq. jours l'épiderme de la fesse est macéré, on dirait en certains points qu'on a l'oracle en certains points surtout à droite — En somme elle ne présente aujourd'hui d'anormal que la lésion des yeux et de la tête ce rejet des aliments — T.R.M = 37,5 —



Impr. Alf. Louis Perrin.

SCD Lyon 1

Nom Salle Lit N° 43 (bis) F°

Rien d'anormal au cœur. P.p = 80.

24. A peu près le même état qu'hier, sans fièvre, avec la déviation de la tête à gauche, l'œil droit à la partie médiane, l'œil gauche dévié à gauche; les mouvements latéraux des yeux sont à peine sensibles, les seuls mouvements qu'on aperçoive sont des mouvements d'abaissement et d'élévation coïncidant avec le clignement des paupières. La malade a vomi en partie les liquides qu'elle a pris hier.

25. L'œil est toujours un peu dévié en dehors, mais moins; si on ramène la tête vers la ligne médiane la déviation devient très accusée, si on laisse la tête l'œil peut être amené presque sur la ligne médiane.

26. Même phénomène qu'hier. — N'a pas vomi, a pris un peu de bouillon; une selle normale. —

27. La macération épidermiq. des fesses a diminué — La température prise régulièr. depuis 4 jours a constamment été normale — Même état des yeux. Continuation de l'amélioration de l'état général.

30. La déviat. de la tête et des yeux est moins marquée, les yeux ne restent pas à droite quand la malade les y portent. Quand on ramène la face vers la partie moyenne les yeux se dirigent à gauche; quand la face est à la partie moyenne les yeux sont à gauche. Dit mieux oui, non, qu'auparavant. — Mange bien

24 Janvier. — Hier n'a pas voulu mangé; en la levant ce matin, elle a failli se trouver mal, n'a pris que du café au lait. — ~~Pas de déviation plus marquée de la face~~ — Le pli cachectique est très marqué — Quand on lui dit de tirer la langue, elle le fait; selles abondantes non diarrhéique — Les réponses sont comme d'habitude — Elle est très faible; quand on lui dit de lever les bras, elle le fait lentement, mais elle ne bouge pas les membr. inférieurs. Trépidation plantaire des 2 côtés; un peu de trépidation rotulienne des 2 côtés; les reflexes cutanés sont bien conservés — Elle a rendu des urines très foncées. Elle tient manifestement la face tournée du côté gauche à l'état de repos surtout quand on la lève. La pointe bat dans le 4e espace en dedans du mamelon. — 120 pulsations. R = 32. Tousse très peu ne crache pas.

28. A la fesse gauche, escharre noirâtre de la largeur d'une pièce de 5 francs. La température se maintient entre 38 et 39,5 — affaissement général très marqué; à peine prend elle quelque liquide

SCD Lyon 1

Nom Salle Lit N° F°

28 Janvier. Les membres sont dans la résolution ; elle ne les remue que quand on la pique ; un peu de refroidissement des extrémités. Les traits sont tirés, les yeux sont ternes ; ne répond pas aux questions. 32 R. par minute. — P = 120, très petit. L'auscultat. de la poitrine : respiration s'entend partout avec des ronchus sonores. Mort à 2 h. du matin. le 29. sans avoir présenté rien d'signaler

Autopsie = 32 heures après la mort.

Maigreur extrême —

Cerveau : Rien aux sinus — En enlevant l'encéphale, il s'écoule une assez grande quantité de liquide céphalo-rachidien — Les parois osseuses crâniennes sont très-épaisses — Les artères de la base sont un peu athéromateuses, elles ne contiennent que quelques caillots cruoriques.

Hémisphère gauche : Les méninges ont un aspect normal & s'enlèvent facilement — Rien à signaler extérieurement sur les circonvolutions & dans les plis. En examinant la face interne on remarque que le noyau caudé est peu saillant ; sur toute sa face ventriculaire on trouve des taches brunes, irrégulières, plus ou moins étendues et au niveau desquelles il y a une dépression manifeste — Les vaisseaux sont gorgés de sang, plus saillants que d'habitude, l'épendyme est épaissi au niveau de sa partie supér^e et dans la partie avoisinant le bord sup^r du noyau caudé.

On pratique les coupes de Pitres.

1° Préfrontale = Rien à signaler

2° Pédiculo-frontale = On trouve dans la substance blanche, au-dessus de la cavité ventriculaire & dont elle n'est séparée que par l'épendyme épaissi, un espace de 1 cent. environ de long sur 0,6 de large occupé par une vacuole de forme ovalaire contenant un liquide incolore et creusée dans la substance cérébrale, cette vacuole offre des parois décolorées & peu résistantes.

3° Frontale = Lésions multiples c'est d'abord dans la substance blanche, vers la partie moyenne des fibres frontales supérieures, une petite vacuole de la grosseur d'un plomb n° 6 — Au-dessous, immédiatement en rapport avec la partie supér^e du noyau ventriculaire et empiétant un peu sur le pied de la couronne rayonnante, on trouve la substance blanche infiltrée &



Impr. Alf. Louis Perrin

SCD Lyon 1

Nom Salle Lit N° F°

dissociée par un liquide incolore (état celluleux) — Enfin à la partie moyenne du noyau lenticulaire on voit un petit foyer hémorragique récent, contenant un caillot sanguin, et ayant la forme & le volume d'un petit haricot dont le grand axe serait vertical.

4° Pariétale = Vacuole de la grosseur d'un petit pois, à la partie moyenne de la substance blanche, dans les fibres pariétales supérieures ; à la partie sup^e de cette vacuole on trouve un état celluleux se continuant sur une hauteur de 1 cent. environ, & offrant une teinte chamois — A la partie supérieure de la couche optique une vacuole de la grosseur d'un petit pois & entourée aussi d'un état celluleux de couleur chamois.

5° Pédiculo-pariétale = L'altération de la couche optique se continue au même niveau qu'à la coupe précédente, la cavité signalée précédemment est élargie elle contient un tissu cellulaire lâche, brunâtre un peu infiltré de liquide. — Toute la 1/2 sup^e de la couche optique offre une coloration plus foncée que d'habitude, sa consistance est diminuée, son aspect est granuleux — Sur les limites des parties saines et des parties altérées, on trouve une ecchymose arrondie de 4 millimètres de diamètre correspondant sur l'autre face de la coupe à un petit foyer hémorragique semblable à celui qui a été décrit dans la coupe frontale, au niveau du noyau lenticulaire.

6° Pariétale = Rien

7° Occipital = Rien

8° A 2 cent. de la partie postérieure du lobe occipital, on trouve à la limite de la substance blanche & de la substance grise un petit grain noir qui est vraisemblablement un ancien anévrysme miliaire.

Hémisphère droit : Rien aux méninges qui s'enlèvent facilement. En examinant les circonvolutions externes : à la partie postérieure de la scissure interpariétale, du côté du lobe pariétal supérieur, dans la scissure perpendiculaire externe, à la partie postérieure de la 2e circonvolution sphénoïdale, près du pied de la 2e frontale, (dans chacun de points indiqués ci-dessus) un point hémorragique noirâtre de la grosseur d'une tête d'épingle.

SCD Lyon 1

Nom Martin. Salle 4 femmes (cabinet d'isolement) Lit N° F°

Le noyau caudé est peu saillant, il présente aussi, au niveau de sa tête des points déprimés, mais les altérations les plus marquées se trouvent à la couche optique qui a un aspect diffluent, gélatiniforme, surpresque toute son étendue.

Aux coupes de Pitres on a :

1° Préfrontale = Rien

2° Pédiculo-frontale = espace celluleux situé au confluent des fibres blanches supérieures & moyennes ; on aperçoit sur le noyau lenticulaire une plaque d'une couleur gris de mer qu'on va retrouver à la coupe suivante et qui forme la limite antérieure du foyer qui va être décrit.

3° Frontale = Foyer hémorrhagique occupant la partie moyenne du noyau lenticulaire, de forme irrégul. quadrilatère ; son grand diamètre, vertical, mesure 2 cent. environ ; son petit, transversal, 1 cent 1/2 ; ce foyer a pour limite externe l'avant-mur et pour limite interne la capsule interne ; il ne reste plus qu'une très-faible portion du noyau lenticulaire au-dessus et au-dessous du foyer ; le contenu du foyer est formé par des caillots cruoriques récents.

Sur la même coupe on trouve à 4 millimètres au-dessus du noyau lenticulaire, dans la substance blanche, vers le pied de la couronne rayonnante, une vacuole du volume de un haricot ; une autre vacuole, plus petite, arrondie, à la partie supérieure du noyau caudé.

4° Pariétale = A la partie moyenne de la substance blanche, on trouve 2 vacuoles, réniformes, petites, contenant un liquide incolore & entourées chacune d'une zone d'état celluleux légèrement teinté — Une autre vacuole à la partie supéro-externe du noyau lenticulaire — La couche optique est molle, offre un aspect granuleux.

5° Pédiculo-pariétale = Le segment externe du noyau lenticulaire est criblé de vacuoles très-petites — Au 1/3 supérieur de la couche optique on trouve un foyer ocreux ; la partie moyenne de la couche optique offre une teinte jaunâtre avec diminution de consistance, aspect mamelonné — A la partie inf. de la couche optique, grain noir, résistant, faisant saillie sur la coupe.

6° En faisant des coupes successives & parallèles on voit que l'altération de la couche optique se poursuit jusqu'à son extrémité postérieure où se termine le foyer ocreux.

A la dernière coupe occipitale, vacuole à la portion moyenne de la substance blanche.



Impr. Alf. Louis Perrin

SCD Lyon 1

Nom Salle Lit N° F°

Cervelet : = Rien à signaler

Bulbe & Protubérance = Une coupe passant juste au point d'émergence de la 5e paire fait découvrir un petit anévrysme juste au milieu de la surface de section.

Cœur = Poids 280 gr. L'aorte est un peu athéromateuse. — Le cœur n'est pas déformé, ni augmenté de volume, ses parois sont épaissies surtout à gauche — Orifices sains & suffisants.

Poumons = Le poumon droit : au sommet cicatrice avec zône d'emphysème périphérique. — Au lobe inférieur pneumonie lobulaire, un gros noyau à la phase d'hépatisation rouge fixe à la partie ~~supérieure~~ sous la plèvre, une plaque plus étendue qu'un écu de 5 francs, cette plaque a un aspect franchement polygonal, ses limites sont toutes formées par des lobules — Ce noyau a sous la plèvre un aspect blanchâtre, et fait saillie au-dessus des parties environnantes qui sont atélectasiées

Le poumon gauche offre également au sommet une cicatrice déprimée ; le lobe inférieur offre çà & là disséminés des lobules présentant l'aspect de l'hépatisation rouge avec tendance à l'hépatisation grise.

Les bronches contiennent très peu de mucosité — Celles du poumon gauche en contiennent manifestement moins que celles du poumon droit, tant au sommet qu'aux parties déclives.

Pas de liquide dans les plèvres des 2 côtés — 99e adhérences, peu résistantes à la base du poumon droit, en arrière à gauche dans presque toute la base

Reins : Le gauche = 80 gr un peu graisseux, sa capsule est un peu adhérente, aspect un peu gra[illegible]

Droit = 100 gr On remarque une inflammation de la muqueuse de l'uretère, du calice, des bassinets ; dont le pavé est tomenteuse, verdâtre, offre un aspect putrilagineux et exhale une odeur infecte rappelant celle de la gangrène

Foie : = 1020 — Rien à signaler

Rate = 90 id.

Estomac = id

Utérus = id —

SCD Lyon 1

SCD Lyon 1

Modèle N° 61.

Nom Cabinet Dizol

| Resp. | Pouls | Chaleur R. C. | 24 | 25 | 26 | 27 | 28 | 29 |
|---|---|---|---|---|---|---|---|---|
| 95 | 210 | 34.0 42,5 | | | Janvier | | | |
| 90 | 200 | 33,6 42,0 | | | | | | |
| | 190 | 33,2 41,5 | | | | | | |
| 80 | 180 | 32,8 41,0 | | | | | | |
| | 170 | 32,4 40,5 | | | | | | |
| 70 | 160 | 32,0 40,0 | | | | | | |
| | 150 | 31,6 39,5 | | | | | | |
| 60 | 140 | 31,2 39,0 | | | | | | |
| | 130 | 30,8 38,5 | | | | | | |
| 50 | 120 | 30,4 38,0 | | | | | | |
| | 110 | 30,0 37,5 | | | | | | |
| 40 | 100 | 29,6 37,0 | | | | | | |
| | 90 | 29,2 36,5 | | | | | | |
| 30 | 80 | 28,8 36,0 | | | | | | |
| | 70 | 28,4 35,5 | | | | | | |
| 20 | 60 | 28,0 35,0 | | | | | | |
| | 50 | 27,6 34,5 | | | | | | |
| 10 | 40 | 27,2 34,0 | | | | | | |
| | 30 | 35,5 | | | | | | |

SCD Lyon 1

# HOSPICES CIVILS DE LYON

## HOTEL-DIEU

Nom Tessier Salle Ste Jeanne Lit N° 12 F°

Prénoms Pierre François

Age 77 ans

Profession ex menuisier

Né à Dolus.

Demeurant à Lyon

Entré le 3 Décembre 84.

Sorti le 6 Décembre à 10 h. du soir.

DIAGNOSTIC ET RÉSUMÉ

Ramollissement Cérébral.

Chef du Service, M. R. Tripier | OBSERVATION CLINIQUE | Élève interne, M. Devic.

La femme du malade qui donne les renseignements connaît son mari depuis 30 ans ; avant cette époque on ne sait rien sur les antécédents. — Depuis 30 ans, pas de coït — Pas d'habitudes alcooliques — Bonne santé jusqu'à il y a 2 ans.

A cette époque il perdit subitement connaissance, tomba, resta 4 heures environ dans le coma, pendant ce temps il n'eut aucun phénomène convulsif. ou aucune paralysie motrice, aucun trouble de la parole consécutifs — 99 jours après il put reprendre ses occupations. — Il y a 3 mois nouvelle attaque semblable à la 1re sauf qu'elle laissa un trouble permanent de la parole, en outre le malade parut plus inintelligent depuis à sa femme ; — Enfin le malade se servait depuis plus volontiers de ses membres gauche que ceux du côté droit — Hier à 5 heures ½ du soir après avoir mangé son souper avec gloutonnerie, il tomba sans connaissance. Le coma fut interrompu jusqu'à ce matin plus de 20 fois par des crises convulsives caractérisées par des mouvements généralisés et la morsure de la langue,

Les 2 attaques jamais d'aucune espèce.



Impr. Alf. Louis Perrin.

SCD Lyon 1

Nom _____ Salle _____ Lit N° _____ F° _____

les yeux étaient ouverts, les globes convulsés en haut ; la durée de ces crises a varié de 1/2 à 3 ou 4 minutes au plus — Extra.

Ce matin : Le malade n'a pas repris connaissance, il est dans un coma à peu près absolu cependant quand on l'interroge il pousse des sons inarticulés — Il a eu cette nuit de l'incontinence d'urine — Dans les 4 membres on a une résistance assez accusée quand on essaye de les faire mouvoir ; pas de trépidation épileptoïde — Les réflexes cutanés sont conservés également des 2 côtés. — Abolition à peu près complète de la sensibilité. — Les yeux sont un peu portés en haut, paraissent se mouvoir en tous sens ; les pupilles sont égales & normalement dilatées. — Rien au cœur —

99° râles humides aux 2 bases, sonorité normale du thorax.

4. Cette nuit le malade a été très agité, on a dû l'attacher — Ce matin il ne répond ~~absolument~~ presque rien quand on l'interroge — Les contractures sont plus accusées du côté droit mais existent des 2 côtés — Quand on pique la peau répond que cela lui fait mal (la phrase est très difficile à comprendre) — Pas de paralysie, cependant les contractions de la face se font plus tôt & plus énergiquement à gauche qu'à droite — Les morsures de la langue sont encore apparentes — Pas de crises convulsives depuis son entrée dans la salle.

Râles sonores dans toute la poitrine ; sonorité normale.

5. Langue sèche ; la nuit il a été plus calme ; ce matin il est plus affaissé —

6. La température a été prise depuis hier soir & la respiration est bruyante, le malade est dans un état de somnolence voisin du coma — Il ne répond absolument rien aux questions qu'on lui adresse — quand on lui dit de tirer la langue il l'avance un peu entre ses lèvres. — Ses membres sont dans la résolution presque complète sauf le memb. supérieur gauche qui a quelques mouvements automatiques très restreints. Quand on soulève les membres du côté droit, ils retombent tout à fait mortes, ceux du côté gauche retombent lentement. Le membre supérieur droit offre un peu de résistance au mouvement, plus marquée du côté de l'extension. Le memb. inf. droit n'offre qu'un peu de résistance du côté de la flexion. — Les membres du côté gauche présentent

SCD Lyon 1

Modèle N° 61.

Décembre —

Nom N° 12 Leissier François

| Resp. | Pouls | Chaleur R. C. | 5 | 6 | 7 | 8 | 9 | 10 |
|---|---|---|---|---|---|---|---|---|
| 95 | 210 | 34,0 42,5 | | | | | | |
| 90 | 200 | 33,6 42,0 | | | | | | |
| | 190 | 33,2 41,5 | | | | | | |
| 80 | 180 | 32,8 41,0 | | | | | | |
| | 170 | 32,4 40,5 | | | | | | |
| 70 | 160 | 32,0 40,0 | | | | | | |
| | 150 | 31,6 39,5 | | | | | | |
| 60 | 140 | 31,2 39,0 | | / | | | | |
| | 130 | 30,8 38,5 | | | | | | |
| 50 | 120 | 30,4 38,0 | | | | | | |
| | 110 | 30,0 37,5 | | | | | | |
| 40 | 100 | 29,6 37,0 | | | | | | |
| | 90 | 29,2 36,5 | | | | | | |
| 30 | 80 | 28,8 36,0 | | | | | | |
| | 70 | 28,4 35,5 | | | | | | |
| 20 | 60 | 28,0 35,0 | | | | | | |
| | 50 | 27,6 34,5 | | | | | | |
| 10 | 40 | 27,2 34,0 | | | | | | |
| | 30 | 33,5 | | | | | | |

SCD Lyon 1

Modèle N° 61.

Décembre

Nom N° 12 Leissier François

| Resp. | Pouls | Chaleur R. C. | 5 | 6 | 7 | 8 | 9 | 10 | | | | | |
|---|---|---|---|---|---|---|---|---|---|---|---|---|---|
| 95 | 210 | 34,0 42,5 | | | | | | | | | | | |
| 90 | 200 | 33,6 42,0 | | | | | | | | | | | |
| | 190 | 33,2 41,5 | | | | | | | | | | | |
| 80 | 180 | 32,8 41,0 | | | | | | | | | | | |
| | 170 | 32,4 40,5 | | | | | | | | | | | |
| 70 | 160 | 32,0 40,0 | | | | | | | | | | | |
| | 150 | 31,6 39,5 | | | | | | | | | | | |
| 60 | 140 | 31,2 39,0 | | | | | | | | | | | |
| | 130 | 30,8 38,5 | | | | | | | | | | | |
| 50 | 120 | 30,4 38,0 | | | | | | | | | | | |
| | 110 | 30,0 37,5 | | | | | | | | | | | |
| 40 | 100 | 29,6 37,0 | | | | | | | | | | | |
| | 90 | 29,2 36,5 | | | | | | | | | | | |
| 30 | 80 | 28,8 36,0 | | | | | | | | | | | |
| | 70 | 28,4 35,5 | | | | | | | | | | | |
| 20 | 60 | 28,0 35,0 | | | | | | | | | | | |
| | 50 | 27,6 34,5 | | | | | | | | | | | |
| 10 | 40 | 27,2 34,0 | | | | | | | | | | | |
| | 30 | 33,5 | | | | | | | | | | | |

SCD Lyon 1

Nom _____ Salle _____ Lit N° _____ F° _____

un peu plus de résistance dans les 2 sens surtout l'inférieur — Pas de trépidation épileptoïde — Pas de reflexe rotulien des 2 côtés — Reflexes cutanés encore assez marqués quand on pique la plante du pied, à peu près également des 2 côtés — Quand on pique le malade, on voit que les piqûres légères le laissent indifférent, les piqûres fortes le font geindre et la face se contracte surtout à gauche, la partie inf. droite de la face restant absolument immobile. — Les paupières fermées, les yeux fixes, sans déviation; pendant l'examen le malade qu'un moment a ouvert les paupières et les globes se sont portés en tous les sens. — Toux depuis 2 jours, de temps en temps, sans cracher — A l'examen du thorax: Expiration prolongée et bruyante surtout après le toux — A la partie moyenne du poumon droit, en arrière et dans une étendue de 8 à 10 centimètres on a une zône de matité; à ce niveau souffle bronchique et retentissement des bruits laryngiens; au dessous il y a du tympanisme et de l'obscurité de la respiration.

Incontinence d'urine.

Mort à 10 heures du soir.

Autopsie. = 36 heures après la mort.

Cerveau : Il est absolument impossible d'enlever le cerveau par le procédé habituel tant la face externe de la dure-mère adhère au crâne dans toute son étendue.

Hémisphère gauche: La cérébrale antérieure offre des nodosités irrégulières, assez volumineuses, faisant saillie autant dans la lumière du vaisseau que extérieurement, ce qui ferait supposer que le vaisseau est oblitéré; ces nodosités se détachent assez facilement et on reconnaît alors qu'on a décollé la tunique moyenne de la tunique externe, en même temps, en ouvrant le vaisseau, on voit que sa lumière est conservée mais qu'elle est très mince et surtout sinueuse. La sylvienne dans une étendue de 4 ou 5 cent. depuis son origine est complètement athéromateuse. — Rien d'appréciable extérieurement sur les circonvolutions.

Dans la cavité du ventricule moyen, le noyau caudé offre une dépression vers sa queue — A la coupe pédiculo-frontale on trouve

SCD Lyon 1

Nom Salle Lit N° F°

deux vacuoles entourées de tissu induré au niveau de la substance blanche correspondant d'une part aux fibres pédiculo-frontales supérieures et de l'autre à la surface blanche située au-dessous des circonvolutions de la surface interne. A la coupe frontale on trouve un petit foyer de ramollissement au niveau de la ½ supérieure du noyau caudé. — Rien sur les autres coupes.

Hémisphère droit : les artères offrent les mêmes lésions mais moins accusées que du côté opposé — Sur la coupe pariétale, on trouve à la partie moyenne du noyau lenticulaire un foyer de ramollissement de la grosseur d'un pois. Sur la coupe pré-occipitale on trouve une ancienne cicatrice linéaire ocreuse, correspondant à la substance blanche de la base des circonvolutions de la face interne.

Rate : Adhérences nombreuses de la capsule — Paraît sain.

Reins : Paraissent légèrement granuleux quand la capsule a été enlevée.

Cœur : Un peu hypertrophié ; les parois du ventricule gauche sont un peu épaisses. La branche droite de l'artère pulmonaire est obstruée par un caillot fibrineux. L'aorte est énormément dilatée ; la portion descendante est couverte de foyers athéromateux de toutes espèces (plaques dures, boue, abcès) — Les sigmoïdes et les piliers sont athéromateux.

Poumons et Plèvres : Un peu déliquide dans les 2 plèvres — Pas d'adhérence à gauche ; adhérences très nombreuses, peu épaisses, peu résistantes dans toute l'étendue du poumon droit — Presque tout le poumon droit sauf la base et le sommet est à la période de hépatisation rouge. — Le poumon gauche dans sa partie moyenne en arrière et dans l'étendue de qqe centimètres commençait à s'hépatiser.

---



Impr. Alf. Louis Perrin.

SCD Lyon 1

# HOSPICES CIVILS DE LYON

## HOTEL-DIEU

Nom Corlin — Salle 4e femmes — Lit N° 23 F°

Prénoms Benoite

Age 76 ans

Profession sans

Né à L'Abergement

Demeurant à

Entré le 20 Juin 85

Sorti le Mort le 8 Juillet 85

Autopsie

DIAGNOSTIC ET RÉSUMÉ

Ramollissement cérébral

Chef du Service, M. — OBSERVATION CLINIQUE — Élève interne, M.

Aucun renseignement sur la malade.
On sait seulement qu'elle vivait seule dans une chambre. Ne la voyant pas sortir, on pénétra chez elle & on la trouva étendue par terre avec une aphasie & une hémiplégie du côté droit. On la soigna chez elle pendant 2 jours. & le 3e jour l'état ne s'améliorant pas, on l'amène à l'Hôpital. Depuis hier soir où elle est entrée son aphasie aurait diminué un peu. La parole serait un peu plus nette.
Actuellement on constate une hémiplégie droite complète. Du côté des membres supérieurs & inférieurs les phénomènes sont les mêmes c. à d. qu'on note l'absence de contracture des 2 côtés & des troubles profonds de la sensibilité. Non seulement



Impr. Alf. Louis Perrin.

SCD Lyon 1

Nom _____ Salle _____ Lit N° _____ F° _____

les contacts ne sont pas perçus, mais les piqûres légères une épingle traversant la peau de part en part n'éveillent aucune sensation - il faut des excitations violentes pour provoquer une réaction du côté droit, au lieu qu'à gauche la sensibilité reste intacte - Persistance des réflexes plantaires cutanés.

Du côté de la face, paralysie faciale droite - abbaissement de la commissure labiale. Pendant le sommeil la paupière droite ne se ferme qu'à demi - elle peut pourtant se fermer complètement si on prescrit à la malade d'exécuter le mouvement vivement - mais l'occlusion ne dure pas - Déviation de la langue très marquée du côté droit - Même trouble de la sensibilité - Anesthésie de la face du côté droit - anesthésie de la conjonctive -

La Malade comprend ce qu'on lui dit, tire la langue, on ferme les yeux quand on lui le prescrit, mais on ne peut pas lui faire suivre son doigt avec les yeux - pour se rendre compte des mouvements des globes oculaires -

Les pupilles sont intactes - également dilatées

L'aphasie est très nette - La Malade répond oui, ou non au hasard - elle peut répéter à peu près distinctement un membre de phrase qu'elle vient d'entendre, mais elle ne répond à aucune question sauf par un bredouillement inintelligible.

Petite plaie sur la face externe du genou droit, sans doute d'origine traumatique - Pas d'escharre, mais rougeur vive de la fesse du côté droit -

La Malade urine dans son lit - Pas de selle depuis l'entrée -

Les battements du cœur sont irréguliers - On a

SCD Lyon 1

Nom Salle Lit N° F°

des faux pas fréquents - mais pas de souffle ni de bruit anormal. Le coeur ne semble pas hypertrophié & la pointe bat dans le 5e espace sur la ligne mamelonaire. La sonorité à la percussion reste intacte des 2 cotés du thorax - Rien d'anormal à l'auscultation du poumon.

Pas de T. 37.8 - l'entrée. P 104

27 J. Petite escture fessière au niveau du grand ligt sciatique du coté droit.

6 J. Depuis hier la malade est plus affaiblie & oppressée - Un peu de cyanose des lèvres & des extrémités - Rales sonores avec expiration prolongée à l'auscultation -

8 J. Température au dessus de 39 - Rales muqueux en arrière très prédominants à droite où la respiration est plus obscure - Ni souffle - ni matité - Rien au coeur R. 40 P 140



Impr. Alf. Louis Perrin

SCD Lyon 1

Nom Salle Lit N° F°

SCD Lyon 1

Nom Salle Lit N° F°

En enlevant l'encephale il s'écoule peu de liquide. Rien de
...culier du côté des sinus. Les artères de la base de l'encephale offrent qques
...its atheromateux disséminés sans aucune oblitération. [Hemisph. gauche]. On enlève facilement
...meninges et on ne trouve pas d'altérations superficielles des
...convolutions, mais à la partie moyenne du noyau caudé on trouve
...tache jaunâtre entourée d'une rouge qui fait une légère saillie
...une étendue d'un centimètre. Sur la coupe frontale on
...sarbe sur la lésion du noyau caudé indiquée précédemment et
...voit qu'il s'agit d'un ramollissement avec hémorrhagie capillaire à
...niveau, puis en dehors le ramollis. se continue sous forme de
...mollis. blanc ou jaune très diffluent au niveau du tiers
...périeur de la capsule interne et du quart supérieur du noyau
...ticulaire. La partie ~~diffluente~~ supérieure qui est diffluente est
...primée au-dessous des parties voisines.

Coupe pariétale. Le ramollis. est moins marqué au niveau
...noyau ~~lenticulaire~~ caudé il se continue encore en ~~[illegible]~~ la capsule
...terne à un moindre degré. La lésion est au contraire plus marquée
...mmédiatement au dessus du noyau lenticulaire, enfin toute la
...ation externe de ce noyau est le siège d'un ramolliss. rouge brun avec
...ombreux. — Sur aucun point la couche optique n'est altérée

Coupe pédiculo pariétale — On ne trouve plus d'altérations pas
...s que sur les coupes pré frontales et pédiculo frontales.

Reins — Le volume inégal — Poids 105 gr — 135 gr — Capsule épaissie
...hérentes — qques petits kystes — Substance corticale un peu blanchâtre et
...minie.

...mons. Peu d'adhérences, ils sont emphysémat. à chaque sommet
...tricés assez épaisses.

Poum. droit présente une consistance plus grande au niveau du
...inférieur. Sur les coupes on voit qu'il existe de la bronchopneumonie
...que les petites bronches contiennent du pus. Le poumon est encore
...sauf à la partie inféro postérieure où il existe un point de ramolliss.

SCD Lyon 1

Nom Salle Lit N° F°

à la percussion la matité précordiale est augmentée
qq les bronches dilatées sur ce même lobe, ~~à la partie~~
~~infer. elles contiennent du pus.~~ Les grosses bronches
et la trachée sont remplies de pus. ~~Le~~

Cœur. Volume normal présente qq
petites taches d'athérome surtout au niveau des
valvules sigmoïdes et mitrales mais sans lésion d'orifice
proprement dite et sans caillots. — Poids 280 gr.

Foie — Rien de particulier si ce n'est une teinte jaune
autour des canaux biliaires.

Rate : petite, rouge, diffluente.



Impr. Alf. Louis Perrin.

SCD Lyon 1

# HOSPICES CIVILS DE LYON

## HOTEL-DIEU

Nom Lieut Salle 4e Femmes Lit N° 20 F°

Prénoms Claudine

Age 78 ans

Profession Mde d'oranges

Né à Grenoble

Demeurant à

Entré le 5 Juillet 85

Sorti le Mort le 22 Juillet

Autopsie

DIAGNOSTIC ET RÉSUMÉ

Ramollissements corticaux superficiels au niveau des régions pariétales & surtout occipitales des 2 hémisphères

Chef du Service, M.

OBSERVATION CLINIQUE

Élève interne, M.

Aucun renseignement sur la Malade qui répond mal aux questions. Son état intellectuel ne permet pas qu'on attache foi à ses renseignements. On sait seulement qu'elle a des étourdissements & qu'elle fait des chutes fréquentes. Elle porte une série d'ecchymoses traces des traumatismes qu'elle a subis. Il ne semble pas qu'elle ait jamais pris d'attaques convulsives.

Actuellement on ne constate pas de paralysie. La Malade a de l'appétit. mais elle est gâteuse & va sous elle. Le sommeil est mauvais. Elle crie sans cesse pendant la nuit.

Du côté des membres supérieurs on constate que les avant bras sont dans la ½ flexion. Quand on veut leur imprimer des mouvements, soit pour



Impr. Alf. Louis Perrin.

SCD Lyon 1

Nom _____ Salle _____ Lit N° _____ F° _____

les fléchir complètement, soit pour les étendre, on doit vaincre une raideur articulaire excessive, & un spasme musculaire des muscles extenseurs ou fléchisseurs. La difficulté d'imprimer ces mouvements est beaucoup plus marquée dans le sens de l'extension, qui reste pourtant possible. Elle est surtout beaucoup plus nettement accusée du côté gauche où on trouve au niveau du coude 2 taches ecchymotiques à surface lisse, bien distinctes des autres ecchymoses notées sur le tronc & les membres, & qui ne paraissent pas être d'origine traumatique.

Mêmes phénomènes du côté des membres inférieurs beaucoup moins accusés & sans prédominance nette pour l'un ou l'autre côté.

La sensibilité paraît émoussée mais l'état intellectuel de la malade ne permet pas de l'explorer.

21 J. La malade s'affaisse de plus en plus. Somnolence P 120 très petit R plus fréquente. Persistance de la contracture en flexion des membres supérieurs qui offrent toujours de la résistance à l'extension surtout du côté droit. Les membres inférieurs sont dans l'extension & n'offrent pas de résistance. Rougeur diffuse sombre au niveau du sacrum avec des points noirâtres où l'épiderme s'enlève.

Depuis hier la malade qu'on était obligé de sonder depuis 3 jours, urine seule dans son lit.

22 J. Refroidissement des extrémités, cyanose & mort.

23 J. À l'Autopsie on trouve à l'ouverture du thorax qq adhérences du côté gauche.

Le poumon gauche présente à son sommet une

SCD Lyon 1

Nom Salle Lit N° F°

petite caverne & tout autour des granulations tuberculeuses assez confluentes dans le lobe supérieur.
Rien au poumon droit
Le coeur est sain pèse 215 g. Pas de lésions valvulaires qq. plaques d'athérome sur l'aorte.
Les Reins sont petits pèse l'un 110 & l'autre 105 - leur capsule s'enlève facilement pas de lésions apparentes.
Le foie pèse 1100 a une capsule un peu épaissie.
La Rate 50 g. est saine
Rien d'anormal du côté de l'utérus ni de ses annexes.
On ouvre la boîte crânienne, & on note sur la face externe du cerveau l'épaississement des méninges & leur adhérence
En les enlevant on trouve un certain nombre de points ou siègent des foyers étendus de ramollissement cortical de couleur jaune qui sont situés
Pour l'hémisphère droit: au pied de la 2e frontale & dans le sillon interpariétal - sur la majeure partie du lobule pariétal supérieur - au niveau du pli de passage vers le sillon perpendiculaire interne - sur la 1re & la 2e occipitale jusqu'à l'extrémité du ~~sillon~~ lobe.
Rien à la face interne que la lésion déjà signalée du sillon perpendiculaire interne & qq. lésions du lobule quadrilatère
Rien dans les noyaux
Dans l'hémisphère gauche les lésions sont moins marquées, pourtant encore très nettes, de même nature & occupent la 2e frontale. La partie



Impr. Alf. Louis Perrin.

SCD Lyon 1

Nom Salle Lit N° F°

supérieure du sillon de Rolando & du cubule pariétal supérieur. La partie extrême de la 1e & de la 2e occipitale.

SCD Lyon 1

# HOSPICES CIVILS DE LYON

## HOTEL-DIEU

Nom Guigal Salle 4e femmes Lit N° 8 F°

Prénoms Thérèse

Age 74 ans

Profession Toiseuse

Né à St Clair (Ardèche)

Demeurant à Lyon

Entré le 20 octobre 85

Sorti le 25 Décembre à 24 du matin

Autopsie

DIAGNOSTIC ET RÉSUMÉ

Hémiplégie gauche datant de 4 jours.

Chef du service M

OBSERVATION CLINIQUE

Elève interne M.

Le date du 15 Novembre

Ne peut donner que des renseignements très incomplets sur ses ascendants & ses collatéraux; elle a eu 9 frères ou sœurs qui sont morts avant 15 ans; personne dans la famille n'aurait eu d'attaque d'apoplexie.

Restée 30 ans mariée n'a pas eu d'enfant ni de fausses couches. Bonne santé habituelle, a fait toute sa vie de rudes travaux, depuis plusieurs années elle tournait et était essoufflée les hivers, jamais cependant elle n'avait cessé de travailler. — Nié toute habitude alcoolique.

Le 16 octobre sans prodrome, en se levant, vers 5 heures du matin elle perdit connaissance; au bout de 55 heures on la releva et quand elle revint à elle, elle se trouve paralysée de toute la ½ gauche du corps; affirme n'avoir pas été du tout gênée de la parole. — Au bout de 4 ou 5 jours. Les mouvements reviennent un peu dans les membres inférieurs. —



SCD Lyon 1

Nom _____ Salle _____ Lit N° ____ F° ____

On la trouve aujourd'hui dans l'état suivant :
Les signes de paralysie faciale gauche sont extrêmement atténués, c'est à peine si le sillon naso-labial est moins prononcé de ce côté.
Rien aux pupilles ni aux globes oculaires.
Les membres du côté gauche n'offrent aucun trouble de la sensibilité.
La plupart des mouvements s'exécutent dans le memb. inférieur mais avec lenteur, pas de résistance, ni de trépidation plantaire, ni d'exagération du reflexe patellaire.
Le memb. supérieur est à peu près complètement paralysé ; la malade peut bouger un peu les doigts de l'épaule ; résistance bien marquée du côté du biceps ; les phalanges sont fléchies dans la main, mais il est facile de les étendre. — Léger œdème des memb. inférieurs.
Pouls 112 régulier ; artères athéromateuses — Les bruits du cœur paraissent normaux. — L'examen du thorax donne : pas de modification de la sonorité ; gros râles humides aux 2 bases surtout à gauche ; toux assez fréquente, pas d'expectoration, pas de dyspnée.
Langue normale, appétit diminué ; pas de vomissement — Depuis plusieurs jours diarrhée assez intense avec coliques vives ayant résisté à des doses assez fortes d'opium.
Peau chaude, sèche T.R.S = 39.3.
Les urines = ne contiennent pas d'albumine.

16 Escharre au niveau de l'olécrane gauche, entourée d'une zone érysipélateuse.

20 Décembre Le pied gauche à sa partie antérieure présente une tuméfaction diffuse rouge violacée, douloureuse, avec un peu de refroidissement.
Les 2 derniers orteils du côté droit présentent aussi la même coloration mais moins prononcée. — L'exploration de la sensibilité tactile est difficile à cause de l'état intellectuel de la malade.

22 " On ne sent pas le pédieux gauche ; les signes de ralentissement de la circulation du bruant pied gauche sont plus accusés.

SCD Lyon 1

Nom _____ Salle _____ Lit N° 8 F°

Reins = 120 & 110 grammes ; Capsule épaissie, un peu adhérente, plusieurs petits kystes dans la substance corticale ; la capsule enlevée, on trouve une série de cicatrices irrégulières, déprimées, noirâtres, peu profondes.

Artères = Les artères des membres inférieurs, ouvertes depuis l'origine de la fémorale, jusqu'à la pédieuse inclusivement n'ont présenté aucun caillot.

Cerveau = La calotte osseuse s'enlève facilement, aspect opalin des méninges ; en séparant les 2 hémisphères, il s'écoule très peu de liquide des ventricules. Aucune anomalie artérielle dans le cercle de Willis ; les sylviennes, les cérébrales antérieures suivies & ouvertes aussi loin que possible n'ont pas présenté de caillots — artères fortement athéromateuses — Les coupes de l'hémisphère gauche sont négatives.

Hémisphère droit : En enlevant la pie-mère on enlève en même temps un morceau de la subst. corticale au niveau de la 1re frontale.

Coupe pédiculo-frontale = Ramollissement occupant le 1/4 postérieur de la 1re frontale n'atteignant pas la frontale ascendante, intéressant la substance corticale & 1 cent. environ en profondeur de la substance blanche sous-jacente mais laissant intact le sommet du ventricule moyen ; ce foyer offre des parois molles, tomenteuses, rougeâtres, ~~et~~ ~~contient~~ son plus grand diamètre, longitudinal est de 3 cent, son plus petit transversal de 1 1/2

Coupe frontale = Entre la partie inf. de la couche optique & la substance grise de la 2e temporale on trouve un ancien foyer presque cicatrisé, & l'étendue d'une pièce de 0,20 centimes ; le tissu environnant est plus résistant.

Les autres coupes ne présentent rien à signaler ; pas plus que les coupes successives pratiquées sur le bulbe, la protubérance & le cervelet.

SCD Lyon 1

Nom _____ Salle _____ Lit N°_____ F°_____

H. H. — S. G. — Feuilles d'Observations, Intercalaires. — 11-82. — 10.000.

SCD Lyon 1

Nom _____ Salle _____ Lit N° 8 F° _____

24 — Pas de modification du côté des orteils ; la plaie du coude gauche est à peu près cicatrisée ; l'état général est bien plus mauvais.

25 — Mort ce matin sans avoir rien présenté de nouveau.

Autopsie = 32 h. après la mort

Poumons : Pas de liquide dans les plèvres ; adhérences anciennes assez épaisses à la face postérieure du poumon gauche dans presque toute sa hauteur — Le péricarde est presque entièrement caché par deux lames pulmonaires unies par des adhérences.
Le poumon gauche est volumineux, très emphysémateux.
Le poumon droit présente à la partie inférieure de sa face postérieure, une cicatrice étoilée, blanche, reliquat d'une vieille pleurésie ; l'aspect de pied d'éléphant quand on tient le poumon suspendu par le hile est très marqué — Emphysème très marqué à ce poumon, base congestionnée et œdémateuse, pas d'atélectasie —

Cœur : Pas de liquide dans le péricarde ; poids du cœur seul = 230 grammes. L'aorte est remplie de plaques athéromateuses à tous les degrés de leur évolution ; les valvules aortiques paraissent suffisantes, l'athérome ne les a pas envahi — Plaques laiteuses à la partie antérieure des ventricules et à l'origine des gros vaisseaux — Les cavités du cœur ne sont pas dilatées, les parois non atrophiées — On trouve des plaques athéromateuses vers la partie moyenne de la grande valve de la mitrale, le bord libre de cette valvule est tuméfié, forme un bourrelet assez saillant et à l'épreuve de l'eau cette valvule paraît insuffisante — Rien à l'orifice tricuspide.

Estomac : Intestin : Depuis le cardia jusqu'au rectum on ne trouve aucune lésion macroscopique ; l'estomac est très petit.

Foie = 730 gr, un peu graisseux ; plusieurs conduits biliaires, paraissent à la coupe dilatés, remplis de bile.

Rate = 110 gr ; très molle.

SCD Lyon 1

# HOSPICES CIVILS DE LYON

## HOTEL-DIEU

Nom _____ Salle _____ Lit N° _____ F° _____

Prénoms _____

Age _____

Profession _____

Né à _____

Demeurant à _____

Entré le _____

Sorti le _____

DIAGNOSTIC ET RÉSUMÉ

Chef du service M _____

OBSERVATION CLINIQUE

Elève interne M. _____

H. H. — S. G. — Feuilles d'Observations, A. — 12-84. — 10.000

SCD Lyon 1

# HOSPICES CIVILS DE LYON

## HOTEL-DIEU

Nom Lombard Salle 4e femmes Lit N° 15 F°

Prénoms Clémence

Age 26 ans

Profession Devideuse

Née à Lyon

Demeurant à

Entrée le 17 Décemb. 85

~~Sorti le~~ le 26 avril 86.

Décédée

DIAGNOSTIC ET RÉSUMÉ

Lésion mitrale.

Ramollissement cérébral.

hémiplégie gauche.

Infarctus des reins et de la rate.

Chef du service M

OBSERVATION CLINIQUE

Elève interne M.

Mère morte à 39 ans de la poitrine — Père vivant & bien portant — Un frère mort à 10 ans de la variole — Un frère & une sœur bien portants —

Scrofule pendant l'enfance, cicatrice ganglionnaire à la partie latérale gauche du cou — Variole à 9 ans — N'a jamais été dit elle bien portante, d'une santé délicate — Réglée à 15 ans & assez régulièrement jusqu'à il y a 3 mois — Il y a deux un accouchement à terme d'un enfant vivant actuellement & bien portant — N'a jamais eu de rhumatisme ni de scarlatine mais depuis bien longtemps souffre de palpitations & d'oppression à l'occasion du moindre effort — l'œdème des membres inférieurs n'aurait apparu qu'il y a 6 semaines environ & depuis ce temps aurait été permanent. c'est également depuis cette époque que la malade se serait affaiblie progressivement & aurait vu augmenter son oppression & ses palpitations; depuis 15 jours environ elle a suspendu son travail — La malade depuis plusieurs années a pris à diverses

l'aurait traité pour une maladie du cœur il y a 9 ans —



Imp. Wallonet et Cie. - Lyon

SCD Lyon 1

Nom _____ Salle _____ Lit N° ____ F° ____

~~Le 12 Décembre~~ reprises des attaques syncopales ~~précédé~~ survenant irrégulièrement sans cause appréciable & précédées de nausées ~~et~~ de vertiges, non accompagnées d'accès convulsif.
Le 12 Décembre, le matin en se levant, sans aucun prodrome, la malade s'affaissa sans perdre connaissance ; quand on la releva on s'aperçut qu'elle était paralysée du côté gauche, sans aucun trouble de la parole — Les jours suivants et le jour même qq vomissements, ~~pas~~ d'incontinence ni de rétention d'urine — Pas de modification des symptômes jusqu'à aujourd'hui, sauf des aphas.

Etat actuel : Pâleur accusée des téguments, œdème des membres inférieurs pas plus prononcé à gauche qu'à droite.
Paralysie faciale gauche bien accusée, intégrité de l'orbiculaire, pas de troubles vaso-pupillaire. (La malade affirme que depuis qq mois elle n'y voit pas aussi bien qu'auparavant.) Hémiplégie gauche ayant atteint complètement la motilité, aucun mouvement, aucune résistance pas plus du côté de l'extension que de celui de la flexion. Légère trépidation plantaire, conservation des réflexes cutanés — La sensibilité tactile est bien affaiblie aussi bien dans le membre supr. que dans le membre inférieur, la sensib. à la douleur paraît intacte. Quand on interroge la malade elle répond bien aux questions mais avec une lenteur traduisant une paresse intellectuelle bien accusée. Depuis le 12 Décemb. elle reste indifférente à tout ce qui passe autour d'elle ; ni ne pleure, ni ne rit ; pas de céphalalgie — Dit n'avoir pu dormir une seule nuit — Aucun symptômes convulsifs.
Langue conserve les empreintes de toutes les dents, anorexie, pas de vomissem. depuis 3 jours, constipation — Ventre volumineux depuis l'accouchement. Pouls régulier, assez fort = 80 — La pointe du cœur bat dans le 5e espace sur la ligne mamelonnaire, le choc est assez fort. A la palpation léger frémissement systolique ; à l'auscultation on entend dans toute la région précordiale un souffle systolique assez intense, en jet de vapeur, dont le maximum est à la pointe, et se propage franchement dans l'aisselle, ce n'est que tout à fait à la pointe qu'on n'entend pas le 2e bruit — Pas de pouls veineux
+ R M = 37.4.

SCD Lyon 1

Nom Lombard Clémence Salle 4 Femmes Lit N° 15 F° 2

| | |
|---|---|
| 18 Décemb. | Ce matin la malade est affaissée ; on entend le souffle du cœur dans la fosse sous-épineuse gauche — Regarde naturellement à droite et plus facilement à droite qu'à gauche, pas de rotation véritable. — Un peu de muguet. |
| 19. | Ventre sonore partout, au toucher l'utérus paraît bien mobile — |
| 21 — | Très légère résistance du côté de la flexion dans les membres du côté gauche. Sensibilité tactile paraît diminuée à gauche — un peu de diarrhée. |
| 23 " | Se plaint de douleurs dans l'épaule gauche, point de chymose de ce point (sur lequel elle est tombée) L'examen de l'articulation ~~[illegible]~~ constater une grande laxité de l'artic. |
| 24 " | Céphalalgie nocturne que la malade compare à des coups de marteau. |
| 16 Janvier — | Le pied droit a pris l'attitude du varus équin ; un peu de résistance des 2 côtés dans le memb. supérieur — Souvent vomissements alimentaires — mange peu — |
| 3 Mars | Quelques petites excoriations sur la fesse gauche. Elle se plaint en même temps d'un peu d'oppression — Rien dans les poumons. |
| 28 Mars. | Depuis une huitaine de jours, elle avait de la diarrhée ~~[illegible]~~ qui est devenue très abondante depuis hier — Elle vomit tout ce qu'elle prend et est plus affaiblie — Les vomissements surviennent immédiatement après les repas. On remarque au membre inférieur et sup.r gauche un peu de résistance du côté des fléchisseurs — Persistance du souffle systolique à la pointe. |
| 29 Mars | Persistance de la diarrhée et des vomissements — Elle vomit même sa potion et ses médicaments. |
| 30 Mars. | Persistance de la diarrhée et des vomissements qui ne paraissent pas amendés par l'usage de la glace — P = 104 Les urines La malade affirme qu'avant sa paralysie, elle n'avait jamais eu de troubles digestifs — |

Pli cachetique

SCD Lyon 1

Nom Lombard Salle Lit N° 15 F°

31 — Nuage épais d'albumine dans les urines — mictions abondantes

1 avril — R = 36. La malade tousse un peu ; la poitrine est partout sonore ; on entend quelques gros ronces.

6 — persistance des vomissements et de la diarrhée. Respirations plus fréquentes, irrégulières — quelques râles trachéaux — râles sonores perçus dans la poitrine. Persistance du souffle systolique à la pointe.

Pas de résistance dans les membres supérieurs — un peu de résistance du côté des fléchisseurs et adducteurs du membre inférieur —

17 Avril. Autopsie.

Poids : Rate = 215
Reins = 85
85
foie = 1450
Cœur = 210

Poumons. Pas de liquide dans les plèvres — quelques adhérences.
Emphysème généralisé des 2 côtés.
Aux 2 sommets quelques petits noyaux tuberculeux récents
Cœur — A gauche — le ventricule est rempli de caillots récents qui obstruent l'orifice auriculo-ventriculaire — sur la face auriculaire de la valve externe, un énorme caillot ancien qui s'élevant très haut dans l'oreillette et qui contribue avec une quantité considérable de végétations plus ou moins grosses à rendre l'orifice très anfractueux.

La valvule mitrale elle-même est épaissie et rétrécie

De nombreuses végétations descendent dans le ventricule le long des tendons de la valve interne qui sont accolés, rétractés et forment de grosses masses bourgeonnantes d'où se détachent de petits corps fidiculés.
Aorte et Valvules aortiques saines.
Rate volumineuse — un gros infarctus, dégénéré, avec tendance à l'élimination — ~~à la périphérie~~ un autre plus petit, mais ramolli.
Reins petits avec plusieurs infarctus anciens et de petits nodules fibreux au sein des pyramides. Capsule épaisse, mais non adhérente.



SCD Lyon 1

Nom Lombard Clémence Salle 4ème femme Lit N° 15 F° 3.

Foie gras.

Cerveau. Méninges un peu épaissies et un peu adhérentes. Tout à fait à l'origine de la sylvienne à droite, avant l'insertion de la cérébrale antérieure, on trouve une oblitération d'un centimètre au moins de longueur. Sur une étendue de 3 centimètres à ce niveau, l'artère est épaissie et très adhérente au ~~tissu~~ la substance cérébrale qui est ramollie en ce point et qu'on enlève avec l'artère.

L'oblitération se faisait, d'abord par un caillot dégénéré ayant laissé une substance ocreuse semi-liquide, et par une obstruction du calibre de l'artère, au niveau de laquelle ou de là le tissu ~~est~~ des parois est devenu en quelque sorte cicatriciel.

Les artères, à part cette lésion, sont saines.

L'hémisphère droit est bien plus anémié que le gauche, mais on voit pas de lésion de la substance corticale. Cependant au niveau de la région pariétale, un peu d'aplatissement des circonvolutions.

Coupes. Pédicule frontale. L'extrémité antérieure du corps strié présente un ramollissement blanc laiteux.

Frontale. Cette altération se continue. Ramollissement lait de chaux au milieu d'un tissu cellulaire lâche qui occupe la plus grande partie du noyau lenticulaire, du noyau caudé et de la capsule interne, ne laissant à peu près intacte qu'une petite portion du corps strié au point de réunion des 2 noyaux. Le pied de la couronne rayonnante est complètement fondu.

Pariétale. Mêmes altérations.

Pédicule pariétale. Tout le noyau lenticulaire, toute la capsule interne ont disparu et la couche optique elle-même présente un ramollissement très marqué, mais cependant moindre que celui des corps striés.

Rien à l'hémisphère gauche.

SCD Lyon 1

Nom Salle Lit N° F°

Protubérance et bulbe. Le faisceau pyramidal droit est aplati, diminué, blanchâtre par rapport au faisceau gauche.
Rien au cervelet.

---

Escharre sur l'épaule gauche.

—



Impr. Alf. Louis Perrin.

SCD Lyon 1

# HOSPICES CIVILS DE LYON

## HOTEL-DIEU

Nom Charanel Salle 4e femmes Lit N° 25 F°

Prénoms Claudine

Age 51 ans

Profession sans

Né à Moye (Hte Savoie)

Demeurant à Lyon

Entré le 1er Janvier 86

~~Sorti le~~ décédée le 9 février 86.

DIAGNOSTIC ET RÉSUMÉ

Rétrécissement mitral.
Insuffisance tricuspide.
Hémiplégie gauche.
Ramollissement cérébral.

Chef du service M

OBSERVATION CLINIQUE

Elève interne M.

Ne peut dire ni à quel âge ni de quelles maladies ses parents morts ; une de ses sœurs serait morte à 48 ans, enflée, après avoir eu pendant longtemps des douleurs rhumatismales ; un frère bien portant.

Pas de scrofule dans l'enfance ; à 11 ans fièvre typhoïde, depuis cette époque pendant au moins 20 ans a été anémique, deux enfants l'un mort à 7 ans de la scarlatine, l'autre vivant et bien portant ; ménopause il y a 2 ans. Depuis 4 ans environ la malade a eu à plusieurs reprises des douleurs rhumatismales articulaires et musculaires, qui l'ont souvent ~~elle a été~~ obligée de quitter son travail plusieurs jours de suite, jamais elle n'aurait eu de ~~douleurs~~ tuméfaction des jointures. — Ne peut dire exactement à quelle époque remonte l'oppression et les palpitations, affirme cependant que depuis 2 mois 1/2 environ elles seraient devenues si fortes qu'elle aurait été obligée de garder presque constamment le lit ; il y a 6 semaines œdème permanent



SCD Lyon 1

Nom _____ Salle _____ Lit N° ____ F° ____

des membres inférieurs, ayant duré une semaine, depuis cette époque l'œdème ne surviendrait qu'à la fin de la journée jamais de crises intenses de dyspnée survenant brusquement jamais de crachats hémoptoïques. — Il y a 3 jours la malade aurait eu des frissons, un peu de fièvre, de l'anorexie et depuis hier elle porte de l'herpès labialis. — Pas d'alcoolisme —

Aujourd'hui : Langue normale, appétit conservé, pas de vomissement, constipation habituelle, depuis plusieurs jours la malade a remarqué qu'elle urinait moins que de coutume ; les urines sont fortement colorées et contiennent par l'acide nitrique un léger dégâts albumineux. pas d'œdème — aspect cachectique —

Face pâle — La pointe du cœur bat dans le 5e espace sur la ligne mamelonnaire le choc se perçoit, mais faiblement, sur une assez large surface et notamment à l'épigastre ; au pouls radial la moitié au moins des pulsations ne sont pas perçues — à l'auscultation, battements tumultueux, très irréguliers ; à la pointe on entend un souffle systolique assez intense — ~~dont le ma~~ se propageant peu vers l'aisselle et dont le maximum se trouve plutôt en dedans de la pointe qu'à la pointe elle-même ; ce souffle ne s'entend pas à toutes les systoles ; à la base le souffle ne s'entend plus mais on a dédoublé du tis.

Toux assez fréquente, sans expectoration ; dyspnée assez vive —

A la base du poumon droit on a de la diminution de la sonorité, de l'obscurité du murmure, sans souffle, sans modific. de la voix — Pas de vol.

Le foie n'est pas augmenté de volume, indolent ; pas d'ascite.

14 janvier — ~~Hier soir, l'emploi [illegible] ce matin : déviation de la langue bien marquée, paralysie faciale droite bien nette — Hémiplégie flasque, très légère résistance du côté de l'extension pour le membre inférieur seulement, un peu de trépidation plantaire, lente obnubilation intellectuelle ; pouls petit, mal senti, de temps en temps on a l'hésitation — Sent bien les piqûres~~

SCD Lyon 1

Nom Salle Lit N° 25 F°

8 Janvier — Sous l'influence de la digitale, l'irrégularité des battements a bien diminué, la malade n'a pris que deux jours de la digitale, ce médicament étant mal toléré —
Aujourd'hui on sent à la pointe un frémissement diastolique —
Le souffle systolique persiste avec le même caractère, à la pointe à l'auscultation on a : un roulement diastolique très net —

14 " Hier soir la malade a pris une attaque, ce matin on la trouve avec une hémiplégie gauche ; état semi-comateux, répond seulement qq monosyllabes — Paralysie faciale gauche bien marquée, déviation de la pointe de la langue du côté gauche bien nette ; les membres sont dans la résolution complète, aucun mouvement ; hémiplégie flasque, très légère résistance du côté de l'extension pour le membre inférieur seulement ; exagération du réflexe patellaire ; trépidation plantaire et secousses lentes séparées entre elles par de longs espaces, sent bien les piqûres —
A la palpation de la pointe on sent qq chose qui précède la systole tout en faisant corps avec elle et qui se traduit à l'auscultation par un bruit rude presystolique — De temps en temps le pouls qui est petit et se perçoit très mal offre les caractères du pouls hésitant.

17 " L'auscultation du poumon donne : diminution de la sonorité et du murmure dans toute la hauteur du poumon gauche relativement au côté droit — Pas de râles ; la malade tenue assise sur son lit, penche son tronc du côté gauche — Rien aux globes oculaires —
Répond bien quand on l'interroge.

21 J Présente un peu de résistance du côté de la flexion du bras et une trépidation épileptoïde très nette de la main.

29 J. La malade se plaint toujours sans qu'on trouve grand-chose. La respiration est irrégulière et bien fréquente (R = 32) par moments, pour diminuer de force et de fréquence un moment après, et sonorité diminuée à gauche — diminution des bruits du bruit du même côté.
En restant au côté de la malade, on voit se produire le Cheyne-Stokes — la période d'apnée est courte — mais très marquée
On lui fait hier soir à la malade une injection d'un 1/2 centigr. de chlorh. de morphine. = 180 battements du cœur — impossible de compter le pouls

SCD Lyon 1

Nom Salle Lit N° F°

~~A l'auscultation du cœur, les bruits anormaux~~

A la palpation on sent très-nettement l'impression systolique forte, encore précédée d'une sensation anormale.

A l'auscultation, on entend très-nettement le bruit systolique précédé d'un léger bruit anormal au niveau de la pointe et suivi du second bruit qui est plus éloigné que à l'état normal de la systole, de telle sorte que le 2e silence est en réalité après la systole qui est parfaitement frappée, et que l'on prendrait pour la diastole si on n'avait pas en même temps le doigt sur la carotide.

Le bruit diastolique est plus faible et se confond avec le bruit anormal précédant la systole.

En outre, il existe de temps en temps comme une hésitation du cœur pré-systolique.

La paralysie est toujours complète — Au membre sup.r, perte de résistance du bras ou de l'avant bras : un peu de résistance des fléchisseurs du poignet sur l'avant bras.

Un peu de résistance des adducteurs au membre inf.r.

Trépidation épileptoïde — quelques secousses brutes.

Elle pèse la jambe sous l'influence de l'excitation des réflexes.

Etat cachectique — pâleur des téguments.

La sensibilité aux piqures persiste.

30 janvier. Persistance du phénomène de Cheyne-Stokes — Contrecoup des plaintes et des gein-id.s sans qu'on puisse lui en faire perdre la cause.

31 j. — Persistance du Cheyne-Stokes — R = 144 battements du cœur.

A part cette légère modification, pas de changement de l'état général.

Un peu de résistance du biceps brachial.

1 fév. On remarque de petits eschares localisés, notamment le long de la crête sirique.

Les veines du cou sont très dilatées, mais sont immobiles — Pas de pouls veineux, même lorsqu'on presse au niveau [illegible] veine pour diminuer la tension.



SCD Lyon 1

Nom Salle Chavanel Claudine Lit N° 25 F° 3

Quand la malade est excitée, l'apnée n'apparaît pas. R = 48
Battements du cœur = 172 ; il y a toujours quelques hésitations ;
léger bruit présystolique commencé et léger souffle systolique de la pointe au sternum

4 fév. Péristome de Cheyne-Stoeckes — mais la période d'apnée a bien augmenté de durée —

5 fév. La malade a beaucoup usé de puis hier — ses plaintes s'exagèrent au moment des crises d'hyperpnée — environnement —
Le rhythme de Cheyne persiste — mais les périodes d'apnée ne sont pas complètes au moins pendant notre présence et il y a une excitation avec respiration plus fréquente — pendant d'un instant l'apnée est complète.
Dans l'hyperpnée, respiration très fréquente avec râles trachéaux — même état intellectuel — cachexie plus prononcée
Elle ne prend presque pas d'aliments.
Battements du cœur aux environs de 140.
Mêmes phénomènes cardiaques que précédemment.
Le pouls est à peine sentie
Œdème plus marqué du côté paralysé —
Toux assez fréquente (pendant la période d'hyperpnée, jamais dans l'apnée) sans expectoration — figure pâle, lèvres un peu cyanosées.

10 fév. La malade est beaucoup plus affaissée. Plus de Cheyne-Stoeckes.
R = 48. Pourtant il est des moments où la respiration s'accélère en au contraire semble diminuer.
Face très pâle. Battements du cœur = 160. Le pouls n'est pas sensible et les extrémités sont cyanosées et froides.
Les battements du cœur sont assez réguliers. On ne sent plus manifestement de frôlement présystolique à la main. On en a légèrement conscience à l'auscultation et on entend le bruit systolique.
Bruits hydroaériques dus à la distension de l'estomac.
Résolution complète du côté paralysé.



Impr. Alf. Louis Perrin.

SCD Lyon 1

Nom Salle Lit N° F°

10 février. Dans la nuit du 9 au 10 février, mort.

11 février. Autopsie. Poids d'organes - Foie = 1500 gr. Rein 1/2 à 130 - Rate 150 -

Poumons. Nombreux adhérences à gauche - La plèvre ne peut être

détachée du parenchyme -

3 à 4 foyers de cirrhose dans les plèvres droite - Un peu d'athéromasie

au lobe inférieur droit - Congestion légère des 2 côtés -

Cerveau. Les artères de la base ne sont pas athéromateuses -

Caillots récents (cruoriques) dans les vertébrales et le tronc basilaire.

Au commencement de la sylvienne droite, à 5 ou 6 millim. de bifurcation

~~enfoncée un peu~~ caillot cruorique, prédominant sur caillot fibrineux qui paraît

être l'ancien et qui est très ~~peu~~ peu long. ~~de l'autre côté~~

caillot, ~~adhérent~~ blanc et fibrineux, ~~adhérent~~ (Rougeâtre)

~~rougeâtre~~. Il se prolonge dans les petites vaisseaux perforants qui

partent de la sylvienne et dans les artérioles de distribution avec ces vaisseaux

adhérents fraîches, artérioles externes -

Rien dans les circonvolutions -

Centres - frontale : on trouve sur la moitié supérieure de la ~~couche~~ du noyau

caudé une région teintée en jaune, légèrement ramollie et déprimée.

Le noyau lenticulaire présente la même lésion, mais moins prononcée.

Pariétale. Noyau caudé toujours ramolli ainsi que le noyau lenticulaire

qui offre un contour externe, irrégulier, déprimé, se continuant au

niveau de la capsule interne. La région avoisinant le pied de la couronne

rayonnante sans cependant en interrompre (la fibre est dans (complètement

interruption de la substance blanche -

Pariétale pariétale. Noyau lenticulaire beaucoup plus ramolli - La région

limitée à ce noyau - la capsule est intacte - Le noyau caudé sain.

Occipitale et occipitale - Rien.

Cœur. Au pied de l'aorte dans le péricarde, avec quelques flocons fibrineux.

Dans l'~~auricule~~ oreillette gauche, énorme caillot ancien, très adhérent. Le pareil. Même

manifeste, épaissi de l'auricule, tendineux de valves - Athérome à l'origine de l'aorte

bientôt à gauche - Ventricule droit dilaté -

Reins blancs - Dans le rein gauche, plusieurs infarctus (blancs, jaunâtres déjà ~~jaunis~~ jaunis et cernés

blanc à 2 tuberculeux - L'~~un~~ seul dans le rein droit -

Dans la rate un gros infarctus - ayant les mêmes caractères -

On trouve un caillot ~~obstruant~~ d'abord mixte, puis blanchâtre (organisé de 2 à 4 mm) ou fin blanc grisâtre (lamin. de pas de 2 centimètres) et ~~adhérent~~ complètement cruorique et fibrineux - Un bourrelet à sa périphérie l'unissant aux parois ~~avec~~ qui paraissent avec ce qu'on trouve dans l'auricule gauche - (composé d'une substance fibrineuse, jaunâtre, granuleuse)

caillot fibrineux, granuleux, jaunâtre et ramolli au centre rougeâtre à la périphérie se prolongeant dans l'auricule qui est dilatée et présente une endocardite - jaune -

SCD Lyon 1

SCD Lyon 1

BIBLIOTHÈQUE UNIVERSITAIRE
SECTION
SANTÉ
- LYON 1 -

SCD Lyon 1

SCD Lyon 1

SCD Lyon 1