BULLETIN ET MÉMOIRES

DE LA

SOCIÉTÉ DE CHIRURGIE

DE LYON

BULLETIN ET MÉMOIRES

DE LA

SOCIÉTÉ DE CHIRURGIE

DE LYON

TOME III

Année 1899-1900

LYON
IMPRIMERIE PAUL LEGENDRE & Cie
Ancienne Maison A. WALTENER
14, rue Bellecordière, 14

1900

BULLETIN

DE LA

SOCIÉTÉ DE CHIRURGIE

DE LYON

Année 1899-1900

Tome III, 1er Fascicule

NOVEMBRE, DÉCEMBRE

1899

LYON

IMPRIMERIE PAUL LEGENDRE & Cie

Anc^es Maison A. WALTENER

14, rue Bellecordière, 14

1900

SOCIÉTÉ DE CHIRURGIE DE LYON

1899-1900

Président d'Honneur.... M. Ollier.

BUREAU

Président..... MM. Fochier.
Vice-Président..... Gayet.
Secrétaire général..... Vallas.
Trésorier-archiviste... Aubert.
Secrétaires annuels.... Durand. Nové-Josserand.

MEMBRES

Albertin.
Aubert.
Augagneur.
Bérard.
Berne.
Chandelux.
Condamin.
Cordier.
Durand.
Fochier.
Gangolphe.
Gayet.
Gouilloud.
Horand.
Jaboulay.
Laroyenne.
Martin.
Nové-Josserand.
Ollier.
Pollosson (Maurice).
Pollosson (Auguste).
Rochet.
Rollet.
Sabatier.
Siraud.
Vallas.
Villard.
Vincent.

MEMBRES CORRESPONDANTS

Batut.
Curtillet.
Labonnardière.
Marcus.
Ruotte.

N° 1 — NOVEMBRE, DÉCEMBRE 1899

BULLETIN
DE LA
SOCIÉTÉ DE CHIRURGIE
DE LYON

M. Ollier, président sortant, prend place au fauteuil et déclare ouvertes les séances de la *Société de Chirurgie* pour l'année 1899-1900.

Il prononce ensuite les paroles suivantes:

Messieurs et chers collègues,

Il y a deux ans, quand nous avons fondé la Société de Chirurgie de Lyon, nous avions le ferme espoir de la voir réussir, mais nous n'osions pas nous promettre un succès aussi grand que celui que je suis heureux de constater aujourd'hui.

La coopération de tous les chirurgiens de la Faculté et des hôpitaux à l'organisation de notre société et au vote de ses statuts fondamentaux était sans doute un sûr garant de notre vitalité, mais une œuvre nouvelle peut rencontrer des obstacles sur son chemin et sa marche peut en être plus ou moins retardée. Il n'en a pas été ainsi, heureusement, et, depuis notre première réunion, notre confiance a été sans cesse en augmentant. Dans les quelques paroles que je vous adressais, en prenant possession de ce fauteuil où vous m'aviez fait l'honneur de m'appeler, j'exprimais l'espoir que les séances bimensuelles que, par prudence, vous aviez adoptées, seraient bientôt insuffisantes et que nous serions avant peu forcés de nous réunir plus souvent. Cet espoir, qu'on pouvait exprimer sans être grand prophète, s'est bientôt

réalisé et, dès la fin de la première année, vous avez décidé de rendre vos réunions hebdomadaires. Depuis lors, nous avons eu constamment des séances aussi remplies que lorsque nous ne nous réunissions que tous les quinze jours; bien plus, en doublant nos séances nous avons vu croître, pour chacune d'elles, le nombre des communications. Il n'est pas une seule de nos réunions qui n'ait donné lieu à des communications originales ou à de très intéressantes discussions.

Nous voilà donc sortis de l'époque de formation, et débarrassés à tout jamais des craintes que nous pouvions avoir au début de nos réunions. Nous sommes, du reste, aujourd'hui sensiblement plus nombreux qu'au moment où nous avons commencé à fonctionner. Six nouveaux membres titulaires, dont quatre nommés à l'élection, MM. Durand, Gouilloud, Cl. Martin et Siraud, et deux membres de droit,M. Bérard, agrégé en chirurgie de la Faculté, et M. Villard,chirurgien des hôpitaux, sont venus nous apporter de nouvelles forces et, par cela même, de nouvelles conditions de succès.

Leur activité, leur zèle pour la science, leur amour pour notre art, dont ils donnent chaque jour des preuves, augmenteront le nombre et l'importance de nos travaux et contribueront aiusi à cette pléthore des ordres du jour, qui peut causer des embarras au président, mais qui est une des premières conditions pour assurer l'intérêt de la séance.

Le départ pour Alger d'un de nos membres fondateurs, M. Curtillet, ancien agrégé de chirurgie de la Faculté, nous a privés de sa collaboration régulière, mais notre collègue n'a pas voulu se séparer de nous et il nous a demandé d'échanger le titre auquel il aurait eu droit, contre celui de membre correspondant.

Quelques remarquables qu'aient été vos travaux dans ces deux dernières années, vous voudrez bien me dispenser de vous les résumer; ce soin incombera un jour à notre secrétaire général. Ce que je voudrais en dégager seulement c'est l'esprit général qui les a inspirés: esprit pondéré, quoique toujours progressif et souvent novateur, se tenant à égale distance des nouveautés fantaisistes qu'on voit éclore un jour, mais qui ne comptent plus le lendemain, et des pratiques routinières que leur ancienneté ne suffit pas à justifier. Vous nous avez fourni de nouvelles preuves de cet esprit sagace et judicieux qui fait, depuis longtemps, la caractéristique de notre chirurgie lyonnaise et sans, négliger ou du moins

sans rien rejeter de ce qui nous vient d'ailleurs, vous nous avez apporté surtout les produits de votre propre observation et les résultats de vos recherches personnelles. C'est ce qui fait que nous sommes sûrs de vivre par nous-mêmes, trouvant en nous et autour de nous, grâce à la richesse inépuisable de notre champ d'observation, ample matière à de bons travaux et à des recherches originales.

Notre travail d'organisation n'est pas complètement terminé cependant. Si nos ordres du jour sont assurés, si nos séances ont attiré un public de plus en plus nombreux, si nos comptes rendus ne risquent pas de péricliter grâce au zèle de nos secrétaires annuels, nous avons encore à améliorer et à arrêter définitivement notre mode de publication, non seulement pour nos procès verbaux mais pour les mémoires de longue haleine qui attendent encore votre décision à leur égard. Nous n'avons qu'à nous féliciter de la manière dont on a accueilli au dehors les comptes rendus de nos séances. Les journaux médicaux français et étrangers en font souvent mention et le seul organe périodique consacré exclusivement à la chirurgie, que nous possédions en France, la *Revue de Chirurgie*, publie régulièrement nos comptes rendus en même temps que ceux de la Sociéte de Chirurgie de Paris, et je crois pouvoir vous dire que j'ai, plus d'une fois, recueilli des appréciations très flatteuses pour vous de la part des lecteurs de cette revue. Mais la valeur de vos travaux exige plus qu'une analyse, nous avons besoin de publier, *in extenso*, les mémoires originaux que vous nous apportez et, malgré les difficultés d'une pareille publication, j'espère que vous ne tarderez pas à combler cette lacune.

Grâce au zèle, qu'on ne saurait trop louer, de MM. Vallas et Albertin, qui ont su, par des combinaisons ingégieuses, surmonter les difficultés du début, la publication de nos comptes rendus a pu se faire assez régulièrement, mais nous gagnerons beaucoup à en améliorer la forme et l'aspect extérieur et, si chacun de nous s'y prête, nos zélés secrétaires pourront arriver à les faire paraître avec une ponctuelle régularité et à faciliter, par cela même, nos échanges et nos relations avec les diverses Sociétés de Chirurgie de Paris et de l'Etranger. Il y a là des difficultés matérielles que notre trésorier peut seul justement apprécier, mais je ne doute pas que notre nouveau bureau n'arrive prochainement à les résoudre au mieux de nos intérêts,

Nos statuts, que nous vous avons demandé de confirmer une seconde fois, par un nouveau vote, dans une de nos dernières séances, répondent, d'ores et déjà, à tous les besoins du moment, mais vous avez laissé en suspens le principe des membres honoraires, et vous avez réservé certaines questions de détail relatives au recrutement des correspondants. Sur ce dernier point, rien ne sera plus facile que de compléter votre œuvre, en rattachant à la Société les chirurgiens du dehors qui ont déjà manifesté le désir de s'y affilier.

Vous êtes entrés, du reste, dans cette voie en vous adjoignant comme correspondants et en même temps comme participants actifs, trois des membres les plus distingués du corps de Santé militaire, en résidence à Lyon, MM. Battut, Marcus et Ruotte. Ils nous ont apporté déjà d'excellents travaux et leur collaboration nous sera particulièrement précieuse.

Si, au moment de rentrer dans le rang, j'ai cru devoir vous signaler quelques desiderata pour faciliter la marche de notre société et en activer les progrès, c'est qu'il me paraît possible d'y satisfaire prochainement et de compléter par cela même notre organisation au point de vue de nos rapports extérieurs. Je crois, du reste, traduire en ce moment la pensée du nouveau bureau que nous installons aujourd'hui et qui, sous la présidence de mon savant collègue, le professeur Fochier, arrive avec la pensée de se dévouer complètement à nos intérêts et de réaliser tous les progrès et toutes les améliorations que comporte notre situation actuelle.

Dès notre fondation, M. Fochier nous a constamment donné son précieux concours et nous a montré ses vives sympathies pour notre œuvre. Vous trouverez en lui un président aussi impartial que qualifié pour diriger vos discussions et la haute situation qu'il occupe dans la Faculté et dans les hôpitaux ajoute à l'autorité de ses décisions. Il sera secondé et par notre nouveau vice-président, M. le professeur Gayet, aux éminentes qualités, de qui vous avez voulu rendre hommage en l'appelant par un vote unanime, et par nos deux nouveaux secrétaires annuels, MM. Nové-Josserand et Durand sur le zèle desquels nous pouvons compter fermement.

J'éprouve le besoin de rendre un témoignage public aux membres du bureau qui ont été nos collaborateurs depuis deux ans: à notre secrétaire général, M. Vallas, qui conserve, encore longtemps ses importantes fonctions, à nos deux secrétaires annuels MM. Albertin et Condamin,

à notre dévoué trésorier, M. Aubert qui ont contribué par leur zèle constant à la prospérité de notre œuvre. Je les remercie du concours qu'il m'ont apporté, et je vous remercie tous, Messieurs et chers collègues, de l'appui que vous m'avez prêté en rendant ma tâche simple, facile et agréable.

Je prie M. le professeur Fochier de prendre la présidence de la Société.

M. Ollier quitte le fauteuil présidentiel. M. Fochier y prend place et s'exprime ainsi :

Messieurs,

En m'appelant à l'honneur de présider ses séances, la Société de Chirurgie de Lyon a voulu surtout en assurer la marche régulière ; elle a cherché un provincial convaincu, un Lyonnais croyant en l'avenir de la cité, bien décidé à faire le possible pour le succès d'une association aussi nettement lyonnaise que la nôtre. Vous avez compté sur moi pour aplanir les difficultés du début, et nous n'en avons pas eu. Nous n'en aurons pas davantage, et, grâce à l'autorité de notre premier président, la Société s'est fondée et s'est développée sans le moindre choc, sans la moindre menace.

Elle s'est développée comme un enfant bien conçu, né au terme voulu, au milieu de toutes les ressources d'une plantureuse alimentation. Et notre président a beau nous signaler les mesures à prendre, le travail à faire, nous pouvons lui dire que l'œuvre est accomplie, et le remercier de l'avoir menée à bonne fin.

Il n'est plus besoin de calculer les chances du succès, d'en assurer les conditions. Votre second président n'a plus à être qu'un chirurgien amoureux et respectueux de son art, joyeux au souvenir des jouissances que lui ont données l'accomplissement des œuvres concrètes exécutées par ses mains, grave dans la contemplation des responsabilités assumées chaque jour, fier de sentir en lui la force morale et le savoir suffisants pour agir avec décision.

Mais notre société n'est pas seulement une réunion de chirurgiens pratiquant leur art scientifiquement, nous sommes décidés à soumettre au jugement et à la critique de nos collègues nos opinions et nos résultats. Nous devons chercher tous une incitation à la production scientifique dans cette critique mutuelle et cette publi-

cation, pour ainsi dire forcée, que fait naître la discussion. Un physicien de génie disait que lorsqu'on avait inventé, ou n'avait rien fait encore, qu'il fallait rédiger, écrire, et qu'encore rien n'était fait si l'on avait pas publié. Que la Société de Chirurgie de Lyon soit pour chacun de nous non seulement une incitation, mais une obligation.

Votre nouveau président comprend mieux qu'aucun de vous, sans doute, l'utilité d'une pareille impulsion, mais peut-être n'est-il pas le seul à en avoir besoin.

C'est vous dire que je mettrai tous mes soins à réaliser le programme que vient de nous tracer notre président fondateur, qu'il me semble nécessaire de garder à notre tête en lui donnant le titre de président d'honneur, et c'est par cette motion que je termine mon allocution.

La Société, à l'unanimité, approuve la proposition de son nouveau président et M. Ollier est nommé président d'honneur.

Séance du 16 *novembre* 1899. — Présidence de M. Fochier (1)

M. Durand lit le procès verbal de la séance du 29 juillet 1899, qui est adopté.

***

A PROPOS DU PROCÈS-VERBAL

M. Jaboulay. — La section du nerf honteux interne a été préconisée par Simpson dans les névralgies du périnée antérieur. Elle appartient donc à Simpson. Elle a été délaissée par tous les chirurgiens qui n'en parlent que pour la rejeter. Il faut lui préférer, sans conteste, la dilatation des orifices ano-rectal ou vésico-uréthral, et savoir que la dilatation forcée de l'anus, telle que la pratiquaient Maisonneuve, Reliquet, etc., donnent souvent des résultats inespérés, dans les névralgies vésicales.

---

(1) Les communications rédigées à la première personne sont la reproduction de manuscrits fournis par les auteurs eux-mêmes. Celles qui sont à la troisième personne ont été rédigées par les secrétaires.

***

EPITHÉLIOMA DU RECTUM. — ANUS ILIAQUE PAR LE PROCÉDÉ DE LA DOUBLE LIGATURE. — ABLATION DE LA TUMEUR APRÈS RÉSECTION COCCYGIENNE.

M. Gangolphe présente un malade opéré il y a six mois d'un épithélioma rectal. Il lui a pratiqué d'abord un anus iliaque par le procédé de la double ligature, puis il a enlevé secondairement la tumeur en pratiquant la résection du coccyx.

L'état général s'est bien relevé, le malade n'éprouve aucune douleur, et les inconvénients de son anus artificiels sont nuls. Les selles se font, en effet, régulièrement vers 7 heures du matin, et le malade peut ensuite vaquer à ses occupations.

La muqueuse de l'intestin n'a aucune tendance au prolapsus. Il fait faire, dans ces cas, le lavage du bout inférieur avec une sonde de Nélaton. L'examen histologique a montré qu'il s'agissait bien d'un épithélioma. Il a opéré déjà quinze cas par le même procédé, et les résultats ont tous été bons.

M. Vallas demande si, pour détruire le bout inférieur, M. Gangolphe a fait le retournement de l'intestin.

M. Gangolphe s'est contenté d'en faire une suture qu'il a dû secondairement faire sauter.

***

UN CAS DE LÉSION OSSEUSE SPÉCIALE. — RADIOGRAPHIE

M. Destot présente l'observation et radiographie d'un enfant de 10 ans, dont voici l'histoire résumée :

Cet enfant, né de parents âgés, la mère l'a eu à 36 ans, son mari en ayant 40, se présentait avec un genu valgum accompagné d'une tumeur de la tête du péroné. Radiographié par le Dr Dubard, de Dijon, aucun diagnostic n'avait été fait par différents chirurgiens de Paris, de Marseille, et c'est dans ces conditions qu'il fut présenté à M. Nové-Josserand, qui, embarrassé lui-même, me l'envoya. Les caractères de la radiographie du genou sont les suivants :

Outre un genu valgum par développement incomplet du condyle externe du fémur, on notait que la tête

du péroné, boursoufflée, était remplacée par un tissu transparent aux Rayons X, paraissant cependant légèrement strié uniformément et longitudinalement. Des grains noirs semés sans ordre apparaissaient sur l'image de l'os et en dehors d'elle, on rencontrait ces mêmes grains autour du condyle externe du fémur dont le canal médullaire était considérablement dilaté ; on doit les attribuer aux sels calcaires non utilisés. Ayant eu l'occasion de voir une jeune fille de la clientèle de M. le Pr Ollier, qui présentait un genu valgum à peu près de même apparence et en même temps des lésions des mains, j'eus l'idée de chercher, chez l'enfant qui m'était soumis, des lésions semblables et je trouvai du côté de la main droite des lésions absolument superposables à celles de la jeune fille. Il s'agit d'un cas de *dyschondroplasie* qui, chez mon enfant, s'accompagne d'une légère atrophie de tout le côté droit du corps, les doigts de la main droite sont plus courts et plus gros que ceux de la main gauche, la main semble plus potelée et, quoique l'enfant puisse se tenir debout sur les mains on peut incurver les os des phalanges, la radiographie montre l'intégrité des cartilages de conjugaison et le remplacement de la diaphyse par un tissu transparent aux Rayons X limité par de longues traînées noires vaguement spiroïdes que l'on a décrit sous le nom de chondrome bénin des os. La ponction et la piqûre de ces tissus ne laissent suinter aucun liquide et donnent la sensation de cartilage. Un morceau enlevé sur le péroné montre qu'il s'agit vraiment de cartilage ordinaire sans changement histologique.

Cette observation est donc tout à fait comparable à celle de M. le professeur Ollier. Elle présente cette singularité d'être localisée à une moitié du corps. On ne trouve rien en dehors des lésions de la main et du genou l'affection est congénitale et la radiographie permet d'assigner des caractères très nets de cette affection.

M. Ollier a rangé ces faits sous le nom de *dyschondroplasie*, c'est à dire une distribution irrégulière du cartilage. Il connaît plusieurs faits de ce genre qui, cliniquement, donnent l'aspect du cartilage. Il ne s'agit pas là d'affection rachitique ; il a cependant retrouvé cette lésion chez les collatéraux dans un de ses faits. Il exposera plus longuement, dans une prochaine communication, la valeur nosologique de cette affection.

***

CALCULS DU CHOLÉDOQUE. — RÉTENTION BILIAIRE CHOLÉDOCOTOMIE. — GUÉRISON

M. Vallas présente quatre volumineux calculs, gros chacun comme une bonne noisette, retirés du canal cholédoque d'une malade par cholédocotomie. Cette malade, qui avait souffert de coliques hépatiques, présentait depuis plusieurs mois le syndrome rétention biliaire sans infection. Le diagnostic de calcul du cholédoque avait été posé. Il fit une laparotomie médiane, put introduire son doigt dans l'hiatus de Winslow, incisa le cholédoque sur les calculs qu'il put assez facilement extraire à l'aide de pinces. Les calculs siégeaient dans la dernière portion du canal au-dessus et derrière le pancréas. Il ne fit pas de suture du cholédoque, mit un tamponnement à la Mickulicz. La malade guérit très bien ; ses selles sont maintenant colorées, l'ictère est en voie de disparition. le prurit a cessé le soir même de l'intervention.

***

UN CAS DE MAL DE POTT TRAITÉ PAR LA MÉTHODE AMBULATOIRE

M. Nové-Josserand présente un petit malade âgé de 7 ans, traité, il y a un an, à la Charité par la méthode ambulatoire. Elle consiste à appliquer au malade un corset plâtré spécial, lui permettant de marcher. Il s'agissait d'un mal de Pott dorsal moyen, sans abcès, ni troubles de compression, offrant seulement au niveau de la lésion une légère courbure à convexité postérieure, Il est resté deux mois dans un corset et, ensuite, il est rentré chez lui. Le résultat est bon.

Dans ces cas, avant l'application du corset, il résèque 4 à 5 apophyses épineuses au niveau de la lésion dans un double but : 1° de permettre à l'appareil d'être mieux supporté et d'éviter les eschares; 2° d'aviver le périoste et de déterminer la soudure des arcs postérieurs par formation d'une colonne osseuse renfermant la tige vertébrale. Cette formation nouvelle a été vue par Calot et par lui-même dans des expériences sur des chiens.

***

TRAITEMENT DES LUXATIONS CONGÉNITALES DE LA HANCHE PAR LA MÉTHODE DE LORENZ

M. Nové-Josserand présente six malades atteints de luxation congénitale de la hanche et traités par la réposition non sanglante.

Les deux premiers ont été déjà montrés à la Société au mois de juillet. Il est intéressant de voir, que depuis cette époque. le résultat s'est encore amélioré, au point de devenir pour l'un des malades, aussi parfait qu'on peut le désirer.

Voici le résumé de ces observations :

1° ***M...*, *Louise***, opérée le 2 février 1898, étant âgée alors de 7 ans 1/2. Un accident ayant nécessité l'ablation prématurée du plâtre, la luxation se reproduisit et fut reposée de nouveau le 20 août. Les manœuvres très pénibles occasionnèrent à la partie moyenne une fracture du fémur, qui guérit sans complications. Immobilisation prolongée jusqu'au mois de mai 1899, l'enfant marchant avec son plâtre. Depuis elle est sans appareil.

Résultat anatomique. — Le palper et la radiographie montrent que la tête fémorale a été abaissée jusqu'au niveau du cotyle, se dirige en avant et repose contre l'os iliaque un peu au-dessous de l'épine iliaque antéro-supérieure. Le trochanter appuie aussi contre le pelvis, et semble prendre une part importante à la constitution de la néarthrose. Le bassin est assez fortement incliné du côté malade pour compenser un raccourcissement de 0.03 cm.

On a donc obtenu simplement une transposition.

Résultat fonctionnel. — Les mouvements de la hanche ont la même souplesse et la même étendue que du côté sain, même l'abduction. Au point de vue de la marche il y a une amélioration considérable, puisque l'enfant qui ne marchait pas avant le traitement, marche maintenant avec une claudication faible et qui tend à diminuer. La résistance à la fatigue a sensiblement augmenté surtout depuis quelques semaines; l'enfant peut aller et venir dans l'appartement, pendant toute la journée, sans éprouver de fatigue. Dehors, elle peut marcher assez longtemps, à condition de se reposer quelques minutes tous les quarts d'heure.

Ce résultat, tout imparfait qu'il soit, est cependant satisfaisant, si on se reporte aux conditions très défavorables dans lesquelles la malade se trouvait au moment de l'intervention.

2° ***R... Aimée***, opérée le 1er juillet 1898 à l'âge de 4 ans et demi. Luxation droite du type sus-cotyloïdien et iliaque. Raccourcissement 2 cm. Claudication moyenne. Est, depuis le 10 avril, sans autre appareil qu'une ceinture de soutien dont elle se passe d'ailleurs fort bien.

Résultat anatomique. — La forme extérieure est complètement rétablie, le raccourcissement a disparu ; la mensuration donne, au contraire, un léger allongement (1/2 cm.). L'atrophie de la cuisse a également disparu. A palper, les sensations données soit par la tête, soit par le trochanter ne diffèrent pas de celles données par une hanche saine. La radiographie montre la tête logée dans un cotyle assez profond et qui tend à se compléter par l'adjonction de petits îlots osseux au niveau de son bord supérieur. Donc réduction complète.

Résultat fonctionnel. — Lorsqu'elle a commencé à marcher, l'enfant présentait fréquemment une raideur assez considérable de la hanche ; elle a disparu complètement. La claudication a persisté jusqu'au mois de septembre, c'est-à-dire pendant environ quatre mois; elle n'est plus représentée, aujourd'hui, que par une très légère hésitation de la marche sur la jambe opérée, visible seulement pour un œil exercé. Tous les mouvements ont leur amplitude normale. L'enfant peut faire des courses de plus de deux kilomètres sans être lasse et sans boîter.

3° ***L..., Louise***, opérée le 24 septembre 1898, à l'âge de 3 ans 1/2 pour une luxation bilatérale, type sus-cotyloïdien et iliaque. Marche depuis le 5 septembre 1899 sans autre appareil que la petite ceinture de sûreté.

Résultat anatomique. — Les têtes fémorales ont été abaissées au niveau du cotyle et y sont restées fixées ; mais elles n'ont pas trouvé un cotyle de dimensions suffisantes, car elles font une saillie anormale en avant ; on les sent et on les voit dans le triangle du Scarpa, au-dessous et un peu au dehors des vaisseaux qui sont tangents à leur bord interne. Leur fixation à ce niveau paraissant définitive, il est vraisemblable qu'il s'organisera là un cotyle nouveau.

Résultat fonctionnel. — Les mouvements des deux hanches ont leur amplitude normale. La marche se fait sans aucune inclinaison latérale rappelant la claudication de a luxation; mais comme l'enfant a conservé l'habitude de marcher les jambes un peu écartées, il en résulte une démarche un peu disgracieuse rappelant, par un léger déplacement latéral, celle des marins. La résistance à la fatigue est déjà assez grande : l'enfant peut marcher plus d'une demi-heure sans être lasse.

Le résultat fonctionnel est donc bon; on peut espérer que dans quelques mois il sera parfait.

4° ***A... Alfred***, opéré le 27 octobre 1898, âgé de 2 ans 1/2. Luxation sus-cotyloïdienne et iliaque gauche. Raccourcissement 2 cm. Traitement terminé le 15 septembre 1899.

Résultat anatomique. — L'extrémité supérieure du fémur vient aboutir un peu au-dessus du cotyle. La tête, dirigée en avant, est sentie par la palpation dans la partie externe du triangle de Scarpa. Sa position est, d'ailleurs, variable en raison de sa grande mobilité. En effet, sur les radiographies on voit que dans la rotation externe maxima, elle se détache complètement du bassin pour regarder en dehors, tandis que dans la rotation interne, elle vient s'appliquer contre le bassin, en un point situé très près et immédiatement au-dessus du cotyle. C'est probablement là qu'elle appuie pendant la marche.

La néoarticulation s'est donc faite un peu plus haut qu'à l'état normal, en subluxation en haut, elle présente une assez bonne fixité dans le sens vertical, mais une laxité assez grande dans le sens des mouvements de rotation.

Résultat fonctionnel. — Tous les mouvements se font bien. La marche se fait avec une claudication faible, qui tend à diminuer depuis que l'enfant exerce son membre.

5° ***B...***, ***Angèle***, opérée le 17 décembre 1898, âgée de 6 ans. Luxation du côté gauche. Raccourcissement, 3 centimètres 1/2. Claudication très prononcée. Enfant à développement retardé à tous les points de vue, et à muscles très faibles. Traitement achevé le 5 septembre.

Résultat anatomique. — L'examen objectif et la radiographie montrent une réintégration complète de la tête fémorale dans un cotyle assez profond, mais dont la paroi supérieure semble un peu incomplète. L'articulation du côté sain se fait d'ailleurs remarquer sur la radiographie

par le peu de profondeur et l'élargissement du cotyle, ainsi que par le volume considérable de la tête.

Résultat fonctionnel. — Les mouvements sont normaux. L'enfant a fait de grands progrès pour marcher depuis qu'elle exerce son membre, mais elle conserve encore une claudication assez marquée, pourtant infiniment moindre qu'avant le traitement. L'excellence du résultat anatomique permet d'espérer que la fonction s'améliorera encore.

6° ***A...***, ***Marcelle***, opérée le 5 septembre 1898, âgée de 2 ans. Luxation double. Traitement achevé fin juin.

Résultat anatomique. — Il est, des deux côtés, le même que celui décrit plus haut à l'observation 4, c'est-à-dire, subluxation en haut avec laxité de l'articulation dans le sens de la rotation externe.

Résultat fonctionnel. — Au moment de la sortie du plâtre, il semblait que l'on avait peu gagné ; l'ensellure même avait quelque tendance à se reproduire. Puis l'amélioration s'est faite, progressivement, à mesure que les muscles reprenaient leur puissance et, depuis environ un mois, la fonction est devenue satisfaisante au point qu'avec un peu d'attention l'enfant peut marcher sans aucune claudication.

Séance du 23 novembre 1898. — Présidence de M. Fochier.

M. Durand, secrétaire, lit le procès-verbal de la séance du 16 novembre ; celui-ci est adopté.

***

UN CAS DE LUXATION MÉDIO-TARSIENNE

M. Pollosson présente un malade atteint de luxation médio-tarsienne et montre une belle radiographie du pied traumatisé.

Il s'agit d'un cas offrant un double intérêt à cause de la rareté de cette luxation et de l'incertitude relative dans laquelle il se trouve sur la thérapeutique à suivre.

La luxation médio-tarsienne n'est, en effet, représentée, dans la littérature, que par cinq cas authenti-

ques. Par un singulier hasard, le service de M. Pollosson en a reçu un cas très typique qui a été observé par M. Durand et présenté à la Société de Chirurgie en avril 1898.

Le malade, actuellement sous les yeux de la Société, est un jeune homme qui eut le pied fortement pressé suivant l'axe antéro-postérieur, entre une roue de vagonnet et un rail. Le pied était fixé par le rail quand survint le traumatisme. Le malade éprouva une très vive douleur et constata la présence d'une saillie anormale de consistance osseuse, sur le dos du pied en un point qui correspond à la partie interne de l'article médio-tarsien. Un médecin vit le malade et pratiqua des manœuvres qui ramenènèrent ou, plus exactement, parurent remettre les choses en place. Ces événements se passaient il y a trois mois. A l'entrée du malade dans le service, les signes physiques n'étaient pas assez accusés pour qu'on pût faire un diagnostic ferme ; ce fut la radiographie qui la donna, comme il arrive très fréquemment dans les traumatismes du pied. On put, une fois éclairé par les rayons X, retrouver assez nettement les signes de la luxation médio-tarsienne; la longueur antéro-postérieure du pied est diminuée de 1 cent., la hauteur de la pointe malléolaire au-dessus du sol est accrue de 1 cent., la tête astragalienne fait une saillie très nette au-dessus de son niveau normal, on ne sent pas de déformation sur la partie calcanéo-cuboïdienne de l'articulation. Le pied est devenu plat; il porte dans la station debout sur la partie moyenne de la plante comme le montrent très nettement les empreintes obtenues sur le papier enduit de noir de fumée. Les orteils sont relevés par les extenseurs et ne marquent pas sur les empreintes. Subjectivement, le malade éprouve de la peine à marcher et ne peut s'élever sur la pointe du pied.

M. Pollosson se demande, en raison du temps écoulé depuis le traumatisme et du peu d'intensité des phénomènes fonctionnels, s'il convient de tenter une réduction qui, sans doute, sera impossible. L'idée d'une intervention sanglante ne lui est, en tout cas, pas venue. Il termine en insistant sur l'utilité de la radiographie dans les traumatismes du pied. Elle lui paraît indispensable souvent pour assurer et fréquemment aussi pour faire le diagnostic.

M. Ollier ne s'est jamais trouvé en face d'un cas pareil, mais, dans certains traumatismes du pied qu'il a observés, il n'a pas obtenu la réduction et a eu cependant de bons

résultats. Il pense donc que la réduction est inutile et qu'il vaut mieux chercher à améliorer, par une thérapeutique convenable, les troubles fonctionnels qui, sans aucun doute, diminueront rapidement.

***

TRAITEMENT DES LUXATIONS CONGÉNITALES DE LA HANCHE PAR LA MÉTHODE DE LORENS

M. Nové-Josserand termine la lecture de son mémoire.

M. Ollier félicite M. Josserand des brillants résultats qu'il soumet à la Société. Ces résultats ne sont pas encore définitifs, mais ils sont très encourageants et iront, sans aucun doute, en s'améliorant : le temps ne peut que les consolider. En examinant comment marchent les malades présentés, il a été frappé de ce fait que celui qui marche le mieux avait obtenu non une réduction vraie, mais une fausse réduction de sa luxation. Ce fait le confirme encore dans cette idée, qu'il enseigne depuis longtemps, que, en semblable matière, l'état des muscles a une importance au moins égale à celle de la malformation articulaire. Si les muscles sont en bon état les difficultés de traitement ne sont jamais bien fortes ; s'ils sont paralysés, le résultat ne sera jamais bien brillant; s'ils sont rétractés, les manœuvres de réduction, quelles qu'elles soient, peuvent être rendues très pénibles, peu utiles.

Il croit devoir rappeler l'attention sur des faits trop oubliés et qui pourtant intéressent au plus haut point la gloire de l'école lyonnaise. C'est à Bonnet que revient l'honneur d'avoir, le premier, tenté la réduction brusque dans la luxation congénitale. Deux ans avant sa mort, Bonnet anesthésia une fillette atteinte de cette malformation et avec l'aide de M. Ollier et de Blanc, l'orthopédiste bien connu, il fit des manœuvres énergiques de réduction. Il crut avoir réduit et mit un appareil amidonné. Le résultat ne fut pas merveilleux; l'orateur a revu la malade et la claudication ne lui a pas paru améliorée sensiblement. Néanmoins, il serait utile de revendiquer pour Bonnet et la chirurgie lyonnaise la paternité d'une intervention qui revient d'Allemagne sous des noms nouveaux.

Il a eu lui-même recours dans plusieurs cas, à des manœuvres analogues et, plusieurs fois, a cru obtenir la reposition surtout sur des enfants à muscles parésiés. Il se

rappelle, à ce propos, avoir pu reposer une luxation post-fébrile chez un tout jeune enfant ce qui permet de rapprocher ce cas des luxations congénitales. Depuis longtemps il a renoncé à la violence pour avoir recours aux méthodes de douceur. Il n'a peut-être pas obtenu de réduction, mais a toujours réussi à améliorer considérablement l'état fonctionnel des malades.

Il a ainsi traité un grand nombre d'enfants qui, aujourd'hui devenus adultes, traités, par conséquent, depuis de longues années, lui ont donné les plus grandes satisfactions. Il emploie surtout le lit-gouttière articulé de façon à pratiquer l'abduction des membres inférieurs ; il y joint les tractions continues et une pelote appuyant sur la région retro-trochantérienne. Les malades ne sont pas laissés constamment dans l'appareil; il les fait lever et marcher un peu dans la journée pour conserver l'intégrité des muscles et de l'état général. Cette méthode lente doit être mise en parallèle avec la méthode rapide ; elle donne d'excellents résultats dans les cas où la tête fémorale est située dans une position antérieure, mais quand cette tête est loin en arrière et en haut la thérapeutique a moins de prise.

La méthode de Lorenz effraie un peu par sa violence qui n'est pas uniquement apparente puisqu'elle a donné des accidents. Sans doute on devra l'adopter si elle donne ce qu'elle promet, mais il ne faut pas oublier que la méthode lente, les corsets et les pelotes ont fait depuis longtemps leurs preuves.

Il faut se souvenir aussi, surtout à Lyon, que la question de la possibilité de la réduction a provoqué de très vives discussions dans les corps savants lors des présentations historiques que Pravaz fit de ses malades. En se rapportant à ces faits déjà anciens, mais que tout le monde ici connaît bien, on trouvera des éléments capables d'éclairer très vivement cette importante question.

Le plus grand tort de la méthode Pravaz, et c'est aussi celui des méthodes lentes, c'est d'exiger des mois de traitement ; la patience des enfants et des parents est mise à de telles épreuves que souvent elles se lasse. La méthode rapide fera gagner quelques mois et c'est là un avantage qui n'est pas à dédaigner. La question semble donc avoir fait un très grand progrès et les résultats présentés par M. Nové-Josserand sont fort encourageants.

M. Jaboulay. — Les réductions lentes ou rapides semblent donner de bons résultats chez les enfants mais chez les adultes, elles ne donnent que des déboires. Il a

actuellement dans son service une malade chez laquelle la luxation s'est reproduite sous le premier appareil et cette observation n'est pas unique. Il faut donc prendre le bistouri. Mais il ne semble pas qu'on doive faire ni la section de la tête, ni sa réposition dans un cotyle excavé à la gouge. Le problème lui semble tout autre. Si l'on considére l'articulation atteinte de luxation congénitale, on voit facilement que, malgré ses malformations, elle est cependant, capable de servir utilement à la marche. Elle s'y prête certainement mieux que la scapulo-humérale qui permet de marcher sur les mains, malgré le faible degré d'emboitement des surfaces qu'elle présente. Les troubles de la marche semblent plutôt avoir pour cause la situation anormale de l'articulation qui se trouve reportée en arriére et en dehors de son siège physiologique.

Il en résulte un défaut de symétrie entre la place des deux coxo-fémorales et l'axe de gravité du corps. Si donc on pouvait ramener en son siège physiologique cette articulation vicieuse, mais surtout vicieusement placée, on aurait considérablement amélioré la situation. C'est ce qu'il se propose de faire par la méthode suivante. Il ouvrira la symphyse sacro-iliaque du côté malade en sectionnant ses ligaments postérieur, supérieur, et inférieur tout en respectant l'antérieur. Il portera alors l'instrument tranchant sur le pubis du même côté, il en réséquera la partie interne. Il fera alors basculer l'os iliaque de façon à amener la surface pubienne cruentée par la résection au contact du pubis du côté sain. Il aura, par cette manœuvre, fait basculer l'ilion en avant et en dehors, pendant que l'ischion sera reporté en dedans et en bas. Il aura donc obtenu un bassin qui sera juste l'inverse du bassin ilio-fémoral, l'articulation sera rapportée à la situation qu'elle devait occuper par rapport à l'axe de gravité du corps et le fémur aura moins de tendance à glisser sur la surface iliaque dont le plan sera moins obliquement orienté. C'est en somme l'opération que Trendelenburg pratique dans l'exstrophie vésicale, On pourrait même utiliser le coin pubien réséqué pour fermer l'articulation sacro-iliaque rendu baillante.

M. Fochier. A la fin de la période où il a eu, comme chirurgien de la Charité, à s'occuper d'orthopédie, il en était arrivé à faire surtout des pronostics. Il avait pu voir que les malades les mieux améliorés par Pravaz présentaient non de graves luxations postérieures mais bien des subluxations antérieures. Dans les premières

la tête fémorale fuit en arrière et en haut et, glissant indéfiniment sur le plan iliaque, va déprimer et même perforer le moyen fessier jusque parfois au voisinage de la symphyse sacro-iliaque. Dans ces cas, il faisait un mauvais pronostic et appliquait un bandage. Quand il trouvait la tête en situation antérieure, il faisait un bon pronostic et n'appliquait aucun traitement, persuadé que par l'exercice, l'âge et surtout la coquetterie aidant, les malades rectifieraient d'eux-même leur claudication.

Cette distinction entre les formes bénignes et graves de la luxation est donc de première importance et il importe d'en tenir grand compte dans l'appréciation des résultats que peut fournir telle ou telle méthode.

M. Josserand est heureux de voir que l'école de Lyon peut se glorifier non seulement de Pravaz, mais encore de Bonnet à propos de la thérapeutique des luxations. Tous les auteurs citent longuement Pravaz, mais tous ignorent que Bonnet a été le précurseur de Lorenz et il ne saurait en être autrement puisqu'aucune publication ne témoignait jusqu'à ce jour de cette belle tentative.

Relativement aux dangers auxquels expose le Lorenz il pense que ceux-ci n'ont été observés que sur des enfants âgés et à la suite de manœuvres plus fortes que ne le nécessite d'ordinaire la luxation congénitale.

L'opération paraît, au contraire, très innocente, il pense que l'intervention pratiquée par M. Jaboulay ne doit pas à priori diminuer baucoup la claudication, car celle-ci est produite plus par la laxité de l'articulation que par sa situation anormale. L'importance du rôle des muscles semble encore s'accroître dans les ouvrages récents et Trendelenburg a bien mis en évidence que la direction vicieuse imprimée aux muscles moyen et petit fessier par le déplacement du fémur est un élément important. Ne déplacer que le coxal c'est méconnaître ces importants facteurs, ce qu'il faudrait rectifier c'est la direction des muscles.

M. Jaboulay. — Il est une grande loi de physiologie musculaire en vertu de laquelle tout muscle dont on déplace les insertions s'adapte toujours à ses nouvelles fonctions, le moyen fessier ne saurait y échapper et rectifierait certainement ses effets vicieux, si les surfaces articulaires étaient convenablement orientées.

M. Ollier est peu séduit par le déplacement que préconise M. Jaboulay ; cette opération, peut-être inutile, est sûrement grave.

M. Jaboulay la croit beaucoup moins grave que la réposition sanglante.

Séance du 30 novembre 1899. — Présidence de M. Foghier

M. Durand lit le procès-verbal de la séance du 23 novembre 1899 ; celui-ci est adopté.

***

EXOSTOSE DU CREUX SUS-CLAVICULAIRE

M. Goullioud présente une jeune fille âgée de 16 ans, qui offre une exostose du creux sus-claviculaire ; celle-ci n'occasionne comme phénomènes que quelques douleurs névralgiques du bras. Il voudrait savoir l'avis de la Société au point de vue des indications d'une opération. Si on tient compte du peu d'intensité des douleurs, du danger qu'offre l'intervention (ouverture du cul-de-sac pleural, cas de Périer) de la disparition possible des douleurs par la croissance, comme M. Ollier a pu l'observer, on doit se demander quelle est la conduite à tenir.

M. Albertin. — Cette tumeur n'est pas une exostose-c'est une côte cervicale supplémentaire. J'ai eu l'occasion d'observer un malade atteint de la même affection, avec M. Maurice Pollosson, et de l'assister pendant l'intervention. Nous trouvâmes une côte cervicale articulée avec la septième vertèbre cervicale, ayant une forme incurvée, rappelant celle de l'apophyse coracoïde. Cette observation est rapportée dans la thèse de Servas, inspirée, à cette occasion, par M. Maurice Pollosson.

M. Goullioud. — La radiographie ne permet pas de dire s'il s'agit là d'une exostose ostéogénique ou d'une côte surnuméraire.

M. Ollier, examinant la radiographie, montre qu'en effet, celle-ci ne peut fournir aucun éclaircissement ; en

tous cas, il n'est pas partisan d'une intervention immédiate. Il faut faire une nouvelle radiographie et attendre; si les indications opératoires se précisent on pourra intervenir.

*
* *

TUMEUR DE L'ORBITE

M. Gayet présente une femme atteinte d'une tumeur orbitaire. Elle n'a pas d'antécédents pathologiques; elle a eu sept enfants, dont cinq vivants; les deux premières grossesses ont donné lieu à des fausses couches, sans que la malade en connaisse la cause et puisse nous éclairer à ce sujet. Brusquement, le 1er octobre, survint un ptosis gauche complet; le jour suivant aucun phénomène nouveau n'apparut : le surlendemain la paupière gauche était fortement œdématiée au réveil ; le globe oculaire était sain. Elle n'a jamais souffert de l'œil. Quand on soulève la paupière, l'œil n'est pas déplacé. La malade resta ainsi un mois et demi et alla chez un médecin, qui constata une tumeur sous l'arcade orbitaire. L'œil ne présente aucun trouble. Quelle est la nature de cette tumeur ?

Quoique sensible sous l'arcade sourcilière, elle ne semble pas pénétrer dans l'orbite, car il n'y a pas d'exorbitis ; il croit qu'elle s'est développée dans la région antérieure de l'orbite, peut-être dans la paupière, qui glisse sur la tumeur. Il n'y a rien, ni du côté de la glande lacrymale ni de son accessoire. Peut-être siège-t-elle dans les glandes lacrymales accessoires qu'on trouve disséminées dans la paupière ; en faveur de cette opinion il y a le siège médian de la néoformation, l'aspect inflammatoire qu'on a décrit dans les cas de tumeurs lacrymales, la situation normale de l'œil. Mais la chute brusque de la paupière reste inexpliquée. Une tumeur en voie de migration qui, partie du crâne, par exemple, toucherait au muscle releveur ou à son nerf, ne la justifierait pas mieux. Il opérera cette malade samedi, et communiquera les résultats à la Société; cette intervention sera certainement facile et bénigne.

*
* *

DE LA DYSCHONDROPLASIE

M. Ollier décrit, sous le nom de *dyschondroplasie*, une affection caractérisée par l'irrégularité de développement, d'évolution et de distribution du tissu cartilagineux dans les

os en voie de développement, le cartilage semblant offrir une constitution normale et évoluer plus ou moins lentement dans le sens de l'ossification.

Cette affection, non encore décrite, diffère de l'achondroplasie de Parrot, en ce sens que, dans celle-ci, le cartilage de conjugaison ne se développe pas ou s'atrophie très tôt de sorte qu'il se produit un arrêt prématuré de l'accroissement de l'os. Elle diffère de la chondromatose ou, en d'autres termes, de la production de chondromes multiples en ce que ceux-ci constituent des tumeurs developpées sur les os, tumeurs qui restent indéfiniment à l'état cartilagineux sans subir l'ossification. Elle doit être rapprochée des exostoses ostéogéniques qui constituent, même pour M. Ollier, dans la forme généralisée de cette affection, une variété de la dyschondroplasie. Les exostoses répondent, en effet, à la définition ci-dessus, étant constituées par une distribution irrégulière de masses cartilagineuses capables de subir plus ou moins rapidement le processus ossificateur.

Le premier cas observé par M. Ollier est déjà ancien, mais son histoire est malheureusement incomplète. Il s'agit d'un enfant âgé de 3 à 4 ans, porteur d'exostoses ostéogéniques multiples et c'était pour cela seulement que l'enfant lui était amené. Il ne toucha pas à ces tumeurs.

En examinant cet enfant, il vit que ses doigts présentaient une consistance un peu spéciale et que les phalanges qui ne paraissaient guère ossifiées étaient souples, déformables, comme si elles n'étaient soutenues que par un squelette cartilagineux. Ce malade fut perdu de vue bientôt après, et M. Ollier n'a pu le retrouver quand son attention a été rappelée sur cette lésion par les observations suivantes.

En juin 1897, il vit une fillette de 6 ans 1/2 qu'on lui montrait à cause d'une incurvation de l'avant-bras semblant résulter d'une fracture vicieusement consolidée; le fémur offrait à sa face interne une masse d'exostoses comme cartilagineuses et sa diaphyse était incurvée assez fortement. La longueur des membres droits était moindre que de l'autre côté. Ces troubles allaient en s'accentuant depuis leur apparition. Les parents les rapportaient à une chute que l'enfant avait faite quand elle avait deux jours, en tombant des bras de sa nourrice. Son attention fut attirée par les doigts qui présentaient des deux côtés une brièveté anormale, une forme trapue spéciale. Leur examen lui révéla cette souplesse et cette malléabilité des phalanges qu'il avait observées chez

l'enfant dont il a parlé plus haut. Il appliqua des appareils redresseurs et n'obtint pas beaucoup de résultat.

La fillette fut radiographiée, alors qu'elle avait 7 ans 1/2, par M. Mondan, chef du laboratoire de la clinique. L'épreuve montra que les phalanges offraient des épiphyses à peine perceptibles et que leur diaphyse même était formée d'une masse, irrégulièrement perméable aux rayons X.

Elles semblaient constituées par une substance présentant les propriétés radiographiques du cartilage, substance dans laquelle se montraient, çà et là, très irrégulièrement, des nodules ou des aiguilles osseuses. Il s'agissait donc de quelque chose d'analogue à du chondrome et M. Ollier craignait qu'il ne se développât, en ces points, de véritables tumeurs. Les parties cartilagineuses des phalanges se laissaient pénétrer par une épingle.

Quelque temps après, il trouvait encore la même souplesse exagérée des phalanges, sur une fillette de 9 ans, qu'on lui montrait pour des altérations du membre inférieur. Le fémur avait une concavité interne très prononcée ; la hanche, non luxée, offrait une laxité anormale ; le péroné, atrophié, se terminait en haut et en bas, par une masse, d'aspect cartilagineux, occupant la place de l'épiphyse et de la région juxta-épiphysaire. M. Destot fit des radiographies qui montraient à la main des lésions analogues à celles vues dans l'observation précédente. Au fémur, les condyles paraissaient inégaux et, au-dessus de l'interne, on voyait une exostose encore au stade cartilagineux.

Ces deux observations étaient donc très comparables, et montraient toutes deux une production et une persistance de masses cartilagineuses anormalement situées. Le système osseux et surtout les phalanges étaient ainsi atteints de lésions appartenant à une affection non encore décrite, et que personne n'avait constatée avant M. Ollier.

M. Destot a vu aussi, depuis, un enfant offrant la même lésion des phalanges.

Chez un malade, qui est encore à Saint-Sacerdos, où il est venu demander des soins pour des exostoses ostéogéniques, l'examen radiographique des mains a révélé des points plus transparents, plus clairs, qui semblent se rapporter à une lésion analogue aux précédentes, mais en grande partie disparue sous l'envahissement de l'ossification. Ce sujet présente sur presque tous les os des membres, des exostoses juxta-épiphysaires, dont

quelques-unes paraissent encore en partie cartilagineuses. Comme l'indiquent les radiographies que M. Ollier fait passer sous les yeux de la Société, on voit ces masses juxta-épiphysaires s'accompagner de la déformation des diaphyses et sur certains points de l'atrophie des épiphyses. De ces observations, il semble résulter le tableau symptomatique suivant de la dyschondroplasie.

Les lésions portent, surtout sur les phalanges des mains mais se voient aussi aux orteils. Elles se révèlent cliniquement par une laxité plus ou moins nette des doigts, qui prennent une forme trapue, par une souplesse des articulations interphalangiennes et la moindre résistance du tissu des phalanges. La consistance de certaines phalanges est diminuée, les plus malades semblent s'applatir quand on les pince entre les doigts. La consistance molle de ces pièces se révéle très nettement quand on les traverse à l'aide d'une aiguille. Cet instrument trouve non la résistance d'un os, mais bien d'un cartilage.

La lésion occupe, aux doigts et aux orteils, la plus grande partie de l'os ; dans les grands os des membres, elle semble localisée à l'épiphyse et à la région juxta-épiphysaire.

Elle a semblé unilatérale chez la fillette de 13 ans ; cependant, même chez cette malade, la main du côté opposé ne paraît peut-être pas intacte à un examen approfondi. Chez la fillette de 9 ans, les deux côtés sont à peu près également atteints. On doit remarquer que la lésion des grands os est unilatérale.

Cette distribution irrégulière des cartilages ne va pas sans amener des déformations. On note des incurvations du cubitus, du fémur et, bien que cette description basée sur un nombre encore trop restreint de faits soit forcément incomplète, on peut d'avance penser que des déformations graves et variées pourront se rencontrer.

Les fonctions des membres n'ont pas paru sensiblement modifiées. Il est évident, cependant, que leur souplesse exagérée, les déformations qu'ils pourront offrir gêneront sensiblement les mouvements.

Cette affection évolue sans douleur et sans trouble subjectif, les parties molles ne sont pas modifiées et n'offrent rien d'anormal. Il est possible, cependant, que les os atteints deviennent douloureux ; ne sait-on pas, en effet, que les exostoses ostéogéniques donnent parfois lieu à des souffrances assez vives.

L'évolution de la dyschondroplasie semble avoir une durée assez longue ; elle doit se prolonger pendant toute la

période de croissance. Il suppose, et le malade qu'il observe en ce moment à la clinique en est une preuve, qu'elle évolue spontanément vers la guérison. Celle-ci s'obtient par disparition du cartilage envahi par l'os, de sorte que le pronostic paraît bénin. Il est donc important de faire ce diagnostic et de séparer ces troubles ossificateurs des chondromes, véritables tumeurs dont la caractéristique est de s'accroître plus ou moins rapidement, de rester stationnaires parfois, mais de ne jamais s'ossifier.

Il ne sait rien de la thérapeutique générale de cette maladie. Sans doute on peut la traiter par les adjuvants habituels de l'ossification : phosphate de chaux etc. Il a essayé de donner la thyroïdine qu'on a vantée dans les retards d'ossification. Elle n'a rien donné d'appréciable. Il faut surtout surveiller et entretenir l'état général par les moyens ordinaires et parer aux déformations par les appareils orthopédiques habituellement employés pour soutenir et redresser les membres.

Quelle est maintenant la nosologie de cette maladie ? M. Ollier a déjà dit qu'elle est entièrement distincte de la chondromatose qui se traduit par un processus néoplasique sans tendance à l'ossification.

Elle ne semble pas non plus avoir de rapports avec l'ostéomalacie classique qui atteint des os déja constitués, alors que l'affection aujourd'hui en cause constitue un trouble de l'ostéogénèse. Les rapports avec le rachitisme sont moins nets. On doit d'abord remarquer que le frère d'une des malades avait été assez fortement atteint par cette maladie, c'est là un fait clinique dont il importe de tenir compte. Sans doute, si on considère que la lésion du rachitisme est caractérisée par la formation du tissu spongoïde, il est peu probable qu'on trouve dans la dyschondroplasie des dystrophies semblables. Par conséquent, les deux maladies n'auraient aucun point de rapport, mais si on regarde les choses d'un peu haut, si on considère que ce sont là deux troubles de l'ostéogénèse entravant la solidification des modèles cartilagineux des os, on est autorisé à admettre qu'il y a une certaine analogie générale.

Il faut dire cependant que les radiographies de mains de rachitique n'ont pas décelé de troubles analogues à ceux que décrit M. Ollier.

C'est avec les exostoses ostéogéniques que la dyschondroplasie paraît avoir le plus de rapport. Sans doute dans les exostoses, le malade fait de l'os en quantité surabondante alors qu'il en fait trop peu dans la dys-

chondroplasie,mais les deux affections se rapprochent par ce fait primordial qu'elles sont toutes deux caractérisées par le même fait : présence en un moment et en points anormaux de cartilage capable de subir l'ossification.

Dans les exostoses, on a des masses cartilagineuses qui persistent souvent à une époque où a disparu dans l'os atteint tout processus ossificateur. Ces masses siègent en des lieux anormaux mais qui ont toujours des rapports plus ou moins directs avec la région juxta-épiphysaire et le cartilage de conjugaison. Ces exostoses qui restent parfois très longtemps cartilagineuses ont dans leur essence même le pouvoir d'évoluer et de donner de l'os véritable. Enfin, leur évolution est contemporaine de l'enfance et de l'adolescence et souvent, comme la dyschondroplasie, elles subissent plus tard une véritable rétrocession, c'est ainsi qu'il a pu observer en 1868 un jeune homme atteint d'exostoses multiples douloureuses. Il se préparait à l'école St-Cyr et craignait que ses tumeurs qui étaient douloureuses et en voie d'accroissement très manifeste, ne gênent ou même brisent sa carrière militaire. Il fut admis, fit la campagne de 1870, et depuis ce moment ses douleurs ont disparu et ont diminué de volume.

Ne sont-ce pas là les caractères qu'il attribue à la dyschondroplasie qui est caractérisée par une persistance anormale du cartilage ? n'a-t-elle pas aussi l'aspect d'une affection de la période ostéogénique, ne disparaît-elle pas au moment où se termine cette période ? Enfin, et c'est là, aux yeux de M. Ollier, le principal argument ; ces deux affections ne coexistent-elles pas chez divers malades ? Si la dyschondroplasie phalangienne constitue le symptôme le plus frappant de l'affection ; elle n'est que l'expression de l'altération du tissu cartilagineux qui se révèle en même temps dans les grands os des membres par des ostéo-chondromes des régions juxta-épiphysaires et mérite le nom générique de *dyschondroplasie*.

Sans doute, ce tableau est encore incomplet, les observations sont encore trop récentes pour que tous les détails et particulièrement leur évolution soient connus. M. Ollier ne peut guère fixer que le cadre clinique et nosologique de l'affection nouvelle qu'il décrit. Il lui manque encore la donnée anatomo-pathololologique ; il estime pourtant que, ainsi présentée, la dyschondroplasie mérite une place à part et qu'il s'agit là d'une véritable entité morbide.

Séance du 7 décembre 1899. — Présidence de M. Fochier.

M. Durand lit le procès-verbal de la séance du 30 novembre 1899. — Il est adopté.

***

RECTIFICATIONS AU PROCÈS-VERBAL

M. Ollier. — La malade qui fait le sujet de la seconde observation de dyschondroplasie ne présentait pas, à proprement parler, de mollesse perceptible des doigts, mais ceux-ci étaient atteints de déformations très apparentes. Ils étaient courts et trapus.

Le jeune homme, candidat à Saint-Cyr, dont il a rapporté brièvement l'observation avait non des exostoses généralisées, mais seulement une lésion humérale.

M. Goullioud pense que la malade qu'il a présentée à la Société est bien atteinte d'une véritable malformation: la présence d'une côte surnuméraire. Il n'a employé le mot d'exostose sus-claviculaire que pour se conformer à l'usage. Il a, du reste, songé à présenter cette malade non à cause de l'interprétation possible de sa lésion, mais pour discuter la thérapeutique à suivre, et avoir, à ce sujet, l'avis de ses collègues

***

TUMEUR DU LARYNX CHEZ UN ENFANT DE 3 ANS. — THYROTOMIE.— GUÉRISON

M. Rochet présente un petit malade de 3 ans 1/2, à qui il a pratiqué une thyrotomie pour une tumeur laringée. Il lui fut amené, il y a 8 mois, par M. Garel, en état d'asphyxie complète. Il lui fit une trachéotomie immédiate, qui se termina bien. M. Garel avait entrevu, par l'examen laryngoscopique, une tumeur siégeant entre les cordes vocales inférieures. On résolut d'attendre 4 à 5 mois avant d'intervenir pour cette néoplasie. Il y a deux mois, il recourut à la thyrotomie médiane verticale. Il fit, aux ciseaux, une section exactement médiane du cartilage thyroïde pour éviter les cordes vocales, pratiqua

pour avoir du jour, un léger débridement latéral sur les membranescrico-thyrodienne et thyro-hyoïdienne, fit écarter, avec des érignes, les deux volets thyroïdiens ainsi isolés; il aperçut alors, dans l'espace sous-glottique, plus près de l'extrémité supérieure de la trachée, que des cordes vocales inférieures, une tumeur laryngée du volume d'une grosse noisette, tumeur circonscrite qu'il enleva aux ciseaux après l'avoir saisie avec une pince-érigne.

Il sutura les deux ailes du thyroïde puis l'incision cutanée qui remontait jusqu'au menton. Les sutures superficielles et profondes se désunirent et, huit jours après, il vit dans la plaie les volets thyroïdiens avec un aspect blanchâtre qui lui fit redouter leur nécrose. La canule avait été laissée à demeure après l'intervention. Le bourgeonnement et la cicatrisation s'effectuèrent bien. Au bout de trois semaines, il put enlever la canule sans accident. Depuis un mois la guérison s'est faite, il reste seulement une légère fistulette. Actuellement la respiration et la phonation s'accomplissent bien. Ce cas lui a suggéré les deux réflexions suivantes :

1° Que la suture thyroïdienne est peut-être inutile (ce qui n'est signalé que dans les travaux allemands), sans elle la réunion des lames cartilagineuses se fait bien.

2° Que la canule de Trendelenburg n'est pas nécessaire pour l'intervention, il a suffi de mettre la tête en position de Rose pour ne pas avoir d'asphyxie par pénétration du sang dans la trachée. Dans deux cas antérieurs, du reste, il avait déjà constaté que cette canule était plus gênante qu'utile. Ces deux constatations et la rareté de la thyrotomie chez un enfant de 3 ans 1/2, ainsi que l'heureux résultat fonctionnel, lui ont fait juger ce cas comme intéressant à présenter.

M. Vallas. — Dans les interventions laryngées et pharyngées étendues qu'il a pratiquées par la voie transhyoïdienne, ou par d'autres méthodes il a trouvé aussi que la canule de Trendelenburg était plus inutile qu'utile, Actuellement il ne pratique plus de trachéotomie préventive, l'inclinaison de la tête suffit à empêcher l'inondation de la trachée par le sang.

Du reste on n'emploie plus, actuellement, la trachéotomie préventive, c'est la conclusion à laquelle arrivent les travaux récents ; il est bon, cependant d'avoir à portée de la main les instruments de la trachéotomie pour la pratiquer rapidement au cas où un accident imprévu la rendrait nécessaire.

M. Ollier. — La canule de Trendelenburg n'est pas nécessaire pour éviter l'entrée du sang dans la trachée, une canule volumineuse peut rendre le même service. Il n'a jamais utilisé la première qui n'est, du reste, que la reproduction d'un instrument qu'il avait autrefois inventé. Elle présente le grave inconvénient de ne pas fonctionner, quelquefois, quand on veut s'en servir, car le caoutchuoc s'altère très facilement et éclate quand on veut gonfler le petit manchon.

***

PIÉCES ANATOMIQUES D'UNE RÉSECTION DU COUDE DATANT DE 4 ANS 1/2

M. Ollier présente une pièce anatomique fraîche : c'est une articulation du coude réséquée 4 ans 1/2 auparavant. Le malade était dans de mauvaises conditions, puisque, atteint de coxalgie, il est resté, depuis à peu près 4 ans, presque toujours au lit. Il est intéressant de voir ce qu'est devenue malgré cela, l'articulation : elle s'est reconstituée ; l'olécrâne nouveau est solide et large, court et incliné en dedans, comme c'est l'habitude, l'incision se faisant en dehors lèse la partie externe du triceps. La tête du radius est irrégulièrement reconstituée, mais permet des mouvements suffisants, l'extrémité humérale a pris une forme bimalléolaire, qui augmente la solidité latérale.

Le malade ne pouvait, avec son membre, faire des travaux de force, mais il portait six kilogs à bras tendus.

Il est intéressant de comparer les portions osseuses reformées avec celles enlevées : l'olécrâne n'a pas tout à fait le même volume, la forme de l'extrémité inférieure de l'humérus est différente. On trouve, comme presque toujours, une cavité articulaire avec des loges multiples, séparées par des tractus laissant cependant assez de jeu pour les mouvements ; la flexion était complète, l'extension, au contraire, un peu limitée par la rencontre de l'olécrâne et de l'humérus. Ce fait vient montrer, encore une fois la réalité de certaines régénérations osseuses mentionnées par lui et prouve que, malgré le mauvais état général du sujet, la reproduction de l'articulation peut s'effectuer. Il eût été intéressant de comparer cet os à ceux du côté sain, mais il a été impossible de les avoir.

***

CHONDROME DES OS SÉSAMOIDES DU POUCE

M. Albertin présente deux os sésamoïdes atteints de lésions chrondromateuses. Il s'agissait d'une femme de 55 ans offrant une petite tumeur à la face interne de l'articulation métacarpo-phalangienne du pouce droit, n'occasionnant au début qu'une gêne fonctionnelle insignifiante. Plus tard elle se ramollit et, sur les instances de la malade, il la ponctionna sans résultat, il s'agissait d'un néoplasme solide. Elle continua à grossir et finit par entraver le jeu normal du pouce. A la partie externe de la même articulation se développa une tumeur analogue, mais plus petite. Il songea à un chrondrome et, d'après le siège, à un chondrome des os sésamoïdes. M. Siraud, qui avait vu la malade, porta le même diagnostic.

Il se décida à l'intervention, tout en faisant des réserves sur la conservation de la phalange, car il se pouvait que la tumeur y adhérât. L'opération fut simple, l'ablation facile, la guérison rapide Le diagnostic clinique se trouva justifié. Il s'agit d'un chondrome développé aux dépens de la portion cartilagineuse normale de l'os sésamoïde ; à la coupe, il a l'aspect du cartilage hyalin. Il se peut que ce soit une simple hypertrophie chondromateuse du cartilage sans néoformation vraie.

M. Carrel-Billard, interne, qui a fait des recherches bibliographiques à propos de ce cas, n'a rien trouvé d'analogue à ce sujet dans la littérature médicale.

Ce cas méritait d'être mentionné à cause de sa rareté. On peut le résumer ainsi : hypertrophie chondromateuse de la portion cartilagineuse de l'os sésamoïde.

***

DE LA SALPINGOSTOMIE.

M. Gouilloud.— Lawson-Tait, à qui nous devons, dans l'ablation des trompes malades, un des plus importants progrès de la gynécologie, voulait qu'en cas de salpingite, on enlevât non seulement les trompes malades, mais même, en cas de salpingite unilatérale, la trompe du côté opposé, quoique saine. Il y a longtemps que justice a été faite de cette erreur et, de tous temps, à l'école de M. Laroyenne, nous avons appris à n'enlever que

des organes dont la lésion était nettement constatée et, pour nous, l'occlusion tubaire par des adhérences a toujours été le critérium de la lésion.

Il y a longtemps aussi que même ces adhérences du pavillon, si elles se bornaient à quelques brides légères et faciles à détacher, n'étaient pas une indication nécessaire d'ablation, et nous avons, de ces cas, des observations datant de 8 et 9 ans.

Enfin, nous avons fait un pas de plus dans la conservation de la trompe. Tandis que jadis, nous enlevions résolument les annexes utérines des deux côtés quand l'acuité et la persistance des douleurs légitimaient l'intervention abdominale, maintenant nous nous efforçons de conserver du côté des moindres lésions, à droite le plus souvent, un ovaire et une trompe. Nous réséquons le pavillon bouché et adhérent, distendu ou non par du liquide,et nous faisons un nouveau pavillon en adaptant, par quelques points de suture la muqueuse tubaire terminale à la séreuse correspondante. Si la trompe n'est pas distendue par un peu de liquide, nous agrandissons l'orifice terminal en ouvrant, sur un centimètre environ, le conduit tubaire pour faciliter l'éversion de la muqueuse.

Il est évident qu'il faut conserver un fragment d'ovaire, et, si nécessaire, le décortiquer de la couche d'adhérence qui le rend stérile et microkystique. On peut joindre à cela une suture rapprochant l'ovaire de l'orifice tubaire. Nous ne l'avons pas fait.

Lors de nos premières opérations, nous connaissions les faits de Polk et de Dudley. Nous trouvons la même opération pratiquée par Skutsch,Martin, Mackenrodt,etc. C'est même à Skutsch que nous devons l'expression de salpingostomie.

En France, la thèse récente de Montana renferme des observations de Richelot, Clado, Legueu, Tuffier, Delbet, etc.

Enfin un de nos élèves, M. Jarsaillon, vient de faire,sur ce sujet, une thèse bien travaillée et limitée à la chirurgie conservatrice de la trompe (Thèse de Lyon, 1899). Nous ne faisons ici que donner nos vues personnelles et nous renvoyons le lecteur à la thèse de M. Jarsaillon pour les observations, la bibliographie, et l'étude complète de la question.

Dire les cas où nous sommes intervenus, c'est poser les *indications* telles que nous les comprenons.

C'est à la lésion ancienne, chronique, opérable à froid que nous nous adressons. Jusqu'ici ce sont la persis-

tance des douleurs et l'infirmité à laquelle elles réduisaient les malades qui nous ont fait intervenir.

Dans quelques-uns des cas, la lésion est, pour ainsi dire cicatricielle ; les trompes ne sont pas distendues, peu grosses même, mais bouchées, adhérentes au fond du bassin, et elles maintiennent l'utérus immobile, souvent en rétroversion irréductible. Dans ces conditions les malades souffrent, au moindre effort, de la marche ou du travail.

Dans d'autres cas, c'est à la salpingite catarrhale, déjà ancienne, ou à l'hydrosalpinx que nous avons affaire ; c'est peut-être là la plus fréquente indication.

Dans les cas de pyosalpinx, même anciens, nous n'avons pas osé la conservation jusqu'ici. Les Américains, Polk, Dudley, n'ont pas hésité à la faire et ils l'ont faite avec succès. Le pus des salpingites, datant de longs mois, est souvent stérile ; mais nous attendons, pour en laisser la cavité ouverte dans la péritoine, d'avoir un criterium sûr pour juger des cas où cette conduite n'est pas une témérité.

Ce que nous avons fait dans un cas de suppuration, c'est le débridement d'une collection par le vagin, suivant la méthode de M. Laroyenne, puis, quelques mois après, la laparotomie avec ablation des annexes les plus malades et conservation de l'ovaire et de la trompe du côté opposé, en libérant l'ovaire de ses adhérences et en faisant un nouveau pavillon à la trompe bouchée Nous insistons sur l'importance de cette manière de procéder, nouvelle. Elle peut permettre de triompher des accidents les plus aigus et, cependant, de réserver la possibilité de conserver à la femme toutes ses fonctions.

La thèse de Jarsaillon renferme d'autres tentatives très différentes et inédites de Jaboulay, que je me permets de mentionner simplement ici.

Il est évident que tous les cas graves, tous les cas septiques, complexes, avec destruction plus ou moins complète de l'ovaire, avec grosses lésions des trompes, doivent être traités par la castration abdominale totale de Delagenière. Il en est de même de la tuberculose des trompes.

Nous devons préciser encore : en effet nous ne proposons la salpingostomie ni pour les cas où le traitement médical ou gynécologique non opératoire peuvent suffire, ni pour les cas justiciables de la méthode de M. Laroyenne à laquelle nous restons fidèle, ni pour ceux où l'opération, plus radicale, de Péan nous semble préférable.

C'est dans les cas où le traitement médical n'est plus de mise, où, d'autre part, les méthodes de Laroyenne et de Péan ne sont indiquées ni par l'acuité des lésions, ni par leur complexité, et où on peut espérer la conservation des annexes d'un côté, que nous intervenons par l'abdomen. La vue des lésions nous permet d'opter entre la castration unilatérale simple, la castration unilatérale avec salpingostomie, l'opération de Lawson-Tait ou même celle de Delagenière.

Il n'y aurait, d'ailleurs, aucune impossibilité à faire la salpingostomie par la voie vaginale, dans les cas où l'on peut abaisser les annexes et les soumettre à la vue, que l'on intervienne par l'incision postérieure ou par la colpotomie antérieure. Nous avons préféré jusqu'ici la voie abdominale.

Quels sont les *résultats* de notre nouvelle manière de faire? Au point de vue du danger vital, il est nul, si on sait se borner aux indications que nous venons de poser et si l'on opère dans les conditions requises, ou plutôt la malade ne court que le risque inhérent à toute laparotomie, je devrais plutôt dire à toute opération.

On pourrait craindre, si on se rappelait les préceptes de Lawson-Tait, de voir survenir des récidives. Il y en aura sans doute, si l'on étend trop les indications de la salpingostomie. Mais il n'en a rien été dans nos cas, ni dans ceux que nous connaissons. A. Martin, de Berlin, insiste sur l'euphorie de ses opérées. Les nôtres affirment la disparition de leurs douleurs. A plusieurs reprises nous leur avons demandé de quel côté elles se sentaient le mieux guéries, du côté gauche ou du côté droit, c'est-à-dire du côté de la salpingectomie ou du côté de la salpingostomie. Il est à remarquer que celle-ci correspondait aux moindres lésions initiales ; mais les réponses de nos malades étaient hésitantes, ou même elles accusaient un moindre soulagement du côté de l'ablation complète, où l'on sentait le ligament large faire une bride cicatricielle Il s'agit donc, probablement, d'une simple sensibilité cicatricielle, et il y a moins de tissu cicatriciel du côté où l'on se borne à libérer l'ovaire et le pavillon, celui-ci par exérèse, que du côté où l'on enlève ces organes.

L'avantage important c'est la moindre mutilation de la femme.

Les malaises nerveux de la castration, souvent exagérés, ne peuvent entrer en parallèle avec les douleurs de la salpingite. Cependant ils sont réels, peuvent quelque-

fois être graves, et l'ablation unilatérale de l'ovaire et de la trompe en préserve.

La persistance des règles est peut-être aussi ou même plus utile, à ce point de vue, que la sécrétion interne de l'ovaire. En tout cas, cette persistance des règles est quelquefois un bonheur intense chez des femmes jeunes, qui ont un vif désir de créer une famille. Je voyais, ces jours-ci, une opérée pour double pyosalpinx aigu, toute heureuse de l'apparition de ses règles après l'opération qu'elle avait craint être une plus grave mutilation pour elle.

Mais on pourrait craindre aussi la persistance des troubles menstruels, si fréquents dans la salpingo-ovarite. Peut-être indiquent-ils la salpingostomie ? Nos malades ont été assez bien réglées pour que nous n'ayions rien eu à regretter à ce point de vue.

Quant à la grossesse, dont on laisse l'espoir, est-elle possible, a-t-elle été observée? Pas par nous, jusqu'ici, mais nos cas sont peu nombreux, relativement récents et peu favorables à la grossesse.

Mais on trouvera dans la thèse de Jarsaillon des cas probants ; cas probants parce que la grossesse est survenue chez des malades à qui on avait fait l'ablation des annexes d'un côté et la salpingostomie pour obstruction tubaire de l'autre côté : le pavillon artificiellement créé a donc normalement fonctionné. Citons les cas de Skutsch, de Gersuny, de Mackenrodt, de A. Martin, de Legueu, de Delbet. Ils se comptent encore. On peut conclure, cependant, que l'espoir laissé n'est pas absolument illusoire.

Les notions d'anatomie pathologique que nous possédons viennent élucider cette question de la possibilité de la grossesse. On sait, d'après les recherches de Raymond, la rareté extrême de l'oblitération de l'*ostium uterinum*, même dans les lésions suppurées. Ries a fait des coupes en séries sur des moignons de trompes amputées près de la corne utérine. A sa grande surprise, il a trouvé des trompes perméables, avec un épithélium normal.

Mais le fait n'est pas constant et Gottschalk a constaté l'oblitération du canal tubaire au niveau de la ligature et la persistance de la perméabilité sur le reste du trajet de la trompe. Toujours est-il que des lésions, même importantes, de la trompe n'amènent son oblitération définitive qu'au niveau du pavillon, condition favorable à la possibilité de la grossesse après la salpingostomie.

Souvent après une salpingite unilatérale post-abortive il faut attendre trois ans pour observer une nouvelle

grossesse. La notion de ce fait d'observation est même répandue dans le public, et elle m'a permis d'assigner ce délai à l'impatience des malades, dont l'espoir n'a pas été déçu. Ce fait prouve qu'il faut un certain temps pour que les lésions tubaires se réparent. Quant au retour de la perméabilité d'un pavillon bien fermé, je n'y crois pas, à voir la constance de la stérilité indéfinie dans la double salpingite. Nous avons, au Congrès de Chirurgie de Lyon, de 1894, publié 14 cas de grossesse chez des femmes antérieurement opérées pour salpingo-ovarite, mais nous avons toujours admis que, chez elles, la lésion avait été unilatérale, et nous ne connaissons pas de fait établissant le retour de la perméabilité d'un pavillon complètement fermé. Il y a donc lieu, à ce point de vue spécial de la grossesse, de faire la salpingostomie.

La crainte de voir survenir une grossesse extra-utérine à la suite de la salpingostomie vient naturellement à l'esprit, et a été exprimée par plusieurs auteurs. Mais jusqu'ici, aucune observation n'est venue confirmer la légitimité de cette appréhension. Actuellement, les cas de salpingostomie sont assez nombreux pour que, un fait isolé de grossesse ectopique, qui surviendrait, doive être, pour le moment du moins, considéré comme une exception et ne saurait être une contre-indication à la salpingostomie.

Le désir formellement exprimé de guérir de la stérilité pourra être une indication légitime de la salpingostomie, quand la stérilité devra être attribuée à une obstruction des deux pavillons. La rareté des cas de grossesse post-opératoire suffira pour ne pas donner une importance abusive à cette indication.

***

CORPS ÉTRANGER DE L'ŒSOPHAGE — ŒSOPHAGOTOMIE EXTERNE — GUÉRISON

M Ruotte.— J'ai l'honneur de vous présenter un corps étranger de l'œsophage, retiré par l'œsophagotomie externe : c'est un morceau d'os provenant d'une vertèbre de mouton.

Il paraît constitué par la masse d'une apophyse transverse avec la moitié latérale de l'apophyse épineuse du même côté. Les dimensions sont assez considérables, comme vous pouvez en juger vous-mêmes ; il mesure

exactement 4 centimètres dans sa plus grande longueur; il est assez irrégulier, présentant 4 extrémités dont 2 en forme de tubérosité, et 2 en forme de pointe ou d'arête vive.

Voici l'observation du sujet qui en était porteur.

Le 18 janvier de cette année, le nommé Perrier, soldat au 44e de ligne, à Lons-le-Saunier, se hâtait d'achever son repas du soir, pour sortir, lorsqu'il sentit qu'il avalait un os; il fit plusieurs efforts pour le rattrapper et le rejeter, efforts qui produisirent seulement quelques vomissements alimentaires. Conduit de suite à l'infirmerie, il y trouva M. le médecin-major Zimmermann qui fit plusieurs tentatives d'extraction au moyen du panier de Graefe. Elles échouèrent, mais, cependant, elles eurent pour résultat d'affirmer nettement la présence du corps étranger, lequel ne causait pas de bien grands troubles, à part une douleur fixe vers le creux sus-sternal.

A notre tour, nous essayons de l'enlever sans plus de succès d'ailleurs, ce que voyant, nous conduisons le malade à l'hôpital.

Une fois couché il devient tout à fait calme. Il se tient la tête un peu soulevée, respire d'une façon normale, et avale très facilement les liquides; il ne se plaint toujours que de sa douleur fixe sus-sternale et demande qu'on le laisse tranquille pour le moment.

Le voyant aussi calme vers 9 heures du soir, nous pensons qu'il n'est pas imprudent d'attendre au lendemain.

La nuit est bonne, le malade dort même assez longtemps.

A la visite du 19, nous le trouvons aussi tranquille que la veille.

Il respire normalement, avale facilement tout ce qui est liquide, mais ne peut avaler un morceau de pain; la douleur fixe n'a pas changé ni comme siège, ni comme intensité. Une sonde œsophagienne passe facilement, sans donner aucune sensation de corps étranger, ce qui ne laisse pas que de nous surprendre; avec le panier de Graefe, on passe sans rien accrocher; par contre, avec l'éponge qui est au bout de la tige, on vient butter contre un obstacle qu'on ne peut franchir, et qu'on retrouve toujours au même point, à 15 ou 16 centimètres environ de l'arcade dentaire.

Le malade est chloroformé et, sous une anesthésie aussi complète que possible, les résultats obtenus par la sonde œsophagienne, le panier et l'éponge sont absolu-

ment identiques; cette dernière est toujours arrêtée au même niveau, tandis que les autres passent.

L'opération est alors pratiquée avec l'aide de M. le Dr Chapuis, chirurgien de l'hôpital de Lons-le-Saunier, et M. le médecin-major Zimmermann. Elle est facile, malgré l'existence d'un goitre moyen qui nous oblige à sectionner le faisceau sternal du sterno-mastoïdien et les muscles sous-hyoïdiens ; le goitre, récliné en dedans, l'œsophage est vite abordé et reconnu.

A travers la paroi, le doigt reconnaît de suite le corps étranger qui siège à 2 centimètres environ au-dessous du cartilage cricoïde.

Nous faisons introduire la sonde œsophagienne et constatons tous trois de la façon la plus nette, quelle passe en avant du corps étranger sans donner aucune sensation de frottement. Une incision longitudinale, pratiquée à son niveau, permet de le saisir par sa grosse extrémité et de l'extraire aisément. Il était fixé transversalement, ses deux extrémité aiguës implantées dans les parois œsophagiennes, sa grosse tubérosité en haut et en avant, l'autre en arrière.

Une sonde uréthrale, en caoutchouc rouge, est placée dans la plaie œsophagienne et poussée jusque dans l'estomac, tandis que son extrémité supérieure est fixée à la partie la plus déclive de l'incision cutanée ; celle-ci est réunie en partie dans sa portion supérieure, le reste de la brêche est comblé de gaze stérilisée.

Comme incidents post-opératoires, nous n'avons à noter qu'une hémorrhagie veineuse assez notable, le troisième jour ; après enlèvement des fils et écartement des lèvres de la plaie, nous avons trouvé sous le corps thyroïde une veine qui donnait assez fort ; cette dernière une fois liée, l'hémorrhagie n'a plus reparu.

La sonde fut laissée jusqu'au 10e jour, après quoi on permit l'alimentation par les voies naturelles ; elle était composée naturellement d'aliments liquides et de bouillies claires.

Le 20e jour l'opéré a commencé à manger un peu de pain et de viande. Pendant ce temps la plaie se comblait rapidement avec une suppuration des plus modérées.

La sortie de l'hôpital eut lieu dans les premiers jours de mars, après cicatrisation complète, mais quelque temps après survint une petite fistule, à l'extrémité inférieure de la plaie, là où était la sonde. Cette fistule se referma, se rouvrit à plusieurs reprises ; elle persistait encore le 1er septembre, date à laquelle nous avons revu

notre opéré. Elle était très petite, ne donnait qu'un peu de muco-pus et ne laissait jamais passer d'aliments ; au dire du sujet, elle restait plus longtemps fermée qu'auparavant, ce qui le portait à croire qu'elle n'allait pas tarder à se boucher définitivement ; comme, d'autre part, il n'en éprouvait aucune gêne, il ne demandait qu'à attendre patiemment la guérison naturelle sans intervention.

Nous avons recherché si les accidents de cette nature étaient fréquents après l'œsophagotomie externe ; il paraît que non, puisque Gross, dans sa statistique de 1891, n'en cite qu'un cas et que nous n'en avons pas trouvé d'autres depuis ; à quoi l'attribuer dans notre fait particulier, nous n'en savons rien. Ce ne peut être à la suppression trop rapide de la sonde, puisque les aliments n'ont pas passé par la plaie.

Par contre, les hémorrhagies sont notées assez fréquemment dans les jours qui suivent l'œsophagotomie externe et nous n'avons pas échappé à cette complication.

En terminant, insistons un peu sur la particularité de l'examen.

Les signes fonctionnels se bornaient à la douleur fixe et à l'impossibilité d'avaler un aliment solide ; d'autre part, ni la sonde œsophagienne, ni le panier de Graefe ne donnaient de renseignements ; seule l'éponge était arrêtée et toujours au même point. En rapprochant cette particularité de la constatation directe du corps étranger faite la veille, et des deux symptômes cités plus haut, nous n'avons pas hésité à rejeter l'idée d'un spasme persistant après la chute du corps étranger dans l'estomac, qu'on aurait pu admettre à la rigueur, et à recourir à l'intervention.

M. Albertin a pratiqué l'œsophagotomie externe sur un homme qui avait avalé un volumineux fragment d'os de côtelette de veau. Au moment de l'intervention, quarante-huit heures après l'accident, le malade était en pleine septicémie et les tuniques œsophagiennes se montrèrent infiltrées de pus, sphacélées sur le corps étranger. Malgré le drainage local créé par l'opération, le malade succomba à ces accidents septiques.

Il connaît un cas encore plus démonstratif. Un médecin de sa connaissance enleva facilement, à l'aide du panier de Graefe, un corps étranger de l'œsophage. Le malade présenta rapidement des accidents septiques et

mourut en quelques jours. Il faut donc tenir grand compte de la possibilité de l'infection et c'est une considération pour préconiser l'opération rapide. Dans son cas, s'il avait pu opérer plus près de l'accident, il aurait pu certainement sauver son malade en lui évitant la septicémie qui l'a tué.

Séance du 14 décembre 1899. — Présidence de M. Fochier.

M. Durand lit le procès-verbal de la séance du 7 décembre; il est adopté.

*
* *

M. Nové-Josserand, à l'occasion de la communication de M. Ollier, rapporte un cas de dyschondroplasie qu'il a observé avec le Dr Destot.

Il s'agit d'un garçon de 6 ans 1/2 dont voici l'histoire. Il est fils de parents relativement âgés : son père avait 46 ans, sa mère 37 lorsqu'il vint au monde. Son frère aîné est bien portant. Une seconde grossesse se termina accidentellement par un avortement. Le malade est le troisième et dernier enfant.

Nourri au sein, il a marché à 11 mois, sans présenter de traces de rachitisme, ni rien qui pût faire penser à à une lésion cérébrale ou médullaire. Dès ses premiers pas, il a présenté une légère claudication de la jambe droite qui, jusque-là stationnaire, s'est un peu accrue depuis deux ou trois mois.

Actuellement, on constate l'état suivant :

Enfant d'assez bonne apparence, de développement suffisant pour son âge

Rien d'anormal du côté de la face ni du tronc. Les lésions portent surtout sur le bras et la jambe droite ; à gauche, on note seulement une hypertrophie considérable du gros orteil, le reste du membre paraît sain et peut servir de comparaison.

Le membre supérieur droit est atrophié, seulement en longueur, et à peu près également dans tous ses segments. Humérus : droit, 18 ; gauche, 21. Radius : droit, 15 1/2 ; gauche, 17 1/4. Les épiphyses, supérieure de l'humérus et inférieure du radius, sont volumineuses. La main surtout attire l'attention : elle est étalée et paraît

plus courte ; les doigts sont gros et courts, en boudin. La vue et la palpation révèlent sur la diaphyse des phalanges un épaississement irrégulier qui atteint son maximum sur la deuxième phalange du pouce et donne assez bien l'impression d'un cal volumineux et un peu vicieux. Les articulations phalangiennes sont lâches. Tous les mouvements se font bien.

Le membre inférieur est atrophié en longueur et en épaisseur. On mesure : longueur totale à droite = 52, à gauche = 57 1/2. Fémur droit = 32, gauche = 34. Tibia droit 22 = gauche = 24 1/2. La circonférence est, à droite 27, à la cuisse, et 27 au mollet contre 29 et 22 à gauche.

Cependant les masses musculaires ont leur force normale. Il n'y a pas trace de paralysie.

Les épiphyses, surtout l'épiphyse inférieure du tibia sont volumineuses. On trouve, de plus, sur la tête du péroné, une hyperostose qui atteint le volume d'une noix, s'allonge en fuseau court, avec une surface lisse et une consistance dure.

La radiographie de la jambe montre une raréfaction osseuse très marquée dans la tête du péroné qui paraît soufflée. On trouve également des traces de raréfaction irrégulièrement réparties, mais légères sur le bord interne de l'extrémité inférieure du fémur.

Mais la radiographie montre des lésions beaucoup plus marquées au niveau de la main droite. Tous les os longs, sont, à divers degrés, le siège de la même altération qui atteint surtout la diaphyse dans sa partie moyenne. Or, à ce niveau, l'épaisseur de l'os est augmentée, parfois doublée ; l'altération qui produit cette augmentation de volume se traduit par des plaques blanches, irrégulières de forme, de volume, et de dispositions, qui paraissent correspondre à des zones de cartilage non encore ossifié.

L'identité de ces lésions avec celles que M. Ollier a décrites sous le nom de dyschondroplasie n'est pas douteuse. C'est donc un fait à ajouter à ces derniers. Je voudrais seulement insister sur deux points.

D'abord la répartition hémiplégique des lésions qui sont exactement limitées aux membres supérieurs et inférieurs droits.

La seconde remarque se rapporte au diagnostic clinique de l'affection. Le petit malade m'était adressé pour avoir mon avis sur l'augmentation de volume de l'extrémité supérieure du péroné, qui ressemblait bien, en effet, à un sarcome. Evolution indolente, tuméfaction

lisse, arrondie, aspect radiographique rappelant bien celui du sarcome, c'étaient là des raisons suffisantes pour rendre ce diagnostic vraisemblable. Je l'avais éliminé cependant, en me fondant sur le développement très lent de la tumeur, sur l'atrophie manifeste du membre, et sur l'existence de lésions de même apparence dans l'extrémité inférieure du fémur, et je pensais à un trouble trophique dont la nature m'échappait. Ce fut M. Destot qui, instruit par des cas antérieurs, eut l'idée d'examiner la main, et d'y trouver, au moyen de la radiographie, la signature de la maladie.

Il faut donc être prévenu que dans la dyschondroplasie, l'augmentation de volume des épiphyses peut être assez importante pour attirer l'attention et se révéler par des symptômes objectifs; aussi, en présence d'une lésion ayant cette apparence, est-il nécessaire d'examiner le squelette tout entier, et de faire plus particulièrement la radiographie des mains, puisque c'est là qu'on trouve, semble-t-il, les altérations les plus nettes.

M. Fochier. — La relation entre la dyschondroplasie et l'exostose ostéogénique lui paraît forcée.

L'exostose est un chondrome ossifiant; il est épiphysaire ou juxta-épiphysaire, la persistance du cartilage est diaphysaire. D'autre part, M. Ollier a créé une distinction nette entre la dyschondroplasie et la chondromatose maligne ; mais les chondromes ont leur siège de prédilection aux doigts, comme les lésions de la dyschondroplasie. La persistance du cartilage ne peut-elle favoriser une hérétopie engendrant une hétéroplasie? Il lui semble qu'il y a plus de rapprochements à faire entre cette affection nouvelle et la chondromatose qu'avec l'exostose ostéogénique. L'appellation de cette affection dyschondroplasie est peut-être impropre, il ne s'agit pas de formation de cartilage, mais de persistance ; il faudrait trouver un mot exprimant cette dernière idée.

M. Ollier. — Le cas de M. Nové-Josserand apporte un fait de plus à sa démonstration.

Deux de ses cas étaient unilatéraux ; il a constaté les mêmes atrophies et les mêmes lésions de la tête du péroné que M. Nové-Josserand. Il y a une différence essentielle entre la dyschondroplasie et la chondromatose ; cette dernière est une néoplasie plus ou moins maligne, elle ne s'ossifie jamais; elle peut soit se généraliser, soit dégénérer. Dans la dyschondroplasie, il y a tendance à l'ossification ; il a pu le constater sur des radiogra-

phies d'un même cas, prises à des époques plus ou moins éloignées. Cette différence essentielle entre les deux affections lui a fait rejeter le titre de chondromatose disséminée, auquel il avait d'abord songé. La distinction faite par M. Fochier, entre la dyschondroplasie et les exostoses ostéogéniques uniques ou peu nombreuses, est fondée, mais il n'en est pas de même pour les exostoses multiples. On y trouve le même caractère essentiel, la persistance du cartilage à des endroits où il devrait manquer et la possibilité d'ossification. Il a trouvé même des cas mixtes.

Il observe actuellement un malade de 16 ans, porteur d'exostoses ostéogéniques multiples de la plupart des os longs et même du crâne. Certaines de ces oxostoses font saillies à la surface de l'os, mais il en est d'autres qui sont intra-osseuses et au niveau desquelles l'os paraît soufflé. Or certaines de ces dernières, sont encore cartilagineuses : on peut y enfoncer une épingle. Ce malade a, de plus, les mêmes doigts que les dyschondroplasiques ; la radiographie montre, par place, des lésions de raréfaction qu'on pourrait attribuer à la persistance du cartilage. Ce malade peut être considéré comme un dyschondroplasique en voie de guérison.

Au point de vue thérapeutique, il propose d'essayer de faire des piqûres multiples dans les masses cartilagineuses pour les faire ossifier. La thyroïdine n'a rien donné.

Quant à la nature, on pourrait penser à une origine nerveuse ; mais ce n'est là qu'une hypothèse.

M. Jaboulay demande si l'on ne pourrait pas rattacher ces lésions au rachitisme.

M. Ollier.— La question est réservée : il est sûr en tout cas qu'il ne s'agit pas de rachitisme ordinaire.

Séance du 21 décembre 1899. — Présidence de M. Fochier.

M. Nové-Josserand lit le procès verbal de la séance du 14 décembre 1899. Il est adopté.

***

A PROPOS DU PROCÈS VERBAL

M. Ollier fait remarquer, à propos de la discussion qui a eu lieu dans la dernière séance, sur la dyschondroplasie, que la fillette de 13 ans 1/2 dont il a rapporté l'histoire, avait seulement une épiphyse péronière tuméfiée. Il reviendra ultérieurement, pour les mettre mieux en lumière, sur les rapports de la dyschrondroplasie avec les exostoses osteogéniques. On lui a objecté que la dyschondroplasie est caractérisée par un défaut d'ossification, les exostoses par des ossifications en excès ; il a déjà répondu à cette objection par l'exposition même des faits. Il a montré sur des radiographies la coexistence chez le même malade des deux lésions que l'on voudrait ne pas unifier. Or, n'est-on pas habitué, en clinique, à rapporter à une seule cause deux manifestations pathologiques qui affectent un même système chez un même malade?

En rappelant la démonstration qu'il a faite de ses radiographies, il fait remarquer que, sur les radiographies, les exostoses se montrent d'une façon imparfaite, car les rayons X ne sont pas arrêtés par les portions cartilagineuses des exostoses. Ces portions ne paraissent pas très bien sur les épreuves, et la lésion n'est pas révélée avec toute son ampleur. Il rappelle de quelle importance est, pour la démonstration des faits qu'il désire mettre en lumière, l'étude attentive du malade qu'il a encore dans son service. Ce malade est porteur d'exostoses et de déformations digitales qui représentent exactement ce que doit être une phalange qui a été atteinte de dyschondroplasie quand le cartilage a disparu sous l'ossification tardivement complète. C'est avec de tels faits qu'on peut établir très nettement la différence qu'il y a entre un simple trouble de l'ossification qu'est la dyschondroplasie et une lésion néoplasique non susceptible de guérison comme l'est la chondromatose.

La comparaison des trois faits qu'il a rapportés montre d'une façon très claire les rapports qu'on peut trouver entre les proportions d'os et de cartilage au cours de l'évolution de la maladie dans les phalanges. Dans le premier cas, on voit beaucoup de cartilage et peu d'os. Dans le deuxième cas, le travail ossificateur s'est accentué et on a plus d'os et moins de cartilage que dans le premier. Dans le troisième, enfin, on a disparition du cartilage complètement envahi par l'os, mais par un os qui témoigne encore, par ses déformations, des troubles qu'a subis son évolution.

***

PRÉSENTATION DE LA PREMIÈRE SERINGUE QU'AIT FAIT FABRIQUER PRAVAZ

M. Aubert met sous les yeux de la Société une véritable *relique médicale*, c'est la première seringue qu'ait fait fabriquer Pravaz. Cet instrument est en argent, accompagné d'aiguilles à acupuncture et des premières aiguilles tubulées que conçut Pravaz. Ce vénérable ancêtre des seringues à morphine lui a été confié par la famille Pravaz qui le conserve avec un véritable culte. Il est bon de rappeler qu'elle n'a pas été inventée pour pratiquer l'injection hypodermique, mais dans le but de faire pénétrer des substances coagulantes dans les sacs anévrysmaux. Pravaz avait étudié l'action de différentes substances très énergiquement coagulantes, telles que le perchlorure de fer. Il avait été amené, dès lors, à ne les faire pénétrer que par gouttes dans l'anévrysme, et c'est pour réaliser cette pénétration de très petites quantités qu'il inventa la seringue à laquelle on a si justement attaché son nom. Ce fut Valette, comme cela est bien démontré dans la biographie de ce chirurgien, qui utilisa ce nouvel appareil pour la cure des varices.

Plusieurs membres de la Société expriment le désir que cet instrument figure en bonne place dans la collection des instruments qui doivent être envoyés à l'Exposition de 1900.

***

TUMEUR DE L'ORBITE (1)

M. Gayet présente à nouveau la malade qu'il avait montrée à la Société dans la séance du 30 novembre 1899. Il avait d'abord l'intention d'intervenir, mais il avait été frappé de l'allure paradoxale, de l'affection : une tumeur de la paroi supérieure de l'orbite précédée de ptosis paralytique, un peu avant son apparition brusque sous forme de phénomènes inflammatoires. De plus, les deux premiers enfants de la malade étaient morts-nés.

Cet ensemble de faits lui suggéra l'idée de syphilis qui expliquait mieux les symptômes que celle de néoplasme.

Il fit à la malade des frictions mercurielles et lui administra de l'iodure de potassium à haute dose (4 à 6 gr.). La tumeur n'est presque plus perceptible et le ptosis a beaucoup diminué.

***

EXTIRPATION DE TUMEURS FIBROIDES VOLUMINEUSES DES RÉGIONS VESTIBULAIRE ET LATÉRALE DU LARYNX PAR UNE INCISION VERTICALE ET MÉDIANE TRANSHYOIDIENNE.

M. Vincent, je viens apporter un fait qui a son importance en lui-même et qui emprunte un réel intérêt au manuel opératoire suivi.

Au mois de juillet dernier, M. le docteur Rougier, laryngologiste distingué, me présenta un malade âgé d'environ 30 ans, pâle, maigre, aphone, anhélant, par suite du développement d'une grosse tumeur dans la cavité pharyngo-laryngienne.

Lorsqu'on faisait ouvrir la bouche au malade, on apercevait aisément une tumeur de la grosseur d'une mandarine qui s'élevait, au moment des efforts de vomissement, comme un gros champignon rouge. Le doigt, à la recherche de son implantation, reconnaissait sans peine qu'il n'y avait pas de pédicule et que le néoplasme, né vraisemblablement, aux dépens des cartilages de Wrisberg ou de Santorini, s'étalait au-dessous des replis aryténo-épiglottiques en débordant au loin. Cette masse gênait, on le comprend, la phonation, la nutrition, la respiration et le malade avait de la peine à déglutir des ali-

(1) Voir plus haut page 20.

liments liquides ou semi-liquides et il était en imminence perpétuelle de suffocation.

Il fallait intervenir : la question vitale s'imposait avec urgence, mais on devait se demander si le bénéfice de l'opération serait durable. Je pensais que cette énorme production néoplasique ne devait pas être de nature maligne, parce qu'elle avait des origines lointaines. Déjà, à l'époque de son service militaire, le malade avait éprouvé des troubles laryngiens dus à la formation initiale de la tumeur.

Il avait consulté maints spécialistes ; il avait couru les services de chirurgie de divers hôpitaux et, comme on ne lui avait proposé de le débarrasser qu'en lui coupant le cou, chose généralement peu agréable, il s'était constamment échappé par la tangente, malgré l'éloquence persuasive des chirurgiens.

Au mois de juillet dernier, il s'est enfin décidé à accepter notre intervention. M. Rougier et moi, nous avons insisté avec d'autant plus de chaleur que la lenteur de l'évolution du néoplasme et l'absence d'ulcération et d'engorgements ganglionnaires nous autorisaient à croire que nous n'avions pas affaire à une tumeur maligne.

Comme procédé opératoire, j'ai rejeté les procédés connus de thyrotomie, de laryngotomie sus ou sous-hyoïdienne, parce que ces procédés étaient incapables de donner un jour suffisant. Je résolus de faire une longue incision verticale et médiane comprenant l'os hyoïde, comme l'a proposé M. Vallas pour le cancer de la base de la langue ; mais ferions-nous une trachéotomie préalable ? Le malade qui regrettait tant d'avoir le cou coupé accepterait-il de l'avoir deux fois ?

Après avoir consulté les ouvrages spéciaux de laryngologie et notamment celui de Stœrtk dans le Traité de Chirurgie de Billroth et Pitha, nous avons vu qu'il y aurait témérité à dispenser le malade de la trachéotomie préalable. Le malade, plein de confiance, s'y résigna sans trop de difficulté après s'être rendu compte de ces motifs.

Le 16 juillet, nous pratiquons donc la trachéotomie et, cinq jours après (21 juillet), le malade étant habitué à respirer par sa canule, nous entreprîmes l'opération principale. La canule ordinaire fut remplacée par une canule de Trendelenburg portant un manchon de caoutchouc susceptible de se distendre par insufflation et, par conséquent, de s'opposer à tout écoulement de sang ou liquide quelconque dans les voies pulmonaires.

L'anesthésie étant faite par la canule, je fis une incision sur la ligne médiane d'environ 7 à 8 centimètres de longueur totale, partant de l'encoche du cartilage thyroïde et remontant à 4 ou 5 centimètres au-dessous de l'os hyoïde en comprenant cet os. Je ne pus pas terminer la section de l'os hyoïde avec le bistouri ; je l'achevai avec les ciseaux.

Sans avoir une seule ligature à faire, j'arrivai, en écartant au moyen de la sonde cannelée et des doigts, les muscles et les deux moitiés de l'os hyoïde, dans la loge occupée par le néoplasme. Avec l'index, j'opérai aisément la décortication et, tantôt à l'aide de la pince à polypes, tantôt avec la curette, je parvins à enlever toute la tumeur qui siégeait à droite dans le vestibule du larynx et qui était la seule tumeur que nous eussions reconnue.

Grand fut mon étonnement de découvrir, en promenant mon index sur le pourtour du larynx, du côté gauche, une seconde tumeur plaquée en croissant sur la face latérale gauche du larynx, L'extirpation en fut faite de la même manière. Mais, comme le fond de la loge de cette seconde tumeur siégeait bien au-dessous de l'extrémité inférieure de l'incision cutanée, j'ajoutai par prudence une incision de décharge, pour l'écoulement des sécrétions ou des parcelles alimentaires, qui n'auraient pas manqué par leur stagnation en ces points déclives, de déterminer plus tard un phlegmon du cou. Le drainage étant établi, l'incision médiane fut suturée par quelques points. Je ne fis aucune suture pour rapprocher les deux moitiés de l'os hyoïde, qui s'étaient réadaptées d'elles-mêmes. L'opération ne dura pas trop longtemps ; elle ne fut troublée par aucun incident, grâce à la trachéotomie et à l'oblitération hermétique de la trachée. Pas l'ombre d'hémorrhagie ; nous n'eûmes pas un seul vaisseau à lier. Ai-je besoin d'ajouter que le concours du Dr Rougier me fut très précieux.

Vous voyez dans ce grand flacon, la grosse masse que représentent les fragments des deux tumeurs; il en manque tout ce qui a été donné au laboratoire d'histologie de la Faculté, pour l'examen microscopique. Leur aspect n'a rien de particulier ; en les extirpant, j'eus la sensation que peut donner le riz de veau, le thymus; j'eus, un instant, l'idée que je me trouvais en présence de lobules aberrants de la glande thyroïde.

Les suites opératoires furent simples ; jamais la moindre température ; aucune infiltration dans le cou, grâce

au drainage établi. L'opéré, dirigé par M. le Dr Rougier et son aide, pourvoyait lui-même à son alimentation et à l'antisepsie d'une manière très ingénieuse qu'il est bon de faire connaître. Nous nous préoccupions de l'alimenter au moyen de la sonde œsophagienne et de tenir la cavité pharyngo-laryngo-buccale dans un état d'asepsie relative, aussi parfaite que possible. Le problème avait été résolu de la façon suivante : On avait fixé au mur, au-dessus du chevet du lit, deux sceaux de Volkmann : l'un contenait du lait, l'autre de l'eau boriquée. Le malade tantôt se nettoyait la bouche avec l'eau boriquée, tantôt avalait quelques gorgées de lait, en portant la canule de son irrigateur à lait dans l'arrière-gorge. Ce mode d'alimentation, à volonté, lui convenait mieux que la sonde œsophagienne et il était aussi plus facile pour l'entourage. L'opéré se remit assez promptement, mais on lui laissa la canule trachéale jusqu'au commencement de septembre. On l'enleva à cette époque, et la plaie trachéale s'oblitéra en peu de jours.

Le 21 octobre, nous eûmes la satisfaction de revoir l'opéré. Il était tellement transformé que nous ne le reconnûmes pas Sa maigreur, son air souffrant et anxieux avaient fait place à de l'embonpoint, à une physionomie heureuse et satisfaite ; il respirait facilement et il parlait presque comme tout le monde.

M. Rougier publiera sans doute cette observation au point de vue purement laryngologique. Nous n'avons présenté, nous, que son côté chirurgical. Grâce à notre opération, M. Rougier put terminer le déblayage final des parcelles restantes, par les voies aériennes, en se servant de la pince de Stœrck ; il nous a dit qu'il avait ainsi enlevé 15 ou 16 petits fragments qui sont dans le petit flacon. Il en resterait encore un à enlever du côté gauche. Ces fragments sont-ils des récidives ou des reliquats des tumeurs enlevées ? Il me semble qu'il est plus juste de penser que ce sont des reliquats ; car l'état général est excellent, les ganglions indemnes, et enfin l'histologie s'est prononcée favorablement. M. Regaud nous affirme que la tumeur est formée par du tissu fibroïde, qu'elle n'a aucun caractère de malignité. Elle doit donc être rapprochée des cas de fibroïdes du larynx réunis par Stœrck dans son livre ; mais elle prime toutes les observations citées. En effet, la plus grosse tumeur de ce genre décrite par le laryngologiste allemand était du volume d'une noix, à peu près comme notre seconde tumeur, la tumeur latérale, tandis que notre première

tumeur, celle du vestibule du larynx, atteignait le volume d'une mandarine.

Le malade de Stœrk (Ignatz Schuh) était également, un homme, probablement de même âge ; il avait une tumeur née dans la partie gauche du pharynx, près du larynx, de la grosseur d'une pomme (apfelgross (??) et occupant presque toute la cavité da pharynx, dit Stœrk. La comparaison avec une pomme nous paraît exagérée, à en juger par la figure 67, page 409 du texte; cette pomme était tout au plus une petite noix. Stœrk s'épuisa vainement à déterminer son malade à accepter une opération; le malade s'y refusa et rentra chez lui, où il mourut subitement. Le professeur Rokitansky fit l'examen histologique de la tumeur et conclut que c'était un fibroïde.

Les déductions à tirer de notre observation, au simple point de vue du manuel opératoire, sont que la section verticale et médiane de l'os hyoïde donne un jour incomparablement plus grand que les incisions faites au-dessus et au dessous de cet os sans le comprendre; que cette incision est sans danger, puisqu'elle ne lèse aucun vaisseau, aucun nerf; qu'elle se répare très rapidement dans toutes ses parties, même au niveau de l'os hyoïde, dont les deux moitiés se réunissent exactement sans suture. Pour l'extraction des tumeurs intra-laryngées elle aurait une supériorité incontestable sur la thyroïdotomie médiane, car elle permettrait de l'extirper avec un jour plus grand et, par conséquent, avec toute la sécurité et la perfection possibles, sans compromettre, comme le tyroïdotomie, les fonctions des cordes vocales, à la suite d'une incision non exactement médiane. Lorsque l'incision du cartilage dévie, on risque de désinsérer une partie d'une corde vocale et, d'autre part, les deux moitiés de ce cartilage ne se recollent pas toujours parfaitement et, enfin, leur écartement, pendant l'opération, ne donne qu'un jour misérable et insuffisant.

D'ailleurs il ne pouvait en être question dans notre cas puisque nous nous trouvions en présence d'une tumeur du vestibule du larynx et d'une tumeur de la face latérale de cet organe.

*
* *

DISCUSSION SUR LA SALPYNGOSTOMIE

M. Condamin. — Il est de l'avis de M. Goullioud si on veut limiter les indications de la salpyngostomie, mais, à son avis, l'adopter souvent, c'est se préparer des déboires sérieux. Elle peut être très dangereuse parce qu'elle oblige à abandonner le vagin pour l'abdomen. La voie vaginale ne paraît guère applicable et la laparotomie, qui devient indispensable, apporte un coefficient de gravité. Chez M. Laroyenne, la voie vaginale donne 2 0/0 de mortalité, environ. La laparotomie est certainement plus grave. Dans certains cas on est obligé souvent de mettre un Mickulicz et on doit craindre l'éventration. La salpyngostomie devient dangereuse dans les cas où elle porte sur une trompe volumineuse adhérente, remplie de liquide septique. On laisse dans le péritoine, ouverte largement, une bouche qui y déverse des liquides nocifs. On fait donc quelque chose de dangereux. Sans doute on dit que le pus des trompes est relativement ou complètement aseptique. Mais n'est-il pas phlogogène pour le péritoine ? Peut-être l'innocuité que montrent les observations vient-elle d'exsudats péritonéaux qui ferment la trompe, c'est-à-dire détruisent le résultat obtenu. Les résultats sont là pourtant. Ce sont quatre ou cinq cas de grossesse. Or, Martin a eu 65 cas, 2 morts, 2 grossesses, l'avantage n'est donc pas énorme. Mackenrodt a 7 grossesses, mais ne donne ni le nombre d'opérations, ni les morts.

Si on considère maintenant la salpyngostomie dans ses rapports avec la fécondation, on voit qu'elle peut être dangereuse par grossssse extra-utérine, ou inutile, car le péritoine réagissant va former un exsudat qui donnera des brides et oblitérera la bouche créée. De plus, la migration de l'ovule ne se fait pas par une sorte de bond qui le projeterait du coup dans la trompe. Il est porté par les cils du pavillon ; pourra-t-il, après cette autoplastie arriver dans l'oviducte, ou ce transport ne sera-t-il qu'une exception ?

Si l'ovule tombe dans le péritoine il deviendra inutile ou même dangereux.

Un autre argument intervient encore. Dans certains cas, en ne faisant aucune bouche salpyngienne on a eu grossesse. Donc, après résection partielle, en laissant la partie juxta-utérine de la trompe on laisse des chances de fécondation. On peut donc se contenter de la formule de M. La-

royenne: « laisser à la femme un ovaire et son utérus au moins ». La voie vaginale nous permet d'atteindre ce desideratum et comme elle paraît moins grave, c'est elle qu'il faut ordinairement adopter. Il y a, cependant, une circonstance où l'on peut pratiquer la salpyngostomie c'est le désir formel de guérir la stérilité.

M. Goullioud l'a bien dit. La volonté formelle de la malade est donc quelque chose, mais n'oublions pas que la conservation d'un tronçon tubaire peut parfaitement suffire à obtenir une grossesse ; cependant la salpyngostomie lui créerait peut-être plus de facilités. On peut donc l'accepter dans de rares cas, ses résultats vis-à-vis de la fécondation ne permettent pas encore de la préconiser ordinairement.

L'ovaro-salpyngo-syndèse, à certains points de vue, est peut-être moins grave.

Quant à opérer d'abord par le vagin pour vider un pyosalpynx puis faire une laparotomie pour restaurer un pavillon tubaire, le résultat est aléatoire et cette méthode est à rejeter.

M. Goullioud ne prétend pas généraliser la salpyngostomie et l'appliquer toujours. Elle ne convient qu'à des cas très limités et très nets, mais alors elle peut et doit être pratiquée. Dans les lésions inflammatoires, M. Condamin proscrit la laparotomie élargissant ainsi le débat qui ne doit porter que sur des cas spéciaux. C'est aller trop loin. Nous devons, c'est certain, considérer la laparotomie comme un risque, mais non comme un risque proscripteur. M. Goullioud a préconisé dans le temps la voie vaginale: il l'a un peu abandonnée. Elle s'impose dans certains cas; dans d'autres on peut adopter la laparotomie et, jusque-là, il n'a pas perdu une seule malade. Il revient sur les indications qu'il a préconisées dans son mémoire. Dans les lésions cicatricielles rien à craindre, rien non plus dans les hydrosalpynx. Dans les pyosalpynx, il n'oserait pas adopter la salpyngostomie. Dudley qui l'applique pourtant, ne parle pas de léthalité. Tant qu'il ne sera pas éclairé sur la valeur septique du pus, il ne la fera pas dans le pyosalpynx. Dans les autres cas il ne craint pas de laisser une trompe ouverte de péritoine, et cela depuis 1891. Les risques sont donc plus théoriques que prouvés par les observations.

M. Condamin a dit que que la salpyngostomie est inutile. Or il a ajouté que laisser un moignon de trompe suffit à assurer parfois la perméabilité de la trompe et la possibilité d'une grossesse. Cependant, dans la salpyn-

gectomie on lie et cautérise ordinairement le moignon. Si on le laisse sans ligature c'est une véritable salpyngostomie sans anaplastie. On a donc réalisé la même chose d'une façon moins régulière, plus brutale et les risques que l'on court d'une réaction péritonéale sont les mêmes. Si le liquide n'est pas septique il n'est pas probable que le péritoine soit attaqué, puisqu'il n'y a pas de récidive et qu'on a vu des grossesses. La question de grossesse n'est pas tout, car nous devons tendre à ce que les mutilations soient moindres que dans le temps. La volonté de la femme étant une indication pour M. Condamin, c'est que celui-ci reconnaît quelque valeur à cette opération qu'il proscrit. Il faut donc attendre pour être fixés, mais ces tentatives sont parfaitement légitimes dans l'état actuel de nos connaissances.

M. Fochier. — Nous entendons ici un écho de la lutte entre laparotomistes et colpotomistes. Il a tendance à adopter les conclusions de M. Goullioud, moins absolues, plus élastiques. Lawson Tait a fait table rase de la conservation des ovaires. Les critiques méritées, mais moins qu'on ne l'a dit, adressées à la castration, ont porté et on s'est rejeté sur les opérations conservatrices. N'y a-t-il pas, en ce moment, outrance de ce côté? Nous le saurons plus tard. Nous avons été trop mutilateurs, c'est certain, on dit maintenant, nous ne châtrons plus les femmes. On va peut-être trop loin de ce côté et l'avenir seul nous fixera, si toutefois une pareille question, si complexe, peut jamais recevoir une solution définitive.

Les Secrétaires : Dr Durand.

Dr Nové-Josserand.

Le Gérant : Dr VALLAS.

Imp. P. Legendre & Cie. — Lyon.

BULLETIN

DE LA

SOCIÉTÉ DE CHIRURGIE

DE LYON

Année 1899-1900

Tome III, 2e Fascicule

JANVIER — FÉVRIER

1900

LYON

IMPRIMERIE PAUL LEGENDRE & Cie

Anc^nne Maison A. WALTENER

14, rue Bellecordière, 14

1900

SOCIÉTÉ DE CHIRURGIE DE LYON

1899-1900

Président d'Honneur... M. Ollier.

BUREAU

Président..... MM. Fochier.
Vice-Président..... Gayet.
Secrétaire général..... Vallas.
Trésorier-archiviste... Aubert.
Secrétaires annuels.... { Durand. / Nové-Josserand.

MEMBRES

Albertin.
Aubert.
Augagneur.
Bérard.
Berne.
Chandelux.
Condamin.
Cordier.
Durand.
Fochier.
Gangolphe.
Gayet.
Gouilloud.
Horand.
Jaboulay.
Laroyenne.
Martin.
Nové-Josserand.
Ollier.
Pollosson (Maurice).
Pollosson (Auguste).
Rochet.
Rollet.
Sabatier.
Siraud.
Vallas.
Villard.
Vincent.

MEMBRES CORRESPONDANTS

Batut.
Curtillet.
Labonnardière.
Ruotte.

N° 2 — JANVIER, FÉVRIER 1900

BULLETIN
DE LA
SOCIÉTÉ DE CHIRURGIE
DE LYON

Séance du 4 janvier 1900. — Présidence de M. Fochier.

M. Durand lit le compte rendu de la séance du 28 décembre 1899, il est adopté.

***

TRAITEMENT DE LA LUXATION CONGÉNITALE DE LA HANCHE CHEZ L'ADOLESCENT ET L'ADULTE. — TRANSPOSITION DES OS ILIAQUES.

M. Jaboulay. — Les manœuvres de réduction, pour la luxation congénitale de la hanche, peuvent arriver, chez l'adolescent (il nous a été donné de les employer avec succès à ce point de vue chez une jeune fille de 13 ans et une autre de 23 ans), à placer la tête fémorale en face de l'ancienne cavité cotyloïde. On voit alors le membre rester en abduction forcée, par le seul fait du nouveau contact de la tête avec le bord antérieur du cotyle. Mais si la réduction est possible, c'est le maintien dans cette attitude qui ne l'est plus. La luxation se reproduit au bout de quelques semaines sous le bandage qui a été fait pour la contention, et tout est à recommencer. J'ai recommencé ainsi deux fois, replaçant toujours la tête et l'accrochant au-dessus de la cavité cotyloïde, et chaque jour même récidive.

(1) Les communications rédigées à la première personne sont la reproduction de manuscrits fournis par les auteurs eux-mêmes. Celles qui sont à la troisième personne ont été rédigées par les secrétaires.

Aussi, à partir d'un certain âge, je crois qu'il faut pratiquer une intervention sanglante, les manœuvres dites de douceur n'étant plus efficaces.

On a alors le choix entre deux méthodes, l'une qui est connue et qui consiste dans la réduction sanglante, ou ses dérivés, parmi lesquels la division longitudinale en fourche, de l'extrémité supérieure du fémur que j'ai autrefois préconisée et qui m'est personnelle.

La réduction sanglante, se termine trop souvent par la résection de la tête fémorate, et retombe ainsi dans l'ancienne opération de Margary qui ne doit pas être pratiquée.

Si l'on veut bien remarquer que l'articulation d'une luxation congénitale de la hanche est avant tout une articulation mal placée, plutôt qu'une articulation mal conformée (car elle possède bien tous les éléments constituants d'une bonne articulation; au point de vue de la capacité et de la configuration des surfaces articulaires, elle ressemble à l'articulation homologue du membre supérieur, l'articulation scapulo-humérale, qui permet la marche sur les mains, elle vaut mieux que la nouvelle articulation, que la transposition crée à la longue, et ses surfaces articulaires sont mieux conformées), si donc, l'on veut bien faire cette remarque, et considérer que cette articulation est placée *trop en arrière* (cause de l'ensellure lombaire) et *trop en dehors* (cause de l'adduction exagérée des membres inférieurs et de la démarche de palmipède) de la ligne allant du centre de gravité, c'est-à-dire du promontoire à la base de sustentation représenté par le polygone qui mesure l'écartement des pieds, on comprendra que le traitement idéal serait celui qui transporterait cette articulation telle qu'elle est, *en avant* et *en dedans*.

Pour y arriver, j'ai proposé, il y a quelques semaines, l'opération suivante : 1° résection de la symphyse pubienne, des deux pubis dans le cas de luxation bilatérale, d'un seul pubis et du pubis correspondant dans le cas de luxation unilatérale ; 2° ouverture d'arrière en avant des deux articulations sacro-iliaques : incision du ligament postérieur du ligament supérieur, du ligament interosseux, pour la double luxation et de l'articulation sacro-iliaque correspondante dans le cas de luxation unilatérale ; 3° projection en avant et en dedans des deux os iliaques ou d'un seul, et maintien dans cette attitude par une ceinture. Ce déplacement en dedans d'un os ou des deux os, corrige même une déviation du membre inférieur qui est leur rotation interne exagérée. On pourrait reprocher à

cette opération de produire un rétrécissement du bassin et, de fait, l'aire de celui-ci est diminuée ; mais c'est le seul reproche à adresser à cette tentative chirurgicale, sans oublier, toutefois, que la symphyséotomie est toute faite pour un accouchement ultérieur. Il ne faut pas oublier, non plus, que le bassin de la luxation congénitale de la hanche est, précisément remarquable par les grandes dimensions du diamètre transversal de son détroit inférieur et de la partie inférieure de son excavation. L'écartement en dehors de cette partie est peut-être pour quelque chose dans l'oblitération de l'ancienne cavité cotyloïde.

Je présente aujourd'hui la malade de 23 ans, à laquelle j'ai fait allusion plus haut. Je lui ai pratiqué, le 7 décembre dernier, il n'y a pas encore un mois, l'opération de la mobilisation des os iliaques pour une luxation congénitale double; elle a consisté dans la résection de la symphyse pubienne sur toute sa hauteur et sur une largeur de 4 centimètres, puis dans l'ouverture par derrière des deux articulations sacro-iliaques. Les deux os iliaques se sont immédiatement portés en avant en tournant autour du ligament sacro-iliaque antérieur. La réunion par première intention s'est faite dans les trois plaies au bout d'une semaine. Les os avaient été maintenus par un simple bandage circulaire des hanches et la malade fut placée dans une gouttière creuse. Elle s'est levée le treizième jour. Elle a dû être sondée les quatre premiers jours.

Depuis le treizième jour après l'opération, la marche est devenue possible et s'est chaque jour améliorée; aujourd'hui elle se fait sans appui au moins pendant quelques pas, alors qu'alors elle exigeait le soutien de deux béquilles. Les fémurs sont devenus presque verticaux de très obliques en dedans qu'ils étaient, car la distance intertrochantérienne a diminué au moins de 1 cm. 1/2. D'ailleurs, la malade a déclaré, dès le lendemain, que ses hanches étaient bien moins fortes et saillantes. L'ensellure est moindre et la sustentation plus facile parce que la distance du pubis aux grands trochanters et, par suite, à l'articulation coxo-fémorale a diminué de un à deux centimètres ; ce qui veut dire encore que cette articulation a subi, dans l'espace, une excursion de un centimètre et demi en avant, et à peu près autant en dedans. En construisant la résultante, d'après ces deux composantes du parallélogramme des forces sur un schéma, on arrive à voir que l'ancienne articulation s'est mise à peu près au niveau de la vraie cavité cotyloïde.

Cette mobilisation des deux os iliaques n'a donc pas été dangereuse et elle a été pour la malade d'une incontestable utilité.

M. Fochier félicite M. Jaboulay du résultat opératoire si intéressant qu'il vient de présenter à la Société. Lorsque M. Jaboulay a proposé cette intervention nouvelle, il a provoqué de vives contradictions et même des sourires. Il est heureux de voir aujourd'hui démontré, par la présence et le bon état de la malade, la bénignité de cette opération nouvelle. On doit, en effet, encourager toutes les tentatives, fussent-elles dangereuses, qui ont pour but de porter remède à cette infirmité si pénible qu'est la luxation congénitale de la hanche, dans ses formes graves. Tous ceux qui ont eu à soigner de pareils malades comprendront facilement combien ces tentatives méritent d'attirer l'attention.

M. Fochier explique ensuite sur le schéma fait au tableau comment l'articulation de la hanche devait forcément subir un déplacement moindre que la région pubienne dans l'intervention pratiquée par M. Jaboulay. Le coxal représente, en effet, une sorte de volet tournant autour de l'articulation sacro-iliaque servant de charnière.

Dès lors le pubis, bord libre du volet, subit un déplacement plus grand que l'articulation de la hanche située environ à la partie moyenne de ce volet. C'est la loi générale pour tout mouvement angulaire.

Quant à apprécier la part qui revient au déplacement de l'articulation dans le bénéfice très notable qu'accuse la malade, il ne faut pas oublier que le repos forcé auquel cette femme a été soumise a bien pu améliorer l'arthrite qui souvent est la cause des douleurs et de certains troubles fonctionnels présentés par ces malades. Il faut donc réserver son jugement jusqu'à ce que le temps et de multiples observations aient fourni les éléments d'une complète appréciation.

*
* *

CANCER DE L'S ILIAQUE. — ABLATION DE 55 CENTIMÈTRES D'INTESTIN PAR LE PÉRINÉE SANS RÉSECTION OSSEUSE.

M. Vallas. — J'ai l'honneur de vous présenter un malade auquel j'ai pu extirper, par la voie périnéale, 50 centimètres environ de rectum et d'S iliaque pour un cancer de cette dernière partie de l'intestin. Ce malade est entré dans mon service au mois d'octobre dernier

avec des symptômes de rétrécissement cancéreux du rectum.

Le toucher rectal confirma ce diagnostic et nous sentîmes tous, les internes, M. Durand et moi une tumeur bourgeonnante, saignante, à bout de doigt, c'est-à-dire à 12 centimètres environ de l'anus. Je vous prie de bien retenir ce détail qui est intéressant dans ce cas particulier. Le malade consentit à subir la double intervention, création d'un anus iliaque définitif, extirpation secondaire de la tumeur. Pendant une absence de quelques jours que je fis à ce moment, M. Durand lui fit un anus iliaque. Il amena au dehors, à travers l'incision classique de Littre la partie du gros intestin qui se trouvait à l'union du côlon descendant et de l'S iliaque, sectionna cet intestin en travers et fixa les deux bouts à la peau. Il avait, avant de sectionner l'intestin, introduit sa main dans le cul-de-sac de Douglas pour explorer la tumeur, mais cette tentative ne lui avait pas donné de renseignement. Cette première intervention eut lieu le 20 octobre et ne donna lieu à aucun incident. Après avoir laissé le malade se reposer et l'intestin se désinfecter pendant un mois je pratiquai l'ablation de la tumeur. Ce nouvel acte opératoire eut lieu le 21 novembre avec l'assistance de M. Durand.

Je menai une incision circonscrivant l'anus et se prolongeant en arrière dans la rainure interfessière jusqu'au coccyx dont je réséquai deux centimètres au cours de l'opération. La dissection des parties inférieures du rectum ne présenta rien de particulier. La section des releveurs, la séparation d'avec la prostate, l'ouverture du cul-de-sac péritonéal ne donnèrent lieu à aucun incident et le rectum fermé et bourré de gaze iodoformée, commença à descendre. La tumeur n'était pas encore perceptible à travers la paroi rectale et j'attaquai alors le méso-rectum pour libérer l'intestin plus haut. Il descendit en entier. Alors la première portion de l'S iliaque apparut et je ne sentais toujours pas la tumeur. Je commençai à être inquiet et dus introduire la main dans l'excavation pour trouver le néoplasme. Une section nouvelle du méso amena enfin la tumeur sous le doigt et sous l'œil. L'intestin fut lié transversalement et coupé au-dessous de la ligature. Voici la pièce ; comme vous pouvez le voir, elle mesure une longueur de 55 centimètres.

Je vous dirai rapidement que les suites opératoires furent simples, bien que je n'aie pas pu fixer à la peau le

bout supérieur de l'S iliaque sectionné et que j'aie dû l'abandonner dans l'excavation avec un bon tamponnement à la gaze antiseptique. La plaie périnéale a été rétrécie en avant par quelques points de suture, mais non fermée complètement. Les sutures n'ont porté que sur les plans musculaires et la peau ; le cul-de-sac péritonéal n'a pas été l'objet d'une fermeture spéciale.

Aujourd'hui, le malade, complètement guéri, demande à sortir de l'hôpital ; son anus iliaque fonctionne bien, il a déjà engraissé et il ne reste plus au périnée qu'une légère fistulette peu gênante et dont je ne m'occuperai pas.

De cette observation je veux tirer deux considérations intéressantes, l'une au point de vue du diagnostic, l'autre au point de vue du manuel opératoire. Tout d'abord cette tumeur qui siégeait à 40 centimètres environ de l'anus a été sentie indubitablement par le toucher rectal. Evidemment ce fait ne peut s'expliquer que par une invagination de l'S iliaque dans le rectum. C'est là une circonstance qu'il est bon, je crois, de signaler car vous avez vu quel étonnement et même quelle crainte j'ai éprouvés pendant que je déroulais le gros intestin sans voir venir la tumeur qui était mon objectif.

En second lieu ceci démontre jusqu'à l'évidence que l'on peut enlever des portions considérables d'intestin sans avoir à entamer d'une façon sérieuse la ceinture pelvienne. Du moment que l'on ne veut pas faire la résection du rectum avec anastomose des deux bouts et conservation du sphincter à la manière de Kraske — et cette opération est aujourd'hui abandonnée avec juste raison par la plupart des chirurgiens, — on peut se contenter du vieux procédé de Lisfranc amélioré par Verneuil.

M. Durand. — Je veux ajouter quelques mots à la communication de M. Vallas afin de justifier la conduite tenue vis-à-vis du bout supérieur du rectum quand on eut chez ce malade pratiqué l'ablation de la tumeur.

Il importe d'abord de rappeler que la Société s'est prononcée nettement, lors de la discussion qui a eu lieu récemment ici sur le traitement du cancer rectal, pour l'établissement d'un anus iliaque définitif. Nous avons renoncé à utiliser pour la défécation la portion d'intestin qui s'étend entre l'anus iliaque et le point où porte la section quand secondairement on enlève la tumeur. Que va dès lors devenir ce segment intestinal ? Sans doute il

faut le fixer au périnée par une couronne de sutures quand ce temps n'offre aucune difficulté, mais si on ne peut le faire qu'au prix de tiraillements, il faut s'en abstenir, car on court des dangers. On a vu, en effet, l'intestin distendu se sphacéler soit primitivement, soit secondairement et amener ainsi de formidables accidents septiques.

On a conseillé alors de se débarrasser de cet intestin, inutilisable et dont on ne savait que faire, en en pratiquant le retournement à travers l'orifice iliaque. Cette manœuvre a réussi parfois, mais Quénu qui l'a proposée a eu des échecs, et n'a pu la réussir. Il la qualifie dès lors de manœuvre d'exception. Si son auteur ne la préconise pas plus chaudement, n'y-a-t-il pas lieu de s'en défier et pouvons nous la recommander?

On a pensé plus récemment à supprimer ce segment d'intestin, dans certains cas au moins de cancer haut situés, ce qui était le cas chez le malade que M. Vallas vient de vous présenter, par l'opération dite abdomino-périnéale. Sans doute le but principal de cette intervention n'est pas de supprimer ce morceau d'intestin mais de donner plus de jour et d'agrandir le domaine des interventions radicales, cependant on peut l'étudier ici à ce point de vue puisque le malade présenté pouvait offrir une indication de cette opération. Or, si nous regardons quelle est la léthalité obtenue jusqu'ici, nous voyons dans le livre récent de Quénu que sur 16 cas, on a eu 8 morts, soit 50 °/₀. De plus, ce chiffre correspond aux malades des deux sexes, chez l'homme on n'a pas encore obtenu un succès. Quénu rapporte 7 cas avec 7 morts et des renseignements que j'ai pu me procurer dernièrement, il résulte que ces résultats déplorables ne se sont pas améliorés. Si donc on avait adopté chez ce malade une intervention abdomino-périnéale, on faisait une opération qui n'a donné jusqu'ici aucune guérison opératoire. Nous ne pouvons donc pas légitimement la proposer.

Que faire de ce bout d'intestin qui ne peut être retourné et qui, trop court, ne peut, sans risque, être amené à la peau ? Je crois qu'il faut tout simplement l'abandonner au fond de la plaie périnéale. J'ai eu l'honneur, l'an dernier, de présenter à la Société un malade que j'avais traité de cette façon et j'ai pu voir que cette manière de faire n'offre pas de grands inconvénients. Il me semble qu'elle en a deux : l'un immédiat, l'autre consécutif. Le premier consiste en la possibilité de l'infection de la plaie par les liquides qu'y verse l'intestin. On

peut facilement se mettre à l'abri de cette infection. D'abord, il est possible d'atténuer la septicité de ces liquides en laissant un temps suffisant entre l'établissement de l'anus de Littre et l'ablation de la tumeur, temps qui est mis à profit pour la désinfection relative, par des lavages, de notre segment intestinal. De plus, rien n'est plus facile que d'obturer son extrémité inférieure. On peut le suturer. M. Gangolphe l'a fait comme il l'a dit ici il y a quelques jours, mais il dut faire sauter sa suture. On peut encore mettre sur cet orifice une ligature ou une pince à demeure comme je l'ai fait sur le malade présenté l'an dernier. On laisse ainsi à la plaie périnéale le temps de se fermer en partie et de recouvrir les portions qui restent ouvertes de bourgeons charnus assez solides pour résister à l'infection. Ces quelques jours gagnés suffisent à conjurer le danger et à nous mettre à l'abri de ce premier inconvénient. Le second inconvénient est la persistance d'une fistulette périnéale qui va servir de voie d'échappement aux liquides sécrétés par le segment d'intestin. Cet inconvénient est bien minime comme on a pu le voir sur le malade de M. Vallas, celui de M. Gangolphe et sur le mien. La fistule donne très peu et un petit linge mis au fond du pantalon suffit à préserver le malade de toute souillure. Je crois donc que en l'état actuel de nos connaissances, il faut se contenter le plus possible de la voie périnéale et abandonner, après l'avoir momentanément fermé, le bout supérieur du rectum au milieu de la plaie opératoire qu'on aura méthodiquement tamponnée. On réalise ainsi une intervention bénigne qui n'a que de très minimes inconvénients.

Séance du 11 *janvier* 1900. — Présidence de M. Gayet

M. Durand lit le procès verbal de la séance du 4 janvier 1900.

Le procès verbal est adopté.

***

M. Gayet prononce l'éloge funèbre de M. le docteur Marcus, médecin-major de l'armée, répétiteur à l'Ecole du service de Santé militaire, membre correspondant de la Société de Chirurgie.

Il adresse à la veuve de cette nouvelle victime de la science, à ses enfants et à ses collègues les condoléances de la Société.

Sur la proposition de son président, la Société décide de lever la séance en signe de deuil.

On procède alors immédiatement à des présentations de malades qui ne sauraient être renvoyées.

***

TUMEUR MALIGNE DU PHARYNX. — PHARYNGECTOMIE LATÉRALE AVEC RÉSECTION D'UNE MOITIÉ DE L'OS HYOIDE. — GUÉRISON.

M. Vallas présente un malade auquel il a pratiqué la pharyngotomie transhyoïdienne pour réaliser l'ablation d'une tumeur maligne du pharynx. Il dut, pour se donner du jour, enlever la moitié droite de l'os hyoïde et, faire au cours de l'opération, une trachéotomie. Il fait remarquer que les différentes fonctions du pharynx s'effectuent bien et que l'état général est excellent,

Cette observation sera le sujet d'un mémoire dont M. Vallas réservera la primeure à la Société.

***

ECTOPIE DOUBLE CONGÉNITALE DES DEUX TESTICULES. — HERNIE GAUCHE ÉTRANGLÉE. — GANGRÈNE SEPT HEURES APRÈS LE DÉBUT DES ACCIDENTS. — RÉSECTION INTESTINALE. — BOUTON DE VILLARD. — GUÉRISON.

M. Nové-Josserand présente un malade âgé de onze ans et demi qui était porteur d'une ectopie testiculaire double, déterminant seulement de temps à autre quelques coliques. Le 19 novembre 1899, à 10 heures du matin, il fut pris brusquement de douleurs abdominales, vomissements, arrêt des matières et des gaz, bref tout le cortège de la hernie étranglée typique. L'examen montrait dans la région inguinale gauche une tumeur du volume d'une mandarine, allongée dans le sens du cordon, nettement intra-pariétale, dure, tendue, très douloureuse.

Opération le 19 à 5 h. 1/2 du soir, soit 7 h. 1/2 après le début des accidents. Incision oblique ouvrant le canal inguinal dans toute sa longueur. L'aponévrose du grand

oblique étant incisée, on trouve de suite l'intestin, apparemment dépourvu de sac. Intestin grêle long de 12 centimètres environ, rouge, parsemé de plaques ecchymotiques et très aminci sur une surface ayant les dimensions d'une pièce de 2 francs, sur un point du bord convexe. Le testicule, assez bien développé, se trouve dans le canal inguinal, près de son orifice externe, ce dernier est fermé.

En raison du doute sur la vitalité de l'intestin, on le réséqua sur une étendue de 12 centimètres et on fait l'entérorraphie avec un bouton de Murphy-Villard. La cure radicale est remise à une époque ultérieure.

Suites très simples. Bouton rendu au bout de quinze jours. Guérison.

Le 20 décembre, c'est-à-dire au bout d'un mois, on fait des deux côtés l'orchidopexie, suivie de la reconstitution de la paroi suivant la méthode de Bassini. Les testicules étaient assez volumineux, surtout le gauche, leur abaissement fut assez facile après libération complète du cordon et cure radicale de la hernie qui persistait du côté droit.

Aujourd'hui ce malade est guéri. Je le présente comme méritant d'attirer l'attention aux différents points de vue suivants :

D'abord c'est un cas très pur de hernie inguino-interstitielle étranglée, lésion qui paraît rare, à en croire les classiques, et très grave, puisque celles qu'on rapporte se sont toutes terminées par la mort (Jaboulay *in* Le Dentu et Delbet).

Cette gravité est-elle due à des circonstances favorisant l'altération très rapide de l'intestin ? On pourrait se le demander en voyant que chez mon malade opéré 7 heures et demie après le début des accidents, il a paru prudent de réséquer l'anse intestinale herniée.

Comme autre particularité, la hernie de ce malade présentait celle très frappante de n'avoir pas de sac apparent. La cure radicale faite un mois après, ne m'a pas permis de me rendre un compte exact de la disposition du péritoine, mais j'incline à penser que cette absence n'était qu'apparente, le sac très aminci s'étant probablement ouvert dès que l'incision du grand oblique eut fait disparaître la résistance qui contenait la hernie en avant.

Enfin ce petit malade est, de plus, un résultat très intéressant de double orchidopexie. Les testicules, sans être tout à fait pendants au fond des bourses, sont du

moins bien au-dessous de l'orifice externe du canal inguinal : ils sont assez mobiles, non douloureux, et comme leur volume et leur consistance se rapprochent assez de la normale, on peut espérer qu'ils achèveront de se développer et que ce jeune garçon deviendra un jour un homme véritable.

*
* *

EXOSTOSES OSTÉOGÉNIQUES MULTIPLES ET MALFORMATIONS CONGÉNITALES DES ORTEILS

M. Tixier. — Au nom de M. Maurice Pollosson, j'ai l'honneur de présenter aux membres de la Société un jeune malade atteint d'exostoses multiples. Il est venu à l'Hôtel-Dieu où il a été reçu à la salle Saint-Joseph pour se faire extirper quelques-unes de ces tumeurs qui le gênaient dans la marche.

Voici l'histoire de ce jeune homme. Il est âgé de 21 ans et exerce la profession de cordonnier. Il jouit d'une bonne santé habituelle ; il est vigoureux.

Son père est mort d'une pleurésie ; il a deux sœurs et un frère en bonne santé. Aucun membre de sa famille ne présente de malformation ; pas de pied-bot, pas de bec de lièvre, etc. Un de ses petits neveux, âgé de 7 ans, présentait cependant une petite exostose à l'extrémité inférieure du fémur.

Personnellement, il n'a fait que deux maladies graves : une fièvre dite muqueuse à 13 ans, et à 14 ans une rougeole légère sans complication. Pas de rachitisme dans l'enfance ; il a été nourri par sa mère. C'est à l'âge de 15 ans qu'il se serait aperçu pour la première fois de l'existence d'une tumeur osseuse sur le premier métatarsien du pied droit. Puis rapidement, d'autres petites tumeurs semblables se seraient développées à l'humérus, au tibia, etc. Il y a quelques années (4 ou 5 ans (?), il aurait fait une chute sur le coude gauche, et c'est à partir de ce moment qu'il aurait présenté à ce niveau la déformation que nous signalerons plus loin.

L'examen clinique, opératoire et radiographique du squelette de ce malade nous a révélé une série de particularités très intéressantes.

L'examen clinique nous révèle la présence d'une quantité considérable d'exostoses, l'existence de malformations congénitales des orteils, et enfin d'une série de malformations acquises du squelette.

Les exostoses sont au nombre de 80 à 100. Elles siègent

sur les os longs : fémur, tibia, humérus, etc. ; sur les os plats : omoplate, côtes, clavicules ; sur les petits os du pied et de la main ; celles-ci en quantité véritablement anormale. Elles sont d'une consistance, d'un volume, d'un développement habituels ; nous n'insistons pas.

Les malformations congénitales portent sur les pieds. Ce jeune homme a, de chaque côté, six orteils. Ce sont les cinquièmes orteils qui sont comme dédoublés et forment deux petits orteils moins longs, moins volumineux que les mêmes orteils normaux. Ils sont munis d'un ongle et la palpation permet de constater la présence d'un squelette complet pour chacun d'eux.

Le système osseux est atteint de toute une série de malformations acquises, sur lesquelles nous ne ferons que passer. Les deux avant-bras sont courts, incurvés en avant ; c'est à gauche surtout que cette déformation est manifeste. De ce côté, l'extrémité supérieure du radius est luxée en haut et en arrière, elle fait saillie directement sous la peau. Le radius est remonté sur la face postérieure de l'humérus et sa cupule roule sous le doigt qui l'explore. Le cubitus du même côté est raccourci ; il n'a que 17 cent. de long, alors que le radius en a 21.

Du côté droit, les mêmes lésions semblent exister, mais à un degré moindre, le radius n'est que subluxé en haut et en arrière, il n'y pas de luxation vraie ; le cubitus est moins incurvé.

Les extrémités inférieures du tibia et du péroné des deux jambes sont comme englobées dans une masse osseuse irrégulière à aspérités nombreuses qui semblent constituée par des exostoses agglomérées.

Les mensurations des os du squelette nous ont révélé une diminution générale de la longueur des os des bras et des membres inférieurs par rapport à la taille du sujet (d'après les recherches d'Etienne Rollet).

Les mains sont déjetées sur le bord cubital, surtout du côté gauche (côté de la luxation du radius), les articulations du poignet jouissent d'une laxité extrême, elles sont criblées de petites exostoses ; pas de mollesse spéciale des métacarpiens ou des phalanges. Ce garçon est vigoureux et peut serrer énergiquement. D'ailleurs, il ne présente aucun trouble subjectif digne d'être signalé.

Quelques-unes de ces exostoses mal placées aux pieds le gênaient et c'est pour cela qu'il venait à l'hôpital. Il nous a demandé d'en pratiquer l'ablation.

Cette opération a consisté dans l'excision d'une volumineuse exostose située sur le bord interne du premier

métatarsien du pied droit, d'une autre tumeur moins grosse implantée sur la face externe du sixième orteil du pied gauche, et enfin d'une petite exostose développée aux dépens de la face dorsale de la première phalange du médius gauche. Les renseignements recueillis au cours de cette intervention, sont peu intéressants, nous avons eu à faire à des exostoses typiques à forme sessile. Aux pieds, elles étaient constituées en leur centre par du tissu osseux spongieux, à la main elle n'était formée presque que de cartilage. Ces trois petites tumeurs ont été recueillies avec soin et ont été livrées à l'examen histologique de M. Dor.

Enfin, l'examen radiographique a été pratiqué par M. Destot. Nous possédons de très belles radiographies des deux avant-bras et des mains, ainsi que des deux pieds. Voici d'après M. Destot, ce que nous montre l'exploration radiographique :

1° Il existe des déformations dans la direction générale des os. Ainsi les cubitus (surtout le gauche) sont incurvés.

2° Il y a atrophie portant sur la longueur totale. Ainsi raccourcissement de près de 4 centimètres du cubitus gauche par rapport au cubitus droit, etc.

3° L'analyse des extrémités osseuses démontre en dehors des exostoses que les cartilages de conjugaison ont été bouleversés. Ainsi, d'une part, le cartilage de conjugaison de l'extrémité inférieure du radius découpe en coin l'épiphyse de l'os, au lieu de laisser au-dessous de lui une extrémité en cône tronqué ; d'autre part, ces cartilages ont donné lieu à des poussées inégales. L'inégalité de poussée osseuse entre les deux os de l'avant-bras, surtout à gauche, semble s'expliquer par ce fait que les deux os paraissent avoir été frappés à un certain stade, par un processus entravant l'ossification, comme dans le rachitisme ; puis, le cartilage reprenant ses fonctions a poussé brusquement et inégalement suivant les lésions constatées.

4° Aux doigts, sur les métacarpiens et les phalanges, il existe des exostoses ordinaires. Mais on ne peut pas dire que le gonflement des têtes soit cartilagineux. La moelle osseuse et l'élargissement des mailles donnent les mêmes apparences claires en radiographie. Mais entre la dyschondroplasie et les lésions observées, il existe cette différence que dans notre cas on observe les mailles, l'architecture, la trabéculation osseuses, tandis que, dans la

dyschondroplasie l'os est remplacé par des masses claires sans mailles ni trabéculation.

De ces connaissances cliniques et anatomo-pathologiques peut-on déduire quelques conclusions concernant la nature de ces exostoses ?

En faveur de l'origine infectieuse de cette affection, nous avons, chez notre malade, l'apparition d'une rougeole un an avant la poussée ostéogénique. Mais jamais on n'a signalé comme complication de cette maladie des troubles d'accroissement aussi considérables.

L'origine dystrophique, rachitique a pour elle ces troubles du côté des cartilages de conjugaison, ces incurvations, ces raccourcissements des segments de membres, mais un rachitisme tardif suffirait-il à expliquer la multiplicité des exostoses ?

La constatation de *malformations congénitales* du côté des orteils plaiderait pour l'origine congénitale de ces exostoses. Cette affection rentrerait ainsi dans le domaine de la tératologie, Déjà, en 1884, dans un article du *Lyon Médical* intitulé : « Vices de développement et tumeurs », M. Maurice Pollosson attirait l'attention avec observations à l'appui sur la fréquence de la coexistence chez le même individu, de malformations congénitales et de tumeurs. Sans vouloir donner, à propos de notre cas, aucune conclusion ferme sur la pathogénie des exostoses, il était intéressant de constater cette coexistence de polydactylie et d'exostoses ostéogéniques.

Séance du 18 janvier 1900. — Présidence de M. Gayet.

M. Durand lit le procès-verbal de la séance du 11 janvier 1900, il est adopté.

***

A PROPOS DE LA TRÉPANATION DU BASSIN DANS LA PSOITE SUPPURÉE.

M. Gangolphe. — Il vient d'être fait à Lyon par M. Jeandidier une thèse sur le traitement de la psoïte suppurée. On y passe en revue les différents traitements, mais on oublie d'attribuer à M. Gangolphe, l'idée de traiter la psoïte suppurée par la trépanation du bassin. Il l'a

pratiquée le premier en 1886 : sa trépanation portait à cinq travers de doigt en arrière de l'épine iliaque antéro-supérieure et à trois au-dessous de la crête iliaque. Cette donnée permet d'éviter les vaisseaux fessiers. En 1888, il inspira la thèse de Condamin, qui formule pour l'opération une donnée plus simple : il indiquait un point situé au milieu de la ligne allant de l'épine iliaque postéro-supérieure à l'antéro-supérieure. M. Condamin montrait que le muscle psoas est dans une véritable gaine ostéo-fibreuse et que le meilleur moyen d'ouvrir et de drainer cette gaine au point déclive c'est de trépasser l'ilium. Il a cru devoir faire la critique de cette thèse parce qu'elle ne donne ni à M. Condamin, ni à lui-même la place qui leur revient dans le traitement de la psoïte suppurée.

M Condamin n'a ni inspiré, ni jugé cette thèse. Il aurait, s'il l'avait inspirée, fait rendre à M. Gangolphe ce que, mieux que personne, il sait lui appartenir.

M. Gangolphe vient de citer quatre cas de trépanation. M. Condamin en connaît quatre autres, un de Brousse, trois de Forgues. Il a inutilement tenté de se les procurer.

⁂

DES CORPS ÉTRANGERS FERRUGINEUX DE L'ŒIL

M. Gayet fait une communication sur les corps étrangers ferrugineux de l'œil enlevés par l'aimant. Il a fait venir un aimant d'Haab, pesant 60 kilogs, pouvant supporter jusqu'à 40 kilogs. Il a beaucoup étudié l'action de cet aimant ; il était, au début, disposé sur une sorte d'affût de canon, ce qui était déplorable car il était très difficile à mouvoir. Il fallait rendre l'instrument mobile et pour cela, il le suspendit à une moufle. Le malade est étendu sur un lit, au besoin on l'anesthésie, on peut appliquer l'aimant exactement au point où l'on veut le faire agir. Il a, par ce procédé, retiré une grande quantité de corps ferrugineux. Lorsque les corps sont volumineux il n'y a rien à faire, l'œil est perdu, il faut l'énucléer, l'aimant n'a pas grand intérêt. Pour les corps plus petits les les résultats de cette méthode sont excellents.

L'aimant ne sert pas seulement au traitement mais au diagnostic. Ainsi un malade est blessé par un corps étranger, il sent une douleur violente dans l'œil, mais il est presque toujours persuadé que le corps étranger est sorti. L'aimant sert à faire ce diagnostic : on le pro-

mène sur l'œil et, à un moment donné, le malade fait un mouvement réflexe brusque et accuse une vive douleur causé par le déplacement du corps étranger dont la présence est ainsi révélée. Quelquefois on est assez heureux pour voir au même moment le morceau de fer sortir de l'œil et sauter vivement sur l'aimant. Parmi les malades, les tailleurs de pierre, victimes fréquentes de semblable accident, qui ont un corps étranger dans l'œil, disent toujours que c'est un éclat de pierre. Or depuis que M. Gayet opère avec l'aimant, 16 fois sur 20 il a constaté que le corps est, contrairement aux dires du malade, une parcelle de l'outil. Le fer et non la pierre paraît avoir le poids nécessaire sous un petit volume pour pénétrer dans l'œil.

Le plus petit des corps étrangers qu'il présente a seul refusé, à cause de sa masse extrêmement minime, d'obéir à l'aimant.

M. Batut n'a pas eu d'accidents dans les corps étrangers des yeux, qu il a eu à soigner. Il a vu Terson faire l'énucléation rapide de l'œil pour un éclat de pistolet chez un enfant. Dans un autre cas, un enfant de 14 ans fut amené à la clinique de Terson pour un corps étranger de l'œil qu'on supposait être un éclat de pierre, car il l'avait reçu en cassant des cailloux ; à la kératotomie, on trouva deux fragments de quartz dans la chambre antérieure ; malgré une rapide intervention il y eut un phlegmon suivi de phtisie de l'œil. Il y a un an et demi, à Desgenettes, un soldat fit partir un fusil de chasse, un débris de capsule pénétra dans l'œil ; on fit la kératotomie inférieure, le malade eut une légère cataracte superficielle et fut réformé.

M. Gayet a simplement voulu dire que chez les tailleurs de pierre, le corps étranger est le plus ordinairement métallique et peut, dès lors, être décelé et souvent enlevé par l'aimant. Mais il a, comme tout le monde, vu des cas où cette loi n'est pas vérifiée et a souvent aussi retiré des fragments de pierre.

Il termine en rappelant que le fer est le seul corps attiré par l'aimant, de sorte que cette méthode ne convient qu'aux corps étrangers de cette nature. Les tailleurs de pierre fournissent fréquemment l'occasion de l'appliquer, mais il faut savoir au besoin recourir aux méthodes ordinaires de la chirurgie oculaire.

Il insiste sur la gravité des blessures par morceaux de cuivre et surtout par débris de capsule. Un auteur a écrit que « un œil qui a reçu un fragment de capsule suppure toujours ». Il faut donc se défier du cuivre.

Séance du 25 janvier 1900. — Présidence de M. Gayet.

M. Durand lit le procès-verbal de la séance du 18 janvier 1900, il est adopté.

*
* *

A PROPOS DU PROCÈS-VERBAL

M. Ruotte à propos de la trépanation du bassin dans la psoïte suppurée rapporte un cas qu'il a traité par cette méthode. La trépanation est habituellement facile, cependant il a rencontré des difficultés tenant à la dureté et à l'épaisseur de l'os. Il a pu savoir que les observations citées récemment ici ne se rapportent pas à des trépanations du bassin pour psoïte aiguë suppurée. Celle de Brousse a trait à un abcès froid, celles de Forgues ne concernent pas non plus des cas de psoïte. Il n'y a donc que 4 cas de trépanation du bassin dans la psoïte aiguë suppurée.

M. Vincent a eu l'occasion de pratiquer la trépanation du bassin pour une psoïte tuberculeuse il y a 15 jours.

*
* *

RÉSECTION D'APPENDICE A FROID

M. Goullioud présente un appendice enlevé à froid. Il a été sectionné complètement par les phénomènes aigus survenus lors de la première poussée subie par le malade. Une portion est attachée au cœcum, l'autre constitue une cavité close. Le malade était entré il y a six mois dans le service avec un phelgmon de la fosse iliaque, M. Goullioud pratiqua l'ouverture classique de l'abcès il trouva des matières fécales, indice d'une perforation. La plaie s'est cicatrisée et il s'est créé une cavité, close dans l'extrémité de l'appendice. Il a trouvé 4 fois sur 12 cas une cavité close. Cette dernière n'est donc pas toujours la cause de l'appendicite, mais elle joue un rôle dans la pathogénie des accidents.

M. Bérard demande quel était l'état de la région cœcale au moment de l'opération pour les phénomènes itératifs ; le cœcum et l'appendice étaient-ils libres ou environnés d'adhérences péritonéales ?

M. Goullioud. —Il y avait des adhérences.

M. Bérard a vu un malade opéré à chaud d'un abcès il y a 6 mois à Constantinople. Quand il dut intervenir une seconde fois il ne trouva aucune bride dans la région cœcale, l'appendice, accolé au cœcum, était le siège d'un nouveau processus aigu. Il était perforé et avait provoqué une péritonite suppurée généralisée trois heures après le début des accidents. La laparotomie ne sauva pas le malade.

M. Vallas a opéré des appendicites à froid à chaud et à tiède et a trouvé souvent à froid la disposition que vient de décrire M. Goullioud. Il ne croit pas que la cavité close soit la cause ordinaire des accidents. il pense plutôt que c'est dans la partie de l'appendice en rapport avec le cœcum que se fait la rechute. Les lésions vont d'une simple ecchymose à une muqueuse lardacée et l'amèneraient à adopter, pour expliquer les accidents de l'appendicite à rechûte, la théorie de l'inflammation chronique des organes lymphoïdes appendiculaires.

M. Condamin a opéré, il y a quelques jours, une jeune femme entrée dans le service de M. Laroyenne pour une appendicite. Elle avait des douleurs dans la fosse iliaque droite, le point de Mac Burney, de la température jusqu'à 40°, sans aucun empâtement dans la région. Il attendait la chute de la température pour intervenir à froid. La température se maintenant et un frisson violent s'étant produit il fit une laparotomie latérale. L'appendice était peu volumineux, sans lésions inflammatoires. Il y avait une plaque jaune sur la portion de l'intestin grêle qui touche au cœcum. Il referma l'abdomen laissant l'appendice. La malade présenta des lésions muqueuses anales, buccales et cutanées très nettement syphilitiques, et en faisant des recherches il a trouvé que Fournier a décrit des *typhoses syphilitiques* tout à fait analogues à ce qu'a présenté sa malade et pouvant en imposer pour de l'appendicite. Le traitement mercuriel a fait cesser les accidents pseudo-appendiculaires. Il a trouvé que Fournier signale des élévations de la température durant 5, 6 et 7 semaines.

M. Vincent a vu une sœur hospitalière que, depuis 1 an 1/2, on lui demandait d'opérer pour une appendicite. Elle avait des douleurs très vives et des symptômes vésicaux qui lui rendaient la vie impossible. Il refusait d'opérer parce que l'examen objectif ne lui révélait rien d'anormal. Il finit par faire une laparotomie, qu'il considérait comme exploratrice, car il s'attendait à ne trou-

ver aucune lésion. Il ne trouva rien ni du côté du cœcum ni de l'appendice. Il fit cependant l'appendicectomie. La malade guérit sans incident, et depuis trois mois qu'elle a été opérée, elle n'éprouve plus aucune douleur. Dans ce cas il ne s'agit pas de coliques appendiculaires, il y a un inconnu qu'il ne se charge pas d'expliquer.

M. Condamin. — Dans son cas il a suffi de l'incision abdominale pour faire disparaître les douleurs, ou c'est à l'action du traitement spécifique appliqué trois ou quatre jours après qu'il faut rapporter la guérison complète qui est survenue. Il se pourrait donc que dans le cas de M. Vincent ce ne soit pas à l'ablation de l'appendice qu'il faille attribuer la cessation des douleurs.

***

PHARYNGECTOMIE LATÉRALE AVEC RÉSECTION D'UNE MOITIÉ DE L'OS HYOIDE

M. Vallas. — Je vous ai présenté, guéri, à la dernière séance, un malade sur lequel j'ai pratiqué, au mois de septembre dernier, une pharyngectomie latérale étendue avec résection de la moitié droite de l'os hyoïde. Il me fut adressé en septembre dernier par un de nos confrères, laryngologiste distingué, pour une tumeur du cavum pharyngo-laryngé, jugée inopérable par les voies naturelles. La tumeur apparaissait au fond de la bouche comme une saillie rouge, framboisée, s'élevant un peu au-dessus du niveau de la langue quand celle-ci était abaissée, et venant manifestement de la partie droite de la région épiglottique. L'exploration au doigt ne donnait pas d'indications bien plus précises, car il était impossible de la faire profonde et prolongée : la tumeur, en effet, très vasculaire et très douloureuse saignait au moindre contact et le malade résistait par des mouvements de défense instinctive.

Le malade insistant pour être débarrassé à tout prix, je me décidai, un peu a contre-cœur je l'avoue, à tenter une intervention radicale. Pensant que la tumeur avait pris naissance sur le côté droit de la base de la langue, dans la région épiglottique, je résolus de faire comme premier temps, une pharyngotomie transhyoïdienne. Je la pratiquai suivant le manuel opératoire que j'ai décrit, après avoir, au préalable, fait la ligature des linguales. Arrivé dans le pharynx, je vis immédiate-

ment que la tumeur avait une base beaucoup plus étendue que je ne le croyais ; en effet, non seulement l'épiglotte était détruite par le cancer, mais le repli glosso-épiglottique droit et toute la paroi latérale droite du pharynx étaient envahis par le néoplasme.

A ce moment, se produisit un incident qui décida de la nature de l'intervention que j'allais pratiquer. Les manœuvres d'exploration que je venais de faire produisirent, dans le tissu friable et vasculaire de la tumeur, une hémorrhagie veineuse abondante. En face de l'asphyxie menaçante, par introduction du sang dans les voies aériennes, je fis rapidement une trachéotomie et mis en place la canule-tampon de Trendelenburg. J'avais déjà, par conséquent, une longue incision médiane s'étendant à peu près sur toute la hauteur du cou. Pour pouvoir me rendre maître de l'hémorrhagie, il me fallait encore voir la paroi latérale du pharynx. Alors je réunis à l'incision médiane l'incision de la ligature de l'artère linguale droite. D'un coup de ciseau transversal, je coupai la membrane thyro-hyoïdienne au-dessous de l'os hyoïde, et, dès lors, le vaste lambeau compris entre ces deux incisions faites à angle droit tomba comme un rideau et découvrit toute la région. Je pus donc, tout à mon aise, extirper la tumeur. Elle s'étendait, en hauteur, de la limite inférieure du pharynx à la région amygdalienne et, en largeur, occupait toute la paroi latérale du pharynx. La moitié droite de l'os hyoïde, qui adhérait par sa face profonde à la tumeur, fut emportée avec elle. La perte de substance faite au pharynx mesurait 10 à 11 cent. de hauteur, sur 6 de largeur, et la pharyngienne inférieure fut liée à un centimètre environ de son origine sur la carotide externe. La plaie fut tamponnée à la gaze aseptique, la peau suturée par dessus, sans suture isolée de la muqueuse pharyngienne, et une sonde œsophagienne passée par les fosses nasales pour alimenter le malade.

La canule trachéale fut enlevée le cinquième jour, la sonde œsophagienne après trois semaines. Aujourd'hui, le malade avale assez facilement les liquides, et il a déjà engraissé de 6 kilos.

Comme vous avez pu le voir, Messieurs, il s'agit ici d'une *pharyngectomie*. Les cas d'intervention sur le pharynx sont encore assez peu nombreux pour qu'on puisse en faire rapidement l'histoire.

C'est Malgaigne qui, le premier, a proposé pour aborder cette cavité, une opération qu'il appela laryngotomie

sous-hyoïdienne et qui mérite plus justement l'appellation de pharyngotomie sous-hyoïdienne. Il ne la pratiqua pas lui-même et les cas de Prat et Follin sont les premiers connus dans la science.

Dès 1870, Langenbeck reconnut que l'incision sous-hyoïdienne transversale de Malgaigne était insuffisante, quand l'intervention intra-pharyngée était un peu complexe, et quelques années après, Axel Iversen ajoutait à l'incision transversale sous-hyoïdienne une incision latérale, verticale, descendant au-devant de la gaine des vaisseaux. Cette incision à lambeaux lui permit d'enlever un certain nombre de tumeurs du cavum pharyngo-laryngé.

Aplavin fit un nouveau pas, et, ne trouvant pas le jour encore suffisant, — il avait probablement affaire, comme dans mon cas, à une tumeur remontant plus haut vers la région amygdalienne — il proposa de sectionner la grande corne de l'os hyoïde pour permettre un écartement plus considérable des lambeaux.

Vous voyez que je suis allé encore encore plus loin que ces auteurs, puisque j'ai pratiqué non-seulement l'ostéotomie de la corne hyoïdienne, mais la résection de toute cette portion de l'os. Je puis vous assurer que j'ai obtenu de cette façon un jour énorme et une facilité considérable pour évoluer dans la cavité pharyngienne. J'avais sous les yeux non-seulement les parois du pharynx inférieur dans toute leur étendue, mais aussi le larynx dont l'orifice glottique était visible et tangible et sur la face postérieure duquel il eût été facile d'agir tout à l'aise. Je vous ai présenté le sujet qui a subi cette opération pour vous montrer que la résection d'une moitié de l'os hyoïde n'entraîne à sa suite aucun trouble fonctionnel important.

J'ai proposé, il y a déjà trois ans, la pharyngotomie transhyoïdienne, destinée dans mon esprit, à remplacer la pharyngotomie sous-hyoïdienne de Malgaigne, comme donnant plus de jour et étant moins dangereuse. Dans une thèse de la Faculté de Paris, de 1897, M. le Dr Lacour a combattu mes conclusions. Il reste fidèle à l'opération de Malgaigne, parce que, dit-il, la pharyngotomie transhyoïdienne, excellente pour aborder la base de la langue, est inférieure à son aînée pour toutes interventions sur le pharynx inférieur. Il cite à l'appui de son opinion un grand nombre d'opérations très compliquées dont il fait honneur à la pharyngotomie sous-hyoïdienne de Malgaigne.

Je n'ai pas l'intention de discuter devant vous cette question. Il me suffira de vous dire — et je m'en expliquerai plus longuement ailleurs, — que je reste persuadé que la pharyngotomie transhyoïdienne, *bien faite*, donne autant, sinon plus de jour, que la sous-hyoïdienne, et à ce titre, je remercie mon collègue, M. Vincent, qui vous a rapporté dans une précédente séance, une très belle observation plaidant dans ce sens.

Je reste, en outre, persuadé, que les indications des pharyngotomies pures, sus, sous ou trans-hyoïdiennes, seront toujours limitées. Les corps étrangers, les tumeurs bénignes et énucléables du vestibule, les cancers limités à l'épiglotte, sont seuls justiciables de ces opérations relativement simples. Dès que la tumeur s'est infiltrée dans les parois latérales, il faut d'autres incisions. Je n'ai pas eu l'idée de qualifier l'opération que je vous ai décrite de pharyngotomie transhyoïdienne, et je pense que M. le Dr Lacour a eu tort de rapporter à la pharyngotomie sous-hyoïdienne de Malgaigne, pour prouver son excellence, des interventions complexes, telles que celles d'Iversen, d'Aplavin et autres qui ont nécessité des incisions complémentaires dans tous les sens, et qui ont été poussées parfois jusqu'à l'extirpation du larynx. Tous ces cas, comme le mien, doivent être dénommés non des *pharyngotomies*, mais des *pharyngectomies*.

M. Vincent félicite de nouveau M. Vallas de l'heureuse transformation qu'il a fait subir à la chirurgie du pharynx par la méthode dont il a si minutieusement décrit le manuel opératoire et dont il s'occupe maintenant de préciser les indications. Comme M. Vallas, il croit que la pharyngotomie transhyoïdienne médiane ne convient qu'aux cas simples ; dans les cas complexes, quand il s'agit de pharyngectomies, par exemple, il importe de se donner plus de jour latéralement. Il avait songé à couper en deux, par un coup de cisaille donné horizontalement, la moitié de l'os hyoïde du côté où on veut obtenir du large. On éviterait ainsi les sections musculaires et les troubles qui peuvent en résulter. Il croit que cela vaudrait mieux peut-être que de reséquer l'os hyoïde ou du moins une de ses moitiés. Il pense que l'épiglotte a quelque utilité dans la déglutition et qu'il faut, autant que possible, la respecter.

M. Vallas est de l'avis de M. Vincent pour laisser en place l'os hyoïde. Il ne croit pas à la possibilité matérielle de sectionner transversalement une moitié de l'hyoïde.

M. Gayet lui demande s'il enlèverait l'os hyoïde dans le seul but de se donner plus de jour.

M. Vallas. — Dans son cas, se sont les circonstances qui lui ont forcé la main, mais, habituellement, il chercherait à ne pas enlever l'os hyoïde et à se donner du jour autrement. Il le réséquerait cependant de parti-pris, s'il le trouvait envahi par le néoplasme.

Séance du 1er février 1900. — Présidence de M. Gayet.

M. Durand lit le procès-verbal de la séance du 25 janvier; il est adopté.

***

INCURVATION DE LA DIAPHYSE FÉMORALE CONSÉCUTIVE A UNE OSTÉOMYÉLITE DE L'ENFANCE

M. Vallas relate l'observation d'un homme de 24 ans, entré dans son service en août 1897 pour une déformation de la cuisse gauche. A 10 ans, il avait eu une affection aiguë caractérisée par de la douleur à la partie inférieure du fémur droit, de la fièvre, un état général mauvais ; puis un abcès s'était formé à la face interne du condyle interne fémoral, s'était ouvert et avait laissé une fistule. Pendant quatre ans, celle-ci avait persisté, s'ouvrant et se fermant alternativement. A 14 ans, il se fit dans une chute, dit-il, une fracture de la cuisse ; mais ce diagnostic repose entièrement sur ses affirmations car il ne vit aucun médecin, et resta au lit six mois sans subir aucun traitement. Il put ensuite marcher, la cuisse était solide; la fistule secrétait un liquide clair comme de l'eau et avait servi de voie d'élimination à quelques séquestres parcellaires.

Trois ans après la chute, la fistule se ferma et il put marcher sans difficulté. Mais il ne tarda pas à être gêné par une incurvation du fémur qui se produisit peu à peu et il dut venir à l'hôpital. On constate une cicatrice gaufrée, adhérente à l'os au-dessus du condyle interne et vers le milieu de la cuisse une saillie douloureuse au palper siégeant manifestement sur la diaphyse fémorale.

La mensuration des membres donne :

De l'épine iliaque à la malléole externe, à droite : 0.75.

De l'épine iliaque à la malléoble externe, à gauche : 0.80.

De l'épine iliaque à l'interligne du genou, à droite : 0.38.

De l'épine iliaque à l'interligne du genou, à gauche : 0.46 (Mensurations prises au compas).

Du grand trochanter à l'interligne du genou, au ruban, en suivant les courbures de l'os, à droite : 0.32.

Du grand trochanter à l'interligne du genou, au ruban, en suivant les courbures de l'os à gauche : 0.39.

La radiographie que présente M. Vallas à la Société montre que tout le fémur a subi une incurvation très marquée à concavité interne. La courbure ainsi produite offre une flèche assez considérable. Elle est très régulièrement convexe et n'offre en aucun point d'angle ressemblant à celui qui se voit d'ordinaire au niveau d'un ancien foyer de fracture. La déformation porte non sur un point isolé mais sur toute la diaphyse.

L'interprétation de cette lésion est difficile en l'absence de diagnostic du traumatisme dont avait souffert le malade, M. Vallas crut d'abord à un cal vicieux consécutif à une fracture de cuisse. Il se décida à pratiquer une ostéotomie longitudinale pour obtenir un redressement et un allongement du fémur. Il intervint le 10 juillet. Il ne trouva pas de trace de cal au niveau de la déformation. Le fémur fut difficilement coupé, l'os étant éburné, compact. La diaphyse fémorale avait une forme triangulaire en lame de sabre offrant l'aspect d'une lésion rachitique. Le malade sort de l'Hôtel Dieu en décembre avec un fémur à peu près droit; il pouvait marcher avec des béquilles. Il revint de Longchêne, en avril 1898 pour des douleurs. Il eut un petit réveil inflammatoire au niveau du foyer ostéomyélitique du condyle. M. Vallas fit une incision de la cicatrice et un curetage du condyle qui renfermait quelques fongosités mais pas de séquestre. Actuellement le malade marche sans canne et a un raccourcissement de 0.06 cm. compensé par un abaissement de l'épine iliaque du côté malade.

Cette observation présente plusieurs points intéressants.

Il est difficile de faire la part de l'ancien traumatisme; malgré l'affirmation de fracture de cuisse faite par le malade, il n'a rien vu qui ressemble à un cal lors de l'intervention et ne pense guère qu'il y ait eu une fracture diaphysaire. Il croirait plutôt que le malade a eu, à ce moment, un décollement épiphysaire de l'extrémité

inférieure. Le traumatisme n'entre pas en ligne de compte dans l'explication de la courbure diaphysaire du fémur.

Il devient difficile, dès lors, de déterminer nettement la nature de ce trouble de croissance de l'os. Ces incurvations diaphysaires ne sont pas très fréquentes dans l'ostéomyélite. Dans cette affection, lorsque dans un segment de membre possédant deux os, les lésions ont détruit le cartilage de conjugaison de l'un sans toucher à l'autre, l'os atteint, cessant de se développer forme la corde de l'arc représenté par l'os solidaire qui s'est incurvé. Ces faits sont étudiés tout au long dans le livre de M. Ollier, qui les a même expérimentalement reproduits. Ce mécanisme ne peut être invoqué.

On peut admettre qu'à la suite des lésions juxta-épyphysaires il y ait eu un trouble de l'ossification dans ces régions et l'os devenu mou, flexible, s'est incurvé sous le poids de la marche par un mécanisme analogue à celui des déformations du rachitisme. Plus tard, les progrès de l'ossification ont surpris l'os dans cette situation et l'y ont définitivement fixé.

On pourrait certainement penser à une déformation rachitique, mais le sujet n'offre aucun autre trouble du système osseux et on doit, jusqu'à plus ample informé, refuser d'admettre le rachitisme local dont l'existence n'est pas suffisamment établie.

On est donc en présence d'une déformation diaphysaire consécutive à l'ostéomyélite. Cette complication est rare, et chacun sait que cette maladie, dont le siège est juxta-épiphysaire, amène surtout des déformations juxta-épiphysaire telles, par exemple, que le double genou qu'a décrit M. Ollier, dans les décollements de l'épiphyse fémorale inférieure.

Cette observation est à discuter et permet de garder quelque doute sur la nature ostéomyélitique de la déformation.

M. Ollier demande si on a radiographié l'extrémité supérieure du fémur, il serait intéressant de savoir en quel état elle est. Dans certains cas d'ostéite juxta-épiphysaire, il arrive que l'inflammation monte et donne une ostéite bipolaire. Si le malade avait eu de l'ostéomyélite bipolaire, il aurait pu avoir une fracture sous-trochantérienne du fémur. Cette fracture restant sous-périostée pouvait ne provoquer nucun défaut de juxtaposition des extrémités osseuses, mais amener, par une consolidation vicieuse, ou par un trouble consécutif, une incurvation de l'axe fémoral. Il est difficile d'admettre

qu'il s'agit ici d'un rachitisme banal. Il existe des déformations bizarres dans certaines ostéo-myélites, il en a observé quelques-unes. Il est cependant difficile d'avoir une opinion ferme sur la pathogénie de cette bizarre déformation.

Au point de vue thérapeutique l'opération pratiquée par M. Vallas, est la seule permettant l'allongement de l'os. C'est lui-même qui l'a le premier préconisée, il est étonné qu'un article récent de la *Revue Orthopédique* l'attribue à Hennequin. Il a, dès 1883, pour la première fois, posé en principe devant la Société de Chirurgie, que le seul moyen d'allonger un os déformé était de pratiquer l'ostéotomie longitudinale.

Il n'ose donc se prononcer nettement sur ce cas intéressant. Il incline pourtant à admettre l'ostéomyélite bipolaire avec fracture sous-trochantérienne.

M. Nové-Josserand s'associe aux réserves formulées par M. Ollier. Les lésions inflammatoires des os peuvent avoir des déformations de mécanisme très varié et on ne doit pas nier le rachitisme inflammatoire; il a vu des cas nombreux d'ostéomyélite du tibia chez l'enfant qui guérissaient en laissant des déformations osseuses dues, non à une fracture, mais au ramollissement de l'os. De même, on peut observer des déviations osseuses dans la tuberculose; dans certains cas de coxalgie, on constate, par la radiographie, des *coxa vara*, par affaiblissement de la résistance du col fémoral. Kirmisson attire l'attention sur ces cas de *coxa vara* secondaires. Relativement à l'ostéotomie longitudinale, il rapporte qu'il l'a pratiquée récemment chez un petit rachitique, à double tibia en lame de sabre. Dans ce cas où le trait de section était très oblique, la réduction fut très difficile; il s'est alors servi pour l'obtenir de la vis à extension de Lorenz. L'usage de cet instrument lui a donné des résultats qu'il n'eût pas obtenus autrement. Il se propose de développer ultérieurement ces faits devant la Société.

M. Ollier. — On a parfois, en effet, de la peine à faire glisser l'un sur l'autre les deux segments de l'os après l'ostéotomie longitudinale. Il se rappelle avoir, dans un cas, éprouvé de grandes difficultés à obtenir la réduction qu'il désirait. Aussi, la modification apportée par M. Josserand sera d'un grand secours et ménagera utilement les muscles de l'opératenr.

M. Vallas. — Le peu de renseignements qu'on

possède sur le traumatisme qu'a subi ce malade à 14 ans lui impose à lui-même des réserves sur l'interprétation pathogénique de son affection. Il comprend la réserve, plus grande encore de ses collègues. D'après ce qu'il a constaté, il croit que la déformation osseuse s'est produite lentement et au fur et à mesure du développement. Mais il ne peut étayer cette impression qu'il a éprouvée sur aucun fait palpable et ne désire nullement l'imposer à ses auditeurs.

Séance du 8 février 1900. — Présidence de M. Gayet.

M. Durand lit le procès-verbal de la séance du 1er février 1900, qui est adopté.

***

A PROPOS DU PROCÈS-VERBAL

M. Nové-Josserand a récemment trouvé, dans le *Zeitschrift für orthopädische Chirurgie* quatre observations analogues à celle que vient de relater M. Vallas. Il s'agit de cas d'ostéomyélite de l'extrémité inférieure du fémur avec une incurvation osseuse à siège sous-trochantérien. Ces faits peuvent donc servir à étayer l'opinion émise récemment par M. Vallas sur la pathogénie de ces incurvations. Il ajoute qu'il a défait le bandage du petit malade auquel il a pratiqué l'ostéotomie longitudinale. Le tibia a subi un allongement de 3 centimètres. Il ne croit pas qu'on puisse obtenir un pareil résultat sans employer la vis à extension de Lorenz.

***

COEXISTENCE CHEZ LE MÊME MALADE DE DEUX CANCERS DE TYPE HISTOLOGIQUE DIFFÉRENT. — EPITHELIOMA PAVIMENTEUX DE LA PAUPIÈRE DROITE ET SARCOME MÉLANIQUE DE L'ŒIL GAUCHE.

M. Rollet. — Il y a six ans, un homme, âgé de 66 ans, s'aperçut de l'existence d'une petite tumeur à la partie supéro-externe de la paupière supérieure droite et, en même temps, dit-il, d'une diminution notable de l'acuité visuelle de l'œil gauche.

Progressivement la tumeur palpébrale augmenta de volume et d'étendue; d'autre part l'œil gauche devint le siège de douleurs qui ont cessé depuis quatre ans, époque à laquelle l'œil grossit et se déforma. La tumeur s'est ulcérée en novembre dernier.

Cet homme se présente à notre examen, il y a un mois, et nous constatons les signes suivants :

Ulcère des dimensions d'une pièce de 2 francs siégeant à la partie supéro-externe de la paupière droite, empiétant sur la peau du sourcil. L'ulcération est recouverte de croûtes noirâtres ; elle repose sur une base dure, ses bords sont taillés à pic, son fond est bourgeonnant. On retrouve là tous les signes cliniques d'un épithélioma pavimenteux, sauf l'adénopathie.

A l'œil gauche, tumeur arrondie. violacée, presque noire, simulant une petite prune. Elle fait saillie entre les paupières et subit l'action des muscles moteurs oculaires. Elle est appendue à la partie externe du globe oculaire repoussé en dedans et dont on aperçoit la cornée ridée, la chambre antérieure effacée et le cristallin cataracté. A la partie antérieure de la tumeur on remarque une petite ulcération d'où s'échappe un liquide séro-sanguinolent.

Les renseignements fournis par le malade nous indiquaient les signes classiques d'une tumeur oculaire : diminution et abolition de la vision, puis augmentation de la tension intra-oculaire avec accès douloureux de glaucome symptomatique et enfin déformation du globe oculaire et perforation sclérale.

L'examen clinique permettait d'affirmer l'existence d'une tumeur mélanique à marche lente.

Nous avons opéré cet homme il y a un mois. Extirpation de la tumeur et de l'œil gauche, en un seul bloc. On remarque sur la pièce que je présente qu'il s'agit d'une tumeur choroïdienne mélanique coiffée de lambeaux rétiniens. Pas de chambre antérieure, pas d'angle irido-cornéen. La tumeur, à aspect truffé, s'est épanouie à la partie externe de l'œil ; elle est limitée par une membrane, peut-être la sclérotique amincie. La partie extra-oculaire a presque le même volume que la portion intra-oculaire.

Dans la même séance j'ai enlevé le cancroïde palpébral et pratiqué une blépharoplastie partielle à l'aide de l'abaissement d'un lambeau temporo-frontal. J'ai enlevé une portion de paupière, tarse compris, mais en respectant le cul-de-sac conjonctival qui n'a pas été ouvert.

Aujourd'hui, comme on le voit sur le malade, à gau-

che un œil artificiel est bien toléré, à droite, la paupière a ses fonctions normales, la cicatrisation est parfaite, la peau glisse sur les os sous-jacents dans la région temporo-frontale.

Cette observation me semble intéressante surtout à deux points de vue :

1° Restauration palpébrale parfaite par le lambeau temporo-frontal, sans toucher à la conjonctive palpébrale.

2° Coexistence de deux tumeurs malignes ayant débuté il y a six ans, à la même époque. L'ulcération cutanée était, d'après l'examen de M. Paviot, une tumeur épithéliale maligne du type ectodermique corné. La tumeur oculaire est une tumeur embryonnaire du type pigmentaire choroïdien.

Verneuil, en 1884 (*Semaine Médicale*), s'est attaché à l'étude de la pluralité et de la diversité des néoplasmes chez le même sujet. Ses observations, que j'ai parcourues ont trait à des malades porteurs en même temps d'un cancer et de tumeurs bénignes (molluscum, lipomes, fibromes). Je n'ai pas trouvé de coexistence de deux tumeurs malignes primitives semblables, siégeant en outre très près l'une de l'autre. M. Bard, dans son Mémoire de 1892 (*Arch. gén. de Méd.*) a montré que cette coexistence de deux cancers primitifs chez le même sujet est d'observation très rare et que les faits de cette nature étaient à peine au nombre de 8 ou 10. Récemment, M. Tixier a publié un cas d'un malade porteur d'un cancer primitif intrinsèque du larynx et d'un cancer primitif du corps thyroïde (*Lyon Médical*, 1899).

***

CANCER INVAGINÉ RECTO-SIGMOIDE. — RÉSECTION DE L'INTESTIN PAR VOIE PÉRINÉO-VAGINALE. — RÉCIDIVE. AMPUTATION TOTALE DU RECTUM PAR VOIE ABDOMINO-PÉRINÉALE.

M. Goullioud. — J'ai l'honneur de vous présenter l'observation d'une malade à qui j'ai fait deux opérations successives importantes, pour une tumeur de la partie recto-sigmoïde du gros intestin ayant amené une invagination de l'intestin et descendue dans l'ampoule rectale.

Le 5 novembre 1898, Mme V..., âgée de 48 ans, se présente à mon cabinet et, par le toucher rectal, je constate

très profondément, au-dessus de l'ampoule, une énorme masse bourgeonnante dont on ne peut atteindre la base d'implantation et qui paraît appartenir à la partie la plus élevée du rectum, peut-être à l'S iliaque. Cette tumeur se sent aussi par le palper abdominal. La malade ne présente dans ses antécédents qu'un détail à signaler : celui d'une constipation opiniâtre très ancienne avec colite muco-membraneuse qui a peut-être joué un rôle dans l'étiologie de l'affection actuelle. Sa constipation a beaucoup augmenté depuis quelques mois et, actuellement, la malade a une extrême difficulté pour aller à la selle ; il en résulte du côté de l'abdomen un peu de ballonnement par distension des anses intestinales dont les contractions sont visibles sous la peau.

Sa tumeur occasionne un tel suintement intestinal que son médecin a cru à l'existence d'une fistule vésico-rectale développée sur un cancer.

Près de trois mois après, je suis appelé hors de Lyon auprès de la malade et je pars avec l'idée de créer un anus contre nature que j'avais proposé et qui semble s'imposer actuellement. Je retrouve la malade très amaigrie, pâlie par des hémorrhagies intestinales, ne présentant pas cependant la teinte spéciale de la cachexie cancéreuse. La défécation est devenue de plus en plus difficile ; de loin en loin la malade expulse des scybales grosses comme des œufs. L'abdomen en est rempli.

Par le toucher rectal, on sent maintenant une grosse masse polypiforme du volume du poing et on arrive au-delà de la tumeur sur une sorte de pédicule tapissé par la muqueuse rectale saine ; il y a, manifestement, une invagination intestinale. Cette tumeur, qu'on atteignait à peine jadis, avec le doigt, est descendue progressivement, au point qu'elle sort quelquefois par l'anus, pendant les plus violents efforts de la défécation.

On arrive à constater que la lumière intestinale s'ouvre sur un des côtés de la tumeur qui a laissé un point de muqueuse saine, ce qui explique la possibilité, au prix de violentes coliques, de l'évacuation d'énormes scybales. L'état général est mauvais, la malade ayant réduit son alimentation, maigri et eu de fréquentes hémorrhagies.

La malade, entrée dans mon service à l'hôpital Saint-Joseph, de Lyon, le 31 janvier 1899, je m'efforce d'abord de triompher de cette coprostase invétérée, au moyen de laxatifs huileux spécialement, ou même de curage à travers l'orifice de l'intestin invaginé.

Le 18 février seulement, je l'opère. Tenté par la vue de la tumeur, je me suis décidé pour une entérectomie faite par voie périnéo-vaginale.

1re Opération. — Après désinfection soignée du vagin, comme à l'ordinaire, et désinfection du rectum à l'aide de permanganate de potasse, je dilate l'anus, puis, d'un coup de ciseaux, je fais sauter la cloison recto-vaginale sur presque toute sa hauteur. Un aide va chercher la masse polypeuse et l'amène au dehors. Au-dessus de ses doigts, je place deux pinces de Poyen sur l'intestin invaginé, qui forme pédicule à la tumeur, et je sectionne l'intestin entre elles en tissu sain. Ayant repéré avec des pinces, les diverses couches de l'intestin invaginant et invaginé du pédicule, je fais une suture entre les deux ; une première suture séro-séreuse à points séparés, puis une suture qui comprend toutes les couches du bout invaginant et du bout invaginé du pédicule sectionné.

A la partie postérieure, la rétraction de l'intestin est telle, que j'ai de la peine à achever cette suture et je me résous à mettre une mèche de drainage péritonéale entre l'intestin invaginant et l'intestin invaginé ; en somme, j'ai fait dans l'ampoule rectale largement ouverte, une entérectomie avec entérorraphie circulaire incomplète, à deux plans. Je laisse une pince longuette à demeure sur la partie postérieure de l'intestin, pour maintenir momentanément l'invagination jusqu'à formation d'adhérences péritonéales suffisantes.

Malgré l'affaiblissement de la malade, grâce à l'emploi du sérum artificiel, elle a bien supporté cette première intervention, dont les suites ont été simples. On a préféré employer la voie périnéo-vaginale, plutôt que la voie sacro-rectale, parce que la tumeur paraissait plus accessible en avant.

Dans une intervention complémentaire, le 14 mars, un mois après, j'ai fait une périnéorrhaphie, qui a permis la reconstitution d'un anus et d'un vagin normaux.

Le 1er avril, la malade quitte le service allant très bien, digérant, allant à la selle avec un sphincter qui fonctionne normalement, ayant pris 3 kilos 400 gr.

La pièce enlevée représente une tumeur en champignon, de nature manifestement maligne, qui n'a pas encore envahi circulairement l'intestin ; elle est recouverte de végétations friables qui saignent facilement. L'examen histologique, dû à l'obligeance de M. le docteur Bret, a fait reconnaître un épithélioma cylindrique du

rectum avec distension colloïde de certains tubes épithéliaux.

La malade a joui alors de quelques mois de santé parfaite pendant lesquels son poids est monté de 38 à 46 kilogs.

Cependant, l'examen de la pièce m'avait fait craindre de n'avoir pas suffisamment dépassé les limites du mal en arrière; en effet, à un examen pratiqué à la fin du mois de juin, je constatais une saillie suspecte sur la face postérieure de l'intestin en un point que le doigt atteignait avec peine.

Malgré l'absence de symptômes et un état de santé florissant, je proposai une nouvelle intervention plus radicale qui fut acceptée avec peine.

La malade rentra à l'hôpital St-Joseph et, le 18 juillet, je pratiquai une seconde intervention: l'amputation totale du rectum par la voie abdomino-périnéale en suivant dans ses grandes lignes la méthode de Quénu.

2e *Intervention. — Amputation par voie abdomino-périnéale.* — La malade étant en position de Trendelenburg, je fais d'emblée deux incisions abdominales: l'une pubio-ombilicale, l'autre correspondant à l'incision de Littre dans la fosse iliaque gauche.

Par l'incision de la fosse iliaque, j'amène l'S iliaque au-dehors, je la pince avec deux grandes pinces de Kocher et je la sectionne. Le bout supérieur est coiffé d'une compresse et laissé momentanément en dehors de la plaie iliaque.

Quant au bout inférieur, je le ferme par un double surjet soigné et le refoule dans le ventre.

Dès lors, par l'incision pubio-ombilicale je sectionne le méso-côlon, puis je détache tout le méso-rectum entre une double rangée de pinces que je remplace ensuite par des ligatures. On va ainsi jusqu'au fond du cul-de-sac péritonéal où l'on sent profondément une petite tumeur peu mobile. Toute la portion libérée de l'intestin est tassée au fond du bassin et je mets par dessus une bonne mèche de gaze iodoformée étalée sur les parties cruentées et, comme dans mon procédé de Mickulicz vaginal, je ferme complètement la plaie de la laparotomie par trois plans de sutures.

La malade, mise dans la position de la taille, je circonscris l'anus comme dans le procédé de Lisfranc, puis je ferme l'anus avec une pince de Kocher. Je détache ensuite la moitié inférieure du rectum, j'ouvre

le péritoine, j'enlève le rectum entier et j'attire en bas pour la laisser *in situ* la gaze iodoformée mise par l'abdomen.

Quelques points de suture reconstituent en partie le périnée au-dessous du vagin.

Dans un troisième temps, j'achève la fixation de l'anus artificiel en suturant, comme d'habitude, le bout supérieur de l'S. iliaque que j'avais laissé fermé par une pince de Kocher, à l'incision de Littre.

L'opération a duré deux heures pendant lesquelles on a commencé des injections de sérum ; les suites ont été simples et la malade partit en bon état avec un anus artificiel fonctionnant bien et avec une fistulette sans importance au niveau du périnée.

A signaler, ici, ce détail curieux : que, au moment d'aller à la selle, la malade a, quelquefois, du côté de l'ancien anus, une sensation de besoin. La malade a été revue à diverses reprises allant bien, mais longtemps attristée par l'infirmité d'un anus artificiel.

L'intestin amputé mesurait 36 centimètres sur sa paroi postérieure, dont 18 centim. de la tumeur à l'anus. Quant à la tumeur récidivée, elle consiste en une masse saillante, mais sessile, du volume d'une petite noix, rappelant l'aspect de la tumeur primitive.

Il est à noter que l'entérorrhaphie n'a pas créé de sténose intestinale à son niveau. Plusieurs petits ganglions étaient appendus à l'intestin.

Quant à l'état actuel, tel qu'il nous est connu par une lettre du 6 février, c'est-à-dire sept mois après la dernière opération et près d'un an après la première intervention, il est absolument satisfaisant.

La malade a repris ses occupations antérieures ; son état général est bon, son anus iliaque fonctionne bien.

Cette malade présentait un exemple typique de ces tumeurs de la région recto-sigmoïde qui s'invaginent dans le rectum.

Elle m'a permis de juger des avantages et des inconvénients de deux méthodes d'intervention, applicables aux cancers haut situés du rectum.

L'entérectomie avec entérorrhaphie par voie périnéo-vaginale, est une méthode idéale, en ce sens qu'elle permet un rétablissement complet des fonctions et, pendant plusieurs mois, ma malade, si gravement atteinte, a eu l'impression de la guérison sans aucune infirmité. Elle a pris 10 kilos pendant ce temps. Cette voie périnéo-vaginale donne un jour suffisant et dans un cas sembla-

ble, j'y aurais encore recours, car j'estime que la récidive est due moins à la méthode qu'à un défaut de technique, au glissement des pinces de Doyen sur le pédicule glissant de la tumeur et, par suite, à une exérèse insuffisante portant sur un point moins élevé que celui d'abord fixé. L'invagination est une condition très favorable à l'entérectomie et à l'entérorrhaphie. C'est spontanément qu'est réalisée cette invagination que Hochnegg a proposée pour assurer l'adaptation solide des deux bouts de l'intestin réséqué.

Mais, à part les cas exceptionnellement favorables à la résection partielle, c'est à une méthode plus radicale qu'il faut s'adresser et nous nous associons pleinement aux conclusions admises ici à la suite des communications de MM. Gangolphe, Pollosson, Vallas, Durand, etc. Il faut renoncer au rétablissement de l'anus sphinctérien, accepter l'anus iliaque définitif, et pratiquer ensuite une large exérèse du rectum.

C'est le procédé de Quénu, par voie abdomino-périnéale, qui nous a paru, dans notre cas, permettre le mieux de réaliser ce desideratum. A part la ligature de l'hypogastrique, notre opération répond à grands traits à la description donnée dans la chirurgie du rectum de Quénu et Hartmann. Elle a compris les trois temps suivants :

1° Un temps abdominal avec deux incisions, l'une iliaque pour la création de l'anus définitif ; l'autre pubio-ombilicale pour l'isolement de la partie recto-sigmoïde du gros intestin ;

2° Un temps périnéal, pour isoler la partie inférieure du rectum ;

3° Un temps iliaque pour fixer l'anus définitif.

Cette graduation des temps opératoires permet d'éviter toute infection de provenance intestinale, tout contact avec le contenu de l'intestin ou la sécrétion du néoplasme.

Mais cette opération complexe demande une certaine résistance de la part des malades, et si elle m'a donné pleine satisfaction dans ce cas, c'est que ma première intervention avait rendu force et santé à ma malade. Au premier moment où elle m'était confiée, elle aurait été absolument incapable de supporter une pareille intervention.

M. Villard croit qu'on peut dans certains cas de cancer du rectum, très limités, enlever la tumeur par les voies naturelles en faisant simplement la dilatation

anale ce qui respecte l'intégrité du sphincter. Cette dilatation donne un très grand jour. Il a, par ce procédé, enlevé chez un homme de 45 ans une tumeur endo-rectale, mobile et facilement abaissable. Cette méthode n'est, du reste, pas nouvelle. Il a fait d'abord la dilatation avec l'appareil de A. Paré, il a pu facilement saisir la tumeur, l'abaisser et en pratiquer l'ablation en ayant tout à fait sous les yeux, en dehors de l'anus, le champ opératoire.

Il a ainsi ouvert le cul-de-sac péritonéal, sectionné le méso-rectum, et suturé le bout supérieur au bout inférieur. Il a, comme M. Goullioud, laissé dans le cul-de-sac péritonéal, pour le drainer, une mèche de gaze iodoformée destinée à être retirée par l'anus. Pour plus de sûreté encore il a fixé à la peau, par quelques points, sa ligne de suture rectale qui est restée ainsi à l'extérieur jusqu'à cicatrisation. Il a alors sectionné les fils qui la reliaient à la peau et le rectum est remonté à sa place. Dans ces conditions, la fonction de l'intestin reste normale. Ce procédé n'est praticable que si la tumeur est limitée, mobilisable, et si le tissu cellulaire du rectum n'est pas envahi.

M. Durand pense que ce procédé d'ablation de la tumeur seule, sans extirpation du rectum, n'a que de très rares indications et expose à la récidive. Il demande si M. Villard admet qu'on puisse, par cette voie, explorer la cavité présacrée pour sentir et extirper les ganglions néoplasiques qu'elle renferme souvent. M. Villard n'a considéré que l'intégrité du tissu cellulaire périrectal, il importe de tenir grand compte de l'état des ganglions et la mobilité de la tumeur rectale ne prouve pas du tout l'absence d'adénopathie. La méthode intra-rectale, moins mutilante, aurait donc l'inconvénient d'exposer à la récédive *in situ* et dans les ganglions.

M. Villard. — Il serait facile d'explorer la face antérieure du sacrum ; mais, s'il y a des ganglions, l'opération devient difficile et c'est une mauvaise intervention; il en est de même, du reste, du Lisfranc ; il faut alors opérer par la voie abdominale.

***

SPLÉNECTOMIE POUR RATE MOBILE AVEC TORSION DU PÉDICULE.

M. Chandelux relate l'histoire d'une femme de 42 ans, qui fut opérée pour une rate mobile avec torsion du pédicule. Rien à signaler dans ses antécédents, sauf l'absence de paludisme.

Un mois avant son entrée, elle éprouva de violentes douleurs dans le ventre et la fosse iliaque gauche. A son entrée à l'Hôtel-Dieu, elle avait une tuméfaction occupant l'hypogastre et la fosse iliaque gauche, tuméfaction dure sans lobulation, et mate à la percussion. L'utérus était très mobile et en rétro-version. Il admit l'hypotèse de kyste ovarique tordu, et intervint immédiatement; sous l'anesthésie, en palpant la tumeur il perçut qu'elle n'était pas globuleuse, mais en galet, et qu'on pouvait passer la main en arrière ; il songea à la rate, mais le bord était convexe, et non avec les incisures de celui de la rate. Il fit une laparotomie médiane; il s'échappa 3 à 4 cuillerées d'un liquide séro-hématique, l'épiploon était adhérent, il fut décollé et la rate apparut. Le pédicule avait subi une torsion de gauche à droite ; il songea d'abord à réduire la torsion et à faire une splénopexie ; mais, abandonnée à elle-même, la torsion se reproduisait et il fit, en fin de compte, une splénectomie qui fut facile. La malade va très bien et il sera intéressant d'examiner l'état de son sang dans quelques semaines.

Cette splénectomie est justifiée par l'étude des faits publiés. Les malades qui ont eu de la torsion du pédicule sont morts quand on n'est pas intervenu, et c'est la splénectomie qui est l'intervention de choix.

Séance du 15 *février* 1900. — Présidence de M. Fochier.

M. Durand lit le procès-verbal de la séance du 8 février 1900. Celui-ci est adopté.

*
* *

FRACTURE DE LA DIAPHYSE RADIALE TRAITÉE PAR LE MASSAGE

M. Vallas présente un homme entré dans son service il y a huit jours, pour une fracture de la partie moyenne de la diaphyse radiale. Cette fracture est de cause directe, elle résulte d'un coup reçu par le malade sur le bord externe de son avant-bras. Ce malade a été soumis, depuis son entrée, à un traitement par le massage sans aucune espèce d'immobilisation. Il présente ce cas pour poser devant la Société la question générale du traitement des fractures.

Le massage, dans les fractures, a, comme toute méthode thérapeutique, des indications et des inconvénients : il s'agit d'en faire le départ. Il l'a employé seul, sans immobilisation ni réduction parce que son malade ne présentait ni déplacement, ni déformations. La douleur, au contraire, était vive, due surtout à des contractures musculaires. Ces contractures constituaient le symptôme prédominant et on était frappé, au premier examen, par l'attitude du membre que le malade immobilisait de toutes ses forces. Le coude, le poignet, les doigts eux-mêmes étaient absolument raidis, et le membre semblait pour ainsi dire en bois. Au niveau de la fracture on observait le point douloureux et la crépitation caractéristiques. En présence de cette contracture qui primait tout, M. Vallas, qui n'avait pas à pratiquer de réduction, renonça à l'immobilisation et résolut de s'adresser aux muscles et de vaincre leur résistance par le massage. Le résultat obtenu est fort encourageant. Le malade meut son bras, il n'a plus de douleur et les contractures ont entièrement disparu. Quand on provoque la flexion des doigts, on entend un craquement indiquant manifestement que la fracture n'est

pas encore consolidée, bien que le cal soit en voie de formation.

Il n'est pas partisan du massage dans tous les cas, surtout s'il s'agit de fractures diaphysaires. Le résultat excellent obtenu dans ce cas montre ce qu'on peut obtenir en sachant poser ses indications.

Il se réserve de développer ses idées dans la discussion générale que sa présentation ne peut manquer de faire naître.

M. Ollier demande de mettre cette discussion à l'ordre du jour de la Société. Il ne comprend pas la vogue inexplicable du massage et l'application irrationnelle et abusive qu'on en a fait dans toutes les fractures. C'est là une des erreurs du temps présent. Il se demande si, chez ce malade, l'immobilisation n'aurait été aussi favorable à la cessation des contractures et n'aurait pas mieux servi à la production du cal.

M. Vallas. — La fracture remonte à 10 jours ; on aurait certainement eu par l'immobilisation une atrophie musculaire que le massage a prévenue.

*
* *

ANKYLOSE DU COUDE. — SYNOSTOSE RADIO-CUBITALE. RÉSULTAT ÉLOIGNÉ D'UNE RÉSECTION PRATIQUÉE EN 1892.

M. Ollier présente un malade opéré en 1892 pour une ankylose complète du coude ; il a cherché et obtenu une articulation lâche du coude qui a donné un excellent résultat fonctionnel. En effet, malgré cette laxité voulue, le malade a une assez grande force ; il porte à bras tendu onze kilogrammes, peut faucher, travailler et faire tous les travaux pénibles des cultivateurs.

La pronation et la supination sont presque complètes. La laxité était le seul moyen de restituer les mouvements. C'est un des cas les plus probants en faveur de ce qu'on peut obtenir par la résection en cherchant, de parti pris, beaucoup de souplesse de l'articulation huméro-cubitale.

L'ankylose guérie par l'intervention avait pour cause une grave ostéomyélite des adolescents.

***

GASTRO-DUODÉNOSTOMIE SOUS-PYLORIQUE

M. Villard. — Les opérations dirigées contre les sténoses du pylore peuvent être ramenées à deux groupes. Le premier comprend les interventions qui s'attaquent à l'obstacle lui-même, ce sont la pylorectomie et la pyloroplastie; le second se compose des différentes gastro-entéro-anastomoses abouchant l'intestin grêle à l'estomac, soit par des procédés simples comme des anastomoses antérieures ou postérieures, soit plus compliqués comme l'anastomose en Y de Roux, par exemple.

Chacune de ces méthodes présente des avantages et des inconvénients. Examinons-les. Tout d'abord les interventions dirigées contre l'obstacle. Nous éliminerons tout de suite les pylorectomies qui ont un autre but que le traitement de la sténose ; elles visent les rétrécissements néoplasiques et offrent l'espoir d'un traitement radical du cancer. Par contre la pyloroplastie est l'opération type, car elle rétablit la continuité physiologique du tube digestif. Après cette intervention, les conditions anatomiques créées se rapprochent au maximum de la normale. Malheureusement il existe parfois de sérieuses difficultés opératoires. La pyloroplastie ayant pour indication principale les sténoses cicatricelles, on trouvera, dans certaines circonstances, une périgastrite étendue, une cicatrice sous forme de larges plaques, des tissus indurés peu disposés pour une bonne suture; c'est ainsi que j'ai eu l'occasion de voir une pyloroplastie, faite difficilement dans ces conditions, échouer parce que les sutures n'avaient pas tenu. Pour être bien faite la pyloroplastie demanderait des tissus souples, élastiques et elle s'adresse justement à des cas où la cicatrisation a indiré les tuniques de l'estomac. Enfin la pyloroplastie ne peut être utilisée dans les cas de cancer, en raison de l'envahissement progressif de la tumeur.

Les gastro-entéro-anastomoses n'ont pas les inconvénients précédents; elles peuvent s'adresser à tous les cas, mais elles ont d'autres désavantages; ou bien elles sont pratiquées par des méthodes simples, et alors elles exposent, dans une certaine proportion, aux accidents du *circulus viciosus*, ou bien, faites par des méthodes combinées, elles demandent un temps plus long et une double anastomose. Enfin, quel que soit le procédé employé, l'a-

nalyse du contenu gastrique, après ces opérations, démontre, dans les liquides extraits, la présence de la bile, sans grands inconvénients, il est vrai, pour la digestion en dehors de certaines aigreurs et dégoûts.

J'ai pensé qu'entre ces deux opérations pouvait se placer une opération intermédiaire: la gastro-duodénostomie, c'est-à-dire l'anastomose de l'estomac avec la deuxième partie du duodénum, immédiatement au-dessous du pylore. Déjà, M. Jaboulay avait proposé, dans les *Arch. Prov. de Chirurgie*, en 1892, et pratiqué, en 1894, la gastro-duodénostomie. Il avait anastomosé, profitant de la distension des parois gastriques, et par plicature, la face antérieure de l'estomac, avec la deuxième portion du duodénum; ce procédé avait l'inconvénient de tirailler un peu les sutures.

J'ai eu l'idée d'anastomoser la deuxième partie du duodénum avec la naissance de la grande courbure de l'estomac, au niveau de son extrémité droite, c'est-à-dire deux organes anatomiquement face-à-face. J'ai pensé que la dénomination de *gastro-duodénostomie sous-pylorique* expliquerait exactement le siège de l'anastomose.

J'ai pratiqué trois fois cette opération, et la première en date est du 20 avril 1897 (1). Cette première observation avait trait à une sténose cicatricielle, suite d'ulcère. Au moment de l'intervention, le malade était arrivé au dernier degré de l'inanition : il avait de l'anurie presque complète, la voix était éteinte, et l'amaigrissement considérable. Malgré une alimentation commencée de suite et le secours de lavements alimentaires, le malade succomba au bout de 48 heures. L'autopsie montra la solidité de l'anastomose, sa parfaite étanchéité et l'absence de réaction péritonéale ; la mort était due à la cachexie trop avancée.

Malgré cet échec, dans lequel la valeur du procédé n'était pas en cause, et qui avait démontré la possibilité de cette intervention, j'y ai eu recours de nouveau, le 26 août 1899, chez une femme âgée de 32 ans, qui m'était adressée par mon collègue et ami, le Dr Lyonnet. Cette malade présentait une sténose caractéristique avec vomissements incessants, un estomac énormément dilaté et des contractions antipéristaltiques excessivement marquées. L'amaigrissement avait été rapide, et la malade pesait, au moment de l'opération, 36 kilos. J'ai

(1) *Province Médicale*, 1897, p. 214.

pratiqué chez elle la gastro-duodénostomie sous-pylorique; il existait une tumeur du pylore faisant surtout saillie dans la lumière du conduit; les suites ont été excellentes et remarquablement simples; jamais la température ne s'est élevée au-dessus de 37°6; la sensation de faim est revenue immédiatement, et la malade a rapidement augmenté de poids. Huit jours plus tard, elle avait repris 2 kilos. A sa sortie, qui eut lieu le 20 septembre, elle avait augmenté de 6 kilos, et avait une faim dévorante. L'examen du chimisme stomacal, fait à ce moment, a démontré l'absence de réaction biliaire.

Aujourd'hui je vous présente cette femme ; son état général est parfait, le teint est coloré, les joues sont pleines, elle est gaie, a complètement repris ses forces et pèse 58 kilogs ; c'est dire qu'elle a engraissé de 22 kil. L'examen du ventre montre encore une légère dilatation de l'estomac, mais on ne sent point de tumeur, les digestions sont excellentes, bref, la situation paraît si bonne que je me demande, à l'heure actuelle, si je n'ai pas fait une erreur de diagnostic sur la nature de la sténose, et s'il s'agissait vraiment d'une tumeur maligne.

Mon dernier cas est de date plus récente. Il s'agit d'une femme que je vous présente ici et qui a été opérée le 16 janvier dernier, elle m'était également adressée par le docteur Lyonnet. La sténose pylorique était très marquée aussi, la dilatation gastrique atteignait le pubis, les mouvements péristaltiques des plus nets ; j'ai trouvé là, nettement, un néoplasme de la petite courbure ayant amené une rétraction du pylore. Le siège de la tumeur me permit de pratiquer une gastro-duodénostomie ; l'opération fut des plus simples, de même que les suites, car la plus haute température a été de 37,8 ; les vomissements ont cessé immédiatement, l'appétit est revenu. Actuellement cette malade commence à reprendre ses forces ; elle a engraissé de 2 kilogs, elle aurait même repris davantage si une diarrhée accidentelle n'était survenue ces jours-ci.

Je n'ai pas insisté dans ces observations, sur le manuel opératoire qui a été suivi, je vais le résumer maintenant.

Il est, tout d'abord, très important d'évacuer la veille et le matin immédiatement avant l'intervention, le contenu gastrique par un lavage minutieusement fait ; on évitera ainsi l'écoulement des liquides au moment de l'ouverture de l'estomac, écoulement plus à redouter dans la

gastro duodénostomie sous-pylorique que dans une autre gastro-entéro-anastomose.

Une laparotomie médiane, en grande partie sus-ombilicale, découvre la région, on attire l'estomac et autant qu'on le peut, la 2e partie du duodénum ; deux fils reliant les deux organes à anastomoser, sont immédiatement passés aux deux extrémités de la suture, ligne de suture d'adossement. Ces deux fils, dont les bouts ne sont pas sectionnés, servent de tracteurs, juxtaposent les surfaces séreuses, et sont d'une très grande utilité. Aussitôt un surjet séro-séreux à points arrêtés, unit la deuxième partie du duodénum et la naissance de l'antre pylorique au voisinage de la grande courbure. Le fil de ce surjet doit être long et ne doit pas être coupé, il servira tout à l'heure à continuer en avant le surjet séro-séreux. L'estomac et le duodénum sont alors ouverts. Une suture muco-muqueuse en surjet, arrêtée tous les trois points, abouche les deux orifices l'un à l'autre, et il ne reste plus qu'à reprendre le fil postérieur, à continuer le surjet séro-séreux en avant et l'intervention est terminée ; elle a duré environ 20 à 25 minutes en tout.

Telle est l'opération schématique ; on peut y ajouter une modification ; en effet, l'incision gastrique peut porter soit sur la face antérieure de l'estomac, soit sur sa face postérieure, en arrière de la ligne d'insertion du grand épiploon. J'ai eu recours, dans les deux dernières observations, à cette dernière incision que je crois préférable : il suffit de dilacérer la toile épiploïque ; on est plus à l'aise ensuite que si l'on attire l'estomac en avant d'elle, lorsque l'incision gastrique a porté sur la face antérieure.

Quels sont les avantages de la gastro-duodénostomie sous-pylorique ? Le premier c'est que, après cette intervention, les conditions physiologiques sont à peu près normalement rétablies, les produits de la digestion gastrique sont déversés au-dessus de l'ampoule de Vater et bénéficient de l'action digestive des sucs pancréatiques et biliaires, sans qu'il y ait reflux de ces liquides dans l'estomac. D'autre part c'est là une intervention de courte durée ne nécessitant qu'une anastomose.

Enfin on peut dire que la gastro-duodénostomie sous-pylorique présente tous les avantages de la pyloroplastie, sans en avoir les difficultés opératoires, dans les cas où il existe de la périgastrite étendue et qu'elle évite les inconvénients des gastro-entéro-anastomoses.

Comme je l'ai dit au début de cette communication, la



pyloroplastie a pour indication type les sténoses cicatricielles ; aussi, souvent, pour la pratiquer, devra-t-n faire des sutures dans un tissu induré, peu propre à créer des adhérences nouvelles, et surtout difficile à faire glisser comme cela est nécessaire pour obtenir une bonne dilatation. D'autre part la pyloroplastie, trop voisine des tuniques envahies, ne pourra être utilisée dans les cas de cancer du pylore : la gastro-duodénostomie étant pratiquée en tissu sain et suffisamment loin de l'orifice pylorique sera, au contraire, de mise dans les cas que nous préciserons dans un instant.

Les avantages de la gastro-duodénostomie sur les entéro-anastomoses sont plus marqués. En effet, ou bien ces gastro-entéro anastomoses sont faites par des procédés simples, et alors elles exposent, dans une certaine proportion au *circulus viciosus*, ou elles sont faites par des anastomoses combinées et elles réclament alors un temps opératoire plus long et deux anastomoses, comme dans le procédé en Y de Roux.

Enfin, quelque précaution que l'on prenne dans le manuel opératoire, toujours les analyses du chimisme stomacal montrent, après ces interventions, la présence des sucs pancréatiques et de la bile dans l'estomac, substances qui amènent quelques troubles digestifs, légers, il est vrai. Avec la gastro-duodénostomie sous-pylorique, tous ces inconvénients sont évités.

Ceci va nous permettre de poser les indications de cette opération. Elle sera indiquée par des sténoses néoplasiques et par des sténoses cicatricielles.

Dans le cas de néoplasme du pylore, étant donné la proximité relative de la bouche anastomotique, il faudra limiter les indications aux cas où il s'agira de cancer de la petite courbure avec destruction pylorique et tendance à l'envahissement du petit épiploon ; la pylorectomie n'étant pas de mise, la gastro-duodénostomie devra être préférée à la gastro-entéro-anastomose, pour les raisons énumérées plus haut ; au contraire, cette dernière intervention relèvera des cancers ayant envahi tout le pylore ou ayant débuté dans la région pancréatique.

Dans les sténoses cicatricielles, la gastro-duodénostomie aura pour indication les cas où la pyloroplastie ne pourra être utilisée ; c'est-à-dire ces faits où une périgastrite étendue, où des adhérences solides et résistantes, où une induration ligneuse des tuniques de l'estomac et de la première portion du duodénum rendraient

l'autoplastie impossible ou seulement difficile et, par conséquent, dangereuse.

Comme on le voit, je ne présente pas la gastro-duodénostomie comme une opération de choix, destinée à remplacer les opérations plus anciennes ; il faut la considérer comme un nouveau moyen à opposer à la sténose du pylore ; ses indications sont évidemment limitées ; mais, dans les cas que nous venons de préciser, elle rendra, comme elle l'a déjà fait entre nos mains, d'utiles services aux malades.

M. Goullioud. — Les deux malades de M. Villard sont le meilleur argument en faveur de l'opération qu'il propose. Celle-ci est certainement supérieure à la gastro-entéro-anastomose antérieure. La fonction stomacale est assurée aussi bien au moins que dans les gastro-entérostomies postérieures simples ou complexes. Il y a, cependant, quelques difficultés opératoires : c'est d'abord d'éviter que le liquide stomacal et duodénal ne souille le champ opératoire, puis les tiraillements violents que doit parfois subir l'estomac. De plus pourquoi la bile ne reflue-t-elle pas dans l'estomac comme dans les gastro-entéro-anastomoses ? On ne peut se baser sur une observation seulement constatant l'absence de la bile dans l'estomac pour admettre que le reflux n'existe jamais.

M. Vallas trouve le procédé de M. Villard excellent ; son indication doit être limitée à des cas bien définis en raison du voisinage de l'anastomose avec la région malade. Il faut évidemment y renoncer en cas de cancer étendu. La difficulté lui paraît être dans l'établissement du plan de sutures profond ; il semble que les fils vont déchirer les tuniques stomacale et duodénale. Contrairement à M. Goullioud, il ne voit pas pourquoi la bile refluerait dans l'estomac puisque l'anastomose porte sur le duodénum, au-dessus de l'ampoule de Vater. Les liquides duodénaux n'ont, pour éviter l'estomac, qu'à suivre la voie que leur imposent la pesanteur et les contractions intestinales.

M. Villard répète, après M. Vallas, que l'anastomose se faisant au-dessus du point d'abouchement du cholédoque, il ne saurait y avoir reflux. Quant au danger redouté par M. Gouilloud de souiller le champ opératoire par les liquides digestifs, il n'est pas particulier à cette nouvelle opération, mais existe dans toute anastomose gastrique ou intestinale. Cet accident est même à craindre deux fois dans l'anastomose en Y de Roux et ce n'est,

certes, pas là un argument qui permette de renoncer à cette intervention. On peut facilement limiter le champ opératoire avec des compresses qui empêchent la diffusion des liquides et en prévenir l'écoulement par les petits moyens qu'il a indiqués. Dans ses trois cas, il n'a pas eu d'accident de ce fait. D'autre part, la région opératoire n'est pas si profondément située qu'on peut le croire ; au point de vue de l'anatomie normale, elle est profonde, mais la maigreur des sujets sur lesquels on intervient fait que la colonne vertébrale est en quelque sorte sous le doigt. Il ne lui a pas paru qu'il faille beaucoup tirer sur l'estomac pour arriver à l'unir au duodénum. Les observations qu'il a rapportées montrent que cette opération est possible, facile même souvent, et que ses résultats peuvent être considérés comme fort encourageants.

Séance du 22 février 1900. — Présidence de M. Fochier.

M. Durand lit le procès-verbal de la séance du 15 février 1900 ; il est adopté.

***

SYMPHYSE THORACO-BRACHIALE CONSÉCUTIVE A UNE BRULURE. — DISSECTION DE LA CICATRICE. — AUTOPLASTIE PAR PIVOTEMENT D'UN LARGE LAMBEAU DE PEAU SAINE.

M. Nové-Josserand présente un petit malade, de 8 ans, qu'il a opéré pour une symphyse thoraco-brachiale consécutive à une brûlure.

A l'entrée de l'enfant dans le service, le bras est complètement soudé au thorax jusqu'à environ deux travers de doigt au-dessus de l'articulation du coude ; l'adhérence épaisse, embrasse presque toute la face interne du bras ; on ne trouve ni en avant ni en arrière aucun pli marquant les limites de ce dernier. La peau présente quelques points granuleux, indice d'une cicatrisation encore imparfaite ; la cicatrice recouvre presque toute la hauteur du bras, et s'étend assez loin en arrière, où elle atteint presque la ligne médiane ; en avant elle s'étend beaucoup moins loin et

ne dépasse pas la ligne mamelonnaire. L'épaule et l'avant-bras sont sains. La peau qui recouvre la cicatrice est presque partout assez lisse et de bonne apparence, sauf sur la face antéro-interne du bras où elle présente quelques brides d'apparence chéloïdienne.

Il était, bien entendu, impossible de se rendre compte de l'état de l'articulation de l'épaule. Celle du coude est normale.

L'opération comprit trois temps exécutés à des intervalles de 8 à 10 jours.

1er temps. — Libération du bras, faite après incision cruciale de la membrane, et dissection de la cicatrice poussée aussi loin que cela fut nécessaire pour rencontrer du tissu souple. Les adhérences fibreuses de l'aisselle furent assez facilement détachées, mais il devint nécessaire, pour relever complètement le bras, de sectionner certains muscles, notamment la longue portion du triceps. Les vaisseaux et nerfs demeurèrent intacts.

Le bras étant complètement relevé, on a une vaste plaie, large en moyenne de 7 à 8 cm., étendue depuis le coude jusqu'au tiers inférieur du thorax. On taille alors sur la poitrine, au niveau du sein, un lambeau à pédicule supérieur, long de 10 cm. environ, large de 6 à 7 centimètres.

Ce lambeau, épais, bien étoffé, est amené, par un mouvement de bascule, sous l'aisselle qu'il doit reconstituer ; son bord inférieur, devenu postérieur, est fixé par quelques points de suture. Pansement. Bras maintenu relevé par un appareil plâtré.

2e temps. — Au bout de huit jours, le pansement est enlevé. Le lambeau a présenté un léger sphacèle à son extrémité ; il en manque environ 1 cm., le reste est bien vivant. Sur la surface bourgeonnante de la plaie brachiale on fait des greffes d'Ollier prises sur la cuisse : toute la plaie est tapissée.

3e temps. — Huit jours plus tard, nouveau pansement. La plus grande partie des greffes a pris ; on fait de nouvelles greffes sur la plaie thoracique, tant au niveau de l'ancienne adhérence qu'à l'endroit où le lambeau a été prélevé.

Au bout de deux mois, la plaie thoracique est complètement cicatrisée. Le bras fut plus long à guérir, les bourgeons charnus ayant une grande puissance destructive. Actuellement, au bout de cinq mois, il persiste seulement une petite bande bourgeonnante de 5 à 6 cm.

carrés. Il n'a pas été nécessaire de faire une nouvelle application de greffes.

Le résultat esthétique est bon. On reconnaît très bien le lambeau axillaire et les petites greffes autoplastiques encastrées dans la cicatrice qui a les caractères d'une peau assez souple, sans tendance à la rétraction. On ne sent pas de brides profondes, ni de masses cicatricielles. Tous les tissus sont parfaitement souples.

Le bras peut être élevé jusqu'à la verticale ; il existe, cependant, un peu de raideur de l'articulation de l'épaule qui limite le mouvement d'abaissement. Au delà de l'angle droit, ce mouvement est fait surtout grâce à la mobilité supplémentaire de l'omoplate. Cependant le bras peut être facilement rapproché du corps.

Les mouvements de rotation dans l'articulation de l'épaule ont à peu près leur étendue normale, depuis qu'une séance de mobilisation a été faite sous anesthésie il y a un mois.

En somme, à part cette raideur de l'épaule, susceptible de disparaître dans la suite, le résultat est très satisfaisant.

J'ai présenté ce malade parce que ces cas de symphyse thoraco-brachiale ne sont pas très fréquents et parce que le procédé employé pour remédier à cette difformité me paraît mériter quelque intérêt.

Dans ces grandes adhérences par cicatrices vicieuses, le problème des autoplasties est, en effet, singulièrement compliqué par l'étendue des surfaces à couvrir. Depuis 1857, où à l'occasion d'une présentation de Verneuil, cette question fut discutée à la Société de Chirurgie de Paris, elle a été surtout étudiée, dans ces dernières années, par MM. Defontaine (1892) et Piéchaud (1896).

Tout le monde est d'accord sur les deux principes fondamentaux, savoir : qu'il faut, avant tout, reconstituer l'aisselle avec de la peau saine, et qu'il faut conserver le plus possible le tissu cicatriciel susceptible d'être utilisé dans la réparation de la perte de substance.

Mais, dans les limites de ces règles générales, on peut procéder de façons fort différentes, les variations sont, il est vrai, souvent imposées par l'étendue et l'épaisseur de la palmature, l'existence de masses cicatricielles et d'adhérences profondes, l'état de la peau au voisinage de la région opératoire et des circonstances particulières à chaque cas et qu'on ne peut prévoir. Mais, si l'on ne peut régler absolument l'opération, il est, du moins, utile

de déterminer le meilleur plan opératoire, quitte à le délaisser lorsqu'il n'est pas exécutable.

MM. Defontaine et Piéchaud ont employé sensiblement le même procédé, Après avoir taillé sur les faces antérieure et postérieure de la palmature, un lambeau triangulaire à sommet inférieur, on libère le membre, puis on ramène dans l'aisselle ces deux lambeaux qui, en s'accolant, forment une bandelette rectangulaire. On termine en rapprochant et en suturant autant que possible les bords des plaies thoracique et brachiale,

Que ce procédé soit capable de donner de bons résultats, cela est démontré par les faits de ces deux chirurgiens; il semble, toutefois, passible de certains reproches.

D'abord, et M. Piéchaud le reconnaît fort bien, le tissu qui sert à reconstituer la cavité axillaire n'est pas de la peau saine, le plus souvent du moins, mais de la peau cicatricelle qui a déjà perdu quelques unes de ses qualités. Elle peut assurément suffir, mais elle doit être exposée plus qu'une autre au sphacèle ou à la production tardive de brides cicatricelles profondes.

En second lieu, l'aisselle, dont la restauration intégrale est la clef de tout l'édifice, est, dans ce procédé justement le siège d'une ligne de sutures faites sur des tissus plus ou moins altérés et suceptibles de désunion, d'où le danger de voir une récidive, au moins partielle, résulter de la production à ce niveau, d'une bride plus ou moins saillante.

Pour ces raisons, il semble bien plus rationnel de prendre le tissu nécessaire à la reconstitution de l'aisselle un peu plus loin, pour l'avoir sain, et de le faire d'une pièce, pour éviter toute suture dans le fond de l'aisselle. C'est ce que nous avons fait. Mais il faut voir les objections.

Ce sont d'abord les risques de sphacèle que court un lambeau de dimensions assez grandes. M. Piéchaud les juge suffisants pour rejeter à priori ce procédé : nos faits montrent qu'on les a peut-être exagérés ; en faisant un pédicule large, en évitant les trop fortes tractions, on a de grandes chances d'éviter cet accident ou de le limiter dans une mesure qui le rend peu redoutable.

On invoquera alors la difficulté de trouver dans le voisinage une assez grande étendue de tissu sain. Cela peut être, mais, en s'ingéniant un peu, on trouvera presque toujours, en avant, en arrière ou sur l'épaule, une étendue suffisante de peau.

Reste enfin l'objection de l'étendue de la plaie ; pour bien libérer le membre, on est souvent obligé de pousser la dissection assez loin et de créer une perte de substance importante. Est-il bien sage d'augmenter encore cette dernière en taillant un lambeau et d'accroître ainsi les difficultés déjà grandes que rencontre la cicatrisation ?

Cette objection serait valable si l'on devait se borner à laisser la plaie se fermer seule en en rapprochant le plus possible les bords. Mais nous avons, dans les greffes autoplastiques d'Ollier, un moyen sûr de combler des pertes de substance très étendues en un temps relativement court. On peut voir, dans notre observation, quels services elles ont rendus, surtout pour la fermeture de la plaie thoracique.

Grâce à elles, on peut donc tailler sans arrière-pensée, sans prodigalité pourtant, mais avec la persuasion qu'on ne sera jamais à court d'étoffe pour boucher les trous qu'il paraîtra utile de faire.

La formule du traitement de la symphyse thoraco-brachiale, surtout quand elle est étendue, parait donc être la suivante :

Disséquer aussi loin que cela est nécesaire pour bien libérer le membre, en conservant tous les tissus cicatriciels utilisables.

Reconstituer l'aisselle autant que possible par un seul lambeau de peau saine pris dans le voisinage.

Enfin, combler les plaies qui résultent de la dissection, de l'adhérence et de la taille du lambeau, avec des greffes autoplastiques d'Ollier, en les multipliant autant que cela sera nécessaire.

M. Fochier fait observer que, depuis longtemps déjà, dans les symphyses thoraco-brachiales cicatricielles, on pratique l'autoplastie par déplacement de grands lambeaux de peau saine.

Dès 1867, un membre de la Société de Chirurgie employa ici même cette méthode. Le malade mourut de gangrène gazeuse trois jours après, mais, à cette période de la chirurgie, ces désastres n'étonnaient personne. L'opération ainsi faite était, dès ce moment, considérée comme classique. Pour les syndactylies congénitales et surtout pour celles qui sont causées par des cicatrices de brûlure, le même problème a été posé ; la solution adoptée est la même et il tombe sous le sens qu'il vaut mieux insérer dans l'angle de séparation un lambeau de

peau saine, fût-il amené de très loin, qu'essayer de recouvrir la plaie par des tractions parfois presque impossibles à réaliser, faites sur des téguments cicatriciels qui ne demandent qu'à favoriser la reproduction de la déformation qu'on veut guérir. On a donc le droit de s'étonner que Piéchaud et Defontaine donnent ce procédé comme nouveau ; non seulement il est classique dans le traitement des cicatrices en général, mais encore il est employé depuis longtemps dans le cas particulier que vise la communication de M. Josserand.

M. Vallas a eu l'occasion de traiter plusieurs fois des cicatrices vicieuses, par interposition de grands lambeaux de peau saine. Il ne veut rapporter que deux observations datant de son séjour à l'hôpital de la Croix-Rousse. Dans l'une il s'agissait d'une cicatrice de l'aisselle offrant une forte bride qui empêchait l'abduction du bras. Il fut facile d'exciser la cicatrice dont il recouvrit la place par un grand lambeau de peau saine qu'il fit pivoter autour de son pédicule. Dans le deuxième cas il s'agissait d'une rétraction de tous les doigts qui avaient été comme incrustés dans la main par les suites d'une brûlure produite pendant une crise chez un épileptique : l'ongle du petit doigt entrait dans l'éminence hypothénar. Il y avait, dans la paume de la main, un centre cicatriciel très épais. Il put libérer les doigts par section transversale des brides avec suture longitudinale, mais il dut enlever le gros nodule cicatriciel palmaire, et ne put obtenir l'extension de la main qu'après avoir interposé, entre les éminences thénar et hypothénar, un lambeau cutané pris sur l'avant-bras. Le malade guérit; depuis il est mort à la suite de crises subintrantes d'épilepsie.

Comme M. Fochier il pense qu'on doit toujours, ou presque toujours, faire une interposition de peau saine pour interrompre la rétraction cicatricielle et s'étonne de voir considérer ce procédé comme une nouveauté dans les restaurations de l'aisselle.

M. Nové-Josserand n'a jamais pensé que le procédé qu'il a indiqué fût nouveau dans le traitement général des cicatrices, mais la question se présente d'une façon un peu spéciale dans les adhérences thoraco-brachiales. Il y a là une difficulté qui ne se retrouve pas à la main, c'est l'étendue de la plaie à combler. De plus, quand il faut tailler un lambeau très grand, on peut en redouter le sphacèle. Son observation montre la possibilité de réaliser ce procédé d'ordre général, même dans les brû-

lures étendues, alors que Defontaine et Piéchaud le croyaient impossible. Il pense que cette méthode, employée, il le sait bien, depuis fort longtemps, constitue la méthode de choix et que l'attention méritait d'être attirée de nouveau sur elle.

M. Claudot lit un mémoire sur la thérapeutique de l'appendicite dans l'armée.

Ce mémoire est renvoyé à une commission composée de MM. Gayet, Aubert et Vallas.

Les Secrétaires : Dr Durand.

Dr Nové-Josserand.

Le Gérant : Dr VALLAS.

Imp. P. Legendre & Cie. — Lyon.

BULLETIN

DE LA

SOCIÉTÉ DE CHIRURGIE

DE LYON

Année 1899-1900

Tome III, 3e Fascicule

MARS — AVRIL

1900

LYON

IMPRIMERIE PAUL LEGENDRE & Cie

Anc^ne Maison A. WALTENER

14, rue Bellecordière, 14

1900

SOCIÉTÉ DE CHIRURGIE DE LYON

1899-1900

Président d'Honneur... M. OLLIER.

BUREAU

Président.....	MM.	FOCHIER.
Vice-Président.....		GAYET.
Secrétaire général.....		VALLAS.
Trésorier-archiviste...		AUBERT.
Secrétaires annuels....		DURAND.
		NOVÉ-JOSSERAND.

MEMBRES

ALBERTIN.
AUBERT.
AUGAGNEUR.
BÉRARD.
BERNE.
CHANDELUX.
CONDAMIN.
CORDIER.
DURAND.
FOCHIER.
GANGOLPHE.
GAYET.
GOUILLOUD.
HORAND.
JABOULAY.
LAROYENNE.
MARTIN.
NOVÉ-JOSSERAND.
OLLIER.
POLLOSSON (Maurice).
POLLOSSON (Auguste).
ROCHET.
ROLLET.
SABATIER.
SIRAUD.
VALLAS.
VILLARD.
VINCENT.

MEMBRES CORRESPONDANTS

BATUT.
CURTILLET.
LABONNARDIÈRE.
RUOTTE.

N° 3 — MARS, AVRIL 1900

BULLETIN

DE LA

SOCIÉTÉ DE CHIRURGIE

DE LYON

Séance du 1er mars 1900. — Présidence de M. FOCHIER.

M. Durand lit le procès-verbal de la séance du 20 février. Le procès-verbal est adopté.

***

GROSSESSE DE CINQ MOIS. — CANCER DU COL UTÉRIN. — HYSTÉRECTOMIE ABDOMINALE TOTALE. — GUÉRISON.

M. Auguste Pollosson présente à la Société une jeune femme qu'il a opérée par hystérectomie abdominale totale d'un cancer du col utérin compliqué d'une grossesse de cinq mois environ.

La malade est âgée de 21 ans. Elle a eu déjà trois grossesses, et ses trois enfants sont vivants et bien portants. Elle est donc un bel exemple de grande fécondité hâtive, c'est en même temps le néoplasme de l'utérus le plus précoce qu'ait observé l'auteur ; la plus jeune malade qu'il ait vue jusque-là avait 23 ans.

Voici cette intéressante observation :

La malade qui n'avait jusque là observé aucun trouble génital commença, en juin 1899, à avoir quelques pertes rouges survenant en dehors de ses règles ainsi qu'un peu d'écoulement aqueux.

(1) Les communications rédigées à la première personne sont la reproduction de manuscrits fournis par les auteurs eux-mêmes. Celles qui sont à la troisième personne ont été rédigées par les secrétaires.

D'abord intermittentes et peu abondantes, ces hémorrhagies devinrent continues et inquiétantes. Bientôt, les règles se confondirent avec elles, de sorte qu'elle ignorait complètement l'état de sa menstruation quand, en novembre dernier, elle entra dans le service de M. Laroyenne suppléé par M. Condamin. Celui-ci constata l'existence d'un cancer du col. Examinant la malade plus attentivement, il trouva l'utérus volumineux et diagnostiqua une grossesse de 2 à 2 mois 1/2. Devant cette constatation, il renonça à l'intervention qu'il était sur le point de commencer. Réfléchissant à la conduite qu'il devait adopter, ses raisonnements aboutirent à une conclusion très pessimiste : chez une jeune femme de 21 ans le cancer utérin lui sembla présenter une telle gravité, immédiate ou post-opératoire, qu'il considéra la malade comme perdue et ne songea plus qu'à sauver l'enfant en permettant à la grossesse, par un traitement palliatif, d'arriver à son terme. Il fit, sur le col utérin, des cautérisations au chlorure de zinc. Ce traitement n'eut aucun résultat favorable. Les douleurs devinrent plus intenses et continues, les pertes s'aggravèrent et la tumeur s'étendit. La malade dut entrer de nouveau à la Charité, dans le service de M. Pollosson, suppléé par M. Durand. Celui-ci remit à M. Pollosson la solution du difficile problème thérapeutique qui se posait alors. M. A. Pollosson vit la malade en février ; la grossesse était à cinq mois environ, la femme était pâle, amaigrie, souffrait beaucoup. Au toucher vaginal la tumeur paraissait occuper une surface large au moins comme la paume de la main; la partie inférieure du corps utérin bombait dans le vagin comme apparaît le segment inférieur dans un utérus à terme. Le vagin, très vaste, n'était pas envahi.

Les culs-de-sac étaient souples il n'y avait aucune induration du côté des ligaments larges, bien que les douleurs intenses dont souffrait la malade aient fait craindre leur envahissement.

M. Pollosson ne put se résoudre à laisser ainsi condamnée à une mort certaine et terrible une femme de 21 ans, mère de trois enfants et il résolut de lui faire courir les chances, si minimes qu'elles fussent, d'une guérison opératoire. Il consulta le mari, lui exposa la mort qu'allait fatalement amener ce néoplasme livré à lui-même, la gravité de l'intervention, les chances de récidive en cas de succès opératoire ; d'autre part il lui fit comprendre que, peut-être, on pourrait avoir l'en-

fant vivant en attendant la date de la viabilité. Il s'efforça de lui montrer la question sous tous ses aspects sans lui dire quelle était son opinion personnelle.

Le mari, ouvrier très intelligent, comprit tout, accepta l'intervention, demandant qu'on fit toutes les tentatives pour sauver la mère et acceptant au contraire le sacrifice de l'enfant. D'autre part la malade, qu'on ne pouvait éclairer à ce sujet, réclamait ardemment une intervention. Fort du consentement du mari et de la malade, il se décida alors à opérer. Deux lignes de conduite se présentaient à l'esprit. Dans le 1er cas on pouvait provoquer l'avortement, laisser l'utérus revenir à son volume normal et faire l'hystérectomie vaginale ; dans le second on pouvait enlever, à la fois par la voie abdominale, utérus et fœtus. Il s'arrêta à cette dernière décision; l'avortement provoqué était rendu dangereux par l'état du col utérin, et la marche du cancer ne permettait pas d'attendre quelques semaines l'involution de l'utérus : c'était perdre du temps et risquer la généralisation néoplasique. Il adopta donc l'hystérectomie abdominale totale. Dans un premier temps préparatoire, vaginal, il nettoya à la curette les bourgeons épithéliaux, fit un bon lavage et essaya de pratiquer une péritomie ,c'est-à-dire l'incision des tissus tout autour du cancer. Les dimensions du vagin, très large en haut, étroit vers la vulve, la rendirent impossible ; il dut se borner à ouvrir le cul-de-sac postérieur et à amorcer l'ouverture de l'antérieur; il ne put toucher aux latéraux. Dans un deuxième temps, il pratiqua une laparotomie médiane et enleva l'utérus et son contenu par une hystérectomie totale.

L'intervention ne présenta rien de particulier ; elle fut telle que pour les gros fibromes, et ne donna lieu à aucune difficulté d'hémostase. L'utérus enlevé, il vit qu'il n'avait pu arriver sur l'extrême limite du mal, aussi par la plaie abdominale béante et qui mettait tout au jour il extirpa le reste de la masse néoplasique. Au cours de ces manœuvres qui portaient sur la région du cul-de-sac antérieur, il ouvrit la vessie; il fit une suture à deux plans, qui a bien tenu, la malade n'a eu ni troubles urinaires, ni fistule. Dans le cul-de-sac latéral gauche, il dut aussi faire une petite retouche. Les ligaments larges étaient intacts, il ne trouva ni ganglion iliaque ni lombaire. Il plaça un gros drain abdomino-vaginal et un tamponnement à la Mickulicz, puis il réunit la partie supérieure de la plaie abdominale par quelques points de suture. Il n'y eut

aucun incident post-opératoire et l'examen de la malade a montré aux membres de la Société que l'état général s'était un peu amélioré et surtout que les douleurs avaient absolument disparu, ce dont la malade se montre très satisfaite.

Quelles sont les indications qui peuvent se poser dans les cas analogues ? Si le cancer utérin est petit, limité, il peut permettre à la grossesse d'évoluer et à l'accouchement de se faire. S'il est étendu, il peut amener des accidents multiples au moment de l'accouchement: on peut avoir une déchirure du col avec une hémorrhagie impossible à arrêter et entraînant la mort ; le col peut ne pas se laisser dilater, le travail dure plusieurs jours et la femme meurt d'épuisement ; le fœtus peut succomber, se putréfier et tuer la mère par infection ; la résistance du col peut amener une rupture utérine mortelle. Si la femme a résisté aux dangers de l'accouchement, elle est loin d'être sauvée car les suites de couches sont souvent pathologiques et les phénomènes septiques auxquels exposent les ulcérations du col entraînent fréquemment la mort.

La proportion de mortalité dans ces cas est difficile à établir, cependant,sur 126 cas d'accouchement avec cancer utérin, Cohnstein a trouvé que 72 femmes sont mortes pendant l'accouchement ou les suites de couches, d'où mortalité de 53 %; sur 146 enfants, 42 seulement sont nés vivants, 74 sont morts, et combien d'autres ont subi le même sort dans les premiers mois !

Devant cette statistique, une thérapeutique plus active paraît légitime. Jusqu'ici on regardait la mère comme perdue et on cherchait à sauver l'enfant, actuellement on tend davantage à essayer de sauver la mère. On a, dans ce but, pratiqué différentes opérations. Si le cancer est petit, on l'enlève par voie vaginale et la lenteur de la récidive permet à la grossesse de continuer. M. Bar a montré que, par cette méthode, l'avortement est fréquent ; elle crée du tissu cicatriciel d'où dystocie au moment de l'accouchement ; c'est une opération purement palliative pour la mère qui n'est pas à l'abri de la récidive et, exceptionnellement utile pour l'enfant.

L'interruption de la grossesse, en provoquant l'avortement ou l'accouchement prématuré paraît bonne,à condition qu'on intervienne ensuite, sinon il faut rejeter cette méthode qui tue l'enfant et laisse mourir la mère. On peut encore attendre le terme de la grossesse et faire une césarienne pour sauver l'enfant ; cette conduite n'est

pas merveilleuse pour l'enfant et elle met en péril la mère, car on laisse évoluer le cancer, on ne tient compte ni de la cachexie qui compromet le fœtus, ni des douleurs qui tuent la mère et, au moment de l'opération, on court de grandes chances d'infection par les ulcérations cancéreuses. Il faut donc se décider à enlever l'utérus gravide, par l'hystérectomie vaginale si la grossesse n'a pas dépassé quatre mois, par voie abdominale si la grossesse a dépassé cette limite. Si l'opération se fait dans une grossesse de sept mois, ou plus, l'enfant étant viable, il faut inciser l'utérus et extraire le fœtus. Si l'enfant est à cinq mois et demi, par exemple, l'ouverture de l'utérus est inutile et favorise l'infection.

M. Polosson a fait, au sujet de cette intervention, quelques recherches bibliographiques, il a trouvé des observations allemandes, italiennes, mais aucune française.

Il a trouvé que la mortalité est à peu près nulle dans les hystérectomies vaginales pour grossesse de moins de 4 mois. Dans les hystérectomies totales pour grossesses plus avancées, il a trouvé, dans une statistique, 4 morts sur 10 cas, dans une autre 4 sur 12.

Dans les discussions de l'opération, il faut tenir compte, à côté des indications matérielles, de deux ordres d'indications morales :

1° Le choix des intéressés ; on ne peut éclairer la malade, mais il faut consulter le père, le mari, etc. et leur demander s'ils préfèrent qu'on recherche la survie d'une jeune femme ou la vie d'un fœtus.

2° L'indication fournie par la malade qui souffre et sollicite une intervention.

Ce cas lui a suggéré deux réflexions :

1° La valeur qu'il faut attacher à l'élément douleur en faveur de l'intervention. Dans le cancer utérin, chez une femme non gravide, la douleur contre-indique l'opération, car elle est un signe de l'envahissement des ligaments larges. Ici, la douleur était un argument en faveur de l'opération, car, cliniquement, les ligaments larges étaient indemnes, ce qu'a confirmé l'intervention.

La douleur, dans le cas de grossesse, paraît tenir à la surdistension de l'utérus qui tiraille le néoplasme pendant son développement.

2° L'influence de l'hystérectomie, sur la sécrétion lactée ; la malade a eu nettement, après l'intervention, une montée de lait. Ce fait montre que la secrétion lac-

tée est mise en jeu par l'interruption même de la grossesse et non par une sorte de sécrétion de l'utérus revenant sur lui-même, puisqu'elle s'est produite alors qu'il ne restait aucun débris de substance utérine.

*
* *

MASSAGE DANS PLUSIEURS CAS DE FRACTURES DE L'AVANT-BRAS

M. Ruotte présente trois malades atteints de fracture de l'avant-bras traités par le massage sans aucune espèce d'immobilisation. Les mouvements sont revenus et il n'y a pas d'atrophie musculaire et la consolidation osseuse est parfaite. L'orateur montre simplement ses malades, se réservant de développer ses idées dans la discussion qui doit s'ouvrir prochainement devant la Société.

M. Goullioud. — Ce sont des fractures transversales sans déplacement. M. Ruotte suivrait-il la même conduite dans la fracture en dos de fourchette ?

M. Ruotte. — S'il y avait eu déformation, il aurait réduit sous anesthésie.

*
* *

LUXATION CONGÉNITALE DE LA HANCHE TRAITÉE PAR LA MÉTHODE DE RÉPOSITION DE LORENZ

M. Nové-Josserand présente à la Société une fillette traitée par la méthode de Lorenz pour une luxation congénitale de la hanche ; il l'avait déjà montrée à la Société en novembre dernier. Le résultat anatomique et fonctionnel s'est maintenu depuis 10 mois. Elle marchait normalement, sans trace de claudication, quand, dans ces derniers temps, elle a fait une chute qui a amené de la claudication : huit à dix jours de repos ont suffi pour remettre tout en ordre.

Actuellement la marche est très bonne, il y a peut-être seulement une légère différence à l'appui pour la jambe malade. Les membres inférieurs sont égaux comme développement et comme longueur. Le résultat anatomique obtenu est exceptionnel ; la tête fémorale est revenue dans la cavité cotyloïde suffisante pour la contenir. Dans beaucoup d'autres cas, il a obtenu des résultats anatomiques moins favorables, alors même que les fonctions peuvent l'être tout autant.

***

PSEUDO-HYDRONÉPHROSE TRAUMATIQUE

M. Nové-Josserand. — Je crois intéressant de vous rapporter, en raison de la rareté des cas de ce genre, une observation très nette de ces épanchements urineux périrénaux, dont l'étude a été bien faite, il y a quelques années par Monod, puis par Tuffier et Lévy.

Il s'agit d'une enfant de 8 ans 1/2 dont voici l'histoire. Bien portante, n'ayant eu jusque-là que les maladies ordinaires de l'enfance, cette fillette devient malade à la suite d'un accident survenu 6 semaines avant son entrée à la Charité. Elle tomba du haut d'un char et perdit connaissance : elle fut relevée à côté de la roue, sans que personne ait vu si celle-ci l'avait touchée, et se plaignit surtout de douleurs au niveau de l'épaule et de la cuisse gauche.

Il n'y eut pas tout d'abord de symptômes abdominaux; on nota seulement que les urines émises spontanément environ deux heures après l'accident, contenaient quelques filets de sang.

Deux jours après l'accident, le ventre augmenta un peu de volume, puis il diminua spontanément et l'enfant se remit assez bien; elle conservait cependant un peu de gêne de la marche, et accusait des douleurs irradiées dans les deux cuisses, mais plus marquées à gauche.

On n'avait remarqué aucun trouble de la miction, la fillette dit cependant qu'une seule fois ses urines auraient été colorées en rouge.

Les symptômes pour lesquels elle est venue demander des soins, sont apparus trois semaines après l'accident. A la suite d'une purgation, l'enfant eut une crise convulsive, puis se montrèrent des troubles digestifs, constipation opiniâtre, n'allant cependant pas jusqu'à l'occlusion vraie, anorexie, amaigrissement, tandis qu'on voyait apparaître dans le flanc gauche une tumeur à accroissement assez rapide. Pas de vomissements.

L'enfant entra quelques jours dans le service du Docteur Rabot où on nota un peu de dysurie et la présence intermittente dans l'urine de petites quantités de sang, puis, son état paraissant s'aggraver, elle fut envoyée en chirurgie.

L'examen montra ce qui suit : Amaigrissement marqué. L'enfant se plaint de douleurs qu'elle localise dans la cuisse gauche ; elle a de plus des coliques intestinales, au moment desquelles on voit nettement les anses exé-

cuter des mouvements et se durcir, surtout dans la partie supérieure gauche de l'abdomen.

Cette région est de plus le siège d'une tumeur volumineuse qui fait à ce niveau une voussure marquée et refoule en dehors les fausses côtes. La tumeur est lisse, régulière, sauf dans les moments où les contractions intestinales provoquent au devant d'elles des bosselures. Le palper apprend qu'elle remplit en arrière la fosse rénale, va en diminuant progressivement se terminer en bas dans la fosse iliaque, dont en dedans elle ne dépasse pas sensiblement la limite interne.

La tumeur dont on ne peut apprecier le contour qu'en dedans et en bas, paraît tout à fait immobile ; sa consistance est ferme, sans fluctuation nette, mais on trouve par contre une sensation de flot très nette dans le sens antéro-postérieur, matité sur toute son étendue. Le reste du ventre est parfaitement souple

Le diagnostic de tumeur liquide recouverte d'intestins et déterminant de l'occlusion intestinale incomplète, n'était pas douteux et peut-être aurais-je fait le diagnostic exact si mon attention eût été attirée du côté des symptômes urinaires que j'ai relatés, et qui ne m'ont été signalés que plus tard. Je pensai donc à une péritonite tuberculeuse localisée avec épanchement, et fis une laparotomie.

Incision sur le bord externe du muscle droit. Le péritoine ouvert, je vis de suite que la tumeur développée dans la région rénale refoulait en avant le colon descendant et le comprimait. Une ponction ayant ramené un liquide clair, j'ouvris la poche après l'avoir marsupialisée.

Il s'écoula environ 3 litres de liquide. Le doigt explorant la cavité, arrivait sur le bord inférieur du rein qu'on sentait irrégulier et un peu déchiqueté. Le liquide était renfermé dans une poche composée de plusieurs couches dont la plus interne, assez épaisse, avait une coloration gris cendré, une surface lisse, et ressemblait assez à une muqueuse.

Les suites furent très simples : il s'écoula par le drain une grande quantité d'urine, tandis que celle émise par la miction était très faible, 225 grammes le premier jour. Puis, peu à peu la fistule eut tendance à se tarir, tandis que les mictions devenaient plus abondantes, donnant 500 grammes au bout de huit jours et 1150 grammes au bout d'un mois. La fistule était alors complètement fermée et la guérison parfaite.

Voici maintenant les renseignements complémentaires :

Le liquide retiré pendant l'opération était clair, ne renfermant pas de sang ; il contenait les éléments de l'urine mais avec une très faible teneur en urée, 1,60 par litre seulement.

L'examen histologique d'un fragment de la poche montra une membrane conjonctive sans fibres musculaires, tapissée en dedans par des cellules aplaties et desquamantes, ayant dans leur disposition générale une certaine ressemblance avec un épithélium urinaire, mais l'absence de limites nettes entre ces cellules et la tunique conjonctivee sous-jacente, la disposition même des cellules et l'absence de fibres musculaires lisses ne permet pas de considérer cette poche comme constituée par une dilatation des voies urinaires.

Il s'agit donc bien d'un épanchement urineux périrénal dû à un traumatisme du rein, ayant probablement contusionné le bord inférieur de cette glande.

Cette observation est intéressante au point de vue clinique, car elle montre que des épanchements de cette nature peuvent succéder à des traumastismes du rein, assez faibles pour ne pas déterminer les signes graves d'hémorrhagie et d'anémie aiguë qui en sont les symptômes habituels. Elle montre de plus que les troubles urinaires existant en pareil cas, peuvent être assez peu marqués pour qu'on les passe sous silence. En réalité, on avait amené cette enfant parce qu'elle avait une tumeur abdominale et des troubles digestifs ; les symptômes urinaires n'ont pu être démontrés que par un interrogatoire précis des parents fait après l'intervention.

Au point de vue pathogénique et anatomo-pathologique, ce fait n'est pas non plus sans intérêt. Il montre une fois de plus la vérité de la pathogénie admise par Monod et par Tuffier, que ces épanchements ne sont pas des hydronéphroses, c'est-à-dire des dilatations d'un uretère et sont limités par le tissu cellulaire périrénal. Nous avons pu, en effet, dans ce cas, sentir directement le bord inférieur du rein.

Enfin, au point de vue thérapeutique, la marsupialisation nous a donné un résultat très satisfaisant. On peut cependant guérir ces lésions à moins de frais, par de simples ponctions, mais je ne saurais souscrire à l'opinion de ceux qui veulent attendre pour intervenir l'apparition d'accidents infectieux secondaires.

Séance du 8 *mars* 1900. — Présidence de M. Fochier.

ANGIOME DU BORD SUPÉRO-INTERNE DE L'ORBITE, AVEC ENVAHISSEMENT DE LA PAUPIÈRE SUPÉRIEURE ET DU REPLI SEMI-LUNAIRE.

M. Aurand, chef des travaux de clinique ophtalmologique, présente, au nom de M. le professeur Gayet et au sien, une petite fille âgée de 8 ans, qui porte, depuis sa naissance, une tumeur du bord supéro-interne de l'orbite gauche de la paupière supérieure et de la conjonctive.

Cette tumeur, toujours indolente, n'aurait pas, au dire de la mère, sensiblement progressé jusqu'à il y a un an, époque à laquelle l'enfant fut examinée, pour la première fois, par M. Aurand. Mais, depuis ce moment, la tumeur s'est étendue notablement sur la paupière supérieure et la conjonctive.

Actuellement, la tumeur, du volume d'une noix, est légèrement allongée, occupe tout l'espace compris entre la tête du sourcil gauche, la commissure interne et les veines du nez, provoquant, par sa saillie, une déformation considérable, pouvant faire croire, à première vue, à une ectasie du sinus frontal.

La déformation est surtout apparente quand on regarde la malade de profil.

La peau ne présente aucune coloration spéciale à ce niveau.

La paupière supérieure gauche, surtout dans sa moitié interne, est très épaissie, abaissée et mobile. La peau laisse voir par transparence un réseau vasculaire bleuâtre très développé.

La paupière inférieure, de coloration et de consistance normales, est soulevée dans sa portion interne sous forme d'un bourrelet par la tumeur conjonctivale.

La commissure interne est abaissée de un demi centimètre environ et la fente palpébrale est très diminuée de hauteur.

Le globe oculaire est un peu abaissé et déplacé en dehors de un centimètre environ.

Il n'y a pas d'exophtalmie et tous les mouvements oculaires s'exécutent bien.

En entr'ouvrant les paupières on constate vers la commissure interne, au niveau du repli semi-lunaire de la conjonctive, une petite tumeur lobulée, rouge foncé, mobile sur le globe, formant comme un V ouvert en dehors et embrassant la cornée entre ses deux branches. Quelques lobules de la tumeur ont une couleur bleuâtre, d'autres l'aspect jaunâtre translucide d'un chemosis.

La partie supérieure de la tumeur se prolonge très nettement sur le cul-de-sac supérieur et sur la face profonde bleuâtre de la paupière supérieure qu'il est impossible de renverser ; on constate enfin, sur le rebord palpébral supérieur, une série de petits bouquets vasculaires formant une véritable frange.

Les paupières se gonflent et bleuissent nettement quand la malade pleure ou baisse la tête, ou sous l'influence de la compression des jugulaires. Parfois même, au moment des accès de larmes, celles-ci sont légèrement sanguinolentes.

Il n'y a pas de déformations osseuses à la base de la tumeur.

A la palpation, la tumeur dans sa portion voisine de la racine du nez, donnait au moment de l'entrée de la malade, une sensation de mollesse avec fausse fluctuation, mais, à un palper plus profond, on sentait, près du rebord de l'orbite comme une sorte de noyau de consistance fibreuse, du volume d'un œuf de pigeon, adhérent à la peau, mais mobile sur le plan osseux, et se prolongeant en bas, sous forme d'un pédicule, vers le grand angle.

La tumeur n'est pas réductible, sauf un peu au niveau de la paupière supérieure. Elle ne présente ni battement, ni souffle, et la compression ne provoque aucun phénomène d'ordre cérébral.

Pas de modification de volume sous l'influence de la respiration.

Depuis quelques jours, sous l'influence d'examens répétés, la tumeur voisine du rebord orbitaire s'est un peu enflammée, et présente actuellement, dans toute son étendue, une consistance fibreuse avec adhérence de la peau.

La vision de l'œil gauche est V = 1/4. Cette diminution de l'acuité est provoquée par un astigmatisme myopique oblique de 2°, probablement dû à la compression du globe par la tumeur, car la pupille gauche ne présente aucun œdème : elle est simplement hyperhémiée. Les veines rétiniennes sont gonflées et tortueuses.

La vision de l'œil droit est normale.

En face du siège de la tumeur et de sa nature congénitale, on pouvait se demander si l'on avait affaire à une méningo-encéphalocèle, à un dermoïde ou à un angiome.

Mais l'absence de réductibilité, de déformations osseuses, et surtout l'absence de tout phénomène cérébral par la compression de la tumeur permettent d'écarter cette hypothèse.

En outre, la mobilité de la tumeur sur les plans profonds fait écarter encore l'hypothèse de dermoïde.

Au contraire, l'augmentation de volume de la tumeur, et surtout la vascularisation anormale de la paupière supérieure, et enfin la présence d'une tumeur nettement vasculaire de la conjonctive nous font penser que malgré leur aspect et leur consistance très différente, la tumeur du bord de l'orbite et la tumeur de la conjonctive sont bien, toutes deux, de même nature angiomateuse.

Mais il est probable que l'angiome s'est développé d'abord dans le tissu cellulaire du rebord orbitaire, pour y subir plus tard une transformation fibreuse qui a évité l'envahissement de la peau. Puis, peu à peu, la tumeur a envahi la paupière supérieure et le repli semi-lunaire.

Reste maintenant une question importante à considérer au point de vue de l'intervention. La tumeur a-t-elle envahi la profondeur de l'orbite ?

Le déplacement du globe en dehors et la turgescence des vaisseaux rétiniens nous montrent évidemment que la tumeur a de la tendance à envahir l'orbite. Mais comme il n'y a pas d'exophtalmie, que la motilité du globe est intacte et que l'on n'a pu percevoir ni souffle ni battement, il est probable que la tumeur ne s'enfonce pas très profondément dans l'orbite.

Néanmoins, M. le professeur Gayet n'est pas sans redouter cette propagation possible de la télangiectasie aux vaisseaux orbitaires et même aux sinus cranien, il croit que l'intervention sanglante est ici particulièrement grave à cause des dangers de l'hémorrhagie qui pourront le forcer à l'énucléation au moment même de l'intervention, et demande l'avis de la Société sur l'opportunité de l'intervention.

M. Gangolphe demande si les observations connues d'angiome orbitaire peuvent donner quelques détails sur l'anatomie pathologique de cette lésion. Il lui semble que l'intervention chirurgicale doive être de mise dans ce cas à moins que les connaissances qu'on possède sur

cette affection ne fassent craindre la présence de prolongements profonds qui viendraient contre-indiquer toute tentative d'exérèse.

***

OSTÉOSARCOME COSTAL. — PROPAGATION A LA PLÈVRE ET AU POUMON. — RÉSECTION DE DEUX COTES. — PNEUMECTOMIE PARTIELLE.

M. Vallas. — J'ai l'honneur de mettre sous les yeux de la Société de Chirurgie une pièce anatomique qui comprend deux longs segments de côte et un fragment de poumon. Elle provient d'un malade atteint d'un ostéosarcome costal dont j'ai pratiqué, hier matin, l'ablation.

Ce jeune homme, âgé de 19 ans, ne présente aucun antécédent digne d'être signalé. Il a subi, il y a trois semaines, un traumatisme qui paraît insignifiant. Il y a 8 jours seulement est apparue la tuméfaction qui l'amène à l'hôpital. Elle a apparu très rapidement sans donner lieu à aucun phénomène subjectif.

A son entrée dans mon service, il portait, sur le côté gauche du thorax, assez bas et en arrière, sur les 9e et 10e côtes, une tumeur volumineuse, saillante, allongée, suivant la direction des côtes. Cette production ne donnait lieu à aucun phénomène subjectif, n'était pas sensiblement douloureuse à la pression et offrait une consistance plutôt dure, sans rénitence. Elle offrait assez nettement cet ensemble de caractères plus faciles à se représenter qu'à décrire et qui caractérise les ostéosarcomes. Le diagnostic pouvait cependant hésiter entre un néoplasme et une ostéite, à cause d'un point assez manifestement fluctuant. Mon diagnostic fut ostéosarcome costal, mais avec une certaine réserve pour la tuberculose. Je m'étais, en tous cas, tout préparé à faire une grande intervention et, considérant que l'exérèse seule pouvait sauver le malade, j'étais tout disposé à pousser la poursuite de la néoplasie aussi loin, en largeur et en profondeur, qu'il serait nécessaire.

Après incision de la peau, un coup de bistouri vint confirmer mon diagnostic et me montrer un envahissement assez grand des muscles, Je taillai largement dans les lames musculaires pour dépasser les limites du mal et arriver sur le squelette. Je pratiquai, à la scie à chaîne, après en avoir prudemment décollé la plèvre, la section de deux côtes, dans leur partie toute postérieure,

sur leur angle. Une autre section osseuse, portant sur la partie saine des mêmes côtes, en dehors du néoplasme, mobilisa toute la portion du squelette thoracique qui servait d'implantation à la tumeur. Le bistouri, manié prudemment, dans l'espace intercostal, réunit les extrémités inférieures des deux sections osseuses. A ce moment, il s'agissait de décoller la plèvre, s'il était possible, de façon à terminer mon opération en sectionnant les muscles intercostaux qui constituaient alors le seul lien de la tumeur avec le thorax. Je redoutais énormément, dans cette manœuvre, que la plèvre vînt à se déchirer et à devenir le siège d'un pneumothorax, complication toujours grave et parfois même mortelle.

A ma grande satisfaction, et malgré les déplacements considérables que les mouvements respiratoires imprimaient à cette mince toile pleurale, à travers laquelle je voyais très distinctement le poumon, ce décollement se fit facilement par le seul emploi du doigt. Tout-à-fait en haut et en arrière, cependant, je fus arrêté par une adhérence dure, large comme une pièce de un franc environ et la palpation me montra, en ce point, un nodule manifestement néoplasique qui, à travers les deux feuillets accolés de la plèvre, paraissait s'étendre jusqu'à la couche superficielle du poumon. La lésion apparaissait donc, comme complexe ; je me décidai rapidement à compliquer aussi mon intervention et à traiter par la pneumectomie, cette propagation pulmonaire. La palpation méthodique me montrait que cet envahissement n'était que superficiel et, d'autre part, l'examen des phénomènes que j'avais sous les yeux me montrait que je pourrais assez facilement pédiculiser la lésion et en faire l'ablation, sans créer de pneumo-thorax. En effet, je voyais, pendant l'expiration, le poumon, revêtu de sa plèvre, tendre à faire hernie à travers la large fenêtre thoracique que je venais de créer ; mais, pendant l'inspiration, il était, au contraire, attiré dans la poitrine et s'enfonçait profondément pendant que la portion adhérente à la côte, formait la partie superficielle d'une sorte de boudin dont la base se continuait avec le poumon. Il me semblait facile d'étreindre cette base assez loin du nodule pour être sûr d'avoir dépassé les limites du mal.

Mais comment alors serrer ce pédicule ? Je n'avais jamais fait de pneumectomie et pensai à utiliser la ligature en chaîne ou la forcipressure. Je renonçai à la ligature parce que je craignais qu'elle ne coupât les tissus étreints et ne leur permît de s'échapper dans la profon-

deur. La tranche pulmonaire aurait, dès lors, déversé dans la plèvre des liquides septiques et du sang, le feuillet pleural, en s'échappant, aurait ouvert la cavité séreuse et amené le pneumothorax que je voulais à tout prix éviter. Je me décidai donc à employer les pinces. Au moment où une profonde inspiration pédiculisait ma tumeur, je mis et serrai fortement sur sa base une forte et longue pince à hystérectomie. Comme elle ne suffisait pas à tout contenir dans ses mors, j'en plaçai une seconde et sectionnai entre elles et la tumeur. J'avais ainsi pris dans mes pinces un pédicule pulmonaire compris dans la plèvre pariétale : rien ne bougea après la section et je n'eus aucun incident opératoire. La présence des pinces m'empêcha naturellement de réunir par la suture la plaie cutanée ; je dus bourrer la cavité de gaze aseptique après avoir fait l'hémostase définitive des intercostales qui, du reste, ne m'avaient guère gêné.

Cette intervention qui a emporté un morceau du poumon non sur un de ses bords — j'insiste sur ce point — mais en pleine face externe, s'est terminée ainsi sans que l'air puisse, à aucun moment, pénétrer dans la plèvre. Aussi mon malade n'a-t-il eu aucun accident respiratoire. Il s'est réveillé facilement, n'a eu de dyspnée ni hier ni aujourd'hui. Il n'a pas non plus de température. Je ne prétends, certes, pas, qu'il soit complètement hors de danger, mais j'imagine que les grands accidents doivent, en pareil cas, être à craindre surtout dans le courant du premier jour. J'ai tout lieu de croire, en effet, que la séreuse pleurale jouit des mêmes propriétés d'adhérence que le péritoine, puisqu'elle a la même origine embryologique et la même constitution, et j'espère bien que, quand j'enlèverai mes pinces, la tranche de poumon se sera accolée assez intimement à la plèvre pour que le pneumothorax ne puisse pas se produire.

J'ai fait quelques recherches bibliographiques et n'ai trouvé que sept cas semblables ; aussi les auteurs sont-ils assez peu précis dans la fixation de la technique à suivre. Quelques-uns semblent avoir ouvert la plèvre largement pour attaquer le poumon ; je suppose que c'est dans les cas où les lésions étaient larges et profondes : ils ont eu des pneumothorax et de graves accidents. Dans un cas comme celui que je viens de rapporter, je ne crois pas qu'on puisse espérer faire mieux que ce que j'ai obtenu en évitant le pneumothorax par la striction simultanée de la plèvre et du poumon. Sans doute, la grande pince est un instrument brutal et em-

pêche la suture, mais je ne pense pas que la ligature puisse être employée sans danger. Je tiendrai la Société au courant du résultat ultérieur de mon intervention.

M. Gangolphe trouve que l'observation de M. Vallas est très intéressante et que ce moyen de faire l'hémostase, en même temps qu'on se met à l'abri du pneumo-thorax, est fort ingénieux. Il lui semble que la propagation du cancer ne s'est guère faite jusqu'au poumon et qu'il y a plutôt fusion néoplasique des deux plèvres que noyau pulmonaire vrai. Il demande si, dans les cas publiés jusqu'ici, auxquels a fait allusion M. Vallas, il en était de même.

M. Fochier. —Quand M.Vallas compte-t-il enlever ses pinces ? Il est à craindre que les adhérences soient peu solides et qu'il se produise alors un pneumo-thorax. Ne pourrait-on pas faire mieux et, par une suture faite par-dessus les pinces, se mettre à l'abri de ce danger ?

M. Condamin. — Quel inconvénient y a-t-il à laisser trop longtemps les pinces ? Ne pourrait-on pas, à la rigueur, les laisser tomber seules, comme on laisse par exemple s'éliminer un bouton de Murphy ? Il n'y en aurait aucun pour lui et, au contraire, on serait sûr de n'avoir pas de pneumo-thorax.

M. Vallas. — J'ai l'intention de faire ce que vient de dire M. Condamin et, comme lui, je ne vois pas grand inconvénient à laisser mes pinces maintenant qu'elles y sont. J'aurais préféré m'en passer, car leur présence à la partie postérieure du thorax impose à mon malade un décubitus latéral qui n'est pas sans le gêner. Je les enlèverai tardivement et n'aurai probablement pas d'accident. Si, à ce moment, cependant, il s'en produisait, le malade aurait une résistance plus grande qu'au cours de l'intervention et sa vie serait moins en danger. Je me consolerai de ce qui pourrait survenir en pensant que j'ai tout fait pour éviter l'entrée de l'air. Quant à faire des sutures, j'y ai songé et j'ai même essayé. J'ai dû y renoncer bien vite, car la piqûre du pédicule amenait une mousse spumeuse et je me suis arrêté immédiatement, craignant la déchirure, car, sous l'influence des mouvements respiratoires, la piqûre de la plèvre s'agrandissait rapidement et j'ai dû reporter plus haut ma pince, pour éviter les accidents. Je n'avais aucune expérience de la technique à suivre dans la pneumec-

tomie, néanmoins, en laissant la pince, je crois avoir donné toutes les chances possibles à mon opéré.

Je n'ai pas lu in extenso les observations sur lesquelles M. Gangolphe me demande des détails, je les ai trouvées dans le mémoire de Quénu et de Longuet (*Revue de Chirurgie*, 1898). Je crois, comme lui, que le poumon n'est pas profondément envahi dans la pièce que je présente aujourd'hui.

***

DEUX OBSERVATIONS DE KYSTE DU PANCRÉAS

M. Gangolphe rapporte deux observations de kystes du pancréas qu'il a traités par la marsupialisation, leur extirpation étant impossible. Les deux malades ont guéri radicalement après avoir présenté une fistule pendant quelques semaines.

Le premier est un homme qu'il trouva dans son service en en prenant possession. Il avait subi d'abord une ponction, puis deux interventions; l'une de M. Auguste Poltosson, l'autre de M. Jaboulay qui, ni l'un ni l'autre, n'avaient pu terminer l'extirpation de la poche kystique.

M. Gangolphe tenta aussi l'extirpation, il essaya, par la laparotomie, d'en détacher les adhérences intestinales, mais il vit bientôt que les tractions qu'il faisait sur la paroi, soulevaient l'aorte. Il dut dès lors s'arrêter et drainer, après une résection très partielle de la membrane. Il n'y eut pas de complications et la fistule ne tarda pas à se fermer.

Dans un second cas, qui avait été pris d'abord pour une hydronéphrose intermittente, il fit le diagnostic probable de kyste de la rate, car il ne put constater aucun trouble urinaire et ne pensait pas au pancréas. Il fit une laparotomie latérale, vit la tumeur soulever l'S iliaque et le péritoine pariétal postérieur, incisa la séreuse en dehors de cette portion du gros intestin et ponctionna la poche, après avoir rattaché les lèvres du péritoine postérieur à la plaie de la paroi abdominale, comme on le fait pour certaines néphrectomies transpéritonéales. La profondeur du champ opératoire, la friabilité de la poche et la présence d'énormes vaisseaux (certainement les spléniques) l'empêchèrent de faire la décortication ; il dut encore marsupialiser, après résection partielle. La fistule se ferma après avoir donné plusieurs mois. La guérison est aujourd'hui définitive.

Les kystes du pancréas sont, aujourd'hui, considérés

comme moins rares qu'il y a quelques années. Ils nous sont connus par le mémoire de MM. Auger et Le Dentu (1865) et de Bœckel (1891) qui, sur 2[illegible] cas de marsupialisation donnent 21 guérisons, sur 6 cas d'extirpation, 4 guérisons.

En 1898, sur 70 cas, on ne comptait que 3 décès. Israël a proposé, dernièrement, de les traiter par la ponction simple ; cette thérapeutique expose à la récidive et, de plus, à des perforations de l'intestin et, surtout de l'estomac. Le traitement de choix leur paraît être la marsupialisation.

Le diagnostic, difficile, peut, cependant, se faire au moyen de l'insufflation gastrique. Bœckel a montré que les kystes du pancréas étaient seuls à se développer en arrière de l'estomac.

M. Durand pense que ce moyen doit être très imparfait et peut causer des erreurs fréquentes entre les kystes de la rate et ceux du pancréas. Il faut bien savoir, en effet, que la rate est loin, comme on le représente trop souvent dans les livres, d'occuper une situation externe ; sa tête est tout contre la colonne vertébrale et, par conséquent est, aussi bien que le pancréas, rétro-gastrique. Les kystes spléniques devant donc disparaître, suivant cette disposition d'anatomie normale, derrière l'estomac insufflé, comment, dès lors, M. Gangolphe pense-t-il qu'on pourra faire le diagnostic ?

M. Gangolphe. — Les kystes spléniques ont, paraît-il, tendance à se poster en dehors ; néanmoins, il faudrait voir ce que donne, dans ces cas, l'insufflation de l'estomac.

Séance du 15 mars 1900. — Présidence de M. Fochier.

M. Durand lit le procès-verbal de la séance du 7 mars qui n'avait pu être lu dans la dernière séance. Il est adopté.

Il lit ensuite le procès-verbal de la séance du 8 mars. Il est adopté.

***

DE L'ANKYLOSE DU COUDE, COMPLIQUÉE DE SYNOSTOSE CUBITO-RADIALE. — SON TRAITEMENT, PAR LA RÉSECTION SOUS-PÉRIOSTÉE INTERROMPUE, POUR OBTENIR UNE NÉARTHROSE LACHE.

M. Ollier a montré, dans la séance du 15 février, un malade dont il n'a fait qu'esquisser l'histoire. Il se propose aujourd'hui de développer les détails de cette observation et les données thérapeutiques auxquelles ce fait peut servir d'argument.

Il s'agit d'un jeune homme qui entra à la clinique, en 1892, pour une ankylose complexe du coude droit.

Ce malade, alors âgé de 17 ans, avait été atteint, deux ans auparavant, d'une ostéomyélite aiguë parfaitement caractérisée de l'un des os de l'avant-bras droit. Cette lésion, comme le montra la suite des événements, avait porté sur la partie moyenne du radius, s'était étendue à l'extrémité supérieure de l'os et avait envahi l'articulation du coude.

A l'examen local, on constatait que le coude était ankylosé en extension presque complète et que cette ankylose portait non seulement sur l'articulation huméro-cubitale, empêchant toute flexion, mais encore sur l'article cubito-radial, ce qui empêchait encore tout mouvement de pronation et de supination : l'avant-bras était fixé presque en supination. Ce jeune homme était rendu très impotent par cette ankylose complexe ; non seulement il n'arrivait pas à effectuer les travaux de sa profession de cultivateur, mais encore beaucoup des fonctions ordinaires de la vie lui étaient impossibles. C'est ainsi qu'il avait la plus grande peine à prendre ses repas et qu'il ne pouvait découper ses aliments dans son assiette.

La palpation de la région malade montrait que le sque-

lette anti-brachial était profondément altéré. On percevait une augmentation très forte du diamètre du radius et on sentait, dans les trois quarts supérieurs de l'os, des ostéophytes volumineuses qui paraissaient unir fortement, et sur une large étendue, cet os au cubitus. Les muscles, assez bien conservés, permettaient d'espérer un joli résultat si l'on pouvait mobiliser les leviers osseux. M. Ollier savait bien que la résection rétablirait facilement les mouvements de flexion-extension, mais il se préoccupait d'obtenir encore ceux de pronation-supination. Or, comme la palpation directe lui faisait prévoir une synostose cubito-radiale étendue sur une grande longueur des deux os, il ne pensait pas que la résection du coude lui permettrait, si on se bornait au manuel opératoire classique, de libérer complètement ces deux os. Il faut remarquer, à ce propos, qu'on devait, en 1892, se contenter des données fournies par la palpation. La radiographie eût été, dans ce cas, d'un grand secours.

Ce mode d'exploration, en effet, a montré depuis que la fusion des deux os n'existait que sur un faible espace, deux centimètres environ, alors qu'on la pensait très étendue. Il est possible, cependant, que les données de la palpation aient révélé exactement les lésions qui existaient alors, car, depuis 8 ans, les ostéophytes ont bien pu se résorber et les lésions osseuses s'amender. M. Ollier a plusieurs fois observé de semblables exemples de régression des productions osseuses pathologiques.

Quoi qu'il en soit, sur les instances du malade qui réclamait des mouvements de rotation de son avant-bras, M. Ollier pensa que, par la résection sous-périostée interrompue, il pourrait obtenir une néarthrose assez solide pour se prêter aux durs labeurs de la culture et, en même temps, assez lâche pour permettre non seulement la flexion, mais encore des mouvements de rotation sur l'humérus des os fusionnés de l'avant bras. Il fit donc une résection osseuse qui enleva trois centimètres de l'humérus et deux centimètres environ de l'avant-bras, puis il tenta, par deux sections successives, portant sur le radius, de libérer l'extrémité de cet os. Malgré ces trois résections il n'y put parvenir et mit à exécution son plan primitif. Il pratiqua largement l'interruption périostique qu'il a préconisée dans les résections pour ankylose et dirigea le traitement consécutif de façon à obtenir le résultat fonctionnel qu'il recherchait. Les photographies qu'il met sous les yeux de la Société montrent qu'il a pleinement réussi. Les mouvements d'extension et de flexion

sont très étendus, la rotation des os fusionnés de l'avant bras sur le coude atteint, dans le sens de la pronation, à peu près l'amplitude normale et, dans la supination, qui est encore bien limitée, un degré très satisfaisant. La force est assez grande pour que le malade tienne 11 kil. à bras tendu.

La radiographie faite en février 1900 montre des détails tout à fait en rapport avec les fonctions de l'article. On voit qu'il n'y a, dans les extrémités osseuses, aucune trace des malléoles latérales de l'humérus ni du crochet olécranien. Les néoformations osseuses qui constituent le type sur lequel s'édifie d'ordinaire la néarthéose après la résection lui donnent une grande solidité latérale en en faisant un ginglyme plus ou moins parfait. Ici il fallait éviter, à tout prix, ces apophyses dont la présence aurait empêché la rotation qne l'on voulait obtenir ; les rayons X montrent que ce résultat a été atteint. Aucune saillie ne vient mettre obstacle à la rotation.

Ce résultat permet de formuler quelques indications sur la thérapeutique à opposer à la synostose radio-cubitale contre lesquelles la chirurgie était jusqu'à présent désarmée. M. Ollier avait bien, dans un cas, obtenu une mobilisation assez complète par une large résection radiale, mais ce cas ne saurait être comparé à celui dont il s'agit aujourd'hui, car l'âge du malade et l'étendue de la lésion rendaient le traitement relativement facile. Chez un autre malade il avait cherché la pronation-supination par le moyen qui lui a réussi dans le cas présent, mais il s'agissait d'un homme âgé, ayant de mauvais muscles et le résultat était peu démonstratif. Aujourd'hui, il peut insister, avec preuve à l'appui, sur cette indication de la résection du coude par ce procédé spécial qu'il avait indiqué depuis longtemps déjà.

Il ne craint pas d'affirmer que la synostose, fût-elle totale, du cubitus et du radius est curable. Quand le coude tout entier est ankylosé, la résection sous-périostée interrompue s'impose; quand l'ankylose ne porte que sur l'article cubito-radial et laisse libre l'huméro-cubital, M. Ollier se demande si la même thérapeutique ne serait pas de mise. Sur le désir express du malade réclamant la pronation-supination, il se déciderait à la chercher par ce moyen.

M. Fochier ne pense pas que M. Ollier veuille obtenir par ce moyen la restauration intégrale de ce mouvement si complexe qui se passe dans la rotation l'un sur l'autre des deux os de l'avant-bras.

M. Ollier. — Le mécanisme de rotation est sans doute très profondément modifié, mais le résultat est atteint, puisque la main peut effectuer une rotation très étendue autour de l'axe du bras.

M. Fochier. — Ce malade doit être rapproché, au point de vue de la physiologie des néarthroses consécutives aux résections du coude, des cas dans lesquels on a eu, sans la chercher, une laxité exagérée sans que la solidité soit compromise. On est étonné parfois du peu de précision que demande l'ajustement des os pour donner un bon résultat. Il se rappelle un malade auquel il avait dû enlever une partie du brachial antérieur ossifié et beaucoup d'humérus. Le coude était très lâche et pourtant très utile et très fort. Il est certains malades, et M. Ollier en a certainement eu dans sa longue pratique, qui nous rendent presque sceptiques sur la nécessité de la solidité latérale.

M. Ollier. — On est bien forcé de se contenter de ce que la nature veut bien donner dans certains cas défavorables, mais il faut chercher à obtenir mieux que cela dans les cas ordinaires. On doit évidemment viser à avoir des ginglymes parfaits et on les obtient quand l'état du périoste est favorable. Chez les hommes, il cherche surtout la solidité, chez les femmes, qui ont besoin de moins de force et de plus d'adresse, il veut surtout de la mobilité. En tout cas, il ne serait guère satisfait s'il n'avait à montrer que des membres ballants comme on en voit dans certaines publications et particulièrement dans le livre de Gurlt. La chirurgie lyonnaise peut faire voir, heureusement, d'autres résultats, et la Société se rappelle peut-être le cas de Benoît qui portait 18 kilogs à bras tendu. Le malade actuel n'en porte que 11, mais c'est déjà un beau résultat. Il est assez fort pour faire tous les travaux des champs. Il peut, par exemple, faucher presque toute la journée, exercice extrêmement fatigant, comme on le sait.

Il a voulu, chez ce malade, empêcher les reproductions osseuses qu'il cherche d'ordinaire, mais il lui a conservé ses muscles et ses ligaments et lui a donné une articulation souple, lâche même, mais non ballante. Sans doute, on trouverait quelques cas très favorables malgré la laxité, mais on en trouverait malheureusement beaucoup dans lesquels la laxité constitue un résultat très fâcheux; il faut donc l'éviter d'habitude avec le plus grand soin et ne la rechercher que dans certains cas bien déterminés dont l'observation présente est un exemple.

***

A PROPOS DES KYSTES GLANDULAIRES DU PANCRÉAS

M. Bérard. — Il est inutile de revenir sur l'histoire clinique de la malade qu'il a opérée l'an dernier dans le service de M. le professeur Poncet, par laparotomie, incision et drainage du kyste, et qui a été présentée, guérie, à la Société des Sciences Médicales en décembre 1899.

Le diagnostic d'origine du kyste avait été posé par M. Bérard avant l'opération, d'après les caractères suivants :

1° La déformation de l'abdomen avec saillie péri et sus-ombilicale, un aplatissement de l'hypogastre et des flancs, rappelait tout à fait l'aspect d'une malade, opérée il y a trois ans par M. Poncet, d'un grand kyste pancréatique et dont l'observation avait été le point de départ de la thèse de Bas. Cette analogie frappante avait d'abord éveillé l'attention vers la possibilité d'une tumeur pancréatique.

2° Les troubles fonctionnels accusés par la malade : vomissements alimentaires et crises douloureuses, apparus dès le début de l'affection et présentant leur maximum 2 ou 3 heures après le repas, témoignaient d'une tumeur en relations immédiates de contiguité avec le pylore ou avec la portion supérieure de l'intestin grêle.

3° Dès son apparition, la tumeur avait été sentie à l'épigastre, profondément. Pendant les premiers mois, elle semblait plonger parfois vers la colonne et ne devenait plus, momentanément, aussi accessible à la palpation.

4° Lors de son entrée à l'hôpital, bien que n'étant souffrante que depuis 5 mois et alitée depuis quelques semaines, la malade présentait un amaigrissement extrême, sans autre signe de cachexie par tumeur maligne abdominale ; pas de dégoût prononcé pour la viande, pas d'hémathémèse ni de melœna, pas d'œdème des jambes malgré un peu de circulation collatérale sur la paroi. Or, ce signe de l'amaigrissement extrême précoce a été noté, surtout en Allemagne, par Recklinghausen, Korte, Oser, comme très fréquents dans les kystes glandulaires du pancréas. Point n'est besoin, d'ailleurs, que le kyste

---

(1) Arsène Bas. — Des kystes volumineux du pancréas, Th de Lyon, 1897.

soit de nature épithéliomateuse (Hartmann), ou que la glande ait été détruite fonctionnellement, et qu'il se soit déclaré un diabète maigre, éventualité exceptionnelle ici. Chez notre malade, l'analyse des urines ne révélait rien d'anormal.

5° A l'examen, les organes du petit bassin et les reins avaient été reconnus sains. D'autre part, d'après la situation de la tumeur, on ne pouvait hésiter qu'entre une néoformation d'origine hépatique, ou vésiculaire, ou pancréatique, ou mésentérique, ou splénique.

Or, il n'y avait jamais eu d'ictère, le kyste, quoique relativement mobile, était fixé nettement dans la profondeur de l'abdomen, plutôt à gauche qu'à droite de la colonne. Les battements de l'aorte, énergiquement transmis à la tumeur dans toutes ses positions, témoignaient des rapports étroits du pédicule de cette dernière avec le vaisseau. Un kyste mésentérique eût donc été plus mobile et en tous sens ; une tumeur hépatique ou cholécystique aurait siégé plutôt à droite ; moins étroitement accolée à l'aorte, elle eût été plus nettement déplacée dans les mouvements respiratoires.

6° L'insufflation de l'estomac confirma ces présomptions, et permit, en outre, d'éliminer l'hypothèse d'une tumeur splénique.

Avant l'insufflation, la matité du kyste, continuée en haut par celle du foie, dont on délimitait pourtant, à la palpation, le bord inférieur non déformé, était arrêtée en bas et à gauche par une zone de sonorité tympanique, avec quelques clapotements à ce niveau.

Après l'insufflation, la zone de tympanisme gastrique, notablement accrue, avait empiété sur la tumeur en haut et à droite, et remplissait, d'autre part, tout l'hypochondre gauche ; donc la rate était hors de cause. En outre, le kyste occupait une situation interhépato-gastrique, plus profond que l'estomac qui, en se dilatant, le recouvrait partiellement. Il était arrivé au contact de la paroi en cheminant dans l'arrière cavité des épiploons, ce que n'eût pu faire un kyste du mésentère bridé en haut par le duodénum, les vaisseaux mésentériques et le mésocolon transverse.

Une telle situation des gros kystes du pancréas, entre le foie et l'estomac, est assez rare. D'ordinaire, ainsi que l'ont montré Bœckel, Terrier, Recklinghausen, Villar, Korte, et plus récemment Oser, d'après 140 cas (*Path.* de Nothnagel), la tumeur, dans sa progression, se glisse entre l'estomac et le côlon transverse, ou même au dessous du

côlon transverse. Quoique, dans ces deux dernières situations, elle présente des rapports moins fixes, on a, jusqu'à aujourd'hui, fait le diagnostic 30 fois sur 140.

Quant au traitement, on est à peu près d'accord pour préférer l'incision d'emblée et le drainage avec fixation à la paroi abdominale, en un temps, à toute tentative d'extirpation. En effet, sauf pour certains kystes de la queue du pancréas, très mobiles, peu adhérents aux organes voisins, et à pédicule grêle, qui sont extirpés sans peine et dont on doit pratiquer l'ablation, les manœuvres de décortication sont dangereuses à cause des adhérences au duodénum, au pédicule hépatique, aux vaisseaux mésentériques, ou à l'aorte comme dans le dernier cas de M. Gangolphe. Donc l'ablation risque d'être partielle et, toutes les fois qu'on a dû la laisser inachevée, la mortalité opératoire a été considérable (5 sur 12). D'autre part, le simple drainage du kyste marsupialisé laisse rarement des fistules prolongées : dans 80 pour 100 des cas, la guérison a été obtenue, avec oblitération complète de tout trajet de 2 ou 3 mois.

Séance du 22 mars 1900.—Présidence de M. Fochier.

A PROPOS DU PROCÈS-VERBAL

M. Ollier a pu, dans un certain nombre de cas de synostose cubito-radiale, libérer le radius et rétablir complètement les mouvements de pronation et de supination en enlevant, au cours de la résection du coude, la partie supérieure du radius sur une étendue plus grande que d'habitude, mais il s'agissait alors de synostose portant sur une très faible longueur des deux os. Dans le cas qu'il vient de relater, la lésion était beaucoup plus complexe et, par conséquent, nécessitait une intervention spéciale.

Il termine en s'élevant encore une fois contre les dangers des néarthroses lâches dans les résections ordinaires et les échecs thérapeutiques qu'elles ont amenés.

***

OSTÉOME DU BRACHIAL ANTÉRIEUR

M. Batut. — Trois cas d'ostéome du brachial antérieur ont été soignés par nous dans ces trois dernières années. Le premier est consécutif à une luxation du coude en arrière, le second à une forte entorse du coude, le troisième à une arthrite blennorrhagique violente. Dans deux de ces cas nous avons vu évoluer un hématome du pli du coude et, pour l'un d'eux, il existait en même temps une vaste ecchymose du bras et de l'avant-bras. Nous ne sommes intervenus chez aucun de nos malades ; deux d'entre eux ont récupéré tous leurs mouvements. L'un, malgré une vaste induration osseuse persistante, a pu faire encore son service militaire durant quinze mois ; l'autre, que j'ai l'honneur de présenter, a un ostéome en voie de régression très prononcée ; le troisième, chez lequel l'induration est restée adhérente à l'humérus avec limitation à 120° de mouvements de flexion n'a pas accepté l'intervention et a dû être réformé après trois mois d'observation.

L'étiologie traumatique est classique dans les observations II et III où il s'agit d'une luxation du coude et d'une entorse violente ; dans la première, nous n'osons incriminer la blennorrhagie seule, non plus que le massage qui nous a été si favorable dans l'observation III; certains penseront que l'extension forcée a, peut-être, bien que bénigne en elle-même, provoqué une déchirure partielle du brachial antérieur avec ossification consécutive chez un sujet prédisposé ; d'autres y verront un cas analogue à celui de Claisse (ostéophytes d'origine blennorrhagique chez une jeune fille) *Soc. Méd. des Hop.*, 1897). Nous sommes, d'après ces trois exemples, convaincu de la nécessité d'un massage très bénin, des résultats de l'électrisation et de l'expectation contre l'atrophie musculaire du biceps et sa rétraction, et la devise du chirurgien, dans les suites des contusions ou luxations du coude, paraît être : savoir attendre et ne pas exciter « la sève osseuse » suivant le mot du professeur Ollier.

A l'appui de nos observations, nous joignons la radiographie de deux de nos malades ; la troisième a été perdue.

La bibliographie complète de la question des ostéomes

est traitée dans la thèse d'Auzé (Paris 1899) inspirée par Reynier ; nous y joindrons la discussion soulevée, en novembre 1897, à la Société de Chirurgie de Lyon, par M. Ollier et les faits d'Albertin, Vallas, Gangolphe, Jaboulay et Rollet ; ce dernier relatif à un ostéome du vaste externe de la cuisse ; enfin les huit cas de Loison (*Soc. de Chirurgie* 1899) ; au total 33 observations publiées.

Observation I

A..., du 6e d'artillerie, entré à l'hôpital Desgenettes le 20 décembre 1899, pour des douleurs articulaires au genou et au coude droits ; étant atteint de blennorrhagie aiguë, est immobilisé durant quinze jours dans une gouttière de cuisse, et dans une gouttière d'avant-bras coudée à angle droit ; les douleurs au coude sont très vives et on doit envelopper ce dernier dans un pansement à l'alcool. Vers le 20 janvier, on enlève cette dernière gouttière et on constate une persistance de l'hydarthrose dans les culs-de-sac articulaires postérieurs ; de plus l'extension est impossible au de là de 120° ; la flexion plus faible. Nouvelle période d'immobilisation avec massages ; pour hâter l'extension toujours impossible et éviter l'ankylose hâtive dans le rhumatisme blennorrhagique du coude, on pratique par deux fois l'extension forcée sous narcose et on immobilise après chaque séance ; douleurs vives dans l'après-midi. Vers le 1er février, on s'aperçoit qu'il existe une induration légère dans le pli du coude paraissant s'étendre vers la partie supéro-externe, mobile transversalement par un pédicule court, induration persistante dans la flexion, non réductible, et bientôt gagnant en largeur et en hauteur vers l'épicondyle ; la masse est profonde et se fixe au bout de huit jours. Les massages répétés ne font que l'accroître tout en lui rendant bientôt une légère mobilité latérale. Mais, vers le 10 février, les mouvements d'extension sont meilleurs, mais la flexion jusque là normale ne peut dépasser l'angle droit On cesse les massages, on fait de l'électrisation quotidienne du biceps et du brachial antérieur ; vers le 1er mars, le malade, qui se lève depuis un mois et s'emploie dans la salle, a recouvré une extension et une flexion parfaites ; la masse osseuse est en pleine régression, mobile sur les plans profonds et paraît indépendante du pédicule primitif au bec coronoïdien. La radiographie faite le 10 février montre une masse noire faisant corps avec le brachial antérieur ici

en cause, et une secon le tache noirâtre qui siège vers l'insertion bicipitale et qui est une dépendance de la tumeur principale localisée dans le brachial antérieur. L'uréthrite est entièrement guérie grâce à des lavages quotidiens au permanganate de potasse; l'état général est excellent.

Observation II

Le nommé F..., cavalier au 10e dragons, entre à l'hôpital Desgenettes, 2e service de blessés, le 31 janvier 1899 ; quatre jours avant, le 28 janvier, il a fait une chute de cheval à la voltige et est tombé sur le sable du manège l'avant-bras plié sur le bras derrière le dos ; le choc a porté sur le côté interne du coude, on l'a gardé jusqu'à aujourd'hui à l'infirmerie sans avoir à faire des manœuvres de réduction. Etat actuel : gonflement de la région surtout en arrière, vaste ecchymose s'étendant du milieu de l'avant-bras au deltoïde sur toute la face interne du coude, flexion difficile, extension douloureuse; pas de luxation ni de subluxation, ni de fracture. Massages répétés ; l'extension ne dépasse pas 150°, la flexion 120° ; au bout de dix jours, l'ecchymose brachiale disparaît, mais il existe un empâtement dans le pli du coude qui durcit progressivement et qui, vers le 20 février, forme deux masses, l'une supérieure, mobile, de la grosseur d'une noisette ; l'autre, inférieure, plus étalée, adhérente vaguement vers le cubitus ; le massage, les jours suivants, ne permet d'obtenir que des mouvements d'extension, la flexion reste impossible, l'induration augmente. La radiographie montre qu'elle a pour siège le brachial antérieur et qu'elle fait corps avec l'humérus; la masse supérieure mobile appartient au même muscle. Le malade ne veut accepter aucune intervention et la gêne de la flexion qui reste toujours à 120° étant considérée comme définitive, il est réformé n° 2 et sort le 1er mai 1899.

Observation III

C..., soldat au 90e d'infanterie, entre le 5 mai 1899 a l'hôpital Desgenettes, 2e service de blessés, pour une contusion du coude droit survenue cinq jours avant, à la suite d'une chute dans un escalier du fort de Genas. Immédiatement après la chute, impotence fonctionnelle complète et manœuvres de réduction d'une luxation du coude par les camarades du blessé qui tirent sur l'avant-bras et remettent les os en place par cette manœuvre. A

l'entrée à l'hôpital, gonflement du coude, douleur à la palpation sur les culs-de-sac latéraux à droite et à gauche de l'olécrâne, mouvements de flexion faciles, d'extension impossibles; pas de fracture. Immobilisation dans une gouttière à angle droit et massage modéré ; pas d'ecchymose visible. Au bout de quinze jours, on constate la persistance de la corde du biceps par rétraction de ce muscle, la difficulté de l'extension : manœuvres d'extension forcée ; quelque jours après, empâtement dans la région du pli du coude, et malgré des massages apparition d'une induration qui augmente progressivement partant du tendon bicipital et s'étalant en haut et en dehors dans la direction de la coulisse bicipitale externe ; cette induration est en peu de jours fixe, immobile et occupe transversalement toute la largeur du pli du coude à base inférieure, à sommet supérieur, les mouvements de flexion et d'extension sont extrêmement limités. Massages biquotidiens ; au bout d'un mois, la tumeur crépite sous la flexion et devient facilement mobile transversalement ; les mouvements de flexion et d'extension reparaissent et reviennent à la normale ; la masse ressemble à une rotule mobile entre les doigts transversalement, fixée dans l'extension ; elle siège, comme l'indique la radiographie, dans le brachial antérieur, elle est à peine indiquée dans l'épreuve radiographique, sa consistance lui laissant une transparence très marquée. Les mouvements étant à peu près intacts et les fonctions du membre paraissant revenir intégralement, on ne fait aucune intervention. Le malade part en convalescence le 30 juin. Il retourne ensuite à son corps, reprend son service et est libéré quinze mois après, le 7 septembre 1898, sans avoir jamais eu d'indisponibilité, ainsi qu'il résulte des renseignements recueillis à l'infirmerie du corps.

M. Ollier a vu avec plaisir M. Batut insister sur les dangers du massage lorsqu'il n'est pas fait avec prudence. Le massage forcé peut empêcher la réorption des ostéophytes et même en faire naître. Il rappelle un cas dans lequel, après un traumatisme du coude, le massage fait par un masseur amena une ankylose presque complète.

Il n'a pas observé d'ostéomes vrais, développés en dehors du traumatisme, au cours de résections du coude pour des ankyloses d'origine blenorrhagique, il a bien trouvé des ossifications du brachial antérieur, mais celles-ci se reliaient à l'articulation. La singularité du

cas de M. Batut résulte de ce que l'ostéophyte indépendant de l'articulation s'est développé indépendamment de tout traumatisme.

La pathogénie de ces ossifications péri-articulaires est complexe. Le plus souvent elles sont d'origine périostique, une expérience ancienne montre bien qu'en transportant du périoste on peut faire développer de l'os partout, mais elles peuvent aussi se développer aux dépens de tissus non ossifiables à l'état normal et qui ont acquis cette qualité dans certaines circonstances pathologiques.

Souvent ces ostéophytes restent limités, s'insérant sur l'humérus ou sur l'avant-bras et formant tantôt un arc-boutant complet, unissant les deux os, tantôt un arc-boutant incomplet qui laisse persister des mouvements plus ou moins étendus, mais quelquefois ils se multiplient autour d'une articulation, de manière à l'entourer complètement et à réaliser aussi le type rare de l'ankylose cerclée.

Les ostéomes peuvent se résorber sans qu'on sache quelles circonstances facilitent ou empêchent cette évolution qui doit dépendre surtout d'une prédisposition individuelle. Aussi ne faut-il pas se presser de les enlever, l'expectation pendant un an ou deux est nécessaire. Comme intervention on fera, suivant les cas, soit l'ablation isolée de l'ostéophyte, soit la résection typique du coude.

***

TRAUMATISME DE L'ORBITE GAUCHE SUIVI DE MÉNINGITE MORT

M. F. Arloing lit l'observation suivante d'un malade du service de M. Gayet, et présente les pièces d'autopsie.

Le 7 mars 1900, entre salle St-Charles, n° 15, le nommé Noël D..., âgé de 24 ans, cultivateur à Beynost (Ain).

Le malade raconte que la veille au matin, il conduisait une voiture chargée de foin, lorsque une fourche en acier à dents très effilées, dite fourche américaine, est venue l'atteindre dans la région orbitaire externe gauche. La tête du blessé au moment du traumatisme était dans l'inclinaison en arrière, et la flexion sur l'épaule droite, de telle sorte que sa région orbitaire gauche était orientée en haut.

Immédiatement au moment de l'accident, violente hémorrhagie de l'œil gauche blessé. Hémorrhagie nasale

abondante par la narine gauche durant toute la journée. Le malade qui n'éprouva pas de douleur violente lors de son traumatisme, garda pendant une heure ou deux la vision de son œil gauche, puis la perdit brusquement. Pas de troubles du côté de l'œil droit.

A son entrée dans le service, le sujet donne clairement les renseignements précédents ; il ne présente pas de phénomènes généraux, pas de température, pas de délire, aucun trouble des grandes fonctions ; à peine une légère céphalée péri-orbitaire.

L'examen de l'œil gauche nous révèle les symptômes suivants :

Toute la région palpébrale est œdématiée avec une teinte ecchymotique très accusée descendant sur la joue et s'étendant aussi à la base du nez. Entre les deux paupières, apparition d'un léger chémosis.

La paupière supérieure, très infiltrée par l'épanchement sanguin, d'une couleur rouge violacée, avec disparition du sillon palpébral supérieur, est en ptosis et ne peut être soulevée malgré des efforts violents. Vers son angle externe, la paupière présente une blessure horizontale de 9 millimètres environ de longueur, presque parallèle au bord palpébral libre qui en est distant d'environ un demi-centimètre.

Cette déchirure est très nette, ses bords ne sont pas très déchiquetés.

La pal ation de la région ne montre pas trace de crépitation, ni ne peut révéler du côté nasal d'emphysème sous-cutané.

Hémorrhagie persistante légère par la narine gauche.

Si l'on écarte les paupières, on découvre un globe oculaire très nettement propulsé en avant et disparaissant sous un bourrelet conjonctival laissant suinter une sérosité sanguinolente. Toute la conjonctive bulbaire est infiltrée par le sang qui lui imprime une teinte rouge sombre.

La sphère oculaire ne semble pas diminuée dans ses dimensions. Le malade affirme qu'au moment de sa blessure il ne s'est échappé de son œil aucune substance ressemblant soit au cristallin, soit à l'humeur vitrée. Pourtant, il existe une légère hypotension.

En raison du fort œdème conjonctival, la cornée est difficile à explorer sur son pourtour ; mais elle semble intacte.

La chambre antérieure contient un épanchement sanguin considérable masquant entièrement la pupille.

L'examen ophtalmoscopique ne peut, en conséquence, être pratiqué efficacement.

Tous ces phénomènes ne s'accompagnent que d'une très légère réaction douloureuse à la pression sur la région traumatisée. Sensation subjective de tension intraorbitaire.

Au point de vue fonctionnel, vision de l'œil gauche entièrement abolie. Les mouvements oculaires sont exécutés, mais très diminués d'amplitude.

Pendant cinq jours, l'état général du patient se maintint excellent. Il ne présentait aucun trouble du côté du cerveau et accusait une disparition graduelle des accidents locaux sous l'influence du traitement. Ce dernier dut se borner à l'expectation aidée de compresses d'eau glacée et de petits tampons de coton aseptique et imbibée d'eau boriquée dans la narine par où s'était produite l'épistaxis indiquée.

Brusquement, le 11 mars, à 8 heures du matin, le malade fut envahi, sans aucun prodrome, par des symptômes extrêmement bruyants : céphalalgie d'une intensité terrible localisée surtout au vertex, vomissements bilieux, porracés, raideur de la nuque, pas de trismus, photophobie ; tous ces phénomènes s'accompagnaient d'une excitation très marquée, de dilatation papillaire et de mâchonnement.

Le 11 au soir, le pouls, régulier le matin, était monté à 130 pulsations, tandis que la température s'abaissait de 39° à 38°. Rythme respiratoire entièrement perturbé.

Le lendemain, le malade, sans connaissance, présenta successivement des phases de contractures musculaires passagères auxquelles succédèrent des phénomènes paralytiques.

Mort le 13, à 7 heures du matin, soit quarante-huit heures après le début des accidents cérébraux.

Autopsie. — Rien à noter de nouveau du côté de la région traumatisée.

A l'ouverture du crâne à la scie, on ne trouve aucune lésion sur les méninges dures ; il n'y a pas d'augmentation sensible du liquide céphalo-rachidien.

Rien dans les sinus veineux de la convexité ou de la base.

Sur la convexité des hémisphères cérébraux et surtout de l'hémisphère droit, c'est-à-dire du côté opposé à celui de l'orbite traumatisé, on découvre une infiltration purulente de la pie-mère sur une étendue égale à la paume de la main au niveau de la région rolandique.

Quelques autres foyers semblables sont répandus indistinctement à la surface cérébrale, dans la fente inter-hémisphérique, en très petit nombre sur l'hémisphère gauche. L'examen bactériologique de l'exsudat purulent ne révèle pas autre chose qu'un bacille sans caractère spécial.

Rien à la base.

La pie-mère se laisse facilement enlever, pas d'adhérence avec la substance corticale.

A l'examen de la face inférieure des lobes frontaux, on ne trouve rien de bien saillant à gauche, sauf une légère teinte ecchymotique de la partie de l'écorce en rapport avec la voûte orbitaire atteinte.

A droite, au contraire, sous le bulbe olfactif droit existe une petite plaie contuse de la corticalité sans déchirure de la pie-mère.

A son niveau se voit un caillot sanguin assez adhérent à la substance cérébrale.

La voûte orbitaire gauche ne présente pas de trait de fracture, mais, sur la paroi externe de la fossette de la lame criblée de l'éthmoïde se remarque une petite ouverture circulaire à laquelle s'adapte parfaitement l'extrémité d'une des dents de la fourche, cause de l'accident. Un stylet, introduit en ce point, vient ressortir par la plaie cutanée.

On enlève par trois traits de scie la région médiane du frontal et l'on ouvre la cavité orbitaire ainsi que les sinus éthmoïdaux qui ne contiennent pas de pus. Les graisses de l'orbite gauche sont infiltrées de sang et un caillot important s'étend depuis le contact de l'os planum qui n'est plus représenté que par une multitude de petites esquilles, jusqu'au plancher de l'orbite.

La dissection minutieuse du contenu orbitaire permet de tomber sur un foyer hémorrhagique situé vers la région inféro-externe du globe occulaire.

Celui-ci a été effleuré par l'instrument vulnérant qui a creusé à sa surface un sillon de passage, mais sans perforer le bulbe de part en part.

Le nerf optique ne présente pas de lésions spéciales. Notons, toutefois, sa forme renflée au moment où il va pénétrer dans la sclérotique.

M. Gayet. — On connaît quelques observations de lésions analogues, dues à des fleurets, parapluies à aiguille.

Le diagnostic était délicat, en l'absence de tout symptôme cérébral. On avait admis une perforation de l'œil,

parce que celui-ci, infiltré de sang, ne présentait pas l'augmentation de tension qu'on observe dans la contusion.

La coexistence d'une hémorrhagie nasale avait fait penser à la blessure de la paroi interne de l'orbite et à l'ouverture des cellules ethmoïdales. On avait dès lors émis des craintes sur l'existence possible d'une lésion intra-cranienne et la possibilité d'une infection. Celle-ci ne se fit pas attendre et le malade succomba.

***

PRÉSENTATION D'UN FŒTUS RECUEILLI AU COURS D'UNE LAPAROTOMIE POUR GROSSESSE TUBAIRE ROMPUE AVEC INONDATION PÉRITONÉALE.

M. A. Pollosson. — Il s'agit d'une femme de 24 ans mariée depuis deux ans, primipare. Ses règles furent régulières jusqu'à la fin de janvier. Au mois de février, les règles manquent et sont remplacées par deux très faibles hémorrhagies à quelques jours d'intervalle.

Après une série de coliques qui furent attribuées d'abord à de l'appendicite, la malade présenta des symptômes d'hémorrhagie interne qui nécessitèrent l'intervention.

La laparotomie fit évacuer environ 1 litre 1/2 de sang et montra dans la trompe située en avant de l'utérus et rompue le fœtus présenté.

M. Pollosson insiste sur le siège de la trompe en avant de l'utérus qui est rare et qu'il rencontre pour la seconde fois. Ordinairement la trompe gravide tombe en arrière.

Le fœtus mesure environ 7 cent. de longueur totale. D'après les tables, il aurait donc 2 mois 1/2 à 3 mois, et comme le développement fœtal est plutôt retardé dans la trompe, on peut admettre qu'il a 2 mois. Or, les règles sont venues normales le 25 janvier ; en se fondant sur elles il faudrait admettre une grossesse de 1 mois et demi. La conclusion est que, dans la grossesse tubaire, les règles peuvent persister pendant le premier ou les deux premiers mois.

C'est, d'ailleurs, probablement un fait assez général, si l'on en juge par le volume des placenta retirés en ouvrant des hématocèles. Ils ont, en général, le volume d'un œuf de poule ou même d'une mandarine, et correspon-

dent à des grossesses de 2 mois 1[2 à 3 mois. Or les observations relatent presque toujours un retard de règles beaucoup moins considérable.

***

DISCUSSION SUR LE TRAITEMENT DU CANCER UTÉRIN COMPLIQUÉ DE GROSSESSE

M. Condamin, au sujet de la malade présentée par M. A. Pollosson, prend la parole, moins pour discuter l'intervention adoptée que pour défendre les raisons qui lui avaient fait adopter l'abstention. Cette malade, au moment elle s'est présentée à la clinique gynécologique, portait un épithéliome du col, ayant envahi la partie latérale gauche du vagin, et même, comme pouvait le penser M. Condamin, le ligament large correspondant, à cause d'une induration suspecte.

La malade n'avait que 21 ans, or, tous les cancers utérins opérés avant trente ans, même dans les meilleures conditions, c'est-à-dire pendant la phase de prétendue localisation au col, ont toujours récidivé avec une rapidité effrayante et ont donné une survie insignifiante, probablement moindre qu'en cas de non intervention, à cause de l'utérus qui forme une barrière, en même temps qu'un aliment à la tumeur. Cette opinion tend à prévaloir actuellement.

Or, en face de l'impossibilité de prolonger un peu sérieusement la malade, il a paru à M. Condamin que la vie de l'enfant devait être prise en considération, et que l'opération césarienne à huit mois ou à terme était légitimée, par la gravité exceptionnelle des accouchements par les voies naturelles dans le cas d'épithélioma du col, cette opinion avait été, à la suite d'une discussion, partagée par M. Fochier, à qui M. Condamin avait fait part de ce cas.

M. Pollosson qui vit la malade à 5 mois de grossesse en jugea autrement et opéra la malade qu'il vous a présentée dernièrement. Les difficultés opératoires qu'il a rencontrées, impossibilité de faire par le vagin une péritomie complète autour du col pour comprendre les portions juxta-cervicales du vagin qu'avait envahi le néoplasme, la nécessité de disséquer des lambeaux adhérents à la vessie et même d'ouvrir celle-ci, prouvent bien que le néoplasme avait dépassé les limites du col. Cette intervention ne sauvera donc pas la mère, ce qu'elle n'aurait probablement pas fait davantage trois mois plus tôt

et, d'autre part, a sacrifié un enfant qu'on aurait pu avoir vivant en faisant une césarienne deux mois plus tard. Aussi, en face d un cas semblable, M. Condamin adopterait-il encore la même ligne de conduite, c'est-à dire l'abstention, à moins que M. Pollosson ne puisse, même dans trois mois seulement, présenter la malade sans récidive ou encore améliorée, mais les recherches faites par l'auteur pour les survies après les hystérectomies pour cancer du col chez les femmes jeunes, sont tout à fait décourageantes, et ne permettent pas d'espérer un résultat satisfaisant à la suite de cette opération.

M Fochier. — La proscription dont M. A. Pollosson, a frappé les opérations partielles est trop absolue. Il y a des papillomes du col dont le diagnostic clinique et même histologique est impossible, et qui ne récidivent pas après une simple excision. Je suis de ces cas exceptionnels depuis 15 ans et 12 ans. La conclusion est que si l'on doute, il s'agit probablement de papillome, et on peut s'en tenir à une amputation partielle.

La question qui est actuellement en discussion est plutôt du domaine de la morale que de la chirurgie. Les arguments qu'on peut donner n'ont donc pas une valeur absolue. Pour certains, on ne doit jamais sacrifier un enfant; d'autres acceptent de le faire si la vie de la mère est en jeu.

Dans le cas particulier, M. Pollosson a pris conseil du père. Il est utile de rappeler à ce propos que, d'après la loi, un chirurgien n'a pas le droit d'opérer une femme sans le consentement du mari. Nous sommes encore, à ce point de vue, régis par le droit romain d'après lequel la femme est la propriété du mari. La conduite de M. Pollosson est donc à imiter au point de vue de la responsabilité civile.

Au point de vue de l'enfant à naître on a dit que le médecin est seul juge de savoir s'il doit le sacrifier ou non. Pour lui cette décision appartient à la mère qui est libre de courir des dangers si elle tient à avoir un enfant.

Il pense que dans le cas de cancer avec grossesse, il faut s'inspirer avant tout des conditions particulières ; tenir compte de l'avis de la mère et du père, et si l'on n'a pas la main forcée par les douleurs, attendre, pour intervenir que l'enfant soit viable.

M. A. Pollosson. — La question en discussion comprend deux parties. D'abord, en dehors de toute grossesse

faut-il s'abstenir de toute intervention dans le cancer de l'utérus chez les femmes qui n'ont pas 25 ans, sous prétexte que la récidive est presque certaine ? Pour lui, lorsqu'il y a discussion entre une abstention qui est une condamnation à mort et une intervention même grave et à résultat problématique, il se décide plus volontiers pour l'intervention. Si, maintenant, intervient la question de l'enfant, il pense que le mieux est de demander une solution aux parents. Dans le cas particulier le père a déclaré formellement consentir au sacrifice de l'enfant pour donner à la mère toutes les chances possibles de survie.

En considérant la question en général, il pense que les mères sont, vis-à-vis de leurs enfants, en état de légitime défense. Elles doivent subir leur grossesse, même si elle est gênante ou ennuyeuse, mais, du moment où celle-ci devient pour elles un danger de mort, elles acquièrent le droit de la supprimer.

Il ignore quelle sera la prolongation obtenue chez sa malade, mais il pense que, sans intervention, la mort serait survenue à la fin de a grossesse, c'est-à-dire dans trois mois. Tout le temps que la malade vivra au-delà de trois mois sera pour elle un bénéfice certain et, en tout cas, elle a été, dès maintenant, débarrassée de douleurs très pénibles.

Séance du 29 mars 1900. — Présidence de M. Fochier.

M. Nové-Josserand lit le procès-verbal de la séance du 22 mars ; il est adopté.

***

M. Goullioud présente une jeune fille qu'il avait amenée devant la Société dans la séance du 30 novembre 1899. Cette malade présentait alors une exostose sus-claviculaire. M. Raffin a enlevé cette tumeur sans grande difficulté ; elle paraissait adhérer à l'apophyse transverse de la 7e vertèbre cervicale sans interposition d'une articulation costo-vertébrale reconnaissable. La malade a parfaitement guéri.

M. Durand fait remarquer que l'adhérence directe de l'exostose à la colonne sans interposition d'articulation a

une haute portée pathogénique. On a semblé dire ici que toute exostose sus-claviculaire doit être considérée comme côte surnuméraire ; il ne semble pas qu'on doive être aussi absolu et quelques productions ayant ce siège peuvent avoir une tout autre origine. Le fait de M. Gouillioud vient à l'appui de cette théorie.

M. Ollier admet aussi que la pathogénie des exostoses sus-claviculaires ne saurait être considérée comme univoque et ce terme, qui ne préjuge de rien, doit être conservé Il a observé un cas où l'exostose provenait non de la colonne vertébrale, mais de la première côte et ne pouvait, par conséquent, être considérée comme une côte.

La thérapeutique offre aussi des indications très différentes. Tantôt, quand les troubles, par compressions vasculaires ou nerveuses, sont pressants, il faut opérer ; tantôt, au contraire, il est sage d'attendre. Il se rappelle un cas où le malade souffrait de douleurs à siège manifestement osseux. Il n'intervint pas, les troubles disparurent pour récidiver ensuite et cesser spontanément pour toujours. Il importe donc de savoir prendre le bistouri, mais aussi de ne pas le prendre inutilement.

*
* *

SARCOME MUSCULAIRE DÉVELOPPÉ DANS LE PECTINÉ. — ABLATION DU MUSCLE ET DE SES INSERTIONS AU SQUELETTE PELVIEN.

M. Ruotte. — Les sarcomes d'origine nettement musculaire ne sont plus considérés, actuellement, comme des raretés ; si je vous rapporte l'observation suivante, c'est à cause de son étiologie précise et de l'intervention qui a été pratiquée.

Il s'agit d'un jeune soldat du 157e de ligne, âgé de 23 ans, le nommé Pierre V..., au service depuis deux ans. Rien à noter dans ses antécédents héréditaires ou personnels.

Dans le courant de février 1899, il était en train de s'exercer à la gymnastique et, le jarret droit accroché à la barre fixe, il exécutait un rétablissement. Brusquement, il ressentit dans l'aine droite une douleur tellement vive qu'il faillit se trouver mal et se laisser tomber ; il se hâta de descendre, s'assit un instant, puis regagna sa chambre, aidé par ses camarades. Les jours suivants, la région resta sensible, un peu tuméfiée, sans coloration anormale. N'ayant que peu de chose à faire, il n'alla pas à la visite et ce n'est qu'au bout de deux mois environ,

qu'il remarqua une petite grosseur comme une noisette, mobile, indolente, dure à la pression.

Croyant à une adénite, on fit, sans résultat, quelques applications de pommade mercurielle. Brusquement, la tumeur se mit à grossir ; soupçonnant une évolution maligne, le médecin du corps envoya le malade à l'hôpital Desgenettes, où il entra le 18 juillet 1899.

A l'examen, le sujet est un homme vigoureux et bien musclé, présentant à la partie interne et supérieure de l'aine droite, une tuméfaction du volume d'une grosse orange. A la vue, la grosseur a une forme à peu près sphérique, quoique un peu allongée de haut en bas ; elle est régulière, sans bosselures, sans battement d'aucune sorte, la peau est normale et mobile.

A la palpation, elle se laisse délimiter facilement en bas, en dedans et en dehors ; on reconnaît qu'elle est située au côté interne du triangle de Scarpa, repoussant un peu en dehors les vaisseaux dont on perçoit difficilement les battements. En haut, elle paraît s'arrêter et s'implanter sur la branche horizontale du pubis, mais si on introduit le doigt dans le canal inguinal, on reconnaît un gros prolongement qui surplombe la branche du pubis; ce prolongement est tellement fluctuant qu'on croirait à une collection liquide ; partout ailleurs la tumeur est molle et un peu fluctuante aussi.

La tumeur est mobile dans le sens transversal, pas du tout dans le sens vertical : la contraction musculaire ne la modifie que très peu ; elle perd seulement sa mobilité transversale Elle n'est pas réductible et ne présente ni souffles, ni battements.

Le diagnostic pouvait hésiter entre un hématome, une collection liquide formée aux dépens de la branche horizontale du pubis, et une tumeur maligne.

La marche de l'affection nous fit accepter ce diagnostic.

Opération le 22 juillet 1899.

Après incision longitudinale des plans superficiels, on tombe sur une couche musculaire sous laquelle on sent nettement la tumeur qui paraît encore plus fluctuante. Cette couche musculaire incisée jusqu'à un demi-centimètre environ de profondeur, on reconnaît la tumeur formée d'une substance molle, grisâtre dont la nature sarcomateuse paraît alors évidente. Elle est isolée par une capsule au milieu de fibres musculaires qui doivent appartenir au pectiné. Au lieu de l'énucléer de sa capsule, nous décidons d'enlever le muscle dans sa totalité ; après avoir prolongé notre incision et récliné le coutu-

rier, nous faisons une longue incision parallèle à l'arcade crurale et située au-dessous d'elle, formant, par conséquent, avec la première deux lambeaux latéraux qui sont réséqués et réclinés.

Le pectiné étant isolé des deux côtés, en écartant les vaisseaux fémoraux, nous détachons avec un détache-tendon très tranchant les insertions inférieures en mordant le plus possible sur le fémur ; puis, renversant le muscle en haut, nous attaquons au ciseau et au maillet toute la portion du pubis sur laquelle il s'insère et l'enlevons avec le muscle. Nous avons sous les yeux une vaste cavité limitée de tous côtés par des plans aponévrotiques ; nous enlevons soigneusement tout le tissu cellulaire qui les recouvre sans trouver de ganglions.

La peau suturée sans drainage, un pansement compressif est appliqué et reste en place 8 jours, après lesquels nous enlevons les fils et constatons une réunion parfaite.

Quelques jours après, notre opéré peut se lever et marcher sans aucune gêne ; il est réformé et retourne chez lui peu après, en très bon état. Qu'est-il devenu ? Nous avions craint une récidive rapide, étant donné la nature de la tumeur et les renseignements que nous avait donnés peu après un de ses compatriotes ; il paraît qu'il avait maigri un peu chez lui, mais, dernièrement nous avons eu de ses nouvelles, et il n'y a pas encore de récidive.

Nous tâcherons de savoir ce qu'il en adviendra ultérieurement.

A l'examen macroscopique il était facile de voir que la tumeur était développée exactement au milieu du corps charnu du pectiné, dont les fibres l'entouraient de toutes parts ; elle n'envahissait pas la branche horizontale du pubis comme on aurait pu le croire d'après les signes cliniques. Une capsule l'isolait complètement et aurait permis une énucléation facile en ménageant le muscle dans sa totalité.

A l'examen histologique, nous avons reconnu un sarcome à petites cellules ; ces cellules forment des amas, entourant surtout les petits vaisseaux situés au milieu des fibres musculaires ; à la périphérie ces dernières sont normales, ou à peu près ; en certains points plus rapprochés des amas sarcomateux, les fibres paraissent vides de leur contenu, réduites à leur enveloppe, ce qui donne à la coupe un aspect un peu aréolaire. Il semble donc que la tumeur a pris naissance aux dépens des

petits vaisseaux ou de leur gaine conjonctive ; mais nous attendons l'opinion d'un histologiste plus compétent que nous pour décider.

Les recherches que nous avons faites à ce sujet nous ont montré que, la plupart du temps, on s'était borné, dans les cas simples, à l'énucléation de la tumeur et que, dans les cas les plus graves, on avait eu recours à l'amputation du membre. Nous n'avons guère trouvé qu'un cas, publié par M. Vincent, dans le *Lyon Médical* de 1888 où il soit dit : « Tout le muscle dut être enlevé, mais ses attaches aponévrotiques paraissaient indemnes », à propos d'un sarcome développé dans le triceps crural chez un enfant. Il est probable, cependant, qu'il y a d'autres observations où l'on a dû procéder de la même façon ; en tous cas, étant donné ce que nous savons de la malignité du sarcome musculaire, de sa tendance à la récidive, il nous semble qu'on ne saurait prendre trop de précautions et qu'il y a lieu de substituer à l'énucléation simple de la tumeur l'ablation complète du muscle, y compris ses insertions, lorsque la chose est possible, à moins qu'on ne fasse entrer en ligne de compte l'importance physiologique du muscle pris en particulier, s'il s'agissait, par exemple, du deltoïde ou de tout autre de même genre.

Quant à la relation entre la tumeur et le traumatisme, elle nous semble des plus nettes ; le sarcome a succédé à une rupture produite dans le corps du muscle pectiné.

M. Ollier. — M. Ruotte vient de nous rappeler que certains chirurgiens se contentent de pratiquer l'énucléation des sarcomes intra-musculaires ; c'est une conduite qui doit être absolument condamnée, car, en matière de tumeurs malignes, il faut être plus radical. Toutes les fois qu'il s'agit de sarcome des membres, on doit proposer l'amputation que, malheureusement, les malades adoptent trop rarement. Quand ils ne consentent qu'à une intervention locale, il faut encore faire des ablations et ne jamais se contenter de l'énucléation de la tumeur, eût-elle très nettement l'aspect encapsulé. Il rappelle l'histoire d'un malade, porteur d'un sarcome du trapèze, qui refusa l'amputation inter-scapulo thoracique et qui, malgré six interventions locales, pratiquées très largement, finit par succomber. Le principe de l'énucléation doit être rayé définitivement de la thérapeutique du sarcome.

M. Vincent est devenu, en chirurgie, aussi radical que M. Ollier. Les nombreux désastres que lui ont donnés

les sarcomes l'ont rendu très entreprenant. Il se rappelle un petit malade qui eut d'abord un tout petit sarcome des muscles de la paroi lombaire. Il l'extirpa très largement. La récidive ne se fit pas attendre et, malgré une ablation qui l'amena jusqu'au péritoine, il y eut rapidement une généralisation viscérale au dessus des ressources de l'art. Dans un autre fait très présent à sa mémoire, un enfant portait un sarcome du biceps bracchial. Les parents refusent, comme il arrive presque toujours, la désarticulation de l'épaule qu'il leur avait proposée, les interventions locales les plus larges n'empêchèrent pas l'issue fatale.

Sa conduite vis-à-vis des sarcomes musculaires chez les enfants consiste toujours à proposer l'amputation qui n'est, malheureusement, presque jamais acceptée. Il pratique donc les ablations larges, mais, comme il n'a guère eu de guérison définitive, il pense que c'est non le muscle, mais tout le membre qu'il faudrait enlever.

M. Vallas veut ne viser que deux points de l'histoire complexe et encore un peu obscure des sarcomes musculaires.

D'abord il pense que ces tumeurs sont moins rares qu'on ne semble le dire et ce groupe de néoplasmes doit avoir un cadre à part dans l'histoire des tumeurs malignes des membres. Son second point vise la thérapeutique et, comme les précédents orateurs, il est fermement d'avis que l'amputation est la seule conduite qui puisse donner des résultats définitifs. Il peut joindre deux faits inédits à ceux qui viennent d'être rapportés. Dans le premier, il s'agissait d'un sarcome du deltoïde. Il pratiqua une opération un peu spéciale, voisine de l'inter-scapulo-thoracique. Elle consista à enlever le bras et la clavicule en laissant l'omoplate, manifestement indemne. Il en eut un succès relatif, car son malade mourut de généralisation pulmonaire, sans avoir eu de récidive locale.

Dans le second, il se trouva en présence d'un sarcome du grand fessier qui, débutant près du trochanter, avait envahi à peu près tout le muscle. Dans son intervention, comme il ne pouvait songer à une amputation, il tenta d'enlever la totalité du muscle, mais la cavité laissée par la tumeur, dont le volume égalait celui d'une tête d'adulte, s'infecta secondairement et la malade, dont l'état général était précaire, ne put résister à ces accidents septiques.

L'amputation doit donc être la règle et encore peut-on

se demander si elle ne sera pas insuffisante dans beaucoup de cas.

M. Chandelux pense que l'on peut, chez les gens âgés, être moins radical que chez les jeunes. Il rapporte à l'appui de cette opinion, un fait de sarcome du fléchisseur profond des doigts. L'ablation simple lui donna un résultat définitif, car le malade mourut deux ans après, d'une cardiopathie.

M. Fochier. — On ne saurait mettre sur la même ligne et traiter de la même manière toutes les nombreuses variétés de tumeurs intra-musculaires. Le mot de sarcome musculaire est un terme trop commode qui sert souvent à dissimuler l'ignorance ou nous sommes encore de ces affections très disparates. On doit toujours soumettre ces tumeurs au contrôle du microscope et encore devons-nous avouer que nos connaissances histologiques sont, à ce sujet, très incomplètes. Il n'est pas admissible que la malignité clinique soit en rapport avec la malignité apparente que nous révèle l'histologie. L'histoire, bien établie aujourd'hui, des tumeurs de la paroi abdominale, est fort instructive à cet égard. Il fut un temps où, après le travail de Guyon les chirurgiens décrivaient le *fibrome de la paroi* entité clinique bénigne, ayant une origine ostéo-périostique. Aujourd'hui, nous sommes loin de cette conception simpliste, et les faits nous ont montré toute une gamme de tumeurs allant depuis le très bénin fibrome, d'origine aponévrotique jusqu'au plus malin des sarcomes, à forme encéphaloïde avec de petites cellules. On trouve, là, développés dans les masses musculaires et pouvant superficiellement être envisagée comme tumeurs musculaires, toute une série de néoplasies qui ont des origines très multiples et sont, en réalité, des angiomes, des névromes, des lymphangiomes, voire des épithéliomes. Il importe donc, parmi les tumeurs intra-musculaires, de distinguer très nettement celles qui ont pour origine, la fibre musculaire et celles qui proviennent des autres tissus, aponévroses, tendons, vaisseaux, etc.

M. Chandelux. — Les tumeurs qui ont pour origine, les fibres musculaires doivent être distinguées de l'ensemble des sarcomes dont ils sont histologiquement différents, et il importe de mettre à part les deux variétés de tumeurs, d'origine uniquement musculaire, les léiomyomes et les rhabdomyomes.

M. Ruotte ne pouvait faire plus qu'une intervention locale et devait se contenter d'enlever le muscle lui-même, car l'amputation lui était interdite. La tumeur qui, cliniquement, tenait au squelette, n'avait pas, en réalité, un point de départ osseux.

***

LES MAUVAIS RÉSULTATS DES OPÉRATIONS INCOMPLÈTES, GRATTAGES ET CURETTAGES, DANS LA TUBERCULOSE DU COUDE. — NÉCESSITÉ DE LA RÉSECTION TYPIQUE.

M. Ollier constate avec peine qu'il est des questions sur lesquelles on est obligé de constamment revenir, car, de temps en temps, la chirurgie méconnaît la vraie voie thérapeutique et opère des réactions regrettables. Depuis quelque temps, on tente de réhabiliter les curettages dans le traitement de la tuberculose du coude. Il a pu citer, lui-même, mais seulement chez des enfants de 2 ou 3 ans, des succès obtenus par cette méthode, il n'hésite pas, en dehors de ces exceptions, à proclamer que le traitement systématique c'est la résection typique. Il peut apporter, à l'appui de ce principe, un ensemble de 266 observations.

Il a fait, hier, en effet, sa 266e résection du coude sur une fillette de 8 ans. Il lui avait fait, l'an dernier, une intervention partielle sur la partie radio-humérale du coude. Quelques jours après elle était guérie et, il y a deux mois, il aurait pu la présenter comme un résultat merveilleux de l'opération conservatrice, aujourd'hui ce n'est plus qu'un des échecs fatals de cette méthode. La résection a montré, en effet, dans l'humérus, vers sa portion interne, des foyers tuberculeux que cette opération seule pouvait révéler et guérir.

Il montre, en même temps que ces pièces, celles qui proviennent d'une autre resection faite ces jours derniers. Il s'agit d'un jeune homme qui avait subi, à Grenoble, un curettage large et soigneux. La guérison avait été rapide, mais non définitive, et il a fallu réséquer pour débarrasser le coude de ses foyers tuberculeux.

Voilà donc deux faits où l'opération incomplète, après avoir donné un semblant de résultat, a laissé évoluer des lésions qui ont fini par indiquer la résection : Il est permis de tirer de là quelques déductions.

Il pourrait, du reste, apporter des arguments plus nombreux, car il a bien réséqué une douzaine de coudes que

la curette avait momentanément semblé guérir. Cette conclusion s'impose de plus en plus : *La résection est le seul traitement de la tuberculose.* Plus il va, plus il se confirme dans cette opinion, plus il résèque des coudes, plus il voit qu'il faut toujours les réséquer.

Il possède une série de 97 nouveaux cas opérés depuis la publication de son *Traité*.

Il n'y a pas eu de mort et ce nombre d'observations démontre formellement la bénignité de cette intervention.

Elle ne donnera non plus aucun accident à ceux qui savent la pratiquer et il est inutile de montrer encore une fois la perfection des résultats fonctionnels qu'on peut obtenir par un traitement post-opératoire bien conduit. On est donc en présence d'une intervention bénigne qui assure la disparition de tous les foyers tuberculeux et donne d'excellents résultats fonctionnels. Peut-on, dès lors, la mettre en parallèle avec le curettage, plus difficile, que ne guérit presque jamais la lésion tuberculeuse et ne donne souvent que des ankyloses ou des mouvements insuffisants. Il en est ainsi, du reste, de toutes les opérations conservatrices et les arthroxesis de Letiévant n'ont pas donné de meilleurs résultats. Il croit devoir encore mettre en parallèle la résection totale et la résection semi-articulaire. Il ne croit pas devoir adopter cette dernière qui, excellente quelquefois dans les lésions traumatiques peut être insuffisante dans la tuberculose. Elle laisse d'habitude les extrémités anti-bracchiales, or l'olécrane se reproduit avec tant de facilité après la résection totale et, d'autre part, ses lésions sont tellement fréquentes qu'il vaut mieux, à son avis, faire d'emblée la résection totale.

Cette conclusion s'impose donc, il y a longtemps qu'il l'a formulée, mais il croit devoir s'élever contre les tentatives nouvelles qui ne sont que des réactions injustifiées.

M. Vincent. — Quelques expériences faites dans son service lui ont montré les résultats déplorables donnés par les injections interstitielles de chlorure de zinc. Non seulement on n'a rien obtenu, mais encore on a eu des accidents graves, un cas de gangrène, par exemple. Il est donc persuadé que ces méthodes ne sauraient s'implanter à Lyon ; il n'est pas besoin, pour cela, de faire intervenir l'influence de M. Ollier et de ses principes interventionnistes. Il pense, toutefois, que les conclusions de M. Ollier doivent subir quelques atténuations chez les

tout jeunes enfants. Bien que, parfois, on laisse échapper quelques foyers profonds, il ne considère pas qu'il soit interdit de débarrasser certains coudes, par le curettage, des productions fongueuses qui les remplissent. Dans les synovites, cette thérapeutique lui a donné d'excellents résultats. Il ajoute, toutefois, que, même chez un tout petit enfant, il n'hésite pas à recourir à la résection devant une lésion osseuse un peu profonde. Il a fait quelques résections semi-articulaires, il n'a pas eu à le regretter.

M. Ollier a évité de parler des injections de chlorure de zinc qui ont été la cause malheureuse de la réaction qu'il combat aujourd'hui.

Il a beaucoup réfléchi aux résections semi-articulaires et a fini par admettre que les résultats ne sont pas meilleurs au point de vue fonctionnel que ceux de la résection totale. Le traitement consécutif est plus difficile car les extrémités s'adaptent souvent mal. De plus, on risque de laisser un foyer osseux pouvant amener la récidive. Il vaut donc mieux adopter systématiquement la résection totale ; à peine faut-il excepter de cette règle quelques cas bien rarement rencontrés de synovite primitive. Le pus et la présence de foyers osseux impliquent formellement la résection.

Séance du 5 avril 1900. — Présidence de M. Fochier.

M. Vallas présente un malade opéré pour ostéo-sarcome costal adhérent à la plèvre et au parenchyme pulmonaire, la tumeur a été enlevée en réséquant une portion du poumon. Les détails de cette intervention ont été relatés dans une séance précédente.

La pince, laissée à demeure sur le pédicule, est tombée le neuvième jour ; il ne persiste plus qu'une petite fistule. La respiration se fait bien.

Il n'a retrouvé que sept observations de pneumectomie pour néoplasme, les moyens employés pour éviter le pneumothorax ont été les suivants : Ouverture étroite de la plèvre et injection d'eau stérilisée pour créer un pneumothorax progressif et sans danger (Lawson); suture du feuillet viscéral au feuillet pariétal (Péan 1861, Roux) ; lier en masse le pédicule pulmonaire. C'est ce

dernier procédé qu'il a employé, il le considère comme le plus sûr à cause de la friabilité du tissu pulmonaire qui ne supporte pas aisément les sutures. Il a l'inconvénient d'empêcher la réunion par première ; cependant le cas présenté montre que la cicatrisation peut être assez rapide.

M. Villard rappelle les expériences de Tuffier et Hallion cherchant à éviter le pneumothorax en faisant respirer aux animaux en expérience de l'air sous pression. Il ne sait si ce procédé a été employé cliniquement.

M. Gayet rappelle que, chez un malade, ayant eu à la suite d'une chute sur un instrument aigu une large plaie de la paroi thoracique, il put arriver à ramener le poumon en faisant inspirer le malade tandis qu'on obturait la plaie. Il rappelle ses expériences avec M. Chauveau, au sujet de la guérison des empyèmes.

M. Nové-Josserand. — Le procédé dont vient de parler M. Gayet, dans lequel on cherche à faire revenir le poumon pendant l'inspiration, ne doit être applicable que dans des circonstances exceptionnelles. Habituellement, au contraire, c'est pendant les efforts d'expiration que l'air contenu dans le poumon sain passe dans le poumon rétracté et tend à le dilater. Celà est facile à constater, par la radiographie, sur les enfants à qui on a pratiqué l'opération de l'empyème. On voit, pendant l'expiration et surtout pendant la toux, le poumon prendre une expansion importante. Un petit malade auquel on se proposait de faire l'opération de Gayet-Letiévant, guérit sans intervention grâce à une coqueluche intercurrente.

M. Jaboulay. — Le procédé le plus simple pour éviter le pneumothorax serait l'intubation du larynx suivie d'insufflation d'air.

M. Vallas croit le refoulement de l'air peu pra que Le clapet signalé par M. Gayet peut être utile. C'est d'ailleurs, de ce principe que s'est inspiré Tuffier en faisant le décollement pleural. Si au cours de l'intervention, le pneumothorax se produit, le mieux est, à l'exemple de Muller, de harponner le poumon et de l'amener dans la plaie.

***

GROSSESSE EXTRA-UTÉRINE. — INONDATION PÉRITONÉALE PAR POUSSÉES HÉMORRHAGIQUES SUCCESSIVES. — LAPAROTOMIE.

M. A. Pollosson présente une grossesse extra-utérine enlevée au cours d'une laparotomie pour hémorrhagie intra-péritonéale. La trompe, déchirée, laisse faire hernie à un œuf intact contenant un fœtus vivant.

La malade avait eu ses dernières règles le 25 janvier, état normal pendant un mois et demi. Il y a trois semaines, poussées d'hémorrhagies s'accompagnant de douleurs violentes. L'intervention fut faite après la troisième hémorrhagie. Le péritoine contenait 2 litres de sang.

Il insiste sur deux points : 1° Les poussées successives d'hémorrhagie sont une indication d'intervenir bien que quelques chirurgiens et, en particulier, M. Laroyenne, soient, dans ces circonstances, partisans de l'abstention. Il pense que le danger de mort par une nouvelle hémorrhagie est suffisant pour conduire à l'intervention.

2° Les femmes qui ont une grossesse extra-utérine n'ont pas de passé pathologique. On a dit que la grossesse extra-utérine était la conséquence de salpingites ou de déviations utérines, on a invoqué les irrégularités de la muqueuse tubaire, la chute des cils vibratiles pour expliquer la migration anormale de l'ovule. Or il a trouvé des malades sans aucun passé pathologique, depuis une jeune femme de 18 ans, primipare, jusqu'à une femme de 47 ans, à sa 12e grossesse.

Il pense que lorsque les malades ont eu antérieurement de la salpingite, celle-ci est guérie au moment où elles deviennent enceintes. Lorsque, au cours de l'opération, on trouve des adhérences épiploïques, celles ci peuvent être récentes.

M. Goullioud avait vu la malade qui fait l'objet de la communication. Il insiste sur l'acuité des phénomènes douloureux qui arrachaient des cris comme au cours d'un accouchement. Il confirme l'indication d'intervenir dans ce cas.

Il a l'impression que la plupart des malades qui ont des grossesses extra-utérines, ont un passé pathologique, et demande à M. Pollosson dans quel état il a trouvé le pavillon.

M. Pollosson. — On ne peut rien reconnaître de positif dans l'état du pavillon tubaire. Dans les cas de gros-

sesse extra-utérine à répétition on peut, à une première intervention, trouver l'autre trompe saine, et la voir devenir ultérieurement le siège d'une grossesse extra-utérine.

Les accidents qui constituent le passé pathologique des malades qui en ont un, pourraient être une grossesse extra-utérine méconnue.

M. Fochier pense que si la majorité des grossesses extra-utérines aboutissent à des hématocèles, c'est qu'il préexiste des altérations péritonéales résultant d'une lésion antérieure de la trompe. L'opinion soutenue par M. Pollosson est en désaccord avec la majorité des faits.

M. Goullioud a parlé d'intervenir par le cul-de-sac postérieur : cette voie n'est pas à conseiller, car elle ne permet pas de pouvoir se rendre maître rapidement de l'hémorrhagie si cela est nécessaire.

Dans l'intervention abdominale, le drainage est-il nécessaire ? Il est plus sage de drainer en pensant à la lésion antérieure de la trompe. La fièvre peut être due à la résorption du sang, mais les vomissements doivent faire penser à l'infection et conseiller le drainage.

M. A. Pollosson. — Il est difficile de prouver par des faits négatifs ; il faudrait apporter les preuves de la culpabilité de la trompe. La rareté de la suppuration des hématocèles n'est-elle pas une preuve de l'état aseptique de la trompe ? Pour lui les adhérences sont secondaires ; le sang s'accumule dans le Douglas par l'effet de la pesanteur et l'enkystement se fait plus tard.

Séance du 26 avril 1900. — Présidence de M. Fochier.

M. Vallas, à propos de sa dernière communication, dit que l'examen histologique de la tumeur de la paroi thoracique enlevée comme cancer, a montré qu'il s'agissait d'une tuberculose limitée sous-pleurale ayant envahi secondairement les côtes.

M. Fochier insiste, à ce propos, sur la difficulté que présente, dans certains cas, le diagnostic microscopique des lésions tuberculeuses et néoplasiques, notamment dans l'intestin.

M. Vallas, rappelle à ce propos, un cas dans lequel il avait fait une résection du genou pensant avoir affaire à la tuberculose, et où la suite de l'évolution montra qu'il s'agissait d'un sarcome.

M. Villard a vu une tumeur du brachial antérieur, diagnostiquée sarcome, qui fut enlevée comme une tumeur solide et qui, au microscope, montra une nature tuberculeuse.

***

FRACTURE ANCIENNE DE LA ROTULE — SUTURE ET CERCLAGE

M. Batut présente un malade opéré pour une fracture de la rotule.

OBSERVATION I.

M. R..., soldat au 11e bataillon de chasseurs à pied, à Annecy, tombe du haut d'une échelle le 2 mai 1899; il se fait une fracture transversale de la rotule gauche par contraction musculaire, pour laquelle il est traité par l'immobilisation à l'hôpital d'Annecy.

Quatre mois après, on constate une impotence très marquée du membre inférieur gauche, l'abolition complète des mouvements d'extension de la jambe sur la cuisse et surtout une claudication des plus prononcées dans la marche sur un terrain même régulier, marche qui n'est d'ailleurs rendue possible qu'à l'aide d'une canne, et le pied gauche à angle droit avec son congénère ; il existe entre les deux fragments de la rotule un écart de trois travers de doigt environ ; la flexion se fait avec des craquements ; peu d'épanchement dans l'articulation ; parfois le genou cède brusquement et cette flexion inattendue détermine quelques chutes.

Le malade est évacué sur l'hôpital militaire Desgenettes le 31 août 1899 et opéré le 1er septembre au moyen de l'incision convexe en bas de Verneuil ; on tombe sur un cal fibreux allongé que l'on excise, on rugine les surfaces opposées des deux fragments osseux, mais lorsque l'on veut les rapprocher l'une de l'autre, on ne peut y parvenir par suite d'adhérences du fragment supérieur dans le cul-de-sac sous-tricipital, qu'avec l'aide du davier à double pointe d'Ollier et en déployant une force considérable; on essaie dans ces conditions le cerclage de la rotule; un premier fil d'argent épais se casse au

deuxième tour de spire, on le laisse en place ; un second moins fort et plus malléable est placé à côté du premier, mais dès qu'on a fini la torsion et qu'on relâche le davier, la rétraction tendineuse écarte les deux fragments rotuliens, on se décide à faire une suture osseuse ; dans ces conditions, la coaptation se maintient. Immobilisation dans un plâtre, réunion par première intention, mais immobilisation tardive par crainte de voir se rompre les adhérences du cal intermédiaire linéaire, le rapprochement des fragments ayant montré une rétraction du triceps considérable ; on enlève le 15 décembre les fils de suture et le second fil de cerclage sans accidents ; le cal reste linéaire les jours suivants.

Ultérieurement, on lutte contre la limitation des mouvements et l'atrophie du triceps par l'électrisation et le massage quotidien, enfin à partir du 1er février, on soumet le malade à des flexions du bassin et de la jambe, qui ont pour résultat d'amener la flexion à l'angle droit, mais aussi de déterminer un allongement du cal fibreux primitivement de 2 millimètres environ, et actuellement de près de 7 à 8 millimètres.

La marche, sans être très gracieuse, est satisfaisante, le sujet n'a besoin d'aucun tuteur, mais il a une certaine crainte de la mobilisation forcée et sa pusillanimité est en grande partie cause de la limitation actuelle des mouvements de flexion ; des considérations d'ordre administratif s'opposent également à un résultat trop satisfaisant. Il va, le mois prochain, être dirigé sur l'hôpital thermal de Bourbonne.

Chez ce sujet, après le relèvement du lambeau cutané nous avons cherché la déchirure des ailerons latéraux sur laquelle insiste, avec juste raison, M. Vallas, si elle a eu lieu au moment de l'accident, elle était totalement cicatrisée lors de notre intervention, et nous n'avons pas jugé à propos de plisser la capsule fibreuse du haut en bas puisque la suture et le cerclage devaient nous donner et nous ont donné, en réalité, une extension parfaite.

La radiographie de ce cas semble indiquer comme cause de la limitation de la flexion une légère saillie sur la face antérieure du fémur, au-dessous de l'espace intercondylien.

Observation II.

Dans un cas précédent, le nommé X..., du 99e d'infanterie est apporté dans notre service, à Desgenettes, le

6 juin 1898 ; la veille il a fait une chute de bicyclette la rotule droite ayant porté directement sur le rebord d'un fossé ; hémathose considérable ; nous faisons ici une incision en H, trouvons une rotule fracturée par choc direct avec sept fragments peu déplacés rayonnant autour du point où a porté le choc ; nettoyage de l'articulation remplie de sang liquide et de quelques caillots, cerclage avec un gros fil d'argent, immobilisation dans un appareil plâtré, réunion par première intention, mobilisation rapide. Le malade sort par libération le 15 septembre 1898, ayant récupéré à peu près ses mouvements normaux. Ici, il ne pouvait être question de déchirure des ligaments latéraux vu le mécanisme de la fracture, aussi le cerclage a suffi pour obtenir un bon résultat.

La radiographie de ce malade a été égarée.

Il insiste sur les difficultés qu'il a eues à rapprocher les fragments pour faire la suture.

M. Vallas constate le résultat fonctionnel satisfaisant. La suture des ailerons rotuliens facile dans les fractures récentes, est plus difficile dans les fractures anciennes ; il faut réséquer tout le tissu cicatriciel de la capsule et faire une suture portant sur les parties saines, en somme faire une véritable autoplastie. Il l'a faite dans deux cas, mais ne peut encore donner le résultat définitif. Ce procédé peut ne pas toujours être applicable aux fractures anciennes à cause de la difficulté qu'on éprouve à rapprocher les fragments.

M. Fochier fait remarquer, sur les radiographies de M. Batut, l'erreur d'optique qui est un bel exemple des déformations dues à la radiographie. Les fils qui servent au cerclage semblent passer en avant et en arrière de l'os.

***

RÉGÉNÉRATION OSSEUSE SUR APPAREIL PROTHÉTIQUE INTERNE

M. Curtillet rapporte deux cas de régénération osseuse obtenue par la greffe parcellaire sur appareil prothétique de M. Cl. Martin.

Dans le premier cas il s'agissait d'une perte de substance portant sur l'extrémité inférieure de la diaphyse première et consécutive à une ostéomyélite des adolescents. Il pénétra au cœur de la lésion, réunit les deux

fragments séparés au moyen d'un appareil en treillis de platine, mesurant 8 c/m, ce qui représentait environ la longueur de la portion d'os disparue. L'appareil fixé aux deux fragments, on remplit de parcelles osseuses prises sur les côtes d'un chien sacrifié au moment de l'opération. On réunit ensuite les tissus mous de façon à noyer l'appareil et la greffe au sein des éléments péri-osseux. A ce moment, on vit que ces parties molles étaient un peu tendues sur l'appareil. M. Curtillet crut devoir placer un drain de sûreté et réunit la peau par une suture. Le membre fut immobilisé, après le pansement, dans un appareil plâtré.

Les tissus tendus et mal nourris, car ils étaient constitués par une cicatrice ancienne, se sphacélèrent à la partie inférieure et il en résulta une suppuration, qui néanmoins se tarit assez rapidement. L'appareil resta à découvert sur un 1/3 inférieur, et comme il ne voulait pas, par une nouvelle opération, le recouvrir de téguments, il essaya de l'enlever, mais ne pouvant y réussir, il sectionna les tiges métalliques de façon à faire disparaître la partie de l'appareil qui était à nu. La partie supérieure, probablement noyée déjà dans les néoformations osseuses, resta adhérente au fragment supérieur du péroné. La cicatrisation se fit dès lors sans autre incident, et la fillette, qui garde depuis deux ans, inclus dans sa jambe, ce corps étranger à claire voie, n'en a éprouvé aucun inconvénient.

Le pied qui est en valgus avait été redressé par une ostéotomie cunéiforme pratiquée sur le tibia lors de l'intervention. Actuellement, les résultats anatomiques et fonctionnels sont très bons. M. Curtillet met sous les yeux de la Société une série de radiographies, faites aux différentes phases de l'observation, et la dernière montre le fragment métallique noyé dans les tissus.

Le deuxième cas se rapporte à un jeune homme qui présentait, à la suite également d'une ostéomyélite, une perte de substance de 6 centimètres du tibia gauche. M. Curtillet fit la même intervention et plaça un appareil identique rempli, après qu'il fut ajusté de fragments d'os de chien. M. Martin, qui assistait à l'opération, demanda qu'on cherchât la réunion immédiate et qu'on évitât le drainage.

La réunion se fit par première intention et, actuellement, c'est-à-dire deux mois après l'opération, les radiographies présentées à la Société montrent que l'appareil est bien en place et que la greffe parcellaire a entière-

ment disparu. Sur une autre radiographie, faite cinq semaines après l'intervention, on voyait encore une partie des greffes en voie de résorption.

M. Cl Martin rappelle, à ce propos, que les appareils à claire voie sont généralement bien tolérés par les tissus, lors même qu'il s'est produit une suppuration aiguë, l'appareil n'est pas un obstacle à la guérison des phénomènes septiques, ceux-ci s'éteignent et tout rentre dans l'ordre. Il en donne pour preuve l'observation d'un chien sur lequel il avait pratiqué une prothèse métallique après résection de l'extrémité inférieure du fémur. Malgré l'évolution d'un abcès chaud qui guérit après ouverture spontanée, l'appareil resta profondément enfoui dans les tissus et, bien que déplacé, ne détermina secondairement aucun phénomène réactionnel et resta bien toléré par les tissus. Sur la radiographie que M. Martin présente à la Société, on voit très nettement que l'appareil est maintenant au milieu des muscles, et que les vis qui avaient servi à sa fixation sont disséminées à son pourtour.

***

DÉPLACEMENT DE L'APPENDICE SAIN DANS LES LÉSIONS PELVIENNES

M Fochier fait une communication sur les déplacements de l'appendice.

Il ne s'agit pas des cas où celui-ci est entraîné hors de sa situation normale par le cœcum déplacé, mais de cas de migration de l'appendice seul.

Dans une laparotomie faite pour une affection suppurative des annexes avec dégénérescence kystique de l'ovaire droit, la trompe et l'utérus étaient très déplacés à gauche, et l'appendice, long de 12 cent., venait dans la fosse iliaque gauche, en faisant tout le tour du petit bassin, et adhérait à l'S iliaque. Cet appendice, sectionné au cours de l'intervention, fut pris d'abord pour l'uretère. Seule la dessection faite pour le libérer montra qu'il s'agissait de l'appendice.

Il ajoute quelques considérations sur les lésions de l'appendicite. Au cours de laparotomies il a eu plusieurs fois l'occasion d'enlever des appendices sains ; or ceux-ci, examinés au microscope, ont souvent montré une accumulation de globules blancs dans les follicules, que l'on a décrits à tort comme étant de nature inflammatoire.

Il ne faut donc pas exagérer l'importance de l'appendice et le trouver en cause partout ; au cours des affections gynécologiques on trouve souvent l'appendice adhérent ou réalisant le vase clos, sans qu'il soit permis de parler d'appendicite.

M. Goullioud a également rencontré une fois l'appendice, dans des conditions anormales qui l'ont fait confondre avec l'urétère.

Il croit aussi que l'appendicite coïncidant avec les lésions pelviennes est rare.

M. Condamin pense que, cependant, la relation entre l'appendicite et les suppurations pelviennes ne peut être niée. Il connaît trois cas de phlegmon du ligament large où il y eut assez nettement, par la suite, des signes d'appendicite.

M. Villard. — Il est très difficile de distinguer de l'appendicite certaines suppurations des annexes post-abortives. Il rapporte deux observations d'abcès intra-péritonéal de la fosse iliaque, provoqué par une suppuration de la trompe après un accouchement. La trompe est remontée pendant la grossesse ; si l'infection se manifeste avant qu'elle n'ait regagné sa place, on peut avoir un abcès ayant tous les caractères d'une appendicite.

M. Vallas a vu un cas analogue : ayant posé le diagnostic d'appendicite, il trouva la trompe et l'ovaire pleins de pus, mais non perforés.

M. Bérard. — Ces annexites de situation anormale, iliaque, peuvent être surtout confondues avec certaines appendicites pelviennes, développées dans des appendices aberrants ou suspendus dans le bassin. Comme assistant ou suppléant de M. le professeur Poncet, M. Bérard a eu l'occasion d'en observer trois cas (1). L'erreur de diagnostic est d'autant plus possible que ces appendicites se développent assez souvent chez des femmes en état de grossesse ou de puerpéralité.

Quant aux relations entre les annexes et l'appendice, au point de vue de la propagation des infections des uns aux autres de ces organes, elles sont moins que prouvées.

L'idée de M. Clado des appendicites d'origine annexielle par l'intermédiaire du ligament appendiculo-ova-

---

(1) V. Th. de Formoy, Appendicite pelvienne, Lyon, 1898.

rien a rencontré peu de crédit ; il est peu vraisemblable et non démontré que les lymphatiques partis de l'ovaire puissent servir de transport aux microbes jusque dans l'appendice.

D'ailleurs, au cours de recherches pratiquées sur le cadavre pour la thèse de Dormoy, M. Bérard n'a pas trouvé d'une façon distincte et à titre d'organe isolé, un méso ou ligament appendiculo-ovarien. Il y a parfois, il est vrai, des brides inflammatoires reliant l'appendice à l'ovaire, mais qui affectent toutes la contingence de productions pathologiques.

M. Fochier. — La conclusion de cette discussion est donc qu'il ne faut pas étendre trop loin le cadre de l'appendicite. La notion que l'appendice est dangereux au voisinage d'une lésion inflammatoire tend à disparaître. D'autre part, on voit qu'il est exagéré d'attribuer à l'appendicite toutes les lésions suppuratives de la fosse iliaque droite.

Les Secrétaires : Dr Durand.

Dr Nové-Josserand.

Le Gérant : Dr VALLAS.

Imp. P. Legendre & Cie. — Lyon.

BULLETIN

DE LA

SOCIÉTÉ DE CHIRURGIE

DE LYON

Année 1899-1900

Tome III, 4e Fascicule

MAI — JUIN

1900

LYON

IMPRIMERIE PAUL LEGENDRE & Cie

Anc^es Maison A. WALTENER

14, rue Bellecordière, 14

1900

SOCIÉTÉ DE CHIRURGIE DE LYON

1899-1900

Président d'Honneur... M. Ollier.

BUREAU

Président..... MM. Fochier.
Vice-Président..... Gayet.
Secrétaire général..... Vallas.
Trésorier-archiviste... Aubert.
Secrétaires annuels.... Durand. Nové-Josserand.

MEMBRES

Albertin.
Aubert.
Augagneur.
Bérard.
Berne.
Chandelux.
Condamin.
Cordier.
Durand.
Fochier.
Gangolphe.
Gayet.
Gouilloud.
Horand.
Jaboulay.
Laroyenne.
Martin.
Nové-Josserand.
Ollier.
Pollosson (Maurice).
Pollosson (Auguste).
Rochet.
Rollet.
Sabatier.
Siraud.
Vallas.
Villard.
Vincent.

MEMBRES CORRESPONDANTS

Batut.
Curtillet.
Labonnardière.
Ruotte.

N° 4 — MAI, JUIN 1900

BULLETIN
DE LA
SOCIÉTÉ DE CHIRURGIE
DE LYON

Séance du 3 mai 1900. — Présidence de M. FOCHIER.

A L'OCCASION DU PROCÈS-VERBAL

M. Martin. — Dans la première observation de M. Curtillet l'insuccès partiel est peut-être attribuable, dans une certaine mesure, au drainage d'attente, car en plaçant et en retirant le drain on risque d'ouvrir une voie à l'infection.

***

GUÉRISON D'UNE CICATRICE ADHÉRENTE DE LA JOUE PAR LA LIBÉRATION ET LA GREFFE D'UN MORCEAU DE GRAISSE

M. Nové-Josserand présente une jeune fille de 12 ans qui, après avoir été atteinte d'ostéites multiples, notamment au niveau du malaire droit présentait à ce niveau une cicatrice adhérente déprimée ayant l'étendue d'une pièce de 20 centimes.

L'intervention consista à libérer les bords de la cicatrice, à enlever très soigneusement la peau qui en tapissait le fond, et à transplanter dans cette plaie un

(1) Les communications rédigées à la première personne sont la reproduction de manuscrits fournis par les auteurs eux-mêmes. Celles qui sont à la troisième personne ont été rédigées par les secrétaires.

fragment de graisse pris à la cuisse de la malade. — La plaie fut réunie par dessus avec des fils métalliques. — Cicatrisation par première intention Les fils furent enlevés au bout de six jours.

L'opération date d'un mois. Le résultat est très satisfaisant. La graisse transplantée paraît avoir persisté, en tout cas rien ne s'est éliminé et il n'y a plus de dépression à ce niveau. La cicatrice, cachée dans un pli de la peau, est à peine visible.

Cette idée de transplanter de la graisse dans les cicatrices adhérentes de la face lui a été suggérée par la lecture d'un fait de ce genre dont il n'a pu retrouver l'indication précise.

M. Fochier déclare le résultat très satisfaisant. Il a fait autrefois, pour des cas de ce genre, la libération de la cicatrice suivie d'autoplastie, mais l'intervention était plus complexe, laissait une cicatrice plus importante et ne donnait pas un résultat esthétique aussi bon.

M. Ollier. — On avait toujours considéré la graisse comme un tissu peu propre aux autoplasties et on s'attachait à la laisser de côté dans les autoplasties cutanées. Le fait présenté montre qu'avec l'asepsie actuelle la graisse peut être transplantée. Ceci augmente beaucoup les ressources de la chirurgie réparatrice.

∴

EXCLUSION DE L'INTESTIN POUR ANUS CONTRE NATURE LOMBAIRE DROIT D'ORIGINE TUBERCULEUSE

M. Gayet fils présente une malade qu'il a traitée dans le service de M. le professeur Ollier pour un anus contre nature lombaire. Cette malade, âgée d'une trentaine d'années, était entrée à la clinique pour un abcès froid fistuleux de la région lombaire, paraissant provenir d'une ostéite de l'épine iliaque antéro-supérieure. M. Ollier l'opéra une première fois, ne trouva pas de pus, mais des fongosités; il réséqua quelques centimètres de l'épine iliaque; il vit alors un point dénudé de l'os d'où partaient des trajets multiples dans tous les sens, plusieurs se dirigeant profondément vers la cavité abdominale.

Les suites furent d'abord très simples ; mais, à quelque temps de là, en faisant le pansement on le trouva souillé de matières fécales. Les matières devinrent de plus en plus abondantes, parfois solides, parfois liquides et

incomplètement digérées. Au bout de trois mois, cet état ne faisant qu'empirer, et la malade s'affaiblissant au point de ne plus pouvoir quitter le lit, M. Gayet, qui suppléait alors M. Ollier, se décida à intervenir.

L'opération fut faite par voie para-lombaire, c'est-à-dire qu'une incision fut menée du tiers externe de l'arcade jusqu'aux fausses côtes obliquement en haut et en arrière, puis le péritoine décollé jusqu'à la fistule où l'on avait placé une sonde, et cette fistule disséquée et libérée, on s'aperçut alors que d'une part l'orifice à bords déchiquetés de l'intestin était très large, trop large pour qu'on puisse l'obturer sans rétrécir d'une façon exagérée son calibre; d'autre part, que dans ce même foyer venait aboutir un autre orifice dont le siège exact était difficile à préciser ; on sut plus tard qu'il siégeait sur la paroi d'une anse d'intestin grêle. Il était impossible de songer à une réparation quelconque par cette voie mal commode; on sutura les bords de l'orifice intestinal à la peau et on renvoya la cure de l'anus contre nature à une autre séance opératoire.

L'état était dès lors le suivant : les matières s'écoulèrent par les deux orifices, tout aussi abondamment qu'auparavant; par l'orifice antérieur sortaient plus rarement des matières moulées, par le postérieur constamment des matières incomplètement digérées.

Deux mois après fut pratiquée une nouvelle intervention par laparotomie.

Incision médiane.

A l'ouverture du péritoine, il s'écoula un peu de sérosité hématique.

Il fut difficile d'abord de reconnaître l'état des choses en raison d'adhérences molles qui unissaient les anses intestinales. Il fallut pratiquer une nouvelle incision tombant perpendiculairement sur la précédente et coupant le muscle droit, ainsi qu'une véritable éviscération pour mettre à découvert les anses fistuleuses.

On reconnut alors que celles-ci n'étaient autres que le côlon ascendant d'une part, puis une anse grêle, dont la distance au cœcum était difficile à évaluer, étant donné l'enchevêtrement de l'intestin, adhérent et enflammé à ce point. A l'aplatissement, à la pâleur d'une portion d'intestin allant du point d'adhérence lombaire dans la direction du cœcum, on reconnut le bout inférieur, le bout supérieur étant, au contraire, plus vascularisé, plus épais au toucher et d'un calibre supérieur. On rentra toutes les anses dans le ventre ne gardant que ce bout

supérieur qu'on aboucha dans le côlon transverse par une entéro-anastomose latérale, par le procédé de la suture à double surjet. L'opération avait duré presque une heure et, craignant le schock d'une trop longue intervention, on se décida à en rester là.

Les suites opératoires furent très simples; la température ne monta pas au-dessus de 37° et en peu de jours la malade fut rétablie; mais l'état local n'avait pas changé, les matières passaient toujours aussi abondantes par les ouvertures anormales. On fit alors l'essai d'obturer par des tampons vaselinés ces ouvertures. On obtint ainsi le passage de quelques matières par l'anus normal, mais la température s'éleva aussitôt, il y eut des phénomènes de rétention stercorale qui obligèrent à supprimer le tamponnement.

Chaque fois qu'on recommença ces tentatives, le résultat fut le même. Elles avaient, cependant, permis d'acquérir la certitude que l'entéro-anastomose était en état de fonctionner. Il restait à forcer les matières à passer par cette voie.

Pour cela, troisième intervention, deux mois après la précédente. Incision suivant la première cicatrice, c'est-à-dire médiane, sur laquelle se branche une incision horizontale de 7 à 8 centimètres, un peu au-dessus de l'ombilic, intéressant le muscle grand droit du côté droit. Pas d'ascite, mais adhérences de l'épiploon au péritoine pariétal. La séparation de ces adhérences fut faite avec précaution, et sans qu'on fût obligé de rien lier. On découvre ainsi les anses malades et l'entéro-anastomose.

On introduit par l'anus contre nature des sondes en gomme, dont l'une va dans l'intestin grêle, l'autre dans le côlon.

Ayant ainsi reconnu la topographie exacte, on sectionne, entre deux ligatures, d'abord le côlon transverse, d'abord en amont de l'anastomose, puis l'anse grêle, en aval de cette anastomose. On suture en cul-de-sac les quatre bouts par un surjet en bourse de la muqueuse, puis par un surjet séro-séreux On laisse, entre l'anastomose et le cul-de-sac de l'intestin grêle, une ligature lâche, plissant simplement l'intestin pour diminuer la pression des matières en ce point. Les autres ligatures coprostatiques sont enlevées et le tout réduit dans l'abdomen.

Le ventre est refermé.

Les jours suivants la température monta un peu

(38°8, le lendemain soir). On en eut l'explication au premier pansement par la présence d'un petit abcès pariétal autour d'un des fils métalliques. Ce petit abcès n'eut pas d'autre inconvénient que de forcer à l'ablation de quelques autres fils et à attendre la réunion par seconde intention. Une petite fistulette a persisté à ce niveau, mais paraît aller vers la guérison spontanée.

Au point de vue du passage des matières, le résultat fut atteint. Le lendemain soir de l'opération, un petit lavement huileux ramenait déjà quelques parcelles de matières; peu à peu celles-ci reprirent leur route normale et, le quatrième jour, la malade évacuait une selle parfaitement moulée. Du côté de l'anus contre nature il se fit d'abord une sécrétion assez abondante, fétide, qui se tarit graduellement; actuellement, quatre mois après l'opération, il sort par ces fistules quelques gouttes de liquide clair, inodore, qui oblige simplement le malade à porter à ce niveau un petit pansement.

L'état général s'est rapidement amélioré; la malade a repris trois kilos en quelques jours, elle est rentrée chez elle où elle se livre sans fatigue à toutes ses occupations ordinaires. Il n'y a aucune tendance à l'éventration.

Il semble bien que la cause première de tous les accidents a été une tuberculose localisée de l'intestin, ayant provoqué un travail d'adhérences et d'ulcération des deux anses côlique et grêle dans l'abcès tuberculeux préalablement ouvert.

L'opération faite, qui est, en somme, une exclusion des portions malades de l'intestin et de la portion saine qui les reliait, a intéressé environ 1 m. 50 du tube digestif. Ce qui a déterminé à choisir ce procédé, c'est la grande difficulté d'une extirpation totale ou cure radicale, qui n'eût probablement pas été supportée, étant donné l'état de faiblesse de la malade. Le résultat n'est évidemment pas parfait, puisque la fistule persiste, mais l'opérée est rendue à la vie commune qui lui était absolument impossible auparavant, et elle s'en déclare très satisfaite.

M. Ollier félicite M. Gayet du résultat obtenu. Il insiste sur l'étiologie de cette lésion. Il croyait avoir affaire à une lésion osseuse pelvienne. En l'explorant il sentit le stylet pénétrer très loin et, le lendemain, la fistule s'établissait. Il pense qu'il s'agissait d'une lésion primitive de l'intestin.

M. Bérard. — Pour assurer le bon fonctionnement de l'anastomose latérale de l'intestin grêle et du gros intestin, après l'exclusion d'une ou plusieurs anses, il y a

peut-être intérêt à placer cette anastomose sur les segments normalement déclives (côlon descendant ou S iliaque) et à obturer, dans la même séance opératoire, l'intestin grêle en aval.

Dans une exclusion, pour tuberculose du cœcum fistuleuse, avec abcès et larges adhérences, pratiquée récemment avec M. Jaboulay, celui-ci ne fit pas l'abouchement de l'intestin grêle sur le côlon transverse, mais il anastomosa latéralement un point de l'iléon, distant environ de 20 centimètres du cœcum avec la fin du côlon descendant. L'anastomose fut faite au bouton. Puis M. Jaboulay sectionna l'intestin grêle à 10 centimètres au-dessous de l'anastomose, et oblitéra les deux branches de section ainsi obtenues au moyen d'un double plan de sutures Lembert à points séparés. On ne se préoccupa pas de fermer le gros intestin entre le cœcum malade et la bouche latérale du colon descendant, et pourtant jamais il n'y eut de reflux de matières par la fistule du cœcum exclus.

Dès le surlendemain de l'opération, le malade qui, depuis des semaines, rendait la presque totalité de ses matières par la fistule cœcale, vit celles-ci reprendre leur cours normal. Le bouton fut rendu au 11e jour, il y a de cela près de 3 mois, et toujours depuis ce moment le fonctionnement de l'anastomose fut parfait, sans coliques, avec selles exclusivement par l'anus. Les selles sont moulées et non diarrhéiques, bien qu'on ait certainement ainsi supprimé une longueur de 1 m. 30 à 1 m. 50 du circuit total des matières.

L'éloignement de l'anastomose latérale, par rapport aux lésions tuberculeuses qui avaient nécessité l'exclusion du cœcum, est en outre une garantie contre la propagation possible des lésions bacillaires jusqu'à cet abouchement.

Donc, en tant que moyen de dérivation des matières, une telle pratique eut un résultat parfait. Quant à son action sur les lésions du cœcum lui-même, par la mise au repos et par la protection de l'organe contre les infections fécales, elle fut moins nette : un suintement purulent assez abondant a persisté, et le gâteau induré perçu par le palper de la fosse iliaque droite, n'a pas notablement diminué de volume.

On fit une exclusion opératoire de la portion malade de l'intestin. Les matières ne passent plus par la fistule, mais il persiste un écoulement assez abondant qui provient des sécrétions de l'intestin malade.

M. Nové-Josserand, à propos de l'étiologie du cas présenté, insiste sur l'existence d'une forme particulière de tuberculose intestinale qui peut aboutir à l'ulcération et à la perforation de ce dernier.

Chez un enfant mort d'accidents péritonéaux généralisés, il trouva sur l'intestin grêle et le colon ascendant un très grand nombre de perforations, arrondies et certainement primitives, les altérations péritonéales étant très faibles. L'histologie montra qu'il s'agissait d'un processus nécrotique, vraisemblablement tuberculeux, bien qu'on n'ait pas relevé d'édification tuberculeuse typique dans la paroi.

Dans un second cas, un enfant opéré pour une volumineuse collection du flanc droit, qualifiée d'appendicite, présenta dans la suite, une fistule pyo-stercorale avec des accidents septicémiques qui nécessitèrent l'ouverture large de la poche. On put alors se convaincre qu'il s'agissait d'une lésion siégeant non pas sur le cœcum ou l'appendice, mais sur le colon ascendant, très haut, vers l'angle droit du côlon.

Il pensa que cette ulcération était probablement de nature tuberculeuse.

La lésion finit par guérir à la longue, au bout de plus d'une année.

M. Villard trouve qu'à son avis, on eût pu intervenir plus simplement dans le cas présenté, en réséquant d'une part, l'intestin grêle, d'autre part le gros intestin au niveau de la fistule. Cette manière de faire n'eût pas exposé à la persistance de la fistule qui, très probablement, sera indéfinie.

Il reconnaît, cependant, que l'état des lésions pouvait rendre l'intervention qu'il propose impossible dans le cas particulier.

M. Gayet dit qu'en effet l'intestin grêle et le gros intestin étaient noyés dans des adhérences et que leur dissection eût été difficile et périlleuse.

M. Ollier, au point de vue de la pathogénie, rappelle que, deux fois déjà, il a rencontré des ulcérations intestinales de ce genre. Une d'elles se trouvait sur un tuberculeux avéré.

***

M. Ollier présente le livre du Dr Cornet intitulé : « Pratique de Chirurgie courante ».

Séance du 10 mai 1900. — Présidence de M. Fochier.

ANOMALIE DE POSITION DE L'OMOPLATE PAR CONTRACTURE DU RHOMBOIDE.

M. Nové-Josserand présente une jeune fille de 15 ans, qui a, pendant plusieurs mois, été considérée comme scoliotique. Elle présente, en effet, un degré assez accentué de dos rond, et une très légère scoliose dorsale à convexité droite.

Mais l'attention est attirée surtout par la déformation de l'épaule droite qui est tout à fait hors de proportions avec cette scoliose légère. L'omoplate, en effet, est fortement remontée, plus haute que celle du côté opposé de 0,03 cm. environ, et elle a subi de plus un mouvement de bascule par suite duquel l'angle externe est fortement abaissé et le bord axillaire tend à devenir horizontal, tandis que l'angle inférieur fait une saillie assez forte et se rapproche de la ligne épineuse.

Cette attitude est habituelle, mais non absolument permanente, en exerçant une pression soutenue tandis que l'enfant est distraite, ou bien au cours de certains mouvements, et parfois même spontanément, l'omoplate revient à une position à peu près normale; mais bientôt la déformation reparaît.

On se rend compte ainsi que l'attitude anormale de l'os est due à une contracture du muscle rhomboïde et peut-être de l'angulaire. On voit et on sent, en effet, le premier de ces muscles faire un relief manifeste et durcir au moment où l'omoplate remonte, et cet état de contraction persiste indéfiniment avec les mêmes caractères.

La participation de l'angulaire peut être soupçonnée parce qu'on sent, en palpant le cou, une corde rigide assez appréciable au-dessous du trapèze.

Les autres muscles sont sains. Les mouvements de l'épaule sont intacts.

Sans avoir des stigmates bien nets d'hystérie, l'enfant est manifestement une névropathe, elle en a l'allure et le caractère.

D'après la littérature, les cas de ce genre sont rares. Pravaz (*Lyon Médical* 1874) aurait observé une contrac-

ture du trapèze déplaçant l'omoplate chez une jeune fille hystérique. Il fait allusion à un autre cas analogue sur lequel il ne donne aucun détail. Duchenne, de Boulogne, fait figurer dans la pathologie des mouvements, un fait de contracture du rhomboïde. Nordstrom (*Traité du Massage*, 1891) rapporte une observation de Bergluid, dans laquelle il y avait une contracture combinée du trapèze, du rhomboïde et de l'angulaire.

Il est cependant probable que ces contractures existent plus souvent, mais elles sont confondues avec des scolioses. Il est important de les en distinguer, car elles comportent un pronostic tout différent.

M. Fochier a vu des contractures isolées du trapèze, mais il n'en a pas rencontré intéressant le rhomboïde. il insiste sur les difficultés du diagnostic qui peuvent en résulter.

***

ŒSOPHAGOTOMIE EXTERNE POUR DENTIER IMPLANTÉ DANS L'ŒSOPHAGE

M. Laroyenne, interne des Hôpitaux, présente, au nom de M. Vallas, une malade qui a subi, il y a 20 jours, l'œsophagotomie externe pour corps étranger de l'œsophage. Cette femme, de 39 ans, portait à la mâchoire supérieure une incisive artificielle fixée aux dents voisines par deux crochets acérés. Elle omit de quitter cet appareil dans la soirée du 5 février 1900 et fut réveillée au milieu de la nuit par un accès de suffocation dû à la pénétration de la pièce prothétique dans l'œsophage. Le médecin, appelé, fit sans insistance, avec le panier de Graœfe, une tentative d'extraction qui ne donna pas de résultat.

La malade entre dans le service de M. Vallas le 19 avril 1900. Elle ne pouvait alors avaler que des aliments liquides et encore les vomissait-elle fréquemment. Il existait des douleurs spontanées le long de la colonne cervicale et dans le membre supérieur du côté droit. L'état général était assez bon et apyrétique. Par la palpation, on provoquait une douleur limitée à l'articulation sterno-claviculaire droite, mais on ne percevait pas le corps étranger. Le cathétérisme œsophagien donnait une sensation de saut à 22 centimètres des arcades dentaires.

Le 21 avril, 75 jours après l'accident, M. Vallas pratique l'œsophagotomie externe sans conducteur et, bien

que l'extrémité inférieure de l'incision œsophagienne n'atteigne pas le niveau du corps étranger, il est extrait avec des pinces sans difficulté. Mais, au moment où on le décroche de la paroi œsophagienne, sortent de longs lambeaux de muqueuse sphacélée, même un fragment de cartilage trachéal et on perçoit un sifflement respiratoire qui annonce l'existence d'une perforation de la trachée par le crochet du dentier. Une sonde à demeure est placée dans la plaie œsophagienne, maintenue ouverte.

Les suites opératoires furent exemptes de complications et simplifiées encore par l'ablation précoce de la sonde œsophagienne. En effet, trois jours après l'opération, cette sonde fut enlevée. M. Vallas fit boire la malade et constata que le liquide ingéré ne passait par la fistule cervicale qu'en très petite quantité. La sonde ne fut pas remise, on plaça même un point de suture secondaire sur la plaie qui se ferma très rapidement.

Actuellement, l'opérée s'alimente comme avant l'accident, ne souffre plus et va quitter l'hôpital.

L'histoire de cette malade rappelle, par la perforation trachéale reconnue au cours de l'intervention, une observation rapportée, il y a deux ans, par M. Gangolphe, à la Société de Chirurgie. Elle est encore intéressante par le temps relativement considérable qui s'est écoulé entre la pénétration du corps étranger dans l'œsophage et son extraction, et par la précocité avec laquelle on put enlever la sonde œsophagienne et hâter ainsi la guérison.

M. Nové-Josserand. — M. Laroyenne a fait ressortir dans son observation le fait que la sonde a pu être supprimée très rapidement. Je pense que, dans bien des cas, il doit être possible de la supprimer tout à fait.

Depuis deux ans, j'ai pratiqué quatre fois l'œsophagotomie externe pour des sous retenus dans l'œsophage: c'est un fait fréquent chez les enfants. Je n'ai pas mis de sonde à demeure. Les malades reçoivent dès le lendemain une alimentation liquide. Il en passe assurément une partie par la plaie, mais la plus grande partie est déglutie. Cette manière de faire n'a pas paru présenter d'inconvénient; elle débarrasse le malade d'un appareil gênant et quelquefois pénible.

M. Ollier demande à quel niveau l'œsophagotomie a été faite. Il pense que la sonde est nécessaire dans les cas où l'œsophage a été ouvert très bas.

M. Fochier dit que, chez les enfants, il a eu très souvent à extraire des sous retenus dans l'œsophage. Il a

constamment eu recours au panier de de Graœfe et s'en est bien trouvé.

M. Nové-Josserand. — L'œsophagotomie a toujours été faite au lieu d'élection, à la partie moyenne du cou.

Il n'a pas sur le panier de de Graœfe une opinion aussi favorable que celle de M. Fochier. Il a souvent éprouvé avec cet instrument des difficultés assez grandes, et il craint de l'employer, car il est quelque peu aveugle. Dans un cas où le sou était en place depuis plusieurs jours, le panier introduit saisit le sou, puis buta probablement contre le bord postérieur du cricoïde. Il fut impossible de le sortir et, d'autre part, on ne put le dégager du corps étranger qu'avec beaucoup de peine et au prix de manœuvres compliquées auxquelles le malade succomba quelques jours après.

Depuis cette époque, il réserve le panier de de Graœfe aux cas récents. Dès que le sou est en place depuis plus de 48 heures, il préfère l'œsophagotomie externe. Celle-ci lui a, il est vrai, donné aussi une mort par septicémie aiguë dans un cas où l'accident était déjà ancien, et où il existait des lésions péri-œsophagiennes, mais les trois derniers ont eu une évolution très simple.

***

HYDRO-SALPINX PÉDICULISÉ ET TORDU SUR SON PÉDICULE

M. Fochier présente une pièce provenant d'une jeune femme, qui avait eu antérieurement trois grossesses et un avortement. Après ce dernier on constata une tumeur indolore.

Deux mois et demi plus tard, la malade fut prise de douleurs violentes et présenta tous les symptômes qui résultent de la torsion des kystes de l'ovaire.

L'opération fut très simple : il n'y avait que quelques adhérences lâches.

La poche tubaire contenait environ 3/4 de litre; elle présente cette particularité d'être développée dans une partie seulement du canal tubaire; celui-ci, en effet, persiste avec son calibre normal sur une longueur de 0.05 m. De plus, l'oblitération s'est faite à l'intérieur même du canal et non par oblitération du pavillon, comme cela se produit dans les salpingites.

Les coupes histologiques ne permettent pas de retrouver l'épithélium, mais montrent une couche musculaire démontrant le siège tubaire de la collection.

M. Goullioud fait ressortir l'intérêt de ce mode d'oblitération de la trompe.

Il est intervenu une fois pour une salpingo-ovarite tordue sur son pédicule. La femme avait en même temps un gros fibrome : la castration bilatérale fit rétrocéder ce dernier.

***

PRÉSENTATION DE PHOTOGRAPHIES MICROSCOPIQUES

M. Fochier montre les photographies des coupes microscopiques de l'appendice étiré qu'il a présenté antérieurement. On voit au niveau des glandes de Lieber-Künh et des follicules clos, une apparence d'ulcération qui a l'aspect d'une plaie granuleuse et pourrait faire songer à une lésion inflammatoire. Il pense, toutefois, que cette ulcération est une lésion de dégénérescence et que l'appendice présenté est sain.

Séance du 17 mai 1900. — Présidence de M. Fochier

M. Vallas, à propos du procès-verbal, donne quelques renseignements complémentaires sur le malade qu'il a fait présenter, opéré d'un corps étranger de l'œsophage par l'œsophagotomie externe. Il serait, lui aussi, partisan en principe de chercher à supprimer complètement la sonde ; il ne l'a pas fait dans le cas particulier, en raison de deux complications : l'ancienneté de la lésion qui datait de 2 mois 1/2, et l'ouverture des voies aériennes au cours de l'opération.

***

RAPPORT SUR LE MÉMOIRE DE M. LE MÉDECIN-INSPECTEUR CLAUDOT. — LES INDICATIONS THÉRAPEUTIQUES. DE L'APPENDICITE DANS L'ARMÉE DÉDUITES DE LA TOTALITÉ DES FAITS OBSERVÉS DANS LA 14e RÉGION EN 1898 ET 1899.

M. Vallas, Messieurs,

Le mémoire qui fait l'objet de ce rapport a pour base 67 cas d'appendicité observés dans le 14e corps d'armée en l'espace de deux ans. Ces 67 cas sont relatés dans

tous leurs détails et figurent comme pièces justificatives dans le travail de M. le médecin-inspecteur Claudot. A ce seul titre, et en dehors même des considérations fort judicieuses qui l'accompagnent, le mémoire de M. Claudot constitue un document d'une grande valeur apporté à la solution d'un problème de thérapeutique chirurgicale encore bien controversé. Je crois donc interpréter le sentiment de tous mes collègues, en remerciant tout d'abord son auteur de l'avoir présenté à la Société de Chirurgie de Lyon où il ne manquera certainement pas de soulever une discussion intéressante

Dès qu'il s'agit de statistiques, il importe avant tout d'examiner quel degré de confiance il convient de leur accorder. Trop souvent, en effet, les statistiques induisent en erreur, parce que l'on compare des faits qui n'ont rien de comparable, parce qu'on veut tirer des conclusions de faits incomplètement observés, parce que l'interprétation du même fait est différente pour deux observateurs, parce que, enfin, avec la plus entière bonne foi, l'appréciation scientifique des résultats est parfois modifiée par un amour-propre bien inconscient d'auteur. Cette objection, d'ailleurs, était trop facile à prévoir. Le premier soin de M. Claudot a été de se garer de ce côté. Il dit lui-même que les statistiques générales sont des instruments d'un maniement singulièrement délicat et qu'on doit leur préférer avec raison les statistiques intégrales composées d'observations recueillies et controlées par le même chirurgien. Je me hâte d'ajouter que celle qu'il nous présente me paraît à l'abri de tout reproche.

Elle offre d'abord cet avantage, commun à toutes les statistiques militaires, d'isoler aussi complètement que possible le phénomène observé, car les sujets qui y figurent comme atteints d'appendicite sont profondément sains d'ailleurs et présentent un terrain à peu près uniforme, vierge de toute autre culture.

En outre, bien qu'il ne s'agisse pas d'observations personnelles, au sens le plus étroit du mot, la part qu'il a pu prendre à l'examen des cas, les rapports détaillés qu'il nous a mis entre les mains, la connaissance personnelle qu'il a du tempérament, de l'expérience et du tact des médecins traitants, lui ont permis de tirer de ses nombreuses observations des conclusions parfaitement valables.

J'ajouterai, enfin, puisque M. Claudot lui-même fait appel aux statistiques personnelles, que le relevé des

60 cas qui m'appartiennent, m'a conduit à des chiffres très sensiblement égaux à ceux auxquels il est arrivé.

Ces préléminaires posés, j'arrive à l'examen des faits. M. Claudot a divisé les 67 cas d'appendicite qu'il rapporte en quatre catégories. La première comprend 36 cas d'appendicites traitées uniquement par les moyens médicaux. Ces 36 cas ont fourni un seul décès; soit une mortalité de 3 °/₀ à peine.

La seconde catégorie comprend 8 cas graves, où une intervention fut pratiquée tardivement, alors que des accident de septicémie ou de péritonite étaient déjà en évolution. Ces 8 cas ont donné 8 morts.

Le troisième groupe est composé de 14 appendicites, opérées à divers moments, entre le 2me et le 22me jour, mais toutes à une époque jugée favorable. Il fournit deux décès.

Enfin, 9 extirpations à froid, avec 9 succès, composent le 4me groupe.

A prendre ces chiffres en bloc, on obtient 36 cas traités médicalement, avec une mortalité de 3 °/₀, et 31 cas opérés, avec une mortalité de 32,2 °/₀. Evidemment, une pareille statistique a besoin d'explication. M. Claudot ne manque pas de nous la donner. Avec raison, il fait remarquer qu'on doit sortir du cadre des cas indiquant le traitement chirurgical de l'appendicite : 1° les extirpations à froid, qui constituent une opération à part ; 2° les cas où le chirurgien est intervenu trop tard, quand il était manifestement prévenu et débordé par les accidents.

En d'autres termes, il convient, pour apprécier la valeur du traitement chirurgical de l'appendicite de n'envisager que les cas du 3e groupe, c'est-à-dire ceux où le chirurgien est intervenu contre des cas aigus, à l'heure qu'il a choisie. En agissant ainsi, on a 14 cas avec deux décès, soit une mortalité de 14,28 °/₀.

M. Claudot va plus loin encore, et il n'hésite pas à charger le traitement médical des 8 cas de mort de la seconde catégorie, c'est-à-dire ceux où l'on a opéré trop tard, en pleine septicémie péritonéale. Il arrive ainsi, pour le traitement médical, à un total de 44 cas, avec 9 morts, soit 20,45 °/₀ de mortalité.

L'avantage reste à la chirurgie et vous ne serez pas étonnés, dès lors, de voir M. Claudot se ranger du côté des interventionnistes.

Si je consulte ma statistique personnelle, je puis apporter des chiffres qui viennent corroborer, d'une singu-

lière façon, ceux que nous donne M. Claudot. Je ne puis fournir un bilan du traitement médical, car je suis intervenu toujours dans les cas que j'ai eu entre les mains. Ceci s'explique facilement car, ainsi que tous mes collègues civils, je ne vois guère les appendicites que de seconde main, quand l'indication d'opérer est devenue presque évidente.

J'ai trouvé, dans mes observations, 60 cas qui peuvent se classer ainsi:

1° Extirpation à froid, 23 cas, sans mort.

2° Appendicites avec abcès enkystés, 29 cas, avec 4 morts.

3° Appendicites avec péritonite généralisée ou septicémie grave d'emblée, 8 cas, avec 6 morts.

En bloc, cela fait 60 cas et 10 morts, soit 16,67 °/₀.

En opérant les mêmes défalcations que M. Claudot je trouve 29 cas et 4 morts, soit 13,78 °/₀. M. Claudot donne 14,28 °/₀. Vous voyez que l'identité est presque complète.

Bien que partisan résolu de l'intervention, M. Claudot, cependant, admet, pour un très grand nombre de cas, le traitement médical, et cette réserve se montre dans les conclusions de son mémoire. Ces conclusions, au nombre de 4, peuvent se résumer ainsi :

1° En dépit du théorème beaucoup trop bsolu de Dieulafoy, il est un assez grand nombre d'appendicites bénignes, quelquefois même douteuses, qui sont justiciables d'un traitement médical, au moins à la première atteinte.

2° En présence d'une appendicite avec symptômes sérieux, la question de l'intervention doit être immédiatement posée et examinée avec soin. Nécessité du toucher rectal, indiquant les fusées pelviennes qui assombrissent le pronostic.

3° Lorsqu'après une discussion approfondie des symptômes et des indications, il semble probable que la laparotomie s'imposera à un moment donné, on doit opérer immédiatement sans jamais remettre au lendemain.

4° L'extirpation de l'appendice à froid est une excellente opération.

Il est impossible, Messieurs, de ne pas accepter de pareilles conclusions. Vous me permettrez, cependant, de les faire suivre encore de quelques considérations.

Je mettrai à part, tout d'abord, l'extirpation à froid : c'est une opération excellente, sans mortalité appréciable, et qui prévient bien les récidives. Je tiens cependant à faire remarquer que, pour être certain d'opérer

véritablement à froid, c'est-à-dire de ne rencontrer que des adhérences sans foyers purulents, il faut attendre longtemps, très longtemps même après la dernière crise. Je crois bien qu'un intervalle de 3 à 4 mois est nécessaire. Il m'est arrivé bien souvent d'opérer des malades n'ayant plus d'empâtement, complètement apyrétiques depuis 3 ou 4 semaines, offrant tout au plus un point douloureux fixe dans la région, et de tomber sur un abcès quelquefois de la grosseur d'une noix, bien enkysté dans des fausses membranes,et contenant du pus avec des débris stercoraux ou appendiculaires. Ces opérations, d'ailleurs, que j'appelle assez volontiers à tiède, marchent très favorablement, car la période infectieuse est passée, et je ne serais pas étonné que pareil pus fut stérile. Ce que nous savons des vieux abcès du foie, des vieilles salpingites, confirme, d'ailleurs, cette manière de voir.

Je ne discuterai pas non plus les cas graves, désespérés, où l'opération est le seul espoir, sinon pour faire remarquer que, dans les deux cas où j'ai pu sauver des malades ayant du pus plein le ventre, j'ai complété le lavage et le drainage du péritoine par la résection de l'appendice. La suppression du foyer infectieux initial est, à mon avis, une bonne chose, en pareille occurence.

Reste alors la question litigieuse entre toutes, et qui se pose toujours de la même façon. Un malade est pris de douleurs brusques, avec vomissements, la région cœcale s'empâte, la fièvre s'allume. Le diagnostic d'appendicite primitive ou à rechute s'impose. Que faut-il faire ?

La plupart des médecins conseillent d'attendre. M. Dieulafoy est une exception parmi eux. Fait important, un certain nombre de chirurgiens, après avoir été interventionnistes à outrance, sont revenus en arrière et veulent choisir leurs cas. Roux, Sonnenburg, Broca et Kirmisson ont marqué cette évolution. Je serais volontiers de leur avis, s'il était possible de prévoir quels sont les cas qui vont se terminer favorablement, quels sont ceux qui réservent de terribles surprises. C'est affaire de tact et d'expérience, dit M. Claudot. Je ne crois pas que cela suffise, et le moindre signe pronostique ferait bien mieux notre affaire. Les grands cas à allure septicémique rapide, avec état général sévère, précédant même les localisations péritonéales, se diagnostiquent assez facilement et imposent la suppression immédiate du foyer infectieux, le plus souvent d'ailleurs,

inutile et impuissante. Mais, à côté de cette forme foudroyante, il y a les formes traîtresses où, avec un bon plastron abdominal, témoin de la réaction défensive du péritoine, on voit soudain éclater une péritonite généralisée, parce que l'abcès, au lieu de s'ouvrir à la peau ou de s'ouvrir dans l'intestin, s'est rompu et vidé dans la grande cavité séreuse. Or, ces accidents, rien ne peut les faire prévoir et ce sont eux qui justifient toutes les tentatives chirurgicales, en apparence prématurées.

Ces cas sont rares, dira-t-on. Ils peuvent être prévenus par l'immobilisation absolue de l'intestin et même du malade, comme cela se pratique à Berlin, à Moabit-Hôpital. C'est possible. Mais n'y en eût-il qu'un sur 10, il suffirait à faire pencher la balance en faveur de l'intervention d'emblée, s'il était prouvé que la laparotomie, par elle seule, ne crée pas un danger supérieur à l'éventualité précédente.

Apprécier cette différence est bien difficile. Il me semble, à moi, que la laparotomie pratiquée dans ces circonstances et avec certaines précautions n'est pas dangereuse. Il ne faut pas oublier que le péritoine irrité est déjà sur ses gardes et que ses propriétés de défense sont merveilleusement exaltées. Ce qu'il faut éviter, à tout prix, c'est de dépasser la zone inflammatoire et d'inoculer les portions saines de la séreuse. Aussi, dans une opération hâtive, je proscris absolument toute manœuvre intra-abdominale prolongée et surtout la recherche systématique de l'appendice. J'ouvre le ventre pour vider un abcès, au besoin pour créer simplement un point faible sur lequel le pus orientera sa marche et qui sera comme une soupape de sûreté appliquée à la tension intra-abdominale. Si je vois l'appendice, je le résèque, mais ne le cherche jamais et je remets à plus tard son extirpation à froid.

Je donne ici, Messieurs, mon opinion personnelle qui est, vous le voyez, plus radicale que celle de M. Claudot. C'est que j'ai la terreur de ces accidents sournois qui, de temps en temps, dépistent la plus étroite surveillance. Mais je reconnais sans peine qu'il est impossible de fournir un argument capable de vaincre toutes les résistances. Nous sommes ici, en effet, dans le domaine de la pure hypothèse et le débat, je le crains, ne cessera jamais, parce qu'on ne pourra jamais savoir, à propos de tel ou tel cas particulier, comment les choses se seraient passées si l'on avait agi autrement. Votre malade est mort

parce que vous l'avez opéré, diront les uns. C'est que je ne l'ai pas opéré assez tôt, répondront les autres.

On apportera des statistiques, des impressions personnelles, mais, jusqu'à nouvel ordre, il sera parfaitement raisonnable de choisir l'une ou l'autre voie.

C'est pourquoi, Messieurs, je vous propose d'accepter ces conclusions fort sages et éclectiques de M. Claudot, et de l'inscrire sur la liste des candidats au titre de membre titulaire de la Société de Chirurgie de Lyon.

M. le Président met aux voix les conclusions de M. Vallas comportant l'inscription de M. Claudot sur la liste des candidats au titre de membre titulaire. Elles sont adoptées à l'unanimité.

***

DISCUSSION SUR LE TRAITEMENT DE L'APPENDICITE

M. Nové-Josserand. — L'intéressant rapport de M. Vallas soulève, à propos du traitement de l'appendicite, une série de questions qui demandent à être discutées.

Prenons d'abord l'intervention à froid. Si le principe en est généralement adopté, il reste à déterminer encore plus d'un point de détail. Convient-il d'abord d'opérer après une seule crise d'appendicite, ou bien faut-il attendre qu'une récidive plus ou moins prochaine justifie le diagnostic d'appendicite à répétition ? Il me semble que l'intervention doit être conseillée, sinon imposée, même après une seule atteinte. Sans doute on connaît des faits assez nombreux où la guérison spontanée a été définitive, cependant le danger d'une récidive qui peut être, d'emblée, très grave et au-dessus des ressources de la chirurgie, paraît assez réel pour faire considérer l'intervention à froid, dans ces conditions, comme un acte de sage prévoyance.

Il faut tenir compte, d'ailleurs, de la forme revêtue par cette première atteinte ; l'appendicite non perforante évoluant vite, sans réaction péritonéale et parfois même sans fièvre, est plus sujette à récidive que les formes suppurées où l'appendicite est presque constamment détruit. Dans ces dernières, l'intervention à froid ne paraît indiquée que dans des conditions exceptionnelles, elle est d'ailleurs plus laborieuse et, partant, un peu plus grave.

Le délai de trois ou quatre mois demandé par M. Vallas entre la dernière crise et l'intervention, me paraît

être trop long. Très souvent, en effet, la crise a consisté simplement en une poussée douloureuse durant un ou deux jours et s'accompagnant de peu ou pas de fièvre. Dans ces conditions, trois à quatre semaines suffisent largement pour qu'on soit sûr d'opérer en terrain aseptique; pourquoi, dès lors, attendre plus longtemps et laisser le malade exposé au danger contre lequel on veut le garantir ?

La question serait plus discutable dans les formes plus sérieuses, avec fièvre, réaction péritonéale, etc. ; M. Vallas se fonde sur ces cas tièdes, où l'on trouve quelquefois du pus pour retarder l'intervention. Mais pense-t-il que ce pus pourra se résorber au point de rendre possible une intervention aseptique? Et, dès l'instant qu'on suppose du pus, n'est-il pas préférable de lui donner issue le plus tôt possible ?

L'indication opératoire n'est pas contestable dans les cas où l'on trouve primitivement ou secondairement des signes nets de péritonite généralisée ; l'intervention est alors la seule chance de salut, il ne faut pas la refuser au malade, si petite soit-elle. Mais il est peut-être utile de rappeler à ce propos que la gravité des accidents n'est pas toujours en rapport avec l'étendue de l'inflammation péritonéale. Avec une péritonite bien localisée et curable, on peut avoir des signes graves d'intoxication, tels que vomissements, accélération du pouls, faciès péritonéal, etc., tandis que ces symptômes peuvent manquer en grande partie dans des cas où l'affection paraît généralisée tant est grande l'étendue du péritoine atteinte par le pus.

Ceci montre qu'il faudrait tenir compte pour poser des indications et apprécier des résultats, autant peut-être de la variété de l'infection que de son étendue.

La question reste encore d'une solution facile dans les cas où l'on trouve une collection limitée et dans laquelle la persistance de la fièvre ou sa réapparition, montrent qu'il y a du pus. Tout le monde est d'accord pour dire qu'il faut ouvrir au plus tôt. Cependant, certaines variétés d'abcès doivent être laissées ordinairement à leur évolution spontanée. Ce sont ceux qui se forment loin de la paroi abdominale antérieure, et viennent, dès leur apparition, se mettre en rapport intime avec la face antérieure du rectum où le toucher les révèle facilement. Ces abcès prérectaux ont une tendance naturelle à s'ouvrir dans l'intestin, et j'ai toujours vu jusqu'ici cette évolution se faire d'une façon très simple, et aboutir à une

guérison complète. Dans un seul de mes cas, une fistule a persisté pendant sept mois et a fini par se tarir spontanément.

Cette simplicité de l'évolution spontanée est telle que je n'ai aucune tendance à intervenir par la voie rectale pour ouvrir l'abcès, ce qui me semble inutile le plus souvent, et peut-être pas absolument sans danger, car on risque toujours une hémorrhagie, ou l'ouverture d'une portion saine du péritoine.

D'autre part, aller les chercher par la voie abdominale antérieure, est une entreprise assez compliquée en raison de la profondeur de l'abcès. Une fois je l'ai tenté et je fus arrêté en route, par des adhérences très épaisses et très dures que l'on n'aurait pu traverser sans risquer une lésion de l'intestin ; le lendemain de cette tentative, l'abcès s'ouvrit spontanément dans le rectum.

Restent maintenant les cas limités sur lesquels il est si dificile de s'entendre. Voici une appendicite qui évolue depuis deux ou trois jours, avec des signes diffus qui font craindre uné péritonite généralisée.

Cependant le pouls est bon, le diaphragme joue encore, l'état général est assez rassurant pour permettre de douter et de discuter. Les uns disent qu'il faut intervenir de suite. Ils sont guidés par cette idée que l'appendice perforé doit être enlevé le plus tôt possible, de la même façon que doivent être opérées une hernie étranglée ou une perforation de l'intestin. Ils disent que cette intervention est peu dangereuse en soi, et invoquent ces cas insidieux où, après quelques heures ou même quelques jours de calme relatif, on voit évoluer une péritonite généralisée mortelle. La plupart se proposent comme but d'enlever l'appendice ; quelques-uns, plus modérés, repoussent les recherches compliquées et se contentent de drainer la fosse iliaque lorsque l'appendice ne se présente pas de lui-même.

Cette manière de voir serait inattaquable si nous observions les appendicites dans les premières heures après le début de la maladie ; mais, dans la plupart des cas, la question se discute plus tard, au bout de deux, trois jours. Or, à ce moment il est infiniment probable que la question de localisation est déjà jugée, bien que les symptômes ne le disent pas toujours expressément. Si la péritonite est généralisée, on a assurément plus de chances en intervenant au plus tôt, mais il faut reconnaître que ces chances resteront bien faibles quoiqu'on fasse. Si la péritonite est localisée, est-ce qu'une inter-

vention faite à ce moment où les adhérences sont encore fragiles, ne fait pas courir des risques sérieux par les mouvements imposés au malade, par les préparatifs de l'intervention et par les manœuvres intra-abdominales qu'elle comporte? On a assurément la ressource de drainer largement, mais qui soutiendra que ce soit suffisant ?

En un mot je pense qu'à cette période critique, on a peu à gagner et beaucoup à perdre en intervenant de suite. Mais une autre raison justifierait encore souvent la temporisation ; c'est qu'à cette période le diagnostic de l'appendicite n'est pas toujours aussi facile et aussi certain qu'on semble le dire. La péritonite tuberculeuse, la simple constipation s'accompagnant parfois de colite douloureuse et de fièvre peuvent la simuler à merveille.

En résumant mes impressions sur le traitement de l'appendicit je dirais donc ceci :

Je pense que, dans la plupart des cas l'appendicite conduit à une intervention ; c'est donc bien une maladie chirurgicale. Mais je m'élève contre l'obligation qu'on a voulu nous imposer de prendre le bistouri dès qu'on a seulement parlé d'appendicite.

Le chirurgien a le droit et le devoir de choisir le moment d'opérer, et il me semble que, dans certains cas, il y a un réel avantage à temporiser. Appliquer une formule absolue est commode et semble peut-être impliquer une responsabilité moins grande, mais, en présence d'une affection, comme l'appendicite, qui se révèle sous tant de formes différentes et avec des variétés infinies, il faut tenir compte, avant tout, du cas particulier et soigner un malade plutôt qu'une maladie.

***

TUBERCULOSE OSSEUSE DIAPHYSAIRE

M. Gangolphe présente une malade porteur d'une lésion tuberculeuse, siégeant au milieu de la diaphyse du fémur, et s'accompagnant d'un énorme abcès qui a été ponctionné. La radiographie montre une lésion limitée de la diaphyse entourée par une zone d'hyperostose assez considérable.

Il insiste sur la rareté de cette lésion. On observe assez fréquemment la tuberculose diaphysaire secondaire aux lésions épiphysaires ou juxta-épiphysaires. On compte,

au contraire, les observations de tuberculose diaphysaire vraie.

M. Nové-Josserand rappelle l'histoire d'un malade, présenté autrefois à la Société des Sciences Médicales et chez qui une lésion de ce genre, siégeant aussi au milieu de la diaphyse fémorale, avait produit une fracture spontanée qui finit par se consolider après des accidents infectieux très graves.

Ses recherches l'ont conduit à confirmer la rareté de ces lésions chez l'adulte. Chez l'enfant, au contraire, on rencontre assez souvent des localisations tuberculeuses diaphysaires primitives, non seulement sur les petits os de la main et du pied, mais encore sur les grands os des membres.

Séance du 31 *mai* 1900. — Présidence de M. Fochier.

LUXATIONS CONGÉNITALES DE LA HANCHE TRAITÉES PAR LA RÉDUCTION NON SANGLANTE

M. Nové-Josserand présente six malades opérés suivant la méthode de Lorenz.

Deux ont été déjà montrées à la Société, le 16 novembre 1899. Elles s'ajoutent au cas présenté il y a quelques semaines, pour montrer que l'épreuve du temps a été favorable et que, par le libre usage du membre, les résultats se sont maintenus et se sont même améliorés.

L'une ***L...*, *Louise***, luxation bilatérale (n° 3 de la communication précédente), présente aujourd'hui une démarche irréprochable. Elle va et vient tout le jour, et peut faire de suite **3** kilomètres. La radiographie montre que les têtes fixées au niveau du cotyle s'y sont parfaitement maintenues et donnent à peu près l'impression des hanches normales.

Il n'y a pas d'ensellure. La seule anomalie de forme qu'on puisse relever est une saillie du trochanter un peu plus accusée qu'à l'état normal.

La seconde, ***Marcelle A...***, luxation bilatérale (n° 6 de la première présentation) est intéressante en ce que, chez elle, le résultat fonctionnel est bon, bien que le résultat anatomique soit fort défectueux, puisqu'il y a de la

subluxation en haut, et que la tête se trouve presque immédiatement au-dessous de l'épine iliaque antéro-supérieure.

L'enfant marche, cependant, sans claudication appréciable, elle a des mouvements d'amplitude normale et, malgré la persistance d'un peu d'ensellure, on peut dire qu'au point de vue fonctionnel, ce cas est fort satisfaisant.

Il paraît donc certain que, même dans les cas où on ne parvient pas à fixer la tête au niveau du cotyle, on peut espérer la disparition de la boiterie, et cela d'une façon durable puisque ce résultat persiste depuis 11 mois.

Voici maintenant quatre cas nouveaux :

1° *M...*, *Lucie*, opérée à l'âge de 2 ans, d'une luxation unilatérale droite, avec raccourcissement de 7 millim. 5. Le traitement a duré 10 mois et a été achevé au milieu d'avril, l'enfant marche donc librement depuis un mois et demi environ.

Résultat anatomique. — La tête a été abaissée au niveau du cotyle, mais, en raison sans doute d'un degré assez fort d'anteversion, le col ne présente pas l'obliquité normale ; la tête est restée sur le prolongement direct de la diaphyse fémorale.

Malgré cette anomalie, on voit que le fémur a pris un point d'appui solide sur la paroi supérieure du cotyle qui s'est épaissie, et forme une sorte d'épaulement.

Le raccourcissement a disparu, on trouve, au contraire, un allongement de près d'un centimètre pour le membre opéré.

Résultat fonctionnel. — Il persiste encore une très légère claudication qui diminue de jour en jour et il n'est pas douteux que cette enfant arrivera rapidement à une démarche absolument normale.

2° *L...*, opérée à l'âge de 3 ans 1/2, luxation unilatérale droite, raccourcissement de 0,05 millim.

Le traitement a duré du 12 avril 1899 au commencement de mars 1900, l'enfant marche sans appareil depuis trois mois.

Résultat anatomique. — Réduction vraie ; la tête et la région du cotyle donnent une apparence absolument normale ; la hanche est souple et a gardé tous ses mouvements.

Résultat fonctionnel. — Marche sans aucune espèce de claudication.

3° *J..., Suzanne*, opérée à l'âge de 2 ans 1/2 pour une luxation biiatérale. Le traitement a duré du 5 mai 1899 au 1er avril 1900. L'enfant marche librement depuis deux mois,

Résultat anatomique. — Très bon. Le palper et la radiographie montrent que les têtes fémorales ont avec le bassin leurs rapports normaux ; toutefois, il n'existe pas encore de cotyle bien profond car la tête fait une saillie sensible dans le triangle de Scarpa.

Résultat fonctionnel. — L'enfant n'a pas encore retrouvé l'équilibre de ses muscles ; elle marche les jambes écartées, et cette attitude qui existe toujours pendant quelques semaines après la sortie du plâtre, détermine une démarche assez disgracieuse. Mais il est facile de se rendre compte que la claudication dépendant de la luxation a complètement disparu, et on peut promettre un résultat fonctionnel excellent.

4° *R...*, opérée à l'âge de 6 ans 1/2 d'une luxation unilatérale droite. Raccourcissement de 4 centimètres.

Traitement du 21 juin 1899 au 3 avril 1900.

Le résultat date donc de deux mois.

Résultat anatomique. — On a obtenu un abaissement très notable de la tête : le raccourcissement est réduit à 1 cent. 3/4. La réduction n'est toutefois pas parfaite. On sent que la tête est restée un peu en dehors des vaisseaux et se dirige fortement en avant. Cette anteversion est aussi bien visible sur la radiographie.

Résultat fonctionnel. — La claudication est faible, moindre déjà qu'avant le traitement, et il y a lieu d'espérer qu'elle diminuera encore. Il est probable, toutefois, que l'on n'arrivera pas à la voir disparaître d'une façon absolue à cause de l'anteversion, et de l'âge relativement avancé de cette petite malade.

***

M. Albertin présente un calcul du rein.

M. Batut a eu l'occasion d'intervenir, en 1890, à Bône, chez un homme de 45 ans présentant une vaste tumeur abdominale sous-hépatique considérée comme un abcès du foie par le médecin habituel du malade. L'incision latérale et verticale à deux travers de doigt du bord externe du droit antérieur permet l'évacuation d'une grande quantité de pus, et au fond de la poche on trouva

un corps étranger ramifié, très adhérent, très difficile à extraire ; il s'agissait d'un gros calcul ramifié du bassinet du poids de 80 grammes ayant entraîné une pyonéphrose, avec ectopie rénale. Le malade eut, trois mois après, une pleurésie droite, de voisinage, et mourut au 7e mois. L'autopsie montre que le rein droit intéressé et néphrotomisé était très dilaté et réduit à une coque excessivement mince ; un seul lobe du rein paraissait intact. Le malade n'avait accusé aucun antécédent de lithiase ; il était paludéen et ancien dysentérique. Cette observation a été publiée dans le *Marseille Médical* de 1890.

***

DU CHLORURE D'ETHYLE OU KÉLÈNE COMME ANESTHÉSIQUE GÉNÉRAL.

M. A. Pollosson. — Je désire présenter à la Société de Chirurgie les résultats de ma pratique relativement au chlorure d'éthyle, employé comme anesthésique général.

Cet agent chimique est employé depuis plusieurs années déjà comme anesthésique local ; il agit alors, grâce à son extrême volatilité, en produisant un refroidissement intense, une congélation ; dans ces conditions, son action semble analogue aux pulvérisations d'éther.

Mais le chlorure d'éthyle possède, en outre, la propriété d'être un anesthésique général, capable de produire la narcose par inhalations.

Ce sont des médecins-dentistes qui, en utilisant le chlorure d'éthyle comme anesthésique local, observèrent son action anesthésique générale.

M. Carlson, dentiste à Gothembourg, publia, en juin 1895, deux cas dans lesquels le chlorure d'éthyle, au lieu d'amener une simple anesthésie locale, avait amené une anesthésie totale. Cette anesthésie était produite par la respiration du gaz par la bouche pendant la pulvérisation faite sur la gencive.

Le Dr Thiesing, de Hildesheim, publia, en 1896, des observations analogues. Il avait constaté que, pendant les pulvérisations de chlorure d'éthyle dans la bouche, quelques malades présentaient un certain degré d'engourdissement et même d'anesthésie. Thiesing, après des expériences sur des animaux, utilisa chez l'homme le nouveau médicament comme anesthésique général.

Le chlorure d'éthyle fut bientôt utilisé en chirurgie. C'est dans le service du professeur Von Hacker, d'Innspruck, que furent faites les premières recherches, en 1898; les résultats ont été publiés par les docteurs Ludwig et Lotheisen, assistants du professeur Von Hacker.

En 1899, le Dr Wiesner, médecin-major autrichien, fit connaître les résultats de 400 anesthésies pratiquées avec le même agent.

Je n'ai pas la prétention de citer tous ceux qui ont utilisé cet anesthésique ; je mentionnerai, toutefois, comme travail intéressant, la thèse du Dr Fritz Konig, de Berne (1900).

Je crois que le chlorure d'éthyle n'avait pas été utilisé en France, lorsque M. Pertoch, directeur de la Société chimique des usines du Rhône, me suggéra l'idée de l'employer. J'ai commencé à utiliser cet agent au commencement d'octobre 1899, et c'est, par conséquent, depuis 7 mois que je poursuis son application. J'ai pratiqué ainsi environ 200 anesthésies, dont je veux vous communiquer les résultats.

Le chlorure d'éthyle dont j'ai fait usage, provient de la Société chimique des Usines du Rhône, et porte le nom de Kélène Monnet. Il est contenu dans des ampoules de verre graduées et munies d'une fermeture métallique.

Il importe de ne pas confondre ce produit avec la chlorure d'éthylidène, ou chlorhydène employé en 1895 et étudié par MM. Soulier et Briau. Cet anesthésique a été abandonné à la suite d'un cas de mort observé à Lyon.

Il faut aussi ne pas le confondre (je le dis, bien que la distinction soit un peu puérile), avec le bromure d'éthyle antérieurement utilisé.

Le chlorure d'éthyle produit une anesthésie rapide et agréable qui peut être cliniquement comparée à celle que l'on obtient par le protoxyde d'azote.

Il doit être donné au moyen d'un masque fermant hermétiquement, prenant à la fois la bouche et les narines, et pourvu de deux soupapes, l'une d'aspiration, l'autre d'expiration. Devant la soupape d'aspiration est fixé un petit récipient en forme de grelot dans lequel est versé le kélène sur un petit morceau de coton hydrophile.

Il est bon de faire d'abord respirer le malade deux ou trois fois dans le masque vide; on lui évite ainsi une crainte nerveuse, on le rassure; on s'assure aussi, dans cet essai, que les soupapes fonctionnent bien.

Nous nous sommes servis d'abord du masque de Schulmeister, de Vienne. Dernièrement, M. Durillon, de Lyon, nous en a construit un, basé sur les mêmes principes, mais plus confortable et plus commode.

Le masque étant en place, on projette sur le coton 5 à 10 centig. de chlorure d'éthyle. Chez la plupart des malades, la dose de 5 centig. suffit, chez d'autres il est nécessaire d'élever la dose. Le malade doit alors respirer profondément, ce qu'il fait en général volontiers, car l'odeur du kélène est plutôt agréable et fraîche, et ne provoque pas de suffocation. L'anesthésie est obtenue d'une manière très rapide. Il suffit souvent d'une minute et de 15 à 18 inspirations profondes pour que le malade dorme. Le plus souvent il faut une minute et demie et 25 inspirations. Dans un certain nombre de cas, la durée nécessaire est de deux minutes et demie à trois minutes et 50 inspirations sont nécessaires.

L'anesthésie s'obtient en général sans agitation, le malade a de la tendance à devenir un peu plus rouge, quelquefois il est congestionné, jamais nous n'avons observé de syncope.

L'anesthésie étant obtenue et le masque laissé en place avec la dose moyenne de 8 à 10 centig., le malade reste endormi pendant 5 à 10 minutes. Si on enlève le masque, le réveil est très rapide. La rapidité du réveil semble en rapport avec la quantité de chlorure employé. Si le malade a été endormi avec 20 aspirations et que l'opération ait été brève, le réveil est presque instantané, sans malaise, sans vomissements. Des malades de la consultation externe ont pu souvent rentrer chez elles, seules, après avoir subi une pareille anesthésie.

Si une dose plus considérable de kélène a été absorbée, le réveil peut demander une ou deux minutes. Nous n'avons observé que deux ou trois fois des vomissements légers.

Le kélène peut être employé, comme nous venons de le dire, pour des opérations de courte durée, ne dépassant pas 5 minutes. Les résultats sont merveilleux dans ces cas : anesthésie rapide, réveil rapide, absence de malaises.

Il peut être employé encore pour des opérations de durée assez longue. Le Dr Wiessner l'a employé pour des opérations de 30, 40 et 50 minutes. Il faut, dans ces cas, ajouter de temps en temps 3 ou 5 centig. de chlorure d'éthyle dans le récipient, mais nous devons dire que nous n'avons jamais employé le kélène pour des opéra-

tions de pareille durée, il nous a semblé difficile d'apprécier le moment où il faut verser une dose nouvelle et la quantité qu'il faut ajouter. Il nous semble, toutefois, qu'avec l'expérience résultant d'une longue pratique, on pourra utiliser le kélène d'une manière prolongée.

Si nous n'avons pas cherché ce perfectionnement, c'est parce que nous avons surtout employé le chlorure d'éthyle pour des anesthésies mixtes. Le malade est endormi au chlorure d'éthyle, rapidement, sans suffocations, sans angoisse, puis, dès que l'anesthésie est obtenue, on enlève le masque et on lui substitue rapidement le bonnet à éther. L'anesthésie se continue sans qu'il y ait un réveil entre les deux anesthésiques, et l'on a fait bénéficier les malades d'une anesthésie plus rapide et plus agréable; on a ainsi conservé les avantages de sécurité et d'administration facile que nous reconnaissons à l'éther.

Nous devons dire que, dans trois ou quatre cas, les résultats ont été moins satisfaisants, les malades ont été agitées, la dose absorbée a dû être portée à 15 ou 20 centigrammes; nous avons même dû placer le bonnet à éther alors que l'anesthésie était incomplète. Ces résultats mauvais s'observent lorsque des malades timorées suspendent leur respiration ou font des inspirations irrégulières et peu profondes. Mais nous croyons bien que ces anesthésies mauvaises ont été dues le plus souvent aux défauts du masque dont les soupapes fonctionnaient mal. Depuis que nous nous sommes assuré de leur jeu parfait et de la bonne adaptation du masque, nous n'avons plus eu de semblables échecs.

Observons aussi que l'on obtient plus difficilement l'anesthésie si l'on verse le kélène dans le masque par un jet filiforme trop petit. La dose anesthésique n'est pas atteinte assez vite ou assez complètement. Il faut verser rapidement dans le récipient les 5 ou 8 centigrammes nécessaires.

Nos anesthésies ont été presque toutes pratiquées chez des adultes, chez des femmes.

Mon collègue, M. Nové-Josserand vous dira les résultats favorables de son expérience chez les enfants.

M. Nové-Josserand a employé le chlorure d'éthyle chez les enfants. Depuis deux mois l'anesthésie mixte au chlorure d'éthyle, puis à l'éther est courante dans son service.

Il n'a eu aucun accident.

La résistance des enfants à cet anesthésique est assez variable. Quelques-uns sont endormis au bout de quel-

ques inspirations avec une rapidité telle que cet anesthésique doit être évidemment surveillé de très près. D'autres, au contraire, sont lents, et n'arrivent que difficilement à l'anesthésie complète, mais, même dans ces cas, l'éther appliqué ensuite produit très vite une anesthésie complète.

Les avantages sont : d'abord, la rapidité; en quelques minutes on arrive à une anesthésie suffisante pour commencer à opérer. En second lieu, la diminution très sensible des inconvénients ordinaires des anesthésiques; la chlorure d'éthyle seul ne détermine aucun malaise. Après l'anesthésie mixte, il a observé que les vomissements sont plus rares, l'état de malaise moins long et moins prononcé. Enfin, ce mode d'anesthésie a le grand avantage de n'être absolument pas pénible, si bien que les enfants qui manifestent une très grande terreur de l'anesthésie par l'éther ou le chloroforme, acceptent volontiers l'anesthésie mixte, quelques-uns même vont jusqu'à la réclamer.

Cette méthode paraît donc être sans dangers, à la condition d'être surveillée de près, et avec des avantages suffisants pour pouvoir être considérée comme constituant un progrès sérieux.

M. Martin montre que l'usage d'un masque de caoutchouc, moins rigide que le masque métallique, ferait disparaître certains inconvénients de ce dernier. On pourrait faire aussi des soupapes plus légères. En faisant l'anesthésie locale au chlorure d'éthyle, on obtient souvent chez les enfants l'anesthésie générale. Cela a été le point de départ des recherches,

M. Fochier voudrait connaître en détail les effets physiologiques du chlorure d'éthyle employé comme anesthésique général, notamment son influence sur la pupille, le pouls, la respiration. Il pense qu'on ne saurait procéder avec trop de prudence en présence d'un anesthésique nouveau, étant donné que les anciens, malgré leurs inconvénients, sont, en somme, suffisants.

M. Ollier insiste sur les inconvénients d'une instrumentation spéciale. Il demande si le masque est absolument nécessaire.

M. Pollosson. — Le masque est nécessaire pour éviter d'avoir à employer une très grande quantité d'anesthésique. L'étude physiologique du chlorure d'éthyle a été faite en Allemagne, il pourra fournir sur ce sujet des renseignements précis.

M. Nové-Josserand a observé, en général, les phénomènes suivants : le cœur, la respiration ne semblent pas modifiés; les malades sont plutôt congestionnés, mais pas au même degré qu'avec le protoxyde d'azote. Il s'agit plutôt d'une vaso-dilatation légère, comparable à celle produite par l'éther.

La pupille se dilate, en général, dès que l'anesthésie devient complète ; c'est même sur ce signe qu'il se guide pour enlever le masque et appliquer l'éther,

M. Fochier pense qu'un anesthésique qui conduit aussi vite à la dilatation pupillaire doit présenter un certain danger.

Séance du 7 juin 1900. — Présidence de M. Fochier.

A PROPOS DU PROCÈS VERBAL

M. Gayet n'a pas une bonne impression sur le chlorure d'éthyle comme anesthésique général ; il est vrai que son expérience est encore très restreinte ; sur cinq essais, une fois il a eu un état asphyxique de quelque durée, et trois fois les malades se sont beaucoup débattus. Il émet des doutes sur la valeur réelle de cet anesthésique.

M. Vallas emploie depuis quelques jours le chlorure d'éthyle et en est satisfait. On supprime ainsi la période d'excitation de l'éther et on peut faire très rapidement les anesthésies courtes nécessaires pour ouvrir les abcès enlever certains cancroïdes, etc., ce qui est un avantage appréciable dans un service chirurgical un peu chargé.

Il n'a pas eu d'accidents. Dans un seul cas il a observé un peu d'asphyxie, sans gravité, mais il s'agissait d'un empyème, circonstance qui diminue très sensiblement la responsabilité de l'anesthésie.

***

PRÉSENTATION D'UN MALADE ATTEINT D'UNE AFFECTION NEURO-PARALYTIQUE DE L'ŒIL DROIT

M. Gayet — Le 10 mai 1900 est entré à la clinique le nommé G..., âgé de 64 ans, jardinier, atteint d'une

affection fort grave de l'œil droit, ayant débuté au commencement d'avril.

Au premier abord, cet œil paraissait atteint d'un de ces abcès de la cornée qui ont envahi toute la membrane et s'accompagnent d'un hypopyon remplissant la totalité de la chambre antérieure. Seulement, en y regardant de près, on s'aperçoit que cette vaste lésion s'était développée lentement sans réaction notable et sans être accompagnée de la douleur habituelle En même temps, la face présentait des particularités qui détournèrent notre esprit de l'idée d'une inflammation infectieuse, pour le tourner vers celle d'une lésion d'origine nerveuse.

En effet, tout le côté droit et inférieur du visage était affaissé, flasque et immobile ; le coin de la bouche abaissé et les efforts pour gonfler les joues infructueux, marquaient, à n'en pas douter, une paralysie de tout le facial inférieur. Lorsqu'on invitait le malade à fermer les yeux, le mouvement de l'orbiculaire s'effectuait à gauche avec énergie ; mais à droite, tout en s'effectuant d'une manière convenable, il n'atteignait pas le même degré, donc parésie légère du facial supérieur, mais pas de paralysie proprement dite de ce nerf.

De légers mouvements convulsifs de la cornée soulèvent l'angle buccal abaissé ; ils semblent avoir, pour origine, des contractions spasmodiques de l'orbiculaire.

Donc, paralysie du nerf facial, sauf de son filet supérieur.

Un nerf qui nous paraît atteint dans sa totalité, c'est le trijumeau.

En effet, non seulement la sensibilité de la peau et des muqueuses animées par ce nerf, semble perdue dans toutes les régions où elle s'exerce, mais encore la partie motrice du nerf paraît impuissante, si on en juge par l'affaissement et la flaccidité du masseter et du temporal droits, ainsi que par celles du ptérygoïdien interne dans les mouvements de latéralité de la mâchoire.

La perte de la sensibilité de l'œil est telle, que c'est à elle aussi qu'il faut rapporter les accidents survenus sur la cornée, accidents qui, seuls, au milieu de tant d'autres, ont forcé l'attention du malade et éveillé ses craintes.

Ces accidents, nous les avons suivis pendant le mois qui vient de s'écouler, et ce sont bien ceux qui sont connus sous le nom de kératite neuro-paralytique, c'est-à-dire ceux qui amènent une destruction molléculaire et progressive de la membrane, lorsque celle-ci, privée de

toute sensibilité, ne peut plus se défendre, par un balayage physiologique des paupières, des agressions venues du dehors.

Je ne m'étendrai pas à décrire ces lésions bien connues et que Snellen était parvenu à empêcher en fermant artificiellement les yeux d'un lapin auquel il avait coupé le trijumeau. Je me contente de signaler, chez mon malade, une paralysie complète de trijumeau. Ce n'est pas tout, si on lui fait tirer la langue, la pointe de celle-ci se porte inévitablement à droite et ce n'est qu'avec peine qu'elle finit, par un effort de la volonté, à se porter, en hésitant, à gauche. Si bien qu'il faut encore penser à une parésie glosso-pharyngienne.

Nous avons recherché l'état des fonctions de l'odorat et du goût, mais nous hésitons à les déclarer lésées, vu les conditions particulièrement difficiles de ce genre de recherches.

La découverte de toutes ces lésions nerveuses nous faisait un devoir d'en rechercher les causes et voici ce que le malade nous a appris.

Il y a deux ans, sans avoir jamais eu auparavant de maladies graves, se plaignant tout au plus de douleurs rhumatoïdes et d'un peu d'oppression due à un emphysème léger, il fut pris d'un mal de l'oreille droite qui se termina par un peu d'écoulement à travers le conduit auditif externe. Au bout de quelques semaines, les accidents s'éteignirent et la suppuration se tarit.

Au mois d'avril de cette année les symptômes de l'otite reparurent et la suppuration recommença ,pour se supprimer presque de suite.

C'est alors que le patient ressentit les singuliers phénomènes qui marquèrent à la fois la paralysie de quelques-uns de ses muscles et l'insensibilité de la moitié droite de sa face.

Il entra alors à l'Hôtel-Dieu et c'est là que nous fîmes les constatations qui précèdent. M. Collet, prié d'examiner le conduit auditif, découvrit à droite une petite perforation du tympan, mais sans écoulement de quelque nature que ce soit

L'idée qui nous vint, tout d'abord, fut de rattacher les lésions paralytiques à la suppuration de la caisse du tympan. Il nous sembla très admissible que l'irritation se fût transmise d'une part au nerf facial qui chemine dans cette caisse, puis au ganglion de Gasser qui repose sur le rocher, juste en un point très rapproché de l'appareil auditif.

Il n'y aurait pas d'objection à faire s'il n'y avait pas cette surprenante intégrité du facial supérieur et aussi la prise légère du glosso-pharyngien. Pour interpréter l'une et l'autre faudrait-il admettre une lésion cérébrale ayant frappé à la fois les noyaux d'origine du facial et celui de l'hypoglosse et encore du trijumeau? Cette lésion est-elle possible avec l'intégrité absolue de motilité générale et des fonctions intellectuelles ?

Cette observation offre un problème à résoudre, voilà pourquoi je serai heureux si on veut la mettre en discussion, d'entendre les réflexions ou les études qu'elle pourra suggérer aux personnes qui s'intéressent à ce genre de questions.

M. Vincent rappelle un cas analogue sur lequel il doit également fournir des renseignements précis ultérieurement.

***

EXOPHTALMIE INTERMITTENTE UNILATÉRALE

M. Ruotte. — Messieurs, j'ai l'honneur de vous communiquer, au nom de M. le médecin-major Odile et au mien, une observation d'exophtalmie intermittente de l'œil gauche que nous avons eu récemment l'occasion d'observer ensemble.

Il s'agit d'un jeune homme de 29 ans, G.. , réserviste au 14e escadron du train des équipages, entré dans son service le 19 mars 1900.

Comme antécédents pathologiques, il n'a rien à signaler ; il est marié et père de deux enfants bien portants ; il exerce, à Grenoble, la profession de jardinier.

En septembre 1899, après avoir travaillé toute une journée la tête baissée, il éprouva tout à coup une sensation de pesanteur dans l'œil gauche, sans y remarquer rien d'anormal cependant.

Quelque temps après, en se réveillant un matin, après avoir dormi la face contre son oreiller, il ressentit une légère céphalée et s'aperçut que son œil faisait saillie en avant ; se regardant dans la glace, il vit son œil un peu rouge et ses paupières congestionnées, état qui, d'ailleurs, ne dura que peu de temps, car, sitôt qu'il releva la tête tout rentra dans l'ordre.

A partir du milieu de janvier, l'exophtalmie de l'œil gauche se reproduisit chaque fois qu'il travaillait la tête

baissée ; un jour même, il éprouva des vertiges assez intenses qui le faisaient tituber comme s'il avait bu.

La vue n'a subi aucune modification, elle est excellente et reste telle, même quand l'exophtalmie est la plus prononcée.

A l'examen, on voit un homme bien constitué, sec, nerveux, à l'air intelligent, sans rien qui, de prime abord, attire l'attention ; les yeux sont normaux, sans déviation, sans déformation, cependant un peu enfoncés dans l'orbite ; on sait qu'on a signalé, dans plusieurs observations, un exorbitis plus ou moins accusé qui précédait l'exophtalmie.

Au pourtour du rebord orbitaire, il n'y a aucune rougeur, aucune tuméfaction. Fait-on baisser la tête pendant une ou deux minutes, l'aspect change tout à fait, comme on peut le voir facilement en comparant les deux photographies, l'une prise à l'état naturel, l'autre après inclinaison de la tête (cette dernière est un peu voilée parce qu'elle a été prise pendant que la tête se relevait). On reconnaît, néanmoins, une exophtalmie notable de l'œil gauche projeté directement en avant. Le sillon, si marqué à droite, qui sépare la paupière supérieure du rebord orbitaire, a totalement disparu, la tuméfaction se prolongeant même à la région sourcilière, comme l'indique sur la photographie le relèvement du sourcil ; le grand angle de l'œil est comblé par une bosselure que l'on voit se continuer dans la paupière inférieure jusque vers l'angle externe, lequel est aussi bien moins accentué que celui du côté opposé. Cette tuméfaction occupant, en somme, tout le pourtour de l'œil, est de coloration bleuâtre, mollasse, sans traces de pulsations, d'expansion ou de thrill ; elle disparaît très vite après le retour de la tête à sa situation normale, et on ne peut plus trouver à la palpation la plus attentive aucune différence entre l'œil atteint et celui du côté opposé.

Il n'existe aucun bruit subjectif et l'auscultation de la région orbitaire et de la région temporale ne révèle rien d'anormal.

Si on comprime la veine jugulaire on reproduit l'exophtalmie, mais à un degre moindre que par l'inclinaison de la tête.

La vision est, nous l'avons déjà dit, absolument intacte dans toute l'étendue du champ visuel ; à l'ophtalmoscope, on reconnaît simplement une augmentation de volume des veines qui sont sinueuses et à contours bien marqués.

Sur le reste du corps, il n'existe pas la moindre trace de dilatation veineuse, ni varices, ni varicocèle, ni hémorrhoïdes.

Dans ce cas, il est évident que l'on ne peut songer qu'à des varices orbitaires, étant donné l'intermittence de l'exophtalmie et sa production facile par la gêne de la circulation veineuse amenée à volonté.

La cause en est bien difficile à préciser ; cependant, comme dans plusieurs observations, on peut, peut-être, attribuer une certaine influence à la profession de notre sujet qui, étant jardinier, travaille constamment la tête baissée.

Faut-il faire intervenir un trouble nerveux ? On sait qu'on a incriminé le grand sympathique : notre sujet est en réalité assez nerveux.

Au point de vue du traitement, il est évident qu'en l'état actuel, avec intégrité parfaite de la vision, il n'y a rien à faire ; mais si, ultérieurement, il se produisait des troubles de la vision, ou bien si l'exophtalmie devenait persistante, il nous semble qu'il y aurait lieu d'intervenir et d'essayer la résection veineuse de préférence à tout autre moyen, comme cela a déjà été proposé d'ailleurs.

M. Gayet. — Bon nombre d'exophtalmies brusques, réductibles sont d'origine veineuse. L'étiologie de ces dilatatations est aussi obscure que celle des varices en général. L'absence de signes d'auscultation fait exclure l'anévrysme artério-veineux qui produit aussi la distension des veines.

Je ne vois pas qu'il y ait lieu d'intervenir.

Il a observé une fois des varices de la rétine consécutives à un traumatisme grave du crâne. Malgré le volume considérable des paquets variqueux, la vision n'était pas sensiblement troublée.

Séance du 14 juin 1900. — Présidence de M. Fochier.

M. **Vincent**, à l'occasion du procès-verbal, rapporte l'observation du malade dont il a parlé à la dernière séance.

Il s'agit d'un homme âgé ayant, dans ses antécédents, de l'eczéma, des troubles laryngés et gastriques. Au cours d'une saison à Vichy, il eut un ictus apoplectique à la suite duquel il présenta les signes d'une paralysie du côté droit pour les membres et le tronc, et du côté gauche pour la face, l'oculo-moteur externe et les muscles du larynx.

Le malade avait une otite suppurée avec gonflement péri-auriculaire qui fut considérée comme la cause première des accidents.

Ultérieurement, il présenta des troubles trophiques de l'œil gauche dépoli et ulcération de la cornée, abcès et fente de l'œil qui est actuellement complètement perdu.

***

TUMEUR A LA BASE DU CRANE

M. Vincent présente un malade qui était porteur d'un fibrome de la base du crâne, faisant saillie dans la fosse zygomatique et l'antre d'Higmore, sans connexion avec les fosses nasales ; le nerf optique droit était comprimé. La tumeur fut abordée par une résection partielle du maxillaire supérieur, et enlevée. Il y eut une très forte hémorrhagie arrêtée par le tamponnement et qui fit penser à l'ouverture du sinus caverneux. Le malade guérit. Histologiquement, il s'agit d'un fibrome très vasculaire.

M. Ollier. — Les polypes naso-pharyngiens donnent souvent lieu à des hémorrhagies très abondantes sans qu'il soit nécessaire de faire intervenir le sinus pour les expliquer.

Je rappelle aussi, à ce propos, que ces polypes ne sont pas toujours insérés sur l'apophyse basilaire; il en a vu, dont le point de départ était la cloison des fosses nasales

et le trou déchiré antérieur. La tumeur présentée par M. Vincent est probablement de même nature.

Il insiste, en terminant, sur les avantages de l'abaissement du nez par l'ostéotomie verticale bilatérale. C'est l'opération qui donne le plus directement accès sur les tumeurs et qui permet le mieux d'arrêter les hémorrhagies ; c'est aussi celle qui laisse le moins de traces.

M. Vincent fait observer qu'en raison du siège de la tumeur, la résection partielle du maxillaire était la seule voie d'accès qui fût possible.

M Gayet rappelle que l'orbite et les cavités placées à son voisinage peuvent donner naissance à des tumeurs de ce genre.

***

FROTTEMENT SOUS-SCAPULAIRE

M. Batut présente un malade atteint de frottement sous-scapulaire.

M Gayet a observé un cas analogue chez un malade arthritique. Le bruit était assez fort pour être entendu à distance. Je pense que l'origine est une altération de la bourse sous-scapulaire.

***

RAPPORT SUR LA CANDIDATURE DE M. MARTEL

M. Ollier lit son rapport sur la candidature de M. Martel au titre de membre titulaire.

M. le Président met aux voix les conclusions de M. Ollier comportant l'inscription de M. Martel sur la liste des candidats au titre de membre titulaire. Elles sont adoptées à l'unanimité.

***

RADIOGRAPHIE DE FRACTURE DE L'ASTRAGALE ET DE FRACTURE EN COIN DU TIBIA

M. Destot présente la radiographie intéressante d'un malade resté impotent à la suite d'une chute sur les pieds, et considéré comme ayant une fracture bimalléolaire. La radiographie montre une fracture de l'astragale et une fracture en coin de la partie postérieure du tibia.

M. Vallas. — Tillaux admet que, dans la fracture bimalléolaire la production du troisième fragment tibial

est due à l'arrachement. Les faits qu'il a observés avec M. Destot semblent indiquer que cette fracture peut être due à une pression directe de l'astragale sur le tibia qui éclate.

M. Rochet rappelle qu'en faisant des recherches expérimentales sur les luxations de l'astragale, il a obtenu des fractures en coin du tibia en exerçant des violences suivant l'axe de la jambe. Ce mécanisme est bien semblable à celui qui a dû entrer en jeu dans le cas de M. Destot.

La séance est levée.

Séance du 21 juin 1900. — Présidence de M. Fochier.

M. A. Pollosson présente une jeune femme de 21 ans sur laquelle il a pratiqué une pylorectomie pour un néoplasme de l'estomac étendu jusqu'au voisinage du pylore.

La tumeur circonférencielle, ulcérée, a la structure d'un épithélioma. Il y avait dans le petit épiploon trois ganglions qui ont été enlevés.

Il insiste sur le jeune âge de la malade et sur cette circonstance qu'elle avait déjà eu deux grossesses. Dans une séance précédente il a montré une femme à peu près du même âge, ayant eu déjà 4 grossesses, et qui avait un cancer de l'utérus. Il se demande s'il n'y aurait pas une relation à établir entre ces grossesses répétées et le cancer des jeunes femmes.

Une récidive est probable, cependant, d'après les chiffres cités dans la thèse de Mathieu, il n'y a dans les cas de ce genre qu'une survie moyenne de trois mois après l'établissement du diagnostic, on peut dire que la malade a déjà retiré un certain bénéfice.

***

M. Ollier fait un rapport sur la candidature de M. Severeanu, de Bucharest, au titre de membre correspondant de la Société. Les conclusions favorables du rapport sont adoptées.

***

M. Vincent présente les radiographies de malades chez qui la tarsoplasie a été pratiquée, il y a plusieurs années, pour des pieds bots congénitaux.

L'état fonctionnel de ces malades est bon. Les radiographies montrent presque dans tous les cas des fractures et des subluxations portant sur l'astragale et les os du tarse.

***

PSEUDO-APPENDICITE. — TYPHLITE PERFORANTE D'ORIGINE MICROBIENNE (BACILLE DE LA TUBERCULOSE OU COLI-BACILLE D'EBERTH) — LAPAROTOMIE — MORT PAR PÉRITONITE BRUSQUEMENT GÉNÉRALISÉE.

M. E. Vincent. — Au cours de cette année, j'ai eu l'honneur de communiquer à la Société de Chirurgie un cas de pseudo-appendicite, à l'occasion d'une communication analogue de M. Condamin et de M. Goullioud. M. Nové-Josserand a entretenu la Société de faits analogues, notamment de lésions intestinales sous l'action de la tuberculose. J'ai l'honneur d'apporter un nouveau tribut à la série des fausses appendicites, et je lui donnerai le titre de *typhlite perforante*.

Le 2 juin, entrait dans mon service à la Charité, un jeune garçon âgé de 10 ans, portant le nom de Firmin L., venant de l'Ardèche, et recommandé par deux honorables confrères, MM. Victorin Ollier, de Vals, et Chabaud. Ces messieurs me donnaient les renseignements suivants : « Le jeune malade envoyé se plaint, depuis un mois environ, d'une douleur vive dans la fosse iliaque droite ; nous avons jugé qu'une opération était indispensable. Cette douleur, très vive au début, qui empêchait le malade de marcher et qui s'accompagnait parfois de vomissements de matières alimentaires, est devenue presque indolente par le repos et par la diète lactée. Par la palpation, on touchait facilement l'intestin fortement tuméfié dans une certaine étendue, mais, d'autre part, pas de fièvre; le thermomètre, appliqué deux fois par jour, n'a jamais dépassé 37 degrés ; pas de douleurs; les fonctions digestives s'accomplissaient d'une façon absolument normale ; l'enfant digérait bien le lait et les quelques autres aliments liquides qui lui étaient donnés. L'état restant

stationnaire, le malade s'affaiblissant et un certain ballonnement du ventre s'étant produit, nous avons cru qu'une opération s'imposait. Pour être complet, je dois vous dire que le père a un tempérament sanguin, qu'il est rhumatisant, sa mère lymphatique, son grand père maternel mort jeune, très probablement phitsique, sa grand' mère morte d'une obstruction intestinale sans avoir pu être opérée, son oncle maternel mort phtisique. La famille prétend que cette lésion est due à un coup de pied d'un autre enfant, qui lui aurait été donné quelques temps avant de s'aliter. L'enfant ne s'en était jamais plaint et, extérieurement, il n'existait aucune trace » (Lettre du Dr Chabaud, de Lalevade (Ardèche).

Les parents n'ont pas parlé à la Charité de ce coup de pied. Ils ont raconté que, 25 jours auparavant, leur enfant ressentit, en allant à l'école, une douleur extrêmement aiguë dans la fosse iliaque droite et qu'aussitôt il aurait eu un vomissement bilieux. Depuis cette époque, il aurait toujours souffert du côté droit. Ses douleurs ne sont pas très vives, elles n'augmentent que lorsque les médecins le touchent. L'exploration ne détermine pas de vomissements. Il n'a jamais vomi depuis le jour où il ressentit la douleur aiguë et soudaine que nous avons rapportée. Il existe de la constipation qui exige des lavements quotidiens. L'enfant vit de lait, d'aliments liquides, de tisanes.

Examen. — La physionomie du jeune malade indique un état de souffrance déjà ancien; toutefois le faciès péritonéal n'est que bien légèrement marqué. Le ventre présente une tuméfaction légère du côté droit.

La palpation de la fosse iliaque gauche est indolore. La palpation de la fosse iliaque droite est généralement pénible pour l'enfant, qui en a grand peur. Lorsqu'on appuie sur le milieu de la ligne réunissant l'ombilic à l'épine iliaque antéro-supérieure (point de Mac-Burney), on fait naître une douleur très vive; la pression exercée sur la fosse iliaque, le long de la crête iliaque, est également douloureuse. En outre, elle laisse percevoir un empâtement peu étendu, très vague, bien qu'incontestable. En exerçant le palper bimanuel par la manœuvre employée pour la recherche du clapotement stomacal, je découvris un clapotement très net et bien limité au siège ordinaire des collections suppurées du péritoine dans l'appendicite. L'idée d'une péritonite enkystée appendiculaire découlait de cette constatation, et la sonorité, en ce point exagérée, n'était pas une objection,

car les abcès au voisinage des intestins sont très souvent gazeux, pour ne pas dire presque toujours. Nous savons bien que la matité en est le plus souvent absente.

Le diagnostic de perforation intestinale,appendiculaire ou non, et de collection gazeuse étant porté, il fallait bien se résoudre à opérer, puisque l'enfant souffrait toujours et ne se nourrissait pas depuis un mois. Il était envoyé pour être opéré, ses parents réclamaient l'opération. L'opération de l'appendicite à froid étant considérée comme peu dangereuse, je me décidai donc à intervenir.

Opération, 6 juin. — Anesthésie au chloroforme avec l'appareil de Junker. Incision en dehors du point de Mac-Burney, perpendiculaire à la direction de l'arcade de Fallope sur une longueur de 5 à 6 centimètres. On arrive sur le péritoine pariétal. Par précaution, pour le cas où les intestins seraient adhérents au péritoine, celui-ci est incisé lentement sur une sonde cannelée. A peine est-il ouvert que de grosses bulles gazeuses s'échappent. Les anses intestinales découvertes n'offrent pas de vascularisation bien marquée, ni dadhérences entre elles. On reconnaît le cœcum et la partie où l'intestin grêle vient s'unir à lui. Il n'y a pas, à proprement parler, d'abcès, mais un peu de sérosité louche. L'appendice vermiforme n'occupe pas sa place habituelle dans la fosse iliaque. On n'arrive à lui qu'après avoir détaché le cœcum adhérent à la partie moyenne et externe de la fosse iliaque. On a alors sous les yeux l'appendice qui paraît tout-à-fait sain et qu'on résèque cependant pour l'empêcher d'être, à l'avenir, une cause d'accidents nuisibles. A un ou deux travers de doigt au-dessus de la naissance de l'appendice, la paroi postéro-externe du cœcum est criblée d'orifices comme une écumoire ; tout autour, les parois de l'intestin sont très vasculaires et friables. On dirait que l'intestin a été perforé de dehors en dedans, et que la tunique muqueuse forme une espèce de soupape qui ne laisse passer les gaz que d'une façon intermittente.

En présence de ces perforations du gros intestin, je me demandai si je devais réséquer tout le cœcum, ainsi que la partie de l'intestin grêle qui vient s'y aboucher pour faire ensuite une anastomose entre le côlon ascendant et l'intestin grêle.

Me souvenant d'un cas (perforation spontanée multiple du gros intestin et sous ce rapport offrant des analogies avec le cas actuel) qui m'intéressait d'une manière toute particulière et qui guérit sans autre intervention qu'une incision et un drainage, je me décidai à opter

pour ce dernier parti. M. Ollier se souvient de ce cas, où il me montra autant de bonté et de dévouement que d'habileté et de prudence clinique. Qu'il me permette de lui exprimer publiquement, à cette occasion, ma profonde reconnaissance paternelle.

Je me bornai donc à faire une sorte de suture en bourse très lâche et j'appliquai par-dessus une lame d'épiploon comme on colle une feuille de papier sur une déchirure ; je doublai le tout d'une couche de gaze iodoformée au milieu de laquelle je plaçai un ou deux drains. L'opération était terminée ; elle avait duré environ une heure.

Au moment où j'allais faire le pansement, un aide me prévint que j'avais oublié d'extraire un tampon. Un autre aide confirmant ce dire, je me décidai, malgré ma conviction contraire, à faire sauter les deux points de suture et à rechercher le tampon qu'on soutenait avoir été oublié. L'opéré, calme jusque-là, se mit à vomir, ses intestins sortirent hors du ventre et je n'ai pas mis moins de trois quarts d'heure à réduire la masse intestinale herniée, à cause des vomissements incessants. Je dus agrandir très notablement mon incision première pour faire cette réduction. Aucun tampon n'avait été oublié. Cet accident, ou incident opératoire était donc fort regrettable ; il a prolongé l'anesthésie de trois quarts d'heure, ce qui n'est pas sans inconvénient ; il a donné lieu à l'issue des intestins hors de la cavité péritonéale, événement toujours nuisible, et enfin il a été cause que, dans les manœuvres de réduction, les perforations du cœcum se sont agrandies et ont donné issue à de la matière intestinale, première étape d'une fistule stercorale fatale. Malgré cette prévision, le radoubage aux dépens de l'épiploon, le calfatage à l'aide d'une mèche de gaze et le drainage furent rétablis. Les lavages faits, le rapprochement des lèvres de l'incision de la paroi abdominale opéré à l'aide de deux points de suture, entre les mèches de gaze et les drains, on fait un pansement léger, assujetti, comme je le fait souvent, au moyen d'une mince plaque de plomb ou de plâtre. Pour ranimer l'enfant, épuisé par une aussi longue séance anesthésique et par le choc péritonéal, on se hâte de faire des injections de caféine et de sérum artificiel.

Le jeune opéré ne tarda pas à se réveiller et à se remettre.

8 juin. — Pansement. L'état de la plaie opératoire est satisfaisant ; il n'y a pas de ballonnement du ventre ;

depuis l'opération, il y a eu des vomissements poracés assez nombreux.

9 juin. — La température, qui était montée à 38°9 hier soir, est devenue normale.

10 juin. — L'enfant est assez calme, il ne souffre pas, il n'a vomi qu'une ou deux fois des matières alimentaires, il a eu une selle peu considérable après deux lavements.

11 juin. — Pansement; l'état de la plaie est satisfaisant; on change le drain, on enlève les deux fils de suture parce que l'intestin vient butter contre eux. Il serait à craindre qu'il arrivât à se couper sur ces fils. Le ventre n'est pas ballonné et la hernie intestinale ne paraît pas imminente. On recouvre les anses découvertes entre les lèvres de l'incision par des couches de gaze iodoformée, qui retiennent l'intestin et font drainage.

12 juin. — La fistule stercorale s'établit; les matières intestinales, très fluides et très fétides, souillent le pansement. La température, normale les jours précédents, monte à 38°9

13 juin. — Elle dépasse 39°, puis redescend. L'état général s'est amélioré, depuis que les matières fécales s'écoulent par la plaie. Graduellement, l'enfant augmente son alimentation.

Ayant eu un bon résultat final dans le cas personnel auquel j'ai fait allusion, malgré la persistance, durant quatre mois et demi, d'une fistule stercorale, j'espérais que mon petit opéré guérirait aussi bien. Il n'en fut pas ainsi, malheureusement. En moins de quarante-huit heures, et sans grand fracas, une péritonite, presque sans vomissements et sans ballonnement, l'emporta le 20 juin, c'est-à-dire quatorze jours après l'opération. La température finale atteignit brusquement 40° et 6 dixièmes.

Réflexions. — Cette pseudo-appendicite appartient aux cas, plus nombreux qu'on ne croit aujourd'hui, d'inflammation du cœcum, de typhlite et de périty phlite, que connaissaient seulement nos prédécesseurs en chirurgie. Nous devons donc appeler notre cas une *typhlite* et non une appendicite, car il ne faut pas, comme le font quelques-uns, étendre le domaine de l'appendicite au-delà de ce diverticule intestinal et de son insertion sur le cœcum ; faire rayonner son domaine sur toute la zône cœcale, dont il dépend, est un abus de langage et une erreur anatomique. Il s'agit bien d'une typhlite et, en outre, d'une *typhlite perforante*, par un processus inflammatoire nécrobiotique ponctué.

Le mode d'action du processus a fait penser à de la tuberculose.

Etiologie. — L'étiologie tuberculeuse semble avoir en sa faveur les antécédents héréditaires de l'enfant ; mais on peut objecter qu'il est bien rare et presque contestable que la tuberculose se limite à un semis de quelques points. La tuberculose péritonéale est plus diffuse, plus étendue. Or, l'incident opératoire qui a donné lieu à l'issue de la plus grande partie de la masse intestinale, nous a permis de constater qu'il n'y avait aucun tubercule en évolution ni sur les intestins, ni sur l'épiploon. Au lieu de s'arrêter à l'idée étiologique d'une tuberculose localisée, d'un travail aussi solitaire du bacille de Koch, ne peut-on pas invoquer plutôt l'action désorganisatrice du bacille d'Eberth, du coli-bacille ? Je le crois.

M. A. Pollosson rapporte deux faits pouvant être rapprochés des précédents. Dans un cas d'appendicite, il a trouvé le cœcum criblé de perforations ayant macroscopiquement l'apparence de la tuberculose.

Dans le second, chez un homme de 55 ans, atteint d'appendicite avec plastron, il s'est fait, le 10e jour, une hémorrhagie intestinale grave qui ne peut être rapportée qu'à l'ulcération d'un gros vaisseau de la paroi.

M. Vallas. — J'ai rencontré un cas de typhlite gangréneuse, coexistant avec une appendicite aiguë. L'appendice était gros, tuméfié, rempli de liquide infectieux et, sur la paroi cœcale, à côté de la base de l'appendice, mais nettement séparée d'elle par une bande de tissu sain, se voyait une plaque de gangrène avec perforation, de la largeur d'une pièce de 20 centimes. Il s'agissait évidemment d'un processus infectieux de même nature que celui qui avait déterminé l'appendicite. Il n'y a, d'ailleurs, pas de raison pour que l'infection ne s'introduise pas par la muqueuse cœcale. Si, ordinairement, cette infection se fait par la muqueuse de l'appendice, c'est qu'il s'agit, là, d'un diverticule intestinal dans lequel le balayage se fait mal, et où les matières virulentes peuvent stagner et exalter leur virulence. Aussi, je ne crois pas que la localisation extra-appendiculaire, dans le cas de M. Vincent, doive faire penser à la tuberculose, qui ne procède pas ordinairement d'une facon aussi aiguë et détermine des lésions plus diffuses.

M. Vincent. — M. Vallas conteste énergiquement l'étiologie tuberculeuse de cette typhlite perforante. C'est

avec une joie intime, bien grande, que je l'entends parler de la sorte ; M. Ollier me comprend.

Séance du 29 juin 1900. — Présidence de M. Fochier.

CLOU EN FER DE 53 MILLIMÈTRES DE LONGUEUR RETIRÉ DES BRONCHES INTRA-PULMONAIRES PAR L'ÉLECTRO-AIMANT ET LA TRACHÉOTOMIE.

M. Goullioud présente à la Société un clou en fer de 53 millimètres de longueur. Ce corps étranger avait pénétré dans les voies respiratoires d'un enfant de 20 mois. Il y était resté deux mois environ sans provoquer d'accident. M. Garel, qui soignait ce petit malade, fit pratiquer, par M. Goullioud, une trachéotomie et introduisit dans la trachée ainsi ouverte l'extrémité effilée d'un puissant électro-aimant. Le clou se précipita immédiatement sur l'instrument qui l'attirait.

Il siégeait, comme le démontre la radiographie faite par M. Destot, dans les premières bronches du côté droit et semblait bien avoir quitté entièrement la trachée. Cette observation a été présentée à la Société des Sciences Médicales, par M. Garel, avec tous les détails qu'elle comporte, mais M. Goullioud a cru devoir signaler à la Société ce moyen, qu'il croit inédit, d'enlever les corps étrangers des voies respiratoires profondes. Le succès a été complet et cette méthode ne saurait en effet, provoquer d'accidents. On n'oserait en dire autant de la préhension directe par les pinces, de semblables corps étrangers.

***

LUXATION ILIAQUE DE LA HANCHE DATANT DE QUATRE MOIS. — RÉDUCTION SOUS ANESTHÉSIE

M. Goullioud présente une malade qui, depuis quatre mois, était porteur d'une luxation coxo-fémorale droite non réduite. La marche était très pénible ; l'examen

objectif et la radiographie que M. Goullioud montre à la Société révélaient une luxation de la variété iliaque. Il tenta de la réduire malgré l'ancienneté de la lésion et pria M. Nové-Josserand, de l'assister en cette occasion.

On fit sous-anesthésie des manœuvres peu violentes de flexion et d'abduction. Après quelques efforts inutiles, on parvint à réintégrer la tête dans le cotyle en utilisant surtout la manœuvre d'abduction forcée de Lorenz. La malade fut mise dans une gouttière Bonnet, mais, après trois semaines d'immobilisation, on constata que la luxation s'était reproduite. Nouvelle réduction suivie d'immobilisation plus soigneuse et plus prolongée. Actuellement la tête fémorale paraît fixée à sa place normale, la malade marche assez bien et, quand un traitement méthodique aura assoupli l'article et réparé les muscles, nul doute que le résultat ne soit excellent.

M. Ollier. — Le pronostic des luxations de la hanche non réduites est doublement assombri par les auteurs. Il semble, d'une part, que les luxations anciennes se réduisent plus facilement qu'on ne le dit et, d'autre part, fait plus important peut-être, que le pronostic fonctionnel des luxations irréductibles est relativement bénin.

On dit couramment qu'il est ordinairement impossible de réduire une luxation datant de 6 à 8 semaines, il pourrait citer un cas de réduction après un délai beaucoup plus considérable. Il s'agirait d'une femme ayant depuis 6 ou 8 mois, une luxation ischiatique qu'il put réduire par des manœuvres relativement simples (tractions énergiques avec des mouffles).

Chez les hommes vigoureux et bien musclés, la réduction est le plus souvent impossible, mais, malgré cela, il ne faut pas désespérer et surtout le chirurgien doit se garder d'assimiler ces luxations traumatiques aux congénitales. Quand on ne peut réduire par des manœuvres de douceur, il faut se garder de considérer le malade comme un infirme et un impotent qu'il faut traiter, à tout prix, même par les méthodes sanglantes. Il ne saurait trop s'élever contre les interventions qui furent à la mode, il y a quelques années. La réposition après arthrotomie présente, à la hanche, une haute gravité et n'a que des indications très rares. Il lui semble que la résection doit être absolument rejetée. Elle est grave et inutile. Mieux vaut, pour un malade, conserver sa tête fémorale luxée, que d'avoir son col emboîté après section dans sa cavité cotyloïde. Il a pu observer un cas traité par cette méthode radicale et le résultat fonctionnel était tellement

peu satisfaisant qu'il n'est pas loin de proscrire entièrement la résection faite dans un but orthopédique, ne la réservant qu'aux cas où la tête luxée, comprimant les organes voisins, ne peut être laissée en place

M. Vallas est aussi entièrement opposé aux interventions sanglantes dans les luxations anciennes et il n'est pas loin de formuler la même proscription dans celles de l'épaule. Il est presque impossible de mener à bien une réposition de la hanche sans commettre quelque faute d'asepsie Malgré lui et quelle que soit l'habileté de ses aides faisant les manœuvres sur le membre, le chirurgien est tenté de les diriger lui-même, sa main s'égare et se souille en dehors du champ opératoire et quand il y replonge les doigts, il risque d'y porter une infection toujours terrible dans une pareille articulation. On doit donc, à son avis, avoir pour règle ordinaire de ne tenter que des manœuvres de réduction sans s'aventurer dans de grandes opérations sanglantes dont le résultat fonctionnel problématique ne justifie pas les dangers opératoires. Quand on n'aura pu obtenir la réduction vraie, il faudra, dans nombre de cas, chercher une pseudo-réduction, c'est-à-dire mettre la tête fémorale et le membre entier dans une position plus favorable à la marche que celle qu'avait créée le traumatisme. Il rapporte, à ce propos, l'observation d'un vieillard de 60 à 65 ans porteur d'une luxation datant de plusieurs mois. Au cours des manœuvres de réduction, un craquement sec se produisit : le col s'était fracturé. Il y eut un peu de raccourcissement, mais le résultat fonctionnel fut assez satisfaisant. M. Vallas est donc décidé à ne recourir aux interventions sanglantes que quand il aura la main forcée et non pas seulement pour rechercher la réintégration de la tête luxée.

M. Durand rapporte, à l'appui de la théorie soutenue par MM. Ollier et Vallas, deux faits qui montrent bien les bons résultats de la pseudo-réduction des luxations de la hanche. Ces deux observations ont ceci de particulier qu'elles se rapportent à des luxations obturatrices anciennes. Ces cas sont assez rares, car les troubles fonctionnels dans cette variété de luxation sont si considérables, la marche est à tel point impossible que les malades attendent rarement plusieurs semaines avant de recourir au chirurgien. Ces observations proviennent du service de M. Pollosson alors qu'il était suppléé par M. Durand. Le premier cas est celui d'un jeune homme d'une vingtaine d'années, qui entra salle St-Joseph, au printemps

1898, pour une luxation obturatrice datant de plusieurs semaines, 60 jours environ. La flexion et l'abduction étaient telles que le malade ne pouvait mettre un pied par terre. Tous les rebouteurs de son pays avaient en vain exercé leurs talents sur cette lésion traumatique, quand il se décida à entrer à l'Hôtel-Dieu. M. Durand tenta la réduction sous anesthésie. Il essaya d'abord du procédé qui consiste à faire, sans aide, de la flexion suivie d'adduction, puis d'extension, et ne réussit qu'à ramener la tête en arrière en position iliaque. Il essaya ensuite de faire pratiquer par les aides des tractions en abduction-flexion et n'obtint rien. Il disposait d'aides d'une force particulière, mais ne leur permettait pas de développer toute leur énergie, car il avait assisté, pendant son internat, à un accident mortel. Il n'osa, préoccupé par ce fait malheureux, multiplier les tentatives, car il sentait, à travers la peau, la tête fémorale faire autour du sommet cotyloïdien, qu'elle ne parvenait pas à franchir, de larges excursions. Il se borna donc à ramener la luxation au type postéro-inférieur, c'est-à-dire ischiatique et immobilisa le malade dans cette position, sans songer à entreprendre la réposition sanglante. Le malade sortit du service enchanté du résultat obtenu et fut revu quelques semaines plus tard. La démarche s'était sensiblement améliorée. La claudication, assez apparente, n'était guère pénible; une canne suffisait à permettre des marches de plusieurs kilomètres.

La seconde observation concerne également un adulte entré porteur d'une luxation obturatrice datant de plusieurs semaines. Elle est calquée sur la précédente, mais il lui manque la constatation des résultats éloignés. A sa sortie de l'Hôtel-Dieu, le malade marchait assez facilement.

Voilà donc deux cas où la lésion avait absolument interdit la marche et où la pseudo-réduction a donné des résultats fort satisfaisants. Il est inutile, dès lors, de recourir à des opérations graves qui se sont terminées, dans presque tous les cas publiés, par la résection dont M. Ollier vient de juger sévèrement les résultats.

M. Ollier veut insister sur un certain nombre de « petits moyens » qui peuvent faciliter la réduction. Il importe d'abord de ne pas, sous prétexte de ne pas perdre de temps, tenter immédiatement la réduction. Quelques jours de repos, de bains, de massage et de traction continue assoupliront très avantageusement les muscles et l'article. La réduction, tentée alors, réussit souvent. Si

elle échoue, il ne faut pas insister de suite mais reprendre les petits moyens et essayer de nouveau quelques jours après. On aura souvent des résultats inespérés par cette prudente conduite. Si celle-ci ne donne rien, il ne reste plus qu'à tenter d'assouplir le membre tout en le mettant en bonne position. Des résultats excellents, datant de quinze ou vingt ans, lui ont permis de persévérer dans cette conduite et de rejeter toutes les interventions sanglantes, à moins qu'elles ne soient exigées par des complications spéciales, la compression du sciatique par exemple.

***

RÉDUCTION DES RÉTROVERSIONS UTÉRINES ADHÉRENTES

M. Fochier rapporte l'observation d'une jeune dame ayant eu une rétroversion à la suite d'accidents infectieux péri-utérins post-abortifs. Elle suivit d'abord un traitement par le massage et la columnisation du vagin ; elle n'en retira pas grand avantage. Quand M. Fochier l'examina, il constata que l'hystéromètre amenait l'utérus à la paroi abdominale, mais le vagin restait en place et on ne pouvait placer la main en arrière de l'utérus. Il plaça un pessaire, mais sans grande espérance d'en obtenir un résultat. La malade souffrant, malgré toutes ces tentatives, accepta une opération. A la laparotomie le Douglas avait disparu par accollement véritable de ses deux parois. Le massage avait produit une mobilisation avec relâchement du tissu sous-péritonéal qui avait permis ce semblant de réduction. M. Fochier détacha toutes les adhérences, refit complètement le cul-de-sac. Les annexes saines, bien que modifiées par les adhérences, furent libérées le mieux qu'on put. Il y a seize jours de cette opération et la malade va bien, mais sera-t-elle guérie ? Ce n'est pas certain, car elle peut être devenue névralgique et continuerait à souffrir, peut-être même après castration totale.

Que le massage puisse quelque chose sur de semblables symphyses, il n'y faut pas songer, mais il est possible qu'il arrive à mobiliser les annexes et améliore la situation par ce simple moyen sans avoir rien changé à la rétroversion.

Les pseudo-réductions des rétroversions doivent être connues, car il en est de deux sortes. Dans la première on sent, après la manœuvre classique, la sonde au contact

de la paroi abdominale, mais le fonds de l'utérus n'a pas quitté le Douglas, l'utérus est étiré et même perforé.

Dans la seconde, on sent le vagin se déprimer en une sorte de voûte ogivale, en arrière de l'utérus, c'est là une mobilisation en masse que rien ne maintiendra. Dans le cas qu'il rapporte, il n'a pas constaté cette voute ogivale, parce que la mobilisation laissant intactes les adhérences péritonéales, avait porté sur le tissu cellulaire et changé ainsi la mobilité ordinaire de l'utérus rétroversé.

M. **Ollier** félicite M. Fochier de ne pas donner trop de créance aux merveilles qu'on prête au massage. Sans doute, cette méthode peut donner des résultats dans des adhérences récentes, mais, dans les anciennes, il ne connait pas de fait venant bien à l'appui de ce que certains chirurgiens ont avancé.

M. **Goullioud.** — Dans ces cas de rétroversion adhérente, les douleurs tiennent moins à la situation de l'utérus qu'aux lésions annexielles. Il ne croit pas que le massage arrive à tout restaurer, mais il pense qu'il améliore les malades et leur permet de guérir, mobilisant les annexes et en les ramenant en meilleur état.

***

ÉLECTION DE DEUX MEMBRES TITULAIRES

Votants : 20. M. **Claudot** et M. **Martel**, 20 voix.

***

ÉLECTION D'UN MEMBRE CORRESPONDANT

Votants : 20. M. **Severeanu**, de Buckarest, 20 voix.

Les Secrétaires : Dr DURAND.
Dr NOVÉ-JOSSERAND.

Le Gérant : Dr VALLAS.

Imp. P. LEGENDRE & Cie. — Lyon.

BULLETIN

DE LA

SOCIÉTÉ DE CHIRURGIE

DE LYON

Année 1899-1900

Tome III, 5e Fascicule

JUILLET

1900

LYON

IMPRIMERIE PAUL LEGENDRE & Cie

Anc^r Maison A. WALTENER

14, rue Bellecordière, 14

1900

SOCIÉTÉ DE CHIRURGIE DE LYON

1899-1900

Président d'Honneur... M. Ollier.

BUREAU

Président..... MM. Fochier.
Vice-Président..... Gayet.
Secrétaire général..... Vallas.
Trésorier-archiviste... Aubert.
Secrétaires annuels.... Durand. Nové-Josserand

MEMBRES

Albertin.
Aubert.
Augagneur.
Bérard.
Berne.
Chandelux.
Condamin.
Cordier.
Durand.
Fochier.
Gangolphe.
Gayet.
Gouilloud.
Horand.
Jaboulay.
Laroyenne.
Martin.
Nové-Josserand.
Ollier.
Pollosson (Maurice).
Pollosson (Auguste).
Rochet.
Rollet.
Sabatier.
Siraud.
Vallas.
Villard.
Vincent.

MEMBRES CORRESPONDANTS

Batut.
Curtillet.
Labonnardière.
Ruotte.

N° 5 — JUILLET 1900

BULLETIN
DE LA
SOCIÉTÉ DE CHIRURGIE
DE LYON

Séance du 5 *juillet* 1900. — Présidence de M. FOCHIER.

A PROPOS DU PROCÈS-VERBAL

M. Ollier, en parlant des luxations anciennes de la hanche, n'a pas voulu dire que la réduction soit toujours possible au-delà des limites classiques. Il pense seulement que cette réduction peut quelquefois être obtenue au bout d'un temps très long, et qu'on doit toujours la tenter.

De plus tout en mettant en évidence les bons résultats fonctionnels que l'on peut avoir sans réduction vraie, à la suite de simples transpositions, il n'est pas systématiquement hostile à la résection qu'il conseille, au contraire, dans les cas où il existe par exemple des troubles nerveux par compression.

M. Goullioud insiste sur l'importance très considérable du mouvement d'abduction forcée qui, dans son cas, a seul permis de réduire.

***

SALPYNGITE SUPPURÉE DANS UN SAC HERNIAIRE — SALPYNGITES HAUTES; LEUR PATHOGÉNIE

M. Villard. — Si les hernies de la trompe observées quelquefois sont des raretés, pourtant la présence d'une salpyngite dans un sac herniaire doit être certainement un fait très exceptionnel, car des recherches bibliographiques, très superficiellement faites il est vrai, ne

nous ont pas permis d'en retrouver d'exemples. Au mois de mars dernier j'ai eu l'occasion de diagnostiquer la hernie d'une trompe suppurée et d'opérer celle-ci.

Il s'agissait d'une femme de 32 ans, entrée à la Charité pour des accidents infectieux post-puerpéraux. Cette malade, mariée à 24 ans, avait eu antérieurement trois enfants, actuellement bien portant. Cinq jours après son dernier accouchement, elle venait à l'hôpital dans un état infectieux des plus grave, la vulve était tuméfiée, œdémateuse, d'aspect érysipélateux. Le ventre était ballonné, pas de vomissements pourtant; les urines contenaient une grande quantité d'albumine. La température oscillait autour de 40°.

Dès son entrée, la malade fut soumise à une désinfection soigneuse de l'utérus; des lavages furent régulièrement faits, mais sans résultat, la température restait élevée, elle atteint même un jour 41°4. Un abcès de fixation fut à ce moment pratiqué suivant la méthode de M. le professeur Fochier. La situation devint alors moins grave et, le 28 mars, c'est-à-dire 20 jours après l'entrée, l'état général s'était un peu amélioré, l'œdème et la rougeur de la vulve avaient disparu, la malade s'alimentait un peu et allait assez régulièrement à la selle, la température élevée persistait pourtant, indiquant la formation probable d'une collection purulente. L'examen attentif de l'abdomen et des viscères thoraciques ne permit de découvrir aucune localisation; l'utérus, encore volumineux, remontait jusqu'au niveau d'une ligne unissant les deux épines iliaques antérieures; il était fortement incliné à gauche. L'attention fut, à ce moment, attirée par la constatation d'une hernie inguinale gauche. Celle-ci, du volume d'un petit œuf de poule, était spontanément douloureuse, car la douleur s'exagérait surtout par la pression et les efforts de toux; la tuméfaction était fluctuante et irréductible.

Le toucher vaginal me permit alors de constater que l'utérus, basculé à gauche, venait appliquer sa corne gauche contre l'orifice interne du canal inguinal, et il était assez facile, par la palpation bi-manuelle, de percevoir le pédicule tubaire, s'engageant dans le canal. J'ai porté, pour ces raisons, le diagnostic de salpyngite suppurée, herniée et adhérente. L'élévation de la température, l'état infectieux général, la présence très probable de pus dans le sac herniaire justifiaient une opération qui fut pratiquée le lendemain, 19 mars. Elle vérifia complètement le diagnostic.

Aussitôt après l'ouverture du sac, une grande quantité de liquide purulent s'écoula. La trompe flottait dans le pus, elle était œdémateuse, augmentée de volume, recouverte d'exsudats, et ses franges, considérablement tuméfiées, étaient rétractées avec tendance à l'oblitération de la lumière de l'ostium abdominal. Celui-ci n'était pourtant pas encore complètement oblitéré et la pression faisait sourdre à son extrémité un liquide purulent. Au point de vue fonctionnel, devant l'intégrité de la lumière du conduit tubaire, la trompe aurait peut-être pu être conservée, mais, en dehors de ce fait que, dans l'avenir, il était probable que l'oblitération se produirait, je me trouvais dans l'impossibilité de réduire dans le ventre un organe aussi infecté, j'ai donc été réduit à le réséquer.

Les suites de l'intervention furent simples, la température s'abaissa dès lors rapidement et, trois semaines plus tard, cette malade quittait l'hôpital complètement guérie.

En dehors de la rareté anatomique constituée par la présence d'une trompe atteinte de salpyngite dans un sac herniaire, observation que nous croyons unique, il est deux points qui méritent de retenir l'attention et sur lesquels on nous permettra d'insister : les éléments du diagnostic et la pathogénie.

Nous avons pu porter, avec une presque certitude, le diagnostic de salpyngite herniée en nous appuyant sur les raisons suivantes : Nous nous trouvions en présence d'une hernie irréductible, mate à la percussion et ne s'accompagnant d'aucun phénomène d'étranglement intestinal ; il était donc rationnel de penser que le sac herniaire ne contenait pas d'intestin ; restait la possibilité d'une hernie épiloïque étranglée ou adhérente. Jamais la malade n'avait présenté ces accidents reflexes péritonéaux que l'on observe dans les hernies purement épiloïques, et, d'autre part les renseignements fournis par le toucher vaginal, démontrant presque d'une façon absolue, l'engagement de la trompe dans le canal vaginal, venait lever les derniers doutes. Le diagnostic de hernie tubaire étant donc posé, il devenait facile de le compléter, en ajoutant la notion de suppuration qu'expliquait l'aspect phlegmoneux du sac herniaire, et qui était des plus justifiées encore devant les accidents infectieux puerpéraux qui avaient nécessité l'entrée de la malade à l'hôpital.

Ce diagnostic nous avait semblé d'autant plus rationnel que cette femme se trouvait exactement dans les conditions pathogéniques que nous croyons nécessaires pour

la production des salpyngites à siège anormalement élevé, salpyngites que nous appellerions volontiers des *salpyngites hautes*.

Il existe, en effet, toute une variété de suppurations tubaires, atteignant des trompes fixées à des situations anatomiques anormalement hautes ; j'ai eu l'occasion d'en observer et d'en opérer notamment deux cas. Il s'agissait de femmes présentant l'une dans la fosse iliaque droite, l'autre dans la fosse iliaque gauche, des collections suppurées, que l'on pouvait penser à rattacher à des suppurations diffusées du ligament large, étant donné des accouchements peu éloignés, et qui avaient pour cause une infection venue des trompes, ou de trompes fixées dans la fosse iliaque presque adhérentes à la paroi abdominale antérieure. Ces salpyngites hautes sont probablement plus fréquentes qu'on ne le croit, et je suis persuadé que nombre de soi-disant phlegmon du ligament large à type supérieur ne sont que des infections venues de la trompe anormalement fixée dans une situation élevée.

La pathogénie de ces salpyngites hautes est entièrement liée à la puerpéralité ; l'affection survenant après un accouchement en est l'étiologie probablement unique et voici comment, selon nous, il faut comprendre les choses.

Si une infection aiguë survient très rapidement après un accouchement septique, l'utérus étant encore volumineux, et que celle-ci se propage en suivant les trompes, lorsqu'elle atteindra l'ostium abdominale elle développera une réaction péritonéale de défense, se traduisant par des adhérences qui conduiront la trompe en situation élevée, et l'y fixeront d'une façon définitive, souvent dans les fosses iliaques, ou à leur voisinage, quelquefois dans un sac herniaire, comme dans l'observation que nous venons de rapporter. Si, alors, un abcès se développait dans la trompe ou autour d'elle, on se trouverait en présence d'une suppuration, simulant le phlegmon de ligament large à type supérieur, ou un foyer appendiculaire, ou encore un phlegmon herniaire.

L'observation qui a fait l'objet de cette communication, confirme pleinement les idées techniques que nous venons d'émettre. La malade était porteur depuis plusieurs années, d'une hernie inguinale gauche réductible ; une grossesse est survenue, portant la trompe jusqu'à la hauteur de l'orifice inguinal gauche, celle-ci s'y est engagée et, lorsque après l'accouchement, l'infection a surpris l'u-

térus encore volumineux, elle a gagné la trompe gauche et en a fixé les franges aux parois du sac, rendant définitive une situation anatomique temporaire, permettant ainsi l'évolution des accidents infectieux qui ont nécessité l'opération que j'ai rapportée.

***

RÉGRESSION D'UN CANCER DU SEIN TRAITÉ PAR LES INJECTIONS SOUS-CUTANÉES DE QUININE

M. Jaboulay présente une femme de 38 ans qui a vu survenir une tumeur de la partie supérieure du sein gauche, il y a près de trois ans. Cette tumeur a augmenté régulièrement, sans arrêt et peu à peu. Elle est venue consulter au commencement de juin dernier, parce que sa tumeur était prête à éclater, rouge lie de vin, chaude, tendue, vascularisée avec un petit bouton ou une excoriation de la partie médiane. Il craignait d'être obligé d'opérer d'urgence, à cause de la possibilité d'une hémorrhagie à ce niveau. De plus, il existait des ganglions axillaires et des ganglions sus-claviculaires du même côté. Cette malade fut soumise aux injections de bichlorydrate de quinine le 7 juin, il n'y a donc pas encore un mois, à la dose de 2 gram. par jour. Le lendemain la peau était moins tendue sur le versant interne de la tumeur. Pendant 10 jours les piqûres furent continuées à la dose quotidienne de 2 gr. ou 1 gr. 50; on vit peu à peu la peau se rider en dehors sur le versant externe, puis sur le centre qui fut le dernier à régresser. Les piqûres ne furent plus qu'irrégulières à partir de ce jour, elles alternèrent avec l'ingestion de quinine par la voie buccale.

Aujourd'hui, vingt-huit jours après le début du traitement, la tumeur a diminué de plus du tiers, soit dans sa partie tendue et rouge, soit dans sa partie incluse dans la glande mammaire, formant le socle de la portion visible. Celle-ci, de lie de vin qu'elle était est devenue bleu pâle; l'ancienne peau, si distendue, s'est flétrie et ridée. Elle donne au néoplasme l'aspect d'une vieille pomme ou d'une tomate desséchée, pendant que, ça et là, la peau s'est déjà reconstituée d'apparence normale.

Les ganglions axillaires ne sont pas plus gros à gauche qu'à droite et les nombreux ganglions sus-claviculaires ont diminué soit de nombre, soit de volume.

Cette malade est un exemple, entre plusieurs autres, de l'efficacité de la quinine dans le traitement du can-

cer ; elle a été choisie pour être présentée parce qu'il n'est pas besoin de l'avoir examinée avant l'institution du traitement pour être sûr qu'elle était plus volumineuse qu'elle ne l'est aujourd'hui ; la peau ridée par devant elle en est le témoin irrécusable qui fait tomber l'incrédulité et dissipe le doute. En réalité, la tumeur a rétrocédé de près de la moitié de son volume.

A noter encore qu'une tumeur de la face antérieure du poignet a disparu entièrement, pendant le cours de ces injections, sans laisser de traces.

M. Fochier fait quelques réserves sur le diagnostic d'épithélioma. Cliniquement cela ressemble plutôt à un sarcome de la peau, et on sait que ces tumeurs sont sujettes à des rétrocessions passagères. Le résultat obtenu par M. Jaboulay sera surtout intéressant s'il se maintient longtemps.

M. Jaboulay fait remarquer que le diagnostic de tumeur maligne n'est pas contestable. L'existence de ganglions serait en faveur de l'épithélioma. Il faudrait toutefois un examen histologique pour conclure.

***

DÉFORMATIONS DES EXTRÉMITÉS OSSEUSES DANS LES LUXATIONS ANCIENNES

M. Ollier présente la radiographie du pied d'une femme de 46 ans, porteur d'une luxation ancienne de l'astragale en arrière. Il s'est fait à la face postérieure des os de la jambe une masse osseuse assez considérable due manifestement à l'ossification du périoste décollé. Cliniquement, cette masse avait été considérée comme un cal exubérant du péroné.

Il insiste sur la particularité du fait présenté au point de vue de l'âge, la malade, âgée de 46 ans, ayant conservé un périoste assez fertile pour faire une grosse masse osseuse.

Chez les enfants ces faits ne sont pas rares au niveau, du coude, où il a depuis longtemps décrit la coulée huméro-radiale qui peut être constituée déjà au bout de quinze jours, et devient un obstacle invincible à la réduction.

La résection est donc le seul traitement applicable en pareil cas. Il a fait chez sa malade la résection de 4 centimètres du tibia.

M. Rochet trouve le terme de luxation de l'astragale impropre pour exprimer la lésion, il faudrait dire plutôt luxation du pied.

M. Fochier rappelle que dans la thèse de Marangos il a décrit les jetées osseuses périarticulaires dans les luxations anciennes du coude, et qu'il a préconisé, dans ces cas, la résection semi-articulaire humérale.

M. Ollier. — Dans les cas qu'il a en vue, il ne s'agit pas d'arrachement de l'épicondyle avec cal volumineux, mais de l'ossification du périoste, arraché par sa continuité avec le ligament annullaire du radius. Il est également partisan de la résection semi-articulaire.

M. Jaboulay demande si l'intervention sanglante est absolument nécessaire dans les cas de ce genre. Il a vu Mollière faire avec succès la réduction forcée avec l'ostéoclaste.

M. Ollier croit que la réduction forcée doit être bien exceptionnelle. L'intervention sanglante est bien justifiée par la douleur et la gêne fonctionnelle.

***

PRÉSENTATION DU BASSIN D'UNE MALADE ATTEINTE DE LUXATION CONGÉNITALE, TRAITÉE ANTÉRIEUREMENT PAR LA MÉTHODE DE LORENZ.

M. Nové-Josserand présente le bassin d'une fillette de 4 ans 1/2, opérée pour une luxation congénitale de la hanche par la méthode de Lorenz. La pièce devant être montrée de nouveau, après un examen plus approfondi, la relation de l'autopsie sera faite entière, à ce moment, pour n'être pas scindée.

***

FIBROME NASO-PHARYNGIEN A SIÈGE ANORMAL (SINUS MAXILLAIRE, FOSSE PTÉRYGO-MAXILLAIRE, ORBITE ET FOSSE ZYGOMATIQUE), S'ÉTANT DÉVELOPPÉ SANS HÉMORRHAGIES NOTABLES ET ACCOMPAGNÉ DE TROUBLES OCULAIRES PARTICULIERS ET GRAVES. — ABLATION A L'AIDE DE LA RÉSECTION TEMPORAIRE DE LA PAROI ANTÉRO-EXTERNE DE L'ANTRE D'HIGHMORE. — HÉMORRHAGIE GRAVE PENDANT L'OPÉRATION. — PERSISTANCE DES TROUBLES VISUELS (ATROPHIE PAPILLAIRE, CÉCITÉ).

M. Vincent. — Le 27 avril 1900, le jeune D..., Joseph, entrait à l'hospice de la Charité, salle Saint-Augustin, pour une affection de la face. Les médecins de Roanne, où il habite avec sa famille, crurent à une affection dentaire et firent l'avulsion de trois molaires de la mâchoire supérieure du côté gauche. C'est de ce côté, en effet, qu'il y a six mois, commença à se manifester

une tuméfaction qui pouvait être regardée comme la conséquence d'une périostite alvéolo-dentaire. Cette maladie aurait eu une évolution bien anormale, puisqu'elle n'aurait jamais déterminé de douleurs (les douleurs ne sont venues que tard) et qu'elle aurait donné lieu à une hémorrhagie nasale. Cet enfant, âgé de douze ans et demi, est le seul survivant des cinq frères ou sœurs qu'il a eus, et a été amené par son père bien résolu à accepter toute intervention chirurgicale.

Le jeune malade présente la physionomie d'un sujet frappé de paralysie faciale du côté gauche. L'arcade sourcilière gauche s'avance un peu plus que la droite, la paupière supérieure du même côté est plus saillante, elle est abaissée. Dans les efforts que fait l'enfant pour ouvrir les yeux, il ne parvient pas à lever cette paupière qui ne recouvre toujours l'œil qu'à moitié. L'œil gauche lui-même est plus saillant. Outre cette exophtalmie, il y a un certain degré de limitation des mouvements oculaires. Aucun trouble inflammatoire du côté de la conjonctive, ni de la cornée. La pupille est parfaitement saine, l'enfant prétend voir aussi bien de l'œil gauche que de l'œil droit. Nous verrons tout à l'heure qu'il a trompé, sans le vouloir, tous ceux qui l'ont examiné jusqu'à présent.

Nous allons continuer l'examen de la région. Le nez paraît un peu dévié à droite, et la narine gauche élargie; le pli naso-génien gauche est effacé ; la commissure labiale gauche est abaissée, et les lèvres inférieure et supérieure, dans leur moitié gauche, paraissent tuméfiées. La joue gauche est manifestement plus saillante, plus grosse, mais sans être altérée ; elle est soulevée par une lésion sous-jacente, dont il reste à déterminer la nature, et peut être paralysée par le même cause.

La langue et la luette ne sont pas déviées. L'arcade zygomatique, ou plutôt la région temporo-zygomatique du côté gauche est soulevée. Si l'on palpe, on constate que la tuméfaction générale de la joue est due à la fois à un peu d'œdème, et à l'augmentation de volume du maxillaire supérieur, et surtout à l'existence d'une tumeur. La présence de celle-ci n'est véritablement établie que par l'examen de la face interne de la joue, au moyen du doigt. L'index introduit dans la bouche, entre la branche montante du maxillaire inférieur et la face interne du maxillaire supérieur, trouve au-dessous de la muqueuse une tumeur de la grosseur d'une noix, sans adhérence, parfaitement mobile, et paraissant pro-

venir de la fosse zygomatique, peut-être même de la fosse ptérygo-maxillaire. Bien que l'enfant n'ait pas eu des hémorrhagies comme on en voit dans les polypes naso-pharyngiens, il faut y penser. L'examen au miroir rhinoscopique ne pouvant être fait, nous explorons l'arrière-gorge et les orifices postérieurs des fosses nasales avec l'index ; nous ne découvrons ni polype implanté sur l'apophyse basilaire, ni végétations adénoïdes appréciables. Toutefois, cette exploration est suivie d'une épistaxis sans importance. Avec le spéculum de Duplay, on voit que le cornet inférieur du côté gauche est plus volumineux que du côté droit. L'air passe un peu moins abondamment par la narine gauche que par la narine droite. La projection de l'œil et l'abaissement de la paupière rendent l'examen ophtalmoscopique indispensable. Notre jeune malade le rend, lui, assez difficile par les mouvements incessants qu'il imprime à son globe oculaire, lorsqu'on l'éclaire avec le miroir. Nous parvenons cependant à reconnaître une différence très grande entre les deux yeux : à droite, du côté sain, le fond de l'œil est absolument normal ; à gauche, la papille a une teinte blanche et nacrée, elle est excavée ; l'artère rétinienne est diminuée de volume; en somme, l'œil gauche présente les signes d'une atrophie papillaire par compression.

Le résultat de cet examen ophtalmoscopique nous permit de rectifier les assertions du petit malade, qui avait toujours répondu qu'il voyait également des deux yeux. En cachant exactement et successivement les deux yeux, on constate par la précision des réponses, lorsque l'œil droit est découvert, et par l'incohérence des réponses, lorsque c'est l'œil gauche, que ce dernier est atteint d'une cécité complète, bien qu'il conserve à la simple inspection, toutes les apparences de l'intégrité la plus parfaite.

L'exploration de la sensibilité ne décèle aucune différence entre les deux moitiés de la face. La motricité est gênée, mais non altérée. Il n'y a donc pas de paralysie.

En présence de tous ces symptômes, quel diagnostic porter ? On ne peut s'arrêter à celui d'une périostite alvéolo-dentaire, si ce n'est pour regretter les trois molaires enlevées sans raison.

Le diagnostic de tumeur maligne du maxillaire supérieur, fait à l'entrée à la Charité, était rationnel. La joue étant augmentée de volume, des douleurs plus ou

moins vives existant au niveau de l'os maxillaire, il fallait penser tout d'abord à cette affection. Pareil diagnostic devenait discutable par suite de la constatation de l'exorbitisme, de la tumeur mobile existant sous la muqueuse buccale, et enfin de l'absence d'une tuméfaction de la partie inférieure du maxillaire et des complications oculaires, que je n'ai jamais encore observées dans les sarcômes du maxillaire.

Pouvait-on penser à un gliôme du nerf optique? Nous avons bien observé, dans notre service d'enfants, un certain nombre de tumeurs de ce genre, soit sur le nerf optique, soit sur la rétine déterminant un certain degré d'exorbitisme avec conservation de l'intégrité des enveloppes de l'œil; mais les sujets étaient en général plus jeunes, et la tumeur ne tendait pas à se propager dans les fosses zygomatiques.

Devait-on penser à l'actinomycose, cette maladie parasitaire que l'on tend à mettre partout où il y a, en clinique, un point d'interrogation? On m'excusera de n'y avoir pensé que pour rejeter immédiatement cette hypothèse.

Bien plus clinique était l'idée d'un polype à siège anormal; l'âge du sujet, les apparences de bénignité de la tumeur, les épistaxis qui s'étaient produites, toutes rares et légères qu'elles fussent, me firent pencher de ce côté. Néanmoins, comme je n'avais pas encore observé de polypes sans hémorrhagies graves pendant le développement de pareilles tumeurs; — comme je n'en avais point vu poussant des prolongements dans la fosse zygomatique, et déterminant par compression un écrasement du nerf optique avec la cécité comme suite fonctionnelle, j'éprouvais une certaine hésitation à être trop affirmatif.

Je portai donc le diagnostic réservé de tumeur bénigne de la fosse zygomatique, provenant de la base du crâne, en dehors de l'insertion du pharynx, et ayant poussé des prolongements dans la fente sphéno-maxillaire, dans l'antre d'Highmore, et du côté de la cavité buccale, entre la branche montante du maxillaire inférieur et la face externe du maxillaire supérieur. J'expliquais la cécité par la compression du nerf optique, — la tuméfaction de la joue et les douleurs qui s'accentuaient de plus en plus par le soulèvement excentrique des parois du sinus maxillaire, résultant du développement de la portion de la tumeur contenue dans cette cavité et par les prolongements qui se por-

taient hors de la fosse zygomatique. J'expliquais les épistaxis très légères qui se produisaient, par une congestion de voisinage de la muqueuse des fosses nasales. En somme, j'avais affaire à une tumeur tout à fait étrangère aux fosses nasales proprement dites et au pharynx.

Intervention (le 12 mars). — L'analyse clinique des symptômes et la radiographie absolument vague de la tête, ne permettant pas de préciser le point d'implantation osseuse de la tumeur, il fallait se comporter, pour l'extirper, comme s'il s'était agi d'une tumeur du maxillaire supérieur. Je ne pouvais penser à l'ostéotomie verticale et transversale de M. Ollier ; car ce procédé, très bon en général, je le reconnais, ne pouvait me conduire sur la tumeur, dans mon cas particulier. Je me décidai à suivre le procédé ordinaire de la résection définitive ou temporaire du maxillaire. Je fis l'incision en équerre qui suit les contours du nez et le rebord orbitaire, connu en France sous le nom de Nélaton, et en Angleterre sous celui de Liston. La partie inférieure du maxillaire n'étant pas malade, je n'avais pas l'intention d'y toucher, et c'est pour cela que je ne fis pas descendre l'incision verticale plus bas que l'aile du nez. Les deux incisions faites, le champ opératoire était absolument semblable à celui qui est dessiné dans la figure 675 du *Précis de Manuel opératoire* de Farabeuf, 3e édition 1889. Le lambeau avait été détaché de la face antérieure et externe du maxillaire, au moyen de ciseaux. Quand il fut rabattu, on aperçut sous le bord antérieur de l'os malaire, le prolongement le plus externe de la tumeur. En le suivant avec le doigt, on se rendait compte qu'il s'enfonçait dans la fosse zygomatique. Ayant saisi ce prolongement avec une pince de Museux, j'exerçai des mouvements de traction et de torsion qui n'aboutirent qu'à déterminer une hémorrhagie sans déraciner la tumeur.

Persuadé qu'elle remplissait le sinus maxillaire, je me décidai à faire sauter la paroi antérieure et externe de cette cavité, en taillant un lambeau osseux triangulaire au moyen du ciseau à froid et du maillet. Dès que le sinus fut défoncé, la tumeur apparut et, en même temps, le sang se mit à couler en abondance. Plus rapidement que je ne peux le dire, cette partie de la tumeur fut saisie avec des pinces, tordue et arrachée.

Une hémorrhagie formidable, un jet de sang gros comme le pouce inonde le malade et l'opérateur ; très

rapidement je tamponnai avec de la gaze iodoformée l'antre d'Highmore et la fosse nasale correspondante, puis j'exerçai avec les pouces une pression énergique. Pendant ce temps, l'interne (1) faisait des injections sous-cutanées d'éther et tout le nécessaire pour ramener à la vie l'opéré qui était tombé en syncope. Lorsqu'il fut ranimé, j'essayai de diminuer la masse des pièces de tamponnement pour faire une suture régulière du lambeau cutané, après avoir réappliqué la lamelle osseuse (triangle équilatéral d'environ 3 centimètres de côté). Mais l'hémorrhagie reparaissant, je fus forcé de renoncer à cette idée. Après avoir renforcé le tamponnement, j'appliquai le lambeau par des sutures espacées et fis un pansement compressif.

En présence de cette hémorrhagie formidable, nous eûmes la crainte d'avoir déchiré un sinus veineux de la base du crâne, peut-être le sinus caverneux. Il fut impossible de s'assurer, on le conçoit, du point d'implantation de cette tumeur très vasculaire qui occupait manifestement l'antre d'Highmore, puisque c'est de l'intérieur de cette cavité que nous l'avons extirpée en partie.

L'état du malade fut très précaire pendant les premiers jours qui suivirent cette grave opération, qui dura une heure et demie. Il fallut faire des injections sous-cutanées de sérum artificiel et des injections de caféine pour soutenir le cœur et relever la tension artérielle, d'autant qu'un suintement sanguin ne cessait d'affaiblir encore le jeune malade épuisé.

Le 14, le pansement ayant besoin d'être renouvelé, on procède avec beaucoup de lenteur à l'enlèvement des couches superficielles de gaze. Une hémorrhagie presque aussi violente qu'au début de l'opération se reproduit. Le sujet est évidemment hémophilique, puisqu'en l'espace de 48 heures, il n'est pas arrivé à former des caillots oblitérateurs. Le sang traverse la gaze malgré la compression. Force nous fut d'employer du pinghwar Harjambi stérilisé et de la gaze perchlorurée. Sous l'action de ces hémostatiques, le sang cessa de couler.

Le 17, l'état général s'est un peu relevé, depuis que tout suintement sanguin a cessé. Mais la fièvre résultant de l'infection à peu près inévitable dans une pareille région et dans de telles circonstances, commence à s'établir. Elle a disparu les jours suivants.

---

(1) Je ne saurais trop louer le zèle habituel de mon interne distingué, M. P. Vacher.

On enlève le tamponnement à la gaze et on établit un drainage pour éviter la rétention des liquides infectants et combattre la fièvre septique.

Le 25 mai, la suppuration était très abondante encore ; la cavité se vidait mal du côté de la joue, dans la partie occupée par le prolongement ma'aire. Un drain allant de l'angle inférieur de l'incision qui contournait l'aile du nez à une controuverture faite sur la surface externe de la joue, s'opposa désormais à toute rétention des liquides. Nous faisons remarquer que le reflet gingivo-labial de la muqueuse buccale, avait été respecté, et qu'il ne s'écoulait pas de liquides dans l'intérieur de la bouche.

Aujourd'hui, 14 juin, j'ai l'honneur de vous présenter mon jeune opéré. Vous voyez que son état général n'est pas trop mauvais, et que la déformation causée par les incisions nécessaires ne le défigure pas trop.

J'appelle votre attention sur son œil gauche. Vous constatez qu'il n'est plus projeté hors de l'orbite, que la paupière supérieure s'ouvre et se ferme presque aussi bien que du côté sain, et que la cornée et la conjonctive sont intactes. Les mouvements oculaires s'exécutent dans toute leur étendue. Qu'est devenue la vision ? Si je ferme l'œil sain et présente à l'œil gauche du côté opéré, un objet, ce cher enfant, qui tient à me faire plaisir, va répondre imperturbablement qu'il voit très bien. Malheureusement, il se trompe dans la désignation des objets. C'est qu'en effet, son nerf optique et sa rétine n'ont pas été améliorés par l'opération : à l'examen ophtalmoscopique, on retrouve l'atrophie papillaire au même degré. Je ne sais ce que l'avenir réserve, mais j'ai bien peur qu'il n'apporte aucune amélioration dans les fonctions de cet œil.

Examen histologique. — La tumeur enlevée dont vous voyez dans ce flacon la plus grande partie, est uniquement une tumeur bénigne, du type des fibromes vasculaires naso-pharyngiens. Voici, du reste, la note qui m'a été envoyée par M. Paviot, du laboratoire d'histologie de l'Hôtel-Dieu : « Histologiquement, on a sous les yeux une tumeur exclusivement conjonctive, semée de grandes lacunes sanguines. Elle est formée d'un tissu conjonctif dense, de très fines fibrilles tourbillonnantes et semée de petits noyaux bacillaires en virgules et en croissant même. Il y a de grandes lacunes creusées dans ce tissu et remplies de sang, lacunes auxquelles on ne distingue pas d'autres parois

que le tissu conjonctif de la tumeur qui les entoure ; dans certaines de ces lacunes, le sang semble avoir cessé de couler, car il n'y a plus de globules de sang, mais des blocs nombreux d'hématoïdine. En somme, fibrome pur très vasculaire, c'est tout ce qu'on peut en dire. »

Réflexions. — Cette observation me paraît intéressante à cause de la *rareté* de faits semblables. Il ne s'agit pas d'un polype remplissant les fosses nasales et le pharynx, et envahissant secondairement le sinus maxillaire comme les polypes ordinaires de ce genre. Dans notre cas, le pharynx était parfaitement libre, les fosses nasales très libres ; et les *hémorrhagies*, si caractéristiques des polypes naso-pharyngiens ordinaires en évolution, n'existaient pas ici. On se souvient d'une ou deux épistaxis sans importance. Dans le cas présent, le fibrome est né en dehors du pharynx ; il s'est développé, non point dans les fosses nasales, mais dans la fosse ptérygo-maxillaire et la fosse zygomatique, pour aller se faire jour au-dessous de l'os malaire, en contournant le bord postérieur du maxillaire supérieur, au-dessous de la muqueuse buccale, de façon à faire saillie dans la bouche et à soulever la joue. Il s'est, en outre, propagé dans l'intérieur du sinus maxillaire, dont il a soulevé la paroi supérieure, en projetant l'œil en dehors de l'orbite. Son inclusion dans ces cavités et dans ces fentes osseuses a rendu son développement extrêmement douloureux. Enfin, c'est l'intensité des douleurs qui m'a déterminé à intervenir beaucoup plus vite que je ne l'eusse voulu. La propagation du fibrome du côté du *nerf optique* a déterminé une compression telle, sur ce nerf, qu'il a été *désorganisé*, on peut le craindre, d'une façon *irrémédiable*. C'est la première fois que j'ai lieu d'opérer un polype dit naso-pharyngien, n'occupant ni le nez, ni le pharynx, et déterminant la cécité unilatérale par étouffement du nerf optique. Ces deux points : rareté du siège et cécité unilatérale, donnent à l'observation un double intérêt. Je n'insiste pas sur la *gravité de l'hémorrhagie pendant l'extirpation*, mais sur ce fait qu'elle était inattendue. Elle n'avait pas été précédée, comme pour les polypes ordinaires, par des hémorrhagies nasales à répétitions et généralement inquiétantes. Elle s'est produite dès que l'antre d'Highmore a été défoncée et sa muqueuse déchirée, avec la soudaineté et la violence d'un jet de vapeur sous pression.

En deuxième lieu, l'observation se distingue par son *manuel opératoire*. Il m'était impossible d'attaquer une

tumeur de la fosse zygomatique et du sinus maxillaire, autrement que par une résection partielle de cet os. La facilité avec laquelle j'ai pu extraire le fibrôme de l'intérieur du sinus en même temps que son prolongement sous-malaire, démontre bien que c'était la vraie voie à suivre. Cela me paraît tellement évident, que je crois nutile d'entrer en discussion sur ce point

Je ne soulèverai pas plus la question de l'*implantation* de la tumeur. Nélaton a démontré que ces tumeurs s'implantent toujours dans le même point de la base du crâne, au niveau du périoste très épais qui recouvre la face inférieure de l'apophyse basilaire. L'école de Nélaton n'admet que ce seul point d'implantation primitif : la base du crâne au niveau de l'apophyse basilaire et du corps du sphénoïde ; plus rarement, sur les parties latérales au niveau du sommet du rocher et des apophyses ptérygoïdes. M. Kirmisson croit que la question de l'implantation primitive des polypes naso-pharyngiens est résolue par Nélaton d'une façon beaucoup trop exclusive. Il y a des cas exceptionnels, « dans lesquels, dit-il, on a vu l'implantation se faire dans les fosses nasales, sur la lame criblée de l'ethmoïde, dans les sinus sphénoïdaux, et même sur les premières vertèbres cervicales. » (*Manuel de pathologie externe* Kirmisson, page 174).

Je ne veux pas soutenir que la tumeur est née dans le sinus maxillaire. « Les tumeurs fibreuses du sinus maxillaire sont très rares, elles présentent parfois une vascularisation considérable, une véritable texture caverneuse. Demarquay a observé deux cas de fibrome calcifié du sinus maxillaire » (Kirmisson).

Dans notre cas, il est vrai, la vascularisation était considérable et la texture caverneuse ; d'autre part, l'hémorrhagie a été arrêtée par le tamponnement du sinus maxillaire, et une partie de la tumeur a été extraite de cette cavité. Néanmoins, malgré l'apparente valeur de ces remarques, je me garderai de soutenir que notre tumeur est née dans l'antre d'Highmore. On peut très bien admettre l'origine basilo-pharyngienne de l'école de Nélaton, et dire que notre polype a pris naissance sur les côtés de l'apophyse basilaire et du corps du sphénoïde, puisqu'elle est entrée dans la fosse ptérygo-maxillaire, dans la fente sphéno-maxillaire, dans le sinus maxillaire, en perforant sa paroi postérieure, et enfin dans la fosse zygomatique. L'exorbitisme et la compression du nerf optique, les

douleurs, l'absence d'hémorrhagies nasales fréquentes et graves, s'expliquent très bien par cette origine et cette expansion. C'est secondairement à l'invasion du sinus maxillaire, que le polype commençait à accuser sa marche du côté de la fosse nasale par les rares épistaxis que nous avons signalés.

Séance du 12 juillet 1900. — Présidence de M. Gayet.

M. Condamin lit le procès-verbal de la dernière séance ; le procès-verbal est adopté.

***

TRAITEMENT DES FRACTURES DU MAXILLAIRE INFÉRIEUR

M. Martin donne un court résumé d'un travail sur la simplification du traitement des fractures du maxillaire inférieur. Il dépose son mémoire sur le bureau de la société.

M. Martin répond à M. Ollier qui le questionne sur ce point, qu'il a traité plus de 40 cas par cette méthode.

M. Batut demande si cette méthode est applicable à tous les cas ; M. Martin répond par l'affirmative.

***

RÉSECTION DU COUDE POUR ANKYLOSE CONSÉCUTIVE A UNE ARTHRITE BLENNHORRAGIQUE

M. Ollier présente une malade qui a subi une résection du coude pour ankylose consécutive à une infection gonococcique.

Ankylose complète entre l'humérus et le cubitus. Conservation des mouvements du radius.

On pratiqua la rupture forcée des adhérences.

M. Ollier, à la suite, réserva le pronostic. En effet, le résultat fut peu satisfaisant dans les mois suivants, et alors la malade demanda la résection qui fut pratiquée le 9 mai 1900.

Par le ciseau il redonne la mobilité à l'articulation et ensuite résèque les extrémités articulaires où l'on constate des adhérences extrêmement étendues.

La résection fut faite suivant la méthode sous-périostie interrompue.

La guérison s'obtint facilement, et aujourd'hui cette néarthrose de deux mois fonctionne admirablement. Flexion et extension complète. L'état musculaire est satisfaisant et s'améliore tous les jours, malgré l'atrophie musculaire qui datait de onze mois.

Il manque cependant encore un peu de fixité latérale.

M. Ollier est certain d'obtenir une articulation très mobile.

Il y a, actuellement, un peu d'hyperextension, mais avec le temps et la reconstitution plus complète des condyles, cet état s'améliorera.

M. Ollier insiste encore une fois sur l'incision large des parties molles périarticulaires.

***

RÉSECTION DE LA HANCHE POUR COXALGIE ANCIENNE

M. Ollier fait une seconde communication sur une résection de la hanche, où il y avait lieu de discuter la résection ou la section cunéiforme cervicale pour coxalgie ancienne ankylosée avec persistance de douleurs.

M. Ollier s'est décidé à faire la résection, et bien lui en prit, car il y avait en arrière un foyer inflammatoire.

Dans un premier temps, le col fut sectionné et ensuite la tête enlevée. Dans les cas d'ankylose complète, M. Ollier préfère la section simple du col, mais sous la condition expresse que l'ankylose soit complète.

Le résultat est satisfaisant. L'ankylose est complète.

Dans une autre circonstance, M. Ollier a fait la résection cunéiforme, pour un cas presque analogue, mais il n'y avait pas de douleur.

Séance du 19 juillet 1900. — Présidence de M. Fochier.

A PROPOS DU PROCÈS-VERBAL

M. Ollier précise quelques points de sa communication. Son premier malade a été présenté surtout à cause de la rapidité de la reproduction osseuse. A propos du second, il tient à dire qu'il conseille l'ostéotomie du col fémoral, seulement dans les cas où la tuberculose n'est pas en cause. Chez les tuberculeux il fait toujours l'ostéotomie sous-trochantérienne.

***

DEUX CAS DE TRAUMATISME DU TARSE POSTÉRIEUR

M. Vallas. — Je vous présente les radiographies de deux malades que j'ai observés dans mon service et qui présentaient des lésions traumatiques intéressantes du tarse postérieur.

La première représente le pied d'un homme de 40 ans environ qui, en descendant un escalier, manqua une marche et se reçut, deux marches plus bas, debout sur la plante du pied. Il tomba, ne put se relever et fut soigné quelque temps pour une entorse. Au bout de trois ou quatre semaines, devant l'impotence persistante de son pied, il entre à l'hôpital. Je constate un point douloureux fixe au niveau de la tête de l'astragale et une limitation du mouvement de flexion du pied sur la jambe. Soupçonnant une fracture, mais ne pouvant l'affirmer de par le seul examen clinique, je fis radiographier le malade et obtins l'épreuve que vous avez entre les mains. La loge scaphoïdienne est vide ; la tête de l'astragale n'est plus à sa place normale, mais on ne peut distinguer dans quelle situation nouvelle elle s'est placée. Sur le col astragalien fracturé s'élève une crête osseuse qui vient buter contre le rebord tibial et constitue manifestement l'obstacle au mouvement de flexion dorsale. En outre, le corps astragalien est incliné en avant par un mouvement de rotation de l'os autour de son axe transversal.

J'opérai alors ce malade et abordai la région par la grande incision externe de la résection tibio-tarsienne. La saillie osseuse du col fut abattue d'un coup de ciseau. Quant à la tête, je la trouvai très bas, enfoncée et fixée dans le sinus du tarse, dans la prolongation de l'axe du corps de l'astragale basculé en avant. Je réséquai cette tête que je ne pouvais ramener à sa place normale et qui, d'ailleurs, y eût été gênante. Le malade est sorti, il y a quelques jours, amélioré déjà et, en tous cas, ayant récupéré en grande partie ses mouvements du pied sur la jambe.

En résumé il s'agissait, dans ce cas, d'une *luxation par rotation de l'astragale autour de son axe transversal avec fracture du corps astragalien*. Les auteurs disent que cette lésion est rare, et n'en citent guère que deux exemples qui sont au Musée Dupuytren. Il est probable que cette rareté n'existe que par le fait de la difficulté du diagnostic. La radiographie systématique des traumatismes du tarse

postérieur permettrait certainement d'en augmenter le nombre.

Le second cas est encore plus curieux. Une jeune femme se précipite du second étage dans la rue. Elle tombe sur la plante des pieds et chavire sur le côté gauche. Elle ne perd pas connaissance et est amenée dans mon service. Je constate une forte ecchymose sur le côté gauche de la face, des symptômes de commotion médullaire sans fracture de la colonne et, enfin, des lésions graves au niveau des deux tarses postérieurs. A droite, une fracture du calcanéum. A gauche, le calcanéum est également fracturé, mais je sens, en outre, sur la face externe du pied, une saillie assez aiguë qui soulève la peau au niveau du cuboïde et menace de la perforer. La région est, certainement encore, le siège d'autres lésions qu'il est impossible de préciser et je fais faire une radiographie.

Cette radiographie révèle une luxation par rotation de l'astragale autour de son axe antéro-postérieur, comme dans le cas précédent. Mais ici, le col n'est pas fracturé et la tête de l'astragale plonge directement en bas et vient s'insinuer entre les deux fragments du calcanéum fracturé.

La gravité des déplacements et surtout la menace de perforation de la peau indiquaient une intervention sanglante. J'abordai la région par la grande incision externe et l'examen de *visu* me permit de compléter le diagnostic, que la radiographie même avait laissé incomplet. En effet, la saillie qui menaçait la peau était constituée par le bord postérieur du cuboïde, énucléé et luxé sous la peau, ayant rompu tous ses ligaments d'attache avec les os voisins. Je réséquai ce cuboïde. J'essayai alors de ramener l'astragale en place. La manœuvre était difficile, la réduction imparfaite, et je me décidai vite à réséquer la tête de l'astragale par la section de son col. Ceci fait, les deux fragments du calcanéum furent facilement amenés au contact et la forme du pied, immédiatement après l'opération, était fort satisfaisante. Je ne puis vous dire encore, vu la date récente de l'intervention, quel sera le résultat fonctionnel définitif.

J'ai sacrifié la tête de l'astragale d'autant plus délibérément, dans ce cas, que le pied, privé de son cuboïde sur son versant externe, était menacé de s'incurver sur le bord externe par la rétraction cicatricielle. La résection de la tête astragalienne est destinée, dans mon

esprit, en créant un vide à peu près analogue derrière le scaphoïde, à prévenir la déformation ultérieure.

Le mécanisme de ce traumatisme complexe me paraît justiciable de l'interprétation suivante. La chute sur le talon a provoqué d'abord la fracture du calcanéum. A ce moment, le poids du corps arrive sur l'astragale et cet os, pris entre cette force et la résistance du sol, tend à se luxer et à tourner autour de son axe transversal. Dans le cas que je vous ai exposé au début de cette communication, et où le mécanisme fut probablement le même, le mouvement de bascule a été arrêté par le calcanéum et le col de l'astragale s'est brisé. Ici, l'astragale a rencontré une résistance moindre du fait de la fracture préexistante du calcanéum. La luxation s'est donc effectuée complètement et la tête astragalienne s'est enfoncée comme un coin entre les deux fragments du calcanéum. C'est alors que le fragment antérieur de cet os a transmis le choc d'arrière en avant au cuboïde placé devant lui et l'a énucléé de sa loge en le luxant sous la peau.

Ces deux cas m'ont paru intéressants à relater et à comparer entre eux. Ils ont, tous deux, une lésion commune : c'est la rotation de l'astragale autour de son axe transversal, par suite de la poussée verticale transmise à cet os par la chute sur les pieds.

Mais le mode de résistance du calcanéum a modifié les lésions consécutives. Sa résistance, dans le premier cas, a provoqué la fracture du col de l'astragale. La disjonction préalable de son extrémité antérieure, dans le second, a permis la bascule complète de l'astragale et, comme dernier effet de la force traumatique, la luxation du cuboïde.

M. Ollier reconnaît les services rendus par la radiographie pour le diagnostic des lésions du tarse postérieur, surtout dans les cas complexes, et insiste sur les facilités qu'elle donne pour poser les indications opératoires.

Il approuve la conduite tenue par M. Vallas en remarquant, toutefois, que les opérations limitées ne peuvent être faites que sur un terrain parfaitement aseptique et que, même dans ces conditions, lorsqu'il y a des désordres osseux importants, l'ablation de l'astragale sera souvent le meilleur moyen de tout déblayer. La perfection de ses résultats fonctionnels permet d'étendre aussi ses indications.

M. Fochier fait bien remarquer que la moindre probabilité d'infection doit faire préférer la résection large.

M. Jaboulay pense qu'avant de se décider à une intervention sanglante, il faut pousser très loin les essais de réduction. Il rapporte un cas de luxation de l'astragale où l'os énucléé venait sous la peau et où il a obtenu la réduction en enroulant une bande d'Esmarck fortement serrée autour du pied.

M. Ollier admet bien qu'il faut toujours commencer par des essais de réduction, mais il est probable que les cas où elle réussira seront exceptionnels.

M. Vallas. — La réduction était impossible dans ses observations. D'ailleurs, l'intervention avait un but précis : dans le premier cas, il fallait enlever un rebord osseux qui gênait les mouvements ; dans le second, il a dû réséquer la tête de l'astragale dans un but orthopédique.

***

AIGUILLE A SUTURES

M. L. Martel (de St-Etienne), présente *une aiguille à sutures* (1), constituée par un doigtier métallique muni d'une douille dans laquelle peuvent se fixer à volonté les différentes aiguilles, telles que les aiguilles de Lamblin, droite et courbe, les aiguilles de Reverdin à poussette ou à pédale, etc,

Le doigtier est celui qui est utilisé pour le tubage ; il peut être choisi et commandé suivant le doigt du chirurgien, comme on le ferait pour un gant de ville. Ce doigtier laisse libre la phalangette de l'index, ce qui est utile pour la confection du nœud de la suture. Il remplace le manche des aiguilles à suture.

En effet, la caractéristique de cet appareil est la suppression du manche de l'aiguille qui, tenu d'ordinaire dans la main, est gênant pour faire le nœud de la suture, ce qui pousse beaucoup de chirurgiens à déposer et à reprendre successivement l'aiguille pour chaque point de suture. Ainsi, l'aiguille est toujours en main et, de ce fait, il y a diminution de temps perdu et surtout diminution de chance d'infection ou de contamination de l'aiguille et des doigts du chirurgien. Du reste, s'il est nécessaire de déposer l'aiguille, le mouvement est très facile et il est aussi facile de la ressaisir.

Le jeu des aiguilles de types différents, adaptables à un

(1) L'aiguille a été construite par M. Ph. Lépine, fabricant d'instruments de chirurgie à Lyon.

même doigtier, simplifie l'arsenal et permet, suivant les sutures à faire, de changer d'instrumentation facilement et rapidement, durant le cours d'une opération.

***

AUTOPSIE D'UNE LUXATION CONGÉNITALE TRAITÉE PAR LA MÉTHODE DE LORENZ

M. Nové-Josserand présente les pièces anatomiques d'une fillette de 4 ans 1/2, opérée, il y a un an, d'une luxation congénitale de la hanche par la méthode de Lorenz. Le traitement était terminé depuis 4 mois. L'enfant avait été présentée à la Société de Chirurgie le 31 mai dernier avec un résultat anatomique et fonctionnel bon : le raccourcissement avait disparu ; le palper et la radiographie montraient une réduction vraie, la marche se faisait sans aucune claudication. Cette fillette a succombé dans un service de médecine à des accidents de trachéo-bronchite avec asphyxie qui ont été considérés comme diphtériques.

Voici le résultat de l'autopsie :

1° *Etat des muscles.* — D'une façon générale, ils sont légèrement atrophiés du côté opéré. Cette atrophie n est toutefois pas absolument uniforme. Dans le groupe antérieur, les adducteurs sont le plus atteints, tandis que le couturier, le droit antérieur, le psoas, etc., ne présentent pas grande différence avec le côté sain. De même pour les pelvi-trochantériens, les fessiers même, le moyen et le petit, ont à peu près leur volume normal ; au contraire, les petits muscles, pyramidal, jumeaux, etc , sont manifestement plus grêles.

Tous ces muscles ont leur insertion et leur direction normales ; ils ont aussi la couleur, la consistance et l'aspect des muscles sains.

On ne trouve des traces de l'opération que sur les adducteurs. Le moyen adducteur présente, au niveau de son insertion pubienne, quelques travées de tissu fibreux correspondant évidemment à une cicatrice. Le grand adducteur, dont la déchirure a dû être complète, présente à son extrémité supérieure une sorte de languette tendineuse, longue de 4 centimètres environ, rectangulaire, assez mince, mais solide et bien distincte des muscles voisins.

2° *Aspect d'ensemble, forme, mouvements de l'articulation.* — Les muscles ayant été soigneusement disséqués et

réclinés, on constate qu'il n'y a, de prime abord, aucune différence essentielle entre les deux hanches. Cependant, vu par devant, le côté opéré se reconnaît assez vite à ce que la tête est plus saillante en avant et montre une légère tendance à se mettre en rotation externe. Vue par derrière, la tête paraît aussi un peu plus grosse, mais la différence est moins sensible.

La situation de l'articulation opérée par rapport au bassin est absolument normale ainsi que le montre l'étude de ses rapports avec le cartilage en Y et divers points du bassin, notamment les épines iliaques A S, l'épine sciatique, l'ischion. La mensuration du cotyle à ces divers points ne permet de relever aucune différence avec le côté sain.

La diaphyse fémorale est manifestement plus mince, mais cette différence paraît s'atténuer au niveau de l'extrémité supérieure ; le trochanter est, en effet, bien développé et le col ne présente pas d'anomalie appréciable ni dans sa longueur, ni dans sa direction.

Du côté du bassin on note que le cartilage en Y est bien développé ; il n'y a pas d'atrophie bien nette de l'os iliaque, toutefois le contour du détroit supérieur montre une légère asymétrie. Sur la face externe, directement au-dessus de l'articulation, on trouve dans le sourcil cotyloïdien la trace de l'ancien cotyle, sous la forme d'une dépression allongée d'avant en arrière, irrégulière, en partie comblée par du tissu fibreux.

Les mouvements de l'articulation, étudiés sur la pièce fraîche, après dissection des muscles, se font facilement en tous sens et avec une amplitude normale. Il faut, toutefois, signaler que l'abduction est un peu plus étendue que du côté sain, mais, dans ce mouvement, la tête, qui devient fortement saillante en avant, conserve toujours des rapports assez étendus avec le cotyle.

La rotation interne est un peu limitée.

3° *Etude de l'articulation.*

a) *Capsule articulaire.* — Elle se retrouve là, avec sa forme générale de manchon étendu du bassin au col fémoral. Ses insertions sont normales. Sur sa face antérieure on retrouve très nettement la bandelette de renforcement connue sous le nom de ligament de Bertin ; celui-ci est, cependant, moins développé que du côté sain, et ne se voit bien que dans la moitié externe de l'articulation; en dedans, au contraire, elle n'est plus reconnaissable, et la capsule semble bien avoir subi, à ce niveau,

une certaine distension ; elle a encore, cependant, une épaisseur bien suffisante.

Sur le reste de l'articulation, la capsule, d'épaisseur normale, ne présente pas de différence appréciable avec le côté sain.

Elle maintient l'articulation convenablement serrée ainsi que le montre bien la radiographie de la pièce nécropsique.

b) *Surfaces articulaires.* — L'articulation ayant été ouverte par sa face postérieure, on peut étudier la tête et le cotyle.

La tête fémorale, de forme assez régulière, montre cependant une légère tendance à se surélever au niveau de son pôle. Elle est un peu augmentée de volume et mesure dans le sens vertical 2 m/m, et dans le sens transversal 1 m/m de plus que celle du côté sain. Le col, de longueur normale, ne présente pas d'anteversion appréciable. Le cartilage d'encroûtement ne présente aucune particularité. Le ligament rond fait entièrement défaut ; son point d'insertion est marqué par de petites dépressions irrégulières.

Le cotyle de forme normale, présente aussi des diamètres normaux. Il est sensiblement moins profond que du côté sain ; cette différence peut être évaluée à 4 m/m. Son fond mince, laissant voir par transparence le cartilage en Y, est lisse, poli, et ne présente qu'une petite dépression située en avant et en bas, d'où partent quelques grêles travées fibreuses. C'est évidemment le vestige de l'arrière-fond et du ligament rond.

De même que dans l'articulation saine, le cotyle est fermé en très grande partie par un fibro-cartilage qui a la même forme et la même disposition que celui du côté sain, et n'en diffère que par sa hauteur moindre, en moyenne, de 1 m/m. Ce fibro cartilage, bien distinct surtout en arrière et en haut, se modèle exactement sur la tête, et constitue évidemment son moyen de fixation le plus important.

En résumé, nous avons donc une articulation de type normal, en bonne position, construite avec les mêmes éléments que l'articulation saine, et dont la seule imperfection consiste dans la profondeur moindre, mais cependant suffisante du cotyle, le volume un peu exagéré de la tête et l'absence de ligament rond.

M. Fochier insiste sur le rôle que paraît jouer le bourrelet cotyloïdien. Il semblerait, d'après cette pièce,

que l'effet de l'intervention serait plutôt de reconstituer une articulation que de réduire un déplacement.

M. Ollier reconnaît que la pièce présentée est très démonstrative en faveur de la méthode. Il demande si les lésions constatées, notamment l'absence du ligament rond, existent ordinairement dans les luxations congénitales.

M. Jaboulay. — En présence de la formation parfaite de l'articulation coxo-fémorale dans tous ses éléments, y compris l'arrière fond de la cavité cotyloïde, le bourrelet cotyloïdien, la capsule articulaire, on ne peut penser à la reconstitution d'une articulation ; il faut admettre la reposition, dans cette articulation préexistante, de la tête fémorale qui ne l'avait abandonnée qu'en partie, en coiffant son bord supérieur, par suite du relâchement de la capsule. En rapprochant les deux faits suivants : absence du ligament rond et épaississement de la tête fémorale, on est conduit à se demander s'il ne s'est pas agi d'une ostéo-arthrite d'origine fémorale qui a amené 1° avec la mauvaise attitude du membre inférieur, une adduction, une subluxation de la tête fémorale en haut et en arrière ; 2° ces deux lésions anatomiques. Il se serait agi, alors, plutôt du redressement d'une articulation malade, que de la réduction d'une véritable luxation coxo-fémorale.

M. Nové-Josserand. — L'absence du ligament rond est un fait très commun dans la luxation congénitale lorsque les enfants ont plus de 3 ans.

Quant à l'hypothèse d'une ostéo-arthrite fémorale ayant produit une subluxation de la tête en haut et en arrière, elle ne paraît pas soutenable. Rien dans l'histoire de la malade ne fait penser à une période d'arthrite avec douleurs, attitude vicieuse, limitation des mouvements. Ceux-ci ont, au contraire, toute leur amplitude, comme dans la luxation congénitale, et il n'y avait aucune attitude vicieuse.

Les constatations anatomo-pathologiques sont encore plus probantes. Il n'y a comme lésions, qu'une légère augmentation du volume de la tête et l'absence du ligament rond ; le bourrelet cartilagineux, les cartilages d'encroûtement, les épiphyses et leurs cartilages de conjugaison, tout cela est sain, sans trace d'inflammation et de cicatrice. Serait-il admissible qu'une arthrite eût évolué et eût produit des désordres aussi graves qu'une luxation pathologique sans avoir détruit ou gravement lésé tous ces organes ? Leur conservation en bon

état qui surprend un peu lorsqu'on admet la luxation congénitale, serait beaucoup plus surprenante encore s'il s'agissait d'une luxation pathologique. L'augmentation de volume de la tête peut se rencontrer dans la luxation congénitale, bien que l'atrophie soit plus fréquente.

On pourrait se demander aussi s'il ne s'agit pas d'un cas exceptionnel, particulièrement favorable de luxation congénitale. Evidemment, le cas est favorable, le résultat le prouve bien, mais il n'est pas exceptionnel. Cela ne peut se démontrer par des pièces, mais les résultats cliniques et radiographiques sont suffisants. Or, en ne tenant compte que des résultats assez anciens pour être considérés comme définitifs, j'ai actuellement 22 cas de luxations opérées chez des enfants de moins de 5 ans, 10 unilatérales, 12 bilatérales, soit au total 34 hanches traitées.

Les résultats, comparables à celui que nous avons cherché dans cette autopsie, c'est-à-dire avec réduction vraie constatée par le palper et la radiographie, réduction du raccourcissement, fonction bonne sont au nombre de 17, comprenant 7 luxations unilatérales et 5 bilatérales. Les autres cas ont donné des subluxations en haut plus ou moins accusées avec un résultat fonctionnel souvent satisfaisant, parfois même très bon. Il n'est donc pas possible de considérer le cas présenté comme une exception très grande, puisqu'il est identique à ce que l'on observe dans la moitié des cas.

La Société décide de suspendre ses séances jusqu'à la fin des vacances universitaires.

MÉMOIRES

PRÉSENTÉS A LA

SOCIÉTÉ DE CHIRURGIE

DE LYON

De la Simplification des Méthodes de Traitement

DES

FRACTURES DU MAXILLAIRE INFÉRIEUR

Par M. le Dr Claude MARTIN, de Lyon

En 1887, j'ai fait connaître un nouvel appareil de contention appliqué aux fractures du maxillaire inférieur (1).

Dans mon mémoire, j'ai donné la description de cet appareil et exposé les résultats que j'avais obtenus par son emploi dans un grand nombre de ces fractures, et j'en rapportais une série de quarante-deux observations.

La principale qualité de l'appareil était de maintenir la fracture réduite, et ce résultat était obtenu au moyen d'un ressort qui en constituait l'élément essentiel. Par sa tension et son élasticité, il ramenait à leur place les fragments lorsque, du fait de la contracture musculaire et de la direction du trait de fracture, ils avaient de la tendance à se déplacer.

Le traitement des fractures du maxillaire par cet appareil nécessitait pendant les premiers jours une grande surveillance parce que les fragments se déplaçaient fréquemment. Je dis : pendant les premiers jours, car la contracture musculaire est, à ce moment, à son maximum. Mais, une fois celle-ci disparue, les fragments se maintenaient parfaitement coaptés. La réduction persistait, d'ailleurs, malgré les mouvements de mastication, et ceux-ci, du reste, étaient facilités par la disposition des pièces qui composaient cet appareil.

---

(1) Du traitement des fractures du maxillaire inférieur par un nouvel appareil (Paris, Félix Alcan).

Dans ces mouvements, les deux surfaces osseuses de la fracture venaient frotter l'une contre l'autre, et ce frottement détruisait les irrégularités des fragments, éliminait les petites esquilles et amenait ainsi une réduction parfaite.

Je dois dire, cependant, que, lorsque le trait de fracture simple ou double portait sur la partie postérieure du corps entre les molaires, j'éprouvais de grandes difficultés à maintenir les fragments réduits ; en effet, l'antérieur par son poids et par l'action des muscles abaisseurs ne restait pas au contact de la mâchoire supérieure et, d'autre part, le ou les fragments postérieurs ne pouvaient être maintenus abaissés, attirés qu'ils étaient vers le haut par les muscles élévateurs trop puissants pour que leur action pût être annihilée par un ressort.

L'effort développé par ce ressort doit naturellement être limité, car une pression exagérée ne manquerait pas de provoquer des douleurs.

Ainsi donc, au début de l'application de mon appareil, j'ai eu à lutter contre de réelles difficultés, et si, dans des cas difficiles, j'ai pu obtenir de beaux succès, c'est grâce à la surveillance constante que j'exerçais auprès du blessé.

Par la suite, ma tâche devint plus facile lorsque j'eus mis à profit l'abaissement naturel des fragments postérieurs, dans le mouvement d'ouverture de la bouche que j'utilisai chez mes malades.

Déjà Malgaigne, Laborde, Cluzeau avaient fait la même remarque, mais ils n'en avaient tiré aucune application pratique.

Dans ma première monographie et dans plusieurs observations annexées à ce travail, j'avais signalé l'importance de ce fait d'observation et utilisé les conséquences thérapeutiques qui en découlent. Le présent mémoire n'a d'autre objet que d'attirer l'attention sur le traitement des fractures du maxillaire par l'*ouverture de la bouche* et les avantages de la mobilisation des fragments.

Lorsque parut le livre de M. Lucas-Championnière sur le traitement des fractures par le massage et la mobilisation, je fus frappé de voir combien les méthodes thérapeutiques que j'avais employées se rapprochaient de celles que cet éminent chirurgien venait de préconiser, et auxquelles j'avais été amené rationnellement par l'étude des faits cliniques. Et je tiens aujourd'hui à lui apporter l'appoint de mes observations qui, sans que je m'en doute, m'avaient conduit à des conclusions identiques aux siennes.

Actuellement, dans le traitement des fractures du maxillaire inférieur, compliquées ou non, j'ai abandonné à peu près tout appareil externe, sauf la bande de caoutchouc. Je n'ai conservé des anciens appareils que la pièce buccale en métal, ou mieux en caoutchouc durci, qui offre une réelle supériorité et se travaille plus aisément. C'est un simple appareil de ce genre que j'ai appliqué chez le malade de l'observation quarante-deux de mon mémoire de 1887. Malgré l'existence d'un double trait de fracture, je me suis servi d'une pièce buccale simple. Je rappelle ce fait pour montrer que, déjà à cette époque, je m'étais affranchi des données classiques qui s'opposent formellement à la mobilisation des fragments. Il m'était arrivé bien souvent d'user par frottement réciproque les surfaces osseuses afin d'obtenir la réduction, mais jamais, je l'avoue, je n'avais érigé en principe cette ligne de conduite. Cependant, on peut lire dans mon premier mémoire (p. 80) :

« La présence d'esquilles entre les fragments, et la contraction musculaire exagérée d'origine réflexe peuvent empêcher la coaptation. En pareil cas, le chirurgien ne doit pas s'obstiner et la règle de conduite est d'attendre. D'ici là, il est indiqué de *mobiliser le plus possible les fragments* pour prévenir une consolidation trop prématurée qui ne pourrait être que vicieuse. »

Je donnais le conseil d'attendre parce que je croyais que c'était l'établissement de la suppuration qui faisait disparaître la contracture musculaire réflexe : je n'avais pas vu alors que c'était la mobilisation des fragments qui activait ce phénomène; j'avais seulement remarqué que la mobilisation pratiquée pendant les premiers jours jusqu'à la cessation de la contracture était un moyen de réduction, et que cette pratique n'était nullement un temps perdu, soit pour la cessation de la douleur, soit pour la consolidation.

La douleur, en effet, persiste tant que la réduction n'est pas obtenue et le meilleur de tous les moyens pour arriver à ce dernier résultat, c'est certainement la mobilisation et le massage.

Je ne confonds pas les deux procédés, et j'estime que leur emploi simultané est ce qu'on peut désirer de mieux. Mais le massage n'est pas toujours possible, par exemple dans les cas de fracture avec plaie, tandis qu'on peut presque toujours saisir les fragments par leur bord supérieur pour faire la mobilisation. Je donne, cependant, la préférence à cette dernière, parce que, grâce à

l'usure des rugosités et à l'élimination des esquilles, la coaptation se fait plus rapidement. Elle peut être pratiquée dès le début, et l'on obtient, avec la réduction, les précieux résultats qu'elle comporte : cessation définitive des douleurs, disparition rapide de l'œdème et des phénomènes inflammatoires, absence d'œdème secondaire. Les fragments coaptés n'ont plus de tendance à se déplacer, partant, plus d'excitation, plus de contracture musculaire réflexe. N'est-il pas naturel que, dans ces conditions, la consolidation se fasse rapidement et en bonne position?

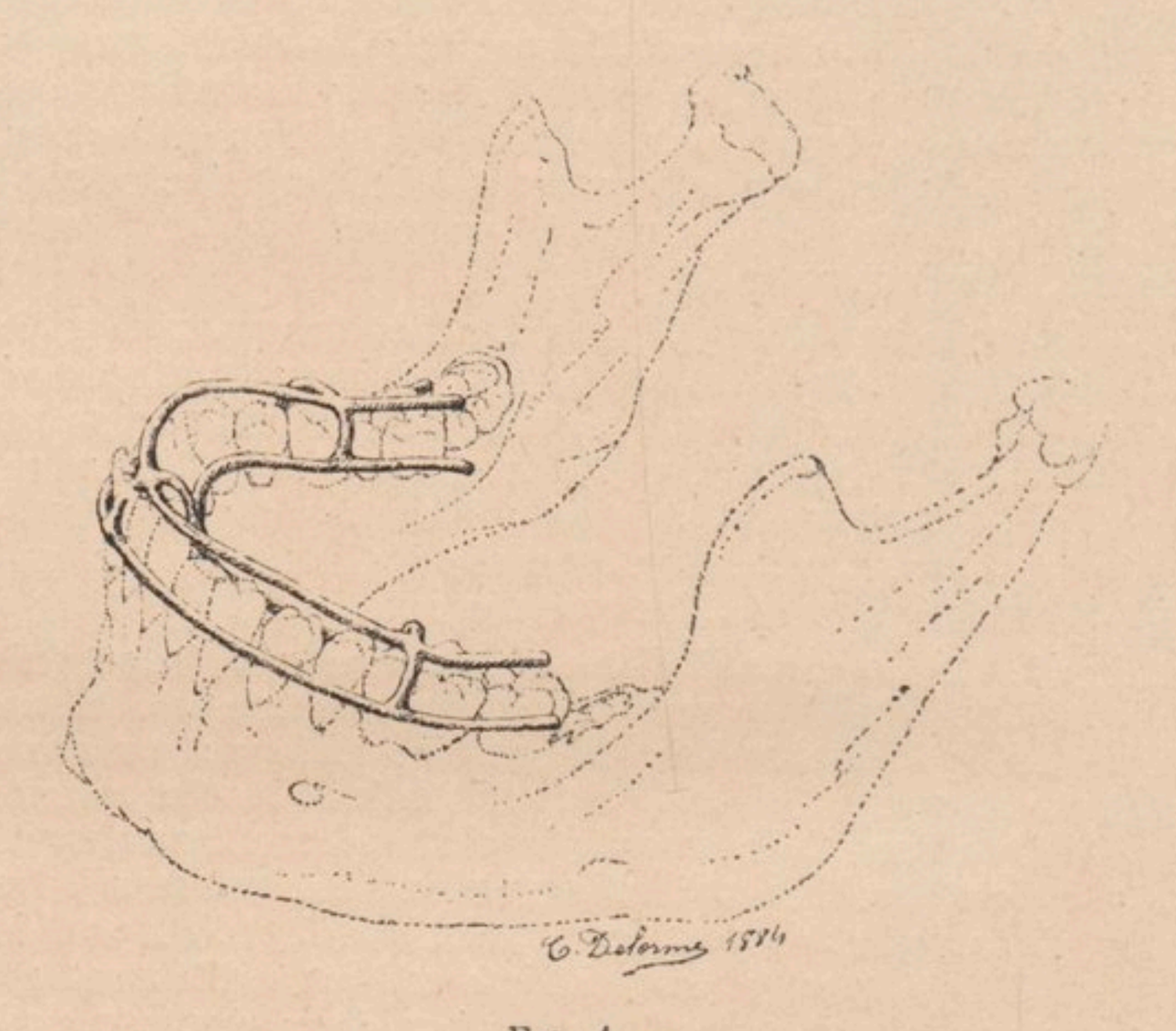

Fig. 1.

La réunion en bonne position doit être parfaite : elle ne saurait souffrir d'à peu près. Il faut absolument que l'arcade dentaire revienne à sa forme primitive, sinon la mastication sera défectueuse et le malade en souffrira.

La mobilisation, en faisant cesser les douleurs, en activant la réduction de la fracture et sa consolidation, permet donc d'obtenir la simplification des appareils, et même, dans certains cas encore assez nombreux, de les supprimer. En effet, si les fragments peuvent, étant au repos, se maintenir réduits, il est facile de comprendre qu'il faut bien peu de chose pour les maintenir dans la

même position lorsque la mâchoire sera en mouvement.

Dans ces conditions, la ligature des dents, faite avec tous ses ménagements, sera bien souvent un moyen de contention suffisant, surtout dans les fractures simples, et alors même que celles-ci présentaient, avant la réduction, un grand déplacement. Je crois devoir, à ce propos, rappeler certains points de technique que je considère comme très importants. Il faut d'abord, pour éviter toute inflammation, que les fils employés pour la ligature n'arrivent pas au contact de la gencive, et pour cela, il serait bon d'utiliser l'appareil que j'ai préconisé dans mon premier mémoire. Si l'on ne dispose pas d'un de ces appareils, on pourra utiliser de petites lames de fer-blanc, de zinc, de fil de fer, qui seront placées à cheval sur un certain nombre de dents. Le fil de ligature sera placé alors par-dessus ces lames, dont les extrémités doivent descendre à quelques millimètres au-dessous du fil. Une fois la ligature terminée, il suffira de replier ces lames assez haut pour que les fils ne puissent atteindre la gencive. La ligature des dents peut être suffisante lors même que le trait de fracture porterait au niveau des molaires. Il suffit que le fragment postérieur offre un point d'appui pour qu'on puisse faire abaisser ce fragment, constamment attiré en haut par les muscles élévateurs.

C'est dans ces cas que l'usage de l'attitude « *bouche ouverte* » peut être d'une grande utilité.

La suture osseuse peut être aussi utilisée comme moyen de contention.

Enfin on peut encore avoir recours au procédé suivant. Une petite plaquette métallique percée d'un trou à chaque extrémité est disposée parallèlement au rebord alvéolaire, de manière que chaque extrémité recouvre un des fragments.

Cette plaquette est alors fixée par des vis pénétrant par les trous dans le tissu osseux.

On aura soin, bien entendu, de faire pénétrer les vis dans l'espace compris entre les racines, pour ne pas atteindre la vitalité des dents, et de les placer suffisamment haut pour éviter la lésion du nerf dentaire, ce qui occasionnerait des douleurs.

J'ai insisté plus haut sur les difficultés qu'on éprouve à maintenir le fragment postérieur abaissé et réduit. Plus il est court, plus la difficulté est considérable, quel que soit, d'ailleurs, l'appareil employé. Mais si l'on profite de l'abaissement spontané de ce fragment qui se produit lorsque la bouche est ouverte, et si l'on main-

tient cet abaissement, on voit que la fracture se réduit d'elle-même.

Il suffira donc de maintenir cette attitude pendant un temps suffisant pour obtenir une consolidation parfaite et en bonne position. Ce fait d'observation a une importance capitale, car c'est grâce à lui que j'ai pu réaliser la simplification des méthodes de traitement des fractures du maxillaire.

Supposons un malade atteint de fracture à deux fragments du maxillaire inférieur : si nous faisons ouvrir la bouche, le fragment postérieur s'abaisse de lui-même et vient se placer à peu près au niveau du fragment antérieur. La fracture s'est pour ainsi dire réduite spontanément.

Plaçons alors un coin de bois, de liège ou de toute autre matière entre ce fragment postérieur et la mâchoire supérieure, la fracture restera réduite et il suffira de laisser cet obstacle au rapprochement des mâchoires pendant un temps assez long pour voir la consolidation se faire dans cette position.

Cette simple vue théorique constitue, en pratique, une méthode de traitement d'une grande valeur, et je l'ai utilisée avec un plein succès depuis dix ans.

Il est bien évident que, le malade ne pouvant s'alimenter dans cette position, le coin devra être enlevé pendant les repas. Il est bon de l'enlever également de temps en temps pour faire reposer le malade, mais on le fera le moins possible au début.

Plus tard lorsque les fragments n'ont plus de tendance au déplacement et qu'il commencent à être unis par des adhérences fibreuses, on pourra se départir un peu de cette rigueur, mais le plus souvent le malade s'est habitué au port du coin et ne demande pas à en être débarrassé.

Il n'en est pas de même de la bande de caoutchouc servant de mentonnière: celle-ci, de 5 centimètres au plus de large, doit être portée constamment, et déborder un peu le menton en avant.

Elle est absolument nécessaire, dans tous les cas de fracture, même celles qui n'offrent pas de déplacement. Cette bande, en effet, soulève les fragments antérieurs pendant le mouvement de l'ouverture de la bouche et tend à ramener ceux-ci au niveau des fragments postérieurs que maintiennent abaissés les coins interdentaires. C'est à la régularisation de ce double mouvement : abaissement du fragment postérieur, élévation de l'anté-

rieur, qu'on devra porter toute son attention. Le résultat final en dépend.

D'autre part, pendant le repas, lorsque les coins seront enlevés, la bande de caoutchouc maintiendra le fragment antérieur appuyé contre la mâchoire supérieure. Elle remplira, pour ce fragment, le rôle que les muscles élévateurs jouent pour le fragment postérieur.

La guérison sera d'autant plus rapide que le blessé sera plus docile, évitera de parler, et s'astreindra à ne faire exécuter à la mâchoire inférieure que le minimum de mouvement nécessaire à son alimentation.

Il est bien entendu que ces résultats ne peuvent être obtenus qu'au bout de quelques jours, et seulement lorsque les fragments n'ont plus de tendance aux déplacements, ce qu'on obtient par la mobilisation et le massage.

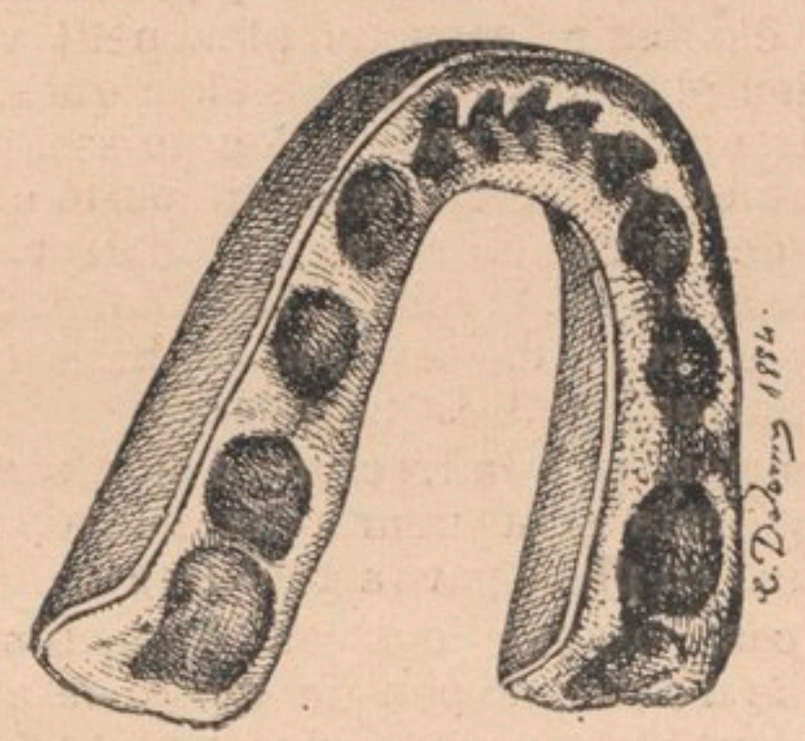

Fig. 2.

Mais le traitement des fractures du maxillaire inférieur sans le recours d'appareils exige, de la part du malade, une volonté et une docilité qu'on rencontre rarement. Il faudra en venir alors à l'emploi de la pièce buccale qui sera, je crois, toujours suffisante. Cette pièce est également indispensable dans les fractures multiples, et, en général, dans tous les cas difficiles.

En chirurgie d'armée, dans les ambulances de deuxième ligne, on pourra se servir avec avantage de la gouttière garnie de gutta-percha que j'ai décrite dans mon premier mémoire. On choisira une gutta un peu moins molle que la gutta pure : celle dont se servent les dentistes est, je crois, suffisante parce que, grâce à la mobilisation, les fragments n'ont plus de tendance à se déplacer.

Mais, quelque soin qu'on y apporte, une telle pièce ne vaudra jamais la gouttière en tôle d'acier ou plutôt en caoutchouc durci que pourra confectionner un dentiste.

Cette dernière est encore, en effet, le meilleur appareil. Elle sera facilement fabriquée par tous les praticiens. Elle doit être vulcanisée sur le modèle en plâtre qu'on aura eu soin de bien parer, tout en accentuant légèrement les interstices des dents.

Si l'on éprouvait quelque difficulté à mettre en place la gouttière, il suffirait de la plonger une minute dans l'eau chaude ou de la passer légèrement au-dessus de la flamme d'une lampe à alcool et de l'appliquer encore tiède ; elle entrera alors très facilement.

Le choix du caoutchouc à employer n'est pas indifférent : le caoutchouc pur, c'est-à-dire qui ne contient pas de matières colorantes, est de beaucoup préférable.

Il permet d'obtenir, sous un plus petit volume, des gouttières bien plus solides et plus élastiques, et de faire une pièce assez mince pour qu'on puisse, grâce à son élasticité, la mettre en place sans difficulté et sans qu'il soit besoin de la ramollir par la chaleur. C'est là un avantage extrêmement précieux, car le malade doit pouvoir enlever et remettre seul son appareil pour le nettoyer aussi souvent qu'il est nécessaire.

Il arrive parfois que la fracture est très compliquée, que les fragments sont nombreux ou trop petits pour être maintenus en place par la gouttière

Dans ces cas, lorsque tous les fragments sont bien mobiles, qu'ils n'ont que peu de tendance au déplacement, on commencera par les faire rentrer dans la gouttière à leurs places respectives. On coupe alors une bande de métal : platine ou tôle étamée, de 3 à 4 millimètres de largeur, et d'une longueur suffisante pour déborder sur le fragment postérieur et le fragment antérieur en recouvrant tous les fragments intermédiaires.

Cette bande est percée de trous destinés à laisser passer des vis de fixation. Ces trous sont disposés de telle façon que les deux extrêmes correspondent aux fragments antérieur et postérieur, et les intercalaires aux fragments intermédiaires.

Il doit y avoir au moins un trou par fragment.

Une fois les vis mises en place et serrées, tous les fragments seront fixés, maintenus en outre par la gouttière et la bande élastique extérieure.

On peut parfois se trouver en présence de fragments nombreux et disposés de telle façon qu'il est impossible

de les fixer directement. Voici la ligne de conduite que j'ai adoptée dans une fracture de ce type, produite par un coup de feu. La première bande de métal est fixée parallèlement au rebord alvéolaire sur le fragment antérieur et sur le fragment postérieur. Cette lame est alors réunie à la gouttière par de petites bandes métalliques plus ou moins perpendiculaires qui sont fixées à la fois à la gouttière et à la lame. On obtient ainsi un treillis qui maintient très bien tous les fragments intermédiaires.

Il est bien évident que ce dispositif rend la gouttière inamovible jusqu'à la consolidation complète; aussi, comme dans ces cas la guérison est longue, on voit la plus grande partie de ces bandes se recouvrir de bourgeons charnus sous lesquels elles disparaissent; mais cette prolifération des tissus n'apporte pas un grand obstacle à l'enlèvement de l'appareil.

On exagérera seulement les soins de propreté de la bouche qui sont d'ailleurs de mise dans toutes les fractures des maxillaires. Grâce à ces lavages fréquents de la cavité buccale, je n'ai jamais eu un seul accident septique chez les nombreux malades qui m'ont été confiés.

Pour terminer cette étude, il me reste à dire un mot des fractures isolées du condyle.

Cette fracture passe très souvent inaperçue lorsqu'il reste un nombre suffisant de molaires pour empêcher le déplacement dans le sens vertical ; mais si les dents du côté de la fracture ont disparu, la branche montante est attirée en haut et parfois en arrière. Ce déplacement modifie complètement l'articulation des dents restantes, ce qui entraîne une gêne considérable de la mastication.

De plus, le menton se trouvant reporté du côté de la fracture, il en résulte une asymétrie faciale assez sensible. Pour parer à cet inconvénient et ramener le tout en ordre, il suffira de rétablir la hauteur et la continuité de l'arcade dentaire au moyen de pièces artificielles, et si on a soin de mobiliser souvent la mâchoire inférieure, on obtiendra rapidement la guérison en bonne position, soit par suture osseuse, soit par pseudarthrose.

Mais il y a des cas rebelles où la déviation du menton persiste malgré ce traitement. Il faudra alors appliquer le plus tôt possible le traitement que j'ai indiqué dans mon travail sur la prothèse immédiate, pour ramener en dehors le fragment attiré en dedans après la résection

d'une partie de la branche horizontale de la mâchoire inférieure (1). L'appareil à employer consiste :

1° En une pièce buccale à laquelle est fixée une tige métallique terminée par un anneau. Cette tige s'attache à la pièce buccale sur la ligne médiane au niveau des incisives inférieures et fait, en dehors de la bouche, une saillie de 3 centimètres ;

2° D'une courroie qui ceinture la tête comme une couronne. Sur cette courroie est fixée, du côté opposé à la racture, au niveau de la région temporale, une autre

Fig. 3.

tige métallique descendant verticalement jusqu'au niveau de la bouche. L'extrémité inférieure de la tige se recourbe en avant et se termine par une encoche. Il suffit de tendre entre cette encoche et l'anneau de la pièce buccale,

(1) De la prothèse immédiate dans les résections des maxillaires (Paris, G. Masson).

un fil de caoutchouc pour obtenir une traction continue qui attire en dehors le maxillaire dévié.

Une fois la consolidation terminée, l'asymétrie faciale aura complètement disparu.

Cet appareil sera indiqué aussi dans les fractures du corps du maxillaire avec projection du menton d'un côté ; je l'ai utilisé avec succès complet, dans un cas de fracture du maxillaire consécutive à une nécrose syphilitique de cet os. Le malade a porté son appareil pendant tout le temps nécessaire à la génération osseuse et la consolidation s'est faite en bonne position.

Je résumerai de la façon suivante les données thérapeutiques que j'ai exposées au cours de ce mémoire.

Dans toutes les fractures du maxillaire, on doit faire la mobilisation des fragments qui est toujours possible, et y combiner le massage, s'il est praticable. C'est le meilleur moyen de faire cesser la contracture musculaire et d'obtenir la réduction, ce qui supprime les douleurs.

Dans les fractures simples, le maintien prolongé de l'attitude *bouche ouverte*, au moyen de coins placés entre les deux mâchoires pendant que le fragment antérieur est soulevé par une bande de caoutchouc en forme de fronde, suffira le plus souvent, chez les malades dociles, pour obtenir la réduction et la consolidation.

Le schéma suivant fera mieux comprendre ma pratique dans les diverses variétés de fracture.

A. — Fracture unique.

1° Fracture médiane; pas de tendance aux déplacements.

Traitement : simple fronde en caoutchouc.

2° Fracture latérale, le fragment postérieur tend à s'élever et cela d'autant plus que le trait de fracture est plus reculé.

Traitement : coin interdentaire du côté blessé entre le fragment postérieur et la mâchoire supérieure. Fronde en caoutchouc.

B. — Fracture double.

1° Un trait de fracture à droite; le second à gauche; le fragment intermédiaire, plus ou moins médian, tend à s'abaisser.

Traitement : coin intermédiaire bilatéral. Fronde en caoutchouc.

2° Les deux traits de fracture sont situés du même côté; le fragment moyen est latéral, le postérieur s'élève.

Traitement : coin interdentaire du côté de la fracture et exceptionnellement des deux côtés. Fronde.

C. — Fracture multiple.

S'inspirer des données précédentes.

Dans les fractures combinées du corps du maxillaire et du condyle, on emploiera à la fois les procédés thérapeutiques exposés pour chacune de ces variétés.

Lorsque ces procédés seront insuffisants, on pourra recourir soit à la ligature des dents qui suffira souvent, soit à la suture osseuse, soit à la fixation des fragments au moyen de lames de métal croisant les traits de fracture et vissées sur tous les fragments.

Lorsqu'on a à traiter des malades indociles, on est souvent obligé d'adjoindre aux coins interdentaires l'emploi d'une pièce buccale qui sera suffisante dans tous les cas.

Dans ma pratique, j'utilise toujours la gouttière en caoutchouc durci, car il ne faut guère compter sur la docilité des malades, et la pièce buccale dispense d'une surveillance rigoureuse qu'il est souvent difficile d'exercer.

En outre, l'usage de la gouttière garantit d'une façon absolue le rétablissement parfait de l'articulation des dents.

Dans toutes les fractures, le port de la mentonnière s'impose absolument. Cependant l'application de celle-ci présente quelques inconvénients dans les fractures à fragments multiples. La pression de la bande sur la face externe du ou des fragments intermédiaires détermine, soit un mouvement de rotation de ces fragments portant le bord inférieur en dedans si le bord supérieur est maintenu en place, soit une projection totale de ces fragments en dedans s'ils sont complètement libres. On remédiera à cet inconvénient en interposant entre le menton et la bande de caoutchouc une petite planchette garnie de coton ou de compresses et suffisamment longue pour déborder de chaque côté le bord inférieur du maxillaire.

La bande sera ainsi maintenue à une certaine distance de la face externe des fragments et, par conséquent, ne pourra déterminer aucune déviation de ceux-ci.

Dans le cas où le malade se présente à l'observation avec une fracture commençant à se consolider, on devra d'abord rompre chirurgicalement les adhérences vicieuses et appliquer seulement alors le traitement.

Dans les fractures d'un condyle avec asymétrie faciale non corrigeable par un dentier, on pourra se servir de l'appareil à traction continue que j'ai utilisé dans les résections du maxillaire pour attirer en dehors le fragment projeté en dedans ; le même appareil pourra servir au redressement des fractures du corps maxillaire avec projection latérale du menton.

Les Indications thérapeutiques de l'Appendicite

DANS L'ARMÉE

Déduites de la totalité des faits observés dans la 11e région en 1898 et 1899

Mémoire lu à la Société de Chirurgie de Lyon
par M. le Dr CLAUDOT, médecin-inspecteur

Il y a environ un an, mon collègue et ami Chauvel a publié un mémoire (1) basé sur l'analyse de 171 cas d'appendicite traités en trois ans dans l'armée française, et qui ont fait l'objet de notes ou de rapports adressés au Comité technique de santé. Il s'agit donc d'une statistique étendue mais nullement intégrale, car certainement le chiffre des appendicites traitées dans le milieu militaire est bien supérieur à 60 par an (2). Un grand nombre, probablement la majorité des cas traités par les seuls moyens médicaux, n'ont pas été relevés et sont restés ignorés, et assurément ma propre statistique ne sera pas non plus absolument complète à cet égard, sans même parler des cas légers ou dont on ne s'est pas donné la peine de bien fixer le diagnostic — je sais que les relations des opérations chirurgicales ne sont pas

---

(1) *Archives de Médecine et de Chirurgie militaires*, 1899, t. 33, p. 161. — Des conclusions analogues ont été présentées par l'auteur à la Société de Chirurgie la même année.

(2) Ainsi notre statistique porte sur 67 cas, dont 6 personnels apportés du Mans, soit 61 en deux ans dans un seul corps d'armée, celui, il est vrai, dont l'effectif est le plus élevé.

toutes transmises au Comité — et que, d'autre part, certains décès dont la médecine opératoire est fort innocente se dissimulent comme autrefois sous l'étiquette de péritonite purulente ou d'occlusion intestinale, surtout quand il n'y a pas eu autopsie comme il arrive trop souvent aujourd'hui dans l'armée, par suite de l'opposition des familles.

Avec l'autorité qui lui appartient, le professeur du Val-de-Grâce a établi sur cette statistique un certain nombre de conclusions très judicieuses et fort sages, auxquelles je m'associe volontiers, mais dont quelques-unes, cependant, me semblent un peu restrictives. L'abstention est souvent prudente et chacun de nous doit savoir la pratiquer à l'occasion, mais il est dangereux aussi d'en exagérer les avantages ; c'est un oreiller commode pour les timides et les hésitants ; ils en profitent pour fuir les responsabilités directes et la sûreté même du diagnostic s'en ressent quand l'urgence d'une décision grave n'oblige pas le chirurgien à fixer exactement la cause réelle des phénomènes qui se déroulent sous ses yeux.

D'autre part, les statistiques générales sont, à mon sens, des instruments d'un maniement singulièrement délicat et rappellent toujours à mon esprit le vieil adage : *non numerandæ sed perpendendæ observationes*. Or, il est difficile de peser exactement ce que l'on ne connaît que de seconde et, souvent, de troisième main. Aussi préfère-t-on, avec raison, les statistiques intégrales, composées d'observations recueillies et contrôlées par le même chirurgien, ou par un groupe de collègues dans le même hôpital. Je ne suis pas en mesure de vous en apporter une rigoureusement conforme à cette définition; celle que j'ai l'honneur de vous soumettre s'en rapproche, néanmoins, beaucoup, comme vous allez en juger. Eloigné depuis plusieurs années, par mes fonctions de Directeur, de la pratique chirurgicale proprement dite, mes interventions opératoires directes et exclusivement personnelles sont devenues rares, et je ne pourrais guère en faire la base unique d'un travail digne d'être présenté à la Société de Chirurgie. En revanche, je suis appelé presque journellement à formuler un avis sur les cas graves de chirurgie qui se présentent dans une circonscription militaire étendue ; suivant les circonstances, je vois moi-même les malades et blessés, ou bien, pour les postes éloignés, je délègue un collaborateur autorisé comme chirurgien consultant et ministrant. Maintes fois, enfin, j'assiste et je participe à l'opération, si je ne la

pratique pas moi-même. Dans l'un ou l'autre cas, je suis en mesure de me former une opinion personnelle et dûment motivée sur les indications et l'opportunité d'une intervention. Je connais, en outre, personnellement, et j'ai vu à l'œuvre, dans leur hôpital, les médecins qui ont recueilli les observations; d'après leur expérience, leur tact, leurs tendances et leur caractère, je suis à même d'apprécier, au vu de leurs rapports, toutes les conditions de chaque cas, de juger si les indications ont été judicieusement posées, si une intervention a été pratiquée au moment opportun et dans les meilleures conditions de succès.

Or, en étudiant dans ces conditions l'appendicite telle qu'elle se présente et évolue dans l'armée, je me suis convaincu qu'en cette matière, nos collègues pèchent bien rarement par témérité, mais qu'ils sont assez volontiers timides ou trop temporisateurs. N'oublions pas qu'il s'agit d'une maladie qui, malgré sa fréquence, n'est bien connue et habituellement diagnostiquée que depuis quelques années et dont même nos jeunes confrères n'ont pu faire qu'une étude assez sommaire à l'époque de leur scolarité.

J'estime donc que sur ce terrain encore neuf, quoique bien fouillé dans ces dernières années, il est plus opportun de les encourager que de les retenir et qu'il n'est pas inutile de leur faire voir par des arguments de fait les beaux résultats de l'intervention quand elle est franchement indiquée et pratiquée au bon moment. Sans doute M. Dieulafoy a singulièrement exagéré une opinion dont le principe est théoriquement juste, mais qu'il a poussée à l'extrême, précisement parce qu'il la considère à un point de vue trop théorique — plutôt en médecin qu'en chirurgien. Aussi je me rallie volontiers à la première conclusion de M. Chauvel : « Certaines appendicites légères, non suppurées et même suppurées, peuvent être conduites à guérison par le repos, le régime et un traitement médical ». Ces appendicites sont même très fréquentes dans l'armée, beaucoup plus que je ne me l'imaginais avant d'établir à cet égard une enquête approfondie (1). Je ne crains pas d'ajouter que la très grande majorité des chirurgiens se conforment dans la pratique à cette règle éclectique et que beau-

---

(1) Elles représentent, je crois, plus de la moitié des faits militaires, sauf aggravation ultérieure dans le cas très habituel de récidive.

coup ne craignent pas de la reconnaître formellement, sauf à la tempérer par cette restriction que si de pareilles appendicites récidivent, une et surtout plusieurs fois, il est prudent et même nécessaire d'y couper court par une extirpation à froid. On trouvera dans les observations qui suivent de très nombreux exemples de cette indication, encore qu'on ne l'ait pas toujours suivie, soit par méconnaissance de la réalité clinique, soit par la résistance des intéressés.

Pour en terminer de suite avec cette question du traitement médical, il ne sera pas inutile sans doute de le préciser, et ici encore je citerai volontiers M. Chauvel : « Le séjour au lit, la diète lactée, l'opium, les antiphlogistiques locaux au début, puis, à la période de déclin, les évacuants (laxatifs et lavements), constituent les éléments principaux de cette thérapeutique. Je ne modifierai ce programme que sur un point très controversé et au sujet duquel on trouvera d'intéressants documents dans nos observations : contre l'opinion générale actuelle, j'étendrais volontiers un peu le rôle des évacuants. En effet, sans entrer même sommairement dans l'examen des théories pathogéniques, personne ne contestera, je crois, que la constipation joue un rôle prédisposant considérable ; on a donc tort, semble-t-il, de rejeter d'une façon systématique les évacuants à la période initiale des poussées appendiculaires; l'ostracisme doit commencer seulement à la période de suppuration, très précoce parfois, il est vrai. Je ne me dissimule pas les abus dangereux, funestes même qu'on en a faits; mais, autant il convient de s'abstenir absolument des purgatifs proprement dits et de condamner sans appel toute médication perturbatrice de nature à provoquer des contractions péristaltiques, en particulier le lavement électrique trop souvent employé par erreur de diagnostic, autant dans les cas subaigus et chroniques il me paraît opportun de débuter par un lavement émollient ou même d'administrer par la bouche un minoratif, manne ou huile de ricin à petite dose. Je n'insiste pas sur ce point qui est plutôt du domaine médical, j'ai hâte d'arriver aux indications opératoires.

Mon but fort restreint — car je n'ai nullement la prétention de discuter dans son ensemble la thérapeutique, si controversée encore, de l'appendicite — est de déduire quelques considérations pratiques applicables surtout à l'armée et basées exclusivement sur l'analyse des 67 observations que j'ai recueillies dans la région. Sur les

171 qu'il a commentées, M. Chauvel compte : 83 malades traités médicalement avec 58 guérisons et 25 décès ou 30 %; 88 soumis à une intervention avec 60 guérisons et 28 décès ou 31,8 %.

L'abstention aurait donc un avantage de 2 %, avantage qui me paraît bien mince, étant donné la fréquence des cas bénins et toutes les morts opératoires étant confondues, aussi bien celles consécutives à une laparotomie *in extremis*, que celles qui ont suivi une intervention opportune et précoce.

M. Chauvel s'empresse, d'ailleurs, d'ajouter que les cas ne sont nullement comparables et constate que l'intervention englobe d'une part les cas les plus graves d'emblée, de l'autre les cas moyens qu'un traitement intempestif ou trop actif a aggravés, ceux surtout, et c'est là que va porter mon argumentation principale, où la temporisation a été prolongée bien au delà des limites rationnelles. Notre collègue sait, en effet, comme moi, que ces cas sont la principale cause des échecs opératoires et « que beaucoup de nos camarades exigent d'avoir la main forcée pour se décider à prendre le bistouri ». Ce sont ces médecins timides que je voudrais précisément convaincre et guider.

La statistique que je vais vous soumettre est plus restreinte que la précédente, mais, par sa limitation même, elle est mieux assise, plus exacte et plus facile à interpréter; mieux assise, car je l'appuie d'un résumé de toutes les observations préalablement contrôlées, plus exacte aussi en ce qu'elle comprend toutes les opérations pratiquées et la majorité des cas observés durant une période fixe de deux ans (1). J'y ai seulement annexé six cas personnels, afférents à la même période et traités ou opérés au Mans par M. le médecin principal Rigal et par moi. En annexant à mon travail toutes les observations succintement rapportées, je mets le lecteur en mesure de juger par lui-même et de vérifier après moi la distinction entre les faits où l'opération a été pratiquée délibérément, sans qu'on eût la main forcée par des accidents menaçants, et ceux où l'intervention s'est produite évidemment trop tard, en pleine péritonite généralisée ou au cours d'une infection septique. C'est à la

---

(1) Je l'ai exactement limitée au 31 décembre 1899, afin de la rendre, à cet égard, intégrale, et je n'ai pas hésité à en exclure quatre interventions heureuses déja pratiquées, avec ma participation, en janvier 1900.

lumière des premiers que nous pourrons sainement apprécier la léthalité opératoire vraie de la laparotomie dans l'appendicite et nous rendre compte de sa supériorité thérapeutique dans tous les cas graves. Au contraire — et ceux qui voudront bien prendre la peine de lire les observations résumées plus loin, ne le contesteront pas, j'en suis sûr — les décès de la deuxième catégorie doivent être portés au bilan du traitement médical, c'est-à-dire à l'expectation prolongée sans discernement. Du reste, dans un nombre notable de ces faits, le retard est imputable à l'intéressé lui-même et à sa famille, qu'on n'a pas su ou pu convaincre, et qui ont obstinément repoussé l'intervention, ou y ont consenti trop tard. Dans quelques autres, la temporisation provient tantôt d'une expérience insuffisante ou d'une confiance exagérée du médecin dans les moyens médicaux. Dans plusieurs, enfin, le délai est dû uniquement à l'éloignement ou à l'absence des ressources chirurgicales. Parfois nos soldats sont atteints en manœuvres, en marches dans la montagne et sont hospitalisés d'urgence dans une infirmerie ou un hôpital cantonal non muni des moyens indispensables d'opération et de pansement, dirigé par un médecin isolé et dépourvu même d'un aide un peu expérimenté. Dans ces cas, il faut envoyer soit une place au chirurgien consultant, soit même évacuer le malade sur un hôpital plus ou moins éloigné, au prix même d'un transport souvent long et difficile, ou même coupé de transbordements multiples.

Sous le bénéfice de ces explications, je puis présenter dans leur vrai jour les chiffres de ma statistique qui, sans cela, paraîtrait à priori bien plus favorable encore à l'abstention que celle de M. Chauvel. En effet, sur 67 appendicites, j'en compte 36 traitées uniquement par les moyens médicaux avec un seul décès (à peine 3 °/₀), et 31 ayant motivé une intervention avec 10 morts ou 32 °/₀. Ce dernier taux est, d'ailleurs, presque exactement celui M. Chauvel (31,8 °/₀), ce qui prouve, soit dit en passant, que mes moyennes sont bien analogues aux siennes ; mais j'ai sur lui l'avantage de posséder tous les éléments utiles à leur interprétation.

On remarquera d'abord que j'ai englobé dans mes relevés tous les cas légers traités médicalement (1) ;

---

(1) Il faut reconnaitre, d'ailleurs, qu'à côté des cas à peu près nets qu'on peut et doit diagnostiquer avec de l'attention et de l'expérience et qui, seuls, peuvent légitimement figurer

nombre de ces malades n'ont pas passé plus de huit jours à l'hôpital. Je n'en ai rejeté qu'une demi-douzaine dont la qualification nosolosique était vraiment par trop incertaine. Ma statistique est donc, à cet égard, intégrale.

Une étude attentive de tous les cas, au nombre de 31, qui ont donné lieu à une intervention, m'a permis, d'autre part, de les classer en trois séries absolument nettes: 1° les extirpations à froid de l'appendicite, 9 cas, 9 guérisons, 0 décès. Il s'agit là d'une intervention particulièrement favorable à soustraire de l'ensemble pour le calcul de la mortalité ; 2° les laparotomies faites tardivement, en pleine péritonite, retardées volontairement ou par force majeure au delà de toute prudence. Elles sont au nombre de 8, toutes suivies de mort et constituent notre catégorie II. En saine clinique, ces 8 décès doivent être ajoutés au bilan de l'expectation qui se trouve ainsi représentée : 36 cas non opérés avec un décès, plus 8 cas opérés *in extremis* avec 8 décès, total, 44 cas et 9 décès, soit une mortalité de 20,45 °/₀. On voudra bien remarquer que je n'ai pas compris dans cette série plusieurs appendicites suraiguës, opérées le lendemain de l'entrée à l'hôpital, dans des conditions très défavorables, mais qui n'étaient imputables ni à un retard dans l'hospitalisation ni à une temporisation voulue (Prière de se reporter notamment aux nos 6, 7, 9, 12, 13 de notre catégorie III).

Ces éliminations opérées il reste 14 observations dans lesquelles le chirurgien a opéré, soit pour les cas suraigus dans les 24 ou 36 heures qui ont suivi l'arrivée, soit pour les cas moyens le jour où l'indication leur a paru formellement posée. Or, sur ces 14 cas qui seuls doivent compter dans une statistique rationnelle pour apprécier la mortalité d'une opération opportunément pratiquée, on n'a eu à regretter que deux décès, soit 14, 28 °/₀, un tiers en moins que par l'abstention (en comprenant dans

---

dans une statistique, il en est de plus légers ou plus vagues encore que ceux dont je viens de parler et dont le diagnostic reste absolument incertain jusqu'à la guérison. Ceux-ci sont, pour ainsi dire, de tous les jours et bon nombre doivent être rangés dans la catégorie des simples indispositions et l'on n'en peut fixer la nature qu'*a posteriori* en cas de récidive. Si loin qu'aille l'intransigeance de M. Dieulafoy, je ne crois pas que lui-même songerait à intervenir dans des cas de ce genre qui se voient, d'ailleurs, rarement dans les hôpitaux civils parce que les malades se soignent à domicile, mais qui sont fréquents dans nos services militaires.

le pourcentage de celle-ci les cas les plus bénins). Et que l'on ne nous accuse pas de forcer les statistiques pour les besoins de la cause; il suffira de remarquer, pour prouver le contraire, que nous venons d'écarter du total de nos observations neuf extirpations à froid, toutes suivies de guérison. Si je les eusse ajoutées aux quatorze précédentes, j'aurais trouvé, sur 23 cas, 2 décès seulement, soit 8, 7 °/°.

Je trouve une seconde confirmation de ma manière de voir dans la statistique particulière et intégrale de l'hôpital Desgenettes durant la période envisagée. Elle comporte quatorze observations ; j'en soustrais sept extirpations à froid, toutes suivies de guérison ; il reste sept laparotomies à la période aiguë avec un seul décès.

Ces chiffres montrent l'influence d'un bon outillage et d'une hospitalisation précoce ; ils font surtout honneur à la sagacité et à l'habileté opératoire de nos jeunes camarades les répétiteurs, car aucun des cas de Desgenettes n'a donné lieu à une intervention tardive et le seul décès relevé se rapporte à un cas suraigu opéré quelques heures après l'entrée, mais qu'on avait gardé malheureusement 24 heures à l'infirmerie et intempestivement traité par un purgatif. Le chiffre des cas traités à Desgenettes uniquement par les moyens médicaux s'élève à 14 ; donc, pas plus que nous, les médecins de l'hôpital d'instruction ne sont interventionnistes à outrance ; en revanche, ils sont convaincus comme nous de la supériorité de la laparotomie dans les cas graves et de la nécessité de l'extirpation à froid en cas de récidives multiples.

Telles sont bien les conclusions qui ressortent de nos 67 observations, une analyse rapide va le faire voir. Nous les avons groupées en quatre catégories. Dans chacune des catégories nous avons rangé les cas dans l'ordre même où les observations ont été dépouillées, suivant la date de réception. On n'y trouvera donc aucune progression voulue, les faits s'y succèderont au hasard comme dans la pratique et la comparaison entre eux n'en sera que plus fructueuse et démonstrative. Un tableau récapitulatif annexé à mon travail permettra, en outre, de les embrasser toutes d'un coup d'œil.

Tableau récapitulatif des 67 observations

Première catégorie

(Traitement purement médical.)

1. — (H. Grenoble). Appendicite subaiguë, assez grave ; entrée tardive, prompte efficacité du traitement médical. Guérison.

2. — (H. Grenoble). Appendicite grave à rechutes subintrantes ; temporisation exagérée. Guérison par traitement médical.

3. — (H. Grenoble). Appendicite subaiguë à rechutes subintrantes ; temporisation exagérée. Guérison par traitement médical.

4. — (H. Grenoble). Appendicite aiguë bénigne, légère rechute, sans indication opératoire nette. Guérison par traitement médical.

5. — (H. Grenoble). Appendicite subaiguë progressive ; guérison par les moyens médicaux (notamment évacuants et antisepsie intestinale).

6. — (H. Le Mans). Appendicite moyenne. Opération refusée le troisième jour, amélioration brusque le quatrième. Guérison par traitement médical.

7. — (H. Le Mans). Cas analogue, plus bénin ; guérison de deux crises à un an d'intervalle, par traitement médical.

8. — (H. Briançon). Appendicite bénigne. Traitement médical. Guérison.

9. — (H. Briançon). Appendicite subaiguë de gravité moyenne. Guérison par traitement médical.

10. — (H. Briançon). Appendicite bénigne à poussées subintrantes. Guérison par traitement médical.

11. — (H. Vienne). Appendicite bénigne, deux atteintes, récidive deux mois après; *refus* d'extirpation à froid. Guérison.

12. — (H. Valence). Appendicite grave, observée quelques heures après le début ; on prépare laparotomie, mais en douze heures, amélioration considérable. Guérison.

13. — (H. Valence). Appendicite bénigne. Guérison par moyens médicaux, mais persistance de douleurs et troubles digestifs ; *à opérer* à froid. Guérison.

14. — (H. Valence). Appendicite bénigne, récidivée *plus de 30 fois.* Guérie par moyens médicaux ; à opérer à froid.

15. — (H. Desgenettes). Appendicite franche, mais de faible intensité. Guérie par moyens médicaux. Refus du malade d'être opéré à froid.

16. — (H. Desgenettes). Appendicite très bénigne. Guérison par le traitement médical.

17. — (H. Desgenettes). Appendicite très bénigne. Guérison par le traitement médical.

18. — (H. Desgenettes). Appendicite moyenne. Guérison par traitement médical. *Le malade refuse d'être opéré à froid.*

19. — (H. Desgenettes). Appendicite moyenne. Guérison par traitement médical. *Le malade refuse d'être opéré à froid.*

20. — (H. Desgenettes). Appendicite moyenne, tenace, refus d'intervention. Guérison par moyens médicaux.

21 à 28. — (H. Desgenettes). Appendicites bénignes, mais confirmées. Guérison prompte par les moyens médicaux.

29. — (H. Chambéry). Appendicite récidivée de faible intensité. Guérison prompte par les moyens médicaux.

30. — (H. Chambéry). Première atteinte d'appendicite subaiguë. Guérison prompte par les moyens médicaux.

31. — (H. Villemanzy). Quatrième récidive d'appendicite guérie médicalement et suivie de deux autres. Nécessité évidente d'une intervention à froid.

32. — (H. Villemanzy). Deuxième récidive d'appendicite guérie médicalement et suivie de deux autres Nécessité d'une intervention à froid.

33. — (H. Villemanzy). Appendicite légère. Guérison par le traitement médical.

34. — (H. Villemanzy). Appendicite légère. Guérison par le traitement médical.

35. — (H. Villemanzy). Appendicite légère. Guérison par le traitement médical.

Nota. — Sur ces 35 cas, j'en ai relevé 8 où l'opération à froid est formellement indiquée ; 4 fois elle a été refusée par le malade.

36. — (H. Villemanzy). Appendicite récidivée grave traitée médicalement, la famille s'opposant à toute intervention. Mort.

N.-B. — L'observation 36 forme transition avec les suivantes. Sauf ce cas, dans tous ceux où l'expectation a été prolongée d'une façon abusive on a fini par opérer.

DEUXIÈME CATÉGORIE

(Opérations pratiquées trop tardivement.)

1. — (H. Grenoble). Entrée tardive à l'hôpital en pleine péritonite ; en outre, le malade refuse l'opération pendant 48 heures. Laparotomie le 7e jour. Mort 12 heures après.

2. — (H. Le Mans). Entrée tardive à l'hôpital en pleine péritonite ; en outre, le malade refuse l'opération pendant 48 heures. Laparotomie le 7e jour. Mort 12 heures après.

3. — (H. Le Mans). Sous-officier. Opération retardée par le refus de l'intéressé. Laparotomie le 5e jour. Amélioration. Rechute. Mort le 3e jour.

4. — (H. Briançon). Appendicite méconnue pendant cinq jours. Envoyé à l'hôpital presque *in extremis*, laparotomie le 7e jour. Mort après 18 heures.

5. — (H. Briançon). Appendicite méconnue, opérée en pleine péritonite septique. Laparotomie le 8e jour. Mort 5 jours après.

6. — (H. Montélimar). Appendicite aiguë à symptômes bien caractéristiques. Temporisation extraordinairement prolongée. Laparotomie le 12e jour. Mort 40 heures après.

7. — (H. Chambéry). Appendicite grave. Temporisation non justifiée pendant 19 jours. Deux laparotomies en pleine péritonite à six jours d'intervalle. Mort 24 heures après la deuxième intervention.

8. — (H. Villemanzy). Appendicite aiguë, hospitalisation tardive le 9e jour en pleine péritonite suppurée généralisée. Laparotomie le 9e jour. Mort 24 heures après.

TROISIÈME CATÉGORIE

(Opérations pratiquées au moment opportun ou du moins dès l'arrivé du malade.)

1. — (H. Le Mans). Appendicite grave à marche rapide. Opération précoce. Guérison. Laparotomie le 2e jour.

2. — (H. Briançon). Appendicite grave à marche rapide. Opération précoce. Guérison. Laparotomie le 2e jour.

3. (H. Valence). Symptômes nets d'appendicite aiguë datant de plusieurs jours ; lésions peu marquées. Laparotomie vers le 5e jour. Guérison.

4. — (H. Valence). Deux crises d'appendicite en six semaines, après deux autres l'année précédente. Laparatomie le 6e jour. Evacuation d'un abcès enkysté. Guérison.

5. — (H. Desgenettes). Appendicite chronique à rechutes, au cours d'une poussée aiguë (9e jour). Laparotomie latérale. Cuérison.

6. — (H. Desgenettes). Première atteinte d'appendicite très aiguë et très grave d'emblée. Laparotomie le lendemain de l'entrée (3e jour). Vaste abcès compliqué de péritonite. Guérison.

7. — (H. Desgenettes). — Appendicite grave au 8e jour, compliquée de péritonite. Laparotomie. Guérison avec éventration et bride épiploïque.

8. — (H. Desgenettes). Appendicite grave à marche assez lente. Incision au 18e jour. L'appendice n'est pas aperçu. Guérison.

9. — (H. Desgenettes). Appendicite suraiguë après deux ou trois jours de début. Laparotomie en pleine péritonite septique le 4e ou 5e jour. Mort.

10. — (H. Desgenettes). Appendicite plusieurs fois récidivée; crise subaiguë prolongée et à rechutes. Laparotomie le 19e jour. Abcès secondaire suivi de fistules. Fistule cutanée superficielle récidivée en janvier 1900, après guérison spontanée en six semaines. Nouvelle occlusion spontanée de la fistulette. Guérison avec fistule non persistante.

11. — (H. Desgenettes). Deux atteintes d'appendicite en six semaines. Poussée subaiguë, mais tenace. Laparotomie le 22e jour. Guérison.

12. — (H. Chambéry). Appendicite compliquée d'emblée de péritonite. Diagnostic douteux Laparotomie le 13e jour. Guérison avec fistulette passagère.

13. — (H. Villemanzy). Appendicite aiguë. Intervention un peu tardive, le 5e jour. Mort huit jours après (prolongement prérectal).

14. — (H. Villemanzy). Appendicite aiguë. Laparotomie le 5e ou 6e jour. Guérison.

Quatrième catégorie.

(Extirpation à froid.)

1. — (H. Le Mans). Appendicite de moyenne gravité; plusieurs fois récidivée. Extirpation à froid après six semaines. Guérison.

2. — (H. Desgenettes). Appendicite chronique lente, à poussées subaiguës. Extirpation à froid après trois semaines de repos. Guérison.

3.—(H. Desgenettes). Appendicite récidivée après trois mois; plus grave que la première fois. Extirpation à froid après quinze jours de repos. Guérison.

4. — (H. Desgenettes). Appendicite récidivée après six semaines. Extirpation à froid après un mois de repos. Guérison.

5.—(H. Desgenettes). Quatrième récidive d'appendicite. Extirpation à froid après un mois de repos. Guérison.

6. — (H. Desgenettes). Appendicite plusieurs fois récidivée. Extirpation à froid après cinq semaines de repos. Guérison.

7. — (H. Desgenettes). Troisième atteinte d'appendicite en trois mois. Se manifeste par poussées subintrantes. Extirpation à froid après un mois de repos. Guérison.

8.—(H. Desgenettes). Appendicite deux fois récidivée à un an d'intervalle. Gêne et douleurs indéfiniment persistantes. Extirpation à froid après *18 mois*.

9. — (H. Chambéry). Appendicite à rechutes; trois poussées en trois mois. Extirpation à froid après sept semaines. Guérison.

CONCLUSIONS

N'ayant pas, comme je l'ai dit, la prétention de discuter, après tant d'autres plus autorisés, la théorie générale du traitement de l'appendicite, je me borne, en terminant, à vous soumettre quelques brèves considérations afférentes à certains points spéciaux et qui me paraissent ressortir des 67 observations que j'ai résumées devant vous. Aucune de celles-ci, et c'est ce qui peut donner quelque valeur à mes conclusions, n'a été choisie pour soutenir une idée préconçue, car elles constituent une série complète de faits que le hasard seul a réunis. Je me suis borné à enregistrer les enseignements qui en ressortent et qui ont fixé ma propre opinion sur les principes suivants :

1° En dépit du théorème trop absolu de Dieulafoy, que je regrette de voir confirmé par la haute autorité du professeur Terrier, dans un tout récent article de la

Revue de Chirurgie (1), mais conformément à l'opinion de beaucoup de chirurgiens français et étrangers, à commencer par Sonnenburg et Roux, il est un assez grand nombre d'appendicites bénignes, quelquefois même douteuses pendant plusieurs jours et qui sont justiciables d'un traitement médical au moins à la première atteinte. C'est affaire de tact et d'expérience de les distinguer des cas graves ; aussi ne peut-on que conseiller aux médecins, pour peu qu'ils aient d'hésitation, à provoquer l'avis d'un chirurgien. Il n'était pas inutile, je crois, de rappeler ce principe, en réalité appliqué par presque tous les chirurgiens sages et même ceux qu'on soupçonne ne pas l'être assez, car on en fait trop souvent abstraction dans les livres ou les discussions scientifiques.

2° En présence d'une appendicite diagnostiquée ou seulement probable et s'accompagnant de symptômes sérieux sans que ceux-ci soient nullement menaçants, *la question de l'intervention* doit être immédiatement posée et examinée avec soin. Je signale, à cet égard, la nécessité du toucher rectal dans tous les cas où l'on soupçonne une appendicite ; outre qu'il permettra fréquemment de confirmer d'emblée le diagnostic, il révélera l'existence des prolongements de la tumeur vers le petit bassin, prolongements qui constituent une médication formelle d'intervention, car ils assombrissent singulièrement le pronostic.

3° Enfin et surtout, car c'est à mes yeux le nœud de la question, le point que je me suis efforcé de faire ressortir dans les observations, lorsqu'après une discussion approfondie des symptômes et des indications, il semble probable que la laparotomie s'imposera à un moment donné, *on doit opérer immédiatement*, sans jamais remettre au lendemain. Tout délai coûte au malade une forte proportion de ses chances de succès. Toute opération reculée au delà du 2e ou 3e jour dans les cas très aigus, du 6e dans les cas moyens, est presque condamnée d'avance à l'insuccès.

---

(1) *Revue de Chirurgie*, n° de janvier 1900.
Remarquons, toutefois, que si M. Terrier proclame « qu'il n'y a pas de traitement médical de l'appendicite », il ajoute à la page suivante ce premier et capital correctif « en l'absence d'un diagnostic, il ne saurait être question d'intervention immédiate ». Il rejette donc — et c'est beaucoup — la laparotomie exploratrice.

4° L'extirpation de l'appendice à froid est une excellente opération ; elle est moins aléatoire, bien que souvent aussi délicate que l'intervention au cours des phénom nes aigus. Elle ne saurait, cependant, dans beaucoup de cas, être substituée à celle-ci, puisque, nous l'avons établi, la laparotomie précoce est, dans les cas graves, de beaucoup la plus sûre méthode. La résection à froid doit être surtout considérée comme le complément et j'oserai même dire le correctif du traitement médical. Elle est formellement indiquée en cas de récidives multiples, dépassant, par exemple, deux ou trois, et surtout quand elles sont rapprochées à de courts intervalles, 6 semaines à 3 mois, comme il est arrivé à plusieurs des malades dont j'ai résumé l'histoire.

Etude comparative de la

STRUCTURE DU PÉRIOSTE HUMAIN

Détaché par les différents procédés de résection dites sous-périostées

Par M. L. MARTEL, chirurgien de l'Hôtel-Dieu de St-Etienne

Travail du Laboratoire de la Clinique chirurgicale
de M. le professeur OLLIER.

Périoste détaché au bistouri. — Périoste détaché à l'instrument mousse. — Périoste détaché à la rugine coupante d'Ollier. — Supériorité du lambeau périostique obtenu par cette dernière méthode; sa constitution histologique; sa valeur ostéogénique établie par la conservation et l'intégrité des éléments ostéogènes.

La valeur ostéogénique du périoste, son rôle dans la reproduction des parties osseuses détruites spontanément (ostéite, nécrose ..) ou enlevées par une intervention chirurgicale (résection...) est un fait établi et par l'expérimentation (Flourens-Ollier) et par l'observation clinique (Ollier) ; actuellement la régénération osseuse par le périoste n'est donc plus discutable.

D'où vient-il donc que toute résection osseuse, faite soit disant suivant *la méthode sous-périostée*, ne donne pas toujours des résultats semblables et que la reproduction osseuse soit, là, exagérée, exubérante ou, tout au moins, suffisante, et ailleurs, au contraire, nulle, presque insignifiante ou, tout au moins, insuffisante? Les condi-

tions (1) qui peuvent influer sur la vitalité du périoste et sur sa valeur ostéogénique sont nombreuses et variées et ont été déterminées par les expériences fondamentales de M. Ollier.

Laissant de côté toutes les conditions d'ordre général pouvant influer sur la plus ou moins grande vitalité du lambeau et qui sont, toutes choses égales d'ailleurs, à peu près les mêmes partout, il est indiqué de chercher, dans l'étude des conditions d'ordre local, la raison des différences des résultats obtenus par des chirurgiens paraissant employer une même méthode. Comment peut-il se faire, en effet, que, dans des cas presque superposables par la similitude des conditions opératoires, les résultats soient, cependant, assez différents et même opposés pour paraître légitimer, à la suite des mécomptes subis, l'opinion de quelques chirurgiens niant la valeur ostéogénique du périoste et mettant en suspicion la méthode des résections sous-périostées? Faudrait-il admettre que le périoste change de propriétés en des mains différentes : *périoste ostéogénique* en deçà, *périoste anostéogénique* au delà?

Le *Traité des Résections* (T. I, p. 329) donne les coupes histologiques de périostes détachés, l'un avec la rugine coupante, l'autre avec un instrument mousse; dans le *Traité de la Régénération des os*, cette distinction est déjà très nettement faite ; les travaux des élèves de M. Ollier, ceux du docteur Mondan, tout spécialement, ont insisté sur cette distinction et sur les résultats obtenus.

Il semblerait donc que tout a été dit sur ce sujet, et que pas n'était besoin de reprendre cette étude anatomique ; la valeur de la couche ostéogénique et des parcelles osseuses conservées dans le périoste détaché à la rugine manquant, au contraire, dans le périoste détaché à l'instrument tranchant, pouvait donc paraître un fait facilement démontrable et, partant nettement établi.

Ces recherches histologiques, déjà faites par M. Ollier, il y a quarante ans, à une époque où l'histologie donnait peut-être des résultats moins probants, pouvaient paraître, jusqu'à un certain point, insuffisantes à l'esprit critique, désireux de baser sur des fondements inébranlables la méthode de la résection sous-périostée ; les

---

(1) Ollier.— *Traité des Résections*, t. I, p. 326 et suivantes. — *Traité expérimental et clinique de la régénération des os.*

méthodes histologiques d'investigation plus perfectionnées, et surtout les méthodes d'inclusion permettant seulement de conserver aussi intacts les éléments cellulaires d'un organe, mais aussi et surtout de pouvoir établir la disposition exacte de l'architecture générale et respective des différentes parties de cet organe, appliquées à l'étude histologique du périoste, sont d'un grand secours pour contrôler l'exactitude des faits histologiques déjà constatés et consignés, et pour compléter l'étude d'ensemble de la membrane périostique.

Du reste, on pouvait le prévoir, les faits histologiques constatés restent exacts, et le périoste détaché à la rugine coupante contient seul les éléments ostéogéniques; mais cette nouvelle série d'études de fragments périostiques a permis, en outre, comme on le verra, d'établir les conditions dans lesquelles la vitalité de ces éléments est le mieux conservée ; c'est évidemment lorsque la structure générale de la membrane est le mieux respectée, lorsque la dislocation est le moins accentuée et lorsque les ruptures vasculaires sont le moins nombreuses et le moins étendues : le traumatisme lié inévitablement au décollement du périoste, à en juger par les désordres, est moins accentué avec la rugine coupante qu'avec aucun autre instrument.

L'examen histologique a porté sur des fragments de périoste recueillis, dans des conditions à peu près identiques, sur la face antéro-interne du tibia, au voisinage de l'épiphyse supérieure, chez des sujets d'âges différents (2 mois, 5 ans, 8 ans, 55 ans).

Le périoste a été détaché :

a) Avec un bistouri rasant de près la surface osseuse;

b) Avec un instrument mousse (manche de scalpel ou élévatoire d'amphithéâtre).

c) Avec la rugine coupante ou détache-tendon d'Ollier.

Le bistouri est un instrument mauvais pour détacher le périoste. Manié à la façon ordinaire, il détache lentement et mal par entailles successives du lambeau ; son emploi nécessite beaucoup de soins pour suivre exactement une surface osseuse, même peu accidentée; utilisé à la façon d'une rugine coupante, il s'émousse vite. Du reste, peu de chirurgiens auraient la patience de vouloir mener ainsi à bien un détachement vrai du périoste, c'est-à-dire y compris sa couche profonde ; aussi feronsnous presque abstraction ici des coupes du périoste obtenues de cette façon. Nos coupes de cette variété de périoste nous ont montré nettement que le bistouri,

d'une façon générale, ne détache guère que la couche externe du périoste et seulement par endroits limités de très faibles portions de la couche profonde.

Il s'agira ici plutôt d'une comparaison entre les résultats obtenus par les deux façons de détacher la gaine périostique, telles que les pratiquent les chirurgiens, soit avec un instrument mousse ou peu aiguisé, soit, au contraire, avec un instrument coupant, tel que la rugine coupante.

L'instrument mousse, tel qu'une rugine d'amphithéâtre, un élévatoire, un racloir, le manche même d'un scalpel, détache en apparence fort bien le périoste chez les sujets jeunes, et paraît répondre au but rêvé ; le feuillet ainsi obtenu est joli et flatteur, il est assez épais et laisse presque à nu la surface osseuse ; macroscopiquement la gaine périostique est bien conservée ; la face du périoste détaché de l'os est d'aspect assez lisse et même nacré.

La rugine coupante d'Ollier donne un périoste encore plus épais ; la face profonde du périoste ainsi obtenu est hérissée de petites aspérités qui, au toucher, donnent une sensation rude et piquante, de minces lamelles osseuses y sont restées adhérentes. Si l'os est tendre et friable, tel au voisinage des épiphyses, dans les os jeunes et surtout chez les jeunes rachitiques, il faut même ne pas trop appuyer, car la rugine pénétrerait dans l'os et enlèverait, adhérente au périoste, une lame continue ostéo-cartilagineuse ; pour rester dans l'esprit de la méthode, il faut détacher le périoste en suivant l'os très près, mais sans en entamer trop fortement la surface. Du reste il nous suffit de citer le *Traité des Résections* (T. I, p. 183) : « Pour être sûr de conserver la couche ostéogène, il n'y a qu'un moyen, c'est d'appuyer le plus possible sur l'os avec l'instrument tranchant, de manière à mordre dans le tissu osseux et à enlever de petits copeaux ou des lamelles osseuses en même temps que le périoste ».

Les fragments de périoste ainsi détachés ont été fixés par l'alcool et montés dans la paraffine ; l'inclusion à la paraffine ou tout autre inclusion est absolument nécessaire pour juger par comparaison de l'intégrité de l'architecture générale des couches du périoste. La décalcification a été faite soit rapidement dans le liquide chlorhydrique de von Ebner, soit lentement dans un mélange acéto-picrique.

I. — Périoste d'un enfant de deux mois mort d'athrepsie

a). Périoste détaché avec un instrument mousse.

La couche externe fibro-aponévrotique est épaisse, mais disloquée en strats séparés par des espaces vides, résultant manifestement du tiraillement et du froissement des couches du tissu ; les fibres élastiques sont rupturées ; la zone profonde de cette couche est riche en gros vaisseaux et autour de ces lumières vasculaires existent des amas de cellules conjonctives embryonnaires et de leucocytes à gros noyaux fortement teintés par les réactifs nucléaires.

La zone de séparation du périoste et de la surface osseuse est très irrégulière et comme déchirée ; ce sont des faisceaux fibreux rupturés avec des cellules conjonctives éparses sur les travées. Aucune parcelle de tissu osseux n'est restée adhérente. Par endroits, quelques grosses cellules rondes ou aplaties, disposées les unes à côté des autres, ordinairement sur une seule rangée et à la surface des strats brisés, rappellent l'aspect de la couche ostéogène, quoique en plus d'un point cette apparence semble bien plutôt n'être due qu'à la rupture des strats du feuillet profond du périoste qui se serait produite au niveau de ces espaces vasculaires où ont été décrits des amas de leucocytes.

En résumé, à la limite du périoste détaché, on constate des prolongements fibreux paraissant être des fibres de Sharpey rupturées et, çà et là, quelques débris de la couche cellulaire pouvant être considérés comme des débris de la couche ostéogène ; la couche profonde ou interne du périoste a donc été déchirée et disloquée ; il n'en subsiste que des débris.

b.) Périoste détaché avec la rugine coupante d'Ollier.

La couche externe du périoste, doublée de sa zone vasculaire, forme un strat bien distinct de la couche interne; elle présente bien aussi des éraillures et des lumières inter-fasciculaires dues au tiraillement, mais la dislocation est moindre que celle constatée dans les coupes du périoste détaché avec l'instrument mousse.

La couche profonde, très épaisse, est, par contre, parfaitement intacte, sans dislocation : les strats fibreux sont

restés accolés les uns aux autres et intimement unis ; la limite profonde de la coupe est formée par une ligne un peu sinueuse, mais cependant assez droite dans son ensemble, présentant par places, et cela au moins sur le tiers de son étendue, des fragments osseux lamellaires enchassés dans le périoste et intimement unis à cette membrane. Ces lamelles osseuses sont constituées par des éclats osseux contenant jusqu'à deux ou trois rangées de cellules osseuses qui semblent en parfait état d'intégrité et, même à la surface de l'os, on voit des ostéoplastes dont la cavité ouverte contient encore la cellule. Entre ces lamelles osseuses et la zone fibreuse du périoste, existent de véritables espaces médullaires, où se voient des cellules types de la moelle osseuse ; les ostéoblastes y sont volumineux et quelques-uns sont englobés partiellement par le travail d'ossification périostique. En ces points, la couche ostéogène est conservée dans toute son intégrité et se montre sous l'aspect de traînées de cellules, disposées en une ou plusieurs rangées, le long des strats fibreux. Dans d'autres points, la ligne de détachement du périoste est formée de cryptes ou logettes plus profondes, contenant quelques lamelles osseuses; et, enfin, ailleurs, probablement là où la rugine a mordu moins profond, la ligne de séparation est nette ou frangée de faisceaux fibreux rupturés à la façon du périoste détaché par l'instrument mousse.

Les vaisseaux capillaires ou de plus gros calibre ne sont le siège d'aucune déchirure.

En résumé, les couches du périoste présentent une dislocation beaucoup moins accentuée; les ruptures inter-fasciculaires et les déchirures vasculaires sont bien moins nombreuses, surtout dans la couche profonde; des lamelles osseuses intactes et adhérentes restent fixées à l'os avec tous leurs moyens de vitalité; la couche ostéogène est presque continue ou, du moins, est amplement représentée.

II. — Périoste d'une fillette de 5 ans, légèrement rachitique, morte de rougeole.

a.) Périoste détaché avec un instrument mousse.

La dislocation de la couche externe est assez marquée.

La couche ostéogène n'est représentée que par une couche de cellules embryonnaires, disposées çà et là le long des faisceaux limites, en couche composée d'une

seule rangée ou, au plus, de deux rangées de cellules ; à la limite, de nombreuses fibres de Sharpey rupturées.

b.) Périoste détaché avec la rugine coupante d'Ollier.

Le périoste est moins épais que celui de l'enfant de deux mois. La dislocation est presque nulle et les couches, tout en étant très distinctes, sont parfaitement unies entre elles.

Dans la couche profonde, on ne voit aucune traînée cellulaire le long des vaisseaux sanguins. Cette couche était peut-être plus adhérente à l'os, car les parcelles osseuses revêtent au moins les deux tiers de la ligne de séparation. Ces lamelles osseuses font corps intime avec le périoste et des espaces médullaires volumineux existent entre plusieurs d'entre elles et le périoste; çà et là des cryptes assez profondes avec enclavement de lamelles osseuses. Les espaces médullaires contiennent les éléments ordinaires de la moelle osseuse, y compris des myéloplaxes volumineux.

Cependant, par endroits, la couche ostéogène manque totalement et les faisceaux fibreux rupturés sont à nu.

III. — Périoste d'un enfant de 8 ans

L'examen des coupes est absolument superposable au précédent et ne se distingue que par l'absence complète de myéloplaxes dans les espaces médullaires.

IV. — Périoste d'un homme de 55 ans amputé de la cuisse pour un épithélioma du pied

a.) Périoste détaché avec un instrument mousse.

Le périoste est épais. La couche externe est le siège d'une dislocation assez marquée des faisceaux et la ligne de séparation du périoste avec l'os ne présente que des faisceaux conjonctifs rupturés, sans aucune cellule rappelant la couche ostéogène.

b.) Périoste détaché à la rugine coupante d'Ollier.

La dislocation de la couche externe est moins marquée. La couche profonde est tapissée de lamelles osseuses qui sont adhérentes et très unies au périoste. On ne voit aucun élément ressemblant aux éléments consti-

tutifs de la couche ostéogène ; les espaces médullaires compris entre les lamelles osseuses et le périoste ne se retrouvent plus comme dans le périoste des très jeunes sujets. N'étaient donc les lamelles osseuses adhérentes au périoste, il serait assez difficile de faire le diagnostic entre les deux variétés de périoste.

En résumé, il semble démontré que :

1° Le périoste détaché à l'instrument mousse est plus disloqué, plus tiraillé que le périoste détaché à la rugine coupante et même au bistouri.

2° Le périoste détaché à l'instrument mousse est un périoste presque réduit à la couche externe fibro-élastique et presque dépouillé de tout élément ostéogène, excepté chez les très jeunes sujets où les espaces médullaires sous-périostés sont plus grands et plus nombreux et peuvent prêter ainsi un plan de clivage plus facile, laissant adhérent, au périoste, détaché brutalement par l'instrument mousse, quelques éléments médullaires et quelques cellules de la couche ostéogène.

3° Le périoste détaché au bistouri est moins altéré dans sa structure que le précédent, et peut même présenter des éléments ostéogènes nombreux et intacts lorsque le contour osseux a été minutieusement suivi dans le décollement du périoste.

4° Le périoste détaché à la rugine coupante d'Ollier est un périoste altéré au minimum dans sa structure générale ; la vascularisation de la couche externe est respectée. La couche interne est doublée de ses deux éléments ostéogéniques : *couche ostéogène*, démontrable seulement chez les très jeunes sujets, et *lamelles osseuses* vivantes et unies intimement à la couche profonde du périoste, condition nécessaire pour assurer leur vitalité. Ces éléments de régénération osseuse se rencontrent dans tout périoste détaché à la rugine coupante, comme le veut la méthode des *résections osseuses sous-périostées*.

« Les lamelles osseuses, quelque ténues qu'elles soient, ont le grand avantage de protéger la couche ostéogène dont la vitalité pourrait être compromise par l'inflammation consécutive de la plaie. Ou elles se greffent, ou elles se nécrosent ; dans ce dernier cas, elles ne se séparent qu'après avoir donné le temps aux éléments de la couche ostéogène de proliférer » (*Traité des Résections*, loc. cit.).

La valeur ostéogénique de ces éléments dans la régé-

nération des os, est prouvée ; le rôle des divers éléments du périoste dans l'ossification est établi par les expériences de M. Ollier, relatées dans le *Traité expérimental et clinique de la régénération des os* (T. I. chap. I), et par les observations cliniques, dont quelques-unes, *les résections sous-périostées interrompues*, ont la rigueur de faits expérimentaux.

Sur un nouveau Procédé

POUR

ABORDER la FACE CONVEXE DU FOIE

DÉCOLLEMENT ET RELÈVEMENT DU CUL DE SAC PLEURO DIAPHRAGMATIQUE DROIT

(Voie parapleurale transdiaphragmatique)

Par M. Siraud
Professeur agrégé à la Faculté de Médecine

J'ai expérimenté, sur le cadavre, un nouveau procédé opératoire permettant d'aborder la face convexe du foie, sans traverser la plèvre : il a été décrit, en 1897, dans la thèse de mon élève, le Dr Tartary (1).

Notions anatomiques, manuel opératoire. — Quelques points de repère anatomiques sont indispensables pour l'exécution du procédé : c'est ainsi que le trajet de la plèvre costo-sterno-médiastinale droite et ses rapports avec l'extrémité antérieure osseuse ou cartilagineuse des dernières côtes doivent être exactement connus.

La ligne d'union des plèvres costale et médiastine, partie de l'articulation sterno-claviculaire droite se dirige, en bas et en dedans, vers le bord gauche du sternum, puis descend verticalement jusqu'à un ou deux centimètres de la base de l'appendice xyphoïde, sur le côté droit de cette base.

Elle forme là un petit triangle au niveau duquel la plèvre et le péritoine sont directement accolés entre les faisceaux costaux et sternaux du diaphragme, sans interposition d'aucun organe. La plèvre se dirige alors

---

(1) H. Tartary. — Le décollement de la plèvre et le refoulement du diaphragme dans les interventions trans-thoraciques sur la face convexe du foie. Thèse n° 33, 1897-1898, Lyon.

en bas et en dehors, croise obliquement la septième articulation chondro-sternale, et passe, derrière la huitième côte, exactement à l'union de cet arc osseux avec son cartilage. C'est là un rapport important à retenir, car il servira de repère quand on voudra aller à la recherche du cul-de-sac pleural. Continuant sa route, la plèvre se dirige en dehors et très légèrement en bas, presque horizontalement et croise la face postérieure des neuvième et dixième cartilages costaux. Elle atteint enfin la onzième côte dont elle croise la partie osseuse, et au niveau de laquelle se trouve le point le plus déclive du sinus costo-diaphragmatique, environ à 11 centimètres de la ligne médiane. Elle chemine ensuite obliquement le long de la face interne de la douzième côte, quitte son bord inférieur et va se terminer sur le rachis au niveau du bord supérieur de la première vertèbre lombaire.

Il résulte de cette rapide description qu'une portion importante des derniers cartilages costaux (partie constituée par le huitième cartilage dans sa totalité, le neuvième et le dixième sur presque toute leur étendue) n'est pas tapissée par la plèvre à sa face postérieure et forme une région d'aspect triangulaire, dont la base est constituée par une ligne allant de la septième articulation chrondro-sternale jusqu'à un point de la onzième côte placé environ à 11 centimètres de la ligne médiane, en suivant le rebord inférieur du thorax dont le sommet répond à ce même point de la onzième côte et dont le second côté est représenté par une ligne partant du sommet pour aboutir à l'angle supérieur droit de l'appendice xyphoïde. C'est ce triangle chondro-costal que Lannelongue et Canniot résèquent pour arriver sur la face convexe du foie (1).

C'est au niveau de la réflexion de la plèvre sur ce triangle qu'il est possible de décoller la plèvre pariétale et de relever le diaphragme et le cul-de-sac pleural jusqu'au cinquième espace intercostal, sans ouvrir la cavité pleurale.

Si on pratique, suivant la direction du plan horizontal passant par le milieu de l'appendice xyphoïde, une incision d'environ 15 centimètres dont le milieu réponde à une verticale du mamelon, on met à découvert la

(1) Canniot. — Th. Paris, 1891 : De la résection du bord inférieur du thorax pour aborder la face convexe du foie.

septième côte dont la direction croise en X celle de l'incision pratiquée. On peut alors, après une rugination du périoste particulièrement soignée à la face postérieure, réséquer de cette côte un fragment d'environ 7 centimètres à partir de l'articulation chondro-costale en dedans. Cette résection met à découvert le cul-de-sac pleural, que l'on voit dans la plaie se diriger obliquement en dehors et en bas pour gagner la huitième côte.

Incisant alors le diaphragme sous ce cul-de-sac et parallèlement à lui, on peut, en refoulant en haut la lèvre supérieure de l'incision faite à ce muscle, la faire remonter, entraînant avec elle le sinus pleural resté intact et clos. Nous avons cherché jusqu'à quelle hauteur on pouvait sans danger pousser ce relèvement. Pour cela, nous avons, au moyen d'une incision de 15 centimètres faite, cette fois-ci, suivant la direction même de la septième côte, pratiqué l'ablation de 12 centimètres de cette côte, toujours à partir de son union avec le cartilage, après avoir ruginé avec attention la face postérieure du fragment à réséquer. Le diaphragme ainsi mis à nu, nous avons fait dans ce muscle une incision horizontale à 1 centimètre environ au-dessous du point où la séreuse quitte ce muscle pour aller tapisser la paroi costale, et, introduisant le doigt dans la plaie musculaire, nous avons relevé et refoulé en haut la lèvre supérieure de cette plaie, ce qui nous donnait déjà un large jour sur le dôme hépatique.

Ajoutant alors deux incisions verticales, perpendiculaires aux extrémités de la première, on met à découvert la sixième côte, dont on résèque aussi un fragment de 10 à 12 centimètres en prenant toujours les mêmes précautions dans la rugination de la face interne et on forme ainsi un volet qu'on relève aisément. On peut, à ce moment, faire remonter plus haut la lèvre supérieure de la boutonnière pratiquée dans le diaphragme avec le cul-de-sac qui lui est intimement accolé. Nous avons ainsi constaté à maintes reprises qu'il était possible et même assez facile de faire remonter ce refoulement jusqu'à la hauteur du cinquième espace intercostal. A ce moment l'ouverture pratiquée dans la paroi thoracique et dans le diaphragme se trouve sur le même plan horizontal que le point le plus élevé du dôme du foie.

Il est donc possible, à la rigueur, de remonter la plèvre en la laissant intacte, jusqu'à la hauteur du cinquième espace; mais c'est là une manœuvre dont on aura bien rarement besoin, et l'on pourra le plus souvent se contenter d'un

refoulement beaucoup moindre : le niveau du sixième espace intercostal suffira le plus souvent dans la pratique. Il n'était cependant pas superflu de montrer que l'opération peut être poursuivie beaucoup plus haut sans danger.

Dès lors, il sera inutile de faire la résection de la sixième côte ; celle de la septième peut suffire dans la plupart des cas. Nous verrons même qu'il est préférable de commencer l'opération par l'ablation de la huitième côte, de reconnaître la position du cul-de-sac pleural et de ne reséquer les côtes supérieures qu'au fur et à mesure des besoins qui nécessiteront un refoulement plus considérable du sinus pleural. Nous aurons à rechercher quelle est la meilleure incision à pratiquer et comment on devra conduire l'opération.

En pratiquant souvent sur le cadavre les manœuvres que nous venons d'exposer, nous nous sommes assurés qu'elles étaient toujours possibles. Il nous est arrivé d'atteindre ainsi des foies cirrhotiques dont l'accès, rendu très pénible par leur petit volume et leur rétraction sous la coupole diaphragmatique, n'aurait probablement pas été possible par un autre moyen.

L'objection naturelle qui se présente immédiatement à l'esprit est que l'ouverture de la plèvre pendant la résection costale et le refoulement doivent être fréquents. Or, même sur des cadavres anciens. dont la plèvre desséchée était particulièrement friable, nous avons pu opérer son décollement de la septième et de la sixième côtes sur une longueur de 10 à 12 centimètres sans la blesser. Il est donc certain que la même manœuvre est encore moins difficile sur le vivant, alors que la séreuse est souple et résistante. A l'inverse du feuillet diaphragmatique, qui est fort mince et adhère au muscle sous-jacent, le feuillet costal est, en effet, remarquable par son épaisseur et sa faible adhérence aux parties sous-jacentes. Il est doublé à sa face par un mince feuillet aponévrotique, qui augmente beaucoup sa résistance et permet de l'isoler par la dissection. Cette couche conjonctive est très nette et très épaisse, principalement sur la plèvre intercostale. En outre il existe, en dedans des muscles intercostaux internes, une couche abondante (tissu sous-pleural) de tissu cellulo-graisseux, qui se présente sous l'aspect de bandes ou d'îlots, et qui est assez important pour être parfois le siège d'inflammation s(abcès péri-pleurétiques). Le peu d'adhérence de la plèvre costale, son épaisseur, la présence du tissu sous-pleural, sont autant de raisons qui

rendent *a priori* faciles les manœuvres de décollement de cette séreuse, et l'expérience est, du reste, là, pour en démontrer l'inocuité.

Il me semble maintenant utile d'indiquer l'étendue de la face connexe du foie que permet de découvrir et d'aborder la manœuvre opératoire précédente. Je rappelle que la face convexe du foie comprend une première partie qui répond à la paroi abdominale, et une deuxième partie qui est en rapport avec la cage thoracique.

Etudions successivement ces deux parties. La portion abdominale déborde l'appendice xyphoïde et recouvre la face antérieure de l'estomac. Elle est limitée en haut et à droite par le rebord costal droit, en bas par une ligne obliquement ascendante, qui va du point déclive de ce rebord jusqu'au point où le cartilage de la neuvième côte gauche se soude à celui de la huitième. Cette partie ne nous intéresse pas, les collections dont elle est le siège, étant directement accessibles à travers la paroi abdominale,

Le segment thoracique est beaucoup plus considérable et plus intéressant pour nous. On peut lui considérer deux portions : l'une supérieure, ou rétro-pleurale, en rapport en avant avec la plèvre, dont la sépare seulement l'épaisseur du diaphragme ; l'autre, extra-pleurale, placée au-dessous du sinus pleural, est en rapport en avant, toujours par l'intermédiaire du diaphragme, avec les derniers cartilages osseux.

La première partie remonte jusqu'au niveau du cinquième espace intercostal pendant l'expiration, le sujet étant couché. L'expiration forcée la fait remonter jusqu'au quatrième espace. En bas, elle s'arrête théoriquement au niveau de la ligne de réflexion de la plèvre. C'est sur elle que notre procédé nous permet d'arriver facilement.

La deuxième a exactement le même forme et les mêmes dimensions que le segment chondro-costal étudié plus haut ; elle est limitée en bas par le rebord thoracique pendant l'expiration, mais pendant l'inspiration l'abaissement du diaphragme et l'élévation des côtes fait qu'elle déborde en bas les fausses côtes d'une quantité variable suivant les sujets et suivant l'amplitude des mouvements respiratoires, mais toujours faible. Cette partie mesure donc, sur la ligne axillaire, une hauteur de 42 millimètres, et sur la ligne mamelonnaire une hauteur de 30 millimètres. C'est elle seulement que met à découvert l'opération de Lannelongue.

Examinons rapidement les plans qui séparent le foie de l'extérieur dans la région des derniers cartilages costaux : la peau, le tissu cellulaire sous-cutané, le plan musculaire extra-thoracique (grand droit, grand oblique petit oblique), la cage thoracique avec les arcs costaux et les espaces intercostaux ; le plan musculaire interne (diaphragme en bas — transverse), le feuillet pariétal et le feuillet viscéral de la plèvre, le diaphragme, le péritoine sous-phrénique, le péritoine hépatique de la face convexe.

Les artères sont des rameaux des intercostales antérieures et des intercostales aortiques qui s'anastomosent par de fins rameaux. Il est inutile d'insister sur le trajet des troncs de ces vaisseaux : la connaissance de leurs rapports est tellement indispensable pour le manuel opératoire de la résection des côtes, qu'elle est présente à la mémoire de tous.

Pour trouver rapidement la huitième articulation chondro-costale, au niveau de laquelle commencera notre incision, on cherchera d'abord, d'après les repères indiqués par Labbé, soit la dixième côte (reconnaissable au bruit spécial de frottement que produit son cartilage, lorsqu'on lui imprime des mouvements), soit la neuvième (placée immédiatement au-dessous de la dépression que rencontre le doigt parcourant de bas en haut le rebord des fausses côtes).

On remontera sur la huitième côte, le long de laquelle il suffira alors de porter une longueur de dix centimètres à partir du rebord sternal, pour arriver exactement sur la face antérieure de la huitième articulation chondro-costale.

Le manuel opératoire comprendra la série des temps suivants :

1° Incision de la peau et des parties molles ;

2° Résection temporaire des côtes, mobilisation du volet thoracique ainsi formé ;

3° Décollement du cul-de-sac pleural de la face postérieure des fragments costaux réséqués ;

4° Incision du diaphragme, relèvement en bloc du muscle et de la plèvre décollée ;

5° Intervention proprement dite sur le foie ;

6° Remise en place du volet costal mobilisé.

Nous insisterons sur la partie de ces diverses manœuvres, qui constitue, en quelque sorte, une opération préliminaire destinée à conduire le chirurgien sur la face convexe du foie, et nous ne dirons qu'un mot rapide de

l'intervention proprement dite sur le foie qui peut être le siège d'un abcès, d'un kyste hydatique ou d'un empyème sous-phrénique.

Premier temps. — Incision de la peau et parties molles. — La première condition que doit remplir l'incision, c'est de nous mener directement sur la ligne de réflexion de la plèvre diaphragmatique. Or, les détails anatomiques donnés au chapitre précédent nous ont fourni un repère précieux pour cette recherche. La plèvre traverse le huitième espace le long d'une ligne oblique, dont l'extrémité supérieure atteint la huitième côte au point exact où celle-ci se soude à son cartilage. Nous devons donc mener notre incision dans le huitième espace intercostal, car elle nous permettra ultérieurement de décoller la plèvre pariétale de bas en haut, derrière la huitième côte, et de haut en bas, derrière la neuvième. Sa longueur sera d'au moins 12 centimètres; ce maximum pourra suffire dans tous les cas où l'on n'aura qu'une côte à réséquer; mais lorsqu'il sera nécessaire de mobiliser plusieurs fragments costaux, il faudra transformer l'incision primitive en une incision en H, en abaissant deux lignes perpendiculaires à ses deux extrémités.

Ceci posé, voici le tracé qui semble le plus commode pour la résection d'une seule côte : l'incision, courbe à son origine, part un peu au-dessus du bord supérieur de la huitième côte, au niveau de son articulation avec son cartilage (c'est-à-dire, comme nous l'avons vu, à 10 centimètres du bord sternal); elle descend dans le huitième espace en passant précisément sur la face antérieure de cette articulation. Arrivée là, elle change de direction, devient presque horizontale et s'étend le long du bord inférieur de la huitième côte, sur une longueur d'environ 10 centimètres. C'est une incision coudée, dont la partie verticale croise la face antérieure de la huitième côte, et dont la partie horizontale suit la direction du huitième espace.

On a incisé la peau, le tissu cellulaire sous-cutané et les différents muscles qui recouvrent à ce niveau la face extérieure droite de la cage thoracique (grand oblique, grand droit). Les artérioles que l'on rencontre sont des anastomoses de très faible calibre, unissant les branches des intercostales aortiques à celles de la mammaire interne.

Deuxième temps. Résection temporaire des côtes et mobilisation du volet thoracique formé. — Au niveau du point où l'incision croise la face antérieure de la huitième côte on incise le périoste de cette côte au bistouri, et on dénude sa face externe sur une faible étendue (1 centimètre 1/2 environ) en se servant de la rugine droite. Prenant alors la rugine courbe sur le plat, on dénude, sur la même longueur, les deux bords supérieur et inférieur de l'os, en séparant attentivement les muscles intercostaux de ces deux bords. Toujours avec la rugine courbe, étroite de préférence, on dépérioste la face interne en la contournant de haut en bas, désinsérant l'intercostal interne et rejetant en dedans le paquet vasculo-nerveux qui parcourt la gouttière creusée à la face postérieure de la côte.

La côte étant ainsi soigneusement dénudée sur une très faible longueur, mais sur toute sa circonférence, on sectionne le huitième cartilage à quelques millimètres en dedans de son articulation avec la côte correspondante. Cette section est faite, soit au moyen du costotome de Collin, soit avec la scie à chaîne passée dans la gouttière de la sonde cannelée de cuivre flexible d'Ollier. Saisissant alors avec un davier l'extrémité interne de la côte, il est facile de la soulever et de l'écarter en dehors; ce mouvement permet de dénuder aisément sa face postérieure, et d'en décoller très soigneusement, avec la rugine plate, la plèvre pariétale. Il ne faut pas dénuder la face externe de la côte ; nous verrons plus loin pourquoi. La face interne étant ruginée sur toute l'étendue de l'incision cutanée, on sectionne une seconde fois la huitième côte au niveau de l'extrémité interne de cette incision, après avoir, comme plus haut, commencé par une dénudation complète de l'os sur ses deux faces et ses deux bords au point où s'appliquera plus tard le costotome ou la scie à chaîne. Cette double section de la côte en isole un segment d'une longueur de 10 centimètres environ, qui est ainsi rendu mobile autour du septième espace intercostal comme charnière. Comme on a laissé adhérentes à la face externe de l'os les parties molles qui la recouvraient, on voit que l'on a ainsi obtenu un volet ostéo-musculaire mobilisable, que l'on peut aisément relever et qui, plus tard, rabattu et remis en place, permettra la restauration presque parfaite de la cage thoracique dans son état primitif.

A ce moment, nous avons directement sous les yeux le feuillet pariétal de la plèvre en un point situé près de la

ligne de réflexion costo-diaphragmatique. Il faut aller à la recherche de ce point de réflexion.

Troisième temps. Décollement du cul-de-sac pleural. — Cette recherche du fond du sinus pleural nous est rendue facile par la connaissance du repère indiqué plus haut; reportons-nous à la face postérieure de la 8e articulation chondro-costale, nous savons que c'est de ce point que part la ligne oblique suivant laquelle le cul-de-sac pleural traverse l'espace intercostal sous-jacent. Ce point reconnu, décollons, au moyen de la rugine plate, le feuillet pariétal de la séreuse de la face postérieure de la côte placée au-dessous de la partie horizontale de notre incision, c'est-à-dire de la neuvième; nous arriverons rapidement au point où ce feuillet abandonne brusquement la paroi costale pour aller se réfléchir sur la face supérieure du diaphragme, dont nous apercevons alors directement les fibres.

Quatrième temps. Incision du diaphragme et relèvement en bloc du muscle et du cul-de-sac pleural. — A ce moment, on aperçoit dans la plaie le diaphragme à nu à sa partie inférieure, recouvert par la séreuse à sa partie supérieure ; la limite de ces deux parties est très visible, sous la forme d'une ligne horizontale ; qui sépare deux régions d'une coloration bien différente : l'une franchement rouge, l'autre vue à travers deux feuillets blancs bleuâtres.

C'est immédiatement sous cette ligne de séparation, environ à un centimètre au-dessous d'elle, que nous allons inciser le diaphragme, sur une longueur de cinq à dix centimètres, horizontalement. Cette incision doit être faite prudemment, le diaphragme étant, à ce niveau, réduit à une très mince lame musculaire, et le chirurgien devant éviter d'entamer le feuillet péritonéal qui tapisse la face supérieure du foie. L'incision est donc faite en forme de boutonnière horizontale. Introduisons alors le doigt dans cette boutonnière et refoulons en haut la lèvre supérieure : nous arriverons facilement à la relever jusqu'à la hauteur du bord inférieur de la septième côte, et nous entraînerions en haut, avec elle, le cul-de-sac pleural qui est adhérent à la face supérieure du muscle diaphragme, mais que nous avons rendu libre et mobile en détachant les connexions qui l'unissaient aux côtes. Veillons seulement, en relevant le diaphragme, à décoller soigneusement le feuillet pariétal du

péritoine qui tapisse sa face inférieure ; nous reviendrons du reste plus tard sur ce point.

Ainsi conduite, l'opération nous fournit donc une voie, évitant l'ouverture de la cavité pleurale, et laissant le péritoine intact jusqu'au dernier moment, avantage qui permet de réaliser une hémostase complète et d'assurer une antisepsie suffisante avant d'ouvrir la cavite péritonéale. Cette voie d'accès nous donne un large jour sur le dôme hépatique, puisqu'elle nous permet d'atteindre, sur la face convexe, un point placé à la hauteur de la septième côte. Une fois en possession de cette voie, l'opérateur pourra intervenir de diverses façons suivant le cas en face duquel il se trouve.

Mais, quels que soient ces cas, il peut se faire que le chirurgien ait besoin d'une ouverture plus large, qu'il lui soit nécessaire d'arriver plus haut sur la face convexe du foie. Or, nous l'avons montré, il lui sera possible d'obtenir cette voie plus large, en relevant encore plus haut le cul-de-sac de la plèvre. L'anatomie nous a, en effet, prouvé que ce refoulement pouvait, sans danger, être poussé jusqu'au cinquième espace intercostal. Il sera rare, du reste, d'être obligé de remonter si haut, mais il arrivera plus souvent que l'on voudra atteindre une collection placée à la hauteur du sixième espace. En pareil cas, voici quelle sera la conduite à tenir : on commencera par transformer l'incision coudée primitive en incision en H, en abaissant deux petites incisions perpendiculaires aux extrémités de la première. La plaie opératoire, ainsi agrandie, permettra d'arriver à la septième côte, de la sectionner, comme la huitième, en deux points préalablement dénudés avec la rugine et de décoller soigneusement le feuillet pariétal de la plèvre qui tapisse la face postérieure du fragment que l'on a isolé entre les deux sections. Comme plus haut, on aura soin de ne pas dénuder la face externe de la côte, de manière à constituer un volet osseux et musculaire que l'on relève et remet en place à volonté. La résection et la mobilisation de la septième côte, après la huitième, nous donne donc un volet qui tourne autour du sixième espace comme charnière, et grâce auquel nous pouvons, poursuivant le refoulement en haut du diaphragme et du sinus costo-diaphragmatique, faire remonter ces parties jusqu'à un plan horizontal passant par le bord inférieur de la sixième côte.

Nous ne pousserons pas l'opération plus loin, bien qu'il soit à la rigueur possible de réséquer aussi la

sixième côte, d'en décoller la plèvre et de faire ainsi remonter le cul-de-sac jusqu'au cinquième espace intercostal. En effet, le refoulement jusqu'à la sixième côte suffit largement pour donner au chirurgien un jour considérable sur la face convexe du foie dans sa plus grande partie.

Cinquième temps. Intervention proprement dite sur la collection hépatique. — Ses indications. — Ce temps diffère avec les cas considérés. Pour ne pas allonger ce mémoire outre mesure, nous résumons ces cas de la façon suivante : tantôt il s'agit d'un *abcès sus-hépatique*, d'une *péritonite localisée*, enkystée entre le diaphragme et la face supérieure du foie (c'est le cas le plus simple), tantôt l'on est en face d'une collection liquide, *abcès ou kyste* placée dans le foie lui-même. Nous pouvons distinguer deux modalités bien différentes: dans la première, la présence du foyer liquide renfermé dans l'intérieur du foie n'a déterminé à la surface de l'organe aucun phénomène de péritonite, et les deux feuillets séreux sont complètement indépendants et mobiles l'un sur l'autre. Il s'agit alors, le plus souvent, d'un kyste hydatique, mais parfois aussi d'un abcès qui, en raison de sa situation relativement profonde ou pour toute autre cause, n'a pas provoqué de phénomènes réactionnels. Dans la seconde, l'abcès ou kyste, placé superficiellement, a déterminé des adhérences entre les feuillets de la séreuse abdominale. Enfin, disons que notre procédé peut être appliqué au traitement des fistules souvent consécutives aux foyers purulents sus-hépatiques. Voici quelles sont les indications typiques.

A. — Empyèmes sous-phréniques

C'est, de beaucoup, le cas le plus simple. Le pus n'est en effet, séparé du bistouri que par l'épaisseur du feuillet pariétal du péritoine ; comme, d'autre part, il est enfermé dans cette loge bien close de toutes parts, dont nous avons étudié plus haut la constitution, on n'a pas à redouter l'infection du péritoine par le liquide septique. Il suffira donc d'inciser le péritoine sous-diaphragmatique ; on donne ainsi au pus une issue large et directe, on vide complètement la cavité que le doigt peut ensuite facilement explorer dans tous ses détails (1).

---

(1) V. Sousselier. — Des empyèmes sous-phréniques. Th. Lyon 1898-1899.

B. — Abcès ou kystes sans adhérences péritonéales

Il y a différents procédés pour évacuer la collection ; indiquons seulement celui qui met le mieux le malade à l'abri d'une infection péritonéale, tout en permettant au liquide de s'échapper facilement au dehors.

Nous nous sommes arrêté, après avoir incisé le diaphragme, au niveau du péritoine pariétal, et nous nous sommes efforcé de respecter ce feuillet, nous contentant de le décoller seulement de la face inférieure du muscle au fur et à mesure du relèvement. La conduite à tenir est alors la suivante, que Defontaine a très clairement résumée dans un article de la *Revue de Chirurgie* en 1900. Après hémostase du champ opératoire, on incise le péritoine pariétal au niveau du foyer hépatique, et on se met en mesure, avant d'ouvrir ce foyer, de mettre la cavité péritonéale à l'abri du pus. Pour cela, on va suturer la collerette formée par le péritoine pariétal décollé et incisé, au feuillet viscéral et au foie, au moyen de points faits à la soie bouillie ou au catgut, avec une très courte aiguille de Reverdin. La méthode la plus sûre consiste à faire deux couronnes de sutures concentriques, disposées parallèlement aux contours de la plaie. Les points sont d'abord piqués de dehors en dedans, dans le péritoine pariétal ; ils cheminent dans le foie sur une longueur de trois à quatre millimètres, mais très peu profondément (un à deux millimètres) de façon à ne saisir, autant que possible, que la capsule de Glisson, pour ressortir en traversant de nouveau le péritoine pariétal, mais cette fois-ci de dehors en dedans : ces points assurent une opposition étroite des deux surfaces séreuses.

La suture ainsi pratiquée présente deux avantages : d'abord elle réalise d'une façon parfaite l'isolement de la cavité abdominale, qui est dès lors mise hors du champ opératoire ; ensuite, elle fixe le foie à la plaie pariétale, ce qui est loin d'être inutile, car il se produit souvent, après l'évacuation du foyer intra-hépatique, un changement dans le volume et, par suite, dans les rapports de la glande ; ce retrait amène entre la plaie du foie et celle de la paroi et du diaphragme une discordance qui peut être importante, puisqu'elle a atteint dans certains cas jusqu'à sept centimètres (Peyrot). Il est inutile d'insister sur les inconvénients que peut présenter cet incident, surtout au point de vue de la possibilité d'un drainage efficace et de l'infection péritonéale ; par l'ouverture hépa-

tique, le pus sortira en bavant et inoculera la grande séreuse.

On peut alors pratiquer l'hépatotomie, au niveau du point où siège l'abcès ou le kyste, on évacue son contenu, on lave et on draine sa cavité. Les différentes manœuvres qui peuvent être ensuite utiles (râclage de la paroi de l'abcès, thermocautérisation, lavages médicamenteux, extirpation d'une poche kystique en totalité ou en partie, etc.) ne rentrent pas dans le programme que nous nous sommes imposé dès le début. Elles sont, du reste, trop nombreuses et trop variées pour se prêter à des considérations générales.

C. — Abcès ou kystes avec adhérences péritonéales.

C'est un cas très fréquent pour les abcès, mais que l'on rencontre aussi pour les kystes hydatiques. Ici, l'opération devient plus simple. La présence d'adhérences entre le foie et le diaphragme rend, en effet, impossible l'irruption du pus dans le péritoine et, par conséquent, inutile la série de sutures que nous avions dû pratiquer dans le cas précédent. Aussi toute l'intervention se borne à l'incision des deux feuillets adhérents et de la surface du foie, en un seul temps. On pourra néanmoins placer quelques points de fils de soie, si on redoute le retrait de la cavité après évacuation du liquide qu'elle renfermait.

D. — Fistules.

Les trajets fistuleux, consécutifs aux abcès sous-phréniques et surtout à la péritonite tuberculeuse sus-hépatique enkystée sont justiciables de la méthode proposée. Elle agira, en effet, dans ce cas, au même titre que la résection du rebord inférieur du thorax, qui a donné un bon résultat à Lannelongue, c'est-à-dire qu'outre l'avantage de vider et d'explorer facilement le trajet et la cavité d'où il naît, elle permettra d'affaisser dans une certaine mesure la paroi thoracique et de faciliter la guérison de la fistule intarissable par un processus analogue à celui de l'opération de Gayet et Letiévant dans le traitement de la pleurésie purulente avec fistule persistante.

Sixième temps. Remise en place du volet thoracique mobilisé. — Il faut maintenant remettre les parties

en place. Pour cela, il suffira de rabattre sur la plaie opératoire le volet bien constitué que nous avons conservé, grâce à la précaution prise de laisser adhérentes aux fragments réséqués, d'une part, la peau, d'autre part, les parties molles des espaces intercostaux. On rabat donc le volet et on le fixe dans sa position primitive par de solides points de suture, en ménageant toutefois, pour le drainage, une ou plusieurs ouvertures, dont l'importance sera variable pour chaque cas, avec l'étendue et la forme de la cavité évacuée, et surtout la nature plus ou moins septique de son contenu. Il est presque inutile d'ajouter que le sixième temps n'est pas indispensable, et que l'on peut faire la résection définitive de la ou des côtes, dans les cas où, par exemple, le chirurgien est obligé d'aller vite. On obtient alors, au lieu d'un volet ostéo-musculaire, un simple lambeau que l'on suture sur une plus ou moins grande longueur aux lèvres de la plaie.

Nous n'avons eu jusqu'ici en vue que le cas où le chirurgien intervenait à la face antérieure du thorax, parce que c'est, en effet, à ce niveau, que les indications opératoires sont de beaucoup les plus fréquentes en raison du siège habituel des abcès hépatiques et sus-hépatiques. Mais le même procédé est applicable à la face postéro-latérale du foie, qu'on peut aborder comme la face antérieure, à condition :

1° D'étendre la ligne d'incision en dehors, en arrière et en bas (en suivant la direction de la ligne de réflexion de la plèvre) ;

2° De décoller toujours soigneusement la plèvre pariétale dans ce nouveau sens, et d'explorer par cette voie la portion du dôme hépatique mise à découvert.

L'opération est absolument la même, avec une simple différence tenant à la côte qu'on doit réséquer pour arriver sur la plèvre. Les détails anatomiques que nous avons exposés plus haut, nous dispenseront d'insister plus longuement sur ce cas particulier.

Telle est l'opération. Comparons-la maintenant aux procédés similaires, et disons quelques mots de leurs indications respectives.

Critique du procédé, sa comparaison avec les similaires.

L'absence complète d'observations cliniques donne à cette communication un caractère purement théorique.

Comment, en effet, retirer des notions précises de la comparaison de procédés dont la statistique est là pour affirmer la valeur exacte, avec un procédé nouveau qui n'a jamais été appliqué que sur le cadavre ?

Il est, cependant, un côté de la question que l'on peut, sinon traiter à fond, du moins esquisser. Examinons, en effet, les avantages de la voie transpleuro-diaphragmatique et de l'opération de Lannelongue et Canniot ; faisons resssortir ensuite les inconvénients de ces deux méthodes, cherchons enfin quels avantages et quels inconvénients on peut rationnellement attendre de l'application sur le vivant du procédé que nous venons de décrire. Nous ne saurions trop le répéter : il s'agit là non pas d'une comparaison, mais d'un simple rapprochement ; nous indiquons seulement dans un chapitre que nous développerions si nous avions eu la bonne fortune de recueillir quelques observations, des idées qui nous paraissent soutenables.

La voie transpleurale est une excellente opération contre les abcès et les kystes sous-diaphragmatiques ; les observations, très nombreuses à l'heure actuelle, le montrent. Les statistiques d'Israël, de Genzmer, d'Owen, de Segond et Beckel sont là pour démontrer que cette méthode possède tous les avantages d'une évacuation prompte et définitive. Segond (1), en communiquant, au Congrès de Chirurgie de 1888, les deux premiers cas où cette méthode fut appliquée en France aux kystes hydatiques, s'est s'efforcé d'en démontrer tout les avantages. C'est, dit-il, le procédé de choix dans les collections sous-diaphragmatiques et postéro-supérieures, car les dangers qu'elle présente sont bien inférieurs à ceux qui résultent des manœuvres diverses (bascule, luxation, abaissement, fixation du foie) nécessitées par l'incision antérieure sous-costale. Elle ne présente aucun danger ; elle est simple, efficace, peu grave.

Telle est l'opinion de Segond ; deux observations qui lui sont personnelles, viennent à l'appui. D'autres auteurs se montrent moins optimistes. « Si l'on songe, dit Beckel, qu'en ouvrant le kyste, un flot de liquide infectieux s'échappe au dehors en passant sur les deux séreuses, il y a de quoi frémir, » et cependant, ajoute-t-il, la plupart des malades ainsi opérés ont guéri. Cela tiendrait, pour Beckel, d'abord aux précautions et aux sutures qui isolent les cavités

(1) Segond Congrès de chirurgie de 1888, p. 529.

séreuses, mais surtout, semble-t-il, à ce que, dans beaucoup de cas le chirurgien n'a pas ouvert la plèvre ni le péritoine.

Cette opinion semble paradoxale, elle est cependant logique : il arrive souvent que le kyste refoule la plèvre en arrière en remontant dans la cavité thoracique, de sorte que le foie se présente à l'explorateur, coiffé seulement par le diaphragme, sans plèvre. Quant au péritoine, le kyste se développe souvent sur le bord postérieur ou latéral droit du foie, le long duquel s'insèrent les ligaments coronaire et latéraux, de sorte qu'il n'est pas recouvert par la séreuse abdominale. Et peut-être les adhérences que l'on a invoquées pour expliquer ce fait que l'on n'avait jamais vu la cavité péritonéale ouverte pendant l'intervention étaient les adhérences physiologiques des ligaments suspenseurs du foie. Il est donc fort possible que ce soit à ces changements de rapports, en quelque sorte providentiels, que la méthode doive souvent son inocuité, et qu'elle n'ait eu parfois de transpleurale que le nom. Bien que surprenant, ce fait doit être retenu, en raison de l'incontestable autorité du chirurgien qui l'a émise.

Du reste, la méthode transpleurale présente de réelles imperfections : l'insuffisance du drainage, l'infection possible de la cavité pleurale. En prenant l'observation rapportée par Beckel, dans la *Gazette hebdomadaire*, de février 1889, nous voyons des incidents troubler la convalescence du malade opéré : c'est d'abord la rétention du pus qui se collecte dans le foyer primitif et qu'il faut évacuer par une nouvelle incision ; c'est un foyer pleurétique survenant quinze jours après l'opération ; c'est enfin un abcès sous-pleural renfermant environ 250 grammes de pus, qu'il faut vider et drainer. Le drainage n'est donc pas toujours aussi complet que veulent bien le prétendre certains auteurs.

Segond affirme que l'incision du cul-de-sac pleural est innocente, et que, même en l'absence d'adhérences, on n'a pas à redouter de pneumo-thorax, si l'on a soin de bien déprimer la paroi thoracique contre le foie pendant l'opération et de suturer soigneusement le péritoine viscéral à la plaie extérieure. Il est possible que l'infection de la plèvre soit rare, elle arrive parfois cependant ; nous n'en voulons pour preuve que l'observation rapportée par Maunoury (1) au Congrès de Chirurgie (16 mars 1888) :

(1) Congrès de Chirurgie, mars 1888, p. 539.

le chirurgien étant tombé sur une plèvre adhérente, traverse les deux feuillets d'un seul coup et évacue l'abcès sans avoir ouvert la cavité de la plèvre.

Le résultat est d'abord satisfaisant, mais, au bout de quelque temps les adhérences se détachent ; la plèvre est envahie par le liquide infectieux, une pleurésie septique et un pneumo-thorax se déclarent, qui amènent une mort rapide.

Citons encore l'observation rapportée par W. Kœrte (1) dans laquelle nous voyons à la suite d'une intervention contre un abcès du foie, par la voie transpleurale, survenir un pneumo-thorax, une pleurésie purulente et un abcès sous-phrénique.

Chose remarquable : dans la plupart des cas suivis d'accidents, il y avait des adhérences entre les deux feuillets de la plèvre au moment de l'opération et le chirurgien se croyait bien à l'abri d'une irruption du pus dans la cavité pleurale. Les adhérences pleurales ne constituent donc pas une barrière suffisante contre l'infection ; elles sont, du reste, le plus souvent fibrineuses, sans traces d'organisation et, par conséquent, peu solides. Qu'y a-t-il alors d'étonnant à ce qu'elles se détachent facilement dans les jours qui suivent l'opération, sous l'influence du retrait de la poche évacuée ou des mouvements du malade ? On a beaucoup plus de sécurité en faisant des sutures, mais les faits précédents (pour ne pas en citer d'autres) montrent que l'opération n'est pas sans dangers, que la traversée de la plèvre n'est pas si innocente qu'on a bien voulu le dire, et que, par suite, une manœuvre permettant d'éviter cet écueil n'est pas à dédaigner.

On a vu plus haut que, pour Beckel (2), les résultats favorables de la méthode d'Israël-Genzmer tenaient souvent à ce que, en réalité, le chirurgien ne traversait pas la cavité pleurale. Faisons remarquer que c'est précisément là le but que poursuit notre méthode ; elle cherche à assimiler tous les cas de kystes ou d'abcès sous-diaphragmatiques à ceux dans lesquels un processus naturel a mis la plèvre au-dessus du trajet du bistouri, en la refoulant en haut vers la cavité thoracique ; elle nous met à même d'éviter à coup sûr cette traversée dangereuse. Nous pouvons donc affirmer qu'elle présente moins de risques que la voie transpleurale, tout en donnant au

---

(1) *Berliner Klin. Wochens.*, n° 32, p. 694, 8 août 1892.
(2) Loc. cit.

chirurgien un jour égal, comme nous l'avons montré dans les pages précédentes. Résumons donc ses avantages : jour plus large et plus direct, drainage plus facile, chances d'infection pleurale presque nulles.

Disons quelques mots de la méthode de Lannelongue. Elle est applicable aux collections cachées derrière le rebord costal. « La voie abdominale, dit Segond (1), en la combinant à la résection du rebord thoracique, peut faciliter beaucoup l'ouverture des kystes sous-diaphragmatiques, quand ils ne sont pas trop profondément situés ». Mais quand leur situation est trop élevée, elle ne permet pas de les atteindre, même en y adjoignant les manœuvres de bascule et d'abaissement forcé du foie, dont on connaît aujourd'hui les dangers. Comme la méthode Canniot n'a, pas plus que la nôtre, été appliquée au traitement des abcès et kystes sous-diaphragmatiques, il est plus facile de les comparer entre elles que lorsqu'il s'agissait, comme tout à l'heure, d'un procédé déjà ancien et appuyé par d'importantes statistiques. Or, en nous plaçant à un point de vue exclusivement théorique, nous voyons sans peine que notre méthode présente deux avantages : elle nous mène d'abord sur une portion beaucoup plus élevée de la face convexe, elle ne nécessite pas un aussi grand délabrement, puisqu'elle permet une restauration presque parfaite du segment thoracique réséqué. Nous signalons seulement ces deux points, que nous avons longuement prouvés dans le cours de cette étude.

Dans le traitement des fistules, nous pouvons aussi attendre de bons résultats. Les causes de ces fistules sont. en effet, d'abord le rétrécissement de l'incision, mais surtout, pour les fistules provenant de foyers haut situés, la rigidité thoracique, qui empêche le retrait des parois de la cavité purulente. Or, notre méthode, comme celle de Canniot, permettra ce retrait, puisqu'elle nécessite un assouplissent de la paroi costale, précisément au niveau du foyer anfractueux, par le même mécanisme que l'opération de Gayet-Letiévant tarit les fistules persistantes consécutives à la pleurésie purulente.

Enfin, les empyèmes sous-phréniques en sont aussi justiciables ; un accès large et direct, une exploration complète et un drainage efficace, le tout sans ouverture de la cavité pleurale, ne sont-ils point rationnellement

---

(1) *In* Traité de Chirurgie (article : Abcès du foie).

autant de chances de succès pour le chirurgien dans le traitement de cette affection.

CONCLUSIONS

Les collections liquides de la face convexe du foie (abcès, kystes, pyothorax sous-phrénique, abcès tuberculeux sus-hépatique) sont justiables de la voie parapleurale transdiaphragmatique leur exécution opératoire est fondée sur les données suivantes :

Il est possible d'arriver,sans traverser la plèvre, sur le dôme du foie ou les foyers liquides qui y sont situés.

Le procédé qui permet d'atteindre ce but consiste à pratiquer, après résections costales, une incision sur le diaphragme, au-dessous de la ligne de réflexion de la plèvre et parallèlement à cette ligne et à récliner en haut la lèvre supérieure de l'incision diaphragmatique, qui entraîne avec elle le cul-de-sac pleural jusqu'au cinquième espace intercostal au besoin. Les temps de l'opération sont les suivants :

1° Incision de la peau et des parties molles.

2° Résection temporaire, sous-périostée, des huitième et septième côtes (de la sixième au besoin) et mobilisation en haut du volet thoracique ainsi formé.

3° Décollement du cul-de-sac pleural de la face postérieure de fragments de côtes réséqués.

4° Incision horizontale du diaphragme et relèvement en bloc du muscle et de la plèvre décollée.

5° Intervention proprement dite sur la collection liquide.

6° Remise en place du volet costal mobilisé.

Cette opération offre les avantages théoriques des procédés couramment employés, sans partager leurs ininconvénients ; elle ouvre sur la face convexe une voie large et directe, elle procure un jour suffisant, assure un drainage facile, met à l'abri de l'infection pleurale et permet enfin la restauration presque intégrale de la cage thoracique. La rareté des abcès du foie dans nos régions nous a empêché de prouver ces avantages par la pratique ; nous pensons, cependant, que la méthode proposée pourra parfois rendre des services au chirurgien et au malade.

Les Secrétaires : Dr DURAND.

Dr NOVÉ-JOSSERAND.

Le Gérant : Dr VALLAS.

TABLE DES MATIÈRES

Table alphabétique par noms d'auteurs des Travaux de la Société pendant l'année 1899-1900.

Mémoires présentés à la Société.

Imp. P. Legendre & Cie. — Lyon.

202