BU bibliothèque Lyon 1

http://portaildoc.univ-lyon1.fr

Creative commons : Paternité - Pas d'Utilisation Commerciale - Pas de Modification 2.0 France (CC BY-NC-ND 2.0)

http://creativecommons.org/licenses/by-nc-nd/2.0/fr

DARNIS
(CC BY-NC-ND 2.0)

UNIVERSITE CLAUDE BERNARD – LYON 1

FACULTE DE MEDECINE LYON EST

ANNÉE 2015 N° 174/2015

TRANSPLANTATION MULTIVISCERALE ABDOMINALE : MISE AU POINT EN 2015

A partir de l'expérience initiale de l'Hôpital de la Croix-Rousse

THÈSE

Présentée à l'Université Claude Bernard Lyon 1

et soutenue publiquement le **23 septembre 2015**

pour obtenir le grade de Docteur en Médecine

par

Benjamin DARNIS

Née le 07/11/1985 à Tours (37)

DARNIS
(CC BY-NC-ND 2.0)

COMPOSITION DU JURY

Président du jury : Monsieur le Professeur Christian DUCERF

Membres du jury :

Monsieur le Professeur Emmanuel MORELON

Monsieur le Professeur Olivier GLEHEN

Monsieur le Professeur Jean-Yves MABRUT, directeur de thèse

Madame le Docteur Cécile CHAMBRIER

Membre invité : Madame le Docteur Federica DONDERO

DARNIS
(CC BY-NC-ND 2.0)

UNIVERSITÉ CLAUDE BERNARD – LYON 1

. Président de l'Université François-Noël GILLY

. Président du Comité de Coordination des Études Médicales François-Noël GILLY
. Secrétaire Général Alain HELLEU

SECTEUR SANTÉ

UFR DE MEDECINE LYON EST Doyen : Jérôme ETIENNE

UFR DE MEDECINE
LYON SUD – CHARLES MERIEUX Doyen : Carole BURILLON

INSTITUT DES SCIENCES PHARMACEUTIQUES
ET BIOLOGIQUES (ISPB) Directrice: Christine VINCIGUERRA

UFR D'ODONTOLOGIE Directeur : Denis BOURGEOIS

INSTITUT DES SCIENCES ET TECHNIQUES DE
READAPTATION Directeur : Yves MATILLON

DÉPARTEMENT DE FORMATION ET CENTRE
DE RECHERCHE EN BIOLOGIE HUMAINE Directeur : Pierre FARGE

SECTEUR SCIENCES ET TECHNOLOGIES

UFR DE SCIENCES ET TECHNOLOGIES Directeur : Fabien de MARCHI

UFR DE SCIENCES ET TECHNIQUES DES
ACTIVITÉS PHYSIQUES ET SPORTIVES (STAPS) Directeur : Claude COLLIGNON

POLYTECH LYON Directeur : Pascal FOURNIER

I.U.T. Directeur : Christian COULET
INSTITUT DES SCIENCES FINANCIÈRES
ET ASSURANCES (ISFA) Dir: Véronique MAUME-DESCHAMPS

I.U.F.M. Directeur : Régis BERNARD

CPE Directeur : Gérard PIGNAULT

DARNIS
(CC BY-NC-ND 2.0)

Faculté de Médecine Lyon Est

Liste des enseignants 2014/2015

Professeurs des Universités – Praticiens Hospitaliers

Classe exceptionnelle Echelon 2

Cochat	Pierre	Pédiatrie
Cordier	Jean-François	Pneumologie ; addictologie
Etienne	Jérôme	Bactériologie-virologie ; hygiène hospitalière
Gouillat	Christian	Chirurgie digestive
Guérin	Jean-François	Biologie et médecine du développement et de la reproduction; gynécologie médicale
Mauguière	François	Neurologie
Ninet	Jacques	Médecine interne; gériatrie et biologie du vieillissement; médecine générale; addictologie
Peyramond	Dominique	Maladies infectieuses; maladies tropicales
Philip	Thierry	Cancérologie; radiothérapie
Raudrant	Daniel	Gynécologie-obstétrique; gynécologie médicale
Rudigoz	René-Charles	Gynécologie-obstétrique; gynécologie médicale

Professeurs des Universités – Praticiens Hospitaliers

Classe exceptionnelle Echelon 1

Baverel	Gabriel	Physiologie
Blay	Jean-Yves	Cancérologie; radiothérapie
Borson-Chazot	Françoise	Endocrinologie, diabète et maladies métaboliques métaboliques; gynécologie médicale
Denis	Philippe	Ophtalmologie
Finet	Gérard	Cardiologie
Guérin	Claude	Réanimation; médecine d'urgence
Lehot	Jean-Jacques	Anesthésiologie-réanimation; médecine d'urgence
Lermusiaux	Patrick	Chirurgie thoracique et cardiovasculaire
Martin	Xavier	Urologie
Mellier	Georges	Gynécologie-obstétrique; gynécologie médicale
Michallet	Mauricette	Hématologie; transfusion
Miossec	Pierre	Immunologie
Morel	Yves	Biochimie et biologie moléculaire
Mornex	Jean-François	Pneumologie; addictologie
Neyret	Philippe	Chirurgie orthopédique et traumatologique
Ninet	Jean	Chirurgie thoracique et cardiovasculaire
Ovize	Michel	Physiologie
Ponchon	Thierry	Gastroentérologie; hépatologie; addictologie
Pugeat	Michel	Endocrinologie, diabète et maladies métaboliques; gynécologie médicale
Revel	Didier	Radiologie et imagerie médicale
Rivoire	Michel	Cancérologie; radiothérapie
Thivolet-Bejui	Françoise	Anatomie et cytologie pathologiques
Vandenesch	François	Bactériologie-virologie; hygiène hospitalière
Zoulim	Fabien	Gastroentérologie; hépatologie; addictologie

DARNIS
(CC BY-NC-ND 2.0)

Professeurs des Universités – Praticiens Hospitaliers

Première Classe

André-Fouet	Xavier	Cardiologie
Barth	Xavier	Chirurgie générale
Berthezene	Yves	Radiologie et imagerie médicale
Bertrand	Yves	Pédiatrie
Beziat	Jean-Luc	Chirurgie maxillo-faciale et stomatologie
Boillot	Olivier	Chirurgie digestive
Braye	Fabienne	Chirurgie plastique, reconstructrice et esthétique ; brûlologie
Breton	Pierre	Chirurgie maxillo-faciale et stomatologie
Chassard	Dominique	Anesthésiologie-réanimation ; médecine d'urgence
Chevalier	Philippe	Cardiologie
Claris	Olivier	Pédiatrie
Colin	Cyrille	Épidémiologie, économie de la santé et prévention
Colombel	Marc	Urologie
Cottin	Vincent	Pneumologie ; addictologie
D'Amato	Thierry	Psychiatrie d'adultes ; addictologie
Delahaye	François	Cardiologie
Di Fillipo	Sylvie	Cardiologie
Disant	François	Oto-rhino-laryngologie
Douek	Philippe	Radiologie et imagerie médicale
Ducerf	Christian	Chirurgie digestive
Dumontet	Charles	Hématologie ; transfusion
Durieu	Isabelle	Médecine interne; gériatrie et biologie du vieillissement; médecine générale; addictologie
Edery	Charles Patrick	Génétique
Fauvel	Jean-Pierre	Thérapeutique ; médecine d'urgence ; addictologie
Gaucherand	Pascal	Gynécologie-obstétrique ; gynécologie médicale
Guenot	Marc	Neurochirurgie
Gueyffier	François	Pharmacologie fondamentale ; pharmacologie clinique ; addictologie
Guibaud	Laurent	Radiologie et imagerie médicale
Herzberg	Guillaume	Chirurgie orthopédique et traumatologique
Honnorat	Jérôme	Neurologie
Lachaux	Alain	Pédiatrie
Lina	Bruno	Bactériologie-virologie ; hygiène hospitalière
Lina	Gérard	Bactériologie-virologie ; hygiène hospitalière
Mabrut	Jean-Yves	Chirurgie générale
Mertens	Patrick	Anatomie
Mion	François	Physiologie
Morelon	Emmanuel	Néphrologie
Moulin	Philippe	Nutrition
Négrier	Claude	Hématologie ; transfusion
Négrier	Marie-Sylvie	Cancérologie ; radiothérapie
Nicolino	Marc	Pédiatrie
Nighoghossian	Norbert	Neurologie
Obadia	Jean-François	Chirurgie thoracique et cardiovasculaire
Picot	Stéphane	Parasitologie et mycologie
Rode	Gilles	Médecine physique et de réadaptation
Rousson	Robert-Marc	Biochimie et biologie moléculaire
Roy	Pascal	Biostatistiques, informatique médicale et technologies de communication
Ruffion	Alain	Urologie
Ryvlin	Philippe	Neurologie

DARNIS
(CC BY-NC-ND 2.0)

Scheiber	Christian	Biophysique et médecine nucléaire
Schott-Pethelaz	Anne-Marie	Épidémiologie, économie de la santé et prévention
Terra	Jean-Louis	Psychiatrie d'adultes ; addictologie
Tilikete	Caroline	Physiologie
Touraine	Jean-Louis	Néphrologie
Truy	Eric	Oto-rhino-laryngologie
Turjman	Francis	Radiologie et imagerie médicale
Vallée	Bernard	Anatomie
Vanhems	Philippe	Épidémiologie, économie de la santé et prévention

Professeurs des Universités – Praticiens Hospitaliers

Seconde Classe

Allaouchiche	Bernard	Anesthésiologie-réanimation ; médecine d'urgence
Argaud	Laurent	Réanimation ; médecine d'urgence
Aubrun	Frédéric	Anesthésiologie-réanimation ; médecine d'urgence
Badet	Lionel	Urologie
Bessereau	Jean-Louis	Biologie cellulaire
Boussel	Loïc	Radiologie et imagerie médicale
Calender	Alain	Génétique
Charbotel	Barbara	Médecine et santé au travail
Chapurlat	Roland	Rhumatologie
Cotton	François	Radiologie et imagerie médicale
Dalle	Stéphane	Dermato-vénéréologie
Dargaud	Yesim	Hématologie ; transfusion
Devouassoux	Mojgan	Anatomie et cytologie pathologiques
Dubernard	Gil	Gynécologie-obstétrique ; gynécologie médicale
Dumortier	Jérôme	Gastroentérologie ; hépatologie ;
Fanton	Laurent	addictologie Médecine légale
Faure	Michel	Dermato-vénéréologie
Fellahi	Jean-Luc	Anesthésiologie-réanimation ; médecine d'urgence
Ferry	Tristan	Maladies infectieuses ; maladies tropicales
Fourneret	Pierre	Pédopsychiatrie ; addictologie
Gillet	Yves	Pédiatrie
Girard	Nicolas	Pneumolgie
Gleizal	Arnaud	Chirurgie maxillo-faciale et stomatologie
Guyen	Olivier	Chirurgie orthopédique et traumatologique
Henaine	Roland	Chirurgie thoracique et cardiovasculaire
Hot	Arnaud	Médecine interne
Huissoud	Cyril	Gynécologie-obstétrique ; gynécologie médicale
Jacquin-	Sophie	Médecine physique et de réadaptation
Janier	Marc	Biophysique et médecine nucléaire
Javouhey	Etienne	Pédiatrie
Juillard	Laurent	Néphrologie
Jullien	Denis	Dermato-vénéréologie
Kodjikian	Laurent	Ophtalmologie
Krolak Salmon	Pierre	Médecine interne ; gériatrie et biologie du vieillissement ; médecine générale ;
Lejeune	Hervé	Biologie et médecine du développement et de la reproduction ; gynécologie médicale
Merle	Philippe	Gastroentérologie ; hépatologie ; addictologie
Michel	Philippe	Épidémiologie, économie de la santé et prévention
Monneuse	Olivier	Chirurgie générale

DARNIS
(CC BY-NC-ND 2.0)

Mure	Pierre-Yves	Chirurgie infantile
Nataf	Serge	Cytologie et histologie
Pignat	Jean-Christian	Oto-rhino-laryngologie
Poncet	Gilles	Chirurgie générale
Raverot	Gérald	Endocrinologie, diabète et maladies métaboliques métaboliques ; gynécologie médicale
Ray-Coquard	Isabelle	Cancérologie ; radiothérapie
Richard	Jean-Christophe	Réanimation ; médecine d'urgence
Rossetti	Yves	Physiologie
Rouvière	Olivier	Radiologie et imagerie médicale
Saoud	Mohamed	Psychiatrie d'adultes
Schaeffer	Laurent	Biologie cellulaire
Souquet	Jean-Christophe	Gastroentérologie ; hépatologie ; addictologie
Vukusic	Sandra	Neurologie

Professeur des Universités - Médecine Générale

Letrilliart Laurent
Moreau Alain

Professeurs associés de Médecine Générale

Flori Marie
Lainé Xavier
Zerbib Yves

Professeurs émérites

Chatelain	Pierre	Pédiatrie
Bérard	Jérôme	Chirurgie infantile
Boulanger	Pierre	Bactériologie-virologie ; hygiène hospitalière
Bozio	André	Cardiologie
Chayvialle	Jean-Alain	Gastroentérologie ; hépatologie; addictologie
Daligand	Liliane	Médecine légale et droit de la santé
Descotes	Jacques	Pharmacologie fondamentale ; pharmacologie
Droz	Jean-Pierre	Cancérologie ; radiothérapie
Floret	Daniel	Pédiatrie
Gharib	Claude	Physiologie
Itti	Roland	Biophysique et médecine nucléaire
Kopp	Nicolas	Anatomie et cytologie pathologiques
Neidhardt	Jean-Pierre	Anatomie
Petit	Paul	Anesthésiologie-réanimation ; médecine d'urgence
Rousset	Bernard	Biologie cellulaire
Sindou	Marc	Neurochirurgie
Trepo	Christian	Gastroentérologie ; hépatologie ; addictologie
Trouillas	Paul	Neurologie
Trouillas	Jacqueline	Cytologie et histologie

Maîtres de Conférence – Praticiens Hospitaliers

Hors classe

Benchaib	Mehdi	Biologie et médecine du développement et de la reproduction; gynécologie médicale

DARNIS
(CC BY-NC-ND 2.0)

Bringuier	Pierre-Paul	Cytologie et histologie
Davezies	Philippe	Médecine et santé au travail
Germain	Michèle	Physiologie
Jarraud	Sophie	Bactériologie-virologie ; hygiène hospitalière
Jouvet	Anne	Anatomie et cytologie pathologiques
Le Bars	Didier	Biophysique et médecine nucléaire
Normand	Jean-Claude	Médecine et santé au travail
Persat	Florence	Parasitologie et mycologie
Pharaboz-Joly	Marie-Odile	Biochimie et biologie moléculaire
Piaton	Eric	Cytologie et histologie
Rigal	Dominique	Hématologie ; transfusion
Sappey-Streichenberg	Dominique Nathalie	Biophysique et médecine nucléaire Anatomie et cytologie pathologiques
Timour-Chah	Quadiri	Pharmacologie fondamentale ; pharmacologie clinique ; addictologie
Voiglio	Eric	Anatomie
Wallon	Martine	Parasitologie et mycologie

Maîtres de Conférence – Praticiens Hospitaliers

Première classe

Ader	Florence	Maladies infectieuses ; maladies tropicales
Barnoud	Raphaëlle	Anatomie et cytologie pathologiques
Bontemps	Laurence	Biophysique et médecine nucléaire
Chalabreysse	Lara	Anatomie et cytologie pathologiques
Charrière	Sybil	Nutrition
Collardeau Frachon	Sophie	Anatomie et cytologie pathologiques
Cozon	Grégoire	Immunologie
Dubourg	Laurence	Physiologie
Escuret	Vanessa	Bactériologie-virologie ; hygiène hospitalière
Hervieu	Valérie	Anatomie et cytologie pathologiques
Kolopp-Sarda	Marie Nathalie	Immunologie
Laurent	Frédéric	Bactériologie-virologie ; hygiène hospitalière
Lesca	Gaëtan	Génétique
Maucort Boulch	Delphine	Biostatistiques, informatique médicale et technologies de communication
Meyronet	David	Anatomie et cytologie pathologiques
Peretti	Noel	Nutrition
Pina-Jomir	Géraldine	Biophysique et médecine nucléaire
Plotton	Ingrid	Biochimie et biologie moléculaire
Rabilloud	Muriel	Biostatistiques, informatique médicale et technologies de communication
Ritter	Jacques	Épidémiologie, économie de la santé et prévention
Roman	Sabine	Physiologie
Tardy Guidollet	Véronique	Biochimie et biologie moléculaire
Tristan	Anne	Bactériologie-virologie ; hygiène hospitalière
Vlaeminck-Guillem	Virginie	Biochimie et biologie moléculaire

Maîtres de Conférences – Praticiens Hospitaliers

Seconde classe

Casalegno	Jean-Sébastien	Bactériologie-virologie ; hygiène hospitalière

DARNIS
(CC BY-NC-ND 2.0)

Chêne	Gautier	Gynécologie-obstétrique ; gynécologie médicale
Duclos	Antoine	Épidémiologie, économie de la santé et prévention
Phan	Alice	Dermato-vénéréologie
Rheims	Sylvain	Neurologie
Rimmele	Thomas	Anesthésiologie-réanimation ; médecine d'urgence
Schluth-Bolard	Caroline	Génétique
Simonet	Thomas	Biologie cellulaire
Thibault	Hélène	Physiologie
Vasiljevic	Alexandre	Anatomie et cytologie pathologiques
Venet	Fabienne	Immunologie

Maîtres de Conférences associés de Médecine Générale

Chanelière	Marc
Farge	Thierry
Figon	Sophie

DARNIS
(CC BY-NC-ND 2.0)

Le Serment d'Hippocrate

Je promets et je jure d'être fidèle aux lois de l'honneur et de la probité dans l'exercice de la Médecine.

Je respecterai toutes les personnes, leur autonomie et leur volonté, sans discrimination.

J'interviendrai pour les protéger si elles sont vulnérables ou menacées dans leur intégrité ou leur dignité. Même sous la contrainte, je ne ferai pas usage de mes connaissances contre les lois de l'humanité.

J'informerai les patients des décisions envisagées, de leurs raisons et de leurs conséquences. Je ne tromperai jamais leur confiance.

Je donnerai mes soins à l'indigent et je n'exigerai pas un salaire au-dessus de mon travail.

Admis dans l'intimité des personnes, je tairai les secrets qui me seront confiés et ma conduite ne servira pas à corrompre les mœurs.

Je ferai tout pour soulager les souffrances. Je ne prolongerai pas abusivement la vie ni ne provoquerai délibérément la mort.

Je préserverai l'indépendance nécessaire et je n'entreprendrai rien qui dépasse mes compétences. Je perfectionnerai mes connaissances pour assurer au mieux ma mission.

Que les hommes m'accordent leur estime si je suis fidèle à mes promesses. Que je sois couvert d'opprobre et méprisé si j'y manque.

DARNIS
(CC BY-NC-ND 2.0)

Remerciements

A mes maîtres et membres du jury

Monsieur le Professeur Christian Ducerf, Président du jury : Votre place à la tête de ce jury est une évidence, en tant que Patron, et pionnier français de la transplantation multiviscérale chez l'adulte. Comme beaucoup, j'admire votre talent chirurgical et votre rigueur professionnelle. Je suis particulièrement fier de rejoindre votre équipe prochainement et de pouvoir profiter de votre enseignement.

Monsieur le Professeur Jean-Yves Mabrut, Directeur de thèse : Vous avez accepté de me confier ce travail, j'espère qu'il est à la hauteur de vos espérances. Vous m'avez accompagné dans mon cursus hospitalier et universitaire depuis ma première année d'Internat. Je suis honoré de la confiance que vous m'accordez depuis le début, et admiratif de vos capacités techniques et intellectuelles.

Monsieur le Professeur Olivier Gléhen : C'est avec joie et honneur que je vous compte dans mon jury. Vos connaissances en chirurgie oncologique, votre habileté chirurgicale, et votre talent de meneur d'équipe sont un exemple pour moi. Le semestre passé dans votre service a été l'un des plus formateurs, sur le plan technique et intellectuel.

Monsieur le Professeur Emmanuel Morelon : Vous êtes l'un des grands experts français en immunologie clinique. La transplantation multiviscérale étant avant tout un véritable défi immunologique, votre place dans ce jury est indiscutable. J'ai eu la chance de travailler à vos côtés au cours de mon semestre en urologie, où j'ai pu apprécier votre accueil, votre humanité et vos compétences en transplantation rénale et pancréatique.

Madame le Docteur Cécile Chambrier : Vous avez accepté de juger ce travail avec un grand enthousiasme, et je vous en suis très reconnaisant. L'expérience de votre équipe de nutrition intensive, et vos travaux sur la transplantation multiviscérale font de vous une des rares expertes françaises sur le sujet. Des liens historiques existent entre les services de chirurgie digestive et de nutrition intensive de la Croix-Rousse. A ce titre, j'espère que nous aurons l'occasion de travailler régulièrement ensemble au niveau clinique et universitaire.

Madame le Docteur Federica Dondero : C'est un véritable honneur de vous compter dans ce jury. Vous représentez un service de renommée internationale dans les domaines de la chirurgie hépatobiliaire et pancréatique et de la transplantation hépatique. J'ai eu le plus grand plaisir à travailler à vos côtés pendant six mois. J'espère que nous aurons l'occasion de colaborer à nouveau notamment dans le cadre de travaux de recherche clinique.

DARNIS
(CC BY-NC-ND 2.0)

A mes maîtres au cours de l'Internat

Monsieur le Professeur Adham
Monsieur le Professeur Aubrun
Monsieur le Professeur Badet
Monsieur le Professeur Barth
Monsieur le Professeur Boulez
Monsieur le Professeur Colombel
Monsieur le Professeur Cotte
Monsieur le Professeur Farges
Monsieur le Professeur Gouillat
Monsieur le Professeur Lifante
Monsieur le Professeur Martin
Monsieur le Professeur Monneuse
Monsieur le Professeur Peix
Monsieur le Professeur Poncet
Monsieur le Professeur Rivoire
Monsieur le Professeur Sauvanet
Monsieur le Professeur Soubrane

Remerciements particuliers

A Monsieur le Professeur Jacques Baulieux : Votre enthousiasme communicatif, vos connaissances chirurgicales infinies, et votre sympathie sont remarquables. Je suis fier d'avoir été l'un de vos élèves

A Monsieur le Professeur Jacques Belghiti : Vous êtes un monument de la chirurgie hépato-biliaire. Vous m'avez fait comprendre que notre niveau d'exigence n'est jamais assez haut. Je garde précieusement vos enseignements consignés dans mon carnet de stage.

A mes maîtres chirurgiens et anatomistes Nantais sans qui je n'aurais pas choisi cette voie

Monsieur le Professeur Roger Robert
Monsieur le Professeur Jean-Michel Rogez
Monsieur le Professeur Antoine Hamel
Monsieur le Professeur Olivier Hamel

DARNIS
(CC BY-NC-ND 2.0)

Aux Praticiens Hospitaliers, Assistants et Chefs de clinique qui ont contribué à ma formation :

Madame le Docteur Abid : pour tes enseignements en endoscopie qui me sont encore utiles
Madame le Docteur Aussilhou
Madame le Docteur Barbier
Madame le Docteur Blanc
Madame le Docteur Cherif
Monsieur le Docteur Chopin-Laly
Monsieur le Docteur Crouzet
Monsieur le Docteur D'Errico
Monsieur le Docteur Demian
Monsieur le Docteur Djeudi
Monsieur le Docteur Dokmak : ton absence de limites est grisante. A quand la greffe coelioscopique?
Monsieur le Docteur Fassi-Fehri
Monsieur le Docteur François
Monsieur le Docteur Gandini
Monsieur le Docteur Golse
Monsieur le Docteur Gruner
Madame le Docteur Maillard
Monsieur le Docteur Meeus
Monsieur le Docteur Meyer : pour ces moments d'anthologie. Ne le dis à personne mais tu es mon préféré.
Monsieur le Docteur Passot : pour les progrès que tu m'as fait faire au bloc opératoire.
Madame le Docteur Péchoux : au début de ton clinicat, tu nous as poussé avec Daniel dans nos derniers retranchements, nous mettant à nu, pour les patients.
Monsieur le Docteur Pecquerie
Monsieur le Docteur Pereira
Monsieur le Docteur Peyrat
Madame le Docteur Poiblanc
Madame le Docteur Poly
Monsieur le Docteur Promeyrat : bordélique et talenteux, le prototype du pavillon V.
Monsieur le Docteur Quattrone
Monsieur le Docteur Razafindratsira
Madame le Docteur Robert : en souvenir de mon premier grand moment chirurgical
Monsieur le Docteur Ruer
Monsieur le Docteur Stella
Madame le Docteur Vaudoyer : sans surprise, je t'adresse le même remerciement qu'à Guillaume

Remerciements particuliers

Madame le Docteur Schmitt, Monsieur le Docteur Mohkam : pour toutes ces heures passées sur ces pauvres animaux. Que nous puissions poursuivre ce beau projet !
Monsieur le Docteur Duperret : pour l'ensemble de ton œuvre.

Aux radiologues, anatomopathologistes, nutritionistes, immunologistes, hépatologues, gastro-entérologues, anesthésistes, etc, qui m'ont tant appris.

Remerciements particuliers :

- Docteur Rode, Docteur Ronot, Professeur Villegrain, Pr Valette
- Docteur Bancel, Docteur Hervieu
- Docteur Brunet, Docteur Buron, Docteur Chauvet
- Docteur Lebosse, Docteur Radenne, Professeur Soucquet
- Docteur Gérard-Boncompain, Docteur Barnoud
- Docteur Pierron, Docteur Workineh, Docteur Gazon, Docteur Wallon, Docteur Bonnet, Docteur Smoski, Docteur Bauer, Docteur Steer, Docteur Benyoub, Docteur Guichon, Docteur Bouffard.

(CC BY-NC-ND 2.0)

A mes compagnons d'Internat, par ordre d'apparition

Caroline Debette et Adrien Peltier : mes deux premiers collègues de chirurgie viscérale étaient orthopédistes. Je vous remercie pour votre bonne humeur. G viscéral, t'opères de sang froid !

Guillaume Bozio, Mael Chalret Du Rieu, Thibaut Charrier, Hassan Demian : vous m'avez appris le métier d'interne de chirurgie au cours de ce semestre inoubliable.

Fanny Lalloué et Pauline Rivier : Vous avez été des co-internes parfaites pour ce stage très nocturne.

Colette Blanc : Nous ne devions être que deux ce semestre. Heureusement que Yao nous rejoint pour les astreintes de reprise gynécologique ! Je suis ravi de t'avoir eue comme co-interne puis chef. J'ai hâte de rencontrer ta progéniture.

Daniel Grinberg : sans toi à mes cotés, ce semestre n'aurait vraiment pas eu la même saveur. Tu es un véritable ami et j'espère que nos routes continueront à se croiser à l'hôpital et en-dehors.

Pierre-Yves Belot et Marie Poiblanc : un beau trio de la même promo pour ce semestre très chirurgical. Marie, ce fut un sincère plaisir de te connaître comme co-interne et chef. J'ai désormais hâte d'être ton co-chef.

Artus De Chaumont, Aina Dinnoo, Marie Monsinjon, Marion Orville : Tout le monde nous disait que nous allions connaître l'Enfer. Nous y avons finalement tous pris du plaisir et avons presque été déçus de ne pas voir la face diabolique du maître des lieux. C'est toujours un plaisir d'avoir de vos nouvelles. Je vous attends à Lyon !

Nicolas Arfi, Arnaud Baldini, Valérie Pierrard et François-Xavier Vinceneux : Ce stage à 200 à l'heure s'est déroulé parfaitement grâce à notre bonne entente. Grâce à vous, j'ai des préférences sur les sondes urinaires et des chaussures pointues.

Gregorio Balbo, Pierre-Emmanuel Bonnot, Aminah El Bouyousfi, Ilies El Boukili, Iris Naudin, Julie Navez, Cédric Scheiwe : Vous avez eu la gentillesse de me laisser du temps pour la naissance de ma fille et pour l'écriture de cette thèse. Nous avons passé un excellent semestre « à la maison » avec en point d'orgue cette magnifique chanson des petits chanteurs de la Croix-Rousse : la Christitude.

Sophie Arnal, Pierre Jacquenod, Thomas Jouot et Anne-Cécile Morvan : Merci de m'avoir accompagné dans le petit monde des sauveurs de vie. Travailler à vos côtés rend humble, surtout quand on part de zéro !

A tous les internes avec qui j'ai partagé quelques nuits en garde.
A tous les internes et chefs qui ont contribué au succès de Vivaly nouvelle version.
Aux internes d'autres spécialités avec qui j'ai travaillé de près ou de loin pendant ces six années.

A toute les équipes des services de chirurgie, de réanimation, et du bloc opératoire de la Croix-Rousse

Aux secrétaires (Françoise, Stéphanie, Chantal, Claire, Odile, Valérie, Jocelyne) pour leur aide logistique précieuse pour ce travail de thèse et pour d'autres études.
Aux cadres Brigitte Luquet, Isabelle Lipinski, Agnès Bardet, Ludivine Lavorel, Marie-Cécile Blanc
Aux infirmiers et infirmières, aide-soignants et aide-soignantes des services,
Au personnel de bloc opératoire,
Aux infirmières stomathérapeuthes

Merci pour ces trois semestres passés parmi vous. Vous formez une équipe formidable, professionnelle, très investie, et chaleureuse, au sein de laquelle il est agréable de travailler. Vous avez contribué à ma formation, au même titre que mes maîtres médecins et chirurgiens. Je suis très fier de travailler avec vous prochainement au sein de notre Centre de la Croix-Rousse.

Aux équipes des pavillons D, G et V, et de Lyon Sud

DARNIS
(CC BY-NC-ND 2.0)

A ma famille

A mes parents et Domitille :

Je vous remercie pour tout ce que vous m'avez apporté. Vous m'avez toujours soutenu et encouragé dans mes choix, même s'ils ne correspondaient pas toujours à vos attentes. Je suis content que vous soyiez à mes côtés pour cette nouvelle étape de ma vie.

A Marie-Christine, Jean-Philippe, Marie et Matthieu :

Merci pour votre accueil depuis bientôt 10 ans. Voici enfin le pavé dont je vous ai tant parlé ! Merci pour l'aide que vous nous avez apporté cet été, et sans laquelle je n'aurais pas pu finir à temps.

A Alice :

Cette année, tu as écris une thèse remarquable, majoré un master recherche et un DIU de chirurgie du rachis, tout en portant, mettant au monde et élevant notre petite Jeanne. Tout cela sans jamais te plaindre. Je t'admire et tu es un modèle pour moi. Tu sais tout l'Amour que je te porte et que nous partageons désormais à trois.

A Jeanne :

Au gré de l'écriture de cette thèse, je t'ai vu naître, grandir, te retourner, gazouiller, ramper, marcher à quatre pattes et depuis quelques jours dire « maman ». Tu me combles de joie depuis ta naissance, ta maman et presque toute la Croix-Rousse peuvent en témoigner.

DARNIS
(CC BY-NC-ND 2.0)

SOMMAIRE

Chapitre 1 : Introduction **20**

Chapitre 2 : Cas de transplantation multiviscérale du Centre de la Croix-Rousse **23**

1- Madame Yvette B, transplantée le 10 avril 1993 ..... **23**

2- Monsieur Alain B, transplanté le 4 février 1998 ..... **26**

3- Madame Nadia A. transplantée le 12 septembre 2007 ..... **31**

4- Mme Stéphanie D. transplantée le 1er novembre 2013 ..... **38**

Chapitre 3 : Histoire de la transplantation intestinale, hépatique et multiviscérale **45**

1- Phase expérimentale de la transplantation **45**

2- Premières transplantations sur modèles animaux **46**

3- Les premières transplantations cliniques **49**

4- Le perfectionnement de l'immunosuppression **51**

5- Des années 90 à nos jours **54**

Chapitre 4 : L'insuffisance intestinale **55**

1- Introduction : **55**

2- Généralités **55**

3- Principes de prise en charge de l'insuffisance intestinale chronique **58**

31- Evaluation des besoins 58

32- Principes de nutrition parentérale (NP) 59

33- Résultats de la nutrition parentérale au long cours 60

4- Spécificités liées au syndrome du grêle court **66**

41- Généralités et classifications 66

42- Histoire naturelle et adaptation dans le SGC 67

43- Traitements médicaux spécifiques du syndrome du grêle court 68

44- Traitements chirurgicaux du grêle court 71

45- Synthèse sur la prise en charge du SGC 78

5- Spécificités liées à la Pseudo Obstruction Intestinale Chronique (POIC) **78**

6- Spécificités liées à l'entérite radique **81**

7- Spécificités liées à la maladie de Crohn **82**

8- Résultats de la transplantation intestinale ou multiviscérale dans le cadre de l'insuffisance intestinale **88**

81- Résultats de la transplantation pour SGC 88

82- Résultats de la transplantation pour troubles moteurs intestinaux 89

83- Transplantation pour entérite radique 90

84- Transplantation pour Maladie de Crohn 90

DARNIS
(CC BY-NC-ND 2.0)

Chapitre 5 : Indications en cancérologie digestive **94**
1- Introduction et positionnement du problème **94**
2- Les tumeurs desmoïdes abdominales **94**
3- Les tumeurs pancréatiques envahissant les vaisseaux mésentériques **102**
4- Les tumeurs neuroendocrines (TNE) digestives **104**

Chapitre 6 : Thrombose portale extensive **108**
1- Introduction, positionnement du problème **108**
2- Définition, classification, histoire naturelle **108**
3- Complications de la thrombose portale et pronostique **109**
4- Traitements préopératoires de la thrombose portale **110**
5- Gestion per-opératoire de la thrombose portale **112**
6- Conclusion : modalités de prise en charge des thromboses portales au cours de la transplantation **119**
7- Transplantation multiviscérale pour thrombose portale extensive **120**

Chapitre 7 : Aspects techniques de la transplantation intestinale et multiviscérale **122**
1- Introduction – « les différents aspects de la transplantation intestinale » **122**
2- Technique de transplantation intestinale isolée **123**
3- Technique de transplantation en bloc « foie-intestin » **127**
4- Technique de transplantation multiviscérale **131**
5- Variations techniques **135**
6- Transplantation avec donneur apparenté **142**

Chapitre 8 : Fermeture pariétale **144**
1- Généralités **144**
2- Techniques décrites **145**
21- Choix du greffon : appariement donneur/receveur 145
22- Réduction du volume du transplant 146
23- Augmenter le volume de la cavité abdominale 147
3- Synthèse et indications à retenir **159**

Chapitre 9 : Spécificités de l'anesthésie et de la réanimation en transplantation intestinale et multiviscérale **161**
1- Période préopératoire : évaluation du receveur **161**
2- Période opératoire : Anesthésie du donneur et du receveur **164**
3- Période postopératoire : Réanimation et analgésie postopératoire **169**
4- Management périopératoire du patient transplanté intestinal ou multiviscéral pour une intervention à distance de la transplantation **170**

Chapitre 10 : Résultats généraux de la transplantation intestinale et multiviscérale **173**
1- Pratique mondiale, résultat du registre **173**
2- Survie **176**
3- Résultats fonctionnels **179**
31- Qualité de vie 179
32- Fonction intestinale 181
4- Aspect médico-économique **184**
5- Liste d'attente de transplantation intestinale et multiviscérale **185**

DARNIS
(CC BY-NC-ND 2.0)

6- Transplantation intestinale issue d'un donneur apparenté vivant **187**

7- Stratégies en 2 temps **188**

Chapitre 11 : Complications de la transplantation intestinale et multiviscérale **190**

1- Complications chirurgicales **190**

2- Complications bilio-pancréatiques **191**

3- Complications hépatologiques **192**

4- Complications oeso-gastriques **192**

5- Complications néphrologiques **192**

6- Complications respiratoires **194**

7- Complications neurologiques **195**

8- Complications hématologiques **196**

9- Complications psychiatriques **197**

Chapitre 12 : Impact des montages chirurgicaux **198**

1- Impact du drainage veineux en transplantation intestinale **198**

2- Reconstructions digestives **199**

3- Impact de l'inclusion des glandes annexes **201**

31- Inclusion du duodéno-pancréas 201

32- Inclusion de la rate 202

Chapitre 13 : Aspects digestifs et nutritionnels de la transplantation intestinale et multiviscérale **204**

1- Programme de nutrition après transplantation **204**

2- Résultats généraux : mode d'alimentation et résultats pondéraux **206**

3- Fonction d'absorption **207**

4- Fonction motrice **208**

5- Gestion des entérostomies d'élimination digestive **210**

Chapitre 14 : Balance immunologique **212**

1- Particularités immunologiques de l'intestin grêle **212**

2- Généralités sur le rejet et l'immunosuppression **215**

21- Mécanismes du rejet cellulaire 215

22- Mécanismes du rejet humoral 217

23- Principales classes thérapeutiques immunosuppressives 218

3- Risque de rejet en transplantation intestinale et multiviscérale **221**

31- Spécificités du rejet en transplantation intestinale et multiviscérale 221

32- Epidémiologie du rejet après transplantation intestinale et multiviscérale 223

33- Diagnostic du rejet 224

34- Prévention du rejet 232

35- Traitement du rejet 240

4- Risque de réaction du greffon contre le receveur (GVH) **241**

5- Autres complications immunologiques **244**

6- Risque infectieux en transplantation intestinale et multiviscérale **245**

61- Généralités 245

62- Infections bactériennes 246

DARNIS
(CC BY-NC-ND 2.0)

63- Infections fungiques 248
64- Infections virales après transplantation intestinale et multiviscérale 248
7- Risque tumoral en transplantation intestinale et multiviscérale 250
71- Généralités sur le risque tumoral après transplantation d'organes 250
72- Cancers non lymphoïdes non dermatologiques 251
73- Cancers dermatologiques 252
74- Syndromes Lymphoprolifératifs Post-Transplantation (SLPT) 252
Chapitre 15 : Lésions d'ischémie-reperfusion (LI/R) 255
1- Introduction 255
2- Physiopathologie de l'ischémie-reperfusion 255
3- Conséquences de l'ischémie-reperfusion en transplantation intestinale et multiviscérale 257
31- Syndrome de reperfusion 257
32- Lésions histologiques 257
4- Critères de choix du donneur 258
41- Donneur à cœur battant 258
42- Donneur à cœur arrêté 259
5- Solutés de conservation des transplants 260
51- Solutions intravasculaires 260
52- Solutions intraluminales 261
53- Solutions extraluminales 262
6- Techniques de conditionnement ischémique du transplant 262
61- Pré-conditionnement ischémique 262
62- Post-conditionnement ischémique 263
63- Conditionnement ischémique à distance 263
7- Traitements des LI/R 264
71- Diminution du stress oxydatif par administration d'antioxydants 264
72- Traitements anti-leucocytaires 264
73- Inhibition des protéases 264
74- Maintien d'une alimentation entérale 264
Chapitre 16 : Proposition de protocoles 266
Chapitre 17 : Conclusion 275
Chapitre 18 : Références 276

DARNIS
(CC BY-NC-ND 2.0)

Chapitre 1 : Introduction

La transplantation intestinale, isolée ou combinée à d'autres organes intra-abdominaux demeure en 2015 une prouesse médico-chirurgicale. Ces procédures repoussent les limites de la transplantation d'organe en raison de certaines spécificités de l'intestin grêle :

- Volumineux pool bactérien contenu dans le greffon, à risque de complications infectieuses postopératoires,
- Volumineux pool lymphocytaire, augmentant le risque de réaction immunologique du receveur contre le greffon, mais aussi du greffon envers l'hôte,
- Sensibilité accrue de la muqueuse intestinale à l'ischémie, augmentant le risque de lésions d'ischémie-reperfusion.

Les transplantations intestinale, foie-intestin, ou multiviscérales sont réalisées en routine chez l'Homme depuis les années 1990, dans un nombre limité de centres experts en transplantation et en nutrition clinique. L'activité a connu un essor jusqu'au milieu des années 2000, puis s'est ralentie en raison d'une meilleure sélection des candidats. La plupart des cas a été réalisée en Amérique du Nord avant que la technique soit diffusée dans le monde entier dans les années 2000.

En France, l'activité de transplantation intestinale et multiviscérale ne s'est développée qu'en pédiatrie, l'équipe de l'Hôpital Necker-Enfants Malades étant pionnière de la technique. Chez l'adulte, l'activité est limitée à une vingtaine de cas en 20 ans. Ces faibles chiffres d'activité s'expliquent d'une part, par la grande performance des équipes françaises de nutrition clinique, offrant aux patients des survies prolongées sous nutrition parentérale et d'autre part, par des résultats médiocres de la transplantation dans la plupart des centres (Tableau 1.1).

Centre	Nombre de transplantations		
	Intestinales	Foie-intestin	Multiviscérales
Marseille	0	0	1
Rennes	0	0	1
Nice	4	0	1
Paris- Beaujon	0	1	3
Paris- Paul Brousse	0	1	0
Lyon- Edouard Herriot	0	0	4
Lyon- Croix-Rousse	0	1	3

Tableau 1.1 : Activité française de transplantation intestinale et multiviscérale adulte (données issues des déclarations des centres de transplantation, interrogés par courrier électronique).

A l'Hôpital de la Croix-Rousse, quatre transplantations foie-intestin ou multiviscérales ont été réalisées en 1993, 1998, 2007 et 2012. Les indications ont été drastiquement limitées de façon à ne sélectionner que des

DARNIS
(CC BY-NC-ND 2.0)

candidats à risque limité de complication postopératoire. Ce processus de sélection et la collaboration d'équipes expertes en transplantation, nutrition intensive, réanimation, et immunologie ont permis des survies prolongées chez les deux dernières patientes. A ce titre, la patiente ayant bénéficié d'une transplantation multiviscérale (foie, estomac, duodéno-pancréas, rate, jéjunum, iléon, caecum) en 2007 est actuellement la doyenne française de ce type d'intervention(1).

Ces procédures permettent de traiter essentiellement des patients souffrant d'insuffisance intestinale chronique, dont l'étiologie ou les complications du traitement médical sont incompatibles avec une survie prolongée et/ou une qualité de vie tolérable. Les indications restent limitées en raison du très haut risque de morbi-mortalité postopératoire, et du haut risque de rejet. A l'heure actuelle, la transplantation intestinale n'est donc pas à l'insuffisance intestinale ce que la transplantation rénale est à l'insuffisance rénale chronique. Les critères de transplantation sont encore débattus, évolutifs dans le temps, grâce aux progrès des techniques et des soins périopératoires permettant de prévenir et de mieux traiter les complications post-greffe.

Le choix des organes transplantés est aujourd'hui limité au remplacement des organes défectueux : intestin grêle en cas d'insuffisance intestinale, estomac et duodénum en cas de troubles moteurs, pancréas en cas de diabète, foie en cas de cirrhose… Cependant certaines spécificités immunologiques, anatomiques ou fonctionnelles de certains organes abdominaux peuvent faire discuter d'une extension de la transplantation afin d'optimiser les résultats de la greffe.

Les complications rencontrées sont multiples et nécessitent une prise en charge pluridisciplinaire faisant intervenir l'ensemble du corps médical et paramédical :

- Le rejet de greffe est la complication la plus redoutée. Sa prévention et son traitement ne sont aujourd'hui pas codifiés, les protocoles d'immunosuppression utilisés étant essentiellement centre-dépendants et ne reposant que sur des expériences rétrospectives et des avis d'experts. L'établissement de protocoles personnalisés avec une équipe d'immunologie clinique, et le dépistage du rejet par des endoscopistes et des anatomopathologistes expérimentés sont nécessaires.

- Les complications de l'immunosuppression : l'utilisation de protocoles d'immunosuppression lourds est à l'origine d'une morbi-mortalité majeure par infections (première cause de mortalité), cancers et toxicité médicamenteuse. Leur diagnostic et leur traitement font intervenir les radiologues, réanimateurs, immunologistes, hépatologues, oncologues, néphrologues, neurologues etc.

- L'hémorragie peropératoire et le syndrome de reperfusion à la revascularisation du greffon nécessitent une bonne expertise et une excellente coopération anesthésio-chirurgicale.

DARNIS
(CC BY-NC-ND 2.0)

- Les complications chirurgicales : elles sont peu fréquentes en dehors des problèmes de fermeture pariétale, mais souvent graves. La gestion des problèmes pariétaux fait intervenir des radiologues interventionnels, des chirurgiens digestifs réparateurs, et des infirmières expertes en cicatrisation.

La réhabilitation intestinale et le suivi nutritionnel font intervenir l'équipe de nutrition clinique ayant assuré le suivi du patient avant la transplantation. En l'absence de complication, l'objectif idéal est la récupération d'une nutrition orale exclusive. Cependant, l'amélioration de la qualité de vie et de la survie est notée chez des patients requérant toujours une nutrition artificielle complémentaire (entérale ou parentérale).

L'objectif de cette thèse est de faire une mise au point sur l'ensemble des problématiques de la transplantation intestinale et multiviscérale, en se basant sur les travaux publiés et sur l'expérience locale. Chaque chapitre peut se lire de façon indépendante des autres. Pour chaque problématique, certaines recommandations peuvent être établies et sont rapportées en fin d'ouvrage. Ce référentiel et ces recommandations sont amenés à évoluer dans le temps avec l'avancée de la Science et l'expérience acquise au Centre de la Croix-Rousse.

DARNIS
(CC BY-NC-ND 2.0)

Chapitre 2 : Cas de transplantation multiviscérale du Centre de Transplantation Hépatique et Intestinale de l'Hôpital de la Croix-Rousse

1- <u>Madame Yvette B, transplantée le 10 avril 1993</u>

11- Présentation du patient et indication de la transplantation

Il s'agissait d'une patiente de 34 ans posant le problème d'une insuffisance intestinale chronique par syndrome du grêle court compliquée d'une hépatopathie cholestatique secondaire à la nutrition parentérale.

Ses antécédents étaient marqués par :

- ***Des facteurs de risque de thrombose*** : tabagisme important, prise de pilule oestroprogestative, déficit en anti-thrombine III diagnostiqué ultérieurement
- ***Une insuffisance intestinale chronique par grêle court*** dans les suites d'une entéro-colectomie totale en juin 1992 pour infarctus artériel mésentérique.
- ***Une nécrose splénique*** suppurée, traitée par splénectomie par voie transthoracique gauche. L'origine de cette nécrose est attribuée à une thrombose partielle du tronc coeliaque.
- ***Une hépatopathie*** stéato-cholestatique, révélée par un ictère et une cytolyse et dont l'étiologie était mixte, attribuée à la nutrition parentérale et à une thrombose partielle de l'artère hépatique. Malgré l'adaptation des solutés de nutrition parentérale, l'évolution s'est faite vers une hépatopathie terminale avec notamment une encéphalopathie hépatique chronique.
- ***Une probable artérite*** de type Takayasu, évoquée sur cette atteinte artérielle pluriétagée.

Une indication de greffe foie-intestin avait été validée pluridisciplinairement en novembre 1992, sur la base des résultats de l'équipe de Starzl (Pittsburgh, USA) publiée la même année. Le projet avait été activé en mars 1993 après l'acceptation d'importation, à titre exceptionnel, de Tacrolimus (FK 506) aux Hospices Civils de Lyon.

12- Bilan pré-transplantation

Un bilan extensif avait été effectué et mettait en évidence :

- Une insuffisance rénale chronique débutante, d'origine mixte (déshydratation par hyperdébit stomial, et organique).
- Une légère altération de la fonction ventriculaire gauche, séquellaire d'une myocardite virale
- Une sérologie CMV négative.

DARNIS
(CC BY-NC-ND 2.0)

13- Donneur

Il s'agissait d'un donneur de 13ans, de sérologie CMV positive.

Après laparotomie, les canules aortique, cave et mésentérique inférieure étaient mises en place pour la perfusion de solution de Belzer. Le prélèvement consistait en l'exérèse en bloc du foie, du bloc duodénopancréatique et du grêle pédiculisés sur l'aorte et la veine cave inférieure. Le tube digestif était agrafé et sectionné au niveau du pylore et de l'iléon terminal. Le pancréas était sectionné au niveau de l'isthme.

Au niveau vasculaire, un court segment de tronc aortique comprenant les naissances du tronc coeliaque et de l'artère mésentérique supérieure était conservé.

Sur la back-table, le pédicule hépatique était disséqué pour permettre l'exérèse du duodéno-pancréas. Le tronçon aortique était suturé au niveau distal.

14- Transplantation (Pr Baulieux, Dr Ducerf / Dr Pignal), figure 2.1

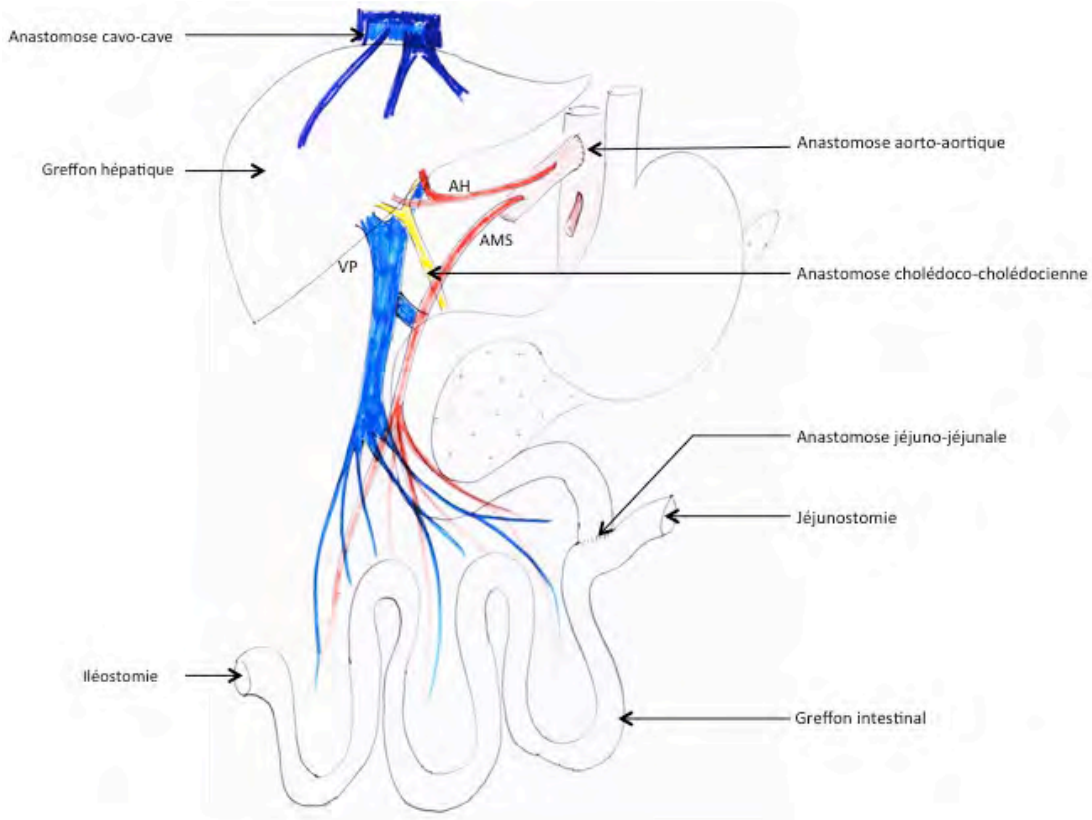

Figure 2.1 : Montage chirurgical chez le receveur. TC : tronc coeliaque. AMS : artère mésentérique supérieure. VP : veine porte.

Au niveau chirurgical, les principales étapes de l'intervention étaient:

- Laparotomie xypho-pubienne et sous-costale droite et adhésiolyse laborieuse
- Confection d'une anastomose porto-cave.
- Explantation hépatique en conservant la veine cave inférieure.
- Lavage du greffon au Ringer-Lactate.
- Anastomose veineuse cavo-cave termino-latérale selon la technique Piggy-back.

DARNIS
(CC BY-NC-ND 2.0)

- Anastomose aorto-aortique latéro-terminale au niveau de l'aorte coeliaque.
- Déclampage après **5h40 d'ischémie froide.**
- Purge au sang et agrafage du moignon de veine cave inférieure. Les pertes sanguines étaient retransfusées par le système Cell-saver.
- Apparition d'un choc cardiogénique nécessitant l'interruption de l'intervention et l'administration d'adrénaline.
- Reprise des anastomoses du fait d'une hémorragie par probable coagulopathie.
- Démontage de l'anastomose porto-cave et confection d'une anastomose porto-porte termino-latérale.
- Confection d'une anastomose cholédoco-cholédocienne termino-terminale sur drain de Kehr.
- Réalisation d'une anastomose en Y duodéno-jéjunale termino-latérale. L'extrémité proximale du jéjunum était placée en stomie dans l'hypochondre gauche.
- Confection d'une iléostomie terminale en fosse iliaque droite.
- Drainage péritonéal.
- Fermeture pariétale renforcée par des points totaux.

La durée d'intervention était de 9h. Les pertes sanguines étaient abondantes et avaient justifié l'administration de 11PGR, 1,5 litres de sang récupéré via le Cell-Saver, et 35 PFC. L'immunosuppression était débutée après revascularisation (Tacrolimus 0,1mg/kg, Solumedrol). Au niveau infectiologique, des immunoglobulines anti CMV étaient administrées en peropératoire.

15- Suites opératoires

Le protocole d'immunosuppression associait des corticoïdes et du Tacrolimus (une prise par jour). L'objectif était de 5 à 10ng/ml de tacrolémie. Le protocole anti-infectieux associait Vancomycine, Tienam, Fungizone et Cymevan.

Les suites avaient été marquées par :

- Des lésions probablement d'ischémie-reperfusion en endoscopie à J0 : muqueuse inflammatoire, ulcérations.
- une insuffisance rénale anurique à J1 nécessitant une hémofiltration continue
- une défaillance hémodynamique s'installant progressivement, nécessitant l'administration successive d'amines vaso-actives (Dobutamine, Dopamine, Noradrénaline puis Adrénaline).
- Un rejet aigu du grêle dès J2, diagnostiqué sur l'infiltration lymphoplasmocytaire de la muqueuse intestinale et sur la raréfaction des villosités. A noter qu'il n'existait pas de lésions de rejet à la biopsie hépatique. L'épisode a été traité par bolus de corticoïdes.
- Une reprise opératoire à J9 pour résection de 120 cm d'iléon distal.
- Un hémopéritoine nécessitant 3 reprises chirurgicales pour décaillotage (J14, J19, J24).
- Une nécrose ischémique digestive muqueuse diffuse, attribuée à la défaillance hémodynamique.

La patiente décéda le 17 mai 1993 (J37) d'une défaillance multiviscérale.

DARNIS
(CC BY-NC-ND 2.0)

16- Analyse du dossier

Il s'agissait d'une des premières transplantations foie-intestin chez l'adulte en France. L'indication opératoire avait été longuement discutée de façon collégiale et serait encore validée aujourd'hui. La technique opératoire utilisée était complexe et avait pour but de rétablir une anatomie la plus normale possible. Depuis, la plupart des équipes ont abandonné ce type de transplantation foie-intestin sans conservation du bloc duodéno-pancréatique en raison de la longueur de l'intervention qui agrave le risque de lésions d'ischémie-reperfusion.

Les suites chez cette patiente étaient marquées par plusieurs évènements précoces pouvant être rattachés aux conséquences de l'ischémie-reperfusion : défaillance cardiaque peropératoire compatible avec un syndrome de reperfusion majeur, lésions endoscopiques à J0. S'en est suivi un rejet aigu précoce confirmé en histologie, peu surprenant a posteriori, au vu du faible niveau d'immunosuppression. Il est d'ailleurs probable que les lésions de l'iléon distal ayant justifié une entérectomie partielle à J9 étaient des stigmates d'un rejet sévère.

2- <u>Monsieur Alain B, transplanté le 4 février 1998</u>

21- Présentation du patient et indication de la transplantation

Il s'agissait d'un patient de 48 ans posant le problème d'une insuffisance intestinale chronique par syndrome du grêle court compliquée d'une cirrhose secondaire à la nutrition parentérale.

Ses antécédents étaient marqués par :

- ***Un terrain dysimmunitaire*** avec une rectocolite hémorragique (RCH) et une cholangite sclérosante primitive.
- ***Un syndrome du grêle court*** secondaire à de multiples résections digestives :
  - . 1988 : Colectomie totale pour RCH.
  - . 1989 : Amputation abdomino-périnéale pour rectite hémorragique invalidante.
  - . 1992 : Entérectomie subtotale pour une ischémie mésentérique d'étiologie indéterminée. En fin d'intervention, 80cm de jéjunum étaient laissés en place. Une nutrition parentérale sur cathéter veineux central de Broviac est alors débutée.
  - . 1993 : Réalisation d'une entérectomie itérative pour une jéjunite hémorragique d'étiologie indéterminée, laissant en place 35 cm de jéjunum. Une cholécystectomie est réalisée dans le même temps pour prévenir l'apparition d'une cholécystite alithiasique. Au terme de ces chirurgies, le patient était porteur d'une jéjunostomie haute sans possibilité de rétablissement de continuité digestive (grêle court type I, <u>Figure 2.2</u>) et était dépendant d'une nutrition parentérale quotidienne.

DARNIS
(CC BY-NC-ND 2.0)

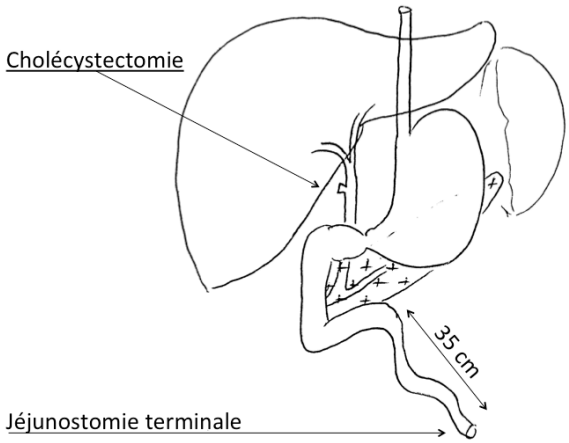

Figure 2.2: Anatomie abdominale de Mr B avant transplantation.

- ***Une cirrhose stéato-cholestatique*** secondaire à la nutrition parentérale (NP) :
    - Une hépatite stéato-cholestatique avait été diagnostiquée dès 1994 à l'occasion d'un ictère. La prise en charge avait consisté en une adaptation des solutés de NP (utilisation de solutés ternaires et binaires sans lipides en alternance) et l'administration d'acide ursodésoxycholique.
    - Le diagnostic de cirrhose avait été affirmé sur une ponction biopsie-hépatique en 1997
    - La cirrhose était compliquée d'une hypertension portale se manifestant par une splénomégalie, un hypersplénisme (pancytopénie chronique), et des varices oesophagiennes de stade I à II. Une mesure du gradient de pression porto-cave par mesure de la pression veineuse cave inférieure et de la pression veineuse sus-hépatique bloquée confirmait l'hypertension portale (gradient = 23mmHg).
    - Les fonctions hépato-cellulaires étaient également altérées :
        - Bilirubinémie totale = 61 µmol/l, bilirubinémie libre = 26 µmol/l.
        - Temps de prothrombine = 60%, facteur V = 50%.
        - Score de Child-Pugh pré-transplantation : B7.
- ***Une anémie chronique*** d'origine mixte par hypersplénisme et par carence martiale sans saignement retrouvé, nécessitant de multiples transfusions sanguines.

Le projet de transplantation avait été évoqué dès 1995, avant le diagnostic de l'hépatopathie. Une transplantation intestinale isolée avait été discutée mais le projet avait été rapidement abandonné en l'absence de disponibilité du Tacrolimus. Après le diagnostic de cirrhose, le projet avait de nouveau été discuté pour une transplantation foie-intestin.

22- Bilan pré-transplantation

Au terme d'un bilan pré-transplantation extensif, les anomalies constatées étaient :

DARNIS
(CC BY-NC-ND 2.0)

- Une immunisation anti-érythrocytaire (anticorps anti-PRIVE(Kell-1) et anti-RHESUS(Cw-)).
- La présence d'anticorps anti-HLA de classe I diagnostiquée le jour de la transplantation.
- une insuffisance rénale chronique légère confirmée par une clairance à l'inuline 73ml/min.

Le reste du bilan était sans particularité. Le bilan sérologique était négatif, notamment pour le CMV.

23- Donneur

Le donneur était un homme de 17 ans, de sérologie CMV négative. Un cross-match virtuel avait été réalisé et ne montrait pas de contre-indication au prélèvement. Cet examen ne prenait pas compte de l'anticorps anti-HLA découvert le jour du prélèvement. Le cross match réel s'était avéré positif.

Le greffon comprenait le foie, le bloc duodénopancréatique et l'intestin grêle. Au niveau artériel, les organes étaient pédiculisés sur le tronc coeliaque et l'artère mésentérique supérieure. Une reconstruction artérielle avait été réalisée sur la back-table entre ces 2 vaisseaux et un carrefour iliaque. Au niveau veineux, le transplant était pédiculisé sur la veine cave inférieure. Le liquide de conservation utilisé était de l'IGL-1.

24- <u>Transplantation (Figures 2.3 & 2.4)</u>

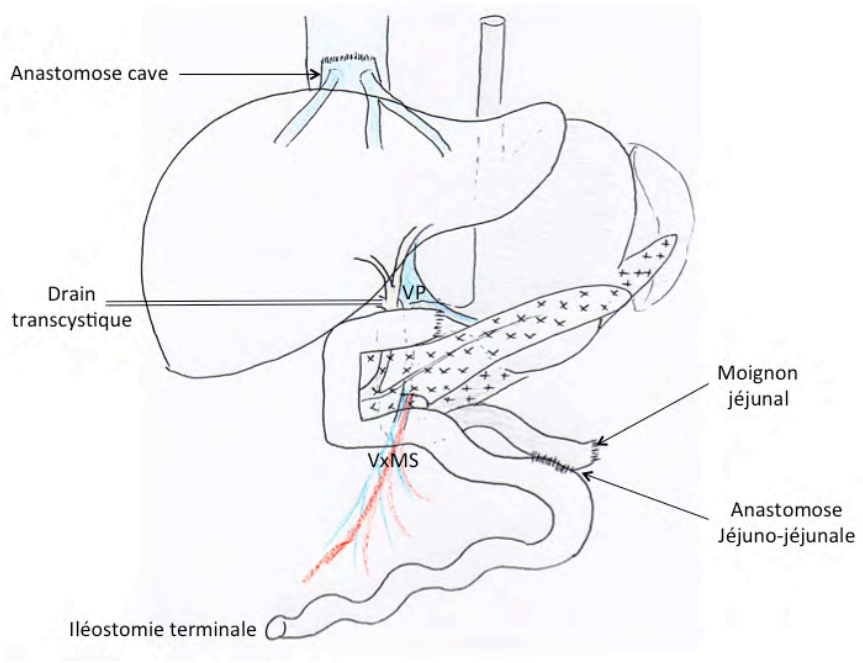

<u>Figure 2.3 :</u> Schéma de la transplantation foie-intestin de Mr B. Tube digestif natif en gris clair. Pancréas natif repéré par des +. Pancréas transplanté repéré par des x. VP : veine porte. VxMS : vaisseaux mésentériques supérieurs.

DARNIS
(CC BY-NC-ND 2.0)

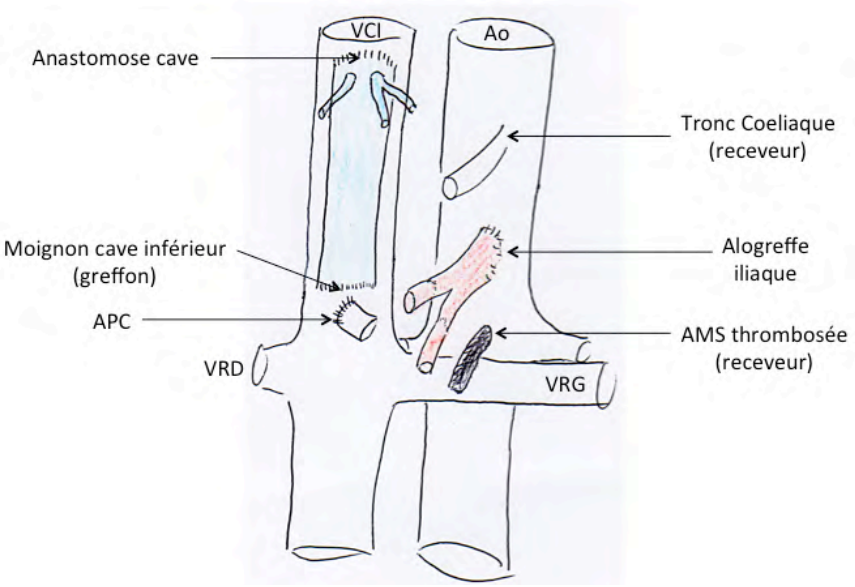

Figure 2.4 : Schéma du montage vasculaire. En couleur : vaisseaux du greffon. Ao : aorte. VCI : veine cave inférieure. VRD/G : veines rénales droite et gauche. APC : anastomose porto-cave

Au niveau chirurgical, les principaux temps étaient :

- Laparotomie xypho-pubienne avec refend de Rio Branco.
- Adhésiolyse longue, difficile et hémorragique.
- Anastomose porto-cave termino-latérale définitive pour le drainage de l'estomac, du bloc duodénopancréatique et de la rate du receveur.
- Explantation hépatique.
- Anastomose cavo-sus-hépatique termino-latérale selon la technique piggy-back.
- Rinçage du greffon avec une solution de 500mL d'Albumine 4% et une ampoule de Prostine par une canule veineuse mésentérique inférieure.
- Pontage Aorto-iliaque entre l'aorte sus-rénale du receveur et l'allogreffe iliaque du greffon (Figure 2.4).
- Purge sanguine par le moignon de veine cave inférieure infrahépatique.
- Déclampage sans syndrome de reperfusion (**ischémie chaude : 50min, ischémie froide : 9h00**).
- Résection du jéjunum rétractile du receveur.
- Anastomose jéjuno-jéjunale.
- Cholécystectomie et mise en place d'un drain transcystique.
- Confection d'une iléostomie terminale.
- Drainage par 3 drains de Léger. Mise en place d'une sonde naso-jéjunale jusqu'au niveau de l'anastomose.

Au niveau anesthésique, les éléments importants sont résumés dans le tableau suivant :

DARNIS
(CC BY-NC-ND 2.0)

Equipement	2 voies veineuses périphériques 1 voie centrale Utilisation du cathéter de Broviac Monitoring hémodynamique par cathétérisme droit (sonde de Swann-Ganz) et pression artérielle continue sur cathétér artériel radial
Drogues anesthésiques	- Induction : Flunitrazépam-Etomidate/Cisatracrium - Entretien : Forene/Cisatracrium
Antibiothérapie	Pipéracilline-Tazobactam (Tazocilline®) : 4g Teicoplanine (Targocid®) : 400mg
Remplissage vasculaire	Ringer Lactate : 6,5L Albumine 4% : 1L
Transfusion	9 CGR (sang irradié, phénotypé, déleucocyté) 9 PFC 2 MCP
Amines	Dopamine
Hémodynamique	PAM minimale : 60 mmHg Pertes sanguines : 700mL
Immunosuppression peropératoire	Bolus de corticoïdes (Solumedrol®): 1g

25- Suites opératoires

Les suites opératoires initiales avaient été plutôt favorables. Le patient était extubé et avait pu quitter le service de réanimation à J7.

Le protocole d'immunosuppression retenu comprenait :

- Tacrolimus avec une tacrolémie cible entre 30 et 60 ng/mL
- Mycophenolate Mofetil
- Corticothérapie

La prophylaxie anti-infectieuse consistait en :

- Antibiothérapie par Tazocilline et Targocid pendant 48h.
- Décontamination digestive par Fungizone et gélules de décontamination antibactérienne.
- Prophylaxie antiCMV par Gancyclovir.
- Prophylaxie antipneumocystose par Bactrim à partir de J14.

Au niveau nutritionnel, la nutrition parentérale était poursuivie sur le cathéter de Broviac et une alimentation orale était débutée à J10 (soupes enrichies).

Au niveau immunologique, aucun signe de rejet n'a été noté en endoscopie et aux biopsies iléales systématiques. Les différents prélèvements cutanés et duodénaux n'ont pas mis en évidence de signes de réaction Graft vs Host.

Les complications retrouvées chez ce patient étaient :

DARNIS
(CC BY-NC-ND 2.0)

- Une séroconversion à HSV traitée par Acyclovir(Zovirax).
- Une pancytopénie nécessitant l'arrêt du MMF.
- Un choc septique à J21 imposant un transfert en réanimation. L'ensemble des prélèvements et des scanners réalisés n'avait pas permis de retrouver la source de l'infection. L'origine la plus probable était une pneumopathie bibasale. Plusieurs lignes d'antibiothérapie de large spectre ont été réalisées sans succès. L'évolution s'est faite vers une détresse respiratoire puis une défaillance multiviscérale.

Le patient décéda le 14 mars 1998, à J38 de la transplantation. La famille s'opposa à la réalisation d'une autopsie.

26- Analyse du dossier

L'indication opératoire était peu discutable. Aucun geste chirurgical ne pouvait être envisagé pour espérer récupérer une fonction entérale. L'apparition d'une cirrhose secondaire à l'alimentation parentérale était inéluctable en l'absence de solutés de nutrition parentérale contenant des huiles de poisson. Cette cirrhose compliquée d'hypertension portale était en soi une indication de transplantation hépatique. Cependant ce geste seul aurait très probablement conduit en une récidive de la cirrhose métabolique en l'absence de transplantation intestinale.

Le protocole d'immunosuppression est le principal élément criticable en 2015. Les objectifs très élevés de tacrolémie, du fait de l'immunisation du patient, ont probablement contribué au développement d'infections sévères qui ont conduit au décès du patient. Ce protocole, comparable à ceux publiés par les équipes de Pittsburgh et Miami dans les années 1990, sera révisé pour les patients suivants.

3- <u>Madame Nadia A. transplantée le 12 septembre 2007</u>

31- Présentation du patient et indication de la transplantation

Il s'agissait d'une patiente de 46 ans souffrant d'insuffisance intestinale chronique par syndrome du grêle court, compliquée d'une hépatopathie secondaire à la nutrition parentérale. Ses antécédents étaient marqués par :

- ***De multiples facteurs prothrombogènes*** : tabagisme actif, contraception oesotro-progestatif, syndrome des Anti-PhosphoLipides (diagnostiqué ultérieurement).
- ***Un syndrome du grêle court*** secondaire à :
    - Une entérectomie totale et une colectomie droite en 2006 pour ischémie artérielle mésentérique supérieure. Au niveau vasculaire il existait une thrombose complète du tronc coeliaque et de l'artère mésentérique supérieure. Au niveau digestif, une duodénostomie et une colostomie transverse étaient réalisées.
    - Une sténose duodénale ischémique imposant la réalisation d'une gastrostomie de décharge.

DARNIS
(CC BY-NC-ND 2.0)

    - La patiente était alors porteuse d'un grêle court de type 1, avec une duodénostomie non fonctionnelle, et une gastrostomie de décharge de haut débit, empêchant la moindre nutrition orale et imposant une nutrition parentérale exclusive.
- ***Une ischémie hépatique***
    - Secondaire à la thrombose artérielle coeliaque, qui s'avèrera partiellement revascularisée sous anticoagulation curative.
    - Responsable de foyers de nécrose focale, compliquée d'une abcédation ayant nécessité des drainages percutanés et une antibiothérapie prolongée.
- ***Une hépatopathie stéato-cholestatique*** secondaire à la nutrition parentérale
    - Diagnostiquée à la suite d'une décompensation ictérique (bilirubinémie à 58 µmol/l).
    - Avec des fonctions de synthèse conservées et non compliquée d'hypertension portale.
    - Une biopsie hépatique confirmait le diagnostique et retrouvait une fibrose F2.

Un projet de transplantation multiviscérale a été d'emblée évoqué chez cette patiente sur les arguments suivants :

- Qualité de vie extrêmement altérée par la défaillance duodénale, sans espoir d'amélioration par un traitement médical bien conduit, en faveur d'une transplantation intestinale.
- Sténose duodénale du deuxième duodénum, d'origine ischémique, compromettant une anastomose jéjuno-jéjunale, en faveur d'une transplantation duodénale.
- Précarité de la vascularisation artérielle hépatique chez une patiente à haut risque de rethrombose, avec des antécédents de nécrose hépatique et d'hépatite stéatocholéstatique, en faveur d'une transplantation hépatique.

32- Bilan pré-transplantation

Le bilan pré-transplantation n'avait pas retrouvé de contre-indication à une transplantation multiviscérale. La patiente était de groupe A+ et la sérologie CMV était positive.

Au niveau hépatique, le score de MELD était de 14.

33- Donneur

Il s'agissait d'un donneur isogroupe de 45 ans, CMV-. Le prélèvement comprenait le bloc multiviscéral (foie, estomac, rate, duodénopancréas, grêle, colon droit (Figure 2.5), pédiculisé sur le tronc coeliaque, l'artère mésentérique supérieure, et sur la veine cave inférieure. Le liquide de conservation utilisé était de l'IGL1 perfusé par voie aortique.

Sur la back-table, une reconstruction artérielle a été réalisée à l'aide d'une allogreffe artérielle iliaque (Figure 2.6).

DARNIS
(CC BY-NC-ND 2.0)

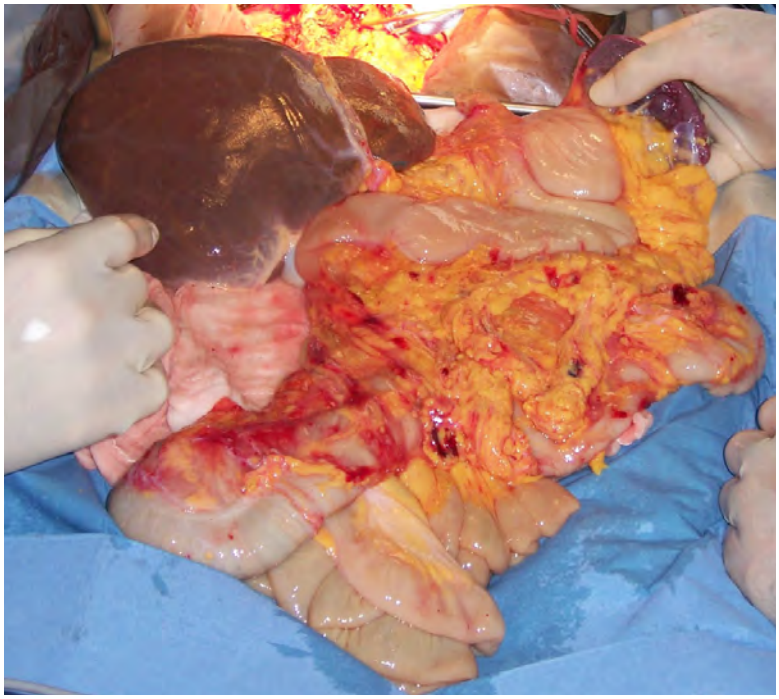

Figure 2.5 : Greffon multiviscéral comprenant le foie, l'estomac, le bloc duodénopancréatique, la rate, le mésentère, l'intestin grêle et le colon droit (sous le champ abdominal).

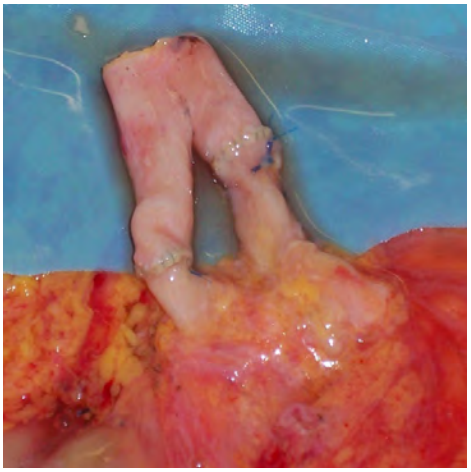

Figure 2.6 : Reconstruction artérielle, sur la back table, entre une allogreffe iliaque, le tronc coeliaque et l'artère mésentérique supérieure

34- Transplantation (Dr Mabrut, Pr Ducerf / Dr Smolski)

Au niveau chirurgical les principaux temps opératoires étaient :

- Laparotomie médiane xypho-pubienne.
- Adhésiolyse complète de la cavité abdominale.
- Le colon gauche était bien vascularisé et conservable. Par contre, le bloc duodénopancréatique et la rate n'étaient pas conservables en raison d'une sténose complète du deuxième duodénum et d'un tronc coeliaque pré-occlusif.
- Explantation de l'étage sus-mésocolique en bloc (Figure 2.7).

DARNIS
(CC BY-NC-ND 2.0)

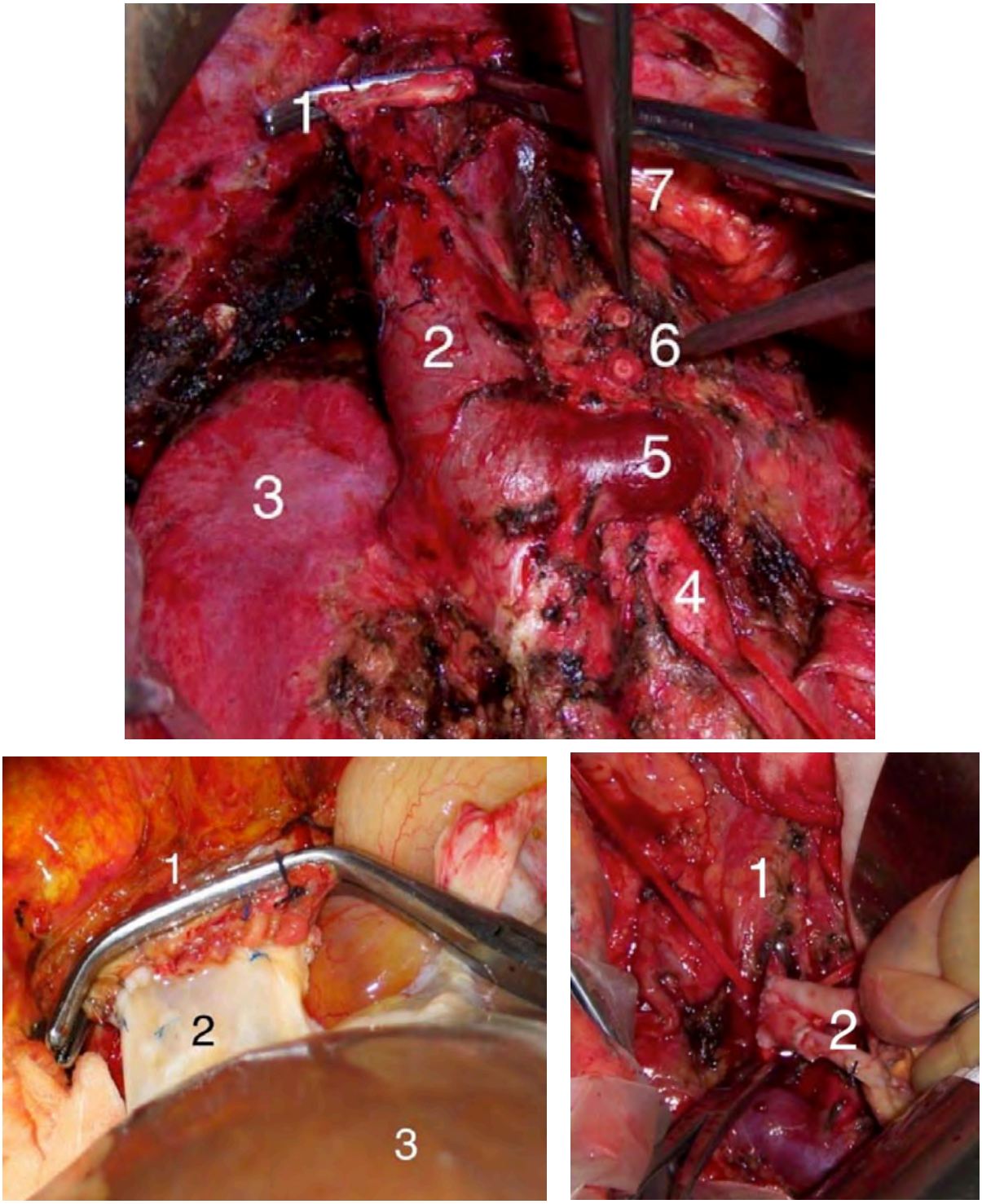

Figure 2.7 : Vues peropératoires : En haut - éviscération abdominale (1 : clamp sur les veines sus-hépatiques, 2 : veine cave inférieure, 3 : rein droit, 4 : lacette sur l'aorte sous-rénale, 5 : veine rénale gauche, 6 : ostia du tronc coeliaque de l'artère mésentérique supérieure, 7 : moignon gastrique). En bas à gauche : Confection de l'anastomose cavo-sushépatique (1 : veine cave inférieure du receveur au niveau de l'ostium des veines sus-hépatiques, 2 : veine cave inférieure du greffon, 3 : greffon hépatique). En bas à droite : Confection de l'anastomose artérielle entre l'aorte sous rénale(1) et l'allogreffe iliaque(2).

DARNIS
(CC BY-NC-ND 2.0)

- Anastomose cavo-sus-hépatique selon la technique habituelle de piggy back.
- Rinçage du greffon à l'albumine 4% par une canule veineuse.
- Clampage aortique complet et réalisation d'un pontage aorto-iliaque latéro-terminal entre l'aorte sous-rénale du receveur et l'allogreffe iliaque.
- Purge sanguine par le moignon veineux cave infrahépatique.
- Déclampage artériel intermittent sans syndrome de reperfusion majeur (**ischémie chaude: 54minutes, ischémie froide : 9h30)**.
- Anastomose gastro-gastrique termino-terminale.
- Pyloroplastie à la Heineke-Mickulicz.
- Confection d'une colostomie iliaque droite terminale.
- Confection d'une jéjunostomie d'alimentation.
- Drainage de la cavité péritonéale.
- Fermeture pariétale et cutanée sans difficulté.

Au niveau anesthésique, les informations sont résumées dans le tableau suivant :

Equipement	2 voies veineuses périphériques 1 voie centrale Utilisation du cathéter de Broviac Monitoring par Echographie Trans-Oesophagienne et pression artérielle continue par cathéter artériel radial
Drogues anesthésiques	- Induction : Propofol/Celocurine/Remifentanil - Entretien : Desflurane/Cisatracrium/Remifentanil
Prophylaxie anti-infectieuse	Vancomycine 1g – Piperacilline-Tazobactam (Tazocilline®) : 4g Fluconazole (Triflucan®) 800mg Gancyclovir (Cymevan®)
Remplissage vasculaire	Ringer Lactate : 2,5L Sérum physiologique : 6,5L Sérum glucosé hypotonique 2,5% : 1L Albumine 4% : 3L
Transfusion	aucune
Amines	aucune
Hémodynamique	PAM minimale : 60 mmHg Pertes sanguines : 700mL
Immunosuppression peropératoire	Bolus de corticoïdes (Solumedrol®): 500mg Basiliximab (Simulect ®): 20mg Mycophenolate Mofetil (Cellcept®): 500mg

35- Suites opératoires

La patiente avait pu être extubée à J1 en réanimation. Le protocole d'immunosuppresion retenu comprenait :

- Corticothérapie, Tacrolimus avec objectif de tacrolémie entre 10 et 15 ng/ml, Mycophenolate Mofetil
- 2ème dose de Basiliximab à J4
- Monitoring par iléoscopie et biopsies systématiques 3 fois par semaine

DARNIS
(CC BY-NC-ND 2.0)

Les suites initiales ont été marquées par :

- Un hémopéritoine sous anticoagulation curative nécissitant une reprise au bloc opératoire à J2 pour toilette péritonéale. L'origine du saignement n'avait pas été retrouvée au cours de l'exploration.
- Un rejet cellulaire aigu de stade IV à J9 s'étant manifesté par des douleurs abdominales et un syndrome septique. Le bilan d'imagerie par TDM mettait en évidence une souffrance digestive diffuse avec pneumatose pariétale et aéroportie (Figure 2.8). Le diagnostic de rejet était confirmé à la biopsie iléale. Le traitement avait consisté en une augmentation des taux de Tacrolimus et l'administration de Muronab (OKT3) sous couvert d'une antibiothérapie large spectre (Vancomycine, Tazocilline, Amphotéricine B liposomale) et d'une décontamination digestive. L'évolution a été favorable avec une résolution de la symptomatologie et des images d'aéroportie au TDM. A noter que la citrullinémie était restée normale pendant cet épisode alors que la calprotectine fécale était haute.

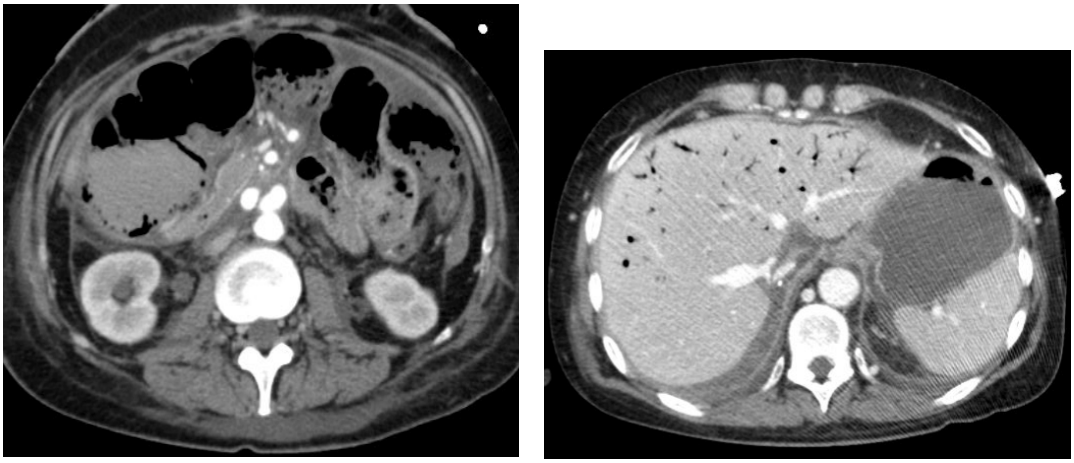

Figure 2.8 : Episode de rejet aigu sévère à J9 : scanner abdomino-pelvien injecté révélant une pneumatose pariétale diffuse (à gauche) et une aéroportie (à droite)

- Une pneumopathie bibasale au décours de l'épisode de rejet cellulaire.
- Une encéphalopathie dont l'origine est attribuée à une toxicité au Tacrolimus.
- Une séroconversion à Adénovirus traitée par Cidofovir.
- Un deuxième épisode de rejet aigu cellulaire de grade II à 1 mois postopératoire, traité par bolus de corticoïdes.
- Une infection du Broviac à Staphylococcus epidermidis nécessitant son ablation et une antibiothérapie.
- Une infection urinaire à Escherichia coli.
- Une colite à CMV traitée par Gancyclovir.
- Le développement d'une insuffisance rénale attribuée à la néphrotoxicité des anticalcineurines.
- Une fistule entéro-cutanée par perforation jéjunale à 3 mois nécessitant une reprise opératoire pour entérectomie partielle et confection d'une double jéjunostomie en canon de fusil à 10cm de l'angle de Treitz et laissant environ 1,10m de grêle en aval (Figure 2.9). Une nutrition parentérale avait été reprise au décours de cet épisode.

DARNIS
(CC BY-NC-ND 2.0)

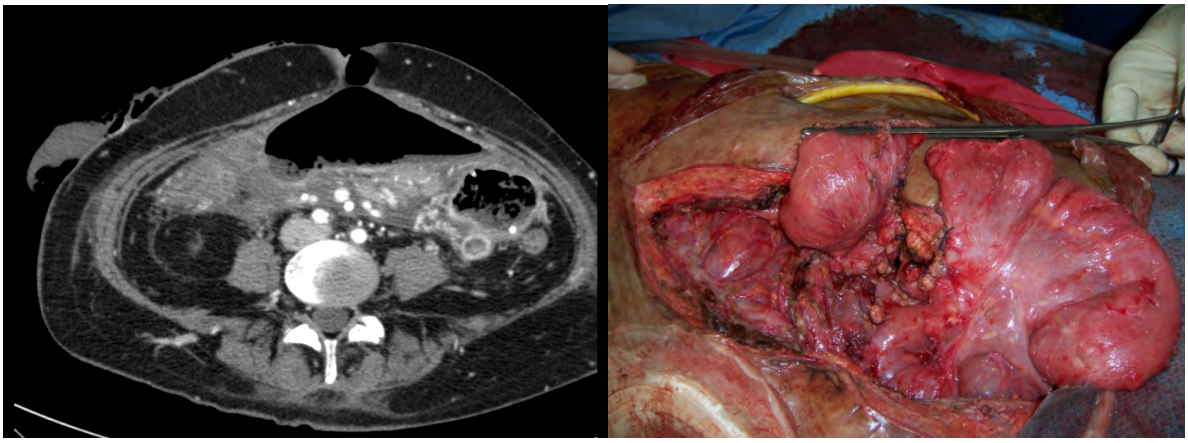

Figure 2.9 : Fistule entéro-cutanée à J90 confirmée au scanner abdominal (à gauche). A droite, résection de l'anse jéjunale fusionnée dans la paroi abdominale, située à 10cm de l'angle de Treitz.

- Une sténose jéjunale séquellaire, en aval de la jéjunostomie traitée par résection-anastomose au huitième mois postopératoire au cours du rétablissement de continuité colo-colique.

Sur le plan nutritionnel, la réalimentation entérale avait été reprise à un mois du premier épisode de rejet aigu avec un soluté semi-élémentaire. Il était noté un hypopéristaltisme confirmé par un transit à la Gastrograffine. La NP avait été sevrée à J75. Après la reprise chirurgicale, la patiente était de nouveau renourrie par voie parentérale jusqu'au rétablissement définitif de la continuité digestive en janvier 2009 (fermeture de la jéjunostomie par voie élective).

A long terme (8 ans), la patiente est toujours en vie, sans signe de rejet de son greffon. Sur le plan nutritionnel, Mme A peut s'alimenter oralement, mais une NP complémentaire est nécessaire, à raison de 3 poches par semaine. Les autres complications à long-terme rencontrées ont été :

- Une insuffisance rénale modérée.
- Un choc septique secondaire à une infection de cathéter de voie veineuse centrale.
- Des problèmes infectieux bucco-dentaires nécessitant des traitements spécifiques.
- Un syndrome anxio-dépressif requérant un suivi au long cours.
- Des troubles neurologiques périphériques en cours de bilan (tremblement, douleurs abdominales mal systématisées et extra-abdominales).

36- Analyse du dossier

Cette patiente était l'indication-type de la transplantation multiviscérale d'après les recommandations américaine et européenne. L'entérectomie totale, la gastrostomie de décharge et l'hépatopathie métabolique secondaire à la nutrition parentérale sont en effet des facteurs d'échec d'un traitement médical de l'insuffisance intestinale chronique. Il s'agissait par ailleurs d'une bonne candidate, jeune, non immunisée, à la paroi abdominale peu rétractée, et dont les foyers septiques avaient été traités.

DARNIS
(CC BY-NC-ND 2.0)

Le choix du type de transplant était peu discutable à l'exception du choix d'implanter la rate. L'objectif était de limiter le risque de rejet aigu, en se basant sur les travaux de l'équipe de Miami publiés deux ans plus tôt(2).

Au niveau digestif, le choix de réaliser une colostomie plus qu'une iléostomie de visite n'a pas gêné la réalisation d'iléoscopies de routine et a probablement limité le débit stomial. Cependant ce montage imposait la réalisation d'une laparotomie itérative à distance de la greffe pour le rétablissement de continuité colo-colique. L'alternative aurait été de réaliser le rétablissement colo-colique à J0 sous couvert d'une iléostomie en canon de fusil.

Les protocoles d'immunosuppression, de prophylaxie anti-infectieuse et de monitoring du rejet avaient été discutés de façon multidisciplinaire en amont de la greffe et étaient en accord avec les données publiées. Le rejet aigu cellulaire sévère à J9 ne semblait pas évitable et n'est que le témoin du défi immunologique de la greffe intestinale. Le traitement de ce rejet sévère avait consisté en l'utilisation d'OKT3®. En 2015, une corticothérapie associée un traitement lympho-ablatif moins toxique (Thymoglobuline®, Campath-1H® ou Simulect®) aurait été probablement choisi.

La fistule entéro-cutanée observée à J90 est une complication non décrite dans la littérature à notre connaissance. Elle semble être une séquelle de la souffrance jéjunale majeure au cours du rejet aigu sévère traité médicalement, avec un défaut de cicatrisation d'une anse jéjunale dans la cicatrice de laparotomie.

4- Mme Stéphanie D. transplantée le 1er novembre 2013

41- Histoire de la maladie et indication de transplantation

Il s'agissait d'une patiente de 30 ans posant le problème d'une insuffisance intestinale chronique par syndrome du grêle court après le traitement chirurgical d'une ischémie artérielle mésentérique supérieure. Les antécédents étaient marqués par :

- ***Une entérectomie totale*** pour ischémie artérielle mésentérique supérieure, et une colectomie droite à J3 pour nécrose (octobre 2010). Au terme de cette intervention la patiente était porteuse d'un grêle court de type I avec une duodénostomie à très haut débit stomial. Une alimentation parentérale exclusive avait été débutée.
- Des vomissements à répétition faisant réaliser une gastrostomie de décharge.
- ***Une maladie de Takayasu*** avec atteinte artérielle multiétagée :
    - Thrombose de l'AMS responsable de l'ischémie mésentérique
    - Thrombose du tronc coeliaque partielle ayant nécessité une revascularisation par pontage réno-splénique (Figure 2.10).
    - Une atteinte des artères vertébrales responsable d'une leuco-encéphalopathie bipariétale.
    - Une sténose de l'artère rénale droite.

DARNIS
(CC BY-NC-ND 2.0)

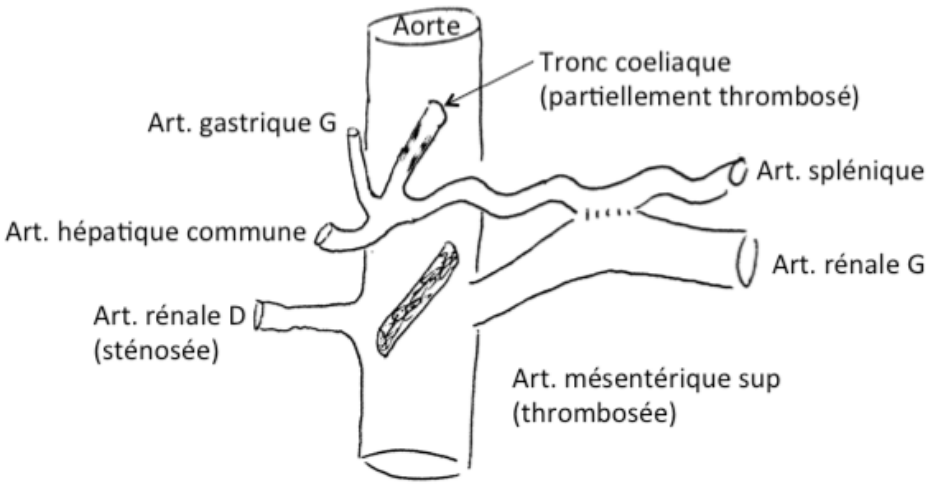

Figure 2.10 : Schématisation de la vascularisation artérielle abdominale de la patiente.

- ***Une insuffisance rénale*** chronique légère fonctionnelle d'origine mixte (déshydratation et sténose artérielle).
- ***Une salpingite*** faisant poser l'indication d'une toilette péritonéale et d'une salpingectomie bilatérale (2013).
- Au moins trois épisodes de ***septicémie*** par infection de cathéter central.
- ***Une hépatopathie stéato-cholestatique*** secondaire à la nutrition parentérale, sans retentissement clinico-biologique mais confirmé à la biopsie hépatique : fibrose F3, stéatose S2.

Un projet de transplantation avait été discuté en 2013. Les arguments en faveur étaient :

- un syndrome du grêle ultracourt sans possibilité d'adaptation intestinale, et sans traitement chirurgical envisageable.
- une qualité de vie très altérée par les pertes importantes par la jéjunostomie et la gastrostomie.
- de multiples infections de cathéter veineux central.
- l'existence d'une hépatopathie avancée.

42- Bilan pré-transplantation

Le bilan préopératoire n'avait pas mis en évidence de contre-indication à la réalisation d'une transplantation multiviscérale. Les sérologies virales étaient positives au CMV et à l'EBV.

L'hépatopathie n'avait pas de conséquence clinico-biologique (pas d'hypertension portale, pas d'insuffisance hépato-cellulaire).

La particularité technique était l'existence d'un pontage artériel réno-splénique vascularisant l'étage sus-mésocolique.

DARNIS
(CC BY-NC-ND 2.0)

43- Donneur

Il s'agissait d'un donneur de moins de 50 ans, isogroupe, CMV-, hospitalisé depuis moins de 48h en réanimation, sous faibles doses de noradrénaline. Le cross match virtuel était négatif. Le prélèvement comprenait le bloc multiviscéral (foie, estomac, duodénopancréas, rate, grêle et colon droit) pédiculisé sur un patch aortique contenant le tronc coeliaque et l'artère mésentérique supérieure, et sur la veine cave inférieure. Le liquide de conservation utilisé était de l'IGL-1 perfusé par voie aortique.

44- Transplantation (Pr Mabrut / Dr Workineh)

Au niveau chirurgical les principaux temps opératoires étaient :

- Laparotomie xypho-pubienne
- Désinsertion de la colostomie, de la duodénostomie et de la jéjunostomie (Figure 2.11)
- Adhésiolyse complète et exploration de l'abdomen mettant en évidence une ischémie colique gauche, et une fusion de la rate avec le lobe gauche hépatique empêchant la conservation splénique.
- Résection colique gauche laissant en place 15cm de colon sigmoïde bien vascularisé, la charnière recto-sigmoidienne et le rectum.
- Eviscération sus-mésocolique en bloc après ligature du pontage réno-splénique, du tronc coeliaque partiellement revascularisé et du tronc coeliaque thrombosé (Figure 2.12).
- Anastomose veineuse cavo-sus-hépatique selon la technique piggy-back
- Purge du greffon à l'Albumine 4% par le tronc coeliaque et l'artère mésentérique supérieure du greffon.
- Clampage aortique (Figure 2.13) pour réalisation de l'anastomose artérielle aorto-aortique latéro-latérale utilisant le patch aortique du greffon (Figure 2.14).

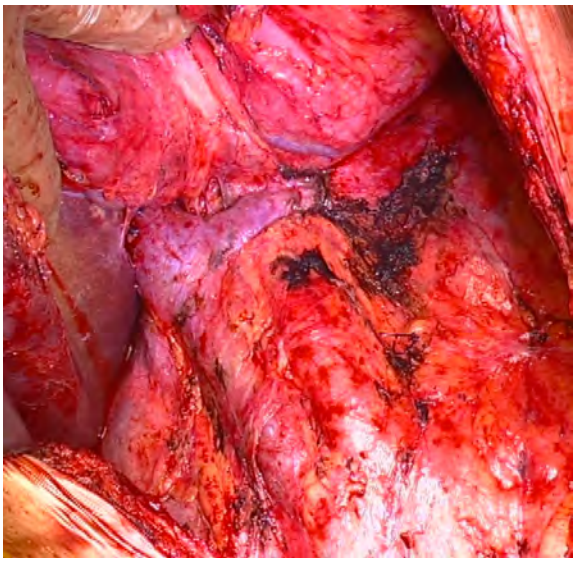

Figure 2.11 : Laparotomie et soulèvement du bloc duodénopancréatique. Visulalisation de l'aorte, de la veine cave inférieure et de la veine rénale gauche

DARNIS
(CC BY-NC-ND 2.0)

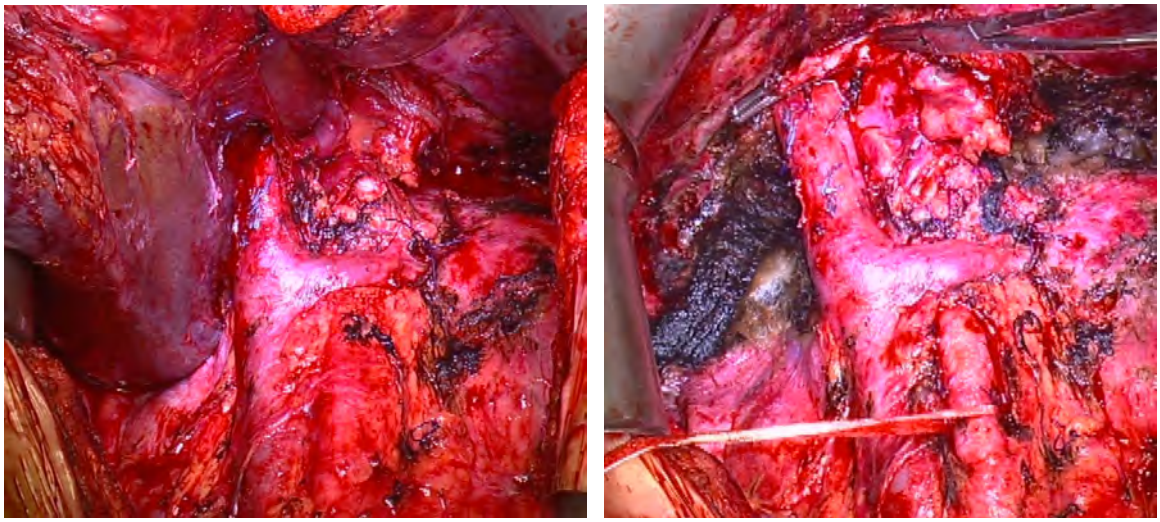

Figure 2.12 : à gauche : décollement splénopancréatique et fermeture du pontage rénosplénique (fil bleu). A droite, vue après explantation. Clamp sur les veines sus-hépatiques. Lacette sur l'aorte sous-rénale.

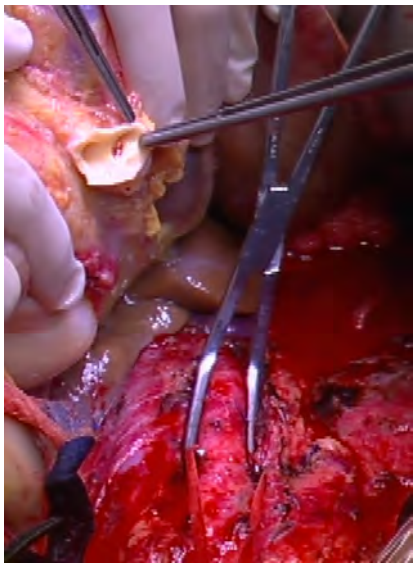

Figure 2.13 : A gauche : préparation à l'anastomose artérielle. Clamp sur l'aorte sous-rénale. Patch aortique sur le greffon.

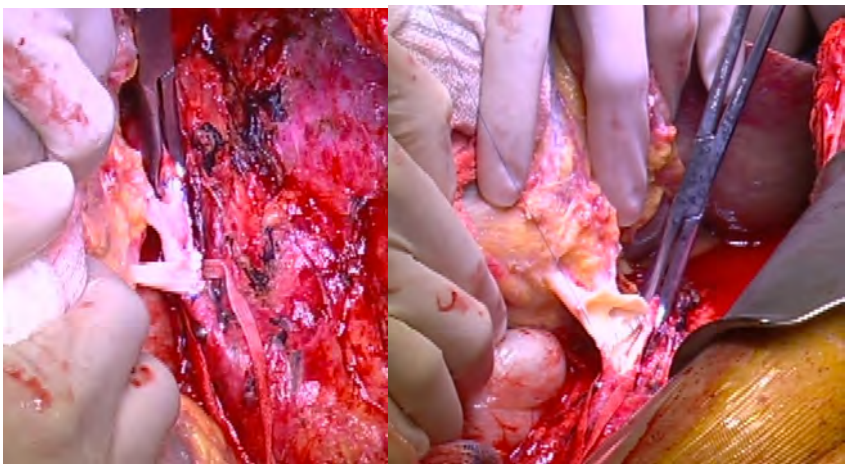

Figure 2.14 : Anastomose aorto-aortique latéro-latérale.

DARNIS
(CC BY-NC-ND 2.0)

- Déclampage aortique pour tester l'anastomose alors que le tronc coeliaque et l'artère mésentérique supérieure étaient clampées.
- Déclampage artiériel intermittent au terme de ***58 minutes d'ischémie chaude et 7h15 d'ischémie froide.***
- Apparition d'un syndrome de reperfusion (hypothermie à 32,7°C, coagulopathie, chute tensionnelle nécessitant l'utilisation de noradrénaline).
- Anastomose gastro-gastrique.
- Réduction du greffon (colectomie) en raison d'un manque de place dans la cavité péritonéale.
- Confection d'une iléostomie droite.
- En raison des troubles de coagulation, il existait un saignement diffus sur les espaces de décollement imposant la réalisation d'un packing.
- Fermeture cutanée.

Au niveau anesthésique les informations sont résumées dans le tableau suivant :

Equipement	2 voies veineuses périphériques 1 voie centrale Utilisation du cathéter de Broviac Monitoring par Vigiléo, Echographie Trans-Oesophagienne, pression artérielle continue par cathéter artériel radial Réalisation d'une dialyse peropératoire
Drogues anesthésiques	- Induction : Propofol/Cisatracrium/Remifentanil - Entretien : Desflurane/Cisatracrium/Remifentanil
Prophylaxie anti-infectieuse	Vancomycine au PSE – Tobramycine 200mg – Imipénem (Tienam®) : 1000mg Caspofungine (Cancidas®) : 70mg Gancyclovir (Cymevan®)
Remplissage vasculaire	Ringer Lactate : 3L Sérum physiologique : 1,5L Bicarbonate 4,2%: 1L Albumine 4% : 2L
Transfusion	8 PGR 6 PFC 1 MCP
Amines	Noradrénaline jusqu'à 6mg/h
Hémodynamique	PAM minimale : 60 mmHg Pertes sanguines : 800mL
Immunosuppression peropératoire	Bolus de corticoïdes (Solumedrol®) : 1000mg Sérum anti-lymphocytaire (Thymoglobuline®) : 300mg Mycophenolate Mofetil (Cellcept®): 500mg

45- Suites opératoires

Le protocole d'immunosuppression retenu était :

- poursuite de la thymoglobuline jusqu'à J10
- Tacrolimus
- Mycophenolate Mofetil
- Corticoïdes
- Monitoring endoscopique avec biopsies systématiques 3 fois par semaine

DARNIS
(CC BY-NC-ND 2.0)

Les suites initiales avaient été marquées par :

- Des lésions d'ischémie-reperfusion (grade 3/8) confirmées à l'analyse de la pièce de réduction du greffon (iléon-colon droit) et justifiant l'administration de N-Acetyl-Cysteine et de vitamine E.
- Une reprise à J3, après stabilisation de la patiente, pour retrait des compresses de tamponnement, confection d'une jéjunostomie d'alimentation et fermeture pariétale.
- Un rejet aigu cellulaire à J5 de grade II, réversible sous corticothérapie intraveineuse.
- Une pneumopathie à Pseudomonas aeruginosa.
- Une pyélonéphrite droite à Pseudomonas aeruginosa et Klebsiella pneumoniae.
- Un épanchement pleural récidivant à droite nécessitant à deux reprises un drainage thoracique.
- Un épisode d'hémorragie digestive extériorisé par l'iléostomie sans retentissement hémodynamique, et s'étant tari spontanément. Le contrôle endoscopique n'avait pas mis en évidence de saignement actif.

A long terme les suites ont été marquées par

- Au niveau gynécologique :
    - des ménométrorragies récidivantes par adénomyose, traitées par une thermocoagulation endo-utérine.
    - une rupture d'un kyste ovarien traité symptomatologiquement par des antalgiques.
- Au niveau néphrologique : développement d'une insuffisance rénale chronique modérée à sévère nécessitant la baisse des objectifs de tacrolémie à 8ng/ml et l'augmentation des doses de Mycophenolate Mofetil.
- Au niveau nutritionnel
    - Les différents tests d'absorption et de calorimétrie montraient un intestin parfaitement fonctionnel.
    - La patiente développant une anorexie avec perte pondérale une nutrition entérale a été reprise et bien tolérée. L'origine de l'anorexie était psychogène secondaire à des problèmes sociaux et intrafamiliaux.
- Des douleurs abdominales mal systématisées, difficiles à traiter.

Actuellement (22 mois), la patiente est sevrée de l'alimentation parentérale, et se nourrit oralement et par la jéjunostomie d'alimentation. Le débit de l'iléostomie est peu important et un rétablissement de continuité digestive sera prochainement organisé. Le dernier bilan endoscopique n'a pas mis en évidence de lésions de rejet.

DARNIS
(CC BY-NC-ND 2.0)

46- Analyse du dossier

L'indication de transplantation était la même que celle de la patiente précédente.

Le protocole d'immunosuppression avait été renforcé pour éviter un rejet aigu cellulaire aussi sévère. et s'est avéré relativement efficace dans ce cas (un épisode de rejet modéré).

Le risque infectieux était important du fait des nombreux épisodes septiques récents (salpingite, infections de voie centrale) et de l'immunosuppression. L'antibiothérapie per et postopératoire avait été adaptée à l'écologie de la patiente et avait permis d'éviter une infection aigüe. De multiples complications infectieuses peu sévères ont néanmoins été notées pendant son hospitalisation.

Les conséquences de l'ischémie-reperfusion ont été majeures chez cette patiente, alors que les temps d'ischémie ont été plus courts que chez les 2 patients précédents et que les méthodes de perfusion étaient identiques. Cela laisse à penser que le donneur avait déjà subi des épisodes de bas débit sanguin. D'autres méthodes de conservation d'organe existent en transplantation intestinale et pourraient être tentées pour les prochains prélèvements de ce type.

Enfin, les complications néphrologiques et psychologiques chez cette patiente sont classiques après transplantation intestinale selon la littérature. Un suivi plus fréquent serait à envisager pour limiter la fréquence et la gravité de ces complications pour les prochains patients.

DARNIS
(CC BY-NC-ND 2.0)

Chapitre 3 : Histoire de la transplantation intestinale, hépatique et multiviscérale

La transplantation d'organe est une révolution thérapeutique, rêvée à la fin du XIXème siècle, élaborée dans la première moitié du XXème siècle et développée dans sa deuxième moitié. Parmi les organes aujourd'hui transplantés, l'intestin est probablement celui posant le plus de difficultés, essentiellement d'ordre immunologique, et pour lequel la standardisation des techniques et des soins péri-opératoires a été la plus longue.

L'histoire de la transplantation intestinale et multiviscérale est intimement liée à celle de la transplantation hépatique. Bien que la « préhistoire » de la transplantation prenne racine en Europe, voire à Lyon, l'Histoire de la greffe hépatique puis de la greffe intestinale et multiviscérale est principalement écrite par un homme, Thomas Edward Starzl, dont les principaux travaux sont exposés dans ce chapitre.

Nous décrivons ci-dessous l'épopée de la transplantation hépatique, intestinale et multiviscérale, de ses balbutiements jusqu'aux années 1990.

1- Phase expérimentale de la transplantation

C'est au début du XXème siècle qu'Alexis Carrel, alors interne de chirurgie à Lyon, a décrit les techniques d'anastomose vasculaire termino-terminale et termino-latérale à l'aide de 3 hémi-surjets(3). La chirurgie vasculaire venait alors d'être inventée et ouvrait la voie à la transplantation d'organes. C'est ce même chirurgien qui a décrit les premières transplantations d'organes vascularisés, ce qui lui valut un prix Nobel. Il s'agissait d'auto ou d'hétéro-transplantations rénales, thyroïdiennes ou cardiaques chez le chien(4). La technique permettait une bonne revascularisation des transplants, mais l'évolution était défavorable en l'absence d'immunosuppression.

Bien que des essais de transplantations intestinales soient citée pour la première fois en 1906 dans un discours à la John Hopkin's University de Baltimore (Surgery of the blood vessels and its application to the changes of circulation and transplantation of organs)(5), puis dans son discours de lauréat du Prix Nobel de médecine en 1912(6), ces travaux n'avaient jamais été publiés.

Parallèlement, en Allemagne, Ullman a réalisé dès 1902 des autotransplantations intestinales pédiculisées(7). Ces travaux visant à comprendre la physiologie du tube digestif n'étaient en fait que des transpositions de segments digestifs.

Ces expériences préliminaires ouvraient la voie à des travaux plus ambitieux en transplantation hépatique et intestinale quelques décennies plus tard.

DARNIS
(CC BY-NC-ND 2.0)

2- <u>Premières transplantations sur modèles animaux</u>

Il fallut attendre la fin des années 1950 pour que renaissent des projets d'études sur la transplantation d'organe. Il s'agissait initialement d'expérimentations précliniques sur l'animal afin d'étudier la faisabilité technique de la transplantation d'organes. Puis différents modèles animaux ont été développés afin d'optimiser la prise en charge des transplantés.

Les premiers succès de transplantation hépatique orthotopique expérimentale ont été obtenus sur des modèles canins, par l'équipe de Starzl (Chicago)(8) et de Moore (Boston)(9). Le geste était réalisé la plupart du temps sous circulation extra-corporelle, sous couvert d'une anastomose porto-cave. Lors de l'explantation, le foie natif et la veine cave inférieure rétro-hépatique étaient réséquées. Lors de la reconstruction la continuité de la veine cave inférieure était d'abord rétablie, puis les anastomoses porte et artérielle étaient réalisées. Enfin une choécysto-jéjunostomie était confectionnée (<u>Figure 3.1</u>).

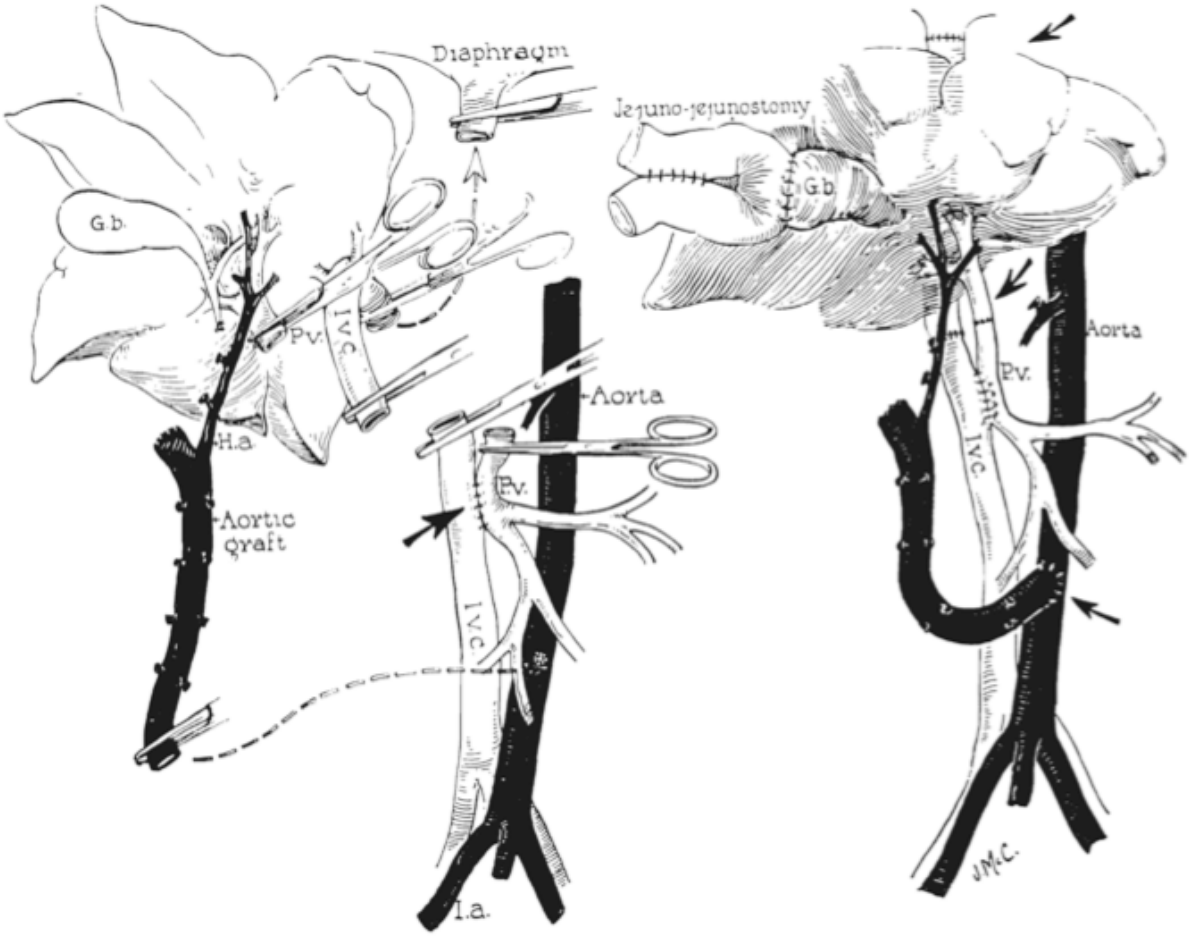

<u>Figure 3.1</u> : Première technique de transplantation hépatique orthotopique expérimentale par Starzl. Issu de ***Starzl, Surg Gynecol Obstet 1960***(8)

Ces 2 équipes ont réussi à mettre en évidence et trouver des solutions aux 3 principaux problèmes de la transplantation hépatique :

DARNIS
(CC BY-NC-ND 2.0)

- *la prévention des lésions d'ischémie du transplant* : Moore avait décrit dès 1960 la lutte contre l'ischémie chaude du transplant par immersion dans un bain froid de solution isotonique (Ringer) et par la perfusion portale du même liquide(9).

- *le drainage veineux après explantation hépatique* : une dérivation du réseau splanchnique vers le système cave était réalisée par anastomose porto-cave puis shunt cavo-cave extra-corporel.

- *la prévention du rejet* : par les premiers protocoles d'immunosuppresseurs associant corticoïdes et Azathioprine développés par Starzl (Denver)(10).

A la même époque, c'est l'équipe de Minneapolis(11) qui a réalisé les premières transplantations orthotopiques intestinales isolées sur un modèle canin (Figure 3.2). Dans ces travaux, Lillehei a décrivit l'influence de l'hypothermie et du temps d'ischémie chaude sur la viabilité du transplant. En l'absence d'immunosuppression, les animaux ayant reçu une allogreffe sont décédés.

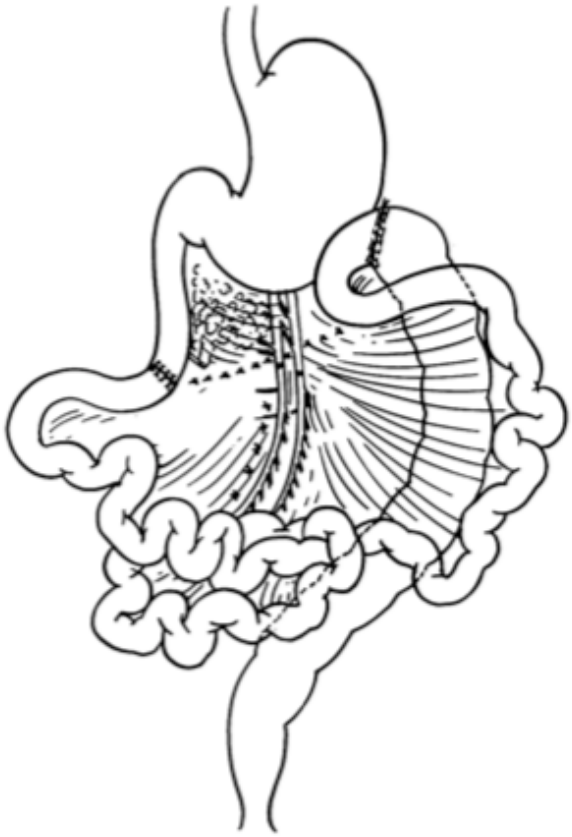

Figure 3.2 : Premières hétérotransplantations intestinales expérimentales, issu de ***Lillehei, Ann Surg 1959***(11)

Un an plus tard, Starzl(12) décrivait à Chicago les premières transplantations multiviscérales expérimentales (Figure 3.3). Chez 19 animaux il pratiqua la transplantation orthotopique de blocs multi-organes comprenant foie, estomac, duodénopancréas, rate, grêle et colon. L'implantation était relativement courte (45 à 75min) car seulement 4 anastomoses étaient nécessaires :

DARNIS
(CC BY-NC-ND 2.0)

- Cavo-cave suprahépatique
- Cavo-cave infrahépatique
- Aorto-aortique
- Gastro-gastrique

La durée de survie maximale obtenue était de 9 jours sans immunosuppression.

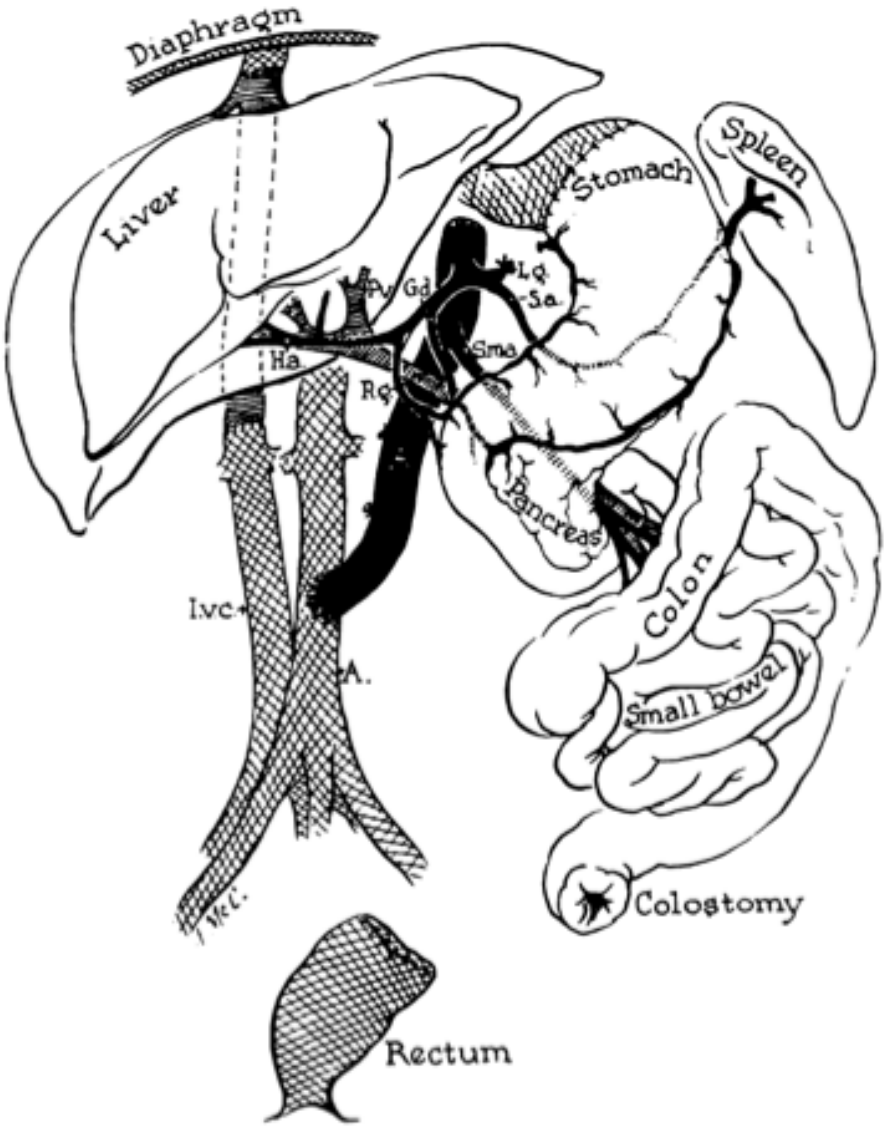

Figure 3.3 : Modèle de transplantation multiviscérale chez le chien, issu de ***Starzl, Surg Forum 1960***(12)

DARNIS
(CC BY-NC-ND 2.0)

3- Les premières transplantations cliniques

Grâce aux progrès techniques et immunologiques et à l'expérience acquise sur des modèles animaux, les premières transplantations d'organe chez l'Homme sont réalisées à partir de 1962.

Un an après les premières publications de transplantation rénale, Starzl décrivait les 3 premières transplantations hépatiques à Denver(13). Les greffons étaient prélevés sur des donneurs décédés à cœur arrêté. Au cours du prélèvement, une canule aortique et une canule veineuse cave permettaient la circulation de sérum glucosé isotonique oxygéné. La technique de transplantation sur le receveur s'apparentait à celle réalisée chez l'animal à l'exception de la reconstruction biliaire (Figure 3.4).

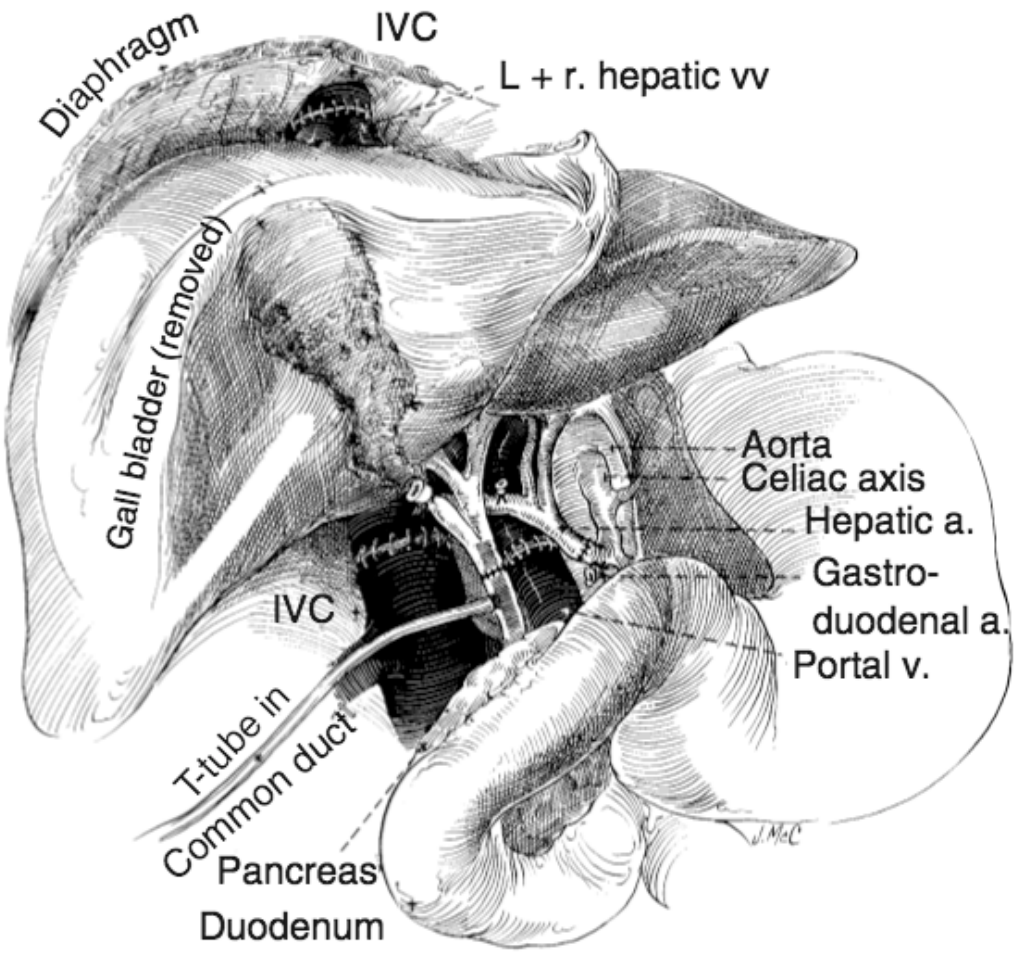

Figure 3.4 : Premiers cas de transplantation hépatique orthotopique chez l'Homme, issu de ***Starzl, Transplantation of the liver 2005***(14)

La première patiente décéda d'hémorragie peropératoire, et les 2 suivants d'une embolie pulmonaire à J7 et J22. Les complications emboliques ont été attribuées à l'utilisation d'une circulation extra-corporelle passive sans anticoagulation. L'analyse anatomopathologique de ces 2 greffons mettait en évidence l'absence de rejet sous Azathioprine et corticoïdes. Les tentatives de transplantation hépatique chez l'Homme la même

DARNIS
(CC BY-NC-ND 2.0)

année (Tableau 3.1) se soldèrent par un décès rapide (survie maximale de 23 jours) (10), ce qui contribua à l'arrêt temporaire des programmes cliniques.

Chirurgien (centre), année	Receveur Sexe, âge (indication)	Donneur	Immuno-suppression	Jours de survie (cause du décès)
Starzl (Denver), 1963(13)	F, 3 (atrésie VB)	Cadavérique, cœur arrêté	-	0 (hémorragie)
Starzl (Denver), 1963(13)	H, 48 (CHC)	Cadavérique, cœur arrêté	St, Aza	22 (EP)
Starzl (Denver), 1963(13)	H, 68 (CK)	Cadavérique, cœur arrêté	St, Aza	7 (EP)
Starzl (Denver), 1963(10)	H, 52 (CHC)	Cadavérique, cœur arrêté	St, Aza	6 (EP, hémorragie)
Moore (Boston), 1963(15)	H, 58 (MHCCR)	Cadavérique, cœur arrêté	St, Aza	11 (infection, insuffisance hépatique)
Starzl (Denver), 1963(10)	H, 29 (CHC)	Cadavérique, cœur arrêté	St, Aza	23 (infection, EP)
Demirleau (Paris), 1964(16)	H, 75 (MHCCR)	Cadavérique, cœur arrêté	-	0 (hémorragie)

Tableau 3.1 : Premières expériences cliniques de transplantation hépatique. VB : voies biliaires, CHC : carcinome hépato-cellulaire, CK : cholangiocarcinome hilaire, MHCCR : métastases hépatiques de cancer colo-rectal, St : Cortoïdes, Aza : Azathioprine, EP : embolie pulmonaire.

Plusieurs découvertes et améliorations techniques ont permis la reprise des programmes cliniques en 1967. Il s'agit de :

- l'utilisation d'héparine pour prévenir la formation de thrombi dans les tubulures de circulation extra-corporelle.
- l'amélioration de la perfusion de soluté lors du prélèvement.
- le développement du sérum anti-lymphocytaire obtenu à partir de chevaux immunisés contre des lymphocytes humains.

Ces avancées ont permis le développement mondial de la transplantation hépatique. Des survies prolongées ont pu être obtenues sous triple immunosuppresion associant azathioprine, corticoïdes et sérum anti-lymphocytaire. Cependant, la mortalité postopératoire restait importante, et la survie à 5 ans ne dépassait pas 20% des patients dans les plus grands centres(17).

Parallèlement, 8 transplantations intestinales isolées chez l'Homme eurent lieu à partir de 1964 jusqu'à 1970 (Tableau 3.2). Celles-ci ont été réalisées dans 6 centres différents (Boston, Paris, Minneapolis, Sao Paulo, New York, Jackson) et ont toutes été des échecs. Les indications étaient une insuffisance intestinale après résection pour ischémie mésentérique ou pour tumeur desmoïde, chez des patients de 3 à 46 ans. La survie était de 0 à 79 jours sous corticoïdes, azathioprine et sérum anti-lymphocytaire. A noter que les 2 seuls cas de survie prolongée (32 et 79 jours) étaient des transplantations intestinales avec greffons issus d'un donneur

DARNIS
(CC BY-NC-ND 2.0)

apparenté. Les complications décrites étaient des nécroses du grêle, des péritonites, et des rejets aigus systématiques.

Chirurgien (centre), année	**Receveur Sexe, âge (indication)**	**Donneur (greffon)**	**Immuno-suppression**	**Survie Greffon/receveur (cause)**
Deterling (Boston), 1964 (non publié)	Enfant (thrombose mésentérique)	Apparenté (iléon)	-	0h/12h
Deterling (Boston), 1964 (non publié)	Enfant (infarctus mésentérique)	cadavérique	-	2j/2sem
Lillehei (Minneapolis), 1967(18)	F, 46 (infarctus mésentérique)	Cadavérique (grêle, colon)	-	12h/12h (EP)
Okumura (Sao Paulo), 1968(19)	F, 34 (infarctus mésentérique)	Cadavérique (grêle)	St, SAL, Aza	10j/12j (rejet)
Olivier (Paris), 1969(20)	H, 35 (tumeur desmoïde)	Cadavérique (grêle, colon)	St, SAL	23j/26j (rejet)
Alican (Jackson), 1969(21)	H, 11 (volvulus)	Apparenté (iléon)	St, SAL, Aza	9j/32j (nécrose)
Okumura (Sao Paulo), 1969(22)	F, 12 (volvulus)	Cadavérique (grêle)	St, SAL, Aza	5j/5j (rejet)
Fortner (New York), 1970(23)	F, 37 (tumeur desmoïde)	Apparenté (grêle)	St, SAL, Aza	79j/79j

Tableau 3.2 : Premières expériences cliniques de transplantation intestinale. St : Corticoïdes, SAL : Sérum Anti-Lymphocytaire, Aza : Azathioprine, EP : embolie pulmonaire

Ces premières expériences ouvraient la voix à de nouvelles perspectives pour des patients jusqu'alors incurables en raison de leur hépatopathie ou d'une insuffisance intestinale. Néanmoins, les résultats très décevants liés au rejet limitaient le développement de la technique.

4- Le perfectionnement de l'immunosuppression

C'est essentiellement l'arrivée d'immunosuppresseurs plus efficaces qui contribua au développement mondial de la transplantation rénale puis hépatique, ainsi qu'aux premières réussites de transplantation intestinale et multiviscérale.

En 1979, Calne(24)(Cambridge) publia son expérience de la Cyclosporine A chez des patients transplantés du rein, du pancréas ou du foie (n=2). Les résultats étaient particulièrement encourageants : rares épisodes de rejet, sevrage de la corticothérapie chez la plupart des patients, bonne fonction des greffon, mais au prix d'une néphrotoxicité.

Ces données à court terme ont été confirmées par Starzl à Denver en 1981 dans une série de 10 patients transplantés hépatiques(25). Sur le suivi, 100% des patients étaient survivants à 1 an. Ainsi, la cyclosoporine A s'est imposée comme traitement immunosuppresseur de référence en transplantation d'organe à partir des années 80.

DARNIS
(CC BY-NC-ND 2.0)

Chirurgien (centre), année	Receveur Sexe, âge (indication)	Donneur (greffon)	Immuno-suppression	Survie Greffon/receveur (cause)
Cohen (Toronto), 1985(26)	F, 26a (tumeur desmoïde)	Cadavérique (grêle)	CyA, St	10j/11j (hémolyse)
Tattersall (Chicago), 1987(27)	F, 14a (plaie par arme à feu)	Cadavérique (grêle)	CyA, St	13j/-
Goulet (Paris), 1987(28)	H, 9m (volvulus)	Cadavérique (grêle)	CyA, St	8h/- (nécrose)
Goulet (Paris), 1987(29)	H, 9a (volvulus)	Cadavérique (grêle)	CyA, St, SAL	6m/6m (défaillance multiviscérale)
Deltz (Kiel), 1987 (30)	H, 4a (volvulus)	Apparenté (iléon)	CyA, St, SAL	12j/- (rejet)
Goulet (Paris), 1988(29)	H, 6a (volvulus)	Cadavérique (grêle)	CyA, St, SAL	17m/- (rejet)
Grant (Londres), 1988(7)	F, 8a (POIC)	Cadavérique (grêle)	CyA, St, SAL, Aza	14j/- (rejet)
Deltz (Kiel), 1988(30)	F, 42a (thrombose VMS)	Apparenté (jéjuno-iléon)	CyA, St, SAL	49m/61m (rejet, insuffisance rénale)
Goulet (Paris), 1989(31)	F, 5m (volvulus)	Cadavérique (grêle)	CyA, St, SAL, Aza	54m/-
Goulet (Paris), 1989{Goulet:1992uc}	F, 3a (volvulus)	Cadavérique (grêle)	CyA, St, SAL, Aza	2m/- (rejet)
Goulet (Paris), 1989{Goulet:1992uc}	H, 9m (volvulus)	Cadavérique (grêle)	CyA, St, SAL, Aza	24j/- (rejet)
Wallander (Uppsala), 1989(32)	F, 1a (aganglionose)	Cadavérique (grêle)	CyA, St, SAL, Aza	2m/2m (rejet)
Goulet (Paris), 1990(31)	H, 4a (atrésie grêle)	Cadavérique (grêle)	CyA, St, SAL, Aza	7m/- (rejet)
Goulet (Paris), 1990(31)	H, 1,5a (volvulus)	Cadavérique (grêle)	CyA, St, SAL, Aza	20h/20h
Goulet (Paris), 1990(31)	H, 11m (Apple Peel)	Cadavérique (grêle)	CyA, St, SAL, Aza	42j/- (non fonction)

Tableau 3.3 : Expériences de transplantation intestinale sous immunosuppression à base de cylcosporine A. POIC : pseudo-obstruction intestinale chroniqueVMS : veine mésentérique supérieure, CyA : cyclosporine A, St : corticoïdes, SAL : sérum anti-lymphocytaire, Aza : azathioprine

Les essais de transplantation intestinale chez l'Homme sous immunosuppression à base de Cyclosporine restèrent néanmoins décevants. Entre 1985 et 1990, 15 cas de transplantation intestinale isolée à partir de donneurs cadavériques ou vivants apparentés ont été réalisés (Tableau 3.3). Sur ces 15 cas, 7 greffons ont été explantés dans les premiers jours postopératoires pour nécrose ou rejet et 7 greffons ont été explantés entre 2 et 17 mois pour rejet. Cependant, l'équipe de Kiel (Allemagne)(30) a pu décrire le premier cas de survie prolongée après transplantation intestinale chez une femme de 42ans, ayant reçu un transplant jéjunal issu de sa sœur. Ce greffon a du être explanté à 49 mois postopératoire du fait d'un rejet cortico-résistant. La patiente est décédée un an plus tard des complications d'une insuffisance rénale chronique. Un an plus tard, un deuxième cas de survie prolongée (54 mois) est décrit par l'équipe de Paris-Necker, chez un enfant de 5 mois ayant reçu un greffon cadavérique(31) et traité par quadrithérapie immunosuppressive (corticoïdes, azathioprine, cyclosporine A, sérum anti-lymphocytaire).

DARNIS
(CC BY-NC-ND 2.0)

Chirurgien (centre), année	Receveur Sexe, âge (indication)	Donneur (greffon)	Immuno-suppression	Survie Greffon/receveur (cause)
Starzl (Pittsburgh), 1983(33)	F, 6a (grêle court, IRC, IHC)	Cadavérique (Foie, Estomac, Duodénum, Pancréas, Grêle, Colon, Reins)	-	0/0 (hémorragie)
Williams (Chicago), 1986(34)	H, 1a (grêle court, IHC)	Cadavérique (Foie, Estomac, Pancréas, Grêle)	-	4j/4j (hémorragie)
Starzl (Pittsburgh), 1987(33)	F, 3a (volvulus, IHC)	Cadavérique (Foie, Estomac, Pancréas, Grêle)	OKT3, St, Aza, CyA, Rx	6m/6m (lymphome)
Grant (London Canada), 1988 (35)	F, 41a (ischémie mésentérique, déficit ATIII)	Cadavérique (Foie, Grêle)	OKT3, SAL, St, CyA	7m/7m
Williams (Chicago), 1988(34)	H, 9a (volvulus)	Cadavérique (Foie, Estomac, Pancréas, Grêle)	CyA, St	3m/3m (rejet)
Margreiter (Innsbruck), 1989(7)	H, 49a (ADK pancréatique)	Cadavérique (Foie, Estomac, Pancréas, Grêle)	Aza, CyA, St, BMA032	8m/8m (récidive tumorale)
Grant (London Canada) 1990(36)	-	Cadavérique (Foie, Grêle)	CyA, -	-
Grant (London Canada) 1990(36)	-	Cadavérique (Foie, Grêle)	CyA, -	-
Grant (London Canada), 1990(37)	F, 27a (Gardner)	Cadavérique (Foie, Estomac, Pancréas, Grêle)	OKT3, CyA, St, Aza	7m/7m (lymphome)
D'Alessandro (Madison Wisconsin) 1991 liv(38)	-	Cadavérique (Foie, Grêle)	CyA, _	-
Grant (London Canada), 1991(37)	H, 32a (Gardner)	Cadavérique (Foie, Estomac, Pancréas, Grêle)	OKT3, CyA, St, Aza	11m/11m (lymphome)
Boudjema (Strasbourg), 1991(39)	1,5a (atrésie intestinale, IHC)	(Foie G, Estomac, Pancréas, Jéjunum	St, Aza, CyA	7m/7m (infection)

Tableau 3.4 : Expériences de transplantations combinées intestinale et hépatique sous immunosuppression à base de cyclosporine A et d'OKT3. IRC : insuffisance rénale chronique, IHC : insuffisance hépato-cellulaire, ATIII : anti-thrombine III, ADK : adénocarcinome, St : corticoïdes, CyA : cyclosporine A, Aza : azathioprine.

Outre Atlantique, les équipes de transplantation se sont orientées vers la transplantation combinée d'intestin avec le foie ou de tous les organes intrapéritonéaux « en grappe » (transplantation multiviscérale « cluster »). La première tentative clinique est réalisée par Starzl à Pittsburgh(33) chez une jeune fille de 6ans et demi, sous alimentation parentérale exclusive après entérectomie totale, et ayant développé une insuffisance rénale terminale et une insuffisance hépatique. L'intervention a consisté en une transplantation multi-organe comprenant le foie, l'estomac, le bloc duodéno-pancréatique, le grêle, le colon et les reins. L'intervention s'était compliquée d'une hémorragie non maitrisée malgré une transfusion massive (60CGR).

La deuxième tentative, réalisée par Williams (Chicago) chez un garçon d'un an s'est soldé aussi par un décès précoce par hémorragie(34).

Les autres cas, rapportés par les équipes de Pittsburgh, Chicago, London (Canada), Madison (USA) et Strasbourg, étaient plutôt encourageants (Tableau 3.4). En effet, tous les patients ont eu une survie de

DARNIS
(CC BY-NC-ND 2.0)

plusieurs mois, après une transplantation foie-intestin ou multi-organe, alors qu'ils présentaient une pathologie de très mauvais pronostic à court terme (insuffisance intestinale et insuffisance hépatique ou néoplasie). Cependant les suites ont été marquées par des hospitalisations prolongées et des décès en lien avec un trouble immunologique (rejet, infection, lymphome). Ces résultats étaient le fait d'une immunosuppression forte, à base de Cyclosporine A, corticothérapie, et d'un nouvel anticorps monoclonal anti-lymphocytaire (OKT3).

5- <u>Des années 90 à nos jours</u>

Au début des années 1990, la transplantation d'organe est devenue une thérapeutique efficace et validée dans le traitement des maladies rénales, hépatiques, pancréatiques, cardiaques et pulmonaires. La transplantation intestinale isolée ou combinée reste du domaine de l'expérimental pour des patients incurables, dans des rares centres experts.

De nouveaux protocoles d'immunosuppression (arrivée du Tacrolimus et des traitements d'induction), la standardisation des techniques opératoires et des soins périopératoires, vont permettre l'essor de ces procédures. La transplantation intestinale et multiviscérale s'est ainsi développée principalement aux USA à la fin des années 1990 sous l'influence des élèves de Starzl :

- Kareem Abu-Elmagd et Georges Mazariegos à Pittsburgh
- Andreas Tzakis et Genaro Selvaggi à Miami
- Rodrigo Vianna à Indianapolis
- Thomas Fishbein et Jorge Reyes à Washington
- Luca Cicalese à Worcester.

Puis, les techniques se sont démocratisées en Amérique du Nord, en Europe et en Asie dans les années 2000. Les résultats actuels seront exposés dans les chapitres dédiés.

DARNIS
(CC BY-NC-ND 2.0)

Chapitre 4 : L'insuffisance intestinale

1- Introduction :

L'insuffisance intestinale sévère, lorsqu'elle est chronique, représente la principale indication de transplantation intestinale ou multiviscérale. Les étiologies sont nombreuses et les prises en charge souvent spécifique à la pathologie sous-jacente.

Les progrès spectaculaires de l'assistance nutritionnelle sur les 40 dernières années ont radicalement amélioré le pronostique des patients n'ayant plus d'intestin anatomique ou fonctionnel. Néanmoins certains de ces patients ayant un pronostique plus sévère du fait de la pathologie sous-jacente ou de l'apparition de complications de la nutrition artificielle, font discuter d'une indication de transplantation. La transplantation peut comprendre alors l'intestin faisant défaut au patient, mais également le foie en cas d'hépatopathie associée, ou l'intégralité bloc viscéral abdominal en cas de non fonction des différents organes, et parfois pour des raisons techniques.

Dans ce chapitre, nous décrirons précisément les causes, la prise en charge actuelle et l'évolution des patients souffrant d'insuffisance intestinale chronique. Puis nous discuterons des indications actuelles et des résultats de la transplantation intestinale ou multiviscérale dans cette indication.

2- Généralités

21- Définition

L'insuffisance intestinale sévère est définie par une réduction de la fonction intestinale sous le minimum nécessaire à l'absorption adéquate de macronutriments, d'eau et d'électrolytes, de telle façon qu'une compensation intraveineuse est nécessaire pour maintenir une bonne santé et/ou une croissance normale(40).

Cette insuffisance peut être liée à une réduction de grêle soit anatomique soit fonctionnelle. Sans compensation, des complications surviennent(41) : dénutrition, déshydratation, troubles hydro-électrolytiques.

Quand une compensation autre qu'intraveineuse est possible, il est alors préférable de parler de déficience(40).

DARNIS
(CC BY-NC-ND 2.0)

22- Classifications

221- Classification fonctionnelle

Cette classification établie par l'European Society for Parenteral and Enteral Nutrition(40) permet de différencier 3 types d'insuffisance intestinale en fonction des modes d'apparition, et de la durée des besoins :

- Type I : insuffisance intestinale aigüe. C'est le cas le plus fréquent. Il s'agit d'une insuffisance intestinale aigüe, de courte durée, liée le plus souvent à une cause extra-intestinale : iléus post-opératoire, jeûne postopératoire après chirurgie digestive, pancréatite, coma etc. Une nutrition artificielle est instituée jusqu'à la reprise d'une nutrition orale ou entérale si la reprise d'une nutrition orale n'est pas envisageable avant une semaine.

- Type II : insuffisance intestinale aigüe prolongée. C'est le cas des patients hospitalisés de façon prolongée pour des problèmes complexes, instables sur le plan métabolique, et où la nutrition orale ou entérale n'est pas envisageable : fistule digestive, chirurgie d'urgence avec résections de grêle, entérostomie haute… Une nutrition artificielle intraveineuse est instituée jusqu'à la reprise d'une nutrition orale ou entérale (50% des cas) ou diagnostic d'une insuffisance intestinale chronique.

- Type III : insuffisance intestinale chronique. Il s'agit de patients stables sur le plan métaboliques, ne pouvant pas être sevrés de la nutrition parentérale du fait d'un intestin trop court ou non fonctionnel.

222- Classification physiopathologique

Cette classification permet de classer les étiologies de l'insuffisance intestinale. Les mécanismes et principales causes sont résumés dans le Tableau 4.1.

- le grêle court anatomique. C'est le cas le plus fréquent des insuffisances intestinales chroniques (75%-80% des cas) et est défini par une longueur de grêle en charge inférieure à 1 mètre avec ou sans continuité digestive. Il peut être soit acquis (résection chirurgicale de grêle) soit congénital.

- les fistules intestinales. Elles sont définies par une communication anormale entre la lumière du grêle et une autre structure (grêle, colon, vessie, peau). Si l'issue de liquide digestif par la fistule est importante, le mécanisme d'insuffisance intestinale est l'équivalent d'un grêle court. Celui-ci est aggravé par un éventuel sepsis associé, et les complications liées à la structure « victime » de la fistule (brûlures cutanées, infections urinaires, diarrhées etc). Elles sont le plus fréquemment la conséquence d'une intervention chirurgicale. Dans ce cadre, l'insuffisance intestinale est le plus souvent temporaire (type I ou II) jusqu'au tarissement de la fistule ou au traitement chirurgical. Rarement elle évolue vers un type III après cure chirurgicale du fait d'un grêle court anatomique.

DARNIS
(CC BY-NC-ND 2.0)

Mécanisme	Etiologies	
Grêle court	Résection de grêle : Infarctus mésentérique Maladie de Crohn Entérite radique Complications postopératoires Volvulus du grêle Polypose familiale Traumatisme abdominal Angiomatose intestinale Entérocolite nécrosante Invagination intestinale	Congénital : Gastroschisis Atrésie intestinale Malformation intestinale Omphalocèle
Fistules intestinales	Iatrogène Inflammatoires : Crohn, pancréatite, sigmoïdite, radique, Néoplasiques : Colon, Ovaire, Grêle Infectieux : Tuberculose, actinomycose Traumatiques Corps étrangers	
Troubles moteurs intestinaux	Primitifs (idiopathiques) : Neuropathique Myopathique Mésenchymopathie	Secondaires : . Connectivites . Endocrinopathies : diabète, hypothyroïdie, dysparathyroïdie . Neuropathies : Parkinson, Alzheimer, Shy-Drager, Chagas, Hirschprung, Von Recklinghausen . Médicamenteux : antidépresseurs tricycliques, anticholinergiques, antiParkinsoniens… . Paranéoplasiques . Autres : maladie coeliaque, alcoolisme, amylose, lymphome, post-infectieux, post-opératoire, post-transplantation, hypokaliémie, hypomagnésémie
Occlusions mécaniques	Obstruction Tumeur polypoïde, invagination, corps étrangers, iléus biliaire, bézoar, fécalome Intrinsèques Sténose inflammatoire, cicatricielle, anastomostique, tumeur Extrinsèques Adhérences, hernie, tumeurs, volvulus	
Maladies atrophiantes diffuses	Crohn, entérite radique, entérite post-chimiothérapie, inclusions villositaires, Sd tricho-hépato-entérique, Allergies alimentaires sévères, enteropathie auto-immune, lymphangiectasies intestinales, Sd Waldmann, maladies congénitales rares	

Tableau 4.1 : Etiologies des insuffisances intestinales

- les troubles de la motricité intestinale sont définis par l'absence de propulsion du bolus alimentaire en l'absence de cause obstructive. Ils peuvent être soit focaux (gastroparésie, colectasie) soit diffus. Dans la plupart des cas il existe une cause réversible et l'insuffisance intestinale est alors de type I. Quand le trouble moteur est chronique et sans cause identifiable, le diagnostic de Pseudo-Obstruction Intestinale Chronique (POIC) peut être évoqué. Les POIC sont soit congénitales soit acquises à l'âge adulte. Les causes sont une atteinte du système nerveux entérique, ou des fibres musculaires lisses intestinales, ou des cellules intersticielles de Cajal. Elles sont à l'origine de douleurs d'occlusion, de vomissements et de dilatation intestinale pouvant conduire à réaliser des stomies de décharge ou des résections chirurgicales. L'insuffisance

DARNIS
(CC BY-NC-ND 2.0)

intestinale est le plus souvent chronique et caractérisée par une intolérance alimentaire, des pertes digestives hautes (par vomissements, aspiration gastrique ou stomie haute) et une pullulation microbienne par stagnation.

- les occlusions mécaniques : sont révélées par un syndrome occlusif avec un syndrome jonctionnel visible au bilan d'imagerie. Elles sont responsables le plus souvent d'une insuffisance intestinale de type I ou II réversible après traitement de la cause. Néanmoins certains cas peuvent évoluer vers une insuffisance intestinale de type III. Il s'agit des causes néoplasiques évoluées (carcinose péritonéale, tumeurs infiltrantes) et des abdomens multi-adhérenciels, dits « gelés », après laparotomies itératives.

- les maladies atrophiantes diffuses duodéno-jéjuno-iléales sont définies par l'absence d'absorption sans anomalie de longueur ou de motilité intestinale. Les 2 étiologies les plus fréquentes chez l'adulte sont l'entéropathie radique et les maladies inflammatoires et conduisent exceptionnellement à une insuffisance intestinale chronique, contrairement aux étiologies congénitales ou familiales.

3- Principes de prise en charge de l'insuffisance intestinale chronique

Deux groupes de situations cliniques sont à l'origine d'une insuffisance intestinale chronique : le syndrôme du grêle court et l'intestin non fonctionnel, le plus souvent dans le cadre d'une POIC. Quelle que soit la cause évoquée les principes de prise en charge restent les mêmes initialement : évaluation nutritionnelle, nutrition artificielle intraveineuse, surveillance et prévention de l'apparition des complications du traitement.

31- Evaluation des besoins

- **La dénutrition** : est la conséquence d'une insuffisance d'apport et/ou d'absorption, aggravée par des pertes digestives et une éventuelle inflammation chronique. Elle se caractérise par une perte de poids, prédominant sur la masse musculaire (sarcopénie), une carence en minéraux et micronutriments. Le bilan nécessite :

. Une courbe de poids et le calcul de l'index de masse corporel.

. Une documentation de la composition corporelle par anthropométrie biphotonique ou éventuellement impédance-métrie.

. Un dosage des marqueurs de réserve protéique :

Albuminémie

Préalbuminémie

. Un ionogramme sanguin à la recherche de carences en minéraux.

- **La déplétion hydroélectrolytique** : est la conséquence d'un bilan entrée-sortie négatif, aggravé par des pertes digestives d'une entérostomie haute, ou d'une entéropathie exsudative. Elle survient en cas de grêle inférieur à 2 mètres, ou en l'absence de colon en charge(42). Elle se caractérise par :

DARNIS
(CC BY-NC-ND 2.0)

. Une insuffisance rénale par déshydratation.

. Une hypokaliémie par perte digestive de potassium et hyperaldostéronisme secondaire à la déshydratation.

. Des troubles de l'équilibre acido-basique, le plus souvent une acidose métabolique secondaire aux pertes digestives de bicarbonates et à l'insuffisance rénale

. Des carences ioniques (magnésium, phosphore, chlore).

Le bilan de ces troubles nécessite une mesure précise du volume entrées-sorties, des ionogrammes sanguins et urinaires et des gaz du sang.

- **le bilan énergétique** : il se calcule à l'aide d'une bombe calorimétrique, appareil mesurant le pouvoir calorique d'une substance. Le bilan énergétique est la différence entre les ingesta et les sorties. Pour cela, pendant une courte période (3 jours) le patient ingère des repas standardisés et les pertes digestives et urinaires sont récupérées afin de pouvoir mesurer leur pouvoir énergétique. Dans le cadre de l'insuffisance intestinale, le bilan énergétique est le plus souvent à l'équilibre (grâce aux phénomènes d'adaptation, cf infra), sauf en cas de grêle court avec jéjunostomie haute ou duodénostomie(43).

32- Principes de nutrition parentérale (NP)

La NP est la seule solution médicamenteuse de suppléance nutritionnelle à l'insuffisance intestinale. Elle est à l'insuffisance intestinale ce qu'est la dialyse à l'insuffisance rénale. Depuis les débuts de la NP dans les années 70 aux USA puis en Europe, de nombreux progrès ont été réalisés et permettent aujourd'hui l'administration des solutés à domicile, de manière discontinue, avec une composition du soluté personnalisée à chaque patient, et des composés limitant les complications métaboliques.

Dans le cadre d'une insuffisance chronique, la NP est initiée en hospitalisation puis se poursuit à domicile sur un accès veineux central (Tableau 4.2). Le rythme d'administration dépend des besoins du patient et de la tolérance au traitement. Il s'agit le plus souvent d'une administration discontinue nocturne quotidienne ou pluri-hebdomadaire.

Accès Veineux	**Durée de vie maximale**	**Description**
Voie Veineuse Centrale	3-4 semaines	Cathéter 2-3 lumières (non adapté pour une NP au long cours)
PICC line	Plusieurs mois	Cathéter 1-2 lumières implanté par voie brachiale (veine céphalique ou veine humérale)
Broviac®, Groshong®, Hickman®	Plusieurs années	Cathéters 2 lumières siliconés tunnelisés avec manchon sous-cutané
Chambre à cathéter implantable (Port-a-cath®)	Plusieurs années	Cathéter 1 lumière tunnelisé relié à une chambre implantable sous-cutanée. (risque infectieux plus important)

Tableau 4.2 : Types d'accès veineux pour nutrition parentérale au long cours

DARNIS
(CC BY-NC-ND 2.0)

Les apports intraveineux dans l'insuffisance intestinale chronique doivent respecter les principes suivants(44) :

- Apports personnalisés pour chaque patient, calculés pour une semaine et répartis en plusieurs cycles (en général nutrition discontinue nocturne) pour améliorer la qualité de vie.
- Apports caloriques < 1,3 fois la dépense énergétique de repos.
- Apports lipidiques <1g/kg/j pour éviter l'hépatopathie cholestatique.
- Apports protéiques de 1 à 1,5g/kg/j.
- Apports en vitamines et micronutriments selon les recommandations journalières (Tableau 4.3).

Vitamines	Posologies journalières IV
Thiamine (B1)	6 mg
Riboflavine (B2)	3,6 mg
Niacine (B3)	40 mg
Acide panthoténique (B5)	15 mg
Pyridoxine (B6)	6 mg
Acide folique (B9)	600 µg
Cobalamine (B12)	5 µg
Acide ascorbique (C)	200 mg
Vitamine A	3300 IU
Vitamine D	200 IU
Vitamine E	10 IU
Vitamine K	150 µg
Micronutriments	**Posologies journalières IV**
Chrome	10-15 µg
Cuivre	0,3-0,5 mg
Fer	1,0-1,2 mg
Manganèse	0,2-0,3 mg
Sélénium	30-60 µg
Zinc	2,5-5 mg
Molybdène	20 µg
Iode	100 µg
Fluor	1 mg

Tableau 4.3 : Recommandation journalières en vitamines et micronutriments selon l'ESPEN (45)

33- Résultats de la nutrition parentérale au long cours

331- Survie, décès

L'insuffisance intestinale n'est pas compatible avec la vie. La NP est un traitement efficace de suppléance intestinale permettant une survie prolongée dans le cadre d'une pathologie non tumorale (Tableau 4.4). Ainsi la survie à 5 ans est estimée à 70%, elle est globalement semblable dans tous les centres de nutrition artificielle, et s'améliore avec le temps (80% à 5 ans dans l'étude de l'ESPEN sur la période 2004-2008(46)). Elle est péjorée essentiellement par l'âge à l'initiation de la NP (inférieur à 2 ans et supérieur à 45-50ans) et certaines causes d'insuffisance intestinale (cancer, entéropathie radique, POIC).

Dans plus de 50% des cas, les décès sous NP sont liés à la maladie (47) et plus rarement aux complications de la NP (plus de 20% avant les année 90(48), moins de 5% dans les années 90-2000(49-51)). En pédiatrie, le taux

DARNIS
(CC BY-NC-ND 2.0)

de décès liés à la NP est plus élevé que chez l'adulte, du fait de la plus grande sévérité des complications hépatiques et des complications liées aux cathéters(47).

332- Complications de la NP

Référence de la publication	n	Période, lieu de suivi	Survie	Complications de la NP	Facteurs de mauvais pronostic
Detsky, 1986(52)	47	1970-1982, Toronto (CAN)	95% à 1an, 85% à 3 ans, 75% à 5 ans, 65% à 6ans	-	Mode d'entrée par l'insuffisance intestinale aigüe, comorbidités cardio-vasculaires
Howard, 1991(53)	761	1984-1987, USA	65 à 80% à 3ans	-	Entérite radique, VIH,
O'Hanrahan, 1992(48)	400	1977-1991, UK	-	22% de décès	-
Messing, 1995(54)	217	1980-1989, (France Belgique)	91% à 1 an, 70% à 3 ans, 62% à 5 ans, 60% à 6 ans	11% de décès (4 sepsis, 1 insuffisance hépatique, 1 thrombose)	Age, début de NP avant 1984, POIC
Scolapio, 1999(55)	225	1975-1995, Mayo Clinic (USA)	60% à 5 ans	9% de décès 52% d'infections 55% d'hospitalisations pour complication	Cancer, POIC, entérite radique, âge élevé
Pironi, 2003(56)	40	1986-2001, Bologne (ITA)	97% à 1 an, 82% à 3 ans, 67% à 5 ans	2,5% de décès 55% de stéatose, 30% d'infections Incidence : 0,3/an 15% de thrombose Incidence : 0,05/an	Age > 60ans
Vanitni, 2004(49)	56	1990-2001, Vérone (ITA)	95% à 1 an, 88% à 3 ans, 79% à 5 ans	5% de décès	Age >45 ans, durée d'hospitalisation
Lloyd, 2006(57)	188	1979-2003, Londres (UK)	86% à 1 an, 77% à 3 ans, 73% à 5 ans, 71% à 10 ans,	63% d'infections Incidence : 0,31/an 23% de thromboses Incidence : 0,06/an 8% de stéatose	Ages extrêmes, POIC,
Ugur, 2006(58)	202	1996-2000, Danemark	75% à 5 ans	Infections : Incidence : 0,48/an Thromboses : Incidence : 0,02/an	Age>50ans, cancer
Bonifacio, 2007(51)	41	1995-2005, Naples et Foggia (ITA)	90% à 1 an, 88% à 3 ans, 83% à 5 ans	0% de décès Infections : 59% Incidence : 0,48/an Thromboses : 20% 33% d'hospitalisation pour complications	
Pironi, 2010(46)	348	2004-2008, Europe	80% à 5 ans	-	Temps de NP, âge, tumeur desmoïde, insuffisance hépatique

Tableau 4.4 : Etudes de suivi des patients souffrant d'insuffisance intestinale de type III traités par nutrition parentérale au long cours. NP : nutrition parentérale. POIC : pseudo-obstruction intestinale chronique.

3321- Complications liées au cathéter :

Les infections de cathéter :

Elles sont la première complication des patients sous nutrition parentérale, parfois à l'origine d'un sepsis grave pouvant conduire au décès (Tableau 4.4). L'incidence annuelle est de 0,3 à 0,5 (47,51,56,57) et touche plus de la moitié des patients. Les facteurs de risque(47) de cette complication sont liés à :

1/ la pathologie sous-jacente (Insuffisance intestinale congénitale, grêle court chez l'enfant, grêle <50cm

DARNIS
(CC BY-NC-ND 2.0)

chez l'adulte, POIC compliquée de pullulation microbienne, entéropathie auto-immune).

2/ le type de cathéter (chambres implantables plus à risque)

3/ l'utilisation du cathéter (âge du cathéter, utilisation quotidienne, utilisation pour prélèvements sanguins ou d'autres traitements, mauvais soins locaux).

4/ les antécédents de complications de cathéter.

Les thromboses :

Elles sont rares (incidence annuelle de 0,002 à 0,009) mais peuvent conduire au décès du patient par l'embolie pulmonaire, le syndrome cave, ou par l'impossibilité de poursuivre la NP(47). Les facteurs de risque identifiés(59) sont liés

1/ au patient (pédiatrie, pathologie pro-coagulante ou pro-aggrégante).

2/ au cathéter (malposition, traumatisme, infections).

3/ au soluté de NP (coadministration inappropriée de calcium et phosphore, mélange trop acide, mélange trop basique, résidu lipidique en fin d'injection).

Autres complications :

Il s'agit de complications mécaniques (déconnection, mobilisation, fuite …), peu fréquentes, ne conduisant pas au décès, mais nécessitant une nouvelle hospitalisation pour dépose du matériel et repose d'un nouveau cathéter.

3322- Complications métaboliques :

L'hypertriglycéridémie :

Elle est liée à la teneur en lipide du soluté de NP ainsi qu'à d'autres facteurs (hyperglycémies, corticothérapie, héparinothérapie etc). Elle contribue au développement d'une stéatose hépatique. La fréquence de cette complication est estimée à 26%(60) et justifie un contrôle initialement hebdomadaire du bilan lipidique.

L'hyperglycémie :

Elle est rencontrée dans 50% des cas, en particulier sur des terrains à risque (patients diabétiques, insulino-résistants, sous corticothérapie)(61). Elle justifie un contrôle initialement des glycémies capillaires.

3323- Complications hépatiques

L'hépatopathie associée à la NP (Parenteral Nutrition Associated Liver Disaease) :

C'est une complication fréquente, en particulier en pédiatrie (>70% des cas(62)). Elle se manifeste initialement par une cholestase biologique, ce qui justifie la surveillance régulière du bilan hépatique chez les patients sous NP au long cours. La biopsie hépatique met en évidence une stéatose, une cholestase

DARNIS
(CC BY-NC-ND 2.0)

puis une fibrose plus ou moins extensive. L'histoire naturelle en l'absence de traitement est l'évolution vers la cirrhose et un décès lié aux complications de l'insuffisance hépatique ou de l'hypertension portale (21% de décès à un an dans le registre américain d'insuffisance intestinale pédiatrique(62), 46% des décès liés à la NP en pédiatrie d'après la revue systématique de l'ESPEN(47)). Les facteurs de risque identifiés sont : une NP trop calorique ou trop riche en lipides, l'hypertriglycéridémie, les sepsis à répétition, le grêle court, l'absence de colon, la durée de la NP, et la prématurité(63-65). Récemment, l'administration de solutés à base d'huile de poisson (Omegaven, Fresenius Kabi, Bad Homburg v.d.h., Allemagne) a changé la prise en charge et le pronostic des enfants souffrant de PNALD. Ainsi, dans une série pédiatrique de 51 patients au stade de cirrhose, le remplacement des solutés de NP classiques par des solutés contenant de l'Omegaven, permettait une résolution complète de la cholestase dans 39 cas (76%) et seuls 2 patients sont décédés au cours du suivi (de sepsis et de complications d'une anomalie pulmonaire)(65).

La lithiase vésiculaire :

Elle est fréquente chez les patients sous NP au long cours (40% à 2 ans de l'introduction de la NP(66)). Néanmoins il n'a jamais été trouvé de lien direct entre NP et lithogénèse. Il semblerait que celle-ci soit liée aux conséquences de l'insuffisance intestinale :

- modification du métabolisme des acides biliaires par interruption du cycle entéro-hépatique
- limitation des apports per os diminuant l'excrétion biliaire
- pullulation microbienne
- absence d'iléon fonctionnel perturbant le cycle entéro-biliaire
- amaigrissement massif modifiant la teneur en cholestérol de la bile.

3324- Complications ostéo-articulaires :

L'ostéomalacie et l'ostéoporose, mal évaluées dans la population de patients sous NP, atteindraient une prévalence de 40%(61). Ces complications seraient liées

- à des carences phospho-calciques
- à la sédentarité
- à la faible exposition à la lumière du soleil
- aux corticoïdes.

La plupart de ces causes sont modifiables ce qui justifie une surveillance rapprochée du bilan phospho-calcique. En cas d'ostéoporose évoluée, des biphosphonates peuvent être introduits pour ralentir l'évolution de la pathologie.

3325- Complications rénales

Il s'agit d'une complication fréquente et multifactorielle : déshydratation chronique, infections urinaires récidivantes chez des patients fréquemment hospitalisés, néphrotoxicités de certains traitements. La sévérité de l'atteinte est variable. Elle peut être sous-estimée par la clairance de la créatinine chez des patients

DARNIS
(CC BY-NC-ND 2.0)

dénutris. D'autres méthodes doivent alors être utilisées, telles que la clairance de l'inuline. Dans les cas les plus sévères, une hémodialyse peut être nécessaire (la dialyse péritonéale n'étant souvent techniquement pas réalisable).

333- Qualité de vie sous NP au long cours

Ce facteur est relativement mal étudié, dans des études de faible effectif, non comparatives, regroupant des populations hétérogènes (insuffisance intestinale aigue et chronique, causes bénignes et malignes), avec des outils de mesure de qualité de vie différentes entre les études, soit non spécifiques à l'insuffisance intestinale (SF-36, Mughal & Irving, EuroQoL, QoL index, SIP), ou soit spécifiques mais non validées(67). Il est à noter que 2 questionnaires spécifiques ont été développés par l'ESPEN :

- **Questionnaire HPN-QoL**(68,69) publié en 2008 et validé en 2010 sur une cohorte de 100 patients : il s'agit d'un questionnaire spécifique aux patients souffrant d'insuffisance intestinale chronique et traités par NP au long cours. Ce score a été utilisé que pour comparer la qualité de vie sur une petite cohorte de patients sous NP au long cours ou après transplantation intestinale(70).
- **Questionnaire SBS-QoL**(71) publié en 2013 : il s'agit d'un questionnaire spécifique de l'insuffisance intestinale chronique en lien avec un syndrome du grêle court. Il n'a pas encore été utilisé pour évaluer la NP au long cours.

La qualité de vie des patients sous NP est dans la plupart des études qualifiée de moyenne à bonne, en particulier chez les patients dénutris avant l'introduction de la NP(72,73). Ces résultats en l'absence de comparateurs sont difficilement interprétables. Seule une étude danoise comparant 49 patients sous NP à 36 patients souffrant d'un grêle court mais ne nécessitant pas de NP met en évidence une altération de la qualité de vie chez des patients sous NP(74). L'altération de la qualité de vie chez ces patients serait comparable à celle des patients insuffisants rénaux chroniques dépendant de la dialyse en se basant sur l'échelle « Sickness Impact Profile ».

Plusieurs segments de la vie sont altérés par la NP au long cours : relations sociales (55% des patients), limitations des mouvements, altération de la qualité de sommeil (63% des patients), troubles de l'humeur (45 à 63% des patients) (72,75,76).

Les principaux facteurs associés à l'altération de la qualité de vie chez ces patients sont :

- **le cathéter veineux central** : est la principale source de stress, en particulier chez les patients ayant déjà vécu une complication du cathéter(77). Il rappelle quotidiennement la sensation de dépendance à la NP et peut directement limiter les activités professionnelles et de loisirs(72). Le soucis d'une bonne utilisation du cathéter par le patient, son entourage, et les soignants, de façon à limiter les complications, est un facteur de stress surajouté, qui peut être prévenu par un bon encadrement de la NP à domicile et une formation continue du patient et de son entourage(78).

DARNIS
(CC BY-NC-ND 2.0)

- **la pathologie sous-jacente** : peut altérer la qualité de vie par divers mécanismes :

1/ *Les symptômes gênants* (douleur, vomissements, nausées, transit accéléré) affectent particulièrement les patients atteints d'une POIC(56,74) d'une entérite radique avec aspiration gastrique au long cours, et les patients sous morphiniques(72,73).

2/ *Les entérostomies hautes* (74)(duodénostomie, gastrostomie de décharge, jéjunostomie haute) entraînent des soins contraignants (vidange régulière de la poche de recueil, protection cutanée) ou des hospitalisations à répétition pour rééquilibration hydroélectrolytique.

3/ *Le mode d'entrée « aigu » en NP*(67) (entérectomie totale pour infarctus mésentérique par exemple) est un facteur de dégradation brutale de la qualité de vie. Cependant le niveau de qualité de vie rejoint en quelques mois celui des patients sous NP pour une pathologie chronique (maladie inflammatoire, entérite radique …) (Figure 4.1).

- **l'entourage du patient et la psychologie du patient :** la NP est d'autant mieux supportée que le patient n'a pas de fragilité psychologique et a un bon entourage social et familial(79).

- **des données démographiques** telles que l'âge > 45 ans et le sexe féminin semblent être associées à une moins bonne qualité de vie sous NP(74)

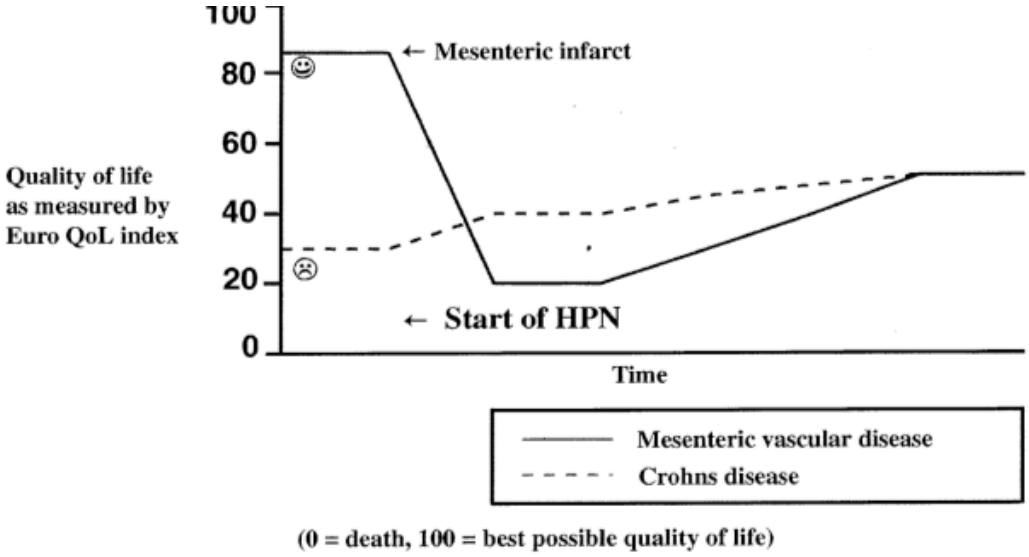

Figure 4.1 : Diagramme représentant la qualité de vie selon l'échelle EuroQoL chez des patients atteints d'insuffisance intestinale chronique pour maladie de Crohn (ligne discontinue) ou pour entérectomie totale suite à un infarctus mésentérique (ligne continue). Issue de ***Howard, Gastroenterology 2006***(67)

DARNIS
(CC BY-NC-ND 2.0)

4- Spécificités liées au syndrome du grêle court

41- Généralités et classifications

Le syndrome du grêle court (SGC) est évoqué lorsque la longueur de grêle restant est inférieure à 1m. Néanmoins l'anatomie du tube digestif restant est prédictive des besoins des patients. En effet, chaque segment digestif ayant une fonction d'absorption propre (Tableau 4.5), le type de montage chirurgical influe directement sur les conséquences nutritionnelles dans le cadre d'un syndrome du grêle court postopératoire. Il est ainsi primordial de s'astreindre à récupérer le compte-rendu opératoire, voire à faire réaliser une opacification digestive au début de la prise en charge de ce type de patients.

Segments digestifs	Particularités fonctionnelles
Jéjunum	Principal lieu d'absorption des glucides, lipides et acides aminés. Jonctions intercellulaires lâches, osmolarité luminale comparable à celle du plasma, sans possibilité d'adaptation.
Iléon	Zone spécifique d'absorption de la vitamine B12 et des sels biliaires. Absorption minime des glucides, lipides et acides aminés. Absorption hydrique. Possibilité d'adaptation.
Valve iléocaecale	Ralentit le transit. Empêche le reflux des bactéries coliques dans le grêle.
Colon	Absorption de l'eau, du sel, du calcium, des acides gras à chaines courtes et moyennes, des protéines bactériennes. Ralentie le transit, stimule l'hyperplasie intestinale.

Tableau 4.5 : Fonctionnalités des segments digestifs

3 types de patient atteints de SGC ont été ainsi identifiés (Tableau 4.6) avec des manifestations clinico-biologiques et des pronostics différents.

Dans le SGC de type I, les pertes hydro-sodées par l'entérostomie haute sont au premier plan. Les risques de déshydratation, de brulure cutanée, et d'altération de la qualité de vie sont élevés.

Dans le SGC de type II, la malabsorption lipidique et la stéatorrhée sont au premier plan.

Enfin, dans le SGC de type III, l'insuffisance intestinale est rare et ne se rencontre qu'en cas de grêle restant inférieur à 30cm.

DARNIS
(CC BY-NC-ND 2.0)

Type	Définition et schéma		Risque d'insuffisance intestinale chronique (80)
I	Résection jéjuno-iléo-colique plus ou moins étendue avec duodénostomie ou jéjunostomie terminale		Grêle <100cm
II	Résection iléo-colique plus ou moins étendue avec rétablissement de la continuité jéjuno-colique	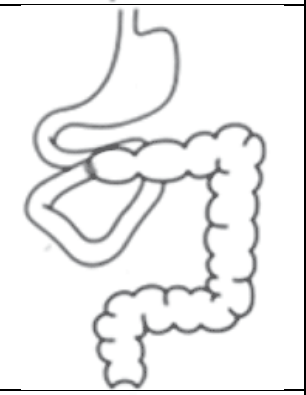	Grêle <60cm
III	Résection jéjuno-iléale plus ou moins étendue avec rétablissement de la continuité digestive	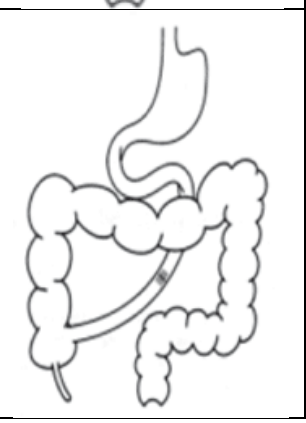	Grêle <30cm

Tableau 4.6 : Classification morphologique du SGC(81)

42- Histoire naturelle et adaptation dans le SGC

Les premières semaines suivant la chirurgie aboutissant au SGC sont marquées par des pertes hydroélectrolytiques majeures liées au débit stomial, à la diarrhée ou à l'aspiration gastrique. Ces pertes s'accompagnent d'une déshydratation, de pertes majeures en potassium et magnésium. En l'absence de prise en charge adaptée, survient précocément une insuffisance rénale aigue, puis une dénutrition et perte de poids. Pendant cette période, le traitement consiste en une compensation des pertes, une rééquilibration hydroélectrolytique, et l'institution d'une NP de façon à limiter la dénutriton.

Du deuxième mois à la cinquième année postopératoire, des mécanismes d'adpatation intestinale se mettent en place. Il s'agit essentiellement de mécanismes fonctionnels (c'est à dire non morphologiques, à

DARNIS
(CC BY-NC-ND 2.0)

l'exception du colon où se produit une hyperplasie cryptique) qui permettent de restaurer et d'optimiser les capacités absorptives de l'intestin restant (Tableau 4.7). L'adaptation permet dans 25% des cas un sevrage complet et définitif de la NP. Au-delà de 5 ans de NP, les mécanismes d'adpatation sont installés et la probabilité de sevrage de la NP est <6% (80)).

Organe	Adaptation	Complications	Traitement
Estomac	. Vidange gastrique accélérée . Hypersécrétion acide	. diarrhée motrice . ulcères	. rétablissement iléo-colique, alimentation solide . IPP
Grêle	. Transit accéléré . Malabsorption lipidique (graisses, vitamines liposolubles et acides biliaires) . pullulation microbienne . amélioration des capacités d'absorption dans l'iléon	. diarrhée (motrice+osmotique) . diarrhée (stéatorrhée+sécrétoire) hépatopathie	. boissons OMS, sel . Vitamines IV ralentisseurs du transit . antibiothérapie séquentielle chirurgie des anses dilatées et des sténoses . alimentation orale/entérale
Colon	. réabsorption hydroélectrolytique . hyperplasie cryptique . ralentissement du transit . récupération énergétique par fermentation précoce . promotion de l'adaptation jéjuno-iléale par sécrétion d'IGL2	. Complications de la stéatorrhée : lithiase oxalique . encéphalopathie D-lactique . colite/sténose d'exclusion	. régime pauvre en oxalate, riche en calcium . restriction en calcium, sucre et bicarbonate . lavements d'acides gras à chaine courte

Tableau 4.7 : Modifications fonctionnelles digestives dans le SGC postopératoire et conséquences thérapeutiques. D'après ***Nuzzo, FMC HGE 2014***(82)

L'adaptation est permise par la sécrétion de neurohormones (gastrine, ghréline, peptide YY, GLP-1, GLP-2) modifiant les caractéristiques des entérocytes. Celles-ci sont sécrétées uniquement en cas d'apports oraux ou entéraux conservés. Il se développe d'ailleurs naturellement une hyperphagie chez patients atteints du SGC.

Les hormones les plus actives dans l'adaptation (Peptide YY, GLP-1 et GLP-2) sont sécrétées par les cellules entérochromaffines de type L iléo-coliques ce qui explique l'absence d'adaptation possible dans le SGC de type I, et plaide pour la remise en continuité colique.

Les facteurs de risque d'adaptation insuffisante, ne permettant pas le sevrage de la NP sont :

- un SGC de type I
- la longueur de grêle restant (Tableau 4.6)
- une proportion de colon restant inférieure aux 3/7du cadre colique(83)
- le non sevrage de la NP à 2 ans(80)
- Citrulline plasmatique <20 µmol/L(83)

43- Traitements médicaux spécifiques du syndrome du grêle court

431- Particularités de la supplémentation parentérale

En cas d'entérostomie haute, la capacité d'absorption hydro-sodée est presque nulle et les pertes

DARNIS
(CC BY-NC-ND 2.0)

importantes. De même en cas de pertes digestives supérieure à 1,4kg/j, le risque de déshydratation est élevé. L'alimentation entérale doit être dans ces cas enrichie en eau et sodium de façon à compenser les pertes et lutter contre l'hyperaldostéronisme secondaire.

Dans ces mêmes cas, une supplémentation haute en potassium et magnésium doit être envisagée même en cas de normalisation du ionogramme sanguin, du fait d'une déplétion du pool intracellulaire très fréquente.

Le reste de la composition de la nutrition parentérale suit les recommandations générales.

432- Traitements médicamenteux de la diarrhée ou de l'hyper-débit stomial

Plusieurs classes pharmacologiques peuvent être administrées de façon à diminuer le volume ou la vitesse du bol alimentaire. L'administration se fait par voie intraveineuse pour améliorer l'absorption :

- *Inhibiteurs de la pompe à proton ou anti-H2* : diminuent la sécrétion acide gastrique, et accessoirement l'excrétion de lipase pancréatique, et la déconjugaison des acides biliaires.
- *Loperamide et opiacés* (codéine, morphine) : diminuent la motilité intestinale. Ils sont contre-indiqués en cas de sténose digestive.
- *Cholestyramine* : diminue l'excrétion biliaire. Elle est donc indiquée dans les grêles courts de type 2 ou 3 pour prévenir les diarrhées par toxicité colique de la bile. Une stéatorrhée >20g/j et une résection iléale étendue contre-indiquent son utilisation (perturbation du cycle entérobiliaire, risque lithiasique accru)
- *Racecadotril (TIORFAN)* : est un antisécrétoire intestinal, efficace en cas de colon en charge.
- *Une antibiothérapie courte* ciblant les entérobactéries et les anaérobies peut contrôler une diarrhée secrétoire par pullulation microbienne.
- *Somatostatine et ses analogues* : Ces molécules peuvent être utilisées de manière prudente dans la phase post-opératoire ou de façon discontinue en cas d'hyper-débit stomial. Selon des études anciennes, ces traitements permettraient une réduction jusqu'à 30% du débit(84). Cependant plusieurs complications du traitement compromettent son utilisation prolongée(82,85) :

. Inhibition des neurohormones de l'adaptation intestinale

. Inhibition de l'absorption lipidique

. Aggravation de la cholestase et risque accru de lithiase

. Epuisement de l'effet sur le débit stomial

433- Traitements stimulant l'adaptation intestinale

Les facteurs trophiques sont des formes recombinantes d'hormones administrées dans le but de stimuler les mécanismes d'adaptation intestinale au grêle court.

DARNIS
(CC BY-NC-ND 2.0)

4331- Hormone de croissance recombinante (RHGH)

Référence	n	Patients Protocole	Période de suivi	Poids sec	Absorption	autres
Ellegard, 1996(86)	10	Maladie de Crohn. 8 sem de traitement 0,024mg/kg/j + glutamine	8 sem	+1,8kg	0 effet	Augmentation de l'eau corporelle, du K+ et du Calcium osseux
Scolapio, 1997(87) Scolapio, 1999(88)	8	SGC postop. 3 sem de traitement 0,14mg/kg/j + glutamine	6 sem	+3,3kg	0 effet	Retour au poids de base à l'arrêt du traitement. Oedèmes pendant le traitement
Szkudlarek, 2000(89)	8	SGC postop. 4 semaines de traitement 0,12mg/kg/j + glutamine	4 sem	0	0 effet	Oedèmes chez tous les patients
Seguy, 2003(90) Seguy, 2014(91)	12	SGC depuis plus de 7ans. 3 sem de traitement 0,05mg/kg/j	4 sem	+2,3kg	+15%	Augmentation des apports oraux. Pas d'oedèmes Diminution de la protéolyse
Byrne, 2005(92)	41	SGC postop. 4 sem de traitement 0,1mg/kg/j +- Glutamine	3mois	-3kg	-	Diminution de consommation de NP (-3 cycles /sem, -6L). Effet se prolonge qu'en cas de prise de Glutamine
Tangpricha, 2006(93)	23	SGCpostop 3 sem de traitement à 0,1mg/kg/j puis 5 semaines à 3 injections hebdomadaires	6mois	-	-	Stabilisation de la minéralisation osseuse (col fémoral)
Peretti, 2011(94)	14	Pédiatrie. 4 mois de traitement 0,14mg/kg/j +glutamine	1 an	0	-	Retour aux besoins de base à 6 mois de l'arrêt du traitement

Tableau 4.8 : Etudes prospectives randomisées contrôlées sur l'utilisation de l'hormone de croissance recombinante dans le traitement du SGC

C'est le premier facteur trophique utilisé dès les années 90(95), en combinaison avec des apports entéraux enrichis en glutamine et une nutrition parentérale standard. Après des résultats initiaux prometteurs publiés par l'équipe de Boston(95-97), les effets de ce traitement se sont avérés minimes dans 6 études prospectives randomisées aux résultats contradictoires(Tableau 4.8). Une méta-analyse de 5 essais contrôlés randomisés(98) retrouvait un effet positif mais modéré de la RHGH sur la prise pondérale (+1,6kg en moyenne), l'absorption énergétique, et la diminution de la NP, au prix d'effets indésirables fréquents (oedèmes, douleurs). Tous ses effets sont réversibles à l'arrêt du traitement. En pédiatrie, aucun effet bénéfique clair n'a été noté(94).

4332- L'analogue du Glucagon-Like Peptide-2 (GLP-2)

Le GLP-2 est un neuropeptide impliqué directement dans la physiopathologie de l'adaptation intestinale. Sa forme recombinante (Teduglutide®) est disponible à titre expérimental depuis le milieu des années 2000(99). Ses résultats, supérieurs à ceux de la RHGH en terme de réduction du volume et du rythme et du volume de NP, en feront probablement un traitement de référence dans la prise en charge du SGC (Tableau 4.9). La revue systématique des études sur le GLP-2 confirme que le traitement permet une diminution franche et durable de la NP sans effets indésirables majeurs sur 3 ans(100). Cependant, comme la GHRH, les effets s'amendent à

DARNIS
(CC BY-NC-ND 2.0)

l'arrêt du traitement, ce qui impose une poursuite de celui-ci au long cours. Ce produit commercialisé aux USA depuis 1 an va prochainement être commercialisé en Europe. Sa place dans l'arsenal thérapeutique reste encore à préciser.

Etudes	n	Durée de traitement (Posologie)	Période de suivi	Poids sec	Absorption	autres
Jeppesen, 2011(101) O'Keefe, 2013(102)	83	24 semaines (0,1 ou 0,05 mg/kg/j) extension : + 28sem	24 sem 52 sem	+1,4kg	-	3 sevrages de la NP à 6mois, 4 à 1 an diminution du volume de NP dans le groupe 0,05mg/kg/j Modifications villositaires Augmentation de la citrullinémie Effet rebond à l'arrêt de la GLP)2 Céphalées en effets seconaires
Jeppesen, 2012(103) Jeppesen, 2013(104)	86	24 semaines (0,05 mg/kg/j)	24 sem	+1,6kg	-	63% de diminution de NP augmentation de la citullinémie Amélioration de la Qlté de vie

Tableau 4.9 : Etudes prospectives randomisées contrôlées sur l'utilisation du Teduglutide® pour SGC.

4333- Analogue de la GLP-1

Ce traitement est décrit depuis 2011. Deux études pilotes sont actuellement disponibles(105,106) et semblent monter une diminution de la consommation en NP, et la diminution du débit digestif, mais qu'en cas de co-administration avec l'analogue de l'IGL-2. Sa place dans l'arsenal thérapeutique reste à définir.

44- Traitements chirurgicaux du grêle court

441- Place de la chirurgie dans le SGC

Le chirurgien est particulièrement impliqué dans le SGC. C'est lui qui en est le plus souvent à l'origine, et c'est lui qui peut potentiellement participer à la réhabilitation intestinale. Dans tous les cas, un suivi régulier chirurgical est nécessaire pour dépister et traiter les complications à long terme d'une première chirurgie souvent délabrante.

Un geste chirurgical chez un patient souffrant de SGC doit être réfléchi et intégré à une véritable stratégie de réhabilitation digestive. Cette stratégie s'établit en accord avec les équipes de nutrition, de gastroentérologie et d'anesthésie-réanimation

Après la période post-opératoire immédiate (2 mois post-opératoire) où la stabilisation du patient et la mise en place d'une NP sont réalisées, une réintervention peut être envisagée. Elle a pour objectif principal la remise en continuité digestive, grêlo-colique. En effet, l'entérostomie terminale empêche les mécanismes d'adaptation qui permettront potentiellement le sevrage en NP(42). La remise en continuité du colon n'a d'intérêt que si une proportion de 2/7 est réutilisable (ce qui permet une réabsorption suffisante hydroélectrolytique) et si la fonction ano-rectale est préservée (risque d'incontinence anale dans un contexte

DARNIS
(CC BY-NC-ND 2.0)

de transit accéléré et liquide). Le second objectif est de fermer les entérostomies hautes ou de décharge pour favoriser l'autonomie intestinale.

Enfin, une chirurgie de ralentissement du transit ou d'allongement du grêle peut être réalisée dans le même temps.

442- Techniques chirurgicales de ralentissement du transit

4421- L'anse grêle anisopéristaltique

Cette intervention, décrite au milieu du XXème siècle consiste en l'inversion d'une anse grêle dans le but de ralentir la vitesse de transit par inversion focale du péristaltisme. Dans le cadre du syndrome du grêle court après résection digestive étendue, il s'agit donc de recréer un équivalent de valvule iléo-caecale, retenant le bolus alimentaire dans le grêle restant et augmentant la durée de contact entre les nutriments et les villosités intestinales

La première tentative chez l'Homme a été réalisée en 1962 à Los Angeles(107). Il s'agissait d'un patient de 84ans en fibrillation auriculaire opéré en urgence pour une ischémie mésentérique supérieure compliquée d'une nécrose de la quasi-totalité des anses grêles et du colon droit. Après résection du tube digestif non viable, une anastomose jéjuno-transverse avec interposition de 7,5cm de jéjunum inversé a été réalisée (Figure 4.2). Les suites opératoires avaient été marquées par une péritonite et une pneumopathie ayant nécessité une antibiothérapie et une ventilation invasive prolongées. Le patient avait survécu et avait pu quitter le service. Au niveau digestif, une alimentation entérale par sonde gastrique avait été débutée à J5. Le transit était initialement fait de 6 à 9 selles diarrhéiques par jour, mais s'était vite ralenti jusqu'à 1 selle par jour à 1 an. Le bilan nutritionnel sur les 3 premiers mois était satisfaisant sous nutrition hypercalorique, avec une stabilisation du poids à 53kg. Au bout d'un an de suivi le patient était en vie, mais dénutri.

Entre les années 60 et 90, une quinzaine d'autres cas cliniques ont été publiés. Cette procédure est restée anecdotique du fait des progrès de la NP et des traitements antisécrétoires et ralentisseurs du transit. Elle reste néanmoins d'actualité au vu des résultats publiés par l'équipe du Pr Panis avec l'équipe de Lariboisière(108) et réactualisés récemment avec l'équipe de Beaujon(109,110). Dans cette série unique au monde de 38 patients souffrant d'un SGC et dépendant de la NP, une interposition d'anse grêle inversée a été réalisée au moment du rétablissement de continuité digestive. Il s'agissait d'un segment de 10cm (6-15) d'iléon distal sauf dans un cas. La longueur de grêle restant était de 49cm (20-140). Dans les suites, 6 complications majeures sont décrites, nécessitant une réintervention chez 4 patients (11%), et occasionnant 1 décès (lié à une insuffisance rénale).

DARNIS
(CC BY-NC-ND 2.0)

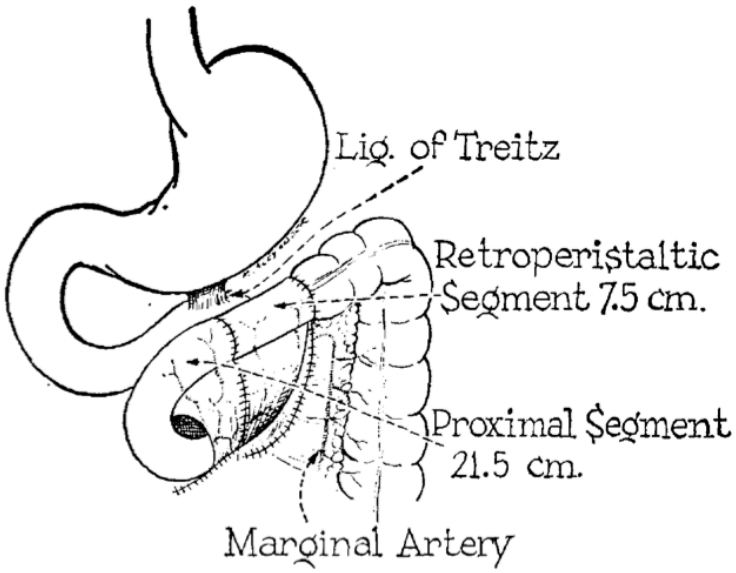

Figure 4.2 : Anastomose jéjuno-transverse avec interposition d'une anse jéjunale inversée. issu de ***Gibson, JAMA 1962***(107).

Sur le plan digestif, la NP était sevrée complètement chez presque la moitié de l'effectif à 5 ans. Le sevrage était en général effectif à 1 an de la chirurgie. Chez les autres patients, la fréquence de NP était diminuée de 7 jours à 4 jours par semaine.

Le sevrage total de la NP était prédit par un délai court entre l'entérectomie et la réalisation d'un retournement iléal : 4 mois (0-14) vs 7 mois (3-168). Cette donnée encourage à la réalisation de cette technique précocement dans l'histoire du patient, notamment au moment du rétablissement de continuité digestive. Néanmoins, dans ces cas de chirurgie précoce, l'impact de l'adaptation intestinale par rapport au retournement d'une anse se discute. En effet, des études expérimentales anciennes démontraient le caractère délétère de l'anse inversée sur l'adaptation intestinale et le bilan nutritionnel lorsqu'elle était réalisée le jour de l'entérectomie subtotale(111,112).

La longueur de l'anse inversée fait également débat. Dans l'étude de Panis(109), une longueur supérieure à 10cm permettait un sevrage plus rapide de la NP. Néanmoins elle expose à une stase digestive et une pullulation microbienne(113). En l'absence d'étude précise sur le sujet, une longueur d'anse 10 à 12 cm semble être recommandable, en se basant sur l'expérience de Beaujon.

Au niveau nutritionnel, la même équipe(110) a de plus réalisé une étude cas-témoins d'absorptiométrie intestinale comparant 2 groupes de 17 patients ayant bénéficié d'une chirurgie reverse ou d'un rétablissement de continuité digestive classique. Ils retrouvaient une meilleure absoption calorique, lipidique, et protéique dans le premier groupe.

En conclusion l'inversion d'anse intestinale semble offrir des résultats satisfaisant au prix d'une morbimortalité faible pour des patients porteur d'un SGC(<60 à 80cm), nécessitant une NP au long cours, et chez qui un rétablissement de la continuité digestive est possible. La longueur de grêle restante doit être suffisante, en pratique supérieure à 25cm, pour permettre la réalisation d'un retournement d'une anse de 10 à 12cm.

DARNIS
(CC BY-NC-ND 2.0)

4422- Autres techniques de ralentissement du transit

L'interposition colique(114) et la reconstruction d'une valve iléo-caecale(115-117) sont deux techniques proposées dans les années 80 pour le traitement du SGC compliqué de diarrhées. Les deux techniques avaient pour but de ralentir le transit et d'augmenter le temps de contact des aliments avec la paroi villositaire. Leurs résultats sont mitigés, rapportés dans de rares cas cliniques ou courtes séries anciennes.

L'interposition colique a été rapidement abandonnée, du fait des complications anastomotiques, et ce malgré une certaine efficacité sur le plan nutritionnel(114). La création d'une néovalve iléo-caecale (Figure 4.3) consiste en l'invagination de la paroi du grêle lors d'une anastomose avec un segment digestif d'aval (colon le plus souvent). Cette technique a été rapidement abandonnée du fait de la difficulté technique, et des résultats aléatoires(115-117).

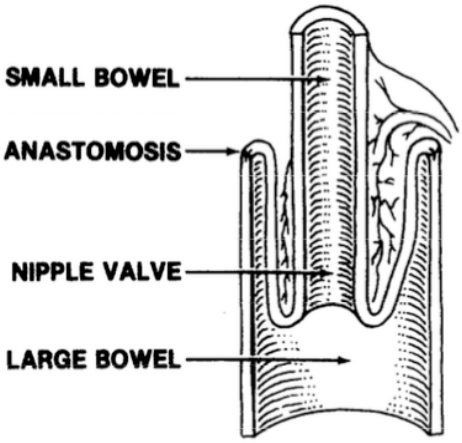

Figure 4.3 : Création d'une néovalve iléo-caecale. Issu de ***Thompson, Ann Surg 1995***(116)

443- Les techniques d'allongement du grêle

4431- Entéroplastie longitudinale (LILT : Longitudinal Intestinal Lengthening and Tailoring)

Il s'agit d'une technique d'agrandissement du grêle décrite pour la première fois en 1980 par Bianchi(118). Elle consiste en la division longitudinale du grêle restant en prenant soin de conserver la vascularisation issue du mésentère, puis l'anastomose des 2 segments créés.

Cette technique ne peut se réaliser que sur du grêle dilaté, situation classique en pédiatrie. Parfois, une première intervention de préparation au LILT peut être nécessaire. Cette intervention a pour but d'isoler le grêle restant, qui est monté en entérostomie de part et d'autre avec une sonde de jéjunostomie sécurisée par une bourse aux deux extrémités. Une alimentation entérale par la sonde la plus proximale est ensuite débutée, en laissant la sonde d'aval clampée pendant des périodes de plus en plus longue. La dilatation du grêle engendrée est monitorée par échographie jusqu'à atteindre un niveau maximal. Une fois ce niveau atteint, le deuxième temps peut être envisagé.

DARNIS
(CC BY-NC-ND 2.0)

Au cours de la LILT (Figure 4.4), la première étape consiste en la dissection du bord mésentérique du grêle. La division peut se faire soit par agrafage (type Endo-GIA) ou par section-suture manuelle, selon les habitudes. L'anastomose entre les 2 segments créés doit être la plus large possible (latéro-latérale ou oblique) de façon à éviter une sténose. Cette technique n'est pas réalisable sur un grêle de moins de 40cm.

Les résultats de la LILT sont présentés dans le Tableau 4.10. Les complications sont marquées par des réinterventions pour sténose anastomotique, des pullulations microbiennes et des douleurs chroniques. L'autonomie entérale est retrouvée dans plus de 50% des cas, sauf dans l'étude de Bueno(119) du fait du recrutement du centre de Pittsburgh (patients adressés dans les suites d'un échec de LILT pour une transplantation intestinale). A long terme, les décès enregistrés correspondent aux patients qui n'étaient pas sevrés de la NP et développaient une hépatopathie.

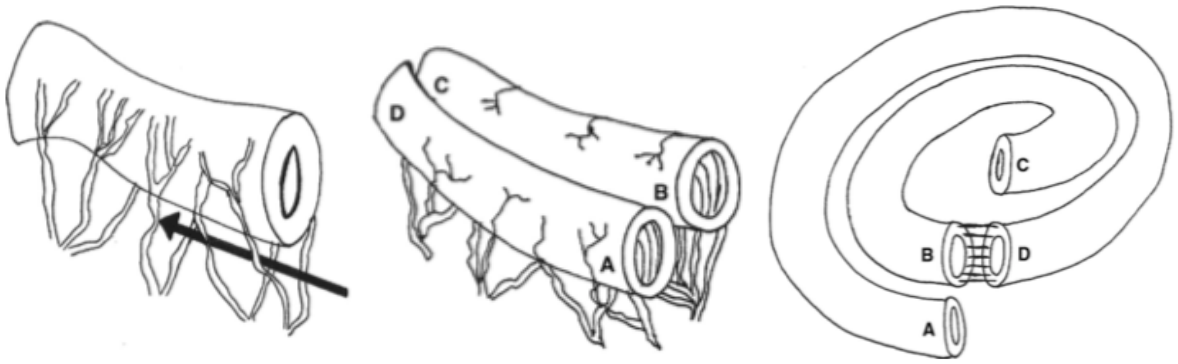

Figure 4.4 : Technique d'entéroplastie longitudinale de Bianchi, issu de ***Frongia, J Ped Surg 2013***(120).

Référence	n	Complications	Temps de suivi	Autonomie entérale	Transplantation intestinale	Décès
Bianchi, 1997(121) (Manchester, UK)	20	2 sténoses anastomotiques	6,5 ans	78%	0%	55%
Weber, 1999(122) (St Louis, USA)	16	5 réopérations pour occlusion. 1 fistule entérocutanée	1an	88%	0%	0%
Thompson, 2000(123) (Omaha, USA)	16	1 sténose anastomotique,	>5ans	54%	12,5%	0%
Bueno, 2001(119) (Pittsburgh, USA)	27	>50% de pullulation bactérienne	1an	4%	52%	63%
Bonnard, 2005(124) (Paris)	7	-	5m	57%	0%	0%
Walker, 2006(125) (Pittsburgh, USA)	19	-	8ans	44%	47%	21%
Reinshagen, 2008(126) (Heidelberg, Allemagne)	53	9 douleurs chroniques, 3 vomissements chroniques	7ans	79%	0%	23%
Khalli, 2012(127) (Manchester, UK)	27	-	6m	91%	0%	8%

Tableau 4.10 : Résultats de la LILT

4432- Entéroplastie transverse en série (STEP : Serial Transverse Entéroplastie)

Il s'agit d'une autre technique d'agrandissement du grêle décrite pour la première fois en 2003 par l'équipe de Boston (128). Elle consiste en la réalisation d'agrafages transverses du grêle, tous les 2cm, à la pince

DARNIS
(CC BY-NC-ND 2.0)

mécanique, en alternant le coté de l'application de la pince mécanique, de façon à créer un « zig-zag » (Figure 4.5). Cette technique ne peut s'appliquer que sur du grêle dilaté, ce qui est plus fréquemment le cas en pédiatrie. Pour cela, il est décrit dans la technique originelle sur l'animal, une chirurgie reverse de préparation, 5 semaines avant l'entéroplastie transverse en série, de façon à pouvoir dilater le grêle.

Expérimentalement sur un modèle porcin de grêle court, cette technique permet :

- d'améliorer l'absorption des lipides, glucides et protéines, et donc la prise de poids(129).
- de diminuer la pullulation microbienne (129).
- d'augmenter le taux de citrulline plasmatique, reflet de la masse villositaire fonctionnelle (129).
- de ne pas altérer la motricité intestinale (130).

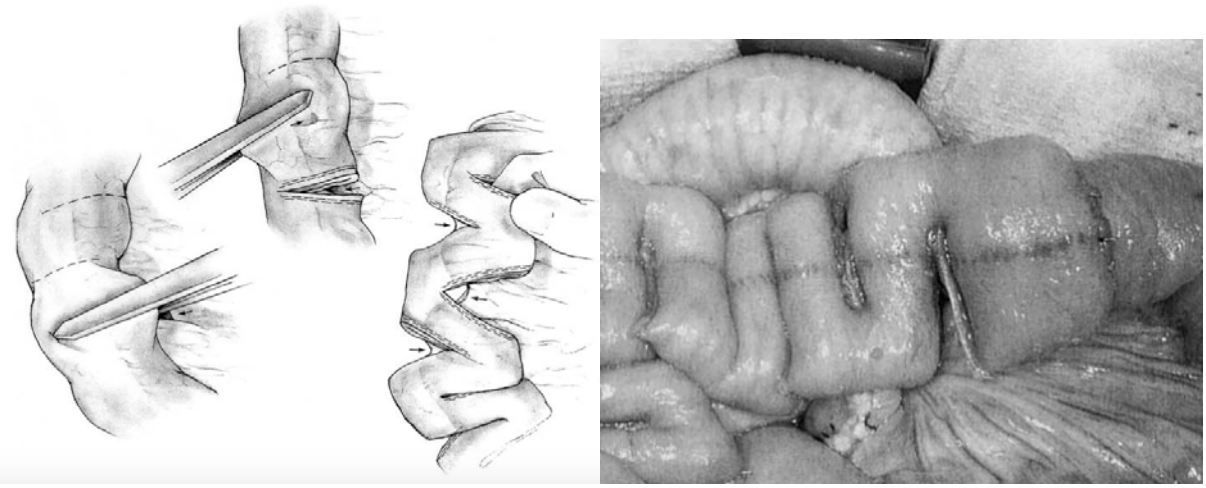

Figure 4.5 : Première description de la technique d'entéroplastie transverse en série. A gauche, schéma de la technique. A droite, vue peropératoire sur l'animal. Issu de ***Kim, J Pediatr Surg 2003***(128)

Equipe (année)	N	Complications	Temps de suivi	Autonomie entérale	Transplantation intestinale	Décès
Toronto (2007)(132)	14	2 fistules, 1 hémorragie sur la ligne d'agrafe	23 mois	88%	14%	21%
Boston (2009)(133)	16	1 occlusion, 3 hémorragies digestives	23 mois	38%	13%	0%
Toronto (2012)(134)	12	2 fistules, 1 hémorragie sur la ligne d'agrafe	5 ans	88%	17%	17%
Helsinki (2013)(135)	7	1 hémorragie sur ligne d'agrafe, 2 re-STEP	6-9 ans	86%	0%	14%
Seattle (2013)(136)	16	-	26 mois	60%	13%	13%
Stockholm (2014)(137)	12	1 hémorragie 4 re-STEP à 1 an	38 mois	58%	0%	0%
Registre internationnal (2013)(138)	97	14 re-STEP à 1 an	21 mois	47%	5%	11%

Tableau 4.11 : Séries de STEP

Chez l'Homme, le premier cas a été décrit en 2003 par l'équipe de Boston (131). Le patient était un enfant de

DARNIS
(CC BY-NC-ND 2.0)

2 ans, atteint d'un syndrome du grêle court dans la suite d'un volvulus du grêle néonatal, et pour lequel un allongement selon Bianchi avait échoué. La STEP permit chez ce garçon une augmentation de 77% longueur de grêle, de diminuer les épisodes de pullulation microbienne, et d'augmenter les capacités d'absorption.

La technique est aujourd'hui largement utilisée. Comme la LILT elle est particulièrement adaptée aux cas pédiatriques de syndrome du grêle court en raison de la dilatation de grêle associée. La technique est peu morbide, et permet de restaurer une autonomie digestive dans 50 à 90% des cas (Tableau 4.11). Contrairement à la LILT elle est techniquement réalisable sur un grêle court de moins de 40cm.

4433- L'entéroplastie longitudinale spiralée (SILT : Spiraled intestinal Lenghtening and Tailoring)

Cette nouvelle technique proposée en 2011 par l'équipe de Manchester (139) reprend le principe de la LILT en divisant le grêle de manière spiralée. L'objectif est de simplifier la dissection du mésentère par rapport à la LILT et de mieux respecter l'orientation des fibres de la musculeuse par rapport à la STEP. Les résultats n'ont pour l'instant été rapportés que sur l'animal(140) et semblent offrir des résultats similaires à la LILT en matière d'allongement du grêle et de réduction du diamètre.

4434- Place des techniques d'allongement du grêle

Aucune étude randomisée ne compare la LILT ou la STEP. Une métanalyse publiée en 2013(120) mettait en évidence la supériorité de la STEP, en terme de complications à court terme (fistule, sténose, abcès, perforation intestinale, nécrose intestinale), à long terme (pullulation microbienne, sepsis) et d'allongement du grêle (+63% vs +48%). Les résultats concernant le sevrage de la NP, la survie et le recours à la transplantation intestinale ne sont par contre pas analysables.

Ainsi les techniques d'allongement du grêle offrent des résultats intéressants au prix d'une morbidité faible. Elles sont particulièrement adaptées aux cas de grêle court dilaté, parfois compliqué de pullulation microbienne, en particulier en pédiatrie. Elles sont à éviter sur des grêles ultracourts (<20cm) ou associés à une hépatopathie car elles péjorent les résultats de la transplantation intestinale ou multiviscérale de sauvetage (119) La STEP, plus simple techniquement, et moins morbide semble à privilégier.

444- Place de la cholécystectomie prophylactique

Les patients porteurs d'un SGC avec apports oraux limités ou nuls sont particulièrement à risque de développer une lithiase vésiculaire(66) : 21% à 1 an, 39% à 2 ans. L'incidence d'accident biliaire (cholécystite, migration lithiasique, pancréatite aigüe lithiasique, angiocholite) dans cette population est estimée à 7%. Ces données font donc discuter une cholécystectomie prophylactique afin d'éviter une chirurgie difficile (abdomen hostile) en urgence.

Cependant, la cholécystectomie peut être pourvoyeuse d'une accélération du transit par libération biliaire continue. Cette procédure peut alors potentiellement aggraver les pertes digestives du patient.

DARNIS
(CC BY-NC-ND 2.0)

Il n'existe actuellement pas de recommandation sur le sujet. Il semble raisonnable néanmoins de proposer ce geste en cas de réopération déjà programmée chez un patient ayant eu un rétablissement de continuité digestive, ou porteur d'une entérostomie d'élimination digestive à faible débit.

45- Synthèse sur la prise en charge du SGC

Le patient atteint de SGC doit bénéficier aujourd'hui d'une prise en charge multidisciplinaire dans un centre expert. Après évaluation nutritionnelle et institution d'une NP à domicile, le projet de réhabilitation intestinale doit être discuté. Les points clés sont :

- Optimisation de l'apport oral indispensable à l'adaptation intestinale.
- Optimisation du soluté de NP en fonction des carences dépistées et du bilan entrée-sortie.
- Prescription de traitements médicamenteux visant à limiter les pertes digestives.
- Décision de rétablissement de la continuité digestive précoce en cas de continence anale préservée, de colon restant (au moins les 2/7 du cadre colique) et d'un segment d'anses grêle restant.
- Prescription de traitements promoteurs de l'adaptation intestinale (GLP2) à discuter en l'absence de traitements chirurgicaux envisageables.
- Décision de chirurgie reverse dans le même temps en cas de haut risque d'insuffisance intestinale après rétablissement de la continuité digestive.
- Décision de chirurgie d'allongement du grêle en cas de grêle dilaté. Discussion entre STEP et LIFT.

5- <u>Spécificités liées à la Pseudo Obstruction Intestinale Chronique (POIC)</u>

51- Histoire naturelle

La POIC est une maladie rare, d'évolution lente et imprévisible, dont la physiopathologie est mal comprise et le traitement mal codifié. Le diagnostic est souvent tardif, souvent après plusieurs interventions chirurgicales non utiles. Les causes primitives et secondaires sont énumérées dans le <u>Tableau 4.</u>1.

Les problèmes posés par cette pathologie sont :

- <u>l'insuffisance intestinale chronique</u> par absence de motilité intestinale, occlusion, ou SGC postopératoire.
- <u>les pertes digestives hautes</u> liées à des vomissements, une aspiration gastrique, une entérostomie de décharge (gastrostomie ou jéjunostomie haute)
- <u>la pullulation microbienne</u> dans des anses atones dilatées, aggravant l'insuffisance intestinale par un mécanisme de malabsorption
- <u>la douleur</u> à l'origine d'une dépendance aux opiacés, aggravant le trouble moteur.

Le pronostic est extrêmement sombre pour une maladie bénigne avec des taux de mortalité à moyen terme de 10 à 25% dans les séries pédiatriques(141-143) et de 10 à 30% dans les séries adultes(83,144). Les causes de

DARNIS
(CC BY-NC-ND 2.0)

mortalité sont liées à la maladie (sepsis intraabdominal, évolution d'une neuropathie ou d'une myopathie, pneumopathie d'inhalation), mais aussi aux complications chirurgicales ou de la NP.

La qualité de vie est extrêmement altérée chez ses patients et leur entourage(145) du fait des hospitalisation à répétition, de la dépendance à la NP et des symptômes gênants. Une partie des patients évolue vers la dépendance aux opiacés(144).

52- Traitements médical

Aucun traitement médical n'a prouvé à ce jour son efficacité dans le traitement étiologique de la POIC. Une prise en charge symptomatique et de suppléance nutritionnelle est privilégiée.

Au niveau nutritionnel, l'alimentation orale est préférée en l'absence de syndrome occlusif. Le régime est fractionné et sans résidu pour faciliter le passage et l'absorption(146). Elle peut être complétée par une nutrition entérale par sonde naso-jéjunale ou jéjunostomie si les troubles de vidange gastrique sont au premier plan. La NP au long cours est finalement nécessaire chez la quasi-totalité des patients de pédiatrie(141,142) et 40 à 75% des patients adultes(144,147).

Sous NP, le pronostic est moins bon que pour les patients atteints d'un SGC, avec des survies à 5 ans de 48%(55) à 78%(147). Les facteurs de risque identifiés sont :

- un début des symptômes avant l'âge de 20ans(147)
- l'impossibilité de maintenir des apports per os(147)
- l'association à une sclérodermie(147)
- des antécédents chirurgicaux(143)
- une atteinte de la motricité vésicale(143)
- le recours aux opiacés(144)
- le développement d'une hépatopathie liée à la NP(141)
- l'hypomotilité enregistrée en manométrie intestinale(142)

Au niveau médicamenteux, les traitements utilisés visent à améliorer la motilité intestinale, limiter les nausées, limiter les douleurs, et traiter une pullulation bactérienne:

- *Les prokinétiques* (Domperidone, Metoclopramide, Erythromycine) sont communément utilisés, notamment dans les phases d'iléus mais leur efficacité est très inconstante(144,148). Elle est péjorée par la prise chronique d'antalgiques morphiniques et les formes neuropathiques.
- Les effets de *l'octréotide* (analogue de la somatostatine) ont été décrits chez des patients souffrant de POIC secondaire à une sclérodermie(149-151). Dans la plupart des cas il s'agissait d'une co-administration octréotide-erythromycine. Il est rapporté une amélioration de la symptomatologie (diminution des douleurs,

DARNIS
(CC BY-NC-ND 2.0)

des nausées, de la perception de distension digestive), une diminution de la pullulation microbienne(151), et une amélioration de la motricité jéjunale (augmentation en fréquence et en durée des complexes moteurs, réorganisation de l'activité motrice générale).

- *Les antiémétiques* sont utilisés soit quotidiennement soit en cas de crise occlusive. Aucune molécule n'est particulièrement plus efficace dans le cadre de la POIC(146).
- *Les antalgiques* sont massivement consommés par les patients souffrant de POIC, en particulier les morphiniques. Ils posent le problème de la dépendance et d'une aggravation de la symptomatologie occlusive (nausées, vomissements, constipation). La dépendance aux opiacés est de plus un facteur de mauvais pronostic(144). Les autres gammes d'antalgiques sont donc à préférer.
- Enfin en cas de pullulation microbienne, une *antibiothérapie* de courte durée peut être prescrite.

53- Place de la chirurgie

La chirurgie a une place assez limitée dans l'arsenal thérapeutique, bien que la plupart des patients soient opérés plusieurs fois au cours de leur vie. Les premières interventions ont généralement lieu avant le diagnostic et sont souvent inutiles (laparotomie exploratrice, résection segmentaire), voire aggravent les patients à court terme du fait des complications postopératoires et à long terme du fait des adhérences.

Une fois le diagnostic posé, les principales indications opératoires sont la réalisation d'entérostomies hautes de décharge (gastrostomie ou jéjunostomie haute) pouvant servir à l'alimentation entérale en-dehors des périodes occlusives. Plus rarement une résection de grêle dilaté peut être indiquée si la pullulation microbienne est au premier plan.

L'équipe de Beaujon a récemment publié la plus grosse série mondiale de patients adultes opérés pour POIC (n=63)(152). Les principales constations étaient :

- 73% des patients ont été opérés au mois 2 fois et 69% au moins 4 fois, ce qui atteste de l'efficacité souvent limitée de la chirurgie.
- la mortalité globale était de 7,5% et était liée à des fistules anastomotiques.
- la morbidité postopératoire était de 60% et la morbidité grave (Clavien III, IV, V) concernait 39% des patients. Les facteurs de risque étaient la chirurgie en urgence et l'ouverture du grêle peropératoire.
- la laparotomie était la voie d'abord utilisée dans 95% des cas.
- Les auteurs concluaient qu'au vu de ses résultats médiocres, la chirurgie devait être évitée au maximum.

Néanmoins, pour des patients dépendant de la NP, pour lesquels les apports oraux sont impossibles, et gênés par des douleurs liées à la dilatation intestinale, certains auteurs ont proposés une prise en charge agressive, à savoir l'entérectomie totale ou subtotale suivie d'une prise en charge nutritionnelle identique à celle du SGC(153,154). La longueur de jéjunum et d'iléon conservés était choisie en fonction des constatations endoscopiques et peropératoires. Les résultats publiés restent mitigés. Même si la plupart des patients se

DARNIS
(CC BY-NC-ND 2.0)

déclaraient améliorés en postopératoire, avec notamment la disparition des douleurs et la possibilité de boire ou manger, la symptomatologie récidivait plusieurs mois à plusieurs années plus tard, dans une forme souvent atténuée(154). L'indication reste donc limitée à des cas de POIC en phase terminale, pour lequel aucun apport oral n'est possible et pour lesquels la douleur et les nausées altèrent la qualité de vie. Les patients doivent être informés de l'absence de garantie de résultat à long terme.

6- Spécificités liées à l'entérite radique

61- Histoire naturelle

L'entérite radique est une complication fréquente de la radiothérapie, pouvant atteindre jusqu'à 20% des patients. Cependant l'atteinte n'évolue qu'exceptionnellement vers l'insuffisance intestinale chronique. Ainsi parmi les patients nécessitant une NP au long cours pour une insuffisance intestinale chronique, seuls 3,8% d'entre eux sont atteints d'une entérite radique(155).

L'atteinte intestinale survient la plupart du temps après une irradiation pelvienne pour une néoplasie urogénitale (testicule, prostate, utérus) ou rectale. Les premiers symptômes peuvent survenir tardivement, jusqu'à 10 ans après la radiothérapie.

L'insuffisance intestinale de l'entérite radique est causée par:

- un syndrome occlusif, inaugural dans la moitié des cas(155,156)
- une malabsorption avec unediarrhée ou un hyper-débit stomial exsudatifs
- des pertes digestives hautes par aspiration gastrique, stomie, ou fistule entéro-cutanée
- un SGC chez des patients multi-opérés(156)

Le pronostic est plutôt défavorable avec une survie inférieure aux autres patients suivis en NP au long cours (survies à 1 an, 5 ans et 10 ans respectivement à 80%, 60% et 50%(155,156)). Les facteurs de mauvais pronostic identifiés sont la persistance de la néoplasie, un score ASA supérieur à 3, et un âge de diagnostic supérieur à 60ans(157). Par ailleurs la qualité de vie est souvent altérée en raison d'une dépendance à la NP et à une occlusion chronique.

62- Traitement médical

Les traitements médicaux de l'entérite radique comprennent la corticothérapie, la pentoxifylline , le tocopherol (vitamine E) et l'oxygénothérapie hyperbare. En l'absence de réponse, une suppléance intestinale par NP est souvent nécessaire au stade d'insuffisance intestinale chronique, ou dans le cadre d'une occlusion. Il est cependant notable que la NP peut être sevrée en dehors des épisodes d'occlusion dans plus de 40% des cas(155).

DARNIS
(CC BY-NC-ND 2.0)

63- Traitement chirurgical

La chirurgie a une place limitée dans l'entérite radique. Elle peut être discutée au cas par cas en présence d'une fistule entérocutanée, d'une rupture de grêle, ou d'une occlusion(156). Les interventions les plus communément réalisées sont l'adhésiolyse, la création d'une entérostomie de décharge, les résections digestives et les by-pass entéro-entériques.

Les résultats sont grevés d'une lourde morbi-mortalité (mortalité à 5%, morbidité à 30% dans une série multicentrique française de 109 patients(158)) du fait de la fragilité des tissus irradiés, des antécédents opératoires (en moyenne 2 laparotomies) et de la fragilité des patients (antécédents néoplasiques, dénutrition). En cas d'occlusion, le traitement médical (aspiration gastrique, NP) semble offrir des résultats supérieurs à la chirurgie(159).

Pour les atteintes sévères, certaines équipes ont proposé une attitude agressive avec réalisation d'une laparotomie pour résection étendue de grêle. L'objectif est de s'affranchir des symptômes gênants (douleurs, vomissements, aspiration digestive) en réséquant l'ensemble du grêle irradié, quitte à créer un SGC anatomique dont la prise en charge est mieux codifiée. Les résultats de cette stratégie sont relativement favorables avec un taux de réopération plus faible et un taux de sevrage de la NP plus haut que chez les patients opérés sans résection digestive(157,160). A long terme, la NP était sevrée dans 50% des cas et la survie était identique alors que l'atteinte était grave : 93% à 1an, 67% à 5 ans et 47% à 10ans(157).

7- <u>Spécificités liées à la maladie de Crohn</u>

Le risque d'insuffisance intestinale chronique chez les patients atteints de maladie de Crohn est estimé à 3,9%(161). Ils représentent entre 10 et 20% des patients suivis en NP au long cours pour une insuffisance intestinale chronique d'origine bénigne(47).

Les mécanismes de cette défaillance sont :

- un SGC après entérectomie étendue.
- des complications postopératoires (sepsis, fistule entéro-cutanée) nécessitant un jeun prolongé. C'est le cas le plus fréquent. Dans ces cas, la situation est souvent temporaire et évolue après prise en charge multidisciplinaire soit vers un retour à l'état antérieur, ou soit un SGC.
- une atteinte inflammatoire entérique sévère et diffuse entrainant des troubles majeurs de l'absorption. C'est la situation la plus exceptionnelle, qui nécessite une prise en charge médicale.

Les facteurs de risque d'évolution vers l'insuffisance intestinale identifiés sont : l'âge précoce du diagnostic et de la première chirurgie, les antécédents familiaux, le nombre de chirurgies digestives, les sténoses du grêle et les complications postopératoires(162). Le risque d'insuffisance intestinale après la première résection de grêle est estimé à 0,8% à 5ans, 3,6% à 10ans, 6,1% à 15ans et 8,5% à 20ans(161).

DARNIS
(CC BY-NC-ND 2.0)

La prise en charge de la maladie de Crohn est aujourd'hui multidisciplinaire. Le traitement médical est au premier plan (nutrition entérale, nutrition parentérale, aminosalicylés, corticothérapie, cyclosporine, anti-TNFα, antibiothérapie, pro et prébiotiques…), et la chirurgie garde une place dans le traitement des complications aigües (perforation digestive, abcès) ou chroniques (sténose fibreuse) de la maladie.

Dans le cadre de l'insuffisance intestinale, l'étiologie principale étant le SGC, la prise en charge est globalement identique à celle des autres patients atteints de SGC.

7- Indications de transplantation intestinale ou multiviscérale dans le cadre de l'insuffisance intestinale

Grâce aux progrès techniques et périopératoires, la transplantation intestinale et multiviscérale est devenue une option thérapeutique pour certains patients atteints d'insuffisance intestinale chronique et irréversible. Les indications sont cependant encore aujourd'hui débattues. La survie du patient et du greffon, la qualité de vie et le risque de complications à long terme doivent être pris en compte au moment de discuter l'indication.

71- Pratiques nord-américaines

Par analogie à la transplantation rénale et la dialyse, la transplantation intestinale et multiviscérale a été développée aux USA essentiellement pour sevrer de la NP les patients souffrant d'insuffisance intestinale chronique. Ces procédures permettent en théorie de restaurer une autonomie alimentaire (transplantation intestinale), de réséquer des organes non fonctionnels à l'origine de symptômes gênants (grêle dans le cadre de l'entérite radique ou de la POIC) et de transplanter le foie en cas d'hépatopathie secondaire à la nutrition parentérale ou d'anomalie de synthèse de certaines protéines.

Depuis les années 2000, les indications de transplantation ont été précisées par l'American Gastroenterological Association(163) et l'organisme d'assurance maladie nationale Medicare(164). Ce sont les bases sur lesquelles une prise en charge financière peut être obtenue par les candidats à la transplantation. Ces critères sont divisés en :

- Transplantation salvatrice pour échec de la nutrition parentérale :

. Défaillance hépatique

. Thrombose veineuse à répétition sur les troncs cathétérisés (au moins 2)

. Infections de cathéter : plus de 2 bactériémies par an, ou une fongémie, ou un choc septique, ou une détresse respiratoire secondaire à une infection de cathéter

. Déshydratation fréquente malgré la nutrition parentérale

- Transplantation salvatrice pour maladie causale à haut risque de mortalité

. Tumeur desmoïde (cf indications oncologiques)

DARNIS
(CC BY-NC-ND 2.0)

. Grêle ultracourt < 20cm, ou gastrostomie/duodénostomie

. Pathologies congénitales muqueuses (inclusion microvillositaires, atrophie villositaire congénitale)

- Transplantation préemptive en cas d'insuffisance intestinale avec haute morbidité et mauvaise tolérance de la NP

. Hospitalisations fréquentes

. Dépendance aux opiacés

. Symptômes gênants (haut débit de stomie, douleur, occlusion)

. Refus de la NP au long cours

. SGC chez l'enfant dépendant de la NP: une analyse bio-statistique complexe de l'équipe de Toronto a mis en évidence un gain de survie (+0,27an) et de survie ajustée à la qualité de vie (+0,76) en faveur d'une transplantation intestinale préemptive plutôt qu'une transplantation foie-intestin ou multiviscérale à l'apparition d'une hépatopathie liée à la NP***(165)***.

- Absence de contre-indications à la greffe

Contre-indications absolues

. Néoplasie non résécable ou métastatique

. Immunodépression sévère

. Insuffisance cardiaque ou respiratoire

. Déficit neurologique avancé

. Sepsis

. Pathologie psychiatrique

. Non compliance aux traitements médicaux

. Cathéters centraux non conservables plus de 6 mois

Contre-indications relatives

. Cancer réséqué depuis moins de 5 ans

. Age >65ans

. Mauvais état général

. Absence d'entourage

72- Critères européens

Les critères américains ont été testés dans la population de patients européens suivis en NP. En 2006, parmi les 688 patients adultes et 166 enfants répertoriés dans 41 centres, 14,8% des adultes et 34,3% des enfants remplissaient les critères américains de transplantation(56). Au bout de 3 ans de suivi, 87% des patients candidats selon les critères américains étaient encore en vie sous NP(50). A 5 ans(46), la survie était de:

DARNIS
(CC BY-NC-ND 2.0)

- 73% en cas d'échec de la NP.
- 84% en cas de maladie causale à haut risque de mortalité.
- 100% en cas d'insuffisance intestinale à haute morbidité et mauvaise tolérance de la NP.
- Les facteurs de mortalité sous NP étaient l'hépatopathie et la présence d'une tumeur desmoïde.

Ces résultats excellents de la NP au long cours sont à l'origine actuelle des recommandations européennes, limitant les indications de transplantation intestinale et multiviscérale :

- Transplantation salvatrice pour échec de la nutrition parentérale

. Défaillance hépatique

. Les infections et thromboses ne sont pas considérées comme des indications de transplantation salvatrice en raison des bons chiffres de survie sous traitement médical bien conduit dans la série de l'ESPEN.

. Les épisodes de déshydratation par hyper-débit stomial ont été remis en question en 2014 du fait d'un plus fort taux d'insuffisance rénale chronique sévère chez les patients transplantés que chez les patients sous NP au long cours (55% vs 10% à 2 ans(166).

- Transplantation salvatrice pour maladie causale à haut risque de mortalité

. Tumeur desmoïde.

- Transplantation préemptive à discuter au cas par cas, en l'absence d'études comparatives

. Infection ou thrombose de cathéter à répétition

. Grêle ultra court

. Intestin non fonctionnel à l'origine de symptômes gênants

73- Affinement des critères et score décisionnel

De multiples facteurs exposent les patients aux complications postopératoires les plus fréquentes : rejet, problèmes pariétaux, infections etc. Ceux-ci sont pris en compte dans le score de Gerlach (Tableau 4.12), publié conjointement par les équipes de Berlin et Oxford(167). Ce score permet de calculer la nécessité d'une transplantation intestinale ou multiviscérale chez les patients atteints de maladie de Crohn.

Les critères utilisés correspondent aux indications de transplantation de l'American Gastroenterological Association(163), auxquels ont été ajoutés certains items relatifs à la maladie de Crohn. Ce score est un outil pratique, pouvant être utilisé pour tous les patients souffrant d'insuffisance intestinale chronique. Cependant il ne repose que sur des critères choisis arbitrairement et n'a pas encore été testé sur une population de patients atteints de la maladie de Crohn ou d'insuffisance intestinale chronique.

DARNIS
(CC BY-NC-ND 2.0)

Critères	Points
- NP au long cours	1000
- Pertes de cathéters veineux	
. 1 cathéter cave supérieur	500
. 2 cathéters ou plus cave supérieur	5000
- Infection de cathéter	
. >1 sepsis grave par an	5000
. fongémie	5000
- Hépatopathie liées à la NP	5000
- Episodes d'insuffisance rénale aigüe par déshydratation	1000
- Insuffisance rénale chronique sous dialyse	5000
- Moins de 50cm de grêle en charge sans stomie	2500
- Fistule entéro-cutanée OU stomie, ET plus d'1 mètre de grêle de mauvaise qualité (sténoses, dilatation, inflammation etc)	5000
- Fistule entéro-cutanée résistante au traitement médical optimal ou au traitement chirurgical	5000
- Hospitalisation prolongée avec une dysfonction d'organe lors d'un traitement médical ou chirurgical du Crohn	5000
- Crohn actif	1000
- Score de performance de Karnofsky >70%	1000
- Présence d'auto-anticorps ?	
. oui	2500
. non	1000
Analyse du score	
- Transplantation non indiquée	<2000
- Indication potentielle de transplantation. Adresser le patient à un centre de référence pour évaluation	2000 ; 5000
- Indication formelle de transplantation. Adresser le patient en urgence à un centre de référence	>5000
- Contre-indication à la transplantation	>30000

Tableau 4.12 : Score de Gerlach(167)

74- Choix du type de greffon

Après la validation d'une indication de transplantation, le type de greffon doit être choisi en fonction des caractéristiques du patient et des avantages et inconvénients de chaque greffon (Tableau 4.13)(168).

Type de greffon	Avantages	Inconvénients
Intestin isolé	Peut être explanté Economie de greffon	Risque de rejet augmenté
Foie-Intestin / multiviscéral	Traitement de l'hépatopathie Traitement des POIC Moins de rejet	Non explantable

Tableau 4.13 : Avantages et inconvénients des types de greffons dans la greffe intestinale.

Dans les années 1990 et 2000, les critères de choix dans les grands centres américains étaient avant tous basés sur les défaillances d'organe du receveur et peuvent se résumer en:

- Insuffisance intestinale chronique sans complication : transplantation intestinale isolée
- Hépatopathie liée à la nutrition parentérale : transplantation foie-intestin
- Tumeur desmoïde infiltrante, POIC avec hépatopathie liée à la NP: transplantation multiviscérale
- POIC sans hépatopathie liée à la NP : transplantation multiviscérale modifiée (sans le foie)

DARNIS
(CC BY-NC-ND 2.0)

Du fait des meilleurs résultats immunologiques, les indications de transplantation en bloc foie-intestin ou multiviscérale ont été progressivement étendues en pédiatrie puis chez l'adulte(169,170).

En Europe, les indications de transplantation intestinale ou multiviscérale sont essentiellement limitées aux transplantations salvatrices. Les greffons « foie-intestin » ou « bloc multiviscéral » sont les greffons de choix :

- insuffisance intestinale avec hépatopathie sous NP : greffon intestinal restaurant l'autonomie alimentaire, greffon hépatique remplaçant le foie pathologique.
- tumeur desmoïde inopérable (cf causes oncologiques) : greffon multiviscéral permettant la résection en masse de tout le contenu de la cavité péritonéale.

Pour les indications préemptives, le choix du greffon peut faire l'objet de débat. Du fait des meilleurs résultats immunologiques et de la facilité de réalisation de technique, il est tentant de proposer une transplantation multiviscérale systématique. Cette stratégie poserait plusieurs problèmes :

- une augmentation des délais d'attente et une surmortalité sur liste déjà constatée chez les patients en attente d'une greffe multiviscérale ou foie-intestin (171).
- un détournement des greffons hépatiques et pancréatiques d'excellente qualité chez des patients sans défaillance hépatique ou pancréatique, au détriment des patients en attente de greffe hépatique ou pancréatique. Dans ce cadre, des greffes « domino » pourrait s'organiser mais cette stratégie n'a pour l'instant jamais été décrite.
- un risque de surmortalité postopératoire : la greffe multiviscérale ou en bloc foie-intestin est associée à une plus grande mortalité postopératoire que la greffe intestinale isolée. Cette donnée est expliquée par la possibilité d'explanter un greffon intestinal isolé non fonctionnel alors qu'une retransplantation en urgence s'impose en cas d'échec de greffe multiviscérale.

Ainsi, il ne paraît pas éthique de proposer une greffe multiviscérale préemptive en-dehors des cas suivants :

- POIC : l'atteinte est dans la plupart des cas diffuse sur tout le tube digestif. Le remplacement de l'estomac, du duodénum et du grêle s'impose. Pour des raisons techniques, la greffe multiviscérale ou multiviscérale modifiée (sans le foie) est indiquée
- Catastrophe abdominale avec abdomen gelé (radiothérapie, chirurgie, traumatisme, Crohn) : dans ces cas, la dissection est impossible et compromet la réalisation d'une transplantation intestinale isolée. Là encore, une greffe multiviscérale ou multiviscérale modifiée (sans le foie) est indiquée.
- SGC après ischémie mésentérique secondaire à des troubles de coagulation. Certains de ces troubles peuvent être dus à un déficit de synthèse au niveau hépatique (déficit en protéine C, protéine S, antithrombine III**.** Une transplantation foie-intestin permet alors de restaurer l'autonomie alimentaire et de corriger le trouble de coagulation sous-jacent.

DARNIS
(CC BY-NC-ND 2.0)

Dans les autres cas de transplantation préemptive pour insuffisance intestinale chronique, le greffon intestinal isolé serait à préférer.

8- Résultats de la transplantation intestinale ou multiviscérale dans le cadre de l'insuffisance intestinale

81- Résultats de la transplantation pour SGC

811- Résultats généraux

Alors que le SGC est l'indication princeps de la transplantation intestinale, aucune équipe n'a étudié spécifiquement cette population. Néanmoins les résultats généraux de la transplantation intestinale et multiviscérale sont basés sur des études incluant principalement ces patients et donnent une bonne idée des résultats dans cette population.

812- Cas particuliers

8121- SGC post-traumatique :

En 2002(172,173) et 2004(174), l'équipe de Miami et de Chicago ont rapporté 13 cas de transplantation intestinale et multiviscérale (intestin isolé n=7, foie-intestin n=1, multiviscéral n=4, multiviscéral modifié n=1) pour syndrome du grêle court après entérectomie totale dans les suites d'un traumatisme. La cause du traumatisme était un accident de la voie publique chez 8 patients et une plaie par arme à feu chez 5 patients.

Dans la série de Miami, les principales particularités de ces patients étaient un abdomen gelé indissécable et une paroi rétractée, ce qui expliquait la plus longue durée opératoire. Les suites opératoires ont été marquées par 4 décès entre J7 et J91 (pancréatite, rejet, sepsis, encéphalite virale). A long terme, 60% des patients étaient survivants à 2 ans de suivi moyen et tous les survivants étaient autonomes sur le plan alimentaire. La courbe de survie était comparable à celle des transplantations intestinale ou multiviscérale pour d'autres étiologies.

Dans la série de Chicago, la transplantation intestinale était réalisée précocement (délai non communiqué) grâce à un don vivant d'un apparenté. Les interventions et les suites étaient simples dans les 3 cas. Ces résultats étaient attribués à un meilleur appariement du donneur et du receveur, et à l'absence de rétractation de la paroi abdominale.

8122- SGC après complications de la chirurgie digestive :

Ces patients sont très mal identifiés dans la littérature. Cependant ils sont particulièrement intéressants car ils présentent de multiples facteurs de risque pour une transplantation intestinale ou multi-viscérale (abdomen multi-opéré, foyers septiques intra-abdominaux, paroi rétractée).

Le parcours de 4 patients atteint d'un SGC après complications chirurgicales d'un by-pass gastrique a été rapporté par l'équipe de Cleveland(175). Deux d'entre eux avaient bénéficié d'une transplantation intestinale

DARNIS
(CC BY-NC-ND 2.0)

à distance des reprises chirurgicales et des problèmes septiques et sont vivants et autonomes sur le plan alimentaire à plus d'un an de la greffe. Le troisième patient était décédé sur liste d'attente d'une pneumopathie infectieuse. Enfin le quatrième patient était en attente d'une transplantation multiviscérale.

En l'absence de cohorte plus grande, il est difficile d'établir des recommandations sur cette indication. Un programme de réhabilitation intestinale bien conduit et une longue période d'observation (au moins un an) semblent nécessaires avant de décider d'une transplantation, afin de se mettre à distance de l'inflammation ou des sepsis intra-abdominaux.

8123- SGC chez les patients atteints de mucoviscidose

Les patients atteints de mucoviscidose peuvent poser le problème d'occlusion à répétition dans l'enfance, liées à une obstruction par du méconium épais. Certains d'entre eux développent un SGC dans les suites de multiples chirurgies. Une transplantation intestinale multiviscérale peut ainsi se discuter, pour traiter le SGC et ses complications, mais aussi les atteintes viscérales abdominales de la mucoviscidose(176) :

- Pancréas : insuffisance pancréatique exocrine, diabète secondaire à la fibrose pancréatique
- Foie : Cholestase chronique, conduisant à la cirrhose et hypertension portale

Trois cas ont été rapportés dans la littérature(176,177) : 2 transplantations foie-intestin, une transplantation multiviscérale, chez un adulte et 2 enfants. Les suites sont rapportées chez un enfant de 7 mois. Elles ont été marquées par un hémopéritoine nécessitant une reprise à J1. Les auteurs ne décrivaient par contre pas de complications respiratoires(177).

82- Résultats de la transplantation pour troubles moteurs intestinaux

Bien que 10 à 40%(178-180) des patients atteints d'une POIC aient les critères pour une transplantation intestinale ou multiviscérale, peu de cas sont publiés dans la littérature (Tableau 4.14). Les raisons évoquées à cette faible activité sont la rareté de cette pathologie, le recours tardif à la transplantation, la mortalité sur liste d'attente (8 sur 16 patients inscrits par l'équipe de Pittsburgh(181), et l'efficacité de la nutrition artificielle repoussant dans le temps l'indication de transplantation. Au vu de la lourdeur du projet thérapeutique, et du risque de complications post-opératoires, la transplantation doit être principalement proposée aux cas les plus sévères : absence d'alimentation orale ou entérale, hépatopathie secondaire à la NP, douleurs et narcolepsie, infections à répétition par pullulation microbienne. La transplantation préemptive chez les patients requérant une NP exclusive mais peu symptomatiques sur le plan digestif reste plus discutable.

Le choix du greffon et de la reconstruction est basé sur :

- la présence d'une hépatopathie secondaire à la NP. En cas de fibrose avancée voire de cirrhose, une transplantation multiviscérale ou foie-intestin s'impose
- la fonction motrice oeso-gastro-duodénale. En cas d'anomalie, la transplantation intestinale isolée doit être formellement évitée. Les résultats de transplantation intestinale isolée ou foie-intestin isolé sont rapportés dans une série pédiatrique de l'équipe d'Omaha (Nebraska, USA)(182). La quasi-totalité des patients posaient le problème d'une gastroparésie invalidante en postopératoire nécessitant une aspiration gastrique par sonde

DARNIS
(CC BY-NC-ND 2.0)

naso-gastrique ou gastrostomie(183). Ces données semblent contre-indiquer l'utilisation de ce type de greffon dans cette indication et privilégier une transplantation multiviscérale incluant ou non le foie.

- la fonction motrice colo-recto-anale. En cas d'anomalie, la remise en continuité digestive peut révéler des troubles de vidange et aboutir à une occlusion(182). Ainsi une iléo ou colo-stomie terminale est souvent préférable(179), l'alternative étant l'anastomose colo-anale(184).
- la fonction néphro-urologique. Une atteinte motrice de l'arbre urinaire est souvent associée, en particulier dans les cas pédiatriques, et peut mener à atteinte rénale par des infections urinaires à répétition ou une hydronéphrose. Une transplantation rénale associée est alors indiquée.

Les résultats de la transplantation pour troubles moteurs sont semblables aux résultats généraux (Tableau 4.14). Le type de greffon influence essentiellement les résultats fonctionnels postopératoires (cf supra). La transplantation intestinale isolée et la transplantation multiviscérale sans le foie ont le mérite de permettre une transplantectomie en cas de rejet sévère(185).

83- Transplantation pour entérite radique

Il s'agit d'une des indications les plus marginales de transplantation intestinale ou multiviscérale. Par définition, les patients atteints d'entérite radique ont un antécédent de néoplasie intra-abdominale (gynécologique, rectal, urologique), ce qui est une contre-indication à la transplantation d'organe du fait du risque de récidive sous traitement immunosuppresseur. Cette contre-indication peut être levée au-delà de 5 ans de rémission après la fin du traitement oncologique. Néanmoins, il s'agit d'un frein évident au développement de cette indication.

Les résultats spécifiques ne sont décrits dans aucune étude. On note néanmoins un cas de décès après transplantation foie-intestin par rejet (sur 2 cas)(156).

84- Transplantation pour Maladie de Crohn

Il s'agit d'une des indications principales de transplantation intestinale ou multiviscérale. La principale cause d'insuffisance intestinale chez les patients atteints de maladie de Crohn est le SGC. Les résultats spécifiques de la transplantation intestinale ou multiviscérale dans cette population sont rarement décrits, mais mélangés à ceux des autres patients transplantés.

Dans les 2 principales séries publiées(167,191), les survies des patients et des greffons étaient jugées identiques à celles des autres indications. Néanmoins les résultats de la série de l'UNOS montrent une survie à 5 ans relativement basse (Tableau 4.15). Ces chiffres étaient péjorés par les résultats d'avant 2000. Depuis 2000, la survie à 5 ans était de 52% après transplantation intestinale et 57% après transplantation foie-intestin. Au niveau fonctionnel, les patients survivants aux complications post-opératoires avaient un score de performance (Karnofsky modifié) significativement amélioré(167).

DARNIS
(CC BY-NC-ND 2.0)

Référence	n	Greffons : I/ IF/ MV/MMV	Décès post-opératoires	Complications post-opératoires	Survie	Fonction
Masetti, 1999(186) (Miami, USA)	3 enfants	0/0/3/0	1 (défaillance multiviscérale, J44)	1 syndrome lymphoprolifératif, 1 décès par inhalation	1 à 17 mois	1 autonomie alimentaire
Sigurdsson, 1999(181) (Pittsburgh, USA)	8 enfants	1/0/7/0	1 (M2)	1 rejet, 2 occlusions, 2 infections urinaires, 2 narcolepsies, 2 troubles moteurs oeso-gastriques	5 à 30 mois	5 sevrages de la nutrition artificielle
Iyer, 2001(182) (Omaha, USA)	9 enfants	6/3/0/0	1 (sepsis, J5)	1 thrombose porte, 5 rejets cellulaires, 2 Sd lymphoprolifératifs	78% à 40 mois	Gastroparésie prolongée. Colectasie après fermeture d'iléostomie chez 1 patient. 5 sevrages complets de la nutrition artificielle.
Jovine, 2002(187) (Modène, Italie)	1 adulte	0/0/0/1	0	Rejet aigü, reprise à J8 pour hémorragie	Vivant à 5 mois	Sevré de la nutrition artificielle
Loinaz, 2004(188) (Miami, USA)	16 enfants	0/0/10/6	4 (défaillance multiviscérale à J21, entérocolite nécrosante à J29, rejet à J44, fongémie à J44)	100% de rejets contrôlés médicament, 1 décès par GVH, 1 décès par inhalation	43% à 2 ans avant 2000, 78% à 2 ans entre 2001 et 2004	Sevrage de la nutrition artificielle chez tous les survivants
Bond, 2004(179) (Pittsburgh, USA)	17 enfants (POIC) 10 enfants (aganglionose) 7 adultes (POIC)	14/5/8/7	3 (sepsis, rejet, thrombose)	Décès par HTIC (1), infections opportunistes (7), rejet (1)	>60% à 5 ans	Sevrage de la nutrition artificielle chez tous les survivants
Koh, 2008(189) (Los Angeles, USA)	1 adulte	0/0/1/0	0	-	-	-
Giovanelli, 2008(190) (Bergamo, Italie)	1 enfant	0/1/0/0	0	Retransplanté à 2 ans pour rejet	Décès à J71 de la regreffe	Sevrage de nutrition artificielle avant le rejet
Sauvat, 2008(184) (Paris Necker)	12 enfants (aganglionose)	4/8/0/0	1 (fongémie, J43)	2 abcès, 4 fistules, 1 hémorragie, 1 occlusion, 1 perforation de grêle, 2 sténoses biliaires. 100% d'infections opportunistes. 7 rejets	62,5% après IF, 100% après I à 57mois	7 RC 2 cas de gastroparésie
Millar, 2009(183) (Birmingham, UK)	12 enfants	NC	5		50% à 5 ans	Difficulté de sevrage nutritionnel en l'absence de MVx
Lauro, 2013(185) (Bologne, Italie)	11 adultes	9/0/1/1	-	4 décès (par sepsis, infarctus myocardique et hémolyse autoimmune)	70% à 5 ans	86% d'autonomie alimentaire chez les survivants

Tableau 4.14 : Transplantation intestinale ou multiviscérale pour troubles moteurs intestinaux. I : intestin isolé ; IF : Foie intestin ; MV : multiviscérale (avec foie) ; MMV : multiviscérale modifiée (sans foie). RC : rétablissement de continuité digestive.

DARNIS
(CC BY-NC-ND 2.0)

Référence	n	Greffons : I/ IF/ MVx/MMVx	Décès post-opératoires	Complications post-opératoires	Survie	Fonction
Harpaz, 2005(194) (Mount Sinai, NY USA)	6 adultes	4/2/0/0	2 (sepsis)	-	4 patients à 29 mois	2 récidives histologiques
Pascher, 2006(196) (Berlin, Allemagne)	1 adulte	0/0/1/0	0	Sinusite abcédée	Vivant à 30 mois	Autonomie alimentaire
Subramanian, 2012(197) (Columbia, NY USA)	> 50	-	-	-	-	-
Desai, 2013(191) (UNOS)	86 adultes	61/25/0/0 avant 2000 : 16/7/0/0 après 2000 : 45/18/0/0	-	41% des dècès par sepsis 30% des décès par rejet	79% à 1 an 42% à 5 ans meilleure survie après transplantation intestinale isolée et depuis les années 2000	-
Gerlach, 2014(167) (Berlin, Allemagne Oxford, UK)	10	6/0/4/0	2 (perforation intestinale)	-	80% à 1 an 71% à 5 ans 68% à 10ans	Amélioration du score de Karnofski de 20%. Pas de récidive

Tableau 4.15 : Séries de transplantation pour maladie de Crohn.

Les facteurs de mauvais pronostic identifiés dans la plus grosse série (86 patients, série de l'UNOS(191) étaient en analyse multivariée :

- l'âge du donneur et du receveur supérieur à 40ans
- l'insuffisance rénale chronique
- l'hospitalisation avant la transplantation
- Bilirubinémie haute pour les patients ayant reçu un greffon intestinal isolé.

Une des principales crainte dans la communauté des transplanteurs était le risque de récidive de la maladie initiale sur le greffon. Le premier cas a été décrit en 1995 par l'équipe de Miami(192) chez un patient de 37ans, à 5 mois de la transplantation intestinale, et qui présentait une symptomatologie typique (diarrhées, douleurs). Les biopsies du greffon mettaient en évidence des granulomes épithéloïdes attribués à la maladie. En 2004, un deuxième cas est décrit par l'équipe de Toronto(193) à 6 ans d'une transplantation intestinale. En 2005, 2 cas d'entérite granulomateuse sur des biopsies systématiques étaient décrits dans une série de 6 patients, en l'absence de récidive clinique ou endoscopique(194). Ces données n'ont pas été retrouvées dans les séries les plus récentes. Cependant, l'équipe de Berlin avait décrit des cas d'entérite ulcérative avec granulomes inflammatoires à la biopsie chez des patients transplantés en-dehors d'un contexte de maladie de Crohn ou de rejet du greffon. A chaque fois la symptomatologie avait régressé sous anti-TNFα(167).

DARNIS
(CC BY-NC-ND 2.0)

Ainsi, la transplantation pour maladie de Crohn semble offrir des résultats satisfaisants pour des cas sélectionnés. Il s'agit des indications classiques de transplantation intestinale et multiviscérale. La principale question non résolue est la gestion du grêle restant chez le patient candidat à une transplantation :

- *Attitude conservatrice* : à risque d'hospitalisation prolongée et d'infection, mais évitant l'évidemment abdominal et épargnant la paroi.

- *Entérectomie subtotale et jéjunostomie proximale*, de façon à créer un SGC(195) : limitant en théorie le risque de complication septique, mais à risque de problème pariétaux au cours de la transplantation. Cette stratégie en 2 temps paraît néanmoins d'une attitude raisonnable, pouvant même en cas de bons résultats après le premier temps d'entérectomie, de s'affranchir d'une transplantation.

DARNIS
(CC BY-NC-ND 2.0)

Chapitre 5 : Indications en cancérologie digestive

1- Introduction et positionnement du problème

En cancérologie digestive, le traitement curatif consiste, sauf exceptions, en une exérèse chirurgicale ou endoscopique de la tumeur plus ou moins associée à des traitements médicaux pré, péri ou post-opératoires (radio et/ou chimiothérapie). L'exérèse oncologique doit répondre à des critères de qualité spécifiques à la lésion et à l'organe : marges d'éxérèse, étendue d'un curage ganglionnaire. Dans certains cas, le respect de ces principes entrainerait un sacrifice d'organe non compatible avec la vie, ou non réalisable chez le patient du fait de son terrain. Il faut alors soit abandonner le projet curatif, soit envisager un remplacement de l'organe par une transplantation. Pour cela, il faut que la tumeur ait un profil évolutif favorable afin d'éviter une évolution métastatique rapide sous traitement immunosuppresseur. Ainsi la transplantation hépatique est devenu un traitement de référence du carcinome hépato-cellulaire et plus exceptionnellement des métastases de tumeurs neuro-endocrines.

Certaines tumeurs nécessitent une exérèse étendue du grêle pour obtenir une exérèse oncologique, ce qui aboutirait inexorablement à un syndrome du grêle court (SGC) et une insuffisance intestinale chronique. Il s'agit des lésions situées à la racine du mésentère et envahissant les vaisseaux mésentériques. Le cas le plus fréquent est celui de l'adénocarcinome pancréatique, pour lequel un traitement palliatif est alors proposé du fait de l'agressivité de la tumeur. D'autres lésions, telles que les tumeurs desmoïdes, certaines tumeurs pancréatiques ou les tumeurs endocrines du grêle ou du pancréas, ont un profil évolutif nettement plus favorable et pourraient faire discuter d'une exérèse oncologique suivi d'une transplantation intestinale ou multiviscérale.

Dans ce chapitre nous détaillerons le pronostic et les traitements actuels de ces tumeurs, afin de discuter des critères pouvant faire poser une indication de transplantation.

2- Les tumeurs desmoïdes abdominales

21- Définition, oncogénèse, histoire naturelle

Les tumeurs desmoïdes ou fibromatose agressive sont des tumeurs rares des tissus mous. A l'histologie elles sont caractérisées par une prolifération fibroblastique qui n'est pas en lien avec un processus de cicatrisation physiologique

Elles peuvent se développer :

- dans 43% des cas en extra-abdominal : paroi thoracique, cou, membres
- dans 49% des cas au niveau de la paroi abdominale

DARNIS
(CC BY-NC-ND 2.0)

- dans 8% des cas au niveau de la racine du mésentère et du rétropéritoine. C'est cette forme qui peut essentiellement être irrésécable ou résécable au pris d'un SGC.

Les manifestations cliniques sont variables en fonction de la localisation. En extra-abdominal il s'agit d'une masse fibreuse mal limitée, d'évolution lente à l'origine de symptômes gênants par invasion des structures régionales. Au niveau abdominal la douleur est le symptôme le plus constant (63% des patients) et le plus gênant (1/3 de douleurs chroniques sévères)(198). Les autres symptômes retrouvés sont : tuméfaction, constipation, occlusion, abcès ou péritonite par perforation digestive, colique néphrétique par compression uretérale. Il n'est pas rare que la découverte soit fortuite sur un bilan d'imagerie ou au cours d'une chirurgie abdominale.

Les facteurs favorisants et étiologiques identifiés sont :

- un traumatisme, notamment chirurgical : ainsi au niveau abdominal il n'est pas rare que les tumeurs desmoïdes se développent souvent au niveau des cicatrices pariétales, soit sur le mésentère quelques années après une colectomie.(199)
- l'imprégnation oesotrogénétique : l'incidence est plus élevée chez les femmes en âge de procréer, au cours de la grossesse et en post-partum immédiat.
- les facteurs génétiques : Les tumeurs desmoïdes sont assez souvent familiales(200), dans le cadre du syndrome de Gardner par mutation du gène APC(201) plus particulièrement au delà du codon 1444(202) bien que ce mécanisme ne soit pas exclusif. Ce syndrome associe tumeur desmoïde, polypose adénomateuse familiale (PAF), ostéome et kystes sébacés de la face. En cas de syndrome de Gardner, les tumeurs desmoïdes sont localisées au niveau du mésentère ou dans le rétropéritoine. Elles sont en général diagnostiquées quelques années après une colectomie prophylactique(202). C'est pour cette raison qu'en cas de diagnostic de tumeur desmoïde, une évaluation familiale en génétique est à prévoir pour évaluer le risque d'atteinte dans la fratrie ou la descendance.

Le bilan para-clinique doit comporter :

- un angio-scanner ou une angio-IRM afin de poser le diagnostic et évaluer l'extension locorégionale.
- un bilan endoscopique digestif à la recherche d'une polypose associée.
- une biopsie qu'en cas de doute diagnostic ou de tumeur non résécable, avant de décider d'une surveillance ou d'un traitement non opératoire(203).
- Le PET scanner n'a actuellement pas de place ni dans le bilan diagnostique, ni dans le bilan d'extension car ces tumeurs ne métastasent pas. Cet examen peut être utile dans le suivi de l'activité tumorale au cours d'un traitement palliatif par chimiothérapie ou biothérapie(204).

L'évolution n'est jamais métastatique. Par contre, la tumeur évolue localement en envahissant les organes de voisinage. Cette invasion locale est difficilement prévisible. En effet 10% des lésions peuvent régresser, 30%

DARNIS
(CC BY-NC-ND 2.0)

alterner les phases de régression et progression, 50% rester stable et 10% progresser rapidement. Les facteurs pronostics sont l'âge de découverte, la taille, et la localisation(205).

Les tumeurs les plus agressives sont de localisation cervicale. Les atteintes abdominales et en particulier mésentériques sont les plus inquiétantes du fait de leur caractère souvent non résécable. Ces localisations sont la 2ème cause de décès dans le cadre de la PAF et la première cause après colectomie prophylactique.

22- Possibilités thérapeutiques dans les tumeurs desmoïdes abdominales

221- Surveillance

Ce traitement peut être envisagé en cas de découverte fortuite ou sur une surveillance d'un patient porteur d'une PAF. Si la tumeur est non symptomatique, de petite taille, à distance des structures à risque, une surveillance clinico-radiologique est à prévoir afin de s'assurer de la non évolutivité de la tumeur.

122- Traitement médicamenteux

les AntiInflammatoires Non Stéroïdiens (SULINDAC, INDOMETHACINE) : Bien que le mécanisme soit mal connu, les AINS semblent permettre une stabilisation voire une régression tumorale. Les effets des AINS sont rapportés dans des cas cliniques, ou des séries rétrospectives. L'action propre des AINS est difficile à apprécier en raison des biais méthodologiques ou de la co-administration d'hormonothérapie ou de chimiothérapie. Du fait de leur faible toxicité, l'indication est assez large dans le traitement des tumeurs non résécables ou récidivantes.

Hormonothérapie : Les tumeurs desmoïdes sont porteuses de récepteurs aux oestrogènes dans 33 à 75% des cas(206). Ainsi les hormonothérapies anti-oestrogènes (TAMOXIFENE, TOREMIFENE, RALOXIFENE) peuvent être utilisées dans le cadre de tumeurs non opérables ou en cas de récidive. Ces thérapies sont souvent co-administrées avec des AINS, les deux traitements étant peu toxiques. Les résultats des hormonothérapies sont rapportés essentiellement sous la forme de cas cliniques, ou de très courtes séries Seule une série rétrospective de 25 patients (dont 24 atteintes abdominales)(207) et une revue systématique de 168 cas (dont environ 80 atteintes abdominales)(206) nous donnent des résultats globaux :

- taux de réponse de 51%, quelle que soit la molécule utilisée ou la localisation de la tumeur
- pas de différence d'efficacité entre les formes sporadiques ou familiales
- pas de différence d'efficacité entre les mono-thérapies et les bi-thérapies avec AINS
- une deuxième ligne d'hormonothérapie (TOREMIFENE) peut être tentée en cas d'échappement thérapeutique avec le TAMOXIFENE.

DARNIS
(CC BY-NC-ND 2.0)

Chimiothérapie conventionnelle : Les tumeurs desmoïdes sont peu chimio-sensibles. Néanmoins une chimiothérapie peut être indiquée pour des tumeurs agressives, non résécables ou non traitables par d'autres moyens. Les molécules les plus utilisées sont celles utilisées dans le traitement des sarcomes : VAC (Vinblastine, Actinomycine, Cyclofosfamide), VM (Vinblastine, Methotrexate), Doxirubicine-dacarbazine. Le choix du protocole est essentiellement une question d'habitude en l'absence d'étude de haut niveau de preuve. Les taux de réponse (régression tumorale) sont de 20 à 50% et la survie sans récidive supérieure à 70% à un an sauf en pédiatrie (Tableau 5.1). Les toxicités sont très fréquentes et spécifiques aux molécules.

Référence	Patients	Molécules	Résultats
Patel, 1993(208)	12 (33% abdo) tumeurs non résécables	Doxorubicine Dacarbazine	Survie : 100% à 9ans Taux de réponse : 50% Toxicité : 1 décès par toxcitié cardiaque
Azzarelli, 2001(209)	30 (0% abdo) échec des autres traitements	Methotrexate Vinblastine	Survie sans progression à 3 ans : 80% Survie sans progression à 10ans : 67% Taux de réponse : 40% Toxicité 50%
Gega, 2006(210)	7 (100% abdo) tumeurs non résécables, contexte de PAF	Doxorubicine Dacarbazine	Survie sans progression médiane : 74mois Toxicité : 25%
Skapek, 2007(211) ***Prospectif, phase II***	26 (8% abdo) enfants, échec des autres traitements	Methotrexate Vinblastine	Survie sans progression à 1 an : 60% Survie sans progression à 3ans : 33% Taux de réponse : 31% Toxicité>50%
Constantinidou, 2009(212)	12 (17% abdo) échec des autres traitements	Doxorubicine	Survie sans progression à 1 an : 75% Taux de réponse : 36%
Garbay, 2011(213)	62 (20% abdo)	Plusieurs protocoles	Survie sans progression à 1 an : 70% Survie sans progression à 3ans : 50% Survie sans progression à 5ans : 40% Taux de réponse : 20%

Tableau 5.1 : Principales études sur la chimiothérapie pour tumeurs desmoïdes

Biothérapies: Depuis 2002 plusieurs essais à base d'Imatinib (GLIVEC) ou de Sunitinib (SUTENT) ont été réalisés (Tableau 5.2). Les résultats sont controversés mais biaisés par :

- la gravité de la maladie, ces essais étant réalisés chez des patients en échappement thérapeutique.
- le mode d'action des biothérapies. Ces biothérapies sont classiquement actives sur les tumeurs exprimant expriment c-kit ou CD117 et donc sensibles à un inhibiteur de tyrosine-kinase. Environ un quart des tumeurs desmoïdes expriment ces marqueurs. Plusieurs études ont été réalisées sans rechercher la présence de ces récepteurs(214), ce qui potentiellement altère la qualité des études. Cependant, il a été montré que l'Imatinib peut être actif même en cas de non expression de c-kit(215). Les autres mécanismes moléculaires ne sont aujourd'hui pas connus.
- le mélange des localisations tumorales (Tableau 5.2)

Les toxicités ne sont rapportées que dans 2 études(216,217) et concernent jusqu'à 45% des patients (neutropénie, diarrhées, douleurs, rash, complications tumorales)

L'indication est aujourd'hui réservée aux tumeurs non résécables non contrôlées par les autres thérapies. Une biopsie avec analyse immunohistochimique à la recherche de c-kit est recommandée.

DARNIS
(CC BY-NC-ND 2.0)

Etude	Patients	Molécule	Résultats
Mace, 2002(218)	2 (0% abdo)	Imatinib	Contrôle local pendant 10mois
Heinrich, 2006(219) ***Prospectif phase II***	19 (63% abdo) échec des autres traitements	Imatinib	Contrôle local à 1 an : 36%
Chugh, 2010(220) ***Prospectif phase II***	51 (16% abdo) échec des autres traitements	Imatinib	Survie sans progression à 1 an : 66% Survie sans progression à 5 ans : 50% Taux de réponse : 6%
Penel, 2011(216) ***Prospectif phase II***	40 (45% abdo) tumeurs non résécables évolutives	Imatinib	Survie sans progression à 1 an : 67% Survie sans progression à 2 ans : 55% Taux de réponse : 9% Toxicité : 45%
Jo, 2014(217)	19 (63% abdo)	Sunitinib	Survie sans progression à 1 an : 75% Taux de réponse : 26% Toxicité : 40%

Tableau 5.2 : Etudes sur les thérapies inhibitrices de tyrosine kinase dans le cadre des tumeurs desmoïdes.

222- Radiothérapie

Etude	Patients	Protocole de RT	Résultats
Sherman, 1990(221)	N=45 (31% abdo) Tumeurs non résécables, ou résidus postop	RTE 50 à 65Gy	Contôle local à 5 ans : 85% Toxicité : 18%
Goy, 1997(222)	N=56 (16% abdo) Résidu postop	RTE 50 à 70 Gys	Contrôle local à 6 ans : 80%
Jelinek, 2001(223)	N=54 (11% abdo) Résidus postop	RTE 54Gy	Contrôle local à 5 ans : 81% Toxicité : 83%
Zlotecki, 2002(224)	N=72 (11% abdo) Tumeurs récidivantes, ou résidu postop	RTE 54Gy	Contrôle local à 5 ans = 83% Toxicité : 12%
Micke, 2005(225)	N=345 (<12%abdo) Tumeurs non résécables, ou résidus postop	RTE, 35 à 65Gy brachythérapie 5%	Contrôle local à 3 ans : 80% Toxicité : 28%
Guadagnolo, 2008(226)	N=115 (6% abdo) Tumeurs non résécables ou résidus postop	RTE 50 à 75Gy	Contrôle local à 5ans : 75% Contrôle local à 10ans : 74% Toxicité : 17%
Gluck, 2011(227)	N=41 (7% abdo) Tumeurs non résécables, ou résidus postop	RTE 50 à 68Gy	Contrôle local à 3ans : 80% Toxicité : 48%
Turina, 2012(199)	N=4 (100% abco) Tumeurs non résécables	Brachythérapie	Contrôle local à 2 ans : 100%
Keus, 2013(228) ***Prospectif phase 2***	N=44 (9% abdo) Tumeurs non résécables, ou résidus postop	RTE, 56Gy	Contrôle local à 3 ans : 81% Contrôle local à 10ans : 70% Toxicité: 23%
Kriz, 2014(229)	N=52 (10% abdo) Tumeurs non résécables, ou résidus postop	RTE, 50Gy postop, 55Gy si ttt définitif	Contrôle local à 3ans : 79% Toxicité

Tableau 5.3 : Résultats de la radiothérapie sur les tumeurs desmoïdes

C'est un traitement de seconde intention, non curatif, indiqué dans les maladies non opérables ou en traitement adjuvant en cas de résection R1 R2. Au niveau abdominal, la radiothérapie est surtout indiquée pour les atteintes pariétales. En effet l'irradiation d'une lésion mésentérique est à risque trop important de

DARNIS
(CC BY-NC-ND 2.0)

toxicité digestive. L'administration des la radiothérapie peut se faire par radiothérapie externe ou par brachythérapie(199).

Les résultats généraux de la radiothérapie sont assez encourageants (Tableau 5.3), avec un taux de contrôle local à long terme supérieur à 75% dans toutes les études. Cependant les résultats spécifiques sur les atteintes abdominales ne sont pas connus car les études mélangent les résultats sur toutes les localisations.

Les effets indésirables généraux les plus fréquents sont les brulures cutanées, les lymphoedèmes, adhérences cicatricielles, et concernent 10 à 50% des patients.

223- Chirurgie

C'est le traitement curatif de référence. Les critères d'exérèse oncologique sont une exérèse compète, avec marges R0, sans effraction tumorale, et sans nécessité de réaliser de curage ganglionnaire.

En l'absence de capsule limitant la tumeur, l'évaluation peropératoire du caractères R0 de la résection est très difficile, ce qui explique un taux important de récidive postopératoire :

- 25% à 5ans dans la série des patients pris en charge au MD Anderson entre 1995 et 2005(230)
- 9% si R0, 34% si R1, 100% si R2(231).

Les facteurs de récidive post-opératoires sont une résection R1 ou R2, l'invasion pariétale, l'association à une PAF, une atteinte extraabdominale, et un âge supérieur à 30ans(230).

L'indication chirurgicale est formelle en cas de tumeur résécable symptomatique, ou progressive, ou à proximité d'une structure anatomique à risque. En cas de tumeur résécable sans ces critères, l'indication est plus discutable du fait du risque de récidive et d'évolutivité après le traumatisme chirurgical(232). La localisation la plus à risque est la racine du mésentère. Le risque est l'invasion des vaisseaux mésentériques à l'origine d'une ischémie du grêle. La résection de ces tumeurs est à risque d'une entérectomie étendue et d'un SGC postopératoire(233). Pour s'en affranchir, l'équipe de Miami(234-236) a réalisé à 3 reprises pour des tumeurs desmoïdes envahissant la racine du mésentère une résection ex-situ de la tumeur suivie d'une autotransplantation du tube digestif (Figure 5.1). Ces gestes nécessitaient des reconstructions vasculaires artérielles complexes utilisant des allogreffes prothétiques ou le prélèvement d'une artère iliaque interne. Les suites postopératoires ont été peu compliquées et les patients sont en vie à long terme.

DARNIS
(CC BY-NC-ND 2.0)

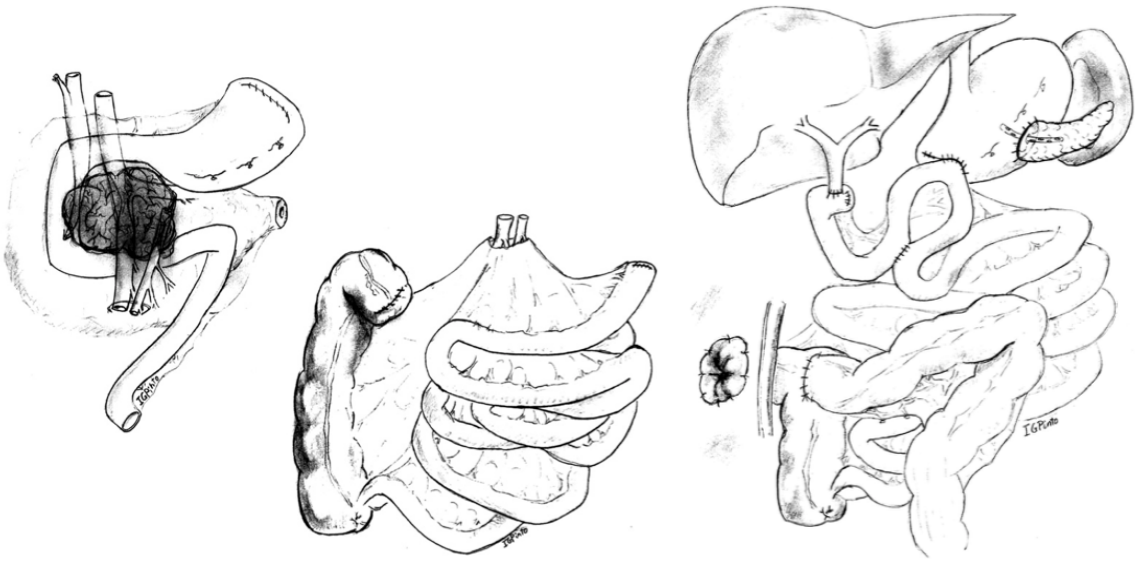

Figure 5.1 : technique d'exérèse ex situ d'une tumeur à la racine du mésentère suivie d'une autotransplantation. Issu de ***Tzakis, Surgery 2012***(234).

23- Stratégie de prise en charge des tumeurs desmoïdes abdominales

231- Classification

La classification de Church(232) divise les tumeurs desmoïdes en 4 groupes en fonction de la symptomatologie, de l'évolutivité, et de la taille. Elle permet de proposer une thérapeutique spécifique au stade de la maladie (Tableau 5.4).

Stade	Caractéristiques	Thérapie
I	Asymptomatique, non évolutive	Surveillance +-AINS. Résection en cas de laparotomie programmée
II	Symptomatique, <10cm, non évolutive	Résection chirurgicale. AINS + Tamoxifène
III	Symptomatique, 10 à 20cm, évolutive	AINS, Tamoxifène Si inefficace, chimiothérapie
IV	Symptomatique, >20cm, rapidement évolutif, compliqué	Résection chirurgicale Radio – Chimiothérapie adjuvante

Tableau 5.4 : Classification des tumeurs desmoïdes abdominales, issu de ***Church, Dis Col Rect 2005***(232)

232- Décision thérapeutique

En l'absence d'études de phase III prospectives randomisées, les recommandations sur traitement des tumeurs desmoïdes sont issues d'un consensus d'experts(203). Elles sont basées sur des études rétrospectives, des cas cliniques et de rares études prospectives de phase II. En pratique, les traitements choisis dépendent des habitudes des centres(237).

Grâce aux progrès des traitements non opératoires la prise en charge des tumeurs desmoïdes est de plus en plus multimodale et permet une amélioration du pronostic global(230). Cependant les résultats spécifiques des

DARNIS
(CC BY-NC-ND 2.0)

traitements non opératoires sur les tumeurs desmoïdes abdominales sont très mal décrits car regroupés avec les résultats sur les atteintes extraabdominales dans toutes les études.

En cas de tumeur desmoïde mésentérique, la chirurgie n'est désormais plus le traitement de première intention dans les formes difficilement résécables(233). Une prise en charge médicale est débutée et peut provoquer une downsizing compatible avec une exérèse chirurgicale dans un deuxième temps(238). A l'inverse, une récidive précoce ou un résidu tumoral postopératoire peut être pris en charge par une chimio ou une radiothérapie postopératoire et permettre une stabilisation de la maladie(238)

24- Place de la transplantation

Référence	n	Intervention	suites	Récidive	Survie
Morris, 1996(239) **(Stanford, USA)**	1	TI (DV)	Sepsis à J4	0 à 5 mois	100% à 5 mois
Misiakos, 1999(240) **(Miami, USA)**	6	TI ou TM	4 survivants à 2 ans	1 récidive à 2 ans (paroi thoracique)	-
Chatzipetrou, 2001(241) **(Miami, USA ; Mount Sinai, NY, USA)**	9	6 TI, 2TM, 1FI	8 rejets aigus, 1 retransplantation, 2 décès < 1 mois	2 récidives (paroi abdo, paroi thoracique)	77% à 2ans
Jovine, 2002(187)	1	FI	Sténose anastomotique, insuffisance rénale aux calcineurines	-	-
Moon, 2005(242) **Tryphonopoulos, 2005**(243) **(Miami)**	11	5TM, 6 TI 4 parois abdo	4 retransplantations 4 décès	3 récidives (réopérées)	63% à 1 an 57% à 5ans
Nikeghalian, 2010(244) **(Shiraz, Iran)**	1	TM	1 rejet aigu, 1 résection grêle pour volvulus 1 gastrite à CMV	0 à 3 mois	100% à 3 mois
Cruz, 2011 (Pittsburgh, USA)(245)	10	10 TMM (sans foie)	1 retransplantation à 1 an pour thrombose artérielle, 1 fistule biliaire traitée médicalement, 2 rejets aigus 2PTLD	0 à 50 mois	80% à 1 an, 77% à 5ans, 77% à 10 ans
Nikeghbelians, 2013 (246)	1	1	-	0	Vivant à 31mois
Lauro, 2014(247)	11	6 TI, 5TM	1 décès peropératoire, 7 décès de cause infectieuse	1 récidive cutanée	65% à 1 an 18% à 3 ans

Tableau 5.5 : Cas publiés de transplantation intestinale ou multiviscérale pour tumeurs desmoïdes avec suites opératoires. TI (transplantation intestinale), TM (transplantaiton multiviscérale), TMM (transplantation multiviscérale modifiée)

Les tumeurs desmoïdes ont été parmi les premières indications de transplantation intestinale ou multiviscérale pour raison oncologique. Ces procédures peuvent se discuter en cas d'atteinte de la racine du mésentère pour laquelle une résection chirurgicale emporterait le bloc duodénopancréatique et l'ensemble du grêle, aboutissant inexorablement à une insuffisance intestinale par SGC. Cette situation est d'autant plus à risque pour les patients ayant eu une colectomie prophylactique dans le cadre d'une PAF.

Parmi les cas publiés (Tableau 5.5), la plupart des transplantations ont été réalisées aux USA. Les suites ont été comparables à celles des autres patients ayant bénéficié d'une transplantation intestinale ou multiviscérale. Dans les 2 plus grosses séries, on note une survie à un an de 63% (Miami) à 80% (Pittsburgh),

DARNIS
(CC BY-NC-ND 2.0)

une survie à 5 ans de 57% (Miami) à 77% (Pittsburgh). Bien qu'aucune étude comparative n'ait été réalisée, ces chiffres sont semblables aux résultats des traitements palliatifs non chirurgicaux. L'indication de transplantation est donc très discutable du fait de la lourdeur du geste opératoire, des suites, et du protocole d'immunosuppression.

En Europe, très peu de cas ont été publiés. Un audit réalisé auprès de nombreux centres de nutrition parentérale mettait en évidence une surmortalité parmi les patients porteurs de tumeurs desmoïdes responsables d'une insuffisance intestinale (RR=7)(46).

Ainsi, il semble licite de proposer ce projet thérapeutique aux patients les plus à risque :

- porteurs de tumeurs desmoïdes abdominales, non résécables sans entérectomie totale, ne pouvant se nourrir oralement, gênés dans la vie quotidienne, avec une tumeur évolutive.
- ayant un SGC après une résection d'une tumeur desmoïde et ne pouvant plus se nourrir oralement, et gênés dans leur vie quotidienne
- porteurs d'une récidive de tumeur desmoïde après une chirurgie R+, ne répondant pas au traitement médical de rattrapage.

3- <u>Les tumeurs pancréatiques envahissant les vaisseaux mésentériques</u>

31- L'adénocarcinome de la tête du pancréas

C'est la tumeur la plus fréquemment responsable d'une invasion locale au niveau de la racine du mésentère. Actuellement le seul traitement curatif de l'adénocarcinome pancréatique est la résection chirurgicale. Les autres options thérapeutiques (chimiothérapie, radiothérapie) sont réservées aux prises en charges palliatives ou en traitement néoadjuvant ou adjuvant de la chirurgie. En cas de tumeur localement avancée vers la racine du mésentère, une chirurgie curative d'exérèse peut être compromise par l'invasion des vaisseaux mésentériques supérieurs. Si l'envahissement ne concerne que la veine, une résection en marge saine peut être obtenue au prix d'une résection veineuse. Si l'envahissement concerne l'artère, le pronostic est extrêmement sombre. Une chirurgie d'exérèse n'est pas recommandée du fait du risque extrêmement élevé d'atteinte métastatique.

C'est dans cette situation qu'une exérèse large suivie d'une transplantation intestinale ou multiviscérale a déjà été réalisée avec des résultats très médiocres en terme de survie(248,249).

Aujourd'hui, en l'absence de chimiothérapie efficace, une transplantation multiviscérale pour cancer du pancréas localement avancé n'est pas indiquée.

32- Les Tumeurs Solides et Pseudopapillaires du Pancréas (TSPP)

Les TSPP ou tumeurs de Frantz-Grüber sont des tumeurs mixtes, solides et kystiques, du pancréas exocrine. Elles évoluent lentement et sont responsables d'une invasion loco-régionale et plus rarement métastatique.

DARNIS
(CC BY-NC-ND 2.0)

Elles touchent les femmes dans 90% des cas et sont localisées le plus souvent au niveau du corps pancréatique. Du fait de l'évolution lente de la maladie, le diagnostic est souvent assez tardif, soit fortuit, soit par compression symptomatique d'un organe de voisinage.

Dans l'immense majorité des cas, le traitement est une résection chirurgicale (56% de pancréatectomie gauche, 28% de duodénopancréatectomie céphalique, 10% d'énucléation, 5% de pancréatectomie centrale, 1% de pancréatectomie totale) par laparotomie dans 98% des cas(250). Le curage ganglionnaire ne doit pas être extensif en raison de la très faible proportion d'atteinte ganglionnaire (<2% des cas).

Après chirurgie d'exérèse le pronostic est excellent :

- 96% de survie sans récidive à 3 ans(250)
- taux de récidive de 4 à 10%(251), les facteurs de risque étant une tumeur de plus de 8cm, des signes anatomopathologiques de malignité, et une invasion des organes de voisinage
- décès en lien avec la maladie <2%(250)

Le problème thérapeutique se pose dans 2 situations particulières :

- ***une TSPP localement avancée non résécable*** : c'est une situation exceptionnelle, pour laquelle différentents attitudes non chirurgicales ont été proposées : radio-chimiothérapie à base de Gemcitabine(252,253), radiothérapie externe seule(254,255), polychimiothérapie Cisplatine-Ifosfamide-Etoposide-Vincristine(256), surveillance(257). L'objectif de ces traitements est soit un downsizing tumoral en vue d'une résection ultérieure(252,253,256), soit une stabilisation locale de la tumeur pour permettre une survie prolongée Les résultats rapportés dans des cas cliniques semblent bons, notamment chez les patients en surveillance (jusqu'à 13 ans(257)).
- ***les tumeurs métastatiques au foie*** : sont de moins bon pronostic mais un traitement curatif doit être discuté au cas par car, car une survie prolongée peut être obtenue après résection hépatique (258-260) ou destruction tumorale par radiofréquence(261), plus ou moins précédée par une chimiothérapie (262). Dans certains cas exceptionnels, une transplantation hépatique a pu être réalisée pour des métastastes hépatiques métachrones, non résécables, (263-266). Dans les 4 cas publiés, aucune récidive n'a été notée sous traitement immunosuppresseur au cours du suivi (1an à 5ans), ce qui témoigne de la faible agressivité tumorale même en cas d'atteinte métastatique.

A notre connaissance, aucun cas d'allotransplantation intestinale ou multiviscérale pour TSPP n'a été publié. Cependant, 2 cas d'autotransplantation intestinale après exérèse du bloc duodénopancréatique, du mésentère, des anses grêles et du colon droit pour TSPP localement avancée ont été rapportés par l'équipe de Miami(234,242). Dans les 2 cas, les suites ont été simples et les patients étaient en vie sans récidive au terme du suivi (13mois et 78mois).

DARNIS
(CC BY-NC-ND 2.0)

En conclusion, la transplantation intestinale ou multiviscérale n'a a priori pas de place dans l'arsenal thérapeutique des TSPP. L'exérèse chirurgicale demeure le seul traitement curatif, ce qui peut justifier dans des cas très sélectionnés de réaliser une exérèse ex vivo et une transplantation.

4- Les tumeurs neuroendocrines (TNE) digestives

Les TNE sont un groupe hétérogène de lésions pouvant être situées dans tout le tube digestif et dans les glandes annexes. Elles peuvent être fonctionnelles quand elles sécrètent un peptide ou un acide aminé, ou non et peuvent évoluer loco-régionalement en envahissant les structures adjacentes et les relais ganglionnaires ou à distance (métastases hépatiques, pulmonaires, osseuses, cérébrales).

Leur traitement dépend de l'organe d'origine, du bilan d'extension, du stade de la maladie (Tableau 5.6) et de leur caractère fonctionnel(267,268). L'arsenal thérapeutique est riche (chirurgie, chimiothérapie, thérapies ciblées, radiothérapie, somatostatine et ses analogues) et la prise en charge souvent multimodale. Du fait de la relative rareté de ces tumeurs et du faible nombre d'essais thérapeutiques de haut niveau de preuve scientifique, les recommandations sont essentiellement basées actuellement sur des accords d'experts et des études.

Le seul traitement curatif reste l'exérèse chirurgicale. Cependant, l'évolution des TNE même métastatiques peut être lente et asymptomatique et des survies prolongées peuvent être obtenues sous traitement médical pur, voire sans traitement.

Nous détaillerons la prise en charge actuelle de deux situations particulières dans lesquelles une transplantation intestinale ou multiviscérale pourrait être évoquée.

Nomenclature	Grade	Compte mitotique	Ki67
Tumeur neuroendocrine	G1 : Bas	<2 par champ	<2%
	G2 : intermédiaire	2 à 20 par champ	3 à 20%
carcinome neuroendocrine	G2 : haut	> 20 par champ	>20%

Tableau 5.6 : Classification OMS 2010 des tumeurs neuroendocrines digestives

41- Les TNE localement avancées à la racine du mésentère, non métastatiques

Il s'agit de TNE pancréatiques envahissant la racine du mésentère ou de TNE du grêle avec invasion ganglionnaire. Dans les deux cas le traitement de référence est la chirurgie d'exérèse après introduction d'un traitement antisécrétoire si la TNE était fonctionnelle, situation exceptionnelle en l'absence de métastase hépatique.

En cas d'envahissement de la racine du mésentère, les lésions sont considérées non résécables, ce qui est souvent le témoin d'une TNE peu différenciée de haut grade (stade G3, ou carcinome neuro-endocrine). Une chimiothérapie à base de sels de platine et d'Etoposide ou d'Irinotecan(269) plus ou moins suivie d'une radiothérapie est indiquée. En fonction du résultat, une exérèse chirurgicale peut être décidée.

DARNIS
(CC BY-NC-ND 2.0)

Si l'exérèse est incomplète (résection R1 ou R2), une survie prolongée peut être obtenue avec l'aide de traitements adjuvants. Ainsi l'équipe de Mainz (Allemagne) a rapporté 7 cas de chirurgie de cytoréduction ou debulking pour TNE duodénopancréatiques localement avancées, permettant une survie à 5 ans de 71%(270).

42- les TNE avec métastases hépatiques

Dans le cadre des TNE métastatiques, l'exérèse du primitif et des métastases est le seul traitement curatif, permettant une survie à long terme prolongée (60 à 80% à 5 ans). Cependant d'une part la récidive est quasiment constante (>90% à 5 ans), d'autre part une résection est rarement possible du fait de l'invasion locorégionale du primitif, de l'étendue de l'atteinte métastatique ou du risque opératoire. Si une chirurgie n'est pas possible, différents traitements de première intention sont proposés en fonction de la localisation du primitif et du grade tumoral :

- TNE métastatiques de faible grade (G1-G2) :

. Chirurgie du primitif en cas de métastases peu évolutives, et systématiquement si le primitif est situé sur le grêle

. Surveillance ou analogues de la somatostatine en cas de métastases non progressives, non symptomatiques envahissant peu le foie (<25 à 50% d'envahissement)

. Chimiothérapie à base de Streptozotocine en cas de métastases symptomatiques, progressives, envahissant plus de 25% à 50% du foie.

- TNE métastatiques de haut grade G3 : chimiothérapie d'emblée à base de CDDP-Etoposide.

Le pronostic exact de ces tumeurs est très difficile à apprécier car il s'agit d'un groupe très hétérogène (grade, localisation du primitif). Une survie prolongée peut être envisagée même en situation métastatique grâce à un arsenal thérapeutique étendu.

La transplantation fait également partie de l'arsenal thérapeutique. En l'absence d'autres sites métastatiques, la transplantation hépatique peut se discuter au cas par cas pour des lésions non résécables non contrôlées par les autres traitements. L'objectif de ce traitement est soit oncologique (obtention d'une clairance tumorale complète non possible par résection), soit le contrôle du syndrome sécrétoire. La transplantation permet une survie à 5 ans de 36% à 59% et une survie sans récidive à 5 ans de 20 à 30% (Tableau 5.7). L'utilisation d'une immunosuppression ne semble pas particulièrement risquée : bien que le taux de récidive soit haut, il demeure inférieur au taux de récidive après résection(271). Par ailleurs, les immunosuppresseurs inhibiteurs de mTOR étant actif sur les TNE pourraient être privilégiés dans le cadre de l'immunossuppression post-transplantation hépatique.

Les meilleures indications identifiées dans les plus grosses séries sont : patients de moins de 45ans, sans hépatomégalie, dont le primitif est réséqué ou facilement résécable. En sélectionnant ces bons candidats,

DARNIS
(CC BY-NC-ND 2.0)

une survie à 5ans de 68% peut être envisagée(272). A contrario les moins bons résultats sont obtenus sur des tumeurs peu différenciées, non résécables complètement ou nécessitant une résection de tout l'étage sus-mésocolique (273). Dans ces cas d'autres armes thérapeutiques sont disponibles: la chimiothérapie, les thérapies ciblées, les analogues de la somatostatine.

Série	Période	N	Survie à 5ans	Survie sans récidive à 5ans	Mortalité post-opératoire	Facteurs pronostiques
LeTreut, 2008(272)	1989-2005	85	47%	20%	14%	Résection sus-mésocolique, primitif duodénopancréatique, hépatomégalie
LeTreut, 2013(273)	1982-2009	213	52%	30%	10%	Chirurgie majeure concomitante, G3, hépatomégalie, âge>45ans
Bechstein, 1994(274)	1988-1993	30	52%	-	10%	-
N'Guyen, 2011(275)	1988-2011	184	49%	-	-	hypoalbuminémie
Gedaly, 2011(276)	1988-2008	150	48%	32%	-	Temps d'attente >2mois

Tableau 5.7 : Séries multicentriques de transplantation hépatique pour métastases de TNE

43- Transplantation intestinale et multiviscérale pour TNE

La transplantation intestinale ou multiviscérale a déjà été envisagée dans le cadre du traitement curatif de tumeurs neuro-endocrines digestives sur les arguments suivants :

- La résection chirurgicale complète des lésions primitives et secondaires est actuellement le seul traitement curatif.
- Dans de nombreux cas les lésions ne sont pas résécables du fait d'un envahissement de la racine du mésentère ou de métastases hépatiques bilobaires.
- Le pronostic à long terme est bon en cas de tumeur peu agressive (stades G1-G2).
- En cas de TNE digestive métastatique seulement au foie, le drainage de la tumeur primitive est exclusivement portal.
- Les résultats de la transplantation hépatique sont bons en cas de bonne sélection des patients, ce qui témoigne de la possibilité d'utiliser des traitements immunosuppresseurs chez ces patients.

Peu de cas ont été publiés dans la littérature pour cette indication (Tableau 5.8). Il s'agissait essentiellement de transplantation multiviscérale en cluster pour des TNE pancréatique ou du grêle avec métastases hépatiques non résécables. En Europe, ont été rapportés 6 cas via le registre ELITA(273). Ces interventions ont été essentiellement réalisées avant les années 2000. Les résultats étaient grevés d'un fort taux de de morbimortalité et d'une faible survie. Depuis ce rapport, 6 cas ont été rapportés en Scandinavie avec un taux de survie à 2 ans de 67%. Aux USA, où la transplantation multiviscérale est plus développée, les indications sont plus fréquentes mais les résultats restent médiocres en terme de survie à moyen terme : 44% à 3 ans.

DARNIS
(CC BY-NC-ND 2.0)

Série	n	Survie	Récidive
Kornberg, Transplant Proc 2001(277)	3 TMV	100% à 3 ans	0
Olausson, Liver Transpl 2007(278)	5 TMV	40% à 1 an	40% à 5 ans
LeTreut, Am J Transplant 2008(272)	3 TMV	0% à 3 ans Facteur de mauvais pronostic	-
Gedaly, Arch Surg 2011(276) ***Base UNOS***	13 TMV	(TH et TM mélangés) : 80% à 1 an, 53% à 3 ans,48% à 5 ans	(TH et TM mélangés) : 23% à 1an, 50% à 3 ans, 68% à 5ans
LeTreut, Ann Surg 2013(273)	6 TMV	NC 40% de décès postopératoire	-
Sher, Liver Transplant 2013 (abstract)(279) ***Base UNOS***	17 TMV (11 depuis 2000)	Avant 2000 : 67% à 1 an , 33% à 5 ans Après 2000 : 88% à 1 an , 44% à 3 ans	-
Varkey, Scandinav J Gastroenterol 2013(280)	6 TMV	67% à 2ans	-
Frilling, Transplant Proc 2015(281)	1 TMVM	Survivant sans récidive à 21 mois	-

Tableau 5.8 : Cas publiés de transplantation multiviscérale pour TNE. TMV : transplantation multiviscérale. TMVM : transplantation multiviscérale modifiée (sans le foie).

En conclusion, bien que le concept de transplantation multiviscérale pour TNE digestive non résécable avec métastases hépatiques soit intéressant, les résultats publiés restent médiocres et probablement inférieurs aux résultats des traitements médicaux. Ces résultats sont probablement altérés par certains cas de transplantation pour tumeur agressive (stage G3) ou très avancées, dont on sait qu'il s'agit de mauvais cas à la transplantation(273). Les TNE digestives ne sont pour l'instant pas une indication de transplantation intestinale ou multiviscérale. Elle ne pourrait s'envisager que dans le cadre d'un protocole pilote incluant des patients sélectionnés sur des facteurs de bon pronostique.

DARNIS
(CC BY-NC-ND 2.0)

Chapitre 6 : Thrombose portale extensive

1- Introduction, positionnement du problème

Lors de la transplantation hépatique, la restauration des apports vasculaires artériel et portal est nécessaire pour le bon fonctionnement du greffon. Le sang porte est notamment responsable de plus de 75% de la vascularisation du greffon hépatique et de l'oxygénation de l'essentiel du parenchyme.

Cependant, la cirrhose peut se compliquer d'une thrombose de la veine porte, plus ou moins extensive, due au ralentissement du flux. Cette thrombose portale, lorsqu'elle est étendue, peut compromettre la bonne revascularisation du greffon lors d'une transplantation hépatique, voire la rendre impossible. C'est ainsi que certaines équipes (Pittsburgh, Indianapolis) ont proposé dans certains de ces cas de réaliser une transplantation multiviscérale afin de traiter la maladie hépatique par la transplantation du foie, et de traiter la thrombose portale et ses complications en remplaçant toute la circulation splanchnique.

Cette indication est actuellement discutée car elle étend la transplantation à l'intestin, organe particulièrement immunogène et à l'origine de nombreuses complications post-opératoires.

Nous discuterons dans ce chapitre de l'histoire naturelle de la thrombose portale, de ses complications, et de sa prise en charge actuelle avant et au cours de la greffe. Ces résultats seront enfin comparés à ceux de la transplantation multiviscérale dans cette indication.

2- Définition, classification, histoire naturelle

La thrombose portale cruorique est une complication de la cirrhose rencontrée chez 9,7±4,5% des patients bénéficiant d'une transplantation hépatique(282). Elle est liée d'une part à l'augmentation de la résistance vasculaire intrahépatique et la présence de shunts porto-systémiques à l'origine d'une diminution du flux porte, et d'autre part d'une coagulopathie. Elle est à différencier de la thrombose tumorale rencontrée dans des cas de tumeurs envahissant le hile (carcinome hépatocellulaire et cholangiocarcinome hilaire principalement).

En l'absence de traitement, l'évolution se fait vers la croissance du thrombus et l'envahissement progressif du tronc porte et de ses afférences. Les troubles de coagulation engendrés par la diminution de la fonction de synthèse du foie, et la thrombopénie engendrée par l'hypersplénisme sont des facteurs aggravants.

Parmi les classifications décrivant l'extension de la thrombose portale, celle de Yerdel(283) est actuellement la plus communément utilisée(282) (Figure 6.1) :

DARNIS
(CC BY-NC-ND 2.0)

- grade I : thrombose inférieure à 50% du tronc porte.
- grade II : thrombose supérieure à 50% du tronc porte.
- grade III : thrombose porte complète, étendue au carrefour splénomésaraïque.
- grade IV : thrombose porto-mésentérique complète.

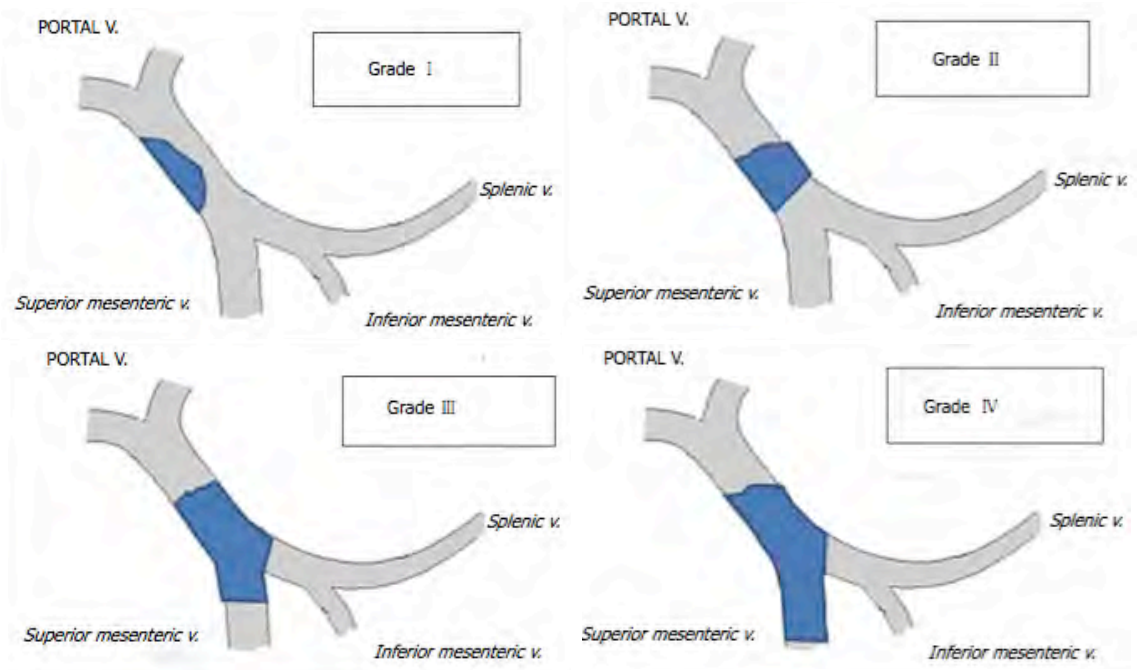

Figure 6.1 : Classification de Yerdel, issu de ***Lai, World J Hepatol 2014***(284)

3- Complications de la thrombose portale et pronostique

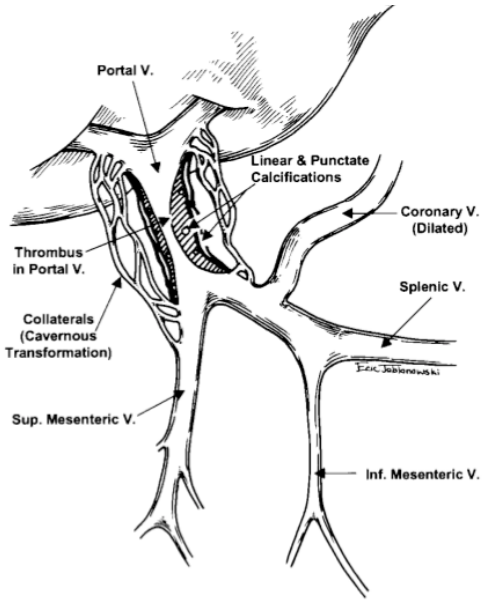

Figure 6.2 : Formation d'un cavernome portal et d'une varice gastrique gauche après thrombose portale. Issu de ***Brancatelli, Radiology 2001***(285)

DARNIS
(CC BY-NC-ND 2.0)

Du fait de sa pathogénie, la thrombose portale est associée à une hypertension portale pouvant se compliquer de :

- varices oesophagiennes et gastrite d'hypertension portale à l'origine d'hémorragie digestive.
- splénomégalie avec hypersplénisme.
- ascite.
- cavernome portal : développement d'un réseau variqueux péri-portal compensant l'absence de flux dans le tronc porte (Figure 6.2).

Le diagnostic et l'évaluation du degré d'extension peuvent être faits en échographie-doppler, mais l'angio-scanner et/ou l'angioIRM sont aujourd'hui les examens de référence. En effet leurs performances sont meilleures en terme de description de l'extension, d'analyse du retentissement digestif, et de diagnostic de cavernome portal.

Malgré toutes les complications liées aux thromboses portales, il n'a jamais été mis en évidence de surmortalité chez les patients cirrhotiques en attente de transplantation et porteurs d'une thrombose portale. Deux analyses du registre américain des transplantations hépatiques entre 2001 et 2007 (plus de 22000 patients)(286) puis entre 2002 et 2013 (plus de 66000 patients)(287) montraient qu'il n'y avait pas de surmortalité sur la liste d'attente chez les patients porteurs de thrombose portale (4,02% des patients) et ce quelque soit le score MELD. Cependant l'analyse ne précisait pas si l'extension de la thrombose était un facteur aggravant.

Ainsi, il n'y a donc pas de priorité à la transplantation pour ces patients dont l'évolution sur liste d'attente semble être la même que les autres patients cirrhotiques.

4- Traitements préopératoires de la thrombose portale

Le traitement d'une thrombose portale a pour objectifs :

- la recanalisation complète, ou au moins partielle du tronc porte
- la prévention de l'extension au réseau splanchnique
- et la prévention de la récidive.

41- Traitement anticoagulant

C'est aujourd'hui le traitement de première intention. L'anticoagulation, par Anti Vitamine K (AVK) ou par Héparine de Bas Poids Moléculaire (HBPM), est administrée à dose curative, en dehors des périodes hémorragiques et en l'absence de contre-indications pharmacologiques. Le suivi biologique de l'effet anticoagulant est rendu difficile chez des patients ayant un bilan de coagulation perturbé (augmentation de l'INR).

DARNIS
(CC BY-NC-ND 2.0)

Les effets sont résumés dans Tableau 6.1. Les résultats sont très variables entre les équipes, ce qui semble témoigner d'une difficulté de réalisation de ce traitement. La disparition complète du thrombus est obtenue dans 15 à 75% des cas. Les complications sont rares : 0 à 20% d'hémorragie, 0 à 6% de progression du thrombus. Une fois administré, ce traitement est poursuivi jusqu'à la greffe, afin d'éviter une récidive thrombotique (risque de 38,5%(288)).

Référence	Type	N	Thrombose complète	Molécule	Effet : Recanalisation complète/partielle/ pas d'effet/extension	Hémorragie
Francoz, 2005(289)	Rétrospectif Monocentrique	19	5%	HBPM ou AVK	42/0/51/5%	0%
Amitrano, 2010(290)	Rétrospectif Monocentrique	28	18%	HBPM	75/12/12/6%	0%
Delgado, Hepatol 2012(288)	Rétrospectif Multicentrique	55	18%	HBPM ou AVK	45/5/40/0%	20%
Werner, 2013(291)	Rétrospectif Monocentrique	28	-	AVK	39/43/18/0%	4%
Naeshiro, 2014(292)	Rétrospectif Monocentrique	26	-	Orgaran	15/89/0/0%	0%
Chung, 2014(293)	Rétrospectif Monocentrique (cas-témoin)	14	-	AVK	43/36/21/0%	0%
Riva, 2015(294)	Rétrospectif Multicentrique	357	-	AVK	-	4,2%
Qi, Eur J Int Med 2015(295)	MétaAnalyse	430	-	HBPM ou AVK	42/15/37/6%	3,3%

Tableau 6.1 : Résultats de l'anticoagulation curative pour thrombose portale cruorique.

42- TIPS

Le shunt porto-systémique intrahépatique transjugulaire est un traitement radio-interventionnel permettant de créer un shunt entre le réseau veineux splanchnique et la veine cave inférieure. Dans le cas d'une thrombose portale, l'objectif est de restaurer un flux portal hépatopète en diminuant la résistance hépatique. Lors de l'intervention, l'opérateur se doit de réaliser une thrombectomie mécanique, puis de placer la prothèse strictement en intrahépatique, afin de ne pas gêner le temps opératoire d'explantation lors d'une greffe ultérieure.

Les résultats de cette procédure sont résumés dans le Tableau 6.2. Le TIPS est réalisable dans plus de 70% des cas. Les échecs sont rencontrés essentiellement en cas de thrombose extensive et chronique avec rétraction de la veine porte sous la forme d'un cordon fibreux. Cette technique permet principalement une diminution de l'HTP et des symptômes associés (hémorragie digestive, ascite) dans 75% des cas. Plus rarement elle peut améliorer la fonction hépato-cellulaire.

Les effets sur les thromboses portales font rarement l'objet d'une description précise dans les publications. Néanmoins l'ensemble des auteurs décrit une amélioration de la perméabilité portale dans plus de 75% des cas, voire une recanalisation complète.

Les complications les plus fréquentes sont l'encéphalopathie (0 à 25% des cas) et la thrombose du TIPS (0 à 38% des cas). L'encéphalopathie est le plus souvent réversible sous traitement médical. La dysfonction du TIPS

DARNIS
(CC BY-NC-ND 2.0)

peut être traitée par réintervention pour thrombectomie, remplacement de la prothèse, ou pose d'une nouvelle prothèse soit au sein de la première soit en parallèle.

Référence	Type d'étude	N	Thrombose complète	Faisa-bilité	Recanalisation complète/partielle/pas d'effet/extension	Encéphalo-pathie	Rethrombose
Bauer, 2006(296)	Rétrospectif Monocentrique	9	44%	100%	-/88/22/0 %	-	22%
Senzolo, 2006(297)	Rétrospectif Monocentrique	28	82%	73%	-/74/-/- %	4%	26%
Van Ha, 2006(298)	Rétrospectif Monocentrique	15	27%	87%	-	7%	7%
Han, 2011(299)	Rétrospectif Monocentrique	57	38%	75%	-/75/-/- %	25%	26%
Luca,2011(300)	Rétrospectif Monocentrique	70	-	100%	57/30/13/0%	27%	38%
D'Avola, 2012(301)	Rétrospectif Monocentrique	15	-	100%	-/100/-/- %	0%	20%
Gaba, 2013(302)	Rétrospectif Monocentrique	4	0%	100%	100/0/0/0 %	25%	0%
Wang, 2014(303)	Rétrospectif Monocentrique	25	8%	100%	87/0 /13/0 %	-	20%
Habib, 2015(304)	Rétrospectif Monocentrique	11	73%	100%	100/0/0/0 %	18%	9%
Luo, 2015(305)	Prospectif Randomisé	37	50%	100%	65/13/-/- %	41%	19%
Salem, 2015(306)	Rétrospectif Monocentrique	44	100%	98%	76/24/0/0 %	21%	7%

Tableau 6.2 : Résultats du TIPS chez des patients cirrhotiques porteurs d'une thrombose portale cruorique

43- Monitoring

Quelque soit le traitement proposé, la perméabilité de l'axe mésentérico-porte doit être vérifiée régulièrement jusqu'au jour de la greffe(307). Il est ainsi recommandé de réaliser au minimum une échographie-doppler tous les 3 mois. Un angio-scanner ou une angio-IRM doivent être réalisés en cas d'anomalie au doppler pour préciser l'anatomie d'un thrombus persistant et rechercher un cavernome portal.

5- Gestion per-opératoire de la thrombose portale

En cas de réponse partielle ou d'absence de réponse du traitement médical, un traitement peropératoire chirurgical de la thrombose portale est nécessaire de façon à garantir un flux porte du greffon satisfaisant. Si la recanalisation du tronc porte du receveur n'est pas possible, des reconstructions vasculaires sont à envisager. Quelque-soit la technique de revascularisation portale du greffon utilisée, le pronostic est altéré par rapport aux patients transplantés sans thrombose portale (Tableau 6.3):

- Mortalité postopératoire hospitalière d'environ 15% (0 à 30%)
- Survie globale entre d'environ 75% (58 et 90%) à 1 an, et 65% (51 à 80%) à 5 ans
- Récidive de thrombose portale d'environ 10% (0 à 18%)

Ces taux de complications postopératoires doivent être pris en compte lors de l'évaluation préopératoire avant de valider l'indication de transplantation.

DARNIS
(CC BY-NC-ND 2.0)

Référence :	n	Classification de Yerdel	Technique opératoire							Résultats			
		I/II/III/IV	Résection de VP	Thrombec-tomie	Pontage més.-porte	Anastomose /collatérale	HTCP	Anastomose Extra-anatomique	Artérialisation	Mortalité	Thrombose postopératoire	Survie 1 an	Survie 5ans
Cherqui, 1993(308)	11	-	0%	73%	0%	18%	9%	0%	0%	9%	0%	72%	-
Gayowski, 1996(309)	23	-	0%	48%	52%	0%	0%	0%	0%	21%	-	88%	64%
Lerut, 1997(310)	38	-	11%	63%	18%	5%	0%	3%	0%	26%	-	74%	-
Figueras, 1997(311)	14	-	0%	29%	71%	0%	0%	0%	0%	0%	-	78%	86/52/67/50%
Yerdel, 2000(283)	63	38/37/10/16%	32%	40%	11%	11%	0%	0%	6%	13/38/33/50%	-	86/52/67/40	-
Brancatelli, 2001(285)	35	-	0%	66%	0%	0%	0%	0%	34%	-	-	-	51%
Loinaz, 2002(188)	76	-	0%	98%	2%	0%	0%	0%	0%	32%	-	58%	-
Shi, 2003(312)	19	-	21%	32%	16%	16%	0%	11%	0%		11%	73%	80%
Bertelli, 2005(313)	64	-	0%	88%	11%	0%	2%	0%	0%	8%	8%	86%	-
Egawa, 2006(314)	39	-	36%	39%	23%	0%	13%	0%	0%	28%	-	-	-
Lendoire, 2007(315)	26	50/19/19/12%	0%	81%	19%	0%	0%	0%	0%	27%	8%	59%	-
Llado, Clin 2007(316)	42	43/38/14/5%	29%	38%	7%	12%	2%	12%	0%	4%	15%	85%	85%
Arcadipane, 2008(317)	33	-	0%	97%	3%	0%	0%	0%	0%	-	-	90%	70%
Cho, 2008(318)	22	-	0%	100%	0%	0%	0%	0%	0%	5%	18%	90%	59%
Tao, 2009(319)	42	45/33/17/5%	0%	79%	5%	7%	5%	0%	0%		7%	79%	-
Pan, 2009(320)	253	41/45/12/2%	0%	96%	0%	0%	0%	1%	1%	3%	-	86%	-
Sharma, 2009(321)	78	-	15%	74%	11%	0%	0%	0%	0%	24%	6%	-	-
Shi, 2010(322)	48	5/40/10/0%	0%	94%	2%	0%	0%	4%	0%	4%	7%	86%	63%
Ramos, 2010(323)	27	89/7/4/0%	0%	89%	4%	7%	0%	0%	0%	-	14%	85%	-
Artacho, 2010(324)	48	-	0%	75%	8%	6%	8%	2%	0%	-	8%	71%	68%
Ravaioli, 2011(325)	91	-	25%	58%	7%	3%	7%	0%	0%	7%	-	85%	-
Fouzas, 2012(326)	25	-	8%	92%	0%	0%	0%	0%	0%	30%	-	61%	68%
D'Amico, 2013(327)	51	-	14%	78%	9%	0%	0%	0%	0%	-	6%	82%	57%
Hibi, 2014(328)	174	-	0%	71%	15%	0%	10%	3%	1%	-	6%	73%	-

Tableau 6.3 : Principales séries généralistes de transplantation hépatique avec thrombose portale. Classification de Yerdel, techniques utilisées, mortalité et survie

(CC BY-NC-ND 2.0)

51- Les techniques de reperméabilisation du tronc porte

Elles permettent l'extraction du thrombus dans 75% des cas (282). Ces méthodes sont adaptées pour des thromboses Yerdel I, II, voire III. La thrombectomie peut être rendue difficile par une extension du thrombus en longueur ou par l'adhérence du thrombus à la paroi veineuse. Plusieurs procédés peuvent être alors utilisés :

- **la thrombectomie par éversion**(329) : consiste à éverser la veine de façon à pouvoir libérer un thrombus extensif (Figure 6.3)

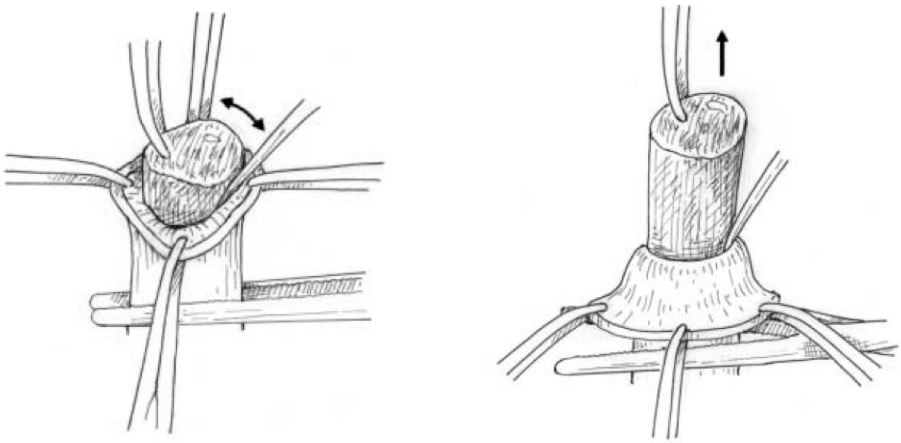

Figure 6.3 : Technique de thromboectomie par éversion. Un clamp vasculaire est placé à l'origine de la veine porte. 4 fils monobrin fins sont placés aux 4 points cardinaux sur le bord libre de la veine porte et tractent la paroi en éversion tandis que le thrombus est tracté vers le haut. Issu de ***Dumortier, Am J Transplant 2002***(329)

- **la thrombo-endveinectomie**(330) : consiste en l'exérèse du thrombus avec l'intima veineuse lorsque sa dissection n'est pas envisageable (Figure 6.4)

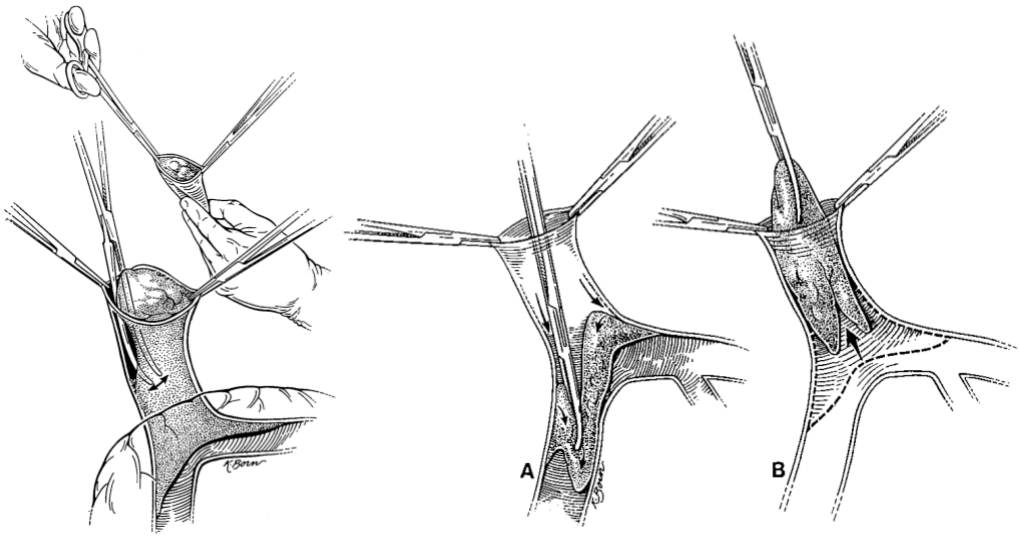

Figure 6.4 : Technique de thromboendveinectomie. Le thrombus adhérent à la paroi est disséqué à l'aide de ciseaux fins en passant sous l'endothélium. Puis la partie la plus profonde du thrombus est mobilisée jusqu'à pouvoir l'extraire. Issu de ***Molmenti, Ann Surg 2002***(330)

DARNIS
(CC BY-NC-ND 2.0)

52- Les techniques d'anastomose entre le réseau splanchnique et le tronc porte

Elles permettent un drainage du réseau splanchnique vers le greffon lorsque la recanalisation du tronc porte n'est pas possible. Ces techniques sont réalisables dans les cas de thrombose Yerdel 2, 3 , voire 4. Il s'agit de :

- **la résection anastomose du tronc porte** : Cette technique peut-être adaptée aux cas de thrombus adhérent localisé au tronc porte et épargnant les afférences splénique et mésentérique supérieur.

- **le shunt mésentérico-porte** (Figure 6.5): Il consiste à réaliser un pontage entre la veine mésentérique supérieure du receveur et le tronc porte du greffon, à l'aide d'un greffon prothétique(331), d'une allogreffe veineuse iliaque(332) ou d'une autogreffe veineuse (veine jugulaire ou saphène). Le shunt est placé en position prépancréatique et transmésocolique. Le trajet est soit rétro-pylorique(283,285,311), soit pré-pylorique(309,327). La première technique impose une dissection à risque contre le pancréas, de fait de la présence de branches collatérales variqueuses, mais garantie un trajet plus direct du pontage. Bien que les shunts mésentérico-portes soient pratiqués depuis les années 1980, leurs résultats ne sont décrits spécifiquement que dans 3 séries (Tableau 6.4).

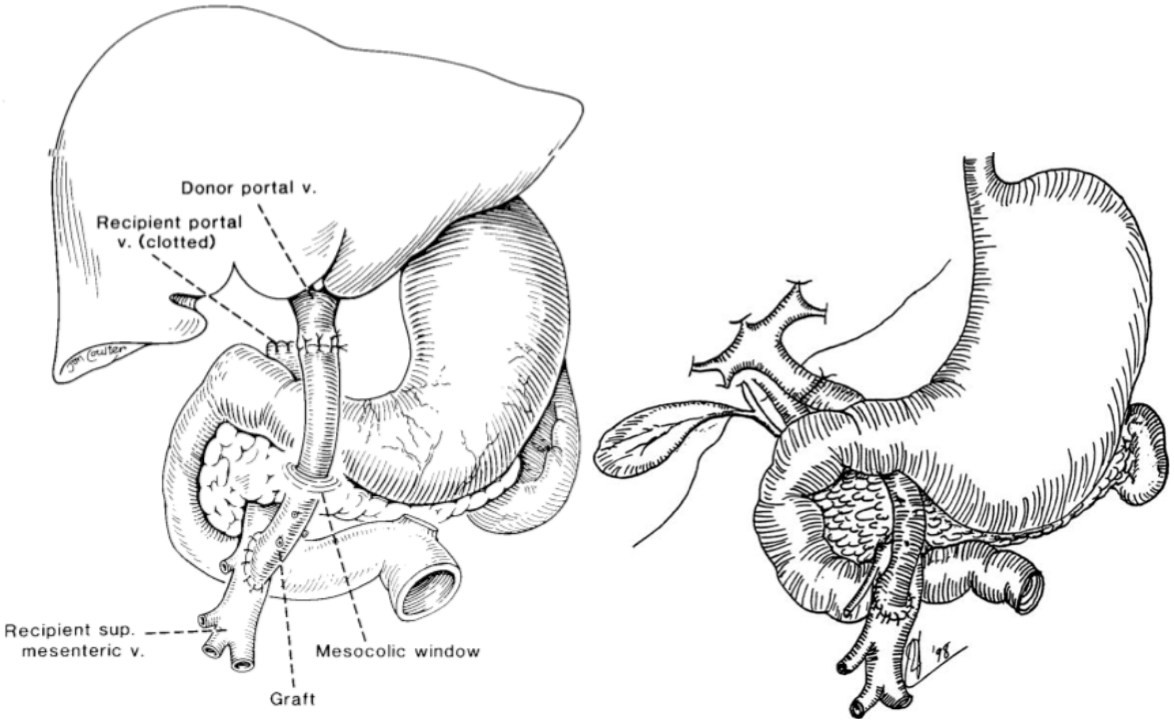

Figure 6.5 : Pontage mésentéricoporte pré-pylorique, issu de ***Gayowski, J Surg Res 1996***(309). ou rétro-pylorique, issu de ***Brancatelli, Radiology 2001***(285)

DARNIS
(CC BY-NC-ND 2.0)

Référence	n	Thrombose	Mortalité hospitalière	Survie à 1an	Survie à 5ans
Figueras, Transpl Int 1997(311)	10	10%	10%	90%	-
Nikitin, Liver Transpl 2009(333)	35	8,6%	-	77%	65%
Dokmak, Transplantation 2013(334)	10	-	30%	-	-

Tableau 6.4 : Séries de pontages mésentérico-portes

- **les anastomoses sur une collatérale du tronc porte**. Cette technique consiste à anastomoser le tronc porte du greffon sur une autre veine du réseau splanchnique du receveur non thrombosée et dilatée. Cette dilatation variqueuse se produit essentiellement lorsque la veine draine le sang splanchnique vers le réseau cave, via un shunt extraanatomique, coronaro-azygos, spléno-rénal, ou mésentérico-iliaque.

Techniquement, l'anastomose est rendue difficile par une paroi de la varice fragile. Les manœuvres de clampage/déclampage doivent être limitées au maximum. Lorsque la varice est loin du greffon, un pontage peut s'avérer nécessaire(335). Le débit au travers de cette anastomose peut être faible si le shunt porto-cave est perméable. Cet hypo-débit peut être à l'origine d'une thrombose postopératoire. Il est donc nécessaire soit de lier systématiquement le shunt, soit de s'assurer que le débit à travers l'anastomose est suffisant(284).

Bien que ce type d'anastomose soit fréquemment réalisé (8,4% des cas(282)), les résultats spécifiques n'ont à notre connaissance jamais été publiés.

53- Les techniques de revascularisation par le réseau systémique

Lorsque le réseau splanchnique est entièrement thrombosé (Yerdel IV), les techniques de revascularisation du greffon précédemment décrites sont parfois techniquement impossibles, ou ne garantissent pas un flux satisfaisant. Il est parfois nécessaire de revasculariser le greffon par le réseau cave. Deux techniques sont décrites :

- **L'anastomose réno-portale** : c'est un pontage entre la veine rénale gauche (VRG), sectionnée à son implantation sur la veine cave inférieure, et la veine porte du greffon. Cette méthode est particulièrement intéressante lorsqu'il existe un shunt entre le réseau splanchnique et la VRG puisqu'elle permet un bon drainage du réseau splanchnique, et une anastomose avec des vaisseaux de bonne qualité et de calibre équivalent(336).

Techniquement, la déconnection de la VRG doit être réalisée juste avant l'anastomose afin d'éviter une congestion prolongée du rein gauche. La fermeture de l'ostium rénal gauche sur la veine cave inférieure peut être à l'origine d'une sténose. Il est préférable le cas échéant d'utiliser un patch prothétique ou une allogreffe vasculaire pour refermer l'ostium(337). Dans certains cas, la distance entre la VRG et le greffon hépatique impose la réalisation d'un pontage(338) (Figure 6.6).

Cette méthode a été décrite pour la première fois en 2000(339). Les résultats publiés sont encourageants avec une mortalité faible et une survie à long terme excellente (Tableau 6.5). Les principales complications

DARNIS
(CC BY-NC-ND 2.0)

rencontrées sont l'hypertension portale persistante (se manifestant principalement par de l'ascite prolongée et une persistance des varices oesophagiennes) et l'insuffisance rénale. Dans les 2 cas, la complication est le plus souvent régressive sous traitement médical. Certaines équipes proposent d'associer le geste à une splénectomie et une dévascularisation de la jonction oesogastrique pour prévenir les ruptures de varices oesophagiennes(340).

Référence	N	Mortalité	Ascite prolongée	Rupture de VO	Insuffisance rénale	Thrombose	Survie à 1an	Survie à 5ans
Kato, Transplantation 2000(339)	5	20%	-	-	20%	0%	80%	-
Marubashi, Transplantation 2005(340)	3	0%	66%	-	33%	0%	100%	-
Bhangui, Ann Surg 2011 (337) Golse, Transplantation 2015(341)	17	6%	35%	12%	47%	6%	82%	71%
Quintini, Liver Transpl 2015(338)	10	0%	50%	-	30%	0%	100%	-

Tableau 6.5 : Séries d'anastomose réno-portale.

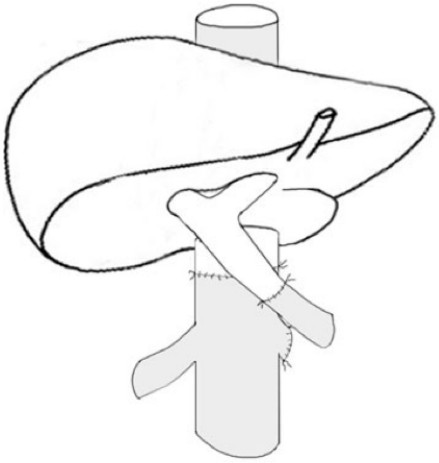

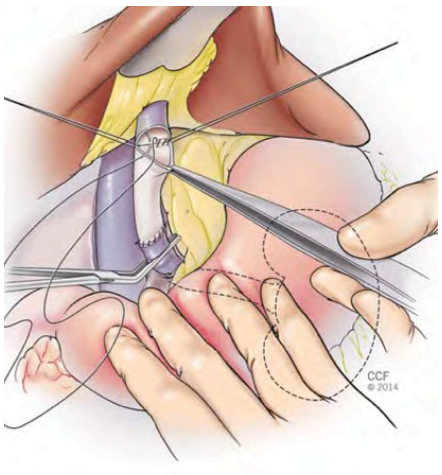

Figure 6.6 : Anastomose réno-portale sans et avec utilisation d'un shunt prothétique. Issu de ***Bhangui, Ann Surg 2011***(337) et ***Quintini, Liver Transpl 2015***(338)

- **L'hémi-transposition cavo-porte** (Figure 6.7): il s'agit d'une anastomose entre la veine cave inférieure du receveur la veine porte du greffon. C'est une technique de derniers recours car elle ne permet pas le drainage du sang veineux mésentérique sauf dans des rares cas de shunt mésentérico-cave(342).

La veine cave inférieure infrahépatique du receveur est soit anastomosée à plein canal à la veine porte du greffon, soit divisée en 2 vaisseaux de façon à l'anastomoser à la veine porte et la veine cave inférieure du greffon. Dans ce dernier cas, l'anastomose cavo-cave peut être calibrée à l'aide d'un clip sténosant de façon à assurer un débit suffisant à la veine porte(337).

DARNIS
(CC BY-NC-ND 2.0)

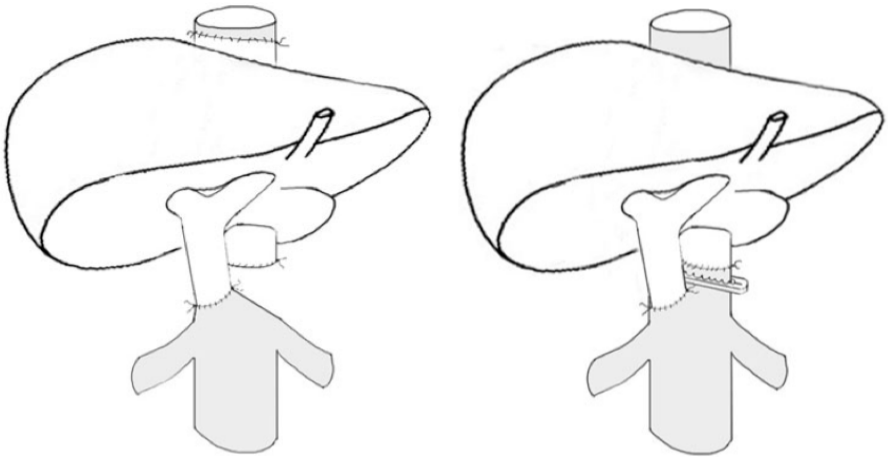

Figure 6.7: Hémi-transposition Cavo-Porte par anastomose cavo-porte à plein canal ou par double anastomose cavo-cave et cavo-porte. A noter la présence d'un clip de calibration sur la veine cave inférieure dans le deuxième montage. Issu de ***Bhangui, Ann Surg 2011***(337)

Référence	**n**	**Mortalité**	**Ascite prolongée**	**Insuffisance rénale**	**Rupture de VO**	**Thrombose**	**Survie à 1an**	**Survie à 5ans**
Tzakis, Transplantation 1998(343)	9	44%	55%	100%	55%	0%	54%	-
Pinna, Transplant Proc 2001(344)	11	36%	100%	100%	18%	27%	-	-
Olausson, Transplant Proc 2001(345)	6	17%	-	33%	17%	33%	-	-
Urbani, Transplant Proc 2002(346)	6	17%	-	17%	17%	17%	84%	-
Ceulemans, Transplant Proc 2005(347)	5	-	100%	-	-	-	80%	-
Lipshutz, Liver Transpl 2006(348)	7	14%%	-	0%	0%	0%	71%	-
Selvaggi, Am J Transplant 2007(349)	23	22%	100%	13%	30%	26%	60%	38%
Ravaioli, Ann Surg 2011(325)	6	17%	100%	100%	0%	0%	83%	-
Bhangui, Ann Surg 2011(337)	3	0%	33%	0%	33%	33%	66%	-
Lai, World J Hepatol 2014(284)	8	63%	-	25%	38%	50%	-	-

Tableau 6.6 : Séries d'hémitransposition cavo-porte

Les résultats de cette technique sont résumés dans le Tableau 6.6. Cette reconstruction est grevée d'un fort taux de mortalité (jusqu'à 63% des cas(284)) de morbidité postopératoires, et de retransplantation (jusqu'à 29% des cas(348)). Les complications décrites sont liées à la congestion du réseau splanchnique (hypertension portale persistante, ascite prolongée dans 50 à 100% des cas, ruptures de varices oesophagiennes dans 17 à 55% des cas) ou la congestion cave inférieure (insuffisance rénale, oedèmes des membres inférieurs, thrombose veineuse de stase, pouvant se compliquer d'embolie pulmonaire). Parmi les survivants, des cas de survie à long terme ont été décrits (38% à 5 ans dans la plus grosse série mondiale(349).

DARNIS
(CC BY-NC-ND 2.0)

Ainsi, ces résultats plutôt médiocres limitent les indications de cette technique aux des cas de thrombose portale extensive (Yerdel IV) avec impossibilité de réaliser les techniques précédemment décrites.

54- L'artérialisation de la veine porte du greffon

C'est une autre technique de sauvetage consistant à anastomoser l'artère hépatique ou une de ses branches à la veine porte. L'indication première de cette technique en transplantation est la thrombose de l'artère hépatique non recanalisable. Certains auteurs ont proposé l'artérialisation de la veine porte dans les cas de flux portal insuffisant sans qu'aucune autre revascularisation ne puisse être envisageable.

Techniquement, l'artérialisation peut se faire par une anastomose termino-terminale, ou termino-latérale entre une artère du receveur, hépatique accessoire(350), gastroduodénale ou splénique(351)) et la veine porte du greffon.

Seule une trentaine de cas a été rapportée jusqu'à présent(352), sous la forme de case-reports ou courtes séries (Tableau 6.7). Le taux de mortalité est particulièrement élevé (>25%). Les complications décrites sont liées à l'hypertension portale persistante (hémorragies, ascite etc), à l'hyperartérialisation du foie (fibrose voire cirrhose, insuffisance cardiaque à haut débit), et aux complications anastomotiques (thrombose, anévrysme(353)). Certains auteurs proposent une modulation du flux trans-anastomotique par sténose volontaire de l'anastomose(353) ou par calibration à l'aide d'un shunt prothétique(352).

Référence	n	Mortalité	Survie à 1an	Complications
Stange, Transplant Proc 2006(351)	3	0%	100%	ICD
Ott, Transplant Int 2002(354)	4	50%	50%	Rethrombose, hémorragie, fibrose hépatique
Bhangui, HPB 2013(352)	7	14%	71%	Hémopéritoine, sténose biliaire

Tableau 6.7 : Séries d'artérialisation de la veine porte en trasplantation hépatique orthotopique humaine. ICD : insuffisance cardiaque droite.

6- Conclusion : modalités de prise en charge des thromboses portales au cours de la transplantation

Selon le grade de Yerdel, les traitements peropératoires possibles sont :

Yerdel I	Résection du tronc porte Thrombectomie	Yerdel III	Thrombendveinectomie Pontage mésentéricoporte Anastomose sur branche collatérale
Yerdel II	Résection du tronc porte Thrombectomie Thrombendveinectomie Anastomose sur branche collatérale	Yerdel IV	Anastomose sur branche collatérale Anastomose réno-porte Hémitransposition cavo-porte Artérialisation

DARNIS
(CC BY-NC-ND 2.0)

7- Transplantation multiviscérale pour thrombose portale extensive

Bien que de nombreuses techniques soient décrites, il n' y a pas de traitement idéal, dans le cadre des thromboses étendues Yerdel IV. La technique idéale consisterait à rétablir la perméabilité de l'axe mésentérico-porte de façon à bien drainer le secteur splanchnique et à assurer un débit suffisant pour le bon fonctionnement du greffon. C'est ainsi qu'a émergé l'idée de transplantation combinée foie-intestin ou multiviscérale de façon à remplacer tout le territoire splanchnique en même temps que le foie pathologique.

Le premier cas a été publié en 2002 par une équipe new-yorkaise(355). Il s'agissait d'un patient de 25 ans porteur d'une thrombose mésentérico-porte diffuse avec souffrance digestive, dans le cadre d'un déficit en protéine C. Cette thrombose était compliquée d'une HTP sévère avec hémorragies digestives à répétition malgré un traitement médical bien conduit. Du fait de l'échec d'un premier traitement chirurgical (anastomose porto-cave à partir d'une varice splanchnique), la transplantation multiviscérale (foie, estomac, duodéno-pancréas, intestin grêle) a été réalisée. Les suites ont été plutôt simples, marquées par 2 épisodes de rejet aigu traités médicalement, une sortie à domicile à 6 semaines post-opératoires avec une autonomie alimentaire. Le patient était toujours en vie 17 mois après la transplantation.

Le deuxième cas a été publié en 2005 par l'équipe d'Indianapolis(356). Il s'agissait d'un patient de 26ans, présentant une thrombose portale diffuse compliquée d'hémorragies digestives à répétition, plus de 15ans après le traitement d'un hépatoblastome par radio-chimiothérapie. Le bilan paraclinique ne mettait pas en évidence ni récidive tumorale ni coagulopathie. Une transplantation multiviscérale (foie, estomac, duodéno-pancréas, intestin grêle) a été réalisée. Les suites ont été simples et le patient a pu regagner son domicile à 6 semaines avec une autonomie alimentaire. Le patient était en vie à 12 mois postopératoires.

Depuis, le groupe d'Indianapolis a poursuivi son activité de transplantation multiviscérale pour thrombose portale étendue. Dans leur série de 25 patients publiée en 2012(357), couvrant la période 2004-2009, les résultats étaient les suivants :

- **Mortalité** à 90 jours de 12% (3 cas)
- **Survie actuarielle** de 80% à 1 an, et de 72% à 5ans
- **Complications chirurgicales** dans 57% des cas (2 hémorragies, 1 occlusion, 1 fistule, 3 éviscérations
- **Autonomie alimentaire** dans 100% des cas
- **Complications immunologiques** : 20% (5 cas) de rejet aigu et 12% (3 cas) de GVH sous immunosuppression lourde (induction à la Thymoglobuline, entretien par quadrule immunosuppression associant Tacrolimus, Sirolimus, Basiliximab et corticoïdes)
- **HTP** : Résolutive chez tous les patients
- **Causes des décès au cours du suivi** : infection (2 pneumopathies infectieuses, 3 sepsis indéterminés), GVH et infarctus myocardique.

DARNIS
(CC BY-NC-ND 2.0)

Dans les autres centres de transplantation multiviscérale, cette indication reste marginale, et les résultats spécifiques ne sont pas rapportés (Tableau 6.8). Cette indication n'est d'ailleurs pas répertoriée spécifiquement dans le registre international de transplantation intestinale(358,359)

Référence	**Centre**	**Période**	**n**	**Pourcentage de l'activité**
Vianna, Ann Surg 2012(357)	Indianapolis (USA)	2006-2011	25	-
Abu-Elmagd, Ann Surg 2009(360)	Pittsburgh (USA)	1983-2008	45	9%
Middleton, Transp Proc 2014(361)	Cambridge (UK)	1991-2013	9	3%
Nikeghbalian, Int J Organ Transplant Med 2014(249)	Shiraz (IRAN)	2010-2012	1	5%
Tzakis, Ann Surg 2005(2)	Miami (USA)	1994-2005	14	14%

Tableau 6.8 : Cas publiés de transplantation multiviscérale pour thrombose portale extensive

D'un point de vue technique, le geste d'explantation peut être particulièrement hémorragique du fait de l'hypertension portale et des voies de dérivations. Une prévention de l'hémorragie peropératoire par embolisation du tronc coeliaque et de l'artère mésentérique supérieure a été proposée par l'équipe de Louvain (Belgique)(362). Le geste de radiologie interventionnelle était mené en début d'intervention et prenait 80 minutes. Les implants d'embolisation utilisés étaient principalement de l'alcool de polyvinyl (PVA). Les résultats per et postopératoires sont malheureusement mal décrits dans la série de 3 patients rapportés (pertes sanguines non mesurées, nombre de transfusion non comparé aux autres patients, toxicité rénale non évoquée).

Bien que débattus(363,364), les résultats plutôt encourageants de l'équipe d'Indianapolis peuvent faire discuter au cas par cas une indication de transplantation multiviscérale chez des patients jeunes, porteurs d'une thrombose portale extensive, n'ayant pas répondu au traitement médical, et sans technique de revascularisation « anatomique » évidente. Par rapport aux autres techniques de sauvetage (artérialisation, hémitransposition cavoportale), la transplantation multiviscérale permet de traiter l'hypertension portale (qui est souvent l'indication de transplantation chez ces patients), et offre de meilleurs résultats en terme de morbi-mortalité, au prix d'une iléostomie temporaire, d'une immunosuppression lourde et de la nécessité d'un suivi postopératoire intense.

DARNIS
(CC BY-NC-ND 2.0)

Chapitre 7 : Aspects techniques de la transplantation intestinale et multiviscérale

1- Introduction – « les différents aspects de la transplantation intestinale »

La transplantation intestinale et multiviscérale regroupe 3 grands types d'intervention, différant par le nombre d'organes abdominaux transplantés (Figure 7.1). Pour chacune de ces transplantations des variations du montage sont décrites en fonction des impératifs techniques, de l'indication opératoire, et des habitudes de l'équipe chirurgicale (Figure 7.2). Ainsi, on distingue :

- La transplantation intestinale isolée (Figure 7.1A), correspond à la transplantation des anses grêles. Les principales variations techniques sont l'inclusion du colon, l'inclusion du bloc duodéno-pancréatique, et le type de drainage veineux.
- La transplantation en bloc « foie-intestin » (Figure 7.1B). Les principales variations techniques sont l'inclusion ou non du duodénum, du pancréas et/ou du colon le type de drainage veineux du greffon intestinal, et la bipartition hépatique.
- La transplantation multiviscérale ou en grappe (cluster) (Figure 7.1C), correspond à la transplantation des organes intra-abdominaux en bloc (foie-intestin-estomac-duodénopancréas) pédiculisés sur l'aorte et la veine cave inférieure. Les principales variations techniques, décrites pour la plupart par Starzl dès 1991 (« the many faces of multivisceral transplantation »(365)) sont l'inclusion du foie, du colon et/ou des reins et la bipartition hépatique.

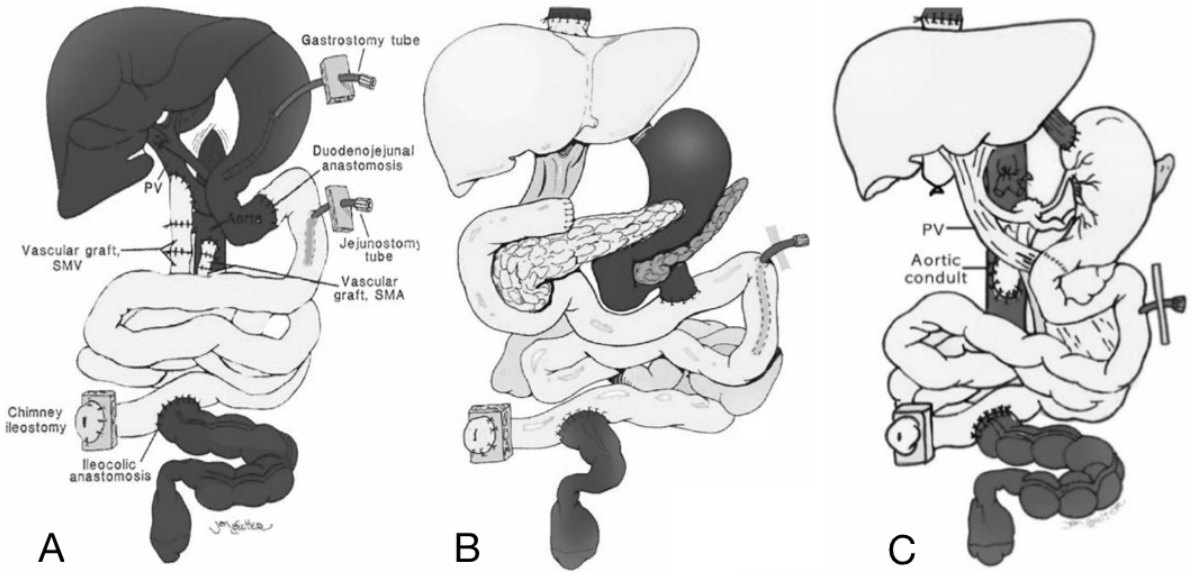

Figure 7.1 : Trois principaux types de transplantation intestinale. A) Transplantation intestinale isolée. B) Transplantation en bloc « foie-intestin ». C) Transplantation multiviscérale ou « cluster ». Issu de ***Abu-Elmagd, Ann Surg 2009***(360).

DARNIS
(CC BY-NC-ND 2.0)

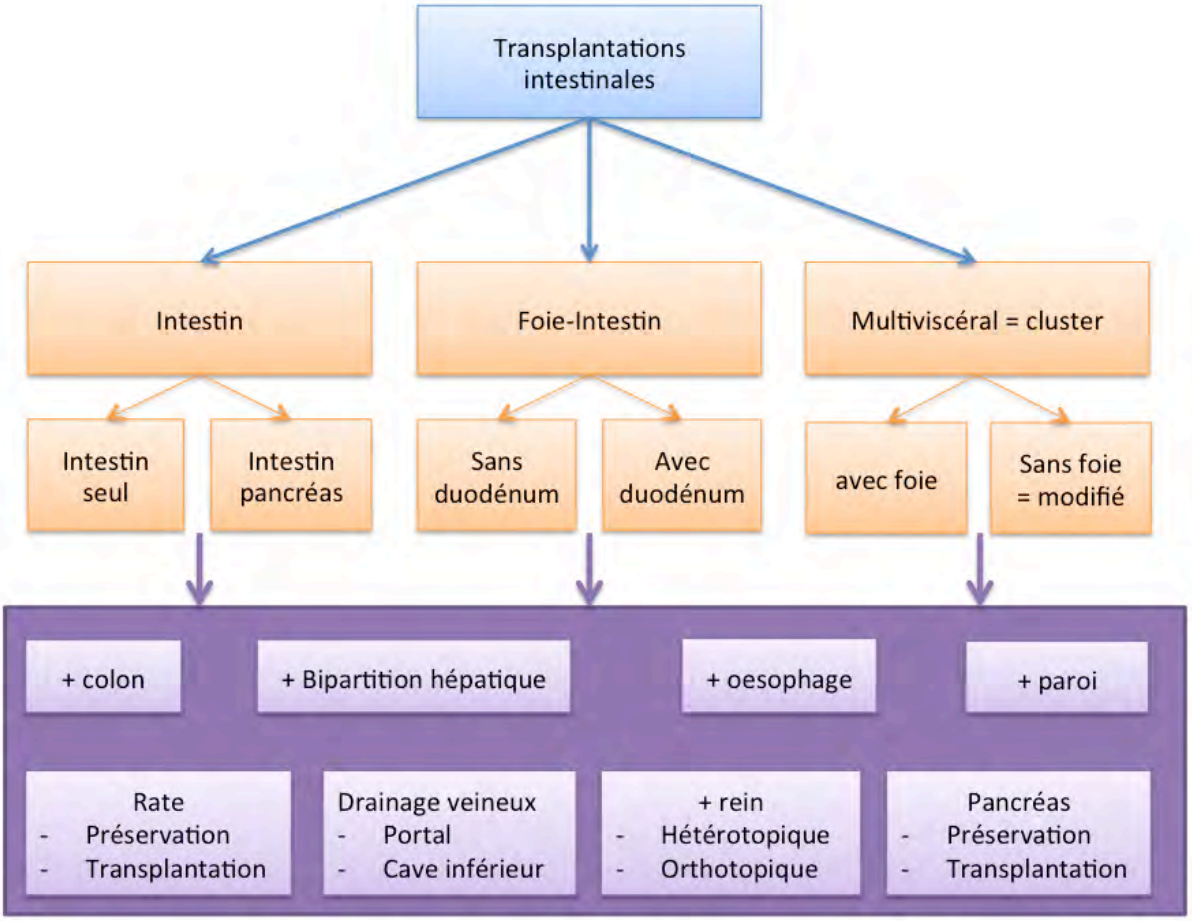

Figure 7.2 : Les 3 grands types de transplantations intestinales et les variations techniques spécifiques (en haut) et non spécifiques (encadré du bas) pour chaque type d'intervention.

Alors que les greffes intestinales et multiviscérales posent de nombreux problèmes en terme de sélection des donneurs et receveurs, et des complications immunologiques et infectieuses, les techniques opératoires, chez le donneur et le receveur sont relativement bien maitrisées et standardisées depuis les années 1990(366).

Dans ce chapitre nous décrirons les principales techniques de prélèvement et de transplantation des trois grands types de transplantation intestinale, ainsi que les variations techniques. Les résultats et indications de chaque procédure seront exposés dans les chapitres dédiés.

2- Technique de transplantation intestinale isolée

21- Prélèvement du greffon intestinal au cours d'un prélèvement multi-organes (foie, pancréas, intestin)

Ce type de prélèvement pose le problème du partage des vaisseaux. L'équipe de Pittsburgh a publié en 2000 son expérience de 12 prélèvements de ce type, sans préjudice sur la fonction des greffons(367). Le même protocole a été adopté depuis par des centres européens(368). Les principales étapes sont:

DARNIS
(CC BY-NC-ND 2.0)

- Dissection « à chaud » :

. Les étapes initiales sont communes à celles du prélèvement multi-organes classique. Ces étapes ont été standardisées dans les années 1980 par l'équipe de Pittsburgh(369,370) . Après une large laparotomie médiane ou en croix, le colon ascendant et la racine du mésentère sont mobilisées pour exposer l'aorte lombaire et la veine cave inférieure en vue des canulations. Le pilier droit du diaphragme est sectionné pour préparer l'aorte coeliaque en vue du clampage.

. Préparation du greffon intestinal : la procédure débute par une colectomie totale et une omentectomie. Puis le bloc duodénopancréatique et la racine du mésentère sont mobilisés par une manœuvre de Cattell. Proximalement, le ligament de Treitz est sectionné et les branches vasculaires de la première anse jéjunale sont ligaturées et sectionnées près du tube digestif, de façon à pouvoir agrafer et sectionner le jéjunum proximal. Distalement, l'iléon terminal est lui aussi agrafé et sectionné. Enfin, la racine du mésentère est disséquée en prenant soin de conserver l'artère duodéno-pancréatique inférieure (Figure 7.3).

. Préparation du greffon hépatique : les étapes sont les mêmes qu'un prélèvement standard, sans canulation mésentérique inférieure. En cas d'artère hépatique droite issue de l'artère mésentérique supérieure, celle-ci est soigneusement disséquée en arrière du bloc duodéno-pancréatique jusqu'à l'AMS.

. Préparation du greffon duodéno-pancréatique : le premier duodénum est agrafé et sectionné en aval du pylore.

. Canulations et clampages : Les procédures de canulation (aorte, veine mésentérique inférieure, veine cave inférieure) et de clampage (aorte coeliaque) sont identiques à celle d'un prélèvement multi-organe standard

- ***Dissection à froid :***

Après clampage aortique, le liquide de conservation est perfusé via les canules aortique et mésentérique inférieure. Le temps de refroidissement est classiquement consacré au prélèvement des ganglions envoyés en immunologie pour réalisation du cross-match. Dans le cadre de la transplantation intestinale et multiviscérale, ceux-ci doivent être prélevés en dehors du mésentère (médiastin, aorte lombaire, pelvis, mésocolon sigmoïde, cou, Scarpa, etc). Après perfusion du liquide de préservation, le partage des vaisseaux et le prélèvement des organes débutent. Les vaisseaux mésentériques supérieurs sont sectionnés sous le niveau de l'émergence de l'artère colique moyenne (donnant naissance à l'artère duodéno-pancréatique inférieure), permettant l'extraction du greffon intestinal. Enfin, des allogreffes vasculaires sont prélevées au niveau iliaque et jugulo-carotidien pour permettre les reconstructions vasculaires ultérieures.

- ***Préparation des organes sur la back-table*** *:*

Cette étape est aspécifique. Les vaisseaux du greffon intestinal peuvent être allongés si besoin par des allogreffes vasculaires.

DARNIS
(CC BY-NC-ND 2.0)

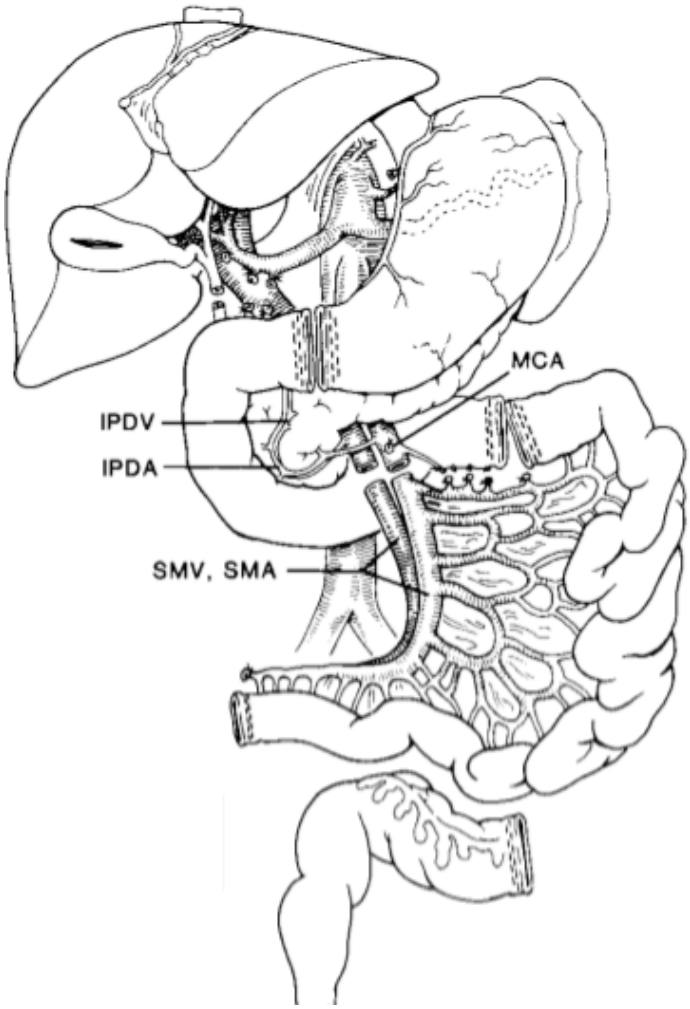

Figure 7.3 : Transplants hépatique, pancréatique et intestinal après section digestive (pylore, première anse jéjunale), biliaire (canal cholédoque), et vasculaire (vaisseaux mésentériques sous l'abouchement de l'artère colique moyenne). Issu de ***Abu-Elmagd, Ann Surg 2000***(367)**.** MCA : artère colique moyenne. SMV, SMA : veine et artère mésentériques supérieures. IPDV, IPDA : veine et artère duodéno-pancréatiques inférieures.

22- Technique de greffe du transplant intestinal isolé

L'intervention débute par une entérectomie totale plus ou moins associée à une colectomie jusqu'à la charnière recto-sigmoïdienne si le colon est pathologique. Le greffon est ensuite rincé du soluté de préservation et placé dans la cavité abdominale en prenant soin de positionner l'extrémité proximale vers le haut, et en évitant un volvulus.

L'anastomose artérielle est réalisée entre l'artère mésentérique supérieure du greffon et du receveur. En cas de disparité de calibre ou de mauvaise qualité de l'artère du receveur, un pontage aorto-mésentérique peut être envisagé au niveau de l'aorte sous-rénale. L'anastomose veineuse est ensuite réalisée entre la veine mésentérique supérieure du greffon et celle du receveur, ou à défaut sur la veine porte, et en dernier recours sur la veine cave inférieure.

DARNIS
(CC BY-NC-ND 2.0)

Enfin la reconstruction digestive est réalisée. L'extrémité proximale du transplant est anastomosée au grêle restant du receveur. L'extrémité distale est quant à elle montée en iléostomie de visite, généralement en fosse iliaque droite. Si un rétablissement de continuité iléo-colique est possible, une anastomose iléo-colique latéro-terminale peut être est réalisée dans le même temps(371).

En fin de procédure, une jéjunostomie d'alimentation est confectionnée afin de permettre une nutrition entérale rapide (Figure 7.4).

Figure 7.4 : Transplantation d'intestin grêle. Anastomose artérielle mésentérico-mésentérique supérieure. Anastomose veineuse mésentérico-cave. Anastomoses digestives jéjuno-jéjunale et iléo-colique. Iléostomie iliaque droite de visite. Issu de ***Sudan, Am J Transplant 2014***(372)***.***

23- Technique de transplantation en bloc « intestin-pancréas »

Ce cas de figure est exceptionnel. Le prélèvement suit les mêmes étapes qu'un prélèvement de foie, de pancréas et d'intestin isolés. Le partage des vaisseaux suit les mêmes règles en cas de prélèvement hépatique concomitant.

Sur la back-table, le travail de reconstruction vasculaire est le même que celui réalisé pour un greffon pancréatique. Au niveau artériel, les moignons proximaux de l'artère splénique et de l'artère mésentérique supérieure sont anastomosés à un carrefour iliaque (Figure 7.5). Au niveau veineux, le moignon proximal de la veine porte peut être rallongé si besoin à l'aide d'une allogreffe veineuse.

DARNIS
(CC BY-NC-ND 2.0)

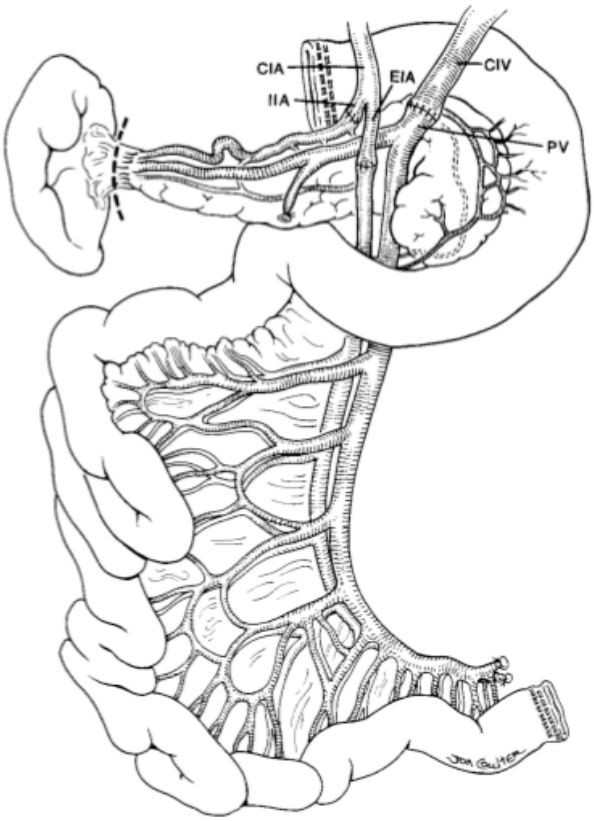

Figure 7.5 : Reconstruction vasculaire sur la back table pour un greffon pancréas-intestin (vue postérieure). Issu de ***Abu-Elmagd, Ann Surg 2000***(367). CIA, IIA, IEA : artère iliaque commune, artère iliaque interne, artère iliaque externe. CIV : veine iliaque commune. PV : veine porte

3- Technique de transplantation en bloc « foie-intestin »

31- Technique de prélèvement du greffon foie-intestin(366)

Ce type de prélèvement empêche le prélèvement du pancréas mais ne gêne pas au prélèvement des reins. Les étapes de viscérolyse et de canulation restent identiques.

Au niveau digestif les agrafages-sections sont réalisés proximalement au niveau de la première anse jéjunale, et distalement au niveau de l'iléon distal ou du colon.

Au niveau artériel, sont conservés en continuité avec l'aorte :

- l'axe [tronc coeliaque – artère hépatique commune – artère hépatique propre et ses branches]. Les artères splénique, gastrique gauche, gastroduodénale et gastrique droite (ancienne artère pylorique) sont ligaturées et sectionnées.
- l'axe [artère mésentérique supérieure – branches jéjunales et iléales]. Les premières arcades jéjunales et l'artère duodéno-pancréatique inférieure issue de l'artère colique moyenne doivent être soigneusement ligaturées.
- Le patch aortique doit être de bon calibre en respectant l'ostium des artères rénales de façon à ne pas compromettre le prélèvement de ces organes.

DARNIS
(CC BY-NC-ND 2.0)

Au niveau veineux, l'axe veineux mésentérico-porte est conservé en continuité. La dissection est facilitée soit par une transsection du bloc duodéno-pancréatiques, soit par son exérèse(366,373) (Figure 7.6).

Au niveau biliaire, le canal cholédoque est sectionné à hauteur de son passage en arrière du premier duodénum.

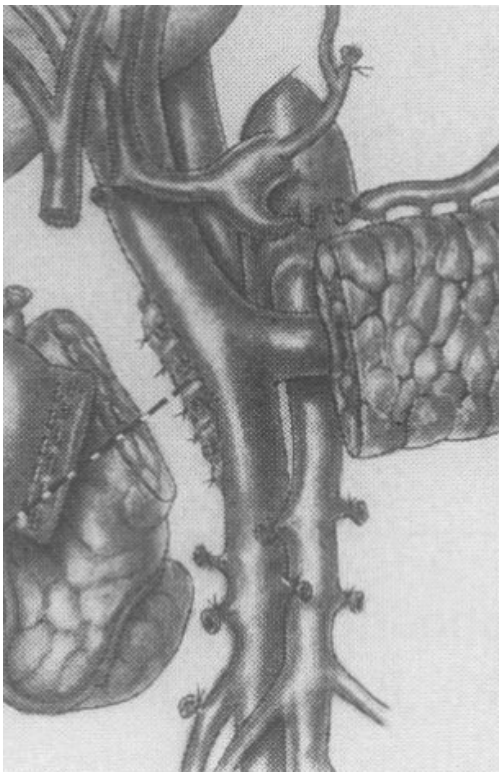

Figure 7.6 : Transsection du bloc duodéno-pancréatique afin de disséquer l'axe veineux mésentérico-porte, et l'artère mésentérique supérieure pour un prélèvement foie-intestin. Issu de ***Casavilla, Ann Surg 1992***(366).

Toutes ces étapes peuvent se faire :

- soit « à chaud » avant le clampage du tronc coeliaque et l'administration du soluté de préservation via la canule aortique. Cette technique a pour avantage de mieux repérer les vaisseaux à ligaturer, au prix d'un allongement du temps de prélèvement et de pertes sanguines plus importantes(366).
- soit « à froid » après le passage du soluté de préservation et le glaçage des organes.
- soit sur la back-table après le prélèvement de toute la grappe multiviscérale(374).

Le temps de prélèvement est de 2,5heures en moyenne(366). Sur la back table, les sites d'anastomose vasculaire sont préparés. Au niveau artériel, le patch aortique peut être anastomosé sur une allogreffe artérielle (aorte thoracique ou artère iliaque) pour faciliter l'implantation ultérieure du greffon sur l'aorte du receveur.

DARNIS
(CC BY-NC-ND 2.0)

32- Technique de greffe « foie-intestin » sans duodénum

La technique a été décrite pour la première fois par Grant en 1990(35) pour un patient présentant un syndrome du grêle court et un déficit de synthèse en AntiThrombine III.

Les premières étapes sont comparables à celles d'une transplantation hépatique :

- laparotomie et adhésiolyse.
- Ligature et section du canal cholédoque au niveau du confluent biliaire inférieur.
- Ligatures et sections des branches artérielles hépatiques.
- Dissection de la veine porte et de la veine cave inférieure pour confection d'une anastomose porto-cave (drainage veineux du bloc gastro-duodéno-pancréato-splénique). A noter que certaines équipes préfèrent réaliser dans les cas pédiatriques une anastomose entre la veine porte du receveur et la veine cave inférieure infrahépatique du greffon, afin d'optimiser le drainage veineux des organes natifs grâce à une anastomose de large calibre(375,376)(Figure 7.7).
- Hépatectomie (l'entérectomie peut être réalisée avant ou après l'hépatectomie).
- Rinçage du greffon.
- Anastomose cavo-sus-hépatique selon la technique de piggy-back.

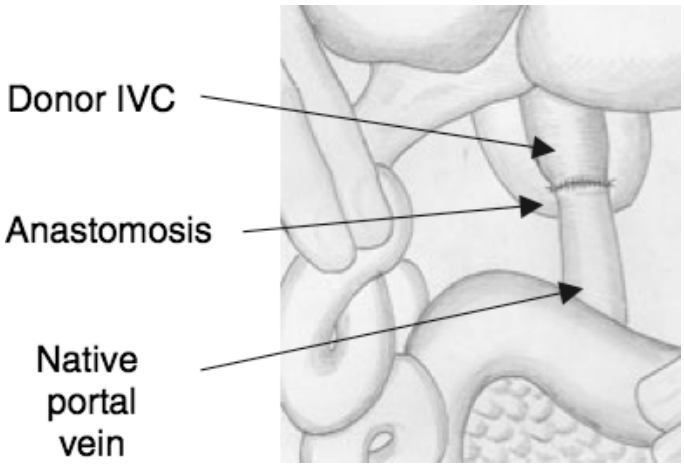

Figure 7.7 : Alternative à l'anastomose porto-cave chez l'enfant: anastomose entre la veine porte du receveur et la veine cave inférieure infrahépatique du greffon. Issu de ***Gondolesi, Pediatric Transplantation 2006***(376).

Puis l'anastomose artérielle est réalisée entre l'aorte sous rénale du receveur et le greffon (patch aortique ou allogreffe aortique interposée). La reconstruction digestive consiste en une anastomose jéjuno-jéjunale, une iléostomie de visite et une anastomose iléo-colique si possible. Enfin, une anastomose bilio-digestive est réalisée entre le canal hépatique commun du greffon hépatique et le duodénum natif ou le greffon intestinal.

DARNIS
(CC BY-NC-ND 2.0)

33- Transplantation foie-intestin avec le duodénum

Cette technique a été développée par l'équipe de Pittsburgh(119,377) dans le but de limiter les reconstructions bilio-digestives à risque de fistule anastomotique ou de sténose. C'est devenu aujourd'hui la technique la plus réalisée(2,378). Le prélèvement du greffon consiste en un prélèvement multiviscéral complet. Sur la back-table, l'axe mésentérico-porte et l'artère mésentérique supérieure sont soigneusement libérés du pancréas. La glande est ensuite agrafée sur le bord droit des vaisseaux à l'aide d'une agrafeuse automatique de type TA. L'agrafage est renforcé par des points continus de fil non résorbable (Figure 7.8).

La transplantation comprend les mêmes étapes précédemment décrites, à l'exception de la reconstruction biliodigestive qui n'est alors pas nécessaire.

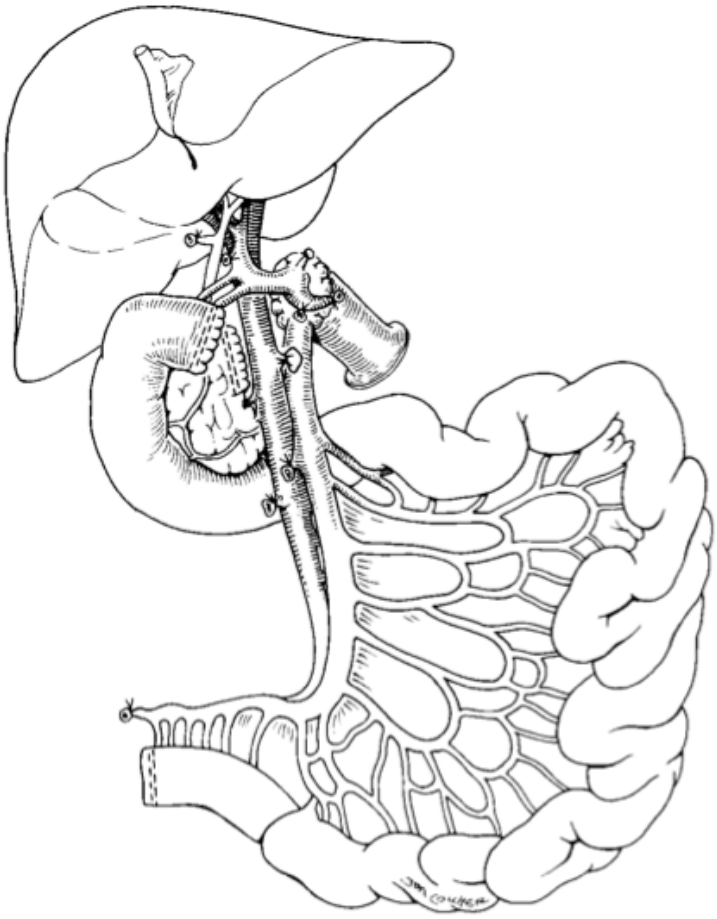

Figure 7.8 : Aspect du greffon « foie-intestin » avec préservation duodénale. Agrafage pancréatique au bord droit des vaisseaux mésentériques supérieurs. Reconstruction artérielle utilisant un segment d'aorte thoracique anastomosé au patch aortique comprenant l'oestium du tronc coeliaque et de l'artère mésentérique supérieure. Issu de ***Bueno, J Pediatr Surg 2000***(379).

DARNIS
(CC BY-NC-ND 2.0)

4- Technique de transplantation multiviscérale

La technique de prélèvement et de transplantation multiviscérale « en grappe » ou « cluster » (Figure 7.9) est techniquement moins complexe. Elle repose sur le principe que les viscères abdominaux de drainage portal sont suspendus à une tige centrale constituée des axes coeliaque et mésentérique supérieur(248). Le geste consiste alors en l'explantation en bloc de tous les organes digestifs pédiculisés sur l'aorte et la veine cave inférieure, puis en l'implantation de ce greffon sur le receveur, chez qui une éviscération plus ou moins complète des organes abdominaux a été réalisée.

Figure 7.9 : Concept de la grappe des viscères drainage portal, vascularisés par le tronc coeliaque et l'artère mésentérique supérieur. Issu de ***Ruiz, Transplantation 2007***(380).

41- Procédure chirurgicale du prélèvement multiviscéral

Les premières étapes sont communes à tous les prélèvements multi-organes. Les différents viscères sont ensuite largement mobilisés de façon à limiter le temps d'ischémie froide(381,382). Les manœuvres à réaliser sont :

- *A l'étage sous-mésocolique* :
  - Décollement du fascia de Toldt droit jusqu'à mobiliser tout le colon droit.
  - Ouverture du ligament gastro-colique pour accéder au pancréas.
  - Libération de l'angle colique gauche.

DARNIS
(CC BY-NC-ND 2.0)

- Agrafage-section à l'aide d'une pince mécanique de type GIA de l'iléon distal ou du colon droit en fonction des besoins. Le reste du colon est soit laissé en place(383) soit réséqué pour faciliter le reste du prélèvement(367).

- Le grêle est ensuite protégé dans des champs abdominaux humides de façon à éviter un volvulus avant l'implantation chez le receveur(383).

- *A l'étage sus-mésocolique* :

- Manœuvre de Kocher jusqu'à l'isthme pancréatique.
- Section des ligaments triangulaires du foie droit et gauche.
- Dissection de l'œsophage abdominal puis agrafage/section à la pince GIA.
- Mobilisation de la rate et de la queue du pancréas jusqu'à l'isthme.

Les canules aortique, mésentérique inférieure et cave inférieure sont ensuite mises en place. Après héparinisation et clampage de l'aorte coeliaque, le soluté de préservation est injecté par les canules aortique et mésentérique inférieure.

Enfin, le bloc multiviscéral est prélevé en masse en emportant la veine cave inférieure et l'aorte. En cas de prélèvement rénal associé, pour un autre patient, seul le patch aortique comprenant les ostium du tronc coeliaque et de l'artère mésentérique est prélevé. Le temps total de prélèvement varie de 2 à 3 heures(367,381).

Sur la back-table, les gestes à réaliser sont :

- Préparation de la veine cave inférieure et de l'aorte de façon à faciliter les anastomoses vasculaires. Au niveau aortique, un patch de Carrel comprenant les ostium du tronc coeliaque et de l'artère mésentérique supérieure est préparé. Au niveau cave, il s'agit de la même préparation que pour un greffon hépatique standard.
- Splénectomie si besoin (cf chapitre balance immunologique).
- Pyloroplastie selon Heineke-Mikulicz, afin de prévenir le risque de gastroparésie postopératoire par spasme pylorique.
- Cholécystectomie (ces 2 derniers gestes peuvent être faits après l'implantation)

42- Technique de greffe du transplant multiviscéral

L'intervention se déroule par une large laparotomie médiane, parfois complétée d'un refend sous-costal droit. Après une adhésiolyse entre la paroi abdominale et le bloc viscéral les étapes de l'explantation sont :

- Transsection oesophagienne ou gastrique.
- Abord de l'aorte coeliaque pour ligature et section du tronc coeliaque et de l'artère mésentérique supérieure. Cette dévascularisation première permet une explantation moins hémorragique(2)
- mobilisation complète des organes abdominaux : mobilisation du colon ascendant, de la racine du mésentère du colon descendant, du bloc duodéno-pancréatique, de la rate, et du foie.

DARNIS
(CC BY-NC-ND 2.0)

- Libération de la veine cave inférieure et clampage latéral au niveau de l'ostium des veines sus-hépatiques.

- Explantation du bloc viscéral.

Le greffon est ensuite rincé et implanté selon les étapes suivantes :

- anastomose cavo-sus-hépatique selon la technique de piggy-back.

- anastomose aorto-aortique latéro-latérale entre l'aorte coeliaque du receveur et le patch aortique du greffon.

- Déclampage aortique et purge du sang splanchnique via le moignon de veine cave inférieure infrahépatique du greffon.

- Agrafage de ce moignon et déclampage cave sus-hépatique.

- Hémostase.

- Anastomose gastro-gastrique.

- Confection d'une iléostomie de visite.

- Confection d'une gastrostomie ou d'une jéjunostomie d'alimentation.

- Si possible anastomose iléo-colique.

43- Technique de transplantation multiviscérale modifiée (sans le foie)

431- Technique de prélèvement du greffon multiviscéral modifié

Les particularités techniques de ce prélèvement sont :

- la préservation de l'artère gastrique gauche avec le transplant multiviscéral modifié pour conserver la vascularisation gastrique. ***Ainsi le prélèvement n'est pas possible en cas d'artère hépatique gauche et de prélèvement hépatique pour un autre patient.***

- la préservation de l'artère splénique vascularisant la queue du pancréas.

- la préservation d'une longueur suffisante de veine porte pour permettre l'anastomose veineuse.

En cas de prélèvement hépatique associé pour un autre patient, le partage des branches du tronc coeliaque peut se faire de 3 façons :

- Section de l'artère hépatique commune à son origine sur le tronc coeliaque. C'est la méthode la plus simple mais privant le transplanteur hépatique d'une artère de bon calibre, notamment pour un greffon pédiatrique.

- Section de l'artère splénique et du tronc coeliaque en aval de l'ostium de l'artère gastrique gauche. L'artère hépatique commune est ainsi laissée entière avec une cuff de tronc coeliaque pour faciliter la transplantation hépatique. Quant au transplant multiviscéral, la reconstruction artérielle se fera sur un patch aortique comprenant le tronc coeliaque (sur lequel l'artère splénique est anastomosée) et l'artère mésentérique supérieure (Figure 7.10)(384).

DARNIS
(CC BY-NC-ND 2.0)

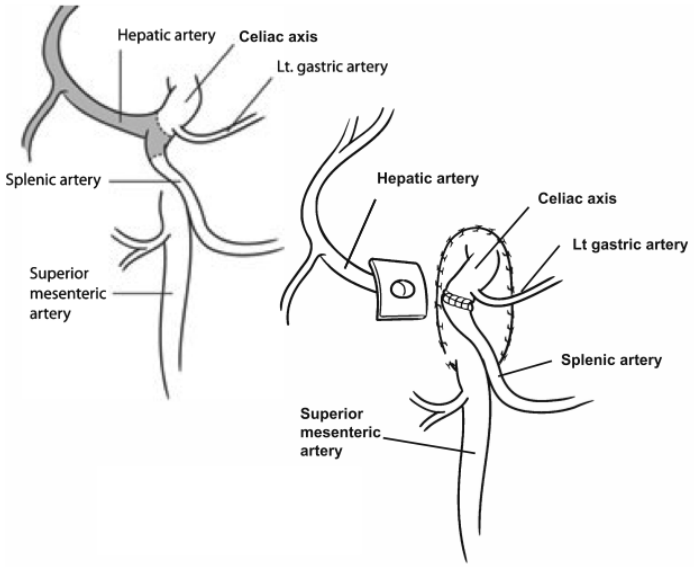

Figure 7.10 : Section des branches du tronc coeliaque en cas de prélèvement hépatique et multiviscéral modifié. Méthode préservant une cuff de tronc coeliaque à l'origine de l'artère hépatique commune. Issu de ***Fridell, Clin Transplant 2009***(384)**.**

- Section de l'artère hépatique propre en aval de l'artère gastro-duodénale (Figure 7.11). Cette solution facilite la transplantation du greffon multiviscéral mais peut compromettre la transplantation hépatique en laissant en place une artère de petit calibre(367,385).

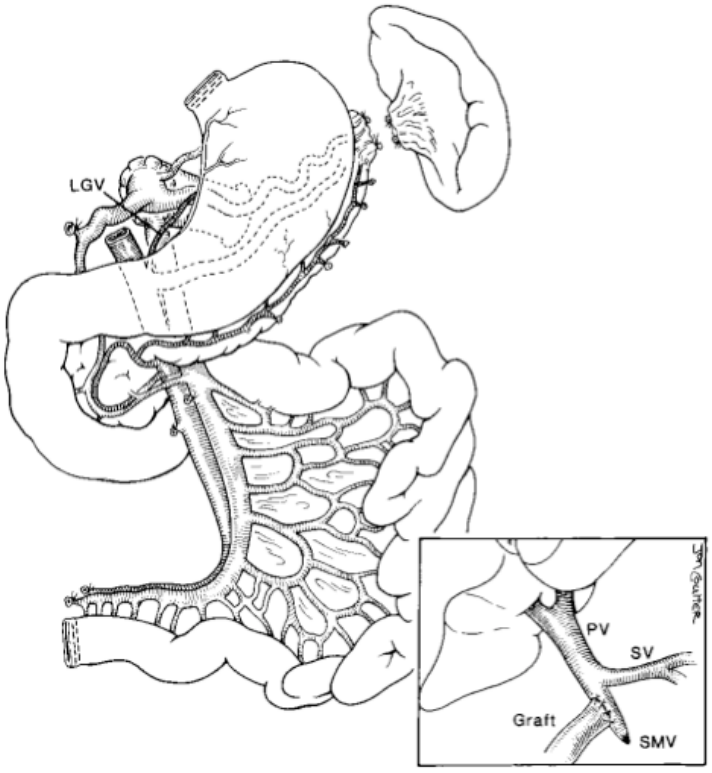

Figure 7.11 : Prélèvement du transplant multiviscéral modifié en conservant le tronc coeliaque et l'artère gastroduodénale. Issu de ***Abu-Elmagd, Ann Surg 2000***(367)**.**

DARNIS
(CC BY-NC-ND 2.0)

432- Technique de transplantation multiviscérale modifiée

La particularité de cette intervention est la conservation de la vascularisation artérielle hépatique au cours de la phase d'explantation, et la reconstruction veineuse du greffon.

Lors de la phase d'explantation, les étapes sont identiques à celles d'une transplantation multiviscérale classique. L'artère hépatique est disséquée du hile hépatique jusqu'à sa naissance sur le tronc coeliaque. Les variations anatomiques doivent être diagnostiquées sur un angio-scanner préopératoire de façon à préserver toute la vascularisation hépatique.

Lors de la phase d'implantation, la reconstruction artérielle consiste en une anastomose aorto-aortique au niveau de l'aorte sous-coeliaque en prenant soin de préserver le tronc coeliaque vascularisant le foie. La reconstruction veineuse se fait par une anastomose porto-porte termino-terminale. La purge du greffon doit être réalisée avant la fin de l'anastomose veineuse. La reconstruction biliaire peut se faire soit par une anastomose cholédoco-cholédocienne, soit par une anastomose bilio-digestive en cas de difficultés techniques. La reconstruction digestive suit les mêmes principes que pour une transplantation multiviscérale (Figure 7.12).

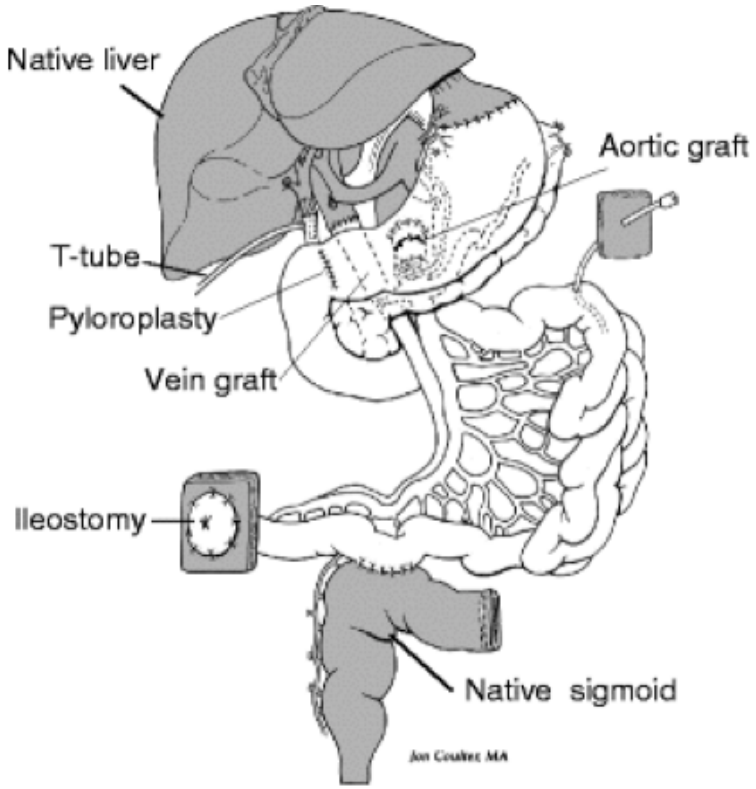

Figure 7.12 : Transplantation multiviscérale modifiée. Issu de ***Cruz, J Gastrointest Surg 2010***(386).

5- Variations techniques

Les variations techniques exposées dans ce chapitre peuvent concerner plusieurs des modèles décrits ci-dessus. Leurs indications et impacts seront décrits ultérieurement.

51- Bipartition (ou split) du greffon hépatique

DARNIS
(CC BY-NC-ND 2.0)

La bipartition hépatique est une procédure fréquemment réalisée permettant de réaliser 2 transplantations hépatiques à partir d'un seul greffon issu d'un donneur non marginal. La situation la plus fréquente est le prélèvement du lobe droit pour un adulte et du lobe gauche pour un jeune enfant . Au moment du prélèvement hépatique, les vaisseaux du hile et les voies biliaires extrahépatiques doivent être partagés.

En cas de prélèvement multiviscéral, la bipartition hépatique peut permettre :

- la réduction en taille du greffon en cas de non appariement entre le gabarit du donneur et du receveur(387) (cf chapitre « fermeture pariétale »)(Figure 7.13).
- la greffe d'un transplant multiviscéral et d'un transplant hépatique à partir d'un seul donneur(387)
- la greffe d'un transplant multiviscéral modifié (sans le foie), et de 2 transplants hépatiques à partir d'un seul donneur(388) (Figure 7.14).

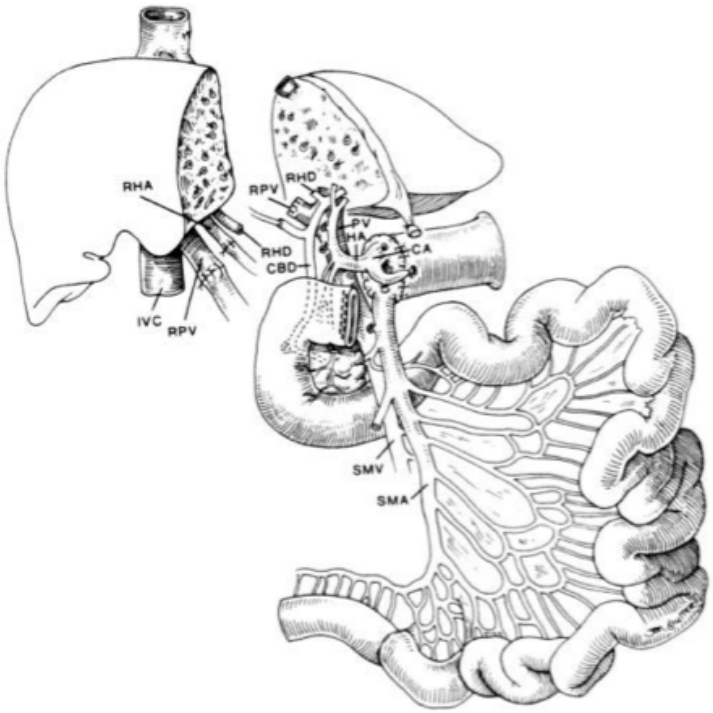

Figure 7.13 : Bipartition hépatique permettant une réduction en taille du greffon multiviscéral, et le prélèvement du lobe droit hépatique pour un deuxième receveur. L'artère hépatique propre, la veine porte et le canal cholédoque sont attribués au greffon multiviscéral. Issu de ***Reyes, Transplantation 1998***(387)***.***

Au niveau technique, le partage peut se faire in-situ ou ex-situ. La parenchymotomie hépatique ne diffère pas de la technique habituelle. Le partage des vaisseaux doit être décidé en amont du prélèvement en fonction des impératifs techniques sur les receveurs (Figure 7.14).

DARNIS
(CC BY-NC-ND 2.0)

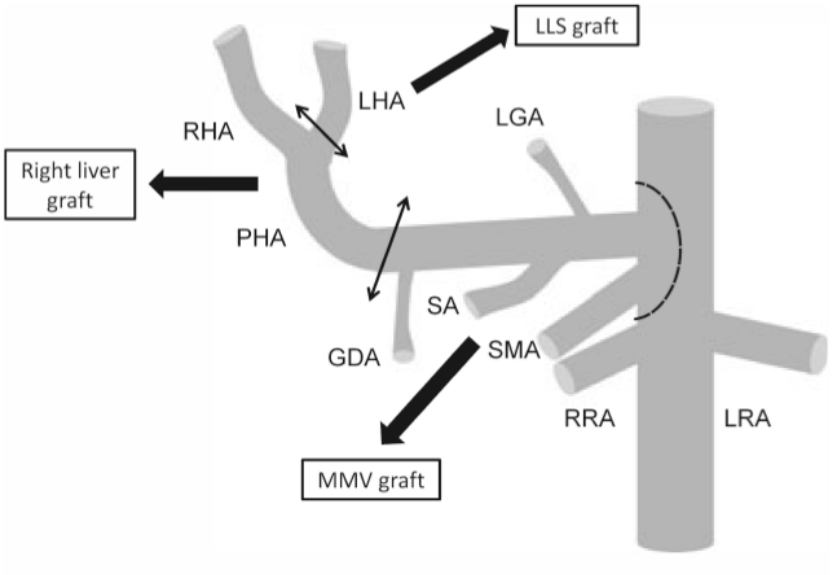

Figure 7.14 : Partage artériel permettant le prélèvement de 3 greffons (lobe gauche hépatique (LLS graft), lobe droit hépatique (Right liver graft), multiviscéral modifié (MMV graft)) à partir d'un donneur. Issu de ***Gelas, Transplant International 2011***(388). RHA : artère hépatique droite, LHA : artère hépatique gauche, PHA : artère hépatique propre, GDA : artère gastro-duodénale, SA : artère splénique, LGA : artère gastrique gauche, RRA LRA : artères rénales droite et gauche.

52- Anastomoses artérielles

Dans le cadre de la transplantation intestinale, l'anastomose entre les artères mésentériques supérieures (AMS) du donneur et du receveur n'est en général pas problématique, sauf en cas de thrombose ancienne de l'AMS responsable d'une ischémie mésentérique. Dans ce cas de figure, un pontage aorto-mésentérique est à prévoir.

Dans le cadre de la transplantation « foie-intestin » ou multiviscérale, le choix du montage artériel doit tenir compte de :

- l'accès à l'aorte du receveur : l'aorte coeliaque est facile d'accès en cas d'explantation de tout l'étage sus-mésentérique, mais reste difficile en cas de préservation gastro-duodéno-pancréatique.
- la distance entre le greffon et le site de l'anastomose artérielle, notamment en cas d'implantation sur l'aorte sous-rénale.
- les variations anatomiques sur le greffon et le receveur (Figure 7.15).

Les principaux montages artériels sont décrits dans la Figure 7.16. Dans certains cas, la présence d'anomalies anatomiques impose la réalisation de montages vasculaires plus complexes ne contre-indiquant en rien la transplantation (Figure 7.15).

DARNIS
(CC BY-NC-ND 2.0)

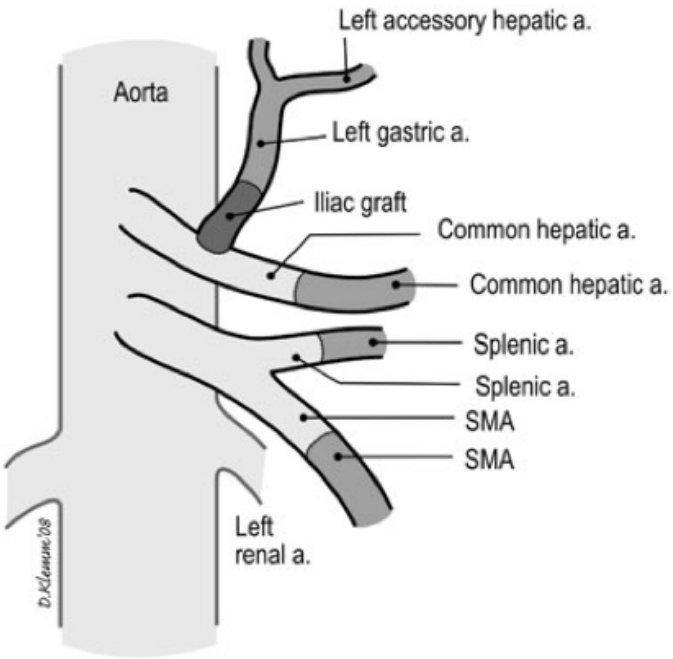

Figure 7.15 : Reconstructions artérielles complexes en cas de variations anatomiques. Issu de ***Girlanda, Am J Transplant 2010***(389)**.** En gris clair : artères du receveur (artère hépatique commune et tronc splénomésentérique). En gris foncé, artères du greffon (artères gastrique gauche, hépatique gauche, splénique et mésentérique supérieure indépendantes)

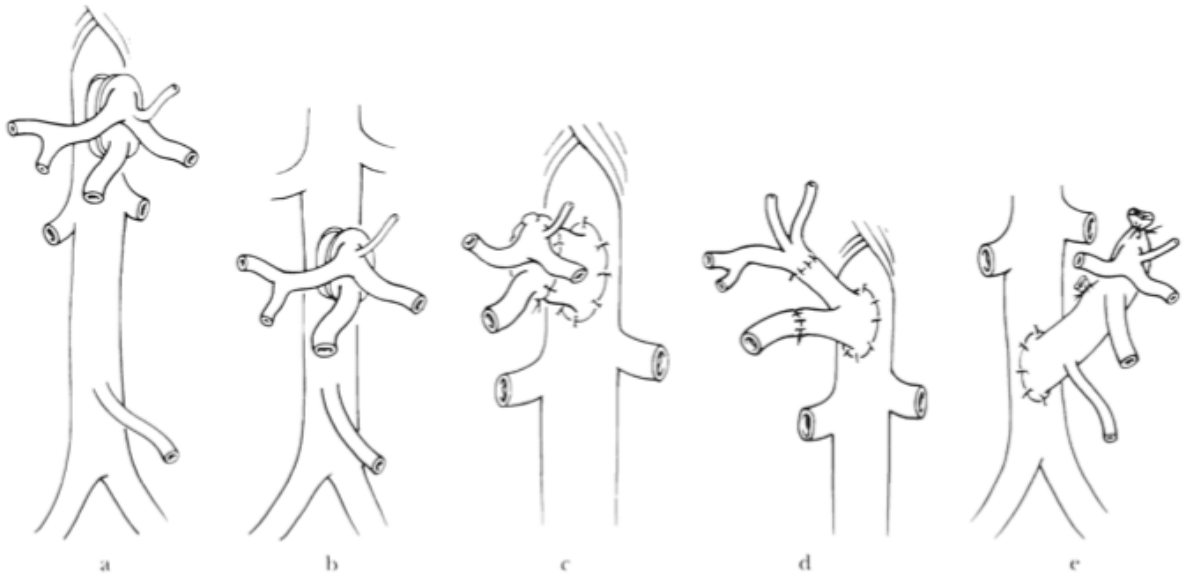

Figure 7.16 : Montages artériels au cours d'une transplantation « foie-intestin » ou multiviscérale. Issu de ***Starzl, Surg Gynecol Obstet 1991***(365). a) implantation sur l'aorte coeliaque ; b) implantation sur l'aorte sous-rénale ; c) interposition d'une allogreffe aortique ; d) interposition d'une allogreffe iliaque ; e) conservation de l'aorte du donneur.

DARNIS
(CC BY-NC-ND 2.0)

53- Drainage veineux du transplant

Le site de l'anastomose veineuse peut poser problème en cas de transplantation intestinale isolée, de transplantation foie-intestin, de transplantation multiviscérale modifiée ou de re-transplantation.

En cas de veine mésentérique supérieure du receveur non accessible, thrombosée, ou rétractée après une entérectomie ancienne, les alternatives pour l'anastomose veineuse sont (Figure 7.17):

- la veine porte via une anastomose termino-latérale(390). Cette solution est à privilégier pour limiter les complications septiques post-opératoires.
- la veine mésentérique inférieure parfois dilatée en cas de veine mésentérique supérieure non fonctionnelle(391).
- la veine cave inférieure : souvent plus accessible elle doit rester une solution de secours.

Les résultats fonctionnels de ces différents montages sont décrits dans le chapitre dédié.

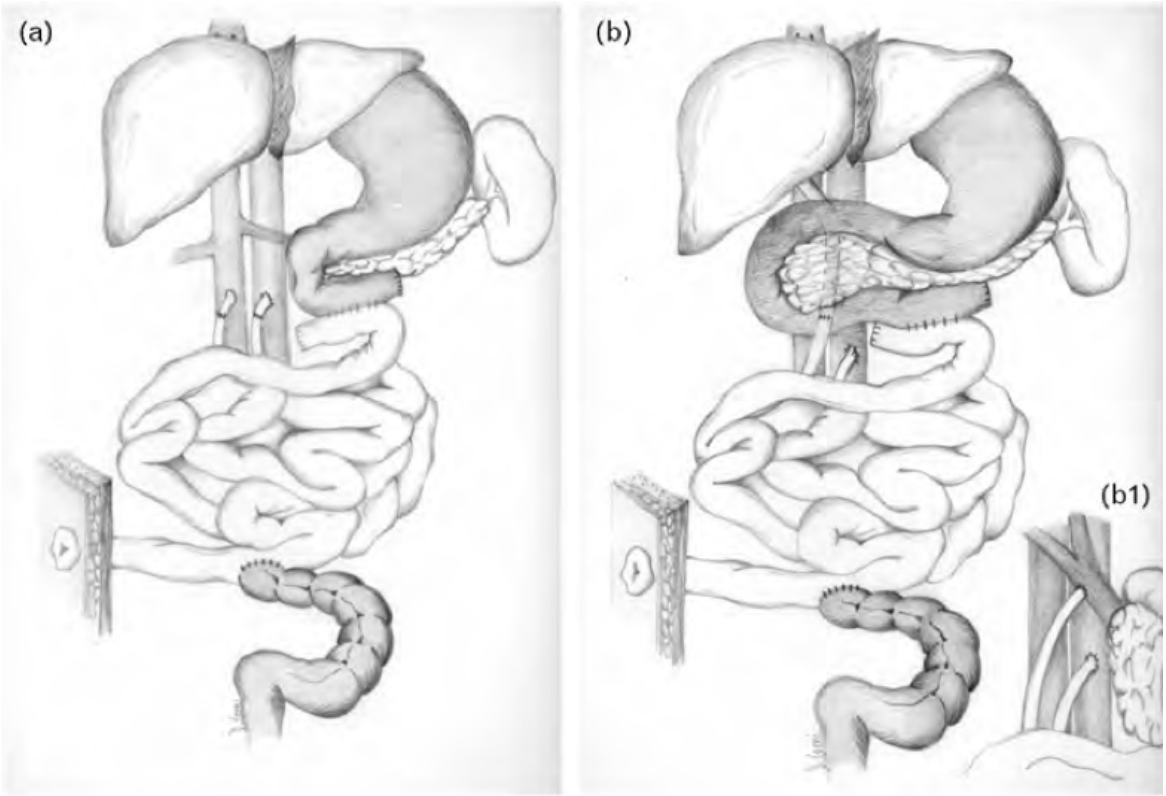

Figure 7.17 : Techniques d'anastomose veineuse dans le cadre d'un transplant intestinal. (a) anastomose mésentérico-cave, (b) anastomose mésentérico-mésentérique, (b1) anastomose mésentérico-porte termino-latérale. Issu de ***Colledan, Curr Opin Org Transplant 2013***(392).

54- Transplantation colique associée

Au niveau technique, les étapes du prélèvement et de la transplantation sont quasiment identiques à celles d'une transplantation intestinale classique. Au cours du prélèvement, le colon transverse est sectionné à la pince mécanique GIA. La partie droite (colon ascendant, angle colique droit, partie droite du colon transverse) est prélevée en bloc avec le grêle tandis que la partie gauche du cadre colique est soit réséquée soit laissée en

DARNIS
(CC BY-NC-ND 2.0)

place. Sur la back table, le contenu du colon est lavé au serum physiologique(393). Au moment de la transplantation, se pose le problème de la reconstruction digestive. Deux attitudes sont possibles :

- *réaliser une colostomie terminale* avec l'extrémité distale du transplant. Cette stratégie évite de réaliser une anastomose colo-colique à risque de fistule. Mais il est nécessaire de reprendre la laparotomie médiane au cours du rétablissement de continuité digestive ultérieure, et les iléoscopies de suivi risquent d'être rendues difficiles par la présence de la valve iléo-colique(393).

- *réaliser l'anastomose colo-colique* (Figure 7.18) protégée par une iléostomie terminale ou en canon de fusil. C'est la stratégie la plus communément réalisée. Elle a l'avantage de faciliter le suivi endoscopique (anse de visite), et de faciliter le rétablissement de continuité digestive ultérieur.

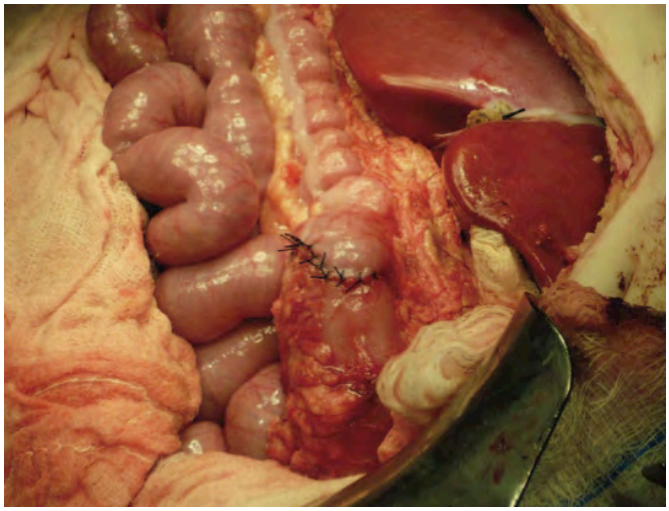

Figure 7.18 : Anastomose colo-colique termino-terminale à points séparés entre le colon transverse du donneur et le colon gauche du receveur. Issu de ***Kato, Transplantation 2008***(394)**.**

55- Préservation spléno-duodéno-pancréatique au cours de la transplantation multiviscérale

Cette technique a été décrite par l'équipe de Washington en 2007 dans le but de minimiser les séquelles de l'exentération abdominale complète(395).

L'intervention débute par la dévascularisation du foie natif, puis la réalisation d'une anastomose porto-cave permettant le drainage du bloc spléno-duodéno-pancréatique (SDP), comme lors de la transplantation "foie-intestin". Puis l'estomac et le grêle sont explantés en sectionnant les vaisseaux courts, les vaisseaux gastriques gauches, et les vaisseaux mésentériques supérieurs sous le bord inférieur du pancréas. Le premier duodénum et la première anse jéjunale sont agrafés et sectionnés à la pince mécanique GIA (Figure 7.19). Le greffon multiviscéral est ensuite implanté selon la technique habituelle. Un pontage artériel peut être nécessaire entre l'aorte du receveur et le patch aortique du greffon du fait de la place occupée par le bloc SDP natif. Enfin la première anse jéjunale native est anastomosée à la première anse jéjunale du greffon pour permettre la vidange des sécrétions exocrines pancréatiques (Figure 7.20).

DARNIS
(CC BY-NC-ND 2.0)

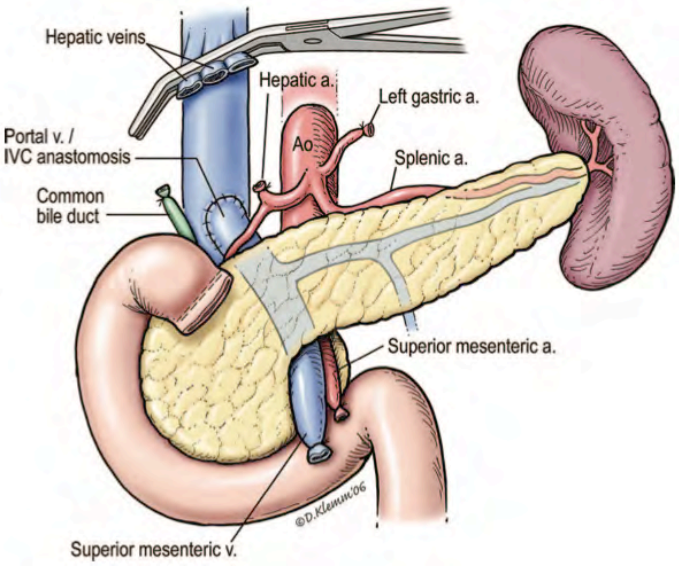

Figure 7.19 : Explantation hépatique et grêlique laissant en place le bloc spléno-duodéno-pancréatique. Issu de ***Matsumoto, Transplantation 2007***(395)

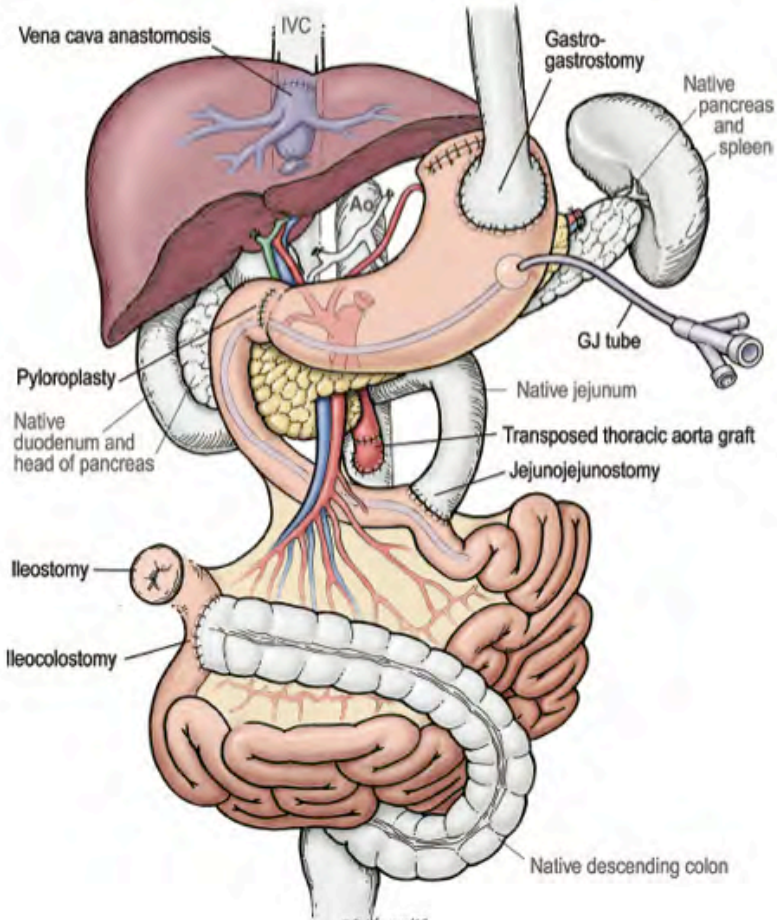

Figure 7.20 : Implantation du greffon multiviscéral avec préservation du bloc spléno-duodéno-pancréatique natif. Issu de ***Matsumoto, Transplantation 2007***(395).

DARNIS
(CC BY-NC-ND 2.0)

56- Techniques de conservation et de transplantation splénique au cours de la transplantation multiviscérale

561- Conservation splénique

Cette technique complexe décrite par l'équipe de Pittsburgh (245,386) vise à conserver la rate pour des raisons immunologiques au cours de la transplantation multiviscérale dans les cas où le bloc duodénopancréatique ne peut être conservé : polypose duodénale, tumeur desmoïde de la racine du mésentère. Dans ces indications, une transplantation multiviscérale ou multiviscérale modifiée (sans le foie) peut être réalisée. Lors de l'explantation, une anastomose porto-cave est confectionnée en cas d'hépatectomie. Puis le bloc duodéno-pancréatique est réséqué en conservant les vaisseaux spléniques (Figure 7.21). Enfin, la transplantation du greffon peut se dérouler selon la technique habituelle.

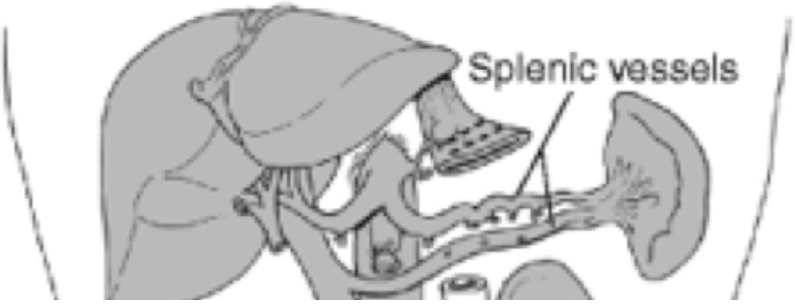

Figure 7.21 : Explantation (estomac, duodénopancréas, intestin) avant transplantation multiviscérale modifiée et conservation splénique. Issu de ***Cruz, J Gastrointest Surg 2010***(386).

562- Transplantation splénique

La conservation ou non de la rate sur le greffon multiviscéral, ou multiviscéral modifié est très débattue. Techniquement, le geste de splénectomie est effectué sur la back-table. Les vaisseaux spléniques et gastriques courts sont ligaturés et sectionnés dans le hile de la rate, comme lors de la préparation d'un greffon pancréatique.

6- Transplantation avec donneur apparenté

Deux procédures sont techniquement possibles avec un donneur apparenté : la transplantation intestinale isolée et la transplantation « foie-intestin ».

61- Prélèvement intestinal chez le donneur

Après laparotomie médiane, et exploration soigneuse de la cavité péritonéale, le grêle est mesuré en entier à l'aide d'une règle graduée (longueur moyenne de 3m56 chez un adulte de plus d'150cm(396)). Le dernier tiers de grêle jusqu'à 10cm en amont de la valvule iléo-caecale est mesuré. Grâce à une manœuvre de trans-illumination mésentérique, le pédicule iléo-caeco-colo-appendiculaire est repéré et disséqué à son origine sur

DARNIS
(CC BY-NC-ND 2.0)

les vaisseaux mésentériques supérieurs (Figure 7.22). Le pédicule vascularisant l'iléon distal est isolé, et disséqué sur environ 3cm. Puis le mésentère est sectionné en V, à partir du pédicule isolé, jusqu'aux extrémités digestives repérées. Enfin, le grêle est sectionné au niveau de la dernière anse iléale et à environ 150 cm en amont de la valvule iléo-caecale. Le pédicule est alors sectionné et ligaturé chez le donneur.

Sur la back-table, le greffon est placé dans un bac rempli de sérum physiologique glacé stérile, et perfusé par du liquide de conservation via une canule introduite dans l'artère mésentérique, jusqu'à retour clair (soit au moins 1,5L de solution).

Enfin, chez le donneur, la continuité digestive est rétablie par une anastomose iléo-iléale termino-terminale, après s'être assuré de la viabilité de la dernière anse iléale (risque de dévascularisation).

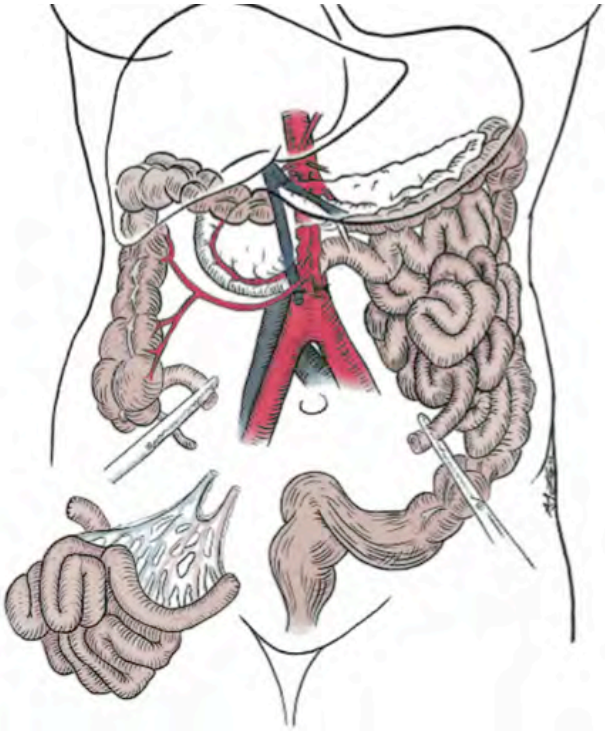

Figure 7.22 : Prélèvement iléal sur donneur vivant. Clampage vasculaire au niveau du pédicule iléocolique. Agrafage intestinal sur la dernière anse iléale et à environ 1,5m en amont de la valvule iléocaecale. Issu de ***Testa, Ann Surg 2004***(397).

62- Prélèvement foie intestin

En cas de prélèvement hépatique, la procédure est strictement identique à celle d'un prélèvement hépatique partiel standard. Dans les trois cas publiés il s'agissait toujours du lobe gauche(398-400).

DARNIS
(CC BY-NC-ND 2.0)

Chapitre 8 : Fermeture pariétale

1- Généralités

L'une des problématiques de la transplantation intestinale ou multiviscérale est la fermeture de la paroi abdominale, ou du moins le recouvrement du transplant. Ce problème, rencontré dans plus de 30% des cas (Tableau 8.1), est multifactoriel :

- Antécédents de laparotomies multiples, présence de stomies ou de fistules entérocutanées fragilisant la paroi.
- Nécessité de réséquer une partie de la paroi dans le cadre des transplantations pour tumeurs desmoïdes(401).
- Entérectomies subtotales évidant la cavité péritonéale, à l'origine d'une rétraction de la paroi musculaire.
- Volume du transplant intestinal ou multiviscéral supérieur au volume de la cavité abdominale du receveur.
- Oedème du transplant en fin de procédure augmentant son volume.
- Réseaux de dérivation porto-cave dans la paroi abdominale compliquant la réalisation de lambeaux.
- Présence d'entérostomies, collections et fistules entéro-cutanées, à risque d'infection postopératoire en cas d'utilisation de prothèses synthétiques.

Référence	Equipe	nombre de transplantation	Difficultés de fermeture pariétale
Alexandrides, 2000 (402)	Miami, USA	57	33 %
Levi, 2003 (403)	Miami, USA	160	20 %
Carlsen, 2007 (404)	Los Angeles, USA	28	50 %
Zanfi, 2008 (405)	Bologne, Allemagne	38	40 %
Sheth, 2011 (406)	Birmingham, UK	62	37 %
Gerlach, 2012 (407)	Berlin, Allemagne	30	40 %

Tableau 8.1 : Difficultés de fermeture pariétale au cours des transplantations intestinales et/ou multiviscérales.

En fin de transplantation intestinale ou multiviscérale, les objectifs impératifs sont :

- la couverture des organes, dans l'idéal par un plan musculo-aponévrotique et un plan cutané. Une fermeture cutanée exclusive reste néanmoins une excellente alternative ne péjorant pas les suites opératoires.
- la confection d'une iléostomie appareillable.
- l'absence d'hyperpression intra-abdominale. En effet une fermeture primaire musculo-aponévrotique est à risque de syndrome du compartiment pouvant entrainer des complications ischémiques sur le transplant et des difficultés ventilatoires par syndrome restrictif (408).

Les facteurs de risque de difficultés de fermeture pariétal en fin de transplantation intestinale ou multiviscérale identifiés dans la littérature sont :

- antécédent de laparotomies multiples
- antécédent de transplantation(409)

DARNIS
(CC BY-NC-ND 2.0)

- antécédent d'entérectomie (402)
- mismatch de taille entre le donneur et le receveur (cf choix du greffon) (402,405,408,409)
- transplantation pédiatrique(410)
- transplantation multiviscérale (versus intestinale seule)(407)
- greffon oedémateux après revascularisation (402)
- remplissage vasculaire important(404)
- durée opératoire supérieure à 8heures(404)

Devant la présence de ces facteurs de risque, la fermeture musculo-aponévrotique est à éviter quand elle n'est pas impossible. Il s'agit donc d'une véritable stratégie de fermeture abdominale qui doit se discuter au cas par cas pour ces patients, faisant intervenir chirurgiens viscéraux, plasticiens, radiologues, dermatologues, infectiologues et immunologistes. Nous décrirons au cours de ce chapitre l'ensemble des techniques proposées, puis nous discuterons les indications à retenir en 2015.

2- Techniques décrites

En 30 ans d'expérience clinique, les différents centres de transplantation intestinale et multiviscérale ont décrit de nombreuses techniques de fermeture abdominale pouvant être résumées en 3 stratégies pouvant se combiner les unes aux autres :

- Apparier au mieux le donneur et le receveur
- Réduire le volume du transplant
- Augmenter le volume de la cavité abdominale chez le receveur.

21- Choix du greffon : appariement donneur/receveur

La compatibilité du greffon au receveur est une priorité immunologique et chirurgicale. En effet, un greffon issu d'un donneur de plus grand gabarit que le receveur expose à des difficultés de fermeture pariétale. Ce « large-for-size syndrome » contribue à la forte morbi-mortalité de la transplantation intestinale et multiviscérale, via des complications respiratoires, septiques, ischémiques, et des prolongations d'hospitalisation pour pansement. Malgré la pénurie de greffons, un appariement des gabarits du donneur et du receveur est nécessaire.

La stratégie la plus communément utilisée est de choisir un greffon chez un donneur de plus petit gabarit(2,169,367,404,407). Il a été démontré par l'équipe de Los Angeles (404) que cette stratégie permettait une fermeture aponévrotique primaire dans la plupart des cas. Ceci impose une mesure précise de la taille et du poids du donneur potentiel, afin d'éviter le biais d'estimation (40% de surestimation et 20% de sous-estimation du poids, 20% de surestimation et 5% de sous-estimation de la taille(411)).

Cependant, aucun critère précis n'est établi : l'équipe de Berlin (407) préconise de sélectionner un donneur de moins de 30cm et moins de 30kg par rapport au receveur. L'équipe du Mount Sinai Hospital (New-York) (412) a proposé d'utiliser des greffons issus de donneur dont le ratio poids du donneur/ receveur (DRWR) est

DARNIS
(CC BY-NC-ND 2.0)

de 0,5 à 1. Ces recommandations ont été mal évaluées. Il est simplement reconnu que les patients ayant pu bénéficier d'une fermeture aponévrotique primaire avait un DRWR inférieur à ceux ayant nécessité l'utilisation d'une autre technique de fermeture : 0,64 versus 1,09, p<0,005 dans l'étude de Carlsen (404).

Par ailleurs, les greffons issus de donneurs en surpoids ou obèses posent le problème d'un mésentère volumineux, augmentant le volume global du transplant. Ces greffons sont donc à éviter(413).

La difficulté d'obtenir des greffons compatibles, pour des patients pédiatriques, ou adultes maigres, fait que le critère d'appariement est souvent outrepassé dans la plupart des séries, compromettant la fermeture pariétale. Par ailleurs, le respect de ce critère d'appariement n'est pas forcément la garantie d'une fermeture pariétale chez des patients multiopérés, avec une paroi rétractée, et un transplant oedématié en fin de procédure. C'est pourquoi d'autres stratégies ont été mises en place

22- Réduction du volume du transplant

Quand l'appariement du donneur et du receveur n'est pas optimal, il est possible de diminuer le volume du greffon en en réséquant une partie(387,402,405,414). Les résections envisageables sont :

- *Hépatectomie partielle de réduction* : il est nécessaire de laisser un volume de parenchyme suffisant pour éviter un problème de small-for-size syndrome(415). L'hépatectomie peut être réalisée au cours du prélèvement hépatique (split in situ) ou sur back-table (split ex situ). Elle doit être décidée a priori de façon à pouvoir attribuer le reste du greffon hépatique à un autre receveur (Figure 8.1).

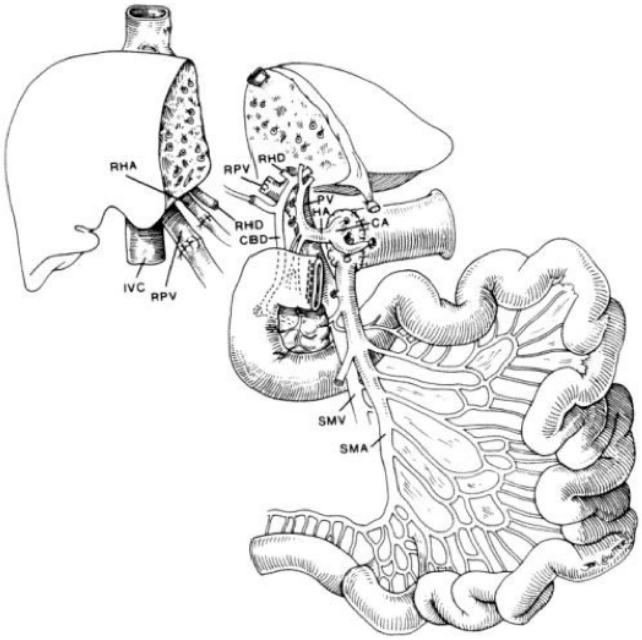

Figure 8.1 : Réalisation d'une bipartition hépatique au cours d'un prélèvement de bloc multiviscéral , issu de ***Reyes, Transplantation 1998***(387)

DARNIS
(CC BY-NC-ND 2.0)

- *Résection digestive* : elle doit laisser au moins 1,5m d'intestin grêle bien vascularisé afin de ne pas risquer un syndrome du grêle court. Seront sacrifiés en priorité le colon, puis l'estomac, puis le cadre duodénal, puis le jéjunum. Sur le grêle la résection doit préserver la continuité des vaisseaux mésentériques supérieurs, en s'aidant de la transi-llumination. Les bords du mésentère doivent être méticuleusement aiguillés de façon à assurer la lymphostase (416)

- *Résection des organes associés* : l'intérêt de la transplantation de pancréas et de rate au cours de la transplantation multiviscérale étant discutable, il semble tolérable de les sacrifier au prix d'une splénectomie, d'une spléno-pancréatectomie ou d'une splénopancréatectomie totale. Ce sacrifice n'a d'intérêt que si il permet la fermeture pariétale en un temps sans tension.

23- Augmenter le volume de la cavité abdominale

Cette stratégie est la plus communément utilisée. Elle a le mérite de garantir l'intégrité du transplant et de diminuer le risque de syndrome du compartiment abdominal. Pour cela, il est nécessaire d'utiliser des lambeaux, des prothèses synthétiques ou biologiques, ou une allogreffe de paroi abdominale.

231- Préparation préopératoire par des expandeurs(402,417-419)

Le principe est de préparer le patient en attente de greffe intestinale ou multiviscérale en implantant une prothèse intra-péritonéale ou sous-cutanée (Figure 8.2), progressivement expansible, dans le but d'augmenter la surface de la paroi abdominale ou de la peau. Cette technique est particulièrement intéressante pour des patients aux abdomens déshabités en autorisant un greffon issu d'un donneur plus gros (DRWR jusqu'à 2,6 dans l'étude de Vidyadharan(417)).

Figure 8.2 : Expandeur sous-cutané chez un enfant en attente de transplantation multiviscérale. Issu de ***Vidyadharan, Pediatric Transplantation 2013***(417)

DARNIS
(CC BY-NC-ND 2.0)

Cependant, l'importante morbi-mortalité de cette procédure (Tableau 8.2) doit faire discuter son indication. En effet, parmi les 14 patients publiés ayant bénéficié de cette technique, 8 d'entre eux ont présenté une complication infectieuse (infection de la prothèse, exposition du matériel), 2 d'entre eux sont décédés avant la transplantation du fait d'une infection de la prothèse (417,418) et 10 patients ont été repris au bloc opératoire pour raison infectieuse ou pour hématome. Les raisons invoquées par les auteurs sont un risque infectieux inhérent au patient (présence d'une entérostomie, multiples laparotomies, fistules digestives) et une coagulopathie liée à l'hépatopathie, favorisant les hématomes postopératoires. L'équipe de Cleveland (418) a noté de meilleurs résultats attribués à :

- L'utilisation d'un champ de protection cutanée imbibé de solution iodée (IOBAN ; 3M, St Paul USA).
- Une antibioprophylaxie anti-staphylococcique par VANCOMYCINE intraveineuse pendant 10 jours.
- Une correction systématique de la coagulopathie par l'injection peropératoire de plasma frais congelé.

Enfin, le résultat final pour les patients transplantés est mitigé, 6 patients sur 9 ayant pu bénéficier d'une fermeture aponévrotique complète en un temps.

Série	**Equipe**	**n**	**Infection**	**Reprise /patient**	**Résultat final**
Alexandrides, 2000(402)	Miami, USA	1	1	1	Fermeture aponévrotique
Vidyadharan, 2013(417)	Birmingham, UK	7	6	1	Fermeture aponévrotique au cours des 4 transplantations 3 décès sur liste
Watson, 2013(418)	Cleveland, USA	5	2	0,4	1 fermeture aponévrotique au cours des 3 transplantations, 1 décès sur liste
Weiner, 2014 (419)	Coloumbia NYC, USA	1	0	0	Transplantation avec prothèse synthétique

Tableau 8.2 : Cas publiés de préparation pariétale par expandeurs.

232- Techniques de lambeaux sur tissus natifs

Ce sont les technique les plus anciennes décrites(402). Elles ont le mérite d'utiliser les tissus natifs du receveur, et donc de diminuer le risque infectieux. Ces techniques utilisent des lambeaux myo-cutanés(402,405,414) vascularisés par les branches des pédicules épigastriques, lombaires ou intercostaux, et des palettes cutanées(408).

L'expérience publiée est réduite à quelques cas. Du fait des multiples laparotomies de ces patients, il est difficile de mobiliser assez de tissu pour parvenir à une fermeture de la paroi via ces lambeaux. Ces techniques sont souvent associées l'utilisation d'une prothèse temporaire, et nécessitent plusieurs temps opératoires. Par ailleurs, le résultat final peut être particulièrement délabrant (Figure 8.3) du fait de la mobilisation de parties anatomiques et des multiples prélèvements cutanés pour greffe de peau.

DARNIS
(CC BY-NC-ND 2.0)

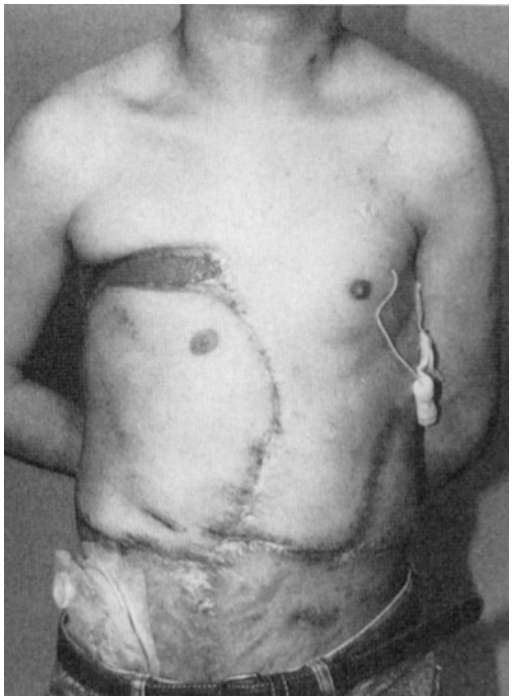

Figure 8.3 : Multiples lambeaux myocutanés chez un patient de 28 ans ayant bénéficié d'une transplantation multiviscérale pour tumeur desmoïde, issu de ***Alexandrides, Plastic Reconstr Surg 2000*** (402)

233- Utilisation de prothèses synthétiques

Série	Equipe	n	Prothèse	Reprises / patient	morbidité	Résultat final
Ong, 1996(409)	Brisbane, Australie	21	SI	1,5	2 infections 3 éventrations	Fermeture aponévrotique en 2 semaines max
Oikawa, 1998(408)	Sendai, Japon	3	SI	NC	1 infection	2 fermetures aponévrotiques, 1 éviscération couverte
Alexandrides, 2000(402)	Miami, USA	3 8	SI PTFE	NC	NC	NC
Di Benedetto, 2005 (414) Zanfi, 2008 (405)	Bologne, Italie	4	SI / PTFE	NC	4 intections ou expositions	1 fermeture définitive par lambeau, 1 fermeture aponévrotique, 2 prothèses en place
Carlsen, 2007(404)	Los Angeles, USA	10	PTFE	NC	7 infections, 7 décès	3 éviscérations couvertes
Grevious, 2008(410)	Chicago, USA	5	PG	1	1 fistule digestive	5 éviscérations couvertes
Sheth, 2011(406)	Birmingham, Royaume-Uni	23	SI	4,1	2 infections 2 Sd compartiment	23 fermetures avec prothèse biologique
Gerlach, 2012 (407)	Berlin, Allemagne	3	PG	4	1 décès	2 éviscérations couvertes
Ravindra, 2012(420)	Durham, USA	1	PTFE	NC	NC	NC
Weiner, 2014 (419)	Coloumbia NYC, USA	1	PTFE	1	0	Fermeture aponévrotique
Iype, 2014 (421)	Cambridge, Royaume-Uni	1	SI	1	0	Fermeture aponévrotique

Tableau 8.3 : Cas publiés de prothèses synthétiques dans le cadre de la transplantation intestinale ou multiviscérale. PG : Polygalactin, SI : Silicone, PTFE : PolyTetraFluoroEthylène), NC : non connu.

Ce sont probablement les solutions les plus populaires (Tableau 8.3). Les prothèses synthétiques ont l'avantage de pouvoir couvrir n'importe quel défect, au prix d'un risque infectieux. On distingue 2 grands types de prothèses synthétiques :

DARNIS
(CC BY-NC-ND 2.0)

- *Prothèses résorbables en polygalactin (PG)* : « Vicryl ». Elles sont utilisées pour couvrir le transplant, générer un tissu de granulation, sur lequel une couverture cutanée est proposée ultérieurement. Ce tissu de granulation apparaît facilement sauf au niveau du transplant hépatique(410) Du fait de leur résorption totale à 90 jours, le risque infectieux est faible, sauf en cas de fistule digestive(410). Le résultat final, après recouvrement cutané, est une éviscération couverte(407,410), qui pourrait relever d'une chirurgie pariétale à distance.

- *Prothèses non résorbables en silicone (SI) ou en PolyTétraFluoroEthylène (PTFE)*. Elles permettent une fermeture pariétale en plusieurs temps :

. Le premier temps est la couverture temporaire du défect par la prothèse (Figure 8.4).

. Une fois le patient stabilisé, la diminution de l'œdème du transplant peut permettre de rapprocher les berges. Une ou plusieurs révisions chirurgicales sont alors réalisées pour 1/ réduire le taille de la prothèse et/ou 2/ rapprocher les berges par des points totaux(421) ou des points cutanés utilisant des lacettes élastiques (404).

. Enfin le dernier temps consiste en une fermeture aponévrotique complète ou à l'aide d'une prothèse biologique(406).

Cette stratégie est la plus communément utilisée. Elle permet une fermeture pariétale après 1(421) à 4,1(406) reprises par patient. Le taux de morbi-mortalité est élevé, du fait des complications infectieuses locales et générales, des réinterventions sous anesthésie générale, et de la durée prolongée d'hospitalisation. Les données à long terme ne sont pas publiées.

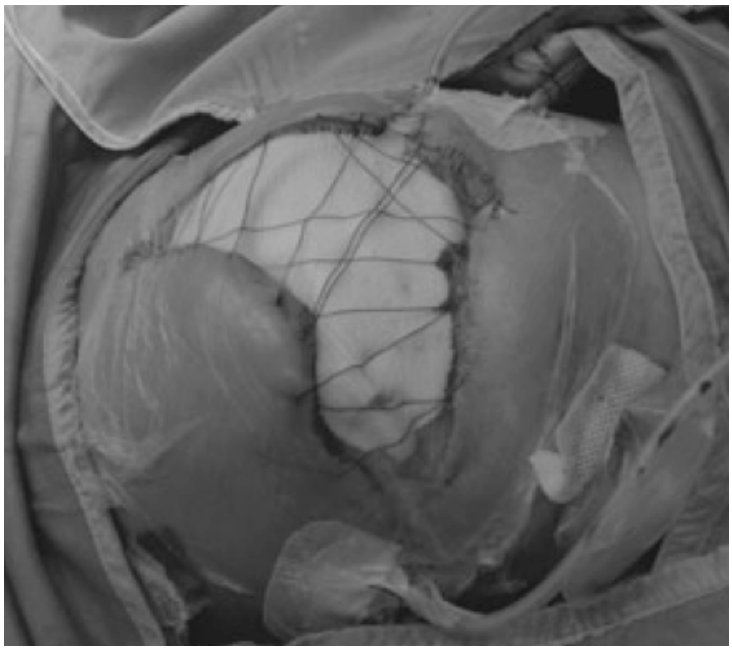

Figure 8.4 : Recouvrement du transplant par une prothèse de silicone et rapprochement cutané par un surjet de lacettes élastiques. Issu de ***Sheth, Pediatric Transplantation 2011***(406)

DARNIS
(CC BY-NC-ND 2.0)

Quelque soit la prothèse utilisée, le risque infectieux étant important, il est primordial d'obtenir un recouvrement stérile et étanche jusqu'à épidermisation complète. Les solutions utilisées sont dans un premier temps des pansements ou champs imbibés d'antiseptiques(404,409), ou des pansements aspiratifs(404,406,407,421). Une fois que le défect est moins important que qu'il existe un tissu de granulation, il est alors possible de réaliser une greffe de peau mince ou de peau entière (402,404,410).

234- Utilisation de prothèses biologiques

Ces prothèses sont disponibles depuis les années 2000. Il s'agit de matériaux biologiques qui vont être colonisés par les cellules du receveur pour reconstituer ou stimuler un tissu de recouvrement du transplant au niveau du défect pariétal. Elles peuvent être théoriquement utilisées dès le jour de la transplantation. Cependant leur coût important les fait utiliser après échec des autres traitements. Les prothèses utilisées après transplantation intestinale ou multiviscérale sont :

- *Dermagraft* (Smith and Nephew, Largo, Floride, USA) : Fibroblastes cutanés humains cultivés sur une prothèse de PolyGlactin (résorbable). La prothèse est appliquée sur le défect pariétal. Les fibroblastes agissent en sécrétant des cytokines favorisant la réépithélialisation, et en produisant des protéines de la matrice dermique.
- *Graftskin* (Apligraf, Canton, Massachussets, USA) : Double couche biologique composée d'une couche superficielle de kératinocytes humains, et d'une couche profonde de fibroblastes humains cultivés sur une matrice de collagène I bovin. (Figure 8.5)
- *Alloderm* (Life Celll, Branchburg, New jersey, USA) : Matrice acellulaire de tissu conjonctif humain. La prothèse est colonisée par les cellules des tissus périphériques et par la vascularisation du receveur.
- *Permacol* (Covidien, Mansfield, Massachussetts, USA) : Matrice acellulaire de tissu conjonctif porcin colonisée par les cellules et la vascularisation du receveur.

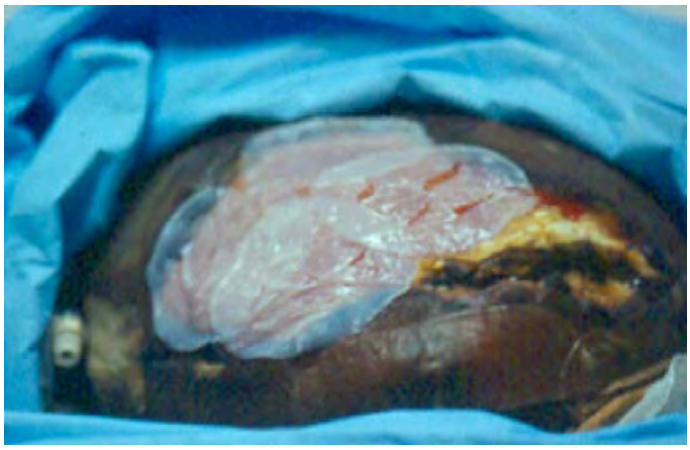

Figure 8.5 : Application de prothèse biologique de réépithélialisation Graftskin*, issu de ***Drosou, J Am Acad Dermatol 2005***(422)

DARNIS
(CC BY-NC-ND 2.0)

Ces solutions innovantes semblent être particulièrement intéressantes pour ces patients, en limitant le risque infectieux et la durée d'hospitalisation (Tableau 8.4). Des études sur des plus grandes cohortes de patient sont attendues pour préciser les indications.

Série	Equipe	n	Prothèse	Résultat
Charles, Dermatol Surg 2004(423)	Miami, USA	1	Dermagraft	Réépithélialisation en 5 séances (32 semaines)
Drosou, J Am Acad Dermatol 2005(422)	Miami, USA	4	Graftskin	Réépithélialisation en 5 à 7 séances (12 à 13 semaines)
Asham, Transpl Proc 2006 (424)	Worcester, USA	1	Alloderm	Sortie à J11, Pas d'éventration à 2 ans
Gerlach, Curr Opin Organ Transplant 2012 (407)	Berlin, Allemagne	3 2	Alloderm Permacol	Paroi solide chez les 3 patients 1 infection NC
Watson, Transplant Int 2013(418)	Cleveland, UK	1	Alloderm	NC

Tableau 8.4 : Cas publiés de prothèses biologiques dans le cadre de la transplantation intestinale ou multiviscérale. NC : non connu

235- Transplantation de paroi abdominale

Parallèlement au développement de l'utilisation des prothèses biologiques, certaines équipes ont privilégié l'utilisation d'allogreffes de paroi abdominale à partir de 2003(403). Nous détaillerons les techniques de prélèvement, les avantages et les complications liées aux différents types d'allogreffes pariétales (Tableau 8.5).

Type d'allogreffe	Référence	Equipe	n	Rejet	Autre complication	Résultat final
Paroi totale	Levi, 2003(403)	Miami, USA	8	2	2 nécroses ischémiques, 1 décès	5 patients avec greffon en place
	Cipriani, 2007(401)	Bologna, ITA	3	0	0	3 greffons en place
	Selvaggi, 2009(425)	Miami, USA / Bologna, ITA	15	3	2 nécroses ischémiques	5 survivants à plus de 2 ans, dont 4 avec greffon hypotrophique en place.
	Allin, 2013(426)	Oxford, UK	5	2	1 décès postopératoire	4 survivants avec greffons en place
Aponévrose non vascularisée	Gondolesi, 2009(427)	Mount Sinai NYC, USA Orlando, USA Buenos Aires, ARG	16	0	7 infections 2 explantations	9 survivants à long-terme, dont 8 avec greffon en place
	Gerlach, 2012(407)	Berlin, ALL	3	0	0	3 greffons en place
Aponévrose vascularisée	Agarwal, 2010(428)	Chicago, USA	1	0	0	Décès avec greffon en place
	Ravindra, 2012(420)	Durham, USA	2	0	Réintervention pour ablation d'une prothèse de PTFE complémentaire	Greffons en place chez les 2 patients à M4 et M16

Tableau 8.5 : Séries et cas publiés d'allogreffes de paroi abdominale.

DARNIS
(CC BY-NC-ND 2.0)

2351- Allogreffe composite de paroi abdominale totale

La technique a été décrite pour la première fois en 2003 par l'équipe de Miami(403). C'est une solution qui permet de combler des défects importants (100 à 500cm^2) dès le jour de la transplantation, ou en recours après échec des autres techniques.

Prélèvement :

Le prélèvement de la paroi nécessite plusieurs modifications de la technique du prélèvement multi-organes. L'intervention commence par une laparotomie bi-sous-costale. Puis 2 incisions longitudinales sont pratiquées sur les flancs, en dehors des gaines des muscles droits abdominaux, jusqu'aux plis inguinaux. Les vaisseaux fémoraux sont alors repérés bilatéralement. Enfin, une incision horizontale supra-pubienne relie les 2 incisions longitudinales. Le futur transplant, pédiculisé sur les vaisseaux épigastriques est alors récliné vers le bas pour permettre l'accès aux sites de canulation et la préparation au prélèvement des organes intra-péritonéaux.

Au temps du clampage, l'aorte coeliaque et les artères fémorales sont liées. Selon la technique décrite(401,403,425,426), la perfusion de liquide de préservation est perfusée par une canule aortique, et la canule de décharge est placée dans la veine cave inférieure comme sur un prélèvement classique. Néanmoins on pourrait envisager une optimisation du flux vers les vaisseaux épigastriques en plaçant des canules fémorales. Au cours de la perfusion une couche de glace stérile est placée sur les versants cutanés et péritonéaux du futur transplant.

Au moment de l'explantation, le greffon pariétal est prélevé après le greffon multiviscéral, pédiculisé sur les 2 pédicules épigastriques(Figure 8.6)(401) ou sur les carrefours iliaques(403). Le conditionnement pour le transport des organes est en général à part pour des raisons de place.

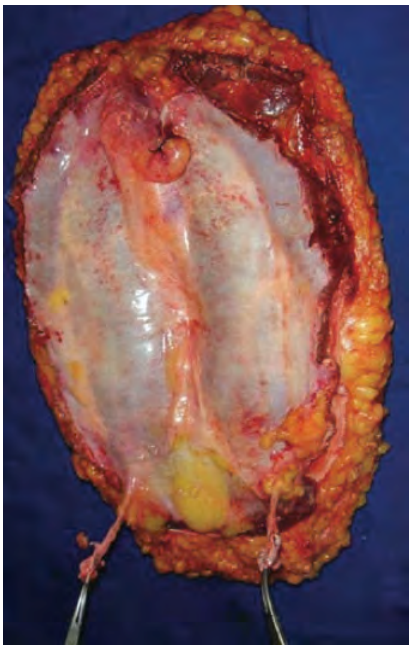

Figure 8.6 : Allogreffe de paroi totale pédiculisée sur les vaisseaux épigastriques droits et gauches, issu de ***Cipriani, Am J Transplant 2007***(401)

DARNIS
(CC BY-NC-ND 2.0)

Greffe :

Chez le receveur, la transplantation de paroi s'effectue en fin de procédure. Pour limiter le temps d'ischémie froide, l'équipe d'Oxford a proposé d'anastomoser le greffon pariétal sur les vaisseaux de l'avant-bras du receveur(426), pendant l'explantation abdominale. Le faible effectif de l'étude ne permet pas d'authentifier un réel bénéfice. L'implantation vasculaire finale du greffon se fait sur un axe iliaque si le greffon est pédiculisé sur le carrefour iliaque(403) ou sur les vaisseaux épigastriques en cas de greffon pédiculisé sur les 2 pédicules épigastriques(401) (Figure 8.7). Puis le greffon est positionné et les parties musculo-aponévrotiques et cutanées sont suturées aux tissus du receveur (Figure 8.8). Le temps d'implantation de ce transplant est de 1h45 à 2h30(401) quelle que soit la technique d'anastomose vasculaire utilisée.

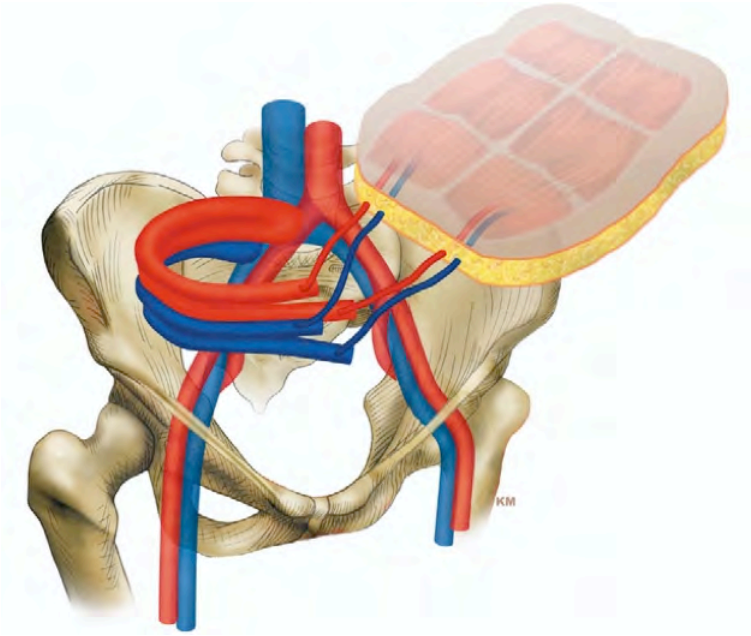

Figure 8.7 : Implantation de l'allogreffe de paroi totale pédiculisée sur les carrefours iliaques, issu de ***Levi, Lancet 2003***(403)

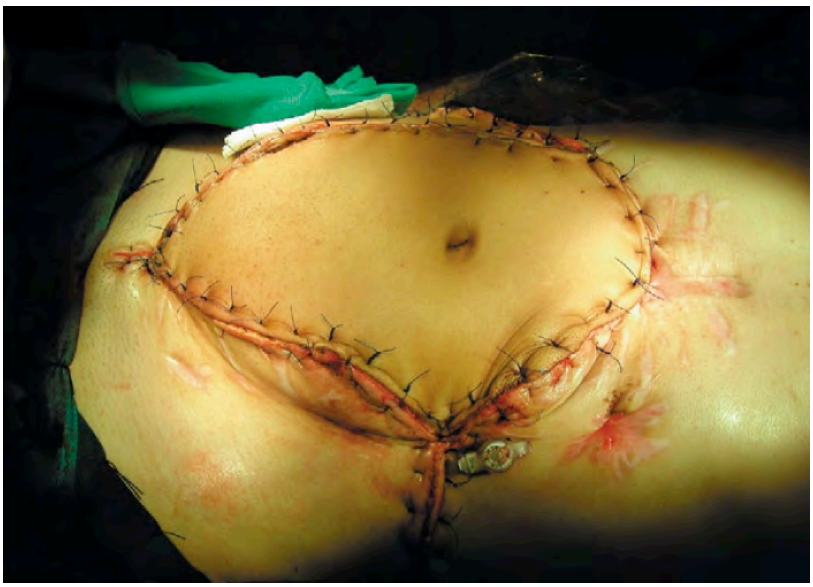

Figure 8.8 : Fin d'implantation d'une allogreffe de paroi totale, issu de ***Levi, Lancet 2003***(403)

DARNIS
(CC BY-NC-ND 2.0)

Immunosuppresseurs et rejet :

Dans tous les cas publiés (Tableau 8.5), le protocole d'immunosuppression consistait en une induction à l'Alemzutumab (Anticorps monoclonal anti-CD52) puis un traitement de maintien par Tacrolimus et corticoïdes. Les corticoïdes étaient sevrés dans l'équipe de Miami(403,425). Les protocoles suivis étaient donc identiques à ceux proposés pour une greffe intestinale ou multiviscérale sans transplantation pariétale.

Dans toutes les séries, un monitoring du rejet par biopsie cutanée hebdomadaire était réalisé.

Alors que la peau est un organe réputé immunogène, seuls 5 épisodes de rejet ont été enregistrés parmi les 20 patients publiés (25%). Les points communs étaient:

- cliniquement : un érythème maculo-papuleux de la peau du greffon (Figure 8.9)
- biologiquement : une neutropénie
- histologiquement : une nécrose des kératinocytes de la couche basale associée à un infiltrat lymphocytaire du derme.

Figure 8.9 : Aspect clinique du rejet de l'allogreffe de paroi totale. Erythème cutané limité à la peau du greffon. Issu de ***Allin, Am J Transplant 2013***(426)

Il est à noter que d'une part ces épisodes de rejet n'étaient jamais contemporains d'un rejet du transplant intestinal ou multiviscéral, et que d'autre part le diagnostic de rejet n'a jamais été porté sur une biopsie systématique de suivi. Dans les 5 cas, le traitement médical (bolus de corticoïdes seuls (403,425) ou associés au Basiliximab (anticorps monoclonal anti-CD25)) a permis de traiter l'épisode de rejet. Il n'a jamais été décrit de perte du greffon par rejet.

Autres complications :

Aucun cas d'infection de paroi n'a été décrit. Deux cas de nécrose ischémique avec perte du transplant ont été rapportés par l'équipe de Miami(403,425). Les causes suspectées étaient un bas débit, ou un problème

DARNIS
(CC BY-NC-ND 2.0)

technique. Dans l'un des cas, une nouvelle transplantation de paroi a été réalisée à partir d'un nouveau donneur. Dans l'autre cas, une fermeture aponévrotique a pu être réalisée. Tous les décès décrits dans ces courtes séries n'avaient pas de lien direct avec la transplantation pariétale.

Résultats à long terme :

Parmi les survivants, tous les receveurs étaient porteurs de leur greffon pariétal. L'évolution naturelle est l'atrophie du greffon(425) avec disparition de la partie musculaire, mais persistance des aponévroses rendant la paroi bien solide.

2352- Allogreffe non vascularisée d'aponévrose des muscles droits abdominaux

L'utilisation de ce type d'allogreffe fait suite à deux avancées techniques :

- La transplantation de paroi abdominale, qui permet un excellent couvrement pariétal avec une faible morbidité. Cependant la procédure expose à un risque de nécrose liée aux anastomoses vasculaires, à un risque de rejet essentiellement au niveau cutané, et à une atrophie de la partie charnue du greffon.
- L'utilisation de matrices biologiques, qui permettent un bon couvrement pariétal, et une épidermisation secondaire par cicatrisation dirigée ou greffe de peau mince.

L'idée était alors d'utiliser un transplant libre à la fois pauci-cellulaire pour diminuer le risque de rejet, et assez fibreux pour garantir une certaine solidité et limiter le risque d'ischémie.

Quatre équipes (Miami, du Mount Sinaï Hospital (New-York), Buenos Aires et Berlin) ont rapporté leur expérience chez 19 patients (407,427)(Tableau 8.5).

Prélèvement :

Les gaines des muscles droits abdominaux étaient prélevées en début de procédure de la même manière qu'un prélèvement de paroi totale (cf supra), sans conserver les pédicules vasculaires. Le transplant était conditionné dans du liquide de préservation.

Back table :

Sur la face antérieure : l'aponévrose antérieure était mise à nue. Les orifices des branches perforantes étaient fermés par des points de fils non résorbables fins (6-0).

Sur la face postérieure : le péritoine était retiré de l'aponévrose postérieure. Celle-ci était ouverte longitudinalement pour extraire les corps musculaires. L'aponévrose postérieure pouvait être soit retirée du transplant, soit solidarisée à l'aponévrose antérieure par des points transfixiants (Figure 8.10).

DARNIS
(CC BY-NC-ND 2.0)

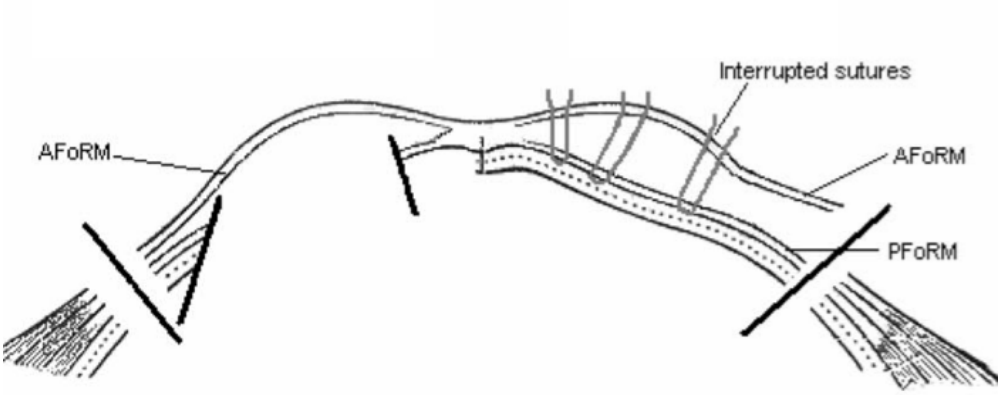

Figure 8.10 : Schémas de la préparation de l'allogreffe pariétale sur la back table. A gauche, résection de l'aponévrose postérieure. A droite, solidarisation des aponévroses antérieure et postérieure par des points transfixiants. Issu de ***Gondolesi, Transplantation 2009*** (427)

Greffe :

L'allogreffe était suturée à l'aponévrose du receveur au moment de la fermeture. Celle-ci était recouverte idéalement par la peau après décollement sous-cutané large, et placement d'un drain aspiratif dans le décollement. En cas de défect cutané important, l'allogreffe était recouverte par un pansement. Celui-ci devait être refait régulièrement pour limiter les contaminations.

Complications :

Le talon d'Achille de cette technique est l'infection, enregistrée dans plus d'un tiers des cas (7 patients sur 19). Elle se manifeste sous la forme d'un abcès de paroi, d'un hématome surinfecté du décollement sous-cutané, ou d'une suppuration chronique. Chez 2 patients, l'infection du transplant a nécessité son exérèse. Ce risque infectieux semblait lié aux difficultés de couverture cutanée. Aucun épisode de rejet ou de nécrose n'a été décrit. A plus long terme, chez les survivants, tous étaient porteurs d'une paroi solide avec un greffon en place.

2353- Allogreffe vascularisée d'aponévrose postérieure des muscles droits abdominaux

En 2010, l'équipe de Chicago a proposé un prélèvement combiné d'aponévrose postérieure des muscles droits abdominaux et de foie, permettant de combler un défect aponévrotique en utilisant un greffon bien vascularisé sans nécessité de faire d'autres anastomoses vasculaires(428).

Anatomiquement des branches de l'artère hépatique vascularisent la paroi abdominale antérieure, en cheminant dans le ligament falciforme (figure 11 (428)). Un prélèvement en masse de la paroi abdominale antérieure, du ligament falciforme et du foie est donc théoriquement possible. Dans l'expérience publiée par les équipes de Chicago(428) et de Durham(420) , seule l'aponévrose postérieure des gaines des muscles droits abdominaux était conservée.

DARNIS
(CC BY-NC-ND 2.0)

Prélèvement :

Après incision cutanée médiane, les gaines des muscles droits abdominaux sont ouvertes de part et d'autre de la ligne blanche, de la xyphoïde jusqu'au pubis. Les corps musculaires sont ensuite réclinés de l'aponévrose postérieure. Puis l'aponévrose postérieure est séparée du reste de la paroi abdominale par 2 incisions longitudinales latérales, une incision horizontale supérieure sous la xyphoïde, et une incision inférieure sous-ombilicale (au niveau de l'arcade de Douglas). Le reste du prélèvement multi-organe n'est pas modifié, tout en faisant attention à ne pas blesser le ligament falciforme.

Greffe :

Au moment de la greffe, la souplesse du ligament falciforme autorise une rotation de l'aponévrose postérieure jusqu'à 90° pour pouvoir combler au mieux le défect pariétal. Tout comme l'allogreffe non vascularisée d'aponévrose, ou les prothèses, une couverture cutanée ou par des pansements est primordiale.

Résultats :

L'expérience publiée est limitée à 3 cas pédiatriques (Tableau 8.5) : un cas de transplantation hépatique(428) et 2 cas de transplantation multiviscérale(420). Dans 2 cas le défect pariétal a pu être couvert totalement par l'aponévrose du greffon. Dans le dernier cas(420), une prothèse de PTFE a été utilisée en complément. Aucun cas de nécrose ou de rejet n'a été constaté.

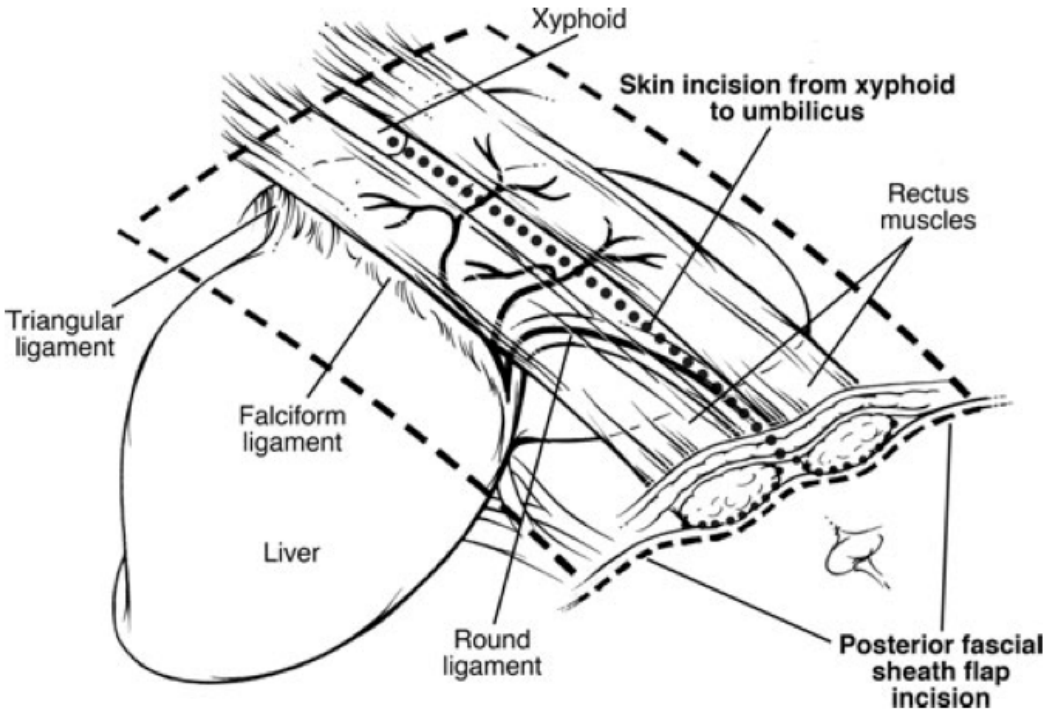

Figure 8.11 : Vascularisation de l'aponévrose postérieure par l'artère du ligament falciforme. Prélèvement en bloc du foie et de l'aponévrose postérieure. Issu de ***Agarwal, Am J transplant 2010***(428)

DARNIS
(CC BY-NC-ND 2.0)

3- Synthèse et indications à retenir

Bien que le problème de fermeture pariétale au cours de la transplantation intestinale ou multiviscérale soit connu depuis plus de 25 ans, aucune solution idéale n'a été trouvée aujourd'hui. Certains problèmes peuvent être anticipés en amont de la greffe pour optimiser le bon déroulement de l'intervention. Les principes que nous retenons sont :

En amont de la greffe :

- **Discuter de la stratégie** de fermeture au sein d'une équipe pluridisciplinaire associant chirurgiens transplanteurs, chirurgiens digestifs, chirurgiens plasticiens et radiologues.
- **Traiter les foyers infectieux**. L'infection est la principale complication commune aux différentes techniques de fermeture pariétale après transplantation intestinale ou multiviscérale. Pour prévenir ces complications, une recherche systématique des foyers infectieux et un traitement de ceux-ci avant la greffe doit être envisagée. Les principales causes dans le contexte peuvent être des collections résiduelles post-opératoires, des pullulations microbiennes, des segments digestifs exclus et des stomies digestives non indispensables sources de contamination cutanée.
- **Discuter la mise en place d'implants expandeurs**. Etant donné le haut risque de complication lié à leur mise en place, l'indication doit être limitée aux patients à faible risque infectieux, aux parois rétractées, et à risque de ne pas pouvoir bénéficier d'un greffon de taille adaptée. L'indication idéale est donc l'enfant ou l'adulte de petit gabarit ayant subi une entérectomie totale.

Pour le prélèvement :

- **Respecter les règles de l'appariement** donneur/receveur, un mismatch étant systématiquement à l'origine de difficultés post-opératoires graves voire mortelles. Il est donc primordial de mesurer et peser très régulièrement les candidats à la transplantation.
- **Inclure un prélèvement de paroi abdominale** au cours du prélèvement multi-organe. Il n'est en effet jamais préjudiciable de prélever ce type de greffon. Comme pour le prélèvement d'allogreffes vasculaires, le chirurgien transplanteur choisira en fonction des besoins d'utiliser ou non le greffon. En l'absence de recul, le type de prélèvement (paroi entière, aponévrose libre, aponévrose vascularisée) dépendra de l'habitude de l'équipe et de la planification discutée en amont de la greffe (paroi totale pour les grands défects, paroi totale ou aponévrose pour les défects moins importants, aponévrose vascularisée pour les petits défects).

Au niveau législatif, la France autorise le prélèvement de greffons composites, contrairement à d'autres pays européens(407). Cependant ce type de prélèvement fait l'objet d'une procédure particulière. La demande doit être formulée en amont, l'entourage du donneur doit valider le projet, et des solutions de réparation tégumentaires doivent être trouvées. Dans le cadre de la paroi abdominale, une mise en place de prothèse non résorbable étanche (type PTFE) est donc à prévoir en fin de procédure.

DARNIS
(CC BY-NC-ND 2.0)

Au moment de la greffe :

- **Favoriser la fermeture primaire**, quitte à réduire le volume du transplant.
- **Contrôler la pression intra-abdominale** de façon à éviter un syndrome du compartiment.
- en cas de défect pariétal trop important, utiliser prioritairement une **allogreffe pariétale, ou une prothèses biologique**, ces deux solutions limitant les complications infectieuses postopératoire.
- Par défaut, utiliser une **prothèse synthétique.**
- dans tous les cas, si la fermeture cutanée n'est pas possible, privilégier un **pansement aspiratif** à changer très régulièrement.
- si une fermeture complète n'a pas été possible, **discuter** très rapidement et **pluridisciplinairement** de la stratégie de remplacement et/ou de couverture à envisager, afin de limiter les réinterventions inutiles. Une transplantation de paroi ou l'utilisation de prothèses biologiques peuvent s'envisager dans un deuxième temps.

DARNIS
(CC BY-NC-ND 2.0)

Chapitre 9 : Spécificités de l'anesthésie et de la réanimation en transplantation intestinale et multiviscérale

La complexité de la transplantation intestinale et multiviscérale nécessite une prise en charge périopératoire pluridisciplinaire, et une parfaite connaissance du patient, de l'intervention et des suites opératoires par les différents acteurs. L'équipe d'anesthésie-réanimation joue ainsi un rôle primordial à chaque étape : évaluation préopératoire, management peropératoire, réanimation et gestion des complications postopératoires immédiates. Dans ce chapitre nous discuterons des spécificités de ces patients à chacune de ces étapes.

1- Période préopératoire : évaluation du receveur

L'évaluation anesthésiologique du receveur doit être réalisée par une équipe spécialisée, et répétée au moins tous les 3 à 6 mois en raison du risque élevé de complications sur liste d'attente.

En plus de l'évaluation anesthésique standard en vue d'une transplantation d'organe, les points particuliers à évaluer sont :

11- Maladie initiale et de ses conséquences sur tous les appareils

12- Evaluation de la fonction hépatique

- Présence d'une hépatopathie liée à la nutrition parentérale
- Présence d'une hypertension portale
- Réalisation d'un bilan hépatique complet et étude des fonctions de synthèse pour adapter les posologies des drogues utilisées en per et postopératoire

13- Evaluation de la fonction rénale

- Y a-t-il une insuffisance rénale connue ?
- Réalisation d'un ionogramme sanguin et urinaire à la recherche de troubles hydro-électrolytiques.
    - Mesure de la fonction rénale par clairance à l'inuline pour adapter les posologies des drogues utilisées en per et postopératoire.
- En cas d'insuffisance rénale, doivent se discuter :
    . Un projet de transplantation rénale associée, le patient transplanté intestinal étant un mauvais candidat à l'hémodialyse intermittente (abord veineux centraux compromis, troubles hémodynamiques postopératoires)
    . Un protocole d'immunosuppression néphroprotecteur
    . Une épuration extrarénale peropératoire doit être discutée également.

DARNIS
(CC BY-NC-ND 2.0)

14- Evaluation du risque infectieux

- Y a-t-il des antécédents de septicémies ou autres infections bactériennes ou fungiques graves ?
- Quelle est l'écologie du patient ?

15- Evaluation cardio-respiratoire(429)

Bien que les patients soient jeunes, une évaluation soigneuse doit être réalisée du fait d'un risque vasculaire accru (inflammation chronique, maladies vasculaires, thrombophilie etc). L'évaluation clinique est complétée par des examens complémentaires en fonction du risque :

- Patient de moins de 40ans sans antécédent cardiovasculaire, sans facteur de risque cardio-vasculaire, sans symptômes thoraciques : électrocardiogramme, échographie cardiaque trans-thoracique.
- Autres patients : dépistage d'une coronaropathie par épreuve d'effort ou échographie de stress, Coronarographie en cas d'anomalies à ces examens, Doppler artériel des troncs supra-aortiques.
- Coronaropathie connue : coronarographie d'emblée.
- HTAP suspectée à l'ETT : cathétérisme droit à la sonde de Swan-Ganz.

16- évaluation de la coagulation

Un état d'hypercoagulabilité doit être évoqué en cas de syndrome du grêle court lié à une thrombose mésentérique, ou en cas d'antécédent de thrombose autre (membres inférieurs, embolie pulmonaire).

Les principales causes à rechercher sont résumées dans le Tableau 9.1. Une anomalie plaquettaire ou des facteurs de coagulation peut être retrouvée dans plus de la moitié des cas (430). Ces anomalies ne contre-indiquent pas le projet de transplantation intestinale ou multiviscérale. En effet dans la série de Pittsburgh aucun cas de perte du greffon par thrombose n'est décrit(360).

Types d'anomalie	Causes
Plaquettes	Thrombocytose, augmentation de la concentration en sérotonine, augmentation du groupe GpIIbIIIa
Facteurs de coagulation	hyperfibrinogènémie, déficit en protéine C, déficit en protéine S, mutation du facteur V Leyden, déficit en antithrombine III, élévation du taux de facteur Von Willebrand
Facteurs humoraux	Anticorps lupiques, Anticorps anticardiolipines, hyperhomocystinémie
Facteurs cliniques	
Traitements prothrombotiques	Contraceptifs oraux
Antécédents de thrombose	Thrombose mésentérique supérieure, thrombose des membres inférieurs, embolie pulmonaire
Comorbidités à risque	Diabète, dyslipidémie, syndrome néphrotique, tabagisme actif, obésité

Tableau 9.1 : Facteurs de risque de thrombose

DARNIS
(CC BY-NC-ND 2.0)

Néanmoins une anticoagulation curative est à poursuivre jusqu'à la transplantation puis à discuter en postopératoire. En cas de greffe incluant le foie, certaines coagulopathies constitutionnelles peuvent être corrigés (déficit en protéine C, déficit en protéine S, déficit en Anti-Thrombine III). Dans les autres cas une anticoagulation à vie est à envisager en raison d'un risque accru de thrombose (2 cas de thrombose veineuse profonde des membres inférieurs dans la série de Pittsburgh)(430).

17- Evaluation des axes veineux

Un voire plusieurs accès veineux centraux sont indispensables au bon déroulement d'une transplantation intestinale ou multiviscérale. Cependant les patients sous nutrition parentérale au long cours en attente de transplantation sont à risque de thrombose de leurs voies centrales. Il s'agit même d'une indication formelle de transplantation aux USA, et relative en Europe (cf chapitre dédié).

En cas de thrombose un traitement spécifique doit être proposé : retrait du cathéter, thrombolyse, angioplastie, stenting, thrombectomie chirurgicale, remplacement chirurgical par prothèse… La prévention de la rethrombose par anticoagulation est ensuite débutée. Si les 6 axes (fémoraux, jugulaires et sous-claviers droits et gauches) sont thrombosés, des équipes spécialisées peuvent proposer des recanalisations de vaisseaux thrombosés (431), ou des accès veineux alternatifs (voie cave inférieure translombaire, voie intercostale…).

Une cartographie des accès veineux par écho-doppler est nécessaire dans le bilan pré-transplantation. Cette cartographie est complétée par la recherche de facteurs de risque de thrombose(429) (Tableau 9.1). En fonction du risque et des antécédents de thrombose, les patients peuvent être classés selon la classification de Selvaggi(432)(Tableau 9.2). En fonction de la classe, l'écho-doppler doit être complété par une angiographie ou un angioscanner à la recherche de thrombose(s) infraclinique(s). Ces examens ciblés permettent de décider en préopératoire des sites de pose des accès veineux centraux nécessaires à la transplantation, et ainsi de diminuer le temps d'équipement avant l'intervention chirurgicale(432).

Classe	Statut	Indication de transplantation aux USA	angiographie
I	Aucune thrombose	Non recommandée	Non
II	1 thrombose ou 1 facteur de risque	Non recommandée	A discuter
III	Plusieurs thromboses	Recommandée aux USA, discutée en Europe	recommandée
IV	Thrombose des 6 axes	Oui si recanalisation	Impérative

Tableau 9.2 : Classification des thromboses veineuses chez les patients en attente de transplantation intestinale et multiviscérale. Issu de ***Selvaggi, Transplantation 2005***(432)

DARNIS
(CC BY-NC-ND 2.0)

2- Période opératoire : Anesthésie du donneur et du receveur

21- Particularités anesthésiques au cours du prélèvement d'organe (intestin, foie-intestin, multiviscéral)

La gestion anesthésique du sujet en état de mort encéphalique pour un prélèvement intestinal, foie-intestin ou du bloc multiviscéral, ne diffère globalement pas des autres prélèvements d'organe abdominaux.

Le tube digestif est préparé de façon à limiter la transmission de germes digestifs au receveur. Cette préparation associe :

- ***une préparation mécanique*** à l'aide de laxatifs osmotiques administrés par la sonde nasogastrique(366), avant le passage au bloc opératoire. Cette pratique a été réalisée jusqu'aux années 2000 dans les centres de référence, mais n'est actuellement plus réalisée(367).

- ***une décontamination digestive*** par antibiothérapie de large spectre administrée par la sonde naso-gastrique dès l'inscription du donneur sur liste. Plusieurs protocoles ont été proposés:
  . Amphotericine B ou Mycostatine + Tobramycine + Gentamycine(367)
  . Amphotericine B + Colimycine + Gentamycine(368)
  . Amphotericine B + Neomycine + Erythromycine(383)

Enfin, en début du prélèvement, sont administrés :

- ***une antibioprophylaxie per opératoire*** de large spectre (ex : Cefotaxime + Amoxicilline (366,367))
- ***une préparation immunologique par thymoglobuline*** dans certains centres(433).

22- Particularités anesthésiques au cours de la transplantation

La gestion peropératoire dépend essentiellement du type de transplantation programmée. La transplantation multiviscérale est à l'origine d'un plus grand risque de variations tensionnelles et d'hémorragie que la transplantation intestinale seule(434) en raison 1/ d'un temps de dissection plus long 2/parfois dans un contexte d'hypertension portale, et 3/du fait d'une grande spoliation sanguine au moment de la revascularisation de ce volumineux greffon.

221- - Avant l'anesthésie

A l'arrivée du patient, une visite pré-anesthésique est réalisée pour actualiser les données de consultation pré-anesthésique. Les anomalies du ionogramme sanguin sont corrigées avant l'anesthésie. Les équipes expertes (Pittsburgh, Miami) recommandent la mise en réserve au bloc opératoire de 10 concentrés globulaires, 10 concentrés plaquettaires, et 10 poches de plasma frais congelé(429).

DARNIS
(CC BY-NC-ND 2.0)

222- Equipement

L'équipement du patient est décidé à l'évaluation préopératoire et dépend du type de transplantation envisagée et des habitudes des centres. Les équipes américaines ont pour habitude d'utiliser :

- Equipements d'anesthésie de routine :

- Respirateur
- oxymétrie de pouls
- capnographie
- ECG continu
- Tensiomètre au brassard

- Equipements réservés aux chirurgies lourdes

- Echographie Trans-Oesophagienne permettant la mesure du débit cardiaque et de repérer facilement les évènements emboliques peropératoire.
- un ou 2 cathéters artériels permettant la mesure de la pression artérielle sanglante et les prélèvements sanguins artériels itératifs.
- Sonde de Swan-Ganz permettant la mesure du débit cardiaque, de la pression artérielle pulmonaire et de la pression artérielle pulmonaire d'occlusion.
- Système de réchauffement des membres inférieurs et de la tête.
- Système de réchauffement des solutés.
- Système de transfusion rapide (blood pump ®).
- Thromboélastogramme (ROTEM ®).
- Système de récupération de sang autologue (Cell Saver ®).
- BISpectral index monitor (surveillance de la curarisation).

- Equipements spécifiques, à discuter au cas par cas :

- Circulation extra-corporelle veino-veineuse : peut être nécessaire en cas de thrombus cave inférieure, ou de tumeur nécessitant l'exérèse de la veine cave inférieure. Le matériel doit être disponible pour toute transplantation multiviscérale.
- Dispositif d'Epuration Extra Rénale continue peropératoire(361) à discuter en cas de fonction rénale altérée, ou systématiquement en cas de circulation extracorporelle veino-veineuse.
- Mesure continue non invasive de l'hémoglobinémie par saturation pulsée transcutanée (SpHb)(435,436). A réserver aux situations à risque d'hémorragie (abdomens multiopérés, transplantation multiviscérale, retransplantation, coagulopathie). Permet une détection plus précoce d'une anémie critique (Figure 9.1).

DARNIS
(CC BY-NC-ND 2.0)

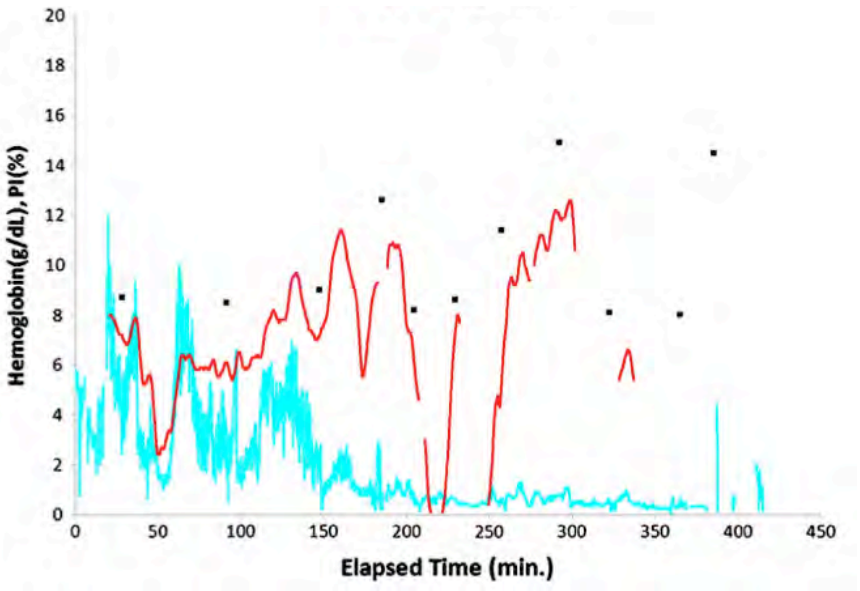

Figure 9.1 : Suivi de l'hémoglobinémie par méthode continue non invasive (courbe rouge) et dosage sanguin itératif (points noirs) au cours d'une re-transplantation multiviscérale chez une patiente de 10ans. Issu de ***Agrawal, J Clin Anesth 2013***(435)

223- Installation du patient

Il s'agit d'une installation classique en vue d'une transplantation d'organes abdominaux. Les points de compression doivent particulièrement être vérifiés du fait de la longueur de l'intervention. Le champage doit être large au niveau des creux inguinaux, des creux axillaires et du cou en cas de transplantation multiviscérale, pour pouvoir mettre en place une circulation extra-corporelle veino-veineuse.

224- Anesthésie à proprement parler

Les agents anesthésiques utilisés sont les mêmes que lors d'une transplantation hépatique. L'induction anesthésique est réalisée en séquence rapide dans tous les cas, tous les patients étant considérés gastroparétiques. Les molécules préférentiellement utilisées sont celles non métabolisées par le foie, afin d'éviter une accumulation à partir de la phase d'anhépatie en cas de transplantation foie-intestin ou multiviscérale.

Les équipes de Pittsburgh et de Miami ont pour protocole(429) :

- Induction :
  . Hypnotique : Thiopental ou Etomidate.
  . Curare : Succinylcholine.
- Entretien :
  . Hypnotique : Isoflurane inhalé.
  . Morphinique : Fentanyl / Sufentanil.
  . Curare : Cisatracurium/Doxacurium.

DARNIS
(CC BY-NC-ND 2.0)

En France, des agents anesthésiques plus récents peuvent être utilisés en entretien :

. Hypnotique : Propofol / Desflurane inhalé.

. Morphinique : Remifentanil, ayant prouvé son efficacité dans la prévention des lésions d'ischémie/reperfusion sur un modèle animal(437).

. Curare : Cisatracurium.

Du fait du haut risque infectieux une antibioprophylaxie large spectre est débutée à l'induction et poursuivie pendant au moins 48h (cf chapitre balance immunologique, risque infectieux). Le protocole choisi dépend avant tout de l'écologie du patient. Par défaut une antibiothérapie par Pipéracilline/Tazobactam peut être proposée.

Le traitement immunosuppresseur est débuté en peropératoire. Ce point est discuté dans le chapitre dédié.

225- Evènements peropératoires aux différentes phases

Phase de dissection :

Les principaux risques sont :

- l'hémorragie, surtout en cas d'abdomen multi-opéré. Des cas de saignement massif sont rapportés, jusqu'à de 26,8L de pertes sanguines avec nécessité de transfusion de plus de 100 PGR chez une enfant de 10ans(435). En moyenne, moins de 5 concentrés globulaires sont nécessaires en routine dans des centres de référence(429).
- une diminution brutale de la précharge par compression de la veine cave inférieure lors de la dissection du foie ou du clampage cave.

Phase d'anhépatie en cas de transplantation foie-intestin ou multiviscérale :

Cette phase peut être marquée par les évènements suivants :

- Acidose
- Hypothermie
- développement d'une coagulopathie
- diminution de la précharge(438)

Les paramètres biologiques doivent être compensés au mieux en s'aidant de dosages biologiques itératifs (ionogramme sanguin, gazométrie, bilan de coagulation, thromboélastrogramme). Certaines équipes prônent la réalisation systématique d'une épuration extrarénale continue pour prévenir l'apparition d'une acidose hyperkaliémique trop sévère(361).

DARNIS
(CC BY-NC-ND 2.0)

Phase de revascularisation du greffon :

Cette phase peut se compliquer d'un syndrome de reperfusion associant hypotension artérielle, acidose métabolique, hyperkaliémie, hypocalcémie, et hypothermie(439). Ce syndrome est corrélé au degré de lésions d'ischémie/reperfusion(440). Il est souvent plus sévère et prolongé en cas de transplantation multiviscérale qu'en cas de transplantation intestinale isolée (439), probablement du fait de la masse cellulaire transplantée(441). Au niveau anesthésique, son traitement consiste en un remplissage vasculaire et l'utilisation d'amines vasoactives.

Phase de reconstruction digestive :

Dans cette phase, les désordres biologiques et métaboliques doivent être corrigés au mieux avant un retour en service de réanimation

226- Gestion des fluides peropératoires(442)

Les principales causes de pertes hydriques peropératoires sont :

- l'hémorragie peropératoire : plus importante lors de la dissection, et du déclampage.
- la spoliation sanguine à l'explantation.
- la déshydratation liée à la large laparotomie et au temps opératoire (en moyenne 10heures(442)).
- les clampages vasculaires diminuant la précharge.
- l'interruption lymphatique lors de l'exentération.
- la formation d'un troisième secteur sur le greffon.

Ces évènements peuvent être à l'origine d'une instabilité hémodynamique justifiant un suivi rapproché de la pression veineuse centrale, du débit cardiaque et de la diurèse pour adapter le remplissage per et postopératoire. Le remplissage est souvent massif, en début d'expérience du centre, en cas de chirurgie hémorragique, ou de transplantation multiviscérale (Tableau 9.3).

	Transplantation multiviscérale	Transplantation intestinale
Produits sanguins		
PGR	1,2 (0 ; 5,5) L	0,9 (0 ; 2,2) L
PFC	0,5 (0 ; 2,3) L	0,2 (0 ; 0,6) L
Plaquettes	0,7 (0 ; 3) L	0,06 (0 ; 0,3) L
Solutés de remplissage		
Cristalloïdes	9 (5 ; 17) L	8,5 (5 ; 15) L
Colloïdes	1,5 (0 ; 4,5) L	1,5 (0 ; 5,5) L

Tableau 9.3 : Remplissage moyen (valeurs extrêmes) au cours des transplantations intestinales et multiviscérales, Expérience de l'Université de Bologne. D'après ***Siniscalchi, Transplant Proc 2008***(442)

Les solutés utilisés au cours de la transplantation intestinale ou multiviscérale sont :

- Solutés cristalloïdes : doivent être utilisés le plus modérément possible pour éviter la formation d'un œdème viscéral(429).

DARNIS
(CC BY-NC-ND 2.0)

- Solutés colloïdes : ne sont à réserver aux cas d'hypotension artérielle sévère, du fait de leur association à une insuffisance rénale à long terme.

- Albumine humaine: elle permet de restaurer une pression oncotique normale surtout en cas d'albuminémie basse.

3- Période postopératoire : Réanimation et analgésie postopératoire

31- Soins post-opératoires en réanimation

Le management des patients transplantés en réanimation est peu décrit dans la littérature. La durée de séjour moyenne en réanimation est proche de 2 semaines. Les particularités de la prise en charge sont essentiellement liées aux problèmes pariétaux, nutritionnels et infectieux (cf chapitres dédiés).

Au niveau hémodynamique, un support par remplissage et amines vasoactives est habituellement nécessaire jusqu'à J2. A partir du sevrage des amines, des diurétiques sont introduits dès que possibles chez les patients hyper-inflatés (en moyenne 6 jours de traitement(443). L'épuration extra-rénale est rarement nécessaire dans cette indication et souvent difficile à réaliser.

Au niveau respiratoire, les patients sont extubés en moyenne à J2, après correction des paramètres biologiques (ionogramme, gazométrie), levée des sédation, et vérification de la bonne tolérance de la ventilation spontanée(443). Une ventilation non invasive de relai est habituellement réalisée de façon à prévenir les atélectasies pulmonaires basales fréquentes après chirurgie abdominale lourde. Les séjours prolongés en réanimation après transplantation intestinale ou multiviscérale sont souvent liées à des difficultés de sevrage de la ventilation invasive, et doivent faire discuter tôt une trachéotomie pour accélérer le sevrage.

Au cours du séjour, de multiples complications médicales ou chirurgicales peuvent survenir et sont décrites dans les chapitres dédiés.

32- Gestion de la douleur postopératoire

La douleur est un problème constant après transplantation intestinale et multiviscérale du fait de :

- *Facteurs liés à la chirurgie* : longue incision, réintervention sur des tissus cicatriciels, écartement pariétal, décollements viscéraux lors de l'explantation.
- *Facteurs liés à la maladie* : maladie chronique, douleur préopératoire liée à la maladie ou aux multiples chirurgies.
- F*acteurs liés au patient* : patients jeunes, contexte de transplantation, dépression et anxiété préopératoire, toxicomanie aux opiacés, profils psychologiques à risque (maladies chroniques, maladie de Crohn).

Le traitement et la prévention des douleurs postopératoires sont très mal étudiés dans la littérature (une seule étude(444)). L'administration de morphine intraveineuse en continu est aujourd'hui encore le traitement le plus utilisé. Elle pose de nombreux problèmes :

- Sevrage long et difficile, nécessitant parfois une substitution par Methadone, ou patch de Fentanyl(443).

DARNIS
(CC BY-NC-ND 2.0)

- Ralentissement du transit, pouvant gêner l'adaptation des posologies des traitements immunosuppresseurs oraux.

- Risque de sous ou surdosage en morphiniques oraux en fonction de la motilité du greffon intestinal.

Dans la seule étude rétrospective publiée sur le sujet, 2 protocoles d'antalgie per et post opératoires étaient comparés(444) :

- groupe 1 (n=3) : Peropératoire : perfusion continue de Fentanyl. Postopératoire : Perfusion continue de morphine, de posologie décroissante jusqu'à J7. Relai par Clonidine et Lorazepam à J8.

- groupe 2 (n=3) : Peropératoire : analgésie péridurale par Morphine et Ropivacaïne. Postopératoire : analgésie périurale jusqu'à J3, puis relai par perfusion continue de morphine de posologie décroissante jusqu'à J7. Relai par Clonidine et Larazepam à J8.

Le deuxième protocole permettait une meilleure antalgie pendant les 3 premiers jours (moins de recours à des doses supplémentaires de morphine). Dans les 2 groupes, un patient était traité par antidépresseur tricyclique à partir de J10.

Les auteurs de cette étude concluaient en faveur de l'analgésie péridurale. Néanmoins ce type d'analgésie ne peut s'envisager qu'en cas de transplantation intestinale isolée. En effet la transplantation multiviscérale est associée à des troubles de coagulation postopératoire, parfois déjà présent en préopératoire, rendant l'ablation du cathéter péridural dangereuse (risque d'hématome péridural).

Aucune étude n'a été réalisée sur les douleurs chroniques abdominales à distance de la transplantation. Dans notre expérience, des douleurs viscérales, difficiles à traiter par des antalgiques usels, sont présentes chez 2 patientes.

Au total, la problématique de l'antalgie n'a été jusqu'à présent pas ou peu étudiée. Une analgésie multimodale associant antalgiques non morphiniques (Paracetamol, Acupan), anxiolytiques, antidépresseurs et un suivi psychologique(445) semblerait nécessaire pour minimiser la consommation d'opiacés participant au développement de douleurs chroniques postopératoires.

4- Management périopératoire du patient transplanté intestinal ou multiviscéral pour une intervention à distance de la transplantation(446,447)

Les patients ayant reçu un transplant intestinal ou multiviscéral peuvent être de nouveau anesthésiés dans la période postopératoire immédiate ou à distance de la transplantation pour des examens programmés (biopsies, endoscopies), le traitement chirurgical ou endoscopique de complications postopératoires, ou d'autres causes en cas de survie prolongée (Tableau 9.4).

DARNIS
(CC BY-NC-ND 2.0)

Examens diagnostiques invasifs	Biopsies écho ou TDM guidées Fibroscopie digestive Bronchoscopie et LBA
Traitement d'une complication postopératoire	Hémorragie Thrombose Perforation Fistule Eventration Occlusion Abcès
Chirurgie sans lien avec la transplantation	Traumatologie Cancérologie Chirurgie cardio-vasculaire

Tableau 9.4 : Causes d'anesthésie générale à distance d'une transplantation intestinale ou multiviscérale. Issu de ***Kostopanagiotou, Transplant Int 2008***(447)

Plusieurs principes doivent être respectés afin de s'assurer du bon déroulement de l'anesthésie et de la période post-interventionnelle :

Evaluation préopératoire :

Le centre de transplantation doit être contacté afin de récupérer les données du dernier bilan de suivi, et d'obtenir les consignes vis-à-vis de l'immunosuppression.

Le bilan clinique et paraclinique doit vérifier la fonction du greffon et rechercher des complications de l'immunosuppression. En cas de défaillance hépatique, intestinale, cardiaque, respiratoire ou rénale, un avis spécialisé peut être nécessaire afin de discuter d'une optimisation avant le geste.

Période peropératoire :

Le risque infectieux étant majeur, les portes d'entrées (sondages, voies veineuses) doivent être limitées et une hygiène méticuleuse doit être respectée à la pose des cathéters.

En cas de corticothérapie, les posologies doivent être augmentées dès l'intervention pour prévenir une insuffisance surrénalienne aigüe.

Le risque hémorragique peut être important en cas de chirurgie abdominale. Une faible pression veineuse centrale et une faible pression expiratoire positive peuvent limiter le saignement veineux. Des accès veineux de bon calibre doivent être préparés pour un éventuel remplissage vasculaire massif.

La plupart des drogues anesthésiques peuvent être utilisées, à l'exception du protoxyde d'azote, à risque de distension intestinale. Une induction en séquence rapide est à privilégier du fait du haut risque de gastroparésie.

Au niveau antalgique, il n'y a pas de contre-indication à la réalisation d'une rachianesthésie ou d'une anesthésie loco-régionale sauf en cas de coagulopathie connue.

DARNIS
(CC BY-NC-ND 2.0)

Période postopératoire :

Le séjour postopératoire immédiat est à envisager dans une structures de soins continus, en cas de chirurgie « lourde », de défaillance d'organe, ou de difficultés d'accès vasculaires(447).

La principale problématique est la gestion du traitement immunosuppresseur. En cas de transplantation intestinale ou multiviscérale, le risque de rejet étant majeur, il est primordial de ne pas interrompre les prises, y compris en périopératoire immédiat (pas de jeûn préopératoire). Des dosages quotidiens des taux résiduels doivent être réalisés pour adaptation des posologies, en particulier en cas de chirurgie abdominale avec iléus postopératoire.

DARNIS
(CC BY-NC-ND 2.0)

Chapitre 10 : Résultats généraux de la transplantation intestinale et multiviscérale

1- Pratique mondiale, résultat du registre

Les résultats globaux de la transplantation intestinale et multiviscérale sont rapportés dans :

- le registre américain des transplantations d'organe tenu à jour par trois agences nationales (Organ Procurement and Transplantation Network / Scientific Registry of Transplant Recipients / United Network for Organ Sharing) et dont les résultats sont publiés annuellement(448-454).
- le registre international de transplantation intestinale et multiviscérale. Ce registre participatif, tenu par l'équipe de London (Canada), a été établi dans les années 90 et rassemble des données de la plupart des centres pratiquant ces interventions. Les données sont saisies par chaque centre sur un site internet sécurisé : http://www.intestinaltransplant.org. Un rapport est présenté et publié tous les 5 ans à l'occasion du congrès international de transplantation intestinale(358,359,455).

Pays	Centres contributeurs
USA	- Clarian Transplant Center, Indianapolis
	- Georgetown Universitary Hospital, Washington DC
	- Mount Sinaï Hospital, New York
	- Universisty of California, Los Angeles
	- University of Miami, Miami
	- University of Nebraska, Omaha
	- University of Pittsburgh Medical Center, Pittsburgh
Canada	- Sick Kids Hospital, Toronto
France	- Hôpital Necker Enfants malades, Paris.

Tableau 10.1 : Dix centres ayant pratiqué le plus grand nombre de transplantation intestinale dans le monde, issu de ***Grant, Am J Transplant 2014.***

11- Répartition géographique :

Entre 1985 et 2013, près de 3 000 transplantations intestinales et multiviscérales ont été réalisées dans le monde. Plus de 2200 (73%) ont été réalisées en Amérique du Nord, dans les neuf plus gros centres contributeurs du registre (Tableau 10.1). Plus de 500 transplantations ont été réalisées en Europe, et moins de 200 en Asie et Amérique du Sud.

12- Activité chiffrée :

L'activité de transplantation intestinale et multiviscérale s'est développée essentiellement à partir des années 90 jusqu'à la fin des années 2000. Grâce à l'amélioration des techniques chirurgicales et des traitements médicaux, l'activité s'est diffusée à partir de centres experts (Pittsburgh, Miami, Necker etc) dans des centres de plus petit volume. Parallèlement à cette diffusion de la technique, l'activité mondiale a chuté à partir des années 2010 de plus de 230 transplantations annuelles en 2009 à 120 en 2011 (Figure 10.1). Cette

DARNIS
(CC BY-NC-ND 2.0)

tendance est confirmée sur le registre américain(454). La principale cause invoquée est l'amélioration de la prise en charge médicale des patients souffrant d'insuffisance intestinale chronique, permettant de retarder ou de ne pas évoquer l'indication de transplantation intestinale.

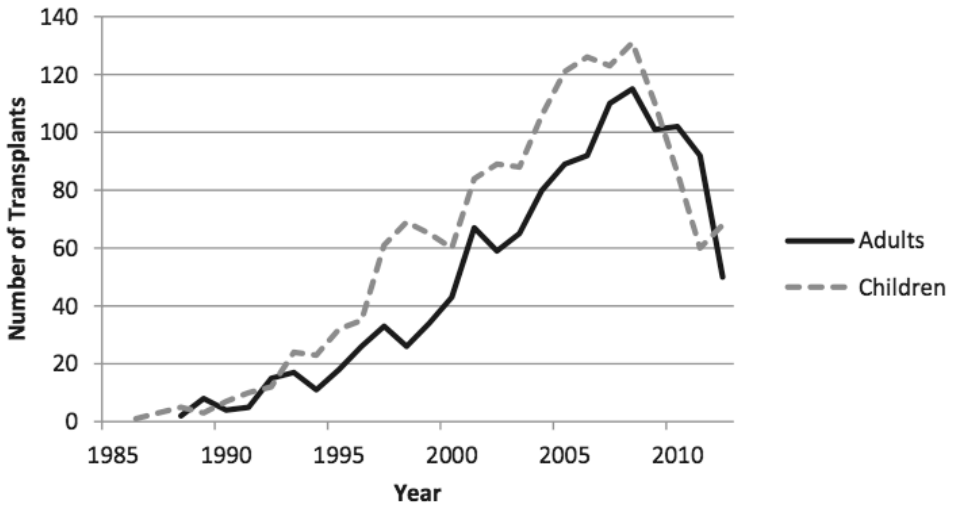

Figure 10.1 : Activité mondiale de transplantation intestinale d'après le registre international, ***Grant, Am J Transplant 2014***(359)

13- Types de transplantation intestinale

La transplantation intestinale isolée est l'intervention la plus fréquemment réalisée. Elle représente un peu moins de 50% de l'activité mondiale de transplantation intestinale, quelles que soient les époques. La transplantation multiviscérale, minoritaire jusqu'aux années 2000, représente actuellement près d'un quart des transplantations intestinales, à égalité transplantation foie-intestin (Figure 10.2).

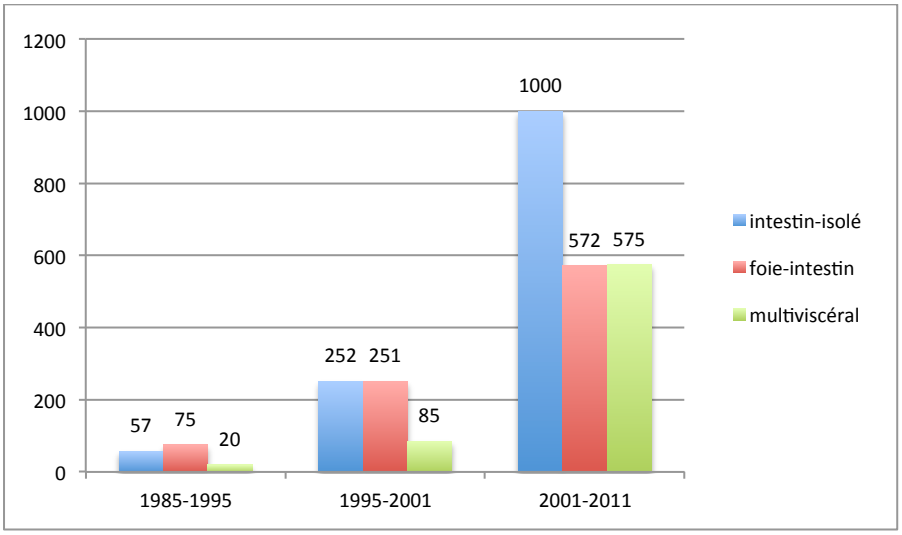

Figure 10.2 : Activité mondiale de transplantation intestinale isolée, foie-intestin, ou multiviscérale en fonction des époques. D'après ***Grant, Am J Transplant 2014***(359)

DARNIS
(CC BY-NC-ND 2.0)

14- Indications principales de transplantation intestinale

La répartition des indications de transplantation intestinale est restée stable dans le temps. Celle-ci est décrite dans les Figure 10.3 (pédiatrie) et Figure 10.4 (adultes). Le syndrome du grêle court est la première indication de transplantation intestinale et représente 2/3 de l'activité mondiale. Les insuffisances intestinales chroniques par troubles moteurs ou malabsortpion représentent moins de 20% de l'activité mondiale. La transplantation pour raison oncologique est anecdotique chez l'enfant, et rare chez l'adulte. Enfin, les transplantations pour thrombose portale extensive ne sont pas répertoriées dans le registre, et représentent moins de 8% de l'activité mondiale.

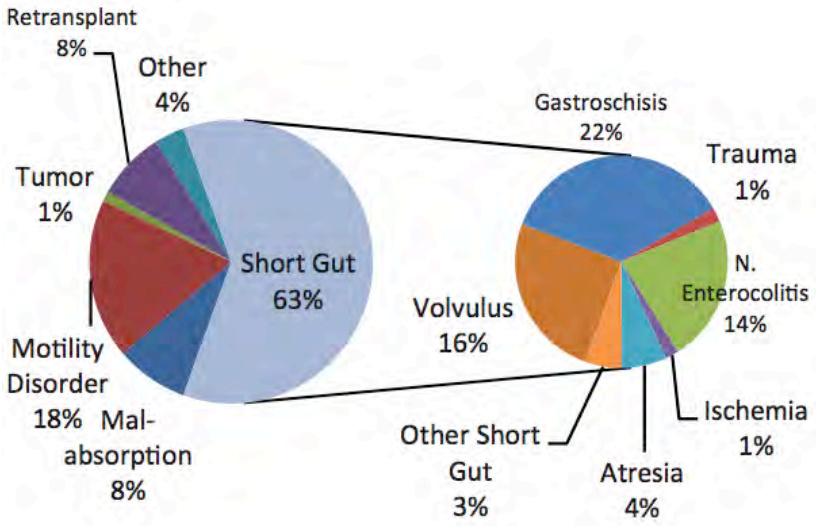

Figure 10.3 : Indications de transplantation intestinale chez l'enfant. Issu de ***Grant, Am J Transplant 2014***(359)

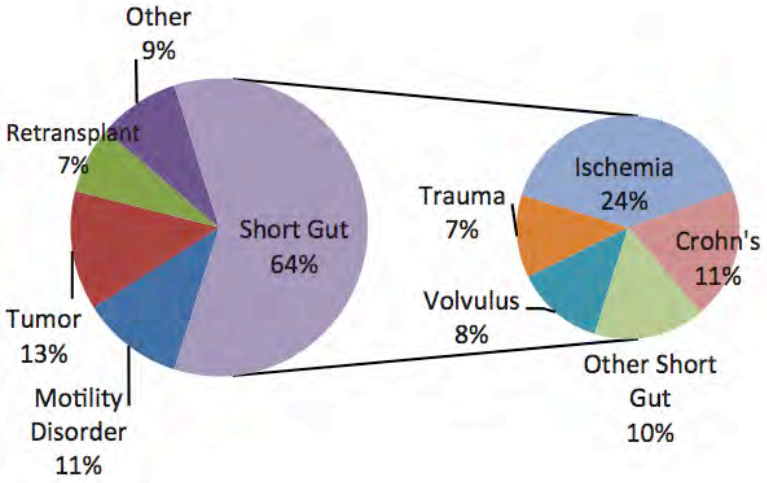

Figure 10.4 : indications de transplantation intestinale chez l'adulte. Issu de ***Grant, Am J Transplant 2014***(359)

DARNIS
(CC BY-NC-ND 2.0)

2- Survie

21- Données générales

La transplantation intestinale et multiviscérale est la transplantation d'organe offrant les moins bons résultats en terme de survie postopératoire. Ces résultats sont liés à une lourde morbidité à court moyen et long terme : rejet, infections, éviscération, insuffisance rénale etc.

Les premières séries publiées au début des années 90 par l'équipe de Starzl à Pittsburgh faisaient état d'une survie de 50 à 70% en fonction du sous-groupe de patients étudiés (456,457). Grâce à une meilleure sélection des candidats à la greffe, aux progrès de la technique opératoire et de l'encadrement médical (traitement immunosuppresseur, gestion des infections etc) le taux de survie dépasse les 70% à un an dans les années 2000. Des survies prolongées à 10 ans concernent près de la moitié des patients (Tableau 10.2).

Programme	**n**	**Survie après transplantation**			
		Total	**Intestin seul**	**Foie-intestin**	**Multi-viscéral**
Pittsburgh(360)	453	Survie patient : 85% à 1an 61% à 5ans 42% à 10ans	Survie greffon : 85% à 1an 40% à 5ans 25% à 10ans	Survie greffon : 76% à 1an 57% à 5ans 44% à 10ans	Survie greffon : 90% à 1an 50% à 5ans 25% à 10ans
Miami(2,458-460)	>130	-	Survie patient: 75% à 1an 60% à 3ans 50% à 5ans	-	Survie greffon : 63% à 1an 47% à 5ans
Nebraska(461)	117	Survie patient: 70% à 2ans	Survie greffon : 67% à 2ans	Survie greffon : 60% à 2ans	
Indianapolis(170)	95	Survie patient : 72% à 1an 57% à 3ans	-	-	Survie greffon : 70% à 1an 55% à 3ans
Paris Necker(462,463)	50	Survie patient : 67% à 1an 51% à 3ans	Survie greffon: 62% à 1an 31% à 3ans	Survie greffon: 71% à 1 an 71% à 3ans	
Registre américain 2003-2013(454)	1500	Greffes de 2008 : 75% à 1 an 50% à 5ans	Survie greffon : 79% à 1 an 48% à 5 ans	Survie greffon : 71% à 1 an 49% à 5ans	
Registre international (359)	2887	Après 2000 : 77% à 1an 58% à 5ans 47% à 10ans	-	-	-

Tableau 10.2 : Survie des patients et des greffons après transplantation intestinale ou multiviscérale. Données issues des 4 plus gros centres américains, de Paris Necker, et des registres amércains et internationaux.

22- Facteurs influant la survie des patients

- Facteurs liés au patient et à la maladie :

. *Patients non hospitalisés* au moment de l'appel à la greffe(2,358,359,459,464).

. *L'âge des patients* influence peu la survie à l'exception des âges extrêmes soumis à des contraintes spécifiques. Chez les patients de moins de 1 an(459,464), la survie est altérée par une plus grande fragilité des

DARNIS
(CC BY-NC-ND 2.0)

patients, un plus grande incidence d'hépatopathie sous nutrition parentérale pendant la période d'attente, et des difficultés d'appariement morphologique. Chez les patients de plus de 50 ans (360,451), les mauvais résultats sont liés aux comorbidités des patients. Entre 1 et 50 ans, les différences de survie ne sont pas significatives dans les plus grandes séries(359,360)**(**Figure 10.5**).**

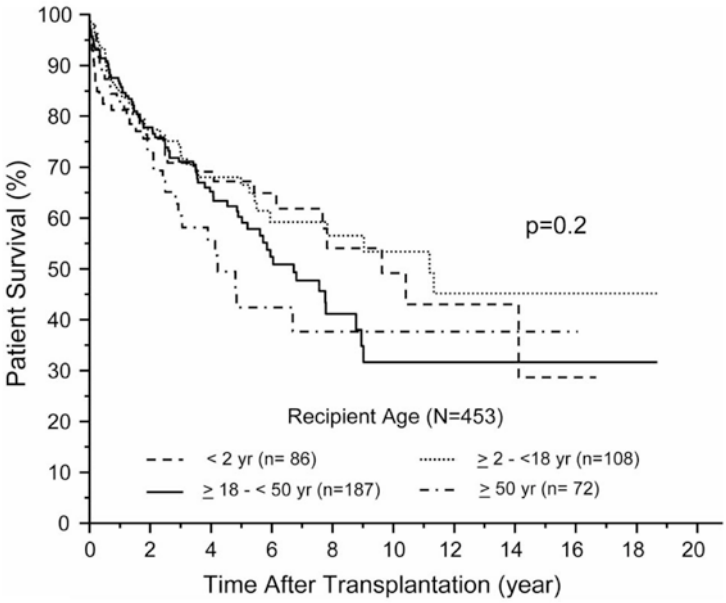

Figure 10.5 : Survie en fonction de l'âge après transplantation intestinale ou multiviscérale. Expérience de Pittsburgh. Issu de ***Amu-Elbagd, Ann Surg 2009***(360).

. *Comorbidités* : le nombre de comorbidités péjore le pronostique après transplantation intestinale ou multiviscérale(465,466). L'insuffisance rénale(170) et la perte de nombreux accès veineux (465) semblent être les comorbidités les plus à risque de mauvaise survie. Le score CaMi (Cambridge-Miami)(465) permet d'évaluer ce facteur de risque (Tableau 10.3). A partir d'un score de 3, le risque de décès postopératoire est 5 fois supérieur.

Critères	**Points**
Pas de comorbidité	0
Comorbidités sans retentissement fonctionnel : HTA modérée, diabète de type 2 bien contrôlé, asthme léger, insuffisance rénale légère, tabagisme actif sans BPCO, antécédent de dépression dans le passé	1
Comorbidités sans retentissement fonctionnel sous traitement : HTA traitée, coronaropathie asymptomatique, diabète de type 2 sous antidiabétiques oraux, asthme traité, insuffisance rénale modérée, tabagisme actif avec atteinte respiratoire, dépression traitée	2
Comorbidités avec retentissement fonctionnel malgré le traitement : HTA non contrôlée, angor instable, artériopathie des membres inférieurs, insuffisance rénale sévère, BPCO post-tabagique symptomatique ou antécédent de décompensation respiratoire, asthme sévère, dépression non améliorée par le traitement	3
Plus d'une perte d'accès veineux par thrombose ou infection	1 / accès veineux

Tableau 10.3 : Score Ca-Mi d'évaluation du risque de décès après transplantation intestinale. Issu de ***Middleton, Transplant Proc 2015***(465)

. *Soutien social* : les patients isolés ont une moins bonne survie à long terme(378).

DARNIS
(CC BY-NC-ND 2.0)

- Facteurs liés à la chirurgie :

. *le choix du type de greffon* (intestin seul, foie-intestin-multiviscéral) a longtemps été le principal facteur de survie. En 2015, la transplantation intestinale isolée est initialement de meilleur pronostique que la transplantation foie-intestin ou multiviscérale (449-451,455,459). Cette donnée serait expliquée par une mortalité plus importante sur liste d'attente de transplantation foie-intestin ou multiviscérale, un moins bon état général de ces patients, et une issue fatale en cas de rejet réfractaire au traitement médical après transplantation foie-intestin ou multiviscérale. A plus long-terme, la différence de survie s'estompe, au profit des patients ayant reçu un greffon hépatique. Cette différence serait liée à une moindre incidence de rejet(359). Cependant l'explication physiopathologie de cette meilleure immunotolérance n'est pas connue.

. *la transplantation précoce après entérectomie étendue* (dans les 12 mois) est de meilleure pronostique dans le cadre des transplantations intestinales isolées(360).

- Facteurs liés aux soins périopératoires :

. *L'utilisation d'une induction immunosuppressive* est de meilleur pronostic(358), à l'exception d'une induction au Campath-1H en pédiatrie(2).

. *Une immunosuppression par Sirolimus* (inhibiteur de mTOR) au long cours semble augmenter la survie des greffons d'après le registre international(359).

- Facteurs liés au centre :

. *Expérience d'au moins 10 transplantations* dans le centre(358)

. *Learning curve* : L'équipe d'Indianapolis a noté une amélioration franche de la survie des patients (de 48% entre 2004 et 2007, à 70% entre 2008 et 2010 sans changement des pratiques)(170).

23- Facteurs influant spécifiquement la survie des greffons

- *la transplantation hépatique associée* : semble améliorer la survie du greffon(360,378,449,451,464), ce qui expliquerait la meilleure survie des patients à long terme(359). Cependant aucune étude n'a jamais pu prouver clairement d'effet immuno-protecteur du foie en cas de transplantation intestinale. Les données de survie les plus récentes semblent montrer qu'il n'existe désormais plus de différence de survie des greffons sous immunosuppression moderne(453), et notamment une induction lympho-ablative(464) (Figure 10.6).
- *le rejet et les infections sévères* sont associés à une faible survie du greffon(360,378)
- *le mismatch HLA* est à plus haut risque de rejet(378)
- *un antécédent de splénectomie ou la réalisation d'une splénectomie* lors de l'explantation semblent à risque de rejet du greffon(378)

DARNIS
(CC BY-NC-ND 2.0)

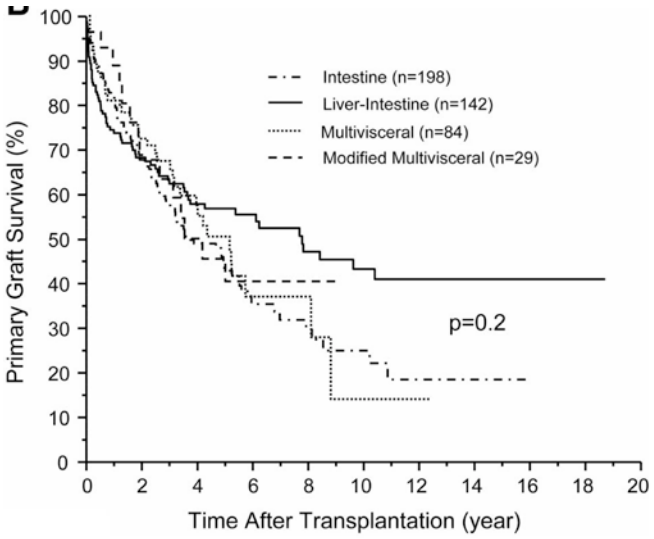

Figure 10.6 : Survie du greffon en fonction tu type (intestin, foie-intestin, multiviscéral, multiviscéral modifié). Expérience de Pittsburgh, issu de ***Amu-Elbagd, Ann Surg 2009***(360).

3- Résultats fonctionnels

31- Qualité de vie

La transplantation intestinale et multiviscérale a été développée dans les années 90 pour permettre la survie des patients insuffisants intestinaux présentant une ou plusieurs complications péjorant le pronostique vital. Les indications de transplantation préemptive se sont par la suite développées dans les années 2000, partant du principe intuitif que la qualité de vie du patient transplanté intestinal était supérieure à celle des patients sous nutrition parentérale (NP) au long cours. Néanmoins, la récupération de l'autonomie alimentaire orale est à contre-balancer avec les contraintes et les complications d'une telle intervention, et d'une immunosuppression lourde. Ces contraintes retentissent sur le patient et son entourage(467).

De multiples études de la qualité de vie ont été réalisées à partir de la fin des années 1990 (Tableau 10.5). Cependant, de nombreux biais rendent difficiles leur analyse, et tous les types de transplantation comprenant l'intestin sont inclus :

311- Outils de mesure de la qualité de vie

De multiples outils ont été utilisés pour mesurer la qualité de vie chez les patients transplantés intestinaux ou multiviscéraux (Tableau 10.5):

- QoLI (Quality Of Life Inventory) développé pour mesurer la qualité de vie après transplantation hépatique(468). Ce questionnaire explore 26 domaines de la vie quotidienne en 130 questions (30 à 45 minutes de réponse).
- CHQ (Child Health Questionnaire) : il s'agit d'un questionnaire mesurant la qualité de vie des enfants et de la famille, complété par les enfants et les parents(469).

DARNIS
(CC BY-NC-ND 2.0)

- SF-36 (Short Form 36) : est un questionnaire générique de qualité de vie, explorant 8 domaines : capacité physique, fonctionnalité, douleur, santé générale, vitalité, socialité, santé mentale, émotions.

- NHP (Nottingham Health Profile) : est un questionnaire générique de qualité de vie.

- Karnofsky : est un score de performance dans les activités de la vie quotidienne. Il repose sur une hétéroévaluation par les soignants.

- ECOGS (Eastern Cooperative Oncology Group Scale) : est un score évaluant l'impact d'une maladie chronique grave dans la vie quotidienne.

- PWB (Psychological Well-Being) est un questionnaire évaluant l'état psychologique du patient adulte.

- WHOQoL (World Health Organization, Quality Of Life) est un questionnaire générique de mesure de qualité de vie, édité par l'OMS.

- SQ (Symptom Questionnaire) est un questionnaire générique évaluant l'impact des symptômes de la maladie sur l'état psychologique, le bien être général et l'activité du patient.

- EVA (Echelle Visuelle Analogique) : est un outil permettant une autoévaluation analogique de sa performance ou de sa qualité de vie.

- TAPQoL (Preschool Children's Quality of Life Questionnaire): est un outil de mesure de la qualité de vie chez les enfants de 0 à 4 ans. Le questionnaire est rempli par les parents et évalue les problèmes fonctionnels (symptômes digestifs, cutanés, respiratoires, sommeil, mouvements) et émotionnels (humeur, pleurs).

- KINDL-R : est un outil de mesure de la qualité de vie chez les enfants de 5 à 17 ans. Les questionnaires sont remplis par les parents et les enfants.

- PedQoL (Pediatric Quality of Life) : est un outil générique de mesure de qualité de vie en pédiatrie. Le questionnaire est rempli par les parents et l'enfant en fonction de ses capacités.

- HPN-QoL (Home Parenteral Nutrition – Quality Of Life)(68,69) : est un score développé pour mesurer la qualité de vie chez les patient sous NP au long cours (Tableau 10.4).

L'abondance de score non adaptés à la pathologie, ou non validés, empêchent de conclure sur la validité de la plupart des études. Aujourd'hui le score HPN-QOL semble le plus intéressant car il permet de comparer spécifiquement les 2 stratégies de traitement de l'insuffisance intestinale (NP au long cours ou transplantation) en terme de qualité de vie. A ce jour, seule une étude de faible effectif utilise ce score(70). A noter qu'un score de qualité de vie spécifique du syndrome du grêle court (Score SBS-QoL) (104) a été développé en 2013 mais non testé actuellement sur les patients transplantés.

312- Autres Biais méthodologiques

Les autres biais fréquemment rencontrés sont :

- une réponse aux questionnaires a posteriori pour la période préopératoire.
- de nombreux perdus de vue.
- une hétéro-évaluation par les soignants.
- des effectifs souvent très faibles

DARNIS
(CC BY-NC-ND 2.0)

- l'absence de comparateurs appropriés. Les rares études comparatives utilisaient des patients sous NP au long cours, non appareillés aux patients transplantés.

- un enthousiasme pour la transplantation de la part de la plupart des auteurs, concluant facilement à une supériorité de cette méthode, malgré la faiblesse méthodologique.

Ainsi aujourd'hui aucune étude ne permet d'affirmer la supériorité ou l'infériorité de la transplantation intestinale ou multiviscérale sur la NP au long cours chez les patients souffrant d'insuffisance intestinale. Néanmoins deux études (Tableau 10.5, en italique) de bonne qualité méthodologique (70) ou de grand effectif(378) semblent permettre d'affirmer que les survivants d'une transplantation intestinale ou multiviscérale récupèrent une meilleure autonomie globale, mais conservent une humeur dépressive, probablement en lien avec la lourdeur du suivi et des complications à court, moyen, et long terme.

32- Fonction intestinale

Les résultats nutritionnels et fonctionnels de la greffe intestinale font l'objet d'un chapitre dédié.

DARNIS
(CC BY-NC-ND 2.0)

	Depuis un an / depuis l'introduction de la NP	Nettement moins bien	Moins bien	Pas de changement	Mieux	Nettement mieux
1	Comment vous sentez-vous ?	1	2	3	4	5
2	Comment la NP affecte votre capacité à partir en vacances ?	1	2	3	4	5
3	Comment la NP affecte votre capacité à voyager ?	1	2	3	4	5

	Depuis une semaine	Pas du tout	Un peu	Moyen-nement	Beau-coup
4	Avez vous déprimé à cause de la NP ?	1	2	3	4
5	Vous préoccupez vous de votre poids ?	1	2	3	4
6	Est-ce que le cathéter a changé votre image corporelle ?	1	2	3	4
7	Vous sentez vous moins attirant physiquement ?	1	2	3	4
8	Vous sentez-vous aidé par l'équipe de nutrition intensive ?	1	2	3	4
9	Utilisez vous une pompe de NP portative ? Si oui, a-t-elle amélioré votre mobilité ?	1	2	3	4
10	Avez-vous eu du mal à faire une activité physique (ex : porter un sac lourd ou une valise)	1	2	3	4
11	Avez-vous eu du mal à marcher longtemps ?	1	2	3	4
12	Avez-vous eu du mal à faire une ballade courte ?	1	2	3	4
13	Avez-vous eu besoin de rester au lit ou assis toute la journée ?	1	2	3	4
14	Avez-vous eu besoin d'aide pour manger, vous laver, vous habiller, ou aller aux WC ?	1	2	3	4
15	Vous sentez-vous fatigué ?	1	2	3	4
16	Manquez-vous d'énergie ?	1	2	3	4
17	Est-ce que la NP affecte votre sommeil ?	1	2	3	4
18	Etes-vous préoccupé par votre santé ?	1	2	3	4
19	Etes-vous préoccupé par votre avenir ?	1	2	3	4
20	Avez-vous pu rencontrer d'autres personnes ?	1	2	3	4
21	Avez-vous pu faire une activité physique ?	1	2	3	4
22	Avez-vous pu faire des courses ?	1	2	3	4
23	Avez-vous pu faire des activités de loisir ?	1	2	3	4
24	Avez-vous pu avoir une vie de tous les jours normale ?	1	2	3	4
25	Vous êtes-vous senti indépendant ?	1	2	3	4
26	Vous êtes-vous senti balloné ?	1	2	3	4
27	Avez-vous pu manger ?	1	2	3	4
28	Avez-vous pu boire ?	1	2	3	4
29	Avez-vous eu des douleurs en mangeant ou buvant ?	1	2	3	4
30	Avez-vous eu des nausées ou des vomissements	1	2	3	4
31	Avez-vous eu mal à la tête, aux muscles ou aux articulations ?	1	2	3	4
32	Avez-vous eu d'autres douleurs ?	1	2	3	4
33	Vous-êtes vous senti déprimé	1	2	3	4
34	Vous-êtes vous senti tendu ?	1	2	3	4
	Depuis un an				
35	Avez-vous eu envie d'aller travailler ?	1	2	3	4
36	Avez-vous pu aller travailler ?	1	2	3	4
37	Est-ce que la NP vous pose des problèmes financiers	1	2	3	4
38	Avez vous une stomie ? OUI →questions 39-40 ; NON→questions 41-43				
	Depuis une semaine				
39	Avez-vous eu des problèmes avec l'appareillage de la stomie?	1	2	3	4
40	Avez-vous eu des problèmes avec la stomie elle-même ?	1	2	3	4
41	Avez-vous eu fréquemment des selles ?	1	2	3	4
42	Avez-vous eu des difficultés à aller à la selle ?	1	2	3	4
43	Avez-vous eu des douleurs en allant à la selle ?	1	2	3	4
	Depuis une semaine				
44	Donnez une note à votre qualité de vie ?	(Mauvaise) 0 1 2 3 4 5 6 7 8 9 10 (Bonne)			
45	Est ce que votre qualité de vie a été affectée par la NP ?	(En mal)-5 -4 -3 -2 -1 0 +1 +2 +3 +4 +5 (En bien)			
46	Est-ce que votre qualité de vie a été affectée par votre maladie ?	(En mal) -5 -4 -3 -2 -1 0 +1 +2 +3 +4 +5 (En bien)			

	Depuis un mois	Pas du tout	Un peu	moyenne ment	Beau-coup
47	Avez-vous de la libido ?	1	2	3	4
48	Avez-vous eu une sexualité ?	1	2	3	4
	Commentaires libres :				

Tableau 10.4 : Questionnaire HPN-QOL. Traduit de ***Baxter, J Parenter Enteral Nutr 2010***(68).

DARNIS
(CC BY-NC-ND 2.0)

Référence	Type d'étude	n	Outils	Résultat
Rovera, 1998(468) **DiMartini, 1998**(470) **(Pittsburgh)**	rétrospective	9 adultes +18 patients sous NP	QOLI	Dégradation de la qualité de vie sous NP. Amélioration dans tous les domaines après transplantation
Sudan, 2000(471) **(Omaha)**	Hétéro-évaluation par parents	31 patients	clinique	Qualité de vie jugée bonne 75% de scolarisation chez les enfants après réadaptation
Sudan, 2002(469) **(Omaha)**	prospective	24 familles	CHQ	Altération de la mobilité physique, du sentiment de santé, des émotions et de la qualité de vie familiale par rapport à la population générale
Cameron, 2002(472) **(Cambridge)**	Prospective	4 adultes comparés à 12 patients stables sous NP et 6 patients en attente de transplantation	NHP SF36 VAS	Aucune différence significative avec le groupe de patients stables sous NP
Sudan, 2004 **(Omaha)**	Prospective	-	CHQ	Altération de la qualité de vie parentérale supérieure à celle des enfants
Grant, 2005(358) **(international)**	Rétrospectif Hétéro-évaluation par médecins	484 survivants à 6 mois	Karnofsky	80% des patients sans altération des performances
Pironi, 2006(473) **(Bologne)**	Prospectif	12 patients transplantés, 18 patients sous NP	SF-36	La douleur corporelle est le seul paramètre significativement différent entre les 2 groupes
O'Keefe, 2007(474) **(Pittsburgh)**	Rétro et Prospectif	38 patients transplantés, 13 patients sous NP	QOLI	Amélioration globale de la qualité de vie et des paramètres : anxiété, dépression, émotion, image de soi, stress, fonction digestive, optimisme, self-contrôle, sociabilité. Aucun transplanté ne travaille
Golfieri, 2010(475) **(Modène, Bologne)**	Prospective	27 adultes comparés à des adultes sains	PWB WHOQOL SQ	Altération des paramètres : sociabilité, autonomie, état psychologique. Résultats meilleurs en cas de bonne fonction du greffon
Ngo, 2011(476) **(Los Angeles)**	Prospective	24 enfants	PedQLS CHQ	Altération franche des paramètres : forme physique, relations sociales, résultats scolaires
Pironi, 2012(477) ***Pironi, 2012***(70) **(Bologne)**	Prospectif	18 patients transplantés, 33 patients sous NP	HPN-QOL	Amélioration des paramètres : capacité à voyager, asthénie, symptômes digestifs, exonération.
Abu-Elmagd, 2012(378) **(Pittsburgh)**	Rétro et Prospectif	76 patients adultes	QOLI Karnofsky EVA	35% de patients majeurs travaillant. 86% de patients sans altération des performances. Après transplantation, amélioration de : nervosité, humeur, stress, énergie, symptômes digestifs, self-control, activités de loisir, sociabilité. Dégradation de: dépression et niveau financier
Pither, 2014(478) **(Cambridge)**	Rétro et Prospectif	21 patients transplantés	SF-36 Karnofsky ECOGS EVA	Dégradation de tous les scores à l'inscription sur liste. Après transplantation, amélioration chez 25%, dégradation chez 25%, et pas de différence chez 50% des patients
Andres, 2014(479) **(Madrid)**	Rétro et Prospectif	31 enfants transplantés	TAPQOL KINDL-R SF-36 (parents)	Qualité de vie peu différente des enfants du même âge, quelque-soit l'âge. Facteurs de mauvais pronostic : stomie, non autonomie alimentaire Altération de la qualité de vie et de la perception de la maladie chez les parents. Pas d'impact des données socio-démographiques

Tableau 10.5 : Etudes sur la qualité de vie après transplantation intestinale et multiviscérale. NP : Nutrition Parentérale. En italique : études d'intérêt majeur.

DARNIS
(CC BY-NC-ND 2.0)

4- Aspect médico-économique

D'un point de vue financier, le coût économique de l'insuffisance intestinale chronique, indication princeps de la transplantation intestinale ou multiviscérale, est énorme alors que l'incidence de la maladie reste rare (10 malades par millions d'habitants d'après le registre danois(480)). Le traitement de référence actuel en Europe est la nutrition parentérale (NP) au long cours. Son coût est estimé entre 75 000€ et 300 000€ par an(480,481). En 2015, une modélisation économique de la NP et de ses complications en précisait le coût(480) :

- Initiation de la NP (hospitalisation, pose d'un cathéter, éducation thérapeutique) : 13 000€
- Coût annuel (solutés et consommables pour la NP à domicile, soins infirmiers, suivi médical, hospitalisations non programmées) : 78 000€

La transplantation intestinale et multiviscérale serait potentiellement un traitement alternatif permettant de diminuer le coût global de la prise en charge de l'insuffisance intestinale chronique. Le coût de telles procédures a été précisé dans plusieurs études (Tableau 10.6). Les variations de coût étaient liées au type de transplantation, aux durées d'hospitalisation, et aux complications postopératoire à court, moyen et long terme, entrainant de multiples ré-hospitalisations (Tableau 10.7).

Référence	All	Intestin	Foie-intestin	multiviscéral
Abu-Elmagd, Transplant Proc 1999(482) (Pittsburgh)	-	200 000$[1] 130 000$[2]	250 000$[1] 215 000$[2]	285 000$[1] 220 000$[2]
Chaney, Prog Transplant 2004(483) Sudan, Gastroenterology 2006(481) (Omaha)	110 000$ à 670 000$ +30 000$/an	135 000$[3]	207 000$[3]	-
Longworth, Transplantation 2006(484) (Birmingham)	207 000£ / 30 m	-	-	-
Roskott, Am J Clin Nutr 2015(480)	77 000€ +15 000€/an	-	-	-

Tableau 10.6 : Coût estimé de la transplantation intestinale ou multiviscérale par patient. [1] Données de la période 1990-1994, [2] Données de la période 1995-1998. [3] Données de la période 2002-2003

	Années après transplantation (nombre de patients)			
	2 (n=76)	3 (n=56)	4 (n=43)	>5 (n=32)
Hospitalisations / patient	3,6	2	2	NC
Durée de séjour	8	6	6	NC
Motif d'hospitalisation				
Infection	1,6	0,7	0,7	0,9
Complication digestive	0,7	0,6	0,7	0,9
Déshydratation	0,5	0,2	0,2	0,3
Rejet	0,3	0,2	0,2	0,2
Complications respiratoires	0,1	0,2	<0,1	<0,1
Complications rénales	<0,1	<0,1	<0,1	0
Chirurgie	0,1	<0,1	0,1	0,1
Complications hémato-oncologiques	<0,1	<0,1	0	0
Autres	<0,1	<0,1	0,1	0,1

Tableau 10.7 : Réhospitalisations pour complication à distance d'une greffe intestinale ou multiviscérale. Issu de ***Chaney, Prog Transplant 2004***(483). NC : non communiqué.

DARNIS
(CC BY-NC-ND 2.0)

En moyenne, les coûts liés à la transplantation intestinale sont estimés à :

- Transplantation (incluant le bilan pré-greffe, le prélèvement d'organe, la transplantation à proprement parler, l'hospitalisation initiale, et la gestion des complications à court terme) : 100 000 à 150 000€
- Coût annuel post transplantation (incluant le traitement immunosuppresseur (12 000€), le suivi et les ré-hospitalisations non programmées pour gestion des complications à moyen et long terme (15 000€)) : environ 30 000€ par an.

L'analyse de ces coûts, basés essentiellement sur des données américaines, avait suggéré un potentiel gain économique en cas de survie de plus d'un an après transplantation(481,482). Ces conclusions avaient contribué à la validation de la couverture financière de la transplantation intestinale et multiviscérale aux Etats-Unis(164). Dans les années 2000, 2 études médico-économiques européennes ont comparé les 2 stratégies(480,484). Les critères suivants étaient pris en compte pour la réalisation du modèle statistique :

- Coût estimé de la transplantation et du suivi annuel
- Nombre de candidats potentiels par an
- Nombre de greffons disponibles par an
- Mortalité sur liste
- Coût des soins en attente de transplantation

Dans les 2 études, le rapport coût-efficacité était très faible :

- Etude anglaise(484) (série pédiatrique rétrospective) : -0,24 mois de survie, surcout de 131 000£ par patient.
- Etude néerlandaise(480) (simulation à partir des données de la littérature) : +0,3 mois de survie, surcoût de 20 000€ par patient et par année gagnée.

En raison de ces résultats mitigés, il ne paraît pas licite d'un point de vue économique de privilégier la transplantation par rapport à la NP au long cours. L'amélioration des performances de la transplantation en terme de complications permettrait potentiellement d'augmenter son ratio coût-efficacité.

5- <u>Liste d'attente de transplantation intestinale et multiviscérale</u>

Les données exposées ci-dessous sont issues du registre de l'UNOS (USA)(171,485).

La mortalité sur liste d'attente d'une transplantation intestinale ou multiviscérale est la plus haute de toutes les listes d'attente de transplantation d'organe. Les patients les plus à risque sont les enfants de moins de 5 ans (8% vs 4%), et les patients en attente de transplantation foie-intestin ou multiviscérale pour une insuffisance intestinale compliquée d'une hépatopathie secondaire à la nutrition parentérale (Hazard Ratio = 2,5) La surmortalité dans ces 2 groupes est liée à un état physique plus précaire, et un temps d'attente augmenté. La tendance est à la diminution de la mortalité sur liste d'attente, en lien avec une meilleure survie des patients

DARNIS
(CC BY-NC-ND 2.0)

sous nutrition parentérale au long cours, une diminution des inscriptions sur liste, et un accès plus rapide à la transplantation (délai d'attente < 5mois en 2012, >10mois en 2000).

Le nombre d'inscription sur liste suit les tendances du nombre de transplantation (augmentation linéaire jusqu'en 2006 puis diminution progressive), témoignant d'une meilleure sélection des candidats à la greffe, en particulier en pédiatrie (Figure 10.7). La répartition des inscriptions en fonction du type de greffon a changé radicalement sur les dernières années, en faveur des greffes intestinales isolées. Cette évolution est probablement en lien avec l'amélioration des protocoles d'immunosuppression permettant une survie à long terme équivalente entre les types de greffon.

L'accès à la greffe pour les patients en attente de transplantation intestinale et multiviscérale est en amélioration, mais nécessite des aménagements des critères d'attribution des organes pour améliorer la survie sur liste d'attente. La principale difficulté réside dans la transplantation foie-intestin ou multiviscérale du fait de la compétition avec les patients en attente de transplantation hépatique et transplantation pancréatique. Aux USA, depuis 2004, ces patients bénéficient d'un bonus de 12 points sur les score MELD et PELD (Pediatric End-Stage Liver Disease), leur permettant un accès accéléré à la transplantation. En France, ces patients sont rares et sont placés en tête de liste. L'accès à la greffe est facilité mais les contraintes morphologiques et immunologiques, et la pénurie de greffons peut retarder le geste.

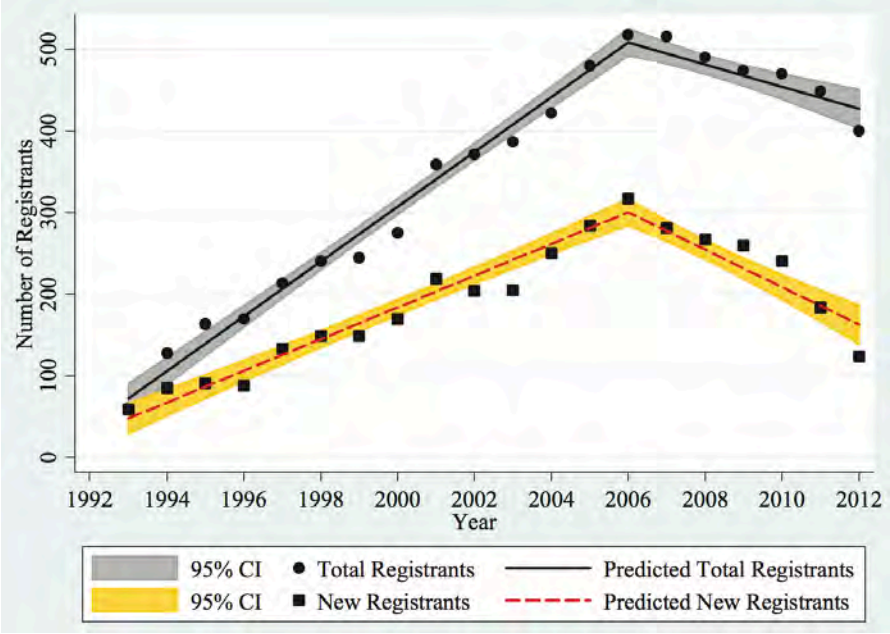

Figure 10.7 : Nombre de patients en attente de transplantation intestinale par an aux USA. Courbe grise : nombre d'inscrits, courbe jaune : nouveaux inscrits dans l'année. Issu de ***Khan, Am J Transpl 2014(171)***

DARNIS
(CC BY-NC-ND 2.0)

6- Transplantation intestinale issue d'un donneur apparenté vivant

Le don vivant d'organe solide est une pratique validée et fréquemment réalisée dans le cadre de la transplantation hépatique et rénale. Elle permet d'une part un accès plus rapide à un greffon, d'autre part un meilleur appariement entre donneur et receveur, et enfin une limitation du temps d'ischémie froide. La transplantation d'un organe issu d'un donneur vivant se justifie particulièrement dans les pays où le prélèvement sur donneur cadavérique n'est pas accepté culturellement, et en cas de manque de greffon. Le nombre de candidats à une greffe intestinale ou multiviscérale étant faible, la pratique du don vivant ne s'est pratiquement pas développée dans ce cadre, à l'exception de la pédiatrie où l'accès à un greffon adapté est plus difficile(486).

D'après le registre international, 63 cas ont été réalisés jusqu'en 2011(359) dont près de la moitié par l'équipe de Chicago(486). Il s'agissait dans l'immense majorité des cas de transplantation intestinale isolée. Seuls huit cas de transplantation foie-intestin ont été identifiées dans la littérature(398-400,487,488).

Chez le donneur, aucune complication grave n'a été décrite jusqu'à présent, et notamment aucune insuffisance intestinale postopératoire. Néanmoins, il est décrit des troubles digestifs temporaires à type de diarrhée, et des syndromes dépressifs postopératoires(489). Ces résultats relativement bons s'expliquent par :

- un bilan préopératoire souvent extensif chez le donneur, permettant d'éliminer un trouble d'absorption (test au D-xylose) et un athérome mésentérique (angio-scanner ou angiographie).
- la limitation du prélèvement à un tiers des anses grêles, nécessitant une mesure peropératoire précise à l'aide d'une règle graduée.

Chez le receveur, les problématiques sont les mêmes qu'avec un greffon cadavérique. Les rejets aigu ou chronique existent(490-493) et leurs taux n'est pas significativement différent(359). Néanmoins, le principal facteur de risque de rejet identifié en cas de don vivant est la présence d'un cross match positif(493). Ainsi, il est possible de prévoir le risque immunologique et de personnaliser le traitement postopératoire en fonction du bilan immunologique préopératoire :

- Si le donneur et le receveur sont mal appareillés (Cross-match positif, Anticorps anti-HLA), le risque immunologique est élevé et un traitement immunosuppresseur standard de greffe intestinale est à prévoir. En cas d'anticorps anti-HLA se discute une désensibiliation préopératoire par plasmaphérèse.
- Si le donneur et le receveur sont bien appareillés (jumeaux homozygotes, cross-match négatif, bon appariement HLA), le risque immunologique est faible(239,487,493,494), ce qui permet l'administration d'une immunosuppression moins lourde (de type TACROLIMUS faible dose, MYCOPHENOLATE MOFETIL et CORTICOIDES à faible dose) de façon à limiter le risque infectieux(495-497).

Au niveau fonctionnel c'est dans les cas d'appariement idéal que les résultats nutritionnels semblent être les meilleurs(498), du fait d'une préservation de la structure histologique des villosités intestinales du greffon(496,498,499). Toutes les équipes s'accordent sur une longueur d'environ 150cm d'iléon terminal à prélever, de façon à conserver 60% du grêle restant chez le donneur. En cas de greffon plus court, des

DARNIS
(CC BY-NC-ND 2.0)

phénomènes d'adaptation intestinale peuvent néanmoins se mettre en place en l'absence de rejet(499). Peu de cas de prélèvement jéjunal sont décrits, mais sont plus difficile techniquement du fait de la vascularisation jéjunale, et offrent de moins bons résultats fonctionnels chez le receveur(500,501).

La qualité de vie a été étudiée chez 3 patients(502) transplantés pour syndrome du grêle court avec un greffon intestinal issu d'un donneur vivant. Elle était améliorée après transplantation. Il n'est pas décrit d'atteintes psychologiques ou psychiatriques spécifiques au contexte du don vivant(502).

En conclusion, la transplantation intestinale avec greffon issu d'un don vivant est une technique sure pour le donneur, permettant un excellent résultat immunologique et fonctionnel en cas de bon appariement. Cette technique est adaptée en pédiatrie où les propositions de greffons sont rares. Chez l'adulte elle peut se discuter en cas de transplantation intestinale isolée, salvatrice voire préemptive, si et seulement si le risque immunologique est faible. En cas de risque immunologique élevé, il n'y a pas de bénéfice à prélever le greffon chez un donneur vivant car il n'y a pas d'attente en France sur la liste de transplantation adulte.

7- Stratégies en 2 temps

La transplantation hépatique et la transplantation intestinale étant 2 gestes lourds à haut risque de complications postopératoires, certaines équipes ont proposé une stratégie en 2 temps visant à ne pas cumuler les complications des 2 gestes. Dans les 5 cas publiés(195,503,504)(Tableau 10.8), la transplantation hépatique était réalisée en premier puis suivie quelques semaines plus tard d'une transplantation intestinale. Les patients étaient majoritairement des enfants atteints d'une insuffisance intestinale chronique compliquée d'une hépatopathie liée à l'alimentation parentérale. La raison d'une stratégie séquentielle était la nécessité d'une transplantation hépatique rapide du fait de la gravité de l'hépatopathie, et l'absence de greffon intestinal disponible.

Techniquement les problèmes posés par cette procédure étaient :

- l'absence de grêle disponible pour la reconstruction bilio-digestive dans la première intervention. Les équipes réalisaient soit une anse en Y très courte(504) soit une anastomose cholédoco-duodénale(195)
- des difficultés de dissection de l'axe veineux mésentérico-porte empêchant le drainage veineux du transplant intestinal sur cet axe. Dans les 5 cas, une anastomose mésentérico-cave était réalisée entre le greffon et le receveur.

Les résultats à court, moyen et long terme semblent identiques à ceux d'une transplantation « foie-intestin » en bloc, sous réserve du faible nombre de cas publiés. On ne note notamment pas plus de rejet humoral alors que les patients étaient exposés à 2 jeux d'antigènes.

La stratégie séquentielle peut donc être une solution de recours dans les cas où une transplantation foie-intestin est indiquée mais où la gravité de l'hépatopathie ne permet pas d'attendre un greffon intestinal adapté. Même en l'absence de données publiées, ce type de procédure semble être à haut risque immunologique et mériterait un protocole d'immunosuppression particulier.

DARNIS
(CC BY-NC-ND 2.0)

Référence (équipe)	Patients (indication)	Délai	Survie	Suites
Muiesan, 2000(503) **(Londres)**	24m (trouble moteur)	7 semaines	Décès à J42 (Pneumonie)	2 rejets 2 reprises opératoires
Testa, 2008(504) **(Chicago)**	N=3 enfants (2 SGC, 1 trouble moteur)	-	Vivants à 30mois (18-54)	1 entérectomie pour nécrose
Nassar, 2014(195) **(Cleveland)**	47a (Crohn)	5 semaines	Vivante à 3,5ans	1 rejet traité médicalement

Tableau 10.8 : Cas publiés de transplantation foie-intestin séquentielle. SGC : syndrome du grêle court, Délai : délai entre la transplantation intestinale et la transplantation hépatique ; Survie : depuis la dernière transplantation.

DARNIS
(CC BY-NC-ND 2.0)

Chapitre 11 : Complications de la transplantation intestinale et multiviscérale

Les complications les plus fréquentes après transplantation intestinale et multiviscérale font l'objet de chapitres dédiés. Au niveau chirurgical il s'agit des problèmes de fermeture pariétale. Au niveau médical, il s'agit du rejet, ou des complications graves du traitement immunosuppresseur (infections, cancers). Les autres complications fréquentes sont détaillées dans ce chapitre.

1- Complications chirurgicales

Les complications chirurgicales après transplantation intestinale ou multiviscérale sont rares dans les centres expérimentés mais souvent graves voire fatales. Dans la série de Pittsburgh, le taux est estimé à 7,6% sur 500 transplantations réalisées dans le centre, mais la mortalité s'élève à 58%(360). Dans les centres à activité moindre, la morbidité chirurgicale peut toucher plus d'un patient sur 2(505) en début d'expérience, ce qui plaide pour une centralisation de l'activité de transplantation intestinale et multiviscérale. Les complications sont de 2 types :

11- Les complications vasculaires

Il s'agit de thromboses partielles ou complètes artérielles (12 cas décrits) ou veineuses (2 cas), et de pseudoanévrysmes artériels (7 cas). La localisation principale de ces complications est au niveau de l'implantation sur l'aorte. En cas de pseudoanévrysme, les germes les plus fréquemment retrouvés étaient : Candida, Enterococcus résistant à la vancomycine, Pseudomonas aeruginosa multi-résistant, Staphylococcus aureus(506). Les manifestations cliniques sont en rapport avec soit une ischémie du greffon, soit un hémopéritoine, soit une hémorragie digestive dans le cadre d'une fistule aorto-digestive(506).

Dans tous les cas, la prise en charge doit se faire en extrême urgence. Un angio-scanner permet de confirmer le type et le niveau des lésions. En cas de complication artérielle, la prise en charge est en 2 temps :

- un temps endovasculaire permet d'exclure l'origine d'un saignement ou de revasculariser un vaisseau partiellement thrombosé. En cas d'instabilité hémodynamique un ballon de clampage endo-aortique peut être introduit le temps de procéder à la laparotomie.
- un temps chirurgical permet l'évacuation d'un hémopéritoine, de réaliser des prélèvements bactériologiques au niveau d'un pseudo-anévrysme, d'évaluer le greffon, plus ou moins le réséquer en cas de nécrose, et de réaliser lavage péritonéal.

Cependant, même en cas de coopération entre chirurgiens et radiologues le pronostique reste sombre(506). Les moyens de prévention sont une antibiothérapie (anti-bactérienne large spectre et antifungique) contre le risque de pseudo-anévrysme septique, et l'anti-agrégation par aspirine contre le risque de thrombose artérielle.

DARNIS
(CC BY-NC-ND 2.0)

12- Les complications digestives

Il s'agit de fistule anastomotique, de perforation digestive, de lâchage de moignons digestifs, et d'occlusion. Les fistules biliaires sont traitées dans le chapitre sur les complications bilio-pancréatiques.

Dans les cas de perforation ou de fistule, une réintervention chirurgicale est la règle. Les causes sont souvent difficiles à retrouver(505) :

- le rejet est à évoquer lorsque la perforation est située sur le greffon
- la toxicité digestive des immunosuppresseurs, notamment des corticoïdes et du Mycophenolate Mofetil
- une infection virale (CMV, EBV, HSV)
- une malfaçon technique à évoquer en cas de fistule anastomotique précoce

Les cas d'occlusion sont souvent liés à une dysfonction motrice du greffon. Le traitement est donc rarement chirurgical, sauf dans des rares cas avérés de hernie interne(505), ou d'erreurs du montage chirurgical.

2- <u>Complications bilio-pancréatiques</u>

Les complications bilio-pancréatiques touchent moins de 20% des patients (16% des patients dans la série de Pittsburgh(507,508)). Elles peuvent être causées par des gestes chirurgicaux sur le greffon (anastomose bilio-digestive, section pancréatique, splénectomie) ou sur les organes natifs (splénectomie), par la dénervation (dysfonction du sphincter d'Oddi(509)), aux lésions de conservation et d'ichémie-reperfusion, ou à certains médicaments.

Les complications décrites dans la littérature(507,508,510) sont :

- ***Complications biliaires*** : sténose ampullaire (9 cas), lithiase cholédocienne (6 cas), fistule biliaire (5 cas), abcès hépatique par cholangite obstructive (1 cas).
- ***Complications pancréatiques*** : pancréatite aigüe nécrosante (7 cas), pancréatite aigüe oedémateuse (6 cas), fistule pancréatique (6 cas), pancréatite chronique (2 cas)

Dans 5 cas, des complications biliaires et pancréatiques étaient associées. Le seul facteur de risque identifié dans la série de Pittsburgh était le type de transplantation (transplantation multiviscérale plus à risque). Cependant, les techniques de transplantation ont évolué au fil du temps de façon à limiter les complications bilio-pancréatiques, ce qui limite la puissance de cette analyse(509).

Le traitement définitif était chirurgical pour les cas de pancréatite nécrosante et de fistule biliaire. Dans la plupart des autres cas, le traitement définitif était endoscopique (cathétérisme rétrograde, extraction de calculs, mise en place d'endoprothèse etc). Les auteurs décrivent 3 échecs (10%) liés à une anastomose hépatico-jéjunale sur anse en Y, et 3 complications graves (10%) du traitement endoscopique (2 hémorragie, une perforation duodénale).

En conclusion, les complications pancréato-biliaires touchent 1 patient sur 6 et relèvent d'une prise en charge multidisciplinaire. Néanmoins, l'interprétation des données radiologiques et le geste thérapeutique choisi doivent être guidés par le chirurgien transplanteur en raison des montages chirurgicaux parfois complexes et de la présence d'anastomoses à risque.

DARNIS
(CC BY-NC-ND 2.0)

3- Complications hépatologiques

La cytolyse hépatique est constante dans les 48h postopératoires suivant une greffe multiviscérale ou combinée foie-intestin(511). Elle est le témoin des lésions de conservation ou d'ischémie-reperfusion du greffon. Ces perturbations biologiques se normalisent au 3ème jour sauf en cas de non fonction du greffon. A noter qu'en cas de transplantation intestinale isolée, aucune perturbation hépatique spécifique n'est à prévoir.

En cas d'anomalies biologiques hépatiques prolongées, survenant ultérieurement, ou après transplantation intestinale isolée, une complication est à rechercher. Dans la série de Miami, les causes retrouvées étaient : déshydratation, infection bactérienne ou à CMV, rejet, toxicité hépatique de la nutrition parentérale(511).

4- Complications oeso-gastriques

Les complications oesogastriques après transplantation intestinale ou multiviscérale sont essentiellement chirurgicales en cas d'anastomose oeso-gastrique ou gastro-gastrique (cf chapitre dédié). Les complications médicales sont rares, probablement grâce à une prévention systématique de l'ulcère par les inhibiteurs de pompe à proton, et une surveillance endoscopique rapprochée.

Les ulcères gastro-duodénaux ne sont pas décrits dans la littérature, alors que des localisations orale, pharyngée, oesophagienne (1 cas), intestinale, colique et anastomotique sont décrites sur les greffon et les tissus natifs(512,513), révélant quasi-systématiquement soit un rejet soit une infection virale, soit un atteinte digestive d'un syndrome lympho-prolifératif.

L'oesophagite à éosinophiles : Il s'agit d'une pathologie rare, dont la physiopathologie est mal connue mais survenant dans la population générale sur un terrain atopique. Elle est caractérisée cliniquement par un reflux gastro-oesophagien et une dysphagie. Le diagnostic est établi par la présence d'une oesophagite en endoscopie et la présence de polynucléaires éosinophiles à la biopsie. Dans le cadre de la transplantation intestinale et multiviscérale, l'incidence de cette pathologie est estimée à 30% dans une série pédiatrique(514). Les facteurs de risque retrouvés sont un faible poids au moment de la transplantation, une éosinophilie postopératoire, la transplantation foie-intestin et la présence d'une mutation NOD-2 sur le greffon. Le traitement est la reprise de la corticothérapie ou l'augmentation de la posologie.

5- Complications néphrologiques

L'insuffisance rénale aigüe (IRA) et chronique (IRC) est un problème commun à toutes les transplantations d'organe. D'après les données américaines, l'IRC après transplantation concerne 16,5% des patients, conduit à la dialyse ou à la transplantation rénale dans près de 30% des cas et augmente le risque de décès annuel d'un facteur 4,5(515). La transplantation intestinale et multiviscérale est l'intervention la plus pourvoyeuse d'IRC post-transplantation aux USA (10% à 1an, 15% à 3ans, 20% à 5ans, 25% à 6ans, Figure 11.1), alors que ces chiffres sont sous-estimés par le mode de calcul du débit de filtration glomérulaire chez ces patients dénutris.

DARNIS
(CC BY-NC-ND 2.0)

Dans le reste du monde, où la transplantation intestinale est moins développée, les taux d'IRC rapportés sont nettement plus élevés, de l'ordre de 50 à 70% des patients(50,166,516,517). A titre de comparaison, le taux d'IRC sous nutrition parentérale au long cours est de 21% à 7 ans(166).

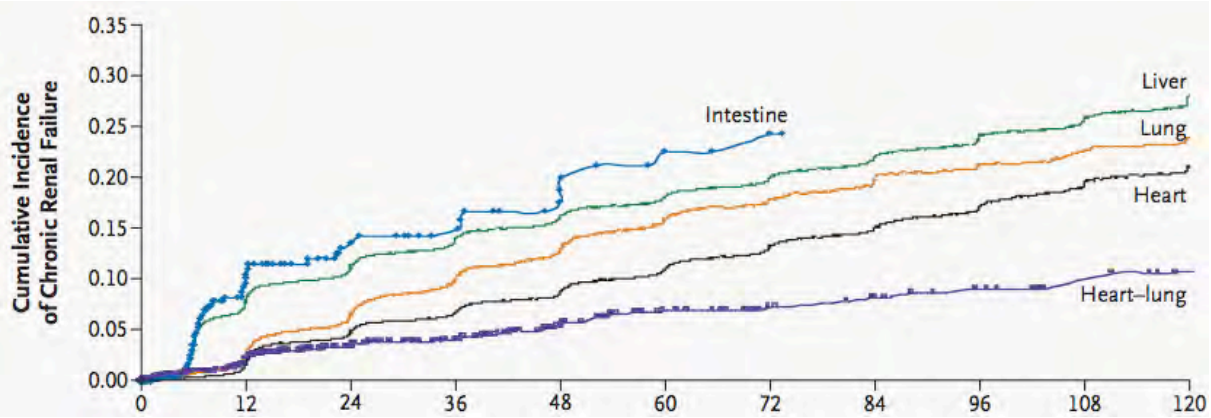

Figure 11.1 : Incidence cumulée d'insuffisance rénale chronique après transplantation, issu de ***Ojo, NEJM 2003***(515)

Les facteurs de risque d'IRC après transplantation d'organes sont résumés dans le Tableau 11.1. Les facteurs de risque spécifiques à la transplantation intestinale et multiviscérale sont en italique. Il est à noter que des facteurs de risque classiques ne sont pas retrouvés du fait du statut nutritionnel de cette population.

Les causes de dégradation de la fonction rénale chez les patients transplantés intestinaux ou multiviscéraux sont :

- *la néphrotoxicité des médicaments immunosuppresseurs*, en particulier des anticalcineurines. Leur administration est parfois difficile en raison d'une absorption intestinale erratique(518). Cette toxicité plaide pour l'utilisation de traitements immunosuppresseurs non néphrotoxiques à l'induction(519), l'entretien immunosuppresseur par une polythérapie permettant la réduction des doses d'anticalcineurines en l'absence de rejet, et le dosage régulier des taux résiduels pour adapter les posologies.
- *la néphrotoxicité des traitements antiinfectieux* (antibiothérapie, antibioprophylaxie). Leur prescription doit être limitée au maximum et les posologies doivent être adaptées à la fonction rénale, en s'aidant des mesures des taux résiduels.
- *la déshydratation* consécutive au débit de l'iléostomie, nécessitant une surveillance rapprochée des pertes et du ionogramme. La fermeture plus précoce de l'iléostomie doit être discutée en cas d'hyperdébit.
- *les infections postopératoires* pouvant être à l'origine d'une IRA le plus souvent fonctionnelle dans le cadre du choc septique, mais parfois organique en cas de nécrose tubulaire aigüe ou d'atteinte glomérulaire liée à certains germes.

En cas d'insuffisance rénale terminale, le traitement dépend principalement de l'étiologie. Il est à noter que l'épuration extra-rénale est particulièrement difficile à réaliser chez ces patients en raison d'accès veineux

DARNIS
(CC BY-NC-ND 2.0)

limités, de l'impossibilité de réaliser de dialyse péritonéale, et d'un état hémodynamique souvent non compatible avec une hémodialyse intermittente.

Classe	Facteurs
Facteurs constitutionnels	***- Age*** - Sexe masculin
Facteurs néphrologiques	- ***débit de filtration glomérulaire préopératoire*** - le recours à la dialyse en préopératoire - ***IRA postopératoire***
Néphrotoxiques	***- Tacrolimus*** - Cyclosporine - Sirolimus
Comorbidités	- HTA - Diabète - Hépatite C
Type de transplantation	- ***Intestin > Multiviscéral***

Tableau 11.1 : Facteurs de risque d'IRC après transplantation d'organe. En italique les facteurs spécifiques à la transplantation intestinale et multiviscérale. D'après ***Ojo, NEJM 2013***(515), ***Suzuki, Clin Transplant 2012***(516), ***Pulido, Transplant Proc 2014***(517)***.***

6- Complications respiratoires(518)

Dans la période postopératoire, les défaillances respiratoires aigues sont 4 fois plus fréquentes après transplantation intestinale ou multiviscérale qu'après transplantation hépatique(518). Les principales étiologies sont :

- *L'OAP* secondaire au remplissage vasculaire intensif et à la faible pression oncotique, facilement curable par diurétisation, perfusion d'albumine, voire épuration extra-rénale.
- *Les pneumopathies infectieuses*, deuxième cause la plus fréquente, justifiant la réalisation de prélèvements microbiologiques systématiques par lavage broncho-alvéolaires en cas de réintubation. Il peut s'agir de pneumopathies bactériennes ou virales. En cas de pneumopathie à germe digestif, un rejet aigu compliqué d'une translocation bactérienne doit être suspecté
- *Le syndrome restrictif* fréquent en pédiatrie ou en cas de transplantation multiviscérale.
- *les causes rares* :
  - œdème pulmonaire lésionnel secondaire à la transfusion (TRALI).
  - atteinte alvéolaire du syndrome GvH.
  - toxicité pulmonaire des immunosuppresseurs (Tacrolimus, Sirolimus).

Les principes de gestion de ces complications respiratoires dans cette population sont les mêmes que dans la population générale, en s'attachant à rechercher systématiquement un rejet sous-jacent et à multiplier les prélèvements bactériologiques, virologiques et mycologiques à la recherche d'une cause infectieuse.

DARNIS
(CC BY-NC-ND 2.0)

7- Complications neurologiques

Les complications neurologiques concernent 25% des patients (520) et peuvent survenir dans la période postopératoires ou à distance. La plupart des troubles sont bénins, mais certains cas de complications graves ont été décrits après transplantation intestinale ou multiviscérale(521-523). Dans la série de Pittsburgh, les complications neurologiques suivantes ont été retrouvées(524) :

- Céphalées (50%).
- Syndrome confusionnel (43%).
- Crise comitiale (17%).
- Infection neurologique centrale (7%).
- Neuropathie périphérique (7%).
- Accident vasculaire cérébral ischémique (4%) ou hémorragique (2%).

Les étiologies de ces troubles neurologiques peuvent être regroupées en

- *Toxicité médicamenteuse* : Les anticalcineurines (Cyclosporine A, Tacrolimus) sont principalement incriminées. Ces traitements peuvent être responsables de troubles neurologiques périphérique (tremblement), de confusion, de crises comitiales ou d'encéphalopathie (dans le cadre du syndrome d'encéphalopathie occipitale réversible(525)). Ces troubles sont fréquents en raison des hautes doses utilisées dans ces greffes à haut risque de rejet. Ils sont réversibles en modifiant le protocole d'immunosuppression ou en diminuant les posologies. Les autres médicaments incriminés sont les opiacés (confusion), l'OKT3 (crises comitiales), le Rituximab (leuco-encéphalopathie multifocale progressive), et certains antibiotiques (confusion, crises comitiales)…
- *Infections* opportunistes bactériennes (Listeria, Nocardia, Mycobacterium tuberculosis), virales v(HHV6, CMV, EBV) et fungiques (Apergillus, Candida, Cryptococcus)(518): elles sont particulièrement fréquentes du fait du haut niveau d'immunosuppression.
- *Troubles hydro-électrolytiques*: peuvent survenir en cas d'hyperdébit stomial, de mauvaise adaptation des apports en postopératoire immédiat, ou de troubles de l'absorption intestinale du greffon. Ils sont responsables des céphalées, de confusion, de crises comitiales.
- *Troubles métaboliques* : L'hyper-urémie par insuffisance rénale, et l'hyper-ammoniémie par rejet hépatique, cirrhose du greffon hépatique, ou pullulation bactérienne intestinale peuvent être responsables d'une encéphalopathie, résolutive après traitement de la cause. Un diabète préopératoire ou cortico-induit peut être responsable d'une neuropathie périphérique de symptômes aigus en cas de décompensation ou d'hypoglycémie.
- *Carences vitaminiques* : sont extrêmement fréquentes en cas d'insuffisance intestinale chronique. Elles peuvent se révéler au moment de la transplantation en cas de mauvaise compensation préopératoire.
- *Complications de l'athérome* : Ces patients sont souvent porteurs d'une athéromatose évoluée fait d'une hyperglycémie et une hyperlipidémie chronique en lien avec la nutrition parentérale.

DARNIS
(CC BY-NC-ND 2.0)

- *Causes tumorales* : les syndromes lympho-prolifératifs post-transplantation sont secondaires à une infection à EBV et peuvent se manifester par une atteinte cérébrale.

- *Complications de la réanimation* : neuropathie périphérique en cas de suites opératoires compliquées nécessitant un séjour prolongé en réanimation.

La plupart de ces complications peuvent être prévenues grâce à un suivi clinico-biologique fréquent permettant de traiter les étiologies avant le développement des symptômes neurologiques. La démarche diagnostique reste la même que pour n'importe quelle pathologie neurologique, la ponction lombaire devant être facilement réalisée pour affirmer ou éliminer une infection opportuniste.

8- Complications hématologiques

Catégories	Médicaments
Immunosuppresseurs	***Mycophenolate-Mofetil***, Tacrolimus, Corticoïdes, OKT3, Alemtuzumab, Infliximab, Sirolimus, Rituximab, Thymoglobuline
Antimicrobiens	**. *Valganciclovir***, Ganciclovir, Aciclovir, **. *Bactrim***, Cephalosporines, Ciprofloxacine, Clindamycine, Gentamycine, Imipenem, Linezolide, Macrolides, Metronidazole, Penicillines, Vancomycine . Dapsone, Fluconazole,
Traitements digestifs	***IPP***, Ranitidine, Metoclopramide,
Anticonvulsivants	Phenytoine, Acide valproïque
Traitements cardiologiques	Coumadine, Diurétiques thiazidiques, Nifédipine, Propranolol, Spironolactone

Tableau 11.2 : Principaux médicaments à risque de neutropénie sévère et d'agranulocytose. En gras : principaux traitements incriminés.

Les cytopénies sont fréquentes après transplantation d'organe, et en particulier après transplantation intestinale et multiviscérale.

L'anémie est constante et liée aux pertes sanguines peropératoires, aux prélèvements sanguins répétés postopératoires, à une inflammation chronique, ou à des carences martiales chez les patients dénutris. Les neutropénies, bipénies et pancytopénies sont moins fréquentes. Les causes de ces troubles hématologiques sont :

- une toxicité médullaire médicamenteuse. Les principaux médicaments incriminés sont surlignés dans le Tableau 11.2. Le traitement repose sur l'arrêt ou le remplacement des médicaments à risque, et l'administration de facteurs de croissance (G-CSF, GM-CSF) dans les cas d'agranulocytose sévère.

- une infection virale à Parvovirus B19 (à risque d'anémie centrale), CMV, ou EBV (à risque de syndrome lymphoprolifératif). Le traitement repose principalement sur la diminution du traitement immunosuppresseur, et le traitement antiviral.

- la présence d'anticorps dirigés contre les lignées sanguines du receveur (Anticorps anti-plaquettes, Anticorps anti-rhésus, Anticorps anti-ABO(526,527)). Cette complication est fréquente, touchant environ 10%

DARNIS
(CC BY-NC-ND 2.0)

des patients(527). Ces anticorps sont soit issu des lymphocytes passagers du donneur, soit secondairement formés par les lymphocytes du receveur en cas de mauvais appariement, ou d'immunosuppression trop faible. Le traitement repose sur l'augmentation de l'immunosuppression (augmentation des doses de corticothérapie, le remplacement de l'anticalcineurine par du Sirolimus (inhibiteur de mTOR), ou l'utilisation du Rituximab (anti-CD20) (527,528).

9- <u>Complications psychiatriques</u>

Malgré leur extrême fréquence (proche de 100% des patients(529,530), les troubles psychiatriques après transplantation intestinale ont été très peu étudiés. Ils peuvent impacter directement le résultat de la transplantation en cas de perte de l'alliance thérapeutique et de non compliance dans le suivi médical et la prise du traitement immunosuppresseur. L'équipe de Birmingham a décrit ainsi 3 décès par rejet suite au non respect du traitement immunosuppresseur chez des patients souffrant de troubles psychiatriques.

Les troubles les plus fréquemment rencontrés sont :

- Dépression : il s'agit d'un facteur de risque indépendant de mauvaise survie après transplantation. L'antécédent de dépression fait partie du score d'évaluation du risque postopératoire développé par les équipes de Miami et Cambridge(465).
- Addiction aux opiacés.
- Anxiété, crises d'angoisse.
- Troubles de l'image corporelle.
- Syndrome de douleur chronique.

Ces troubles sont en lien avec (530):

- Une pathologie psychiatrique ou un trouble de la personnalité préexistant, notamment chez les patients atteints de la maladie de Crohn.
- Une toxicomanie aux opiacés préexistante, extrêmement fréquente chez les patients atteints d'une pseudo-obstruction chronique intestinale.
- Des douleurs chroniques pouvant préexister après de multiples laparotomies ou survenant après la transplantation.
- Une morbidité post-opératoire élevée entrainant une hospitalisation prolongée et des gestes invasifs à répétition.
- La présence d'une entérostomie.
- La transplantation de tout le contenu abdominal en bloc, modifiant l'image corporelle.

Un dépistage d'un trouble psychiatrique, psychologique ou addictologique est nécessaire au cours du bilan pré-transplantation. Cette évaluation peut être complétée d'un suivi prolongé pour les patients les plus à risque : maladie de Crohn, consommation abusive d'antalgiques, transplantation multiviscérale envisagée.

DARNIS
(CC BY-NC-ND 2.0)

Chapitre 12 : Impact des montages chirurgicaux

Bien que la technique opératoire ne pose pas de problèmes majeurs en transplantation intestinale et multiviscérale, les différents montages chirurgicaux peuvent néanmoins influencer sur le type de complications post-opératoires et les résultats fonctionnels. Nous décrirons dans ce chapitre les résultats des différentes reconstructions chirurgicales décrites précédemment, afin de conclure sur les procédures de choix.

1- Impact du drainage veineux en transplantation intestinale

Référence	AMP vs AMCI	Résultats
Etudes expérimentales		
Kaneko, 1991(531)	9 vs 8 (porcs)	Pas de différence de survie, Pas de différence nutritionnelle Pas de différence métabolique
Murase, 1992(532)	9 vs 10 (rats)	Pas de différence de survie Pas de différence de rejet Meilleure croissance après drainage portal
Gorczynski, 1993(533)	NC (rats)	Fonction lymphocytaire T identique dans les 2 groupes
Fryer, 1996(534)	10 vs 5 (porcs)	Pas de différence de translocation bactérienne
Hashimoto, 2003(535)	7 vs 7 (chiens)	Diminution du débit sanguin hépatique après AMCI Augmentation de l'ammoniémie après AMCI
Hernandez, 2005(536)	13 vs 12 (rats)	Pas de différence pondérale Pas de différence de translocation bactérienne
Etudes cliniques		
Berney, 2002(537) (Miami, USA)	17 vs 18	Pas de différence de survie Pas de différence de morbidité Pas de différence de rejet Plus de translocation bactérienne dans les 2 premiers mois après DMCI (49% vs 20%, p<0,05)
Berney, 2002(538) (Miami, USA)	19 vs 18	Résultats identiques Nécessité de plus grandes doses de Tacrolimus si AMCI
Abu-Elmagd, 2009(360)	115 vs 215	Pas de différence de survie

Tableau 12.1 : Comparaison des anastomoses mésentérico-porte (AMP) et mésentérico-cave inférieure (AMCI) au cours des transplantations intestinales.

Les drainages veineux systémique et portal ont été étudiés dans 6 études expérimentales et 2 études cliniques rétrospectives issues de l'équipe de Miami (Tableau 12.1). Les résultats sont plutôt en faveur de l'anastomose mésentérico-porte (AMP) en raison essentiellement du risque de translocation bactérienne augmenté en cas de drainage cave. Cette différence pourrait s'expliquer par la présence du filtre hépatique en cas d'AMP.

DARNIS
(CC BY-NC-ND 2.0)

Corrélativement, le drainage portal diminuerait le syndrome de reperfusion car le foie permettrait de réchauffer le flux splanchnique(442).

Ainsi, en cas d'impossibilité technique à réaliser une anastomose mésentérico-mésentérique supérieure, le drainage veineux portal est à privilégier soit sur la veine porte soit sur la veine mésentérique inférieure quand elle est dilatée(391). L'anastomose mésentérico-cave inférieure n'est à réserver qu'en cas d'axe veineux mésentérico-porte non fonctionnel (thrombose) ou inabordable (retransplantation intestinale, cavernome portal).

2- Reconstructions digestives

21- Reconstruction oeso-gastrique

En cas de transplantation multiviscérale comprenant l'estomac, deux types de reconstruction sont possibles :

- *une anastomose entre l'œsophage natif et l'estomac* : ce type de reconstruction permet une exérèse complète de l'estomac natif parfois pathologique en cas de troubles moteurs(181) ou de tumeurs envahissant la jonction oeso-gastrique(539), et de réaliser une anastomose entre 2 organes bien vascularisés
- *une anastomose termino-terminale entre un moignon gastrique natif et l'estomac du greffon* : ce type d'anastomose a l'avantage de conserver la jonction oeso-gastrique native et de permettre la réalisation d'une anastomose plus large.

Les deux types de reconstruction n'ont jamais été comparés. Néanmoins, l'équipe de Miami a rapporté de multiples complications digestives après anastomose oeso-gastrique : reflux gastro-oesophagien(2), gastroparésie, sténose anastomotique(169), fistule anastomotique(459,460) dumping syndrome(181). Pour cette raison, cette équipe experte en transplantation multiviscérale(2) a pris le partie de préserver quasi-systématiquement la jonction oeso-gastrique et d'effectuer une anastomose gastro-gastrique. Des troubles moteurs gastriques dans le cadre d'une POIC, restent une contre-indication à la conservation gastrique.

22- Inclusion du colon

Le colon droit et la valve iléo-caecale sont des structures non indispensables à la vie, mais permettant une meilleure fonction digestive en ralentissant le transit et réabsorbant l'eau et le sodium. L'inclusion du colon droit au cours de la transplantation intestinale s'est donc rapidement discutée dès le début des années 90 de façon à améliorer la qualité de vie des patients transplantés. Les premiers travaux de l'équipe de Pittsburgh faisaient état d'une moins bonne survie des patients ayant reçu un segment colique avec le transplant intestinal(457).Ces résultats n'ont pas été retrouvés ultérieurement dans les autres équipes, probablement grâce à une meilleure maitrise du risque infectieux et l'amélioration des protocoles d'immunosuppression (Tableau 12.2).

DARNIS
(CC BY-NC-ND 2.0)

Au niveau fonctionnel, l'inclusion du colon permettait une meilleure qualité digestive chez la plupart des patients, grâce à une autonomie alimentaire systématique(540), un plus faible taux d'incontinence(184), et des selles mieux formées(394).

Référence	Avec/Sans colon	Résultats		
		Survie	Morbimortalité	Fonction
Todo, 1994(393) (Pittsburgh, USA)	5 / 11	0 différence	0 différence	-
Todo, 1995(457) (Pittsburgh, USA)	29 / 34	Moins bonne survie à moyen et long terme	-	-
Goulet, 2002(540) (Necker, Paris)	23 / 14 (enfants)	Augmentation non significative à 3 ans : 82% vs 64% (NS)	-	Autonomie alimentaire chez les survivants sauf un patient sans colon
Lacaille, 2008 (463) (Necker, Paris)	17 / 14	-	-	Moins de diarrhées, Moins d'incontinence, infiltration lymphocytaire T sur les biopsies
Kato, 2008(394) (Miami, USA)	93 / 245	0 différence	Moins de rejet dans le sous-groupe TMV	Moins de diarrhée après rétablissement de continuité (33% vs 52%), chez les enfants (18% vs 68%)
Matsumoto, 2011(541) (Washington, USA)	40 / 86	0 différence	Pas de différence	-

Tableau 12.2 : Séries rétrospectives comparant l'inclusion ou non du colon au cours de la transplantation intestinale ou multiviscérale. NS : non significatif. TMV : transplantation multiviscérale.

Ces résultats encourageants poussent à proposer une transplantation colique associée dans les cas suivants :

- Absence de colon chez le receveur
- Entérostomie terminale envisagée
- Transplantation multiviscérale
- Enfant
- Maladies entéro-coliques étendues motrices ou exsudatives(542)

Enfin en cas de rectum pathologique, une anastomose entre le greffon colique et l'anus est à prévoir. En raison du risque élevé de fistule anastomotique sous immunosuppression lourde, ce rétablissement de continuité est à réserver à des cas extrêmement sélectionnés pour lesquels une colostomie définitive serait préjudiciable. Dans les 13 cas publiés (Tableau 12.3), l'anastomose était réalisée à distance de la transplantation, la plupart du temps sous couvert d'une iléostomie. Les suites opératoires ont été relativement simples et les résultats fonctionnels semblent similaires à ceux des patients opérés d'une proctectomie.

DARNIS
(CC BY-NC-ND 2.0)

Référence (équipe)	n=	indication	Reconstruction	Morbidité
Tzakis, Surgery 1995(543) (Pittsburgh, USA)	2 enfants	Polypose juvénile, Aganglionose	Soavé	1 abcès traité par drainage et iléostomie, 1 sténose
Kato, Transplantation 2008(394) (Miami, USA)	2 adultes	PAF	Soavé (2)	0
Sauvat, J Ped Surg 2008(184) (Paris Necker)	8 enfants	Aganglionose	Duhamel (5) Swenson (3)	1 incontinence
Eid, Am J Transplant 2010(544) (Pittsburgh, USA)	1 adulte	Crohn	Colo-Anale directe	Prolapsus lors d'un rejet

Tableau 12.3 : Cas d'anastomose colo-anale après transplantation grêlo-colique. PAF : polypose adénomateuse familiale.

3- Impact de l'inclusion des glandes annexes

31- Inclusion du duodéno-pancréas

Dès les débuts de la transplantation multiviscérale, des solutions ont été recherchées pour éviter les complications chirurgicales et immunologiques de la transplantation pancréatique(248,545).

En pratique, le taux de complication spécifique au pancréas est faible (Tableau 12.4). Les thromboses vasculaires, principales complications après transplantation pancréatique, ne sont jamais rencontrées du fait de la simplicité de la reconstruction vasculaire au cours de la transplantation multiviscérale. De rares cas de pancréatite aigüe biologique sont décrits, mais semblent corrélés à un rejet du greffon, et ne semblent pas être à l'origine des complications classiques de la pancréatite. Le rejet est lui-même un événement rare, en général associé à un rejet du grêle. Au niveau endocrinien, le greffon pancréatique est presque toujours fonctionnel sauf dans les cas de lésion de la glande(457). La fonction exocrine n'a été étudiée que par l'équipe de Paris Necker(463,546,547). Dans ces études, le taux d'élastase fécale, marqueur de la fonction pancréatique exocrine, était toujours normal.

Référence :	n= MV/MVM	Résultats		
		Survie	Morbidité pancréatique	Diabète
Todo, 1995(545) (Pittsburgh)	12/1	46% à 1an	4 rejets documentés 2 pancréatites nécrosantes opérées	2 cas (rejet, pancréatectomie distale)
Tzakis, 2005(2) (Miami)	83/17	65% à 1an 49% à 5ans	1 rejet pancréatique 3 pancréatites (1 retransplantation pour pancréatite)	NC
Vianna, 2008(548) (Indianapolis)	22/5	80% à 6m	1 pancréatite biologique (par rejet)	0 cas
Takahashi, 2007(549) (Miami)	0/1	4 ans	Rejet chronique à 4 ans (avec tout le bloc MV)	0 cas
Cruz, 2010(386) (Pittsburgh)	0/36	94% à 1an 75% à 5ans	2 pancréatites biologiques	2 cas (après résection du pancréas natif)

Tableau 12.4 : Résultats spécifiques de l'inclusion du pancréas au cours de la transplantation multiviscérale (MV) ou multiviscérale modifiée (MVM).

DARNIS
(CC BY-NC-ND 2.0)

Enfin, la préservation du pancréas natif semble améliorer les résultats généraux de la transplantation multiviscérale (Tableau 12.5). Cependant ces conclusions sont sur la base d'études rétrospectives de faible effectif et biaisées (comparaison des patients opérés à différentes époques, impact de l'inclusion splénique).

Référence :	n=	Résultats		
		Survie	Rejet Morbimortalité	Fonction
Bueno, 2000(379) (Pittsburgh, USA)	9	78% à 400 j	1 fistule pancréatique grave 5 pancréatites aigües	-
Sudan, 2001(377) (Omaha, USA)	54	-	1 pancréatite aigüe	-
Matsumoto, 2007(395) (Washington USA)	1	-	Suites simples	-
Abu-Elmagd, 2007(550) (Pittsburgh, USA)	14	92% à 1 an 80% à 3 ans	Moins de rejet, moins d'infection, moins de PTLD qu'après résection du bloc SPD	-
Cruz, 2010(386) (Pittsburgh)	18	94% à 1an 75% à 5ans	1 pancréatite du greffon et du pancréas natif Moins de rejet si préservation SPD	Moins de diabète (0 vs 11%) Moins de troubles moteurs

Tableau 12.5 : Résultats spécifiques de la transplantation multiviscérale avec préservation du pancréas du receveur. SPD : spléno-duodéno-pancréas

32- Inclusion de la rate

La gestion de la rate au cours de la transplantation intestinale fait l'objet de débats au sein de la communauté scientifique. Bien que tout le monde s'accorde sur le rôle prépondérant de cet organe dans le cadre de la transplantation intestinale et multiviscérale, deux attitudes sont discutées : la préservation de la rate native (Pittsburgh(551)) ou la transplantation de la rate du donneur (Miami(552)).

Les résultats de la préservation splénique chez le receveur sont résumés dans le Tableau 12.6. Il en ressort une meilleure survie globale expliquée par une moindre incidence de rejet, GVH, lymphome ou infections postopératoires (et notamment de pneumopathie foudroyante (553)).

Référence :	n=	Résultats				
		Survie	Rejet	GVH	PTLD	Autres
Abu-Elmagd, 2007(550) (Pittsburgh)	14 vs 11	92% vs 80% à 1 an 80 vs 80% à 3 ans	Moins de rejet	0 vs 18%	0 vs 18%	moins d'infection
Farmer, 2010(553) (Los Angeles)	106	80% à 1an 65% à 5 ans	Conservation splénique est un facteur protecteur	-	-	-
Cruz, 2010(386) (Pittsburgh)	24 vs 12 (MVM)	100 vs 80% à 1an 70 vs 55 % à 5ans	35% vs 40%	0 vs 25%	4% vs 30%	Infections létales : 8 vs 17%
Cruz, 2011(245)	4 vs 6 (PAF)	100% vs 50% à 4ans	33% vs 50%	0 vs 33%	0 vs 33%	-

Tableau 12.6 : Résultats de la préservation splénique dans le cadre de la transplantation intestinale et multiviscérale. PAF : polypose adénomateuse familale. GVH : Greffon versus Host. PTLD : syndrome lympho-prolifératif post-transplantation. MVM : transplantation multiviscérale modifiée (sans le foie)

DARNIS
(CC BY-NC-ND 2.0)

La transplantation splénique a depuis longtemps été étudiée expérimentalement(9,554,555) pour ses propriétés immunologiques. En dépit des résultats contradictoires, la transplantation de cet organe permettrait une meilleure défense contre les agents pathogènes, et surtout une immunotolérance des autres organes transplantés, au prix d'un plus haut risque d'auto-immunité.

En raison du risque d'infection chez les patients apsléniques, l'équipe de Miami a pris le parti de transplanter en routine la rate chez les patients recevant un bloc multiviscéral. Les résultats ont été rapportés dans 2 publications (Tableau 12.7) mais n'ont jamais été réactualisés depuis 8 ans. Dans les 2 études, les patients étaient comparés à un groupe historique de transplantation multiviscérale sans la rate. Les résultats sont donc difficiles à analyser en raison des différences de prise en charge, notamment au niveau de l'immunosuppression. De ce fait, il n'est actuellement pas possible de conclure en un avantage de cette technique.

Référence :	**n=**	**Résultats**				
		Survie	**Rejet**	**GVH**	**PTLD**	**Autres**
Tzakis, 2005(2) (Miami)	32 vs 66	Pas de différence	-	9,3 vs 4,5%	0 vs 10,6%	Pas d'influence sur le taux d'infection
Kato, (552) (Miami)	60 vs 81	58% vs 48%	1,08 vs 1,23% épisode par patient facteur protecteur du rejet sévère et de la perte du greffon	8,2 vs 6,2%	3,3 vs 12,3%	4,8 vs 6,0% infections par patient

Tableau 12.7 : Résultats de la transplantation splénique au cours de la transplantation multiviscérale.

DARNIS
(CC BY-NC-ND 2.0)

Chapitre 13 : Aspects digestifs et nutritionnels de la transplantation intestinale et multiviscérale

Le retour à une autonomie alimentaire orale est l'objectif principal après transplantation intestinale. Un véritable programme de renutrition postopératoire doit être mis en place dès les premiers jours post-opératoires, faisant intervenir toute l'équipe médico-chirurgicale. Ce programme doit être réévalué en fonction des données cliniques et paracliniques pour s'adapter aux besoins du patient et au degré de fonction du greffon.

1- Programme de nutrition après transplantation

Les programmes de renutrition sont spécifiques à chaque centre et n'ont jamais été comparés(556). Au sein de chaque centre un programme commun est débuté, puis adapté aux besoins nutritionnels spécifiques à chaque patient. Un monitoring clinico-biologique est donc particulièrement important et comprend :

- ***clinique*** : Poids, diurèse, pertes digestives, glycémie capillaire
- ***paraclinique*** : ionogramme sanguin et urinaire, gaz du sang, albuminémie, préalbuminémie, bilan lipidique, HbA1c

11- Voies de renutrition

La plupart des centres s'accordent à débuter une nutrition entérale le plus précocément après la transplantation, en absence de complications chirurgicales. Il s'agit même d'une recommandation de l'European Society of Parenteral and Enteral Nutrition(557). La voie d'abord de cette renutrition entérale est débattue :

- *voie orale* : c'est la voie la plus physiologique, à favoriser dès que possible, mais est rarement utilisable dans la période postopératoire précoce (intubation oro-trachéale, troubles de déglutition, troubles de la motilité oeso-gastrique prolongés(474), anastomose sur l'estomac, aversions alimentaires chez l'enfant insuffisant intestinal(463)). En pratique une réalimentation orale peut être envisagée uniquement chez le greffé adulte sans complication immédiate, ne nécessitant pas de rééducation alimentaire.
- *voie entérale par gastrostomie* : c'est la voie la plus fréquemment utilisée. Cette nutrition artificielle est parfois difficile à sevrer chez les enfants souffrant d'aversion alimentaire(558), ou en cas de troubles moteurs pouvant atteindre la partie du tube digestive native restante.
- *voie entérale par jéjunostomie* : L'équipe de Pittsburgh recommande cette voie pour s'affranchir d'éventuels troubles de la vidange gastrique pouvant survenir dans la période postopératoire(558,559).

DARNIS
(CC BY-NC-ND 2.0)

12- Composition des solutés de nutrition entérale

La composition à l'initiation de la nutrition entérale dépend avant tout des habitudes du centre, et est secondairement adaptée aux besoins du patient. Le principe commun est de débuter la nutrition entérale dès les premiers jours post-opératoires, en augmentant progressivement les quantités et la charge calorique(547).

Une teneur basse ou nulle en lipide peut être proposée pour prévenir ou traiter une ascite chyleuse(547,558,560). Au niveau protéique, certains centres (Omaha, Los Angeles) préconisent l'administration de protéines élémentaires ou semi-élémentaires (acides aminés ou petits peptides) à l'initiation de la nutrition entérale, afin de faciliter l'absorption par le greffon(561-563). Une étude expérimentale italienne a confirmé que les solutés de nutrition semi-élémentaires amélioraient à la fois la tolérance digestive et accéléraient la récupération des lésions d'ischémie-reperfusion au niveau villositaire(564). Cependant, l'équipe de Pittsburgh a depuis les années 2000 simplifié son protocole en privilégiant des mélanges polymériques standard (contenant des peptides longs ou des protéines complexes), sans noter de différences cliniques ou nutritionnelles(558,565).

Enfin, de nombreuses études expérimentales sur l'animal(566) ont montré qu'une nutrition entérale précoce avec des solutés enrichis en glutamine et glycine permettait une récupération plus rapide des lésions d'ischémie/reperfusion, limitait l'infiltration leucocytaire de la paroi intestinale et diminuait le risque de translocation bactérienne. Aucune étude clinique n'a été réalisée sur ce sujet.

13- Complémentations de la nutrition entérale

Des compléments nutritionnels sont à prévoir tant que le patient n'a pas retrouvé une autonomie alimentaire totale. Sur la période postopératoire, une nutrition parentérale est poursuivie jusqu'à ce que les apports entéraux soient suffisants (4 à 6 semaines en moyenne)(547).

En cas d'hyper-débit stomial, une hydratation intraveineuse compensatrice est poursuivie. Cependant, si le greffon est fonctionnel, cette compensation hydrique peut être réalisée progressivement per os, si besoin à l'aide de solutés de réhydratation contenant des électrolytes (avec ou sans sucres). Enfin si les pertes stomiales sont trop difficiles à compenser, un rétablissement de la continuité digestif plus précoce est à discuter.

Les carences en micronutriments et électrolytes sont extrêmement fréquentes (>80% des cas) (463,562). Elles peuvent s'expliquer par un déficit préopératoire, des difficultés de renutrition, des difficultés d'absorption des graisses, un rejet, une hypermotilité intestinale entrainant un hyper-débit stomial... Les principaux déficits sont en magnésium, fer, zinc, bicarbonates, vitamines D, et A, et B6(567). Leur mesure biologique régulière est indispensable de façon à les diagnostiquer et les traiter précocement. Ces déficits sont toujours traitables par supplémentation entérale, à l'exception des carences en Vitamine D (559). En effet, l'équipe de Pittsburgh a constaté une ostéoporose chez 44% des transplantés intestinaux alors qu'une supplémentation entérale avait été réalisée régulièrement. L'injection intramusculaire de vitamine D permettrait probablement une meilleure supplémentation de cette vitamine liposoluble. Enfin, la supplémentation orale en magnésium doit être évitée en cas de débit stomial trop important(547).

DARNIS
(CC BY-NC-ND 2.0)

14- Régimes alimentaires

Il n'y a pas de différence entre les régimes alimentaires après transplantation intestinale ou autres transplantations d'organe. Les viandes, poissons, crustacés et œufs crus sont à éviter en raison du risque infectieux. Les aliments interagissant avec le métabolisme des traitements immunosuppresseurs sont interdits (alcool, pamplemousse). Pour le reste, une alimentation équilibrée, adaptée aux comorbidités (régime pauvre en glucide si diabète, régime pauvre en sel si hypertension artérielle, etc) ou aux évènements intercurrents (régime pauvre en fibre si diarrhée ou hyper-débit stomial, régime pauvre en graisse si ascite chyleuse, etc), est conseillée.

2- Résultats généraux : mode d'alimentation et résultats pondéraux

Référence (équipe)	Patients	TI/TFI/TMV (%)	Sevrage NP	Autonomie alimentaire	Autres résultats nutritionnels
Nucci, 2002(565) (Pittsburgh)	24 enfants	42/58	30j (6 ;100)	60% à 1 an	Croissance positive à un an chez 82% des patients
Rovera, 2003(560) (Pittsburgh)	22 adultes	50/32/18	2m (1 ; 12)	36% à 6 m 55% à 1 an	Perte pondérale de 3kg à 1 an Amélioration de l'albuminémie Augmentation de la force musculaire
Lacaille, 2007(463) (Paris Necker)	31 enfants	39/61	-	55% à 2 ans 78% à 5 ans	23% d'anomalies sévères de la croissance Poids toujours proportionnel à la taille Albuminémie et préalbuminémie normales Anorexie sévère chez 32% des patients
O'Keefe, (474) (Pittsburgh)	46	39/35/26	18j (1 ; 117)	100% à 1an	-
Venick, 2011(562) (Los Angeles)	50 enfants	12/88	31j (13 ;143)	100% à 6 mois	Normalisation pondérale en 6 mois. Retard de croissance en hauteur
Abu-Elmagd, 2012(378) (Pittsburgh)	376	49/50	-	90% si survie à 5ans 54% sinon	Augmentation du BMI chez tous les survivants à 5ans
Ordonez, 2013(546) (Paris Necker)	24 enfants	75/17/8	44j (31 ; 85)	23% à 6 m 23% à 1 an 32% à 3 ans	Nécessité d'un apport énergétique 2 fois supérieur à la normale
Middleton, 2014(361) (Birmingham)	15	33/60/7	27j±33	-	Perte pondérale moyenne de 6kg Amélioration de la force de préhension à partir de 6 mois

Tableau 13.1 : Résultats nutritionnels et digestifs de la transplantation intestinale et multiviscérale. TI : transplantation intestinale isolée, TFI : transplantation Foie intestin, TMV : transplantation multiviscérale, NP : Nutrition Parentérale.

La transplantation intestinale ou multiviscérale permet une diminution voire un sevrage de la nutrition parentérale chez la plupart des patients survivants. Cependant l'autonomie alimentaire orale est souvent difficile à obtenir et les résultats pondéraux sont mitigés (Tableau 13.1). La transplantation associée de colon améliore le taux de sevrage complet d'un support nutritionnel artificiel de 5%(359).

DARNIS
(CC BY-NC-ND 2.0)

Chez l'adulte, on note une perte pondérale modérée à long terme. Chez l'enfant, la transplantation permet une reprise pondérale et une croissance subnormale. Néanmoins, en comparaison aux enfants non transplantés, la courbe de croissance reste inférieure de 2 dérivations standards(463).

Les facteurs prédictifs de croissance après transplantation intestinale chez l'enfant sont(474,562) :

- sexe féminin
- absence de rejet ou d'entérite infectieuse
- hospitalisation courte
- sevrage rapide de la NP
- poursuite de la NE
- Solutés de NE semi-élémentaires ou polymériques
- corticothérapie à faible dose <0,1mg/kg
- transplantation intestinale isolée

3- <u>Fonction d'absorption</u>

L'absorption des nutriments par le greffon n'a été que très peu étudiée : chez l'enfant par les équipes de Necker-Enfants Malades (n=24, étude à 6 semaines de la greffe puis tous les 2 à 3 ans)(463,546) et d'Omaha (n=22, étude à 3 semaines de la greffe)(568) et chez l'adulte par l'équipe de Pittsburgh(n=22, étude à 3 mois de la greffe)(560).

L'absorption énergétique totale était mesurée en soustrayant l'énergie mesurée par bombe calorimétrique des selles, à l'énergie contenue dans l'alimentation orale ou entérale. Ces mesures étaient réalisées après le sevrage de la nutrition parentérale puis tous les 2 à 3 ans. Un taux d'absorption de 87.3% ± 8% était enregistré (valeur normale). Ce taux restait stable à distance de la transplantation(463), avec un recul maximal de 18 ans.

L'absorption glucidique était évaluée soit par soustraction des glucides contenus dans les selles(546) aux glucides administrés dans le soluté de nutrition entérale, soit par test au D-Xylose(560,561). Chez les enfants, le taux d'absorption glucidique était normal, estimé à 94.6% ± 1.7%(546). L'analyse des biopsies villositaires mettait en évidence une concentration enzymatique accrue en disaccharidase, expliquant l'excellente absorption des glucides(568). Chez l'adulte, les résultats des tests au D-xylose étaient subnormaux à 3 mois, normaux à 6 mois sauf en cas de rejet, et subnormaux à un an.

L'absorption lipidique était calculée par mesure de la stéatorrhée et par soustraction de la quantité de lipides contenues dans le recueil de selles aux lipides administrés en nutrition entérale(546,560,568). Elle était estimée chez l'enfant à 80.8% ± 27.5% précocement après la greffe par l'équipe de Necker et 86±12% par l'équipe d'Omaha. A distance de la greffe ces taux augmentaient(463). Chez l'adulte, elle était estimée à 72% à 3 mois chez tous les patients, 85% à 1 an chez les patients ne présentant pas de rejet, et 70% en cas de rejet. Dans toutes les études la stéatorrhée était plus importante dans la période postopératoire qu'à distance de la

DARNIS
(CC BY-NC-ND 2.0)

greffe, sans dysfonctionnement pancréatique exocrine(463,560,568). Cette perte lipidique initiale serait multifactorielle :

- *Non fonctionnalité du système lymphatique du greffon* : les vaisseaux lymphatiques, responsables du transport des chylomicrons, n'étant pas reconnectés pendant la transplantation, gêneraient le processus d'absorption lipidique. La cicatrisation du tissu lymphatique en quelques mois expliquerait la normalisation du bilan lipidique(463,547).

- *Anomalie du cycle entéro-biliaire* : l'absorption des sels biliaires a été étudiée par l'équipe de Birmingham chez 4 enfants à l'aide d'une scintigraphie à l'acide taurocholique marqué au Sélénium 75(569). Ils ont démontré que chez les patients transplantés porteurs d'une iléostomie, il existait une fuite massive des sels biliaires, partiellement résolutive après fermeture de l'iléostomie. L'absorption lipidique serait donc améliorée par le rétablissement de la continuité digestive.

L'absorption protéique était également mesurée par calcul de la balance entre les protéines excrétées dans les selles et les protéines administrées par voie entérale. L'équipe de Necker mesurait ce taux à 77.4% ± 12.5%.

Il n'a pas été identifié de différence d'absorption en fonction du type de soluté de nutrition entérale, du type de transplantation(568). Seul le rejet semble influer sur la qualité de la fonction intestinale. Ainsi, un greffon intestinal est doué de capacités d'absorption intègre, précocément après la transplantation. La renutrition entérale peut donc être débutée précocément après la transplantation.

4- Fonction motrice

Les troubles de la motricité intestinale après transplantation sont fréquents, jusqu'à 59% à long-terme(378) et impactent directement sur les résultats de la greffe. Les études électro-physiologiques de l'équipe d'Innsbruck dans les années 90 ont montré qu'après transplantation intestinale, des complexes myoélectriques étaient enregistrés mais que leur fréquence n'était pas adaptée et qu'ils n'étaient pas propagés le long du greffon(570). Ces troubles moteurs peuvent être à l'origine de deux tableaux:

- ***une hypo-motilité intestinale*** pouvant se compliquer de :
  . Stase alimentaire
  . Pullulation microbienne
  . Syndrome occlusif ou sub-occlusif avec vomissements à répétition
  . Pneumopathies d'inhalation
- ***une hyper-motilité*** posant les problèmes suivants :
  . Hyper-débit stomial ou d'une diarrhée
  . Déshydratation
  . Troubles hydro-électrolytiques et de l'équilibre acido-basique

DARNIS
(CC BY-NC-ND 2.0)

Dans les deux cas, la situation peut évoluer vers une dénutrition par malabsorption, et un rejet par non assimilation du traitement immunosuppresseur.

Les mécanismes de ces troubles moteurs sont mal connus et multifactoriels(571)(Figure 13.1) :

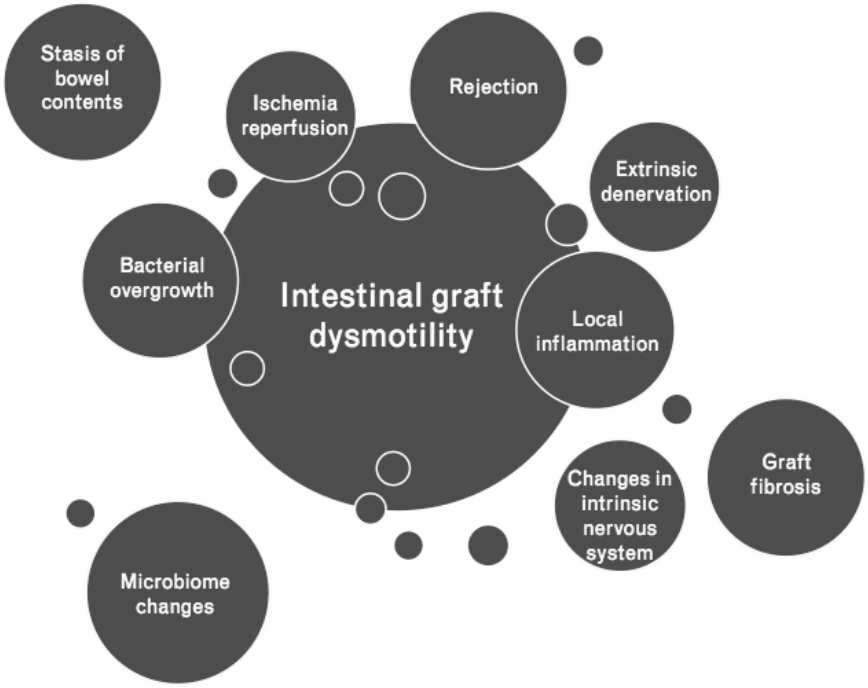

Figure 13.1 : Composantes multifactorielles de la dysmotilité intestinale après transplantation. Issu de ***Von Websky, Curr Opin Org Transplant 2015***(571).

- ***Lésions d'ischémie-reperfusion*** : il est constaté chez les sujets transplantés et dans des modèles expérimentaux une altération des cellules neuronales (cellules intersticielles de Cajal) responsables de la transmission de la contraction(572). Ces lésions sont théoriquement réversibles en quelques semaines.
- ***Dénervation intestinale extrinsèque*** : elle serait responsable d'une rupture de la chaine de propagation des complexes moteurs migrants à partir du pace-maker duodénal(573).
- ***Modifications du système nerveux intrinsèque*** : après transplantation, on observe sur des modèles expérimentaux le développement de récepteurs beta-adrénergiques sur les fibres musculaires lisses entériques, les rendant plus sensibles et provoquant des contractions musculaires lisses non coordonnées(574).
- ***Le rejet*** (aigu et chronique) affecte la motricité, par destruction des cellules intersticielles et des ganglions myentériques, des fibres musculaires lisses, ainsi que leur remplacement par de la fibrose. Ces lésions sont irréversibles au stade de fibrose.
- ***Une inflammation généralisée de la muscularis mucosae*** caractérisée par une infiltration macrophagique(575). Cette inflammation est secondaire à l'hyperproduction de cytokines pro-inflammatoires (IL1, IL6), aux lésions d'ischémie-reperfusion, et aux rejets. Ces phénomènes sont responsables d'une altération de la motilité par atteinte des fibres musculaires lisses, mais également d'une exsudation inflammatoire dans la

DARNIS
(CC BY-NC-ND 2.0)

lumière intestinale. Le traitement immunosuppresseur classique associé à une courte thérapie par INFLIXIMAB (anti-TNF-alpha) permet une réversibilité de cette inflammation dans un modèle expérimental(576).

- ***La pullulation bactérienne*** : est à la fois la conséquence d'une stase, mais également la cause de pertes digestives importantes en cas de pullulation importante avec atteinte de la barrière entérique .

En pratique clinique, seuls les rejets et la pullulation microbienne sont accessibles à un traitement spécifique. Leur recherche par endoscopie, biopsies systématiques, et prélèvements bactériologiques doit être systématique en cas de troubles moteurs post-transplantation.

5- Gestion des entérostomies d'élimination digestive

Quelle-que soit le type de transplantation intestinale réalisée, une entérostomie d'élimination est confectionnée en fin d'intervention. Elle permet :

- d'une part de surveiller aisément les pertes digestives postopératoire, et de les compenser dans les apports entéraux ou parentéraux.
- d'autre part d'accéder facilement au greffon (anse de visite). Des endoscopies systématiques avec biopsies peuvent être réalisées régulièrement dans la période post-opératoire immédiate, pour surveiller l'apparition d'un éventuel rejet.
- de repousser dans le temps une éventuelle remise en continuité digestive. En cas d'anastomose iléo-colique d'aval, il existe un risque élevé de fistule anastomotique et donc de péritonite postopératoire du fait de la lourde immunosuppression, et des variations hémodynamiques per et post-opératoires.

En cas d'iléostomie temporaire, la technique la plus décrite est l'iléostomie terminale selon Bishop-Koop (Figure 13.2). Dans cette technique, l'avant dernière anse iléale est anastomosée avec le colon (anastomose latéro-terminale) et l'extrémité distale est montée en iléostomie terminale. Le rétablissement de continuité peut se faire par abord électif et consiste en une désinsertion de l'iléon, et une section de la dernière anse. Une double iléostomie en canon de fusil selon Heineke-Mikulicz peut être une alternative(456,577-579).

En cas de transplantation colique droite associée, soit le colon est monté en stomie, soit l'anastomose colo-colique est réalisée sous couvert d'une double-iléostomie de protectomie(185)

En cas d'iléostomie définitive, une sous-péritonisation peut se discuter (si techniquement faisable) pour limiter le risque d'éventration péristomiale.

DARNIS
(CC BY-NC-ND 2.0)

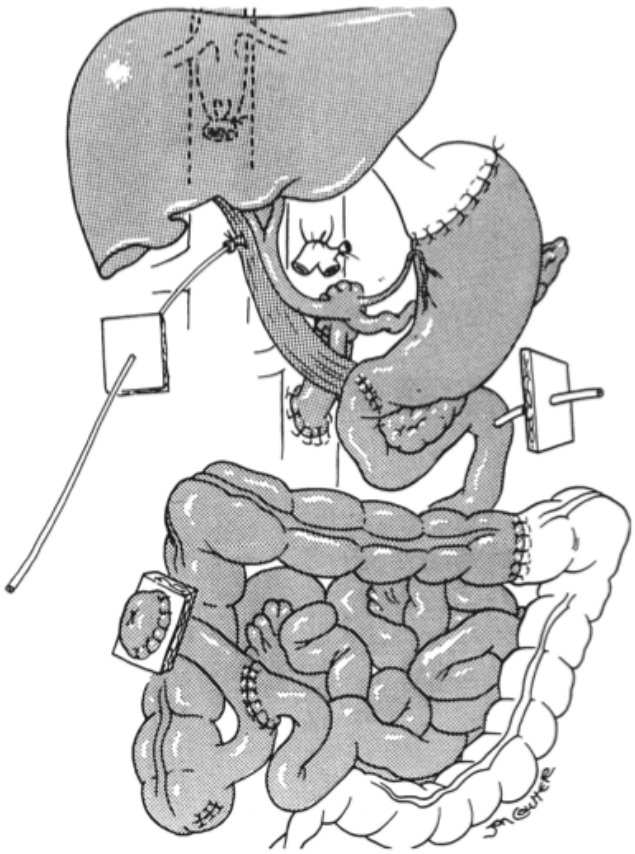

Figure 13.2 : Iléostomie terminale de protection selon Bishop-Koop au cours d'une transplantation multiviscérale. Issu de ***Abu-Elmagd, J Am Coll Surg 1994***(456)

Quelle que soit le type d'entérostomie d'élimination digestive réalisée, les principes d'appareillage restent les mêmes(580). La protection cutanée est une priorité chez ces patients multiopérés, à risque de fuite autour de l'appareillage. Un système de recueil à haut débit est à envisager jour et nuit pendant au moins 4 semaines (488). Des infirmières spécialisées en stomathérapie sont indispensables pour aider en cas d'appareillage complexe et dans tous les cas pour réaliser l'éducation thérapeutique de ces patients(581).

Le rétablissement de la continuité digestive est envisagé à distance de la transplantation, sur des critères généraux (bon état général, pas de complication en cours) nutritionnels (autonomie alimentaire orale, ou stabilisation de la nutrition entérale), et immunologiques (pas de rejet, stabilisation du traitement immunosuppresseur). Le délai moyen de fermeture est rarement rapporté dans les séries : de 3 à 6 mois à Omaha(547) et Indianapoli(357), à 1 an à Los Angeles(562). Ce délai peut être raccourci dans des cas exceptionnels de patients gênés par un hyper-débit stomial important, sans problème de rejet associé.

DARNIS
(CC BY-NC-ND 2.0)

Chapitre 14 : Balance immunologique

La transplantation intestinale et multiviscérale est un véritable défi immunologique. En effet, cette procédure consiste à transplanter un des organes les plus sensibles au rejet, porteur d'un réservoir microbiologique riche, et d'une masse de tissu lymphoïde importante. Les risques habituels de la transplantation d'organes liés à un déséquilibre de la balance immunologique sont donc décuplés : rejet, infection, cancer, réaction du greffon contre l'hôte… Dans ce chapitre, nous étudierons chacun de ces risques dans le cadre de la transplantation intestinale et multiviscérale et établierons des propositions de prévention et de traitement de ces risques sur la base des données publiées.

1- Particularités immunologiques de l'intestin grêle

Le système immunitaire gastro-intestinal est particulièrement développé. Sa principale fonction est la défense contre l'invasion des agents pathogènes ingérés. Cependant, des mécanismes de régulation existent de façon à préserver les microorganismes commensaux bénéfiques au système intestinal.

11- Anatomie du tissu lymphoïde associé au tube digestif (GALT : Gut Associated Lymphoid Tissue)

Il s'agit du tissu lymphoïde mis en évidence dans les zones sous-muqueuses gastro-intestinales, et des ganglions mésentériques. Ce tissu est le sous-ensemble principal du tissu lymphoïde associé aux muqueuses (MALT), et correspond à la plus grande masse de tissu lymphoïde du corps humain. Son organisation est complexe et anatomiquement mal systématisée :

- *des follicules lymphoïdes* isolés sont retrouvés tout le long du tube digestif (œsophage, estomac, grêle, appendice, colon) dans la couche sous-muqueuse. Ils ont une fonction similaire aux plaques de Peyer.

- *les plaques de Peyer* (Figure 14.1) sont situées principalement dans la paroi de l'iléon distal. Il s'agit de volumineux follicules riches en lymphocytes B, au sein de zones riches en lymphocytes T. A leur niveau, l'épithélium muqueux est riche en lymphocytes (B, T), macrophages, cellules dendritiques (présentant l'antigène) et en cellules M douées de la capacité de transport d'antigènes pathogènes vers le dôme du follicule sous-jacent.

- *Les ganglions mésentériques* : Il s'agit des ganglions les plus développés de l'organisme. Ils sont répartis dans le mésentère le long des axes vasculaires jusqu'aux plus gros relais à l'origine des artères mésentériques supérieure et inférieure. Ils sont reliés par un réseau de canaux lymphatiques et contribuent à l'alimentation de la citerne du chyle et du canal thoracique (Figure 14.2).

DARNIS
(CC BY-NC-ND 2.0)

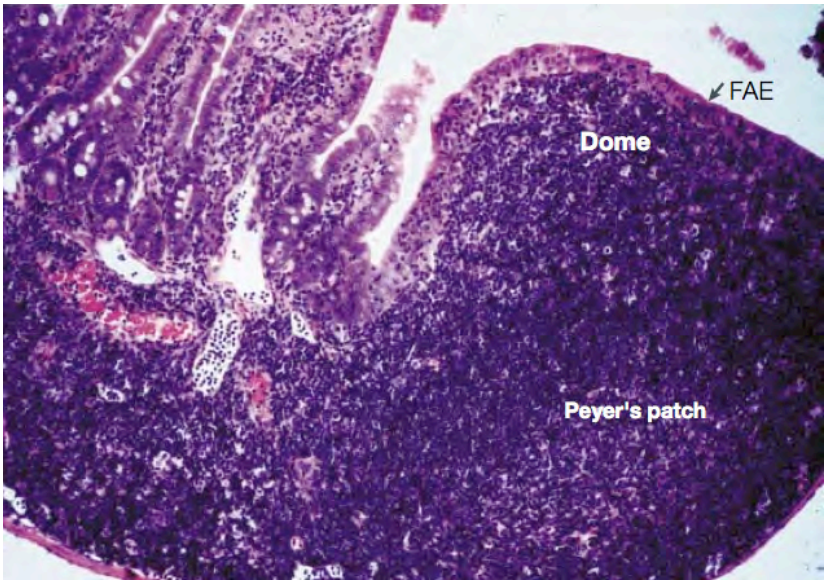

Figure 14.1 : Coupe histologique au niveau de l'iléon distal. A gauche, villosités intestinales. A droite, plaque de Peyer constituée d'un volumineux follicule lymphoïde recouvert d'un épithélium spécifique riche en cellules M et cellules immunitaires (Follicle-Associated Epitheium FAE). Issu de ***Mowat, Nat Rev Immunol 2003***(582).

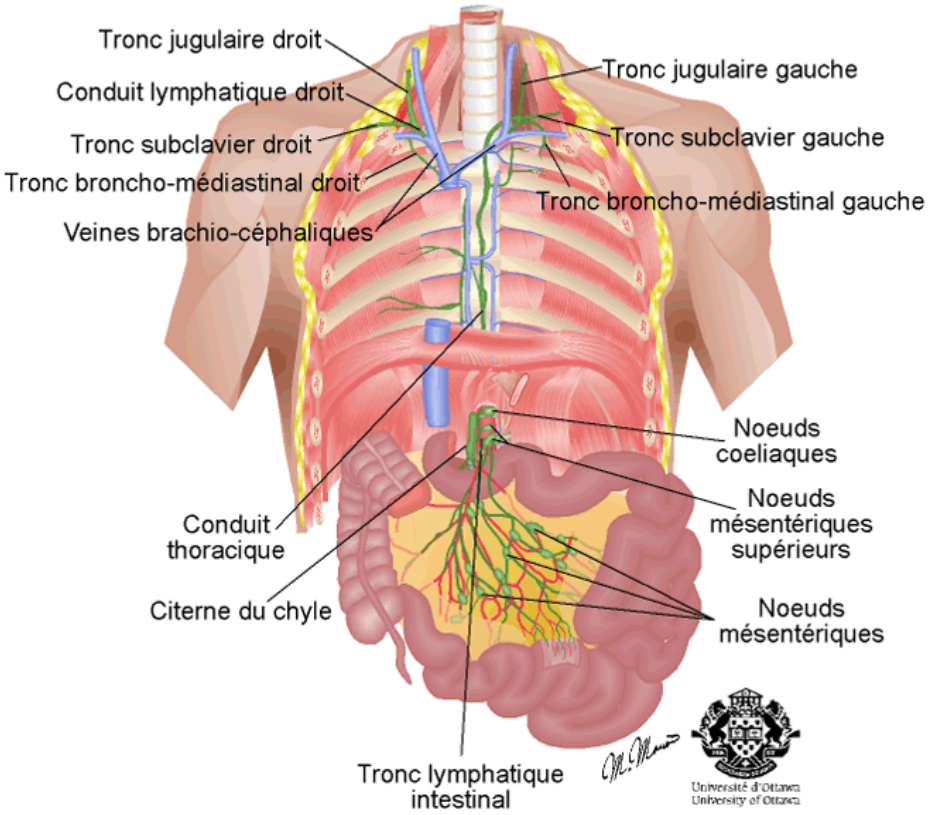

Figure 14.2 : anatomie du système lymphatique. Schéma de l'université d'Ottawa : http://www.med.uottawa.ca

DARNIS
(CC BY-NC-ND 2.0)

12- Mécanismes immunitaires du GALT(582)

Les mécanismes de la réaction immunitaire intestinale contre un agent pathogène ingéré sont résumés dans la Figure 14.3:

a/ Les antigènes de l'organisme pathogène sont transportés à travers la couche muqueuse par les cellules M de l'épithélium et transférés dans le dôme folliculaire aux cellules dendritiques.

b/ Les antigènes sont présentés aux lymphocytes B et T des plaques de Peyer par les cellules dendritiques. C'est l'induction de la réponse immunitaire.

c/ Les lymphocytes activés et des cellules dendritiques porteurs des antigènes pathogènes migrent vers les ganglions mésentériques.

d/ Au sein des ganglions, d'autres lymphocytes peuvent être activés par les cellules dendritiques porteurs d'antigènes.

e-f/ Parallèlement, une induction de réponse immunitaire peut se dérouler au niveau des amas lymphoïdes isolés le long du tube digestif. Les entérocytes MHC classe II jouent alors le rôle de cellules présentant l'antigène.

g-h/ Les lymphocytes activés gagnent secondairement la circulation systémique et les ganglions périphériques

i/ Au sein des ganglions périphériques, la réponse immunologique est amplifiée. Les lymphocytes B et T activés en périphérie regagnent ensuite la muqueuse et la sous-muqueuse intestinale (homing) et luttent contre l'agent pathogène.

Ces mêmes cellules peuvent rester quiescentes et participent aux mécanismes de régulation au long-cours, et notamment de tolérance des germes commensaux. Les cellules dendritiques et les lymphocytes T régulateurs du foie participeraient à ces mécanismes de tolérance.

En conclusion la paroi du tube digestif est une barrière immunologique permettant la non dissémination d'agents pathogènes et la tolérance de germes commensaux nécessaires à l'équilibre du tube digestif. La transplantation intestinale et multiviscérale expose donc à un double risque :

- Un risque de rejet du greffon et d'immunité anti-receveur (Graft Versus Host Disease) du fait de la transplantation d'un grand volume de tissu lymphoïde.
- Un risque infectieux par dysfonction postopératoire de cette barrière immunologique.

DARNIS
(CC BY-NC-ND 2.0)

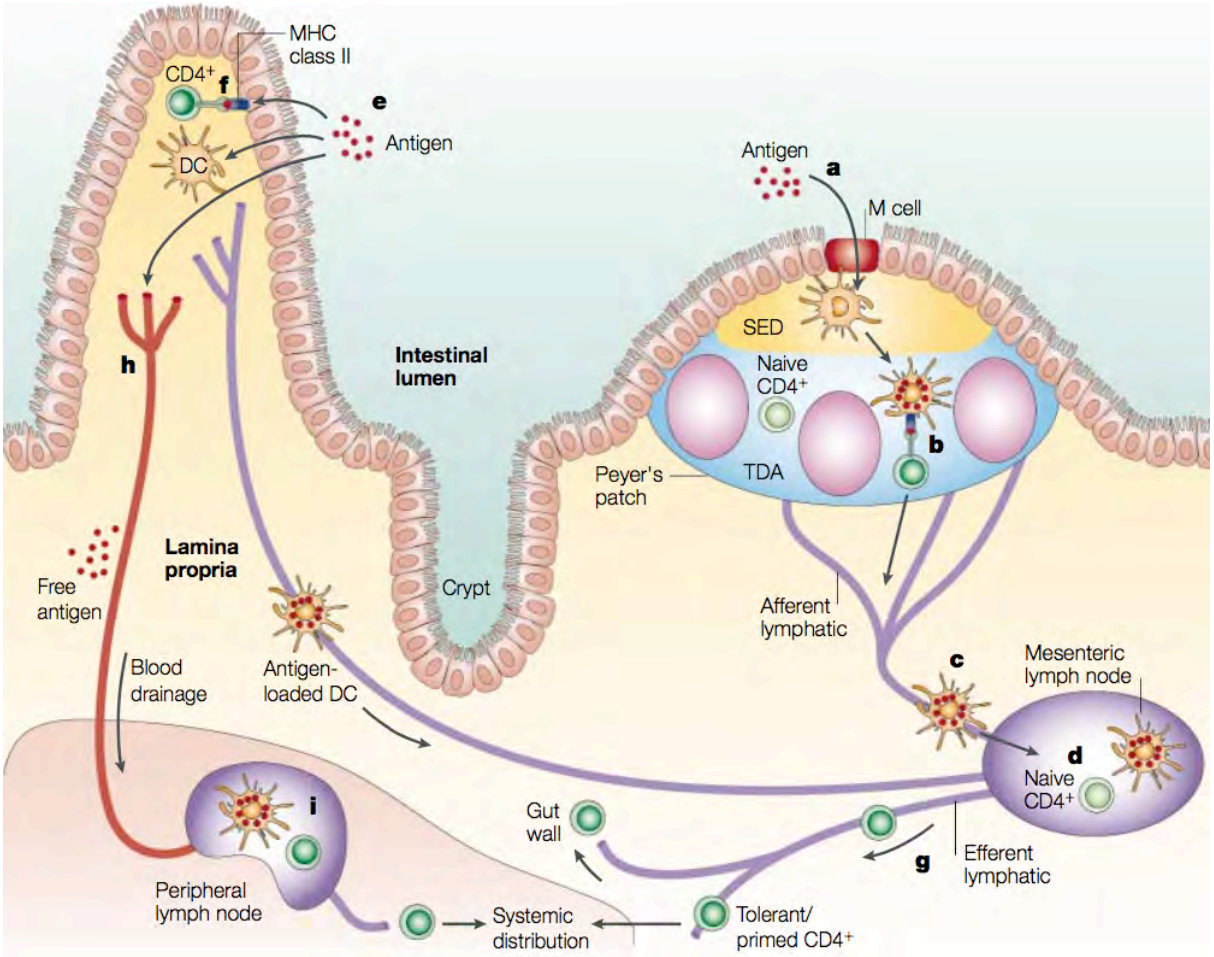

Figure 14.3 : Réaction immunitaire dans le GALT. Issu de ***Mowat, Nat Rev Immunol 2003***(582).

2- Généralités sur le rejet et l'immunosuppression

Le rejet est défini par l'ensemble des réactions locales et générales que l'organisme de l'hôte peut développer vis-à-vis du greffon, et entrainer sa destruction complète en l'absence de traitement immunosuppresseur.

Deux types de mécanismes sont décrits :

- le rejet humoral faisant intervenir des anticorps dirigés contre le greffon et pouvant être responsable d'un rejet hyper-aigu et participer au rejet chronique.
- le rejet cellulaire faisant intervenir des cellules immunitaires détruisant les cellules du greffon, responsable du rejet aigu et participant au rejet chronique.

21- Mécanismes du rejet cellulaire (Figure 14.4)

Il s'agit du mécanisme principal de rejet en phase aigüe et il participe au rejet chronique. Il résulte de la destruction de cellules du greffon par des lymphocytes T cytotoxiques (CD8) du receveur. Cette réaction nécessite l'activation d'une cascade d'évènements expliquant le délai minimal de 4 jours entre la transplantation et l'apparition d'un rejet aigu cellulaire.

DARNIS
(CC BY-NC-ND 2.0)

Stimulation lymphocytaire : lors de la revascularisation du greffon, les antigènes du donneur vont être exposés au système immunitaire du receveur par deux mécanismes : relargage d'antigènes solubles dans la circulation systémique ; infiltration du greffon par les lymphocytes du receveur. Ces antigènes du donneur vont être captés par des cellules présentatrices d'antigène (CPA) qui vont elles-mêmes stimuler des lymphocytes T (LCT) auxilliaires (CD4+) quiescents. Pour cela, les CPA présentent l'antigène du donneur sur le récepteur du LCT (signal 1, faisant intervenir la protéine CD3) et en parallèle réalisent une co-stimulation en liant une protéine activatrice sur son récepteur (signal 2, faisant intervenir les protéines CD40, CD28, CT 86 et CTL4).

Activation lymphocytaire : L'activation du LCT auxilliaire active la calcineurine, ce qui aboutit in fine à la synthèse d'une cytokine, l'interleukine 2 (IL2). L'IL2 est libérée dans le milieu extracellulaire et est responsable d'une activation autocrine et paracrine sur les LCT auxilliaires adjacents en se liant aux récepteurs membranaires (signal 3).

Prolifération lymphocytaire : L'activation lymphocytaire provoque la synthèse de novo de nucléotides (signal 4, faisant intervenir la protéine mTOR) et les mitoses en LCT cytotoxiques (LCTc, CD8+). Ces cellules, une fois libérées dans la circulation systémique vont infiltrer le greffon et être à l'origine des lésions de rejet.

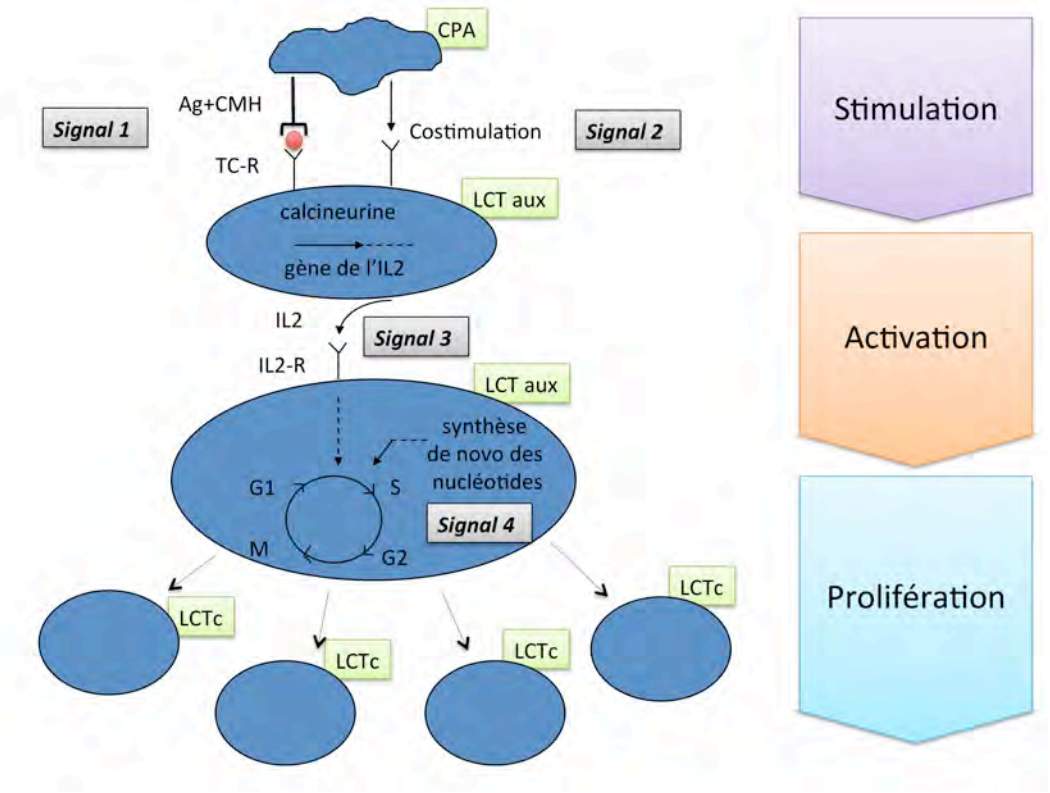

Figure 14.4 : Mécanismes lymphocytaires du rejet cellulaire

DARNIS
(CC BY-NC-ND 2.0)

22- Mécanismes du rejet humoral (Figure 14.5)

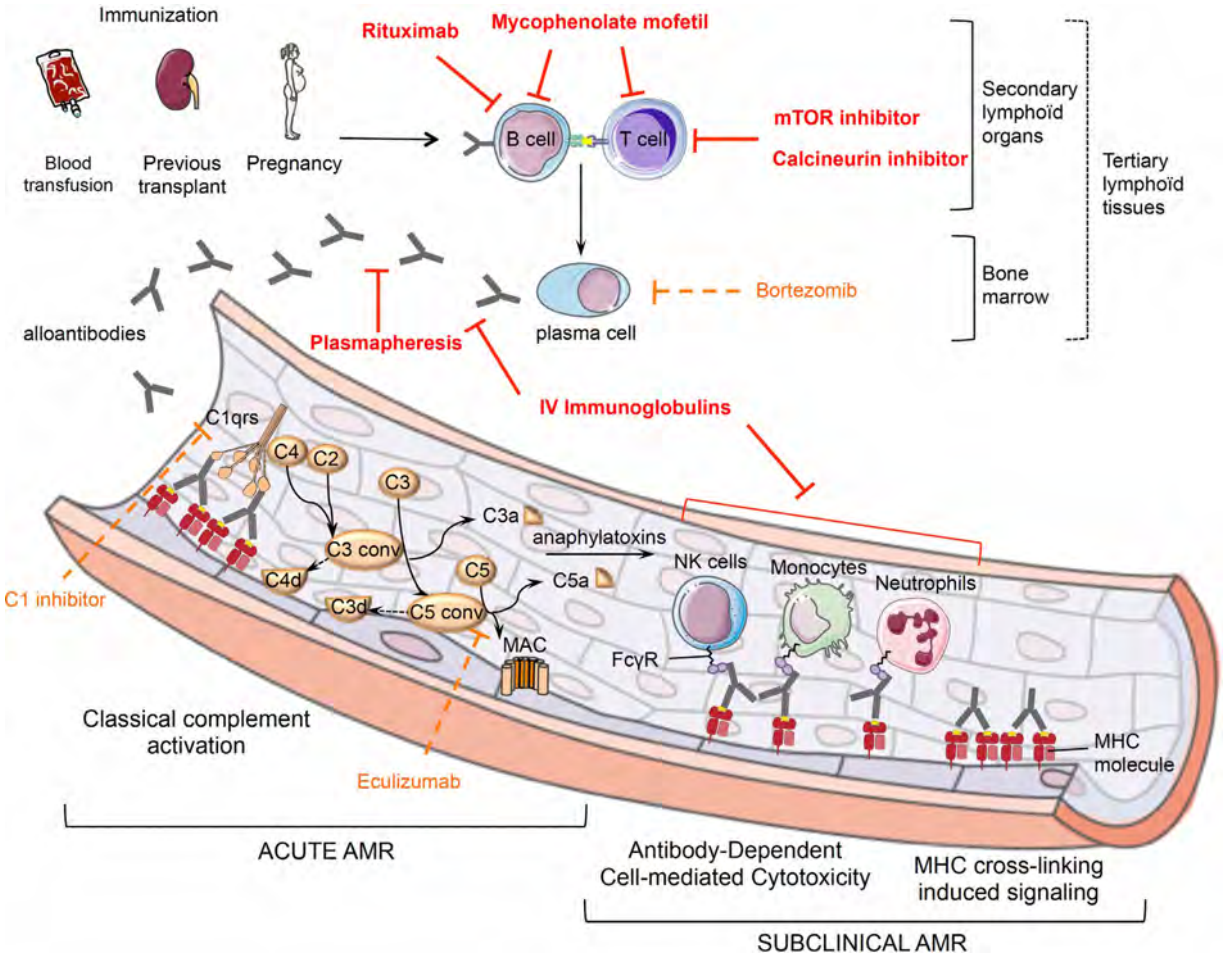

Figure 14.5 : Mécanismes du rejet humoral hyperaigü et chronique. Issu de ***Pouliquen, F1000Prime Rep 2015***(583)

Le rejet humoral est lié à la présence d'Auto-anticorps dirigés contre les antigènes du donneur (DSA : Donor Specific Antibodies). Si les DSA sont présents avant la transplantation, le rejet est hyper-aigu (quelques heures à 3 jours) et bruyant. Il se manifeste par un infarctus du transplant associé à une coagulopathie de consommation. Dans les autres cas, des auto-anticorps peuvent se former secondairement et participer à un rejet chronique. La figure 5 résume les mécanismes du rejet humoral.

Allo-immunisation : Il s'agit de la première étape nécessaire au rejet humoral, aboutissant à la formation des auto-anticorps (DSA) lors d'un contact entre le receveur et l'antigène du donneur. Les cibles antigéniques sont principalement le complexe majeur d'histocompatibilité, et plus rarement les antigènes du complexe mineur d'histocompatibilité ou d'autres antigènes de l'endothélium (angiotensine II). L'immunisation se déroule lors d'un contact du système immunitaire avec des éléments du non-soi, tel que les transfusions, les grossesses, ou une transplantation d'organe. L'antigène est reconnu par un lymphocyte B et présenté à un lymphocyte T auxilliaire (CD4+) au sein d'un organe lymphoïde périphérique. Le lymphocyte T auxilliaire participe à la

DARNIS
(CC BY-NC-ND 2.0)

réaction par une co-stimulation du lymphocyte B (CD40 – CD40ligand). Le lymphocyte B mature dans la moelle osseuse en plasmocyte producteurs d'anticorps spécifiques de l'antigène.

Rejet hyper-aigu : En cas d'immunisation préalable, les DSA reconnaissent les antigènes cibles au moment de la revascularisation du greffon. La voie classique du complément est alors activée et entraine la formation de complexes d'attaque membranaire détruisant les cellules.

Rejet chronique humoral : Il s'agit d'une activation de l'immunité cellulaire par le biais du fragment cristallisable des Anticorps (Fc), ou par des ponts entre l'anticorps et deux CMH de l'endothélium du greffon. Ce mécanisme est responsable d'une inflammation chronique vasculaire typique du rejet chronique.

23- Principales classes thérapeutiques immunosuppressives

Les traitements immunosuppresseurs ont pour objectifs d'altérer le système immunitaire du receveur de façon à éviter un rejet du greffon. Cet objectif doit être mis en balance avec le risque d'infection et de néoplasie pouvant survenir en cas d'immunodépression sévère. Différentes classes thérapeutiques ont été développées et ciblent différentes étapes du rejet. Une association thérapeutique est souvent nécessaire pour prévenir ou traiter un rejet

231- Corticoïdes

Bien qu'il s'agisse de la classe la plus ancienne, son rôle est encore mal connu. Son action n'est pas ciblée et agit à différentes phases de la réaction de rejet :

- Signal 1 du lymphocyte T: diminution de la transduction du signal précoce du récepteur T.
- Signal 3 du lymphocytes T: diminution de la synthèse des cytokines dont l'IL2.
- Effet pro-apoptotique.
- Lyse lymphocytaire.
- Blocage de la migration lymphocytaire

232- Inhibiteurs de la Calcineurine : Ciclosporine et Tacrolimus

Cette classe thérapeutique bloque le signal 3 du lymphocyte T en formant un agrégat avec la calcineurine, ce qui bloque la transpcription d'IL2 (Figure 14.4).

- La *ciclosporine* existe sous 2 formes galéniques : Sandimmun®, forme liposoluble nécessitant une fonction d'absorption des graisses par le tube digestif ; Sandimmun Neoral®, forme hydrosoluble plus adaptée aux greffes d'organes digestifs (foie, intestin, pancréas etc). Le profil de toxicité est assez large (Tableau 14.1) ce qui limite son utilisation.

DARNIS
(CC BY-NC-ND 2.0)

- Le tacrolimus ou FK-506 existe sous 2 formes galéniques : Prograf®, forme d'action rapide à 2 prises par jour ; Advagraf®, forme à libération prolongée à une prise par jour.

Les anticalcineurines étant métabolisées par le Cytochrome P 450, il existe un risque de surdosage à l'introduction d'inhibiteurs du CP450 (antifungiques, nicardipine, pamplemousse, macrolides), ou de sous-dosage en cas de co-administration d'inducteurs de CP450 (antiépileptiques, rifampicine).

Toxicités	**Ciclosporine**	**Tacrolimus**
Cardio-vasculaire	HTA (40-60%) Microangiopathie thrombotique	
Néphrologique	Néphrotoxicité (baisse du débit sanguin rénal, hyalinose des artérioles rénales, fibrose intesticielle)	
Métabolique	Dyslipidémie Diabète	Diabète ++
Respiratoire	-	-
Neurologique	Tremblements, convulsions, encéphalopathies	
Tégumentaire	Hyperplasie gingivale, hypertrichose	allopécie
Hépatiques	cholestase	

Tableau 14.1 : Effets toxiques des anticalcineurines.

233- Les antimétabolites : azathioprine et mycophénolate mofetil (MMF)

Ces molécules anti-prolifératrices bloquent la synthèse de l'ADN en empêchant la synthèse des bases puriques. Dans la cascade du rejet, ils agissent :

- sur le signal 4 du lymphocyte T en empêchant la synthèse de novo des nucléotides dans les LCT activés (Figure 14.4).
- sur les lymphocytes B dans la réaction humorale (Figure 14.5).

Leur pouvoir immunosuppresseur est inférieur aux anticalcineurines ce qui empêche de les utiliser en monothérapie. Cependant leur bonne tolérance globale et leur absence de néphrotoxicité en font des immunosuppresseurs de choix pour les associer avec les autres classes thérapeutiques. Les toxicités principales sont hématologiques (cytopénie) et digestives (diarrhée).

234- Les inhibiteurs de mTOR (Sirolimus, everolimus)

Le sirolimus (rapamycine®) et l'everolimus (Certican®) sont des immunosuppresseurs puissants ayant un effet antiprolifératif et et antitumoral. Ils agissent en bloquant l'activation lymphocytaire T et la prolifération. Leur effet anti-fibrosant (et donc anti-cicatrisant) limite leur utilisation en postopératoire immédiat. Leur toxicité est limitée, notamment au niveau rénal. Par ailleurs le risque d'infection sévère et de thrombose est plus grand qu'avec les autres classes d'immunosuppression. Les indications actuelles en transplantologie sont limitées aux patients porteurs de néoplasie, et insuffisants rénaux.

DARNIS
(CC BY-NC-ND 2.0)

235- Les anticorps mono et poly-clonaux

Ces molécules sont dirigées contre les lymphocytes de façon ciblée ou non. Leur utilisation est limitée en transplantation d'organes, aux cas de transplantation à risque (organes immunogènes, antécédent d'autoimmunité). Parmi les molécules utilisées, on distingue :

- **Serum anti-lymphocytaires ou globulines polyclonales anti-thymocytaires (Thymoglubline®)** : il s'agit de sérum de lapin immunisé contre des lymphocytes issus de thymus humain. Son action est dirigée essentiellement contre les lymphocytes T, mais également les lymphocytes B, les plasmocytes, les plaquettes et les globules rouges. Sa principale toxicité est hématologique.
- **Anticorps anti-récepteur de l'IL2 : Basiliximab (Simulect®)** : il s'agit d'un anticorps monoclonal dirigé contre les lymphocytes T et bloquant le signal 3.
- **Anticorps anti-CD25 : Daclizumab (Zenapax®)** : il s'agit d'un anticorps monoclonal dirigé contre une sous-unité du récepteur de l'Il2. Son action est similaire à celle du Basiliximab.
- **Anticorps anti-CD3 : Muromonab-CD3 (Orthoclone OKT3®)** : il s'agit du premier anticorps monoclonal utilisé en pratique clinique (mise sur le marché en 1985). Il se dirige contre une sous-unité du récepteur du lymphocyte T et bloque le signal 1. Son administration expose à un risque d'œdème pulmonaire.
- **Anticorps anti CTLA4 : Betalacept (Nulojix®)** : anticorps monoclonal dirigé contre la molécule CTLA-4 participant au signal 2 de costimulation.
- **Anticorps anti-CD52 : Alemtuzumab (Campath-1®)** : anticorps monoclonal ciblant une protéine membranaire des lymphocytes B et T, et provoquant une lyse lymphocytaire.
- **Anticorps anti-CD20 : Rituximab (Mabthera®)** : anticorps monoclonal ciblant une protéine membranaire des lymphocytes B.

236- Autres molécules anti-cancéreuses

- La **Cyclophosphamide (Endoxan®)** est un agent alkylant, utilisé principalement en cancérologie (sein, ovaire, poumon, neuroblastome, lymphome, myélome multiple). Son action antimitotique inhibe la réplication lymphocytaire (prédominant sur les lymphocytes B).
- Le **Bortezomib (Velcade®)** est un inhibiteur du protéasome, utilisé principalement en hématologie dans le traitement du myélome multiple et de l'amylose AL. En transplantologie, cette molécule peut être utilisée en cas de rejet humoral, en empêchant le développement des plasmocytes (Figure 14.5). Ses toxicités sont hématologiques et neurologiques périphériques.

237- Epuration plasmatique et Immunoglobulines polyvalentes

Lors d'une **épuration plasmatique** thérapeutique (ou aphérèse thérapeutique), le plasma est séparé des éléments figurés du sang (qui sont retournés au donneur), puis est remplacé par un soluté de substitution (plasma frais congelé, albumine, colloïdes). L'échange plasmatique est indiqué dans diverses pathologies telles

DARNIS
(CC BY-NC-ND 2.0)

que maladies auto-immunes ou les états d'hyperviscosité sanguine. En transplantation, cette procédure peut être indiquée chez des patients immunisés pour épurer le plasma chargé en anticorps circulants.

Les **Immunoglobulines polyvalentes** (TEGELINE®, CLAIRYG®, PRIVIGEN®, KIOVIG®, SANDOGLOBULINE®, GAMMAGARD®) utilisées en pratique clinique sont fabriquées à partir d'échantillons de sérum poolés issus de plusieurs centaines de donneurs. Elles sont indiquées dans le traitement de déficits immunitaires, d'infections récidivantes, et de malaladies autoimmunes. Dans le cadre de la transplantation, elles peuvent être indiquées chez des patients immunisés. Leur mode d'action est multiple : blocage du récepteur aux anticorps des lymphocytes B, inhibition du complément, modulation de la production de cytokines de l'inflammation, neutralisation d'auto-anticorps etc.

3- Risque de rejet en transplantation intestinale et multiviscérale

Les décès et pertes de greffons après transplantation intestinale ou multiviscérale sont principalement dus au rejet et aux complications de l'immunosuppression(359). Ce risque décroit d'années en années grâce à l'élaboration de nouveaux protocoles d'immunosuppression, au diagnostic plus précoce, et au traitement plus efficace. Le suivi endoscopique et anatomopathologique est au cœur de la prise en charge des patients transplantés. Il permet d'affirmer un rejet aigu ou chronique, ou de diagnostiquer des diagnostics différentiels en cas d'anomalie (infection, récidive d'une maladie inflammatoire, GVH, syndrome lymphoprolifératif…(584))

31- Spécificités du rejet en transplantation intestinale et multiviscérale

311- Rejet aigu cellulaire (Figure 14.6) :

La transplantation intestinale et multiviscérale est associée à la transplantation d'un important volume de tissu lymphoïde. Lors de la revascularisation du greffon, les antigènes du donneur vont être présentés aux lymphocytes du receveur par les cellules dendritiques du receveur mais également du donneur. Cette spécificité majore le risque de rejet aigu cellulaire. Après activation des lymphocytes T auxiliaires (Native T cell CD4+, Figure 14.6), les mécanismes de rejet sont les mêmes (Formation de lymphocytes T cytotoxiques (CD8 T cell) et activation des macrophages). Ce rejet est souvent asymptomatique, et de mauvais pronostic à long terme(585). D'autres spécificités du rejet aigu cellulaire dans le cadre de la transplantation intestinale sont à l'étude :

- Impact chirurgical : Le foie et la rate sont des organes aux vertues immuno-permissives, diminuant le risque de rejet aigu et chronique. Les transplantations d'intestin seul sont alors les procédures les plus à risque, bien que les protocoles modernes d'immunosuppression permettent des survies prolongées identiques.
- Impact du microbiote : les interactions entre la flore intestinale et le tube digestif jouent un rôle dans de nombreuses pathologies telles que l'obésité, les maladies inflammatoires chroniques de l'intestin et le cancer colo-rectal. Son implication dans le rejet aigu cellulaire est suspectée(586).

DARNIS
(CC BY-NC-ND 2.0)

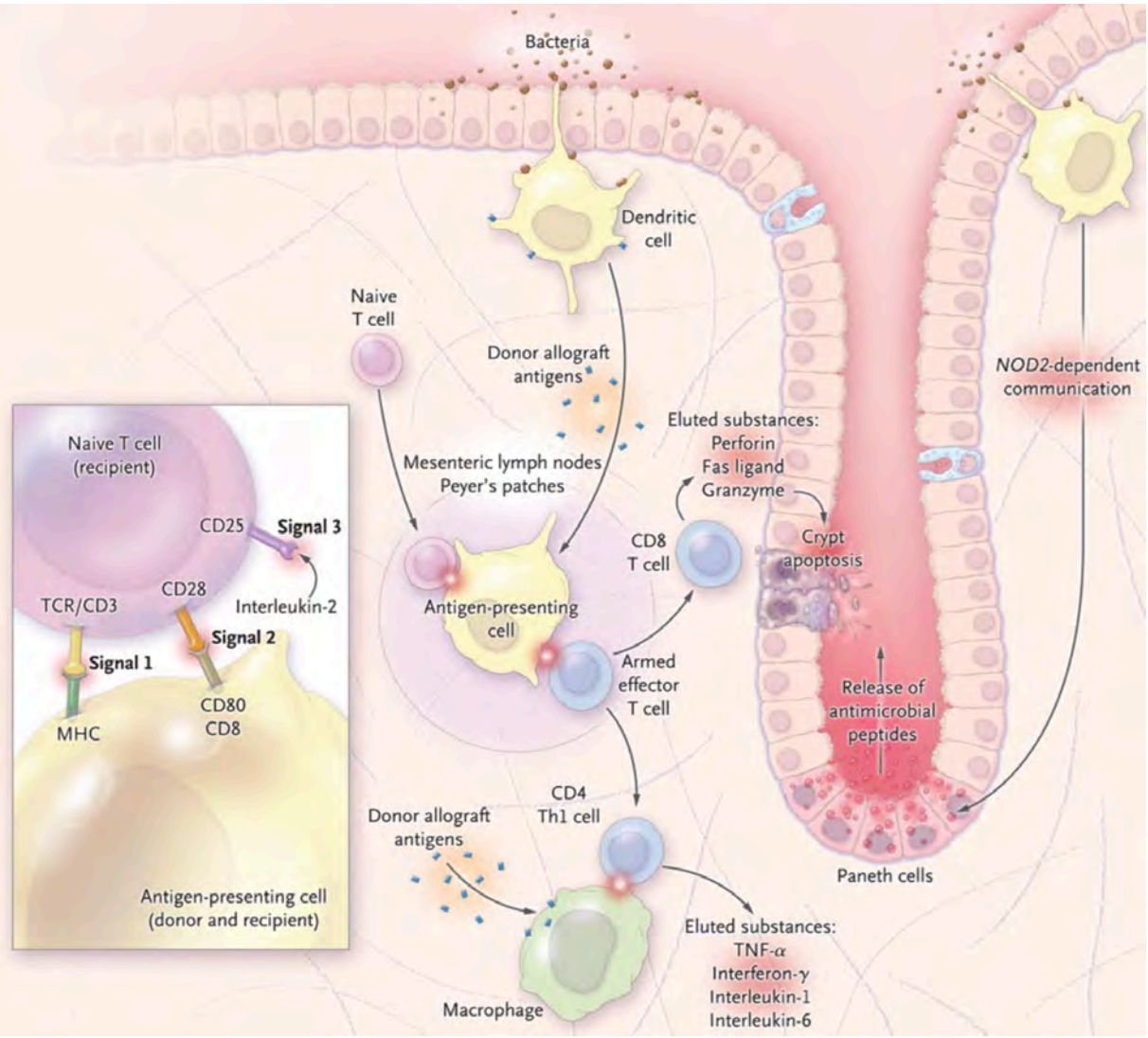

Figure 14.6 : Rejet cellulaire en transplantation intestinale. Issu de ***Fishbein, N Engl J Med 2009***(587)

- Impact génétique :
  - Le taux de microARN cirulants de certains gènes augmente en fonction de la gravité du rejet, dans des proportions différentes que celles habituellement rencontrées en cas de rejet d'organe(588,589).
  - Le gène NOD2 code pour la sécrétion du peptide anti-microbien Human Defensin 5. Une mutation est fréquemment rencontrée chez les patients atteints de maladie de Crohn. En cas de transplantation intestinale et multiviscérale, près d'un tiers des receveurs ont une mutation de ce gène. Le risque de rejet aigu cellulaire est 5 fois plus élevé, et de perte du greffon 100 fois plus élevé(590). Ces données seraient expliquées par un défaut de régulation de la barrière immunologique intestinale par les cellules dendritiques colonisant le greffon, entrainant une inflammation chronique, ce qui favoriserait le rejet(587).

DARNIS
(CC BY-NC-ND 2.0)

312- Rejet aigu humoral

Depuis une dizaine d'années, des lésions de rejet humoral aigu ont été mis en évidence. Il s'agit de lésions principalement vasculaires, apparaissant chez des patients porteurs de DSA circulants. Ces lésions sont associées à une moins bonne survie du greffon(591) (592-594) sauf en cas de transplantation hépatique associée(595). Les mécanismes suspectés sont une réaction « hyperaigue » retardée dans le temps, une sensibilisation contre des antigènes mineurs du donneur avant la transplantation(596), ou une sensibilisation du receveur contre les antigènes du donneur après la transplantation(594,595,597). En l'absence de traitement efficace, le rejet subaigu évolue vers une sclérose mésentérique(586) et une perte du greffon.

32- Epidémiologie du rejet après transplantation intestinale et multiviscérale

D'après les 2 plus grandes séries mondiales (Tableau 14.2), environ 2/3 des patients vont présenter un rejet aigu, dont le mécanisme est principalement cellulaire (moins de 3% de rejet aigu humoral). L'évolution de l'immunosuppression, et en particulier l'émergence des thérapies d'induction, est le principal facteur ayant permis une diminution de l'incidence et de la sévérité du rejet aigu.

Le taux de rejet chronique rapporté dans les séries cliniques est inférieur à 20%, alors qu'il s'élève à plus de 25% dans une série autopsique(598). Le principal facteur de risque semble être la répétition des épisodes de rejet aigu par le passé. Ce taux clinique particulièrement faible pourrait être expliqué par

- La prévention par une immunosuppression lourde et prolongée
- Une mortalité élevée par infection, cancer, ou maladies cardiovasculaires, avant le diagnostic d'un rejet chronique.

Référence	**n**	**Rejet aigu**	**Rejet chronique**	**Facteurs de risque**
Selvaggi, 2007(599) (Miami)	209	68%	2,3%	Rejet aigu : Temps d'ischémie froide, asplénie, pas de multiviscéral, pas d'induction, pas de Campath-1H, transplantation avant 2001 Perte du greffon par rejet : Rejet sévère avant 6 mois, pendant plus de 3 semaines Rejet Chronique : Rejets aigus
Abu-Elmagd, 2009(360) (Pittsburgh)	500	60% (2,6% humoral)	15%	Rejet aigu : absence de traitement d'induction Rejet chronique : Transplant intestinal isolé, retransplantation

Tableau 14.2 : Epidémiologie du rejet après transplantation intestinale et multiviscérale dans les 2 plus grandes séries mondiales

DARNIS
(CC BY-NC-ND 2.0)

33- Diagnostic du rejet

331- -Rejet hyperaigu

Clinique : Ce tableau est rare grâce à la recherche systématique de DSA circulants dans le bilan préopératoire, et à l'appariement du receveur et du donneur. La clinique est souvent bruyante, avec une non fonction du greffon, une ischémie du greffon, et le développement d'une coagulopathie de consommation. L'évolution est souvent fatale en l'absence d'explantation du greffon, ou d'immunosuppression lourde et échange plasmatique(600,601).

Marqueurs biologiques : Le diagnostic est essentiellement biologique avec la présence d'un cross-match positif.

Signes endoscopiques : En cas d'utilisation d'endoscopie à zoom haute résolution, les constations visuelles sont équivalentes à celles des biopsies avec une sensibilité de 84% et une spécificité de 98%(385).

Signes histologiques : Histologiquement les signes retrouvés sont(594) :

- Nécrose cellulaire par microthromboses.
- congestion vasculaire et hémorragie intersticielle.
- infiltrat inflammatoire à polynucléaires neutrophiles.

332- Rejet aigu

La définition actuelle du rejet aigu après transplantation intestinale et multiviscérale est histologique. Une iléostomie de visite est ainsi systématiquement réalisée pour permettre un monitoring endoscopique et la réalisation de biopsies intestinales pour diagnostiquer précocement un rejet aigu. En cas de transplantation multiviscérale, des biopsies doivent être effectuées également dans l'estomac, le duodénum, et le jéjunum à la recherche d'autres localisations de rejet.

Clinique : Le diagnostic est le plus souvent fait avant que l'atteinte clinico-biologique se déclare, en raison des nombreuses endoscopies et biopsies de monitoring. Les signes cliniques sont souvent absents(585), ou frustres et aspécifiques (fièvre, douleur abdominale, hyperdébit stomial ou iléus(586)).

Signes endoscopiques : Le rejet aigu se manifeste en endoscopie par un aspect inflammatoire de la couche muqueuse (érythème, aspect congestif, muqueuse friable au contact), plus rarement par des ulcérations(512), ou par une disparition de la plupart de la couche muqueuse en cas de rejet exfoliatif, stade ultime du rejet aigu(602). L'utilisation d'une endoscopie avec zoom depuis la fin des années 1990(603) permet de dépister plus précocement des signes de rejet, telles que le raccourcissement et l'émoussement des villosités et l'élargissement des zones cryptiques(491)(Figure 14.7). L'équipe de Miami a mis au point un score endoscopique prenant en compte les aspects macroscopiques (érythème, congestion, friabilité) et microscopiques, et permettant de grader la sévérité du rejet (Tableau 14.3). La performance de l'endoscopie dans le cadre du rejet aigu est bonne mais imparfaite (sensibilité 52%, spécificité 98%, valeur prédictive

DARNIS
(CC BY-NC-ND 2.0)

positive 67%, valeur prédictive négative 87%)(604), ce qui impose la réalisation systématique de biopsies même en l'absence de zones douteuses.

Raccourcissement des villosités	Emoussement des villosités	Erythème muqueux	Aspect congestif	Friabilité
0 : Normal 1 : Léger 2 : Modéré 3 : Plat	0 : Normal 1 : Léger 2 : Modéré 3 : Plat	0 : Aucun 1 : Léger 2 : Modéré 3 : Sévère	0 : Aucun 1 : Léger 2 : Modéré 3 : Sévère	0 : Normal 1 : Saignement à la biopsie 2 : Saignement au frottement 3 : Saignement spontané

Score	Grade	Aspect
0	**0**	Aspect normal
1-5	**1**	Aspect indéterminé
6-10	**2**	Aspect en faveur d'un rejet aigu léger
11-14	**3**	Aspect en faveur d'un rejet aigu modéré
15	**4**	Aspect en faveur d'un rejet aigu sévère

Tableau 14.3 : Score endoscopique de rejet aigu après transplantation intestinale. D'après ***Kato, Surg Endosc 2006***(604).

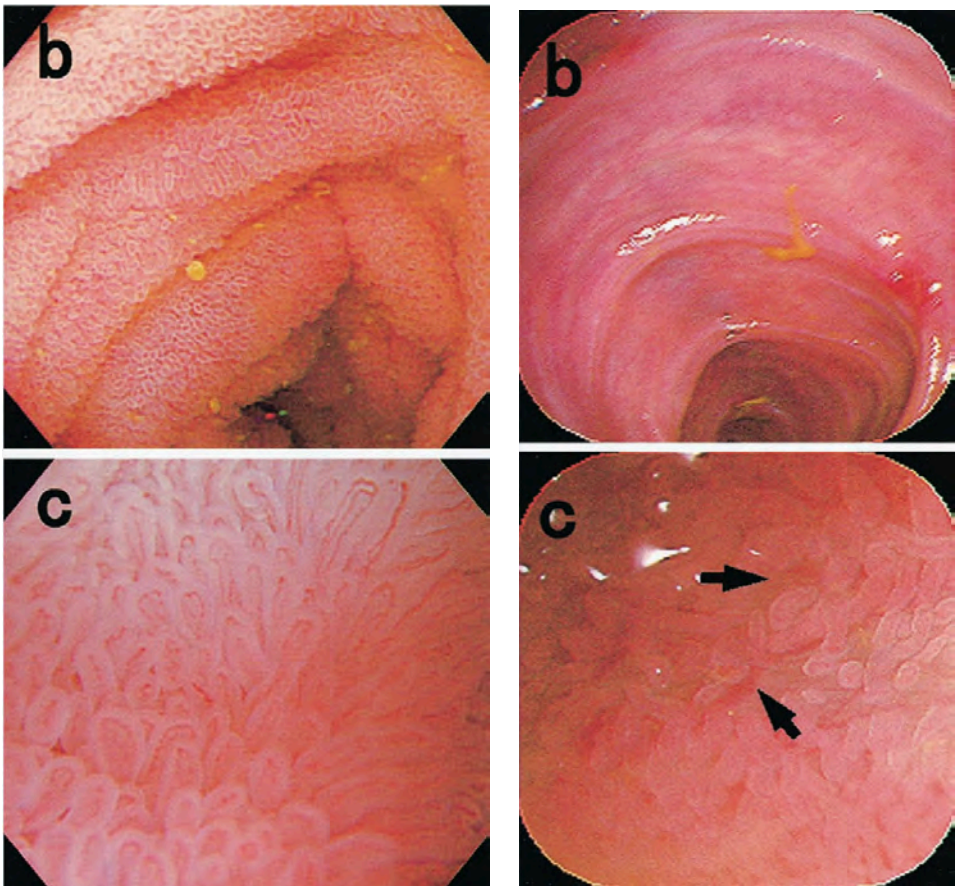

Figure 14.7 : Iléoscopie de suivi après transplantation intestinale. Aspect macroscopique (b) et au zoom (c) d'un iléon normal (gauche) et d'un rejet aigu (érythème, raccourcissement et raréfaction des villosités, élargissement des cryptes repérées par des flèches noires). Issu de ***Sasaki, Transplantation 2002***

DARNIS
(CC BY-NC-ND 2.0)

Signes anatomopathologiques

. ***Rejet aigu cellulaire :*** La classification anatomopathologique internationale du rejet aigu a été établie en 2004. Les conditions d'examen définies sont :

- des biopsies gastro-intestinales de référence prélevées le jour de la transplantation.
- de multiples biopsies le long du greffon, mais également sur les organes natifs restants (rectum, œsophage etc) pour différencier le rejet d'une autre atteinte digestive(586).
- 3 biopsies par zone suspecte de rejet.

Les signes principaux de rejet aigu cellulaire et les stades de gravité sont détaillés dans le Tableau 14.4. L'atteinte est initialement focale, préférentiellement sur l'iléon et le duodénum(605). Elle se manifeste aux stades les plus précoces par une atteinte des cryptes (apoptose de l'épithélium des cryptes)(606). Les lésions vasculaires parfois rencontrées doivent faire suspecter un rejet humoral associé.

Grade	Définition	Signes
0	Pas de rejet	Pas ou peu d'infiltra inflammatoire, cytologie et architecture normales.
Ind	Statut indéterminé	Infiltrat inflammatoire mononucléé modéré, œdème, congestion vasculaire, mais histologie et architecture normales.
1	Rejet aigu léger	Inflammation majeure, apoptose, atypies cytologiques, modifications architecturales minimes.
2	Rejet aigu modéré	Infiltrat inflammatoire majeur, nombreuses atypies cellulaires, vacuoles dans les cellules bordantes, épithélium érodé, modifications architecturales majeures, agrégats de corps apoptotiques.
3	Rejet aigu sévère	Destruction architecturale, ulcérations majeures, disparition des glandes.

Tableau 14.4 : Classification histologique internationale du rejet aigu cellulaire après transplantation intestinale et multiviscérale(605,606).

. ***Rejet aigu humoral :*** Il s'agit d'une entité récemment mise en évidence et peu décrite. Les lésions histologiques retrouvées sont essentiellement une atteinte vasculaire (congestion vasculaire, extravasation de globules rouges, inflammation péri-artérielle). Les lésions sont initialement centrées sur la microcirculation puis touche les artères de plus gros calibre. Une étude immuno-histochimique complémentaire permet de mettre en évidence des immunoglobulines et des protéines du complément témoignant du mécanisme humoral du rejet (586). Des lésions de rejet cellulaire aigu coexistent la plupart du temps (Figure 14.8). La classification de Ruiz (équipe de Miami) (Tableau 14.5) permet de classer la sévérité des lésions histologiques.

Grade	Lésions histologiques
0	Aucune atteinte vasculaire
1	Lésions dans 10 à 40% du tissu
2	Lésions dans 40 à 70% du tissu
3	Lésions dans plus de 70% du tissu

Tableau 14.5 : Classification de Ruiz du rejet aigu humoral. Issu de ***Ruiz, Am J Transplant 2002***(593).

DARNIS
(CC BY-NC-ND 2.0)

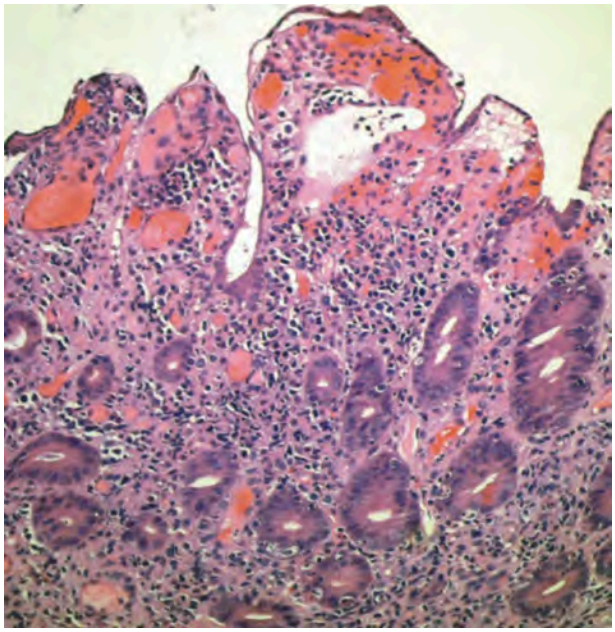

Figure 14.8 : Rejet aigu mixte humoral (congestion vasculaire majeure, artérite) et cellulaire (infiltrat cellulaire diffus, apoptose de l'épithélium). Issu de ***Ruiz, Curr Opin Organ Transplant 2014.***

. Rejet aigu sur les autres organes de la greffe multiviscérale : L'intestin grêle et en particulier l'iléon sont les organes les plus sensibles au rejet aigu, devant le colon, le jéjunum, le duodénum, l'estomac(605), le pancréas(598) et enfin le foie. Dans le cadre d'une transplantation multiviscérale, chaque organe peut être victime d'un rejet aigu alors que le reste du greffon reste sain(598), ce qui plaide pour une exploration endoscopique large et des biopsies à tous les étages. Des classifications spécifiques à chaque organe (foie, pancréas, estomac) permettent de grader la sévérité du rejet (Tableau 14.6).

Points	**0**	**1**	**2**	**3**
Epithelium de surface				
Inflammation	Absent	Rare	Fréquent	
Erosion	Absent	Présent		
Ulcération	Absent	Présent		
Atrophie	Absent	-	Présent	
Lamina Propria				
Inflammation	Absent	Rare	Fréquent	Dense
Œdème	Absent	Présent		
Congestion	Absent	Présent		
Hémorragie	Absent	Présent		
Epithélium glandulaire				
Inflammation	Absent	Rare	Fréquent	
Corps apoptotiques / champ	0-3	4-6	7-10	>10 ou coalescent
Modifications architecturales	Aucune	Légères	Modérées	Sévères
Atypies cellulaires	Aucune	Légères	Modérées	Sévères

Grade	**Score**	**Stade du rejet aigu gastrique**
0	0-4	Absence
I	5-9	Indéterminé
II	10-15	Rejet aigu léger
III	16-20	Rejet aigu modéré
IV	21-26	Rejet aigu sévère

Tableau 14.6 : Classification du rejet aigu gastrique. Issu de ***Garcia, Hum Pathol 2004***(605)

DARNIS
(CC BY-NC-ND 2.0)

333- Rejet chronique

Le rejet chronique peut toucher tous les organes d'une transplantation multiviscérale. Contrairement au rejet aigu, le pancréas semble être le plus à risque, suivi du tube digestif (estomac, grêle, colon), et du foie(598).

Clinique : Les signes cliniques sont peu spécifiques et de développement lentement progressif. Le principal signe est une diarrhée chronique par entéropathie exsudative.

Signes histologiques : En histologie les signes retrouvés sont résumés sur la Figure 14.9 :

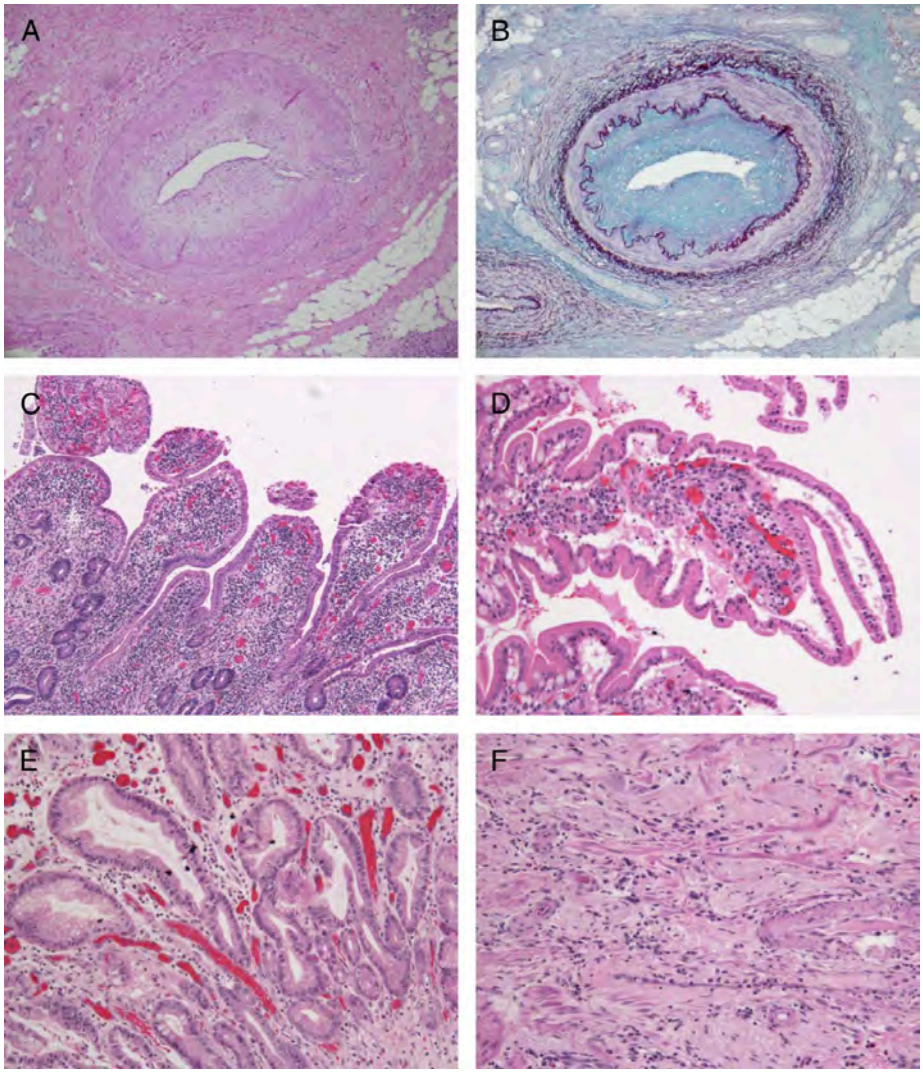

Figure 14.9 : Lésions caractéristiques du rejet chronique d'intestin grêle. Issu de ***Swanson, Transplantation 2013***(607).

- Amincissement de la couche muqueuse (A, B) avec une perte de la mucine des cryptes (C, D)
- Fibrose de la muqueuse (F) dont la sévérité peut être gradée selon la classification de Perez(608) (Tableau 14.7).

DARNIS
(CC BY-NC-ND 2.0)

- Altération de la paroi luminale, avec disparition des cellules et développement d'ulcérations (E).
- Au niveau vasculaire il existe un amincissement et une fibrose de la paroi artériolaire avec un épaississement des fibres musculaires lisses. Ces altérations se développent au niveau des plus gros vaisseaux dans les cas les plus évolués.

Grade	Lésions histologiques
0	Pas de fibrose
1	Fibrose minime : présence de quelques fibres collagène
2	Fibrose faible : Quelques fibres de collagène regroupées en amas
3	Fibrose modérée : Tissu fibreux dans la lamina propria. Diminution du nombre de glandes digestives
4	Fibrose sévère : Amas fibreux remplaçant le tissu digestif

Tableau 14.7 : Score semi-quantitatif de la fibrose muqueuse dans le cadre d'un rejet chronique intestinal. Issu de ***Perez, Transplantation 2002***(608)

334- Diagnostic non invasif du rejet

Le diagnostic de rejet repose aujourd'hui sur des examens invasifs (endoscopie, biopsie) imposant d'une part la confection d'une iléostomie de visite parfois difficile à prendre en charge (hyperdébit, difficultés d'appeillage) et des hospitalisations prolongées et à répétition. Plusieurs alternatives non invasives ont été étudiées :

3341- Marqueurs biologiques :

Citrulline : il s'agit d'un acide aminé dérivé de la glutamine, produit par au niveau entérocytes de l'intestin grêle, et métabolisé principalement par voie rénale (Figure 14.10). Le taux plasmatique peut être modifié par l'âge (supérieur à 70 ans), la fonction rénale(609), la présence d'anomalie du cycle de l'urée, un stress métabolique, ou une maladie du grêle. L'indication princeps de ce marqueur biologique est la recherche d'une insuffisance intestinale mais sa performance reste modeste. En effet, une citrullinémie basse est pronostic d'une dépendance à la nutrition parentérale, mais le cut-off est très variable entre les institutions et les maladies intestinales sous-jacentes(609).

Dans le cadre de la transplantation intestinale, les équipes de Miami(610-613) et du Mount Sinai Hospital (NY)(614-616) ont étudié le caractère prédictif du rejet aigu du taux de citrulline plasmatique (Figure 14.11). Le cut-off a été déterminé à 10 µg/L (13 µmol/L)(617). Sa performance est particulièrement bonne en cas de rejet aigu modéré ou sévère (sensibilité 90%, spécificité 70%)(617), chez l'adulte et chez l'enfant(618). Les diagnostics différentiels de valeurs abaissées sont la période postopératoire immédiate(614), les entérites virales(616) et un GVH(619).

Le dosage de citrulline n'étant réalisé que dans certains laboratoires spécialisés, le monitoring au long cours peut être rendu difficile au retour des patients à domicile. Le dosage sur prélèvement sanguin sec (dried blood spot) est néanmoins possible et ses résultats sont parfaitement corrélés aux dosages plasmatiques sur sang frais(620).

DARNIS
(CC BY-NC-ND 2.0)

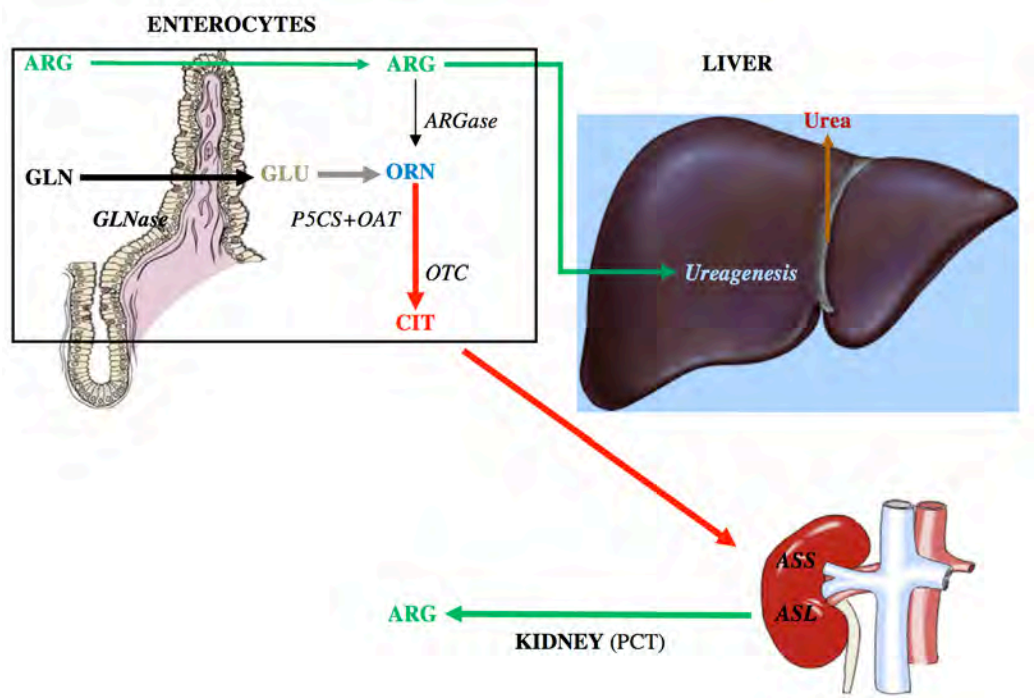

Figure 14.10 : Métabolisme de la citrulline. Issu de ***Crenn, Clin Nutr 2008***(609). ARG : arginine, ARGase : arginase, ASL : arginosuccinate lyase, CIT : citrulline, GLN : glutamine, GLNase : glutaminase, GLU : glutamate, , P5CS : pyrroline carboxylate synthase, OAT : ornithine aminotransférase, OCT : ornithine transcarbamylase, ORN : ornithinePCT : tube contourné proximal

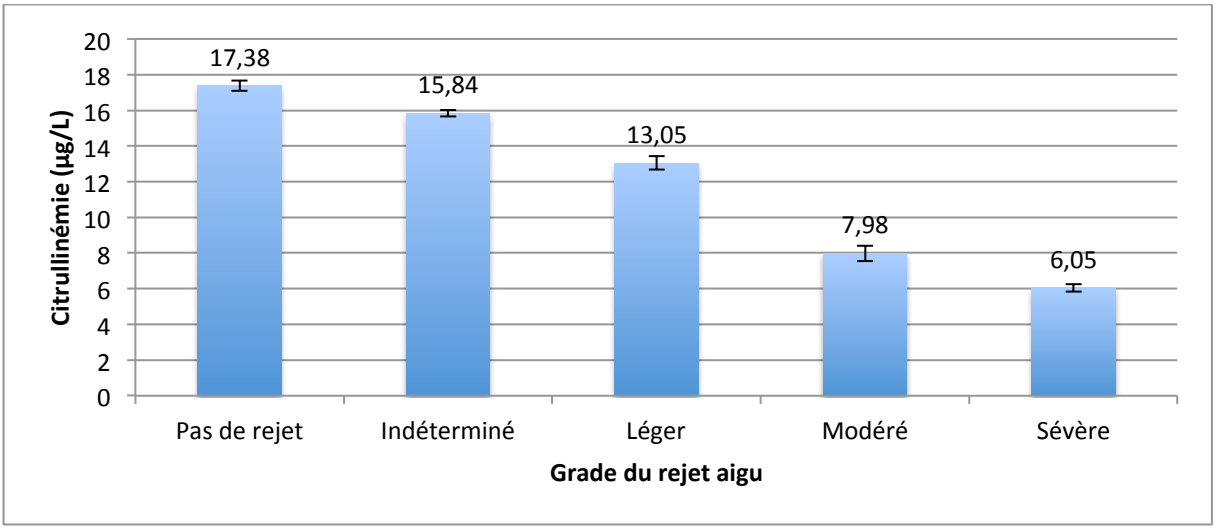

Figure 14.11 : Citrullinémie plasmatique et rejet aigu. Expérience de l'équipe de Miami. ***D'après Ruiz, Transplant Proc 2015***(621). Valeurs exprimées en µg/L (écart-type).

Calprotectine : il s'agit d'une protéine présente naturellement dans le cytoplasme des macrophages activés de la barrière intestinale. Son dosage fécal a été étudié chez des patients atteints de diarrhée chronique afin de distinguer une cause inflammatoire d'une cause microbienne(622). En transplantation intestinale, les équipes d'Omaha(622) et de Miami(623) ont étudié son utilisation en tant que marqueur du rejet aigu. Malgré les résultats encourageants de ces études pilotes, il s'avère que le comportement de ce marqueur est très variable chez les patients atteints d'un rejet aigu (croissance, décroissance) et qu'il n'est pas possible de

DARNIS
(CC BY-NC-ND 2.0)

déterminer de cut-off(624). Cependant, son dosage peut être intéressant, à la recherche d'une variation, pouvant signer soit un rejet, soit une atteinte infectieuse, inflammatoire ou tumorale du greffon(625) potentiellement pourvoyeuse de malnutrition entérale(626).

Granzyme B et Perforine : il s'agit de protéines lymphocytaires directement impliquées dans le rejet aigu cellulaire. L'augmentation de leur taux dans les études immunohistochimiques sur biopsies intestinales est un marqueur du rejet aigu cellulaire(627), ou d'atteinte virale ou hématologique du greffon(628). Le dosage sanguin peut être réalisé par PCR. (385,629,630) La sensibilité et la spécificité sont respectivement de 66% et 95% dans l'expérience publiée par l'équipe de Bologne(385).

MicroARN circulants : Après transplantation intestinale ou multiviscérale, les profils d'expression génique varient en cas de rejet aigu cellulaire. Depuis les années 2010, l'étude des microARN circulants (588,589) est une piste de marqueurs spécifiques du rejet. L'utilisation de ces marqueurs est encore expérimentale.

Altérations du microbiote : Le rejet aigu semble être associé à une modification de l'écologie intestinale, analysée par coproculture du liquide iléal(631,632) :

- Diminution de la proportion de bactéries du groupe Firmicutes (bactéries digestives Gram +) inférieure à 50%.
- Développement du groupe Proteobacteria (bactéries pathogènes), en particulier Escherichia et Klebsiella.

Ces résultats d'une étude pilote sur 35 patients sont particulièrement prometteurs et méritent des études complémentaires pour s'assurer que cette relation entre rejet et modification de la flore ne soit pas liée à d'autres facteurs confondants, telle que l'utilisation d'une antibiothérapie au moment des épisodes de rejet.

3342- Marqueurs radiologiques :

Le rôle de l'imagerie est limité dans le monitoring du rejet après transplantation intestinale et multiviscérale pour plusieurs raisons :

- Performance limitée du scanner et de l'IRM dans le diagnostic des rejets débutants.
- Signes de rejet aigu aspécifiques : amincissement de la paroi intestinale, prise de contraste de la muqueuse (Figure 14.12).
- Signes de rejet chronique aspécifiques : épaississement de la paroi intestinale au dépens de la muqueuse.
- Nécessité de réaliser des biopsies en endoscopie.

Ainsi, les indications de radiologie sont limitées au contrôle systématique des flux hépatiques dans le suivi habituel de la transplantation hépatique, et au scanner en cas de sepsis ou d'abdomen aigu, à la recherche d'une complications chirurgicale.

DARNIS
(CC BY-NC-ND 2.0)

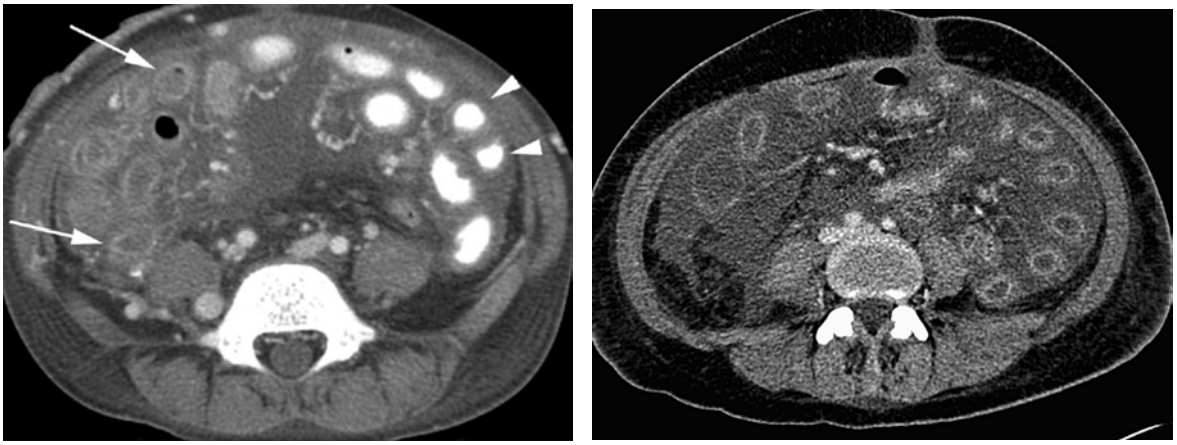

Figure 14.12 : Aspect scannographique d'un rejet aigu sévère après transplantation intestinale. Amincissement de la paroi intestinale avec prise de contraste intense de la muqueuse. Issu de ***Bhargava, Indian J Radiol Imaging 2014***(633) et de ***Godfrey, Clin Radiol 2013***(634)

335- Monitoring du rejet après transplantation intestinale ou multiviscérale

Les protocoles de dépistage du rejet après transplantation intestinale ou multiviscérale dépendent des habitudes des centres et des possibilités techniques du plateau technique. Le bilan minimal doit comprendre

- Citrullinémie hebdomadaire.
- DSA à 2 semaines postopératoires.
- Endoscopie par iléostomie et oesogastroduodénale 2 fois par semaine avec 3 biopsies systématiques.
- Si signe clinico-biologique de rejet :
    - Nouvelle endoscopie en urgence avec biopsie.
    - ± biopsie hépatique.
- Les autres examens non invasifs décrits ci-dessus étant soit peu performants soit au stade expérimental ne peuvent s'intégrer au protocole habituel que dans le cadre de la recherche clinique.

34- Prévention du rejet

341 – Appariement immunologique entre le donneur et le receveur

L'appariement immunologique entre le donneur et le receveur est la première mesure de prévention du rejet de greffe intestinale ou multiviscérale. Il nécessite un bilan immunologique complet chez le receveur et des tests de compatibilité rapide, en raison des contraintes temporelles liées à la problématique de l'ischémie.

Le bilan immunologique du receveur comprend :

- Groupage ABO et Rhésus.
- Recherche d'Agglutinines irrégulières.

DARNIS
(CC BY-NC-ND 2.0)

- Typage HLA.
- Recherche d'anticorps anti-HLA (potentiellement dirigés contre les antigènes du donneur, DSA).
- Typage des populations lymphocytaires.

Le bilan du donneur est restreint à

- Groupage ABO, Rhésus
- Recherche d'Agglutinines irrégulières.
- Typage HLA.

Les critères d'appariement immunologique sont basés sur les bilans immunologiques du donneur et du receveur et sur des tests de compatibilité (cross-match) :

- Respect des typages érythrocytaires : ABO, Rhésus
- Respect des typages HLA sur 6 antigènes majeurs :
    - CMH1 : HLA-A, HLA-B, HLA-C
    - CMH2 : HLA-DP, HLA-DQ, HLA-DR
- En cas de donneur local, un test de cross match cellulaire peut être réalisé pour s'assurer de la compatibilité. Ce test recherche une réaction croisée entre les lymphocytes du donneur (issus du prélèvement ganglionnaire) et le sérum du receveur. Il s'agit du test le plus sensible, mais parfois détectant de faux positifs en cas de réaction à partir d'antigènes mineurs sans impact réel sur la rejet.
- En cas de donneur national, les contraintes d'ischémie ne laissent pas le temps de réaliser un cross match cellulaire. Il est alors possible de réaliser un cross match virtuel(412) consistant en à vérifier l'appariement théorique entre le typage HLA du donneur et le typage HLA et les anticorps antiHLA du receveur.

341- Immunosuppression : évolution des concepts, de l'immunosuppression lourde à l'immunotolérance

La transplantation intestinale et multiviscérale a fait l'objet de multiples innovations en terme d'immunosuppression des années 60 à nos jours. Ces évolutions de stratégie peuvent être résumées en 4 ères :

- *Ere 0 de la Cyclosporine A (1983-1991)* : dont les résultats sont résumés dans le premier chapitre de cette thèse.

- *Ere 1 du Tacrolimus (1991-1995) :* Au décours de la transplantation, les patients recevaient de fortes doses de Tacrolimus et de corticoïdes (parfois associé à l'Azathioprine). Les faibles survies et la haute morbi-mortalité de ce protocole ont conduit à l'arrêt temporaire du programme de transplantation intestinale aux USA en 1995(457,545), jusqu'au développement de nouvelles stratégies d'immunomodulation.

DARNIS
(CC BY-NC-ND 2.0)

- *Ere 2 des traitements d'induction (1995-2001) :* A cette période plusieurs innovations sont testées
    - Les traitements d'induction administrés au moment de la transplantation de façon à bloquer les mécanismes de rejet. Les drogues utilisées étaient la **Cyclophosphamide (Endoxan®)** puis de **Daclizumab (Zenepax®, anticorps anti-CD25)**.
    - La perfusion de cellules médullaires du donneur visait à favoriser l'immunotolérance en augmentant le chimérisme des lymphocytes circulants(635-638).
    - L'irradiation préimplantatoire des greffons visait à diminuer le taux de lymphocytes du donneur circulant après reperfusion(637).
    - L'utilisation en entretien de nouvelles molécules immunosuppressives telles que le **Sirolimus (Rapamycine®)** ou le **Mycophenolate Mofetil (Cellcept®)**.

- *Ere 3 des prétraitements d'induction et de la minimisation de l'immunosuppression postopératoire :* Ce protocole repose principalement sur :
    - L'injection pré-opératoire de traitements lympho-ablatifs chez le donneur et le receveur: **Sérum anti-lymphocytaire (Thymoglobuline®),** ou **Alemtuzumab (Campath-1H®).**
    - La limitation de la **corticothérapie** (une dose à l'induction ou faibles doses postopératoires).
    - Une monothérapie d'entretien par **Tacrolimus (Prograf®)** avec baisse des posologies à partir de 3 mois postopératoire, jusqu'à un éventuel sevrage.
    - L'adjonction ou le remplacement du Tacrolimus par le **Sirolimus** ou le **Mycophenolate Mofetil** en cas de mauvaise tolérance.

342- Résultats globaux, ère par ère

Immunosuppression	Centre	N= TI/TFI/TMV	Survie (patient/greffon)	Rejet Aigu/chronique	GVH	SLPT
Ere 1 : Tacrolimus – Corticoïdes	Pittsburgh(360,551,639)	22/29/11	1 an : 72%/60% 3 ans : 48%/34% 5 ans : 40%/35%	78/11 %	5%	40%
	Miami(599,640)	8/10/14	1 an : -/45% 3 ans : -/29% 5 ans : -/20%	77%	15%	0%
Ere 2 : Induction / Tacrolimus – Corticoïdes	Pittsburgh(360,551,639)	47/45/14	1 an : 82%/75% 3 ans : 65%/55% 5 ans : 56%/46%	10/20 %	5%	15%
	Miami(599,640)	19/18/20	1 an : -/55% 3 ans : -/49%	81%	9%	2%
Ere 3 : Prétraitement / Tacrolimus	Pittsburgh(360,639)	129/68/88	1 an : 91%/88% 3 ans : 82%/72% 5 ans : 68%/53%	50/14 %	8%	-
	Indianapolis(170)	0/0/100	1 an : 72%/70% 3 ans : 57%/52%	22%/-	13%	5%

Tableau 14.8 : Eres d'immunosuppression. TI : transplantation intestinale, TFI : transplantation foie/intestin. TMV : transplantation multiviscérale.

DARNIS
(CC BY-NC-ND 2.0)

Les résultats des différentes stratégies sont résumés dans le Tableau 14.8. La simplification des protocoles d'immunosuppression après réalisation d'un prétraitement lympho-ablatif offre des résultats meilleurs en terme de survie. Le taux de rejet avait diminué depuis l'ère de l'induction, puis augmenté depuis l'ère 3 et la diminution de l'immunosuppression d'entretien. Cependant les rejets sont depuis moins sévères et plus souvent cortico-sensibles. Enfin, les taux de réaction GVH et de syndrome lymphoprolifératif post transplantation (SLPT) ont été diminués avec le temps, et l'utilisation des traitements lympho-ablatifs. La diminution de l'immunosuppression d'entretien depuis l'ère 3 ne semble pas avoir augmenté le taux de ces complications.

343- Protocoles d'induction

Plusieurs molécules ciblant les lymphocytes peuvent être utilisées à l'induction du traitement immunosuppresseur. Ces traitements n'ont jamais fait l'objet d'études comparatives randomisées :

- *Le sérum antilymphocytaire (thymoglobuline®)*, est administré chez le donneur et chez le receveur dans les 4 à 6 h avant la reperfusion, soit en monodose (protocole Pittsburgh : 5mg/kg)(639), soit en séquentiel (protocole Indianapolis : 2mg/kg à J0, J2, J4, J6, J8)(641) . Chez le donneur, aucun impact néfaste n'a été décrit(360). Chez le receveur, les effets immunosuppresseurs perdurent 3 à 4 semaines. Les taux de rejet aigu sont relativement faibles (48%(641)) et peu sévères (rejet sévère dans 8(641) à 15%(642)). Les complications de l'immunosuppresion sont rares (7% d'infection(641), pas de SLPT décrit). C'est actuellement un des meilleurs compromis entre le risque de rejet et de complication de l'immunosuppression(643).

- *L'Alemtuzumab (Campath-1H®)* peut être administré chez le receveur (0,3mg/kg) jusqu'à 2h avant la reperfusion(639) en monodose ou réparti en 2 doses (prétraitement, J4) ou 4 doses (prétraitement, après la reperfusion, J3, J7(644). Son effet immunosuppresseur perdure pendant 6 à 12mois(639). C'est le traitement d'induction le plus puissant en terme de prévention du rejet aigu (36% de rejet aigu(645-648), dont moins de 10% de rejet sévère), au prix d'un taux d'infection plus élevé (50%(643)). Ce protocole est particulièrement intéressant dans les cas de transplantation à haut risque immunologique (immunisation, retransplantation, intestin seul etc). Dans la série de Pittsburgh, les patients ayant reçu une induction à l'Alemtuzumab avait la meilleure survie à long-terme, légèrement supérieure à celle des patients sous thymoglobuline(649).

- *Le Daclizumab (Zenepax®)* a été utilisé à partir des années 2000 par les équipes de Miami et Pittsburgh. Le protocole consiste en une administration (2mg/kg) avant la reperfusion puis tous les 7(646) à 14 jours pendant 2(650), 3(648) ou 6 mois(651). Les effets immunosuppresseurs

DARNIS
(CC BY-NC-ND 2.0)

semblent inférieurs à ceux de l'Alemtuzumab et de l'Antithymoglobuline (60% de rejet aigu) et le taux d'infection supérieur (65%)(647,648,650-652). Ce protocole n'est pour cela plus utilisé dans les centres américains.

- *Le Rituximab (Mabthera®)* a été proposé en co-administration avec le sérum antilymphocytaire par l'équipe d'Indianapolis pour prévenir la sensibilisation du receveur au greffon et un SLPT (cf infra). Les résultats publiés au terme de 3 ans de survie sont encourageants (6% de GVH, 0 cas de SLPT, 0 cas de rejet chronique) mais nécessitent une réactualisation au terme d'un plus long suivi.

- *Le Basiliximab (Simulect®)* n'a été étudié en induction que sur un groupe de 13 patients par l'équipe de Los Angeles(519) en comparaison avec un groupe historique de 14 patients recevant une triple immunosuppression sans induction. Le taux de rejet, d'infection, et d'insuffisance rénale était diminué sous Basiliximab. L'équipe de Paris-Necker, utilise également le Basiliximab en induction depuis 2001(463) mais les résultats immunologiques de cette série ne sont pas publiés. Ainsi, une étude de plus grande envergure comparant le basiliximab à un autre traitement d'induction de référence serait nécessaire pour en préciser les meilleures indications.

- *Le Muronab (Orthoclone-OKT3®)* a été utilisé en induction dans les années 80 et 90(2,457,652), puis abandonné au profit des autres traitements d'induction, moins toxiques.

- *L'injection de moelle osseuse du donneur* : a été réalisée à Pittsburgh chez 37 patients à la fin de l'ère 2. L'injection n'a été responsable que d'un cas de GVH sévère. Les résultats se sont avérés décevants : diminution du risque de SLPT(551), sans avantage en terme de survie ou de rejet(635-637,653). La technique a depuis été abandonnée aux USA. Plus récemment une équipe turque a publié une nouvelle technique d'extraction de cellules souches de la moelle osseuse du donneur afin de les injecter chez le receveur. Les résultats cliniques ne sont pas encore publiés(638).

- *L'irradiation ex vivo des greffons :* a été réalisée à Pittsburgh chez 19 patients à la fin de l'ère 2. Les doses utilisées étaient de 7,5Gy. Aucun avantage thérapeutique n'était noté dans cette série(551), la technique est depuis abandonnée.

- *La transfusion de sang du donneur :* est remise au gout du jour dans quelques centres européens (Leuven(654), Beaujon (non publié)). Cette technique n'a été étudiée en transplantation intestinale que dans le cadre d'un protocole expérimental sur modèle porcin par l'équipe de Minneapolis(655). Dans cette étude 30 porcs recevaient 3 types d'immunosuppressions différents (cyclosporine, tacrolimus, rien) avec une transfusion sanguine du donneur soit portale soit systémique. La transfusion sanguine par voie portale offrait de meilleurs résultats en terme de

DARNIS
(CC BY-NC-ND 2.0)

survie, rejet, et GVH, en particulier chez les animaux traités par Tacrolimus. Dans l'étude clinique de l'équipe de Leuven, sont rapportés 3 cas de survie prolongée sans rejet ni GVH, après transplantation intestinale ou multiviscérale et transfusion peropératoire portale de 600mL de sang du donneur(654). Ce procédé semble offrir des résultats intéressants n'ayant pour l'instant pas été réellement évalués chez l'Homme en dehors de cette courte série pilote.

344- Protocoles d'entretien

Des années 90 au début des années 2000, les protocoles d'immunosuppression d'entretien étaient calqués sur ceux de la transplantation hépatique et rénale, à savoir une double immunosuppression associant corticothérapie, Tacrolimus, à laquelle était rajouté un antimétabolite au cas par cas. Sous l'impulsion du centre Pittsburgh, et suite à l'introduction des immunosuppressions d'induction, ces protocoles d'entretien ont été simplifiés en une monothérapie à base de Tacrolimus, ou un traitement substitutif en cas de contre-indication ou mauvaise tolérance. Aucune étude randomisée n'a comparé ces traitements dans le cadre de la transplantation intestinale ou multiviscérale :

- *Tacrolimus (Prograf®)* : C'est le traitement de référence dans tous les centres de transplantation intestinale et multiviscérale. L'objectif de tacrolémie résiduelle et de 10 à 15 ng/mL pendant les 3 premiers mois, puis de 5 à 10 ng/mL. Avant 2001, les objectifs étaient plus élevés (20 à 30 ng/mL) sans avantage en terme de survie ou de prévention du rejet, mais avec un sur-risque infectieux et de toxicité rénale, neurologique etc(639). Au-delà de 6 mois, certains centres essayent d'espacer les prises (1 par jour, 1 par 48h, 1 par 72h etc) en l'absence de signe de rejet. Dans l'expérience de Pittsburgh, cette réduction de posologie a été possible chez 41 patients(360).

- *Corticothérapie* : La corticothérapie au long cours a fait partie du traitement de référence dans tous les centres jusqu'en 2001. Elle est aujourd'hui encore utilisée à petites doses en association avec le Tacrolimus dans de nombreux centres(587). Cependant depuis l'avènement des traitements d'induction, plusieurs grands centres américains (Miami, Pittsburgh, Indianapolis) ont préféré limiter leur utilisation à une dose peropératoire (500mg IV). Les résultats publiés par ces équipes ne semblent pas montrer de préjudice à cette simplification.

- *Sirolimus (Rapamycine®)* : Cet inhibiteur de mTOR n'a été évalué en entretien que dans une étude de l'équipe de Washington(652). Dans cette étude, 19 patients traités par Daclizumab + Tacrolimus-Corticoïdes, étaient comparés à 12 patients traités par Basiliximab + Sirolimus-Tacrolimus-Corticoïdes. Dans le deuxième groupe, il n'y avait pas plus de complications chirurgicales ou de retard de cicatrisation, alors que le sirolimus était administré dès J1. La survie à 1 an était supérieure dans le deuxième groupe (91% vs 79%). Cependant, il n'est pas possible de conclure sur un avantage du Sirolimus, les thérapies d'induction étant différentes dans les deux

DARNIS
(CC BY-NC-ND 2.0)

groupes. Dans le registre international, l'utilisation du Sirolimus était associée à une meilleure survie des patients, mais les critères d'administration n'étaient pas précisés(359). En pratique, l'utilisation du Sirolimus ne semble pas à très haut risque de complication chirurgicale. Son utilisation peut s'envisager très précocément après la transplantation en cas de contre-indication au Tacrolimus (insuffisance rénale) ou de risque oncologique (ex : transplantation pour tumeur desmoïde).

- *Mycophenolate Mofetil (Cellcept®)* : Son utilisation n'est que rarement rapportée dans le cadre de la transplantation intestinale, probablement en raison de sa toxicité digestive. Cependant, l'équipe de Miami a comparé la symptomatologie et les biopsies intestinales systématiques des patients traités ou non par MMF, sans mettre en évidence de différence(656). Aux USA, ce traitement est réservé aux cas de mauvaise tolérance ou contre-indication du tacrolimus. Son activité immunosuppressive étant limitée, son administration doit toujours être associée à un deuxième immunosuppresseur (faibles doses de tacrolimus, corticoïdes, sirolimus etc).

- *Immunotolérance : vers le sevrage de l'immunosuppression d'entretien*

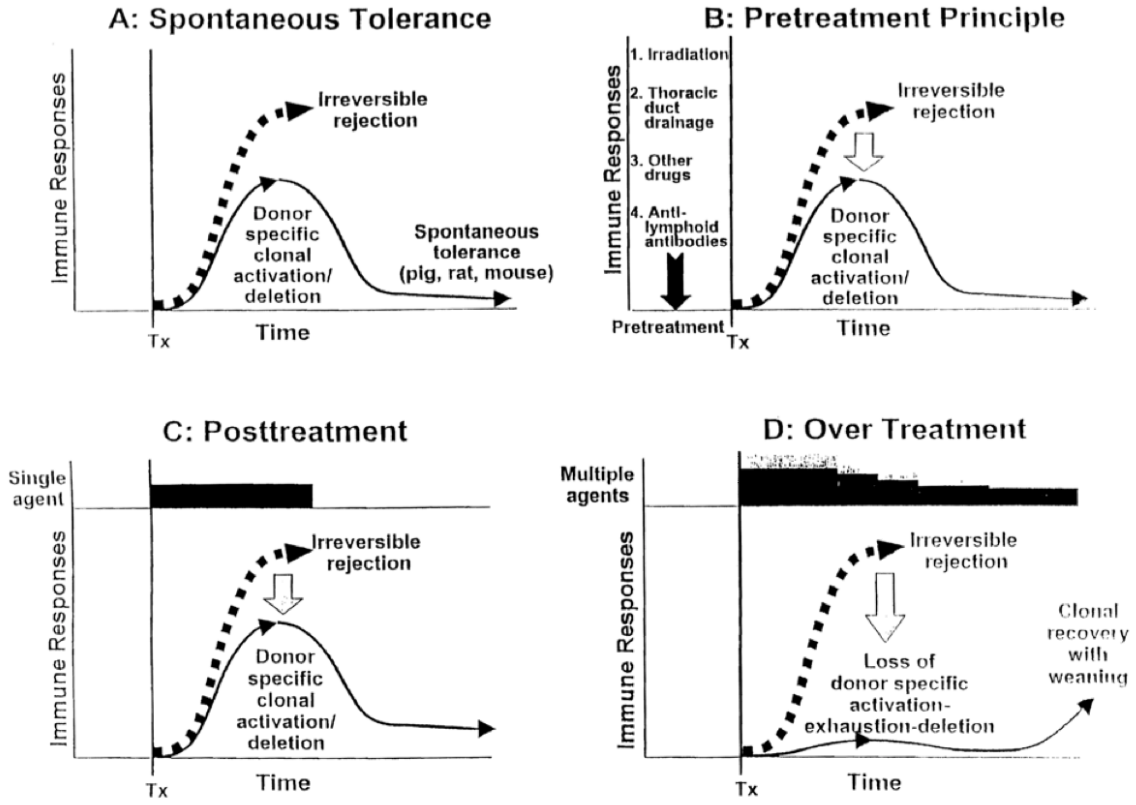

Figure 14.13 : Schématisation des résultats immunologiques des traitements immunosuppresseurs en transplantation d'organe. Issu de ***Starzl, Transplantation 2004***(657). A/ Tolérance spontanée sans traitement immunosuppresseur. B/ Prétraitement du receveur visant à induire l'immunotolérance (irradiation, drainage du canal thoracique, sérum anti-lymphocytaire). C/ Monothérapie immunosuppressive post-greffe. D/ Polythérapie immunosuppressive.

DARNIS
(CC BY-NC-ND 2.0)

L'immunotolérance est définie par un état de cohabitation entre le système immunitaire du receveur et les cellules immunitaires circulantes issues du greffon. Dans ce cas les deux systèmes ne sont à l'origine ni d'une réaction de rejet contre l'hôte (Graft versus Host) ni contre le greffon (Host versus Graft). Cet état chimérique à l'équilibre permet des survies prolongées sans immunosuppression et sans rejet chronique. La tolérance immunologique a été l'objectif principal après transplantation avant la mise sur le marché de traitements immunosuppresseurs efficaces. Alors que ces traitements ont permis une baisse drastique du taux de rejet aigu, le taux de rejet chronique a progressivement augmenté. De plus, il n'est quasiment plus décrit de cas d'arrêt définitif de l'immunosuppression, alors qu'environ 20% des survivants aux transplantations d'organe des années 60-70, avaient développé une immunotolérance. Cet état était permis par :

- Une immuno-induction (irradiation, drainage du canal thoracique, sérum antilymphocytaire) bloquant la réponse lymphocytaire chez le receveur et induisant une tolérance au greffon
- Le sevrage rapide des immunosuppresseurs d'entretien (corticoïdes, azathioprine) (Figure 14.13).

En transplantation intestinale et multiviscérale quelques cas d'immunotolérance ont été décrits chez des patients non compliants(658). Depuis 2001 et l'utilisation des prétraitements d'induction, le sevrage progressif en immunosuppression jusqu'à une dose minimale d'entretien est devenu un objectif pour des patients sans facteur de risque, et ne présentant aucun signe de rejet clinique, endoscopique, ou histologique(360,639,654). En cas de rejet, la reprise des corticoïdes ou du Tacrolimus à dose curative, permet de traiter l'épisode sans préjudice(360,654)

345- Choix du protocole d'immunosuppression

Risque	Patients	Induction	Entretien	Alternatives
Faible	- TMV ou TFI - NOD2 sauvage - Rate conservée	SAL préopératoire Solumédrol : 500mg	FK: 10-15mg de tacrolémie, puis 5-10mg à partir de 1 mois	MMF et diminution du FK en cas d'insuffisance rénale Sirolimus à la place du FK en cas d'insuffisance rénale sévère ou de cancer
Haut	- TI ou TMVM - Re-transplantation - Patient immunisé - Cross match + - NOD2 muté - Splénectomie	Campath-1H préopératoire et J4 Solumédrol : 1g	Corticothérapie : 200mg J1, décroissance de 40mg/j jusqu'à 20mg/j, puis sevrage à 3 mois FK : 10-15mg de tacrolémie MMF 1g /12h	Si DSA ou cross-match positif : Rituximab, Immunoglobulines polyvalentes

Tableau 14.9 : Proposition de protocole d'immunosuppression en fonction du risque immunologique. FK : Tacrolimus, MMF : Mycophenolate Mofetil, SAL : Sérum antilymphocytaire. TI : transplantation intestinale. TMVM : transplantation multiviscérale modifiée (sans le foie). TFI : transplantation Foie-Intestin. TMV : transplantation multiviscérale.

DARNIS
(CC BY-NC-ND 2.0)

En l'absence d'étude comparative, le choix du protocole d'immunosuppression dépend des habitudes locales et des risques spécifiques du patient. En se basant sur l'expérience des groupes experts et l'expérience locale, 2 protocoles sont proposés dans le Tableau 14.9.

35- Traitement du rejet

351- Rejet cellulaire

Le traitement de première intention est assez consensuel. Il repose principalement sur :

- *Des bolus de corticoïdes* : Solumédrol® 1g IVL pendant 3 jours puis décroissance.
- *Une intensification du traitement d'entretien* : reprise d'une corticothérapie quotidienne et augmentation des doses de tacrolimus jusqu'à disparition des signes endoscopiques et histologiques de rejet cellulaire.

En cas de rejet cortico-résistant ou d'emblée modéré à sévère, une immunothérapie lympho-ablative est à envisager. Aucune étude comparative n'a été réalisée. Le choix du traitement dépend essentiellement des habitudes du centre :

- L'OKT3 est le traitement de référence, efficace au prix d'effets secondaires parfois graves (œdème pulmonaire).
- Le Sérum antilymphocytaire (Thymoglobuline®), l'Alemtuzumab (Campath-1H®) ou le Basilixlimab (Simulect®) peuvent être utilisés également dans cette indication(639,659).
- L'ajout de l'infliximab (antiTNFα)(660) peut permettre de traiter un rejet aigu résistant à une corticothérapie et une première ligne de traitement lympho-ablatif, en agissant sur les cytokines inflammatoires mises en jeu dans le rejet aigu.

Dans tous les cas, une prophylaxie antibactérienne (adaptée à la flore intestinale, et ciblant les bacilles Gram – et les germes anaérobies) et antivirale (Ganclovir) doit être débutée, en raison du risque de translocation, et de l'immunosuppression engendrée par l'intensification du traitement immunosuppresseur(518).

352- Rejet humoral

Le traitement repose sur :

- *Le contrôle des DSA circulants produits par les plasmocytes :* peut être obtenue grâce à l'administration d'immunoglobulines polyvalentes en première intention, puis aux plasmaphérèses(600), ou enfin à l'utilisation de Bortezomib(661).
- *Le contrôle de la prolifération lymphocytaire B* : par des bolus de corticoïdes et une majoration de l'immunosuppression d'entretien en première intention, puis par l'utilisation de Rituximab (antiCD20)(641).

DARNIS
(CC BY-NC-ND 2.0)

Les prophylaxies antiinfectieuses doivent être débutées dès le début du traitement du rejet humoral.

353- Perte du greffon et retransplantation

D'après le registre internationnal, 13% des greffons ont été explantés complètement ou partiellement (entérectomie laissant en place le greffon hépatique) en raison d'un rejet aigu ou chronique(359). 8% des patients ont été retransplantés à distance de l'explantation, dont 47 patients à Pittsburgh(360,662). Les protocoles d'immunosuppression utilisés étaient identiques à ceux utilisés à chaque ère pour des premières transplantations. Les résultats n'étaient statistiquement pas différents de ceux d'une première transplantation : survie à 1 an : 70%, survie à 3 ans : 60%, survie à 5 ans : 47%. Cependant, la retransplantation intestinale isolée était associée à des résultats médiocres (16% de survie à 5ans)(360).

Ainsi, la retransplantation pour rejet est techniquement faisable. Une sélection des candidats est néanmoins nécessaire de façon à éviter une récidive du rejet précoce après transplantation.

4- Risque de réaction du greffon contre le receveur (GVH)

41- Physiopathologie, épidémiologie

Du fait de la masse importante de tissu lymphoïde transplantée en cas de transplantation intestinale ou multiviscérale, il peut exister des échanges bidirectionnels entre les systèmes immunitaires du greffon et du receveur. En cas d'activation des lymphocytes du donneur, il peut se produire une réaction immunitaire contre le receveur, appelée Graft-Versus-Host (GVH). Son incidence est de 7 à 22%(663-665) et son pronostic relativement sombre (mortalité de 15%(663) à 77%(664,665),Tableau 14.10).

Référence	N TI/TFI/TMV	Incidence	Facteurs de risque	Mortalité (cause)	Traitement
Mazariegos, 2004(663) (Pittsburgh)	14 (4/5/5)	5,6%	TMV, asplénie, Cross-match négatif, pas d'irradiation des greffons	14% (sepsis, lymphome)	Bolus de corticoïdes
Andres, 2010(666) (Madrid)	5 (0/2/3)	10%	-	60%	Bolus de corticoïdes, infliximab, rituximab, plasmaphérèses
Wu, 2011(664) (Miami)	22 (3/1/18)	9,1%	Age jeune, asplénie, transplantation splénique	77% (sepsis, hémorragie digestive, AVC)	-
Shin, 2011(665) (Cincinnati)	7	21,8%	-	43% (sepsis)	Bolus de corticoïdes, Rituximab
Feito-Rodriguez, 2012(667) (La Paz)	5 (0/0/5)	29,4%	-	60% (sepsis)	Bolus de corticoïdes, Sirolimus, Splénectomie sur greffon

Tableau 14.10 : Séries de GVH après transplantation intestinale ou multiviscérale. TI : transplantation intestinale, TFI : transplantation foie-intestin, TMV : transplantation multiviscérale

DARNIS
(CC BY-NC-ND 2.0)

Les facteurs de risque d'un GVH après transplantation intestinale ou multiviscérale sont un âge jeune(663), la transplantation multiviscérale(663,664), la splénectomie chez le receveur(663,664), la transplantation splénique(664,667) et l'absence de traitement d'induction(663).

42- Diagnostic

Figure 14.14 : Manifestations cutanéo-muqueuses aigues du GVH. Issu de ***Feito-Rodriguez, Pediatric Dermatol 2012***(667) et ***Mazariegos, Am J Transplant 2004***(663). En haut à gauche, rash cutané distal. En haut à droite : ulcération muqueuse de la face endojugale. En bas : deux cas d'épidermolyse bulleuse.

Cliniquement, le GVH peut se manifester par :

- *Une atteinte cutanée*(667) caractérisée par un rash évoluant vers une érythrodermie et la formation de bulles (Figure 14.14). Les zones les plus touchées sont la partie supérieure du tronc, le cou et les extrémités des membres. L'atteinte cutanée est quasiment constante en cas de GVH. A distance de l'épisode aigu, les lésions peuvent se chroniciser en lésions lichénoïdes (Figure 14.15).
- *Une atteinte muqueuse*(663) se manifestant par des lésions aphteuses de la cavité buccale (Figure 14.14).
- *Une atteinte du tube digestif natif* se manifestant par une diarrhée exsudative voire hémorragique. En endoscopie des ulcérations sont retrouvées.
- Des atteintes pulmonaire(666), hépatique(668), oculaires(667) ou rénales(666) plus rares.

DARNIS
(CC BY-NC-ND 2.0)

Figure 14.15 : GVH chronique sous la forme d'un lichen. Issu de ***Feito-Rodriguez, Pediatric Dermatol 2012***(667)

Le diagnostique est affirmé sur l'histologie des tissus atteints et sur la présence d'un chimérisme lymphocytaire.

A la biopsie les signes en faveur d'un GVH sont:

- une nécrose cellulaire (kératinocytes, entérocytes, épithélium de la muqueuse buccale)
- un infiltrat lymphocytaire
- la sévérité des lésions cutanées est gradée par la classification de Saurat (Tableau 14.11)

Grade I	Altération focale ou diffuse des cellules basales de l'épiderme (vacuolisation, nécrose)
Grade II	Cellules squameuses dans l'épiderme
Grade III	Formation de microvésicules sous-épidermiques
Grade IV	Séparation complète de l'épiderme et du derme

Tableau 14.11 : Classification histologique de l'atteinte cutanée du GVH.

Biologiquement, le GVH est affirmé sur la présence de lymphocytes T du donneur circulants, ou infiltrant les tissus cibles. Pour cela des techniques d'immunohistochimie utilisant des anticorps anti-HLA du receveur sont utilisées(663,669).

43- Traitement

Le traitement repose sur une intensification de l'immunosuppression :

- Bolus de corticoïdes intraveineux
- Reprise ou augmentation de la corticothérapie en entretien
- Augmentation des doses de Tacrolimus en entretien. Cette mesure a été abandonnée par l'équipe de Pittsburgh pour les patients ayant eu un prétraitement d'induction(663).

En cas de bonne réponse au traitement, la résolution des symptômes est obtenue en 2 à 4 semaines(663). En cas de corticorésistance, il n'existe pas de consensus sur le traitement. Trois stratégies sont proposées (670):

- Action cytotoxique dirigée contre les lymphocytes T du receveur (SAL, OKT3, Sirolimus…).

DARNIS
(CC BY-NC-ND 2.0)

- Blocage des cytokines participant à la réaction GVH (Anticorps anti-TNFα, antagoniste de l'Il2)(668).
- Explantation du greffon

D'autres thérapies ont fait l'objet d'études expérimentales et ne sont pas encore utilisées en clinique :

- FTY720 : drogue immunosuppressive à l'origine d'une séquestration accélérée des LCT du donneur dans les organes lymphoïdes secondaires(671), et d'une down régulation des lignées lymphocytaires du receveur(672).
- Agoniste du récepteur S1P(673) : Il agit sur la même voie que le FTY720 mais son action est renforcée contre les lignées lymphocytaires Th1.

5- <u>Autres complications immunologiques</u>

D'autres complications immunologiques plus rares ont été décrites. Leur physiopathologie est souvent mal comprise et le traitement non codifié :

- *<u>Inflammation Crohn-like du greffon intestinal</u>*: Des cas de maladies inflammatoires du greffon ont été décrits et doivent faire suspecter en priorité un rejet aigu, un SLPT, et dans des cas exceptionnels une éventuelle récidive de la maladie de Crohn(192-194). En l'absence de cause évidente, une thérapie par Rituximab (anti-TNFα) peut se discuter (674).

- *<u>Cytopénies auto-immunes</u>*(527) : Elles sont liées à la formation d'anticorps ciblant les lignées cellulaires, et principalement la lignée érythrocytaire. Les facteurs de risque sont les infections virales, les SLPT, et la transplantation splénique. Le traitement consiste en un renforcement de l'immunosuppression (corticothérapie haute dose), des plasmaphérèses et l'administration d'immunoglobulines polyvalentes.

- *<u>Allergies alimentaires</u>* : Ce risque a déjà été décrit chez des jeunes patients transplantés hépatiques sous Tacrolimus(674). Il s'expliquerait d'une part par une plus grande perméabilité intestinale vis-à-vis d'allergènes alimentaires et d'autre part par une perturbation de la balance immunologique. En transplantation intestinale, ce risque est théoriquement plus grand du fait de l'altération intestinale par les mécanismes d'ischémie-reperfusion, et par les fortes doses d'immunosuppresseur. En pratique il serait très difficile à mettre en évidence ce type d'évènements chez ces patients déjà sujets à l'hyperdébit stomial et à la présence d'un infiltrat inflammatoire aux biopsies. ce qui explique probablement l'absence de description clinique.

DARNIS
(CC BY-NC-ND 2.0)

6- Risque infectieux en transplantation intestinale et multiviscérale

61- Généralités

La transplantation intestinale et multiviscérale expose à un risque infectieux postopératoire majeur facilement expliqué par de multiples facteurs de risque pré et postopératoires (Tableau 14.12).

Facteurs préopératoires	Facteurs postopératoires
Anomalies anatomiques abdominales (responsables de pullulation microbienne) Multiples hospitalisation (risque de BMR) Chirurgies à répétition Alimentation parentérale (risque d'infection de VVC) Dénutrition (risque d'immunodépression)	Greffon porteur de germes Complications chirurgicales Hospitalisations prolongées et répétées Immunosuppression lourde Lésions muqueuses par ischémie-reperfusion ou par rejet aigu (favorisant les translocations)

Tableau 14.12 : Facteurs de risque d'infection post-transplantation intestinale et multiviscérale. Adapté de ***Timpone, Infect Dis Clin 2013***(675). BMR : bactéries multi-résistantes. VVC : Voie veineuse Centrale.

Les infections concernent la quasi-totalité des patients sont responsables de près de 20% des décès postopératoires(675) et de la moitié des pertes de greffon(359). Les principales causes sont résumées dans le tableau 16. Le risque infectieux est maximal dans la période postopératoire précoce (<6mois) et en particulier durant les 6 premières semaines. A distance, le risque infectieux est principalement lié aux infections virales et aux infections opportunistes dans un contexte d'immunosuppression lourde (Figure 14.16, Tableau 14.13).

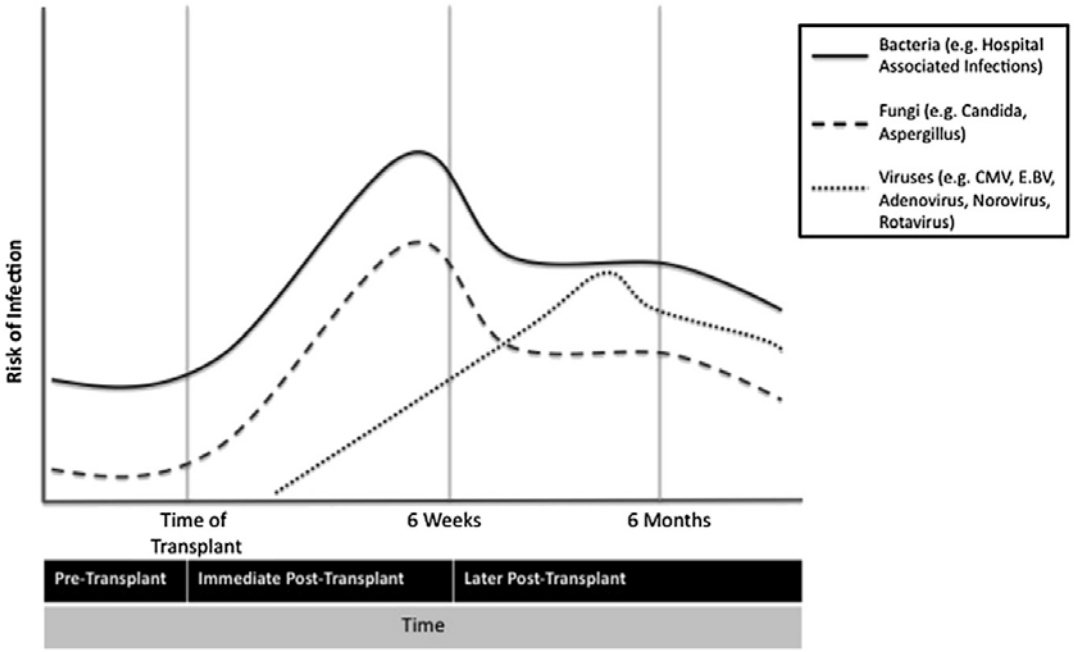

Figure 14.16 : Représentation schématique du risque infectieux en fonction du temps après transplantation intestinale ou multiviscérale. Issu de ***Timpone, Infect Dis Clin 2013***(675)

DARNIS
(CC BY-NC-ND 2.0)

Infections précoces (<6 mois)	Infections tardives (>6 mois)
Infections liées aux soins : Infections du site opératoire : abcès, péritonite Pneumopathie nosocomiale Infections urinaires Infections de VVC	Infections liées aux soins Infections virales du transplant Infections opportunistes
Germes : Bactéries : Entérobactéries Gram-, Entérocoques, Staphylocoques Levures : Candida, Aspergillus	**Germes :** Virus : EBV, CMV, Adenovirus, Rotavirus, Norovirus Opportunistes : Pneumocystis, Toxoplasma, Nocardia, Isospora, Cryptosporidium …

Tableau 14.13 : Principales infections après transplantation intestinale ou multiviscérale. Adapté de ***Timpone, Infect Dis Clin 2013***(675)

62- Infections bactériennes

Epidémiologie, étiologies :

Référence	N (TI/TFI/TMV)	Suivi	Septicémie	Infection de VVC	Intra-abdominale	Urinaire	Pulmonaire	Tissus mous
Loinaz, 2003(676) (Miami)	124 (39/33/63)	-	90%	30%	33%	-	31%	27%
Guaraldi, 2005(677) (Modène)	19 13/0/6	1 an	18%	15%	14%	15%	14%	17%
Oltean, 2006(678) (Göteborg)	10 (0/1/9)	2 ans	100%	100%	50%	-	70%	50%
Akhter, 2011(679) (Washington)	56 (22/16/16)	6 mois	61%	-	-	-	-	-
Florescu, 2012(680) (Omaha)	98 (21/0/77)	-	70%	49%	33%	1%	5%	4%
Primeggia, 2013(681) (Washington)	40 28/0/12	30 jours	44%	22%	36%	14%	17%	8%

Tableau 14.14 : Incidence et localisation des infections bactériennes après transplantation intestinale et multiviscérale.

Il s'agit des infections les plus fréquentes, touchant la quasi-totalité des patients(682). Elles sont associées à une surmortalité en particulier en cas d'infection intra-abdominale ou de septicémie(676). Les principaux facteurs de risque d'infection bactérienne après transplantation intestinale ou multiviscérale sont une transplantation colique associée(679,682), un rejet aigu(679,682,683), et le drainage veineux systémique d'un greffon intestinal(676).

Dans 60% des cas, l'infection est révélée par une septicémie. Les germes les plus fréquents sont des germes du tractus digestif (Entérocoques, entérobactéries Gram-) et des staphylocoques (18% des patients(684)). Elles sont plus fréquentes chez l'enfant, en cas de transplantation hépatique et/ou colique associée, et en cas de rejet aigu (679).

Les principales causes d'infection bactérienne sont résumées dans le Tableau 14.14. Doivent être recherchées en priorité une complication chirurgicale (abcès, péritonite, infection de paroi), un rejet aigu ou un

DARNIS
(CC BY-NC-ND 2.0)

SLPT touchant le greffon intestinal et responsable d'une translocation bactérienne(683). Les autres étiologies fréquentes sont les causes classiques d'infection postopératoire : pneumopathie infectieuse, infection urinaire, infection d'un accès vasculaire…

Mesures de prévention

Plusieurs moyens ont été étudiés pour limiter l'incidence des infections bactériennes postopératoires :

- ***La vidange mécanique du greffon*** avant le prélèvement, par administration de laxatifs osmotiques ou par un lavage peropératoire au sérum physiologique a été décrite dans les années 90 mais a été abandonnée par la plupart des équipes(675). Les raisons invoquées sont :
    - 1/ le risque de contamination du champ opératoire au moment du lavage ou par un contenu intraluminal trop liquide.
    - 2/ le risque d'altérer la barrière endothéliale par l'irritation mécanique, chimique (en cas d'utilisation d'antiseptiques tels que la povidone iodée (Betadine)(685)) ou par modification du microbiote(632).
    - 3/ l'inefficacité sur les 10 premières années d'expérience dans les gros centres américains.

  Néanmoins, l'équipe de Chicago continue les préparations digestives chez le receveur et le donneur en cas de transplantation intestinale avec greffon issu d'un donneur vivant. Aucune infection n'a été rapporté sur une courte série de 3 patients(496).
- ***La décontamination digestive sélective*** par antibiothérapie entérale, ciblant les entérobactéries. Dans le cadre de la transplantation hépatique, les effets de la décontamination digestive sont limités. Bien que plusieurs études rétrospectives aient montré une diminution des infections à entérobactéries Gram-, les études randomisées contre placebo n'ont pas retrouvé cet avantage(686). En transplantation intestinale et multiviscérale, seule une étude expérimentale sur le rat conclue en une diminution du risque de translocation bactérienne en cas de décontamination. Chez l'Homme la décontamination digestive n'a pas été évaluée dans ce cadre(675), et semble avoir été abandonnée par la plupart des centres. La tendance actuelle est au respect du microbiote du patient, dont la perturbation est associée à un plus fort taux de rejet(632,687).
- ***L'antibioprophylaxie péri-opératoire***, systématiquement réalisée par toutes les équipes, cible les entérobactéries Gram- et les germes anaérobies, ainsi que les cocci Gram+ dans la majorité des protocoles. Les molécules utilisées sont centre-dépendants (Tableau 14.15), adaptées à l'écologie du centre et du patient(688). La durée d'administration est limitée de 3 à 7 jours en fonction des habitudes du centre et de l'état du greffon (risque de translocation en cas de rejet hyperaigu). Une antibiothérapie prolongée est à éviter pour prévenir l'émergence de bactéries multi-résistantes et le développement d'infections fungiques(689) En cas de portage de germes toto-résistants l'indication de transplantation doit être discutée du fait du haut risque de mortalité postopératoire(688).

DARNIS
(CC BY-NC-ND 2.0)

Centre	Protocole
Pittsburgh(429)	Aztreonam,Vancomycine, Metronidazole ; Amphotericine B
Washington(675)	Piperacilline-Tazobactam ou Amoxicilline-Sulbactam ; Fluconazole
Göteborg(678)	Meropenem, Vancomycine ; Amphotericine B
Omaha(680)	Piperacilline-Tazobactam ; Fluconazole

Tableau 14.15 : Protocoles d'antibioprophylaxie périopératoire.

63- Infections fungiques

Les infections fungiques peuvent survenir soit dans la période postopératoire immédiate, ou à distance dans le cadre d'une infection opportuniste. En cas d'infection fungique le risque de mortalité est particulièrement élevé. Ainsi dans l'expérience de Pittsburgh, un tiers des patients décédés d'infection avaient une infection fungique (dont 2/3 d'aspergillose invasive)(360).

Dans la période postopératoire immédiate, les infections fungiques sont liées à une complication sur le greffon intestinal, une translocation digestive, ou une infection d'un accès vasculaire(690). Ces infections surviennent plus fréquemment après transplantation intestinale isolée qu'après transplantation combinée foie-intestin ou multiviscérale(690), chez des patients sous nutrition parentérale, et antibiothérapie prolongée(689). Les germes retrouvés sont principalement des Candida. Contrairement à la transplantation hépatique, où une prophylaxie n'est indiquée qu'en cas de situation à risque (colonisation à Candida, anastomose bilio-digestive, retransplantation, réintervention précoce, insuffisance rénale, transfusion massive), l'indication est systématique pour une transplantation intestinale ou multiviscérale (Tableau 14.15). La durée habituelle est de 4 semaines de traitement mais peut être parfois prolongée (un an dans l'équipe d'Indianapolis(170)). Les protocoles de décontamination digestive à base d'antifungiques sont parfois utilisés mais n'ont jamais fait preuve de leur efficacité(2,690). Enfin le traitement en cas d'infection prouvée repose sur les antifungiques pendant une durée d'au moins un mois, après typage du Candida et adaptation à l'antifungigramme.

Les infections fungiques opportunistes surviennent plus à distance de la transplantation intestinale ou multiviscérale, en général après 6 mois. Les germes retrouvés sont : Aspergillus(691), Cryptosporidium et Microsporidium(692), Lichtheimia(693), Cunning-hamella bertholletiae(694). Les atteintes principales sont pulmonaires et intestinales. Le traitement curatif doit prendre en compte les résistances naturelles des germes (traitement par VORICONAZOLE en cas d'aspergillose).

Enfin, un traitement prophylactique au long cours par TRIMETHOPRIM-SULFAMETHOXAZOLE (Bactrim) prévenant les infections opportunistes à Pneumocystis pneumoniae et Toxoplasma gondii sont systématiquement prescrits comme pour toute transplantation d'organe. Aucun cas d'infection à ces germes n'a été décrit après transplantation intestinale ou multiviscérale.

64- Infections virales après transplantation intestinale et multiviscérale

Les infections virales sont moins fréquentes et surviennent plus tardivement que les infections bactériennes et fungiques, au-delà de 6 semaines après la transplantation. Les virus les plus fréquemment

DARNIS
(CC BY-NC-ND 2.0)

incriminés sont : Cytomégalovirus (CMV), Epstein-Barr virus (EBV), Adénovirus, Rotavirus, et Norovirus. Les virus HHV6 et HHV7 ne sont pas responsables d'une morbidité particulière après transplantation intestinale et multiviscérale(695), mais une surveillance sérologique est pratiquée dans certains centres car une séroconversion peut être un signe précoce d'une infection à CMV ou EBV(696).

Virus	Incidence	Atteintes	Signes histologiques	Diagnostic	Traitement
Adénovirus	20 à 50% (675)	Diarrhée osmotique, hémorragie digestive, (pneumonie, hépatite, pancréatite)	Apoptose, atrophie villositaire, inclusions nucléaires	Sérologie PCR tissulaire Immunohistochimie	Baisse de l'immunosuppression, Cidofovir ou Ribavirine
Rotavirus	22% (697)	Diarrhée osmotique	Erythème muqueux, atrophie villositaire, infiltrat inflammatoire, désorganisation de l'épithélium,	Test enzymatique sur coproculture Immunohistochimie	Baisse de l'immunosuppression
Norvirus	rare	Diarrhée osmotique	Aspécifique : apoptose diffuse	Rt-PCR sur coproculture et sur biopsie	Baisse de l'immunosuppression
CMV	8 à 39% (675,697, 698)	Syndrome viral, diarrhée, hémorragie digestive, perforation digestive	Ulcérations iléales, infiltrat lymphocytaire	PCR sérique	Prophylaxie par Ganciclovir ou Valganciclovir po Traitement par : Ganciclovir IV, ou Valganciclovir po, Résistance : FOSCARNET, CIDOFOVIR, Ig anti-CMV
EBV	5 à 10% (675,697)	Entérite, Hépatite, Mononucléose, Pneumopathie, Cytopénies auto-immunes, SLPT	-	PCR sérique	Prophylaxie par Gancliclovir ou Valganciclovir po Traitement par Ganciclovir IV ou Vanlganciclovir po

Tableau 14.16 : Principales infections virales après transplantation intestinale et multiviscérale. Atteintes cliniques, méthodes diagnostiques et traitement.

La manifestation clinique principale est l'entérite virale, rencontrée chez plus de 20% des patients(675,697). Le diagnostic différentiel avec un rejet aigu est difficile et repose sur un faisceau d'argument : évolution sérologique, signes endoscopiques et biopsiques (Tableau 14.16). Quelle que soit le virus responsable, la baisse de l'immunosuppression et la mise au repos digestive sont la base du traitement. Le traitement antiviral se justifie pour les infections à Adénovirus, CMV et EBV.

Les infections à CMV sont les plus graves, augmentant la mortalité d'un facteur X11(699). Les situations les plus à risque sont les mésappariements sérologiques entre le donneur et le receveur, et les transfusions de sang CMV+ chez des receveurs CMV-. Une prophylaxie au long cours par GANCICLOVIR ou VALGANCICLOVIR est recommandée en cas de donneur et/ou de receveur CMV+ ou en cas de transfusion. En raison de la gravité de l'infection à CMV après transplantation intestinale ou multiviscérale, l'équipe de Miami étend la prophylaxie à l'ensemble des receveurs. Leur protocole associe le GANCICLOVIR aux immunoglobulines anti-CMV(700). Le traitement curatif repose sur le GANCICLOVIR intraveineux ou des doses quotidiennes de VALGANCICLOVIR oral. Des cas de résistance sont décrits et nécessitent l'emploi d'autres traitements antiviraux (FOSCARNET, CIDOFOVIR) ou d'immunoglobulines anti-CMV(701).

DARNIS
(CC BY-NC-ND 2.0)

Les infections à EBV sont associées au développement de SLPT, et en particulier des lymphomes B. La prophylaxie antivirale ne prévient pas le développement d'un SLPT mais diminue le pool lymphocytaire infecté. Les autres atteintes de l'EBV sont rares.

7- Risque tumoral en transplantation intestinale et multiviscérale

71- Généralités sur le risque tumoral après transplantation d'organes

Le risque tumoral après transplantation d'organe est faible du fait d'une bonne sélection des donneurs et d'une limitation des indications de transplantation chez les patients porteurs ou ayant été traités d'un cancer. Les cancers diagnostiqués chez les receveurs sont classés en 4 types :

- *Cancer transmis par le donneur* : Ce risque est évalué à 0,03%(702). Il s'agit en général de donneurs sans antécédent néoplasique connu, décédés d'un accident vasculaire hémorragique par rupture d'une métastase cérébrale non diagnostiquée. En cas d'antécédent néoplasique connu, le don d'organe est extrêmement limité (Tableau 14.17).

Contre-indication formelle	- Cancer métastatique ou envahissement ganglionnaire - Traitement palliatif ou traitement curatif mal conduit (y compris défaut de surveillance) - Localisation ou histologie à haut risque : sein, ovaire, choriocarcinome mélanome, sarcome, leucémie chronique, thyroïde (sauf exception infra), tous cancers diagnostiqués au cours du prélèvement (sauf exceptions) - Cancers du système nerveux central : grade IV, ou grade III si dérivation ventriculo-péritonéale, chimiothérapie, craniotomie, ou radiothérapie.
Exceptions	- Cancer du rein < 4.0 cm (pT1A), résécable en marge saine, de stade Fuhrman 1 ou 2. - Cancer de prostate localisé, de bas grade (Gleason≤6) - Petite tumeur stromale gastro-intestinale - Carcinome cutané basocellulaire - Cancer du col de l'utérus *in situ* - Cancer primitif du système nerveux central de grade I, II, ou III en l'absence de contre-indication (cf supra) - Cancers guéris avec surveillance complète sauf contre-indication (cf supra)

Tableau 14.17 : Critères de prélèvement d'organe en fonction du risque oncologique. Recommandations européennes(703)

- *Cancer de novo issu du donneur* (oncogénèse sur le greffon).

- *Cancer de novo extra-greffon* : il s'agit du cas le plus fréquent. Les tumeurs solides les plus fréquentes sont : carcinomes basocellulaires cutanés, SLPT, cancers du tractus aérodigestif supérieur, cancer colorectal(704). Les facteurs de risque sont liés au patient (phototype, consommation de toxiques, âge) à l'environnement (ensoleillement), à certains agents infectieux (EBV, HPV), et à l'immunosuppression.

- *Récidive tumorale* : peuvent se produire après transplantation d'organe pour raison tumorale (8 à 20% des patients après transplantation hépatique pour carcinome hépato-cellulaire par

DARNIS
(CC BY-NC-ND 2.0)

exemple(705)). Ce risque est limité par des critères stricts de sélection des receveurs, et des bilans de réévaluation oncologique fréquents(706).

En raison d'une immunosuppression lourde, le risque de cancer de novo après transplantation intestinale et multiviscérale est particulièrement élevé (Figure 14.17).

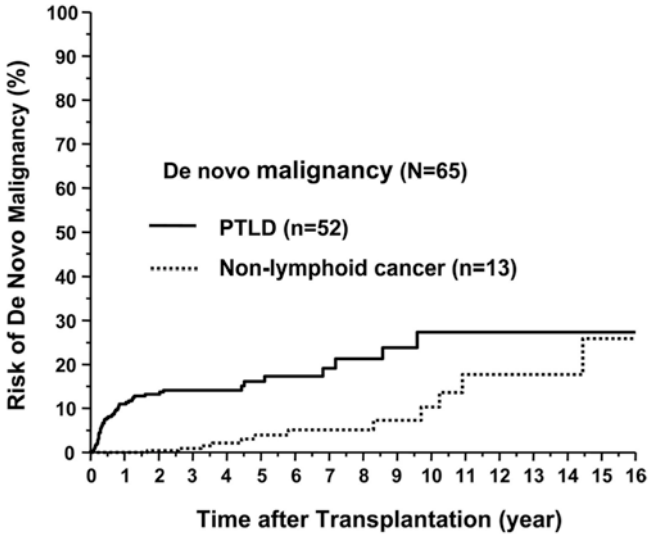

Figure 14.17 : Risque de cancer de novo après transplantation intestinale et multiviscérale. Expérience de Pittsburgh (1990-2007). Issu de ***Abu-Elmagd, Transplantation 2009***(707). PTLD : Syndrome lymphoprolifératif.

72- Cancers non lymphoïdes non dermatologiques

Patient	Indication	Greffon	Cancer	Immunosuppression	Survie
H, 58 ans	Thrombose AMS	TI	CE bronchique	FK, C	5,9 mois (mort)
F, 10 ans	POIC	TMV	Leucémie lymphocytaire T	FK, C	10,3 mois (mort)
H, 8 mois	Atrophie microvillositaire	TFI	ADK du grêle (greffon)	FK, C	18,2 mois (mort)
H, 15 ans	Volvulus du grêle	TFI	Séminome testiculaire	FK, C	85 mois (vivant)
F, 46 ans	Entérite radique (cancer du canal anal)	TFI	Métastase d'ADK d'origine inconnue	Cyclophosphamide, FK, C	3,2 mois (mort)
F, 34 ans	Traumatisme abdominal	TFI	CE du canal anal	Cyclophosphamide, FK, C	21 mois (vivant)
F, 45 ans	GIST	TI	Cancer du sein	Campath, FK	41 mois (vivant)
F, 46 ans	Gardner	TMV	ADK de l'endomètre	SAL, FK	27 mois (vivant)

Tableau 14.18 : Patients ayant développé un cancer non lymphoïde et non dermatologique dans les suites d'une transplantation intestinale ou multiviscérale. Expérience de Pittsburgh. Issu de ***Abu-Elmagd, Transplantation 2009***(707). TI : transplantation intestinale, TFI : transplantation foie-intestin, TMV : transplantation multiviscérale, H : homme, F : femme, GIST : tumeur stromale gastro-intestinale, FK : tacrolimus, C : corticoïdes, ADK : adénocarcinome, CE : carcinome épidermoïde. SAL: Sérum anti lymphocytaire.

DARNIS
(CC BY-NC-ND 2.0)

Le risque de développer ce type de tumeurs après transplantation intestinale ou multiviscérale n'a été évalué que par l'équipe de Pittsburgh (2% entre 1990 et 2007(707)). Les étiologies et les modes de transmission de cette série de 8 patients sont résumés dans le Tableau 14.18. Le seul facteur de risque identifié était la transplantation à l'âge adulte.

73- Cancers dermatologiques

Le risque de développer un carcinome basocellulaire est de 1,2% dans la série de Pittsburgh(707). Les facteurs de risque étaient : sexe féminin, traitement d'induction, phototype caucasien. Dans tous les cas une exérèse chirurgicale permettait la guérison et une survie prolongée. Comme pour tous les patients transplantés, un examen dermatologique annuel et une protection vis-à-vis du soleil pour les patients au phototype clair sont indispensables.

74- Syndromes Lymphoprolifératifs Post-Transplantation (SLPT)

Définition et diagnostic

Les SLPT regroupent plusieurs types de prolifération lymphocytaire, mono ou polyclonale, de lymphocytes B ou T, issus du receveur ou du greffon, dont l'expression est variable en fonction des organes victimes de la prolifération et des fonctions des lymphocytes proliférant.

Après transplantation intestinale ou multiviscérale, 10 à 15% des patients présentent un SLPT, en général survenant dans les premières années après la transplantation (Figure 14.17). Dans la plupart des cas il s'agit d'une prolifération monoclonale lymphocytaire B, ou polyclonale B secondaire à une infection virale à EBV (Tableau 14.19). Une hyperplasie lymphoplasmatique sur le greffon intestinal peut précéder le SPLT(708). D'autres formes de SPLT sont décrites : proliférations polyclonale T, plasmocytome lié(709) ou non(710) à une infection à EBV, plasmocytome producteur d'agglutinines froides(711)…

Référence	N (TI/TFI/TMV)	Immunosuppression	Incidence	Types	Mortalité liée au SLPT
Quintini, 2006(712) (Miami)	14	-	11,8%	Poly B EBV+ : 8 Mono B EBV+ : 5 Poly T EBV- : 1	14%
Abu-Elmagd, 2009(707) (Pittsburgh)	52	-	13%	EBV+ : 50 EBV- : 2	25%
Nassif, 2013(713) (Washington)	9 (6/0/3)	Sirolimus ± SAL, FK, C	11%	Poly B EBV+ : 1 Mono B EBV+ : 8	33%
Ramos, 2013(714) (Madrid)	9 (5/3/1)	Basiliximab, FK, C	14,2%	Poly B EBV+ : 3 Mono B EBV+ : 4 Poly T EBV- : 1 Histiocytosarcome : 1	33%

Tableau 14.19 : Principales séries de SLPT après transplantation intestinale ou multiviscérale. TI : transplantation intestinale, TFI : transplantation foie-intestin, TMV : transplantation multiviscérale, SAL: Sérum anti-lymphocytaire, FK : tacrolimus, C : corticoïdes, Mono : prolifération monoclonale, Poly : prolifération polyclonale.

DARNIS
(CC BY-NC-ND 2.0)

Cliniquement les signes faisant suspecter un SPLT sont relativement peu spécifiques : fièvre, adénomégalie, non fonction du greffon, volumineuses amygdales(714)… Une septicémie (bactérienne ou fongique) peut signer un lymphome touchant le grêle(683).

Le diagnostic positif nécessite une biopsie du tissu atteint par la prolifération lymphoïde. L'analyse histologique et immuno-histo-chimique permet de préciser le type de prolifération.

Facteurs prédictifs :

Du fait du faible effectif de patients dans toutes les séries publiées, peu de facteurs prédictifs ou protecteurs du SLPT après transplantation intestinale ou multiviscérale ont été mis en évidence. Les principaux facteurs de risque sont l'utilisation d'OKT3 en traitement du rejet(712), les antécédents de GVH, de cancers de novo ou d'irradiation pré-transplantation(707). Le principal facteur protecteur est la minimisation du traitement immunosuppresseur d'entretien par les traitements d'induction(707). L'utilisation du CAMPATH-1H (Alemtuzumab) par rapport au ZENEPAX (Daclizumab)(708) et la transplantation splénique(712) sembleraient également limiter la survenue d'un SLPT d'après l'équipe de Miami.

Principes thérapeutiques :

Après avoir affirmé le diagnostic de SLPT, un bilan pré-thérapeutique extensif permet d'identifier les organes atteints : body-scanner, PET scanner, scintigraphie osseuse, myélogramme, endoscopies digestives. Tous les organes peuvent être atteints, mais les principales atteintes sont : greffon intestinal, greffon gastrique, greffon intestinal, poumon, atteint ORL et encéphale.

Le type de traitement dépend essentiellement du type de SLPT. Les principes thérapeutiques communs à tous les SLPT sont :

- Baisse du niveau d'immunosuppression.
- Traitement de l'EBV en cas de sérologie positive.
- Exérèse chirurgicale(714) ou endoscopique(715) des localisations du lymphome à discuter en cas d'échec du traitement médical ou de localisation limitée.

En cas de lymphome B, le traitement de référence associe une corticothérapie et du RITUXIMAB (anticorps monoclonal anti CD20) (712,713,716-719). Il permet une rémission complète dans plus de la moitié des cas, une diminution du taux d'anticorps circulant, de la taille tumorale et de la mortalité, au prix d'une faible toxicité (syndrome grippal).

Dans les autres formes, le traitement n'est pas standardisé, et peut reposer sur différentes classes thérapeutiques : corticothérapie, Cyclophosphamide, Rituximab, chimiothérapie, Bortezomib…

Pronostique :

La survenue d'un SLPT est associée à une survie altérée (Figure 14.18), et à d'autres complications immunologiques telles que le rejet ou le GVH(707,712,713). Les taux de mortalité lié au SLPT sont de 15 à 33% (Tableau 14.19).

DARNIS
(CC BY-NC-ND 2.0)

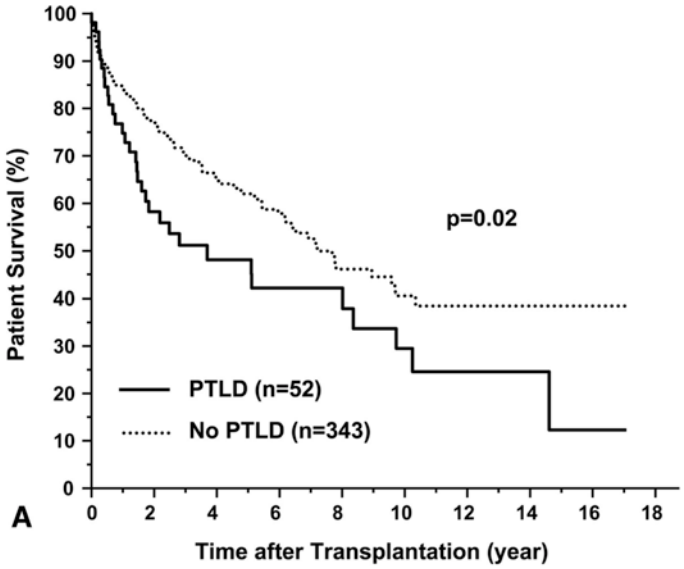

Figure 14.18 : Courbe de survie en cas de SLPT, d'après l'expérience de Pittsburgh. Issu de ***Abu-Elmagd, Transplantation 2009***(707)

DARNIS
(CC BY-NC-ND 2.0)

Chapitre 15 : Lésions d'ischémie-reperfusion en transplantation intestinale et multiviscérale

1- Introduction

Les lésions d'ischémie-reperfusion (LI/R) sont la conséquence de l'interruption temporaire du flux sanguin dans le greffon. Ces LI/R peuvent être responsable d'une non fonction ou d'une dysfonction du greffon, mais aussi faciliter les infections et les phénomènes de rejet(720). Elles peuvent se produire avant le prélèvement, chez le donneur en cas d'instabilité hémodynamique ou de stress métabolique, et au cours du prélèvement et de l'acheminement du greffon au centre de transplantation. Au cours de la revascularisation, des phénomènes d'amplification peuvent aggraver les dégâts histologiques ou moléculaires de l'ischémie sur le greffon. De nombreux moyens de prévention ont été étudiés expérimentalement, mais très peu sont utilisés en clinique à ce jour.

Dans ce chapitre, nous expliquerons les principaux mécanismes physiopathologiques à l'origine des LI/R, leurs conséquences cliniques, et les moyens de prévention utilisés ou à l'étude.

2- Physiopathologie de l'ischémie-reperfusion

21- Généralités

Dans un modèle de transplantation d'organe, plusieurs facteurs peuvent influer sur la survenue de lésions d'ischémie-reperfusion :

- Facteurs liés au donneur : cause du décès, comorbidités, traitements habituels.
- Facteurs liés à la réanimation du donneur : instabilité hémodynamique, qualité de l'hématose, orage dysautonomique lié à la mort encéphalique, administration d'amines vasoactives.
- Facteurs liés au prélèvement : difficultés techniques, hémorragie.
- Facteurs liés à la conservation : vitesse de refroidissement, durée de l'ischémie froide.
- Facteurs liés à l'implantation : durée de l'ischémie chaude, qualité de la réoxygénation et du réchauffement.
- Autres facteurs d'agression après revascularisation : rejet, infections.

L'ischémie tissulaire et la reperfusion entrainent des mécanismes d'adaptation cellulaire au stress hypoxique et à la réoxygénation. Ces mécanismes adaptatifs permettent de prévenir l'évolution vers une nécrose. Cependant, ils peuvent être parfois délétères pour le tissu et pour l'organisme au moment de la reperfusion : il s'agit du stress oxydant et de la réaction inflammatoire systémique.

DARNIS
(CC BY-NC-ND 2.0)

22- Phénomènes adaptatifs à l'ischémie

L'ischémie est à l'origine d'un profond bouleversement de la machinerie cellulaire, qui doit d'adapter à la privation d'oxygène et de nutriments et à l'accumulation de déchets. Le métabolisme oxydatif servant à la production d'ATP par la mitochondrie est arrêté au profit de la glycolyse anaérobie. Les conséquences principales sont :

- Production d'acide lactique ***diminuant le pH*** intra et extracellulaire.
- Déplétion en ATP et arrêt des pompes ioniques ATP dépendantes (Na/K-ATPase) : l'arrêt de ces échangeurs altère les gradients ioniques transmembranaires et provoque ***l'œdème cellulaire***.
- Ouverture des canaux calciques secondaire aux modifications électrolytiques.
- ***Activation de lipases et protéases*** secondaire à l'augmentation du Calcium intracellulaire.
- Non fonctionnement de la chaine respiratoire mitochondriale et formation de ***radicaux libres***.
- ***Altération du cytosquelette et de la membrane lipidique*** sous l'action des protéases, des lipases, des radicaux libres et de l'œdème cellulaire.
- Destruction des jonctions intercellulaires par rétraction des cellules adjacentes, provoquant une ***augmentation de la perméabilité inter-cellulaire***.
- Vasodilatation de la microcirculation par activation de la NO synthase et production de NO(566,721).

23- Phénomènes liés à la reperfusion

La reperfusion apporte brutalement des éléments figurés du sang, de l'oxygène et des nutriments à un tissu fragilisé fonctionnant avec un métabolisme anaérobie. Ce bouleversement a pour principales conséquences :

- ***Formation de radicaux libres*** responsables de dommages cellulaires (peroxydation des lipides membranaires, destruction du cytosquelette).
- Activation de facteurs de transcription (NF-κB) permettant la production de ***cytokines de l'inflammation*** (TNFα, IL6, MCP, IL8, ENA-78, COX2), de ***chémokines*** attirant les leucocytes (LTB4) et les plaquettes(PAF), et de ***molécules d'adhésion*** des leucocytes (ICAM1, P-sélectine)
- Augmentation de la perméabilité endothéliale permettant l'i***nfiltration des tissus par des leucocytes polynucléés***.
- ***Activation du complément*** par les cytokines.
- Activation de HO-1 (enzyme de conversion de l'Hème en CO, Biliverdine, et fer), enzyme aux fonctions anti-inflammatoire, antioxydante, vasodilatatrice et anti-apoptotique.
- Relargage systémique des radicaux libres et des cytokines inflammatoires à l'origine d'un ***SIRS***, puis d'une ***défaillance multiviscérale.***
- Production de novo d'ATP activant la cascade des caspases déclenchant les mécanismes ***d'apoptose.***
- ***Agrégation plaquettaire*** et formation de thrombi dans la microcirculation du transplant.

DARNIS
(CC BY-NC-ND 2.0)

- ***Activation de la réaction immunitaire*** par activation des Toll-Like Receptors lymphocytaires par les produits de l'ischémie-reperfusion (Damage Associated Molecular Patterns), mais aussi par les bactéries environnementales (Pathogen Associated Molecular Patterns).

3- Conséquences de l'ischémie-reperfusion en transplantation intestinale et multiviscérale

L'intestin est un des organes de notre organisme les plus sensibles à l'ischémie. Les premières lésions de nécrose muqueuse peuvent survenir dès 35 minutes d'ischémie chaude(722). Le temps d'ischémie froide communément accepté de 8 heures(723), bien que des cas de survie après 13 heures (724) et 17 heures(360) d'ischémie froide aient été décrits. Au-delà de 10 heures d'ischémie froide, les risques de décès, de translocation bactérienne (76% vs 42%) et d'insuffisance rénale (76% vs 28%) sont majeurs(725).

31- Syndrome de reperfusion

En pratique clinique, le syndrome de reperfusion est l'événement le plus marquant associé aux LI/R. Il se manifeste par :

- Hypotension artérielle : définie par une baisse de 30% de la PAM(440).
- Vasoplégie compensée par une augmentation du débit cardiaque(440).
- Hypothermie.
- Acidose lactique
- Troubles ioniques : hypocalcémie, hyponatrémie(441).
- Insuffisance rénale aigue pouvant se prolonger(725).
- Coagulopathie principalement liée à la formation de microthrombi, pouvant être dépistée par thromboélastométrie ROTEM (diminution de l'angle α et de l'amplitude maximum)(440).

Le traitement du syndrome de reperfusion est traité dans le chapitre « anesthésie-réanimation ». Sa survenue après transplantation intestinale ou multiviscérale est associée à une surmortalité et une insuffisance rénale postopératoire(725)

32- Lésions histologiques

Au niveau histologique, des lésions peuvent apparaître dans les minutes suivant la revascularisation. Elles sont principalement situées sur la muqueuse du jéjunum(726), mais peuvent concerner toutes les structures :

- Villosités intestinales et entérocytes, pouvant diminuer les capacités d'absorption(727).
- Plaques de Peyer, expliquant la diminution des capacités de défense immunitaire (534).
- Atteinte des structures musculaires (muscularis mucosae(728) et couche musculeuse(729)), pouvant limiter le péristaltisme.

DARNIS
(CC BY-NC-ND 2.0)

Les lésions à rechercher sont décrites ci-dessous et peuvent être graduées avec le score de sévérité de Park(730) (Tableau 15.1). D'autres scores histologiques des LI/R intestinales ont été évalués (731)) mais n'ont pas été adoptés jusqu'à présent par la communauté scientifique :

- Un espace de décollement sous épithélial, expliqué par l'infiltration liquidienne secondaire aux troubles osmotiques.
- Une diminution de la hauteur des villosités intestinales, expliquée par une obstruction des artères centro-villositaires terminales par les microthrombi(566).
- une infiltration par des leucocytes mono ou polynucléés.
- La présence d'agrégats plaquettaires dans la microcirculation(440,732,733).
- L'infarcissement plus ou moins étendu, témoin d'une ischémie dépassée, d'un processus d'apoptose important, ou de microthromboses vasculaires.

Score	Lésions histologiques
0	Epithélium normal
1	Décollement sous-épithélial focal
2	Décollement sous-épithélial étendu
3	Détachement complet de l'épithélium
4	Emoussement villositaire
5	Disparition des villosités intestinales
6	Infarcissement des cryptes
7	Infarcissement de la muqueuse
8	Infarcissement transmural

Tableau 15.1 : Classification histologique des lésions intestinales d'ischémie-reperfusion. Issu de ***Park, Surgery 1990***(730)

4- Critères de choix du donneur

41- Donneur à cœur battant

La première mesure de prévention des LI/R est la sélection d'un donneur à faible risque. Seule une étude rétrospective allemande a validé la plupart des critères décrits ci-dessous sur la base de l'absence de LI/R aux biopsies intestinales post-opératoires(413).

Les critères de qualité communément admis sont :

- Donneur en mort encéphalique(412,413,734).
- Compatibilité ABO(412,413).
- Age inférieur à 50 ans(412,413,734).
- Temps d'ischémie froide envisagé inférieur à 9 heures(734).
- Absence de traumatisme pénétrant abdominal(413).
- Absence d'insuffisance rénale, définie par une créatininémie inférieure à 176µmol/l ou à 88µmol/l en cas de donneur âgé de moins d'un an.
- Absence de cytolyse hépatique, définie par ASAT et ALAT < 500 UI.

Les critères suivants ont été peu étudiés ou font l'objet de divergences entre les équipes :

DARNIS
(CC BY-NC-ND 2.0)

- *Natrémie* : une hypernatrémie est considérée comme un critère de mauvais pronostic du fait des troubles osmotiques associés. Aux USA, le cut-off était fixé à 160mmol/l dans les années 1990(412) puis 170 mmol/l dans les années 2000(734). Dans l'étude allemande, la limite était fixée à 155mmol/l ou un pic de 165mmol/l dans les dernières 24 heures.

- *Durée d'hospitalisation en réanimation* : ce critère n'est plus pris en compte dans les recommandations américaines(734). En Europe la limite est fixée à une semaine, à la condition qu'une nutrition entérale ait été réalisée pendant l'hospitalisation(413).

- *Arrêt cardiorespiratoire (ACR) :* Ce critère était une contre-indication au prélèvement de l'intestin. Le rationnel était qu'en raison de la vasoconstriction splanchnique secondaire à l'arrêt cardiorespiratoire, la muqueuse intestinale avait déjà souffert de lésions ischémiques ce qui aurait péjoré les résultats de la transplantation. L'équipe de Washington(735) a comparé les résultats des transplantations contenant l'intestin issu de donneurs ayant ou non présentés un ACR (n=12 vs 55). Dans le groupe ACR, on notait 2 transplantations multiviscérales, une transplantation multiviscérale modifiée, 7 transplantations foie-intestin, et 2 transplantations intestinales (n=2). L'ACR chez les donneurs durait en moyenne 19,3 ± 12,7 minutes et les bilans biologiques étaient normaux. Il n'était pas noté de différence entre les 2 groupes en terme de survie du greffon ou des patients et de morbi-mortalité postopératoire. Les auteurs concluaient que l'ACR n'était pas une contre-indication au prélèvement du grêle à condition qu'il soit inférieur à 30 minutes et que les paramètres clinico-biologiques du donneur soient normalisés après réanimation. Néanmoins, les recommandations américaines sont plus sévères et limitent le prélèvement intestinal aux donneurs ayant présenté un ACR inférieur à 15 minutes survenant après la déclaration de la mort encéphalique(734).

- *Recours aux amines vaso-actives* : il est le témoin d'une instabilité hémodynamique, secondaire à la cause de la mort encéphalique, ou à la dysautonomie. Les limites ne sont pas précises et restent à l'appréciation du transplanteur : « traitements habituels du donneur en état de mort encéphalique »(413), « peu ou pas d'amines vaso-actives »(412), « recours à moins de deux types de traitements vasopresseurs »(734).

- *Age* : Il n'existe pas de limite inférieure d'âge du donneur. En effet l'expérience publiée avec des greffons issus de donneurs nourrissons montre une excellente fonction primaire et une croissance normale des organes avec l'âge chez le receveur(736).

42- Donneur à cœur arrêté

Depuis moins de 10 ans, la transplantation rénale et la transplantation hépatique à partir d'un donneur à cœur arrêté sont possibles en France dans le cadre de protocoles très stricts de sélection et de réanimation du

DARNIS
(CC BY-NC-ND 2.0)

donneur, de prélèvement des organes, et d'attribution au receveur. En transplantation intestinale et multiviscérale, ce type de procédure est formellement contre-indiqué en raison d'un risque de lésions ischémiques irréversibles lors de la phase d'arrêt cardio-circulatoire.

Ce postulat a été vérifié dans deux études :

- une étude expérimentale italienne(737) sur un modèle porcin de transplantation intestinale, mettant en évidence une surmortalité, l'altération des fonctions d'absorption, et la présence de LI/R plus sévères.
- une étude histologique néerlandaise(726) sur des prélèvements issus de 13 donneurs en arrêt cardiaque, mettant en évidence des lésions histologiques majeures (Park≥4) et une baisse globale des fonctions de synthèse (protéines des jonctions intercellulaires, cytokines inflammatoires).

5- <u>Solutés de conservation des transplants</u>

La transplantation d'organes isssus d'un donneur cadavérique impose l'utilisation de techniques de conservation du greffon le temps de l'acheminement du site de prélèvement au site de transplantation. Les grands principes de conservation sont :

- Le refroidissement par contact et par perfusion.
- L'utilisation de solutions de conservation permettant une purge sanguine, une lutte contre l'œdème cellulaire et une distribution homogène de l'hypothermie.

En transplantation intestinale et multiviscérale, l'injection intravasculaire de solution UW (Université du Wisconsin) est la technique la plus utilisée (723,738). Cependant, de multiples études expérimentales ont mis en évidence la supériorité d'autres modes de conservation :

51- Solutions intravasculaires

Seule l'équipe d'Indianapolis(724) a comparé différents solutés de conservation. Dans cette étude rétrospective, 35 greffons avaient été conservés à l'aide d'une solution UW, et 22 par une solution d'HTK (Histidine-Tryptophane-Ketoglutarate). Aucune différence de résultats n'était notée.

Expérimentalement, un nouveau soluté riche en Ectoine(739) (molécule présente naturellement dans les microorganismes soumis à des conditions extrêmes), mis au point par l'équipe de Pittsburgh, a montré une supériorité par rapport à la solution UW en terme de prévention des LI/R et de fonctionnalité du greffon.

Enfin, les effets de la perfusion continue de liquide de conservation sur le greffon n'ont été étudiés qu'au niveau histologique et moléculaire sur un modèle murin(740). Les résultats étaient mitigés avec notamment des LI/R moins importantes pour les organes conservés de manière conventionnelle.

DARNIS
(CC BY-NC-ND 2.0)

52- Solutions intraluminales

La muqueuse intestinale est physiologiquement le lieu d'échanges entre le contenu de la lumière intestinale et la paroi. Partant de ce principe, plusieurs équipes ont proposé de compléter la conservation d'organe par voie intravasculaire, par une conservation par voie intraluminale. Différents solutés ont été étudiés :

521- Solutés riches en acides aminés

Les acides aminés présents naturellement dans la lumière intestinale, et en particulier la glutamine, sont une source d'énergie majeure de l'épithélium intestinal. L'utilisation de solutés enrichis en acides aminés au cours de l'ischémie froide a montré de nombreux avantages sur des modèles expérimentaux (murins et porcins) :

- Augmentation de la survie(741,742)
- Diminution des lésions histologiques d'ischémie-reperfusion(741-744)
- Récupération plus rapide d'une histologie ad integrum(741)
- Diminution de la production de radicaux libres(741-743)
- Diminution des cytokines inflammatoires(742,743)
- Persistance d'une production d'ATP(742,745)
- Diminution des signaux intracellulaire pro-apoptotiques(746)
- Persistance de synthèse de protéines des jonctions inter-cellulaires(747)

En dépit de ces résultats particulièrement encourageants, l'utilisation de ce type de soluté chez l'Homme n'a été rapportée que chez 5 patients(748). Sur les biopsies intestinales postopératoires, aucune LI/R n'était retrouvée. Ces résultats sont difficilement analysables en l'absence de groupe contrôle et du fait des temps d'ischémie froide particulièrement courts (2 à 6 heures).

En France aucune solution de conservation enrichie en acides aminés ou glutamine n'est disponible sur le marché. Il n'existe pas non plus de soluté riche en glutamine pour administration orale ou entérale.

522- Solutés riches en Poly-Ethylène-Glycol (PEG)

Ces polymères ont pour objectif de maintenir l'osmolarité du milieu, et ainsi prévenir l'œdème et la lyse cellulaire. Différents PEG variant par leur poids moléculaire (2000 à 20000KDa) ont été étudiés et ont montré une limitation des LI/R et de l'infiltration leucocytaire sur des modèles de transplantation intestinale chez le rat. Les meilleurs résultats étaient obtenus par un PEG de bas poids moléculaire (2400KDa)(723,749). En pratique médicale, seuls des PEG de plus haut poids moléculaire sont utilisés à visée laxative.

DARNIS
(CC BY-NC-ND 2.0)

523- Solutés enrichis en gaz

Les entérocytes ayant la capacité d'absorber les liquides au contact, certaines équipes ont testés des perfusions intraluminales de solutés enrichis en oxygène(750,751), hydrogène (752) ou monoxyde de carbone(753). Les résultats étaient favorables (meilleure prévention des lésions histologiques, maintient de la production d'ATP, diminution de la formation de radicaux libres), mais le maintien de ces gaz sous forme soluble et stable nécessite des conditions non compatibles avec une utilisation clinique. Par ailleurs la physiopathologie de ces effets (pour l'hydrogène et le monoxyde d'azote) est mal connue.

53- Solutions extraluminales

Au cours du transport, le greffon est stocké dans un container habituellement rempli d'un soluté de conservation statique. Les résultats de l'oxygénation de ce liquide sont mitigés :

- L'équipe d'Edmonton(754), pionnière dans l'étude des méthodes de conservation intestinale, a étudié la conservation du transplant dans une solution de PerFluoroCarbone (molécule libérant progressivement de l'oxygène) dans un modèle de transplantation intestinale murin. Aucune différence n'a été mise en évidence par rapport au groupe contrôle. Cependant des résultats divergeant ont été retrouvés un an plus tard par une équipe japonaise(755) sur un modèle de transplantation chez le chien.
- L'insufflation directe d'oxygène dans le liquide de conservation diminuait les LI/R dans un modèle de transplantation intestinale chez le rat(751).

En conclusion, de nombreuses méthodes de conservation du greffon intestinal ont fait preuve d'efficacité sur des modèles animaux, sans application clinique. Seule la perfusion du transplant par un liquide de conservation froid peut être réalisée en France. Cependant la perfusion intraluminale d'une solution riche en acides aminés (dont la glutamine) et en PEG de bas poids moléculaire, semble être une technique simple à réaliser et permettant a priori une conservation optimale de la muqueuse intestinale, dans la limite d'un temps d'ischémie froide inférieur à 10 heures.

6- Techniques de conditionnement ischémique du transplant

Le conditionnement ischémique d'un organe regroupe des techniques visant à préparer les tissus aux conditions d'ischémie ou de reperfusion. L'objectif est de provoquer une adaptation cellulaire permettant de mieux tolérer l'anoxie puis la réoxygénation.

61- Pré-conditionnement ischémique

Il s'agit d'infliger à l'organe à prélever un ou plusieurs cycles d'ischémie-reperfusion en clampant et déclampant le pédicule. Il n'existe aucune étude clinique sur ce sujet dans le cadre de la transplantation intestinale. Expérimentalement, le pré-conditionnement ischémique permet :

DARNIS
(CC BY-NC-ND 2.0)

- Une diminution des lésions histologiques d'ischémie/reperfusion sur la muqueuse intestinale(756).
- Une diminution de l'expression de NF-κB(757) (facteurs de transcription nucléaire), de la sécrétion de cytokines inflammatoires et de l'infiltration leucocytaire des tissus)(758).
- Une surexpression de plus de 16 gènes préparant la cellule à l'ischémie(759).

Dans ces études les protocoles de pré-conditionnement n'étaient pas similaires: 1 à 4 cycles, de 1 à 20 minutes d'ischémie, espacés de la même période de reperfusion, suivis d'au moins 10 minutes d'attente avant le clampage définitif. Cependant, ni le nombre de cycles ni leur durée ne semblaient influencer les résultats(760).

62- Post-conditionnement ischémique

Il s'agit de revasculariser progressivement l'organe transplanté en plusieurs cycles de déclampage-clampage du pédicule vasculaire, l'objectif étant de ne pas réoxygéner brutalement les tissus anoxiques. Deux études expérimentales récentes (modèles de transplantation intestinale chez le rat(761) et le porc(762)) ont montré que le post-conditionnement ischémique en 3 cycles de 30 secondes permettait une diminution de la libération de radicaux libres et une diminution des lésions histologiques d'ischémie reperfusion.

63- Conditionnement ischémique à distance

Les mécanismes physiopathologiques du contionnement ischémique sont à l'heure actuelle mal connus. Les résultats semblent liés à la libération systémique de cytokines préparant les tissus et l'organisme à l'anoxie et à la réoxygénation. Il est intéressant de constater qu'un pré-conditionnement ischémique d'une autre partie de l'organisme peut avoir les mêmes résultats sur l'organe transplanté que le clampage de son propre pédicule. Cela a été démontré sur un modèle de transplantation intestinale chez le rat(763) : le pré-conditionnement par clampage intermittent du pédicule mésentérique supérieur ou de l'aorte sous-rénale permettait une prévention aussi efficace des LI/R par rapport aux animaux du groupe contrôle. D'autres études sont nécessaires pour vérifier ces faits.

En conclusion, le pré-conditionnement et le post-conditionnement ischémiques sont des techniques chirurgicales simples et non préjudiciables, pouvant limiter les LI/R sur la base des résultats de nombreuses études expérimentales. Ainsi, Il semble licite de réaliser un cycle d'ischémie-reperfusion de 10 minutes avant le clampage final au cours du prélèvement d'organe, et 3 cycles de 30 secondes d'ischémie-reperfusion au moment de la revascularisation du transplant.

DARNIS
(CC BY-NC-ND 2.0)

7- Traitements des LI/R

Plusieurs classes thérapeutiques visant à limiter les LI/R ont été testées chez le donneur et le receveur dans des modèles animaux de transplantation intestinale. Aucune étude clinique sur le sujet n'a été réalisée. Les stratégies testées sont :

71- Diminution du stress oxydatif par administration d'antioxydants

Les agents antioxydants testés dans le cadre de la transplantation intestinale étaient le N-Acetyl-Cysteine(764), la Breviscapine (herbe médicinale anti-oxydante)(765) et le Trolox (analogue soluble de la vitamine E)(744). Dans ces 3 études, étaient constatés une diminution de la production de radicaux libres et de cytokines inflammatoires et diminution de la gravité des lésions histologiques.

72- Traitements anti-leucocytaires

L'infiltration de la paroi intestinale par des leucocytes (macrophages activés, lymphocytes, polynucléaires nucléés) est l'un des stigmates principaux des LI/R. Plusieurs stratégies visant à limiter cette infiltration ont été étudiées expérimentalement :

- *Neutralisation des cytokines inflammatoires* (TNFα, LTBA4, PAF etc) : la molécule la plus étudiée est l'Infliximab (anticorps monoclonal anti- TNFα) dont les résultats rapportés par les équipes de Pittsburgh(766) et Berlin(576) sont contradictoires.
- *Inactivation du facteur nucléaire NF-κB* (promoteur de la synthèse de molécules inflammatoires) : l'administration de Tacrolimus(767) chez le donneur limitait les LI/R et l'infiltration leucocytaire chez les receveurs.
- *Inhibition des molécules d'adhésion des leucocytes sur l'endothélium* : des anticorps monoclonaux anti-LFA-1(768) ou anti-ICAM1(769) augmentaient la survie des animaux et diminuaient l'infiltration leucocytaire de l'intestin.

73- Inhibition des protéases

La destruction du cytosquelette lors de l'ischémie-reperfusion est favorisée par l'œdème cellulaire et l'activation de protéases. L'administration d'un inhibiteur de protéase (Ulinastatine(770,771)) a montré une diminution des LI/R, une diminution de la formation de radicaux libres et une diminution de l'infiltration leucocytaire, dans un modèle de transplantation intestinale chez le rat.

74- Maintien d'une alimentation entérale

Le jeûne est à l'origine d'une augmentation de la production des protéines d'adhésion leucocytaires et des Cytokines de l'inflammation. Par ailleurs, certains acides aminés, tels que la glutamine et la glycine, sont des agents primordiaux dans l'immunorégulation de la barrière intestinale. C'est pourquoi, la réalimentation

DARNIS
(CC BY-NC-ND 2.0)

entérale précoce et ou parentérale enrichie glutamine a été étudiée sur une dizaine de modèles animaux(566). Dans tous les cas, les LI/R étaient diminuées, ce qui plaide pour réutilisation précoce de la voie entérale et l'administration de glutamine après transplantation intestinale et multiviscérale.

Au total, l'administration de traitements limitant les LI/R en prévention chez le donneur, ou après transplantation chez le receveur relève essentiellement de l'expérimentation et ne peut être conseillée en pratique clinique en-dehors d'un protocole de recherche. Cependant, la renutrition entérale précoce, et l'administration intraveineuse de solutés riches en glutamine, semble améliorer les LI/R. Ces mesures peuvent être facilement réalisée en l'absence de complication chirurgicale (chapitre « aspects digestifs et nutritionnels »).

DARNIS
(CC BY-NC-ND 2.0)

Chapitre 16 : Proposition de protocoles

L'analyse de cette revue de littérature, éclairée par l'expérience des praticiens de l'Hôpital de la Croix-Rousse ayant contribué à la réalisation de 4 transplantations multiviscérales, nous a permis de retenir les éléments de prise en charge suivants, qui pourront servir de proposition à la réactualisation des protocoles du service :

Indication opératoire : Les indications de transplantation intestinale et multiviscérale restent en France des indications d'exception compte tenu de la lourdeur du geste. Les critères de transplantation et les contre-indications que nous avons retenus sont résumés dans les Tableau 16.1 et Tableau 16.2. Ils sont basés principalement sur les résultats des études européennes, et sur les facteurs de mauvais pronostique des plus grandes séries mondiales.

Insuffisance intestinale chronique	**Indication formelle**: Défaillance hépatique irréversible, secondaire à l'hépatopathie stéato-cholestatique de la NP, définie : . soit par une cirrhose. . soit par une fibrose évoluée avec au moins un épisode de décompensation ictérique (Bilirubinémie totale >50µmol/l). **Indication potentielle:** Infections ou thromboses de cathéter à répétition. Grêle ultra court avec hyperdébit stomial et entérostomie difficile à appareiller. Intestin non fonctionnel à l'origine de symptômes gênants (douleur, occlusion, aphagie). → *Aide décisionnelle par* *. le score de Gerlach (*Tableau 4.12*)* *. l'évolution du questionnaire de qualité de vie HPN-QoL (*Tableau 10.4*)*
Tumeur desmoïde	**Indication formelle**: Tumeurs desmoïdes abdominales, non résécables sans entérectomie totale, évolutives, chez des patients ne pouvant se nourrir oralement. Récidive de tumeur desmoïde après une chirurgie R+, ne répondant pas au traitement médical de rattrapage. **Indication potentielle, à discuter au cas par cas :** Insuffisance intestinale chronique par syndrome du grêle court après résection d'une tumeur desmoïde (cf supra).
Hépatopathie compliquée d'une thrombose portale extensive	**Indication potentielle, à discuter au cas par cas :** Indication de transplantation hépatique avec thrombose diffuse mésentérico-porte sans possibilité de revascularisation du greffon hépatique.

Tableau 16.1 : Résumé des indications de transplantation intestinale et multiviscérale.

DARNIS
(CC BY-NC-ND 2.0)

Contre-indications absolues

Néoplasie non résécable ou métastatique
Immunodépression sévère
Insuffisance cardiaque ou respiratoire
Déficit neurologique avancé
Sepsis non maîtrisé
Pathologie psychiatrique
Non compliance aux traitements médicaux

Contre-indications relatives

Cancer réséqué depuis moins de 5 ans
Age >65ans
Mauvais état général
Absence d'entourage
Paroi abdominale rétractée
Cathéters centraux non conservables plus de 6 mois
Hospitalisation en cours pour traitement d'un problème aigu (infection, thrombose, défaillance d'organe etc)
Risque élevé de décès postopératoire, *évalué par le score CaMi ≥ 3 (*Tableau 10.3*)*

Tableau 16.2 : Contre-indications à la transplantation intestinale et multiviscérale.

La validation du projet nécessiterait au moins deux réunions de concertation pluridisciplinaire : une première réunion de présentation du cas pour valider le début du bilan de transplantabilité, une deuxième au terme du bilan pré-greffe pour confirmer l'absence de contre-indications et la validation l'inscription sur liste d'attente.

Le bilan pré-greffe doit être complet, multidisciplinaire et réactualisé tous les 3 à 6 mois pendant la période d'attente. Il est centralisé par l'équipe de nutrition assurant le suivi au long cours du patient, en collaboration avec l'équipe de transplantation. Les examens et consultations spécialisées nécessaires sont résumés dans le Tableau 16.3. Les objectifs de ces bilans extensifs sont triples : 1/ vérifier la transplantabilité du patient, 2/ optimiser la prise en charge dans la période d'attente, et 3/ planifier la transplantation et la période postopératoire.

Spécialité	Examens nécessaires	Objectifs
Nutrition	Albumine, préalbumine, Calorimétrie Bilan glucidique (insulinémie, peptide C, HbA1C) Bilan lipidique (HDL, LDL, TG) Bilan ferrique (Fer, ferritine, trasnferrine,CST) Bilan osseux (PTH, ostéocalcine, densitométrie) Oligoéléments (Sélénium, Zinc, cuprémie, céruloplasmine, iode, fluor, manganèse, aluminium) Vitamines A, E, K, D, C, B1, B2, B3, B5, B6, B9, B12, AG essentiels, carnitine, Citrullinémie, bilans d'absorption (Breath-Test, stéatorrhée, D-xylose, clairance α1-anti-trypsine)	Suivi nutritionnel et général du patient jusqu'à la transplantation, tous les 3 mois Optimisation de la nutrition préopératoire, Compensation des déficits Traitement des foyers infectieux Evaluation de la qualité de vie
Chirurgie	TDM TAP	Optimisation préopératoire des montages chirurgicaux et des stomies Stratégie de transplantation et de fermeture pariétale

DARNIS
(CC BY-NC-ND 2.0)

Anesthésie	Résultats bactériologiques Groupage ABO et Rhésus Recherche d'Agglutinines irrégulières Bilan de coagulation : Plaquettes, TP, TCA, facteurs II, V, VII et X Contrôles des axes veineux	Evaluation du risque opératoire Etablissement du protocole d'anesthésie Etablissement du protocole d'analgésie Prise en charge de la douleur préopératoire
Transplantologie - immunologie	Typage HLA, recherche d'anticorps anti-HLA, Typage des populations lymphocytaires, Dosage des immunoglobulines Dosage des auto-anticorps Recherche d'une mutation NOD2	Définition du risque immunologique Aide à l'établissement des protocoles d'immunosuppression
Infectiologie	Sérologies virales : CMV, EBV, HSV, VZV, HHV6, HHV8, VIH, VHA, VHB, VHC Bilan bactérien et parasitaire : Toxoplasmose, Legionnellose, Syphilis, mycologie des urines, coproculture ou bactériologie du liquide de stomie, hémoculture sur VVC, Ag Candida, Ag Aspergillus Recherche de BMR (anus, stomies, fistules, nez)	Aide à l'établissement du protocole de prophylaxie anti-infectieuse
Cardiologie	ECG, Echographie trans-thoracique, Echo-doppler des troncs supra-aortiques	Evaluation de la fonction cardiaque. Recherche d'une défaillance infraclinique. Réalisation d'examens spécialisés si age>40ans ou en fonction des résultats du bilan d'évaluation (Echographie trans-oesophagienne, épreuve d'effort, coronorographie, cathétérisme droit)
Néphrologie	Ionogrammes sanguin et urinaire, calcémie, phosphorémie, magnésémie, Clairance rénale de l'inuline	Evaluation de la fonction rénale Indication de transplantation rénale associée
Pneumologie	Gaz du sang, Epreuves Fonctionnelles Respiratoires TDM thoracique	Recherche d'une défaillance infra-clinique Fibroscopie trachéobronchique à la recherche d'une néoplasie si facteur de risque
Hépatologie	Bilan biologique hépatique (transaminases, bilirubine libre et conjuguée, γGT, PAL, temps de prothrombine, facteur V) Echographie hépatique TDM ou IRM hépatique FibroTest αFP Clairance du vert d'indocyanine Ponction biopsie hépatique	Confirmation d'une hépatopathie secondaire à la nutrition parentérale. Décision de transplantation hépatique. Etablissement d'un protocole de suivi hépatologique jusqu'à la transplantation.
Gastro-entérologie	Endoscopie oeso-gastro-duodénale et coloscopie	Recherche de lésions néoplasiques et d'ulcères
Psychiatrie		Evaluation addictologique et psychiatrique Recherche de contre-indications à la transplantation Mise en place d'un suivi pré et post opératoire
ORL, stomatologie	TDM des sinus, panoramique dentaire	Recherche de foyers infectieux et traitement Réalisation d'une fibroscopie en cas de facteur de risque de néoplasie
Gynécologie/urologie	Frotti cervical, mammographie / PSA	Recherche de lésions néoplasiques
Stomathérapie		Evaluation des appareillages des stomies existantes Education thérapeutique Recherche de l'emplacement idéal pour l'iléostomie de visite

Tableau 16.3 : Bilan prégreffe. Consultations spécialisées et examens complémentaires.

DARNIS
(CC BY-NC-ND 2.0)

Le choix du greffon doit répondre à des critères stricts résumés dans le Tableau 16.4. La plupart de ces critères font partie du cahier des charges de l'Agence de Biomédecine, ce qui limite le nombre de propositions inappropriées. L'appariement morphologique est le principal élément à vérifier.

Critères généraux	**Critères spécifiques à la transplantation multiviscérale**
Etat de mort encéphalique Compatibilité ABO Absence d'insuffisance rénale (Créatininémie <176µmol/l ou 88µmol/l si âge <1an) Absence de cytolyse (Transaminases <500UI) Natrémie <155mmol/l Hospitalisation en réanimation < 1 semaine Arrêt Cardio-respiratoire court (<15 minutes, sans retentissement biologique)	Age inférieur à 50 ans Cross-match virtuel négatif Indice de masse corporelle < 30 Ratio de poids et de taille entre le donneur et le receveur < 1, et entre 0,5 et 0,8 si abdomen rétracté. Faibles doses d'amines vaso-actives Abdomen intègre (absence de traumatisme, de chirurgie majeure) Temps d'ischémie froide estimé < 10h Poursuite d'une nutrition entérale pendant l'hospitalisation en réanimation.

Tableau 16.4 : Critères de choix du greffon

Le prélèvement d'organe est réalisé par une équipe qui doit être formée au prélèvement multiviscéral dès l'inscription du patient sur liste d'attente. Les spécificités de ce prélèvement sont résumées dans le Tableau 16.5.

Etapes	**Spécificités**
Laparotomie	Laparotomie bi-sous costale et refends latéraux pour prélèvement aponévrotique ou pariétal en fonction des besoins chez le receveur.
Canulations	Canulation aortique et cave (canulation mésentérique inférieure à éviter).
Ischémie froide	Lavage avec au moins 6 L d'IGL1. Prélèvements ganglionnaires en dehors du mésentère. Envoi des ganglions au centre d'immunologie avant le prélèvement du greffon en cas de prélèvement local.
Prélèvement du greffon	Prélèvement jusqu'au colon transverse. Si prélèvement intestinal sans le colon, bien repérer les extrémités proximale et distale. Prélèvement d'allogreffes vasculaires (axes iliaques et jugulo-carotidiens, aorte thoracique). Conditionnement dans de l'IGL-1.
Préparation du greffon	Pas de lavage intraluminal complémentaire. SI besoin reconstruction artérielle à l'aide des allogreffes vasculaires.

Tableau 16.5 : Spécificités du prélèvement multiviscéral.

D'autres mesures pourraient être prises à l'avenir, dans le cadre d'un projet de recherche clinique en accord avec l'Agence de Biomédecine :

- Administration d'un traitement lympho-ablatif (ex : sérum anti-lymphocytaire) au donneur pour limiter le risque de rejet, selon le protocole de Pittsburgh.
- Perfusion intraveineuse de Dipeptiven® (riche en Glutamine) et administration d'une solution de Poly-Ethylène Glycol de bas poids moléculaire enrichie en Glutamine par la sonde naso-gastrique, pour prévenir les lésions d'ischémie-reperfusion.

DARNIS
(CC BY-NC-ND 2.0)

La technique opératoire chez le receveur est bien codifiée depuis les années 1990. Les principales difficultés techniques à redouter sont :

- Les difficultés d'explantation du fait des antécédents chirurgicaux.
- L'hémorragie à l'explantation favorisée par une hypertension portale, et à la revascularisation favorisée par une coagulopathie dans le cadre d'un syndrome de reperfusion.
- Les difficultés de fermeture pariétale.

Au moment de l'explantation, les objectifs sont de conserver (en l'absence de contre-indication):

- le colon gauche et le rectum restant, afin d'optimiser la qualité digestive ultérieure.
- la rate, voire le bloc spléno-duodéno-pancréatique, pour limiter les risques d'infection, de rejet, de GVH, et de syndrome lympho-prolifératif post-transplantation.

La transplantation à proprement parler ne concerne que les organes non fonctionnels. Les exceptions sont :

- Le bloc duodéno-pancréatique, véritable carrefour vasculaire, digestif, biliaire et pancréatique, est transplanté en bloc avec le foie et l'intestin pour éviter des reconstructions à risque de complications postopératoires.
- La rate en cas d'asplénie chez le receveur (à discuter en raison d'un risque théorique de GVH plus élevé)
- Le colon droit, pour améliorer la qualité d'absorption de transit.

Les principes de reconstruction sont :

- Une anastomose gastro-gastrique sauf en cas de maladie motrice de l'estomac natif.
- Une pyloroplastie de Heineke-Mickulicz sur le greffon multiviscéral.
- La confection d'une jéjunostomie d'alimentation.
- La confection d'une entérostomie de visite.

Le protocole d'anesthésie (Tableau 16.6) du receveur ne diffère pas d'une transplantation hépatique. L'équipement est maximaliste en raison du haut risque de variations hémodynamiques (hémorragie, clampages vasculaires, risque de décharge septique).

Induction	Propofol Remifentanil Cisatracurium
Entretien	Desflurane inhalé Remifentanil Cisatracurium
Equipement	Equipement standard (2 voies périphériques, sonde vésicale, sonde d'intubation, dispositif de réchauffement) Cathéter artériel radial Voie veineuse centrale (en plus du cathéter d'alimentation parentérale) Cathéter d'épuration extrarénale (si insuffisance rénal) Echographie Trans-Oesophagienne
Précautions	Appel du centre de transfusion sanguine et mise en réserve de 10 CGR et 10 PFC

Tableau 16.6 : Protocole d'anesthésie pour une transplantation multiviscérale

DARNIS
(CC BY-NC-ND 2.0)

Le protocole d'immunosuppression est le point clé de la transplantation intestinale et multiviscérale. Un équilibre immunologique doit être trouvé en fonction des risques immunologique, infectieux et oncologique du patient. Un traitement d'induction est obligatoirement réalisé compte tenu du risque majeur de rejet. Ses modalités restent à définir : en effet, la littérature sur le sujet est riche mais de faible niveau de preuve scientifique (avis d'experts, séries rétrospectives). Les traitements lympho-ablatifs d'induction et la diminution des posologies de corticoïdes et des objectifs de tacrolémie ont permis une franche amélioration des résultats de la transplantation intestinale et multiviscérale depuis les années 2000. L'administration du traitement d'induction avant la greffe aussi bien chez le donneur et le receveur semble limiter la sévérité des rejets d'après l'expérience de Pittsburgh et représente une piste intéressante.

Les protocoles proposés dans le Tableau 16.7 reposent sur ces nouveaux concepts et l'expérience locale. Ils devront être réévalués à chaque inscription de nouveaux patients sur liste d'attente en fonction des nouvelles données publiées.

Risque	Patients	Induction	Entretien	Alternatives
Faible	- Transplantation multiviscérale ou foie-intestin - NOD2 sauvage - Rate conservée	SAL préopératoire Solumédrol : 500mg	FK: 10-15mg de tacrolémie, puis 5-10mg à partir de 1 mois	MMF et diminution du FK en cas d'insuffisance rénale Sirolimus à la place du FK en cas d'insuffisance rénale sévère ou de cancer
Haut	- Transplantation intestinale ou multiviscérale modifiée (sans le foie) - Re-transplantation - Patient immunisé - Cross match + - NOD2 muté - Splénectomie	Campath-1H préopératoire et J4 Solumédrol : 1g	Corticothérapie : 200mg J1, décroissance de 40mg/j jusqu'à 20mg/j, puis sevrage à 3 mois FK : 10-15mg de tacrolémie MMF 1g /12h	Si DSA ou cross-match positif : Rituximab, Immunoglobulines polyvalentes

Tableau 16.7 : Protocoles d'immunosuppression en fonction du risque de rejet du patient. SAL : sérum anti-lymphocytaire. MMF : Mycophénolate Mofetil. FK : Tacrolimus.

Les prophylaxies anti-infectieuses (Tableau 16.8) sont débutées dès la transplantation et sont à adapter à l'écologie du patient. Au-delà d'une semaine postopératoire, les prophylaxies habituelles en transplantation d'organes sont reprises.

Protocole standard	Tazoxilline® IV 4g/6h, Fluconazole® 800mg à J0 puis 400mg/j Cymevan® Pendant 7 jours
Si colonisation	Adapter aux BMR du patient
Après J7	Valgancyclovir (Rovalcyte®) : 900 mg par jour Cotrimoxazole (Bactrim forte®) : 800mg 3 fois par semaine Pénicilline V (Oracilline®) : 1MUI 2 fois par jour en cas de spénectomie

Tableau 16.8 : Prophylaxies anti-infectieuses

DARNIS
(CC BY-NC-ND 2.0)

La renutrition postopératoire fait l'objet de protocoles différents dans chaque centre, sans véritable différence en terme d'efficacité nutritionnelle. Les principes communs sont l'utilisation précoce de la voie entérale justifiant la réalisation systématique d'une jéjunostomie d'alimentation, un suivi rapproché par une équipe experte en nutrition, et un objectif final de sevrage de toute nutrition artificielle. Le protocole proposé (Tableau 16.9) est une base à adapter en fonction de l'état nutritionnel préopératoire du patient et des complications postopératoires éventuelles.

Nutrition entérale	A débuter dès J0 par la jéjunostomie d'alimentation: Survimed® ou Providextra® 10mL/h. Augmenter le débit toutes les 12h si la tolérance est satisfaisante.
Nutrition parentérale	Sur VVC spécifique, continue sur pompe en utilisant des mélanges ternaires fabriqués par pharmacie hospitalière. Apport calorique (entéral + parentéral) : 1,2 DER mesurées. Azote : 0,2 g/kg/jour. Glucose : 2/3 de l'apport calorique total moins l'apport énergétique fourni par l'azote. Lipides : 1/3 de l'apport calorique total moins l'apport énergétique fourni par l'azote, inférieur à 1 mg/kg/jour. Hydratation complémentaire et apports en électrolytes par perfusions annexes. Vitamines, oligoéléments et pharmaconutriments : . 1 ampoule de Cernévit® . 500 mg de Vitamine C . Dipeptiven : 3 mL/kg/j . Omégaven: 1 ml/kg . Lévocarnil : 25 mg/kg/j
Nutrition orale	Si TOGD satisfaisant, reprise progressive d'une nutrition orale à J8. Sevrage progressif de la nutrition artificielle.

Tableau 16.9 : Principes de nutrition après transplantation multiviscérale

Les principaux autres traitements postopératoires à prévoir sont :

- Antalgie multimodale
  - PCA de morphine après extubation, avec objectif de sevrage rapide
  - Nefopam au PSE
  - Paracetamol (posologie adaptée à la fonction du greffon hépatique)
  - Tramadol
- Inhibiteurs de la pompe à proton à double dose.
- Anticoagulation préventive.
- Traitements anti-radicalaires : N-Acetyl-Cysteine, vitamines C et E, Sélénium.

Le suivi clinique et les examens postopératoires ont pour objectifs de dépister un rejet, une complication postopératoire, une dysfonction des greffons, ou une complication à plus long terme.

. *Le suivi de routine* (examen clinique, biologie standard, tacrolémie) est réalisé quotidiennement pendant l'hospitalisation, 2 fois par semaine jusqu'au 3ème mois post-opératoire, une fois par semaine jusqu'au 6ème mois puis mensuel jusqu'à la fermeture de l'entérostomie.

DARNIS
(CC BY-NC-ND 2.0)

. *Le dépistage du rejet* (Tableau 16.10) est la principale préoccupation et repose sur des examens invasifs de référence (endoscopie et biopsies) pendant au moins un an. Des marqueurs non invasifs ont été développés pour permettre un certain niveau de surveillance entre les endoscopies, et à plus long terme un dépistage du rejet chronique. Dans le protocole proposé seuls la citrullinémie plasmatique et le dosage plasmatique des DSA ont été retenus en raison de leur bonne performance.

Monitoring invasif (référence)	**Iléoscopie par entérostomie d'élimination** : 3 fois par semaine pendant 2 semaines 2 fois par semaine jusqu'au 2ème mois 1 fois par semaine jusqu'au 3ème mois 2 fois par mois jusqu'au 6ème mois 1 fois par mois jusqu'à la fermeture de l'entérostomie **Oeso-gastro-duodénoscopie** : 1 fois par semaine pendant 1 mois 1 fois par mois jusqu'à la fermeture de l'entérostomie **Coloscopie et iléoscopie** Trimestrielle la deuxième année Semestrielle au-delà **Anatomopathologie** sur 3 biopsies systématiques à chaque segment de tube digestif exploré
Monitoring non invasif	**Citrullinémie :** 2 fois par semaine jusqu'au 2ème mois 1 fois par semaine jusqu'au 6ème mois 2 fois par mois au-delà **DSA** (rejet humoral)**:** 2 fois par semaine le premier mois 1 fois par semaine jusqu'à la fin d'hospitalisation 1 fois par mois la première année Trimestrielle la deuxième année Semestrielle au-delà

Tableau 16.10 : Protocole de dépistage du rejet après transplantation multiviscérale.

. *Le dépistage des complications postopératoires* nécessite une surveillance clinique pluriquotidienne et la réalisation des examens suivants :

- Angioscanner thoraco-abdomino-pelvien avec injection au temps artériel sur l'abdomen, et veineux sur tous les étages : à J7, M1, M3, puis tous les 3 mois jusqu'à fermeture de l'entérostomie.
- Transit Oesogastroduodénal à J7.
- Opacifications digestives haute et basse avant le rétablissement de continuité digestive.

. *La fonction du greffon* est évaluée essentiellement sur la clinique (poids, pertes par la stomie), sur le bilan biologique nutritionnel initialement hebdomadaire (Albuminémie, préalbuminémie), et sur des tests d'absorption (tous les mois pendant 3 mois puis en fonction du poids et du type de nutrition utilisée, pour adaptation de la nutrition). Par ailleurs l'adaptation de la nutrition artificielle nécessite la réalisation de calorimétries après la greffe pour calculer les besoins réels du patient.

DARNIS
(CC BY-NC-ND 2.0)

. *Les complications à long-terme* à rechercher sont essentiellement liées à l'immunosuppression. Les principaux problèmes à rechercher sont :

- Une séroconversion à CMV ou EBV : PCR toutes les semaines jusqu'à 6 mois puis tous les mois jusqu'à un an. Le suivi est par la suite trimestriel
- Une insuffisance rénale chronique par toxicité aux anticalcineurines : dosage mensuel de la créatininémie.
- Un carcinome basocellulaire ou tout autre néoplasme cutané : examen dermatologique annuel
- Un syndrome lymphoprolifératif : NFS mensuelle
- Des douleurs chroniques : justifiant pour les patients les plus à risque d'une consultation spécialisée
- Des troubles psychiatriques : justifiant au moins une consultation spécialisée dans les mois qui suivent la transplantation.

DARNIS
(CC BY-NC-ND 2.0)

Chapitre 17 : Conclusion

L'analyse de cette revue de littérature, éclairée par l'expérience des praticiens de l'Hôpital de la Croix-Rousse ayant contribué à la réalisation de 4 transplantations multiviscérales, nous a permis de retenir les éléments de prise en charge résumés dans le chapitre précédent.

L'ensemble de ces propositions devra être validé de façon collégiale avant la réactualisation des protocoles du centre de transplantation de la Croix-Rousse. Ces protocoles devraient être personnalisés pour chaque nouveau patient inscrit sur liste d'attente, en fonction des risques spécifiques retrouvés au bilan pré-greffe. Par ailleurs une réactualisation de cette revue serait à prévoir tous les 3 à 5 ans en fonction des données publiées et de l'expérience acquise localement.

Finalement, en 2015, la transplantation abdominale multiviscérale représente une option thérapeutique validée mais dont la forte morbi-mortalité restreint ses indications. Même si l'expérience du centre reste limitée en nombre de procédures, les résultats obtenus nous incitent à poursuivre ce programme ambitieux de transplantation.

Le Président de la thèse
Pr DUCERF Christian

Professeur C. DUCERF
Chirurgie Générale et Digestive
Hôpital de la Croix-Rousse
103, Grande Rue de la Croix Rousse
69317 LYON CEDEX 04

Vu et permis d'imprimer
Lyon, le 10 SEP. 2015

VU :
Le Doyen de la Faculté de Médecine
Lyon-Est

UNIVERSITÉ CLAUDE BERNARD LYON
FACULTÉ DE MÉDECINE LYON EST

Professeur Jérôme ETIENNE

VU :
Pour Le Président de l'Université
Le Président du Comité de Coordination
des Etudes Médicales

UNIVERSITÉ CLAUDE BERNARD LYON I

Professeur François-Noël GILLY

DARNIS
(CC BY-NC-ND 2.0)

Chapitre 18 : Références

1. Mabrut J-Y, Darnis B, Boncompain-Gérard M, Chambrier C, Duperret S, Soucque J-C, et al. Survie à 5 ans après transplantation abdominale multi-viscérale pour thrombose des axes vasculaires artériels digestifs : à propos d'une observation. E-mémoires de l'académie de chirurgie. 2013;12:59–63.

2. Tzakis AG, Kato T, Levi DM, defaria W, Selvaggi G, Weppler D, et al. 100 multivisceral transplants at a single center. Annals of Surgery. 2005;242:480–90.

3. Carrel A, Guthrie CC. Anastomosis of blood vessels by the patching method and transplantation of the kidney. 1906 [classical article]. Yale J Biol Med. 2001;74:243–7.

4. Carrel A. The Transplantation of Organs: a Preliminary communication. JAMA. 1905;45:1645–6.

5. Vanderpooten C. Alexis Carrel. La mystification 2.Histoire des sciences médicales. 1998.

6. Carrel A. Nobel Lecture. December 11, 1912

7. Margreiter R. The History of Intestinal Transplantation. Transplantation Reviews. 1997;11:9–21.

8. Starzl TE, Kaupp HA, Brock DR, Lazarus RE, Johnson RV. Reconstructive problems in canine liver homotransplantation with special reference to the postoperative role of hepatic venous flow. Surg Gynecol Obstet. 1960;111:733–43.

9. Moore FD, Wheele HB, Demissianos HV, Smith LL, Balankura O, Abel K, et al. Experimental whole-organ transplantation of the liver and of the spleen. Annals of Surgery. 1960;152:374–87.

10. Starzl TE, Marchioro TL, Rowlands DT, Kirkpatrick CH, Wilson WE, Rifkind D, et al. Immunosuppression after experimental and clinical homotransplantation of the liver. Annals of Surgery. 1964;160:411–39.

11. Lillehei RC, Goott B, Miller FA. The physiological response of the small bowel of the dog to ischemia including prolonged in vitro preservation of the bowel with successful replacement and survival. Annals of Surgery. 1959;150:543–60.

12. Starzl TE, Kaupp HA. Mass homotransplantation of abdominal organs in dogs. Surg Forum. 1960;11:28–30.

13. Starzl TE, Larchioro TL, Vonkaulla KN, Hermann G, Brittain RS, Waddell WR. Homotransplantation of the liver in humans. Surg Gynecol Obstet. 1963;117:659–76.

14. Starzl TE, Murase N, Marcos A, Fung JJ. History of Liver and Multivisceral Transplantation. Second Edition. Transplantation of the Liver. Elsevier Inc; 2005. pp3-20

15. Moore FD, Birtch AG, Dagher F, Veith F, Krisher JA, Order SE, et al. Immunosuppression and vascular insufficiency in liver transplantation. Ann NY Acad Sci. 1964;120:729–38.

16. Demirleau, Noureddine, Vignes, Prawerman, Reziciner, Larraud, et al. Attempted hepatic homograft. Mem Acad Chir (Paris). 1964;90:177–9.

17. Starzl TE, Demetris AJ, Trucco M, Murase N, Ricordi C, Ildstad S, et al. Cell migration and chimerism after whole-organ transplantation: the basis of graft acceptance. Hepatology. 1993 Jun;17:1127–52.

18. Lillehei RC, Idezuki Y, Feemster JA, Dietzman RH, Kelly WD, Merkel FK, et al. Transplantation of stomach, intestine, and pancreas: experimental and clinical observations. Surgery. 1967;62:721–41.

19. Okumura M, Fujimura I, Ferrari AA, Nakiri K, Lemos PC, de Andréa EA, et al. Transplantation of the small intestine. Case report. Rev Hosp Clin Fac Med Sao Paulo. 1968;24:39–54.

20. Olivier C, Rettori R, Olivier C. Surgical technic of the orthotopic transplantation of the small intestine. Journal de Chirurgie. 1969;98:331–40.

21. Alican F, Hardy JD, Cayirli M, Varner JE, Moynihan PC, Turner MD, et al. Intestinal transplantation: laboratory experience and report of a clinical case. American Journal of Surgery. 1971;121:150–9.

22. Okumura M, Mester M. The coming of age of small bowel transplantation: a historical perspective. Transplantation Proceedings. 1992;24:1241–2.

23. Fortner JG, Sichuk G, Litwin SD, Beattie EJ. Immunological responses to an intestinal allograft with HL-A-identical donor-recipient. Transplantation. 1972;14:531–5.

24. Calne RY, Rolles K, White DJ, Thiru S, Evans DB, mcmaster P, et al. Cyclosporin A initially as the only immunosuppressant in 34 recipients of cadaveric organs: 32 kidneys, 2 pancreases, and 2 livers. Lancet. 1979;2:1033–6.

25. Starzl TE, Klintmalm GB, Porter KA, Iwatsuki S, Schröter GP. Liver transplantation with use of cyclosporin a and prednisone. N Engl J Med. 1981;305:266–9.

26. Cohen Z, Silverman RE, Wassef R, Levy GA, Burnstein M, Cullen J, et al. Small intestinal transplantation using cyclosporine. Report of a case. Transplantation. 1986 ;42:613–21.

27. Tattersall C, Gebel H, Haklin M, Hartsell W, Williams J. Lymphocyte responsiveness after irradiation in canine and human intestinal allografts. Curr Surg. 1988;46:16–9.

28. Goulet OJ, Révillon Y, Cerf-Bensussan N, Nezelof C, Fischer A, Buisson C, et al. Small intestinal transplantation in a child using cyclosporine. Tranplantation Proceedings 1988;20:288–96.

29. Goulet O, Jan D, Sarnacki S, Brousse N, Colomb V, Salomon R, et al. Isolated and combined liver-small bowel transplantation in Paris: 1987-1995. Transplantation Proceedings. 1996 Oct;28:2750.

30. Hansmann ML, Deltz E, Gundlach M, Schroeder P, Radzun HJ. Small bowel transplantation in a child. Morphologic, immunohistochemical, and clinical results. Am J Clin Pathol. 1989 Oct 31;92(5):686–92.

31. Goulet O, Révillon Y, Canioni D, Jan D, Brousse N, Sadoun E, et al. Two and one-half-year follow-up after isolated cadaveric small bowel transplantation in an infant. Transplantation Processings. 1992;24:1224–5.

32. Wallander J, Läckgren G, Tufveson G. T-lymphocytes are necessary for fatal graft vs host disease after small bowel transplantation. Transplantation Proceedings. 1989;21:2896–7.

33. Starzl TE, Rowe MI, Todo S, Jaffe R, Tzakis A, Hoffman AL, et al. Transplantation of multiple abdominal viscera. JAMA. 1989;261:1449–57.

34. Williams JW, Sankary HN, Foster PF, Loew JM, Goldman GM, Lowe J. Splanchnic transplantation. An approach to the infant dependent on parenteral nutrition who develops irreversible liver disease. JAMA. 1989;261:1458–62.

35. Grant D, Wall W, Mimeault R, Zhong R, Ghent C, Garcia B, et al. Successful small-bowel/liver transplantation. Lancet. 1990;335:181–4.

DARNIS
(CC BY-NC-ND 2.0)

36. Bach DB, Hurlbut DJ, Romano WM, Sutherland FR, Garcia BM, Wall WJ, et al. Human orthotopic small intestine transplantation: radiologic assessment. Radiology. 1991;180:37-41.

37. Mcalister V, Wall W, Ghent C, Zhong R, Duff J, Grant D. Successful small intestine transplantation. Transplantation Proceedings.1992;24:1236–7.

38. D'Alessandro AM, Kalayoglu M, Sollinger HW, Pirsch JD, Belzer FO. Liver-intestinal transplantation: report of a case. Transplantation Proceedings. 1992;24:1228–9.

39. Boudjema K, Cinqualbre J, Simeoni U, Jaeck D, Geiss S, Bientz J, et al. En bloc transplantation of liver, stomach, pancreas and small intestine in an infant. A propos of a case. Chirurgie. 1990;117:860–7.

40. Pironi L, Arends J, Baxter J, Bozzetti F, Peláez RB, Cuerda C, et al. ESPEN endorsed recommendations. Definition and classification of intestinal failure in adults. Clinical Nutrition. 2015;34:171–80.

41. Messing B, Corcos O, Amiot A, Joly F. Insuffisance intestinale : de l'adaptation à la transplantation. Gastroenterol Clin Biol. 2009;33(8-9):648–59.

42. Nightingale JM, Lennard-Jones JE, Gertner DJ, Wood SR, Bartram CI. Colonic preservation reduces need for parenteral therapy, increases incidence of renal stones, but does not change high prevalence of gall stones in patients with a short bowel. Gut. 1992;33:1493–7.

43. Jeppesen PB, Mortensen PB. Intestinal failure defined by measurements of intestinal energy and wet weight absorption. Gut. 2000;46:701–6.

44. Van Gossum A, cabre E, Hébuterne X, Jeppesen P, Krznaric Z, Messing B, et al. Clinical Nutrition. Clinical Nutrition. ; 2009;28:415–27.

45. Braga M, Ljungqvist O, Soeters P, Fearon K, Weimann A, Bozzetti F. ESPEN Guidelines on Parenteral Nutrition: Surgery. Clinical Nutrition. 2009;28:378–86.

46. Pironi L, Joly F, Forbes A, Colomb V, Lyszkowska M, Baxter J, et al. Long-term follow-up of patients on home parenteral nutrition in Europe: implications for intestinal transplantation. Gut. 2010;60:17–25.

47. Pironi L, Goulet O, Buchman A, Messing B, Gabe S, Candusso M, et al. Outcome on home parenteral nutrition for benign intestinal failure: A review of the literature and benchmarking with the European prospective survey of ESPEN . Clinical Nutrition. 2012;31:831–45.

48. O'hanrahan T, Irving MH. The role of home parenteral nutrition in the management of intestinal failure - report of 400 cases. Clinical Nutrition. 1992;11:331–6.

49. Vantini I, Benini L, Bonfante F, Talamini G, Sembenini C, Chiarioni G, et al. Survival rate and prognostic factors in patients with intestinal failure. Digestive and Liver Disease. 2004;36:46–55.

50. Pironi L, Hébuterne X, Van Gossum A, Messing B, Lyszkowska M, Colomb V, et al. Candidates for Intestinal Transplantation: A Multicenter Survey in Europe. Am J Gastroenterol. 2006;101:1633–43.

51. Bonifacio R, Alfonsi L, Santarpia L, Orban A, Celona A, Negro G, et al. Clinical outcome of long-term home parenteral nutrition in non-oncological patients: a report from two specialised centres. Int Emergency Med. 2007;2:188–95.

52. Detsky AS, mclaughlin JR, Abrams HB, Whittaker JS, Whitwell J, L'Abbé K, et al. A cost-utility analysis of the home parenteral nutrition program at Toronto General Hospital: 1970-1982. J Parenter Enteral Nutr. 1986;10:49–57.

53. Howard L, Heaphey L, Fleming CR, Lininger L, Steiger E. Four years of North American registry home parenteral nutrition outcome data and their implications for patient management. J Parenter Enteral Nutr. 1991;15:384–93.

54. Messing B, Lémann M, Landais P, Gouttebel MC, Gérard-Boncompain M, Saudin F, et al. Prognosis of patients with nonmalignant chronic intestinal failure receiving long-term home parenteral nutrition. Gastroenterology. 1995;108:1005–10.

55. Scolapio JS, Fleming R, Kelly DG, Wick DW, Zinsmeister ZS. Survival of Home Parenteral Nutrition-Treated Patients: 20 Years of Experience at the Mayo Clinic. Mayo Clinic Proceedings. 2011;74:217–22.

56. Pironi L, Paganelli F, Labate AMM, Merli C, Guidetti C, Spinucci G, et al. Safety and efficacy of home parenteral nutrition for chronic intestinal failure: a 16-year experience at a single centre. Dig Liver Dis. 2003;35:314–24.

57. Lloyd DAJ, Vega R, Bassett P, Forbes A, Gabe SM. Survival and dependence on home parenteral nutrition: experience over a 25-year period in a UK referral centre. Aliment Pharmacol Ther. 2006;24:1231–40.

58. Ugur A, Marashdeh BHS, Gottschalck I, Brøbech Mortensen P, Staun M, Bekker Jeppesen P. Home parenteral nutrition in Denmark in the period from 1996 to 2001. Scand J Gastroenterol. 2006;41:401–7.

59. Baskin JL, Pui C-H, Reiss U, Wilimas JA, Metzger ML, Ribeiro RC, et al. Management of occlusion and thrombosis associated with long-term indwelling central venous catheters. Lancet. 2009;374:159–69.

60. Llop J, Sabin P, Garau M, Burgos R, Pérez M, Massó J, et al. The importance of clinical factors in parenteral nutrition-associated hypertriglyceridemia. Clinical Nutrition. 2003;22:577-83.

61. Hartl WH, Jauch KW, Parhofer K, Rittler P, Working group for developing the guidelines for parenteral nutrition of The German Association for Nutritional Medicine. Complications and monitoring - Guidelines on Parenteral Nutrition, Chapter 11. Ger Med Sci. 2009;7.

62. Squires RH, Duggan C, Teitelbaum DH, Wales PW, Balint J, et al. Natural History of Pediatric Intestinal Failure: Initial Report from the Pediatric Intestinal Failure Consortium. The Journal of Pediatrics.; 2012;161:723–728.

63. Chang M, Puder M, Gura K. The Use of Fish Oil Lipid Emulsion in the Treatment of Intestinal Failure Associated Liver Disease (IFALD). Nutrients. 2012;4:1828–50.

64. Lacaille F, Gupte G, Colomb V, D'Antiga L, Hartman C, Hojsak I, et al. Intestinal Failure–Associated Liver Disease. J Pediatr Gastroenterol Nutr. 2015;60:272–83.

65. Nandivada P, Chang MI, Potemkin AK, Carlson SJ, Cowan E, O'loughlin AA, et al. The Natural History of Cirrhosis From Parenteral Nutrition-Associated Liver Disease After Resolution of Cholestasis With Parenteral Fish Oil Therapy. Annals of Surgery. 2015;261:172–9.

66. Dray X, Joly F, Reijasse D, Attar A, Alves A, Panis Y, et al. Incidence, Risk Factors, and Complications of Cholelithiasis in Patients with Home Parenteral Nutrition. Journal of the American College of Surgeons. 2007;204:13–21.

67. Howard L. Home Parenteral Nutrition: Survival, Cost, and Quality of Life. Gastroenterology. 2006;130:S52–9.

68. Baxter JP, Fayers PM, mckinlay AW. The Clinical and Psychometric Validation of a Questionnaire to Assess the Quality of Life of Adult Patients Treated With Long-Term Parenteral Nutrition. JPEN J Parenter Enteral Nutr. 2010;34:131–42.

DARNIS
(CC BY-NC-ND 2.0)

69. Baxter JP, Fayers PM, mckinlay AW. The development and translation of a treatment-specific quality of life questionnaire for adult patients on home parenteral nutrition. E-SPEN, the European e-Journal of Clinical Nutrition and Metabolism. 2008 Feb;3(1):e22–8.

70. Pironi L, Baxter JP, Lauro A, Guidetti M, Agostini F, Zanfi C, et al. Assessment of Quality of Life on Home Parenteral Nutrition and After Intestinal Transplantation Using Treatment-Specific Questionnaires. American Journal of Transplantation. 2012 Sep 7;12:S60–6.

71. Berghöfer P, Fragkos KC, Baxter JP, Forbes A, Joly F, Heinze H, et al. Development and validation of the disease-specific Short Bowel Syndrome-Quality of Life (SBS-QoL) scale. Clinical nutrition. 2013;32:789–96.

72. Baxter JP, Fayers PM, mckinlay AW. A review of the quality of life of adult patients treated with long-term parenteral nutrition. Clinical Nutrition. 2006;25:543–53.

73. Huisman-de Waal G, Schoonhoven L, Jansen J, Wanten G, van Achterberg T. The impact of home parenteral nutrition on daily life—A review. Clinical Nutrition. 2007;26:275–88.

74. Jeppesen PB, Langholz E, Mortensen PB. Quality of life in patients receiving home parenteral nutrition. Gut. 1999;44:844–52.

75. Roskott AMC, Waal GH-D, Wanten GJ, Jonkers- Schuitema C, Serlie MJ, Baxter JP, et al. Cost-effectiveness of intestinal transplantation for adult patients with intestinal failure: a simulation study. Clinical Nutrition 2013;32:396–403.

76. Persoon A, Huisman De Waal G, Naber T, Schoonhoven L, Tas T, Sauerwein H, et al. Impact of long-term HPN on daily life in adults. Clinical Nutrition. 2005;24:304–13.

77. Huisman-de Waal G, Versleijen M, van Achterberg T, Jansen JB, Sauerwein H, Schoonhoven L, et al. Psychosocial Complaints Are Associated With Venous Access-Device Related Complications in Patients on Home Parenteral Nutrition. J Parenter Enteral Nutr. 2011;35:588–96.

78. Smith CE, Curtas S, Werkowitch M, Kleinbeck SVM, Howard L. Home parenteral nutrition: does affiliation with a national support and educational organization improve patient outcomes? J Parenter Enteral Nutr. 2002;26:159–63.

79. Smith CE. Quality of life in long-term total parenteral nutrition patients and their family caregivers. J Parenter Enteral Nutr. 1993;17:501–6.

80. Messing B, Crenn P, Beau P, Boutron-Ruault MC, Rambaud JC, Matuchansky C. Long-term survival and parenteral nutrition dependence in adult patients with the short bowel syndrome. Gastroenterology. 1999;117:1043–50.

81. Gouttebel MC, Saint-Aubert B, Astre C, Joyeux H. Total parenteral nutrition needs in different types of short bowel syndrome. Dig Dis Sci. 1986;31:718–23.

82. Nuzzo A, Corcos O, Joly F. Syndrome de grêle court : de la nutrition à la greffe intestinale. Formation médicale continue en hépato-gastro-entérologie. 2014;1–9.

83. Amiot A, Messing B, Corcos O, Panis Y, Joly F. Determinants of home parenteral nutrition dependence and survival of 268 patients with non-malignant short bowel syndrome. Clinical Nutrition. 2013;32:368–74.

84. Ladefoged K, Christensen KC, Hegnhøj J, Jarnum S. Effect of a long acting somatostatin analogue SMS 201-995 on jejunostomy effluents in patients with severe short bowel syndrome. Gut. 1989;30:943–9.

85. Nightingale JM. Management of patients with a short bowel. World Journal of Gastroenterology. 2001 ;7:741–51.

86. Ellegård L, Bosaeus I, Nordgren S, Bengtsson BA. Low-dose recombinant human growth hormone increases body weight and lean body mass in patients with short bowel syndrome. Annals of Surgery. 1996;225:88–96.

87. Scolapio JS, Camilleri M, Fleming CR, Oenning LV, Burton DD, Sebo TJ, et al. Effect of growth hormone, glutamine, and diet on adaptation in short-bowel syndrome: a randomized, controlled study. Gastroenterology. 1997;113:1074–81.

88. Scolapio JS. Effect of growth hormone, glutamine, and diet on body composition in short bowel syndrome: a randomized, controlled study. J Parenter Enteral Nutr. 1999;23:309–303.

89. Szkudlarek J, Jeppesen PB, Mortensen PB. Effect of high dose growth hormone with glutamine and no change in diet on intestinal absorption in short bowel patients: a randomised, double blind, crossover, placebo controlled study. Gut. 2000;47:199–205.

90. Seguy D, Vahedi K, Kapel N, Souberbielle JC, Messing B. Low-dose growth hormone in adult home parenteral nutrition–dependent short bowel syndrome patients: A positive study. Gastroenterology. 2003;124:293–302.

91. Seguy D, Darmaun D, Duhamel A, Thuillier F, CYNOBER L, Cortot A, et al. Growth hormone enhances fat-free mass and glutamine availability in patients with short-bowel syndrome: an ancillary double-blind, randomized crossover study. American Journal of Clinical Nutrition. 2014;100:850–8.

92. Byrne TA, Wilmore DW, Iyer K, Dibaise J, Clancy K, Robinson MK, et al. Growth Hormone, Glutamine, and an Optimal Diet Reduces Parenteral Nutrition in Patients With Short Bowel Syndrome. Annals of Surgery. 2005;242:655–61.

93. Tangpricha V, Luo M, Fernandez-Estivariz C, Gu LH, Bazargan N, Klapproth J-M, et al. Growth Hormone Favorably Affects Bone Turnover and Bone Mineral Density in Patients With Short Bowel Syndrome Undergoing Intestinal Rehabilitation. J Parenter Enteral Nutr. 2006;30:480–6.

94. Peretti N, Loras-Duclaux I, Kassai B, Restier-Miron L, Guimber D, Gottrand F, et al. Growth Hormone to Improve Short Bowel Syndrome Intestinal Autonomy: A Pediatric Randomized Open-Label Clinical Trial. J Parenter Enteral Nutr. 2011;35:723–31.

95. Byrne TA, Morrissey TB, Gatzen C, Benfell K, Nattakom TV, Scheltinga MR, et al. Anabolic therapy with growth hormone accelerates protein gain in surgical patients requiring nutritional rehabilitation. Annals of Surgery. 1993;218:400–8.

96. Byrne TA, Persinger RL, Young LS, Ziegler TR, Wilmore DW. A new treatment for patients with short-bowel syndrome. Growth hormone, glutamine, and a modified diet. Annals of Surgery. 1995;222:243–5.

97. Byrne TA, Morrissey TB, Nattakom TV, Ziegler TR, Wilmore DW. Growth hormone, glutamine, and a modified diet enhance nutrient absorption in patients with severe short bowel syndrome. J Parenter Enteral Nutr. 1995;19:296–302.

98. Wales PW, Nasr A, de Silva N, Yamada J. Human growth hormone and glutamine for patients with short bowel syndrome. Cochrane Database Syst Rev. 2009;CD006321–1.

99. Jeppesen PB. Teduglutide (ALX-0600), a dipeptidyl peptidase IV resistant glucagon-like peptide 2 analogue, improves intestinal function in short bowel syndrome patients. Gut. 2005;54:1224–31.

100. Naberhuis JK, Tappenden KA. Teduglutide for Safe Reduction of Parenteral Nutrient and/or Fluid Requirements in Adults: A Systematic Review. J Parenter Enteral Nutr. 2015 *in press*.

DARNIS
(CC BY-NC-ND 2.0)

101. Jeppesen PB, Gilroy R, Pertkiewicz M, Allard JP, Messing B, O'Keefe SJ. Randomised placebo-controlled trial of teduglutide in reducing parenteral nutrition and/or intravenous fluid requirements in patients with short bowel syndrome. Gut. 2011;60:902–14.

102. O'keefe SJD, Jeppesen PB, Gilroy R, Pertkiewicz M, Allard JP, Messing B. Safety and Efficacy of Teduglutide After 52 Weeks of Treatment in Patients With Short Bowel Intestinal Failure. Clinical Gastroenterology and Hepatology; 2013;11:815–823.

103. Jeppesen PB, Pertkiewicz M, Messing B, Iyer K, Seidner DL, o'keefe SJD, et al. Clinical alimentary tract. Gastroenterology. 2012;143:1473–3.

104. Jeppesen PB, Pertkiewicz M, Forbes A, Pironi L, Gabe SM, Joly F, et al. Quality of life in patients with short bowel syndrome treated with the new glucagon-like peptide-2 analogue teduglutide e Analyses from a randomised, placebo-controlled study . Clinical Nutrition. 2013;32:713–21.

105. Madsen KB, Askov-Hansen C, Naimi RM, Brandt CF, Hartmann B, Holst JJ, et al. Regulatory Peptides. Regulatory Peptides. 2013;184:30–9.

106. Kunkel D, Basseri B, Low K, Lezcano S, Soffer EE, Conklin JL, et al. Efficacy of the glucagon-like peptide-1 agonist exenatide in the treatment of short bowel syndrome. Neurogastroenterol Motil. 2011;23:739–e328.

107. Gibson LD, Carter R, Hinshawh DB. Segmental reversal of small intestine after massive bowel resection. Successful case with follow-up examination. JAMA. 1962;182:952–4.

108. Panis Y, Messing B, Rivet P, Coffin B, Hautefeuille P, Matuchansky C, et al. Segmental reversal of the small bowel as an alternative to intestinal transplantation in patients with short bowel syndrome. Annals of Surgery. 1997;225:401–7.

109. Beyer-Berjot L, Joly F, Maggiori L, Corcos O, Bouhnik Y, Bretagnol F, et al. Segmental Reversal of the Small Bowel Can End Permanent Parenteral Nutrition Dependency. Annals of Surgery. 2012;256:739–45.

110. Layec S, Beyer L, Corcos O, Alves A, Dray X, Amiot A, et al. Increased intestinal absorption by segmental reversal of the small bowel in adult patients with short-bowel syndrome: a case-control study. American Journal of Clinical Nutrition. 2013;97:100-8.

111. Priebe CJ. Reversed intestinal segments in young puppies with massive intestinal resections. Journal of Pediatric Surgery. 1970;5:215–23.

112. Thompson JS, Quigley EM, Adrian TE, Pathol M. Effect of Reversed Intestinal Segments on Intestinal Structure and Function. Journal of Surgical Research. 1994;58:19–27.

113. Hotouras A, Murphy J, Chan CL. Segmental Reversal of the Small Bowel Can End Permanent Parenteral Nutrition Dependency. Annals of Surgery. 2015;261:e96.

114. Kono K, Sekikawa T, Iizuka H, Takahashi A, Amemiya H, Takehana T, et al. Interposed colon between remnants of the small intestine exhibits small bowel features in a patient with short bowel syndrome. Dig Surg. 2001;18:237–41.

115. Thompson JS, Sudan DA, Gilroy R. Predicting Outcome of Procedures to Slow Intestinal Transit. Transplantation Proceedings. 2006;38:1838–9.

116. Thompson JS, Langnas AN, Pinch LW, Kaufman S, Quigley EM, Vanderhoof JA. Surgical approach to short-bowel syndrome. Experience in a population of 160 patients. Annals of Surgery. 1995;222:600–5.

117. Chardavoyne R, Isenberg HD, Tindel M, Stein TA, Sampson-Scherer J, Wise L. Microbiologic efficacy of a surgically constructed nipple valve. American Journal of Surgery. 1984;147:230–3.

118. Bianchi A. Intestinal loop lengthening--a technique for increasing small intestinal length. Journal of Pediatric Surgery. 1980;15:145–51.

119. Bueno J, Guiterrez J, Mazariegos GV, Abu-Elmagd K, Madariaga J, Ohwada S, et al. Analysis of patients with longitudinal intestinal lengthening procedure referred for intestinal transplantation. Journal of Pediatric Surgery. 2001;36:178–83.

120. Frongia G, Kessler M, Weih S, Nickkholgh A, Mehrabi A, Holland-Cunz S. Comparison of LILT and STEP procedures in children with short bowel syndrome. Journal of Pediatric Surgery. 2013;48:1794–805.

121. Bianchi A. Longitudinal intestinal lengthening and tailoring: results in 20 children. Journal of the Royal Sociecty of Medicine. 1997;90:429–32.

122. Weber TR. Isoperistaltic bowel lengthening for short bowel syndrome in children. American Journal of Surgery. 1999;178:600–4.

123. Thompson JS, Pinch LW, Young R, Vanderhoof JA. Long-term outcome of intestinal lengthening. Transplantation Proceedings. 2000;32:1242–3.

124. Bonnard A, Staub G, Segura J-F, Malbezin S, Dorgeret S, Aigrain Y, et al. Evaluation of intestinal absorption after longitudinal intestinal lengthening for short bowel syndrome. Journal of Pediatric Surgery. 2005;40:1587–91.

125. Walker SR, Nucci A, Yaworski JA, Barksdale EM Jr. The Bianchi procedure: a 20-year single institution experience. Journal of Pediatric Surgery. 2006;41:113–9.

126. Reinshagen K, Kabs C, Wirth H, Hable N, Brade J, Zahn K, et al. Long-term outcome in patients with short bowel syndrome after longitudinal intestinal lengthening and tailoring. J Pediatr Gastroenterol Nutr. 2008;47:573–8.

127. Khalil BA, Ba'ath ME, Aziz A, Forsythe L, Gozzini S, Murphy F, et al. Intestinal Rehabilitation and Bowel Reconstructive Surgery. J Pediatr Gastroenterol Nutr. 2012;54:505–9.

128. Kim HB, Fauza D, Garza J, Oh J-T, Nurko S, Jaksic T. Serial transverse enteroplasty (STEP): A novel bowel lengthening procedure. Journal of Pediatric Surgery. 2003;38:425–9.

129. Chang RW, Javid PJ, Oh J-T, Andreoli S, Kim HB, Fauza D, et al. Serial Transverse Enteroplasty Enhances Intestinal Function in a Model of Short Bowel Syndrome. Annals of Surgery. 2006;243:223–8.

130. Modi BP, Ching YA, Langer M, Donovan K, Fauza DO, Kim HB, et al. Preservation of intestinal motility after the serialtransverse enteroplasty procedure in a large animal modelof short bowel syndrome. Journal of Pediatric Surgery. 2009;44:229–35.

131. Kim HB, Lee PW, Garza J, Duggan C, Fauza D, Jaksic T. Serial transverse enteroplasty for short bowel syndrome: a case report. Journal of Pediatric Surgery. 2003;38:881–5.

132. Wales PW, de Silva N, Langer JC, Fecteau A. Intermediate outcomes after serial transverse enteroplasty in children with short bowel syndrome. Journal of Pediatric Surgery. 2007;42:1804–10.

133. Ching YA, Fitzgibbons S, Valim C, Zhou J, Duggan C, Jaksic T, et al. Long-term nutritional and clinical outcomes after serial transverse enteroplasty at a single institution. Journal of Pediatric Surgery. 2009 1;44:939–43.

DARNIS
(CC BY-NC-ND 2.0)

134. Oliveira C, de Silva N, Wales PW. Five-year outcomes after serial transverse enteroplasty in children with short bowel syndrome. Journal of Pediatric Surgery. 2012;47:931–7.

135. Pakarinen MP, Kurvinen A, Koivusalo AI, Iber T, Rintala RJ. Long-term controlled outcomes after autologousintestinal reconstruction surgery in treatment of severeshort bowel syndrome. Journal of Pediatric Surgery. 2013;48:339–44.

136. Javid PJ, Sanchez SE, Horslen SP, Healey PJ. Intestinal lengthening and nutritional outcomes in children with short bowel syndrome. American Journal of Surgery 2013 ;205:576–80.

137. Wester T, Borg H, Naji H, Stenström P, Westbacke G, Lilja HE. Serial transverse enteroplasty to facilitate enteral autonomy in selected children with short bowel syndrome. Br J Surg. 2014;101:1329–33.

138. Jones BA, Hull MA, Potanos KM, Zurakowski D, Fitzgibbons SC, Ching YA, et al. Report of 111 Consecutive Patients Enrolled in the International Serial Transverse Enteroplasty (STEP) Data Registry: A Retrospective Observational Study. Journal of the American College of Surgeons; 2013;216:438–46.

139. Cserni T, Takayasu H, Muzsnay Z, Varga G, Murphy F, Folaranmi SE, et al. New idea of intestinal lengthening and tailoring. Pediatr Surg Int. 2011;27:1009–13.

140. Cserni T, Varga G, Erces D, Kaszaki J, Boros M, Laszlo A, et al. Spiral intestinal lengthening and tailoring. Journal of Pediatric Surgery. 2013 ;48:1907–13.

141. Mousa H, Hyman PE, Cocjin J, Flores AF, Di Lorenzo C. Long-term outcome of congenital intestinal pseudoobstruction. Dig Dis Sci. 2002;47:2298–305.

142. Stanghellini V, Cogliandro RF, De Giorgio R, Barbara G, Morselli-labate AM, Cogliandro L, et al. Natural History of Chronic Idiopathic Intestinal Pseudo-Obstruction in Adults: A Single Center Study. Clinical Gastroenterology And Hepatology. 2005;3:449–58.

143. Faure C, Goulet O, Ategbo S, Breton A, Tounian P, Ginies JL, et al. Chronic intestinal pseudoobstruction syndrome: clinical analysis, outcome, and prognosis in 105 children. French-Speaking Group of Pediatric Gastroenterology. Dig Dis Sci. 1999;44:953–9.

144. Mann SD, Debinski HS, Kamm MA. Clinical characteristics of chronic idiopathic intestinal pseudo-obstruction in adults. Gut. 1997;41:675–81.

145. Schwankovsky L, Mousa H, Rowhani A, Lorenzo CD, Hyman PE. Quality of life outcomes in congenital chronic intestinal pseudo-obstruction. Dig Dis Sci. 2002;47:1965–8.

146. Gabbard SL, Lacy BE. Chronic Intestinal Pseudo-Obstruction. Nutrition in Clinical Practice. 2013;28:307–16.

147. Amiot A, Joly F, Alves A, Panis Y, Bouhnik Y, Messing B. Long-Term Outcome of Chronic Intestinal Pseudo-Obstruction Adult Patients Requiring Home Parenteral Nutrition. American Journal of Gastroenterology; 2009;104:1262–70.

148. Emmanuel AV, Shand AG, Kamm MA. Erythromycin for the treatment of chronic intestinal pseudo-obstruction: description of six cases with a positive response. Aliment Pharmacol Ther. 2004;19:687–94.

149. Lecomte T, Cavicchi M, Delchier JC. Small bowel pseudo-obstruction revealing an early scleroderma. Long-term efficacy of octreotide and erythromycin. Gastroenterol Clin Biol. 2000;24:361–3.

150. Verne GN, Eaker EY, Hardy E, Sninsky CA. Effect of octreotide and erythromycin on idiopathic and scleroderma-associated intestinal pseudoobstruction. Dig Dis Sci. 1995;40:1892–901.

151. Owyang C. Octreotide in gastrointestinal motility disorders. Gut. 1994;35:S11–4.

152. Sabbagh C, Amiot A, Maggiori L, Corcos O, Joly F, Panis Y. Non-transplantation surgical approach for chronic intestinal pseudo-obstruction: analysis of 63 adult consecutive cases. Neurogastroenterol Motil. 2013;25:e680-e686.

153. Mughal MM, Irving MH. Treatment of end stage chronic intestinal pseudo-obstruction by subtotal enterectomy and home parenteral nutrition. Gut. 1988;29:1613–7.

154. Lapointe R. Chronic Idiopathic Intestinal Pseudo-obstruction Treated by Near Total Small Bowel Resection: A 20-Year Experience. Journal of Gastrointestinal Surgery. 2010;14:1937–42.

155. Kalaiselvan R, Theis VS, Dibb M, Teubner A, Anderson ID, Shaffer JL, et al. Radiation enteritis leading to intestinal failure: 1994 patient-yearsof experience in a national referral centre. European Journal of Clinical Nutrition. 2013;68:166–70.

156. Boland E, Thompson J, Rochling F, Sudan D. A 25-year experience with postresection short-bowel syndrome secondary to radiation therapy.American Journal of Surgery. 2010;200:690–3.

157. Amiot A, Joly F, Lefevre JH, Corcos O, Bretagnol F, Bouhnik Y, et al. Long-term outcome after extensive intestinal resection for chronic radiation enteritis. Dig Liver Dis. 2013;45:110–4.

158. Regimbeau JM, Panis Y, Gouzi JL, Fagniez PL, French University Association for Surgical Research. Operative and long term results after surgery for chronic radiation enteritis.American Journal of Surgery. 2001;182:237–42.

159. Gavazzi C, Bhoori S, lovullo S, Cozzi G, Mariani L. Role of Home Parenteral Nutrition in Chronic Radiation Enteritis. Am J Gastroenterol. 2006;101:374–9.

160. Perrin, Panis, Messing, Matuchanski, Valleur. Aggressive initial surgery for chronic radiation enteritis: long-term results of resection vs non-resection in 44 consecutive cases. Colorectal Dis. 1999;1:162–7.

161. Watanabe K, Sasaki I, Fukushima K, Futami K, Ikeuchi H, Sugita A, et al. Long-term incidence and characteristics of intestinal failure in Crohn's disease: a multicenter study. J Gastroenterol. 2013 ;49:231–8.

162. Gearry RB, Kamm MA, Hart AL, Bassett P, Gabe SM, Nightingale JM. Predictors for developing intestinal failure in patients with Crohn's disease. J Gastroenterol Hepatol. 2013;28:801–7.

163. American Gastroenterological Association. American Gastroenterological Association medical position statement: short bowel syndrome and intestinal transplantation. Gastroenterology. 2003;124:1105–10.

164. Centers for Medicare and Medicaid Services. Decision Memo for Intestinal and Multivisceral Transplantation. 2000 Oct.

165. Lopushinsky SR, Fowler RA, Kulkarni GS, Fecteau AH, Grant DR, Wales PW. The Optimal Timing of Intestinal Transplantation for Children With Intestinal Failure. Annals of Surgery. 2007;246:1092–9.

166. Pulido JC, Romero CJ, Ruiz EM, Molero FC, Municio AM, et al. Renal function in patients on long-term home parenteral nutrition and in intestinal transplant recipients.Transplantation Proceeding. 2014;30:1011–4.

167. Gerlach UA, Vrakas G, Reddy S, Baumgar DC, Neuhaus P, Friend PJ, et al. Chronic Intestinal Failure After Crohn Disease. JAMA Surg. 2014;149:1060.

168. Gotthardt DN, Gauss A, Zech U, Mehrabi A, Weiss KH,

DARNIS
(CC BY-NC-ND 2.0)

Sauer P, et al. Indications for intestinal transplantation: recognizing the scope and limits of total parenteral nutrition. Clin Transplant. 2013;27:49–55.

169. Kato T, Selvaggi G, Gaynor J, Madariaga J, mclaughlin G, Thompson J, et al. Expanded Use of Multivisceral Transplantation for Small Children With Concurrent Liver and Intestinal Failure. Transplantation Proceedings. 2006;38:1705–8.

170. Mangus RS, Tector AJ, Kubal CA, Fridell JA, Vianna RM. Multivisceral Transplantation: Expanding Indications and Improving Outcomes. Journal of Gastrointestinal Surgery. 2012;17:179–87.

171. Khan KM, Desai CS, Mete M, Desale S, Girlanda R, Hawksworth J, et al. Developing Trends in the Intestinal Transplant Waitlist. American Journal of Transplantation. 2014;14:2830–7.

172. Nishida S, Kato T, Levi D, Nery J, Madariaga J, Mittal N, et al. Intestinal transplantation for trauma patients. Transplantation Proceedings. 2002;34:913.

173. Cicalese L, Sileri P, Rastellini C, Abcarian H, Benedetti E. Early living related segmental intestinal transplantation for trauma-induced ultra-short gut syndrome. Transplantation proceedings. 2002;34:914.

174. Nishida S, Hadjis NS, Levi DM, Kato T, Vaidya A, Nery JR, et al. Intestinal and Multivisceral Transplantation after Abdominal Trauma. The Journal of Trauma: Injury, Infection, and Critical Care. 2004;56:323–7.

175. Raheem SA, Deen OJ, Corrigan ML, Parekh N, Quintini C, Steiger E, et al. Bariatric Surgery Complications Leading to Small Bowel Transplant: A Report of 4 Cases. J Parenter Enteral Nutr. 2014;38:513–7.

176. Lu BR, Esquivel CO. A review of abdominal organ transplantation in cystic fibrosis. Pediatric Transplantation. 2010;14:954–60.

177. Fridell JA, Mazariegos GV, Orenstein D, Sindhi R, Reyes J. Liver and intestinal transplantation in a child with cystic fibrosis: a case report. Pediatric Transplantation. 2003;7:240–2.

178. Gambarara M, Knafelz D, Diamanti A, Ferretti F, Papadatou B, Sabbi T, et al. Indication for small bowel transplant in patients affected by chronic intestinal pseudo-obstruction. Transplantation Proceedings. 2002;34:866–7.

179. Bond GJ, Reyes JD. Intestinal transplantation for total/near-total aganglionosis and intestinal pseudo-obstruction. Seminars in Pediatric Surgery. 2004;13:286–92.

180. Ueno T, Wada M, Hoshino K, Sakamoto S, Furukawa H, Fukuzawa M. A National Survey of Patients With Intestinal Motility Disorders Who Are Potential Candidates for Intestinal Transplantation in Japan. Transplantation Proceedings. 2013;45:2029–31.

181. Sigurdsson L, Reyes J, Kocoshis SA, Mazariegos G, Abu-Elmagd KM, Bueno J, et al. Intestinal transplantation in children with chronic intestinal pseudo-obstruction. Gut. 1999;45:570–4.

182. Iyer K, Kaufman S, Sudan D, Horslen S, Shaw B, Fox I, et al. Long-term results of intestinal transplantation for pseudo-obstruction in children. Journal of Pediatric Surgery. 2001;36:174-7.

183. Millar AJW, Gupte G, Sharif K. Intestinal transplantation for motility disorders. Seminars in Pediatric Surgery; 2009;18:258–62.

184. Sauvat F, Grimaldi C, Lacaille F, Ruemmele F, Dupic L, Bourdaud N, et al. Intestinal transplantation for total intestinal aganglionosis: a series of 12 consecutive children. Journal of Pediatric Surgery. 2008;43:1833–8.

185. Lauro A, Zanfi C, Pellegrini S, Catena F, Cescon M, Cautero N, et al. Isolated Intestinal Transplant for Chronic Intestinal Pseudo- Obstruction in Adults: Long-Term Outcome. Transplantation Proceedings. 2013;45:3351–5.

186. Masetti M, Rodriguez MM, Thompson JF, Pinna AD, Kato T, Romaguera RL, et al. Multivisceral transplantation for megacystis microcolon intestinal hypoperistalsis syndrome. Transplantation. 1999;68:228–32.

187. Jovine E, Masetti M, Cautero N, Di Benedetto F, Gelmini R, Sassi S, et al. Modified multivisceral transplantation without a liver graft for Gardner/Desmoid syndrome and chronic intestinal pseudo-obstruction. Transplantation Proceedings. 2002;34:911–2.

188. Loinaz C, Gómez R, Jiménez C, González-Pinto I, García I, Gimeno A, et al. Liver transplantation in patients with portal thrombosis: results in 76 patients. Transplantation Proceedings. 2002;34:248–9.

189. Koh S, Bradley RF, French SW, Farmer DG, Cortina G. Congenital visceral myopathy with a predominantly hypertrophic pattern treated by multivisceral transplantation. Hum Pathol. 2008;39:970–4.

190. Giovanelli M, Gupte GL, Sharif K, Mayer DA, Mirza DF. Chronic Rejection After Combined Liver and Small Bowel Transplantation in a Child With Chronic Intestinal Pseudo-obstruction: A Case Report. Transplantation Proceedings. 2008;40:1763–7.

191. Desai CS, Khan K, Gruessner A, Gruessner R. Outcome of Intestinal Transplants for Patients With Crohn's Disease. Transplantation Proceedings; 2013;45:3356–60.

192. Sustento-Reodica N, Ruiz P, Rogers A, Viciana AL, Conn HO, Tzakis AG. Recurrent Crohn's disease in transplanted bowel. Lancet. 1997;349:688–91.

193. Kaila B, Grant D, Pettigrew N, Greenberg H, Bernstein CN. Crohn's Disease Recurrence in a Small Bowel Transplant. Am J Gastroenterol. 2004;99:158–62.

194. Harpaz N, Schiano T, Ruf AE, Shukla D, Tao Y, Fishbein TM, et al. Early and Frequent Histological Recurrence of Crohn's Disease in Small Intestinal Allografts. Transplantation. 2005;80:1667–70.

195. Nassar A, Hashimoto K, Shay-Downer C, Bollinger J, Uso TD, Fujiki M, et al. Sequential split liver followed by isolated intestinal transplant: the "liver-first" approach: report of a case. Transplantation. 2014;97:e17–9.

196. Pascher A, Klupp J, Kohler S, Langrehr J-M, Neuhaus P. Transplantation of an eight-organ multivisceral graft in a patient with frozen abdomen after complicated Crohn's disease. World Journal of Gastroenterology. 2006;12:4431–4.

197. Subramanian S. Small bowel transplantation for the treatment of Crohn's disease. Gastroenterol Hepatol (NY). 2012;8:545–7.

198. Rigaux P, Lefebvre-Kuntz D, Penel N, Desmoïde OBOS. Pain burden in desmoid tumor patients:A survey of the French Advocacy Group SOS Desmoid. Bulletin du Cancer. Société Française du Cancer; 2015;102:213–6.

199. Turina M, Pavlik CM, Heinimann K, Behrensmeier F, Simmen H-P. Recurrent desmoids determine outcome in patients with Gardner syndrome: a cohort study of three generations of an APC mutation-positive family across 30 years. Int J Colorectal Dis. 2012;28:865–72.

200. Sturt NJH. Evidence for genetic predisposition to desmoid tumours in familial adenomatous polyposis independent of the germline APC mutation. Gut. 2004;53:1832–6.

DARNIS
(CC BY-NC-ND 2.0)

201. Heinimann K, Müllhaupt B, Weber W, Attenhofer M, Scott RJ, Fried M, et al. Phenotypic differences in familial adenomatous polyposis based on APC gene mutation status. Gut. 1998;43:675–9.

202. Lefevre JH, Parc Y, Kernéis S, Goasguen N, Benis M, Parc R, et al. Risk factors for development of desmoid tumours in familial adenomatous polyposis. Br J Surg. 2008;95:1136–9.

203. Kasper B, Baumgarten C, Bonvalot S, Haas R, Haller F, Hohenberger P, et al. Management of sporadic desmoid-type fibromatosis:A European consensus approach based on patients' and professionals' expertise – A Sarcoma Patients euronet and European Organisation for Research and Treatment of Cancer/Soft Tissue and Bone Sarcoma Group initiative. European Journal of Cancer. 2015;51:127–36.

204. Kasper B, Dimitrakopoulou-Strauss A, Pilz LR, Strauss LG, Sachpekidis C, Hohenberger P. Positron Emission Tomography as a Surrogate Marker for Evaluation of Treatment Response in Patients with Desmoid Tumors under Therapy with Imatinib. Biomed Research International. 2013;2013:1–7.

205. Salas S, Dufresne A, Bui B, Blay JY, Terrier P, Ranchere-Vince D, et al. Prognostic Factors Influencing Progression-Free Survival Determined From a Series of Sporadic Desmoid Tumors: A Wait-and-See Policy According to Tumor Presentation. Journal of Clinical Oncology. 2011;29:3553–8.

206. Bocale D, Rotelli MT, Cavallini A, Altomare DF. Anti-oestrogen therapy in the treatment of desmoid tumours: a systematic review. Colorectal Disease. 2011;13:e388–95.

207. Hansmann A, Adolph C, Vogel T, Unger A, Moeslein G. High-dose tamoxifen and sulindac as first-line treatment for desmoid tumors. Cancer. 2004;100:612–20.

208. Patel SR, Evans HL, Benjamin RS. Combination chemotherapy in adult desmoid tumors. Cancer. 1993;72:3244–7.

209. Azzarelli A, Gronchi A, Bertulli R, Tesoro JD, Baratti D, Pennacchioli E, et al. Low-dose chemotherapy with methotrexate and vinblastine for patients with advanced aggressive fibromatosis. Cancer. 2001;92:1259–64.

210. Gega M. Successful Chemotherapeutic Modality of Doxorubicin Plus Dacarbazine for the Treatment of Desmoid Tumors in Association With Familial Adenomatous Polyposis. Journal of Clinical Oncology. 2006;24:102–5.

211. Skapek SX, Ferguson WS, Granowetter L, Devidas M, Perez-Atayde AR, Dehner LP, et al. Vinblastine and Methotrexate for Desmoid Fibromatosis in Children: Results of a Pediatric Oncology Group Phase II Trial. Journal of Clinical Oncology. 2007;25:501–6.

212. Constantinidou A, Jones RL, Scurr M, Al-Muderis O, Judson I. Pegylated liposomal doxorubicin, an effective, well-tolerated treatment for refractory aggressive fibromatosis. European Journal of Cancer. 2009;45:2930–4.

213. Garbay D, Le Cesne A, Penel N, Chevreau C, Marec-Berard P, Blay JY, et al. Chemotherapy in patients with desmoid tumors: a study from the French Sarcoma Group (FSG). Annals of Oncology. 2011;23:182–6.

214. Ioannou M, Demertzis N, Iakovidou I, Kottakis S. The role of imatinib mesylate in adjuvant therapy of extra-abdominal desmoid tumors. Anticancer Res. 2007;27:1143–7.

215. Dufresne A, Bertucci F, Penel N, Le Cesne A, Bui B, Tubiana-Hulin M, et al. Identification of biological factors predictive of response to imatinib mesylate in aggressive fibromatosis. Br J Cancer. 2010;103:482–5.

216. Penel N, Le Cesne A, Bui BN, Perol D, Brain EG, Ray-Coquard I, et al. Imatinib for progressive and recurrent aggressive fibromatosis (desmoid tumors): an FNCLCC/French Sarcoma Group phase II trial with a long-term follow-up. Annals of Oncology. 2011;22:452–7.

217. Jo J-C, Hong YS, Kim K-P, Lee J-L, Lee J, Park YS, et al. A prospective multicenter phase II study of sunitinib in patients with advanced aggressive fibromatosis. Invest New Drugs. 2014;32:369–76.

218. Mace J, Sybil Biermann J, Sondak V, mcginn C, Hayes C, Thomas D, et al. Response of extraabdominal desmoid tumors to therapy with imatinib mesylate. Cancer. 2002;95:2373–9.

219. Heinrich MC. Clinical and Molecular Studies of the Effect of Imatinib on Advanced Aggressive Fibromatosis (desmoid tumor). Journal of Clinical Oncology. 2006 ;24:1195–203.

220. Chugh R, Wathen JK, Patel SR, Maki RG, Meyers PA, Schuetze SM, et al. Efficacy of Imatinib in Aggressive Fibromatosis: Results of a Phase II Multicenter Sarcoma Alliance for Research through Collaboration (SARC) Trial. Clinical Cancer Research. 2010;16:4884–91.

221. Sherman NE, Romsdahl M, Evans H, Zagars G, Oswald MJ. Desmoid tumors: a 20-year radiotherapy experience. International Journal of Radiation Oncology Biology Physics. 1990;19:37–40.

222. Goy BW, Lee SP, Eilber F, Dorey F, Eckardt J, Fu YS, et al. The role of adjuvant radiotherapy in the treatment of resectable desmoid tumors. International Journal of Radiation Oncology Biology Physics. 1997;39:659–65.

223. Jelinek JA, Stelzer KJ, Conrad E, Bruckner J, Kliot M, Koh W, et al. The efficacy of radiotherapy as postoperative treatment for desmoid tumors. International Journal of Radiation Oncology Biology Physics. 2001;50:121–5.

224. Zlotecki RA, Scarborough MT, Morris CG, Berrey BH, Lind DS, Enneking WF, et al. External beam radiotherapy for primary and adjuvant management of aggressive fibromatosis. International Journal of Radiation Oncology*Biology*Physics. 2002 Aug 31;54(1):177–81.

225. Micke O, Seegenschmiedt MH. Radiation therapy for aggressive fibromatosis (desmoid tumors): Results of a national Patterns of Care Study. International Journal of Radiation Oncology BiologyPhysics. 2005;61:882–91.

226. Guadagnolo BA, Zagars GK, Ballo MT. Long-Term Outcomes for Desmoid Tumors Treated With Radiation Therapy. International Journal of Radiation Oncology BiologyPhysics. 2008;71:441–7.

227. Gluck I, Griffith KA, Bierman JS, Feng FY, Lucas D, Ben-Josef E. Role of Radiotherapy in the Management of Desmoid Tumors. International Journal of Radiation Oncology Biology Physics. 2011;80:787–92.

228. Keus RB, Nout RA, Blay JY, de Jong JM, Hennig I, Saran F, et al. Results of a phase II pilot study of moderate dose radiotherapy for inoperable desmoid-type fibromatosis--an EORTC STBSG and ROG study (EORTC 62991-22998). Annals of Oncology. 2013;24:2672–6.

229. Kriz J, Eich HT, Haverkamp U, Seegenschmiedt MH, Heide J, Bruns F, et al. Radiotherapy Is Effective for Desmoid Tumors (Aggressive Fibromatosis) - Long-Term Results of a German Multicenter Study. Oncol Res Treat. 2014;37:4–4.

230. Lev D, Kotilingam D, Wei C, Ballo MT, Zagars GK, Pisters PWT, et al. Optimizing Treatment of Desmoid Tumors. Journal of Clinical Oncology. 2007;25:1785–91.

231. Stoeckle E, Coindre JM, Longy M, Binh MBN, Kantor G, Kind M, et al. A critical analysis of treatment strategies in desmoid tumours:a review of a series of 106 cases. European Journal of

DARNIS
(CC BY-NC-ND 2.0)

Surgical Oncology. 2009 1;35:129–34.

232. Church J, Berk T, Boman BM, Guillem J, Lynch C, Lynch P, et al. Staging Intra-Abdominal Desmoid Tumors in Familial Adenomatous Polyposis: A Search for a Uniform Approach to a Troubling Disease. Diseases of the Colon & Rectum. 2005;48(8):1528–34.

233. Latchford AR, Sturt NJH, Neale K, Rogers PA, Phillips RKS. A 10-year review of surgery for desmoid disease associated with familial adenomatous polyposis. Br J Surg. 2006;93:1258–64.

234. Phd AGT, phd NBP, MD AT, phd IG-P, MD DL, MD SN, et al. Intestinal and multivisceral autotransplantation for tumors of the root of the mesentery: Long-term follow-up. Surgery. 2012 Jul 1;152:82–9.

235. Tzakis AG, Tryphonopoulos P, De Faria W, Kato T, Nishida S, Levi DM, et al. Partial abdominal evisceration, ex vivo resection, and intestinal autotransplantation for the treatment of pathologic lesions of the root of the mesentery. Journal of the American College of Surgeons. 2003;197:770–6.

236. Tzakis AG, De Faria W, Angelis M, Verzaro R, Pinna A. Partial abdominal exenteration, ex vivo resection of a large mesenteric fibroma, and successful orthotopic intestinal autotransplantation. Surgery. 2000;128:486–9.

237. Eastley NC, Hennig IM, Esler CP, Ashford RU. Clinical Oncology. Clinical Oncology. 2015;27:362–8.

238. Monica M. Bertagnolli; Jeffrey A. Morgan; Christopher D.M. Fletcher; Chandrajit P. Raut; Palma Dileo; Ritu R. Gill; George D. Demetri; Suzanne George. Multimodality treatment of mesenteric desmoid tumours. European Journal of Cancer. 2008;44:2404–10.

239. Morris JA, Johnson DL, Rimmer JA, Kuo PC, Alfrey EJ, Bastidas JA, et al. Identical-twin small-bowel transplant for desmoid tumour. Lancet. 1995;345:1577–8.

240. Misiakos EP, Pinna A, Kato T, Rodriguez MG, Francavilla A, Mazzaferro V, et al. Recurrence of desmoid tumor in a multivisceral transplant patient with Gardner's syndrome. Transplantation. 1999;67:1197–9.

241. Chatzipetrou MA, Tzakis AG, Pinna AD, Kato T, Misiakos EP, Tsaroucha AK, et al. Intestinal transplantation for the treatment of desmoid tumors associated with familial adenomatous polyposis. Surgery. 2001;129:277–81.

242. Moon JI, Selvaggi G, Nishida S, Levi DM, Kato T, Ruiz P, et al. Intestinal transplantation for the treatment of neoplastic disease. J Surg Oncol. 2005;92:284–91.

243. Tryphonopoulos P, Weppler D, Levi DM, Nishida S, Madariaga JR, Kato T, et al. Transplantation for the Treatment of Intra-Abdominal Fibromatosis. Transplantation Proceedings. 2005;37:1379–80.

244. Nikeghalian S, Davari HR, Kakaei F, Shamsaeefar A, Sanei B, Geramizadeh B, et al. The first modified multivisceral transplantation in the middle East: a major advance in transplantation surgery in shiraz transplant center. Int J Organ Transplant Med. 2010;1:189–92.

245. Cruz RJ Jr., Costa G, Bond GJ, Soltys K, Rubin E, Humar A, et al. Modified Multivisceral Transplantation With Spleen-Preserving Pancreaticoduodenectomy for Patients With Familial Adenomatous Polyposis “Gardner’s Syndrome.” Transplantation. 2011;91:1417–23.

246. Nikeghbalian S, Aliakbarian M, Shamsaeefar A, Kazemi K, Bahreini A, Malekhosseini SA. Multivisceral Transplantation for the Treatment of Intra-abdominal Tumors. Transplantation Processdings 2013;45:3528–30.

247. Lauro A, Zanfi C, Dazzi A, Di Gioia P, Stanghellini V, Pironi L, et al. Disease-Related Intestinal Transplant in Adults: Results From a Single Center. Transplantation Proceedings; 2014;46:245–8.

248. Starzl TE, Todo S, Tzakis A, Podesta L, Mieles L, Demetris A, et al. Abdominal organ cluster transplantation for the treatment of upper abdominal malignancies. Annals of Surgery. 1989;210:374–85.

249. Nikeghbalian S, Mehdi SH, Aliakbarian M, Kazemi K, Shamsaeefar A, Bahreini A, et al. Multivisceral and small bowel transplantation at shiraz organ transplant center. Int J Organ Transplant Med. 2014;5:59–65.

250. Law JK, Ahmed A, Singh VK, Akshintala VS, Olson MT, Raman SP, et al. A systematic review of solid-pseudopapillary neoplasms: are these rare lesions? Pancreas. 2014;43:331–7.

251. Kang MJ, Jang J-Y, Lee KB, Chang YR, Kwon W, Kim S-W. Long-term Prospective Cohort Study of Patients Undergoing Pancreatectomy for Intraductal Papillary Mucinous Neoplasm of the Pancreas. Annals of Surgery. 2014;260:356–63.

252. Maffuz A, Bustamante F de T, Silva JA, Torres-Vargas S. Preoperative gemcitabine for unresectable, solid pseudopapillary tumour of the pancreas. Lancet Oncology. 2005 Mar;6(3):185–6.

253. Kanter J, Wilson DB, Strasberg S. Downsizing to resectabilty of a large solid and cystic papillary tumor of the pancreas by single-agent chemotherapy. Journal of Pediatric Surgery. 2009;44:e23–5.

254. Zauls JA, Dragun AE, Sharma AK. Intensity-Modulated Radiation Therapy for Unresectable Solid Pseudopapillary Tumor of the Pancreas. American Journal of Clinical Oncology. 2006;29:639-40.

255. Fried P, Cooper J, Balthazar E, Fazzini E, Newall J. A role for radiotherapy in the treatment of solid and papillary neoplasms of the pancreas. Cancer. 1985;56:2783–5.

256. Hah JO, Park WK, Lee NH, Choi JH. Preoperative chemotherapy and intraoperative radiofrequency ablation for unresectable solid pseudopapillary tumor of the pancreas. J Pediatr Hematol Oncol. 2007;29:851–3.

257. Martin RCG, Klimstra DS, Brennan MF, Conlon KC. Solid-pseudopapillary tumor of the pancreas: a surgical enigma? Ann Surg Oncol. 2002;9:35–40.

258. Liu T, He J, Cao D, Huang Y. Successful treatment of liver metastasis from solid pseudopapillary tumor of the pancreas: a. Contemp Oncol. 2013;4:400–3.

259. Wang W-B, Zhang T-P, Sun M-Q, Peng Z, Chen G, Zhao Y-P. Sciencedirect. European Journal of Surgical Oncology. 2014 1;40:1572–7.

260. Jr CV, E D, DR G. Management of a solid pseudopapillary tumor of the pancreas with liver metastases. HPB (Oxford). 2003;5:264–7.

261. Li J-X, Wu H, Huang J-W, Prasoon P, Zeng Y. Synchronous intraoperative radiofrequency ablation for multiple liver metastasis and resection of giant solid pseudopapillary tumors of the pancreas. Chin Med J (Engl). 2012;125:1661–3.

262. Rebhandl W, Felberbauer FX, Puig S, Paya K, Hochschorner S, Barlan M, et al. Solid-pseudopapillary tumor of the pancreas (Frantz tumor) in children: report of four cases and review of the literature. J Surg Oncol. 2001;76:289–96.

263. Dovigo AG, Díaz MB, Gütierrez MG, Selles CF, Grobas JP, Valladares M, et al. Liver Transplantation as Treatment in a Massive Metastasis From Gruber-Frantz Pancreatic Tumor: A Case Report. Transplantation Proceedings; 2011;43:2272–3.

DARNIS
(CC BY-NC-ND 2.0)

264. Kocman B, Jadrijević S, Škopljanac A, Mikulić D, Guštin D, Buhin M, et al. Living Donor Liver Transplantation for Unresectable Liver Metastases From Solid Pseudo-Papillary Tumor of the Pancreas: A Case Report. Transplantation Proceedings. 2008;40:3787–90.

265. Łągiewska B, Pacholczyk M, Lisik W, Cichocki A, Nawrocki G, Trzebicki J, et al. Liver transplantation for nonresectable metastatic solid pseudopapillary pancreatic cancer. Ann Transplant. 2013;18:651–3.

266. Sumida W, Kaneko K, Tainaka T, Ono Y, Kiuchi T, Ando H. Liver transplantation for multiple liver metastases from solid pseudopapillary tumor of the pancreas. Journal of Pediatric Surgery. 2007;42:e27–e31.

267. Cadiot G, Adham M, Baudin E, Couvelard A, Lombard-Bohas C, Mitry E, et al. Tumeurs neuroendocrines digestives. Thésaurus National de Cancérologie Digestive. 2015.

268. Kunz PL, Reidy-Lagunes D, Anthony LB, Bertino EM, Brendtro K, Chan JA, et al. Consensus guidelines for the management and treatment of neuroendocrine tumors. 2013. Pp. 557–77.

269. Yamaguchi T, Machida N, Morizane C, Kasuga A, Takahashi H, Sudo K, et al. Multicenter retrospective analysis of systemic chemotherapy for advanced neuroendocrine carcinoma of the digestive system. Cancer Sci. 2014;105:1176–81.

270. Watzka FM, Laumen C, Fottner C, Weber MM, Schad A, Lang H, et al. Resection strategies for neuroendocrine pancreatic neoplasms. Langenbecks Arch Surg. 2012;398:431–40.

271. Coppa J, Pulvirenti A, Schiavo M, Romito R, Collini P, Di Bartolomeo M, et al. Resection versus transplantation for liver metastases from neuroendocrine tumors. Transplantation Proceedings. 2001;33:1537–9.

272. Le Treut YP, Grégoire E, Belghiti J, Boillot O, Soubrane O, Mantion G, et al. Predictors of Long-Term Survival After Liver Transplantation for Metastatic Endocrine Tumors: An 85-Case French Multicentric Report. American Journal of Transplantation. 2008;8:1205–13.

273. Le Treut YP, Grégoire E, Klempnauer J, Belghiti J, Jouve E, Lerut J, et al. Liver Transplantation for Neuroendocrine Tumors in Europe - Results and Trends in Patient Selection. Annals of Surgery. 2013;257:807–15.

274. Bechstein WO, Neuhaus P. Liver transplantation for hepatic metastases of neuroendocrine tumors. Ann N Y Acad Sci. 1994;733:507–14.

275. Nguyen NTT, Harring TR, Goss JA, O'Mahony CA. Neuroendocrine Liver Metastases and Orthotopic Liver Transplantation: The US Experience. International Journal of Hepatology. 2011;2011:1–7.

276. Gedaly R, Daily MF, Davenport D, mchugh PP, Koch A, Angulo P, et al. Liver transplantation for the treatment of liver metastases from neuroendocrine tumors: an analysis of the UNOS database. Arch Surg. 2011;146:953–8.

277. Kornberg A, Grube T, Wagner T, Homman M, Schotte U, Scheele J. Multivisceral transplantation for abdominal malignancy: indication, technique, and results in three patients. Transplantation Proceedings. 2001;33:1558–9.

278. Olausson M, Friman S, Herlenius G, Cahlin C, Nilsson O, Jansson S, et al. Orthotopic liver or multivisceral transplantation as treatment of metastatic neuroendocrine tumors. Liver Transpl. 2007;13:327–33.

279. L S, Petrovic L, Schwartz M, Levi D, Miller C, Marsh JW, et al. Liver Transplantation for Metastatic Neuroendocrine Tumors (NET): Prognostic factors and outcomes. Liver Transpl. 2013;19:334.

280. Varkey J, Simrén M, Bosaeus I, Krantz M, Gäbel M, Herlenius G. Survival of patients evaluated for intestinal and multivisceral transplantation – the Scandinavian experience. Scand J Gastroenterol. 2013;48:702–11.

281. Frilling A, Giele H, Vrakas G, Reddy S, Macedo R, Al-Nahhas A, et al. Modified Liver-free Multivisceral Transplantation for a Metastatic Small Bowel Neuroendocrine Tumor: A Case Report. Transplantation Proceedings. 2015;47:858–62.

282. Rodríguez-Castro KI, Porte RJ, Nadal E, Germani G, Burra P, Senzolo M. Management of Nonneoplastic Portal Vein Thrombosis in the Setting of Liver Transplantation. Transplantation. 2012;94:1145–53.

283. Yerdel MA, Gunson B, Mirza D, Karayalçin K, Olliff S, Buckels J, et al. Portal vein thrombosis in adults undergoing liver transplantation: risk factors, screening, management, and outcome. Transplantation. 2000;69:1873–81.

284. Lai Q, Spoletini G, Pinheiro RS, Melandro F, Guglielmo N, Lerut J. From portal to splanchnic venous thrombosis: What surgeons should bear in mind. World J Hepatol. 2014;6:549–58.

285. Brancatelli G, Federle MP, Pealer K, Geller DA. Portal venous thrombosis or sclerosis in liver transplantation candidates: preoperative CT findings and correlation with surgical procedure. Radiology. 2001;220:321–8.

286. Englesbe MJ, Schaubel DE, Cai S, Guidinger MK, Merion RM. Portal vein thrombosis and liver transplant survival benefit. Liver Transpl. 2010;16:999–1005.

287. Berry K, Taylor J, Liou IW, Ioannou GN. Portal Vein Thrombosis Is Not Associated With Increased Mortality Among Patients With Cirrhosis. Clinical Gastroenterology And Hepatology. 2015;13:585–93.

288. Delgado MG, Seijo S, Yepes I, Achécar L, Catalina MV, Criado G, et al. Efficacy and Safety of Anticoagulation on Patients With Cirrhosis and Portal Vein Thrombosis. Clinical Gastroenterology And Hepatology2012;10:776–83.

289. Francoz C. Splanchnic vein thrombosis in candidates for liver transplantation: usefulness of screening and anticoagulation. Gut. 2005;54:691–7.

290. Amitrano L, Guardascione MA, Menchise A, Martino R, Scaglione M, Giovine S, et al. Safety and efficacy of anticoagulation therapy with low molecular weight heparin for portal vein thrombosis in patients with liver cirrhosis. J Clin Gastroenterol. 2010;44:448–51.

291. Werner KT, Sando S, Carey EJ, Vargas HE, Byrne TJ, Douglas DD, et al. Portal Vein Thrombosis in Patients with End Stage Liver Disease Awaiting Liver Transplantation: Outcome of Anticoagulation. Dig Dis Sci. 2013 ;58:1776–80.

292. Naeshiro N, Aikata H, Hyogo H, Kan H, Fujino H, Kobayashi T, et al. Efficacy and safety of the anticoagulant drug, danaparoid sodium, in the treatment of portal vein thrombosis in patients with liver cirrhosis. Hepatology Research. 2014

293. Chung JW, Kim GH, Lee JH, Ok KS, Jang ES, Jeong S-H, et al. Safety, efficacy, and response predictors of anticoagulation for the treatment of nonmalignant portal-vein thrombosis in patients with cirrhosis: a propensity score matching analysis. Clin Mol Hepatol. 2014;20:384.

294. Riva N, Ageno W, Poli D, Testa S, Rupoli S, Santoro R, et al. Safety of vitamin k antagonist treatment for splanchnic vein thrombosis: a multicenter cohort study. J Thromb Haemost. 2015

295. Qi X, De Stefano V, Li H, Dai J, Guo X, Fan D. European Journal of Internal Medicine. European Journal of Internal

DARNIS
(CC BY-NC-ND 2.0)

Medicine. European Federation of Internal Medicine; 2015;26:23–9.

296. Bauer J, Johnson S, Durham J, Ludkowski M, Trotter J, Bak T, et al. The role of TIPS for portal vein patency in liver transplant patients with portal vein thrombosis. Liver Transpl. 2006;12:1544–51.

297. Senzolo M, Tibbals J, Cholongitas E, Triantos Ck, Burroughs Ak, Patch D. Transjugular intrahepatic portosystemic shunt for portal vein thrombosis with and without cavernous transformation. Aliment Pharmacol Ther. 2006;23:767–75.

298. Van Ha TG, Hodge J, Funaki B, Lorenz J, Rosenblum J, Straus C, et al. Transjugular Intrahepatic Portosystemic Shunt Placement in Patients with Cirrhosis and Concomitant Portal Vein Thrombosis. Cardiovasc Intervent Radiol. 2006;29:785–90.

299. Han G, Qi X, He C, Yin Z, Wang J, Xia J, et al. Transjugular intrahepatic portosystemic shunt for portal vein thrombosis with symptomatic portal hypertensionin liver cirrhosis. J Hepatol; 2011;54:78–88.

300. Luca A, Miraglia R, Caruso S, Milazzo M, Sapere C, Maruzzelli L, et al. Short- and long-term effects of the transjugular intrahepatic portosystemic shunt on portal vein thrombosis in patients with cirrhosis. Gut. 2011;60:846–52.

301. D'Avola D, Bilbao JI, Zozaya G, Pardo F, Rotellar F, Iñarrairaegui M, et al. Efficacy of Transjugular Intrahepatic Portosystemic Shunt to Prevent Total Portal Vein Thrombosis in Cirrhotic Patients Awaiting forliver Transplantation. Transplantation Proceedings. 2012;44:2603–5.

302. Gaba R, Parvinian A. Transjugular Intrahepatic Portosystemic Shunt for Maintenance of Portal Venous Patency in Liver Transplant Candidates. J Clin Imaging Sci. 2013;3:29.

303. Wang Z, Zhao H, Wang X, Zhang H, Jiang M, Tsauo J, et al. Clinical outcome comparison between TIPS and EBL in patients with cirrhosis and portal vein thrombosis. Abdom Imaging. 2015; *in press*

304. Habib A, Desai K, Hickey R, Thornburg B, Vouche M, Vogelzang RL, et al. Portal Vein Recanalization–Transjugular Intrahepatic Portosystemic Shunt Using the Transsplenic Approach to Achieve Transplant Candidacy in Patients with Chronic Portal Vein Thrombosis. J Vasc Interv Radiol. 2015; *in press*

305. Luo X, Wang Z, Tsauo J, Zhou B, Zhang H, Li X. Advanced Cirrhosis Combined with Portal Vein Thrombosis: A Randomized Trial of TIPS versus Endoscopic Band Ligation Plus Propranolol for the Prevention of Recurrent Esophageal Variceal Bleeding. Radiology. 2015; *in press*:

306. Salem R, Vouche M, Baker T, Herrero JI, Caicedo JC, Fryer J, et al. Pretransplant Portal Vein Recanalization—Transjugular Intrahepatic Portosystemic Shunt in Patients With Complete Obliterative Portal Vein Thrombosis. Transplantation. 2015 *in press*

307. Francoz C, Valla D, Durand F. Portal vein thrombosis, cirrhosis, and liver transplantation. J Hepatol. European Association for the Study of the Liver; 2012;57:203–12.

308. Cherqui D, Duvoux C, Rahmouni A, Rotman N, Dhumeaux D, Julien M, et al. Orthotopic liver transplantation in the presence of partial or total portal vein thrombosis: problems in diagnosis and management. World J Surg. 1993;17:669–74.

309. Gayowski TJ, Marino IR, Doyle HR, Echeverri L, Mieles L, Todo S, et al. A high incidence of native portal vein thrombosis in veterans undergoing liver transplantation. Journal of Surgical Research. 1996;60:333–8.

310. Lerut JP, Mazza D, van Leeuw V, Laterre PF, Donataccio M, de Ville de Goyet J, et al. Adult liver transplantation and abnormalities of splanchnic veins: experience in 53 patients. Transpl Int. 1997;10:125–32.

311. Figueras J, Torras J, Rafecas A, Fabregat J, Ramos E, Moreno G, et al. Extra-anatomic venous graft for portal vein thrombosis in liver transplantation. Transpl Int. 1997;10:407–8.

312. Shi LW, Verran D, Chang D, Drenckhahn C, Fisher J, Stewart G, et al. Primary liver transplantation with preexisting portal vein thrombosis. Transplantation Proceedings. 2003;35:354–5.

313. Bertelli R, Nardo B, Montalti R, Beltempo P, Puviani L, Cavallari A. Liver Transplantation in Recipients With Portal Vein Thrombosis: Experience of a Single Transplant Center. Transplantation Proceedings. 2005;37:1119–21.

314. Egawa H, Tanaka K, Kasahara M, Takada Y, Oike F, Ogawa K, et al. Single center experience of 39 patients with preoperative portal vein thrombosis among 404 adult living donor liver transplantations. Liver Transpl. 2006;12:1512–8.

315. Lendoire J, Raffin G, Cejas N, Duek F, Schelotto PB, Trigo P, et al. Liver transplantation in adult patients with portal vein thrombosis: risk factors, management and outcome. HPB (Oxford). 2007;9:352–6.

316. Llado L, Fabregat J, Castellote J, Ramos E, Torras J, Jorba R, et al. Management of portal vein thrombosis in liver transplantation: influence on morbidity and mortality. Clin Transplant. 2007;21:716-72

317. Arcadipane A, Nadalin S, Gruttadauria S, Panarello G, Burgio G, Vizzini G, et al. The Recipient With Portal Thrombosis and/or Previous Surgery. Transplantation Proceedings. 2008;40:1183–6.

318. Cho JY, Suh K-S, Shin WY, Lee HW, Yi N-J, Lee KU. Thrombosis Confined to the Portal Vein Is Not a Contraindication for Living Donor Liver Transplantation. World J Surg. 2008;32:1731–7.

319. Tao Y-F, Teng F, Wang Z-X, Guo W-Y, Shi X-M, Wang G-H, et al. Liver transplant recipients with portal vein thrombosis: a single center retrospective study. Hepatobiliary Pancreat Dis Int. 2009;8:34–9.

320. Pan C, Shi Y, Zhang JJ, Deng YL, Zheng H, Zhu ZJ, et al. Single-Center Experience of 253 Portal Vein Thrombosis Patients Undergoing Liver Transplantation in China. Transplantation Proceedings. 2009;41:3761–5.

321. Sharma R, Kashyap R, Jain A, Safadjou S, Graham M, Dwivedi AK, et al. Surgical Complications Following Liver Transplantation in Patients with Portal Vein Thrombosis—A Single-Center Perspective. Journal of Gastrointestinal Surgery. 2009;14:520–7.

322. Shi Z, Yan L, Zhao J, Li B, Wen T, Xu M, et al. Prevention and treatment of rethrombosis after liver transplantation with an implantable pump of the portal vein. Liver Transpl. 2010;16:324-31.

323. Ramos AP, Reigada CPH, Ataíde EC, Almeida JRS, Cardoso AR, Caruy CA, et al. Portal Vein Thrombosis and Liver Transplantation: Long Term. Transplantation Proceedings. 2010;42:498–501.

324. Artacho GS, Pulido LB, Martinez JMA, Diez-Canedo JS, Bellido CB, Gomez LMM, et al. Outcomes of Liver Transplantation in Candidates With Portal Vein Thrombosis. Transplantation Proceedings. 2010;42:3156–8.

325. Ravaioli M, Zanello M, Grazi GL, Ercolani G, Cescon M, Gaudio MD, et al. Portal Vein Thrombosis and Liver Transplantation. Annals of Surgery. 2011;253:378–84.

DARNIS
(CC BY-NC-ND 2.0)

326. Fouzas I, Paul A, Becker C, Vernadakis S, Treckmann JW, Máthé Z, et al. Orthotopic Liver Transplantation in Patients With Portal Vein Thrombosis in the Absence of Hepatocellular Carcinoma. Transplantation Proceedings. 2012;44:2734–6.

327. D'Amico G, Tarantino G, Spaggiari M, Ballarin R, Serra V, Rumpianesi G, et al. Multiple Ways to Manage Portal Thrombosis During Liver Transplantation: Surgical Techniques and Outcomes. Transplantation Proceedings. 2013;45:2692–9.

328. Hibi T, Nishida S, Levi DM, Selvaggi G, Tekin A, Fan J, et al. When and why portal vein thrombosis matters in liver transplantation: a critical audit of 174 cases. Annals of Surgery. 2014;259:760–6.

329. Dumortier J, Czyglik O, Poncet G, Blanchet M-C, Boucaud C, Henry L, et al. Eversion thrombectomy for portal vein thrombosis during liver transplantation. Am J Transplant. 2002;2:934–8.

330. Molmenti EP, Roodhouse TW, Molmenti H, Jaiswal K, Jung G, Marubashi S, et al. Thrombendvenectomy for organized portal vein thrombosis at the time of liver transplantation. Annals of Surgery. 2002;235:292–6.

331. Hwang HP, Yang JD, Bae SI, Hwang SE, Cho BH, Yu HC. Usefulness of Artificial Jump Graft to Portal Vein Thrombosis in Deceased Donor Liver Transplantation. Yonsei Med J. 2015;56:586.

332. Pinna AD, Lim JW, Sugitani AD, Starzl TE, Fung JJ. “Pants” vein jump graft for portal vein and superior mesenteric vein thrombosis in transplantation of the liver. Journal of the American College of Surgeons. 1996;183:527–8.

333. Nikitin D, Jennings LW, Khan T, Vasani S, Ruiz R, Sanchez EQ, et al. Twenty years' follow-up of portal vein conduits in liver transplantation. Liver Transpl. 2009;15:400–6.

334. Dokmak S, Aussilhou B, Dondéro F, Francoz C, Durand F, Belghiti J. Portomesenteric Shunt for Liver Transplantation and Complete Portal Vein Thrombosis. Transplantation. 2013;96:e68–9.

335. Alexopoulos SP, Thomas E, Berry E, Whang G, Matsuoka L. The portal vein-variceal anastomosis: an important technique for establishing portal vein inflow. Clin Transplant. 2013 21;28:52–7.

336. Azoulay D, Adam R, Castaing D, Muresan S, Essomba A, Vibert E, et al. Liver transplantation with cavoportal or renoportal anastomosis: a solution in cases of diffuse portal thrombosis. Gastroenterol Clin Biol. 2002;26:325–30.

337. Bhangui P, Lim C, Salloum C, Andreani P, Sebbagh M, Hoti E, et al. Caval Inflow to the Graft for Liver Transplantation in Patients With Diffuse Portal Vein Thrombosis. Annals of Surgery. 2011;254:1008–16.

338. Quintini C, Spaggiari M, Hashimoto K, Aucejo F, Diago T, Fujiki M, et al. Safety and effectiveness of renoportal bypass in patients with complete portal vein thrombosis: An analysis of 10 patients. Liver Transpl. 2015;21:344–52.

339. Kato T, Levi DM, defaria W, Nishida S, Tzakis AG. Liver transplantation with renoportal anastomosis after distal splenorenal shunt. Arch Surg. 2000 Dec;135:1401–4.

340. Marubashi S, Dono K, Nagano H, Gotoh K, Takahashi H, Hashimoto K, et al. Living-Donor Liver Transplantation with Renoportal Anastomosis for Patients with Large Spontaneous Splenorenal Shunts. Transplantation. 2005;80:1671–5.

341. Golse N, Bucur P-O, Faitot F, Bekheit M, Pittau G, Ciacio O, et al. Spontaneous Splenorenal Shunt in Liver Transplantation. Transplantation. 2015 *in press.*

342. Memeo R, Salloum C, Subar D, de'angelis N, Zantidenas D, Compagnon P, et al. Transformation of cavoportal inflow to renoportal inflow to the graft during liver transplantation for stage IV portal vein thrombosis. Liver Transpl. 2013;19:776–7.

343. Tzakis AG, Kirkegaard P, Pinna AD, Jovine E, Misiakos EP, Maziotti A, et al. Liver transplantation with cavoportal hemitransposition in the presence of diffuse portal vein thrombosis. Transplantation. 1998;65:619–24.

344. Pinna AD, Nery J, Kato T, Levi D, Nishida S, Tzakis AG. Liver transplant with portocaval hemitransposition: experience at the University of Miami. Transplantation Proceedings. 2001;33:1329–30.

345. Olausson M, Norrby J, Mjörnstedt L, Liden H, Friman S. Liver transplantation using cavoportal hemitransposition- a life-saving procedure in the presence of extensive portal vein thrombosis. Transplantation Proceedings. 2001;33:1327–8.

346. Urbani L, Cioni R, Catalano G, Iaria G, Bindi L, Biancofiore G, et al. Cavoportal hemitransposition: patient selection criteria and outcome. Transplantation Proceedings. 2002;34:3331–3.

347. Ceulemans B, Aerts R, Monbaliu D, Coosemans W, Verslype C, Van Steenbergen W, et al. Liver Transplantation Using Cavoportal Transposition: An Effective Treatment in Patients With Complete Splanchnic Venous Thrombosis. Transplantation Proceedings. 2005;37:1112–4.

348. Lipshutz GS, Patel S, Hiatt JR, Yersiz H, Farmer DG, mcdiarmid SV, et al. Portocaval hemitransposition in pediatric liver transplant recipients: A single-center experience. Liver Transpl. 2006;12:1097–103.

349. Selvaggi G, Weppler D, Nishida S, Moon J, Levi D, Kato T, et al. Ten-Year Experience in Porto-Caval Hemitransposition for Liver Transplantation in the Presence of Portal Vein Thrombosis. American Journal of Transplantation. 2007;7:454–60.

350. Paloyo S, Nishida S, Fan J, Tekin A, Selvaggi G, Levi D, et al. Portal vein arterialization using an accessory right hepatic artery in liver transplantation. Liver Transpl. 2013;19:773–5.

351. Stange B, Glanemann M, Nüssler NC, Bechstein WO, Neuhaus P, Settmacher U. Indication, technique, and outcome of portal vein arterialization in orthotopic liver transplantation. Transplantation Proceedings. 2001;33:1414–5.

352. Bhangui P, Salloum C, Lim C, Andreani P, Ariche A, Adam R, et al. Portal vein arterialization: a salvage procedure for a totally de-arterialized liver. The Paul Brousse Hospital experience. HPB. 2013;16:723–38.

353. Bonnet S, Sauvanet A, Bruno O, Sommacale D, Francoz C, Dondero F, et al. Long-term survival after portal vein arterialization for portal vein thrombosis in orthotopic liver transplantation. Gastroenterol Clin Biol. 2010;34:23–8.

354. Ott R, Böhner C, Müller S, Aigner T, Bussenius-Kammerer M, Yedibela S, et al. Outcome of patients with pre-existing portal vein thrombosis undergoing arterialization of the portal vein during liver transplantation. Transpl Int. 2002;16:15–20.

355. Florman SS, Fishbein TM, Schiano T, Letizia A, Fennelly E, desancho M. Multivisceral transplantation for portal hypertension and diffuse mesenteric thrombosis caused by protein C deficiency. Transplantation. 2002;74:406–7.

356. Vianna R, Giovanardi RO, Fridell JA, Tector AJ. Multivisceral Transplantation for Diffuse Portomesenteric Thrombosis in a Patient with Life-Threatening Esophagogastroduodenal Bleeding. Transplantation. 2005;80:534-5.

357. Vianna RM, Mangus RS, Kubal C, Fridell JA, Beduschi T, Tector AJ. Multivisceral Transplantation for Diffuse Portomesenteric Thrombosis. Annals of Surgery. 2012;255:1144-

DARNIS
(CC BY-NC-ND 2.0)

50.

358. Grant D, Abu-Elmagd K, Reyes J, Tzakis A, Langnas A, Fishbein T, et al. 2003 Report of the Intestine Transplant Registry. Annals of Surgery. 2005;241:607–13.

359. Grant D, Abu-Elmagd K, Mazariegos G, Vianna R, Langnas A, Mangus R, et al. Intestinal Transplant Registry Report: Global Activity and Trends. American Journal of Transplantation. 2014;15:210–9.

360. Abu-Elmagd KM, Costa G, Bond GJ, Soltys K, Sindhi R, Wu T, et al. Five hundred intestinal and multivisceral transplantations at a single center: major advances with new challenges. Annals of Surgery. 2009;250:567–81.

361. Middleton SJ, Pither C, Gao R, Duncan S, Green J, Sharkey L, et al. Adult Small Intestinal and Multivisceral Transplantation: Lessons Through the "Retrospecto-scope" at a Single UK Centre From 1991 to 2013. Transplantation Proceedings. 2014;46:2114–8.

362. Ceulemans LJ, Jochmans I, Monbaliu D, Verhaegen M, Laleman W, Nevens F, et al. Preoperative Arterial Embolization Facilitates Multivisceral Transplantation for Portomesenteric Thrombosis. American Journal of Transplantation. 2015 *in press*

363. Lim C, Bhangui P, Salloum C, Azoulay D. Multivisceral Transplantation for Diffuse Portomesenteric Thrombosis. Annals of Surgery. 2015;261:e48.

364. Hibi T, Nishida S, Tzakis AG. Reply to Letter: "Liver Transplantation and Portal Vein Thrombosis: An Unfinished Saga." Annals of Surgery. 2014

365. Starzl TE, Todo S, Tzakis A, Alessiani M, Casavilla A, Abu-Elmagd K, et al. The many faces of multivisceral transplantation. Surg Gynecol Obstet. 1991;172:335–44.

366. Casavilla A, Selby R, Abu-Elmagd K, Tzakis A, Todo S, Reyes J, et al. Logistics and technique for combined hepatic-intestinal retrieval. Annals of Surgery. 1992;216:605–9.

367. Abu-Elmagd K, Fung J, BUENO J, Martin D, Madariaga JR, Mazariegos G, et al. Logistics and technique for procurement of intestinal, pancreatic, and hepatic grafts from the same donor. Annals of Surgery. 2000;232:680–7.

368. Jovine E, Di Benedetto F, Quintini C, Masetti M, Cautero N, Gelmini R, et al. Procurement technique for isolated small bowel, pancreas, and liver from multiorgan cadaveric donor. Transplantation Proceedings. 2002;34:904–5.

369. Starzl TE, Miller C, Broznick B, Makowka L. An improved technique for multiple organ harvesting. Surg Gynecol Obstet. 1987;165:343–8.

370. Starzl TE, Hakala TR, Shaw BW, Hardesty RL, Rosenthal TJ, Griffith BP, et al. A flexible procedure for multiple cadaveric organ procurement. Surg Gynecol Obstet. 1984;158:223–30.

371. Yandza T, Schneider SM, Canioni D, Saint-Paul M-C, Gugenheim J, Chevalier P, et al. La greffe intestinale. Gastroenterol Clin Biol. 2006;31:469–79.

372. Sudan D. The Current State of Intestine Transplantation: Indications, Techniques, Outcomes and Challenges. American Journal of Transplantation. 2014;14:1976-84.

373. Casavilla A, Selby R, Abu-Elmagd K, Tzakis A, Todo S, Starzl TE. Donor selection and surgical technique for en bloc liver-small bowel graft procurement. Transplantation proceedings. 1993;25:2622–3.

374. Sindhi R, Fox IJ, Heffron T, Shaw BW, Langnas AN. Procurement and preparation of human isolated small intestinal grafts for transplantation. Transplantation. 1995;60:771–3.

375. Fishbein TM, Florman S, Gondolesi G, Leleiko NS, Mitty HA, Tschernia A, et al. Recurrent portal hypertension after composite liver/small bowel transplantation. Liver Transpl. 2002;8:639–42.

376. Gondolesi GE, Rodriguez-Davalos M, Soltys K, Florman S, Kaufman S, Fishbein T. End-to-end portocaval shunt for venous drainage of the native foregut in combined liver-intestinal transplantation. Pediatric Transplantation. 2006;10:98–100.

377. Sudan DL, Iyer KR, Deroover A, Chinnakotla S, Fox IJ, Shaw BW, et al. A new technique for combined liver/small intestinal transplantation. Transplantation. 2001;72:1846–8.

378. Abu-Elmagd KM, Kosmach-Park B, Costa G, Zenati M, Martin L, Koritsky DA, et al. Long-term survival, nutritional autonomy, and quality of life after intestinal and multivisceral transplantation. Annals of Surgery. 2012;256:494–508.

379. Bueno J, Abu-Elmagd K, Mazariegos G, Madariaga J, Fung J, Reyes J. Composite liver--small bowel allografts with preservation of donor duodenum and hepatic biliary system in children. Journal of Pediatric Surgery. 2000;35:291–6.

380. Ruiz P, Kato T, Tzakis A. Current Status of Transplantation of the Small Intestine. Transplantation. 2007;83:1–6.

381. Lauro A, Di Benedetto F, Ercolani G, Masetti M, Cautero N, Quintini C, et al. Multivisceral Harvest With In Vivo Technique: Methods and Results. Transplantation Proceedings. 2005;37:2425–7.

382. Di Benedetto F, De Ruvo N, Masetti M, Cautero N, Lauro A, Montalti R, et al. Hepatic Hilum Management in 250 Liver-Multivisceral Procurements. Transplantation Proceedings. 2006;38:1068.

383. Yersiz H, Renz JF, Hisatake GM, Gordon S, Saggi BH, Feduska NJ Jr, et al. Multivisceral and isolated intestinal procurement techniques. Liver Transpl. 2003;9:881–6.

384. Fridell JA, Joseph Tector A, Mangus RS, Kazimi MM, Hollinger EF, Vianna RM. A new vascular approach to the modified multivisceral graft procurement. Clin Transplant. 2009;23:784–7.

385. Lauro A, Altimari A, Di Simone M, Dazzi A, Cescon M, Zanfi C, et al. Acute Cellular Rejection Monitoring After Intestinal Transplant: Utility of Serologic Markers and Zoom Videoendoscopy as Support of Conventional Biopsy and Clinical Findings. Transplantation Proceedings. 2008;40:1575–6.

386. Cruz RJ, Costa G, Bond G, Soltys K, Stein WC, Wu G, et al. Modified "Liver-Sparing" Multivisceral Transplant with Preserved Native Spleen, Pancreas, and Duodenum: Technique and Long-Term Outcome. Journal of Gastrointestinal Surgery. 2010;14:1709–21.

387. Reyes J, Fishbein T, Bueno J, Mazariegos G, Abu-Elmagd K. Reduced-size orthotopic composite liver-intestinal allograft. Transplantation. 1998;66:489–92.

388. Gelas T, Ong E, Muiesan P. Technique for in situ liver splitting liver associated with modified-multivisceral graft recovery. Transplant International. 2011;24:e55–6.

389. Girlanda R, Desai CS, Matsumoto CS, Kaufman SS, Little CA, Fishbein TM. Complex Arterial Reconstruction in Multivisceral Transplantation. American Journal of Transplantation. 2010;10:698–701.

390. Tzakis AG, Todo S, Reyes J, Nour B, Fung JJ, Starzl TE. Piggyback orthotopic intestinal transplantation. Surg Gynecol Obstet. 1993;176:297–8.

391. Platz K-P, Pascher A, Schulz RJ, Nüssler NC, Sauer IM, Settmacher U, et al. Use of inferior mesenteric vein for venous

DARNIS
(CC BY-NC-ND 2.0)

anastomosis in clinical small bowel transplantation. Transplantation Proceedings. 2002;34:906–7.

392. Colledan M, Zanfi C, Pinna AD. Technical aspects of intestinal transplantation. Current Opinion in Organ Transplantation. 2013;18:291–7.

393. Todo S, Tzakis A, Reyes J, Abu-Elmagd K, Furukawa H, Nour B, et al. Small intestinal transplantation in humans with or without the colon. Transplantation. 1994;57:840–8.

394. Kato T, Selvaggi G, Gaynor JJ, Takahashi H, Nishida S, Moon J, et al. Inclusion of Donor Colon and Ileocecal Valve in Intestinal Transplantation. Transplantation. 2008;86:293–7.

395. Matsumoto CS, Fishbein TM. Modified Multivisceral Transplantation With Splenopancreatic Preservation. Transplantation. 2007;83:234–6.

396. Gondolesi G, Ramisch D, Padin J, Almau H, Sandi M, Schelotto PB, et al. What Is the Normal Small Bowel Length in Humans? First Donor-Based Cohort Analysis. American Journal of Transplantation. 2012;12:S49–S54.

397. Testa G, Panaro F, Schena S, Holterman M, Abcarian H, Benedetti E. Living Related Small Bowel Transplantation. Annals of Surgery. 2004;240:779–84.

398. Apichai S, Rogalska A, Tzvetanov I, Asma Z, Benedetti E, Gaitonde S. Multifocal cutaneous and systemic plasmablastic lymphoma in an infant with combined living donor small bowel and liver transplant. Pediatric Transplantation. 2009;13:628–31.

399. Testa G, Holterman M, John E, Kecskes S, Abcarian H, Benedetti E. Combined Living Donor Liver/Small Bowel Transplantation. Transplantation. 2005;79:1401–4.

400. Raofi V, Beatty E, Testa G, Abcarian H, Oberholzer J, Sankary H, et al. Combined living-related segmental liver and bowel transplantation for megacystis-microcolon-intestinal hypoperistalsis syndrome. Journal of Pediatric Surgery. 2008;43:e9–e11.

401. Cipriani R, Contedini F, Santoli M, Gelati C, Sgarzani R, Cucchetti A, et al. Abdominal Wall Transplantation with Microsurgical Technique. American Journal of Transplantation. 2007;7:1304–7.

402. Alexandrides IJ, Liu P, Marshall DM, Nery JR, Tzakis AG, Thaller SR. Abdominal wall closure after intestinal transplantation. Plastic and Reconstructive Surgery. 2000;106:805–12.

403. Levi DM, Tzakis AG, Kato T, Madariaga J, Mittal NK, Nery J, et al. Transplantation of the abdominal wall. Lancet. 2003;361:2173–6.

404. Carlsen BT, Farmer DG, Busuttil RW, Miller TA, Rudkin GH. Incidence and Management of Abdominal Wall Defects after Intestinal and Multivisceral Transplantation. Plastic and Reconstructive Surgery. 2007;119:1247–55.

405. Zanfi C, Cescon M, Lauro A, Dazzi A, Ercolani G, Grazi GL, et al. Incidence and Management of Abdominal Closure-Related Complications in Adult Intestinal Transplantation. Transplantation. 2008;85:1607–9.

406. Sheth J, Sharif K, Lloyd C, Gupte G, Kelly D, de Ville de Goyet J, et al. Staged abdominal closure after small bowel or multivisceral transplantation. Pediatric Transplantation. 2011;16:36–40.

407. Gerlach UA, Pascher A. Technical advances for abdominal wall closure after intestinal and multivisceral transplantation. Current Opinion in Organ Transplantation. 2012;17:258–67.

408. Oikawa K, Ohkohchi N, Kato H, Orii T, Shimaoka S, Kawagishi N, et al. Graft weight/recipient body weight ratio (G/R ratio) in living-related liver transplantation for pediatric patients: abdominal wall closure in cases with a large G/R ratio. Transplantation Proceedings. 1998;30:3209–10.

409. Ong TH, Strong R, Zahari Z, Yamanaka J, Lynch S, Balderson G, et al. The management of difficult abdominal closure after pediatric liver transplantation. Journal of Pediatric Surgery. 1996;31:295–6.

410. Grevious MA, Iqbal R, Raofi V, Beatty E, Oberholzer J, Cohen M, et al. Staged approach for abdominal wound closure following combined liver and intestinal transplantation from living donors in pediatric patients. Pediatric Transplantation. 2009;13:177–81.

411. Li J, Kaiser G, Schaffer R, Nadalin S. Inaccurate estimation of donor body weight, height and consequent assessment of body mass index may affect allocation of liver grafts from deceased donors. Transplant International. 2009;22:356–7.

412. Fishbein TM, Bodian CA, Miller CM. National sharing of cadaveric isolated intestinal allografts for human transplantation: a feasibility study. Transplantation. 2000;69:859–63.

413. Fischer-Fröhlich C-L, Königsrainer A, Schaffer R, Schaub F, Pratschke J, Pascher A, et al. Organ donation: when should we consider intestinal donation. Transplant International. 2012;25:1229–40.

414. Di Benedetto F, Lauro A, Masetti M, Cautero N, De Ruvo N, Quintini C, et al. Use of Prosthetic Mesh in Difficult Abdominal Wall Closure After Small Bowel Transplantation in Adults. Transplantation Proceedings. 2005;37:2272–4.

415. Dahm F, Georgiev P, Clavien P-A. Small-for-Size Syndrome After Partial Liver Transplantation: Definition, Mechanisms of Disease and Clinical Implications. American Journal of Transplantation. 2005;5:2605–10.

416. Delrivière L, Muiesan P, Marshall M, Davenport M, Dhawan A, Kane P, et al. Size reduction of small bowels from adult cadaveric donors to alleviate the scarcity of pediatric size-matched organs: an anatomical and feasibility study. Transplantation. 2000;69:1392–6.

417. Vidyadharan R, van Bommel ACM, Kuti K, Gupte GL, Sharif K, Richard BM. Use of tissue expansion to facilitate liver and small bowel transplant in young children with contracted abdominal cavities. Pediatric Transplantation. 2013;17:646-52.

418. Watson MJ, Kundu N, Coppa C, Djohan R, Hashimoto K, Eghtesad B, et al. Role of tissue expanders in patients with loss of abdominal domain awaiting intestinal transplantation. Transpl Int. 2013;26:1184–90.

419. Weiner J, Wu J, Martinez M, Lobritto S, Ovchinsky N, Rohde C, et al. The use of bi-planar tissue expanders to augment abdominal domain in a pediatric intestinal transplant recipient. Pediatric Transplantation. 2014;18:E174–9.

420. Ravindra KV, Martin AE, Vikraman DS, Brennan TV, Collins BH, Rege AS, et al. Use of Vascularized Posterior Rectus Sheath Allograft in Pediatric Multivisceral Transplantation-Report of Two Cases. American Journal of Transplantation. 2012;12:2242-6.

421. Iype S, Butler A, Jamieson N, Middleton S, Jah A. International Journal of Surgery Case Reports. International Journal of Surgery Case Reports. 2014;5:988–91.

422. Drosou A, Kirsner RS, Kato T, Mittal N, Al-Niami A, Miller B, et al. Use of a bioengineered skin equivalent for the management of difficult skin defects after pediatric multivisceral transplantation. Journal of the American Academy of Dermatology. 2005;52:854–8.

423. Charles CA, Kato T, Tzakis AG, Miller BN, Kirsner RS.

DARNIS
(CC BY-NC-ND 2.0)

Use of a living dermal equivalent for a refractory abdominal defect after pediatric multivisceral transplantation. Dermatol Surg. 2004;30:1236–40.

424. Asham E, Uknis ME, Rastellini C, Elias G, Cicalese L. Acellular Dermal Matrix Provides a Good Option for Abdominal Wall Closure Following Small Bowel Transplantation: A Case Report. Transplantation Proceedings. 2006;38:1770–1.

425. Selvaggi G, Levi DM, Cipriani R, Sgarzani R, Pinna AD, Tzakis AG. Abdominal Wall Transplantation: Surgical and Immunologic Aspects. Transplantation Proceedings. 2009;41:521–2.

426. Allin BSR, Ceresa CDL, Issa F, Casey G, Espinoza O, Reddy S, et al. A Single Center Experience of Abdominal Wall Graft Rejection After Combined Intestinal and Abdominal Wall Transplantation. American Journal of Transplantation. 2013;13:2211–5.

427. Gondolesi G, Selvaggi G, Tzakis A, Rodríguez-Laiz G, González-Campaña A, Fauda M, et al. Use of the Abdominal Rectus Fascia as a Nonvascularized Allograft for Abdominal Wall Closure After Liver, Intestinal, and Multivisceral Transplantation. Transplantation. 2009;87:1884–8.

428. Agarwal S, Dorafshar AH, Harland RC, Millis JM, Gottlieb LJ. Liver and Vascularized Posterior Rectus Sheath Fascia Composite Tissue Allotransplantation. American Journal of Transplantation. 2010;10:2712–6.

429. Planinsic RM. Anesthetic management for small bowel transplantation. Anesthesiology Clinics of North America. 2004;22:675–85.

430. Giraldo M, Martin D, Colangelo J, BUENO J, Reyes J, Fung JJ, et al. Intestinal transplantation for patients with short gut syndrome and hypercoagulable states. Transplantation Proceedings. 2000;32:1223–4.

431. Lang EV, Reyes J, Faintuch S, Smith A, Abu-Elmagd K. Central Venous Recanalization in Patients with Short Gut Syndrome: Restoration of Candidacy for Intestinal and Multivisceral Transplantation. Journal of Vascular and Interventional Radiology. 2005;16:1203–13.

432. Selvaggi G, Gyamfi A, Kato T, Gelman B, Aggarwal S, Begliomini B, et al. Analysis of Vascular Access in Intestinal Transplant Recipients Using the Miami Classification from the viiith International Small Bowel Transplant Symposium. Transplantation. 2005;79:1639–43.

433. Farinelli PA, Padín JM, Troncoso JC, Bertolotti A, Lenz M, Sanchez N, et al. Short- and Long-Term Outcomes of Every Graft Recovered During a Multi-Organ Procurement Procedure Including the Intestine. Transplantation Proceedings. 2014;46:2090–5.

434. Scott VL II, Wahl KM, Soltys K, Belani KG, Beebe DS, Davis PJ. Anesthesia for Organ Transplantation. Eighth Edition. Smith's Anesthesia for Infants and Children. Elsevier Inc; 2011.

435. Agrawal A, Beethe AB, Sullivan JN, Jones BM, Adams JJ, Duhacheck-Stapleman AL. Continuous hemoglobin monitoring during massive blood transfusion in a multivisceral pediatric transplant patient. Journal of Clinical Anesthesia. 2013;25:578–81.

436. Agrawal A, Sullivan JN, Zink MA, Jones BM. Evaluation of the Masimo® Rainbow SET Radical-7 in a 6-month-old pediatric multivisceral organ transplant. J Anesth. 2012;26:629–30.

437. Cho SSC, Rudloff I, Berger PJ, Irwin MG, Nold MF, Cheng W, et al. Remifentanil ameliorates intestinal ischemia-reperfusion injury. BMC Gastroenterol. 2012;13:69–9.

438. Chen H-X, Yin L, Peng C-H, Zhou G-W, Shen B-Y, Chen H, et al. Abdominal cluster transplantation and management of perioperative hemodynamic changes. Hepatobiliary Pancreat Dis Int. 2006;5:28–33.

439. Siniscalchi A, Piraccini E, Cucchetti A, Lauro A, Maritozzi G, Miklosova Z, et al. Analysis of Cardiovascular, Acid-Base Status, Electrolyte, and Coagulation Changes During Small Bowel Transplantation. Transplantation Proceedings. 2006;38:1148–50.

440. Siniscalchi A, Piraccini E, Miklosova Z, Bagni A, D Errico A, Cucchetti A, et al. Metabolic, Coagulative, and Hemodynamic Changes During Intestinal Transplant: Good Predictors of Postoperative Damage? Transplantation. 2007;84:346–50.

441. Park Y-S, Oh J-Y, Hwang BY, Moon Y, Lee H-M, Hwang G-S. Prolonged post-reperfusion syndrome during multivisceral organ transplantation in a pediatric patient: a case report. Korean J Anesthesiol. 2014;66:467.

442. Siniscalchi A, Spedicato S, Dante A, Riganello I, Bernardi E, Pierucci E, et al. Fluid Management of Patients Undergoing Intestinal and Multivisceral Transplantation. Transplantation Proceedings. 2008;40:2031–2.

443. Rowan CM, Vianna RM, Speicher RH, Mangus RS, Tector AJ, Nitu ME. Post-transplant critical care outcomes for pediatric multivisceral and intestinal transplant patients. Pediatric Transplantation. 2012;16:788–95.

444. Siniscalchi A, Begliomini B, De Pietri L, Ivagnes Petracca S, Braglia V, Girardis M, et al. Pain management after small bowel/multivisceral transplantation. Transplantation Proceedings. 2002;34:969–70.

445. Horslen SP. Optimal Management of the Post–Intestinal Transplant Patient. Gastroenterology. 2006;130:S163–9.

446. Keegan MT, Plevak DJ. The transplant recipient for nontransplant surgery. Anesthesiology Clinics of North America. 2004;22:827–61.

447. Kostopanagiotou G, Sidiropoulou T, Pyrsopoulos N, Pretto EA, Pandazi A, Matsota P, et al. Anesthetic and perioperative management of intestinal and multivisceral allograft recipient in nontransplant surgery. Transplant International. 2008;21:415–27.

448. Hanto DW, Fishbein TM, Pinson CW, Olthoff KM, Shiffman ML, Punch JD, et al. Liver and intestine transplantation: summary analysis, 1994-2003. Am J Transplant. 2005;5:916–33.

449. Pomfret EA, Fryer JP, Sima CS, Lake JR, Merion RM. Liver and Intestine Transplantation in the United States, 1996-2005. American Journal of Transplantation. 2007;7:1376–89.

450. Berg CL, Steffick DE, Edwards EB, Heimbach JK, Magee JC, Washburn WK, et al. Liver and Intestine Transplantation in the United States 1998-2007. American Journal of Transplantation. 2009;9:907–31.

451. Freeman RB, Steffick DE, Guidinger MK, Farmer DG, Berg CL, Merion RM. Liver and Intestine Transplantation in the United States, 1997–2006. American Journal of Transplantation. 2008;8:958–76.

452. Smith JM, Skeans MA, Thompson B, Horslen SP, Edwards EB, Harper AM, et al. OPTN/SRTR 2011 Annual Data Report: intestine. American Journal of Transplantation. 2012;13:103–18.

453. Smith JM, Skeans MA, Horslen SP, Edwards EB, Harper AM, Snyderf JJ, et al. OPTN/SRTR 2012 Annual Data Report: intestine. Am J Transplant. 2014;14:97–111.

454. Smith JM, Skeans MA, Horslen SP, Edwards EB, Harper AM, Snyder JJ, et al. OPTN/SRTR 2013 Annual Data Report: intestine. Am J Transplant. 2015;15:1–16.

455. Grant D. Current results of intestinal transplantation. The International Intestinal Transplant Registry. Lancet.

DARNIS
(CC BY-NC-ND 2.0)

1996;347:1801–3.

456. Abu-Elmagd K, Todo S, Tzakis A, Reyes J, Nour B, Furukawa H, et al. Three years clinical experience with intestinal transplantation. Journal of the American College of Surgeons. 1994;179:385–400.

457. Todo S, Reyes J, Furukawa H, Abu-Elmagd K, Lee RG, Tzakis A, et al. Outcome analysis of 71 clinical intestinal transplantations. Annals of Surgery. 1995;222:270–80.

458. Tzakis AG, Kato T, Nishida S, Levi DM, defaria W, Selvaggi G, et al. The Miami Experience With Almost 100 Multivisceral Transplants. Transplantation Proceedings. 2006;38:1681–2.

459. Kato T, Tzakis AG, Selvaggi G, Gaynor JJ, David AI, Bussotti A, et al. Intestinal and Multivisceral Transplantation in Children. Annals of Surgery. 2006;243:756–66.

460. Nishida S, Levi D, Kato T, Nery JR, Mittal N, Hadjis N, et al. Ninety-five cases of intestinal transplantation at the University of Miami. J Gastrointest Surg. 2002;6:233–9.

461. Langnas A, Chinnakotla S, Sudan D, Horslen S, mccashland T, Schafer D, et al. Intestinal transplantation at the University of Nebraska Medical Center: 1990 to 2001. Transplantation Proceedings. 2002;34:958–60.

462. Goulet O, Lacaille F, Colomb V, Jan D, Canioni D, Cézard J, et al. Intestinal transplantation in children: Paris experience. Transplantation Proceedings. 2002;34:1887–8.

463. Lacaille F, Vass N, Sauvat F, Canioni D, Colomb V, Talbotec C, et al. Long-term outcome, growth and digestive function in children 2 to 18 years after intestinal transplantation. Gut. 2007;57:455–61.

464. Gaynor JJ, Kato T, Selvaggi G, Moon JI, Levi DM, Nishida S, et al. The Importance of Analyzing Graft and Patient Survival by Cause of Failure: An Example Using Pediatric Small Intestine Transplant Data. Transplantation. 2006;81:1133–40.

465. Middleton SJ, Nishida S, Tzakis A, Woodward JM, Duncan S, Watson CJ, et al. Cambridge-Miami Score for Intestinal Transplantation Preoperative Risk Assessment: Initial Development and Validation. Transplantation Proceedings. 2015;42:19–21.

466. Sivaprakasam R, Hidenori T, Pither C, Nishida S, Butler AJ, Island ER, et al. Preoperative Comorbidity Correlates Inversely with Survival after Intestinal and Multivisceral Transplantation in Adults. Journal of Transplantation. 2013;2013:1093–100.

467. Brook G. Quality of Life Issues: Parenteral Nutrition to Small Bowel Transplantation–A Review. Nutrition. 1998 11;14:813-6.

468. Rovera GM, dimartini A, Graham TO, Hutson WR, Furukawa H, Todo S, et al. Quality of life after intestinal transplantation and on total parenteral nutrition. Transplantation Proceedings. 1998;30:2513–4.

469. Sudan D, Iyer K, Horslen S, Shaw B, Langnas A. Assessment of quality of life after pediatric intestinal transplantation by parents and pediatric recipients using the child health questionnaire. Transplantation Proceedings. 2002;34:963–4.

470. Dimartini A, Rovera GM, Graham TO, Furukawa H, Todo S, Funovits M, et al. Quality of life after small intestinal transplantation and among home parenteral nutrition patients. J Parenter Enteral Nutr. 1998;22:357–62.

471. Sudan DL, Iverson A, Weseman RA, Kaufman S, Horslen S, Fox IJ, et al. Assessment of function, growth and development, and long-term quality of life after small bowel transplantation. Transplantation Proceedings. 2000;32:1211–2.

472. Cameron EAB, Binnie JAH, Jamieson NV, Pollard S, Middleton SJ. Quality of life in adults following small bowel transplantation. Transplantation Proceedings. 2002;34:965–6.

473. Pironi L, Paganelli F, Lauro A, Spinucci G, Guidetti M, Pinna AD. Quality of Life on Home Parenteral Nutrition or After Intestinal Transplantation. Transplantation Proceedings. 2006;38:1673–5.

474. O'Keefe SJD, Emerling M, Koritsky D, Martin D, Stamos J, Kandil H, et al. Nutrition and Quality of Life Following Small Intestinal Transplantation. Am J Gastroenterol. 2007;10:1093–100.

475. Golfieri L, Lauro A, Tossani E, Sirri L, Venturoli A, Dazzi A, et al. Psychological adaptation and quality of life of adult intestinal transplant recipients: University of Bologna experience. Transplantation Proceedings. 2010;42:42–4.

476. Ngo KD, Farmer DG, mcdiarmid SV, Artavia K, Ament ME, Vargas J, et al. Pediatric health-related quality of life after intestinal transplantation. Pediatric Transplantation. 2011;15:849–54.

477. Pironi L, Baxter J, Lauro A, Guidetti M, Agostini F, Zanfi C, et al. Development Of Treatment-Specific Questionnaires For The Assessment Of Quality Of Life Of Patients On Home Parenteral Nutrition (HPN) And Of Intestinal Transplantation (ITx) Recipients. Digestive and Liver Disease. 2012;44:S205.

478. Pither C, Duncan S, Gao R, Butler A, West S, Gabe SM, et al. Quality of Life and Performance Status Before and After Small Intestinal Transplantation. Transplantation Proceedings. 2014;46:2109–13.

479. Andres AM, Alameda A, Mayoral O, Hernandez F, Dominguez E, Martinez Ojinaga E, et al. Health-related quality of life in pediatric intestinal transplantation. Pediatric Transplantation. 2014;18:746–56.

480. Roskott AM, Groen H, Rings EH, Haveman JW, Ploeg RJ, Serlie MJ, et al. Cost-effectiveness of intestinal transplantation for adult patients with intestinal failure: a simulation study. American Journal of Clinical Nutrition. 2015;101:79–86.

481. Sudan D. Cost and Quality of Life After Intestinal Transplantation. Gastroenterology. 2006;130:S158–62.

482. Abu-Elmagd KM, Reyes J, Fung JJ, Mazariegos G, Bueno J, Janov C, et al. Evolution of clinical intestinal transplantation: improved outcome and cost effectiveness. Transplantation Proceedings. 1999;31:582–4.

483. Chaney M. Financial considerations insurance and coverage issues in intestinal transplantation. Prog Transplant. 2004;14:312–20.

484. Longworth L, Young T, Beath SV, Kelly DA, Mistry H, Protheroe SM, et al. An Economic Evaluation of Pediatric Small Bowel Transplantation in the United Kingdom. Transplantation. 2006;82:508–15.

485. Horslen S. Organ allocation for liver-intestine candidates. Liver Transpl. 2004;10:S86–9.

486. Tzvetanov IG, Oberholzer J, Benedetti E. Current status of living donor small bowel transplantation. Current Opinion in Organ Transplantation. 2010;15:346–8.

487. Genton L, Raguso CA, Berney T, Hans DB, Morel P, Pichard C. Four year nutritional follow up after living related small bowel transplantation between monozygotic twins. Gut. 2003;52:659–62.

488. Beier UH, Kaplan B, Setty S, Samuel S, Mathew AV, Oberholzer J, et al. Electrolyte Imbalances in Pediatric Living Related Small Bowel Transplantation. Transplantation. 2008;85:217–23.

489. Ji G, Chu D, Wang W, Dong G. The safety of donor in

DARNIS
(CC BY-NC-ND 2.0)

living donor small bowel transplantation - an analysis of four cases. Clin Transplant. 2009;23:761–4.

490. Cicalese L, Rastellini C, Sileri P, Abcarian H, Benedetti E. Segmental living related small bowel transplantation in adults. J Gastrointest Surg. 2001;5:168–73.

491. Sasaki T, Hasegawa T, Nakai H, Kimura T, Okada A, Musiake S, et al. Zoom endoscopic evaluation of rejection in living-related small bowel transplantation. Transplantation. 2002;73:560–4.

492. Wada M, Ishii T, Kato T, Nishi K, Kawahara Y, Amae S, et al. Living-Related Small Bowel Transplantation: Two Cases Experiences. Transplantation Proceedings. 2005;37:1381–2.

493. Benedetti E, Holterman M, Asolati M, Di Domenico S, Oberholzer J, Sankary H, et al. Living Related Segmental Bowel Transplantation. Annals of Surgery. 2006;244:694–9.

494. Gruessner RW, Sharp HL. Living-related intestinal transplantation: first report of a standardized surgical technique. Transplantation. 1997;64:1605–7.

495. Cicalese L, Sileri P, Asolati M, Rastellini C, Abcarian H, Benedetti E. Infectious complications following living-related small bowel transplantation in adults. Transplantation Proceedings. 2001;33:1554–5.

496. Cicalese L, Sileri P, Asolati M, Rastellini C, Abcarian H, Benedetti E. Low infectious complications in segmental living related small bowel transplantation in adults. Clin Transplant. 2000;14:567–71.

497. Li M, Ji G, Feng F, Song W, Ling R, Chen D, et al. Living-Related Small Bowel Transplantation for Three Patients With Short Gut Syndrome. Transplantation Proceedings. 2008;40:3629–33.

498. Jao W, Sileri P, Holaysan J, Morini S, Chejfec G, Rastellini C, et al. Morphologic adaptation following segmental living related intestinal transplantation. Transplantation Proceedings. 2002;34:924–4.

499. Benedetti E, Baum C, Raofi V, Brown M, Rastellini C, Massad MG, et al. Living related small bowel transplantation: progressive functional adaptation of the graft. Transplantation Proceedings. 2000;32:1209–9.

500. Tesi R, Beck R, Lambiase L, Haque S, Flint L, Jaffe B. Living-related small-bowel transplantation: donor evaluation and outcome. Transplantation Proceedings. 1997;29:686–7.

501. Jaffe BM, Beck R, Flint L, Gutnisky G, Haque S, Lambiase L, et al. Living-related small bowel transplantation in adults: a report of two patients. Transplantation Proceedings. 1997;29:1851–2.

502. Rovera GM, Sileri P, Rastellini C, Knight P, Benedetti E, Cicalese L. Quality of life after living related small bowel transplantation. Transplantation Proceedings. 2002;34:967–8.

503. Muiesan P, Dhawan A, Novelli M, Mieli-Vergani G, Rela M, Heaton ND. Isolated liver transplant and sequential small bowel transplantation for intestinal failure and related liver disease in children. Transplantation. 2000;69:2323–6.

504. Testa G, Holterman M, Abcarian H, Iqbal R, Benedetti E. Simultaneous or Sequential Combined Living Donor-Intestine Transplantation in Children. Transplantation. 2008;85:713–7.

505. Gupte GL, Haghighi KS, Sharif K, Mayer DA, Beath SV, Kelly DA, et al. Surgical complications after intestinal transplantation in infants and children. Journal of Pediatric Surgery. 2010;45:1473–8.

506. Amesur NB, Zajko AB, Costa G, Abu-Elmagd KM. Combined Surgical and Interventional Radiologic Management Strategies in Patients with Arterial Pseudo-Aneurysms After Multivisceral Transplantation. Transplantation. 2014;97:235–44.

507. Papachristou GI, Abu-Elmagd KM, Bond G, Costa G, Mazariegos GV, Sanders MK, et al. Pancreaticobiliary complications after composite visceral transplantation: incidence, risk, and management strategies. Gastrointestinal Endoscopy. 2011;73:1165–73.

508. Borhani AA, Dasyam AK, Papachristou G, Furlan A, Almusa O, Abu-Elmagd K, et al. Radiologic features of pancreatic and biliary complications following composite visceral transplantation. Abdom Imaging. 2015 *in press*

509. Perera MTPR, Sharif K, Gupte GL, Mirza DF. COMP2. Gastrointestinal Endoscopy. 2011;74:1428.

510. Martins F, De Paulo G, Macedo E, Ferrari A. Biliary cast syndrome and liver abscesses complicating composite multivisceral transplantation. Endoscopy. 2014;46:E536–7.

511. Ueno T, Kato T, Gaynor J, Velasco M, Selvaggi G, mclaughlin G, et al. Temporary Elevation of Serum Transaminases After Pediatric Intestinal Transplantation: Incidence and Clinical Correlation in Multivisceral Transplant vs Isolated Intestinal Transplant. Transplantation Proceedings. 2006;38:1765–7.

512. Sarkar S, Selvaggi G, Mittal N, Cenk Acar B, Weppler D, Kato T, et al. Gastrointestinal tract ulcers in pediatric intestinal transplantation patients: Etiology and management. Pediatric Transplantation. 2006;10:162–7.

513. Selvaggi G, Sarkar S, Mittal N, Acar BC, Weppler D, Kato T, et al. Etiology and Management of Alimentary Tract Ulcers in Pediatric Intestinal Transplantation Patients. Transplantation Proceedings. 2006;38:1768–9.

514. Khan KM, Desai CS, Fishbein TM, Kaufman SS. Esophageal eosinophilic disease after intestinal transplantation in children. Transplantation. 2014;98:e25–8.

515. Ojo AO, Held PJ, Port FK, Wolfe RA, Leichtman AB, Young EW, Arndofer J, Christensen L, Merion RM. Chronic renal failure after transplantation of a non renal organ. New England Journal of Medicine. 2003;349:931-40.

516. Suzuki M, Mujtaba MA, Sharfuddin AA, Yaqub MS, Mishler DP, Faiz S, et al. Risk factors for native kidney dysfunction in patients with abdominal multivisceral/small bowel transplantation. Clin Transplant. 2012;26:E351–8.

517. Pulido JC, Romero CJ, Ruíz EM, Molero FC, Municio AM, García-Sesma A, et al. Renal Failure Associated With Intestinal Transplantation: Our Experience in Spain. Transplantation Proceedings. 2014;46:2140–2.

518. Hopfner R, Tran TT, Island ER, mclaughlin GE. Nonsurgical Care of Intestinal and Multivisceral Transplant Recipients: A Review for the Intensivist. Journal of Intensive Care Medicine. 2013;28:215–29.

519. Farmer DG, mcdiarmid SV, Edelstein S, Renz JF, Hisatake G, Cortina G, et al. Induction therapy with interleukin-2 receptor antagonist after intestinal transplantation is associated with reduced acute cellular rejection and improved renal function. Transplantation Proceedings. 2004;36:331–2.

520. Fernandez D, El-Azzabi TI, Jain V, Lloyd C, Wassmer E, Peake D, et al. Neurologic Problems After Pediatric Liver Transplantation and Combined Liver and Bowel Transplantations: A Single Tertiary Centre Experience. Transplantation. 2010;90:319–24.

521. Živković SA. Neurologic aspects of multiple organ transplantation. 1st ed. Neurologic Aspects of Systemic Disease Part III. Elsevier B.V; 2014.

522. Stracciari A, Guarino M. Neurologic complications of

DARNIS
(CC BY-NC-ND 2.0)

intestinal transplantation. 1st ed. Neurologic Aspects of Systemic Disease Part III. Elsevier B.V; 2014.

523. Jacewicz M, Marino CR. Neurologic complications of pancreas and small bowel transplantation. 1st ed. Neurologic Aspects of Systemic Disease Part III. Elsevier B.V; 2014.

524. Živković SA, Eidelman BH, Bond G, Costa G, Abu-Elmagd KM. The clinical spectrum of neurologic disorders after intestinal and multivisceral transplantation. Clin Transplant. 2009;24:164–8.

525. Barbas AS, Rege AS, Castleberry AW, Gommer J, Ellis MJ, Brennan TV, et al. Posterior Reversible Encephalopathy Syndrome Independently Associated With Tacrolimus and Sirolimus After Multivisceral Transplantation. American Journal of Transplantation. 2013;13:808–10.

526. Koepsell SA, Grant W, Landmark JD. Autoantibodies to red blood cell antigens occur frequently with hemolysis among pediatric small bowel transplant recipients: Clinical implications and management. Pediatric Transplantation. 2014;19:62–7.

527. Botija G, Ybarra M, Ramos E, Molina M, Sarriá J, Martínez-Ojinaga E, et al. Autoimmune cytopaenia after paediatric intestinal transplantation: a case series. Transplant International. 2010;23:1033–7.

528. Lacaille F, Moes N, Hugot J-P, Cezard J-P, Goulet O, Ruemmele FM. Severe Dysimmune Cytopenia in Children Treated with Tacrolimus After Organ Transplantation. American Journal of Transplantation. 2006;6:1072–6.

529. Dimartini A, Fitzgerald MG, Magill J, Funovitz M, Abu-Elmagd K, Furukawa H, et al. Psychiatric evaluations of small intestine transplantation patients. Gen Hosp Psychiatry. 1996;18:25S–29S.

530. Pither C, Green J, Butler A, Chukaulim B, West S, Gao R, et al. Psychiatric Disorders in Patients Undergoing Intestinal Transplantation. Transplantation Proceedings. 2014;46:2136–9.

531. Kaneko H, Fischman MA, Buckley TM, Schweizer RT. A comparison of portal versus systemic venous drainage in the pig small-bowel allograft recipient. Surgery. 1991;109:663–70.

532. Murase N, Demetris AJ, Furuya T, Todo S, Fung JJ, Starzl TE. Comparison of the small intestine after multivisceral transplantation with the small intestines transplanted with portal or caval drainage. Transplantation Proceedings. 1992;24:1143–4.

533. Gorczynski RM, Cohen Z, Plapler H, Levy G, Wojcik D, Koh I. Functional activity in host and graft lymphoid tissue of rats receiving syngeneic heterotopic small bowel transplants with portal or systemic drainage. Immunol Lett. 1993;38:189–94.

534. Fryer JP, Kim S, Wells CL, Fasola C, Jechorek RP, Dunn DL, et al. Bacterial translocation in a large-animal model of small-bowel transplantation. Portal vs systemic venous drainage and the effect of tacrolimus immunosuppression. Arch Surg. 1996;131:77–84.

535. Hashimoto N, Ohyanagi H. Metabolic effects of systemic venous drainage in small bowel transplantation. Transplantation Proceedings. 2003;35:1567–8.

536. Hernandez F, Zou Y, López G, Romero M, Martínez L, González-Reyes S, et al. Is portal venous outflow better than systemic venous outflow in small bowel transplantation? Experimental study in syngeneic rats. Journal of Pediatric Surgery. 2005;40:336–40.

537. Berney T, Kato T, Nishida S, Mittal N, Tector AJ, Levi D, et al. Systemic versus portal venous drainage of small bowel grafts: similar long-term outcome in spite of increased bacterial translocation. Transplantation Proceedings. 2002;34:961–2.

538. Berney T, Kato T, Nishida S, Tector AJ, Mittal NK, Madariaga J, et al. Portal versus systemic drainage of small bowel allografts: comparative assessment of survival, function, rejection, and bacterial translocation. Journal of the American College of Surgeons. 2002;195:804–13.

539. Vakili K, Kim HB. Partial Esophageal Transplantation Is Possible as Part of a Multivisceral Graft. American Journal of Transplantation. 2014;14:720–3.

540. Goulet O, Auber F, Fourcade L, Sarnacki S, Jan D, Colomb V, et al. Intestinal transplantation including the colon in children. Transplantation Proceedings. 2002;34:1885–6.

541. Matsumoto CS, Kaufman SS, Fishbein TM. Inclusion of the colon in intestinal transplantation. Current Opinion in Organ Transplantation. 2011;16:312–5.

542. Goulet O, Colomb-Jung V, Joly F. Role of the colon in short bowel syndrome and intestinal transplantation. J Pediatr Gastroenterol Nutr. 2009;48:S66–71.

543. Tzakis AG, Nour B, Reyes J, Abu-Elmagd K, Furukawa H, Todo S, et al. Endorectal pull-through of transplanted colon as part of intestinal transplantation. Surgery. 1995;117:451–3.

544. Eid KR, Costa G, Bond GJ, Cruz RJ, Rubin E, Bielefeldt K, et al. An Innovative Sphincter Preserving Pull-Through Technique with En Bloc Colon and Small Bowel Transplantation. American Journal of Transplantation. 2010;10:1940–6.

545. Todo S, Tzakis A, Abu-Elmagd K, Reyes J, Furukawa H, Nour B, et al. Abdominal multivisceral transplantation. Transplantation. 1995;59:234–40.

546. Ordonez F, Barbot-Trystram L, Lacaille F, Chardot C, Ganousse S, Petit LM, et al. Intestinal absorption rate in children after small intestinal transplantation. American Journal of Clinical Nutrition. 2013;97:743–9.

547. Mercer DF, Iverson AK, Culwell KA. Nutrition and Small Bowel Transplantation. Nutrition in Clinical Practice. 2014;29:615–20.

548. Vianna R, Fridell JA, Mangus R, Hollinger EF, Matiosky A, Tector AJ. Safe Inclusion of the Entire Pancreas as a Component of the Multivisceral Graft. Transplantation. 2008;86:114–6.

549. Takahashi H, Delacruz V, Sarwar S, Selvaggi G, Moon J, Nishida S, et al. Contemporaneous chronic rejection of multiple allografts with principal pancreatic involvement in modified multivisceral transplantation. Pediatric Transplantation. 2007;11:448–52.

550. Abu-Elmagd KM. Preservation of the Native Spleen, Duodenum, and Pancreas in Patients With Multivisceral Transplantation: Nomenclature, Dispute of Origin, and Proof of Premise. Transplantation. 2007;84:1208–9.

551. Abu-Elmagd K, Reyes J, Bond G, Mazariegos G, Wu T, Murase N, et al. Clinical intestinal transplantation: a decade of experience at a single center. Annals of Surgery. 2001;234:404–16.

552. Kato T, Tzakis AG, Selvaggi G, Gaynor JJ, Takahashi H, Mathew J, et al. Transplantation of the Spleen. Annals of Surgery. 2007;246:436–46.

553. Farmer DG, Venick RS, Colangelo J, Esmailian Y, Yersiz H, Duffy JP, et al. Pretransplant Predictors of Survival After Intestinal Transplantation: Analysis of a Single-Center Experience of More Than 100 Transplants. Transplantation. 2010;90:1574–80.

554. Dor FJMF, Cooper DKC. Immunologic benefits of spleen transplantation in the absence of graft-versus-host disease. Annals of Surgery. 2006;243:710–1.

555. Kobayashi E, Kamada N, Enosawa S, Toyama N, Delrivière L, Goto S, et al. Comparison of potentiality to induce

DARNIS
(CC BY-NC-ND 2.0)

graft-versus-host reaction with small bowel, pancreas/spleen, and liver transplantation in the rat. Clin Exp Immunol. 1993;92:527–31.

556. Gupte GL, Beath SV. Update on intestinal rehabilitation after intestinal transplantation. Current Opinion in Organ Transplantation. 2009;14:267–73.

557. Weimann A, Braga M, Harsanyi L, Laviano A, Ljungqvist O, Soeters P, et al. ESPEN Guidelines on Enteral Nutrition: Surgery including Organ Transplantation. Clinical Nutrition. 2006;25:224–44.

558. Matarese LE, Costa G, Bond G, Stamos J, Koritsky D, O'Keefe SJD, et al. Therapeutic efficacy of intestinal and multivisceral transplantation: survival and nutrition outcome. Nutr Clin Pract. 2007;22:474–81.

559. Resnick J, Gupta N, Wagner J, Costa G, Cruz RJ Jr, Martin L, et al. Skeletal Integrity and Visceral Transplantation. American Journal of Transplantation. 2010;10:2331–40.

560. Rovera GM, Schoen RE, Goldbach B, DD J, Bond G, Rakela J, et al. Intestinal and Multivisceral Transplantation: Dynamics of Nutritional Management and Functional Autonomy. J Parenter Enteral Nutr. 2003;27:252–259.

561. Reyes J, Tzakis AG, Todo S, Nour B, Casavilla A, Abu-Elmagd K, et al. Nutritional Management of Intestinal Transplant Recipients. Transplantation Proceedings. 1993;25:1200–1.

562. Venick RS, Wozniak LJ, Colangelo J, Beckwith P, Reyen L, Esmailian YA, et al. Long-Term Nutrition and Predictors of Growth and Weight Gain Following Pediatric Intestinal Transplantation. Transplantation. 2011;92:1058-62.

563. Colomb V, Goulet O. Nutrition support after intestinal transplantation: how important is enteral feeding? Current Opinion in Clinical Nutrition and Metabolic Care. 2009;12:186–9.

564. Zonta S, Doni M, Alessiani M, Lovisetto F, Viganò J, Mazzilli M, et al. Elemental enteral nutrition preserves the mucosal barrier and improves the trophism of the villi after small bowel transplantation in piglets. Transplantation Proceedings. 2007;39:2024–7.

565. Nucci AM, Barksdale EM, Yaworski JA, Beserock N, Reyes J. Enteral formula use in children after small bowel transplant. Nutr Clin Pract. 2002;17:113–7.

566. Mallick IH, Yang W, Winslet MC, Seifalian AM. Ischemia-reperfusion injury of the intestine and protective strategies against injury. Dig Dis Sci. 2004;49:1359–77.

567. Matarese LE, Dvorchik I, Costa G, Bond GJ, Koritsky DA, Ferraris RP, et al. Pyridoxal-5'-phosphate deficiency after intestinal and multivisceral transplantation. American Journal of Clinical Nutrition. 2008;89:204–9.

568. Kaufman SS, Lyden ER, Brown CR, Iverson AK, Davis CK, Sudan DL, et al. Disaccharidase activities and fat assimilation in pediatric patients after intestinal transplantation. Transplantation. 2000;69:362–5.

569. Beath SV, Lanchbury E, Alton H, Mahandru R, Toy M, van Mouirk ID, et al. Selenium Homocholic Acid Taurocholate Scanning, Selenium- 75-Labeled Bile Acid, a Novel Method for Testing the Function of the Terminal Ileum in Small Bowel Transplant Recipients: A Pilot Study. Transplantation Proceedings. 2014;46:2119–21.

570. Pernthaler H, Nehoda H, Riedmann B, Aichberger C, Margreiter R. Altered pacemaker frequency gradient of a human small bowel allograft. Transplantation Proceedings. 1997;29:1845–6.

571. Websky von MW, Kalff JC, Schäfer N. Current knowledge on regulation and impairment of motility after intestinal transplantation. Current Opinion in Organ Transplantation. 2015;20:303–7.

572. Matsuura T, Masumoto K, Ieiri S, Nakatsuji T, Akiyoshi J, Nishimoto Y, et al. Morphological and physiological changes of interstitial cells of Cajal after small bowel transplantation in rats. Transpl Int. 2007;20:616–24.

573. Mousa H, BUENO J, Griffiths J, Kocoshis S, Todo S, Reyes J, et al. Intestinal motility after small bowel transplantation. Transplantation Proceedings. 1998;30:2535–6.

574. Rickenbacher A, Seiler R, Honegger U, Shaw SG, Balsiger BM. Role of beta1-, beta2-, and beta3-adrenoceptors in contractile hypersensitivity in a model of small bowel transplantation. Surgery. 2008;143:94–102.

575. Schaefer N, Tahara K, Schmidt J, Wehner S, Kalff JC, Abu-Elmagd K, et al. Resident macrophages are involved in intestinal transplantation-associated inflammation and motoric dysfunction of the graft muscularis. American Journal of Transplantation. 2007;7:1062–70.

576. Gerlach UA, Atanasov G, Wallenta L, Polenz D, Reutzel-Selke A, Kloepfel M, et al. Short-term TNF-alpha inhibition reduces short-term and long-term inflammatory changes post-ischemia/reperfusion in rat intestinal transplantation. Transplantation. 2014;97:732–9.

577. Nickkholgh A, Contin P, Abu-Elmagd K, Golriz M, Gotthardt D, Morath C, et al. Intestinal transplantation: review of operative techniques. Clin Transplant. 2013;27:56–65.

578. Königsrainer A, Ladurner R, Iannetti C, Steurer W, Öllinger R, Offner F, et al. The ?Blind Innsbruck Ostomy?, a cutaneous enterostomy for long-term histologic surveillance after small bowel transplantation. Transplant International. 2007;20:867–74.

579. Tsai MS, Lin WH, Hsu WM, Lai HS, Yeh CC, Huang J, et al. Modified Paul-Mikulicz Ileostomy in a Swine Model of Isolated Small Bowel Transplantation. Journal of Surgical Research; 2010;164:329–35.

580. Bodeur C, Aucoin J, Johnson R, Garrison K, Summers A, Schutz K, et al. Clinical practice guidelines-Nursing management for pediatric patients with small bowel or multivisceral transplant. J Spec Pediatr Nurs. 2013;19:90–100.

581. Palocaren MS. An Overview of Intestine and Multivisceral Transplantation. 2011;23:457–69.

582. Mowat AM. Anatomical basis of tolerance and immunity to intestinal antigens. Nat Rev Immunol. 2003;3:331–41.

583. Pouliquen E, Koenig A, Chen CC, Sicard A, Rabeyrin M, Morelon E, et al. Recent advances in renal transplantation: antibody-mediated rejection takes center stage. F1000Prime Rep. 2015;7.

584. Ruiz P. How can pathologists help to diagnose late complications in small bowel and multivisceral transplantation? Current Opinion in Organ Transplantation. 2012;17:273–9.

585. Takahashi H, Kato T, Selvaggi G, Nishida S, Gaynor JJ, Delacruz V, et al. Subclinical Rejection in the Initial Postoperative Period in Small Intestinal Transplantation: A Negative Influence on Graft Survival. Transplantation. 2007;84:689–96.

586. Ruiz P. Updates on acute and chronic rejection in small bowel and multivisceral allografts. Current Opinion in Organ Transplantation. 2014;19:293-302.

587. Fishbein TM. Intestinal Transplantation. N Engl J Med. 2009;361:998–1008.

588. Asaoka T, Island ER, Tryphonopoulos P, Selvaggi G, Moon J, Tekin A, et al. Characteristic immune, apoptosis and

DARNIS
(CC BY-NC-ND 2.0)

inflammatory gene profiles associated with intestinal acute cellular rejection in formalin-fixed paraffin-embedded mucosal biopsies. Transplant International. 2011;24:697–707.

589. Asaoka T, Sotolongo B, Island ER, Tryphonopoulos P, Selvaggi G, Moon J, et al. Microrna Signature of Intestinal Acute Cellular Rejection in Formalin-Fixed Paraffin-Embedded Mucosal Biopsies. American Journal of Transplantation. 2011;12:458–68.

590. Fishbein T, Novitskiy G, Mishra L, Matsumoto C, Kaufman S, Goyal S, et al. NOD2-expressing bone marrow-derived cells appear to regulate epithelial innate immunity of the transplanted human small intestine. Gut. 2008;57:323–30.

591. Cescon M, Grazi GL, Lauro A, Varotti G, Dazzi A, Ercolani G, et al. Incidence, Clinical Significance, and Outcome of Vascular Alterations in Intestinal Biopsies After Isolated Small Bowel Transplantation: A Single-Center Experience. Transplantation Proceedings. 2006;38:1728–30.

592. Tsai H-L, Island ER, Chang J-W, Gonzalez-Pinto I, Tryphonopoulos P, Nishida S, et al. Association Between Donor-Specific Antibodies and Acute Rejection and Resolution in Small Bowel and Multivisceral Transplantation. Transplantation. 2011;92:709–15.

593. Ruiz P, Garcia M, Pappas P, Berney T, Esquenazi V, Kato T, et al. Mucosal vascular alterations in isolated small-bowel allografts: relationship to humoral sensitization. American Journal of Transplantation. 2002;3:43–9.

594. Dick AAS, Horslen S. Antibody-mediated rejection after intestinal transplantation. Current Opinion in Organ Transplantation. 2012;17:250–7.

595. Abu-Elmagd KM, Wu G, Costa G, Lunz J, Martin L, Koritsky DA, et al. Preformed and De novodonor Specific Antibodies in Visceral Transplantation: Long-Term Outcome With Special Reference to the Liver. American Journal of Transplantation. 2012;12:3047–60.

596. Ruiz P, Garcia M, Pappas P, Esquenazi V, Kato T, Mittal N, et al. Mucosal vascular alterations in the early posttransplant period of small bowel allograft recipients may reflect humoral-based allograft rejection. Transplantation Proceedings. 2002;34:869–71.

597. Gerlach UA, Lachmann N, Sawitzki B, Arsenic R, Neuhaus P, Schoenemann C, et al. Clinical relevance of the de novoproduction of anti-HLA antibodies following intestinal and multivisceral transplantation. Transpl Int. 2014;27:280–9.

598. Takahashi H, Kato T, Delacruz V, Nishida S, Selvaggi G, Weppler D, et al. Analysis of Acute and Chronic Rejection in Multiple Organ Allografts From Retransplantation and Autopsy Cases of Multivisceral Transplantation. Transplantation. 2008;85:1610–6.

599. Selvaggi G, Gaynor JJ, Moon J, Kato T, Thompson J, Nishida S, et al. Analysis of Acute Cellular Rejection Episodes in Recipients of Primary Intestinal Transplantation: A Single Center, 11-Year Experience. American Journal of Transplantation. 2007;7:1249–57.

600. Ruiz P, Carreno M, Weppler D, Gomez C, Island E, Selvaggi G, et al. Immediate Antibody-Mediated (Hyperacute) Rejection in Small-Bowel Transplantation and Relationship to Cross-Match Status and Donor-Specific c4d-Binding Antibodies: Case Report. Transplantation Proceedings. 2015;42:95–9.

601. Zhang X. Plasma exchange in small intestinal transplantation between ABO‐incompatible individuals: A case report. Biomedical Reports. 2013;2:39-40.

602. Ishii T, Mazariegos GV, Bueno J, Ohwada S, Reyes J. Exfoliative rejection after intestinal transplantation in children. Pediatric Transplantation. 2003;7:185–91.

603. Kato T, O'Brien CB, Nishida S, Hoppe H, Gasser M, Berho M, et al. The first case report of the use of a zoom videoendoscope for the evaluation of small bowel graft mucosa in a human after intestinal transplantation. Gastrointestinal Endoscopy. 1999;50:257–61.

604. Kato T, Gaynor JJ, Nishida S, Mittal N, Selvaggi G, Levi D, et al. Zoom endoscopic monitoring of small bowel allograft rejection. Surg Endosc. 2006;20:773–82.

605. Garcia M, Delacruz V, Ortiz R, Bagni A, Weppler D, Kato T, et al. Acute cellular rejection grading scheme for human gastric allografts. Hum Pathol. 2004;35:343–9.

606. Ruiz P, Bagni A, Brown R, Cortina G, Harpaz N, Magid MS, et al. Histological criteria for the identification of acute cellular rejection in human small bowel allografts: results of the pathology workshop at the VIII International Small Bowel Transplant Symposium. Transplantation Proceedings. 2004;36:335–7.

607. Swanson BJ, Talmon GA, Wisecarver JW, Grant WJ, Radio SJ. Histologic Analysis of Chronic Rejection in Small Bowel Transplantation. Transplantation. 2013;95:378–82.

608. Perez MT, Garcia M, Weppler D, Kato T, Delis S, Nishida S, et al. Temporal relationships between acute cellular rejection features and increased mucosal fibrosis in the early posttransplant period of human small intestinal allografts. Transplantation. 2002;73:555–9.

609. Crenn P, Messing B, Cynober L. Citrulline as a biomarker of intestinal failure due to enterocyte mass reduction. Clinical Nutrition. 2008;27:328–39.

610. Pappas PA, Saudubray JM, Tzakis AG, Rabier D, Carreno MR, Gomez-Marin O, et al. Serum citrulline and rejection in small bowel transplantation: a preliminary report. Transplantation. 2001;72:1212–6.

611. Pappas PA, Saudubray JM, Tzakis AG, Rabier D, Carreno MR, Gomez-Marin O, et al. Serum citrulline as a marker of acute cellular rejection for intestinal transplantation. Transplantation Proceedings. 2002;34:915–7.

612. Pappas PA, Tzakis AG, Saudubray JM, Gaynor JJ, Carreno MR, Huijing F, et al. Trends in serum citrulline and acute rejection among recipients of small bowel transplants. Transplantation Proceedings. 2004;36:345–7.

613. Pappas PA, G Tzakis A, Gaynor JJ, Carreno MR, Ruiz P, Huijing F, et al. An Analysis of the Association between Serum Citrulline and Acute Rejection among 26 Recipients of Intestinal Transplant. Am J Transplant. 2004;4:1124–32.

614. Gondolesi GE, Kaufman SS, Sansaricq C, Magid MS, Raymond K, Iledan LP, et al. Defining Normal Plasma Citrulline in Intestinal Transplant Recipients. American Journal of Transplantation. 2004;4:414–8.

615. Gondolesi G, Fishbein T, Chehade M, Tschernia A, Magid M, Kaufman S, et al. Serum citrulline is a potential marker for rejection of intestinal allografts. Transplantation Proceedings. 2002;34:918–20.

616. Gondolesi G, Ghirardo S, Raymond K, Hoppenhauer L, Surillo D, Rumbo C, et al. The Value of Plasma Citrulline to Predict Mucosal Injury in Intestinal Allografts. Am J Transplant. 2006;6:2786–90.

617. David AI, Selvaggi G, Ruiz P, Gaynor JJ, Tryphonopoulos P, Kleiner GI, et al. Blood Citrulline Level Is an Exclusionary Marker for Significant Acute Rejection After Intestinal Transplantation. Transplantation. 2007;84:1077–81.

618. Hibi T, Nishida S, Garcia J, Tryphonopoulos P, Tekin A, Selvaggi G, et al. Citrulline Level Is a Potent Indicator of Acute Rejection in the Long Term Following Pediatric

DARNIS
(CC BY-NC-ND 2.0)

Intestinal/Multivisceral Transplantation. American Journal of Transplantation. 2012;12:S27–S32.

619. Merlin E, Minet-Quinard R, Pereira B, Rochette E, Auvrignon A, Oudot C, et al. Non-invasive biological quantification of acute gastrointestinal graft-versus-host disease in children by plasma citrulline. Pediatric Transplantation. 2013;17:683-7.

620. Yu HC, Tuteja S, Moon JI, Kleiner GI, Conanan L, Gaynor JJ, et al. Utilization of Dried Blood Spot Citrulline Level as a Noninvasive Method for Monitoring Graft Function Following Intestinal Transplantation. Transplantation. 2005;80:1729–33.

621. Ruiz P, Tryphonopoulos P, Island E, Selvaggi G, Nishida S, Moon J, et al. Citrulline Evaluation in Bowel Transplantation. Transplantation Proceedings. 2015;42:54–6.

622. Sudan D, Vargas L, Sun Y, Bok L, Dijkstra G, Langnas A. Calprotectin, a novel non invasive marker for intestinal allograft monitoring. Annals of Surgery. 2007;246:311–5.

623. Akpinar E, Vargas J, Kato T, Smith L, Hernandez E, Selvaggi G, et al. Fecal Calprotectin Level Measurements in Small Bowel Allograft Monitoring: A Pilot Study. Transplantation. 2008 May;85(9):1281–6.

624. Mercer DF, Vargas L, Sun Y, Moreno AMA, Grant WJ, Botha JF, et al. Stool Calprotectin Monitoring After Small Intestine Transplantation. Transplantation. 2011;91:1166–71.

625. Cagnola H, Scaravonati R, Cabanne A, Bianchi C, Gruz F, Errea A, et al. Evaluation of Calprotectin Level in Intestinal Content as an Early Marker for Graft Rejection. Transplantation Proceedings. 2015;42:57–61.

626. Vrakas G, O'Connor M, Matsou A, Macedo Arantes R, Friend P, Reddy S, et al. Markers of malnutrition after intestinal transplantation: the role of IGF-1 and calprotectin. J Clin Biochem Nutr. 2015 Jan;56(1):64–5.

627. D'Errico A, Corti B, Pinna AD, Altimari A, Gruppioni E, Gabusi E, et al. Granzyme B and perforin as predictive markers for acute rejection in human intestinal transplantation. Transplantation Proceedings. 2003;35:3061–5.

628. Altimari A, Gruppioni E, Capizzi E, Bagni A, Corti B, Fiorentino M, et al. Blood Monitoring of Granzyme B and Perforin Expression After Intestinal Transplantation: Considerations on Clinical Relevance. Transplantation. 2008;85:1778–83.

629. Corti B, Altimari A, Gabusi E, Pinna AD, Lauro A, Morselli-Labate AM, et al. Potential of Real-Time PCR Assessment of Granzyme B and Perforin Up-Regulation for Rejection Monitoring in Intestinal Transplant Recipients. Transplantation Proceedings. 2005;37:4467–71.

630. Corti B, Altimari A, Gabusi E, Pinna AD, Gruppioni E, Lauro A, et al. Two Years' Experience of Acute Rejection Monitoring of Intestinal Transplant Recipients by Real-Time PCR Assessment of Granzyme B and Perforin Up-Regulation: Considerations on Diagnostic Accuracy. Transplantation Proceedings. 2006;38:1726–7.

631. Wood NJ. Potential of intestinal microbiota profile as a diagnosticb. Nat Rev Gastroenterol Hepatol. 2012;9:61.

632. Oh PL, Martínez I, Sun Y, Walter J, Peterson DA, Mercer DF. Characterization of the Ileal Microbiota in Rejecting and Nonrejecting Recipients of Small Bowel Transplants. American Journal of Transplantation. 2011;12:753–62.

633. Bhargava P, Khan N, Phillips G, Heller M, Linam L, Parnell S, et al. Imaging in pediatric small bowel transplantation. Indian J Radiol Imaging. 2014;24:379.

634. Godfrey EM, Upponi SS, See TC, Cheow HK, Sivaprakasam R, Butler AJ, et al. A radiologist. Clinical Radiology. The Royal College of Radiologists; 2013;68:983–91.

635. Rao AS, Shapiro R, Corry R, Dodson F, Abu-Elmagd K, Jordan M, et al. Adjuvant bone marrow infusion in clinical organ transplant recipients. Transplantation Proceedings. 1998;30:1367–8.

636. Rao AS, Shapiro R, Corry R, Dodson F, Abu-Elmagd K, Pham S, et al. Immune modulation in organ allograft recipients by single or multiple donor bone marrow infusions. Transplantation Proceedings. 1999;31:700–1.

637. Murase N, Ye Q, Lee RG, Demetris AJ, Abu-Elmagd K, Reyes J, et al. Immunomodulation of intestinal transplant with allograft irradiation and simultaneous donor bone marrow infusion. Transplantation Proceedings. 1999;31:565–6.

638. Kilinc S, Gurkan UA, Guven S, Koyuncu G, Tan S, Karaca C, et al. Evaluation of Epithelial Chimerism After Bone Marrow Mesenchymal Stromal Cell Infusion in Intestinal Transplant Patients. Transplantation Proceedings. 2014;46:2125–32.

639. Abu-Elmagd KM, Costa G, Bond GJ, Wu T, Murase N, Zeevi A, et al. Evolution of the immunosuppressive strategies for the intestinal and multivisceral recipients with special reference to allograft immunity and achievement of partial tolerance. Transplant International. 2009;22:96–109.

640. Pinna AD, Weppler D, Nery J, Ruiz P, Kato T, Khan F, et al. Intestinal transplantation at the University of Miami-five years of experience. Transplantation Proceedings. 2000;32:1226–7.

641. Vianna RM, Mangus RS, Fridell JA, Weigman S, Kazimi M, Tector J. Induction Immunosuppression With Thymoglobulin and Rituximab in Intestinal and Multivisceral Transplantation. Transplantation. 2008;85:1290–3.

642. Reyes J, Mazariegos GV, Abu-Elmagd K, Macedo C, Bond GJ, Murase N, et al. Intestinal Transplantation under Tacrolimus Monotherapy after Perioperative Lymphoid Depletion with Rabbit Anti-Thymocyte Globulin (thymoglobulin). Am J Transplant. 2005;5:1430–6.

643. Trevizol AP, David AI, Dias ER, Mantovani D, Pécora R, D'Albuquerque LAC. Intestinal and Multivisceral Transplantation Immunosuppression Protocols—Literature Review. Transplantation Proceedings.; 2012;44:2445–8.

644. Nishida S, Levi D, Kato T, Madariaga J, Nery J, Tzakis A. Induction therapy for adult small bowel transplant with Campath-1H. Transplantation Proceedings. 2002;34:1889–91.

645. Nishida S, Levi DM, Moon JI, Madariaga JR, Kato T, Selvaggi G, et al. Intestinal Transplantation With Alemtuzumab (Campath-1H) Induction for Adult Patients. Transplantation Proceedings. 2006;38:1747–9.

646. Zanfi C, Lauro A, Cescon M, Dazzi A, Ercolani G, Grazi GL, et al. Daclizumab and Alemtuzumab as Induction Agents in Adult Intestinal and Multivisceral Transplantation: Rejection and Infection Rates in 40 Recipients During the Early Postoperative Period. Transplantation Proceedings.; 2015;42:35–8.

647. Lauro A, Amaduzzi A, Dazzi A, Ercolani G, Zanfi C, Golfieri L, et al. Daclizumab and Alemtuzumab as induction agents in adult intestinal and multivisceral transplantation: A comparison of two different regimens on 29 recipients during the early post-operative period. Digestive and Liver Disease. 2007;39:253–6.

648. Kimura T, Lauro A, Cescon M, Zanfi C, Dazzi A, Ercolani G, et al. Impact of induction therapy on bacterial infections and long-term outcome in adult intestinal and multivisceral transplantation: a comparison of two different induction protocols: daclizumab vs. Alemtuzumab. Clin Transplant. 2009;23:420–5.

649. Abu-Elmagd K. The concept of gut rehabilitationand the future of visceral transplantation. Nat Rev Gastroenterol

DARNIS
(CC BY-NC-ND 2.0)

Hepatol. 2015 20;12:108–20.

650. Abu-Elmagd K, Fung J, mcghee W, Martin D, Mazariegos G, Schaefer N, et al. The efficacy of daclizumab for intestinal transplantation: preliminary report. Transplantation Proceedings. 2000;32:1195–6.

651. Carreno MR, Kato T, Weppler D, Mathew JM, Fuller L, Gomez C, et al. Induction therapy with daclizumab as part of the immunosuppressive regimen in human small bowel and multiorgan transplants. Transplantation Proceedings. 2001;33:1015–7.

652. Fishbein TM, Florman S, Gondolesi G, Schiano T, Ieleiko N, Tschernia A, et al. Intestinal transplantation before and after the introduction of sirolimus. Transplantation. 2002;73:1538–42.

653. Rao AS, Dvorchik I, Dodson F, Abu-Elmagd K, Schaefer AT, Ostrowski L, et al. Donor bone marrow infusion in liver recipients: effect on the occurrence of acute cellular rejection. transplantation proceedings. 2001;33:1352.

654. Pirenne J, Kawai M. Tolerogenic Protocol for Intestinal Transplantation. Transplantation Proceedings. 2006;38:1664–7.

655. Gruessner RW, Nakhleh RE, Harmon JV, Dunning M, Gruessner AC. Donor-specific portal blood transfusion in intestinal transplantation: a prospective, preclinical large animal study. Transplantation. 1998;66:164–9.

656. Delacruz V, Weppler D, Island E, Gonzalez M, Tryphonopoulos P, Moon J, et al. Mycophenolate Mofetil–Related Gastrointestinal Mucosal Injury in Multivisceral Transplantation. Transplantation Proceedings. 2015;42:82–4.

657. Starzl TE, Murase N, Demetris AJ, Trucco M, Abu-Elmagd K, Gray EA, et al. Lessons of organ-induced tolerance learned from historical clinical experience. Transplantation. 2004;77:926–9.

658. Asolati M, Testa G, Gangemi A, Sankary H, Oberholzer J, Benedetti E. “Prope” Tolerance in a Noncompliant Living Related Small Bowel Transplant Recipient After Severe Rejection. Transplantation. 2007;83:77–9.

659. Fryer JP. The current status of intestinal transplantation. Current Opinion in Organ Transplantation. 2008;13:266–72.

660. Pascher A, Radke C, Dignass A, Schulz RJ, Veltzke-Schlieker W, Adler A, et al. Successful infliximab treatment of steroid and OKT3 refractory acute cellular rejection in two patients after intestinal transplantation. Transplantation. 2003;76:615–8.

661. Gerlach UA, Schoenemann C, Lachmann N, Koch M, Pascher A. Salvage therapy for refractory rejection and persistence of donor-specific antibodies after intestinal transplantation using the proteasome inhibitor bortezomib. Transplant International. 2010;24:e43–5.

662. Mazariegos GV, Soltys K, Bond G, Girnita A, Machaidze Z, Jaffe R, et al. Pediatric Intestinal Retransplantation: Techniques, Management, and Outcomes. Transplantation. 2008;86:1777–82.

663. Mazariegos GV, Abu-Elmagd K, Jaffe R, Bond G, Sindhi R, Martin L, et al. Graft Versus Host Disease in Intestinal Transplantation. Am J Transplant. 2004;4:1459–65.

664. Wu G, Selvaggi G, Nishida S, Moon J, Island E, Ruiz P, et al. Graft-Versus-Host Disease After Intestinal and Multivisceral Transplantation. Transplantation. 2011;91:219–24.

665. Shin CR, Nathan J, Alonso M, Yazigi N, Kocoshis S, Tiao G, et al. Incidence of acute and chronic graft-versus-host diseaseand donor T-cell chimerism after small bowel or combinedorgan transplantation. Journal of Pediatric Surgery. 2011;46:1732–8.

666. Andres AM, Santamaría ML, Ramos E, Sarriá J, Molina M, Hernandez F, et al. Graft-vs-host disease after small bowel transplantation in children. Journal of Pediatric Surgery. 2010;45:330–6.

667. Feito-Rodríguez M, de Lucas-Laguna R, Gómez-Fernández C, Sendagorta-Cudós E, Collantes E, Beato MJ, et al. Cutaneous Graft versus Host Disease in Pediatric Multivisceral Transplantation. Pediatric Dermatology. 2012 ;30:335–41.

668. Davison J, Beath SV, Kelly DA, Gupte GL, Darbyshire P. Refractory Graft Versus Host Disease After Pediatric Intestinal Transplantation—Beware of Pre-Existing Immunodeficiency. Transplantation. 2008;86:179.

669. Machado C, Teo R, Mousdicas N, Lacerda MA, Vianna R, Vance GH, et al. Fluorescence in situ hybridization (FISH) as an aid for the diagnosis of graft-versus-host disease in two multivisceral organ transplant patients. Am J Dermatopathol. 2013;35:496–502.

670. Choi SW, Reddy P. Current and emerging strategies for the prevention of graft-versus-host disease. Nat Rev Clin Oncol. 2014;11:536–47.

671. Song J, Ito T, Matsuda C, Miao G, Tanemura M, Nishida T, et al. Inhibition of donor-derived T cells trafficking into target organs by FTY720 during acute graft-versus-host disease in small bowel transplantation. Clin Exp Immunol. 2006;146:85–92.

672. Song J, Ito T, Matsuda C, Tanemura M, Nishida T, Nozawa M, et al. Regulation of Donor T Cells in the Tolerant Rats to Graft-Versus-Host Disease by FTY720 Following Small Bowel Transplantation. Transplantation Proceedings. 2006;38:3181–3.

673. Song J, Hagiya H, Kurata H, Mizuno H, Ito T. Prevention of GVHD and graft rejection by a new S1P receptor agonist, W-061, in rat small bowel transplantation. Transplant Immunology. 2012;26:163–70.

674. Quirós-Tejeira RE. Immunological complications beyond rejection after intestinal transplantation. Current Opinion in Organ Transplantation. 2012;17:268–72.

675. Timpone Jr JG, Girlanda R, Rudolph L, Fishbein TM. Infections in Intestinal and Multivisceral Transplant Recipients. Infectious Disease Clinics of NA. 2013;27:359–77.

676. Loinaz C, Kato T, Nishida S, Weppler D, Levi D, Dowdy L, et al. Bacterial infections after intestine and multivisceral transplantation. Transplantation Proceedings. 2003;35:1929–30.

677. Guaraldi G, Cocchi S, Codeluppi M, Di Benedetto F, De Ruvo N, Masetti M, et al. Outcome, Incidence, and Timing of Infectious Complications in Small Bowel and Multivisceral Organ Transplantation Patients. Transplantation. 2005;80:1742–8.

678. Oltean M, Herlenius G, Gäbel M, Friman V, Olausson M. Infectious Complications After Multivisceral Transplantation in Adults. Transplantation Proceedings. 2006;38:2683–5.

679. Akhter K, Timpone J, Matsumoto C, Fishbein T, Kaufman S, Kumar P. Six-month incidence of bloodstream infections in intestinal transplant patients. Transpl Infect Dis. 2011;14:242–7.

680. Florescu DF, Qiu F, Langnas AN, Mercer DF, Chambers H, Hill LA, et al. Bloodstream Infections During the First Year After Pediatric Small Bowel Transplantation. The Pediatric Infectious Disease Journal. 2012;31:700–4.

681. Primeggia J, Matsumoto CS, Fishbein TM, Karacki PS, Fredette TM, Timpone JG. Infection among adult small bowel and multivisceral transplant recipients in the 30-day postoperative period. Transpl Infect Dis. 2013;15:441-8.

682. Cicalese L, Sileri P, Green M, Abu-Elmagd K, Kocoshis S, Reyes J. Bacterial Translocation In Clinical Intestinal

DARNIS
(CC BY-NC-ND 2.0)

Transplantation. Transplantation. 2001;164:1414–7.

683. Sigurdsson L, Reyes J, Kocoshis SA, Mazariegos G, Abu-Elmagd K, Green M. Bacteremia after intestinal transplantation in children correlates temporally with rejection or gastrointestinal lymphoproliferative disease. Transplantation. 2000;70:302–5.

684. Florescu DF, Qiu F, Vivekanandan R, Mercer DF, Langnas AN, Kalil AC. Risk Factors and Outcomes of Staphylococcus aureus Infections After Small Bowel and Multivisceral Transplantation. The Pediatric Infectious Disease Journal. 2012;31:25–9.

685. Olson DW, Kadota S, Cornish A, Madsen KL, Zeng J, Jewell LD, et al. Intestinal decontamination using povidone-iodine compromises small bowel storage quality. Transplantation. 2003;75:1460–2.

686. Safdar N, Said A, Lucey MR. The role of selective digestive decontamination for reducing infection in patients undergoing liver transplantation: A systematic review and meta-analysis. Liver Transpl. 2004;10:817–27.

687. Alegre ML, Mannon RB, Mannon PJ. The Microbiota, the Immune System and the Allograft. American Journal of Transplantation. 2014;14:1236–48.

688. Florescu DF, Grant W, Botha JF, Fey P, Kalil AC. Should Multivisceral Transplantation Be Considered in Patients Colonized with Multidrug-Resistant Pseudomonas aeruginosa? Microbial Drug Resistance. 2012;18:74–8.

689. Florescu DF, Qiu F, Mercer DF, Langnas AN, Shafer LR, Kalil AC. Risk Factors for Systemic Candida Infections in Pediatric Small Bowel Transplant Recipients. The Pediatric Infectious Disease Journal. 2012;31:120–3.

690. Florescu DF, Sandkovsky U. Fungal infections in intestinal and multivisceral transplant recipients. Current Opinion in Organ Transplantation. 2015;20:295–302.

691. Kohler S, Gerlach U, Guckelberger O, Sauer IM, Jörres D, Neuhaus P, et al. Successful treatment of invasive sphenoidal, pulmonary and intracerebral aspergillosis after multivisceral transplantation. Transplant International. 2009;22:589–91.

692. Delis SG, Tector J, Kato T, Mittal N, Weppler D, Levi D, et al. Diagnosis and treatment of cryptosporidium infection in intestinal transplant recipients. Transplantation Proceedings. 2002;34:951–2.

693. Irtan S, Lamerain M, Lesage F, Verkarre V, Bougnoux ME, Lanternier F, et al. Mucormycosis as a rare cause of severe gastrointestinal bleeding after multivisceral transplantation. Transpl Infect Dis. 2013;15:E235–8.

694. Ashkenazi-Hoffnung L, Bilavsky E, Avitzur Y, Amir J. Successful treatment of cutaneous zygomycosis with intravenous amphotericin B followed by oral posaconazole in a multivisceral transplant recipient. Transplantation. 2010;90:1133–5.

695. Pascher A, Klupp J, Schulz RJ, Dignass A, Neuhaus P. CMV, EBV, HHV6, and HHV7 infections after intestinal transplantation without specific antiviral prophylaxis. Transplantation Proceedings. 2004;36:381–2.

696. Petrisli E, Chiereghin A, Gabrielli L, Zanfi C, Lauro A, Piccirilli G, et al. Early and Late Virological Monitoring of Cytomegalovirus, Epstein-Barr Virus, and Human Herpes Virus 6 Infections in Small Bowel/Multivisceral Transplant Recipients. Transplantation Proceedings. 2015;42:74–8.

697. Ziring D, Tran R, Edelstein S, mcdiarmid SV, Gajjar N, Cortina G, et al. Infectious Enteritis After Intestinal Transplantation: Incidence, Timing, and Outcome. Transplantation. 2005;79:702–9.

698. Mañez R, Kusne S, Green M, Abu-Elmagd K, Irish W, Reyes J, et al. Incidence and risk factors associated with the development of cytomegalovirus disease after intestinal transplantation. Transplantation. 1995;59:1010–4.

699. Florescu DF, Langnas AN, Grant W, Mercer DF, Botha J, Qiu F, et al. Incidence, risk factors, and outcomes associated with cytomegalovirus disease in small bowel transplant recipients. Pediatric Transplantation. 2011;16:294–301.

700. Tzakis AG. Cytomegalovirus prophylaxis with ganciclovir and cytomegalovirus immune globulin in liver and intestinal transplantation. Transpl Infect Dis. 2001;3:35–9.

701. Goldsmith PM, Husain MM, Carmichael A, Zhang H, Middleton SJ. Case report: Multidrug-resistant cytomegalovirus in a modified multivisceral transplant recipient. Transplantation. 2012;93:e30–2.

702. Desai R. Donor transmitted and de novocancer after liver transplantation. World Journal of Gastroenterology. 2014;20:6170-9.

703. Kearney JN. Guide to Safety and Quality Assurance for the Transplantation of Organs, Tissues and Cells. Transfusion Medicine. 2007.

704. Aigner F, Boeckle E, Albright J, Kilo J, Boesmueller C, Conrad F, et al. Malignancies of the colorectum and anus in solid organ recipients. Transplant International. 2007;20:497–504.

705. Clavien P-A, Lesurtel M, Bossuyt PM, Gores GJ, Langer B, Perrier A. Recommendations for liver transplantation for hepatocellular carcinoma: an international consensus conference report. The Lancet Oncology. 2012;13:e11–e22.

706. Rahimi RS, Trotter JF. Liver transplantation for hepatocellular carcinoma: outcomes and treatment options for recurrence. Ann Gastroenterol. 2015;28:323–30.

707. Abu-Elmagd KM, Mazariegos G, Costa G, Soltys K, Bond G, Sindhi R, et al. Lymphoproliferative Disorders and De Novo Malignancies in Intestinal and Multivisceral Recipients: Improved Outcomes With New Outlooks. Transplantation. 2009 Oct;88(7):926–34.

708. Ruiz P, Soares MF, Garcia M, Nicolas M, Kato T, Mittal N, et al. Lymphoplasmacytic hyperplasia (possibly pre-PTLD) has varied expression and appearance in intestinal transplant recipients receiving Campath immunosuppression. Transplantation Proceedings. 2004;36:386–7.

709. Plant AS, Venick RS, Farmer DG, Upadhyay S, Said J, Kempert P. Plasmacytoma-like post-transplant lymphoproliferative disorder seen in pediatric combined liver and intestinal transplant recipients. Pediatr Blood Cancer. 2013;60:E137–9.

710. Perry AM, Aoun P, Coulter DW, Sanger WG, Grant WJ, Coccia PF. Early onset, EBV(-) PTLD in pediatric liver-small bowel transplantation recipients: a spectrum of plasma cell neoplasms with favorable prognosis. Blood. 2013;121:1377–83.

711. Brunner B, Kropshofer G, Ellemunter H, Brunner A, Mueller T, Margreiter R, et al. Severe cold agglutinin disease caused by recurrent monomorphic Epstein-Barr virus (EBV)-associated post-transplant lymphoproliferative disorder (PTLD), clonally related to an EBV-negative plasmacytic hyperplasia in a pediatric multivisceral organ transplant recipient. Pediatric Transplantation. 2007;11:547–51.

712. Quintini C, Kato T, Gaynor JJ, Ueno T, Selvaggi G, Gordon P, et al. Analysis of Risk Factors for the Development of Posttransplant Lymphoprolipherative Disorder Among 119 Children Who Received Primary Intestinal Transplants at a Single Center. Transplantation Proceedings. 2006;38:1755–8.

713. Nassif S, Kaufman S, Vahdat S, Yazigi N, Kallakury B, Island E, et al. Clinicopathologic features of post-transplant

DARNIS
(CC BY-NC-ND 2.0)

lymphoproliferative disorders arising after pediatric small bowel transplant. Pediatric Transplantation. 2013;17:765–73.

714. Ramos E, Hernandez F, Andres A, Martínez-Ojinaga E, Molina M, Sarriá J, et al. Post-transplant lymphoproliferative disorders and other malignancies after pediatric intestinal transplantation: Incidence, clinical features and outcome. Pediatric Transplantation. 2013;17:472–8.

715. Lauro A, Di Simone M, Zanfi C, Pironi L, D'Errico A, Pinna AD. Operative Endoscopy for Treatment of Native Rectal Post- Transplantation Lymphoproliferative Disease After Adult Small Bowel Transplantation: A Case Report. Transplantation Proceedings. 2013;45:3442–3.

716. Berney T, Delis S, Kato T, Nishida S, Mittal NK, Madariaga J, et al. Successful treatment of posttransplant lymphoproliferative disease with prolonged rituximab treatment in intestinal transplant recipients. Transplantation. 2002;74:1000–6.

717. Serinet MO, Jacquemin E, Habes D, Debray D, Fabre M, Bernard O. Anti-CD20 monoclonal antibody (Rituximab) treatment for Epstein-Barr virus-associated, B-cell lymphoproliferative disease in pediatric liver transplant recipients. J Pediatr Gastroenterol Nutr. 2002;34:389–93.

718. Nishida S, Kato T, Burney T, Levi D, Nery J, Madariaga J, et al. Rituximab treatment for posttransplantation lymphoproliferative disorder after small bowel transplantation. Transplantation Proceedings. 2002;34:957.

719. Codeluppi M, Cocchi S, Guaraldi G, Di Benedetto F, Bagni A, Pecorari M, et al. Rituximab as Treatment of Posttransplant Lymphoproliferative Disorder in Patients Who Underwent Small Bowel/Multivisceral Transplantation: Report of Three Cases. Transplantation Proceedings. 2005;37:2634–5.

720. Chong AS, Alegre M-L. The impact of infection and tissue damage in solid-organ transplantation. Nat Rev Immunol. 2012;12:459–71.

721. Azuara D, Sola A, Hotter G, Calatayud L, Jaurrieta E, de Oca J. Role of nitric oxide in apoptosis and cell necrosis for intestinal transplantation. Transplantation Proceedings. 2003;35:1931–2.

722. Stringa P, Lausada N, Romanin D, Machuca M, Cabanne A, Rumbo M, et al. Defining the Nonreturn Time for Intestinal Ischemia Reperfusion Injury in Mice. Transplantation Proceedings. 2012;44:1214–7.

723. Oltean M. Intestinal preservation for transplantation. Current Opinion in Organ Transplantation. 2015;20:308–13.

724. Mangus RS, Tector AJ, Fridell JA, Kazimi M, Hollinger E, Vianna RM. Comparison of Histidine-Tryptophan-Ketoglutarate Solution and University of Wisconsin Solution in Intestinal and Multivisceral Transplantation. Transplantation. 2008 Jul;86(2):298–302.

725. Siniscalchi A, Cucchetti A, Miklosova Z, Lauro A, Zanoni A, Spedicato S, et al. Post-reperfusion syndrome during isolated intestinal transplantation: outcome and predictors. Clin Transplant. 2011;26:454–60.

726. MD AMCR, van Haaften bsc WT, phd HGDL, phd RJPM, van Goor phd H, bsc TB, et al. Sciencedirect. Journal of Surgical Research. 2014;189:143–51.

727. Cicalese L, Kuddus R, Yacoub W, Subbotin V, Fung JJ, Starzl TE. Ischemia/reperfusion injury induces chronic changes in the small bowel. Transplantation Proceedings. 2000;32:1315–5.

728. Türler A, Kalff JC, Heeckt P, Abu-Elmagd KM, Schraut WH, Bond GJ, et al. Molecular and functional observations on the donor intestinal muscularis during human small bowel transplantation. Gastroenterology. 2002;122:1886–97.

729. Schaefer N, Tahara K, Schmidt J, Zobel S, Kalff JC, Hirner A, et al. Mechanism and Impact of Organ Harvesting and Ischemia-Reperfusion Injury Within the Graft Muscularis in Rat Small Bowel Transplantation. Transplantation Proceedings. 2006;38:1821–2.

730. Park PO, Haglund U, Bulkley GB, Fält K. The sequence of development of intestinal tissue injury after strangulation ischemia and reperfusion. Surgery. 1990;107:574–80.

731. López-García P, Pulido JC, Colina F, Jiménez-Romero C, de andrés CI, López-Alonso G, et al. Histologic Evaluation of Organ Preservation Injury and Correlation With Cold Ischemia Time in 13 Intestinal Grafts. Transplantation Proceedings. 2014;46:2096–8.

732. Siniscalchi A, Spedicato S, Lauro A, Pinna AD, Cucchetti A, Dazzi A, et al. Intraoperative Coagulation Evaluation of Ischemia-Reperfusion Injury in Small Bowel Transplantation: A Way to Explore. Transplantation Proceedings. 2006;38:820–2.

733. Arakawa K, Takeyoshi I, Muraoka M, Matsumoto K, Morishita Y. Measuring platelet aggregation to estimate small intestinal ischemia-reperfusion injury. Journal of Surgical Research. 2004;122:195–200.

734. Mazariegos GV, Steffick DE, Horslen S, Farmer D, Fryer J, Grant D, et al. Intestine Transplantation in the United States, 1999-2008. American Journal of Transplantation. 2010 Apr;10:1020–34.

735. Matsumoto CS, Kaufman SS, Girlanda R, Little CM, Rekhtman Y, Raofi V, et al. Utilization of Donors Who have Suffered Cardiopulmonary Arrest and Resuscitation in Intestinal Transplantation. Transplantation. 2008 Oct;86:941–6.

736. Cauley RP, Suh MY, Kamin DS, Lillehei CW, Jenkins RL, Jonas MM, et al. Multivisceral transplantation using a 2.9kg neonatal donor. Pediatric Transplantation. 2012;16:E379–82.

737. Cobianchi L, Zonta S, Viganò J, Dominioni T, Ciccocioppo R, Morbini P, et al. Experimental Small Bowel Transplantation From Non–Heart-Beating Donors: A Large-Animal Study. Transplantation Proceedings. 2015;41:55–6.

738. Parsons RF, Guarrera JV. Preservation solutions for static cold storage of abdominal allografts. Current Opinion in Organ Transplantation. 2014;19:100–7.

739. Pech T, Ohsawa I, Praktiknjo M, Overhaus M, Wehner S, Websky von M, et al. A Natural Tetrahydropyrimidine, Ectoine, Ameliorates Ischemia Reperfusion Injury after Intestinal Transplantation in Rats. Pathobiology. 2013;80:102–10.

740. Salehi P, Zhu JZJ, Castillo EG, Avila J, Lakey J, Churchill TA. Preserving the mucosal barrier during small bowel storage1. Transplantation. 2003;76:911–7.

741. Salehi P, Zhu L-F, Sigurdson GT, Jewell LD, Churchill TA. Nutrient-Related Issues Affecting Successful Experimental Orthotopic Small Bowel Transplantation. Transplantation. 2005;80:1261–8.

742. Salehi P, Bigam DL, Ewaschuk JB, Madsen KL, Sigurdson GT, Jewell LD, et al. Alleviating Intestinal Ischemia-Reperfusion Injury in an In Vivo Large Animal Model: Developing an Organ-Specific Preservation Solution. Transplantation. 2008;85:878–84.

743. Salehi P, Madsen K, Zhu J, Castillo E, Avila J, Lakey JRT, et al. Alleviating Ischemia-Reperfusion Injury in Small Bowel. Am J Transplant. 2004;4:728–37.

744. Salehi P, Walker J, Madsen K, Churchill TA. Control of oxidative stress in small bowel: relevance to organ preservation. Surgery. 2006;139:317–23.

745. Fujimoto Y, Olson DW, Madsen KL, Zeng J, Jewell LD, Kneteman NM, et al. Defining the role of a tailored luminal solution

DARNIS
(CC BY-NC-ND 2.0)

for small bowel preservation. American Journal of Transplantation. 2002;2:229–36.

746. Salehi P, Walker J, Madsen KL, Sigurdson GT, Strand BL, Christensen BE, et al. Relationship between energetic stress and pro-apoptotic/cytoprotective kinase mechanisms in intestinal preservation. Surgery. 2007;141:795–803.

747. Oltean M, Hellström M, Ciuce C, Zhu C, Casselbrant A. Luminal solutions protect mucosal barrier during extended preservation. Journal of Surgical Research. 2015;194:289–96.

748. Mueller AR, Pascher A, Schulz RJ, Rayes N, Platz K-P, Schirmeier A, et al. Clinical small bowel transplantation: focus on mucosal barrier function. Transplantation Proceedings. 2002;34:926–8.

749. Oltean M, Joshi M, Björkman E, Oltean S, Casselbrant A, Herlenius G, et al. Intraluminal Polyethylene Glycol Stabilizes Tight Junctions and Improves Intestinal Preservation in the Rat. American Journal of Transplantation. 2012;12:2044–51.

750. Zhu JZJ, Castillo EG, Salehi P, Avila J, Lakey JRT, Churchill TA. A Novel Technique Of Hypothermic Luminal Perfusion For Small Bowel Preservation. Transplantation. 2003 Jul;76:71–6.

751. Tolba RH. Oxygen Insufflation in University of Wisconsin Solution Ameliorates Reperfusion Injury in Small Bowel after Cold Storage and Reperfusion. Ann Transplant. 2015;20:469–77.

752. Shigeta T, Sakamoto S, Li X-K, Cai S, Liu C, Kurokawa R, et al. Luminal Injection of Hydrogen-Rich Solution Attenuates Intestinal Ischemia-Reperfusion Injury in Rats. Transplantation. 2015;99:500–7.

753. Nakao A, Toyokawa H, Tsung A, Nalesnik MA, Stolz DB, Kohmoto J, et al. Ex Vivo Application of Carbon Monoxide in University of Wisconsin Solution to Prevent Intestinal Cold Ischemia/Reperfusion Injury. Am J Transplant. 2006;6:2243–55.

754. Tsujimura T, Salehi P, Walker J, Avila J, Madsen K, Lakey J, et al. Ameliorating Small Bowel Injury Using a Cavitary Two-Layer Preservation Method with Perfluorocarbon and a Nutrient-Rich Solution. Am J Transplant. 2004;4:1421–8.

755. Yoshikawa T, Suzuki Y, Fujino Y, Kakinoki K, Li S, Goto T, et al. Detailed Analysis of Mucosal Restoration of the Small Intestine After the Cavitary Two-Layer Cold Storage Method. Am J Transplant. 2005;5:2135–42.

756. Sola A, de Oca J, González R, Prats N, Roselló-Catafau J, Gelpí E, et al. Protective effect of ischemic preconditioning on cold preservation and reperfusion injury associated with rat intestinal transplantation. Annals of Surgery. 2001;234:98–106.

757. Wei Z, Fan L, Xiangming C. Essential Role for Nuclear Factor. Transplantation Proceedings. 2009;41:4120–2.

758. Camprodon RAM, Bowles MJ, Pockley AG, de Oca J. Anti-inflammatory Effects of Ischemic Preconditioning on Rat Small Bowel Allografts. Transplantation Proceedings. 2014;46:2146–9.

759. Wang S, Fan L, Gao K, Li G. The Protective Effect of Ischemic Preconditioning Associated With Altered Gene Expression Profiles in Intestinal Grafts After Reperfusion. Journal of Surgical Research. 2009;153:340–6.

760. Jonecova Z, Toth S, Maretta M, Ciccocioppo R, Varga J, Rodrigo L, et al. Experimental and Molecular Pathology. Experimental and Molecular Pathology. 2015;99:229–35.

761. Cheng C-H, Lin H-C, Lai I-R, Lai H-S. Ischemic Postconditioning Attenuate Reperfusion Injury of Small Intestine. Transplantation. 2013;95:559–65.

762. Ferencz A, Takács I, Horváth S, Ferencz S, Jávor S, Fekecs T, et al. Examination of Protective Effect of Ischemic Postconditioning After Small Bowel Autotransplantation. Transplantation Proceedings. 2015;14:2287–9.

763. Saeki I, Matsuura T, Hayashida M, Taguchi T. Ischemic preconditioning and remote ischemic preconditioning have protective effect against cold ischemia–reperfusion injury of rat small intestine. Pediatr Surg Int. 2010;27:857–62.

764. Kostopanagiotou G, Avgerinos ED, Markidou E, Voiniadis P, Chondros C, Theodoraki K, Smyrniotis V, Arkadopoulos N. Protective Effect of NAC Preconditioning Against Ischemia-Reperfusion Injury in Piglet Small Bowel Transplantation: Effects on Plasma TNF, IL-8, Hyaluronic Acid, and NO. Journal of Surgical Research.; 2011;168:301–5.

765. Ma R, Sun JL, Zhang XQ, Dai Y, Sun JZ. Amelioration of Graft Ischmia-Reperfusion Injury by Breviscapine in Rat Small Bowel Transplantation. Transplantation Proceedings. 2006;38:2788–90.

766. Pech T, Fujishiro J, Finger T, Ohsawa I, Praktiknjo M, Websky von M, et al. Perioperative infliximab application has marginal effects on ischemia–reperfusion injury in experimental small bowel transplantation in rats. Langenbecks Arch Surg. 2011;397:131–40.

767. Oltean M, Pullerits R, Zhu C, Blomgren K, Hallberg EC, Olausson M. Donor pretreatment with FK506 reduces reperfusion injury and accelerates intestinal graft recovery in rats. Surgery. 2007;141:667–77.

768. Bowles MJ, Pockley AG, Wood RF. Effect of anti-LFA-1 monoclonal antibody on rat small bowel allograft survival and circulating leukocyte populations. Transplant Immunology. 2000;8:75–80.

769. Yamakata T, Kobayashi H, Yagita H, Okumara K, Tamatani T, Miyasaka M. The effect of anti-ICAM-1 monoclonal antibody treatment on the transplantation of the small bowel in rats. Journal of Pediatric Surgery. 1993;28:1451-7

770. Xiaoqiao Z, Rong M, Zhigang Y, Yong D, Xihong F, Jingzhong S. Protective effect of Ulinastatin Against Ischemia-Reperfusion Injury in Rat Small Bowel Transplantation. Transplantation Proceedings. 2004;36:1564-6.

771. Zhang XQ, Sun JL, Chen YJ, Ma R, Fan XH, Sun JZ. Amelioration of Ischemia-Reperfusion Injury of Transplanted Small Intestine by Ulinastatin: Effects on Accumulation and Adhesion of Neutrophil. Transplantation Proceedings. 2005;37:4464-6.

DARNIS
(CC BY-NC-ND 2.0)

Benjamin DARNIS : Transplantation multiviscérale abdominale : mise au point en 2015, à partir de l'expérience initiale de l'Hôpital de la Croix-Rousse

Nbr f. 93 tab. 97

Th. Méd : Lyon 2015 n° 174/2015

RÉSUMÉ :

Introduction : La transplantation multiviscérale abdominale consiste en la transplantation en bloc de plusieurs viscères abdominaux, pédiculisés sur l'aorte et la veine cave inférieure. Cett procédure n'est réalisée qu'à titre exceptionnel chez des patients très sélectionnés du fait du haut risque post-opératoire. L'objectif de ce travail était de réaliser une mise au point sur la transplantaiton intestinale et multiviscérale en 2015, en s'appuyant sur l'expérience du Centre de Transplantation Hépatique et Intestinale de la Croix-Rousse.

Matériel et méthode : Les dossiers de quatre patients opérés d'une transplantation foie-intestin ou multiviscérale entre 1993 et 2013 ont été analysés. Parallèlement une revue exhaustive de la littérature a été réalisée sur les différents aspects médico-chirurgicaux de ces interventions : contexte historique, indications de transplantation intestinale et multiviscérale, technique opératoire, résultats généraux, chirurgicaux et fonctionnels, spécificités anesthésiologiques, gestion des principales complications, gestion du risque immunologique... Au terme de cette mise au point, des propositions de prise en charge ont été établies.

Résultats : Les indications de transplantation intestinale et multiviscérale restent débattues en 2015 en raison des progrès du traitement médical de l'insuffisance intestinale. Les patients porteurs d'un grêle court, développant une hépatopathie stéato-cholestatique secondaire à la nutrition parentérale, au stade de cirrhose, ou ayant présenté au moins une décompensation ictérique, sont les candidats types de cette procédure. Les patients à la qualité de vie altérée du fait d'une duodénostomie, ou d'un trouble moteur intestinal diffus et symptomatique dans le cadre d'une pseudo-obstruction intestinale chronique, doivent faire discuter de façon pluridisciplinaire une indication de transplantation, en particulier en cas d'infection ou de thrombose de cathéter à répétition. Le principal défi de ce type de transplantation est de maîtriser la balance immunologique car les risques de rejet et d'infection sont majeurs. L'émergence des traitements d'induction lympho-ablatif a été une révolution. Le choix des molécules et les modalités d'administration ne sont pas standardisés et doivent prendre en compte les risques propres à chaque patient. Les deux dernières patientes opérées dans notre centre avaient bénéficié d'un traitement d'induction immunosuppresseur. Elles sont actuellement en vie, avec 8 ans et 22 mois de recul.

Conclusion : En 2015, la transplantation abdominale multiviscérale représente une option thérapeutique validée mais dont la forte morbi-mortalité restreint ses indications. Même si l'expérience du centre reste limitée en nombre de procédures, les résultats obtenus grâce aux protocoles d'immunosuppression modernes nous incitent à poursuivre ce programme ambitieux.

MOTS CLES : transplantation multiviscérale, transplantation intestinale, insuffisance intestinale, grêle court, pseudo-obstruction intestinale chronique, thrombose porte, nutrition parentérale, rejet, immunosuppression

---

JURY :

Président : Monsieur le Professeur Christian Ducerf

Membres : Monsieur le Professeur Jean-Yves Mabrut, directeur de thèse

Monsieur le Professeur Emmanuel Morelon

Monsieur le Professeur Olivier Glehen

Madame le Docteur Cécile Chambrier

Madame le Docteur Federica Dondero

DATE DE SOUTENANCE : 23 septembre 2015

ADRESSE DE L'AUTEUR : 16 rue Bodin

69001 Lyon

benjamin.darnis@hotmail.fr

DARNIS
(CC BY-NC-ND 2.0)