SCD LYON1

253262/4

SCD LYON1

SCD LYON1

253268 | 4 Réserve

SCD LYON1

Tuberculose pulmonaire chronique
(forme fibro-caseuse commune)

BIBLIOTHEQUE UNIVERSITAIRE
SECTION
SANTÉ
- LYON 1 -

SCD LYON1

253269

SCD LYON1

HOSPICES CIVILS DE LYON

HOTEL-DIEU

Nom Cotta Salle Ste-Jeanne Lit N° 18 F°

Prénoms Joseph

Age 83 ans

Profession Chapelier

Né à Annonay

Demeurant à

Entré le 23 Octobre 83

Sorti le

Mort le 14 Nov. 1883.

Autopsie

DIAGNOSTIC ET RÉSUMÉ

Tuberculose Pulmonaire



Chef du service, M.

OBSERVATION CLINIQUE

Élève interne, M.

Les antécédents de ce malade ne présentent rien de particulier. Lui-même n'a jamais eu une bonne santé surtout depuis l'âge de 20 ans. A cette époque il eut une variole grave qui s'accompagna de douleurs articulaires et d'otorrhée de l'oreille gauche. Celle-ci a toujours conservé un peu de surdité. Depuis cette époque le malade a toussé fréquemment, a maigri et peu à peu perdu ses forces. Il a eu ~~quelques~~ une hémoptysie peu abondante en 1880.

Depuis deux mois il tousse beaucoup plus. Son expectoration est muco-purulente. Il dort peu la nuit mais n'a pas de sueurs nocturnes. Quelquefois il ressent des coliques et a un peu de diarrhée.

Au poumon on trouve de la matité aux deux sommets, mais plus prononcée à gauche.

A l'auscultation on trouve à gauche de gros crépitements

Impr. Alf. Louis Perrin

SCD LYON1

Nom _____ Salle _____ Lit N° _____ F° _____

en grande quantité surtout quand le malade tousse.
Les râles descendent jusqu'au tiers inférieur.

A droite mêmes râlements, mais moins nombreux et moins forts.

~~Rien au Coeur~~

26. Oct. L'impulsion du cœur perçue par la main est un peu faible. On aperçoit dans le 4e et le 5e espace intercostal une ondulation de droite à gauche à chaque systole. En dedans du mamelon dans le 4e et au dessous dans le 5e. La main placée sur cette région perçoit au niveau de la pointe un léger frémissement systolique. L'auscultation on entend partout très nettement les deux bruits avec leurs caractères normaux, mais on trouve en outre un souffle systolique parfaitement caractérisé dans un espace limité en haut par une ligne passant sur le 4e côté et en bas sur la 6e. En dedans sur le bord du sternum et en dehors un peu en dehors du mamelon. Ce bruit s'entend donc dans le 4e et le 5e espace il a son maximum dans le 5e au niveau de la pointe dans le point où l'on voit le mouvement de cet organe et où on perçoit le léger frémissement, mais il est encore intense dans le 4e espace. Il est perçu dans les 2 temps de la respiration, mais on l'entend moins bien au commencement de l'expiration. Aucun bruit anormal sur le reste du thorax et dans les 3e et 2e espaces bien que le malade soit anémique. Pas de bruit anormal sur les vaisseaux du cou quand on n'exerce pas de pression.

Pouls assez ample et même dicrote mais très dépressible 88.

pas de pouls veineux, pas de dilatation des veines.

Respiration 28. Toux fréquente. persistance des phénomènes pulmonaires.

Teinte anémique. Doigts hippocratiques.

6 Déc. Le bruit de souffle prend très-soufflant à la pointe dans l'espace intercostal au-dessous du mamelon. On sent le choc de la pointe prolongé donnant la sensation de frémissement

Nom Salle Ste Jeanne Lit N° 18 F° 1

Autopsie
le 15 xbre 83

Après avoir ouvert la cavité thoracique, on remarque que le coeur est en rapport avec cette paroi sur une assez grande étendue, que le bord antér. du poumon gauche ne s'avance guère en dedans du mamelon à ce niveau et qu'il est encore plus en dehors au dessous. Mais c'est surtout le coeur dr. qui est en rapport avec la paroi sur une grande surface d'autant qu'il est manifestement augmenté de volume au dépens du ventricule et de l'oreillette. Les veines caves sont dilatées et gorgées de sang. L'oreillette gauche n'offre rien de particulier sauf que l'endocarde est un peu épaissi et blanchâtre. On remarque au niveau de la face supér. des deux valves de la valv. mitr. une série de petites cicatrices fibreuses ~~dont le volume varie depuis celui d'une tête d'épingle~~ pas fines parois isolés mais le plus souvent agglomérés de manière à former des cicatrices atteignant le volume d'une tête d'épingle ou d'un pois. Le bord est un peu épaissi à ce niveau toutefois les altérations de la valv. sont peu marquées et paraissent limitées où les dépôts fibreux sont déposés. Sur certains points on voit des amas plus anciens surmontés de granulations fines plus récentes. La valvule n'est nullement rétrécie, elle est souple et sous l'influence du courant d'eau, elle paraît d'abord être un peu insuffisante, mais en augmentant la pression, elle arrive à fermer parfaitement. — Les dépôts fibreux se trouvent sur la partie supér. du bord, mais s'avancent jusqu'à l'insertion des tendons, surtout sur la valve interne ils sont situés un peu au dessus sur la valve externe. Le ventricule est un peu dilaté, les parois ne sont pas épaissies. L'endocarde près des valvules sigm. est un peu blanchâtre.

300
2.725

SCD LYON1

Nom _____ Salle _____ Lit N° _____ F° _____

L'aorte a une teinte jaunâtre, mais n'est pas athéromateuse. Elle adhère à la plèvre médiastin. du côté gauche. Aucune lésion de l'orifice aortique — L'oreillette droite est très dilatée. L'orifice auriculo-ventriculaire dr. est plutôt un peu dilaté ; la valv. tricuspide ne présente pas d'altérations, elle arrive à peu près à fermer sous l'influence d'un courant d'eau. Le ventricule dr. est dilaté surtout au niveau de l'infundibulum, il est transversal. Rien de particulier du côté de l'artère pulmonaire — Toutes les cavités étaient remplies de sang noir, surtout du côté du cœur droit qui était très distendu — Pas de taches laiteuses notables — Poids 300 gr.

Les deux poumons sont volumineux et augmentés de poids 2k,725 gr. ; Ils sont adhérents aux parois thoraciques adhérence également au niveau du diaphragme pour le lobe gauche et au péricarde. Ces poumons à la pression sont augmentés de densité. Ils paraissent constitués par des masses dures irrégulières, agglomérées et séparées en et là par du tissu mou. Les deux poumons présentent les mêmes altérations, sauf qu'elles sont plus marquées du côté gauche.

La plèvre pariétale est très épaissie ; elle a environ 6cm d'épaisseur. Elle adhère à la plèvre viscérale, cependant on arrive à l'en séparer plus ou moins difficilement et on peut voir alors que la plèvre viscér. est peu épaissie. Sous l'influence de la pression cette augmentation de volume de la plèvre pariét. diminue beaucoup ; elle est très marquée par suite de l'infiltration d'une certaine quantité de sérosité, et en la malaxant elle diminue beaucoup d'épaisseur. Quand on a ainsi détaché la plèvre pariétale, la surface extérieure du poumon est irrégulière avec des saillies et des dépressions et avec une résistance plus forte au niveau des points déprimés

SCD LYON1

et des adhérences qu'on ne peut pas détacher dans ces points.
La surface pulmon. a une teinte grise bleuâtre produite par une quantité abondante de matière noire disposée d'une manière irrégulière, mais cependant plutôt sous forme de traînés limitant des espaces polygonaux.
Les pointillés noirs accompagnent des traînés blanches fibreuses qui limitent les espaces indiqués. En certains points et au niveau des dépressions cicatricielles, la substance noire forme des amas irréguliers. La plèvre pariét. en rapport avec ces parties présente des granulations noires disséminées irrégulièrement. Ces phénomènes sont très net dans la moitié supér. du poumon, au dessous la plèvre s'amincit et même elle n'est plus adhérente dans le tiers inférieur du côté dr.; le tissu cicatriel. dur et les irrégularités de la surface disparaissent en même temps; on ne sent plus que noyaux durs disséminés dans le tissu sous jacent à la consistance habituelle. Sur une coupe longitudinale passant de haut en bas, au niveau de chaque poumon, on voit que de chaque côté le lobe supérieur est criblé de petites caverneuses dont le volume varie d'une noix à celui d'un poid. Ces caverneuses sont irrégulières, isolées ne communiquant les unes avec les autres et en général plus nombreuses et volumineuses à gauche. La substance intermédiaire est plus ou moins altérée, présentant cependant encore çà et là qq. points de matière caséeuse récente ou qq. noyaux semblables à du mastic ou même calcaires. On constate aussi une dilatation des bronches, mais tout le tissu fibro-muqueux offre une teinte grisâtre, ardoisée par suite de la présence d'une grande quantité de matière noire qui forme comme

SCD LYON1

Nom Salle Lit N° F°

des îlots disséminés dans cette substance grise et qu'en certains points se présente sous forme de traînés dans la substance fibreuse, comme on voit sur les coupes la matière charbonneuse disséminée dans le tissu. Dans les portions situées au dessous du lobe supér., le poumon est rempli de masses plus ou moins volumineuses, à contour irrégulier formé par l'agglomération de granulations cas. Ces masses sont très confluentes à la partie supér. du lobe inférieur, tandis qu'elles sont disséminées dans un tissu sain à la partie inférieure. - Dans certains points les masses caséeuses en voie de ramollissement, forment des cavernes, surtout dans les points où la masse est volumineuse et jaune. Dans les points où elles ont l'aspect granuleux, les granulations tuberculeuses ont la grosseur d'une tête d'épingle, on voit ces petites masses séparées les unes des autres par du tissu conjonctif formant des bandes grises, résistantes au long desquelles se trouvent des amas de matière noire. En certains points les amas granuleux ont aussi la coloration noire complète ou incomplète. A la base les amas granuleux sont moins noirs, toutefois, cette matière noire se disséminée même dans le tissu sain, à la partie inférieure, sous forme d'amas de volume variable. - Dans un point du lobe gauche où le tissu est masses caséeuses et cavernes remplies de pus, au 1er abord il semble qu'il n'y a pas de particules noires, mais par le raclage on découvre qq. petits points noirs très fins. Le tissu voisin est emphysémateux et présente peu de matière noire, celle-ci est plus marquée le long des travées conjonctives qui divisent le poumon d'une façon irrégulière. Matière noire en somme au sommet et dans les parties sclérosées. - Ganglions bronchiques noirs et sclérosés - Ganglions de la bifurcation plus volumineux ne présentent pas de traînés noires. = Foie volumineux, gras. Rien à la rate et aux reins

Modèle N° 21.

HOTEL-DIEU. — *Salle* Ste Jeanne N° 17

Nom Dolce Jn Baptiste

né à St Maurice (Italie)

demeurant à rue des 3 Pierres N° 1

profession journalier

âge 45 ans

tempérament

constitution

entré le 4 Aout 1882

sorti le Décès le 14 Mai 1883

DIAGNOSTIC ET RÉSUMÉ

C. A. Anthracosis

HISTOIRE PATHOLOGIQUE

Père mort à 33 ans d'une affection abdominale avec colique

Mère morte à 47 ans après une courte maladie.

—

Le malade a eu fièvre et mes frères tous portants. Il a perdu 2 frères dont l'un s'est tué.

—

Bonne santé antérieure

Bonne santé habituelle — Cet homme n'a jamais fait une heure de maladie — a travaillé à la percée du St Gothard — a travaillé pendant 8 ans au Mont-Cenis — En somme le malade a travaillé pendant 15 ans dans les mines à la percée des tunnels — Le malade a toujours fait son travail d'une façon très régulière. Il n'a jamais toussé, ni craché du sang —

Il y a 6 ans que le malade habite Lyon et qu'il ne travaille plus dans les mines —

Depuis un mois seulement le malade s'est vu contraint de cesser son travail

Débuts par de petits frissons avec malaise général, toux, expectoration peu abondante — Douleurs thoraciques vagues du côté droit —

Depuis cinq jours seulement le malade éprouve un point de côté au dessous du sein droit — Toux — Expectoration peu abondante crachats muqueux très adhérents et fortement imprégnés

DATES	HISTOIRE PATHOLOGIQUE	PRESCRIPTIONS
	De particules charbonneuses — peau chaude sèche — temp. rectale 39°,9 — langue saburrale — pas d'œdème des membres inférieurs — pouls plein fort 90 — respiration 40	
Matité dans le creux sus-claviculaire et dans toute la partie antérieure et également dans la fosse sus-épineuse. Dans toute cette région râles sonores et muqueux	Examen de la poitrine — En arrière — pas de matité — Diminution de la respiration du côté ~~gauche~~ droit — Dans les grandes inspirations on perçoit des râles sonores et muqueux. En avant et à droite — Matité au niveau des 3e 4e et 5e et 6e espaces intercostaux — Cette matité s'étend vers la ligne axillaire — A ce niveau — abolition du murmure vésiculaire — râles crépitants et sous crépitants. Pas de souffle bronchique — Les bruits du cœur sont transmis avec beaucoup de netteté. A la palpation de la région précordiale on ne sent pas de impulsion de la pointe — Les bruits du cœur sont sourds lointains —	
9. Août	temp. rectale 39° — Le malade ne crache rien que depuis qu'il a sa bronchite, c'est à dire depuis un mois —	
10 Août	Persistance de l'état local — Amélioration de l'état général —	
17 Août	La expectoration est moins abondante — persistance des signes stéthoscopiques —	
20 7bre	Diarrhée depuis hier —	
20 7bre	Urines normales, pas d'albumine, pas de sucre — Densité 1020 —	
29 7bre	Souffle cavitaire à droite et en avant — La expectoration est temp. moins —	
8 Fév. 1873	Cintement métallique au sommet droit, en avant	
7 Avril	Hémoptysie assez abondante	Vitiligo
12 A.	Albumine en quantité considérable.	
13 A.	Œdème de la main	
22 A.	Œdème de la main augmenté œdème des pieds mais de foie — état général meilleur —	

SCD LYON1

Salle Ste Jeanne n° 13
Avril 1883
Tuberculose

Dolle J. Baptiste

Nom _____ Salle _____ Lit N° _____ F° _____

14 Avril. Le malade est très affaibli et très amaigri. Teint terreux. Il ne mange pas et vomit assez souvent. Expectoration muco purulente striée en noir. Il est obligé de rester assis sur son lit et ne dort pas.

Auscultation :

Thorax très amaigri. Il existe diminution de la sonorité en avant et en arrière, ~~[illegible]~~ sur tout le côté, mais surtout au sommet. Percussion douloureuse.

L'auscultation change suivant que le malade a craché ou non. Si l'on a pris tout depuis un moment obscurité de la respiration, très grandes surtout au sommet, avec râles muqueux. Si il vient de tousser dans le poumon droit respiration en avant surtout vers le 2ème espace, on a une toux amphorique. Si il vient de tousser la respiration reste soufflante et métallique, puis ces caractères s'atténuent peu à peu pour ne laisser qu'un ~~[illegible]~~ tintement métallique très perceptible des temps en temps.

Rien à la percussion. — En auscultant en arrière on trouve le bruit d'airain spécifique aux grandes cavernes, que le malade ait toussé ou non. Il n'y a pas de bruit des frottements avant, cependant le cœur est légèrement tympanique et le 2ème espace, immédiatement après les toux.

A gauche diminution de la sonorité au sommet mais beaucoup moins marquée et sonorité presque normale en avant.

A l'auscultation diminution des bruits respiratoires au sommet, râles muqueux. Dans parties inférieures respiration supplémentaire. Le bruit fourni par les poumons métallique n'est pas un bruit d'airain, mais il est moins diffus que sur un poumon normal.

Rien au cœur. —

17 A. 92 P. Pouls régulier

Le crachat est vert gris uniformes avec des stries noires.

Impr. Aff. Louis Perrin.

SCD LYON1

Nom Salle Lit N° F°

SCD LYON1

Nom ..... Salle Autopsie Lit N° ..... F° .....

La surface int. du poumon présente une dépression correspondant au coeur, à ce niveau le péricarde est adhérent

Poumons	3k 230
Cœur	260
Foie	1030
Reins	180 – 190
Rate	130

Les poumons sont volumineux et notamment le poumon gauche qui masque presque complètement le cœur tandisque le ~~droit~~ Lambe offre une teinte noire ne présente que quelques adhérences pleurales, le droit présente des adhérences complètes de la plèvre au niveau de toute la paroi thoracique du sommet à la base sur tout le pourtour de la cage thoracique, et au niveau du diaphragme. Pour enlever le poumon on est obligé de détacher la plèvre pariétale et de couper le diaphragme tout autour de la base. On voit alors que les plèvres sont notablement épaissies et qu'elles sont très adhérentes. Le poumon droit forme dans les 2/3 inférieurs une masse compacte, dure, tandisque il offre une dépression au niveau du tiers supérieur. La base du poumon présente une concavité centrale assez prononcée par le fait du retrait du tissu pulmonaire ~~Mais non~~ Non seulement le diaphragme est adhérent, mais le foie adhère au diaphragme. En faisant une incision verticale partageant le poumon du haut en bas, on voit qu'il existe au sommet une vaste caverne pouvant contenir le poing, et qui renferme 100 g environ d'un liquide ayant la couleur et la consistance du café au lait mais avec plus de café que de lait. Le liquide n'est pas homogène, il est parsemé de points et de stries noires et contient des grumeaux grisâtres. Les parois de la caverne sont à peu près lisses à la partie antérieure, mais à la partie post. la surface est un peu irrégulière, et elle a un aspect un peu plus anfractueux vers les parties inférieures. Les portions irrégulières sont formées par du tissu induré formant des saillies variables, et par des vaisseaux oblitérés ou non, qui forment comme des brides sur les parois ou même d'un point à un autre de la paroi, ou même des saillies dans les points où ces tractus ont été vicieux. La paroi a une coloration grisâtre due à ce que la substance pulmonaire noire est recouverte d'un léger exsudat grisâtre. Lorsque cet exsudat est enlevé par un courant d'eau, on voit les tractus et les saillies présenter à cet état une coloration d'un blanc rosé. Celle-ci apparaît aussi sur certains points parfaitement lisses. En somme nous avons une excavation qui a les mêmes caractères que ceux des cavernes tub. vulgaires, sauf que le tissu pulmonaire a une teinte noire générale, ressemblant à celle du caoutchouc ~~brute~~ brut.
Il y a une petite caverne grande comme une noix au dessous de la grande caverne.

SCD LYON1

Nom _____ Salle _____ Lit N° _____ F° _____

Les 2/3 inf.rs du poumon présentent une grande résistance à la coupe, et offrent une surface noire, qui au premier abord paraît uniforme, et sur laquelle se détachent des taches blanchâtres au niveau de la scissure interlobaire puis autour des gros vaisseaux et des bronches, de telle sorte que la surface a un aspect légèrement mammelonné, semblable à un caoutchouc dur. On a sur la coupe une teinte noire ardoisée généralisée, et il s'écoule une liquide qui tache les doigts en noir et qui ressemble à de l'encre de chine. Au premier abord la section paraît uniformément noire et lisse, mais on trouve en outre à la partie ant. et inf. un point ramolli donnant lieu à une cavernule pouvant contenir une noisette, à parois irrégulières et noires. En regardant de plus près la paroi après l'avoir raclée légèrement, on observe dans plusieurs points des amas granuleux blanc jaunâtre sur une étendue de la grosseur d'un 1 à 2 cent. ayant la forme arrondie ou ovalaire. Sur cette coupe on trouve ainsi 5 ou 6 points où les lésions sont très manifestes. Tout-à-fait à la partie inf. on a une masse blanchâtre du volume d'un pois. Le tissu est moins résistant au niveau des points blancs. On fait d'autres coupes et on trouve de nouvelles petites cavernes anfractueuses à paroi complètement noires, et d'autres masses caséeuses. L'une d'elles est très manifeste à la partie inf. du lobe en avant et en dedans: elle a le volume d'une amande. C'est en avant que les masses blanches se rencontrent surtout, mais dans un tissu donnant comme une marbrure blanchâtre sur certains points. Sur toutes les coupes on en trouve dans le lobe sup., et sur les parties latérales, où elles sont plus petites et moins nombreuses, et en arrière mais manifeste, surtout au niveau du bord inférieur. Il en existe aussi plus haut, seulement au dessus on voit des masses plus molles limitées par des parties dures, mais elles sont entièrement noires, entourées de tissu fibreux qui les isole. puis ailleurs elles sont incomplètement noires, laissant encore voir des points grisâtres.

Le poumon gauche. est couleur gris-fer avec des épaississements de la plèvre blanchâtres au sommet et à la partie moyenne. par l'incision, on trouve disséminées dans le lobe supérieur des masses dures apparaissant sur une surface noire, et cependant aux points épaissis dehors. Par endroits les masses ont le volume d'une noisette, ou d'un pois. partout elles ont une teinte noire, elles font une saillie sur le tissu voisin qui est souple, mais noir. Près du sommet se trouve quelques une de ces petites masses avec des coloration grisâtres. Sur quelques unes on a 2 ou 3 points blanchâtres. On en trouve une blanche caséeuse, de la grosseur d'un pois. Un peu d'emphysème sur les bords. — Les ganglions bronchiques sont volumineux et noirs; incisés ils présentent une teinte noire uniforme. quelques uns ont une dureté fibreuse. Cependant par le lavage on aperçoit des points blancs gris qui se détachent sur la surface par le raclage. — La muqueuse bronchique est souple et recouverte de mucosités noirâtres, mais elle n'a pas de coloration anormale.

Coeur. un peu de liquide louche dans le péricarde et des exsudats récents sur les faces pariétale et viscérale du péricarde. Le coeur offre un petit volume avec un peu de dilatation du coeur droit mais à un degré, sans aucune lésion de cet orifice sans insuffisance ni rétrécissement — il existe un peu d'épaississement de l'endocarde à la base des valvules sigmoïdes et sur quelques points du vent. droit. Du reste cette altération se voit aussi à gauche

Intestin. il ne présente pas d'ulcérations profondes, on trouve seulement sur la valvule de Bauhin et dans l'appendice vermiculaire des érosions superficielles de la muqueuse. Les ganglions mésentériques un peu augmentés de volume quelques uns atteignent la grosseur d'une petite noisette. Sur la coupe ils offrent une coloration noire. Pas de granulations tuberculeuses sur le péritoine qui n'offre aucune trace récente d'inflammation, mais qui présente au niveau du mésentère des taches blanchâtres avec épaississement, indice d'une ancienne inflammation. Le petit bassin est rempli d'un liquide citrin. il existe du reste un oedème marqué des membres inf.rs — Foie. de petit volume ayant plutôt l'aspect du foie muscade. — Reins. rien de particulier, sauf un peu de congestion. Rate. rien.

SCD LYON1

Modèle N° 21.

HOTEL-DIEU. — *Salle* 2e Femmes *N°* 191

Nom Marie Joséphine Rigoteau

né à

demeurant à

profession journalière

âge 36 ans

tempérament

constitution

entré le 12 X bre 1890

sorti le

DIAGNOSTIC ET RÉSUMÉ

Tuberculose pulmonaire

Pleurésie à gauche

HISTOIRE PATHOLOGIQUE

Mère morte âgée, paralysée

Père mort subitement à un âge avancé

2 frères morts en bas âge — une sœur vivante et bien portante —

Rougeole en bas âge

Réglée à 19 ans — elle se mit à le moment chaud un bain d'eau froide — à la suite de cet incident, elle resta six mois au lit — elle était très faible, et ne pouvait marcher —

~~Ses couches~~ Un enfant vivant et bien portant — Jamais de fausses couches —

Pendant plusieurs années, elle a souffert de crises gastralgiques revenant périodiquement

Elle n'en souffre plus depuis 5 ou 7 ans environ —

Il y a 2 ans elle s'est mise à tousser — elle était domestique et croit s'être enrhumée

SCD LYON1

DATES	HISTOIRE PATHOLOGIQUE	PRESCRIPTIONS
	ad des Expectorations habitus étant	au lieu
	Point de Oppression et toux sèche	Elle a toussé
	à plusieurs reprises du sang dans les crachats	
	Elle a été soignée dg a qq mois	dans le service
	de Mr Lepine	
	Actuellement la toux est fréquente quotidienne	
	Expectoration composée de petits crachats muco purulents	
	nageant dans une grande quantité de mucosités	
	Amaigrissement considérable depuis le début de	
	la maladie — Oppression — Insomnie, fièvre	
	complète — ~~Coloration extraordinaire~~ Langue un	
	peu rouge — La déglutition des aliments solides	
	est douloureuse —	
	L'appétit est mauvais — Pas de diarrhée	
	~~Malaise~~ de palpitations de cœur	
	A la percussion on trouve un peu de submatité	
	sous la clavicule gauche, la percussion est douloureuse à cet	
	endroit — Auscultation obscurité de la respiration au sommet	
	droit — l'on entend qq. craquements humides assez	
	secs, rien dans le reste du poumon — toute la région	
	à droite, obscurité considérable dans ~~les lobes supérieurs~~	
	du poumon l'on entend des craquements humides	
	très nombreux surtout dans l'inspiration et plus tôt	
	dans la toux — sous épineuse ils sont tous secs, et se changent pas	
	en avant — à droite qq. craquements (au dessus de	
	la clavicule — à gauche nombreux craquements	
	humides sur et sous claviculaires	
	Rien au cœur	
	Le foie ne paraît pas gros, non plus que la rate	
	— Il y a en outre un peu de submatité à la base gauche	
	— La base thoracique est un peu élargie de ce côté	
	Dans la région, sous la clavicule gauche, on entend des bruits secs	

SCD LYON1

Malade oppressé surtout beaucoup du côté gauche

DATES	HISTOIRE PATHOLOGIQUE	PRESCRIPTIONS
24 xbre	On entend maintenant en arrière à gauche la fosse ~~sous~~ épineuse l'absence du murmure vésiculaire et seulement des bruits indéterminés muqueux mobiles — Dans la fosse ~~sous~~ épineuse la respiration est soufflante avec deux temps fixes, au niveau de l'angle inférieur de l'omoplate, en même temps on perçoit des râles muqueux de volume variable — à la partie inférieure la respiration est tout à fait obscure encore des râles muqueux nombreux	au niveau de la murmure vésiculaire ~~rare~~ absents et ~~sous~~ épineuse la temps fixes, en même fixes nombreux inférieure la et l'on perçoit nombreux
	La voix est peu retentissante dans la fosse sus épineuse moins que dans la région correspondante du côté opposé — Elle est au contraire très retentissante avec la bronchophonie au niveau de la fosse sous épineuse Et ce niveau la toux augmente du souffle	
	En avant, aux clavicules et en dehors de la clavicule, lorsque la malade n'a pas toussé depuis un instant, on ne perçoit que des râles muqueux à de volume moyen avec bruits métalliques plus ou moins bruyants et on fait tousser la malade pour percevoir alors avec deux temps un souffle caverneux avec ~~retentissement~~ retentissement métallique — Le souffle est encore fixe dans les deux temps respiratoires suivantes de moins en moins intense puis il disparaît pour le reprendre par la toux	avec parfois des cavernes bruits métalliques
	La percussion est douloureuse ~~surtout~~ sur tout le côté gauche et elle montre une atténuation de la sonorité presque partout, surtout dans la moitié supérieure Toutefois en avant sous la clavicule on a encore un peu de sonorité — Dans le dessous on a un bruit mat et pas de bruit de fêlé — Toutefois le bruit est ~~mat~~ plus clair dans l'expiration —	profond bien très intense
	Du côté droit, le murmure vésiculaire est notablement diminué dans la partie supérieure — tout à fait au sommet en avant et en arrière la respiration est rude soufflante et on perçoit des craquements — Il n'y a pas de trajet de cavernes	
	Il existe des phénomènes douloureux du côté de l'estomac, en rapport avec la pression du mangeur — Le crachats sont toujours rendus de temps en temps par toux toujours un peu de raccourcissement	

Douleur intense sur les parties latérales du poitrine également douloureuses

SCD LYON1

MODÈLE N° 21.

HOTEL-DIEU. — *Salle* _____ *N°* _____

Nom

né à

demeurant à

profession

âge

tempérament

constitution

entré le

sorti le

DIAGNOSTIC ET RÉSUMÉ

La muqueuse des fosses nasales de l'arrière gorge et du larynx présente un aspect tourmenté avec pointillé rougeâtre çà et là. Ulcérations sur les deux cordes vocales plus marquées du côté gauche. La trachée du poumon présente l'altération de muqueuse indiquée précédemment et en outre un épaississement qui paraît tenir à la sclérose du deux muqueuses. cette altération paraît aussi avoir envahi certains ganglions.

Autopsie

HISTOIRE PATHOLOGIQUE

Pas de liquide dans la plèvre — Les poumons présentent des deux côtés de nombreuses adhérences dans toute la hauteur — Les bases sont complètement adhérentes à la surface diaphragmatique —

Poumon gauche — Ce poumon paraît plutôt un peu diminué de volume — on sent de nombreuses noyaux indurés disposés comme gros grains de tapioca qui ne paraissent d'une part normale, et on avait également sur une hauteur plus considérable du sommet on trouve une caverne du volume d'une orange, traversée çà et là par des brides de tissu (cela coupe de gg. uns, il s'écoule du sang veineux, d'autres sont oblitérés) — elle communique avec plusieurs bronches et paraît occuper toute le lobe supérieur sauf la partie inférieure et antérieure — Le lobe inférieur présente dans les 3/4 supérieurs de nombreux noyaux indurés en voie de ramollissement.

Poumon droit — Plus volumineux, le poumon présente à la partie inférieure et antérieure une plus grande quantité de tissu hépatisé normalement — Au sommet en arrière on trouve une caverne de la dimension d'une noix avec tissu environnant extrêmement sain, qui recouvre la caverne et pourrait profondément dissimuler la présence pendant la vie — Cette lésion paraît ancienne — Dans le reste du lobe supérieur et la partie supérieure du lobe inférieur on trouve de nombreux tubercules isolés, isolés, soit réunis en amas en voie de ramollissement, forment une infiltration ~~[illegible]~~ majeure

Foie — Rien à noter

Rate — Rien — Rien spécial

Cœur — Un peu petit et mou

SCD LYON1

Modèle N° 21.

HOTEL-DIEU. — *Salle* 1re Jeanne N° 19

Nom Alexandre Aye Berger

né à Grand'Croix (Montbrison)

demeurant à

profession journalier

âge 32 ans

tempérament

constitution

entré le 13 Xbre 1880

sorti le Mort le 19 février 1881

DIAGNOSTIC ET RÉSUMÉ

Tuberculose pulmonaire

HISTOIRE PATHOLOGIQUE

— Père mort à 26 ans peu de temps après sa dernière couche —
Une sœur morte en bas âge — Un frère mort à 20 ans de dysenterie — 3 frères vivants et bien portants
Fièvre typhoïde à 7 ans —
Malade exerce un métier très pénible — mineur
Hémoptysie abondante au mois de mars dernier
Depuis lors toux et essoufflement — Nouvelle hémoptysie —
A été obligé de cesser son travail et y a un mois —
Actuellement toux fréquente, quinteuse
Expectoration muco-purulente peu abondante
Essoufflement considérable Points de ~~[illegible]~~ douleur fantômes du siège
— Sueurs nocturnes —
Amaigrissement notable depuis le

DATES	HISTOIRE PATHOLOGIQUE	PRESCRIPTIONS
	Abattu de la maladie — Appétit diminué — Pas de cracheting — Mouvement fébrile notable	
Percusion	— Mate à la base des poumons	
Auscult.	— A droite au sommet en arrière on trouve la respiration obscure — et en faisant tousser le malade on a qq. craquements dans l'inspiration qui suit la toux — A gauche la respiration est obscure, au niveau de l'angle de l'omoplate, on entend du râle muqueux assez gros — dans la fosse sous épineuse la respiration est soufflante — En avant rien à droite — A gauche râle muqueux sous et autour ~~aux clavicules~~ de la clavicule, où ils sont plus sonores	
	Rien au cœur	
17 juin	Depuis qq. jours le malade a une température très élevée — Pouls fréquent, faible — Hémoptysie très abondante — arrêtée par une piqûre à l'ipéca —	
18 juin	Hémorrhagies arrêtées — Expector. purulente abondante — Malade très prostré — Température très élevée — Pouls très fréquent, faible — Il ne trouve peu de phénomènes nouveaux à l'auscultation, rien de bien nouveau surtout à la base gauche et sous la clavicule droite — on dit y a un peu de souffles et on entend parfois un peu bien sûr du gargouillement — Teint asphyxique — Pouls faible, très rapide — Température élevée	
19 juin	Mort à 8 h. du matin	

SCD LYON1

Modèle N° 21.

HOTEL-DIEU. — *Salle* Page Berger N° 7 Jeanne

Nom

né à

demeurant à

profession

âge

tempérament

constitution

entré le

sorti le

DIAGNOSTIC ET RÉSUMÉ

Autopsie

Poumons très volumineux, présentant l'un et l'autre des adhérences pleurales au niveau du lobe supérieur. Le poumon gauche présente au lobe supérieur très indiqué rempli de granulations tuberculeuses, laissant très peu de tissu pulmonaire sain, de telle sorte qu'il ne reste une masse cohérente rougeâtre, et que l'on retrouve dans la partie supérieure 2 cavernes communiquant entre elles, l'une tout à fait au sommet de la grosseur d'une petite noix, et l'autre en dessous de la première un peu plus grande à parois lisses contenant un peu de pus et environnée de tissu induré. On remarque en outre sur la paroi de la grande caverne 2 bouillons tuberculeux. Malgré cette trajet de vaisseaux pulmonaires encore perméables. Le lobe inférieur présente aussi de nombreuses granulations mous, jaunes et seulement disséminées dans le tissu pulmonaire qui est en grande partie perméable. Emphysème du lobe. Le poumon droit est très emphysémateux, surtout au niveau du bord antérieur et de l'extrémité inférieure des lobes supérieurs et moyens. Un peu d'emphysème au niveau de la base. Dans le lobe supérieur et moyen on trouve des masses tuberculeuses sans forme de granulations bien nettes, mais laissant entre elles des intervalles assez considérables de tissu sain, parfois à côté de production tuberculeuse on trouve des nodules de pneumonie simple. Enfin à la partie supérieure du lobe, à l'angle dorsal on aborde du sommet on trouve dans le point symétrique à la grande caverne du côté opposé, on trouve de petites cavernules pouvant contenir une noisette

SCD LYON1

DATES	HISTOIRE PATHOLOGIQUE	PRESCRIPTIONS
Poumons	le lobe inférieur, on trouve seulement gg. granulations fines disséminées dans le lobe supérieur	
Cœur	— Rien sauf plaque lenticulaire sur le ventr. droit qui est cartilagineuse	
Foie	— volumineux	
Rate	— volumineuse	
Reins	— Rien — peu graisseux	

SCD LYON1

Modèle N° 21.

HOTEL-DIEU. — *Salle* 4 mes Femmes N° 137

Nom Moret Marthe

née à Proulieu (Ain)

demeurant à

profession : ménagère

âge : 34 ans

tempérament

constitution

entrée le 25 Février 1880

sorti le 15 Mars

DIAGNOSTIC ET RÉSUMÉ

Phtisie pulmonaire

HISTOIRE PATHOLOGIQUE

Pas d'antécédents héréditaires. Le mari est mort d'un refroidissement, dit-elle, mais il ne resta malade que 11 jours. Elle même a toujours habité la campagne, travaillant la terre, se fatigant, et se nourrissant d'une façon imparfaite, et maltraitée par son mari. Elle n'a jamais fait de maladie grave, jamais eu ni de maux d'yeux ni d'engorgements ganglionnaires; ~~au cou~~, elle n'a pas de cicatrice au cou. Elle est malade depuis 6 mois; elle commença à tousser, et à maigrir et à perdre l'appétit; un mois après, elle cracha du sang en assez grande quantité pendant plusieurs semaines. L'amaigrissement et la perte de l'appétit ont été progressifs; il n'y a jamais eu ni vomissements ni diarrhée. Enfin il y a 1 mois ~~ont commencé~~ est survenue une douleur de gorge avec enrouement de la voix; il y a également 1 mois qu'elle ne peut pas travailler. Actuellement elle se présente amaigrie, mais l'état cachectique est encore peu prononcé; elle tousse beaucoup, surtout la nuit, souvent par quintes qui déterminent des nausées, mais jamais des vomissements, elle est oppressée, même au repos complet; elle n'a pas de point du côté au moins en ce moment; parfois des sueurs nocturnes, mais non constantes. Expectoration peu abondante, non nummulaire, quelquefois un peu rouillée.
Appétit faible, digestions un peu lentes, mais jamais de vomissements; pas de diarrhée.
Un peu d'enrouement de la voix, sans aphonie complète, avec légère douleur de gorge

DATES	HISTOIRE PATHOLOGIQUE	PRESCRIPTIONS
	Pas d'œdème. ~~Dans~~ En avrière, sonorité un peu ~~moins~~ diminuée dans la fosse sus-épineuse gauche ; en avant ~~sonorité~~ submatité ~~vers~~ sous les deux clavicules, avec bruit de pot fêlé du côté droit. Aux deux bases respiration ~~normale~~ supplémentaire, sans obscurité, sans souffle, sans râles ; dans la fosse sous-épineuse gauche, quelques râles ; dans la sus-épineuse, râles plus nombreux ~~avec~~ expiration soufflante, mais sans bruit métallique, même pendant la toux ; ~~vers~~ il y a à ce niveau pectoriloquie aphone. A la partie moyenne du côté droit ~~[illegible]~~ il y a quelques râles, qui sont très-nombreux sur les parties latérales ; dans la fosse ~~sus~~ sous-épineuse le murmure vésiculaire s'obscurcit, et dans la fosse sus-épineuse il est remplacé par un souffle à timbre métallique, avec ~~pect bronchophonie~~ résonnance interne de la toux et de la voix ; ~~de ce côté la~~ et pectoriloquie aphone très-nette. Sous la clavicule gauche, obscurité, avec quelques craquements, pas de pectoriloquie aphone ; sous la droite, souffle amphorique et gargouillements, pectoriloquie aphone très-marquée.	

Lyon. — Imp. A. Bonnetat, rue Ste-Catherine, 18.

SCD LYON1

Modèle N° 21.

HOTEL-DIEU. — *Salle* 4 mes Femmes N° 157

Nom Colbert Marie

née à Annecy

demeurant à

profession : ménagère

âge : 36 ans

tempérament

constitution

entrée le 5 Février 1880

sorti le 15 Mars

DIAGNOSTIC ET RÉSUMÉ

Phtisie pulmonaire.

HISTOIRE PATHOLOGIQUE

Pas d'antécédents ~~héréditaires~~ connus. Pas de ~~maladie~~ antérieures, sauf des accès de fièvre ~~intermittente~~ à l'âge de 12 ans. Il y a 14 ans, elle est venue habiter Lyon; dès le premier hiver de son séjour, elle se mit à tousser; la toux a été très fréquente ~~le premier hiver~~ pendant tout l'hiver, mais sans hémoptysie, sans point de côté, sans dyspnée, sans grande altération de l'état général; elle ~~gard~~ conserva les forces et l'appétit, et ne maigrit pas. Pendant l'été la toux cessa, mais elle revint l'hiver suivant, et de même tous les hivers depuis cette époque. ~~Elle est surtout~~ Il y a près de 1 an ½, au commencement de l'avant dernier hiver, elle eut son dernier enfant, et ~~vers le~~ après son accouchement eurent lieu des métrorrhagies assez abondantes; elle se mit à tousser beaucoup, et en outre à avoir des vomissements, qui ~~se~~ survenaient à l'occasion des quintes de toux et furent très fréquents pendant tout l'hiver 78-79. C'est à partir de ce moment ~~est~~ elle a maigri; en outre ~~c'est~~ la voix est devenue enrouée. L'été dernier il y eut une amélioration, mais la toux ne cessa pas. ~~Au commencement~~ Au mois de septembre 1879, elle cracha du sang, elle en évalue la quantité à la capacité d'une tasse. Enfin cet hiver est ~~survenue~~ une nouvelle aggravation; ~~mais~~ la toux, ~~qui est moins~~ fréquente, beaucoup moins que pendant l'hiver précédent, ~~mais de l'état général~~ s'est compliquée d'une dyspnée pénible, la voix est devenue plus enrouée; elle a continué à vomir, mais moins qu'il y a un

Lyon. — Imp. A. Bonnetial, rue Ste-Catherine, 13.

SCD LYON1

DATES	HISTOIRE PATHOLOGIQUE	PRESCRIPTIONS
	Actuellement elle tousse peu : la toux est quinteuse, ~~et revenant~~ parfois les quintes sont de peu de durée, ne s'accompagnent pas d'expectoration, tandis que d'autres fois, et cela survient peut-être tous les 2 ou 3 jours, il y a une expectoration abondante, la malade dit avoir des vomissements de glaire qui sont immédiatement suivis d'une notable diminution de la dyspnée. L'appétit est faible ; les aliments, difficilement digérés, sont parfois vomis, il n'y a pas de diarrhée. Très peu de force ; fréquents étourdissements, sueurs abondantes pendant le ~~sommeil~~. Pas de point de côté. Pas d'œdème. Aphonie intense. A droite, en arrière, diminution notable de la sonorité dans les parties moyenne et supérieure. A l'auscultation on trouve du côté gauche un souffle tubaire intense surtout dans cette dernière, où existe nettement de la pectoriloquie aphone ; pas de râles. Du côté droit, obscurité à la base ; à la partie moyenne, râles gros et très nombreux surtout vers le milieu de la fosse sous-épineuse où ils commencent à être mêlés d'un souffle qui y constitue du gargouillement ; à mesure qu'on s'élève, les râles diminuent, le souffle persiste et existe seul dans la fosse sus-épineuse. En avant on remarque de la respiration soufflante et quelques râles pendant la toux sous la clavicule droite. Dans la fosse sus-épineuse droite, ~~on a~~ le retentissement de la toux est intense, avec une consonnance ~~to~~ métallique. La pectoriloquie aphone s'entend des deux côtés, dans toute l'étendue du souffle. On trouve de la matité dans la fosse sus-claviculaire droite où l'on entend un gargouillement très-net.	

Lyon. — Impr. A. Bonnaviat, rue Ste-Catherine, 13.

SCD LYON1

Modèle N° 21.

HOTEL-DIEU. — *Salle* Ste Jeanne N° 15

Nom Jarret Jean Louis
né à Mirmande (Drôme)
demeurant à
profession terrassier
âge : 25 ans
tempérament
constitution
entré le 18 Janvier 1880
~~*sorti*~~ mort *le* 20 Février 1880

DIAGNOSTIC ET RÉSUMÉ

Phthisie pulmonaire
gde caverne au sommet droit.

HISTOIRE PATHOLOGIQUE

Mère morte, ne sait de quoi ; père, frères et sœurs, bien portants. Pas de maladies antérieures. Il tousse depuis 2 ans ; il a été réformé du service militaire il y a 18 mois ; il y a 2 mois, ayant déjà maigri et perdu les forces et l'appétit, il est survenu une aggravation, il cracha du sang pendant une semaine, et commença à avoir de l'enrouement.

Actuellement, toux fréquente, surtout la nuit ; expectoration abondante ; appétit médiocre ; fréquents vomissements déterminés par la toux ; pas de diarrhée. Peu de sommeil ; sueurs à la fin de la nuit. Il y a une oppression continuelle, même au repos ; il n'y a pas de point de côté, mais il est obligé de se coucher sur le côté gauche ; le décubitus latéral provoque la toux.

~~Droit~~ La percussion ne trouve guère qu'un peu de submatité dans la fosse sus-épineuse droite.

Grande caverne au sommet droit ; souffle amphorique intense, entendu dans la fosse sus-épineuse et sous la clavicule ; au dessous d'elle, existe des craquements nombreux descendant en arrière presque jusqu'à la base.

Pas d'œdème. Pas d'albumine dans les urines.

Cœur sonore, respiration un peu rude. —

SCD LYON1

DATES	HISTOIRE PATHOLOGIQUE	PRESCRIPTIONS
	Le souffle amphorique de la fosse sus-épineuse droite a une tonalité bien compliquée d'une résonnance métallique aigue. Il est surtout inspiratoire. Il y a de la pectoriloquie aphone, mais faible	
19 Février	Depuis quelques jours, le malade ~~se~~ maigrit et pâlit beaucoup, la face est ~~pâle~~, couverte de sueurs; la respiration fréquente et haletante, la voix éteinte, l'expectoration très-pénible, il ne mange que quelques bouillons. Persistance des bruits métalliques à la respiration simple, augmentant par la toux; l'examen du poumon se fait ~~très~~ bien, en dessous du tiers supérieur l'air pénètre ~~bien~~ dans toute l'étendue des deux poumons; on entend partout le murmure respiratoire, ~~jusqu'au~~ aux bases, respirant de plus d'un côté à gauche.	
20 Février	Le malade est mort ce matin à 7 heures; un peu avant sa mort, il parlait encore, répondait aux questions, mais ~~[illegible]~~ les yeux fermés.	

SCD LYON1

MODÈLE N° 21.

HOTEL-DIEU. — *Salle* Ste Jeanne N° 17

Nom Petit Jules Jean Baptiste

né à Nonhigny (Meurthe et Moselle)

demeurant à

profession : manœuvre-journalier

âge : 31 ans

tempérament

constitution

entré le 12 Janvier 1880.

~~sorti~~ mort le 26 janvier 1880 —

DIAGNOSTIC ET RÉSUMÉ

φO

grande caverne se donnant lieu à un souffle amphorique qui sous l'influence de la toux.

HISTOIRE PATHOLOGIQUE

Pas d'antécédents héréditaires. Pas de maladies antérieures.

La toux date de 6 mois ; hémoptysie pendant 8 jours au début. ~~La même toux~~ Avec la toux on montre de la perte d'appétit et des forces, et il commença à maigrir, ~~actuellement~~ au commencement de l'hiver survint une aggravation, il commença à être très-oppressé et dut cesser de travailler.

Actuellement, le malade se présente avec une grande dyspnée, des pommettes colorées, un peu de fièvre, toux fréquente, surtout la nuit, ~~pas~~ déterminant des points douloureux à la partie antérieure gauche du thorax ; expectoration abondante, faible ; appétit médiocre, digestions assez bonnes, parfois troublées par des vomissements que provoque la toux ; peu de sommeil, mais pas de sueurs nocturnes ; pas de diarrhée.

Percussion : submatité dans la moitié supérieure gauche en arrière, et sous la clavicule gauche. Auscultation ; râles très-nombreux dans tout le côté gauche jusqu'à la base ; à la base ils sont ~~se~~ assez fins, ils augmentent de grosseur et de nombre à mesure qu'on s'élève, et dans la fosse sus-épineuse on a ~~le bruit de gargouillement~~ de gros auquel s'ajoute un souffle caverneux à timbre métallique, seulement pendant la toux ; ~~on remarque aussi un peu de gargouillement de petites bulles à haute voix et à la toux~~ ; du côté droit ~~on~~ ~~on~~ on remarque ~~aussi~~ un peu de gargouillement ~~fréquent~~ ~~au sommet~~ ; obscurcissement du murmure vésiculaire.

Le gargouillement du côté gauche qui n'est guère le timbre cavitaire pendant la

SCD LYON1

DATES	HISTOIRE PATHOLOGIQUE	PRESCRIPTIONS
	inspirations ordinaire, prennent dans la toux un timbre métallique. ~~Pas~~ Œdème des 2 membres inférieurs; les deux membres se sont pris presque en même temps, à 2 jours seulement d'intervalle. Pas d'albumine dans les urines.	

SCD LYON1

DATES	HISTOIRE PATHOLOGIQUE	PRESCRIPTIONS
	Petit gris g.o. 31 ans phthisie pulm. - grosses cavernes	
	Autopsie du 27 Janvier 1880. N° 17 de la Jeanne	
	Phtisie pulmonaire.	
	Le poumon gauche est adhérent à la plèvre pariétale sur une grande étendue du lobe supérieur ; dans le reste de l'étendue du poumon, la plèvre cavité pleurale est libre, sans liquide abondant, et les deux feuillets de la plèvre ont un aspect chagriné, donnant au doigt la sensation de la langue de chat (pleurésie sèche). Le poumon est dur dans toute ~~son étendue~~ partie moyenne. Il est densifié, et ce n'est que par places rares et très-petites qu'on trouve ~~et~~ superficiellement un peu de tissu pulmonaire mou. A la base, ~~lobe~~ sur une petite hauteur le tissu est encore souple et perméable. Au sommet existe une immense caverne, pouvant contenir le poing ; en l'ouvrant, on voit que ses parois sont formées par le tissu pulmonaire malade qui à sa partie inférieure ; ~~en haut~~, le reste, la moitié au moins, est constitué par une paroi fibreuse à sa face interne lisse. A la partie inférieure de la caverne se voit des tractus irréguliers, des ponts d'une paroi à l'autre formés probablement par des vaisseaux. On incise les bronches par la trachée, et un stylet introduit dans les ramifications bronchiques pénètre très-facilement dans la caverne : les communications sont larges et nombreuses. Ailleurs le tissu pulmonaire incisé montre une surface farcie de productions granulo-caséeuses confluentes qui ne font du poumon qu'une masse dure au sein de laquelle se voient ~~ça~~ et là quelques parties très-minimes encore perméables.	
	Poumon droit. Pas d'adhérence, ni de liquide pleural. Petite caverne au sommet, de la grosseur d'une grosse noix, pleine de pus, paraissant ne pas communiquer avec les bronches. Le lobe inférieur seul est ~~le~~ souple et perméable ; le reste du poumon, ~~lobe supérieur~~ est semblable,	

DATES	HISTOIRE PATHOLOGIQUE	PRESCRIPTIONS
	comme consistance et aspect à la coupe, au poumon gauche. L'aorte est injectée à gauche et adhérente à la plèvre. Pas de péricardite Foie. Gras. Reins. Rien.	

SCD LYON1

Modèle N° 21.

HOTEL-DIEU. — *Salle* 4e Femmes N° 190 bis

Nom Jeanne Joséphine Girgot
né à Mernichat
demeurant à
profession ménagère
âge 3 ans
tempérament
constitution
entré le 13 janvier
sorti le 27 mars 1881 mort

DIAGNOSTIC ET RÉSUMÉ

Tuberculose pulmonaire

HISTOIRE PATHOLOGIQUE

Rien à noter à l'hérédité —
Suppuration apparue dans la 1ère enfance, dont on voit les traces sur l'avant-bras gauche —
Réglée à 18 ans — a été soignée pendant plusieurs années comme anémique —
Mariée à 28 ans a eu 2 enfants — Le 1er il y a 5 ans, est actuellement bien portant, le 2e il y a 6 mois — ce dernier est mort au bout d'un mois —
Depuis cette dernière couche, la malade est mise à souffrir, et a souffert de points vagues dans les hypocondres — Il entre depuis 2 ou 3 mois, elle se souffrait beaucoup du foie et de la poitrine
Actuellement elle se présente, se plaignant surtout de souffrir dans l'estomac, elle montre l'appendice xiphoïde comme siège du maximum de la douleur — Mais elle a peu de vomissements
Elle tousse un peu, ne crache presque pas —
Pas d'expectoration — Rien à noter
Auscultation en arrière — la respiration est assez faible

SCD LYON1

DATES	HISTOIRE PATHOLOGIQUE	PRESCRIPTIONS
	normale — avec deux sommets — En avant à droite	
	Perforation nulle — à gauche qq. craquements au dessus de	
	la clavicule — au dessous de la clavicule, on trouve qq. râles	
	Craquements en faisant tousser le malade	
	Au cœur, souffle doux systolique à la base	
2 février	— Le ventre est assez volumineux on y constate une ascite	
	notable — Il y a un peu de diarrhée	
8 février	Un peu d'œdème de la face partie et interne des cuisses, les	
	bronches marqués aux pieds —	
	On sent le bord du foie qui vient en dehors des côtes, il paraît	
	manifestement augmenté de volume	
9 mars	— Mouvements fébriles le soir et la nuit	Rien que

SCD LYON1

DATES	HISTOIRE PATHOLOGIQUE	PRESCRIPTIONS
	Autopsie En ouvrant l'abdomen il s'écoule une grande quantité de liquide sero-purulent les intestins sont agglutinés et forment une masse, épaissis et assez intimement ~~adhérent~~ adhérent les adhérences sont molles les parois de la cavité abdominale aussi bien que la séreuse externe de l'intestin sont recouvertes d'un exsudat fibrineux et mou et les anses, qui toutes, cependant à partir du duodénum contiennent des tubercules confluents des sanguinolentes, et ont le volume d'un grain de millet à un pois; ils ont pour siège le péritoine. Les adhérences que le gros intestin forment avec le foie paraissent être plus pendant vers le foie bouillonné pourmon ou gauche — poumon peu volumineux crepitant, épaissi, très adhérent et présentant de nombreuses plaques cicatrices et de tout que le tissu pulmonaire présente vers les parties déclives une teinte un peu ecchymotique et que tout le poumon a une coloration bleue foncée par laquelle se détachent des granulations blanches qui étaient distinguées dans le lobe supérieur droit et d'autres colonnes taillées et l'empâtement sur le sommet — côté droit, le poumon est aussi peu volumineux mais présentant à un moindre degré que du côté gauche, il est emphysémateux, devoir au sommet des masses tuberculeuses, en plus grande quantité que du côté gauche et également que colonnes un peu plus volumineuses — Les abcès coexistent dans le tissu cellulaire sous pleural et près des côtes dans lesquels sont disséminés les tubercules	

SCD LYON1

N° 21 *bis*.

DATES	HISTOIRE PATHOLOGIQUE	PRESCRIPTIONS

SCD LYON1

Modèle N° 21.

HOTEL-DIEU. — *Salle* Ste Jeanne — N° 8

Nom Antoine Neyrod
né à Bitten (Ain)
demeurant à
profession garçon de cuisine
âge 21 ans
tempérament
constitution
entré le 19 Xbre 1880
sorti le mort le 27 mars 1881

DIAGNOSTIC ET RÉSUMÉ

Tuberculose pulmonaire

HISTOIRE PATHOLOGIQUE

Père mort à 60 ans
Mère morte à 40 ans de affection inconnue
4 frères ou sœurs morts en bas âge d'une affection pulmonaire, les autres à 20 ou 22 ans
Le malade ne présente pas d'antécédents syphilitiques ni rhumatismaux
Il a fait 3 ans de service militaire pendant lequel il n'a pas été malade — mais il a eu en 2 ou 3 fois de bronchite simple
— Il se portait bien il y a deux mois, lorsque un jour étant descendu à la cave en sueur, il sentit une malaise, une faiblesse générale et des palpitations de cœur qui l'empêchèrent

DATES	HISTOIRE PATHOLOGIQUE	PRESCRIPTIONS
	de continuer son travail — Peut se lever à tousser beaucoup le matin — Expectoration muqueuse En même temps les forces diminuaient progressivement Sueurs et après son travail et y a 4 ou 5 jours Il a eu des sueurs très abondantes — La toux persiste le matin, gêne dans la poitrine. Douleur assez souvent des vomissements partiels — L'expectoration est peu abondante, muqueuse L'appétit est assez bon — Les fonctions alvines régulières Il ne dort pas d'insomnie — Aphylaxie Pas de douleur thoracique Percussion — Rien d'anormal Auscultation — Du souffle expiratoire prolongé et prolongé dans le 1/3 supérieur du dos gauche — Pas de bruits adventices — Un peu expiration prolongée Rien au cœur Eg. craquements secs sous la clavicule un peu de tuberculose à ce niveau Depuis le murmure vésiculaire a disparu à ce sommet — on y trouve un peu de souffle	

SCD LYON1

DATES	HISTOIRE PATHOLOGIQUE	PRESCRIPTIONS
	Autopsie.	
Poumon	droit, noyau, carnifié et sclérosé comparativement dans la moitié supérieure du poumon. Nombreuses hallucinations descendent un peu moins bas vers les parties centrales. On trouve au sommet 2 gj. Cavernules de la grosseur d'une amande. — Du côté gauche pas toute la même altération dans les 2/3 supérieurs — et les cavernes sont un peu plus volumineuses. Les 2 poumons sont volumineux; la plèvre toute épaissie, adhérentes sur toute l'étendue des 2 poumons — sauf du sommet et du tiers inférieur où les adhérences sont absentes ou sont plus lâches. Cependant il existe des 2 côtés des adhérences sur toute la portion en rapport avec le diaphragme. A gauche à la base, il existe un abcès du volume d'une noix dans l'épaisseur de la plèvre du volume d'une noix	

SCD LYON1

DATES	HISTOIRE PATHOLOGIQUE	PRESCRIPTIONS

SCD LYON1

Modèle N° 21.

HOTEL-DIEU. — *Salle* 2e Femmes N° 119

Nom Fauvette Mafrot
né à Cours (Rhône)
demeurant à
profession
âge 32 ans
tempérament
constitution
entré le 21 février 1881
sorti le porte 24 mars 1881

DIAGNOSTIC ET RÉSUMÉ

Tuberculose pulmonaire

HISTOIRE PATHOLOGIQUE

Père mort accidentellement. Mère vivante
Deux sœurs bien portantes. Toux habituellement.
Un frère mort en bas âge.
Réglée à 15 ans, la malade n'accuse pas
d'antécédents pathologiques, sauf la rougeole en bas âge.
La menstruation est suspendue depuis huit mois.
Mariée, elle a janvier un enfant.
Elle est malade depuis 2 ans. Début par de
la toux qui a augmenté progressivement.
Hémoptysie abondante il y a dix mois.
Depuis 5 mois, l'affection a augmenté considérablement.
Actuellement dyspnée intense, battements de cœur
au moindre effort. Amaigrissement considérable.
Sueurs nocturnes. L'appétit est faible le soir.
Cependant appétit assez bien conservé. Constipation
fréquente.
Cœur frémissant. Expectoration muco purulente, petite, sans mucosités
Douleurs de côté très fréquentes, et très douloureuses.

SCD LYON1

DATES	HISTOIRE PATHOLOGIQUE	PRESCRIPTIONS
	Sternum du thorax présente une saillie notable des clavicules. La percussion claironne à peu près partout, mais surtout sous la clavicule gauche, ~~où~~ l'oreille ~~[illegible]~~ ~~[illegible]~~ de la moitié ~~[illegible]~~ en arrière à l'auscultation souffle caverneux intense au sommet droit — Retentissement caverneux de la toux et de la voix haute et basse, gargouillement ~~[illegible]~~ sous le reste du sommet droit, ~~[illegible]~~ de la respiration, râles muqueux ~~[illegible]~~ à bulles en peu de — Du côté gauche, souffle caverneux plus limité au sommet à maximum à l'extrémité interne de l'épine — dans le reste du poumon obscurité plus considérable qu'à droite, pas ~~[illegible]~~ ~~[illegible]~~ ~~[illegible]~~ ~~[illegible]~~ ~~[illegible]~~ — En avant, ~~[illegible]~~ à droite, souffle au dessus de la clavicule gargouillement au dessus. A gauche souffle au dessus et au dessous de la clavicule. Cœur battements précipités — Rien avec bruits — En arrière le souffle du sommet droit est une tonalité plus clair, dit plus diffus, enfin on entend un peu de bruit respiratoire muqueux ~~[illegible]~~ tandis qu'à gauche on n'entend absolument que le souffle caverneux suspendu sans mélange de bruits vésiculaires — Au sommet droit, le retentissement vocal et la pectoriloquie aphone sont beaucoup plus marqués tandis au sommet gauche ces phénomènes sont moins accusés et la voix est moins diffuse — A gauche on entend moins le retentissement de la voix au dessous de l'épine, ce qui paraît tenir à ce que le souffle est plus clair comme ton et plus diffus

DATES	HISTOIRE PATHOLOGIQUE	PRESCRIPTIONS
	Autopsie	
	La plèvre est complètement adhérente surtout au sommet droit. Du sommet gauche, on ouvre une caverne de volume d'une orange divisée en deux par un plombier dont partent des trabécules qui viennent s'insérer au sommet. Il s'échappe de cette étant plongé d'une liquide purulente, grisâtre contenant des grumeaux. Cette caverne communique avec celle de second ordre, et au niveau de la portion inférieure directement par une bronche par du bronchard. Quelques petites.	
	Le reste du poumon en avant contient du granulations assez nombreuses, il y a entre elles un peu de tissu sain. En arrière on ne trouve que quelques granulations confluentes à la partie supérieure du lobe inférieur. — Lorsqu'on incise le poumon dans toute son épaisseur et le bord de la portion cavernueuse, on voit que l'excavation s'étend en arrière sur toute la hauteur du lobe supérieur.	
	Il existe à la base des adhérences au diaphragme. —	
	Au niveau de l'hémostalée, et tout à fait au sommet, on trouve plusieurs combes très minces de tissu pulmonaire, recouvertes par la plèvre très épaissie.	
	Poumon droit. — Le tiers supérieur du poumon présente une une grande quantité de cavernes dont la grosseur varie d'une noix à une lentille, indépendantes, ou communiquant entre elles, les unes avec les autres, au milieu d'un tissu indéniéré qui est aussi altéré irrégulièrement, mais dont l'altération principale est tout à fait au sommet. — Cette caverne anfractueuse en volume d'une noix est remplie de liquide ayant les mêmes caractères que du côté opposé, dans lequel il y a moins de grumeaux. En avant il existe en dehors de cavernes des granulations tuberculeuses dans un tissu sain, sur la moitié supérieure du lobe. — En arrière et surtout en dedans l'altération descend plus bas un peu en dehors de la moitié inférieure et en dehors le tissu pulmonaire paraît sain, on voit ainsi que la moitié supérieure du poumon présente un aspect spongieux par le fait de la présence de nombreuses cavernules, avec un tissu induré et un épaississement de la plèvre considérable.	
	Quoique un peu moins prononcé que du côté gauche	

SCD LYON1

DATES	HISTOIRE PATHOLOGIQUE	PRESCRIPTIONS
	Pas d'adhérences au niveau de l'hypochondre droit, ~~[illegible]~~ Ombre au niveau de la région postérieure et externe droite en dehors de la colonne un épanchement pleural étendu, qui donne au doigt la sensation de la bosse de chat et qui ne correspond pas à une lésion pulmonaire bien caractérisée; on trouve cependant dans le tissu ~~[illegible]~~ vaisseaux gg. granulations dépendances	
	Foie un peu gros	
	Rein – Rein	
	Rate – Petite	
	Rocher – Rein	
	Abdomen généralement avec ascite considérable	

SCD LYON1

Modèle N° 21.

HOTEL-DIEU. — *Salle* 4e Femmes N° 128

Nom Julie Marie Charretier

né à Longechenal

demeurant à

profession tisseuse

âge 38 ans

tempérament

constitution

entré le 7 février 1881

sorti le Mort le 15 février 1881

DIAGNOSTIC ET RÉSUMÉ

Tuberculose pulmonaire

HISTOIRE PATHOLOGIQUE

Père et mère morts à 50 ans environ, très affaiblis tous les deux.
8 frères ou sœurs dont 2 seulement sont vivants et bien portants. Les autres sont morts en bas âge, 1 de fièvre typhoïde, ~~1 de fièvre~~ elle ignore les affections auxquelles les autres sont sujettes.
Réglée à 15 ans, a eu 8 enfants tous morts en ~~bas âge~~ avant 15 mois de la dentition, dit elle sans éruption sur le corps, du reste — sans être très robuste, elle n'a cependant pas eu d'affections bien caractérisées.
Depuis un an environ, elle tousse — Son mal a débuté au moment des grands froids de l'année dernière — puis elle est mise à cracher. Enfin depuis un mois son affection s'est aggravée sensiblement après avoir subi une amélioration pendant l'été.

SCD LYON1

DATES	HISTOIRE PATHOLOGIQUE	PRESCRIPTIONS
	Actuellement elle se présente avec une dyspnée très accusée — Faciès un peu congestionné — Expectoration muco-purulente très abondante — Jamais d'hémoptysie	
	Elle tousse beaucoup la nuit dit elle. Elle n'a jamais de fièvre le soir — Elle a maigri beaucoup depuis le début de son affection	
	Pas d'œdème des membres inférieurs	
	Depuis un mois l'appétit a beaucoup diminué, il y a un peu de constipation — Langue rouge, un peu sèche — Jamais de palpitations de cœur —	
	Percussion — sonorité ~~[illegible]~~ augmentée en arrière où il y a un peu de voussure du côté —	
Les grands vaisseaux sont très dépriminés les clavicules saillantes	Percussion n'est pas douloureuse	
	Auscultation — En arrière, sommet gauche, expiration un peu soufflante — Sommet droit souffle intense ~~[illegible]~~ ~~[illegible]~~ ~~[illegible]~~	
	Mêmes phénomènes ~~[illegible]~~ cavitaires très accusés des deux côtés à mesure que l'on descend sur les côtes nombreux râles de souffle qui produisent un véritable gargouillement —	
	~~En avant — en dessous et en dessous de la clavicule, tout le reste la respiration est plus faible~~	
	Cœur ~~[illegible]~~ un peu éloigné — bruits bien frappés —	
	En avant — en-dessus de la clavicule et en dessous à droite on n'entend pas de murmure vésiculaire dans les inspirations ordinaires et en faisant tousser le malade on a du souffle cavitaire surtout bien au sommet droit. Il est bien métallique — On ne trouve pas de pectoriloquie — En dessous on a aussi les inspirations très obscures — jusqu'au point à faire tousser le malade on a un souffle très prononcé, surtout à l'inspiration, qui n'est plus le souffle mais des râles — En dessous de la clavicule bruyements et râles sonores	
En dessous de la clavicule à droite, ~~[illegible]~~ de la voix de la paroi thoracique est peu pectoriloquie. En dessous, retentissement pectoriloquie haute et basse très prononcée, râle respiratoire, retentissement un peu moins prononcé mais pectoriloquie haute et basse intense, et voix soufflée	Expiration obscure en avant. On a de très nombreux râles en faisant tousser le malade	
	En arrière au sommet droit, souffle intense cavitaire — de temps en temps gros râles métalliques — Pectoriloquie à voix haute et voix basse est complètement typique	

SCD LYON1

DATES	HISTOIRE PATHOLOGIQUE	PRESCRIPTIONS

Autopsie

Poumons volumineux — Pas d'adhérences au diaphragme — Emphysème des bases surtout de la base gauche, partie postérieure — Poumon droit présente une adhérence du plèvre de tout le lobe supérieur et moyen et une par de la partie postérieure et supérieure du lobe inférieur — Il existe au sommet une caverne pouvant contenir une orange de mangeur grosseur, dont la paroi supérieure membraneuse est très mince et intimement adhérente à la plèvre — Il existe peu d'infiltration — Elles ne se remarquent guère qu'à la base de la portion antérieure et externe — La caverne communique à sa base avec les bronches, 1° par une ouverture qui débouche directement dans petite cavité, à laquelle aboutit une bronche de 2e ordre, située sous la ~~[illegible]~~ précédente à la partie interne, cette même cavité communique avec la portion antérieure indiquée précédemment et par conséquent largement avec la caverne de la niveau — Il existe une autre ouverture à la partie centrale de la caverne, qui communique avec une bronche de 2e ordre, voisine de la première. On trouve en outre petites ouvertures à la partie postérieure de la base, qui font communiquer la caverne directement ou par l'intermédiaire d'une petite anfractuosité — La caverne contient à peu près 2 centilitres d'un liquide puriforme, non homogène avec des grumeaux caséeux assez volumineux — En arrière, au dessous de la caverne, on trouve un tissu ferme, grisâtre, infiltré de produits caséeux, et à deux travers de doigts au dessous de la grande caverne, une petite caverne pouvant contenir une noix, et présentant des anfractuosités à la partie interne, dans la portion où la caverne communique avec les bronches. Toute la caverne est environnée de tissu indurés caséeux, et à la partie postérieure, la paroi n'a pas plus de 2 ou 3 mm. d'épaisseur; elle contient une matière puriforme avec grumeaux analogue au liquide contenu dans la grande caverne. Enfin le tissu inférieur du poumon, emphysémateux, renferme encore un grand nombre de granulations caséeuses disséminées. A la partie antérieure les lobes supérieurs et moyens sont durcis, grisâtres, et présentent à la coupe un tissu scléreux, grisâtre, infiltré de productions caséeuses anciennes; ~~[illegible]~~ le tissu n'est pas modifié à l'œil nu tout à fait à l'autre côté

DATES	HISTOIRE PATHOLOGIQUE	PRESCRIPTIONS
	en une longuette de 2 ou 3 lobules de doigt de bouteille —	
	Ganglions péribronchiques volumineux sans compression des bronches —	
	Poumon gauche — est également volumineux, tout le lobe supérieur	
	est dur, et augmenté de poids — il présente à la coupe un	
	tissu grisâtre, sclérosé et infiltré de productions caséeuses de telle	
	sorte qu'il ne reste que de petites portions du tissu pulmonaire	
	perméable à l'air, et crépitantes — sur les bords surtout, on retrouve	
	des îlots un peu plus considérables de tissu sain — le reste est	
	tout à fait au sommet qu'il existe 3 ou 4 petites cavernes	
irrégulières	présentant contenant chacune une grosse bardoot — Dans le lobe	
	inférieur, très emphysémateux à la base, on ne trouve que quelques îlots	
	~~tub.~~ et granulations tuberculeuses disséminées dans la moitié supérieure	
	Le tissu pulmonaire est cyanosé intense —	
	Cœur volume normal — Lentes calcaires — Orifice sain —	
	Reins — subst. cort. un peu graisseuse	
	Foie — très volumineux	

SCD LYON1

Modèle N° 21.

HOTEL-DIEU. — *Salle* 1re Femmes N° 197

Nom Antoinette David

né à Pugny Chatenod

demeurant à

profession ménagère

âge 23 ans

tempérament

constitution

entré le 10 janvier 1881

~~sorti~~ mort **le** 22 janv 1881

DIAGNOSTIC ET RÉSUMÉ

Tuberculose pulmonaire — 3

HISTOIRE PATHOLOGIQUE

Père alcoolique mort à 60 ans
Mère vivante, bien portante
Frères vivants et bien portants — Un frère mort au service d'une affection inguérie de la malade
Frère âgé de 21 ans — un enfant âgé de 2 ans 1/2, bien portant —
La malade n'a eu pas d'antécédents morbides
Elle a été jamais en Hôpital —
L'affection actuelle a débuté il y a 7 mois par de la toux, puis est survenue une oppression qui a allé en augmentant progressivement
Actuellement c'est la dyspnée intense qui frappe en abordant la malade — Elle a une respiration et ne se plaint de rien — Elle a un peu d'amaigrissement — Les téguments présentent la teinte cireuse de ceux du chlorotique. Il existe un peu de la bouffissure — Sueurs abondantes. Insomnie complète

SCD LYON1

DATES	HISTOIRE PATHOLOGIQUE	PRESCRIPTIONS
	Troubles digestifs - Le malade vomit ce qu'il prend - Pas de diarrhée	Rien prend tout ce
	- Toux fréquente, très pénible, avec stridor bruyant - Expectoration muco-purulente	
	- La percussion douloureuse - Rien sommets en arrière et absolument insupportable en avant sous les clavicules - Elle rétrécit de toy du bord antérieur des deux sommets en arrière. De ce côté, il y a de hyperesthésie des ganglions	
	Auscultation - A gauche en arrière au sommet gargouillement un peu au dessous entre les deux omoplates souffle cavitaire ~~[illegible]~~ ~~[illegible]~~ le reste du poumon, râles muqueux - A droite au sommet - souffle caverneux - Du côté droit partout le murmure vésiculaire, râles muqueux à moyenne variété ~~[illegible]~~ ~~[illegible]~~ ~~[illegible]~~	
	Vibrations thoraciques, qq. sibilants et sous-crépitants ~~[illegible]~~ le reste du poumon	
	Le sommet gauche au dessus de la clavicule, râles muqueux nombreux - Souffle dans la toux - sous la clavicule, souffle caverneux très intense, avec qq. râles muqueux. Retentissement de temps en temps - à droite en dessus et en dessous de la clavicule - râles muqueux à timbre très variable, souffle dans la toux	
	Les bruits du cœur sont légèrement assourdis	
	Pouls rapide - une fièvre élevée de la température	
	Pas d'albumine dans les urines ~~[illegible]~~	
13 Janvier	- Il y a peu d'accélération des battements et des battements	
14 Janvier	- La malade est toujours très oppressée - Expectoration et les pouls	
	La respiration est bruyante, surtout l'inspiration - Il existe dépression des régions sous-claviculaires surtout qui n'a répondu à aucun drainage - Les mouvements d'expansion du thorax sont très sensibles, et le diaphragme paraît se contracter convulsivement. Matité dans la moitié supérieure des 2 poumons, plus marquée à gauche	
	Auscultation sommet gauche en arrière comme en avant bruit profond avec du léger bruit de frottement que à l'inspiration et l'expiration, on perçoit en même temps des râles muqueux et des râles secs qui ont un timbre sonore thoracique, à voix haute et à voix basse - Sonorité normale et pectoriloquie à voix haute et à voix basse - Sonorité normale sous la clavicule et qu'on fait tousser la malade	

SCD LYON1

DATES	HISTOIRE PATHOLOGIQUE	PRESCRIPTIONS
	la toux retentit péniblement sur l'oreille droite. Dans cette région comme en arrière, elle exagère le bruit perçu dans le respiration ordinaire. Lorsqu'on percute sur la clavicule et les côtes pendant qu'on ausculte en arrière le bruit ~~commence~~ a non seulement un timbre métallique, il a lieu au moment de l'expiration on a un frottement de bruit de pot fêlé. Le souffle est perçu jusque dans l'espace interscapulaire et la pointe sous épineuse et en avant au niveau du 3e espace intercostal. Au dessous la respiration est un peu obscure et l'on perçoit en ~~même~~ temps des râles muqueux différents de mobilité. La percussion du bruit de pot fêlé est rendue difficile en raison du clapotement vivement produites sur la poitrine par le mouvement respiratoire. Il est joué avec le nerve cependant à un léger degré.
	A droite, en avant, respiration très obscure avec transmission du bruit que fait le malade à l'expiration et qui donne aussi une expiration plus ou moins soufflante, tandis que l'inspiration ne perçoit surtout des râles muqueux. Il existe un peu de pectoriloquie, mais beaucoup moins prononcée que du côté opposé sur le même région. ~~En arrière ou thorax~~ La toux donne lieu à du gargouillement. En arrière, il existe à l'inspiration et à l'expiration un souffle intense à tonalité plus élevée que celui du côté opposé, et on perçoit en même temps des râles muqueux plus ou moins sonores, mais qui n'ont pas le timbre particulier un peu métallique indiqué pour le côté gauche. Il existe de la pectoriloquie à voix haute et à voix basse, beaucoup plus nette que du côté gauche, et le retentissement de la voix est également plus marqué. La toux donne lieu à un souffle très prononcé au gargouillement. La percussion pectorale en avant pendant qu'on ausculte en arrière, permet d'entendre également un bruit également sec, mais moins sonore que celui perçu dans les mêmes conditions à gauche. Le souffle est également perçu au niveau des régions interscapulaires et sous épineuse en diminuant d'intensité en s'abaissant vers la base. Au dessous la respiration s'entend assez bien et même que du côté gauche. On perçoit en même temps des râles différents en avant, à la base de chaque côté, râles muqueux et mouillés à gauche en inspiration et bruyants

SCD LYON1

DATES	HISTOIRE PATHOLOGIQUE	PRESCRIPTIONS
17 janvier	La malade a toujours ~~[illegible]~~ [illegible] fait après présenté un abaissement — enfin elle est complètement à terre commence à devenir difficile	
18 janvier	— Quotidiennement de pleurésie, d'anasarque — Urines albumineuses, avec — Toux notable — Bientôt qu'elle a [illegible] elle s'affaiblit	
19 janvier	— La malade toujours très essoufflée, très affaissée — ne crache pas du tout — Elle est [illegible] par oppressée	
21 janvier	— Gonflement [illegible] de la face — Refroidissement [illegible] — Le souffle et la voix persistent — Bruits [illegible] et râles sonores s'entendent [illegible]	

Autopsie

Les poumons ne présentent de adhérences des plèvres qu'au niveau du tiers supérieur surtout du côté gauche : aucune adhérence au niveau de partie inférieure ni au niveau du diaphragme. Ils sont très volumineux, surtout au sommet lesquels bordés. Le sommet droit présente une cavité dont une couronne remplie de pus jaune [illegible] pourtant contenu une grande [illegible] de granulations grises [illegible] Lorsque l'on coupe [illegible] contenant très peu de pus. Elle est aussi [illegible] à la partie inférieure et communique avec elle de petites cavernules au nombre de deux qui [illegible] que d'ailleurs la partie supérieure du poumon l'aspect d'une éponge. Le lobe inférieur présente très peu d'altérations, quelques granulations caséeuses et une cavernule de la grosseur d'une noisette. Dans la moitié inférieure le lobe supérieur ne présente presque pas d'altérations. Les parois des cavernes sont très nettes. Le sommet gauche. On trouve les altérations à un degré plus marqué. Ainsi au sommet, caverne gauche présente une forme irrégulière, l'aspect ~~[illegible]~~ directement au rapport avec l'aspect en, ~~[illegible]~~ fois tout autour et au dessous dans les 1/3 supérieurs du lobe de nombreuses cavernes dont les dimensions varient entre le volume d'une noisette à une amande, communiquant entre elles plus de la grande caverne du sommet surtout plus bas où elles sont moins nombreuses jusqu'au tissu sain. De sorte que cette partie du poumon ressemble même à une éponge. Toutes ces cavernes ou cavernules sont remplies pus jaune semblable à celui du côté droit. Le lobe inférieur est rempli de petites granulations tuberculeuses disséminées au milieu d'un tissu très pigmentaire à l'air. Le foie est assez volumineux mais pas gros. Hypertrophie au niveau de son bord une partie [illegible] ayant [illegible] qui est complètement [illegible] et ayant une altération caséeuse au centre [illegible] qui sont au volume [illegible]

Le lobe supérieur est presque complètement rempli de cavernules

Modèle N° 21.

HOTEL-DIEU. — *Salle* 1re Femmes *N°* 146

Nom Mareine Victoire

né à Paris

demeurant à Lyon

profession domestique

âge 34 ans

tempérament

constitution

entré le 5 août 1881

~~sorti~~ mort *le* 22 août 1881

DIAGNOSTIC ET RÉSUMÉ

QB3

1D 1et P3

HISTOIRE PATHOLOGIQUE

Hérédité : père mort à 78 ans ; mère à 84 ans : tare d'un côté paternel

= a eu une sœur, morte en bas âge =

Antécédents : a toujours eu une certaine facilité à s'enrhumer =

a eu trois enfants ; le dernier a 20 mois

Elle en a eu neuf dont six morts-nés = avortements prématurés à la suite d'une chute =

Les trois étaient morts

De ces 3 enfants : le 1er est mort à 2 ans après un amaigrissement progressif = le 3e était nourri et vivant et se porte bien =

= C'est pendant qu'elle nourrissait le dernier enfant qu'elle s'est mise à tousser = il y a de cela 10 à 12 mois =

Au début de cette toux, elle a eu plusieurs hémoptysies =

= Depuis cette époque toux n'a pas cessé = Amaigrie de 9 kilogr. environ ; perte des forces et des sueurs nocturnes abondantes

SCD LYON1

DATES	HISTOIRE PATHOLOGIQUE	PRESCRIPTIONS
	A l'inspection du thorax : on remarque : en avant un peu d'aplatissement du thorax à droite à le premier : matité sur la clavicule droite et un triangle étendu —	
	Du même côté, en arrière submatité dans toute la moitié à peu près : complète tout vis à fait à la base à gauche : rien de particulier à la percussion —	
	Les vibrations thoraciques sont diminuées à la base droite à l'auscultation : à gauche rien d'anormal à droite : sous la clavicule, gargouillement grand et aussi la malade — souffle = Pectoriloquie —	
6 janvier 1881	— Depuis 27 jours la malade se plaint de douleurs à la région postéro-externe droite — elle tousse et crache beaucoup, mais moins souvent plus prononcé — la dépression des régions sus et sous clavi-culaires du côté droit est très marquée. On constate toujours de la matité dans le tiers supérieur du poumon, particulièrement de la et enfin à la région postéro-externe inférieure avec la matité. Les mouvements respiratoires sont très restreints à la base, tout à fait inspiration et ampliation au niveau de la partie moyenne = Ascultation = en dehors de la clavicule et au dessous on entend le souffle le premier expiration très profond, plus marqué à l'inspiration, mais il voile le second. Vocalisation et tremblement avec bruits métalliques — Le phénomène augmente beaucoup et intensité par le fait de la toux — Dans la partie moyenne et en ne percevoit plus le souffle même au moment de la toux, mais seulement du râle muqueux, et des râles bouillants, sibilants, qui ont une sonorité très Le voile est très retentissante sous la clavicule, mais n'est pas nettement intervalles — On trouve un peu de bruit de pot fêlé à la percussion au niveau du 2e espace intercostal et large en arrière la région, sur la clavicule, frottement qu'on percute la 2e ou la 3e côte on produit un bruit qui a une certaine ressemblance avec un bruit métallique surtout au moment de l'inspiration qui ressemble à le bruit de la scie. Le souffle devient plus rude en arrière, lorsque la malade crache on perçoit le souffle du poumon. Le bruit métallique qu'on entend au niveau de les fosses sus épineuses et de l'omoplate, le souffle est plus prononcé et on entend des bruits métalliques — en bas, le bruit métallique est plus prononcé et on entend des râles muqueux. Le fait même seul que la malade tousse et crache le même changement au niveau de la fosse sous épineuse les râles sont hétérogènes, très sonores, bruyants, souffle, jusqu'en bas on percoit des râles muqueux et bouillants beaucoup manifeste pendant l'inspiration — tout fait à la base, et sont moins nombreux et moins bruyants lorsque on fait tousser la malade ou lorsque on crache — Le bruit à l'inspiration entre vésicule et les bruits en moment de l'expiration qui sont le tout à la base, on ment brusquement le bruit de souffle et métalliques sous la supérieure — La voix présente un léger tremblement dans la fosse sus épineuse, elle est exagérée, elle est mal retentissante, au contraire dans la fosse sous épineuse gauche la voix retentit très nettement. Le phénomène est très évident pour la voix haute, mais il est moins prononcé pour la voix basse — Du côté gauche la inspiration est bruyante et souffleante, mais dans la partie inférieure, elle est calme, et la inspiration est faible ou stridulente — Les crachements sont très abondants et sans odeur. Rien au cœur
13 janvier — Un peu d'œdème de la malléole, un peu de cyanose de la face		

SCD LYON1

DATES	HISTOIRE PATHOLOGIQUE	PRESCRIPTIONS
17 janvier	La malade est un peu plus essoufflée. Elle présente une teinte légèrement cyanique des téguments. Sommet droit en arrière — obscurité très grande de la respiration avec q.q. bruits et râles indéterminés (fosse sus épineuse et espace interscapulaire). Dans la fosse sous épineuse, gros râle muqueux dans les parties inférieures q.q. râles muqueux et sonores avec respiration très obscure et très peu d'ampliation de la poitrine. Elle tousse, la voix est très peu retentissante et il n'existe pas de pectoriloquie. Voix bronchique en arrière. Ce qu'on remarque surtout, c'est une diminution d'intensité et de clinquement des bruits. Les bruits donnent à un souffle intense, amphorique, plus marqué à l'inspiration, accompagné d'un bruit métallique ~~[illegible]~~ — crème ou cucaille dont il fait en haut près de la colonne vertébrale, les vibrations paraissent un peu soufflantes (très douteux). Ce souffle disparaît lorsque la malade respire la bouche largement ouverte. Maintenant, il existe du souffle aux deux temps de la respiration, plus marqué dans les deux premiers espaces intercostaux — souffle bas profond, étoupé à l'inspiration a les caractères du souffle vocal. Cela dernière — On perçoit en même temps de gros râles et ronchus sonores. La toux rend ces phénomènes manifestes. La voix est peu retentissante, moins marquée localisée — Crachats de pot fêlé sans le ? esp. et en présentant une ~~[illegible]~~ pendant qu'on ausculte derrière la fosse sus épineuse, bruit se localise avec un peu d'acuité du côté du pot fêlé à l'expiration. Sur la gauche, en sommet en arrière, souffle en même temps, à tonalité claire, plus marqué à l'inspiration — Il diminue peu à peu dans l'espace interscapulaire, et au dessous la respiration est soufflante entière ~~[illegible]~~ En même temps que le souffle on perçoit q.q. crépitements et ronchus sonores. Les vibrations de la pectoriloquie manifeste avoir bronchique et basse. En avant la respiration est encore un peu soufflante, mêlée de râles. Au dessous, on trouve encore q.q. râles avec diminution des bruits respiratoires. ~~La toux rend les râles~~ plus manifestes, et la voix est plus retentissante, que dans la région des téguments du côté opposé. — Expectoration fréquente, peu abondante.	
~~[illegible]~~	La malade est habituellement assise sur son lit, et incline du côté droit. Toujours somnolente. Sommeil et pleurs continuellement. Pendant les toux on entend le souffle amphorique tintant dans la fosse sus épineuse que dans la région sous clavriculaire. Il y a un peu d'œdème des membres.	
19 janvier	Essoufflement est plus grand. Expectoration plus difficile. La teinte cyanique est plus marquée. La malade se plaint constamment. Jusque matinée conscience, cependant elle doit être peu affaissée lui que la respiration soit fréquente et moins abondante.	

P. 84

SCD LYON1

DATES	HISTOIRE PATHOLOGIQUE	PRESCRIPTIONS
21 janvier	Respiration bruyante — Râles trachéaux sonores — R = 6 à 8 — P = 84 — Résonnance des vibrations thoraciques d'accentuation. Cependant quand la malade vient de tousser, on entend un souffle dans l'espace intercostalaire avec deux temps de la respiration — C'est un souffle doux, mais qui n'a pas le timbre métallique. Il tonne seulement comme aux souffles des fractures frontales — En avant, souffle persiste mais moins marqué à l'inspiration — En arrière, le souffle a une tonalité plus élevée et se trouve plus marqué à l'expiration (Rétrécissement intercostalaire) La fractostéogénie est plus évidente à gauche que dans la région correspondante du côté opposé. Bruit tracéen s'entend à distance	

Autopsie

On ne peut entendre les sommets qu'en soulevant la plèvre pariétale de chaque côté. Isolément les côtes de 2 fausses vertèbres du côté droit et une côte plus basses du côté gauche. Jusque le sommets sont placés sur la tête du sont au volumineux surtout le gauche. Le sommet droit est resserré au sommet avec dépression ; on voit la présence d'une cavernes tout à fait au sommet : cette caverne peut contenir une orange. Après l'avoir ouverte on remarque qu'elle contient un peu de liquide poisseux grisâtre avec de petits grumeaux caséeux dont quelques-uns sont assez volumineux. Les parois de la caverne sont minces et complétement adhérentes à la plèvre épaissie. A la base au centre la paroi est peu anfractueuse mais elle l'est beaucoup en avant où on trouve une série de cloisons et de cavernules qui communiquent les unes avec les autres. En arrière et en dedans on trouve une grande anfractuosité permettant le passage de l'extrémité du doigt qui communique avec une caverne située en dessous et gauche : contient une amande. Et dans celle-ci s'ouvre une branche de deuxième ordre. Une division de la même branche s'ouvre dans une autre cavernule située un peu en avant et en dehors de la précédente. Cette cavernule s'ouvre dans la grande caverne à la partie interne et moyenne de la paroi inférieure. La branche de second ordre qui aboutit à la dernière cavernule est un peu rétrécie. Tout à fait en avant on trouve les parties anfractueuses en forme d'une caverne en rétrécie d'un noyau et qui a des anfractuosités autour d'elle. Cette caverne communique avec la première cavernule décrite par un trajet assez large situé au dessous de la paroi inférieure de la grande caverne. Les cavernules de la partie antérieure communiquent avec la caverne de la grosseur d'une noisette et on trouve cependant deux autres trajets cellulaires qui aboutissent à la cavernule grosseur d'une amande.

SCD LYON1

Modèle N° 21.

HOTEL-DIEU. — *Salle* ..... N° 146.

Nom

né à

demeurant à

profession

âge

tempérament

constitution

entré le

sorti le

DIAGNOSTIC ET RÉSUMÉ

HISTOIRE PATHOLOGIQUE

Le cœur du poumon droit dans sa partie antérieure est selérosé et rempli de granulations caséeuses avec peu de tissu pulmonaire fibreux. Les apices des altérations sont moins prononcées bien qu'il y ait aussi d'abord quelques adhérences d'abord de la grande cavité et des bris tuberculeux d'adhérences jusqu'à la base. Celles-ci sont moins confluentes qu'en avant. Il y a peu de tissus sains intercalés entre elles. Les lésions sont telles au sommet qu'il est impossible d'avoir la dimension des lobes. Cependant par des tractions on peut en porter la réunion de même au niveau du diaphragme.

Poumon gauche. Présente dans le lobe supérieur de nombreuses granulations caséeuses ~~[illegible]~~ peu de tissu pulmonaire sain intercalé de telle sorte que tout ce lobe est volumineux. Dense sans toutefois faire une seule masse compacte mais plutôt une masse inégalement rénitente. Le tissu pulmonaire intercalé se trouve sur quelques points des agglomérations de masses caséeuses plus considérables et enkystées. Le lobe inférieur ne présente que quelques noyaux durcis surtout près du lobe supérieur. Les parties ne contiennent pas de macérations on ne trouve des macérations que le poumon droit du côté gauche et en peu de fois du côté droit. Les ganglions bronchiques sont volumineux surtout à droite mais il n'y a pas de compression des bronches.

SCD LYON1

DATES	HISTOIRE PATHOLOGIQUE	PRESCRIPTIONS
	Foie gros volumineux graisseux Cœur dégât sur les bords de la valvule mitrale et petites granulations fibreuses en nullant à des cultes de coq. La valvule n'est pas épaissie	Tenir aux reins

SCD LYON1

Modèle N° 21.

HOTEL-DIEU. — *Salle* 4e Femmes N° 129

Nom Pierrette Pettors

né à Gotles (Haute Loire)

demeurant à

profession Colporteuse

âge 40 ans

tempérament

constitution

entré le 6 février 1880

sorti le 28 janvier 1881 obitus

DIAGNOSTIC ET RÉSUMÉ

Tuberculose pulmonaire

HISTOIRE PATHOLOGIQUE

La malade a la voix altérée, gauche depuis le début de sa maladie

Rien à noter concernant l'hérédité —
Réglée à 16 ans. 2 enfants vivants et
bien portants — Cette malade a joui jusqu'à
présent d'une santé parfaite — elle n'a aucun
pas d'antécédents pathologiques — mais
quelques habitudes alcooliques — Jamais d'hémoptysies
Il y a cinq mois environ, elle a commencé
à souffrir de troubles digestifs — puis elle
est mise à vomir le plus souvent
des liquides aqueux colorés souvent par la
bile toujours en faible quantité — Elle
pensait tout, étant sortie pour aller au lavoir,
elle en fut par le vomissement, à ce qu'elle
dit, environ la valeur d'un demi verre de sang
pur. — En même temps des forces s'affaiblissent
malgré qu'elle jouit plus tard elle se met au
lit — et les troubles signalés s'aggravent progressivement

DATES	HISTOIRE PATHOLOGIQUE	PRESCRIPTIONS
	— Actuellement elle vomit tous les jours une ou deux fois et à des intervalles variables après le repas. Elle ne ~~boit~~ les aliments que lorsque le vomissement survient près du repas. — Elle n'a du reste ~~presque~~ pas d'appétit et mange très peu — elle dit un gonflement à l'épigastre, tout qu'elle a mangé. Les aliments les mieux supportés — Elle a toujours mauvaise bouche, dit-elle, et souvent des régurgitations d'un liquide amer et salé. Il n'y a pas de gêne douloureuse avec point douloureux	
Mars	épigastre est presque toujours douloureux, ou au moins la douleur sur la piqûre, le ventre n'est pas douloureux sous le rebord costal — et est assez souple — Constipation après la première semaine depuis qu'elle est mise au lit mercredi — Elle urine très peu	
	Rien à noter à la percussion du sommet. A l'auscultation, la respiration s'entend mal d'une façon générale surtout aux sommets	
	Rien au cœur	
	La respiration est plus obscure aux sommets — surtout à gauche du côté gauche en faisant tousser la malade en arrière dans la fosse sus épineuse on entend un souffle continu surtout vers le bord en avant du muscle et au dessus et au dessous de la clavicule crépitements sous-muqueux surtout après la toux	
	— et droite, on constate la respiration entre un bruit rude et soufflant. On constate en outre dans la submatité au dessus des deux clavicules	
	— le retentissement de la voix est plus intense à droite	
25 janvier	Le souffle continu produit par la toux persiste surtout au dessus de la clavicule gauche — Sous la clavicule, la respiration est très obscure et y a un ou deux craquements	
26 janvier	— Toujours sur le côté droit la malade est plus oppressée. Lorsqu'elle tousse on entend par la région de convexité, l'entrée de la toux n'est pas très forte — La malade tousse beaucoup — et crache peu —	
27	Veut absolument s'en aller — Son mari l'amène	

SCD LYON1

Modèle N° 21.

HOTEL-DIEU. — *Salle* 4e Femmes N° 145

Nom Marie Grange
né à Ardoix
demeurant à
profession Domestique
âge 34 ans
tempérament
constitution
entré le 20 xbre
sorti le

DIAGNOSTIC ET RÉSUMÉ

Tuberculose pulmonaire

HISTOIRE PATHOLOGIQUE

Père 4 mère vivants 7 leur portant
10 frères ou sœurs dont 3 sont morts,
l'un en bas âge, 1 des fatigues de la guerre
Réglée à 20 ans — elle a toujours joui d'une
parfaite santé — pourquoi toujours mal
réglée — Ultérieurement pas d'affections caractérisées
Antécédents névropathiques nombreux
n'a jamais eu d'enfants —
Elle est malade depuis un an — au début
elle a été atteinte pendant 3 semaines — depuis
elle ne s'est jamais remise complètement
— Actuellement elle se plaint de malaise
de lassitude, de douleurs de côté entre les
2 épaules — elle s'est toujours de
suite de vésicatoires
Elle tousse un peu par l'expectoration —
Elle a eu au mois de septembre une
légère hémoptysie — Elle est consumée

SCD LYON1

DATES	HISTOIRE PATHOLOGIQUE	PRESCRIPTIONS
	un bon appétit — Toujours alvin Menstruation irrégulière très peu abondante — Pas de bruits cardiaques — A l'examen des poumons on saillie cardiaque en arrière du le côté gauche est soulevé A l'auscultation on ne trouve en arrière — mais en avant sous la clavicule droite et au dessus il y a qq. après foyer —	après régulière Constate une côtes du côté droit en arrière rien à noter crépitements humides
	— Au cœur = le premier bruit est Le second temps est abolit et la pointe ces bruits au cœur sont plus portant en arrière : en avant on les entend bien nettement sur toute la paroi. Pas de bruit pas de bruit normal sur le sternum ; mais au niveau du l'espace intercostal le bruit systolique est accompagné d'un léger souffle sur le bord droit du sternum au niveau des cartilages costaux. A gauche, il est pour ainsi dire en dehors par et la ligne mamelonnaire ! tout fois lorsqu'on ausculte sur le sommet de ce gros alors que l'inspiration cause par l'examen, il est dissipée le souffle n'est plus perçu et l'on constate que les battements du cœur sont bien moins énergiques Pas de sucre dans les urines	une fois prolongé en arrière : en avant la paroi. Pas trace mais au niveau du est accompagné

Modèle N° 21.

HOTEL-DIEU. — Salle Ste Jeanne N° 3

Nom Jean Mufrard
né à St Etienne
demeurant à
profession journalier
âge 23 ans
tempérament
constitution
entré le 22 9bre
sorti le Mort le 10 janvier

DIAGNOSTIC ET RÉSUMÉ

G A

HISTOIRE PATHOLOGIQUE

Père mort accidentellement — Mère mort hydropique
Un frère mort d'une affection pulmonaire chronique
3 vivants et bien portants
Bonne santé antérieure
Malade depuis 6 mois. Débute par de la toux — de l'oppression — mais jamais d'hémoptysie
Augmentation continue des symptômes — Amaigrissement
Réveillers ont été fréquents quotidiens
Expectoration muco-purulente abondante
Appétit conservé — Constipation alternant régulièrement
Insomnies fréquentes — Pas de sueurs
A la percussion rien à noter
A l'auscultation respiration soufflante en arrière — au sommet droit
Rien au cœur

DATES	HISTOIRE PATHOLOGIQUE	PRESCRIPTIONS
10 janvier	– Du crachat au sommet à droite – Le reste à gauche, elle est obscure mais les vers font toujours le malade a un souffle caverneux à timbre métallique en inspirant, et la pectoriloquie est bien plus manifeste à droite qu'à gauche	
	En avant, la respiration est très obscure des deux côtés, mais toujours plus à gauche – Par la toux, on obtient des deux côtés des râles vibrants et caverneux	
	Le malade est constamment couché du côté droit	
	Il crache beaucoup et perte de repulte, le pouls ne dépasse pas pendant la toux	
1er janvier	Mort à 1 h. du matin	
	Autopsie	
	Poumon gauche – Au sommet Caverne de la pointe postérieure – La plèvre est adhérente que tout à fait en haut et sur du point d'épaisseur – mais elle n'adhérait pas d'une façon complète sur tout les parties antérieures de la caverne – Toutefois les 2 plèvres sont épaisses. On trouve sur le point antérieur des adhérences les 2 plèvres – La caverne contient une mandarine, très anfractueuse – au niveau des parties déclives, elle est des lobes et de la caverne secondaire plus petite – La caverne est à moitié remplie par un liquide, semblable, contenant des grumeaux nombreux, ressemblant volumineux. Les parois de la cavité sont tapissées par des grumeaux – La caverne communique avec les bronches au moyen de 3 ou 4 ouvertures assez grandes, dont les parois très sinueuses en une grosse cavité cavitaire – A la partie inférieure existe 3 ou 4 petites cavernes de la grosseur d'une noix ou d'une amande entourées de tissu caséeux dense que l'on retrouve dans tout le lobe, qui est sacrifié et le de petites cavernules – Le lobe inférieur ne présente que quelques tubercules disséminés – Le poumon gauche est moins volumineux que le poumon droit – Le poumon droit présente des altérations caverneuses avec dans le poumon dans les 3/4 supérieurs – de telle sorte que les lobes supérieurs et moyens sont atteints dans leurs parties élevées – Tout à fait la partie pulmonaire et supérieure caverneuse – poumon contient une grosse cavité avec parois épaisses, non unies, adhérentes à la plèvre en avant l'entière petites cavernes pouvant contenir une cerise noisette, puis des cavités plus petites disséminées dans le tissu intime – Le liquide de la cavité de la caverne est purulente et ne contient pas de grumeaux volumineux non avec ceux dans la caverne du poumon gauche – La grosse caverne communique avec les bronches par 3 ouvertures en entonnoir anfractuosités – Il existe des noyaux tuberculeux disséminés, quelques le cœur en assez grand nombre – Les bronches des poumons ne présentent pas d'adhérences avec le diaphragme – Nombreux ganglions péribronchiques, surtout au dessus du ventricule droit – Surcharge
Cœur	hypertrophié, surtout au dessus du ventricule droit – Surcharge
Reins	volumineux, graisseux
Rate	volumineuse, recouverte de granulations
Diaphragme	tuberculeux ulcéreux nombreux dans l'épaisseur et recouvert de granulations
Foie	adhérent au diaphragme
	1 litre de liquide dans le péritoine

SCD LYON1

Modèle N° 21.

HOTEL-DIEU. — *Salle* 4me Femmes N° 156

Nom Boisset Antoinette

née à St Etienne

demeurant à

profession : Dévideuse

âge : 35 ans

tempérament

constitution

entrée le 2 Déc^bre 1879

~~sortie~~ Morte *le* 18 Janvier 1880

DIAGNOSTIC ET RÉSUMÉ

M. pulm. — Autopsie.

Caillots fibrineux sur les 2 valv. auriculo-ventriculaires

adème du M. inf. gauche — Coagulation fibrineuse sur 1 veine.

HISTOIRE PATHOLOGIQUE

Pas de maladies antérieures, sauf une métrorrhagie il y a 2 ans

La toux a commencé il y a 1 an et demi ; il n'y eut d'hémoptysie que longtemps après, il y a 2 mois seulement. A peu près dès le début l'appétit fut supprimé, mais sans amaigrissement notable ; il y a peu de temps que sont survenus les maux d'estomac. Elle a déjà fait un séjour dans cette salle, sans amélioration.

Actuellement la malade est amaigrie. Elle se plaint de maux d'estomac violents, non continus, de dyspepsie avec vomissements alimentaires. La toux est fréquente, surtout la nuit ; l'expectoration purulente, ~~non~~ nummulaire. Pas de diarrhée. Mauvais sommeil ; pas de sueurs nocturnes.

Percussion. Sonorité bonne partout.

Auscultation. Crachements aux deux sommets, en arrière comme en avant, descendant du côté gauche dans la fosse sous épineuse où ils sont plus nombreux que dans la fosse sus-épineuse ; dans la sus-épineuse droite, il y a au début de l'inspiration un petit souffle de courte durée, et pendant les inspirations profondes on y entend un véritable souffle caverneux. En avant les crachements sont plus nombreux à droite.

Battements du cœur rapides, très-bien frappés.

SCD LYON1

DATES	HISTOIRE PATHOLOGIQUE	PRESCRIPTIONS
6 Janvier	Depuis quelques jours, il y a de l'œdème du membre inférieur gauche. Aujourd'hui cet œdème a augmenté, et le membre est douloureux, surtout sur le trajet des vaisseaux.	
8 Janvier	Persistance de l'œdème du membre inférieur gauche. Léger œdème du pied droit (bord externe de la face dorsale). Surdité à peu près complète; elle est de date récente, il y a 6 mois, lors de son premier séjour, elle n'était pas sourde. Il y aurait un léger écoulement par l'oreille gauche.	
15 Janvier	Les urines sont très troubles; elles se clarifient complètement sous l'influence de la chaleur qui n'y détermine aucun précipité. On commence à remarquer un léger œdème du dos des mains, plus marqué du côté gauche quoique le malade se couche habituellement sur le dos ou même sur le côté droit.	
17 Janvier	L'œdème du membre inférieur gauche a augmenté, le membre est énorme maintenant. Œdème de la main gauche. Œdème du membre inférieur droit, plus marqué qu'auparavant, mais toujours beaucoup moins intense que de l'autre côté.	
18 Janv.	Mort	
20 Janvier	Autopsie. Cavernes au 2 sommets: le poumon droit est libre. Le poumon gauche est adhérent au sommet et aux parties postérieures et internes, la plèvre qui l'entoure est tapissée de fausses membranes et contient une assez grande quantité de liquide séreux louche. Cœur. Volume normal; les valvules auriculo-ventriculaires présentent sur leur bord libre de productions rosées qui ne sont autre chose que des végétations fibrineuses, soit simplement un dépôt de fibrine. Rien à l'aorte (sclérose légère de l'aorte)	
Reins.	Rien de particulier	
Foie.	Très gros et gras	
	Bassin. Une anse de l'intestin grêle est adhérente au corps de l'utérus; l'S iliaque adhère également à cet organe et en voulant les séparer des parois du bassin, on trouve une de petites collections liquides, de petites hydatides qui existent, de chaque côté, entre l'utérus et le rectum: celui de droite est plus grand; il y a de la petite péritonite qui est limitée en haut au niveau du promontoire. Veines. Les veines iliaques ne paraissent pas comprimées par la péritonite, mais elles ont pu être irritées par voisinage; la veine du côté gauche est remplie de caillots qui remplissent également toutes les veines du membre inférieur gauche, tandis que certaines veines du petit bassin paraissent perméables. Les caillots varient d'aspect suivant les points; à partir du promontoire, qui les limite en haut, il y a un caillot fibrineux rosé, environ vers 2° ou 3° côte gauche en dessous, sur 3 ou 4 c.m. et ce caillot ramolli, d'aspect purulent, nettement limité à la veine; à la veine, un autre caillot ramolli existe au niveau de la veine iliaque; [illegible]	

SCD LYON1

HOTEL-DIEU. — *Salle* 4e ff. N° 196

Nom Boisset Antoinette

né à

demeurant à

profession

âge 39 ans

tempérament

constitution

entré le

sorti le

DIAGNOSTIC ET RÉSUMÉ

Réflexions. Dans l'état actuel de la science, il faudrait considérer les caillots trouvés dans les veines du membre inférieur gauche comme dus à l'inopexie tandis que ~~les~~ les végétations fibrineuses situées sur le bord des valvules auriculo-ventriculaires, gauches devraient être rattachées à une endocardite. A l'autopsie on ne reconnaît pas les traces de cette affection et les productions fibrineuses paraissent déposées sur des valvules saines avec lesquelles elles adhèrent cependant. Il est vrai que sur les préparations microscopiques on voit une prolifération nucléaire abondante sur le bord de la valvule dans le point correspondant aux dépôts fibrineux. Sur quelques points la fibrine paraît comme entrelacée avec les fibres conjonctives et les noyaux de sorte qu'il est impossible de déterminer exactement le point où ~~se termine~~ la valvule et où commence le dépôt fibrineux. Ces légères traces d'inflammation n'existent que sur les parties en contact avec les productions fibrineuses de sorte qu'il est assez difficile de dire si elles sont primitives ou consécutives ou plutôt les mêmes raisons feraient pencher pour la dernière opinion. Mais d'où viendrait cette fibrine? des poumons malades pour le cœur gauche? ce n'est pas plus hypothétique que d'admettre la coagulation par inopexie. Des particules fibrineuses lancées dans les parties du membre inf. gauche auraient pu déterminer les coagulations veineuses par le défaut de vis a tergo. A leur tour les coagulations veineuses auraient pu laisser détacher quelques parties qui arrivées dans le cœur droit auraient produit comme dans le cœur gauche de petites coagulations sur le bord des valvules. La principale objection

HISTOIRE PATHOLOGIQUE

Lyon. Imp. veuve Bonnaviol et fils

SCD LYON1

DATES	HISTOIRE PATHOLOGIQUE	PRESCRIPTIONS

à cette manière de voir c'est la localisation des dépôts fibrineux le long du bord des valvules ~~d'une façon~~ à peu près régulière et leur absence dans les autres parties de l'oreillette notamment dans l'auricule. On peut se demander si les dépôts de fibrine sur le bord des valvules auriculo-ventriculaires ne tient pas à la fois à l'imprégnation et à l'affaiblissement de l'action du cœur ~~sur les points~~ sur les points où la production des coagulations dans la cavité où le sang séjourne le plus longtemps et d'où il est le moins violemment chassé. C'est une question à étudier et dans laquelle l'expérimentation pourra être d'une grande utilité.

En tout cas, il semble bien que les coagulations veineuses du M. inf. ~~reconnaissent~~ ~~les mêmes~~ causes que celles des ~~[illegible]~~. C'est la 2e fois que nous avons l'occasion de constater la coïncidence de ces lésions. — On pourrait supposer que la pelvi-péritonite a été la cause des lésions veineuses, mais alors pourquoi toutes les veines du petit bassin n'auraient-elles pas présenté des coagulations ? tandis que les veines iliaques gauches étaient seules atteintes (les petites veines du même côté n'offraient pas de coagulations). La limite supérieure des coagulations était marquée au point où passe l'artère iliaque primitive ~~droite~~ en croisant la veine du côté gauche ~~au niveau~~ du pli de l'aine, et de cette ou devant de tous les points où les veines sont plus ou moins comprimées, les caillots sont plus denses et plus volumineux. Dans les grosses veines du bassin où il existait de la fibrine coagulée, celle-ci était le siège d'un ramollissement plus ou moins prononcé et portant surtout sur le centre du caillot. ~~Ce~~ Il est pas à dire que les coagulations fussent plus anciennes sur ces points, mais le ramollissement pourrait provenir soit de ce que le caillot était plus volumineux soit de ce qu'il était voisin ~~des organes~~ contenus dans la cavité abdominale. Enfin en supposant que la pelvi-péritonite aurait été le point de départ des coagulations, la localisation sur les iliaques gauches tiendrait à ~~cette~~ ~~une disposition~~ créée par le ralentissement de la circulation sous l'influence de la compression relative de la veine par l'artère iliaque droite. Cette hypothèse paraît peu admissible, mais il faut y songer dans les recherches à faire à ce sujet. On pourrait aussi supposer que les coagulations une fois produites, celles du cœur ~~pourraient secondairement~~ soit par le fait d'embolies, soit par suite de ralentissement de la circulation, etc. tout cela est peu probable. —

ramolli existe au niveau du ~~[illegible]~~ ; ~~[illegible]~~ ; ~~[illegible]~~ (puisqu'aux veines de la paroi ~~[illegible]~~

SCD LYON1

MODÈLE N° 21.

HOTEL-DIEU. — *Salle* 4 m f. N° 16

Nom Marie Magdeleine Courant

né à

demeurant à

profession frangeuse

âge 60 ans

tempérament

constitution —

entrée le 2 août 78

sortie le

DIAGNOSTIC ET RÉSUMÉ

Y.O.
Diarrhée
Zona intercostal gauche

HISTOIRE PATHOLOGIQUE

Cette malade offre un facies hébété, et une torpeur intellectuelle qui l'empêche de fournir aucun détail précis sur son état actuel ou sur ses antécédents pathologiques; il semble que la mémoire soit très-affaiblie. — On remarque que cette malade est très-amaigrie; les téguments ont une teinte jaune terreuse; il existe un affaiblissement physique considérable; il y a de l'œdème des malléoles; l'urine s'échappe parfois involontairement. —. Elle se plaint de palpitations, et de phénom. indéterminés, qu'elle nomme crampes, qui se produiraient dans les oreilles, et qui l'obligeraient à aller au grand air pendant tout le temps que dure cette crise.

— Rien au cœur —

~~Plaies~~ au thorax. (voir + loin)

Sur le flanc gauche, et disposées sur une ligne antéro-postérieure, au niveau d'une ligne horizontale passant par le mamelon, on remarque une série de ~~papules~~ vésicules disposées en plusieurs groupes irréguliers. Ces papules sont plates, presque ombiliquées, circulaires, et d'une teinte presque violacée. Elles ne sont

DATES	HISTOIRE PATHOLOGIQUE	PRESCRIPTIONS
	pas douloureuse — Pas d'engorgement ganglionnaire. Thorax : deux sommets, gargouillement, souffle et voix amphoriques ; pectoriloquie.	
	Mort le	
	Autopsie le	
	Les deux poumons ~~présentent~~ tuberculeux présentent des adhérences aux sommets. On peut néanmoins les enlever en respectant les parties adhérentes qui sont unies intimement avec elles. Le point où les plèvres enflammées sont le plus intimement unies se trouve dans la gouttière vertébrale au niveau des 2e et 3e espaces intercostaux, moins par la direction des parois les séparer et constater qu'il n'existe aucune compression par le fait de ces adhérences. On aperçoit alors sous la plèvre pariétale dans le 3e espace intercostal près de la colonne vertébrale ~~vers la plèvre pariétale~~ de la colonne de petites taches noires ou d'un brun de la grosseur d'une tête d'épingle ou d'une lentille. L'une d'elles se trouve sur le 3e nerf intercostal à 3 ou 4 centimètres de son origine. En enlevant la plèvre de la face conjonctive qui recouvre ces taches, on voit qu'elles sont constituées par de petites amas de substance mélanique et qu'un l'un d'eux est intimement adhérent au nerf intercostal dans le tissu duquel les granulations pigmentaires paraissent infiltrées. Cette maladie présente en outre une adénopathie ~~trachéo~~ telle qu'elle a été décrite par M. Louville, c'est-à-dire que la plupart des ganglions trachéaux et bronchiques sont indurés, volumineux, durs et dans ce cas adhérents aux organes voisins. Chez ainsi que la trachée est intimement unie à l'aorte par une masse de nature composée de plusieurs ganglions mélaniques. En ouvrant la trachée et les bronches on aperçoit aussi sous la muqueuse plusieurs taches mélaniques. — Les deux sommets présentent de cavernes et de masses de tissu caséeux. Il existe aussi des noyaux calcaires dans le parenchyme pulmonaire. Le cœur présente une hypertrophie ventriculaire gauche. Le reste des organes ne présente rien d'anormal.	

Le malade a commencé à présenter des symptômes de tuberculose pulmonaire en avril 1[illegible] et il a toujours eu de la toux, des sueurs, des douleurs, puis 29 mars 1[illegible] il a ressenti des douleurs en arrière du sternum, puis il a craché du sang. Il a toujours été bien portant jusqu'à cette époque.

Les derniers temps plus [illegible] que les premiers.

JOS. A. BONNAVIAT A LYON

SCD LYON1

Paralysie générale – Troubles trophiques cutanés, pemphigus – Lésions de la moelle & des extrémités nerveuses périphériques.

Dejérine (arch. de physiologie 1886)

Lésions des extrémités nerveuses terminales sont jacentes aux parties de la peau atteintes d'éruption pemphigoïde. La lésion est de nature atrophique et en tous points semblable à celle qu'on produit expérimentalement en sectionnant un nerf. Elle paraît être secondaire & consécutive à l'altération des centres trophiques.

Les altérations des troncs des nerfs & des ganglions dans la zone intercostale & ophthalmique sont aujourd'hui assez bien connues (Baerensprung, Charcot, Wyss) –

SCD LYON1

HOTEL-DIEU. — *Salle* St Charles *N°* 72

DIAGNOSTIC ET RÉSUMÉ

Nom Benoit Gayet

né à

demeurant à Domarin (Isère)

profession journalier

âge 31 ans.

tempérament

constitution

entré le 9 xbre 72

sorti le mort le 15 xbre 72

Cf A.

HISTOIRE PATHOLOGIQUE

Reçu du côté de l'hôpital. Pas d'aveu d'aucune torture, du moins de maladie. Il serait hospitalisé jusqu'à l'âge de 18 ans. A cette époque hémoptysie abondante, tous, affaiblissement, perte de mémoire, esprit, pour le dernier. Il est mis pendant 5 ans, chaque année de mort de bras et de bras allant mieux pendant l'été, plus fatigué pendant l'hiver. Pendant 3 ans il a craché le sang d'une façon régulière, pour tout tout 1-15 jours le relâchant à vous. Depuis 2 ans, il a pas eu de nouvelle hémoptysie. Actuellement maigreur extrême, principalement prononcée colonne vertébrale, la poitrine est sortie, le diaphragme et le clavicule. Tout le mouvement tout à gauche. Affaissement, respiration rapide.

Lyon Imp. veuve Bonnaviat et fils

SCD LYON1

DATES	HISTOIRE PATHOLOGIQUE	PRESCRIPTIONS
Le 14 janvier	Le poumon gauche a gonflé, mobilité complète, y compris au sommet, jusqu'à l'angle inférieur de l'omoplate, où il est sub-mat à percussion sub-mat dans toute l'étendue du poumon. A l'auscultation, craquements, gargouillement au sommet, quelques bruits métalliques, la respiration, la voix ont une résonnance métallique, craquements dans l'étendue du poumon. Expectoration abondante, muqueuse, sans phénomène à signaler. Pouls 3 ou 4 ou 5 battements par minute. Bruits métalliques, y avait, ~~bruit~~ gargouillement d'airain perçu y avait et y avait. Le cœur est normal, le point bat dans le 3e espace. Diarrhée 4 à 5 selles par jour. Expectoration hémorrhagique. Sur le matelas, à la partie interne de chaque angle inférieur de l'expectoration, présence de sang pur ~~et en toute hémorrhagie~~. Les sandales ont de la région épigastrique, et peu marquées mais de la partie inspiratoire. A droite, y avait sur la partie postérieure interne. La respiration est obscure, y a râles muqueux.	
15×6.	L'œdème de main qui remonte à 5 m. le jour à augmenté. Entraînée fréquente. Potabilité surtout pendant la nuit, y grand nombre. Le bruit les ont bien, surtout dans le sa. Mort dans la soirée.	Le bruit, les pleurésies.
17×6 ½	Autopsie partielle clandestine. Examen du poumon gauche. Le poumon gauche est enlevé avec beaucoup de difficultés, il était retenu par des adhérences très résistantes surtout au sommet. Il y avait au sommet toute caverne pouvant loger le poing d'un enfant, la paroi interne est lisse, la paroi externe formée par les 2 feuillets de la plèvre épaissis. Le tissu pulmonaire qui la double mesure à peine 1 ou 2 mill. Cette caverne communique au travers de la plèvre interlobaire considérablement épaissie avec une autre qui n'est à peine pour le petit doigt avec une autre caverne située au sommet et y occupe le volume d'une noix. Cette dernière est cloisonnée par des trabes rappelant par leur aspect les fibres charnues du cœur. Le reste du poumon est simplifié et rempli de nombreuses et d'autres plus petites cavernes. Il y a plusieurs taches noirâtres. Il y a sommets pneumoniques, il y a quelques noyaux caséeux dans la partie [illegible] Il existe aussi des noyaux caséeux dans la partie [illegible]	

SCD LYON1

Modèle N° 21.

HÔTEL-DIEU. — Salle St Jeanne N° 3

Nom Morel Antoine

né à St Just Chaleyssin (Isère)

demeurant à

profession : cocher de fiacre

âge : 59 ans

tempérament

constitution

entré le 24 Déc^bre 1879

~~sorti~~ mort le 16 janvier 1880 –

DIAGNOSTIC ET RÉSUMÉ

Emphysème pulmonaire

Catarrhe suffocant

Autopsie

Emphysème considérable de l'énoncé qu'on a attribué à de la tuberculose guérie. –

Non d'œdème des membres inférieurs ~~[illegible]~~ les gênes apportées à la circulation par l'état du poumon, probablement en raison de l'état d'intégrité du cœur et de l'évolution rapide de la maladie.

HISTOIRE PATHOLOGIQUE

Depuis de nombreuses années, cet homme, que sa profession expose au froid, tussait souvent. Depuis 6 ans, la toux est devenue à peu près continuelle. Elle est très légère pendant l'été, pour s'aggraver beaucoup chaque hiver ; cette année elle est plus intense que jamais ; elle ne l'avait jamais auparavant obligé à entrer à l'hôpital. Il n'y a jamais eu d'hémoptysies, jamais de palpitations cardiaques, jamais d'œdème des pieds. Cette année il a commencé à être malade il y a 3 mois ; ~~quelques~~ en même temps l'appétit diminua, et des vomissements ont débuté il y a 1 mois. Actuellement, le malade a une dyspnée intense, il ne peut supporter le décubitus dorsal ; quintes de toux pénibles fréquentes surtout la nuit ; expectoration peu abondante, mais difficile. Douleurs point de côté. Pas de palpitations cardiaques ; pas de céphalalgie ; pas de vertiges. Appétit médiocre, digestions pénibles, souvent ~~[illegible]~~ troublées par des vomissements qui provoquent les quintes de toux. Selles rares (2 ou 3 jours).

Sonorité thoracique bonne, exagérée aux bases en arrière. A chaque inspiration il y a un effort musculaire considérable qui ne fait entrer qu'une faible quantité d'air dans la poitrine ; murmure vésiculaire faible avec des râles muqueux, disséminés, rares, plus nombreux aux bases, surtout à droite.

SCD LYON1

DATES	HISTOIRE PATHOLOGIQUE	PRESCRIPTIONS
	Les battements du cœur sont mieux sentis au creux épigastrique qu'à la région précordiale. A l'auscultation, on remarque des bruits sourds, réguliers, sans souffle.	
	Pas d'œdème. Pas d'albumine dans les urines	
15 Janvier	Le malade s'affaiblit beaucoup; il respire très difficilement, le dans avis la tête fléchit; la face est pâle, les lèvres violacées, les mains sont cyanosées et froides.	
17 Janvier	Autopsie. Pas de liquide dans les plèvres. aucune adhérence pleurale. Poumons énormes, très emphysémateux s'affaissant en partie à la moindre piqure. On est frappé tout d'abord de l'aspect des plèvres viscérales, cet aspect étant différent au sommet et sur le reste des poumons. Au sommet, ce sont des plaques blanchâtres irrégulières un peu déprimées, comme cicatricielles, rappelant ce qu'on rattache généralement à d'anciens foyers tuberculeux; sur les autres parties de la surface, surtout sur les lobes inférieurs, ce sont de petites plaques beaucoup plus petites et rares, nombreuses, assez régulières et égales en dimensions, présentant d'ailleurs la même apparence; elles sont nettement limitées, la plèvre est mince et transparente autour de chacune d'elles. Sur une coupe de ces plaques perpendiculaire à leur surface, on voit qu'elles se composent de 2 couches bien distinctes, une externe appartenant à la plèvre, d'une épaisseur moyenne de 1 m.m. environ, blanche, dure, de consistance fibreuse, l'autre plus profonde dépendant du tissu pulmonaire, noire, paraissant tout à fait de pneumonie interstitielle, avec apport sur sommité sur les coupes.	
	D'ailleurs sur des coupes des poumons, soit à la base soit au sommet, on ne voit ni tubercules ni cavernes. Les bronches ne sont pas dilatées; mais des mucosités, abondantes les remplissent, beaucoup plus abondantes dans les bronches inférieures. muqueuse bronchique rouge foncée.	
	Le cœur ne présente rien de particulier; il n'est pas hypertrophié. Volume du cœur normal	
	Foie: rien	
	Reins: on ne leur trouve qu'un aspect foncé dû à la congestion.	
	Pas d'œdème des membres inférieurs.	

SCD LYON1

HOTEL-DIEU. — *Salle* St Charles — N° 97

Nom Jean François Brossard
né à Chiriens (Rhône)
demeurant à D.
profession Cultivateur
âge 87 ans
tempérament
constitution
entré le 22 Janv. 72
~~sorti~~ mort le 5 Mars 72

DIAGNOSTIC ET RÉSUMÉ

90 —

— Rien du coté D. l'hérédité

HISTOIRE PATHOLOGIQUE

— Bonne santé antér. — ne toussant pas
durant l'hiver. —
— A commencé à tousser au mois d'Août 72
— la toux était d'abord sèche le mal a perdu
graduellement les forces et l'appétit — a beaucoup
maigri. — au mois d'Octobre, vomi fréquemment
fréquent de matière alimentaire — les crachats
peu abondants — et le mal est incapable de se
livrer à aucun travail depuis 2 mois 1/2. —
il est amaigri — faiblement appressé
— Ses dévoiement — ni de sueurs nocturnes
O.g. point de coté
P. — A gauche : Mat. en avant et en arrière
~~[illegible]~~ où elle est plus étendue, et s'étend jusqu'en
tière inférieure
A. — En avant — Droite : craquement dans
l'espace sus-claviculaire. — En dessous de la clavicule
— il y a diminution du murmure vésiculaire
— l'expir. est prolongée — et le souffle soufflant.

Lyon Imp. veuve Rossevist et fils

SCD LYON1

DATES	HISTOIRE PATHOLOGIQUE	PRESCRIPTIONS
	Gauche – Dans les espaces sus et sous-clavic on entend du souffle vésiculaire, l'expir. fortement prolongé, du gargouillement avec du tintement métallique – Sur bas, on entend de nombreux râles muq. qui s'étendent jusqu'à la base du poumon et sous l'aisselle. –	
	Poumon droit – A droite = râles sous-crept. dans les fosses sus et sous-épin. – milieu respir. souffl. et expir. prolongé c. en avant	
	et gauche = souffle vésiculaire et gargouillement c. en avant ; mais on entend moins le tintement métallique. –	
	– Sur bas râle muq. c. en avant – rien au cœur. –	
6 Mars	Depuis plusieurs jours, le mal. est dans un grand affaissement. – Sens nauséeux habituelles – Sens vide – Soubresaut des tendons. – Tuméfaction des lèvres – Langue sèche. – brûlante. –	
7 Mars	– Autopsie. – Foie. – Adhérences de tout le côté gauche – adhérences cellulo-vasculaires exceptés à la partie moy. en arrière où elles sont plus nées – Sur la plèvre présente un dépoli dans la plus grande étendue et par conséquent présente un aspect rouge foncé – en certains points – où il y a un épaississement – la plèvre présente un dépoli à sa surface, au niveau des points enflammés – en certains points conservé son poli habituel en avant sur les bords où l'air vient de l'emphysème. – Sur le tubercule à sa niveau. – Poumon droit – Adhérent au sommet et dans le tiers supér. et postér. à niveau la surface est gaufrée crevassée, cicatricielle due à la fibrose (sclérose pulmonaire) où l'on voit de nombreux tubercules dans le reste de l'organe, surtout dans le lobe supér. – nombreux noyaux de la grosseur d'un grain de mil à cette époque – Dans le lobe infér. ces noyaux sont moins nombreux, mais le tissu est congestionné, assez fortement – Dès à la fusion – augmenté en volume – Poumon gauche – Grosse cuisse – tractus fibreux vers la base. – 2 autres cavernes, mais le lobe supérieur. – on remarque quelques noyaux – le reste de l'organe est complètement mou et frais de la base – le reste de l'organe est complètement à différents stades d'évolution. – Bronches – Muq. rouge, tuméfiées. – Mucosité assez abondante – en général dilatées, surtout celles qui se rendent au lobe infér. droit. –
	Cœur – Petit – Orifices suffisants et non rétrécis	
	Foie – Entièrement graisseux. –	
	Rate – Reins – Normaux	
	Intestins – Il y part rapidité des ganglions mésentériques – Ch. p. non sont	

– Il faut noter D. le poumon droit, le tissu pulmonaire a été complètement détruit, il ne reste, en avant de ce tissu fibreux, intimement uni à la plèvre thoracique supérieure qui forme fibreux, intimement uni à la plèvre thoracique

HOTEL-DIEU. — *Salle* St Charles *N°* 96.

Nom Claude Mun

né à

demeurant à

profession

âge

tempérament

constitution

entré le 3 X^b 72

sorti le

DIAGNOSTIC ET RÉSUMÉ

PB

Autopsie

HISTOIRE PATHOLOGIQUE

grandes précautions, on jette une ligature sur la bronche droite puis introduisait une sonde dans la trachée ou insuffle le poumon gauche. Cet organe se gonfle sous la pression extérieure. Le laisse détendre par l'air et on n'aperçoit aucune perforation lui donnant issue. Le thorax est alors ouvert sur le ventre et on pénètre dans la cavité thoracique par la paroi postérieure. On sectionne les côtes avec le scalpel. On s'aperçoit alors de deux vastes cavernes dont la paroi thoracique forme et occupe la paroi postérieure. Cette caverne ne mesure pas moins de 20 à 25 cent. de longueur sur 10 à 12 cent. de largeur. La lobe pulmonaire est détruit sur une grande profondeur en quantité adhérence nombreuses. L'isolement complétant de l'épanchement pleural situé en avant et à la partie inférieure latérale droite. L'air insufflé à l'aide de la canule pénètre complétement dans la caverne. Le poumon entier, on détache la plèvre pariétale

d'un côté la cavité pulmonaire

Lyon Imp. veuve Bonnetial et fils

SCD LYON1

DATES	HISTOIRE PATHOLOGIQUE	PRESCRIPTIONS
Plèvre épaissie complètement adhérente de la paroi et du poumon droit qui contient avec le poumon	on voit que la cavité a des dimensions considérables, elle peut loger la main. Le fond est irrégulier, surtout en arrière par le raclage, on entraîne des débris de tissu pulmonaire et de matière caséeuse. Le raisonnement complètement détruit lui donnent l'aspect d'un treillis. Cette caverne est séparée d'une autre caverne, occupant tout à fait le sommet du poumon et mesurant le volume du poing d'un enfant, par la plèvre interlobaire considérablement épaissie. Au pourtour des cavernes tissu pulmonaire environnant. pneumonie. Le poumon droit présente au sommet seulement quelques adhérences molles. Point d'adhérence à la paroi externe et la coupe du lobe supérieur, petites cavernes, non pas à la surface, mais dans l'épaisseur de l'organe. Le cœur du poumon est vingt (Congest. des vis	
Cœur	Le cœur battant et la face antérieure du cœur qui paraît notablement diminué de volume. La valvule tricuspide et mitrale sont notablement épaissies, surtout les bords libres, également. De 2 à 3 mm. elle est une bouteille gauche qui s'épaississent se prolonge par la portion immédiatement au dessus de valvule sigmoïde contiguë, polypeux végétants, polypiformes, colonnes des dimensions d'un grain de blé, que l'on détache très facilement avec le doigt de la paroi interne. Sur la face interne de la valvule mitrale abondance de jonctions de la valvule et de la paroi cardiaque, comme colonnes semblables. Lorsqu'on a enlevé le organe de la poitrine, on voit que le côté gauche est rétréci dans tous les diamètres, les côtes paraissent plus aplaties. La dimension du côté gauche est notablement moindre qu'à droite	

HOTEL-DIEU. — Salle St Charles N° 96

Nom Joly Antoine
né à Brienne (Saône et Loire)
demeurant à Fontaines
profession journalier
âge 50 ans
tempérament
constitution
entré le 22 9bre 72
sorti le mort le 6 xbre 72.

DIAGNOSTIC ET RÉSUMÉ

G. P.
Vaste caverne — Pas de bruit métallique

HISTOIRE PATHOLOGIQUE

Bruit du côté de l'hémiplégie ; g. g. cœur physiologique.

Il y a un an environ le malade commença à tousser. Vint à différentes reprises des hémoptysies légères. Il continua néanmoins de travailler malgré sa faiblesse qui allait progressant depuis 9 jours environ il est alité.

Actuellement le malade est pâle, cachectique. Sa toux est fréquente, l'expectoration muco-purulente. La voix est un peu enrouée. La percussion permet de constater à droite une matité à peu près complète dans la région sous-claviculaire. A gauche légère submatité. La respiration est soufflante, amphorique du côté droit. A gauche la respiration est rude. Quelques petits craquements au sommet. Gargouillements à droite, pas de bruit métallique.

En arrière on trouve les mêmes signes à l'auscultation. Bronchophonie du côté droit. Rien du côté des autres organes. Le malade a de la fièvre le soir ; sueurs nocturnes, pas de diarrhée.

9 xbre 72 Affaiblissement progressif —
6 xbre Mort. Le malade observé la veille de sa mort ne présentait pas de bruit métallique.

Lyon Imp. veuve Rossolot et fils

SCD LYON1

DATES	HISTOIRE PATHOLOGIQUE	PRESCRIPTIONS
	Autopsie. Adhérences nombreuses à droite et à gauche, vaste caverne y étant séparée de la paroi thoracique par couche mince de tissu pulmonaire. Cette caverne communique avec une autre, du volume d'une noix, située au sommet. Tout le reste du poumon est plein de tubercule. A gauche, adhérences au sommet et à droite. Caverne de dimension variable, au sommet, elle communique avec elle. Poumon rempli de tubercule	

SCD LYON1

DATES	HISTOIRE PATHOLOGIQUE	PRESCRIPTIONS
	Bouche adhérente à la plèvre médiastine	
	Rien au cœur qui est assez volumineux ~~[illegible]~~ sujet qui dépend de son Dry qui est un peu volumineux — Les artères et veines n'offrent rien de particulier	
	Un peu de sang jaunâtre dans la cavité cardiaque ventriculaire	
	Oreillette droite dilatée — Paroi de l'aorte un peu jaune	
	Foie à l'aspect normal	
	Rien dans l'intestin	
	Dans reins on voit quelques points jaunâtres sur la surface cortical qui correspondent probablement à la dégénérescence graisseuse des glomérules	
	(X) Les legs du bout antérieur droit est complètement cicatrisé	

Lyon Imp. veuve Bonnetat et fils.

SCD LYON1

DATES	HISTOIRE PATHOLOGIQUE	PRESCRIPTIONS
	Poumon — Plèvre droite épanchement 1/3 litre de sérosité citrine avec fibrine et fausses membranes en suspension — L'épanchement situé à la base droite droite surtout vers la partie inférieure et latérale refoulant légèrement le poumon à ce niveau — Il avait en outre il existait qu'une somme court de liquide et avec le bord antérieur et postérieur les 2 plèvres sont complètement adhérentes sauf au 1/3 supérieur — Les 2 plèvres sont épaissies et sont recouvertes d'un épais dépôt fibrineux ~~Il existe aux~~ Le poumon présente au sommet de l'épanchement un court de 2 à 3 centimètres d'adhérence par empâtement du liquide — Le reste du poumon présente une congestion œdémateuse mais les lésions principales consistent dans la présence dans les lobes supérieurs et moyens de grands abcès tuberculeux de la grosseur d'une tête d'épingle isolés ou réunis par place du reste des poumons cavités. Il existe aussi à ce niveau de la dégénérescence fibreuse prononcée au sommet et on trouve en outre des noyaux ~~calcaires~~ contenant une substance semblable à du mastic X A gauche les plèvres sont adhérentes dans 1/3 inf. et présentent un épaississement assez considérable au niveau de la région sous-cutanée du thorax même en le point une plaque rétractile de forme irrégulière quadrilatère 3 sur 2 cm et 2 de l'autre côté 4-5 millimètres épaisseur au sommet les adhérences sont plus fortes Le poumon présente aussi une congestion œdémateuse surtout prononcée au niveau de la partie inf. du lobe inf. à ce niveau le poumon est d'un rouge noir mais il est encore un peu respirant la sérosité qui s'écoule par la pression est un peu cireux et durcit le poumon surnage. Dans les autres lobes que la partie inférieure il existe des noyaux calcaires au sommet avec sclérose tout autour enfin quelques granulations miliaires sous forme de noyaux blancs moins abondantes que du côté droit Les granulations se trouvent dans le lobe supérieur qui est peu congestionné et surtout vers le sommet inf. du lobe supérieur	
Vu et		
6 Janv		

HOTEL-DIEU. — *Salle* St Charles — N° 113

Nom Jean Faure

né à Neuvache (Hte Alpe)

demeurant à

profession domestique

âge 51

tempérament

constitution

entré le 3 Juin 1872

sorti le

Mort le 7 Juin 72 —

DIAGNOSTIC ET RÉSUMÉ

Pb —

— pas de rhumatisme — ni syphilis — ni alcoolisme —

HISTOIRE PATHOLOGIQUE

— Père mort à 76 ans — mère morte à 80 ans —
sur 5 enfants 1 mort (une sœur ~~âgée~~ à l'âge de 62 ans) —
— lui-même assure qu'il s'est toujours bien porté jusqu'il y a 4 mois —
Il assure n'avoir eu dans les trois précédents jamais aucun rhume qui ait duré plus de 8 ou 15 jours —
— Il y a 4 mois, s'est un refroidissement il sentit le lendemain un point de côté sans frisson ni fièvre — Ce point (à gauche) persista en même temps il se sent maintenant de temps à autre — puis 15 jours après il commença à tousser un peu — L'oppression ne commença que beaucoup plus tard — Jamais d'hémoptysie ni diarrhée — mais a eu des sueurs nocturnes —
— Ces symptômes se sont aggravés surtout depuis 1 mois 1/2 s'est alité depuis cette époque qu'il a maigri et perdu ses forces —
— appétit en partie conservé — langue bonne — selles régulières : constipation depuis quelques jours —
— toux assez fréquente — expectoration muco-purulente abondante —

Lyon. Imp. veuve Bernoudet et fils

SCD LYON1

DATES	HISTOIRE PATHOLOGIQUE	PRESCRIPTIONS
	Percussion : submatt. ~~dans~~ au sommet droit en arrière et en avant — défaut d'élasticité — sonorité à peu près normale à gauche —	
	Auscultation : à droite : en arrière — ~~souff~~ diminution du murmure vésiculaire — souffle ~~pour~~ tout au fond de l'Expiration ; g. g. râles muqueux à peu près ~~que~~ la toux — mais non persistants —	
	râles crépitants assez fins tout à fait à la Base — en avant — g. g. râles sonores — et muqueux au dessous de la Clavicule — mais plus marqués encore à la Base —	
	à gauche — en arrière — au sommet respiration rude ~~souffle aux 2 temps de la respiration~~ — s'entendant bien mais tout à fait à la Base râles crépitants très nombreux plus abondants et plus forts que du côté opposé —	
	en avant g. g. râles sono —	

HOTEL-DIEU. — *Salle* St Charles N° 97 64

Nom Benoît Nesme.
né à Marnand (Rhône)
demeurant à Lyon
profession journalier
âge 49
tempérament
constitution
entré le 5 9bre 1873
sorti le ~~[illegible]~~ 1873 sorti le 28 Janvier 1874
sorti de nouveau le 2 mars 1874

DIAGNOSTIC ET RÉSUMÉ

Emphysème pulmonaire
Bronchite généralisée
Ph 3

HISTOIRE PATHOLOGIQUE

Père mort d'étranglement de hernie à 70 ans.
Il s'est marié 3 fois et a eu 18 enfants. La première femme lui en a donné 4 — le malade est le 6ème ou 7ème enfant.
Pas d'accidents thoraciques dans cette nombreuse famille.
Pas d'antécédents pathologiques ; alcoolisme.
Très bonne santé jusqu'à l'âge de 45 ans —
Où à ce moment le malade s'aperçoit d'une toux très légère, sèche ; il n'attache que peu d'importance à cette circonstance —
La santé générale reste excellente.
Il y a 7 mois pneumonie franche au sommet droit.
A partir de ce moment la santé décline,
persistant de la toux ; de l'expectoration épaisse, verdâtre, adhérente, sans hémoptysie ;
de la dyspnée facile ;
le sommeil devient irrégulier et agité —
survient de l'amaigrissement très marqué —
transpirations nocturnes durant pendant 2 mois ans

Lyon. Impr. A. Bonnetial, rue Ste-Catherine, 13.

SCD LYON1

DATES	HISTOIRE PATHOLOGIQUE	PRESCRIPTIONS
	Très grande abondance amenant un affaiblissement ~~considérable~~,	
	et des jaunes actuellement	
	L'appétit reste bon pour, mais capricieux	et les digestions sont
	difficiles – les selles normales – jamais de diarrhée –	
	Jamais d'hémoptysies	
	Actuellement amaigrissement notable ;	légère décoloration
	des téguments –	
	décubitus indifférent – pas de troubles oculo-	pupillaires –
	pouls légèrement accéléré –	
	langue saburrale	
	fonctions digestives parfaites	
	peau chaude	
	~~pouls accéléré~~ –	
	Rien sous de la dorsale pareille, avec expectoration ~~abondante~~ opi-	
	Sonorité du poumon normale	
	Rien arrière. nombreux râles sonores Disséminés dans les deux poumons	
	avec prédominance au sommet gauche – A ce niveau la	
	respiration est obscure – expiration prolongée aux deux sommets	
	En avant – râles sonores au sommet gauche –	
	Foie gr. Rien à	
24 Décembre	Sort un peu amélioré	
	Est pour Langlebert –	
1874 Janvier 28	La amélioration s'est maintenue	
	pendant les premiers jours de son séjour	
	à Lamalou – puis survient au point	
	de cette jambe, avec retour	
	de la toux, expectoration –	
	Rien d'hémoptysie –	
	Actuellement l'expectoration est muco-purulente	
	la toux est assez vive	
	Rien de la matité au sommet gauche	
	avec bruyants et râles muqueux au sommet	
	droit arrière – râles muqueux sous la clavicule –	
	bien au poumon droit –	
	un peu de pseudo-taches de pleurésie –	
Mars 2	Sort dans le même état	

SCD LYON1

HOTEL-DIEU. — *Salle* Charles N° ~~87~~ ~~46~~ 59.

Nom Benoit Nesme

né à Marnand

demeurant à Lyon

profession Homme de peine

âge 51

tempérament

constitution

entré le 8 juillet 55

sorti le 2 aout à Longchêne

DIAGNOSTIC ET RÉSUMÉ

1867

HISTOIRE PATHOLOGIQUE

Pas d'antécédents héréditaires. Habitudes alcooliques pendant qu'il était au service seulement.
Pneumonie contractée il y a 2 ans. — et traitée dans cette salle pendant 2 mois.
Elle paraît avoir siégé à droite.
Depuis lors le malade a toujours toussé.
La voix depuis cette époque est devenue rauque. — Hémoptysies répétées plusieurs fois et assez abondantes. — La dernière est datée la semaine dernière.
Actuellement le malade se plaint d'avoir maigri un peu, mais il a encore ses forces bien conservées. — Il tousse surtout le matin.
La Percussion ne révèle aucune matité ni à droite ni à gauche.
A l'auscultation on entend dans le

SCD LYON1

DATES	HISTOIRE PATHOLOGIQUE	PRESCRIPTIONS
	poumon gauche et en arrière : des râles muqueux fins dans la fosse sus épineuse — Râles muqueux plus gros dans la suite du poumon, ils s'entendent aux deux temps de la respiration — à la base et du même côté on entend des râles muqueux très fins n'éclatant qu'à l'inspiration — Tous ces râles sont fixes et ne disparaissent pas lorsqu'on fait tousser le malade. En avant on entend des râles muqueux abondants, mais ils disparaissent après l'expectoration. — Pas de souffle bronchique — Rien dans le poumon droit : Comme état général les forces ont un peu diminué, mais pas beaucoup. — Pas de diarrhée — appétit conservé. —	
23 juill.	Les signes d'auscultation sont les mêmes que lorsque le malade est entré. L'état général se conserve assez bon.	
2 aoûts	Part pour Longchêne	
18 mars 76	= Ce malade était bien tiré. Il a craché ce qu'il donne elle m'a et on l'a trouvé nus comme une ... Le matin on le trouve dans le coma. Hémiplégie droite complète des membres et de la face. Tête et yeux déviés du côté de la paralysie. ~~Hémianesthésie des deux côtés de la paralysie~~ — La sensibilité générale est très obtuse. Pouls paraît y a un peu plus de sensibilité à gauche qu'à droite. Incontinence des matières fécales. = Respir. = 32 respirations. = Pouls = 100 pulsat.	
19 mars	= Hier 17 mars ce malade a repris sa connaissance à 8 h du matin. On a cru de demander la visite. Aujourd'hui il parle à partir de commencer. Quand il parle la langue paraît droite. Il indique bien sa soif, il a toujours soif. Hémianesthésie droite gauche de la face très évidente. Il mange tout bien. Cependant elle a paralysie complète. Il a un enfoncement profondément la main droite. Hémiplégie complète du côté droit. Paralysie complète du bras et de la jambe. Il y a mouv. dans les doigts.	

SCD LYON1

Lyon. Impr. A. Bonnaviat, rue Ste-Catherine, 13.

DATES	HISTOIRE PATHOLOGIQUE	PRESCRIPTIONS
9 Janvier (Suite)	Anesthésie complète des membres paralysés. Comme antécédents alcooliques, il avait la goutte. Après les repas. Quand il était soldat, depuis il boit quant de temps en autre et buvait en moyenne 3 litres par jours de vin rouge tant qu'il a travaillé à Lyon, jusqu'au moment où il tombe malade. La voix est enrouée depuis longtemps, depuis un jour où il est devenu complètement aphone. Intelligence intacte. Conformation anormale de la partie antérieure du thorax : saillie en avant ~~[illegible]~~ au niveau de la 2e pièce du sternum. ~~La~~ pointe du cœur ne bat pas très nettement cependant le foyer a son maximum d'intensité au niveau des 4e et 5e espaces intercostaux un peu en dedans du mamelon. On entend pendant les 2 éloignements ventriculaires la ventre manifeste de souffle systolique assez doux qui ne masque pas le bruit et qui s'entend dans les 4e 5e 6e espaces gauches dans la position couchée entre les lignes mamelonnes. A la partie médiane du sternum avec maximum d'intensité sur le bord du sternum, dans l'aisselle aussi bien qu'à la base aucun bruit anormal. Pas d'autres vaisseaux du cou.	
11 Janvier	Environ moitié du côté gauche existe souffle et gros vides gargouillants au sommet, rales à la partie inférieure. Au sommet gauche en arrière, lenteur très accusée. Au droit gg rales avec un peu de souffle. Pas de grands vaisseaux appréciables. Le malade n'est pas plus oppressé. Décubitus dorsal. Pouls petit 92.	
23 Janvier	Oreille = Il existe un peu dur de l'oreille gauche maintenant dont celle qui entend la montre, l'autre n'entend pas du tout. Œil = l'œil droit voit trouble la pupille ~~[illegible]~~ contractée, mobile droite. Nez = le nez droite ne passent pas les odeurs. Langue = le côté droite ~~[illegible]~~ très mal la fait saillir, il gauche normale. L'haleine est toujours très mauvaise. L'hémiplégie au pied est conservée du côté paralysé. La paralysie est toujours aussi marquée. Comme il a la bouche très sèche il est difficile de savoir si il a la déglutition difficile. On lui fait la langue avec de la coloquinte : du côté droit il ne sent pas le goût. Du côté gauche il sent bien le goût amer. = Toute sensibilité est moins du côté droit, mais beaucoup moins du côté gauche.	

SCD LYON1

DATES	HISTOIRE PATHOLOGIQUE	PRESCRIPTIONS
28 M	Un peu d'œdème ~~de la~~ du dos de la main droite. Sens musculaire abolit dans les muscles droits. Le malade ne sait pas connaître dans quelle position ~~de ses membres~~ ; quand on lui ferme les yeux et qu'on lui dit de prendre sa main droite avec sa main gauche, il ne trouve pas. Quand on la lui dérange, il ne trouve plus. Il n'a pas conscience non plus des mouvements qu'on lui imprime. Sensibilité conservée, douleur, tactile. = Un peu d'œdème du pied droit. = Même anesthésie musculaire des membres inférieurs droits. Pas de trouble de l'intelligence qui est intacte. Selles involontaires, urines normales. Le bruit de souffle forcé se fait entendre et se propage aux plages du thorax. = Il a une maximum d'intensité dans certaines circonstances au dessus du mamelon. Le nerveux le bruit de souffle anormal se le 1° claquement. Quartier de base ordinaire, propagé ~~au~~ au bord du sternum et à l'insertion de la 1° côte de chaque côté. En bas il se propage vers les parties latérales du thorax et dans l'aisselle. Les bruits sont normaux au niveau des vaisseaux du cou.	
29	= Petite ~~escharre~~ escharre au sacrum du côté droit fois de la ligne médiane :	
	Sur le sacrum il reste rougeur la fugace du côté droit que il y a qq jours, mais encore très incomplètement et bien moins que du côté sain. Idem pour le tronc. Pour le membre sup. droit idem ; il commence à rendre à la partie sup. de l'avant bras. = Pour des doigts commencent à se faire très légèrement aussi par la base de l'avant bras. = Paralysie du membre inférieur droit complète qq. temps avant les autres. = Toujours paralysie des vaisseaux musculaires dans les membres sup. et inf. droit.	
29	= Troubles de la vessie de la motricité	idem
31	Même état ⇒ Diarrhée	

SCD LYON1

40.

HOTEL-DIEU. — *Salle* _____ N° 20. 30. 50. 4

Nom Nestme

né à

demeurant à

profession

âge

tempérament

constitution

entré le

sorti le

DIAGNOSTIC ET RÉSUMÉ

HISTOIRE PATHOLOGIQUE

Autopsie =

Poumons, reins, rate

Pourmons =

Le droit est adherent aux 2 plèvres adherences très intimes à gauche

Mort le 1er avril,

L. 9 cubaines de la grandeur de 2 pèses sur le foie droite 1 près de l'épine droque antérieure et supérieure

Rien de particulier — Foie un peu gras compromis rien une peu de graisse dans le bassin

Adherences pleurales generalisées de chaque côté ledoite plèvre peu épaissie et adherences assez faciles à rompre. A gauche plèvre étroitement adherente, très épaissie et présentant des plaques calcaires du nombre de 3 ou 4 à la partie postérieure. Poumon droit 4 cs centimètres de long sur 2 à 3 de large de forme régulière. Rien ni et impossibilité de détacher la plèvre au dessus le poumon, plus bas où la double plèvre s'écartement et à ce niveau le plèvre viscerale est presque saine. Les plèvres costales sont épaissies et très adherentes à l'os. Une autre plaque calcaire sur le bord antérieur du poumon. En incisant le poumon gauche on trouve 2 cavernes au sommet et beaucoup plus ancien chacune une grosse non entourées de tissu cicatriciel. Communiquent avec des bronches dilatées d'ailleurs comme et enflammées avec formation de petites ecchymoses. En avant et droit le lobe inférieur présente tubercules plus ou moins avancés, ramollissement plus ou moins avancé et amas de granulations. A droite ou droite sur le lobe inférieur et la moitié supérieure du côté inférieur et le bord du poumon des tubercules nulles cellules du lobe inférieur du poumon gauche

SCD LYON1

DATES	HISTOIRE PATHOLOGIQUE	PRESCRIPTIONS
	Sur les poumons zone de granulations allant au sommet de la poitrine et en arrière. Rien congestif abondant en bas comme [illegible]. Pas de granulations tuberculeuses sur les plèvres. Plusieurs ganglions bronchiques avec volumineux. Bronches remontant de mauvais aspect jusqu'à dans les plus petites. Rien [illegible] avec dilatation au sommet.	Les poumons sans lésions.
Coeur	Péricarde complètement adhérent à la plèvre médiastine. Coeur hypertrophié avec surcharge graisseuse et plaques blanches multiples sur les 2 feuillets du péricarde. L'hypertrophie porte sur les 2 ventricules, les parois en sont épaissies et les cavités dilatées. Épaisseur 13 centim. 11 cent. Oreillettes également dilatées et hypertrophiées. Caillots abondants sanguinolents et qq un fibreux dans le cœur droit. Orifices parfaitement sains. Le diamètre de l'orifice mitral est de 4 centim. 1/2 rectiligne celui de l'orifice tricuspide est de 6 centim. Broyés avec un courant d'eau et d'autrement l'occlusion est complète à gauche, incomplète à droite où l'orifice est très ample, des parois souples et au dégagé un centre encaissé par un liège mais avec une pression très faible tout forte. L'orifice aortique est rapidement malade et rétrécit 8 centim. On rencontre surtout vers l'aorte et jusque par des valvules des plaques fibreuses [illegible] légère saillie. La valve mitrale intacte présente une teinte blanchâtre avec un peu d'épaississement. Les orifices artériels et pulmonaires sont suffisamment ouverts avec de l'eau. L'orifice pulmonaire est sain, étendu de une 9 centimètres. Valvules sigmoïdes très dilatées.	
Cerveau	Rien ne sort le crâne et découle avec une grande quantité de liquide d'une série rare. Pie-mère et arachnoïde épaissies, présentant une teinte opaline et tout [illegible] et un peu [illegible] surtout à la partie supérieure et moyenne des hémisphères. Les mêmes de la pie-mère, cependant avec moins ne présentent rien de particulier. Ils ne sont pas [illegible]. Les ventricules latéraux sont légèrement dilatés et présentent aucune adhérence. Circonvolutions amincies. Les plaques une série de corps granuleux et verticales, ou illustrant d'autant des amines. Sur une coupe passant en arrière du chiasma on trouve un point de ramollissement à la partie externe du noyau extrémité gauche, et a une forme ovoïde vers plus grand diamètre parallèle à la coupe du corps blanc. Il a de hauteur seul [illegible] 1 centimètre 1/2, il a 4 centimètres de hauteur et 1 centimètre d'avant en arrière. Ce point de ramollissement est rouge sombre et l'entoure un peu de ramollissement dans une petite portion. Il [illegible] appartenant à la capsule interne. L'examen microscopique de cette partie rouge montre pour le noyau quelques granulations de corps granuleux de Gluge, vaisseaux [illegible] infiltrés de quelques globules [illegible] de [illegible] en dehors [illegible]. Pour le ramollissement [illegible] différences du tissu [illegible] du noyau et vaisseaux avec granulations graisseuses. Pas de parenchyme dans le protubérance et le bulbe, mais on trouve dans la partie inférieure du lobe gauche du cervelet un point ramollissement, différent, comme une noire, blanc en certains points, rouge en d'autres. Il renferme de nombreux fragments différents, avec une grande quantité de granulations graisseuses [illegible] et [illegible] des amas granuleux graisseux le long des vaisseaux. = En examinant les vaisseaux qui se rendent à cette partie du cervelet on trouve dans le cervelet inférieur gauche [illegible] de la [illegible] un petit caillot qui se prolonge dans les branches de la [illegible] du [illegible] inférieur cérébelleuse et qui d'1/2 centimètre dans [illegible] de cette [illegible]. Les vaisseaux qui en sortent ne sont pas altérés. Il [illegible] de plusieurs [illegible] globules [illegible].	
Cervelet		
Yeux		

Le petit caillot qui est [illegible] rougeâtre et bien plus grand que [illegible] plusieurs [illegible].

Lyon. Impr. A. Bonnaviat, rue Ste-Catherine, 15.

SCD LYON1

Rhoulet 69 – Denoit Resume. –

Phthisie pulmonaire, debut insidieux, pneumonie grande? localisation du côté gauche. râles sous-crepitants fins nombreux, sécrétion pleurale du côté (Bruyant cardiaque). – Attaque d'apoplexie, hemiplegie droite et hemi-anesthésie du côté, générale et spéciale; paralysie des yeux musculaire dans les muscles du côté, léger oedème de la main droite (depuis deux jours du côté de la paralysie). – Bruit de souffle systolique intense au niveau des 4e, 5e, 6e espaces intercostaux gauches dans la portion comprise entre la ligne mamelonnaire et la partie médiane du sternum. – Deux petites cavernes au sommet gauche; lésions tuberculeuses cavernes diminuées dans le poumon tout entier, seulement quelques lésions dans le lobe supérieur droit. adhérences de la base droite au diaphragme et tout le poumon gauche aux parois thoraciques, avec lésions condensées de la plèvre. adhérence complète du péricarde à la plèvre médiastin très épaissi. hypertrophie du cœur. dilatation de l'orifice auriculo-ventriculaire droit. aucune lésion des orifices. avec les courants d'eau on constate seulement une insuffisance auriculo-ventriculaire droite. – Ramollissement cérébral, deux foyers: 1° dans la partie postérieure et externe du noyau extra-ventriculaire du corps strié gauche et à une petite portion de la capsule interne ordinairement 2° dans la partie inférieure du lobe gauche du cervelet caillot fibrineux dans l'artère cérébelleuse inférieure correspondante.

SCD LYON1

SCD LYON1

MODÈLE N° 21.

HOTEL-DIEU. — *Salle* St Charles *N°* 97

Nom Louis Lièvre
né à Ché
demeurant à
profession cultivateur
âge 24
tempérament
constitution
entré le 20 X 76
sorti le 6 janvier 77

DIAGNOSTIC ET RÉSUMÉ

G + B

Observation intéressante au point de vue des phénomènes d'auscultation.

Mort

HISTOIRE PATHOLOGIQUE

Pas d'antécédents héréditaires —
Pas d'hémoptysie — Début il y a 6 mois perte des forces, amaigrissement considérable — sueurs nocturnes point de diarrhée en ce moment. Difficulté pour prendre du vin et de la viande sans des repos. fièvre thétique le soir. Pour les légumes sur la dernière matité sons craquements
Oppression Modérée matité dans la partie ant. de la poitrine craquements humides et gargouillement à droite et à gauche, matité de la base surtout à droite. En arrière souffle à timbre légèrement métallique, qui est le plus au sommet craquements vers le tiers moyen — souffle du tintement métallique en arrière à droite. Dès qu'on fait tousser le malade — plus de signes auscultation. hippocratisme doigts hypocratiques.

Pouls. 96
resp. 22.

SCD LYON1

DATES	HISTOIRE PATHOLOGIQUE	PRESCRIPTIONS
	Matité en arrière de chaque côté dans le 1/3 supérieur et en haut et en avant jusque à la clavicule. Au-dessus de la clavicule la sonorité reparaît. Les vibrations sont partout très marquées. A l'auscultation en arrière la respiration est soufflante de chaque côté. Le souffle à gauche s'entend aux 2 temps comme à droite, mais le souffle paraît plus superficiel à gauche plus sourd et plus profond à droite... le maximum d'intensité à droite paraît près de la colonne à deux travers de doigt au dessous de l'épine tandis qu'à gauche il serait à deux ou trois travers de doigts au dessous. Le souffle diminue d'intensité à mesure qu'on descend vers les parties déclives et on entend de plus en plus le murmure vésiculaire. En auscultant au niveau des fosses sus épineuses on perçoit aussi un peu le murmure vésiculaire en même temps que le souffle moins intense. Ce phénomène est surtout marqué à droite où le souffle cesse même sous le creux sus-claviculaire. A ce niveau le murmure vésiculaire s'entend faiblement aux deux temps avec expiration un peu prolongée et mieux perçu au dessous de la clavicule d'autant mieux qu'on ausculte plus bas. A gauche la respiration est encore soufflante sous le creux sus-claviculaire et le souffle se perçoit au dessous de la clavicule. A droite on perçoit pas de crépitement tandis qu'à gauche sur les points soufflants particulièrement on en trouve disséminés quintes de toux	

Lyon. Impr. A. Bonnavial, rue Ste-Catherine, 18.

SCD LYON1

DATES	HISTOIRE PATHOLOGIQUE	PRESCRIPTIONS

lorsqu'on fait tousser le malade on perçoit au sommet droit un retentissement métallique très prononcé qui existe en arrière à partir d'une ligne passant à trois ou quatre travers de doigts au dessous de l'épine de l'omoplate jusqu'au niveau de la clavicule en avant. Ainsi ce bruit est très-manifeste dans le creux sus claviculaire bien qu'il n'existe pas de souffle en ce point, à gauche rien de semblable seulement retentissement très marqué de la toux. Le bruit d'airain est très bien perçu à droite lorsqu'on ausculte en arrière sur les points où le retentissement métallique est perçu pendant qu'on percute dans le creux sus claviculaire ~~droite~~ avec une disposition inverse on perçoit encore le bruit mais moins distinctement. Le bruit d'airain ne se produit pas non plus lorsque l'auscultation ou la percussion se produisent dehors des parties qui sont le siège du retentissement métallique. Les bruits respiratoire ordinaire et la voix ne déterminent pas les bruits métalliques.

Pas de succussion ~~hippocratique~~ hippocratique

Bronchophonie et pectoriloquie sur les points où le souffle est le plus intense — Pectoriloquie aphone sur les deux côtés — la toux est fréquente accompagnée de crachats purulents d'ichoreux peu nombreux nageant dans de la serosité —

Voix rauque — il se plaint du gêne de la déglutition Ulcérations nombreuses dans l'arrière gorge, avec points blanchâtres, muqueuse rouge tuméfiée

DATES	HISTOIRE PATHOLOGIQUE	PRESCRIPTIONS
	jambes très amaigries pas d'œdème.	
	Les bruits du cœur sont normaux la pointe	
	bat dans le 5e espace au dessous du mamelon	
	pas d'oppression lorsque le malade est au repos	
	Le malade a beaucoup toussé.	
	Crachats séreux, avec g.g. crachats	
	sépiquetés —	
	Le malade ne peut prendre qu'un peu de	
	tisane et de lait il ne peut plus avaler même la	
	salive — Crachats avec le même caractère	
	Tuméfaction et sensibilité du ventre,	
	pas de vomissement. Toujours un peu	
	avec difficulté d'avaler même la salive	
	le malade refuse même de prendre	
	du lait un peu de tisane, les	
	crachats présentent toujours les mêmes	
	caractères.	
	Le malade ne s'est pas couché du côté droit	
	Depuis 8 jours le malade est couché	
	sur le dos un peu incliné à gauche	
	cependant c'est la position qui est	
le jour.	Refroidissement des extrémités douleur de ventre	
	sans tuméfaction — muguet dans la bouche	
	surtout sur la langue	
	La température prise de fois a oscillé entre 38 et 38,5	

SCD LYON1

DATES	HISTOIRE PATHOLOGIQUE	PRESCRIPTIONS

autopsie 8 janv 77

Au sommet droit adhérence en arrière sauf une petite adhérence à la 1re côte
Et grande adhérences existent partout

Poumon D.

Ce poumon présente un volume à peu près normal il est très emphysémateux et en même temps que les tumeurs gazeuses on perçoit des masses indurées disséminées tenant tout le poumon.
Tout le sommet droit est affaissé par suite de l'existence d'une vaste caverne qui peut contenir le poing. Ses parois à la partie supérieure ne sont constituées que par les plèvres et vers la base par des tissus infiltrés des masses caseuses. Les parois sont anfractueuses et on rencontre des parties saniques avec des granulations. — La distension par l'air a disséqué la charpente osseuse sur les points qui sont le siège de l'emphysème spongieux avec quelques petites masses crétacées.
Tout ce lombe a cet aspect dilatation des cavernules — cavernes et des granulations liées jusqu'à la base du poumon D.

Poumon G.

Ce poumon est beaucoup plus enfoncé et présente au sommet une caverne un peu moins grande et située plus en dehors correspondant à l'articulation de l'épaule. Les parois sont anfractueuses contenant aussi des matières saniques en petite quantité. Ce poumon est moins emphysémateux. Le tissu est dense, dur, scléreux sur lequel on trouve des granulations et des

SCD LYON1

DATES	HISTOIRE PATHOLOGIQUE	PRESCRIPTIONS
	dépôts caséeux sous forme de petites lumières variables, on en trouve aussi jusqu'à la base mais en moindre quantité.	
	Muqueuse bronchique rouge tomenteuse présentant des masses caseuses dans le voisinage des cavernes.	
	Nota. Ce cas est remarquable en ce que il existe des vésicules grosses comme des noix entièrement remplies d'air et sans matières caséeuses. Ce fait explique pourquoi on entendait le murmure vésiculaire obscur à droite là où siège l'emphysème, et seulement à gauche des craquements humides et gargouillement sans ~~mur~~ murmure, le poumon droit et le poumon gauche étant également farcis de tubercules et même plus à droite qu'à gauche, mais le 1er (D) transmettant peu les bruits, et le 2e (G) les transmettant mieux à cause de son induration générale sans emphysème.	
	—	
	Le tintinnement métallique ne s'entendait pas à gauche, parce que la caverne était plus petite et correspondait à l'articulation de l'épaule point inaccessible à l'auscultation.	
	Rien au Cœur pas de surcharge graisseuse peut-être un peu de dilatation si l'oreillette droite quantité de tous	

Ulcérations ~~Cons~~ a phtisique secondaire ulcérations profondes pulmonaires

Foie, reins, capsules sus-rénales

Dessin — Dessin Dessin — Dessin suite dans le paquet rouge.

10 centimètres, quelques sous ulcérations ci-dessus sont perforantes, à peu près une centaine

Ulcérations ~~Cons~~ a phtisique secondaire
la partie sup. droite, l'un tuberculeux

HOTEL-DIEU. — *Salle* ..... N° 1

Nom Antoine Gros
né à Brindas
demeurant à Lyon
profession Journalier
âge 68 ans
tempérament
constitution
entré le 28 bre
~~sorti le~~ mort le 11 oct.

DIAGNOSTIC ET RÉSUMÉ

Cataracte, emphysème
Diarrhée chronique
Tuberculose

HISTOIRE PATHOLOGIQUE

28 bre — Cet homme est entré à l'H. pour cette toux quinteuse qui le persécute depuis Janvier dernier. Suite du froid à cette époque, il se prit à cracher. Les crachats du début étaient blanchâtres et mousseux ceux d'aujourd'hui sont visqueux, jaunâtres avec des stries de sang. Il tousse encore fréquemment, par quintes, qui coupent son sommeil et lui occasionnent de violents maux de tête. Diarrhée intense. Pouls normal. ~~A la percussion~~

A la percussion de la poitrine on perçoit avec une sonorité exagérée des 2 côtés, surtout à gauche.

A l'auscultation la respiration est obscure au centre d'Hémiés dans l'étendue des 2 poumons quelques râles muqueux. Les sommets ne donnent le bruit d'aucun bruit anormal.

Lyon. Imp. veuve Thomassin et fils

SCD / YON1

DATES	HISTOIRE PATHOLOGIQUE	PRESCRIPTIONS
	Rien au cœur. Langue sèche et rôtie. Pouls petit, faible. — Œdème des membres inférieurs.	Potion avec 2 gr. d'extrait de quina et cachets au albuminate.
10.	Le diarrhée a cessé les selles sont à peu près normales.	
12	Affaiblissement progressif. — refus de prendre des aliments le malade ne peut supporter qu'une petite quantité de limon. peau sèche. refroidissement des extrémités. pouls petit 100 c. respiration irrégulière (irregularity) sans signes d'emphysème pulmonaire. rien de particulier à l'examen de la poitrine. Cet épisode qui est le lieu de douleurs ressenties par la première. la langue sèche. Ventre ballonné selles peu abondantes. Œdème des membres inférieurs surtout à droite. — assoupissement habituel et alors respiration irrégulière (il y a parfois des temps d'arrêt, mais très courts) — pas de vomissements. — Le malade a eu ces jours derniers des vomissements fécaloïdes. —	
Mort le 14 octobre à 5 h. du matin		
Autopsie	28 heures après la mort — Œdème du pied gauche jusqu'au-dessus des malléoles et de tout le membre inférieur droit. — Poumons très-emphysémateux sans adhérences pleurales. — L'emphysème est surtout prononcé au niveau du sommet et du bord antérieur de chaque poumon. — Certains points de couleur foncée sont plus consistants et correspondent à des noyaux assez volumineux et mal limités. — Enfin on trouve à la partie moyenne du bord antérieur du poumon gauche, un espace de la largeur d'une pièce de 50 centimes qui est jaune et fluctuant ; une incision faite sur ce point donne issue à du pus qui était contenu dans une cavité vide, à parois unies, ayant 2 ou 3 cent. dans son plus grand diamètre qui est vertical et un peu moins dans le sens transversal. Les parties plus consistantes sont situées vers le hile du poumon et surtout au niveau du bord interne. Une coupe sur ces points fait constater, outre une congestion intense du tissu pulmonaire, la présence dans ce tissu, de granulations miliaires demi-transparentes et faisant saillie sur la surface de section. —

HOTEL-DIEU. — *Salle* St Charles *N°* 1

Nom Antoine Gros

né à

demeurant à

profession

âge

tempérament

constitution

entré le 8 octobre 1871

sorti le mort le 8 bre

DIAGNOSTIC ET RÉSUMÉ

Suite

HISTOIRE PATHOLOGIQUE

Autopsie (Suite)

Les granulations sont réunies sous forme d'îlots, très-confluentes au centre et disséminées à la circonférence. Cette disposition est surtout remarquable vers le hile des poumons où les granulations sont assez abondantes dans chaque lobe. Mais elles ne tardent pas à se disséminer suivant la direction des vaisseaux. Elles sont plus abondantes dans les lobes supérieurs.

Les points les plus congestionnés et où les granulations sont le plus abondantes sont encore perméables par l'air, ainsi qu'on s'en assure par la pression qui détermine l'issue de l'air et par l'épreuve de l'eau dans laquelle les morceaux de poumons surnagent.

Aucune granulation sur les plèvres qui sont normales.

La muqueuse bronchique est rougeâtre couverte de mucosités.

On remarque sur la face externe et antérieure du péricarde un panicule graisseux, volumineux auquel se trouvent appendus par des pédicules quelques globules graisseux du volume d'une grosse noisette.

Le cœur présente une surcharge graisseuse au ventricule droit et le long des vaisseaux. Il est petit : à la base des ventricules :

Lyon. Imp. veuve Bonnetat et fils

SCD LYON1

DATES	HISTOIRE PATHOLOGIQUE	PRESCRIPTIONS
	Larynx g. ent — poumons 7 ent — Le ventricule gauche qui est globuleux et ferme en constitue la majeure partie tandis que le droit est presque effacé — Les oreillettes sont typiquement très-petites : q.q caillots noirs dans les cavités — Les orifices paraissent tous suffisants ; mais il existe un rétrécissement auriculo-ventriculaire gauche dû à un dépôt crétacé situé surtout sur la surface ventriculaire de la valve gauche qui est rendue horizontale d'une manière permanente — l'orifice est ainsi rendu ovalaire et rétréci — q.q points blanchâtres sur la valve droite qui fonctionne bien et permet l'occlusion de l'orifice Le cœur ventriculaire gauche est presque effacé surtout dans la portion qui correspond à l'orifice mitral, c'est avec peine qu'on y introduit le doigt — Les parois ventriculaires sont très-épaisses : q.q grains calcaires à la base des valvules sigmoïdes de l'aorte et sur ces valvules — L'aorte offre aussi de petites dimensions ; les parois ont perdu de leur élasticité et paraissent un peu plus épaisses que de coutume ; la face interne présente des taches jaunâtres peu nombreuses et une plaque calcaire considérable, de la largeur de l'ent à peu près au niveau de la courbure de l'aorte — Les orifices du cœur droit sont sains — les cavités sont petites et les parois d'épaisseur normale Foie gros, volumineux ; vésicule distendue par de la bile — Capsules surrénales saines — Rate petite — Estomac normal — Reins présentant des points granuleux dans la substance corticale — Dans l'intestin grêle à 1 mètre 1/2 de la valvule iléo-cæcale : petites ulcérations à 1 mètre de la valvule : ulcération occupant les 2/3 de la circonférence et amenant un rétrécissement de l'intestin à ce niveau : granulations sur le point correspondant de la surface péritonéale — Quelques petites ulcérations près de la valvule — Plaques ecchymotiques sur la muqueuse du gros intestin — Petites granulations blanchâtres très-nombreuses sur le col de la vessie et surtout la portion prostatique de l'urèthre, mais les autres portions du canal sont saines — La prostate est volumineuse et a subi complètement la transformation cystique — plusieurs points sont en voie de ramollissement — Même altération, à un degré moins avancé dans le testicule et l'épididyme gauches qui sont doublés de volume — Les mêmes organes du côté droit sont sains — Les vésicules séminales ne paraissent pas altérées ; elles contiennent du liquide semblable à une solution concentrée de gomme —	Prescriptions

HOPITAL DE LA CROIX-ROUSSE. — Salle St Bottin N° 53

Nom Obermeyer

né à

demeurant

profession Tourneur sur bois

âge 64 ans.

tempérament

constitution

entré le 9 février 1869.

sorti le

DIAGNOSTIC ET RÉSUMÉ

Cadavre de poumon noir et Emphysème.

(Autopsie)

phthisie

DATES	HISTOIRE PATHOLOGIQUE	PRESCRIPTIONS
	Cet homme toussait un peu depuis plusieurs années, il y a 3 semaines il fut pris d'un refroidissement [illegible] et d'une oppression très vive. Aux deux poumons la sonorité est très exagérée. et dans tout leur étendue les sonorités et les râles 99 sibilants, et muqueux à 2 nombreux. Jamais il n'a craint l'hémoptysie. pas de sueurs nocturnes, peu d'amaigrissement. Depuis le moment où il a été pris de toux il a perdu l'appétit presque complète.	Potage 0gr.150 pot. tout 0,70 Kermes.
17 Janv.	La malade déplaint d'un sentiment de gêne et d'oppression à la région épigastrique.	
18	Mort subite durant la nuit du 18 au 19.	
	(Autopsie) Cerveau. Il renferme beaucoup de sang à l'ouverture du crâne. Le système vasculaire paraît très développé. Les artères de la base du cerveau sont athéromateuses. La plupart sont presque oblitérées en particulier la cérébrale postérieure gauche et cérébelleuse droite. Mais il n'existe nulle part de lésions complètes. L'examen du cerveau conservé dans l'alcool n'a permis seulement de constater un petit ramollissement de la largeur d'un pois de 0,50 centimètres dans le corps strié droit. Cette portion offrant une coloration un peu jaunâtre et une différence assez prononcée.	

Papeterie générale, Lyon. — Méd. n° 6.

SCD LYON1

DATES	HISTOIRE PATHOLOGIQUE	PRESCRIPTIONS
	Cœur. atty volumineux ne présentant aucune altération. 2 ½ caillots fibrineux dans le ventricule droit se prolongeant jusqu'à dans les vaisseaux.	
	Poumons. Emphysème diffus sur le bord antérieur présentant des adhérences des deux côtés, celle de gauche plus étendue à coupe ~~et~~ dans ~~mou~~ n'offrant moins à la base de ce côté un congestion ~~ou~~ les crêtes. Un épanchement sanguinolent dans les cavités de droite et de gauche. Un épanchement sanguinolent dans les cavités de droite et de gauche. On voit les lambeaux du poumon étant tout à fait adhérents aux parois et on est obligé pour en les détacher. A la coupe les poumons présentent une congestion intense dans tout leur étendue mais surtout aux sommets qui étaient plus denses et présentent à la coupe des traînées de tissu caséeux. Un petit cartilage au milieu du sillon se trouvait à petites nodosités qui semblent contenant de la matière caséeuse parfaitement calcifiée. Les ganglions étaient plus marqués à gauche autour de la paroi de la trachée et le poumon intermédiaire.
	Bronches. La muqueuse des bronches était assez épaissie. Rougeur depuis la trachée jusqu'au dans les petites divisions principalement dans le lobe supérieur du poumon droit. Les petites bronches étaient dilatées à parois épaisses et le tissu de papier au col de sac au niveau des alvéoles. Signalons plus haut. Les dilatations des bronches. Les ganglions bronchiques étant en pleine hypertrophie.
	Foie volumineux congestionné. Le lobe droit présentait un sillon profond
	Rate. Un petite. Rien de notable à constater au microscope.
	Reins. Congestionnés aucune autre altération du côté droit. Surrénale gauche. Un dit-lait de forme irrégulière à la coupe un noyau particulier. Cortex et un noyau central. Prostate et Cerveau. Rien d'apparent aucune altération spécial. Rien de particulier dans le intestins et les autres organes.

SCD LYON1

HOTEL-DIEU. — *Salle* St Charles *N°* 86

Nom Claudia Guillermet

né à Cerdon

demeurant à

profession tisseur

âge 38 ans

tempérament

constitution

entré le 28 Janv. 73

sorti le mort le 18 Février 73

DIAGNOSTIC ET RÉSUMÉ

G. O

Autopsie

HISTOIRE PATHOLOGIQUE

Mère morte G. à l'âge de 38 ans. Père g. exagéré alcoolique. Tout mort jeune. Le malade a fait la campagne de Crimée et d'Italie.

Rougeole à l'âge de 37 ans. Le malade jouit d'une excellente santé. Il commence à tousser, il y a 1 an environ. Leur d'hémoptysie plusieurs fois des crachats striés de sang. Depuis lors, apparition amaigrissement et faiblesse progressive, œdème du membre inférieur remontant à 3 travers de doigt au dessus des genoux.

Actuellement le malade est pâle, très maigre, le visage [illegible], tout aplatis, les ext. affaissés, le malade respire difficilement, il se plaint de douleurs de tous côtés, causant insomnie. La voix est rauque, très enrouée, la déglutition douloureuse. Le malade a perdu de la ouïe de l'oreille droite. Dans l'examen n'existe rien de particulier.

Lyon Imp. Nouvelle Bonnefoi et fils

SCD LYON1

DATES	HISTOIRE PATHOLOGIQUE	PRESCRIPTIONS
	A la percussion pulmonaire, diminution de la sonorité partie de l'abdomen tout en avant, tout en arrière des 2 côtés, toutefois plus marquée à droite qu'à gauche	
	A l'auscultation à droite, gargouillement notés à intérêt métallique, craquements. Résonnance exagérée de la toux et de la voix. Gouttière, mensuration au sommet, au dessous respiration rude soufflante.	
	A gauche, en avant. ~~Craquements~~ nombreux dans toute la région s. claviculaire. Gouttière respiration soufflante.	
	Le ventre est volumineux, un peu ballonné, indolore à la pression; il a une forme ovoïde, et on y détermine régulièrement à partir de la crête iliaque	Cataplasme à partir
Ombilic. Dans tout le pays bas partie de l'abdomen	Il n'existe pas d'ascite, pas de mouvement, en déplaçant le malade la matité varie peu. Pas de choc de liquide. Rien d'anormal à l'examen des organes thoraciques et abdominaux	
5 fév.	L'essoufflement augmente, apparition des grands, insomnie	
10 fév.	L'œdème de membre inférieur a beaucoup augmenté, on constate en outre, facilement, la présence de liquide dans la cavité péritonéale, le ventre intestinale tout refoulée, on bout au dessus de l'ombilic.	Constipation opiacée
13 f.	Les veines sous-cutanées abdominales tout très développées le malade peut à peine se faire entendre il dort dans la position assise, maigreur de plus en plus grande	
16 fév.	Signe stéthoscopiques constatés à l'entrée, foyer atéro. Constipation	
18 fév.	Mort.	
19 fév.	73. Autopsie. Des deux côtés les feuillets des plèvres sont adhérents, les adhérences sont plus nombreuses et plus résistantes à droite, la plèvre pariétale est épaissie et ne fait qu'une avec la plèvre viscérale	

SCD LYON1

HOTEL-DIEU. — *Salle* St Charles *N°* 86

Nom Claude Guillemot

né à

demeurant à

profession

état civil

âge

tempérament

constitution

entré le

sorti le

Autopsie

DIAGNOSTIC ET RÉSUMÉ

DATES	HISTOIRE PATHOLOGIQUE	PRESCRIPTIONS
Poumon Crabe' Lorgne	A la coupe le poumon droit densifié et infiltré dans toute son épaisseur de produits caséeux. Au sommet on trouve plusieurs cavernes dont les dimensions vont de celle d'une noisette jusqu'à celles d'une petite noix, le contenu est purulent et dans quelques une au dessous de cette cavité jaunâtre on voit une autre cavité d'un rouge foncé paraissant dû à un exudat sanguin. Tout le lobe supérieur du poumon gauche est également rempli de matière caséeuse, au sommet seulement, on trouve deux ou trois petites cavernes. Le lobe inférieur est congestionné, on trouve dans son épaisseur de petites masses caséeuses en voie d'extension. La muqueuse trachéale est d'un rouge vif, les glandules sont très développées et on aperçoit des petites ulcérations superficielles qui sont plus marquées sur la muqueuse larynguée. Cette dernière est épaissie, d'un rouge foncé; les ventricules sont effacés	

Lyon, Imp. veuve Bernavon et fils

DATES	HISTOIRE PATHOLOGIQUE	PRESCRIPTIONS
	apparents, une de ces altérations s'étend jusqu'à l'os hyoïde, l'épiglotte est également épaisse et mamelonnée.	
Cœur	Les ganglions bronchiques sont très volumineux, surtout celui situé au dessus de la bronche droite.	
	Le péricarde est complètement adhérent au cœur et les gros vaisseaux dans toute son étendue.	
	Il contient sur la face antérieure des adhérences très minces et résistantes. Les deux feuillets du péricarde sont épaissis, au dessus du feuillet viscéral on voit de petites granulations grises qui paraissent de nature tuberculeuse. A la coupe le tissu musculaire a sa coloration normale peut être est il un peu plus pâle. Les valvules n'offrent aucune altération, si ce n'est une teinte blanchâtre très nette et pour la valvule mitrale un épaississement de la bord libre.	
Abdomen	Il s'écoule 4 à 5 lit. d'un liquide séreux citrin. Le péritoine recouvrant le petit bassin, les anses intestinales sont refoulées en haut au dessus de l'ombilic. Il n'existe pas de traces de péritonite. Rien du côté de l'intestin.	
Foie	Normale	
Reins	Les reins n'offrent rien de particulier, si ce n'est une apparence graisseuse.	
	Le foie est notablement diminué de volume, sa face antérieure présente quelques adhérences grêles et récentes seulement. A la surface il existe de petits points blanchâtres très abondants dont les dimensions atteignent en certains endroits celle d'un pois, ces plaques qui font une légère saillie tranchent par leur coloration sur celle de l'organe qui est d'un rouge foncé. A la coupe le tissu hépatique présente parfois de ces granulations qui se présentent sous la forme de petites masses d'apparence caséeuse. Rien du côté des ganglions mésentériques.	

HOTEL-DIEU. — *Salle* St Charles *N°* 97.

Nom Louis Montoude.

né à St Julien de Jonzy (Saône et Loire)

demeurant à

profession tailleur d'habits

âge 46 ans

tempérament

constitution

entré le 6 Janv 73

sorti le mort le 23 Janv. 73.

DIAGNOSTIC ET RÉSUMÉ

Bronchite chronique

Emphysème pulmonaire - Adhérence pleurale

D'autre part le malade présente traits atax. cérébro-pulmonaire

HISTOIRE PATHOLOGIQUE

Tibia droit 0,37. Tibia malade 0,34.

Perone droit 0,355 malade 0,330

Pied droit long de 11 ceill.

Tronc droit 116. malade 98 à partir

Cause de l'entrée dans le genou, à la partie externe, à l'âge de 12 ans. Douleurs vives, pendant plusieurs jours, gonflement de l'articulation. Suppuration de cette époque, abandonné, mort. A la guérison, cicatrice d'où sortait le malade entre à l'Hôtel Dieu (St Louis section de N-Cotat) il y avait 10 mois, il fut traité, fut, pour une tumeur blanche, amputé d'abord, mais de suites pulmonaires, la guérison n'était complète que 2 ans après son départ de l'Hôtel Dieu. Il marche actuellement sur la pointe du pied, étendue d'y boiter (il peut avec peine faire 2 lieues)

2.g. ancien alcoolique. Pas d'hérédité. Il y a 3 ans, apparition commencante, toux augmentant chaque hiver,

Lyon. Imp. veuve Boisvériat et fils.

SCD LYON1

DATES	HISTOIRE PATHOLOGIQUE	PRESCRIPTIONS
	Depuis 2 mois, la dyspnée a augmenté, le malade a dû suspendre son travail habituel. Actuellement, oppression considérable empêchant le malade de rester dans le décubitus.	
2	A l'examen, respiration saccadée, surtout à gauche, gros râle muqueux surtout en 2 temps, bruyant, dans toute l'étendue du poumon droit. Tonus et sibilants. Il vous, le clubbing, quel qu'il soit, à droite, gros râle muqueux. Expectoration fréquente, jaune de rouillée. Bruit de frottement de la plèvre et de la voûte à droite. Crachat muco-purulent, rouge, dans ligne de sang. Expectoration abondante, surtout le matin. Pas d'hémoptysie. Rien de tout.	
20 Janv.	Depuis plusieurs jours, oppression augmente, surtout plus vive le matin. Le cœur de poumon, le cœur gauche, surtout vers le cœur, gonflé. Respiration bruyante aux 2 bases, surtout vers la frontière latérale. Expectoration fréquente, crachat muco-purulent.	
23 Janv.	Dyspnée. Gêne de la parole. Extrémités froides. Mort.	

Autopsie. 25 Janv. 73. Les poumons complètement comprimés dans la cage thoracique, il existe des adhérences dans toute leur étendue des adhérences des côtés dans les sillons des plèvres. Les adhérences anciennes tout plus résistantes vers 2 bases, elles gênent considérablement les mouvements. La plèvre pariétale est notablement épaissie.

Les deux poumons sont emphysémateux au plus haut degré. (Emphysème lobaire).

Au sommet du poumon droit, sur une petite étendue la plèvre est épaissie, à ce niveau le tissu pulmonaire est une épaisseur de 2 cm et environ et dénaturé, l'étendue on y aperçoit 2 ou petits points gaudes, pleine, et une tubérosité calcéine, analogue à du mortier

N° 21.

HOTEL-DIEU. — *Salle* St Charles. *N°* 29.

Nom Louis Montaudé.

né à

demeurant à

profession

âge

tempérament

constitution

entré le

sorti le

DIAGNOSTIC ET RÉSUMÉ

Autopsie

HISTOIRE PATHOLOGIQUE

Cœur	Les lobes inférieurs tout le lieu d'une congestion très marquée. A la coupe du lobe inférieur gauche, on aperçoit plusieurs petites branches d'artère. Le cœur ne paraît pas hypertrophié. Le ventricule droit n'est pas augmenté de volume. Rien du côté de l'aorte.
Foie	Le foie est volumineux, à la coupe, il s'en écoule du sang noir en abondance.
Reins	Les veines des hypocondres tout dilatées, remplies de sang. Les reins ne présentent aucune altération. Ils sont également fort congestionnés.

Lyon. Imp. veuve Bonnaviol et fils

SCD LYON1

DATES	HISTOIRE PATHOLOGIQUE	PRESCRIPTIONS

SCD LYON1

Modèle N° 21.

HOTEL-DIEU. — Salle St Charles N° 92.

Nom Vincent Jean

né à Montbrison (Loire)

demeurant à Loire

profession Sablonnier

âge 52

tempérament

constitution

entré le 16 7bre

sorti le 21-7bre Mort

DIAGNOSTIC ET RÉSUMÉ

Bronchite chronique
~~Erysipèle facial~~
Péricardite sèche
Diarrhée
Tuberculose

Résumé

Phthisie pulmonaire à marche lente avec ~~phénomènes~~ signes pulmonaires peu accentués, mais datant de longtemps et prédominance des lésions intestinales. La nature de ces lésions ne laisse aucun doute et ne permet pas de croire à une lésion primitive de l'intestin avec phthisie secondaire. Du reste les lésions pulmonaires étaient anciennes et le malade toussait depuis longtemps. Péritonite et péricardite chez un tuberculeux sans trace de tubercule sur ces séreuses.

HISTOIRE PATHOLOGIQUE

Pas arrêté
[illegible]

Pas de maladie antérieure pas de rhumatisme
Pas d'affection des voies respiratoires
Il y a six mois ½ environ que le malade a commencé à avoir de la diarrhée. Les selles ~~[illegible]~~ sans avoir jamais eu de fièvre cet état a persisté encore aujourd'hui. Le nombre des selles est à peu près le même.
Le malade a ~~un~~ teint cachectique jaunâtre et presque [illegible], plus cachectique [illegible]
Néanmoins les digestions se font assez facilement sans ~~[illegible]~~ vomissements ni renvois bien nombreux
pas de tumeur ~~épigastrique~~
Pas d'excès alcooliques. au dire du malade
artères un peu dures sinueuses
~~On~~ À l'auscultation du cœur on entend ~~[illegible]~~ contre la région précordiale un bruit ~~[illegible]~~ semble se rapprocher du bruit de cuir neuf. Ce bruit est perceptible à la ~~pointe~~ aussi bien qu'à la base et ~~[illegible]~~ se propage ~~[illegible]~~ nettement ~~un peu~~ du côté de la ligne axillaire. Pointe bat à 7 cent. au dessous et en dedans du mamelon ~~[illegible]~~ antérieurement

SCD LYON1

DATES	HISTOIRE PATHOLOGIQUE	PRESCRIPTIONS
16	~~Foyer de Diarrhée~~ Bruit de souffle unique dans le rétrécissement de cœur, celui qui existait pour le foyer de rétrécissement. Bruit par rétrécissement valvulaire de la pulmonaire. Bruit de particulier. 99 Pouls. Muqueuse d'intestins — Pas de pertes matin.	
18	Mêmes diarrhées	
19	Le bruit de frottement ne paraît moins à la base que ces jours dernières	
22	Pouls de diarrhée. Bruit de cœur neuf persiste. Pas de vomissements. Pas de	
flux	Diarrhée a reparu hier soir	Rhy. Ti. Anelles.
27	Tout cachectique persiste et diarrhée moins de plus en plus. Ne saigne ni d'hémoptysie — a eu un expectoration — toujours muqueuse — a maigri — peau sèche. Le bruit de cœur neuf existe bien, encore, surtout dans la région entière de mamelon	Vésicat. précordial. Bismuth. Les lavements amidon
21	Diarrhée persiste	
9	Examen des urines. Résultat négatif.	
11	Pulsations ~~petites~~ rares sous le rein droit et submatité au même point.	
17	Depuis trois jours douleurs abdominales vives, météorisme, constipation, vomissements, affaiblissement — traits tirés, yeux enfoncés, pouls = 100	

autopsie le 22 nov/76

injection extrême des anses intestinales à leur extrémité et surtout du mésentère, pas d'adhérence sauf une petite à l'épiploon. Dans l'intérieur du tube intestinal et à peu près également partout, surtout dans l'iléon, quelques unes dans le gros intestin et à l'orteplée. Les ulcérations arrondies ne ressemblent pas aux ulcérations intestinales de la fièvre typhoïde, rien à l'estomac. Ganglions mésentériques volumineux. Ulcérations isolées ou réunies par groupes disposés dans le sens longitudinal. Depuis d'autres points cicatrices bouchées, ces dernières du côté gauche adhèrent aux parois thorax et remplissent petites cavernes. Infiltrations tuberculeuses dans plusieurs autres points, ainsi que dans points très limités du bord. Les bords — Rien au cœur, pas d'adhérence sac péricrosse de l'aorte athéromateuse et un peu dilatée seulement plaques laiteuses sur le ventricule droit. Foie une peu graisseux.

Lyon. Impr. A. Bonnavial, rue Ste-Catherine, 13.

SCD LYON1

Modèle N° 21.

HOTEL-DIEU. — *Salle* 1re Jeanne N° 5

Nom Louis Jeand

né à

demeurant à

profession Journalier

âge 2 Jours

tempérament

constitution

entré le 17 mars 1882.

~~*sorti le*~~ mort le 18 mars 1882 à 4 h. du matin.

DIAGNOSTIC ET RÉSUMÉ

Phthisie pulmonaire

Grande caverne Etat pulm.

simulant un pneumothorax

autopsie

HISTOIRE PATHOLOGIQUE

Parents en bonne santé : Il a des frères et des sœurs vivants, mais deux ~~dont~~ autres sont morts tout jeunes d'une hydrocéphalie du cerveau. = Adénite cervicale non suppurée pendant son enfance : il aurait eu une fièvre en outre. = Il aurait commencé à tousser il y a 2 ans à la suite d'un refroidissement. Depuis cette époque, la toux ne s'a pas arrêté, elle est allée en augmentant et s'est accompagnée de dyspnée marquée aux temps derniers. = (Il aurait eu g.-g. larmoyants les jours précédents.) A son entrée on note les signes suivants : amaigrissement marqué ; dyspnée très marquée respiration fréquente, voix presque éteinte : toux petite fréquente, faible, régulière.

La dyspnée n'accourt atteint le degré qu'elle présente jusqu'depuis trois ; beaucoup

DATES	HISTOIRE PATHOLOGIQUE	PRESCRIPTIONS
	Il aurait éprouvé une oppression très marquée d'abord, et on pense d'autant qu'il repose plus à gauche mais sur le côté droit. = Depuis ce moment, dyspnée intense. Le malade ne respire aisément que lorsqu'il est assis, un peu incliné en avant et à gauche. L'inspiration est brusque, accélérée; l'expiration prolongée. Les côtés du thorax paraissent se mouvoir également.	
En avant	Sonorité thoracique hypérémique exagérée dans le côté gauche, mais refoulée en bas par la matité qui remonte, jusqu'au niveau du 5e espace intercostal. A droite, la sonorité ne paraît pas ~~sensiblement~~ diminuée.	
	Dans toute la partie hypérémique gauche, souffle amphorique très marqué; ~~en arrière~~ vers le sommet d'une façon absolue les bruits respiratoires. Au niveau de la partie mate, grands râles et dépression à l'heure de la expiration. = On entend au niveau de la limite de la zone des râles à timbre métallique et des sonores.	
	A droite on entend des gros râles dans toute l'étendue du poumon; expiration soufflante, ~~au retentissement~~ de la voix. =	
	Rien à l'auscultation du cœur. =	
Autopsie =	Le thorax ouvert, on enlève à la fois la plèvre et le poumon gauche, en décollant avec soin la plèvre pariétale. Les adhérences de la plèvre pariétale sont surtout prononcées aux sommets et sur la face interne de la cage thoracique. = Le poumon droit peut être enlevé sans prendre ces précautions; il existe seulement quelques adhérences au sommet et sur les parties postéro-latérales du poumon.	
	En examinant le poumon gauche on voit que les 2 plèvres pariétale et viscérale sont confondues	

SCD LYON1

Salle Jeanne n° 5

N° 21 *bis*.

DATES	HISTOIRE PATHOLOGIQUE	PRESCRIPTIONS
	Suite — Autopsie.	
	Dans la moyenne partie de leur étendue surfaces en rapport. — Le poumon forme un sac qui vu en avant présente l'aspect suivant ;	
	Dans les 2/3 supérieurs, cavité énorme dont les parois sont formées de tissu épais, lardacé, formant une voûte d'un ou de 2 centimètres d'épaisseur. La partie inférieure du poumon se trouve transformée en une sorte d'éponge à larges mailles, remplie d'un pus épais, grisâtre. Les travées qui délimitent ces mailles sont assez volumineuses et irrégulières dans leur direction.	
	Poumon droit — absolument farci de masses tuberculeuses ; l'état le plus avancé l'on trouve en bas et en arrière un petit îlot de tissu pulmonaire capable de fonctionner. Rien au cœur.	

SCD LYON1

N° 21 *bis*.

DATES	HISTOIRE PATHOLOGIQUE	PRESCRIPTIONS

SCD LYON1

HOTEL-DIEU. — *Salle* St Charles *N°* 96.

Nom Claude Marie
né à St Germain l'Espinasse
demeurant à
profession peintre en lettres.
âge 42 ans.
tempérament
constitution
entré le 18 Novembre 72.
sorti le

DIAGNOSTIC ET RÉSUMÉ

G. B.
Pneumothorax
Ostéopathie.
pas de pneumothorax mais seulement grandes cavernes pleurésie. —

HISTOIRE PATHOLOGIQUE

Rien du côté de l'hérédité, père et mère morts très-âgés. Il y a eu syphilis et de tabac (le malade fumait peu 6, 60 par jour).
Bonne santé habituelle. Il y a 4 mois, sans accidents ou cause appréciable, amaigrissement commençant peu à peu, ni de douleur, ni d'hémoptysie. Le malade pensait encore vaguement à les amputations longtemps il y a 3 semaines environ, il fut pris au milieu de ses travaux d'un petit frisson, et mal tout ce qu'il éprouvait de la dyspnée et ressentait de malaise général qu'il appelle une grande lassitude. Il ne put continuer ses travaux, il n'a jamais éprouvé de douleur du côté.
Actuellement forme pâle, amaigrissement. Le côté gauche du thorax est un peu aplati, il se soulève moins que celui du côté opposé pendant les mouvements respiratoires. Et comme tonnité dans toute l'étendue du

Lyon. Imp. rue Bellecordière et Gal.

SCD LYON1

DATES	HISTOIRE PATHOLOGIQUE	PRESCRIPTIONS
	poumon gauche, on y a peut-être un peu de résonnance métallique, étant convaincu que la dilatation intercostale, du côté, bruit de frottement.	
	Il résulte : congestion dans toute l'étendue du poumon gauche, on a noté résonnance métallique à la fin de l'inspiration. Pas de bruit d'airain. Dénomination des vibrations thoraciques. Le sommet respiration soufflante, on entend quelque, un petit bruit de souffle qui redouble l'inspiration, il est du probablement à l'entrée de l'air dans une caverne. L'état du malade était resté à peu près stationnaire.	
20 Nov. 72	Mort.	
21 Nov. 72.	Autopsie.	
	On commence par enlever tous les organes contenus dans l'abdomen, sur lesquels aucun phénomène pathologique ne se révélait. La dépouille par la face inférieure, la vessie forme une bryone est moins élevée, plus arrondie à gauche qu'à droite ; on pénètre, on entre avec le manche, plus de tension, plus de résistance. Les cartilages costaux du côté gauche étaient comprimés, du côté gauche à 15 centimètres en dehors du poumon, à observer complètement le poumon. Tous ces tissus les plus grands précautions tout prêts, il ne pouvait lésé le poumon.	
Cartilage	On trouve un épanchement pleural abondant, considérable, purulent, pouvant être évalué à 3 litres environ.	
à la base	Le poumon est refoulé en haut et en avant par le liquide contenu dans de tous côtés par des adhérences molles, de nouvelle formation.	
	Le cœur est un peu refoulé à droite.	
	Pour l'autre, le lobe est le siège de la pneumonie ; l'autre poumon étant également mis à découvert avec les plus	

HOTEL-DIEU. — *Salle* St Charles N° 16

Nom Georges Louis Billemaz

né à Lyon

demeurant à —

profession ~~artiste~~ dramatique

âge 30 ans

tempérament

constitution

entré le 18 9br 1871

~~sorti~~ mort *le* 23 9br 1871

DIAGNOSTIC ET RÉSUMÉ

gos

— Rien d. particulier du coté d. l'hérédité. —

HISTOIRE PATHOLOGIQUE

— Depuis 2 ans, a mal toujours beaucoup, maigrit, perd les forces et l'appétit. — N'a eu qu'une hémoptysie insignifiante — pas de diarrhée. — Mouvement fébrile très marqué le soir et la nuit — Essoufflement. — Impuissance — vomissements d. matières alimentaires. —

~~P. — Malade [illegible] depuis de chaque fois~~

A. — Souffle caverneux au sommet gauche. — Dont plus étendu à droite — où les bruits gaulés, on entend les râles muq. abondants. —

— En arrière, matité aux 2 sommets, plus prononcée à droite où la percussion est douloureuse. — A 3 travers d. doigt au-dessous d. l'épine d. l'omoplate, la matité devient sonore jusqu'à la partie inférieure. — Les vibrations thoracq. sont moins perceptibles à droite qu'à gauche. — La mouvement thorac. sont à peine sensibles d. ce côté. — A l'auscultation à droite, respiration amphorique au sommet, et encore soufflante jusqu'à la partie moyenne d. poumon, et exagérée ailleurs jusqu'à la partie inférieure. Gargouillement dans le foyer lui et sous-épin. — et dans l'espace interscapulaire du côté droit. — Retentissement métallq. produit aux 2 temps d. la respiration et augmenté par la toux. — Résonnance exagérée d. la voix

DATES	HISTOIRE PATHOLOGIQUE	PRESCRIPTIONS
	à ce niveau. — Du côté gauche, obscurité du murmure respiratoire sur tout le côté en arrière. — Gros râles muqueux (râlement) — dans le foyer sus-épineux — râles muq. plus fins sur toute la face postér. et sur la région latérale — ces râles s'entendent surtout à l'inspiration. — Lorsqu'on fait tousser le malade, l'inspir. qui suit la quinte est forte, est sonore et soufflante on sent que l'air pénètre difficilement dans les poumons. —	
15 9bre	— En avant, le côté gauche du thorax est moins mobile que le côté droit. — Les espaces intercostaux sont plus effacés — Matité sur toute la partie antér. à gauche — et à droite, seulem. dans le creux sus-claviculaire et le 1er espace intercostal	
	— R. A gauche = le murmure respiratoire s'entend peu ou pas et à chaque inspiration, on entend un souffle brusque, analogue à celui produit par une machine à vapeur. — s'entend jusqu'à sommet jusqu'à mamelon. — Le souffle est inégal dans son intensité et disparaît même par instant. — râles muq. sur toute la partie antér. du côté gauche, surtout à l'inspiration, plus gros au-dessus et au-dessous d. la clav. —	
	A droite = Bruit d. pot fêlé, immédiat au-dessous d. la clavic. et dans le 1er espace intercostal. — Respir. soufflante au sommet et puérile au-dessous. — Gargouillements dans le creux sus-clavic. et dans les 2 premiers espaces intercostaux. — q.q. râles sibilants. — Bruits du cœur normaux. —	
	— Maximum d'impulsion dans le 4e espace intercost. près du mamelon	
	— Pouls à 120. — Peau chaude — Aucun bruit d. souffle dans les vs. du cou, malgré les bruits anémiques du cœur. — Légère bouffissure du visage facial (Jeannin) — sur le front et les paupières. — Les dandinements continuent. — Appétit général une heure après l'ingestion des aliments. —	
	— Pityriasis versicolor. —	lin. pector. — Vin d. pharmacie 6 gouttes noire. —

HOTEL-DIEU. — *Salle* N° 46

Nom

né à

demeurant à

profession

âge

tempérament

constitution

entré le

sorti le

DIAGNOSTIC ET RÉSUMÉ

Suite

HISTOIRE PATHOLOGIQUE

22 9bre — Hier le mal a eu un accès d'oppression en montant dans les lits. — Sentiment de douleur et d'oppression au niveau de la région épigastrique

23 9bre. — Mort à midi. —

Lyon Imp. veuve Rossolat et fils

SCD LYON1

DATES	HISTOIRE PATHOLOGIQUE	PRESCRIPTIONS

SCD LYON1

HOTEL-DIEU. — *Salle* St Charles N° 16

Nom

né à

demeurant à

profession

âge

tempérament

constitution

entré le

sorti le

DIAGNOSTIC ET RÉSUMÉ

Autopsie

Phthisie pulmonaire

HISTOIRE PATHOLOGIQUE

24 9bre 1871 — Autopsie. — Autopsie 27 heures après la mort. — Rigidité cadavérique très marquée. —

— D'une façon générale, ce qui frappe chez ce sujet, c'est l'amaigrissement extrêmement peu considérable qu'il présente. — Ainsi le muscle des membres et du tronc ne tant que dans cet état [illegible], atrophique qu'on remarque chez la plupart des phthisiques. — Le cœur lui-même a ses dimensions normales. —

— Plèvres. — Adhérences nombreuses et très marquées surtout à gauche où pour isoler le poumon on est obligé d'écailler la plèvre pariétale. —

— Les deux poumons sont pavés de foyers noyaux de pneumonie caséeuse avec granulations miliaires. — Les sommets sont criblés de cavernes — à droite on en remarque une qui est presque de la grosseur du poing. — C'est le lobe du poumon droit qui présente les lésions les moins avancées et qui probablement, suffisait au malade pour respirer.

Lyon. Imp. veuve Rossolini et Fils.

SCD LYON1

DATES	HISTOIRE PATHOLOGIQUE	PRESCRIPTIONS
	– Quant aux bronches, leur surface int. est rouge, bronchiques paraissent dilatés, nulle part. –	
	– Larynx – On ne remarque pas d. grave lésion – les cordes vocales inférieures inférieures sont ulcérées sur toute leur longueur, la muqueuse a disparu sur le bord, et on voit les cordes vocales dans le fond. –	
	– Quand aux viscères abdominaux, ils ne présentent rien de particulier, à part les reins qui sont graisseux toutes deux dans leur partie corticale – Nulle part de tubercules. –	

SCD LYON1

HOPITAL DE LA CROIX-ROUSSE. — Salle St Sothin N° 57

Nom Chazot Jean
né à Poy
demeurant
profession journalier
âge 33 ans
tempérament
constitution
entré le 30 juillet 1868
sorti le

DIAGNOSTIC ET RÉSUMÉ

phthisie pulmonaire
(voir thèse de Jeannin p. 19)

Autopsie

DATES	HISTOIRE PATHOLOGIQUE	PRESCRIPTIONS
1 8 juin 69	— Pouls petit fréquent — anasarque — double bruit de frottement au niveau des 2e, 3e et 4e esp. inter costaux pris du sternum — maximum dans le 3e — Le 2e bruit est plus mat que le 1er — ou les entend d'autant plus mat que l'on s'éloigne de la région indiquée tout point où ils sont bien manifestes se trouve le sternum, et dans les 2e 3e et 4e esp. inter droits à deux travers de doigt du bord sternal — à gauche on les trouve sur tous le côté jusqu'au niveau de la ligne mamelonnaire, depuis la 2e côte jusqu'à la pointe du cœur qui est au-dessous du mamelon dans le 5e espace — Dans les points les plus éloignés on trouve seulement que les claquements valvulaires manquent de netteté — Ceux ci ne sont marqués nulle part d'une manière	

Papeterie générale, Lyon. — Mod. n° 6.

SCD LYON1

DATES	HISTOIRE PATHOLOGIQUE	PRESCRIPTIONS
	poumons et qu'ils entendent parfaitement dans les points où les bruits anormaux sont le plus accentués — Le 2e bruit du battement est remplacé par le 2e claquement valvulaire. Les bruits anormaux ont bien manifestement le caractère des bruits du battement et le 2e surtout est très remarquable à ce point de vue. Ils augmentent d'intensité lorsque les battements du cœur deviennent plus énergiques sous l'influence de causes diverses — Rien dans les vaisseaux du cou	
17	Le malade se plaint d'une douleur à la vie — Battit du cœur au côté droit du larynx — On y constate une tumeur inflammatoire chaude et dure du volume d'une petite noix et légèrement rénitente —	
21	Mort à 6h. du matin	
	Autopsie	
	Poumons — assez volumineux — adhérences plèvres, très épaisses et très solides, surtout au sommet du poumon gauche — Crosses d'adhérence en divers points à droite et à gauche — Le sommet du poumon gauche est coiffé d'un épaississement pleural de 2 centim. 1/2 d'épaisseur. Pas de liquide dans la plèvre	Mr a fait plusieurs ponctions du côté droit et gauche à ~~la suite~~ ~~[illegible]~~ les fois extraire de quelques litres seulement. Il y a une sorte d'entéro formant un commencement de cavité ayant environ 8 centim. de large sur 7 de long
Caverne du sommet gauche et plusieurs lobes enfoncés dans le reste du poumon — de plusieurs plus petites cavernes	A la coupe des poumons — chacun des deux sommets est occupé par une caverne du volume d'un œuf de pigeon à parois lisses et grisâtres. Les deux lobes inférieurs sont criblés de cavernes — Moyens nombreux de pneumonie dans les lobes moyens et inférieurs — Le lobe moyen droit est notablement emphysémateux. Le lobe inférieur droit est dans le lobe de la congestion. La muqueuse des bronches est légèrement épaissie et épaissie — mais on voit nulle part des cavernes. Elle présente des ulcérations rougeâtres	Adhérences des poumons à peu près tout le long du diaphragme —
	Larynx — Corde vocale supérieure à peu près complètement détruite par l'ulcération — Muqueuse épaissie et grisâtre — du côté droit et adjacent au larynx sont des ganglions volumineux et une collection purulente du volume d'une noix qui communique par avec les cavités du larynx — Follicules glandulaires à la partie postérieure de la face supérieure de l'épiglotte sont très-hypertrophiés	Dans les lobes inférieurs la pneumonie qu'on voit par points beaucoup plus faible, et séparée par de la substance pulmonaire saine — Ce point semble avoir été le siège de granulations qui sont aujourd'hui coupées, mais on les voit aplatis et étranges par la pneumonie — Dans les lobes supérieurs la pneumonie caséeuse a également pris forme granulée et nous avons plaqué et nombreux plus au sommet volumineux points granulés qui s'étendent aussi jusqu'au sommet mais ils sont atrophiés, et la substance pulmonaire saine mais de plus congestionnée forment un cercle blanchâtre d'un diamètre variable de cm
	Cœur et péricarde — Péricarde très épaissi — le cœur entier du cœur présente une teinte laiteuse uniforme plus prononcée en divers points par stries et par plaques — du niveau de la partie moyenne de la face antérieure du ventricule droit existent 3 ou 4 petits points durs qui forment saillie et ont un aspect plus blanchâtre que le reste de la surface — Le cœur a son volume normal —	
	La circonférence de l'artère pulmonaire et aorte fendues et dilatées est à l'origine par la 1re de 2 centim., par la 2e de 3 centimètres.	L'aorte présente de l'endartérite signalée par les plaques bleuâtres, dures, légèrement saillantes
	La valvule sigmoïde aortique présente de la dureté et un peu épaissie dans sa totalité — La valvule tricuspide et mitrale sont peu de leur épaisseur et sont généralement bleuâtres — Le bord libre existent plus beaucoup moins marqués — La valvule de l'artère pulm. — L'endocarde est rouge, ce qui est très apparent surtout au niveau des trons pulm. et aortiques — La valvule auriculo-ventriculaire sont saines	
	Rate normale —	
	Reins — ~~La substance corticale a un teint gris jaunâtre très marqué par moments avec stries du côté de la congestion blanc tant l'épaisseur des reins~~ — Glomérules et plexus de vaisseaux volumineux — ulcérations calculeuses à relief saillant	Les reins sont augmentés de volume congestionnés et amincis de la substance corticale a un teint blanc jaunâtre parsemé d'un piqueté rouge d'apparence sanguine qui existent aussi dans la substance medullaire
	Foie — Mr. Mégin qu'une augmentation de volume et de la congestion — quelques points de dégénérescence graisseuse	

SCD LYON1

HOPITAL DE LA CROIX-ROUSSE. — Salle ____ N° 36.

Nom Schmacher August

né à Mulhouse (Haut-Rhin)

demeurant

profession Journalier.

âge 18 ans.

tempérament

constitution

entré le 29 Avril

sorti le

DIAGNOSTIC ET RÉSUMÉ

Phthisie

Urémie.

a eu des battements de cœur pour lesquels et a été soigné à l'Hôtel Dieu dans le service de Mr Meynet aujourd'hui mieux portant
N. du cœur sans batt. rapides

- Père mort (On sait pas de quoi) mère en très bonne santé
nés en nombre inconnu — Ignore la santé du reste de sa famille

23 8bre. Pas d'albumine ni de sucre dans les urines.

3 8bre 1868. Plus d'alb. dans les urines ni de sucre. — (chaleur et œdème)

DATES	HISTOIRE PATHOLOGIQUE	PRESCRIPTIONS
	Santé antérieure assez bonne Constitution peu robuste Il y a 10 mois hémoptysies très abondantes pendant 15 jours pour lesquelles le malade passe 3 mois à l'hôpital. Depuis 8 mois toux et expectoration — Jamais de trouble de fonctions digestives Depuis 1/2 mois oppression — sueurs nocturnes — affaiblissement peu d'amaigrissement. Actuellement matité aux 2 sommets mais plus prononcée à gauche — le poumon gauche tout entier semble moins gonflé droit. A gauche la respiration s'entend très mal dans tout le poumon — quelques petits craquements disséminés Dans le poumon épineuse et sous la clavicule nombreux craquements pendant la toux. — souffle Souffle un peu caverneux dans l'épine sus épineuse sans gargouillement — a droite la respiration s'entend bien partout pas de râles. fonctions digestives saines pas de diarrhée Sueurs nocturnes — Peau chaude Pouls un peu accéléré — oppression.	

Papeterie générale, Lyon. — Moif, gr. 6.

SCD LYON1

DATES	HISTOIRE PATHOLOGIQUE	PRESCRIPTIONS
30 Avril		2 cs. Bouillon Lait — pot 30 gr. mag. diaré.
29 mai	Mêmes de vente depuis hier.	Urines à dépot muqueux très abondant.
6 J.	Poitrine doul. quand il tousse. Douleurs le long des crêtes tibiales.	
8 J.	Oedème des jambes. Dépot muqueux abondant dans les urines —	
8.	Albumine en assez grande abondance dans les urines.	
10.	Figure très enflée. Céphalalgie intense. Les jambes restent ~~gros~~ pas plus enflées que d'ordinaire. Urines normalement. Quand la nuit attaque nerveuse à 10 heures seulement.	1 purg. de Ledoux.
11.	Ce matin attaque très violente. Cris. Perte de connaissance. Contractions toniques. Le malade tombe à bas du lit. Pouls à 60. Soir 15/4. Coma très plein — sa par en de crise.	V. à la moyenne. 1 cam. de Ledoux. Vive trouble. Pupill. normales. Le ves. a mordu.
12	a été très tranquille. Céphal. Pas de sommeil. Soir pas de crise. P. 15/4. Pupilles normales.	Ses pieds avec 4 gr. Bic. de soude.
13.	2 Dem. Soir. Douleurs moins fortes. Figure meilleure. Pas de crise. Le malade se tient mieux.	Coloquinte tout à fait — modère pas du tout commodement.
14.	Figure très désenflée. Va très bien. Sort va mieux.	
15 et 16.	Encore un peu de céphalalgie. Dans l'amélioration générale.	
19.	Les pieds désenflent un peu —	
22.	Va très bien, est sorti. — Urines très rouges très albumineuses —	
24.	Urines sanglantes petits caillots ayant la forme suivante au fond du vase.	
27.	Douleurs au niveau du rein droit. On y fait appliquer de la moutarde puis un vésicatoire. Peut être un peu moins de sang.	Mouvement d'albumine dans les urines.
1 Juillet	Douleurs du côté opposé moins fortes. Pâleur. Urines un peu colorées. Un peu d'oedème du paroi abdominale et de l'ombilic. Constipation.	Ch. lait. café — limonade. Lt Lavatif.
2.	Urines de moins en moins rouges. Un peu moins d'albumine dans les urines.	
5.	Epistaxis. Céphalalgie. Encore un peu d'hématurie.	Dans l'urine.
7.	Urines toujours ~~un peu~~ albumineuses et hématiques en même temps. Nouvel examen du malade. Mêmes signes du côté de la percussion en arrière que ci-dessus. Mêmes sommets crépitements secs obsc. de la resp. dans le poumon gauche crep.t dans toute son étendue. Je n'ai pas entendu le souffle caverneux au point indiqué. Seulement entendu très bien les bruits du cœur. Pas d'une augmentation dans la densité du poumon. Sous la clavicule gauche un peu de pot. Dans le 1 sur épineuse droite râlements nombreux agglomérés sous la droite quelq. douleurs de ventre. Const. p. lavem.	Mouvement d'albumine dans les urines.

7 Juillet. Va toujours souffrant allant urines. Depuis quelques jours à l'hôpital urines très fréquemment. Le matin du soir elles sont plus chargées que celles du matin (en sang) — Il n'a jamais vomi du sang. Depuis une année il a eu 5 vésicat. 1 suppurer un du côté sur le cœur. Y fait appliquer d'abord

L. Fowler.

13 Jun.

J. Dons. — Pl. de tamis et J. Jung.

HOPITAL DE LA CROIX-ROUSSE. — Salle St Bottin N° 36 bis.

Nom St Bremacher Auguste

né à St Etienne

demeurant

profession

âge 18 ans

tempérament

constitution

entré le

sorti le

DIAGNOSTIC ET RÉSUMÉ

DATES	HISTOIRE PATHOLOGIQUE	PRESCRIPTIONS
7.	Nor. pas d'albumine dans les urines.	
11		10 g. liqueur Fowler
30	fièvre le soir	15 c.
2 Décembre	Sans oppression ni cœur le soir — 26/5	2 gr. bismuth.
13	Diarrhée	
21	Diarrhée	
30		
16 janvier 1869	au niveau de l'espace interscapulaire gauche existence de deux claquements parcheminés produits par un frottement. Des deux côtés en avant gargouillement à gauche dans le 4e espace. Souffle cardiaque; en arrière un peu la respiration n'est pas suivie de souffle.	8 pilules de tannate de Quinine. Espace vide.
19	Le frottement et le mouvement sont moins, bruits à la face. 28/4	
28	35 pilules. Dépi. 10/5 de hepatique poisson frais.	
29.	Râles en arrière et à gauche dans toute l'étendue du poumon en avant également mêlés. En avant et à droite le mêlé intensif jusqu'à la base de côté depuis la base. Aux deux bouts en avant aussi qu'en arrière souffle très intense. En avant râles muqueux plus abondants à gauche. En arrière à gauche râles muqueux très nombreux, le murmure vésiculaire râlant à peine, et les bruits de la respiration sont soufflés à droite et en arrière la respiration est beaucoup moins et plus éloignée de la base pendant l'inspiration des râles crépitants.	

Mort le 30 janvier 1869

Typographie générale, Lyon. — Méd. n° 9.

SCD LYON1

N° 36.

DATES	HISTOIRE PATHOLOGIQUE	PRESCRIPTIONS
	(Autopsie) Les deux poumons le gauche surtout adhérent fortement aux parois thoraciques. La plèvre pariétale était notablement épaissie, les ribes avait mêmes altérations par feuill. digit. Le lobe supérieur du poumon gauche était complètement envahi par une multitude de cavernes confluentes commençant largement entre elles, qq cavernes se trouvaient également dans l'autre lobe qui présentait d'innombrables noyaux de pneumonie caséeuse à petit volume. Le lobe supérieur droit aussi que le moyen contenaient qq cavernes mais moins grandes qu'à gauche. Le poids du droit est peu accru par la pneumonie caséeuse. Les poumons contiennent en outre et là le mercure qq noyaux d'hypertrophie latérale de la paroi d'un petit noyau. L'aorte pulmonaire est dans les normales. Le cœur offre extérieurement une opacité générale du feuillet viscéral du péricarde mais il est de volume normal et les valvules sont saines. Pas de plaques laiteuses. Les reins sont hypertrophiés sont augmentés de volume surtout dans le sens longitudinal. Ils paraissent un peu granuleux mais les vaisseaux du parenchyme ne sont pas apparents. Les formes normales sont conservées et les différences corticale et médullaire sont bien apparentes. La rate est normale. Le foie est un peu volumineux dur et congestionné. Tous les ganglions mésentériques sont les hypertrophiés caséeux et qq uns ramollis sont atteints de caséeux et de cancer pulmonaire. Tout l'intestin grêle surtout dans sa moitié inférieure est le siège de nombreuses ulcérations variant de dimension depuis le volume d'un pois jusqu'à celle d'une pièce de 5 francs. Certaines plaques de Peyer présentent aussi de l'ulcération hypertrophiée. Au niveau de celles qui sont plus vers l'iléon ulcérations dépassent elles sont saillantes dans l'intestin. Les ganglions devant le cœur étaient pas plus normaux. Rien dans le 4e ventricule. Les lymphatiques sont le siège de tumeurs cancéreuses Rate sont atrophiés surtout du grand diam. transversal	

HOPITAL DE LA CROIX-ROUSSE. — Salle St Pothin — N° 24

Nom Claude F.s Tessier

né à Gray

demeurant

profession tisseur

âge 40 ans

tempérament

constitution

entré le 17 aout 1868

~~sorti~~ Mort le 6 Février 1869

Séjours antérieurs pour des douleurs Rhumatismales.

Actuellement Psoriasis.

DIAGNOSTIC ET RÉSUMÉ

Psoriasis.

Dyspepsie.

Pleurésie ancienne à gauche

(Syphilis) Phthisie pulmonaire.

(autopsie)

DATES	HISTOIRE PATHOLOGIQUE	PRESCRIPTIONS
	Cet homme est malade depuis environ deux ans. Tout son mal dit il consiste dans une difficulté considérable de la digestion. Il lui semble après ses repos avoir un poids énorme sur l'estomac poids qui peut durer jusqu'à 24 h de suite. Bien amélioré à la suite d'un séjour de 1 mois chez Mr Meynet par bains de Vals et d'autres médications au bout d'un mois après sa sortie les désordres digestifs reparurent et à tel point qu'il est l'objet d'éclaire de jour en jour. Depuis cette époque chose qui jusqu'alors était jamais arrivé auparavant il vomit tous les aliments qu'il ingère tot ou tard après le repas suivant la nature de la substance. Jamais de vomissements glaireux ou bilieux — à jeun. Cas de matière mélangée non foncée. Langue très rouge. Dents gâtées. Toutefois le malade prétend que leur altération est antérieure à sa maladie d'estomac.	En 1853 changement induit séjours à l'antiquaille à cette époque dans le service de Mr Rodet (9 mois) 6 mois après nouveau séjour pour des accidents constitutionnels le malade n'avait pas vu de nouvelle femme. — Le Psoriasis a débuté en 1855 et a toujours persisté depuis cette époque. N'a pas subi de traitement depuis le dernier séjour à l'antiquaille.

Papeterie générale, Lyon. — Méd. n° 6.

SCD LYON1

DATES	HISTOIRE PATHOLOGIQUE	PRESCRIPTIONS
	Le malade affirme n'avoir jamais eu d'alimentation défectueuse. Il confesse quelques excès alcooliques. Mal nourri dans une fabrique et faisait abus d'un vin aigre de mauvaise qualité.	{ Décoct. de colombo. 10 c. { Sirop de ch. de Morphine Eau de la S. Dominique. Vesic.t arm.
10 fév.	Se plaint de beaucoup tousser. On l'ausculte et on trouve un peu de rudesse à la respiration et des râles sonores aux deux sommets. pas de craquements. expiration prolongée des deux côtés surtout en avant.	Petite cautérisation — 20 gr. d'Iodure. 10 gr. S. L Cocin
16.	Toujours diarrhée.	4 cent Sat. gommeux.
24	Ne peut supporter aucun aliment.	
25	Les gencives ont pu être digérées	
27 30	retour des vomissements	Inf. colombo. — Vin quina. —
	Diarrhée	Pilules. { 20 cent Bismuth. 12 cent 25 mm. ch. Morphine
11 8bre.	Examen local. L'estomac est très dilaté. L'intestin est parfait normal au point de vue des gros.	Indique au contraire l'intestin. N. vomit plus.
18.		O. { 50 gr. V. q. 90 d. Scorc. d'orange 5 gouttes teint. V. Nouvigne 150 gr. V. Pharmacie
20	Douleurs anales.	Onguent Populéum.
23.	Abcès marginal anal.	
	Retour de l'appétit.	
24.	Ouverture d'un abcès de la grosseur d'un œuf sur la marge de l'anus. Fétidité du pus.	
27.	Cicatrisation par 1re intention.	
5 nov.	Œdème des membres inférieurs surtout ainsi que du parois thoraciques. amaigrissement considérable. Teint cachectique. toux fréquente depuis qq temps respiration soufflante aux deux sommets surtout à gauche et en avant. Expiration prolongée surtout en arrière et soufflante et prolongée à gauche. Fistule à l'anus présente d'un abcès. troubles dyspeptiques assez marqués.	

SCD LYON1

22 Février. Stenose. Dyspnée. Pleurésie.

DATES	HISTOIRE PATHOLOGIQUE	PRESCRIPTIONS
27 décembre 1868.		Vés. quand il veut. Ventouses en arrière à gauche.
28.	30/4 pouls petit. Pb forme les faiblesses.	
29.	30/p. Urine en plus abon. dont depuis 2 jours.	
	(28) L'oppression est plus grande, pouls assez vif. La partie antérieure de la poitrine est bombée à gauche les espaces intercostaux sont élargis. Bruit thoracique ~~en avant de~~ depuis la partie inférieure de la clavicule jusqu'au niveau du 3e espace intercostal, et latéralement environ jusqu'à 6 centimètres du sternum. En dehors de ce point et au dessous matité absolue aussi quoi qu'en arrière dans les deux lobes inférieurs. Souffle assez intense en avant depuis le sternum jusqu'au niveau de l'angle de l'omoplate, en avant il est faible et ne s'entend que dans le point où existe le bruit thoracique et de matité à des idées sonores. Absence du murmure vésiculaire dans tout le point où existe la matité. Absence de vibration thoracique. La voix est forte en plus chevrotante.	
	(29) Les malades pensent que les faillements le soulagent. Le murmure respiratoire quelque bruit faible commence à être perçu dans la partie où persiste encore la matité. Bruit thoracique au même point, toute la partie qui bombe commence à être sonore dans toute l'étendue des 2e 3e et 4e espaces intercostaux. Absence des vibrations thoraciques.	
30	Les vibrations thoraciques sont presque faillement.	Ventouses sur le côté gauche.
2 janvier 1869	D'après lui le malade ~~[illegible]~~ n'est épuisé qu'il a rendu 99 crachats de tenace	bouq. gramm. 2 soupe. 20 gr. huile ricin.
2.	30/p. Il a rendu 2 selles 1/2 de solides. Le matin il ne rendait que 99 crachats au milieu du 1er et 2e espace intercostaux en avant à gauche. Toux en crachats et en voile les bruits respiratoires. On entend bruits secs plus élevés. Il crache des clairons et offre à gauche.	
6	On entend encore le bruit de souffle dans le 2e espace intercostal.	
7.	La matité s'étend en avant jusqu'au 3e espace intercostal gauche, il faut le rapprocher du sternum et au 2e espace intercostal pour entendre le bruit thoracique. Bruit hippocratique dans la forme du clairon à gauche. Léger bruit de souffle au 3e espace intercostal gauche.	
12	La matité s'étend à tout le côté gauche en avant le bruit thoracique ne s'entend plus qu'au niveau de la première côte sur l'aisselle. Sterno-clairon à gauche.	Vésicatoire sur le côté gauche.
13		
17	Ballonnement. Ascite. Compression du cœur. On peut alors percevoir la direction du flot. L'oedème augmente.	
27.	Depuis lundi bruit thoracique a disparu et la matité est complète. Absence de murmure respiratoire. On entend les bruits du cœur. Impulsion du cœur très faible et non diffuse. Ascite. Oedème depuis 3 ou 4 jours. Oedème. Insensibilité à la douleur du côté gauche. Il existe à la partie antérieure et inférieure du poumon gauche. Pouls 30 p. faible. petit. dyspnée.	

SCD LYON1

HOPITAL DE LA CROIX-ROUSSE. — Salle St Eothin N° 24.

Nom Mort le 6 Février 1869

DIAGNOSTIC ET RÉSUMÉ

né à
demeurant
profession
âge
tempérament
constitution
entré le
sorti le

(Autopsie) La cavité pleurale gauche contenait trois ou quatre litres de liquide. La plèvre fortement épaissie était rouge et recouverte d'un dépôt se détachant en raclant sa surface avec un scalpel. Q.q. petits blanchâtres faisant une saillie et dus à un dépôt fibrineux se remarquaient çà et là ~~en saillie~~ sur çà et là en saillie sur la plèvre. La plèvre pariétale était légèrement épaissie et apparaissait opaque et blanchâtre.
Le poumon gauche refoulé dans la gouttière vertébrale était ferme dur et présentait un peu l'état fœtal. Il était à la coupe grisâtre et ferme de plus il offrait plusieurs cavernes d'assez petites dimensions renfermant un liquide purulent ou des masses caséeuses dans le lobe supérieur on voyait de petits points de pneumonie caséeuse au début de ramollissement.
À droite la plèvre était seulement épaissie et le poumon congestionné. La base était œdématiée et de nombreux points de pneumonie caséeuse se trouvaient mêlés à q.q. petites cavernes semblables à celles du poumon gauche.

DATES

Testicule gauche hydrocèle glande normale ; à droite on trouve sur les corps une hypergenèse de tissu conjonctif qui forme des tractus lesquels ont pris dans les [illegible] la place de la glande. [illegible]

HISTOIRE PATHOLOGIQUE

Des deux côtés les bronches ~~assez~~ petites que l'on pouvait [illegible] portaient de très nombreuses ulcérations comparables à leur calibre dans les cavernes où les ~~bronches~~ [illegible] toute leur circonférence. Les bronches en outre sont fortement congestionnées et sont d'un rouge écarlate. Ces ulcérations existent également dans les bronches de 5e de 4e premier ordre, on en trouve jusque dans la trachée et le larynx. Celles du larynx offraient diverses grandeurs et de forme irrégulière les plus volumineuses de la grosseur d'une pièce de 0,20 existaient l'une au dessus des cordes vocales supérieures l'autre au dessous des cordes vocales inférieures. Toute la muqueuse ainsi que les replis aryépiglottiques était fortement congestionnée et d'un rouge vif. Il existait aussi des ulcérations sur les amygdales et la base de la langue. Aucune granulation tuberculeuse n'a été observée dans l'arbre respiratoire.
Le Cœur était petit et surchargé de graisse, le feuillet viscéral du péricarde avait une teinte blanchâtre uniforme un peu opaque cependant était un ~~avant~~ plus manifestement laiteux sur le ventricule droit et l'artère pulmonaire.
Les valvules étaient parfaitement saines.
Le foie de volume normal était granuleux et surtout graisseux et présentait une coloration jaune clair et teinte d'hépatite interstitielle. très graisseux il graissait le scalpel. pas d'adhérence sur la capsule de Glisson.
La rate assez volumineuse offrait des points entièrement [illegible] blanchâtres des formes ~~[illegible]~~ ~~[illegible]~~
Les reins de volume un peu ~~hypertrophiés~~ étaient pâles anémiés et la substance corticale surtout semblait graisseuse

PRESCRIPTIONS

Les Méninges ne présentaient aucune altération et ne contenaient pas de granulations grises.
Le Cerveau était normal comme volume et ~~et~~ consistance. Pas de lésions.
Les intestins grêles portaient de très nombreuses ulcérations de toutes dimensions elles étaient surtout nombreuses dans les [illegible] fin du jéjunum [illegible] dans la première portion de l'iléon existaient des ulcérations [illegible] qui a une ~~[illegible]~~ ~~[illegible]~~ comprenant toute la circonférence de la muqueuse à côté de cette ulcération d'autres ulcérations assez profondes étaient déjà [illegible] q.q. ulcérations [illegible]
Les ganglions bronchiques et mésentériques étaient notablement hypertrophiés et q.q. uns avaient déjà subi la transformation ~~[illegible]~~ caséeuse.
Le Péritoine était le siège * surtout [illegible] mésentère d'une éruption confluente de très petites granulations grises semi-transparentes. Il n'en existait pas ailleurs.
[illegible] q.q. noyaux de ramollissement [illegible] dans le [illegible]
* q.q. uns seulement [illegible]

SCD LYON1

HOPITAL DE LA CROIX-ROUSSE. — Salle Ste Bathilde N° 9

Nom Certain Jean.
né à Crémieu (Isère)
demeurant
profession outilleur pour la chapellerie
âge 61 ans
tempérament
constitution
entré le 7 janvier 1869.
sorti le

DIAGNOSTIC ET RÉSUMÉ

Catarrhe pulmonaire
(Phthisie pulmonaire rapide)
Autopsie

DATES	HISTOIRE PATHOLOGIQUE	PRESCRIPTIONS
	Cet homme tousse depuis 15 mois, la toux est d'abord peu à peu, elle malade raquait et toussait éprouvant seulement un peu de gêne de la respiration et des quintes de toux. Mais depuis 3 mois les forces ont diminué au point de l'obliger à rester tout le jour, à cette époque la toux est apparue et vent traverse les rides, au point qu'à son arrivée il ne pouvait qu'à grande peine monter les escaliers. L'expectoration dit-il est surtout abondante pendant la nuit et le matin qu'au moment qu'il peut cracher. Plusieurs fois dans de violents efforts de toux il a rendu du sang en petite quantité, il est aussi de crachats ~~en~~. Les efforts de toux ont aussi plusieurs fois amené des vomissements alimentaires à ~~[illegible]~~ le fait. Il dit avoir beaucoup diminué depuis 3 mois, pas de sueurs nocturnes. A l'examen, le visage est un peu cyanosé, l'expectoration grande, et les constatés que les deux pieds ainsi que les jambes dans leur tiers inférieur sont œdématiés, le malade ne se rend pas compte. La poitrine résonne plus fortement à la percussion qu'à l'état normal, il n'est pas [illegible]	

Papeterie générale, Lyon. — Mod. n° 6.

SCD LYON1

DATES	HISTOIRE PATHOLOGIQUE	PRESCRIPTIONS
	gauche qui semble un peu molle. ~~Dans toute l'étendue des deux poumons matité totale~~	
	La respiration est rude et l'expiration prolongée aux deux poumons. Vibrations bien étendues. Au deux tiers inférieurs du poumon gauche le murmure vésiculaire s'entend ~~plus rude~~ que dans le ~~poumon droit présente des râles secs~~. Dans toute l'étendue du poumon gauche râles muqueux nombreux surtout au sommet et à la base.	
	Ces mêmes râles muqueux sont plus abondants au niveau surtout à la base et en dehors.	
	En avant des deux côtés peu de râles, respiration prolongée, les deux bras sont rouges.	O 10 Kermès bi chlorure d'hydrargyre (pilules 1/2 -)
	Les bruits du cœur sont normaux. Le mercurium simple. Crachats visqueux, rouillés. Cardiaque à la base de l'appendice xyphoïde.	Potion bouillon régime vésicatoire
13	Depuis 9 jours diarrhée	
14		
16	urines claires coup. pas d'albumine	
18	flux de diarrhée, pouls 29/4 resp. 10/4. Langue sèche.	Lipp. Bismuth
19.	En avant à gauche râles fins 38,2	Sol. 250 g eau tièdes 2 gr. 50 extrait de quillaye Vin polygala Vin alcoolisé Lait ordinaire 250 gr Eau blanche gomme Vésicatoire
20	pouls plus faible 29/4	
21.	30/4 a duré cette matinée	
22.	Depuis 24 jours diarrhée au ~~bouche~~ [illegible] pouls 30/4 plus les jambes. Les parties du sang a flux en plus rouge. Mouvement atterrissement.	
23	Le pouls est plus fréquent, avec inégalité, on entend distinctement aux hémorragies. Impulsion battements des jambes. 29/4. ~~[illegible]~~. Respiration moins bruyante qu'hier. Les fréquente. ~~Les~~ Expectoration [illegible]. Les yeux bien vivis. Intellectuel, sensibilité de la tendresse. —	

— Depuis 15 jours le malade est assez abattu, pour et on perdit les phénomènes tantôt, fréquemment il est atteint par de semaines hypnoïques au travail du poumon droit en avant et en arrière avec bruits secs avant. La respiration est facile mais il dégage par le souffle bruyant l'expiration est plus prolongée, on entend de ses membres râles sibilants et muqueux. Ces derniers prédominent à l'occiput, les uns fins, les autres plus gros plus humides et plus profonds, ~~[illegible]~~ surtout ~~[illegible]~~ ~~l'expiration~~. La matité de ce côté les râles fins et secs sont plus nombreux et plus étendus au sommet. Indépendamment les autres parties du poumons diffusés les yeux aux râles secs en arrière comme en avant. Il résulte de souffle mais partout. Il n'existe pas de sensibilité sauf la partie inférieure.
Les bruits du cœur sont normaux.

Mort le 25 janvier 1869 (**autopsie**)

Cœur Le cœur était très petit atrophié, et présentait une surcharge graisseuse très manifeste; tous les orifices étaient sains. Le long du trajet des vaisseaux le péricarde était présentant une coloration blanchâtre.
Nulle part on n'a rencontré de granulations graisseuses.

Poumons. Les deux poumons dans leurs parties supérieures présentent de nombreux noyaux de pneumonie caséeuse, mais non encore à la période de ramollissement. Il n'existait aucune caverne. Les deux poumons étaient fortement congestionnés surtout à la base, et ~~[illegible]~~ présentait une teinte généralisée sur l'entonne.
A la coupe le poumon offrait une surface lisse ressemblant à un gris foncé sur le sommet et présentant en outre de grosses granulations de pneumonie caséeuse, de la plus forte dimension et la même lésion, il s'y joint de larges nappes blanches dues à de la pleurite ancienne.
La face offrait des dépressions granuleuses, et à la coupe on trouvait des parties [illegible] en même temps il était gris et un peu atrophié.
Les autres organes n'offraient rien d'anormal.

Les deux ~~[illegible]~~ offraient des lésions dans toute leur étendue tout le poumon et la pleurisie par les oncomes et du pneumonie [illegible] fortement à la base. La pleurésie surtout était très abondante.
Rien dans le intestins.

SCD LYON1

HOPITAL DE LA CROIX-ROUSSE. — Salle St Pothin N° 60.

Nom Vaudet.
né à Vaise.
demeurant
profession journalier.
âge 19 ans.
tempérament
constitution
entré le
sorti le

DIAGNOSTIC ET RÉSUMÉ

Phthisie pulmonaire
(autopsie)

La mère est morte laissant l'état enfant.
Son père est un fort journalier d'un bon sujet.

DATES	HISTOIRE PATHOLOGIQUE	PRESCRIPTIONS
	Jeune homme bien constitué antérieurement, au mois de Septembre 1868 ce jeune homme a le sentiment d'un refroidissement fait puis d'un peu de toux et un point douloureux thoracique. Depuis deux mois le malade a maigri très notablement et a perdu ses couleurs (teint pâle et très coloré dit-il) ses forces ont baissé et il en diminuant au point qu'il peut à peine se tenir tout horizontal. A son entrée l'on constate de l'amaigrissement, le visage, son décolorés, le chant fluxion, leur gonflement ganglionnaires un peu fréquents, langue blanche. Douleur ~~dans le~~ au niveau de l'aisselle gauche. L'oppression est occasionnée par la plus légère fatigue et s'est manifestée peu après le début. Hémoptysie peu abondante il y a 1 mois et demi. L'expiration aux deux poumons est prolongée. Sueurs nocturnes depuis 3 mois. Dans toute l'étendue des deux poumons râles muqueux très très abondants. Mélangés à des râles sibilants et à des râles bronchiques. L'expiration au sommet gauche semble plus rude qu'à droite.	Il est toujours bien nourri. Son logement est salubre.
	Mort subitement le 4 janvier 1869	Acetum Quinquina 10 g. Liqueur Cowley.

Papeterie générale, Lyon. — Méd. n° 6.

SCD LYON1

DATES	HISTOIRE PATHOLOGIQUE	PRESCRIPTIONS
	Autopsie. Les deux plèvres présentaient qq points d'infiltration ancienne. La plèvre pariétale au sommet était épaissie, le poumon adhérait fortement à la cavité thoracique. Les deux poumons fortement congestionnés présentaient ici et là de nombreux noyaux de pneumonie récente et de chaque côté à la partie inférieure un fractionnement d'environ de la grosseur d'une noisette dans le lobe supérieur et à droite dans le lobe inférieur qui était diminué dans toute l'étendue des deux poumons. Mais le bien la plèvre ~~rompue~~ remarquable était un peu bronchitique et les ganglions bronchiques étaient le siège d'une bronchite chronique. Il existait aussi une bronchite générale très intense. qq ganglions bronchiques hypertrophiés comprimaient la ~~droite~~ bronche du lobe supérieur droit. Un peu d'œdème sanguin se remarquait dans la bronche droite. L'œsophage était non gloriquement décoloré, sucharge de graisse. Les tolules étaient sains. Le foie, la rate et les reins étaient congestionnés. Dans la partie inférieure de l'intestin grêle les glandes intestinales étaient toutes notablement hypertrophiées, qq uns atteignant la grosseur d'un lentille. + Un caillot pariétal à l'intérieur, rejeté à l'intérieur par plaques occupant en entier la cavité de l'oreillette droite, s'appliquant en sabot au niveau des valvules auriculo-ventriculaires pour mieux adhérer à la surface cupriforme de la colonne du ventricule. Il s'en trouvait aussi un caillot lentiforme dans l'artère pulmonaire droite. Le reste de la cavitaire dans les veines lobaires supérieures et inférieures. — Le péricarde et l'endocarde étaient blancs et mats. Un peu de liquide dans le péricarde. — Deux mitrales étaient parfaitement saines, qq fois qq points de 2 autres valvules apparaissant un peu opalescentes. — Rien d'anormal dans le cerveau ni probable absolument aucune lésion. —

(Pas de renseignements après sa mise hospitalière.)

SCD LYON1

HOPITAL DE LA CROIX-ROUSSE. — Salle 1r Pothin N° 23.

Nom Ambroise Grosjean
né à Alby (Hte Savoie)
demeurant =
profession Tisseur.
âge 69 marié.
tempérament
constitution
entré le 1er 7bre 68
sorti le

DIAGNOSTIC ET RÉSUMÉ

Ph. Pulm. -
autopsie

a perdu 3 enfants l'un de la variole (coqueluche?)
l'autre en couches l'autre ?
a habité dans du bois humides.

DATES	HISTOIRE PATHOLOGIQUE	PRESCRIPTIONS
	Cet homme travaille sur la soie à Lyon depuis 1820. Il fume et à la chasse pour un Rh. chronique. Il est toujours bien porté jusqu'à il y a 7 ans époque depuis laquelle il tousse et crache. Rhumes fréquents durant l'hiver, coryzas.	
	Etat actuel Maigreur extrême. - Etat général du poln affaibli. Crache beaucoup. Jamais il n'a eu de hémoptysies. -	
	P. 24/4 Il a beaucoup de peine pour cracher -	
	A l'examen du thorax saillies de tous côtés dues à la maigreur de l'malade	
	Percussion - Matité sous les 2 clavicules et en arrière aux deux sommets. La sonorité du reste du poumon en arrière paraît moindre qu'à l'état normal.	7 Dattes. V. q.q. Lait
	Auscultation - dans la cl. gauche souffle intense. râles muqueux fortement à l'inspiration. Mêmes souffle et râles humides sous l'autre clavicule.	Past. Kermes. — 1/4.
	En arrière : sommets gauche : Gurg. dans la J. sous épineuse dans tout le reste de ce poumon m. râles h. confluents. Dans le poumon droit mêmes phénomènes. Pourtant les râles sont moins l'aspect de gurg. Ils sont plus discernés.	

Imprimerie générale, Lyon. — Méd. n° 6.

SCD LYON1

DATES	HISTOIRE PATHOLOGIQUE	PRESCRIPTIONS
	Eau lumière chaude.	
24 Déc.	Langue petite, sèche, rouge et dépouillée de son épithélium, amaigrissement très considérable.	5 g. vin.
	Mort le 25 décembre 1868.	
	~~Les ganglions~~ Les plèvres ~~sont~~ bien que adhérences au sommet gauche, où le poumon n'a pu être détaché qu'en sectionnant plusieurs cuirs dans la plèvre à l'aide ciseaux avec tout une épaisseur de la grosseur de deux noix environ, l'épaisseur du parenchyme pulmonaire n'était plus que de 99 mm; de nombreux canaux bronchiques ~~paraissent~~ juillet dans le lobe ~~supérieur~~ au sommet droit existait également une caverne mais de plus petite dimension. Les deux poumons dans le reste de leur étendue étaient fortement congestionnés et offraient de nombreux points de pneumonie lobulaire. L'aspect général était celui d'un gros chronique de ~~coeur~~ les deux côtés ou moins foncé. Le cœur était petit flasque, le ventricule était vaincu. Le foie de volume normal couleur muscade. La rate peu colorée. ~~Du~~ volume normal, la vessie petite molle. —	

13

HOPITAL DE LA CROIX-ROUSSE. — Salle St Pothin. N° (13)

Nom Mollon Joseph

né à

demeurant

profession

âge 45 ans.

tempérament

constitution

entré le 1/Nov. 1868.

sorti le Mort le 20 decembre 68

DIAGNOSTIC ET RÉSUMÉ

Phthisie pulmonaire
Pleurésie sero-purulente à gauche.
autopsie

DATES	HISTOIRE PATHOLOGIQUE	PRESCRIPTIONS
	Cet homme toussait depuis 2 ans environ lorsqu'au mois d'octobre 1867 il contracta plusieurs refroidissements consécutifs et vit alors la toux augmenter. Au mois de Juillet 1868 à la suite d'un nouveau refroidissement, il eut, très probablement, d'après ce qu'il prétend à son médecin, et les signes qu'il indique, une pleurésie à gauche. Depuis cette époque l'amaigrissement a été très-rapide, au point qu'à son entrée la peau semble appliquée sur les membres et le thorax. Mais jamais il n'a craché de sang et la toux a toujours été ~~faible~~ petite et quinteuse avec une faible expectoration. Depuis le mouvement où il fut pour la première fois pris de accidents thoraciques il n'a cessé d'avoir des points douloureux ~~thoraciques~~ dans la poitrine tantôt du côté gauche le plus souvent, parfois à droite. Il ne peut rester sur le côté gauche tant est ~~vive~~ vive alors l'oppression. Sueurs nocturnes profuses, fièvre vive le soir	

Papeterie générale, Lyon. — Mod. n° 6.

SCD LYON1

DATES	HISTOIRE PATHOLOGIQUE	PRESCRIPTIONS
	Eau bouillie froide.	
24 décembre	Langue petite sèche rouge et dépouillée de son épithélium amaigrissement très considérable.	5 g. vin.
	Mort le 25 décembre 1868.	
	~~La dégénérescence~~ La plèvre est très épaissie surtout au sommet gauche, le poumon n'a pu être détaché qu'en sectionnant presque aussi dans la plèvre a le ambeau est tout un coeur de la grosseur de deux noix environ, l'épaisseur du parenchyme pulmonaire n'était plus que de 99 mm; de nombreux canaux bronchiques ~~[illegible]~~ faillis dans le lobe ~~[illegible]~~ supérieur. Au sommet droit existait également une caverne ou nous de plus petite dimension. Les deux poumons dans le reste de leur étendue étaient fortement congestionnés et offraient de nombreux points de pneumonie caséeuse. L'aspect général était celui d'un gros chronique. Du ~~côté~~ côté droit les deux plèvres ou moins fortement. Le coeur était petit flasque, le ventricule était vacuité. Le foie de volume normal couleur muscade. Le rein peu coloré. ~~Dans~~ volume normal, la rate petite molle. —	

13

HOPITAL DE LA CROIX-ROUSSE. — Salle St Pothin. N° (13)

Nom Mollion Joseph

né à

demeurant

profession

âge 45 ans.

tempérament

constitution

entré le 17 nov. 1868.

sorti le Mort le 20 decembre 68

DIAGNOSTIC ET RÉSUMÉ

Phthisie pulmonaire
Pleurésie sero-purulente à gauche.
autopsie

DATES	HISTOIRE PATHOLOGIQUE	PRESCRIPTIONS
	Cet homme toussait depuis 2 ans environ lorsqu'au mois d'octobre 1867 il contracta plusieurs refroidissements consécutifs et vit alors la toux augmenter. Au mois de Juillet 1868 à la suite d'un nouveau refroidissement, il eut très probablement, d'après ce qu'il prétend à son médecin, et les signes qu'il indique, une pleurésie à gauche. Depuis cette époque l'amaigrissement a été très-rapide, au point qu'à son entrée la peau semble appliquée sur les os membres et le thorax. Mais jamais il n'a eu de crachats de sang et la toux a toujours été ~~faible~~ petite et quinteuse avec une faible expectoration. Depuis le mois ou il fut pour la seconde fois mis au lit il a souvent éprouvé des points douloureux ~~thoraciques~~, dans le poitrine habituellement le côté gauche le plus souvent, parfois à droite. Il ne peut rester sur le côté gauche tant est ~~vive~~ vive alors l'oppression. Sueurs nocturnes profuses, fièvre vers le soir	

Papeterie générale, Lyon. — Mod. n° 6.

SCD LYON1

DATES	HISTOIRE PATHOLOGIQUE	PRESCRIPTIONS
	Surtout, pas de diarrhée.	
	Le côté gauche de la poitrine est déformé et affaissé latéralement.	
	à gauche. Matité dans les deux tiers inférieurs du poumon en arrière et diminution des vibrations thoraciques. La matité est plus marquée au tiers supérieur. Le roncé est moins résonnant et l'on entend à l'inspiration un souffle tubaire doux et lointain dans les deux tiers inférieurs. Le murmure vésiculaire s'entend encore.	
	au sommet en arrière la respiration est soufflante et mêlée de gg râles muqueux, le murmure vésiculaire est en le point très affaibli.	
	En avant la respiration est exagérée et rude.	
	à droite. La respiration est soufflante dans les deux tiers supérieurs et l'on entend dans la fosse sus-épineuse gg râles muqueux	
	en avant même signes stéthoscopiques.	Vin Pharmacie
19		Iod. iodure Fossler
		P. Chatel Dor.
20 Diarrhée	autopsie	
	Les plèvres sont très épaissies surtout la plèvre pariétale à gauche et surtout à la base dans la région diaphragmatique. La plèvre pariétale atteint une épaisseur [illegible] (à peu près un demi centimètre) la plèvre viscérale est également augmentée d'épaisseur. entre les deux feuillets sont comprises d'abondants dépôts albumineux sous forme de gros flocons jaunâtres. Elle [illegible] membrane de [illegible] remarquée par sa dureté. La cristaline et son calibre (celle a les jaunes et la dimension d'une [illegible] plèvre sec) les deux poumons sont parsemés de nombreuses pointes de pneumonie. Certaines les parties ont l'aspect et la consistance à la coupe à une tranche de fromage bleu. Les gg points qui en sont [illegible] entourés par la pneumonie. Certaines sont parfaitement cartilagineux. Le dosage prédominant dans le lobe des deux poumons et l'épaisseur des feuillets. De nombreuses cavernes surtout au sommet gauche, quoiqu'il en existe aussi à droite communiquant les unes avec les autres et dans leur intérieur l'on voit [illegible] de nombreuses branches de petit calibre. Le cœur est exsangue flasque et pâle, les valvules en sont sains. Le foie est pâle, sans augmentation de volume, et moins pesant que. Les reins sont pâles sans lésion. La rate est normale en volume et de couleur lie de vin. De très nombreuses ulcérations existent dans la peau de l'intestin grêle et le commencement du gros intestin, elles ont le volume d'un pois d'une pièce environ et même plus, irrégulières, déchiquetées, [illegible] bords taillés à pic.	

HOPITAL DE LA CROIX-ROUSSE. — Salle _____ N° 13

Nom

né à

demeurant

profession

âge

tempérament

constitution

entré le

sorti le

DIAGNOSTIC ET RÉSUMÉ

DATES	HISTOIRE PATHOLOGIQUE	PRESCRIPTIONS
Cont. Thoracique.	Les poumons se présentent sains de particulier sauf de l'emphysème sur les bords antérieurs — à la coupe il sort une grande quantité de sang noir des 2 poumons —	
	Coeur — Largeur 0,13 Hauteur 0,12	
	Surcharge graisseuse sur le bord droit et le long du vaisseau à la pointe et surtout sur la partie antérieure du Ventricule droit — sauf au centre d'où une étendue de 0,03 de large sur 0,05 de hauteur d'où laquelle on rencontre une tache lactée qui recouvre toute cette paroi et s'étend même sur la partie graisseuse environnante.	
	Tache lactée sur la face postérieure du ventricule droit aussi grande que celle de la partie antérieure — toute l'oreillette droite présente une teinte blanchâtre avec taches irrégulières — plus ou moins d'un certains point particulièrement sur la face postérieure de l'auricule — l'oreillette gauche présente seulement une teinte légèrement opaline à la partie postérieure	
	On sait une Soluton transversale du coeur à un centimètre au dessus de l'artère pulmonaire et à environ les parois du coeur offrent en avant et en arrière 0,02 d'épaisseur d'où les autres parties 0,012 à 0,015 les parois du ventricule droit ont environ 0,012 les cavités ventriculaires sont assez dilatées	
	Le foie les reins et la rate sont gorgés de sang noir	

Imprimerie générale, Lyon. — Bull. n° 9.

SCD LYON1

DATES	HISTOIRE PATHOLOGIQUE	PRESCRIPTIONS

SCD LYON1

HOPITAL DE LA CROIX-ROUSSE. — Salle Gr Pothin N° 164

autopsie

Nom Laurent Ratelet

né à Lyon

demeurant

profession tisseur

âge 18 ans

tempérament

constitution

entré le 30 juillet

sorti le Mort le 31 de cette 68.

DIAGNOSTIC ET RÉSUMÉ

Pneumothorax.

Sa mère est à l'hospice de la Croix Rousse.
Depuis
elle est phthisique

Adénopathie cervicale.
Glande lymp. très saillante au dessus de la cl. droite.

DATES	HISTOIRE PATHOLOGIQUE	PRESCRIPTIONS
	Santé antérieure excellente jusqu'à 17 ans époque à laquelle il commença à éprouver des symptômes du côté de la poitrine. ~~absolument rien du côté de l'hérédité~~.	Sous ampoules de la vaccine naissante. Remont pour une tumeur blanche du genou.
	Au début de l'affection pulmonaire il a eu quelques hémoptysies peu de chose à la vérité.	Sœur aînée et un père bien portants, mais habitant Lyon.
	Pas de sueurs nocturnes anormales. Bruno[illegible] de dégoût pour la nourriture. Pas de point sternal. Efforts de vomissements pendant la toux habituellement très-fréquente.	~~Pneumothorax — épanchement~~.
	En arrière Matité aux sommets. Aux 4 sommets la respiration est soufflante on y entend également quelques petits craquements secs isolés et très-sous.	T. Pachyon.
3 août	Hémoptysie. Tous les 2 cl. cap. prolongée et soufflante. Voler muqueux au dessus de la clavicule droite.	J. Codine.
		L. de Morne.

Papeterie générale, Lyon. — Mod. n° 6.

SCD LYON1

DATES	HISTOIRE PATHOLOGIQUE	PRESCRIPTIONS
	Sur le pt douloureux sinus.	
27.	Idem. Râles muqueux dans le 2 f sup. droite. Matité sous la clavicule droite ainsi qu'en arrière.	6 g. de Fowler.
	Ganglions cervicaux engorgés.	
30 août	Toux efforts	4 P. de g. ext. S. Jurg.
1 7bre.	Dort même état. —	
14 8bre.	Rentré depuis q.q.s. jours on l'ausculte en loin entend dans les régions sus et s. clav. des râles muqueux à l'insp. et exp. accomp. d'une exp. soufflante et prolongée. Les phénomènes sont plus marqués à droite. En arrière râles muqueux dans tout le poumon gauche; seulement au sommet dans le poumon droit. Matité aux sommets surtout du côté gauche en arrière. A l'auscult. on entend moins bien les resp. à gauche en avant et le souffle est plus marqué de ce côté. — quant à la matité en avant — moins d'élasticité à gauche. A ce moment la percussion détermine de la douleur et des quintes de toux.	Lt 60 cent. quinq.
	Fièvre le soir. Nd pas cédé aux lavements de quinine. Pas d'appétit.	Sulf. de quinine 10 cent.
	Accès de fièvre intermittente le matin depuis q.q.s. jours supprimés par le sulf. de quinine.	
	Douleurs névralgiques dans les machoires et la tête. C. Belladone.	1 gr. nitr. chlorhydr. 40 gr. Fowler 20 gr. Rum
29.	Diarrhée depuis 6 ou 7 jours. L. de Belladone.	
30 8bre	31/8. Perte complète de l'appétit depuis 15 jours. Diarrhée — Matité aux sommets des 2 poumons en avant et en arrière plus prononcée à gauche. En avant et à gauche souffle aux 2 temps avec expiration prolongée. Râles muqueux nombreux gargouillement 15 râles secs, les phénomènes tout en plus marqués prononcés en arrière. Râles muqueux dominant l'étendue du poumon gauche et les 2/3 supérieurs du droit. Le respiration ~~est le~~ légèrement soufflante ~~dans~~ surtout à droite. Toux plus prononcée le soir.	Sous nitrate bismuth 2 gr. Laudanum 15 gouttes 15 gouttes.
	10 8bre	Mort le 31 décembre 1868.

SCD LYON1

HOPITAL DE LA CROIX-ROUSSE. — Salle St Dothier N° 61.

Nom Sage Claud.
né à
demeurant
profession liseur.
âge 46 ans.
tempérament
constitution
entré le
sorti le

DIAGNOSTIC ET RÉSUMÉ

(Toux intermittente ancienne)
Phthisie pulmonaire

(Pas de granulations grises.)
(autopsie)
Décédé

Pas d'hérédité.

DATES	HISTOIRE PATHOLOGIQUE	PRESCRIPTIONS
	L'an dernier durant l'hiver cet homme contracta une première bronchite, il ne se remit jamais complètement et depuis cette époque il ne cessa jamais de tousser. Depuis un mois surtout il a maigri rapidement et transpire de la face. Il ne peut repose, les digestions depuis ce moment sont devenues difficiles et les quintes de toux provoquent assez souvent des vomissements. A son entrée nous constatons un amaigrissement très notable la face est pâle excessivement amaigrie, l'appétit est grande la soif fréquente. La respiration est très rude aux sommets gauche en arrière, au niveau de l'angle du scapulum l'on entend dans une étendue assez limitée du souffle caverneux, les râles muqueux assez abondants sont de timbre sec à la base ils sont plus humides au sommet droit râles muqueux très abondants ils sont peu sonores dans le reste du poumon. En avant sous les deux clavicules râles muqueux abondants et très la respiration est rude. L'expiration est partout rudes et prolongée. Un peu de diarrhée. — Il n'a pas de quintes quotidiennes. Il rejette des crachats blancs filants. expectoration très abondante ~~[illegible]~~ composée de crachats blancs.	Sirop d'Henry Lepine Tisane

Typographie générale, Lyon. — Méd. n° 6.

SCD LYON1

DATES	HISTOIRE PATHOLOGIQUE	PRESCRIPTIONS
15 -	opaque, peu abondante, nageant dans un liquide séreux très abondant mousseux à la surface (Mort le 18 Mars 1869) Le foie présentait surtout au sommet un épaississement très considérable et des adhérences nombreuses retenant les poumons aux parois thoraciques. Les deux sommets présentaient de nombreuses cavernes de moyen volume communiquant entre elles. Le parenchyme pulmonaire offrait une coloration noire très accusée en ce point, c'est à dire dans la moitié supérieure de chaque poumon, le reste était très dans l'état de congestion, et présentait une quantité considérable de petits caillots. La base des deux poumons étaient congestionnés avec 55 petits foyers caillots. Le pancréas était fortement congestionné et épaissi. Les ganglions bronchiques étaient calcifiés. Une ulcération de la grosseur d'un petit pois se voyait au dessus des cordes vocales inférieures au point de réunion postérieure. Le foie était congestionné. Les reins et la rate normaux. Les tubes nombreux relevés ont de forme allongée et à l'exception de ceux qui se trouvaient dans l'intestin grêle surtout dans la portion inférieure; qq uns étant allongés et d'un diamètre plus considérable. Les ganglions mésentériques étant hypertrophiés. Les valvules du cœur sont saines. Qq taches laiteuses sur la sérieuse droite en avant. Elle se prolongeait à la partie antérieure de l'aorte.	Lait 1 L 10 Kilos Lé polygale

SCD LYON1

HOPITAL DE LA CROIX-ROUSSE. — Salle St Bothier N° 31

Nom Selfson

né à Angoulême

demeurant

profession Plâtrier

âge 35 ans

tempérament

constitution

entré le 4 février 1869

sorti le

DIAGNOSTIC ET RÉSUMÉ

Phthisie pulmonaire

(autopsie)

Son père et sœur étaient tousseurs

DATES	HISTOIRE PATHOLOGIQUE	PRESCRIPTIONS
	Il y a dix ans environ de fort près de toux et d'oppression qui ne tient qu'augmenter jour à jour jusqu'au mois de septembre 1868 époque à laquelle bien le phénomène prend un développement nouvelle intensité. Depuis ce moment l'oppression est bien vive la toux fréquente, l'expectoration est surtout très vive, l'urine sécrétion très abondante, gênée de l'appétit et digestions difficiles. Il a eu à subir d'autres. Le dernier est la dégénérescence bronchique et hydrique. Jamais il n'est d'hémoptysie. Crachements de sang avec expectoration muqueuse, quelquefois mêlée aux deux sommets.	
	Bruit de cœur d'entrée à gauche.	Vésicatoire
20 février	Depuis hier très oppressé, respiration sourde. pouls 90 le petit fait la dépouille. respiration des extrémités. Le visage est très pâle. Il se sent de plus en plus faible. Il mêle de ne pas parler qu'il va très bien.	
	Le 20 février mort après le vésicatoire.	
	(Autopsie) Phthisie pulmonaire, pneumonie lobaire	
	Les plèvres sont épaissies et leurs feuillets plus ou moins adhérents dans toute leur étendue, mais surtout aux sommets, le quinzième lobe du poumon droit	

Typ. Lacroix generale, Lyon. — Med. n° 6.

SCD LYON1

DATES	HISTOIRE PATHOLOGIQUE	PRESCRIPTIONS
	difficile. Elles se rencontrent le long du bord antérieur des poumons. Dans les deux tiers supérieurs ils présentent une coloration plus foncée et une consistance plus grande. En les incisant on trouve des loges de chaque côté au nombre de 4 ou 5 dans chaque sommet; ces loges dont les dimensions varient entre celle d'une noix ou d'une noisette, contiennent un liquide purriforme ou de la matière caséeuse plus ou moins ramollie. Dans les autres portions du lobe supérieur il existe çà et là de la pneumonie tubculeuse, sont sous forme de petites masses de couleur grisâtre ou à l'état caséeux, ~~plus ou moins ramollies~~ sont sous forme de petites granulations isolées ou agglomérées grisâtres ou caséeuses. Enfin dans d'autres points le tissu pulmonaire détruit a été remplacé par du tissu conjonctif. Le lobe moyen présente aussi les mêmes altérations (pneumonie tuberculeuse) mais à un degré moins avancé et en moins grande abondance. Enfin dans les lobes inférieurs il n'est que à la partie supérieure qu'on trouve de la pneumonie tuberculeuse sous forme de granulations grisâtres disséminées dans le tissu pulmonaire. Les granulations grisâtres de la grosseur d'un grain de mil se laissent facilement écraser, et paraissent dues à la dégénérescence d'un caillot ou d'un conduit vésiculeux par un liquide grisâtre. Il n'existe aucune granulation dans les parois du poumon, ni la plèvre, ni le péritoine. On trouve des tubercules bronchiques mais pas d'autres viscères. Le feuillet viscéral du péricarde présente une légère hypertrophie le long des vaisseaux; mais il n'existe aucune lésion. Le cœur est de volume normal ne présente aucune lésion. Quelques petites ulcérations déterminées dans la dernière portion de l'intestin grêle principalement au niveau des plaques de Peyer. Les ganglions mésentériques sont seulement un peu hypertrophiés et il en est de même des ganglions bronchiques. La rate a presque le double de son volume habituel et son tissu rouge ramolli et très friable. Le rein gauche présente à la coupe un peu de suppuration parenchymateuse dans une petite portion de l'extrémité inférieure".	apotheose aucun traitement

SCD LYON1

HOPITAL DE LA CROIX-ROUSSE. — Salle St Lothin N° 11

Nom Cuchet Alexandre

né à Ste Helène (Savoie)

demeurant

profession journalier

âge 42 ans.

tempérament

constitution

entré le 11 Mars 1869.

sorti le Mort du côté de l'hémiplégie

a contracté la fièvre intermittente du Tonkin il y a 13 ans, les accès ont duré 3 mois, jamais d'accès depuis.

DIAGNOSTIC ET RÉSUMÉ

Phthisie pulmonaire.
(Pas de granulations grises)
(autopsie)

DATES	HISTOIRE PATHOLOGIQUE	PRESCRIPTIONS
	Cet homme a eu 99 accès alcooliques, il prétend ne plus abuser actuellement qu'il est devenu tuberculeux. Depuis 1 an environ il se malade a accusé des douleurs digestives, consistant en douleurs qui siègent au creux épigastrique et dans toute la région abdominale. Après chaque repas les douleurs augmentent alors surtout qu'il se nourrit de viande, aussi depuis ~~[illegible]~~ il est soumis au régime maigre. Les douleurs se produisent immédiatement après l'ingestion des aliments et se traduisent par des spasmes et des douleurs, tout ~~[illegible]~~ dans l'ordre ~~[illegible]~~ que la digestion est terminée. Jamais il n'a été gêné de diarrhée et on a pas noté de constipation. pas de vomissement. Au mois de juillet il fut très malade dans cette même salle (mêmes troubles dyspeptiques) à son entrée le malade accuse les mêmes douleurs du côté du rein droit, le foie est gros et douloureux, et le malade accuse les mêmes douleurs dans l'abdomen et de fièvre d'état général. Deux selles en 24 h. mais il dit que depuis longtemps il en est ainsi, pas de diarrhée. Perte complète des forces. Le foie paraît dominé de volume.	Ulcère de la jambe droite.

Papeterie générale, Lyon. — Mod. n° 5

SCD LYON1

DATES	HISTOIRE PATHOLOGIQUE	PRESCRIPTIONS
	L'abdomen est très distendu comme par le volume de la matière de épanchement dans sa cavité centrale.	Le ventre est gros, gonflé.
	La voix est enrouée depuis 3 mois.	Le malade demeure alité.
	Dyspnée extrême de la face. Les signes hypostatiques et douloureux	Le pansement.
	Le malade a été pris de toux il y a 8 mois et	Les pilules Bertaucourt
11	demi. – Diminution de la sonorité au niveau de la fosse épineuse et dans la région sous-claviculaire. Sa	S. Gélay.
16.	S. 37/6	Vésicatoire
Lep. 39,8	hypoxémique dans le cœur sus-claviculaire. Développement des	Vésicat. Chaud
	Langue sèche et	
	brunâtre – Mauvaise	
	urine à reflet verdâtre.	
	Selles colorées rouge foncé	
	devenant rouge brun par	
	acide nitrique.	
	Matité à l'accès. Chaque jour	
18	38/n	
	pendant l'inspiration et à la fin de l'expiration.	
	L'expiration est bien plus douloureuse que	
	l'inspiration est prolongée. L'inspiration est	
	bruyante en avant et s'accompagne de petits râles fins	
	superficiels très probablement à du frottement	
	pendant que à l'expiration on perçoit des	
	râles bruit analogue à un râle sec et du murmure	
	probablement à du frottement.	
	Dans le reste de la poitrine 22 râles sonores et	
	Murmure respiratoire. Toux fréquente	
	Crachats blancs purulents.	
19	Les selles sont décolorées mais pas uniformément. –	
	La matité du foie ne commence que au-dessus du 7e	
	espace intercostal sans dépasser les fausses côtes.	
	Le rein du côté droit de l'abcès et du hypochondre	
	droit sont dilatés. L'abdomen est fortement distendu par du gaz.	
20	23/n. P. Resp. 12/m. Pas d'ascite.	
	30/4 Langue sèche brunâtre.	
Mort.	39,4 – Soif – Trent mort – 9 h.	

(Mort le 20 mars 1869)

Les plèvres sont très épaissies à gauche surtout où le scalpel n'a pu les détacher qu'en entamant le poumon. Au sommet gauche la plèvre avait près d'un cm. d'épaisseur. En arrière et à gauche la plèvre est très adhérente et très épaissie au point qu'il faut l'entamer avec le scalpel. Au droite elle est seulement un peu épaissie et opalescente. Le poumon gauche est dans le mortier plein. Il est seulement un peu épaissi et opalescent. Le poumon gauche est dans le mortier plein. Il est seulement un peu épaissi et opalescent. Le tissu qui recouvre le siège de plusieurs cavités qui communiquent entre elles. Le tissu qui est compris entre elles est très dense et présente de hautes fibreux, et est en même temps le siège de nombreux points cassés. Les deux poumons lorsque on les presse entre les doigts font le siège de nombreux noyaux durs, dus à de la pneumonie lobulaire. En plus de nombreux noyaux durs, dus à de la pneumonie lobulaire. En plus on constate la présence entre les lobules pneumoniques franches au point de vue et vieux adhérences et au milieu de parenchyme pulmonaire qui partout est le siège de la pneumonie lobulaire, avec au milieu de parenchyme pulmonaire qui partout est le siège de congestions et adénoïdes. On voit des points de la pneumonie devenir jaune amande noirâtre au milieu, et affrent une coloration qui tire peu à peu au gris jaunâtre à mesure que l'on se rapproche des bords. Ces noyaux ne n'apparaissent que de points finement bosselés et brachet nettement leur la lésion congestionnée environnant. Les bronches sont très congestionnées et aussi loin qu'on peut les suivre sont couvertes de petites ulcérations. La lésion des petits hypertrophies apparaît sous forme de petites bleu noirâtre parallèles à l'axe des bronches.

qq. uns seulement quoique assez uniforme ou au moins commencement de bras formation cérébrale.

Le cœur est très ample à l'hypertrophie comme les forts surchargé graisseux, mais les valvules sont saines.
Le foie d'une volume au moins double est de couleur safranée, [illegible] de l'aspect. Il est facilement dilatable de l'hypertrophie interstitielle et de l'hypertrophie parenchymateuse du foie. Il est très manifestement gras.
Les reins sont plus volumineux, les pyramides sont hypertrophiées et de couleur les fausses. La texture couleur lie de vin est à volume normal mais molle.
Dans l'intestin grêle seulement dans la portion inférieure offre de nombreuses ulcérations isolées et doublées ulcérations d'un volume plus considérable sur la muqueuse de Peyer. Ils ne présentent pas de bords enflammés. Les ganglions sont tuméfiés et gorgés d'une très grande quantité de graisse. Les ganglions sont intacts.
La muqueuse laryngienne est d'un rouge lie de vin et sur toute la face inférieure de l'épiglotte, jusqu'au bord libre cette surface est le siège d'une ulcération et aussi étendue et confondue de manière à ne plus présenter qu'une surface ulcérée. Les ganglions avoisinant sont tous hypertrophiés.

SCD LYON1

HOPITAL DE LA CROIX-ROUSSE. — Salle St Lothaire N° 22

Nom Siry Mosellyhenri

né à

demeurant

profession chauffeur

âge 22 ans

tempérament

constitution

entré le 20 février 1869

sorti le

DIAGNOSTIC ET RÉSUMÉ

Phthisie pulmonaire
(Sol de granulations grises)
(autopsie)

Sur pied et sa mère sont morts; il ne connaît pas
les frères et sœurs présent bien bonne santé

DATES	HISTOIRE PATHOLOGIQUE	PRESCRIPTIONS
	En 1863 habitant alors Châtillon-les-Dombes, ce jeune homme contracta une fièvre intermittente durant 5 mois il fut en proie à des accès; 3 mois après le début de la fièvre, il entra à St Lothaire (Croix-Rousse) et y fut en séjour de 3 mois. (intermittente tierce) Il y a deux ans il fut pris de toux et eut 99 hémoptysies, depuis ce moment il n'a cessé de tousser et se dont alors traité pour la cause syphilitique de la phthisie pulmonaire. Au commencement du mois de février il fut pris d'accès intermittents quotidiens, dont chaque accès se composait des 3 stades, les accès avaient lieu principalement le soir (les accès pris dans le service ont eu lieu à 7.11, 1110 h du soir) — Il est entier le malade et est très amaigri, son teint est celui de la cachexie palustre; les jambes, à peine prises et le tronc sur les jambes, dégénérescence graisseuse, effet très minime. Date ~~du~~ hypertrophie foie. Aux deux poumons 2 ans toute leur étendue sont mouillés et sonores mêmes et sonores à la base, pointes sonores et de pottement des deux bouts du sommet sont sonores.	Bichlorure Lait. Les 3 dernières nuits quinquina ou bain sulfureux (3 matin) bain d'eau quinquina 0,50 sulfate quinine Y a 2 nuits bichlorure 2 gr. extr. de quinquina 2 aux 20 gr. tous
23 juin	6 pustuseis très fréquentes mais peu abondantes	

Imprimerie générale, Lyon. — Méd. n° 6.

SCD LYON1

DATES	HISTOIRE PATHOLOGIQUE	PRESCRIPTIONS
4 Mars	Petits frissons.	
5	Durant la nuit le malade a rendu des glaires crachoir de sang rutilant.	
	Pouls 96 fr	pot. 192. digitaline.
	Lactat sucré le bras du poumon droit en assez vive.	
	Mêmes bruits abdominaux. Mêmes gargouillements.	lemonade citrique
6	Hémoptysie des glaires crachoir	
7	28 gr pas d'hémoptysie. grand mieux.	

(Mort le 16 Mars 1869)

Les deux plèvres ~~[illegible]~~ étaient adhérentes fortement aux parois thoraciques surtout aux sommets où le scalpel seul put les détacher. Les deux sommets étaient complètement envahis par des cavernes communiquant entre elles, il en existait ~~une~~ dans la moitié supérieure des deux poumons. Le parenchyme compris entre elles est le siège de pneumonie chronique. Mais la lésion ~~la~~ la plus frappante ~~[illegible]~~ était l'existence de pneumonie franche au second degré occupant du reste presque étendue les parties antérieures du poumon droit. Il touchait brusquement sur le petit ~~[illegible]~~ vers de l'étendue ~~[illegible]~~ de couleur grise et foncé. Leur ensemble ressemblait à des petits points de pneumonie catarrhale. ~~Catarrhale~~. Le bord du poumon droit était congestionné. La rate du volume double présentait des traces ~~[illegible]~~ de congestion et de coloration ~~[illegible]~~ était gris de fer aussi que celle du foie qui était très congestionné et le siège d'un peu d'hypertrophie intermédiaire.

Il n'existait pas d'altérations intestinales.

Les reins étaient le siège d'une néphrite généralisée très intense.

99 plaques lactées sur la face antérieure du cœur.

HOPITAL DE LA CROIX-ROUSSE. — Salle St Bottient, N° 40

Nom Gullon Jean
né à Vienne Isère
demeurant
profession tisseur
âge 49 ans
tempérament
constitution
entré le 30 mars 1869
sorti le

DIAGNOSTIC ET RÉSUMÉ
Phth. pulm.
autopsie

Père et mère morts très âgés.
Les enfants se portent bien.

DATES	HISTOIRE PATHOLOGIQUE	PRESCRIPTIONS
	Le malade depuis deux ans éprouve dans les parois thoraciques des douleurs qui font disparaître le sommeil du côté. Sa santé d'ailleurs a toujours été excellente. Dans les premiers jours d'avril 1869 il se sentit un peu de malaise et se mit à tousser légèrement, vers le 10, la toux devint assez forte, le malade fut pris de frissons, de fièvre et de point douloureux sous le mamelon droit. Depuis le moment la fièvre ne le quitte plus, fréquemment il était pris de plus frissons, il était brûlant, un peu assoupi et perdit presque complètement l'appétit. Il a maigri à partir des premiers phénomènes fébriles et chaque nuit il transpire abondamment. Interrogé sur la nature de son expectoration dans les premiers jours de sa maladie, il semble ne pas y avoir fait grand attention et ne sait rien dire si ce qu'il a pu y contenir dans les crachats était isolé ou s'il leur était intimement mélangé. Il semble le malade présente encore un certain entêtement mais il est de relief, sa peau est chaude, la dorsale; il a perdu notablement de son poids, perte de l'appétit, pas de diarrhée. Le doigt sent un peu de fumeur.	

Papeterie générale, Lyon. — Imp. M. G.

SCD LYON1

DATES	HISTOIRE PATHOLOGIQUE	PRESCRIPTIONS
	La matité est très peu diminuée en droit dans les fosses sus et sous épineuse, elle existe dans le creux sus claviculaire et sous la clavicule.	Vin - Mixtille —
	Le murmure vésiculaire est moins bien perçu dans les deux lobes supérieurs à droite.	Soge Gum gomme
	Lorsque on fait tousser le malade on entend dans la fosse sus épineuse des râles secs et gg râles muqueux à droite.	Q.P.O Kermes —
	On entend gg râles muqueux dans le foie en avant.	
3 Avril	Esp. — Sous-gentille expectoration abondante.	Lot pectorale Gée a
7	Crachats hé rouges apparaît au creux avec une teinte jaunâtre.	
14	Crachats toujours les rouges et à heure.	
18	Matité complète dans les deux premiers espaces intercostaux en avant à droite. Absence de murmure vésiculaire et souffle fusant à l'heure de doigt au dessus du mamelon et jusqu'à ce qu'on perçoit des râles muqueux et le murmure vésiculaire est	Lebon ones à la voix.
	En arrière dans les fosses sus et sous épineuses, bruit normal et souffle aussi que dans l'espace compris entre le bord épineux de l'omoplate et la colonne vertébrale. Au dessous râles muqueux.	
	A gauche les poumons fonctionnent, au tiers moyen en arrière gg râles non perceptibles.	
	Crachats comme hier. —	
20	~~Bien la percussion du côté droit.~~	0°
22	T. 39°/4 peau chaude	
24	T. 38°/4 expectoration esp. abondante.	
5 mai	Somnolence habituelle — Subdelirium de temps en temps —	
9	Ces phénomènes persistent, un peu plus prononcés —	
	Depuis 2 ou 3 jours un peu de dévoiement —	
	Toujours fréquente — Crachats abondants muco-purulents, avec une légère teinte rouge etc. —	
	Peau très notablement chaude	
12	On constate de l'œdème très prononcé aux deux pieds, et un peu moins à la main droite — La gauche n'est indemnie —	Matité en avant du côté droit, ainsi que dans les fosses sus et sous épineuses — Rétrécissement du nez — Rale abondant muqueux — gargouillement — Respiration 10 souffle antérieur dans le sommet droit — Rale nombreux sous le poumon — A gauche respiration suspecte — quelques râles au sommet en arrière — Sensibilité du clavicule —
	Ce pirotin 39/4 — Pouls 32/4 —	
13 —	Expectoration 39° 8/10 — Soir Température 40 4/10 —	Globules blancs du sang plus nombreux que normalement
14	Température 39 4/10 ce matin —	
15	Pouls 31/4 — peau toujours chaude — Subdelirium continuel alternant avec sommeil — Respiration complète — Pas de diminution — Crachats Langue blanche, humide — Température matin 39 4/10 — soir 39° 6/10	

SCD LYON1

HOPITAL DE LA CROIX-ROUSSE. — Salle

N° 40 bis

DIAGNOSTIC ET RÉSUMÉ

Nom

né à

demeurant

profession

âge

tempérament

constitution

entré le

sorti le

DATES	HISTOIRE PATHOLOGIQUE	PRESCRIPTIONS
16 mai	L'ascite augmente toujours — Température : matin 39 4/10 — soir 39 6/10	
	Pas d'albumine dans les urines —	
17	~~Temp. soir~~ Température rectale : matin 39° — soir 39 4/10	
18	Temp. rectale : matin 39° 4/10 — soir 40°	
	Respiration 10/4	
	Le malade urine dans son lit sans en avoir conscience — Il est toujours en somnolence ou en délire	
19	Pouls 31/4 — Température rect. matin 39° 2/10 soir 39 6/10	
	Persistance des autres symptômes — diarrhée —	
20	T. R. 39° 2/10 soir 39° 4/10	
21	T. R. 39° — soir : 39 2/10	
22	T. R. soir 38,8 —	
23	Tendance au sommeil augmente	
	T. R. matin : 38°	
24	T. R. matin 39°	
25 mai	mort	

Autopsie

Poumons — Gris ardoisé — Volume à peu près normal — caverne volumineuse

Papeterie générale, Lyon. — Méd. n° 6.

SCD LYON1

DATES	HISTOIRE PATHOLOGIQUE	PRESCRIPTIONS
	multiloculaire tapissé de pneumonie caséeuse dans le sommet droit —	
	Les lobes supérieurs et moyens des deux poumons sont pris de pneumonie caséeuse — Les lobes inférieurs n'en présentant que quelques îlots —	
	Plèvre — épaissie — adhérence solides et par tractus épais en quelques points —	
	Bronches — rouge foncé, présentant de nombreuses ulcérations, — surtout au voisinage des cavernes —	
	Larynx — quelques ulcérations profondes — muqueuse rouge et épaissie — petites tumeurs granuleuses saillantes sous la muqueuse — commencement d'infiltration du cartilage thyroïde — quelques ulcérations également sur la muqueuse de la trachée —	
	Foie — Aspect bleu — granulation de la surface extérieure — à la coupe : foie petit — parenchyme et vascularité : rien — rien prononcé —	
	Rate et reins — N'offrent rien de particulier —	
	Pas d'ulcérations dans l'iléon —	
	~~Cerveau~~ — Les méninges pariétales dans une assez grande étendue épaississement gélatiniforme	
	Cœur — une plaque laiteuse sur la face postérieure du ventricule droit — trainée laiteuse le long des vaisseaux de la surface —	

SCD LYON1

HOPITAL DE LA CROIX-ROUSSE. — Salle St Pothin - N° 1

Nom Corsand François
né à Chize (Ain)
demeurant
profession tisseur
âge 54 ans
tempérament
constitution
entré le 27 janvier 1869
sorti le

DIAGNOSTIC ET RÉSUMÉ

Phthisie pulmonaire
hydropisie
péritonite tuberculeuse

autopsie

Mort le 1er avril par extrême pulmonaire consécutive de poitrine bien.

DATES	HISTOIRE PATHOLOGIQUE	PRESCRIPTIONS
	Il y a 27 ans cet homme fut atteint de rhumatisme aigu polyarticulaire. En 1848, il fut obligé de quitter le métier de la chaise tordante, mais depuis il dans lentement il a toujours souffert, mais depuis il a toujours eu une pneumonie. Il a eu en outre de plus 53 jusqu'à 1868 ~~[illegible]~~ de l'abcès de ~~[illegible]~~ et du pus de lui. Depuis 1866 il toux et il a beaucoup ~~[illegible]~~ les oppressions. Le bras et l'épaule ont augmenté depuis cette époque. Elles sont plus lourdes l'hiver, mais subsistent cependant encore durant l'été. Depuis ce temps de temps à autre il rend 38 grains de sang; il ne crache pas pour les bronches mais le sang lui descend dans la gorge. Il a maigri assez notablement et les jambes sont longues, allées et affaissées. La vue est amoindrie depuis 1 an et demi. L'appétit est bon, normal ainsi que la digestion. Aux deux jambes on trouve comme un amas de tissu cellulaire. Il y a quelques ganglions dans le cou. Il a toujours eu un peu de bronchite. Il a toujours eu un peu de toux, les poumons sont le siège d'une matité à gauche et des signes de tuberculose. Il a partout un peu de matité, les poumons sont pulmonaires mais assez faible. Le bruit du cœur est normal. Il a toujours eu des bruits du cœur. Il a eu une hypertrophie du cœur. Il a eu une hypertrophie de la partie antérieure de la poitrine.	Chaque année on a pris un purgatif ou et l'automne rhumatisme aigu est apparu ou dans le [illegible] du membre droit depuis 3 ans. Sirop P. Tabellion Gary Pelier Gary Delorme

24 mai — Cyrano pr Convalescence et Langueur —

Imprimerie générale Lyon — Mont, m. 6.

SCD LYON1

DATES	HISTOIRE PATHOLOGIQUE	PRESCRIPTIONS

SCD LYON1

Corsand François ancien N°1, rentré le Epinal au N° 6.

Depuis longtemps augmentation du volume du ventre sans douleur, mais avec troubles digestifs consistant dans l'inappétence, une soif vive, de la constipation et des vomissements de toutes les substances ingérées. Depuis cette époque le malade a constamment eu la fièvre et a complètement perdu ses forces.

A son entrée à l'Hôpital ces symptômes persistent. L'abdomen est tuméfié; la palpation est déterminée par de douleurs et on éprouve une sensation qui est difficile à définir mais qui tient à la fois de celle qu'on éprouve en palpant l'abdomen distendu par des tumeurs solides liquides et gazeuses. Du reste, on sent clairement la sensation qui donne l'ascite mais avec un peu d'emphysème. Du reste on détermine facilement la fluctuation. Il existe de la matité dans les parties déclives et les changements de position modifient peu ce phénomène. Quant aux

limites supérieures de la matité elles sont irrégulières et peu modifiées aussi, ou plutôt irrégulièrement modifiées par les changements de position. Du reste ces limites sont difficiles à déterminer; il n'existe de la sonorité tympanique que au dessus de l'ombilic. Quand qu'à 3 ou 4 doigts au dessus de l'ombilic la matité est complète et irrégulière. Elle a la forme d'un ~~Quartier à Orange~~ et sur la ligne interne la matité devient de moins en moins prononcée jusqu'à la région épigastrique où la sonorité est parfaite.

Le malade ne peut supporter aucun aliment et même les boissons sont presque constamment vomies. Constipation ordinairement très sensible surtout à la face. — pouls petit fréquent 120. —

Calomel 6 prises de 10 centigr. — teint d'iode —

3 juillet un peu d'amélioration; les vomissements ont été moins fréquents; 3 selles diarrhéiques.

4 la salivation fait suspendre le calomel. Le malade souffre davantage du ventre par suite d'une sensibilité de la peau produite par la teinture d'iode et caractérisée par une rougeur erythémateuse étendue à tout l'abdo-

Pouls 120. soif très-vive. langue sèche, constipation
vomissements toujours fréquents.
5 juillet. Le malade souffre beaucoup du ventre qui présente une
rougeur uniforme et des phlyctènes nombreuses. mêmes symptômes.
6 – Les cataplasmes laudanisés ont amené un peu de soulagement
dans son état, mais les vomissements sont redevenus plus fréquents.
7 – même état.
8 – L'inflammation de la peau du ventre a presque
complètement disparu et la pression détermine peu de douleur.
Les autres symptômes persistent avec autant d'intensité. Ce
matin le pouls est plus petit, le facies est plus altéré et la
faiblesse a encore augmenté. toux sèche, crachats
muco-purulents peu abondants. respiration fréquente.
La maladie a fait constamment des progrès. Le ventre
est tuméfié, mais presque pas douloureux à la pression.
respiration fréquente, pouls très fréquent à peine sensible.
Délirium. refroidissement des extrémités. vomissements
continuels de matières liquides jaunes verdâtres ou des boissons
ingérées. constipation depuis plusieurs jours.
Mort vers ce soir. —

16 juillet. — Autopsie. — À l'ouverture de l'abdomen, s'écoule cinq ou six litres de sérosité louche tenant en suspension des flocons fibrineux. Toutes les anses intestinales adhérentes entre elles sont ramassées au devant de la colonne vertébrale. Le péritoine pariétal ou viscéral offre çà et là des dépôts fibrineux en assez grande quantité sous forme de traînées ou de grains, granulations jaunes opaques que l'on peut détacher par le raclage avec l'ongle. Le grand épiploon forme une masse dure rétractée recouverte de mêmes dépôts. — Pas d'ulcération dans l'intestin. — Quelques adhérences des plèvres de chaque côté. — Poumons emphysémateux, congestionnés seulement à chaque sommet. Rien en bas noyaux de matière caséeuse ou ramollissement. Foie gras. Rien de particulier dans les autres organes. Il n'existe nulle part des granulations grises. —

SCD LYON1

HOPITAL DE LA CROIX-ROUSSE. — Salle St Bothin. N° 41

Nom Laprune Jean André

né à — Estivareille — (Canton de Bonnet le Château)

demeurant Lyon

profession — Cordonnier

âge — 27 ans

tempérament

constitution

entré le — 22 Septembre 1869.

sorti le

DIAGNOSTIC ET RÉSUMÉ

Phthis. aiguë

DATES	HISTOIRE PATHOLOGIQUE	PRESCRIPTIONS
	Malade depuis six mois : Comme maladie antérieure le malade dit avoir eu une variolode : Comme symptômes actuels le malade accuse des sueurs nocturnes, une toux fréquente avec une grande expectoration. Il y a trois mois hémoptysie très forte depuis crachats hémoptoïques qui aujourd'hui ont complètement disparu. A l'auscultation on entend une respiration soufflante dans toute la base du poumon droit : râle muqueux et nombreux dans le sommet et jusqu'au milieu de l'organe du même côté. Râle muqueux plus marqué à gauche. ~~[illegible]~~ Rien complète. Au cœur double bruit de frottement occupant le 3e espace intercostal.	Vin. Sacchar. Gtt. au lig. 2. Sotth. 6 gtt poudre de Dott. 0,600. pot. 8 g Ttnoir 30 gr. Sp. d'Ether Gaz. d. Cond. Plac
22 9b	anémie de + en + marquée apparence de plus en plus faible. Diarrhée — pouls 30/4. Excessivement faible. t 38 4	
Soir	Pouls 32/4 t 39.	

Papeterie générale, Lyon. — Méd. n° 6.

SCD LYON1

DATES	HISTOIRE PATHOLOGIQUE	PRESCRIPTIONS
23	Pouls 30 12. respirations/4 t. 39,4	
Soir	Pouls 34 — t. 39,2	
24	Pouls 31 14 respirations t. 38	
25 -	Pouls 32. 14 respirations —	Lyon Pt
	les extrémités sont froides	
28 9bre	Mort.	
	Autopsie faite.	
	Poumons farcis de cavernes et de pneumonie caseuse. ce qu'il y avait de plus remarquable c'est la presence de nombreuses ulcérations sur les bronches et la trachée.	

SCD LYON1

HOPITAL DE LA CROIX-ROUSSE. — Salle Pothin N° 56

Nom

né à

demeurant

profession

âge

tempérament

constitution

entré le 27 8bre 69

sorti le

DIAGNOSTIC ET RÉSUMÉ

Phth

pneumonie secondaire

Autopsie

DATES	HISTOIRE PATHOLOGIQUE	PRESCRIPTIONS
	Malad seulement depuis 3 semaines — pas de maladie antérieure, sauf un rhume l'hiver dernier — toux intense avec expectoration abondante — Hémoptysies — Le malad prétend avoir craché au moins 3 litres de sang depuis qu'il est malad — Amaigrissement et perte des forces, appétit conservé, digestions bonnes — Père mort âgé, mère aussi, frère et sœur se portent bien, et habitent la campagne — Lui et habit. — bouche depuis l'âge de 17 ans — A l'examen de la poitrine, les deux moitiés supérieures du poumon sont le siège d'une dimin. notable de sonorité en avant aussi bien qu'en arrière — Les auscultations révèlent dans les 2/3 supérieurs des deux côtés des râles muqueux abondants sustant au tiers inférieur des lobes supérieurs où ils sont un peu plus secs — Expiration prolongée — Crachats purulents, abondants, fréquemment mélangés de sang — Bruits du cœur —	
3 9bre	Hier au soir. Hémoptysie abondante (1 plein crachoir) les crachats sont encore mélangés de sang	Ordre de la gomme 1 gr. 1 pièce Pot. Pot. d'opium 0,20 Sp. d'ether 30 g.
4	Crachats purulents un peu visqueux mélangés de sang mais en moins grande quantité	Pot. Pectorales 50 2 Vesic.
5	Le sang disparaît de plus en plus des crachats	

Papeterie générale, Lyon. — Méd. n° 6.

SCD LYON1

DATES	HISTOIRE PATHOLOGIQUE	PRESCRIPTIONS
6 9bre	le sang a complètement disparu des crachats mais l'oppression a augmenté Pouls 27/4	
8	pier matin douleur de tête, à 3h de lui hémoptysie. (½ crachoir.) mêmes signes stéthoscopiques — Pouls 27/4	
9	Pouls 27/4 t 38	
Soir	à 4h. le malade éprouve le tintement de chaleur et la céphalalgie qui précèdent ordinairement l'hémoptysie Pouls 29/4 t. 39,2.	
10	Pouls 26 — t 38,6	
11	le malade n'a plus de sang dans les crachats	
12	un peu de sang mélangé aux crachats mais oppression plus considérable du membre inf. droit.	aux crachats mousseux. inappétence
15	Plus de sang dans les crachats	
16	Pouls 28/4 t m. 39,3	
	oppression considérable (10 respirations) Sonorité dans toute la partie antérieure de la poitrine — battements cardiaques ac crany épigastrique. Pouls 30 t 39,2	respiration obscure bien qu'on efforte pour respirer voient les grands. thé alcoolisé Rat cardiale.
17	Rien	
Soir.	Pouls 32 - t. 40 - 40 respirations/4	
18	Pouls 29/4. t. 39	
Soir	Pouls 30/4 t 39,6	
19	Pouls 28/4 t 39,8	
Soir	Pouls 32/4 t 39,7	
20	Pouls — t. 40.	
	Sang dans les crachats	
Soir	Pouls 32/4 t. 39,8	
21	respirations fortes/4 - Pouls 32/4 t. t. 39,8	
Soir	Pouls 34/4 t. 39,8	
22	Pouls 31/4 t 39,6	
Soir	Pouls 34 t 40,1	
23		

SCD LYON1

HOPITAL DE LA CROIX-ROUSSE. — Salle 1re Rothen N° 56

Nom
né à
demeurant
profession
âge
tempérament
constitution
entré le
sorti le

DIAGNOSTIC ET RÉSUMÉ

Suite.

DATES	HISTOIRE PATHOLOGIQUE	PRESCRIPTIONS
22	à l'auscultation ~~percussion~~ - Sonorité dans toute l'étendue des poumons sauf au sommets et spéralbumes dans la fosse sus claviculaire droite. à l'auscultation. respiration obscure surtout à la base gauche. râles muqueux superficiels dans toute l'étendue des poumons. dans la fosse sus claviculaire droite léger souffle et gargouillement dans les parties inspirations.	
	Pouls 32/4 t. 40	
Soir	Pouls 34/4 t. 39,6	
23	Pouls 32. t 39,)- 9 respirations/4 le malade fait toujours des inspirations forcées. l'oppression est plus grande	
Soir	Crachats Pouls 32/4 t 38,9	pot. boudanum
25.	Pouls 32/4 11 respirations	
26 -	Mort dans la nuit	

Papeterie générale, Lyon. — Méd. n° 6.

SCD LYON1

DATES	HISTOIRE PATHOLOGIQUE	PRESCRIPTIONS
	Autopsie. Poumons — les poumons sont volumineux, ne s'affaissent pas à l'ouverture du thorax. Ils présentent une coloration blanc-rose — sauf le lobe inférieur du poumon droit qui est rouge — ils adhèrent à la plèvre pariétale par de nombreuses et fortes adhérences surtout au sommet. Le poumon gauche est plus adhérent que le droit. Le poumon droit présente dans ses 2 lobes supérieurs la coloration blanc-rose à la coupe on reconnaît une caverne du volume d'un poing au sommet. d'autres petites cavernes des points de pneumonie caséeuse sont éparses — d'autres points ~~[illegible]~~ analogues aux granulations miliaires qu'elles ont par leur consistance. Dans le ~~[illegible]~~ inférieur du même poumon on observe la même lésion mais de plus les ~~[illegible]~~ tissus qui séparent les points caséeux présentent tous les caractères de l'hépatisation rouge. Le poumon gauche est atteint des mêmes lésions. Le sommet est le siège d'une caverne un peu moins volumineuse que celle du poumon droit.	

HOPITAL DE LA CROIX-ROUSSE. — Salle _____ N° 50

Nom Garnier

né à

demeurant

profession Matelassier / célibataire

âge 48 ans

tempérament

constitution

entré le 14 août 1869

sorti le

Père et mère morts âgés

DIAGNOSTIC ET RÉSUMÉ

Phth. pulm.
Laryngit. ulcéreuse
et pédonculeuse

autopsie

DATES	HISTOIRE PATHOLOGIQUE	PRESCRIPTIONS
	D'une santé ordinaire depuis son enfance, le malade fut quelquefois contrarié par des bronchites surtout durant l'hiver, mais assez légères en général. Au mois de Novembre 1868 la toux se montre de nouveau mais plus forte que d'habitude, l'amaigrissement devient alors tellement le voisin et ne l'a jamais recouvré depuis. Depuis à moment le larynx et l'arrière gorge sont les douloureux et le malade éprouve un tiraillement douloureux et de picotement il ne peut avaler qu'avec peine, il ne crache qu'avec de grands efforts qu'il peut avaler sa salive. Dès le début, quoique l'appétit ne fut que très peu diminué il a dû se contenter de potages ne pouvant pas avaler, il a maigri considérablement et bientôt qu'il se coucher il est couvert de sueur. Depuis 15 jours l'appétit lui même a diminué, et il est toujours de la diarrhée. Nomari d'Hanoy, Lyon. Paris 25/4. Le malade ne peut parler qu'à voix basse.	

Papeterie générale, Lyon. — Méd. n° 6.

SCD LYON1

DATES	HISTOIRE PATHOLOGIQUE	PRESCRIPTIONS
	Submatité dans le fond tout sous-épineuse, en arrière surtout à gauche. Pas d'avant démonstration de la sonorité surtout à gauche. Respiration soufflante aux deux sommets. Râles muqueux à droite surtout gauche dans et le sommet. Bruit de frottement double dans les 2e et 3e espaces. Le pharynx est rouge et tuméfié intercostaux. Ongles déformés. Adème des bords de l'épiglotte et des replis aryépiglottiques, les mêmes lésions se rencontrent sur le pharynx mais à un moindre degré. Les parties situées plus rouges.	les Dolle pilules 8 gr. l'aune lait huy opée pommade iodée. gargarisme de calorifère guimauve pavot.
10 Mai	décédé à 8h. du matin Autopsie. Sur le cœur — pas de plaque lait. — quelques traînées blanches le long des vaisseaux de la paroi — Rougeur de l'endocarde dans les cavités du cœur, et vol'origine des gros vaisseaux — Valvules saines. Poumons — très diminués de volume et gris rougeâtres — Une caverne dans chaque sommet — ocupe le sommet du poumon droit — Elle est superficielle a la coupe il est considérable de pneumonie lobaire — plus petite et plus sèche en bas — Dans les régions inférieures quelques parties noirâtres et là dans les points caverneux, points infiltrés liquide purulente — Pas de caverne dans le poumon gauche; pneumonie lobaire très avancée avec quelques points purulents. Plèvre hypertrophiée — en quelques points des traces d'adhérences très solides, une bande entre tri-cuspide et le pericarde épanchement entre le lobe supérieur du poumon gauche et la paroi thoracique Lobes soudés entre eux en plusieurs points. Bronches rouges et épaissies — Foie — aspect granuleux à la surface extérieure — à la coupe on constate de l'hypertrophie parenchymateuse : généralisée — Reins — Sont sains — Rate — id. Intestin grêle — Nombreuses ulcérations surtout à la terminaison — en d'autres points, des îlots de glandes prévertes de la tuméfaction Larynx — quelques ulcérations peu profondes — épaississement de l'épiglotte	Glycérolé tannisé, aux qui la partie postérieure et la face supérieure de la langue —

HOPITAL DE LA CROIX-ROUSSE. — Salle St Pottin N° 9

Nom Ronvit Frambourge

né à

demeurant

profession Ouvrier

âge 55

tempérament

constitution

entré le 2 Mars 70

sorti le

DIAGNOSTIC ET RÉSUMÉ

Phthisie pulm

autopsie

Père mort à 69 ans oppressions et affaiblissement progressif
Mère morte subitement

Femme bien portante
2 enfants morts phthisiques.
l'un à 15 ans
l'autre à 22 —
un autre enfant mort en 24 h (Hydrocéphalie)
un autre enfant vivant bien portant

Pas de Maladies antérieures — Toujours bien pendant le second ménage 5 ans
Malade depuis 4 Mois à la suite de refroidissement

DATES	HISTOIRE PATHOLOGIQUE	PRESCRIPTIONS
	Début par de la toux amenant un expectoration muco purulente adhérente au verre — du l'oppressions — l'appétit persiste — ni diarrhée ni constipation — expectoration semblables présentant à l'Examen jamais de l'amoindrissement. raison thoratique — transpirations nocturnes — affaiblissement et amaigrissement considérable — P 28.	
	actuellement — oppression tous nuit et jour — expectoration muco purulente assez abondante — la malade est très faible présente Examen thorachique — à l'auscultation	
	à l'auscultation — obscurité de la respiration en arrière au sommet ~~droite~~ ~~Expiration~~ un peu soufflante et prolongée — à droite même signes au contact seulement du craquement au sommet et des râles sonores à la base.	
	en avant ~~grossièrement~~ nombreux râles humides dans la crête sous l'aisselle sous l'aisselle — râles humides dans la région sous l'aisselle — râles moins nombreux à gauche.	
	Cœur normal	
14 —	Le malade a bu pendant toute la journée 1/2 bouteille de lait chaude et sèche —	
15 Mars	mort cette matinée.	
19 —	autopsie. — pas de rigidité, le ventre présente une teinte verdâtre sujet très amaigri, pas d'œdème. — Poumons volumineux très emphysémateux sur les bords notamment au niveau du bord antérieur et de la base du poumon droit, recouvrant en grande partie le cœur. adhérences de plèvre du côté droit	

Typographie Pourchet, Lyon. — Mod. n° 6.

SCD LYON1

DATES	HISTOIRE PATHOLOGIQUE	PRESCRIPTIONS
	au sommet seulement, tandis que sur toutes les régions; elles, de formation récente, sont très-fortes et très résistantes au sommet. Sur la plèvre viscérale qui est le siège d'une inflammation récente, on remarque après avoir enlevé les fausses membranes des granulations, surtout vers le sommet, de la grosseur d'une tête d'épingle et même plus petites, d'une coloration gris-blanchâtre et faisant légèrement saillie à la surface de la plèvre.	Du côté gauche elles existent sur toutes les régions; elles sont très-fortes et très résistantes au sommet.
	Le tissu pulmonaire, si on en excepte les bords qui sont très-emphysémateux et la plus grande partie du lobe inférieur droit, le tissu pulmonaire présente une consistance assez ferme et une certaine résistance à la coupe. Celui-ci qui est en effet assez farci de petites tumeurs blanchâtres de la grosseur d'un grain d'orge ou d'une lentille, présente en outre une coloration plus foncée, ou même d'un gris noirâtre très-résistant et plongé dans l'eau il gagne le fond du vase. Les deux tiers inf. du lobe ~~inférieur~~ droit ont conservé son aspect et n'offrent qu'un peu de congestion. Enfin on trouve dans la partie sup. du lobe sup. gauche des cavernes ~~pleines~~ ayant environ le diamètre d'un noix. (Les parois sont épaisses constituées par de la pneumonie interstitielle, leur surface interne est anfractueuse et elles contiennent un liquide purifome dans à peu près, les plèvres sont intimement adhérentes à environ et présentent un épaississement notable.	
	Bronchite chronique, pas d'ulcérations sur la muqueuse qui est recouverte d'un mucus purifome. Ganglions bronchiques volumineux, caséeux.	
	Le cœur d'un volume normal, ne présente aucune tache laiteuse; il est même peut-être un peu plus petit que de coutume. Tous les orifices sont sains.	
	Il n'existe aucune granulation sur le péritoine. Les autres organes n'ont pas été examinés.	

SCD LYON1

HOPITAL DE LA CROIX-ROUSSE. — Salle St Rothrin N° 13

Nom Joseph Mouy
né à
demeurant
profession Rentier
âge 60
tempérament
constitution
entré le 8 Mars 70
sorti le

DIAGNOSTIC ET RÉSUMÉ

Mitt Rebel
autopsie

Marié
femme morte il y a un mois ~~[illegible]~~ en couches
enfants bien portant.

Rien de Maladie antérieure.

DATES	HISTOIRE PATHOLOGIQUE	PRESCRIPTIONS
	Le malade se portait parfaitement jusqu'il y a 6 mois où il commença de la bouffissure sous l'action apparente il a été mis à tonics. — En même temps survenait des palpitations nocturnes. — La tonic augmenta aux premiers jours. Elle arrivait ~~[illegible]~~ ~~[illegible]~~ le matin par quarts. Elle amena une dyspnée ~~[illegible]~~ ~~[illegible]~~ le malade se plaint en outre lorsqu'il a toussé d'une douleur excessive — oppression augmentant par le moindre effort — palpitations nocturnes de la partie supérieure du corps très abondante — l'appétit a diminué depuis 15 jours les digestions sont bonnes. Le malade n'a jamais eu la diarrhée mais va à la selle quatre ou 5 jours — langue rouge.	(Pas de soif excessive) Le malade a toujours beaucoup uriné la nuit j'ai 8 j'ai

Papeterie générale, Lyon. — Mod. n° 6.

SCD LYON1

DATES	HISTOIRE PATHOLOGIQUE	PRESCRIPTIONS
26 Mars	L'Etat du Malade a été en empirant oppression + grande toux plus fréquente aujourd'hui il crache — Purpura aux jambes depuis longtemps	
30 Mars	Mort dans la nuit	
	Autopsie — Le cadavre ne présente rien de particulier — pas d'œdème — l'ablation du poumon est rendue difficile par des adhérences résistantes des 2 côtés — on est obligé d'employer le scalpel pour les détacher — à la coupe les poumons présentent quelques noyaux de pneumonie caséeuse à différent degré de développement ces noyaux sont assez considérables — il y a aussi des petites tumeurs mélanéiques pouvant être prises pour des granulations — Emphysème — Coeur Normal — L'aspérième pour la suffisance des Valvules — les 2 valvules sont suffisantes.	

HOPITAL DE LA CROIX-ROUSSE. — Salle Ste Pothin. N° 40

Nom Pierre Cétin
né à Bourg.
demeurant Ain.
profession crachateur. A pour occupation de charger des voitures de foin depuis 18 ans.
âge 39
tempérament
constitution
entrée le 3 9bre 1869
sorti le

DIAGNOSTIC ET RÉSUMÉ

Cataracte lenticulaire
Ph. pulm
autopsie

DATES	HISTOIRE PATHOLOGIQUE	PRESCRIPTIONS
	Début il y a 4 mois — le malade aurait eu ~~ce qu'il appelle~~ un rhume qui l'a retenu au lit pendant une quinzaine. et caractérisé par de la toux. le malade allait mieux. lorsqu'il a repris ~~[illegible]~~ le travail alors extérieur. et sur la place quelle. En même temps le malade a beaucoup maigri quoique il ait encore conservé l'appétit. actuellement toux incessante. graves plus fréquente dans la nuit déterminant quelquefois des vomissements et à l'heure la plus souvent qu'une pour expectoration muco purulente. Mammelons. Expectoration et difficulté au crachoir. Oppression ~~[illegible]~~ tout après les grands efforts. L'appétit est bon la digestion se fait bien Pouls 100 —	Gelée d'eau de riz tout le matin Transpiration cutanée à la partie sup. du corps

Papeterie générale, Lyon. — Mod. n° 6.

SCD LYON1

DATES	HISTOIRE PATHOLOGIQUE	PRESCRIPTIONS
	La percussion donne de la sonorité dans toute l'étendue de la poitrine ~~Ausc~~ Auscultation obscurit de la respiration dans les 2 poumons. au sommet droit d'où la fosse sous clavriculaire on entend un peu de souffle à l'expiration. les battements du cœur sont sourds et difficiles à entendre	1/2 . Eau sucrée Julep. Kermes 0,20 1 Quina
7 Xbre	Pas après un léger repas - Pouls à 30/4 t. 39. 40.	
8 -	Pouls 28/4 t. 39,2.	Kermes
10 -	Pouls 28/4 t 39	
11 -	à l'auscultation on trouve auprès de lui des râles au 2 sommets - râles sonores au 2 bases - de ce côté droit les râles se continuent sans interruption ~~Dulle~~ la fosse sus épineuse à la base. La percussion ne donne rien.	
16	Diarrhée depuis 10 jours - l'appétit est revenu	Albuminate Bismuth. Morphine
Sucs	Pouls 30/4 t. 39 -	
20.	à la percussion Mat à la base du côté gauche ~~et libre~~ à la palpation vibrations diminuées de ce côté. à l'auscultation râles dans les 2 poumons.. la respiration ne s'entend pas ou s'entend très faiblement dans toute l'étendue du poumon gauche. - Crachat commencant muco-purulent la diarrhée est presque disparue	
7 Xbre	Graduellement. ~~Pendant~~ Pendant des jambes et de bonne le malade a beaucoup maigri d'après son entrée	
5 Xbre	à l'auscultation on entend le murmure sous la clavicule droite et quand on fait tousser le malade de gauche on entend un bruit métallique lorsque le malade respire normalement on entend à peine quelques râles muqueux secs - à gauche râles dans toute l'étendue du poumon en avant. Ces râles sont moins gros que ceux du mois précédent. En arrière à droite râles au sommet seulement amaigrissement et affaiblissement	

SCD LYON1

HOPITAL DE LA CROIX-ROUSSE. — Salle S Pothin N° 40

Nom

né à

demeurant

profession

âge

tempérament

constitution

entré le

sorti le

DIAGNOSTIC ET RÉSUMÉ

DATES	HISTOIRE PATHOLOGIQUE	PRESCRIPTIONS
21	amaigrissement état cachectique de plus en plus ~~apparent~~ hier le malade a eu d'abord quelques crachats thoraciques du sang puis il a craché 2 ou 3 fois de sang pur ~~sirillots~~. pouls à 30 — ~~[illegible]~~ on entend dans les 3 et 4 esp. intercostaux du sibilement aux 2 temps puis un murmure aux 1er temps	
24	mort dans la nuit	
25	Autopsie.	
Carte thoracique Mourmon		

Papeterie générale, Lyon. — Hod. n° 6.

SCD LYON1

DATES	HISTOIRE PATHOLOGIQUE	PRESCRIPTIONS

SCD LYON1

1869 Salle St Voltaire N° 40 (Pierre Cétin) 1.
autopsie le 29 Xbre 1869.

En incisant la paroi thoracique du côté gauche on trouve à la partie supérieure une adhérence complète des deux plèvres tandis qu'au dessous elle est située dans une cavité tapissée par des fausses membranes, et contenant un liquide sanguinolent un peu trouble. Il existe donc de ce côté une pleurésie hémorrhagique. Le tiers supérieur du poumon est enveloppé par une coque fibreuse de deux millimètres d'épaisseur qui adhère intimement d'une part au tissu pulmonaire et d'autre part aux parois thoraciques, de sorte que la cavité pleurale n'existe pas à ce niveau. Mais dans les deux tiers inférieurs les deux plèvres sont séparées par des fausses membranes et par l'épanchement. A dessus de remarquer surtout à la partie inférieure au dessous de la face inférieure du poumon qui est refoulée en haut. ~~Cette cavité pleurétique~~ est divisée en trois parties par des cloisons verticales situées l'une à la partie moyenne de la base et l'autre à la partie interne au niveau du bord antérieur. Il existe donc trois cavités indépendantes les unes des autres présentant en outre plusieurs cloisons incomplètes. Ces cloisons qui paraissent ~~de nature~~ fibreuses sont blanches d'aspect feutré présentant ~~quelques~~ stries longitudinales et quelques petits caillots noirs, elles ont environ un ou deux millimètres d'épaisseur et se laissent facilement déchirer. Les cloisons incomplètes sont en général plus minces, plus transparentes au lieu d'offrir l'aspect feutré, elles ont l'aspect

une grande quantité de points blancs mesu
~~[illegible]~~ grosseur d'une tête d'épingle, plutôt plus p
faisant légèrement saillie, disparaissant par
raclage et probablement dûs à des dépôts fib
Les plèvres sont recouvertes d'une couche épa
de pseudo membranes qui offrent la même ap
que les cloisons précédemment décrites; il sem
qu'il existe plusieurs couches de ces neo-membran
que l'on peut incomplètement détacher. L'aspe
qu'elles présentent n'est pas identique partout: ain
la forme granuleuse des dépôts fibrineux est surto
remarquable sur la plèvre pariétale et princip
sur la plèvre médiastine; tandis que sur la
plèvre ~~pulmonaire~~, les dépôts sont plus irrégul
et contiennent une grande quantité de caillo
sanguin ou de sérosité sanguinolente dans l
mailles fibrineuses. Dans certains ~~poumons~~ les pseudo
offrent une coloration générale rougeâtre sur
se détachent les points granuleux blancs ~~[illegible]~~
de grosseur variable. Ces points disparaissent
ordinairement par le raclage en même tem
que les pseudo-membranes, mais dans beaucou
d'endroits la plèvre garde une teinte blanchâtre
environ malgré tous les efforts que l'on fait pou
l'enlever. Après avoir détaché les fausses membra
on voit que les plèvres ne sont ~~[illegible]~~ que par épaiss
tandis qu'on ~~[illegible]~~ pouvait supposer le contraire ~~[illegible]~~ en prenant ve

(64) Salle St Pothin N° 40 (Pierre Cétin) 2

Autopsie (suite).

Le liquide contenu dans la plèvre peut être évalué à un litre ; il remplit les deux cavités situées à la base du thorax, tandis que la droite qui est plus élevée en contient très peu et offre surtout des fausses membranes infiltrées de sérosité rougeâtre la même remarque est applicable à la portion de la plèvre qui se trouve au niveau de la partie moyenne du poumon. Le liquide avec lequel dit est rouge ; il ressemble à de la sérosité mêlée à du sang et offre un aspect d'autant plus trouble qu'on l'examine dans des parties plus déclives où il existe un dépôt de fragments fibrineux. En incisant le poumon gauche, on remarque au sommet une cavité anfractueuse pouvant contenir un gros œuf de poule et renfermant des mucosités ~~purulentes~~. Les parois de la cavité ne sont séparées de la plèvre en avant que par une très mince couche de tissu pulmonaire. Cette cavité communique largement avec les bronches. Le lobe supérieur du poumon est en outre farci de noyaux de pneumonie caséeux de dimensions variables et aux divers

périodes de leur évolution. Le noyau sous polar petit et moins nombreux dans le lobe inférieur qui est très congestionné.

Du côté droit la plèvre ne présente que quelques adhérences au sommet et à la partie antérieure, poumon est un peu emphysémateux au niveau des bords et surtout du bord antérieur. Sous ce il on découvre une grande quantité de noyaux caséux diminués dans les trois lobes, moins surtout dans le lobe supérieur où ~~les~~ quand on le volume d'une noisette, d'une noix et offre tantôt la coloration qui y est du début, tantôt la coloration jaunâtre avec plus ou moins de ramollissement. La base du poumon est congestionnée et présente quelques petits points granuleux de pneumonie d'une tête d'épingle ou d'un grain d'orge. Pas de granulations ni de pneumonie.

Bronchite chronique. ~~Les bronches sont dilatées~~ Dilatation bronches, mais il existe deux petites ulcérations sur les cordes vocales inf. près des apophyses vocales des cartilages arytenoïdes.

Cœur assez volumineux. Cavités dilatées remplies de caillots noirs et fibrineux, parois flasques, orifices dilatés, mais suffisants ne présentant aucune altération. – orifice mitral 8. – orifice pulmonaire 8 1/2. – plaques jaunes, athéromateuses sur l'aorte.

SCD LYON1

Salle St Pothin N° 40 (Jean Crétin) 3

Autopsie (suite)

On remarque sur toutes l'étendue du péritoine une grande quantité de granulations ~~très transparentes~~ isolées les unes des autres (certaines de 1 mm 2 environ) de la grosseur d'une très petite tête d'épingle sans qu'il existe aucune trace de péritonite.

On trouve des ulcérations dans la dernière portion de l'intestin grêle et dans le cæcum, mais les granulations ne sont pas plus nombreuses à le niveau.

Le foie augmenté de volume est très manifestement graisseux à coupe uniforme.

La substance corticale des reins offre aussi les traces de la dégénérescence graisseuse rate un peu plus volumineuse qu'à l'état normal.

Le cerveau n'offre rien de particulier si ~~l'on~~ ~~un peu de dégénérescence athéromateuse des artères de la base.~~

SCD LYON1

HOPITAL DE LA CROIX-ROUSSE. — Salle St Pothin N° 17.

Nom Joseph Azzoda

né à

demeurant

profession domestique

âge 18 ans

tempérament

constitution

entré le 27 février 70

sorti le

DIAGNOSTIC ET RÉSUMÉ

Tuberculose

Enfant naturel (charité)

Autopsie

Cet Enfant a habité la Campagne toute sa vie — il a constamment joui d'une très bonne santé — pas de Maladies antérieures à

DATES	HISTOIRE PATHOLOGIQUE	PRESCRIPTIONS.
	La Maladie qui l'amène à l'hopital a débuté il y a 2 mois (27 X bre) sans cause appréciable par de la céphalalgie frontale très vive, puis quelque Malaise gêné est la marche ensuite a cause de cela — l'appétit était conservé normalement — 8 jours après le Malade s'aperçut que le membre inférieur gauche était moins fort que le droit et ne le supportait pas aussi bien — la céphalalgie persistait encore et disparut 8 jours après son apparition — puis presque immédiatement après apparut de la faiblesse d'abord du bras gauche — la jambe gauche s'affaiblit de plus en plus — le Malade ~~[illegible]~~ marchait seul d'abord puis avec ~~[illegible]~~ canne jambe gauche il ne peut bientôt plus marcher du tout. le bras suivit la jambe — 8 jours avant son entrée à l'hopital affaiblissement du membre droit — la marche tenait le Malade 8 étant — mais l'état général était bon — appétit conservé — digestions bonnes actuellement Paralysie complète des 2 membres droit — le système moteur seul est paralysé — la sensibilité aux touches à la douleur et aux Température est conservée — le bras droit est déjà très faible le Malade peut à peine s'en servir pour se manger — Relâchement des sphincters — ~~Affaiblissement~~ ~~[illegible]~~ rien de particulier du côté du Rectum	

Imprimerie générale, Lyon. — Mod. n° 6.

SCD LYON1

DATES	HISTOIRE PATHOLOGIQUE	PRESCRIPTIONS
	L'auscultation du cœur ne donne aucun bruit de souffle — les battements sont réguliers et isochrones à ceux de la radiale. Il a eu des vomissements	23 ou 24
11 Mars	le bras droit est complètement paralysé	t 38, 2
12 Mars	Depuis hier la malade a eu céphalalgie agitation — soif — rougeur des conjonctives insomnies la malade a été toute la nuit. anorexie. pas de taches meningitiques battements carotidiens —	
	Pouls 31 — Bruit de souffle au 2 temps dans le second et dans le 3e espace intercostal mais bien plus marqué dans le 2. sur le bord gauche de l'sternum — t. 39, 6	
	Peau naturelle — on y voit une éruption de Lid amina et en outre sur le tronc et les membres d'assez petites papules rouges en assez grand nombre.	
	rien d'particulier du côté des yeux.	
13	Pouls 32 les papules sont plus apparentes aujourd'hui et l'on dirait que l'on a affaire à une Varicelle. les papules sont beaucoup plus développées sur les membres et le tronc qu'à la face — la céphalalgie a disparu aujourd'hui — la malade pleure toujours à cause de la douleur que lui procurent ses escharres au sacrum.	
	Intertrigo dans la rainure interfessière —	
14	L'éruption de la face est confluente mais elle est ~~[illegible]~~ avancée que l'éruption sur les membres — les boutons sont bien saillants à la face mais il n'est pas l'aureole rouge qu'ils ont sur le tronc et les membres. L'intertrigo est toujours très douloureux la malade crie ~~[illegible]~~ constamment. la malade a'a plus de douleurs	
	P 26 t 38, 1.	
	les mouvements persistent un peu lents au bras droit	
15	P 22 les boutons sont toujours plus avancés aux membres qu'à la face.	Pot. Mercurielle
16	~~la face est [illegible]~~ — P 22 L'éruption ~~[illegible]~~ est toujours plus avancée aux membres au centre de quelques vésicules on trouve une coloration violacée — Convalescence — P 27 — puisque toutes les pustules [illegible]	
17	[illegible] la face P 27 — puisque toutes les pustules [illegible]	

SCD LYON1

DATES	HISTOIRE PATHOLOGIQUE	PRESCRIPTIONS
18.	P 32. Le Malade ne crie plus. L'éruption est très confluente sur le tronc. Léger gonflement de la face. Pas de salivation.	
19	Mort hier à 10h du soir	

Autopsie 3 jours après la mort.

Le Cadavre ne présente rien de particulier si ce n'est l'éruption variolique ~~confluente~~ en ~~de~~ ~~constate~~ ~~que~~ le point de la péricarde est atteint par ancien ~~de~~ ~~constate~~ ~~que~~ le point du cœur repose en 5 espace intercostal sous le mamelon. Les poumons remplissent la thorax — leur ablation qu'est pratiquée gêne par de légères adhérences naissant les 2 plèvres — au seul point ~~où~~ un peu de tension au niveau du bord antérieur près du sommet —

Goutte d'orange

Les poumons droit ~~ne présente~~ a la coloration normale la plèvre pariétale présente ça et là de petites tumeurs analogues aux granulations tuberculeuses — on les trouve de plus volumineuses au niveau de la scissure interlobaire supérieure qu'en avant au niveau et dont la taille est indiquée par une trame de granulations tuberculeuses — plus ~~de~~ ~~opaque~~ ~~et~~ en accroissant on peut séparer les lobes ~~supérieur~~ lobe ~~moyen~~ et l'on voit la plèvre de manière identique ? Lorsqu'on ~~peut~~ ~~détacher~~ une membrane mince et analogue à la plèvre sans ~~sur~~ une membrane unie et analogue à la première membrane les granulations tuberculeuses ne laissent aucune trace ~~sur~~ la plèvre — cette disposition se ~~remarque~~ ~~aussi~~ également au niveau de la scissure ce qui prouve que cette membrane n'est pas la plèvre pariétale —

La plèvre gauche est saine —

Le poumon droit présente à la coupe — à la partie supérieure et au niveau du bord antérieur — dans ~~l'épaisseur~~ ~~du~~ lobe inférieur Caséeux. Ce foyer a la grosseur d'une noix. Il est entouré par du tissu pulmonaire sain il est taillé la forme de coin à la manière des lobules — à la périphérie on trouve un grand nombre de ~~petites tumeurs~~ granulations qui paraissent analogues aux granulations tuberculeuses — on les voit par transparence le long des vaisseaux — ~~au~~ vaisseaux plus considérables que les autres part de l'angle du foyer caséeux —

On voit dans le reste du poumon ces granulations tuberculeuses à différents degrés de développement — ~~Elles~~ qui paraissent moins anciennes sont encore semi transparentes on les voit parcourir de plus en plus opaques — à la périphérie du foyer caséeux elles se prennent les unes contre les autres et deviennent de moins en moins distinctes.

SCD LYON1

DATES	HISTOIRE PATHOLOGIQUE	PRESCRIPTIONS
	Le poumon gauche est librement sain. La plèvre et le bronche sont sains. Du côté de la muqueuse existent à la partie supérieure de la trachée qui est recouverte comme le larynx de petites choses ou de pustules variolique dont le contour présente tout le tour de la surface de la muqueuse.	Tout le bien étudier à l'hôpital. Il le certain. (page 2 ? annexe) observation qu'en tout Bertin épithélioma est la lésion muqueuse ou ulcération.
Cœur	Le cœur présente son volume normal. Il ne présente aucune tache laiteuse. il est assez gras — à l'ouverture on voit que les parois ventriculaires présentent une rugosité apparente. la paroi du ventricule droit est très mince et s'applatit sur le cloison interventriculaire. la paroi gauche est au contraire épaissie. il présente la paroi pour 1 tiers de plus que son volume normal.	
	l'aorte cardiaque est sain. le cœur est dépourvu de caillots	
	l'orifice aortique 106.25 —	
	l'orifice pulmonaire 6.97	
	l'aorte présente quelques plaques athéromateuses très légères et de petite dimension.	
	Le cœur ne renferme aucun caillot. dans toute les veines le sang est fluide.	
Cavité abdominale	à l'ouverture de la cavité abdominale on est frappé de la grosseur de la dernière portion du gros intestin. elle se trouve à droite il est énormément distendu. il est plein de matière alimentaire pour — solide. il y a des portions plus ou moins étroites. le cæcum se trouve comme d'habitude à droite —	Il est frappé de la couleur chaque de la paroi par du gaz — le tube digestif suivant le ventre de l'homme. le cæcum intestinal — le cæcum ne constate aucune que lésion varioliques sur le tégument —
Foie	Le foie est anémié il présente son volume ordinaire	
Rein droit	rien de particulier —	
	quelques petits ganglions mésentériques lymphatiques	
Cavité crânienne	Les méninges ne présentent rien de particulier elles ne sont pas adhérentes à la voûte elle ne se sépare pas à la coupe du cerveau au contraire.	
	Le cerveau présente un ramollissement blanc limité des circonvolutions dans certains points.	le lobe occipital paraît le lobe frontal qui est le plus ramolli à pic — le ramollissement atteint le lobe frontal qui est le plus ramolli.
	la partie antérieure de la lobe est intacte —	
	~~Le lobe occipital est caractérisé par une diminution notable de consistance~~ —	
	Les lésions est caractérisé par une diminution notable de consistance —	
	Les parties sont alors ou un aspect jaunâtre crémeux.	
	Le cervelet est rien.	Le cervelet paraît un peu anémié —
	l'aspect en est blanchâtre et le cerveau paraît un peu anémié —	
	à droite les cervaux sont moins étendus et moins anémiés	

DATES	HISTOIRE PATHOLOGIQUE	PRESCRIPTIONS
	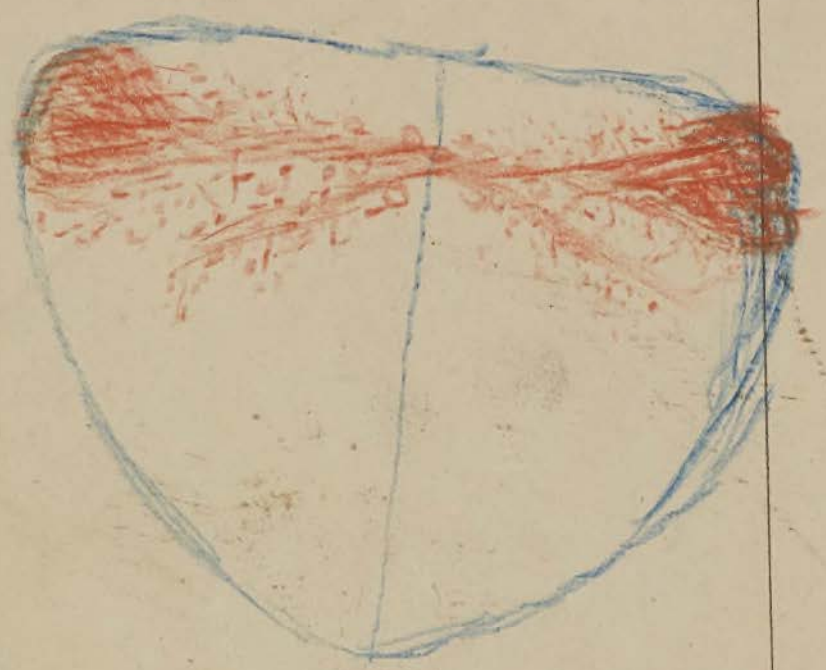	
		

SCD LYON1

HOPITAL DE LA CROIX-ROUSSE. — Salle _____ N° ____

Nom

né à

demeurant

profession

âge

tempérament

constitution

entré le

sorti le

DIAGNOSTIC ET RÉSUMÉ

DATES	HISTOIRE PATHOLOGIQUE	PRESCRIPTIONS

SCD LYON1

HOTEL-DIEU. — *Salle* St Charles N° 62

Nom A. Gardet

né à

demeurant à

profession

âge

tempérament

constitution

entré le

sorti le

DIAGNOSTIC ET RÉSUMÉ

Phthisie pulmonaire
(Autopsie)

HISTOIRE PATHOLOGIQUE

26 9bre — Autopsie. — Pratiquée 29 heures après la mort. — Rigidité cadavérique très marquée. — Temps froid. — Thorax. — Plèvres. — Adhérences nombreuses des deux côtés surtout vers les sommets. — Beaucoup plus marquées du côté droit, où il faut décoller la plèvre pariétale pour enlever le poumon. — Il y a aussi de nombreuses adhér. avec le diaphragme vers le bord. — On ne remarque pas de tubercules, en aucun point. — Absence de liquides. —

— Poumons. — D'une façon générale, le tissu pulmonaire est induré plus les 2/3 supérieurs du poumon droit. — Ce tissu est résistant, va au fond de l'eau. — A coupe, on trouve une dilatation manifeste des bronches. — Dans toute l'étendue il y a de nombreuses granulations tuberculeuses. —

— A gauche, le sommet seulement paraît induré. — On y rencontre aussi dans toute l'étendue des tubercules miliaires, mais ils y sont moins abondants qu'à droite.

Lyon, Imp. Veuve Rossmanith et Fils

SCD LYON1

DATES	HISTOIRE PATHOLOGIQUE	PRESCRIPTIONS
	— On remarque vers le sommet du lobe inférieur deux petites cavernes paraissant anciennes, et ayant probablement précédé l'apparition des tubercules. —	
	Bronches — Dans les gros bronches, il y a rougeur et tuméfaction de la muqueuse. —	
	— Cœur = hypertrophie grais[illegible] le long des bords et à la pointe. — Plaque athéromateuse étendue sur la paroi antérieure du ventricule droit. —	
	— L'aorte est légèrement athéromateuse. —	
	— Foie = légèrement granuleux. —	
	— Reins = un peu d'inflammation parenchymateuse légère congestionnée. —	
	— Pas de tubercules dans le péritoine. —	
	— On fera l'examen microscopique. —	

SCD LYON1

HOTEL-DIEU. — *Salle* St Charles N° 91

Nom Charles - Célestin Guillaine

né à Beaune (Côte-d'Or)

demeurant à Lyon

profession teinturier

âge 38 ans

tempérament

constitution

entré le 1er 9bre 1871

~~sorti~~ *mort le* 9 Xbre

DIAGNOSTIC ET RÉSUMÉ

gbs

Rien d'appréciable du côté de l'hérédité.

HISTOIRE PATHOLOGIQUE

Le mois environ — Excès de boisson et de travail.

— Le début de la maladie ne remonte qu'à — auparavant, le mal. était jouissant d'une santé robuste.

— Depuis le début le mal. souffre, n'a pas craché le sang, — a des points de côté, de la dyspnée — perte de forces, de l'appétit — amaigrissement — est devenu sourd. — Sa de diarrhée ni de sueurs nocturnes. — Essoufflement. — Sensibilité

P. — Mobilité vers le sommet gauche

A. — à droite — respiration prolongée — affaiblissement du murmure vésicul.

à gauche — souffle prolongé — respiration soufflante — et q.q. craquements —

P. — En avant, matité sous les 2 tiers sup. — clavicul. gauche en arrière id. à la base gauche. —

A. — En avant — à gauche, diminution du murmure vésicul. sur toute la partie centr. — en bas q.q. gargouillement. — — à droite, q.q. craquem. sous la clavicule

En arrière = resp. obscure à gauche en arrière et sous l'épaule à droite, on entend du souffle cavernueux — à la base gauche. il y a des râles muqueux abondants. —

Lyon. Imp. veuve Bernoudet et fils

SCD LYON1

DATES	HISTOIRE PATHOLOGIQUE	PRESCRIPTIONS
30 7bre.	- Son volume habituelle. Un peu d- le ml. ne le plaint d'aucune souffrance. - R. à 32. - P. à 160. filiforme. - - Crachats puriformes. -	Bubdélirium Cor ens
24 bre.	- Meurt dans le coma	
	Autopsie. - Autopsie huit jours après la mort. - Légère putréfaction - Le tissu adipeux est conservé - il est même plus abondant qu'à l'état normal dans le tissu sous-cutané de l'abdomen et de la paroi thx. - Il y a aussi dans l'épiplon et le mésentère en abondance. -	
	Plèvres. - ~~Poumons~~. - ~~Le~~ Par deux côtés il y a des adhérences mais elles sont beaucoup plus abondantes et plus vivaces à gauche où il y a tendance à dans deux feuillets dans toute la partie externe et postérieure. - Pas de tubercules au niveau des plèvres	
	Poumons. - Le poumon droit ne présente aucune lésion tuberculeuse ou cicatricielle. - Il y a un peu d'engorgement vers la partie déclive. -	vers son sommet. -
	- Le poumon gauche = le lobe supér. contient une caverne de la grosseur d'un poing - il est tendé au lobe infér. - et contient en outre q.q. cavernes plus petites -	vers son sommet
	- Le lobe inférieur est farci dans toute son étendue de points jaunâtres caséeux, un peu plus gros que granulations miliaires. - Q.q. uns de ces points sont ramollis et forment une taille de grosseur d'un pois - Pas de caverne dans le lobe infér.	
	- Cœur = surcharge graisseuse au niveau des sillons antér. et postér. - Pas d'oblitération des valvules. -	
	- Les artères sont saines. - Pas de caillots dans l'artère pulmon. -	
	- Foie = un peu plus gros qu'à l'état normal. - complètement graisseux - ~~Rq. il contient quelques points de lardacé~~ ~~où il est resté~~ q.q. éléments hépatiques normaux.	
	- Reins = Hyperémiés seulement	
	- Rate = légère hypertrophie. -	
	- Nulle part on ne remarque de granulations miliaires. -	

SCD LYON1

HOTEL-DIEU. — *Salle* St Charles N° 86.

Nom Auguste Decorsio
né à Rome
demeurant à —
profession peintre - platrier
âge 40 ans
tempérament
constitution
entré le 4 Nov. 71
mort ~~*sorti*~~ *le* 29 Déc. 72. —

DIAGNOSTIC ET RÉSUMÉ

Pleuro - pneumonie
Autopsie

HISTOIRE PATHOLOGIQUE

De 8 ans - il a des coliques
- Le mal fut pris à cette époque de vomissem. alimentaires incoercibles - Depuis la même époque, le mal a eu une ~~ob~~ alternative qu'il présente encore aujourd'hui.
Au mois de Nov. dernier, il fut pris d'Asthme à plusieurs reprises et tomba sans la moindre cette époque il ressentit la douleur lancinante dans le membre inf. droit et des fourmillem. - mais rien de coté de la vessie. — il devint subitement strabique et depuis lors, eut de la diplopie.
- En même temps, l'expectoration de la salive continuait - grande constipation. — . — . — . —

était alors peintre en bâtiments - n'a jam. saturnines. —
- Le mal fut pris à cette époque de vomissem. alimentaires incoercibles - Depuis la même époque, le mal a eu une ~~ob~~ alternative qu'il présente encore aujourd'hui.
Au mois de Nov. dernier, il fut pris d'Asthme à plusieurs reprises et tomba sans la moindre cette époque il ressentit la douleur lancinante dans le membre inf. droit et des fourmillem. - mais rien de coté de la vessie. — il devint subitement strabique et depuis lors, eut de la diplopie.
- En même temps, l'expectoration de la salive continuait - grande constipation. — . — . — . —

Lyon Imp. veuve Rossondet et Fils

SCD LYON1

DATES	HISTOIRE PATHOLOGIQUE	PRESCRIPTIONS
25 Tévr.	- Les symptômes précédents ont persisté jusqu'à ce jour. - - Le malade s'est affaibli un peu - a perdu de forces - Il y a 15 jours, sans cause appréciable enrouement sd. de voix - difficulté pour respirer - sensation de constriction au creux épigastrique - Il y a 8 jours, douleur frontale persistante -. Vomissements de matières alimentaires - jusqu'alors le mal. n'avait eu que de la lycolarrhée - œdème des membres inférieurs et de la paroi inférieure du thorax et de la face - Fourmillements, douleurs lancinantes dans les membres. - - Cette nuit, frisson assez intense, suivi de chaleur et de sueurs. - - Perte d'appétit - ~~constipation~~ normale. - L'examen de l'urine n'y fait pas noter ni d'albumine, ~~ni~~ - rien d'spécial à l'examen microscopique - Rien au cœur - Du côté du poumon, on entend en arrière, à la base droite, des râles muqueux fins, à l'inspiration sentant à toute être marqués. - - La toux ne paraît pas augmentée - Expector. insignifiante. - Sueurs fréquentes de côté. -	
28 Février	- Cette nuit, sans cause appréciable le malade a été pris d'douleurs intenses en même temps dyspnée atroce, râle trachéaux - expectoration sanglante. - Ce matin, l'oppression a diminué, - en examinant la poitrine, on trouve à la base droite de la moitié dans la moitié inférieure en arrière et sous l'aisselle en avant, elle s'étend jusqu'au niveau de la 4e côte interest. - Diminution à ce niveau des vibrations thoraciques. - A l'auscultation, la respiration est soufflante, qui ~~[illegible]~~ cependant masquée par les râles trachéaux. - L'expectoration est spumeuse aérée, sanguinolente.	A l'inspection de la poitrine on voit que dans l'inspiration le poumon se dilate relativement au poumon

HOTEL-DIEU. — *Salle* 1e Chambre N° 86

Nom Auguste Decorazio

né à

demeurant à

profession

âge

tempérament

constitution

entré le

sorti le

DIAGNOSTIC ET RÉSUMÉ

Suite

HISTOIRE PATHOLOGIQUE

29 Février

- Le malade est mort cette nuit. - Pas de convulsions. - Le ventre noircit depuis deux jours - il contient des matières fécales. -

Autopsie. - Thorax. - Épanchement liquide en quantité assez considérable dans toute l'étendue de la plèvre droite. - Le liquide est ~~non coagulable~~ (1/2 litre environ) - le poumon présente ~~quelques~~ q.q. adhérences vers le sommet et vers la base et la partie postérieure du lobe inférieur - ces adhérences sont récentes et légèrement fibrineuses. -

- A gauche - absence de liquide - bride adhérence à la partie moyenne près du hile du poumon. -

- Poumon droit. - Vers le sommet, nombreux tubercules consistant en gros comme d'un œuf pigeon - il y a d. nombreux foyers jaunâtres opaques par ce. caséeux, - Hépatisation rouge du lobe ~~inférieur~~ moyen et de ~~la partie antérieure~~ ~~du lobe~~ ~~supérieur~~ - ~~L'hépatisation est surtout marquée à droite~~ - La partie la plus postérieure du lobe inférieur est atélectasiée. - à la coupe s'écoule un liq. sanguinolent, non spumeux. -

partie hépatisée font saillie
que les parties atélectasiées
et peu affaissées et ridées.
la surface hépatisée, légère
ment

DATES	HISTOIRE PATHOLOGIQUE	PRESCRIPTIONS
	- Le poumon crépite à peine et va au fond de l'eau. - - Emphysème sur tout le bord antérieur - Poumon gauche. - Très emphysémateux sur les bords et à la base - à ce niveau. Il y a peu d'œdème. - Enfin, on remarque en arrière près du hile, une masse caséeuse de la grosseur d'une noix et analogue à celle décrite vers le sommet droit. - Enfin il est à signaler de nombreux petits noyaux caséeux, de la grosseur d'un pois, près de la superficie de l'organe. - Bronches. - Les grosses bronches sont rouges, vascularisées, - à glandules saillantes. - Les petites bronches sont également rouges, à parois épaissies, pleines de liquides - mais du côté droit, à la base le liquide contient peu d'air, tandis qu'à gauche il est spumeux, très aéré. - - En outre - les bronches qui contiennent des gros noyaux caséeux notés plus haut sont dilatées, leur surface est tomentueuse inégale. Cœur. - Surcharge graisseuse au niveau des sillons antérieurs et postérieurs. - - Orifices suffisants et non rétrécis - Aorte présente des lésions anciennes d'athérome. - - Encéphale. - Les méninges sont épaissies, présentent des plaques opaline vers la surface antér. et surtout de la convexité. - - Tube intestinal. - Le duodénum, et la première partie de l'intestin grêle sont fortement vascularisés - nulle part, on ne trouve d'ulcérations. -	

HOTEL-DIEU. — *Salle* St Charles *N°* 67.

Nom Claude Mon.
né à Cartatel (Loire).
demeurant à
profession garçon d'hôtel.
âge 34 ans
tempérament
constitution
entré le 5 Nov. 72.
sorti le mort le 9 Fév. 73.

DIAGNOSTIC ET RÉSUMÉ

G. O

Hémiatrophie latérale
de la langue

HISTOIRE PATHOLOGIQUE

Peu mort brusquement, peu
le malade a souffert, il y a
2 j. environ de coliques, il y a 6
ans.
Le malade s'enfonce, dit-il, il y a 2 ans, depuis lors
la tête a faiblit, mais ce n'est que depuis
3 ans le mois que les forces ont diminué et qu'il
a beaucoup maigri. Lassitude d'homme fait.
Depuis 3 semaines seulement le malade ne travaille plus
à cette époque, il tombait la force diminuée de jour
en jour. Sueurs nocturnes mais abondantes qu'il
a 3 semaines. Intellectuellement, amaigrissement
notable, ensommeillement et vanité de la vue
et la parole, hémiplégie, perte de l'intérêt, au
2 tomates, etc. etc. mais plus marquées à droite
qu'à gauche. Résonnance exagérée de la toux et
de la voix. Craquements au sommet droit

Lyon Imp. Cosse, Bachelier et Fils

SCD LYON1

DATES	HISTOIRE PATHOLOGIQUE	PRESCRIPTIONS
15 Janv.	Gorgée respiratoire, râle bronchique de 2 côtés. Bronchophonie. Enrouement. Le malade se plaint d'une ulcération de la langue dont le début remonte à 3 semaines. Elle a commencé par un petit bouton. L'ulcération occupe le bord gauche de la langue, elle est distante de 20 à 25 mill. de la pointe de l'organe. Les bords sont durcis, comme papillomateux, le fond est grisâtre et s'opposerait nettement à des contractions qui ~~[illegible]~~ l'écartement des lèvres. L'ulcération mesure 9. 9. mill. transversalement, elle pénètre surtout profondément, ~~[illegible]~~ la langue avec la doigts au niveau de l'ulcère, on s'aperçoit que l'ulcération repose sur une base dure. Une des molaires du côté gauche présente un bord tranchant et paraît être le point de départ.	Barrité de la voix.
	Au pourtour de l'ulcère, on aperçoit de petites granulations au nombre de 2 ou 3, qui semblent être de petits abcès sous épithéliaux. Le malade a eu une légère cuisson qui augmente avec la mastication. (Il assure n'avoir jamais eu de semblable).	
17 Janv.	On lime la dent qui paraît saillie. Pastille de chlorate de potasse.	
25 Janv.	L'ulcération présente le même aspect. Elle ne tient point à syphilis. Aphonie. Petits ganglions sous-maxillaires.	
2 Fév.	Fièvre le soir. Pommette colorée. Aphonie complète. Le malade ne peut se coucher sur le côté droit.	
5 Fév.	La fièvre est continue. Expectoration. Gorgée respiratoire, râle tranchant des 2 côtés, plus de crachements de sang, ce n'est qu'aux sommets qu'on entend et on n'entend pas la clavicule droite.	
9 Fév.	Gonflement de la joue. Mort.	

N° 21.

HOTEL-DIEU. — *Salle* St Charles *N°* 69

Nom Pauline Moz.

né à

demeurant à

profession

âge

tempérament

constitution

entré le

sorti le

DIAGNOSTIC ET RÉSUMÉ

Autopsie

HISTOIRE PATHOLOGIQUE

Plèvre	73. Foie. Le foie est volumineux, y a vu de transformation graisseuse.	
	Rate et reins. La rate n'offre rien de particulier, quant aux reins, ils sont très dévorés.	
Cœur	Le cœur est chargé de graisse, il est un peu gros. Toutes les cavités sont remplies de caillots mous, mais l'aorte et tronc pulmonaire n'offrent aucune altération, il y a eu de mort de Voltule aurant [illegible] pleinement suffisantes.	
Poumons	Il existe des 2 côtés tout y a vont lait y avait des adhérences nombreuses et très résistantes entre les 2 feuillets de la plèvre. A droite, surtout, la plèvre pariétale est tellement épaissie pourquoi [illegible] feuillet que la plèvre viscérale qu'on éprouve la plus grande difficulté à la détacher.	
	Au sommet du poumon droit, la plèvre mesure pas de 0, et d'épaisseur, et y a une [illegible] de la partie	

Lyon, Imp. veuve Bannavial et fils

SCD LYON1

DATES	HISTOIRE PATHOLOGIQUE	PRESCRIPTIONS
	moyenne, elle forme une plaque fibreuse très résistante et vient de cohésion. Ces épanchements se retrouvent entre les lobes pulmonaires, et sur une coupe du poumon apparaissent sous la forme de traits blancs, fibreux, très résistants. Au sommet droit, on voit 3 ou 4 cavernes, du volume d'une noix, communiquant entre elles. Dans l'épaisseur du poumon, on trouve d'autres petites cavernes; l'organe tout entier est le siège de transformation caséeuse, à la lésion une forme limitée et congestionnée et un peu ramollissement. A gauche, au sommet seulement se trouve une petite caverne, le poumon considérablement augmenté de volume est dans toute son épaisseur envahi par la cohésion. Du côté droit, la cage thoracique est affaissée et la colonne vertébrale est un peu déformée, la convexité regarde en gauche. Un mucoïdien trachéal est d'un rouge foncé, et présente de petites ulcérations peu profondes, et dans la dimension varient d'un grain de millet à un pois. Les muqueuses larynxées et considérablement épaissies, cou bombées, elles y voit plusieurs ulcérations, l'une d'elles située dans le ventricule droit s'étend jusqu'au cartilage thyroïdien. Un stylet y arrive sur la dernière. Les cordes vocales tout à fait complètement détruites. Les glandes de la base de la langue sont très volumineux et qui sont ulcérés. Sur le bord gauche de la langue, ulcération de 7 à 8 mil. dans tout son épaisseur, les bords sont irréguliers, déchiquetés, le fond de l'ulcération est quelque. Il ne trouve plus au pourtour de l'ulcère, les petites pointes jaunes qui existaient ou étaient, à la place, on voit de petites ulcérations.	

MODÈLE N° 21.

HOTEL-DIEU. — Salle 4e femmes N° 120

Nom François Bonjon
né à Charey
demeurant à
profession domestique
âge 33 ans
tempérament
constitution
entré le 23 9bre 1880
sortie le 2 février 1881

DIAGNOSTIC ET RÉSUMÉ

Tuberculose pulmonaire

Ce qu'il y a de particulièrement remarquable dans ce cas, c'est la courbe de la température qui est tout à fait semblable à celle de la fièvre typhoïde, d'autant plus que la température a fini par redevenir normale. Toutefois il n'existait aucun autre symptôme de dothiénentérie, tandis que les signes de phthisie pulmonaire étaient évidents. Ils ont persisté, du reste, après la cessation de la fièvre. On a constaté seulement une fréquence moins grande du pouls, avec un peu de retour de l'appétit, avec un état général amélioré. Il semble donc que dans ce cas comme les cas de f. typhoïde, il y ait eu des phénomènes d'infection dominant leur à un simple état fébrile. Du reste ces signes d'auscultation n'ont pas changé pendant le séjour du malade à l'HD.

HISTOIRE PATHOLOGIQUE

Malade depuis 7 jours. Début par de la céphalalgie — frissons légers répétés, plusieurs jours de suite.
Actuellement dort encore la céphalalgie qui domine l'état du malade — Obnubilation légère de la vue — Il y a 4 jours éruption légère autour de l'œil droit — on en voit les traces à la région temporo pariétale — Pas de surdité. Pas d'épistaxis, mais le malade dit avoir craché plusieurs fois du sang ces jours derniers. Inappétence, langue blanche, humide — Un peu de constipation — Toux sans douleurs à la poitrine sans point douloureux sur la région du hypocondre gauche, mais on ne sent pas la rate sous les côtes.
Mouvement fébrile très accusé.
Toux fréquente sans expectoration

DATES	HISTOIRE PATHOLOGIQUE	PRESCRIPTIONS
	Rien aux poumons Rien au cœur Dans les antécédents, signalons de fréquentes douleurs du côté droit, il y a 2 ans — fièvre muqueuse il y a 4 ans Réglée à 17 ans — un enfant il y a quinze ans — fausse couche Rien à noter comme hérédité — Mort de tuberculose Depuis ses douleurs de poitrine la malade a toujours conservé de la toux Elle a maigri beaucoup pendant cette maladie, et depuis elle a repris lentement ses forces Un certain nombre de petits craquements humides dans la fosse sus épineuse et au dessus de la clavicule du côté droit Toux fréquente, pénible — Expectoration muqueuse	
9		
1er 9bre		℞ Sirop de Tolu 40 g Alcoolat 40 g
2 9bre	Examen du sang Globules rouges 4 [illegible] Globules blancs 8 [illegible] Hémoglobine 80 [illegible]	

Nom	Resp.	Pouls	Chaleur R. C.
	95	210	36,0 42,5
	90	200	35,6 42,0
	85	190	35,2 41,5
	80	180	34,8 41,0
	75	170	34,4 40,5
	70	160	34,0 40,0
	65	150	33,6 39,5
	60	140	33,2 39,0
	55	130	32,8 38,5
	50	120	32,4 38,0
	45	110	32,0 37,5
	40	100	31,6 37,0
	35	90	31,2 36,5
	30	80	30,8 36,0
	25	70	30,4 35,5
	20	60	30,0 35,0
	15	50	29,6 34,5
	10	40	29,2 34,0
	5		28,8 33,5

SCD LYON1

12 X —	Grande amélioration — Pas de fièvre le matin —	Vomissements alimentaires Pas urines
13 X bre	Les vomissements ont disparus — mais la tour quitau — A la base gauche, on trouve et de l'obstacle de la respiration — Pas de souffle	Mis aqua fortis Idem vem épigastrique est très forte et de la submatité Vésicatoire à la base gauche
1er janvier	Depuis une huitaine de jours, la malade Crache sa soumbrage — Tous les phénomènes aigus ont disparus — mais la malade tousse toujours un peu	
2 Février	La malade est ~~dans~~ assez bon état, mais elle tousse toujours un peu	

SCD LYON1

Modèle N° 61.

Nom Boyer Françoise V = 110

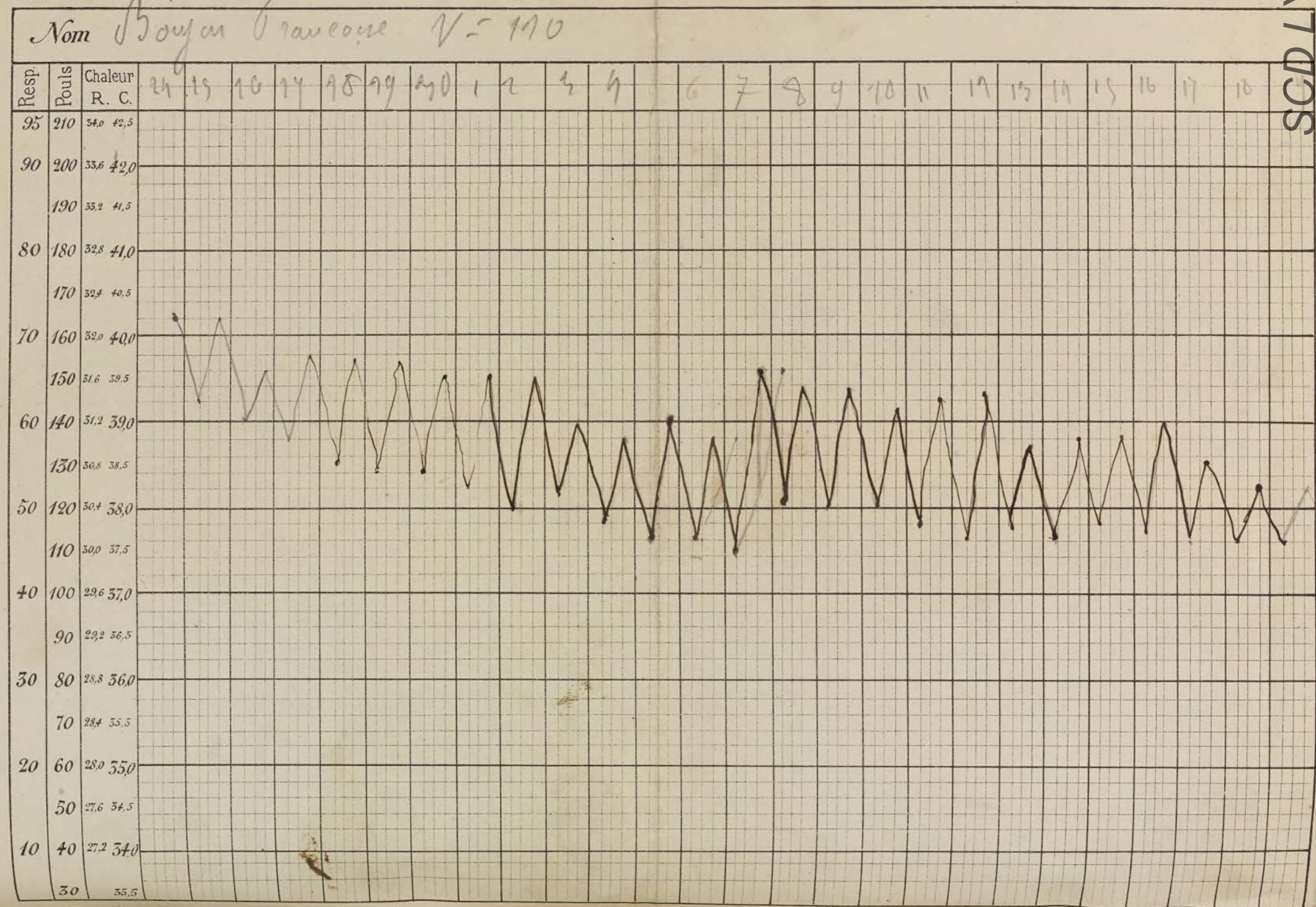

SCD LYON1

SCD LYON1

HOTEL-DIEU. — *Salle* St Charles *N°* 17

Nom Gouard Louis

né à Romans (Drôme)

demeurant à

profession ferblantier

âge 29 ans

tempérament

constitution

entré le 28 juin 74.

mort ~~*sorti*~~ *le* 1er juillet 74.

DIAGNOSTIC ET RÉSUMÉ

Diarrhée chronique tuberculeuse

Erysipèle des membres inf. de la partie droite

oedème du membre inf. opposé

précédé d'erysipèle —

Pulmonie — Lésions tuberculo-caseuses des poumons peu avancées — Ulcérations intestinales, état cancéreux des ganglions mesentériques — Thrombose des veines du membre inf. droit. Embolie pulmonaire infarctus à la base du poumon droit.

HISTOIRE PATHOLOGIQUE

Père mort d'une affection pulmonaire après 5 ans de maladie — Mère et frères bien portants.

Il travaille habituellement dans l'eau et comme tel il était sujet aux refroidissements et aux rhumes fréquents —

Il y a 2 ans et ½ il lui survint de la diarrhée d'emblée chronique — Il a des selles liquides fréquentes sans coliques, ne fait jamais de sang, il peut malgré cette indisposition continuer son travail.

Il y a 18 mois il avait maigri beaucoup, il commença à voir un peu de sang dans ses selles et on a toujours eu un peu depuis cette époque, mais ~~toujours~~ en petite quantité. Depuis le même temps aussi il fait de la grain et des glaires toujours sans coliques. La diarrhée revenait 999 par intervalle.

Lyon. Imp. veuve Dumoulin et fils

SCD LYON1

DATES	HISTOIRE PATHOLOGIQUE	PRESCRIPTIONS
	mais elle ne lui a jamais laissé plus de 15 jours de suite. Les rhumes et la toux sont devenus de plus en plus fréquents et presque continuels – Depuis 6 mois encouement de la face et œdème des membres inférieurs	
	Actuellement amaigrissement considérable – Peau chaude surtout sur l'abdomen – Pas de sueurs – Encouement très marqué – Toux fréquente – Expectoration muqueuse peu abondante – Pas de point de côté – Œdème des jambes persiste plus marqué à droite ; ecchymoses sur le mollet droit –	
	Inappétence, langue blanche – Pas de vomissements, quoiqu'il en prendre 3 mois le soir – Log. vive – Selles très peu abondantes, contenant souvent de la graisse, des traces de sang et des matières non digérées – Ventre indolore, souvent cuisson au pourtour de l'ancien orifice ombilical, tendu, résistant, peu chaude. Pas de gargouillement. Douleur à la pression peu vive le long des colons. Estomac distendu par des gaz ~~[illegible]~~ [illegible] de volume normal	
	Pouls petit et régulier assez rapide – Bruit de souffle systolique à la base avec maximum dans le 2e espace intercostal gauche à 2 travers de doigt du bord sternal. Mat à la percussion – Respiration obscure et expiration prolongée au sommet gauche en avant et en arrière ; pas de râles ; mat à droite.	
	Urine peu abondante	
28 j.	Cyrigiste de la jambe droite partant des ecchymoses de la jambe signalées plus haut –	
30 j.	Cyrigiste gagne le ventre – Subdelirium – Selles fréquentes.	
1 juillet	Pouls filiforme – Traits tirés – L'cyrigiste s'étend sur le ventre et le cuisse de la cuisse gauche	
	A ce moment il semble que le bruit de souffle quoique toujours léger s'entende mieux à droite et le long des vaisseaux. Epanchement [illegible] n'est pas démontré. L'état ne permettant pas un examen complet =	

SCD LYON1

DATES	HISTOIRE PATHOLOGIQUE	PRESCRIPTIONS
Autopsie 6 2 juillet 74 —		

Ganglions mésentériques sont hypertrophiés, la plupart caséeux à différents degrés —

Gros intestin — Présente au niveau de la terminaison 20 à 30 cent. un aspect lisse de la muqueuse marbrée de plaques blanches et rougeâtres. Ces plaques se retrouvent dans la partie moyenne du gros intestin — à la partie supérieure congestion intense — la dernière portion de l'intestin grêle est aussi congestionnée et présente plusieurs ulcérations de forme irégulière ou isolées et arrondies — à 50 cent. m de la valvule ulcération transversale — Plus haut encore qq. ulcérations arrondies et isolées —

Foie jaune, graisseux de volume normal

Reins — Volume normal avec dégénération graisseuse de la sub-corticale.

Rate. Rien de particulier —

Cœur — Volume normal. Orifices suffisants. Toutes les valvules présentent une teinte opaline et sont un peu épaissies — Il n'y a pas de rétrécissement aortique bien manifeste : Cependant l'endocarde est épaissi d'une manière anormale au niveau de la valve mitrale qui est fortement tendue

Poumons — Sommet gauche ou on a 2 travers de doigt du sommet et en dehors caverne pouvant contenir une noix et contenant en effet un noyau nécrotique de ce volume qui le point d'être détaché. La caverne est séparée de la plèvre par une couche de tissu plus ou moins sain présentant une dégénérescence

Au sommet droit petit noyau caséeux de la grosseur d'une noix.

A la base droite nombreux infarctus du volume d'une grosse amande présentant à la coupe une ligne de démarcation blanchâtre et en dehors une zone blanchâtre granuleuse de 2 ou 3 cent. m. d'épaisseur dans laquelle existent des petits caillots de 2 cent m. de longueur hémoptoïque du côté de la lésion et rouge du côté du cœur.

SCD LYON1

DATES	HISTOIRE PATHOLOGIQUE	PRESCRIPTIONS
	Le membre inf. droit est tuméfié, œdémateux — Les veines du membre ne présentent rien de particulier mais les veines sont le siège de caillots fibrineux assez adhérents à la paroi et seulement rouges dans qq. points. Le caillot s'étend jusqu'à la partie sup. de la veine fém. mais non au delà —	

SCD LYON1

N° 61. Erysipèle

Nom Bouard Bodier

Resp.	Pouls	Chaleur R. C.	26	27	28	29	30	1	2	3	4			
95	210	34,0 42,5												
90	200	33,6 42,0												
	190	33,2 41,5												
80	180	32,8 41,0												
	170	32,4 40,5												
70	160	32,0 40,0												
	150	31,6 39,5												
60	140	31,2 39,0												
	130	30,8 38,5												
50	120	30,4 38,0												
	110	30,0 37,5												
40	100	29,6 37,0												
	90	29,2 36,5												
30	80	28,8 36,0												
	70	28,4 35,5												
20	60	28,0 35,0												
	50	27,6 34,5												
10	40	27,2 34,0												
	30	35,5												

SCD LYON1

SCD LYON1

HOSPICES CIVILS DE LYON

HOTEL-DIEU

Nom Guillon Salle St Bruno Lit N° 27 F°

Prénoms Etienne

Age

Profession

Né à

Demeurant à

Entré le

Sorti le

DIAGNOSTIC ET RÉSUMÉ

SA

Chef du service, M. | OBSERVATION CLINIQUE | Élève interne, M.

Pas d'antécédents héréditaires. Bonne santé habituelle. Pas de Syphilis. Aucun excès du coté de l'appareil génital. Quelques peu d'alcoolisme.

Il y a quatre ans, après un refroidissement, il ressentit un peu de malaise accompagné de quelques points de coté. Peu de temps après sa voix devint rauque et enrouée. Il fit alors à St Pothin un séjour dans le service de Mr Soulier qui à l'examen laryngoscopique ne constata aucune ulcération des cordes vocales. Appetit absolument nul. Pas d'hémoptysies ni sueurs nocturnes. Légère submatité dans toute l'étendue des deux poumons — à l'auscultation des râles crépitants surtout à gauche.

2 Xbre Oedème malléolaire des 2 membres. Pas d'albumine dans les urines

Oedème des paupières, de la face, de la région abdominale de la région lombaire, avec de la cyanose de la face

Imp. Dr Louis Perrin

SCD LYON1

Nom _____ Salle _____ Lit N° _____ F° _____

Lorsque le malade est resté qq assis sur son lit il ressent une douleur vive à gauche

20 X^bre Oedème très passager [illegible] de la verge, et du scrotum

21 X Il a la face interne des 2 cuisses on sent les limites des saphènes. on y constate de l'oedème sur le trajet de ce vaisseau. Rien dans le mollet. un peu d'oedème malléolaire on a encore de l'oedème au niveau de l'ombilic lombaire.

22 X^bre Pas d'albumine dans les urines.

23 X^bre Pendant une heure ou une heure ½ depuis deux jours il a de l'oedème du prépuce qui disparait ensuite. Le cordon veineux des saphènes internes a disparu, mais l'oedème concomitant persiste

7/2 L'oedème des membres inférieurs est considérable et apparait jusque sur les parois abdominales. La face est bouffie surtout du côté droit. Les veines jugulaires surtout à leur embouchure sont ~~trabrée~~ agitées de subsauts ~~entrant~~ le pradais et pendant la diastole artérielle; le pouls est inégulier ... Dédoublement du 2^d bruit

Autopsie ... le l'autopsie du thorax on trouve le poumon droit adhérent dans ~~les~~ 2/3 supérieurs de son étendue. Il a la base on a un épanchement assez considérable (800 ou 900 cc) a gauche 99 adhérences en avant; rien sur les parties latérales. Mais le sommet est ~~adhérent~~ solidement fixé au ... on a de la peine à l'en détacher. ~~Coupe~~ Coupe on ne trouve pas de cavernes, mais on a une masse induré au milieu de laquelle on sent quelques points durs. un ou deux noyaux ... Coeur un peu hypertrophié, graisseux.

SCD LYON1

HOSPICES CIVILS DE LYON

HOTEL-DIEU

Nom Papini Salle Ste Jeanne Lit N° 3 F°

Prénoms Louis Philippe

Age 33

Profession Mrd balais

Né à

Demeurant à

Entré le 20 oct 84

~~Sorti~~ Mort le 8 février 85

Autopsie

DIAGNOSTIC ET RÉSUMÉ

G. A.

Dilatations bronchiques

Chef du service, M. | OBSERVATION CLINIQUE | Élève interne, M.

Père et mère encore vivants se portant bien

2 frère et une sœur se portant bien.

Coqueluche et convulsions dans l'enfance. rougeole un peu plus tard. Refusé au service pour légèrement

Pas de syphilis. un peu d'alcoolisme.

Il y a 4 ans dit-il qu'il est malade. il a pris plusieurs refroidissements de suite, il toussait beaucoup, expectorait d'abord peu il a maigri beaucoup mais ne a pas toujours travaillé. sueurs nocturnes pas d'hémoptysie.

Voilà 3 semaines qu'il ne peut travailler il se sent de plus en plus faible, il tousse beaucoup et l'expectoration est beaucoup moins

L'abdomen est souple. pas de diarrhée. la matité du foie dépasse pas les fausses côtes. pas d'œdème de membres inférieurs

La pointe du cœur est dans le 6e espace inter-costal en dedans

Imp. Alf. Louis Perrin

SCD LYON1

Nom _____ Salle _____ Lit N° _____ F° _____

du mamelon, on a un bruit de galop très net, à l'aspiration on entend très bien à la main.

Au poumon en avant à gauche un peu de matité sur la clavicule la respiration y a un niveau et rude, s'entend mal

A droite la sonorité est normale, la respiration s'entend bien on a de nombreux râles humides

En arrière des 2 côtés, la sonorité est normale dans les 2/3 inférieurs seulement on a de la matité.

La respiration est fréquente extrémités nombreux râles sibilants et ronflants.

La langue est blanche, le malade a de l'appétit, le sommeil est conservé.

13 Novembre — L'urine ne contient pas d'albumine.

2 Février — Crachats purulents très épais abondants — Œdème des membres inf. et du dos de la main — Pas d'albumine dans l'urine

SCD LYON1

Nom Papini Louis Philippe Salle Ste Jeanne Lit N° F°

Autopsie (9 février 85)

100 gr. environ de sérosité dans le péricarde

Adhérences très intimes des plèvres des deux côtés, surtout à gauche

Une grande caverne au sommet gauche ; immédiatement au dessous dilatation bronchique avec cavernules. Dans le reste du poumon, tubercules cavernes avec ulcérations jusqu'à la base ; adhérences épaississement considérable des plèvres en tous les points

Du côté droit, au sommet, une caverne de la grosseur d'une noix communiquant avec des bronches dilatées. La dilatation des bronches s'étend dans toute la moitié supérieure du poumon, sauf en un point de la partie antérieure où il existe des noyaux tuberculeux avec ulcérations. Ces noyaux tuberculeux sont désorganisés jusqu'à la taille ; mais on trouve peu de tissu sain

Rien au cœur

Aucune lésion appréciable de l'intestin dont les parois ne présentent pas l'évolution de la dégénérescence amyloïde

Rien de particulier non plus sur les reins, la rate, le foie

SCD LYON1

Nom _____ Salle _____ Lit N° _____ F° _____

H. H. — S. G. — Feuilles d'Observations, Intercalaires. — 11-82. — 10.000.

Impr. Alf. Louis Perrin.

SCD LYON1

HOSPICES CIVILS DE LYON

HOTEL-DIEU

Nom Blanchet Salle Ste Jeanne Lit N° 11 F°

Prénoms Jacques

Age 60 ans

Profession Cordonnier

Né à

Demeurant à

Entré le 30 juin 1883.

Sorti le

Décès le 8 juillet 1883.

DIAGNOSTIC ET RÉSUMÉ

Tuberculose

ulcérations intestinales

Chef du Service, M. | OBSERVATION CLINIQUE | Élève interne, M.

Il se portait toujours bien. Il ne travaillait pas. Depuis 1 mois il a eu de la diarrhée, qui s'est ensuite transformée en dysenterie. Il présente actuellement des crises de nature indéterminée.

Ascite, et traces à la partie inf. des 2 poumons. Alcoolisme depuis 6 ou 7 ans.

Les antécédents héréditaires de ce malade n'offrent rien de particulier. On n'obtient que très difficilement des renseignements. Il nie toute habitude alcoolique. Il y aurait un mois qu'il serait malade. Quand on l'amène dans la salle, il est somnolent, répond à peine aux questions, et d'une façon peu intelligente. Sa parole est embarrassée, comme s'il avait de l'empâtement de la langue. Celle-ci est agitée de mouvements fibrillaires. Quand on lui fait étendre les bras et les mains, on constate aussi un tremblement assez marqué. Pas de troubles de la sensibilité ni de la motilité. La marche est chancelante.

Le malade se plaint surtout de souffrir dans le ventre et dans l'estomac. Il a ~~une~~ de la dysenterie, et va constamment à la selle. Les matières très liquides sont mêlées de filets sanguins et ont une odeur très désagréable.

Impr. Alf. Louis Perrin.

SCD LYON1

Nom _____ Salle _____ Lit N° ____ F° ____

Il laisse parfois échapper involontairement les matières dans son lit

Rien au poumon

Les bruits du coeur sont très sourds mais ne présentent rien d'anormal — on ne sent pas l'impulsion du coeur

pouls 84 respiration 16

On passe sans transition de la sonorité tympanique de l'estomac à la sonorité pulmonaire pas de matité précordiale.

Artères athéromateuses amaigrissement.

Beaucoup d'albumine dans l'urine —

3 juillet — pouls 92 — il a déliré cette nuit selles tympaniques abondantes

respiration 36 expiration prolongée

6 — Ce matin il a eu un tremblement général il s'assoit paraît il dans son lit. Selles involontaires et abondantes

7 — Le malade est dans un état comateux avec respiration accélérée 44 et bruyante — Pouls 104 avec beaucoup d'irrégularité, tandis que les jours précédents les irrégularités étaient rares — Il a continué à avoir des selles diarrhéiques involontaires, et abondantes.

9 juillet. autopsie — Le poumon droit sain. Cependant on trouve un peu de liquide dans les plèvres et quelques adhérences du côté droit. On ne trouve pas de tubercules. Un peu de congestion des bases. Ils recouvrent en partie la face antérieure du cœur.

Cœur. Il est petit, un peu de liquide dans le péricarde. Les valvules sont suffisantes, mais les valvules sigmoïdes sont épaissies sur leur bord. Aorte très athéromateuse.

Intestin. L'intestin grêle présente sur le bord opposé au point d'insertion du mésentère, des plaques allongées de 1 à 3 cent. de longueur, de couleur jaune sale recouvertes d'une sorte de bouillie qui une fois enlevée laisse voir l'ulcération de la muqueuse. Plusieurs sont perforées. Les ulcérations ressemblent à celles de la fièvre typhoïde, mais présence de tubercules dans les ganglions mésentériques et dans un des reins confirme leur nature tuberculeuse.

SCD LYON1

MODÈLE N° 21.

HOTEL-DIEU. — *Salle* 4ème femmes N° 167.

Nom Mme Stephanie Carlo.

née à Agde (Hérault).

demeurant à rue Dernier 99.

profession lingère.

âge 28

tempérament

constitution

entrée le 26 Janv. 1883.

sorti le mort le 20 mai 1883.

DIAGNOSTIC ET RÉSUMÉ

Tuberculose Pulmonaire

HISTOIRE PATHOLOGIQUE

Père mort d'une attaque, il était bien portant auparavant. La mère est morte, épuisée, dit elle, à des suites de sa couche.

Elle a perdu 7 frères ou sœurs en nourrice; il lui en reste 2 bien portants.

Elle a eu une fausse couche et 2 enfants. L'un deux est mort de la scarlatine à 9 mois; l'autre est une fillette de 6 ans $\frac{1}{2}$.

Son dernier accouchement remonte à 3 ans.

Réglée à 13 ans; à 16 ans à la suite dit elle d'un bain de mer elle fut en sueur très grave et les règles se supprimèrent pendant 6 mois.

Actuellement elle est réglée très régulièrement, et ne perd qu'à des très longs intervalles.

Jamais d'adénites cervicales, ni des mains d'yeux.

Elle a nourri les 2 enfants qui le tout terminé plaques immédiatement; elle avait en même temps à faire son ménage, et a quitté Marseille qu'il y a ~~Lyon~~ 3 ans, pour venir à Lyon

SCD LYON1

DATES	HISTOIRE PATHOLOGIQUE	PRESCRIPTIONS
	Elle n'a pas été très heureuse, au point de vue matériel, semble avoir eu des soucis de ménage. Depuis 3 ans, c.-à-d., depuis son arrivée à Lyon, elle l'engraisse facilement. mais il y a qu'on dit qu'elle tousse. En même temps qu'elle s'est gênée à table, elle a eu à souffrir des vomissements incoercibles qui l'ont affaiblie beaucoup. Elle a fait un séjour de 6 mois aux 3 Gnes. femmes et en est sortie, dit-elle, très améliorée. Elle est retombée depuis 3 mois. Actuellement : la malade est amaigrie ; elle a des quintes de toux très fréquentes amenant des vomissements. Elle dit qu'elle ne crache pas. Elle souffre quelquefois d'un côté point de côté gauche, et aussi le long de la colonne quand elle tousse. Elle est facilement essoufflée. Jamais d'hémoptysies. Elle sommeille ; à la percussion on trouve bruit de pot fêlé ; en arrière matité sonore. Gargouillements et souffle amphorique. Respiration rude et à toute les poumons. A gauche en avant inspiration rude et également soufflante ; en arrière au sommet on perçoit par la toux un ~~bruit~~ certain bruit. — La malade se tourne la fièvre, elle transpire ~~beaucoup la nuit~~ Appétit très diminué — pas de diarrhée. La malade aurait eu de l'œdème des membres inférieurs gauches, il y a quelque temps.	
2 F.	La malade a eu ~~des~~ pointes de feu aux sommets. Elles lui ont un peu soulagée.	
15 mars	Atrophie complète des glandes mammaires — la malade a allaité ~~perdu~~ nourri l'enfant.	
20 m.	La malade a eu beaucoup de fièvre ces derniers temps avec sueurs des sommets.	
22 m.	Autopsie. Cavernes volumineuses comme les poings au sommet droit, avec d'autres cavernes plus petites. Toute du poumon est criblé de tubercules. — Aux sommets gauches cavernes comme une grosse noix au sommet, le reste du poumon contient aussi beaucoup de tubercules. Foie graisseux. Rien aux poumons, ni aux reins, ni à la rate. Sur le gonflement, rien de particulier. Sur de tuberculisation génito-urinaire	

SCD LYON1

HOSPICES CIVILS DE LYON 130

HOTEL-DIEU

Nom Carlod. Salle Lit N° F°

Prénoms
Age
Profession
Né à
Demeurant à
Entré le
Sorti le

DIAGNOSTIC ET RÉSUMÉ

Chef du service, M.

MÉDICAMENTS

Élève interne, M.

PRESCRIPTION	S. ALIBILES	CESSATION	PRESCRIPTION	USAGE INTERNE	CESSATION	PRESCRIPTION	USAGE EXTERNE	CESSATION
23 F.	Lait - ½ litre.			~~Lit bitter - lait~~				
				Sol. ~~Gttes 20 ly. X gttes.~~	3 mars			
				Huile morue.				
			3 mars.	Inj. m. atropine 0,001.				
				Sol. { Chl. morphine 0,01. Eau H. 30 gr. q. s.				
			15 m.	4 Solutés vacum				
				{ Sulf. quinine 0,10. vegetale 0,05.				

Impr. Att. Louis Perrin.

SCD LYON1

Nom _____ Salle _____ Lit N° _____ F° _____

PRESCRIPTION	S. ALIBILES	CESSATION	PRESCRIPTION	USAGE INTERNE	CESSATION	PRESCRIPTION	USAGE EXTERNE	CESSATION

SCD LYON1

Modèle N° 21.

HOTEL-DIEU. — *Salle* 4ème femmes. N° 188.

Nom Mélanie Gaudet.

née à Contamoux. (Savoie)

demeurant à rue St Charles 121.

profession Devideuse.

âge 32 ans.

tempérament

constitution

entrée le 29 9bre 1882

sorti le mort le 26 mars 1883

DIAGNOSTIC ET RÉSUMÉ

gp A

HISTOIRE PATHOLOGIQUE

Hérédité.

Père mort à 66 ans ou 67 ans, après 3 ou 4 ans ou un mois de maladie. Mère morte à la suite d'un accouchement où l'on était intervenu chirurgicalement.

La malade a perdu plusieurs jeunes sœurs qui étaient très jeunes, et elle ignore la cause de la mort.

Il lui reste 3 sœurs et un frère qui ont une mauvaise santé et qui toussent un peu.

Étant jeune la malade a eu dit elle des nombreuses furoncles ~~mais~~ mais elle ne se rappelle pas la teigne. Elle n'a pas de cicatrices au cou.

Une première fois à 13 ans ½ elle avait eu des règles qui n'avaient duré qu'un mois.

La malade a eu la fièvre intermittente à 16 ans; les accès revenaient tous les 8 jours et ont disparu au bout de 6 mois.

Elle a été réglée très tard à 17 ou 18 ans, et jamais bien régulièrement. Depuis 1875 elle a eu six enfants. En 75 un premier enfant qui n'est pas venu à terme; l'~~autre~~ en 77 elle en a eu un autre qui a vécu 8 mois. Ces grossesses, surtout les secondes ont beaucoup affaibli la malade qui était obligée de travailler beaucoup tout en se nourrissant mal.

SCD LYON1

DATES	HISTOIRE PATHOLOGIQUE	PRESCRIPTIONS
Le malade n'a pas donné de renseignements.	Hy 1873 fièvre typhoïde qui n'a pas été traitée par les méthodes	
	Hy 1880; rhumatisme monoarticulaire du coude à droite, ayant duré 3 mois, pour lequelle elle a été traitée pendant 3 mois à l'hôpital de la Croix Rousse, et qui a laissé des engorgements dans l'articulation. La malade ne peut étendre l'avant bras d'une façon absolument complète. Cette affection avait précédé une attaque de rhumatisme articulaire généralisé.	
	C'est depuis son dernier grossesse que la malade va toujours en s'affaiblissant.	
	Appareil respiratoire	
	Toux très fréquente avec expectoration muco-purulente. Points de côté atroces. La dyspnée est très grande. Il y a 3 ou 4 fois crachats hémoptoïques; l'odeur fétide est très grande. Il y a 3 ou 4 crachats assez abondants et répétés	
	Appétit diminué; vomissements muqueux	amenés par la toux.
	Elle a ressenti la douleur des régions ombilicales et épigastriques sont souvent très douloureuses.	
	Palpitations, elle avait eu de 20 à 30 fois pendant 3 mois. Les mêmes voisines	à peu près complètement qu'elles avait eut diminué.
	Elle est très faible, et en même temps qu'elle toussait davantage, elle est devenue plus nerveuse.	
	Poumons	
	En arrière. Sommet droit très douloureux à la percussion; il est plus mat et moins élastique que l'autre. Bruits cardiaques forts le roulement et le râle à bulles métalliques, surtout dans la toux et surtout dans la fosse sus épineuse. Dans tout le poumon y a arrivée nombreuses râles humides aux 2 temps avec expiration prolongée.	
Un peu de souffle et de retentissement de la voix qu'après le crachat de sang.	L'gauche, râles humides dans tout les poumons; de plus la respiration est obscure au sommet.	
	En avant à droite matité et percussion très douloureuse. Râles humides et frottements très nombreux.	
	A gauche, ~~[illegible]~~ roulements, surtout dans l'expiration, respiratoire dans la fosse sus clavriculaire	
	- Il y a bruit au cœur dont les bruits sont légèrement masqués par les nombreux râles du poumon, fuis et surtout à l'inspiration	
4 Déc.	La malade est très oppressée depuis 2 jours.	
5 7.	La malade a le plaisir d'étouffer pour moments	
7 Fr.	La malade est très oppressée	
8 F.	Crachats sentent de la dyspnée	

Nom _____ Salle _____ Lit N° _____ F° _____

H. H. — S. G. — Feuilles d'Observations, Intercalaires. — 11-82. — 10.000.

Impr. Alf. Louis Perrin.

SCD LYON1

Nom Mlle Garet Salle 1re des femmes. Lit N° 128 F°

22 Février.	Un peu d'œdème des jambes. Persistance de la dyspnée et de la faiblesse.
23 F.	Persistance des mêmes symptômes.
24 M.	Affaiblissement extrême. Douleurs dans les 2 jambes, surtout dans le droite qui est plus enflée.
25 M.	En arrière : souffle au 2e sommet - bruits malaciques à droite. Elle est toujours assise, penchée en avant et respirant sur poitrine. Pâleur extrême des téguments.
26 Mars.	Mort de la malade - le m
27.	Autopsie. Cœur au sommet droit (gêne des poumons) Infiltration sans excavation par des tubercules des poumons, gauches adhérences des plèvres surtout au sommet droit. Pas de liquide dans la cavité pleurale. Foie volumineux et graisseux. Rien de particulier pour les reins et les reins.

SCD LYON1

HOSPICES CIVILS DE LYON

128

HOTEL-DIEU

Nom Albanie Gardet. Salle ..... Lit N° ..... F° .....

Prénoms .....

Age .....

Profession .....

Né à .....

Demeurant à .....

Entré le .....

Sorti le .....

DIAGNOSTIC ET RÉSUMÉ

Chef du service, M. .....

MÉDICAMENTS

Élève interne, M. .....

PRESCRIPTION	S. ALIBILES	CESSATION	PRESCRIPTION	USAGE INTERNE	CESSATION	PRESCRIPTION	USAGE EXTERNE	CESSATION
23 F.	Lait ½ litre			Sirop Glycéré Gerus Sp. Picrode } aa 30g.				
	Vin.							
				Vin Kina				

H. H. — S. G. — Feuilles de Médicaments, A. — 11-82. — 10.000.

Impr. Alf. Louis Perrin.

SCD LYON1

Nom _____ Salle _____ Lit N° _____ F° _____

PRESCRIPTION	S. ALIBILES	CESSATION	PRESCRIPTION	USAGE INTERNE	CESSATION	PRESCRIPTION	USAGE EXTERNE	CESSATION

SCD LYON1

Modèle N° 21.

HOTEL-DIEU. — *Salle* Ste Jeanne *N°* 18.

Nom Jean Brunot.

né à Lyon.

demeurant à rue Petit-Gaillot 4.

profession concierge

âge 63

tempérament

constitution

entré le 26 Mars 1883.

sorti le mort ici.

DIAGNOSTIC ET RÉSUMÉ

Cirrhose et Salmonasie et Mal Rénale

HISTOIRE PATHOLOGIQUE

Le malade donne des renseignements très embrouillés.

Père mort usé par une charrette mais mort en 6 jours des suites d'une attaque ; il a perdu 2 femmes une à 2 ans et $\frac{1}{2}$ l'autre à 3 ans (causes inconnues) ; il en a encore une qui est très portante.

Le malade a perdu une fille de 12 ans morte d'une méningite, il a encore 3 enfants très portants.

Bonne santé habituelle ; le malade s'enrhume assez facilement mais n'a jamais eu d'hémoptysie.

Depuis 5 ans apparition d'un rhumatisme articulaire à type chronique qui a laissé des traces de la articulations des pieds et surtout aux mains. Celles-ci sont déviées en masse vers le bord cubital. Il a aussi des douleurs et les genoux et les coudes. Il a eu ~~lorsque~~ de temps en temps de l'œdème mais qui paraît avoir été sous la dépendance des douleurs.

Orchite traumatique il y a 2 ans à droite, ayant laissé les testicules très gros surtout comparé à l'autre. On ne trouve pas de hernies.

Il y a 6 ans il a eu un traumatisme de l'œil droit qui a nécessité des pansements au bout de 17 jours.

SCD LYON1

DATES	HISTOIRE PATHOLOGIQUE	PRESCRIPTIONS
	Depuis le mois le malade est resté à localisé pas. Il sentait toujours mal depuis 6 semaines.	ces malaises qu'il ressent au cœur, il s'est alité
	Actuellement Le malade est très affaibli, il aurait été sujet à une syncope au moment de l'entrée ; il est la peau n'est pas ictérique mais présente un peu il ne se plaint de rien, mais d'être faible et d'avoir mal au cœur. — Langue chargée, mais très sèche.	sur le point de prendre nécessairement maigre ; pas contractures les accès.
	Depuis 6 semaines il a du reste perdu l'appétit, vomissements. Jamais d'hématémèses. Selle normale. La palpation de l'abdomen dessous du foie côtés gauches. Le foie est volume et les matités sont peut être un peu plus du foie côtés gauches et de l'appendice pas de tumeurs, mais les muscles droits le raidit empêche une palpation profonde. Pas d'ascite. On n'a pas aussi de signes nerveux.	appétit du pain. mais il n'a jamais constipation depuis 3 est douloureuse mais plutôt augmente de plus trop au dessous appendicite. On ne sent rien sous les mains et
	Le cœur semble battre dans la pleure et sous les mamelons. Bruits du cœur extrêmement faibles ; on ne les distingue plus vers la base. Mais il n'y a pas de souffle. Œdème douloureux du mollet gauche. Pouls extrêmement faible, battant à 100 à 110. Pas d'athéromes exagérés. Il tousse assez souvent, rejette des crachats purulents. Pas de point de côté 36 R. On a beaucoup de peine à l'ausculter. On entend bien partout des râles sonores et humides, mais sans localisation. Il n'y a pas de signes de matité, ni de souffle. Le malade a toute son intelligence.	
Autopsie	Les 2 poumons contiennent des tubercules caséeux en assez grande quantité. Au sommet de l'un d'eux il y a une caverne de la grosseur d'une petite noix.	c.à.d. le reste
Le commencement qui est sur le côté droit a converti en	Les 2 reins sont tuberculeux. Le plus malade a de la pyélonephrite, c.à.d. que les bassinets se sont transformés en poches remplies de pus, et les tubes limitant une cavité de la grosseur d'une mandarine qui contient un liquide louche. La capsule s'enlève assez facilement, mais la surface externe est parsemée d'une série de petits kystes, et elle est bosselée, offrant sur toute son étendue de petites tubercules de la grosseur d'une tête d'épingle. La coupe en est aussi parsemée. Les lésions sont moins avancées de l'autre rein.	
	Rien de particulier à noter aux autres organes ; le cœur	
	Foie gras. n'offre rien d'anormal.	

SCD LYON1

Ste Jeanne N° 15. Jean Brunet.
29 Mars - 1883.

Nom Salle Lit N° F°

Autopsie dictée par M. Lepine —

Les reins sont un peu plus volumineux qu'à l'état normal; l'un et l'autre présentent à la surface des bosselures dues aux kystes ou à des dépressions et saillies anormales.

Le rein droit présente, outre de nombreux petits kystes et des saillies irrégulières des petites taches blanchâtres qui font des saillies plus petites depuis le volume d'une tête d'épingle jusqu'à celui d'un petit pois. Sur les coupes, on remarque d'abord une dilatation considérable des calices et des bassinets, dont les parois sont constituées par une substance fibreuse, tourmentée et irrégulière ayant de ce côté un milieu d'épaisseur, formant des petites saillies et des dépressions et qui en certains points injecte plus profondément le tissu rénal. Cette même altération se remarque sur l'uretère; toutefois l'autopsie ayant été faite très rapidement on n'a pas examiné la portion inférieure de l'uretère, ni le rein, ni les testicules du même côté qui pendant la vie était le siège d'une tumeur probablement de nature tuberculeuse. On remarque encore sur le tissu du rein une grande quantité de petites masses blanchâtres formant comme une pointillé isolé ou formant par leur réunion des groupes de petits points blanchâtres très vraisemblement de nature tuberculeuse. Sur les coupes la surface du rein présente une teinte rouge grisâtre, légèrement translucide sur laquelle se détachent parfaitement en blanc les tubercules qui sont même taillés çà et là sur la coupe. Sur les bords de la coupe le rein forme des saillies et des dépressions irrégulières très prononcées qui tout d'abord ne paraît pas tout à la fois du tubercule qu'à l'atrophie irrégulière de la substance du rein qui lui donne aussi sur certains points l'aspect granuleux. Les volumes des kystes très nombreux varie depuis celui d'une tête d'épingle jusqu'à celui d'une petite noisette.

Rein gauche. Pas de lésions tuberculeuses comme le rein droit, mais il est très manifestement le siège d'une infiltration interstitielle en raison de la teinte grisâtre uniforme présentée par la coupe. Dépressions irrégulières sur le bord et toute la surface du rein, de telle sorte qu'en enlevant la capsule, on a l'aspect granuleux caractéristique; la partie saillante étant plus blanche que les autres parties et cependant ne présentant pas de tubercules comme l'autre rein. Il y a aussi à la surface de nombreux petits

SCD LYON1

Nom Salle Lit N° F°

Kystes, quoique moins nombreux qu'à droite.
Les poumons présentent aux sommets, surtout à la partie médiane du lobe supérieur des masses tuberculeuses au milieu du tissu relativement sain et qui en certains points sont ramollies de façon à former des cavernes. Les lésions sont aussi peu plus marquées à droite qu'à gauche.

SCD LYON1

HOSPICES CIVILS DE LYON

HOTEL-DIEU

Nom Rudhon. Salle 4ème Femmes Lit N° 137 F°

Prénoms Hortense Salomine

Age 47.

Profession modiste.

Née à Equerillon.

Demeurant à

Entrée le 13 Mars 1883

Sorti le mort le 26 Mars.

DIAGNOSTIC ET RÉSUMÉ

4 H.

Chef du Service, M. | OBSERVATION CLINIQUE | Élève interne, M.

Comment a-t-elle été malade

Père mort de mort subite à 60 ans, mère morte phtisique.

Un frère mort phtisique. Vous tous bien portants et habitant la campagne.

Elle est réglée depuis l'âge de 15 ans. Elle a été mariée pendant 6 ans, mais n'a pas eu d'enfants.

Pas d'adénites, ni de maux d'yeux pendant l'enfance.

Bonne santé habituelle. Il y a 3 ans elle est sortie de la suite d'une violoniste. Dit elle, une diarrhée tenace qui persiste pendant 3 mois. Pendant ce temps elle réglée fait défaut. Elle ne s'enrhume, dit elle, pas plus qu'une autre.

Il y a 3 mois à peu près, elle prit, dit elle, un refroidissement et n'est que depuis qu'elle tousse.

Actuellement.

Toux fréquente quintueuse avec expectoration purulente. Jamais d'hémoptysies.

Pas de point de côté, mais elle éprouve au réveil et la poitrine une grande gêne pour faire de fortes inspirations. Aussi elle se plaint surtout de la dyspnée.

Impr. Alf. Louis Perrin.

SCD LYON1

Nom _____ Salle _____ Lit N° _____ F° _____

Palpitations.

A l'examen des poumons :

On trouve submatité marqué à droite — A la palpation on a tout le region thoracique antérieure la sensation de frottement. On ne peut apprécier les vibrations, la malade parlant difficilement à haute voix.

A l'auscultation gros râles à timbre métallique à droite. Non seulement frottements et râles humides très nombreux. On ne distingue plus du tout les murmures respiratoires à droite.

On trouve submatité des bronches plus marqué à droite. Gargouillement dans les deux, aussi à bronches, mais plus marqué à droite. Dans le reste du poumon râles humides sonores et frottements. La respiration s'entend plus aux bons. Submatité à la base droite.

On ne peut limiter la pointe du coeur, opaque à la percussion. Les pulsations et frottements analogues à ceux qui existent sous les clavicules. Les bruits sont sourds, mais sans bruit des souffles ni frottement péricardique.

Appétit diminué, vomissements incoercibles dans les toux. Alternative de diarrhée et de constipation. Pas de phénomènes abdominaux, sauf un peu d'augmentation dans le volume du foie.

La malade a eu ses règles très peu abondantes, le dernier mois.

Amaigrissement et affaiblissement très marqués. Crachats teintés de sang. Sueurs nocturnes. Acès de fièvre vespérale.

21 M. ~~Soubresauts~~ Soubresauts tendineux plus marqués aux membres supérieurs qu'aux membres inférieurs. Les pieds de l'épidaudis spinal. Reflexes tendineux du genou exagérés. Tremblement des cornes

Pas d'albumine ni de sucre

23 M. Persistance des soubresauts tendineux

28 M. La malade est très oppressée. Elle ne peut parler qu'difficilement. Râles trachéaux. Persistance des autres phénomènes notés.

29 J. Mort.

SCD LYON1

Rudberg. 30 Mars 1883. Stein

Nom _____ Salle 1re J. _____ Lit N° 137. F° _____

30 Mars

Autopsie. L'droite poumon infiltré de tubercules ~~...~~ arrivé à la cavitéisation au sommet comme de la grosseur d'une petite noix. Pluricavité très purulente de la base. Les 2 feuillets de la plèvre sont intimement accolés au sommet; à la base ils sont séparés par au moins un litre de liquide; fausses membranes fibrineuses abondantes déposées sur le feuillet viscéral.

Poumon gauche infiltré aussi de tubercules; le sommet est aussi ~~...~~ le ou 2 cavernes de la grosseur d'une noix ou noisette.

Les autres organes, y compris l'encéphale, n'offrent rien de particulier.

Notons bien marqué les replis aryteno epiglottiques; entre les 2 cartilages arytenoïdes ulcération parallèle au grand axe du larynx. Cordes vocales normales.

SCD LYON1

Nom Salle Lit N° F°

SCD LYON1

HOSPICES CIVILS DE LYON 137

HOTEL-DIEU

Nom Gondroy . Salle Lit N° F°

Prénoms

Age

Profession

Né à

Demeurant à

Entré le

Sorti le

DIAGNOSTIC ET RÉSUMÉ

Chef du Service, M.

Élève interne, M.

MEDICAMENTS

PRESCRIPTION	S. ALIBILES	CESSATION	PRESCRIPTION	USAGE INTERNE	CESSATION	PRESCRIPTION	USAGE EXTERNE	CESSATION
14 m.	Vin			Vin quina				
	Lait			Sol { 1/2 d'eau 30 gr Et. gom.				
			15 m.	Eau de Goulard				
			2/6	Eau albumineuse				
			26	Sol { 1 c. à café de limonade 4	27			
						27.	Lait { Taf quinine 0,50 à cataplasmes gtes V	27
			27	Sol. Cordiale				

H. H. — S. G. — Feuilles de Médicaments, A. — 11-82. — 10.000.

Impr. Alf. Louis Perrin.

SCD LYON1

Nom _____ Salle _____ Lit N° _____ F° _____

PRESCRIPTION	S. ALIBILES	CESSATION	PRESCRIPTION	USAGE INTERNE	CESSATION	PRESCRIPTION	USAGE EXTERNE	CESSATION

SCD LYON1

HOSPICES CIVILS DE LYON

HOTEL-DIEU

Nom Mermoz Salle 4ème femmes Lit N° 14 F°

Prénoms Caroline

Age 19

Profession ménagère

Née à Millery.

Demeurant à id

Entrée le 16 Mai 1883

Sorti le mort le 21 Mai

DIAGNOSTIC ET RÉSUMÉ

Rhumatisme articulaire aigu

Chef du Service, M. | OBSERVATION CLINIQUE | Élève interne, M.

Née bien portante actuellement. Elle n'a eu ni fièvre ni douleurs. Elle tousse depuis huit ans. Hémoptysie en juillet 1882.

Actuellement

Toux fréquente, expectoration purulente. Point de côté très douloureux au dessous du sein gauche réveillé par la toux et les respirations.

Dyspnée intense. Pâleur de la face et cyanose des lèvres.

Matité du sommet droit en arrière. Bruit de pot fêlé en avant du même sommet droit. Les 2 poumons en avant et en arrière il y a des râles humides très nombreux masquant les murmures respiratoires. Gargouillement au sommet gauche en arrière. Au sommet droit, le poumon est opaque et y a des râles extraordinaires. Le pouls dès que la malade en inspirant produit des nombreux râles humides artificiels.

Elle a souvent la fièvre, transpire la nuit.

Elle a eu de la diarrhée, mais n'accuse pas actuellement de

Impr. Aff. Louis Perrin

SCD LYON1

Nom _____ Salle _____ Lit N° _____ F° _____

symptômes abdominaux.

Accouchement.

21 Mai Mort.

23 Autopsie. Poumons Droit. Au sommet d'adhérences pouvant contenir une mandarine. Il y en a une autre petite comme une noix au dessous et en arrière. Le reste du poumon est parsemé de masses caséeuses du volume d'un petit pois et moyennes, en voie de ramollissement.

Poumon Gauche. Caverneux au sommet. Mêmes masses caséeuses qu'à droite moins nombreuses. A la base la plèvre viscérale est d'un rouge violet, donne au doigt une sensation de rudesse et de sécheresse.

Coeur. Pèse 320 gr. paraît cependant un peu gros parce que les cavités, surtout les droites sont un peu dilatées. Rien à la péricarde. Le cœur est un peu graisseux à la surface. Rien à l'aorte, pas d'insuffisances ni de rétrécissements de l'orifice aortique, cependant les valvules sigmoïdes à leur insertion à la paroi présentent une légère indentation blanc.

On a de la peine à fermer complètement les orifices mitrale et tricuspidien, au niveau de la mitrale il persiste à l'angle externe un petit pertuis où reflux les liquides. Il faut dire en effet que les valves de la mitrale, qui paraissent épaissies sont très lisses, présentent sur leur bord libre et sur leur face ventriculaire une série continue de petites granulations fibreuses du volume d'une tête d'épingle. Vers l'angle externe elles sont accumulées de façon à donner l'aspect d'une chaîne florale microscopiquement de façon que l'accollement des valves ne fait semble au plus le fait à l'angle externe. Rien autre à noter.

Les autres orifices ne présentent rien d'anormal.

SCD LYON1

HOSPICES CIVILS DE LYON

HOTEL-DIEU

Nom Caroline Mouney Salle Lit N° 14 F°

Prénoms

Age

Profession

Né à

Demeurant à

Entré le

Sorti le

DIAGNOSTIC ET RÉSUMÉ

Chef du Service, M.

MEDICAMENTS

Élève interne, M.

PRESCRIPTION	S. ALIBILES	CESSATION	PRESCRIPTION	USAGE INTERNE	CESSATION	PRESCRIPTION	USAGE EXTERNE	CESSATION
17 A.	Vin		17 A	Sol { Extr. Ulb. 0,05 Eau Laur. ces. 10				
	Eau de vie ½ litre A.							
	Café.							
17 A.	Lait abondant 200 B.							
19	Br Selmies							
20 A	Vin Espagne							

H. H. — S. G. — Feuilles de Médicaments, A. — 11-82. — 10,000.

Impr. Alf. Louis Perrin.

SCD LYON1

Nom _____ Salle _____ Lit N° _____ F° _____

PRESCRIPTION	S. ALIBILES	CESSATION	PRESCRIPTION	USAGE INTERNE	CESSATION	PRESCRIPTION	USAGE EXTERNE	CESSATION

SCD LYON1

Modèle N° 21.

HOTEL-DIEU. — *Salle* 4 en F^es, N° 150

Nom Caroline Mermoz

né à Millery

demeurant à "

profession 0

âge 17 ans

tempérament

constitution

entré le 2 Mai 1881

sorti ~~le~~ guérie fin juin

DIAGNOSTIC ET RÉSUMÉ

Rhumatisme articulaire

La menstruation établie à 13 ans ½, a été suspendue il y a un an, au début de la maladie ; elle n'a reparu qu'une fois depuis au mois de janvier.

HISTOIRE PATHOLOGIQUE

Elle habite des murs humides

Père mort d'une affection pulmonaire aiguë — antécédents scrofuleux ; pas de maladies ~~pa~~ déterminées.

Cette jeune fille ~~étant obligée~~ ayant à préparer la nourriture pour les animaux que son père élève, est obligée d'avoir souvent les mains dans l'eau.

Aussi depuis un an, ses mains ont-elles commencé à enfler et à devenir douloureuses. Au bout d'un mois, les ~~coudes~~ coudes furent pris, puis les pieds et les genoux. Cet état s'est prolongé en s'aggravant jusqu'à présent, sans ~~tout~~ avoir présenté autre chose que de simples exacerbations, sans grande état fébrile.

Actuellement les deux mains, surtout la droite, sont gonflées et douloureuses à la pression, particulièrement au niveau des articulations métacarpo-phalangiennes et des 1res et 2mes phalanges entre elles. Cette douleur

DATES	HISTOIRE PATHOLOGIQUE	PRESCRIPTIONS
	ne permet pas la flexion ni l'extension complète des doigts, surtout du côté droit. - La peau présente à ce niveau sa température et sa coloration naturelle. Le poignet et le carpe sont aussi légèrement tuméfiés et douloureux. Au membre inférieur, on retrouve ces mêmes sympt. de douleur, et de tuméfaction, encore plus accentués aux pieds. On trouve aussi un peu d'œdème sur la face dorsale du pied, et sur les tibias ; mais l'épanchement existe très-nettement dans l'articulation tibio-tarsienne, et dans celle du genou. Par suite, les mouvements et la marche sont très-pénibles. De plus, la malade accuse un léger degré d'oppression. Cependant elle ne tousse pas, et ne présente rien de suspect aux poumons. Mais au cœur, le premier temps paraît un peu soufflant et sourdement frappé.	

SCD LYON1

HOSPICES CIVILS DE LYON

HOTEL-DIEU

Nom Brunier Salle 4e Femmes Lit N° 129 F°

Prénoms Françoise

Age 37 ans

Profession Coiffeuse

Né à Lyon

Demeurant à

Entré le 18 aout 83.

Sorti le

DIAGNOSTIC ET RÉSUMÉ

Φ θ

Chef du Service, M. | OBSERVATION CLINIQUE | Élève interne, M.

Père et mère vivants. Sa mère est paralysée depuis 3 ans. Une sœur est morte à 4 ans d'un épanchement d'eau dans la tête. Deux autres sœurs en bonne santé. Elle même a eu 4 enfants, trois sont morts de méningite. Son mari est bien portant.

Aucun signe de scrofule pendant sa jeunesse. Aucune maladie antérieure. Bonnes conditions hygiéniques. Elle n'a nourri qu'un de ses enfants.

Depuis assez longtemps, la malade tousse un peu, mais depuis 18 mois, sa toux est devenue constante et son expectoration abondante et purulente. Sa menstruation a cessé depuis 6 mois. Jamais elle n'a eu aucune hémoptysie. Pas de sueurs nocturnes, mais un peu de fièvre toutes les nuits. Soif constante. Pas de diarrhée, plutôt de la constipation. Anorexie complète. Vomissements bilieux surtout le matin.

Imp. Aff. Louis Perrin.

SCD LYON1

Nom _____ Salle _____ Lit N° ____ F° ____

Langue saburrale. Amaigrissement et grande faiblesse surtout depuis 3 mois. Les jambes sont légèrement œdématiées. Elles le deviennent beaucoup le soir. Elle n'a pas les traits hippocratiques.

Poumon. Sonorité diminuée dans le 1/3 supérieur gauche, diminuée aussi un peu à g droite au sommet, au sommet gauche, signes cavitaires. ~~Diminution~~ Disparition du murmure respiratoire. Souffle amphorique. Egophonie pectori-loquie aphonie. ~~Râles~~ gros râles et craquements après la toux pas de bruit de pot fêlé.

Au sommet droit diminution du bruit respiratoire.

Les battements du cœur sont bien frappés, réguliers. Cependant à la base vers le 2e espace ils sont moins purs qu'à la pointe.

Le Foie est augmenté de volume.

4 sept. Hier dans l'après midi, pendant une quinte de toux, la malade a ressenti une violente douleur dans le côté gauche, l'oppression est devenue plus grande.

La paroi thoracique ne présente pas de dilatation plus grande de ce côté, il y a au contraire ~~plutôt~~ rétraction. On ne constate pas d'immobilité de la paroi ~~pendant~~ les mouvements respiratoires. Les espaces ne sont pas écartés d'une façon anormale.

A la percussion, diminution de la sonorité dans le poumon gauche, son tympanique au dessous du niveau de l'angle inférieur de l'omoplate, mat à la base.

A l'auscultation on n'entend pas le murmure respiratoire, mais du souffle amphorique existe sur tout le côté gauche et plus marqué au niveau de la partie moyenne. La percussion métallique détermine un bruit particulier, qui cependant, n'est pas tout à fait le bruit d'airain ; ce bruit s'entend surtout à l'endroit où le souffle amphorique a son maximum d'intensité ; on ne l'entend pas à la base.

SCD LYON1

Nom Salle 4 Femmes Lit N° 129 F°

La matité de la base peut faire penser à la pneumo de légende, qui dans le cas de pneumothorax produirait le bruit de pot cassé caractéristique : or il n'y a pas de succussion hippocratique.

Les phénomènes constatés semblent devoir être attribués à une grande excavation plutôt qu'à un pneumothorax.

Devant le côté gauche est amaigri, déprimé, à l'avant, à la percussion on a diminution de la sonorité dans le 2 premiers espaces, puis matité à partir du troisième, pas de bruit de pot fêlé. A l'auscultation on a une respiration amphorique très prononcée aux deux temps de la respiration, double maximum est vers les 2e et 3e espaces, qui dominent vers les parties déclives ; on l'entend également vers les parties latérales. Le malade est aphone, mais la pectoriloquie aphone est parfaitement perceptible et s'accompagne d'une résonnance métallique. La toux s'accompagne également de consonnance métallique et de bruit plus marqué.

En somme on entend un souffle amphorique aux 2 temps de la respiration, du sommet à la base, surtout marqué dans la partie supérieure en avant, et moyenne en arrière, avec des bruits similaires au moment de la voix et de la voix haute ou basse. (Il n'est que par moment gêné à quelques, pour être, la voix étant plutôt aphone) –

5. Persistance des mêmes phénomènes. Le bruit de succussion fait toujours défaut :

Au sommet droit, en avant, murmure respiratoire diminué, respiration rude, quelques râles indéterminés.

Gauche, respiration soufflante surtout au niveau de l'espace interscapulaire où l'on perçoit des râles muqueux retentissant,

SCD LYON1

Nom _____ Salle _____ Lit N° _____ F° _____

et donnant pendant les jours la sensation de gargouillement.
Du reste en avant la sonorité est également diminuée, surtout dans le creux sus-claviculaire et dans le 1er espace.
Toux fréquente, crachats peu abondants, peu mucos.
Persistance de la fièvre surtout le soir. Langue humide.

7 7bre
8 „ Mort à 6h du matin, par suite d'affaiblissement progressif.

Autopsie :

Ainsi qu'on l'avait remarqué sur le vivant, on trouve une rétraction très notable de la paroi thoracique du côté gauche.

Le péricarde et les plèvres sont complètement adhérents à la paroi thoracique ; en cherchant à décoller la plèvre par l'étude du poumon gauche, on tombe dans une cavité pleurale, qui occupe au niveau de la partie latérale presque toute la hauteur de la paroi, depuis le diaphragme jusqu'à 2 ou 3 travers de doigt du sommet. En avant elle arrive à peu près jusqu'au niveau de la ligne mamelonnaire et en arrière jusqu'à l'angle des côtes. Cette cavité présente peu d'épaisseur sur les bords et la plus grande excavation se trouve à la partie inférieure et latérale. Cette cavité présente des parois extrêmement résistantes, formées par la plèvre considérablement épaissie d'un aspect fibreux et recouverte d'exudats fibrineux plus ou moins anciens, mais ayant une teinte blanche sur tous les points.

La paroi interne offre des saillies et des dépressions, surtout sur la paroi costale, où l'on remarque des bridons et des dépressions et des brides des saillies dans la cavité. Dans certains points la paroi costale paraît comme creusée. Le diaphragme offre une surface dont les mouvements sont diminués, et immobilisé dans sa position horizontale par la plèvre épaissie surtout dans ce point.

Dont à fait à la partie déclive on trouve environ 40 à 50 grammes de pus parfaitement homogène.
Après avoir enlevé le poumon avec la plus grande difficulté, en raison des adhérences existant de toutes parts et surtout au sommet, on voit que cet organe est considérablement réduit de volume ; il existe une caverne qui occupe tout le sommet et peut avoir à ce niveau le volume d'une orange, dont les parois sont très minces et se confondent avec la plèvre épaissie. A la partie inférieure les parois de la caverne sont anfractueuses, et la cavité communique avec d'autres cavités plus profondes, de dimension et de forme variables

SCD LYON1

Nom Salle 4e femmes Lit N° 129 F°

occupent le centre de l'organe. En outre la caverne se prolonge en bas à la partie antérieure, jusqu'à 3 travers de doigt de la surface du diaphragme. A ce niveau et sur la limite de la cavité pleurale, se trouve une ouverture faisant communiquer cette prolongation de la caverne avec la cavité pleurale. L'ouverture est assez grande de forme triangulaire à bords lisses : cette ouverture devant être est immédiatement en rapport avec la paroi thoracique, et l'épaississement de la plèvre affleure immédiatement ses bords, c'est peut être pour ce motif que le liquide contenu dans la caverne d'aspect grisâtre, grumeleux, ne s'était pas répandu dans la cavité pleurale, et aussi parce que le point ulcéré n'était pas la partie déclive, la malade étant couchée dans la position horizontale. La partie inférieure du poumon est refoulée en haut et en dedans, de telle sorte qu'il existe un espace cavitaire, une dépression entre le diaphragme et le poumon. Ces parties du poumon aussi bien que les parties postérieures sont atélectasiées et infiltrées de noyaux caséeux.

Le poumon droit présente des adhérences pleurales partout, surtout au sommet et à la base, où la plèvre est notablement épaissie. Le poumon est encore assez volumineux quoique diminué de volume, et il est augmenté de poids. On sent des noyaux durs, résistants, et effectivement sur la coupe on peut voir que, il existe de nombreuses masses caséeuses infiltrant le poumon dans toutes ses parties et surtout dans les deux tiers supérieurs. On peut voir notamment qu'à la partie antérieure, et supérieure, il existe comme dans les autres points des masses caséeuses, nombreuses, dans les parties superficielles comme dans les parties profondes, et que ces masses sont séparées par des

SCD LYON1

Nom Salle Lit N° F°

petites portions de tissu pulmonaire sain. C'est tout à fait au sommet et à la partie postérieure que les masses sont le plus étendues et le plus nombreuses. Tout à fait au sommet on trouve une caverne pouvant contenir une grosse noisette, un peu plus bas et en arrière une caverne pouvant contenir une noix et enfin une autre caverne de même dimension, le bilobion du tiers supérieur avec les deux tiers inférieurs.

Les ganglions bronchiques sont volumineux, noirs, caséeux.

Le péricarde est partout adhérent soit à la paroi, soit aux plèvres médiastines, de telle sorte qu'il forme une loge dont les parois sont épaissies et immobilisées.

Le cœur est un peu augmenté de volume, et les parois des deux ventricules sont un peu épaisses. Le cœur droit est plutôt un peu dilaté ainsi que l'artère pulmonaire, mais le cœur ventriculaire gauche est plutôt diminué; Rien de particulier du côté des orifices et des valvules.

Le Foie est très volumineux, tout à fait gras, presque exsangue.

La Rate n'offre rien de particulier.

Les Reins ont à peu près leur volume normal mais la substance corticale paraît graisseuse.

SCD LYON1

HOSPICES CIVILS DE LYON

HOTEL-DIEU

Nom Ricardi Salle 1re Femmes Lit N° 18 F°

Prénoms Marie

Age 76 ans

Profession épicière

Né à

Demeurant à

Entré le 8 Nov 1883

Sorte le 11 Nov 1883

DIAGNOSTIC ET RÉSUMÉ

Athérome artériel. Hypertrophie du cœur. Sclérose de la moitié sup. du lobe sup. droit avec Dilatation bronchique. Tuberculose ancienne.

Poussées récentes de tuberculose. Reins sénile.

Chef du Service, M.

OBSERVATION CLINIQUE

Élève interne, M.

N'a jamais été malade. Cyphose assez marquée qu'elle fait remonter à 5 ans environ auparavant. Il y a 2 ans elle a fait une fracture de cuisse et resta salle St Paul durant 5 mois. Elle n'en pas hérité aux rhumes.

Elle serait malade depuis 10 jours. Toux fréquente. Oppression peu marquée. Expectoration blanchâtre spumeuse.

On constate la sonorité normale dans le 1er poumon. Des 1 côté l'expiration en rude, mêlée de ronchus sonores plus nombreux à mesure qu'on approche des gros bronches. A ce niveau, fumité à droite. Le souffle trachéal en sous clavicule. Pas de râles autres dans les 1 sommets.

Aspect cachectique. Extrémités froides. Cœur normal

SCD LYON1

Nom _____ Salle _____ Lit N° _____ F° _____

des lèvres — Conjonctives rouges — Jamais d'œdème des extrémités inférieures.

Les battements du cœur sont réguliers. Absence de souffles.

9 Mai. La malade tousse peu, q. p. expectoration difficile. Somnolence. Affaissement. Pâleur des téguments notamment du face, muqueuses lèvres sont violacées. Respiration 35. Battement du cœur très net perceptible à région ifs. gauche. Pouls petit, faible — 106. Les veines du cou sont très distendues. Du côté gauche, on perçoit un peu le pouls veineux à la partie infér. de l'jugulaire externe, mais rien pas à droite, toutefois par la compression de la partie supér.-dest. on le rend un peu sensible à droite, ou bien exagéré à gauche. Pas de souffle à l'auscultation. Du poitrine la cuirée on n'entend pas de murmure vésiculaire, mais de gros ronchus. Lavage ~~un~~ très retentissants. Crachats du matin = 300

Autopsie.

Poumons. Droit un peu volumineux. Plèvres adhérentes au sommet surtout. Gauche. Le sommet en indiqué dans la moitié supér. du lobe supér. A la coupe, on constate que l'induration empiète par de la sclérose pulmonaire. Le tissu environnant présente une série de quadrilatères dont les limites sont blanchâtres, formées par les ~~tissus~~ travées conjonctives épaissies. Dans plusieurs points, concrétions calcaires enveloppées de tissu fibreux — Dans un point une petite masse de la grosseur d'un haricot contenant une matière jaune crayeuse — Contient dans la partie interne, petites granulations caséeuses réunies pour former une masse de la grosseur d'une noix. Dans un autre point, masse de la grosseur d'une noisette en voie de ramollissement — Dans plusieurs points du sommet, dilatations bronches, ampoules.

Cœur — Le gauche est plus volumineux, ampoulé, mais sans aucune autre lésion. Volumineux. Gravitale sous-épicardique, quelques jaunâtres, mais sans rétrécissement ni insuffisance

HOSPICES CIVILS DE LYON

HOTEL-DIEU

Nom ..... Salle ..... Lit N° ..... F° .....

Prénoms .....

Age .....

Profession .....

Né à .....

Demeurant à .....

Entré le .....

Sorti le .....

DIAGNOSTIC ET RÉSUMÉ

Chef du Service, M. .....

OBSERVATION CLINIQUE

Élève interne, M. .....

H. H. — S. G. — Feuilles d'Observations, A. — 11-82. — 10.000.

Impr. Alf. Louis Perrin.

SCD LYON1

Nom Aicardi Salle 12 Lit N° 148 F° 1

des orifices. L'aorte est dilatée, ses parois sont épaissies, à surface interne, nombreuses plaques jaunes saillantes avec plaques calcaires au niveau de la partie inférieure de la crosse. Les lésions athéromateuses se poursuivent sur l'aorte abdominale, très marquées surtout au niveau de la partie inférieure de l'aorte, les troncs sont indiqués de même que les grosses artères du cou.

Foie petits — Le foie a un peu le caractère du foie muscade

Peu volumineux. La capsule est adhérente en certains points; la surface du rein est un peu chagrinée. Congestion.

Amorce de l'anse de Douglas.

SCD LYON1

HOSPICES CIVILS DE LYON

HOTEL-DIEU

Nom _____ Salle Ste Jeanne Lit N° _____ F° _____

Prénoms _____

Age 67 ans.

Profession _____

Né à _____

Demeurant à _____

Entré le _____

Sorti le _____

DIAGNOSTIC ET RÉSUMÉ

Mars 1883. –

Pleurésie (autopsie)

Chef du Service, M. _____ | OBSERVATION CLINIQUE | Élève interne, M. _____

Pas de renseignements. Le malade délire

11 Mars — 1° Impulsion du cœur est un peu faible, elle se fait dans le 5ème espace, au niveau du mamelon. Elle se fait sur une assez grande étendue, mais, ne sont pas très nettement les point frappés où bat la pointe

Matité tympanique du sommet gauche en avant. Râle humide bas et sous claviculaire à gauche et en avant. Le murmure respiratoire paraît très obscurci. Dy – On note les plus grandes frémissements à l'auscultation, car il gêne continuellement.

Il a de la fièvre depuis huit entier

Un traitement actif a été mis en œuvre au niveau de la jambe droite.

Dyspnée très grande.

Sons fréquent, artériel arrhythmique

Température 39,4 39,7 39,3. —

Autopsie 6 13 Mars — Adhérences des plèvres surtout à gauche. Il y a une poche pleurétique à la base gauche contenant un peu de liquide citrin (un quart de litre à peu près). Les deux feuillets de la plèvre sont tapissés

SCD LYON1

Nom _____ Salle _____ Lit N° _____ F° _____

en un point

de faisceaux musculaires qui les épaississent, et qui donnent au doigt qui passe dessus la sensation de langue de chat. Un ou deux placons fibreux dans le ligament.

Dans les poumons gauches quelques petites cavernules au sommet, le sommet est d'ailleurs rempli de petites masses caséeuses que séparent des tissus fibreux. Au sommet des poumons droit point caséeux mais nombreux dans l'intervalle duquel l'air échappe encore par passing des petites bronches.

Dans la rate de 2 personnes passé récente et très abondante de granulations grises, cyst. une d'entre elles y a un peu caséeuses.

Le cœur est gros, pesé 340. Plaques laiteuses sur le feuillet viscéral du péricarde. Lotte ~~volumineuse~~ épaisse, avec des plaques athéromateuses.

Reins gauches remplis de kystes qui ont détruit en grande partie la substance rénale.

Dans les 2 reins granulations grises et petites tubercules caséeux.

Dans le foie un peu de congestion des veines sus hépatiques.

SCD LYON1

HOSPICES CIVILS DE LYON

HOTEL-DIEU

Nom Lacoste Salle St Jeanne Lit N° 21 F°

Prénoms Etienne

Age 37 ans

Profession Tourneur

Né à St Paul en Jarret

Demeurant à St Chamond

Entré le 18 Août 83

Sorti le Décès le 8 Oct. 83

DIAGNOSTIC ET RÉSUMÉ

Sourdi-mutité

Tuberculose

Autopsie

Chef du Service, M. ..... | OBSERVATION CLINIQUE | Élève interne, M. .....

Le père de ce malade est mort encore jeune d'un refroidissement après 3 à 4 jours de maladie. Sa mère se porte très bien et a eu 11 enfants.

Jusqu'à l'âge de 7 ans, ce malade a eu une bonne santé, à cette époque il eut une maladie, fièvre typhoïde dit sa mère, à la suite de laquelle il fut paralysé des 2 jambes et marcha avec des béquilles pendant plusieurs mois. A ce même moment, il eut des lésions côté des oreilles, de la suppuration par le conduit auditif, et le médecin qui le soignait enleva les oreilles. Depuis lors il est sourd, et il a perdu presque entièrement l'usage de la parole. On le mit ensuite dans une maison de sourds-muets où il apprit à lire et à écrire, puis il entra dans une usine où il travailla pendant longtemps.

SCD LYON1

Nom _____ Salle _____ Lit N° _____ F° _____

Actuellement, il est presque complètement sourd, il entend à peine quelque sons quand on parle très fort. Il entend aussi le chant du coq, et la sonnerie des horloges. Il ne prononce que quelques mots, papa, maman, et les noms de ses frères et sœurs. Il lit et écrit.

Il entre dans le service pour des lésions tuberculeuses datant déjà d'un certain temps au poumon gauche, on trouve des râlements au sommet et une diminution du murmure respiratoire. à droite il n'y a que de l'obscurité. Le Larynx est également pris. La voix enrouée, la toux est rauque. Le malade avale difficilement les aliments solides.

rien au Coeur

traces d'albumine dans l'urine.

L'Autopsie faite le 9 8bt. a montré des lésions tuberculeuses diminuées dans les 2 poumons avec des cavernes aux 2 sommets. des ulcérations nombreuses du larynx avec rétraction de l'épiglotte et altération profonde de toute la muqueuse. Les rochers ont été ouverts et on a pu voir une destruction complète des oreilles moyenne et interne à la place des appareils de l'audition on trouvait une matière jaune crème, entourée de lamelles blanches en rapport avec la surface osseuse du rocher, qui présente une abrasation anormale. On a trouvé dans l'abdomen près du lobe de la rate une tumeur grosse comme une noix formée par des matières crayeuses entourées d'une capsule fibreuse.

SCD LYON1

HOSPICES CIVILS DE LYON

HOTEL-DIEU

Nom Lévieux Salle Ste Jeanne Lit N° 6 F°

Prénoms André

Age 38 ans

Profession monteur sur bronze

Né à

Demeurant à Lyon

Entré le 20 Mai 84

Sorti le

DIAGNOSTIC ET RÉSUMÉ

GA 3

Chef du Service, M. | OBSERVATION CLINIQUE | Élève interne, M.

Père mort à 62 ans, le malade ne sait de quoi

Mère morte à 74 ans, tousseur beaucoup

un frère mort d'accident

Dans l'enfance, crachats dans les cheveux, et ganglions cervicaux, qui persistent encore aujourd'hui, très nombreux et très durs, sur les côtés du cou et dans le triangle sus-claviculaire, surtout à gauche

Pas de maladies aiguës

Jamais d'hémoptysie

Le malade prétend n'avoir n'être malade que depuis deux mois : auparavant il ne toussait pas

A cette époque il se mit à tousser, et à prendre une diarrhée abondante : il eut longtemps des sueurs nocturnes

Il entre pour la toux et la diarrhée, qui ont persisté (une ou deux selles par jour, mais ~~liquides~~ aqueuses)

SCD LYON1

Nom _____ Salle _____ Lit N° _____ F° _____

Il ne vomit jamais, et depuis 3 ou 4 jours seulement l'appétit a diminué.
Le malade a beaucoup maigri, mais n'a pas encore perdu beaucoup ses forces.
L'expectoration est assez abondante, muco purulente.

Aux poumons, en avant, submatité à droite.
A l'auscultation gros craquements de haut en bas.
En arrière, submatité à droite sous la fosse sous épineuse. A l'auscultation, à droite, gros craquements au sommet, dans la fosse sus épineuse. Dans la fosse sous épineuse, souffle et râles sonores. Plus bas, vers l'angle de l'omoplate, zone de craquements nombreux, large de 3 travers de doigt. Rien à la base.
A gauche, rien au sommet; comme à droite le maximum des lésions siège plus bas, et les craquements s'entendent dans la fosse sous épineuse et à l'angle de l'omoplate.

9 ~~Septembre~~. Douleur dans l'épaule droite.
17 Mort cette nuit presque subitement.
18 Autopsie. Adhérences très intimes, surtout à gauche. Dans le poumon droit, au sommet caverne de la grosseur d'un petit œuf de poule. Plus bas, petites cavernes de Bréverie, dimes. Dans les parties inférieures, nombreuses granulations tuberculeuses, sur fond rouge vineux.

Au cœur, le péricarde est couvert de plaques laiteuses, souvent confluentes sur le péricarde viscéral, où elles affectent en certains points une forme miliaire; sur le péricarde pariétal elles sont d'une confluence telle que la membrane est uniformément épaissie et a un aspect et une consistance cartilagineuses.

SCD LYON1

HOSPICES CIVILS DE LYON

HOTEL-DIEU

Nom Rosa Salle 4e F Lit N° ~~XX~~ 28 F°

Prénoms Marie

Age 16 ans

Profession domestique

Né à

Demeurant à Lyon

Entré le 4 Janv. 1884

Sorti le 14 Fév. 1884

Mort le 14 Août 84 à 11 heures

DIAGNOSTIC ET RÉSUMÉ

Scrofulose adénite cervicale

GA

Chef du service, M.

OBSERVATION CLINIQUE

Élève interne, M.

Hérédité – Père mort à 52 ans d'une affection aiguë – Mère bien portante – 11 frères ou sœurs – 4 tous morts, en bas âge de causes inconnues – Les autres ne toussent pas.

Aucune affection antérieure – Pas de ~~affections~~ maladies vénériennes – Dans son enfance elle n'eut jamais de maux d'yeux ni d'hypertrophie ganglionnaires –

Elle serait malade depuis deux ans – Elle vit apparaître des ganglions assez volumineux du côté droit, sans éprouver autre chose qu'un peu d'oppression – Elle resta en traitement pendant 8 mois et fut presque complètement guérie sous l'influence de l'Iodure de Potassium.

A partir du mois de Septembre dernier, les ganglions réapparurent; elle eut en même temps de la toux; à deux reprises, elle eut qq. Crachats hémoptoïques – Elle raconte qu'elle a ~~beau~~ maigri, qu'elle a des sueurs nocturnes

Impr. Alf. Louis Perrin.

SCD LYON1

Nom _____ Salle _____ Lit N° ____ F° ____

Aucun écoulement par le nez ou par l'oreille.

aussitôt qu'elle s'assoupit, et qu'il l'appétit a complètement disparu. Pas de point de côté.

Actuellement on constate que le amaigrissement est peu marqué. Elle a des ganglions maxillaires hypertrophiés principalement à droite qui égalent sensiblement le diamètre de l'œil.

Ganglions sus-claviculaires forment un chapelet très volumineux.

Pas de gangl. axillaires.

Gg. inguinaux et crureaux des 2 côtés. — Gg. de cette nature mal [illegible] avec aux pédieux, poplités — Hypertrophie généralisée peu abondante. La respiration n'est pas bruyante.

On constate, un peu partout submatité et de diminution d'élasticité au sommet gauche; là l'expiration est ~~soufflée~~ prolongée et soufflante, mêlée à qq. râles secs et humides. — A droite du sommet existe plutôt de l'obscurité respiratoire.

Dans le reste du poumon respiration normale.

A droite. En avant, on constate que gros ganglions s'engagent sous la clavicule. Matité en nous élevée qui à gauche. Abrams se râle. Temps inspiratoire normal.

A gauche au contraire dans 2 espaces sus et sous claviculaires la respiration est rude et l'expir. prolongée.

Rien d'anormal au cœur.

Rate et foie petits. — Pas d'œdème.

Aucune éruption sur le corps. Rien dans la gorge.

14 Janv. Diminue. ~~Sur l'épaule~~ dans le poumon sus-épineux et des espaces interscapulaires à droite. Pas de souffle. Crépitant de râles superficiels qui sont les successeurs de râles analogues. Le point supérieur des voies respiratoires se qu'on entend à distance. Les râles s'entendent en moyenne mieux à gauche qu'à droite. Respiration du sommet droit en avant rouge-rouge. Pas d'oreille ou

Nom Salle Lit N° F°

diminuée en avant à droite —

A gauche sous l'clavicule râle sonores et muqueux assez abondants, mais mobiles. — On a des râles muqueux aux deux temps aux sommets en arrière au dessous et dans les gouttières. Il existe aussi de l'expiration prolongée

31 Janv. ~~Depuis qq. jours le malade s'est affaibli beaucoup. Respirer il a de la fièvre avec accélération de la respiration et du pouls. Il a Respire moyenne. P. 180. Face pâle. Il souffre très. La bouche est largement ouverte. Le haleine a une odeur cadavérique. Diarrhée très abondante, colliquative. Pas de douleur à l'pression du ventre et même il ne souffre pas.~~

29 Juillet La malade entre — Depuis sa sortie les glandes n'ont pas grossi, mais la toux n'a fait qu'augmenter. De temps en temps ses crachats ont été colorés de stries rouges

L'appétit est nul; le peu qu'elle mange passe bien. Elle n'a ni vomissements ni diarrhée. Depuis sa sortie de l'hopital elle aurait beaucoup maigri, et aurait perdu toutes ses forces; les nuits seraient mauvaises, elle aurait des sueurs abondantes

On note les mêmes masses ganglionnaires qu'au mois de Juin. Aux poumons, à gauche on a en avant des ronchus et des sibilances qui couvrent des râles muqueux qu'on a dans les creux sus et sous claviculaire et qui prennent de temps à autre le timbre des craquements

Au cœur, à la pointe, souffle systolique très doux

SCD LYON1

Nom Salle Lit N° F°

22 juillet — Cette nuit la malade a eu une hémoptysie d'une centaine de grammes. Les crachats de ce matin sont rougeâtres, elle ne rend plus de crachats blancs comme avant l'hémoptysie.

23 j. — Les crachats sont muco-purulents et ne contiennent plus de sang.

25 juillet — Pas d'albumine.

13 Août — Hier soir en se levant pour aller à la chaise — elle a eu une syncope. Aujourd'hui elle est pâle, oppressée. Resp. 41.

Pouls petit, à peine perceptible très fréquent. 160. Les battements sont bien perçus au cœur. Elle tousse moins.

14 Août — La respiration est très embarrassée, stertoreuse. La face est pâle, les lèvres cyanosées, la somnolence est complète. Pouls à peine sensible un peu de subdelirium.

Le sang tiré du doigt est pâle. Les globules examinés au microscope sont pâles, peu nombreux, il leur est difficile de se confondre en formant des amas peu nombreux. Les globules blancs sont augmentés de nombre, ils ne sont pas granuleux, ne présentent pas de noyaux apparents.

SCD LYON1

HOSPICES CIVILS DE LYON

HOTEL-DIEU

Nom Prost Salle L'Ferm. Lit N° 28 F°

Prénoms

Age

Profession

Né à

Demeurant à

Entré le

Sorti le

DIAGNOSTIC ET RÉSUMÉ

Autopsie du 16 Août 86.

Chef du Service, M.

OBSERVATION CLINIQUE

Élève interne, M.

Les poumons ne présentent que des lésions adhérences aux plèvres, le sommet gauche présente une caverne pouvant contenir le poing au dessus les parties du lobe supérieur situé au dessus sont également remplis d'excavations de petites dimensions.

Le lobe inférieur présente de petites excavations à sa partie médiane. Il est rempli de petites masses caséeuses en voie de ramollissement.

Le poumon droit présente tout à fait au sommet une masse caséeuse du volume d'une noix, et dans toute son étendue, des ~~lésions~~ caséeuses ayant de l'abondance à se ramollir rapidement.

Les ganglions ~~hilaires~~ bronchiques sont particulièrement le groupe des ganglions. Ils ne présentent aucune transformation très prononcée.

Rien de particulier du côté du cœur qui est plus volumineux avec de la surcharge graisseuse.

Foie volumineux, graisseux, élargi. Le lobe droit descend très bas dans la cavité abdominale.

Imp. Alf. Louis Rey

SCD LYON1

Nom _____ Salle _____ Lit N° _____ F° _____

Rate : volume plutôt diminué.

Reins : rien de particulier.

Rien du côté de l'intestin qui ne présente notamment aucune ulcération.

Ganglions mésentériques et lombaires n'offrent pas de tuméfaction.

Rien du côté de l'utérus et de ses annexes.

Adhérence lâche du péritoine, notamment dans le petit bassin.

SCD LYON1

HOSPICES CIVILS DE LYON

HOTEL-DIEU

Nom Débiere Salle 4e Femmes Lit N° ~~55~~ 87 F°

Prénoms Josephine

Age 23

Profession

Né à

Demeurant à

Entré le 7 Août 94

Sorti le

Mort le 2 Août 94

DIAGNOSTIC ET RÉSUMÉ

Pf3

Chef du Service, M.

OBSERVATION CLINIQUE

Élève interne, M.

Mère encore vivante, père mort d'un abcès, des parois thoraciques attribué ~~[illegible]~~ à un coup.

2 frères se portant bien.

Pas de trace de scrofule ou cor, elle a eu mal au genou dans son enfance. pas d'autre maladie.

Réglée à 18 ans. A eu un enfant il y a un an, depuis le mois de janvier ne s'est pas revenue.

Elle est malade depuis 10 mois, elle se sent faible, transpire régulièrement, elle n'a jamais eu d'hémoptysie.

Il y a quelque temps, elle a été un séjour à l'hôpital ~~pour~~ de 3 mois, pour la même affection.

Actuellement, elle est oppressée, tousse beaucoup et se plaint d'un point douloureux à droite.

La malade a maigri beaucoup depuis un an, elle transpire la nuit, et se sent très faible, elle ne dort pas, et reste assise sur son lit.

SCD LYON1

Nom _____ Salle _____ Lit N° _____ F° _____

Le point du bat dans le 5e espace intercostal, les battements sont très forts.

La percussion du poumon droit devant de la matité à droite en arrière au sommet, au dessus la sonorité est diminuée, à gauche sonorité normale au sommet, engorgée dans le reste du poumon, la percussion est très douloureuse dans tout le côté droit du poumon.

La respiration est rude, soufflante à droite dans toute la hauteur, quelques craquements, à gauche ~~également~~ souffle amphorique.

A droite en avant sonorité engorgée, respiration soufflante avec craquements nombreux et gargouillements.

A gauche sonorité normale, respiration obscure.

La malade est très oppressée surtout depuis un mois, elle ~~[illegible]~~ L'appétit est diminué depuis quelques jours, elle ~~[illegible]~~ très affaiblie ~~[illegible]~~ elle va bien à la selle.

SCD LYON1

HOSPICES CIVILS DE LYON

HOTEL-DIEU

Nom Débieux Salle L'Ferme Lit N° 27 F°

Prénoms Joseph

Age 23

Profession

Né à

Demeurant à

Entré le

Sorti le

DIAGNOSTIC ET RÉSUMÉ

Autopsie du 26 Août 84

Chef du service, M.

OBSERVATION CLINIQUE

Élève interne, M.

En ouvrant la cavité thoracique, l'on constate, de nombreuses adhérences très marquées surtout au sommet gauche.

A gauche, le sommet du poumon présente une vaste caverne, l'on remarque deux cavités, on voit séparées l'un de l'autre par des fibrides fibreuses qui en quelques endroits sont vides et marquent par place.

La caverne était remplie par un liquide, rougeâtre, d'odeur fétide.

La base du poumon était remplie de granulations tuberculeuses.

A droite, l'on trouve une caverne, plus petite que celle du côté correspondant, la capacité est de la grosseur d'un œuf environ.

Rien à signaler du côté du cœur.

Le foie est gros, il est augmenté de volume.

Rien du côté du tube digestif.

La cavité abdominale, renferme un peu de liquide.

L'on ne trouve rien à signaler du côté des organes génitaux.

Imp. Alf. Louis Perrin

SCD LYON1

Nom _____ Salle _____ Lit N° _____ F° _____

SCD LYON1

HOSPICES CIVILS DE LYON

HOTEL-DIEU

Nom Baccord Salle 4e femme Lit N° 35 F°

Prénoms Elise

Age 27 ans

Profession ménagère

Né à Saign

Demeurant à Sainte Bénite

Entré le 11 Juin 84

Sorti le

Morte le 23 Août 1884

DIAGNOSTIC ET RÉSUMÉ

GPD3

Chef du Service, M. | OBSERVATION CLINIQUE | Élève interne, M.

Mère vivante et bien portante

Père mort d'accident

Parmi ses frères et sœurs sont vivants et en bonne santé à l'exception d'un qui est mort à deux ou trois mois.

Elle a 4 enfants et une fausse couche; tous ces enfants sont morts dans le premier mois.

Son mari se porte fort bien.

Du côté de l'hérédité collatérale, sa mère est fille unique. Du côté de son père elle a plusieurs oncles et plusieurs tantes; une seule tante est morte à 30 ans d'une maladie longue avec hémoptysies.

Pas traces de strume dans l'enfance; aujourd'hui un ganglion sous maxillaire à droite.

A l'âge de 18 ans elle eut la typhoïde; elle

SCD LYON1

Nom _____ Salle _____ Lit N° _____ F° _____

fut au lit pendant 3 mois, à l'hopital de Lausanne en 1877, où on la traita par les bains froids : on ne les en donnait qu'un par jour, mais on les prolongea de 7 à 8 semaines

C'est pendant sa convalescence qu'elle se mit à tousser sans maigrir ni perdre ses forces. ~~Deux~~ Un an après, elle eut une pleurésie gauche, pour laquelle elle resta deux mois à l'hopital de Lausanne. Elle en sortit guérie de sa pleurésie, mais toussant toujours.

L'année suivante, nouvelle pleurésie toujours du même côté, et séjour de trois mois à l'hopital : durant le cours de cette maladie elle prit une phlébite du membre supérieur droit, dit-elle. La main était enflée et le bras douloureux.

Quelques mois après elle se mariait. Elle a eu quatre enfants et une fausse couche ; son dernier accouchement date de 3 mois.

Pendant tout ce temps, elle a toujours toussé, sans s'alité ni maigrir. Il y a 3 ans elle eut sa première hémoptysie, depuis, elle en a eu une quinzaine, pas très abondantes.

Il y a un peu plus de mois, étant allée passer son hiver dans son pays à Lausanne, elle dut entrer à l'hopital où elle séjourne 3 mois.

L'été passé elle allait aux consultations du Perray, où on lui appliqua des points de feu au sommet gauche.

Déjà à cette époque on la pesait souvent, et on constatait un amaigrissement continu.

Depuis ses dernières couches, qui datent de 3 mois, elle tousse de plus en plus, maigrit rapidement (18 livres en 3 mois) et perd ses forces.

Actuellement, la malade a de sévères quintes de toux

Nom Salle Lit N° F°

Elle a encore un peu d'appétit, surtout pour les mets fortement épicés. Elle vomit souvent au milieu de ses quintes de toux. Elle n'a pas de diarrhée. Sueurs nocturnes abondantes.

Depuis ses couches, la menstruation n'a pas reparu.

Elle se plaint surtout de lassitude et de douleurs dans les jambes.

On perçoit ~~sub~~ en arrière, submatité à gauche à l'auscultation, à gauche, souffle cardiaque avec râles à timbre caractéristique, ainsi que la toux; tous ces bruits cardiaques occupent la fosse sous épineuse. Tout en haut et plus bas, on a une zone de craquements qui descendent avec les bras. Dans la fosse sus épineuse ~~gauche~~ droite, on a des bruits cardiaques moins accentués qu'à gauche, entourés d'une zone de craquements.

En avant, submatité sous la clavicule gauche. Bruits cardiaques. — A droite nombreux craquements descendant avec les bras, avec une expiration rude et prolongée.

Aux bases, submatité et diminution du bruit vésiculaire à gauche.

Pas d'œdème.

SCD LYON1

Nom _____ Salle _____ Lit N° _____ F° _____

SCD LYON1

Autopsie du 25 Août 84.

Nom Daccord Elise Salle 4e femmes Lit N° 35 F°

Le poumon présentait de nombreuses adhérences, à droite et à gauche peu de liquide ~~à droite~~

On trouve au sommet gauche une vaste caverne, renfermant du liquide purulent, on l'ouvre on contate un stage supérieur séparé par des cloisons fibreuses d'un 2e stage inférieur plus petit puis tout autour de petites cavernes, de la grosseur d'une noisette.

La base du poumon était remplie de granulations tuberculeuses.

Le poumon droit présentait également au sommet une caverne, mais de dimension moindre. Le reste du poumon était criblé de granulations tuberculeuses.

Le cœur un peu gras était de volume normal. rien à signaler du côté des orifices.

Le foie congestionné de volume est gras.

Les reins sont congestionnés, de volume normal.

Rien à signaler à la rate, ni à l'estomac.

Rien de particulier du côté de l'utérus.

SCD LYON1

Nom Salle Lit N° F°

H. H. — S. G. — Feuilles d'Observations, Intercalaires. — 11-82. — 10.000.

Impr. Alf. Louis Perrin.

SCD LYON1

HOSPICES CIVILS DE LYON

HOTEL-DIEU

Nom Renaud Salle St Jean Lit N° 12 F°

Prénoms Georges

Age 30

Profession rémouleur

Né à

Demeurant à

Entré le 18 oct 84

Sorti le 8 Novembre 84

DIAGNOSTIC ET RÉSUMÉ

Ap.

Chef du service, M.

OBSERVATION CLINIQUE

Élève interne, M.

Père mort de rétention d'urine à 6 ans, mère morte après une maladie de 3 mois, pendant laquelle elle délirait.

Il a perdu 11 frères ou sœurs sur ces 11, deux morts au berceau, l'un du croup, l'autre de maladie inconnue, les 9 autres sont morts, sont quelques jours après leur naissance, soit à l'âge de 5, 6, ou 10 mois, au plus, aucun n'ont dépassé ce dernier âge.

Comme antécédents le malade a eu la variole il y a 15 ans, la fièvre typhoïde à 10 ans.

Il a souffert beaucoup pendant la guerre de 70 où il a fait la campagne puis après il fut condamné à 5 ans de déportation pour la Commune et pendant tout le temps il est resté en proie à une anémie ~~[illegible]~~ de l'insuffisance mitrale. Il y a un an il a craché du sang, il est entré à l'Hôpital St Jean à 6 mois pour la même affection. C'est là il est

Imp. Alf. Louis Perrin.

SCD LYON1

Nom _____ Salle _____ Lit N° _____ F° _____

une hémoptysie qui dura 10 jours. il crachait 2 à 3 grammes de sang par jour.

Il transpire beaucoup la nuit surtout depuis un mois.

Actuellement il a beaucoup maigri. La face est très pâle jaune. il a conservé l'appétit, le sommeil est également conservé. mais il tousse beaucoup. et se plaint d'éprouver assez souvent des douleurs au côté droit.

Rien à noter du côté du cœur.

Les poumons en avant et des 2 côtés sonorité exagérée. souffle amphorique gargouillement

En arrière matité aux 2 sommets, à la sonorité normale aux 2 bases : à droite souffle amphorique très marqué, gargouillement à gauche souffle amphorique également.

Râles muqueux dans le reste du poumon.

Le malade expectore beaucoup : le crachat recueilli dans un vase est abondant.

Le 1 Novembre — Les ombres des 2 sommets a un timbre métallique très prononcé — Pas d'aucune hippocratique — Rétrécissement du thorax.

L'air inspiré contient pas de bacilles

Autopsie — Les 2 poumons présentent des lésions tuberculeuses cavitaires surtout le poumon gauche — Les 2 sommets offrent 2 gros cavernes — Pas de pneumothorax — Rien de particulier aux autres organes.

SCD LYON1

HOSPICES CIVILS DE LYON

HOTEL-DIEU

Nom Sarre Salle 4e G Lit N° 30. F°

Prénoms Madeleine

Age 41 ans.

Profession Lingère

Née à St Padoux-Lavaud (Creuse)

Demeurant à

Entrée le 17 Novemb. 84.

Sortie le 26 Novemb. 84 à 5 h. du soir.

DIAGNOSTIC ET RÉSUMÉ

GA

Chef du Service, M. R. Bryon | OBSERVATION CLINIQUE | Élève interne, M. Peric

Parents morts âgés (après 70 ans) de maladies inconnues; ne toussaient pas — Quatre frères morts, 2 de fièvre typhoïde, 1 de variole 1 autre de GA? probablement —

Antécédents personnels: Bonne santé habituelle jusqu'à il y a 2 ans — Ménopause depuis 6 mois — Une fausse couche à 2 mois 1/2, deux enfants morts. L'un à 7 mois de ~~[illegible]~~ transport au cerveau l'autre à 2 ans 1/2 d'angine couenneuse — Le dernier accouchement date de 8 ans — Pas toute habitude alcoolique — Mari mort d'accident il y a 8 ans — Il y a 2 ans s'étant exposée à l'humidité elle fut prise de douleurs dans les membres inférieurs ~~avec~~ tuméfaction articulaire, obligée de rester 8 jours du lit ~~jamais~~ ces douleurs n'ont reparu — 99 jours après brûlure du cou-de-pied droit — Peu à peu la malade perdit des forces et maigrit; elle retourne que depuis le commencement de l'été, jamais d'hémoptysies. Depuis quelques règles ont cessé la malade n'eut souvent un peu de sang pendant probablement à la présence d'hémorrhoïdes.

Imp. Alf. Louis Perrin

SCD LYON1

Nom _____ Salle _____ Lit N° _____ F° _____

Etat actuel : Amaigrissement, perte de force, doigt hippocratique ; léger œdème des membres inférieurs.

L'examen de la poitrine donne à l'examen une sonorité exagérée — le mouvement paraît en avoir mais à point d'appui de nombreux râles secs aux 2 sommets et à quelques cavernes sous la fossa sus-épineuse droite. du gargouillement, mêlé aux bruits du souffle tubaire. — Au sommet gauche du souffle avec retentissement exagéré de la voix et bruit. — Au niveau de la base le son pendant l'inspiration est en retrait — les mêmes signes existent sous les clavicules — Bruits du cœur paraissent normaux.

Peau abondante pâle — Pas d'œdème, jamais de vomissements après les quintes de toux — Diarrhée presque continuelle depuis 8 mois — Pas de sueurs nocturnes.

T.R. 44. — la voix est éteinte, le dyspnée assez vive ; l'expectoration abondante faite de crachats fluides et de liquides rougeâtres dans un liquide incolore.

L'urine ne contient ni sucre ni albumine.

23 — Mourant.

Autopsie faite au laboratoire par Mr Bard.

SCD LYON1

HOSPICES CIVILS DE LYON

HOTEL-DIEU

Nom Branciotto Salle 4e femmes Lit N° 26 F°

Prénoms Josephine

Age 23 ans

Profession ménagère

Né e à Cantalupa (Italie)

Demeurant à Lyon depuis 3 ans.

Entré e le 17 Avril 85

Sorti e le 30 Avril 85 à 9 h. du matin.

DIAGNOSTIC ET RÉSUMÉ

90

Chef du Service, M. | OBSERVATION CLINIQUE | Élève interne, M.

Mère morte à 50 ans, toussait beaucoup — Père vivant & bien portant — Une sœur morte à 25 ans de la poitrine ; deux autres en bas âge de maladies inconnues — Trois sœurs & un frère vivants sur lesquels elle ne peut donner aucun renseignement.

Diverses manifestations scrofuleuses pendant l'enfance, pas de cicatrices ganglionnaires — Fit n'avoir jamais tenu le lit en dehors de ses couches — Deux accouchements à terme, le dernier il y a 15 mois ; elle a allaité son dernier enfant, celui-ci est mort il y a un mois d'une mauvaise toux (sic) — Le 1er enfant est vivant & bien portant, non scrofuleux. — La malade qui autrefois s'enrhumait très rarement a commencé à tousser il y a 5 mois environ, pendant qu'elle allaitait son enfant, la toux, l'oppression, les symptômes généraux ont eu une marche sans cesse croissante. Depuis un mois elle a cessé tout travail.

Imp. Alf. Louis Perrin.

SCD LYON1

Nom _____ Salle _____ Lit N° _____ F° _____

Pr L'Hémoptysie.

Actuellement : Amaigrissement très prononcé, sueurs nocturnes, ~~[illegible]~~ fébrile tous les soirs — Peu d'appétit, pas de vomissements avec l'exception de toux, pas de diarrhée — Ictère et indolent, augmentation de volume des ganglions cervicaux. Dyspnée marquée pendant les efforts, toux peu fréquente l'expectoration qui avait été très abondante l'est bien moins depuis quelques jours —

Examen du thorax devant : Pas de changement dans la sonorité sauf aux bases en arrière où la sonorité est exagérée surtout à gauche.

On entend au sommet gauche du gargouillement ~~avec souffle~~ relativement très exagéré de la toux et la voix — Au sommet droit on a des crépitations nombreuses ~~[illegible]~~ et des râles muqueux dans tout le reste du poumon.

Rien au cœur — Pouls régulier 120 — T R S = 38

Les urines : rien ~~[illegible]~~ ni sucre ni albumine

26 — Le plaint d'points douloureux multiples, surtout les espaces intercostaux des 2 côtés.

20 d. Mort —

1 Mai — Dr L. Autopsie. Les Poumons sont pleins de tubercules — Le sommet droit est creusé d'une série de petites cavernes — A gauche et en arrière, pleurésie sanglante; épanchement de 2 à 300 g. environ, fausses membranes nouvelles.

Un peu de liquide dans le péricarde, et quelques pseudo membranes dans le liquide — Le cœur est intacte.

Le foie est gras. La Rate est saine — Les Reins un peu gros ne présentent aucune altération, qu'une granulation fibreuse dans le parenchyme du rein droit.

SCD LYON1

HOSPICES CIVILS DE LYON

HOTEL-DIEU

Nom Gagneur Caroline Salle 4e femmes Lit N° 41 F°

Prénoms

Age 34 ans

Profession Couturière

Né à Ozan (Ain)

Demeurant à Lyon

Entré le 30 Avril 85

Sorti le Mort le 2 Juin

DIAGNOSTIC ET RÉSUMÉ

g 8

Chef du Service, M.

OBSERVATION CLINIQUE

Élève interne, M.

Mère morte à 63 ans de maladie inconnue. Père bien portant.
1 frère & 2 sœurs en bonne santé.
Pas de scrofule dans l'enfance. Aucune maladie.
Menstruation régulière depuis l'âge de 14 ans.
Une 1e couche à 26 ans. avec des suites excellentes. Une 2e couche à 31 ans. Les 2 enfants sont bien portants. La Malade n'a nourri aucun de ses enfants. 8 jours après son second accouchement elle a vu se développer au niveau du 4e espace intercostal gauche, un abcès du volume d'un pruny qui s'est ouvert spontanément & qui laisse subsister actuellement une cicatrice longue de 4 à 5 cm, cronteuse, déprimée, non adhérente aux côtes.
L'état général resta bon jusqu'au commencement de Janvier de cette année. La Malade devient enceinte de nouveau. Au même moment elle doit aller dans l'Ain voir sa mère mourante. Elle part fait bat elle dans le trajet. Toujours est-il que depuis cette

SCD LYON1

Nom _____ Salle _____ Lit N° ____ F° ____

lorsque le malade tousse. Elle a une expectoration mucoso purulente abondante. Pendant les mois de Février & de Mars l'expectoration était sanglante, jamais d'hémoptysie véritable. Les quintes de toux se terminaient par des vomissements bilieux & alimentaires. Il existe sous l'influence des efforts de toux, au dire de la malade, des ganglions sous maxillaires volumineux se développant de l'autre côté. Ces ganglions forment actuellement 2 masses squirreuses grosses comme un œuf de poule. La peau ne leur adhère pas. Elles présentent une consistance un peu pâteuse. Au centre à gauche, au dessus de la masse ganglionnaire, on trouve une fistule, sécrétant encore du pus adhérent à une petite masse glabre qui est la trace d'un ganglion qui a suppuré. L'état général reste mauvais. Le malade maigrit. Les forces diminuent. Elle perdant l'appétit. Elle avait une diarrhée continuelle (3 ou 4 selles par jour) & de la fièvre surtout pendant la nuit. Il a 23 avril sans cause appréciable. Elle sortie. Traitée à la Maternité, elle n'a eu aucun accident à la suite de cet avortement. Actuellement elle entre dans le service, très amaigrie; les téguments sont pâles, en dehors de la coloration des pommettes. La T est 6 soir à l'entrée. La toux peu fréquente revient par quintes surtout la nuit. L'expectoration abondante spumeuse est mucoso purulente. Le sommeil est pénible. Pas de sueurs nocturnes. Anorexie. Langue rouge fendillée, dépouillée de son épithélium. Pas de vomissements. Diarrhée persistante. Perte absolue des forces. Le malade peut à peine marcher.

A l'examen on note des arrêts à gauche : au sommet submatité à la percussion, souffle, râles humides aux 2 temps de la respiration, retentissement de la toux & de la voix. A droite mêmes signes au sommet. à la base sonorité un peu moindre, & quelques râles secs dans toute la hauteur. On entend quelques râles aux 2 clavicules.

Rien au cœur. Pas d'œdème des membres inférieurs.

Les crachats sont peu abondants. A [illegible] en coloration. L'abondance normale [illegible] albumine.

SCD LYON1

Nom Salle Lit N° F°

7 Juin Le malade va plus mal, l'oppression augmente. Le sommeil est mauvais. La diarrhée a repris.

8 Juin Cyanose des extrémités. Oppression extrême. Râle trachéal. L'auscultation est impossible. Mort.

9 J. A l'autopsie: les 2 poumons sont farcis de tubercules dans les 2/3 supérieurs. Ces sommets sont creusés de petites cavernes. A gauche les cavernes se sont ouvertes les unes dans les autres pour former un ulcère sinueux. Des 2 côtés mais surtout à droite dans les lobes inférieurs on ne note que la congestion ou a une dilatation bronchique très nette sans sclérose. Sur la pointe des lobes inférieurs & moyens, on voit des produits tuberculeux entourer les orifices bronchiques dilatés.

En ouvrant le péricarde on trouve 250 à 300 g. de liquide rougeâtre. Sur la séreuse toute recouverte d'exsudats récents, on constate l'existence d'une péricardite généralisée pendant datant de 8 à 10 jours. Les exsudats très durs au toucher pénètrent ne font dans de frottements sec en 2 points limités.

Les ganglions bronchiques sont fusés & caséeux.

En ouvrant l'oesophage, on constate dans son 1/3 supérieur sur la face interne, 7 ou 8 petits orifices gros comme une tête d'épingle, groupés irrégulièrement autour d'un orifice plus grand qui admettait une plume d'oie, par lequel un stylet engagé ébranlait un vomissage d'une masse ganglionnaire caséeuse.

Rien d'anormal sur le coeur, ni le pharynx. Les ganglions sous maxillaires sont tous caséeux.

Le foie pèse 1460 et gras. La rate 120 et

SCD LYON1

Nom Salle Lit N° F°

normale. Les Reins 140 sont un peu congestionnés.
Décortication facile. La capsule est épaissie.
Rien du côté de l'Utérus. Par l'ulcération intestinale
seul l'intestin grêle en présente. En coupant on
trouve que les follicules sont entaché isolément par
la tuberculose. De sorte qu'on a l'aspect d'un semis de
granulations de volume d'un pois, qui sont caséeuses.
Rien du côté des péritoines.

SCD LYON1

HOSPICES CIVILS DE LYON

HOTEL-DIEU

Nom Gilbert Salle Ste Jeanne Lit N° 22 F°

Prénoms Louis

Age 19 ans

Profession Sans

Né à Tonnerre.

Demeurant à

Entré le 20 Juin 89

Sorti le mort le 2 Août

Autopsie

DIAGNOSTIC ET RÉSUMÉ

Scrofule — gd

Chef du service M.

OBSERVATION CLINIQUE

Elève interne M.

Père mort à 40 ans de la poitrine — Mère morte de suites de couches à 29 ans. 2 frères ou sœurs morts en bas âge de maladie inconnue — 1 sœur morte à 16 ans de la poitrine.

Le Malade est à l'hopital depuis son enfance. Il arrive à l'Hotel Dieu après avoir séjourné successivement à la Charité puis à St Antoine.

Il a eu tous les attributs de la scrofule — son histoire est difficile à savoir car il a une otite double suppurée depuis 3 ans. Il est une surdité telle qu'on ne peut communiquer avec lui que par écrit.

Il a sur la branche gauche du maxillaire une cicatrice déprimée adherente à l'os — deux cicatrices adherentes au milieu de la face du côté droit.

Imp. Nickles et Cie - Lyon

SCD LYON1

Nom _____ Salle _____ Lit N° ____ F° ____

Crises d'abcès à la partie supérieure de la cuisse droite, au niveau du sillon. L'adénite suppurée tout le long de la région crurale.
Lésion de la cornée des 2 côtés.
Le malade très pâle, très maigre, toujours dépérissant depuis son enfance. Vu en de hémoptysie à 12 ans. Son expectoration est purulente.
A l'examen on a de la matité des 2 côtés aux 2 sommets, plus prononcée à droite. La respiration diffuse très obscure aux bases surtout à droite. On entend encore du bruit de craquement humide. L'appétit est perdu. Dégoût de tout le aliments par de vomissements. Mais diarrhée durant actuellement dépuis 3 mois. 4 à 6 selles par jour.
Le tonnel est mauvais. Sueurs profuses.
Les urines ne contiennent ni sucre ni albumine.
2 Juillet. La diarrhée est très forte. 8 selles dont
Les urines ne contiennent pas d'albumine
12 Juillet. Le malade se cachectise de plus en plus. La diarrhée a diminué depuis 2 jours.
12 J. La face est très altérée. Diarrhée très forte.
1 Août Cyanose. Refroidissement des extrémités. Mort
4 A. à l'asphyxie. Du début très difficulté de respirer. Les plèvres très épaissies offrent des adhérences très résistantes. Par l'épanchement à la section des 2 côtés inférieures sont crustés de couvertes de pus. Par de minces cloisons disposées accompagnent entre elles. Les côtes inférieures sont faces de granulations tuberculeuses.

SCD LYON1

HOSPICES CIVILS DE LYON

HOTEL-DIEU

Nom _____ Salle _____ Lit N° _____ F° _____

Prénoms _____

Age _____

Profession _____

Né à _____

Demeurant à _____

Entré le _____

Sorti le _____

DIAGNOSTIC ET RÉSUMÉ

Chef du service M _____

OBSERVATION CLINIQUE

Elève interne M. _____

Le cœur est sain petit pesé 280 gr. Il n'offre aucune lésion d'orifice.

Le poids de volume normal 1100 est simplement gris. Il ne présente en l'aspect ni la rétraction voulue du foie amyloïde.

Même remarque pour les reins qui pèsent l'un 120 l'autre 170 gr. qui ont une capsule facilement enlevable. Il ne présentent pas de lésions.

La Rate est saine.

Rien d'ancienne du côté des organes génitaux.

Il y a du liquide dans le petit bassin, il en agitant le liquide en amène à la surface quelques petites membranes.

SCD LYON1

Nom _____ Salle _____ Lit N° _____ F° _____

SCD LYON1

HOSPICES CIVILS DE LYON

HOTEL-DIEU

Nom Teretta Salle Ste Jeanne Lit N° 17 F°

Prénoms Laurent

Age 49 ans

Profession Journalier

Né à Bedrillo

Demeurant à

Entré le 16 7bre 88

Sorti le 11 Décembre 88 (Langchème)

Décédé 7 avril

DIAGNOSTIC ET RÉSUMÉ

Emphysème (?)

Tuberculose pulmonaire

Chef du service M

OBSERVATION CLINIQUE

Elève interne M.

Père mort à 76 ans. Mère bien portante. 3 frères en bonne santé. 1 frère mort en bas âge de la petite vérole à 27 ans. 1 sœur morte accidentellement à 23 ans.

Pas de scrofule dans l'enfance. Aucune maladie. Pas d'alcoolisme. Pas de syphilis.

La malade se marie à 24 ans. Son mari est mort de affection pulmonaire en 6 mois. 1 enfant en bonne santé.

Depuis l'été de 83 où le malade fut pris dans l'incendie de la Brune et Tourpe. La toux est très fréquente. L'expectoration muqueuse adhérente. Il a eu à 3 reprises des hémoptysies très abondantes de la valeur de 1 litre chaque fois. Dans l'intervalle il a souvent des crachats sanglants. La dernière

Imp. Waltener et Cie. - Lyon

SCD LYON1

Nom _____ Salle _____ Lit N° ____ F° ____

grande hémoptysie date du mois de Mai
L'oppression a été très vive, elle y a quelques mois, mais
a cessé maintenant. Rien à signaler
de bonne est bon — q. q. sueurs nocturnes —
L'appétit est resté normal — les digestions sont
bonnes. Pas de diarrhée — ni vomissement.
A l'examen on n'entend au râle ni crackements
mais au sommet droit la respiration est plus rude et
plus obscure, on entend même le murmure vésiculaire
et il semble y avoir au même niveau une très légère
diminution de la sonorité à la percussion
Le malade est athéromateux. Les bruits du cœur
sont nets et bons frappés
Pas d'albumine dans les urines.
P.S. Décembre — Va à Lyon chez, même état.

SCD LYON1

Rentré le 1er avril 86

Nom Ferretti Léonard Salle 1e Jeanne. Lit N° 13. F° 1

Le malade est sorti du service le 10 décembre 85, pour aller à Longchêne où il est resté 40 à 45 jours. Quinze jours après sa sortie de cet hospice, il l'est revenu à toussé plus que jamais et revient dans un état très-grave.
Toux incessante, crachats purulents. Dyspnée intense.
Température élevée; la peau est chaude, humide, la langue saburrale.
Anorexie — ni diarrhée ni constipation.
L'amaigrissement est considérable.
Poumon. Mobilité du sommet droit — sonorité diminuée à gauche.
Dans tout le côté droit, la respiration est soufflante ou plutôt on entend un roulement strident pour un souffle respiratoire assez intense. Gargouillement.
A gauche, sommet soufflant, avec respiration prolongée. Quelques râles ronflants avant comme mobilité aux deux sommets.
Le malade est dans un ~~d~~ état de faiblesse qui gêne considérablement l'examen.
Rien au cœur.
1 avril. Mort à 11 h. du matin.
3 — Autopsie. Les poumons sont très-volumineux.
A droite, coexistence multiple et de volumes différents, séparés presque tous à tout bord une ligne claire du sommet à la base; le ~~sommet~~ mond élevé ~~le sommet~~ se trouve au niveau de l'épine de 2/3 inf.s avec les 2/3 supérieurs du poumon.
Le 1/3 inf.r du poumon est farci de granulations tuberculeuses dont l'évolution est déjà avancée.
Au sommet et dans le lobe sup.r cicatrices fibreuses.
A gauche, les 2/3 supérieurs du poumon sont également envahis par des granulations tuberculeuses en grand nombre et confluentes. Dans le 1/3 inférieur elles sont

SCD LYON1

Nom Salle Lit N° F°

assez volumineux — Emphysème généralisé de tout le poumon, très marqué surtout à la base — Pendant à la sérose du lobe droit —
Cœur = 300 gr —
Les reins sont une peu sclérosés — capsule légèrement adhérente.

—

SCD LYON1

HOSPICES CIVILS DE LYON

HOTEL-DIEU

Nom Gaudin Salle 4e Femmes Lit N° 1 F°

Prénoms Julie Emilie

Age 50 ans

Profession Lingère

Né à Montrottier

Demeurant à

Entré le 2 8bre 84

Sorti le Mort le 8 8bre

Autopsie

DIAGNOSTIC ET RÉSUMÉ

90.

Chef du service M

OBSERVATION CLINIQUE

Elève interne M.

Mère morte à 72 ans de cancer du poitrine. Père mort à 61 ans de maladie inconnue. 1 frère N° 1 vivant en bonne santé. 1 sœur morte à 20 ans d'un engorgement de la face.

Pas de scrofule dans l'enfance. Aucune maladie. Menstruation régulière de 13 à 36 ans.

La malade s'est mariée à 20 ans. Son mari est bien portant. 1 enfant mort en bas âge atteint des convulsions. 2 enfants en bonne santé.

Depuis 8 mois la malade maigrit & perd ses forces. Au début elle commença à avoir pendant la nuit des sueurs & des efforts de vomissements très pénibles. Elle n'a jamais eu que des vomissements glaireux. Jamais de vomissements alimentaires. et jamais d'hématémèse.

Imp. Waltener et Cie - Lyon

SCD LYON1

Nom _____ Salle _____ Lit N° ____ F° ____

Son appétit est perdu sa langue est un peu blanc saburrale. sa soif est vive continuelle. Mais l'ingestion de aliments ne provoque ni douleur à la déglutition ni sensation de nausée ni de vomissement. C'est seulement pendant la nuit qu'à la toux fréquente des secrétions muqueuses.

Depuis le début en effet elle a une sensation de picotement à la gorge. L'étouffement elle n'a jamais eu d'hémoptysie elle a une expectoration presque nulle. une petite toux sèche lui semble que ne parvient pas à la débarrasser de mucosités qu'elle croit sentir à l'arrière gorge.

Depuis la mise son état s'est aggravé elle a en pendant longtemps fait de selles diarrhéiques pour plusieurs fréquences à son jeu diminué.

Son amaigrissement est extrême. Son teint est terreux. Le cachectique bien marqué. Perte absolue des forces. Le sommeil est mauvais. Elle a de sueurs nocturnes profuses. Douleurs vagues dans les jambes sans forme de crampes. Dans tout le thorax sans forme de toute que se déplace. Température assez élevée. Pouls très rapide 136.

Les battements du cœur très fréquents sont réguliers. Le foie ne semble pas notablement augmenté de volume. Le ventre est sur indolent à la pression.

A l'examen on note de la matité sur 2 sommets du retentissement de la voix et de la toux, de la respiration rude et saccadée et des craquements humides 2 sommets.

8 Fév. La cachexie augmentant. La dyspnée étant extrême depuis 4 jours. La malade a succombé cette nuit.

SCD LYON1

Nom Salle Lit N° F°

SCD LYON1

Nom _____ Salle _____ Lit N° _____ F° _____

9 Vre

à l'autopsie. On constate ce 2 poumons. Le poumon gauche est entier dans ce 2/3 supérieurs par des granulations tuberculeuses confluentes. Caverne du volume d'une noix en avant dans le sommet. Dg. granulations dans le lobe supérieur droit. 2 petites cavernes au sommet du volume d'un gros pois. Adhérences pleurales anciennes des 2 côtés plus marquées à droite. Pas de liquide dans la plèvre.

Rien d'anormal au cœur, pas une large plaque cartilagineuse. Il est petit et pèse 270 g. Dg plaques d'athérome sur l'aorte.

Foie 1160 g. un peu gras. Rate 190 diffluente. Les reins pesent pesent 160 & 125 g. ils n'offrent pas de lésions à la coupe, mais la substance corticale s'enlève difficilement.

Rien d'anormal du côté des surrénales, ni des organes génitaux internes.

SCD LYON1

HOSPICES CIVILS DE LYON

HOTEL-DIEU

Nom Chatelaine Salle 1re femmes Lit N° 13. F°

Prénoms Louis

Age 55 ans

Profession cordonnier

Né à

Demeurant à

Entré le 8 janvier 86.

Sorti (de sortie) le le 16 mars 86.

Observation primitive égarée, refait le 16 mars 86.

DIAGNOSTIC ET RÉSUMÉ

Tuberculose pulmonaire.

(Presque pas de signes à l'auscultation — diagnostic basé sur l'état général et confirmé par l'autopsie)

Chef du service M

OBSERVATION CLINIQUE

Elève interne M.

Père inconnu; mère morte à 22 ans.

1 frère mort à 28 ans de fièvres intermittentes.

Antécédents personnels; quelques adénites le long du cou pendant l'enfance. Rougeole et scarlatine vers l'âge de 10 à 12 ans.

Pas de rhumatisme. Habitudes alcooliques invétérées. Pas de syphilis; pleurésie, blennorragie et chancres.

Perte de l'œil droit pendant la guerre de 1870.

Il y a 3 ans, au début de l'hiver, il se mit à tousser; il eut à ce moment, et dès le début, des crachements de sang qui duraient trois jours, et qui depuis ne se sont jamais renouvelés. Mais il continua à tousser et à cracher chaque hiver; pendant la bonne saison, il se portait bien.

Cette année, au mois de janvier, il fut obligé de cesser tout travail. Il était très faible, très amaigri; respirait avec difficulté, et toussait de plus en plus.

SCD LYON1

Nom _____ Salle _____ Lit N° ____ F° ____

Peu de temps après son entrée dans le service, il se trouvait mieux.

Cet état a duré jusqu'à il y a 8 jours environ. Puis la toux est devenue plus pénible, la respiration plus difficile, et l'état général s'est aggravé.

Aujourd'hui, on constate que la température est élevée – T.R.M. 39,2 – le malade tout vaseux, la langue humide – Anorexie, boissons – rien d'urgent ni constipation.

La toux survient peu quinteuse; le crachat, peu abondant, tout jaunâtre – La respiration est fréquente (44 à 48 par minute)

~~Sueurs~~ Sueurs abondantes – Amaigrissement de plus en plus marqué.

Poumons. En arrière, le thorax tousse moins bien à mesure qu'on s'approche des sommets, où on trouve de la submatité.

A gauche, au sommet, à l'expiration, souffle léger, assez doux et lointain, mais pas de craquements.

A droite, où la base, râles humides en grande quantité, qui disparaissent à mesure qu'on remonte vers le sommet où l'expiration est prolongée, mais où l'on n'entend rien autre d'anormal. Les râles de la base ne sont plus entendus du tout à partir du niveau de l'angle inférieur de l'omoplate – (en remontant) pas de retentissement de la toux aux sommets –

En avant, le sommet droit tousse moins bien que le gauche; des 2 côtés on entend la respiration rude, et l'expiration prolongée, mais pas de râles ni en dessus ni en dessous de la clavicule.

La matité hépatique est perdue de la 7e côte au rebord inférieur des fausses côtes –

Les battements du cœur sont fréquents et réguliers – Pas de bruit anormal.

P = 142, assez fort – La radiale est athéromateuse.

Urines: Pas d'albumine –

SCD LYON1

Nom Chatelaine Louis Salle Ste Jeanne Lit N° 23. F°

29 Mars 96 - Autopsie

Poids = Foie = 1050 gr.
Cœur = 320 gr -
Reins = { 150 gr.
{ 140 -
Rate = 220 gr.

Au toucher, le poumon droit, surtout dans sa partie supérieure offre une ~~grande~~ sensation de dureté très nette.
A la coupe, dans tout le lobe supérieur, granulations tuberculeuses confluentes, au milieu d'un tissu sclérosé.
Un peu plus bas elles se réunissent par noyaux entourés de tissu emphysémateux avec tendance à la sclérose.
La base présente le même aspect et le tissu consistance; mais les noyaux y sont moins confluents.
A la partie moyenne du poumon, une cavernule d'un centimètre de diamètre.
A gauche, on remarque les mêmes lésions; mais les granulations sont en noyaux alternant avec du tissu emphysémateux.
Le foie est un peu graisseux.
Rien dans les autres organes.

Nom _____ Salle _____ Lit N° _____ F° _____

H. H. — S. G. — Feuilles d'Observations, Intercalaires. — 11-82. — 10.000. Imp. Aug. Louis Perrin.

SCD LYON1

HOSPICES CIVILS DE LYON

HOTEL-DIEU

Nom Vernisse Salle 4e femmes Lit N° 42 F°

Prénoms Emilie

Age 53 – ~~33 ans veuve~~ –

Profession ~~sans~~ veuve

Né à

Demeurant à

Entré le 24 janvier 1886 –

~~Sorti~~ le

décédée le 6 février 86.

DIAGNOSTIC ET RÉSUMÉ

Embarras pulmonaire

Chef du service M R. Lépine

OBSERVATION CLINIQUE

Elève interne M.

Père et mère bien portants. 1 frère mort d'accident à 18 ans – 4 autres frères et sœurs bien portants.

Bonne santé antérieure. Pas d'antécédents. Nommée dans l'enfance – Rougeole à 8 ans. Pas d'autre affection grave.

Réglée à 12 ans. menstruation régulière.

Mariée à 19 ans. 1 fausse couche à 5 mois – 2 enfants morts de la rougeole. 2 autres sont bien portants.

Il y a 2 mois que la malade s'est mise à tousser.

Il y a un mois, après la mort de 2 de ses enfants, l'état général devient plus mauvais et 15 jours après elle s'est obligée de se mettre au lit.

Actuellement, elle a maigri d'une façon notable. Elle tousse, sans avoir d'efforts, et crachats continus – faciès pâle et bouffi. Sueurs nocturnes, localisées au front. Les règles n'ont pas apparu le dernier mois – Jambes œdématiées.

SCD LYON1

Nom _____ Salle _____ Lit N° ____ F° ____

Fièvre 6 jours, accompagnée de petits frissons. ~~L'affaissement~~ La peau est chaude, la langue sèche — l'appétit est à peu près conservé, la soif intense — Bronchorrhée, mais d'aucun mucosités.

A l'auscultation, on entend, en arrière :

A droite, submatité à la base avec quelques râles ronchus qui d'ailleurs ne tient pas vite — l'expiration est soufflante au tronc. A gauche, la sonorité est diminuée au sommet — souffle ~~tubaire~~ caverneux à l'expiration, et gargouillement vers la base après l'effort de toux. Pas de pectoriloquie aphone.

Le matin à gauche, diminution de la sonorité au sommet, on perçoit le gargouillement, (Râles muqueux et sous-crépitants) mais le souffle s'entend mal.

Rien au cœur. Battements sont perceptibles. P = 140.

Rien dans les reins.

Autopsie — A droite, quantité notable de liquide dans la plèvre — quelques nodules tuberculeux disséminés dans le poumon.

Ganglion caséeux du volume d'une petite noix à l'angle droit du sommet en arrière — petits caséeux voisins — tubercules nombreux disséminés dans le reste du poumon.

Rien dans les autres organes.

SCD LYON1

HOSPICES CIVILS DE LYON

HOTEL-DIEU

Nom Gudefin Salle 4e femmes Lit N° 7 F°

Prénoms Marie Augustine

Age 28 ans

Profession domestique.

Né à

Demeurant à

Entré le 5 mars 86

Sorti le 30 avril 86

Décédé

DIAGNOSTIC ET RÉSUMÉ

Tuberculose pulmonaire

Mort subite.

Ancienne inflammation péri-utérine (ovaires et trompes)

Chef du service M

OBSERVATION CLINIQUE

Elève interne M.

Mère morte ~~à la~~ 2 ou 3 mois après la naissance de la malade. Père encore vivant. 1 sœur et 2 frères bien portants. 1 frère mort en bas âge.

Réglée à 19 ans. Pas de fausses couches. Enfant de sans bien portant.

Impétigo de la face dans l'enfance. Rougeole à 10 ans. Chloro. antérieure à 18 ans.

L'affection actuelle a débuté il y a 10 mois à la suite d'un refroidissement. Elle se mit à tousser et à cracher abondamment. Points de côté douloureux fréquents. Fièvre chaque matin avec frissons, amaigrissement. Sueurs nocturnes.

Il y a 5 mois disparition des règles.

Séjour à Ste Marie en octobre 1885.

Elle se sent plus fatiguée depuis un mois. Toux suivie d'expectoration. Crachats abondants, épais, purulents. Sueurs profuses. Fièvre le matin.

~~Bon~~ Appétit. Bonne digestion. Autrefois constipation opiniâtre, pas actuellement disparue. Pas de diarrhée.

H. H. — S. G. — Feuilles d'Observations, A. — 12-84. — 10.000

Imp. Waltener et Cie. - Lyon

SCD LYON1

Nom _____ Salle _____ Lit N° ____ F° ____

Poumons. Le sommet subsiste aux deux sommets.
A l'auscultation, à gauche, l'inspiration devient de plus en plus rude à mesure que l'on s'approche du sommet. En même temps l'expiration est prolongée, très soufflante. Gargouillement intense pendant les efforts de toux. Pectoriloquie aphone.
A droite, on remarque presque tous les mêmes caractères, mais avec moins d'intensité.
En arrière, matité au sommet gauche, où l'on entend la respiration rude, l'expiration soufflante, du gargouillement intense. Au sommet droit, râles à la fin de l'inspiration.
Rien au cœur.
Urines : Pas d'albumine.

30 avril — Le mal est mort après un accès de suffocation ayant duré environ 10 minutes

2 mai — Autopsie. Poumons. A gauche les 2/3 supérieurs présentent une quantité de cavernes dont un grand nombre assez volumineuses, et contenant un liquide rougeâtre, purulent, mais pas de sang. Le lobe supérieur présente un foyer de bronchopneumonie ; le tissu est dur, ne crépite plus, et présente des granulations presque partout.
A droite dans la moitié supérieure, les cavernes sont moins nombreuses et moins étendues qu'à gauche, et les portions médiaires aux cavernes sont les unes sclérosées, les autres le siège de granulations plus ou moins récentes. Dans la lobe supérieure le tissu crépite encore, mais présente cependant de nombreuses granulations tuberculeuses, mais moins confluentes que de l'autre côté.

60 gr. de sérosité dans le péricarde — Cœur normal. Rien aux valvules. Quelques caillots récents.
Foie gras. Rate volumineuse.
Reins ne présentent rien d'anormal.
Utérus adhérent à la paroi postérieure du bassin du

Nom Salle Lit N° F°

Côté gauche, au moyen d'une bandelette fibreuse résistante. Col de l'utérus rétréci et tortueux.

Ovaire gauche accolé et adhérent à l'utérus. Les deux ovaires sont entourés d'une coque fibreuse. La trompe est oblitérée des deux côtés

Cerveau. Rien de particulier. Pas d'embolie. Pas de méningite. Artères saines.

Poids des organes. ~~1900~~. Foie 1900. Cœur 250. Rein gauche 220. Rein droit 190. Rate 330.

Impr. Alf. Louis Perrin.

SCD LYON1

Nom Salle Lit N° F°

SCD LYON1

HOSPICES CIVILS DE LYON

HOTEL-DIEU

Nom Bouchet Salle 4e femmes Lit N° 27 F°

Prénoms Marie

Age 67 ans

Profession Fileuse

Né à

Demeurant à

Entrée le 8 Mars 86

~~Sorti le~~ 10 Mars 86

décédée le

DIAGNOSTIC ET RÉSUMÉ

Emphysème pulmonaire

Tuberculose ancienne

Congestion

Chef du service M

OBSERVATION CLINIQUE

Elève interne M.

Père mort à 79 ans très-affaibli – Mère morte à 82 ans

1 frère mort de la petite vérole. 1 sœur morte à 46 ans.

Reglée à 13 ans. Ménopause à 42 ans.

Pas d'antécédents thoraciques. Phlebrites à des âges différents.

Rhumatisme à 40 ans.

Alcoolisme : un peu d'eau d'angélique dans le café le matin.

Elle dit depuis, que depuis l'âge de 3 ans elle a toujours une toux.

La malade tousse chaque hiver depuis 30 ans. L'affection actuelle date de 4 mois environ. Elle a eu chaque hiver peur de la toux, qui a persisté, et depuis un mois environ, oppression plus vive.

Actuellement toux continue. Expectorations abondantes, crachats muqueux, aérés. Dyspnée assez vive, avec petits frissons.

Gonflement de la face et des bras.

Langue un peu sèche. Assez bon appétit. Ni diarrhée ni constipation.

Poumons. Déformations thoraciques. Sensibilité exagérée en arrière,

SCD LYON1

Nom _____ Salle _____ Lit N° ____ F° ____

excepté aux sommets qui cependant ne sont pas ~~[illegible]~~ mat.
A l'auscultation respiration rude dans les 2 poumons.
Au sommet gauche, respiration un peu soufflante, avec quelques râles sonores – Au sommet droit, râles humides en grande quantité. Pas de souffle.
Le murmure vésiculaire est obscurci au sommet droit – A l'auscultation, mêmes signes qu'en arrière.
La pointe du cœur bat dans le 6e espace. Les bruits sont bien frappés – Les battements sont un peu rapides.
Urines: Pas d'albumine –

19 Mars
Pouls = Pois = 104
Rate = 15
Reins = 100
100
Cœur = 84

Autopsie, Poumons. Nombreuses adhérences très solides, dans toute la hauteur des ~~[illegible]~~ plèvres, surtout au sommet droit et à la partie moyenne du poumon gauche.
Congestion généralisée –
Au sommet gauche, trace de tuberculose ancienne avec une petite cavernule de la grosseur d'une petite noisette.
Rien au cœur.
Reins très sains – Capsule épaissie, adhérente; surface granuleuse du parenchyme –

SCD LYON1

HOSPICES CIVILS DE LYON

HOTEL-DIEU

Nom Collet Salle 4ème Jeanne Lit N° 11 F°

Prénoms Victorine Marie

Age 32 ans

Profession ouvrière.

Né à

Demeurant à

Entrée le 12 avril 86

~~Sorti le~~ décédé le 19 avril 86.

DIAGNOSTIC ET RÉSUMÉ

Tuberculose pulmonaire

Chef du service M

OBSERVATION CLINIQUE

Elève interne M.

Père mort à 75 ans – mère morte à 33 ans de suite de couches.
1 frère et 3 sœurs bien portants – 1 frère mort à 15 ans d'une affection du foie.
Scrofule: affections du cuir chevelu dans l'enfance. Aucune maladie.
Pas de rhumatisme. Pas de syphilis – Pas d'alcoolisme.
Réglée à 14 ans – pas d'enfants – pas de fausses couches.
Tempérament nerveux – hiérique, mi sensations de boule hystérique.
Toux depuis 3 ans d'une façon continue et en toute saison – a fait dans cet intervalle 5 séjours à l'Hôtel Dieu et à la Croix Rousse, dont 1 aux 4ème femmes au mois d'avril 85.
Amaigrissement et affaiblissement notables depuis – Pas d'hémoptysie – crachats hémoptoïques à plusieurs reprises, et notamment la dernière fois.
Toux fréquente et pénible, surtout la nuit. Expectoration abondante – crachats purulents nageant dans un liquide mousseux.

Rétraction interne de l'axe gauche que la malade dit avoir toujours existé (?) –

SCD LYON1

Nom _____ Salle _____ Lit N° ____ F° ____

Dyspnée avec intermittences. Sueurs nocturnes abondantes.
Les règles n'ont pas apparu depuis 4 mois.
Doigts légèrement hippocratiques.
Anorexie – parfois vomissements pendant la digestion – constipation.
Parfois prière le soir –
Poumons. En arrière, matité avec 2 tonnes plus marquée à droite.
A l'auscultation, au sommet gauche, respiration bien plus soufflante avec expiration prolongée, sans craquements.
Au sommet droit, mêmes caractères de la respiration, mais plus prononcés, avec craquements humides. Pas de retentissement de la voix ~~et de~~ de la toux.
Dépression sus et sous claviculaire très marquée des 2 côtés.
En avant, sous la clavicule droite, matité absolue du murmure vésiculaire ~~et grouillements intenses~~. râles humides en g^de quantité –
La pointe du cœur bat sous le 4e espace, sous la ~~mamelon~~ en dehors du ~~mamelon~~ et à la hauteur du mamelon. Les battements sont forts, et réguliers.
Urine : Pas trace d'albumine –
1er avril Mort.
2 avril. Autopsie. Poumon droit – Caverne de ~~2 cm~~ volume d'une mandarine au sommet ~~bronche~~ bouchée en arrière par une mince couche de tissu et en avant par une masse de pneumobacilles sécrétant tout le reste du poumon de granulations tuberculeuses récentes.
Poumon gauche. Granulations en grande quantité aux volumes et cavités dans certains régions.
Foie = 1300
Cœur = 190
Reins = 170
= 160
Rate = 90
Le rein droit – capsule un peu épaissie, adhérente ; surface nettement granuleuse.
Foie un peu gras.

SCD LYON1

HOSPICES CIVILS DE LYON

HOTEL-DIEU

Nom Blanc Salle 4me femmes Lit N° 9. F°

Prénoms Elise

Age 31 ans

Profession cuisinière.

Né à

Demeurant à

Entrée le 23 avril 86

Sorti le 8 mai 1886

DIAGNOSTIC ET RÉSUMÉ.

Tuberculose pulmonaire

Névralgie intercostale.

Chef du service M

OBSERVATION CLINIQUE

Elève interne M.

Mère morte à 41 ans après 2 ans de maladie. Père encore vivant. 3 frères et 2 sœurs bien portants. Aucun de mort.

Pas d'écoulement par l'oreille droite pendant l'enfance. Coqueluche et oreillons.

Pas de rhumatisme — pas de syphilis — pas d'alcoolisme.

Réglée à 12 ans. Depuis l'âge de 18 ans elle réglait régulièrement que tous les 3 mois à peu près — Pas d'enfants.

Inspiration normale, pleure facilement — pas de vertiges — hémiatrophie de cause hystérique.

L'affection actuelle date de 2 mois. Elle le mit à tousser alors et à cracher d'une façon continue. En même temps, vomissements suivant immédiatement les repas et diversifiés pendant 3 semaines. Amaigrissement notable — Aucune crachats hémoptoïques ; les premiers d'emblée ; pas d'hémoptysie.

Actuellement toux fréquente. Expectoration muco-purulente, abondante — Dyspnée légère après les efforts de toux.

SCD LYON1

Nom _____ Salle _____ Lit N° ____ F° ____

Sueurs nocturnes, doigts hippocratiques.
Bon appétit. Somnolence, pas de vomissements, ni diarrhée ni constipation.
Poumons. En arrière, sonorité aux sommets, plus marquée à gauche. Vibrations fremissement à gauche. Dans le poumon droit, respiration dite supplémentaire, pas de râles.
A gauche, on commence à percevoir des râles humides à la moitié de la hauteur du poumon. Plus haut, il est tout retentissant. Souffle rapprochant, ou bruits métalliques, sonorité tympanique à l'expiration. Retentissement de la toux, pendant les efforts de toux. Pas de retentissement de la voix. Pas de pectoriloquie aphone.
En avant, sonorité et bruit de pot fêlé sous les clavicules gauche.
On entend les râles humides dans toute la hauteur du poumon. Le souffle est difficilement perçu.
A droite, on entend quelques râles sonores dans les sommets et sous claviculaires après les efforts de toux.
Cœur. L'impulsion cardiaque est faible; la pointe difficile à limiter. Les bruits sont un peu sourds. Rien d'anormal.
Urines : Pas d'albumine.

6 mai — Au niveau de l'émergence du 6e nerf intercostal gauche, elle ressent une douleur qui s'étend jusqu'en avant du même côté.

10 mai — Autopsie. Le poumon droit n'est pas adhérent. Le poumon gauche est ~~ré~~-adhérent sur presque toute sa hauteur, particulièrement au niveau du 4e espace intercostal, où la plèvre est très épaisse. A ce niveau le nerf intercostal, dont la partie moyenne, paraît englobé

Nom Salle Lit N° F°

une portion de tissu cellulaire ~~épaissi~~ peu induré.

Les deux poumons sont le siège d'un emphysème assez marqué. Au sommet du poumon gauche très-grande caverne à parois minces, remplie d'une très-grande quantité de sanie purulente. Au-dessous de cette caverne quelques cavernules de moindre dimension également remplies de pus. Le reste du poumon présente des lésions tuberculeuses récentes.

Le poumon droit ne présente pas de cavernes, mais des noyaux tuberculeux assez récents.

Foie gras. Rate normale.

Les reins paraissent sains. Les capsules surrénales ne présentent rien de particulier.

L'utérus est libre de toute adhérence, mais les trompes sont oblitérées et les deux ovaires sont entourés d'une coque fibreuse.

SCD LYON1

Nom Salle Lit N° F°

H. H. — S. G. — Feuilles d'Observations, Intercalaires. — 11-82. — 10.000.

Impr. Alf. Louis Perrin.

SCD LYON1

HOSPICES CIVILS DE LYON

HOTEL-DIEU

Nom Favier f^me^ Pellet Salle 4me Jeanne Lit N° 20 F°

Prénoms Louise

Age 31 ans

Profession tailleuse

Né à Lyon

Demeurant à rue Clos-Jouphon 5

Entré le 15 juin 1886

Sorti le 4 juillet 1886

Décédé

DIAGNOSTIC ET RÉSUMÉ

Tuberculose pulmonaire

Chef du service M

OBSERVATION CLINIQUE

Elève interne M.

Père mort à 44 ans, d'une affection de la moelle ou du cerveau ; mère bien portante. 2 sœurs ~~et un frère~~ bien portantes. Un frère aînné de santé. probablement alcoolique

Adénites cervicales à droite ~~à l'âge~~ depuis l'âge de 15 ans ; actuellement il en existe un chapelet ~~avec~~ au niveau de la région sus-claviculaire droite. Pas de mauvais d'oreilles.

Pas de rhumatisme. Pas de syphilis Pas d'alcoolisme.

Première menstruation à 13 ans. ~~Règles~~ ordinairement régulière, ayant disparu depuis deux mois. 3 enfants le 1er ~~mort à 2 mois d'une bronchite~~ bien portant âgé de 7 ans ½ ; le 2d, mort à 3 mois d'une bronchite ; le 3me mort-né par procidence du cordon.

Le dernier accouchement eut lieu ~~au mois d'~~ le 11 octobre de l'année dernière. C'est ~~15 jours avant~~ la toux aurait

SCD LYON1

Nom _____ Salle _____ Lit N° ____ F° ____

débuté 15 jours avant, et a toujours persisté depuis cette époque ; la toux s'accompagne d'une expectoration abondante, blanchâtre, muco-purulente ; jamais de hémoptysies.

Amaigrissement très marqué ; grande faiblesse générale. Un peu d'œdème des membres inférieurs. Il y a 2 mois 1/2 ayant duré 6 jours. Sueurs nocturnes abondantes.

L'appétit a presque complètement disparu. Vomissements alimentaires fréquents après les quintes de toux.

Diarrhée depuis une dizaine de jours.

Rien au cœur.

Aux poumons, à droite on entend bien la respiration en avant et en arrière ; elle est même un peu supplémentaire.

A gauche sous la clavicule, obscurité de la respiration, pas bien souffle ; en arrière obscurité de la respiration.

Quand on fait tousser la malade, on obtient du souffle avec retentissement métallique plus marqué à gauche.

5 juillet — Hier soir à 4 h. la mal a été pris subitement d'un accès de suffocation, sans crachements de sang ; elle a succombé en 5 ou 6 minutes.

6 juillet — Autopsie — Poumons. A Gauche, très-grande caverne occupant tout le sommet. Dans tout le reste du poumon est complètement infiltré de bacilles tuberculeux. Il ne reste aucune partie de poumon sain.

Du côté opposé il ne reste plus que la moitié inférieure du lobe inférieur qui soit encore perméable. Tout le reste est infiltré de bacilles tuberculeux.

Foie gras.

Les autres organes ne présentent rien de spécial.

Poids des organes
foie 1850
cœur 230
Rein D 180
— G. 200
Rate 250

SCD LYON1

Modèle N° 21.

HOTEL-DIEU. — *Salle* 4ème Femmes. N° 135.

Nom Eulalie Ambland
née à Lyon
demeurant à rue Sala n° 42.
profession Fileuse.
âge 42 ans.
tempérament
constitution
entrée le 1er 8br.
sorti le mort le 12 8br à 11 h. soir

DIAGNOSTIC ET RÉSUMÉ

Bronchite chronique.
Autopsie
Tuberculose pulmonaire

HISTOIRE PATHOLOGIQUE

Hérédité

Père mort à 61 ans, probablement d'un noplasme de l'estomac; mère morte à 41 ans d'épuisement dit elle.
Sa mère s'est mariée 2 fois; du premier lit elle a eu 8 enfants qui sont tous morts, du second elle est 8 garçons dont l'un est mort ~~peut-être~~ probablement phtisique après des excès, et deux filles dont l'une est encore d'un mois. La survivante est notre malade.

Enfance sans maladies. — La menstruation est réglée régulièrement depuis 16 ans; depuis un an elle ne voit plus.

Il y a 5 ans s'est mise pendant plusieurs mois qui avait beaucoup affaibli la malade.

Depuis 3 ans à peu près elle a des œdèmes fugitifs des extrémités inférieures. elle est oppressée et elle tousse sans cracher. Jamais d'hémoptysie. Elle est entrée à l'hôpital parce qu'elle se trouve très affaiblie. — Cependant l'appétit est conservé.

La malade a eu une scoliose très prononcée; et un thorax en ~~forme~~ poulet.
Il n'y a rien au cœur; les sonnettes paraissent sains;

DATES	HISTOIRE PATHOLOGIQUE	PRESCRIPTIONS
	mais avec 2 cas il y a de nombreuses râles humides.	
14 J.	Toujours nombreux râles humides à l'auscultation.	
9 Février	L'état général n'est pas bon. Les malades toujours les nombreux râles sonores et humides, surtout aux bases.	
11	Poumon droit. Le avant râle muqueux nombreux à la base où il tout + fine. Respiration obscure. Sonorité d'immuable. Rien d'anormal au Poumon gauche.	étendu à la clavicule
	Le arrière: Pas de côté gauche. Rien entendu upon à l'épine de l'omoplate on entend du souffle et du retentissement de la voix. Le côté râle muqueux à l'épine de l'omoplate à la base où il tout + nombreux. Du côté droit, respiration plutôt supplémentaire cependant qq râle muqueux. La Malade est plus oppressée. Respiration fréquente. qq. râles trachéaux. Peau chaude. Légère teinte sub-ictérique de la conjonctive. Face pale. Pouls 140. Un peu d'œdème des membres inférieurs. Crachats abondants muco purulents. Temp: 39.5	
12 —	Un peu moins oppressée. Crachats purulents. Sucre & albumine. Apparition de la bouche du malade. Autopsie.	
	La femme est petite. Forte saillie de la colonne de la plus ~~droite~~ côté droit, de sorte que la cage thoracique est très diminuée de capacité, de ce côté. Poumon gauche: au bourgeon on y a 2 vieux tubercules cicatriciels à la partie supérieure et la partie supérieure du lobe supérieur crème de la grosseur d'une noix. Poumon droit: ~~y a 2 tubercules~~ Poumon droit, la partie supérieure du lobe supérieur de la grosseur d'une noisette cicatriciel d'une zone hémorrhagique. Au sommet du poumon droit, qq. tubercules récents peu volumineux (grosseur d'un grain de mil) et peu nombreux. Les poumons sont emphysémateux avec de la congestion prépondérante. Les bronches sont plutôt dilatées. Cœur graisseux, petit, pesant 185 gr. Le cœur droit n'est pas dilaté. Foie volumineux graisseux et un peu ictérique. Substance corticale des reins un peu amenuisée. Rate normale. Pas d'altérations anciennes ou récentes dans l'intestin.	

SCD LYON1

Modèle N° 21.

HOTEL-DIEU. — *Salle* 4ème Femmes N° 132.

Nom Françoise Rocy.
née à Laroche (Hte Loire)
demeurant à rue Cyrès
profession lingère.
âge 47 ans.
tempérament
constitution
entrée le 21 Xbre 1872.
sorti le morte le 23 7. 1873.

DIAGNOSTIC ET RÉSUMÉ

yA

HISTOIRE PATHOLOGIQUE

Hérédité. Père mort âgé ; mère morte aussi ; elle ne donne pas de renseignements sur les causes de leur mort. Elle a eu 3 frères et sœurs bien portant actuellement.
Pas d'adénites, ni de maux d'yeux.
Elle a été réglée à 17 ans ; régulièrement.
Elle a eu 2 enfants sans fausse couche sûr à une transmission.
Une petite fille, morte à un an sans cause.
Elle se trait toujours bien jusqu'
Elle est malade depuis 3 ans et alitée depuis le mois. Il y a 3 ans elle a eu une hémoptysie et depuis des bronchites successives.
Elle était concierge à ces moments.

Etat actuel :

Appareil pulmonaire. Toux abondante. Expectoration muco-purulente ; qui était quelquefois striée de sang. Point de côté au dessous du sein gauche. Elle est habituellement oppressée.
– Examen. Les poumons – Submatité du sommet droit en avant.
– Auscultation : Bruit de – la matité supérieure offre un affaiblissement et dans la fosse sus épineuse on a des bruits amphoriques en avant du même côté ; râlements très nombreux.
Les poumons gauche : on trouve en avant et en arrière dans la partie supérieure des nombreux râlements.
L'expiration est prolongée dans le 2 poumon.

SCD LYON1

DATES	HISTOIRE PATHOLOGIQUE	PRESCRIPTIONS
[illegible]	App. circulatoire. Pas de palpitations. Point dans le gros vaisseau. Pas de souffle. Les battements sont un peu masqués par les craquements.	
	App. digestif. Langue un peu blanche. Gros vomissements muqueux.	
	Appétit diminué. Diarrhée depuis 8 jours avec coliques.	
	- Larynx - Sensation de constriction, voix un peu rauque	
	App. général. Les sujets ont été supprimés un moment, pendant 8 mois.	
	Système nerveux. La malade est dormeuse, dit elle, très nerveuse.	
	Amaigrissement très grand. Sueurs nocturnes. Toux de gorge rapide, sèche, dit elle.	
	~~[illegible] les malades à l'air [illegible] dans [illegible]~~	
	Calme	
7.	Depuis plusieurs jours très oppressée. Douleurs au niveau du larynx. Mêmes phénomènes à l'auscultation. Sensation d'étouffement à la gorge. La malade est très affaiblie.	
11 7.	Mêmes phénomènes. Etat général toujours très mauvais	
12 7.	Diarrhée.	
15 7.	Douleur de le genou droit. Bruits à l'auscultation. Toujours sensations d'étouffement excessivement pénibles.	
22 7.	Depuis plusieurs jours la malade était oppressée et se plaignait beaucoup d'une sensation d'étouffement derrière le sternum. Aujourd'hui elle est dans le coma, et reste assoupie.	
24 7.	Mort.	
26 7.	Nécropsie.	
	Poumons adhérents partout près avec adhérences plumeuses qui unissent entre elles les 2 feuillets, le feuillet pariétal et la cage thoracique. Pas de liquide dans la plèvre.	
	Dans le poumon droit énorme caverne de la grosseur du poing, sa coque qui l'entoure et qui la sépare de la cavité pleurale faite est épaisse au plus d'un centimètre. Elle comprend une bande de tissu pulmonaire aplati et le feuillet viscéral pleural épaissi. Il n'y avait pas de liquide dans la caverne. Dans le reste du poumon tuberculeux mais à peine dans ou 2 petites cavernes.	
	Tout le sommet du poumon gauche est remplacé par un bloc de tubercules presque confluents qui en font une masse très dure, sans excavations. Le reste des 2 poumons est aussi infecté de tubercules.	
	Pas de pericardite. Cœur graisseux à la surface, petit 250 gr. A la coupe la substance musculaire paraît un peu feuillée morte. Valvules suffisantes. Pas de plaques laiteuses.	
	Foie pesé 1850 gr ; exsangue et gras.	
	Substance rénale pâle.	
	Le larynx n'a pas été examiné.	

SCD LYON1

Modèle N° 21.

HOTEL-DIEU. — *Salle* 1ère Femmes N° 187.

Nom Joséphine Desdames.

né à Guerigny (Nièvre et Loire).

demeurant à Oullins

profession ~~Guerigny~~ Sans.

âge 78

tempérament

constitution

entrée le 8 Janvier 1882

sorti le – morte le 24 J. 1882.

DIAGNOSTIC ET RÉSUMÉ

Phtisie Pulmonaire

HISTOIRE PATHOLOGIQUE

La malade a toujours joui d'une très bonne santé. Son mari est mort très âgé d'une affection aiguë, cependant elle a perdu 2 sœurs phtisiques.

Il y a 8 jours, elle fit une chute en voulant monter dans son lit, – depuis elle a éprouvé les symptômes suivants.

Œdème de la cuisse et de la jambe droite, surtout marqué à la jambe. Cet œdème est douloureux. Le membre est froid, sans dilatations veineuses apparentes. On ne sent pas de cordons sur le trajet des veines.

– La malade fait bien tous les mouvements et elle n'a pas de fracture.

Rien au cœur, ni aux poumons. !!!

Langue blanche, appétit diminué par les vomissements. Le sommeil est un peu troublé.

La malade n'a pas de troubles cérébraux appréciables. Quoique la malade ait la pointe de la langue un peu dévié à gauche, elle n'a jamais eu d'attaques.

Bronchite chronique.

DATES	HISTOIRE PATHOLOGIQUE	PRESCRIPTIONS
22 J.	La malade s'est affaiblie peu à peu. Depuis hier elle a la poitrine rapide et le pouls rapide. Râles de bronchite et les poumons, surtout à la base droite. Persistance de l'œdème de la jambe gauche, qui occupe aussi un peu la cuisse du même côté.	
24 J.	La malade a continué à s'affaiblir et est morte dans la nuit.	
	26 J. 10 h. matin. Autopsie. Toute la saphène interne, ainsi que la saphène latérale est remplie sur tout son parcours de caillots anciens mous, à droite. Le membre inférieur est rempli de la cuisse, du même côté. Les caillots s'arrêtent en haut à la veine iliaque externe. L'aorte abdominale et les 2 artères iliaques primitives sont excessivement athéromateuses, surtout l'artère iliaque primitive droite dont le calibre est très diminué en un point, du fait de cet athérome. Les artères ne contiennent pas de caillots. L'aorte ascendante est excessivement athéromateuse. On trouve par points des véritables plaques calcaires et vaseuses. Au niveau de la crosse, les parois ne sont plus athéromateuses, elles sont beaucoup plus minces, et en ce point l'aorte s'est légèrement dilatée, formant un sac pouvant presque contenir une mandarine. Les valvules aortiques sont suffisantes. Cœur un peu gros, aplati, à parois minces, sans plaques d'athérome, ni insuffisance valvulaire. Seulement la paroi d'insertion de la valvule mitrale est athéromateuse, de telle sorte qu'il pourrait y avoir un léger degré de rétrécissement. Nombreuses adhérences pleurales à droite. Le poumon droit est infecté de tubercules caséeux ~~bat~~ petits, de la grosseur d'un grain de mil. Cavernes sur la partie antérieure du lobe supérieur. A gauche le poumon est aussi infecté de tubercules, moins abondants cependant. Pas de bacilles pneumoniques trouvés. Le poumon gauche présente des points d'emphysème très prononcés à la base, dû aux congestions. Reins petits et graisseux, pesant 180 gr. à chacun des deux. Foie normal. Calculs dans les vésicules. Rien à l'estomac, ni dans l'intestin.	Dans la bouche pneumonique ouverte

MODÈLE N° 21.

HOTEL-DIEU. — Salle 4ème femme N° ~~119~~ ~~168~~
Chambre Isolement

Nom Chétal Marie
né à Cublize (Rhône)
demeurant à —
profession Journalier
âge 26 ans
tempérament
constitution
entré le 18 Juin 1882
sorti le Morte le 27 Juillet à cinq heures du soir
Autopsie faite le 28 Juillet à cinq heures du soir

DIAGNOSTIC ET RÉSUMÉ

Tuberculose pulmonaire
~~Exophtalmie stagnante~~
~~Dégénérescence cérébrale~~
Vésanie

HISTOIRE PATHOLOGIQUE

Mère morte à 31 ans d'une fièvre — est restée neuf jours malade —

Père vivant, âgé de 60 ans —

Deux sœurs et deux frères bien portants

Aurait eu un avortement à 3 mois ½ — il y a 14 mois environ, à la suite des mauvais traitements qu'lui a fait endurer son amant —

a traîné une existence malheureuse entre le travail de l'atelier et l'état de domestique

La malade quitte la salle des deuxième femmes, non guérie — Elle demande sa sortie, parce qu'elle prétend qu'on veut l'empoisonner —

Depuis lors tous — dépérissement progressif

Etat actuel = La malade tousse beaucoup — La toux est quinteuse, suivie parfois de vomissements alimentaires et glaireux — Expectoration purulente

Examen de la poitrine — La malade accuse des douleurs dans l'épaule droite — Les creux sus et sous clavriculaires droits sont plus déprimés que du côté gauche — La percussion est douloureuse, et révèle de la submatité à ce niveau —

A l'auscultation on entend des râles muqueux fins — mêlés de bruit de râles crépitants qui éclatent tout l'oreille pendant les efforts de toux

DATES	HISTOIRE PATHOLOGIQUE	PRESCRIPTIONS
	Amaigrissement. Dépérissement progressif. La malade geint constamment, et refuse de répondre aux questions qu'on lui pose. Elle refuse absolument de s'alimenter et de prendre ses remèdes. Pas moyen d'en retirer autre chose que des grognements.	
23 juin	La malade continuant à geindre et à crier on la fait passer dans la salle d'isolement.	
25 juin	La malade a peur d'être empoisonnée. Elle ne veut boire qu'un peu d'eau de la pompe. Lèvres et gencives fuligineuses.	
28 juin	Depuis hier la malade est plus docile. Elle boit et mange. Elle répond beaucoup mieux aux questions qu'on lui pose.	
29 juin	Langue sèche, enduite.	
3 juillet	La malade refuse toujours de s'alimenter.	
8 juillet	A droite en arrière et en haut respiration un peu soufflante. retentissement de la voix. Sous la clavicule droite et dans le creux sus-claviculaire respiration un peu soufflante. Rien à gauche on entend la respiration partout. On ne peut pas faire tousser la malade à fond. elle crache toujours beaucoup. elle a le pli cachectique sur le ventre.	
9 juillet	La malade mange un peu depuis hier.	
15 juillet	A eu beaucoup de fièvre ce matin. Œdème en quantité, surtout sur le tronc. Il en existe aussi sur les quatre membres, surtout vers les parties les plus rapprochées du tronc. Plus sur les mains que sur les pieds.	
16 juillet	Au niveau de la fosse sus-épineuse droite. respiration soufflante. Retentissement de la voix. Tout le côté gauche du thorax est affaissé. Expectoration abondante surtout le matin.	
24 juillet	La malade est beaucoup plus affaissée. Espace de 7 à 8 centim. de diamètre sur la peau à près de la ligne médiane. 2 autres petites eschares larges d'une pièce d'un franc vers le gril costal du même côté. Pas de paralysie de la face. pas de paralysie des membres supérieurs. quoique les deux membres soient encore faibles et qu'il y ait un tremblement tenant à la faiblesse	

SCD LYON1

Chetail - Marie — (phthisie pulmonaire)

No 21 *bis*.

DATES	HISTOIRE PATHOLOGIQUE	PRESCRIPTIONS
	Dans les membres inf. elle peut étendre, mais sans pouvoir les mouv.s de flexion. L'extension est très lente, difficile à obtenir, et encore moins marquée à D. qu'à G. Au repos le membre inf. D. est ~~[illegible]~~ un peu sur la face ext. et le pied dans l'adduction, tandis que le pied G. est parf.t droit — Lorsqu'on impriime les mouv.s de flexion, l'abaissement des pieds ou trouve que le pied D. résiste moins que le pied gauche — Pas de trépidation, pas de reflexe rotulien — Les reflexes cutanés persistent qu'à peu d'une façon générale — Persistance de la sensibilité à la piqûre même légère du côté gauche — Impossible d'obtenir des renseignements pour le côté droit en raison de l'état mental de la malade qui gémit, qui se plaint et répond difficilement —	les plie et les soulève — tout à D. qu'à G. ~~[illegible]~~ un peu de l'adduction, lorsque on de la sensibilité à droite en raison qui gémit qui se
	Toux fréquente — expectoration très difficile — Amaigrissement de plus en plus marqué — Les traits sont tirés, les yeux sont excavés — La malade ne prend qu'un peu de liquide — Incontinence d'urine et des matières fécales — On a toujours le souffle caverneux au dessus de la clavicule D. en même temps que les gros ronchus sonores — A la mission sonorité tympanique moins claire que du côté opposé — Pouls 120 — peau chaude —	
25 Juillet	Mêmes phénomènes qu'hier — Sauf que les mouvements volontaires des membres inf. sont à peu près impossibles — Les mouvements persistent dans les membres inf. mais très lents, très faibles, aussi bien du côté que de droite — Rien de particulier du côté de la face — elle commence à avoir des râles trachéaux, l'expectoration est beaucoup plus difficile — L'escharre sacrée s'est agrandie depuis hier, elle atteint la largeur de la paume de la main, elle est située au niveau du sacrum mais seulement sur la fesse droite à partir de la ligne médiane — Escharres phlycténoïdes nombreuses sur le trochanter, égale de la largeur de la paume de la main — Encore une petite escharre (2 ou 3 centim. de diamètre) au dessous de la crête iliaque, à la région postéro-externe —	

SCD LYON1

DATES	HISTOIRE PATHOLOGIQUE	PRESCRIPTIONS
	même état fébrile, même gêne de la respiration — Resp. 60 — Mêmes plaintes et état — Le pied du côté droit doublé en dehors et en bas et présente toujours moins de résistance que du côté gauche —	
26 Juillet	Persistance des phénomènes signalés précédemment — Le cheval fessier ne dépasse pas la ligne médiane — affaiblissement progressif considérable — Ne prend qu'un peu de liquide (Caf. — Bière)	
27 Juillet	Depuis q. q. jours elle est plus docile, elle répond mieux — Bouge et fléchit la jambe gauche — La droite au contraire est immobile — Les mouvements volontaires des membres inf. sont à peu près impossibles à provoquer — Quant aux mouvts communiqués, ils ne présentent que une très légère résistance dans les deux sens, tout-fois pour le pied la résistance est plus marquée à gauche qu'à droite comme précédemment — par le réflexe tendineux, même position du pied droit que pour le membre sup. les mouvements volontaires ne font les deux côtés très faiblement — Quant aux mouvts communiqués ils ne présentent que une très faible résistance dans les deux sens. Lorsque la malade est couchée, elle est tout juste dans le décubitus dorsal, la tête légèrt relevée par oreiller, en relevant le tronc pour l'asseoir sur son lit la tête garde cette position légèrt inclinée en avant. La résistance que présentent les mouvts communiqués est légère, par la contraction des muscles de la nuque — Sensibilité générale persiste, mais avec diminution des réflexes — Toux, expectoration difficile — râles trachéaux par moment plaintes gémissements, aussi bien le jour que la nuit — pas de vomissement, mais prend quelques boissons — Diarrhée — Incontinence des matières et de urine — L'affaissement est considérable, le pouls est petit, filiforme, fréquent, pouls 140 — Resp. 44 — Quant elle geint c'est à l'expiration — spontanément on voit quand on remue ses membres inf.s Les eschares sont à peu près dans le même état que précédemment. Elle demande à boire et le cou reste pas de déviation de la [illegible]	

SCD LYON1

Chotaille Marie

N° 21 *bis*.

DATES	HISTOIRE PATHOLOGIQUE	PRESCRIPTIONS
	elle est plus atteinte. Elle fait tourner la tête et les yeux du côté et de l'autre — La pression sur les mollets et les cuisses paraît être aussi douloureuse que les mouvements. Le ventre est assez souple, elle souffre également quand on frappe sur le ventre.	

Autopsie faite à Sheures le jeudi le 28 Juillet 1882

Rien dans les sinus. Rien du côté de la dure-mère. Rien du côté des vaisseaux de la base du cerveau. Le liquide cephalo-Rachidien est en quantité normale. A la base du cerveau les méninges sont un peu plus épaisses et un peu plus résistantes, qu'à l'état normal, mais pas de méningite évidente. Rien le long de la gouttière de Richet ni dans les scissures de Sylvius ni dans les autres parties. Les hémisphères cérébraux sont manifestement amincis, mais ils n'offrent aucun point des lésions soit des méninges soit de la substance cérébrale. Celle-ci a été examinée avec le plus grand soin après injection des méninges au niveau des circonv. de toutes les régions ainsi que sur les coupes de Pitres. Le Cervelet et le isthme ne présentent rien si ce n'est la décoloration qu'on remarque sur tout le système nerveux, tout à fait la méninge de la face ant. du bulbe et de la région cervicale de la moelle offrent une coloration chamois, brunâtre très prononcée. Cette coloration existe à un moindre degré sur la région inf. que la racine, et aussi sur la face post. de la racine. Quant à la moelle elle ne présente aucune altération apparente. Le canal Rachidien, la dure-mère et les os ne présentent rien de particulier.

SCD LYON1

DATES	HISTOIRE PATHOLOGIQUE	PRESCRIPTIONS
	Poumons = peu volumineux. Emphysémateux L. P. D. dont le tissu est relativement sain, présente dans le 2/3 moyen des masses caséeuses en voie de ramollissement donnant lieu à des cavernes anfractueuses tant ici du sommet des traces aussi disséminées de toute pointe ramollie dans la partie inf.. Ces masses tuberculeuses présentent un ramollisst latéf. Dans les parties inf. les granulations sont disséminées et en moindre grand nombre. P. G. présente qq. masses du volume d'une noisette dans la région symétrique à celle qui est le plus malade du côté opposé et qui sont également en voie de ramollissement rapide au milieu du tissu emphysémateux. ~~Les~~ qq. granulations disséminées dans les parties inf. mais en moindre grd nombre que du côté droit ~~Les~~ Bronches sont remplies de mucosités puriformes grisâtres. Le Cœur est peu volumineux avec surcharge graisseuse et quoiqu'il n'existe aucun rétrécissement ou insuffisance la valvule mitrale, les fosses normales présentent cependant sur son bord des amas de petites granulations fibreuses assez nombreuses. Reins en place graisseux. Foie de rat gâté. Les eschares sont telles qu'on peut les avoir constatées pendant la vie. Sur le sacrum et la fesse droite de la largeur de la paume de la main empiétant de 2 centim. à g. au-delà de la ligne médiane escharre ouverte avec des gfs bourbons et de la crête iliaque du côté D. et rien à gauche. Nombreuses ulcérations tuberculeuses disséminées sur la dernière portion de l'intestin grêle.	

Modèle N° 21.

HOTEL-DIEU. — *Salle* 2e femmes N° 47

Nom Meade Chetail
né à
demeurant à
profession Dévideuse
âge 4 ans
tempérament
constitution
entrée le 4 mai 82
sorti le Morte le 27 Juillet à cinq heures du soir

DIAGNOSTIC ET RÉSUMÉ

Metrite — Bronchite ~~lymphe~~ — des sommets (?)
Autopsie

HISTOIRE PATHOLOGIQUE

Père et collatéraux bien portants —
Mère morte à 31 ans de fluxion de poitrine —
Bonne santé jusqu'à il y a un an —
à cette époque avortement à 4 mois —
quelque temps après métrorrhagie assez abondante —
Depuis cette époque, affaiblissement, pertes blanches assez abondantes —
Actuellement cette malade se plaint de céphalalgie, de douleurs à la région lombaire —
Les pertes blanches sont toujours assez abondantes —
quelques douleurs dans la région abdominale inférieure —
La malade répond avec embarras et en prenant des attitudes bizarres semblant indiquer un peu d'hystérie —
D'ailleurs elle accuse une hématémèse de bouche œsophagienne — Pas d'hypermétrie ovarienne —

SCD LYON1

DATES	HISTOIRE PATHOLOGIQUE	PRESCRIPTIONS
	Légère bronchite caractérisée par un peu de toux et quelques râles muqueux dans la région moyenne postérieure du poumon gauche — Rien au cœur — Menstruation régulière — Diminution de l'appétit — Pas d'anesthésie —	

SCD LYON1

MODÈLE N° 21.

HOTEL-DIEU. — Salle Ste Jeanne N° 12 bis

Nom Chenédez Michel Bonniphé

né à Chambéry (Savoie)

demeurant à Lyon, rue Mercière N° 68

profession Cordonnier

âge 50 ans

tempérament

constitution

entré le 26 Mai 1882.

sorti le Mort le 1er Juin à 2 h. du soir

DIAGNOSTIC ET RÉSUMÉ

Bronchite chronique
Emphysème pulmonaire
Dilatation du cœur droit

Autopsie
(Poumons de tuberculose [illegible])

HISTOIRE PATHOLOGIQUE

(N'a pas connu ses parents
Jamais d'autre maladie que la rougeole en 1856)

Depuis 15 ans environ le malade s'essoufle facilement pendant l'hiver. Il y a 7 à 8 ans le malade se rappelle avoir expectoré plusieurs gorgées de sang.

Depuis 8 jours seulement le malade a cessé de travailler, depuis lors il se sent bien plus fatigué. Ce qui dominait surtout dans son état c'était la toux et le oppression, vive surtout pendant la nuit. Il y a 2 jours le malade a rendu quelques crachats teintés de sang.

Actuellement le malade est assis sur son lit, l'oppression vive, ses phrases sont entrecoupées. La toux est fréquente, grasse, l'expectoration est très abondante. Expectoration muco-purulente abondante, la surface des crachats est recouverte par une mousse blanchâtre.

SCD LYON1

DATES	HISTOIRE PATHOLOGIQUE	PRESCRIPTIONS
	Examen de la poitrine — La poitrine est renflée, globuleuse — les creux sus-clavriculaires sont effacés au moment de l'accident — Pas de grands vaisseaux — Sonorité exagérée dans toute l'étendue de la poitrine surtout en avant — Le murmure vésiculaire fait défaut — On constate partout une respiration bronchique rude, mêlée de râles sibilants et ronflants — Au sommet droit cependant la respiration est plus obscure — Râles muqueux à la base droite en avant.	
	Le cœur bat à l'épigastre — On n'entend pas le bruit du souffle anormal.	
	Les malléoles sont légèrement œdématiées pas d'amaigrissement bien notable —	
	(— Des deux côtés obscurité de la respiration au sommet avec expiration prolongée — râles muqueux rares du côté gauche. En arrière les râles muqueux seraient plus nombreux du côté gauche —	
	Albumine dans l'urine — Urines colorées —	
30 mai —	Le malade est beaucoup plus oppressé —	
31 mai —	Cyanose des extrémités — Orthopnée excessive —	
1 Juin —	Ce matin les crachats sont surtout spumeux —	

Opercule Bonnifé

DATES	HISTOIRE PATHOLOGIQUE	PRESCRIPTIONS
	Autopsie faite le 27 juin à 2 heures 1/2 du soir — Vingt quatre heures après la mort —	
	Les poumons sont volumineux, manifestement emphysémateux — Le emphysème est surtout marqué au niveau du bord antérieur et vers la base, à ce niveau on trouve des bulles emphysémateuses du volume d'une noix —	
	Au sommet droit on trouve une cicatrice, résultat d'une poussée tuberculeuse ancienne guérie —	
	Au sommet gauche, à une petite distance du sommet on trouve — plusieurs noyaux tuberculeux récents — L'un a le volume d'une noix et son centre est déjà en voie de ramollissement — Plusieurs autres petits noyaux de la grosseur d'une cerise — Ce noyaux sont isolés de la surface pleurale par une couche de tissu épaissi densifié, faisant corps avec la plèvre — X.	
	Le ~~corps~~ Cœur est plus large que haut, le élargissement de cet organe est dû surtout à la dilatation du ventricule droit — Les parois des ventricules ne sont pas ~~notablement~~ épaissies	
	Les valvules sont suffisantes — La valvule tricuspide est légèrement insuffisante en raison de l'énorme dilatation de l'orifice et du ventricule droit — Les cavités ventriculaires sont remplies de caillots noirâtres, récents	

SCD LYON1

DATES	HISTOIRE PATHOLOGIQUE	PRESCRIPTIONS
	comme on en trouve — Dans les cas d'agonie prolongée —	
	Les valvules sigmoïdes aortique et pulmonaires sont suffisantes —	
	Pas de plaques athéromateuses sur l'aorte qui a conservé toute sa souplesse —	
	Les reins sont normaux, un peu congestionnés —	
	Le foie est seulement un peu congestionné —	
	✗ Les Bronches sont remplies de mucosités spumeuses — Au niveau des petites bronches on rencontre du pus non aéré qui en oblitère complètement le calibre — Cette oblitération des bronches par le pus est généralisée —	
	Au niveau des Bouts postérieurs on trouve de l'œdème pulmonaire —	
	En somme Catarrhe emphysème, Dilatatation du cœur droit — Pleurésie tuberculeuse ancienne et récente	

D. Ollivier

SCD LYON1

MODÈLE N° 21.

HOTEL-DIEU. — Salle 4ème femmes N° 147

Nom Repiquet Marie (Mme de Bernady) **DIAGNOSTIC ET RÉSUMÉ**

né à Chalon (Saône et Loire)

demeurant à Lyon, rue de la Part-Dieu 27

profession Couturière

âge 36 ans

tempérament

constitution

entré le 20 Juin 1882 —

sorti le Morte le 24 Juillet à 9 heures du soir —

Fibro-myome utérin

Lésion cardiaque

Tuberculose pulmonaire

HISTOIRE PATHOLOGIQUE

Mère âgée de 82 ans vivante, Bien portante
Père âgé de 81 ans Bien portant —
Deux sœurs ~~bien~~ vivantes ~~port~~ dont une Bien portante, et une autre de 27 ans, malade d'un suite de couche

Un — Chute à l'âge d'un an sur un pavé, brûlure à la jambe, dont on retrouve une cicatrice très apparente —

A été en une blessure très grave à la face à l'âge de 6 ans — a été renversée par un cheval qui l'a piétinée — fracture des os du nez, large plaie contuse dont on retrouve la trace — à la suite de cet accident la malade prenait des crises de nerfs jusque à l'âge de 10 ans —

Réglée à 15 ans ½ — mariée à 16 ans — Pas de grossesse —

Depuis 11 ans, la malade porte une tumeur dans le abdomen — Dès le début, métrorrhagies abondantes —

Depuis deux ans œdème des membres inférieurs — Ponction exploratrice faite par Mr Cottier, il y a 2 ans — pas d'issue de liquide — la malade se rappelle tout bien qu'on a parlé de corps fibreux —

Depuis un an la malade éprouve des palpitations cardiaques —

Depuis deux mois la malade tousse d'une façon continue —

SCD LYON1

DATES	HISTOIRE PATHOLOGIQUE	PRESCRIPTIONS
	Etat actuel = Cachexie assez prononcée — Œdème des membres inférieurs — Tumeur abdominale très volumineuse, dure, bosselée — occupant toute la région hypogastrique et remontant jusqu'à un bon travers de main au dessus de l'ombilic — Vas cutanisation abdominale très accusée — Ascite —	
	Ce Bruit de souffle se propage dans les vaisseaux du cou — La carotide gauche donne au doigt la sensation d'un frémissement — Bruits veineux très marqués —	Souffle ~~[illegible]~~ anémique qui a son maximum au niveau du 3ème et 4ème espace intercostaux gauches près du sternum —
	Examen de la poitrine = Au niveau du sommet gauche, en arrière — matité — Creux sus-claviculaire gauche — Râles secs et muqueux avec obscurité de la respiration sans retentissement de la voix — ~~Respiration sèche — retentissement de la voix~~ —	
	La menstruation est complètement troublée, la malade ne sait plus où elle en est de ses règles — Il y a un mois 1/2 la malade a eu une métrorrhagie abondante —	
	Par l'hémoptysie — La toux est opiniâtre — Quintes surtout la nuit — à chaque instant à la suite des quintes de toux, nausées, vomissements glaireux et alimentaires —	
	Les urines traitées par la chaleur donnent un précipité assez léger qui ne se dissout pas par le acide acétique (formation des chandelles romaines) Urines plutôt pâles — (Densité 1010)	
26 Juin	La malade accuse depuis longtemps une sensation de chaleur à la bouche et à la gorge — Rougeur de la muqueuse — pas de muguet — Elle vomit fréquemment ses aliments — On ne découvre pas d'ulcérations à la gorge —	
28 Juin	On découvre une petite ulcération à la face interne de la commissure droite — Sensation de brûlure à la bouche —	
7 Juillet	Œdème des membres inf. plus marqué à droite — Douleur sur le trajet des veines —	
8 Juillet	La malade accuse toujours une brûlure à la bouche et à l'arrière gorge — (on constate la présence d'un peu de muguet à la face interne des joues)	

SCD LYON1

Autopsie faite le 26 Juillet à 9 h 1/2 du matin

DATES	HISTOIRE PATHOLOGIQUE	PRESCRIPTIONS
	Ouverture de l'abdomen = Fibrome utérin du volume d'une tête d'adulte — Adhérences péritonéales — adhérences vésicales — intestinales — propagation des adhérences péritonéales au foie — qui adhère au diaphragme par toute sa surface — Le foie est sain à la coupe —	
	Rate hypertrophiée —	
	Reins un peu graisseux —	
	Poumons = adhérences pleurales aux deux sommets — plus marquées à gauche — présence d'une caverne au sommet gauche du volume d'une petite orange — Tout le reste du poumon est infiltré de tubercules —	
	Au sommet du poumon droit présence de plusieurs petites cavernes du volume d'une noisette — Le reste du poumon présente une infiltration tuberculeuse, toutefois moins marquée que du côté gauche — Au centre du lobe moyen nous rencontrons une caverne du volume d'une noix —	
	Cœur assez augmenté de volume — Les orifices sont sains, les valvules paraissent suffisantes — L'aorte présente de nombreuses taches jaunes, accusées surtout au niveau de sa courbure —	
	Dilatation de la crosse de l'aorte à son origine —	

SCD LYON1

N° 21 *bis*.

DATES	HISTOIRE PATHOLOGIQUE	PRESCRIPTIONS

SCD LYON1

Modèle N° 61.

Nom Repignet — 4ème salle femmes 147

Resp.	Pouls	Chaleur R. C.	22	23	24	25	26	27	28	29	30
95	210	34,0 42,5									
90	200	33,6 42,0									
	190	33,2 41,5									
80	180	32,8 41,0									
	170	32,4 40,5									
70	160	32,0 40,0									
	150	31,6 39,5									
60	140	31,2 39,0									
	130	30,8 38,5									
50	120	30,4 38,0									
	110	30,0 37,5									
40	100	29,6 37,0									
	90	29,2 36,5									
30	80	28,8 36,0									
	70	28,4 35,5									
20	60	28,0 35,0									
	50	27,6 34,5									
10	40	27,2 34,0									
	30	35,5									

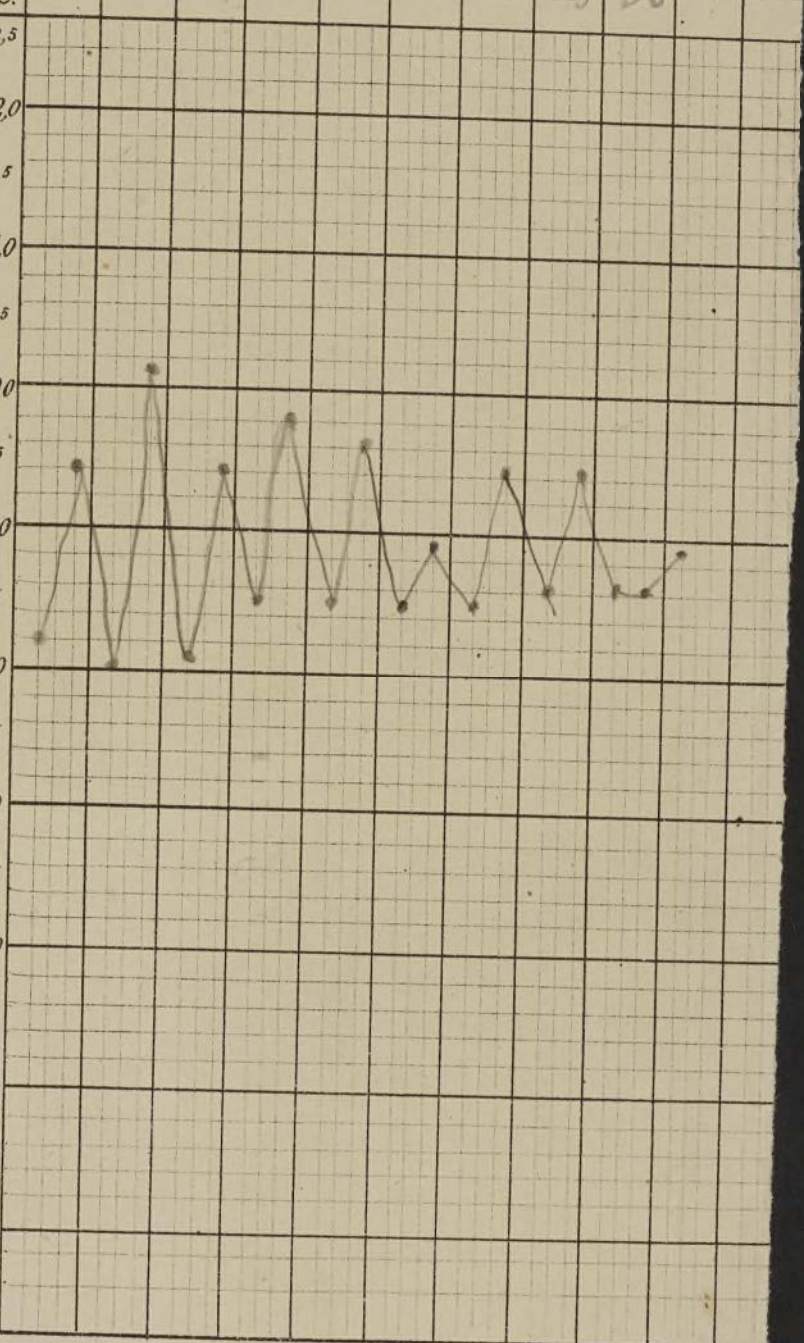

SCD LYON1

SCD LYON1

Modèle N° 21.

HOTEL-DIEU. — *Salle* Elisa *N° 123*

Nom Anne Dangy
né à
demeurant à
profession pleuré de Vulles
âge 42 ans
tempérament
constitution
entré le 28 mars 1882.
sorti ~~le~~
mort le 2 avril 1882.

DIAGNOSTIC ET RÉSUMÉ

Pl
Ant gén.

HISTOIRE PATHOLOGIQUE

Mère morte à 78 ans ; son père a succombé à un refroidissement. 2 frères morts, l'aîné en bonne santé ; 2 sœurs vivantes, pas d'enfants avant. —
Il y a 1 an qu'elle est malade ; elle a ressenti pour tousser à Grenoble dans un refroidissement ; elle continua à travailler 2 jours fièvre survint. Elle alité en 2 temps 4 jours il y a 8 mois. Depuis ce moment, toux, point de côté et dyspnée n'ont fait que s'accroître. Il y a 6 mois qu'elle ne peut presque rien faire. Elle a beaucoup maigri. — Mens knotten Diarrhée et sueurs nocturnes. — Mens knotten a disparu depuis 4 mois. —
A son entrée, on note amaigrissement très marqué. — Respiration courte, fréquente, dyspnée intense, toux incessante qui ne cède pas aux expectorants ni aux co-pulmentes.

SCD LYON1

DATES	HISTOIRE PATHOLOGIQUE	PRESCRIPTIONS
	Appétit diminué ; diarrhée augmentée.	
	Cœur de vomissements. =	
	Sensibilité thoracique existe du côté droit en avant et en arrière.	
	A droite respiration très soufflante du sommet à la base s'accompagnant de râles muqueux en arrière.	
	En avant, ~~comme~~ on retrouve les mêmes signes ;	
	retentissement de la voix et de la voix.	
	A gauche, on entend de gros râles vers la base du poumon ; au niveau de l'épaule, l'on entend là un souffle tubaire ~~et respiration très soufflante~~,	
	mais que sous les grosses signes. =	Souffle plus à la base du sommet,
	au sommet et en arrière ~~rien~~ ~~de~~ ~~gros~~ râles.	
	au retentissement de la voix et de la voix.	
	~~Le souffle~~ existe dans une étendue étendue au niveau de l'épaule, de l'omoplate qui. Rien au cœur.	
	Elément Bacillaire =	
	Antécédents = Parents morts à Paris ;	
	l'épanchement est assez abondant, 1 litre à 1 litre ½ environ. Le poumon droit contient des noyaux tuberculeux ramollis, ramollissants, occupant surtout le sommet. Le poumon gauche présente une caverne très volumineuse occupant dans la région sus-claviculaire. A l'autopsie assez bon. Cœur et lymphe de cette.	

SCD LYON1

MODÈLE N° 21.

HOTEL-DIEU. — Salle 4 emes femmes N° 142

Nom Rivollet Virginie

né à Aiton (Savoie)

demeurant à Lyon - (Quartier Perrache derrière les Vivres)

profession Couturière

âge 39 ans

tempérament

constitution

entré le 6 Mai 1882

sorti le Morte le 21 Mai 1882 -

DIAGNOSTIC ET RÉSUMÉ

Ch (Diarrhée)

HISTOIRE PATHOLOGIQUE

Père mort jeune (La malade avait alors 10 ans elle ne sait pas de quoi il est mort)
Mère morte à 86 ans -
Un frère et une sœur plus âgés qu'elle et bien portants -

La malade a toujours joui d'une excellente santé - Le début de la maladie actuelle ne remonterait qu'à un an -

Au mois d'août 81, la malade s'est mise à tousser ; depuis lors perte des forces, dépérissement progressif - -

Au mois de Septembre légère expectoration sanguinolente - Le sang était d'un rouge vif et parfaitement mêlé avec les crachats au dire de la malade - - Depuis lors cette expectoration sanguinolente ne s'est pas reproduite, mais la toux a persisté - -

Depuis un mois ½ la malade est tourmentée par une diarrhée opiniâtre 15 selles diarrhéiques environ dans les 24 heures

SCD LYON1

DATES	HISTOIRE PATHOLOGIQUE	PRESCRIPTIONS
	La malade n'a jamais remarqué de sang dans les selles. De temps en temps elle éprouve quelques coliques dans l'abdomen. Quelques vomissements alimentaires à la suite des quintes de toux. Depuis un mois seulement œdème des membres inférieurs. Actuellement la malade attire toute notre attention du côté du tube digestif. Anorexie. Diarrhée (4 selles diarrhéiques environ dans les 24 heures). A l'inspection de l'abdomen on ne remarque rien de particulier à noter si ce n'est un léger ballonnement. Le ventre est souple et peu sensible à la palpation. Toux opiniâtre. Quintes, suivies de temps en temps de vomissements alimentaires. Expectoration : purulente mêlée de qq. filets de sang. A l'examen de la poitrine on constate de la submatité au niveau du sommet du poumon droit. Au niveau du creux sous-clavicul droit on trouve un peu d'œdème de la paroi thoracique, le doigt laisse une empreinte appréciable. A ce niveau la pression est douloureuse, et la malade ne peut endurer la pression du stéthoscope. Auscultation : Dans la fosse sus-épineuse droite respiration soufflante avec timbre métallique. Bronchophonie. En avant sous la clavicule ~~droite~~ signes cavitaires. Gargouillement souffle amphorique. Respiration légèrement soufflante au niveau du creux sus-claviculaire ~~droit~~. Cœur. Teint cachectique. Amaigrissement notable au dire de la malade. Œdème des pieds et des malléoles.
17 mai	Vomissement bilieux ce matin. La malade prétend qu'elle en vomit tous les matins.	
18 mai	Coliques. Vomissements.	
23 mai	Autopsie. Caverne au sommet droit. Ulcération tuberculeuse au niveau de la valvule iléo-cæcale. Epaississement du intestin par tuberculose sans ulcère	

SCD LYON1

DATES	HISTOIRE PATHOLOGIQUE	PRESCRIPTIONS
	Autopsie — fait — le 23 Mai à 10 heures du matin =	
	Nous trouvons une caverne du volume d'un oeuf au niveau des Crus sous claviculaire droit, adhérence à la paroi thoracique — le poumon est assez uniformément infiltré de tubercules — Pas d'adhérences diaphragmatiques anormales —	
	Les côtes de droite abdomen, nous trouvons un foie, gras, augmenté de volume — La vésicule biliaire est remplie de bile =	
	L'Estomac ne présente pas d'ulcérations — Les parois de l'intestins sont épaissies, le péritoine n'est nullement enflammé — ~~Les~~ Pas d'adhérences des anses intestinales entre elles —	
	Pas de tuméfaction bien notable des ganglions mésentériques —	
	Au niveau de la valvule iléo-cecale nous trouvons une agglomération de gros tubercules, gros comme des petits pois, et sur le point de s'ulcérer —	
	Nous trouvons une dilatation kystique des deux trompes	

SCD LYON1

DATES	HISTOIRE PATHOLOGIQUE	PRESCRIPTIONS

SCD LYON1

Modèle N° 21.

HOTEL-DIEU. — Salle 4 emes femmes N° 13

Nom Marin Berthe

né à Villeurbanne (Rhône)

demeurant à rue Grôlée 32

profession (Domestique - fait son ménage)

âge 22 ans

tempérament

constitution

entré le 15 Mai 1882

sorti le Mort le 21 Juin 82 à midi

DIAGNOSTIC ET RÉSUMÉ

Avortement

HISTOIRE PATHOLOGIQUE

Hérédité = Père vivant bien portant - âgé de 52 ans -
Mère âgée de 44 ans, vivante bien portante -
Deux sœurs vivantes âgées l'une de 19 ans, l'autre de 14 - toutes deux bien portantes -
Un frère mort à l'âge de 18 ans (mais d'un accident, il se serait fait prendre dans un engrenage) -
Bonne santé antérieure - -
Un accouchement normal remontant au 6 septembre 81 - Pendant sa grossesse la malade avait perdu l'appétit, cependant elle ne toussait pas -
Les suites de couches ont été simples, la malade n'a gardé le lit que pendant 7 jours -
La malade a nourri son enfant pendant 6 mois - Prise de fièvre et de toux elle se vit obligée de sevrer son enfant (ceci se fait vers la fin du mois de février dernier) - En même temps la malade est prise d'extinction de voix -
En somme depuis la malade tousse et perd ses forces - De temps en temps les quintes de toux sont suivies de vomissements alimentaires et glaireux - Pas de retour de couches -
Il y a 3 semaines environ, la malade a craché un peu de sang pendant une huitaine de jours -

SCD LYON1

DATES	HISTOIRE PATHOLOGIQUE	PRESCRIPTIONS
	pas d'hémoptysie vraie, seulement les crachats étaient intimement mêlés de filets de sang —	
	Sueurs nocturnes — De temps en temps la malade éprouve des douleurs du côté gauche de la poitrine —	
	La fièvre — pouls à 130 —	
	anorexie — Dégoût prononcé pour la viande — pommettes rouges — la malade est essoufflée, elle dit elle-même que sa respiration est courte —	
	La voix est éteinte — —	
	Examen de la poitrine — Le thorax n'offre pas de déformation — La percussion est douloureuse à gauche et révèle de la submatité au niveau du creux sous-claviculaire gauche, ainsi qu'au niveau des fosses sus et sous-épineuses en arrière —	
	La pression exercée au niveau du bord spinal de l'omoplate est douloureuse —	
	A l'auscultation la respiration est obscure sous la clavicule gauche — Au niveau de la fosse sus-épineuse du même côté on entend un souffle à l'expiration —	
	Dans l'aisselle du même côté on perçoit une respiration soufflante — avec q.q. râles caverneux —	
	Expectoration purulente abondante surtout le matin —	
2 Juin	— Cette nuit la malade fait une fausse couche de 2 mois — Délivrance naturelle survenant à 8 heures du soir — Lavage vaginal phénique — hémorrhagie légère ergotine — —	
15 Juin	— Depuis cette fausse couche, la phthisie pulmonaire progresse rapidement —	
20 Juin	— L'expectoration n'est plus aérée — elle est très fétide — L'œdème est envahissant et incommode la voisine —	
	Autopsie faite le 22 juin à cinq heures ½ du soir —	
	Au sommet du Poumon Gauche, caverne énorme — adhérences à la paroi thoracique — Il n'est qu'à grand peine qu'on arrive à extraire le poumon — Tout le lobe sup. est complètement détruit	
	Le sommet Droit est également envahi de tubercules et présente plusieurs petites cavernes — —	
	Foie Gras — Cœur petit, pas de lésions des orifices — La matrice est complètement revenue sur elle-même — L'intérieur est rouge — on retrouve encore la trace de l'insertion placentaire —	
	Pas de débris putrilagineux —	

SCD LYON1

MODÈLE N° 21.

HOTEL-DIEU. — *Salle* 4emes femmes N° Cabinet d'isolement 158

Nom Rousset Louise

né à Glenissieux (Rhône)

demeurant à id

profession Ménagère

âge 36 ans

tempérament

constitution

entré le 12 Juin 1882

sorti le Morte le 25 Juin 1882 à 11 heures du soir

DIAGNOSTIC ET RÉSUMÉ

G8

aliénation mentale

Délire hypémaniaque

mère épileptique

HISTOIRE PATHOLOGIQUE

A pris des crises d'épilepsie — Les renseignements sont fournis par son mari — Il y a 6 ans qu'ils sont séparés — lorsqu'ils vivaient ensemble, il paraît qu'elle prenait encore souvent les crises caractérisées par une perte de connaissance, convulsions, écume à la bouche — y eux fournis —
De plus elle était le siège d'un caractère très irascible s'emportant à la moindre contrariété — Il y a 6 ans la malade se portait très bien, elle ne toussait pas

A eu 7 Grossesses —
5 fausses couches — 2 grossesses à terme
Les enfants sont morts en bas âge —
Il y a 3 ans séjour d'un mois à la salle Montagnet pour des douleurs rhumatoïdes
Depuis quatre mois elle tousse d'une façon continue — Amaigrissement progressif — a rendu qq crachats hémoptoïques
Etat actuel = Toux opiniâtre, quinteuse, suivie parfois de vomissements alimentaires et glaireux — Expectoration purulente —
Douleurs vagues au sommet de la poitrine, plus accusées à droite qu'à gauche
La respiration est obscure aux deux sommets — Retentissement de la voix —
En arrière et à droite la percussion est douloureuse au niveau du bord spinal de l'omoplate droite

SCD LYON1

DATES	HISTOIRE PATHOLOGIQUE	PRESCRIPTIONS
	La sonorité paraît diminuée au sommet droit. —	
	L'abdomen est météorisé, sensible à la pression. — Diarrhée depuis quatre mois. — Œdème des malléoles. —	
	Rien au cœur. —	
	Amaigrissement assez notable. —	
	La voix a un timbre fêlé, il semble que la malade parle du nez. — Rien du côté de la conformation de la gorge, des voiles du palais et de la charpente nasale. —	
	Troubles intellectuels très marqués pas de suite dans les idées. — La malade raconte des sottises puis elle vous prend la main pour l'embrasser et demander pardon. Elle chante, crie, rit. —	
	Cependant quand on l'interroge, elle répond assez bien aux questions qu'on lui pose. —	
	Les troubles intellectuels ne semblent avoir débuté que depuis une huitaine de jours. —	
	Pas de troubles de la sensibilité. —	
15 Juin	La ventre reste sensible à la pression. — Douleur assez vive à l'épigastre. —	
17 Juin	La diarrhée persiste. — Le matin elle est calme mais elle balbutie ferme. — incohérence dans les idées. Toux. — Expectoration purulente.	
19 Juin	La malade s'affaiblit de plus en plus. — Le pouls très faible, très petit. — Rétention d'urine on sonde la malade. —	
25 Juin	Le matin la malade est atteinte de rétention d'urine. — Elle est beaucoup plus affaissée. Le matin elle parlait encore, à présent elle a les yeux constamment fermés, elle s'oppose à ce qu'on lui ouvre les paupières, et quand on y parvient on voit que l'œil droit est un peu dévié à droite. — Du reste elle ne profère que ces mots <u>Occédé</u> — on ne peut pas en tirer autre chose. — Un moment après, elle ouvre les yeux [illegible] Le côté du membre [illegible] point de résistance du côté du membre [illegible]	

SCD LYON1

DATES	HISTOIRE PATHOLOGIQUE	PRESCRIPTIONS

SCD LYON1

DATES	HISTOIRE PATHOLOGIQUE	PRESCRIPTIONS
	un peu plus de résistance à Droite — persistance du reflexe cutané — Elle remue également les deux membres elle résiste un peu cependant aux et dans les deux sens — Elle ne quand on la incite à le faire — au membre sup. Droit — Elle d'épingles — Elle prononce des de signification — Les mouvements incertains et très faibles — Elle ne s'alimente pas —	pas de tuméfaction Reflexe rotulien très faible membres supérieurs mouvements communs lire par la langue Elle résiste un peu plus réagit aux piqures mots qui n'ont pas ent des membres sont
	Autopsie le 27 Juin à 10 heures du matin =	
Les os de la Boîte Cranienne sont très épais	L'Encéphale ne fait saillie rien de particulier ni du côté des méninges, ni du côté de la substance cérébrale, l'état gris cellulaire paraît très anémié, c'est le seul phénomène saillant.	
	Poumons = Sommet Droit — Masse indurée formée de granulations anciennes agglomérées avec un point de ramollissement —	
Les lésions tuberculeuses des sommets sont symétriques — Elles occupent le lobe supérieur, face externe, et à une petite distance du sommet —	A Gauche on trouve un foyer tuberculeux ramolli pouvant contenir un pois sur autres au-dessous du volume d'une noisette — noir — Deux ou 3 masses tuberculeuses dans le lobe inférieur — Les lésions des sommets sont symétriques — Elles se trouvent à une petite distance du sommet et en dehors —	
	Cœur flasque, petit —	
	Foie gras — pas de péritonite —	
	On examine la dernière portion de l'intestin grêle — Celle-ci présente des ulcérations tuberculeuses dans la portion qui avoisine la valvule iléo-cæcale — Ces ulcérations se présentent sur une étendue de 20 centimètres environ — A une hauteur de 10 centim. on rencontre une ulcération circulaire qui a produit un rétrécissement du calibre de l'intestin — Reins normaux — Rate saine —	
	point de résistance des coll[illegible]	

SCD LYON1

Modèle N° 21.

HOTEL-DIEU. — *Salle* 7 femmes N° 154

Nom Thérèse Lacoure

né à

demeurant à

profession lingère.

âge 51 ans.

tempérament

constitution

entré le 15 mars 1882.

sorti le Morte le 28 mai 1882

DIAGNOSTIC ET RÉSUMÉ

GA.

HISTOIRE PATHOLOGIQUE

Rien mort d'un refroidissement, a mis
a succombé à une cause inconnue ; 6 grossesses,
1 seul vivant en bonne santé ; tous les
autres morts. = Mère d'un enfant en bonne santé ;
2 mois de règles
Mère d'un garçon vigoureux ; il y a une vingtaine d'années ;
fièvre typhoïde en 1869 2 mois de règles ;
elle en dans les 6 premiers jours elle prétend avoir eu la
varioloïde. = Ménopause il y a environ
2 ans 1/2. = Jamais d'hémoptysie. =
Elle ne toussait pas d'ordinaire.
Au mois de juin 1881 elle aurait pris froid
et aurait commencé à tousser. Depuis
cette époque la toux n'a pas cessé ; elle
s'accompagne d'efforts de vomissement.
très pénibles. Les quintes surviennent surtout
la nuit. Point de côté à droite et à gauche

SCD LYON1

DATES	HISTOIRE PATHOLOGIQUE	PRESCRIPTIONS
	de la base du thorax. = Pas de diarrhée.	
	Selles normales, assez abondantes.	
	Dyspnée peu marquée; — A son entrée en salle bruits secondaires, langue un peu chargée, pas d'appétit, pas de diarrhée. Expectoration muco-purulente assez abondante, sonorité thoracique égale des 2 côtés. =	
	A l'auscultation, la respiration paraît obscure des 2 côtés, elle est mêlée de ronchus muqueux + nombreux sur le sommet. Dans les 2 fosses sus-épineuses la respiration est soufflante, mêlée de gros râles, il y a en outre des ~~bruits~~ retentissements de la voix.	
	Ces signes prédominent un peu plus marqués du côté droit. =	
	Lorsqu'on ausculte en avant vers la partie supérieure du poumon on n'entend pas de râles mais seulement une respiration soufflante.	
	Rien à l'auscultation du cœur.	
31 mars	= Vomissement bilieux, dans la nuit du 30 au 31.	
6 avril	= Nouveau vomissement bilieux dans la nuit, bas la suite de quinte de toux, avec sensation de malaise général	
8 avril	= Rien de particulier du côté du thorax, toutefois le malade a éprouvé de souffrances vers le niveau de l'épaule droite, de la fosse claviculaire, elle souffre vers cette étage, avec des irradiations suivant le sciatique. = Langue chargée.	
9 avril	= Le malade a encore vomi de la bile.	
14 avril	= Vomissement bilieux vers 4 heures du matin à la suite de quinte de toux	
17 avril	= Elle vomit aussi souvent le vers des matières, mais elle n'a pas rendu de bile à d'autres moments que ceux que nous indiquons	

SCD LYON1

MODÈLE N° 21.

HOTEL-DIEU. — *Salle* _____ *N°* _____

Nom

né à

demeurant à

profession

âge

tempérament

constitution

entré le

sorti le

DIAGNOSTIC ET RÉSUMÉ

HISTOIRE PATHOLOGIQUE

SCD LYON1

DATES	HISTOIRE PATHOLOGIQUE	PRESCRIPTIONS
30 avril	Un nouveau vomissement bilieux	
4 Mai	Vomissement bilieux ce matin.	
22 Mai	La malade n'a pas vomi ni craché — elle est beaucoup plus affaiblie — Les yeux sont très enfoncés —	
	Autopsie — 24 heures après la mort	
	Le foie est gras, mais non très gras, légèrement augmenté de volume — La vésicule biliaire renferme environ 60 gr de bile — On y rencontre deux petits calculs	

SCD LYON1

MODÈLE N° 21.

HOTEL-DIEU. — Salle 4emes femmes N° 129

Nom Crétel Louise

DIAGNOSTIC ET RÉSUMÉ

né à St Germain Du Bois (Saône et Loire)

demeurant à Lyon - aux champs fleuris (Guillotière)

profession Domestique

âge 32 ans

tempérament

constitution

entré le 20 Juin 1882

sorti le Morte le 8 Juillet 82 à Quatre heures du soir

HISTOIRE PATHOLOGIQUE

Hérédité - Père âgé de 66 ans - Bien portant -
Mère morte à 44 ans - (Ménopause - Métrorrhagies abondantes - est restée 3 mois au lit, ne toussait pas est morte enflée - -
Trois frères et une sœur bien portants -
La malade est la quatrième d'une famille de cinq enfants - -
Une Grossesse à l'âge de 20 ans -
Accouchement normal suites de couches
a allaité son enfant pendant trois mois
est mort de Croup -
Habite Lyon depuis cinq ans -
Depuis deux ans la malade s'enrhume et tousse d'une façon continue -
Il y a un an la malade aurait eu une hémoptysie assez sérieuse -
Depuis 3 mois la toux et l'oppression sont assez vives pour empêcher à la malade de pouvoir faire son service - -
Dépérissement progressif. Amaigrissement notable - De temps en temps les grippes de toux sont suivies de vomissements alimentaires

DATES	HISTOIRE PATHOLOGIQUE	PRESCRIPTIONS
	<u>Etat actuel</u> = Douleurs thoraciques disséminées dans toute l'étendue de la poitrine — Ces douleurs augmentent par les efforts de toux —	
	La toux est quinteuse, vive surtout la nuit — Expectoration purulente abondante —	
	<u>Examen de la poitrine</u> = En arrière, matité aux deux sommets — Du côté gauche on entend des râles muqueux dans toute la hauteur du poumon — Du côté droit on perçoit des râles muqueux et crépitants seulement au niveau de la fosse sus-épineuse — Dans tout le reste du poumon droit, en arrière, respiration suppléminte	
	<u>En avant</u> = La percussion ~~ne~~ révèle ~~la~~ de la	
a droite	matité au niveau des 2e et 3e espaces intercostaux à droite — A l'auscultation on entend des râles	
	muqueux dans toute l'étendue du poumon gauche	
a droite c'est en avant que les signes stéthoscopiques sont le plus accusés tandis qu'en arrière c'est à gauche	au foyer de la région mamaire ~~Au niveau du sommet du mamelon du côté droit~~ on entend une respiration soufflante avec râles caverneux — râles à timbre métallique — souffle tubaire — Mêmes signes stéthoscopiques à droite — au niveau du 4em espace intercostal —	
	L'appétit est en partie conservé — sueurs nocturnes — pas de diarrhée — menstruation très irrégulière — pas de pertes blanches	
	La malade a sur tout le corps une éruption caractérisée par des papules le prurigo, marquée surtout au dos et aux membres inférieurs —	
	Peau chaude — fièvre — pouls petit rapide — 130 — Respiration accélérée, courte — 52 par minute	
6 Juillet	L'œdème du membre droit est plus accusé — Œdème très léger du membre gauche — Diarrhée —	
8 Juillet	Diarrhée — oppression — La malade est plus affaissée —	

SCD LYON1

Ortet Louise (Autopsie)

No 21 bis.

DATES	HISTOIRE PATHOLOGIQUE	PRESCRIPTIONS
	Autopsie faite le 10 juillet à 9h 1/2 du matin —	
	Les deux sommets, surtout le droit adhèrent fortement à la cage thoracique — La extraction des poumons est lente et difficile	
	A la coupe tout le lobe supérieur du poumon droit est occupé par une anfractuosité, comme du volume du poing —	
	Le lobe moyen présente une infiltration tuberculeuse, confluente, présentant ça et là des petits foyers de ramollissement, du volume d'une petite noisette —	
	Le lobe inférieur est congestionné et parsemé de fines granulations tuberculeuses, En somme le poumon droit présente les 3 périodes d'une même processus à des degrés différents —	
	Le poumon gauche est congestionné et présente des granulations tuberculeuses au sommet — Cœur normal, pas de lésion des orifices	
	Foie, augmenté de volume, en dégénérescence graisseuse — Rate id, un peu augmentée de volume ~~[illegible]~~	
	Reins normaux —	
	Pas de péritonite tuberculeuse — pas d'ulcération intestinale — pas de ganglions mésentériques —	

SCD LYON1

N° 21 *bis*.

DATES	HISTOIRE PATHOLOGIQUE	PRESCRIPTIONS

SCD LYON1

Modèle N° 21.

HOTEL-DIEU. — Salle 4emes femmes N° 150

Nom Chatel-Figat Marie (Vve Guillot)

né à Allemand (Isère)

demeurant à Feully (Rhône)

profession Laveuse de lessive

âge 46 ans

tempérament

constitution

entré le 7 Juin 1882

sorti le Morte le 27 Juin à 2 heures du soir

DIAGNOSTIC ET RÉSUMÉ

Tuberculose
Anasarque généralisée

HISTOIRE PATHOLOGIQUE

Pas de rhumatisme

Adénite cervicale dans son enfance

Père et mère morts jeunes alors que la malade était tout-enfant

Depuis 6 mois, à la fin de la journée elle trouvait que ses pieds étaient un peu enflés — Le temps ses compagnes lui faisaient remarquer qu'elle avait la figure bouffie

Ascite — Œdème des membres inférieurs

Bonne santé antérieure —
3 Grossesses — Bonnes couches —
Enfants vivants, Bien portants —
Exerce la profession de laveuse de lessive — Depuis une vingtaine d'années
Par conséquent elle est exposée à l'humidité
Par sa profession, elle est fréquemment mouillée jusque à la ceinture —
Depuis deux mois seulement la malade ne travaille plus — Mais depuis un an elle se sent fatiguée +
Depuis un mois elle a enflure des membres inférieurs —
L'œdème qui a débuté par les pieds a gagné de proche en proche les jambes, les cuisses et le ventre —
Ménopause depuis 2 mois —
Actuellement la malade s'offre à nous avec les signes suivants :
Teinte sub-ictérique des téguments de la face — Décoloration de la conjonctive

SCD LYON1

DATES	HISTOIRE PATHOLOGIQUE	PRESCRIPTIONS
	Les membres inférieurs sont le siège d'un œdème très prononcé —	
	Le ventre est également augmenté de volume et donne la sensation de flot —	
	Au niveau du thorax, la pression du stethoscope laisse une empreinte qui donne un œdème très léger de la paroi thoracique —	
	A l'auscultation du cœur on n'entend pas	
Bruit anémique	le bruit de souffle systolique à la pointe. Bat dans le 5ème espace un peu en dehors de la ligne mamelonnaire —	
	~~A la crosse du poumon, l'auscultation révèle quelques râles sibilants et un peu de~~ ~~râles~~ — Pas de signes d'épanchement ~~ni~~ ancien	
	Apyrexie — L'appétit est conservé	
	pouls 92 — Langue propre —	
	pas de céphalée, pas de vomissements —	
	Pas d'albumine dans l'urine —	
	Au niveau du creux sus-claviculaire droit —	
	Craquements — Retentissement de la voix —	
	respiration rude —	
	râles sonores, respiration rude au	
	sommet gauche —	
	La voix est un peu enrouée depuis un mois —	
	N'a jamais eu d'hémoptysie — Toux sèche,	
	quinteuse surtout la nuit — pas d'expectoration —	
	Diarrhée depuis un mois	
25 Juin	Persistance de la diarrhée — Anasarque a	
	augmenté, a gagné les membres supérieurs —	
27 Juin	Ce matin on entend des râles trachéaux —	
	L'anasarque s'accentue de plus en plus	

SCD LYON1

DATES	HISTOIRE PATHOLOGIQUE	PRESCRIPTIONS
Autopsie le 28 Juin à cinq heures ½ du soir		
	Poumons = très adhérents - ~~Pleur~~ épaississement des plèvres - Poumons peu volumineux - ~~Lobe altéré~~	
	Poumon Gauche = Le lobe sup. est le siège au sommet d'une caverne pouvant contenir une grosse noix - Mass qui est recouverte par du tissu pulmonaire plus ou moins altéré - La plus grde partie du lobe sup. offre un tissu noir scléreux, contenant çà et là des masses tuberculeuses en voie de ramollissement sur certains points - Q. q. masses tuberculeuses disséminées dans le lobe inf.	
	P. Droit présente au niveau du lobe sup des altérations analogues, sauf que les cavernes sont plus petites, Q. q. masses disséminées également dans le lobe inf.	
	Cœur très petit, les parois sont épaisses et fermes, pas d'altération des orifices	
	Cavité péritonéale = Quatre à cinq litres de liquide séreux, avec un peu de pus dans le petit bassin - Granulations disséminées sur le péritoine - Ganglions mésentériques très volumineux - Ulcérations intestinales abondantes - Confluentes au niveau de la dernière portion de l'intestin grêle sur un espace de 6 centim. sur la valvule iléo-cæcale et sur le gros intestin. Les parois sont épaissies, nombreux ganglions caséeux autour. Avec rétraction du mésentère le tout se tient de façon à former une masse adhérente à la paroi postérieure	
	Reins - La substance corticale est pâle - Uretères assez volumineux, pâle -	

SCD LYON1

DATES	HISTOIRE PATHOLOGIQUE	PRESCRIPTIONS
	Foie — Capsule épaissie sur la ligne qui marque la ceinture — Cet organe n'est pas augmenté de volume — Légèrement gras — La vésicule est pâle, blanchâtre, épaissie, contient peu de bile — Rate normale —	

Pr Peraldi

B.

SCD LYON1

Modèle N° 21.

HOTEL-DIEU. — Salle 4ème femmes N° 13

Nom Bobilier Marie

né à Lyon

demeurant à rue St Lazare n° 9

profession Couturière

âge 18 ans

tempérament

constitution

entré le 15 Juillet 1882

sorti le Morte le lundi 14 Août 1882 à midi

DIAGNOSTIC ET RÉSUMÉ

C θ

HISTOIRE PATHOLOGIQUE

Père âgé de 61 ans malade actuellement d'une pleurésie —

Mère âgée de 50 ans bien portante —

Un frère de 21 ans mort à l'hôpital d'une Bronchite chronique

La 2ème fille de famille de 6 enfants

Les cinq autres filles ne souffrent pas

Pas de maladie grave antérieure — Bonne santé habituelle — Réglée pour la première fois à l'âge de 12 ans —

La malade tousse depuis 8 mois — pas d'hémoptysie — Dépérissement progressif — perte de force —

La malade prétend qu'elle a un enrouement de la voix depuis l'âge de 6 ans —

Etat actuel = Sueurs nocturnes — toux quotidienne après les repas, suivie parfois de vomissements alimentaires et glaireux — Amaigrissement notable — Expectoration fréquente, non ~~pas de~~ très ~~abondante~~ ~~crachats~~ — Exp. Douleurs vagues dans le côté droit — Douleurs vagues à la pression au niveau du creux axillaire du côté droit —

SCD LYON1

DATES	HISTOIRE PATHOLOGIQUE	PRESCRIPTIONS
Respiration supplémentaire à la base gauche — aux sommets murmure vésiculaire très obscur — Du côté droit au niveau du 3e espace intercostal on a également un bruit de pot fêlé — à ce niveau respiration soufflante — râles — Dans la fossette droite on a également une respiration soufflante moins marquée qu'à gauche	Examen de la poitrine — En avant et à gauche — la percussion révèle de la matité au niveau du cœur sans élargissement ainsi qu'au niveau des 3 premiers espaces intercostaux. Au niveau du 3e espace intercostal la percussion révèle un bruit de pot fêlé — Ce niveau souffle amphorique — Gargouillement — De temps en temps on perçoit des râles secs ayant un résonnance métallique — Sous la fossette du sein existe souffle et gargouillement — Du côté droit — respiration bruyante — on n'entend pas de râles avec marcy — En arrière et à gauche — la percussion révèle une matité très appréciable au niveau des fosses sus et sous-épineuses ainsi que le long du bord spinal de l'omoplate — A ce niveau on perçoit quelques craquements — Obscurité du murmure vésiculaire — A droite et le long du bord spinal de l'omoplate on perçoit également des râles craquement — Conservation de l'appétit, pas de diarrhée — Suppression de la menstruation depuis le début de l'affection (8 mois) Urines de coloration normale — Densité 1017 Pas d'albumine —	
21 Juillet	Ce matin la malade a rendu quelques crachats fortement teintés de sang —	
6 Août	La malade a de la constipation — elle ne peut supporter les lavements — (prises de Magnésie et Belladone)	
12 Août	Ce matin la malade accuse une douleur sous le sein gauche — L'auscultation ne révèle pas de frottement	
14 Août	A des douleurs vives dans le côté gauche — La malade pâlit et perd ses forces — La mère désire emmener sa fille sous le prétext qu'elle aime mieux la voir mourir chez elle qu'à l'hôpital — La pauvre fille malade n'est pas sans un fiacre qu'on aurait obligé de la rapporter dans la salle où elle succombe dans un état syncopal —	

B.

SCD LYON1

Bobilier Marie — 18 ans

№ 21 bis.

DATES	HISTOIRE PATHOLOGIQUE	PRESCRIPTIONS
	Autopsie faite le 16 Août à 10 h ½ du matin	
	Les Poumons sont peu volumineux —	
	Poumon D. présente un épaississement de la plèvre pariétale avec adhérence complète des plèvres — Le sommet présente une caverne du volume du poing — anfractueuse, contenant un liquide rougeâtre avec des détritus jaunes granuleux — Dans les parties centrales on trouve de petites cavernes entourées de tissu scléreux — Dans le lobe inf. on trouve des granulations disséminées —	
	P. G. présente des adhérences seulement au sommet — Vers les parties inf. de la P. est recouvert de légers exsudats récents donnant la sensation de la langue de chat — Dans les parties correspondantes du parenchyme pulmonaire on trouve des granulations disséminées en grand plus confluentes sur ce point —	
	Au sommet existe caverne à peu-près semblable à celle du côté D. à parois anfractueuses et contenant un liquide rouge et peut-être plus rouge que le premier — ~~Dans~~ Au centre de cette caverne on voit orifice béant d'un gros bronche, ulcéré, et tout à côté on voit une ~~cellule fibreuse~~ dépôt fibrineux blanc saillant sous forme d'un petit cylindre de 2 m.m. de diamètre et de 1 à 2 centim. de longueur — En enlevant cette saillie fibrineuse on voit qu'elle est contenue dans une portion d'un vaisseau ulcéré dont une partie est encore adhérente à la paroi de la caverne — Le cylindre fibrineux se continue dans l'intérieur de ce vaisseau jusqu'à 2 centim ½ de profondeur environ, remplissant complètement le vaisseau, toutefois lorsqu'on presse sur le vaisseau on voit sourdre un peu de sang entre la paroi et le caillot sur un des points qui sur la coupe fait une saillie sur les parties circulaires (aspect un peu anguleux

DATES	HISTOIRE PATHOLOGIQUE	PRESCRIPTIONS
	on trouve tout à côté un sac vaisseau rempli d'un caillot fibrineux récent, blanc. Il n'existe aucun tracé d'anévrysme ni dans cette cavité ni dans le sac. — Les Bronches et la trachée contenaient un peu de sang et en imprimant des mouvements au cadavre il en est sorti des voix respiratoires. — Cœur petit, et n'offre rien de particulier. Le foie, les reins sont normaux — peut-être un peu graisseux — — Rate un peu volumineuse. Les reins sont encore assez fermes surtout étant donné l'état de maigreur extrême de la malade. —	

SCD LYON1

Modèle N° 21.

HOTEL-DIEU. — Salle 4ème Femmes. N° 180.

Nom Antoinette Sartori

né, à Sauge (Saône et Loire)

demeurant à rue des Feuillants n° 8

profession Dévideuse.

âge 13 ans.

tempérament

constitution

entrée le 29 9bre 1888

sorti le mort le 8 9bre 1888.

DIAGNOSTIC ET RÉSUMÉ

Granulie

HISTOIRE PATHOLOGIQUE

Hérédité.

Pas bien portant, la mère a 2 ans; depuis longtemps elle souffre, dit la malade, mais elle ne sait pas elle souffre. La malade a eu 10 frères ou sœurs, 8 sont morts en bas âge; elle a encore 8 sœurs et un frère dont elle est l'aînée et qui sont des enfants chétifs.

— Depuis quant à elle, elle aurait toujours été bien portante; elle n'aurait jamais eu d'abcès aux cou.

Depuis un mois (avant l'entrée) elle était devenue triste, elle mangeait peu — 2 jours avant son entrée elle fit une grande colère — à son retour on la trouve très oppressée et elle se plaignit d'un point (douleur) à la poitrine.

Elle maigrissait et la vente et les sueurs

Depuis un an elle est en apprentissage. Elle s'y trouvait bien, dit elle, elle avait 3 plats à ses repas, mais elle travaillait de 6 heures du matin à 10 heures du soir, et cela jusqu'à ces dernières fois.

Elle n'est pas encore réglée.

Elle a été bien comme ~~jusqu'à 12~~ jusque dans l'été de 1881; à ce moment elle a été affaiblissante, mais ce n'est que depuis 15 jours dit elle qu'elle se trouve très affaiblie et qu'elle tousse beaucoup.

Actuellement:

On lui donnerait facilement 15 à 16 ans.

La malade est une fillette assez grande; elle aurait maigri depuis ~~quatre~~ huit à 10 jours seulement; — elle a les pommettes rouges, les yeux sont très grands avec des sclérotiques bleuâtres et de longs cils. Les doigts sont longs, mais les extrémités ne sont pas hippocratiques

SCD LYON1

DATES	HISTOIRE PATHOLOGIQUE	PRESCRIPTIONS
	Ce qui domine le plus, c'est une grande oppression (90 Resp. à la minute. Elle toux, mais elle ne peut rien cracher de clair. Pas d'hémoptysies. Ces phénomènes se traînent développés depuis 15 jours. De temps en temps points de côté élancés en ceinture.	
	Aux poumons, la respiration est pueril, au sommet droit où la voix résonne davantage. Dans tout le poumon droit il y a des nombreux râles humides plus nombreux au sommet. Il y en a aussi, mais en moindre quantité dans le poumon gauche.	son affaibli, tout le poumon en inspiration et en suppléant
	Depuis 8 à 3 terminé perte de l'appétit ; les lèvres sont sèches, mais la langue est assez humide. Pas de céphalée, pas de douleurs abdominales ; pas de tête rouge. Le malade n'a pas mal à la tête.	
	On ne trouve pas de souffle au cœur.	
26 au Nov.	140 P.	
	60 R.	
	Ce matin, pas râles humides à la base droite ; râles sonores à la base gauche. Mêmes phénomènes au sommet droit. Il y avait qqs râles fins humides à gauche, vers la 3 première côtes antérieures à côté du sternum.	
	— Un peu d'inspiration plantaire et rotulienne, plus marquée à droite.	
	Pas d'épistaxis.	
27 Nov.	60 R. — les râles sont un peu violents. Respiration toujours fréquente. Pour la bouche et mitée	
	Fréquentation du poumon.	
	Il y a encore à droite —, respiration un peu soufflante au sommet avec des râles ayant le caractère des ronflements ; dans tout le poumon du même côté râles humides et sonores.	
	— A gauche qqs râles crépitants sonores et muqueux à la base.	
	— Mêmes phénomènes à l'auscultation qu'avant-hier.	
28 N.	S. 128	
	R. 56. Angle toujours un peu en avant. Face un peu plombée. Perception non douloureuse. Sommeil un peu tremblotant. Respiration plus obscure avec des râles sonores et muqueux mobiles et crépitants partout. Toujours un peu de souffle au sommet droit.	Elle a mal à la tête depuis hier.
	En avant la respiration est un peu soufflante avec des râles sonores et muqueux plus marqués aux bases où il y a du sommet la matité et gargouillement.	
	Pas de taches rosées. Langue blanche. Rien en dehors des symptômes ci-dessus que de respiration. Constipation.	Il paraît pas d'hémoptysie

SCD LYON1

Salle des femmes N° 150. Antoinette Sartorio 34

N° 21 bis.

DATES	HISTOIRE PATHOLOGIQUE	PRESCRIPTIONS
29 Nov.	P. 128 S. 64 R. Sommeil pénible. La malade plaint en dormant, mais pas de subdélirium Même état.	
30 Nov.	Le matin dès 8 pommes les nombreux râles sonores et humides inégaux. Aucune chose en avant (à droite on a une notable bronchite de gargouillement — on entend même les râles à distance et on les perçoit par la palpation) Bruit plombé. P. 136 R. 68. Elle a été de ventre 2 matin — l'élimination très peu. Langue saburrale en pointe La rate très dure en avant sur la partie reste plus blanche. Conservation absolue de l'intelligence. Elle aurait été en proie même la nuit delirant. Elle a vomi hier soir pour la première fois en biscuit et du vin Elle est plutôt constipée. Pas de diarrhée. Pas de douleurs et les jointures. Pas de taches roses. Pas de douleurs abdominales	
1 Déc.	Les bruits des poumons et les matières fécales ne présentent aucun changement de température	
4 Déc.	Pas d'albumine. P. 144. R. 72. On entend partout de nombreux râles sonores et muqueux mélangés et à côté des petits râles plus fins. Mobilité qui fait, à l'inspiration et à l'expiration, une sorte de gargouillement. La malade fait au niveau des yeux un bruit assez fatigant respirant. Après plusieurs fois la respiration tout accompagnée du mouvement des côtés des narines. Même teinte cyanique et plombée de la peau et des muqueuses.	
5 Déc.	Bruit beaucoup plus plombé. Cyanose moins marquée. La nuit en proie de subdélirium avec agitation. Elle déclare expressément qu'elle se trouve mieux, quoiqu'elle tousse horriblement. Persistance du bruit de gargouillement perceptible à la palpation. L'inspiration suit immédiatement l'expiration. Toux très rare. Elle ne crache presque pas. P. 152. R. 78. Elle mange des potages en peu de poulet.	Sulfate de quinine 0gr 10 toutes les 2 heures jusqu'à 1 gr.
6 Déc.	Toujours subdélire la nuit.	
7 Déc.	Elle dit qu'elle est fatiguée. Elle reste assise dans son lit, somnolente et affaissée, laissant tomber de lit. Mêmes phénomènes d'auscultation. (Mêmes bruits avec une diminution notable du murmure respiratoire, on entend comme un gargouillement). P. 172 R. 78	

SCD LYON1

37 / 148

No 21 *bis*.

DATES	HISTOIRE PATHOLOGIQUE	PRESCRIPTIONS
9 Déc.	Commencement d'asphyxie au 2e jour. Elle est lente, sans pour toujours presque par moments les convulsions. Elle a mangé avec avidité une soupe de semoule. On n'entend toujours la même bruits, un peu moins intenses, mais les murmures vésiculaires à peine quelques ronchus disparus surtout ds la partie supérieure. 84 R. bruit moins profonds. Face cyanosée, pâle. Toute l'épaisseur rougeâtre du corps. Ggs gouttes de sueur sur le nez. Pouls donnant la sensation d'un cordon tendu, rapide, 148 P. irréguliers. Conservation de l'intelligence.	absorbée, assoupie sans convulsions. Elle a
10 Déc	Dans la journée un peu de subdelirium. A 4 h ½ 40 pulsations, 54 R. Le bruit respiratoire est diminué. Le malade ne reprend plus, elle est toujours assise sur son lit, la tête penchée en avant et entraînée par un oreiller. Au bout de 20 minutes, elle se renverse en arrière et meurt.	
	Autopsie — Pas de liquide ds les plèvres. Les plèvres viscérales sont hérissées de granulations grises très nombreuses tranchant sur le fond rose et non pâle rouge des poumons. A la coupe des 2 poumons apparaissent ~~tout~~ parsemés de granulations grises et de tubercules jaunes de la volume d'un grain de mil ou moyenne. A la partie interne du lobe supérieur du poumon droit ~~gauche~~ noyau caséeux de la grosseur d'une noix, incertain on ne saurait dire s'il y a là une lésion ancienne. Pas de pneumonie ni de bronchopneumonie. Pas d'excavation. Les ganglions bronchiques ont aussi des granulations grises. Le péritoine à la partie supérieure a aussi des granulations grises, qu'on retrouve sur la face convexe du foie, et à la coupe de celui-ci, mais en nombre assez restreint. Pas de liquide ds la cavité abdominale. Rate de moyen volume parsemée de tubercules non jaunes. Elle a la grosseur d'un petit pois. Ggs granulations grises ds la substance corticale des 2 reins. Rien ds l'intestin, ni ds les organes génitaux. 2 ou 3 granulations sur la partie postérieure de l'hémisphère cérébral gauche, au niveau de la pie mère. A la face viscérale de la dure mère, à ce niveau, on trouve une granulation plus jaune. L'articulation du genou droit choisie au hasard, et ouverte n'avait rien d'anormal et ne contenait pas de tubercules. —	

SCD LYON1

N° 150.

Granulie -

Modèle N° 61.

1882 -

Nom Sartorit Antoinette (L'femme)

Resp.	Pouls	Chaleur R.	Chaleur C.	25	26	27	28	29	30	1	2	3	4	5	6	7	8
95	210	34,0	42,5														
90	200	33,6	42,0														
	190	33,2	41,5														
80	180	32,8	41,0														
	170	32,4	40,5														
70	160	32,0	40,0														
	150	31,6	39,5														
60	140	31,2	39,0														
	130	30,8	38,5														
50	120	30,4	38,0														
	110	30,0	37,5														
40	100	29,6	37,0														
	90	29,2	36,5														
30	80	28,8	36,0														
	70	28,4	35,5														
20	60	28,0	35,0														
	50	27,6	34,5														
10	40	27,2	34,0														

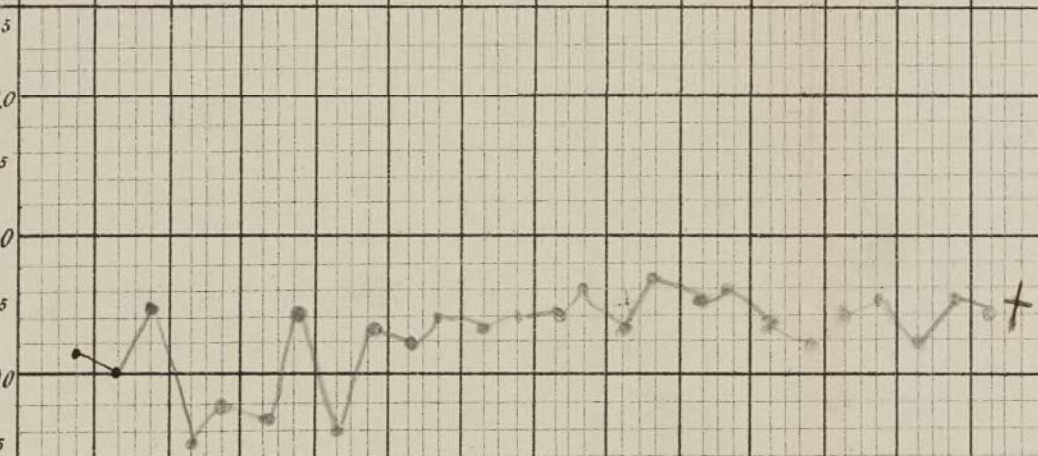

SCD LYON 1

SCD LYON1

MODÈLE N° 21.

HOTEL-DIEU. — *Salle* St Jean *N°* 21

Nom Rossi Dominique

né à

demeurant à

profession plâtrier

âge 27 ans

tempérament

constitution

entré le 21 fév 1882.

sorti le mort le 22 avril 1882

DIAGNOSTIC ET RÉSUMÉ

Gr 3

HISTOIRE PATHOLOGIQUE

Cas de renseignements pris sur l'hérédité
Frères ou sœurs ; 3 sont morts en bas âge, tous
survivants = Jamais d'affection antérieure. = Autrefois
il aurait eu plusieurs échauffements. = Il a toujours
été d'une santé assez délicate. = Il y a 3 ans
il aurait commencé à tousser. Il a 1 1/2 plus
tard quelques légères hémoptysies. Il y a 1 an
il a éprouvé des points de côté assez marqués, en même temps
que la toux augmentait. = Depuis cette époque
amaigrissement, mauvaises nuits, dyspnée. Il entre à l'Hôtel-Dieu
de la persistance de ces symptômes. A son entrée on note :
Facies amaigri, pâle. Pouls fréquent. Dicrote. La peau est chaude surtout le soir. Un peu de diarrhée. Urines normales modérées. = Il ne mange
le matin à la suite de poussées de toux. La langue
est blanche ; pas d'appétit, soif assez vive.

A R° Poumon droit. Voussure diminuée
remplacée même par de la matité au sommet droit

DATES	HISTOIRE PATHOLOGIQUE	PRESCRIPTIONS
Cas de Crite de pitié	surtout. Du sommet gauche il y a expiration de la matité. = La respiration est obscure à droite et à gauche; à droite elle est presque supplémentaire vers les parties moyennes. Tandis qu'il n'y a qu'une expiration extrêmement soufflante au sommet. = A gauche rares à peu près identiques, peut-être moins marqués. On entend de nombreux râles muqueux à timbre retentissant aux 2 sommets (en avant et en arrière). Retentissement et altération de la voix des 2 côtés. = Les battements ne augmentent. = Rien à l'auscultation du cœur. = Cas d'albumine.	
13	Examen = Le malade se présente dans les conditions. =	

MODÈLE N° 21.

HOTEL-DIEU. — *Salle* _____ N° _____

Nom

né à

demeurant à

profession

âge

tempérament

constitution

entré le

sorti le

DIAGNOSTIC ET RÉSUMÉ

HISTOIRE PATHOLOGIQUE

SCD LYON1

2/

N° 21

DATES	HISTOIRE PATHOLOGIQUE	PRESCRIPTIONS
23 avril	Il n'est pas tout à fait depuis son entrée ; il a la ~~[illegible]~~ = Toux fréquente, expectoration abondante, pas de point de côté, toux fréquente ~~[illegible]~~ = ~~Trépidation~~ ~~[illegible]~~ ~~[illegible]~~ ~~[illegible]~~ ~~des 2 côtés~~ = ~~Reflexes~~ Etat général très mauvais. Malade n'est pas sorti de lit depuis son entrée. Voyons fièvre, bec de lièvre, voc. enrouée, prostration générale qui l'empêche même de se tenir debout. Il reste mal le sol, sur lequel ses pieds reposent. Toutefois il peut faire tous les mouvements avec les membres inférieurs. Légère ataxie sur le dos du pied. = Trépidation plantaire assez manifeste des 2 côtés, un peu de trépidation rotulienne plus marquée à droite. Reflexes rotuliens manifestement exagérés = Pas de contractures. Sensibilité des membres inférieurs assez obtuse. Le malade perçoit mal le simple contact ; il n'a pas une notion très exacte de la position de ses pieds. = Ils sont bien les jambes ; les reflexes cutanés sont conservés et égaux des 2 côtés. = Pour les membres supérieurs, il y a également un peu d'obnubilation de la sensibilité ; il ne sent pas le contact de la tête de l'épingle. Intelligence à peu près conservée. = Plusieurs fois, au moment où il avait besoin d'uriner, il ne put pisser et fut forcé d'attendre 4, 5 heures.	Il est très affaibli, les membres inférieurs sont très faibles et il est heureux qu'on les maintienne.
24 avril	= Il complète la note précédente par l'examen du thorax. Il est très amaigri et diminué dans les parties supérieures. Du côté gauche on trouve une diminution générale de la sonorité, mais avec un bruit tympanique dans les parties supérieures notamment en avant dans le 2e espace et en arrière dans l'espace interscapulaire. = Le mouvement respiratoire est très considérable des 2 côtés. A l'auscultation, le murmure vésiculaire n'est pas du tout perçu dans les 2/3 supérieurs ; il n'est pas dans le 1/3 inférieur qui est le plus rétréci. Dans le reste on entend un commencement de souffle très bas et assez, mais non à l'inspiration. On entend un souffle assez bruyant vers le bas, perçu aux 2 temps, mais surtout à l'inspiration. Du côté droit on a un souffle dans toute la hauteur, plus élevé et augmente d'intensité aux 2 temps de la respiration.	Il faut aller sur le côté droit. Il faut aller sur le côté droit.

SCD LYON1

26 Suite

DATES.	HISTOIRE PATHOLOGIQUE	PRESCRIPTIONS
	Il est perçu en même temps que des râles muqueux sonores nombreux, à timbre métallique. = Le souffle s'entend jusqu'au niveau du mamelon où il existe en dehors des râles avec obscurité très grande des bruits respiratoires. — Lorsqu'on fait tousser le malade pendant qu'on ausculte dans le creux sus-claviculaire, le souffle est perçu avec beaucoup plus d'intensité à l'inspiration, et sans peine à l'expiration. Les bruits ont à l'abord un timbre tout à fait amphorique. Sous la clavicule la voix augmente beaucoup l'intensité du souffle et des râles. = En arrière. Dans la fosse sus-épineuse on n'entend encore le souffle que à l'inspiration et moins bien que dans le creux sus-claviculaire; mais dans l'espace interscapulaire surtout et dans la fosse sus-épineuse, le souffle est perçu avec le temps et avec plus d'intensité. C'est près de la colonne vertébrale qu'il prend le caractère amphorique. Il est considérablement augmenté au moment de la toux. Il cesse à 2 travers de doigts au dessous de l'épaule droite. Il disparaît et l'on perçoit alors jusqu'à la base des bruits respiratoires très affaiblis et des râles muqueux. On trouve aussi sous l'aisselle un souffle avec le temps de la respiration, surtout à la base où il existe de l'obscurité des bruits respiratoires et des râles muqueux. Lorsqu'on fait parler le malade à haute voix en auscultant dans la fosse sus-épineuse on trouve que la voix est peu retentissante et localisée avec un timbre anormal. Ces phénomènes sont beaucoup plus faciles à apprécier dans l'espace interscapulaire où il existe une voix pectoriloquie avec légère résonnance métallique de la voix. Dans le 3/3 aisé, la voix devient sensiblement plus retentissante mais elle n'est plus localisée. Sous l'aisselle et en avant, il existe aussi une pectoriloquie moins manifeste. Enfin la voix basse donne bien à cette pectoriloquie et tend à tomber avec, surtout dans les grands	

SCD LYON1

HOTEL-DIEU. — *Salle* _____ N° _____

Nom

né à

demeurant à

profession

âge

tempérament

constitution

entré le

sorti le

DIAGNOSTIC ET RÉSUMÉ

où le souffle est le plus prononcé. —
A Droite = Il existe de la matité en arrière dans la moitié supérieure tandis qu'en dessous la sonorité serait peut-être augmentée. En avant la sonorité est diminuée dans le creux sus-claviculaire et dans le premier espace intercostal. Quelquefois un peu de tympanisme dans ce dernier point. A l'auscultation le murmure respiratoire fait défaut dans le 1/3 supérieur en arrière. On l'entend un peu à la partie moyenne puis il est plutôt exagéré

HISTOIRE PATHOLOGIQUE

à la partie inférieure. Il fait également défaut en avant dans le 1/3 supérieur, et il est très peu marqué dans les parties inférieures. On entend partout, çà et là, râles sonores disséminés. Pas de souffle nulle part dans les respirations ordinaires, mais lorsque on fait tousser le malade on perçoit alors très nettement aux 2 temps de la respiration, une prédominance pendant l'inspiration un souffle d'une tonalité assez basse, mais qui cependant n'a pas le timbre aussi accusé que celui du côté opposé. Le souffle est perçu dans l'espace interscapulaire, dans les régions sus et sous épineuses, dans le creux sus-claviculaire et au niveau du 1er espace intercostal. La toux donne bien aussi à la production de quelques râles muqueux à timbre métallique.
La voix haute comme bas à ~~un timbre~~ des sons qui paraissent localisés dans les points où l'on perçoit le souffle.
Mais la pectoriloquie est bien moins prononcée que du côté gauche. Il existe aussi un peu de pectoriloquie aphone dans les points correspondants.
Dans le 1/3 inférieur et postérieur la voix est retentissante, diffuse.
La toux fréquente, cracheats ~~muqueux~~ muqueux nummulaires accompagnés de peu de mucosité. Le malade ne part plus vomissements, enfoncement
il dormait fréquemment et profondément

SCD LYON1

Tuberculose pulmonaire

Autopsie du n° 21. = Folle Sr Jeanne

DATES	HISTOIRE PATHOLOGIQUE	PRESCRIPTIONS
23 avril	= Les plèvres présentent des adhérences dans les parties supérieures ; tandis que les parties inférieures sont libres d'adhérence. Du côté gauche, le bord apparaît très emphysémateux tandis qu'à droite c'est seulement le bord antérieur pour ce qu'il recouvre un peu d'épanchement séreux qu'on peut évaluer à 200 ou 300 gr. un exsudat blanchâtre recouvrant plus ou moins la surface de la plèvre. = Il existe aussi dans le péricarde, un peu de liquide avec p.p. exsudats fibrineux comme fibromeux. = Les poumons sont volumineux, surtout en développant la plèvre. Les ganglions bronchiques sont très volumineux. Poumon gauche =	Dès une manière générale on les retrouvait avec quelques.
	Branche gauche uniforme un liquide purriforme grisâtre. Le poumon gauche est encore volumineux bien que le 1/3 supér. s'affaisse ne contient pas encore gauche flasque. En ouvrant cette poche, on voit qu'elle contient au moins 100 gr. de liquide purriforme grumeleux, mais qui cependant s'écoule assez facilement. La poche part vers le poing. Les parois sont très minces au niveau de la région antéro-externe et supérieure, tandis qu'elles sont plus épaisses et doublées de caillots à la partie antéro-interne même jusqu'en haut. A la base il existe des travées qui rendent la paroi inférieure anfractueuse et le bronchus communiquant largement avec les parties anfractueuses situées en dessous des travées et qui correspondent avec la grande caverne. Il en est de même pour les cavernes situées à la région interne. La paroi interne est lisse, brunâtre, rougeâtre recouverte d'un exsudat grumeleux. Le tissu anfractueux limite la partie inférieure du lobe supérieur.] Dans le lobe inférieur, il existe des masses tuberculeuses compactes, en raison de leur consistance, au milieu desquelles on trouve de toutes petites cavernules. Les masses occupent tout le lobe inférieur sauf qu'elles sont [illegible]	

[La partie antérieure et inférieure de ce lobe présente un aspect mixte. Il existe quelques masses tuberculeuses compactes, mais elles sont [illegible] ; on voit des cavernules et des [illegible]]

SCD LYON1

DATES	HISTOIRE PATHOLOGIQUE	PRESCRIPTIONS
	mais confluentes à la base, il existe à ce niveau un noyau de tissu pulmonaire très emphysémateux surtout au niveau des bords et particulièrement au niveau de l'union du bord antérieur avec la base. Encore ce tissu là n'est il pas sain, car on trouve des masses tuberculeuses. —	
	Poumon droit. — L'extrémité inférieure présente une diminution de consistance indiquant l'existence de cavernes mais à un moindre degré que de cette opposé.	
	Du dehors on sent de mêmes deux trois excavations principales ayant comme le volume d'une noix, communiquant entre elles au moyen de portions confluentes et dénotant aussi tout autour de cavernes plus petites : de telle sorte que la coupe donne un aspect de tissu aréolaire. Les cavernes contiennent un liquide purulent, épais, adhérent à la paroi et ne s'écoulant pas au dehors ; un caillot d'aspect noirâtre pour le chacun. La surface des cavernes est lisse, unie, recouverte de petits granulations blanches, jaunâtres. Les cavernes ne communiquent avec les bronches mais assez très-librement. Ainsi on trouve que les cavernes indiquées précédemment, celle qui est située le plus bas, c'est-à-dire au niveau de la partie moyenne du lobe, communique avec une bronche assez volumineuse, mais il n'est impossible de trouver pour les autres cavernes, d'autres communications avec les bronches ; de telle sorte que les cavernes de la partie supér. ne communiquent avec les bronches que par l'intermédiaire de la plus inférieure.	Au sommet, il existe
	La partie infér. du lobe est remplie de masses tuberculeuses plus ou moins confluentes avec çà et là de petites cavernules et très peu de tissu non altéré	

SCD LYON1

2/ Autopsie — Suite.

No 21 bis.

DATES	HISTOIRE PATHOLOGIQUE	PRESCRIPTIONS
	Le lobe moyen ne présente que quelques noyaux d'induration. La surface est congestionnée et atelectasiée. Le lobe inférieur présente aussi des masses caséeuses dans le 1/3 supér. tandis que les 2/3 infér. de ce lobe sont congestionnés et ne présente que quelques rares lésions tuberculeuses. Il y a de l'emphysème, cependant la surface pulmonaire est comme ridée, par un commencement d'atelectasie. Des 2 côtés le diaphragme était libre; tandis qu'à droite il commençait à se faire quelques adhérences molles à la partie antérieure du poumon. Cœur peu volumineux n'offrant rien de particulier. Foie sain, un peu gros.	

DATES	HISTOIRE PATHOLOGIQUE	PRESCRIPTIONS
	à la percussion on trouve de la sonorité normale au niveau postéro-latérale des 2/3 inf. du poumon droit.	une diminution
	Les vibrations thoraciques ne sont pas augmentées.	pas diminuées ni
	à l'auscultation on trouve à ce niveau des bouffées de râle sous-crépitants humides à l'expiration et surtout si le malade tousse. Alors à l'inspiration on trouve que la respiration est un peu soufflante vers la angle inf. de l'omoplate.	
	La respiration est normale, et un peu supplémentaire du côté gauche	
	En avant dans toute la hauteur du poumon droit à partir de la clavicule, gros râles humides sous-crépitants presque métalliques, assemblant à des cragnement	
	Pas de ~~timbre~~ égophonie ni de bronchophonie :	
	Rien au cœur ; pouls régulier, un peu faible et rapide.	
	Pas d'appétit - sommeil nul à cause de la dyspnée	
	Langue saburrale - constipation depuis 3-4 jr	
	Temp. 37°. 8	
20 nov.	= La malade a été plus mal cette nuit : vomissements, vif Vertiges. Pouls, cœur élevés. Le reste est un peu douteux.	
	Auscult. = Adhérences aux deux sommets ; le bruit pulmonaire est modifié, surtout du côté affecté. — Rien du côté du cœur. = Gros râles ponctuels paraissant très gênants.	

SCD LYON1

DATES	HISTOIRE PATHOLOGIQUE	PRESCRIPTIONS
	Ste Jeanne — n° 4 Jeanne Marie Bonhomme 22 ans né à St Julien (Rhône) journalier entré le 8 août 1881 Tuberculose pulmonaire [redacted] Ste Jeanne n° 4 - Tube	

Père mort rhumatisant — Une sœur morte en bas-âge
Mes frère et sœur vivants et bien portants
Le malade s'est toujours bien porté jusqu'à l'âge de 20 ans — à cette époque il eut une attaque de rhumatisme articulaire aigu — Sorti convalescent, il prit froid à Longchêne et resta dans la salle St Augustin toujours et souffrant beaucoup — Depuis lors il a la jambe droite complètement bien portante, il a toujours conservé une toux légère sans expectoration —

Il y a un mois environ, il a senti tout à coup des frissons, puis de mal de tête, il s'est mis à tousser très fréquemment, ses forces sont tombées tout à coup — Il y a quinze jours, il a eu une hémoptysie légère —

Actuellement il se présente avec une température élevée — frissons assez fréquents — Inappétence, langue blanche — diarrhée ces jours derniers — céphalalgie assez intense —

Toux fréquente — Expectoration muco purulente
Insomnies — Amaigrissement ~~rapide~~ assez notable — Doigts hippocratiques

DATES	HISTOIRE PATHOLOGIQUE	PRESCRIPTIONS
	Percussion — Submatité dans toute la hauteur du poumon sous la clavicule droite	
	Auscultation — en arrière en haut et en dessous, inspiration un peu obscure, qqs râles secs sans caractère précis dans l'expiration —	
	En avant à droite au dessus de la clavicule inspiration un peu rude en dessous elle est plutôt soufflante et on entend dans l'expiration des bruits ~~[illegible]~~ sonores ~~[illegible]~~ à gauche un peu obscure au sommet	
	Bruits du coeur —	
1er juin	Hydarthrose du genou — Œdème considérable des pieds et des jambes.	
16 juillet	Mat. —	
	Du côté droit : adhérences pleurales complètes — Tout le poumon est le siège de lésions tuberculo-caséeuses qui sont surtout ramollies à la partie moyenne des lobes sup. et inf. où il existe de nombreuses petites cavernes communiquant entre elles	
	Le sommet gauche présente aussi quelques altérations, mais peu avancées.	

SCD LYON1

Modèle N° 21.

HOTEL-DIEU. — *Salle* Ste Jeanne *N°* 2

Nom Coupaut Rondot

né à Tretamboult

demeurant à

profession chauffeur mécanicien

âge 30 ans

tempérament

constitution

entré le 22 avril 1881

sorti le

DIAGNOSTIC ET RÉSUMÉ

HISTOIRE PATHOLOGIQUE

Constitution paraît robuste — pas d'antécédents pathologiques personnels — Rien à signaler

Convulsions Lièvre d'été — Mère morte à 42 ans ; père à 65 ans et frère à 22 ans, affection inconnue

— Il y a trois semaines environ le malade glissant une échelle glissa et tomba sur le dos en arrière — il resta trois jours au repos sans reprendre son travail, souffrant un peu des reins — cette douleur disparut complètement, mais il y a 10 ou 12 jours, il se mit à souffrir de la base de la poitrine en arrière au niveau du dernier côté gauche et — du capuchon épinaux ~~[illegible]~~ correspondantes ; il eut alors frissons, malaise général et de la fièvre — Hier soir huit jours environ qu'il a quitté son travail —

Actuellement il se présente avec une température élevée — frissons presque tous les soirs sueurs assez fréquentes — expectoration

SCD LYON1

DATES	HISTOIRE PATHOLOGIQUE	PRESCRIPTIONS
	Colorée en rouge-brique ces jours derniers Un peu d'inappétence – Langue blanche – ~~Constipation~~ Constipation alternant avec régularité Il se plaint surtout de son point qui occupe le siège signalé précédemment et qui est la plus légère pression détermine un mouvement de retrait brusque Persistance du pouvoir reçu à noter Renseignements – un peu d'obscurité de la respiration seulement à ce niveau – et 99. Râle sibilants dans le poumon Rien au cœur – Pas d'albumine dans l'urine	
3 Mai 8 Mai	– Pour la 1re fois, le malade a eu de la diarrhée cette nuit Légère diminution de la sonorité à la base du poumon gauche Râle ronflants, sibilants, et mug. – point de côté gauche	
13 Mai	– ~~Fièvre~~ intense, avec frisson, délire, etc	
14 M.	Mort à 3 h. du matin Autopsie : Poumon droit : ne présente pas d'adhérence pleurale volumineuse ; au premier abord ne présente pas de lésions extérieures et cependant il est le siège de lésions tuberculeuses considérables tout il est infiltré dans tous ses lobes. Dans le lobe sup. les masses tuberculeuses sont presque toutes confluentes, et ne laissent du moins que peu de subst. saine entre dans leurs intervalles ; les 2 autres lobes présentent des espaces sains dont les dimensions égalent à peu près celles des espaces affectés. – Quant aux lésions tuberculeuses ce sont des masses caséeuses compactes sans ulcération. Poumon gauche : adhérences pleurales assez fortes dans toute son étendue ; moins volumineux que le droit. – au sommet caverne du volume d'une noix à parois molles et lisses, ne communiquant avec les bronches que par des ouvertures très étroites contenant peu de pus. – Au dessous tout le lobe est rempli de lésions tuberculeuses semblables à celles du poumon droit. – De plus quelques petites masses tuberculeuses dans la partie sup. du lobe inf. – Le reste du lobe est sain. – Cœur petit. Foie gras.	

SCD LYON1

Modèle N° 21.

HOTEL-DIEU. — *Salle* 4me F.es N° 157

Nom Marie Greffet

né à Trévoux

demeurant à

profession blanchisseuse

âge 36 ans

tempérament

constitution

entré le 18 juin 1881

sorti le 1 Juillet 1881

DIAGNOSTIC ET RÉSUMÉ

GB 3

HISTOIRE PATHOLOGIQUE

Père mort d'épuisement à 57 ans, mère mort à 63 ans d'un refroidissement.

Elle-même tousse depuis ~~près~~ huit mois, jamais craché de sang. ~~Les~~ menstruation jusqu'à présent régulière, s'est arrêtée depuis 3 mois, et depuis lors, la malade est bien plus fatiguée surtout au moment ~~des règles~~ où les règles devaient venir.

Elle tousse fréquemment, surtout la nuit; elle a maigri, et a perdu beaucoup de ses forces; ~~depuis~~ ses jambes surtout peuvent à peine la porter. — Depuis le mois de janvier, elle n'a plus pu travailler.

La diarrhée est assez fréquente; 4 fois vomissements à la suite d'efforts de toux. — fièvre le soir, et agitation nocturne.

Expectoration abondante et muco-purulente.

SCD LYON1

DATES	HISTOIRE PATHOLOGIQUE	PRESCRIPTIONS
	A l'auscultation, on trouve la respiration soufflante en arrière, dans toute l'étendue des deux poumons, mais surtout ~~à gauche~~ au sommet gauche, en dedans de l'omoplate; si l'on fait tousser le malade, on entend à ce niveau yeux gargouillement et surtout un ~~souffle~~ bruit métallique souffle caverneux très-caractéristique. – pas de pectoriloquie. En avant: craquements nombreux sous la clavicule droite. Respiration rude au sommet gauche.	
28 juin	La malade s'est beaucoup affaiblie; tousse beaucoup et crache très abondamment. La respiration est haletante, avec expiration plus prolongée que l'inspiration. On entend aussi des ronchus, plus hauts que ont un timbre métallique.	
	Examen du thorax: Matité au sommets, en arrière et en avant, sauf sous la clavicule g. où le son est tympanique.	
	Auscultation: à droite, la respiration est soufflante aux 3 temps dans le 2 tiers sup. en arrière. Le souffle est surtout prononcé dans l'espace interscapulaire; mais il existe jusqu'au niveau de la fosse sus-épineuse. Il est plus prononcé à l'expiration. Peu ou pas de râles, sauf au moment de la toux; et encore ils sont peu nombreux. – Dans le 1/3 inf. respiration stupéfiante. En avant le souffle est encore très-prononcé dans le creux sus-clavriculaire. Il a les mêmes caractères que celui qu'on entend en arrière. C'est partout un souffle d'une tonalité basse. Au dessous de la clavicule, la respiration est seulement un peu soufflante et on entend des craquements dans les 3 premiers espaces intercostaux.	
	La voix est retentissante dans tout ce côté de la poitrine, particulièrement au niveau des points où existe le souffle; elle paraît localisée, et offre les caractères de la pectoriloquie. – pectoriloquie aphone aux 2 sommets surtout à droite	

SCD LYON1

DATES	HISTOIRE PATHOLOGIQUE	PRESCRIPTIONS
	Du côté gauche, la respiration est un peu soufflante au niveau de l'espace interscapulaire, plutôt à l'inspiration. Mais ce phénomène n'est presque plus perceptible dans la fosse sus-épineuse où l'on remarque surtout de l'obscurité à la respiration. Même obscurité dans la fosse sus-clavriculaire. La respiration redevient un peu soufflante à l'inspiration dans les 2 premiers espaces intercostaux, et au-dessous on trouve des râles muqueux disséminés avec obscurité de la respiration; ces derniers caractères se remarquent aussi dans la moitié inf. latérale et post. du même côté.	
	La voix n'est pas retentissante sur tout le côté gauche, et ne présente pas du tout les caractères de la pectoriloquie, sauf au niveau de l'espace interscapulaire où elle paraît un peu plus localisée.	
	Lorsqu'on fait tousser le malade, on perçoit au sommet, des deux côtés un souffle caverneux, intense avec bruits métalliques. Le retentissement de la toux est bien plus marqué à droite qu'à gauche; ces phénomènes sont surtout marqués au niveau des régions sus-clavriculaire et sus-épineuses. Au-dessous, le souffle est moins marqué et les craquements sont au contraire plus nombreux.	
7 juillet	Mort à 7 heures du soir	
	autopsie 36 h. après la mort.	
	Poumons sont peu adhérents en avant, seulement au sommet, en arrière, du côté gauche, et au sommet et à la base droite.	
	Poumons volumineux et emphysémateux.	
	Poumon gauche: au sommet caverne ayant le volume d'une orange dont les parois sont très minces, et plutôt lisses, et ne deviennent anfractueuses qu'à la base. La caverne communique avec d'autres cavernes sous-jacentes, en mais, il existe à la base, des travées cellulaires et vasculaires avec des espaces qui permettent la large communication avec les bronches.	

SCD LYON1

DATES	HISTOIRE PATHOLOGIQUE	PRESCRIPTIONS
	La caverne contenait une petite quantité de liquide puriforme, avec des grumeaux blancs-jaunâtres. Sur une coupe verticale, on voit que, outre les anfractuosités de la base de la grande caverne, il existe au-dessous d'elle des cavernules, puis, au milieu d'un tissu tuberculo-caséeux qui occupe plus de la 1/2 sup. du poumon. Ce n'est que qu'au 1/3 inf. que le poumon est à peu-près sain; c.-à-dire qu'on n'y trouve que de petites masses tuberculeuses disséminées. La caverne était juste au sommet, empiétant légèrement sur les parties ant. et post. mais les masses caséeuses ulcérées, s'étendent plus loin en avant, où elles occupent tout le lobe supérieur, atteignant aussi le lobe inf. Comme ce sont les mêmes parties qui sont atteintes en arrière il en résulte que les lésions suivent la même direction que la face sup. du lobe inf. Poumon droit. — Caverne aussi tout-à-fait au sommet; cette caverne présente une paroi mince, mais a tout au plus le volume d'une mandarine à ce niveau. Elle communique en arrière et en avant avec d'autres cavernes plus petites. En-dessous et en arrière, il existe une autre caverne communiquant avec la première, et qui a à peu près le même volume. En-dessous et en arrière, 2 autres cavernes de volume d'une grosse noix, sont enkystées et contiennent un pus blanc crémeux; tandis que dans les précédentes, et dans les autres anfractuosités, il n'y a qu'un peu de liquide grisâtre avec de petits grumeaux. La dernière caverne située en bas et en arrière, est située à 3-4 travers de doigt seulement de la base. En avant, dans tout le lobe sup., tissu caséeux rempli de cavernules anfractueuses dont le volume varient d'une noix à une noisette, de forme irrégulière. Le lobe moyen est rempli de petites masses tuberculeuses, ainsi que la partie sup. du lobe inf. — Rien au cœur.	

Le poumon, les bronches les plus élevées et les plus antérieures existent du côté droit, mais c'est du côté g. que se trouve la plus grande caverne.

Modèle N° 21.

HOTEL-DIEU. — *Salle* 4e St F. N° 12

Nom Rosalie Volpaud
né à Romans
demeurant à
profession Chiffonnière
âge 38 ans
tempérament
constitution
entré le 7 mars 1881
sorti le 26 avril 1881

DIAGNOSTIC ET RÉSUMÉ

Tuberculose pulmonaire

HISTOIRE PATHOLOGIQUE

— Cette malade paraît avoir joui d'une bonne santé habituelle. Elle a eu l'enfant un a 18 ans, mort-né, ne vivant que quelques heures et jamais. Réglée à 15 ans. — Elle a été une déchéance, qui a débuté sous forme d'une épaisseur de 4 ou 5 mois.

— Depuis 4 ou 5 mois elle tousse fréquemment, expectoration muco-purulente, fréquent d'hémoptysies. Point sueurs nocturnes, tantôt mangeur et boissons, tantôt alimentation. En outre elle avait toujours la bouche salée et amère. — Depuis quelque temps, les vomissements sont moins fréquents, mais la toux, et les points de côté fatiguent beaucoup la malade. Elle a maigri beaucoup depuis le début de la maladie, et maintenant elle est extrêmement faible, et a même de la peine à marcher.

SCD LYON1

DATES	HISTOIRE PATHOLOGIQUE	PRESCRIPTIONS
	certainement, elle se plaint surtout de cette faiblesse. Elle a assez d'appétit. La langue est un peu saburrale, les fonctions abdominales régulières. Jusqu'à ces aliments n'amène jamais de douleurs ni de distension de l'estomac. La région est peu douloureuse à la pression. Température élevée 39°,5 aux aisselles. Percussion. Le sommet droit en arrière paraît un peu moins sonore.	
A droite le souffle est plus intense, le retentissement de la voix est moins net et l'on entend les râles. Il y a un peu de tachypnée.	A l'auscultation, les deux sommets en arrière sont soufflants aux deux temps et surtout le sommet droit. Au sommet droit, existence de râles muqueux. Pas de râles secs. Mais en soufflant à droite, la respiration est également soufflante aux deux temps, en dessous et en dessous de la clavicule, en outre des râles fins, secs, peu nombreux dans l'inspiration, disséminés dans toute la hauteur en avant. Du côté gauche, la respiration est un peu obscure, et on entend les mêmes râles en plus petit nombre. Au cœur, pas de temps prolongé à la base.	
Sonorité claire, mais on entend de vastes gargouillements à ce niveau.		

Autopsie

Poumons — Sommet droit — vaste caverne pendant contenant orange, contenant des kystes hydatiques — au dessous dans le même lobe tout ou la caverne communiquant avec de petites bronchiques — sommet gauche caverne de moindre dimension, à la partie inférieure du même lobe cavernule communiquant entre elles.
Adhérences nombreuses des deux poumons surtout au sommet. Le lobe est adhérent au diaphragme à droite. Lobe à gauche.

Cœur petit.
Foie gras.
Rate. Reins rien à noter.

HOTEL-DIEU. — *Salle* Ste Jeanne — N° 18

Nom Régis Delay
né à St Vallier
demeurant à
profession postillon
âge 58 ans
tempérament
constitution
entré le 24 janvier 1881
sorti le

DIAGNOSTIC ET RÉSUMÉ

Catarrhe & emphysème
Dilatation du cœur droit

HISTOIRE PATHOLOGIQUE

- Rien à noter comme hérédité -
Marié à 29 ans a eu 5 enfants dont 3 morts en bas âge, 2 vivants et bien portants
- Pleurésie de poitrine à l'âge de 20 ans a duré un mois
Douleurs articulaires vagues à plusieurs reprises
Pas de syphilis - Pas d'alcoolisme avéré. Intoxication ~~constitution~~ assez robuste
Le malade a toujours depuis 10 ans environ - Cette, il allait bien - Mais l'hiver dernier la toux et l'essoufflement - Il a jamais eu d'hémoptysies - Depuis 3 mois, il était plus fatigué, et il avait suspendu son travail cependant il ne s'était pas mis en lit
Il a maigri assez notablement depuis deux ou trois mois - Il a des sueurs abondantes la nuit et le matin - Le soir il a fréquemment mal à la tête, et il a une sensation de chaleur aux parties supérieures, tandis que les pieds

DATES	HISTOIRE PATHOLOGIQUE	PRESCRIPTIONS
	Pouls faible. Le malade a le crachat et vomit fréquemment du liquide aqueux. L'appétit est nul en général. Il y a point point douloureux à la base du thorax à gauche. Il est toujours assez bien. Il a été forcé de le mettre au lit de suite. Pendant le point a passé de suite, point de douleurs. Il est amélioré. Il présente la face et le tête un peu cyanosée. La dyspnée est notable. Céphalée. Insomnie. Constipation. Langue blanche. Toux fréquente, quinteuse. Expectoration abondante muco-purulente, non visqueuse. Les jaunâtres et colorées en rouge. Poitrine n'est douloureuse nulle part ni sous le sternum, ni sur le sternum où l'on ne trouve pas de point douloureux. Sensibilité normale. Auscultation. Au sommet droit et en arrière soit en avant, la respiration est forte. Partout au sommet droit et en arrière on entend des râles muqueux qui deviennent plus nombreux par la toux. A partir de leur origine et jusqu'au sommet, on trouve de nombreux râles sibilants. Après toux, surtout dans l'inspiration on les perçoit partout en arrière et en avant où ils masquent à gauche le bruit du cœur. Cœur. Rien à noter.	
3 janvier	Rien. Quand l'on veut entendre les râles sibilants de la toux, on ne entend seulement les nombreux râles du cœur. Pot. ordinaire. Pas d'albumine d'urine.	
2 février	Le malade est le matin dans un état comateux dont on le tire difficilement. Il est un peu cyanosé de la face et des extrémités. Il peut répondre aux excitations, mais après insistance. Il a une tendance continue à l'assoupissement. Il n'a pas de contracture, mais résistance aux mouvements communiqués. Refroidissement hypotonique à la pointe du cœur, qui bat dans le 6e espace. On entend la pointe un peu pleine. Bruit à la pointe et extrêmement sourd, jusqu'à la base. Potion cordiale.	
4 février	Aujourd'hui tous les phénomènes précités ont disparu. Le malade est absolument dans son état ordinaire. Il comme avant la	

SCD LYON1

DATES	HISTOIRE PATHOLOGIQUE	PRESCRIPTIONS
5 février	— Les phénomènes internes avant-hier ne se sont pas reproduits; Du reste, il n'a pas pris de morphine, depuis le moment qui a précédé son indisposition — C'est en effet vers minuit qu'il faut très vraisemblablement rapporter les accidents survenus avant-hier — Le malade avait pris sa morphine en 2 ou 3 fois de minuit à 3 h. du matin, et c'est à 4 h. du matin que les accidents sont survenus — Le malade qui avait une expectoration muco purulente très abondante, n'a plus craché à partir du moment et en même temps que les phénomènes asphyxiques sont survenus — Bien que les phénomènes graves aient disparu aussi vite, le malade est plus oppressé, et plus abattu que lors de son entrée — On remarque aussi qu'il y a toujours un peu de cyanose des lèvres et des extrémités digitales — Il est aussi fortement somnolent — mais il n'existe pas d'œdème du membre inférieur — R = 40 P = 86 — Aspect fort — La toux est fréquente et les matières expectorées sont toujours très abondantes, filantes, claires — Le poitrine n'est pas douloureuse à la percussion — Pas de matité — La respiration est obscure aux bases, du côté droit, en avant sur la partie latérale et en arrière — On insiste sur les humides aux parties déclives on perçoit des râles muqueux humides aux deux temps de la respiration surtout à l'inspiration — On les perçoit jusqu'au niveau de la partie moyenne du thorax — Plus haut on entend bien la respiration qui est plutôt soufflante — Au bonnet gauche — On entend un peu moins bien — Au bonnet droit, inférieur on ne perçoit plus les râles muqueux — Enfin le mouvement de la respiration est très manifeste lors du premier moment de la respiration — Elle est bruyante et on perçoit de distance de râles muqueux formés dans les parties sup. des voies respiratoires — On remarque de plus pendant ce moment que le malade tousse très souvent et crache facilement — Café — R { 1° Ch. ammoniaque 1,0 — Vin 1 P. — 1° Sirop 30,0 } — St. cardiale — L'impulsion du cœur est toujours bien sous le 5e espace en dedans de la mamelle gauche et une pointe assez de bruit anormal, pas même le retentissement — Le malade mange — assez bien — assez mal — Le soir — ~~La respiration~~ La cyanose — persiste encore — et beaucoup plus accentuée — Le malade ne crache peu beaucoup.

HOTEL-DIEU. — *Salle* _____ N° _____

Nom

né à

demeurant à

profession

âge

tempérament

constitution

entré le

sorti le

DIAGNOSTIC ET RÉSUMÉ

9 février. Le malade est toujours dans le même état. Il ne se plaint pas d'oppression, sauf lorsqu'il est couché et qu'il remonte sur son lit.

9 février. Cyanose, & augmente. Un peu de tuméfaction. Un peu d'œdème des membres inférieurs et des mains. L'état cyanosique et congestif continue.

9 février. L'œdème des membres inférieurs se augmente. On trouve aussi sur la paroi thoracique.

9 mars. Le malade est toujours très affaibli. Respiration fréquente et expectoration comme précédemment. L'anasarque très prononcée. La cyanose des lèvres et de la face. On trouve en arrière, du côté droit de la matité dans la moitié inférieure du poumon.

HISTOIRE PATHOLOGIQUE

A l'auscultation, on entend des deux côtés, dès la base et surtout du côté droit, quelques râles muqueux + abondants et moins caractérisés à l'inspiration. Les bruits respiratoires sont partout diminués d'intensité, surtout l'expiration qui est prolongée. On trouve en outre du souffle à l'inspiration, au niveau du tiers inférieur du côté droit. On remarque du reste qu'à ce niveau les râles ont un timbre particulier, ils sont à la fois plus localisés et perceptibles, plus secs, étendus que les râles du côté gauche, beaucoup plus superficiels et plus diffus. Le souffle devient plus manifeste immédiatement après la toux. La voix est peu modifiée. Ce niveau ne retentissement est plutôt diminué, par la pénétration, on entend à distance une respiration bruyante avec des râles secs et muqueux.

Urines. — L'entravée de la circulation, la cyanose et l'œdème périphérique ont encore augmenté.

Avril — Remarque générale. Très accusée. Cyanose très prononcée. Le malade est très abattu, il ne se plaint en aucun lieu. Il regarde plus volontiers à droite et il a difficulté de le faire regarder à gauche. Habituellement il regarde en haut. On constate ~~un~~ écoulement purulent de l'oreille gauche.

DATES	HISTOIRE PATHOLOGIQUE	PRESCRIPTIONS

SCD LYON1

DATES	HISTOIRE PATHOLOGIQUE	PRESCRIPTIONS
	— Autopsie — (du 6 au 10 avril 1901)	
	L'ouverture de la cavité thoracique fait constater une grande quantité de liquide à droite (2 ou 3 litres) une moindre quantité à gauche (1 litre) — on constate surtout des adhérences très nombreuses du côté droit. Les poumons sont gros, très congestionnés, emphysémateux. Le poumon gauche présente à la pointe au sommet, un noyau dur, à consistance de caoutchouc, adhérent fixé à la paroi thoracique par des adhérences résistantes, qui servent comme de ligament suspenseur au poumon — ce tissu de l'épaisseur d'un centimètre environ, plonge dans son épaisseur un noyau en partie crétacé, duquel cependant on fait sortir par pression une cylindre de bouillie plâtreuse — Le reste du poumon est congestionné — au niveau de la partie moyenne et antérieure, on trouve une masse de l'épaisseur des poings, formée de tissu pulmonaire enflammé, contenant encore un peu d'air, mais manifeste densifié et augmenté de poids — Dans le lobe supérieur de ce poumon on trouve encore 2 ou 3 noyaux durs de tissu fibreux cicatriciel — Le poumon droit présente également au sommet des cicatrices analogues, mais plus petites et superficielles — le reste du poumon ne présente que de la congestion, beaucoup moins accusée que du côté gauche —	
	Cœur — orifices et valvules sains mais le ventricule droit dilaté, présente une augmentation d'épaisseur de ses parois, égale à celle du ventricule gauche —	
	Cavité abdominale notables quantités de liquide —	
	Reins — congestionnés	
	Foie rate — rien à noter	

SCD LYON1

Modèle N° 21.

HOTEL-DIEU. — *Salle* St Jean N° 5

Nom Antoine Durand

né à

demeurant à

profession jardinier

âge 24 ans

tempérament

constitution

entré le 29 avril 1881

~~sorti~~ mort le 1er juin

DIAGNOSTIC ET RÉSUMÉ

Tuberculose pulmonaire

HISTOIRE PATHOLOGIQUE

Père 4 sœurs vivants 4 bien portants

2 sœurs et une fille mortes en bas âge

3 frères et une sœur vivants 4 bien portants

Le malade dit avoir eu des oreillons vers l'âge de 14 ans

Il y a un an il y a 6 mois une fracture de jambe, pour laquelle il a été soigné à l'HD.

Depuis plusieurs années, le malade a remarqué qu'il s'essoufflait facilement les hivers.

Il n'a jamais eu d'affections bien caractérisées, mais il présente un peu partout des ganglions — doigts hippocratiques

L'affection actuelle a débuté il y a 2 ans par une douleur au côté droit et un peu de mouvement de la fièvre — Dépérissement et crachats — il présente actuellement un amaigrissement considérable — sueurs nocturnes

Toux assez fréquente — Ess. nombreuses

DATES	HISTOIRE PATHOLOGIQUE	PRESCRIPTIONS
	Pendant la toux — Expectoration muco-purulente Appétit assez bon mais digestions lentes et difficiles Ventre assez régulier Cœur — Rien à noter	
	Poumons — Percussion rest pas douloureuse — en arrière au sommet droit on entend l'on fait tousser le malade on a des et du bruit métallique — Autoscopie — dans le lieu du poumon en avant du côté droit au dessus de Bronchites — Ex. asp. craquements avec a gauche au sommet la respiration peu soufflante en arrière	Élévation de la température tous les jours des craquements humides soufflé profond bas ci-devant humide et expiration obscure la clavicule, craquements expiration obscure — et très obscure
7 Mai	Mort. Autopsie Épanchement à droite — Poumon droit ~~entièrement~~ atélectasié — cavernes au sommet ; matière tuberculeuse disséminées dans le lobe sup. nombreuses petites granulations dans le lobe inf. — à gauche : exsudats récents, adhérences nombreuses ; poumon infiltré de masses tuberculeuses ; grosses cavernes au sommet.	

SCD LYON1

HOTEL-DIEU. — *Salle* 1re Femmes *N°* 197

Nom Pérouse Dutteille
né à Sorriat
demeurant à
profession Sans
âge 56 ans
tempérament
constitution
entré le 26 mars 1871
sorti le 19 Mai 1871

DIAGNOSTIC ET RÉSUMÉ

G O
Pleurésie sèche

HISTOIRE PATHOLOGIQUE

Opérée pour cicatrice douloureuse consécutive d'un cautère appliqué à 18 ans

Sœur morte à la suite d'amputation de la jambe nécessitée par tumeur de la jambe — Un frère mort d'épuisement au service milit. Père mort à 80 ans ; mère morte 15 j après une couche.

Pas d'antécédents héréditaires — Fièvre dans sa jeunesse.
Réglée à 14 ans — bonne santé habituelle
Un enfant mort en bas âge de convulsions — 2 fausses couches.
Mère — Phtisie de poitrine et cancer à 3 seins
Depuis 3 mois environ, elle dit s'apercevoir qu'elle perdait l'appétit — elle souffrait au milieu de la région épigastrique de la poitrine tout une forte douleur qui s'irradiait dans le flanc puis dans le dos et cette épaule à peu près elle dit vivre à l'aise
Il y a 7 semaines est survenu un point très douloureux au milieu du sein droit
C'est actuellement ce dont elle se plaint le plus, c'est cette douleur qui augmente par la respiration par les grands mouvements respiratoires, elle la compare à des piqûres d'épingle —
Apyrexie — Insomnie complète Langue saburrale

SCD LYON1

DATES	HISTOIRE PATHOLOGIQUE	PRESCRIPTIONS
	Constipation – La chaleur cipidermique persiste à l'état Continue – Fréquemment des terreurs du sommeil. Jamais de vomissements – Toux assez fréquente – Expectoration muqueuse, contient qq. petites stries de sang – Le malade se plaint d'insomnie, de sueurs abondantes – Le ventre n'est pas tuméfié, il est légèrement douloureux au niveau de la région stomacale – La percussion ne révèle rien de particulier, sauf au dessus du sein droit et un peu en dehors – On entend des frottements très forts à l'inspiration et à l'expiration, sans ~~bruits~~ bruits superficiels et sans propagation Rien au cœur – Le sommet droit est un peu abaissé en avant – On a toujours le balancement de la respiration du sommet droit en avant –	
9 Mai	L'oppression persiste et revient par accès très-pénibles La malade continue à cracher des mucosités mêlées de sang, mais sans pus. – Respiration = 44 – Pouls = 84 Pas de fièvre. – Toux très-pénible et très-fréquente – La respiration est toujours plus obscure à droite qu'à gauche, surtout au sommet. – Sueurs fréquentes bornées au tronc.	
18 Mai	Malade toujours très-oppressée : hier même suffocations très-pénibles – crache toujours du sang qui offre une teinte légèrement brunâtre, en g^de partie mélangé à des mucosités spumeuses, avec de petites portions brunes et homogènes Affection ~~[illegible]~~ signes stéthoscopiques. – Resp. = 48 Pouls = ~~[illegible]~~ 100 Temp. se maintenant autour de 38°. – Parfois palpitations très- fortes, sans cause appréciable – Oppression augmente jusqu'à la suffocation, aux moindres mouvements de la malade. – La pointe bat dans le 6e esp. intercostal – Même nombre de battements au cœur qu'à la radiale. – Pas de dépression des régions sus- et sous-claviculaires.	
22 Mai	– Hier, accès de suffocation, malade avec cyanose [illegible]	

SCD LYON1

DATES	HISTOIRE PATHOLOGIQUE	PRESCRIPTIONS
22 Mai	Aujourd'hui oppression toujours assez forte. Crachats se sont modifiés ; le sangest en moindre quantité ; il forme des stries rosées mélangées à des stries blanches puriformes, et à des mucosités visqueuses plus ou moins aérées. — Il n'y a toujours qu'un peu d'œdème du dos du pied.	
24 Mai	Accès de dyspnée très-intense, huit soir — A côté des crachats récents qui sont rouges, on en trouve de anciens qui sont brun-jaunâtres. — Les moindres mouvements donnent lieu à ces crises.	
25 Mai	Accès de dyspnée persistants, et très-violents.	
28 Mai	Oppression très-pénible — La malade est obligée de se tenir assise, la tête et le corps inclinés en avant	
29 Mai	La malade ne crache presque pas — les crachats sont toujours gris-brunâtres. — Mort à 1 heure du soir	

Autopsie :

Les parois thoraciques sont très-adhérentes aux poumons ; en enlevant la paroi ant. on déchire le tissu pulmonaire, qui est le siège de masses sarcomateuses ± ramollies. Les masses sont disséminées dans tout le poumon, surtout dans le lobe inf. dont il ne reste que très peu de tissu sain. Dans certains points ce sont des masses de la grosseur d'une pomme d'api, d'une noix, isolées ou réunies de telle sorte qu'on ne peut les distinguer.

Au sommet ces masses sont moins volumineuses, et même sur la plèvre, apparaissent sous forme de petits nodules de la grosseur d'un pois, comme les foyers tuberculeux — Au sommet droit, tumeur de la grosseur d'une noix contenant une matière puriforme.

Sur les coupes, toutes ces tumeurs présentent des aspects différents, les unes blanches ramollies, les autres rougeâtres d'où on peut exprimer un peu de sang ; rien aux ganglions bronchiques. — Il reste si peu de tissu sain qu'on se demande comment la malade pouvait respirer.

Rien au cœur.

La malade présente un goître de la grosseur d'une orange du côté gauche, autour de ce goître qui est parfaitement

DATES	HISTOIRE PATHOLOGIQUE	PRESCRIPTIONS
	arrondi, on trouve des masses sarcomateuses qui lui sont intimement adhérentes. Elles paraissent développées dans le tissu cellulaire qui entoure la trachée, qui est entièrement comprimée. On trouve 2-3 ganglions pris sur la ligne médiane, et la tumeur s'étend jusqu'au lobe droit du corps thyroïde de la grosseur d'une petite pomme. Il est aussi entouré de masses sarcomateuses paraissant même infiltrées dans la tumeur. Les masses sont arrondies, réunies en certains points, ou sans formes déterminées, blanches, ± ramollies. Les 2-3 ganglions ainsi qu'une portion de la tumeur sont engagés sous le sternum, de manière à comprimer la trachée. Le foie présente quelques petits noyaux disséminés de même nature. — quelques petits kystes sur le bord du lobe droit. Les reins sont criblés de petits kystes, sans trace de lésions spécifiques. La rate est ramollie. Rien à l'estomac, à l'utérus, ni dans les autres viscères abdominaux. — Pas de généralisation à la colonne vertébrale. — Rien aux seins.	

SCD LYON1

Modèle N° 21.

HOTEL-DIEU. — *Salle* Ste Jeanne — N° 18

Nom Jean Jaubert
né à Beaujeu
demeurant à
profession jardinier
âge 29 ans
tempérament
constitution
entré le 7 avril 1881
sorti le

DIAGNOSTIC ET RÉSUMÉ

Tuberculose pulmonaire

HISTOIRE PATHOLOGIQUE

Mère morte à 38 ans d'un transport au cerveau après une maladie de 3 jours seulement
Père vivant et bien portant
Pas de antécédents ou de lésion ni syphilis, ni rhumatisme, ni alcoolisme
A l'âge de 16 ans il paraît avoir été atteint d'un coup de froid qui ~~aurait tourné~~ après 2 rhumatismes, et est actuellement guéri avec difformités et ankylose ici peu bien complète
Il a toujours remarqué chez lui une grande propension à l'enrhumer, et à tousser longtemps ~~l'hiver~~ Il y a un an environ il eut une bronchite aiguë depuis le mouvement, il a toujours continué à tousser. Il y a trois mois environ, il a ~~eu~~ une recrudescence, et s'est mis à tousser et à expectorer après

SCD LYON1

DATES	HISTOIRE PATHOLOGIQUE	PRESCRIPTIONS
	Alors étant mort, il a formellement toujours nié personne ne	
	Nierait ordinairement il perdit l'appétit — ce n'est qu'il	
	y a huit jours cependant qu'il a suspendu son	
	travail —	
	Actuellement, il se plaint avec une température	
	notablement élevée — Oppression assez marquée, qui augmente	
	beaucoup lorsqu'il fait un effort	
	Inappétence — Langue un peu sèche — Constipation	
	Régularité — Le malade ne paraît pas avoir maigri	
	Notablement depuis le début de sa maladie	
	Il transpire facilement et fréquemment des parties	
	environnantes surtout à l'aisselle gauche	
	A l'examen du thorax on constate une oppression	
	Manifeste au niveau de la région précordiale cette	
	oppression que le malade a toujours remarqué en avant	
	~~mais~~ cependant ~~mais~~ plus manifestement en arrière	
	~~sur la colonne~~	
	Percussion — en arrière submatité dans les fosses sus et	
	sous épineuses en avant un peu d'élévation de la	
	matité sous la clavicule gauche —	
	Auscultation — Respiration ~~assez~~ ~~rude~~ ~~bruyante~~ respiration	
	obscure surtout marquée vers la expiration prolongée	
	et un peu soufflante — à gauche ~~au~~ partie de la	
	région moyenne, fréquemment lors on entend des bruits	
	muqueux —	
	Le murmure à droite en dessus et en dessous de la clavicule	
	la respiration est obscure, on entend des craquements en	
	venus l'inspiration — l'expiration est prolongée on ne sent	
	la voix, on entend assez bien la respiration, mais toujours	
	accompagnée de craquements — à gauche les signes	
	sont à peu près les mêmes	
	Rien au cœur —	

SCD LYON1

DATES	HISTOIRE PATHOLOGIQUE	PRESCRIPTIONS
	Autopsie — vue le 19 avril 1881	

Poumons présentent tous deux des adhérences apex étendues aux sommets — un peu de liquide dans la plèvre surtout à gauche — Les cases ne sont pas adhérentes —
Les poumons sont augmentés de volume — notablement
On constate tout à la surface sont sur une coupe, quelques sont infiltrés du haut en bas de granulations, chez quelques-uns étagées pour la plupart du volume d'une grosse tête d'épingle — mais en outre on sent au sommet droit une masse indurée, du volume d'une petite pomme — ~~noire~~ — où la coupe on constate que cette masse est constituée par une caverne dont les parois sont indurées notablement et paraissent anciennes — elle peut contenir une grosse noix comme volume — le liquide apparent qu'on y trouve est une lame grisâtre, mal lié, contenant qq. grumeaux — — Cette caverne communique avec une autre plus petite de la dimension d'une amande, située tout à fait au sommet — cette dernière est adhérente au sommet de la cavité pleurale par une adhérence étagée en forme de bride — Le sommet gauche ne contient pas de caverne ni de cicatrices indiquant une lésion ancienne — mais en la partie moyenne du lobe supérieur on trouve quelques nodules crétacés du volume d'un gros pois —

Foie sain

Rate sain

Reins sains

On trouve dans la cavité abdominale une petite quantité de liquide —

N° 21 *bis*.

DATES	HISTOIRE PATHOLOGIQUE	PRESCRIPTIONS

SCD LYON1

Modèle N° 21.

HOTEL-DIEU. — *Salle* 4e femmes N° 48

Nom Eprienne Gros
né à Lyon
demeurant à
profession ouvrière en soie
âge 87 ans
tempérament
constitution
entré le 8 Xbre 1880
sorti le mort le 10 Xbre

DIAGNOSTIC ET RÉSUMÉ

Cirrhose & Emphysème
ancienne cicatrice au sommet gauche —

Autopsie —

HISTOIRE PATHOLOGIQUE

Dothienenteries

T R = 39°

— Cette malade prétend tousser depuis plusieurs mois — mais elle n'est bien fatiguée que depuis 3 semaines environ —
Actuellement elle se présente avec une oppression considérable — Facies vultueux — Parole entrecoupée — Mouvement fébrile accentué
Toux fréquente — Expectoration abondante visqueuse, finement aérée
Elle n'a pas eu de frissons, elle a des points de côté après vomissements
Anorexie — Soif vive — Langue sèche — rouge
Constipation alternée — mort le malade —

SCD LYON1

DATES	HISTOIRE PATHOLOGIQUE	PRESCRIPTIONS
	a eu la diarrhée chez elle —	
	A la percussion on ne trouve pas de	Vomissements
	A l'auscultation dans toute la	hauteur des
	deux poumons, râles muqueux —	Sonores, emplacement
	le murmure vésiculaire est	à la base
	obscur on entend des râles secs	de succedent
	pour tousser sans l'expiration —	Les pointes affaissées
	dans la position — Expiration très prolongée	
	Mouvement, sous la clavicule râles muqueux —	à droite
	Un bruit, on retrouve le murmure	râles secs qui ne
	arrière	T.B = 38°7
	Mort —	
	~~Autopsie Poumon droit adhérence~~	
	~~pleurale ancienne — Poumon droit adhérence~~	
	~~pleurale et viscérale — épanchement sero-sanguin~~	
	~~abondant — la surface du poumon qui est atteint d'une~~	
	~~coque de l'épaisseur d'un doigt et dont les cellules~~	
	~~sont dilatées empêchent l'expansion complète~~	
	~~De ce côté le poumon diminué de volume, paraît~~	
	~~atrophié — Induration pulmonaire occupe~~	
	~~également le lobe inférieur et paraît unir~~	
	~~poumon droit —~~	
	—	
	A l'autopsie, les deux poumons sont emphysémateux	
	mais crépitent partout — pas d'induration	
	au sommet gauche — Cicatrice rétractée,	
	adhérente au sommet de la cavité pleurale	
	par une bride — On ne trouve nulle part d'adhérence	
	— Pas de liquide dans la plèvre —	
	Foie rien — Cœur — rien, un peu petit	
	Reins rien	

SCD LYON1

HOTEL-DIEU. — Salle 4e femmes N° 121

Nom Jeanne Denuve (mère de la jeune fille âgée de 19 ans, ~~dont~~ est atteinte d'aliénation).

né à

demeurant à

profession Couturière

âge 48 ans

tempérament

constitution

entré le 20 Xbre 1880

~~sorti le~~ décédée le 5 janvier

DIAGNOSTIC ET RÉSUMÉ

Catarrhe — Emphysème

Réflexions. Bien que la malade fut douée d'une mauvaise constitution hygiénique avec toutes les causes de délabrement de poitrine, la prédisposition à la tuberculose, ainsi que prouvent les nombreux cracheurs trouvés dans ses poumons, il n'existait cependant pas d'affection récente de cette nature, probablement en raison de la déformation du thorax et du phénomène qui résulte de cette disposition, c'est-à-dire l'hypertrophie du cœur, d'où une circulation plus active des poumons. — Il n'était résulté aussi ~~des~~ adhérences pleurales très étendues et très solides qui ont dû contribuer à gêner le fonctionnement ~~des~~ poumons et à empêcher le retour à la santé. La malade avait éprouvé un rhume, mal qui n'avait pas permis. Lorsque le phénomène de pneumonie dans le cas de la gêne, c'est presque toujours, sinon toujours, un pneumo-thorax.

HISTOIRE PATHOLOGIQUE

Réglée à 13 ans

— A eu 16 enfants — 8 morts en bas âge, dont 1 venu à 7 mois — 8 autres vivants et bien portants ? — 0 ~~0~~

A l'âge de 29 ans, a eu la jambe droite écrasée par une voiture — amputation de la cuisse.

A dater de ce moment la malade est devenue ~~vue~~ se développer une aphonie qui est actuellement très prononcée et paraît congénitale.

Elle a eu la fièvre typhoïde il y a 29 ans.

Il y a 3 ans elle a passé 10 mois dans une service de médecine à l'H.-D. pour une affection pendant laquelle son ventre étant devenu très volumineux elle a eu en même temps des vomissements.

— Elle n'est plus réglée depuis 6 mois.

Elle tousse un peu depuis 10 ans environ.

— Il y a cet état d'amaigrissement.

SCD LYON1

DATES	HISTOIRE PATHOLOGIQUE	PRESCRIPTIONS
	Gonflement d'hémoptysies — Mais elle est extrêmement essoufflée — avec les extrémités froides, la face livide, cyanosées — Dyspnée intense — peut rester étendue sans son lit — parler — La toux est assez peu fréquente — Urine est mucoso-purulente —	depuis 3 jours — Elle se présente et, les lèvres, la la malade ne — elle peut à peine — l'expectoration
	A la percussion on ne trouve rien à noter — A l'auscultation en arrière au niveau du mamelon vésiculaire — et la base droite du côté droit — Il existe nombreux râles muqueux —	— Elle est dyspnéique dans toute la hauteur
	Les battements du cœur sont rapides et nets — Bruits petits, égaux	rapides, mais égaux — Kermès 0,20 — Jaunes — Café
4 janvier	Cyanose — Asphyxie — Mort	
	— Autopsie —	

Poumons — Le poumon droit présente des adhérences intimement résistantes, on ne peut l'avoir que tacey en plusieurs endroits — Le poumon gauche est complètement libre — Tous deux fortement dépendants sans lésion et augmentés de petits nodules du volume d'un pois, dureté, lorsque est sclérosé, et le centre contient une matière crayeuse, jaunâtre — Tous deux sont emphysémateux — Le poumon droit est en outre notablement congestionné —

Le cœur est volumineux, le ventricule droit paraît dilaté — Son bord résistant est hypertrophié et a un peu la consistance normale du ventricule gauche — Les valvules paraissent suffisantes —

Rien au foie, aux reins, ni à la rate — A l'ouverture de la cavité abdominale, la lésion, à nous frappe les yeux, c'est le tube digestif — Le gros intestin, la région pylorique correspondant à l'ombilic —

La dissection du mésogastre montre une oblitération plane des ganglions — L'atrophie de l'os, qui est longue — Infiltration hypertrophique du volume d'une noix terminent le diagnostic de tumeur ganglionnaire —

SCD LYON1

Modèle N° 21.

HOTEL-DIEU. — Salle 4e Femmes N° 128

Nom Marie Barbaret
né à Croze (Creuse)
demeurant à
profession hôtelière
âge 41 ans
tempérament
constitution
entré le 7 Xbre 1880
sorti le

DIAGNOSTIC ET RÉSUMÉ

Tuberculose généralisée — Autopsie

surtout ganglionnaire, hépatique et rénale.

La présence des principales altérations dans les ganglions, le foie et la rate et un peu aussi dans les poumons sous forme de nodules tuberculeux assez volumineux et assez confluents, semble prouver qu'il y a eu une véritable infection comparable à l'infection purulente; mais dont le point de départ est difficile à déterminer. On a recherché s'il existait des ~~altérations~~ sur les dernières portions de l'intestin grêle, et on n'~~[illegible]~~ a trouvé. malheureusement le gros intestin n'a pas été examiné. Il aurait pu présenter des ulcérations, car il y a eu peu de temps avant la mort des selles fréquentes et parfois sanguinolentes; et ces ulcérations auraient très bien pu être le point de départ des autres lésions. En tout cas, il faudrait examiner les gros intestins dans les cas analogues, ainsi que dans les cas de phtisie où cet examen est négligé. — Il semble ~~[illegible]~~ souvent que les portes d'entrée du produit infectieux ~~[illegible]~~ pour siège l'intestin dans les phtisies pulmonaires.

HISTOIRE PATHOLOGIQUE

A la cuisse gauche on trouve une vaste [illegible] volumineuse, allongée, ~~avec~~ musculaire provenant de nature lymphatique datant de 10 ans environ

On trouve dans le cou sus claviculaire du côté droit ~~[illegible]~~ une cicatrice qui correspond à un abcès ganglionnaire qui s'est ouvert il y a 12 ans —

~~Antécédents héréditaires~~

Aucuns de l'hérédité. père vivant bien portant — mère morte à 57 ans — une sœur morte à 26 ans, très oppressée, toussait et crachait, — un frère mort de fièvre typhoïde — un autre mort alcoolique —

— Réglée à 15 ans a eu 4 enfants — dont un mort en bas âge — une petite fille morte à 11 ans, cru de l'œdème du 4 membre — 2 vivants, bien portants —

La malade paraît avoir joui d'une bonne santé jusqu'à il y a un an environ. A cette époque elle prit des accès de fièvre intermittente — pendant 4 mois, elle fut traitée chez elle — avec des alternatives d'amélioration et d'aggravation. Insensiblement ~~[illegible]~~. Il lui était survenu des volumineuses tumeurs des deux côtés du cou et dans

SCD LYON1

DATES	HISTOIRE PATHOLOGIQUE	PRESCRIPTIONS
	l'ombelle droite. Depuis elle se dendu ant elle a été très mal, dans le la les amis désespérant, elle fut bien améliorée. Sur terminer cependant Elle est partie il y a 15 jours non guérie. ne se trouvant pas assez forte pour Elle se plaint de faiblesse générale. elle a perdu l'appétit. après les repas le ventre de la bouche. mauvaises digestions de vomissements. Mais le ventre est presque toujours douloureux, surtout dans la région hypogastrique. Il y a plus la constipation fréquemment de Diarrhée. La langue est un peu rouge. Elle tousse légèrement depuis 8 mois. Expectoration muqueuse Il n'y a jamais eu de palpitations du coeur. La malade a maigri beaucoup depuis le début de son affection. La peau est sèche, la tête tiraillée. Il y a un léger mouvement fébrile. Le ventre est un peu douloureux à la pression. Mais dans la région hépatique la percussion est presque insupportable on constate que le foie paraît assez notablement augmenté de volume. La rate ne paraît pas avoir subi ~~sensiblement~~ augmentation sensible. Rien aux poumons, ni au coeur. Dans la région lombo-cervicale des deux côtés, on voit et sent deux masses tuméfiées allongées de grosseur du doigt. Masses lombaires formées par la réunion d'une grande de petites tumeurs arrondies du volume d'une noisette remplissant le creux sus-lombaire du côté gauche. Du côté gauche, on trouve une petite, chez à l'ouverture du côté de l'une de ces tumeurs abcédée. Dans l'aisselle droite on trouve une masse ganglionnaire analogue de volume d'un oeuf de pigeon. Rien dans l'aisselle gauche. Dans les plis de l'aine on trouve de petits ganglions un peu fessés. Un peu de ballonnement. Abcès froids nuls Pas d'albumine dans les urines.	à revoir à l'H.D. service des 3e femmes Repos absolument ~~Repos absolu~~ elle entre aujourd'hui Bouillon Bouillon troubles digestifs Le ventre le douloureux surtout fréquemment de La langue est Expectoration muqueuse de coeur Le sang contient peu plus des globules blancs qu'à l'état normal 14 x 1000

SCD LYON1

DATES	HISTOIRE PATHOLOGIQUE	PRESCRIPTIONS
22 xbre	La respiration est rude accompagnée de râles sonores sans les régions sus et sous claviculaires de chaque côté — En arrière la respiration s'entend bien du côté droit un peu moins bien du côté gauche et l'on trouve sans presque toute l'étendue de ce côté une matité assez intense au sommet qq. gros râles sonores persistants, malgré la toux	
24.	Abdomen interne — Il est droit. La langue rouge au delà et médiane cependant elle est parfois légèrement déviée à gauche. — Examen du sang ne montre pas d'augmentation des globules blancs	
28 xbre	~~Un peu~~ Météorisme abdominal — Il a un peu de liquide dans le péritoine — Pertes de mémoire importantes	
12 janvier	La malade est alitée abondamment elle a eu des selles sanguinolentes les jours précédents. Elle se plaint beaucoup de son côté — Depuis 2 jours, elle a perdu l'appétit, elle se plaint d'avoir froid	Le ventre, et
17 janvier	Aujourd'hui elle est très affaissée — Pâleur de la face — Grande gêne de la respiration — Pouls très petit — Elle tousse, ne peut pas cracher — Râles trachéaux	

— Autopsie —

Poumon droit. adhérences cicatrices fibreuses, crânes ou tubercules en voyant dans le sommet, dans le lobe supérieur et dans le lobe moyen on trouve de nombreuses cavernes dont le plus petit a une cloison dont le centre est formé d'une substance ... le volume varie depuis un pois jusqu'à celui d'une noisette — le lobe pulmonaire ... qui se rapproche un peu de l'hépatisation ~~noire~~ le lobe inférieur offre un aspect ... et est semé de granulations jaunâtres, du volume d'un pavot ou de pois qui paraissent ...

Poumon gauche — présente au sommet un cicatrice moins ancienne que la précédente, on trouve un noyau caséeux qu'on trouve en bas du lobe supérieur présente de ces noyaux caséeux épars, le parenchyme offre les mêmes ... que du côté droit — Dans le lobe inférieur granulations jaunâtres éparses ... Les granulations sont semblables sous la plèvre, sans que celle-ci soit affectée, elles sont de caractère — Pas d'adhérences pleurales sauf au sommet et ... peu résistantes — Un peu de liquide dans la plèvre droite

Foie volumineux — Capsule claire — Présente à sa surface des granulations jaunâtres en assez grand nombre ... Sur une coupe on trouve des granulations analogues dans ... et en outre du tissu est jaune, clair, brillant de teinte vasculaire augmentée de volume. Les mêmes granulations que le foie et à la surface mais à la ... elle a augmenté de consistance — Il existe en outre des noyaux caséeux ... occupant le parenchyme en grand nombre — Ce dernier offre à la coupe la consistance du ... — Reins, petits, graisseux — La cavité abdominale contenait environ ... litres de liquide citrin limpide — L'intestin ne présente pas de plaques tuberculeuses il est de calibre très petit sur différents points — On trouve dans l'abdomen des ganglions volumineux au niveau du hile du foie, dans le poumon droit ... Les ganglions ... sont ... ou ... de ramollissements puriformes pour quelques uns

Modèle N° 21.

HOTEL-DIEU. — *Salle* _____ *N°*

Nom

né à

demeurant à

profession

âge

tempérament

constitution

entré le

sorti le

DIAGNOSTIC ET RÉSUMÉ

HISTOIRE PATHOLOGIQUE

SCD LYON1

Modèle N° 21.

HOTEL-DIEU. — *Salle* 4me Femmes N° 145

Nom Lassère Rosalie

née à Busset (Allier)

demeurant à

profession : concierge

âge : 73 ans

tempérament

constitution

entrée le ~~16~~ 15 Avril 1880

sorti le

DIAGNOSTIC ET RÉSUMÉ

phthisie pulmonaire

HISTOIRE PATHOLOGIQUE

Mère morte à près de 80 ans ; père mort à 68 ans, plusieurs frères et sœurs morts très jeune, elle ne sait pas de quoi ; elle ne croit pas qu'aucun soit mort après avoir toussé. Elle a toujours joui d'une bonne santé sauf en 1834 où elle fit un séjour de quelques semaines à l'hôpital. Elle dit n'avoir jamais toussé ; les malaises dont elle se plaint actuellement n'ont débuté ~~une dizaine~~ qu'il y a 15 jours, jusqu'à ce moment elle n'avait ressenti que un peu de fatigue qu'elle attribue à la rigueur de l'hiver. Elle ne s'est aperçue que de deux choses, l'affaiblissement des membres et l'amaigrissement général ; elle dit n'avoir jamais vu tousser ni craché ; l'appétit est resté bon, elle digère très-bien, et les selles sont régulières.

Amaigrissement extrême. Sonorité forte aux bases, faible aux sommets, surtout du côté gauche. Rien de particulier à l'auscultation du côté droit.

SCD LYON1

DATES	HISTOIRE PATHOLOGIQUE	PRESCRIPTIONS
	mais du côté gauche nombreux râles humides dans la fosse sus-épineuse, ~~au dessus~~ peu modifiés par la toux, au dessous d'eux craquement sur une grande étendue ; en avant même râles avec souffle sous la clavicule gauche	Rien au cœur
28 Avril	Elle tousse à peine ; elle est somnolente, affaissée, ne mange presque pas.	
12 Mai	Affaiblissement progressif. = Pas beaucoup de la fièvre diarrhée et incontinence des matières fécales = = pas de dyspnée malade est complètement immobile, la respiration est peu profonde et calme, pas accélérée du tout	
15 Mai	Mort	
16 mai	Autopsie : Le poumon gauche présente au sommet leurs adhérences, nombreuses et très solides = Au sommet, immense caverne à parois anfractueuses ; au pourtour, grand nombre de petites cavernes = = Plus bas, dans toute la partie du lobe sup. et dans la plus grande partie du lobe inf., infiltration de granulations plus ou moins tuberculeuses, tellement nombreuses, que toute cette partie du poumon est perdue pour la respiration = = Une très petite portion du lobe inf., seule, paraît pouvoir respirer parfaitement = = poumon droit : moins d'adhérences — pas de cavernes La partie antérieure du lobe inférieur présente encore une infiltration tuberculeuse la plus marquée : elle est dure résiste complètement au doigt qui la presse = = Une partie du lobe supérieur présente cette même infiltration tuberculeuse sous forme de masse compacte, mais dans une moindre étendue = = Dans toutes les autres parties du poumon, on trouve des tubercules isolés, de petits amas tuberculeux, ~~mais pas de cavernes~~ Le Cœur est manifestement petit : et cette petitesse paraît volumineux les vaisseaux qui y aboutissent = présente pas d'altération = = Foie : rein, ne présentent rien à noter	

Modèle N° 21.

HOTEL-DIEU. — *Salle* 1re Femmes *N°* 121

Nom Marie Victoire Duchamp
né à Cheylard
demeurant à Lyon
profession Concierge
âge 60 ans
tempérament
constitution
entré le 7 janvier 1881
sorti le

DIAGNOSTIC ET RÉSUMÉ

Hypertrophie du cœur
Catarrhe pulmonaire
et emphysème

HISTOIRE PATHOLOGIQUE

Père mort à 80 ans. Mère morte deux mois après la dernière couche.

Réglée à 17 ans, la malade a eu 6 enfants, dont un est mort à 3 mois, un autre à 23 ans sur ~~Cholera~~ dans les Colonies. 2 filles vivantes et trois posthumes.

La malade a toujours joui d'une santé parfaite, robuste, elle ne pouvait pas avoir pris froid, pas eu de rhumatisme. — Jamais d'hémoptysie, jamais de palpitations du cœur.

Il y a deux ans, elle a commencé à s'apercevoir qu'elle avait de la peine à monter, elle souffrait dans les jambes et les cuisses qui du reste n'étaient pas enflées. Les choses sont allées en s'accentuant et depuis 6 mois environ elle peut plus monter dans les maisons dont elle est concierge. Elle s'est mise à tousser depuis 2 mois seulement.

C'est depuis cette époque qu'elle est beaucoup

SCD LYON1

DATES	HISTOIRE PATHOLOGIQUE	PRESCRIPTIONS
	plus appréciés Actuellement ce qui frappe dans son état	C'est une dyspnée
	intense — Elle est souvent obligée de s'asseoir sur son lit,	
	pour éviter la suffocation. La peau est pâle et bleutée surtout	
	des lèvres et de la face — Elle présente un peu de cyanose	
	Les extrémités sont un peu	
	froides — Les membres inférieurs sont assez œdématiés jusqu'au	
	genou — On constate un reflux rendu systolique	
	et la pression veineuse du cœur	
	les vaisseaux du cou —	
	Toux peu fréquente — Expectoration	Rare
	Appétit assez bon — Avant la dégénérescence	
	la malade mange très peu — Vomissements	
	Langue saburrale, ~~[illegible]~~	Dyspnée
Soumaoui	Perception — Rien à noter	
	Auscultation — Aux deux bases	Râles muqueux assez
	fins, nombreux — Chez le reste du	
	poumon on trouve des râles muqueux	
	- Expiration s'entend bien partout	
	Cœur — Le choc cardiaque est fort — La	
	pointe est derrière	
	la 6e côte un peu en dehors du mamelon — Les	
	battements sont fréquents — ~~[illegible]~~	On entend les bruits
	Rien dans le souffle	
	Pouls petit, rapide, régulier	
	Légère pression abdominale dans l'urine	T = 101,2
	Le matin au réveil de la toux du poumon	La respiration est soufflante
	Il y a de la bronchophonie de la bronchophonie,	
	le souffle est uniforme — Dyspnée — Malaise —	
	Rien à la percussion et au toucher	
	Ces phénomènes ~~[illegible]~~ paraissent	
	tenir simplement à la congestion du poumon et à la	
	respiration supplémentaire — P = 120	
16 janvier	Un peu d'œdème de la main et de l'avant-bras droit — On trouve	
	les mêmes phénomènes qui précédemment,	
	cependant un peu moins à droite qu'à gauche	
17 janvier	Un peu de submatité à la base du côté droit — Ce	
	soir encore la respiration est obscure — On dépiste et retrouve le	
	souffle intense sans inspiration et souffle à timbre caverneux dans	
	l'expiration. Il faut noter que la malade est très maigre. Elle respire	
	la bouche presque fermée. Elle fait un peu de bruit avec la bouche, et	
	lorsque on lui fait ouvrir la bouche, le souffle disparaît presque	
	complètement — La dyspnée a un peu augmenté — La malade	
	tousse beaucoup — L'expectoration est peu abondante — Les	
	extrémités sont un peu froides — Pendant la toux, le pouls diminue	
	considérablement de force — P = 112	
	Il ne disparaît pas complètement	

SCD LYON1

DATES	HISTOIRE PATHOLOGIQUE	PRESCRIPTIONS
27 janvier	— Etat stationnaire — La respiration est toujours obscure aux bases où l'on perçoit quelques râles muqueux. Elle est supplémentaire aux sommets — et ventilatrice à droite — Le souffle s'entend à l'inspiration et à l'expiration — Celle ci est prolongée — Lorsque on fait ouvrir la bouche à la malade, le souffle diminue notablement pour reparaître bientôt — La voix est retentissante aux sommets surtout à droite où elle paraît localisée — on renvoyer en outre, râle à nitrau — Chaque mot est lu parfaitement souffle — La percussion reste obtuse des deux côtés mais beaucoup plus marquée à droite — La respiration est également supplémentaire au sommet droit en avant mais le murmure vésiculaire s'entend très bien de suite qu'elle n'est pas soufflante — Pas de râles	
	Même état général	
28 janvier	Subfébrilité, pouls notable à la base droite — la respiration est un peu obscure mais il y a pas de souffle — Le souffle persiste seulement dans la partie supérieure à droite	
1er février	Malade incomplète reste constamment assise sur son lit, se plaint d'une douleur sous le sein droit. Mais on trouve toujours les mêmes signes stéthoscopiques — Oedème des membres inférieurs et de la vulve — infiltration du tronc est considérable toujours un peu d'oedème du membre supérieur droit — Pouls très petit, qui devient à peu près imperceptible au moment des quintes de toux — Fréquemment faible, mais peu ou pas d'expectoration — Persistance de l'oedème et du refroidissement des extrémités	
2 mars	Les phénomènes d'asphyxie persistent — Quinze jours précédents d'aller à la selle	
4 —	Oedème du poumon qui leur donne l'aspect d'une grenouille — La malade est toujours obligée de rester le dos sur son lit	Emploi d'un grand appareil sur le lit
27 avril	— La malade paraît se sentir mieux — L'oedème du poumon paraît diminué. Elle se tient assise sur son lit	
29 avril	— Affaissement subit — Mort	

SCD LYON1

HOTEL-DIEU. — *Salle* N°

Nom

né à

demeurant à

profession

âge

tempérament

constitution

entré le

sorti le

DIAGNOSTIC ET RÉSUMÉ

Autopsie —

Ouverture des cavités pleurales montre une faible quantité de liquide du deux côtés — des adhérences ont existé du deux côtés, mieux avec ont en avant du côté droit, et forment de ce côté un diaphragme transversal au dessus duquel le liquide était accumulé, ne se trouvant pas peu nombreux à la base, mais à la partie moyenne du poumon. Au deux sommets on trouve d'anciennes cicatrices tuberculeuses sous forme de nappes du volume d'une petite pomme, indurées ayant la consistance du caoutchouc, la face en contact avec la plèvre est bronchée — le poumon du côté droit entièrement fibreux, paraît développé contenir d'un nodule crétacé — du côté gauche on trouve de petites concrétions crétacées dans l'épaisseur de la nappe fibreuse et communiquant ~~entre~~ avec les bronches — dans le lobe inférieur du deux poumons on trouve de la congestion et de l'œdème — et peu de granulations tuberculeuses dans on trouve sur la plèvre, ~~pariétale~~ du côté droit et dans l'épaisseur interlobaire, elles sont jaunâtres et ont le volume d'un petit pois.

HISTOIRE PATHOLOGIQUE

Cœur — rentrée gauche un peu augmenté de volume et indurée légèrement athéromateuses

Foie — Rate Reins

— Les reins ont les reins on constaté que l'artère droite est transformée en un cordon fibreux d'un centimètre de diamètre — Rein droit présente de la dilatation des calices et du bassinet qui et les parois sont épaissies, on y trouve des traces sanguines, cicatrices d'origine tuberculeuse — Rein gauche ne présente pas d'altération ~~du rein droit~~

Vessie très petite, rétractée — parois épaissies — on trouve à la surface interne quelques petites végétations rosées, présentant à leur surface de petites ulcérations à l'emporte pièce, paraissant due à la suite d'une granulation tuberculeuse —

SCD LYON1

Modèle N° 21.

HOTEL-DIEU. — *Salle* 1re Femmes — N° 124 Cachet

Nom Marie Buis
né à Bellegarde (Drôme)
demeurant à
profession ménagère
âge 3 Jours
tempérament
constitution
entré le 15 X.bre 1880
sorti ~~mort~~ *le* 3 janvier 1881 —

DIAGNOSTIC ET RÉSUMÉ

Tuberculose pulmonaire
Délire mélancolique avec un certain degré de stupeur
Phénomènes ataxo-adynamiques & anesthésie générale
Autopsie — Rien d'appréciable du côté des centres nerveux —

HISTOIRE PATHOLOGIQUE

Dans la famille de cette malade on n'a pas mis observé d'aliénation mentale, et elle n'en a jamais été atteinte.

Réglée à 14 ans — a eu 3 enfants et 3 fausses couches — Déclare n'avoir jamais été malade jusqu'à présent —
L'affection actuelle a débuté au mois de juillet par la disparition complète de la menstruation —
La malade se plaint de souffrir partout, et il est impossible de lui faire préciser son mal —
Elle tousse un peu — pas d'hémoptysie —
Pas d'expectoration —
Il y a peu d'appétit — Pas de vomissements —
Diarrhée — Apyrexie T A = 37°4
Il y a de la faiblesse générale — la malade est pâlotte, ne peut pas, de la journée, marcher — Néanmoins quand on la fait marcher

DATES	HISTOIRE PATHOLOGIQUE	PRESCRIPTIONS
	Elle ne présente pas de troubles de la locomotion, la force musculaire est très minime — Pas de paralysie générale — Pas de troubles de la sensibilité. Perception des sommes Rien	
	Cœur et Poumons — Un peu d'oblitération aux sommets surtout au sommet droit en arrière — là on trouve qq. râles crépitants, qui disparaissent après et prennent un timbre caractéristique si on fait tousser la malade — Au dessus de la clavicule du même côté on entend les mêmes bruits, la voix a un peu de retentissement — Rien sous la clavicule droite on entend les bruits du cœur perçus avec beaucoup de netteté, —	
	Rien au cœur	
	Le ventre n'est pas douloureux à la pression	
	Le foie, ni la rate ne sont gros —	
	La malade a un strabisme divergent des deux yeux surtout de l'œil gauche — Quand on lui fait tirer la langue elle ne peut la tirer en ligne droite, elle a un mouvement de déviation d'abord, puis de rien à droite à l'état de repos, la commissure droite est plus rapprochée de la ligne médiane que la commissure gauche — Elle est rapprochée à chaque instant par un tic — La langue dans la bouche est en proie à des petits mouvements spontanés mais très légers qui augmentent seulement lorsque la malade fait un mouvement des machoires — Elle n'a jamais eu de paralysie des membres — Aucune attaque	
21 Déc	Depuis hier agitation continuelle — Elle ne reconnaît ni de qui ni quand des mains pour saisir — Elle touche les objets qui sont à sa portée (caractère) — Elle parle continuellement — Elle a vu sa tante — Elle appelle ses enfants. Elle comprend les mots qu'on lui dit — Elle répond juste ou tout au moins approximativement. La figure exprime la tristesse mais avec une certaine anxiété — La malade a pu uriner — Elle ne présente pas de contractures. Elle a souffert de la tête toute comme pour le jour : elle refuse tout aliment : poids 120. Extremités un peu froides. On ne peut pas lui faire tirer la langue : on voit cet organe qu'en ouvrant la bouche sans déviation manifeste — Pas de souffle au sommet sans d'existence manifeste — Pas de souffle au dos — Rien à la commissure droite de la lèvre — Pas de souffle capitulaire —	

SCD LYON1

DATES	HISTOIRE PATHOLOGIQUE	PRESCRIPTIONS
22 xbre	Dans le courant d'hier — la malade a eu un delire bruyant — qui ne s'est apaisé qu'au milieu de la nuit sous l'influence du Chloral Pas de contractures — Un peu plus de raideur — Tous les mouvements commencent gênés Elle ouvre la bouche, tire la langue comme précédemment	
23 xbre	La malade a passé une nuit très calme Ce matin le calme persiste mais elle ne parle pas cependant elle répond à peine seulement après y avoir été sollicitée Pas de contractures — La raideur est intense — Le trismus est assez intense — Le souffle est en arrière — Le foie a disparu de la fossette sus-sternale droite — le strabisme est moins bien marqué — l'œil gauche est plus ouvert — la langue est plus droite et la pointe est constamment dévoyée à droite — Le pouls est toujours irrégulier — Les battements du cœur sont alternativement en haut et en bas.	Pot. Chloral 30 grammes en deux fois avec quelques cuillerées de rhum — Mauvaise
24 xbre	La malade a été très tranquille mais sans sommeil — Assise sur son lit, immobile, éveillée, le regard fixe, répondant à peine aux questions même simples, ayant plutôt la dents serrées, mais non continuellement, on peut lui faire prendre des boissons — La malade est ainsi depuis hier — Elle a toujours beaucoup de fièvre, de la matinée Elle a aussi toujours un peu de tendance à prendre les objets qui sont à sa portée — Si on lui fait étendre les mains, il y a un peu de tremblement — Elle paraît très faible — Il y a un peu de raideur dans les mouvements communiqués — mais sans paralysie ni contracture véritable Elle tousse peu, ne crache pas —	Lait — Gomme
25 xbre	Etat stationnaire —	
26 xbre	Hier la malade a été très agitée avec un délire bruyant pendant des dents — elle chantait, elle appelait tout le monde — D'autres moments restant en repos — Ce matin elle est calme — Il faut l'obéir plusieurs fois les demandes, pour lui faire tirer la langue — Ce matin la figure est tout à fait inexpressive et immobile — On trouve toujours un peu de raideur aux mouvements mais même force égale — Parfois la malade se met à pleurer facilement — Elle pleure disant vous, lorsqu'on lui pique les membres inférieurs — Lorsqu'on lui pique les membres supérieurs même la pulpe des doigts elle crie tout à fait comme le trismus pour les grands bras où peut brûler la peau de manière sans qu'elle crie — Il ne sort pas de sang — en piquant [illegible] sortir seulement aux doigts	

SCD LYON1

Modèle N° 21.

HOTEL-DIEU. — *Salle* _____ *N°* _____

Nom

né à

demeurant à

profession

âge

tempérament

constitution

entré le

sorti le

DIAGNOSTIC ET RÉSUMÉ

HISTOIRE PATHOLOGIQUE

27 x^bre suite

Elle ne sent du tronc il faut la piquer très fortement
pour qu'elle sente — ce chose — comme du reste on voit sur des
membres inférieurs — car la piqûre assez profonde dans ces différentes
régions ne détermine chez elle aucune manifestation du point.
Également piquer la face tous que la malade manifeste son
impression. cependant après avoir retiré la pince elle ce met
à pleurer — crise longue en apparence la tête de l'épingle du
T.Rm=38°,7 — le chiquenaud à toujours lieu — même phénomène.
Sin 40°,0 déjà noté particulièrement du côté du yeux et de la langue
Pli cachectique assez prononcé — Elle a eu la diarrhée chez elle forte
fois — un peu moins forte cinq ou six fois
La malade paraît avoir moins de fièvre que les jours derniers
P=112 — T R=38°,7
Mais quand on la bouge elle se tient chez elle sur la position couchée
étant sur la chaise — elle a eu une syncope — En faisant des piqûres
dans les espaces interdigitaux on observe un léger mouvement
de retrait de la main, et en répétant les piqûres, on finit par
lui faire faire une grimace — Pas d'ouverture des yeux malgré
de retirer ses membres — la partie lésée, moins avec les autres
28 xbre
Ms
38°,3
Soir
39°,8

La malade pleure toujours seulement pendant la nuit elle criait comme
effrayée Pas de trouble de la sensibilité ce n'est que lorsque on pique
la plante du pied qu'elle retire les parties ~~piquées~~ — mais les piqûres dans toutes les
autres parties qui paraissent très sensibles comme le membre inférieur ne lui
pas retire le membre — elle se contente de protester en contractant les traits
si elle allait pleurer — Elle ne demande rien, elle ne parle pas, ne crie rien
on la sollicite pour parler. Actuellement que p. bo [illegible] Le sommeil
le somnambisme est complet

SCD LYON1

DATES	HISTOIRE PATHOLOGIQUE	PRESCRIPTIONS
29 bre	La malade parle davantage — elle pleure toujours sans motif — la carphologie et le tremblement des mains sont plus manifestes	
30 bre	Même état — la malade a des frissons longues — elle pleure de temps en temps — Elle ferme plus volontiers l'œil droit — la conjonctive est un peu rouge — Elle dort — Elle urine volontiers — Elle se tient assise sur les jambes — Elle a de la rétention à la syncope lorsqu'elle est debout — Pouls 130 ℘ — La sensibilité est encore plus émoussée — Il faut piquer les piqûres très fréquemment pour avoir la moindre grimace — Il y a que la plante des pieds est encore assez sensible — Elle mange bien conservée — Quand on la découvre elle cherche toujours à se couvrir	
31 bre	Hier plus calme, mais fièvre intense — malaise inconsolable — Malade plus tranquille — Répond mieux aux questions	
1 janvier	Plus agitée — Subdelirium — Carphologie — Tremblement des mains — Elle a probablement des hallucinations — car elle parle et cherche avec la main à toucher les objets qui l'entourent près — Persistance des troubles de la sensibilité — Elle a toujours une fièvre intense — T. 40° — R. 2 — Pouls ne crevotte pas ou irrégulier — Les crachats — Elle tousse peu — Elle a q.q. fuliginosités sur la langue — Elle remarque quand elle parle un tremblement de la langue — Quand on lui dit de tirer la langue précisément, elle la tire — Elle ne demande ni à aller à la selle, ni à uriner — Quand elle parle, ce qu'elle dit est absolument incohérent — On remarque depuis q.q. temps, qu'il semble que l'agitation soit plus marquée tous les 4 jours	
3 janvier	La malade est complètement sans conscience — ne parle pas — pansements — Respiration plus fréquente, comme à chaque stertreux — R = 128 — Fièvre intense — Pommette droite rouge — Fuliginosités du linge et des dents — Mêmes troubles de la sensibilité — T = 41°	

SCD LYON1

DATES	HISTOIRE PATHOLOGIQUE	PRESCRIPTIONS
29 Mat. 38,8 Soir 40,1	**Autopsie** — Cerveau — Coloration normale — Les méninges normales Sinus ont comme d'habitude à la base et à la convexité Aucune lésion du cerveau ni du bulbe, ni de la protubérance, ni du cervelet, soit à la pesanteur, soit sur les coupes nombreuses qui ont été faites Poumons — Sommet droit — caverne de la dimension d'une grosse noix en arrière toujours au sommet, on trouve plusieurs petites cavernes — Dans le reste du poumon et à la base on trouve des points de tissu caséeux disséminés surtout au niveau de la pointe inférieure et postérieure où il y a des noyaux de différents âges, forme pneumonique et noyaux en kystes contenant une matière purulente ou fluente A gauche quelques noyaux disséminés de formation récente au sommet des deux lobes, surtout du lobe supérieur Cœur un peu petit et mou rien aux valvules Foie un peu volumineux, un peu gras Rate volumineuse (2 fois le volume normal) Reins rien, bassinet peut être substance corticale un peu blanche Rien du côté des suites de la dure mère, du méninges, ni de la boîte osseuse	

SCD LYON1

Modèle N° 21.

HOTEL-DIEU. — Salle 4 ff. N° 124 (Chambre d'isolement)

Nom Marie Bruis

né à

demeurant à

profession

âge

tempérament

constitution

entré le

sorti le

DIAGNOSTIC ET RÉSUMÉ

Réflexions. — La malade a été prise d'aliénation mentale dans les conditions indiquées par les auteurs, c'est-à-dire, à la période terminale de la phthisie pulmonaire. — Elle a été prise brusquement de troubles qui m'ont fait d'abord songer à la méningite ou à un délire fébrile tel qu'on le rencontre dans la fièvre typhoïde ou dans la forme typhoïde de la ~~tuberculose~~ aiguë, mais je n'ai pas tardé à voir qu'il y manquait les phénomènes ataxo-adynamiques, un délire mélancolique

HISTOIRE PATHOLOGIQUE

accompagné pour moment d'un certain degré de stupeur. Bientôt, j'ai constaté qu'il existait en même temps des troubles profonds de la sensibilité, puisqu'on pouvait piquer impunément la malade sur la plus grande partie du corps sans qu'elle manifestât la moindre sensation. Et parfois, lorsque les piqûres étaient restées sur les parties les moins insensibles, on voyait la malade pleurer ou plutôt faire une légère grimace comme si elle allait pleurer, mais sans retirer la partie piquée, bien qu'elle eût l'usage de ses membres. Elle rappelait tout à fait les aliénés mélancoliques en stupeur qui ne répondent pas aux questions et qui présentent les mêmes troubles de la sensibilité à ceci près qu'en piquant la plante des pieds

SCD LYON1

DATES	HISTOIRE PATHOLOGIQUE	PRESCRIPTIONS
	qu'on produisait un mouvement. Et même dans les derniers jours, la sensibilité était assez émoussée. Les attouchements de la conjonctive déterminaient toujours l'occlusion des paupières ou tout au moins le clignement. — Une autre particularité curieuse consistait en ce que les pupilles étaient exsangues. Et même à l'extrémité des doigts il fallait exercer une pression pour voir sourdre une gouttelette de sang. —	
	La malade avait de l'insomnie dans les idées avec agitation à certains moments, d'autres fois au contraire avec un calme complet. Elle ne répondait pas aux questions, ne mettait aucune question simples et après avoir été longtemps sollicitée. Ainsi les accès d'agitation alternaient à peu près toutes les 24 ou 48 heures avec les accès de mutisme. En outre il y avait plutôt et l'agitation pendant la soirée et la nuit. Elle avait aussi parfois de hallucinations et elle exécutait le plus souvent un délire d'action, la malade cherchant constamment à saisir de ses mains et à sa bouche de son lit.	
	Pas de paralysie, mais seulement un affaiblissement général avec tremblement ou simple avec des oscillations des membres, qui donnaient à ses mouvements un aspect ataxique, telle qu'on l'observe parfois dans la fièvre typhoïde. Impossible d'être exactement renseigné sur le fonctionnement des organes des sens, mais en tout cas bien de la vue n'étaient pas abolis.	
	C'est bien là l'aliénation mentale signalée par les auteurs à la période terminale de la phthisie pulm.; mais chez notre malade il y avait de la fièvre et même une fièvre intense dans les derniers jours. Et de suite il est probable qu'il en est toujours ainsi malgré l'assertion contraire que le trouve dans la Th. de M. Deandre. Pour établir qu'une telle complication peut survenir en dehors de l'état fébrile il faudrait apporter	

SCD LYON1

2

HOTEL-DIEU. — *Salle* 4 ff. N° 12 (chambre d'isolement)

Nom Marie Denis.

né à

demeurant à

profession

âge

tempérament

constitution

entré le

sorti le

DIAGNOSTIC ET RÉSUMÉ

Réflexions (suite) des observations plus convenables que celles qui ont été fournies par le médecin et dans lesquelles la température des malades n'est pas mentionnée ou soit en effet, que la température est toujours plus ou moins élevée dans cette période de la phthisie pulmonaire, à moins qu'il existe une diarrhée abondante qui abaisse plus ou moins la température. Du reste dans les faits analogues que j'ai observés antérieurement, j'ai toujours constaté une fièvre intense et une marche rapide de la maladie non seulement l'aliénation mentale en question n'empêche pas l'évolution de la phthisie, mais

HISTOIRE PATHOLOGIQUE

elle coïncide avec cette marche rapide de la tuberculose, qui n'est pas toujours en rapport avec l'intensité des lésions pulmonaires. C'est ainsi que chez notre malade ces lésions n'étaient pas aussi considérables qu'on les observe habituellement chez les malades succombant par les progrès de la maladie sans complication.

Je crois qu'on peut parfaitement comparer ces troubles nerveux qui surviennent dans cette forme de la phthisie à ceux qu'on voit parfois survenir dans la forme aiguë de la tuberculose et dans la fièvre typhoïde. La fièvre joue un certain rôle, mais n'est pas évidemment la seule cause puisque souvent on observe ces affections avec beaucoup de fièvre et sans les troubles intellectuels en question.

SCD LYON1

DATES	HISTOIRE PATHOLOGIQUE	PRESCRIPTIONS
	aucun lieu pour chacune de ces affections individuelle indiquée par M. Brandis. D'une femme de la campagne qui n'était jamais sortie de son village et qui comprenait à peine le français, une vive impression en quittant sa famille pour venir à la ville et mourir à l'Hôpital. Du reste dans son délire, elle demandait toujours à retourner chez elle.	fantôme prédisposition
	Je ne crois pas qu'on ait déjà signalé des troubles de la mémoire semblables à ceux que nous avons constaté dans des circonstances analogues. Ces troubles compliquent le tableau de l'aliénation mentale. Il est probable qu'ils doivent se rencontrer souvent, mais qu'ils ont dû passer inaperçus, parce qu'ils n'ont pas été recherchés. Ils doivent être rapportés à la même cause qui a déterminé les troubles intellectuels.	
	En tout cas il n'existait pas de lésion appréciable de centres nerveux. Avant que la maladie fut prise de ces accidents terminaux et pendant leur cours, nous avons constaté qu'il existait un strabisme divergent des deux yeux dans tout l'enfance, et en même temps une légère déviation de la commissure droite de la bouche avec un peu de déviation de la pointe de la langue de ce côté, mais surtout avec des mouvements anormaux de la langue lorsqu'elle était tirée hors de la bouche. Ces phénomènes étaient chroniques et n'étaient pas en rapport avec les troubles terminaux (si ce n'est peut-être comme prédisposition aux accidents mêmes) ni avec la pathémie. Enfin ils ne dépendaient pas d'une lésion de centres nerveux. J'ai du reste déjà constaté plusieurs fois, cette déviation légère de la langue dans le cas de strabisme et notamment dans le cas de strabisme divergent. Il est même arrivé que les déviations oculaires seules, sans lésion appréciable, ou tout d'autres troubles inconnus, comme dans le cas où il s'agit de lésion des centres nerveux	

SCD LYON1

Modèle N° 21.

HOTEL-DIEU. — *Salle* Ste Jeanne N° 23 – 8

Nom Gratapaglia François
né à Valenza (Italie)
demeurant à
profession : journalier
âge : 43 ans
tempérament
constitution
entré le 21 Février 1880
~~sorti~~ mort *le* mai 1880

DIAGNOSTIC ET RÉSUMÉ

Phtisie pulmonaire
Pleurésie secondaire

HISTOIRE PATHOLOGIQUE

Pas d'antécédents héréditaires. Pas de maladies antérieures.

Pendant l'été dernier, il commença à tousser, sans point de côté, sans forte oppression, sans perte de l'appétit, il ne cessa pas de travailler. En hiver la toux augmenta un peu; mais il continua à travailler; ce n'est que vers le milieu du mois dernier, qu'il a commencé à maigrir un peu et à perdre ses forces, et qu'il a été forcé de prendre le lit. Il n'a jamais craché de sang. Le malade se présente faible, amaigri, avec de l'œdème assez considérable des pieds et des jambes qu'il n'a que depuis quelques jours. La toux est quinteuse, pénible, l'expectoration est peu abondante, facile, muco-purulente; l'oppression est presque nulle au repos; il n'y a pas de point de côté. Il a bon appétit, mais un peu de diarrhée. La nuit la toux l'empêche un peu de dormir, mais il ne transpire pas.

Rien de particulier à la percussion du côté gauche; du côté droit la tronce en arrière de la matité dans la moitié inférieure. Le murmure vésiculaire s'entend bien partout du côté gauche, il s'accompagne de nombreux râles dans la moitié inférieure, du côté droit où le murmure vésiculaire est très obscur dans la moitié inférieure, il n'y a pas de souffle, mais quelque

SCD LYON1

DATES	HISTOIRE PATHOLOGIQUE	PRESCRIPTIONS
	râles à la base du niveau de la partie ne sont pas perçus à la main. ~~Un~~ Rien autre que des battements rapides. Un peu d'albumine	mate les vibrations thoraciques. Rien de particulier au cœur dans les urines
	~~Dédoublement~~ ~~Le~~ pointe du cœur est dans le dehors du mamelon ; pas de bruit anormal, sauf premier bruit. En avant du côté droit, les 3 premiers espaces intercostaux et n'est	5me espace un peu en dédoublement de la sonorité est bonne dans pas modifiée par la position.
	Au sommet droit, tout à fait en haut de du souffle bas, avec quelques gros râles ; ~~Dans~~ soit à voix haute soit aphone. Dans la fosse nombreux craquements. Le cœur sus-claviculaire droit	l'espace interscapulaire, il y a au même point, pectoriloquie, sus-épineuse gauche, est plus marqué que le gauche. Sous la clavicule droite, ainsi que dans le cœur sus-claviculaire la respiration est très-obscure. Sous la clavicule gauche, la respiration est supplémentaire, avec des craquements
4 Mars	Le malade a des accès de fièvre. L'œdème	des pieds existe encore, mais peu intense.
20 Mars	A la base gauche on trouve des râles gros et nombreux avec un peu de souffle sur une très-petite étendue. Il y a au même niveau ~~Il~~ une certaine modification de la voix et de la pectoriloquie aphone.	
21 Mars	Le souffle a augmenté.	
27 Mars	Le souffle a augmenté, tant en avant qu'en arrière, il y a des râles très-nombreux.	

SCD LYON1

mai 1880 Autopsie - Gratapaglia pleur. tuberc. 23-8

On trouve dans les deux cavités pleurales un épanchement abondant. La couleur du liquide est hématique à droite - et citrine à gauche.

Poumon droit : Plèvre viscérale épaissie rougeâtre. Adhérences au sommet - La face est adhérente à la partie correspondante du diaphragme ; on y remarque de nombreuses fausses membranes, très-épaisses, imprégnées de matière tuberculeuse.

Le poumon sentle diminué de volume il est rétracté et appliqué contre la colonne vertébrale. Il est rougeâtre, pesant : lorsque on le sectionne et qu'on le presse, il ne s'écoule qu'une très petite quantité de liquide séro-sanguinolent - A la base, masses tuberculeuses abondantes.

SCD LYON1

Poumon gauche. Occupe son étend
99. points emphysémateux en av
face. Sur la partie latérale
une rainure, large d'un trava
et étendue de la partie inférie
supérieur jusqu'au sommet. -
on trouve au sommet deux c
~~volum~~ ayant chacun le volum
environ; elles ne communiquen
l'extérieur, ou si elle communiq
que par de très-petites bronch
sont remplies d'une matière p
avec grumeaux. - A la pa
on remarque un point d'hepat
- A la base et dans tout le lobe
quantité de granulations tubercu
volume d'un grain de millet.

x Ces cavernes sont séparées de
pleurale par une cloison épa
(0,01 cent. environ) de tissu p

Le diaphragme. Considérablement épaissi
transformé. A la coupe on y remarque des
, des tractus des fibres musculaires des
ras cubreuses mamelles tuberculeuses. Il
présente une certaine résistance à la main
. à la pression de bas en haut.
cavité gauche, rien de particulier à noter.

mmation au Coeur.
ucun signe normaux.

SCD LYON1

SCD LYON1

MODÈLE N° 21.

HOTEL-DIEU. — *Salle* 4me Femmes N° 127

Nom Chateney Antonia
née à Bourg de Péage (Drôme)
demeurant à
profession: lingère
âge: 26 ans
tempérament
constitution
entrée le 27 Mars 1880
sorti ~~le~~ *mort* le 19 Août 1880

DIAGNOSTIC ET RÉSUMÉ

Phtisie pulmonaire

HISTOIRE PATHOLOGIQUE

Père mort alcoolique. Mère vivante. — N'a eu ni frères ni sœurs. Avant cette maladie qui a débuté au commencement de l'hiver dernier, elle a toujours été bien portante; la menstruation, peu abondante, était régulière; elle ne s'enrhumait pas facilement. Au mois de janvier dernier, toussant déjà légèrement depuis quelques mois, elle prit froid, et à partir de ce moment la toux augmenta beaucoup. Elle n'a jamais craché de sang. Elle a eu la diarrhée depuis 2 mois; il n'y a que 3 semaines qu'elle a cessé de travailler. Actuellement elle a beaucoup maigri, elle a complètement perdu l'appétit, elle digère bien, mais vomit parfois en toussant, et a beaucoup de diarrhée; elle rejette des vomissements bilieux le matin. Elle tousse beaucoup, par quintes violentes, et expectore difficilement en petite quantité, des crachats muco-purulents. Pas de différence de sonorité d'un côté à l'autre; mais les fosses sus-épineuses sont plus l'une et l'autre peu sonores. A l'auscultation on trouve du souffle des deux côtés avec quelques râles qui deviennent nombreux pendant la toux; la voix y résonne d'une façon très marquée, et s'il y a de la pectoriloquie

DATES	HISTOIRE PATHOLOGIQUE	PRESCRIPTIONS
	aphone — très — nette. En avant, sous les clavicules il y a du souffle.	
et	Des râles nombreux, surtout à droite.	
18 Avril	Depuis 3 ou 4 jours, elle a un hoquet opiniâtre, ne cessant que par instants de courte durée, et plus fort pendant la nuit.	Le hoquet cessé pendant
20 Avril	Autopsie. Les poumons adhèrent en partie seulement au niveau des sommets; ils ne sont pas adhérents au diaphragme, il n'y a pas de brides fibreuses, pas de liquide dans les plèvres. Les deux poumons présentent des cavernes aux sommets, avec les caractères communs suivants : les cavernes sont petites (un peu plus grande à gauche), multiples, mal limitées, communiquant les unes avec les autres, entourées de reste de tissu non pas sain, mais encore perméable, le tout rappelant un peu l'aspect d'une éponge. Au dessous des sommets le tissu pulmonaire laissait parfaitement pénétrer l'air dans son intérieur, et l'air devant entrer au voisinage des cavernes et tout autour d'elles.	
	Le cœur est petit et gras.	
	Le foie présente le type du foie gras des phtisiques très accentué.	
	Les reins ont probablement aussi un peu de dégénérescences graisseuses.	

SCD LYON1

Modèle N° 21.

HOTEL-DIEU. — Salle 4ème femmes. N° 141.

Nom Rosine Hochstetter.

né à Walbenz (Suisse).

demeurant à rue Duguesclin 248

profession chapelière.

âge 29 ans.

tempérament

constitution

entrée le 23 9bre 1882.

sorti le 8 Décembre 1882

DIAGNOSTIC ET RÉSUMÉ

9 8

HISTOIRE PATHOLOGIQUE

Hérédité.

Père disparu, il avait une bonne santé. Mère actuellement vivante (63 ans) n'a jamais été très robuste. Une sœur morte après 8 jours de maladie à 19 ans, une autre petite sœur morte à 6 mois. Il lui reste une de 22 ans bien portante.

La malade a perdu 3 enfants (un à 18 jours, un petit garçon du croup, le 3ème à 2 ans d'une affection inflammatoire de la poitrine dit elle). Elle lui reste un enfant de 8 ans, peu robuste.

Réglée régulièrement à 15 ans et demi; elle ne l'est plus depuis les mois de Mars. Bonne santé habituelle pendant la jeunesse; elle n'a jamais eu d'abcès au cou, ne toussait pas. Elle a beaucoup travaillé, et n'est jamais bien nourrie. Elle n'a jamais eu assez de lait pour pouvoir nourrir ses enfants.

La malade a eu sa dernière couche au mois de Mars. Depuis elle a toujours maigri.

Le 13 Septembre 1881 après s'être mis au lit la malade sentit un point de côté violent à la base droite qui ne diminue que le matin. Depuis la malade s'est affaiblie de plus en plus au point de ne pouvoir marcher actuellement.

SCD LYON1

DATES	HISTOIRE PATHOLOGIQUE	PRESCRIPTIONS
	Actuellement la malade est très maigre et le phénomène dominant est une grande faiblesse. Elle tousse, surtout la nuit. Cette toux s'accompagne d'expectoration muco-purulente. Elle a eu un point de côté dans le côté gauche. Jamais d'hémoptysies. Appétit conservé, jamais de vomissements, elle a de temps en temps la diarrhée. Elle avait dit elle se lève un temps, la fièvre le soir, mais jamais elle n'a des sueurs nocturnes. Elle a de temps à autre de l'essoufflement et des battements de cœur.	
	Examen des poumons.	
La malade a eu de la diarrhée pendant les derniers jours de sa vie	Poumon droit : On trouve au sommet matité et percussion douloureuse. On a même du bruit de pot fêlé. Souffle et gargouillement métallique. Bronchophonie et exagération des vibrations. On trouve souffle tubaire et gargouillement au sommet. Un peu de matité au sommet, respiration soufflante. Poumon gauche : On trouve matité au sommet, respiration soufflante de temps à autre.	
	Rien au cœur.	
	Mort le 8 Déc. à 6 heures du matin, après un affaiblissement progressif.	
	Autopsie. Poumon droit. Énormes cavernes du lobe supérieur, en grande partie parcourues par des lambeaux des tissus pulmonaires. Les parois sont épaisses, et en avant, elles touchent de si près la paroi antérieure qu'en intercalant le poumon on a perforé cette paroi. Infiltration tuberculeuse de tout le poumon et du poumon droit qui contient tout à fait en haut et en arrière plusieurs petites cavernes de la grosseur d'une amande à une noix. Tubercules sur la plèvre costale. Crête saillante sur la plèvre qui recouvre le médiastin antérieur. Rien au cœur. A la base du cœur, on trouve une longuette pulmonaire devant le poumon gauche et empâtée de tubercules.	
	Foie graisseux et un peu mousseux. Rate et reins normaux. Ganglions mésentériques non caséeux. On s'aperçoit que les appendices cæcales et le siège d'un abcès communiquant avec une partie latérale de la cavité abdominale et qu'il est adhérent à la troupe. On enlève les deux quels et les premiers du cæcum. Ulcération tuberculeuse sur les valvules. Ulcération sur le commencement du cæcum, transversales plutôt que longitudinales de la grosseur moyenne d'une pièce de 50 centimes. Les bords forment un bourrelet saillant de rougeâtre, non décollé. Le paroi intestinale qui en forme le fond est encore assez épaisse. Pas de granulations apparentes sur la surface séreuse de l'intestin.	

SCD LYON1

Modèle N° 21.

HOTEL-DIEU. — *Salle* des 4 Lits Fem. Fièv. N° 121

Nom Pélicie Dupont

né à Sallenoves (Hte Savoie)

demeurant à Lyon

profession domestique

âge 38 ans

tempérament

constitution

entré le 12 sept. 1879

passé à la Maternité

sorti le 10 octobre 1879

DIAGNOSTIC ET RÉSUMÉ

Grossesse

Pb Cataracte.

Dommes articulaires

Autopsie — Tumeurs adhérentes sur toute leur périphérie. Le sommet se détache et une paroi mince est adhérente au sommet de la cavité pleurale. Cavité anfractueuse pouvant loger un gros œuf. Kyste à chaque sommet. Infiltration cérébrale et petites cavernes dégénérées dans le lobe supérieur. Le lobe inf. gauche est très congestionné — Le lobe inf. droit paraît sain. — Rien au cœur — au point de vue de l'état de l'organe est augmenté de volume, mais est intact. Foie un peu gras — Reins congestionnés, une altération manifeste.

HISTOIRE PATHOLOGIQUE

Renseignements très imparfaits par insuffisance intellectuelle. Père et mère en bonne santé, pas de morts. Le père est mort jeune. Mère morte de la malade a eu un enfant il y a 9 ans qui est mort à 4 ans. Depuis trois ans douleurs ~~[illegible]~~ articulaires survenant par poussées après de quelques semaines de durée environ & subsistant elles seront les pendantes.

Depuis deux ans la malade se sentait moins forte et se trouvait plus difficilement à ses occupations. Cependant elle prétend qu'elle n'a jamais présenté d'enflure ni de douleur. Cet état s'est progressivement aggravé depuis deux ans. — La malade commence mal vol dans un bien mauvais. L'atteinte actuelle, semblable aux précédentes, a débuté il y a 3 semaines : anorexie, insomnie, mouvement fébrile. Douleurs partout le corps, plus aiguës dans les articulations, et un infiltration de la face à gauche dit-elle, bien que l'œdème ait la chaleur droite plus marqué à droite. Les genoux sont principalement

DATES	HISTOIRE PATHOLOGIQUE	PRESCRIPTIONS
	Les règles ont cessé, les seins gonflés, le malade ressent des douleurs	
	Œdème des pieds et de la partie inférieure des jambes plus marqué à droite.	
	L'abdomen est très volumineux, tendu et tympanique présentant	
	une contracture par endroits graves, atteint dépasse l'ombilic de plusieurs	
	centimètres, l'abdomen est affaissé, les parois abdominales très relâchées.	
	Elle affirme que ses règles n'ont point disparu depuis 4 mois, et on lui fait	
	dire avec peine que le développement du ventre a commencé il y a 5 mois.	
	Présente fréquent d'ailleurs non seulement de pression mais encore de	
	fraîcheur.	
	Le pouls est rapide, petit.	
	Albumine dans les urines	
24 sept.	Les douleurs ont diminué, l'œdème est très augmenté.	
12 oct.	Un accès au niveau de l'épine du omoplate droite à la pression, rien	
	au niveau rénal, râles et retentissement exagéré de la voix.	
	Respiration soufflante au sommet droit dans les efforts de toux.	
	Fièvre. — Muguet.	
	Vue depuis un mois et demi. — Apparaît disparaît pendant une quinzaine de jours.	
	Le ventre est volumineux et la grossesse paraît être de 7 à 8 mois. La respiration	
	a peu d'amplitude mais une fréquence plus grande de 40 à 50 par minute.	
	Tout à l'heure l'amplitude est un peu plus marquée à la base droite qu'à la	
	base gauche. — Toux fréquente et crachats assez abondants.	
	La malade a aussi des douleurs spontanées dans le côté droit qui sont augmentées	
	par la toux	

SCD LYON1

Modèle N° 21.

HOTEL-DIEU. — *Salle* Lis 3 femmes N° 119

Nom Elisabeth Bonnet

né à Cherveaux (Jura)

demeurant à

profession lingère

âge 47

tempérament

constitution

entré le 21 janv. 79.

~~sorti~~ *mort le* 25 janv. 79

DIAGNOSTIC ET RÉSUMÉ

Pendant la vie, signes de catarrhe B. d'emphysème P. Après la mort, emphysème pulmonaire et anciens bruits provenant vraisemblablement d'anciennes pleurésies. Inflammation chronique probablement pour partie, adhérences de la plèvre diaphragmatique droite, de toute la plèvre gauche et du péritoine en rapport avec le diaphragme. La grande gêne dans le mouvement du diaphragme a dû déterminer la mort et cependant l'hypertrophie épigastrique était parfaitement tolérée à changer inspiration : malgré la gêne de la respiration pas d'hypertrophie du cœur et pas d'œdème ou du moins fort peu d'œdème.

HISTOIRE PATHOLOGIQUE

mère morte à 30 de la poitrine
mère d'asthme

La malade a eu trois enfants, une fille morte à 19 ans d'affection inconnue n'ayant pas toussé. Deux fils morts l'un à 14, l'autre à 16 de f. typhoïde —

Depuis une vingtaine d'année cette malade tousse tous les hivers. De la même époque datent des hémoptysies, revenant à intervalles variables — {menstruation toujours régulière — ménopause depuis 4 ans} — jamais d'œdème des pieds —

Depuis le commencement de l'hiver actuel elle souffre d'une oppression extrême, d'une toux fréquente — expectoration abondante, catarrhale, un peu muco-purulente, aérée —

L'on constate une ~~toux~~ fr respiration fréquente, ancienne — la cage thoracique est soulevée en masse par les muscles inspirateurs mais l'inspiration est brève et exécutée rapidement — la respiration se fait à l'aide de tous les muscles auxiliaires tels que les sterno-mastoïdiens — ~~la~~ respiration diaphragmatique est bien nette — pas de soulèvement dans les fosses sus-claviculaires —

pas de ~~reflux ou~~ stase veineuse mais un reflux dans les jugulaires

SCD LYON1

DATES	HISTOIRE PATHOLOGIQUE	PRESCRIPTIONS
	Siège d'une dilatation marquée — cyanose marquée des lèvres et des joues, des doigts à la percussion sonorité générale — à l'auscult. — en arrière dans les deux poumons on trouve au sommet une respiration sèche, brève dont l'inspiration est bruyée franchement dont l'expiration ne s'entend pas ou presque pas — ni souffle, ni râles mais en descendant on trouve avec une respiration ayant ces mêmes caractères des râles sonores, sibilants et muqueux disséminés; ces râles sont petits — plus bas enfin aux bases la respiration perd son caractère de rudesse; mais elle reste affaiblie surtout à l'expiration et présente de petits râles muqueux nombreux aux deux temps sans râles sonores ou sibilants — Ces divers phénomènes sont plus marqués au poumon gauche en avant sous la clav. dr. respiration sèche soufflante aux deux temps pas de râles — sous la clav. g. respiration bien plus rude, pas de râles ~~mais un peu~~ — ~~en pas~~ d'œdème aux pieds mais léger œdème à la partie interne des cuisses	
	au cœur pas de bruit anormal; mais il bat surtout à la région épigastrique point au lieu un peu en dedans du mamelon —	
	22 janv. 79	lait . vin pot. gentiane de quina à 4 gr. m. ronniq. V gtt.
24 janv. 79	cyanose extrême — coloration violette prononcée de la face, des mains — refroidissement des extrémités — sueur froide — pouls misérable, filant, agonique —	pot. exp. d'ipéca 20 gr. XX gtt. éther

SCD LYON1

MODÈLE N° 21.

HOTEL-DIEU. — *Salle* 4e Femmes *N°* 119

Nom Elizabeth Bonnet

né à

demeurant à

profession

âge

tempérament

constitution

entré le

sorti le

DIAGNOSTIC ET RÉSUMÉ

Autopsie

HISTOIRE PATHOLOGIQUE

Cœur — Légère surcharge graisseuse — Volume à peu près normal. Peut-être un peu de dilatation du cœur droit. Poids = 230 gr. l'aorte et l'artère pulmonaire étant coupées à 1 centim. de leur origine.

Péricarde intact.

Pas d'athérome, ni dilatation sur l'aorte et les autres vaisseaux. Les nerfs phrénique ne présentaient pas de compression dans leur trajet.

Poumons. P.D. Emphysème notable — Quelques adhérences surtout à la partie postéro-externe du tiers inférieur. Ces adhérences sont complètes au niveau de la plèvre diaphragmatique. — On trouve quelques cuillerées de liquide contenant des dépôts fibrineux, le liquide n'existe que vers le tiers inférieur et à la base, où il est enfermé dans des cavités, dont la plus considérable peut offrir le volume d'une grosse noix. —

La partie interne du lobe inférieur paraît affaissée et légèrement congestionnée.

Vers le tiers moyen et sur la face externe

DATES	HISTOIRE PATHOLOGIQUE	PRESCRIPTIONS
	on remarque une tumeur dure d'un volume semblable à celui d'une noisette. Elle est formée par une substance d'un blanc jaunâtre, ressemblant à du mastic et contenant des granulations calcaires; cette substance est renfermée dans une coque fibreuse. — On trouve en divers autres points des tumeurs de même nature, mais toutes d'un plus petit volume; quelques-unes existent au milieu de dépressions légères. — On note au sommet une dépression plus marquée que les autres, une coupe en ce point fait reconnaître une corde densifiée. — Signalons une saillie assez apparente des lymphatiques à la surface du poumon et une tuméfaction médiocre des ganglions.	
	P.G. — Emphysème aussi marqué qu'à droite. — Les adhérences sont plus nombreuses; les plèvres sont intimement soudées. — A la base elles sont aussi très-fortes et complètes. — Absence de liquide. —	
	On rencontre également disséminées dans le poumon des tumeurs, dont le volume moyen est à peu près celui d'un pois et dont la nature est semblable à celles des tumeurs notées à droite. — Les lymphatiques sont également apparents. —	
	Foie. Volume plus petit, faisant saillie à l'épigastre. — Il est très-adhérent au diaphragme, qui se trouve aussi entre les adhérences pleurales et les adhérences péritonéales. — Des concrétions semblables à celles des poumons se rencontrent en divers points; la plus considérable est située sur le bord postérieur à l'union des 2 tiers de droite avec le tiers de gauche; on en voit partir des lymphatiques, dessinés d'ailleurs à peu près sur toute la surface de l'organe. Ces concrétions sont logées entre le péritoine et la capsule et n'entament pas le parenchyme du foie, qui d'ailleurs paraît sain à l'œil nu.	
	Estomac — Adhérences notables avec le foie; un certain nombre de concrétions toujours de même nature sur la face externe et sur la face interne.	
	Rate. quelques adhérences; quelques concrétions.	
	Les reins, les organes génitaux, le cerveau n'ont rien présenté d'anormal. — On ne constate qu'un léger œdème à la face interne des cuisses.	

IMP. A. BONNAVAT A LYON

SCD LYON1

Modèle N° 21.

HOTEL-DIEU. — *Salle* des femmes Fièvres *N°* 144

Nom Elisabeth Huselstein

né à Seingbouse (Moselle)

demeurant à Lyon

profession ménagère

âge 69 ans

tempérament

constitution

entré le 30 septembre 1879

~~sorti~~ mort le 29 7bre 1879

DIAGNOSTIC ET RÉSUMÉ

Phtisie pulmonaire
Diarrhée chronique
Névralgie sciatique gauche
Autopsie

HISTOIRE PATHOLOGIQUE

Le père est mort à 55 ans, la mère à 60 ans, asphyxiée — Frère et sœur bonne santé antérieure. Mort asphyxiés à un âge assez avancé — Enfants tous morts d'affections diverses.

Depuis un an environ, sans phénomènes caractéristiques la malade aurait perdu une partie de son appétit.

L'affection actuelle a débuté, dit-elle, il y a 15 jours à la suite d'une émotion qu'elle fait de son lot. Elle affirme qu'avant cette époque elle n'avait pas eu force habituelle.

Actuellement elle ressent de douleurs irrégulières rayonnant du bassin au pied gauche, mais plus spécialement localisées sur le trajet entière de la jambe au dessus du genou.

La pression n'est douloureuse que sur la grande sciatique de la région sacrée et dans la région de l'hémorragie sciatique au niveau du de l'émergence du nerf sciatique, délicate du pédoncule.

La sensibilité n'est pas atteinte. Pas de tremblement.

Amaigrissement considérable. Esprit cachectique.

SCD LYON1

DATES	HISTOIRE PATHOLOGIQUE	PRESCRIPTIONS
17 Nov	Pas d'anorthèse, mais pas d'urine anormale dégagée journellement.	
20 Nov	Au sommet droit obscurité, diminution de la sonorité, quelques râles muqueux râles secs nombreux. La malade prétend qu'elle ne tousse que depuis une quinzaine de jours. Crachats muqueux. Persistance des douleurs sciatiques.	
22 Nov	Temp. R. 37.6.	
2 Déc.	Les vomissements persistent, ainsi que la diarrhée. A l'auscultation, on remarque en avant, du côté droit, des râles muqueux, très sonores, d'autant plus nombreux qu'on se rapproche davantage du sommet, la percussion ~~rénde~~ donne un son plus faible, et que du côté gauche, plus élevé, tympanique et ressemblant au pot fêlé au niveau du 2me espace; en arrière, il n'y a pas de râles, mais le murmure vésiculaire est plus faible à droite qu'à gauche.	
15 Déc.	Persistance des vomissements et de la diarrhée. Les râles qui existaient du côté droit en avant, ont maintenant leur maximum d'intensité, non plus immédiatement sous la clavicule, mais dans le 3me espace interscapulaire. Persistance des douleurs névralgiques du membre inférieur gauche	
20 Déc.	Les urines ne contiennent pas d'albumine	
22 Déc.	Persistance de l'inappétence. Les vomissements et la diarrhée ont diminué en raison du peu d'aliments ingérés. La malade s'affaiblit beaucoup. La névralgie persiste.	
26 Déc.	**Autopsie.** L'estomac ne présente pas de dégénérescence; il est petit, ~~ou~~ simple partout, sans induration. Le poumon droit est adhérent d'une manière intime à la plèvre pariétale. On trouve sur sa face antérieure (bord antérieur au niveau du 5e lobe), en dedans, une grande caverne ~~qui n'est pas~~ qui est séparée de la surface par une mince couche emphysémateuse. Autour d'elle, en dedans, existe une partie indurée; d'autres masses diverses semblables, tout sont éparses dans le parenchyme de l'organe, et sont entourées d'emphysème. On trouve en même temps un peu de dilatation bronchique. Le poumon gauche paraît sain au premier abord; il est presque libre dans la cavité thoracique, n'adhérant aux parois que par quelques ~~fort~~ longues adhérences. Mais au toucher on sent une grande quantité de masses dures, surtout à la partie interne. Foie: gras, mais non très volumineux.	Sauf le point où existe la caverne, le 2 poumon est sensiblement l'aspect de poumon emphysémateux adhérent de plèvre à environ un espace rapporté à mesure d'un pouce 1 pc

Péricardite chronique; adhérences à plusieurs anses intestinales entre elles, avec l'utérus et les annexes. (caillots fibrineux dans les intestins qui [illegible] organes) Lorsque plus prononcées du côté gauche droit [illegible] soient [illegible] ring de particulier mais il existe un ganglion de la grosseur d'un [illegible] Rétrécissement sciatique d'un rapport immédiat avec le nerf. — ganglions mésentériques hypertrophiés, tuberculeux, indurés.

SCD LYON1

HOTEL-DIEU. — Salle 4 Pf. N° 144

Nom Elizabeth Huselstein

né à

demeurant à

profession Ménagère

âge 69 ans

tempérament

constitution

entré le

sorti le

DIAGNOSTIC ET RÉSUMÉ

Phthisie pulmonaire

Diarrhée chronique

Névralgie sciatique gauche

Autopsie

Réflexions — Diagnostic de la ph. pulm. rendu très difficile, en raison du rapport existant entre des signes peu accusés du côté du poumon et un état cachectique avancé et aussi par l'indication fournie par la malade relativement à l'évolution des symptômes : les troubles digestifs ayant marqué le début de la maladie et la toux n'existant que depuis 15 jours.

L'autopsie a montré quelles renseignements devaient être obtenus et que les accidents pulmonaires avaient dû débuter bien longtemps auparavant. Les troubles digestifs avaient dû devenir ensuite prédominants. Et il est probable que l'attention de la malade n'avait été attirée du côté de la poitrine que pour les dernières journées tuberculeuses.

HISTOIRE PATHOLOGIQUE

La caverne ne pouvait pas être révélée par des signes caractéristiques parce qu'elle était en grande partie recouverte par du tissu pulmonaire emphysémateux. Et de même les autres lésions diminuées dans ce tissu ne donnaient lieu qu'à des signes peu accusés. Le son tympanique constaté au dessous de la clavicule était dû non à l'excavation pulmonaire, mais à l'emphysème. — La T. était peu élevée probablement en raison de la diarrhée.

La sciatique persistante malgré les traitements employés s'expliquait par les lésions voisines du plexus sacré. On peut se demander si les phénomènes douloureux n'étaient produits par l'action directe des lésions mêmes

Lyon. Imp. veuve Rennevilet et fils

SCD LYON1

DATES	HISTOIRE PATHOLOGIQUE	PRESCRIPTIONS
	les branches d'origine du sciatique ou bien s'il provenait de la compression exercée par le ganglion hypertrophié sur le nerf sciatique au niveau de l'échancrure. L'examen d'autres faits de cette nature pourra peut-être permettre d'élucider la question. En tout cas la douleur rebelle à tout traitement reconnaît pour cause une lésion persistante.	

SCD LYON1

Modèle N° 61.

Nom Elisabeth Huselstein 69 ans 9 mois Femmes 144

Resp.	Pouls	Chaleur R. C.		22	23	24
95	210	34,0	42,5			
90	200	33,6	42,0			
	190	33,2	41,5			
80	180	32,8	41,0			
	170	32,4	40,5			
70	160	32,0	40,0			
	150	31,6	39,5			
60	140	31,2	39,0			
	130	30,8	38,5			
50	120	30,4	38,0			
	110	30,0	37,5			
40	100	29,6	37,0			
	90	29,2	36,5			
30	80	28,8	36,0			
	70	28,4	35,5			
20	60	28,0	35,0			
	50	27,6	34,5			
10	40	27,2	34,0			
	30		33,5			

SCD LYON1

SCD LYON1

Modèle N° 21

HOTEL-DIEU. — *Salle* 2e Femmes N° 147

Nom Marie [illegible] Carizio
né à [illegible] (Italie)
demeurant à
profession [illegible]
âge 68
tempérament
constitution
entré le [illegible] 79
sorti le

DIAGNOSTIC ET RÉSUMÉ

Rhumatisme polyarticulaire chronique.
Tuberculose pulmonaire

HISTOIRE PATHOLOGIQUE

Les Antécédents rhumatismaux chez les ascendants ou les collatéraux — pas de rhumatisme avant âge — jamais de douleurs d'aucune sorte avant il y a 2 ans — pas de séjour dans un lieu humide — depuis 2 ans la malade exerce la profession de laveuse —

Il y a 2 ans elle fut prise de douleurs dans les diverses articulations de la main — ces douleurs ont persisté depuis lors et le sont depuis 3 mois fait zenith avec l'angoisse —

On constate une déviation des 4 derniers doigts des 2 mains du bord cubital — pas de contracture — si l'on fait jouer les diverses articulations des mains l'on trouve parfois des frottements sans très prononcés entre les 2 tailles osseuses — les 2 poignets sont tout à fait immobilisés — les efforts de flexion et d'extension provoquent des douleurs — cette immobilisation est le résultat d'adhérence très forte entre le carpe et le radius [illegible] la déviation

DATES	HISTOIRE PATHOLOGIQUE	PRESCRIPTIONS
et l'épaississent — pleurésie seconde; mouvements des épaules libres, battements dans l'épaule dr. —		
On remarque une atrophie prononcée des muscles de la main, du bras et de l'av. bras — faiblesse marquée de la puissance motrice —		
aux m. inf. la malade se plaint de douleurs localisées aux reins. Depuis 3 mois — les mouvements des articl. sont encore possibles et ne sont sans frottement mais provoquent des douleurs — Pas de déformation extérieure bien appréciable —		
bruit au cœur		
aux poumons, râles sonores et muqueux disséminés: ~~surtout~~ râles muq. sont surtout abondants aux bases —		
7 Août —	Depuis 99 jours hémoptysies, aujourd'hui assez abondantes. sur le côté à gauche, sans qu'elle soit bien oppressée.	Râles muqueux au sommet droit. Sulf. quinine
8 Août —	L'hémoptysie est arrêtée hier soir.	
9 Août —	Le père et la mère sont morts. il est impossible de savoir de quelle affection. Une sœur morte de maladie aiguë. A bien portants. Trois enfants bien morts d'affections aiguës (variole etc). Pas de maladie grave antérieure. La malade toussait depuis un an environ. Début lent et progressif. Jamais la malade n'a été obligée de garder le lit du fait de cette affection. Il y a 8 mois hémoptysies qui n'ont duré qu'un mois et qui ont été tout d'abord abondantes, dit la malade, à celles qu'elle a présentées ces jours derniers. Depuis cette époque toux persistante, expectoration muco-purulente. A l'auscultation on trouve au sommet gauche en avant des râles humides, à droite inspiration est obscure, quelques craquements.	
12 8 bre	La malade a encore eu hier une hémoptysie	

IMP. A. BONNASSIAT A LYON

SCD LYON1

DATES	HISTOIRE PATHOLOGIQUE	PRESCRIPTIONS
22 9bre	Depuis 2 mois, la malade ne tousse plus au bout de son articulation Elle tousse davantage, a mangé beaucoup et pâle	
26 9bre	Affaiblissement considérable — Refroidissement des extrémités	
28 9bre	Mort	

Autopsie — Caverne au dernier sommet depuis le volume d'un petit pois et atteint d'une noix par place, elles sont recouvertes par un peu d'emphysème

Coeur Rien

Foie — Gras rhumigène, jécuse clair

Reins — Rien à noter

Articulations — prolongées — bleu-bleuâtre, grenu cartilages détruits, disparus par place laissant à nu les rugosités osseuses

Moelle plaée dans une solution d'acide chromique —

SCD LYON1

N° 21 *bis*.

DATES	HISTOIRE PATHOLOGIQUE	PRESCRIPTIONS

SCD LYON1

MODÈLE N° 21.

HOTEL-DIEU. — Salle des 4ème Fem pav. N° 126

Nom Julie Natalie Simian
né à St Pierre (Drôme)
demeurant à Lyon
profession blanchisseuse
âge 27 ans
tempérament
constitution
entré le 17 septembre 1879
~~sorti~~ mort le 1er octobre 1879

DIAGNOSTIC ET RÉSUMÉ

Tuberculose pulmonaire

Autopsie partielle. — Le poumon gauche était littéralement rempli de masses tuberculo-caséeuses plus ou moins volumineuses, siégeant surtout au sommet où il existait une caverne pouvant contenir une orange. Au dessous les masses indurées étaient presque contiguës; le tissu pulmonaire qui les séparait était congestionné et ~~pneumonique~~ presque complètement sclerosé en ~~quelques~~ points. On remarquait du même côté une pleurésie avec épanchement peu abondant. C'est ainsi que les deux plèvres étaient le plus le 2 à 3 centimètres à la partie moyenne pénétrée un peu plus à la base. Du côté droit ~~la cavité était tout à fait~~ effacée au sommet

HISTOIRE PATHOLOGIQUE

La mère a succombé à un âge assez avancé. Elle est issue d'une famille de nombreux frères ou sœurs en bonne santé. Pas d'antécédents pathologiques dans l'enfance.

Elle a quitté sa famille il y a 9 ans. Un enfant il y a 5 ans. Travail difficile. L'enfant est mort rapidement. Il y a 10 mois, par allaitement pendant 8 jours environ. Depuis le commencement, toujours l'enfant se porte bien.

Deux mois après, à la suite de l'impression du froid, elle éprouva une douleur de côté gauche. Elle a obligée de garder le lit pendant 3 semaines.

Depuis cette époque la santé ne s'est pas rétablie, toujours toux et amaigrissement progressif; toux pénible mais sèche. Mieux, elle expectore. Le sommeil est dérangé par les vomissements. — Hémoptysies inégalées dans l'espoir avec

aussi que les deux plèvres étaient le plus le 2 à 3 centimètres à la partie moyenne pénétrée un peu plus à la base. Du côté droit la cavité était tout à fait effacée au sommet

au niveau de la caverne qui s'étalait au niveau du diaphragme les deux plèvres étaient recouvertes de nombreuses d'aspect gaufré avec épaissis et elles étaient bleuies par des nombreuses de même aspect de 1 à 2 cent. de largeur et avec nombreuses formations des cloisonnements incomplets dans lesquels se trouvait une liquide séreux. —

Cette pleurésie mal connue dans la production du souffle près de l'angle inf. de l'omoplate, et le peu d'épanchement qui s'épanchait comme les bruits pulmonaires, les râles, les vibrations étaient obscurcis au maximum à l'inverse bruit de gargouillement. L'induration du tissu pulm. augmentait le retentissement des bruits et le souffle lui donnait un timbre particulier.

Les ~~nombreuses~~ nombreuses dégénérescences du poumon présentent absolument la même disposition qu'on rencontre dans les cas chroniques avec des néo-membranes. Il y a donc tout lieu de croire que les dernières ont pour point de départ les premières qui leur, tout pour ainsi dire, chronique, c'est une disposition qu'on trouve constamment. On trouve en outre des stats intermédiaires.

SCD LYON1

DATES	HISTOIRE PATHOLOGIQUE	PRESCRIPTIONS
	les périodes menstruelles, et qu'elle a commencé depuis 3 mois environ après le début de la maladie. — Sueurs nocturnes. — Pas de diarrhée. — Pas de douleurs intestinales. La malade ne se garde le lit que depuis 1 mois; jusque là elle avait pu continuer son travail. — Pas d'albumine dans les urines.	
	A l'auscultation râle muqueux et sibilant dans toute l'étendue des deux poumons, sauf à la base gauche en arrière qui est plus mat, et où l'on n'entend pas la respiration; mais seulement quelques râles crépitants; pas de souffle. Rien au cœur. — Rien. — Œdème des malléoles et de la partie inf. des jambes.	
18 sept.	Diminution de la mobilité dans les parties sup. de la poitrine et surtout du côté gauche, aplatissement de la paroi. Il existe sur dessous de la clavicule droite immobilisation de la portion à la partie sup. gauche un souffle amphorique intense surtout lorsque la malade vient de tousser. Tout le tour on perçoit des râles muqueux, ainsi qu'au sommet où le murmure vésiculaire ne s'entend pas. — Du côté droit la respiration est rude mais il n'y a pas de souffle. — En arrière il existe de la matité à la base gauche dans le 1/3 inf. A ce niveau il y a un peu d'augmentation des vibrations thoraciques et un retentissement exagéré, marqué de la toux et de la voix. A ce niveau et un peu au dessous de l'angle inf. de l'omoplate on perçoit un souffle profond et de gros râles muqueux nombreux dont les bulles sont grosses, égales pendant l'insp. et l'exp. — Absence de bruits vitreux et paraissent éclater sous les doigts en donnant la sensation de gargouillement. Vers les parties déclives le bruit de gargouillement existe toujours mais le souffle est très difficile à percevoir. A droite on a seulement à la base quelques râles disséminés et la respiration obscure. Dans le 1/3 sup. du poumon gauche la respiration fait complètement défaut, au sommet droit la resp. est très obscure. Crachats abondants, épais, purulents.
19 sept.	Bruits fréquents de toux depuis un mois; parfois les crachats s'écoulaient goutte à goutte, toujours elle se sent malade, mouillée, essoufflée. — Actuellement [illegible] depuis environ [illegible] — [illegible] hypertrophie [illegible] intestinale.	

SCD LYON1

M. 20
M. 6

MODÈLE N° 21.

HOTEL-DIEU. — *Salle* H Mamie — N° ~~Couchette~~ ~~1464~~ 28

Nom P. Vincent
né à Lyon
demeurant à //
profession tisseur
âge 39 ans
tempérament
constitution
entré le 9 Mars 78
sorti le mort le 11 Avril 79

DIAGNOSTIC ET RÉSUMÉ

Ψ θ (2 poumons sains
dense adhérences et de granulations
pas de symptômes locaux
manifestes)
Emphysème

Autopsie
ganglions mésentériques métastatiques
(le résumé de l'autopsie est par ailleurs
interrogé dans l'observation du 29 ; Seules ~~[illegible]~~
Tuberculeux ici bacilles etc.

HISTOIRE PATHOLOGIQUE

T. R. 39.1 9 Mars Soir

Père mort d'un traumatisme - Mère morte probablement de la poitrine -

Cet homme n'avoue pas d'habitudes alcooliques il supportait bien dans sa jeunesse, depuis 9 ou 10 ans il tousse facilement ; soldat pendant la guerre il n'a pas été malade à cette époque ; il fait remonter le début de l'affection actuelle au mois de Mars 77 à la suite d'un refroidissement il fut pris d'un malaise général avec frisson, douleurs thoraciques dyspnée et toux ; il fut obligé de s'aliter ; au bout de quelques jours la fièvre cessa mais les symptômes thoraciques persistèrent ; vers le mois de Juin il put reprendre son travail mais il n'avait pas recouvré ses forces complètement il toussait le matin mais il digérait bien et n'avait pas de sueurs nocturnes - Vers le mois de Décembre l'état général s'aggrava, la toux l'oppression augmentèrent enfin depuis 15 jours elles obligèrent le malade à s'aliter. Actuellement état fébrile léger amaigrissement faciès pâle - pouls rapide à 100 par minute - dyspnée (40 respirations par minute - toux ~~grasse~~ sèche peu fréquente

SCD LYON1

DATES	HISTOIRE PATHOLOGIQUE	PRESCRIPTIONS
	crachats muco purulents - pas de douleur thoracique, ansiété épigastrique. Thorax : Matité légère au dessous de la clavicule droite et dans la fosse sous épineuse gauche - à l'auscultation respiration rude partout avec expiration un peu prolongée surtout vers les sommets - pas de craquements manifestes pas de souffle - pas de symptômes pleuraux.	
	Rien au cœur -	
	Inappétence - pas de selles depuis 2 ou 3 jours - diarrhée fréquente - pas de vomissements -	
	pas de sueurs nocturnes, les malades en eurent dernièrement jours.	
	Miction régulière - pas d'albumine un peu d'urédine	
12 Mai	Le soir la température se maintient toujours vers 39. le malade transpire beaucoup la nuit -	
	au sommet droit dans le creux sus-claviculaire on perçoit quelques petits râles après les quintes de toux -	5 Pil. Sulfate quinine Digitale
15	le malade est levé les matin il se plaint d'une douleur continue s'irradiant par la toux occupant la partie antérieure des 5 6 et 7e espaces intercostaux gauches - pas de signes de pleurésie. la température est élevée à 39. le soir la douleur a diminué -	
16	le malade se sent mieux, et trouve que il a moins de fièvre le soir, la température monte cependant au même degré, mais le matin. Il se sent mieux le matin que les jours précédents	
17	le point de côté a cessé. la température est toujours plus élevée le matin que le soir depuis le 15	Suppression des pilules de quinine
18	la fièvre commence à 2h 1/2 du matin, elle cesse dit le malade vers 5 heures - pendant l'après midi le malade se trouve bien -	
21	depuis la suppression de la quinine la température n'offre plus de régularité.	Digitale
22	la température est montée ce matin - à l'auscultation rien de caractéristique au sommet gauche - rien ou plus au droit. la respiration est un peu bronchique vers les 2 sommets, un peu vers les bases.	75 faible droite 65 fort gauche
	la sonorité n'est pas diminuée aux sommets elle est plutôt exagérée partout -	Montée
	toux fréquente - quelques crachats muqueux assez rares - sueurs de vomissements après la toux surtout le soir. dyspnée très marquée	2 Pil. Sulfate quinine Digitale
23	état fébrile légère ce matin -	
26	depuis que la digitale et la quinine ont été données la température est plus régulière elle est toujours moins élevée le soir que le matin	

SCD LYON1

DATES	HISTOIRE PATHOLOGIQUE	PRESCRIPTIONS
31 Albans	état fébrile très marqué - céphalalgie depuis avant hier - inappétence - pas d'aggravation des symptômes pulmonaires (tous disparus) pas de douleur thoracique, pas d'hémoptysie - respiration 32 - pouls 104 - à l'auscultation pas de symptôme nouveau.	
pas trouvé 2	la température a baissé à 39.5 troubles digestifs (vomissements bilieux) -	la température est au dessus de 39. suppression des pilules
3	très grande dyspnée cette nuit - crachats séreux - pas de nouveau symptôme pulmonaire	
4	persistance de bourdonnement rétro-sternale - état fébrile très marqué.	
5	la température reste au dessus de 39. - 3 selles cette nuit -	
7	le malade n'a pu supporter les lavements - du reste	tisan. Sulfate quinine 0,50 pour le 8. et tous les jours
9	la température n'a pas baissé.	
10	même état - la température est à 40 -	suppression du tisan le 9.
14	la température ne baisse pas - le malade se plaint de frissons passagers il tousse beaucoup - crachats séreux contenant quelques stries rouges purulentes -	
15	rougeur et gonflement des 2 pommettes -	Lotions Étoile de 8 à 9 et matin 13
16	la lotion a détaché ce matin la température a un peu baissé	
17	même état - coloration des pommettes - crachats secs et visqueux râles muqueux à la base droite en arrière, pas de souffle - il s'entend également aux 2 bases en avant, surtout à gauche.	
Soir	très grande dyspnée 56 respir. - pouls petit 140 - mêmes symptômes pulmonaires râles un peu plus nombreux - pas de souffle -	
18	légère amélioration - la rougeur de la face a diminué. le malade dit qu'il est soulagé par les lotions.	
19	même état - très grande dyspnée - râles très nombreux en avant des 2 côtés -	
20	le malade dort toujours assoupi, il entend très peu depuis plusieurs jours, toujours de râles humides disséminés ~~surtout~~ en arrière, crachats râles muqueux plus nombreux qu'en arrière des 2 côtés.	
21	aggravation générale - œdème douloureux de la paupière supérieure droite œdème généralisé - diminution de la sonorité à la base droite - respiration plus obscure qu'à gauche. râles muqueux aux 2 bases, quelques râles sonores - la respiration est rude, bronchique partout - crachats pas de matité sous-claviculaire - nombreux râles crépitants des 2 côtés surtout à gauche. Respiration 52 - pouls 112 très approximativement car le pouls est tellement petit qu'on n'a pu le compter exactement - pas d'expectoration	
Soir	prostration extrême. température des extrémités et de la face très basse - pouls 128 - respiration 68 - albumine limpides - pas d'albumine - caractère solaire de la bile en abondance	

SCD LYON1

Modèle N° 21.

HOTEL-DIEU. — *Salle* _____ *N°* _____

Nom

né à

demeurant à

profession

âge

tempérament

constitution

entré le

sorti le

DIAGNOSTIC ET RÉSUMÉ

HISTOIRE PATHOLOGIQUE

21 avril	agonie - la poitrine supérieure droite est très tuméfiée, elle offre une phlyctène à sa partie externe - la fluctuation n'est pas évidente

SCD LYON1

MODÈLE N° 21.

HOTEL-DIEU. — *Salle* St Maurice N° 32

Nom Dominique Pupas
né à Argelès (Htes Pyrénées)
demeurant à Lyon
profession cuisinier
âge 48 ans
tempérament
constitution
entré le 12 Mars 78
sorti le mort le 13 ~~Mars~~ tuné 78

DIAGNOSTIC ET RÉSUMÉ

Ataxo-aphrée
Laryngite chronique
syphilitique ??
tuberculose pulmonaire

Trachéotomie
Epanchement pleurétique gauche
Anasarque
Dyspnée { D 120 / G 100
droites

HISTOIRE PATHOLOGIQUE

Pas d'antécédents hérédit. ; son père mort d'un traumatisme à 62 ans, sa mère morte d'une affection difficile à préciser.
Cet homme donne des renseignements très incomplets car son oppression est telle qu'on ne peut l'interroger avec beaucoup de soin. Il avoue des excès de boisson et de tabac ; il n'a jamais eu la syphilis. Il a eu de nombreuses professions toutes plus ou moins pénibles, néanmoins il s'est bien porté jusqu'en 1870. Et à cette époque il commença à souffrir de la gorge et à tousser. Depuis les symptômes laryngiens n'ont fait que s'aggraver avec des rémissions plus ou moins longues. La voix est toujours plus ou moins enrouée ou éteinte. L'oppression revient par accès, les forces ont diminué. Jamais le malade n'a craché de sang.

Depuis huit jours il est en proie à une dyspnée extrême et actuellement appressé, orthopnéique, cornage, 28 respirations par minute, respiration sifflante surtout à l'inspiration qui est très prolongée, très difficile. La face est pâle, cyanosée, l'air pénètre très péniblement. La respiration est principalement diaphragmatique.

La pression sur le cartilage du larynx est douloureuse.

Tod. Pot. 1 gr.

1 Pil { Térébenthine cuite 0,20 / Gomme 0,20 / Poudre de Colombo 0,10

SCD / LYON1

DATES	HISTOIRE PATHOLOGIQUE	PRESCRIPTIONS
	à l'inspection de la gorge la paroi postérieure du pharynx, le voile du palais sont rouges - le doigt introduit en arrière de l'épiglotte rencontre une surface un peu irrégulière comme infiltrée ulcéreuse. Thorax pas de voûte - en avant diminution de la sonorité dans la clavicule droite - en arrière sonorité empâtée en haut et en dehors de l'omoplate gauche, vers la base du même côté, notamment en dehors de l'omoplate gauche, diminution très notable des vibrations.	
	à l'auscultation le bruit laryngien couvre la respiration uniforme vésiculaire - l'air ne pénètre que très difficilement dans les vésicules pas de râles toutes les sommets. vers la colonne à droite près de la base le retentissement laryngien est plus accentué -	
10	râles muqueux - crachats purulents peu abondants	facilement expectorés.
	rien du côté du cœur pouls régulier, fort à 78 -	
	il a appétence - depuis longtemps le malade a de la dysphagie, les aliments solides provoquent beaucoup plus de douleur que les liquides.	
12	le malade a été très oppressé toute la nuit, ce matin cependant le malade a pu se lever - le visage n'avait pas beaucoup augmenté.	
	à 8 h 3/4 au moment de la visite il a asphyxie (yeux froids profondément, coma, assoupissement) - bientôt sous l'influence des stimulants la respiration devient plus facile la connaissance revient -	
	à 10 heures 1/4 de nouveau le malade asphyxié - on pratique la trachéotomie - après la respiration le malade est somnolent, la respiration est facile le pouls après la force -	
	les ~~tapages~~ muqueux ~~étouffent~~ obstruent la canule -	
	à midi le malade sommeille - la respiration est saccadée - pour la régulariser	
	à 12 - tout autour de la plaie il existe un emphysème sous-cutané.	
	la mise à bouche - ce matin le malade est éveillé sa face est colorée il demande à manger, la sécrétion est moins abondante - la plaie a bon aspect	
13	le malade respire bien - il ne souffre pas, il demande à manger.	
14	la canule a glissé en avant de la trachée - on y place une canule plus longue, la sécrétion est purulente.	
	le malade interrogé dit qu'il a eu en 1895 une tumeur du filet guérie à l'hôpital militaire de Toulouse.	
15	la mit a été bonne - la canule est restée en place - la sécrétion purulente est toujours abondante	
16	la sécrétion augmente beaucoup -	
20	les cancer laryngo-pharyngé épiglotte transformée comme muqueuse, présente une ulcération à sa base du côté droit - la surface du larynx est irrégulière comme boursouflée elle offre des saillies mamelonnées - la corde vocale inférieure gauche se contracte assez bien mais la droite est détruite presque complètement	

SCD LYON1

DATES	HISTOIRE PATHOLOGIQUE	PRESCRIPTIONS
	En arrière dans toute la hauteur sauf tout à fait au sommet le tissu pulmonaire est le siège d'un emphysème.	
	à la base existe un peu de congestion ~~sans~~ cependant il existe près du bord postérieur une coloration autour de laquelle le tissu pulmonaire est le siège d'un emphysème.	
	Les adhérences de la base au diaphragme empêchent l'expansion de la base droite et ~~de~~ tractent au sommet - à l'incision de la paroi thoracique droite on trouve un bas noyau nétané, une petite caverne centrale du volume d'un petite noix comme à gauche - à la base le tissu pulmonaire est oedématié, rouge noirâtre. ~~Le~~ le sommet seul fonctionne et complètement	
	Les dernières ramifications bronchiques de la base sont obstruées par de petits grumeaux purulents qui empêchait l'air de pénétrer dans les alvéoles.	
	Larynx et trachée adhérence entre la trachée et l'oesophage - nombreux ganglions péri-trachéaux - ganglions volumineux au dessous de la bronche droite. L'épiglotte est oedématiée à droite en sa face antérieure. son bord droit est gris blanchâtre tandis que le gauche est rouge et présente les cordes vocales supérieures, la corde vocale supérieure droite et espace inter-glottique sont transformés en une surface inégale, comme champignonneuse, végétante blanchâtre ~~et~~ dont ~~sans~~ ulcération - la corde vocale inférieure gauche est épaissie. L'état de la face interne du larynx étant bien apprécié et le ventricule comprimé.	
	Trachéotomie - ouverture pratiquée pour la trachéotomie à 2 centimètres au niveau du cartilage cricoïde. ulcération de la dimension d'un pois sur la face antérieure du mamelon de l'extrémité inférieure de la canule.	
	Hyperémie générale. d'un brun violet. Hyperémie très prononcée rouge violet. Cœur parois normales sans atrophie pas de lésions d'orifice. Foie un peu gras - Reins normaux.	

SCD LYON1

DATES	HISTOIRE PATHOLOGIQUE	PRESCRIPTIONS
12 Février	L'état général est le même - la gorge s'entend - la suppuration broncho trachéale est toujours très abondante -	
4	même état. quelques râles diarrhéiques.	
5.	les râles deviennent beaucoup plus abondants.	Sirop X 5 - tandis que
	la jambe est changée le soir -	
7	oedème très marqué des membres inférieurs et des lombes -	
10	faciès pâle -	
	affaiblissement de plus en plus marqué - fièvre et extrémités froides -	
11	pouls 124 - râles trachéaux - une expectoration très grande abondance et très fétide	
	la malade n'a pas uriné depuis hier soir - pas de distension de la vessie.	
	respiration beaucoup plus fréquente (36)	
	diminution de la sonorité à la base gauche - à cette base la respiration	
	est beaucoup plus obscure les râles trachéaux s'entendent moins qu'à l'autre	
	côté - en avant également à gauche et la respiration est à peine audible. au contraire	
	elle est supplémentaire avec toux la claire bleu.	
	l'expiration surtout est gênée, prolongée.	
	sous la clavicule gauche matité avec skodisme dans le 1er espace.	
	mort le 12 avril à 10 h. matin.	
	autopsie le 14 avril	
	Plèvre et poumon gauche. toute la plèvre sauf au sommet est	
	épaisse - à l'examen de la cavité, le lobe est écoulement sanguinolent à titre de sérosité	
	purulente - lorsqu'on détache avec précaution la plèvre pariétale on reconnaît	
	qu'il existe 3 poches pleurales une en avant remontant jusqu'à l'aisselle	
	les 2 inférieures et des tissus épaissis tapissés par des membranes fibrino purulentes	
	depuis le diaphragme elles ne bet ne atteignent limite en haut -	
	Diaphragme. il y a une perforation en rapport avec le diaphragme et formée par des fausses	
	membranes plus anciennes - le diaphragmatique est immobilisé.	
	une poche en arrière remontant jusqu'à la partie moyenne de l'épaule droite	
	mais bien que la poche antérieure - elle est divisée en un grand	
	nombre de petites cavités communiquant par des trabécules qui se	
	déchirent facilement.	
	étendues de cette poche et toujours avec la plèvre est épaissie	
	mais ce sont là des adhérences anciennes. le sommet seul est libre.	
	Plèvre droite quelques adhérences anciennes au sommet.	
	Poumons. Gauche la surface du sommet présente plusieurs cicatrices	
	déprimées traces de tubercules anciens. lorsqu'on fend le poumon	
	entre les doigts existent plusieurs masses dures à l'incision on trouve	
	dedans en bas : un ou deux petits noyaux crétacés une ou 2 cicatrices	
	cavitaires et 2 ou 3 cavernules dans le lobe d'un petite noix ramollie	
	à peu près au centre, un peu plus près de la face postérieure et entourées	
	il a allures de tissu sain ou un peu emphysémateux présentant les signes	
	cavitaires.	

SCD LYON1

Modèle N° 21.

HOTEL-DIEU. — *Salle* 4 mf. N° 132

Nom Claudine Meaire

né à

demeurant à

profession couturière

âge 19 ans

tempérament

constitution

entrée le 19 Juin 58

sortie le 23 Juin (morte)

DIAGNOSTIC ET RÉSUMÉ

903

HISTOIRE PATHOLOGIQUE

Antécédents héréditaires. Père mort d'une maladie qui dura 7 ans après avoir présenté toux et hémoptysies — 2 frères morts en bas âge — une sœur hémiplégique de 22 ans.

Antécédents morbides. rougeole — varicelle dans l'enfance — glandes volumineuses au cou, ganglions pas engorgés.

Menstruation à 15 ans. — Cette jeune fille a eu de nombreuses pertes dans son enfance. Depuis 5 mois elle a cessé de se tordre à apprendre de l'oppression. — Amaigrissement rapide et perte des forces — de temps en temps crachats teintés de sang — perte d'appétit et digestions pénibles — jamais de diarrhée — aménorrhée depuis 5 mois.

— Tous les matins elle prend un bouillon qui dure jusqu'à 10 heures — puis dans la soirée, vient une percale de chaleur qui persiste dans la nuit. rarement des sueurs —

Examen — Submatité aux bases mais sons glouineux. perte d'élasticité — à droite

En avant. submatité sous la clavicule, submatité. Vaisseaux dilatés en arrière au sommet droit, un souffle convergent à l'inspiration à l'expiration avec bruissement métallique retentissement de la voix et de la toux. Le souffle descend jusqu'à l'angle infér. de l'omoplate ~~[illegible]~~ Pectoriloque aphone —

Rien particulier au sommet gauche où le souffle est moins étendu et au dessous plus bas

SCD LYON1

DATES	HISTOIRE PATHOLOGIQUE	PRESCRIPTIONS
	en avant. Les phén. de S. cervicaux sont moins disparus à gauche où on n'a que quelques rares râles. et on sent plus seulement quelques tremblements.	très marqués à droite. le thorax est prolongé dans les grandes inspirations
	R. en ar. coeur Rien au foie	
23	Pendant la visite, elle s'écrie tout à coup qu'elle étouffe, et elle place sa tête sur le bord du lit; on la voit aussitôt s'affaisser en s'inclinant tout à gauche. Lorsqu'on accourt auprès d'elle et qu'on la replace au milieu du lit, dans le décubitus dorsal, on remarque une pâleur extrême, les yeux grands ouverts, convulsés en haut, et les pupilles très dilatées; le coeur ne battait plus. Puis, elle fit encore deux profondes inspirations, et ce fut tout. Une allumette enflammée mise au contact de son avant-bras y fit naître une phlyctène qui éclata.	
	Autopsie 24 h. post mortem (24 Juin)	
	Poumons farcis de tubercules ramollis; grande caverne au sommet gauche. Caillots décolorés, comme gélatineux, et récents (post mortem) dans le coeur. Celui-ci est très petit; sur une coupe transversale, on remarque sur la cloison interventriculaire un aspect blanchâtre, laiteux, qui ressemble à de la dégénérescence graisseuse. — Les poumons avaient contracté en plusieurs points, avec la plèvre, des adhérences considérables. —	

IMP. A. BONNAVIAT A LYON

SCD LYON1

Modèle N° 21.

HOTEL-DIEU. — *Salle* 4 m. f. N° 138

Nom Alexandrine Cal

né à

demeurant à

profession ménagère

âge 51 ans

tempérament

constitution

entrée le 26 sept. 78

sortie le 14 oct. (morte) [Autopsie]

DIAGNOSTIC ET RÉSUMÉ

tuberculose pulmonaire.

HISTOIRE PATHOLOGIQUE

Cette femme a eu, à l'âge de 22 ans, une affection caractérisée par une éruption généralisée de boutons, qui ne causaient pas de démangeaison, ne s'accompagnaient pas de fièvre, et coïncidaient avec une alopécie très-marquée. — Elle guérit bien de cette affection qui fut traitée à l'Hôtel-Dieu par des bains que la sœur lui dit coûter 5 francs, et par l'iodure de potassium. — A dater de ce moment, elle reprit une bonne santé, qui ne fut troublée que par une fracture de l'extrémité infér. du radius. — A l'âge de 16 ans, elle eut un enfant à terme, qui avait assez belle apparence, et qui mourut cependant au bout de 4 jours, sans lésions extérieures. — Elle s'est mariée à l'âge de 42 ans, et n'a pas eu d'enfants. — En 1874, il lui vint sur l'aile droite du nez un bouton ressemblant à un furoncle, qui s'ulcéra et prit une marche serpigineuse; il envahit peu à peu la plus grande partie de la face; en même temps la voix devenait un peu enrouée. — Cet état dura 4 ans, jusqu'en mai 78. Alors, sous l'influence d'une médication dirigée par un

SCD LYON1

DATES	HISTOIRE PATHOLOGIQUE	PRESCRIPTIONS
	pharmacien, ces boutons disparaissent : ils ont laissé des traînées cicatricielles blanchâtres très-apparentes. — Mais puisque en même temps, l'enrouement de la voix a beaucoup augmenté, et la respiration est devenue brusquement gênée par une lésion qui siége évidemment au niveau du larynx, et qui produit un peu de cornage. En outre elle s'est mise à tousser assez vivement, a pris quelques points de côté mobiles, et s'est mise à expectorer en assez grande quantité des crachats purulents. — Elle entre aujourd'hui dans le même état. Elle est assez amaigrie ; elle a de l'œdème très-accusé des membres inférieurs, et de la main gauche. — Rien au cœur. — Léger engorgement des ganglions cervicaux postérieurs ; pas de ganglions épithrochléens ; rien d'anormal dans la bouche et dans la gorge. — Au côté droit du poumon, on trouve une matité considérable occupant plus de la moitié inférieure dans le tiers supérieur, on entend de gros râles muqueux et en abondance. Dans les tiers inférieurs, mêmes râles, mais en outre diminution des vibrations vocales, souffle considérable, comme caverneux, et pectoriloquie aphone, avec modification égophonique de la voix. L'inspiration est bruyante, prolongée, et déprime visiblement le creux sus-claviculaire. — Le pouls est normal — Urines, densité 1018, pas d'albumine. — Doigts en baguettes de tambour.
1er oct.	Du côté gauche et au sommet droit, la respiration est un peu affaiblie, l'expiration est très prolongée, bruyante, et accompagnée de nombreux râles muqueux et sibilants. Mêmes phénom. à la base droite ; ce n'est que dans le tiers moyen droit qu'existent la matité, la diminut. des vibrat. vocales, le souffle et la voix un peu caverneuse. — Outre cela, il y a un peu de cornage : et le timbre quasi métallique que prend la respiration entendue à distance ne tient pas à un obstacle siégeant au niveau du larynx, car l'examen laryngoscopique ne révèle aucune lésion apparente de cet organe : les cordes vocales ne sont pas ulcérées, et s'écartent bien. D'ailleurs la voix est, non pas éteinte, mais un peu enrouée. Expectoration purulente ; aucun trouble de la déglutition. On ne sait pas si l'éruption de la face était une syphilide ou un lupus. — Elle a eu des glandes sous le cou dans son enfance. — Crachats un peu fétides.
4	Depuis son entrée, elle a une diarrhée très-abondante avec selles liquides. Oppression + considérable ; orthopnée ; l'œdème persiste.
7	Haleine et crachats fétides : ceux-ci sont grisâtres, et ressemblent à une purée de pois. Orthopnée ; affaissement considérable.

IMP. A. BOUMARIAT A LYON

SCD LYON1

Cal

DATES	HISTOIRE PATHOLOGIQUE	PRESCRIPTIONS
	autopsie.	

Les deux poumons sont ~~complètement~~ envahis par les tubercules ; mais le poumon gauche l'est bien moins que le droit, et ne renferme que quelques noyaux crétacés et quelques petites cavernes. — Le poumon droit offre les lésions suivantes : 1° au sommet, vaste caverne, occupant très-exactement le sommet du poumon : tout autour d'elle, un peu de sclérose du parenchyme, qui a oblitéré en partie les bronchioles qui y débouchent. Dans le point qui se trouve immédiatement au-dessous de la clavicule, le tissu est presque normal sur une assez grande étendue, et ne renferme que très-peu de tubercules. — 2° Dans la partie inférieure du tiers moyen, il existe plusieurs grosses cavernes, communiquant largement avec les bronches, et remplies d'une bouillie sanieuse et fétide, couleur chocolat. 3° On remarque une dilatation isolée de la 3ème branche de bifurcation de la bronche droite : cette dilatation occupe une étendue de quelques centimètres, et coïncide avec la présence, à ce niveau, d'une traînée cicatricielle de nature indéterminée. 3° Enfin, le tiers inférieur du même poumon offre un bloc solide, induré, imperméable à l'air ; à la coupe, il apparaît avec une infiltration tuberculeuse, comme purulente, avec un aspect blanc jaunâtre, lardacé ; ce bloc solide offre la forme d'un coin, à surface supérieure inclinée en bas et en avant, de telle sorte que le contour ou rebord de cette face supérieure affecte à s'y méprendre la disposition de la face supérieure des épanchements pleurétiques. — Le larynx et la trachée sont intacts, et n'offrent pas d'ulcérations. On ne trouve pas de ganglions qui aient pu exercer pendant la vie la moindre compression de la trachée ou des bronches.

SCD / YON1

MODÈLE N° 21.

HOTEL-DIEU. — *Salle* _____ *N°* _____

Nom

né à

demeurant à

profession

âge

tempérament

constitution

entré le

sorti le

DIAGNOSTIC ET RÉSUMÉ

HISTOIRE PATHOLOGIQUE

SCD LYON1

MODÈLE N° 21.

HOTEL-DIEU. — *Salle* Lt Jeanne N° 153

Nom Commonnier Valérie
né à Chambéry
demeurant à
profession sans profession
âge 38
tempérament
constitution
entré le 23 janv 78
sorti mort *le* 23 fév. 73

DIAGNOSTIC ET RÉSUMÉ

Emphysème
90 3

HISTOIRE PATHOLOGIQUE

pas d'antécédents héréditaires — mari mort tuberculeux

Toujours à 5 ans à la suite de la rougeole la malade conserve un sentiment d'oppression qui se manifestait dès qu'elle faisait un effort ou une marche un peu fatigante — pas de toux — pas d'expectoration — f. typhoïde à 18 — accouchement à 20 ans

~~Depuis~~ L'année dernière au mois de 9bre elle fut atteinte à des hémoptysies abondantes revenant tous les jours pendant un mois — depuis elle ne se sont pas renouvelées mais les crachats ont été plusieurs fois hémoptoïques — ~~après~~ à la suite de l'hémoptysie la malade a conservé une toux qui ne s'est jamais cessée — séjour au mois d'août dans le service de Mr Chaume.

Actuellement la malade rentre à l'Hôtel-Dieu en proie à des phénomènes thoraciques assez aigus — nous constatons qu'elle présente un amaigrissement considérable, de pommette

SCD LYON1

DATES	HISTOIRE PATHOLOGIQUE	PRESCRIPTIONS
	nodées, siège fréquent d'une douleur passagère,	
	le malade se dit essoufflé beaucoup la nuit, se plaint de points de côté fréquents —	
	Poitrine — un peu mate à droite	
	au thorax — respiration affaiblie, rude et sèche, à bruit d'expiration prolongé, offrant de nombreux râles sonores et sibilants — ces phénomènes se montrent des 2 côtés en avant et en arrière ; mais en arrière ~~ils sont~~ les râles sibilants et sonores sont bien plus accusés que sous les clavicules — ils se montrent aussi dans la hauteur des deux poumons du sommet à la base	
	enfin aux 2 sommets craquements humides surtout abondants à droite — les craquements ~~sont~~ surtout ~~très~~ marqués en arrière —	
	expectoration abondante, offrant une mostrosité muqueuse aérée dans laquelle nagent des crachats purulents —	
7 fév. 79	Depuis 6 jours à peu près œdème marqué des membres, des cuisses et de toute région lombaire —	
autopsie 25 fév. 79	: poumons considérablement volumineux par suite d'un emphysème généralisé — le bord antér. le bord inf. des poumons sont envahis par l'emphys. et gonflés — sur la surface externe des poumons nombreuses plaques d'emphys. disséminées. La partie des poumons qui n'est pas envahie par les plaques d'emphys. présente une coloration un peu lie de vin chantant marquée aux bases — crépite liquide dans toute étendue — pas d'adhérences à g. ; quelq. adhér. à dr. au niveau du bord postér. dans la région moyenne et antérieure — les coupes des poum. montrent une infiltration tuberculeuse généralisée à toute la paroi thorac. aux 2 sommets et dans la région moyenne à dr. sont des cavernes avec considérable rétrac. d'une noire ; elles sont séparées de la paroi thoracic. par une couche assez épaisse de tissu pulmon. infiltré de tubercules — les bases offrent l'infiltration fibreuse comme dans le reste des poumons mais le ramollissem. ne s'est pas encore produit — les noyaux fibreux sont gris et durs, les uns petits, les autres confluents en une masse plus volumineuse — parmi les plaques gris. d'emphys. situées à la face externe des poumons existent quelques plaques semblables d'aspect et de consistance mais sèches au toucher et dont la section montre une masse tuberculeuse — cœur hypertrophie graisseuse mais sain — reins normaux, un peu congestionnés — foie très gras mais sain — pas de péritonite — pas de tubercules péritonéaux —
	poumon : bronchites volumineuses	

SCD LYON1

MODÈLE N° 21.

HOTEL-DIEU. — *Salle* St Maurice *N°* 22

Nom Félicien Dupont
né à Mions (Ardèche)
demeurant à Lyon
profession bandagiste
âge 34 ans
tempérament
constitution
entré le 26 Déc 77
sorti le ~~mort~~ mort le 29 Janvier 78

DIAGNOSTIC ET RÉSUMÉ

Y O
Laryngite

Hémoptysie

HISTOIRE PATHOLOGIQUE

Huile Foie Morue
Pot 0,01 Morphine
tait.

Rien à noter dans l'hérédité.
Cet homme n'a pas eu de manifestations scrofuleuses dans l'enfance, jusqu'en 1871 il a toujours joui d'une bonne santé. à cette époque il eut les pieds gelés pendant qu'il était à l'armée de la Loire, au moment où il était en traitement pour cette congélation il cracha tous les jours pendant une semaine du sang noirâtre mêlé à de la sérosité, en même temps il toussait un peu mais ses forces son appétit n'avaient pas diminué - les années suivantes il ne remarqua aucune modification dans son état général, il ne toussait pas du tout, jamais il n'avait ni branchite ni rhumatisme ni sueurs nocturnes, ni dyspnée, ni hémoptysie; il se trouvait aussi robuste qu'avant la guerre.

Pendant l'automne de 1876 pour oublier un peu l'ennui que lui avait causé une perte d'argent, il se départit de ses habitudes de sobriété, il fit quelques excès de toute sorte pendant deux mois, vers le mois de Septembre il commença à remarquer que sa voix était rauque, en

SCD LYON1

DATES	HISTOIRE PATHOLOGIQUE	PRESCRIPTIONS
	même temps il ~~avait~~ le matin quelques quintes de toux, perdait un peu ses forces et son appétit.	
	Depuis cette époque les symptômes pulmonaires ne firent que s'aggraver, aussi le malade fut-il un séjour de deux mois environ dans cette salle en Octobre – il eut à ce moment une hémoptysie légère.	
	Depuis 3 semaines il souffre beaucoup de la gorge, et tousse beaucoup plus – depuis 8 jours il a une bronchite abondante.	
	Actuellement état fébrile – grand amaigrissement – type brun – dyspnée continuelle (36 respirations par minute – décubitus dorsal impossible – toux quintes très fréquente – expectoration sérieuse spumeuse dans laquelle surnagent des ~~costumasses~~ déchiquetées muco-purulentes rouge-brunâtre – déglutition douloureuse pour les aliments solides liquides froids ou chauds – douleurs thoraciques cruelles.	
	A l'inspection de la gorge un peu de rougeur de l'isthme, légère sensibilité à la pression sur le larynx – pas de ganglions cervicaux.	
	Thorax. Diminution de la sonorité aux 2 sommets en arrière surtout à gauche – sonorité normale aux bases et tiers inférieurs des 2 côtés.	
	A l'auscultation rude 2 sommets en avant et en arrière respiration rude, soufflante aux deux temps sans mélange de râles – retentissement de la voix – dans le reste des poumons quelques râles sonores.	
	Rien au cœur.	
	Fonctions digestives passables, le malade n'ose manger à cause de la douleur que provoque le passage des aliments – pas de diarrhée	
29	La respiration est bruyante – le malade a du cornage – souffle aussi intense dans les 2 temps de la respiration dans toute la hauteur des deux poumons, plus marqué à gauche, absence complète de râles.	
	En avant aplatissement peu marqué sous les clavicules; sonorité relativement moindre à droite – dans les aires de toux quelques gros râles à droite – pas de matité sous-sternale ni dans les gouttières vertébrales.	
31	Cornage très prononcé – examen laryngoscopique: épiglotte très immobile, tuméfiée, rouge et offrant sur sa face supérieure un point blanchâtre tuberculeux.	
	Au dessous on voit 2 saillies mamelonnées qui paraissent être les replis aryténo-épiglottiques très tuméfiés. Les cordes vocales supérieures droite paraît détruite.	
1er janvier	Nuit mauvaise – transpiration abondante.	Infusion de sauge
6	Douleurs thoraciques des 2 côtés amoindrissant la toux.	
12	Toujours de la dysphagie –	Pil. 1/2 Milligr. Atropine
15	La sonorité est toujours diminuée au sommet gauche en arrière – respiration toujours très soufflante.	
17	Pas de transpiration, vomissements probablement sous l'influence de l'atropine	Suppress. de la pilule
19	Les premiers ne sont pas survenus.	

SCD LYON1

MODÈLE N° 21.

HOTEL-DIEU. — *Salle* _____ *N°* _____

Nom

né à

demeurant à

profession

âge

tempérament

constitution

entré le

sorti le

DIAGNOSTIC ET RÉSUMÉ

HISTOIRE PATHOLOGIQUE

SCD LYON1

DATES	HISTOIRE PATHOLOGIQUE	PRESCRIPTIONS
24 j.	à l'auscultation respiration très soufflante aux 2 temps aux 2 sommets et dans le dehors de l'épaule droite du omoplate - plus bas à droite quelques râles bruyants.	
	Autopsie	
	Larynx épiglotte ulcéré et épaissi -	
	La face antérieure offre un liseré pointillé rougeâtre vers le côté gauche.	
	son bord libre et la base est déchiqueté, profondément ulcéré comme grangrené mutant à droite de telle sorte que l'épiglotte ne peut obliterer complètement le larynx - la face postérieure présente un petit pointillé rouge et à droite un petit point blanc saillant, dur, du volume d'une tête d'épingle qui paraît être un bourbouille	
	les replis aryté no-épiglottiques sont tuméfiés le gauche est arrondi, saillant comme un pois.	
	en avant la muqueuse du larynx présente une ulcération qui occupe l'union des cordes & prolonge dans les ventricules, est limitée en bas au dessous de la glotte par une sorte de repli de bourrelet - sur fond strié rougeâtre en bas & blanchâtre plus haut elle est recouverte de mucosités et de quelques parcelles adhérentes.	
	à gauche les cordes sont détruites en arrière en avant tuméfiées et forment une sorte de petit bourrelet saillant ; à droite elles sont moins malades, mais déformées, tuméfiées, blanchâtres.	
	au dessous le larynx est un peu rouge ; le cartilage thyroïde est rétréci.	
	Pas d'ulcération plus bas.	
	bronches légèrement injectées - pas de ganglions cervicaux.	
	adhérences pleurales des 2 côtés dans toute la hauteur - pas de liquide	
	Poumons tuberculeux les sommets du volume d'une tête d'épingle dans les 2 poumons et partout aux sommets où ils forment de petites masses par leur réunion au sommet droit petite caverne centrale.	
	Estomac pas d'ulcération - dans le 1er partie du tube digestif quelques ulcérations arrondies de la dimension d'une pièce d'1 fr à 2 centimes peu profondes à fond un peu inégal rougeâtre avec de petits points plus blancs, plus saillants, bords assez réguliers, plus ou moins irréguliers et épaissis - sur la dernière à un niveau petit pointillé blanchâtre -	

IMP. A. BONNAVIAT & CIE, LYON

SCD LYON1

N° 21.

HOTEL-DIEU. — Salle St Charles — N° 20

Nom Charles Decroche

né à Ampleupuis (Rhône)

demeurant à Lyon

profession journalier

âge 55 ans

tempérament

constitution

entré le 6 Février 1872.

~~sorti~~ mort le 13 Avril 1872.

DIAGNOSTIC ET RÉSUMÉ

ph.

— Rien d'appréciable du côté de l'hérédité
— Sœur d'aucun, ni alcoolisme, ni vénérien

HISTOIRE PATHOLOGIQUE

— Le travail de ce malade l'obligeait à respirer des poussières calcaires. —
— Travail jamais arrêté. —
— Toute depuis une année seulement — au début le malade a perdu tout d'abord l'appétit, puis est venu l'abattement, l'amaigrissement, la toux. — L'oppression a augmenté graduellement. —
— Au mois de juin 1871, la maladie s'était aggravée. — La toux et l'oppression étaient plus intenses. — Fièvre nocturne. — Point de côté douloureux du côté droit. Au bout d'un mois, le malade sortit, car son état s'était amélioré. — Mais la toux continua, et avec elle, les symptômes du début.
— Actuellement le malade est pâle, amaigri — transpire la nuit — sujet à de la diarrhée. — Il y a point de côté à la base droite de la poitrine. —

Lyon Imp. veuve Bonnaviol et fils

SCD LYON1

DATES	HISTOIRE PATHOLOGIQUE	PRESCRIPTIONS
	– le tonus est très affaibli – l'expectoration muco-purulente – assez abondante – le malade n'a jamais eu d'hémoptysie. –	
	– à l'inspection de la poitrine, on voit que le côté droit de la région est aplati transversalement – le mamelon y paraît moins bombé.	
	P. – Matité sous la clavicule droite dans les 1e et 2e espaces intercostaux.	
	– Un rétrécissement se trouve dans le tiers inférieur –	
	A. – A gauche – en avant et en arrière, vers le sommet le respir. est rude, l'expir. prolongée. – Retentissement de la voix	
	A droite. – En avant, dans la moitié supér. – expir. prolongée, et craquements humides très-minis – En arrière – dans la fosse sus et sous-épin. – respiration prolongée – respirat. très-soufflante – retentissement de la voix – q.q. craquements lors lorsqu'on fait tousser le malade. – Dans la moitié inférieure, la respiration est obscure	
8 Avril	– le malade est plus mal. Fièvre intense – état complet d'épuisement. –	
	à l'A. – en avant	
	à droite. – Dans la crêne sus-clavicul. et sous-clavicul. dans la fosse sus et sous-épin. – la R. est obscure, soufflante – retentissement de la voix q.q. craquements quand le malade tousse	
	– en arrière dans le rapprochement de la base q.q. râles muq. fins à l'inspiration et d'autant plus crépitants qu'on se rapproche de l'aisselle – la Respir. est obscure sur tout le côté droit.	
	à gauche: vers le sommet, la R. est seulement affaiblie	
12 Avril	– persistance de l'amaigrissement – Faiblesse – Fièvre. – On entend toujours des râles muqueux fins à l'inspiration dans toute l'étendue du côté droit – et à la base gauche en arrière – les râles sont plus fins sous l'aisselle droite – il existe du souffle dans l'espace interscapulaire	

SCD LYON1

HOTEL-DIEU. — Salle St Charles N° 56/68

Nom Frédéric Charier.

né à St Michel de Boulogne (Ardèche)

demeurant à

profession tailleur

âge 23

tempérament

constitution

entré le 13 Janvier 71

sorti le 14 Juin 71 rentré le 24 Août 72

Mort le 25 Septembre 72

DIAGNOSTIC ET RÉSUMÉ

4 J.

Mort le 25 Septembre 72

HISTOIRE PATHOLOGIQUE

Père mort à l'âge de 60 ans — mère vivante frères et sœurs vivants et bien portants —

Constitution il y a 3 ans, fut surtout pendant environ 1 mois 1/2 — à la fin il eut une hémoptysie — Depuis il peut se croire à peu près guéri, il toussait à peine pendant les 2 fois qui ont suivi lorsqu'il y a 1 mois 1/2 il s'enrhumé de nouveau — il dit avoir été exposé au froid et avoir eu à la suite des frissons et de la fièvre les jours suivants — à partir de cette époque s'ajouta de la dyspnée — point de diarrhée ni d'œdème — point douloureux à gauche en bas — Conservation de l'appétit — jamais de vomissements, Langue saburrale blanche — pas de diarrhée Sueurs abondantes —

Lyon Imp. veuve Bonnetat et fils

SCD LYON1

DATES	HISTOIRE PATHOLOGIQUE	PRESCRIPTIONS
	Percussion = peu de matité proprement dite. Les 2 sommets cependant ne résonnent pas tout à fait la sonorité normale — perte de l'élasticité	
	Auscultation : à droite = Les respirations s'entendent bien dans tout le côté — un peu soufflante au sommet — en ce point crepitements qui vont en diminuant de nombre et d'intensité à mesure qu'on s'approche de la base — mêmes symptômes absolument que en avant tous plus marqués que du côté opposé.	
	A gauche = le murmure vésiculaire s'entend bien. Les crepitements sont moins abondants et moins marqués également que ceux observés en arrière — râles diminués en avant jusqu'à la base —	
	Cœur — souffle systolique léger à gauche du sternum au dessus du mamelon —	
19 août 2 fois	Le malade rentre dans le service. Hémoptysie légère ; le malade n'avait pas moins de 1 litre bien net de sang.	
20	Le malade continue à avoir de la diarrhée fièvre presque continue — Les sommets sont constamment rouges — la peau chaude — le malade va s'amaigrissant et s'affaiblissant de plus en plus —	Sat. Laudanum, 4 gouttes
25	mort —	

SCD LYON1

DATES	HISTOIRE PATHOLOGIQUE	PRESCRIPTIONS
	Frédéric Charles N° 68 Chambre	

Autopsie 30 heures environ après la mort —

Un peu de liquide séreux dans la plèvre

Les poumons sont tous les 2 adhérents par leurs sommets — à peu près également des 2 côtés ~~les~~ la partie supérieure des lobes supérieurs est très adhérente et difficile à détacher

Le poumon droit tout à fait au sommet présente à la coupe cet aspect uniformément gris blanchâtre de la pneumonie caséeuse sur une étendue de 8 à 9 centimètres. La coupe est franche et le instrument tranchant ne revient ~~[illegible]~~ une assez grande résistance ~~[illegible]~~ ~~[illegible]~~ à partir à ce point tout le lobe supérieur et une petite partie du lobe moyen sont ~~[illegible]~~ criblés de cavernes et de cavernules dont les plus grosses ont la dimension d'une noix ordinaire, la plupart ont la dimension d'une noisette et laissent pénétrer le même stylet — elles ne forment en bien peu de — Entre les cavernes, sont des foyers granulés dans non encore ulcérés, renfermant généralement ici des granulations tuberculeuses, mais ayant tout le volume hétérogène et plus nulle part on ne trouve de granulations demi-transparentes les foyers caséeux à la périphérie du poumon forment saillie sous la plèvre qui les recouvre comme des foyers blancs sans transparence —

La partie inférieure du poumon présente une congestion œdémateuse assez prononcée — La démarcation entre la partie supérieure noire de cavernes et la partie inférieure est nette et tranchée — Elle s'opère par un plan horizontale qui coupe le poumon à la 1/2 de sa hauteur — Dans la partie inférieure on ne trouve aucune des granulations grises semi-transparentes et rétractées qu'on trouve dans les poumons dans une grande partie de la région de cavernes —

— Les lésions sont à peu près également prononcées des 2 côtés: un peu plus à gauche qu'à droite

— La partie supérieure des 2 poumons est adhérente par de tractus filamenteux — à la partie postérieure et inférieure la plèvre est très rougie vascularisée, pas sensiblement épaissie mais couverte de petits tractus fibreux faciles à enlever à la rugine avec le dos du scalpel — On y voit aussi de distance en distance des points gris, en les incisant on voit que ce sont les grosses granulations du poumon qui

Lyon. Imp. de Bernoudet et fils

SCD LYON1

DATES	HISTOIRE PATHOLOGIQUE	PRESCRIPTIONS
	fond vaillie sous la plèvre — nulle part on ne trouve de granulations appartenant à la plèvre —	
	Le Cœur est petit - pâle, les valvules sont toutes suffisantes, aucune granulation non plus sur le péricarde soit viscéral, soit pariétal —	
	Le foie de sa couleur et son volume normal mais paraît par graisseux — au microscope on constate effectivement qu'il est un peu graisseux —	
	Rate saine — Reins — sains	
	Le gros intestin est de sa muqueuse couverte d'ulcérations les unes rondes petites les autres allongées sinueuses figurant les circonvolutions cérébrales. Ces ulcérations ont un aspect rouge dû à la vascularisation anormale de la muqueuse —	
	L'intestin grêle ne contient pas d'ulcérations	
	Le crâne n'a pas été scié —	

HOTEL-DIEU. — Salle Charles N° 57

Nom Claude Touchant

né à Lyon

demeurant à

profession Doreur sur bois

âge 64 ans

tempérament

constitution

entré le 19 avril 73

sorti le 25 aout 73

DIAGNOSTIC ET RÉSUMÉ

Ph. Ischemie cerebrale

HISTOIRE PATHOLOGIQUE

19 aout. Malade d'une maigreur squelettique entre à St Charles depuis plusieurs mois.

On n'a pu obtenir aucun renseignement sur son compte. Il va et vient dans la salle pouvant à peine se soutenir tant il est maigre et affaibli. Il est difficile d'obtenir de lui quelque réponse. On sait par ses voisins qu'il ne tousse que fort peu. Les mouvements respiratoires sont faible et il est difficile de faire une auscultation exacte. Dans différents points j'ai trouvé la respiration rude dans les fosses sus et sous épineuse mais nulle part je n'ai entendu de bruit anormal. Il est difficile d'ausculter à cause de la saillie des côtes trop rapprochées pour laisser appliquer le stethoscope. La toux est si faible qu'elle augmente à peine les bruits respiratoires. Le malade du reste

A un moment où il se trouvait seul on a constaté des signes certains d'une ischémie dans les deux membres.

Lyon. Impr. A. Bonnaviat, rue Ste-Catherine, 13.

SCD LYON1

DATES	HISTOIRE PATHOLOGIQUE	PRESCRIPTIONS
19 août	[illegible] se lève à toute — Rien au cœur — Le thorax est un peu moins sonore sous la clavicule droite. Le malade est dans un état de subdelirium continuel il ne sait où il est ou il va ne peut retrouver son lit quand il se le. Peau sèche fièvre cachectique. Langue sèche anorexie complète pas de diarrhée P 96.	
24 août	Le malade est atteint de dysenterie. Les matières rejetées sont de couleur noirâtre.	

Autopsie. Quantité considérable de liquide dans les méninges — Hydropisie des ventricules. Pas d'autres altérations de l'encéphale. Les artères sont saines.

Le cœur est petit ne présente pas d'altération notable. L'aorte un peu dilatée offre un certain nombre de points athéromateux.

Le poumon gauche exempt d'adhérences offre un œdème considérable et de nombreux points de pneumonie lobulaire.

Le poumon droit au contraire est adhérent très intimement à la paroi dans toute son étendue. Il est impossible de pouvoir le tirer sans sortir du rachis. La base de l'organe est séparée du diaphragme par un peu de liquide et des coagulats fibrineux très abondants. Nombreux points de pneumonie caseuse. Cavernes ~~du volume~~ d'une noix l'une dans le lobe sup. au-dessus l'autre dans la partie inf. du lobe sup.

Foie congestionné laissant échapper beaucoup de sang à la coup. La vésicule biliaire présente le volume d'un poing d'adulte. Le liquide qui en coule est jaunâtre contient quelques leucocytes.

Rien de particulier dans les autres viscères abdominaux.

HOTEL-DIEU. — Salle St Charles N° 73

Nom Etienne Beaume
né à St Genis des Ollières (Rh.)
demeurant à
profession Bucheron
état civil
âge 49 ans
tempérament
constitution
entré le 8 mai 78
sorti le mort le 16 Juin 1878

DIAGNOSTIC ET RÉSUMÉ

Diarrhée chronique
- G. B. -

autopsie incomplète
constatation d'un épanchement pleurétique à droite — et d'une caverne beaucoup plus petite
cardiaque dilatation surdiaphragmatique de l'épanchement —
granulation dans les 2 poumons surtout le sommet gauche — mais sans grande caverne du moins dans le sommet —
adhérences des 2 côtés —
adhérences anciennes soit à gauche soit dans les parties droites qui correspondent par à l'épanchement —

DATES	HISTOIRE PATHOLOGIQUE	PRESCRIPTIONS
	Le père et la mère sont morts agés chacun d'environ 70 ans. 3 frères bien portants — 3 frères et 2 sœurs morts très jeunes. Le malade est le plus jeune d'entre eux — Les frères et sœurs morts étaient beaucoup plus agés que lui — Elle lui-même 3 fils et 2 filles tous bien portants, dit-il. —	
39 à 40 ans	En 1852 — Le malade est de l'œdème des jambes et ensuite de l'ascite — Cet œdème dura près d'un an après quoi le malade se rétablit et peut reprendre son travail —	
2 mois	— il souffrait de dyspnée de toux et de diarrhée — Il distingue un peu tous les hivers qui ont précédé ; mais il n'a aucun souvenir bien précis à cet égard — Du reste, jamais d'hémoptysie, ni d'hématémèse, ni d'hématurie, la diarrhée n'a pas été accompagnée de coliques ni d'épreintes. Le malade l'évalue à 3 ou 4 selles par jour en moyenne — Peu de temps après le début de la diarrhée le malade se ressentit d'une douleur du côté droit, laquelle toujours persista —	
1 semaine	Ces symptômes se sont exagérés, il s'y est ajouté de l'œdème des jambes — pas de vomissements, mais amaigrissement considérable : appétit diminué, changement du timbre de la voix, jamais de douleur au niveau du larynx — Le larynx est humide peu chargé — Le ventre est ballonné — Le malade a beaucoup plus depuis sa douleur au côté droit, il ne peut plus se coucher sur ce côté contrairement à son habitude antérieure — Expectoration abondante crachats muqueux —	

Lyon. Imp. veuve Bernoud et fils

SCD LYON1

DATES	HISTOIRE PATHOLOGIQUE	PRESCRIPTIONS
	— Percussion : Sonorité normale dans la plus grande partie de l'étendue de la poitrine — matité en arrière du côté droit depuis l'angle du scapulum jusqu'à 3 travers de doigt de la base où la sonorité redevient normale — Matité du même côté en avant dans la région correspondante et dans toute la région antéro-latérale, à partir de la 4me côte jusqu'en bas —	
	— Auscultation : Rien dans la pomme — Dans le poumon correspondant à la matité ~~en~~ aux deux temps de la respiration souffle amphorique avec gros craquements à la fin de l'inspiration — pendant la toux tintement métallique pectoriloquie — Plus bas au niveau de la partie sonore de la base respiration s'entend à peine — — En avant et sur le côté au point sus indiqué, tintement métallique perceptible même sans la toux — En même temps râles ayant le timbre métallique, un peu au dessous — Enfin dans la partie inférieure diminution du murmure vésiculaire — Rien du côté du foie — — Rien au cœur —	pom. sp. diacode. vin. digitale. Pan de riz — Lyc. Sirop. Bromure
8	La diarrhée s'est améliorée depuis l'entrée du malade —	
14	On n'entend plus le tintement métallique — Le autres signes persistent —	
24	Œdème considérable de tout le membre inférieur droit qui a commencé hier soir par le pied et a gagné rapidement jusqu'à la racine du membre — peau un peu rouge veines dilatées — Œdème très douloureux le membre fléchi un peu plus chaud que de l'autre côté un peu de liquide dans l'articulation du genou, choc rotulien. Le membre gauche a lui pas sensiblement œdématié — on sent le battement de l'artère crurale de ce côté — — Depuis le même temps diarrhée —	
25	petites sclérémies et bches de pneumonie à la partie interne antérieure et supérieure de la cuisse —	
27	Œdème du tronc du même côté —	
28	L'œdème du tronc a disparu — Celui de la jambe a diminué — Peu de douleur —	
30	un peu d'œdème de l'autre pied — pouls 156	
Juin 11	Retour de l'œdème sur le membre inférieur droit et le côté correspondant du tronc —	
12	a affaibli visiblement plus maigre — dyspnée et amaigrissement extrême — Id	

HOTEL-DIEU. — Salle 1re Charles — N° 74

Nom Gervais Marion
né à
demeurant à Lyon
profession maçon
âge 45 ans
tempérament
constitution
entré le 18 Mars 1872
sorti le

DIAGNOSTIC ET RÉSUMÉ

φθ. -

à l'autopsie : Constatation d'une tuberculose pulmonaire ancienne des 2 poumons (Cavernes multiples aux sommets) et ulcération intestinale, nombreuses avec granulation sur la surface séreuse -
ulcération du larynx -

- Leur mort phthisique
- Tenue mort phthisique. Il y a 3 ans. -

HISTOIRE PATHOLOGIQUE

- Ne a eu soit pas durant l'hiver
- Son mal a débuté il y a 18 à 20 mois environ - pendant l'été - s'est aggravé dans le courant de l'hiver - n'a jamais eu de hémoptysie - mais perf. de la diarrhée et des sueurs nocturnes. - a perdu graduellement les forces - a maigri - peu d'appétit - Surf. vomissem. de matière alimentaire. - Refusé depuis le mois, ballonnement de la voûte.
- Actuellement le malade est très - maigri - vite essoufflé - les forces manquent au moindre effort - n'a plus la diarrhée - a
- P. Subhumidité en avant et en arrière des tiers supérieurs à droite
A. En avant rétrécissement du murmure vésicul. et craquements
dans les parties inférieures
- en arrière - mêmes signes dans les fosses sus et sous-épin. - là l'expir. est très-soufflante
- A gauche - en avant, rien de particulier
en arrière, - vers le sommet expir. très-soufflante et expir. prolongée -

Lyon Imp. Rommelaère et fils

SCD LYON1

DATES	HISTOIRE PATHOLOGIQUE	PRESCRIPTIONS
25	Depuis plusieurs jours — tumeur de la voix entièrement changée. voix grêle — douleur au larynx — douleur vive surtout pendant la deglutition admis de 2 jours —	

SCD LYON1

HOTEL-DIEU. — Salle St Charles N° 61

Nom Gilbert Colombier
né à Fernael (Puy de dôme)
demeurant à
profession Charretier
âge 31 ans
tempérament
constitution
entré le
sorti le 31 aout 73

DIAGNOSTIC ET RÉSUMÉ

Pneumophymie acquise

Autopsie

Morsure de cheval au sommet du poignet gauche

HISTOIRE PATHOLOGIQUE

Rien dans l'hérédité — Père mort à l'âge de 80 ans — Mère et frères bien portants — Fièvre intermittente il y a environ 12 ans — Pas d'autre maladie à signaler Constitution forte et vigoureuse jusqu'à l'affection actuelle.

Il y a 6 mois le malade après avoir travaillé pendant une quinzaine de jours dans l'humidité fut pris de toux avec oppression considérable — Ces symptômes depuis cette époque ne firent qu'augmenter il s'y joignit une expectoration abondante de crachats sanguinolents sans hémoptysie.

Aujourd'hui l'oppression persiste elle s'accompagne de points douloureux erratiques qui augmentent dans les fortes inspirations — La toux est fréquente revenant surtout le matin par quintes — Crachats muco-purulents — non adhérents à bords déchiquetés —

Lyon, Impr. A. Bouhaviat, rue Ste-Catherine, 13

SCD LYON1

DATES	HISTOIRE PATHOLOGIQUE	PRESCRIPTIONS
	La face est rouge, Cyanosée ; Céphalalgie habituelle. Peau chaude mais sèche – Pouls fréquent –	
	Depuis le début de la maladie amaigrissement et perte des forces notables. Perte de l'appétit sans autres phénomènes gastriques – Voir Carrée	
	Les clavicules sont saillantes	
	A l'examen du poumon la percussion ne révèle rien d'anormal – A l'auscultation on entend craquements dans toute l'étendue du poumon droit mais surtout au sommet ou les râles sont au maximum de fréquence. Au gauche la respiration est soufflante et a temps égaux au sommet supplémentaire à la base – En avant craquements dans la fosse sus-claviculaire droite – Rien au cœur – Rien au foie rien du côté des organes génitaux urinaires –	
23 août	Diarrhée	Bicarb. Vanet Lait albumine

Autopsie Ce 17 7bre 73

Adhérences totale du poumon droit à gauche elles sont partielles et limitées à la base et à la partie postérieure

Le poumon droit présente une vaste excavation supérieure au volume du poing. Le reste du poumon présente qq cavernules. Toute sa masse est criblée de points de pneumonie caseuse et vésiculaire. On ne trouve a peu près pas de points sains.

Le poumon gauche présente les mêmes lésions mais à un degré beaucoup moins avancé. Elles semblent avoir débuté par le hile du poumon d'où elles vont en s'irradiant dans toutes ~~les~~ ~~étendue~~ directions. Au sommet on trouve une ou 2 cavernes grosses comme une noix.

Foie et reins graisseux – Rate normale

Rien au cœur

SCD LYON1

HOTEL-DIEU. — Salle St Charles N° 39

Nom Philibert Barbier
né à Aux Sauvages
demeurant à
profession
âge 25 ans
tempérament
constitution
entré le 17 Mai 79.
sorti le Mort le 21 Juin -

DIAGNOSTIC ET RÉSUMÉ

Pneumothymie -

Autopsie

HISTOIRE PATHOLOGIQUE

A supporté les rigueurs de la dernière Campagne

Mère morte en Couches - Père âgé de 53 ans bien portant frère également en bonne santé. Pas de maladie antérieure grave -

Le début de l'affection actuelle remonte à Janv - Dès cette époque le malade a été pris d'une toux qui ne l'a pas quitté - Recru depuis cette époque 3 mois - Jamais d'hémoptysies - Amaigrissement - Faiblesse générale - Crachements aux deux sommets - Gargouillement sous-sifflé caverneux -

21 Juin Tous les phénomènes généraux sont plus prononcés - Aggravation

21 Juin - Mort

A l'autopsie -

Le poumon droit présente des adhérences multiples dans toute son étendue - Les deux poumons sont indurés et ne crépitent plus que par place. Le poumon gauche présente les lésions des plus avancées - Son sommet est plein d'abcès

Lyon. Imp. veuve Bonnefial et fils

SCD LYON1

DATES	HISTOIRE PATHOLOGIQUE	PRESCRIPTIONS
	Caséeux ; on trouve d'ailleurs tous les intermédiaires entre la granulation et le ramollissement : des cavernes à parois congénitales bien limitées, dont quelques unes sont du volume d'un œuf de poule les autres permettant seulement l'introduction du petit doigt. A la base il n'y a pas de gros cavernes mais des granulations abondantes reposant sur un tissu congestionné. Çà et là quelques points d'emphysème.	
	A droite mêmes lésions mais moins complètes. Cavernes plus petites — amas caséeux et granulations — quelques points d'emphysème.	
	Rien aux méninges ni dans les organes abdominaux	

SCD LYON1

HOTEL-DIEU. — Salle St Charles N° 60

Nom de Mme Burellier
né à St Marcel (Loire)
demeurant à
profession Menuisier
âge 50 ans
tempérament
constitution
entré le 29 mai 73
sorti le mort le 6 juin 1873

DIAGNOSTIC ET RÉSUMÉ

Pneumophymie
Aiguë
Autopsie

HISTOIRE PATHOLOGIQUE

Rien du côté de l'hérédité — Constitution saine et vigoureuse — Pas de maladie antérieure grave à signaler — Pas de Syphilis — On usé de liqueurs alcooliques — Il y a 15 mois le malade fut pris d'une extinction de voix subite sans cause appréciable avec toux quinteuse s'accompagnant de douleur sous-sternale et d'expectorations de crachats muco-purulents abondants —

Il y a 6 mois l'état du malade était stationnaire lorsque à la suite d'un traumatisme assez violent il fut pris d'hémoptysie — Crachats sans doute d'hémoptysies abondantes qui persistèrent pendant quinze jours — Les selles pendant cette même époque étaient noires — Chute des forces — Amaigrissement notable, actuellement l'extinction de voix persiste aussi que la toux et la douleur sous sternale — Les aliments solides sont ne peuvent être déglutis —

Lyon. Imp. veuve Rossevial et fils

SCD LYON1

DATES	N° HISTOIRE PATHOLOGIQUE	PRESCRIPTIONS
	L'appétit est conservé — Pas de troubles gastriques — La poitrine ne révèle rien d'anormal à l'auscultation. La respiration est rude et soufflante au sommet à la partie moyenne droite, en arrière crépitant. L'arrière gorge est un peu rouge et à la luette présente une longueur anormale — État typhoïde (délire fuligineux) Rien au cœur — Rien du côté des organes génitaux urinaires —	
	9 Juin 78 — Délire — Lorsque on appelle l'attention du malade le délire cesse — Langue sèche — Pouls dicrote — Peau sèche P : 108. Soif vive — Lèvres fuligineuses — Soubresauts musculaires — Pas de ballonnement du ventre ; pas de tache.	
	6 Juin — Affaiblissement général — Pouls plus petit — Mêmes symptômes mais plus de secousses que précédemment — Délire — Mort à 12 h. matin	

SCD LYON1

DATES	HISTOIRE PATHOLOGIQUE	PRESCRIPTIONS
	Autopsie : A l'autopsie le poumon gauche présente de nombreuses adhérences soit avec la paroi thoracique soit avec le diaphragme. Le sommet de ce même poumon ~~paraît~~ offre un grand nombre de tubercules en voie de ramollissement et deux cavernes dont l'une atteint le volume d'un œuf de poule. Ces mêmes négalomes le retrouvent dans toute l'étendue de l'organe mais à un degré moins avancé. Ils sont à l'état cru.	
	A droite le sommet présente des tubercules caséifiés ; mais les deux lobes inférieurs paraissent avoir été le siège d'un travail inflammatoire encore récent. Ils sont hépatisés, indurés, ne surnagent pas sur l'eau et présentent une surface de section farcie de petites tumeurs du volume d'une grosse tête d'épingle. Ces tumeurs s'affaissent par la pression ou dirait de la pneumonie vésiculaire. La plèvre viscérale examinée par transparence présente ces mêmes lésions.	
	Le péritoine est grisâtre mais sain ; on ne trouve rien d'anormal dans toute l'étendue du tube intestinal ; l'examen de la vessie de la prostate et des testicules donne également des résultats négatifs.	
	Rien au foie rien dans le rein. La rate présente à la section quelques points blanchâtres mal limités au nombre de 3 à 4 paraissant être de même nature que les lésions qu'on retrouve à la base du poumon droit.	

DATES	HISTOIRE PATHOLOGIQUE	PRESCRIPTIONS
	Les méninges n'offrent pas de traces de néoplasmes. On constate seulement qu'elles sont peu adhérentes à la surface du cerveau elles s'enlèvent en masse sans se déchirer.	
	Rien dans l'encéphale.	
	La voûte est épaissie la surface interne est tomenteuse semée de plaques jaunâtres	

SCD LYON1

HOTEL-DIEU. — *Salle* St Charles *N°* 112

Nom Guillaume Souillon

né à Cerny (Vosges)

demeurant à

profession tenturier en soie

âge 42 ans

tempérament

constitution

entré le 10 Janv. 73

sorti le mort le 19 Fév. 73

DIAGNOSTIC ET RÉSUMÉ

Cf. f.

Autopsie

HISTOIRE PATHOLOGIQUE

Pas mort à l'H.D. mais plus chronique

Né de parents de l'Hérault. Malade pendant 18 ans, le malade a habité l'Afrique et est resté 4 ans en Sénégambie. Fièvres d'Afrique. De retour, toussé depuis huit ans, le malade jouissait d'une bonne santé. Il y a 3 ans il commença à tousser. Il a été du bronchite depuis, il a souvent porté de fièvres, bronchites fréquentes dont la dernière remonte à 8 jours. Il a toujours maigri notablement, mais malgré cela il a travaillé.

A l'entrée, expectoration abondante, râles muqueux de la base et de la région moyenne, pas de fièvre d'abord, 3 jours après, à gauche respiration puérile. Crachats d'abord muqueux puis purulents, crachats rouillés de pneumonie. Expectoration abondante, crachats rouillés de pneumonie. Respiration obscure de 2 côtés. Rales muqueux et secs. Gr. oppression.

Mort le 19 Fév.

Lyon Imp. veuve Dumoulin et fils

DATES	HISTOIRE PATHOLOGIQUE	PRESCRIPTIONS
14 Janv.	Hémoptysie abondante pour laquelle est admis à un ½ cruchon	
4 Fév.	Depuis 9. 9. jours hémoptysie. Crachats bien hémoptoïques ½ verre de sang.	
7 Fév.	Nouvelle hémoptysie de 30 à 40 g. sang pur. Crachats piquetés striés de sang.	
13 Fév.	Pas d'autre hémoptysie. Appétit. Faiblesse. Mais signes stéthoscopiques. 2. g. crachats striés de sang. Fièvre continue.	
19 Fév.	Mort	
23 Fév. 73.	Autopsie. Adhérences résistantes des 2 feuillets de la plèvre. Les deux poumons tout pleins de granulations tuberculo-caséeuses. Au sommet, sur une petite étendue (2 à 3 cent. d'épaisseur) le tissu pulmonaire est atélectasié, cet état pouvant correspondre à la guérison d'un tubercule ancien. Au sommet droit, caverne de dimension d'une petite noix, au dessous d'une caverne caséeuse, le tout environné d'un rouge noir ressemblant au lit d'exudat sanguin. Rien du côté du cœur. Foie 9 201 — les reins n'offrent rien de particulier, la rate est volumineuse	

HOTEL-DIEU. — *Salle* St Charles *N°* 71

Nom Leroy Bonhomme

né à Montrotier

demeurant à

profession cultivateur

âge 50 ans

tempérament

constitution

entré le 2 Mai 73

sorti le mort le 13 Août 73.

DIAGNOSTIC ET RÉSUMÉ

Ch.

adénopathie bronchique

HISTOIRE PATHOLOGIQUE

Mère morte cancéreuse. Père mort âgé; la mère, âgée de 90 ans. Un frère mort à 20 ans; tousseur.

Le malade était très vigoureux; lorsqu'il commença à tousser, il y a 3 ans. Dès les premiers efforts, amaigrissement. Il y a 6 mois, p. p. crachats striés de sang. Toux et hémoptysies répétées, quelque amaigrissement, essoufflement.

Sueurs nocturnes. Pas de douleurs.

A droite, en bas, clapotement, respiration rude entre l'omoplate et l'épine. Quelques râles sonores et de bruits de frottement à la base du poumon droit. Expiration prolongée. Pas de bruits secondaires à gauche.

Percussion. p. p. rien sonore, p. p. rien mat à gauche. Frottements à la base du poumon droit. Bruit de cri de mouche. L'expiration n'est pas prolongée, pas de pectoriloquie aphone.

1er Juil. Œdème du membre inférieur

Lyon Imp. Ch. Bonnaviat et fils

SCD LYON1

DATES	HISTOIRE PATHOLOGIQUE	PRESCRIPTIONS
	les vaisseaux de cou tout peu apparents, foie de pointe revient bien, le ventre tout bien apparent. Respirat. 44. A la base du poumon droit, l'expirat est peu soufflante, d'où la putréfaction apparente. Respirat. sur tout thorax. Le diaphragme se contracte peu	
12 Avril.	Apprés pl. mangeai, cyanose de la face	
13 Avril.	Mort	
14 Avril	Autopsie. Poumons. L. g. adhérent à gauche; beaucoup plus nombreux et plus étendus à droite de toute l'étendue du poumon. L. g. contient de liquide du même côté. Du côté droit, au la plèvre, apparaît de nombreux granulations. Lobe moyen. Le lobe supérieur est emphysémateux, mais à toute son tant de nouvelles retentissant qui ne sont autre que d'anciens noyaux de tuberculose. A la coupe le tissu pulmonaire est dur en grande partie, noir foncé, il est très sec et difficile à couper. A la partie antérieure, à l'union du lobe supérieur et du lobe moyen, dans le lobe supérieur, existe un nodule de la grosseur d'un petite noix, à parois épaisses, grisâtre. Le lobe inférieur est complètement hépatisé; il est beaucoup volumineux. Il présente vue sur une coupe, de l'hépatisation grise. Cette apparence est le fait de l'œdème du tissu pulmonaire et même bronchique de la présence de tubercules épaisses. Dans le lobe il y a aussi de nombreux tubercules. Le poumon gauche est emphysémateux, mais à toute son tant on y voit également de nombreux indurations présentant l'aspect de celles qui existent dans le poumon gauche. Le plèvre médiastin est épaisse, et de la médiastin partie les ganglions qui y sont compris tout adhérent entre eux. Au niveau de la bifurcation de la trachée et plus spécialement au niveau de la bronche droite, l'œsophage est très adhérent, il offre à ce point un tissu noirâtre qui est dû à des ganglions tuberculeux. Le cœur est atrophié à la branche droite il existe déjà une perforation. Sur la face interne de la muqueuse bronchique, on aperçoit, en effet, un petit perforation, par communique plus bas avec la gangrène. Les ganglions de cette région sont volumineux et indurés.

Cœur. Pas de hypertrophie! Rien de notable.

Foie. Volumineux. Dans l'épaisseur de l'organe granulations tuberculeuses disséminées.

Reins. Rien de particulier

La pleurite ne paraît en rapport avec la lésion

HOTEL-DIEU. — *Salle* St Charles. N° 80

Nom Anne Verne

né à

demeurant à Pollionnay (Ain)

profession journalière

âge 53 ans

tempérament

constitution

entré le 11 Fév. 73.

sorti le 14 Avril 73

Mort

DIAGNOSTIC ET RÉSUMÉ

G. O.

HISTOIRE PATHOLOGIQUE

Peu nombreux accidents. Malade à 60 ans. Malade mourante à 54 ans avec de l'oppression, fièvre et toux lig. pectorale. Dans l'espace d'une année le malade a commencé à tousser il y a 6 à 8 mois environ, il a pris de l'hémoptysie, n'a pas de crachats. Mort de long depuis 3 semaines environ, perte de forces et de l'appétit amaigrissement.

Actuellement — à la percussion — en avant diminution notable de la sonorité et perte de l'élasticité dans toute l'étendue de la région sous-claviculaire droite. = En arrière submatité également dans les deux sommets — à l'auscultation — en avant sous la clavicule à gauche respiration rude. à gauche au sommet respiration obscure, craquements dans tout le reste du poumon on entend mal le murmure vésiculaire. Dans la fosse sous-épineuse, résonnance exagérée de la voix et de la toux

à droite en avant respiration obscure craquements dans toute la région sous-claviculaire. En arrière respiration soufflante, amphoriques gargouillements

Lyon Imp. veuve Bonnefoid et fils

SCD LYON1

DATES	HISTOIRE PATHOLOGIQUE	PRESCRIPTIONS
	On entend net le murmure inspiratoire à la base. Retentissement des plus marqués de la toux et de la voix. Pas de sueurs nocturnes ni dyspnée — pas de déformation bien apparente du thorax — La colonne vertébrale est un peu dévie à gauche. — à droite à partir du mamelon affaissement des côtes.	
18 Fév.	Crachats striés de sang.	
12 Avril	Cyanose de la face. Oppression. Affaiblissement de plus en plus grand. Mort	

Autopsie 15 Avril 73 — Poumon droit adhérence ancienne, tissu résistante à section. Le poumon droit est indemne dans toute la partie pulmonaire qui est sain. Petite masse caséeuse bouchant presque la cavité bronchique du lobe inférieur. Caverne nombreuse du volume d'une noisette ne contenant rien de caséeux !!

Le poumon gauche est infiltré, en bouchon à tout son sommet, qui à la coupe, est plein par des masses caséeuses.

Les ganglions bronchiques sont volumineux mais non caséeux.

HOTEL-DIEU. — *Salle* 5e Charly — N° 58 Fer

Nom François Curé
né à Bois de Gand (Jura)
demeurant à
profession domestique
âge 44
tempérament
constitution
entré le 15 decembre 1893
sorti le 24 decembre 1893 mort

DIAGNOSTIC ET RÉSUMÉ
Phtisie pulmonaire
ulcérations et bouton de la langue
et du pharynx —

HISTOIRE PATHOLOGIQUE

Père mort à l'âge de 40 ans, subitement, d'affection indéterminée, ne paraissant pas —
Mère morte à 20 ans, de suite de couche,
sans affection thoracique —
Deux frères morts l'un à 20 ans, l'autre à 25 ans d'affection aiguë non déterminée —
Pas d'antécédents pathologiques —
~~Aucune~~ Pas de syphilis avouée ou appréciable dans le moment présent —
Aucun accidents suspects d'aucune sorte jusqu'au moment de la guerre de 1871
A ce moment le malade fait campagne et la suite de refroidissements fréquents bronchite aiguë sans point de côté sans hémoptysie,
Pas de traitement
15 jours après le début de l'affection, survient de la diarrhée ; une trentaine de selles liquides, ~~puis~~ jour — Pas de tenesme, pas

Lyon, Impr. A. Bonnaviat, rue Ste-Catherine, 18.

SCD LYON1

DATES	HISTOIRE PATHOLOGIQUE	PRESCRIPTIONS
	d'expectorations, pas de sang dans les selles qui sont constituées par des matières ~~lla~~ liquides —	
	Un mois après le malade entre à l'hopital pour sa bronchite et sa diarrhée — il y fait un séjour de un mois, y suit un traitement, et sort guéri de sa diarrhée, mais il conserve un peu de toux ~~qui ne fiera p~~ qui n'est pas soignée	
	Retour aux occupations habituelles —	
	La toux qui était légère au début, ne revenant que le matin, s'accompagne d'expectoration	
	Elle prend une intensité de plus en plus grande surtout depuis un an —	
	Elle s'accompagne de troubles généraux, amaigrissement, perte des forces	
	transpirations nocturnes	
	Cessation de tout travail depuis 8 mois —	
	conservation de l'appétit	
	Jamais de diarrhée —	
	Jamais d'hémoptysies —	
	~~Actuellement amaigrissement profond~~	
	Il y a un mois sans étiologie apparente, la muqueuse de la cavité buccale tout entière devient douloureuse avec tuméfaction de la langue, ~~difficu~~ impossibilité absolue de prendre des aliments solides, difficulté pour mettre de l'eau, douleur pour l'introduction des liquides —	
	Cet état aigu persiste pendant 8 jours, il cesse à la suite d'un gargarisme, ~~[illegible]~~, et apparaît alors une ulcération en forme de fissure sur le dos de la langue.	
	D'abord petite et linéaire cette ulcération va en augmentant en surface et en profondeur —	
	La ~~préparation~~ préparation des aliments devient impossible pour les aliments semi solides, potages etc.	
	Le malade n'avait pas remarqué les autres ulcérations qui existent dans la cavité buccale.	

SCD LYON1

N° 21.

HOTEL-DIEU. — *Salle* 5e Charles N° 58 bis

Nom Curé

né à

demeurant à

profession

âge 44

tempérament

constitution

entré le

sorti le

DIAGNOSTIC ET RÉSUMÉ

HISTOIRE PATHOLOGIQUE

actuellement amaigrissement profond
teinte cachectique —
perte des forces presque absolue, ne
permettant à peine que malade de faire
quelques pas dans la journée
Pas de chaleur à l'épeme
pouls rapide, régulier, ampleur
le malade a appétit mais l'état local
de la langue gêne considérablement
l'alimentation
Selles rares —
Toux vive, fréquente — s'accompagnant
d'expectoration muco purulente
non battue par l'air

~~Il est décédé~~ ~~mort dans le marasme~~

Lyon, Imprr. A. Bonnefoi, rue Ste-Catherine, 18.

SCD LYON1

DATES	HISTOIRE PATHOLOGIQUE	PRESCRIPTIONS
	Thorax – Pas de déformation – ~~En arrière~~ Sonorité normale aux bras et en arrière – Un peu de dureté aux sommets à l'auscultation En arrière râles muqueux fins ~~et~~ dans toute la hauteur ~~des deux~~ poumons, droit ~~peu d'abt~~ Expiration exagérée dans le poumon gauche avec craquements au sommet –	
	Vaisseaux – craquements sous claviculaires à droite rien à l'auscultation du cœur –	
	Cavité buccale – Dentition défectueuse depuis l'âge de 20 ans – Langue ~~un~~ tuméfiée dans sa moitié droite seulement, creusée ~~un~~ peu en dehors et à droite de la ligne médiane d'une ulcération longue de 3 centimètres environ, et large de un centimètre ~~en~~ ~~la~~ assez profonde aux bords taillés à pic ~~et~~ jaunâtres quelques autres ulcérations irrégulières, moins profondes sur les parties latérales de cet organe; la voûte palatine, ~~les~~ face interne des joues présentent également des ulcérations superficielles les ganglions sous maxillaires sont pris en masse	

François Curé — Salle St Charles 58 Ter

Poumons — Deux cavernes au sommet droit, communiquant ensemble — Nombreuses granulations disséminées dans les deux poumons —

La langue présente une profonde ulcération au niveau de la moitié antérieure à droite de la ligne médiane — Cette ulcération forme un sillon profond, anfractueux, à bords taillés à pic, se arrêtant à 5 millimètres de la pointe de la langue. Au niveau de la partie médiane ce sillon est coupé perpendiculairement par un autre sillon plus profond, mais peu étendu — ~~il s'étend en arrière jusque vers la~~ ~~la lang~~

La surface de la langue présente aussi des ulcérations superficielles, sur tout le tiers antérieur du côté droit.

On trouve aussi des ulcérations sur le frein, à la partie antérieure, près de la racine des incisives, en dedans, et en dehors sur toute la partie antérieure du sillon — jusque près de la lèvre.

Des ulcérations de même nature existent en dedans et en dehors de la branche gauche du maxillaire inférieur jusque sur le pilier antérieur et sur le voile du palais, de ce côté

Dans tous ces points la muqueuse est nettement décapée et les ulcérations sont recouvertes d'une matière jaune grisâtre —
Les dernières molaires sont déjà et l'os est dénudé, enflammé dans les points correspondant à ces ulcérations.
De même les dents ~~sont~~ sont complètement carriées, déchaussées, dans les portions correspondantes aux plus grandes ulcérations.
Les autres dents sont plus ou moins altérées, et c'est près des dents les plus mauvaises qu'on retrouve le plus d'ulcérations —
Du reste toutes les dents sont plus ou moins malades ; la plupart ont perdu leur couronne —
Le point de la muqueuse gingivale qui est tout à fait sain correspond à cette région où il ne reste ni dents ni racines ; c'est au niveau des 3 premières molaires droites inférieures.
Petites ulcérations à la base de la langue du côté droit —
Il existe aussi 2 ulcérations sur la lèvre postérieure du pharynx —
La dent du maxillaire supérieur sont à peu près en aussi mauvais état que celles de l'inférieure
Il existe des ulcérations de la muqueuse au niveau de la lèvre postérieure gauche de la voute

palatine — Les molaires de ce côté sont déjetées ou plutôt on ne trouve qu'une racine et l'os est dénudé — Des ulcérations superficielles aussi dans la ~~[illegible]~~ portion de la muqueuse en contact avec le collet des incisives qui présentent des traces de tartre —
le bord du gencive présente aussi des ulcérations au niveau des dents et des racines les plus mauvaises ÷
Incisives droites, 3 et 4ème molaires du même côté —
La 3ème molaire fait une saillie plus grande que les autres, et elle est carrée de telle sorte qu'il lui manque la moitié antérieure ; elle présente un rebord transversal très coupant ?
En examinant la situation de cette dent par rapport à l'ulcération de cette langue on voit que cette ulcération a dû avoir pour point de départ une coupure transversale, (probablement le sillon signalé produit par le bord coupant de la dent)
Toute la muqueuse de la bouche, du pharynx, de la partie pharyngienne du pavillon, est boursouflée, hémorrhagique, et les glandules paraissent plus développées
Pas d'ulcérations du larynx, de la trachée ni des bronches

SCD LYON1

HOTEL-DIEU. — *Salle* St Claude *N°* 48.

Nom Emmanuel Poly

né à Lyon (Italie)

demeurant à

profession journalier

âge 35 ans

tempérament

constitution

entré le 10 Mars 1873

sorti le mort le 20 Avril 1873.

DIAGNOSTIC ET RÉSUMÉ

G. F. (Vergetures)
Pleurésie
Autopsie

HISTOIRE PATHOLOGIQUE

Père mort G. à l'âge de 46 ans.
Le malade toujours depuis 4 à 5 ans, mais depuis 3 mois perte de forces, dyspnée, amaigrissement. Suspension de travail — Examen d'hier soir : g. g. crachat strié de sang. Expectoration muco purulente.
Actuelle : malad. amaigrie, dyspnée : 4 à 5 selles par jour depuis 15 jours, sueurs abondantes, teint cachectique. Il a pourtant, avant perte de la santé, dans le 2 région thorac. droite à gauche, un peu de toux de peu d'importance.
A gauche, on a vu gonflement de toute la région thorac. droite, on entend crogne. Dans tout l'étendue du poumon : râle à timbre métallique.
A droite, on a vu crogne, on a vu respiration obscure, sonore et vibratoire. Résumé de la lésion de la rate.

Lyon Imp. veuve Bonnefont et fils

SCD LYON1

DATES	HISTOIRE PATHOLOGIQUE	PRESCRIPTIONS
3 Avril	Bruit de pot fêlé, surtout fondus à l'épaule, y vont à gauche	
16 Avril	Depuis 2 jours le malade se couche sur le côté gauche. Matité volumineuse tout y avant, tout y arrière à gauche. Q. q. petits vers près du sternum, on y entend y fois le souffle. La pointe du cœur bat dans le 4e espace intercostal sous le mamelon droit. Ponction avec l'aspirateur de Potain, on retire 3 lit. 1/2 environ d'un liquide séreux, un peu verdâtre. Examen au microscope, le liquide contient q. q. globules rouges et beaucoup moins de globules blancs. Il y a, on entend de nouveau du bruit de pot fêlé à droite, on y entend à gauche.	
17 Avril	Pas de quinte de toux. Le bruit de pot fêlé a reparu, on y entend à gauche. Pouls 76. L'appétit est revenu, mais cet après avoir la ponction le malade a été soulagé. Il arrive y entend partout la respiration, avec des râles secs.	
19 Avril	Le liquide ne s'est pas reproduit, malgré, malgré, malgré, on entend la respiration. Depuis la ponction le malade se couche sur le côté droit. Vergetures sur le côté gauche seulement du ventre. Au niveau des vergetures, hypérémie du derme. Dépoli sur les premières côtes du doigt.	
20 Avril	Mort	
21 Avril	Autopsie. Poumons. La cavité pleurale gauche contient 2 lit. environ de liquide séreux. Les deux poumons sont repliés en bas, comprimés et ont un aspect volumineux. Le poumon gauche complètement entouré de liquide n'est pas adhérent sur les côtés. A est devenu le tout les épaisseur et présente à la coupe un aspect hépatisé. Adhérence de tout les parenchyme. Au sommet, vaste caverne à parois anfractueuses, peu épaisses	

SCD LYON1

HOTEL-DIEU. — *Salle* St Charles N° 49

Nom Emmanuel Sohy.

né à

demeurant à

profession

âge

tempérament

constitution

entré le

sorti le

DIAGNOSTIC ET RÉSUMÉ

G. O —

Autopsie.

HISTOIRE PATHOLOGIQUE

A la face postérieure du lobe inférieur on apercoit une masse jaunâtre de la largeur d'une pièce de 0,50 centimes, saillante sous la plèvre. Cette tumeur n'est autre qu'un petit abcès périphérique. On trouve quelques points plus ou moins semblables, superficiels, contournés toutes y par épais, jaunâtres.

Les lobes supérieurs et moyens du poumon droit sont indurés (infiltrés tuberculeux cassés, crème y rouge de pneumonie) le lobe inférieur est emphysémateux, et présente que qq. petits foyers de pneumonie. Pas d'hydrothorax.

Cœur. Hypertrophie de 200 g. environ de l'épaisseur. Rien de cette sous-périmésy.

Foie. Graisseux, légèrement muscade.

Rein et Rate. Rien de particulier.

Intestins. Les ones intestinales offrent y cont. fraîche, une petite plaque pourpre correspondant à un amas granuleux non ayant pour siège la paroi. L'intestin vide, on trouve à ce niveau l'ulcération de forme y perm. régulière.

Lyon Imp. Veuve Rossendal et fils.

SCD LYON1

DATES	HISTOIRE PATHOLOGIQUE	PRESCRIPTIONS
	général douleur à toute taille. Cependant tout contribue pour la réunion de plus en plus ulcération.	
	Le ganglion mésentérique est à moyen le volume d'une lentille. Ascite il s'écoule à l'entrée de l'abdomen 7 à 800 g. de liquide clair, sans odeur	

SCD LYON1

HOTEL-DIEU. — *Salle* St Charles *N°* 105

Nom Auguste David

né à St Laurent d'Arcy

demeurant à

profession Jardinier

âge 70 ans

tempérament

constitution

entré le 6 Avril 73

sorti le mort le 14 Avril 73

DIAGNOSTIC ET RÉSUMÉ

G. O.

HISTOIRE PATHOLOGIQUE

Cinq enfants bien portants. Lésion d'âge d'ancienneté. Pas de rhumatisme, pas de fièvre intermittente. Soldat pendant 7 ans, la maladie a eu lieu il y a 10 ans autant qu'on peut juger d'après le souvenir nommé une pneumonie gauche.

Il était bien portant, lorsqu'il commença à perdre ses forces, il y a 2 mois, mais lentement, dégoût de aliments. Depuis lors, sans autre, symptôme, amaigrissement progressif. Maigreur rendant la déglutition douloureuse. Pas de douleur à l'épigastre. Cœur, poumons, rien de ce côté. Foie et rate intacts. Il a gliss. de droite à gauche.

8 Avril Il Rales secs, sibilants à gauche, le long du trajet. Résonnance crage de la voix et de la voix au sommet à droite à gauche. Rale de la pleure sur épineuse.

Rien amaigri et tassé. Le lésion de la pneumonie obscurité de la respiration, fièvre marquée à gauche surtout à la région postérieure.

Lyon Imp. veuve Bonnefoit et fils

SCD LYON1

DATES	HISTOIRE PATHOLOGIQUE	PRESCRIPTIONS
	Dyspnée plus marquée à gauche sous la clavicule, de la paroi thoracique	
12 Avril	Fièvre. Fièvre vive, congestionnée. Pouls 116 bat.	
13 Avril	Affaissement de plus en plus grand. Prostration. Mort	
15 Avril	Autopsie. Poumons. Adhérence pleurale très intime mais surtout de côté gauche. Il est impossible d'enlever le poumon gauche sans le déchirer, la plèvre pariétale ne peut être détachée. Elle se présente à la région latérale et forme autour de la face d'une plaque colorée épaisse dure, qui paraît avoir une paroi costale. (Plaque consolidée) La cavité thoracique du côté correspondant est notablement rétrécie, diminuée de volume. Les 2 poumons tendent à la base tout le siège d'un congestion intense, ils sont de plus le siège d'épaississement diffus de tubercules. Adhérence nombreuses avec le diaphragme. La bronches ne contiennent pas de mucosités.	
Cœur	Il y a peu de tissus graisseux. La paroi du ventricule droit est amincie. Caillots noirs, mou dans le cavités cardiaques.	
Aorte	L'aorte a quelques petites plaques d'athérome.	
Foie	Adhérence ancienne entre la capsule et le diaphragme	
Reins	et la rate, quelques granulations tuberculeuses dans la substance corticale et dans la substance médullaire et amas de pyramides.	
Cerveau	Les méninges sont épaissies, d'un coloration grisâtre, elles se détachent très facilement. Rien de la substance cérébrale	

HOTEL-DIEU. — Salle St Charles N° 86

Nom Pierre Quinty
né à Ombs (Puy de Dôme)
demeurant à
profession journalier
âge 50 ans
tempérament
constitution
entré le 24 oct 73
sorti le mort le 18 9bre 1878

DIAGNOSTIC ET RÉSUMÉ

Rh.

HISTOIRE PATHOLOGIQUE

Pas d'autres maladies antérieures qu'une attaque probable de rhumatis il y a 10 ans pour laquelle il a gardé le lit une 30 de jours. Il ne tousait pas n'avait ni ni frisson ni point de côté.

~~Il y a 6 mois~~ Depuis cette époque jusqu'à il y a 6 mois il avait toujours été bien portant jusqu'à il y a 6 mois.

A cette époque le malade raconte qu'il a eu de petits frisson sans point de côté. Il s'est mis à tousser peu à peu. Il a jamais craché de sang.

Les frissons étaient très légers ils revenaient de temps en temps le malade les supportait sans se mettre au lit. Depuis lors cet état resta stationnaire le malade a commencé à maigrir à perdre ses forces. Enfin abondantes la mort. Il a jamais été essoufflé ma

Lyon. Impr. A. Bouvesvial, rue Ste-Catherine, 18.

SCD LYON1

DATES	HISTOIRE PATHOLOGIQUE	PRESCRIPTIONS
	jamais eu de battements de cœur. Appétit est allé en diminuant pas de diarrhée pas de vomissements.	
	Il y a 2 mois la toux et l'expectoration ont notablement augmenté. Il aurait eu un jour de sang dans ses crachats. Pas de nouvelles pas de point de côté.	
	Depuis 15 j. le malade a les jambes enflées. Depuis 5 jours il ne travaille plus. Anorexie pas de troubles gastro-intestinaux.	
Rougeur des deux pommettes, signes de cirrhose cutanée	En avant matité dans la clavicule droite en arrière même matité au sommet droit dans le tiers sup. avec accentuation du relief thoracique. Retentissement de la voix. Souffle à timbre caverneux aux deux temps. Gros râles sonnants. Crépitement persistant dans le poumon malade. Dt. On trouve du souffle et des crapitements dans le poumon droit. Rien du côté opposé.	
14 9bre	Mort à 9 heures du matin.	
	Autopsie	
Plèvres	Adhérences nombreuses à droite ; les deux plèvres sont soudées ensemble presque dans toute leur étendue ; en certains points elles ont produit de petits épanchements de la grosseur d'une noisette, cloisonnés entre les deux feuillets, et contenant un liquide clair, citrin. — La plèvre pariétale est plus adhérente aux parois thoraciques dans les points qui correspondent aux fortes adhérences entre le feuillet pariétal et le viscéral.	
	A gauche les adhérences pleurales sont moins nombreuses, moins fortes, et limitées au sommet et à la partie antérieure.	
Poumons	Le poumon droit est creusé en son sommet de plusieurs cavernes de la grosseur d'un œuf de pigeon environ et communiquant ensemble. La paroi du tissu est épaissie de parties calleuses dans les deux lobes supérieurs ; l'inférieur paraît respecté par la lésion. Les dimensions des cavernes varient de la grosseur d'une petite d'épingle à celle d'une lentille ; elles sont entourées de pneumonie chronique, avec production de tissu conjonctif. Certaines parties de ce tissu ont manifestement cicatrisé, et paraît avoir succédé à des ulcérations de tissu pulmonaire. Cette dégénérescence est surtout bien évidente dans le poumon gauche. Le poumon droit dans son ensemble est congestionné, dense, volume réduit.	

SCD LYON1

Salle St-Charles 86

Pierre Quirdy 57 ans –
mort le 18 9bre 1873 (Suite)

Poumon gauche – Moins dure, moins congestionné que le droit
Le lobe supérieur ne présente des points crépitants que dans un $\frac{2}{3}$ inférieur – le 1/3 supérieur en paraît indemne, et est le siège d'une congestion très forte –
Dans le 2/3 inférieur de ce lobe, les points crépitants, sont très nombreux, confluents
A la partie antérieure de ce lobe on trouve un point désorganisé, élastique, ne se laissant couper qu'avec difficulté et de la dimension d'un œuf de poule. A l'examen général on peut y reconnaître trois zones concentriques bien distinctes. La zone interne occupant le centre de cette induration et en formant comme le noyau est constituée par un tissu uniforme, dense, d'une blancheur grisâtre parsemée par de grandes travées conjonctives avec une pseudomembrane plus ramollie, noire; elle a à peu près 2 centimètres et 1/2 à 3 centimètres de diamètre.
Une deuxième zone enveloppe ce noyau on y rencontre du tissu pulmonaire criblé de foyers caséeux; Elle a peu près un centimètre d'épaisseur
Une troisième et dernière couche périphérique enveloppe la précédente – Elle est d'un gris rosé, et présente de la pneumonie chronique à un degré moins avancé –

SCD LYON1

SCD LYON1

HOTEL-DIEU. — *Salle* Ste Charles N° ~~54~~ 65

Nom ~~Antoine Cottin~~ Jacques Rayot

DIAGNOSTIC ET RÉSUMÉ

né à ~~Chambery~~ Lyon.

demeurant à

profession ~~tisserand~~ Journalier

âge ~~[illegible]~~ 72 ans

tempérament

constitution

entré le 29 mai 74

mort ~~*sorti*~~ *le* ~~[illegible]~~ 15 juin 74

HISTOIRE PATHOLOGIQUE

Catarrhe et emphysème depuis de longues années.
Il y a 3 semaines point de côté à droite
Pas de frission ; mais fièvre continue —
Toux plus forte et plus pénible. Crachats
tantôt safranés, tantôt purulents striés de sang.
Le point de côté a disparu
Langue saburrale — Inappétence — Selles normales
Pas de vomissements —
Fièvre P. 110 — Affaissement —
Sonorité exagérée dans ~~toute~~ la poitrine. On ne
trouve de matité nulle part.
En avant râles sonores nombreux dans les 2 poumons.
En arrière râles sonores aussi et râles muqueux
au sommet gauche et ~~en bas~~ dans tout le poumon droit —
Respiration soufflante dans les 2 poumons. Expi-
ration prolongée
Artères athéromateuses —

Lyon. Impr. A. Bonnassial, rue Ste-Catherine, 18.

SCD LYON1

DATES	HISTOIRE PATHOLOGIQUE	PRESCRIPTIONS
	Autopsie – Foyaux de pneumonie caséeuse à différents degrés dans tous les points des poumons – Nombreuses cavernes disséminées partout. A la base droite le lobe inférieur est envahi par la pneumonie caséeuse à l'état d'hépatisation avec des noyaux jaunâtres – On trouve aussi 19 points à la base gauche – Adhérences pleurales non des deux côtés	

SCD LYON1

HOTEL-DIEU. — Salle St Marc N° 46

Nom Michel Lenègue
né à Montaubour
demeurant à
profession Journalier
âge 27 ans
tempérament
constitution
entré le 12 avril 1874
sorti le

DIAGNOSTIC ET RÉSUMÉ

φθ

HISTOIRE PATHOLOGIQUE

Rien du coté du héréditaire —
Pas d'antécédents pathologiques jusqu'à il y a
un an et demi
A cette époque étant à Genève prend
des fièvres intermittentes tierces qu'il
garde pendant 6 mois —
Depuis la même époque toux
expectoration — il maigrit
depuis 2 mois il est obligé de
suspendre ses occupations —
A eu il y a 4 ou 5 mois des
hémoptysies, se reproduisant
à différentes reprises
Sueurs nocturnes
perte des forces.

Lyon. Impr. A. Bonnaviat, rue Ste-Catherine, 13.

SCD LYON1

DATES	HISTOIRE PATHOLOGIQUE	PRESCRIPTIONS
Autopsie – Poumons de pneumonie caséeuse à différents degrés dans tous les points des poumons – Nyo des cavernes disséminées partout : à la base droite tout le lobe inférieur est envahi par la pneumonie caséeuse à l'état d'hépatisation avec des noyaux jaunâtre – On trouve aussi 19 points à la base gauche – Adhérences pleurales non des deux côtés		

SCD LYON1

HOTEL-DIEU. — Salle St Charles N° 46

Nom Michel Lenegue
né à Montaubour
demeurant à
profession Journalier
âge 27 ans
tempérament
constitution
entré le 12 avril 1874
sorti le

DIAGNOSTIC ET RÉSUMÉ

90

HISTOIRE PATHOLOGIQUE

Rien du coté de l'hérédité —
Pas d'antécédents pathologiques jusqu'à il y a
deux ans et demi
A cette époque étant à Genève prend
des fièvres intermittentes tierces qui
gardent pendant 6 mois —
Depuis la même époque toux
expectoration — et maigrit
depuis 2 mois et est obligé de
suspendre ses occupations —
A eu il y a 4 ans 5 mois des
hémoptysies, se reproduisant
à différentes reprises
Sueurs nocturnes
Sorti de Jores.

Lyon. Impr. A. Bonnavial, rue Ste-Catherine, 13.

SCD LYON1

DATES	HISTOIRE PATHOLOGIQUE	PRESCRIPTIONS
	actuellement peau chaude —	
	pouls accéléré —	
	voix enrouée —	
	Amaigrissement p. perte de forces —	
	toux et expectoration	
	Craquements disséminés dans tous les poumons	
	droit en arrière et s'entendant sous la	
	Clavicule gauche	
		Sulf. quinine 5 pilules
2 mai	hémoptysie d'un crachoir sans symptôme	V Quina
	particuliers ~~précédents~~ sauf ~~exacerbation~~	p. Diacodée
	habituelle du soir	
4 mai	hémoptysie hier matin et à 3 h. ½	
5 —	Les crachats muco-purulents ne contiennent que peu de temps	
19 m.	hier dans la nuit épistaxis de 3 cuillères —	

Autopsie le 10 juin — Péritoine sain — Foie et reins graisseux

Adhérences pleurétiques nombreuses des deux côtés et surtout au sommet droit

Poumon droit pleurésie ancienne avec exsudat organisé

à la partie antérieure en travers un point caséeux

dû à une caverne de la grosseur d'une noix

qui n'est séparée de la cavité pleurale que par

la plèvre épaissie — L'insufflation même très

forte ne suffit pas à la rompre —

Les poumons ~~sont~~ ont volumineux emphysémateux

criblés de productions tuberculo-caséeuses —

Caverne au sommet droit avec caillots rougeâtres et

les débris de vaisseaux sans anévrysmes —

Poumon gauche lobe supérieur pareil au droit

Le lobe inférieur n'a rien —

HOTEL-DIEU. — *Salle* St Charles *N°* 6

Nom J. B. Berrud
né à ou Pay
demeurant à St Symphorien
profession cordonnier
âge 61 ans
tempérament
constitution
entré le 28 juin 24
sorti le 1er oct.

DIAGNOSTIC ET RÉSUMÉ

Emphysème
Phthisie pulmonaire

Autopsie

HISTOIRE PATHOLOGIQUE

Pas d'hérédité — Pas d'antécédents pathologiques, si ce n'est une grande facilité à s'enrhumer —

Depuis 4 mois il tousse beaucoup, le matin surtout, crachat muco-purulents — jamais d'hémoptysie — sueurs nocturnes — amaigrissement — teinte cachectique de la peau — Diarrhée de temps en temps —

A la percussion sonorité exagérée dans toute la poitrine —

A droite respiration obscure et soufflante dans tout le poumon — Il en est de même à la base gauche —

Au sommet ~~exagérément~~ râles muqueux fins et superficiels dans les fosses sus et sous-épineuses s'entendant surtout dans la toux — Dans la clavicule gauche ils sont plus nombreux et plus humides —

Œdème des membres inf. — Pas d'albumine —

Bruit de moulin sous les jugulaires cessant pendant la systole —

4 juillet Œdème du bras gauche des bourses et des jambes — Pas d'albumine

Lyon Imp. veuve Dumoulin et fils.

SCD LYON1

DATES	HISTOIRE PATHOLOGIQUE	PRESCRIPTIONS
	Autopsie le 18 août 74 — Foie et rein graisseux — Cœur et artères ne présentent rien d'anormal Poumons sont envahis tout les deux par les granulations tuberculeuses	

SCD LYON1

HOTEL-DIEU. — Salle St Charles N° 68

Nom J. F. Mathieu
né à St Chamond (Loire)
demeurant à id.
profession Bonnetier
âge 22 ans —
tempérament
constitution
entré le 27 juillet 74 —
~~mort~~ sorti le 14 7bre 74 —

DIAGNOSTIC ET RÉSUMÉ

Laryngite et angine

Autopsie

HISTOIRE PATHOLOGIQUE

Pas d'antécédents héréditaires, ni pathologiques. Toute sa famille est bien portante. Lui-même a toujours joui d'une bonne santé —

Il y a 4 mois enrouement de la voix avec un peu d'angine peu intense — Il consulte et on le soumet à un traitement spécifique sans qu'on trouve de traces de syphilis — La maladie augmente sous l'influence du traitement — L'enrouement augmente, il mène à une extinction de voix presque complète — L'angine devient de plus en plus douloureuse — La déglutition devient excessivement douloureuse et n'est possible que pour les liquides. Le voile du palais, les piliers, la base de la langue et le pharynx sont couverts de grosses granulations ulcéreuses qui saignent facilement et sont très douloureuses —

Phonastie et rudesse de la voix. Mx deux sommets expiration prolongée, pas de râles, pas de matité. Le malade a maigri et devenu pâle. Pas de sueurs nocturnes — Toux sèche; crachats muco-purulents. Jamais d'hémoptysie. Jamais de diarrhée —

27 août Le malade a eu la diarrhée pendant 8 jours. Tous les symptômes mentionnés s'accentuent. On ne peut l'examiner au laryngoscope à cause de la douleur qu'il ressent. Le malade

Lyon. Impr. A. Bonnaciat, rue Ste-Catherine, 13.

SCD LYON1

DATES	HISTOIRE PATHOLOGIQUE	PRESCRIPTIONS
12 7bre	On trouve autour du larynx une pléiade de petits ganglions durs et mobiles — Emphysème sous-cutané dans toute la région cervicale qui devient plus fort quand le malade tousse	
19 7bre	On trouve aussi de l'emphysème sur le thorax et le long des membres supr.	
	Autopsie — La base de la langue et le voile du palais sont couverts de ~~gran~~ d'ulcérations grandes et assez profondes. La luette est entièrement rongée et tatouée — Il en est de même de l'épiglotte. La corde vocale supérieure a disparu — à l'angle du cartilage thyroïde on trouve une ulcération profonde qui a perforé ce cartilage et a donné lieu à l'emphysème sous-cutané. Rien dans la trachée.	
	Cavernes à ~~du gauche non~~ droite nombreuses et assez volumineuses. Le tissu pulmonaire est fortement infiltré de tubercules tout autour des cavernes. De l'autre côté il y a aussi des tubercules en abondance mais pas de cavernes —	
	Tubercules mésentériques ~~et~~ nombreux surtout dans le petit bassin —	

HOTEL-DIEU. — *Salle* S Gh *N°* 104

Nom Abeide jean
né à Pusu au Mont
demeurant à Lyon
profession employé dans
âge 31 a
tempérament
constitution
entré le 28 oct
sorti le 10 avril 1874 mort - autopsie

DIAGNOSTIC ET RÉSUMÉ

F. intermittente
F hth

HISTOIRE PATHOLOGIQUE

Il y a 17 ans le malade eu pour la première fois la fièvre en Afrique
Nouveau eu en 1866 à Paris.
Il y a 6 mois retour des accès le malade étant en Afrique
Il y a 4-5 j accès quotidien à 10h du matin frite hypothermie ne dépassant pas les jambes et cotes
Torpeur dans les deux sommeils.
31/4 - Crachats sanguinolents - Voir histoire.

1874 février 1er le malade atteint dès avril de fièvre intermittente revenant tous les 2 jours
cette fièvre a déjà cédé plusieurs fois au sulfate de quinine et elle revient
Les premières fois elle était quotidienne
Depuis une mois elle est tierce
l'accès se compose d'un frisson intense de frette, la chaleur reste pendant 3 heures environ

Lyon. Impr. A. Bonnaviol, rue Ste-Catherine, 18.

SCD LYON1

DATES	HISTOIRE PATHOLOGIQUE	PRESCRIPTIONS
21	Mort la nuit dernière précédente — on supprime la sulfate de quinine — on le remplace par [illegible] de Bouchardat, 5 grammes	
22 avril	mort	
	Autopsie — à l'ouverture du thorax on trouve des adhérences pleurales occupant toute la plèvre droite — la peau est considérablement épaissie, et l'exudat qui les réunit les deux feuillets atteint dans certains points et surtout au sommet l'épaisseur de 1 centimètre environ — au sommet, cet exudat est résistant, lardacé, d'apparence grisâtre — les adhérences se rapprochant de la base se consistance diminue et deviennent facilement séparables des plèvres — à gauche adhérences moins épaisses Le poumon droit est creusé d'une ~~[illegible]~~ à son sommet d'une caverne paraissant ancienne, de la grosseur d'un œuf de poule, entourée de tissu cicatriciel, et logeant d'une membrane grisâtre — la périphérie de cette excavation est envahie par la prolifération de tissu conjonctif, et surtout tissu pulmonaire : quelques autres cavernes plus petites se remarquent au sommet — de plus on trouve des granulations récentes dans le lobe moyen et la partie supérieure du lobe inférieur A gauche au sommet également une caverne ~~[illegible]~~ au sommet, mais plus petite, et paraissant ~~aussi~~ ancienne — les prolifération tuberculeuses plus récentes ont envahi le reste de ce poumon — Infarctus du foie nombreux — Rate hypertrophiée présentant également quelques infarctus — Reins augmentés de volume, sans altération appréciable — Cœur hypertrophié sans lésions d'orifice ni valvulaires	

SCD LYON1

HOTEL-DIEU. — *Salle* Charles *N°* ?

Nom Aug. T. Darry
né à Divernont (Somme)
demeurant à Lyon
profession M-d ambul.
âge 65
tempérament
constitution
entré le 5 8bre 95
sorti le mort le 24 8bre 95

DIAGNOSTIC ET RÉSUMÉ

Q ?

HISTOIRE PATHOLOGIQUE

Mère morte de vieillesse
Père mort à 86 ans de la goutte? — puis dans les cours
Frère mort de la suite d'hémoptysie — à 30 ans
Sœur morte à 22 ans d'une maladie qui a duré 2 ans 1/2 —
4 Enfants morts
1 une à 16 ans de tuberculose —
Deux autres de meningite tuberculeuse et le 4e du carreau
—

Ce malade a fait un séjour antérieur dans cette salle il y a 6 ans :
à cette époque il toussait beaucoup —
Sorti amélioré, il put reprendre son service
Depuis 5 mois il a recommencé à tousser
il a maigri beaucoup! — jamais d'hémoptysie
n'a pas de diarrhée, ni de sueurs nocturnes.
Actuellement la Poitrine présente une sonorité normale.
L'auscultation ne fait rien découvrir à droite et en arrière —
à gauche Râles muqueux dans la fosse sus épineuse — Râles très fins et nombreux dans toute la moitié inférieure du poumon
En avant yy râles muqueux sous la

SCD LYON1

DATES	HISTOIRE PATHOLOGIQUE	PRESCRIPTIONS
	clavicule droite — disparaissent après l'expectoration —	
	à gauche Râles muqueux plus fins et finis sous la clavicule, ~~augmentent~~ en nombre et en finesse à mesure qu'on descend vers la base —	
	Le malade se plaint d'un point sous le mamelon —	
add en	Rien au cœur	Pot. calmant
	Depuis 3 semaines œdème des jambes	V. de quinn
	Ne peut digérer la viande —	
	Insomnie à cause de la toux	
6 8e	Râles fins au sommet droit et en avant, quand on fait tourner le malade, les râles ont un timbre métallique souffle caverneux.	
	En arrière dans la fosse sus épineuse on entend lorsqu'on fait tourner le malade un bruit de souffle caverneux.	
	Ulceration tarlière à pied, ayant détruit la partie moyenne de la gencive inférieure	
	Toutes les dents branlent comme des touches de pianos, elles sont complètement détachées.	
8	Pas d'albumine dans les urines	Infusion de Sulf. de quinine 0,90
19	Le malade a pris un peu d'œdème des membres inférieurs et du visage.	Digitale — 0,05

Lyon, Imp. A. Bonnaviol, rue Ste-Catherine, 13.

SCD LYON1

HOTEL-DIEU. — *Salle* 1er Charles N° 64

Nom Augustin Darcy
né à Oisemont (Somme)
demeurant à Lyon
profession Marchand Ambulant
âge 61 ans
tempérament
constitution
entré le 19 Déc 1871 —
sorti le

DIAGNOSTIC ET RÉSUMÉ

Pleurésie aiguë droite —

HISTOIRE PATHOLOGIQUE

Ce malade avait toujours eu bonne santé avant les mois de janvier dernier : Cette époque il commença à éprouver fréquemment au fond du lit des douleurs de dyspnée et de toux, sans point de côté ; il était alors gênant mais environ assez fortement atteint. Cependant il pouvait encore travailler une partie de la journée — au bout d'un mois la dyspnée et la toux diminuèrent sans disparaître complètement. Même état jusqu'au milieu du mois dernier : à ce moment la toux et la dyspnée devinrent très-intenses : en même temps le malade souffrait de céphalalgie, de fièvre, de l'inappétence, des altérations de la marche et de la constipation — La toux étant suivie d'une expectoration peu abondante et jamais d'hémoptysie — Persistance des mêmes symptômes jusqu'à son entrée —

Dans ses antécédents on ne trouve pas de rhumatisme — pas de bronchite ou de coqueluche — le malade boit tous les matins une certaine quantité d'eau de vie ou de vin blanc —

Actuellement le malade est modérément oppressé ; il est dans le décubitus latéral droit qui est le seul possible — il se plaint surtout de céphalalgie et de toux fréquente pénible : il

Lyon. Imp. veuve Dumoulin et fils

SCD LYON1

DATES	HISTOIRE PATHOLOGIQUE	PRESCRIPTIONS
	rend une expectoration muqueuse assez abondante — de la face colorée =	
	A l'examen du thorax on constate à droite mat. dans presque tout. Abaissement du poumon en arrière mais surtout marqué dans le mont. inférieur. Elle est moindre à la part. latérale et antérieure — Les vibrations thoraciques sont probablement diminuées surtout en arrière —	
	La respiration s'entend bien dans le 1/3 sup. elle est fortement diminuée dans le 1/3 moyen et a la grande partie des poumons 1/3 inférieur en arrière — au niveau de l'angle de l'omoplate l'expiration est soufflante — on trouve des râles dégl. disséminés —	
	A l'examen Respiration moyenne pénible — Mouvement exagéré en avant. Le battement du cœur est difficilement perçu obscur sourd et profond, exagéré entre le mamelon et l'appendice xiphoïde où on le entend très nettement pas de bruit anormaux —	
	Légère œdème des membres inférieurs. Pouls Réguliers à 84 —	
	Appétit nul = Langue saburrale et sèche ainsi que les gencives —	
		Expectoration intercostale Sirop opiacé Sirop d'opium sulfurique 40 gr ½ litre lait Potage Viande Vin de 30 gr
28	Même état de l'appauvrissement —	
29 X^bre	~~Nuit assez bonne. — Etat général assez bon, mais persistance de la toux et de l'oppression. — Les vibrations thoraciques font défaut dans le tiers infér. et postér. — Le murmure vésical est affaibli dans le moitié infér. et fait même complètement défaut dans le 1/3 infér. au niveau de la région postér. droit. — Rien à l'auscult. bruit de frottement avec le temps de la respiration. — Pas de fièvre. — La toux est très quintiteuse, peu abondante.~~ —	

SCD LYON1

Auguste Darsy. d'Oullins ?

Autopsie

Les deux Plèvres présentent partout des adhérences de telle sorte que pour enlever le poumon on détache la plèvre pariétale. — C'est avec beaucoup de peine que l'on enlève ainsi le poumon droit qui présente des adhérences ~~du~~ côte très résistante au niveau de la gouttière vertébrale.

Poumon droit : Une couche fibreuse de 2 millimètres. Sa épaisseur ~~recouvre~~ le poumon dans le moitié postérieure externe inférieure. — la couche présente son maximum d'épaisseur en arrière et va en s'amincissant en avant. Les portions qui étaient adhérentes aux côtes font une saillie en dehors tandis que les portions correspondant aux espaces intercostaux présentent une dépression. — La incisant cette couche fibreuse on reconnaît sa dureté son aspect fibreux blanchâtre, nacré ; mais la couche la plus externe est séparée de la couche interne par une portion moins dure et plus vasculaire, en outre la surface interne est tapissée par une membrane, molle, lisse rouge présentant une certaine laxité et qui est en rapport avec la plèvre viscérale offrant les mêmes caractères. Ces deux membranes présentent de adhérences lâches qui permettent un certain glissement du poumon. — Il est facile de détacher avec la main le poumon de son enveloppe fibreuse.

La plèvre pariétale serait plus adhérente à la plèvre viscérale au sommet où la coque fibreuse fait défaut.

SCD LYON1

L'examen microscopique de la partie molle située au milieu de la couche fibreuse n'a permis de découvrir que du tissu conjonctif avec de nombreux vaisseaux.

Dans le poumon, caverne anfractueuse au sommet pouvant loger le poing. - Noyaux tuberculo-caséeux nombreux dans le tiers moyen - Un seul à la partie supérieure du lobe inférieur qui est le seul portion du poumon pouvant servir à l'henuture -

En effet à gauche le poumon est complètement envahi par des masses tuberculo-caséeuses ulcérées sur divers points, notamment au sommet. La coupe faite de haut en bas offre une surface blanchâtre granuleuse présentant çà et là des cavernes de grosseur d'une noisette ou d'une noix.

Cœur petit - Un peu de sérosité dans le péricarde - Lait -

Rien de particulier dans les autres organes.

SCD LYON1

HOTEL-DIEU. — *Salle* St Charles N° 13

Nom Ducreux Benoit

né à Vernaison

demeurant à

profession imprimeur sur étoffes.

âge 24 ans

tempérament

constitution

entré le 14 dec 75

sorti le 20 dec 75

DIAGNOSTIC ET RÉSUMÉ

Pleurésie purulente

Autopsie

HISTOIRE PATHOLOGIQUE

Ce malade a perdu sa mère il y a 20 ans, il ne sait pas quelle a été la cause de sa mort. Une sœur et un oncle sont également morts pleurésie qu'il était jeune en bas âge, et ne sait pas quelle maladie ils avaient. Il a encore un père, une sœur et une mère qui se portent bien.
Jusqu'au commencement de cette année il se portait bien, était fort et robuste.
Il y a 9 mois il fut en chemin, fut mouillé par la sueur et la sueur finit par perdre.
Depuis 3 mois il est réellement malade et ne peut se livrer à son travail. Il a perdu ses forces, maigri considérablement et tousse beaucoup. Il dort peu, a fréquemment mal à la tête, et transpire peu la nuit, n'a pas de sueurs bien marquées le soir. L'appétit est très dimminué, la digestion pénible. Il se plaint surtout de douleurs abdominales depuis le pubis jusqu'à l'ombilic. Il a des alternatives de diarrhée et de constipation. Depuis 2 jours il a une diarrhée modérée, 10 à 12 selles la nuit dernière. 3 selles la nuit dernière. Son aspect général est celui des tuberculeux avancés. Face pâle, blanche amaigrie, cou avec bais attaire

SCD LYON1

DATES	HISTOIRE PATHOLOGIQUE	PRESCRIPTIONS
	Dire l'œdème des jambes le soir mais cela tient aussi doute à la faiblesse de varices compliquées d'œdème	
29/Mars	= Obscurité cont. du bruit respir. en avant et à gauche avec matité et léger souffle en dehors de la pointe de l'omoplate. Retentiss. plus marqué de la tête et de la voix au sommet gauche en arrière. Diminution des vibrations à la base gauche. En avant dépression des fosses sus et sous clavicul. à gauche obscurité du bruit à droite et retentiss plus marqué de la tête et de la voix. Tension douloureuse du côté gauche. Respiration suppléementaire à droite. Le malade s'affaiblit, est très anémié, teint cachectique. Pouls irrégulier. Toux fréquente. Crachats purulents. Pouls 100 fois chaque.	
Mercredi 31 mars	Respiration = Murmure du poumon, crépitation dans le poumon droit au sommet et dans la base moyen. Crépitations abbaq. ~~[illegible]~~ du côté gauche crépitation au sommet et crépitations abbaq. Bruit en arrière de la base inférieure contient 2 bulles de liquide purulent et très aéré. Foie gonflé, un peu sensible. Rien au cœur.	

Lyon, Imp. A. Bonnaviat, rue Ste-Catherine, 13.

SCD LYON1

HOTEL-DIEU. — *Salle* Charles N° 39

Nom Jn Degrange
né à Roanne
demeurant à Lyon
profession manœuvre
âge 39
tempérament
constitution
entré le 1e 8e 95
sorti le
mort le 9 8e 95

DIAGNOSTIC ET RÉSUMÉ

Ø 0

Autopsie

HISTOIRE PATHOLOGIQUE

Il fait 2 congés et avait pris des habitudes alcooliques

Pas d'antécédents héréditaires.
S'enrhumait facilement. Toux depuis un an environ.
Il y a 4 mois la toux a considérablement augmenté; puis l'amaigrissement, la diminution des forces et survenue avec de la fièvre. — Il y a trois mois hémoptysie assez abondante — Sueurs nocturnes.
Jamais de diarrhée —
Actuellement, le malade a de la fièvre les soirs, et des cauchemards pendant la nuit.
à la Percussion — Sonorité normale en arrière — Le avant submatité sous tout le poumon gauche

SCD LYON1

DATES	HISTOIRE PATHOLOGIQUE	PRESCRIPTIONS
	abondants, droits bien crachés. Poids crachés presque	
	stents depuis 8 ou 10 jours.	
	Il n'a jamais eu de Rhumatisme; ses crachats sont mêlés purulents	
	Il le poumon = Submatité au sommet droit, mais la pneumonie	nagement dans une sécrétion abondante.
	siège spécialement à droite et vers la clavicule.	
	Murmure = Rien aux bases.	
	Force sur épineuse gauche = Râles humides nombreux	
	à la fin de l'inspiration et au début	
	de l'expiration; 44 cette.	
	Enfantin prolongé.	
	Force sous épineuse gauche = Inspiration très soufflante	
	pas de râles	
	Respiration sous clavicule gauche = Respiration très soufflante avec	
	2 bruits. Parfois un gros	
	râle à la fin de l'inspiration.	
	Force sous épineuse droite = Gros râles dans l'inspiration	
	4 sous " " = Râles humides plus fins	
	Respiration sous clavicule droite Respiration très soufflante	
	avec 2 bruits.	
	Pas de pectoriloquie apparente ni de gargouillement	
	ni râles métalliques ou cavernes.	
	Rien au cœur.	
	Pouls fréquent plein et dur.	
Autopsie =	Ulcérations de 1 cent de long sur 3 à 4 millim de hauteur	
	atteint surtout la muqueuse de la vessie vessie inférieure de Malfay	
	vessie gauche regardant à la droite et dans la fonction	
	Ulcère point l'examen histologique si les vrai à jeunes.	
	Foie = volumineux congestionné un peu gras	
	Rein = Rénaux un peu gras	
	Rate = petite décolorée à la coupe.	
	Cœur = gros.	
	Poumons = Cavernes avec grandes (grosse noix) et au nombre de	
	5 ou 6 dans chaque sommet	
	Cavernes plus petites en allant vers les bases	
	Le lobe droite a conservé un peu de perméabilité.	
	Le lobe gauche entièrement engorgé, tout imperméable	
	L'air n'est pas encore de la pneumonie mais les	
	poumons à dépé le dessus de la rate et flotte dans le	
	liquide mais non à la surface.	
	En un point on trouve une grosse bronche altérée et	
	remplie aussi que un dans une de nature purulente	
	sur le côté de cette base entre l'engorgement général on	
	remarque des petits lobes de pneumonie lobulaire	
	bronches des petits vaisseaux les nombreux sur les deux	
	poumons, en certain points ils sont groupés autour des bronches	
	comme les petits bras d'un arbre.	
	Les plèvres sont partout adhérentes à surfaces. Ces	
	adhérences sont moins au sommet, plus lâches aux	
	bases.	

Lyon. Impr. A. Bonnaviat, rue Ste-Catherine, 13.

SCD LYON1

HOTEL-DIEU. — Salle Charles N° 82

Nom Michel Revolat
né à Beaujeu
demeurant à Lyon
profession Cofre
âge 63
tempérament
constitution
entré le 30 Sept 75
~~sorti~~ mort le 31 mars 1876

DIAGNOSTIC ET RÉSUMÉ

Emphysème
φ
Autopsie

HISTOIRE PATHOLOGIQUE

Jamais de maladies du cœur
Il y a un mois ce malade prit la grippe et depuis ce moment se met à tousser.
La toux revient par quintes surtout la nuit.
à la Percussion on trouve une sonorité normale.
à l'auscultation on ~~trouve~~ à peine le murmure vésiculaire et dans les grandes inspirations on ne trouve pas de râles
L'Expectoration est purulente
Ce malade se plaint d'avoir maigri beaucoup
Il a un teint anémique
Rien au cœur. Digestion facile appétit assez bien conservé. 79 fois le malade à

DATES	HISTOIRE PATHOLOGIQUE	PRESCRIPTIONS
	De l'œdème des jambes le soir ; mais cela tient aussi ~~dans~~ à la ~~[illegible]~~ ~~faiblesse~~ de varices compliquées d'œdème	
29 Mars	= Obscurité cardiq. de la pointe en avant et à ~~gauche~~ avec matité et léger souffle en dehors de la pointe de l'omoplate. Retentiss. plus marqué de la trachée et de la veine au sommet gauche en arrière. Diminution des vibrations à la base gauche. En avant dépression des fosses sus et sous clavicul. à gauche ; ébranlé de la poitrine à ce niveau et retentiss plus marqué de la trachée et de la veine. Tonnement douloureux droite gauche. Respiration supplément. à droite. Le malade s'affaiblit, est très endolori, tente cachectique. Rien au cœur. Toux fréquente. Crachats purulents. Pouls 100 fort ample.	
Mercredi 31 mars	Aspect = Voyons du poumon, rien dans le poumon droit au sommet et dans le moyen. Crépitation abbay ~~[illegible]~~ dans gauche ; rien au sommet et au moyen abbay. Pouls en arrière de la colonne vertébrale contenant 2 lig. de liquide purulent et très épaisse. Foie gonflé ; un peu plus. Rien au cœur.	

Lyon. Impr. A. Bonnaviat, rue Ste-Catherine, 13.

SCD LYON1

HOTEL-DIEU. — Salle Charles N° 59

Nom Jn Degrange
né à Roanne
demeurant à Lyon
profession manœuvre
âge 39
tempérament
constitution
entré le 1e 8e 95
sorti le
mort le 7 8e 95

DIAGNOSTIC ET RÉSUMÉ

Ø 0

Autopsie

HISTOIRE PATHOLOGIQUE

Il fait 2 congés et avait pris des habitudes alcooliques

Pas d'antécédents héréditaires.
S'enrhumait facilement. Toux depuis un an environ.
Il y a 4 mois la toux a considérablement augmenté; puis l'amaigrissement, la diminution des forces et survenue avec de la fièvre. — Il y a trois mois hémoptysie assez abondante — Sueurs nocturnes.
Jamais de diarrhée —
Actuellement, le malade a de la fièvre les soirs, et des cauchemars pendant la nuit.
à la Percussion — Sonorité normale en arrière — Il avait submatité sous tout le poumon gauche

SCD LYON1

DATES	HISTOIRE PATHOLOGIQUE	PRESCRIPTIONS
	à l'auscultation : ~~Rf~~ râles muqueux fins à la partie interne de la fosse sus épineuse. Respiration supplémentaire sur le reste du poumon. A gauche râles muqueux fins très abondants dans tout le poumon depuis le sommet jusqu'à la base — En avant et à droite respiration supplémentaire et saccadée — à gauche râles muqueux éclatant sous l'oreille, très abondants, q.q uns ont un timbre métallique — Pas de souffle. L'expectoration est purulente : et abondante. Anorexie, insomnie — Etat général assez délabré.	
4.	Le malade boit beaucoup — il a continuellement un subdélirium, dont on peut encore le tirer en lui adressant des questions.	
7.	Le malade va toujours en s'affaiblissant et aujourd'hui, il commence à entrer en agonie	
8	mort hier soir	
	Autopsie. Méninges opaques, épaissies comme l'on en trouve souvent chez les alcooliques — Pas de tubercules — Rien dans le cerveau — Poumons — farcis de points caséeux, surtout dans les lobes inférieurs. — Rien au cœur — foie un peu jaune graisseux — Reins — Rate — Mésentère — Intestins — néant	

Lyon, Impr. A. Bouvier, rue Ste-Catherine, 13.

SCD LYON1

HOTEL-DIEU. — Salle Charles N° 43

Nom Jules Canon
né à Courcelle 3 ème
demeurant à Lyon
profession employé
âge 24
tempérament
constitution
entré le 4 Sept 95
sorti le
Mort le 11 Nov 95

DIAGNOSTIC ET RÉSUMÉ

Autopsie

HISTOIRE PATHOLOGIQUE

Pas d'antécédents héréditaires — Pas de maladies graves antérieures. Toux depuis 3 mois. La toux est venue sans cause apparente. Point de côté à gauche depuis le commencement. Jamais d'hémoptysie. — Pas de diarrhée. — Pas de sueurs nocturnes. — Percussion — Sonorité normale aux deux sommets en arrière — En avant submatité au sommet droit. Sonorité normale à gauche. — A l'Auscult. Râles muqueux très nombreux dans les deux fosses sus épineuses. — Respiration normale dans le reste des poumons.

SCD LYON1

DATES	HISTOIRE PATHOLOGIQUE	PRESCRIPTIONS
	En avant : râles muqueux très nombreux s'entendant sur toute la surface du poumon à droite. — et ne s'entendant à gauche que jusque dans le 4e espace intercostal. — Expectoration purulente, homogène, non dentiquelée. Appétit conservé. — un peu d'amaigrissement et de diminution des forces.	
23	Rougeur de la gorge — douleur vive au toucher — Déglutition gênée.	
8 Nov	Albuminurie continue, sans cause, parfois fréquente, pour diminuer à quelques reprises, sans de paralysies ni phénomènes.	
9 Nov	Rétention d'urine ; sonde à 3 heures 3 minutes d'urine.	
10 Nov	Réapparition de la rétention vide.	
	A l'auscult. signes de cavernes dans les 2 poumons, surtout plus grande partie du poumon droit et une partie du gauche. Rien au cœur. Pouls = 130. Légère opacité. Œdème persistant. Hypothermie des membres. Bruits — et mitrals.	
	t = 38,4	
	Anthrax = Cavernes nombreuses, des vibrices d'un chaque côté du rachis, occupant les 2 sommets. Adhérences pleurales généralisées. Excès du poumon et conclusions par un tissu [illegible] non aérés, qui en la surface présente des noyaux blancs de pneumonie [illegible] ces derniers [illegible] entoure. Il n'y a que le poumon droit qui est sur toutes de ce long pénétrant l'air. Inflammation tuberculeuse généralisée à toute la plèvre. Noyaux tuberculeux dans le poumon non ramollis — blanc et [illegible] des vaisseaux lymphatiques. Cœur sain ; légère dégénérescence [illegible] bordée [illegible] abondante. Foie gras = Reins sains.	

Lyon. Impr. A. Bonnaviat, rue Ste-Catherine - 13.

SCD LYON1

HOTEL-DIEU. — *Salle* Charles *N°* 8 107

Nom J. Jacq. Bauer

né à Lyon

demeurant à

profession Vernisseur

âge 31

tempérament

constitution

entré le 11 juin 75.

sorti le 12 août

Rentré le 18 Août

mort le 17 fév 76

DIAGNOSTIC ET RÉSUMÉ

HISTOIRE PATHOLOGIQUE

Mère morte d'un affect. pulmonaire chronique.

Intermittentes contractées il y a 8 ans en Afrique — Guérie depuis 5 ans. Maladie il y a 8 mois sur laquelle le malade ne donne que des renseignements vagues — Il avait beaucoup de fièvre, un dégoût pour les aliments, et du dédoublement de la personnalité —

Depuis 3 mois ce malade tousse beaucoup il a fait un séjour d'un mois dans cette salle. où il a été un peu amélioré. Actuellement la toux persiste, revient par quintes surtout le soir et la nuit. Détermine quelquefois le rejet des aliments. Le malade aurait eu une hémoptysie il y a un mois. —

Douleur autour du diaphragme

SCD LYON1

DATES	HISTOIRE PATHOLOGIQUE	PRESCRIPTIONS
	L'auscultation et la percussion ne permettent pas de reconnaître q.q. symptômes morbides. — L'expectoration est muco-purulente. — Le malade a un peu maigri.	
15 juillet	Le malade nous a montré il y a q.q. jours, des crachats teintés de sang. — Les symptômes à l'auscultation ne sont pas plus accusés qu'à l'entrée du malade.	
2 août	Le malade demande sortir. — Il est toujours dans le même état que lors de son arrivée.	
18 août	Le malade reste aujourd'hui. Il se plaint de tousser beaucoup. et cependant l'auscultation ne révèle pas plus qu'auparavant des symptômes morbides. cependant — En avant il y a une submatité au sommet droit. — L'auscultation ne révèle qu'un peu d'obscurité de la respiration et du retentissement de la toux à droite. Rien à gauche.	Lait. 1 litre ½ par jour à la diète. Pot. Tisane
9 sept.	Le malade tousse toujours et on ne trouve toujours rien à l'auscultation. Poids — 57 k 700 gr.	
2 6 sept	On examine de nouveau le malade — on ne trouve rien à la percussion — et l'auscultation ne nous révèle qu'un peu de retentissement de la voix au sommet droit et un peu de sonnerie du murmure vésiculaire en avant mêmes phénomènes — Rien sous les aisselles cependant la toux est fréquente et quinteuse — Expectoration muqueuse	

Lyon. Impr. A. Rossavial, rue Ste-Catherine, 13.

SCD LYON1

DATES	HISTOIRE PATHOLOGIQUE	PRESCRIPTIONS
5 Oct	Le malade pèse 55 k 700 –	
	Il a donc perdu 12 k en 3 ans	
12.	On entend de la respiration puerile à la base droite et qq râles muqueux à la base gauche –	
	En avant et de chaque côté respiration obscure dans les parties supérieures mais pas de souffle pas de craquements	
15 Déc	= Respiration très bruyante aux 2 sommets.	
7 Janv	Dentition de la tête et des autres troubles fonctionnels : Pas de bruits appréciables à l'auscultation, autant que cette dernière a été indiquée.	
8 Janv.	Crachats colorés jaunâtres, rougeâtres mélangés aux autres crachats muco-purulents	
11 Fév =	Le malade a encore maigri beaucoup, il s'affaiblit, il a de la toux pendant de l'insomnie = appétit perdu. Oppression croissante.	
11 Fév	Rien de net à la percussion. Obscurité de la respiration aux 2 sommets. Râles muqueux dans tout le côté gauche. Râles muq. disséminés ~~aux sommets~~ à la base en arrière. Respiration toujours puerile à la base droite et en arrière. P = 120	
17 Fév	= Malade de plus en plus faible. Sueurs abondantes. Pouls microscopique	
Août 1875	= Pneumonie gauche = Glaire rouillée et abaissement marqué de la plèvre au poumon gauche. Le poumon est ~~très~~ volumineux, on tient une quantité de mucosités réduites en le bouchant et après avoir ouvert l'espace d'abord, on trouve tout à fait des portions complètement à côté de masses dures. Il y a l'obscurité des signes stethoscopiques pendant la vie. On l'incise et toute de la base du lobe supérieur en arrière une caverne entière à 2 ou 3 centimètres de la surface ~~contient mucus~~, pouvant contenir une pomme ; puis disséminées d'en haut le poumon des noyaux de pneumonie caséeuse ~~plus~~ plus nombreux et forment des masses plus considérables à la partie supérieure du lobe supérieur et à la partie supérieure et postérieure du lobe inférieur. Autour de la caverne ~~en arrière~~ autour des masses caséeuses, le poumon est très engorgé. La caverne contient un liquide sanguinolent.	
9		

DATES	HISTOIRE PATHOLOGIQUE	PRESCRIPTIONS
	Du côté droit le poumon est également volumineux et très emphysémateux surtout du lobe moyen et supérieur tandis que le petit poumon du lobe inférieur droit est moins envahi. Sur ce point le poumon est le siège d'une congestion ædémateuse et d'une pneumonie gonflante récente. La bronche qui y aboutit est rouge, spongieuse; elle pénètre au fond de chaque vésicule entière. Cette bronche aussi y a un peu de pneumonie ædémateuse dans les 2 poumons atteints de tissu emphysémateux et accidentellement pneumonie. ~~Indication~~ Dans le lobe supérieur droit à 4 ou 6 centimètres du sommet et à l'extrémité de la scissure on trouve une caverne pouvant contenir une grosse noix, parsemée de bronches, légèrement spongieuse, grumeleuse et pleine de portions pulmonaires emphysémateuses et présentant intérieurement une lacune ponctuée rouge adhérente à la plèvre dans un point très limité; cette cavité est presque lisse avec de petites irrégularités dans les parties ~~[illegible]~~ emphysémateuses. — 99 petites ulcérations dans les vésicules.	
Larynx =		
Cœur =	Larynx = 11 cent. 1/2 Hauteur = 10 cent. Plus jaune graisseux du côté droit. Caillots cruoriques. Cœur droit dilaté. Poumons sains =	

SCD LYON1

HOTEL-DIEU. — *Salle* St Charles *N°* 99

Nom Aust Jean
né à Macon
demeurant à
profession Cocher en librairie
âge 37 ans
tempérament
constitution
entré le 17 Janv 76
sorti le mort le 28 Janv 76

DIAGNOSTIC ET RÉSUMÉ

Ph. = tout le p. gauche et sommet droit ~~droit~~ ouvert au 1er m. gauche

HISTOIRE PATHOLOGIQUE

Père et mère bien portants, frère et sœur id.
Femme et 4 enfants id.
~~AB~~ hémoptysies d'une veine chacun 1 an 6 mois. = Pas de maladies antérieures sauf une coqueluche à 20 ans. Pas d'éréthisme.
Toux depuis 3 mois = s'est toujours pas habituell.
Crachats est les hémoptysies.
A mangé un peu, glaces peu demandés, pas de dysphagie. Digestion bonne.
Poumon = 2 Poumons de suite
Sommet = Respiration ~~bronchique~~ difficile, ass. vers gauche en arrière, râles muqueux ~~fins~~ et sonores ~~et crépitant~~.
Percussion du sommet de la tête.
Râles crépitants dans tout le poumon gauche en arrière.
En avant ~~99~~, râles ~~secs~~ secs au sommet droit droit, râles secs au sommet en arrière, rien en avant sous la clavicule.
Le malade a les pieds froids et transpire avec les yeux creusés. Il doit être mort par des hémorrhagies intestinales.
Excrétats sont sanguins ~~et~~ Après de sang depuis 2 jours.

SCD LYON1

DATES	HISTOIRE PATHOLOGIQUE	PRESCRIPTIONS
26 janv	Fièvre typhoïde depuis hier. Vomissements. Tendresse. Langue gâtée sèche saburrales sur les lèvres et les dents. = Le délire ne l'empêche pas de répondre aux questions. = Pupilles contractées, peu mobiles. Pas de contractures ni hypoesthésie. Le matin 38.4. Ch. typhoïde = Pommes frais de Sulcules. Cataires aux 2 vaisseaux. Prem dans les méninges.	

Lyon. Imp. A. Bonnarial, rue Ste-Catherine, 13.

SCD LYON1

HOTEL-DIEU. — *Salle* St Charles N° 104

Nom V. Blanche

né à

demeurant à

profession Vernier

âge 20

tempérament

constitution

entré le 3 Aout.

sorti le

DIAGNOSTIC ET RÉSUMÉ

40.

Tuberculose généralisée

Autopsie

HISTOIRE PATHOLOGIQUE

Père mort à l'âge de 43 ans d'une maladie de 20 ans de durée (3 semaines) au dire du malade — La mère est morte à 50 ans à la suite d'une chute — a eu 1 sœur morte à l'âge de 13 ans —

Lui-même se portait bien — jusqu'à 19 ans.

Il n'a eu seulement son entrée le malade fait de la diarrhée — pâlir au parcours il n'a eu d'hémoptysie ni d'oppression ni même de toux à ce qu'il prétend —

Cette diarrhée s'est vu aussitôt qu'il a changé un peu sa table diarrhéique avec quelques accidents après le repas —

— Depuis son entrée le malade a commencé à tousser — a expectoré des crachats jaunes purulents —

— L'amaigrissement s'est prononcé davantage actuellement 15 octobre il semble souffrir [illegible] — plusieurs fois déjà il a eu sur le trochanter gauche l'accès de menace d'ulcère qui a cédé par l'usage du coussin à air

Lyon Imp. veuve Bonnaviné et fils

SCD LYON1

DATES	HISTOIRE PATHOLOGIQUE	PRESCRIPTIONS
21 octobre	depuis hier — s'est formée une grande hydrocèle survenue rapidement dans la journée sans douleur actuelle ou antérieure. actuellement l'hydrocèle a le volume d'une mandarine indolore; le testicule l'épididyme le cordon paraissent sain — La pression sur le testicule n'éveille que la douleur habituelle semblable à celle du coté opposé — La diarrhée a diminué un peu depuis hier —	
24	Le malade se plaint de quelques douleurs ~~accompagnée~~ avec élancements douloureux à la ~~pression~~	
29	un peu plus de tension du liquide de la vaginale — un peu plus de douleur à la palpation —	
31	Le liquide est moins abondant — le testicule et l'épididyme ne paraissent pas altérés et ne sont pas plus sensibles que du coté opposé —	
1er 10bre 2 autopsie	Les deux poumons sont farcis de masses caséeuses Les plus grandes cavernes sont à droite en avant et au sommet quelques points caséeux sous la forme de granulations confluentes — Rien au cœur ni au péricarde — Sur la muqueuse intestinale granulations du volume d'un pois déjà caséeuse au centre — très bien ~~[illegible]~~ non encore ulcérées — Rien sur le péritoine sauf dans le petit bassin où on trouve avec un peu de liquide des points vascularisés de la largeur d'une pièce de 5 francs — ~~On~~ enlève ~~[illegible]~~ la séreuse : Enfin la vaginale ✕	✕ à coté, sur ou la trouve couverte de toutes petites granulations tout à fait miliaires (grains de chènevis) — 2 granulations sur le péritoine ✕ quelques-unes sur la Rate — Enfin ~~on enlève~~ les 2 testicules le gauche seulement présente sur la vaginale près de l'épididyme une vascularisation — arborisations fines — absolument semblable à celles du petit bassin et dans la tache vasculaire des granulations tout à fait miliaires ayant autour chacune d'une petite auréole vasculaire On ne trouve absolument rien dans l'épididyme ni dans le testicule —

SCD LYON1

HOTEL-DIEU. — Salle St Charles N° 73

Nom Cl. Collard
né à Limonest (Rh)
demeurant à Brignais (Route de Rh.)
profession tailleur de pierres
âge 54
tempérament
constitution
entré le 9 7bre 1872
sorti le mort le 9 Janv. 73 —

DIAGNOSTIC ET RÉSUMÉ

— Ph —

HISTOIRE PATHOLOGIQUE

Le père et la mère sont morts tous deux à l'âge de 77 ans — il a eu un frère et une sœur morts jeune (entre 20 et 25) ne sait pas de quelle maladie —

— Lui-même a eu il y a 10 ans une maladie grave, qui fut peut-être une pneumonie ~~mort~~ dans tous les cas maladie aiguë qui nécessita une convalescence assez longue

— 5 ans — — Depuis 5 ans environ ce malade s'enrhume régulièrement chaque hiver et tousse pendant un mois ou deux ~~qui fait plus~~

— 2 ans — — Depuis 2 ans il a été obligé de tousser

— 16 mois — et depuis 16 mois il a été obligé de quitter son travail.

— amaigrissement progressif — et extrême

— perte presque complète des forces —

— sueurs profuses pendant la nuit et revenant à des intervalles irréguliers

— D'abord il y a 2 mois — a eu diarrhée pendant quelque temps de dysenterie —

— Jamais d'hémoptysie —

Lyon. Imp. veuve Bonnevial et fils

SCD LYON1

DATES	HISTOIRE PATHOLOGIQUE	PRESCRIPTIONS
	o Le **Percussion** matité aux ~~[illegible]~~ 3e, 4e, 5e espaces en arrière — en cote gauche elle s'étend jusqu'au niv. de l'aux. gauche. Emphysème —	
	Auscultation :	
	o Droite en arrière Râles crépitants. Respiration soufflante — au niveau de la fosse sus-épineuse et g.g. sus ~~[illegible]~~ diminué. En arrière dans le bas du sommet — g.g. Râle sous la clavicule et dans le creux sus-claviculaire —	
	o gauche en arrière Râle crépitant nombreux au niveau des fosses sus- et sous épineuses — Tintement métallique à ce niveau —	
	Râle diminué en arrière jusqu'au bas mais existe en avant	
9 Janv.	Depuis 9 j. 70 — coliq. — cessé d'abord sur la selle. Malade a la chaise, le ventre s'est refroidi — Pas d'hémoptysie. Mort	
Autopsie — 10 Janv. 73	Adhérences nombreuses et très résistantes, surtout au sommet, pour le poumon droit — petite, comme entourée de tissu pulmonaire sclérosé. Les 2 poumons sont, dans toute leur épaisseur atteints de pneumonie caséeuse. Foyer gros, tubercules rénales droites. Cœur	

SCD LYON1

HOTEL-DIEU. — Salle St Charles N° 109

Nom Pierre Joseph Pin
né à Priay (Ain)
demeurant à Lyon
profession journalier
âge 46 ans
tempérament
constitution
entré le 21 Avril 1872
sorti le 22 mai 72

DIAGNOSTIC ET RÉSUMÉ

Pleurésie aiguë du côté droit

Rien du côté de l'hérédité.

HISTOIRE PATHOLOGIQUE

Bonne santé habituelle.
Il ne tousse jamais.
Il y a 3 semaines le malade ressentit un point douloureux du côté droit — il continua néanmoins son travail — il y a 15 jours le malade eut plusieurs petits frissons de refroidissement de chaudrée — un léger mouvement fébrile — puis survint de la toux et de la dyspnée. — Il y a 8 jours œdème des membres inférieurs — Le septième jour le malade est entré à l'Hôtel-Dieu.

Actuellement on constate de l'anorexie — langue saburrale — constipation — dyspnée modérée — pouls sensible. — Peau chaude — moite. — Le malade transpire facilement. —

Rien de particulier du côté du cœur.
Du côté de la poitrine, on remarque

Lyon. Imp. veuve Bizouard et fils

SCD LYON1

DATES	HISTOIRE PATHOLOGIQUE	PRESCRIPTIONS
	l'expectoration est rare, sans caractère particulier : bronchique, un peu visqueux, peu aéré, quelques filets de sang.	
	l'abdomen est très souple, seulement douloureux à la pression — pas d'hypertrophie de la rate, ni du foie. rien au cœur —	
	pas d'antécédents héréditaires.	
	— les phénomènes précédents persistent sans varier les trois jours suivants ; la toux est toujours subasphyxiante, le malade très déprimé — la température reste élevée.	
	le 4e jour, délire ; le malade veut se lever, veut partir. Symptômes très pareils — les signes pulmonaires restent à peu près les mêmes : il semble que à gauche les râles soient un peu plus humides, analogues aux bouchons à fines bulles. à droite ils conservent leur caractère.	
	les crachats sont rares, peu aérés, visqueux, presque carnélisés — la langue est extrêmement sèche, noire, rougeâtre, large.	
	le 5e jour, le délire a repris et s'est accentué pendant la nuit — les lésions à droite paraissent prédominer beaucoup celles de gauche, qui se sont amendées. le soir : soubresauts des tendons. —	
	le malade jusqu'à présent s'est levé pour aller à la selle.	
	il n'y a pas eu de vomissement — aucun symptôme oculopupillaire.	
	Il se plaint d'une sensation fatigante de chaleur, paraît du reste très peu en état d'exprimer ce qu'il éprouve, tellement il est abattu.	
	le 6e jour, aggravation de l'état général — somnolence — délire, selles sanguinolentes — œdème des membres inférieurs — tout violacé de la peau plus ancienne — mêmes signes de l'auscultation.	
	mort le soir.	

SCD LYON1

DATES	HISTOIRE PATHOLOGIQUE	PRESCRIPTIONS
	Autopsie pratiquée 30 heures après la mort.	
	Pas d'eschares. Sugillations aux régions déclives	
	abdomen — péritoine sain, sans adhérences — une ulcération sur la muqueuse intestinale, dans l'iléon à 10 centim. environ de la valvule — pigmentation noire (barbe rosée) de quelques plaques, pas d'hypérémie — rien aux ganglions mésentériques.	
	Le foie, de volume normal, est un peu graisseux — rate normale — quelques tubercules épars dans la substance corticale des reins. rien aux capsules surrénales.	
	Le diaphragme examiné par sa face inférieure est bien mobile (il se laisse imprimer de faibles mouvements).	
	Thorax. Le poumon droit est adhérent à la paroi thoracique dans tout l'étendue de sa face externe (siège de l'ancienne pleurésie) — la plèvre y est épaissie et mesure 2 millim.; à son niveau, le tissu pulmonaire est moins aéré: il ne nage qu'au dessous du niveau de l'eau — à la face inférieure du lobe inférieur droit se trouve une adhérence circulaire au diaphragme: cette adhérence rompue, on trouve la base libre de adhérences à son centre = la zone de réunion entre cette base et la face latérale présente un bourrelet manifeste comme si les plèvres à ce niveau étaient librement glissé l'une sur l'autre et que, par suite, le tissu pulmonaire pût recevoir plus d'air.	
	Le poumon gauche est libre et ne présente qu'un seul tractus adhérentiel. la cavité de plèvre à gauche contient une certaine quantité de sérosité, mais il n'y a pas trace de pleurite.	
	A la coupe, les poumons sont criblés de petits points miroitants, opalins, de la grosseur d'une pointe d'épingle. les petites nodosités s'effacent pour la plupart lorsqu'on les perce avec une aiguille. outre ces points blancs, on remarque des îlots très petits, délimités dans le parenchyme, d'une couleur rosée tranchant sur le tissu hypostatié, îlots de pneumonie catarrhale (lobulaire). Il n'y a ni cavernes, ni tubercules ramollis — au sommet du poumon on trouve une cavité d'un kystement de la grosseur d'un petit pois, tapissée par une membrane analogue au tissu pleural et renfermant	

DATES	HISTOIRE PATHOLOGIQUE	PRESCRIPTIONS
	un anneau fibrineux, vrai mais nullement ancien foyer hémorrhagique.	
	Les lésions paraissent présenter le même degré, la même ancienneté dans les deux poumons.	
	Le péricarde contient 100 gr. environ de liq. citrin par 2 tubercules — le coeur a un volume normal, présente quelques plaques laiteuses, un peu de surcharge graisseuse — l'aorte est d'une teinte jaunâtre graisseuse, mais nullement athéromateuse.	
	— le liquide renfermé dans la vessie est légèrement alcalin (AzO⁵) et le précipité formé une zône présente à la partie inférieure un auréole noire.	

SCD LYON1

J.-B. VINAY

Docteur en Médecine.

SCD LYON1

SCD LYON1

HÔPITAL DE LA CROIX-ROUSSE

Lith. Vernarel & Cie, Lyon (66b)

Nom Pain n° 9. Salle St Sothin.

Resp.	Pouls	Chaleur Centigrade	4.IX.73 matin soir	5	6	7	8	9	10
95	210	42.5							
90	200	42.0							
	190	41.5							
80	180	41.0							
	170	40.5							
70	160	40.0							
	150	39.5							
60	140	39.0							
	130	38.5							
50	120	38.0							
	110	37.5							
40	100	37.0							
	90	36.5							
30	80	36.0							
	70	35.5							
20	60	35.0							
	50	34.5							

SCD LYON1

SCD LYON1

Tuberculoses aiguës
granulies

SCD LYON1

SCD LYON1

N° 431

FACULTÉ DE MÉDECINE DE LYON

LABORATOIRE D'ANATOMIE PATHOLOGIQUE

Hôpital Charité Salle n° Service de M. Coliat

Nom Montlouvier Pierre
Age 2 ans
Profession
Entré le juin 84
Mort le 21 Xbre 84
à heure du
Autopsie le 23 Xbre 1884
à 2 heures du soir

RÉSUMÉ

Tuberculose aiguë, atélectasie et emphysème des poumons.

Enfant hydrocéphale.

Il a eu entérite, rougeole; en outre temps chancre indurés de la lèvre inférieure; au bout d'un mois poussées éruptives généralisées dont on a vu encore la trace sur le membre inférieur surtout. Coqueluche contractée dans la salle il y a un mois; signes de bronchopneumonie huit jours environ avant le décès. Quelques convulsions dans la nuit qui précède la mort.

Poumons.

Poumon gauche. = Pas de liquide dans la plèvre, pas traces de pleurésie. Le poumon est plutôt volumineux, emphysémateux. Il présente au niveau du bord postérieur du lobe inférieur et à la face interne jusqu'au niveau de la racine des bronches l'aspect du poumon fœtal. Il a à ce niveau une teinte violacée; il est flasque, mou, légèrement déprimé; la dépression est surtout indiquée au niveau de la base où cette portion altérée s'avance en forme de coin; la dépression paraît d'autant plus accentuée que sur les bords qui limitent cette altération, le poumon est très emphysémateux et fait une saillie prononcée. Sur la coupe on voit que les portions de poumon atélectasiées ont un peu l'aspect du tissu musculaire et que cette altération existe sur tout les points paraissant violacés à l'extérieur et sur une épaisseur de 5mm à 1cm et 1cm,5. Les parties qui offrent le plus d'épaisseur ont une forme de coin à base périphérique se confondant avec la base des parties voisines altérées. Dans le tissu emphysémateux

SCD LYON1

Sur le bord inférieur et postérieur près de l'altération précédente, on trouve une altération de même nature tout à fait sur le bord sur un point assez limité qu'on peut évaluer à 1 cm. Elle a toutes l'apparence d'une cicatrice tout ainsi qu'il s'agit d'une même altération qui vient d'être décrite.

voisin des points altérés, les bronches paraissent un peu dilatées. Elles contiennent un peu de mucus mélangé de pus. Le lobe supérieur présente qq. altérations de même nature également au niveau du bord postérieur, dont forme de taches plus ou moins irrégulières et qui correspondent à des lésions s'enfonçant plus ou moins profondément dans le tissu pulmonaire toujours plutôt sous forme de coins. Quelques unes de ces lésions sont tachetées de rouge par le fait de petites hémorrhagies interstitielles.

Altérations de même nature, mais moins marquées, près de la racine des bronches, au niveau de la face interne du bord supérieur. Quelques unes moins accentuées, diffuses, à la partie supérieure du bord antérieur et sur la face externe non loin de ce bord. Enfin il existe une lésion plus accentuée, toujours de même nature, à l'extrémité de la languette, située à la partie inférieure du lobe supérieur; cette portion du bord atélectasiée a une étendue transversale de 4 cm; sa hauteur est de 5-6 mm à la partie antérieure; puis sur 2 points où elle s'avance plus haut en forme de coin, elle a une hauteur de 1 cm à 1 cm 5. Un peu au dessus on remarque 2 lobules qui sont atteints isolément. Autour de ces lésions, le tissu pulmonaire très emphysémateux forme un rebord saillant. C'est le poumon du reste très emphysémateux. Les bronches qui se rendent aux parties altérées contiennent seulement des mucosités ressemblant à de la gelée de groseilles, de même que les mucosités qu'on trouve dans les gros bronches et la trachée.

Les ganglions qui accompagnent les bronches de ce côté sont peu lésés; cependant il présentent déjà des altérations sérieuses déterminées sur qq. points ou bien envahissant le ganglion. On trouve aussi qq. ganglions bronchiques sont altérations sérieuses.

SCD LYON1

N°

FACULTÉ DE MÉDECINE DE LYON

LABORATOIRE D'ANATOMIE PATHOLOGIQUE

Hôpital ..... Salle ..... n° ..... Service de M. .....

Nom .....
Age .....
Profession .....
Entré le .....
Mort le .....
à ..... heure du .....
Autopsie le .....
à ..... heure du .....

RÉSUMÉ

Poumon droit. — Il existe dans la cavité pleurale une petite quantité de sérosité, évaluée à 2 ou 3 centimètres cubes. On trouve aussi au niveau du lobe moyen sur la région postéro-latérale un adhérence fibreuse qui s'étend un peu sur la partie correspondante du lobe inférieur et qui donne au doigt la sensation de langue de chat. Le lobe inférieur est congestionné, violacé, déprimé, flasque, tout entier ~~[illegible]~~. Sa consistance est augmentée et il donne un peu la sensation granuleuse profondément. Sur la coupe le tissu paraît cirrhosé et en même temps on perçoit des taches ~~[illegible]~~ blanchâtres ~~[illegible]~~ vaguement saillies sur la coupe. Ces taches ont la grosseur de grains de mil; elles ne sont pas très nettement limitées. En écartant le lobe inférieur du lobe moyen, il présentent quelques adhérences; on voit sur la face correspondante du lobe moyen un semis de fines granulations tuberculeuses, grisâtres, grises demi-transparentes, d'autres opaques, recouvertes d'un léger exsudat fibreux adhérent. En enlevant cet exsudat, on voit poindre les granulations qui font

SCD LYON1

toujours une taille manifeste. Le lobe moyen est plus dense qu'à l'état normal, et paraît former une masse un peu dure à le base du lobe supérieur à laquelle il est adhérent. Sur une coupe on voit que tout ce lobe est infiltré de gris granulations semblables à celles qui viennent d'être décrites, et que ces granulations se remarquent déterminées, mais plutôt plus nombreuses sur certains points, où se trouvent des ouvertures vasculaires. Elles sont également plus nombreuses dans le tissu cellulaire sous-pleural, où elles forment une rangée de perles régulièrement placées sous la plèvre. Le tissu intermédiaire dans lequel les granulations sont infiltrées contient encore de l'air. Le bord antérieur du lobe moyen présente, outre des granulations, de l'atélectasie sur une hauteur de 2 ou 3 cm. Ces points atélectasiés présentent toujours la disposition uniforme déjà indiquée et très manifeste même à l'extérieur. Toutefois on remarque que quelques lobules sont restés emphysémateux entre des parties atélectasiées et forment comme des îlots ou des presqu'îlots de tissu emphysémateux au milieu des parties atélectasiées. Quelques lobules se trouvent aussi atélectasiés à la face interne et antérieure près de la racine des bronches. Les autres parties sont seulement très emphysémateuses comme les parties correspondantes du poumon gauche. On trouve même sur la coupe du lobe supérieur quelques points présentant un emphysème très prononcé avec de petites ecchymoses et une sclérose très manifeste. Les bronches contiennent un peu de mucus à l'aspect de la gelée de groseilles ; dans les plus gros le mucus est puriforme. Cet aspect des mucosités bronchiques est plus prononcé dans les bronches du lobe moyen où se trouvent des tubercules que dans les autres parties. Immédiatement adhérent à la branche qui détache dans le lobe moyen on trouve un ganglion du volume d'une noisette, ferme, dur ; dont la coupe est blanchâtre,

SCD LYON1

N°

FACULTÉ DE MÉDECINE DE LYON

LABORATOIRE D'ANATOMIE PATHOLOGIQUE

Hôpital ..... Salle ..... n° ..... Service de M. .....

Nom .....
Age .....
Profession .....
Entré le .....
Mort le .....
à ..... heure du .....
Autopsie le .....
à ..... heure du .....

RÉSUMÉ

granuleuse et complètement cadéeuse. A côté 2 petits ganglions l'un comme un pois, l'autre comme une tête d'épingle qui présentent la même altération. Le ganglion qui se trouve au dessous de la bronche droite a le volume et la forme d'une petite amande. Il est en partie caséeux et en partie infiltré de petites granulations jaunâtres. Tous les ganglions situés autour de cette bronche et de la trachée du même côté sont augmentés de volume et présentent la même altération, c'est à dire sont en partie caséeux et en parties granuleux, et les moins altérés présentent au moins des granulations.

Dans l'artère pulmonaire on ne trouve que quelques caillots récents, comme dans le cœur qui ne présente rien de particulier.

Le foie, la rate, les reins ne présentent rien de particulier.

L'encéphale n'offre rien non plus sauf l'augmentation du liquide céphalo-rachidien avec la dilatation des ventricules.

SCD LYON1

Le corps du sujet est très amaigri.

Le 24 Xbre, inoculation des bacilles du lobe moyen à un chien jeune sur le flanc gauche (échaudé rouge, noir et blanc, dessin n° 1)

SCD LYON1

n de poumon présentant des points
d'atélectasie entourés d'emphysème.

SCD LYON1

SCD LYON1

HOPITAL DE LA CROIX-ROUSSE. — Salle St Pothin N° 45.

Nom Etienne Lacote.

né à Germousse (Loire)

demeurant

profession charretier

âge 31 ans célibataire.

tempérament

constitution

entré le

sorti le Mort de la poitrine (Pneumonie) Mère vivante
1 frère 3 sœurs morts la sœur probablt de Ph pulmonaire.

DIAGNOSTIC ET RÉSUMÉ

Pneumonie Cirrhose.

Hémoptysie Autopsie

DATES	HISTOIRE PATHOLOGIQUE	PRESCRIPTIONS
	Cet homme est malade depuis environ 15 mois. Il attribue son mal à des chaud et froid fréquents. Hémoptysies 1 ou 6 mois et mêlées de sang très rutilant composées de sang très abondantes. Crachats purulents plus tard. Pas de frissons dans la soirée. Pas de sueurs nocturnes. appétit conservé. Langue normale grandes fonctions normales. Depuis 8 à 10 mois extinction de la voix qui est devenue enrouée. Depuis le début de la maladie toux assez fréquente moins pénible au réveil qu'il est que vers le début. Percussion. Matité dans la fosse sus-épineuse droite. Aussi. Dans le même point on entend des craquements métalliques bien caractérisés. Entre l'omoplate et la col. vertébrale la voix est un peu résonnante. Au sommet gauche on a des beaux râles sous crépitants. ~~Idem sous la clavicule de ce côté~~ Ces mêmes râles peu se transforment en gargouillt	

Papeterie générale, Lyon. — Méd. n° 6.

SCD LYON1

DATES	HISTOIRE PATHOLOGIQUE	PRESCRIPTIONS
	sous la clavicule gauche quand on fait tousser le malade. Il en est de même en dessous de la droite. Les 2/3 s. du P. g. font le râle des râles s. crepitants.	Lichen. huile de Morue
16 août	P. petit 29/4. T. rectale 39°. Matin –	Sol. 10 g. d. L. de Foie.
	Soir. P. 26/4 T. rectale. 38 4/5.	
17	M. P. 24/4 T. rectale. 38 1/5.	
	S. P. 24/4 T. R. 38 4/5	
18. M.	P. 25/4 T. R. 38 3/5. Diarrhée	
S.	P. 24/4 T. R. 38 3/5 Prétend avoir eu ce matin une hémoptysie assez abondante a ou le présente et on trouve que le côté droit est moins sonore que le gauche. Râles muqueux dans toute l'étendue du P. droit principalement au sommet. Râles muqueux du côté gauche seulement dans le tiers sup. r. La respiration est soufflante des 2 côtés. Les râles muqueux des deux côtés. – Diarrhée	Spirituosis.
		Supp. des medicaments.
19.	M. Hémoptysie considérable.	T. Rig. 2 gr. S. N. Bis. 1/4 à manger.
	P. 24/4. T. Rectale. 37 4/5.	1 gr. h. crot. liq.
	On ausculte de nouveau et loin trouve. 1° des râles muqueux crepitants pendant l'inspiration dans toute l'étendue du poumon d. en avant. 2° Des râles sibilants à l'expiration qui est prolongée. Les ph. sont beaucoup plus marqués à droite qu'à gauche. En arrière même phénomène. Soir. a encore l. du sang aujourd'hui coloration plus sombre. Toux beaucoup.	5 gr. Res. de Hamamelis
	P. 32. T. R. n'a pu être prise le malade vomissant du sang. à ce moment lui on lui prescrit 40 g. de Lach. def. Liq. aux membres. Injection a cautère croché une cuillerée de sangue mat. P. 28/4 Bd. Pas prise ce matin par ce qu'il crachait encore du sang.	
20.	Soir. P. 26/4 très petit. a peu craché. Liq. sang. – T. R. Rectale. 39 1/5	
21.	Matin. Trouble amélioré. T. rectale ~~38 7/10~~. 39 2/5. Encore une cuillerée de sang cette nuit P. 28/4. a toute en avant râles muqueux très abondants à l'inspiration. râles sib. et m. à l'expiration – Beaucoup moins nombreux à gauche.	Supp. 8/4 3 Lips Liq. Pot. avec 10 c. de T. d'Ipecha 30 gr. S. d'Ipecha –

SCD LYON1

HOPITAL DE LA CROIX-ROUSSE. — Salle St Pothin, N° 45.

Nom Etienne Lacote.

né à

demeurant

profession Charretier.

âge 31 ans célibataire.

tempérament

constitution

entré le

sorti le

DIAGNOSTIC ET RÉSUMÉ

Pneumonie caséeuse.

Hémorrhagies.

DATES	HISTOIRE PATHOLOGIQUE	PRESCRIPTIONS
21 soir	Pouls. 29/4. Temp. Rectale. 40.	a très-peu craché de
	sang aujourd'hui. — a craché beaucoup de sang cette nuit.	
22.	Mort à 4 h du matin presque subitement. en se levant pour aller à la garde-robe il prit une défaillance. Son voisin le replaça au lit et il mourut.	
	Autopsie. Pratiquée environ 24 h. après la mort. Le 22 au matin avec une température fraiche sous la direction du chef de service. On ouvre le thorax et l'on trouve que toute la partie antérieure des deux poumons est d'un gris roué. Çà et là quelques lobules sont colorés par du sang epanché. Mais ils sont en petit nombre. Les sommets sont très adhérents en arrière ; en certains points il existe des pleurésies partielles avec fausses membranes gélatineuses à ce niveau. En incisant les sommets on constate que dans le sommet gauche il existe deux grandes cavernes dont l'une contient un petit caillot. Dans le sommet droit on en trouve 4	

Papeterie générale, Lyon. — Mod. n° 6.

SCD LYON1

DATES	HISTOIRE PATHOLOGIQUE	PRESCRIPTIONS
	Dont une morne sous la clavicule droite contenant un caillot volumineux qu'on juge de date ancienne à son aspect stratifié caractéristique. Dans quelques cavernes on trouve de la matière caséeuse. Les cavernules sont innombrables. Les cavernes de moyenne grandeur n'ont pas été comptées. Les grandes montraient à la coupe des stries épaisses de tissu fibreux, mêlés à de la Pneumonie chronique et caséeuse. En différents points on avait de petits nodules de Pneumonie caséeuse ayant l'aspect durci, comme crétifié. Les gros cavernes avaient déterminé le retrait du Parenchyme pulmonaire en avant, dans certains points. Rien au larynx. Un peu de rougeur sous la muqueuse de la trachée. Foie hypertrophié et gras. Reins un peu graisseux et congestionnés. Rate un peu hypertrophiée et congestionnée — Coeur sain —	
—	Errata — Poumon droit entièrement congestionné. (colorié) Le tois inférieur seulement du poumon gauche l'était aussi. Enfin la bronche droite était pleine de sang spumeux ce qui prouve encore une fois de plus que c'était bien du p. droit qui provenait l'hémorrhagie.	

SCD LYON1

HOPITAL DE LA CROIX-ROUSSE. — Salle St Polthin N° 19

Revenu au N° 459

Nom Derrieux

né à

demeurant

profession Vitrier

âge 69

tempérament

constitution

entré le 26 Avril 1869

sorti le

DIAGNOSTIC ET RÉSUMÉ

Catarrhe bronchique
Pneumonie caséeuse
athérome de l'aorte & des vaisseaux artériels

DATES	HISTOIRE PATHOLOGIQUE	PRESCRIPTIONS
	Depuis 8 ou 10 ans on constate chez mon malade Toux avec crachats abondants et l'expectoration dans les premiers temps surtout est très difficile. Il y a un mois il fut en outre en proie à des douleurs et à l'engorgement des ganglions axillaires. Depuis 8 mois ses forces se sont affaiblies, le malade dit que fréquemment il tousse le sang. Il est en outre atteint d'une gonorrhée et deux engorgements ganglionnaires, que l'on a cru devoir inciser. Depuis 1 mois et demi il est obligé de se coucher sur le côté droit, il ressent de la douleur dans la nuque. Pouls 100. Les artères sont athéromateuses. Aux deux poumons le murmure vésiculaire est mal audible sur les sommets surtout. L'expectoration y est prolongée. Les bruits du cœur sont forts, bruit de bruit le premier claquement le 2e bruit du cœur est soufflant. Le bruit de souffle retentit dans toute la région précordiale surtout sur le trajet de l'aorte et des vaisseaux.	
8 mai	Sorti —	

Double souffle intermittent cardiaque

Papeterie générale, Lyon. — Méd. n° 6.

SCD LYON1

DATES	HISTOIRE PATHOLOGIQUE	PRESCRIPTIONS
	rentre le 4 juillet 1897.	
24 juillet	La toux est devenue plus fréquente et l'oppression plus forte; expector. abondante; crachats purulents mélangés d'air. Inappétence; constipation; langue rouge, sèche, dépouillée de son épiderme. Faiblesse plus grande, envahissement et toujours un peu de surdité surtout du côté gauche. Le malade prétend avoir perdu la vue de l'œil gauche pendant 5 minutes. A l'auscultation du cœur on retrouve le souffle au 2e temps déjà noté. Isochronisme de l'impulsion cardiaque avec la pulsation artérielle. Artères athéromateuses. Arc sénile peu prononcé. Sonorité un exagérée dans les parties supérieures et antérieures de la poitrine. A l'ausult.on on entend des râles muqueux nombreux pendant l'inspiration dans la moitié inférieure des 2 poumons et dans tout le poumon gauche surtout au sommet au niveau des régions sus et sous clavi[illegible]	
26	Le malade est plus oppressé; respiration 13/4; toux rare expectoration difficile; presque nulle. Le timbre de la voix est encore plus altéré. Langue liste très sèche; douleurs dans le ventre; constipation depuis 4 à 5 jours; faiblesse très grande. Oedème des pieds et des mains. Impulsion cardiaque 28/4 à l'ausult.on du cœur on n'entend plus le bruit de souffle; on trouve seulement au niveau du 3e espace intercostal gauche près du sternum une altération du 2e bruit analogue à un bruit de ~~[illegible]~~ frottement. Du reste on entend partout les 2 claquements. Pouls anémique.	
28	Mort dans la nuit. Impossibilité de faire l'autopsie pour cause d'enterrement. —	
29		

HOTEL-DIEU. — Salle St Charles N° 79-56

Nom Jean Claude Mayet
né à Lyon
demeurant à — id —
profession orfèvre
âge 17 ans
tempérament
constitution
entré le 4 avril 73
mort le 1 mai 1873.

DIAGNOSTIC ET RÉSUMÉ

G. O. galopante
Pneumonie droite ancienne
Pleurésie purulente
Dilatation bronchiques
Autopsie

HISTOIRE PATHOLOGIQUE

Mère morte à 30 ans G. (12 mois malade) Père mort
G. (18 mois malade) frère sain, mort de 1 à 3 ans
de convulsions. Sœur à 3 ans de fièvre cérébrale
Le malade a commencé à tousser il y a 6 mois; la
toux apparaît, prend en huit jours, amaigrissement
perte de forces, g. g. sueurs, pas d'hémoptysies,
ni de crachats rouillés de sang.
Il y a 7 jours, le malade qui n'était jamais bien
avant, eut, sans cause, une pleurésie, de la
fièvre, quantité immodérée, 1 dhe après l'injection
de ce liquide il fut pris d'un prurit intense d'une
durée d'un trème environ, avec dégagement de dents.
Il a présenté de côté droit sur le centre
jusqu'à 1 mètre du mamelon.
A la percussion, matité opaque absolue à partir
de l'angle inférieur de l'omoplate. Diminution notable
de vibrations thoraciques, surtout à la partie postérieure
on entend le souffle au sommet et jusqu'au

Imp. veuve Bonnaviat et fils

SCD LYON1

DATES	HISTOIRE PATHOLOGIQUE	PRESCRIPTIONS
	la partie moyenne, tout à fait à la partie inférieure, s'étend plus la respiration. En dessous de l'angle inférieur de l'omoplate et à la partie postérieure extérieure, souffle prolongé, laissant tout à fait à la base, rale crépitant. Et à droite, on entend partout le respiration. A droite respiration supplémentaire, rude au sommet, son de résonnance de la voix et de la voix chuchotée et le long du bord gauche du sternum. Pouls, pendant la 120 — 40 inspirations. C. R. 40 1/10. Expectorations muco purulentes.	
3 avril	Oppression. Hepat. ant. de la narine gauche, matité, on voit de toute l'étendue du poumon. Diminution du retentissement, on entend par la respiration. Souffle bronchique. Rales de tout le côté droit, à la partie supérieure on entend par la respiration.	
6 Avril	40 inspirations. Pouls 120. Rales expectorations, on entend au niveau du mamelon, l'air entre	
7 avril	Respiration 48 — Pouls 124. 9 j. 9 j. matin muqueux, puis purulent. Au soir du 8 et le exp. intervient sur la partie latérale. On entend 9 j. 9 j. voix Rales au cœur. Respiration suivant thoracique. Rales expectorations le long du bord droit du sternum. Point de pot fêlé sur le 1er et le 2e espace intercostaux. Son d'entonnoir de espace intercostaux.	
8 avril	Expectoration d'un liquide verdâtre. Pouls 120. Ligne de 2 lignes, espace d'opposition des poumons dans le bord gauche, prononcé. Obtenu, calculé et contenant au microscope une g. quantité de globules de pus. A l'auscultation, entre inspiration, souffle, son de l'omoplate. Le tout, mouillé de la moitié moins. Pouls de 100 à 120. 40 respirations. Sont suspendus l'expectoration	
9 Avril		

SCD LYON1

HOTEL-DIEU. — Salle St Charles. N° 16

Nom Jean Mayet

né à

demeurant à

profession

âge

tempérament

constitution

entré le

sorti le

DIAGNOSTIC ET RÉSUMÉ

Pneumonie droite

HISTOIRE PATHOLOGIQUE

9 Avril — Côté malade de haut en bas. Choriz — Dès le matin il fait un peu froid, tremblement de l'épaule, coloration et le bord spinal y marque. Il y a 1 crépitant. Pas de matité. Hypophonie. Pectoriloquie aphone. Bruit de frottement y est moins marqué que la 1re fois. Tympanisme. Rate rouge. Il y a. Pétéchies. Point de côté qui est moins douloureux.

10 Avr — Nuit mauvaise. Il y a apparition de l'expectoration. Bruit de frottement plus net. Il y a fièvre violente. Diminution de la tuméfaction. 52 inspirations. Pouls 120. L'examen est établi de la 3e à 4e et 5e espaces intercostaux. Les pointes lui de la 5e esp. Le bruit hypophonique persiste. Il y a toujours la 2e esp. Point de douleur. Le point de côté est moins douloureux. Bruit de frottement. Rate 1 crépitant. Il y a du bruit. Temperature normale.

Lyon. Imp. veuve Rossolin et fils

SCD LYON1

DATES	HISTOIRE PATHOLOGIQUE	PRESCRIPTIONS
	Gauche, en bas, à gauche, double bruit de souffle, double choc et gauche du côté. Depuis le début la respiration, ronchus, gargouillement, ~~rottées~~, maintenant elle est presque cachectique, chez l'ancien. Asthénie	
11 Juin	Pouls 120. Respiration 40. Oppression, mouvement côté droit douloureux. Pointure du bruit de souffle dans le 2e espace intercostal gauche, à droite, par du sténo, tête à timbre métallique. Plus de bruit n'est pas mis le timbre. A droite, gauche, bruit de souffle tendant à la partie au dessous clavicule. Bruit de frottement à la région pleurale antérieure droite	
12 Juin	Respiration 52. Pouls 120. Expectoration pendant la nuit. Oppression persistante. Bruit de souffle quintuple. Mêmes phénomènes à l'auscultation	
13 Juin	Oppression moindre. Pouls 120. Respiration 32. Gauche droite, gauche côté, bruit de souffle sonore, plus de souffle. Crachat muqueux. Vergetures sous gauche, plus de souffle, voix pénible	
14 Juin	Pouls 112. Respiration 36. Hunter de bouche pénible. Pointure du bruit de souffle dans le 2e et 3e espace intercostal. Expectoration. Mêmes phénomènes. Mêmes signes stethoscopiques. Bruit de souffle	
15 Juin	Le malade continue de marcher. Pouls 112. Respiration 32. Malade, mêmes phénomènes. Figure de la rotuelle. Respiration très courte. Toute la poitrine comme pénible. Crachats muco-purulents. Bruit de souffle dans le 2e espace intercostal droit, expiration. Stéthoscope de point hypopyoïque, les voies muqueuses. Bruit métallique. Bruit cardiaque. Gauche, à entendre la respiration, par plusieurs au moment de l'expiration, on constate le bruit métallique pourquoi les mêmes, que perspiration. Il y a 2 jours	

SCD LYON1

HOTEL-DIEU. — *Salle* St Paul *N°* 56

Nom Lery Maget.

né à

demeurant à

profession

âge

tempérament

constitution

entré le

sorti le

DIAGNOSTIC ET RÉSUMÉ

Pneumonie droite.

HISTOIRE PATHOLOGIQUE

16 fév.	Pouls 112. Respirat. 44. L'épaule droite n'entend la respirat. plus bas, elle est rebondie. Gros rat. rouge long. le mat. toute, à l'esprit bruit métallique.
17 fév.	Pouls 120 Respirat. 36 le mat. de tout, pas comble sur le côté droit à haut le mat. long, à l'esprit, on n'entend plus le bruit métallique. Il reste les pe. de liquide et on a le bruit respiratoire bas, g. g. rat. rouge, à quelques petites crepitations
18 fév.	Respirat. 36. Pouls 112. Crachats sanglants
19 fév.	Respirat. 32. Pouls 124. Expectorat. sanglant. Gros rat. bruit à la part. à moyen du poumon, frottement à la base. Dernière depuis hier.
21 fév.	Pouls 124. Respirat. 32 Gros râle dans, on entend mal bas la respirat. que les jours dern.

Lyon Imp. veuve Bonnetain et fils.

SCD LYON1

DATES	HISTOIRE PATHOLOGIQUE	PRESCRIPTIONS
	au sommet, souffle, pas constant; au temps de la respiration, il offre un caractère légèrement métallique. A la base, on observe prestidogni sylvan, on entend le souffle de l'orifice inf. tricuspide et de la pour les épaisse à gauche; pulsation du bruit. Le frottement	
27 Avril	Le malade a eu cette nuit une indigestion, occasionnée par l'ingestion d'un petit morceau de cognac et caractérisée par un sentiment d'oppression et de suffocation sans vomissement, ni diarrhée. — Un accident semblable lui était déjà arrivé, il y a 4 à 5 jours. — Il accuse toujours, malgré la fièvre, un faciès très vif, mais la digestion est difficile	
	Pouls à 128. — Respir. à 36. — Sueurs abondantes	
	Abaissement notable de la Température	
	Le malade est plus faible ce matin. — L'ans cultation [illegible] en avant de la poitrine, donnent toujours le même signe	
	Le diaphragme paraît se contracter très peu. La Respiration est toujours costale supérieure. —	
29 Avril	Persistance du délire typhoïdique. Rôle muqueux nombreux à la base droite, gauche	
30 Avril	Pouls petit, fréquent. Affaissement extrême. Cœur faible, flottant. Plutôt que agonie. Mort le 1 mai	
	Poumon gauche qui adhérence faible à coupe. Pas un point vert de la base, quelques bouchons rapprochés ou langue de chat. Poumon droit les 2 lobes sup. sont refoulés à la partie sup. du côté correspondant du thorax, le lobe inf. au contraire nettement rapproché et adhérent à la face sup. du diaphragme. La cavité pleurale est occupée par du pus sans caractère habituel on peut évaluer à 2 litres la quantité. La cavité pleurale présente des brides formant dans cette mare purulente des cloisonnements incomplets. Deux seuls points paraissent des adhérences plus ancienne que	

SCD LYON1

DATES	HISTOIRE PATHOLOGIQUE	PRESCRIPTIONS
	les autres ~~Bu~~ en rapports au diaphragme. Lacets sur la partie sup. de la paroi thoracique ant. A ces deux points correspondent les lésions pulmon. suivantes. La partie du lobe inf qui adhère au diaphragme est occup. par un nombre de petits nodules de pneumonie caséeux ou tuberculeux, dont le centre est occup. par un bronche ~~Les rets du lobe~~ ramifications bronchiques correspondantes sont dilatées. Ce qui reste du lobe inf en dehors de ces points de pneumonie caséeux est atelectasié.	
	Les 2 lobes sup sont complètement séparés de l'inf. la plèvre semble avoir été intercalaire.	
	Les 2 lobes sup sont adhérents atelectasiés en grande partie. Ce qui forme tissu caverneux et qui correspond à la paroi ant. nech plus forme pour ainsi dire par le tissu pulmon. mais bien par le tissu des bronches fortement dilatées ampullaires avec rapprochés les uns des autres pour que la coupe en ait un aspect de tissu areolaire. Sur un point du lobe moyen partie inf et interne on trouve un petit noyau caséeux communiquant avec un bronche dilaté.	
	Les organes abdominaux ne présentent tous en général que de légère notable d'hyperémie. Dans le petit bassin un trouve du liquide et de gros ganglions foliacés.	
	Le foie et la rate sont reliés au diaphragme par de nombreuses adhérences cellulaires faciles à rompre	

DATES	HISTOIRE PATHOLOGIQUE	PRESCRIPTIONS

SCD LYON1

1re feuille N° 70

MALADIE HÔPITAL SALLE

Jours de la Maladie			m s	m s	m s	m s	m s	m s	m s	m s	m s	m s	m s	m s	m s	m s	m s	m s	m s	m s	m s	m s	m s	m s	m s	m s	m s	m s	m s	m s
R. 80	P. 180	T. 42°																												
75	170																													
70	160	41°																												
65	150																													
60	140	40°																												
55	130																													
50	120	39°																												
45	110																													
40	100	38°																												
35	90																													
30	80	37°																												
25	70																													
20	60	36°																												
15	50																													
10	40	35°																												
Dates			1	2	3	4	5	6	7	8	9	10	11	12	13	14	15	16	17	18	19	20	21	22	23	24	25	26		

Observations

SCD LYON1

SCD LYON1

HOPITAL DE LA CROIX-ROUSSE. — Salle Pr Poltin N° 38

Nom Emmanuel Murot
né à Roanne.
demeurant
profession passementier
âge 32 ans
tempérament célibataire.
constitution
entré le 4 août 1868
sorti le

— Pas d'excès v. ni alcoolique —

DIAGNOSTIC ET RÉSUMÉ

Ph Pneumonie caséeuse

(granulations tuberc. dans la plèvre et poumons)

Dans le

Autopsie

DATES	HISTOIRE PATHOLOGIQUE	PRESCRIPTIONS
	Père mort d'un catarrhe avec asthme à l'âge de 65 ans. Mère de phthisie pulmonaire à l'âge de 50 ans. Frère mort de fièvre typhoïde à 32 ans. N'ayant rien eu jamais du côté de la poitrine. Ce jeune homme présente comme antécédents pathologiques. 1° Une pleurésie contractée en 1859 et qui guérit parfaitement bien. 2° Blennorrhagies et commencement de rétrécissement actuel. Dû probablement à des injections abortives de nitrate d'argent. 3° Chancre il y a 15 ans. Adénopathie douloureuse au pli de l'aine au reste pas de vérole constitutionnelle. Dès son enfance il a beaucoup souffert de toute espèce de privations. (Faim... Travaux excessifs etc (chagrins) Depuis 6 ans environ amélioration notable dans son genre de vie. Jamais il n'a été sujet à refroidissement facilement. Début de la maladie actuelle il y a 15 ou 18 mois. Tout à coup en chantant reprit sans cause antérieure appréciable crachats sanglants suivis immédiatement d'un vomissement	

Papeterie générale, Lyon. — Méd. n° 6.

SCD LYON1

DATES	HISTOIRE PATHOLOGIQUE	PRESCRIPTIONS
	Un demi litre environ de sang a été rejeté. Depuis cette époque on ne s'est rien ressenti jusqu'au mois d'août (c'est environ 6 mois) où à la suite d'un chaud et froid il se mit à cracher du sang en bien moins grande abondance il est vrai puis a toussé et à éprouvé une extinction de voix. Depuis cette époque il a beaucoup souffert a toussé craché quelquefois du sang. Depuis à peu près 6 mois oppression extrême. Battements de cœur. (Il n'a jamais eu de rhumatismes)	
	actuellement : Dyspnée nocturnes glacés.	appétit conservé en partie
	par ordre Digout pour la viande bien cuite contraire.	
	Liseré gingival médiocrement accentué. Les doigts ne sont pas hypocratiques. - Tissu médiocrement graisseux très riche par gouttes.	
	Percussion. Sonorité partout normale.	un peu de perte d'élasticité des sommets. Submatité en bas et à gauche un peu poussée dans le point où a siégé la pleurésie ancienne droite.
	Auscultation. Au sommet gauche j. sur expiration râles crépitants métalliques. - On les entends de moins en moins à mesure qu'on se rapproche de la base du poumon.	
	De l'autre côté rien d'anormal. Peut-être un peu de respiration suppléementaire.	
	En avant sous la cl. gauche. nid de râles crépitants ~~métalliques~~ bruyants moins accentués encore que ceux qu'on entend en arrière. Bain à droite.	
	Différence de timbre dans la sonorité gas à rez. son claviculaire. Perte d'élasticité à gauche. à droite exp. plus longue que l'inspiration. Rétrécissement du thorax. Insp. saccadée à droite.	
	Râles métalliques en bas au niveau de la pointe du cœur.	T. Kermès V. gomme Viande crue. Sup. Rathanchia P. Kermès.
7 août 22.	Se plaint de points extraordinaires douloureux dans tout le thorax.	10 gr.
	A. Pas de râles muqueux sous la cl. droite. On en entend au dessus l'inspiration est aussi un peu prolongée. Mêmes phénomènes stethoscopiques à gauche. De côté droit au sommet râles muqueux D. où il faut tousser le malade.	Stethoscopiques à gauche. gauche surtout lorsque T.
28	Points très douloureux 29 au M. sédation	Eau de Z. Cerise J. Digy
57 hre 5/28/a	6 - a 2/1a 1er 7 hre. 37/a K mome	Mêmes prescriptions.

SCD LYON1

N° 38

DATES	HISTOIRE PATHOLOGIQUE	PRESCRIPTIONS
22	19 janvier 1869. Les deux lambeaux du cœur sont 3. Épanchement et gauche ne sont pas adhérents avec [illegible]. Dépôt un [illegible] du poids bocadant dans les oreillettes vacuées sont [illegible] gauche n'a 6 cm. [illegible] par le fer [illegible] [illegible].	
	Mort le 25 janvier 1869.	
	Autopsie. Les deux poumons présentaient au sommet 2 ou 3 cavernes et la pressure des [illegible] commençait largement on elle avait gagné les branches et comprimait le chyle [illegible] la [illegible] des poumons. Le reste de l'abdomen des deux premiers était formé d'une quantité considérable de granulations grises. Les 2 ou 3 [illegible] sur le péritoine. Les deux poumons présentaient la coloration et l'aspect de la ~~pneumonie~~ l'hépatisation et laissaient [illegible] en ligne de [illegible] et [illegible]. Vides [illegible] extrêmement apparents, [illegible] les poumons aux poids [illegible] et aux [illegible] et [illegible] au [illegible] poids de la [illegible] qu'avec peine. Et les nombreuses granulations grises : le [illegible] étaient [illegible] les [illegible]. Pendant l'ouverture [illegible] de poumons [illegible] n'en jugeant par l'aspect et la dureté des granulations. Nulle part il n'y avait de noyaux de pneumonie caséeuse [illegible] bien [illegible] les [illegible] des [illegible]. Bronchite intense et généralisée. Les mamelons ne présentaient aucun [illegible] ~~[illegible]~~ granulation n'y a été trouvée. Le cœur était normal. Rien de particulier dans le cœur le foie et la rate. Le cœur présentait 3 plaques laiteuses sur le ventricule. L'oreillette droite présentait des taches blanchâtres ~~[illegible]~~ ~~[illegible]~~ [illegible] dans le ventricule. Les deux rochers [illegible] leur [illegible] avait pénétré avec [illegible] que la [illegible] [illegible] avait [illegible] la surdité.	

HOPITAL DE LA CROIX-ROUSSE. — Salle _____ N° _____

Nom

né à

demeurant

profession

âge

tempérament

constitution

entré le

sorti le

DIAGNOSTIC ET RÉSUMÉ

DATES	HISTOIRE PATHOLOGIQUE	PRESCRIPTIONS

Typologie générale, Lyon. — Mod. n° 6.

SCD LYON1

MODÈLE N° 21.

HOTEL-DIEU. — *Salle* St Maurice *N°* Cochet

Nom J. P. Cassot
né à Vaugneray (Rhône)
demeurant à Pont du Jour
profession jardinier
âge 55 ans
tempérament
constitution
entré le 30 Mars 78 — St Elisabeth
le 2 Avril à St Maurice
sorti le mort le 7 Avril 78.
Autopsie

DIAGNOSTIC ET RÉSUMÉ

Cataracte et emphysème
Pneumonie lobaire ?
droite (sommet
ataxique.
Tuberculose à forme
aiguë
(2 sommets)
cavérification

HISTOIRE PATHOLOGIQUE

Pot { Rhum 60 gr.
Sirop d'Ipéca 30 gr.

Pas d'antécédents héréditaires.
Cinq frères ou sœurs morts de maladies indéterminées.
Cet homme n'avoue ni habitudes alcooliques ni affection vénérienne. Jardinier il est exposé à contracter des refroidissements; depuis plusieurs années il est sujet à des douleurs rhumatismales diffuses dans les membres. à la fin de l'année dernière ces douleurs seraient devenues plus vives et auraient occupé les membres inférieurs depuis les genoux jusqu'aux orteils. Jamais elles n'auraient cessé jusqu'à ce jour.

Il y a 4 mois environ probablement à la suite d'un refroidissement le malade a commencé à tousser et à maigrir il a perdu ses forces, jamais il n'a craché de sang, jamais il n'a eu d'œdème des membres inférieurs, jamais non plus de frissons ni de douleur thoracique.

Dans ces derniers jours la dyspnée est devenue plus vive, aussi empêche-t-elle le sommeil et

SCD LYON1

DATES	HISTOIRE PATHOLOGIQUE	PRESCRIPTIONS
	combiné avec les douleurs occupant les jambes ont alors amené une agitation continuelle sans délire véritable.	
	Actuellement état fébrile température rectale 38.8 dyspnée extrême 48 resp. par minute.	
	face un peu cyanosée, anxiété. le malade dit qu'il a fam ventre lève pour manger, il répond nettement assez nettement	
	pas de douleur thoracique.	
	expectoration muqueuse (non examinée).	
	pouls impur athéromateux 128.	
	Thorax matité aux 2 sommets en arrière.	
	à l'auscultation râles crépitants très nombreux aux 2 sommets en avant et en arrière, allant en diminuant à	
	mesure qu'on descend et disparaissant vers les bases.	
	respiration rude partout sans souffle véritable.	
	râles sonores disséminés.	
	retentissement très manifeste de la voix aux 2 sommets.	
	Coeur bruits normaux pointe dans 5ème espace en dedans	
	du mamelon. impulsion forte assez grande étendue.	
	pas d'oedème des membres inférieurs.	
	douleur constante dans les mollets.	
	langue sèche. le malade prétend avoir de l'appétit	
	miction régulière.	
	crachats jaune canarel visqueux.	
3 février Matin	râles crépitants aux sommets plus	
	râle trachéal aux sommets soufflante à droite. R. 32 irrégulière. pouls 132.	
Soir	même état resp. 48.	T 3 février soir 38.5
	Ictère total.	
	Foie aux palettes.	
	Poumon droit tout le lobe supérieur est transformé en une	
	matité dure constituée par des îlots caséeux rappelant le fromage	
	de Roquefort. à la surface une couche très mince est emphysémateuse	
	le lobe moyen est sec aussi de petits matités tuberculeuses. le	
	lobe inférieur est tuberculeux en lent travail sous la matité supérieure.	
	Poumon gauche même état, une petite caverne d'un volume d'une	
	noisette. le lobe inférieur est plus congestionné que le lobe droit	
	correspondant. aucune trace nulle part de pneumonie moyenne	

SCD LYON1

Modèle N° 21.

HOTEL-DIEU. — Salle St Charles N° 51

Nom François Morle
né à Roanne
demeurant à
profession jardinier
âge 61
tempérament
constitution
entré le 16 avril 77
sorti le 4 avril 77

DIAGNOSTIC ET RÉSUMÉ

Tuberculose aiguë
pneumonie caséeuse

Mort

HISTOIRE PATHOLOGIQUE

Père mort à 89 ans de pleurésie du poitrine
mère morte à 71 ans également de pleurésie
de poitrine — lui-même a été atteint
deux fois d'une affection thoracique
du côté droit la première le tiers au lit
pendant 6 semaines la 2e pendant un
mois et demi — Douleurs Rhumatismales
il y a 30 ans gastrite ayant duré 15 mois
habitudes alcooliques, il boit du vin blanc
à jeun tous les matins
Début de l'affection actuelle, il y a quelques
jours frisson point de côté à gauche
toux, oppression, expectoration de quelques
crachats jaunâtres — fièvre intense
langue. 40,1, langue humide peu
saburrale — pouls plein précipité
régulier — quintes de toux s'amènent
plus de crachats —
Décubitus latéral droit.

SCD LYON1

DATES	HISTOIRE PATHOLOGIQUE	PRESCRIPTIONS
	à l'examen de la poitrine on trouve sonorité normale à gauche, râles sous-crépitants en arrière à l'angle de l'omoplate et surtout dans l'aisselle obscurité de la respiration sous la région axillaire rien en avant – à droite rien en avant en arrière submatité sous la fosse sus et sous épineuse – râles sous-crépitants très nombreux à niveau, retentissement de la voix, pas de souffle râles sous-crépitants sous la région axillaire à mesure qu'on descend vers la base les râles sous-crépitants deviennent moins nombreux et la respiration s'entend mieux – rien au cœur, pas d'albumine dans les urines pas d'œdème des jambes.	
20 avril	aujourd'hui le malade est très oppressé, il répond à peine, a les membres roides, les pupilles un peu resserrées, craint la lumière – il est gateux – il plaint pas de tache méningitique.	
	État local en arrière à la base droite grosses sans matité gros râles avec souffle pulsations cardiaques = 112 – pas de vomissement –	
22 avril	– le malade est très abrutit répondant presque pas aux questions respiration accélérée, fuligineuses de la langue et des gencives, peau chaude toux fréquente avec peu ou pas d'expectoration, à l'auscultation en arrière on trouve toujours du souffle et des râles muqueux à droite à la partie inf. et seulement des râles muqueux à gauche – la sonorité n'est qu'un peu diminuée à droite – les mouvements réflexes sont toujours déterminés très facilement pas de mouvements attouchements – Gateux – les pupilles sont un peu dilatées pas de vomissements – on aspire [illegible] les pupilles resserrées.	
24 avril	– coma – respiration fréquente râles [illegible] les yeux mouvements reflexes des membres – pulsations 140 [illegible]	

autopsie – pneumonie prostatique à droite granulations tuberculeuses d'une extrême finesse
prostatite grosses au sommet – pas de cavernes
rien au cerveau.

Lyon, Imp. A. Bonnaviaz, rue Ste-Catherine, 18.

SCD LYON1

HOTEL-DIEU. — *Salle* St Charles N° 96

Nom Pierre Crochard
né à Chatillon-s. Chalaronne
demeurant à la Grand-Croix
profession Charpentier
âge 50 ans
tempérament
constitution
entré le 6 Janvier 72
~~sorti~~ mort le 28 Mars 72. —

DIAGNOSTIC ET RÉSUMÉ

~~Dysentérie~~ Chronique
—
Pneumonie caséeuse
Pneumonie double cortico-lobaire hypostatique

Habitudes alcooliques

HISTOIRE PATHOLOGIQUE

- A en la fièvre intermittente à l'âge de 15 ans
- A eu pneumonie il y a 20 ans
- A eu ~~dysentérie~~ de la diarrhée il y a 6 mois puis au bout de quelque temps, survint de la dysenterie qui n'a pas cessé depuis.
- Enfin, il y a un mois, abattement qu'on a, accablement, perte de force - ~~[illegible]~~ ~~[illegible]~~
- enfin ~~[illegible]~~ on dit au malade qu'il serait jaune
- ~~Et~~ la diarrhée et la toux persistent. - Le teint du malade est assez fortement anémique, ~~[illegible]~~ ~~[illegible]~~ ~~[illegible]~~ ~~[illegible]~~
- Rien du côté du foie.

A l'auscultation de la poitrine, on ne trouve que des signes de bronchite chronique - rien vers les sommets.

- L'urine ne contient ni sucre ni albumine. -

Lavement amidonné -
{ 1 kg. amid.
{ 10 gouttes laudanum
- ~~[illegible]~~ id
- prise bi-quotidienne

10 Janv. - Les selles ont cessé, mais le ventre est ballonné - la difficulté pour aller à la selle - coliques.

16 Janv. - Depuis lier, oedème des membres inférieurs surtout de la jambe gauche. - L'examen des matières fécales n'y fait déceler ni sang ni glaires, ce sont seulement des matières diarrhéiques. -

Lyon. Imp. veuve Rossiaud et Cie

SCD LYON1

DATES	HISTOIRE PATHOLOGIQUE	PRESCRIPTIONS
	à l'Auscult. du poumon – on ne trouve que des râles muq. à l'inspir. en arrière – à la base du poumon gauche. –	
7 Fév.	– L'urine ne contient ni sucre, ni albumine – A l'examen du mucus au microscope, on voit qu'il y a diminution des globules rouges, mais leur forme n'est nullement altérée. –	
	– Depuis plusieurs jours, la diarrhée a disparu. –	
8 Mars	– Le malade est constipé – le lait nullement purgatif – quand il va à la selle, il a, à la suite du ténesme, des glaires et des matières sanglantes. –	Lav. – – 0,25 nitr. d'ag. 120 gr. 48 h
9 Mars	– Q.q. frissons pendant la nuit – Cinquième nouveau frisson depuis 5 heures. –	Sulf. de quinine
11 Mars	– Depuis q.q. temps, le malade a des accès d'fièvre intermittente quarte. –	
14 Mars	– Hier, avec après la visite qui a duré une partie de la journée – Cinquième nouvel accès. – Parfois les selles sont liquides et contiennent un peu de sang – sièges de vomissements, mais à la suite d'une gastrite des aliments, le malade a de la flatulence. –	
	– Un peu de toux – mais on ne trouve rien de spécial à l'auscultation. –	
19 mars	Depuis 2 jours le malade n'a pas eu d'accès de fièvre mais seulement du frisson dans la matinée. La diarrhée est intense – La 1. de Quinine a été suspendue depuis 3 jours pour cause d'intolérance et on emploie à sa place un opiat	6 pi. at. – conserve de roses – 60 gr. Extrait d. quina – 4 gr. 1. d – quinine – 2 gr.
(25 mars) (1)		
26 Mars	– Persistance des selles diarrhéiq. – qui sont probablem.t noirâtres, à en juger par les taches de la chemise – Sens au point de ténesme – Sièges verts qui se succèdent pendant la nuit – Le mal indique lui-même qu'il n'a pas conscience de ce qu'il fait	Affaiblissement très grand
(25 Mars) (1)	Nettoiement selles chaque jour – parf. avec ténesme, contenant parfois du sang – Langue humide, lisse – haleine toujours fétide – Inappétence – a souvent un sentiment de froid dans la journée et de chaleur vers le soir – Décoloration des téguments de jaune en jaune marqué. – Affaissement – Crachats muqueux – Rien à l'Auscultation – La vue de cet épuisé, n'est pas douloureuse, sauf à l'épigastre – Oedème des membres inférieurs. –	

mouvements reflexes des 4 membres = pulsations 140 respir. moy. 28

SCD LYON1

HOTEL-DIEU. — Salle St Charles. N° 96

Nom

né à

demeurant à

profession

âge

tempérament

constitution

entré le

sorti le

DIAGNOSTIC ET RÉSUMÉ

Ataxie

HISTOIRE PATHOLOGIQUE

30 Mars. — Rigidité cadavérique très marquée — Un peu d'effusion séreuse au niveau des méninges. — Thorax. — Sillon. — Adhérences calcaires vers les sommets. — mais plus étendues à droite et un peu plus adhérentes. — notamment le poumon peut facilement y être mis dans les parties. —

Sac de liquide dans la cavité pleurale. — Poumons — Tous deux très emphysémateux surtout en avant sur les bords et les lobes supérieurs. —

— En arrière, on remarque des deux côtés dans la moitié inférieure, une coloration plus marquée — à la coupe, à ce niveau, on trouve le tissu dense, dur — ne crépitant pas — allant au fond de l'eau — cette lésion ne s'étend guère qu'à un centimètre de profondeur — mais est très étendue en surface (principalement centrales) — à ce niveau la plèvre est épaisse dans toute cette étendue — elle présente un liseré épais qui peut facilement se détacher par le raclage. —

Lyon Imp. Nouvelle Imprimerie Félix

SCD LYON1

DATES	HISTOIRE PATHOLOGIQUE	PRESCRIPTIONS
	- En outre, on remarque, vers le fond interne, du lobe supér. gauche, une bouquette, grosse comme la moitié de la paume de la main - cette bouquette est dure, résistante, complètement hépatisée à la coupe, on voit une surface blanchâtre, grenue, présente de nombreux noyaux blancs.	
	- On remarque aussi ça et là à la surface des deux poumons de petits noyaux présentant la même lésions. - C.q. ceux sont mêmes ceux - et à leur niveau la plèvre est épaisse -	
	Bronches Muqueuse rouge, injectée dans les grosses bronches et dans les bronches du lobe supér. dans les lobes supér. - c.à.d. dans celles qui vont aux points enflammés - la mug. est pâle - décolorée et la lumière un peu agrandie	
	- Cœur - Petit - Orifices saines	
	- Artères = Saines.	
	- Intestins - Rien dans l'œsophage, l'estomac et l'intestin grêle. - On remarque dans le S iliaque et le rectum - un rétrécissement de tout le calibre de l'intestin - les parois sont épaissies - et la surface est interne est tourmentée, bosselée - injectée de nombreux points hémorrhag. présentant en outre q.q. ulcérations. - D'autant plus nombreuses qu'on se rapproche de l'anus.	
	- Rate - Foie - Reins - Surrénales - Organes génit. aux } Saines	

mouvements réflexes des membres inférieurs - pupilles 140 respir. moy. 28

SCD LYON1

HOTEL-DIEU. — *Salle St Charles* N° 27

Nom

né à

demeurant à

profession

âge

tempérament

constitution

entré le

sorti le

DIAGNOSTIC ET RÉSUMÉ

Autopsie

HISTOIRE PATHOLOGIQUE

Autopsie. — Rigidité cadavérique conservée. —

Plèvre. — à droite = adhérences dans toute l'étendue du poumon — ces adhérences sont anciennes et assez lâches, ce sont plutôt de brides cellulaires — plèvre ~~adhérente~~ consistante. Vers le sommet du poumon à gauche = adhér. partout — mais plèvre épaisse, plèvre consistantes, à tel point qu'il faut décoller la plèvre pariétale pour l'ablation de l'organe. — Partout la plèvre est épaissie; en certain points elle est ~~[illegible]~~ jusqu'à 2 m. m. d'épaiss. — Çà et là et surtout au niveau du diaphragme — les adhérences forment de petites poches contenant un liquide citrin, albumineux.

Poumon droit — Le lobe supérieur présente de petites cavernes. Vers le sommet — et à la compression on voit qu'il est envahi par des nombreuses granulations grises, transparentes, pour le plupart — surtout saillies — çà et là il y a aussi des épaississements du tissu interstitiel. — Les granulations miliaires ont aussi envahi les lobes moyens et inférieurs, mais ils y sont agglomérés en masses de la grosseur

nd gauche = les adhérences sont de form. récente, ainsi qu'on peut s'en convaincre par le grattage, ces adhérences contenant encore quelques éléments. —

Lyon Imp. Victor Rameyvidat et Cie

SCD LYON1

DATES	HISTOIRE PATHOLOGIQUE	PRESCRIPTIONS
	d'une noirâtre – ils y sont recouverts partout à leur sommet, à leur bordure grise, transparente, caractéristique. –	
	Poumon gauche = très volumineux – ~~[illegible]~~ consistance est dure, résistante. – et le sommet présente de l'hépatisation grise dans toute son étendue. – par ses foyers purulents. – On remarque aussi les noyaux de tubercules crus dont la teinte noirâtre est faible à reconnaître sur le fond gris du poumon hépatisé. – Sur autre, les tubercules miliaires présentent les mêmes caractères que de l'autre côté. –	
	– Cœur. – Dilatation du ventricule droit	
	– Foie = Augmenté de volume – les parois grais sans présent les autres qui adhèrent avec le diaphragme	
	Reins – Rate = Saines. –	

mouvements réflexes des membres inférieurs – pupilles 140 [illegible] p. 28

SCD LYON1

HOTEL-DIEU. — Salle Charles N° 81.

Nom Claude Caillon

né à Lyon

demeurant à

profession cordonnier

âge 40 ans.

tempérament

constitution

entré le 26 janvier 1872

~~sorti~~ mort le 17 Fév. 72.

DIAGNOSTIC ET RÉSUMÉ

Alcoolisme

Phthisie pulmonaire galopante

~~Angélite~~ (?)

HISTOIRE PATHOLOGIQUE

Point d'antécédents héréditaires. Pas de Syphilis — Alcoolisme pendant 14 ans — Interruption pendant 30 ans; puis reprise depuis 1867.

C'est à ~~dates de~~ cette époque que remonte sa maladie qui l'amène aujourd'hui dans les salles de l'Hôtel-Dieu. Voici quels sont les premiers symptômes qu'il éprouva — Douleurs lancinantes dans les jambes et les bras — Les médecins consultés lui ordonnèrent de prendre des douches qui n'amenèrent aucun résultat satisfaisant — Cependant sa maladie restait stationnaire lorsqu'à la suite d'une émotion très violente, il a eu, à la suite de laquelle il resta pendant quelques instants privé de connaissance, elle prit une marche progressive — Les douleurs dans les membres supérieurs et inférieurs devinrent plus fortes, surtout pendant la nuit, au point de troubler le sommeil; en même temps, la mémoire commença à s'affaiblir, même à un tel point

Lyon Imp. veuve Rossmanest et fils

SCD LYON1

DATES	HISTOIRE PATHOLOGIQUE	PRESCRIPTIONS

que le malade se souvenait que très vaguement de ce qui s'était passé quelques jours auparavant.
La marche devint chancelante. Les membres supportaient difficilement le poids du corps, surtout lorsque le malade ne regardait plus ses pieds.
La vue commença à se troubler vers la même époque.
Depuis 2 ans les désirs vénériens sont complètement éteints. Spermatorrhée principalement pendant la nuit.
Enfin depuis un an, les membres supérieurs qui n'étaient que le siège de douleurs, ~~se prirent~~ furent atteints à leur tour d'une faiblesse progressive. Il y a même de l'inhabileté à exécuter les mouvements voulus. Point de tremblement quand la main est étendue.
Enfin depuis 3 mois, toux persistante qui s'accompagna de la perte des forces, du sucre nocturnes, mais faibles, et d'amblyopie.
Actuellement le malade est dans un état de maigreur assez notable. Atrophie générale du système musculaire.
Cependant la force musculaire est assez bien conservée. Le membre étendu, est assez difficile à fléchir, mais il n'en est pas de même lorsqu'il est fléchi.
Les douleurs ont un peu diminuées, mais il y a une grande faiblesse pour la marche.
La sensibilité musculaire est bien conservée, ainsi que la sensibilité tactile.
Les troubles de la mémoire s'accentuent chaque jour d'avantage. Leur siège, du côté de la vision, sont un peu différents. Rien de notable du côté de l'audition et de l'olfaction.
La marche ne présente rien de particulier. Le malade ne projette, ni traîne les pieds.
A la percussion en avant, on trouve un peu de submatité sous la clavicule gauche. Rien de notable dans le reste du poumon.
A l'auscultation, expiration prolongée, rude, soufflante au sommet gauche. Quelques râles muqueux, mais principalement lorsqu'on fait tousser le malade.
Du côté droit. Expiration un peu prolongée. Retentissement de la voix du côté gauche.

SCD LYON1

HOTEL-DIEU. — Salle Charles N° 84.

Nom Chan? Caillou
né à
demeurant à
profession
âge
tempérament
constitution
entré le
sorti le

Suite

DIAGNOSTIC ET RÉSUMÉ

HISTOIRE PATHOLOGIQUE

En arrière — Matité dans la fosse sus et sous épineuse gauche; disparition de l'élasticité — à la base rien de remarquable — à Droite très peu de submatité dans la fosse sus épineuse — à l'auscultation — à gauche respiration soufflante, amphorique dans la fosse sus épineuse et dans l'espace interépineux correspondant soufflante dans la fosse sous épineuse — Bruits de gargouillements pendant la toux — Râles muqueux dans le reste du poumon à Droite — quelques râles disséminés —

— Perte d'appétit — Diarrhée alternant avec la constipation — sueurs nocturnes — Pouls fréquent — Bruits du cœur normaux — Agonie le soir.

— 15 Février — L'urine ne contient ni sucre, ni albumine. — Affaiblissement graduel. — Délire tranquille, surtout pendant la nuit. — La diarrhée a disparu depuis hier — sueurs abondantes. — Langue humide

Lyon. Imp. veuve Blanchet et fils

SCD LYON1

DATES	HISTOIRE PATHOLOGIQUE	PRESCRIPTIONS
19 Fév.	- Autopsie. - Rigidité cadavérique. - Encéphale. - Les parois osseuses sont d'une épaisseur extrême, en certains points du vertex il semble que la simple pression du doigt peut faire fléchir les parois osseuses transparentes. - Q.q. adhérences de la dure-mère aux méninges sous-jacentes. - - Les circonvolutions présentent en de nombreux points, surtout au niveau de la convexité des hémisphères des plaques blanchâtres opaques qui se trouvent plus spécialement sur le trajet des vaisseaux - le dessous cortical cérébral est complètement normal dans toute l'étendue de l'encéphale. - - Poumons. - Le poumon droit ne présente aucune adhérence du côté de la cavité pleurale. - Sur une coupe du poumon, on voit vers le sommet du ~~sommet~~ lobe supérieur un gros noyau de pneumonie caséeuse - dans le reste du poumon on voit des traces de pneumonie lobulaire à divers degrés d'évolution. - - Le lobe inférieur ne présente que de légers noyaux caséeux disséminés, à la surface de la plèvre - et de la grosseur d'un grain de millet. - - Du côté gauche - adhérences récentes en arrière du lobe sup. et vers le sommet - Aucune adhérence au niveau du diaphragme des deux côtés. - A la coupe, le lobe supérieur présente deux cavernes de la grosseur d'un œuf de pigeon - communiquant entre elles - le reste du parenchyme est envahi par des noyaux caséeux disséminés - Le lobe inférieur présente de nombreux noyaux soit rouges, blanchâtres ou caséeux disséminés - le tissu est dense - ne précipite pas - va au fond de l'eau. - Vers la surface pleurale on remarque également de nombreux noyaux caséeux disséminés - Nulle part, on ne peut voir de tubercules. - Bronches. - La muq. est rouge, vascularisée. - Les glandes paraît doublé d'une façon notable - nombreuses abondantes.	

Toux = tousser - volume - complètement guérison - si le cœur - on voit comme en bonne santé qui a conservé l'appétit normal. Il y a trouver autour des veines des hépatiques.
Rien - Rien = Normaux. -

SCD LYON1

N° 21

HOTEL-DIEU. — Salle St Charles N° 87

Nom Jean Monnet
né à Brussieu (~~Brondo~~ Savoie)
demeurant à Lyon
profession journalier
âge 50 ans
tempérament
constitution
entré le 17 8bre 72
sorti le ~~mori~~ 20 octobre 72

DIAGNOSTIC ET RÉSUMÉ

pneumonie aiguë ~~gauche~~ double caseux
tuberculose ?

Un peu d'alcoolisme.

HISTOIRE PATHOLOGIQUE.

La mère morte à 14 ans à la suite d'un refroidissement ; le père à 76 ans. — Marié, sans enfants. (Veuf)

Pas de maladie avant l'âge de 48 ans, époque à laquelle le malade séjourna 3 mois à l'Hôtel-Dieu pour des douleurs rhumatismales de l'épaule gauche.

Santé habituellement bonne, le malade n'a jamais toussé avant l'affection actuelle. Début il y a 40 jours par des frissons, sans céphalalgie et sans point de côté. Depuis la même époque, toux assez violente, inappétence, diarrhée.

Le malade a perdu entièrement ses forces ; amaigrissement. Actuellement la toux est fréquente ; l'expectoration est abondante, difficile. Pas de sueurs de nuits ; diarrhée ; 5 ou 6 selles par jour, quelquefois involontaires. Langue très sèche, fendillée, recouverte d'un enduit noirâtre ; bouche pâteuse, amère, pas de vomissements. Soif assez vive. Dyspnée très prononcée. Pouls faible, très petit et rapide.

P. 140 - T. 40 - R. 40.

Expectoration adhérente au crachoir, citronnée.

Lyon Imp. veuve Dumoulin et fils

SCD LYON1

DATES	HISTOIRE PATHOLOGIQUE	PRESCRIPTIONS
	Percussion — Sonorité en arrière et à gauche. Les vibrations thoraciques persistent; elles sont exagérées du côté gauche. Le même côté diminution de la sonorité surtout dans la partie moyenne du poumon. Bruit tympanique à la base. Auscultation. — A gauche dans tout le poumon râles muqueux nombreux pendant l'inspiration et l'expiration, respiration soufflante. Résonnance exagérée de la voix et de la toux. Les râles s'entendent en avant et en arrière; ils sont plus fins au sommet, plus gros et plus nombreux à la base.	
18 8bre	Les bruits du cœur sont obscurcis et voilés par les bruits pulmonaires. Souffle tubaire intense; râles crépitants dans toute la base. Enfoncement du globe oculaire dans les orbites. P 140. T 39.	thé pot. 60 gr. rhum vin — café. Ipéca
19 matin	P 160. 38 — Crachats très visqueux fortement teintés en jaune foncé, grâtre — Respiration fréquente — Le souffle s'entend partout. Les râles sont beaucoup plus nombreux en arrière et dans le cul-de-sac	
soir	— P 160 — T. 38 6/10 — R — 52 Le malade est couché du côté droit — Il se plaint d'être plus abattu — et accuse au niveau de l'épaule une douleur allant vers l'épigastrique — — Il s'ausculte on entend le même souffle et le même râle du côté gauche — De plus du côté droit on entend dans l'espace compris entre la colonne vertébrale et le bord spinal de l'omoplate, ~~râle~~ souffle plus faible que de l'autre côté et râles crépitants très-fins au niveau de la toux —	
20	Le malade est mort ce matin à 5 heures	

SCD LYON1

N° 87 – Jean Mouret

DATES	HISTOIRE PATHOLOGIQUE	PRESCRIPTIONS
	autopsie 30 heures après la mort —	
	La poitrine étant ouverte on trouve les poumons parfaitement en place sans épanchement notable. Le poumon droit est adhérent par une petite partie du sommet. Le poumon gauche est adhérent par une grande étendue à partir du sommet, tous deux se laissent très bien dérouler sans grand effort en introduisant la main.	
	Les poumons ~~[illegible]~~ présentent en arrière et au sommet une surface pleurale très-vascularisée rouge – parsemée de taches jaunâtres d'inégale étendue et qui tiennent à des points caséeux qu'on découvre en incisant la plèvre.	
	Sur une coupe plus profonde comprenant presque toute l'épaisseur de l'organe on voit au sommet de larges taches caséeuses d'aspect uniformément blanchâtre et grisâtre – noyées dans un tissu rouge ou gris de fer (au sommet) un peu plus pâle présentant quelques cicatrices.	
	Ces taches vont en diminuant d'étendue à mesure qu'on descend et présentent la forme granuleuse irrégulière – autour de ces points caséeux on trouve des zones roides, ~~[illegible]~~ des points rouges sombres et des mamelons avec vaisseaux à mesure qu'on s'éloigne du point central caséeux — de distance en distance surtout près de la base on voit des lobules pulmonaires ~~[illegible]~~ caséeux ~~[illegible]~~ l'autre au milieu d'autres à peu près sains tout à fait à la base on ne trouve qu'un peu de congestion entre les lobules grisâtres – plus haut ~~[illegible]~~ les portions de poumon détachées et jetées dans l'eau tantôt surnagent tantôt vont toutes au fond de l'eau. — aucun point ne présente bien nettement l'hépatisation rouge ou grise —	
	Ces lésions tuberculeuses occupent tout le poumon gauche du sommet à la base	
	à droite elle ne se présente qu'à la base le lobe moyen rougeâtre et vascularisation des bronches, mêmes dans le tissu	

SCD LYON1

N° 21 *bis*.

DATES	HISTOIRE PATHOLOGIQUE	PRESCRIPTIONS
	foie - graisseux et cirrhotique ———	
	Cerveau - rate - reins - péritoine parfaitement sain	

SCD LYON1

MODÈLE N° 21.

HOTEL-DIEU. — Salle 2 Nº 130

Nom Annette Bommardel

né à

demeurant à

profession journalière

âge 39 ans

tempérament

constitution

entrée le 19 juillet 57

sorti le 8 Aout

DIAGNOSTIC ET RÉSUME

Douleurs vertébrales générales

Tuberculose aiguë

Foyers latents de ramollissement cérébral

Périte des pert vertébraux

HISTOIRE PATHOLOGIQUE

Vie antérieure

Pas d'antécédents ~~héréditaires~~ héréditaires — Bonne santé antérieure — Menstruation régulière — A eu un seul enfant qu'elle a nourri — Début de l'affection actuelle, il y a 6 mois par une douleur vague en arrière à la partie inférieure du côté du côté gauche — Cette douleur malgré l'application réitérée de vésicatoires n'a jamais disparu : elle persiste encore mais elle se se manifeste qu'à l'occasion des mouvements depuis 6 jours douleurs au niveau de la hanche gauche, surtout sont vives entre l'ischion et le grand trochanter — Le mouvement de l'articulation coxo-fémorale tout très possible ; le mouvement de cabriolet paraît seul douloureux. La pression sur le grand trochanter et le refoulement du fémur dans la cavité cotyloïde ne réveillent aucune souffrance

L'état général paraît encore passable ; cependant depuis 4 mois il y a eu de l'amaigrissement. L'appétit est excellent. Les digestions se font bien — Selles normales — Langue légèrement saburrale — Pas de pertes — Sommeil fréquemment agité.

SCD LYON1

DATES	HISTOIRE PATHOLOGIQUE	PRESCRIPTIONS
	un peu de chaleur à la peau — Rien au cœur — La respiration s'entend bien dans toute l'étendue des deux poumons — Rien d'appréciable du côté des organes abdominaux.	
4 Août.	Fièvre assez vive. La malade se couche habituellement sur le côté droit, la cuisse gauche est fléchie. Mêmes symptômes du côté de l'abdomen, exceptés quelques indigestions ci-dessus — douleurs à la partie gauche du bas-ventre et à la partie droite de l'abdomen	
6 Août.	Fièvre intense depuis le 4. plusieurs fois vomissements. La malade présente un délire calme. Teint jaune de la face. pouls à 150. Temp. 40° — 41° La malade présente au niveau du trochanter gauche une escharre de la longueur d'un pièce de 5 fr. et superficielle. Elle se couche ~~plus souvent~~ sur le côté droit, parfois sur le côté gauche. Rallent dissipé. Par le toucher vaginal, l'utérus paraît abaissé. La partie gauche du fond du sac vaginal est tendue, douloureuse à la pression légère, peu cinq.	
7 Août	Délire calme hier dans la journée et toute la nuit. Rhonchus trachéal léger entendu à distance. Râles ronflants, sibilants, muqueux dans toute la poitrine. Respirat 28 par minute. pouls 120 — Langue sèche, brûlante. Ventre ballonné. Les yeux intervalles y deviennent nettement. La malade affaissée en état de subdélirium avec langue sèche fuligineuse. Douleurs sur les tendons. Se plaint médiocrement des premiers exercices avec le plat de la main sur le ventre. Diarrhée. Pas somnolence — p. 132. Temp. 28. Râles trachéaux. Râles muqueux dans toute la poitrine — deux petites sueurs pendant la visite. Coloration jaune des téguments.	
8 Août		

IMP. A. BONNAVIAT A LYON

SCD LYON1

MODÈLE N° 21.

HÔTEL-DIEU. — Salle 4e Femmes. N° 130

Nom Ernette Bonnardel

né à

demeurant à

profession

âge

tempérament

constitution

entré le 19 Juillet 1877.

sorti le 8 Août +

DIAGNOSTIC ET RÉSUMÉ

Autopsie Cavité abdominale :

Elle est explorée avec soin, à cause des douleurs violentes que la malade avait éprouvées dans le côté gauche. On ne trouve pas la moindre lésion ni dans l'intestin, ni autour : les parois du péritoine sont absolument sains.

+ Le foie est un peu gros. A la coupe on trouve quelques granulations tuberculeuses.

La capsule de Glisson ne présente rien qui mérite d'être noté.

Le mésentère présente au niveau de l'attache intestinale de nombreuses granulations. Le plus grand nombre sont gris, quelques

HISTOIRE PATHOLOGIQUE

communément à jeunes. La vessie est un peu plus ~~volumineuse que~~ à l'état normal.

Les ganglions du mésentère ne présentent pas de lésions notables, mais quelques-uns sont légèrement hypertrophiés.

+ La rate est ~~de~~ de consistance ferme. Elle présente quelques rares granulations tuberculeuses... Sous elle comme pour le foie, il faut explorer avec attention la surface de section pour y trouver deux — trois tubercules.

+ Les reins : volume ordinaire. Adhérence normale de la capsule. ~~Sur~~ La coupe faite parallèlement aux faces : pâleur du tissu. Un peu gonflé dans la substance medullaire vers le hile. Quelques rares granulations qu'il faut chercher avec soin. Dans la substance corticale ~~[illegible]~~ qu'elles existent —

~~[illegible]~~ L'estomac ne présente pas de lésions appréciables ~~[illegible]~~

+ ~~[illegible]~~ L'intestin ~~[illegible]~~

Cavité thoracique : Adhérences pleurales des deux côtés à la partie moyenne et ~~sur~~ les sommets. Aux bases épanchement de liquide séreux, citrin, sans concrétions fibrineuses.

Les poumons semblent augmentés de volume. A la surface on voit sur toute l'étendue du champ d'une grille superficielle 1° de petites granulations, très fines, ~~[illegible]~~ d'un gris clair, superficielles et manifestement incrustées ~~dans~~ dans les couches superficielles de la plèvre.

SCD LYON1

DATES	HISTOIRE PATHOLOGIQUE	PRESCRIPTIONS
	2e des granulations ayant le volume d'un grain de millet, parsemées également doubles ou triples des précédentes, de couleur gris plus foncé, quelques jaunes. Elles sont moins pl[illegible] sous pleurales.	
	En prenant le tissu pulmonaire on le sent crépiter, de consistance plus ferme qu'à l'état normal. On a noté ~~[illegible]~~ l'empreinte spécifique produite par l'infection tuberculeuse. A la coupe, le tissu est criblé de ~~grains~~ tubercules, les uns gris, d'autres tout à fait jaunes et mêmes déjà complètement ramollis. Il n'y a pas de cavernes au sommet, mais quelques cicatrices déprimées. Les lésions n'y sont pas plus avancées que dans le reste de l'organe; il n'y a pas de différence appréciable entre le poumon droit et le gauche.	
	Coeur: Rien de particulier à noter, sauf un peu de sang graisseux le long des vaisseaux.	
Encéphale	Moitié droite: Au niveau du lobe pariétal, la pie mère est épaissie par un épanchement blanc grisâtre, qui donne au doigt la sensation d'une surface granuleuse ou d'une membrane tombée de nombreux nodules du volume d'un grain de ~~[illegible]~~ millet. Sur le fond grisâtre se détachent ces et là quelques points hémorragiques de coloration variable. Sur les premiers, on a la sensation d'une petite poche sub-fluctuante située immédiatement au-dessous de la pie mère épaissie. La pie mère adhère et ne peut être enlevée sans emporter avec elle de petits débris de substance cérébrale jaune, ramollie. Le ramollissement s'étend aux deux tiers antérieurs du lobe pariétal, à tout le lobule paracentral et à la moitié antérieure du lobe carré.	
	Moitié gauche: Ramollissement jaune étendu aux 1er et 2e circonvolutions sphénoïdales et à la partie inférieure de la frontale ascendante. Sur des coupes transversales et verticales: On voit que le foyer de ramollissement des circonvolutions gauches s'étend dans toute son étendue jusqu'à la capsule externe ne paraît pas lésée d'une manière appréciable. Du côté droit ~~le~~ foyer de ramollissement s'étend profondément jusqu'à la capsule externe, ~~[illegible]~~ occupant dans toute leur épaisseur les circonvolutions qui bordent la scissure de Sylvius. Le foyer présente une suffusion sanguine de couleur peu foncée, avec nodules hémorragiques nombreux.	
Après	Dissection: Sous un filet d'eau, ~~[illegible]~~ on voit au niveau des points hémorragiques des amas tuberculeux durs, ayant, sur la coupe, l'aspect du mamelon tout, ayant d'un grain de maïs, d'un haricot. Ils ~~[illegible]~~ sont développés le long des vaisseaux; sur plusieurs la disposition suivante a été constatée: une artériole traverse le mamelon tuberculeux en son centre et l'en est complètement obturée.	
	Les artérioles des fosses sont saines. La sciatique gauche comparée au droit est manifestement hypertrophiée. Les vaisseaux vasculaires se dessinent à sa surface.	
	A l'examen microscopique du sciatique gauche: Myélites segmentaires ou granulations amoindrie, avec volume moyen. (Prolifération?) des noyaux de la gaine de l'axone. Les lésions manquent dans le sciatique droit.	

IMP. A. BONNAVIAT A LYON

SCD LYON1

Modèle N° 61.

Nom Annette Bonnarde. Fr. Pf. no 130

Resp.	Pouls	Chaleur R.	Chaleur C.
95	210	34,0	42,5
90	200	33,6	42,0
	190	33,2	41,5
80	180	32,8	41,0
	170	32,4	40,5
70	160	32,0	40,0
	150	31,6	39,5
60	140	31,2	39,0
	130	30,8	38,5
50	120	30,4	38,0
	110	30,0	37,5
40	100	29,6	37,0
	90	29,2	36,5
30	80	28,8	36,0
	70	28,4	35,5
20	60	28,0	35,0
	50	27,6	34,5
10	40	27,2	34,0
	30		33,5



SCD LYON1

SCD LYON1

HOPITAL DE LA CROIX-ROUSSE. — Salle St Poitrine N° 57

C. 14 [illegible]

Nom Ollier Claud François

né à Lyon

demeurant

profession tisseur

âge 30 ans

tempérament

constitution

entré le 30 juin 69

sorti le

Rien du côté des héréditaires

DIAGNOSTIC ET RÉSUMÉ

Pneumonie

(Forme galopante sans guérison)

autopsie

DATES	HISTOIRE PATHOLOGIQUE	PRESCRIPTIONS
	Il y a 3 semaines, le malade en se lavant le matin, se sentit tout courbaturé, le tronc et les membres raides avec une gêne indéfinissable ~~douloureuse~~ dans la poitrine — Il avait les mêmes [illegible] pendant plusieurs jours, et dut garder le lit — Pas de cause appréciable pour le malade, aucun refroidissement antérieur — Le même jour, il ne mangea de la toux et une légère oppression — L'appétit avait ~~en même temps~~ disparu — Les jours suivants la physionomie sans modification dans l'état du malade — La matité augmentait, de l'oppression et une augmentation de toux le [illegible] — Huit jours après le début apparut un point douloureux à la partie antérieure et inférieure de la poitrine, du côté droit — Une vésicatoire fut appliqué, la douleur locale diminua, mais le point ne disparut pas complètement — Enfin quelques purgatifs, des tisanes, diète, un repos complet ramenèrent tout le bien-être que le malade a subi jusqu'à ce jour — Cependant la toux et l'oppression persistaient dès même depuis, et il ne [illegible] aucune sécrétion [illegible] dans laquelle le malade dit n'avoir jamais aperçu du sang — Un peu d'amaigrissement — Aujourd'hui l'oppression et la toux sont modérées, le point du côté est beaucoup moins douloureux depuis l'époque de son apparition, et une fatigue prolongée le réveille que	

Papeterie générale, Lyon. — Méd. n° 6.

SCD LYON1

DATES	HISTOIRE PATHOLOGIQUE	PRESCRIPTIONS
4 fév.	Le malade présente un peu de bouffissure de la face — Œdème léger des jambes — pas d'albumine dans les urines —	
17	Anasarque a augmenté — P. 224 — T.R. 38 —	
24	L'œdème du membre inférieur depuis quelques jours n'a cessé d'augmenter — Il est assez considérable aujourd'hui, mais il est beaucoup plus considérable au membre droit qu'au membre gauche —	
26	Mort à 6 h du soir	
28	autopsie — Le poumon gauche est entièrement adhérent aux parois thoraciques et clos avec beaucoup d'épaisseur qu'on pourrait à l'ouverture du thorax tendu, que le poumon droit présente seulement quelques adhérences au sommet du sinus. Tout le poumon gauche est représenté par une seule cavité dont les parois anfractueuses ont de deux à deux centimètres d'épaisseur et sont constituées entièrement envahi par la pneumonie caséeuse recouvert par la plèvre épaissie. La paroi interne de cette immense cavité est très irrégulière et anfractueuse, de tissu pulmonaire plus ou moins altéré forme des saillies irrégulières et des trabecules fibreuses dans lesquels se trouvent des vaisseaux de gros calibre émanant de la racine du poumon. Cette cavité communique largement avec toutes les grosses bronches dont les portions terminales ont été détruites. Cette cavité contient un recueillement d'un liquide jaune grisâtre, épais mélangé aux détritus pulmonaires. — Du côté droit aucune caverne; mais seulement quelques noyaux de pneumonie caséeuse au sommet. Il y a un peu d'emphysème vésiculo-bullaire et surtout de la congestion au niveau des parties déclives. — Pas de pleurésie, mais transparence des plèvres qui sont seules autres séreuses. — Cœur volume normal bronches, muqueuse, bronches, bronches. Cœur gauche assez ferme à parois épaisses offrant une diminution de la capacité de cavité. Cœur droit à peu près normal contient quelques caillots noirs et un caillot fibreux se prolongeant dans l'artère pulmonaire plaque athéromateuse lieu caractérisé — Foie volumineux et graisseux. Reins augmentés de volume présentant aussi quelques traces de dégénérescence de l'épithélium des tubuli au niveau des autres cortices. — Rate doublée de volume environ, très friable. aucune ulcération dans l'intestin.	

SCD LYON1

HOSPICES CIVILS DE LYON

HOTEL-DIEU

Nom Berard Salle 4e Femmes Lit N° 157 F°

Prénoms Marie

Age 22 ans

Profession cultivatrice

Née à Lyon

Demeurant à

Entrée le 14 Mai 1883.

Sorti le

Décès le 29 Juin 1883.

DIAGNOSTIC ET RÉSUMÉ

Granulie

Chef du service, M.

OBSERVATION CLINIQUE

Élève interne, M.

Parents inconnus. Elle a eu de nombreuses ganglions cervicaux près d'alcôn ou si en trouve plus actuellement

Bonne santé habituelle. à l'âge de deux ans elle aurait été malade pendant plusieurs mois.

Réglée à 19 ans. menstruation régulière. Il y a deux mois elle était indisposée depuis quelque temps, lorsque ses règles furent brusquement supprimées sous l'influence d'un refroidissement. Elle ressentit alors des douleurs abdominales et lombaires et dès ce moment son état s'aggrava.

Actuellement. elle se plaint surtout de douleurs abdominales très vives. après avoir mangé elle ressent des maux d'estomac et a fréquemment des maux d'estomac. Elle a toussé pendant tout l'hiver, ~~et~~ maintenant elle tousse un peu moins.

Poumon. Matité du ~~deux~~ sommet gauche en arrière.

Les deux bases sont sonores. ~~sauf cependant au point~~

Imp. Alf. Louis Perrin

SCD LYON1

Nom _____ Salle _____ Lit N° _____ F° _____

~~à gauche en arrière qui est mat~~. En avant ~~mat~~ mat~~ité très et très douloureuse à diminuant vers le 7e espace intercostal~~. Un peu de matité à gauche en avant. Le m. vésiculaire est plus diminué. râles sibilants et ronflants sans souffle ni modification de la voix.

Les deux poumons ~~sont~~ présentent à peu près les mêmes signes. ~~Le~~ ~~On a entend plus~~ le murmure vésiculaire est un peu diminué aux sommets, ~~il y a du souffle et des râles étagés~~. Les bases sont remplies de râles sonores et muqueux très abondants. Les vibrations de la voix sont normales.

~~Le avant souffle et râles des deux côtés surtout à gauche~~. —

Rien au cœur. La pointe bat dans le 4e espace au niveau du mamelon.

Le ventre est très ballonné. Un peu de matité sur les parties déclives. Pas de sensation de flot. Il est volumineux depuis un mois environ. d'autre depuis cette époque.

Les jambes sont légèrement œdématiées. Elles l'ont été beaucoup plus.

Langue sale. — Dyspnée très ~~forte~~ prononcée de temps à autre, surtout les soirs.

Pas d'albumine.

Un peu de diminution de la sonorité dans la fosse iliaque droite. Un peu de frémissement, en interrompant les vibrations avec une main.

16 Elle a vomi des matières vertes ce matin. Pouls 136 respiration 48. — Elle a des vomissements alimentaires et bilieux.

17 Elle a vomi ce matin des matières vertes.

Le foie descend à 4 travers de doigt au-dessous des fausses côtes.

21 Elle vomit un peu moins elle est moins essoufflée.

23 L'amélioration n'a pas duré ; la malade continue à vomir fréquemment les boissons et les potages qu'elle prend, au soulagement de la R.G. Elle est très essoufflée et a toujours beaucoup de fièvre.

31 Mai. Les râles sont localisés à la base droite — et en avant — toujours de vomissements. Douleur à la pression de la région épigastrique. Constipation.

Pouls 140. petit

14 Juin. Toujours des vomissements alimentaires et bilieux.

SCD LYON1

Nom _____ Salle _____ Lit N° _____ F° _____

18 juin. Le murmure vésiculaire s'entend très mal surtout aux deux sommets, mais principalement à droite. La respiration est irrégulière. Le souffle on entend mieux la respiration.
Pas de râles.
La peau du sein a perdu son élasticité et forme des plis caractéristiques.
Les battements du cœur sont toujours fréquents. 128.
Le pouls est faible. La pointe bat dans le 4e espace sur la ligne du mamelon, et donne lieu à un léger sentiment de frôlement.
Dans le 4e espace entre les lignes sternales et mamelonnaires léger bruit de souffle systolique.
Le ventre est un peu douloureux à la pression. La peau est sèche : La sonorité ~~me~~ du ventre est un peu diminuée.
Amaigrissement prononcé.
Pas de douleurs de tête, pas de troubles de la motilité.
27. Grand amaigrissement. Ventre tendu, peau sèche. Crachats adhérents aux intestins. pouls 132. Elle continue de tout vomir. Vomissements bilieux même avec les aliments. Un peu de subdélirium.
28. Sa grande faiblesse empêche de prendre la température.
Vomissements.
Autopsie — Poumons quelques adhérences au sommet surtout à droite. De ce côté 3 petites cavernes la plus grosse du volume d'une noisette, les autres comme un gros pois. Elles sont séparées de la plèvre par une lame de tissu blanc épaisse d'un demi cent. Quelques tubercules épars dans les lobes moyens et supérieurs. Un gros ganglion placé sous la bronche gauche est entièrement caséifié. Cette lésion paraît ancienne.
Poumon gauche. Une caverne au sommet de la grosseur d'une noisette, granulations en petit nombre et disséminées.
Cœur 170 gr. petit. Foie deux ou trois quelques petits tubercules.
Reins. rien. ~~Intestin rien~~ Ganglions mésentériques un peu volumineux.

Imp. Alf. Louis Perrin.
SCD LYON1

Nom Salle Lit N° F°

Intestin. En incisant la paroi abdominale on tombe sur une cuirasse qui enveloppe tout le ventre, dont l'épaisseur est de 1 cent à 1 cent ½, et qui est formée de tubercules. Elle est developpée aux dépens de l'épiploon. Les intestins forment une masse unique, sont réunis par des adhérences. Tubercules épars à leur surface.

Utérus. petit – quelques granulations dans le fond

SCD LYON1

4me femmes N° 157

Modèle N° 61.

mai 1883

Nom Marie Bérard

Resp.	Pouls	Chaleur R.	Chaleur C.
95	210	34,0	42,5
90	200	33,6	42,0
	190	33,2	41,5
80	180	32,8	41,0
	170	32,4	40,5
70	160	32,0	40,0
	150	31,6	39,5
60	140	31,2	39,0
	130	30,8	38,5
50	120	30,4	38,0
	110	30,0	37,5
40	100	29,6	37,0
	90	29,2	36,5
30	80	28,8	36,0
	70	28,4	35,5
20	60	28,0	35,0
	50	27,6	34,5
10	40	27,2	34,0

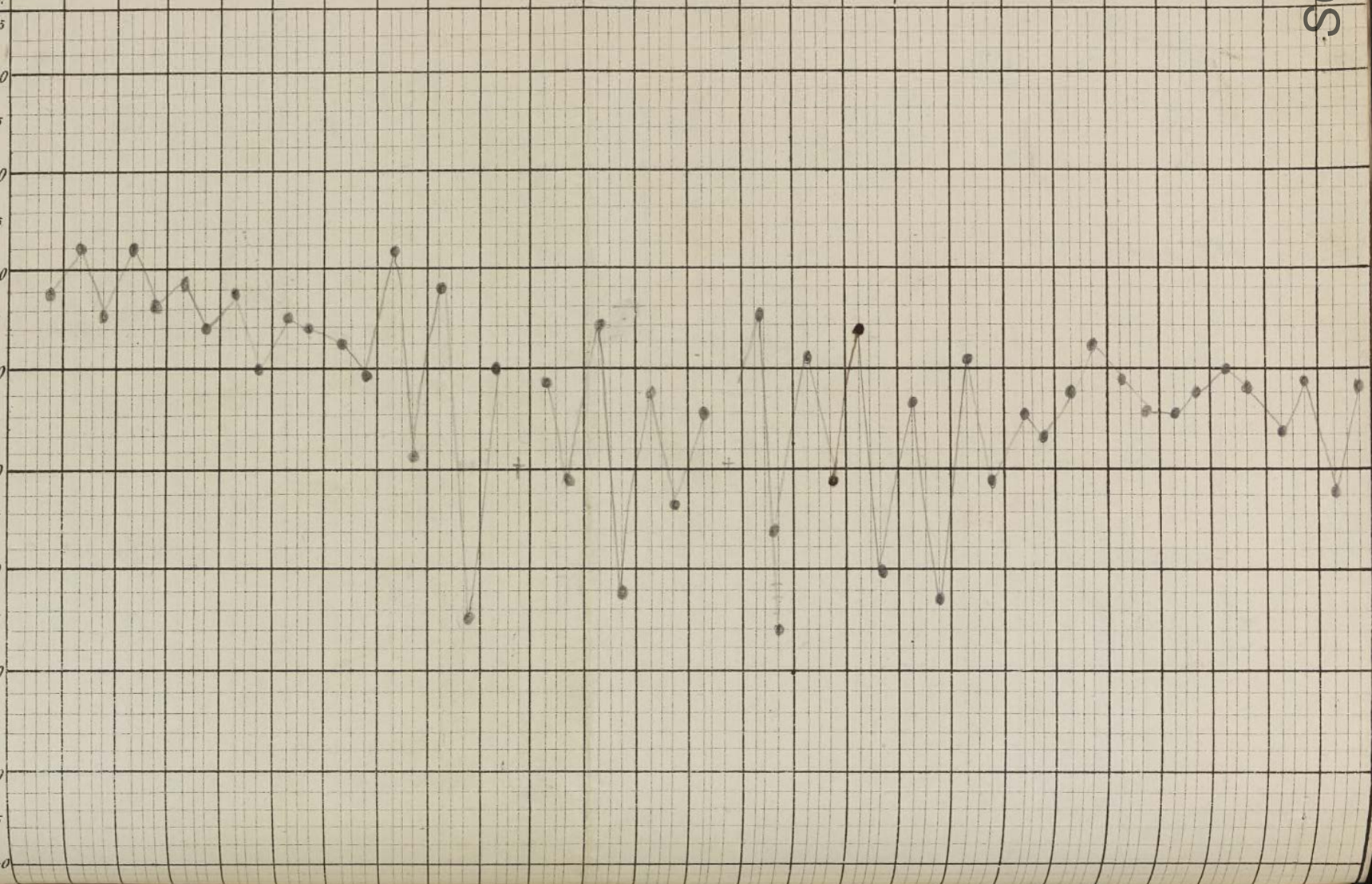

SCD LYON1

SCD LYON1

HOSPICES CIVILS DE LYON

HOTEL-DIEU

Nom Camoletto Salle Ste Jeanne Lit N° 13 F°

Prénoms Pierre Placide

Age 28 ans

Profession tisseur

Né à Italie

Demeurant à Lyon

Entré le 30 Juin 84

Sorti le

DIAGNOSTIC ET RÉSUMÉ

Bronchite

CA (?)

Mort d'une pneumo aiguë de pneumotiques gréses

Chef du Service, M.

OBSERVATION CLINIQUE

Élève interne, M.

Père et mère vivants et bien portants

~~Il vit au sein bien ni sains~~ Il a 4 sœurs vivantes, deux autres sont mortes, l'une à 5 ans avec un gros ventre et une fistule abdominale, l'autre à 12 ans, d'une fluxion de poitrine, dit le malade, qui dura 3 ou 4 mois

Dans les antécédents, on trouve de nombreuses cicatrices d'abcès ganglionnaires qui remontent à 12 ans, et plusieurs masses indurées au cou qui datent de ces dernières années. Pas de maladies aiguës. Pas de fluxion de poitrine, pas de pleurésie. Habituellement il ne tousse jamais

Il se présente avec de la fièvre, une langue sèche, une soif ardente, et une teinte légèrement cyanosée du visage

Il est malade depuis 3 mois à peu près

Déjà depuis 15 jours il avait des nausées, de l'anorexie,

Impr. Alf. Louis Perrin.

SCD LYON1

Nom Salle Lit N° F°

de la céphalalgie, mais il ne toussait pas encore.
Il y a 3 mois il dut s'aliter, et depuis il ne s'est pas relevé. Le premier mois se passa simplement avec de l'anorexie, des nausées, de la fièvre. Depuis deux mois seulement la toux s'est mise de la partie, ~~et depuis~~ il a jamais été très vif,
et depuis cette époque il a eu souvent des crachats rouges.
Il n'a jamais vomi, n'a jamais eu de diarrhée; mais l'anorexie a toujours persisté. Il a beaucoup maigri et ses forces ont beaucoup diminué. La toux n'est pas très fréquente, l'expectoration est peu abondante.
Actuellement il présente de l'amaigrissement, de la faiblesse, un peu de toux, de la céphalalgie, et un peu de cyanose. Il a la sensation de fièvre et se plaint d'avoir toujours la bouche sèche.
Aux poumons, on trouve en arrière aux deux bases de nombreux râles muqueux ayant un timbre métallique, augmentant d'éclat et de nombre quand on contourne vers la ligne axillaire. Des deux côtés les râles remontent jusqu'aux sommets, mais ils y sont extrêmement rares et n'ont pas le timbre de craquements; ils remontent plus haut à gauche qu'à droite. Au sommet droit, l'expiration est rude et prolongée.
En avant, mêmes râles avec les mêmes caractères, prédominant aussi à gauche, et remontant également jusqu'au sommet où ils sont rares; dans les parties moyenne et inférieures, au contraire, ils sont très fournis, métalliques, ~~crépitants~~.
Battements du cœur précipités.
A l'abdomen pas de tuméfaction. La pression est un peu douloureuse à la région épigastrique.
Pas d'œdème.
Le malade est très faible, ses mains sont agitées d'un tremblement.
Pas d'albumine dans les urines.

SCD LYON1

Nom Salle Lit N° F°

5 Juillet — Le malade est très faible, affaissé

6 " Meurt ce matin à 10h, après avoir eu un hoquet toute la nuit — Les sœurs prétendent que depuis deux jours il aurait bu plus que de coutume

7 Autopsie — Au poumon gauche, adhérences pleurales générales

A la coupe le poumon gauche est plus congestionné que le droit

Aux deux poumons on trouve en haut quelques tubercules cavéfiés, ramollis — Dans tout le poumon on trouve un semis peu abondant de granulations grises ; les granulations sont peu confluentes, on en compte peut-être sur la coupe une par centimètre carré — Elles sont plus abondantes à droite qu'à gauche

Dans les grosses bronches qui descendent en arrière verticalement on trouve de la congestion de la muqueuse et des mucosités

Dans l'abdomen, au dessous des piliers du diaphragme, contre la colonne, et derrière les anses intestinales, on trouve une masse grosse comme les deux poings, constituée par des ganglions qui offrent à la coupe une surface d'un blanc uniforme

Deux trois ou quatre tubercules dans la rate

Rien aux reins

Rien au cœur

Rien à l'estomac ni aux intestins

SCD LYON1

Nom Salle Lit N° F°

SCD LYON1

HOSPICES CIVILS DE LYON

HOTEL-DIEU

Nom Frizon — Salle 1re F. — Lit N° 23 F°

Prénoms alexandrine

Age 26 ans

Profession Couturière

Né à

Demeurant à

Entré le 15 xbre 1883

Sorti le

Morte le 25 xbre 1883 à 8h du soir.

Autopsie

DIAGNOSTIC ET RÉSUMÉ

Granulie — — ancien foyer caséeux au niveau des ovaires

Chef du service, M. — OBSERVATION CLINIQUE — Elève interne, M.

Antécédents héréditaires — Père âgé de 60 ans très portant. Mère morte à 34 ans d'un accident — Une sœur en bonne santé —

— Elle malade a été réglée à 17 ans; avant cette époque elle était petite, maladive, anémique — A 19 ans, elle fut atteinte d'un rhumatisme articulaire aigu qui dura 1 mois et parcourut toutes les jointures — Santé excellente à partir de cette époque, pas de maladie infectieuse, pas d'oppression. Elle se marie il y a 7 ans — et contracte avec son mari la syphilis. Elle eut des plaques muqueuses dans la bouche et des éruptions cutanées, et resta 3 mois avant d'entrer en traitement dans le service des Chaycens — Elle continua le traitement, 4 mois l'année dernière elle fut forcée un second séjour pour un iritis gauche — De ce côté la vision a diminué beaucoup, la pupille en mouvements d'Atropine qui à droite — à perdu de quelques dans l'intervalle

Ces mois derniers, elle raconte qu'elle resta 3 mois dans le service

SCD LYON1

Nom _____ Salle _____ Lit N° ____ F°

de M. Sarlès pour de la péritonite, elle était traitée par des cataplasmes et des lavements de graine de lin. Elle n'avait pas eu de métrorragie.

Depuis, sa santé en resté mauvaise; l'appétit est perdu, elle vomit presque comme aussitôt ses aliments. Elle n'a pas de vomissements bilieux ni sanguins. Le ventre reste toujours ballonné.

C'est depuis 15 jours que malade est plus fatiguée. Après avoir fait une course un peu longue, elle éprouva un point du côté gauche, au niveau des dernières côtes; elle fut prise d'oppression et dut garder le lit.

— On constate à la palpation des téguments; comme oppression très marquée. Au respect à l'inspection elle n'en voit que le tronc élevé, elle ne peut rester couchée sur le côté.

Le ventre est très ballonné, douloureux à la région épigastrique et hypochondre gauche; à ce niveau on ne constate rien d'anormal; sonorité très étendue. Il existe de l'ascite, ~~en quantité assez marquée~~

Il existe un très léger œdème du dos des pieds et à la partie de la face des cuisses. Pas d'œdème de la face. L'haleine ventre n'est pas douloureux. Constipation habituelle. Vomissements de toutes les substances solides et liquides.

— A la percussion le foie et la rate paraissent avoir les dimensions normales, le bord inférieur du foie ne dépasse pas les fausses côtes.

Le cœur ne présente ~~aucun~~ ni souffle ni hypertrophie; sa pointe bat dans le 5e espace en dedans du mamelon. Pr = 108.

Aux poumons, on constate de l'obscurité aux deux bases; ~~la~~ respiration et les vibrations thoraciques y sont diminuées; on y entend quelques râles humides surtout à gauche. Pas de toux. Pas d'albuminurie.

En avant, à droite ~~surtout~~ quelques râles muqueux.

Intégrité des sommets.

Pas d'albumine dans les urines.

SCD LYON1

HOSPICES CIVILS DE LYON

HOTEL-DIEU

Nom Trizon Salle des 1es femmes Lit N° 7 F°

Prénoms Alexandrine

Age 25

Profession Couturière

Né à Tallieu (Isère)

Demeurant à Lyon

Entré le 9 Juin 83

Sorti le 26 Août 83

DIAGNOSTIC ET RÉSUMÉ

Métro-péritonite mensuelle

Chef du Service, M.

OBSERVATION CLINIQUE

Élève interne, M.

La malade est depuis plusieurs années pâle et anémique. Elle est mariée depuis un an : elle est multipare et n'a jamais eu de fausses couches.

Ses règles sont habituellement régulières ; il y a 12 jours elle les eut à l'époque voulue : elles durèrent 4 à 5 j. comme d'habitude, sans caillots. Elles s'accompagnèrent de douleurs dans les reins et le bas ventre : ces douleurs persistèrent et aujourd'hui le ventre est douloureux surtout à la partie médiane, au dessus du pubis.

Pas de tuméfaction ni d'empâtement.

La malade a des vomissements bilieux.

Au toucher, on constate dans le cul de sac gauche et postérieurement une tuméfaction dure, modérée qui ressemble à un relignat d'hématocèle péri-utérine. Toutefois, la

SCD LYON1

Nom _____ Salle _____ Lit N° ____ F° ____

malade déclare n'avoir jamais souffert dans le bas ventre autrefois

Souffle anémique au cœur

Rien aux poumons

10 Juin — Cessation des vomissements ; Atténuation des douleurs abdominales

19 Persistance d'une douleur assez vive dans le bas ventre du côté droit. Mêmes caractères au toucher

Les règles ne paraissent pas

4 Juillet Les règles apparaissent ; la malade se sent mieux

1 carb. de fer 0,20
rhubarbe 0,20
pour 2 prises

26 Août — Sort guéri

SCD LYON1

Nom Salle Lit N° 23 F°

L'~~[illegible]~~ ~~[illegible]~~ Ce tumeur on constate de l'induration du bord de sa portion : cette induration existe également en arrière. Le Cœur est dévié de ce côté.

18 x. Toujours très oppressée. Vomissements de toutes les boissons ingérées et aussi vomissement bilieux. La veille en plusieurs étages à la partie supérieure d'où en pas douloureux à la pression, sauf à la région épigastrique. Cyanose légère des mains. Affaissement. P = 120

L. 44. Alimentation : on ne trouve toujours que de très rares mucosités ~~des malades~~ aux bases. Toujours vomissements.

19 x. La malade a mieux reposé ; mais elle a toujours beaucoup de dyspnée. Crachats légèrement rouillés. Toujours la malade a mangé du raisin ~~[illegible]~~ et elle dit qu'elle a eu ces crachats aussitôt après avoir mangé les raisins. La respiration un peu rude, avec qq. râles muqueux on entend de bouffées de râles crépitants aux bases. Cyanose de la face et des mains.

21 x. Cyanose très marquée de la face et des mains. Oppression très vive, râles crépitants sont très nombreux et s'entendent dans toute l'étendue des deux poumons.

22 x. Oppression toujours très marquée. Cyanose. La malade tient le lit penchée en avant, la gorge sommolente. Elle se plaint d'une douleur au niveau de la gorge, on ne trouve que de la rougeur et des mucosités collées sur la pharynx. Toux petite, fréquente.

24 x. Attitude semblable ; mais exagérée ~~[illegible]~~ le menton touche le sternum. L'inclinaison de la tête indique qu'elle a de l'œdème de la paupière supérieure. Somnolence. Un peu d'œdème des mains et de la cyanose. Mêmes râles muqueux et sonores disséminés dans les poumons délivrés. P. 110 très petit. Respiration fréquente irrégulière avec plaintes à certains moments.

25 x. Mêmes symptômes. Les battements du cœur sont toujours nettement perçus. Le pouls idem mais plus faible.

SCD LYON1

Nom Salle Lit N° F°

Autopsie le 27 Xbre 1883 —

Poumons.

On aperçoit par transparence sous la plèvre un semis de granulations blanc grisâtre extrêmement fines — ~~sur la coupe~~ les poumons sont congestionnés et d'une consistance plus grande. Sur la coupe, on trouve un tissu congestionné, dense, mais point privé d'air et d'une façon générale contenant encore pas d'air à beaucoup de nouveau. On trouve surtout le foyer en semis très confluent de granulations demi-transparentes, bleuâtres légèrement bleuâtres vers le sommet. Au sommet doit on retrouver des vieux tubercules ou des cicatrices, plaques d'emphysème et aux voisinages des nodosités anciennes.

Vision analogue du côté gauche, — Les portions supérieures qui ne contiennent pas d'air ne surnagent pas dans l'eau.

Enlèvement de parties. Il y a beaucoup de lèg. épais. Les sommets bronchopneumoniques généralisés avec granulations tuberculeuses, quelques transparentes ou bleuâtres.

L'Bronches contiennent beaucoup de lèg. spumeux. Ganglions bronchiques volumineux.

Cœur — Rien de particulier —

Foie — Volumineux gras; on ne peut constater de granulations tuberculeuses manifestes —

Rate — Doubles de volume, mais grand aspect —

Reins — Volume et aspect normal — Mais à la coupe, nombreuses granulations très fines disséminées —

Petits Bassins — Adhérences des anses intestinales. Les deux ovaires sont le siège d'abcès caséeux de la grosseur d'une noisette, mais qu'en outre il en existe pas. Trompes en haut il y a quelque petite portion. Dans ce niveau on trouve un tubercule caséeux de la grosseur d'un pois. Les trompes ne l'épaissies et obstrué. Le péritoine est le siège d'adhérences. L'une d'elles formant un bourrelet fibreux sur l'ovaire droit —

Utérus — Rien de particulier — Vessie, idem —

SCD LYON1

HOSPICES CIVILS DE LYON

HOTEL-DIEU

Nom Etienne Salle Ste Jeanne Lit N° 5 F°

Prénoms François

Age 54 ans

Profession Journalier

Né à St Chamond

Demeurant à

Entré le 5 Mai 89

Sorti le Mort le 16 Mai

DIAGNOSTIC ET RÉSUMÉ

Granulie

Chef du Service, M.

OBSERVATION CLINIQUE

Élève interne, M.

Parents morts de maladie inconnue - 1 frère & 1 soeur en bonne santé -
Pas de scrofule dans l'enfance - Jeunesse malade -
Pas de syphilis - Le malade a eu des balanites abcédiques qui il a abandonnées depuis 3 ou 4 ans -
Le malade s'est marié à 43 ans - sa femme l'a quitté il y a 1 an 1/2 ils n'ont pas d'enfants -
Depuis 4 mois le malade éprouve une lassitude extrême - il avant de la peine à marcher - fut obligé de quitter son métier - il perdit l'appétit graduellement. Les digestions sont toujours restées bonnes - jamais de vomissements ni de diarrhée -
Le malade tousse un peu depuis 4 mois - jamais d'hémoptysie - Expectoration peu abondante - un peu de dyspnée -

H. H. — S. G. — Feuilles d'Observations, A. — 11-82. — 10.000.

Impr. Aff. Louis Perrin.

SCD LYON1

Nom _____ Salle _____ Lit N° ____ F° ____

Amaigrissement très sensible.
Le sommeil est resté bon. Pas de sueurs nocturnes.
Depuis 7 semaines l'œdème a commencé à se montrer aux membres inférieurs. Il a été beaucoup plus fort pendant quelque temps et disparu presque complètement puis a reparu de nouveau. Le Malade n'urine ni plus ni moins qu'autrefois.
Son état s'est aggravé insensiblement. Depuis 3 ou 4 jours, il remarque pourtant un changement notable mais il ne se rend pas compte qu'il a la fièvre. Il a été 3 à l'entrée. Il a été hier encore à son bureau, & ce matin il est venu à pied à l'hopital.
Il ne souffre pas. Il est dans un état somnolent, ne répond pas très nettement. Langue sèche rouge. Pas de délire.
A l'examen on ne trouve rien d'anormal au cœur. Les battements sont réguliers, un peu sourds. La pointe difficile à trouver bat dans le 5e espace. La Matité précordiale n'est pas augmentée. Pas de souffle. Le pouls est plein fort, régulier 22.4
A l'auscultation qq. sibilances aux sommets en arrière aux bases rales peu d'œdème pulmonaire. obscurité de la respiration & augmentée surtout à droite. On ne trouve pas de souffle en aucun point. Le Malade a pourtant une expectoration visqueuse fortement adhérente au vase qu'on peut se retourner. Un peu de cyanose (?) & d'augmentation de volume. La Matité hépatique est normale.
Pas de dilatation de l'estomac.
Le ventre est ballonné un peu tendu. Le Malade fait avant chaque jour une selle non diarrhéique

Nom Salle Lit N° F°

Pas de douleur lombaire - on ne peut pas sentir les reins - Les urines sont rares, très colorées - Urines fébriles - Examinées à plusieurs reprises elles ne contiennent pas sucre ~~ni~~ mais renferment un peu d'albumine - Dépôt considérable d'urates.

Œdème très prononcé aux membres inférieurs, douloureux. Un peu d'œdème des paroies thoraciques.

Purpura sur toute la région du cou & de la moitié supérieure du membre droite. Pas de troubles de la vue - Pas de céphalée - ni d'épistaxis. Somnolence - Pas de délire -

10 Mars — Les V. vocaux entre 39 & 40° d'état général est grave. Le purpura s'augmente pas - L'œdème est plus accentué surtout aux jambes - Le malade a eu pendant 3 jours de la diarrhée qui a été arrêtée par le bismuth - Actuellement le ventre est ballonné - Il y a surtout une dilatation énorme au niveau de la région épigastrique distincte du reste de la masse intestinale. La palpation ne fait percevoir de l'abdomen s'éveillent pas de douleur cette année un peu de sensibilité - Les mouvements ne vomissements. Un peu de sensibilité dans la partie déclive de l'abdomen. Il y a une autre hernie inguinale dont il est porteur. Le malade a un peu d'hydrocèle -

L'auscultation du poumon on constate de la matité aux 2 bases surtout à droite : En outre à droite avec les râles fins déjà signalés on a actuellement un peu de souffle - R. 32 - P. 28 - 4 L'expectoration plus abondante est toujours visqueuse sans coloration - L'albumine a un peu augmenté

14 Mars — Malgré l'affaiblissement de la T. L'état général ne s'améliore pas - Il cachexie augmente.

15 M. — La T. baisse toujours - Expectoration peu abondante ~~en~~

SCD LYON1

Nom Salle Lit N° F°

nombreux. Les extrémités sont foncées. Grand abattement

16 Mai R. Segmentée, amberrangée. P. petit. Extrémités foncées.
Stade de la T. Subdelirium. Mort

— 2° S. Autopsie. On trouve en 2 poumons foyers de tubercules, & de fines granulations, mais rien du côté des plèvres. Pas d'adhérence. pas d'épanchement.
Le péricarde contient 60 à 80 g. de liquide citrin.
La séreuse est intacte. Rien du côté du cœur.
Le foie est parsemé de granulations tuberculeuses.
La Rate est complètement envahie par les granulations tuberculeuses.
Le Rein droit contient de granulations tuberculeuses.
Rien du côté du péritoine.

SCD LYON1

HOSPICES CIVILS DE LYON

HOTEL-DIEU

Nom Escoffier Salle Ste Jeanne Lit N° ~~[illegible]~~ 5 F°

Prénoms Casper

Age 18 ans

Profession Boulanger

Né à Lapezzona

Demeurant à

Entré le 8 8bre 88

~~Sorti~~ le 18 Décemb à 8h du soir.

DIAGNOSTIC ET RÉSUMÉ

Tuberculose pulmonaire aiguë
Forme broncho-pneumonique
Symptômes typhoïdes

Autopsie

Chef du service M

OBSERVATION CLINIQUE

Elève interne M.

Père mort à 54 ans d'une affection pulmonaire aiguë - Mère bien portante - 3 frères & 3 sœurs en bonne santé -

Pas de scrofules dans l'enfance - Aucune maladie - mais le malade a toujours été sujet à tousser il n'a jamais eu d'hémoptysies - Il y a 6 mois il eut une bronchite, qui le força à garder la chambre pendant une quinzaine -

Le 7 du mois il ressentit du mal de tête et de la courbature - L'appétit se perdit peu à peu, mais c'est le 1er décembre seulement qu'il dut interrompre son travail - Epistaxis le 3 8bre - Actuellement il entre avec une T 39·2 P 106 Cas de prostration Cas de délire -

Anorexie absolue - Langue rouge sèche

Imp. Mougin et Cie - Lyon.

SCD LYON1

Nom _____ Salle _____ Lit N° _____ F° _____

Rien à signaler du côté des organes génitaux.
Le ventre est souple peu douloureux, gargouillements à gauche. Cœur du lacet rosée.
Les capitules a disparu. Cas de vertiges. Cas de bourdonnements d'oreille.
La Malade ne tousse pas. Rien à l'auscultation du cœur ni du poumon.
Les Urines

4 Novembre — La malade n'a pris qu'un seul bain ; depuis l'éruption la température a oscillé de 38.5 le matin à 39.5 le soir.
La Peau, l'expectoration n'ont pas augmenté, peu de dyspnée, pas d'insomnie, plusieurs épistaxis depuis un mois.
Auscultation : tuberculose dans toute la hauteur du poumon droit en arrière, ~~il est surtout~~ persistance des vibrations, râles crépitants, souffle tubaire, bronchophonie dans toute la hauteur. Le maximum de souffle et de retentissement est au niveau de l'épine de l'omoplate.
Pas de diarrhée, pas d'œdème, pas de sueurs nocturnes.
Sous la clavicule droite : tympanisme bien marqué, augmentation des vibrations, retentissement bien marqué ~~des vibrations~~, râles fins humides, râles crépitants abondent surtout au sommet, le souffle tubaire a augmenté d'intensité occupant surtout de l'épine jusqu'à la base, ~~il est~~ à la base le souffle est uniquement expiratoire ; plus haut il apparaît aux 2 temps de la respiration.

6 — 24 gbre — Dans la soirée d'hier le malade en s'asseyant sur son lit a ressenti une douleur violente dans le côté droit, qui a été suivie pendant 24 heures d'une gêne respiratoire considérable et de sueurs abondantes.

25 gbre — Le malade éprouve de douleurs ~~dans~~ à l'hypogastre. Les urines sont douloureuses, rares et ont beaucoup diminué en quantité.

26 gbre — Un jour d'incontinence d'urine.

SCD LYON1

Nom Ecoffier Salle St Jeanne Lit N° 5 F°

8 Décembre — Affaiblissement depuis ce jour marqué ; comp d'angle depuis plusieurs jours. Escharre au sacrum — Douleurs abdominales moins vives.

17 — Malade bien sensible depuis avoir rien présenté de nouveau.

Autopsie = 39 h. après la mort.

Pas trace de péritonite, ni liquide, ni exsudat.

Foie = 1700 g., un peu gros.

Rate = 270 g., rien à noter

Reins = 180 g. chacun, un peu gros.

Cœur = 280 gr ; orifices sains, valvules suffisantes ; pas d'péricardite ni d'athérome. L'endocarde présente l'aspect qu'il a d'habitude dans les maladies aiguës.

Poumon droit — On est obligé pour l'enlever de décoller la plèvre pariétale.

Au sommet cavernes de la grosseur d'une noix — Complètement infiltré de matières tuberculeuses en voie de ramollissement ; dans les noyaux caséeux les parties du poumon qui paraissent relativement sains, ne crépitent plus et offrent des lésions pneumoniques.

Poumon gauche. — Pas d'adhérences dans la plèvre. Le lobe supérieur offre 99 groupes tuberculeux à la partie inférieure — Sur une coupe verticale de l'avant-arrière on trouve dans presque toute la hauteur du bord postérieur une bandelette étroite d'altération formant en avant une ligne brisée. Sur la vitre de cette coupe du lobe inférieur on voit une série de ~~taches~~ points rougeâtres et de ~~points~~ points noirâtres, les uns représentent des noyaux de bronchopneumonie tuberculeuse, les autres des nodules emphysémateux. ~~A la coupe de~~ En pressant sur la coupe on voit ~~sourdre~~ des bronches beaucoup de muco-pus et de sang —

SCD LYON1

Nom Salle Lit N° F°

SCD LYON1

Modèle N° 61.

Nom _____ Sal

Resp.	Pouls	Chaleur R. C.	1	2	3	4	5	6	7	8	9	10	11
95	210	34,0 42,5											
90	200	33,6 42,0											
	190	33,2 41,5											
80	180	32,8 41,0											
	170	32,4 40,5											
70	160	32,0 40,0											
	150	31,6 39,5											
60	140	31,2 39,0											
	130	30,8 38,5											
50	120	30,4 38,0											
	110	30,0 37,5											
40	100	29,6 37,0											
	90	29,2 36,5											
30	80	28,8 36,0											
	70	28,4 35,5											
20	60	28,0 35,0											
	50	27,6 34,5											
10	40	27,2 34,0											
	30	[illegible]											

SCD LYON1

SCD LYON1

Modèle N° 61.

Nom Ecoffier Prosper — Salle 1re Jeanne N° 5 — Mois d'Octobre 1885 —

Resp.	Pouls	Chaleur R.	Chaleur C.
95	210	34,0	42,5
90	200	33,6	42,0
	190	33,2	41,5
80	180	32,8	41,0
	170	32,4	40,5
70	160	32,0	40,0
	150	31,6	39,5
60	140	31,2	39,0
	130	30,8	38,5
50	120	30,4	38,0
	110	30,0	37,5
40	100	29,6	37,0
	90	29,2	36,5
30	80	28,8	36,0
	70	28,4	35,5
20	60	28,0	35,0
	50	27,6	34,5
10	40	27,2	34,0
	30		33,5

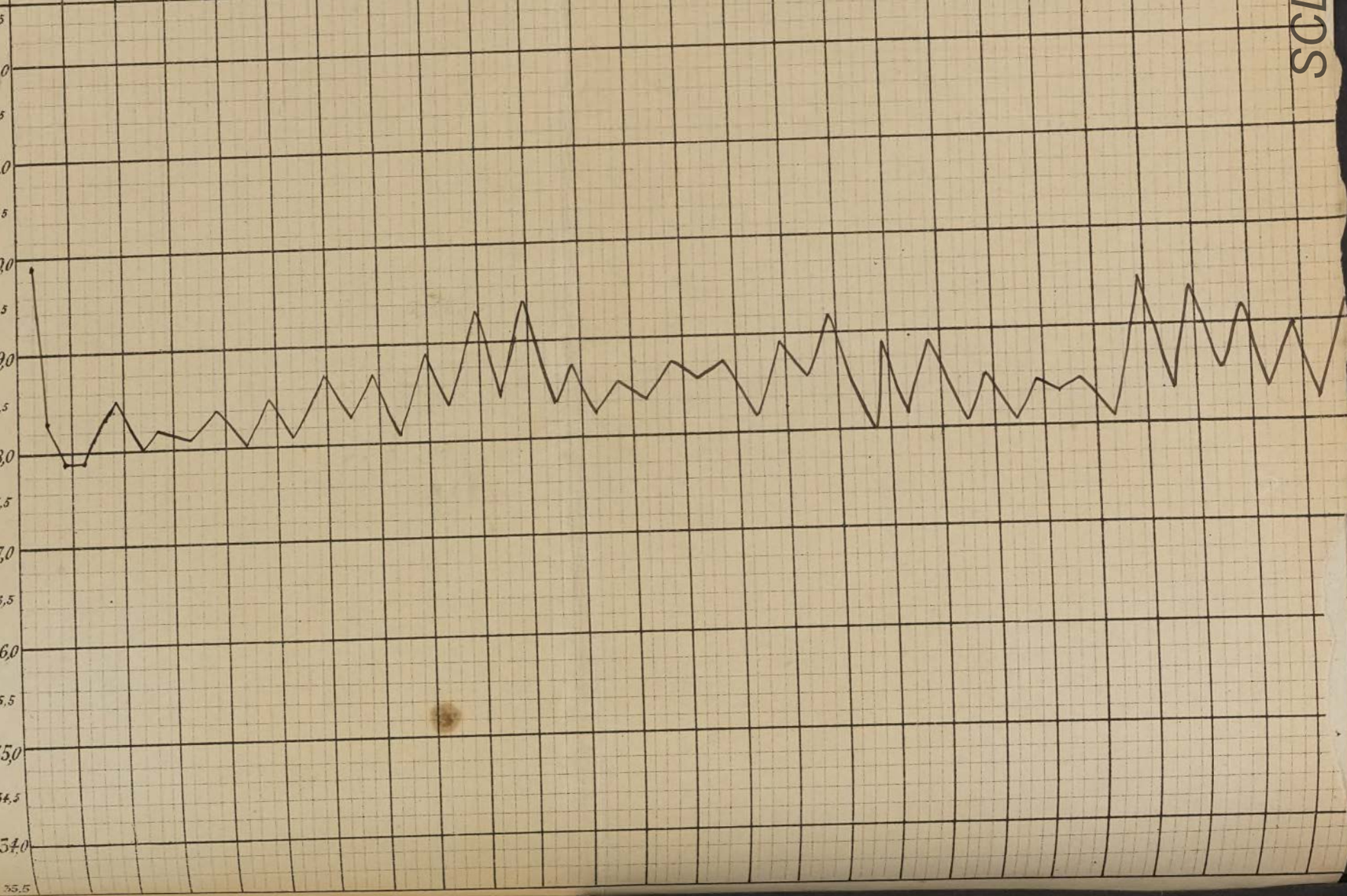

SCD LYON1

SCD LYON1

HOSPICES CIVILS DE LYON

HOTEL-DIEU

Nom Petitjean Salle Ste Jeanne Lit N° 10. F°

Prénoms Pierrette

Age 64 ans

Profession Journalière

Née à Sallanches (Hte Savoie)

Demeurant à

Entrée le 14 février 86

~~Sorti le~~ Décédée le 16 février

DIAGNOSTIC ET RÉSUMÉ

Cyrrhose.

Tuberculose généralisée.

Chef du service M

OBSERVATION CLINIQUE

Elève interne M.

Père mort à 86 ans. Mère morte à 73 ans des suites d'une opération au bras. (?)

1 frère mort à 31 ans d'une affection pulmonaire, un autre mort de refroidissement, et une sœur morte à 7 ans d'épuisement.

Pas d'affection aiguë autre que des bronchites.

Rhumatisme articulaire subaigu il y a environ un an.

Réglée à 12 ans 1/2 ménopause à 46 ans.

Avait l'habitude de boire de temps en temps un petit verre d'eau de vie le matin, mais d'une façon assez intermittente.

Depuis 3 ou 4 hivers, oppression de plus en plus fréquente ~~mais~~ et tous les mois, jamais de vraies d'asthme. Depuis 6 jours environ, la respiration est très régulière, à la suite d'un refroidissement. Actuellement, dyspnée très intense. 48 respirations

SCD LYON1

Nom _____ Salle _____ Lit N° _____ F° .

à la minute — par moments même la dyspnée devient oppressante pendant quelques minutes puis revient à un chiffre normal de respirations.

Peu de toux — peu d'expectoration —

Cyanose des lèvres, peu sensible aux extrémités.

Foie légèrement adhérent des anneaux inférieurs — plus prononcé sur le mamelon et le grand-bras.

T.R.S — 39,7 Lèvre aux petits frissons — langue sèche et craquelée — anorexie, soif vive — un peu de diarrhée —

Poumons — Diminution thoracique à droite. De ce côté légère diminution de la sonorité. Dans toute la hauteur du poumon, respiration obscure comme une grande quantité de râles muqueux, surtout dans les $\frac{2}{3}$ inférieurs. Mais pas de souffle —

A gauche, râles en moins grande quantité:
Mêmes signes en avant
Même ascites —

Urines: Un peu d'albumine —

Le malade soulevant les ~~poumons~~ lèvres supérieures à gauche et ~~à droite en même temps les poumons inférieurs~~ ~~poumons~~ contractant l'orbiculaire des paupières; en même temps, mouvements synergiques dans l'orbiculaire des paupières à droite.

23 février — On note un œdème beaucoup plus marqué sur le grand bras et au niveau du dos des mains qu'aux membres inférieurs il faut dire que les mains sont souvent pendantes sur les bords du lit.

Oppression toujours considérable. Mêmes signes à l'auscultation. Pas de souffle —

24 fév. — R=60. P=104 —

Autopsie — 26 février — Poumons — quelques adhérences aux 2 sommets.
Sur la partie latérale gauche à la base, une bride fibreuse avec solide —

SCD LYON1

Nom Petitjean Pierrette Salle 4e femmes Lit N° 10. F° 2

On trouve en arrière (à gauche?) un point où la plèvre est enflammée, adhérente, décollée.
Aucune cicatrice aux deux sommets. Les poumons sont volumineux. On trouve à leur surface un grand nombre de taches gris-de fer, légèrement opalescentes, avec un point cicatriciel blanchâtre, au centre de leur surface et d'un volume d'une tête d'épingle au zénith.
Aux deux bases, exsudat sanguin en plaques rougeâtres.
Atélectasie d'une portion des lobes inférieurs.
On trouve à la partie post.re du lobe supérieur droit un nodule calcifié du volume d'une petite noisette.
A la coupe, les poumons dans toute leur hauteur sont jonchés de tubercules, pressés les uns contre les autres.
Noyaux de bronchopneumonie disséminés.
Coeur hypertrophié. une plaque laiteuse plus large qu'une pièce de 2 francs à la surface, en avant.
Persistance du canal artériel incomplètement obliteré par un caillot. A ses 2 extrémités, plaques d'athérome calcifié. Athérome de l'aorte, dilatée, plaques sous les valves.
Reins. On voit quelques tubercules à l'oeil nu.
Foie. Lithiase biliaire. Un calcul dans la vésicule. Plusieurs gros canaux biliaires dilatés. On voit à l'oeil nu, disséminés, des points blancs jaunâtres (tubercules ou canaux biliaires plus petits dilatés?)
Rate. quelques points ressemblant à des tubercules.
Poids des organes. Reins = 170 et 150 gr.
Rate = 100 gr.
Coeur = 350 —
Foie = 1350 —

Nom Salle Lit N° F°

H. H. — S. G. — Feuilles d'Observations, Intercalaires. — 11-82. — 10.000. Imp. M. Louis Perrin

SCD LYON1

HOSPICES CIVILS DE LYON

HOTEL-DIEU

Nom Daviet Salle 4e femmes Lit N° 19 F°

Prénoms Adèle. Joséphine

Age 24 ans

Profession Lingère

Né à Lyon

Demeurant à id

Entrée le 19 Juin 1886

~~Sorti~~ Décédée le 22 Juin 1886

DIAGNOSTIC ET RÉSUMÉ

Tuberculose pulmonaire aiguë

Chef du service M

OBSERVATION CLINIQUE

Elève interne M.

Pas de maladies antérieures autres qu'une fièvre typhoïde dans l'enfance — Elle n'a jamais connu que ~~son père~~ mère qui se porte bien ~~et a~~

Elle même n'a jamais toussé, jamais eu d'hémoptysie, jamais de sueurs nocturnes — Elle a deux petites filles — La dernière a 14 mois. Elle l'a nourrie jusqu'à ces derniers temps —

Sa menstruation a toujours été régulière — ~~Elle a~~

Il y a 15 jours, sans cause connue, autre qu'une misère profonde, dit la malade que son mari avait abandonnée depuis un an, elle fut prise de frissons dans toute le corps de lassitude générale, mais elle se plaint surtout de la région lombaire; elle s'affaisse très péniblement et a fatigue très vite dans cette situation. Elle n'a pas eu d'épistaxis, pas de céphalalgie; l'abdomen n'est nullement douloureux, on ne perçoit aucun gargouillement dans la fosse iliaque —

La malade revient de la Charité où elle est entrée il y a 3 jours; ~~lorsqu'on lui demande pourquoi elle était entrée~~ c'est le médecin

SCD LYON1

Nom _____ Salle _____ Lit N° ____ F° ____

qui le voyait en visite qui l'y avait envoyée — On l'a renvoyée aujourd'hui — Le matin, elle n'a plus pu uriner ; on a retiré avec la sonde des urines qu'elle n'a pas vues — On n'a institué aucun traitement, ~~caractéristique~~ et on l'a renvoyée parce que l'affection dont elle était atteinte n'était pas pour la Charité —

On ne sent ~~aucune~~ pas de tumeurs dans l'abdomen, dont les parois se laissent parfaitement déprimer —

Le toucher vaginal ne révèle rien d'anormal ; le col demeure de l'utérus est obliqué, ~~la muqueuse vaginale est~~ simplement.

Examen du coeur — ~~La pointe bat vers dans le~~ ~~dommage~~ pas

A la palpation, ~~à la pointe~~ on sent le choc de la pointe augmenté, ~~et~~ ~~la sensation donne un soulèvement~~ ~~net~~ ~~un frémissement presystolique~~ ~~peu intense~~ ; ~~mais la pointe~~ elle n'est pas obliquée elle bat dans le 5e espace, un peu en dedans des ~~lignes~~ mamelon —

A l'auscultation, ~~le premier bruit est éclatant~~ ~~est précédé d'un~~ ~~est vibrant~~, ~~fait~~ ou du le premier bruit semble précédé d'un murmure qui présente son maxim. à la pointe ; le second bruit est prolongé —

L'examen du poumon ne révèle ni d'un côté ni de l'autre rien autre qu'une respiration rude, fébrile — ~~La percut~~ La sonorité est conservée dans toute la hauteur —

~~Enfin le~~ Le facies du malade est pâle ; ~~mais~~ elle n'a jamais eu ~~les jambes enflées~~ d'ædème — Température = 39°3.

~~Par le cathétérisme~~ Par le cathétérisme on retire seulement un verre d'urine bien que la malade n'ait pas uriné depuis ce matin ; elles ~~contiennent~~ donnent un ~~trace~~ dépôt albumineux par l'acide nitrique

20 Juin On ne constate aucune pt spécialement douloureuse le long de la colonne vertébrale ; ~~la malade~~ ~~cependant~~ de réflexe rotulien n'existe pas à gauche, à droite il est considérablement diminué — Pas d'épil de trépidation épileptoïde —

La malade ne peut détacher le talon du lit ; et ~~malgré~~ quoiqu'on soutienne, elle fléchit sur les ~~membres~~ jambes, ne pouvant ni se tenir debout, ni

SCD LYON1

Nom Daviet Adèle Salle 4e femmes Lit N° 19 F° 2

faire ses pas — Pas de troubles de la sensibilité —

Inappétence, constipation —

22 Juin Hier soir, la malade ne présentait rien de particulier — Nuit agitée —

Ce matin, à 6 heures, elle a été prise de dyspnée avec cyanose de la face — Elle a succombé à 9 heures — en gardant sa connaissance jusqu'au dernier moment — sans aucun phénom. convulsif, sans aucune vomissure

Depuis ce matin, ventre ballonné — On a été obligé de la sonder hier soir et ce matin, comme précédemment —

Autopsie le 23 Juin —

Poumons — Pas d'adhérence, pas de modificat. de leur aspect normal — A la coupe, dans toute leur étendue, poussière de granulat. tuberculeuses miliaires très fines dans un tissu en apparence sain récentes — pas très confluentes —

Pas d'épanchement pleurétique —

Coeur — normal comme volume, légèrement pâle —

Pas de péritonite, rien aux organes génitaux —

Reins — normaux

Le cerveau ne présente pas traces de tubercules sur les méninges ni sur le trajet des principales artères — Les coupes n'ont rien révélé d'anormal dans son épaisseur —

L'examen macroscopique de la moelle, n'a révélé ~~quelque~~ aucune lésion appréciable — ~~pas de différence~~ ; rien sur les méninges —

Poids des organes

Foie 1250

Rate — 110 gr.

Rein droit — 130 gr.

Rein gauche — 170 gr.

Cœur — 200 gr.

SCD LYON1

Nom _____ Salle _____ Lit N° _____ F° _____

H. H. — S. G. — Feuilles d'Observations, Intercalaires. — 11-82. — 10.000.

Impr. Alf. Louis Perrin.

SCD LYON1

HOSPICES CIVILS DE LYON

HOTEL-DIEU

Nom Rinolfi Salle 4me femmes Lit N° 16 F°

Prénoms Anna Maria Luigia

Age 24 ans

Profession ménagère

Né à Pontoscesia (Italie)

Demeurant à

Entré le 8 juillet 1886

Sorti le 16 juillet 1886

Décédé

DIAGNOSTIC ET RÉSUMÉ

Tuberculose ~~fébrile~~ (forme galopante)

Diarrhée. Albuminurie

Chef du service M

OBSERVATION CLINIQUE

Elève interne M.

Seul ne sait parler italien et ne peut donner aucun renseignement.

Père et mère bien portants. 2 frères et 1 sœur bien portants.

Comme signe de rachitisme, la mal présente les lobules de l'oreille complètement fendus.

Il y a 4 ou 3 mois la mal s'est mise à tousser, mais la toux n'a pas duré constamment depuis cette époque.

Accouchement il y a 30 jours. L'enfant est mort peu de jours après sa naissance. Après son accouchement la mal aurait eu 3 semaines de santé parfaite, puis elle a ~~eu~~ toussé de nouveau beaucoup.

Diarrhée depuis 15 jours. 2 vomissements bilieux. L'abdomen n'est pas très douloureux mais il a perdu une grande partie de sa souplesse.

Dyspnée assez marquée. Cyanose des lèvres. Re-

SCD LYON1

Nom _____ Salle _____ Lit N° ____ F° ____

froidissement des extrémités.

La voix est un peu altérée, un peu de subdelirium.

A l'examen des poumons on note quelques râles humides en avant à gauche ; ces râles sont enlevés de râles secs, dont quelques uns sont renforcés par les battements du cœur, au moment de l'expiration.

Rien au cœur

Les urines renferment beaucoup d'albumine.

11 Juillet — La nuit va beaucoup du ventre et un peu vomit. L'abdomen présente toujours son caractère de manque de souplesse

18 juillet — Pas de liquide dans les plèvres ; pas d'adhérences bien marquées. Au poumon gauche, on trouve des lésions tuberculeuses ramollies au sommet ; dans le reste du poumon il n'existe que quelques lésions tuberculeuses peu avancées.

Du côté droit il n'existe que quelques lésions d'emphysème.

L'intestin grêle présentait de nombreuses ulcérations tuberculeuses

Rien dans les autres organes, qui sont d'ailleurs dans un état de putréfaction avancé.

Poids des organes. Foie 1420. Cœur 220. Rein D. 200 G. 150 — Rate 180

Autopsie

Modèle N° 61.

4. femme n° 16

Nom Anna Maria Cinetti

Resp.	Pouls	Chaleur R.	Chaleur C.	8	9	10	11	12	13	14	15	16		
95	210	34,0	42,5											
90	200	33,6	42,0											
	190	33,2	41,5											
80	180	32,8	41,0											
	170	32,4	40,5											
70	160	32,0	40,0											
	150	31,6	39,5											
60	140	31,2	39,0											
	130	30,8	38,5											
50	120	30,4	38,0											
	110	30,0	37,5											
40	100	29,6	37,0											
	90	29,2	36,5											
30	80	28,8	36,0											
	70	28,4	35,5											
20	60	28,0	35,0											
	50	27,6	34,5											
10	40	27,2	34,0											
	30		33,5											

SCD LYON1

SCD LYON1

Modèle N° 21.

HOTEL-DIEU. — *Salle* des 4èmes Femmes N° 139

Nom Joséphine Delagnais
né à Vienne (Isère)
demeurant à Lyon
profession tisseuse
âge 20 ans
tempérament
constitution
entré le 24 septembre 1879.
~~*sorti*~~ morte *le* 5 Octobre 1879

DIAGNOSTIC ET RÉSUMÉ

Tuberculose rapide
galopante simulant la phthisie aiguë

Autopsie —

Il résulte en effet de l'autopsie qu'il n'existait pas de granulations miliaires, mais seulement des masses caséeuses. Argument de plus en faveur de l'unité de la phthisie pulm. Decubitus latéral droit obligatoire par suite de la pleurésie sèche et non par le fait des lésions [illegible] puisqu'il en existait des 2 côtés. Il est probable que c'est la même raison qui produit le decubitus forcé dans le cas où il y a des cavernes sans que les cavernes soit en cause. — Seulement le decubitus latéral droit était forcé mais aussi la position horizontale par suite de l'envahissement des sommets par les lésions et de la nécessité de respirer par les bases, c'est-à-dire par l'action du diaphragme. Pendant la vie on entendait à la base droite en arrière une respiration soufflante avec des râles ~~sonores~~ et muqueux qui simulaient le gargouillement. Toutefois nous avions remarqué pendant la vie qu'il s'agissait probablement d'une respiration soufflante supplémentaire et de râles produits par le défaut d'expulsion des mucosités situées dans les bronches de la racine. Or c'est précisément ce que l'autopsie nous a permis de constater car la malade n'avait plus guère que le tiers inf. du poumon droit pour respirer. Notre D. pendant la vie avait été basé sur les caractères fournis de la respiration c.à.d. de souffle avec bruits respiratoires superficiels, sans souffle profond [illegible], retentissement exagéré de la toux et de la voix; respiration dans ce point tandis qu'ailleurs on trouvait de l'obscurité et des symptômes indiquant des lésions.

HISTOIRE PATHOLOGIQUE

Pas d'antécédents héréditaires. Parents et un frère âgé de 11 ans en bonne santé. La malade a été élevée à la campagne jusqu'à l'âge de 12 ans; puis elle est venue apprendre le tissage à Lyon; mais travaillant chez une de ses tantes elle était placée dans des conditions hygiéniques satisfaisantes et elle a toujours eu une nourriture suffisante.

La menstruation s'est établie vers 13 ans et demi; mais elle n'a jamais été régulière. Pas de maladie antérieure, mais la santé était toujours débile.

L'affection actuelle a débuté au mois de Mai. A la suite de la malade elle éprouva un refroidissement [illegible] et les règles se montrèrent le jour même avec une perte assez intense. Pendant 3 semaines elle éprouva des [illegible] de [illegible], et une

SCD LYON1

DATES	HISTOIRE PATHOLOGIQUE	PRESCRIPTIONS
	grande difficulté de la déglutition. ~~Cependant~~ Rétablissement relatif mais	
	Depuis cette époque la malade a toujours toussé.	
	Il y a un mois hémoptysies abondantes tous les soirs pendant huit jours.	
	Depuis 3 semaines anorexie, séjour au lit, expectoration abondante, sueurs	
	nocturnes, insomnie. Cachexie s'est montrée puis mieux et peu de temps.	
	Pas de vomissements alimentaires. Douleurs variables et diffuses dans les	
	parois thoraciques, mais il y a deux jours et pendant quelques jours point	
	de côté douloureux à la base gauche. Il y a 8 jours environ nouvelles	
	hémoptysies moins abondantes.	
	A l'auscultation en avant sous la clavicule, respiration bruyante sans	
	murmure au dessus du sommet respiration suffisamment libre.	
	Râles à grosses et moyennes bulles à ce niveau. A gauche sonorité plus grande, gros	
	râles muqueux moins nombreux que à la base.	
	En arrière sonorité au sommet droit, ~~[illegible]~~, quelques	
	râles humides jusqu'à la base. Dans le 1/3 inférieur du poumon gauche l'ampliation	
	est rendue difficile par un vibratoire résistant, on trouve des râles humides, gros	
	avec des frottements, abondants	
	et nombreux, qui s'entendent à la base en avant. Râles secs nombreux jusqu'au	
	sommet. Au sommet droit la respiration est obscure râles secs et sibilants	
	~~Rien ailleurs~~ plus abondants que à la base. Dans toute l'étendue du poumon droit	
	râles secs et sibilants disséminés peu abondants.	
	Rien ailleurs	
	Crachats muco-purulents.	
1er oct.	Hémoptysie pendant la nuit précédente.	
2 oct.	Respiration très fréquente pénible, bien que les phénomènes asthénoplégiques soient	
	peu marqués. L'obscurité de la respiration est plus marquée aux bases.	
	Pas de point de côté localisé, mais tout le thorax est douloureux.	
	Pouls faible fréquent, refroidissement des extrémités. Expectoration	
3 oct.	muqueuse à la base gauche obscurité de la base, vibration sous râles ; sonorité normale	
	à droite et à la fenêtre mauvaise, mais râles muqueux ~~[illegible]~~	

Lyon. — Imp. A. Bonnaviat, rue Ste-Catherine, 18.

SCD LYON1

N° 139 – 9ème famille

N° 21 bis.

DATES	HISTOIRE PATHOLOGIQUE	PRESCRIPTIONS
4 Oct. 1871	La malade est couchée sur le côté droit. Elle a une dyspnée à la moindre dès qu'elle fait un mouvement. Pâleur, cyanose, anasarque. Respiration fréquente, haletante.	
6 Xbre	autopsie. – Les poumons, à l'ouverture du thorax, paraissent volumineux en raison d'emphysème qui existe au niveau du bord antérieur de chaque côté. – Il n'existe pas d'épanchement dans les plèvres, mais seulement des adhérences pleurales assez nombreuses au niveau des parties supérieures et postérieures et assez éloignées les unes des autres vers les parties antéro-latérales de chaque côté. Toutefois elles sont plus nombreuses à gauche. Après avoir enlevé le poumon on remarque que la plèvre gauche, outre les adhérences, présente une légère couche fibrineuse qui lui donne un aspect dépoli, tandis qu'au toucher on a la sensation de la langue de chat. Le sommet du poumon est le siège d'un tubercule fibreux commençant qui a une hauteur de 3 cent. environ. Le reste de l'organe a son volume habituel et par la palpation on sent qu'il est le siège de nombreuses nodosités indurées à la coupe, on trouve à la partie supérieure antérieure indurée fibreuse et de deux points de la grosseur d'une lentille une matière blanche crayeuse. – Ailleurs on rencontre une grande quantité de masses cavernes dont le volume varie du volume d'une noix à celui d'un grain de mil, très-confluentes dans le lobe supérieur et amples espaces dans le lobe inférieur où elles sont cependant moins nombreuses. Dans l'intervalle qui sépare ces productions le tissu pulmonaire ne paraît pas altéré. Il est cependant un peu congestionné vers la partie postérieure inférieure et anémié vers les parties antéro-supérieures. Il n'existe autour des cavernes aucune ulcération. –	

Poumons –

DATES	HISTOIRE PATHOLOGIQUE	PRESCRIPTIONS
	La plèvre droite offre des adhérences indiquées, mais elle est parfaitement bien saine dans les autres parties. Au premier abord le poumon paraît sain; mais en le pressant entre les doigts on sent des tumeurs analogues à celles que l'on perçoit dans le poumon gauche. Il existe aussi des noyaux ~~[illegible]~~ volumineux et en moins grand nombre que du côté gauche. C'est aussi que au sommet droit le poumon est à peu près ~~atteint~~ ~~[illegible]~~ même degré que la partie moyenne du poumon gauche et ~~[illegible]~~ là la dose les lésions sont petites et assez rares. Il n'existe également aucune altération. Les bronches contiennent des mucosités à chaque côté, surtout celles du poitrine postéro-inférieure.	
	Cœur petit sans aucune altération apparente. La foie paraît sain – Il n'existe pas de péritonite – Les autres organes n'ont pas été examinés –	

à droite [illegible] mais rares anciennes [illegible]

SCD LYON1

MODÈLE N° 21.

HOTEL-DIEU. — *Salle* 1e femmes N° 119

Nom Marie Bousat
née à Teurget (Allier)
demeurant à Lyon
profession Lingère
âge 22 ans
tempérament
constitution
entrée le 22 avril 1878
morte le 4 mai 1878

DIAGNOSTIC ET RÉSUMÉ

Bronchopneumonie aiguë (granulie ?)

Depuis trois semaines

HISTOIRE PATHOLOGIQUE

Teint mat
Oreille blanche
Cou court
Cou gonflé
Eau gommée

Pas d'antécédents héréditaires —
Bonne santé antérieure —
Un accouchement il y a quinze ans,
Menstruation est suspendue depuis quatre mois.
Il y a trois semaines, perte de l'appétit, un peu de toux sans expectoration. Il y a huit jours que la malade garde le lit.
Cyanose des lèvres, peau chaude et sèche, pommettes rouges foncé, conjonctives ictériques.
La langue n'est pas saburrale. Diarrhée depuis quelques jours — Ventre ballonné, sensible à gauche.
Poitrine de côté à la base gauche.
Ⓟ la percussion sonorité inégale —
Auscultation : râles sibilants disséminés, Ⓟ la base droite râles sous-crépitants sans et secs à l'inspiration. Quelques râles sous-crépitants dans le reste des poumons —

SCD LYON1

DATES	HISTOIRE PATHOLOGIQUE	PRESCRIPTIONS
1er mai —	Epanchement aux deux bases : matité assez intense, diminution des vibrations vocales, obscurité respiratoire, pas de pectoriloquie aphone. — Léger œdème des pieds. = Au sommet droit, dans les régions sus- et sous-claviculaires, râles muqueux aux deux temps. — Rien au cœur	On sent le bord du foie à 5 bons travers de doigt au-dessous des fausses côtes, à gauche de l'ombilic et un peu plus bas, on a une vague sensation comme d'un relief dur, qu'on ne sait à quoi attribuer ; le ventre est très-ballonné : la sonorité est à peine un peu affaiblie ; la pression brusque et profonde y détermine un peu de douleur
2 mai —	Délire. On est obligé de mettre la camisole de force. Le malade est dans un état comateux. De temps en temps elle prononce des mots incohérents.	
3 mai —	Persistance de cet état — face rouge, inspectée. Pouls 140. T. rect. 37.7. — Peau chaude et sèche —	
4 mai —	Coma complet. T. rect. 39.5 — P. 142 — mort à 4 heures du soir le 5 mai	
5 mai	Autopsie le 6 mai, au matin : Pleurésie double : liquide séreux qui s'élève à 2 ou 3 litres du côté gauche. — adhérences solides et anciennes aux deux sommets, qui présentent des cicatrices étoilées avec des noyaux tuberculeux anciens et guéris (ils offrent une consistance élastique et comme cartilagineuse, et sont parsemés de points fibro-calcaires). — Il existe une autre adhérence, très-solide, entre le bord supérieur du lobe inférieur gauche et la portion de plèvre qui tapisse la face correspondante de la colonne vertébrale. — La plèvre pariétale et viscérale, dans toute son étendue, mais surtout au niveau du diaphragme, du péricarde, et dans le scissure interlobaire est criblée de granulations miliaires, dont quelques-unes ont une grande tendance à se ramollir rapidement ; les deux lobes inférieurs, le droit surtout, sont fortement atélectasiés ; le parenchyme pulmonaire ne présente aucune trace de granulations ; il en est de même de la face interne du péricarde ; = on trouve dans le ventricule gauche 4-5 petites concrétions fibrineuses, en forme de choux-fleurs, peu adhérentes, et occupant les tendons de la valvule mitrale. = Le diaphragme est fortement refoulé du côté de la cavité thoracique ; = la cavité péritonéale renferme beaucoup de liquide ; le péritoine, surtout au niveau du mésentère, est criblé de granulations. — Le grand épiploon en renferme tellement qu'il a pris l'aspect d'une couenne bardée, de consistance fibreuse, et offrant près d'un centimètre d'épaisseur. — La rate est augmentée de volume ; son parenchyme renferme une notable quantité de noyaux tuberculeux, dont 3-4 sont gros comme une noisette et atteignent la superficie de l'organe. — Le foie est énorme : il offre l'aspect du foie gras dans toute sa pureté. = Rien au cerveau, si ce n'est que la pie-mère semble un peu opaline par places, et qu'on croit voir quelques granulations dans son épaisseur au niveau de la face inférieure du cervelet = aux sommets, on trouve en outre deux noyaux récents, encore assez peu avancés, tel l'un du volume d'une noisette, l'autre gros comme une tête d'épingle	

Un petit peu de liquide à droite, avec plus adhérences récentes et lâches du poumon à la plèvre pariétale

IMP. F. BONNAVIAT A LYON

SCD LYON1

MODÈLE N° 21.

HOTEL-DIEU. — *Salle* St Charles *N°* 91

Nom Rousset
né à St Georges.
demeurant à
profession maçon
âge 76 ans
tempérament
constitution
entré le 26 ~~juin~~ Avril 1877.
sorti le 10 mai

DIAGNOSTIC ET RÉSUMÉ

97

Granulie aiguë

{ pneumon
gaz
rate
péritoine

HISTOIRE PATHOLOGIQUE

pas d'antécédents héréditaires, contracte assez facilement des bronchites - il travaille souvent les pieds dans l'eau - à plusieurs fois craché du sang mais en petite quantité - Selon il y a un mois et demi, perte de l'appétit et des forces avec fréquente expectoration presque nulle fièvre modérée. 39,5 - examen de la poitrine rien aux sommets, sonorité et respiration normale en arrière à la base du poumon g. matité diminution des vibrations et du murmure des fortes inspirations, râles très fins crépitants très fins limités à la base, sans matité considérable sans souffle ni altération de la voix, le retentissement de la voix, et le bruit du murmure vésiculaire, rien dans le poumon gauche.

petit saignement de nez - Bronchite généralisée.

SCD LYON1

DATES	HISTOIRE PATHOLOGIQUE	PRESCRIPTIONS
	29 Le malade est plus oppressé, plus fréquente, temp. élevée — signes stéthoscopiques	respirations mêmes
1 mai	Râles sous-crépitants aux deux bases, avec sonorité, augmentation des vibrations thoraciques.	
3 mai	Submatité dans les 2/3 inf. des poumons, plus marqué à gauche. Râles sonores, sibilants disséminés. Râles muqueux aux bases. — Rien au cœur — Respiration rapide, latérale. Rien du côté de l'intestin. pas de taches sur l'abdomen. Abattement — Œdème des membres, du nez par l'iodure	
6 mai.	Râles muqueux fins généralisés. Respiration rapide. Bruit vésiculaire — Œdème des mains, du nez, du pied, perles de sueurs sur la face, yeux larges	
8 mai.	— Oppression continue. Gros râles muqueux mobiles des deux côtés en arrière — Râles fins des deux côtés à l'inspiration, en avant — Expiration prolongée (60) regards fixes, ailes du nez mobiles — Subdélirium	
10 mai.	Mort lente par aggravation progressive —	

Autopsie = à l'ouverture du thorax, les poumons se présentent et débordent. Ils sont infiltrés dans toute leur étendue d'granulations jaunes, commençant en certains points à se ramollir. Tout autour il y a une congestion considérable, mais sans exsudat marqué dans les bronches. Il y a pas du sommet trace de lésions anciennes. Les plèvres se présentent pas d'adhérences, pas de tubercules, mais 1/2 litre de liquide citrin clair à droite côté, pas de la blanchement ganglionnaire. Le foie est tuméfié. Rien au cœur — Les ganglions bronchiques sont assez tuméfiés, hors ramollis. Le foie est tuméfié, pâle. à la coupe il présente des nombreux tubercules. La rate est dure, rouge et pas gg. tuberculeuse. L'intestin est vascularisé. Il y a de nombreuses granulations le long des vaisseaux du mésentère près de leur attache intestinale. Les ganglions mésentériques sont enflammés. Rien de côté des organes génito-urinaires. Les centres nerveux ne offrent rien de particulier.

Lyon, impr. A. Bonnaviat, rue Ste-Catherine, 18.

SCD LYON1

HOTEL-DIEU. — *Salle* St Charles N° 112 — 47

Nom Etienne Bonnefond
né à Montbrison (Loire)
demeurant à Lyon
profession Vitrier
âge 42 ans
tempérament
constitution
entré le 11 Janv. 1872
mort le 14 Janv. 72.

DIAGNOSTIC ET RÉSUMÉ

Pneumonie croupale

—

Tuberculose miliaire

—

Mort

—

Autopsie

—

HISTOIRE PATHOLOGIQUE

— Q.q. excès alcooliques. —
— Le malade toussait depuis 8 à 10 mois — mais il n'a pris en D. lit antipyrine, ni de bon nocturne.
— Actt est alité depuis 10 jours environ. Depuis cette époque, le mal. est abattu, a des frissons passagers, de la céphalalgie — un peu de diarrhée — toujours anorexie. — Dyspnée assez forte. — Toux, douleurs point en côté gauche plus accentuées quand le mal. tousse. — Sans D. délire. —
Les crachats sont visqueux, safranés — La peau chaude et moite. — La voix haletante, entrecoupée
— A la palpation, les vibrations thoraciq. se fonctionnent normalement des deux côtés
P. — Matité à gauche en arrière, dans la moitié inférieure du poumon
A. — Souffle bronchique assez rude, s'entendant à l'angle infér. de l'omoplate à la base du poumon
— Q.q. bruits de râles muq. au niveau de la racine du poumon.
— Langue humide — Saburrale. — Sont plein, occlusion
T. R. 39° 5

Lyon. Imp. [illegible] et fils

la cuisse des yeux, de la bouche de la gorge et de la peau.

SCD LYON1

DATES	HISTOIRE PATHOLOGIQUE	PRESCRIPTIONS
	- En outre on entend à droite, vers l'angle infér. de l'omoplate, du souffle à l'expiration et q.q. râles muq. quand le mal. tousse. - A ce niveau, la percussion donne un son légèrement tympanique. -	
	Matin T.R. 39°,8 - Soir 40°,2	
17 Janv.	- Matin. Nuit mauvaise. - Agitation. - soif intense. - Peau chaude, sèche. Langue sèche. - R. à 56. - P. à 120. - T.R. 40,1	
	- A l'auscult. on trouve le souffle bronchique développé dans tout le côté gauche - q.q. râles crépit. à la base - à droite, souffle s'entendant dans la fosse sous-épin. et le long du bord int. de l'omoplate. - On l'entend également vers le sommet latéral, et jusqu'à la base, mais plus faible.	
	En avant. - La percussion de la région sous-clavicul. gauche donne un son tympanique. -	
	- L'auscult. à droite ne donne pas de bruits anormaux. - à gauche, le respir. est plus obscur et l'expir. prolongée - pas de bruits de râles. -	
	- Les crachats sont teintés de sang. - ~~rouill~~ (safrané. -	
18 Janv.	- Matin. - T.R. 39°,9	
19 Janv.	- Matin. - Depuis hier, délire. - Grande agitation. - P. à 116. R. à 32. - Langue humide. - Peau chaude, sèche	

MODÈLE N° 21.

HOTEL-DIEU. — *Salle* St Maurice *N°* 7

Nom Pierre Gaillet
né à Lyon (Rhône)
demeurant à id
profession fondeur de suif
âge 39 ans
tempérament
constitution
entré le 26 Déc 77
sorti le

DIAGNOSTIC ET RÉSUMÉ

Fièvre typhoïde ?!
Tuberculose pulmonaire aiguë
Gaillet Pierre (29 X^bre) typhoïde du tronc
Gaillet Pierre (11 Janv 78 Mort.
Autopsie

HISTOIRE PATHOLOGIQUE

Pas d'antécédents héréditaires.
Cet homme n'avoue pas d'habitudes alcooliques. Il nie tout accident vénérien. Dans son enfance il n'a pas eu de convulsions, mais de 10 à 15 ans il se souvient que tous les 8 jours environ, une fois dans la journée sans prodromes, sans cause appréciable, en se rendant à l'école par exemple il était saisi d'une sorte de vertige sans perte de connaissance complète; il était obligé de s'arrêter, même de se laisser tomber; et au bout de quelques minutes il pouvait reprendre sa marche et ne ressentait nullement de ce malaise dans le reste de la journée. Mais à partir de 15 ans il a toujours eu une excellente santé sans symptôme cérébral.

En 1872 il entra comme ouvrier à l'équarrissage de chevaux de la Mouche. Là il passa une grande partie de son temps à faire bouillir des débris d'os avec de l'acide nitrique, de l'acide sulfurique afin de séparer les éléments organiques des éléments inorganiques; cette ébullition dégage des vapeurs acres, pénétrantes qui ~~fatigu~~ rapidement le cuivre des yeux, de la muqueuse de la gorge et de la peau.

SCD LYON1

DATES	HISTOIRE PATHOLOGIQUE	PRESCRIPTIONS
	Cependant à partes troubles momentanés et quelques phénomènes intestinaux (constipation alternant avec de la diarrhée) jusqu'à l'automne dernier il ne fut pas très incommodé de ces émanations urinales. Vers la fin de Septembre de cette année il commença à remarquer dans les deux mains un tremblement rythmique, continu, pendant le repos comme pendant les mouvements, tremblement qui était plus marqué passé il au commencement de la journée, et empêchait pas le travail et disparaissait au bout de 3 ou 4 jours pour revenir bientôt avec les autres caractères.	
	Vers la fin de Novembre le tremblement envahit les membres inférieurs tout en occupant également les membres supérieurs. L'état général n'était pas modifié beaucoup, jusqu'au moment où débutèrent des contractures avec fourmillements dans les membres, pendant une semaine dans le courant de Décembre le malade ne put fermer l'œil de la nuit à cause dit-il de crampes très pénibles (les doigts se fléchissaient deux mêmes, les orteils aussi et probablement les muscles des cuisses se contractaient également car il se forma ait, suivant son expression des boules au niveau des masses musculaires des cuisses. Néanmoins le malade continuait son travail il n'avait pas d'autres symptômes généraux tel que frissons, céphalalgie, épistaxis, toux, dyspnée.)	
	Depuis 15 jours les crampes les contractures ont cessé, mais le tremblement a persisté.	
	quelques troubles digestifs se sont montrés (diarrhée sans coliques sauf une douleur à la région pubienne gauche mais datant de 4 mois et consécutive à un coup de pied donné par un camarade du malade.	
	Actuellement on note les symptômes suivants:	
	état fébrile T. R. 39.7. pas de prostration - le malade n'a pas de vertiges quand il s'assied il peut marcher d'ailleurs il a travaillé encore hier.	
	rien à noter dans le foie sauf des gens un peu brillants.	
	Rien du côté des sens.	
	Langue un peu blanche vers la base mais humide presque normale - présentant un tremblement manifeste continu - dents et gencives en bon état.	
	Membres supérieurs rien à noter de la motilité ni de la sensibilité.	
	tremblement rythmique peu accusé occupant les avant bras les mains les doigts restant au repos même lorsque l'avant repos sur le lit plus marqué quand les bras sont élevés et les doigts écartés, en augmentant pas par les mouvements, gênant un peu le malade pour porter un objet à sa bouche.	

SCD LYON1

IMP. A. BONNAVIAT A LYON

Modèle N° 21.

HOTEL-DIEU. — *Salle* Ste Clarisse *N°* 7

Nom P. Gallié

né à

demeurant à

profession

âge

tempérament

constitution

entré le

sorti le

DIAGNOSTIC ET RÉSUMÉ

HISTOIRE PATHOLOGIQUE

Membres inférieurs rien à noter sauf un léger tremblement des orteils et des pieds. Les reflexes sont presque abolis.

Thorax et Coeur et Poumons sains.

Ventre un peu ballonné sans gargouillement ni douleur ni taches. pas de gonflement de la rate. plusieurs selles diarrheiques depuis bien matin.

25 Décembre — Le malade se tient mieux. Il a de l'appétit. Il a eu aussi cette nuit. Le tremblement persiste dans les 4 membres et présente tous les caractères du tremblement alcoolique. Il existe même quand les mains reposent sur le lit mais il est alors très peu marqué.

mêmes symptômes abdominaux (toujours selles diarrheiques. un peu de ballonnement. rien au foie.

rien dans les urines.

Soir — à midi environ le malade a été pris d'un accès épileptiforme (contractions toniques puis cloniques, morsure de la langue avec écoulement de sang par la bouche, perte de connaissance. ces symptômes ont duré quelques minutes; 10 minutes après il s'est levé, en proie à une agitation extraordinaire.

le soir il était dans son lit assez prostré. il racontait qu'il avait auprès de lui un homme aliéné qui voulait le tuer à Bron et cet. il ne présentait aucun symptôme appréciable

SCD LYON1

DATES	HISTOIRE PATHOLOGIQUE	PRESCRIPTIONS
29. Soir	pas de nouvelle crise - la malade est calme elle ne se souvient pas de sa crise qu'il a fait un rêve qui l'a beaucoup effrayée - elle se souvient qu'il a déjà eu plusieurs rêves semblables	d'accès - il dit seulement
30	agitation des vertiges intellectuelle, parole brève - traces d'épistaxis sur les narines pas de céphalalgie - pas de nouveau rêve.	
	langue toujours saburrale - quelques selles diarrhéiques - abdomen un peu ballonné - port de taches rosées - pas de douleur dans la fosse iliaque droite - pas de gargouillement -	
Soir	vers 11 heures pendant que la malade était assise elle a été saisie d'une crise épileptiforme avec contractions toniques et cloniques, transportée à son lit elle est revenue à elle au bout de 10 minutes.	
31	hier soir dans 2h la malade est levée en milieu de son délire - actuellement parole saccadée, tremblotante -	la malade dit qu'il a eu
	lèvres des vertiges - pas de céphalalgie - pouls 100 petit à gauche, plus ample à droite	
	langue un peu blanche humide - ventre ballonné - persistance de la diarrhée - pas de taches rosées	Salicylate de Soude 8 gr
Soir	le délire a persisté pendant toute la journée	
1er Janvier	nuit assez calme - face plus pâle - sueurs abondantes -	
7 8	la malade mange avec avidité - 2 ou 3 selles diarrhéiques cette nuit - abaissement de température sous l'influence du salicylate hier soir. pas de bourdonnement d'oreille.	
	tremblement un peu moindre des mains	
2	nuit assez calme - la malade cependant parle seul de temps en temps.	
	abdomen toujours ballonné	
Soir	depuis une dizaine de jours la malade est très agitée, elle parle constamment, elle répond aux questions qu'on lui pose et elle se trouve des trains de chemin de fer etc. elle répond aux questions qu'on lui pose et elle se trouve bien qu'avec ni céphalalgie ni vertiges. -	
3	grande agitation - paroles incohérentes - la malade se plaint de ses voisins elle fait du bruit etc, elle veut sortir de la salle.	
	langue toujours humide - ventre un peu ballonné sans taches rosées - pas de tache méningitique - persistance de la diarrhée.	Suppress. du Salicylate
	pas de céphalalgie - cauchemars sans délire.	Pot 0,05 Tart. Thébaïque
Soir	même agitation - la malade raconte que pendant l'hôpital il a entendu le bruit du canon de la fusillade etc.	
4	délire cette nuit - prostration légère ce matin - réponses nettes - rien au cœur - quelques râles sibilants disséminés.	
	léger gargouillement à droite - toujours du tremblement.	
5	nuit calme - pas de délire. la température est tombée à 39,4 -	Vin pharmacie
6	nuit calme - la malade se trouve bien - deux épistaxis cette nuit -	
7	depuis une heure du matin grande agitation - rêves, hallucinations pouls 92 - persistance du tremblement - la malade parle et répond nettement.	Salicylate de Soude 8 gr

IMP. A. BONNAVIAT A LYON

SCD LYON1

DATES	HISTOIRE PATHOLOGIQUE	PRESCRIPTIONS
8 Janvier	grande agitation cette nuit - le malade s'est levé plusieurs fois - ce matin abattement, pâleur de la face, on obtient pas de réponses cependant il tire la langue, quiet légèrement chargée à la base - pupilles rétrécies - figure grimaçante. tantôt abattu tantôt avec le sourire sardonique - respiration bruyante sans râles - régulière - pas de contractures des membres - mouvements brusques - pouls irrégulier. le malade se gratte très souvent	
	pas de vomissements pas de céphalalgie - pas de diarrhée - même	
	le ballonnement du ventre - pas de tache méningitique.	8 g. Esprit Mindererus
	pas de râlement du poumon pas d'irrégularité	
Soir	le malade est un peu moins abattu - langue sèche - pas de contractures des membres - calme	
9 Janvier	la prostration a diminué beaucoup - réponses faciles - pouls 98 - le malade a vomi	
	en nuit selles solides - léger gargouillement dans la fosse iliaque droite - langue plus saburrale	
	la face est plus grimaçante. les pupilles sont plus contractées.	
	la respiration est calme - rien à la percussion à l'auscultation. toux de temps en temps.	
10	nuit calme - pouls 108 - quelques secousses tendineuses - tremblement	
	peu marqué pas de céphalalgie - une selle diarrhéique cette nuit.	
	grimace généralisée depuis 3 ou 4 jours. réponses faciles.	
11	nuit calme - quelques frissons ce matin -	
	rien aux poumons ni au cœur - pas de tuméfaction de la rate ni du foie - le ventre moins ballonné (le malade dormait	
	le foie est de 5 ou 6 centim seulement - ventre moins ballonné	Pot 2 Jujubes quinine -
	~~[illegible]~~ selles solides ce matin - pouls 96	0,10 Sulf. quinine -
12	même état - 5 selles diarrhéiques. langue un peu saburrale	Suppressions du Mindererus
vers le base	depuis le 10 la température est plus élevée le matin que le soir	
15	les selles sont brun noirâtre demi-liquides -	4 Pil. { Sulf. quinine 0,10 Digitale 0,05
17	la température est toujours élevée 39,1 -	
21	la température qui baissait un peu depuis 2 jours est	
	remontée à 39,9 - le malade ne tousse pas davantage	
	à l'auscultation pas de signes évidents de tuberculose -	
	quelques petits râles secs au sommet gauche.	
24	toux quinteuse par moment - mieux après la toux.	
28	la température a remonté au dessus de 39 - la diarrhée a cessé.	
31	toux plus fréquente au sommet gauche en arrière dans la fosse	
	sus-épineuse quelques craquements après la toux, respiration un peu	
	soufflante.	5 Pil. sulfate quinine
5	T. 39,2. Mz	
6	le malade se lève, il se trouve un peu mieux -	
7	T. M. 39,4. toux très pénible cette nuit.	
8 Soir	T. 39,3 { 12 Février 39,5 Soir.	
9 Soir	39,6	

SCD LYON1

Modèle N° 21.

HOTEL-DIEU. — *Salle* _____ N° 7

Nom

né à

demeurant à

profession

âge

tempérament

constitution

entré le

sorti le

DIAGNOSTIC ET RÉSUMÉ

HISTOIRE PATHOLOGIQUE

20 fév. Erysipèle du côté droit cuisse du côté droit, surtout sur la partie latérale de départ des erysipèles

ayant débuté par la face post^re du tronc et s'étendant sur la partie ant^re de l'abdomen et sur la même côté, surtout ~~du côté~~ à côté face interne — Sur une étendue rouge, dès ~~droite~~ sur la partie latérale du tronc : elle a été le point erysipèle au dire du malade — Il aurait eu des frissons, mais il ne sait dire à quelle époque — Il existe actuellement des erysipèles dans les salles de chirurgie.

22 fév. Delirium ~~fort~~ devient violacée, Face pâle, pupilles contractées. 48 respirations par minute. — ~~Pouls~~ Battements du cœur 140, pouls ne peut être compté à la radiale, tellement il est faible. A l'auscultation, râles muqueux surtout à gauche dans le creux sus-claviculaire. au dessous de clavicule, respirations supplémentaires. En même temps, gros râles trachéaux. Impossible de l'ausculter en arrière en raison de la difficulté de le mouvoir. Crache difficilement, crachats ~~ressemblant~~ à du chocolat délayé avec de la salive. Œdème considérable des 2 membres inf^rs et des parties déclives du tronc. Toute la urine de ~~[illegible]~~ [illegible]

SCD LYON1

N° 7.

DATES	HISTOIRE PATHOLOGIQUE	PRESCRIPTIONS
22 fév.	Suite – Ventre distendu présente une sonorité tympanique. L'erysipèle a gagné le côté gauche du tronc qui présente une rougeur diffuse et de la douleur à la pression.	
	Mort à 2 heures.	
24 Février	Autopsie quelques grammes de sérosité citrine dans les deux plèvres.	
	Poumons gauche tout le lobe supérieur et une partie du lobe inférieur en arrière sont remplis de masses caséeuses ramollies, une petite caverne du volume d'une noix existe même au sommet. en avant dans toute la hauteur le poumon est emphysémateux et présente de nombreux tubercules gris du volume d'une tête d'épingle – mais il est incompressible à l'air – droit les masses caséeuses occupent aussi toute la moitié supérieure du poumon surtout en arrière. elles sont moins confluentes qu'à gauche mais comme à gauche le poumon est réduit à leur niveau à une masse compacte non perméable.	
	Rien au coeur.	
	Intestins sains – reins également	

SCD LYON1

N° 21 *bis*.

DATES	HISTOIRE PATHOLOGIQUE	PRESCRIPTIONS

SCD LYON1

Modèle N° 61.

N. 2

Nom Début indéterminé (15 jours) + 8 gr. Salicylate de Soude

Décembre Janvier

Resp.	Pouls	Chaleur R.	Chaleur C.
95	210	34,0	42,5
90	200	33,6	42,0
	190	33,2	41,5
80	180	32,8	41,0
	170	32,4	40,5
70	160	32,0	40,0
	150	31,6	39,5
60	140	31,2	39,0
	130	30,8	38,5
50	120	30,4	38,0
	110	30,0	37,5
40	100	29,6	37,0
	90	29,2	36,5
30	80	28,8	36,0
	70	28,4	35,5
20	60	28,0	35,0
	50	27,6	34,5
10	40	27,2	34,0
	30		35,5

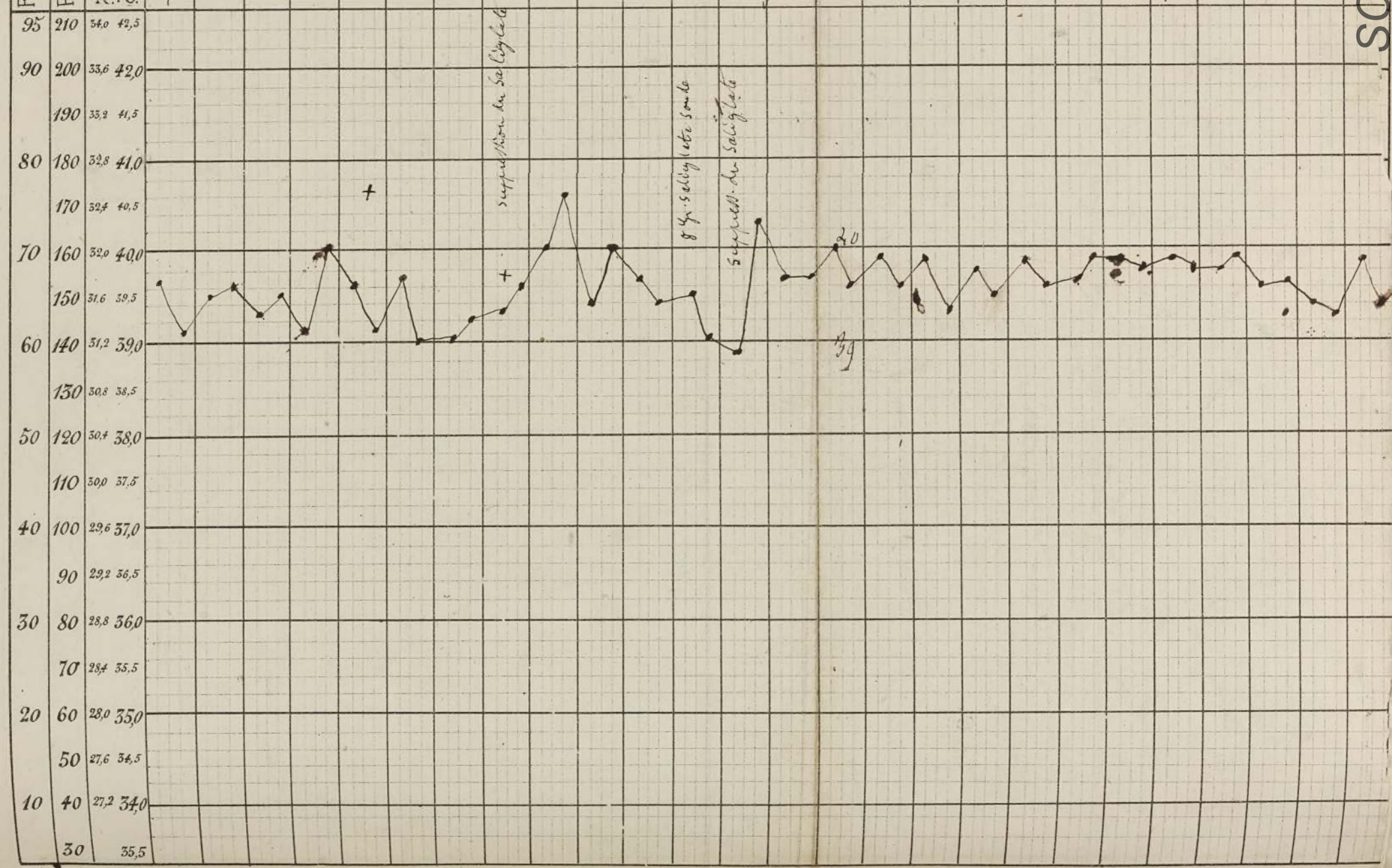

SCD LYON1

SCD LYON1

2)

N. 7.

Modèle N° 61.

Nom

Janvier — Février

Resp.	Pouls	Chaleur R. C.	22	23	24	25	26	27	28	29	30	31	1er	2
95	210	34,0 42,5												
90	200	33,6 42,0												
	190	33,2 41,5												
80	180	32,8 41,0												
	170	32,4 40,5												
70	160	32,0 40,0		40										
	150	31,6 39,5												
60	140	31,2 39,0		39										
	130	30,8 38,5												
50	120	30,4 38,0												
	110	30,0 37,5												
40	100	29,6 37,0												
	90	29,2 36,5												
30	80	28,8 36,0												
	70	28,4 35,5												
20	60	28,0 35,0												
	50	27,6 34,5												
10	40	27,2 34,0												
	30	35,5												

SCDLYON1

SCD LYON1

La Roa

Modèle N° 61.

Nom Pierre Fraulli

Resp.	Pouls	Chaleur R.	Chaleur C.
95	210	34,0	42,5
90	200	33,6	42,0
	190	33,2	41,5
80	180	32,8	41,0
	170	32,4	40,5
70	160	32,0	40,0
	150	31,6	39,5
60	140	31,2	39,0
	130	30,8	38,5
50	120	30,4	38,0
	110	30,0	37,5
40	100	29,6	37,0
	90	29,2	36,5
30	80	28,8	36,0
	70	28,4	35,5
20	60	28,0	35,0
	50	27,6	34,5
10	40	27,2	34,0
	30		35,5

SCD LYON1

SCD LYON1

Modèle N° 21.

Etudiant

HOTEL-DIEU. — *Salle* St Charles N° 44

Nom Claude Louis Molleton

né à Civrieux d'Azergues (Rhône)

demeurant à Brignais

profession boulanger

âge 28 ans.

tempérament

constitution

entré le 5 mai 1877

Mort sorti le 12 Mai 77

DIAGNOSTIC ET RÉSUMÉ

Tuberculose aiguë généralisée

HISTOIRE PATHOLOGIQUE

Rien du côté de l'hérédité.

Le malade a joui d'une excellente santé jusqu'au mois de mai 1871. Pendant la campagne ~~de la Loire~~ contre la Commune, le malade fut atteint au côté droit par un lancier ou zouave et alla tomber à plusieurs mètres de distance. A la suite de cet accident, le malade resta deux mois à l'hôpital, souffrant beaucoup, souffrant dans la poitrine, transpirant la nuit, très amaigri à la sortie. Après un séjour, le malade est envoyé à Amélie les Bains où un traitement de 2 mois, procure un soulagement considérable. Rétablissement immédiatement après, le malade travaillant toujours sans peine, se reprit son travail de boulangerie qu'il fait depuis 2 mois. La toux a depuis lors continué, plusieurs fois il y a eu des exacerbations avec fièvre, fatigue, d'abord fréquente, secours habituelles — plusieurs fois des hémoptysies.

Il y a neuf jours, au soir céphalée pontuale vive, douleurs très vives aux côtés — Les yeux, surtout la gauche sont très sensibles à la pression; il ne présentent rien d'anormal sous le rapport du volume ou de la vascularisation; la pupille moyennement dilatée et [illegible]

SCD LYON1

Il n'y a pas eu d'expectoration dans la toux, mais elle a produit des douleurs à la partie postéro latérale du thorax. La peau est chaude (39°8). Le pouls, le pouls submatité dans les fosses sus et sous épineuses — Sonorité parfaite au niveau ~~[illegible]~~ sous la clavicule.

— Au sommet d'autre ancien. Respirat rude, soufflante. ggl râlements, assez gg sous les [illegible]

Ch. à gauche. Respirat rude, légèrement soufflante — Sous la clavicule D. sous épineuses

Expectoration assez abondante: crachats petits, dichiquetés

Pas de diarrhée — par de battement du ventre ni de gargouillement.

par d'Épistaxis.

8. Pas vive — céphalée persiste — Constipation —

9 Épistaxis peu abondante cette nuit. ggl crachats muco purulents, striés de sang. Constipation — Pas vive. par de douleurs, ni de gargouillement dans la fosse iliaque droite

Dans l'après midi: légère épistaxis. ggl crachats rouillés. — Dans le soir délire —

10. Céphalalgie — Faciès d'un malade atteint. Cris incohérents. Le malade est complètement étranger à ce qui se passe autour de lui, ne répond pas aux questions. ~~[illegible]~~ Rien ne l'intéresse.

par de gargouillement dans les fosses iliaques — par de taches rosées.

Constipation — par de contracture, par de paralysie. Les pupilles égales et modérément dilatées. Pouls à 100.

Le soir: même état.

Lavt { Extrait de quina 20 gr / de quinine

11 Le malade répond un peu aux questions qu'on lui pose, montre la langue, indique de la céphalée — Le ventre ballonné, très sonore. La respiration est gênée, le pouls à 120 — Le malade a moins de céphalalgie — regard vague, air expressif — pas de cris incohérents —

Pendant toute la journée: regard vague ~~[illegible]~~ suivant le mouvement des mains — très incohérents — Vomissements bilieux dans l'après midi à plusieurs reprises. Diurèse normale.

Calomel 0,80
Salammoniac 0,80

Le ballonnement du ventre a augmenté — la respiration est gênée, précipitée avec quelques intermittences. Le malade reste complètement étranger à ce qui se passe autour de lui et ne paraît pas le moins du monde impressionné par les questions qu'on lui pose. Deux ou trois mictions involontaires depuis le matin — par de selles. Un lavement stercoral est ordonné

80 gr. Miel de mauve

12 Le lavement fait deux fois à 5 heures a amené deux selles peu copieuses. Le malade délire continuellement; les vomissements bilieux continuent. Le teint est terreux, les traits tirés, les conjonctives congestionnées. La langue, les lèvres sèches. Le ventre très ballonné. Un peu de rougeur dans le voisinage de la vulve, des lèvres. Céphalalgie à mouvements plus irréguliers, moins étendue

Ch. Mollaret

DATES	HISTOIRE PATHOLOGIQUE	PRESCRIPTIONS
	La respiration est laborieuse à 30. Le malade ayant été mis sur son séant, (pour l'auscultation) ce qui a été cause que le peu incommodé par un léger degré de contracture, la respiration devient très gênée, la partie supérieure de l'air du sang est parfaitement atteint à chaque inspiration, vers la cloison — Outre la rougeur de la conjonctive, on remarque un peu de dépoli dans la cornée — Une dilatation plus marquée de la pupille gauche — les paupières entrouvertes, le yeux tournés plus ordinairement à droite — le pouls est petit, à 140 — par moments il survient une pseudo hoquet qui dure 1 — 3 minutes et cesse, pour revenir un instant après — Au bout de 999 minutes, la respiration devient moins gênée, bruits de ronc se tout plus atténués vers la cloison. Le malade meurt à une heure de l'après midi.	
14 Mai	<u>Autopsie</u> A l'ouverture de la paroi thoracique abdominale on remarque que les intestins distendus par des gaz refoulent le ~~poumon~~ diaphragme. Les poumons ont leur coloration normale il sont peu affaissés il y a à gauche de nombreuses adhérences dans toute l'étendue du poumon, quelques adhérences au sommet droit. Après avoir ~~contiré~~ les poumons de la cavité thoracique on remarque sous la plèvre des points blancs et grattés quelques uns sont contenus dans la plèvre même	

SCD LYON1

DATES	HISTOIRE PATHOLOGIQUE	PRESCRIPTIONS
	A la coupe on trouve dans toute l'épaisseur des 2 poumons de nombreux tubercules à la 1ère période. Au sommet droit en arrière, il existe une dépression correspondant à une caverne guérie située à l'épaisseur de la paroi. Cette caverne est lisse et ne contient pas de mucosités.	
	Dans la cavité abdominale on trouve quelques tubercules disséminés le long des vaisseaux, près du bord adhérent de l'intestin. Le cæcum et l'intestin grêle ouvert sur une longueur d'environ ne montrent aucune lésion sauf les plaques de Peyer qui ont l'aspect de la carte nouvellement rasée.	
	Le foie est adhérent au diaphragme par toute sa face supérieure quand ces adhérences sont rompues on remarque que la ~~face inférieure~~ partie correspondante du diaphragme ~~correspondante~~ est couverte de tubercules groupés de façon à présenter de petites plaques blanches. On en remarque aussi quelques uns sur la face du foie. A la coupe le foie est réellement farci de tubercules à l'état de crudité qui paraissent faire saillie au ~~dessus~~ dessus du tissu hépatique.	
	La rate présente quelques tubercules à la périphérie. A la coupe on voit ~~saigner~~ saigner sur le tissu rougeâtre de cette organe de petites tubercules blancs confluents.	
	Dans les reins quelques nodules tuberculeux assez volumineux provenant de la réunion de tubercules.	
	Rien dans la vessie.	

SCD LYON1

DATES	HISTOIRE PATHOLOGIQUE	PRESCRIPTIONS
	Les testicules examinés avec soin et comparés à des testicules sains paraissent malades sans qu'on puisse toutefois y affirmer la présence de tubercules. Plusieurs articulations examinées ne montrent aucune lésion d'ailleurs le malade n'a jamais souffert à leur niveau. A l'ouverture de la boîte crânienne il sort quelques gouttes de liquide comme à l'état normal. Les méninges sont épaissies surtout l'arachnoïde qui est adhérente résistante et sur laquelle on trouve quelques petits tubercules au niveau de la scissure de Sylvius et de la tige pituitaire. On trouve également quelques ~~petits~~ tubercules sur la partie supérieure du cervelet. La substance cérébrale proprement dite ne présente aucune lésion appréciable.	

SCD LYON1

N° 21 *bis*.

DATES	HISTOIRE PATHOLOGIQUE	PRESCRIPTIONS

SCD LYON1

Le début remonte à 10 jours

Modèle N° 61.

Nom Mgelleton Claude Salle 5e Charles N° 44

Resp.	Pouls	Chaleur R. C.	6 Mai	7	8	9	10	11	12	13	14	15
			10	11	12	13	14	15	16	17	18	19
95	210	34,0 42,5										
90	200	33,6 42,0										
	190	33,2 41,5										
80	180	32,8 41,0										
	170	32,4 40,5										
70	160	32,0 40,0										
	150	31,6 39,5										
60	140	31,2 39,0										
	130	30,8 38,5										
50	120	30,4 38,0										
	110	30,0 37,5										
40	100	29,6 37,0										
	90	29,2 36,5										
30	80	28,8 36,0										
	70	28,4 35,5										
20	60	28,0 35,0										
	50	27,6 34,5										
10	40	27,2 34,0										
	30	35,5										



SCD LYON1

SCD LYON1

Неморбуцієъ

SCD LYON1

SCD LYON1

HOPITAL DE LA CROIX-ROUSSE. — Salle St Pierre Bottin N° 30

Nom Gonnard Jean. Claude

né à Varax

demeurant

profession tisseur

âge de 3 ans

tempérament

constitution

entré le 7.7.70.

sorti le

DIAGNOSTIC ET RÉSUMÉ

gd.

DATES	HISTOIRE PATHOLOGIQUE	PRESCRIPTIONS
	Âge de 16 ans Toux depuis fort longtemps ; son père est catarrheux (?). Toux d'avant-vag depuis 5 mois, a fait des excès de tabac et de boisson. Jamais de maladie pulmonaire. Hémoptysies abondantes il y a 3 ans. Act. toux beaucoup ; constipation habituelle. Vomissements alimentaires fréquents. — Sueurs nocturnes. amaigrissement considérable. A l'auscultation respiration rude aux sommets, râles muqueux nombreux aux bases	
36		
10.7.70.	Hémoptysie.	℞ Potion 60 emplâtre poix Bourgogne eau de vie allemande 30
11.7.70.	— id.	potion ℞ expectorant 30 ℞ Thérapeutique 30
13.7.70.	— id. — Expectoration extrêmement ~~abondante~~ fétide	Yoda 1.50 Potion cachetons ℞ XX vt

SCD LYON1

a l'hôpital

DATES	HISTOIRE PATHOLOGIQUE	PRESCRIPTIONS
	L'hémoptysie s'arrête. Expectoration fumeuse. Vomissures très abondantes et très fétides. Le pouls est assez rapide.	
21.7.70	L'oppression s'accentue	Liq. de Fowler VI gg
	Crachat sans pourriture	
	Un peu de fièvre	
	En arrière	
. 8.70	Le poumon gauche est moins malade que le droit. On y entend des râles muqueux diminués en arrière. A droite, un peu d'obscurité au sommet. Râles muqueux fins au sommet. Tandis qu'on entend dans les deux tiers inférieurs des râles plus gros, presque caverneux, et que nous trouvons à droite des bruits plus avancés à la base. Partout arrière on entend les battements du cœur en avant et en arrière sous la clavicule droite des ~~râles muqueux~~ crapitements.	
3 7bre	Mort dans les mêmes ~~état~~.	Thé et Eau des Carmes

SCD LYON1

HOPITAL DE LA CROIX-ROUSSE. — Salle St Pothin. N° 49.

Nom Sellerin Antoine

né à Lyon.

demeurant

profession Tisserand.

âge 40 ans

tempérament

constitution

entré le 9 Mars 1869.

sorti le

DIAGNOSTIC ET RÉSUMÉ

Phthisie pulmonaire

Père mort à 46 ans naturellement d'une pleurésie de poitrine.
Mère morte agée d'une toux très pénible.

DATES	HISTOIRE PATHOLOGIQUE	PRESCRIPTIONS
	Début de l'affection il y a 18 mois. Depuis ~~plusieurs~~ lorsque ce malade faisant abus des alcooliques buvait en faisant le plus de voyages petits vins de Lyonnais jamais cependant il ne parait encore avoir été de grande ampleur. Il prétend que la digestion se poursuivait alors sans de particulier. Au moment où il fut mis à boire et en recherchait l'usage, les spiritueux augmentant sa toux. Depuis le début le malade est bien essoufflé mais depuis un an ~~surtout~~ la toux et surtout l'essoufflement a augmenté la faiblesse lui rendant tout travail très pénible parfois même impossible. L'amaigrissement ~~date~~ depuis un an, ~~et surtout~~ Jamais D'hémoptysie. On a depuis plusieurs mois craché de l'expectoration abondante. Durant la nuit il est assez dit. Il suent aux fortes, si bien amaigrissement très notable et l'appétit est très faible, et depuis plusieurs mois le malade sous la peau a une selle diarrhéique abondante. La douleur est diffuse, assez généralisée. Toux ~~peu~~ fréquente quelquefois au point de couper	Le malade a abandonné l'usage des boissons alcooliques. L'amoindrissement depuis un an. Il y a 6 mois abcès de la joue gauche à sa partie inférieure. Il subsiste une fistule. Arc sénile bien prononcé

Papeterie générale, Lyon. — Méd. n° 6.

SCD LYON1

DATES	HISTOIRE PATHOLOGIQUE	PRESCRIPTIONS
	Horaceque.	
	Aux deux bouts on avait mobilisé, crevant sous la peau du côté gauche.	
	Aux deux bouts tubes Mayer et les tissus abondants. Mais pneumothorax à gauche	
	b pneumonie résiduelle et 4 ½ mal pied avec	
	des poumons l'aspiration est prolongée.	
	on avait tubes Mayer les sous le chirurgien tubes	
	à gauche. Ils faisaient tousser le malade bouchés	Suppression L. Mayer.
	Mobilisation de la sonde à droite et en avant.	
21 mai	Petit D'Epat	Q. de Chelidon
26.	Claxis le cœur précordiale un double bruit de souffle accompagnant les deux claquements qu'indépendamment cela sont parfaitement perceptibles. Ce bruit de souffle sont l'un et l'autre très constant très fréquent. Il faut prendre une grande attention en certains points pour constater leur existence. Leur maximum intensité se trouve sur le sternum au niveau du 4e espace intercostal et on les entend surtout le trajet du sternum ainsi que sur les parties latérales de chaque côté mais dans un petite étendue. Ils ne sont plus perceptibles dehors de cette région ~~maximum bruit~~ Il est impossible de déterminer le point précis cœur pendant au choc de la pointe. Empâtement du cœur étant très faible et se trouvant au niveau de l'appendice xyphoïde.	On entend un double murmure accompagnant les 2 bruits et forcément avec.
26 juin	Le double bruit anormal persiste et prend de plus en plus le caractère du bruit de frottement. Maximum d'intensité dans le 3e et 4e espace intercostaux gauche mais on les entend sur toute la région précordiale de chaque côté du sternum	
9 juillet	Le malade est pris d'une hémoptysie abondante. 1 ½ crachois. 1 gr. d'ipéca est immédiatement administré	1 gr. d'ipéca.
11	Nouvelle hémoptysie vers 2 heures. Le malade a rendu environ 2 crachoirs sanglants. — Convulsions après l'administration d'une nouvelle pince d'ipéca. a arrêté l'hémorrhagie. Oppression très forte jusqu'au moment de la mort. Mort ce matin à 2 heures. —	
	impossibilité de faire l'autopsie pour cause d'enterrement.	

SCD LYON1

HOPITAL DE LA CROIX-ROUSSE. — Salle 5e Pothin N° 32

Nom Charles Poret.
né à Jura
demeurant Lyon
profession Garçon de Café
âge 38 ans
tempérament
constitution
entré le 28 9bre
sorti le

DIAGNOSTIC ET RÉSUMÉ

Ph. pulm

Pas de Maladies Antérieures — Habitudes alcooliques.

DATES	HISTOIRE PATHOLOGIQUE	PRESCRIPTIONS
	Malade depuis 8 ans — Début brusque le malade a pu se lever un matin il a eu de la toux et s'est mis à cracher — la 2me année il eut ~~une Hémoptysie~~ pendant 3 mois des crachats sanglants. Il s'amaigrit perdit ses forces et ne put que de temps à autre reprendre ses occupations. Cependant les expectorations ne tarissent pas mieux, ne produisirent plus d'améliorations — il y a un an et demi le malade eut une Hémoptysie assez abondante. Séjour à l'Hôtel Dieu depuis Août époque le malade a des Hémoptysies à peu près tous les mois — la dernière qui a duré 4 jours date de 3 Janvier. Cependant la toux a continué la faiblesse et l'amaigrissement ~~se sont augmentés~~	

Imprimerie générale, Lyon. — Mod. n° 6.

SCD LYON1

DATES	HISTOIRE PATHOLOGIQUE	PRESCRIPTIONS
	actuellement toux fréquente surtout la nuit provoquant des vomissements. Réveillant le malade accompagnée d'expectoration muco purulente — dyspnée — ~~[illegible]~~ l'appétit a disparu la digestion est bonne lorsque la toux n'amène pas de vomissements. Les expectorations ont disparu.	
	Pouls 96/4 le malade est faible mais il a conservé un certain embonpoint à la percussion matité des 2 sommets en arrière en avant matité sous la clavicule gauche. à l'auscultation on entend un souffle amphorique aux 2 sommets plus fort à gauche. les râles sont peu nombreux en arrière surtout à gauche.	
	En avant le souffle est beaucoup moins bien entendu. Râles humides nombreux dans les fosses sus et sous claviculaires à droite râles secs dans les fosses sus claviculaires	1er date 2 litres lait 1 jaune
1 xbre	Diarrhée.	1er calomel 1 opium
10 mars	Hémoptysie 1er lieu à 4 heures arrête au bout d'un quart d'heure par un potion avec un gramme d'opium à 10h 2e Hémoptysie.	Pot de Gallique
24 mars	Depuis quelques temps oppression considérable malgré le malade se plaint surtout de douleurs abdominales augmentant par la pression — Il succombe le 26. refroidissement des extrémités	Cataplasme
28	Mort dans la journée	de Miel
	Enterrement.	

SCD LYON1

HOPITAL DE LA CROIX-ROUSSE. — Salle St Polthin N° 18

Nom Fernoz Joseph
né à Vaulx (Rhône)
demeurant
profession apprêteur en soie.
âge 50 ans.
tempérament
constitution
entré le
sorti le

DIAGNOSTIC ET RÉSUMÉ

Phthisie pulmonaire

Père et mère morts âgés. Un frère et une sœur bien portants. Femme bien portante.

DATES	HISTOIRE PATHOLOGIQUE	PRESCRIPTIONS
	Bien bien bonne santé habituelle. Le malade fut pris de toux au mois de Novembre 1868 à la suite de refroidissements contractés dans l'exercice de sa profession. Il travaillait, dit-il, au milieu de vapeur d'eau bouillante, les pieds nus, entièrement mouillés, et fréquemment prenant froid en sortant de l'usine. A la fin de Décembre il commençait presque flux. Lorsque au mois de Janvier la toux redevint plus forte, et empira surtout durant les mois de Mars et d'Avril. Son appétit a toujours été excellent, les digestions se sont normalement faites, sans aucun antécédent bilieux; seulement le malade a maigri et notablement perdu de ses forces, bien qu'il ait pu conserver le sommeil. A la suite il toussait beaucoup mais n'avait pas craché. Le foie est bien en rapport avec le malade. Il est alité aux deux derniers jours en raison d'une faiblesse bien prononcée. Les poumons sont bons, respirent bien, et les muqueuses plus abondantes à droite. Le murmure vésiculaire est partout assez sec surtout à droite. Un ganglion submaxillaire considérable sous le cloisonnement gauche. Matité dans tout le côté droit. On perçoit des	Aphonie presque complète —

Papeterie générale, Lyon. — Mod. n° 6.

SCD LYON1

DATES	HISTOIRE PATHOLOGIQUE	PRESCRIPTIONS
	tête à gauche sous la clavicule. Alors seulement y mit fausse. A droite on entend dans toute l'étendue et sous la clavicule sur une zone de 25 centimètres ils ont un timbre métallique. La respiration est soufflante au deux sommets. La voix est altérée à gauche. —	Lotion. Bol commun.
(24)	Hier sous hémoptysie abondante, un demi crachoir.	Eau bouillie.
	Leg. 39. —	Fonte et leg. opéra.
(26)	Hier hémoptysie abondante.	Décoction de Guimauve 2 gr.
27	Son hémoptysie abondante. au moment de crachat hémoptoïque on a remarqué du crachat de mucus pur etc; un rameau jaune coulant et lui consistance et lieu de la pneumonie. (Expectoration de chapelet — coexistence des deux nombreuses)	pil (Jusquiame / Camé) (27) squat à la potion chapelet
2 mai	Le malade n'a pas cessé de cracher du sang — Hier hémoptysie très abondante — un plein crachoir de sang — Aujourd'hui, les crachats sont toujours intimement mélangés avec le sang — Et ausculation révèle — de nombreux râles muqueux nombreux dans l'étendue des deux sommets et du souffle au sommet du poumon droit, en avant à droite. Le souffle est intense au sommet, et il existe des râles nombreux secs — au sommet gauche, les râles sont moins nombreux, toujours on entend le souffle à la base du poumon qui était le siège d'un point douloureux les jours précédents —	Sirop —
	Les bruits du cœur sont complètement masqués par les bruits pulmonaires. —	20 gouttes de perchlorure de fer dans une potion gommeuse —
	Rien d'autre —	Potion (2 gr. extrait / 3 gr. si diarrhée)
6 mai	Hier hémoptysie de 1/32 crachoir	
19	Depuis 8 ont séjourné subdelirium persistant — Le malade ne se plaint d'aucune souffrance, selles — fétides — pas de sommeil — maigreur	
	Oula: 30/4 Respi. 44/4 — T. R. 38.4	
20	P. 26/4	
23	pouls plus petit — 29/4 — T. R. matin 37,2	
24	delirium persiste — tout le reste des jours pas de mouvements —	
	Pouls 30/4 — T. R. matin 39 —	
25	Mort Enterrement	

Pas d'autopsie —

SCD LYON1

HOTEL-DIEU. — *Salle* St Charles N° 67

Nom Cl. Demontant

né à Givors

demeurant à Lyon

profession Serrurier

âge 33 ans

tempérament

constitution

entré le 9 9bre 1871

~~*sorti*~~ *mort le* 15 8bre 1871

DIAGNOSTIC ET RÉSUMÉ

gts

HISTOIRE PATHOLOGIQUE

— Toux depuis 6 mois, a maigri et perdu ses forces. — il y a plusieurs reprises a eu des hémoptysies assez abondantes — point de côté. — diarrhée — sueurs nocturnes. —

Act: — le mal est sujet à des rechutes abondantes, il y a eu crach. de la toux depuis q. q. jours et hémoptysie — le mal est très faible mange peu

P. Matité très marquée à gauche dans la moitié inf. du poumon

A. — Râles muq. à grosses bulles très abondants vers la partie moyenne. — Souffle cavernueux et respir. bronchiq. vers le sommett. —

— Les crachats sont assez abondants jaunâtres et striés de sang. —

pot. sirop d'éther et ipéca

Lyon. Imp. veuve Bonnevial et fils

SCD LYON1

DATES	HISTOIRE PATHOLOGIQUE	PRESCRIPTIONS
7 Xbre	– Depuis ce matin, le malade a ~~[illegible]~~ rejeté 2 crachoirs 1/2 de crachats fortement hémoptoïques. –	
9 Xbre	– Examen = P. En avant = matité sous les 2 claviculaires, plus étendue à gauche. – Même sympt. en arrière. – A. – En avant = à gauche, sous la clavicule, souffle caverneux, respir. bronchique, gargouillement. – Dans tout le reste du poumon, l'expir. est fortement prolongé, et à la place du murmure vésiculaire il y a de gros râles humides d'autant plus gros et plus nombreux qu'on se rapproche du sommet. – Ces râles existent aux 2 temps de la respir. à droite = vers le sommet la respir. est un peu obscure elle est soufflante, à mesure qu'on se rapproche de la racine du poumon. – Expir. et. prolongée et râles muq. plus petits et plus rares qu'à gauche – s'entendant [illegible] s'entendent mieux vers la partie moyenne. – Vers la base, il y a du frottement pleurétique. – – En arrière = A gauche, il est difficile de percevoir le souffle caverneux comme en avant – mais on entend partout les mêmes gros râles humides, accomp. des autres signes. – A droite = Vers le sommet, la respir. est manifestement obscure et il faut faire tousser le malade pour faire percevoir les râles muq. – râles qui sont plus faciles à percevoir dans les parties infér. où la respir. est soufflante et l'expir. prolongée. – Q.q. râles sonores disséminés.	
11 Xbre	– Hier hémoptysie abondante qui persiste aujourd'hui. – Matin. T.R. 39°,6 – Soir T.R. 39°,7	– pot. 4 gr. acide gallique – limonade [illegible] – pot. { sirop d'éther sirop d'opium } 30 gr. aa
12 Xbre	Matin 39° 8. – Soir T.R. 40°,2	
13 Xbre	– Les hémoptysies ont cessé. – Matin – T.R. 39°2 Soir. 39°,2	
14 Xbre	Matin. 38°,8 Soir 39°,4. à 9 h. du soir hémoptysie abondante	
15 Xbre	Matin. – 39°. Les crachats sont encore un peu colorés. – Soir. – Mort après une hémoptysie abondante. –	

15 Xbre (suite) – A 9 h. du soir, nouvelle hémoptysie arrêtée au bout d'une demi-heure – à 11 h ½ on venait de faire son lit, le malade était tranquille, lorsqu'on l'entendit tout à coup tousser, elle rapidement en [illegible] le malade, lui il fut pris d'une hémoptysie très abondante on le ramena à son lit, et on constata immédiatement la mort. –

SCD LYON1

HOPITAL DE LA CROIX-ROUSSE. — Salle St Polthin N° 37.

Nom Marius Rey
né à La Frète
demeurant
profession tisseur
âge 18 ans
tempérament
constitution
entré le 29 juillet
sorti le

DIAGNOSTIC ET RÉSUMÉ

Hémophylie
Signes de Tuberculose :
Epistaxis

DATES	HISTOIRE PATHOLOGIQUE	PRESCRIPTIONS
	Père mort de la poitrine (sic). Mère encore en bonne santé. Pour lui réclamation 3 ans qu'il saignait. Jamais il n'a craché de sang mais il a beaucoup toussé et depuis il a énormément maigri. Depuis 1 mois qu'il travaille à une des parties les plus fatiguantes de son métier. Sueurs nocturnes très abondantes. appétit conservé. Langue bonne. Pas de diarrhée. Depuis 15 jours sur indication le jeune homme saigne du nez tous les jours très abondamment et à en croire ce qu'il dit il serait un peu ~~tous~~ affecté d'hémophylie. Toux très abondante la nuit comme le jour. Urines abondantes. Percussion. Partout normale. à l'auscultation à gauche inspiration saccadée. Obscurité à droite. Battts de cœur.	Limonade de chef. 4 g. perch de fer.

Papeterie générale, Lyon. — Méd. n° 6.

SCD LYON1

DATES	HISTOIRE PATHOLOGIQUE	PRESCRIPTIONS
31.	Epistaxis moins ~~prononcée~~. abondante.	L. Sulfurique
5.	Expect. 6 soir.	
7.	Pas d'Exp. depuis 2 jours.	
10	Guéri	
14. aout.	Rentre. Depuis 2 jours il saigne du nez comme avant sa première entrée à l'hopital. Depuis 2 jours il saigne du nez plus que d'ordinaire. Du sang en assez grande abondance. a l'auscultation on ne trouve rien. Tousse la nuit.	L. Sulf. 20 g. Bicarb. de soude.
26.		6. cyanydrique
7 7bre.	va à Longchene. Même état difficile à caractériser.	Inj. Bath.

SCD LYON1

HOTEL-DIEU. — *Salle* _____ N° 46

Nom Guérin Claude Marie
né à Cours
demeurant à Lyon
profession Tapissier
âge 18 ans
tempérament
constitution
entré le 2 8bre 1871
sorti le 18 8bre — Guéri

DIAGNOSTIC ET RÉSUMÉ

Ph. ?
Hémoptysie

HISTOIRE PATHOLOGIQUE

3 8bre. Comme antécédents ce jeune homme nous rappelle qu'à l'âge de huit ans, il eut une anasarque sans suite. Depuis il a vécu sans aucune maladie jusqu'à l'an dernier où il fut, au dire des médecins qui l'ont soigné, atteint d'une fièvre muqueuse. Il y a 4 jours, au milieu de son travail à la suite de quelques efforts il vomit une verrée de sang, vomissement qui se renouvela le lendemain en quantité double. Il a toujours été d'une maigreur assez notable, a éprouvé pendant les hivers aux quelques points de côté. Si pressant à l'hérédité on l'interroge dans ce sens, il répond que sa mère est morte d'une affection pulmonaire.

Aujourd'hui le malade nous offre

Lyon. Imp. veuve Bonnetat et fils

SCD LYON1

DATES	HISTOIRE PATHOLOGIQUE	PRESCRIPTIONS
	une face un peu pâle, mais non anémiée. — Pas de points de côté. pas de diarrhée. — Appétit normal. Mais par contre il est facilement essoufflé, prend après une marche un peu soutenue des faiblesses, est quelquefois couvert de sueur pendant la nuit. A la percussion matité ? aux deux sommets. Bruit ne présentant pas une sonorité normale. Soif intense. A l'auscultation — ~~Rien au coeur~~	
	Rien au coeur. Peau chaude. Langue bonne. Pouls à — — —	Huile de foie de morue.
5 8bre	A l'Asc. expiration prolongée au sommet gauche. Au même sommet quelques craquements humides. Expectoration sanguine le 10.	

SCD LYON1

HOTEL-DIEU. — Salle Saint Charles N° 98

Nom François Arnaud
né à Lyon
demeurant à —
profession peintre
âge 50 ans
tempérament
constitution
entré le 5 Juillet 1871
sorti le mort le 30 juin 72

DIAGNOSTIC ET RÉSUMÉ

φ θ

HISTOIRE PATHOLOGIQUE

Fièvre d'Afrique il y a 15 ans.
Colique Saturnine il y a 3 ans.
Jusqu'au mois de mai de l'année dernière pas de prédisposition à la toux, — pas d'hémoptysie. — A cette époque le malade est entré à l'Hôtel Dieu Salle St Martin N° 18. Il toussait beaucoup surtout le matin et expectorait des crachats jaunes en très grande abondance. Après 3 mois de séjour dans cette salle le malade allait mieux; il peut reprendre son travail le 4 7bre 1870.
Depuis cette époque il dit avoir beaucoup maigri. Son appétit n'est pas revenu; il a des vomissements fréquents et une toux continuelle. — Légère hémoptysie il y a un mois. Depuis cette époque redoublement de la toux et de l'expectoration; trouble digestifs plus graves. — Enfin hier matin il y eut encore quelques crachats sanguinolents.
Actuellement le malade est faible; dyspnée facile toux fréquente avec expectoration purulente. Pas d'appétit — vomissements très fréquents. Impossibilité de digérer la viande. — Matité au sommet gauche

Lyon Imp. veuve Rossolot et fils

avec les mêmes phénomènes,

SCD LYON1

DATES	HISTOIRE PATHOLOGIQUE	PRESCRIPTIONS
	très sensible en avant et en arrière. Inspiration soufflante à ce niveau. Pas de râles humides. —	
Oct. 90	Hémoptysie abondante —	Potion { Opium / Ether
29 juin	Œdème des membres inférieurs.	
	Autopsie 36 heures après la mort.	
	Plèvres — adhérences fibreuses très-dures et très-résistantes faisant adhérer complètement le poumon gauche à la plèvre ; le poumon se déchira et reste en partie attaché à la plèvre quand on cherche à rompre ces adhérences.	
Poumons.	Poumon gauche. — Au sommet 2 grandes cavernes à parois lisses, mais anfractueuses, communiquant avec d'autres cavernes assez nombreuses, environ du volume d'une noisette. Il ne reste tout autour que très-peu de tissu pulmonaire, le parenchyme est transformé en un tissu dur, sclérosé. Le lobe inférieur diminué de volume est atélectasié à la base, dans une hauteur de 3 ou 4 centimètres ; au dessus il contient encore de l'air mais crépite moins qu'à l'état normal. Il est en outre congestionné et tuméfié plus ou moins suivant qu'on examine les parties plus ou moins déclives, on y trouve seulement quelques granulations molles, blanchâtres, de la grosseur d'une tête d'épingle mais en très-petite quantité.	
	Poumon droit. — Très-volumineux ; adhérent à la plèvre mais seulement dans le tiers supérieur. Celle-ci présente des traces d'inflammation. Sur toute l'étendue de la coupe les lobes supérieur et moyen et même une partie du lobe inférieur sont remplis de grosses granulations caséeuses agglomérées. Leur ramollissement en plusieurs point a commencé à former quelques cavernes à la partie antérieure et supérieure. Les granulations sont plus rares tout à fait à la base.	
	Bronches. — Rougeur de la surface. Des 2 côtés pas de dilatations bronchiques.	
	Cœur. — Augmentation de volume du cœur surtout aux dépens des parois du ventricule droit.	
	Rate. — Augmentation sensible dans le volume de la rate.	
	Foie. — Dégénérescence graisseuse autour des ramifications des veines sus hépatiques.	

N° 21.

HOTEL-DIEU. — *Salle* St Charles N° 75-45

Nom Florentin Fargier

né à St Pons

demeurant à

profession Journalier

âge 21 ans

tempérament

constitution

entré le 11 Janvier 1873.

sorti le

DIAGNOSTIC ET RÉSUMÉ

C O B

Cicatrices de Ganglions suppurés en avant du Sterno cleido mastoïdien au niveau de la base du cou et vers la fourchette stern.

HISTOIRE PATHOLOGIQUE

Mère morte à 32 ans, avec sans phénomènes morbides du côté de la poitrine. Le père agé de 62 ans, tousse depuis cinq ans. Frères bien portants.

Perte de la vue à l'âge de 9 à 10 ans dans l'espace de 3 à 4 jours.

Pas d'autre maladie antérieure.

Avant la maladie actuelle Constitution saine et vigoureuse.

Il y a 7 ans sans cause appréciable le malade a été pris d'un point de côté dans le côté gauche de la poitrine sans autres phénomènes morbides. Ce point de côté persistait lorsque après 11 mois le malade crache pour la 1ère fois du sang. L'hémoptysie est abondante environ 650 gr. d'un liquide rouge aéré, spumeux. Précédée d'un sentiment de malaise générale l'hémoptysie amène un soulagement notable. Quelque temps seulement après, le sang revient peu fréquente avec expectoration peu abondante de crachats muqueux. Sueurs nocturnes très prononcées. 18 mois après, nouvelle hémoptysie avec les mêmes phénomènes; à cette époque, perte

Lyon, Impr. A. Bonnaviat, rue Ste-Catherine, 26.

SCD LYON1

DATES	HISTOIRE PATHOLOGIQUE	PRESCRIPTIONS
	des forces, Amaigrissement, Perte de l'appétit Constipation habituelle ; jamais de diarrhée — Depuis le début de sa maladie jusqu'à Aujourd'hui le malade a fait entré cinq fois à l'Hotel Dieu présentant à chaque nouveau séjour les mêmes phénomènes — Jusqu'à son entrée à St Charles cinq hémoptysies en dehors des hémoptysies les crachats restent sanguinolents — Oedème de la main et du pied très hippo	
	A l'examen des poumons l'on trouve des craquements dans toute l'étendue des deux poumons au sommet gauche gargouillements et ~~souffle~~ ~~caverneux~~ — Craquements dans les fosses sus épineuses et sus claviculaires — Rien	
	Rien au coeur — Rien au foie — Rien du côté des organes génito urinaires —	
16 et 17 Soir (Le malade au moment de l'examen rejette de l'urine des crachoirs de sang)	A la percussion — 1er Arrière : Matité dans toute l'étendue du poumon droit — A l'auscultation 1° à gauche respiration très obscure au sommet à la partie moyenne râles muqueux donnant bien à du gargouillement un peu plus bas à un bruit très marqué de cuir neuf. Retentissement de la voix et de la toux — 2° à droite au sommet obscurité — Bas craquements à la partie moyenne bruit de cuir peu sensible : on ne peut dire si c'est la propagation du bruit qu'en avant : des 2 côtés un peu de diminution de la sonorité des deux côtés — A l'auscultation à droite craquements — à gauche craquements et râles sonores sur toute la partie antérieure — obscurité de la respiration — Aucun bruit de souffle à la base du coeur ni sur les vaisseaux — Pas de bruits veineux P : 112 —	

Ether — de Pentl. fer du limonade, Sulf — Le tannate de Quinine n'ont produit aucun résultat

HOTEL-DIEU. — *Salle* St Charles *N°* 75

Nom

né à

demeurant à

profession

âge

tempérament

constitution

entré le

sorti le

DIAGNOSTIC ET RÉSUMÉ

[illegible]

HISTOIRE PATHOLOGIQUE

8 Juin — Hémoptysie assez abondante — Environ 400 gr. de sang — Elle a été précédée d'une sensation de malaise général et de lassitude — Le sang est venu tout à coup en grande quantité — Pouls après l'hémoptysie 84 — Le lait

Crachats mêlés de sang

10 Juin Nouvelle hémoptysie assez abondante — Pas d'œdème des membres —

11 Juin Nouvelle hémoptysie abondante — Le sang est venu sans quintes de toux P: 80 — ~~Avant l'hém~~ 1/2 heure avant l'hémoptysie thalle vive fièvre — Après l'hémop. somnolence

13 Juin Nouvelle hémoptysie (6 crachats) Après la 7ème hémoptysie soulagement notable. Après la dernière malaise — P: 83 — Pas de quintes de toux; pas de fièvre

Lyon Imp. veuve Bonnaviat et fils

SCD LYON1

DATES	HISTOIRE PATHOLOGIQUE	PRESCRIPTIONS
3 mois	Perte de la vue) à l'âge de 9 à 10 ans par l'asphyxie de 3 ou 4 jours	Diffusible digitale 950
	14 Juin P. 100 Respiration 28 - Nouvelle hémoptysie (environ 3 Crachoirs)	
	15 Juin - Nouvelle hémoptysie (2 Crachoirs) Après l'hémoptysie sentiment de fourmillements dans les membres - P. 92 Respirat. 32 Le sentiment perçu par le malade est un sentiment d'engourdissement - Bouillons aux huîtres L'éther a été pris sans succès du moment même des Crachements de Sang - Ratanhia 4 gr	
	16 Juin Le malade a craché un 1/2 Crachoir de Sang - Sentiments de plénitude et de chaleur avant l'hémoptysie soulagement notable après - XXXX	
	18 Juin - Un Crachement de Sang - (un petit Crachoir) en dehors des hémoptysies les Crachats sont toujours colorés	
	19 Juin - Un Crachoir de Crachats sanguinolents Même état générale	
	20 Juin Pas d'hémoptysies Crachats sanguinolents	
	21 Juin - Plus de Crachats sanguinolents - Environ 1/2 Crachoir de Crachats purulents renfermant très peu de Sang - Avant les hémoptysies l'expectoration muco-purulente était presque cessée - Le malade raconte que le même fait s'est passé pour les dernières hémoptysies l'expectoration cessant dès que l'hémoptysie a lieu	
	22 Juin - Expectoration purulente moins abondante - Mieux général	

L'éther - de Perchl. fer - Limonade sulf. - Le tamarin de Gomme n'ont pas produit aucun résultat

HOTEL-DIEU. — *Salle* St Charles *N°* 65

Nom François Juif

né à Percy les forges (Saône Loire) Pr 3

demeurant à

profession forgeron

âge 24 ans

tempérament

constitution

entré le 10 avril 1874

sorti le 24 avril 1874

DIAGNOSTIC ET RÉSUMÉ

Hémoptysies

HISTOIRE PATHOLOGIQUE

Rien du côté du thorax

Pas d'antécédents pathologiques

Dit avoir 1 mois par de la toux sèche, sans expectoration

Sans douleur générale —

n'empêchant pas le travail habituel

Il y a 8 jours sans cause apparente

survinrent des hémoptysies —

Cet accident ~~s'accompagne~~ se prolonge jusqu'à l'époque actuelle,

s'accompagne de essoufflement,

de mauvaises nuits,

et d'un peu de fièvre —

Lyon, Impr. A. Bouvier, rue Ste-Catherine, 12.

SCD LYON1

DATES	HISTOIRE PATHOLOGIQUE	PRESCRIPTIONS
	actuellement tout accès fièvre chaude	
	pas d'amaigrissement — gencives saines et de l'expectoration qui est très sanguinolente —	
	Rien au cœur —	
	sonorité thoracique normale,	
	nombreux craquements au sommet droit en avant et en arrière avec diminution du bruit respiratoire	
	craquements moins nombreux au sommet gauche.	
13 avril	et en dehors nouvelle hémoptysie très abondante —	rien à la bouche
	Avant l'hémoptysie	compresse d'eau froide
	qu'il éprouve à celle qu'on ressent au moment d'une indigestion —	
	pendant l'hémoptysie il éprouve des nausées abondantes —	
	le sang a été arrêté par l'éther	
	les crachats sont hémoptoïques	pot {eau / éther
	Pouls à 64	pots aux la thamaq
	Rien au cœur à part un peu de dédoublement du 2e temps	limonade, infusion lait
14	pas de nouvelles hémoptysies	
15	pas de nouvelles hémoptysies —	
	quelques crachats encore hémoptoïques	
16	toujours pas de sang	
22 avril	soit ne crachant plus de sang	mieux état bon

SCD LYON1

HOTEL-DIEU. — *Salle* St Charles N° 103

Nom Mathieu Ballait

né à Valcivières (Puy de Dome

demeurant à

profession ferblantier

âge 52

tempérament

constitution

entré le 21 février 1874

sorti le 17 avril 1874

DIAGNOSTIC ET PRÉSUME.

Tumeur Epigastrique
hemoptysies ?

HISTOIRE PATHOLOGIQUE

Jamais de rhumatis

Son mort à 41 ans de rhumatisme —
Toussait habituellement —
Mere morte a 47 d'affection indeterminée
13 freres ou soeurs. De cette nombreuse famille
il n'a plus qu'un frère qui tousse
depuis longtemps et a 50 ans —
— Eu à 12 ans fièvre intermittente tierce
durant environ 6 mois avec des alternatives
de guérison et de rechute — à cette
époque habitait dans un pays où
les fièvres étaient endémiques — y a prolongé
son séjour jusqu'à l'âge de 18 ans —
— A 24 ans pyrexie indéterminée durant
environ un mois
— Santé rare et robuste depuis
l'âge de 24 ans environ —
— Il tousse et toujours, allé en augmentant
avec exacerbation pendant les
frissons et expectoration —

Lyon, Impr. A. Bonnaviat, rue Ste-Catherine, 13.

SCD LYON1

DATES	HISTOIRE PATHOLOGIQUE	PRESCRIPTIONS
	Depuis 6 ans la toux s'accompagne d'hemoptysie peu abondantes mais se répétant fréquemment - ~~Actu~~ Cet accident persiste encore —	
	Il y a 4 ans - le malade fait un long voyage à pied et vient à Lyon ~~et~~ ~~se~~ marcite à ~~le~~ ~~4~~ puis il prend ses occupations habituelles, 2 ou 3 jours après cette marche pour il remarque de l'œdème des membres inférieurs, puis au bout d'une nuit l'œdème a envahi tout le corps —	
	~~Malade~~ rejoint au lit pendant 3 mois à cette époque se ranimait d'avoir éprouvé des palpitations — il était pas sujet à cet accident ~~apparaissant~~ — à partir de cette circonstance est sujet à de l'œdème - a eu également de la bouffissure des paupières le matin au réveil	
	Il y a 15 jours pendant les efforts de toux éprouve une douleur ~~vive~~ vive au niveau de l'hypocondre droit — et il y a 8 jours ~~pour~~ s'apperçoit d'une tuméfaction molle en cette région — la toux qui bouscule les poumons	
	N'éprouve dans l'hypocondre qu'une douleur ~~vive~~ quelquefois amyvé ~~[illegible]~~ mais jamais de coliques vraies, aucun vomissements et tendance aux palpitations. Pas d'haleine d'estomac jamais de vomissements ~~le plaintif cependant d'un jour~~	

DATES	HISTOIRE PATHOLOGIQUE	PRESCRIPTIONS
	Actuellement = apyrexie — pouls régulier Persistance de la toux avec hémoptysies — fonctions digestives normales — Pas de décoloration des selles — Un peu de tendance à l'œdème des membres inférieurs Diminution du murmure vésiculaire à gauche, avec quelques râles muqueux à la base — A l'inspection de l'abdomen, on aperçoit en avant dans l'hypogastre droit, un peu en dehors de la ligne médiane, à 2 ou 3 travers de doigts au dessous du rebord des fausses côtes une saillie arrondie, de la largeur de 5 ou 6 centimètres — A ce niveau la percussion donne de la sonorité — la sonorité rencontre j'imagine le rebord des fausses côtes La percussion ne rend de la matité que dans un espace de 3 travers de doigts ~~entre~~ le nombril ~~et~~ matité sec dépassant peu le rebord des côtes — A la palpation tumeur globuleuse, mobile siégeant dans la région de l'hypocondre droit du plan du côté droit, ~~[illegible]~~ ... légère douleur assez vive ... dans l'hypocondre du côté gauche on trouve une ~~[illegible]~~ autre	

Lyon Imp. veuve Bonnefoi et fils

SCD LYON1

DATES	HISTOIRE PATHOLOGIQUE	PRESCRIPTIONS
	tumeur ovoïde arrondie, mais volumineuse et également mobile — Elle est le siège de douleurs plus vives que la tumeur de droite	
	Rien au cœur	
	Pas d'albumine dans les urines qui ne présentent pas de coloration normale	
18 avril 1894	Même état pas plus longtemps	

SCD LYON1

HOTEL-DIEU. — *Salle* St Charles N° 96

Nom L. P. Mercaud

né à Ste Symphorien d'Ozon

demeurant à

profession tisseur

âge 42 ans

tempérament

constitution

entré le 4 mai 74

~~sorti~~ Rée à Longchene le 8 juin 74

DIAGNOSTIC ET RÉSUMÉ

φθ³

hémoptysies

HISTOIRE PATHOLOGIQUE

Pot. iod. rotan. 4
Limonade sulfurique
Dec. d'éther
id. ipeca

Toux depuis l'âge de 20 ans. Il dit avoir eu son catarrhe toute sa vie.

~~Dep~~ Il y a 4 ans hémoptysie abondante, toux plus forte état général languissant. Depuis cette époque l'hémoptysie s'est renouvelée de temps en temps surtout au printemps. Depuis 18 jours elle est presque constante avec des intermittences.

Il y a 4 ans il eut aussi de la diarrhée pendant plusieurs mois; elle n'a pas reparu depuis.

Actuellement fièvre, pouls fréquent. Toux quinteuse crachats purulents, sanguinolents. Sueurs. Amaigrissement considérable. Voix enrouée.

Matité dans la fosse sous-épineuse gauche. Résonnance normale dans le reste de la poitrine, même un peu exagérée.

Râles sonores en avant et en arrière des deux poumons. Râles sous-crépitants à la base gauche.

Lyon. Impr. A. Bonnaviat, rue Ste-Catherine, 13.

SCD LYON1

DATES	HISTOIRE PATHOLOGIQUE	PRESCRIPTIONS
	Respiration soufflante et très-obscure à surtout au niveau de la matité. Souffle caverneux à timbre métallique dans le creux sus-claviculaire gauche.	
15 mai	hémoptysie légère cette nuit à 3 h.res et il a continué à cracher du sang mêlé le reste de la nuit	
14 m.	hémoptysie cette nuit à 3 h.res sans symptômes particuliers. 2 vésicat.	
16 m.	Pas de nouvelle hémoptysie ; mais les crachats sont toujours très colorés.	
22 m.	hémoptysie de 6 h.res à 8 h.res du soir. ½ crachoir. Il rend des anneaux de ténia.	
23	céphalgie de 5 heures (½ cachet) pendant l'orage. Depuis 400 à 500. ~~[illegible]~~	
	de valiane remplacé par tannin	
24	~~[illegible]~~ hémoptysie pendant la nuit. Un ½ crachoir.	
26 m.	Crachats hémoptoïques	
30 m.	Depuis 3 jours les crachats ne contiennent plus de sang. Appétit. état général meilleur. Souffle caverneux dans la fosse sus-épineuse gauche.	

SCD LYON1

Modèle N° 21.

HOTEL-DIEU. — *Salle* St Charles N° 50

Nom Taravel
né à Cordieux
demeurant à
profession étudiant en théologie
âge 16 ans
tempérament
constitution
entré le 21 mars 77
sorti le 30 mars 77

DIAGNOSTIC ET RÉSUMÉ

hémoptysie

amélioré

HISTOIRE PATHOLOGIQUE

gg. accès de fièvre intermittente.

Pas antécédents héréditaires et personnels
ne tousait pas habituellement. Depuis
deux mois toux sèche fréquente
sans expectoration, pas d'amaigrissement
les forces sont diminuées, l'appétit
est conservé. Il y a 2 jours
hémoptysie assez abondante —
pas de fièvre, pas de diarrhée ni
sueurs nocturnes — pas de frissons
à la percussion on ne trouve rien
à l'auscultation un peu de retentissement de la toux et de la voix
au sommet gauche en
arrière, rien au cœur

DATES	HISTOIRE PATHOLOGIQUE	PRESCRIPTIONS

Lyon. impr. A. Bouvavial, rue Ste-Catherine, 18.

SCD LYON1

HOTEL-DIEU. — *Salle* St Charles *N°* 44

Nom Jacque Tourniat

né à Lyon

demeurant à id

profession tailleur d'habits

âge 50 ans

tempérament

constitution

entré le 10 oct 73

sorti le

DIAGNOSTIC ET RÉSUMÉ

PO

Hémoptysie

HISTOIRE PATHOLOGIQUE

Bonne santé habituelle pas d'antécédent héréditaire. A voyagé beaucoup comme matelot dans les colonies. Il dit avoir eu le typhus la dysenterie mais jamais la fièvre intermittente.

Le commencement de sa maladie actuelle remonte au mois de janvier de cette même année. A cette époque à la suite d'un refroidissement il se serait mis à tousser et serait entré à l'hopital de Clermont Ferrand où il est resté jusqu'au 11 juillet. Un certificat délivré par le médecin qui le soignait à cette époque atteste l'existence de lésions tuberculeuses aux deux sommets. Pendant tout le mois de février et une partie du mois de mars il a eu des hémoptysies quotidiennes. Il estime à 80 100g ce qu'il rendait de sang

Lyon. Impr. A. Bonnaviot, rue Ste-Catherine, 18.

SCD LYON1

DATES	HISTOIRE PATHOLOGIQUE	PRESCRIPTIONS
	chaque jour depuis lors son état général est allé en s'affaiblissant il a maigri beaucoup a perdu les forces il a pas de diarrhée ne vomit pas peu d'appétit. il a pas eu de nouvelle hémoptysie depuis le mois de mars sueurs nocturnes abond céphalalgie. Expect peu abondante. Est entré le 12 juillet dans le service de M. Gignoux S. Charles y est resté jusqu'au mois de 7bre 8.	

SCD LYON1

N° 21.

HOTEL-DIEU. — *Salle* St Charles *N°* 32

Nom Mme Ether
né à Anay (Rhône)
demeurant à Lyon
profession tisseur
âge 34
tempérament
constitution
entré le 7 Mr 73
sorti le 1er janvier 1874

DIAGNOSTIC ET RÉSUMÉ

P. h. hemoptysies — anevrysme de l'artere pulmonaire dans une caverne du coté droit
Emphysème pulmonaire

HISTOIRE PATHOLOGIQUE

Pas d'antecedents heréditaires.
Malade depuis 8 mois il ne l'avait jamais été avant. Depuis cette époque il tousse la toux va toujours en augmentant amaigrissement nuit nocturne. Pendant trois semaines hémoptysie presque tous les jours abondantes. Depuis 3 semaines environnement. Constipation Digère bien ne vomit pas bon appétit.
Le sommet droit est moins sonore que le gauche la voix y est retentissante pas de murmure vesicul respirat prolongé
Craquements dans le poumon sus et sous épineux assez rares Râles muqueux abondants dans le tiers inf.
Craquements sous la clavicule droite
Craquements en arrière au sommet gauche dans le poumon sus et sous clavicul. et en avant.

Lyon. Imp. A. Bonnevial, rue Ste-Catherine, 18.

SCD LYON1

DATES	HISTOIRE PATHOLOGIQUE	PRESCRIPTIONS
	Foyer au cœur	Potage { gr. Dige ca { gr. Ether
14 7bre	Quelques crachats sanguinolents. — Vers le point douloureux — Sentiment de chaleur avec douleur au moment de l'hémoptysie — Quelques douleurs en ceinture.	Log. Sourde
21 7bre	Le malade a craché un peu plus de sang qu'à l'habitude.	3 gr. ac. tan.
4 8bre	Hémoptysies qui auraient disparu et seraient de nature chancreuse mais peu abondantes	
5 oct	Hémoptysie abondante (150 kg?) P. 100. R. Inhumatte aux deux sommets, Obscurité de la respiration des deux côtés et aux sommets surtout. Râles muqueux aux deux sommets. Rétrécissement de la voûte plus marqué à droite : respiration puérile à la base gauche. En avant : matité plus marquée à droite. — respiration obscure des deux côtés mais surtout à droite. — quelques râles fins dans les deux côtés. — Rien au cœur. Le souffle vésiculaire au niveau de la jugulaire interne du côté droit. Rien à remarquer aux autres points vasculaires.	6 gr. d'extrait de ratanhia
6 oct	Les crachats contiennent colonnes gélatineuses striées de sang. Bruits vésiculaires au moment des hémoptysies	
9	Les crachats sont seulement teintés de sang.	
23 8bre	Le malade a craché le matin sang en grande quantité. a peu près un verre crachoir. P. 70 4. Prendre les aliments froids.	6 or { 1 g. d'opium { or 1 g. Ether
24 qbre	Hémoptysie abondante pendant la nuit. La respiration est absente complètement dans la pointe sur épineuse droite. Le matin les crachats contenaient peu de sang. Vaguement vers la clavicule droite en dessous et en dessous.	6 or. 1 g. de morphine pot. 4 g. ext. ratanhia
25	Nouvelle hémoptysie moins abondante.	
22 décembre	Nouvelle hémoptysie cette nuit. La ratanhia a été supprimée depuis 4 jours — on la donne de nouveau. Le malade prétend que les 2 dernières hémoptysies ont été précédées la veille d'un peu de gêne de respiration. Les fréquentes	
17	Les crachats sont teintés par de nouvelle hémoptysie	
19 a	mêmes chez les crachats	

SCD LYON1

HOTEL-DIEU. — *Salle* St Charles *N°* 62

Nom Esther

né à

demeurant à

profession

âge

tempérament

constitution

entré le

sorti le

DIAGNOSTIC ET RÉSUMÉ

HISTOIRE PATHOLOGIQUE

19 Dc ..... Crachat : langue sèche
21 hier le malade avait éprouvé pendant la
nuit un malaise caractérisé par de
l'oppression, de la toux plus fréquente
cependant pas d'hémoptysies —
cette nuit a rendu un crachat et demi
de sang cependant le malade prend
4 grammes d'extrait de rathania par
jour —
Pouls petit a 120
Bruit respiratoire vésiculaire abondante,
râlement crépitant et à la base avec
obscurité de la respiration du côté droit
côté droit ~~[illegible]~~ râles muqueux ou mouillés
respiration également faible dans
la base sur l'épine de l'omoplate
Crachat contenant très peu de sang
abaissement de la température
pas d'appétit

Lyon. Impr. A. Bonnetial, rue Ste-Catherine, 13.

SCD LYON1

DATES	HISTOIRE PATHOLOGIQUE	PRESCRIPTIONS
28	Toujours un peu de sang mélangé aux crachats qui sont rouillés — état général un peu meilleur — on supprime la rathanïa que le malade prétend ne pouvoir pas supporter	
30	Les crachats sont d'un jaune foncé malgré le sulfate de quinine la température se maintient élevée avec des oscillations irrégulières — On supprime le sulfate de quinine	
1er janvier 1874	Pendant la nuit dernière à 1h. du matin le malade a été pris d'une nouvelle hémoptysie il a rejeté 600 gr. de sang, puis il a succombé sur-le-champ, c.à.d. le 31 X^bre le malade nous avait dit à la visite du matin qu'il avait craché une hémoptysie la nuit précédente, qu'il avait senti la hémoptysie abondante précéder ordinairement l'accident et qu'il s'était levé de sa découbitus pour diminuer la chaleur ~~qu'il~~ était accablé!	

SCD LYON1

SCD LYON1

N° 62

Nom Antoine Ether

x bre 1873

Resp.	Pouls	Chaleur R.	Chaleur C.
95	210	34,0	42,5
90	200	33,6	42,0
	190	33,2	41,5
80	180	32,8	41,0
	170	32,4	40,5
70	160	32,0	40,0
	150	31,6	39,5
60	140	31,2	39,0
	130	30,8	38,5
50	120	30,4	38,0
	110	30,0	37,5
40	100	29,6	37,0
	90	29,2	36,5
30	80	28,8	36,0
	70	28,4	35,5
20	60	28,0	35,0
	50	27,6	34,5
10	40	27,2	34,0
	30		35,5

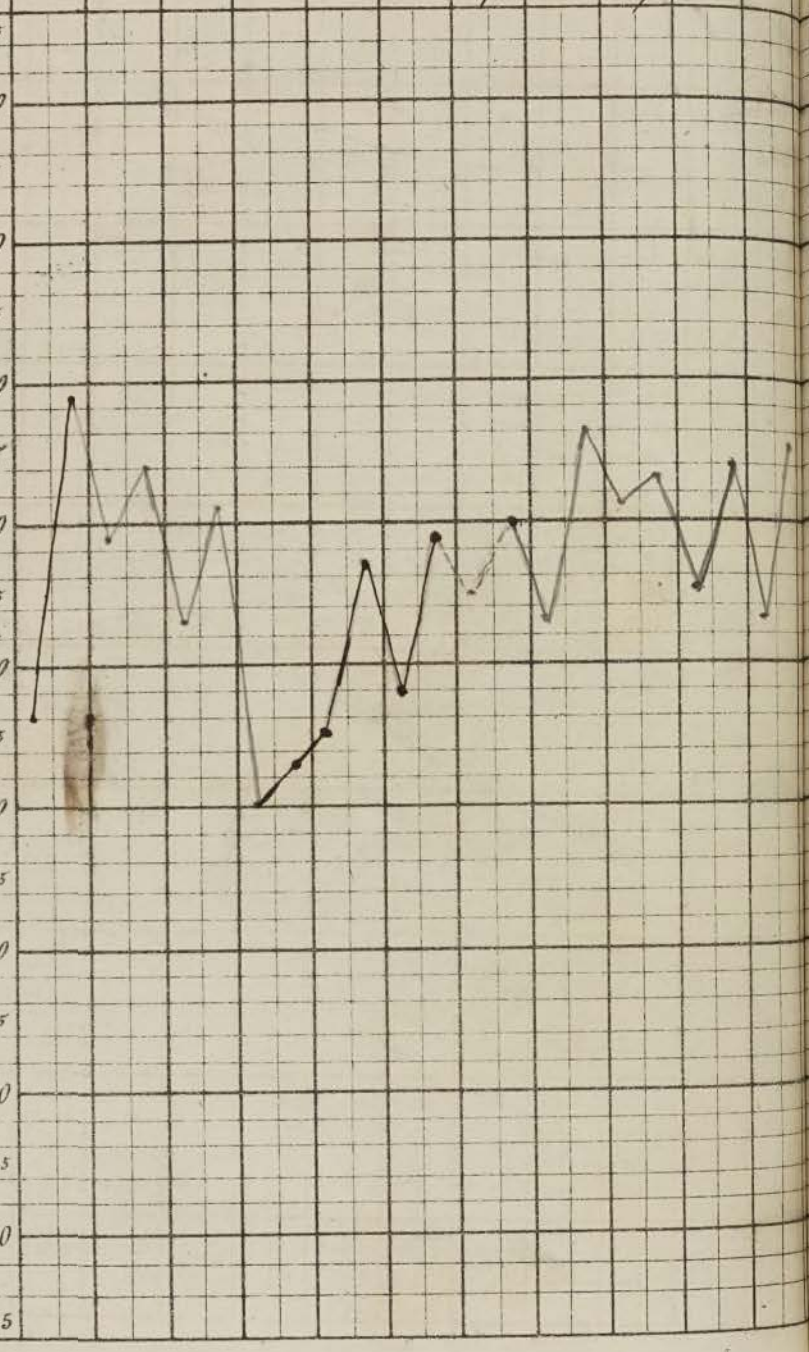

SCD LYON1

Physiques

SCD LYON1

SCD LYON1

Antoine Ether — Salle St Charles 62 1

No 21 bis.

DATES	HISTOIRE PATHOLOGIQUE	PRESCRIPTIONS
	Autopsie le 2 Janvier 1874	
	Les poumons sont très emphysémateux, le poumon droit surtout est très volumineux et semble insufflé — Il offre une teinte générale blanche grisâtre, avec des secteurs, et des plaques sommet opalines formant irrégulières, formant des lignes de jonction et correspondant à des portions indurées profondément. En examinant de près la surface de ces poumons, on voit la plèvre sillonnée par de petites veinules très fines et d'autant plus manifestes qu'on les examine dans des portions plus emphysémateuses — Ces parties offrent la résistance des poumons insufflés, parce partout le toucher permet de reconnaître outre les masses indurées déjà signalées, de nombreux foyers granuleux situés plus ou moins profondément dans le parenchyme pulmonaire — Les mêmes phénomènes sont constatés à gauche sur le lobe supérieur qui est très emphysémateux, tandis que le lobe inférieur est beaucoup moins, offre une teinte rougeâtre, normale, et présente par ou par de foyers granuleux. Comme droite le poumon gauche est bien moins volumineux que le droit. Il n'existe que 2 ou 3 adhérences au sommet au près du cœur en arrière, de chaque côté, et correspondant à des points indurés	

Lyon Imp. veuve Bonnaviat et fils.

SCD LYON1

DATES	HISTOIRE PATHOLOGIQUE	PRESCRIPTIONS
	ganglions volumineux au niveau de la bifurcation de la trachée ; les ganglions du hile du poumon, ceux qui entourent le tronc de la trachée, en un mot tous les ganglions en général sont hypertrophiés.	
	Dans la scissure interlobaire gauche (partie postérieure) on trouve sur chaque lobe 2 ou 3 noyaux noirs, petits, irréguliers, formant de petites plaques anguleuses légèrement saillantes, situées au dessous de la plèvre mobile	
	La bouche, les fosses nasales contiennent du sang, on en retrouve encore dans le larynx, la trachée, les bronches. Il existe au niveau des cordes vocales un petit caillot chronique qui se continue dans la trachée et dans la bronche gauche, tandis que dans la bronche droite le sang est liquide.	
	Il existe de nombreuses ulcérations de la muqueuse au niveau de la base de l'épiglotte, de la corde vocale du côté gauche, de ventricule du larynx et de la partie antérieure située au dessous des 2 cordes vocales inférieures. — Pas d'ulcérations de la trachée ni des bronches, mais on voit facilement sourdre des produits de sécrétions des glandes de la muqueuse. —	
	Rien encore d'abord dans les branches du poumon gauche. — La branche du lobe supérieur ne renferme pas de sang, elle contient dans une caverne du volume d'une petite noix	

SCD LYON1

DATES	HISTOIRE PATHOLOGIQUE	PRESCRIPTIONS
	à parois lisses, ne renfermant pas de sang, mais seulement un peu de mucosité purififorme, et correspondant à une dépression cicatricielle très accusée — cependant une des branches du lobe supérieur, au niveau de la partie antérieure et interne est pleine de sang, les autres branches sont remplies de sang liquide ou commençant à se coaguler. On retrouve du sang jusque dans les plus petites branches que l'on peut apercevoir. Le lobe supérieur contient en outre de nombreuses masses granuleuses, sous forme de grains de la grosseur d'une tête d'épingle, grisâtre, granuleuse, friable, disséminées ou réunies pour former des masses de la grosseur d'une noisette, d'une noix et plus ou moins irrégulières — le lobe inférieur contient quelques rares granulations de même nature dans la partie supérieure, mais encore sans nombreuses — tout le lobe est congestionné. Les granulations qui se trouvent tout à fait au sommet paraissent plus anciennes, quelques unes prennent l'aspect caséeux, on en trouve même qui sont en voie de ramollissement. On trouve à la partie moyenne du poumon ~~lobe inférieur~~ une branche de 2 à 3 millimètres de diamètre, brusquement oblitérée, présentant à cette extrémité comme un étranglement par une cicatrice noirâtre envoyant comme des rayons de tissu conjonctif jusqu'à la surface

DATES	HISTOIRE PATHOLOGIQUE	PRESCRIPTIONS
	Poumon gauche En cherchant à détacher une adhérence pleurale au niveau de l'angle postérieur supérieur et interne du lobe inférieur on déchire la plèvre, et on trouve une cavité remplie de caillots Cette cavité est une caverne pouvant contenir une ~~tête~~ grosse noix. En essayant d'enlever les caillots, au risque des hémorrhagies assez fortes et longues ces parties cèdent brusquement ou entre une poche, vide dans laquelle on peut introduire le pouce, de forme ovoïde, à parois ~~lisses~~ unies, légèrement tomenteuses et complètement enveloppées par des caillots stratifiés, plus ou moins anciens; ceux de la partie supérieure, blancs jaunâtres, plus adhérents, tandis que les inférieurs sont plus ou moins ~~noirs~~ rouges et même noirs. La poche a été rompue de telle sorte qu'il en reste environ le tiers de la surface adhérent à la paroi de la caverne, et c'est sur cette portion que l'on découvre une ouverture elliptique de 2 millimètres de longueur, à bords lisses, qui mène sur une division de l'artère pulmonaire assez volumineuse. (3ème ou 4ème)	

Esther — Salle 5e hab. 62 (5

Il est évident qu'on a affaire à une tumeur anévrysmale, volumineuse, de forme ovoïde, à grand diamètre dirigé du lobe à la périphérie, coiffée de caillots remplissant une caverne dont les parois sont lisses. — Les caillots les plus anciens se trouvent vers les parties supérieures et dans les parois où l'anévrysme adhère à la caverne, tandis que les caillots rouges sont à la partie inférieure.

Malheureusement on ne peut constater l'ouverture qui fait communiquer la poche avec la caverne, et il est probable qu'il y a vait une simple ~~fente~~ fente qui a été le point de départ de la déchirure de l'anévrysme au moment où on l'a enlevé —

Quand à la caverne elle communique largement avec les branches —

Le lobe supérieur renferme une vaste caverne très anfractueuse, communiquant avec de nombreuses branches, et contenant qu'un peu de sang, tout à fait à la partie inférieure au niveau des branches qui aboutissent à la caverne —

Toutes les branches contiennent du sang liquide plus ou moins coagulé, sous forme de caillots noirâtres —

Poin tout le poumon on trouve de nombreuses granulations grisâtres, noyées au milieu du tissu plus ou moins volumineuses, irrégulières, semblables à celles du côté opposé ou déterminées —

Ce n'est pas au sommet et dans les points l'éloignés qu'elles sont caractéristiques le poumon est très anémié, cependant dans les parties à la plus empâtées appartenant du lobe inférieur, on trouve des ecchymoses du tissu pulmonaire, et en les écrasant on trouve sang noir et ce, à niveau même au plusieurs granulations —

Toutefois à ce niveau les petites branches ne contiennent pas plus de sang qu'ailleurs —

Coeur — Le péricarde contient de 100 à 150 gr. de sérosité, sans trace de péricardite. Le coeur a son volume normal, et contient peu de sang. Les orifices sont sains, l'aorte et l'artère pulmonaire sont saines — On ne trouve sur le trajet de ces vaisseaux aucune trace d'athérome

Foie, reins, rates normaux

Intestins ou trouver un tantes étendue de l'iléon, surtout près du cæcum, de nombreux follicules, tuméfiés, même commençant à s'ulcérer. Toutefois ces follicules pris isolés. Rien dans le cæcum —

SCD LYON1

SCD LYON1

HOTEL-DIEU. — *Salle* St Charles *N°* 67

Nom Jn Seuse
né à Quintinas (Ardèche)
demeurant à Lyon
profession Domestique
âge 27 ans
tempérament
constitution
entré le 13 7br 73
sorti le

DIAGNOSTIC ET RÉSUMÉ

Hémoptysies abondantes

HISTOIRE PATHOLOGIQUE

Le malade n'avait que 6 mois.

Pas d'antécédents héréditaires. Mère morte à l'âge de 26 ans.
Le malade affirme qu'il n'a jamais fait aucune maladie qu'il était parfaitement bien portant quand il y a 15 jours il s'est mis tout d'un coup à cracher le sang après quelques secousses. Le malade estime à un demi crachoir le sang qu'il rendait journellement depuis. C'est le premier jour aujourd'hui qu'il n'en crache pas.

Il n'a jamais eu aucune hémorrhagie.

Depuis il tousse un peu. Il est couvert de sueur mais le malade n'en fait aucune attention et ne sait dire depuis quand il sue.
Bon appétit pas de vomissement pas de diarrhée pas de troubles ~~intestin~~ digestifs. Pas d'amaigrissement. Pas de battements de cœur.
Le poumon droit ~~gauche~~ présente de la respiration ~~supplémentaire~~ dans toute ~~sa~~ hauteur quelques râles sonores à la base

Lyon. Impr. A. Bonnaviol, rue Ste-Catherine, 43.

SCD LYON1

DATES	HISTOIRE PATHOLOGIQUE	PRESCRIPTIONS

[illegible]

Le poumon gauche présente de nombreux ~~craquements~~ râles sous crépitants sus et sous épineux sus et sous claviculaire. Quelques râles mobiles disséminés dans le reste du poumon. Respiration excessivement obscure dans toute la hauteur. Résonnance de la toux. Augmentat. des vib. thoraciques peu marquée.

Le malade est pâle anémique

Apyrexie pas de fréquence du pouls P. 60.

Rien au cœur ni aux ~~estomac~~ vaisseaux. Rien à l'estomac —

Pas de coup sur le côté. Effort la veille pour porter un poids de 130 K. Ratanhia

14 7bre Après le repas de 4h du soir, le malade a éprouvé tout à coup un sentiment de suffocation et il a rendu du sang ~~pur~~ a 7h nouvelle hémoptysie — La quantité de liquide s'élève aux 3/4 d'un crachoir. Mêmes signes stéthoscopiques — Le malade éprouve toujours l'idée qu'il a ~~la~~ ~~toux~~ qu'il aurait avalé un corps étranger — Aucune souffrance. Bon appétit — Digestions normales — Pas de souffle anémique au cœur — Pas de pouls veineux —

Pot. avec 6 gr Ratanhia

15 — Nouvelle hémoptysie à 11h du matin (environ 100 grammes) — Rien à [illegible] — Sueurs abondantes après les hémoptysies — Transpirations nocturnes depuis plusieurs jours — Mêmes phénomènes à l'auscultation. Le malade n'éprouve toujours aucune douleur — Le malade tousse un peu sans cracher. La toux devient plus fréquente lorsqu'elle doit être suivie de l'expulsion du sang.

16 — Rien dans la journée du 16. Dans la nuit du 16 au 17 nouvelle hémoptysie d'environ 100 grammes.

17 Le malade n'a pas eu d'hémoptysie à proprement parler mais seulement quelques crachats sanguins.
Les phénomènes stéthoscopiques sont à peu près les mêmes. Les vibrations thoraciques produites par la voix et perçues par l'auscultation sont diminuées du côté gauche

18. Pas d'hémoptysie — Deux ou trois crachats sanguinolents seulement —

19. Pas d'hémoptysie. Quelques crachats peu abondants blancs muqueux légt striés de sang. —
Le murmure vésiculaire est toujours plus faible que du côté opposé. Cependant la respiration paraît s'entendre un peu mieux.
Les râles existent toujours disséminés dans le poumon mais moins nombreux.

20. Pas d'hémoptysie

26 Se reprend. ~~Les [illegible]~~ crachats muqueux, plus d'hémoptysie. Sueurs nocturnes abondantes. Persistance des râles muqueux au sommet du poumon gauche.

SCD LYON1

HOTEL-DIEU. — *Salle* St Charles *N°* 108.

Nom Louis Berrin

né à Bourg-St Christophe (Ain)

demeurant à

profession cultivateur

âge 20 ans

tempérament

constitution

entré le 20 xbre 72

sorti le mort le 2 Fév 73

DIAGNOSTIC ET RÉSUMÉ

G. D

Hémoptysie

Autopsie

HISTOIRE PATHOLOGIQUE

Poumon du côté de l'hémiplégie. Foie de fièvre intermittente. A l'âge de 11 ans, hémiplégie gauche, appliquée de position centrique, amené de chaque côté de la colonne vertébrale en tournant, y vient du côté droit 2 centimètres de la longueur d'une pièce de 5 f. Depuis le côté droit était resté, le mal en est guéri, cependant il a continué de tousser, rejeté 1 mois. Quelques crachats, 3 à 4 taches par jour.

Le côté droit de la poitrine est aplati et rétréci, la colonne vertébrale est inclinée à droite et l'omoplate saillante. Le sommet droit est obscur, y a vibrant, l'inspiration y amène du sommet, et rapprochements. Dans tout le reste du poumon, rien, et au sommet le murmure vésiculaire plutôt du côté droit.

A droite inspiration, sonorité, vibrant, inspiration du sommet, du reste sonorité.

Diminution clarté.

Souvent longue il y a toujours, il paraît, dit-il, les expectorations, surtout de côté gauche, très fréquentes. Pendant 3 mois il y a eu crachats très abondants.

Dr Sarrus.

Lyon. Imp. veuve Dumoulin et fils

SCD LYON1

DATES	HISTOIRE PATHOLOGIQUE	PRESCRIPTIONS
Foie	Le foie est le siège de désordres graves. Chaque lobule paraît comme hypertrophié et forme une légère saillie sur la capsule.	
Intestins	Sur de la lésion. Glandules plus nombreuses à certains points, la dernière partie de l'intestin grêle est le siège d'un hyperémie assez marquée.	

Mouvement ant. & sommit. du

SCD LYON1

HOTEL-DIEU. — *Salle* St Charles *N°* 57

Nom Seg Marcel

né à

demeurant à Fondinet

profession Cuisinier

âge 23 a

tempérament

constitution

entré le 25 Avril 73

sorti le 6 Juillet 73

mort le 9 mai 1874

DIAGNOSTIC ET RÉSUMÉ

G. E.

hemorrhagies

HISTOIRE PATHOLOGIQUE

Pri mort au bout de 2 ans de maladie (cancer) [illegible] mal vécu; fumait sans [illegible] le malade a commencé à souffrir en 1870, fait prisonnier à Orléans, il est resté 9 mois prisonnier, où il a eu à souffrir du froid et de la faim. Hémorrhagie à cette époque. Depuis fort de faire [illegible] Malade à l'occasion, craignant [illegible] avant et a dormi.

Hémorrhagie (1/2 crachat de sang) et j'ai 2 jours.

Lyon Imp. Pierre Bonnassieux et Fils

SCD LYON1

DATES	HISTOIRE PATHOLOGIQUE	PRESCRIPTIONS
Janvier 86	Hier soir le malade vient de expectoration sanglante et cette hémoptysie légère n'est pas longtemps avant l'hémoptysie il persiste une légère transpiration sans ~~[illegible]~~ bien accusée	
92	Cette nuit agitation plus grande de 11 heures à minuit transpirations abondantes — Quinion d'après sans nouvelle hémoptysie —	
	L'ouïe en arrière, râles muqueux diminués surtout au sommet	
	L'oreille râles sonores et muqueux	
Mars 1894	Le malade est par grand [illegible] les hémoptysies meurt dans le marasme	

N°61.

Nom Jean Morel Salle St Charles 57 – 15 Janvier 74

Février 1874

Resp.	Pouls	Chaleur R.	Chaleur C.
95	210	34,0	42,5
90	200	33,6	42,0
	190	33,2	41,5
80	180	32,8	41,0
	170	32,4	40,5
70	160	32,0	40,0
	150	31,6	39,5
60	140	31,2	39,0
	130	30,8	38,5
50	120	30,4	38,0
	110	30,0	37,5
40	100	29,6	37,0
	90	29,2	36,5
30	80	28,8	36,0
	70	28,4	35,5
20	60	28,0	35,0
	50	27,6	34,5
10	40	27,2	34,0
	30		35,5

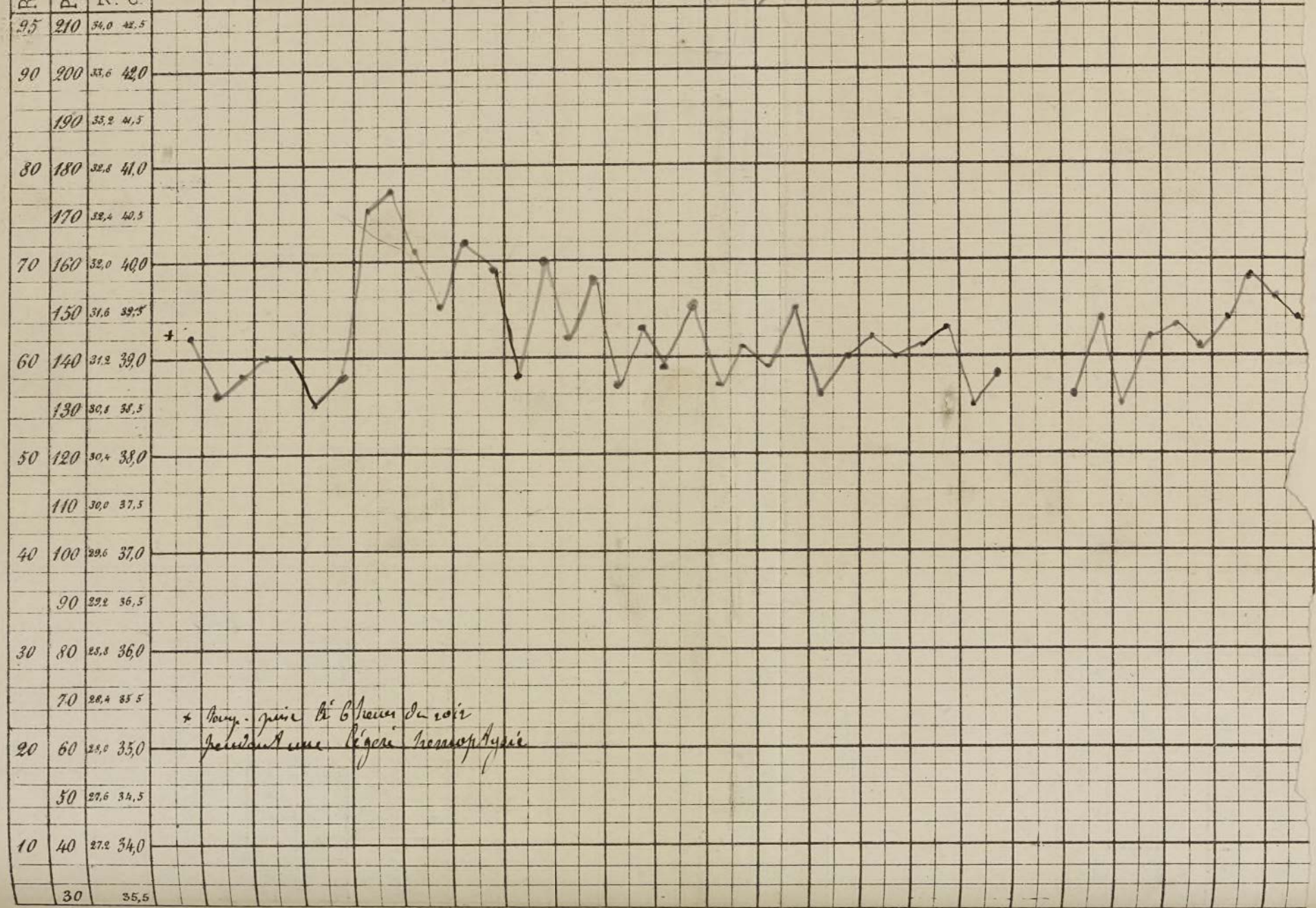

SCD LYON1

SCD LYON1

HOTEL-DIEU. — Salle St Charles N° 59

Nom Benoît Mérieux

né à Rothonod (Ain)

demeurant à Lyon (Rhône)

profession garçon de salle

âge 23 ans

tempérament

constitution

entré le 28 1 76

sorti le 22 janv 77

DIAGNOSTIC ET RÉSUMÉ

Décès

HISTOIRE PATHOLOGIQUE

Lait 1 litre
Bouillon
VI 9h. Mou

Pas d'antécédents alcooliques.
Ce malade a eu une bronchite il y a 5 ans.
La maladie actuelle a débuté, il y a 6 mois, par une indigestion; le malade ayant recommencé à manger trop vite ~~dix jours après~~ en a éprouvé une seconde, et il dit en avoir eu ainsi une dizaine depuis le début. Il a eu aussi 3 fois des vomissements mélaniques, le dernier il y a 15 jours.
~~Actuellement~~ Actuellement, le malade n'a pris aucun aliment depuis 10 jours; il se plaint d'une douleur modérée à l'épigastre avec retentissement à la région dorsale: cette douleur est exaspérée par la pression.
L'examen de la région épigastrique donne des résultats absolument négatifs.
Soif modérée. Pas de fièvre. Langue un peu saburrale. N'a jamais eu la diarrhée. Constipation depuis 5 jours.

31 Demande à manger — Quart.
9 Digestions bonnes

SCD LYON1

DATES	HISTOIRE PATHOLOGIQUE	PRESCRIPTIONS
7 juin	Constipation depuis 3 jours	Lavt simple
18	inappétence, pas de vomissem.ts	
VII 1		Lavt
		Lait sucré
VIII	rougeurs nombreux aux 2 sommets	
23	hémoptysie abondante	Infusion digitale 0,50.
24.	L'hémoptysie a cessé. On continue néanmoins la digitale	
Jusqu'au 29		Eau bois vomiq. X gtte

Lyon, Impr. A. Bonnarial, rue Ste-Catherine, 13.

SCD LYON1

HOTEL-DIEU. — *Salle* St Charles *N°* 104

Nom Carrier

né à Quincieu (isère)

demeurant à Oullin

profession Cultivateur

âge 31 ans

tempérament

constitution

entré le 14 Mars 1876

sorti le 29 V 76

DIAGNOSTIC ET RÉSUMÉ

? hemoptysie ???

HISTOIRE PATHOLOGIQUE

Rien du côté de l'hérédité.
aucune maladie antérieure.
Il y a 4 mois crachement de sang
avec dyspnée douleurs nocturnes
douleurs dans les jambes. Il y a deux
mois les crachements de sang se
sont renouvelés plusieurs fois;
mais peu abondants; actuellement
le malade accuse une faiblesse générale
il a maigrit, il digère bien sans
plaintes de gonflement à l'épigastre
et de douleur en ceinture. rien du côté
du cœur. Il tousse un peu. à de
la dyspnée lorsqu'il force la marche
se plaint de point de côté ~~[illegible]~~

DATES	HISTOIRE PATHOLOGIQUE	PRESCRIPTIONS
	Changement de siège il n'a plus de sueurs nocturnes. rien de bien marqué à la percussion et à l'auscultation.	
16	Rien à l'auscultation, ni à la percussion. Aucun point douloureux. Le malade pleure que lorsqu'il mont. éprouve des douleurs ds l'abdomen et à l'épigastre et qu'il crache du sang ??	
18	Faiblesse g^ale	B. Sedp.
	Les hémoptysies ne sont constituées que par des petites grandes sanguines faisant penser à quelques nuances pour encore d'efforts de toux comme crachat	

Lyon. Impr. A. Bonnaviat, rue Ste-Catherine, 18.

SCD LYON1

HOTEL-DIEU. — *Salle* St Charles *N°* 6 9

Nom Vaux Rene
né à Lyon.
demeurant à
profession typographe
âge 46 ans
tempérament
constitution
entré le 16 V 76
sorti le 17 V 76

DIAGNOSTIC ET RÉSUMÉ

φθ
hémoptysies

C'est pr la 3e fois qu'il a des hémoptysies la 1re fois il fut soigné à la Lourcine gratuite

HISTOIRE PATHOLOGIQUE

La 1re fois il a fait à St Charles un séjour de 70 jours. 2 ½ à 5 mois.
A continué de tousser d'après cette époque
a été pris subitement le 12 V de crachement de sang d'abord peu abondants qui ont augmenté le 16 au matin. Vomissement avec abondant de sang.
A son entrée on trouve le malade assis le face un peu grippée, ayant un peu de dyspnée et toussant par intervalles. L'expectoration est composée de crachats muqueux aérés, contenant du sang rutilant en petit caillots en forme de petits cylindres.
Percussion. Rien de bien marqué obscurité aux sommets Auscultation ~~et~~ de la tousse à gauche au sommet, traits de craquements plus nombreux sous la clavicule que dans le reste des poumons. Ils sont en peu humides. Et ailleurs peu très nombreux sur le reste des poumons
~~A l'entrée le malade~~ Le malade était maigre ~~et pr~~ lors de

SCD LYON1

DATES	HISTOIRE PATHOLOGIQUE	PRESCRIPTIONS
	La 1re atteinte d'accidents aigus —	Malade en état relatif un peu amélioré
	Aucun autre affection antérieure	
	autre que le manifestat. pulmonaires	
17	Et la forme sui generis plus de R. plus peu d'haleine	réduction de inspiration qui est
	fréquente soufflante — sonore et craquement.	
	Et le clairement de diminution du murmure vésiculaire —	Sirop de lait — et craquement p. 37
	la forte impulsat. qui suit effort de toux.	a droite respirat supplémentaire
		— Limonade sulfurique
		— Lait
19	Hémoptys. continuée peu abondante	— Inf. digitale 0.30
		Inf digitale 0.50
20	plus d'hémoptysie —	
21	on reçoit limonade réf. plus d'hémoptysie	2 pil morphine
Juin 9	Expectoration muqueuse assez abondante	1 pil
16	Grande amélioration — départ	

Lyon, Impr. A. Bonnaviol, rue Ste-Catherine, 40.

SCD LYON1

HOTEL-DIEU. — *Salle* Ste Marles *N°* 62

Nom J. M. Tourquoise
né à Jeumiers (Loire)
demeurant à Lyon
profession mecanicien
âge 43
tempérament
constitution
entré le 28 Aout 75.
sorti le 29 fev 76

DIAGNOSTIC ET RÉSUMÉ

Tuberculose pulm.
Hemoptysie

HISTOIRE PATHOLOGIQUE

N'a jamais eu de maladies antérieures
Jamais d'excès alcooliques —
La mère paraît avoir succombé à une affection pulmonaire.
Toussé depuis 15 mois à la suite d'un refroidissement — Malgré cela il a pu continuer son travail, n'a pas maigri, ni perdu de ses forces. —
Jamais de diarrhée — Les sueurs nocturnes ne sont venues que depuis 15 jours. —
Il y a 5 jours sans cause appréciable, le malade fut pris le soir en revenant de son travail d'une hemoptysie abondante
Il put se lever le lendemain et sortir un peu, mais l'hemoptysie ne s'était pas arrêtée complètement —
Les deux jours suivants elle revint

SCD LYON1

DATES	HISTOIRE PATHOLOGIQUE	PRESCRIPTIONS
	en abondance et forcer le malade à rester au lit. Actuellement le fond du crachoir est rempli d'une expectoration rouge et noire. —	
	à la percussion on ne trouve pas de différence de sonorité.	
	à l'auscultation on entend au sommet gauche et en arrière des craquements fins — puis des râles muqueux fins dans toute l'étendue du poumon — la respiration y est d'une façon générale plus obscure qu'à droite —	
	Au sommet droit ~~et en~~ arrière on trouve de l'obscurité de la respiration, et une expiration légèrement soufflante — P.P. sans craquements ?	
	En avant. Râles muqueux à gauche dans toute l'étendue du poumon. —	
	à droite râles muqueux très nombreux sans doute ~~au~~ sommet jusqu'au niveau de la 2e côte —	Lait — Limonade sulfurique
	affaiblissement des forces.	Tisane gallique 2 gr.
	Inappétence — assoupissement.	
	Rien au cœur —	
31 Août	L'hémoptysie a recommencé hier soir : 6 h. et a été arrêtée par l'éther sulfurique. — Elle est venue lorsque le malade a voulu se coucher sur le côté gauche. Il a remarqué que toutes les fois qu'il voulait se placer de ce côté, il sentait un picotement dans le poumon, et l'hémoptysie se produisait	

Lyon, Impr. A. Bonnaviat, rue Ste-Catherine, 18.

SCD LYON1

DATES	HISTOIRE PATHOLOGIQUE	PRESCRIPTIONS
12 7br	L'hemoptysie qui avait reparu de 10 à 5 h du soir n'a pas continué ce matin les crachats sont à peine teintés —	

SCD LYON1

Dugousse 67

DATES	HISTOIRE PATHOLOGIQUE	PRESCRIPTIONS
1 Sept	Nouvelle hemoptysie, arrêtée par l'emploi de l'éther.	
3 —	Hemoptysie légère. —	
4	L'hemoptysie a matin a une couleur plus brune,	
5	elle est melangée à des crachats muqueux.	
6.	Hier le malade a eu deux hemoptysies. L'une pendant qu'il parlait à la visite, l'autre le soir à 6 h. L'éther a calmé la première, mais on a été obligé d'employer le Perchlorure pour la dernière.	Digitale - 0.30 cg Limon. Juf.
7 —	L'hemoptysie est revenue cette nuit sans légère.	
8 —	Pas de nouvelle hemoptysie. L'expectoration est blanche jaunâtre	
9.	Expectoration simplement muqueuse. P = 64 —	Suppres. de Digitale
11	Hier nouvelle hémoptysie arrêtée par l'éther —	Extr. Rabel 4 gr Eau 900 gr
17	Pas de nouvelle hemoptysie	
19 —	Deux ou trois crachats rouges hier soir	
1er déc.	= Le malade a eu une hemoptysie hier matin et deux crachats depuis. Orthopnée dans toute la journée, gênée par la présence de muqueux dans les bronches et des râles muqueux disséminés correspondant à des noyaux d'infiltration et des espaces pleuraux. Rien dans la journée dit de bon net.	P = 104 Volumineux

SCD LYON1

HOTEL-DIEU. — *Salle* St Charles N° 93

Nom Camille Forest
né à Mont chal / Loire
demeurant à
profession tisseur
âge 28 ans
tempérament
constitution
entré le 19 décembre 1873
sorti le 17 mars 1874 autrepsie non faite

DIAGNOSTIC ET RÉSUMÉ

PB
Hemoptysies

HISTOIRE PATHOLOGIQUE

Père mort de Pothiénentérie
Mère morte à l'âge de 36 en couche,
3 frères et 1 sœur en bonne santé
Excellente santé, pas de tour pulmonaire
jusqu'au moment où la guerre —
fatigues de la campagne 1870-1871 — commencement
La santé générale antérieure, un peu
d'amaigrissement, un peu de toux de fièvre
vespérale à la digestion, mais le malade ne
tousse absolument pas —
En février 1872 sans toux préalable, à la suite d'un
refroidissement hémoptysie de la valeur de deux verres le premier
jour, plus considérable le lendemain et
le surlendemain, elles se répètent ainsi pendant
5 jours —
Deux mois après les hémoptysies se répètent

Lyon. Impr. A. Bonnaviat, rue Ste-Catherine, 13.

SCD LYON1

DATES	HISTOIRE PATHOLOGIQUE	PRESCRIPTIONS
	et durent 8 jours environ ~~ont~~ en moins grande abondance.	
	Pour la troisième fois, ~~deux mois~~ En juillet 1872	
	nouvelle hémoptysie durant un mois,	
	Depuis le malade crache du sang	par petite
	quantité au mois de 7bre 1872	Depuis cette
	époque plus d'hémoptysie	
	Ce n'est que consécutivement à la	première hémorrhagie
	pulmonaire que le malade se met à tousser	
	l'a tousse légère au début, avec rémission pendant	
	l'été devient continue	
	puis s'accompagne d'expectoration	assez abondante
	d'insomnie générale	
	de transpirations nocturnes	
	de perte des forces	
	d'amaigrissement, de tendance à la diarrhée	
	d'anorexie — 7.7. fois œdème des membres inférieurs	
	Actuellement — amaigrissement perte des forces —	
	Pouissance de la toux, de l'expectoration et la dyspnée —	
	diminution de la sonorité du côté droit	
En janvier	diminution en nombre des râles du côté droit qu'en	
	arrière avec râles muqueux fins,	entièrement sec
	Mauqué de la voix et de la voix	
	respiration rude au sommet gauche	
En avant	respiration un peu soufflante sous la clavicule gauche	
	Crachements abondants le pommon d'abord avec matité	
	perte de l'élasticité et affaissement	
1874 Janvier 14	Dans la nuit un dernier crachat de sang	
	précédé d'un peu d'agitation, d'un toux un peu vive	
	pendant une heure environ avant l'hémoptysie —	
	~~Pas~~ de Calcem ingéré	Coli avec 4 gr. cat. ammoniaque
	sans ~~pas~~ de point de côté	
	Le soir à 9 heures, précédé d'un peu d'agitation, de	
	malaise mal déterminé, au moment où le malade	
	s'assoupit — un dernier crachat de sang	
15	Les crachats sont sanguinolents —	Pouls à 120

SCD LYON1

HOTEL-DIEU. — *Salle* St Charles *N°* 93

Nom Camille Forest

DIAGNOSTIC ET RÉSUMÉ

né à

demeurant à

profession

âge

tempérament

constitution

entré le 19 decembr 73

sorti le

HISTOIRE PATHOLOGIQUE

Dans — à gauche respiration s'entend bien
droite — respiration rare obscure on y trouve
Or râle muqueux disséminés dans toute l'étendue
du poumon —
Mais lorsque on fait faire de fortes inspirations
au malade, le murmure s'entend mieux
et les râles sont également plus nombreux
En outre existence respiration
soufflante avec craquement
à droite dans le creux sus clavriculaire la respiration
fait presque défaut et lorsqu'on fait
tousser le malade on entend à l'inspiration
un bruit métallique et à l'expiration forcée
bruit soufflant à timbre également métallique
sur toute la partie antérieure respiration
très obscure et craquements nombreux
résonnant à minuit

Lyon. Imp. veuve Rossopial et fils

SCD LYON1

DATES	HISTOIRE PATHOLOGIQUE	PRESCRIPTIONS
19	nouvelle hémoptysie de la valeur d'un 3/4 d'un crachat	
4 heures	précédée de un peu de chaleur à la tête avec bouffées	
	avec transpiration, les symptômes du paroxysme	
	après l'hémoptysie il part plus à un sentiment	
	de lassitude —	
	quelques crachats sanglants ce matin —	
20	à midi nouvelle hémoptysie de la valeur d'un gros crachat	
	par de céphalalgie un peu de transpiration et de chaleur	
	au sommet même de l'hémoptysie	
21	dans la nuit à 2 heures du matin nouvelle hémoptysie	
	de la valeur de 3 cuillerées d'eau —	
22	les crachats sont de chiqueté, bruyant dans un liquide	
	séreux, quelques uns striés de sang	
27	les crachats sont mélangés à une plus grande quantité de sang	
28	toujours des crachats de chiqueté mélangés de sang, et	
	sanglant dans ce la cravate	
17 mars 1894	Mort dans le marasme —	

SCD LYON1

HOTEL-DIEU. — *Salle* St Charles *N°* 26

Nom Jean Arguillière
né à Messimy (Rhône)
demeurant à Lyon
profession Serrurier
âge 31 ans
tempérament
constitution
entré le 25 août 74
sorti le 31 août 74

DIAGNOSTIC ET RÉSUMÉ

GB
Hémoptysie

HISTOIRE PATHOLOGIQUE

Père mort après une maladie de 3 mois à l'âge de 60 ans
Mère morte jeune après une assez longue maladie
2 Leurs morts jeunes on ne sait de quoi.
Après la guerre il est entré à l'hôpital pour une affection sur laquelle il ne donne que des renseignements peu précis. Il dit puis avant des points du côté droit et de la poitrine.
Depuis cette époque il a été bien portant et a pu faire son travail sans difficulté. Cependant quand on fixe son attention il se rappelle que depuis qq. temps il toussait un peu le matin à son réveil; mais sans y faire attention et sans en éprouver la moindre fatigue.
Il y a 3 jours il éprouve après le repas des points du côté droit, un peu d'angoisse et il crache du sang pur en grande abondance. L'hémoptysie continue encore; mais moins abondante. Il tousse un peu plus depuis l'hémoptysie, il crache davantage. Il n'a pas maigri. Pas de sueurs, pas de diarrhée.
Rien au cœur. Pouls petit, filiforme, régulier, 100.
Poumon gauche rien. Poumon droit submatité au sommet en arrière et en avant. Obscurité de la respiration. Expiration prolongée. Râles assez

Lyon. Impr. A. Bonnaviat, rue Ste-Catherine, 14.

SCD LYON1

DATES	HISTOIRE PATHOLOGIQUE	PRESCRIPTIONS
	nombreux ; mais s'entendent difficilement dans la respiration ordinaire — On les perçoit surtout dans les grandes inspirations après la toux — Rate et foie ne présentent rien —	
26 août	Crachats hémoptoïques — Mêmes signes stethoscopiques — Coliques assez intenses —	
27 août	Plus de râles au sommet. Souffle à l'expiration, rétentissement de la voix ~~[illegible]~~ et en avant — Raquements dans le creux sus-claviculaire — Coliques persistent encore — Râles sous-crépitants assez nombreux à la base droite en dehors avec un peu de douleur à ce niveau — Toujours crachats hémoptoïques — Pâleur de la face —	

SCD LYON1

N° 21.

HOTEL-DIEU. — *Salle* 1e Charles N° ~~47~~ 105

Nom Jean Baptiste Voretton

né à St Martin en haut (Rhône)

demeurant à Vaugneray

profession Domestique

âge 20 ans

tempérament

constitution

entré le 17 avril 75

sorti le 19 mai 75

rentré le 10 juin 75

mort le 25 juin 75

DIAGNOSTIC ET RÉSUMÉ

C. P.

Pleurésie tuberculeuse du côté gauche

Pblanche aiguë ?

Autopsie

— amélio

HISTOIRE PATHOLOGIQUE

Antécédents héréditaires tuberculeux. — Toussé depuis 2 ans environ ; jamais d'hémoptysie — amaigrissement et perte des forces. appétit très diminué — quelques sueurs nocturnes, pas de diarrhée — Expectoration peu abondante muco-purulente. Depuis une huitaine de jours. Toux plus forte avec point de côté à gauche — pas de fièvre —

A la percussion matité du poumon gauche dans ses 2/3 inférieurs en arrière, dans son 1/3 inférieur en avant.

A l'auscultation obscurité respiratoire dans les points mats ni souffle ni égophonie — Dans la fosse sus épineuse quelques craquements — Vibrations thoraciques abolies à la base.

pointe du cœur non déplacée —

bruits du cœur normaux. —

19 m — Pas à longer

Lyon Impr. A. Bournaud, rue Ste-Catherine, 18.

SCD LYON1

DATES	HISTOIRE PATHOLOGIQUE	PRESCRIPTIONS
10 Juin	Rentre à l'hopital —	Lait —
	à la Percussion — Matité dans le poumon droit à partir des 2/3 inf. Les vibrations sont bien peu diminuées de ce côté —	Potion avec Fol. de Digitale 0,30 —
	à l'auscultation à droite et en arrière — on entend une respiration obscure, q.q. râles muqueux assez rares — Pas de souffle ni d'egophonie	quinine 0,50 —
	à gauche — La respiration s'entendrait un peu mieux, elle est accompagnée de râles sonores —	
	Dans le sommet gauche — Matité en sommet en avant	
râles	humides surtout en avant sous la clavicule	
	Plus arrière ils sont disseminés	
	aplatissement du côté gauche — Expectoration purulente peu abondante	
	Fièvre — P. 144 — Dyspnée assez vive — Peau chaude —	
	Rien au cœur — il bat à sa place normale	
	Pas de diarrhée — Rien du côté du ventre — Pas d'œdème des jambes	
	Les urines traitées par l'acide nitrique donnent un précipité blanc assez abondant —	
12 —	Hier le malade a eu un accès de suffocation suivi de perte de connaissance — qui n'a duré qu'un q.q. minutes	
	Rien au cœur.	
15 J.	Le malade a eu une hémoptysie — qui a coulé le fond de son crachoir	
25.	Le malade est mort cette nuit sans qu'on s'en aperçoive — Deux minutes avant sa mort, il répondait très bien aux demandes des soeurs qui lui offraient du bouillon — Il est sans doute été pris d'une Lipothymie —	

A l'autopsie on trouve un épanchement à droite dans le 2/3 inf. de la cavité pleurale
au sommet ce poumon présente q.q. noyaux caséeux — Granulations tuberculeuses fines disseminées sur
la plèvre droite — à gauche adhérence complète de la plèvre pariétale — pas d'liquide — Cavernes, au sommet
et noyaux caséeux de la grosseur d'un pois dans les 2/3 supér. du poumon
Rien au cœur qui est un peu plus gros que ordinaire — Pas de granulations sur le péritoine, ni l'intestin, ni sur la plèvre gauche
On trouve dans le cœur droit et dans l'artère pulmonaire des caillots moins très volumineux qui
expliquent peut être la rapidité de la mort.

SCD LYON1

Modèle N° 61

Nom Baptiste Moretton — St Charles n° 105

Resp.	Pouls	Chaleur R.	Chaleur C.	10 juin 75	11	12	13	14	15	16	17	18	19	20	21	22	23
95	210	34,0	42,5														
90	200	33,6	42,0														
	190	33,2	41,5														
80	180	32,8	41,0														
	170	32,4	40,5														
70	160	32,0	40,0														
	150	31,6	39,5														
60	140	31,2	39,0														
	130	30,8	38,5														
50	120	30,4	38,0														
	110	30,0	37,5														
40	100	29,6	37,0														
	90	29,2	36,5														
30	80	28,8	36,0														
	70	28,4	35,5														
20	60	28,0	35,0														
	50	27,6	34,5														
10	40	27,2	34,0														
	30		35,5														

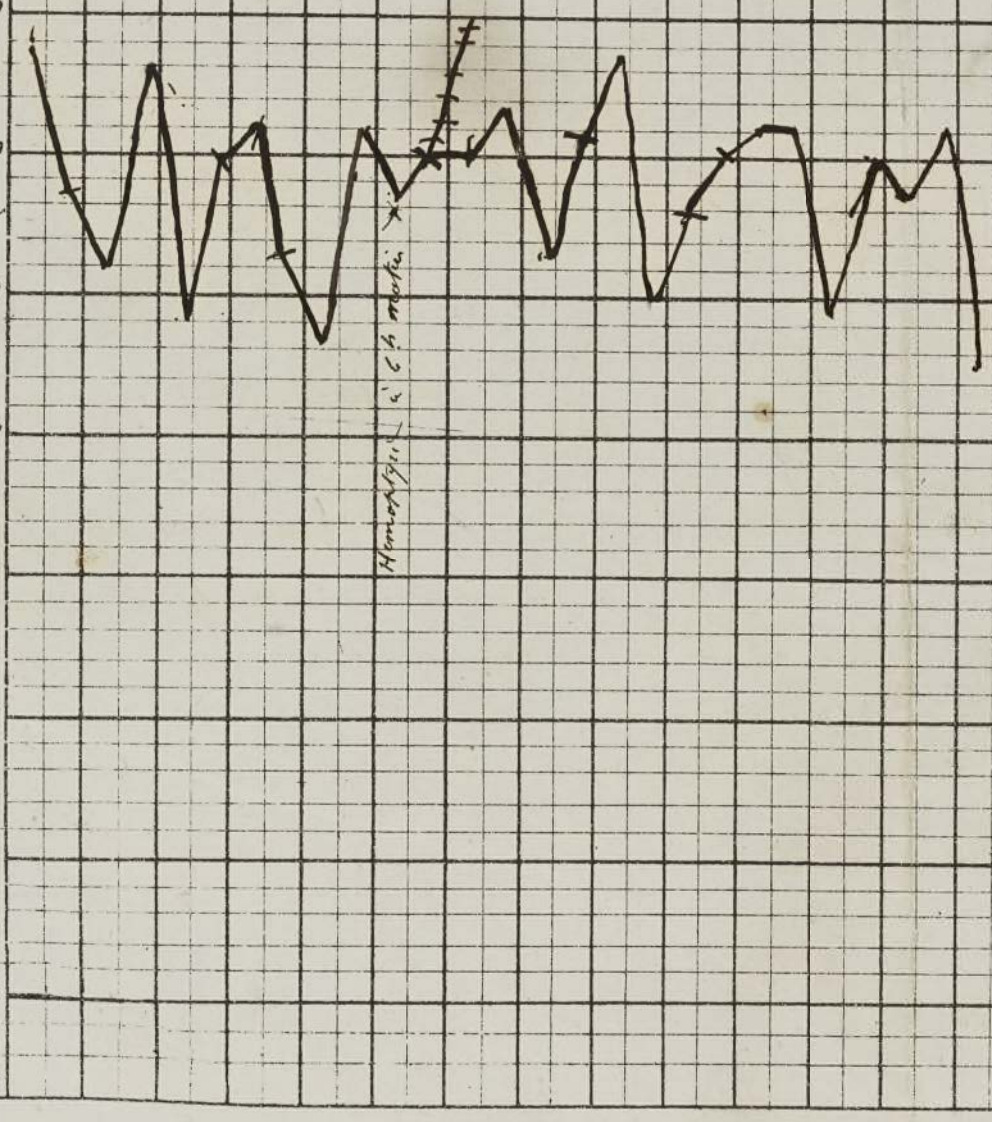

SCD LYON1

SCD LYON1

HOTEL-DIEU. — *Salle* Ste Charles *N°* 22

Nom Urbain Chapon

né à Grenoble

demeurant à Lyon

profession velautier

âge 59 ans

tempérament

constitution

entré le 1 7bre 74

~~sorti~~ mort le 9 7bre 74

DIAGNOSTIC ET RÉSUMÉ

Gd

HISTOIRE PATHOLOGIQUE

Pas d'antécédents pathologiques ni héréditaires.

Toux depuis 4 ans ; mais n'est bien fatiguée que depuis 8 mois, époque où paraissent les légères hémoptysies —

Toux fréquente : expectoration purulente. Pas de sueurs nocturnes — Diarrhée fréquente. Amaigrissement énorme

Sonorité diminuée à droite en arrière. Bruit rapeux perçu sous les 2 clavicules —

Souffle amphorique ; ~~et~~ toux et râles crépitants des deux côtés de la poitrine — On n'entend un peu de respiration normale qu'aux bases en arrière —

Lyon. Impr. A. Bonnaviat, rue Ste-Catherine, 18.

SCD LYON1

DATES	HISTOIRE PATHOLOGIQUE	PRESCRIPTIONS

SCD LYON1

HOTEL-DIEU. — *Salle* Charles *N°* 106

Nom Marius Grandjean

né à Lyon

demeurant à id

profession domestique

âge 20

tempérament

constitution

entré le 29 juillet 75

sorti le

DIAGNOSTIC ET RÉSUMÉ

Pleuro-pneumonie ?? probable

HISTOIRE PATHOLOGIQUE

Bronchite

antécédents héréditaires inconnus. — Variole à l'âge de 16 ans, depuis laquelle il avait conservé un
Il y a 8 mois à la suite d'un travail un peu pénible, le malade eut des points de côté, et se mit à cracher un peu de sang.
Au bout de 4.5 jours tout était rentré dans l'ordre —
Six mois après nouvelle hémoptysie accompagnée de toux et de perte de forces; il fut dégoûté peu de temps après. —
Enfin il y a 3 jours, après une toux continuelle, le malade eut une troisième hémoptysie —
Actuellement on trouve à la percussion une sonorité normale à droite en avant et en arrière — à gauche on a une légère diminution de

DATES	HISTOIRE PATHOLOGIQUE	PRESCRIPTIONS
	La sonorité à partir du 1/3 moyen jusqu'à la base et des vibrations thoraciques à l'auscultation on ne trouve rien dans le poumon droit.	
	— a gauche on ne trouve rien au sommet. Seulement à partir de l'épine de l'omoplate on entend du souffle bronchique doux. et q.q. râles muqueux fins, ne s'entendant qu'à l'inspiration, et des râles sonores ~~toute~~ aux 2 temps de la respiration. Lorsqu'on fait tousser le malade, ces derniers râles disparaissent et l'on ne perçoit plus que les râles fins. Ils s'entendent jusqu'à la base. — L'Expectoration est abondante, de couleur gris-rouge. —	Gd.ds et sp. d'ipéca Gaiacol et Rhum V. de Bordeaux Retentissement exagéré de la voix elle a même le timbre aegophonique dans l'endroit où il y a du souffle
	Pas d'amaigrissement sensible, pas de sueurs nocturnes, ~~pas de~~ un peu d'anorexie —	
27	— Le souffle existe toujours au niveau de la racine des bronches — La respiration s'entend jusqu'à la base mais elle est obscure et n'a pas l'ampleur normale de l'expansion vésiculaire. L'Expectoration est toujours hémoptoïque	
28.	Le malade a eu des sueurs abondantes — La ~~matité~~ est plus prononcée — Les vibrations thoraciques sont moins marquées L'aegophonie s'entend toujours — Le souffle a diminué — La matité est plus obscure.	
29 —	Le souffle s'entend toujours — L'aegophonie est moins prononcée La voix est moins bruyante	Supps. de digitale Ptions 0,30 cent Suppress. de l'accent vésiculaire
30 —	La défervescence est complète — L'appétit revient — Le crachat persiste toujours. Râles à la base — Aegophonie et diminution des vibrations thoraciques	
10 —	Guérison complète —	
14 —	Part guéri.	

Lyon. Impr. A. Bonnaviat, rue Ste-Catherine, 13.

SCD LYON1

HOTEL-DIEU. — *Salle* Charles *N°* 94

Nom Ant. Michaud
né à Cusignan (Isère)
demeurant à id
profession tisseur
âge 20 —
tempérament
constitution
entré le 31 Mai 79
sorti le Guérie

DIAGNOSTIC ET RÉSUMÉ

ÿ θ ?
Hémoptysie

HISTOIRE PATHOLOGIQUE

Père et Mere vivent encore —
Frere mort de Bronchite chroniq. — à la suite d'un
la campagne —
Ne tousse que depuis 6 mois — garde le
lit depuis 3 semaines — et depuis ce
temps là a des hémoptysies à répétition.
à la Percussion — sonorité normale dans les 2
poumons en avant et en arrière
à l'Auscultation — Rien dans le poumon
gauche ni en avant ni en arrière —
Craquements au sommet droit dans la fosse
sus épineuse — Râles crépitants un peu plus
humides dans la fosse sous épineuse
Inspiration rude de la base — Retentissement
de la voix dans toute l'étendue du poumon.
Expectoration assez abondante — dont la
nature est masquée par une hémoptysie aérée
à couleur claire, etc.

SCD LYON1

DATES	HISTOIRE PATHOLOGIQUE	PRESCRIPTIONS
	Diarrhée de temps à autre —	Ipeca — 2 gr.
	Laryngite depuis 3 semaines —	—
	Points de côté —	Pot. aux
	Amaigrissement, perte des forces	2 gr. d'opium
	Sueurs nocturnes —	50 gr. d'éther
2 Juin	La hémoptysie a continué légère	Lait
	matin — le soir elle est revenue	Vésicatoire —
	à 7 h — on l'a arrêtée en donnant un	—
	prise ?	Ipeca — 2 gr.
	et a disparu à peu près complètement	
3 Juin	Plus d'hémoptysie	
Juillet	Part à Longchêne	

Lyon, Impr. A. Bonnaviat, rue Ste-Catherine, 13.

SCD LYON1

Modèle N° 61.

Nom Antoine Michaud n° 94.

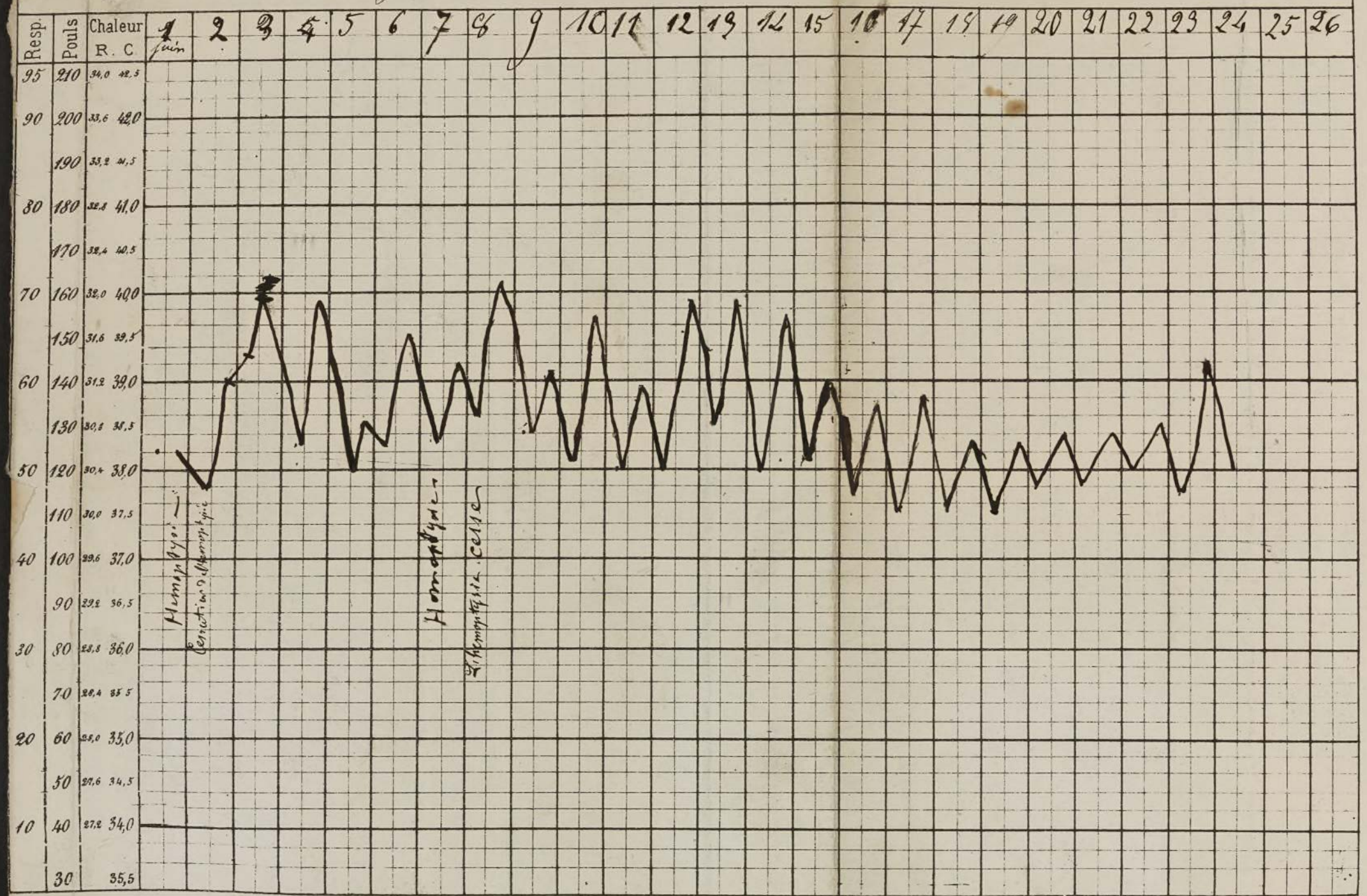

SCD LYON1

SCD LYON1

HOTEL-DIEU. — *Salle* Charles *N°* 103

Nom Paul Mazaud
né à Bergerac (Dordogne)
demeurant à Lyon
profession menuisier
âge 20 ans
tempérament
constitution
entré le 12 juin 75
sorti le 31 juin 75

DIAGNOSTIC ET RÉSUMÉ

Q 0

HISTOIRE PATHOLOGIQUE

Ne paraît pas avoir fait d'excès alcooliques ou autres —

Pas d'antécédents héréditaires — A toujours joui d'une bonne santé — 1/1
Il y a 3 semaines ce malade se mouilla — Huit jours après il se mit à tousser. et continua ses occupations —
Mais il y a huit jours le malade se sentit plus faible, eut de l'inappétence, un peu de sueurs nocturnes —
Hier il fut pris tout à coup d'une hémoptysie abondante — qui depuis s'est répétée trois fois —

2/12

A la percussion on ne trouve pas de différence dans la sonorité
à l'auscultation à gauche et en arrière — râles muqueux à l'inspiration dans un point assez limité de la fosse sus épineuse —
à droite et dans le même endroit, râles

Lyon. Impr. A. Bouasvisl, rue Ste-Catherine, 18.

SCD LYON1

DATES	HISTOIRE PATHOLOGIQUE	PRESCRIPTIONS
	plus secs et plus éclatants — Respiration normale dans la zone des poumons — Rien en avant — Expectoration. Sans voir des crachats hémoptoïques, de couleur claire, et foncée — Pas de fièvre — Inappétence	Sp. d'opium Kirsch — 2 Vesicat. au sommet
14 juin	Le malade a eu encore une hémoptysie sur au soir — Au moment où l'hémoptysie doit se produire le malade a une sensation de chaleur au niveau de la poitrine et de la figure — Le malade se plaint d'oppression, des râles trachéaux, puis l'hémoptysie survient — P. 92.	
15	Hémoptysie survenue pendant la visite — arrêtée par l'éther — qui n'a pas été essuyée par la pipette —	
16 -	Nouvelle hémoptysie cette nuit	
20 -	Le malade a eu encore une hémoptysie cette nuit — elle a craché 1/4 de cuillère à café	
21 -	Pas d'hémoptysie —	Acide gallique 4 gr.
22.	Le malade a eu une hémoptysie cette nuit (suppression de l'acide gallique)	Perchlor. de fer XX gtes
24	Le malade continue à avoir des crachats hémoptoïques sans avoir apparence de véritable hémoptysie	
31 -	Demande à sortir — Etat général assez bon	

SCD LYON1

Modèle N° 61.

Nom Paul Mazzand Salle St Charles n° 113

Resp.	Pouls	Chaleur R.	Chaleur C	13 juin	14	15	16	17	18	19	20	21	22	23	24	25	26	27	28	29	30 Tué	2 juillet	3	4	5	6	7	8	9
95	210	34,0	42,5																										
90	200	33,6	42,0																										
	190	33,2	41,5																										
80	180	32,8	41,0																										
	170	32,4	40,5																										
70	160	32,0	40,0																										
	150	31,6	39,5																										
60	140	31,2	39,0																										
	130	30,8	38,5																										
50	120	30,4	38,0																										
	110	30,0	37,5																										
40	100	29,6	37,0																										
	90	29,2	36,5																										
30	80	28,8	36,0																										
	70	28,4	35,5																										
20	60	28,0	35,0																										
	50	27,6	34,5																										
10	40	27,2	34,0																										
	30		35,5																										

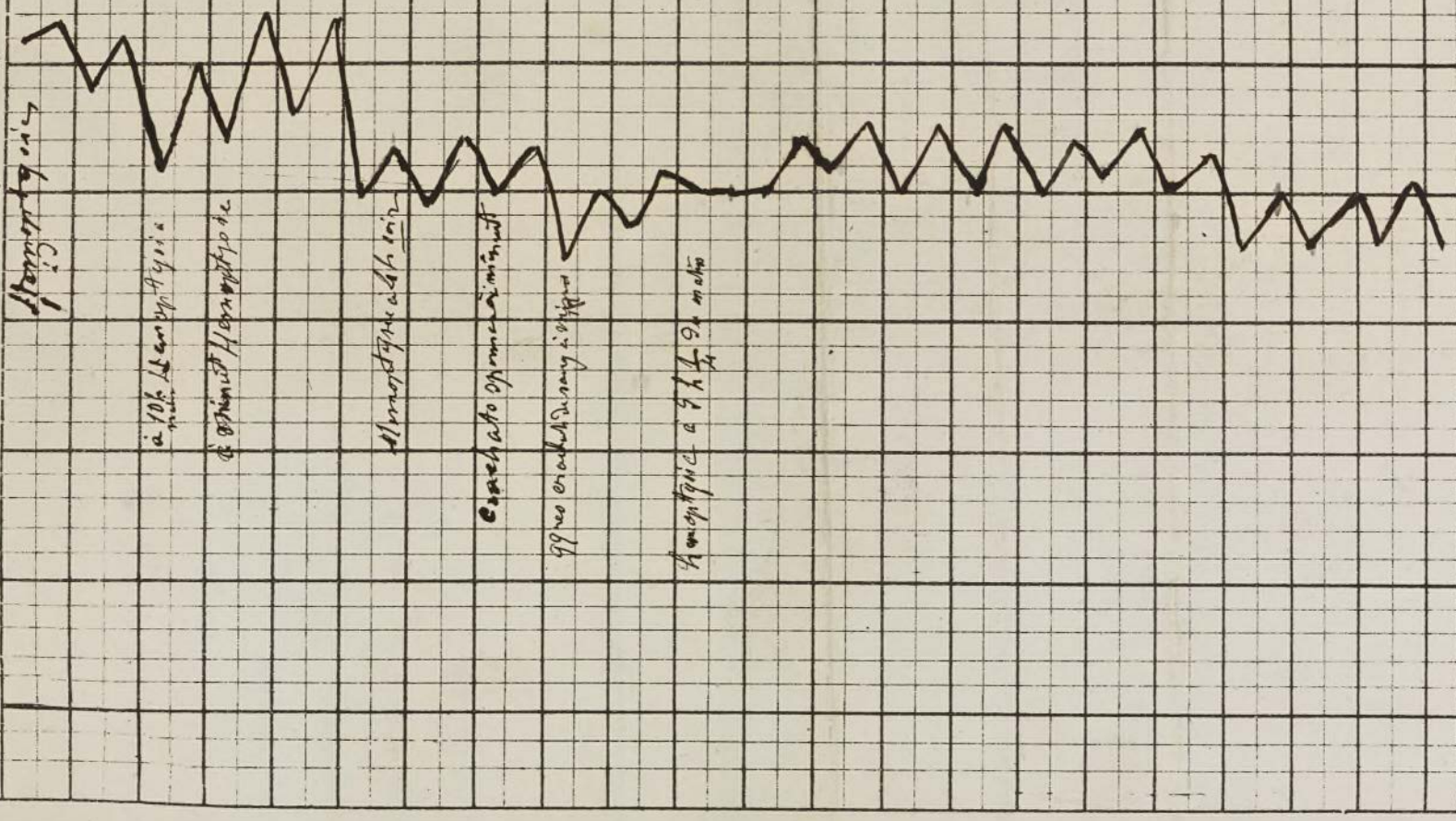

SCDLYON1



SCD LYON1

HOTEL-DIEU. — *Salle* Charles *N°* 59

Nom Eug. Théophile Chiffet
né à Communeau ain
demeurant à Lyon
profession boucher
âge 21
tempérament
constitution
entré le 20 9bre 95
sorti le 8 8bre 95

DIAGNOSTIC ET RÉSUMÉ

Cf O.

HISTOIRE PATHOLOGIQUE

Bronchite chronique
Teint d'ivrogne

V. de quinine
Lyon 1 octobre 1895

Habitudes alcooliques depuis un an (un ou deux verres d'absinthe par jour)
Pas d'antécédents héréditaires. —
Début de la maladie il y a 6 mois par une pleurésie droite. Depuis ce temps le malade a toujours toussé.
Hémoptysie abondante il y a trois mois puis diarrhée, n'ayant cessé que depuis 3 semaines, sueurs nocturnes localisées à la partie supérieure du corps. —
Amaigrissement et perte des forces.
Actuellement :
La Percussion est normale.
A l'auscultation on ne trouve rien aux sommets. Si ce n'est un peu de diminution de la respiration au

DATES	HISTOIRE PATHOLOGIQUE	PRESCRIPTIONS
	Sommet droit — Râle muqueux nombreux dans toute le moitié inférieure du poumon droit.	
	à gauche Rien au sommet.	
	à la base on trouve un point à la région postéro-externe où on entend de petits râles muqueux fins. —	
	Rien en avant.	
	L'expectoration est muco-purulente.	
	Sommeil conservé — Bon appétit	Digitale 0,50 cent
23 —	Hier soir à 3 ½ le malade a eu une hemoptysie assez abondante arrêtée par l'éther T R 39,3 — Les crachats sanglants ont continué pendant la nuit	
24 —	Nouvelle hemoptysie hier soir à 7 heures — T R 37,4 — Pouls 100	Digitale 1 gr —
25	L'expectoration est muqueuse et légèrement striée de sang —	
	Le Pouls est à 104 — Envies de vomir — on prescrit la potion	Limon. sulfuré.
26 —	Nouvelle hemoptysie cette nuit.	
	P. 100 —	
27.	Le malade n'a pas craché de sang pur, l'expectoration est seulement teintée légèrement de sang.	
	P. 100 —	
28.	Plus d'hemoptysie — Le malade a eu hier des symptômes d'intoxication	
	Vertiges, vomissements, céphalalgie	
	On supprime la digitale	
1 Sept. —	Plus d'hemoptysie — Le malade demande à partir	

Lyon. Impr. A. Bonnetal, rue Ste-Catherine, 13.

SCD LYON1

N°61

Nom Chiffet - Charles n° 59

Resp.	Pouls	Chaleur R.	C	22 Sept.	23	24	25	26	27	28	29	30
95	210	34.0	42.5									
90	200	33.6	42,0									
	190	33.2	41.5									
80	180	32.8	41.0									
	170	32.4	40.5									
70	160	32.0	40,0									
	150	31.6	39.5									
60	140	31.2	39,0									
	130	30.8	38.5									
50	120	30.4	38,0									
	110	30,0	37,5									
40	100	29.6	37,0									
	90	29.2	36,5									
30	80	28.8	36,0									
	70	28.4	35 5									
20	60	28,0	35,0									
	50	27,6	34,5									
10	40	27.2	34,0									
	30		35,5									

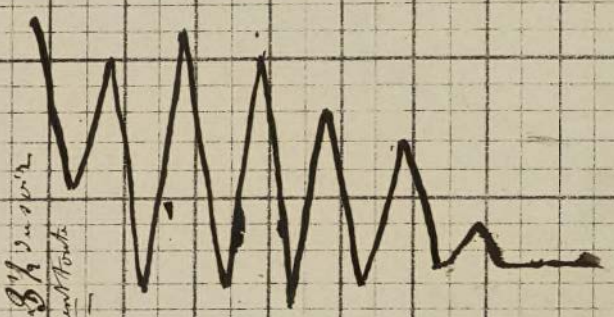

Hemorrhagie à 8h du soir

Rechute complète après un mois

Hemorrhagie de 4 kg environ

Mort à 10h du matin

Hemorrh. à 9h du matin

SCD LYON1

SCD LYON1

HOTEL-DIEU. — *Salle* Charles *N°* 72

Nom David Jonas Perronnet

né à Vienne (Isère)

demeurant à Lyon

profession journalier

âge 20

tempérament

constitution

entré le 13 Déc. 75

sorti le 18 Déc. 75 à Longchêne

DIAGNOSTIC ET RÉSUMÉ

Hémoptysie

HISTOIRE PATHOLOGIQUE

Sous mots : méningite

~~Pas d'antécédents héréditaires~~ —
Pas de excès alcooliques —
Toussé depuis 6 mois — a eu depuis à moment de leger hémoptysies à surtout les matins — mais le malade pouvait continuer à vaquer à ses occupations. Il éprouvait aussi un malaise indéfinissable, et une fatigue plus grande qu'à l'ordinaire.
Il y a un mois — il eut une hémoptysie très abondante, il ne crachait pas le sang, mais le vomissait.
Il entra alors à l'hopital, et en sortit il y a 5 jours dans un état bien amélioré.

SCD LYON1

DATES	HISTOIRE PATHOLOGIQUE	PRESCRIPTIONS
	Il y a deux jours, le malade s'étant remis à travailler, survint une nouvelle hémoptysie plus abondante qui dura depuis 9 h du matin jusqu'à 2 h du soir. —	
	Actuellement il se plaint de transpirer un peu la nuit. — Il a maigri un peu — mais cependant, il a encore des muscles bien solides.	
	à la Percussion on trouve un peu de sabmatité sur la clavicule droite —	
	à l'auscultation — Respiration prolongée sous la clavicule droite — Rien en arrière —	
	à gauche — Rudesse de l'inspiration au sommet du poumon —	
	Expectoration muqueuse encore teintée de filets de sang.	
	Appétit conservé — état général bon.	
	Rien au cœur.	Sp. diascordium Sp. d'éther Lait

Lyon. Impr. A. Bonnaviat, rue Ste-Catherine, 13.

SCD LYON1

HOTEL-DIEU. — *Salle* St Charles *N°* 100

Nom Thierry Cerm

né à

demeurant à

profession employé en chaussures.

âge 36 ans

tempérament

constitution

entré le 21/janv/76

sorti le mort le 16 mars 76

DIAGNOSTIC ET RÉSUMÉ

Phtisie.

HISTOIRE PATHOLOGIQUE

Mère morte de pneumonie
12 enfants dont
9 morts entre 10 et 20 ans.

Toux depuis 4 ans
Hémoptysie de 2 litres il y a cette époque
Pas d'hémoptysie depuis.
Toux tenace, crachats muqueux.
Depuis 9 jours toux devenue plus
fréquente, expectoration abondante.
Fièvre, sueurs, transpiration la nuit. Amaigrissement
perte des forces. Pas de diarrhée.
Langue rouge.
Crachats muqueux, sans un peu purulents, non sanglants
ni purulents.
Gros râles à bulles multiples au sommet droit
avec clarté avant. Matité à la base.
Râles humides au sommet gauche, et gros râles
ronflants partout ailleurs sonores.
Respiration puérile en avant à gauche,
normale à la base droite.

SCD LYON1

DATES	HISTOIRE PATHOLOGIQUE	PRESCRIPTIONS
14 Mai	Hémoptysies légères. Crachats rosés et terreux mélangés de Après : ~~Rémittence~~ des cavernes.	

Lyon, Impr. A. Bonnetat, rue Ste-Catherine, 13.

SCD LYON1

N° 21.

HOTEL-DIEU. — *Salle* St Charles N° 48

Nom Chamaron Jacques
né à Lyon
demeurant à
profession matelassier
âge 48 ans
tempérament
constitution
entré le 10 Déc 71
sorti le

DIAGNOSTIC ET RÉSUMÉ

Gth.
(Cirrhose)

HISTOIRE PATHOLOGIQUE

Pas de maladies jusqu'au mois de sept 69.
Il y a habitudes alcooliques (cam de vin le matin)
Pas d'hérédité ni ascendante ni collatérale ni descendante.
Au mois de Sept 69 il se mit à cracher le sang abondamment et à vomir. Il fit un séjour de 4 mois à St Charles fut saigné par Mr Colrat qui remarqua une cirrhose sous le cartilage droite au dire du malade. Il rentra améliorés et fut repris de vomissements. Depuis Janvier 72 il était sujet à vomir et à cracher du sang, pendant une dizaine de jours il entre à l'hôpital chaque jour.
Il a beaucoup maigri perdu ses forces pas de mouvements nocturnes ni de sueurs. Un peu d'œdème des jambes les jours derniers qui a disparu.
Langue blanche dégoût encore nausée peu d'appétit alternative de diarrhée et de constipation. Douleurs vagues pour le tout.
Urine rare peu de crachats fréquents quotidiens.
Point douloureux de la pression multiples sur les côtés et le ventre. Point thoracique de Mr Perroud.

SCD LYON1

DATES	HISTOIRE PATHOLOGIQUE	PRESCRIPTIONS
	Lumbago persistant depuis un an. Douleurs à la pression. Fièvre avec frisons douleurs multiples; lésion grande du thorax.	
	Percussion = rien de précis.	
	Auscult = Bruits et gg. bulles disparues au sommet gauche, rien en avant (peu distincts). Rien en arrière au sommet droit qu'un enfoncement, frottements. Au deux sommets en arrière relâchement de la voix.	
	Rien aux bases en arrière. En avant sur le clavicule droite, râles muq. nombreux en les retrouvant jusqu'à la base. Bruit respiratoire considérable au même endroit de relâchement. Pas de signes de caverne. Rien en avant du côté gauche.	
	Cœur = Bruits normaux.	
	Malade à droite au dessus de la clavicule droite avec diminution du murmure vésicul. Crepitation muq. commencée en ce point. Quelques frottements dans la clavicule droite. Intérêts albumineux.	

Lyon, Impr. A. Bonnaviat, rue Ste-Catherine, 13.

SCD LYON1

MODÈLE N° 21.

HOTEL-DIEU. — *Salle* 1re Fme Gilmes N° 150

Nom Raubeau pérline

né à St Rambert l'île Barbe (Rhône)

demeurant à Lyon

profession tireuse d'or

âge 26 ans

tempérament

constitution

entré le 3 Mai 1880

~~sorti~~ mort le 8 ~~Mai~~ 1880.

DIAGNOSTIC ET RÉSUMÉ

Ob 3

Mort subite pendant une hémoptysie

HISTOIRE PATHOLOGIQUE

Du côté de l'hérédité : père mort à 56 ans, d'une maladie aiguë qui l'a enlevé en 8 jours = mère encore vivante, toussait tous les hivers = a perdu une sœur à 12 ans, morte en couches = a encore un frère et un fils en bonne santé —

Antécédents pathologiques de la malade :

A l'âge de 8 ans variole et fièvre typhoïde = Cicatrice au cou, trace probable d'une adénite suppurée.

= Accouchement il y a 6 ans = suites de couches bien plus = Mais pendant lesquelles, la malade dit avoir pris froid et contracté l'une tous qu'elle a toujours toussé depuis = l'année dernière, elle pensait y avoir un foyer de 3 Mois dans cette même salle : Mai juin - juillet = au moment où elle sortait, on a cru devoir supprimer cette suppression dans 5 Mois, Cordon, Sangsues, vésicatoires et une diète notable suivant les

Actuellement malade entre de Bourreau toujours pour la même affection =

Elle a eu ces jours derniers quelques hémoptysies pour lesquelles

SCD LYON1

DATES	HISTOIRE PATHOLOGIQUE	PRESCRIPTIONS
	La 1ère hémoptysie remonte à l'examen ici =	dernière à l'époque de son ingr
	La malade se présente pâle et très	amaigrie = toux
	beaucoup par quintes = Expectoration très abondante	
	L'haleine = Crachats muco-purulents	mimmolores =
	Peu d'appétit = et q.q.f. quintes de toux amènent des	
	vomissements = Pas de diarrhée =	
	Dyspnée très considérable, perte complète des forces,	
	sueurs nocturnes de la partie sup. du thorax et de la tête surtout	
	La menstruation, comme l'année passée, n'est supprimée depuis	
	qu'elle est plus fatiguée depuis un mois; =	
	La percussion est très douloureuse surtout du côté droit	
	à droite sub-mate sous la clavicule dans un ong. 3e et 4e espace	
	dépassant en avant bien en particulier	
	= En arrière des deux côtés mat. de la moitié sup. des	
	deux côtés, = Du centre à la base du côté droit sous l'angle	
	et hors un peu du submate. =	
	Auscultation : Poumons :	
	En avant : à droite = gargouillement dans une très grande	
	étendue sous la clavicule = Bruits ont un timbre	
	un peu métallique =	
	à gauche : râles sous-crépitants sous la clavicule =	
	Respiration très soufflante	
	En arrière : à droite = souffle à timbre amphorique	
	et gargouillement occupant le tiers du poumon	
	= souffle s'entend jusqu'à la pointe inférieure =	
	plus bas : râles sous-crépitants nombreux	
	Lucet a fait à la base râles sous-crépitants le long	
	de la colonne vertébrale = En dehors, obscurité dans la région	
	= à gauche : au sommet : souffle et gargouillement	
	à la pointe : râles sous-crépitants	
	à la base respiration soufflante	
	Cœur : rien	

DATES	HISTOIRE PATHOLOGIQUE	PRESCRIPTIONS
5 mai	Cette malade a eu hier à midi une hémoptysie très abondante, au moin un plein crachoir, hémoptysie qui a débuté d'abord par un vomissement de sang, suivie ensuite des crachats de sang pur, et enfin par une panachée de crachats purulents et sanglants =	Limonade sulfurique 1 { Sulf. de quinine 0,10 cm Digitale — 0,0 cm 5 pil. par jour
6 mai	Les crachats sont encore aujourd'hui teints en rouge, mais sans hémoptysie nouvelle	
7 mai	Peu de sang dans les crachats =	
8 mai	Hier à 7 heures du soir, la malade a pris un gruau de lait et a rendu très rapidement 1 litre de la matière d'un crachoir de sang puis a succombé subitement, en disant je meurs —	

Autopsie : A l'ouverture du thorax, les poumons s'affaissent peu = Ils sont très emphysémateux tous les deux = L'emphysème porte surtout sur les bords = Mais le point où il est de beaucoup le plus prononcé, c'est dans toute l'étendue du bord antérieur du poumon gauche et surtout à la partie inférieure de ce bord = à droite : adhérences du poumon à la paroi thoracique dans toute la hauteur = mais c'est au sommet que ces adhérences sont le plus résistantes = et il n'est qu'en prenant le plus grand de précautions qu'on peut parvenir à enlever le poumon sans le déchirer = à gauche : adhérences beaucoup moins considérables, beaucoup moins résistantes, limitées au sommet.

= A l'ouverture des bronches, on note que ces conduits sont complètement obturés par des caillots sanguins = Caillots sanguins qu'on peut suivre jusqu'au dans les bronches les plus petites pour les parties inférieures et moyennes des deux poumons =

Quant aux bronches de la partie supérieure du poumon gauche, elles contiennent seulement un liquide légèrement rosé =

= Le sommet droit est le siège d'une immense caverne (au moins un ou deux pouces) à parois récemment ébauchées de nombreux orifices = Les bronches sont le siège de dilatation immédiatement avant d'aboutir à la caverne = A côté de cette grande caverne et communiquant la plupart avec elle, au travers de nombreuses petites cavernes : ce qui

DATES	HISTOIRE PATHOLOGIQUE	PRESCRIPTIONS
	donne tout à fait à cette partie du poumon, un aspect spongieux = C'est dans une de ces petites cavernes qu'on rencontre le vaisseau rompu, ayant donné lieu à l'hémoptysie = C'est un vaisseau présentant une dilatation qui a fini par céder ; on voit d'ailleurs la sclérose. — (2) dilatation poumon	
	= Tout le poumon droit est infiltré de granulations tuberculeuses en amas de volume plus ou moins considérable ; altérations devenant de plus en plus rares en arrivant à la base =	
	= Dans le poumon gauche, plusieurs petites cavernes au sommet	
	= Infiltration tuberculeuse dans toute la partie inf. du lobe sup.	
	Quant au lobe inférieur, c'est la partie la plus respectée des deux poumons = Elle ne présente que q. q. rares granulations tuberculeuses =	
	= En outre, aux deux bases, mais surtout à la base du poumon gauche, on remarque sur les coupes un piqueté de taches rouges, à teinte ecchymotique, très nombreuses et ayant de 1 à 5 millimètres de diamètre chacune =	
	= Cœur = foie - rate - reins, ne présentent rien de particulier à noter —	

SCD LYON1

DATES	4me Sk HISTOIRE PATHOLOGIQUE N° 190	PRESCRIPTIONS

Rambaud Pérolin 2 Beaux - Pathém. - Mort subite par Hémoptysie.
entrée le 3 mai
morte le 8 mai } 1880 - Autopsie le 9 mai -

Réflexions - La quantité de sang rendu n'est pas la cause de la mort, puisqu'elle s'élevait seulement à un peu plus de la moitié d'un crachoir, 250 à 300 gr. au plus; le malade n'était pas anémique; la mort n'est pas survenue peu à peu, à la suite de l'hémoptysie, ni brusquement par syncope, mais rapidement pendant qu'il cherchait à se débarrasser du sang qui obstruait les bronches. C'est principalement à la présence du sang dans les plus fines bronches qu'il faut probablement rapporter la mort. Le sang a dans ce cas d'autant plus de tendance à encombrer les bronches des parties qui fonctionnent, que ces parties agissent plus activement pour suppléer celles qui sont détruites, et que l'inspiration l'emporte sur celle d'expiration dans ces cas pathologiques. C'est dans les régions où la respiration supplémentaire est la plus active qu'on observe le plus de caillots jusqu'aux dans les plus fines ramifications. ~~C'est aussi dans~~ les parties déclives. C'est en vain que le malade a lutté pour se débarrasser de ces caillots. L'emphysème prononcé et les ecchymoses que nous avons constatés ~~étaient~~ probablement le résultat de cette lutte suprême. - ~~A la suite de~~ hémoptysie du début de la maladie, la mort ne survient pas même lorsque le malade perd des quantités considérables de sang, probablement parce que la respiration partielle se fait dans certaines portions des poumons, ~~notamment~~ aux sommets (ou moins à un sommet) et que la puissance d'expiration est encore supérieure à celle d'inspiration.

Nous avons trouvé à l'autopsie de notre malade un prétendu anévrysme. La petite tumeur désignée avait le volume d'une lentille. Elle était constituée par une paroi blanchâtre, mate, filiforme présentant une fente irrégulière, au dessous de laquelle se trouvait l'ouverture du vaisseau dans lequel nous avons pu introduire l'extrémité d'une fine sonde cannelée dans les deux sens. Ce vaisseau n'était pas complètement libre, il adhérait ou plutôt faisait partie de la paroi anfractueuse d'une petite caverne. Celle-ci était grosse d'une noisette. Communiquait avec d'autres cavernes plus ou moins volumineuses avec lesquelles elle formait un ensemble. Ces cavernes étaient remplies de caillots sanguins plus nombreux et plus adhérents près de l'ouverture du vaisseau.

La petite tumeur en question était bien un anévrysme, mais plus exactement un anévrysme artériel, dû à la dilatation d'une petite artère pulmonaire. Il était constitué par une paroi mince, blanchâtre, mate, filiforme. Il était probable que dans ce cas cette petite artère pulmonaire avait été atteinte par un bacille qui détruisait la tunique moyenne. Dans ce cas, d'après, il était arrivé à un rétrécissement de la lumière du vaisseau, et le sang s'était coagulé dans la partie dilatée. Il était probable que le sang s'était coagulé dans la partie dilatée. Il était probable que le sang s'était coagulé dans la partie dilatée. Il était probable que le sang s'était coagulé dans la partie dilatée.

Lyon. Impr. A. Bonnaviat, rue Ste-Catherine, 18.

SCD LYON1

HOTEL-DIEU. — *Salle* _____ *N°* _____

Nom

né à

demeurant à

profession

âge

tempérament

constitution

entré le

sorti le

DIAGNOSTIC ET RÉSUMÉ

HISTOIRE PATHOLOGIQUE

SCD LYON1

Modèle N° 21.

HOTEL-DIEU. — *Salle* 4 ème Fille *N°* ~~130~~ 152

Nom Reine Belin

né à Ypinac (S-et-L.)

demeurant à

profession ouvrière

âge 30 ans

tempérament

constitution

entré le 12 Août 1881

sorti le ~~2 Août 1881 — Rentrée le 9 Août 1881~~
morte 18 novembre 1881

DIAGNOSTIC ET RÉSUMÉ

Hémoptysies
$\varphi\theta^3$

HISTOIRE PATHOLOGIQUE

La mère est morte lorsqu'elle malade n'avait que 4 ans.

Pas de renseignements sur la famille.
Menstruation régulière depuis l'âge de douze ans. — Il y a trois ans que la malade s'est ~~[illegible]~~ comme bonne ; ~~dans une~~ depuis cette époque elle a commencé à tousser un peu, surtout l'hiver ; Il y a un mois qu'elle a remarqué qu'elle maigrissait ; Il y a quatre jours elle prit froid, et le lendemain elle eut des frissons, sans point de côté, et elle se mit à cracher du sang, en assez grande quantité (près d'un verre par jour) ; Ces hémoptysies ont persisté ces jours-ci, mais elles sont moins considérables.
L'expectoration est ~~rouge~~ vif, spumeuse mélangée à des mucosités.
La toux est rare, et peu pénible.
La malade n'accuse qu'un peu de faiblesse

SCD LYON1

DATES	HISTOIRE PATHOLOGIQUE	PRESCRIPTIONS
	générale et d'inappétence.	
	A la percussion, on trouve un peu de diminution de la sonorité dans tout le côté gauche, mais surtout au sommet et en arrière.	
	L'auscultation révèle l'existence de gros râles muqueux assez fins et disséminés dans les deux poumons.	
	De plus, la respiration est obscure dans le poumon gauche en arrière, et on trouve en arrière dans la fosse sus-épineuse ainsi qu'en avant dans ~~la~~ sous la clavicule, des râles crépitants très-rares et très-légers.	
	Rien au cœur.	
13 Mai	La malade a craché moins de sang mélangé à des mucosités visqueuses, et de couleur plus foncée.	
15	Gros râles crachats sanguinolents et brunâtres, mêlés à quelques matières noires. (La malade prend de l'ipéca.)	
18 Mai	Pas d'hémoptysie depuis hier matin. — Temp. = 37°5...	
20 Mai	Les hémoptysies se sont reproduites hier; ce matin 2 crachats d'aspect caramel, un peu battus d'air.	
21 Mai	Crachats prennent l'aspect ~~un peu~~ purulents; un peu grisâtres et salés.	
	Auscultation: en arrière au sommet gauche gros râle, ressemblant à des craquements humides; pas de souffle ni de retentissement de la voix.	
	En avant: matité dans tout le côté gauche; gros râles humides à droite, dans la région sus-claviculaire, obscurité de la respiration. Le retentissement de la voix est bien plus marqué à droite qu'à gauche, sous les clavicules.	
22 Mai	Le sang a disparu des crachats qui sont simplement muco-purulents.	
	Les règles sont venues ce matin.	
23 Mai	Pas d'hémoptysies — crachats muco-purulents épais — fièvre ardente (40°)	
28 Mai	Les règles sont passées; la malade est un peu mieux.	
14 Juin	Amélioration continue — l'expectoration diminue. — On entend encore à gauche, dans la fosse sous-épineuse, un souffle métallique. — La respiration est toujours obscure de ce côté, en avant et en arrière. — Expectoration grisâtre, moins purriforme.	

SCD LYON1

n° 152 Suite. Reine Bebin.

DATES	HISTOIRE PATHOLOGIQUE	PRESCRIPTIONS
14 mai	L'état de la malade s'est aggravé progressivement et depuis 8. 7. jours elle est très oppressée, toux fréquente, crache depuis un assez grande quantité. Présente en même temps qu'un amaigrissement très prononcé, de la gêne de la force et des doigts. Alternatives de fièvres et de chaleur. = Coeur très-fréquent. On trouve sur tout le côté gauche une respiration soufflante avec râle, principalement à la partie moyenne; le souffle prend à ce niveau un timbre métallique, très accentué en arrière au dessous de l'épine de l'omoplate, un peu moins marqué en avant. = Au sommet le souffle perd moins ses caractères métalliques mais devient bien moins marqué surtout dans la région sus-claviculaire. = Dans les parties opposées il est accompagné de gros râle muqueux surtout en arrière. = Ectrocardie très nette. Du côté droit, respiration soufflante au sommet et à la base de très nombreux craquements dans les régions sus et sous claviculaires. —	

DATES	HISTOIRE PATHOLOGIQUE	PRESCRIPTIONS

SCD LYON1

SCD LYON1

Le Fer 130

Modèle N° 61.

Nom Reine Uselin — Mai

Resp.	Pouls	Chaleur R.	Chaleur C.	13	14	15	16	17	18	19	20	21	22	23
95	210	34,0	42,5											
90	200	33,6	42,0											
	190	33,2	41,5											
80	180	32,8	41,0											
	170	32,4	40,5											
70	160	32,0	40,0											
	150	31,6	39,5											
60	140	31,2	39,0											
	130	30,8	38,5											
50	120	30,4	38,0											
	110	30,0	37,5											
40	100	29,6	37,0											
	90	29,2	36,5											
30	80	28,8	36,0											
	70	28,4	35,5											
20	60	28,0	35,0											
	50	27,6	34,5											
10	40	27,2	34,0											
	30		33,5											

SCD LYON1

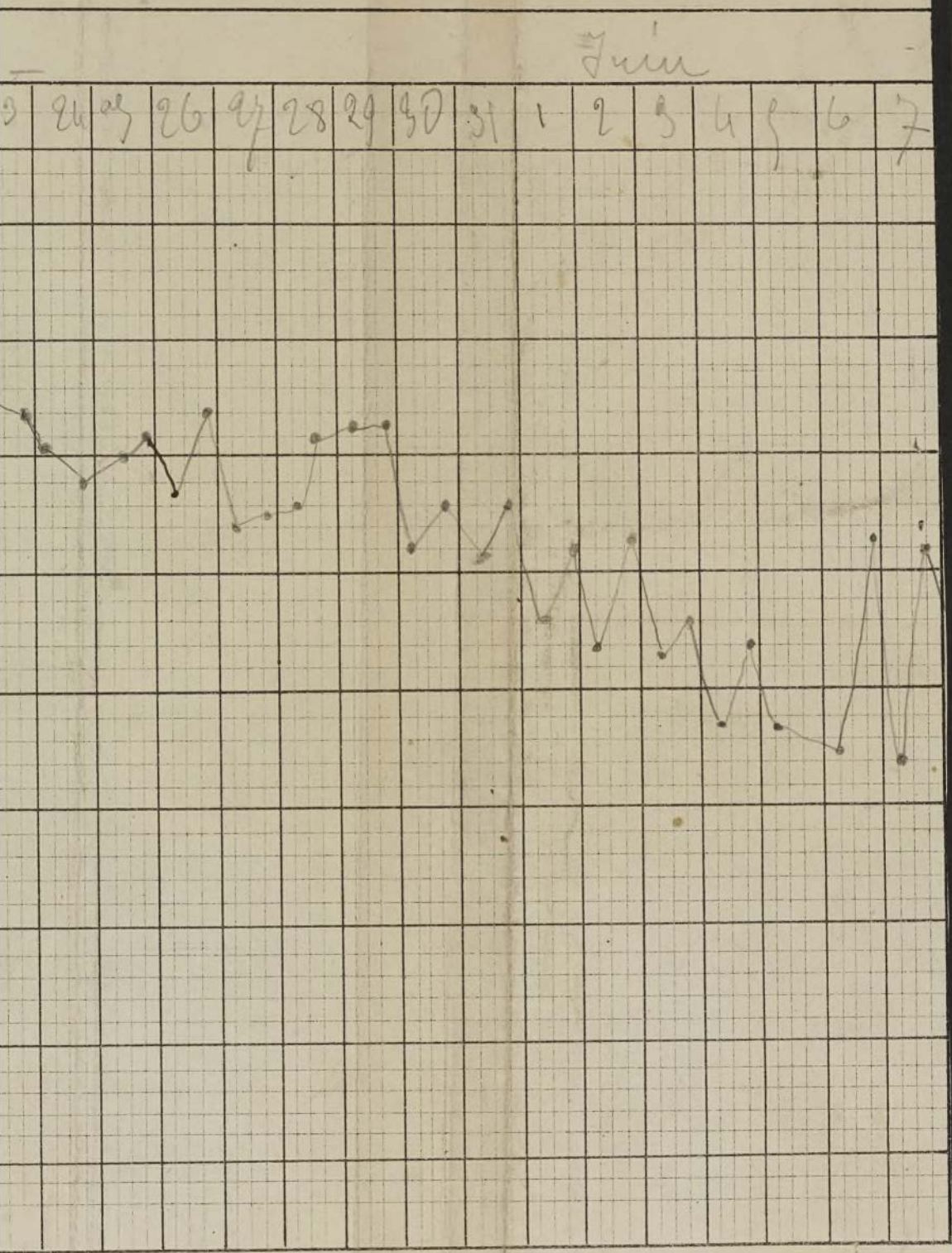

SCD LYON1

Ve. femme N° 130 –

Modèle N° 61.

Nom Reine Uchin – Jun

Resp.	Pouls	Chaleur R.	Chaleur C.
95	210	34,0	42,5
90	200	33,6	42,0
	190	33,2	41,5
80	180	32,8	41,0
	170	32,4	40,5
70	160	32,0	40,0
	150	31,6	39,5
60	140	31,2	39,0
	130	30,8	38,5
50	120	30,4	38,0
	110	30,0	37,5
40	100	29,6	37,0
	90	29,2	36,5
30	80	28,8	36,0
	70	28,4	35,5
20	60	28,0	35,0
	50	27,6	34,5
10	40	27,2	34,0
	30		33,5

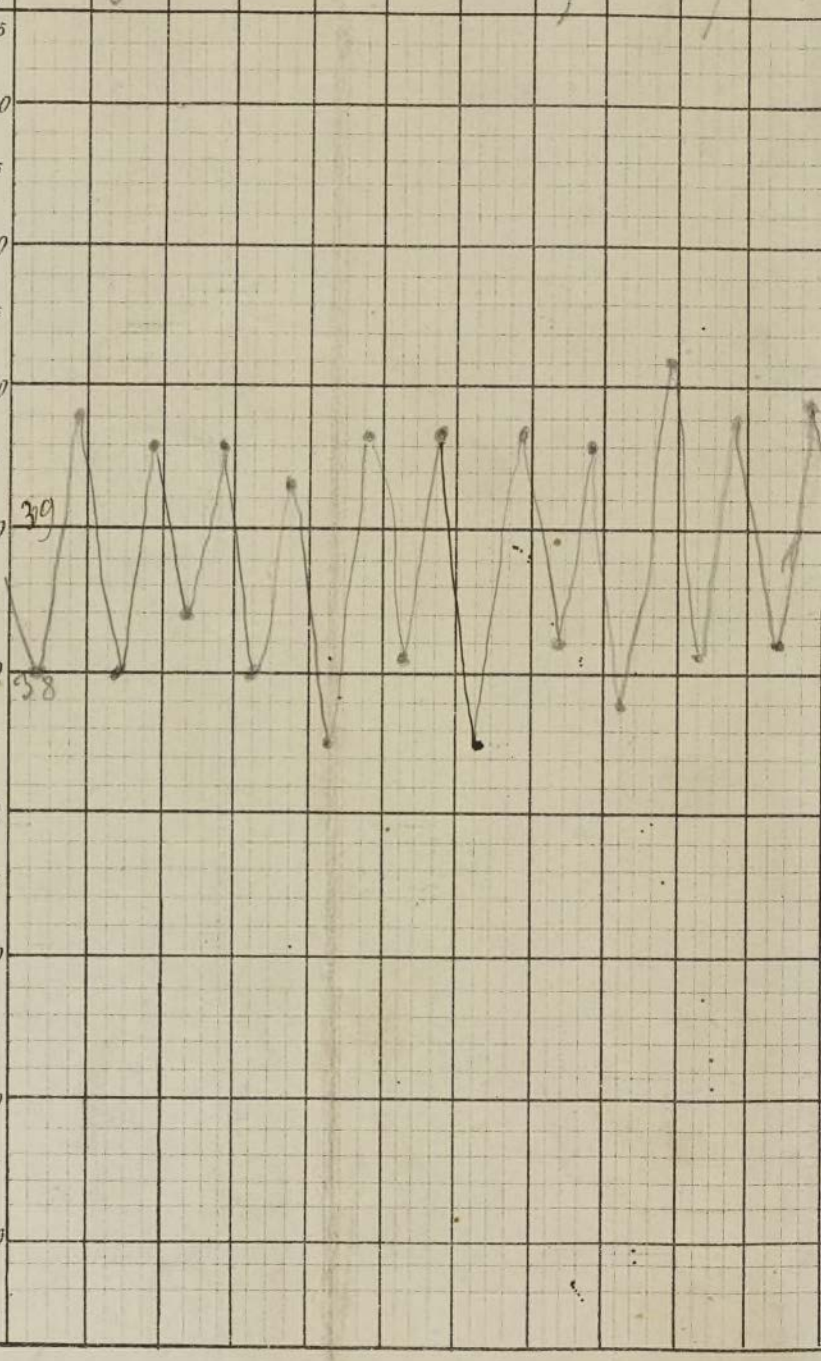

SCD LYON1

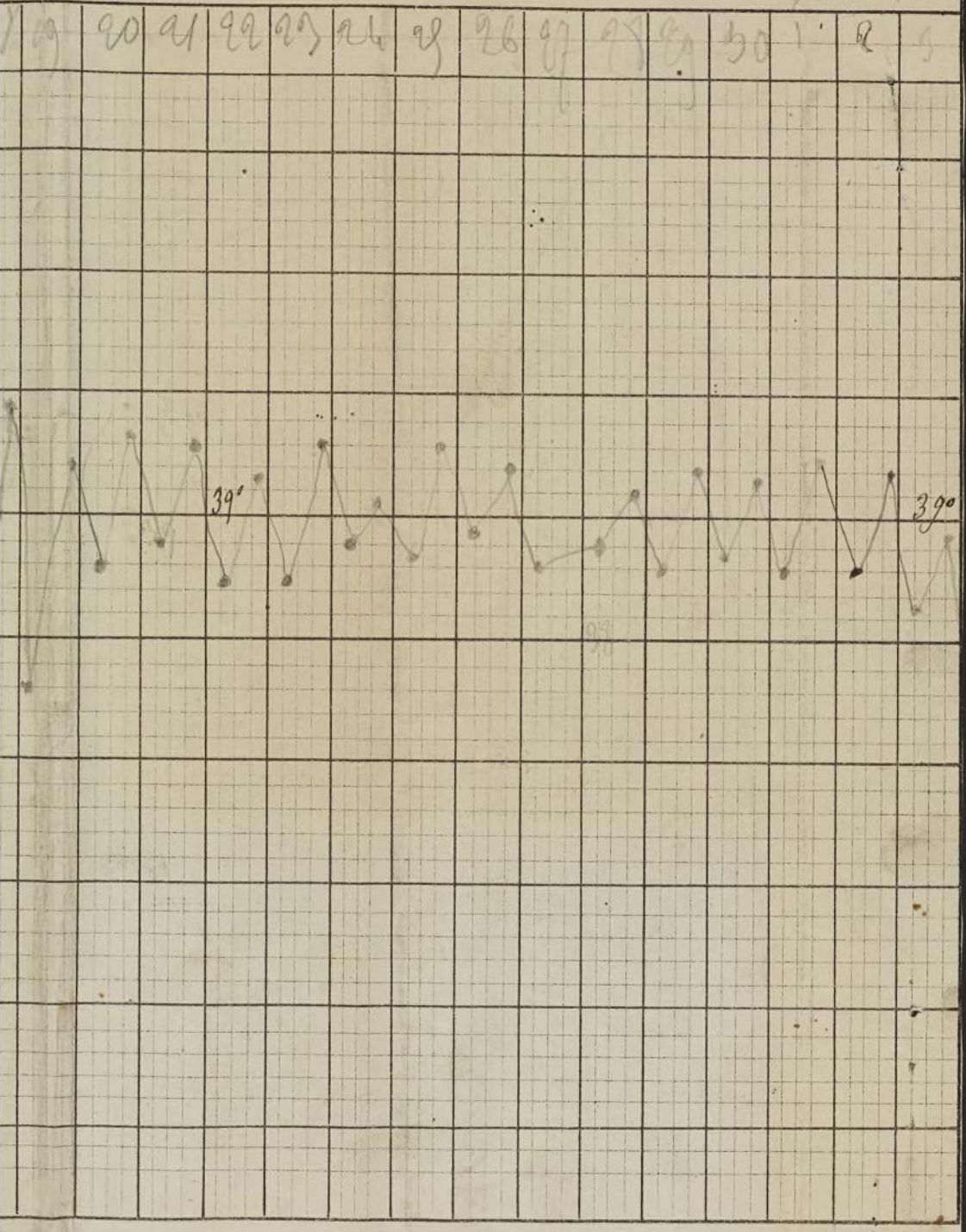

SCD LYON1

Modèle N° 61.

Nom

Resp.	Pouls	Chaleur R.	Chaleur C.
95	210	34,0	42,5
90	200	33,6	42,0
	190	33,2	41,5
80	180	32,8	41,0
	170	32,4	40,5
70	160	32,0	40,0
	150	31,6	39,5
60	140	31,2	39,0
	130	30,8	38,5
50	120	30,4	38,0
	110	30,0	37,5
40	100	29,6	37,0
	90	29,2	36,5
30	80	28,8	36,0
	70	28,4	35,5
20	60	28,0	35,0
	50	27,6	34,5
10	40	27,2	34,0
	30		35,5

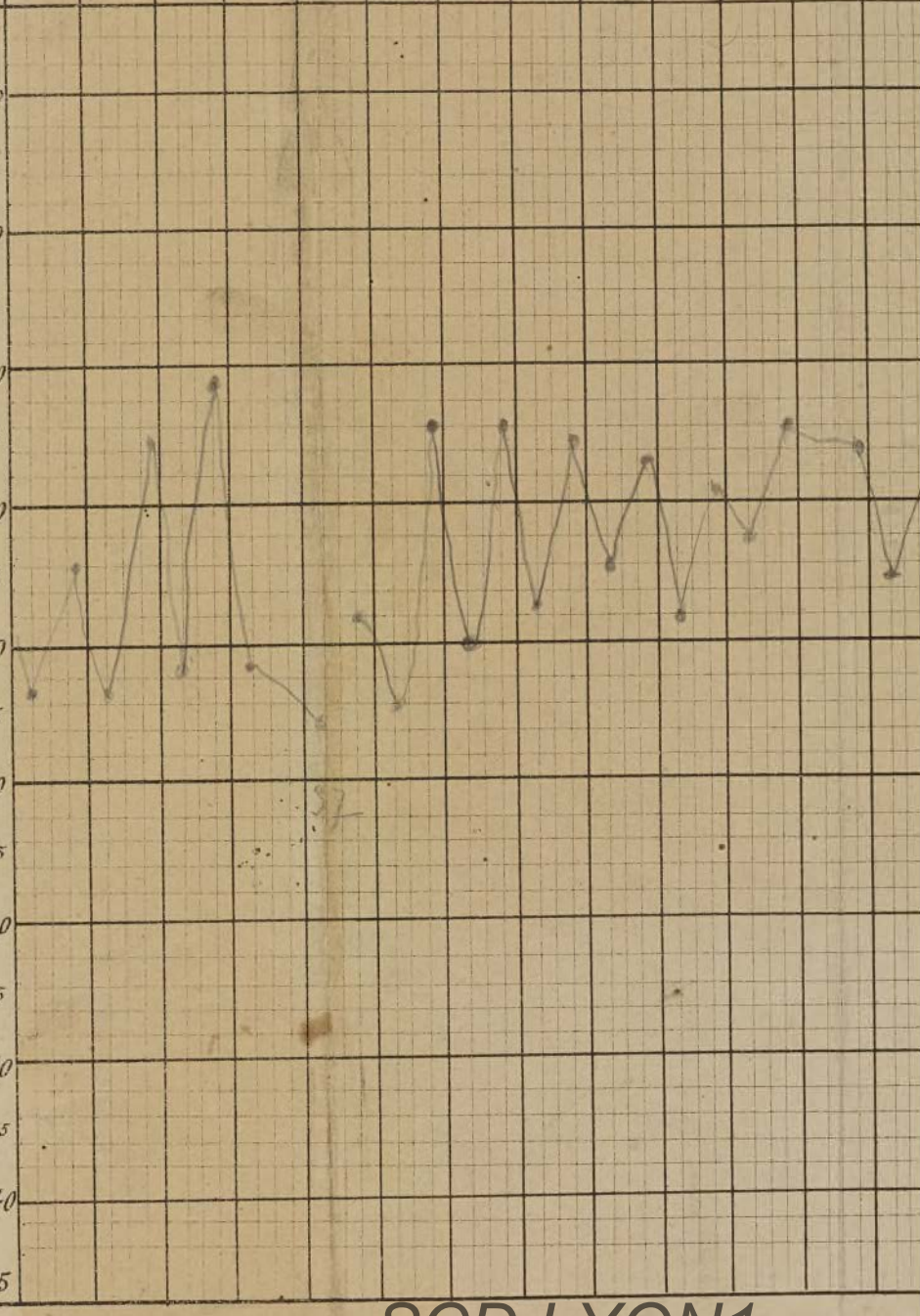

SCD LYON1

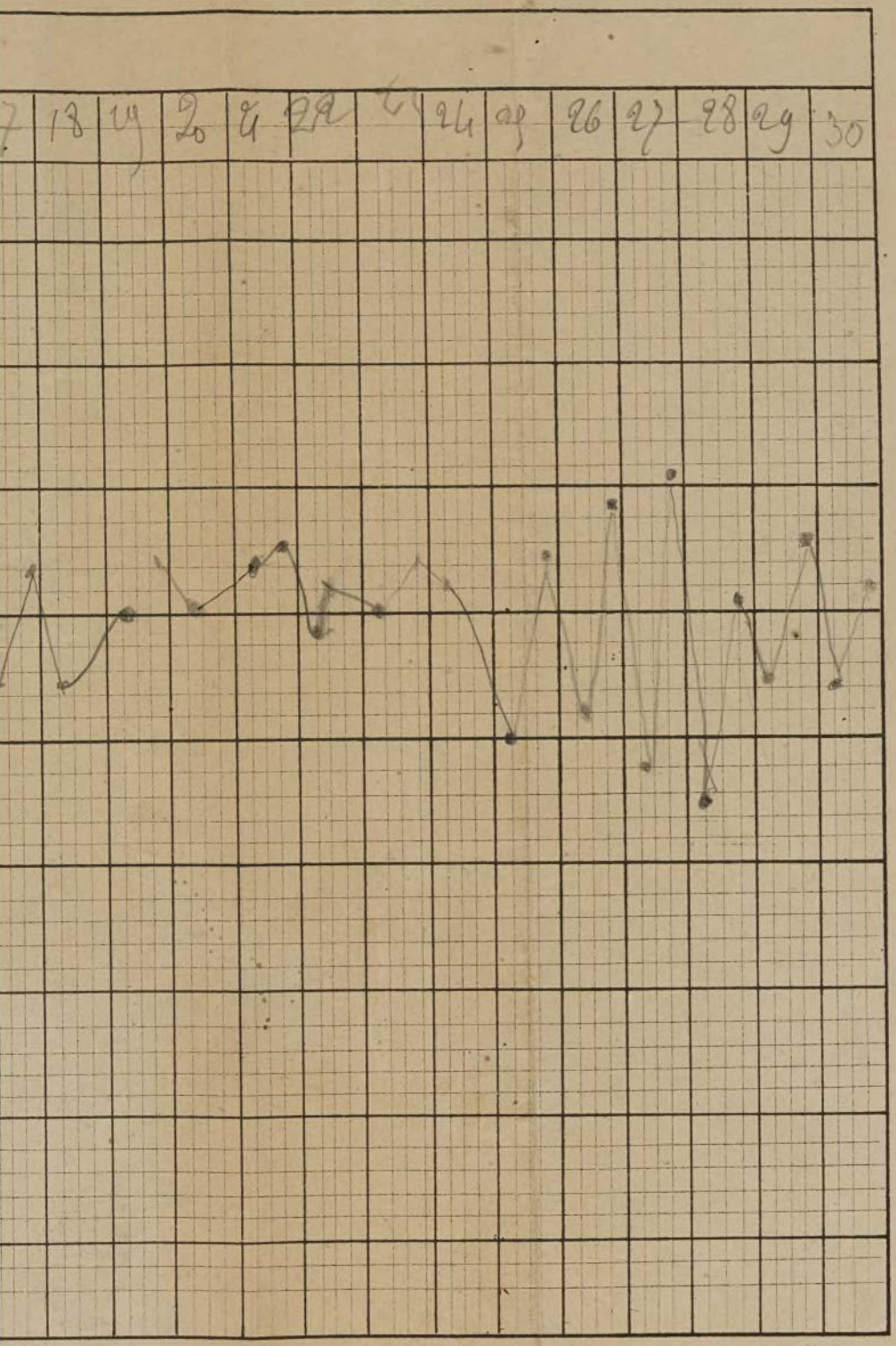

SCD LYON1

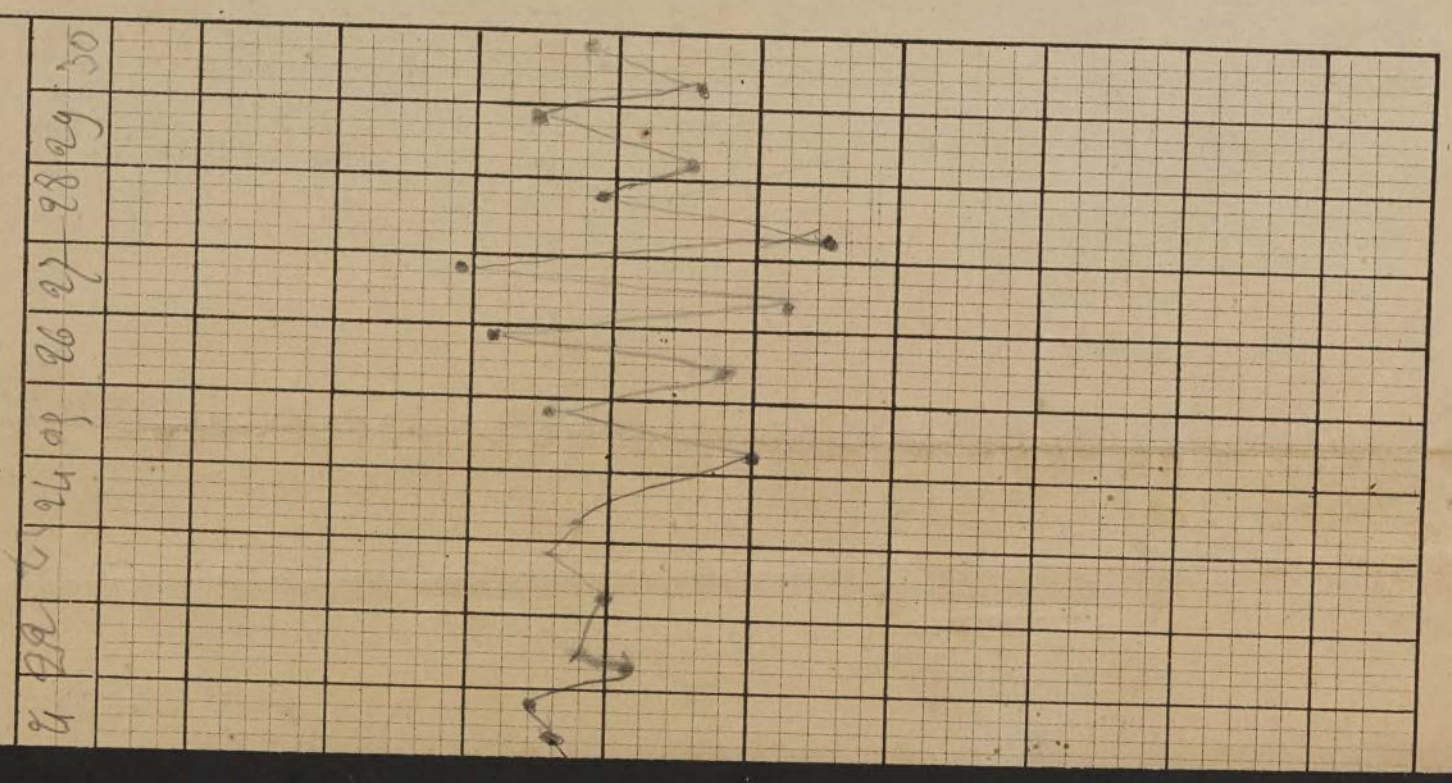

SCD LYON1

Modèle N° 21.

HOTEL-DIEU. — *Salle* Ste Jeanne N° 2

Nom Betton Régis
né à St Victor (Ardèche)
demeurant à
profession : garçon boucher
âge : 18 ans
tempérament
constitution
entré le 12 Février 1880.
sorti le 6 Mars 1880

DIAGNOSTIC ET RÉSUMÉ

Hémoptysie

HISTOIRE PATHOLOGIQUE

Pas d'antécédents héréditaires tuberculeux. Comme maladies antérieures, il signale des engorgements ganglionnaires vers l'âge de 12 ans, une affection aiguë d'un œil au même âge, et la petite vérole à 14 ans. Depuis plusieurs années il jouissait d'une bonne santé. La maladie actuelle a débuté il y a 5 jours ; déjà depuis 2 ou 3 jours il avait une légère pesanteur de tête ; le samedi 7 Février il prit froid, et eut immédiatement une céphalalgie assez violente ; mais pas de frisson, pas de point de côté, pas de dyspnée, pas d'épistaxis, pas de diarrhée ; les premiers jours il eut de la céphalalgie, de l'inappétence, un peu de constipation et une très-légère toux ; puis il y a 2 ou 3 jours, à la suite de l'ingestion d'un potage, il fut un peu oppressé, mais passagèrement, il n'a jamais eu de dyspnée permanente, de même pour une légère ~~et~~ douleur abdominale qui ~~n'a~~ exista un jour, fut apaisée par une évacuation, et n'exista pas d'une façon continuelle. Toujours pas de point de côté, pas de diarrhée, quant à la céphalalgie elle a également été intermittente, n'existant ~~si~~ forte que les premiers jours. Il y a 2 jours qu'il crache du sang, auparavant l'expectoration était peu abondante, et claire. Actuellement, il est couché sur le côté, il se plaint d'une légère pesanteur

SCD LYON1

DATES	HISTOIRE PATHOLOGIQUE	PRESCRIPTIONS
	de tête et de crachements de sang ; il ne crache pas le sang à pleine bouche, mais lorsqu'il tousse, ce qui du reste n'est pas très-fréquent, il rejette un crachat presque uniquement composé de sang. D'ailleurs, pas de point de côté, pas d'oppression. Céphalalgie très-légère ; mauvais goût à la bouche, inappétence, soif vive ; pas de diarrhée, pas de vomissements ni de nausées ; ~~légère~~ pas de douleur spontanée dans l'abdomen dont la partie droite est légèrement sensible à la pression. Pas de taches rosées. Percussion thoracique : submatité aux deux bases plus nette et plus étendue du côté droit ; légère diminution des vibrations thoraciques à ce niveau ; submatité à la partie externe de la fosse sus-épineuse gauche ; rien de particulier en avant. Auscultation : obscurité aux deux bases surtout à droite, sans souffle ; pas d'égophonie ; à la partie moyenne du côté droit, foyer de râles crépitants, ~~sans~~ également sans souffle ; autre foyer de râles crépitants à la partie externe de la fosse sus-épineuse gauche ; ~~les~~ les mêmes râles s'entendent sous la clavicule gauche. Temp. rect. 39°,3	
13 Février	Le malade a dormi, il a un peu transpiré ; il a peu toussé et peu craché de sang. ~~Une selle~~ Pas de délire. Pas de céphalalgie. Pas de dyspnée. Une selle ce matin, non diarrhéique. Il est encore couché sur le côté. Fuligosités très-marquées de la langue, des lèvres et des dents ; langue très-sèche. Pas de douleurs abdominales, pas même à la palpation ; pas de gargouillement. Pas de taches rosées. Aux poumons on n'entend plus les râles crépitants de la partie moyenne à droite ni ceux de la fosse sous-clavriculaire gauche ; il n'y a rien de particulier aux sommets que le foyer de râles fins de la fosse sus-épineuse gauche. Pas de râles dans le reste du côté gauche, quelques râles disséminés à la partie moyenne du côté droit. Les urines contiennent une notable quantité d'albumine. Temp. rect (matin) 38°,3 Temp. rect. 39°,2	Il a peu toussé et peu
19 Février	Depuis 2 jours, il ne crache plus de sang.	
23 Février	Légère névralgie sus-orbitaire gauche	

SCD LYON1

Modèle N° 21.

HOTEL-DIEU. — *Salle* St Maurice N° 15

Nom J. Freydier

né à St Barthélemy-de-Vals (Ardèche)

demeurant à Lyon

profession imprimeur-étoffes

âge 37 ans

tempérament

constitution

entré le 23 Janvier 78

sorti le 1er Mars 78

DIAGNOSTIC ET RÉSUMÉ

Tuberculose pulmonaire

(Hémoptysie)

HISTOIRE PATHOLOGIQUE

bt 0,50 F. Digitale
trim. Sulfurique

Pas d'antécédents héréditaires, la femme du malade est bien portante, un des enfants est mort à 9 mois.
Cet homme n'avoue pas d'habitudes alcooliques, il dit être toujours bien porté jusqu'au mois d'avril 76 - à cette époque un peu froid dans un voyage il commença à tousser et à perdre ses forces sans avoir d'état fébrile, sans être obligé de s'aliter, il eut dès le début une hémoptysie abondante.
Au mois de juin de la même année il eut une hémoptysie abondante pour laquelle il entra à l'hôpital - depuis lors il toujours toussé, toujours craché du sang; il lui arrive souvent de rendre du sang mêlant en grande abondance jusqu'à un demi litre dit-il. L'hémoptysie survient surtout la nuit après une quinte de toux; dans la journée il a des crachats sanglants mais plus forcés de temps en temps il voit des hémoptysies assez abondantes 15 jours environ; il a maigri perdu ses forces, il transpire assez abondamment la nuit.
Depuis le commencement de Décembre dernier il a toujours craché du sang sans interruption.
Etat général assez bon, teint clairement apparent, face colorée, anxiété peu de dyspnée - crachats sanglants un peu forcés à peine aérés rendus très fréquemment après une secousse de toux et sans beaucoup d'efforts - pas de douleur thoracique.

SCD LYON1

DATES	HISTOIRE PATHOLOGIQUE	PRESCRIPTIONS
1er 8 comm. soir	les crachats ont à peu près complètement teinte rosée - légère transpiration -	
12	légère teinte bleuâtre pâle de certains crachats - toux un peu plus fréquente	
3	les crachats sont muco-purulents et n'offrent pas de traces de sang.	
4	craquements assez nombreux au sommet droit et prolongés assez bas - dyspnée plus grande ; toux plus fréquente.	Suppressions de la Bière 2 Pil. Terebenth. suite à Gaudron 0,10 centigr.
1 2	le malade se lève, mais est toujours oppressé.	

SCD LYON1

N 15

Modèle N° 61.

Nom

Janvier — Février

Resp.	Pouls	Chaleur R. C.	24	25	26	27	28	29	30	31	1	2	3	4
95	210	34,0 42,5												
90	200	33,6 42,0												
	190	33,2 41,5												
80	180	32,8 41,0												
	170	32,4 40,5												
70	160	32,0 40,0												
	150	31,6 39,5												
60	140	31,2 39,0												
	130	30,8 38,5												
50	120	30,4 38,0												
	110	30,0 37,5												
40	100	29,6 37,0												
	90	29,2 36,5												
30	80	28,8 36,0												
	70	28,4 35,5												

0,70 Inf. F. Digitale

1 g. Inf. F. Digitale

1 g. Inf. ~~F. Digitale~~ Digitale

Teinture Digitale 0,10 chacun

Teinture Digitale

Teinture Digitale

Teinture Digitale

Teinture Digitale

Teinture Opium

Cependant et le vomissement cesse.

Suppression de l'Opium

SCD LYON1

SCD LYON1

MODÈLE N° 21.

HOTEL-DIEU. — *Salle* St Maurice N° 12

Nom Napoléon Simon
né à Carpentras (Vaucluse)
demeurant à Lyon
profession cordonnier
âge 30 ans
tempérament
constitution
entré le 24 fév. 79.
sorti le mort le 22 Mars 79

DIAGNOSTIC ET RÉSUMÉ

Tb. (d. et g. — surtout droite) généralisée (tuberc. du poumon droit (hémoptysies)

Autopsie incomplète

HISTOIRE PATHOLOGIQUE

Pas d'antécédent héréditaire.
Pas de maladie antérieure
Il y a 3 mois seulement, ce malad., qui travaillait dans un atelier humide, se mit à tousser et à expectorer des crachats muqueux. Q.q.s. jours après, il eut une hémoptysie assez abondante (1 verre). Ne fit aucun traitement. Vendredi dernier (22 fév.), nouvelle hémoptysie — Sueurs nocturnes depuis une huitaine de jours: elles sont précédées de frissons qui ont lieu le soir.
Appétit conservé — Pas d'amaigrissement.
Percussion — En arrière : à droite, matité dans les 2/3 supés du poumon — à gauche, sub-

SCD LYON1

DATES	HISTOIRE PATHOLOGIQUE	PRESCRIPTIONS
	matité dans les fosses sus et sous-épineuse — En avant, rien de notable.	
	Auscultation. En arrière : à droite, gargouillement et un peu de pectoriloquie dans les fosses sus et sous-épineuses. A gauche, craquements. De plus, râles sibilants et ronflants disséminés. En avant, rien de spécial, si ce n'est q.q.s râles sibilants.	
27	heures abondantes malgré la pilule.	1 Pil. Sulf. Atropine 1/2 milligr.
2 Mars	amélioration — continuation de l'atropine, pas de sécheresse de la gorge.	
6	le malade transpire dès qu'il s'endort malgré la pilule	2 Pilules.
7	hémoptysie abondante cette nuit 1 1/2 crachoir (cataracte spumeuse) heures malgré les pilules —	de sang pur ou mélangé à de
	les hémoptysies reviennent habituellement tous les 15 jours.	Cessat. de l'Atropine
8	les crachats sont seulement teintés de sang, quelques selles diarrhéiques depuis l'atropine	Ext. Ratanhia 2 Gr.
9	hier soir à 9 heures hémoptysie abondante — une petite à 10 h. soir — une petite à 2 heures du matin (plus d'un crachoir en tout) — le malade dit qu'au moment où il a craché le sang il a une sensation de poids de gêne dans la poitrine mais il n'a pas de grandes quintes de toux. pouls 120 — pas de dyspnée	37.6 2 Mars 11 h. Soir 38.4 38.6 8 Mars 11 h. matin 24 — Pot. Inf. Digitale 0,50 Feuille
Soir	le malade a eu encore des crachats sanglants pouls un peu inégal un peu irrégulier 92. Respir 28 — décubitus latéral gauche plus facile — pas de sueurs — heures abondantes.	Pot. Ext. Thébaïque 0 05 Sirop d'Ether 30 g.
	la température est montée à 39.5	
10	à 3 h du matin, à 7 h 1/2 il a hémoptysies (2/3 de crachoir) pouls 108 —	Inf. Digitale 1 g.
Soir	le malade dit qu'il a craché environ 10 fois des crachats sanglants — pouls 112.	
11	la température est à 40 — pouls petit irrégulier et inégal 108 — l'hémoptysie continue (1/4 de crachoir cette nuit). le malade est très affaibli.	Inf. Digitale 0,50
Soir	le malade prétend qu'il est dans le même état qu'un homme qui vient de dormir il n'est pas plus faible que ce matin — pouls un peu moins irrégulier 88 — respiration 28 — quelques crachats sanglants — pas de nouvelle hémoptysie abondante.	
12	le malade n'a eu que quelques crachats sanglants cette nuit — il lui semble qu'il en aura bientôt une nouvelle hémoptysie — pouls irrégulier à 112.	Suppl. de la Digitale. P. Fe ca 0,10 5 Cuiller. Ext. Ratanhia 2 g.

SCD LYON1

36.9
37.7

DATES	HISTOIRE PATHOLOGIQUE	PRESCRIPTIONS
13	pas de nouvelle hémoptysie - le malade n'a pas eu de vomissements et de diarrhée - il se trouve comme un homme ivre - le pouls est bondissant et régulier -	Continuation des pilules.
14	grande adynamie pouls à 124 - dès que le malade s'endort il rêve et se réveille en sursaut - il a encore quelques crachats sanglants.	
15	pas de nouvelle hémoptysie - la température est à 39.5 - le malade est très faible - très oppressé - il est obligé de faire des plus grands efforts pour rendre des crachats toujours sanglants.	
	grande adynamie - pas de nouvelle hémoptysie - la température est toujours au dessus de 39 mais elle s'abaisse. nombreux craquements humides dans tout le côté supérieur droit de l'épaule droit - râles muqueux à la base gauche.	
20	dyspnée pouls irrégulier avec une intermittence toutes les 8 ou 10 pulsations 120 ~~40~~ respirations - crachats rouge brun sale.	
16	Expectoration gris sale, se prenant teintée en rouge pâle	
17	entière expectoration - le malade est toujours très faible.	
18	insomnie - cauchemars - crachats toujours teintés - la température est tombée à 38,5 - ~~[illegible]~~ hypnotiques, enlevant quelques râles sonores disséminés	
soir	la température est remontée à 39,6. les crachats sont secs ils sont toujours la teinte rouillée.	Pot. Sirop Morphine
20	le malade est toujours très faible - la tête est toujours lourde. l'hémoptysie a complètement cessé.	Lait d'ânesse
22	les oscillations de vie deviennent plus grandes. la dyspnée toujours très marquée.	Dynamomètre 50 gauche 85 droite (droitier)
23 soir	dyspnée extrême R. 60 · T. 39.5	

Atentophé le 26 Mars:
Plèvres - point de liquide. les feuillets de la plèvre sont sains. vers le lobe supérieur droit le feuillet viscéral est un peu dépoli. quelques traces unissent le lobe ~~supérieur~~ au lobe moyen - à gauche au niveau de la partie moyenne le feuillet viscéral est un peu épaissi. en quelques points notamment dans les espaces interlobaires à droite on aperçoit de petits tubercules gris paraissant situés à la superficie du poumon et non sur la plèvre.

Poumon droit volumineux.
lobe supérieur mass tuberculeuse à la palpation - lorsqu'on l'incise on le trouve complètement criblé de cavités anciennes du volume d'une noisette au d'une grosse noix remplies de pus - une des cavités renferme une matière purulente un peu teintée en rouge sale mais on n'aperçoit nulle part sur les parois de cavité lacérée bout-à-fait au sommet existe du centre une cicatrice évidente ainsi

SCD LYON1

DATES	HISTOIRE PATHOLOGIQUE	PRESCRIPTIONS
	qu'un ~~sang~~ un crétacé.	
	Lobe moyen un peu cyanosé tout semé de tubercules grisâtres formant des nodules comparables à de gros grains de plomb.	
	Lobe inférieur également semé de tubercules - un peu congestionné.	
	Poumon gauche volumineux - à l'inspection du sommet on voit le centre occupé par des îlots de tubercules ayant le volume d'une noisette environ, ~~assez~~ peu ramolli, de teinte gris blanchâtre tranchant manifestement sur la zone environnante qui jusqu'à la périphérie est rouge foncé violacé comme lie de vin et manifestement engorgée de sang. - Il semble que l'emphysème a pris naissance en ces points autour des nodules caséeux qui lui préexistaient. - Plus bas le lobe supérieur est criblé de tubercules qu'en arrière forment des nodules semblables à ceux du sommet, entourés partout d'emphysème tout.	
	Le lobe inférieur est comme l'autre criblé de tubercules.	
	Le malade paraît avoir succombé à la généralisation de la tuberculose aux 2 poumons dans toute leur étendue.	
	Cœur sain. Les parois ventriculaires ont conservé leur épaisseur. Les valvules ne présentent aucune altération.	

SCD LYON1

Y. Gt Maurice N. 12

Modèle № 61.

Nom Napoléon Simon entré le 24 février 1878 (T. Pul. - Pleuroptysies) Mort 1 Mars

Resp.	Pouls	Chaleur R. C.
95	210	34,0 42,5
90	200	33,6 42,0
	190	33,2 41,5
80	180	32,8 41,0
	170	32,4 40,5
70	160	32,0 40,0
	150	31,6 39,5
60	140	31,2 39,0
	130	30,8 38,5
50	120	30,4 38,0
	110	30,0 37,5
40	100	29,6 37,0
	90	29,2 36,5
30	80	28,8 36,0
	70	28,4 35,5
20	60	28,0 35,0
	50	27,6 34,5
10	40	27,2 34,0
	30	35,5

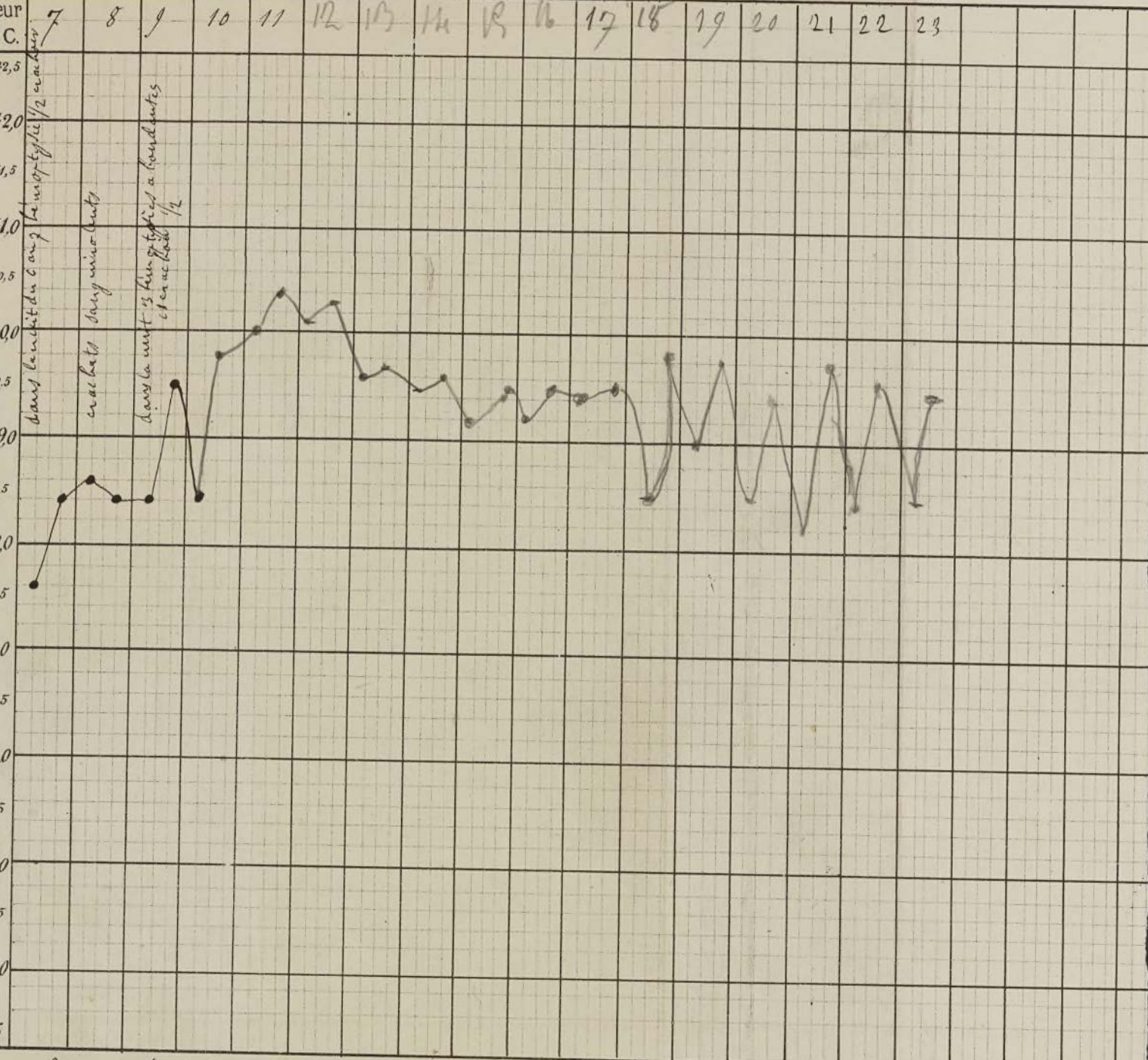

le 7 et le 8 lot 2 Y. Est. Katanhia
1. l. Dintel 0,50 c.

SCD LYON1

HOSPICES CIVILS DE LYON

HOTEL-DIEU

Nom Parin Salle St Jean Lit N° 5 F° 1

Prénoms Eugène

Age 40 ans

Profession Employé en bijouterie

Né à

Demeurant à

Entré le 16 Janv. 1884

Sorti le

Mort le 26 Janv. 1884

DIAGNOSTIC ET RÉSUMÉ

Tuberculose pulmonaire

Hémoptysies = Mort –

Chef du Service, M. | OBSERVATION CLINIQUE | Élève interne, M.

~~Malade~~ Père inconnu – Mère bien portante – Personne ne trouve dans sa famille –

Pas d'antécédents scrofuleux pour son enfance, on ne note pas d'excès d'alcoolisme ni sexuels –

A l'âge de 18 ans, fluxion de poitrine qui dure 3 mois – ~~Il quitte Paris~~ Il y a 4 mois, au sortir du service militaire il contracte une toux qui ne le quitte plus. Au début, il garde le lit durant 2 mois, puis il se met à se promener. La nuit surtout la nuit avec transpiration abondante, de petits frissons et des ~~petits~~ points de côté déterminés mais siégeant de préférence à droite sous l'omoplate. L'appétit était diminué à ce moment – Il y a 5 mois, l'expectoration hémoptoïque – ~~Depuis~~ ~~le~~ Il maigrit beaucoup durant la maladie – Pourtant, il y a deux mois, il avait repris des forces, l'appétit était revenu, quand il y a — puis

SCD LYON1

Nom Salle Lit N° F°

Il fut pris d'une hémoptysie très abondante
Depuis lors, le crachat complète de sang rouge vermeil.

27 — La hémoptysie a été moins abondante. Crachats il n'y a plus que qq. traces de sang dans les crachats qui sont visqueux et mousseux

29. Apyrexie très vive. Sueurs abondantes au front
Aphonie totale — Cœur — Nombreux craquements à droite
Pas de souffle cardiaque — Qq. ~~râles~~ râles hémoptoïques
118 Resp = P = 140 dicrote, avec faible tension. Toux par quintes. Crachats muqueux à hésit au vert, avec une odeur quantité de Crachats blancs et qq. uns teintés en bleu
~~Des~~ poitrine en partout sonore en arrière. Poumon droit respirant. s'entend mal, l'air paraît pénétrer difficilement. On entend des râles sonores et muqueux mobiles, ou des râles indéterminés, de même en avant. Cependant le malade dilate énormément son thorax, la contraction du diaphragme en fait foisonner et bruyamment. On ne trouve manifestement des craquements que sous la sonnante droit : creux sus et sous-claviculaire
Langue blanche sèche — Pas d'appétit. Rien du côté des vessies qui en flotent débrisé

30. Affaiblissement très marqué. Cyanose très accentuée. Le malade fait comme aucun des mouvements de latéralité de la tête, l'apyrexie est aussi considérable, même fréquence de l'respiration mais les mouvements ont repris d'ampleur à cause de l'affaiblissement du malade
Coloration pâlement, très petit. — Wray faible.

30. ~~31~~. Urine : 1 l. 1/2 de lait. La veille il avait rejeté sous ordre la quantité de sang rapportée à 10 cassroles environ. Il avait également chez lui des hémoptysies très abondantes —

SCD LYON1

Nom Salle Ste Jeanne Lit N° 5 F° 2

Autopsie le 28 janv.

Les poumons sont excessivement volumineux et emphysémateux. Le poumon droit s'offre des adhérences pleurales lâches au sommet en arr. sur les régions poster. ext. et à la base. Ces adhérences sont manifestement anciennes, aucune trace d'inflammation récente de la plèvre. Le lobe supérieur de ce poumon est très emphysémat. coloration blanche rosée et beaucoup d'emphysème surtout au niveau du bord antérieur. Sur ce bord les dilatations emphysémat. forment indépendamment des autres saillies, des petites saillies comme des têtes d'épingles groupées çà et là. On sent au sommet sur toute l'étendue des petits noyaux durs au milieu du tissu souple du poumon. Au sommet ces noyaux durs sont plus prononcés et le tissu paraît plus résistant. En faisant une incision à la partie postérieure on voit que le poumon est rempli de granulations tuberculeuses récentes dont le volume varie d'une petite tête d'épingle à une lentille : q.q. granulations très près qu'on peut apercevoir à l'œil nu. Ces granulations sont toutes ces lésions sont dans un tissu très emphysémateux réunies par groupe plus ou moins volumineux et accompagnées de pneumonie qui forment des nodules de volume variable, mais en général peu volumineux ; on trouve au sommet un tissu plus dense et des granulations tuberculeuses plus anciennes et moins nombreuses. Elles forment des amas blanc jaune et tout à fait au sommet ces lésions sont encore plus rares mais on trouve à 3 centim. du sommet et à 1 centim. $\frac{1}{2}$ de la face postér. une caverne qui a le volume d'une amande. Cette caverne a des parois lisses, unies. Elle est environnée d'un tissu sclérosé noirâtre avec q.q. noyaux tuberculeux et des petites ulcérations. Sur un point même une dilatation bronchique qui aboutit à la caverne. — La caverne contient un caillot noir avec des stries blanc rougeâtre. Phlébite forme est montée sur la caverne qui cependant est plus grand.

SCD LYON1

Nom Salle Lit N° F°

Le caillot adhérent bat en point à la partie inférieure et en
point on voit un mamelon fibrineux entouré d'un
lejis bourbeux de même nature dont la base et le bourbeux
adhèrent à la paroi de la caverne. Sur la base inférieure de la co
on voit une grosse artère qui s'enfonce au dessous du mamelon
et en incisant le vaisseau on voit qu'il renferme un caillot
blanc qui commence près du bord de la caverne. Cette portion du
poumon présente des adhérences plus marquées de la plèvre.
Epaississement surtout de la plèvre pariétale. = Le poumon
gauche ~~présente et également volumineux~~ en faisant d'autre
coupe on voit atteint confluence de granulations
récentes dans le lobe inférieur, le lobe
moyen et des lésions plus anciennes dans le lobe supérieur et surtout au
sommet. En outre on trouve près de la base du lobe inférieur une
dépression avec cicatrice qui correspond à de petites cavernes pouvant
contenir une noisette et renfermant du pus, çà et là des plaques
point à la base du lobe supérieur. Des petits foyers caséeux ramollis
pouvant contenir un haricot dont la membrane enveloppante
jaune et récente. Tout autour des cavernes le tissu est dense et
emphysémateux = Le poumon gauche est aussi très volumineux.
q.q. adhérences limites au sommet et sur les parties postéro-externes
la base est tout à fait libre. Emphysème très marqué au niveau
du bord antérieur. Le sommet a une teinte bleuâtre, rosée, mais
dense et sur la coupe on trouve qu'il est le siège d'une pneumonie
qui occupe presque tout le lobe supérieur. La pneumonie est
très marquée dans le lobe supérieur où le tissu a un aspect
rouge, lisse, uniforme, grisâtre en raison de l'emphysème. Les portions non atteintes par les granulations
ne contiennent pas d'air
ou tout au moins très peu. Les morceaux pris à ce niveau
vont au fond de l'eau. La pneumonie est moins compacte
et diminue insensiblement à mesure qu'on s'approche de
la base de ce lobe. Beaucoup plus d'air dans le tissu pulmonaire
lésé devenu. Il existe dans ce lobe des granulations tuberculeuses
diminuées mais en petit nombre au sommet.

On devait s'attendre à l'hépatisation
rien prouve il n'y a pas de
suppuration. Le tissu est marbré de
gris et de rose disposé par plaques
en raison de la division des lobules
pulmonaires.

SCD LYON1

Nom Salle Ste Jeanne Lit N° 5 F° 9

Elles deviennent de plus en plus nombreuses à mesure qu'on s'approche de la base. Ces granulations tout déjà un peu jaunâtres, quelques unes sont colorées en noir par la matière noire du poumon assez abondante. Puis dans le lobe inférieur plus de trace de pneumonie lobaire mais de nombreuses granulations disséminées dans un tissu emphysémateux comme dans le lobe inférieur droit. Ces granulations paraissent aussi récentes comme celles décrites précédemment. — Sur les 2 poumons la surface extérieure présente des taches noires en assez grande quantité, et des divisions polygonales très prononcées. Les ganglions bronchiques sont assez volumineux et plus ou moins colorés et quelques uns noirs complètement. — Les bronches contiennent des mucosités, de même en pressant le poumon on voit sourdre des mucosités spumeuses abondantes —

Le cœur augmenté de volume pèse 340 gr. Parois un peu épaissies, cavités dilatées remplies de caillots noirs et fibrineux qui se continuent dans les gros troncs artériels. Aucune lésion d'orifice —

Le foie présente au niveau de son lobe gauche un kyste volumineux, kyste hydatique, du volume d'une tête de fœtus développé près du bord de l'organe, de telle sorte que le kyste a pu ainsi dire détaché une languette du foie qui s'étale en partie sur les faces supérieure et inférieure du kyste. Ces parois du foie étalées présentent des canalicules biliaires du volume d'une plume d'oie et des vaisseaux très dilatés. Le foie n'est pas notablement augmenté de volume par lui-même. Il est gras et la vésicule contient de la bile.

La rate est un peu augmentée de volume.

Reins un peu graisseux comme la substance hépatique —

SCD LYON1

Nom _____ Salle _____ Lit N° _____ F° _____

SCD LYON1

HOSPICES CIVILS DE LYON

HOTEL-DIEU

Nom Oriol Salle Ste Jeanne Lit N° 12 F°

Prénoms Louis Marie

Age 46 ans

Profession Journalier

Né à St Désirat (Ardèche)

Demeurant à Lyon

Entré le 30 Mars 86

Sorti le 17 avril 86 à 8h. du matin.

DIAGNOSTIC ET RÉSUMÉ

G.A.

Hémoptysie abondante.

Anévrysme de l'aorte.

Chef du Service, M. R. Crépin

OBSERVATION CLINIQUE

Élève interne, M. Revil

Père mort à 45 ans d'une pleurésie qui dura 3 ans ; mère morte à 83 ans de vieillesse. — Quatre frères morts en bas âge de suites de rougeole et de coqueluche — Trois sœurs mortes de 22 à 30 ans de suites de couches, une 4e sœur morte à 24 ans probablement de G.A. — Deux fils et une sœur vivants et bien portants.

Comme tous les fils et sœurs le malade a eu pendant son enfance bien manifestations tuberculeuses mais pas d'adénite suppurée — Il est porteur de nombreuses cicatrices mais toutes d'origine traumatique — Il a fait un congé et n'a eu ni maladie vénérienne ni maladie des pays chauds — A exercé pendant longtemps la profession de commis voyageur et a contracté les habitudes alcooliques dont il prétend s'être défait depuis qqs années.

A 20 ans a eu des coliques sèches sans diarrhée à plusieurs reprises (Mr)

Il y a 10 ans séjour à St Louis pour une affection indéterminée du pied gauche, caractérisée surtout par des douleurs et des sueurs locales

Impr. Alf. Louis Perrin.

SCD LYON1

Nom Salle Lit N° F°

Il y a 5 ans rhumatisme articulaire (sans gonflement notable) qui nécessite un séjour de 2 mois à la chambre — Depuis cette époque ces douleurs sont revenues presque chaque année en diminuant chaque fois d'intensité — Il y a 4 ans, 2 ampoules de lèpre, traités à l'Hôtel-Dieu — Le malade dit que toute sa vie il s'est enrhumé facilement, que ses rhumes duraient longtemps — Depuis le Mois de Mai 1884 il tousse continuellement, eut à cette époque des hémoptysies abondantes qui se sont répétées depuis 5 ou 6 fois — Actuellement — Amaigrissement notable, (dit avoir perdu 10 kilos) perte des forces — pas d'œdème — coloration des pommettes — Sueurs nocturnes très abondantes — L'Urine ne contient ni sucre ni albumine — L'appétit est conservé, ni vomissement, ni diarrhée — Les artères ne sont pas athéromateuses ; les bruits du cœur paraissent normaux.

Par le dyspnée au repos. Voix peu fréquente, expectoration est rare depuis Dimanche, jour où le malade aperçu sa dernière hémoptysie actuellement les crachats sont constitués par un liquide visqueux assez fortement teinté d'sang. — Environnement ayant commencé depuis 15 jours —

Examen du poumon : Sous la clavicule gauche = craquements nombreux avec diminution relative de mouvement, sous la clavicule droite = respiration très rude, soufflante avec retentissement exagéré de la toux et de la voix

En arrière = à la base droite mouvement faible par rapport à la base gauche. Craquements dans les 2 fosses sus-épineuses — Dans toute la hauteur du poumon râles muqueux surtout à l'inspiration.

4 Avril — Dit qu'il y a 6 mois il a eu un abcès de la marge du lèvres pour lequel il est entré à l'Hôtel-Dieu, pas de fistule consécutive

12 Avril — Hémoptysie abondante depuis trois jours —

15 " — Nouvelle hémoptysie abondante.

16 " — Les crachats contiennent beaucoup de mucosité à côté du sang

17 " — Crachats abondants visqueux, spumeux, très aérés encore très légèrement teintés de stries — La figure et les extrémités sont froides et cyanosées — La

SCD LYON1

Nom Salle Lit N° 12 F°

dyspnée est forte — On entend partout de nombreux râles bronchiaux qui empêchent l'auscultation — La respiration s'entend mais à gauche qu'à droite.

17 Av. — Est allé en s'affaiblissant de plus en plus, est mort à 8 heures sans avoir craché de nouveau du sang.

Autopsie = 26 heures après la mort.

Poumons = On est obligé pour les enlever de la cavité thoracique de décoller la plèvre pariétale de la paroi ;

Poumon gauche : A 2 ou 3 cent. du sommet et en arrière, on trouve une grosse caverne dont le volume d'un gros noix ; presque complètement rempli par un caillot. Le caillot est composé de deux portions, une portion périphérique, une portion centrale plus volumineuse que la 1re, formée de couches concentriques de fibrine entre lesquelles épanché du sang liquide qui lui donne l'aspect de bandes noirâtres apparaissant sur un fond blanc grisâtre.

A la partie inférieure de cette caverne vient s'aboucher une artère de 2e ordre, (cette branche de l'artère pulmonaire admet facilement une sonde cannelée) Cette artère au moment où elle aborde la caverne, s'élargit, s'agrandit rapidement et en voit les parois se continuer manifestement sur une étendue de 8 à 10 millimètres d'une part sur la paroi de la caverne, de l'autre sur la face convexe, externe, du caillot — Plus loin on perd les parois artérielles —

Immédiatement en arrière de cette caverne, on trouve une autre, presque aussi volumineuse que la précédente, en communiquant par avec, remplie de mucosités et à parois tomenteuses — Tout autour série de petites cavernules —

Tout le poumon gauche est criblé de granulations tuberculeuses réunies en amas de volume variable.

Poumon droit : Au sommet série de cavernules — à la partie postérieure on trouve une masse caséeuse ayant l'apparence du matité, du volume d'une amande entourée d'une coque assez épaisse —

Le seul point où il y ait peu de tubercules est le lobe inférieur du poumon droit. Ganglions trachéo-bronchiques peu volumineux mais très [illegible]

SCD LYON1

Nom Salle Lit N° F°

Cœur = 100 gr environ de liquide citrin dans le péricarde ;
Toutes les cavités sont remplies, distendues, par des caillots cruoriques — Il existe en trouve des caillots fibrineux récents dans les ventricules (surtout le ventricule droit) l'artère pulmonaire et l'aorte. — Pas de caillots anciens dans les oreillettes — Le cœur pèse 360 grammes ; les parois sont épaissies, les cavités dilatées, un peu de surcharge graisseuse.
L'aorte est un peu dilatée ; on y voit qq plaques athéromateuses, non ulcérées.
Les valvules du cœur droit n'offrent pas d'végétation.
Sur la valve postérieure des sigmoïdes aortiques, au niveau des nodules d'Arantius on trouve qq petites végétations dures, déjà anciennes.
Sur la grande valve de la mitrale à qq millimètres de son bord libre et sur la face ventriculaire, on trouve des petites végétations récentes — Au niveau du point de contact de cette valve avec la petite valve, sur la face auriculaire, on trouve 2 ou 3 végétations plus anciennes, plus grosses.

Reins = 220 grammes chacun ; un peu graisseux.

Foie = 1880 gr — Graisseux, grande difficulté pour séparer le diaphragme entre la capsule et le diaphragme, nombreuses granulations tuberculeuses.

Rate = 160 gr — Rien à signaler

Estomac = Rien à signaler

Vessie = id.

Poumons = Poumons vaste ~~mais surtout~~ le poumon droit est recouvert de granulations tuberculeuses isolées ou réunies, de la grosseur d'une tête d'épingle non entourées d'artérioïtes vasculaires — On trouve également des granulations en assez grand nombre sur le côlon transverse et le côlon descendant ainsi que dans les fonds d'culs.

SCD LYON1

HOSPICES CIVILS DE LYON

HOTEL-DIEU

Nom Veillard Salle St Jeanne Lit N° 24 F°

Prénoms Henri Léon

Age 21 ans

Profession employé de commerce

Né à Lyon

Demeurant à Lyon

Entré le 9 Avril 85.

Sorti le 9 Mai 85

Décédé le 14 Novemb. 85.

DIAGNOSTIC ET RÉSUMÉ

GB.

Hémoptysies abondantes & répétées.

Chef du Service, M. | OBSERVATION CLINIQUE | Élève interne, M.

Père mort à 36 ans de bronchite; mère vivante jamais malade

N'a eu ni frère ni sœur.

Pas de scrofule dans l'enfance; Rougeole à 6 ans — N'a jamais été, dit-il, très robuste mais jusqu'à l'affection actuelle n'a pas fait de maladie grave — Engagé dans l'infanterie de Marine il y a 18 mois jusqu'à ce moment il s'enrhumait rarement, ne toussait pas; n'avait pas fait d'excès alcooliques — Il y a 6 ans chancre du frein l'ayant détruit en grande partie; soigné par un médecin qui lui fit prendre de la liqueur de Van Swieten; d'après ses renseignements ne paraît pas avoir eu d'accidents secondaires, on ne trouve actuellement sauf la cicatrice du chancre rien qui puisse faire soupçonner la syphilis — L'enrhume au moment de s'embarquer c'est en Août 84, pendant la traversée de Toulon à la Réunion fait des hémoptysies très abondantes (n'avait pas eu le mal de mer) qui durèrent plusieurs jours — Depuis ce temps il a eu des

Impr. Aff. Louis Perrin.

SCD LYON1

Nom _____ Salle _____ Lit N° _____ F° _____

crachats teintés de sang à plusieurs reprises — Son état s'améliora pendant son séjour à la Réunion, réformé dans cette colonie, il revint en France il y a 6 mois, depuis il n'a cessé de tousser, il a perdu ses forces et maigri, il a quitté son travail il y a un mois environ et se présente aujourd'hui dans l'état suivant.

Appétit conservé, pas de vomissements d'aucune espèce, pas de diarrhée. Il a souvent le soir des ~~accès~~ mouvements fébriles, il transpire beaucoup la nuit, pas d'œdème, les urines ne contiennent ni sucre, ni albumine TRS = 28,5 — Le pouls est régulier 92, normal. Les bruits du cœur paraissent normaux.

Peu de dyspnée ; terp. rac ; expectoration muco purulente

L'examen du thorax donne : A droite : submatité sous la clavicule droite, nombreux craquements, peu de retentissement de la voix — En arrière la sonorité est conservée, le murmure est faible dans toute la hauteur à peine quelques craquements dans les grandes inspirations dans la fosse sus-épineuse.

A gauche = Respiration soufflante sous la clavicule, quelques craquements dans la fosse sus-épineuse.

Les urines ne contiennent ni sucre ni albumine

J Mun — Le Malade sort dans le même état pour aller à la campagne

SCD LYON1

Nom Peillard Salle St Jeanne Lit N° 11. F°

6 Novembre — Rentré dans le service il y a plusieurs mois, a eu à plusieurs reprises des hémoptysies assez abondantes.
L'état général depuis 7 mois est considérablement aggravé, la maigreur est très prononcée.
On obtient sur les antécédents du malade les renseignements complémentaires suivants : Il y a 8 ans chancre syphilitique s'étant accompagné au début d'un peu de douleurs pendant la miction et l'érection, guéri au bout de 15 jours. Pas d'orchite double, l'écoulement urétral a complètement disparu au moment de l'apparition de l'orchite.
Les signes dits toxiques sont toujours peu accusés.
Marcelle hémoptysie 4 jours.

7 — Le malade est mort le 14 Novembre à 2 h. de l'après-midi sans avoir eu présenté d'accidents.

Autopsie. le 16. à 10 h. du matin.

Estomac = très petit ; pas d'altération macroscopique.
Foie = 1800 gr. ; paraît sain.
Reins = 180 gr. et 170 gr.
Cœur = 275 gr. — Pas d'athérome de l'aorte. Le péricarde contient environ 100 gr. de liquide séreux.
Rate = 240 gr. —
Poumons = Pas de liquide dans les plèvres — On enlève très facilement le poumon gauche. La plèvre pariétale droite n'adhère à la plèvre ~~pariétale~~ viscérale qu'en une très faible étendue à la partie postéro-latérale.
Poumon droit : Énorme caverne au sommet, comme taillée à l'emporte-pièce, presque vide, entourée d'une coque peu épaisse ; au dessous nombreuses cavernes plus petites présentant les mêmes caractères —
Les lobes moyen et inférieur contiennent de nombreux noyaux caséeux disséminés sans sclérose et entourés d'une zone emphysémateuse —

Imp. Alf. Louis Perrin.
SCD LYON1

Nom Salle Lit N° F°

Poumon gauche : Excavation ~~des~~ grosseur d'une petite noix au sommet
Nodules caséeux disséminés dans tout le poumon. — Dans le lobe supérieur
on trouve qq noyaux avec tendance à la sclérose au centre ; dans ce seul
point on trouve de la tendance à la sclérose.
Pas d'amyloïdose de Rammisen dans les 2 poumons
Les ganglions bronchiques sont tuméfiés & enflammés.
Testicules = Paraissent sains ; les 2 épididymes offrent à leur queue de la induration
avec un peu de sclérose.
Les parois du canal déférent paraissent un peu épaissies
Les vésicules séminales sont examinées au microscope.

SCD LYON1

Modèle N° 21.

HOTEL-DIEU. — *Salle* Ste Jeanne N° 14

Nom L. B. Ls Palise

né à

demeurant à

profession cordonnier

âge 34

tempérament

constitution

entré le 15 janv. 79

~~sorti~~ mort *le* 4 mars 79

DIAGNOSTIC ET RÉSUMÉ

T. B.

hemoptysie — quinine

HISTOIRE PATHOLOGIQUE

père mort d'un abcès au côté, dit le malade — mère bien portante — 2 sœurs mortes de 16 à 18 ans ayant toussé — le malade n'a jamais eu d'affection antérieure —

Depuis un an il se plaint d'une toux qui ne a jamais cessé complètement — De la même époque datent des hemoptysies revenant à intervalles irréguliers — points de côté fréquents — point sternal douloureux à la pression — ~~pas~~ jamais de sueurs nocturnes — amaigrissement progressif —

au mois de juin dernier oedème des pieds pendant 8 jours

La toux a plusieurs fois provoqué des vomissements

Actuellement expectoration purulente, nummulaire, large comme une pièce de 1 franc, flottant dans un liquide aéré, séreux —

SCD LYON1

DATES	HISTOIRE PATHOLOGIQUE	PRESCRIPTIONS
	aux poumons matité douloureuse aux 2 sommets à droite, en avant et en arrière respiration régulière ~~prolongée~~, non saccadée mais à bruit d'expiration prolongé — très léger souffle pectoriloquie aphone, retentissement vocal, — petits râles muqueux, fins, et secs —	
	à gauche souffle bien marqué, pectoriloq. aphone, retentiss. vocal — râles humides bien plus gros qu'à droite, surtout perceptibles pendant la toux qui les s'accompagnent alors d'un tintement presque métallique —	
22 juin 73	hier soir à 8 heures hémoptysie abondante — le malade a rendu 4 à 6 crachoirs presque pleins d'un liquide abondant et rouge, rutilant —	pot. sulf. de quinine
23 "	pas de nouvelle hémoptysie — les crachats continuent à être sanguinolents mais la teinte va en diminuant peu à peu —	
24, 25 P=92	pas d'hémoptysie nouvelle — crachats légèrement teintés en jaune —	
27 "	les crachats sont redevenus uniquement purulents — + de sang	
28	Le malade n'a pas eu d'hémoptysie — Suppression du sulfate de quinine.	

Lyon. — Imp. A. Bonnavial, rue Ste-Catherine, 13.

SCD LYON1

Modèle N° 61.

14 9bre Jeanne

Nom

Resp.	Pouls	Chaleur R. C.	22	23	24	25	26	27/28	29	30	31	1
95	210	34,0 42,5										
90	200	33,6 42,0										
	190	33,2 41,5										
80	180	32,8 41,0										
	170	32,4 40,5										
70	160	32,0 40,0										
	150	31,6 39,5										
60	140	31,2 39,0										
	130	30,8 38,5										
50	120	30,4 38,0										
	110	30,0 37,5										
40	100	29,6 37,0										
	90	29,2 36,5										
30	80	28,8 36,0										
	70	28,4 35,5										
20	60	28,0 35,0										
	50	27,6 34,5										
10	40	27,2 34,0										
	30	35,5										

SCD LYON1

BIBLIOTHÈQUE UNIVERSITAIRE
SECTION
SANTÉ
- LYON 1 -

SCD LYON1

SCD LYON1

SCD LYON1