SCD Lyon 1

253262/10

SCD Lyon 1

SCD Lyon 1

253.262 | 10 Réserve

SCD Lyon 1

Epilepsies symptomatiques

BIBLIOTHÈQUE UNIVERSITAIRE
SECTION SANTÉ
- LYON 1 -

SCD Lyon 1

SCD Lyon 1

HOSPICES CIVILS DE LYON

HOTEL-DIEU

Nom Pupat Salle 4e 7 Lit N° 36 F°

Prénoms Sylvie

Age 38 ans

Profession Ménagère

Né à

Demeurant à

Entré le 22 Janv 84

Sorti le 1er fév 84

DIAGNOSTIC ET RÉSUMÉ

Points pleurétiques à gauche

Crises d'Epilepsie

Chef du service, M.

OBSERVATION CLINIQUE

Élève interne, M.

Père âgé de 80 ans — Mère morte à 40 ans d'oppression

12 ~~enfants~~ jeunes sœurs. 8 sœurs mortes, deux seuls d'affection de poitrine à 20 ans, et à 30 —

Pas d'affection antérieure. 3 enfants. La dernière couche date de 4 ans. L'année suivante, elle ~~ép~~ fut atteinte de métrorrhagies très abondantes se répétant presque tous les jours pendant ~~10 à 15 jours~~ 2 ou 3 semaines, et cela à chaque menstruation. Depuis deux ans, elle éprouve les mêmes pertes qui durent 15 jours en moyenne. Elle en est affaiblie et paraît plus âgée qu'elle ne l'est réellement. Elle a d'ailleurs toujours eu des règles très abondantes durant 8 jours.

~~Dep~~ Il y a deux mois elle fut prise de toux et d'oppression. Elle habite un rez de chaussée dans une cour très humide. La toux ne fit que s'accentuer ainsi que l'oppression. Elle ne cracha pas de sang. Elle éprit à gauche un point de côté qui a persisté intense

Elle prenait des convulsions jusqu'à l'âge de 12 ans. Sa mère a compté 30 crises. Réglée à 20 ans. Depuis 2 mois la toux est survenue. La malade prend des faiblesses tombe perd connaissance. Dans une de ces faiblesses elle est tombée sur son côté et s'est fait une entaille au front.

Impr. Alf. Louis Perrin

SCD Lyon 1

Nom _____ Salle _____ Lit N° _____ F° _____

au point d'empêcher la respiration —

L'oppression en rêve : l'inspiration est minime. Elle ne se peut tenter bien que le tronc élevé —

L'expectoration en abondante mérite et légt visqueuse

— Le tronc fatigant surtout la nuit —

On constate un peu de mobilité à l'hau gauche — La sonorité est normale dans le reste de la poitrine

A l'auscultation on constate partout des râles muqueux très nombreux aux deux temps de la respiration.

Mais à gauche — ~~tous~~ au niveau de la pointe de l'omoplate

à 2 travers de doigt au dessous — il existe un souffle assez intense avec altération de voix

, en pectoriloquie — approche —

Les vibrations thoraciques paraissent normales —

A droite, il existe un souffle — au pied de dessus de la pointe de l'omoplate d'autre gros intercostal —

En avant les râles muqueux et sonores sont aussi moins à droite

Rien d'anormal au cœur

L'expiration se fait avec beaucoup d'efforts. Le souffle perçu à grande en très limité comme étendue et se rapproche du hile de poumon

24 janv. — Battements du cœur — Pulsations à la carotide et à la radiale 84 — Aucune irrégularité au cœur —

Cf J — Pendant qu'on est auprès d'elle, on la voit pâlir subitement. Les yeux se tournent à droite. Perte de connaissance durant qq. secondes. Ensuite elle se met à plaindre, éprouve un sentiment de suffocation, mais pas de convulsions. ~~Pendt~~ Arrivé auprès d'elle avant la fin de la crise, on a constaté que le pouls était très petit, mais les battements du cœur n'offraient rien de particulier. Pas de contract. a voitées 100 pulsations, mais même nombre de pulsations au cœur et au pouls

Chaque crise passe comme ~~après~~ à l'fin de chaque méthode hygiène

Depuis qu'elle prend du Bromure, elle est moins oppressée.

Revenue à elle au bout de qq. instants, la malade dit que c'est une de ses faibles crises.

Souvent elle est dans un de ces crises ; elle avait des convulsions généralisées. Après la crise elle est assoupie

SCD Lyon 1

HOSPICES CIVILS DE LYON

HOTEL-DIEU

Nom Tardy Salle Ste Jeanne Lit N° 7 F°

Prénoms Antoine

Age 17 ans

Profession Mineur

Né à St Paul en Jarret

Demeurant à

Entré le 8 7bre 85

Sorti le 28 7bre 85

DIAGNOSTIC ET RÉSUMÉ

Epilepsie

convention à une traumatisme de la jambe droite

Chef du service M

OBSERVATION CLINIQUE

Elève interne M.

Père mort de l'anémie des mineurs. Mère bien portante. 3 frères & 1 soeur en bonne santé. 2 soeurs mortes en bas âge.

Croûtes dans les cheveux. Glandes sous le cou dans l'enfance. Aucune maladie

Ni syphilis. Ni alcoolisme.

Il y a 6 mois sans cause appréciable le malade ressentit brusquement une douleur étrange dans la main & le bras droit. Il lui semblait dit-il qu'on lui retirait les nerfs ... 1 ou 2 secondes après il tombait sans connaissance. Il eut une crise convulsive de 2 ou 3 minutes avec convulsions limitées au côté droit. au bras & à la jambe un peu d'écume à la bouche. & qui se termina par un sommeil comateux.

Imp. Waltener et Cie. - Lyon

SCD Lyon 1

Nom _____ Salle _____ Lit N° _____ F° _____

Depuis cette époque ces crises se renouvellent à des intervalles irréguliers le malade en a 1/2 f. tous les jours 2 ou 3, puis il reste 1 ou 2 ou 3 semaines sans en avoir.

Dans aucune de ces crises la chute n'a été si rapide que le malade se soit blessé en tombant. Il n'a pas de cri au début de l'accès. Il ne s'est pas mordu la langue, n'a jamais eu d'émission involontaire d'urines.

Aff. la crise n'est pas complète. S'aura avec douleur dans la main & le bras droit, & mouvements convulsifs des doigts constitue la crise toute entière.

Aff. la perte de connaissance fait défaut. La crise a lieu complètement, le malade est incapable de parler, mais il entend ce qu'on dit.

Son état général est resté excellent. L'appétit est normal les digestions sont bonnes. Le sommeil est conservé. Aucun trouble de l'intelligence ni de la mémoire.

À l'âge de 7 ans le malade eut un wagon qui lui passa sur la jambe droite. Il garda le lit 6 mois. Il a encore une cicatrice qui s'étend sur la crête du tibia dans les 2/3 de sa longueur, & qui est adhérente à l'os, lisse & décolorée.

Rien du côté du membre supérieur droit.

Rien du côté de la conformation du crâne.

Aucun trouble de la vue. Les pupilles sont égales. Pas de nystagmus. Il y a 10 mois plaie de poitrine : Chéloïde très.

Rien à l'auscultation du cœur ni du poumon.

Le pouls est lent 58. La force est diminuée du côté droit.

Il est assoupi

SCD Lyon 1

Epilepsies essentielles

SCD Lyon 1

SCD Lyon 1

MODÈLE N° 21.

HOTEL-DIEU. — *Salle* 1re Jeanne N° 18

Nom Jean Louis Erhard
né à Volgesheim (h.-Rhin)
demeurant à
profession ajusteur
âge 25
tempérament
constitution
entré le 25 avril 79
sorti le 28 avril 79.

DIAGNOSTIC ET RÉSUMÉ

Epilepsie.
Autopsie : aucune lésion appréciable

HISTOIRE PATHOLOGIQUE

n'a jamais eu de crises épileptiq. antérieures

Le malade est apporté dans le coma — La personne qui l'accompagne prétend que depuis 8 jours il est dans cet état il ne parle pas et ne semble pas voir — c'est brusquement qu'il a été pris de ces phénomènes —

Le malade est couché sur le côté gauche — En le découvrant il se retourne sur le côté droit et dans ce mouvement l'on constate qu'il se sert très bien des 4 membres —
aucune m. inf. l'on trouve une flaccidité relative, c.à.d. qu'elle est interrompue par des résistances momentanées — les réflexes sont égaux des 2 côtés, mais un peu diminués par des trépidations — pas d'œdème —

aucune m. sup. les mouvements sont aussi conservés des 2 côtés — ils sont étagnes mais résistant par instants — pas d'œdème — pas de piqûres sont perçues des 2 côtés

à la face pas de trouble paralysie appréciable mais déviation conjuguée des yeux à dr. — le malade garde d'ordinaire les paupières demi-fermées

SCD Lyon 1

DATES	HISTOIRE PATHOLOGIQUE	PRESCRIPTIONS

et les globes oculaires sont toujours déviés à dr. — ils ont en outre un mouvement assez rapide de nystagmus transversal

les recherches impatientent le malade qui fait des mouvements divers et cherche à repousser l'observateur

pendant qu'on l'examine il prend une crise épileptiforme

~~27 avril~~ 26 avril aujourd'hui le matin 1re grande crise depuis hier soir — morsures de la langue — urination considérable involontaire — les yeux sont déviés à dr. avec nystagmus — il est pris de contractions toniques répétées dans les 4 membres ; pendant que ces contractions ont lieu les globes oculaires qui étaient déviés à dr. reviennent à la ligne médiane et passent même du côté g. — en outre les pupilles qui étaient resserrées se dilatent — quand la contraction cesse, les pupilles se resserrent et les yeux reviennent à droite —

à l'état calme et à l'état de contraction la pupille g. est toujours plus dilatée que l'autre —

la déviation des yeux à g. pendant la crise n'est pas constante : les yeux restent q.q. fois déviés à dr. — cependant la plupart du temps ils reviennent à g. —

en notre présence après la série des petites crises ci dessus décrites, il prend une grande crise épileptique — et débutant par des mouvements cloniques de la main dr. lesquelles se sont généralisés rapidement à tous les membres, au tronc, au cou — les yeux viennent en haut et un peu à droite — cyanose extrême —

examen ophthalmoscopique normal (Dor) —

il a pris 7 à 8 grandes crises jusqu'à son lavement
lavem. au bromdépôt 6 gr.

27 avril n'a pas pris de crises depuis le lavement — il reste dans un état somnolent, garde les paup. demi-fermées et l'on voit les yeux qui oscillent entre la ligne médiane et le côté gauche

pandiculations fréquentes —

quand il se réveille et ouvre les yeux, les pupilles alors resserrées se dilatent — si ayant les paup. fermées, on les soulève on trouve les pup. resserrées mais si à ce moment on approche une lumière, on les voit se dilater

Lyon. — Impr. A. Bonnaviat, rue Ste-Catherine, 13.

SCD Lyon 1

DATES	HISTOIRE PATHOLOGIQUE	PRESCRIPTIONS
Pareil	hier soir la malade a eu une crise épileptique très forte qui a exigé l'application d'une amisole de force ; depuis cette pre crise il en a eu toute la nuit une série (moins fortes que la pre) — ce matin il est plongé dans le coma — urinations fréquentes —	
	Quand on cherche à le faire boire, il prend des crises —	
	ce matin dans le repos ses yeux sont sur la ligne médiane ou bien à dr.	
	lav. au br. de pot. 6	
29 "	hier soir grandes crises épileptiques —	
	le pouls est devenu fréquent — dilatat. pupill. par la lumière — flaccidité complète du m. s. dr. — résistance du biceps g. résolution des m. inf. —	
	trait tiré — ventre affaissé en bateau — sensibilité générale très émoussée —	
	les yeux sont sur la ligne médiane et regardent en face — ne répond pas aux interrogations : mais en insistant il fronce le front, ouvre les yeux —	
	de temps à autre pousse un gémissement inarticulé	
	P = 132 R = 32	

DATES	HISTOIRE PATHOLOGIQUE	PRESCRIPTIONS

on approche une lumière, on le voit se dilater

SCD Lyon 1

N° 21.

HOTEL-DIEU. — *Salle* St Charles N° 49

Nom Jean Esprit
né à Moulins (Allier)
demeurant à Lyon
profession Journalier
âge 51 ans
tempérament
constitution
entré le 5 juin 1871 —
sorti le mort le 9 juin —

DIAGNOSTIC ET RÉSUMÉ

Épilepsie

HISTOIRE PATHOLOGIQUE

Le seul renseignement que nous possédions sur ce malade est qu'il tombe du haut mal depuis sa jeunesse —

= Au moment de son entrée le malade est dans le duobitus dorsal et à la faire habiter les pupilles inégales et contractiles la gauche est plus dilatée — il agite ses bras d'une manière incohérente mais surtout le droit =

6 — Dans la nuit le malade a pris plusieurs anses et nous en voyons deux pendant la visite = Le malade commence par pousser quelques gémissements incohérents il agite les bras et la jambe

Lyon. Imp. veuve Bonnaviat et fils

SCD Lyon 1

DATES	HISTOIRE PATHOLOGIQUE	PRESCRIPTIONS
	droit puis ces deux membres sont agités de mouvements saccadés analogues à ceux de l'épilepsie : pendant la crise qui dure une minute environ les membres gauches restent immobiles et contractures — Les muscles de la face grimacent beaucoup surtout à gauche — La crise n'est suivie d'aucun sommeil profond la malade revient immédiatement à son état ordinaire il a complètement perdu connaissance il prononce qq mots incohérents il a à peu près complètement perdu la sensibilité a rendu une dévoiement et des matières fécales : dans la journée du 6 crises sont revenues à peu près toutes les 1/2 heures —	Lavement purgatif — ~~[illegible]~~ 2 g. 3 pouces [illegible] — Bromure potassium 4 gr —
7.	Même état la malade se livre à des mouvements constants de la mâchoire et de la main droite il grince des dents : la bouche est tirée à gauche le jour avait se gonfle plus que la ~~[illegible]~~ — pupille gauche plus dilatée — P 120 — La dilatation des pupilles se fait surtout pendant la crise —	Bromure 6 gr —
8	Même état — pouls 124 — [illegible] — [illegible] —	

N° 21.

HOTEL-DIEU. — *Salle* St Charles N° 49 -

Nom Jean Esprat —

né à

demeurant à

profession

âge

tempérament

constitution

entré le

sorti le

Suite —

Autopsie

DIAGNOSTIC ET RÉSUMÉ

Epilepsie —

Congestion de la Encéphale

HISTOIRE PATHOLOGIQUE

Autopsie le 10 juin. 30 heures environ après la mort —

Encéphale — Les sinus sont congestionnés — il s'en écoule beaucoup de sang à l'incision de la dure-mère — Les méninges présentent une consistance plus grande qu'à l'état normal : un épaississement notable et une teinte opaline au niveau de la base du cerveau et de la partie supérieure = on trouve une soudure très-intime des méninges au niveau de la partie le plus profonde de la scissure inter-lobaire —

Les veines cérébrales sont dilatées et remplies de sang —

Les artères sont saines —

L'enlèvement des méninges est assez difficile : on constate ensuite sur les circonvolutions des tâches ou traînées légèrement rosées —

Sur les coupes : on remarque un piqueté très-marqué —

Il s'écoule environ 4 ou 5 cuillerées de liquide limpide des ventricules —

Lyon. Imp. veuve Bonnaviat et fils

SCD Lyon 1

DATES	HISTOIRE PATHOLOGIQUE	PRESCRIPTIONS
	Les plexus Choroïdes sont volumineux, congestionnés —	
	Le Cervelet paraît moins volumineux qu'à l'état normal —	
	Le bulbe et la protubérance présentent des veines très-volumineuses —	
	Sur une coupe du bulbe on trouve une légère suffusion sanguine —	
	La pièce n'a pu être examinée au microscope par suite d'un oubli qui a causé son altération —	
	Les autres organes n'offrent rien de particulier —	
	On remarque seulement des adhérences pleurales du côté gauche et de nombreuses plaques laiteuses sur le cœur —	

SCD Lyon 1

MODÈLE N° 21.

HOTEL-DIEU. — Salle 4emes femmes N° 145

Nom Durand Constance f^em

né à Chanay (Ain)

demeurant à Lyon

profession tisseuse

âge 35 ans

tempérament

constitution

entré le 2 8bre 1882

sorti le 29 8bre 1882

DIAGNOSTIC ET RÉSUMÉ

Mal épileptique

HISTOIRE PATHOLOGIQUE

Hérédité = Mère morte à 46 ans, à la suite d'une couche

Père mort à 44 ans, d'une maladie indéterminée exerçait la profession de cafetier (alcoolisme avéré)

Est 4 aînée d'une famille de cinq enfants

Tous sont encore vivants et bien portants —

Antécédents = on ne relève rien de particulier dans ses antécédents, au dire de son mari qui me fournit tous ces renseignements, elle a toujours joui d'une bonne santé. (Pas de syphilis, cependant il faut noter une cicatrice blanchâtre, irrégulière, située au niveau de la partie int. de la clavicule G — une autre cicatrice, circulaire et brunâtre située au niveau de la partie ant. et inf. de la jambe G —

Mariée à 25 ans — 7 grossesses, pas de fausses couches —

Bonnes grossesses, Bonnes couches —

SCD Lyon 1

DATES	HISTOIRE PATHOLOGIQUE	PRESCRIPTIONS
	sur les 7 enfants, deux seulement vivent actu L'un est âgé de 7 ans, bien portant — L'un autre âgé de 8 mois est en nourrice Les autres sont morts en bas âge vers 4 à 5 ma Pas de frayeur, pas d'impressions morales vives elle est d'une nature peu impressionnable — Elle se portait très bien, lorsqu'il y a 4 ans elle est prise subitement de crises convulsives, se succédant à des intervalles assez rapprochés — À ce moment elle serait restée 10 jours sans recouvrer sa connaissan (séjour d'un mois aux 1ères femmes, on a été obligé de l'isoler dans un cabinet particulier, elle criait et se tordait en convulsions) Cette première attaque est survenue 5 mois après une couche, elle n'a pas allaité son enfant — Depuis lors la malade se portait bien, lorsqu le 18 Juin dernier elle est prise subitement de crises convulsives — (Le dernier accouchement remonte au 1er février, elle n'a pas allaité son enfant) Séjour d'un mois aux 2ème femmes, du 18 juin au 1er juillet. 10 jours après sa sortie de l'hôpital, la malade qui avait conservé un peu de raideur dans le bras g retombe de nouveau — elle fait un second séjour de 4 semaines aux 2ème femmes Il y a 15 jours la malade quittait l'hôpital en bonne santé, cependant son mari ne lui trouvait pas le regard naturel, le membre sup. g. était également un peu faible (La malade ne traîna pas la jambe en marchant) Le 29 7bre dernier, sans cause appréciable, elle est prise de nouveau de crises convulsives avec perte de connaissance — Les crises se succèdent assez rapidement, elles ont une durée de 2 à 3 minutes en moyenne et sont séparées par un intervalle de calme plus ou moins long 10 à 15 minutes environ.	

SCD Lyon 1

MODÈLE N° 21.

HOTEL-DIEU. — Salle 2e femmes — N° ~~38~~ 34

Nom Durand Constance

né à

demeurant à

profession

âge 36 ans

tempérament

constitution

entrée le 9 Juillet 82 —

sorti le 31 juillet rentrée le 10 août

DIAGNOSTIC ET RÉSUMÉ

Hystérie —

HISTOIRE PATHOLOGIQUE

Rien de particulier dans les antécédents héréditaires —

~~Pas d'antécédents~~ Comme antécédent pathologique au moment des grossesses, qui ont été au nombre de 7, cette femme a eu deux accouchements prématurés. Les autres ont été toujours simples — Le dernier accouchement date du mois de Février — La malade raconte que depuis cette époque elle a eu des malaises mal définis : céphalalgie quelques douleurs vagues, la menstruation ne s'est pas établie ; les règles ayant fait une seule apparition et en petite quantité —

Il y a 15 jours, sans cause occasionnelle appréciable, la malade a été prise d'une espèce d'attaque avec perte de connaissance

gauche

SCD Lyon 1

DATES	HISTOIRE PATHOLOGIQUE	PRESCRIPTIONS
	~~et aya~~ l'attaque a été précédée de vertiges. Dès au bout d'environ une demi-heure, la malade reprend connaissance et dès le lendemain se livre à ses occupations ordinaires — Le surlendemain nouvelle attaque, mais constituée seulement par un vertige, sans perte de connaissance — Depuis cette époque céphalalgie frontale — Actuellement, ce dernier symptôme seul persiste — on ne constate pas de trouble notable de la motilité ni de la sensibilité, sauf peut-être quelques fourmillements au membre supérieur ~~gauche~~ droit — Rien au cœur — Rien aux poumons — Diminution notable de l'appétit —	
14 Août	Céphalalgie très-intense. Contractures de la moitié gauche de la face — Sensation de tiraillement —	Valérianate de Guinine

Durand Constance

N° 21 *bis*.

DATES	HISTOIRE PATHOLOGIQUE	PRESCRIPTIONS
	Au moment de son entrée vers quatre heures du soir, la malade est dans un état d'hébétude absolue, elle roule ses yeux à droite et à G. sans paraître s'intéresser aux personnes qui l'entourent — Au moment où je la vois elle est dans une période de repos — Les membres supérieurs offrent un peu de résistance aux mouvements communiqués, dans le sens de l'extension, cette résistance est plus marquée à D.	
	Pour les membres inf. elle résiste dans les deux sens, la résistance est également plus marquée à D. qu'à G —	
	Trouble notable de la sensibilité, on peut piquer fortement la malade sans que sa face trahisse la douleur qu'elle ressent —	
	Diminution des reflexes plantaires — tous ces signes sont plus marqués à G. qu'à D —	
	Peau chaude, couverte de sueur —	
	Température R. 40°1 pouls 80 — resp. 28 —	
	La resp.t est mêlée de qq. râles trachéaux —	
	Toux légère, aboutissant parfois à l'expectoration de gros crachats muqueux et spumeux —	
	Les pupilles sont dilatées — La tête et les yeux sont plus volontiers tournés à D —	
	L'auscultation du cœur ne révèle pas de bruits anormaux —	
	Je sonde la malade pour pouvoir examiner ses urines —	
	Urines claires — colorées D. 1028 — Traitées par la chaleur et l'ac. acétique elles donnent un précipité albumineux très peu abondant (un louche)	
3	8bre Cette nuit la malade a pris plusieurs crises. Elle en prend une au moment de la visite	

SCD Lyon 1

DATES	HISTOIRE PATHOLOGIQUE	PRESCRIPTIONS
	La malade tourne la tête à droite en même temps que ses membres se raidissent. Puis surviennent des mouvements cloniques plus marqués à droite. Le tout ne dure pas plus de 3 minutes. Après la période convulsive, survient la période de calme avec respiration fréquente et stertoreuse. Pendant la période de calme, la tête et les yeux sont plus volontiers tournés à droite. La figure exprime plutôt la douleur et l'ennui. Les mouvements automatiques sont plus marqués à D. qu'à G. il y a évidemment un peu de parésie du côté G. — De même pour la face, les muscles se contractent moins bien à G. — Ce matin temp. R. 39°	
4 8bre	Dans la journée d'hier la malade a pris 3 lavements contenant chacun un gr. de chloral plus une potion avec Brom. de potassium 4 gr. Elle n'a pas cessé de prend. des crises, elle n'a eu qu'une heure de repos après l'administrat. de son dernier lavement à 6h. du soir. Ce matin nous lui voyons prendre une crise violente, les membres sont contractés, les yeux toujours portés à D. et ~~en haut~~ vers la fin de la crise à D. et en haut. Elle résiste moins aux mouvts communiqués du côté G. que du côté D. Pendant que nous sommes autour de son lit la malade prend une 2ème crise. Les contractions commencent manifestement par les muscles de la face du côté G. et se généralisent rapidement. La période des convulsions toniques est courte. Il en est de même pour les convulsions cloniques. Pendant la période de calme, resp.t stertoreuse	

SCD Lyon 1

Durand Constance

N° 21 *bis*.

DATES	HISTOIRE PATHOLOGIQUE	PRESCRIPTIONS
	Dans la période comateuse elle ramène les yeux et la tête à G. — Les pupilles se contractent sous l'influence de la lumière	
	Les yeux sont surtout portés en haut, elle a une certaine agitation, elle remue un peu les membres des deux côtés, surtout du côté D. Les yeux oscillent un peu latéralement près de la ligne médiane et fortement dirigés en haut.	
	Mouvts automatiques des membres droits	
	Pour les membres inf. ~~jambes~~ réflexes moins marqués à G. — Pour les membres supérieurs ~~mains~~ les réflexes sont encore moins marqués qu'aux membres inf. Même différence pour le membre supérieur Gauche —	
	La face exprime surtout la douleur et l'ennui — Quand on la pique elle réagit faiblement et seulement aux piqûres fortes — Les muscles de la moitié G. de la face se contractent moins bien que du côté D. — Il y a évidemment des phénom. de paralysie de la moitié Gauche du corps	
	Quand on lui dit de tirer la langue, elle remue un peu les dents et cherche à le faire —	
4 8bre	Hier dans la journée la malade a pris trois lavements, contenant chacun un gramme de chloral et une potion avec 4 gr de Bromure de potassium — Hier dans la journée la malade n'a pas cessé de prendre des crises, elle n'a eu qu'une heure de repos après l'administration du dernier lavement —	
	Ce matin à la visite nous lui voyons encore prendre une crise violente — Après avoir attendu près de quarante minutes autour pour épier le début d'une nouvelle crise nous observons très manifestement les phénom. suivants:	
	Tout au début les yeux sont fixes sur la ligne médiane, les pupilles dilatées, puis elle les porte brusquement à Gauche — En même temps que les yeux sont immobilisés sur la ligne médiane, il y a arrêt de la respiration (Cette période est très courte et tout ça se passe dans l'intervalle de q.q. secondes	

(Tout ceci s'observe dans la période comateuse qui suit la crise)

SCD Lyon 1

DATES	HISTOIRE PATHOLOGIQUE	PRESCRIPTIONS

Pendant la période de convulsions toniques, qui ~~ne~~ dure à peine une minute, les yeux sont portés à Gauche et en haut, la tête est également tournée à G —
Pendant la période de convulsions cloniques, la malade ramène la tête à droite, ainsi que les yeux — elle reporte de nouveau les yeux à G. pendant la période stertoreuse — —

Au début les convulsions débutent manifestement par les muscles de la face du côté G — —

Les mouvements automatiques sont toujours plus marqués du côté D.

Dans la période de convulsions toniques elle tend les bras et les jambes, le pouce replié dans la paume de la main —

Dans la période de ~~calme~~ respiration stertoreuse, la narine Gauche s'aplatit au moment de l'inspiration

La période de mouvements automatiques dure plusieurs minutes — Le membre inf. Gauche bouge peu —

Tantôt la figure exprime la souffrance et l'ennui, tantôt elle n'exprime plus rien — parfois ~~elle~~ la malade mâchonne — Quand on cherche à la tirer ~~de~~ du ~~son~~ collapsus en lui demandant comment ça va ? elle bredouille une parole incohérente ou fait un signe de tête.

Les pupilles sont habituellement un peu dilatées, elles se contractent sous l'influence de la lumière

Quand la malade sommeille les pupilles se resserrent pour se dilater de nouveau aussitôt que survient un accès de toux.

Elle avale bien ce qu'on lui verse dans la bouche —

SCD Lyon 1

N° 21 *bis*.

DATES	HISTOIRE PATHOLOGIQUE	PRESCRIPTIONS

SCD Lyon 1

Durand Constance

N° 21 *bis*.

DATES	HISTOIRE PATHOLOGIQUE	PRESCRIPTIONS
5 8bre	Ce matin la malade va mieux – Elle est touj. un peu obnubilée – Du côté du bras G. résistance du côté du triceps – Du côté du bras D. elle résiste un peu dans les deux sens – Pas de trépidation plantaire – réflexe rotulien conserv. légère trépidation – Diminution des réflexes – sent mieux du côté Droit – Elle sent bien les figures – répond aux questions simples avance la langue sur les lèvres mais ne la tire pas longue – (pas de crises depuis hier une heure ½) persistance de la parésie du côté G. – Les mouvts automatiques et volontaires sont touj. plus faciles à Droite –	
6 8bre	n'a pas repris de crise – Ce matin elle est bien éveillée, parle un peu difficilement mais répond cependant aux questions qu'on lui adresse – A ses règles depuis hier – La trépidation plantaire a diminué, elle n'est guère manifeste que du côté D. on l'a aussi à G. mais moins facilement qu'à D. Le membre du côté G. résiste plus aux mouvements communiqués –	
7 8bre	Ce matin la malade se plaint de son genou G. (elle s'est fait une forte contusion – ecchymose, rougeur, tuméfaction) elle nous dit qu'elle bégaye habitl.	
10 8bre	Les Urines sont de coloration normale – Densité 1025 – Traitées par la chaleur et l'ac. acétique elles ne donnent pas de précipité –	

SCD Lyon 1

SCD Lyon 1

Modèle N° 61.

Nom Courtaud Durand N°145

Resp.	Pouls	Chaleur R. C.	3 Octobre	4	5	6	7	8	9	10
95	210	34.0 42,5								
90	200	33,6 42,0								
	190	33,2 41,5								
80	180	32,8 41,0								
	170	32,4 40,5								
70	160	32,0 40,0								
	150	31,6 39,5								
60	140	31,2 39,0								
	130	30,8 38,5								
50	120	30,4 38,0								
	110	30,0 37,5								
40	100	29,6 37,0								
	90	29,2 36,5								
30	80	28,8 36,0								
	70	28,4 35,5								
20	60	28,0 35,0								
	50	27,6 34,5								
10	40	27,2 34,0								
	30	35,5								

SCD Lyon 1

16

HOPITAL DE LA CROIX-ROUSSE. — Salle Gr Pothin N° 28

Nom J. Claude Soutonax

né à Montreal (Nantua)

demeurant

profession journalier

âge 56 ans

tempérament

constitution

entré le 18 aout 1868

sorti le

DIAGNOSTIC ET RÉSUMÉ

accès éclamptique.

Depuis 10 ans éblouissements tous les mois consistant surtout en une sorte de perte subite de la vue (brouillards)

DATES	HISTOIRE PATHOLOGIQUE	PRESCRIPTIONS
	Cet homme affirme n'avoir jamais été malade n'avoir jamais commis d'excès jusqu'à présent. Il y a juste un mois crise au milieu de la nuit caractérisée par perte de connaissance de mémoire, contorsion des yeux, contractions toniques et mouvements violents. Il en sortit sans aucun trouble du côté d'aucun appareil au bout d'environ ½ heure. Pas de céphalalgie cette fois. Puis il se remit à travailler et depuis hier au soir il a eu trois nouvelles crises qui cette fois ci ont duré la 1 ¼ h. ½ h. ¼ h. et ont été accompagnées de perte connaissance. Il n'est pas tombé par terre par ce qu'on la retenu et durant la dernière il eut une abondante émission d'urine accompagnée de vomissements peut être provoqués par les substances alors ingérées dans un but thérapeutique.	

Papeterie générale, Lyon. — Mod. n° 6.

SCD Lyon 1

DATES	HISTOIRE PATHOLOGIQUE	PRESCRIPTIONS
	La vue s'affaiblissait depuis quelque temps mais au sortir des crises la vue était un peu trouble.	
	Jamais il n'a eu d'anasarque... les jambes ne sont pas enflées. Pupilles normales. Cephalalgies.	
	Urines très chargées de principes terreux fumantes sous l'infl de AzO_5 ...	
	Auscultation – Battements faibles éloignés. Au niveau des ventricules ... souffle systolique ~~médiocrement~~ ~~[illegible]~~ ~~[illegible]~~ ~~[illegible]~~ douteux. Paraissant du plutôt à un frottement contre la paroi thoracique qu'à une lésion valvulaire.	L'auscultation n'en varie pas suivant les positions.
	Irrégularité des battements du cœur.	
	Pouls assez plein très irrégulier allant 3 par 3 battements à la suite les uns des autres séparés par une pause ayant la durée de 2 ou trois pulsations — —	2 sangsues sur le cœur.
19.	Au matin on trouve que les pulsations 19/4 sont très	2 gr. B Pot. 5 Ec. d'or. 1/2
21.	Demande sa sortie. on lui donne 16 gr d. Br. de P. à prendre en plusieurs fois 40 gr. Ec. or. amères. 250 gr Eau. 2 cuill. p. jour. Sort 2 ou 3 jours après sans avoir pu être complètement examiné.	

SCD Lyon 1

MODÈLE N° 21.

HOTEL-DIEU. — *Salle* Ste Jeanne N° 8

Nom D. J. Teissier

né à Puy

demeurant à Lyon

profession employé de commerce.

âge 37 ans

tempérament

constitution

entré le 12 Juin 1879

sorti le 13 Août 1879.

DIAGNOSTIC ET RÉSUMÉ

Crises épileptiformes

HISTOIRE PATHOLOGIQUE

Pas d'antécédents héréditaires appréciables. Plusieurs frères qui sont morts en bas âge.

On ne trouve pas d'antécédents scrofuleux, ni tuberculeux; jamais d'hémoptysie ni de dyspnée. Le malade nie toute maladie vénérienne, pas d'habitudes alcooliques; avoués mais probables les conditions hygiéniques ont été habituellement satisfaisantes.

L'affection actuelle remonte à 8 mois environ. Sans prodrômes et sans cause appréciable, ~~le malade~~ cet homme a éprouvé pour la première fois une crise qui devait se reproduire bien souvent par la suite. Le début de la crise n'est annoncé par aucun phénomène périphérique, mais pendant quelques minutes le malade a parfaitement conscience de ce qui lui arrive; il éprouve une douleur ~~vraie~~ hémicrânienne droite dont le point de départ dit-il lui paraît être au sommet du front pour se propager en arrière, puis ~~il éprouve~~ vertige et chute dont il a conscience mais qu'il ne peut empêcher; il essaye d'ailleurs de se retenir aux objets extérieurs, de trouver un appui, et s'il cela arrive dans la rue, de

DATES	HISTOIRE PATHOLOGIQUE	PRESCRIPTIONS

Sujet un jeune homme de bonne santé. D'ailleurs malgré une certaine dose d'obnubilation, la perte de connaissance n'est jamais complète, pas de cris, pas de convulsions, pas de mouvements de la langue, pas de rétention d'urine, et après quelques minutes de repos, il se relève rapidement et se promène sans y éprouver la fatigue pénible, mais aussi sans garder peu de vertige une contusion durable. Ces crises commencent depuis 2 mois environ, mais depuis 3 mois elles sont plus fréquentes, elles se répètent tous les 8 ou 10 jours.

Indépendamment de ces crises le malade éprouve une douleur de tête continue dont le maximum est à la région occipitale droite mais qui s'étend aussi à toute la moitié droite de la tête. Cette douleur est très fréquente et très pénible cependant par intervalles indemnes de plusieurs jours. D'ailleurs la tête est assez bonne, ne présente pas de vertiges soutenus en dehors des crises décrites.

La marche est restée facile, les jambes ne fléchissent pas sous le malade, toutefois il a remarqué une certaine tendance à tomber en avant, sans prédominance pour un côté, et éprouve une certaine appréhension à traverser rapidement la rue en marchant ou en changeant de direction. Il a parfaitement pu remplir ses fonctions de soldat.

Pas de troubles sensoriels, ni du côté des yeux, pas de surdité, ni de vertiges, ni de bourdonnements d'oreilles. Pas de troubles de la mémoire. L'appétit est resté intact, la digestion faciles. Pas de constipation, ni de diarrhée, ni de vomissements, ni de hoquets. Pas d'amaigrissement sensible.

Ce jeune homme depuis huit jours se plaint d'une douleur de tête extrêmement violente et le malade présente du vomissement bilieux et répété.

A l'examen du malade on ne trouve rien de plus que ce qui vient d'être raconté. Pas de fièvre, une certaine incertitude de la marche.

Lorsque l'on engage le malade fortement à tirer la langue, celle-ci est déviée en dehors et en dedans, légèrement hémiplégique. Rien à la base du thorax normal. A la percussion légèrement sonore, normale, indépendante des limites du cœur, pas de souffle.

Pouls 90. Pas d'albumine dans les urines.

SCD Lyon 1

Lyon. — Impr. A. Bonnaviat, rue Ste-Catherine, 12.

MODÈLE N° 21.

HOTEL-DIEU. — Salle 4 F. J. N° 138

Nom Benoite Lacroix

né à

demeurant à

profession repasseuse

âge 43 ans

tempérament

constitution

entré le 25 Août

sorti le 15 novembre 1877

DIAGNOSTIC ET RÉSUMÉ

Epilepsie

HISTOIRE PATHOLOGIQUE

Bron de pot. 2 gr

La maladie actuelle est attribuée par la malade à de vives contrariétés qu'elle aurait éprouvées dans les mois de février, mars... Au commencement d'Avril, étant à la messe, elle éprouva tout à coup des fourmillements très douloureux, avec crampe, qui remontèrent avec la rapidité de l'éclair des pieds le long des membres inférieurs, continuèrent, au tronc, sous la forme d'une boule qui ~~[illegible]~~ suffoquait la malade. Elle tomba, perdit connaissance... ~~[illegible]~~ ne revint à elle qu'au bout de plusieurs heures. Elle avait eu de l'écume sanguinolente à la bouche.

Depuis lors il est rare qu'il se passe un seul jour sans qu'elle ait quelque accès, dont la forme est du reste très variable. ~~Tantôt~~ L'aura partant des membres inférieurs (plus pied gauche) manque rarement.

Tantôt il y a chute, perte complète de la connaissance, puis hébétude, céphalée. Qq fois alors, morsure de la langue.

Tantôt tout se borne à des crampes, des convulsions atteignant le plus souvent

DATES	HISTOIRE PATHOLOGIQUE	PRESCRIPTIONS
	Les quatre membres et la tête, 99 fois à limitant aux membres inférieurs. La durée de ces accès est très courte, mais ils se renouvellent jusqu'à 4 ou 5 fois par jour. La malade accuse une tendance au sommeil avec engourdissement, quelques fois la fuligineuse des urines. La parole est bien articulée, mais lente, traînante, le mot se fait quelquefois attendre.	
25. Août.	à 4 heures : fourmillements à la jambe droite qui persistent, durant 1' au plus, des oscillations convulsives pour atteindre. 99 secondes après la disparition des convulsions des membres inférieurs ; 99 secondes, à peu près avant les membres inférieurs la main est étendue, ainsi que les premières phalanges, les deux autres sont à demi fléchies. La tête accomplit trois ou quatre mouvements rotatoires très peu étendus (de menton à l'extrémité de la clavicule droite) antéro-postérieurs verticale sur le quart interne de la clavicule. Il n'y a pas eu perte de connaissance. L'accès a duré une minute ½ ou deux environ —	
26.	Le malade a passé la journée d'hier et la matinée de ce jour sans accès. Vers 3 h. du matin la malade a pris 2 gr. de Brom.	
27.	à 8 heures ½ du matin : Accès, qui a duré 1 minute, précédé d'une vive plainte, prolongé. Convulsions généralisées. Morsure de la langue. L'attitude qui est décrite en trois ou quatre minutes.	4 gr.
28.	Accès dans l'après midi. Chute de la chaise où elle était assise. Plaie au crâne. Manipulations, après la mise, pendant toute l'après midi.	6 gr.
30	Deux accès. Deux accès le matin.	8 gr.
31.	quatre accès depuis hier. Pouls à 80, petit, régulier. Douleurs ovariennes à gauche. Sensibilité tactile égale des deux côtés.	10 gr.
1 Sept.	Deux accès hier, dans la nuit. Deux cette nuit. Convulsions, pouls à 80 —	10 gr. 13 grammes
2 —	2 accès entre 9 et 11 heures du soir — par la bouche. par l'albumine.	0,50 cg. de Valérianate
3.	Accès complète, mais contenue hier à 7 h. soir. Plusieurs accès incomplets entre 9 et 11 h. du soir. — Pas de trouble appréciable dans la sensibilité	
6.	3 — 4 accès le 4 — Hier il n'y a pas eu d'accès. La malade a fait sa promenade habituelle. Pouls à 80,	

Lyon. impr. A. Bonnavial, rue Ste-Catherine, 18.

SCD Lyon 1

MODÈLE N° 21.

HOTEL-DIEU. — *Salle* _____ N° 138 Suite

Nom Benoîte Lausin

né à

demeurant à

profession

âge 4 ans

tempérament

constitution

entré le

sorti le

DIAGNOSTIC ET RÉSUMÉ

Épilepsie (suite)

HISTOIRE PATHOLOGIQUE

9. pas de crises depuis le 5. Air hébété, réponses lentes, le mot manque. Le pouls est à 80. — Supprimer la digitale.

15. toujours pas de crises. Depuis trois ou quatre jours, la malade se croit poursuivie par des êtres malfaisants qui veulent la battre. Elle les fuit, les supplie, faire abattre, hébété. — Démangeaisons vives, sans éruption, aux membres, au tronc — à la face où existent qqs pustules il n'y a pas de démangeaison — Le Bromure a été supprimé avant hier —

Brom 4 gr. 17. Crise ce matin à 6 h, convulsions. Elle a duré 2 ou 3 minutes —

19. pas de crises depuis le 17. Hallucinations de la vue.

20 2 crises hier — Douleurs de reins hier. Menstrues survenues cette nuit.

23. 1 crise cette nuit. — pas de crises le 21 et le 22.

25 Crise ce soir

26. Crise ce matin. La malade est moins affaissée. A vomi plusieurs fois dans l'après midi quelques instants après une crise.

U, W Bromure d'arsenic dans jules gommeux. 27 — 1 crise hier matin — a vomi qq instants après avoir pris moitié de sa potion au bromure. Elle avait mangé un quart d'heure avant.

28. a vomi aujourd'hui dans l'après midi plusieurs fois; un liquide vert, mousseux. N'a pas pris d'attaque.

Supprimer le B d'arsenic 29 Ce matin vomissements — pas de crise — a vomi plusieurs fois cette après midi. pas de crises.

SCD Lyon 1

DATES	HISTOIRE PATHOLOGIQUE	PRESCRIPTIONS
3 octo.	Crise violente cette nuit — Le malade ne vomit pas depuis le 1 oct.	Bromure 5 gr.
11 oct	Prend depuis le 5 oct, deux, trois crises par jour — Le faciès est moins hébété qu'il n'était ; il y a une quinzaine de jour.	Bromure — 8 digitale 0,40
13.	pas de crises depuis le 11 au soir — réponses lentes. parole traînante. Etat d'apathie, avec moins d'hébétude qu'à la fin de septembre —	
20 oct	Suppression du bromure de pot — (bromure d'arsenic)	~~Pot~~ 10 centig. de
23 oct	Potion avec 0,00 centig. d'extrait de belladone — Suppression du bromure d'arsenic	
25 oct.	2 gr. d'iodure potassium. Suppression de la belladone	
29 oct	4 gr. d'iodure	
31 oct.	Suppression de l'iodure — Depuis 9-9 jours œdème des membres inférieurs. Depuis 3 jours le malade a une desquamation épidermique générale, mais plus marquée sur le tronc	
1 nov.	2 gr. bromure pot. Pas d'albumine dans l'urine pr. la chaleur.	

Lyon, impr. A. Bonnaviat, rue Ste-Catherine, 18.

SCD Lyon 1

HOSPICES CIVILS DE LYON

HOTEL-DIEU

Nom Gaipajeon Salle 4e femmes Lit N° 7 bis F°

Prénoms Marie

Age 23 ans

Profession sans

Né à

Demeurant à

Entrée le 25 janvier 1886

Sorti le 3 mars 86

DIAGNOSTIC ET RÉSUMÉ

Névropathie —

Epilepsie —

Chef du service M

OBSERVATION CLINIQUE

Elève interne M.

Le père mort accidentellement était épileptique — mère morte tuberculeuse à 35 ans.

1 frère assez mal portant (tuberculeux ?)

La malade n'a jamais joui d'une bonne santé. — fièvre scarlatine à 9 ans — plusieurs bronchites — douleurs rhumatismales avec gonflement des articulations, tous les hivers — Angines fréquentes, ne paraissant pas avoir de spécificité.

Réglée à 17 ans — les règles ne venaient que tous les 2 mois jusqu'au moment où elle s'est mariée (20 ans) depuis elles sont régulières — 1 seule pauvre couche.

Tempérament nerveux, gai; mais plus facile.

Depuis l'âge de 11 ans, la malade a des crises, qui au début, apparaissaient tous les 7 jours, et qui maintenant ne surviennent plus guère que 2 fois par an. Le plus souvent, la malade ne les sent pas venir — elle perd connaissance,

Imp. V. Rey & Cie Lyon

SCD Lyon 1

Nom _____ Salle _____ Lit N° _____ F° _____

tombe, est agitée de secousses pendant son évanouissement. Souvent aussi, le cri survient la nuit, pendant le sommeil. Souvent elle s'est mordu la langue.

Il y a 4 jours, elle eut une grande frayeur. Les règles s'arrêtèrent; en même temps, elle était prise d'une sorte de convulsions qui, dit-elle, la faisaient sauter dans son lit. Actuellement, elle n'a plus de secousses que dans les membres supérieurs. Toutes les 5 à 10 secondes, les épaules sont comme projetées en avant et en dedans, les 2 bras suivent le même mouvement et les mains viennent se choquer parfois d'une façon assez violente. Il faut une certaine force pour maintenir le bras au moment de la secousse.

Dans les membres inférieurs la force musculaire est conservée. La sensibilité est partout diminuée, presque abolie sur les jambes et les m. supérieurs.

Les ovaires sont douloureux; le droit peu; le gauche davantage.

Rien au cœur, ni aux poumons.

Pupilles dilatées.

Bonétat général.

Urines: Pas d'albumine.

SCD Lyon 1

HOSPICES CIVILS DE LYON

HOTEL-DIEU

Nom Griveaux Salle 4e femmes Lit N° 20 F°

Prénoms Marie

Age 25 ans

Profession Lingère

Né à Ste Foy lès Lyon

Demeurant à

Entré le 22 Sept. 85

Sorti le 20 Oct 85

DIAGNOSTIC ET RÉSUMÉ

Eclampsie

Chef du service M

OBSERVATION CLINIQUE

Elève interne M.

Père actuellement bien portant, ayant pris pendant 15 ans des crises épileptiformes, dont le début se serait montré seulement à 25 ans, au dire de la malade, & qui auraient complètement cessé depuis 10 ans. Mère en bonne santé. 2 frères bien portants. 2 sœurs mortes l'une à 3 ans, l'autre à 2 ans avec des convulsions.

Croûtes dans les cheveux & adénites cervicales suppurées. Otite double suppurée dans l'enfance. Convulsions plusieurs fois répétées à l'âge de 3 ans. Rougeole à 3 ans. Variole à 5 ans. Variole hémorrhagique à 10 ans. A l'âge de 7 ans blessure grave à la tête, ayant provoqué une perte de connaissance & ayant exigé un séjour au lit d'un mois.

Menstruation irrégulière depuis l'âge de 13 ans.

Imp. Waltener et Cie. - Lyon

SCD Lyon 1

Nom _____ Salle _____ Lit N° _____ F° _____

A l'âge de 18 ans elle eut une émotion morale vive à l'occasion de la mort d'un parent. A rentrée chez elle, pendant la nuit elle prit coup sur coup 14 crises épileptiformes. Chaque crise s'accompagnant de perte de connaissance, de convulsions, morsure de la langue, émission involontaire d'urines.

Pendant 3 ans elle resta bien portante. Puis elle devint enceinte pour la 1re fois à 21 ans, et pendant les 1ers mois de sa grossesse elle eut 12 ou 14 crises en 17 heures. Les crises ne se renouvelèrent plus, l'enfant vint à terme et bien portante. La mère la nourrit. Elle redevint enceinte pendant son nourrissage et refait une série de crises pendant les 1ers mois de sa grossesse qui évolua normalement. L'enfant mourut à 10 mois de la rougeole.

Actuellement la malade n'a plus ses règles depuis le mois de Mars. Le ventre est volumineux étalé. Le fond de l'utérus à 1 travers de doigt de l'ombilic. Les battements du cœur sont entendus au dessous de l'ombilic et à droite.

La malade a pris la veille de son entrée une série de 22 crises. Elle entre dans un état demi comateux, avec des morsures graves de la langue. L'intelligence est peu à peu revenue. Elle est intacte actuellement.

L'état général est bon. La malade n'a d'autre douleur que celle que sa langue provoque.

Les digestions sont bonnes. Ces selles normales. Les urines contiennent un léger précipité d'albumine. Rien au cœur ni aux poumons.

SCD Lyon 1

HOSPICES CIVILS DE LYON

HOTEL-DIEU

Nom _____ Salle _____ Lit N° _____ F° _____

Prénoms _____

Age _____

Profession _____

Né à _____

Demeurant à _____

Entré le _____

Sorti le _____

DIAGNOSTIC ET RÉSUMÉ

Chef du service M _____

OBSERVATION CLINIQUE

Elève interne M. _____

120 Depuis 4 ou 5 jours la malade ressent un certain nombre de fois par jour une douleur dans le membre supérieur gauche qui débute par les doigts remonte jusqu'au coude, s'accompagne de bouffées de chaleur. La Malade dit que si elle était debout, elle tomberait & qu'elle laisserait échapper les objets qu'elle tient. Pas de perte de connaissance. Pas de céphalée.

Bromure K 4 g. Chloral 2 g.

130 La Malade continue à avoir des accès douloureux dans le membre supérieur gauche. Elle a eu un accès pendant la visite. Il y a de contractions toniques & cloniques dans le bras.

140 La Malade a eu 2 grandes crises convulsives avec perte de connaissance.

160 La Malade a encore des bouffées de chaleur qui

Imp. Waltener et Cie. - Lyon

SCD Lyon 1

Nom _____ Salle _____ Lit N° _____ F° _____

partent du membre supérieur gauche remontent vers la face & provoquent des sortes d'étourdissement

Brome K 1g. Chlorure 1g.

20 9. Plus de crise d'aucun genre. La malade sort pour entrer à la Charité

SCD Lyon 1

HOSPICES CIVILS DE LYON

HOTEL-DIEU

Nom Dutel, Salle 4e femmes Lit N° 22 F°

Prénoms Jeanne,

Age 13 ans

Profession

Né à St Forgeux

Demeurant à

Entré le 7 Mai 85

Sorti le 22 Mai 85

DIAGNOSTIC ET RÉSUMÉ

Epilepsie

Chef du Service, M.

OBSERVATION CLINIQUE

Élève interne, M.

Père & mère bien portants - 6 frères en bonne santé - 1 frère mort à 16 ans de maladie inconnue, ayant toujours été malade - 1 soeur morte à 13 ans d'un abcès de la paroi abdominale - 1 frère mort en bas âge de convulsions.

Croûtes dans les cheveux - adénites sous maxillaires suppurées. Otite - & affections oculaires bénignes dans la 1e enfance.

Il y a 6 mois brusquement, sans cause occasionnelle appréciable. La malade prit une crise convulsive avec chute, brusque, perte de connaissance, morsure de la langue & coma consécutif.

A la suite de cette 1e crise un mois se passa sans que l'enfant s'aperçut de rien, quand brusquement & encore en plein jour elle fut prise d'une nouvelle crise convulsive avec chute & perte de connaissance.

Mais dès le lendemain elle eut une série de 2 ou 3 accès incomplets, caractérisés par une crampe douloureuse dans

H. H. — S. G. — Feuilles d'Observations, A. — 11-82. — 10.000.

Impr. Alf. Louis Perrin.

SCD Lyon 1

Nom _____ Salle _____ Lit N° _____ F° _____

le mollet du côté gauche, forçant la jambe à se replier sur la cuisse, puis dans l'avant bras & le bras du même côté. Les douleurs très vives arrachent des cris à la malade, sont calmées par des frictions énergiques, durent 2 à 3 minutes & disparaissent complètement pour revenir qq heures après.

La Malade resta 15 jours n'ayant ainsi que des crises incomplètes, mais au bout de ce temps à la suite d'un de ces accès avorbés elle perdit connaissance, tomba dans le feu & se fit une brûlure grave à la face interne du genou gauche.

Depuis cette époque la malade prend 2 ou 3 fois par jour des accès incomplets toujours limités aux membres du côté gauche. qqf. ces accès servent de prélude à une crise complète, qqf. celle-ci survient sans aura. Les accès incomplets ont toujours lieu dans le jour. Les crises avec perte de connaissance qui se renouvellent 1 fois chaque semaine environ, ont eu lieu qqf. pendant la nuit, à l'insu de la malade, qui en a été avertie le lendemain, & qui n'a jamais eu d'incontinence d'urines.

La Malade répond bien aux questions. Elle sait un peu lire, & écrire, ne paraît pas inintelligente, & n'a remarqué aucun changement dans son état intellectuel. Elle a les signes de la puberté.

Depuis 2 mois, elle est réglée. Les règles ont paru 2 fois, sans douleur, sans provoquer de crises.

L'État général est resté très bon. Le sommeil est excellent. L'appétit n'a pas diminué. Les digestions sont bonnes. Mais l'enfant signale que depuis longtemps elle a des coliques, elle est constipée. & depuis longtemps elle a remarqué dans qq. unes de ses selles la présence de vers, courts, mais très larges, plats comme un ruban & de couleur blanchâtre.

13 Mai On n'a trouvé aucun vers dans les selles. Bromure K. Les urines ne contiennent ni sucre ni albumine.

SCD Lyon 1

HOSPICES CIVILS DE LYON

HOTEL-DIEU

Nom Mollon Salle Ste Jeanne Lit N° 3 F°

Prénoms Antoine

Age 28 ans

Profession Journalier

Né à St Marcel de Tilines (Loire)

Demeurant à

Entré le 8 février 85

Sorti le 15 février 85

DIAGNOSTIC ET RÉSUMÉ

Epilepsie

Chef du Service, M.

OBSERVATION CLINIQUE

Élève interne, M.

Le malade prétend que ses parents sont nerveux; mais il dit qu'ils n'ont jamais eu d'attaques

Mère morte à 50 ans, le malade ne peut dire de quelle affection; père actuellement malade (oppression et enflure); sorte morte à 20 ans d'une affection thoracique aiguë, autre frère et dœurs bien portants. Depuis l'âge de 15 ans, le malade dit avoir été sujet à des spasmes nerveux revenant par accès et caractérisés par des phénomènes vagues du côté des membres suivis de congestion céphalique avec céphalalgie, épistaxis et épiphora sous autres phénomènes du côté de la ouïe ou de l'ouïe. Ces accès revenaient souvent plusieurs fois par jour et le malade dit avoir eu alors des épistaxis assez abondantes. C'est depuis l'âge de 20 ans seulement qu'il est montré franchement l'affection qui l'amène aujourd'hui à l'hôpital. Depuis cet âge le malade est sujet à des attaques revenant assez souvent plusieurs fois par jour; ces attaques sont moins fréquentes aujourd'hui; elles sont précédées de

Impr. Alf. Louis Perrin.

SCD Lyon 1

Nom Salle Lit N° F°

prodromes parfois assez courts pour ne pas permettre au malade de chercher une position convenable pour se garantir de la chute ; ils sont caractérisés par des phénomènes vagues d'excitation générale très mal précisés par le malade. En général, le malade a le temps de se prémunir contre les chutes. Ensuite survient l'attaque même caractérisée au dire du malade par un cri initial une perte de connaissance quelquefois incomplète, par des mouvements convulsifs. L'accès dure peu en général ; qques minutes ; les accès sont parfois assez rapprochés. Le malade a eu deux accès cette nuit (8 février) assez peu intenses, puisque l'on ne s'en est aperçu dans la salle. Après l'accès, le malade ne se sent pas fatigué ; émission abondante d'urine quelque temps après.

Le malade ne tousse ni ne crache ; l'appétit est conservé ; selles normales. Dans l'un de ces accès, il y a 4 semaines, le malade, étant assis près d'un fourneau, n'a pas eu le temps de se retirer à temps ; il s'est fait des brûlures plus ou moins profondes sur le dos de la main gauche, derrière l'épaule de même côté aux paupières du côté droit et un peu sur le nez. Le malade porte en outre diverses cicatrices sur le front, indice de ses accès. Il porte en outre d'autres cicatrices vers l'oreille gauche et la mâchoire inférieure, reliquat d'une brûlure qu'il se fit, il y a trois mois.

Rien au poumon, rien au cœur

SCD Lyon 1

HOSPICES CIVILS DE LYON

HOTEL-DIEU

Nom Liabeuf Salle 4e femmes Lit N° 73 F°

Prénoms Marie

Age 50 ans

Profession ménagère

Né à Fay-le-froid

Demeurant à

Entré le 7 février 85

Sorti le 15 février 85

DIAGNOSTIC ET RÉSUMÉ

Epilepsie ?

Chef du Service, M.

OBSERVATION CLINIQUE

Élève interne, M.

Il y a trois ans cette [illegible] coliques très vives dans le flanc droit que la malade attribue à une frayeur survenue [illegible] auparavant

Père mort d'une affection thoracique ayant duré six mois; frères et sœurs bien portantes; une sœur morte rapidement; variole discrète à six semaines; depuis santé habituelle; la malade avait même un tempérament sanguin avec de la congestion céphalique, des maux de tête et cela jusqu'à l'âge de 22 ans; menstruation très irrégulière surtout depuis 40 ans. La malade dit n'avoir jamais vu ses règles depuis sa trente-troisième année jusqu'à la quarantième; et c'est à cet époque qu'elle fait remonter la série d'accidents dont l'affection actuelle est la suite, faiblesse des membres inférieurs, inappétence habituelle depuis 25 ans au dire de la malade, extrémités continuellement froides, tête brûlante. Outre ceci, la malade accuse depuis sept ans des malaises revenant par accès séparés par des intervalles de temps variables, mais moins longs autrefois qu'aujourd'hui. Dans sa jeunesse,

H. H. — S. G. — Feuilles d'Observations, A. — 11-82. — 10.000.

Impr. Alf. Louis Perrin.

SCD Lyon 1

Nom _____ Salle _____ Lit N° _____ F° _____

la malade avait parfois plusieurs de ces accès par jour; aujourd'hui ces accès sont moins fréquents; ils sont séparés par plusieurs jours, parfois des semaines. La malade sent, particulièrement à la suite d'une fatigue quelconque, une sensation vague mal définie au niveau de l'épigastre et remontant derrière le sternum; elle cherche un siège pour ne pas tomber et alors elle perd connaissance complètement; ~~et cela cela~~ L'accès dure un temps variable de qques minutes à 20 minutes. La malade ne sait pas donner de renseignements sur ~~ce attaq~~ qui se passe durant la perte de connaissance. Elle a eu un de ces accès la veille de son entrée à l'hôpital le 6 février. Au mois de décembre 84, la malade a eu une affection cutanée dont elle porte encore les traces au pli du coude gauche, au cou du côté gauche et du côté droit. L'affection s'étendait aussi à la face antérieure de l'avant bras gauche et à la face du même côté. La malade tousse habituellement les hivers depuis 1870. Cet hiver ~~dernier~~, à la suite de son affection cutanée, elle eut une affection thoracique assez intense caractérisée par de la toux et une expectoration assez abondante. Cette affection a débuté vers le premier de l'an encore. Il y a 15 jours la malade toussait et crachait encore beaucoup. Depuis qques temps, la toux a complètement cessé, au dire de la malade, ainsi que l'expectoration et aujourd'hui c'est de ses jambes qu'elle se plaint; les règles sont supprimées depuis l'hiver de 1883-84 époque à laquelle eut une perte assez abondante.

Actuellement, la malade se plaint principalement de ne pas sentir, de sentir comme morts, à son dire, ses membres inférieurs lorsqu'ils ne sont pas réchauffés; aussi a-t-elle soin de se tenir continuellement des briques et des couvertures aux

SCD Lyon 1

Nom Salle Lit N° F°

pieds. En même temps que cet engourdissement, elle ressent une douleur vive ~~cuisante~~, parfois très intense, surtout au niveau de deux gros orteils gauche et droit. A l'examen, les membres inférieurs semblent amaigris ; les masses musculaires des cuisses et des mollets semblent fort diminuées ; la peau qui les entoure est flasque et peu tendue. La sensibilité au ~~contact~~ contact est intacte partout, peut être cependant un peu diminuée à la plante des pieds ; les reflexes rotuliens sont abolis. La force musculaire est très affaiblie ; la malade ~~est~~ peut à peine se tenir sur ses jambes ; quand essaie d'étendre ou de fléchir les jambes de la malade contre son gré, elle résiste à peine. Elle fait remonter le début de ces accidents vers le premier de l'an. La poésie est venue peu à peu sans autre symptôme concomitants. Elle l'attribue à l'humidité à laquelle l'expose sa profession et surtout son logement très humide. Rien aux membres supérieurs.

L'examen des poumons ne révèle rien d'anormal

Rien au cœur ; la pulsation des radiales est à peine perceptible et contraste avec la pulsation normale des autres artères, de la pédieuse en particulier ; les mains sont généralement froides, parfois ~~violacées~~ cyanosées lorsque la malade n'a pas soin de les tenir réchauffées.

L'appétit est faible ; il l'a toujours été, selles normales ; ulcérations au sacrum des deux côtés ; la malade les attribue à des brûlures.

Du côté des yeux, la malade accuse un affaiblissement de la vue datant de 3 ou 4 ans ; la malade dit qu'en même temps que la vue s'affaiblissait, ses yeux pleuraient continuellement. Aujourd'hui à l'examen on trouve l'arc sénile à la partie supérieure de la cornée. Les conjonctives sont légèrement injectées, les pupilles sont immobiles, ne se dilatent ~~ni ne~~ se contractent sous l'influence de la lumière ; ~~mémoire~~ affaiblie, nystagmus

SCD Lyon 1

Nom Salle Lit N° F°

	Urines claires albumineuses ; pas de troubles de la miction
9 février 85	Une de ses voisines qui a eu l'occasion de la voir dans ses crises dit qu'elle est immobile supérieure, les membres contracturés dans la flexion ou l'extension et les yeux tournés en haut
13 février	Les urines analysées à nouveau ne contiennent ni sucre ni albumine

Impr. Alf. Louis Perrin.

SCD Lyon 1

HOSPICES CIVILS DE LYON

HOTEL-DIEU

Nom Lauvernier Salle Ste Jeanne Lit N° 10 F°

Prénoms Pierre

Age 29 ans.

Profession Cultivateur

Né à St Léger les Paray.

Demeurant à St Julien de Civry (Sne & Loire).

Entré le 22 Décembre 84

Sorti le 30 Décembre 84.

DIAGNOSTIC ET RÉSUMÉ

Epilepsie (Petit mal)

Elephantiasis de la verge.

ancienne fracture du coude.

Chef du Service, M.

OBSERVATION CLINIQUE

Élève interne, M.

Renseignements très difficiles à obtenir à cause de l'intelligence du malade.
Père & mère morts à 70 ans de maladies inconnues; Le seul renseignement qu'on a c'est qu'ils n'ont jamais pris d'attaque; aucun des membres de la famille n'a eu de maladie nerveuse, aucun n'est tombé du haut mal.
N'a perdu ni frères ni sœur — Ni alcoolisme — Ni syphilis —
Marié il y a 4 ans; sa femme n'a eu ni fausses couches ni accouchement — C'est depuis son mariage qu'aurait apparu l'elephantiasis de la verge.
Pas de convulsions dans l'enfance, pas de scrofule; fracture du coude droit pendant la 1re enfance; douleurs rhumatoïdes des membres inférieurs vers l'âge de 15 ans. —
Le malade dit qu'il y a 4 ou 5 ans qu'a débuté la maladie qui l'amène aujourd'hui à l'hôpital — Cette affection alors connue maintenant a été d'emblée caractérisée par l'apparition soudaine de crises épileptiformes à intervalles plus ou moins éloignés. Les crises surviennent sans cause appréciable, elles seraient précédées d'une salivation abondante puis surviendraient de véritables secousses

Impr. Alf. Louis Perrin.

SCD Lyon 1

Nom Salle Lit N° F°

dans tous les muscles du corps à la fois ; ces secousses entraînent le malade en arrière et le fait tomber s'il ne trouvait rien pour s'accrocher —
La durée de ces crises est de 1 à 2 minutes, le malade ne perd pas connaissance il n'urine pas abondamment après, ne se sent qu'un peu de lourdeur de tête ; n'a jamais eu de troubles de la motilité ou de la sensibilité.
Le malade dit que les personnes qui l'entourent lui affirment qu'il n'écume pas, de tord pas la bouche, et les yeux ne se mord pas la langue, en poussant.
Le malade ne se rappelle pas avoir été réveillé la nuit par une crise, mais il a fréquemment de l'incontinence nocturne d'urine —
Dans l'intervalle des crises, de l'examen du malade il ressort : Les fonctions digestives, respiratoires, et circulatoires sont normales — On n'observe pas d'asymétrie faciale, la voûte palatine ne forme pas une ogive bien prononcée. — Ni contractures, ni paralysie, ni troubles de la sensibilité — Rien aux pupilles — La nuit souvent il est réveillé par des cauchemars l'intelligence est fortement obnubilée — Pas d'œdème —
L'urine contient de l'albumine ; pas de sucre

30. N'a pas pris de crise pendant son séjour ; a pris 2 gr de Bromure par jour

SCD Lyon 1

HOSPICES CIVILS DE LYON

HOTEL-DIEU

Nom Fournier Salle 4e Femmes Lit N° 15 F°

Prénoms Louise

Age 57

Profession ourdisseuse

Né à

Demeurant à

Entré le 29 Août 84

Sorti le 22 Sept 84

DIAGNOSTIC ET RÉSUMÉ

Epilepsie ?

Chef du Service, M.

OBSERVATION CLINIQUE

Élève interne, M.

Père mort d'oppression, âgé mère ~~mort~~ encore vivante

2 sœurs mortes l'une d'affection chirurgicale du genou, l'autre de maladie inconnue. 1 frère encore vivant

Comme antécédents on ne trouve qu'une ~~méningite~~ fièvre cérébrale à 18 ans, une fracture du radius l'année dernière, et ~~une affection~~ un genou survenu après un traumatisme il y a 2 mois

La ménopause est arrivée à 40 ans; elle a eu 2 enfants 1 vit encore.

Il y a 15 jours qu'elle est malade dit-elle, elle a vomi ses aliments et prenait souvent des étourdissements, mais ils étaient de courte durée. aussitôt tombée, elle se relevait, elle prenait habituellement un peu d'arquebuse soit dans du café soit pure.

Elle a du reste pris des crises ~~[illegible]~~ il y a une dizaine d'années. Et ses membres se raidissaient ~~[illegible]~~, elle perdait connaissance tombait par terre, elle on était obligé de la relever, elle n'a pas remarqué si elle se mordait la langue, son cou était gonflé et elle

Impr. Alf. Louis Perrin.

SCD Lyon 1

Nom Salle Lit N° F°

avait la sensation de constriction à la gorge.
Elle n'a pas d'appetit, et ne peut dormir depuis 15 jours, elle a des cauchemars dans la nuit.
L'abdomen est douloureux à la palpation, on ne trouve rien d'anormal néanmoins, les jambes ne sont pas enflées.
Les cœurs rien d'anormal.
Rien d'anormal non plus au poumon en avant à la percussion, ainsi qu'à l'auscultation.
En arrière sonorité normale des deux côtés sur toute la hauteur, - rien à noter pour l'auscultation.
La malade tousse peu, l'expectoration est peu abondante
Langue un peu saburrale.

SCD Lyon 1

HOTEL-DIEU. — Salle 4emes femmes N° 154

Nom Gernière Philomène
né à Thizy (Rhône)
demeurant à id
profession ménagère
âge 18 ans
tempérament
constitution
entré le 28 mai 1882
sorti le 21 juin 1882

DIAGNOSTIC ET RÉSUMÉ

Epilepsie

HISTOIRE PATHOLOGIQUE

Depuis l'âge de 14 ans, la malade fait des crises - pas de cause appréciable - pas de prodromes - Il n'y a que 3 semaines que la malade est réglée —

Séjour de 2 mois 1/2 mois à la salle Ste Marie, service de Mr Lépine (du 30 janvier au 1er avril dernier) —

Les crises duraient cinq minutes environ — La malade n'a pas d'aura elle pousse un cri et tombe là où elle se trouve - Convulsions - Morsure de la langue — Après la crise la malade a de la pesanteur de tête et n'a nulle souvenance de ce qui vient de se passer —

Huit jours après sa sortie du service de Mr Lépine la malade a pris cinq crises de suite, pendant cinq jours ~~de suite~~ —

D'habitude les crises revenaient toutes les 3 semaines — mais depuis son passage à la salle Ste Marie, la malade trouve que les crises

SCD Lyon 1

DATES	HISTOIRE PATHOLOGIQUE	PRESCRIPTIONS
	reviennent plus souvent —	
	La dernière crise remonte à 8 jours — Début de la Menstruation il y a 3 semaines (durée de 2 jours).	
Bruit anémique musical au niveau des 2e et 3e espace Bord gauche du sternum	La malade est bien constituée, elle ne présente pas de traces de scrofule. Sur le bord gauche de la langue on trouve la trace d'une morsure — La face est asymétrique, le front est bombé — Habituellement la malade se plaint de souffrir de la tête —	
	Pendant son premier séjour à l'Hôtel-Dieu la malade prenait du Bromure de Potassium — (elle est restée 2 mois sans prendre de crises) elle n'a pas continué les remèdes chez elle et les crises sont revenues et plus fortes et plus nombreuses —	
3 juin	— Le Bruit anémique musical s'entend encore seulement il a ~~disparu~~ diminué ~~Le souffle anémique persiste~~ —	
17 juin	— On retrouve encore un bruit de souffle anémique, par moment il a encore un timbre musical — Pas de crises depuis son entrée —	

SCD Lyon 1

Epilepsie ? Névropathie.

N° 21 *bis*.

DATES	HISTOIRE PATHOLOGIQUE	PRESCRIPTIONS

— Le malade avait répondu déjà à divers questions sur son état depuis un quart d'heure environ, lorsque tout à coup il se renversa la tête en arrière, les globes oculaires convulsés en haut, puis les yeux fermés — la face se congestionna vivement, puis apparut un tremblement dans le bras droit, puis dans la jambe droite, tremblement qui augmenta progressivement — le bras était contracturé à ce moment — puis ce furent de véritables convulsions doniques dans le bras, avec lequel le malade se frappait violemment la poitrine, saisissant parfois sa chemise, pour la lâcher du reste immédiatement dans le mouvement d'extension, il y avait également des convulsions, moins accentuées dans la jambe du même côté — En même temps le visage, fortement congestionné, avait une expression de douleur, les yeux toujours fermés — il y a eu simultanément qq. spasmes glottiques, le malade avait un peu d'écume aux lèvres —

Ces convulsions durèrent 2 à 3 minutes, dès qu'elles eurent cessé, nous constatâmes une contracture ~~tonique~~ énergique du bras et de la jambe droite, il nous fut impossible de fléchir la jambe — il y avait seulement un peu de raideur du côté gauche — La face était calme, il y avait seulement de temps en temps des convulsions, des muscles de la commissure, tantôt à gauche, tantôt à droite, mais surtout à gauche — cet état dura 4 à 5 minutes environ. Alors ~~moment~~ le malade ouvrit les yeux fixes, et les pupilles dilatées; il eut un tressaillement brusque dans tout le corps, puis immobilité absolue; à ce moment les contractures avaient disparues, il persistait seulement un peu de raideur du côté droit. nous soulevâmes le bras droit dans l'extension, la main à à 40 cent. environ du lit, le bras resta immobile dans cette position anormale — la jambe droite fut soulevée également dans l'extension, à 40 cent. environ du lit, elle resta également fixe dans cette position — il nous fut impossible de produire les mêmes phénomènes pour les membres

DATES	HISTOIRE PATHOLOGIQUE	PRESCRIPTIONS

gauches – Puis nous fléchimes le bras droit toujours tendu à angle droit – la flexion se fit sans difficulté, et le bras resta dans cet état – Placant alors ma main sur la poitrine, je les fermai dans ~~désidtaus~~ – Le bras et la jambe droite restèrent encore cinq minutes dans la position ordinaire, ~~de droite~~, on les tint les muscles contractés, il n'y avait pas le tremblement qui accompagne habituellement la fatigue, puis le bras étendu ~~brusquement~~ le premier, puis la jambe –

Il y eut un moment d'immobilité absolue dans tout le système de la respiration, la face toujours ~~un~~ peu congestionnée puis le malade eut un mouvement de tressaillement, il ouvrit les yeux, présentant de nouveau la même fixité du regard, puis se tira sur son séant, prit la convexité de la main droite, sortit la jambe gauche du lit, comme pour se lever, à ce moment je le forçai à se recoucher ce qui fut obtenu avec une certaine difficulté – Alors il exhala brusquement de rire, les yeux toujours fréquemment ouverts – Il y eut en même temps, ~~qq~~ grands mouvements des quatre membres – Je fermai alors les yeux, en exerçant ~~qq~~ friction sur les paupières, alors l'immobilité devint complète – Il y eut un instant après ~~nouveau~~ retour des convulsions du bras et de la jambe droites – puis le malade eut ~~qq~~ expirations ronflantes comme un homme profondément endormi – Il ouvrit alors lentement les yeux, regarda autour de lui, répondit à mes questions, tira la langue dont on s'était saisi, sur son état – ~~Il ne se souvenait rien~~ – La succession de ces divers phénomènes avait duré de une quart d'heure à 20 minutes – Pendant les diverses périodes, j'avais à plusieurs reprises parlé très haut au malade, sans avoir jamais obtenu ni de réponse, ni de signe de réponse aucun – Une seule fois, son nom prononcé à voix haute avait été suivi d'un tressaillement brusque – Battements de cœur nombreux – Pouls

Immobilité absolue complète pendant toute la durée de la crise

– Le malade se plaignit alors de violentes douleurs dans l'oreille gauche, et dans toute la tête de ce côté gauche – Il resta ainsi ~~quelques~~ pendant cinq minutes environ, puis il prit tout à coup la même fixité du regard, et eut de nouvelles convulsions du côté droit du corps – et les phénomènes décrits plus haut se reproduisirent

SCD Lyon 1

N° 21 *bis*.

DATES	HISTOIRE PATHOLOGIQUE	PRESCRIPTIONS
	Cette nouvelle crise dura 15 minutes environ — il y eut retour de l'intelligence encore une fois pendant qq. minutes — puis reproduction des phénomènes — nouveau retour à l'état normal — Violentes douleurs dans l'oreille — Injection hyp. de 2 cent. de morphine.	
	Le malade est sorti de l'Hôtel-Dieu de Lyon, il y a 7 mois et demie; à Marseille, il s'engagea dans la marine marchande et fit le service entre la France et l'Algérie; il ne restait qu'un jour ou deux à Marseille sur 8 ou 10 sur les côtes de l'Afrique — pendant 7 mois il s'est très bien porté, ne représentant aucune trace de son indisposition antérieure. L'écoulement de l'oreille avait disparu. Il y a 15 jours seulement, il s'est mis à saigner du nez fortement, puis l'Otorrhée reparut — en même temps, il souffrait de la tête assez fortement. Les épistaxis se répétaient tous les jours abondamment. Il avait des hallucinations, des bourdonnements seulement dans l'oreille droite; il se retournait parfois brusquement, croyant que quelqu'un lui parlait — Enfin avant hier soir, il tomba brusquement sur le pont de son navire; eut paraît-il plusieurs crises de suite, et fut transporté immédiatement à l'hôpital de Marseille — il ne reprit connaissance que le lendemain matin — Il fut longuement examiné par le médecin, qui l'endormit en lui faisant fixer un morceau de cuivre brillant — et conclut ~~paraît~~ à son admission dans un hospice d'aliénés, section des épileptiques. C'est alors que le malade voulut revenir dans la salle où il avait été soigné.	

SCD Lyon 1

N° 21 *bis*.

DATES	HISTOIRE PATHOLOGIQUE	PRESCRIPTIONS

SCD Lyon 1

MODÈLE N° 21.

HOTEL-DIEU. — Salle 4ème femmes N° 150

Nom Bionnais Marie

DIAGNOSTIC ET RÉSUMÉ

né à St Priest (Isère)

demeurant à Lyon, rue Harignan n° 10

Epileptique

profession Tisseuse

âge 24 ans

tempérament

constitution

entré le 10 8bre 1882

sorti le 30 8bre 1882

HISTOIRE PATHOLOGIQUE

Mère âgée de 54 ans, bien portante.
Père âgé de 49 ans bien portant.
Est 4 aînée d'une famille de 6 enfants.
Trois seulement vivent actuellement.
Un frère mort à 8 ans de la fièvre scarlatine.
Un autre frère mort à qq. jours.
Une sœur morte à 6 ans, maladie indéterminée.
Un frère et une sœur bien portants, n'ont jamais pris de crises.
Antécédents = Bonne santé antérieure
fièvre scarlatine à 4 âge de 12 ans.
Depuis 4 âge de 16 ans la malade prend des étourdissements, des vertiges. Depuis deux ans seulement elle prend des crises, tombe à terre, se débat, écume, la durée moyenne de la crise est de cinq minutes.
Il y a un an séjour de 15 jours aux 3ème femmes, on 4 a soignée à ce

SCD Lyon 1

DATES	HISTOIRE PATHOLOGIQUE	PRESCRIPTIONS

moment pour le ver solitaire — Elle faisait des petites peaux blanches analogues à des graines de courge, et aplaties comme des chevalières —

Au mois de février dernier la malade a encore remarqué la présence de quelques anneaux dans les selles —

Etat actuel = La malade sent remuer, il semble qu'elle a un enfant dans le ventre (il est bon d'ajouter qu'elle n'a pas revu ses règles depuis le 16 novembre 1881) — elle demande à ce qu'on lui ouvre le ventre pour lui tirer ce ver qui la ronge — Elle le sent quelquefois qui remonte à la gorge, sensation d'étouffement —

Prend des crises surtout la nuit —

Les crises reviennent toujours fréquemment la malade prend une crise par jour en moyenne — La perte de connaissance est absolue, elle ne se rappelle pas non plus ce qui s'est passé —

Sur l'Av. Bras Droit, partie moyenne de la face post. ext. on remarque une cicatrice étoilée, trace d'une chute malheureuse sur des morceaux de verre pendant une crise —

A part ça l'état général de la malade est excellent — Le appétit est conservé — absence de fièvre — pas de toux, pas d'expectoration

Dilatation des pupilles — (facultés mentales un peu détériorées) La malade donne cependant des détails très constamés sur son état — (elle demande une cure radicale, et veut qu'on lui ouvre le ventre si c'est nécessaire pour l'extraction de la bête) —

Cœur = La pointe bat dans le 4ème esp. un peu en dedans du mamelon —

A l'auscultation on perçoit un ~~double~~ souffle ~~systoli~~ systolique à maximum d'intensité au niveau de la 1ère pièce du sternum. ~~Le premier~~ Le bruit de souffle est rude et se propage dans les vaisseaux du cou —

~~Le 1er bruit est très doux et assez bien localisé au niveau de la 1re pièce du sternum~~ —

A l'auscult. des vaisseaux du cou on entend un bruit de souffle systolique — Bruits veineux très marqués — ~~pas de double souffle~~

SCD Lyon 1

N° 21 *bis*.

DATES	HISTOIRE PATHOLOGIQUE	PRESCRIPTIONS
	on ne perçoit pas de double souffle ..... pas de double souffle de Durosier dans les Crurales — Le pouls est petit, régulier — Les Urines sont pâles, renferment un peu de Mucus déposé sous forme de nuage au fond du verre — Densité 1030 — Traitées par l'ac. azotique elles ne donnent pas de précipité — Traitées par la chaleur et l'ac. acétique elles ne donnent pas de précipité — Ne réduisent pas la liqueur de Barreswill — Rien de particulier à signaler du côté de la poitrine, la respiration s'entend bien dans toute l'étendue des deux poumons en avant comme en arrière —	
12 8bre	Ce matin la malade a pris 60 gr. de graines de courge — et 20 gr. de huile de Ricin — On examine les selles, mais on ne trouve pas la tête —	
16 8bre	Somnambule — se lève la nuit, se promène par la salle — se rappelle de rien —	

SCD Lyon 1

DATES	HISTOIRE PATHOLOGIQUE	PRESCRIPTIONS

SCD Lyon 1

MODÈLE N° 21.

HOTEL-DIEU. — Salle St Maurice N° 37

Cachot St Paul

Nom J. Fraissinet

né à Effenglas (Ardèche)

demeurant à Lyon

profession journalier

âge 32 ans

tempérament

constitution

entré le 9 octobre 77 rentré le 27 Janvier 78

sorti le 9 Décembre 77 échappé le 12 février 78

DIAGNOSTIC ET RÉSUMÉ

Morbus comitialis

Aliénation

Tendance au suicide

HISTOIRE PATHOLOGIQUE

Rien à noter du côté des antécédents héréditaires. Cet homme dit qu'à l'âge de 13 ans sans cause appréciable telle que chute sur la tête frayeur il a pris pour la première fois une crise épileptiforme depuis cette époque les crises sont revenues régulièrement d'abord tous les mois en moyenne, puis tous les 15 jours au moins. Il a fait déjà un séjour à la salle St Charles en 1872. Ces crises d'après la description qu'il en donne semblent devoir être considérées comme épileptiques; elles débutent subitement, sans prodrômes sans aura, aussi bien la nuit que le jour; elles sont caractérisées par la perte de connaissance, les mouvements toniques puis cloniques, l'écume à la bouche, quelquefois un cri initial et enfin la période de résolution et de coma; elles durent environ 3/4 d'heure en comprenant cette dernière période - dans l'intervalle le malade est

SCD Lyon 1

DATES	HISTOIRE PATHOLOGIQUE	PRESCRIPTIONS
	souvent tourmenté par d'assez violents maux de tête; il dit que son intelligence a diminué, que sa vue est moins bonne, qu'il distingue mal les objets au milieu d'une sorte de brouillard. Jamais il n'a été sujet à des vertiges, à des attaques de petit mal. Il est entré à l'Hôtel-Dieu dans un état de coma. Depuis son séjour il a pris plusieurs crises, et le 15 Novembre on le trouve dans l'état suivant: Hémiplégie, résolution nette, état de tristesse assez marqué. face et crâne symétriques. Vue affaiblie - céphalalgie frontale continue peu prononcée - langue nette sans traces de mauvaise - face teinte digestions normales. Pleurésie au poumon ni au cœur - douleur au niveau du 2ème espace	
16 Nov.	intercostal gauche vers la partie antérieure 2 crises aujourd'hui.	
20	Hémoptysie assez abondante vers 9 h. du soir.	Le malade dit qu'il a déjà
	Explusions hémoptoïques il y a 8 jours environ.	
25	Le malade n'a pas eu de crises depuis le 16.	
1er Déc.	Hier le malade eut une hémoptysie assez abondante suivie d'une névralgie	
	intercostale gauche qui dure plusieurs heures.	
27 Janvier	Le malade sorti de Bron est jeté dans le Rhône probablement	
	pendant une crise épileptique - on le transporte	à l'hôpital auquel lui
	avait donné des soins à la Charité - à son entrée	on le trouve dans un
	état de rémission complète -	
	peu à peu cet état a cessé. - Le malade a été	placé au cachot de St Paul
30 J	depuis ce matin il se plaint d'une douleur assez vive	qui du côté gauche de la
	poitrine et de la partie correspondante à la bras. Il a dû le long du bras - On n'a pas défini	
	rien de plus. L'anesthésie n'est pas complète.	d'un mal au poumon ni au
	Le malade vient de prendre une crise, il est prostré, il a la crachat de sang	
	sur son drap - le côté gauche de la face, les 2 membres de	
	ce côté paraissent moins sensibles à la piqûre, les 2 membres sont moins mobiles.	
	...	

IMP. A. BONNAVIAT A LYON

SCD Lyon 1

MODÈLE N° 21.

HOTEL-DIEU. — Salle St Charles N° 107

Nom Jean Jouve
né à St Agrève
demeurant à
profession jardinier
âge 16 ans
tempérament
constitution
entré le 4 Xbre 76
sorti le 8 X 76

DIAGNOSTIC ET RÉSUMÉ

Epilepsie

HISTOIRE PATHOLOGIQUE

Le 10me enfant d'une famille dont les membres sont tous bien portants. ~~Pas de Rhumatisme~~ pas de névralgie.
Il y a trois mois le malade fut pris d'une syncope, cette syncope fut suivie de crises irrégulières de battements de cœur, avec douleurs dans les mollets et surtout s'accompagnant de gonflement du globe et de la région sourcilière ces mêmes parties tout en étant tuméfiées étaient douloureuses, pas de gonflement du cou.
Il a été traité à l'hôpital pendant un mois. pendant son séjour les crises ~~mais depuis deux mois~~ ~~puis~~ de palpitations de cœur étaient irrégulières, il avait de fréquents epistaxis et au moment des crises on était obligé d'appliquer la moutarde aux extrémités pour empêcher l'epistaxis de ce produire.
en même temps lourdeur de tête étourdissements q.q. fois frissons et contractures epileptiformes

SCD Lyon 1

DATES	HISTOIRE PATHOLOGIQUE	PRESCRIPTIONS

perte de connaissance etc. Les phénomènes s'étaient amendés lorsque le malade sortit de l'hospice il y a deux mois, conservant encore des douleurs dans les membres particulièrement au mollet. Depuis cette époque le malade a eu une douzaine de crises. La dernière a eu lieu il y a quinze jours, avec perte de connaissance et contracture, le malade ne mort jamais sa langue et n'a point d'écume lui sortant par la bouche. Ces crises durent trois quarts d'heure la perte de connaissance et la contracture ont la même durée. Le début de la crise est annoncé par une sensation de chaleur intense.

aujourd'hui exophthalmie légère avec picotement dans les yeux et difficulté à mouvoir les globes — acuité visuelle bien diminuée

Depuis quelques jours le malade se plaint de tousser et de rendre souvent avec les quintes de toux du sang noir tantôt liquide et tantôt moitié coagulé il a eu comme une ceinture de points de côté à droite. Le malade a maigri et sa respiration est souvent gênée.

Le cœur a ses battements réguliers, sans bruit de souffle, pas de matité augmentée.

La poitrine est également sonore les sommets respirent très bien, de même pour le reste du poumon gauche. Dans la moitié inf. du poumon droit sous l'aisselle la respiration y est obscure sans râles, ni modification de la voix autre qu'un simple diminution d'intensité, à ce même niveau la sonorité est à peu près normale — les vibrations y sont plutôt exagérées que diminuées.

Quelques crachats aqueux constituent pour le reste toute son expectoration

Lyon, impr. A. Bonnaviot, rue Ste-Catherine, 18.

SCD Lyon 1

N° 21.

HOTEL-DIEU. — *Salle* St Charles. *N°* 50

Nom Pierre Léger

né à St Maurice de Gourdans

demeurant à

profession volontaire

âge 20 ans

tempérament

constitution

entré le 8 avril 73

sorti le 2 mai 73 amélioré

DIAGNOSTIC ET RÉSUMÉ

Crises d'épilepsie

HISTOIRE PATHOLOGIQUE

Père bien ~~portant~~. Ses frères et sœurs, aucun membre de la famille atteint de crises épileptiq. Il y a 6 mois la crise apparaît, pour la 1e fois, trois crises dans la même journée, avec douleur très vive dans le membre supérieur droit. (Masturbation journalière depuis l'âge de 15 ans)

Le malade n'a pas repris de crises, mais il se plaint de douleurs continues dans le membre droit ces douleurs ont [illegible] la face antérieure de l'avant bras elle s'irradiait jusque dans l'épaule. Le bras droit est aussi gros, on sent qu'il [illegible] de [illegible] [illegible]

[illegible] de la pupille droite

[illegible]. Le malade [illegible] depuis q.q. temps contraction du membre

Lyon Imp. veuve Bonnaviat et fils

SCD Lyon 1

DATES	HISTOIRE PATHOLOGIQUE	PRESCRIPTIONS

SCD Lyon 1

N° 21.

HOTEL-DIEU. — Salle St Charles N° 48

Nom François Marie Lardy

né à —

demeurant à Lyon

profession

âge 17 ans

tempérament

constitution

entré le 2 juin 1871

sorti le 6 7bre 73

DIAGNOSTIC ET RÉSUMÉ

Epilepsie

Emphysème pulmonaire

HISTOIRE PATHOLOGIQUE

Le mal. prétend avoir eu, il y a 5 ans un transport au cerveau et il y a 2 ans une mlle aiguë de voie respiratoires. — Mastimbation depuis longtemps. —

Depuis [illegible] le malade est sujet à tousser et à éprouver de la dyspnée surtout quand il marche vite et qu'il monte. Il n'a jamais eu de convulsions dans son enfance — à la fin du mois de Février dernier il commença à éprouver des crises qui d'abord n'étaient caractérisées que par une contraction momentanée du bras et de jambe droits — Le 20 mars il eut une crise qui fut beaucoup plus intense il perdit connaissance complètement — Depuis lors il a eu cinq ou six crises semblables. Le malade ressent d'abord une douleur et une contraction dans un membre puis la perte de connaissance arrive mais jamais très brusquement. Le malade toujours pu se [illegible] jetter sur son lit au moment où il sentait venir la crise.

Actuellement le malade présente un thorax déformé et globuleux [illegible] exagérée une respiration incomplète et accompagnée d'une grande quantité de râles soufflants ou sibilants et rendant une expectoration muqueuse et aérée

DATES	HISTOIRE PATHOLOGIQUE	PRESCRIPTIONS
	nous n'avons pas assisté à une crise — il n'en a pas eu de grande depuis 9 9 jours — aucun trouble de la motilité ni de la sensibilité — rien aux pupilles —	pot. { Est quinine 1 gr. / Teint. noix vomique 20 gr. / Mal. [illegible]
4.	dyspnée plus intense — beaucoup de râles —	pot. { 1 p. 7 pièces 30 gr. / poudre 7 pièces 0.20
8	le malade prend une crise d'épilepsie pendant la visite —	
4 juillet	Le malade est à l'usage du bromure de potassium depuis une quinzaine de jours. On a débuté par 2 gr. et depuis 6 jours il en prend 6 gr. par jour. Ce n'est que depuis cette époque que les crises ne sont pas revenues	Bromure potassium 6 gr.
17 août 3	Le malade n'avait pas pris de crises depuis 35 jours — Il en a pris deux dans la journée d'hier — Depuis 9 9 jours il ne prenait que 4 gr. de Bromure —	Bromure potassium 4 gr.
30	Depuis son entrée il a pris un petit nombre de crises véritables : mais très souvent il éprouve dans le membre supérieur droit une sensation douloureuse suivie de contracture sans perte de connaissance. Ces phénomènes reviennent parfois très fréquemment toujours sans généralisation —	
31	Il prend digitation d'insomnie —	pot. { 1 p. [illegible] / [illegible] 10 gr.
1 sept. 4	—	1 pil. { extrait / poudre } [illegible]
21	une crise —	1 pil.
29	une crise —	Brom. de potass. 2 gr.
9 8bre		
20 9bre	une crise il n'en avait pas eu depuis 15 jours —	4 gr.
5 9bre	Hier 2 crises —	
6 9bre	Hier 6 crises —	6 gr. Brom. de potass.
20 Xbre 1872	Hier une accès	
20 mars	Hier 2 crises d'épilepsie : non suivies de coma — Le soir, il y a eu seulement contraction ~~[illegible]~~ tonique et clonique dans le bras droit — sans perte de connaissance	
23 avril	Depuis 15 jours le mal. a eu une crise tous les 5 jours —	
8 mai	2 crises	

Fr. Lardy — Epilepsie 48

DATES	HISTOIRE PATHOLOGIQUE	PRESCRIPTIONS
	Depuis la suppression du Bromure de potassium qui date de 18 jours — une dixaine de Crises —	on supprime la datura 4 gr. Bromure potas
7 Juin	depuis qu'on redonne le Bromure est resté 22 jours sans prendre de Crises —	
29 août	Nouvelles crises se produisant à 3 reprises tous les 4 jours ; une le 21, une le 25 ; une double crise le 29 :	6 gr.
27bre	Trois crises dans la journée.	
~~[illegible]~~	~~on a cessé le Bromure~~	
	~~depuis 6 jours — le malade a eu~~	
9	On cessé le Bromure — le malade a eu plusieurs crises depuis 3 jours —	
14	depuis qu'on a cessé le Bromure une seule crise assez forte —	
19	une Crise assez forte	
20	On suspend le Chloral pour redonner de nouveau le Bromure de pot	Brom. pot. 3 gr.
21	2 Crises —	
24	~~[illegible]~~ Crise nocturne —	
26	3 crises — à 7 heures 8 h. et 10 h. du soir —	6 gr.
12 8bre	une crise le 11 à midi ½. Même intensité.	
15	un assez le 14 toujours à midi ½	
17 8bre	Une crise dans la soirée vers 8 heures.	
18	Deux commencements d'accès qui se sont arrêtés au début.	

DATES	HISTOIRE PATHOLOGIQUE	PRESCRIPTIONS

SCD Lyon 1

HOTEL-DIEU. — Salle St Charles N° 106

Nom Charles Stéphane Schildknecht

né à Lyon

demeurant à Varennes (Allier)

profession domestique

âge 18 ans

tempérament

constitution

entré le 5 Juillet 72

sorti le 6 juillet 72

DIAGNOSTIC ET RÉSUME

Crises épileptiformes ?

HISTOIRE PATHOLOGIQUE

Parents inconnus. Ce jeune homme a été élevé dans le département de l'Allier ; il dit n'avoir pas cessé d'être malade depuis son enfance. Aucune affection aiguë ; pas de fièvres intermittentes, parfois quelques douleurs rhumatismales dans les membres.

Le malade dit avoir toujours éprouvé tous les quinze jours ou toutes les 3 semaines depuis son enfance à peu près les mêmes symptômes dont la durée varie entre 8 et 15 jours. Il commence par ressentir des céphalalgies assez vives, ensuite des douleurs vagues dans tous les membres. Il ressent en même temps des étourdissements qui durent quelquefois de une à deux minutes, avec des bourdonnements d'oreilles. Pas de vomissements, pas de toux ; insomnie et appétit bons. Très rarement de la diarrhée. Il a, dit-il, des périodes cataleptiques durant une heure environ, durant lesquelles il reste complètement étranger à tout ce qui se passe autour de lui.

Il porte au bras droit des traces très évidentes d'un cautère placé il y a 6 ans.

A l'auscultation du cœur on trouve le 1er bruit légèrement prolongé à la base.

Lyon Imp. veuve Bonnaviat et fils

SCD Lyon 1

DATES	HISTOIRE PATHOLOGIQUE	PRESCRIPTIONS

SCD Lyon 1

MODÈLE N° 21.

HOTEL-DIEU. — *Salle* Ste Jeanne N° 20

Nom Jean Marie Lequin

né à Sauvignes (Saône et Loire)

demeurant à Lyon

profession fendeur de bois

âge 60 ans

tempérament

constitution

entré le 5 Août 1879

sorti le 17 Août 1879.

DIAGNOSTIC ET RÉSUMÉ

Alcoolisme.

Crises épileptiformes.

HISTOIRE PATHOLOGIQUE

Cet homme a toujours joui d'une bonne santé et n'avoue aucun antécédent pathologique.

Il y a 6 mois chut le malade fait une chute dans la journée, à laquelle il fait remonter toute son affection. Il est difficile de savoir si cette chute a été simplement due à des causes ordinaires ou si elle a été précédée de vertiges. D'après le malade elle serait due à un faux pas. Cette chute a eu lieu d'un point peu élevé, la tête n'a pas spécialement frappé le sol; aucun accident, aucune plaie de tête. Le malade toutefois n'a pas pu se relever, on l'a couché et le lendemain il n'y paraissait plus.

Cinq jours après nouvelle chute sur une route, cette fois sans faux pas sans cause directe. Depuis retour fréquent de chutes analogues qui survenaient d'abord 2 ou 3 jours puis 2 fois par jour, et qui actuellement se reproduisent d'ordinaire une seule fois chaque matin.

Ces crises ne sont annoncées par aucun aura, le malade affirme qu'il ne perd pas connaissance et ne s'est jamais mordu la langue. Il est alors [illegible]

SCD Lyon 1

DATES	HISTOIRE PATHOLOGIQUE	PRESCRIPTIONS
	de tremblements convulsifs dans tous les membres plus marqués peut-être du côté droit. Quelquefois un bras seul est agité des tremblements, mais ce n'est pas toujours le même affirme le malade. Il n'a pas remarqué quel était l'état de la face. Souvent douleurs de tête qui paraissent présenter leur maximum au niveau du pariétal gauche. Pas d'autres accidents : pas de troubles digestifs, santé générale parfaite. Pendant les 2 ou 3 premiers mois, l'affection a eu une marche progressive, elle serait améliorée et en décroissance aujourd'hui. Le malade affirme n'avoir pas perdu la mémoire, il n'a pas de troubles intellectuels mais les réponses sont lentes. Diminution de l'ouïe des deux côtés. Affaiblissement de la vue plus marqué à gauche. Le malade affirme que ces phénomènes ne sont survenus que depuis sa maladie. La parole est également un peu gênée, elle est plus grasse suivant l'expression même du malade. On ne constate pas de tremblements, en dehors des crises il en existe cependant quelquefois. Pas d'affaiblissement des membres. Pas de troubles de la sensibilité. A la face le sourcil gauche paraît relevé, l'expression des paupières est complète, cependant le malade qui était « un premier siffleur » ne peut plus siffler. Il lui arrive quelquefois d'uriner involontairement au lit.	

SCD Lyon 1

MODÈLE N° 21.

HOTEL-DIEU. — Salle St Charles N° 49

Nom Henri Chegue

né à Touches

demeurant à

profession

âge 15

tempérament

constitution

entré le 19

sorti le 4 janvier

DIAGNOSTIC ET RÉSUMÉ

Epilepsie

même état

HISTOIRE PATHOLOGIQUE

pas d'antécédents héréditaires.
Dès son enfance ce malade a eu des convulsions. Il a eu plusieurs fois de fortes émotions causées par la frayeur. Début de l'affection actuelle il y a 3 ans.
Pendant la 1re année le malade éprouvait tous les 8 ou 15 jours des étourdissements sans perte de connaissance, quelquefois suivis d'un vomissement après lequelle le malade s'endormait profondément.
Depuis 2 ans ce jeune homme est sujet à de véritables crises, survenant toujours pendant la journée, se répétant à peu près tous les 8 jours et ayant un retard de 15 jours à 1 mois lorsque le malade prend des médicaments. Une fois la crise terminé le malade jouit d'une bonne santé. Les digestions sont bonnes, l'appétit est bon, les forces physiques sont intacte. Pas d'affaiblissement des facultés intellectuelles. Le malade sent q.q. fois venir ses crises et la perte de connaissance n'est

DATES	HISTOIRE PATHOLOGIQUE	PRESCRIPTIONS
	pas constante — mais souvent la perte de connaissance a lui et il ne garde pas la mémoire de ce qui se passe pendant la crise. Ces crises sont souvent annoncées, par un trouble avec éblouissement de la vue, le malade en a ainsi caractérisée subite — perte de connaissance contraction tonique des membres, écume à la bouche, langue mordue à la partie interne, après 10 minutes le malade a pu parler puis s'est endormi d'un profond sommeil. La crise ne se termine jamais par une émission involontaires d'urine. Dans l'intervalle des crises, le malade ne présente aucun trouble de sensibilité ou de motilité dans la face ou les membres	

Lyon. impr. A. Bonnaviat, rue Ste-Catherine, 18.

SCD Lyon 1

HOTEL-DIEU. — Salle 1re Charles N° 49

Nom André Finet

né à Lyon

demeurant à id.

profession cordonnier

âge 16 ans 1/2

tempérament

constitution

entré le 22 7bre 74 -

sorti le 20 8bre

DIAGNOSTIC ET RÉSUMÉ

Epilepsie

HISTOIRE PATHOLOGIQUE

Son grand père prenait des crises auxquelles il ne peut donner aucun renseignement. Son père et sa mère n'en ont jamais eu -

Depuis 4 mois il a perdu à son tour. Elles revenaient la nuit, pendant le sommeil. D'abord peu fréquentes, elles sont actuellement quotidiennes. Elles durent une 1/2 heure environ, il crie, dit-on, pendant les crises - Il se réveille à la fin de la crise, ne se rappelant pas de ce qui s'est passé, et ayant eu une émission involontaire d'urine. Il ne s'est jamais mordu la langue - Il est fatigué pendant la journée qui suit les crises - Rien aux poumons - souffle anémique léger à la base du cœur - - Fonctions digestives normales -

Depuis que les crises sont fréquentes il bégaye et perd la mémoire - Les réponses sont lentes.

produit par une frayeur -

Lyon. Impr. A. Bonnarial, rue Ste-Catherine, 18.

SCD Lyon 1

DATES	HISTOIRE PATHOLOGIQUE	PRESCRIPTIONS
23 7bre	Il a pris une crise hier de 5 minutes de durée. Il ne crie pas, n'écume pas.	

SCD Lyon 1

MODÈLE N° 21.

HOTEL-DIEU. — Salle St Maurice N° 22

Nom J. Pugnière

né à Marseille

demeurant à Lyon

profession boulanger

âge 18 ans

tempérament

constitution

entré le 27 avril 78

sorti le

DIAGNOSTIC ET RÉSUMÉ

Épilepsie

(Aura dans le m. supér. droit)

Dy. { 120 D. Droitier
120 G. Fort.

HISTOIRE PATHOLOGIQUE

Jusqu'à 9 ou 10 ans nombreuses maladies (rougeole, [illegible] latine, fièvre [illegible] pas de con[illegible]ns. Une [illegible] de convulsions.

Les renseignements sur les antécédents héréditaires sont difficiles à obtenir. La mère serait bien portante, le père aurait quitté sa famille et son fils ne sait ce qu'il est devenu. Une cousine germaine aurait eu des crises d'épilepsie.

Le jeune homme s'est toujours bien porté dans son enfance. Depuis l'âge de 12 ou 13 ans il a contracté des habitudes de masturbation. Il n'avoue pas d'habitudes alcooliques. Son caractère a toujours été irritable.

Vers le mois de Novembre 1877 le lendemain de son 1er coït il vit se développer une ulcération superficielle sur la face interne du prépuce. Il se confia alors au pharmacien Langlade qui ne lui épargna pas les remèdes, et malgré toutes ces prescriptions le chancre ne se cicatrisa que vers le mois de Février; il ne fut suivi d'aucun accident secondaire et paraît avoir été un chancre mou.

Depuis un an environ le malade prétend que de temps en temps pendant son travail il ressentait des secousses convulsives dans les membres inférieurs mais à part ces troubles passagers de la motilité il se portait très bien. Il n'avait pas renoncé à ses habitudes de masturbation; vers la fin de Février 78 il commença à éprouver dans le petit doigt du côté droit une sorte de tiraillement qu'il compare au tiraillement produit par une ficelle. Cette sensation, cette sorte

DATES	HISTOIRE PATHOLOGIQUE	PRESCRIPTIONS

d'aura revenait 20 ou 30 fois par jour sans accès épileptiforme véritable; peu à peu elle occupa les 3 derniers doigts, gagna la région hypothénar, le poignet et même s'irradia jusqu'à l'épaule; vers les derniers jours de Mars à la suite d'excès de masturbation un matin pendant qu'il cirait ses souliers le malade fut pris de cette aura qui des trois derniers doigts s'irradia jusqu'à la face, il perdit connaissance sans pousser de cri et demeura toute la journée dans son lit; en même temps tout le membre supérieur droit était agité d'un mouvements cloniques qui revenaient deux ou trois fois dans la journée et durèrent chaque fois une demi heure au moins; la face, le membre supérieur gauche, les membres inférieurs restaient immobiles.

Le surlendemain nouvelle aura, nouvelles contractions cloniques du membre supérieur, contractions de la face à droite, période de prostration suivie d'une grande surexcitation.

Les jours suivants la sensation de tiraillement persista dans tout le membre mais les crises épileptiformes ne reparurent pas; le malade alla régulièrement à la consultation gratuite de l'Hôtel-Dieu. Le 11 été vu nouvelle crise avec contractions cloniques surtout prononcées dans les doigts.

Depuis cette époque le malade est très surexcité; il a des cauchemars, à la moindre observation il s'impatiente et menace les personnes qui lui parlent. De temps en temps il éprouve les mêmes sensations dans tout le membre et est pris quelquefois d'une sorte de frisson généralisé.

Actuellement apyrexie, intelligence conservée, surexcitation très marquée — de temps en temps sensations de tiraillement dans les 3 derniers doigts de la main droite et le long de l'éminence hypothénar.

Face symétrie sauf un léger abaissement du sourcil droit — pesanteur de tête rien au point de vue de la motilité sensations oculaires subjectives (araignées)

Membres supérieurs très léger tremblement des doigts — force conservée — sensibilité intacte; lorsque le malade saisit un objet avec la main droite il lui semble que son petit doigt est comme tordu, tiraillé — Membres inférieurs de temps en temps sensations subjectives tiraillements pas de troubles sensitifs.

Rien au poumons ni au cœur ni au de temps en temps.

Diminution de l'appétit — digestions lentes nausées vomissements ce matin. Sommeil diminué.

Miction régulière.

Lyon. — Impr. A. Bonnaviat, rue Ste-Catherine, 13.

SCD Lyon 1

DATES	HISTOIRE PATHOLOGIQUE	PRESCRIPTIONS
25	le malade a été très agité hier soir – la nuit a été calme – actuellement il se plaint de troubles de la vue. La mère du malade confirme les renseignements; elle décrit de la même manière les crises épileptiformes. elle prétend que son caractère a beaucoup changé dans ces derniers mois depuis les crises qui souvent le malade mendie ses parents et veut, et même va jusqu'à les battre – Il avait eu une éruption prurigineuse probablement généralisée mais dont longtemps après le chancre, et ne paraissant pas être en rapport avec le pleurs brachial droit.	

SCD Lyon 1

DATES	HISTOIRE PATHOLOGIQUE	PRESCRIPTIONS

SCD Lyon 1

N° 21.

HOTEL-DIEU. — Salle St Charles N° 62

Nom Paul Levis

né à Lyon

demeurant à id

profession Tisseur

âge 15 ans

tempérament

constitution

entré le 29 août 72

sorti le 31 août

DIAGNOSTIC ET RÉSUMÉ

Convulsions

1

HISTOIRE PATHOLOGIQUE

Le père et la mère de ce malade vivent et jouissent d'une bonne santé. 5 frères et 3 sœurs; qui tous se portent bien: Le malade se rappelle pourtant avoir entendu dire par sa mère que plusieurs de ses frères et lui aussi avaient eu des convulsions pendant leur enfance.

Pas d'autres maladies qu'un traumatisme au nombris qui occasionna une suffusion des parois abdominales ~~Coqueluche~~ et une coqueluche à l'âge de 4 ans: L'année passée pleurésie du côté droit.

Depuis 2 mois environ diminution de la vue: pas d'autre

Lyon. Imp. veuve Bonnavial et fils

SCD Lyon 1

DATES	HISTOIRE PATHOLOGIQUE	PRESCRIPTIONS
	troubles ~~des~~ sens: ~~ni~~ des facultés mentales. Pourtant leger tremblement des membres depuis une huitaine de jour. Dimanche exercice pénible ~~pas de~~ Lundi matin augmentation des troubles de la vue, et tremblement exagéré des membres. enfin après avoir dîné ~~comme~~ d'habitude, le malade ressentit une douleur abdominale en même temps qu'il perdait peu à peu conscience de ce qui se passait autour de lui; puis perdit entièrement connaissance: Cette crise arriva environ 1 heure après le repas: Apporté à l'hopital avec une perte de connaissance complète on constate le laudématis que le malade est plongé dans un ~~propos~~ état comateux, ne pouvant répondre aux questions qu'on lui adresse. L'examen du malade ne révèle pas de ~~lésion~~ ~~[illegible]~~ troubles fonctionnels sinon une légère inégalité dans la contraction des pupilles. et un léger bruit de souffle systolique ayant son maximum dans le 5e espace intercostal	

Modèle N° 21.

HOTEL-DIEU. — *Salle* 4me des Femmes N° 138

Nom Marguerite Barnérias

née à Lyon

demeurant à

profession : couturière

âge : 38 ans

tempérament

constitution

entrée le 6 Déc. 1879

sortie le 9 Déc. 79

DIAGNOSTIC ET RÉSUMÉ

Epilepsie

HISTOIRE PATHOLOGIQUE

Aucune maladie antérieures, n'a eu que la variole

A toujours été bien réglée; jamais mais était d'un tempérament nerveux

Les accidents qui l'amènent à l'hôpital ont débuté en septembre 1878, et ont toujours consisté en crises qui furent d'abord espacées de 15 ou 15 jours et plus; la malade a nettement remarqué que toujours elles survenaient durant au moment des règles, et qu'à ce moment elles étaient plus violentes. Depuis ce moment les crises se sont répétées à intervalles variables et sont devenues de plus en plus fréquentes; ces derniers temps, elles se montrent tous les jours; leur durée est environ de 5 minutes; elles surviennent brusquement, la malade dit ne les sentir prévoir que 2 ou 3 secondes d'avance: elle perd quelquefois connaissance, mais rarement; le plus souvent elle peut pendant toute la durée de l'accès observer ses sensations; elle a d'abord un sentiment de défaillance, elle tombe, puis une céphalalgie violente, de l'étouffement et de la constriction à la gorge, pas d'écume à la bouche, pas de morsure de la langue; pas de convulsions ni de flexion forcée des membres; depuis quelques jours elle prétend avoir une impossibilité d'action du côté gauche pendant la crise, côté qui serait maintenant constamment plus faible que l'autre.

SCD Lyon 1

DATES	HISTOIRE PATHOLOGIQUE	PRESCRIPTIONS
	En dehors des crises, elle se plaint d'un mal de tête continuel, et de maux d'estomac ; l'épigastre est le siège de douleurs, tant à jeun qu'après les repas, la digestion s'accompagne d'éructations, mais jamais de vomissements ; il n'y a pas de constipation. Ces règles sont normales. Pas de palpitations cardiaques. La palpation abdominale révèle une légère hyperesthésie ovarienne, avec sensation ~~rema~~ se transmettant à l'épigastre. On ne trouve aucun trouble de la sensibilité aux membres. Au dos, les apophyses épineuses sont sensibles d'une façon un peu exagérée. Force au dynamomètre : main droite, 45 ; main gauche, 20.	

Lyon. — Impr. A. Bonnaviat, rue Ste-Catherine, 13.

SCD Lyon 1

N° 21.

HOTEL-DIEU. — Salle St Charles N° 59

Nom Thierry Berthier
né à St Savin (Isère)
demeurant à —
profession berger
âge 12 ans
tempérament
constitution
entré le 14 Xbre 1871
sorti le 10 Janv. 72.

DIAGNOSTIC ET RÉSUMÉ

Crises épileptiformes

— Rien d'appréciable du côté de l'hérédité

HISTOIRE PATHOLOGIQUE

— et en la rougeole
— Depuis plusieurs années, est sujet à de douleur rhumatisme dans le genou droit.
— Le mal ne sait pas s'il a eu des convulsions dans son enfance.
— Le 7 Xbre dernier, le mal a ressenti tout à coup une vive douleur dans la jambe droite
— douleur qui remonta le long du membre et arriva à la gorge, le mal perdit connaissance et tomba
— Le 10, nouvelle douleur au même niveau, mais l'accès n'eut pas lieu. —
— Bon état général
— Rien d'appréciable du côté du membre inférieur droit

pot. bromure potass. — 2 gr.

Lyon. Imp. veuve Bourgeat et fils

SCD Lyon 1

DATES	HISTOIRE PATHOLOGIQUE	PRESCRIPTIONS

SCD Lyon 1

HOPITAL DE LA CROIX-ROUSSE. — Salle St Pothin. N° 5.

Nom Jean Baliat.

né à : Courtenay (Isère)

demeurant

profession Journalier

âge 20 ans.

tempérament

constitution

entré le 2 8bre

sorti le

DIAGNOSTIC ET RÉSUMÉ

Idiotisme.

Diarrhée.

Epilepsie.

DATES	HISTOIRE PATHOLOGIQUE	PRESCRIPTIONS
	Anamnèse impossible. Il Prétend avoir craché le sang encore ce matin. Depuis l'âge de 5 ans il paraît être sujet à des crises d'épilepsie qui depuis lors sont toujours devenues de plus en plus rares. Rien au poumon. Coliques. — langue un peu blanche.	
	P. 22/4 Diarrhée.	2 gr. Bismuth décoct. blanche.
	Diarrhée.	soupe de riz.
		1/4.
8bre	Idem	4 gr.
11.	Guérison de la diarrhée — hypochondrie. attaque d'Epilepsie.	Petite centaurée Pot. 2 gr. Br. Potass.
23.	Nouvelle attaque gengivite	4 gr. Br. Potassium gary. 4 gr. chlor. de Potasse.

Papeterie générale, Lyon. — Mod. n° 6.

SCD Lyon 1

DATES	HISTOIRE PATHOLOGIQUE	PRESCRIPTIONS
6. nov.	2 crises apilyhiques.	
7.	1 crise.	pul. {901 extrait telle donne {001 - jour du ?
10-11.	Crises 1 par jour.	

SCD Lyon 1

MODÈLE N° 21.

HOTEL-DIEU. — Salle St Charles N° 47

Nom Louis Seive
né à St Etienne
demeurant à
profession coffretier
âge 23
tempérament
constitution
entré le 26 X 76
sorti le

DIAGNOSTIC ET RÉSUMÉ

Epilepsie ?

HISTOIRE PATHOLOGIQUE

antécédents héréditaires tuberculeux. Pas d'affection nerveuse dans la famille comme antécédents personnelles, pas de Rhumatismes pas de syphilis, mais habitudes alcooliques et surtout excès d'eau de vie.
Debut de l'affection actuelle il y a 4 ans la maladie a débuté par des douleurs, des crampes des contractures limitées a la cuisse droite, pendant 2 ans et demi cet homme n'a pu marcher qu'en s'appuyant sur une personne, il n'est pas bien explicite au sujet de savoir si la marche était impossible à cause de la douleur provoquée ou à cause de la faiblesse. ~~provoquée~~ Depuis 1 an et demi ces symptomes ont complètement cessé dans la cuisse droite, pour se porter sur le bras gauche en conservant les mêmes caractères, à certains moments les doigts de la main gauche se contractent et la main ne peut plus s'ouvrir que par la force. puis bientôt après les douleurs les crampes cessent, et la contractilité naturelle reparait
Depuis deux mois le malade a eu 4 ou 5 crises epileptiformes

SCD Lyon 1

DATES	HISTOIRE PATHOLOGIQUE	PRESCRIPTIONS
	Démarche facile, également les yeux fermés et ouverts.	
corresp.	pas de douleur le long de la colonne, douleur dans la paroi thoracique en dehors, au foie, pas de [illegible] côté de la [illegible] attention et circulation	
	Aujourd'hui. Pas de fièvre, intelligence nette	
	pas de perte de la mémoire, rien du côté des sens spéciaux, rien du côté de la face comme sensibilité et contractilité. ~~membres inférieurs~~ tronc rien d'anormal comme sensibilité. Membres inférieurs. Contractilité un peu diminuée à gauche, les diverses sensibilités sont conservés. Membres sup. contractilité diminuée à droite surtout pour la flexion, sensibilité tactile diminuée à gauche et surtout ~~la~~ ~~sens~~ analgésie manifeste. Le matin ces symptômes ont à peu près disparu. Ils toujours été passagers.	

Lyon, impr. A. Bonnaviat, rue Ste-Catherine, 18.

SCD Lyon 1

N° 21.

HOTEL-DIEU. — Salle St Charles N° 96

Nom Michel Capra

né à Asti (Italie)

demeurant à

profession peintre en bâtiments

âge 30 ans

tempérament

constitution

entré le 9 7bre 72

sorti le 19 7bre 72

DIAGNOSTIC ET RÉSUMÉ

Convulsions

(pas d'excès vénériens.)

HISTOIRE PATHOLOGIQUE

La mère morte à 45 ans, le père à 61 ans, 4 frères et 2 sœurs bien portants.

Habitudes alcooliques (vin); blennorrhagies il y a 4 ans et une 2e l'an dernier; pas de syphilis. Fièvre intermittente sous forme tierce et quotidienne pendant 3 ou 4 mois il y a 5 ans. Pas de rhumatisme. Le malade a eu la fièvre intermittente en Italie pendant son service militaire.

Il y a 10 ans fièvre typhoïde assez grave d'une durée de 2 mois. Blessure pendant la campagne; balle dans l'aisselle droite.

Ces jours passés le malade ressentit un peu de malaise caractérisé surtout par de l'anorexie; il but hier un peu plus que de coutume et ce matin pendant qu'il était à son travail, il sentit tout à coup des contractures dans le membre supérieur droit; ces contractures s'accompagnèrent de tremblement et d'une vive douleur. Le malade ~~tombe et~~ perdit connaissance pendant environ ~~un~~ dix minutes; 1/4 d'heure après nouvel accès.

Ces 2 crises furent suivies d'une grande faiblesse et de profonde lassitude. Dans la journée le malade a eu quelques

Lyon Imp. veuve Bonnaviat et fils

SCD Lyon 1

DATES	HISTOIRE PATHOLOGIQUE	PRESCRIPTIONS
	nausées et des vomissements bilieux — Langue assez actuellement ; soif ; un peu de céphalalgie.	blanche — h. de ricin

SCD Lyon 1

HOTEL-DIEU. — *Salle* St Charles N° 97

Nom Nicolas Roth
né à Forbach (Moselle)
demeurant à
profession Cantonnier
âge 21 ans
tempérament
constitution
entré le 18 9bre 72
sorti le 25 Juin 73

DIAGNOSTIC ET RÉSUMÉ

Epilepsie.

HISTOIRE PATHOLOGIQUE

Le malade jouissait d'une très-bonne santé lorsqu'il fut invité à une partie de plaisir il y a 4 jours; il but avec excès, ce qui lui arrive rarement, et le lendemain de la noce il ressentit un malaise général, de petits frissons, une douleur continue à l'épigastre; il avait en outre de la Céphalée, un peu de Courbature, puis q.q. selles Diarrhéiques; pas de vomissements. Q.q. uns de ces phénomènes ont persisté et le malade se plaint en outre de q.q. fourmillements dans les mains et dans les pieds. La bouche est mauvaise, la langue sale. Le malade dit ne pas dormir pendant la nuit; il ajoute avoir souvent des insomnies et d'attribut à des Crises d'épilepsie qu'il prend environ une fois par mois depuis l'âge de 17 ans. Aucun membre de sa famille n'est sujet à pareilles crises qui sont survenues sans cause appréciable. La pression à l'épigastre est un peu douloureuse. Rien du côté des différents organes.

A l'âge de 19 ans, le malade se fit avec un rasoir de ménuisier une coupure profonde antéro-externe à la partie moyenne de la face palmaire de la 1ère phalange de l'index. L'hémorragie fut abondante,

Lyon. Imp. veuve Bonnaviat et fils

SCD Lyon 1

DATES	HISTOIRE PATHOLOGIQUE	PRESCRIPTIONS
	cicatrisation n'offrit rien de particulier. Actuellement le malade ne peut fléchir que la 1re phalange de l'index, lorsque le pré de fléchir ce doigt seul, lorsqu'il fléchit au contraire, sur les doigts, il entraîne l'index avec le médius et le doigt se trouve fléchi dans la paume de la main. L'extrémité du doigt, à partir de la 1re phalange est notablement atrophié, effilée. Les mouvements de flexion sont dus au interosseux.	
25 Mars	Le malade part guéri de son malaise.	

N° 21.

HOTEL-DIEU. — Salle St Charles N° 108

Nom Baptiste Jacquemard

né à

demeurant à

profession

âge trente (Italie)

tempérament 24 ans

constitution

entré le 24 Avril 73.

sorti le 30 Avril 73

DIAGNOSTIC ET RÉSUMÉ

Crises d'épilepsie

HISTOIRE PATHOLOGIQUE

Rien du côté de l'hérédité aux membres de la famille prenant des crises. La 1re crise est survenue il y a 3 ans, sa cause appréciable, les crises qui étaient d'abord éloignées les unes des autres, elles revenaient d'abord tous les mois tous elles se rapprochent et le malade en prend maintenant tous les 8 jours

30 Avril 73 Le malade part dans le même état

Lyon. Imp. veuve Bonnaviat et fils

SCD Lyon 1

DATES	HISTOIRE PATHOLOGIQUE	PRESCRIPTIONS

SCD Lyon 1

N° 21.

HOTEL-DIEU. — *Salle* St Charles *N°* 53

Nom Pacheux Jean Marie

né à Ecully

demeurant à Lyon

profession journalier

âge 27 ans

tempérament

constitution

entré le 14 V 1876

sorti le 21 V 76

DIAGNOSTIC ET RÉSUMÉ

Epilepsie ?

HISTOIRE PATHOLOGIQUE

K Br 2 g.

Depuis l'âge de 16 ans crises épileptiques qui étaient au début très fréquentes tous les 3 ou 4 jours. Etiologie obscure. Pas d'émotion violente pas de peur subite — pas de masturbation.
Peu à peu ses crises se sont éloignées les unes des autres et actuellement elles n'y surviennent que tous les mois à peu près.

En 1866 avait séjourné 9 mois à la Salle St Martin traité par K Br.
En 1869 nouveau séjour de 12 mois à St Elisabeth même traitement
C'est à partir de 1870 que les crises sont devenues moins fréquentes
A été apporté le 14 V. par les gardiens de la paix qui l'ont ramassé sur le pont de la Guillotière
Il ne peut donner aucun détail sur le phénomène qui se passe pendant qu'il a la crise

DATES	HISTOIRE PATHOLOGIQUE	PRESCRIPTIONS

Lyon. Impr. A. Bonnaviat, rue Ste-Catherine, 13.

SCD Lyon 1

N° 21.

HOTEL-DIEU. — Salle Ch N° ~~52~~ 103

Nom Jn Jardin

né à Lyon

demeurant à id

profession Domestique

âge 26

tempérament

constitution

entré le 8 Sept 78

sorti le fin decembre 78 sans être amélioré

DIAGNOSTIC ET RÉSUMÉ

Morbus comitialis

HISTOIRE PATHOLOGIQUE

Père et mère inconnus.	Bonne santé antérieure — Il y a un mois 1/2 — Chute du haut d'une grange, à la suite de laquelle il resta évanoui pendant deux heures. Depuis ce moment le malade
Brom. de potassium 2 gr.	prend des crises épileptiques tous les deux jours. — De 7 à 8h du matin régulièrement
E. albumine	Diarrhée ~~légère~~ depuis ce moment les selles sont au nombre de 3 ou
Bismuth	4 seulement. — Rien aux poumons — Rien au cœur. — Inappétence — amaigrissement et perte des forces.
17	Les crises au lieu d'aller en diminuant

DATES	HISTOIRE PATHOLOGIQUE	PRESCRIPTIONS
	revenant tous les jours malgré le gr. de Bromure — on a donné 7 gr. aujourd'hui	
21.	Une crise ce matin	— 8 g. Bromure
22	Une nouvelle crise ce matin	
24	Depuis 3 jours, douleurs sur le trajet du radial gauche, avec lesquelles coïncide l'éruption d'un groupe de 20 vésicules d'herpès, dans le premier espace intercostal dorsal. Ce matin nouvelle crise. L'éruption est accompagnée d'une autre sur le corps.	9 g de Bromure
26.	Nouvelle crise ce matin —	Suppress. du Bromure Sulf. quinq. 0,80
28	Nouvelle crise malgré la quinine	
31.	Nouvelle crise.	Suppres. de la quinine
4. 8bre	Le malade prend toujours des crises sous les deux jours.	2 Pil. de Belladone 0,03
6.	a eu sa crise ce matin — se plaint d'avoir la dysenterie	
14.	au lieu de prendre sa crise ce matin, comme elle aurait dû venir — le malade l'a eue hier soir à 7h	
15.	Le malade a pris ce matin une crise pendant la visite.	
9bre 15	On remet ce malade au bromure de pot. 4 gr.	
17	On donne 6 gr de bromure —	
2 déc	Du 17 nov. au 2 décembre, on a porté de dose de 6 gr. à 13. sans empêcher les crises de revenir tous les 15 jours; il prend une drachme calcaire on lui suspend	

Lyon, Impr. A. Bonnaviat, rue Ste-Catherine, 13.

SCD Lyon 1

N° 91.

HOTEL-DIEU. — *Salle* St Charles N° 69

Nom Crepet Flournand

né à

demeurant à

profession Cordonnier

âge 28 ans

tempérament

constitution

entré le 26 janv 76.

sorti le

DIAGNOSTIC ET RÉSUMÉ

Diarrhée

Epilepsie

HISTOIRE PATHOLOGIQUE

Tousse depuis qq temps. Pas d'hémoptysies.
Pas d'antécéd. héréditaires.
Crache peu.
Depuis 3 jours ce malade a une diarrhée intense, avec coliques très vives. Il va 14 ou 15 fois à la selle par jour et toute les demi-heures le jour, il ne fait le plus souvent qu'un peu de sang. Il a des étrennes.
Cette diarrhée est nouvelle sans cause appréciable.
Cependant le malade est peu abattu, la langue est rouge et humide. Il a bon d'appétit.
Pas de fièvre ; rien au cœur.
Percussion = Submatité au sommet droit
Auscul = Râles sibilants disséminés.
Expiration prolongée et retentiss. vocale beaucoup plus marquée au sommet droit qu'au gauche.
Aucun râle ni dans l'inspiration normale ni dans les inspirations de la toux.
Pas d'albumine dans l'urine

29. Le malade a repris la diarrhée d'hier et eu 2 cures épileptiques

DATES	HISTOIRE PATHOLOGIQUE	PRESCRIPTIONS

Lyon. Impr. A. Bonnavial, rue Ste-Catherine, 13.

SCD Lyon 1

HOTEL-DIEU. — Salle St Charles N° 93

Nom Joseph Forat
né à Lyon
demeurant à — id —
profession Chaudronnier
âge 27 ans
tempérament
constitution
entré le 15 avril 75
sorti le 15 mai

DIAGNOSTIC ET RÉSUMÉ

Epilepsie

HISTOIRE PATHOLOGIQUE

Cet homme se plaint d'être malade depuis 6 mois environ par de syphilis - pas d'habitudes alcooliques -
Actuellement douleurs nevralgiques à la face, au niveau de la branche droite de la mâchoire et de la tempe du même côté - Cette douleur revient par accès irréguliers - Sommeil parfois troublé par la douleur, mais non par des rêves ou des cauchemars - à eu d'assez grandes contrariétés - fait remonter le début de sa maladie à un empoisonnement auquel il y a 6 mois en désincrustant des tuyaux de cuivre - gêne de la parole manifeste depuis un mois environ - affaiblissement de la mémoire - faciès pale, cachectique - pas de toux ni d'expectoration - pas de trouble de la motilité ou de la sensibilité - miction et déjection normales - appétit diminué par de fièvre - pupilles normales - Nystagmus léger existant depuis longtemps - un peu de roideur de la nuque par moments -
Rien aux poumons -
Au cœur bruit de souffle anémique, s'entendant

Lyon. Impr. A. Bonnaviat, rue Ste-Catherine, 18.

SCD Lyon 1

DATES	HISTOIRE PATHOLOGIQUE	PRESCRIPTIONS
	au 1er temps à la pointe, mais se renforçant à mesure que l'on se rapproche de la base. Léger bruit de souffle dans les vaisseaux du cou	
20 avril	Le malade a pris ce matin une crise d'épilepsie. Il nous raconte qu'il en a déjà eu dans le temps. Par conséquent les symptômes qu'il présente sont sous la dépendance de cette affection nerveuse.	
7 Mai	Depuis 2 jours nevralgie très forte. Pas de crises.	Bromure 3 gr Chloral 2 gr

SCD Lyon 1

MODÈLE N° 21.

HOTEL-DIEU. — Salle St Charles N° 542

Nom Schopp Antoine

né à Lyon

demeurant à

profession Jardinier

âge 24

tempérament

constitution

entré le 29 VI

sorti le 6 VII

DIAGNOSTIC ET RÉSUMÉ

Vertige épileptiforme ?

Empte vésiculaire

Sur avant bras g

Anciennes tumeurs sarcomateuses

HISTOIRE PATHOLOGIQUE

Ce malade a séjourné dans la salle pour des tumeurs sarcomateuses

~~Mal~~ Jamais de rhumatisme

Début de la douleur le 24 VI par gêne des mouvements du poignet. — Le 27 la main est atteinte d'adénite qui va croissant en ayant une teinte légèrement rosée. On applique des pommades et le lendemain il apparaît sur la peau des vésicules assez nombreuses qui sont actuellement très déchappées et groupées sur le bord radial de l'avant bras près de l'articulation radio-carpienne, aux abutoirs d'une grosse verrue siégeant exactement sur le pli de la peau qui répond à l'articulation

Pas de traumatisme Pas de mouvement violent

Douleur assez forte empêchant tout mouvement et s'augmentant par la flexion

Rudem.t Douleur dans les articulations métacarpo phalangiennes des 3 derniers doigts de la main

90 Immobilisation.

DATES	HISTOIRE PATHOLOGIQUE	PRESCRIPTIONS
VII 1	adème Gy a beaucoup Démence encore un peu La face une petite tuméfaction de volume d'un pois. Dans la gaine celluleuse des vaisseaux et nerfs humoraux gauches. On perçoit aussi les pulsations artérielles gauches Asile Ste Anne 11 Septembre 1876 Le malade présente un affaiblissement notable de toutes les facultés intellectuelles. Quand on l'interroge il répond avec effort à ce qu'il paraît répondre, il prononce à peine quelques mots, il change ses traits à chaque question faite. Le moindre effort agite tout son corps. On lui demande de tirer la langue : il exécute ce mouvement et reste la langue pendante jusqu'à ce qu'on lui dise de la retirer. — Abattissement.	Poudre pointe
12	Ce matin le malade répond d'une façon assez exacte aux questions qu'on lui pose. Il explique que les douleurs qu'il éprouve dans la jambe ont paru depuis une huitaine de jours. Dans la journée il essaie un peu à faire deux pioches	
13	Ce matin le malade est assez agité. Il a eu une selle involontaire. On cherche à obtenir une réponse aux questions posées. — Il est somnolent — Si on le pique il regarde même par le point où on l'a piqué — Il essaie cependant de repousser les personnes qui le piquent — Les pupilles sont égales, contractiles, non dilatées — Le mouvement respiratoire entrecoupé par de fréquents soupirs profonds, pendant lesquels le globe oculaire est un peu fixe. Il donne à boire, il fait un peu d'effort pour avaler — Le malade accuse de douleurs aux jambes et on le voit à chaque instant se frotter les yeux. Il regarde constamment son doigt et semble compter les plis. Il prend tout ce qu'il voit. Marche un peu titubante. Le malade se promène dans la salle et examine presque tout ce qu'il voit, le met dans sa poche ou le déchire. Il mange bien, va à la selle tout seul, toujours à son ouvrage, de patience, etc. Il marche sans difficulté. — La pupille est égale des deux côtés. Le mouvement par de côté à droite. Il touche tout ce qu'il voit, met dans sa poche tout ce qu'il peut prendre. Le plaint de cette douleur d'avoir rougeur d'avoir mal aux jambes. Il causa facilement en regardant ailleurs mais que son doigt est en avant. — Cause Il se rappelle exactement entrée dans son ancien lit. Il ne faut pas essayer de lui prendre son lit, sa couverture. Il la reconnaît et la réclame avec énergie. — Le matin objets ou couverture ne éveillent aucune attention particulière. Il a reçu des allumettes contigües ayant été mises sur son lit un petit morceau de croûte noire de pain. Il l'a pris pour un morceau de pain et a commencé à le manger. Ce qui fait penser que le point de départ d'une grande hilarité et de confusion mentale. Retour qu'il a reçu semble salé dans son lit	
14	La nuit agitation considérable, délire furieux on est obligé de l'enfermer dans la cellule au matin il est encore tout hébété, ne reconnaît personne, divague	
soir	Il est parfaitement lucide et reconnaît très bien les personnes qui l'entourent. Il ne manifeste conscience de ce qui s'était passé pendant ces 2 jours. Il croit être entré hier dans l'hôpital. Et il y a 8 jours de cela. Il nous raconte alors que ces absences lui arrivent assez souvent. Cette maladie date de l'enfance. Elle a été très forte jusqu'à 16 ans	

Lyon. Impr. A. Bonnaviat, rue Ste-Catherine, 18.

SCD Lyon 1

N° 21 *bis*.

DATES	HISTOIRE PATHOLOGIQUE	PRESCRIPTIONS

SCD Lyon 1

Schopp Antoine — Suite du N° 7

DATES	HISTOIRE PATHOLOGIQUE	PRESCRIPTIONS
	il avait des accès presque tous les 15 jours puis à partir de 16 ans les crises s'espacèrent disparurent presque complètement puis elles reparurent il y a 4 ans et se répétent toutes les 3 semaines à peu près ce qui l'ennuie beaucoup dit il parce qu'il ne peut rester en place chez ses patrons à cause de cette affection qq fois il est furieux pendant ces périodes d'autres fois il est abattu ces accès durent au moyen 2 jours ou 3 au plus il n'a nullement conscience de ce qui se passe ainsi aujourd'hui il croit être entré hier à l'hôtel et il y a de cela 2 jours p.	
19	Le malade qui a fort bien été ces jours derniers se trouve aujourd'hui fatigué, il éprouve des douleurs dans les jambes et les bras. il croit que ces douleurs sont les prodromes d'une nouvelle crise	

SCD Lyon 1

N° 21.

HOTEL-DIEU. — Salle St Charles N° 105

Nom Gardon Paul Louis

né à Marseille

demeurant à Lyon

profession employé de bureau.

âge 24 ans

tempérament

constitution

entré le 13 janv. 75

sorti le 4 janv. 76

DIAGNOSTIC ET RÉSUMÉ

HISTOIRE PATHOLOGIQUE

Pas de maladies antérieures. Aucune mal. héréditaire. Pas de syphilis.
~~Depuis 6 jours~~ Il y a 5 ans ce malade a craché du sang pendant un mois et toussait depuis il a toussé de temps à autre, mais jamais il n'a gardé le lit ni interrompu son travail. Aujourd'hui il ne tousse plus du tout, et l'auscultation ne révèle rien aux sommets. Il n'a fait aucun excès. Il a des pertes séminales chaque fois qu'il va à la chaise et des pollutions nocturnes. Un médecin lui a dit que cela tenait à la continence. Il est très constipé, ne va à la chaise que 2 fois par semaine, et a des hémorroïdes qui saignaient beaucoup le mois dernier mais qui aujourd'hui ne l'incommodent en rien. Son appétit est actuel même exagéré et la digestion bonne. Enfin le système circulatoire ne présente rien d'anormal.
Voici ce qui l'amène à l'H.D. Il y a 6 jours il a été pris d'éblouissement, et d'une sensation indéfinissable d'évanouissement. ~~Il tombe alors~~

DATES	HISTOIRE PATHOLOGIQUE	PRESCRIPTIONS
	C'est une sorte d'extase agréable dans laquelle il perd la notion des objets extérieurs, il entend quand on lui parle mais ne comprend pas, il est tout entier à des visions très belles qui assaillent son imagination. Cependant il a conscience de son existence, et qqf. il fait des efforts soit pour répondre, soit pour faire des mouvements. Mais alors il lui est impossible de mouvoir ni la langue ni les membres, il a une sensation de faiblesse inaccoutumée et ne peut écarter les machoires ni remuer les lèvres. Cet état dure 15 à 20 minutes et peu à peu le malade recouvrant ses forces ~~en~~ sort volontairement de cette léthargie. Mais il lui semble que s'il ne faisait pas effort pour réagir contre cette prostration, elle durerait indéfiniment. Ces phénomènes se répètent un grand nombre de fois par jour 15, 20 fois et même davantage. Quand il est atteint debout il s'affaisse et ne revient à lui qu'une demi heure après. La nuit il repose bien, ce n'est que sur le matin qu'il tombe dans cet état catalique. Il n'a pas de vertiges, ne voit pas tourner les objets. En dehors de ces accès il ~~est calme et~~ parle pense et raisonne juste, n'a pas d'hallucination, et rien ne trahit son modus morbide. Comme je l'ai dit l'examen des différentes fonctions et organes, ne décèlent rien d'anormal. —	

Lyon, Impr. A. Bonnaviat, rue Ste-Catherine, 13.

SCD Lyon 1

N° 21.

HOTEL-DIEU. — Salle St Charles N° 57

Nom Stéphane Hérard
né à Crozant (Creuse)
demeurant à
profession journalier
âge 22 ans
tempérament
constitution
entré le 12 Avril 73
sorti le

DIAGNOSTIC ET RÉSUMÉ

Ep. O
Epilepsie

Masturbation jusqu'à l'âge de 16 ans. 1 fois tous les jours, tous les 2 jours

HISTOIRE PATHOLOGIQUE

retournant en moyenne tous les 15 jours

Crises d'épilepsie dont le début remonte à l'âge de 16 ans, à la suite d'une frayeur. Le malade ne connait aucun membre de sa famille prenant des crises. Il a commencé à boire en 1871. Depuis la masturbation, perte de sommeil, 9. 7. crachats de sang, sueurs nocturnes.
Matités, craquements, dilatation!
Expiration rude, [illegible] Soufflure Léger
A gauche respiration prolongée, un peu de retentissement de la toux
A droite, en avant, [illegible] motité, perte de l'élasticité, craquements très humides. Craquements, une odeur de sommet humide. De la teinte (crachats) rouges. A la base du poumon droit, râles muqueux.
26 Mai Aggravation —
18 Mai Mort

Lyon Imp. veuve Bonnaviat et fils

SCD Lyon 1

DATES	HISTOIRE PATHOLOGIQUE	PRESCRIPTIONS
	A l'autopsie : le poumon gauche présente quelques points emphysémateux mais sans traces de néoplasie. Le poumon droit est dur résistant, très induré ; il ne crépite plus et ne surnage pas sur l'eau. La Coupe paraît offre une surface scléreuse avec foyers de productions tuberculo-caséeuses surtout à la base ou sommet du même côté les tubercules sont moins nombreux mais l'induration est notable.	

SCD Lyon 1

N° 21.

HOTEL-DIEU. — *Salle* St Charles N° 1

Nom

né à

demeurant à

profession

âge

tempérament

constitution

entré le

sorti le

DIAGNOSTIC ET RÉSUMÉ

Epilepsie

HISTOIRE PATHOLOGIQUE

en général la première de mes crises me prend au lit et se continue dans la journée

Monsieur le docteur

Environ un an après chaque fois que je prenais des crises (environ 10 ou 12) de règle j'avais des crampes d'estomac terribles qui se prolongeaient jusque dans la plante des pieds et qui m'empêchaient de me coucher dans mon lit pendant une nuit ou deux ces crampes m'obligeaient à marcher plagé en deux pendant 1 jour ou 2 mais cela ne m'a duré qu'environ 2 ou 3 mois et ne s'est pas reproduit depuis

J'ai bu environ 6 mois du gallium album et de l'huile de foie de morue

L'on m'avait conseillé du bromure de potassium je ne l'ai pas fait que depuis que je suis à l'hospice

A. Dumas

Lyon. Imp. veuve Bonnaviat et fils

SCD Lyon 1

DATES	HISTOIRE PATHOLOGIQUE	PRESCRIPTIONS
	Je fais remarquer à m.rs les docteurs que j'étais employé au chemin de fer Paris Lyon à Terrenoire, et que des personnes d'intéressant à moi m'ont promis que je serais réintégré dans mon emploi à complet rétablissement mais avec un certificat c'est là ma seule ressource pour cela donc je tiens sérieusem.t à ce que m.rs les docteurs me voit quand je prendrai mes crises et qu'il m'en dise nettement sa façon de penser il obligera un homme qui lui en gardera une éternelle reconnaissance	
10 Fév.	Le malade a pris, dit-on, 5 crises successives pendant la nuit, dans son lit. Le matin, le malade paraît bien et il ne répond pas aux questions qu'on lui pose. La face est un peu congestionnée.	
11 Fév.	Le malade est dans un état d'excitation voisin du délire. Il a un peu de délire ambitieux. Au fond de son crachat, crachats sanguinolents. L'écume n'est pas sanguinolente, il n'y a pas, du reste, de morsure de la langue.	

N° 21.

HOTEL-DIEU. — Salle St Charles N° 68

Nom Jean Chapot
né à Novalaise — (Savoie)
demeurant à
profession Jardinier
âge 32 ans
tempérament
constitution
entré le 26 7bre 1871 —
sorti le

DIAGNOSTIC ET RÉSUMÉ

Crise épileptiforme
Dégénérescence
Hypochondrie

HISTOIRE PATHOLOGIQUE

On ne trouve rien d'important dans les antécédents de ce malade ; il n'a jamais eu de rhumatisme — il prétend n'avoir jamais eu la syphilis et n'avoir jamais eu d'habitudes alcooliques. Dans sa famille n'a jamais [illegible] chez q... l'autre des Convulsions —

La première manifestation de la maladie actuelle remonte au mois d'octobre 1869 — à cette époque — un jour en promenant il fut pris de vertiges et éprouva une [illegible] qui remontait de la région précordiale à la tête. Il prétend de s'avoir mais l'on perdit pas Connaissance pendant un temps appréciable —

Pendant 18 mois ensuite il n'éprouva rien ce n'est que au printemps dernier que les crises devinrent semblables à la première ; ces attaques sont devenues plus rapprochées et sont accompagnées de chute et de perte de Connaissance —

Elles commencent toujours par une sensation douloureuse à la région [illegible] Cœur —

On retrouve pendant l'époque de leur retour des formations ou de provocation [illegible] marquées : [illegible] plusieurs fois dans la même journée puis cessent pour plusieurs semaines —

Lyon Imp. veuve Bonnaviat et fils

SCD Lyon 1

DATES	HISTOIRE PATHOLOGIQUE	PRESCRIPTIONS
	il y en a eu à peu près 20 dans le cours de 5 mois —	
	Le 26 au moment de son entrée le malade en a pris une complète —	
	Depuis 3 semaines environ il éprouve de la diarrhée de l'anorexie et	
	qq.f des vomissements	
	Il y a qq mois il a travaillé pendant assez longtemps dans un atelier où on	
	fabrique des préparations de plomb : il n'a eu que qq coliques sans importance —	
	Actuellement : Langue saburrale, inappétence, selles diarrhéiques pas de fièvre —	
	A l'examen du cœur : 1 Point à bout franche 4me espace au niveau du mamelon.	
	Son impulsion est normale — Le premier bruit est soufflant dans toute la	
	région précordiale avec maximum manifeste au lieu où bout la pointe —	
	Le malade éprouve des palpitations quand il fait un exercice violent —	
	Pas de toux ni d'œdème — pouls normal —	
Oct. 2	Dysentérie —	Sedlitz

Modèle N° 21.

HOTEL-DIEU. — Salle Ste Jeanne N° 2

Nom Bonnard Edouard

né à Dijon (Côte d'Or)

demeurant à

profession : journalier

âge : 31 ans

tempérament

constitution

entré le 5 Février 1880

sorti le 8 Février 1880

DIAGNOSTIC ET RÉSUMÉ

Ancienne fièvre intermittente

Epilepsie avec crises intermittentes

malade déjà observé à St Charles,

HISTOIRE PATHOLOGIQUE

Une maladie antérieure qu'il désigne par le mot de jaunisse en 1866; elle dura 2 mois, pendant 1 mois il resta au lit, il vomissait avait de la diarrhée et de la fièvre. Il entre à l'hôpital pour des accès de fièvre intermittente pour lesquels il fait déjà un séjour à St Charles en 1877. Il a ces accès depuis 1874, époque à laquelle il a ~~fi~~ est resté 4 mois en Afrique; c'est 2 mois après son arrivée qu'il eut le premier accès; les accès ont toujours affecté le même type qu'aujourd'hui, ils ont toujours été tierces; ils les a eus depuis ce temps chaque année, c'est à l'approche de l'hiver que les premiers accès surviennent, pour durer pendant 5 ou 6 mois; chaque fois il prend de la quinine, ce qui diminue l'intensité de ses accès. ~~Actuell~~ L'année dernière il est retourné en Afrique au mois de juillet, il a actuellement des accès depuis le mois de septembre. Les accès surviennent tous les 2 jours, le soir vers 9 ou 10 heures le dernier a eu lieu hier soir, ils durent en général près d'une heure. L'état général est altéré; il a maigri, a ~~perdu~~ peu d'appétit et une soif vive ~~et~~ ~~en outre~~ Il y a une douleur dans l'hypochondre gauche qui, en dehors du moment des accès, ~~et~~ ne ~~est~~ survient qu'à l'occasion des mouvements, et est très forte pendant les accès.

SCD Lyon 1

DATES	HISTOIRE PATHOLOGIQUE	PRESCRIPTIONS
	En outre il a des accès d'épilepsie depuis 4 ans	

SCD Lyon 1

HOPITAL DE LA CROIX-ROUSSE. — Salle St Pothin N° 32

Nom Sage Henri

né à Faverge (Savoie

demeurant

profession berger-journalier —

âge 34 ans

tempérament

constitution

entré le 23 mai 1869 —

sorti le

DIAGNOSTIC ET RÉSUMÉ

Fièvre intermittente quotidienne

Épilepsie —

DATES	HISTOIRE PATHOLOGIQUE	PRESCRIPTIONS
	Le malade habite dans le département de l'Ain une localité où, dit-il, les étangs sont nombreux et la fièvre intermittente fréquente — Il a fait déjà 2 séjours à l'hospice de Trévoux pour la fièvre intermittente — Il en fut attaqué pour la 1ère fois, il y a environ un an — Chaque fois, il sortit de l'hospice, parfaitement guéri après un séjour de 11 jours environ dans un cas, et de 10 jours dans l'autre cas — Il se trouve actuellement sous le coup de la fièvre, depuis 4 jours — Chaque jour a eu son accès; ~~le 1er et le 3e~~ ~~ont~~ été assez forts, le 2e peu ~~intense~~ qui eut lieu ~~lieu~~ jeudi et le 3e hier samedi peu intenses — Chaque fois, à des degrés divers il y a eu frisson, chaleur et sueur — Aujourd'hui, le malade n'a pas encore eu d'accès — Céphalalgie persistante — perte d'appétit et des forces — quelques coliques hier — Langue légèrement blanche — Pas de tuméfaction notable de la rate — Le ventre est assez souple — il y a eu une selle hier — Rien du côté de la respiration	A également fait un séjour à l'hôtel-Dieu et un autre ici —
24	Il y a eu un peu de fièvre hier —	Médecine noire ~~tr~~ de houblon sulf. quinine 0,60
29	n'a pas eu d'accès de fièvre depuis le 23 ~~Accès~~ d'épilepsie ~~dans~~ heures du matin :	on supprime le sulfate de quinine pot. Bromure de potassium 2 gr.

Papeterie générale, Lyon. — Mod. n° 6.

SCD Lyon 1

DATES	HISTOIRE PATHOLOGIQUE	PRESCRIPTIONS
1er juin		Brom. potassium 3 gr.
4	Crise hier soir	
10	Crise hier, soir	Brom. potassi: 5 gr.
13	———	" 6 gr.
19	Crise hier matin	7 gr
22	Crise hier soir	— 8 gr.
28	crise cette nuit à 3 h. du matin	— 9 gr.
3 juillet	— — à 12 h.	
5	" cette nuit	— 10 gr.
6	id. id.	
11	id. id.	12 gr.
15	" "	suppression du bromure
18	" "	2 pilules de 1 cent.
20	3 crises depuis avant hier au soir	pour chaque 1 cent. extrait belladonne
23	3 crises depuis hier, moins fortes que les précédentes	4 pilules au lieu de 2 6 pil.
25	———	8 pilules
26	crise très courte ce matin	
27	une forte crise la nuit	
30	Cinq crises depuis hier 2 h. de l'après midi jusqu'à 6 h. du soir	10 pilules
31	Le malade a des hallucinations, persiste à croire qu'on veut le battre, blesse des larmes, a peur de tout le monde	Belladonne supprimée et remplacée par 0 02 cent. d'opium. nouvelle potion d'opium
3 août	Depuis hier il est plus tranquille — tout fois l'intelligence n'est pas revenue à son état normal	1 cent. opium remplacé par le café
4	Le délire maniaque persiste — Pouls 20 p.	potion extr. thébaïque
9	— Le délire a complètement cessé — crise cette nuit	on supprime la potion.
15	— crise cette nuit à 11 h.	

SCD Lyon 1

HOPITAL DE LA CROIX-ROUSSE. — Salle Pottier N° 32

Nom

né à

demeurant

profession

âge

tempérament

constitution

entré le

sorti le

DIAGNOSTIC ET RÉSUMÉ

Gibyne

32 Suite

DATES	HISTOIRE PATHOLOGIQUE	PRESCRIPTIONS
19	Crise à minuit —	
	Injection hypodermique d'une solution	
~~22~~	de bromure de potassium —	
22	Nouvelle injection —	
25	Crise cette nuit, un peu moins violente que de coutume	
30	Deux crises l'une hier et l'autre à matin	
4 (7h)	Injection —	
6	Crise légère à 4 h. du matin — injection à 6 h. du soir	
9	injection 1/4 de la seringue	
11	id —	
12	Crise légère cette nuit.	
14	Injection —	
16	Injection	
17	Crise très violente hier soir —	
18	Injection —	
21	Injection —	
22	Crise moins violente sur le soir.	

Papeterie générale, Lyon. — Mod. n° 6.

SCD Lyon 1

DATES	HISTOIRE PATHOLOGIQUE	PRESCRIPTIONS

SCD Lyon 1

97 N° 21.

HOTEL-DIEU. — Salle St Charles N° 102

Nom F. Cognat
né à Givors (Rhône)
demeurant à
profession Cordonnier
âge 60 ans
tempérament
constitution
entré le 25 Juin 73
sorti le 14 juil.

DIAGNOSTIC ET RÉSUMÉ

Epilepsie -

HISTOIRE PATHOLOGIQUE

Bonne santé antérieure ; il y a 28 ans amputation de la cuisse gauche à la suite d'un accident. Pas d'autres maladies antérieures, pas d'habitudes alcooliques -

Depuis 6 mois le malade éprouve des étourdissements, des vertiges avec une légère céphalalgie - Il accuse également une douleur assez vive et intermittente au niveau de la colonne dorsale. Un peu de faiblesse générale - Pas d'autres phénomènes morbides - Pas de troubles de la miction ni de la défécation -

La colonne dorsale courbure de la colonne dorsale est exagérée la partie postérieure droite du thorax plus bombée que le côté gauche - Cette déformation existerait depuis près de trente ans et au dire du malade serait le résultat de son genre de travail - L'examen de cette colonne est d'ailleurs négatif. Pas de troubles de la motilité ni de la sensibilité en aucun point du corps

Rien au cœur ; Rien aux poumons ni du côté des autres organes -

27 Juin Crises d'épilepsie bien soir - avec aura épileptique

Ces crises ont débuté il y a 6 mois sans cause appréciable

Lyon, Impr. A. Bonnaviat, rue Ste-Catherine, 13.

SCD Lyon 1

DATES	HISTOIRE PATHOLOGIQUE	PRESCRIPTIONS

SCD Lyon 1

HOTEL-DIEU. — Salle St Charles N° 54

Nom Antoine Chenevas
né à St Héand (Loire)
demeurant à
profession Tailleur d'habits
âge 42 ans
tempérament
constitution
entré le 29 juillet 73
sorti le

DIAGNOSTIC ET RÉSUMÉ

Crétinisme
Epilepsie.

HISTOIRE PATHOLOGIQUE

Lyon, Impr. A. Bonnaviat, rue Ste-Catherine, 18.

SCD Lyon 1

DATES	HISTOIRE PATHOLOGIQUE	PRESCRIPTIONS

SCD Lyon 1

HOTEL-DIEU. — Salle Charles N° 95

Nom Terdin ? Chenay
né à Bagnols (Gard)
demeurant à Lyon
profession tailleur d'habits
âge 51
tempérament
constitution
entré le 2 Juillet 55
sorti le 19 Juillet 55

DIAGNOSTIC ET RÉSUMÉ

Morbus comitialis

HISTOIRE PATHOLOGIQUE

de mélancolie

Père mort subitement — Frère ayant une affection nerveuse, sur laquelle la maladie ne donne que de vagues renseignements et consiste par des maux de tête et des vertiges — Fille atteinte d'un ? syphilis, ni d'alcoolisme —

Le début de la maladie actuelle remonte à 4 ans. — A cette époque cet homme eut de violents chagrins, et fut pris subitement un jour, des vertiges accompagnés d'une céphalalgie frontale, d'étourdissements et tomba sans connaissance. Cet état dura une heure environ — Le malade n'entendait pas et ne voyait les personnes autour de lui, mais il n'eut point de convulsions. — Pendant plusieurs jours il resta au lit souffrant de la tête et ayant une faiblesse générale —

Deux ans après il reprit une crise semblable et enfin il y a 3 jours il en fut une

SCD Lyon 1

DATES	HISTOIRE PATHOLOGIQUE	PRESCRIPTIONS
	troisième — Le malade a remarqué qu'il ~~[illegible]~~ avait pris ces trois crises ~~[illegible]~~ chacune par deux ans d'intervalle à la même époque — Il ne les sent pas venir et leur début ressemble assez par sa brusquerie à celui de l'épilepsie. 9-9 fois et surtout lorsqu'il sort, le malade prend des vertiges, il lui semble qu'il va tomber dans un gouffre, fait des efforts pour se retenir ; puis tout rentre dans le calme — ~~[illegible]~~ Ces symptômes surviennent surtout lorsqu'il est sur un pont suspendu, lorsqu'il est sur une grande place ou lorsqu'il est obligé de faire un brusque contour à l'angle d'une rue — Rentré chez lui, il peut s'occuper de ses travaux, c'est rare que ces accidents se ~~[illegible]~~ produisent lorsqu'il est dans sa chambre. — Actuellement le malade ne présente aucun trouble circulaire il n'a jamais eu d'hémorrhoïdes — Les fonctions digestives sont excellentes — Jamais de gastralgie. Au point de vue de la sensibilité et de la force — il présente une ~~[illegible]~~ diminution de la force musculaire dans les bras et les jambes. — La sensibilité est partout très obtuse, et présente un retard de 20 à 30 secondes. Pas d'hallucination — La miction et la défécation se font bien.	
19 juillet	Sort guéri —	

Lyon. Impr. A. Bonnaviat, rue Ste-Catherine, 13.

SCD Lyon 1

N° 21.

HOTEL-DIEU. — Salle Ste Charles N° 73

Nom Benoit Terrier

né à Genas

demeurant à

profession boulanger

âge 45

tempérament

constitution

entré le 18 février 1874

sorti le 16 avril 1874

DIAGNOSTIC ET RÉSUMÉ

Crises épileptiformes (?)

HISTOIRE PATHOLOGIQUE

Pas d'antécédents pathologiques jusqu'à ~~[illegible]~~ l'âge de 20 ans —

à cette époque chancre du pénis —

pas de renseignement sur l'incubation ni sur la nature du chancre —

a fait des excès alcooliques

a eu quelques quantités engorgés dans les aines sans suppuration —

à partir de cette époque il est pas sujet à des maux de gorge, à des douleurs nocturnes ~~[illegible]~~ n'a pas d'alopécie,

mais remarque assez souvent des pulsations mal définies et sans prurit —

santé bonne jusqu'à il y a 6 mois

Il y a 6 mois sans perte de connaissance, sans céphalalgie, sans troubles cataloptiques

hémiplégie très légère à gauche —

séjour à l'Hôtel Dieu pendant un mois

les premiers jours de sa paralysie était sujet à des ~~[illegible]~~

blennorrhagie ancienne et rétrécissement consécutif — traitement à l'H.D. par la dilatation — il est sorti de l'hôpital qu'il y a qq jours

Lyon. Impr. A. Bonnaviat, rue Ste-Catherine, 13.

SCD Lyon 1

DATES	HISTOIRE PATHOLOGIQUE	PRESCRIPTIONS
	Soit guéri —	
	Il y a 3 mois ~~[illegible]~~ le malade était en bonne santé	
	n'éprouvant aucun trouble céphalique est pris	
	subitement de céphalalgie, de dyplopie — vertiges	
	mais pas de perte de connaissance, les mêmes temps	
	nausées et ~~[illegible]~~ vomissements pendant quelques	
	jours	
	le malade entre de nouveau à l'hôtel Dieu —	
	Il éprouve depuis cette époque des troubles de la vue,	
	est sujet à des vertiges	
	Cet état s'amende un peu —	
	Hier matin ~~le malade~~ nouveaux vertiges plus ~~[illegible]~~	
	violents, avec céphalalgie — le malade se sentant	
	indisposé peut encore faire quelques pas, s'assurer,	
	puis est pris d'accidents épileptiformes,	
	perte de connaissance, avec écume, spasmes	
	les crises se répètent 2 fois dans la journée et	
	laissent après elles une obnubilation générale	
	des facultés intellectuelles	
	le soir il a de la peine à rassembler ses souvenirs	
	la mémoire lui fait défaut	
Actuell	Il se présente peu de trouble de sensibilité	
	Dilatation pupillaire, la pupille gauche	
	est plus dilatée que la droite au commencement	
	de l'examen — à la fin elles sont égales —	
	le matin la dilatation pupillaire n'a pas persisté	
	pas de troubles de la motilité	
	athérome artériel.	
	Rien au cœur	
	L'urine donne un léger précipité par la chaleur	
	à l'examen microscopique elle contient de	
	pus en assez grande quantité	
24 fe	— pas de nouvelles crises — traitements dans les	
	temples	
10 avril 1874	— Pendant les cinq jours après une archite droite	
	consécutive à des cathétérismes fréquents pour maintenir son rétrécissement	
	méthral perméable —	
	soit sans avoir éprouvé de nouveaux accidents cérébraux	

SCD Lyon 1

Modèle N° 21.

HOTEL-DIEU. — *Salle* St Charles N° 80

Nom Sannagust Ag^a

né à Pont de Vaux

demeurant à

profession agriculteur

âge 40

tempérament

constitution

entré le 4 VIII 1876

sorti le 7 VIII 1876

DIAGNOSTIC ET RÉSUMÉ

Épilepsie

tremblem^t alcoolique

agitation mentale

HISTOIRE PATHOLOGIQUE

K Br 2 g^r	Alcoolisme crises épileptiques depuis 8 ans environ par d'absinthisme

SCD Lyon 1

DATES	HISTOIRE PATHOLOGIQUE	PRESCRIPTIONS

Lyon, impr. A. Bonnariat, rue Ste-Catherine, 18.

SCD Lyon 1

N° 21.

HOTEL-DIEU. — Salle St Charles N° 75

Nom Claude Aimard

né à Langeac (Hte Loire)

demeurant à Lyon –

profession chaudronnier.

âge 34 ans

tempérament

constitution

entré le 30 juillet 74

sorti le 20 aout.

DIAGNOSTIC ET RÉSUMÉ

~~Insuffisance mitrale~~

Epilepsie

HISTOIRE PATHOLOGIQUE

Peu de renseignements – Mardi dernier sans malaises précurseurs il tombe ~~dans le coma~~ subitement dans l'état où nous le voyons. Il est dans une somnolence continuelle d'où on le tire en lui ouvrant les paupières. Il vous fixe et si on l'interroge il répond très-nettement par des injures. Les pupilles sont normales – La sensibilité est entièrement abolie. Il ne sent pas quand on le pince. Rien au cœur; rien aux poumons – Langue blanche – Dents cariées – gencives rouges et saignantes –

Il urine dans son lit –

1 aout N'a pas l'habitude des alcools – Il se réveille et répond bien –

Lyon. Impr. A. Bonnaviat, rue Ste-Catherine, 18.

SCD Lyon 1

DATES	HISTOIRE PATHOLOGIQUE	PRESCRIPTIONS

SCD Lyon 1

N° 21.

HOTEL-DIEU. — Salle St Charles N° 88

Nom Grignon Vincent

né à Paris

demeurant à Blanot (Côte d'Or)

profession journalier

âge 47 ans

tempérament

constitution

entré le 18 avril 1872

sorti le 11 mai 72 —

DIAGNOSTIC ET RÉSUMÉ

Crise épileptiforme.

Pas d'alcoolisme

HISTOIRE PATHOLOGIQUE

Le malade a déjà eu plusieurs affections. A l'âge de 10 ans il avait fréquemment des très fortes coliques qui l'obligeaient à se coucher. Ceci dura 2 ans. Mais sans que jamais son ventre ne se ballonnât.

A 16 ans il prit, dit-il une gastrite ; qui dura ~~jusq~~ une dizaine d'années. Après chaque repas, il avait des vomissements, quels que fussent les aliments qu'il eut ingérés.

A 25 ans, fièvre typhoïde — le malade reste 41 jours sans ~~certaine~~ connaissance.

En novembre 1870. le malade ~~fut en se levant, ressentit~~ ~~au moment de se réveiller~~ fut réveillé tout à coup par une violente douleur, aigue, poignante qui siégeait au pied droit. — ~~disons que~~ Depuis quelque temps déjà le malade était sujet à prendre des crampes, mais il n'y prêtait pas d'attention. — Cette douleur alla en augmentant et s'accompagna de contractures musculaires, telles que au dire du malade, le pied était renversé en dedans presque à angle droit sur la jambe et son genou vint toucher la poitrine

Lyon. Imp. veuve Rémonviat et fils

SCD Lyon 1

DATES	HISTOIRE PATHOLOGIQUE	PRESCRIPTIONS

Il perdit connaissance mais il ne sait combien de temps dura cet évanouissement. ~~il fut réveillé par les cris des~~
A son réveil il ne ressentit aucune douleur et crut que son réveil était normal c.à.d. qu'il sortait d'un sommeil naturel. Pendant 2 mois environ il fut très bien portant et reprit alors une nouvelle crise qui eut le même point de départ et présenta les mêmes caractères d'abord violente douleur poignante au pied droit. Renversement de la plante du pied en dedans. Contracture des fléchisseurs de la jambe sur la cuisse et des fléchisseurs de la cuisse sur le bassin. 9 fois. depuis Mars 70 jusqu'au 18 avril 1872 le malade perdit connaissance pendant ses crises. celles ci furent bien autrement nombreuses mais toutes ne furent pas accompagnées d'un syncope. Le malade affirme que lorsqu'il sent venir la crise, il se couche sur le ventre et que par suite de la rétraction de la jambe droite et des mouvements convulsifs dont tout son corps est agité il finit toujours par se retrouver couché sur le dos.
Il alla plusieurs fois à l'hôpital de Beaune pour y être traité. Une seule fois on lui donne du Bromure de Potassium dont l'usage fut continué pendant 6 mois environ.
La réapparition de ces crises est assez variable et n'est soumise à aucune périodicité. Un choc, quelque léger qu'il soit, portant sur le pied ou sur un point quelconque du membre inférieur les fait reparaître. Mais c'est surtout au moment qu'il se couche ou qu'il se lève que le malade y est sujet. Elles sont d'ailleurs très irrégulières dans leur retour. Parfois le malade en a 2 ou 3 même davantage dans une nuit ou dans un jour, et parfois au contraire il reste 8 jours. 10. 15 au plus sans en avoir. Cette limite n'a même été que très rarement atteinte.
L'état général est resté bon. l'appétit persiste. toutes les fonctions s'accomplissent régulièrement.

SCD Lyon 1

HOPITAL DE LA CROIX-ROUSSE. — Salle St Pothin — N° 35

Nom Lacroix Jean Baptiste.

né à Port beauvoisin (Savoie)

demeurant à Lyon

profession Serrurier.

âge 46 ans

tempérament

constitution

entré le 29 Septembre 1869

sorti le

DIAGNOSTIC ET RÉSUMÉ

Alcoolisme

Epilepsie

Palpitations

DATES	HISTOIRE PATHOLOGIQUE	PRESCRIPTIONS
	Pas de maladie antérieure. Le malade entre à l'hopital avec les symptômes suivants: Rien de côté de l'appareil digestif. Respiration saccadée et oppression très marquée à la moindre fatigue. Bruits physiologiques du cœur très éclatants mais sans bruit de souffle.	
	Tremblement très marqué des membres	Pot. Bromu Pot. 1 g
29 Sept.	Le malade depuis un an est sujet à des attaques d'épilepsie.	Sirop d. Thébaïque 20 g
3 Oct.	Sorti — même état —	

Papeterie générale, Lyon. — Mod. n° 6.

SCD Lyon 1

DATES	HISTOIRE PATHOLOGIQUE	PRESCRIPTIONS
	Lacroix jean baptiste	

SCD Lyon 1

Meningites non Tuberculeuses

SCD Lyon 1

SCD Lyon 1

HOPITAL DE LA CROIX-ROUSSE. — Salle St Pothin N° 36

Nom André Comte

né à Besançon

demeurant Lyon

profession Chaudronnier

âge 18 ans

tempérament

constitution

entré le 3 Mai 70.

sorti le

DIAGNOSTIC ET RÉSUMÉ

Méningite aiguë non tuberculeuse

DATES	HISTOIRE PATHOLOGIQUE	PRESCRIPTIONS
	— Parents bien portants. Bonne santé habituelle. — Pas d'excès alcooliques antés. — Le 2 Mai — céphalalgie assez vive durant la matinée. — le soir à 3 h. chute subite, perte complète de la connaissance. — Convulsions toniques, plus cloniques — écume à la bouche. — Jamais de plainte, ni de cris d'aucune sorte. Grande agitation — mouvements incessants pour remuer. — Evacuation involontaire des urines et des matières fécales. — Plusieurs vomissements. — Le même état a subsisté pendant la nuit. A son entrée :	
3 Mai	— Le malade est dans un abandon complet. — Les yeux sont à moitié fermés et la bouche légèrement entrouverte — la face pâle — la tête portée un peu en arrière. — Les pupilles semblent également dilatées et dilatables. — Pas de torsion de la bouche. — Du côté droit les membres paraissent modifiés dans leur motilité qui est diminuée, surtout le membre supérieur. — Les mains doigts de la main sont fléchis et emprisonnent le pouce qui appuie sur la paume de la main. — On ne peut nullement apprécier l'état de la sensibilité à la douleur et à la température.	

Papeterie générale, Lyon. — Mod. n° 6.

SCD Lyon 1

DATES	HISTOIRE PATHOLOGIQUE	PRESCRIPTIONS
	l'agitation continue, Pouls plein à 64. - T. R. 38, 8 Soir. - Un peu plus d'calme. - Même abattement. - Sueurs à la face. - T. R. 38, 4. -	
4 Mai.	- Un peu moins d'agitation. - Cp. il remue presque constamt les membres, surtout ceux du côté gauche. - Le visage ne tient pas entièrement la paralysie mais il est atteint d'un paraît léger contracture. - La sensibil. générale est assez obtuse, et il faut piquer assez fortement le malade pour provoquer de mouvemts. - La tête est projetée en arrière et à gauche; impossible de lui faire changer de position, ce qui fatigue le malade. Cp. il n'existe pas de troubles moteurs. - Pas d'vomissements. - Lorsqu'on attire son attention, il ouvre les yeux et cherche à diriger son regard du côté où on l'appelle - Mais on ne peut tirer aucune autre réponse. - Il boit assez facilement. - Langue humide. - Il peut facilement expectorer. - Selles abondantes après clystère. - Pouls à 76. - R. normale. -	
5 Mai	- Dans la journée d'hier, un peu d'amélioration, le malade a fait comprendre q.q. paroles, et reconnaît un ami; même bras gauche q.q. mots. - Mais à 11h. du soir, il a été pris de crises d'claustriques qui se sont succédé d'une manière presque constante jusqu'à 2h. du matin. 11h. au moment de la visite il est pris d'nouvelles crises, caractérisées par de la gêne à la respiration, par des mouvemts convulsifs du côté droit du corps. - par la rotation des yeux à droite, et par une salivation abondante. - Les crises paraissent subintrantes et q.q. unes même ne sont pas accompagnées de convulsions, et on remarque alors q.q. mouvemts convulsifs des muscles de la moitié droite de la face et de la mâchoire. - La tête est inclinée à gauche et la face tournée à droite. - Pupille dilatée et d'latable. - Paralysie complète du côté droit. Sens ébl. gênés. - s'teinte. - P. = 116/4 .. T. R. 39°2 Sous l'influence du chloroforme inhalé, les crises cessent et le malade s'endort. On ne remarque alors que q.q. contractions cloniques des muscles de la face, et la pupille dilatable reste contractée et non dilatables. - P. tombe à 104	

SCD Lyon 1

DATES	HISTOIRE PATHOLOGIQUE	PRESCRIPTIONS
6 Mai	Dans la journée d'hier et dans la nuit, les crises ont continué. —	
	Ce matin, le mal est complètement affaissé, les muscles se sont détendus, les yeux à demi ouverts, les respirations suspirieuses. — Les pupilles largement dilatées l'on recouvrent de sueur. —	
	Mort au moment de la visite. —	
	Autopsie, pratiquée 27 h. après la mort. —	
	— La rigidité cadavérique est partout marquée, excepté au niveau des membres du côté droit, surtout au bras qui est flasque et pendant. — On remarque au niveau du trochanter droit une escharre commençante. —	
	— Après avoir enlevé la voûte crânienne, on voit les méninges fortement gorgées de sang. — Pas d'adhérence entre la dure-mère et les autres méninges. —	
	— L'arachnoïde et la pie-mère sont réunies par un épanchement jaunâtre, purulent, plus marqué en avant qu'en arrière, mais sans prédominer sur un hémisphère plutôt que sur un autre.	
	— Examinés au microscope, ces points jaunâtres sont constitués par de nombreux globules de pus qu'emprisonne un réseau de fibrine. —	
	Au-dessous des méninges, la substance grise présente un piqueté rouge peu marqué. —	
	— Un peu de sérosité louche dans les ventricules. —	
	— On n'a pas examiné la moelle. —	

Papeterie générale, Lyon. — Mod. n° 6 bis.

SCD Lyon 1

DATES	HISTOIRE PATHOLOGIQUE	PRESCRIPTIONS

SCD Lyon 1

HOPITAL DE LA CROIX-ROUSSE. — Salle St Pothin N° 46

Nom Viotti Charles

né à Campertagna (Italie)

demeurant Lyon (France)

profession apprenti plâtrier

âge 15 ans

tempérament

constitution

entré le 10 mai 1869

sorti le

DIAGNOSTIC ET RÉSUMÉ

Méningite ~~tuberculeuse~~ aiguë

autopsie

DATES	HISTOIRE PATHOLOGIQUE	PRESCRIPTIONS
	Samedi soir, 9 mai, cet enfant fut pris subitement d'un vomissement auquel l'entourage reconnut une forme convulsive, et rendit un fragment de vers intestinal — Il vomit derechef 2 fois ensuite, mais sans expulsion de parasite, ni convulsion — Le malaise le mit au lit — où l'enfant ne cessa de manifester de l'agitation se plaignant de vives douleurs dans un côté de la tête — Tel est l'état dans lequel il passa la journée du dimanche — Dans la nuit suivante vers onze heures, on s'aperçut que la connaissance lui manquait, et de ce moment date l'état dans lequel il nous est amené — L'enfant est dépourvu de connaissance et paraît étranger à tout ce qui l'entoure — On peut cependant éveiller son attention en l'appelant à haute voix et en l'interpellant dans sa langue qui est l'italien — toutefois il ~~répond~~ se contente de répondre à son nom, ce qui n'a pas toujours lieu, et d'une façon très-incomplète aux questions qu'on lui adresse — Ses interpellations restent souvent sans résultat — Il pousse de temps en temps quelques cris plaintifs, ce qu'il n'avait pas fait avant d'être ici — porte fréquemment la main à la tête qu'on a pu lui faire désigner comme le siège de ses souffrances — Il maintient la tête immobile et semble craindre de la remuer — Le toucher ou l'ébranler s'il y répond par une plainte — Le siège est souffrant, le siège par moments, de quelques contractions de joues et des lèvres qui correspondent à l'expression de la douleur —	

Papeterie générale, Lyon. — Mod. n° 6.

SCD Lyon 1

DATES	HISTOIRE PATHOLOGIQUE	PRESCRIPTIONS
	Les yeux sont fermés — si on entrouvre les paupières, on constate qu'ils n'ont aucune expression; ils sont tous les deux légèrement portés du côté interne — ~~Les pupilles sont resserrées~~ Les mains s'agitent fréquemment et s'acharnent aux couvertures du lit, à la chemise du malade etc. Le malade boit très bien — il perçoit parfaitement avec ses lèvres l'ouverture de la fiole qui contient sa boisson — Il peut la porter lui-même à sa bouche, mais il y a un peu d'incertitude dans la façon dont il dirige ce mouvement, et la fiole touche d'abord des points divers de la face avant d'atteindre les lèvres — Il y a de l'incontinence d'urine — Le ventre est rétracté et se continue par remontant vers la limite inférieure du thorax par un plan très incliné — La peau a une chaleur normale — Pouls 22/4 — Respiration 7/4 — Température: 39° 4/10 Pas de selles depuis le début — Cet enfant toussait depuis quelques jours, avant le début de son mal — Il a perdu sa mère — la cause de la mort de celle-ci ne peut nous être indiquée — Il a des frères et des sœurs auxquels on ne connaît pas de maladie —	
12 mai	— Etat comateux — Résolution des membres quoiqu'il existe un peu de raideur — Tête immobile ainsi que les yeux — insensibilité presque complète — Les pupilles sont contractées Le malade a crié beaucoup la nuit précédente — Il faisait fréquemment claquer ses doigts — Pouls très petit, très rapide 40/4 — Respiration 12/4 — La bouche laisse échapper la salive sans faire effort pour la contenir —	
12 mai	décédé à 5 h. du soir Autopsie — Infiltration purulente généralisée sur la surface du cerveau, ~~et~~ prolongeant dans les scissures ~~et dans les ventricules~~, et paraissant occuper l'espace sous-arachnoïdien — On peut séparer les méninges sans déchirer la pulpe cérébrale Aucune altération dans les autres organes —	La toile choroïdienne et les plexus choroïdes sont également infiltrés de pus —

SCD Lyon 1

N° 21.

HOTEL-DIEU. — Salle St Charles N° 99

Nom Dessilin

né à — la Savoie

demeurant à Lyon

profession tourneur sur métaux

âge 38 ans

tempérament

constitution

entré le 1er Janv. 1872. —

~~sorti~~ mort le 3 Janv. 72. —

DIAGNOSTIC ET RÉSUMÉ

Méningite cérébro-spinale aiguë

Mort

Autopsie

Rétrac. mitr. — insuff. aortique.

HISTOIRE PATHOLOGIQUE

— Pas d'excès alcooliques (?)

— Surdité depuis 3 à 4 ans. —

— Déviation de la colonne vertébrale depuis son enfance. —

— Le 30 Xbre — le mal. s'est plaint d'une violente douleur dans l'oreille. —

— Le 31 ~~Xbre~~ 71 — Frisson intense qui dure pendant toute la journée. —

— Quand le mal. arrive, il a perdu connaissance — il est très-agité — s'est jeté hors de son lit en se débattant — ne pousse que des cris inarticulés — se défend contre l'examen qu'on veut prendre de son état. — A l'air de souffrir. —

2 Janv. Matin. — La tête est dans l'opisthotonos, en soulevant la tête seulement, on ~~soulève~~ enlève le tronc — le mal. entr'ouvre un peu la bouche, fuliginosité des lèvres. — Les pupilles sont contractées

Lyon Rey veuve Bonnaviat et fils

SCD Lyon 1

DATES	HISTOIRE PATHOLOGIQUE	PRESCRIPTIONS
	– On ne trouve pas de paralysie des membres. –	
	T. R. 40°,7. – P. à 72 – R. à 40, ~~très~~ irrégulière	
	Soir. – Abandon complet. – Le malade semble souffrir du côté de l'abdomen qu'il frotte continuellement. –	
	– La commissure droite des lèvres semble abaissée, et la joue de ce côté pendante	
3 Janv.	– Matin. P. à 88. – irrégulier. R. à 58 Sueur profuse abondante pendant la nuit. – Rougeur de la conjonctive de l'œil droit. – Résolution des membres, néanmoins encore un peu d'action réflexe, quand on le pique fortement. – Moins d'agitation. – Somnolence habituelle	
	Soir. – Résolution complète. – Tête tournée du côté droit. se soulevant à chaque inspiration – Peau chaude, moite. – Pouls très accéléré	
	– Meurt à 9 h. du soir. –	

SCD Lyon 1

N° 21.

HOTEL-DIEU. — *Salle* St Charles N° 99

Nom

né à

demeurant à

profession

âge

tempérament

constitution

entré le

sorti le

DIAGNOSTIC ET RÉSUMÉ

Autopsie
(Seule)

HISTOIRE PATHOLOGIQUE

6 Janvier. — Autopsie. — Pratiquée 36 heures après la mort.
Plèvre. — Adhérences anciennes, à ~~gauche~~ droite vers la base et en arrière.
Poumons. — Emphysémateux vers les bords. —
Le ~~poumon~~ lobe inférieur du poumon est notamment emphysémateux ; il correspond au point de thorax rétréci par la déviation à gauche de la colonne vertébrale.
— Le lobe inférieur droit qui correspond aux adhérences mentionnées plus haut, est congestionné. —
— Pas de lésions des bronches. —
— Cœur — Pas d'hypertrophie. — Caillot fibrineux dans l'artère pulmonaire.
— La valvule mitrale présente des signes d'endocardite tant sur les cordages tendineux, que sur les valves. — Le pourtour de l'orifice est plissé — il admet à peine l'introduction de l'index — enfin la valvule interne présente deux plaques athéromateuses. —
— Les valvules aortiques sont ~~également~~ insuffisantes.

Lyon Imp. veuve Bonnaviat et fils

SCD Lyon 1

DATES	HISTOIRE PATHOLOGIQUE	PRESCRIPTIONS
	Foie = Adhérences nombreuses avec le diaphragme. — Un peu congestionné Rate — Reins = Normaux. — Cerveau = La dure-mère présente de nomb. adhérences avec l'arachnoïde. — — Il est assez facile de séparer les méninges de la subst. cérébrale. — On voit alors la pie-mère fortement vascularisée — en outre des membranes contiennent dans leur épaisseur du pus en assez grande abondance, pus étalé en nappe et concrété. — Le pus se rencontre surtout sur la convexité du cerveau et devant où il est le plus abondant. — — Il se répète avec les méninges dans la scissure de Sylvius, dans les circonvolutions — et jusque dans les ventricules latéraux. — Il y en a à la surface du cervelet — — Pas au niveau du bulbe et de la portion cervical de la moelle — Abondant au contraire dans la portion dorsale et la queue de cheval. — La subst. nerveuse ne paraît nulle part modifiée sérieusement dans sa texture, et son apparence. — — La subst. blanche est seulement un peu vascularisée. —	

SCD Lyon 1

MODÈLE N° 21.

HOTEL-DIEU. — Salle 4 femmes N° 131

Nom Françoise Deveaux.

né à

demeurant à

profession

âge 75 ans.

tempérament

constitution

entré le 28 février 1882

~~sorti~~ mort le 28 février à 6 heures du soir.

DIAGNOSTIC ET RÉSUMÉ

Suppuration de l'oreille droite — méningite de la convexité des hémisphères et du cervelet. Exsudat purulent abondant.

HISTOIRE PATHOLOGIQUE

Cette malade est amenée à 3h 1/2 elle aurait pris une attaque le matin même à 4h. Pas d'autres renseignements.

Nous la trouvons dans l'état suivant 1/4 d'heure après son arrivée ;

Etat comateux absolu ; respiration bruyante, râles trachéaux ; la bouche est remplie d'une écume blanchâtre. Les paupières sont fermées. Pas de déviation apparente des traits. = La tête est légèrement tournée à gauche ; les yeux sont également déviés de ce côté. = Ils ~~sont le siège d'un~~ présentent nystagmus transversal. = Les pupilles sont dilatées, et très peu mobiles. La pupille gauche l'est beaucoup plus dilatée que la droite. = La cornée et la conjonctive de même que toute la face sont insensibles à toute excitation. =

Le malade remue un peu de temps à autre soit le membre supér. ~~droit~~ gauche, soit le membre

SCD Lyon 1

DATES	HISTOIRE PATHOLOGIQUE	PRESCRIPTIONS

inférieur du même coté. = Coté gauche
Un peu de résistance du coté du biceps et du triceps du membre supér. gauche. =
Pour le membre infér., il ne paraît pas y avoir de résistance.
Pas de trépidation plantaire, ni rotulienne. Reflexe rotulien à peine marqué.
Les piquures des doigts ou de la main ne donnent lieu qu'à de très légers mouvements, et encore pas après chacune des excitations.
Les piquures de la plante du pied, ou des orteils donnent lieu à de très légers mouvements de flexion de la jambe sur la cuisse, presque rien du coté des extenseurs du pied sur la jambe. En tout cas il n'y a pas de propagation d'un coté à l'autre.
Au tronc les piquures ne sont pas perçues. ——

Coté droit = Les membres de ce coté sont absolument immobiles:
Le membre supérieur est flasque, pas la moindre résistance.
Le membre infér. ne présente ni résistance, ni trépidation plantaire ou rotulienne (reflexe rotulien douteux.)
Les piquures du membre supér. ne produisent rien; celles du membre infér., ne déterminent pas de mouvements de déplacements, seulement qq. contractions légères dans les muscles de la région postéro-interne de la cuisse droite.
Pouls fréquent. = Pas de phénomène de S. Stoff.

à 6 heures moins 5 minutes, nous trouvons le malade à l'agonie dans la résolution générale avec abaissement des paupières sup. qui immobiles à la partie médiane, resp. stertoreux avec écume à la bouche. On ne sent plus le pouls et la respiration est irrégulière. Les membres n'offrent aucune résistance et les piqûres profondes et répétées non seulement sur les mains et le tronc, mais même sur la face, ne donnent lieu à aucun mouvement. En piquant même à l'orifice des narines on n'obtient pas le moindre clignement des paupières.
En approchant à plusieurs reprises une lumière de l'avant bras sur divers points on détermine un froissement de l'épiderme avec épaississement, même alors que les respirations diminuent de plus en plus rares; puis on finit par provoquer sur un point une bulle sèche qui éclate, et l'on remarque alors que c'est l'indice de la mort; car après cela on ne voit plus se produire aucune respiration. (mort à 6 heures)

SCD Lyon 1

4e Femmes — N° 131

N° 21 bis.

DATES	HISTOIRE PATHOLOGIQUE	PRESCRIPTIONS

— Autopsie le 2 Mars 1881 — A l'ouverture de la boîte cranienne on trouve une adhérence très marquée de la dure-mère aux parois craniennes et qui gêne beaucoup l'ablation du cerveau.
Il s'écoule une petite quantité de liquide lorsque en incisant la dure-mère.
On voit alors sur la surface des hémisphères un exsudat purulent qui existe sur les régions frontale et pariétale et sur les régions correspondantes de la surface interne de chaque hémisphère. L'exsudat est surtout très épais et offre une teinte blanc-jaunâtre sur laquelle se détachent les vaisseaux au niveau du pied de la première frontale, du lobe supérieur des circonvolutions ascendantes et du lobe pariétal supérieur, et à la surface interne au niveau du pied de la première circonvolution, au niveau du lobe paracentral et du lobe quadrilatère. Cette disposition se trouve tout à fait égale et symétrique sur les deux hémisphères. Quant au pus il est contenu dans le tissu cellulaire sous arachnoïdien et on l'enlève complètement en extirpant les membranes qui sont plus épaisses qui ont alors un poids plus considérable qu'à l'état normal. Du reste les méninges s'enlèvent facilement.
— Les artères de la base présentent des points très athéromateux mais sans obstruction.
Rien de particulier dans les gros vaisseaux, notamment dans le tronc basilaire.
L'examen des circonvolutions ainsi que les coupes pratiquées sur chaque hémisphère n'offrent rien de particulier.
— Il existe aussi un peu de pus dans les méninges au niveau du vermis supérieur du cervelet.
— Rien de particulier du côté de l'isthme et du bulbe.
— Rien du côté des sinus de la dure-mère.
— On trouve un écoulement purulent par le conduit auditif externe du côté droit.
En pratiquant une coupe sur le rocher on trouve le même exsudat purulent dans l'oreille moyenne et les cellules mastoïdiennes tandis que l'on ne trouve rien de semblable du côté gauche. Toutefois la dure-mère n'est pas décollée et l'on n'offre rien de particulier à l'extérieur.
— Rien aux poumons.
— Cœur un peu volumineux. Y. Y. plaques athéromateuses sur l'aorte qui est un peu dilatée. Surcharge graisseuse du cœur. Du reste le sujet présente un embonpoint assez considérable.
— Rigidité cadavérique assez prononcée.

SCD Lyon 1

DATES	HISTOIRE PATHOLOGIQUE	PRESCRIPTIONS

SCD Lyon 1

MODÈLE N° 21.

HOTEL-DIEU. — Salle 4e ff — N° 131

Nom François Deveaux

né à

demeurant à

profession

âge

tempérament

constitution

entré le

sorti le

DIAGNOSTIC ET RÉSUMÉ

Suppuration de l'oreille droite — méningite de la convexité des hémisphères et du cervelet. exsudat purulent abondant.

Réflexions. Le premier examen de la malade n'a pu être fait que 2h 1/4 avant la mort; toutefois il en ressort quelques faits intéressants.

Le côté gauche était manifestement moins paralysé que le côté droit, puisqu'il était le siège de quelques mouvements automatiques, alors que la résolution était complète à gauche. Et cependant les lésions paraissaient égales des deux côtés. Nous avons observé des phénomènes analogues dans des cas de méningite de la base, dans les pachyméningites doubles avec hématomes, dans certains cas de lésions doubles des hémisphères. On voit de même

HISTOIRE PATHOLOGIQUE

les lésions de la moelle donner lieu à des troubles prédominants d'un côté. La prédominance de la paralysie d'un côté paraît tenir soit à une lésion plus considérable, soit à une lésion antérieure dans les régions qui correspondent physiologiquement aux parties paralysées. On peut rapprocher de ces cas, ceux dans lesquels il y a d'abord une lésion très-manifeste d'un seul hémisphère et ensuite au bout d'un temps variable une ~~autre~~ lésion de l'autre hémisphère. Cette dernière peut passer inaperçue tellement les symptômes sont peu accusés lorsque la 2me lésion est moins considérable que la première; ou bien si ces symptômes sont plus ou moins prononcés, ils ne sont pas de longue durée. Ce n'est que dans les cas où la 2me lésion est beaucoup plus considérable que la 1ère et surtout lorsqu'il existe un grand intervalle entre la production des deux lésions que les symptômes correspondants à la 2me lésion peuvent être très prononcés au point même de déterminer la mort.

SCD Lyon 1

DATES	HISTOIRE PATHOLOGIQUE	PRESCRIPTIONS

On peut ainsi se rendre compte comment des lésions doubles, sans destruction de la substance cérébrale ne donnent point des symptômes aussi prononcés d'un côté que de l'autre : ces phénomènes permettent de conclure que les symptômes de paralysie ne sont pas toujours en rapport avec des lésions déterminées d'un hémisphère et qu'il faut tenir compte de plusieurs circonstances au nombre desquelles se trouve l'état de l'autre hémisphère. Il semble donc que des lésions des hémisphères ne font qu'agir à distance sur les noyaux d'origine des nerfs dont la destruction donne seule des troubles constants; et que les symptômes sont d'autant plus prononcés que les lésions hémisphériques que l'équilibre existant entre les deux hémisphères est plus troublé, soit par l'étendue de la lésion, soit par sa marche en tenant compte des conditions générales dans lesquelles se trouve le malade.

Ce n'est pas à dire que dans les cas de lésions doubles la plus de paralysie n'existent que d'un côté. En effet, des lésions d'un seul hémisphère ont manifestement une action sur les deux côtés du corps, et il est évident que les lésions doubles doivent lui donner plus forte raison à des phénomènes paralytiques des deux côtés; mais ce que nous avons voulu surtout faire ressortir c'est la prédominance plus ou moins grande des troubles d'un côté apparaissant pas en rapport avec la prédominance des lésions d'un côté; ou bien l'absence presque complète de troubles à des troubles passagers correspondant à des lésions assez considérables quand il y a des phénomènes plus accusés du côté opposé.

La déviation des yeux et de la face sont des phénomènes de même ordre que la résistance ou mouvements convulsifs constatés dans le membre supérieur gauche; et qui ont fini par disparaître avant la mort.

L'absence de déviation et l'immobilité de la face semblent prouver que les lésions doubles agissent davantage sur les deux côtés de la face probablement en raison d'une action physiologique habituellement simultanée; à tel point que des lésions internes d'un seul hémisphère peuvent également causer des troubles profonds des deux côtés. Il faut remarquer aussi que les deux côtés de la face s'éloignent peu de la ligne médiane tandis qu'il en est autrement du membre supérieur dont l'indépendance de mouvements est aussi la plus considérable des divers points du corps.

SCD Lyon 1

MODÈLE N° 21.

HOTEL-DIEU. — Salle 4e ff. N° 131

Nom Françoise Devraux

né à

demeurant à

profession

âge

tempérament

constitution

entré le

sorti le

DIAGNOSTIC ET RÉSUMÉ

Réflexions (suite). — Les membres du côté droit présentaient une paralysie flasque complète, tandis que ceux du côté gauche étaient de temps à autre le siège de quelques mouvements automatiques. En outre, le membre supérieur gauche seulement offrait un peu de résistance aux mouvements communiqués soit parce que dans les cas de lésions doubles des hémisphères et notamment lorsque ces lésions occupent les parties supérieures, les membres inférieurs sont plus paralysés que les membres supérieurs, soit parceque l'activité du membre inf. est moins facilement mise en jeu dans le lit que celle du membre sup. —

Pas de trépidation plantaire ni rotulienne et réflexe rotulien à peine marqué à gauche douteux à droite. Nous avons déjà vu les réflexes tendineux être peu marqués ou nuls dans d'autres cas de méningite. Est-ce un phénomène constant dans cette maladie? c'est ce que d'autres observations feront savoir.

HISTOIRE PATHOLOGIQUE

Les piqûres ne donnaient lieu qu'à des mouvements réflexes très-limités surtout du côté paralysé (côté droit). C'est ainsi que de ce côté les piqûres de la face ne produisaient aucun mouvement qu'on n'en obtenait pas davantage en piquant le membre supérieur, et que les piqûres de la région plantaire seule donnaient lieu à de légères contractions dans les muscles de la région postéro-interne de la cuisse. On voit donc que certaines portions du bulbe cessent de fonctionner avant les parties inférieures de la moelle du côté opposé (côté gauche). Les piqûres de la main produisaient moins d'effet que celles de la plante du pied, les parties inférieures de la moelle fonctionnant aussi mieux que les parties supérieures.

SCD Lyon 1

DATES	HISTOIRE PATHOLOGIQUE	PRESCRIPTIONS
	Les piqûres d'un côté du corps ne produisaient pas des mouvements dans le côté opposé comme cela se voit dans l'hémorrhagie cérébrale en piquant le côté paralysé, et dans l'oblitération d'un gros tronc vasculaire en piquant le côté non paralysé. Il faudrait ~~faire des~~ nouvelles recherches à ce sujet dans d'autres cas de méningite avec hémiplégie. Ce défaut de propagation des mouvements réflexes d'un côté à l'autre est peut être spécial à la méningite? il tient peut être à ce que les lésions existent des deux côtés? ou tout simplement à ce que l'examen a été fait à une époque trop rapprochée de la mort?	
	Nous avons encore fait un examen cinq minutes avant la mort, et nous avons constaté qu'à ce moment tous les réflexes étaient abolis et qu'il n'existait que des battements du cœur très faibles et une respiration irrégulière.	
	C'est la suppuration de l'oreille qui paraît avoir été le point de départ de la méningite, bien qu'il n'y eut aucune trace de propagation directe.	

SCD Lyon 1

Meningites Tuberculeuses

SCD Lyon 1

SCD Lyon 1

N° 21.

HOTEL-DIEU. — Salle St Charles N° 90

Nom Laura Chéssier

né à Montfaucon (Hte Loire)

demeurant à

profession employée de commerce

âge 36 ans

tempérament

constitution

entré le 17 Mars 1873

mort le 1 mai 1873

Pas de crise pendant l'enfance.

DIAGNOSTIC ET RÉSUMÉ

Cf. D.

Crises épileptiques

Tubercules cérébraux

Hémiplégie gauche incomplète et anesthésie du petit doigt de la côte.

Autopsie

Lamais de convulsions

HISTOIRE PATHOLOGIQUE

Mère morte à 56 ans avec des hémoptysies — Huit frères ou sœurs tous les jours portants le plus âgé à 42 ans. — La tour remonte à 2 ans et demi. Le malade commença à tourner vers la fin du siège de Paris. Il a eu à différentes reprises de petites hémoptysies, tantôt de crachats striés de sang. Depuis perte de force, amaigrissement. Depuis 2 ans crises d'épilepsie de plusieurs heures de durée, pas encore sa cause appréciable. Le malade a fait de nombreux excès de femme, il a continué néanmoins de se mortifier (1 à 2 fois par semaine).

Actuellement le malade est amaigri, la voix est enrouée. Lui nous donnons de la perte du côté gauche. Pas de fourmis. Un émotion ne légère détermine souvent une crise. Puis par de perte de l'électricité à la percussion. Croûtes sur la clavicule gauche et en arrière —

Et pendant 7 ans

Et droite

Lyon Imp. veuve Bonnaviat et fils

SCD Lyon 1

DATES	HISTOIRE PATHOLOGIQUE	PRESCRIPTIONS

Bourdonnements obscurs dans toute l'étendue du pariétal droit. [illegible] du sommet de la tête et de la mâchoire.

Le malade avait eu [illegible] le début d'une crise en [illegible], il y a [illegible] du côté gauche, [illegible] supérieure; le malade sent [illegible] le [illegible] de ce côté. [illegible] de la sensibilité très marqué au petit doigt de la main gauche. Le malade marche [illegible]

Le malade a des petites et grandes crises. Dans les premières pas de perte de connaissance, contracture des doigts, mouvements cloniques

L'accès de la gde crise débute par la face [illegible] vertiges, éblouissements. Le malade est fatigué par une lumière trop vive; il ne peut fixer longtemps les mêmes choses.

Pas de traitement de l'iodure

28 Mars - Convulsions limitées au côté gauche de la face sans perte de connaissance

23 Avril. Purpura sur la face [illegible] et larges plaques sur les membres [illegible] [illegible] contracture [illegible] des doigts de la main gauche

30 Avril. Purpura symétrique à la face [illegible] des genoux — Eschare au sacrum

Autopsie — Méninges saines sauf au niveau de la lésion tuberculeuse de l'hémisphère droit où la dure mère a contracté des adhérences faciles à rompre du reste.

Dans l'hémisphère cérébral droit occupant les 2 premières circonvolutions transverses plus exactement entre les 2 circonvolutions on voit de gros noyaux caséeux jaunes [illegible] à la coupe ramollis au centre [illegible] au moins. Se confondent à la périphérie [illegible] la [illegible] centrale dont elle sont séparés par une bandelette de la même [illegible] plus vasculaire.

SCD Lyon 1

DATES	HISTOIRE PATHOLOGIQUE	PRESCRIPTIONS
	Le nombre de ces masses est de 5 ou 6. Elles touchent à la périphérie au méninge par leur côté superficiel par leur côté profond pénètrent jusqu'au corps calleux. Rien dans le reste de la substance cérébrale.	
	Les deux poumons présentent des adhérences pleurétiques lâches à peu près générales. Ils sont infiltrés l'un et l'autre de petits masses granulées jaunâtres rentables semis étendus de la base au sommet plus confluents à gauche. A dt elles sont par points confluents isolés. Ces mêmes désastres le lion qui les sépare présente une teinte rouge noir hémorrhagique. On trouve surtout à gauche de petits caséeux. Les bronches présentent des ulcérations tuberculeuses. Les muqueuses de la trachée qq. croisons glandulaires. Ulcérations multiples au niveau de l'épiglotte et des cordes vocales.	
	Rien au cœur.	
	Toxe. Veines sus-hépatiques très dilatées béantes. Nous n'avons trouvé qu'une seule granulation jaune caséeuse gros comme un grain de chènevis. Rien sur le péritoine.	
	Reins granulations caséeuses sur chacun de ces organes disséminés ou disposés en série linéaire par leur superposition le long d'un même vaisseau.	
	Rate hypertrophiée considérable pas de tubercule.	
	Rien du côté des organes génitaux.	
	La capsule surrénale droite présente une masse caséeuse du volume d'une noisette autour d'elle d'autres granulations plus petites du volume d'un grain de chènevis. A gauche on ne trouve que qq. granulations jaunes petits grains de millet.	

DATES	HISTOIRE PATHOLOGIQUE	PRESCRIPTIONS

SCD Lyon 1

L. Ch. – St Charles. 90 – 36 ans – employé de commerce
entré le 17 mars 1873 – mort le 1 mai –
Hémiplégie gauche incomplète et anesthésie du petit
doigt du même côté – crises épileptiformes – tubercules
cérébraux occupant les circonvolutions ascendantes du
côté droit –

Signes de tuberculose pulmonaire depuis deux ans –
il y a une crise épileptiforme – depuis retour de ces crises
sous l'influence d'une émotion même légère, d'une sensation
lumineuse intense etc. – tantôt ce sont de petites crises,
consistant en contractures toniques, puis cloniques des
doigts, tantôt de grandes avec aura facial et perte des
connaissances – il y a 6 mois – à la suite d'une crise –
hémiplégie gauche –
actuellement – tic non douloureux de la face du côté gauche
– paralysie du membre supérieur gauche avec atrophie et
anesthésie du petit doigt –
Convulsions limitées au côté gauche de la face sans perte des
connaissance –
Actif contracture des doigts de la main gauche à l'état de repos
– purpura sur les membres inférieurs.
Ecchymose au sacrum – mort –
Autopsie. Méninges libres sauf au niveau des circonvolutions
ascendantes de l'hémisphère droit, où on trouve 5 ou 6
masses caséeuses, touchant par leur superficie aux
méninges – par leur partie profonde au corps calleux –
Elles sont jaunes verdâtres à la coupe – leur centre est
ramolli – Elles sont isolées de la substance cérébrale par
une bandelette un peu vasculaire –
Elles occupent exactement l'entrevalle des deux circonvo-
lutions. On ne trouve rien d'autre dans l'encéphale –
– Tubercules dans les poumons et les autres viscères.

SCD Lyon 1

SCD Lyon 1

MODÈLE N° 21.

HOTEL-DIEU. — Salle 4e Femmes N° 152

Nom

né à

demeurant à

profession

âge

tempérament

constitution

entré le 13 janvier 1881

sorti le mort le même jour

DIAGNOSTIC ET RÉSUMÉ

ganglion sous-maxillaire suppuré

Méningite tuberculeuse

tubercule du pédoncule cérébelleux moyen gauche

autopsie

HISTOIRE PATHOLOGIQUE

Malade amenée dans un coma absolu. Les seuls renseignements qu'on puisse avoir sur elle sont les suivants ; elle avait des douleurs articulaires depuis longtemps ; néanmoins elle faisait son travail habituel, qui ne consistait en rien qu'en soins du ménage. Ce matin ses voisins entrant dans sa chambre l'ont trouvée étendue par terre sans connaissance. On l'a relevée et on a appelé un médecin qui a ordonné son transport immédiat à l'H. D.

Actuellement elle est dans un coma complet. Les yeux sont fermés. Les muscles en résolution. Impossible de la faire parler. Impossible de lui faire avaler une potion. Il y a un refroidissement considérable des extrémités. La face et les téguments en général sont d'une pâleur livide. On ne sent pas les radiales, ni les temporales. A la faciale on sent une ondulation à peine perceptible. Le choc du cœur n'est pas perçu à la main. A l'oreille on entend les deux bruits à la région

SCD Lyon 1

DATES	HISTOIRE PATHOLOGIQUE	PRESCRIPTIONS
	moyenne à la gauche — Elle sent très faiblement, mais	
	nettement — Bruit de souffle —	
	Les membres sont mobiles, mais on les soulevant et	
	en les laissant retomber on constate la différence suivante	
	le bras droit retombe presque brusquement, il faut mettre	
	un mouvement dans la flexion fléchie — Le bras gauche	
	retombe plus lourdement, cependant il n'est pas question	
	d'une paralysie — Si l'on cherche à fléchir le bras droit	
	on en est empêché par des contractures qui	
	empêchent alternativement le fléchissement et le retour —	
	Pour le bras gauche on observe rien d'analogue —	
	Si l'on soulève les jambes on obtient pour toutes les deux	
	les mêmes résultats que pour le bras droit, c'est-à-dire	
	qu'elles restent fléchies, mais sans contracture des	
	muscles — On ne constate pas de tremblement, ni	
	d'autre altération artérielle —	
	Du côté de la tête, on observe d'abord une déviation à droite	
	de la pointe, qui se reproduit si l'on ramène la tête	
	à la ligne médiane à la position droite — La bouche est manifestement	
	asymétrique — Les plis gauches sont effacés — on remarque	
	du côté droit le commissure est abaissée — la joue est un peu	
	pendante et flasque — La malade ne ferme pas les yeux	
	Sensibilité normale — Le pouls est ample et régulier —	
	Le contact du doigt dans un côté de la bouche ou dans l'autre	
	narine est ressenti — Un peu vivement, elle amène un léger mouvement	
	de la tête de la malade, avec une sorte de plainte, tant d'un	
	côté que de l'autre —	
	L'exploration de la sensibilité des membres par la même méthode	
	amène des mouvements dans les 2 bras et dans les 2 jambes	
	— La malade cherche par un mouvement de défense à	
	se soustraire à l'excitation —	
	— La respiration est stertoreuse — Il est impossible de ne pas	
	faire observer à la malade — aux poumons on n'entend	
	rien que le bruit du stertor — Pouls 96 — 340	
	— Au thermomètre dans la région axillaire droite on trouve	
	37°,2 — Urines rendues spontanément —	
	Revoir le soir à 6 heures —	

SCD Lyon 1

DATES	HISTOIRE PATHOLOGIQUE	PRESCRIPTIONS

Autopsie

Cerveau – Rien à noter aux méninges sur la convexité
Mais à la base au niveau de l'origine apparente
des nerfs crâniens, il y a une certaine adhérence
très peu prononcée du reste – il y a une certaine quantité de liquide
Une fois, le cerveau enlevé et reposant sur la face convexe dans la fosse aquipitale
on constate une blancheur anormale des méninges
viscérales au niveau de la base du cerveau, de la protubérance
du bulbe, et de la face antérieure du cervelet. Ces régions
sont comme lavées, les artères sont aplaties, ~~ne~~
absolument libres d'athérome, adhèrent fortement à la
pie-mère et à l'arachnoïde – on constate des exsudats
fibrineux en diverses parties et notamment au niveau
du chiasma optique, là, la tige pituitaire est intimement
accolée au chiasma – on voit une légère saillie
~~[illegible]~~ sur la face antérieure du cervelet au devant
du pédoncule cérébelleux moyen du côté gauche – au toucher on sent
une induration manifeste, et en incisant on tombe après
section de 2 mm. environ de substance cérébelleuse sur
un petit noyau fibro-caséeux du volume d'un
gros pois, très nettement arrondi et enkysté –
En examinant de plus près les artères, ~~[illegible]~~ on constate
que celle d'un volume médiocre et les petites sont
parsemées de fines granulations miliaires opalines, et
cela surtout dans les scissures de Sylvius des
deux côtés –
Les coupes méthodiques de Pitres ne montrent rien
d'anormal

Poumons – le poumon gauche est libre d'adhérence
sauf tout à fait au ~~[illegible]~~
au sommet on constate l'existence d'un noyau
indiqué ancien de consistance analogue à celle
du caoutchouc –
Le poumon droit est intimement adhérent dans
ses 2/3 supérieurs – et on est obligé d'enlever la

DATES	HISTOIRE PATHOLOGIQUE	PRESCRIPTIONS
	plèvre pariétale pour avoir le viscère sans le dilacérer — On constate au sommet du lésion fibreuse analogues à celles du côté opposé — Et en outre dans tout le lobe supérieur 8 ou 10 noyaux ~~avant~~ [illegible] du volume d'un pois, dont le centre est formé d'un magma, caséeux en certains endroits, plâtreux en d'autres, et la périphérie fibreuse — Les deux bases sont libres d'adhérence au diaphragme	
	Foie — Rien à noter sauf la périhépatite transversale du corset	
	Reins — Rate Eau	
	La tumeur sous maillaire signalée, présente à l'incision l'aspect d'un ganglion caséeux suppuré à la coupe il s'écoule une substance blanchâtre puriforme	

SCD Lyon 1

MODÈLE N° 21.

HOTEL-DIEU. — Salle 4 mes F.es N° 140

Nom Pierrette Bocquet

né à Carouge

demeurant à

profession couturière

âge de 37 ans

tempérament

constitution

entré le 26 Mai 1881

sorti le 2 juillet 1881

DIAGNOSTIC ET RÉSUMÉ

$\varphi\theta^3$ – Péricrite

Plaque tuberculeuse au niveau de la 1re circonvolut. front. gauche

HISTOIRE PATHOLOGIQUE

Mari en prison ; ennuis domestiques –

Pas d'antécédents héréditaires. La mère âgée de 74 ans est encore vivante. Elle a encore ses deux frères vivants et bien portants.

Elle a eu 4 enfants, dont l'un est mort en nourrice de manque de soins. — Pas de maladies antérieures. — La malade tousse depuis huit mois. Son enfant âgé de 5 ans présente aussi des signes d'affection pulmonaire (bronchite simple probablem.). Il est entré aujourd'hui à la Charité.

À l'auscultation, on entend la respiration soufflante surtout au sommet droit ; ainsi que des craquements assez prononcés de ce côté. — On trouve aussi du retentissement de la voix en arrière. — En avant, sous les clavicules, les craquements sont bien plus marqués, surtout à droite, où ils ont un timbre métallique très net. — Ganglions sus claviculaires.

Pas de diarrhée, ni de sueurs nocturnes.

SCD Lyon 1

DATES	HISTOIRE PATHOLOGIQUE	PRESCRIPTIONS
Depuis son entrée, elle ne mange pas. —	La malade accuse aussi de l'inappétence, une faiblesse générale, et de la fièvre le soir.	
30 juin	Depuis 2-3 jours la malade refuse tout aliment, et se trouve dans un état de prostration très-grande, et ne répond qu'avec peine, et à voix basse aux questions; elle ouvre difficilement la bouche et jamais entièrement. La figure est plutôt triste et immobile. Un peu de roideur des muscles de la nuque. Pas de phénomènes de paralysie, bien appréciable. Cependant si l'on soulève le membre supér. gauche il retombe dans sa position première avec lenteur, tandis que le droit soulevé, retombe souvent vers la tête. Les mouvements communiqués au m. gauche, rencontrent un peu de résistance anormale qu'on ne trouve pas à droite. Pas de mouvements spontanés dans son lit. Il faut l'interpeller à plusieurs reprises pour qu'elle donne la main, plutôt du côté droit que du côté gauche. Cependant elle a des mouvements spontanés surtout de carphologie. — Tache méningitique. Sensibilité conservée. — Réflexes normaux. Nausées fréquentes; mais pas de vomissements. Pas d'incontinence des matières fécales et de l'urine. — Elle ne prend guère que du vin et un peu de café. Un peu d'obnubilation intellectuelle; la malade répète souvent les mêmes mots, et parle de mourir à voix basse. — Pouls = 72; respiration = 20 — respiration un peu irrégulière. Pas d'oppression — Calme absolue. — Indifférence à ce qui se passe autour d'elle. — Temp. = 38°3. Par moments elle parle mieux, et remue davantage. Elle ne tousse presque plus, et ne crache pas. Mêmes signes stéthoscopiques.	
2 juillet	Pupilles un peu resserrées. — Oppression plus considérable. — Respir. = 56 (moins irrégulière). — Pouls 120 — Face plus colorée; face déviée et inclinée à droite — Yeux mobiles — Roideur du cou très-prononcée, difficile à vaincre, et douloureuse. — Parle à voix basse, délire, répète les mots qu'elle entend — carphologie — toux rare, pas de crachements.	

SCD Lyon 1

N° 21 bis.

DATES	HISTOIRE PATHOLOGIQUE	PRESCRIPTIONS
2 juillet	Mort dans la nuit du 2 au 3 juillet autopsie :	
4 juillet	L'autopsie est faite dans des conditions de putréfaction avancée, rendant un examen minutieux impossible ainsi on trouve les méninges injectées, et la subst. cérébrale diffluente, au point que l'encéphale enlevé s'affaisse et que les hémisphères et l'isthme se séparent par le simple fait de leur pesanteur. On remarque aussi que les méninges s'enlèvent très-facilement, elles paraissent épaissies, elles sont recouvertes par de la pulpe cérébrale diffluente, et on ne peut préciser à quel point elles sont altérées. Il n'y a qu'une lésion très-évidente ; elle consiste dans une plaque constituée par des tubercules siégeant sur les méninges au niveau de la 1re circonvolution frontale gauche, et adhérent à la substance cérébrale, dont elle ne peut être séparée sans qu'il se produise d'ulcération à ce niveau. La plaque a environ 3 cent. de long. sur 1 cent et 1/2 de largeur, et sa partie post. n'atteint pas tout à fait le pied de la 1re circonvolution frontale. Il y a encore un ou deux cent. en arrière, entre la plaque et l'extrémité post. de la circonvolution. On trouve encore cependant une lésion très manifeste, au niveau de la surface int. des 2 hémisphères, consistant dans la production de petites hémorrhagies capillaires disséminées à la surface des circonvolutions, ~~et correspondant~~ qui sont à ce niveau un peu plus diffluentes que partout ailleurs. Les coupes faites au niveau des différentes parties de l'encéphale ne montrent rien autre de particulier, en dehors de la diffluence.	

SCD Lyon 1

DATES	HISTOIRE PATHOLOGIQUE	PRESCRIPTIONS

SCD Lyon 1

Modèle N° 61.

Nom Pierrette Bocquet
Juillet

Resp.	Pouls	Chaleur R. C.	30	1	2	3	4	5	6	7	8	9	10
95	210	34,0 42,5											
90	200	33,6 42,0											
	190	33,2 41,5											
80	180	32,8 41,0											
	170	32,4 40,5											
70	160	32,0 40,0											
	150	31,6 39,5											
60	140	31,2 39,0											
	130	30,8 38,5											
50	120	30,4 38,0											
	110	30,0 37,5											
40	100	29,6 37,0											
	90	29,2 36,5											
30	80	28,8 36,0											
	70	28,4 35,5											
20	60	28,0 35,0											
	50	27,6 34,5											
10	40	27,2 34,0											
	30	35,5											

mort.

SCD Lyon 1

SCD Lyon 1

21.

HOTEL-DIEU. — Salle St Charles N° (60) 109

Nom Alfred Capit

né à Lyon

demeurant à

profession employé de magasin

âge 18 ans

tempérament

constitution

entré le 5 Xbre 1871

sorti le 14 Juin 1872 — rentré le 8 juillet 72

DIAGNOSTIC ET RÉSUMÉ

9e Méningite

Autopsie

— Rien du côté de l'hérédité. — Mort le 10 7bre 72

HISTOIRE PATHOLOGIQUE

— Pas de maladies antérieures

— Tousse depuis une année — en même temps a perdu graduellement les forces, a beaucoup maigri — très essoufflé au moindre effort. — a des hémoptysies peu abondantes" à plusieurs reprises, ainsi que des points de côté et de la diarrhée. — Pas de sueurs nocturnes — Surdité remontant à 8 mois, écoulement par l'oreille droite.

P. — En avant — matité sous les deux clavicules — plus étendue à gauche, ou bien la constate dans les 2/3 supér. — Mêmes signes en arrière — cependant la matité de gauche y est moins étendue qu'en avant.

A. — En avant, sous les clavicules, respiration soufflante avec accompagnement de gargouillement quand le malade tousse — plus bas, il y a de la rudesse de la respir. — et de l'expir. prolongée. — à droite, râles muq. sur toute la partie antér.

— En arrière — Vers les sommets la respir. est moins nettement bronchique, et quand le mal. tousse les râles sont moins nombreux et moins gros. — Mêmes signes qu'en avant — dans la partie inférieure. — La respir. est surtout obsc. à gauche, et on y entend des râles muq. dans toute son étendue, — ainsi que dans l'aisselle du même côté —

Lyon Imp. veuve Bonnavint fils

SCD Lyon 1

DATES	HISTOIRE PATHOLOGIQUE	PRESCRIPTIONS

– A l'inspection de la poitrine, on voit en avant à gauche dans les 2e 3e 4e 5e espace intercostal. – près du sternum des battements synchrones à la systole ventricul. –

Mort le 7 7bre 1872 – Autopsie –

Le Poumon droit est assez fortement adhérent; on est obligé de le détacher en grande partie en arrachant la plèvre pariétale –

Le lobe supérieur contient de vastes cavernes, et est presque complètement détruit par l'ulcération tuberculeuse – Le lobe moyen et la partie supérieure du lobe inférieur contient également une foule de cavernes de toutes dimensions – La partie postérieure est le siège d'une congestion adéquate assez prononcée, aucune des parties ne va au fond de l'eau –

– Le Poumon gauche – est beaucoup moins adhérent, il s'en sépare même facilement – Son lobe supérieur et la plus grande partie du lobe moyen contiennent des cavernes dont les plus volumineuses sont dans le lobe supérieur, ces cavernes sont extrêmement nombreuses. Les parties inférieures du poumon sont saines et crépitantes et contiennent qq. granulations disséminées déjà grises ou jaunes au centre et de la grosseur d'un petit pois – La plèvre ne présentait pas à sa surface les granulations dont il transparente qu'on y trouve souvent –

Le Cœur est petit un peu graisseux sans lésion des orifices pas de granulations sur le péricarde –

Le foie est un peu jaune il paraît un peu graisseux mais cet aspect est encore peu prononcé –

L'intestin ne présente aucune granulation – Dans le mésentère on trouve un certain nombre de ganglions dont les plus gros ne dépassent pas le volume d'une amande –

Rate parfaitement normale –

Les Reins présentent une substance corticale un peu jaunâtre et augmentée d'épaisseur

Cerveau – Les méninges (pie-mère et arachnoïde) sont d'un exsudat fibrineux, sans granulation à la base de tout l'étendue correspondant aux origines des nerfs crâniens – sur la surface convexe des lobes cérébraux, au niveau des pariétaux on remarque qq. suffusions sur la surface des circonvolutions entre celles-ci et la pie-mère –

Les ventricules latéraux sont remplis d'un liquide séro-sang au moins 4 ou 5 cuillers dans chaque ventricule –

Enfin dans la substance blanche, sur la ligne médiane à l'endroit où le corps calleux repose sur la voûte à 3 piliers en enlevant le corps calleux on trouve un petit caillot récent avec un pointillé hémorrhagique tout autour, mais le tout très peu étendu –

SCD Lyon 1

HOSPICES CIVILS DE LYON

HOTEL-DIEU

Nom De Angelis Salle Ste Jeanne Lit N° 78 F°

Prénoms Camille

Age 27 ans

Profession voyageur de commerce

Né à Nice

Demeurant à

Entré le 9 février 85

Sorti le 24 février 85 à 5 h. du matin.

DIAGNOSTIC ET RÉSUMÉ

Méningite tuberculeuse.

Hémiplégie légère gauche portant surtout sur la sensibilité.

Chef du Service, M. R. Tripier. | OBSERVATION CLINIQUE | Élève interne, M. Devic.

Strabisme depuis l'âge de 7 ans; ~~[illegible]~~; (~~[illegible]~~ ~~[illegible]~~ du côté gauche)

Cicatrice sur le côté gauche du corps

Ni syphilis ni alcoolisme

Parents bien portants, un frère mort phthisique, dit le malade, au service. La santé a été généralement bonne. A 25 ans le malade eut une blennorrhagie compliquée d'orchite. Un mois après, ~~[illegible]~~ il fut atteint d'une affection thoracique du côté droit, affection qui dura un mois avec la convalescence ~~Aujourd'hui~~. Il s'est bien porté jusqu'à l'heure actuelle. C'est au premier janvier de cette année que le malade fait remonter le début de son affection. Le malade vit dans l'espace d'un jour, son genou gauche se gonfler beaucoup mais sans douleur spontanée, légère douleur seulement dans la marche. Huit jours après, rapidement les ~~[illegible]~~ symptômes se transportent du genou qu'ils abandonnent à la hanche gauche où ils se montrent quelques temps. Ils s'amendent un peu dans la suite et le malade peut sortir; mais vers les 4 ou le 5 de février, au soir, dans un mouvement, le malade se

Impr. Alf. Louis Perrin.

SCD Lyon 1

Nom Salle Lit N° F°

sentit dans tout le côté gauche une sorte de secousse légère. Depuis ce temps le malade sent des fourmillements dans tout le côté gauche du corps ; il a des étourdissements quand il se lève avec pâleur et une sensation de froid limitée au côté gauche surtout au réveil. Le malade vomit tout ce qu'il mange ; il y a trois jours qu'il ne prend rien. Les vomissements apparaissent lors le malade se réveille ; alors il éprouve en même temps la sensation de froid — céphalalgie frontale habituelle à maximum au niveau du bord antérieur de la tempe ; cette céphalalgie est limitée au côté droit du corps ; constipation, langue blanche, envies de vomir.

Actuellement à l'examen rien au cœur, rien au poumon si ce n'est de la faiblesse de la respiration à droite et de la respiration supplémentaire à gauche.

La motilité paraît intacte des deux côtés, cependant, la main gauche est plus faible que la droite ; on éprouve peu de résistance pour étendre la jambe sur la cuisse. Le reflexe rotulaire paraît un peu augmenté du côté gauche ; un peu de trépidation épileptoïde du même côté lorsqu'on fléchit fortement le pied ; le reflexe crémastérien paraît nul.

La sensibilité normale du côté droit ; atteinte du côté gauche. Sur tout ce côté la sensibilité tactile est notablement diminuée, le malade sent des fourmillements continuels, la sensibilité à la douleur et à la température est au contraire exaltée, le moindre contact est perçu de ce côté sous la forme d'une sensation de froid et de douleur ; anesthésie de la muqueuse bouche, le malade, en mangeant, laisse échapper les aliments par le côté gauche de la bouche sans s'en apercevoir.

Le malade se tient difficilement debout ; il sent alors des crampes avec une sensation de froid dans tout le côté gauche

Nom _____ Salle _____ Lit N° _____ F° _____

en même temps, le malade est pris d'étourdissement et souvent il vomit — Le malade se plaint de douleurs à la déglutition.

A la palpation, on sent une augmentation manifeste de la ~~chaleur~~ température du côté gauche, les téguments de la face paraissent même un peu gonflés. L'oeil gauche est moins ouvert que le droit.

Douleur à la pression sur le sciatique derrière le col du fémur.

17 février — Il vomit toujours ce qu'il prend. Il a toujours des vertiges quand il se lève.

15 février — Hier soir de 5 à 6 frissons, puis vomissements, maux de tête. Quand il se lève pour aller à la chaise, il se sent entraîné du côté gauche.

16 ~~février~~ février — Le malade n'a pas eu de frisson, il se sent mieux, il n'a pas vomi ce matin.

18 — Cette nuit, incontinence d'urine — On ne sait pas s'il a eu de crises...

19 — Vomissement ce matin ; délire nocturne.

21 — De 4 à 9 heures du soir depuis 3 jours agitation & délire ; vomissement hier — Depuis 6 heures du soir hier le malade a le hoquet. Incontinence d'urine & des matières fécales —

22 — N'a pas vomi depuis 2 jours — Le hoquet a cessé d'être continuel, il ne survient que quand il boit — Depuis hier soir l'agitation a fait place à un état d'abattement bien marqué. — Répond pas aux questions qu'on lui adresse, se contente d'ouvrir les yeux.

23 — Pousse des gémissements expiratoires ; le hoquet est permanent, quand il est éveillé ; pas de vomissement. Incontinence d'urine — Le sommeil est calme — Le hoquet se produit à chaque inspiration ; l'expiration est prolongée & accompagnée de gémissement — Pouls = 112 R = 28. — Dans les mouvements communiqués résistance du côté de l'extension des 2 membres supérieurs ; à certains moments la résistance est peu marquée — Répond mieux aux questions qu'hier.

SCD Lyon 1

Nom Salle Lit N° F°

Le malade meurt à 5 h. du matin ~~sans~~ après avoir, dit la veilleuse, craché du sang.

Autopsie 30 heures. après la mort.

Cerveau : Rien aux sinus ni à la dure-mère.

1° Le cerveau enlevé & posé sur sa face externe, on voit : Des exsudats sur presque toute l'étendue de la base ; dans les points où ils sont minces on voit très nettement les granulations tuberculeuses suivant le trajet des vaisseaux ; dans les points où ils sont épais, tels qu'au niveau du chiasma du tuber cinereum, le tronc basilaire, les granulations ne se voient que lorsqu'on a gratté les exsudats — Pas de nappe purulente —— Il est très difficile, à cause de l'épaisseur des exsudats, de séparer la partie antérieure du lobe sphénoïdal, aussi bien à droite qu'à gauche.

2° On enlève l'isthme & le cervelet = on trouve beaucoup d'exsudat au niveau de la fente de Bichat.

3° On sépare les hémisphères = Il s'écoule une quantité notable de liquide des ventricules surtout à droite.

4° Hemisphère gauche = Quelques granulations tuberculeuses à la face interne de cet hémisphère, le long des branches & du tronc de la cérébrale antérieure ; presque point de granulat. sur la face externe — En ~~Aucun~~ point on ne trouve de granulations confluentes réunies en plaques — Le point où les granulations sont le plus abondantes est dans la scissure de Sylvius, tout le long des branches & du tronc de la cerebrale moyenne ; là on trouve des masses granuleuses, englobant les vaisseaux mais ne les oblitérant pas — Rien aux coupes de Pitres — Quand on enlève les méninges on voit à la face interne des saillies formées par des granulations, abondantes surtout dans la scissure de Sylvius mais sans adhérence à la substance cérébrale.

Impr. Alf. Louis Perrin.

SCD Lyon 1

Nom Salle Lit N° F°

Reins = Granulations tuberculeuses disséminées dans la substance corticale.

Rate = Même lésion. — Pas de signe de péritonite — pas d'hyperémie dans le péritoine.

Foie = Rien d'anormal.

Estomac = id.

Cœur = id.

Estomac = id.

Poumons = 150 gr environ de liquide citrin dans chaque plèvre.
La plèvre droite présente à la portion moyenne de sa face postérieure, une cicatrice étoilée, signe d'une ancienne pleurésie — Elle est épaissie sur une grande étendue. — Il est impossible de séparer la plèvre pariétale de la plèvre viscérale —
Les deux poumons sont remplis de granulations tuberculeuses, dont la plupart, récentes, ont l'aspect gris et sont demi-transparentes.

H. H. — S. G. — Feuilles d'Observations, Intercalaires. — 11-82. — 10.000.

Impr. Ad. Louis Perrin.

SCD Lyon 1

Nom Salle Lit N° F°

5° Hémisphère droit : Le corps calleux paraît imbibé — Cet hémisphère offre suivant les points qu'on considère un aspect très-variable ; il y a des granulations isolées, des masses et des
Dans la scissure de Sylvius : les exsudats sont abondants & à côté de granulations isolées on trouve des masses granuleuses le long des vaisseaux, les englobant mais ne les oblitérant pas ; ces masses ne forment pas de véritables plaques mais néanmoins la substance cérébrale adhère à leur niveau.
A la partie antérieure du lobule de l'Insula on trouve une plaque épaisse semblable à celle qui va être décrite à la face interne de l'hémisphère, d'une l'étendue d'une pièce de 0,20 cent. & au niveau de laquelle adhère la substance cérébrale.
Surtout la face externe de l'hémisphère on trouve des granulations disséminées elles sont très-rares à la partie postérieure.
A la face interne on voit la cérébrale antérieure accompagnée de granulations surtout son parcours ; au point où cette artère arrive à la partie postérieure et interne de la 1re frontale, les granulations deviennent très-confluentes & forment une plaque qui se confond avec celle qui se trouve à la partie postérieure et supérieure de la même circonvolution — Ces plaques, qu'on voit bien en plaçant l'hémisphère sur sa face interne de 1 à 2 cent. dans le sens transversal, 2 à 3 dans le sens antéro-postérieur, elle a un aspect blanc, à bord irrégulier, à sa surface on voit nettement les granulations tuberculeuses.

Quand on enlève les méninges, on trouve sur leur face interne des granulations tuberculeuses y faisant saillie ; ces granulations sont très-confluentes au niveau des plaques, en ces points quand on essaye d'enlever les méninges, on enlève en même temps la substance cérébrale — En soulevant les méninges on les voit, au niveau des plaques, épaissies et plongeant dans les scissures ou sillons sous forme de brides — Rien aux coupes de Pitres.

Isthme & Cervelet : Le cervelet est pâle, anémié.
La coupe du bulbe, de la protubérance et du cervelet ne donne absolument rien à signaler.

SCD Lyon 1

Modèle N° 61.

Nom Camille De Angelis Ste Jeanne 13.

	Pouls	Chaleur R. C.	10	11	12	13	14	15	16	17	18	19	20	21	22	23
	210	34.0 42,5		Février 85												
	200	33,6 42,0														
	190	33.2 41,5														
	180	32,8 41,0														
	170	32,4 40.5														
	160	32.0 40,0														
	150	31.6 39.5														
	140	31,2 39,0														
	130	30.8 38.5														
	120	30,4 38,0														
	110	30,0 37.5														
	100	29.6 37,0														
	90	29,2 36,5														
	80	28,8 36,0														
	70	28,4 35.5														
	60	28,0 35,0														
	50	27,6 34,5														
	40	27.2 34,0														
	30	33,5														

SCD Lyon 1

SCD Lyon 1

HOSPICES CIVILS DE LYON

HOTEL-DIEU

Nom Faveryal — Salle Ste Jeanne — Lit N° 10 — F°

Prénoms François

Age 27 ans

Profession journalier

Né à St André en Chalençon

Demeurant à Lyon

Entré le 5 Mars 1885

Sortie le 19 Avril à 6 h. Prévoir

DIAGNOSTIC ET RÉSUMÉ

φθ.

Méningite tuberculeuse.

Chef du Service, M. — OBSERVATION CLINIQUE — Élève interne, M.

Père et mère morts alors que le malade était encore en bas âge — Ne peut donner aucun renseignement sur eux — Il ignore l'âge auquel ils sont morts — Deux sœurs et un frère tous en parfaite santé —

Bonne santé habituelle — Ne se souvient pas d'avoir jamais tenu le lit — Pas de scrofule dans l'enfance — Pas d'écoulement par les oreilles — Pas de cicatrices — Dans les deux creux sus claviculaires on trouve quelques ganglions —

Il y a un an à la suite d'un travail dans un lieu humide, travail qui dura trois mois le malade a commencé à tousser et à cracher — En même temps il souffrait d'une oppression très vive qui s'exagérait beaucoup au moindre effort — Néanmoins le malade n'a pas suspendu son travail Depuis cette époque les symptômes se sont beaucoup exagérés — La semaine dernière à la suite d'un effort il fut pris d'une hémoptysie assez abondante —

Actuellement le malade se sent très faible — Il dit avoir beaucoup maigri — Ses pommettes sont sulfurées et colorées, ses joues sont

Impr. Alf. Louis Perrin.

SCD Lyon 1

Nom Salle Lit N° F°

excavées — Doigts hippocratiques — Il est très oppressé ; il se plaint en outre de sueurs profuses qui lui baignent la face et la poitrine et qui reviennent surtout pendant son sommeil — L'appétit est conservé — Les selles sont régulières — Pas de diarrhée —

A l'examen du thorax à la percussion en arrière on trouve de la matité aux deux sommets surtout à gauche — A l'auscultation on entend mal la respiration est rude et soufflante aux deux sommets — On entend en outre quelques craquements humides beaucoup plus nombreux à gauche — Quand on fait tousser le malade on perçoit des deux côtés un retentissement métallique très reconfortant — L'inspiration profonde qui suit la toux est accompagnée de craquements très nombreux — Pas de modifications de la voix — En avant la sonorité est à peu près conservée sous les clavicules — Pas de bruit de pot fêlé — A l'auscultation on trouve les mêmes phénomènes qu'en arrière — R: 44.

A la palpation de la région précordiale on trouve la pointe dans le 6me espace en dessous du mamelon — Pas de bruits anormaux à l'auscultation — Les deux temps sont mal frappés — P: 100 petit filiforme —

Les urines : ne contiennent ni sucre ni albumine

12 avril — Se plaint depuis plusieurs jours d'un mal de tête violent siégeant au front et à l'occiput, douleurs lancinantes et continuelles ayant résisté à la quinine et à l'aconitine — Pas de troubles oculo-pupillaires — Rien du côté de la sensibilité et de la motilité, pas de crises d'aucune espèce — Cette nuit vomissement survenu en dehors des quintes de toux.

15 " Les douleurs très vives ont été calmées par l'application d'un vésicatoire à la nuque — Pas de vomissement ; pas de paralysie de la motilité ou de la sensibilité — Rien aux globes et aux pupilles —

18 " Cheyne-Stokes incomplet — Depuis hier agitation, carphologie — Dans une minute il y a 3 ou 4 arrêts ; ~~quand~~ les paupières sont tombantes, il les ouvre et les ferme ; au moment où la respiration s'arrête, la pupille se contracte ; au moment où elle reprend, elle se dilate — Les pauses de la respiration sont

Nom Salle Lit N° 10 F°

assez longues de 8 secondes ou 9 — Les périodes d'expiration sont de 5 à 6 secondes — Bougent tous les membres — Répond à toutes les questions qu'on lui pose — Les réflexes rotuliens sont bien diminués et même supprimés ; pas de trépidation ; persistance des mouvements volontaires & des réflexes cutanés — Porte les globes dans tous les sens — Depuis l'injection de morphine faite hier soir, tranquille. P = 76.

19. Hier encore à 1 h. de l'après midi, le malade s'est levé pour aller à chaise & fait au moins 20 pas — Quelques heures plus tard il répondait bien aux questions qu'on lui posait, et les respirations présentent les mêmes phénomènes sauf que l'arrêt est moins long — Quand on soulève le membre supérieur droit, il retombe absolument — Les yeux sont portés un peu en haut, sur la partie médiane & animés d'oscillations mouvements automatiques lents — Quand on pique le membre supérieur droit il le retire assez bien — Vascularisation des conjonctives, pas d'inégalité pupillaire — Il retire les 2 membres sous l'influence des piqûres du pied — Les 2 membres inférieurs sont dans la résolution et retombent quand on les soulève mais le droit plus lourdement que le gauche — Râles tracheaux — En piquant la sous-cloison il ferme les yeux, plus l'œil gauche que l'œil droit — pas de mouvement de la face — Le membre sup. droit qui est découvert est plus froid que le gauche ; pour les membres inférieurs qui sont couverts, c'est le contraire —

20. Mort à 6 h. dans le coma, sans avoir rien présenté de nouveau

Autopsie le 21 avril — à l'ouverture du crâne on ne trouve pas d'adhérences de la dure mère — sous la pie-mère exsudats nombreux avec épaississement des méninges — les exsudats englobent les nerfs et les vaisseaux de la base du cerveau — Néanmoins les vaisseaux sont encore perméables — On décolle avec plus de peine que d'habitude les méninges au niveau de la scissure de Sylvius et de la partie antérieure et inférieure de la scissure interhémisphérique — Les méninges sont très vasculaires et présentent des exsudats et des granulations

Nom Salle Lit N° F°

le long des vaisseaux — Quand on sépare les deux hémisphères on voit s'écouler une grande quantité d'un liquide séreux qui remplissait les ventricules latéraux — à la face interne des hémisphères quelques rares granulations plus apparentes à la face adhérente de la pie mère —

Sur la face externe des hémisphères les méninges sont très vasculaires et très adhérentes à la substance cérébrale ; on y voit peu de tubercules, plus apparents à la face adhérente des méninges —

Des deux côtés les méninges sont quelque peu difficiles à détacher de la substance cérébrale au niveau de la corne sphénoïdale — à gauche au niveau du pied des circonvolutions frontales et pariétales ascendantes elles présentent une petite masse de tubercules agglomérés qui correspond à une petite dépression sur la substance cérébrale — Les tubercules sont plus nombreux sur l'hémisphère gauche que sur le droit — Les coupes de Pitre n'offrent rien de particulier —

Rien au cervelet si ce n'est que les méninges sont épaissies et présentent des tubercules surtout en arrière et sur les bords de la grande fente de Bichat — On ne trouve dans le cervelet ni dans le cerveau aucune tumeur ni aucun gros tubercule —

Au niveau de la protubérance et du bulbe les méninges sont épaissies et présentent des exsudats comme au niveau de la base du cerveau —

Les Reins 140 gr. et 145 gr. n'offrent rien de particulier —

La rate est un peu volumineuse 240, gr.

Le foie est volumineux et un peu gras 1650, gr.

Le cœur présente des caillots fibrineux récents dans le ventricule droit et dans l'artère pulmonaire. Au niveau de la partie antérieure et au point d'union des valves latérales des sigmoïdes de l'aorte on trouve une grosse végétation ancienne et absolument fibreuse — Pas

Impr. Alf. Louis Perrin.

SCD Lyon 1

Nom Salle Lit N° F°

de lésions d'orifice — L'aorte est absolument saine — Cœur 320 gr.
Les poumons sont très volumineux, remplis de cicatrices déprimées
disséminées et plus prononcées à gauche — A côté des points déprimés
par ces cicatrices on trouve des portions atteintes d'un emphysème
local très développé — Au sommet à la coupe on trouve quelques
cadavres entourées de tissu fibreux — on trouve en outre beaucoup
de granulations disséminées sous forme de grains de sable
et entourées également d'une zone fibreuse — En quelques points
il y a des lésions récentes à forme pneumoniques mais plus rares et
localisées —
Les ganglions tracheo-bronchiques sont volumineux et présentent
des granulations avec transformation fibreuse à la périphérie —
Rien du côté des organes génitaux —

SCD Lyon 1

Nom Salle Lit N° F°

H. H. — S. G. — Feuilles d'Observations, Intercalaires. — 11-82. — 10.000.

Impr. Alf. Louis Perrin

SCD Lyon 1

HOSPICES CIVILS DE LYON

HOTEL-DIEU

Nom Drettaz Salle 4e femmes Lit N° 32 F°

Prénoms Anne Marie

Age 24 ans

Profession Ménagère

Né à Drettaz (Suisse)

Demeurant à

Entré le 6 Juin 85

Sorti le Mort 17 Juin 85

DIAGNOSTIC ET RÉSUMÉ

Méningite tuberculeuse

Chef du Service, M.

OBSERVATION CLINIQUE

Élève interne, M.

Beaucoup de dents mauvaises

Parents morts de maladie inconnue. 4 frères ou soeurs vivant à l'étranger.

Pas de scrofule dans l'enfance. Aucune maladie.

Menstruation régulière depuis l'âge de 15 ans.

La Malade s'est mariée à 22 ans. son mari tousse beaucoup, crache du sang, il appartient à une famille de tuberculeux. Ils ont eu 2 enfants. Le 1er est mort du croup. le 2e a 7 mois. elle le nourrissait.

Il y a 17 jours la malade fut prise brusquement d'une céphalie violente siégeant sur le front, qui ne l'a pas quittée depuis ce moment. Cette céphalie continue persistant pendant les nuits empêche le sommeil. Elle arrache des plaintes continuelles à la malade. L'appétit est complètement perdu. La langue d'un rouge vif, dépouillée de son épithélium est encore

Impr. Alf. Louis Perrin.

SCD Lyon 1

Nom Salle Lit N° F°

Muqueuse pâteuse - Tuligmosités des lèvres & des gencives - Pas de vomissements. Qq. nausées les 1ers jours
Jamais de convulsions
La douleur fait sans cesse grimacer la face - Les yeux sont tenus fermés - Les pupilles dilatées sont égales.
Pas de trouble de la vision
La respiration est accélérée superficielle les ailes du nez battent rapidement. 48. Le pouls est petit faible dicrote peu rapide 96. La peau est sèche brûlante. T 40.8 - La malade est agitée rejette brusquement un peu de carphologie - Bâillements fréquents - La face est rouge très colorée - Bourdonnements
Elle a eu du délire les 2 dernières nuits - Actuellement elle répond bien aux questions - elle accuse une sensation de faiblesse excessive - une grande envie de dormir - pas de prostration -
Elle dit n'avoir pas eu la diarrhée - Elle ne mange rien, mais boit beaucoup - Epistaxis peu abondante
Les urines contiennent un abondant précipité d'albumine
A l'examen du thorax, on ne note rien d'anormal.
Un peu de submatité aux bases en arrière, mais la respiration s'entend bien partout - q.q. ronchus & sibilances à gauche surtout en avant
Les battements du cœur sont un peu sourds, mais la matité précordiale n'est pas augmentée, il n'y a pas de bruits anormaux
Le ventre est souple un peu douloureux dans les 2 fosses iliaques - Dû à du gargouillement à gauche où la douleur est plus vive -
1 tache rosée douteuse dans le 2e espace intercostal gauche.
La Rate semble légèrement augmentée de volume

SCD Lyon 1

Nom Salle Lit N° F°

9 J. Persistance du même état. Douleurs de tête aussi vives. T 39.2 ce matin.
Ventre souple indolent. un peu plus de douleur à gauche. Pas de gargouillements.
Tous les mouvements des membres sont libres.
Abolition des reflexes. Pas de raideur du tronc.
Rien à l'auscultation des poumons.
La Malade se couche en chien de fusil sur le coté.
Photophobie. Les pupilles se contractent bien.
Pas de déviation des yeux.
Pas de vomissements ni même de nausée.
Tache méningitique très nette.
P 100. R 24

10 J. La Malade crie sans discontinuer. Elle accuse de douleurs dans les épaules plutôt que dans la tête. Elle n'a rendu ni son lavement ni sa purgation. Elle n'a pas urine depuis hier & n'a pas d'urine dans la vessie.
Elle reste couchée en chien de fusil. Subdelirium.

11 J. La Malade a été calme hier. La T s'est abaissée à 38 le soir. Douleurs de tête persistantes.
Pas de crises. Hyperesthesie generalisée.
Douleurs articulaires. Pas de contracture.
Photophobie. La Malade reste couchée en chien de fusil. 1 selle. Urine peu.

12 J. Les douleurs articulaires semblent moins vives.
Elle geint un peu moins moins d'hyperesthesie generale. Elle se plaint davantage de la tête. Elle est calmée par des injections de morphine & atropine.
Pas de vomissements. Elle est allée de ventre hier.

SCD Lyon 1

Nom Salle Lit N° F°

Elle a uriné.

137. Même état. Douleurs de tête extrêmes. La malade se plaint toujours. Douleur à la nuque. Décubitus sur le côté, en chien de fusil. Absence des réflexes tendineux. Point de contracture. Pas de diarrhée. Sueurs profuses depuis hier.

Le soir la malade est morte, sans convulsions, sans agitation, sans que sa voisine s'en soit aperçue. Ag. minutes avant elle accusait encore une céph. très vive.

157. A l'Autopsie. On enlève le cerveau. La dure m. se sépare facilement, pas d'adhérence, ni d'épaississ. Mais on remarque l'état de mollesse de la substance cérébrale.

A la base, les gaines des vaisseaux, des artères sylv. notamment sont garnies de granulations tuberculeuses.

On note l'adhérence des méninges, difficiles à séparer, leur état de sécheresse contrastant avec la quantité assez considérable de liquide contenu dans les ventricules.

Les méninges sont garnies de tubercules, mais on n'a une prédominance très nette des granulations tuberculeuses à la partie interne et inférieure du lobe occipital du côté gauche.

Rien d'anormal à la coupe du cerveau.

Aux poumons à gauche on ne note rien d'anormal au lobe supérieur, mais à la partie supérieure du lobe inférieur, on note l'existence d'un grand nombre de petits îlots de congestion. Le poumon

Impr. Alf. Louis Perrin.

SCD Lyon 1

Nom Salle Lit N° F°

a l'aspect d'un damier, semble semé de noyaux d'infarctus.

A droite on note sur toute la periphérie des ilots de tuberculose pleurale, confluents surtout dans la scissure interlobaire. A ce niveau les neo membranes qui sont jetées d'un lobe à l'autre contiennent elles mêmes des granulations tuberculeuses. Chacun de ces petits ilots est constitué par une petite masse centrale d'où partent en rayonnant de fines tramées de granulations.

Dans le lobe superieur & moyen on retrouve à la coupe la même disposition de noyaux de ~~congés~~ hemorrhagiques. Mais dans le lobe inferieur la congestion est generalisée, les lobules se dessinent nettement separés, l'air penetre encore un peu. On a de la bronchie pneumonie.

On retrouve des plaques hemorrhagiques dans le mediastin le long de la trachée.

Le coeur 280 g. est assez gros. il n'y a pas de lesion d'orifice. mais à la coupe la fibre cardiaque est un peu hypertrophiée, elle donne au toucher une sensation de sclerose. cet etat paraît surtout evident sur q.q. cordages sous tendant la valvule sigmoïde.

Les Reins 130 g & 150 g sont vivement congestionnés mais la capsule épaisse, est très adherente, permet à peine la décortication. Il semble y avoir des alterations cadaveriques.

La Rate 220 g. & le foie 1450 g. ne presentent rien d'anormal.

Rien du coté du peritoine, rien du coté de l'Uterus ni de ses annexes

Nom Salle Lit N° F°

H. H. — S. G. — Feuilles d'Observations, Intercalaires. — 11-82. — 10.000.

Impr. Alf. Louis Perrin.

SCD Lyon 1

HOSPICES CIVILS DE LYON

HOTEL-DIEU

Nom Lichezeit Salle Ste Jeanne Lit N° 3 F°

Prénoms Jean

Age 34 ans

Profession Guillocheur

Né à

Demeurant à

Entré le 1 février 86

~~Sorti~~ le

décédé le 4 février 86

DIAGNOSTIC ET RÉSUMÉ

Méningite tuberculeuse (?)

Chef du service M

OBSERVATION CLINIQUE.

Elève interne M.

Le malade dans le coma est amené par une de ses camarades qui ne peut donner aucun renseignement sur ses antécédents. On sait seulement qu'il n'a pas d'habitudes alcooliques. Il est malade depuis 4 à 5 jours. Il s'est plaint de maux de tête. N'a jamais vomi, et n'a pas de diarrhée.

Le 31 janvier au soir, il parlait encore et marchait mais en titubant. Ce matin, dans sa chambre, il se levait et marchait en tribuchant tout d'un coup il tomba dans l'état où on l'amène. Jamais il n'a eu de crises de convulsions : mais au moment où il est tombé, il écumait légèrement.

Actuellement, il est dans une sorte de demi-coma. Il est couché en chien de fusil — il bouge bien ses bras, et il résiste vigoureusement quand on veut lui prendre sa température. Il est très agité. Le ventre est légèrement en bateau — raie méningitique légère. Pas de réflexes rotuliens, ou en tous cas, très diminués. Il avale très difficilement.

Imp. Vitaret et Cie Lyon

SCD Lyon 1

Nom _____ Salle _____ Lit N° _____ F° _____

Respiration Stertoreuse. T.R.M. 38.2. P = 68.
Dans la journée, convulsions avec contractures passagères.
Pupilles contractées.

3 février. Le malade est dans le coma complet — Respiration très Stertoreuse
R = 48 — P = 128.
Plus de réflexes. En le piquant à la racine du nez, on ne obtient aucun réflexe — en piquant très fort, on voit cependant un léger clignement des paupières.

Autopsie — à l'ouverture du crâne on remarque les méninges un peu plus épaissies et plus adhérentes qu'à l'état normal —
Un peu de congestion des vaisseaux. Intégrité des artères de la base.
Sur la pie mère et principalement au niveau des scissures de Sylvius petites granulations miliaires ressemblant beaucoup à de petits Tubercules.
De chaque côté du bulbe, une agglomération de petits nodules concrets mais dépendant probablement des plexus choroïdes —
Aux Poumons. À droite nombreuses adhérences au sommet. Qqs. lésions anciennes, scléreuses ou calcaires avec un commencement de dilatation bronchique à leur niveau.
Dans un autre point, un tubercule de volume d'une fève récent, déjà caséeux et cependant entouré d'une coque fibreuse. Autour de lui qq. tubercules semblables ou plus petits. Au-dessous de lui une bronche se termine par un un petit nodule caséeux — En arrière de ce lobe, bronchopneumonie — Cette partie surnage pas — Lobe inf. atélectasié avec qqs. emphysémateuses.
À gauche. Un peu de liquide dans la plèvre — Un peu de bronchopneumonie moins marquée qu'à droite. Atélectasie et emphysème disséminés par plaques.
Au sommet un nodule tout à fait crétacé —
Emphysème très marqué sur la languette inf. du lobe sup. paraissant en certains points interlobulaire —
50 gram. environ de liquide dans le Péricarde — Rien au coeur — Rien dans les autres organes

HOSPICES CIVILS DE LYON

HOTEL-DIEU

Nom Nachon Salle 4 mes femmes Lit N° 39 F°

Prénoms Virginie

Age 20 ans C

Profession Couturière

Né à Fourg (Doubs)

Demeurant à rue des Argues 12.

Entré le 4 juin 1886

Sorti le 8 juin 86

Décès

DIAGNOSTIC ET RÉSUMÉ

Tuberculose aigue

Méningite tuberculeuse

Chef du service M

OBSERVATION CLINIQUE

Elève interne M.

Père mort à 46 ans, d'accident ; mère bien portante. 2 frères et 3 sœurs bien portants. Ex frères morts à 4 ans et à 2 ans, ~~probablement~~ de rougeole.

Réglée à 16 ans ; menstruation ordinairement régulière la ml. est enceinte de 7 mois.

Pas de scrofule dans l'enfance ; pas d'adénites cervicales ; Pas de syphilis. pas d'alcoolisme. Jamais de rhumatisme.

Bonne santé antérieure. ~~La ml n'est~~

Au mois de janvier de l'année dernière, elle aurait eu une bronchite, pour laquelle elle serait restée alitée pendant une quinzaine. Elle tonnait beaucoup mais n'aurait pas craché de sang.

Depuis qu'elle a eu cette bronchite, elle est beaucoup plus faible qu'auparavant. Cependant, durant toute l'année dernière elle ne tonnait et ne crachait pas,

Imp. Vitteret & Cie Lyon

SCD Lyon 1

Nom _____ Salle _____ Lit N° _____ F° _____

mais elle était facilement atteinte de dyspnée surtout quand elle faisait 1 effort ou montait un escalier.

Depuis 15 jours, elle tousse de nouveau, surtout pendant la nuit. Pas d'expectoration. Pas d'hémoptysie.

Frissons très-fréquents dans la journée et la nuit. Sueurs abondantes.

Amaigrissement très-notable. L'appétit a presque complètement disparu. Nausées et quelquefois vomissements après les quintes de toux. Pas de diarrhée.

Céphalalgie fréquente.

A l'auscultation des poumons on entend bien la respiration ; ~~on n'entend nulle part~~ des craquements ou des râles au sommet gauche.

Au cœur les battements sont réguliers : Pas de bruit anormal. Jamais d'œdème des membres inférieurs. Pouls régulier.

Rien du côté de la miction.

Rien dans les urines.

7 juin soir. Depuis deux heures de l'après-midi, la ml est très-affaissée, elle ne parle pas et ne répond pas aux questions. Elle est très-pâle.

Les deux paupières sont un peu fermées.

Pas de paralysie, ni de contracture des membres. Quand on imprime aux membres des mouvements communiqués, ils restent dans la position où on les a placés.

Les réflexes rotuliens sont conservés, et même un peu exagérés surtout à gauche. Trépidation plantaire des deux côtés plus marquée à gauche.

Pouls 80.

8 juin. A 5 heures du matin, la ml meurt. On fait l'opération césarienne. Le fœtus est mort.

SCD Lyon 1

Nom _____ Salle _____ Lit N° _____ F° _____

9 juin — Autopsie. Poumons. Les poumons sont petits. Adhérences assez marquées des deux côtés surtout vers les bases. Dans les 2 poumons, surtout au sommet gauche, tubercules récents assez nombreux, réunis en îlots assez volumineux.

Le cœur est petit; le ventricule est à parois minces, il paraît dilaté.

Foie. Le foie est assez volumineux il présente très nettement de la graisse au centre du lobule, autour des veines sus-hépatiques.

Rate très ramollie.

Reins. Les reins présentent l'un et l'autre des abcès tuberculeux d'assez grande dimension, de la grosseur d'une noisette environ, ~~surtout~~ situés surtout au niveau des pyramides, mais un peu aussi dans les colonnes de Bertin ou dans la substance corticale. Outre ces abcès caséeux de grande dimension on rencontre des tubercules plus petits, dont quelques uns ne dépassent pas la grosseur d'une tête d'épingle.

Ovaire gauche avec coque fibreuse. Trompe non adhérente. Du côté droit la trompe est adhérente à l'ovaire.

Cerveau. Sur la face inférieure du cerveau les méninges sont épaissies, et recouvertes d'exsudat, surtout en avant ~~et sur~~ de la protubérance, et sur la protubérance elle-même. ~~Dans tous~~ Deux côtés, dans la direction de la scissure de sylvius on rencontre des granulations tuberculeuses assez nombreuses de la grosseur d'1 petite tête d'épingle. Au niveau de la 1ère circonvolution temporo-sphénoïdale, près de la corne sphénoïdale, tubercule de la grosseur d'1 gros pois, qui s'est énucléé quand on a enlevé les méninges. La substance de ce tubercule est sur la coupe, de couleur jaune verdâtre avec stries concentriques. Elle est assez dure.

En un point symétrique du côté opposé, ramollissement,

Impr. Alf. Louis Perrin.

SCD Lyon 1

Nom Salle Lit N° F°

de la substance cérébrale.

Dans le cervelet : tubercule, pris de la face supérieure du côté droit.

Protubérance. Sur la face supérieure de la protubérance épaississement des méninges avec exsudat et coagulation veineuse très nette, sous forme de gros cordons noirâtres. Les coagulations veineuses se poursuivent même sur les vaisseaux plus petits qui pénètrent dans l'intérieur de la protubérance. La protubérance est ramollie et forme une bouillie entièrement hémorragique, surtout à la partie supérieure où toutes les parties constituantes de la protubérance sont altérées. Plus bas les faisceaux pyramidaux paraissent intacts, presque entourés par les parties ramollies.

Le ramollissement pénètre jusqu'au 4e ventricule du côté droit.

Bulbe : organes. Foie 1750. Cœur 210. Rate 140. Rein G et D. 160. — Fœtus 2 K.

La substance cérébrale ramollie examinée à l'état frais montre des capillaires dont les parois sont légèrement moniliformes avec des granulations graisseuses en plus ou moins grand nombre surtout au voisinage des vaisseaux de la paroi.

Pas de corps granuleux de Glage.

SCD Lyon 1

4e Femme n° 39

Modèle N° 61.

Nom Nachon Virginie

Resp.	Pouls	Chaleur R. C.	S 6	E 8
95	210	34,0 42,5		
90	200	33,6 42,0		
	190	33,2 41,5		
80	180	32,8 41,0		
	170	32,4 40,5		
70	160	32,0 40,0		
	150	31,6 39,5		
60	140	31,2 39,0		
	130	30,8 38,5		
50	120	30,4 38,0		
	110	30,0 37,5		
40	100	29,6 37,0		
	90	29,2 36,5		
30	80	28,8 36,0		
	70	28,4 35,5		
20	60	28,0 35,0		
	50	27,6 34,5		
10	40	27,2 34,0		
	30	35,5		

SCD Lyon 1

SCD Lyon 1

N° 21.

HOTEL-DIEU. — Salle St Charles. N° 102

Nom Léopold Regnier.

né à Privas (Ardèche)

demeurant à

profession cordier.

âge 20 ans.

tempérament

constitution

entré le 7 Nov. 72

sorti le Depuis l'âge de 5 ans, maux de tête fréquents et intenses — Jamais de crises, pas d'angine, pas de scarlatine.

DIAGNOSTIC ET RÉSUMÉ

Tubercules du bulbe et de la protubérance

HISTOIRE PATHOLOGIQUE

Famille bien portante. Bonne santé antérieure ni rhumatisme, ni syphilis. Aucun excès de boisson.

Au mois de Nov. dernier, le malade ressentit au milieu de son travail une lassitude avec faiblesse de tout le côté gauche. Il ne sentait plus, dit-il, les membres de ce côté; l'objet qu'il tenait à la main lui échappait. Il dut à cette époque garder le lit pendant 45 jours, d'après les renseignements qu'il donne et au dire des médecins qui le soignaient il avait une paralysie de tout le côté gauche.

Trois mois et demi, 4 mois après le début de ces accidents, le malade pouvait reprendre son travail; la faiblesse de tout le côté gauche persistait mais à un moindre degré. Au bout d'un mois et demi, il dut suspendre tout travail, ne pouvant surtout se servir de la main gauche

ainsi que les troubles de la sensibilité

Lyon Imp. veuve Bonnavint et fils

SCD Lyon 1

DATES	HISTOIRE PATHOLOGIQUE	PRESCRIPTIONS
	Jamais de douleur dans les membres. Actuellement le malade se plaint d'une sensation de pesanteur dans les membres du côté gauche; ces phénomènes sont exagérés par les mouvements, par la pression. Il existe un affaiblissement notable de la sensibilité tactile; on peut piquer le malade avec une épingle sans qu'il s'en aperçoive. La sensibilité ne paraît pas aller en diminuant du tronc à la périphérie. Les mouvements de l'avant-bras se lèvent, se plient, mais le malade sent qu'il a perdu la force, ce dont on s'aperçoit en lui faisant serrer sa main. Lorsqu'il veut faire q.q. mouvements, saisir un objet, il fait une série-série de mouvements cyrtodes chaoïfomes, avant d'arriver à son but; par le toucher il ne peut reconnaître un objet, et lorsqu'on lui place un corps quelconque dans la main, il ne peut le reconnaître, sans le voir. Fait-on tourner la tête au malade et le prie-t-on de prendre avec la main droite sa main malade, il ne sait dans quelle direction il doit chercher son membre et ce n'est qu'après des circuits, des hésitations qu'il arrive à retrouver sa main. Le malade accuse en outre des troubles de la vue. Il se plaint de diplopie, surtout lorsque la lumière est intense, la vision est alors pénible. Ces troubles de la vision étaient beaucoup plus marqués au début de la maladie; ils coïncidaient avec des vomissements, du ballonnement du ventre.	

N° 21.

HOTEL-DIEU. — Salle St Charles N° 102

DIAGNOSTIC ET RÉSUMÉ

Nom

né à

demeurant à

profession

âge

tempérament

constitution

entré le

sorti le

HISTOIRE PATHOLOGIQUE

La force dans le membre inférieur gauche paraît peu diminuée, il supporte seul facilement le poids du corps et cela le malade ayant les yeux fermés.
Le malade a plus de peine à se tenir sur le membre du côté sain, car alors l'autre membre ne reste pas immobile et le malade est obligé de lutter pour ne pas l'appuyer sur le sol.
La marche est possible, quoique peu traînante, le malade pose et relève le sain le pied, c'est lorsqu'il veut tourner seulement, qu'il titube et paraît peu solide.
La sensibilité au chaud et au froid est conservée dans le membre supérieur et dans le membre inférieur ainsi que la sensibilité à la douleur. Mais la sensibilité tactile ainsi que la sensibilité musculaire ont subi de troubles profonds. Lorsque le malade ne voit pas, il ne peut se rendre compte, définir ses sensations, c'est ainsi que, lorsqu'on prend sa jambe ou son pied gauche, il ignore ce qu'on lui fait.

Lyon Imp. veuve Bonnaviot et fils

SCD Lyon 1

DATES	HISTOIRE PATHOLOGIQUE	PRESCRIPTIONS
	Soulève-t-on, son membre, le déplace-t-on dans un sens ou un dans autre, il ne peut indiquer sa situation, sa direction, il ne sait à quelle distance il se trouve du membre sain. Mouvements réflexes conservés. Le côté gauche du tronc offre également des troubles de la sensibilité tactile, qui va en augmentant à mesure qu'on se rapproche de la ligne ombilicale en avant, et de la colonne vertébrale en arrière. Du côté du membre supérieur le trouble de la sensibilité tactile et musculaire sont très marqués. Il existe un peu de paralysie des extenseurs, la main étant toujours dans une demi-flexion. La force est notablement diminuée. Le malade sent-il fortement un objet avec l'autre main, on observe q.q. mouvements dans la main malade.	
25 Mai	Le malade se plaint de voir d'une façon confuse. Un peu d'inégalité des 2 pupilles.	
+ 5 Mai 73	Le malade se plaint surtout de la tête paraît très sourd — Hoquet — Mêmes phénomènes que les jours précédents.	
6 Mai 73	Le malade aurait eu cette nuit des contractures avec persistance du hoquet — le malade poussant constamment des cris et ne paraissant pas avoir connaissance de ce qui se passe autour de lui. Ce matin affaissement considérable — La face est immobile les cavités orbitaires plus excavées — Le hoquet persiste — Les paupières sont à 1/2 closes les gl. oculaires tournés à dte la tête un peu inclinée à gauche — Ce qui n'empêche pas de ramener les yeux à cet moment du côté opposé — Ne répond pas aux questions — Profère q.q. sons inarticulés tournant un peu, paraissant souffrir et au moment où il contracte les muscles de la face on note la paralysie du côté dt — Les 2 membres sont à peu près dans la résolution complète plus marquée à dte — Cependant les membres suspendent le siège des mouvements à certains moments il paraît agité et se plaint P. 92 Respiration irrégulière	

N° 21.

HOTEL-DIEU. — Salle St Charles N° 102

DIAGNOSTIC ET RÉSUMÉ

Nom

né à

demeurant à

profession

âge

tempérament

constitution

entré le

sorti le

HISTOIRE PATHOLOGIQUE

24 Fév. 1873.

Depuis un mois environ, l'état du malade s'est aggravé, le trouble de la sensibilité et de la motilité se sont étendus au côté droit du dos du malade, il aurait eu dans cet intervalle de temps, trois crises qui sont survenues à plusieurs jours d'intervalle et principalement après les repas. Dans ses crises, le malade se plaint d'un refroidissement des pieds, des membres inférieurs il insiste surtout sur une sensation de constriction au niveau de l'ouragan, à mesure que la boule remonte de l'épigastre au cou.
Dans ces crises pas de perte de connaissance, point de contracture.
Ventre parfois ballonné, constipation opiniâtre ayant résisté à plusieurs laxatifs et n'ayant cédé qu'à la médecine noire.
Douleur de tête continue, occupant la nuque et toute la région cranienne. Estomac distendu. Intelligence aussi lucide qu'au moment de

Lyon. Imp. veuve Bonnaviat et fils

SCD Lyon 1

DATES	HISTOIRE PATHOLOGIQUE	PRESCRIPTIONS
	l'entrée du malade, mémoire conservée. Pas de troubles intellectuels. Depuis qu'il est à l'Hôtel-Dieu, le malade a appris à lire.	
	Pour le côté gauche, perte complète de la sensibilité tactile, anesthésie sans analgésie. La sensibilité au froid est peut-être un peu diminuée.	
	Pour le côté droit, mêmes phénomènes, mais à un degré moindre, lorsque l'on touche le malade avec les points d'un compas écarté, q. q. soit l'écartement, le malade n'indique qu'une seule pointe. Les mêmes différences	
à noter pour la face et le tronc	Le malade est incapable de marcher, si on ne le soutient fortement; il marche alors en jetant les jambes en avant et en frottant les chevilles l'une contre l'autre; il ne peut se tenir seul debout, et paraît devoir tomber sur le côté droit.	
26 Fév.	Depuis q. q. jours, douleur de tête vive, douleur à l'épigastre. Pas d'envies de vomir.	
28 Fév.	Crise le matin, d'un quart d'heure environ, sans avoir mangé. Elle a été précédée pendant la nuit de malaise général, de céphalée.	
7 Mars	Nouvelle crise plus forte que les autres. Détermine de durée: Sensation de boule remontant et prenant le malade à la gorge. Contractions toniques. Le malade perd les alimentations de la bouche et le retrouve du côté droit.	
	Rien de particulier pour le goût, l'odorat et la vue. Crise un peu moins distincte à gauche mais il a du côté du bandonnement. Inspiration petite, surtout diaphragmatique.	
	48 pulsations. Pouls 68. Vue pâle, un peu étroite.	
13 Mars	Nouvelle crise d'une durée moindre.	
14 Mars	Plusieurs petites crises pendant la nuit.	
16 Mars	Pendant la nuit, cris angoisses respiratoires. Hier hoquet pendant toute la journée. Respiration fréquente irrégulière. Pouls 62.	

N° 21.

HOTEL-DIEU. — Salle St Charles N° 102

Nom

né à

demeurant à

profession

âge

tempérament

constitution

entré le

sorti le

DIAGNOSTIC ET RÉSUMÉ

HISTOIRE PATHOLOGIQUE

17 Mars — Hagnet pendant la nuit, sensation d'étranglement de l'horreur respiration accélérée, ancienne, peu profonde.

25 Mars — Un peu de délire. Le malade est porté au cachot. Glg. chaude.

28 Mars — Dans ses accès, le malade ne perd pas connaissance. Il pousse de plaintes et de gémissements. Il éprouve dit il la sensation de quelqu'un qui tombe, tout entraîné à droite. Il se penche de côté gauche. Cerclage de paupières. Mouvement clonique de 4 membres pas de déviation conjuguée. Le visage n'est pas dévié, ni que la tête.

1er Avril — Crise très fréquente. Se succèdent les uns aux autres.

2 Avril — Depuis 3 jours pas de crise.

10 Avril — Nouvelle crise. Cris pendant la nuit. Il se plaint de douleurs très vives. Le long du sternum. Depuis que le malade prend de crises, il s'en va complètement sans lui dire s'en s'en apercevant

Lyon Imp. veuve Bonnaviat et fils

SCD Lyon 1

DATES	HISTOIRE PATHOLOGIQUE	PRESCRIPTIONS
12 Avril	Maux de tête violents pendant la nuit. Bon. Différence dans les deux yeux l'œil gauche pour plus grand que le droit. Trouble de la sensibilité mutuelle ne manque pas tous les membres. Un peu ne manque à droite qu'à gauche pour le membre inférieur. Affaiblissement la prononcer [illegible] [illegible] involontaire	
17 Avril	Affaiblissement de l'âme — Hoquet persistant	
18 Avril	Le malade aimait en son pressant pendant la nuit suivi de chaleur	
21 Avril	Le malade n'entend presque plus rien. Fort douleur de tête. Crampes dans le membre inférieur. Intelligence [illegible]	
22 Avril	Le malade entend une par moments. Pouls 126 — Douleur de tête très vives. Le malade se tient couché, la tête tournée à gauche, il la ramène cependant facilement ainsi que les yeux à droite. La surdité commence avec la violence de la céphalée. Le malade ~~[illegible]~~ [illegible] chaque [illegible]	
27 Avril	— Le malade a été très agité pd. la nuit. Peau chaude — soif — Le malade prétend ~~[illegible]~~ éprouver un sentiment de distension au niveau du thorax. — Persistance du hoquet. — + 1 p. à 108. —	
30 Avril	Depuis q. q. jours sueurs nocturnes très abondantes. Crampes dans le membre inférieur.	
+	Voir plus haut le 5 et 6 Mai —	
7 Mai 1873	Mort à 3 h. du soir —	

Encéphaloïde du bulbe et de la protubérance — N° 102.

N° 21 bis.

DATES	HISTOIRE PATHOLOGIQUE	PRESCRIPTIONS

Nécropsie 24 h. après la mort.

A l'autopsie les masses encéphaliques d'une manière générale sont volumineuses; cette augmentation de volume est surtout sensible sur la protubérance et le bulbe dont tous les diamètres comparés à ceux d'un cerveau sain sont notablement augmentés.

Lorsqu'on renverse le cervelet on aperçoit faisant saillie sur la face inférieure du quatrième ventricule deux tumeurs qui occupent le côté droit du bulbe. La plus petite est située à la base du triangle bulbaire et regarde légèrement à gauche le sillon postérieur de la seconde au niveau et un peu en dehors du Calamus scriptorius. Toutes deux sont dures bosselées, du volume d'une petite châtaigne la supérieure étant un peu plus grosse que l'inférieure. Leur surface de section est lisse d'une vert coloration jaune tirant sur le vert. (Coul. marron d'une coupe de foie) elles sont entourées d'une même zone congestive où existent évidemment des vaisseaux.

A première vue l'œil n'aperçoit à gauche du sillon médian. Cependant de l'examen attentif on constate que la substance bulbaire est soulevée en un point à peu près symétrique de celui que occupe à droite la tumeur de la base du triangle. Le doigt par la pression y révèle la présence d'un corps dur et bosselé que la coupe démontre être une tumeur de même nature que les deux premières: même volume, même coloration, même zone congestive; elle paraît se confondre avec la première tumeur du côté droit; mais le sillon médian les sépare.

Tout autour de ces tumeurs la substance nerveuse est notablement ramollie, caractère pathologique

Lyon Imp. veuve Bonnaviat et fils

SCD Lyon 1

DATES	HISTOIRE PATHOLOGIQUE	PRESCRIPTIONS

Qu'on retrouve d'ailleurs quoique à un degré moindre dans le bulbe tout entier.

. . Les deux lobes supérieurs du poumon droit sont emphysémateux ; le lobe inférieur est congestionné la densité est augmentée - à son niveau et dans l'espace interlobaire la plèvre viscérale présente des exsudats hémorrhagiques assez étendus, noirâtres irréguliers, mêlés çà et là d'exsudats fibrineux d'un blanc sale. Ces exsudats sont emprisonnés entre la plèvre et une pellicule de substance conjonctive ; par le raclage on les enlève sans attaquer la substance du poumon. La plèvre diaphragmatique et la plèvre pariétale du côté droit offrent des exsudats analogues à ceux de la plèvre viscérale et qui semblent leur correspondre. ~~A la coupe~~ Ce même lobe inférieur par la pression ne crépite plus ; son élasticité a disparu et en comprimant la coupe on ne fait pas sortir d'air : il est atelectasié. Les grosses bronches et les bronches de 1ère division sont remplies de mucus.

Le poumon gauche présente de multiples adhérences. Lorsqu'on sectionne le lobe supérieur on découvre au sommet deux ou trois groupes de néoplasmes qui ayant chacun un centim et 1/2 dans tous les sens présente une surface de section framboisée, comme granuleuse -

- Le péritoine est uni à la paroi abdominale antérieure à l'intestin et aux viscères abdominaux, surtout à la rate par des fausses membranes résistantes. Dans le tissu sous séreux de l'intestin on trouve des granulations nombreuses du volume d'une grosse tête d'épingle et pigmentées. Dans le grand épiploon leur volume est plus considérable ; on a là des amas du volume ayant dont les dimensions varient d'une tête d'épingle à un noyau de cerise.

- La partie inférieure de l'intestin grêle offre disséminées sur toute sa surface intérieure des ulcérations à bords saillants et déchiquetés de forme arrondie et transversalement dirigées par rapport au viscère. Quelques unes sont apparentes à la surface extérieure qu'elles soulèvent.

La rate est saine mais volumineuse - les reins normaux le foie est se laisse facilement déchirer ; par le raclage il est granulé semble granulo-graisseux -

Vessie - Prostate - Testicules - Sans lésions -

SCD Lyon 1

Modèle N° 21.

HOTEL-DIEU. — Salle Ste Jeanne N° 25

Nom Prin Guenot
né à Villeneuve
demeurant à
profession corroyeur
âge 40 ans
tempérament
constitution
entré le 9 juin 1881
sorti le

DIAGNOSTIC ET RÉSUMÉ

Tumeur cérébrale (tuberculeuse).

HISTOIRE PATHOLOGIQUE

Pas d'antécédents héréditaires —
Pas de syphilis antérieure ; le malade ne buvait jamais à l'excès, mais lorsqu'il travaillait bien, il absorbait près de 3-4 litres de vin.
Il n'a jamais eu qu'une simple bronchite, il y a 3 ans. Jamais de crises ou d'attaques pongées.
Il y a environ 6 mois, il s'est aperçu que son bras droit, puis sa jambe droite perdaient de leur force ; cet affaiblissement est allé en augmentant surtout pour le bras, au point de l'obliger à cesser son travail depuis 3 semaines. Depuis 15 jours il a été pris ~~de~~ presque d'un tremblement continuel, mais qui s'arrête par intermittence.
Ce tremblement occupe tout le bras droit et toute la moitié inf. du même côté. La tête et la face n'y participent pas.
Pas de nystagmus ; jamais de troubles oculaires.

SCD Lyon 1

DATES	HISTOIRE PATHOLOGIQUE	PRESCRIPTIONS
	Pas de tremblement de la langue, ni d'embarras de la parole.	
	~~Parfois céphalalgie lég~~	
	Le tremblement du membre supérieur s'accentue, ou se reproduit lorsqu'il était arrêté, si l'on fait saisir un objet quelconque au malade, et si on lui le fait porter d'un endroit à un autre. Toutefois, même dans ce cas, le tremblement n'est jamais bien considérable.	
	A la jambe, le tremblement est moins prononcé; le malade touche avec son pied ~~toutes~~ difficulté, tout ce qu'on lui adonne de toucher. –	
	Les réflexes rotuliens sont diminués, pas de ~~réflexes~~ trépidation plantaire.	
	Sensibilité à peu près normale, aussi bien au membre inf qu'au membre supérieur.	
	La force musculaire du m. sup. droit est très-faible, et la pression de la main est presque insignifiante, alors que celle de la main g. est bien plus considérable	
	Un peu de raideur dans les mouvements communiqués, de la jambe droite	
	Le malade se plaint de tousser depuis longtemps.	
	A l'auscultation: on trouve des craquements assez nombreux dans la creux sus-claviculaire droit qui est plus profond que le gauche. – Craquements dans la fosse sus-épineuse du même côté.	

SCD Lyon 1

N° 21.

HOTEL-DIEU. — Salle Charles N° 85

Nom Anthelme Bourgat

né à Lyon

demeurant à id

profession vernisseur de meubles

âge 62

tempérament

constitution

entré le 14 juin 75

sorti le 18 juin 75

mort le

DIAGNOSTIC ET RÉSUMÉ

Tuberculose

Tubercules du cerveau

Méningite tuberculeuse

Les anciennes lésions des poumons trouvées à l'autopsie, paraissent démontrer que cet homme a eu à différentes reprises des affections que l'on peut considérer comme étant de nature tuberculeuse et qui cependant ont guéri.

HISTOIRE PATHOLOGIQUE

Les renseignements sur ce malade manquent à peu près complètement.

Cinq jours avant son entrée à l'hôpital, il se plaignait de maux de tête, et d'une lassitude générale — Néanmoins, il continua ses occupations pendant 2 jours — Puis il garda la chambre, et a ~~pu~~ 2 jours après il fut trouvé dans l'état actuel. à ce malade présente une prostration générale, il ne répond pas aux questions qu'on lui adresse ; la tête est ~~légèrement~~ tournée du côté droit, et les yeux paraissent immobilisés dans cette position. —

Les membres supér. présentent de la contracture et conservent leurs mouvements automatiques. Les membres inférieurs sont immobiles ; lorsqu'on leur a une certaine hauteur les membres supérieurs et inférieurs ils retombent aussitôt mais ne retombent pas d'une façon lourde et inerte comme

DATES	HISTOIRE PATHOLOGIQUE	PRESCRIPTIONS
	Lorsqu'ils sont atteints de paralysie. Les traits de la face ne sont deviés ni d'un côté, ni d'un autre, ils expriment la torpeur. Les pupilles sont legerement resserrées, mais elles jouissent encore du mouvement de dilatation ~~etc~~	
	La sensibilité reflexe est conservée mais avec un retard sensible de 20 à 30 secondes —	
	La respiration est reguliere mais stertoreuse — Le malade ne tousse pas —	
	Il ne mange pas, et boit avec difficulté. — La miction et la defecation paraissent normales	
	La peau est chaude — pas de transpiration	
	En resumé, le malade est dans un etat de résolution complete, mais sans paralysie limitée, il n'offre que des symptomes encephaliques diffus.	
15	Pas de changement dans l'etat general	
16	On remarque un prolapsus de la paupière superieure gauche, la pupille de ce coté est dilatée. La vessie est distendue par l'urine et remonte jusqu'à l'ombilic. On retire 1 litre 1/2 d'urine. Etat general n'a pas changé	
17	La respiration devient moins reguliere, plus accelerée. Les contractures des membres superieurs persistent toujours — Le malade entre en agonie	La tête est en arriere — le regard est fixe —
18	Mort ce matin à 5 heures	

Lyon. Impr. A. Bonnaviat, rue Ste-Catherine, 13.

SCD Lyon 1

DATES	HISTOIRE PATHOLOGIQUE	PRESCRIPTIONS

Autopsie

Cerveau Meninges epaissies, couvertes par places de petits points blancs jaunâtres qu'on reconnait pour des tubercules, surtout sur les parties latérales

Tubercule gros comme un petit pois, de couleur jaune ressemblant à la pulpe du marron d'inde trouvé dans la Couche optique du coté droit et faisant une legère saillie dans le ventricule. Il s'enleve facilement de la substance cerebrale. — Un second tubercule de même forme, et de même grosseur dans le corps strié du coté gauche (noyau extra ventriculaire)

Cervelet presente de l'epaississement et une couleur blanchâtre des meninges. —

Les artères cerebrales et cerebelleuses sont saines. —

Plèvres

Plaresie double ancienne caractérisée par la presence de neo-membranes — A gauche les adherences sont surtout diaphragmatiques, on ne peut detacher le poumon qu'en l'incisant. — A droite la plevre est epaissie à la partie moyenne et forme comme un ruban épais.

Pas de liquide dans les plevres.

Poumons

Poumon gauche moins volumineux que les droit. On trouve dans les deux poumons de tumeurs de la grosseur d'un petit pois disseminées au nombre de 4 ou 5 - d'une d'elles presentant l'aspect caseiforme les autres parfaitement cretifiées et ne s'ecrasant que sous le marteau —

on trouve aussi un ganglion bronchique du volume d'une amende rempli de matière cretacée

Rien dans le foie — Les reins — le peritoine et les testicules sont sains. —

SCD Lyon 1

DATES	HISTOIRE PATHOLOGIQUE	PRESCRIPTIONS

SCD Lyon 1

MODÈLE N° 21.

HOTEL-DIEU. — *Salle* 4 m. f. *N°*

Nom Marie Meunier

né à

demeurant à

profession chiffonnière

âge 48 ans

tempérament

constitution

entré le 1er Juillet 78

sorti le 31 idem (morte)

DIAGNOSTIC ET RÉSUMÉ

Méningite chronique tuberculeuse
Pachyméningite
Tubercules cérébraux
Hemiplegie droite, et
Contractures des membres
Eschares fessières
Phlegmon de la fesse.

HISTOIRE PATHOLOGIQUE

On ne possède absolument aucun renseignement sur cette malade et sur ses antécédents pathologiques. Elle ne répond pas aux questions qu'on lui adresse; de temps à autre elle marmotte spontanément quelques phrases, inarticulées, et très-décousues. Son état général est assez bon; elle mange bien, elle se promène tant bien que mal dans la salle, et manifeste l'idée fixe de partir chez elle. Son état intellectuel laisse donc fort à désirer, puisqu'elle offre l'aspect d'une démente. Pour compléter cette analogie, elle urine et défèque dans son lit ou à terre, sans même chercher à prendre aucune précaution.

Outre cela, elle a une hémiplégie droite. Le facial inférieur droit est fortement touché: la commissure labiale est abaissée, rapprochée de la ligne médiane, et accolée en partie; la malade se refuse à tirer la langue. La joue est flasque, et affaissée. — Les deux membres du côté droit sont paralysés légèrement, la malade peut bien imprimer quelques mouvements, surtout au M. Inférieur, qui

SCD Lyon 1

DATES	HISTOIRE PATHOLOGIQUE	PRESCRIPTIONS
	rend la marche possible, bien que lente, traînante et mal assurée. — On trouve dans les deux membres de la contracture : au genou, elle occupe les adduct. et les fléchiss. — Au coude, elle est beauc. + marquée, même considérable, et elle siége surtout dans le biceps. — Les M. du côté gauche jouissent de tous leurs mouvements ; toutefois, surtout dans l'inférieur, on remarque une résistance, (variable d'ailleurs), aux mouvem. communiqués. — La sensibilité est manifestement diminuée dans toute la moitié droite du corps : toutefois les fortes piqûres y sont bien senties. — Sur les deux fesses on remarque une petite eschare, superficielle, à bords violacés, entourée d'une large zone érythémateuse	
24	Depuis hier, il s'est déclaré une fièvre intense (39°-39,5) la malade est affaissée, son regard est devenu plus terne ; au M. Sup. D. on trouve de l'œdème dans les parties déclives du bras et de l'avant-bras. En outre, vers le G. trochanter du même côté, on trouve un phlegmon assez étendu ; le centre est très-fluctuant, et la périphérie présente toutes les teintes d'une ecchymose qui se décolore. La malade a dû faire une chute qui a passé inaperçue. On incise largement le phlegmon, et on le draine	
31	Tendance à la résolution complète ; 52 respirat, 128 pulsat radiale, agonie ; pupilles contractées, la G. plus que la droite ; ~~la diminut. de sensi~~ les fortes piqûres de la main G. provoq. quelques mouvem. ; celles de la main droite ne produisent aucun mouvem. — La contracture du coude droit a diminué notablement ; tandis que celle du côté G. persiste énergiquem.	

IMP. A. BONNAVIAT A LYON

SCD Lyon 1

DATES	HISTOIRE PATHOLOGIQUE	PRESCRIPTIONS

Thorax. Quelques adhérences récentes et légères; pas de liquide dans les plèvres. — Aux deux sommets on remarque des lignes étoilées et déjuinées: la coupe révèle à ce niveau les lésions d'une sclérose pulmonaire limitée: on sent une surface plus dure, plus résistante à la coupe; et élastique comme du caoutchouc. — Du autre, dans le poumon droit, vers la scissure interlobaire qui sépare le lobe supérieur du lobe moyen, on trouve une masse assez volumineuse de tissu fibreux, cicatriciel; et, lorqu'on incise cette masse en son milieu, on ouvre un kyste du volume d'une noix, qui laisse échapper un liquide purulent, jaune-brun et très-opaque.

Cœur. Surcharge graisseuse assez notable

Le Foie et les reins sont très-nettement graisseux.

SCD Lyon 1

DATES	HISTOIRE PATHOLOGIQUE	PRESCRIPTIONS

Autopsie 24 h. post mortem.

Persistance de la rigidité cadavérique dans les membres.

Pachyméningite au niveau du lobe frontal gauche, les méninges sont adhérents à ce niveau, et on ne peut les enlever qu'en entraînant un peu de matière cérébrale. A la face interne de la Dure-mère existe une fine membrane transparente, au-dessus de laquelle on trouve quelques petits foyers hémorrhagiques récents. Les deux lobes frontaux offrent une teinte plus pâle que le reste de l'encéphale : c'est surtout marqué pour le lobe gauche au niveau des deux premières circonv. frontales. — ~~Examen~~ Les méninges, d'une façon générale, sont épaissies, plus fibreuses, adhérents à la subst. cérébrale, et criént un peu sous le scalpel. Près du cervelet, on remarque sur elle une série de petites granulations extrêment fines, blanchâtres. — Les sinus n'ont rien ; les artères sont perméables dans toute leur étendue. — Quant à la subst. cérébrale elle-même, on y trouve des foyers de ramollissement, et de petites tumeurs ; en voici la distribution topographique :

1° Ramollissement occupant la partie inférieure du noyau lenticulaire du côté gauche. Il a une direction antéro-postérieure, commence à l'extrémité antér. du noyau, et s'arrête au niveau du pied des frontales.

2° Ramollissement occupant la partie supér. et ext. du noyau lenticul. du côté droit, et simulant un décollement de la subst. blanche qui confine à ce noyau.

Dans ces deux foyers, on voit la lésion s'accroître en épaisseur à mesure qu'on la considère plus en arrière, de telle sorte qu'elle finit par gagner la capsule interne et un peu le noyau caudé.

3° Tumeurs jaunâtre, composée de plusieurs masses inégal, offrant la consistance du marron cuit et le volume d'une ~~grosse~~ noisette. Son siège est situé sur une ligne partant du milieu de la lèvre inférieure de la scissure sylvienne gauche, et atteignant l'interstice qui sépare la première de la deuxième circonvolut. temporale. Dans la scissure parallèle, elle a la partie antér. du lobe frontal gauche ; les méninges ont entraîné une petite portion de subst. cérébrale, de couleur blanchâtre, et offrant une certaine consistance. A ce niveau, se trouve un ramollissement superf. atteignant cependant la subst. blanche. On trouve encore des points ramollis, mais très-superf., c.-à-d. seulement au niveau de la subst. grise sur la partie antér. de la 2ème circonvolut. frontale et sur toute l'étendue de la troisième (gauche). — Il existe encore un point très-limité d'induration avec ramollissem. et dépression de la subst. cérébrale sur la 1re circonvol. front. gauche, à sa partie moyenne —. La subst. du ramollissem. des corps striés offrait aussi sur un point de la coupe une certaine résistance à la coupe et au toucher.

autour, il y avait du ramollissem.

SCD Lyon 1

MODÈLE N° 21.

HOTEL-DIEU. — Salle 4me Fm N° 119

Nom Claudine Roussel

né à Cousance

demeurant à Lyon

profession dévideuse

âge 77 ans

tempérament

constitution

entré le 12 Oct. 1881

sorti le

DIAGNOSTIC ET RÉSUMÉ

Catarrhe emphysème
Crises épileptiformes
Jackaminnes

HISTOIRE PATHOLOGIQUE

Cette malade tousse depuis une vingtaine d'années environ. Cependant depuis qque temps elle est devenue plus oppressée. Depuis 2 mois elle prend des crises environ tous les 15 jours. Ces crises débutent par une douleur assez vive dans un bras ou une jambe, et s'étendent rapidement à tout le reste du corps; la malade ~~perd~~ est agitée de mouvements convulsifs et généraux; elle perd connaissance, et ensuite elle tombe dans la somnolence et la prostration. On ne trouve pas de trace de morsure sur la langue.

Un peu de sensibilité des téguments du front autant à droite qu'à gauche.

La malade accuse une céphalalgie sous forme de crises douloureuses assez intense; mais elle existe depuis 40 ans, et même elle est bien moins forte à présent.

Ces crises débutent de préférence dans les deux membres ~~ou~~ du côté droit. Depuis qque

SCD Lyon 1

DATES	HISTOIRE PATHOLOGIQUE	PRESCRIPTIONS
	temps, ces deux membres présentent des troubles de la sensibilité et de la motilité. La malade est droitière.	
	Le m. sup. droit est moins fort que le gauche; la pression de la main est moins considérable; il résiste un peu aux mouvements de flexion et d'extension. ~~La m~~ Il en est de même aux membre inf.	
	À la face, la langue paraît déviée à droite. Pas de déviation des yeux; la joue droite est plus flasque. La sensibilité est diminuée à droite, à la face, et aux membres; en revanche, le côté gauche paraît un peu hyperesthésié.	
	Le réflexe rotulien semble diminué à droite. Le réflexe plantaire est bien conservé.	
	Pas d'incontinence d'urine sauf dans les crises.	
	Appétit diminué; toux assez fréquente; expectoration peu abondante.	
	À l'auscultation on ne trouve qu'une légère obscurité de la respiration et, un peu d'augmentation de la sonorité normale. - resp. suppl. au sommet.	
	La première fois que cette attaque s'est produite, la malade ~~a conservé~~ ~~s'est~~ trouvé pendant qques jours dans l'impossibilité de se servir de son bras droit.	
	Dilatation veineuse considérable. Pouls veineux très marqué. - Rien au cœur.	
	La malade dit qu'elle tousse depuis 50 ans; qu'elle a eu des fièvres (?); elle aurait eu des frères et des sœurs, et des enfants qui seraient morts à un âge avancé. =	Taches sur les deux cornes

SCD Lyon 1

N° 119

N° 21 bis.

DATES	HISTOIRE PATHOLOGIQUE	PRESCRIPTIONS
20 janvier 1881	~~La malade se plaint d'éprouver un peu de faiblesse dans le côté droit et un peu de difficulté pour parler; mais on ne trouve rien d'appréciable à l'examen direct~~	
10 novembre	~~10 novembre~~ — Le matin nous assistons à une des crises habituelles à cette malade — sans perte de connaissance elle a commencé par éprouver des secousses cloniques dans les muscles de la cuisse d'abord, puis à ~~la racine~~ la jambe et enfin la racine du membre supérieur droit surtout le deltoïde et le gd pectoral. Au bout d'un instant les muscles du pied sont entrés aussi en contraction, mais les muscles du bras, de l'avant-bras et de la main n'ont pas présenté de mouvements. La crise se continue pendant une ou deux minutes par des convulsions localisées au membre inférieur, et se termine au bout d'1 ou 2 minutes, 4 ou 5 minutes, après contractions des muscles de l'abdomen du côté droit, qui entraînaient la contraction des muscles du côté gauche, mais avec prédominance du côté droit. Au bout de qq. minutes encore, nouvelles contractions cloniques — faites et de très courte durée dans la cuisse. Pendant toute la durée de la crise, la malade se plaint de douleurs dans tout le côté droit, mais elle ne perd pas connaissance. Elle prétend que toutes les fois qu'elle a pris ses crises, il y avait des mouvements prédominants au membre inférieur droit, et que les crises allaient en diminuant. Lorsqu'on dit à la malade de mouvoir ses membres immédiatement après la crise, tandis qu'elle lève la jambe gauche, elle peut à peine détacher le membre inférieur droit; elle peut à peine remuer la racine du membre supérieur droit, mais remue bien les doigts. Sensibilité — ~~aussi~~ on trouve une légère diminution des réflexes plantaires du côté gauche, mais lorsqu'on recherche s'il existe des différences au toucher et au frôlement, on n'en trouve pas de manifeste, les réponses étant toujours vagues; elle est un peu obnubilée. Les piqûres faites sont très bien senties des deux côtés; il y aurait plutôt une diminution de sensibilité d'une façon générale.	

SCD Lyon 1

DATES	HISTOIRE PATHOLOGIQUE	PRESCRIPTIONS
	Mais lorsqu'on examine la sensibilité au niveau des cuisses on trouve une diminution de la sensibilité du côté droit ; le frôlement de la tête de l'épingle est perçu à gauche, et ne l'est pas à droite : le frôlement de la pointe détermine des plaintes plus vives à gauche qu'à droite. — Pour les doigts diminution de la sensibilité sans qu'on puisse savoir de quelle côté elle prédomine. = Même doute pour la partie supér. du bras. Au niveau des pectoraux sur la poitrine, la sensibilité paraît un peu diminuée ; le phénomène est encore plus marqué pour l'abdomen. = Rien du côté de la face ni comme motilité, ni comme sensibilité. = Pas d'évacuations involontaires. Absence absolue de contracture dans le côté droit. =	
11 novembre	Hm = Hier dans l'après-midi vers une heure la malade a pris une nouvelle crise convulsive semblable à celle du matin et qui a duré environ 1/4 d'heure. Puis elle est tombée dans un état demi-comateux avec paralysie des membres du côté droit : c'est dans cet état que nous l'avons trouvée à 4h du soir ; nous avons constaté qu'elle ne répondait pas aux questions. La sensibilité était considérablement diminuée ; la piqûre profonde était seule perçue ; à gauche le frôlement de la pointe est ~~perçu~~ perçu. = Pendant toute la journée, la malade a poussé des gémissements. Dans la soirée elle est revenue peu à peu de cet état, mais avec persistance d'un anéantissement considérable. = Le matin nous trouvons la malade assez prostrée, ~~mais~~ et plus affaiblie qu'hier ; elle n'a pas voulu prendre son café ou lait. Mais elle répond aux questions, peut mouvoir ses quatre membres et les moindres frôlements de la pointe de l'épingle sont perçus du côté droit. On remarque seulement ~~de ...~~ dans les mouvements communiqués au membre droit, un peu de résistance, surtout côté du biceps ; cette résistance augmente notablement au moment de la toux. Pas de résistance au membre inférieur, ni du côté sain	

SCD Lyon 1

N° 119 Suite

N° 21 bis.

DATES	HISTOIRE PATHOLOGIQUE	PRESCRIPTIONS
	La malade tousse toujours beaucoup et crache abondamment. La poitrine est très amaigrie, sonorité plutôt exagérée. Respiration s'entend partout à caractère bronchique au sommet droit, retentissement de la toux et de la voix au sommet droit. Pouls 92. = Peau n'est pas chaude. Environ 40 respirations. = Veines jugulaires très dilatées, pouls veineux. La malade conserve aujourd'hui un certain degré d'obnubilation et de difficulté de la parole.	
12 novembre	La malade est à peu près revenue à son état habituel. Elle conserve q.q. difficulté de la parole.	
15 novembre	~~La malade répond mieux, cependant les mots~~	

SCD Lyon 1

DATES	HISTOIRE PATHOLOGIQUE	PRESCRIPTIONS

SCD Lyon 1

N° 21 bis.

DATES	HISTOIRE PATHOLOGIQUE	PRESCRIPTIONS

17 novembre — La malade est revenue à son état habituel; cependant elle est plus faible qu'auparavant; elle peut se tenir debout en s'appuyant sur le membre infér. gauche, mais elle ne peut marcher à cause de la faiblesse du membre droit. Celui-ci jouit du reste de tous ses mouvements; pas de contracture, il ~~pas~~ ne présente pas de trépidation bien appréciable; cependant lorsqu'on relève la pointe du pied il y a une légère ~~résistance~~ oscillation ~~analogue~~ accompagnée d'une certaine résistance et analogue à ce qu'on observe au début de la trépidation. = Du côté gauche rien de semblable. = Sensibilité légèrement diminuée sur le côté droit. = Un peu de résistance à la flexion pour le membre super. droit. —

Lorsqu'on lui dit de prendre sa main droite de placée, les yeux fermés, on a que des signes équivoques à cause de l'obnubilation intellectuelle. =

[Renseignements fournis par une personne chez laquelle elle travaille comme dévideuse. =

Il y a 5 ou 6 ans, elle aurait fait une grave maladie sous laquelle on nous donnera ultérieurement des détails. On sait seulement qu'elle ne prenait pas de crises avant ces trois derniers mois, et qu'elle n'avait jamais eu d'attaque de paralysie avant cette époque.

Il y a un peu moins de 3 mois, la malade était à son travail lorsqu'on la vit prise de mouvements anormaux du côté droit et tomber sans connaissance; on la coucha ce n'est qu'au bout d'1 heure ou 2, qu'elle revint à elle. Qq. instants après elle se remit à son travail sans présenter aucune paralysie; depuis cette époque elle a pris environ tous les 8 jours des crises convulsives localisées au côté droit sans perte de connaissance, et sans tomber. = Cependant

Claudine Kousel. n° 119. 4e fem

N° 21 bis.

DATES	HISTOIRE PATHOLOGIQUE	PRESCRIPTIONS

la malade présentait au début de la crise une certaine obnubilation intellectuelle; car c'était en général ses voisines qui s'apercevaient du début de la crise, à ce qu'elle ne pouvait plus enfiler ses bouts de fil comme d'habitude : sa main commençait à trembler et alors on lui disait d'aller se reposer un instant, ce qu'elle n'aurait pu faire spontanément. La crise passée, elle reprenait toujours son travail. Ce n'est que le jour de son entrée à l'hôpital, qu'elle a pris une nouvelle grande crise avec perte de connaissance. =

7 décembre. Depuis les crises dont nous avons été témoins, la malade est restée très affaiblie du côté droit, bien qu'elle puisse faire tous les mouvements avec le membre supér; elle ne peut guère s'en servir car elle laisse tomber facilement les objets qu'elle veut prendre. Le coude est raide, et le biceps offre toujours une résistance assez grande qui augmente beaucoup après les mouvements, mais pas de contracture de la main et des doigts qui sont très agiles, et auxquels il ne manque que la force. = Pour le membre inférieur l'affaiblissement est tellement grand, que la malade ne peut se tenir debout seule et que le membre reste légèrement fléchi et raccourci par suite de la contracture des fléchisseurs. La malade ne peut pas du tout s'appuyer sur ce membre. En remettant la malade au lit, et en cherchant à étendre le membre (droit) on voit qu'il est le siège de mouvements convulsifs, qui se passent dans les muscles fléchisseurs de la cuisse; ce sont de grandes secousses irrégulières qui de temps en temps existent aussi du côté du jambier antérieur et des péroniers. = Ces convulsions cessent lorsque la malade est au repos, mais il suffit d'étendre la jambe ou d'abaisser le pied, pour produire à nouveau des mouvements convulsifs dans les muscles de la

SCD Lyon 1

n° 119. Claudine Rousel.

N° 21 bis.

DATES	HISTOIRE PATHOLOGIQUE	PRESCRIPTIONS
✗ décembre	= cuisse ou de la jambe.	Ces derniers seuls

sont produits lorsqu'on se borne à baisser la pointe du pied. Ces mouvements se produisent d'autant plus facilement que les mouvements imprimés sont plus brusques. En répétant ces mouvements, les mouvements anormaux se produisent constamment. = Les excitations cutanées, au moyen de piqûres, du chatouillement, ne donnent pas lieu à ces mouvements. En percutant les tendons, on produit seulement une contraction musculaire dans le muscle correspondant, et si la percussion est forte, dans les muscles voisins, mais non les mouvements convulsifs; de même pour les pressions musculaires qui ne donnent lieu cependant qu'à un mouvement du muscle pressé. = Ce n'est bien que le tiraillement des muscles indiqués précédem. qui produit les phénomènes convulsifs. On trouve en même temps une exagération des réflexes tendineux, et la moindre percussion sur le tendon rotulien donne lieu à ~~des~~ une contraction non seulement du triceps fém. mais encore des autres muscles fléchisseurs, (sans convulsion, comme nous l'avons dit). En tirant sur la rotule on a une secousse brusque en retour, mais sans trépidation véritable; il semble que la laxité du muscle (triceps) soit trop grande pour la production de ce phénomène. = Pour le pied, on a des réflexes très-facilement, en percutant les différents tendons extenseurs ou fléchisseurs; et on détermine la trépidation et seulement la trépidation en relevant la pointe du pied, tandis que l'abaissement ~~(en même temps~~ ou pendant la portion de la ne donne rien, ou les mouvements convulsifs, mais jamais de trépidation

DATES	HISTOIRE PATHOLOGIQUE	PRESCRIPTIONS
	Bande d'Esmarch, jusqu'à la partie moyenne de la cuisse. puis on la défait par en bas, la compression étant maintenue à la partie supérieure. = (3 minutes.) On constate l'exagération de la trépidation, mais la disparition des phénomènes convulsifs par l'abaissement du pied. En étendant brusquement la jambe, on ne trouve plus que des traces des mouvements convulsifs des fléchisseurs, probablement parce que la compression ne porte pas sur toute la cuisse. Au bout de trois minutes, la trépidation a complètement disparu, et on constate les mêmes phénomènes pour ce qui concerne les phén. convulsifs. = On enlève la bande et aussitôt on voit réapparaître les phénomènes convulsifs et la trépidation, d'abord à un léger degré, puis au bout de 4 ou 5 minutes (4 ou 5) au même degré qu'avant la compression.	
	La malade examinée 2 heures après présente toujours des phénomènes convulsifs sous l'influence des mouvements communiqués comme précédemment; mais les phénomènes sont beaucoup moins marqués que lorsqu'ils ont lieu après une tentative pour se tenir debout ou pour marcher. On remarque de même qu'à ce moment la contracture des m. fléchisseurs de la cuisse et surtout du biceps brachial sont moins marqués que persistance des troubles de la sensibilité et de l'intrépidité comme précédemment. Tout à l'heure. = Du côté gauche rien de particulier les réflexes tendineux existent, mais moins marqués que du côté droit. = La malade prétend que les mouvements convulsifs sous l'influence de l'extension, ont commencé à se produire 15 jours ou 3 semaines après ces dernières crises.	

SCD Lyon 1

4e femmes. 119. Suite. Rouxel

N° 21 bis.

DATES	HISTOIRE PATHOLOGIQUE	PRESCRIPTIONS
8 décembre	La malade se trouve dans les mêmes conditions qu'hier, on détermine toujours très facilement les mouvements convulsifs par l'extension brusque de la jambe et par l'abaissement du pied, ou son inclinaison en dedans. On remarque même que les mouvements (dans ce dernier cas) ne restent pas localisés au pied et qu'ils s'accompagnent de mouvements dans les muscles de la cuisse; ce n'est qu'en produisant l'abaissement direct du pied qu'on arrive parfois à localiser les mouvements dans les muscles de la jambe sans participation de la cuisse. Les mouvements convulsifs déterminés ainsi sont aussi intenses que ceux qui ont été constatés hier. On remarque toujours l'antagonisme entre la trépidation et les mouvements convulsifs: au moment où la trépidation commence à se produire, les muscles de la cuisse ne sont plus le siège de secousse, mais restent raides, durcis, un instant, puis se détendent aussitôt pour rester flasques pendant que la trépidation a lieu. Si l'on frappe sur le tendon rotulien pendant que les mouvements convulsifs se produisent, on voit apparaître une contraction non seulement dans le triceps, mais encore dans les fléchisseurs et les adducteurs de la cuisse; puis les mouvements convulsifs reprennent immédiatement. En comprimant l'artère fémorale on observe peu à peu une diminution des mouvements convulsifs: tellement qu'au bout de 4 ou 5 minutes on ne peut plus déterminer de mouvements dans le pied et qu'il n'en reste que quelques légers mouvements dans les adducteurs et les fléchisseurs de la cuisse lorsqu'on étend le membre; mais ces mouvements sont très faibles et cessent rapidement. C'est le phénomène semblable à celui que nous avons	

SCD Lyon 1

DATES	HISTOIRE PATHOLOGIQUE	PRESCRIPTIONS

observées avec la compression par la bande d'Esmarch.
En cessant la compression, on voit peu à peu les mouvements convulsifs revenir avec plus d'intensité et au bout de 5 minutes dans les mêmes conditions qu'avant la compression. = On place alors une bande à l'union du 1/3 infér. avec les 2/3 supér. de la cuisse, de manière à comprimer (coloration bleuâtre, avec dilatation des veines superficielles) circulairement le membre assez fortement dans ce point et on attend 4 ou 5 minutes sans toucher au membre.
On essaye alors de déterminer les mouvements convulsifs, et on constate que non-seulement on les produit plus facilement, mais qu'ils persistent beaucoup plus longtemps. Les convulsions sont manifestement exagérées.
On cesse la compression et bientôt le membre présente les mêmes convulsions qu'en premier lieu. On continue de produire des convulsions pendant 10 minutes au moins sans que ces phénomènes paraissent s'épuiser.
= On a recherché la trépidation dans toutes les conditions signalées ci-dessus et on l'a toujours trouvée persistante au même degré et toujours en opposition avec les convulsions.
= Les excitations cutanées et notamment le chatouillement donnent lieu à des mouvements réflexes du côté des muscles de la cuisse, voire même ceux qui sont le siège des convulsions, mais sans que celles-ci se produisent.

9 décembre — Persistance des mêmes phénomènes. =
3 gr. de bromure depuis son entrée. On porte la dose à 4 gr.

10 décembre — Persistance des mêmes phénomènes au membre infér.;
de plus en communiquant quelques mouvements au membre supér. on détermine de temps en temps des mouvements convulsifs dans le détroit? = Les mouvements du coude sont toujours entravés à cause de la résistance du biceps et du triceps. surtout du 1er. Les mouvements des doigts sont toujours libres, mais tout le membre est faible

SCD Lyon 1

N° 21 bis.

DATES	HISTOIRE PATHOLOGIQUE	PRESCRIPTIONS
11 10bre	— On constate toujours les mêmes phénomènes du côté du membre inférieur dans les mêmes conditions et avec la même facilité. Nous trouvons comme précédemment l'antagonisme entre la trépidation et les mouvements convulsifs du pied, mais du pied seulement, car si on étend longuement la jambe pendant que la trépidation du pied a lieu, on ~~évidant~~ peut arriver à avoir des convulsions limitées à la cuisse pendant que la trépidation continue, mais pour peu qu'il survienne des convulsions dans les muscles de la jambe (toujours dans les extenseurs) la trépidation s'arrête. Nous avions déjà remarqué que la malade pouvait faire des mouvements volontaires avec le membre inférieur sans provoquer des convulsions; nous avons constaté aujourd'hui qu'il en était ainsi même lorsque après avoir fléchi complètement la jambe on l'a faisait étendre longuement; ce n'est qu'à la fin de l'extension complète qu'il y a une légère ~~soubresaut~~ oscillation qui n'a pas le caractère irrégulier, spasmodique des convulsions et qui est sans doute dû au soubresaut produit par la contracture permanente des fléchisseurs. Cette constatation est d'autant plus remarquable que le moindre mouvement d'extension provoquée amène les convulsions. Au membre supérieur nous ne pouvons pas déterminer aujourd'hui de mouvements convulsifs, mais les muscles du bras présentent la même résistance qu'auparavant. D'une manière générale la malade est beaucoup plus faible, elle ne peut plus s'aider pour aller à la chaise etc. Du reste elle mange très peu depuis quelques jours, mais les membres du côté droit quoique très affaiblis jouissent toujours de tous leurs mouvements. En faisant faire à nouveau les mouvements d'extension de la jambe on remarque cependant qu'à la fin du mouvement il y a qq f. de légers mouvements convulsifs, mais il est à remarquer que le f latin du pied rencontre une résistance d'autant plus grande que le membre est faible et que cette circonstance peut faciliter la production du phénomène; toujours est-il que les fléchisseurs de la jambe sur la cuisse sont surtout la cause du soubresaut, car la jambe étant étendue, si avec le doigt on appuye sur la rotule on produit un soubresaut considérable.	

Une série de petits nodules gonflés, et aussi à points correspondant aux [illegible]

SCD Lyon 1

DATES	HISTOIRE PATHOLOGIQUE	PRESCRIPTIONS
	En assayant la malade sur son lit elle peut étendre la jambe tant qu'il se produise le moindre mouvement, mais on observe alors que les mouvements communiqués produisent ~~très~~ très peu de mouvements convulsifs, mouvements qui sont du reste très petits. Dans cette position il n'est pas possible non plus de déterminer la trépidation ; en [illegible] la malade dans son lit on détermine les mêmes mouvements qu'auparavant, qui sont plus ou moins accentués à certains moments. On constate encore une analogie entre les mouvements déterminés [illegible] les extérieurs de la jambe et du pied et ceux qui donnent [illegible] à la trépidation, c'est que les mouvements finissent par [illegible] lorsqu'on étend complètement les muscles en mouvement ; de plus que ces mouvements sont d'autant plus marqués que les muscles ont été [illegible]tablement étendus et qu'on agit plus brusquement.	

SCD Lyon 1

N° 119 5e femmes. Roussel

N° 21 bis.

DATES	HISTOIRE PATHOLOGIQUE	PRESCRIPTIONS

13 décembre. La malade est beaucoup plus affaiblie. C'est à peine si elle peut mouvoir ses membres droits. Il lui faut faire beaucoup d'efforts et les mouvements sont lents : cependant elle peut encore fléchir le membre infér. et l'étendre. Le membre supér. est incomplètement élevé en totalité ; les mouvements persistent mieux dans les doigts ; elle n'a pas eu de nouvelles crises ; la résistance du biceps et du triceps ~~sont~~ est très prononcée, bien que le membre puisse être complètement fléchi ou étendu. Mais si au lieu de procéder lentement pour produire ces mouvements on agit un peu brusquement sans maintenir fortement le membre ; on sent au commencement de chaque mouvement imprimé une légère trépidation un peu plus marquée du côté du triceps. On ne peut toujours pas déterminer de trépidation du côté des fléchisseurs de la main et des doigts, mais en fléchissant brusquement la main, tout en lui laissant une certaine mobilité. On détermine une trépidation assez prononcée, aussi souvent qu'on le désire. Cette trépidation des extenseurs ne date probablement pas de longtemps ; car le membre supérieur a été exploré ces jours derniers à ce point de vue, et ce n'est qu'une fois qu'on a constaté un léger mouvement indiqué pour le deltoïde, et qui très probablement avait dû se produire dans le triceps. Il existe aussi aujourd'hui une légère trémulation de la main, lorsque la malade s'efforce de soulever le membre et ce phénomène n'existait certainement pas antérieurement. Les mouvements anormaux des membres inférieurs sont certainement augmentés. Le moindre mouvement d'extension de la jambe produit des contractions dans les fléchisseurs, et les muscles de la partie interne de la cuisse. De même que les

ma série de petits modules [illegible], et aussi à point correspondant aux [illegible]

SCD Lyon 1

DATES	HISTOIRE PATHOLOGIQUE	PRESCRIPTIONS
	mouvements d'adduction du pied (pour abaisser) en dehors en dedans dont bien à des mouvements des muscles extenseurs et abducteurs surtout, ainsi le triceps sural se produit plus facilement et avec plus longtemps que précédemment, tous les mouvements se produisent sous l'influence de la (les fractions sur les muscles) surtout sous l'influence d'une traction longue et ils cessent de même, dès lors que la traction est parvenue au maximum, dès surtout lorsqu'elle cesse : les excitations entières ne les produisent nullement, ainsi aucun les mouvements volontaires d'adduction de la jambe, ce n'est qu'à la fin de l'extension que l'on obtient quelques mouvements d'oscillation qui paraissent se passer dans les péroniers.	ou pour l'ordre de mouvements des muscles la triple action de triceps et avec plus mouvements de même excitation sous l'influence d'une traction longue et ils cessent de même, dès lors que la traction est parvenue au maximum, dès surtout lorsqu'elle cesse : les excitations entières ne les produisent nullement, ainsi aucun les mouvements volontaires d'adduction de la jambe, ce n'est qu'à la fin de l'extension que l'on obtient quelques mouvements d'oscillation qui paraissent se passer dans les péroniers.
	Aucun mouvement spontané. =	
	En comprimant le sciatique à la partie supérieure de la cuisse, on arrive à anémier le membre à un certain degré avec l'intégrité de la peau qui se produit au bout de quelques minutes. Au bout de 5 minutes on cherche à produire les mouvements comme précédemment. On voit que les mouvements des muscles de la cuisse et de la jambe sont déjà diminués, et que la trifurcation du triceps sural persiste à peu près au même degré. Après avoir renouvelé les mêmes mouvements pendant 2 ou 3 minutes, on voit les mouvements de la cuisse et de la jambe diminuer et cesser bientôt que ceux du mollet diminuent notablement. Vers 2 ou 3 minutes, c'est-à-dire 10 à 12 minutes depuis le début de la compression, il n'est plus possible de déterminer aucun mouvement. On constate seulement une élasticité anormale dans les muscles, due à la perte brusque de l'exagération des réflexes tendineux. Les mouvements réapparaissent aussitôt que l'on cesse la compression et ne tardent pas à devenir aussi intenses	

SCD Lyon 1

N° 119 – Suite – 15

N° 21 bis.

DATES	HISTOIRE PATHOLOGIQUE	PRESCRIPTIONS

qu'occasionnent. On constate toujours indépendamment de la trépidation, que tous les réflexes tendineux sont très-exagérés. = Lorsque la jambe est demi-fléchie, la percussion, même légère, sur le tendon rotulien donne une secousse du triceps et dans les autres muscles de la cuisse, et si elle est forte une secousse de tout le membre. Si le membre toujours dans cette position, on tire la rotule en haut, la percussion sur le tendon a un effet beaucoup moins marqué; lorsque le membre est dans l'extension, comme il n'existe de la résistance que du côté des fléchisseurs et que le triceps est tout à fait flasque, le tendon rotulien est dans le relâchement et la percussion légère ne donne rien; il faut percuter très fort pour avoir un effet très léger dans les muscles de la cuisse; même en tirant la rotule en haut de manière à tendre le tendon, on n'obtient pas un effet plus marqué:

Lorsque le membre est dans l'extension, on remarque que celle-ci n'est pas tout à fait complète, en raison de la contre persistance de la contracture des fléchisseurs, au moins lorsque la malade est éveillée, ou qu'elle vient d'être excitée. En appuyant alors sur la rotule, le genou baisse et ressaute comme s'il était mû par un ressort.

Pas de trépidation des orteils

– Bien que les mouvements constatés du côté des fléchisseurs de la jambe ou des extenseurs du pied n'aient pas les mêmes caractères d'égalité et de régularité qu'on remarque du côté du triceps, et qu'ils aient plutôt les caractères des mouvements convulsifs épileptiques – il est évident que tous ces mouvements se comportent de la même manière et paraissent de la même nature – Si les mouvements ont ce caractère différent indiqué précédemment cela paraît tenir à la disposition différente des muscles et des lésions qu'ils ont à mouvoir.

ma série de petites nodules gravées, et dans le point correspondant aux deux [illegible]

SCD Lyon 1

DATES	HISTOIRE PATHOLOGIQUE	PRESCRIPTIONS
	— Au membre supérieur on fait la compression de l'homicide à sa partie supérieure et l'on voit la trépidation de la main persister d'abord sans qu'on puisse dire très [illegible] s'il y a augmentation. Puis diminuer au bout de quatre ou [illegible] minutes pour disparaître et huit minutes après le début de la compression. Il ne reste alors toujours que l'exagération des réflexes. — Quelques secondes après la cessation de la compression les mouvements reviennent comme à l'état habituel. La malade est somnolente et lorsqu'on prend les membres pour produire les mouvements il y a moins de résistance dans les mouvements communiqués et la trépidation est moins marquée. Ces phénomènes sont notablement augmentés quand elle est réveillée.	
19 décembre	Même état.	
22 décembre	= Persistance des mêmes phénomènes sauf que l'affaiblissement des membres du côté droit a encore augmenté, c'est à peine si elle peut détacher l'avant-bras du lit, mais elle fait encore les mouvements des doigts. —. Un instant après, placée sur la chaise on remarque que la malade est inclinée du côté droit, le bras tombant d'une façon inerte. = L'affaiblissement général a aussi beaucoup augmenté, la malade s'alimente peu. = Elle [illegible] toujours beaucoup, sans que l'on trouve du côté de la poitrine, autre chose que les phénomènes indiqués ci-dessus.	
27 décembre	= Hier soir à 7 h. 1/2 au moment où la malade venait d'être mise sur la chaise, le membre inférieur droit a été le siège de [illegible] convulsif et de mouvements tels qu'il s'élevait presque à la hauteur de la tête de la malade; en même temps le bras et le coude étaient le siège de mouvements analogues, mais moins marqués qu'à la membre inférieur. = Remise dans son lit les mouvements cessèrent. = La malade refusa de la mouvoir. Le matin la respiration, et l'expectoration s'embarrassèrent; elle meurt à 8 h. du matin.	

SCD Lyon 1

N° 119 – 4e femme – Autopsie faite le 24 Xbre 1881 –

DATES	HISTOIRE PATHOLOGIQUE	PRESCRIPTIONS

– Rien de particulier du côté des trois cr de la dure – mère
– Arachnoïde grenue paraît fine mais veilli comme avec un peu d'épaississement très
visible des circonvolutions ; au niveau de la partie supérieure de la région pariétale et
au niveau de la portion correspondante de la face interne. A l'état endroit la consistance est
également diminuée – Vascularisation paraît identique des 2 côtés et n'offre rien de
particulier –
– Les artères de la base ne sont nullement athéromateuses. Pas d'oblitérations artérielles.
– Rien enfoncé la méninge ne dit que celle-ci paraît adhérente au niveau du lobule
pariétal supérieur dans la portion correspondant au bien supérieur de la circonvolution
pariétale ascendante, ainsi qu'au niveau du lobule quadrilatère. A ce niveau la méninge, Angioleucomyes
présentant notamment un liseré épaissi blanchâtre plus marqué en quelques points où on
voit de véritables petits nodules blanchâtres de la grosseur d'une tête d'épingle. La substance cérébrale
à ce niveau est molle, mais par la palpation on sent au milieu de ces parties molles des
portions dures et irrégulières, principalement sur le bord de la lésion. La lésion cérébrale de la
circonvolution pariétale ascendante paraît faire partie intégrante de la lésion. Mais cette cir-
convolution présente dans son tiers moyen un aplatissement de la partie médullaire qui est
un peu plus molle tandis que le bord est conservé dans consistance normale.
La circ. frontale ascendante se termine par un pli profond aboutissant à la première
frontale qui est en rapport immédiat avec le lobe quadrilatère. C'est cette première
partie de la première circonvolution qui devait être la portion la plus élevée de la cir-
convolution ascendante dont la consistance est un peu diminuée, mais la consistance est
encore beaucoup plus diminuée au niveau du lobe quadrilatère et surtout dans les trois portions
qui sont en rapport avec la pariétale ascendante et qui présente un aplatissement
très notable – Les lésions méningées précédemment ont été limitées à une fine opacification
au profondement on voit qu'elles suivent les sillons comme si qu'elle s'étendaient un peu plus
loin qu'on pouvait le voir au premier abord.
– Coupe frontale – Les faisceaux frontaux supérieurs présentent tout à fait à la partie supé-
rieure une légère diminution de consistance et paraissent plus humides
– Coupe pariétale – On tombe à la partie supérieure et contourne entière sur l'extrémité
de la portion la plus élevée en rapport avec, dans, de la grosseur d'un grain qui
est entouré d'une substance cendrée diffluente – Une lésion analogue se trouve près de
la face interne au fond du sillon calloso-marginal. Les petites tumeurs sont en rapport
avec la méninge et avec les petites rougeurs méningées précédemment – Toute la substance
blanche est plus diffluente surtout dans les portions avoisinant les parties superficielles
jusqu'à une profondeur de 2 centimètres. Outre la diffluence on note aussi une
teinte un peu plus jaunâtre –
– Coupe pédicule pariétale – Sur toute la portion la plus élevée de la coupe qui
correspond au lobule pariétal et au lobule quadrilatère on trouve au milieu de la substance grise
des petits nodules grisâtres, et dans le point correspondant aux deux

SCD Lyon 1

HOTEL-DIEU. — *Salle* N°

Nom

né à

demeurant à

profession

âge

tempérament

constitution

entré le

sorti le

DIAGNOSTIC ET RÉSUMÉ

HISTOIRE PATHOLOGIQUE

SCD Lyon 1

MODÈLE N° 21.

HOTEL-DIEU. — Salle 4e femmes N° 152

Nom Dupraz Francine DIAGNOSTIC ET RÉSUMÉ

né à Ayn (Savoie)

demeurant à Lyon

profession Dentelière

âge 16 ans

tempérament

constitution

entré le 10 Juin 1882

sorti le Morte le 17 Juin à 11 h du matin

Méningite tuberculeuse

Droitier

HISTOIRE PATHOLOGIQUE

Père mort jeune — mère Bien portante — Une sœur également Bien portante —

Cette jeune fille a toujours été très chétive, elle toussait fréquemment —

N'a jamais eu de glandes au cou — pas trace de scrofule — Appétit habituellement bon.

Le 9 Juin elle faisait encore son travail — à 3 heures de l'après midi, c'est à dire peu d'instant après le Dîner qui a lieu à 2 heures, elle est prise subitement d'une crise avec perte subite de connaissance et convulsions — Les personnes qui nous donnent ces renseignements sont ses maîtresses qui nous disent qu'elle louchait plutôt du côté droit et avait de vilains yeux — C'est la première crise qu'elle prend, n'a pas repris sa connaissance. Non réglée —

SCD Lyon 1

DATES	HISTOIRE PATHOLOGIQUE	PRESCRIPTIONS

Pas de fièvres eruptives — n'a pas eu d'œdème des membres inférieurs — —

Signes constatés à l'entrée = L'œil gauche est dévié à gauche — la pupille droite est plus resserrée que la gauche — L'œil droit regarde en face —

Les pupilles se resserrent et se dilatent assez facilement et rapidement — Quand la malade s'agite et fait de grandes inspirations les pupilles se dilatent immédiatement — Au repos les pup. se resserrent — Les yeux sont de préférence tourn. du côté gauche — On remarque de petites contrac. fibrillaires au niveau de la paupière inf. droite

La respiration est régulière, mais de temps en temps la malade geint, s'agite et alors la respiration est plus profonde — (Resp. irrégulière)

Les reflexes cutanés sont conservés — Le reflexe tendineux n'est pas bien net; dans tous les cas il est notablement diminué —

Pas de contracture, elle se défend seulem. quand on cherche à lui remuer les jambes, elle résisterait peut être un peu plus du bras gauche

La malade bouge, la recherche des reflexes est difficile — Sitôt qu'on la laisse tranq. elle s'assoupit et se cache sous ses couvertures

Elle ne tire pas la langue quand on l'invite à le faire ce moment — Taches méningit. Respiration un peu irrégulière — De temps en temps qq. inspirations plus fortes coïncident avec son réveil —

Les pupilles se resserrent peu sous l'influence de la lumière — Les yeux ne sont pas tout à fait fermés —

SCD Lyon 1

Dupras françoise – Méningite (suite)

N° 21 bis.

DATES	HISTOIRE PATHOLOGIQUE	PRESCRIPTIONS

l'œil Gauche est un peu plus fermé que l'œil Droit.
Elle se plaint beaucoup quand on la remue, se couche sur le côté tantôt à gauche, tantôt à droite, mais de préférence à Droite – La tête est fortement renversée en arrière – pas de paralysie, pas d'œdème, pas de troubles trophiques, pas de souffle céphalique – temp. 38° – On découvre une cicatrice cervicale au niveau de la partie moyenne du cou, sur le trajet du sterno-cleido-mastoïdien – On ne perçoit rien à l'auscultation des sommets, mais cet examen est très imparfait à cause des gémissements de la malade –

11 Juin = Au repos les yeux sont plutôt tournés à gauche. La malade se cache toujours sous ses couvertures. L'œil G. est plus dévié que le D. – Elle ramène les yeux à la partie médiane, elle les porte plus volontiers à gauche, cependant de temps en temps on les voit se dévier à Droite – Elle Bouge beaucoup plus qu'hier, elle n'a pas cette somnolence aussi profonde qu'elle avait hier –

La malade ne Bouge que la main D. Elle ne se sert pas du tout de la main G. cette dernière soulevée retombe, mais lentement. Elle ne retombe pas tout-à-fait flasque –

Elle se tient à la renverse la tête plutôt inclinée à Droite –

Elle Bouge ~~plus~~ surtout la jambe Droite – elle retire souvent cette dernière – Tout le côté G. du corps reste immobile. Elle Bouge constamment les membres du côté Droit, de temps en temps elle fait un mouvement d'ensemble du tronc – Le chatouillement de la plante du pied provoque des reflexes, beaucoup plus marqués à Droite qu'à gauche –

Le reflexe tendineux persiste des deux côtés – il est assez prononcé, plus qu'hier –

Pas de trépidation plantaire ni rotulienne. Légère résistance des fléchisseurs à gauche, rien du côté des extenseurs – Résistance plus marquée des fléchisseurs à Droite – Ventre en Bateau a uriné dans son lit – La malade prend difficilement sa potion iodurée à 2 gramme

SCD Lyon 1

DATES	HISTOIRE PATHOLOGIQUE	PRESCRIPTIONS
	Face = Le sillon naso-labial D. est plus marqué — La commissure G. paraît abaissée — Quand on la fait rire elle se plaint, la partie Droite est plus grimaçante que la gauche — La paupière D. se contracte mieux — Nystagmus — On ne constate plus la contracture fibrillaires de la paupière inf. D.	
	Les réflexes pupillaires ne sont plus aussi resserrés qu'hier — Elles ne sont jamais en repos à la lumière — L'approche de la lumière les fait se contracter, celle du côté D. se contracte un peu plus que —	
	Pas de salive — Le lavement laxatif n'a pas fonctionné — Respiration obscure, elle recrache tout ce qu'on lui donne — Aujourd'hui ce qu'on donne en excitant c'est la dilatation de la pupille le resserrement n'est jamais aussi prononcé qu'hier	
	Tendance à la Rotation des corps de G. à D. — Les réflexes, d'une façon générale se produisent d'autant mieux que la malade est resté plus longtemps en repos — Le système nerveux s'épuise vite et en répétant l'acte de chatouillement d'un même excitant, le réflexe perd de son intensité et de sa netteté —	
12 juin.	Quand elle est calme la pupille est moyennement dilatée — La malade se tient en chien de fusil — Le matin elle a répondu merci à la voix qui lui demandait si elle voulait boire — Quand on lui parle elle répond par quelques mots — Les réflexes pupillaires et respiratoires sont toujours les mêmes — Le membre D. résiste sensiblement les côtés de l'extension — Le membre G. n'offre pas de contracture il est parfaitement flasque (persistance de la tour) est toujours couché, la tête très bien cachée sous la traversin — Couché sur le côté les jambes repliées — Pour les membres inf. résistance des fléchisseurs, Les 2 côtés quand on commence les mouvements aux jambes la malade crie toujours beaucoup — Les réflexes tendineux persistent des deux côtés, Ventre en bateau persistance aussi. Des réflexes cutanés — comme précédemment La face est la même — Même déviation des yeux — En somme la seule différence qui existe avec l'état constaté hier c'est qu'il y a un peu moins d'agitation des côtés D. Que le membre inf. est plus flasque et que la malade répond un peu plus vite	Toutefois lorsque pendant les mouvements du membre droit on a provoqué une légère résistance du biceps — Me Voici fort —

SCD Lyon 1

Dupraz Françoise Méningite (suite)

N° 21 bis.

DATES	HISTOIRE PATHOLOGIQUE	PRESCRIPTIONS
13 Juin	La malade a crié toute la nuit — elle tousse beaucoup — L'œil G. est plus mobile que l'œil D — Elle mâchonne — La déviation des yeux est moins marquée que précédemment. Elle geint, elle se retourne, elle n'a pas l'assoupissement constant — Contracture des muscles de la nuque — la malade est en opisthotonos — La face est plutôt déviée à G — Les yeux ont plus de tendance à se porter à G — quoiqu'ils se portent dans tous les sens — Mais quand les yeux sont dirigés à D. pendant que l'œil G. se dévie à D — l'œil D. ne dépasse guère la ligne médiane — Les pupilles sont dilatées d'une façon permanente, surtout la pup. G. elles se contractent légèrement de temps en temps, mais pas au même degré qu'hier, du reste il n'y a pas des périodes de calme et d'assoupissement comme précédemment; la malade est presque constamment agitée, et l'agitation porte sur les quatre membres. (Les moments de calme et d'assoupissement sont rares) et la pupille se resserre de moins en moins — Avec les membres sup. la malade remue ses couvertures, saisit les barreaux de son lit, fait des mouvements automatiques divers, a peu près également avec les 2 membres, on remarque seulement que les mouvements du membre G. sont plus lents, le bras semble céder à la pesanteur par moment — En général les mouvements communiqués ne rencontrent pas de résistance aussi bien d'un côté que de l'autre; lorsqu'elle est le plus agitée, alors elle résiste et la résistance se fait sentir pour le côté D. du côté du triceps, pour le côté G. du côté du biceps — on peut rencontrer parfois un de résistance dans les muscles opposés, mais ce n'est jamais qu'à un faible degré — Enfin la résistance paraît plus marquée du côté D. que du G —	

SCD Lyon 1

DATES	HISTOIRE PATHOLOGIQUE	PRESCRIPTIONS
	Les membres inf. sont simultanément ou alternativement, fléchis, étendus, portés à D. à G. dans l'adduction, l'abduction — Il existe toujours un certain degré de résistance du côté de fléchisseurs surtout du côté D. Le reflexe tendineux rotulien est à peine marqué. ~~La~~ Du côté de la face on ne voit rien de particulier au 1er abord, mais en piquant la malade au front sur la ligne médiane, comme on le faisait précédemment on détermine des mouvements plus marqués du côté G. ~~surtout pour~~ on remarque notamment que la commissure D est moins mobile que la G. Les piqûres sur le membre donnent lieu à des mouvements réflexes, beaucoup plus marqués pour le membre inf. plus marqués aussi du côté D. Non seulement la piqûre du membre sup. donne lieu à un reflexe moins prononcé, mais il y a aussi un retard plus manifeste, que pour le membre inférieur — Les piqûres du tronc donnent lieu à une agitation générale, et à des mouvements plus marqués du côté du membre inférieur — Elle change souvent de position, se tournant d'un côté ou de l'autre, mais de préférence sur le côté G. dans le sens de D. à G. — (Face = si on pique d'un côté ou de l'autre les contractions prédominent du côté piqué et il y a en même temps une agitation générale, avec mouvements des membres sup. pour se défendre — Déglutition toujours difficile — Incontinence d'urine — Constipation — Pouls 100 — Resp. 20 — irrégulière — Rougeurs ecchymotiques sur les points saillants — fesses — coudes — Elle a toussé beaucoup, on trouve qq. crachats sur le bord de ses lèvres débris de crachats purulents — Ce matin elle a prononcé quelques paroles, mais au moment de la visite il est impossible de rien en tirer

Tandis que ces jours passés c'était à droite

SCD Lyon 1

(Dupraz françoise) (Méningite)

N° 21 bis.

DATES	HISTOIRE PATHOLOGIQUE	PRESCRIPTIONS
14 Juin	A la suite d'une prise de calomel 0,05 et de scammonée, la malade est allé abondamment du ventre hier dans la soirée — Elle était très agitée de minuit à 8h du matin — Depuis lors elle est plus calme — La respiration présente toujours à certains moments de petites exacerbations, — persistance de la contracture des muscles de la nuque. Quand on soulève les membres sup. ils retombent, toutefois elle fait encore qq. mouvements automatiques avec les deux membres, mais plus volontiers avec le membre droit — Pas de résistance aux mouvements communiqués, sauf une très légère au moment où se produit le mouvement automatique — Quand on pique la malade au front sur la ligne médiane, la contraction est à peu près égale des 2 côtés, cependant un peu plus marquée à droite — Quoique ça cette contraction est faible — Mêmes reflexes, plaintes, dilatation de la pupille sous s'influence des piqûres — Pour les membres inf. qq. mouvements automatiques moins prononcés qu'hier, toujours un peu plus marqués à droite qu'à gauche — Toujours un peu de résistance des fléchisseurs aux mouvements communiqués, persistance des reflexes cutanés, toujours plus marqués qu'aux membres sup. et plus prononcés à droite. Absence des reflexes rotuliens — Persistance de la toux — Les yeux sont plutôt déviés à gauche — Machonnement — tache méningitique très prononcée — En somme mêmes phénomènes qu'hier, sauf beaucoup moins d'agitation et plus d'affaissement —	
15 Juin	La malade a commencé hier soir à dire q.q. mots elle a parlé aussi dans la nuit quoiqu'elle ait été agitée, poussant des cris de temps en temps — Ce matin elle est mieux que nous ne l'avons jamais vue, moins affaissée, moins agitée — Demandant spontanément à boire, tirant la langue, donnant la main d. la main g. faisant aussi une note demande des mouvements de flexion et d'extension des membres, se levant même sur son séant	

SCD Lyon 1

N° 21 *bis*.

DATES	HISTOIRE PATHOLOGIQUE	PRESCRIPTIONS

SCD Lyon 1

(Dupraz françoise) Méningite

N° 21 bis.

DATES	15 juin HISTOIRE PATHOLOGIQUE	PRESCRIPTIONS

On remarque toujours un affaiblissement prédominant du côté gauche surtout dans le membre supérieur, qu'elle ne peut pas maintenir longtemps élevé; qui est mu avec plus de lenteur et qui retombe plus facilement. La commissure G. est également un peu moins mobile que celle du côté droit. La malade ouvre les yeux, regarde d'un côté et d'autre spontanément et comme on le lui demande; mais tandisque les 2 yeux peuvent être parfaitement dirigés à gauche si elle regarde à D. l'œil G. seul est dirigé de ce côté, tandisque l'œil D. ne dépasse guère la ligne médiane. Les pupilles sont dilatées. La malade respire assez fortement et tousse fréquemment, on n'observe pas les ~~pauses~~ pauses relatives des jours précédents.

La langue n'est pas déviée, saburrale.

Les membres sup. ne présentent pas de résistance aux mouvements communiqués si la malade ne s'y oppose pas, mais on trouve une résistance des fléchisseurs du côté du membre inf. Le réflexe rotulien a reparu à un léger degré des 2 côtés.

Mêmes phénom. que précédemment pour les réflexes cutanés.

La toux est beaucoup plus fréquente que précédemment. La malade geint toujours un peu de temps en temps. Quand on lui demande ce qui lui fait mal elle répond ~~pa~~ l'estomac. Pas de vomissement. Se tient couchée de préférence sur le côté D. les jambes fléchies.

16 juin. Elle a parlé dans la journée, toussant, se plaignant presque constamment. Vers 7. 8 heures du soir elle a été prise de délire. On a été obligé de la contraindre. Elle était égarée. Ce matin elle est redevenue calme répondant peut-être mieux aux questions que hier. Elle donne la main, serre la main, tire la langue dit qu'elle ne peut pas bien serrer.

SCD Lyon 1

DATES	HISTOIRE PATHOLOGIQUE	PRESCRIPTIONS
	toujours un peu plus de faiblesse à gauche — Pour tous les autres phénom. on constate un état identique à celui d'hier — Est allé abondamment du ventre — La pupille de l'œil G. est touj. plus dilatée et l'œil G. lui est toujours plus mobile — Elle se plaint toujours de l'estomac et a bien soif — Elle demande spontanément à Boire « Elle dit aussi quand on lui demande la main en la priant de serrer : je ne puis pas serrer bien fort, car je suis faible ». Elle tousse toujours beaucoup — Ses lèvres sont souillées par des débris de crachats purulents —	
17 juin	= Pendant la nuit la malade a été très agitée, mais cependant en faisant des mouvements moins forts que précédemment et en conservant sa connaissance. Elle a toussé, craché, avec l'anorexie comme la nuit précédente, et à la fin elle ne pouvait plus se débarrasser de ses crachats qui étaient plus abondants que précédemment — Morte à 4h du matin —	

Autopsie — le 18 juin à 9h du matin

En ouvrant la dure mère, les circonvolutions paraissent un peu tassées, et surtout leur surface est sèche — En enlevant l'encéphale il ne s'écoule qu'une petite quantité de liquide — Les sinus contiennent q.q. caillots noirs récents — A la base de l'encéphale on remarque un exsudat gris-blanchâtre très épais surtout immédiatement au niveau et en arrière du chiasma des nerfs optiques — ~~C'est~~ Cet exsudat enveloppe tous les vaisseaux et les nerfs de la base en s'étendant sur la protubérance et le bulbe où il devient de plus en plus mince, il s'étend aussi en avant vers les nerfs olfactifs en s'amincissant, il contribue aussi à fermer d'une façon anormale la scissure de Sylvius de chaque côté. (Il est à remarquer que la lumière de la Sylvienne droite est un peu aplatie par l'exsudat de ce côté — En mettant à découvert le fond de la scissure de Sylvius on trouve un exsudat rempli de granulations grisâtres —

et les vaisseaux sont très noirs, tingides, apparents

SCD Lyon 1

Dupras françoise (Méningite)

N° 21 bis.

DATES	HISTOIRE PATHOLOGIQUE	PRESCRIPTIONS

Autopsie (suite) aussi bien d'un côté que de l'autre.
Les circonvolutions sont très adhérentes et friables.
Il existe aussi un exsudat avec tubercules à l'origine des cérébrales antérieures. Les deux moteurs oculaires communs sont pris également. L'exsudat est à peu près égal au niveau des moteurs ocul. ext. toutefois il passe au dessous et au dessous du moteur oculaire ext. droit une artère cérébelleuse recouverte elle même d'exsudat.
La cinquième paire est prise également des deux côtés.
~~Immédiatement en arrière des 7e et 8e paires on voit de chaque côté un amas de granulations tubercul.~~
En ouvrant les artères sylviennes on voit qu'elles sont restées perméables.
Tout le long de la grde fente de Bichat il existe un exsudat avec granulations et le pathétique est également recouvert par l'exsudat des deux côtés.
Les ventricules latéraux contiennent un peu plus de liquide qu'à l'état normal. Liquide louche et il existe aussi des tubercules le long des vaisseaux des plexus choroïdiens.
Vers la convexité des Hémisphères on remarque outre la congestion et la sécheresse, d'où la difficulté d'enlever les méninges, une teinte opaline des méninges ça et là le long des vaisseaux, et qq granulations isolées sur ceux qui avoisinent la scissure de Sylvius, notamment au niveau du lobule pariétal inférieur. En examinant le fond des sillons on trouve partout sur les méninges de fines granulations, toutefois elles sont plus nombreuses dans le sillon de Rolando et les sillons avoisinants, mais en somme on en trouve partout et cela au fond des sillons le long des vaisseaux.
Rien de particulier sur les coupes. On remarque seulement que les parois des ventricules sont un peu ramollies par imbibition. Congestion et vascularisation assez prononcées.

Hémisphère droit

DATES	HISTOIRE PATHOLOGIQUE	PRESCRIPTIONS

Hemisphère Gauche = On trouve absolument la même disposition en ce qui concerne les tubercules de la convexité — partout des tubercules dans le fond des sillons, peut-être sont-ils un peu moins confluents dans le sillon de Rolando — que dans la même région du côté opposé.

Sur la coupe pédiculo-pariétale on tombe sur un foyer de ramollissement blanc situé à l'extrémité ant. du lobe sphénoïdal — foyer de les dimensions d'une noix — Il n'existe aucun gros tubercule à ce niveau, seulement on remarque que les vaisseaux qui se rendent à cette région présentent des tubercules très confluents

Cervelet = Il existe sur le lobe médian à la partie ant. quatre petits tubercules de la grosseur d'un grain de riz — En incisant plus profondément ces noyaux on voit qu'ils forment par leur réunion, une masse de la grosseur d'une avoline — Rien de particulier dans les autres portions du cervelet

Rien dans la protubérance — rien dans le bulbe —

Poumons = Les poumons sont très emphysémateux. Tout le poumon G. s'est à un haut degré — Le côté droit, c'est surtout le bord antérieur — La surface du poumon est d'un blanc rosé avec des dépressions légèrement bleuâtres — ~~Le poumon~~ En incisant le lobe sup. d'on trouve seulement vers les parties centrales qq. petits tubercules blanc jaunâtre, mais il n'en existe pas au sommet qui est très emphysémateux, ni au niveau du bord antérieur qui est emphysémateux au plus haut degré — Par contre on trouve une assez grde quantité de tubercules disséminés et de récente formation, dans les parties centrales le long des vaisseaux. En outre ce lobe présente une dilatation des bronches en général, et de l'une d'elle en particulier, qui présente les dimensions d'une petite ar

SCD Lyon 1

Modèle N° 61.

Nom Duprez — 4èmes femmes — 152

Resp.	Pouls	Chaleur R. C.	10	11	12	13	14	15	16	17	18	19	20
95	210	34,0 42,5											
90	200	33,6 42,0											
	190	33,2 41,5											
80	180	32,8 41,0											
	170	32,4 40,5											
70	160	32,0 40,0											
	150	31,6 39,5											
60	140	31,2 39,0											
	130	30,8 38,5											
50	120	30,4 38,0											
	110	30,0 37,5											
40	100	29,6 37,0											
	90	29,2 36,5											
30	80	28,8 36,0											
	70	28,4 35,5											
20	60	28,0 35,0											
	50	27,6 34,5											
10	40	27,2 34,0											
	30	35,5											

SCD Lyon 1

SCD Lyon 1

(Dupraz. françoise) (Méningite)

N° 21 bis.

DATES	HISTOIRE PATHOLOGIQUE	PRESCRIPTIONS
	Cette cavité ainsi que les autres Bronches sont remplies de Mucosités purulentes — Du côté du poumon Droit, sauf au niveau du Bord ant. très emphysémateux on trouve une congestion manifeste et il n'existe ni tubercules ni Dalatations bronchiques de ce côté — Rien du côté des plèvres — Le péricarde contient un peu de liquide — Le coeur n'offre rien de particulier, ni les reins, ni le foie, ni les reins, ni la rate, ni l'intestin, ni le péritoine	

J. Chevalier

SCD Lyon 1

DATES	HISTOIRE PATHOLOGIQUE	PRESCRIPTIONS

SCD Lyon 1

N° 21 bis.

DATES	4e ff. n° 192 HISTOIRE PATHOLOGIQUE Dupraz François	PRESCRIPTIONS Méningite tuberculeuse

Réflexions. Ce qu'il y a de plus remarquable dans cette observation, c'est la disparition ou tout au moins l'atténuation notable de l'hémiplégie gauche et l'apparition à ce moment d'un certain degré de parésie du côté droit de la face qui, du reste, n'a été que passagère.

Le retour des mouvements du côté gauche ne peut pas être attribué à la résolution des lésions, puisque celles-ci vont au contraire en augmentant progressivement. Pour la même raison on ne peut guère croire qu'il est dû à ce que, après la première impression produite par l'apparition des lésions, le cerveau s'y habitue d'autant mieux que ces lésions ne gagnent pas en profondeur et ne détruisent pas la substance cérébrale. Du reste, des lésions en apparence aussi superficielles donnent lieu d'autres fois à des paralysies persistantes. L'apparition d'un peu de parésie du côté droit de la face au moment du retour des mouvements du côté gauche nous fait penser que l'un des hémisphères qui n'était pas encore envahi par les lésions ou qui l'était à un léger degré est devenu le siège d'un plus grand nombre de lésions au point de déterminer ~~[illegible]~~ la parésie passagère de la face du côté droit et surtout le retour des mouvements du côté gauche. Puis les lésions s'équilibrant à peu près sur chaque hémisphère, c'est la parésie du côté gauche qui a persisté, c'est-à-dire celle qui s'est montrée la première. A l'appui de cette hypothèse on peut remarquer que la paralysie du côté gauche était à peu près flasque (il ne restait qu'un peu de résistance du côté des fléchisseurs du m. inf.) tandis que les membres du côté droit étaient continuellement agités; et que avec le retour des mouvements du côté gauche il y a eu un certain degré de résistance aux mouvements communiqués et même une agitation spontanée assez notable. Or, nous avons déjà eu l'occasion d'observer plusieurs fois l'apparition de la contracture du côté paralysé sous l'influence d'une lésion survenant dans l'hémisphère qui était sain, c'est-à-dire du même côté que la paralysie. Chez notre malade nous ne pouvons pas affirmer que la paralysie était due à la lésion des méninges situées du côté opposé; car lorsqu'il s'agit des lésions situées au niveau des méninges, il est très-possible que la paralysie provienne des lésions localisées du même côté. En tout cas cette question n'est pas résolue. — La prédominance des lésions sur l'hémisphère droit ferait plutôt pencher pour une action croisée; mais cette prédominance était en réalité très-légère. Nous avons aussi signalé

DATES	HISTOIRE PATHOLOGIQUE	PRESCRIPTIONS

l'appareil de la circulation de la cyclose droite ne trouvait de même impossible à dire si par ce fait la circulation était entravée plutôt du côté droit que du côté gauche. En tout cas il n'y avait pas de phénomènes tuberculeux, d'altération apparente au niveau des régions dites motrices. On peut attribuer les deux troubles des centres nerveux, soit à une entrave de la circulation par le fait de la compression tuberculeuse sur le trajet de petits vaisseaux, soit à des phénomènes d'irritation des couches corticales voisines des méninges atteintes, soit peut-être à ces deux causes réunies. En faveur de la première hypothèse, on remarquera que dans un point correspondant à l'extrémité antérieure de la scissure sylvienne gauche où les granulations étaient très-confluentes sur la voussure se rendant à cette région, il existait un véritable foyer de ramollissement. Cette question est difficile à élucider en raison de la multiplicité des lésions. Nous pensons y arriver il faudrait multiplier les observations en notant avec soin toutes les particularités relatives au siège des lésions, mais il faudrait aussi examiner avec exactement que possible les méninges de la base. afin de reconnaître pour connaître avec exactement que possible les effets de la simple irritation des méninges, de l'un des méninges de la base.

La maladie a débuté brusquement par une attaque convulsive. Dans ce cas les phénomènes qui ont suivi ne laissaient aucun doute sur la nature de la maladie, mais nous avons vu d'autres fois notamment chez des enfants ce même début suivi d'un état fébrile qu'on pouvait rapporter à toute autre affection. D'où l'importance de la remarque aussi exactement que possible sur le mode de début dans les cas où l'on peut songer à une méningite tuberculeuse. Nous remarquerons encore que ces convulsions peuvent être assez prononcées sans passages pour un peu attirer l'attention des parents qui ne donnent alors de renseignements précis que longtemps après les phénomènes qui ont pu se produire.

La malade après avoir perdu connaissance dès le début de son affection n'a recouvré un peu ses facultés intellectuelles que pendant les derniers jours qui ont précédé sa mort. Comme très-vraisemblablement les lésions ont été en augmentant on ne peut pas attribuer le retour de facultés intellectuelles à une diminution. Ce retour reconnaît probablement pour cause le siège superficiel des lésions, l'accoutumance du cerveau et peut-être aussi l'envahissement des parties plus ou moins éloignées (cithare de l'encéphale, moelle).

SCD Lyon 1

DATES	HISTOIRE PATHOLOGIQUE	PRESCRIPTIONS
2	4 ff. n° 152 Dupraz François	

Réflexions (suite) - Comme c'est vraisemblablement les premières lésions qui ont donné lieu aux phénomènes convulsifs, on peut rapporter ceux-ci aux lésions de l'extrémité antérieure du lobe sphénoïdal gauche qui paraissaient être les plus anciennes. Cela rendrait compte de la prédominance des convulsions du côté droit (renseignement cependant incertain) avec absence de paralysie au début, mais surtout de la déviation des yeux du côté gauche car cette déviation a précédé l'apparition de la paralysie. Il n'est pas impossible que les lésions hémisphériques gauches aient donné lieu tout à la fois d'abord aux convulsions généralisées avec prédominance à droite et ensuite à l'hémiplégie incomplète du même côté, avec déviation des yeux à gauche. Nous avons déjà observé des cas où avec une hémiplégie d'un côté, il y avait eu des convulsions du côté opposé et probablement sous l'influence de lésions hémisphériques superficielles, c.a.d. touchant aux méninges. Toutefois ces cas n'ont pas été suivis d'autopsie. Chez notre malade on observait encore le premier jour une contraction rhythmique au niveau de la paupière inférieure droite, vestige des convulsions de ce côté, tandis que les yeux étaient dirigés du côté opposé. Il est à présumer que pendant les convulsions les yeux devaient être dirigés à droite, tandis qu'après sous l'influence des phénomènes paralytiques succédant aux convulsions, ils étaient déviés à gauche. Il est vrai qu'il existait aussi des lésions tuberculeuses dans le cervelet et que ces lésions pouvaient aussi avoir une influence sur la déviation des yeux du côté de la paralysie. Je suis néanmoins porté à croire que les phénomènes peuvent se présenter comme nous les avons observés chez notre malade en l'absence de lésions cérébelleuses ou de lésions d'un point quelconque de l'isthme, mais seulement chez des malades atteints de lésions superficielles touchant aux méninges. Ce n'est pas à dire que l'extension des lésions de la base au niveau de l'isthme ne pouvaient avoir aucune influence sur cette déviation, mais on sait que ces lésions de la base peuvent exister sans déviation et surtout sans déviation aussi prononcée.

SCD Lyon 1

DATES	HISTOIRE PATHOLOGIQUE	PRESCRIPTIONS

L'ordre d'apparition des lésions, leur siège, leur coïncidence, etc. peuvent avoir une influence sur la déviation des yeux, comme sur le siège des paralysies et des convulsions qui n'est pas encore déterminée.

Au premier abord la déviation des yeux paraissait n'offrir d'autre particularité que leur direction à gauche du côté de la paralysie, avec prédominance de la déviation de l'œil gauche; mais ensuite, lorsque les yeux ont été déviés à droite, c'est encore l'œil gauche qui a été le plus dévié ou mieux le seul dévié, l'œil droit restant presque immobile ou ne se déviant qu'un peu à gauche. Bien plus, lorsque la malade a repris connaissance la veille et l'avant-veille de sa mort, on a pu remarquer que les yeux ne se mouvaient pas également de chaque côté; que l'œil gauche pouvait se mouvoir en tous sens, tandis que l'œil droit ne pouvait pas dépasser la ligne médiane à droite et ne pouvait pas non plus se porter complètement à gauche, les mouvements de ce côté étant même restreints. Il résultait donc de nos divers examens ~~que l'œil gauche~~, non seulement que l'œil gauche a été plus dévié que l'œil droit, mais aussi qu'il est resté plus mobile. Cette diminution de la mobilité de l'œil droit indique qu'il existait un certain degré de parésie des muscles de cet œil et notamment de l'oculo-moteur externe. On n'observe ordinairement rien de semblable avec les lésions hémisphériques simples et les choses nous ont paru aussi se passer autrement dans les cas de lésions hémisphériques doubles; mais on peut voir des phénomènes analogues à ceux que nous venons de rapporter lorsqu'il s'agit de lésions protubérantielles. Cette paralysie oculaire d'un côté, tandis que les membres sont plus ou moins paralysés de l'autre côté, constitue, comme l'on sait, une des formes des paralysies alternes. Or nous avions ainsi une paralysie alterne bien que la protubérance ne fut le siège

SCD Lyon 1

DATES	4me ff. n° 192 HISTOIRE PATHOLOGIQUE Dupraz Françoise	PRESCRIPTIONS

Réflexions (suite) – d'aucune lésion appréciable en dehors de l'affection méningitique. Quant à celle-ci elle paraissait égale des deux côtés. Les nerfs moteurs de l'œil paraissaient aussi enveloppés d'une manière égale par l'exsudat de la base, et le rapport du moteur-oculaire externe droit avec des vaisseaux ne nous ~~[illegible]~~ pas une cause suffisante pour expliquer sa paralysie, d'autant que le moteur-oculaire commun présentait aussi un certain degré de parésie. Il faut donc chercher ~~une~~ autre explication. Et d'abord dans tous les cas de lésion double de la protubérance ou des hémisphères, le sens de la déviation des yeux ne dépend pas de l'intensité de la lésion d'un côté. L'ordre d'apparition des lésions est important à considérer comme nous l'avons déjà dit, ainsi que la coïncidence de lésions protubérantielles et hémisphériques. Il est très-possible que la parésie de l'œil droit ~~fait~~ en rapport avec la parésie des membres gauches dans un cas où les lésions étaient répandues sur toute la base de l'encéphale. Et ne pouvaient peut-être agir que d'une façon asymétrique en manière à produire une paralysie alternative. A l'avenir nous devrons rechercher s'il en est ainsi dans tous les cas de méningite avec hémiplégie et déviation des yeux du côté de la paralysie, où si les phénomènes que nous avons constatés sont spéciaux à un certain nombre de cas dans des conditions qui restent à déterminer au moyen de nouvelles observations.

La paralysie de la face du côté droit (parésie) était peut-être un phénomène de même ordre que ceux de la parésie des nerfs oculaires de même côté?

Les variations dans la direction des yeux déviés ~~ont~~ été comme de coutume en rapport avec la gravité de pronostic.

Décubitus, plutôt du côté droit, c.à.d. opposé à la déviation des yeux – nouvelles recherches à faire à ce sujet.

Les pupilles ont été très-resserrées au début pendant la période comateuse, et on a remarqué ensuite que le resserrement était de jour en jour moins prononcé. Il a toujours été plus marqué dans les moments de somnolence avec diminution des mouvements respiratoires, tandis que la dilatation s'est toujours produite pendant les moments d'agitation avec accélération et amplitude augmentée des mouvements respiratoires. Le resserrement pupillaire a toujours

DATES	HISTOIRE PATHOLOGIQUE	PRESCRIPTIONS
	~~et~~ plus prononcé du côté droit, toujours produits sous l'influence de la lumière mouvements de rétrécissement maximum pendant les mouvements de dilatation, marqués du côté gauche. Ainsi de l'œil et de l'iris ont constamment côté droit, de sorte qu'on peut dilatation de l'iris à une paralysie D'autre part, il est à remarquer bien que les muscles de l'œil fussent la pupille était plutôt rétrécie, vraisemblablement pour cause sympathiques qui ~~étaient~~ atteints, ~~surtout~~ de l'œil, ~~et cette pupille~~ des muscles du côté gauche. Quant à dilatation qui se produisait les mêmes causes que chez phénomène de Cheyne-Stokes ou après l'amaurose provoquée. — Nous avons vu que sous l'influence de la lumière la pupille se contractait toujours ce phénomène qui était très-marqué dilatation, il était beaucoup moins rétrécissement, ~~la contraction~~ pupille ~~était~~ ~~sous~~ l'action de la lumière était ~~diminuée~~. ~~La contraction~~ ne ~~paraissait~~ pas non plus produire un effet de rétrécissement lorsqu'on l'approchait de l'œil au moment où la dilatation ~~de sa~~ ~~dilatation~~ en tout ou moins, l'effet était très-peu léger pour pouvoir inaperçu ; mais aussitôt que la dilatation de la pupille s'était produite elle se reconnaissait par le défaut de lumière et l'on observait encore une série de légers rétrécissements de dilatation jusqu'au moment où il survenait une nouvelle phase de rétrécissement ou de plus grande lumière.	le mouvement de l'iris à ses retours ~~a toujours~~ manifesté ~~a toujours été plus~~ de ce côté, le mouvement ~~a été plus~~ ~~diminué~~ de atteinte la plus grande moto-oculaire commune que pour l'œil droit notablement paralysé. Cela était reconnaissable une paralysie des filets comme les autres ~~alternait~~ aussi avec celle ~~au~~ rétrécissement alternativement, pendant dilatation, il reconnaissait au moment des ~~atteinte~~ pendant la période de ~~atteinte~~ ~~dans~~ l'œil droit ~~du côté~~ ~~La contraction~~ ~~immédiatement~~ ~~approchait~~ ~~de~~ ~~contraction~~ ~~ou~~ ~~moins~~ ~~l'effet~~ ~~était~~ ~~très~~ ~~aussitôt~~ ~~que~~ ~~la~~ ~~dilatation~~ ~~de~~ ~~la~~ ~~pupille~~ ~~se~~ ~~reconnaissait~~ ~~par~~ ~~le~~ ~~défaut~~ ~~de~~ ~~lumière~~ ~~et~~ ~~l'on~~ ~~observait~~ ~~encore~~ ~~une~~ ~~série~~ ~~de~~ ~~légers~~ ~~rétrécissements~~ ~~de~~ ~~dilatation~~ ~~jusqu'au~~ ~~moment~~ ~~où~~ ~~il~~ ~~survenait~~ ~~une~~ ~~nouvelle~~ ~~phase~~ ~~de~~ ~~rétrécissement~~ ~~ou~~ ~~de~~ ~~plus~~ ~~grande~~ ~~lumière~~.

SCD Lyon 1

DATES	4me ff. N° 152 HISTOIRE PATHOLOGIQUE Dupraz Françoise	PRESCRIPTIONS

Réflexions (suite) – De ce que la dilatation pupillaire se produit qqf au moment où l'on approche la lumière, dans les cas de ce genre, certains auteurs ont pu croire que la lumière avait alors une action inverse de celle qu'elle a habituellement. Or, si dans quelques cas il a pu en être ainsi c'est que la lumière excitait suffisamment le malade pour le faire entrer dans la période d'agitation et par conséquent de dilatation pupillaire. Mais dans notre cas la dilatation pupillaire s'est rarement produite au moment de l'approche de la lumière. Celle-ci a certainement pu produire l'effet indiqué précédemment. Toutefois le plus souvent il n'en était pas ainsi comme nous l'avons dit plus haut, puisque la lumière déterminait alors un léger resserrement même pendant la période de calme. Il est donc probable que qqf il ne s'agissait que d'une simple coïncidence entre l'approche de la lumière et la dilatation pupillaire.

La respiration présentait le rythme observé dans la resp. de Cheyne-Stokes, sauf qu'il n'y avait pas de pause complète, la fréquence et l'amplitude des mouvements respiratoires augmentant pendant la période d'agitation. Il est à remarquer que les pauses relatives des mouvements respiratoires avaient cessé de se produire pendant les 2 ou 3 derniers jours, ce qui coïncidait avec l'amélioration des autres troubles cérébraux.

Les réflexes cutanés étaient conservés, quoique diminués à gauche. Ils persistent ordinairement, en effet, dans la méningite. Ils étaient d'autant plus prononcés que le malade était examiné après un temps plus long de repos. C'est là une règle générale concernant la sensibilité réflexe qui la distingue de la sensibilité proprement dite pour laquelle la perception est d'autant plus sûre que les excitations sont plus fréquentes et plus rapprochées. Quant à la diminution des mouvements réflexes du côté paralysé, on peut dire aussi que c'est un phénomène général en rapport avec le degré de paralysie et l'état constitutionnel du malade et ressortissant au trouble survenu dans l'appareil sensitivo-moteur correspondant

DATES	HISTOIRE PATHOLOGIQUE	PRESCRIPTIONS

aux membres paralysés. Ce n'est que dans des cas exceptionnels que les réflexes sont augmentés du côté paralysé; et encore ils présentent des caractères différents de ceux des membres sains. Nous ne voulons pas, du reste, nous occuper actuellement de ces cas dans lesquels les lésions diffèrent totalement de celles de la méningite.

Chez notre malade on constatait encore que les Réflexes étaient plus diminués du côté paralysé au membre sup. qu'au membre inf. Il ~~est~~ ainsi habituellement; mais c'est aussi le membre supérieur qui est habituellement le plus paralysé. Non seulement le membre sup. réagissait moins; mais encore il mettait plus de temps avant de réagir sous l'influence des excitations. Le retard dans la production des mouvements ne peut donc pas être attribué à ce que les excitations portent sur des points plus ou moins éloignés des parties centrales atteintes. Il est au contraire en rapport avec les autres troubles qui prédominent ordinairement au membre supérieur et doit être rapporté aux mêmes causes.

Le réflexe rotulien était conservé, mais très-affaibli. En général nous avons constaté sa disparition dans la méningite, tandis que les R. cutanés sont conservés. En tout cas les phénomènes de trépidation rotulienne ~~et~~ plantaire paraissent toujours faire défaut. On peut dire d'après les faits que nous avons observés que dans la méningite le réflexe rotulien fait défaut ou tout au moins est notablement diminué et qu'il n'existe jamais de trépidation rotulienne ou plantaire: ce qui peut dans quelques cas servir à la distinction de la méningite et de la f. typhoïde compliquée de troubles cérébraux, la trépidation existant souvent dans ce dernier cas.

Pendant tout le cours de la maladie nous avons constaté une résistance plus grande des membres inférieurs que des membres sup. aux mouvements communiqués. Et de même les membres inf. avaient conservé à un degré plus marqué qu'aux m. sup. les mouvements spontanés, automatiques et réflexes, les sensibilités cutanées, tendineuses. Ce sont aussi les m. inférieurs ont conservé [illegible]. La résistance prédominait du côté des fléchisseurs d'où la position dite en Chien-de-fusil signalée fréquemment dans la méningite.

SCD Lyon 1

DATES	4me ff. n° 152 HISTOIRE PATHOLOGIQUE Duprez Françoise	PRESCRIPTIONS

Réflexions (suite) Lors de notre premier examen alors qu'il n'existait pas de paralysie manifeste, il nous a semblé que le membre sup. g. présentait un peu plus de résistance aux mouvts communiqués que le m. sup. droit. Ce phénomène était l'indice de la lésion qui en s'accentuant a donné lieu aux phénomènes de paralysie. Cette remarque est basée sur des faits observés antérieurement dans lesquels nous avons trouvé de la contracture correspondant à de la méningite légère et aussi de la contracture précédant des symptômes de paralysie avec des foyers de ramollissement. Ce n'est pas que la même lésion donne lieu à des symptômes consécutifs de contracture puis de paralysie; mais ces symptômes sont en rapport avec l'intensité et la marche des lésions. Il est facile de s'assurer qu'avec la contracture, seule en apparence, il existe déjà une diminution de la force. Si la contracture prédomine ainsi c'est que la lésion est superficielle, peu intense; tandis que la lésion devenant plus intense plus profonde détermine une parésie ou paralysie plus marquée en même temps qu'une contracture moins prononcée, d'autant moins que la paralysie est plus complète et que l'état général du sujet est plus mauvais. (Il est bien entendu que nous n'entendons parler que des contractures récentes; et encore il y a bien des circonstances relatives au siège et à la nature des lésions, à leur marche, etc. qui peuvent modifier ce que nous disons d'une façon générale) —

Lorsque la paralysie est survenue du côté gauche, nous avons alors trouvé une agitation des membres du côté droit et une résistance plus grande des membres de ce côté aux mouvements communiqués. Pour les m. inf. on ne remarquait que cette différence de résistance; mais pour les m. sup., tandis que le m. g. résistait surtout du côté de la flexion, pour le m. droit la résistance existait surtout du côté de l'extension. Nous avons souvent noté

DATES	HISTOIRE PATHOLOGIQUE	PRESCRIPTIONS
	cette différence dans la résistance offerte du côté opposé. Ce n'est pas par de résistance prédominante du côté un membre paralysé, mais c'est plutôt trouve cette résistance tandis que c'est surtout le biceps qui reste dans les membres paralysés. – Enfin la résistance offerte par les membres sup. ou inf. paralysés ou non, présente toujours une grande variabilité surtout pour les m. sup., les m. inf. présentant toujours une résistance plus ou moins prononcée C'est après un repos ou lorsque le malade était agité de parfois sans cause appréciable que la résistance existait ou était plus marquée. Parfois, enfin, elle faisait défaut aux m. sup. surtout du côté paralysé. Les conditions capables d'influer sur la production de ces phénomènes sont donc nombreux. De même, on observe les mêmes phénomènes avec des lésions de nature diverse dans des localisations différentes.	pour les membres paralysés à dire que les mouvements du triceps brachial dans du côté opposé que l'on Les mouvements de la tête spontanément dans la flexion. paralysés ou non, présentent surtout pour les m. sup., plus ou moins prononcés malade était agité de paraît existait ou était plus aux m. sup. surtout d'influer sur la
	Lorsque l'on provoquait fortement la force il se produisait une agitation générale, mais les mouvements étaient plus prononcés du côté paralysé. Ce qui semble indiquer qu'il s'agissait de mouvements réflexes. Les muscles de la nuque présentent une résistance aux mouvements communiqués à même notion que celle des membres avec prédominance du côté des muscles de la nuque. Quand la contracture est forte, elle ramène la tête en arrière spontanément de même que les m. inf. sont spontanément dans la flexion. mais si elle est moins prononcée, elle ne devient sensible que sous l'influence de l'excitation qui consiste à étendre les membres affectés, lesquels résistent alors plus ou moins.	plus prononcés mouvements de même notion la tête en arrière spontanément sont spontanément dans la flexion. sensible à étendre les membres
	Avec la diminution de l'agitation nous avons constaté la diminution de l'affaiblissement général, la diminution de la résistance musculaire et la disparition de l'agitation, la diminution de la résistance musculaire et la disparition des troubles réflexes. La fièvre n'était pas en rapport avec l'intensité des troubles. Elle ne peut pas non plus rendre compte des troubles qui survenaient la nuit pendant les derniers jours et menaçait constamment de déterminer la mort, alors que pendant le jour il survenait une amélioration évidente de tous les symptômes. C'est une particularité observée dans un certain nombre de malades, mais qui paraît surtout prononcée dans la tuberculose et notamment dans la tuberculose des méninges. La lésion de ces nerfs aurait facilité le diagnostic en cas de doute, mais elle nous paraît supposer que la toux soit provoquée par des tuberculoses remontant à un temps plus ou moins éloigné. Or, il existait une dilatation bronchique dans le poumon g. avec emphysème gradué. Les poumons des deux côtés, de sonorité assez tubulaire dans le poumon g. plus de dilatation bronchique. Rien ne permettait de penser que ces anciennes lésions tuberculeuses avaient été suivies de production de nouvelles lésions tuberculeuses pulmonaires ? Il était en effet bien établi, contrairement à l'opinion admise	(trois fois) agitation, délire) nuit pendant la mort, alors que symptômes. ?

SCD Lyon 1

HOSPICES CIVILS DE LYON

HOTEL-DIEU

Nom Baronnat Salle Ste Jeanne Lit N° 23 F°

Prénoms Louis

Age 26 ans

Profession Journalier

Né à Lyon

Demeurant à

Entré le 8 Mai 1882

Sorti le Décès le 20 Mai à 10h du soir

DIAGNOSTIC ET RÉSUMÉ

of Méningite

Chef du service, M.

OBSERVATION CLINIQUE

Élève interne, M.

Père mort à 59 ans ~~mort~~ Mère morte à 38 ans d'un refroidissement. Deux frères morts en bas âge. Une sœur vivante bien portante

Etant jeune, le malade a eu de l'otorrhée des deux oreilles, et de la blépharite avec une tache sur l'œil gauche qui a maintenant disparu. Il n'a pas eu d'adénites cervicales. Depuis 8 ans est toujours bien porté. Pas d'alcoolisme.

Il est très sujet à prendre des refroidissements, se tenant par suite de son état, devant des fourneaux où l'on fait la fonte. Le dernier hiver il a beaucoup toussé, et au mois de janvier son état s'aggrava, et au bout de 15 jours il dut cesser son travail. Il a eu deux hémoptysies peu abondantes vers le fin du mois de février. Sueurs de transpiration nocturne. Depuis le commencement de sa maladie il a la voix ~~f~~ voilée et ne peut pas parler à haute voix

SCD Lyon 1

Nom _____ Salle _____ Lit N° _____ F°

Urines colorées pas de dépôt. Nuage d'albumine par la chaleur et l'ac. acétique

Actuellement. Le malade est un peu amaigri, la figure est un peu pigmentée en jaune gris, surtout autour du nez et des yeux. il n'a guère de sommeil le nuit mais pas de sueurs, il tousse beaucoup et rend des crachats nummulaires purulents. Pas de dyspnée. Les jambes présentent un peu d'œdème. L'appétit est conservé pas de vomissements ni de troubles gastriques pas de diarrhée. Le ventre n'est pas ballonné.

Poumons. Matité prononcée aux deux sommets en arrière surtout à gauche. Sonorité à peu près complète aux bases. Matité en avant des deux côtés sur la clavicule. Son un peu tympanique à gauche.

À l'auscultation. En arrière à droite respiration très soufflante dans toute l'étendue du poumon. elle l'est davantage au sommet où on trouve aussi des craquements fins. À gauche au sommet respiration également soufflante et à timbre métallique. le murmure vésiculaire a disparu on entend des râles fins à timbre métallique également. La résonnance de la voix prend le même caractère.

En avant à gauche mêmes râles.

Rien au cœur.

Depuis ~~le mois de janvier~~ le 5 Mai il prend des crises épileptiques il en a déjà eu quatre. Auparavant il n'en a jamais eu. La crise commence par de l'aura qui part de la main droite. Celle-ci est affaiblie elle est tombante comme s'il avait eu une paralysie. Œdème de cette main il n'y en a pas dans l'autre. elle est agitée par de petites contractions musculaires. Sa sensibilité est bien conservée.

Rien aux membres inférieurs. rien du côté de la face. À la suite des 1 d'hier il n'avait rien eu. Ce n'est qu'après celles de ce matin que son bras est paralysé.

12 Mai. Il a pris 4 crises depuis hier. La paralysie a augmenté, elle tient tout le bras. Sensibilité un peu diminuée.

pouls 112.

SCD Lyon 1

HOSPICES CIVILS DE LYON

HOTEL-DIEU

Nom _____ Salle St Jeanne Lit N° 93 F° _____

Prénoms _____

Age _____

Profession _____

Né à _____

Demeurant à _____

Entré le _____

Sorti le _____

DIAGNOSTIC ET RÉSUMÉ

Chef du service, M. _____

MÉDICAMENTS

Élève interne, M. _____

PRESCRIPTION	S. ALIBILES	CESSATION	PRESCRIPTION	USAGE INTERNE	CESSATION	PRESCRIPTION	USAGE EXTERNE	CESSATION
8 mai	Vin		8	VI gouttes noires dans 30 g. d'eau.	11	12	Lavement Chloral 2 gr	
11	Vin Quina		11	pot. Elix. Garus 30 Sp. diacode 30.				
			11	Bromure de potassium 6 gr Eau 100 gr Sp. d'oc. d'anis 30 gr				

H. H. — S. G. — Feuilles de Médicaments, A. — 11-82. — 10.000.

Impr. Alf. Louis Perrin

SCD Lyon 1

Nom ______________ Salle ______________ Lit N° ______ F° ______

PRESCRIPTION	S. ALIBILES	CESSATION	PRESCRIPTION	USAGE INTERNE	CESSATION	PRESCRIPTION	USAGE EXTERNE	CESSATION

SCD Lyon 1

Nom _____ Salle _____ Lit N° 23 F°

13 Mai — Le malade a pris deux nouvelles crises dans le milieu de la nuit, la première a été légère et ne lui a pas fait perdre connaissance. La seconde qui est survenue une heure après a été beaucoup plus forte mais il n'a perdu connaissance que quelques instants. Toutes ces crises commencent par des douleurs et des contractures du membre supérieur droit, les doigts se fléchissent sur la main, celle-ci sur la poignet et tout le bras se contracture. La face est grimaçante pendant ce temps là, et le malade grince des dents.

Aujourd'hui le bras droit peut faire quelques mouvements ce qui tient à ce qu'on l'examine peu longtemps après la crise que la veille.

15. Depuis 48 heures les crises ont été moins fortes c'est à peine si le malade a perdu connaissance mais elles ont été moins fortes. Il a des troubles à peine marqués de la sensibilité du côté droit. Rien de particulier au membre inf. — Crayons pas de trouble appréciable de la sensibilité. Il lui est arrivé une fois de perdre les urines au moment d'une crise, il y a 3 jours.

16 — N'a pas eu de nouvelle crise hier.

17 — Le malade a eu cette nuit une grande crise puis une plus faible. Ce matin il est plus affaissé et couché toujours sur le côté droit. Persistance de la monoplégie incomplète du bras droit sans paralysie du membre inf. du même côté, et seulement avec des signes de paralysie douteux du côté de la face en raison de la présence d'un abcès gingival. Persistance de la sensibilité.

19. Pas de crises mais un peu de subdelirium la nuit. Ce matin le malade regarde bien, mais il est très affaissé. La paralysie du membre sup. est toujours incomplète. — Crayons un abaissement de la commissure droite malgré la guérison de l'abcès

SCD Lyon 1

Nom Salle Lit N° F°

20 mai

Pas de nouvelle crise – Même état du bras – En somme rien de particulier sauf un affaiblissement général plus gra avec respiration plus difficile et râles trachéaux perçus à distance – Un peu de subdelirium cette nuit et ce matin 48 respirations – Pouls très petit 112 –

SCD Lyon 1

Nom Bazonnat Salle Ste Jeanne Lit N° 93 F°

Rien de particulier dans les sinus

Cerveau — En enlevant le cerveau, il s'écoule une quantité assez notable de liquide séreux, louche. Au niveau de la base du crâne, il existe un peu d'épaississement des méninges aux abords des vaisseaux et du chiasma. En examinant les méninges, sur le trajet des vaisseaux, on trouve de tubercules dont le volume varie depuis le plus petit point perceptible, jusqu'à celui d'une tête d'épingle. C'est surtout dans la scissure de Sylvius gauche, que ces altérations sont le plus manifestes, tant en avant et en arrière du chiasma. Dans la scissure de Sylvius droite et à un plus léger degré dans la partie ant.re de la scissure interhémisphérique, quelques tubercules peu nombreux sur les méninges au niveau de la grande fente cérébrale. Il en existe très peu sur la pie-mère et seulement à la partie ant.re Les vaisseaux paraissent sains

Hémisphère Gauche — Les méninges sont épaissies surtout à la partie moyenne de l'hémisphère on aperçoit des tubercules par transparence. ~~En outre on voit~~ C'est surtout au niveau et en avant de la partie moyenne de la frontale ascendante que ces lésions sont le plus prononcées En ce point elles présentent même une induration ~~assez~~ au dessous de laquelle la substance paraît moins consistante. En enlevant les méninges, on les trouve converties de granulations tuberculeuses, d'autant plus volumineuses qu'on approche davantage du point indiqué. En général elles ont le volume d'une tête d'épingle et atteignent le volume d'une lentille. On voit que le point qui est complètement dépourvu correspond au pied de la 2e circonvolution frontale. A ce niveau il existe une saillie du volume d'une noisette s'étalant à la base sous forme de plaque formée par des granulations confluentes, et dont la partie saillante plonge dans le pied de la partie la plus élevée du pied de la 2e circonvolution frontale qui à ce niveau est presque très distendue et présente une fluctuation manifeste. La plaque est adhérente à la portion la plus élevée du tiers moyen de la frontale ascendante. On peut la séparer de cette circonvolution dans la déchirure, quoique elle soit très adhérente, tandis qu'il n'en est pas de même du côté qui plonge dans le pied de la 2e circonvolution. Cette surface de la plaque est irrégulière, paraît formée d'une accumulation de masses blanchâtres, dans l'intervalle desquelles se trouvent des exsudats hémorrhagiques. Sur la coupe de la plaque, on voit qu'elle se sépare en deux parties, bien accolées l'une plus mince ayant 5mm d'épaisseur, consistant de granulations et formée du côté de la frontale ascendante, l'autre ayant 6mm d'épaisseur plus molle, tournée vers le pied de la 2e frontale. Les deux sont réunies par un tissu conjonctif infiltré

SCD Lyon 1

Nom _____ Salle _____ Lit N° _____ F°

On voit aussi de nombreux vaisseaux qui paraissent se rendre au centre de masses blanches arrondies, formées par les tubercules qui remplissent leur gaine. Au dessus et au dessous, en avant de la frontale Ascendante on trouve deux petites plaques peu saillantes formées par des granulations encore distinctes, tandis que elles se confondent avec la grande plaque.

La substance cérébrale environnant la plaque tuberculeuse offre une coloration légèrement jaunâtre et est tout à fait diffluente, sur une étendue de 3 ou 4 cent en avant au niveau du pied de la frontale. La même altération se retrouve sur la partie correspondante de la frontale ascendante mais sur un point très limité de 2 ou 3 cent en hauteur.

La portion immédiatement en rapport avec la plaque présente des hémorrhagies punctiformes avec destruction de la substance cérébrale.

Hémisphère droit. On trouve des granulations tuberculeuses en assez grand nombre dans la scissure de Sylvius, mais ailleurs elles sont moins nombreuses on en trouve disséminées sur les vaisseaux dans toute les régions. Les méninges sont un peu épaissies.

Rien de particulier dans l'hémisphère droit.

SCD Lyon 1

MODÈLE N° 21.

HOTEL-DIEU. — Salle Ste Jeanne N° ~~10~~ 21

Nom Elie Labrosse

né à

demeurant à

profession cordonnier

âge 20 ans

tempérament

constitution

entré le 25 avril 1882.

sorti le Mort 14 Mai à 10 heures du soir

Autopsie faite le 16 mai à 9h du matin

Début présumé le 20 Avril 82.

DIAGNOSTIC ET RÉSUMÉ

Dothienentérie

Méningite tuberculeuse

HISTOIRE PATHOLOGIQUE

Père vivant; sa mère a succombé à une suite de couches. 5 frères ou sœurs; deux sont morts très jeunes; les autres sont en bonne santé. A l'âge de 10 ans il aurait eu une maladie qui aurait duré 6 mois et qu'il qualifie de fièvre cérébrale et typhoïde. = Il aurait craché le sang à diverses reprises, ce sang était rosé. — Ne toussait pas d'habitude. Pas d'autres antécédents pathologiques. Depuis environ 10 jours il se sentait malade; il éprouvait de la céphalalgie; pas d'épistaxis, pas de vomissements, pas de diarrhée. = Il ne présenta rien de nouveau, mais son malaise général augmentant il fut forcé

DATES	HISTOIRE PATHOLOGIQUE	PRESCRIPTIONS
	de prendre le lit il y a 4 ou 5 jours. =	
	Anorexie ou nulle ; langue blanche ; peau d'appétit,	
	sèche et sonore, pas de vomissements. =	
	Ventre non ballonné, ni douloureux. Cas de	
	taches rosées, pas de gargouillement.	
	Céphalalgie entièrement manque. Rachialgie. =	
	Rien anormal. = Rien à signaler.	
	Pas d'albumine.	
	T. R. 39°.	
28 avril	Cas de modifié. Toujours fièvre, Cas d'entrée	
	pas encore abdominaux	
2. Mai	pas de taches rosées pas de Ballonnement	
	Douleur et Gargouillement dans la fosse iliaque droite	
	pas de diarrhée excessive — Le malade rend ses selles	
	tels quels — Rien à l'auscultation —	
	On commence les Bains froids	
4 mai	Pas d'albumine dans les urines.	
6 mai	Pas de taches — persistance de la diarrhée —	
	La température est modérée — On n'a pas retiré de bains depuis	
	hier —	
12 mai	Depuis 8 jours le malade est plus somnolent —	
	Depuis hier il est beaucoup plus absorbé —	
	On est obligé de répéter les questions pour	
	se faire comprendre — Il est obnubilé —	
	Jamais de taches rosées —	
	On a beau l'interpeler il ne répond pas —	
	regard hébété — Il est incapable de prendre	
	n'importe quoi seul —	
	Il se plaint quand on cherche à le faire asseoir	
	Hier Il a eu un vomissement bilieux —	
	Il se plaint quand on touche le Ventre	
	aussi bien à gauche qu'à droite —	
	pas de paralysie, pas de Contracture — Somnolence	
	un peu plus de résistance aux mouvements du	
	côté gauche — pas de trépidation — pas de reflexe rotulien	
	Réflexes cutanés conservés —	
	résiste un peu plus du côté gauche —	
	Coloration très brune des muqueuses —	
14 mai	Les pupilles sont contractiles et moyennement dilatées	
	— Le malade a de la carphologie, il gesticule plus la main droite	
	La vessie est considérablement distendue, il urine par	
	regorgement — pas de reflexe tendineux, pas de trépidation	

SCD Lyon 1

DATES	HISTOIRE PATHOLOGIQUE	PRESCRIPTIONS

un peu plus petit que le précédent

SCD Lyon 1

DATES	HISTOIRE PATHOLOGIQUE	PRESCRIPTIONS
	Les jambes sont cyanosées — Quand on lui chatouille la plante des pieds, le réflexe a lieu et en même temps le malade se met à uriner —	
	Il a le regard fixe en avant en haut — Tourne les yeux sans regarder — Les yeux sont plutôt portés à gauche surtout à gauche — et principalement quand on relève les paupières et que le malade résiste — Petites oscillations qui tirent les yeux à gauche — Un peu de nystagmus latéral —	
	La pupille gauche est un peu plus dilatée que la droite —	
	Quand on cherche à le faire regarder à gauche il le fait assez facilement, mais quand on cherche à le faire regarder à droite l'oeil gauche se dévie le mieux l'oeil droit est plus fixe —	
	La figure se contracte bien des deux côtés — Il grince des dents —	
	La respiration est irrégulière — Il se plaint quand on le pique — Diminution notable de la sensibilité en général	
	Un vomissement bilieux ce matin — on sonde le malade —	
	Depuis hier le malade a du hoquet — Resp. 48 — pouls 100 — Il ne parle pas. De temps en temps il fait entendre un gémissement plaintif	

... pas de trépidation

SCD Lyon 1

Labrosse Elie – Ste Jeanne 21 – Méningite

DATES	HISTOIRE PATHOLOGIQUE	PRESCRIPTIONS

Autopsie le Mardi 16 Mai à 9 heures du matin =

Cerveau – Quand on incise les méninges il s'écoule une assez grande quantité de liquide, beaucoup plus qu'à l'état normal – Il existe une méningite tuberculeuse de la base très prononcée, les exsudats de la base englobent le chiasma et les vaisseaux ~~de la base~~ et se prolongent surtout le long de la scissure de Sylvius – Il existe de nombreuses granulations qui se détachent sur les exsudats et principalement le long des vaisseaux –

Sur la convexité des hémisphères on ne voit que quelques rares granulations disséminées sur les parties inf. moyennes et antérieures, c'est aussi le long des vaisseaux que ces granulations s'observent, elles sont du reste peu nombreuses et on en compte à peu près de 20 à 30 de chaque côté sans exsudat appréciable à l'œil, tandis qu'au niveau de la base elles sont confluentes – Elles ont environ le volume d'un grain de millet, quelques unes sont plus petites, quelques unes aussi plus volumineuses – Les exsudats et les granulations sont encore très prononcés le long de la grande fente cérébrale de Bichat, enfin on trouve aussi les mêmes lésions très abondantes sur la protubérance et le bulbe, toujours de préférence sur le trajet des vaisseaux – Il existe aussi quelques granulations disséminées sur les faces supérieures et inférieures du cervelet – Les lésions sont disséminées de chaque côté d'une façon à peu-près égale – Il existe à la partie moyenne de la protubérance du côté droit immédiatement au dessus du faisceau pyramidal à égale distance de la ligne médiane et du bord externe un tubercule du volume d'un petit pois ayant 4 ou 5 millim. dans le sens ~~vertical~~ antéro-postérieur, 3 millim. dans le sens vertical – 2 ou 3 millim. dans le sens latéral – Ce tubercule a une teinte jaune légèrement verdâtre et une résistance un peu plus grande que celle du tissu cérébral –

Dans le lobe latéral droit du cervelet à un centim. de la surface corticale on trouve également un tubercule un peu plus petit que le précédent

SCD Lyon 1

Modèle N° 21.

HOTEL-DIEU. — *Salle* _____ N°

(2)

Nom

né à

demeurant à

profession

âge

tempérament

constitution

entré le

sorti le

DIAGNOSTIC ET RÉSUMÉ

On en trouve encore un ~~peu~~ plus volumineux au centre du lobe gauche du cervelet près du corps rhomboïdal un peu au dessus. Le centre de ce tubercule est en voie de ramollissement et offre l'aspect d'un pus verdâtre. Un autre tubercule de la grosseur d'un grain de mille (un peu plus gros) dans le même lobe près de la surface externe.

Rien de particulier sur les coupes des hémisphères. La moelle n'a pas été examinée, mais les tubercules paraissent très confluents sur les méninges qui avoisinent la partie inf. du bulbe.

Le poumon gauche présente des adhérences pleurales tellement fortes, qu'on ne peut extraire qu'une partie du lobe inf. (par une incision abdominale, sujet réclamé) Cette portion est criblée de granulations milliaires confluentes.

HISTOIRE PATHOLOGIQUE

Le poumon droit ne présente pas d'adhérences et est emphysémateux et au premier abord ne paraît pas affecté, il n'existe pas de tubercule sur la plèvre, mais on aperçoit très manifestement des granulations à travers la plèvre, et en incisant le poumon on le voit également rempli de granulations milliaires confluentes. Rien de particulier du côté du cœur. — Le cœur gauche aurait peut-être des parois plus épaisses qu'à l'état normal. L'aorte ne paraît pas malade. (Il n'y a ~~que deux grandes valvules sigmoïdes~~ une valvule sigmoïde à peu près normale, puis une autre beaucoup plus grande en avant qui présente cependant à sa base les bases de la soudure de deux valvules. Rien du côté de l'artère pulmonaire.

Le foie volumineux, un peu gras, ne présente pas de tubercule, il n'existe pas non plus d'inflammation du péritoine, ni de ~~inflammation~~ granulation sur le péritoine. Les reins volumineux, présentant l'un et l'autre un assez grand nombre de granulations tuberculeuses sous forme

SCD Lyon 1

DATES	HISTOIRE PATHOLOGIQUE	PRESCRIPTIONS

de grains de mil blanc jaunâtre disséminés ou aglomérés, formant comme de petites colonnes dans le sens des vaisseaux de la région corticale –

Même à l'extérieur on voit les tubercules apparaître à travers la capsule qui cependant se laisse facilement détacher.

Pas de granulations sur l'intestin, cependant on trouve les ganglions mésentériques un peu tuméfiés, l'intestin contient des matières solides et quelques matières boueuses – on trouve sur l'intestin grêle, les plaques de Peyer légèrement rouges et tuméfiées mais non ulcérées – Ce n'est qu'à la partie inf. de l'intestin grêle, au niveau de la valvule de Boën qu'il existe deux ulcérations anciennes, à fond blanchâtre et à bord bleuâtre, l'une a les dimensions d'une pièce de cinquante centimes, aplatie de telle sorte que les dimensions sont un peu plus grandes dans le sens transversal – Tout à ~~coup~~ côté se trouve une autre ulcération un peu plus grande, de forme irrégulière, comme taillée à l'emporte pièce, et plus étendue dans le sens transversal –

Dans le gros intestin on ne trouve rien de particulier, si ce n'est une tuméfaction des follicules clos

Amphithéâtre du Tiercelet
Le 16 Mai 11h du Matin
V. Chevalier

HOTEL-DIEU. — *Salle* _____ *N°* _____

Nom

né à

demeurant à

profession

âge

tempérament

constitution

entré le

sorti le

DIAGNOSTIC ET RÉSUMÉ

HISTOIRE PATHOLOGIQUE

SCD Lyon 1

Mr Labrosse

SALLE Ste Jeanne

Nom Début présumé le 26 Avril 82. N° 21

Dates	Heures des bains		Durée des bains	Température du bain	Température du malade			Observations
	matin	soir			avant le bain	immédiatement après le bain	une heure après le bain	
Avril		1 ½	15	25	39,8	38,7		
		4 ½	"	"	38,3			pas de bain
		7 ½	"	25	39,3	38,9		
		10 ½	"	"	38,6			pas de bain
Mai	1 ½		"	"	39,5	38,7		
	4 ½		"	"	38,7			pas de bain
	7 ½		"	"	38,5			
	10 ½				39,2	38,5		
		1 ½			38,9			pas de bain
		4 ½			39,2	38,6		
		7 ½			38,5			pas de bain
		10 ½			38,8			pas de bain
Mai	1 ½	1 ½			38,4			
	4 ½				38,5			
	7 ½				38,7			
	10 ½				38,9			
		1 ½			38,8			
		4 ½			38,5			
		7 ½			38,9			
		10 ½			38,6			
Mai	7 ½				38,5			
	4 ½				38,7			
	7 ½				38,4			
	10 ½				38,6			
	7 ½				39.4			

SCD Lyon 1

SALLE

Nom N°

N° 18

Dates	Heures des bains		Durée des bains	Température du bain	Température du malade			Observ.
	matin	soir			avant le bain	immédiatement après le bain	une heure après le bain	
5 mai		4 ½			39, 2			
		7 ½			39. 6			
		10 ½			38, 9			
6 Mai	7 ½				39, 1			
	4 ½				38, 8			
	7 ½				38, 5			
	10 ½				38, 9			
		1 ½			39, 4			
		4 ½			39. 1			
		7 ½			39,			
		10 ½			38, 5			
7 mai	7 ½				38, 9			
	4 ½				38, 6			
	7. ½				38, 2			
	10 ½				38, 5			
		1 ½			38, 7			
		4. ½			38, 6.			
8 mai	6				38, 7			
		5			39. 1			
9 mai	6				38, 4			
		5			38, 5			
10 mai	6				38. 2			
		5			38, 8			
11 mai	6				38, 4			
		5			39			

SCD Lyon 1

SALLE

N.°

Heures des bains		Durée des bains	Température du bain	Température du malade			Observations
matin	soir			avant le bain	immédiatement après le bain	une heure après le bain	
6				38,3			
	5			38,5			
11				38			
	11			38,6			
11				37,6			
	11			38,4			

SCD Lyon 1

SALLE

Nom

N.o

N.o 18

Dates	Heures des bains		Durée des bains	Température du bain	Température d malade			Observati
	matin	soir			avant le bain	immédiatement après le bain	une heure après le bain	

SCD Lyon 1

n° 10 [illegible]

Modèle N° 61.

Nom Labrousse Elie. Avril 1882.

Resp.	Pouls	Chaleur R.	Chaleur C.
95	210	34,0	42,5
90	200	33,6	42,0
	190	33,2	41,5
80	180	32,8	41,0
	170	32,4	40,5
70	160	32,0	40,0
	150	31,6	39,5
60	140	31,2	39,0
	130	30,8	38,5
50	120	30,4	38,0
	110	30,0	37,5
40	100	29,6	37,0
	90	29,2	36,5
30	80	28,8	36,0
	70	28,4	35,5
20	60	28,0	35,0
	50	27,6	34,5
10	40	27,2	34,0
	30		35,5

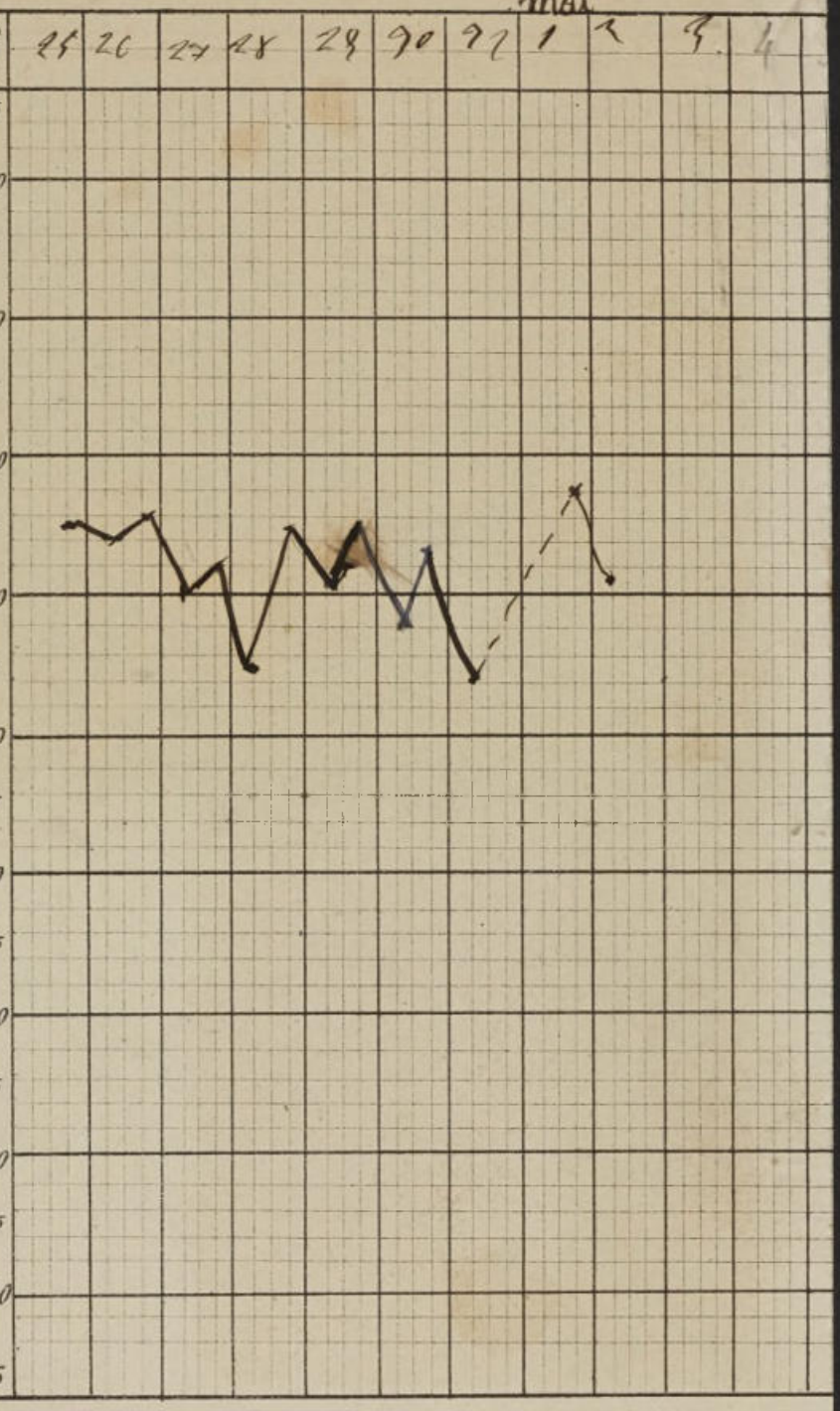

SCD Lyon 1

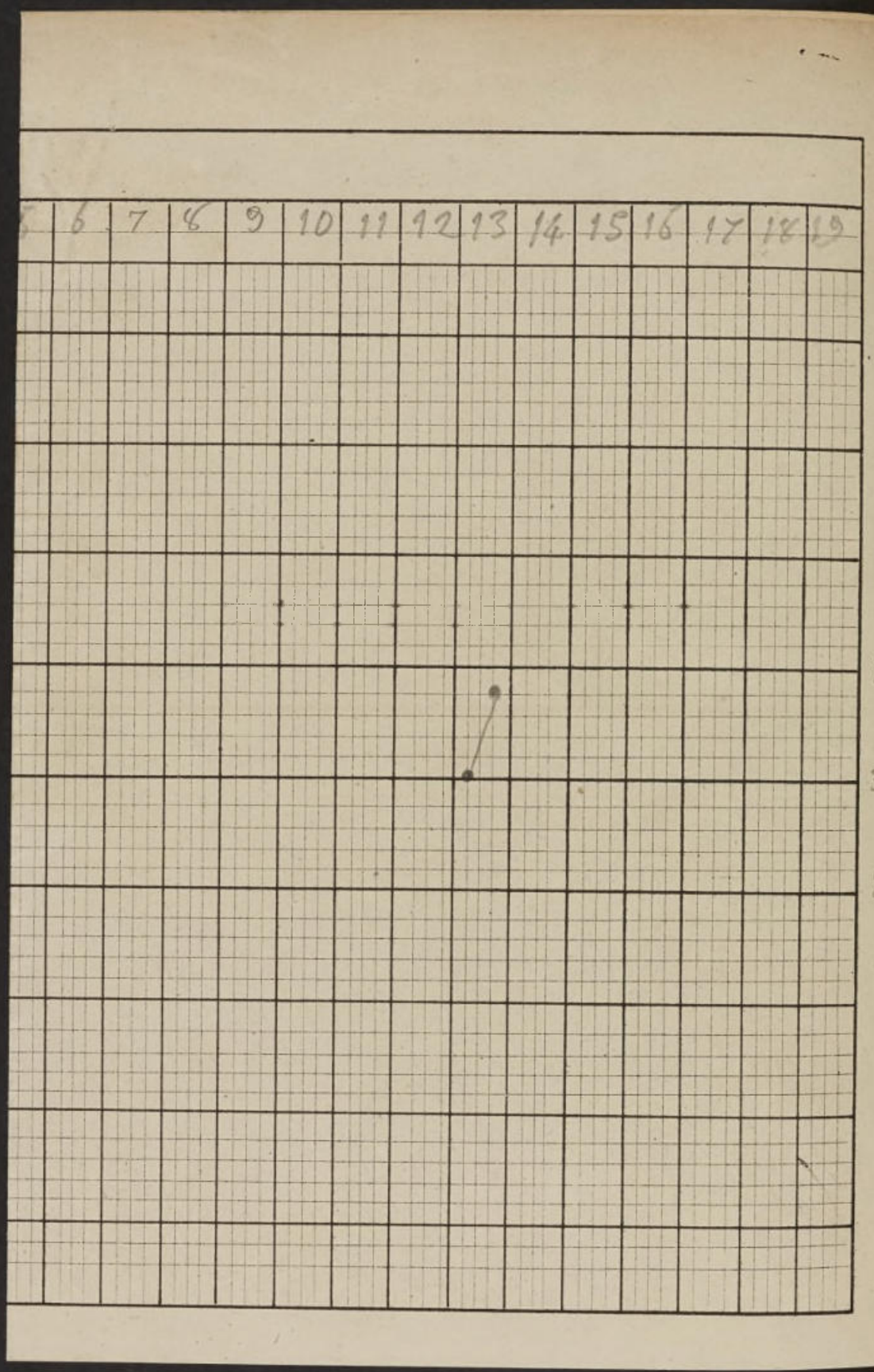

SCD Lyon 1

MODÈLE N° 21.

HOTEL-DIEU. — Salle Ste Jeanne N° 6

Nom Louis Point

né à Lyon —

demeurant à idem —

profession Facteur de postes

âge 34 ans

tempérament

constitution

entré le 11 8bre 1882 —

~~sorti le~~ Mort 12 8bre 1882 à 6 heures du soir

DIAGNOSTIC ET RÉSUMÉ

CA - Méningite

HISTOIRE PATHOLOGIQUE

Renseignements fournis par deux de ses camarades qui l'accompagnaient à l'hopital —

n'a pas eu de l'enrouement de la voix —

pas de crachements de sang

Fait une tournée très pénible, comme facteur — la tournée de la Croix Rousse

eu cinq enfants ils sont tous morts, plusieurs ne sont pas arrivés à terme

Hérédité = Père et mère morts jeunes, d'épuisement —

Une sœur morte à 12 ans — maladie indéterminée —

Antécédents = Bonne santé habituelle

Pas de syphilis, pas d'alcoolisme —

Se plaignait parfois de qq. douleurs rhumatoïdes dans les membres inf.

Tousse depuis la campagne de 1870 — Pas d'hemoptysie —

Depuis un an ou deux la toux est devenue plus opiniâtre, l'expectoration plus abondante —

Jeudi dernier 5 8bre le malade a commencé à se plaindre beaucoup de la tête — Il éprouvait de violents maux de tête —

le lundi soir 9 8bre il s'est mis à délirer —

SCD Lyon 1

DATES	HISTOIRE PATHOLOGIQUE	PRESCRIPTIONS

pas d'attaque à proprement parler —
Le malade s'est mis au lit avec de la fièvre et alors est survenu le délire —
Peu à peu son état s'est aggravé au point où nous le trouvons actuellement —

Etat Actuel — On apporte le malade à l'hopital vers onze heures du matin, il est étendu sur un brancart, sans connaissance.

Les membres inf. sont en résolution complète, pas de mouvts automatiques du côté des memb. inf. pas de résistance aux mouvts communiqués — Abolition des reflexes tendineux, diminution des reflexes cutanés — Quand on pique le malade sous la plante des pieds il retire un peu les jambes, la sensibilité est obtuse —

Rétention d'urine — On sent une tumeur sus-pubienne qui indique la réplétion vésicale — Le Cathétérisme est impossible, on se heurte contre un rétrécissement du canal siégeant au niveau de la portion membraneuse —

Le ventre n'est pas Ballonné pas d'affaissement notable —

Respiration stertoreuse, râles trachéaux nombreux — à l'examen de la poitrine en avant, on trouve de la matité sous la clavicule Gauche — à ce niveau on croit entendre un bruit de pot fêlé — Retentissement exagéré des râles — En arrière on entend les râles trachéaux, la respt est peut-être un peu supplémentaire à la base Gauche, mais l'Auscultation est rendue difficile par la présence de nombreux râles trachéaux —

SCD Lyon 1

Louis Point Méningite
CA

N° 21 bis.

DATES	HISTOIRE PATHOLOGIQUE	PRESCRIPTIONS
	En cherchant à asseoir le malade pour se ausculter on remarque de la raideur de la nuque et du tronc — Raie méningitique assez marquée sur le thorax et l'abdomen — Cyanose des lèvres, de la face et des doigts — Sueur profuse sur la face, et la partie sup. du tronc — Les cheveux sont mouillés par la sueur — Du côté des memb. sup. on trouve de la résistance aux mouv.ts communiqués, marqués surtout du côté du biceps — La résistance existe dans les deux sens — Carphologie, le malade ramasse ses couvertures — tremblement des mains — La tête et les yeux sont plus volontiers tournés à D. Les pupilles sont resserrées — Cependant quand on interpelle le malade il porte la tête et les yeux également du côté D. En s'interpellant très fortement on arrive à peine à fixer son attention, c'est en vain qu'on lui dit de tirer la langue — On examine de nouveau les memb. inf. au point de vue de la résistance aux mouv.ts communiqués, on trouve un peu de résistance du côté des fléchisseurs, mais cette résistance est très faible, elle est plus marquée après une exploration un peu énergique — Rien du côté des extenseurs — Le malade a du mâchonnement — Etat général très grave — pouls 140 — resp.t 56 — temp. rectal — 40° — Ce soir — Même état — le malade fait q.q. mouv.ts automatiques du côté des membr. inf., pas de résistance aux mouv.ts communiqués —	

Pupilles un peu tombantes, yeux excavés

SCD Lyon 1

DATES	HISTOIRE PATHOLOGIQUE	PRESCRIPTIONS
	persistance de la résistance dans les 2 sens aux membr. sup. plus marquée cependant du côté du bicep — La tête et les yeux sont toujours plus volontiers tournés à D. — Etat général toujours très grave — respiration stertoreuse, râles trachéaux nombreux —	
12 8bre	Est toujours fortement obnubilé, mais donne la main et tire la langue lorsqu'on lui demande, est plutôt souriant — répond par des signes de tête aux questions qu'on lui adresse — Resp. 76 — très stertoreuse, râles trachéaux nombreux, expiration un peu forcée — pouls difficile à compter pouls à 180 — aussi vite qu'on peut compter — ~~Résolution comp~~ Défaut de résistance dans les membr. inf. Cependant il bouge un peu les jambes — Les réflexes cutanés sont toujours diminués — pas de réflexe tendineux — Machonnement, fait des mouvts de la face, des grimaces — Les pupilles sont moyennement dilatées — pas de phénom. d'hémiplégie — Cathétérisme urétral impossible — on fait une ponction de la vessie — issue de 1200 gr d'urine — ~~[illegible]~~ colorée, teintée un peu de sang — renfermant une forte prop. d'albumine — Densité 1025 — Quoique le malade fasse des mouvts volontaires et automatiques des quatre membr. surtout des membr. sup., il ne présente pas de résistance aux mouvts communiqués — Cette nuit il n'a pas été plus agité — peu ou pas d'assoupissement — Le membr. inf. G. est plus volontiers dans la 1/2 flexion — Pour les membr. sup. il [illegible] à certains moments — persistance de la cyanose de la face et des doigts — un peu de carphologie, [illegible] ce moment on recherche la résistance des membr. sup. [illegible]

SCD Lyon 1

Louis Point — Ch — Méningite

N° 21 bis.

DATES	HISTOIRE PATHOLOGIQUE	PRESCRIPTIONS

Autopsie faite le 14 8bre 82 à 10h 1/2 du matin —

Au niveau de la base on ne trouve pas au 1er abord d'épaississt très manifeste de méninges — Cependant celles-ci sont plus résistantes qu'à l'état normal; elles sont adhérentes aux vaisseaux et aux différents organes de la base — Mais les adhérences sont surtout marquées au niv. de la scissure de Sylvius et de la gde fente cérébrale de Bichat, il y a même à ce niveau des exsudats très manifestes sur divers points — En écartant les bords de la scissure de Sylvius on aperçoit très manifest. des granulations très fines mais en petit nombre sur qqs points des vaisseaux de chaque côté — On trouve égalt des granulations en plus grd nombre sur les plexus choroïdiens, rien de particulier sur les autres parties de l'encéphale, sauf un peu de congestion de la substance cérébrale — Les vaisseaux ne sont pas athéromateux ni oblitérés —

Les Poumons présentent des adhérences pleurales aux deux sommets surtout du côté G — Le P. G. est diminué de volume tandis que le P. D. est volum. emphysémateux

Du côté G. on trouve au sommet un tissu cicatriciel au niveau duquel se trouve un dépôt de matière crayeuse de la grosseur d'une noisette puis immédt au dessous et en avant une excavation anfractueuse ou mieux plusieurs excavations réunies, dans le 1/3 sup. Ces excavations contiennent un liquide gris rougeâtre et les parois de la cavité ont une coloration rouge brunâtre — Tout autour des cavernes tissu sclérosé sur lequel on aperçoit ça et là qqs fines granulations

SCD Lyon 1

N° 21 *bis*.

DATES	HISTOIRE PATHOLOGIQUE	PRESCRIPTIONS
	Mais les parties du P. situées au-dessous ne présentent pas d'altération appréciable, qu'un peu de congestion.	
	Du côté D. Le sommet présente un tissu sclérosé dans le 1/4 sup. au milieu duquel se trouvent disséminés de petits points blanchâtres constitués par une accumulation de matière analogue à du mastic sans aucune lésion récente. Le reste du P. est sain sauf qu'il est très emphysémat	

SCD Lyon 1

Modèle N° 61.

Nom Louis Pont. N° 6

octobre

Resp.	Pouls	Chaleur R. C.	11	12	13	14	15	16
95	210	34,0 42,5						
90	200	33,6 42,0						
	190	33,2 41,5						
80	180	32,8 41,0						
	170	32,4 40,5						
70	160	32,0 40,0						
	150	31,6 39,5						
60	140	31,2 39,0						
	130	30,8 38,5						
50	120	30,4 38,0						
	110	30,0 37,5						
40	100	29,6 37,0						
	90	29,2 36,5						
30	80	28,8 36,0						
	70	28,4 35,5						
20	60	28,0 35,0						
	50	27,6 34,5						
10	40	27,2 34,0						
	30	35,5						

SCD Lyon 1

SCD Lyon 1

MODÈLE N° 21.

HOTEL-DIEU. — Salle Ste Jeanne N° 8

Nom Doucet Marius

né à Gelles (Puy-de-Dôme)

demeurant à

profession : fumiste

âge : 56 ans

tempérament

constitution

entré le 22 Janvier 1880 dans le service de la Chirurgie chirurgicale de M. Desgrange

entré dans Ste Jeanne le 9 février 1880 -

~~sorti~~ mort le 11 ~~février~~ 1880 -

DIAGNOSTIC ET RÉSUMÉ

tuberculose

lésions pulmonaires anciennes très-limitées pleurésie tuberculeuse - abcès tuberculeux sous-cutanés et ganglionnaires - tubercules cérébraux et méningite tuberculeuse

HISTOIRE PATHOLOGIQUE

Renseignements presque nuls ; cet homme se dit malade depuis 5 ou 6 mois. ~~Int~~ L'intelligence est très altérée : lorsqu'on lui pose une question, il paraît réfléchir un moment, puis, tantôt ne répond pas, tantôt répond d'une façon peu compréhensible, tantôt au contraire donne des réponses assez nettes, sans ~~tre~~ tremblement, sans bégaiement. La physionomie n'a que très peu d'expression : la face n'est pas ~~ne~~ déviée, sauf peut-être un léger abaissement de la commissure labiale droite ; la langue est tirée bien droite hors de la bouche : les yeux sont sur la ligne médiane, également ouverts, les pupilles sont égales.

Au premier examen on est frappé de l'existence d'un tremblement très marqué des membres supérieurs. Il prédomine au membre droit : ce sont des mouvements de flexion et d'extension des doigts, qui sont constamment dans un degré plus ou moins prononcé de flexion ; des mouvements ~~de~~ antéro-postérieurs ou de latéralité du poignet, et quelques mouvements de l'avant-bras ; ces mouvements existent constamment, même au repos, on ne peut les faire cesser, et en essayant de tenir fortement le membre, on continue à sentir quelques contractions. Au membre supérieur gauche, tremblement analogue, mais un peu moins prononcé : habituellement, ce membre, tout en tremblant, repose sur le lit

SCD Lyon 1

DATES	HISTOIRE PATHOLOGIQUE	PRESCRIPTIONS

tandis que l'autre fait des mouvements étendus, comme pour arranger ses vêtements, retirer les couvertures. L'un et l'autre sont capables d'un certain effort, mais peu intense. Les deux mains peuvent un peu serrer, mais il est difficile d'apprécier la différence de l'une à l'autre, parfois il serre davantage de la gauche, parfois c'est le contraire. Les mouvements communiqués sont gênés par les contractions spasmodiques qui persistent comme des temps d'arrêt soit dans le mouvement de flexion, soit dans le mouvement d'extension, surtout dans ce dernier.

Les membres inférieurs sont parfaitement étendus : on peut les fléchir et les étendre alternativement sans éprouver de résistance ; il n'y a pas de trépidation.

La sensibilité est partout conservée, ou du moins les piqures sont partout senties, mais vu l'état de l'intelligence du malade, il est impossible d'apprécier exactement les troubles qui peuvent exister. Si on pique l'un des membres supérieurs, il retire le membre, plus ou moins vivement, et d'ordinaire porte l'autre à l'endroit piqué ; pourtant le mouvement de retrait paraît être parfois plus brusque pour le membre droit. On ne trouve pas de différence sensible d'un côté à l'autre pour la face et le tronc. Les piqures provoquent une légère plainte et un mouvement d'un membre qui se porte au point piqué.

Quant aux membres inférieurs, il existe une différence suivant le côté ; des deux côtés les piqures provoquent des mouvements du membre piqué, avec une plainte si la piqure est très forte, mais tandis que du côté gauche les piqures ne provoquent qu'un léger mouvement de flexion, ou même qu'une contraction sans mouvement, du côté droit on obtient plus facilement un brusque mouvement de flexion qui amène le pied près du bassin où la main peut venir toucher l'endroit piqué ; souvent la piqure du pied droit est suivie d'un mouvement du pied gauche qui se porte au point piqué. Le chatouillement de la plante des pieds provoque de réflexes qui prédominent également du côté droit.

Pas d'eschare : Rien au coeur Pas d'oedème

DATES	HISTOIRE PATHOLOGIQUE	PRESCRIPTIONS
10 Février	Au moment de la visite on le trouve somnolent. Il y a des mouvements dans les doigts, surtout du côté droit. Quand on l'excite, il ouvre les yeux, regarde du côté excité, mais sans rien dire, sans faire aucun mouvement volontaire ; le tremblement augmente beaucoup pendant l'excitation ou les mouvements. Abstraction au repos complet, on sent des contractions spontanées et irrégulières dans les muscles de l'avant-bras et du bras, surtout dans le biceps. Lorsqu'on essaie de produire des mouvements, on sent de la résistance et la figure se contracte avec une expression de douleur. Sur la face externe de la cuisse, un peu au dessus de la partie moyenne, il y a une petite rougeur arrondie, un peu saillante, à base indurée, on sent à ce niveau une légère collection liquide sous-cutanée. Pour les mouvements sont possibles : pas de paralysie, ni de la face ni des membres. Temp. rect. 38°,3 La vessie est distendue. Au thorax, on trouve quelques râles sonores des deux côtés, de la matité et une obscurité complète à la base gauche, il tousse un peu. Rien au cœur : pouls, 104. L'œil gauche est parfois porté un peu en dehors. Il avale difficilement. Rien de particulier aux sommets pulmonaires, sauf un peu d'obscurité aux sommets gauche tenant probablement à la pleurésie. Renseignements : Le malade est entré à l'hopital dans un service de chirurgie il y a 3 semaines environ, pour un kyste du poignet ; on ne remarqua rien à ce moment qui put faire penser à des troubles cérébraux, il n'y avait pas de tremblement : on fit sur le kyste de la compression pendant quelques jours ; puis une ponction qui donna issue à du pus, puis une injection de teinture d'iode qui ne donna bien qu'à une réaction inflammatoire légère ; ce n'est que 2 ou 3 jours et plus tard qu'il eut du tremblement des membres supérieurs. Il y a 6 mois il a fait un séjour à l'hopital St Pothin pour « de la tête » ; à part cette légère toux, il se portait bien. Il n'y a pas eu de phtisiques dans la famille.	Ordonné : Lait, bouillon, potages, œufs, viande rôtie, vin de Bordeaux, 1 litre. Sinapismes aux membres inférieurs. Ventouses sèches sur le thorax. Potion avec : Sirop de codéine 30 gr. Eau de fleurs d'oranger 30 gr. Eau distillée 100 gr. Une cuillerée à soupe toutes les 2 heures.
11 Février	Hier soir on remarquait une aggravation : augmentation du coma, sueurs profuses. Ce matin, le coma est complet, la face est couverte de sueurs abondantes. Les membres sont dans la résolution, le tremblement est presque nul. Par les réponses on ne provoque que de très légers mouvements. Les urines contiennent de l'albumine.	

SCD Lyon 1

DATES	HISTOIRE PATHOLOGIQUE	PRESCRIPTIONS

12 Février

Autopsie. Parois du crâne minces. Rien de particulier à la dure-mère ni aux sinus. Rien dans les vaisseaux encéphaliques. On remarque une exsudat fébrin sur la face inférieure du cerveau, englobant le chiasma et les différents nerfs, sur la face inférieure de la protubérance, sur la face supérieure du cervelet et sur ses parties latérales où il est très marqué du côté droit. En certains points, surtout vers les régions antérieures on aperçoit un fin semis de granulations. Sur les parties supérieures des hémisphères, surtout en avant et en dehors se trouve un exsudat infiltré de sérosité. En outre, on trouve 2 tubercules dans l'encéphale: un dans la protubérance, à droite de la ligne médiane, à 5 m.m. au dessus de la ligne de séparation de la protubérance et du bulbe; il est jaune, non ramolli, à la coupe l'aspect d'un marron d'Inde, et est de la grosseur d'une petite noisette; l'autre est situé dans environ le genou du corps calleux, de consistance et de couleur analogue au précédent, mais un peu plus gros. Rien de remarquable dans les autres parties de l'encéphale.

La face interne de méninge nécessite de tubercule miliaire à l'intérieur et longeant vaisseaux.

Poumon droit non adhérent, ne présentant rien de particulier.

Poumon gauche. La plèvre qui l'entoure présente une cavité qui n'existe qu'aux parties antérieure et externe, qui contient un peu de liquide séreux et au niveau de laquelle la face séreuse est tomenteuse, rugueuse, présentant au toucher une sensation analogue à celle produite par la langue d'un chat; sur le feuillet pariétal, on voit nettement de nombreuses granulations tuberculeuses. A la partie postérieure les deux feuillets sont adhérents et infiltrés de sérosité. Au sommet existe des lésions tuberculeuses sous forme de petites cavernes contenant du pus.

Les ganglions bronchiques, les ganglions aortiques, ainsi que des ganglions situés vers la partie inférieure de l'œsophage, sont volumineux et remplis de pus.

L'un des reins ne présente rien de saillant à l'œil nu. L'autre ~~de~~ vers sa partie moyenne un petit nombre de granulations blanchâtres confluentes.

Un peu d'athérome aortique.

Un petit abcès sous-cutané de la cuisse, incisé, donne issue à du pus.

La tuméfaction du poignet gauche fait penser pour un Expert à un autre abcès de même nature. -

SCD Lyon 1

HOTEL-DIEU. — Salle Ste Jeanne N° 8

Nom Doucet Marius -

né à

demeurant à

profession

âge 56 ans

tempérament

constitution

entré le

sorti le

DIAGNOSTIC ET RÉSUMÉ

Réflexions. Nous avons été frappé au premier abord par le tremblement des membres supérieurs et notamment du membre droit qui ressemblait à celui que nous avions déjà constaté dans un cas de tubercules de la protubérance; toutefois nous ne nous arrêtâmes pas à ce diagnostic en raison de l'absence de phénomènes paralytiques nettement accusés. Nous pensions que le tremblement pouvait tout aussi bien provenir de l'irritation des mêmes régions de l'encéphale par une méningite d'autant qu'il existait des signes de compression du cerveau. Le petit abcès de la cuisse nous fit immédiatement voir qu'on avait commis une erreur de diagnostic à la clinique chirurgicale en prenant la tumeur du poignet pour un Kyste. Nous étions manifestement en présence de phénomènes infectieux dont le point de départ pouvait être dans quelque lésion ~~située sur la peau~~ ou sur les muqueuses vers les orifices naturels, ou bien dans des lésions tuberculeuses du poumon ou d'un autre organe. Un examen minutieux des différentes parties du corps et notamment du cuir chevelu et des orifices naturels ne nous ayant fait découvrir aucune lésion, et d'autre part l'absence de pus dans les articulations, de la teinte subictérique et de la fièvre nous firent penser qu'il ne s'agissait pas d'une infection purulente. Nous pensâmes alors plutôt à une tuberculose en raison de la pleurésie bien que l'auscultation des sommets pulmonaires ne nous apprit rien. De la sorte, on pouvait expliquer les accidents cérébraux par une

HISTOIRE PATHOLOGIQUE

Lyon Imp. veuve Bonnaviat et fils

Impr. Alf. Louis Perrin.

SCD Lyon 1

DATES	HISTOIRE PATHOLOGIQUE	PRESCRIPTIONS

méningite tuberculeuse et peut-être par des tubercules du cerveau avec ramollissement périphérique mais dans des régions ne donnant pas lieu à des troubles moteurs et sensitifs marqués. L'autopsie a confirmé notre diagnostic, sauf sur le point concernant le tubercule de la protubérance dont nous avions seulement entrevu la possibilité en raison des caractères du tremblement. S'il n'y avait pas de paralysie plus marquée cela pouvait tenir à ce que le faisceau pyramidal voisin n'était pas interrompu complètement et que la parésie était en partie masquée par la résolution générale provenant de la compression de l'encéphale. Nous remarquerons que le tremblement était plus marqué du côté de la lésion et que les mouvements étaient moins facilement provoqués du côté opposé. C'est là un signe qui pourra peut-être nous guider dans un autre cas de ce genre.

Dans l'état actuel de la science il est difficile de dire pourquoi la tuberculose prend quelquefois ce caractère infectieux à marche rapide avec production d'abcès multiples. Il faudrait à l'avenir dans les cas de ce genre rechercher dans quel état se trouve le système lymphatique et notamment le canal thoracique.

SCD Lyon 1

HOPITAL DE LA CROIX-ROUSSE. — Salle St Pothin. N° 15.

Service de Mr Tripier.

Nom Jean Micoud

né aux Avinières

demeurant

profession Domestique.

âge 38 ans

tempérament

constitution

entré le 18 Juillet 1868.

sorti le 8 aout. 1868

DIAGNOSTIC ET RÉSUMÉ

Pleurite avec légère Epanchement.

—

aggravation de la maladie
Elle s'étend à tout le poumon.

—

Pachyméningite aiguë

—

Mort

Autopsie

DATES	HISTOIRE PATHOLOGIQUE	PRESCRIPTIONS
	Temperament robuste. quelques troubles digestifs antérieurs. Jamais il n'a craché de sang. ~~tout~~ Rien jusqu'à Samedi dans la nuit. — a ce moment là sans avoir pris froid, du moins il ne se souvient de rien à ce sujet, il commença a être opressé à tousser et à souffrir d'un point du coté droit pour lequel on lui plaça un vésicatoire loco dolenti. Il a un peu vomi a perdu l'appetit et présente à l'heure qu'il est une langue très sale et manifestement colorée par de la bile. Il est un peu opressé et surtout dévoré d'une soif ardente accompagné d'une amertume extrême de la bouche. Il parait avoir eu à l'epoque indiquée de la fievre et quelques frissons. Matité a droite et en arrière dans les 2/3 inf. du poumon un peu d'aegophonie dans la partie inferieure. En av^t le poumon fonctionne bien	

t. pur. 2 gr. ac. de Potasse
P. L. Dig. 30 gr. — soupe prunes

Papeterie générale, Lyon. — Mod. n° 6.

... — Feuilles d'Observations, A. — 11-82. — 10.000.

Impr. Alf. Louis Perrin.

SCD Lyon 1

DATES	HISTOIRE PATHOLOGIQUE	PRESCRIPTIONS
	Plèvre viscérale très-densifiée ayant l'aspect de la tunique albuginée du testicule. Poumon droit densifié, ~~[illegible]~~. Poumon gauche sain. Rien au cœur. Les autres viscères sont trop décomposés : on ne les a pas examinés. Aucun œdème des membres inférieurs. - On n'a pu voir s'il y avait lésion vasculaire du cerveau - Pas de caillots dans le cœur.	

SCD Lyon 1

HOSPICES CIVILS DE LYON

HOTEL-DIEU

Nom Strasser Salle Lit N° 41 F°

Prénoms Elisa

Age 38 ans

Profession ménagère

Né à Wanger

Demeurant à Lyon

Entré le 5 juin 84

Sorti le

Morte le 15 Août 84

DIAGNOSTIC ET RÉSUMÉ

Méningite tuberculeuse ?

Chef du service, M.

OBSERVATION CLINIQUE

Élève interne, M.

La malade entre dans un tel accablement qu'on peut à peine en tirer q.q. renseignements

Elle serait malade depuis le 12 mai, c'est à dire depuis 18 jours

La maladie aurait débuté le 12 Mai brusquement; la veille elle ne ressentait aucun malaise, et avait été à son travail — le matin en s'éveillant elle essaya en vain de se lever; elle avait une grande faiblesse, des nausées, et une violente céphalalgie — Toute la matinée elle eut des vomissements qui depuis ne se renouvelèrent plus. Dans la journée, q.q. epistaxis

Depuis, elle est restée au lit, conservant une céphalalgie très vive et une grande faiblesse — Elle n'aurait jamais eu la diarrhée, à part les jours où on la purgeait

Actuellement elle se présente dans un grand

Impr. Alf. Louis Perrin.

SCD Lyon 1

Nom _____ Salle _____ Lit N° _____ F°

anéantissement, avec un facies typhique et une grande oppression. Pourtant elle ne va pas plus mal que les jours précédents, au contraire, elle se trouve mieux. Temper. 38°.6.
Si elle entre à l'hopital, c'est à cause du bruit que font chez elle ses enfants et en face un atelier de chaudronnerie.
La langue est un peu saburrale, pas trop sèche. Pas de diarrhée; la fosse iliaque droite est douloureuse.
La peau est couverte d'abcès furonculeux. La malade est [illegible]
Rien au cœur
Rien aux poumons
Pas d'albumine ni de sucre dans les urines.
6 Juin Plus de dyspnée
7 Juin Toujours stupeur; elle se plaint des reins. Un peu de roideur de la nuque.
Les réponses sont lentes, il faut exciter la malade.
Elle a souffert beaucoup de la tête hier, dans la région occipitale. Pas de reflexe rotulien. Pas de trépidation.
Pupilles normales, pas de photophobie.
Selles normales
8 Elle a souffert toute la nuit de la tête.
Ce soir, son mari vient la voir, et donne les renseignements suivants:
Son père est mort à 45 ans d'une maladie de foie.
Sa mère est morte à 52 ans, on ne sait de quoi.
Elle a une sœur, qui se porte bien.
Elle a 3 enfants bien portants.
Sa santé habituelle est excellente. Elle ne tousse jamais.
Il y a 15 mois, elle a eu une fausse couche au 6e mois, après une chute. La sage femme fit de vains efforts pour avoir le délivre, et un médecin, appelé ensuite, fit pendant une heure des essais également infructueux:

SCD Lyon 1

Nom _____ Salle _____ Lit N° _____ F° _____

Elle réunit seulement à extraire un morceau gros comme le pouce

Cinq jours après l'accouchement, elle eut un métrorragie qui le mari estime à plus d'un litre, avec gros caillots. Durant les huit jours qui suivirent, elle continua à perdre des caillots.

Elle garda le lit pendant 4 semaines.

Deux mois après elle eut son retour de règles. Mais le menstruation était irrégulière, venant toutes les 3 semaines, toutes les 5 semaines etc.

L'appétit était bon; le malade n'avait pas de fièvre, pas de douleurs abdominales, pas de pertes fétides.

Le 12 Mai elle tombe malade subitement. Le début eut lieu par des vomissements verts et une céphalalgie.

Le second jour, gros frisson, qui dura une ½ heure, et céphalalgie. Les vomissements ont duré 3 ou 4 jours. Mais la céphalalgie a persisté tout le temps, très violente. Plus de frissons.

L'appétit nul, pas de toux.

Il y a 10 jours qu'elle est tombée dans l'état d'anéantissement où nous la voyons aujourd'hui, et qu'elle a du subdélirium.

Elle n'a jamais eu de diarrhée.

Enfin, les 15 derniers jours, elle a eu des pertes vaginales abondantes, grises, tenant très mauvais, et qui ont coulé ces derniers jours.

Les ulcères ~~furonculeux~~ qui couvrent la peau ont débuté il y a 15 jours.

9 Juin — Hier, la malade a eu un petit frisson.

La céphalalgie est toujours vive. On a toujours de la peine à essuyer la malade, elle est en peau raide.

L'anéantissement est toujours aussi complet; la face est immobile,

SCD Lyon 1

Nom Salle Lit N° F°

indifférent. Il faut exciter vivement la malade pour lui arracher quelques paroles, mais elle comprend les questions qu'on lui pose, et y répond assez bien.
Par moments, léger subdelirium
Pas de diarrhée. Rien au cœur. Rien aux poumons
Pouls 64. Respiration 16. Aspect général accablé, mais très calme.

10 " Toute la nuit elle a crié en se plaignant de la tête. Elle a uriné dans son lit. Pas de frissons.

11 Bilan. Traitement antisyphilitique; iodure 2 gr. frictions mercurielles. un peu moins marqué. Subdelirium cependant. Un peu de raideur dans la nuque. Pas de phénomènes de paralysie. Assoupissement continu.

12 Voilà deux nuits que la malade est plus calme. Elle reste affaissée au repos, mais qu'on la bouge, elle crie et même nous injurie. Pas de contractures des membres. Les pustules persistent toujours, les anciennes se sèchent, de nouvelles apparaissent; ce matin elle en a une sur le front. Respir et pouls toujours très calmes.
Iodure 4 gr. frictions mercurielles.

13 La malade est plus calme, mais on ne peut la toucher sans lui arracher des cris, les membres étant douloureux.
L'éruption pustuleuse continue.
Presque pas de raideur dans les bras. Pas dans les jambes.
Les reflexes rotuliens font défaut; les reflexes cutanés persistent.
La nuque est raidie dans l'extension, et la flexion provoquée est douloureuse.
Elle reste les yeux mi-clos, le visage indifférent, le masque facial immobile, et ce n'est que quand on l'excite qu'elle se plaint.
Quand on la pique, elle se sert plutôt de la main gauche que de la main droite pour se défendre.

SCD Lyon 1

Nom Salle Lit N° F°

14 Juin — Hier soir élévation de temps —
Dans la nuit elle a poussé des cris brefs
La face est rouge — La nuque et les reins sont
douloureux quand on veut la faire asseoir
Elle se sert bien de ses deux mains — Pas de contracture.
Elle se plaint d'une vive douleur frontale, et tient la
tête immobile —
Elle est moins assoupie qu'hier —
Quand on la lève pour aller à la chaise, elle se tient
droite toute seule, mais elle ne peut marcher ni
remonter dans son lit toute seule, malgré son désir
de se passer des soeurs et de n'être pas touchée
Respirat. calme régulière, 20 —
Pouls régulier 80
On a la raie méningitique

15 Q. q. cris brefs et inconscients ce matin — Même aspect
16 Douleur dans les membres — La sensibilité est toujours intacte
Un gros abcès dans l'aisselle droite et dans l'aisselle
gauche —
17 La malade crie toujours, appelle ses enfants —
Selles normales
18 Le moteur oculaire externe du côté gauche est atteint, la
malade ne peut dévier l'œil gauche en dehors pour
suivre le doigt — Les deux pupilles sont à peu près
également rétrécies —
Ce matin elle se trouve mieux, elle parle, elle rit, sa
physionomie est moins immobile, La nuit a été calme —
19 Cette nuit, délire, elle s'est levée et voulait aller
aux cabinets
Ce matin elle est abattue, les traits sont tirés, la respiration
plus fréquente (24 respir.) — Pas de contracture — Pouls 120

Impr. Aff. Paris Perrin
SCD Lyon 1

Nom _____ Salle _____ Lit N° _____ F° _____

20 Cette nuit elle a beaucoup souri. Elle s'est levée et est tombée. Elle est mieux ce matin, elle se plaint un peu.

21 Nuit ~~agitée~~ calme. Ce matin elle est tranquille, mais avec un peu de subdélirium.

22 Nuit tranquille. Herpès sur la lèvre inférieure et sur le bord libre des ailes du nez.

23 Elle est calme, comprend tout ce qu'on lui dit et y répond bien. Toujours paralysie du moteur oculaire externe gauche.

24 Même état.

27 J. La malade se plaint toujours de céphalalgie. Elle gémit souvent. Elle a pu cependant se promener un peu hier. Elle présente de nouveaux petits abcès sous-entamés sur l'abdomen dans l'aisselle. Elle n'offre pas d'autre paralysie que celle du nerf oculaire externe gauche.

2 Juillet. Depuis plusieurs jours elle est calme, affaissée, répondant bien aux questions qu'on lui pose, et se plaignant de céphalalgie. Q. q. f. la nuit elle crie « au voleur ». Elle mange des potages.

5 Elle est calme. Souvent elle se lève, va seule aux calaisets, mais elle ne peut revenir seule, et ne peut retrouver son lit. Elle accuse toujours de la céphalalgie.

7 Elle est gaie, et demande à manger. Elle sourit plus du côté gauche que du côté droit.

10 Son mari l'a fait manger hier assez excès. Diarrhée toute la nuit.

11 Elle continue à avoir des abcès entamés. Sur la face intérieure du bras droit, près de l'aisselle, elle en a un gros comme une noix, fluctuant, très douloureux.

20 Juill. La malade était dans le même état. Hier, elle est tombée à 6 heures du soir, et a eu de contractions généralisées qui ont duré 2 à 3 minutes. Le même phénomène s'était passé il y a 8 jours au dire de la sœur, mais il était moins marqué.

SCD Lyon 1

Nom _____ Salle _____ Lit N° _____ F° _____

21 Juillet — La malade a eu une crise convulsive ~~[illegible]~~ hier soir et une autre crise plus forte ce matin, précédée d'un cri. Elle paraît plus abattue — elle répond aux ~~Pouls~~ questions, et montre la tête quand on lui demande où elle souffre. elle ~~bouge~~ remue tous les membres et son sensibilité est conservée.

Pouls 68. Rien au cœur.

La crise de ce matin était caractérisée par des convulsions généralisées.

26 Juillet — Le pus examiné ne contient pas de bacilles.

1 Août — Depuis 2 jours elle est plus endormie. Les mouvements imprimés sont plus difficiles, elle ne bouge plus spontanément comme auparavant, on est obligé de lui donner à manger. Un nouvel abcès à l'aisselle droite.

7 Août — La malade est toujours affaissée somnolente, ne répondant pas aux interrogations, mais ne présentant aucun phénomène de paralysie.

La paralysie de l'oculo-moteur externe gauche, n'est ~~plus~~ presque appréciable.

Resp. 32, un peu irrégulière. Pouls petit 108.

La malade ne souffre ~~plus~~ pourtant un peu de la tête; elle urine moins facilement, la pression au niveau de l'épigastre, est un peu douloureuse.

Dans les mouvements imprimés à la malade elle se plaint de souffrir des reins, le tronc est raide, les mouvements des membres supérieurs ne sont pas douloureux, mais les membres inférieurs sont dans la demi flexion, et les mouvements sont douloureux. Elle ne s'alimente que peu quelques potages qu'elle est incapable de prendre seule, qu'elle ne demande pas, mais qu'elle avale quand on les lui met dans la bouche. Elle est plutôt constipée.

On remarque à gauche, sur la partie la plus saillante de la fesse, une tache rougeâtre dont le centre est un peu violacé. du côté droit, il y a aussi un peu de rougeur, moins marquée qu'à gauche.

8 Août. La malade souffre toujours, mais les douleurs paraît être localisées dans les articulations coxo-fémorales.

12 Août — Elle va du ventre incessamment, du côté gauche vers l'échare, toujours la même rougeur.

13 Août — La malade s'est bien affaissée presque dans la résolution. La face immobile

Nom Salle Lit N° F°

elle a cependant un clignement des yeux et des paupières qui sont demi-closes, clignement presque incessant. La peau est chaude depuis 2 à 3 jours.
Respiration obscure, pas de matité pourtant en arrière.
Pouls fréquent, très faible. La malade ne répond guère aux questions.
pas de crises convulsives, ces temps derniers.

14 Août. Elle est toujours dans le même état de prostration, la peau est chaude, la malade s'amaigrit de jour en jour.

Impr. Alf. Louis Perrin.

SCD Lyon 1

HOSPICES CIVILS DE LYON

HOTEL-DIEU

Nom Strasser Salle 4e Femmes Lit N° 41 F°

Prénoms Elise

Age

Profession

Né à

Demeurant à

Entré le

Sorti le

DIAGNOSTIC ET RÉSUMÉ

Autopsie du 16 Août 84

Chef du Service, M.

OBSERVATION CLINIQUE

Élève interne, M.

En enlevant le cerveau il s'écoule une quantité de liquide séreux ~~[illegible]~~ abondant qu'à l'état normal. La base de l'encéphale n'offre rien de particulier, si ce n'est un épaississement très notable des méninges qui ont une teinte blanchâtre et qui relient les différents organes.

mais en ouvrant les scissures de Sylvius et écartant les lobes antérieurs, on ne trouve pas d'exsudat, et notamment pas de traces de tubercules.

Les artères ne paraissent pas altérées, et les nerfs également, il n'y a d'anormal que l'épaississement des méninges, et les adhérences des vaisseaux et des nerfs avec méninges ~~[illegible]~~ épaissies.

Les ventricules latéraux sont distendus par du liquide incolore, leur face interne présente une teinte blanchâtre avec un peu d'épaississement.

L'hémisphère droit ne présente rien de particulier, soit dans les circonvolutions soit dans l'intérieur de l'hémisphère, l'examen est fait après l'ablation des méninges qui n'offrent rien de particulier.

L'hémisphère gauche ne présente absolument aucune lésion.

Le cervelet ne présente rien de particulier.

H. H. — S. G. — Feuilles d'Observations, A. — 11-82. — 10.000.

Impr. All. Louis Perrin.

SCD Lyon 1

Nom _____ Salle _____ Lit N° _____ F° _____

Rien de particulier dans la protubérance

Rien de particulier du côté de la dure mère et de la boîte cranienne.

Rien de particulier du côté des poumons qui sont un peu emphysémateux et congestionnés aux bases en arrière. Cependant on trouve au sommet droit 3 à 4 petites masses du volume d'un pois, ~~constituées~~ d'abord ~~par de~~ ~~lésions~~ tuberculeuses récentes.

Le cœur peu volumineux n'offre rien de particulier, sauf cependant des adhérences filamenteuses des feuillets du péricarde au niveau de l'oreillette droite et de l'infundibulum. Surcharge graisseuse du cœur assez notable, le cœur gauche a des parois fermes, assez épaisses. Poids : 230 gr.

il n'offre pas de lésions d'orifice.

Pas de pleurésie récente ni ancienne

Rien de particulier du côté de l'œsophage et de l'estomac

Le tube digestif n'offre rien de particulier non plus, aucune ulcération intestinale, aucune tumeur. — Rien du côté du pancréas.

Le foie est peu volumineux, plus d'aspect un peu graisseux, la vésicule est remplie d'une bile verte, épaisse, et de gros calculs, polyédriques, au nombre de 8. On remarque au niveau du bord antérieur du lobe droit, près du lobe gauche, un noyau blanchâtre, ~~du volume~~ arrondie, d'un centimètre de diamètre ; sur la coupe on la trouve ~~également~~ jaune rosée avec une dépression centrale, blanche, cette petite tumeur est visible à la surface et plonge dans la substance hépatique ; aucune autre lésion de ce genre sur les autres parties du foie.

La rate est très petite.

Les reins du volume normal n'offrent rien de particulier

L'intestin, l'utérus, les ovaires, les trompes, n'offrent rien de particulier.

Rien de particulier aussi du côté des ganglions, mésentériques, lombaires ni de la colonne vertébrale, rien du côté de la capsule surrénale.

L'escharre de la fesse est restée superficielle.

SCD Lyon 1

HOSPICES CIVILS DE LYON

HOTEL-DIEU

Nom Mermaz Salle Ste Jeanne Lit N° ~~24~~ 6 F°

Prénoms Joseph

Âge 20

Profession garçon de restaurant

Né à St Jorioz (Hte Savoie)

Demeurant à rue Thomassin 32

Entré le 28 avril 1883.

Sorti le 9 Juin à 1h du matin

DIAGNOSTIC ET RÉSUMÉ

Rhumatisme

Méningite tuberculeuse

Chef du service, M.

OBSERVATION CLINIQUE

Élève interne, M.

Père mort d'un chaud et froid qui n'aurait duré que 8 jours.

Mère bien portante.

Il a un père et une soeur en bonne santé, en a perdu un qui n'avait que deux mois.

L'hiver de 1882 le malade a travaillé ds l'eau au mois de Janvier, en Décembre de la même année apparition de douleurs ds les mollets qui persistèrent à peu près un mois.

Actuellement, apparition il y a 8 jours de douleurs ds la main droite qui ont ensuite gagné la main gauche. Il a eu ~~un~~ de la tuméfaction à ce niveau. L'articulation tibio tarsienne gauche a été aussi un peu prise.

Actuellement le malade est pâle, la langue est blanche, et il a des sudations quand il s'endort.

Il n'a pas de blennorrhagie.

Rien au cœur.

...ou il y a 3 ans une ...qui a duré une ...ine de jours

Impr. Aff. Louis Perrin.

SCD Lyon 1

Nom _____ Salle _____ Lit N° _____ F°

29 Depuis quelques jours la température se maintient élevée, sans cause appréciable. Les douleurs rhumatismales ~~persistent~~ sont très vagues. Rien au poumon ni au cœur.

30 La fièvre persiste, il est pâle. Pas de nouvelles douleurs. Toujours rien au poumon ni au cœur. Il se plaint de souffrir de la tête depuis une quinzaine de jours. Il aurait de l'appétit. Hier il a vomi une soupe qu'il avait pris ¼ d'heure avant. La langue est humide, peu saburrale. Les selles seraient normales cependant on trouve du gargouillement dans la fosse iliaque droite. Le ventre n'est pas météorisé ni douloureux. Le volume de la rate n'est pas augmenté. On trouve 2 taches rosées de nature douteuse. Pas d'épistaxis, pas d'otorrhée. Les pupilles sont dilatées, pas de photophobie, pas de stupeur, intelligence intacte. Les réflexes tendineux des membres inf. sont exagérés. On trouve de chaque côté un peu de trépidation plantaire et rotulienne surtout à droite.

Tous les mouvements s'exécutent sans douleur. Téguments pâles. Pas de taches méningitiques.

31 Le malade a vomi hier soir, son potage, et dans la nuit de la tisane; ce matin il a supporté son potage, mais il souffre toujours beaucoup de la tête.

3 juin. Le malade se plaint toujours beaucoup de souffrir de la tête. Il a vomi. Il a eu du subdelirium la nuit. Il est affaissé. La face est pâle, sans paralysie. Iodure de pot. 2 gr. glace sur la tête.

4 j. Il a parlé toute la nuit, s'est levé même ce matin. Il répond aux questions seulement quand on le presse. Il souffre de la tête au niveau de la région frontale. Pas de vomissements ce matin. Langue normale. Pupilles un peu dilatées, la gauche plus que la droite. Pas de photophobie. Tous les mouvements des membres s'exécutent bien. Un peu de résistance du côté de la nuque (?). Réflexes tend. et rot. très [illegible] pas de toux. Il reste silencieux il faut lui arracher les paroles.

pouls. 60.
respirat. 24

SCD Lyon 1

Nom _____ Salle _____ Lit N° _____ F° _____

5 juin. Le malade est toujours très affaissé et en état de subdelirium sans agitation. Il cherche souvent à se lever il paraît indifférent à ce qui se passe autour de lui. Il est impossible d'obtenir une réponse aux questions qu'on lui fait. Il n'exécute même pas les mouvements qu'on lui commande sauf pour tirer la langue. Même état des membres, et en somme même état qui hier sauf que le mutisme est plus prononcé. — Quand il se lève pour uriner, il perd son urine en route.

pouls 72

6. pouls 84. resp. 24. il est affaissé immobile dans son lit ipale et en sueurs. On ne peut en tirer un mot il fait quelques signes pour répondre aux interrogations. Il a beaucoup de raideur du côté de la nuque. il ~~ne~~ n'a pas trace de paralysie.

Les réflexes tendineux sont très diminués — il n'a pas vomi depuis 3 jours ~~il urine~~

7 Depuis cette nuit le malade est plus affaissé la face immobile, les paupières mi-closes, la bouche entre entr'ouvertes. Les yeux oscillants, portés à gauche, sous l'influence d'une excitation, ils se portent aussitôt à gauche et la pupille se dilate. — Il ne parle pas, il avale difficilement. Les membres sup. sont le siège de mouvements de carphologie. Les membres inf. sont immobiles pas de réflexes ~~entamés~~ tendineux. Les mouvements communiqués aux membres sup. présentent une résistance prononcée surtout dans le sens de la flexion du moins à droite. à gauche on l'a aussi dans l'extension. — Toujours résistance de la nuque et raideur générale. Les membres inf. donnent une résistance pour la flexion à droite et pour l'extension et flexion à gauche — mais plus légèrement qu'à droite.

respiration bruyante 36

SCD Lyon 1

Nom _____ Salle _____ Lit N° _____ F° _____

parfois légère contracture des bras.

(8 juin) hier soir les membres supérieurs étaient très contracturés. Ce matin au contraire ~~très~~ presque flasques. Le malade va toujours en s'affaiblissant. membres infr. entièrement flasques. pas de réflexes rotuliens. un de trop plus marqué.

La lumière d'une bougie produit encore un peu de contraction de la pupille. les yeux oscillent surtout vers la gauche. pouls 160 à 180. respiration 60. râles trachéaux. bouche entrouverte, respiration stertoreuse irrégulière, s'arrêtant reprendre ensuite. Pupille gauche plus dilatée que la droite.

La face est couverte de sueur, il y en a à peine sur le reste du corps.

Encore des réflexes cutanés plantaires, il y en a aussi à la main surtout à la main gauche. La paupière droite est plus tombante que l'autre.

Autopsie le 10 Juin

En enlevant le poumon droit on remarque au niveau de la partie supérieure et postérieure sous la plèvre pariétale une collection purulente qu'on peut évaluer à 100 gr. Cette collection est en rapport avec une cavité contenfractueuse contenant également du pus située au dessous de la veine cave supérieure au niveau de sa bifurcation. Cette cavité qui peut contenir noix environ présente dans certains points une induration tenant à une matière caséeuse du reste peu abondante. Elle est environnée de 3 ou 4 petites tumeurs de la grosseur d'une noisette ou d'une amande et qui incisées ont le caractère de ganglions caséeux en voie de ramollissement. En somme il s'agit de ganglions caséeux ramollis et l'un deux plus volumineux a donné lieu à un abcès dont le pus a fusé dans le tissu cellulaire sous pleural de la partie supérieure et interne de la cavité pleurale droite.

Les poumons sont remplis de granulations grises demi-transparentes. Ces granulations sont plus nombreuses au sommet qu'à la base et surtout au sommet gauche où elles forment des petites masses agglomérées plus volumineuses et commençant à prendre une coloration

Impr. Alf. Louis Perrin.

SCD Lyon 1

DATES	HISTOIRE PATHOLOGIQUE	PRESCRIPTIONS

Il existe même au sommet gauche une petite cavernule pouvant contenir un petit haricot. Evidemment de formation récente. Les poumons sont congestionnés le poumon gauche présente même en arrière une bande de tissu lég. superficiellement atelectasié formant comme une bande verticale sur les 2 lobes sur une largeur de 2 travers de doigt.

Les ganglions bronchiques sont volumineux mais durs noirâtres sclérosés. Il n'existe pas de liquide dans les plèvres et seulement quelques adhérences lâches.

Le Cœur peu volumineux présente une symphyse complète du péricarde aucune lésion d'orifice

Le Foie présente sur sa surface des taches blanches qui ne font pas saillie et qui en raison de ce fait n'attirent pas l'attention mais les incisions faites sur ces points montrent qu'il s'agit de granulations tuberculeuses blanches grisâtres. On en trouve aussi quelques unes sur les coupes mais elles sont plus difficiles à apercevoir mais du reste moins nombreuses qu'au niveau de la surface

La Rate ne présente rien de particulier au niveau de sa capsule qui est cependant un peu épaissie. Mais sur la coupe on voit qu'elle est criblée de granulations grises tuberculeuses très-fines

Sur les Reins on aperçoit de petites taches blanchâtres correspondant à des granulations disséminées au nombre de 5 ou 6 sur la surface de chaque rein sur les coupes ces granulations apparaissent très nettement et on en trouve au moins autant plus ou moins loin de la surface. Dans certains points sous forme de petites traînées blanches

Rien de particulier sur l'intestin ni sur le péritoine.

L'Encéphale En l'enlevant il s'écoule une assez grande quantité de liquide, épaississement des Méninges au niveau de la base du crâne de telle sorte que les différents organes qui se trouvent à ce niveau présentent des adhérences anormales

DATES	HISTOIRE PATHOLOGIQUE	PRESCRIPTIONS
	Pour les mêmes raisons on sépare très difficilement les 2 hémisphères et l'on ouvre très-difficilement la scissure de Sylvius de chaque coté. Les méninges ainsi épaissies ne présentent pas de granulations bien manifestes. On en trouve pas non plus très manifestement sur les vaisseaux à la base ou dans les scissures de Sylvius. Mais on trouve plusieurs granulation tuberculeuses le long des vaisseaux et même deux ou 3 granulations ~~pl~~ volumineuses plongeant dans la substance cérébrale au niveau du lobe quadrilatère gauche. A droite on trouve aussi 2 ou 3 tubercules soit au niveau de la face interne de l'hémisphère soit surtout au niveau de l'extrémité antérieure du lobe sphénoïdal qui est présente une diffluence très-prononcée. Les Hémisphères n'offrent rien de particulier sauf une distension anormale avec imbibition et ramollissement des parois des ventricules latéraux. Le Cervelet et l'Isthme de l'encéphale n'offrent rien de particulier si ce n'est l'épaississement et l'adhérence des méninges tout autour de la fente de Bichat Articulations radio-carpiennes. On trouve ~~au dessous des~~ sur plusieurs points au pourtour des surfaces articulaires sur la synoviale des granulations tuberculeuses grises transparentes ayant le volume d'une petite tête d'épingle quelques unes même sont encore moins volumineuses mais seulement du coté droit. A gauche nous n'en avons pas trouvé d'une façon manifeste et est vrai que nous n'avons pas fait l'examen microscopique. Nous n'en avons pas trouvé non plus dans la première articulation ~~carpo~~ métacarpo phalangienne du coté droit qui avait été la dernière le siège de douleurs Poids du cœur : 320 gr.	

SCD Lyon 1

Ste Jeanne N° 24

Modèle N° 51

mars 1882

Nom Joseph Mermaz

Resp.	Pouls	Chaleur R. C.	21	22	23	24	25	26	27	28	29	30	31	1	2	3	4	5	6	7
95	210	34,0 42,5																		
90	200	33,6 42,0																		
	190	33,2 41,5																		
80	180	32,8 41,0																		
	170	32,4 40,5																		
70	160	32,0 40,0																		
	150	31,6 39,5																		
60	140	31,2 39,0																		
	130	30,8 38,5																		
50	120	30,4 38,0																		
	110	30,0 37,5																		
40	100	29,6 37,0																		
	90	29,2 36,5																		
30	80	28,8 36,0																		
	70	28,4 35,5																		
20	60	28,0 35,0																		
	50	27,6 34,5																		
10	40	27,2 34,0																		

Impr. Alf. Louis Perrin.

— S. G. — Feuilles d'Observations, A. — 11-82. — 10.000.

SCD Lyon 1

SCD Lyon 1

HOSPICES CIVILS DE LYON

HOTEL-DIEU

Nom _____ Salle 4e Femmes Lit N° 157 F°

Prénoms Léonnie

Age 21 ans

Profession _____

Né à _____

Demeurant à _____

Entré le 1er Octobre 1883

Sorti le _____

DIAGNOSTIC ET RÉSUMÉ

Méningite tuberculeuse

Chef du Service, M. _____

OBSERVATION CLINIQUE

Élève interne, M. _____

Les personnes qui ont amené cette malade n'ont donné que des renseignements très incomplets. Elle n'aurait jamais eu une vie très régulière et aurait surtout eu des habitudes alcooliques. Le 4 Octobre Depuis huit jours elle avait des douleurs de tête et du malaise général Le 1er Octobre, elle se mit à table comme de coutume quand on la vit subitement s'affaisser sur sa chaise et perdre connaissance. Un médecin appelé aussitôt constata une hémiplégie droite. Depuis ce moment elle n'a pas recouvré l'usage de la parole

Quand on l'amène à l'hôpital la malade est toujours dans le même état, mais elle commence à reprendre connaissance. Quand on lui dit de faire un mouvement, elle essaye de s'asseoir sur son lit, mais ne fait pas le mouvement demandé. Les 4 membres

H. H. — S. G. — Feuilles d'Observations, A. — 11-82. — 10.000.

Impr. Alf. Louis Perrin.

SCD Lyon 1

Nom Salle Lit N° F°

supérieur et inférieur du côté droit sont complètement paralysés. Le membre supérieur est flasque. Le membre inf^r ~~ne~~ présente un peu de contracture dans le sens de la flexion. La sensibilité est complètement abolie. On peut enfoncer une épingle dans la peau sans déterminer le moindre réflexe. Pas de trépidation plantaire.

La face ne présente aucune déviation. Les commissures sont sur le même plan. On ne peut examiner la langue, la malade refusant de la tirer. Les gencives présentent de la gingivite, saignent facilement. On voit sur elles de petites ulcérations grisâtres.

La malade perd involontairement ses urines et ses matières.

Rien au cœur. Un peu d'irrégularité des battements.

2. Octobre Ce matin la malade n'est plus assoupie comme hier. Elle balbutie des syllabes inarticulées. Quand on pique la face ou le bras avec une épingle, elle sent manifestement se défend et prononce le mot non à plusieurs reprises. Elle exécute des mouvements très étendus avec son bras droit. Elle remue également la jambe quand on pique la plante des pieds. Un peu de trépidation plantaire et rotulienne.

Pas de déviation des yeux, le côté gauche de la face se contracte mieux que le droit. On ne peut toujours pas examiner la langue. Soir Temp. 39.4.

3 Aujourd'hui la malade est encore assoupie parle bien, et répond à peu près aux questions qu'on lui pose. Elle se sert facilement des membres du côté droit. Encore un peu de raideur du bras droit. Langue sèche rouge. Elle est seulement un peu affaiblie du côté droit. Elle a pu monter sur son lit. Sensibilité bien revenue. Quand elle rit le côté gauche se contracte mieux. Elle n'est pas constipée. Elle a uriné. Un peu de sensibilité à la pression du ventre.

SCD Lyon 1

Nom Salle Lit N° F°

5 Octobre Hier soir la malade se trouvait à peu près dans le même état que le matin, répondant aux questions simples, mais dans la soirée elle a commencé à pleindre et à tomber dans un assoupissement plus prononcé. Ces phénomènes se sont accentués pendant la nuit et persistent ce matin. Actuellement nous trouvons la malade dans l'état suivant : Etat Comateux avec résolution générale sauf quelques mouvements très restreints du membre sup: droit et la tête dirigée du côté droit. Les yeux sont également tournés à droite, ils présentent de légères oscillations qui les portent de la partie médiane à droite. Toutefois ils sont plutôt fermés, les pupilles sont dilatées, toutefois elles présentent alternativement des phénomènes de resserrement et de dilatation, aussi elles se resserrent un peu sous l'influence de la lumière. Les paupières sont entrouvertes, les paupières gauches plus que les droites. La face est sans expression, plutôt colorée. La bouche est entr'ouverte, on voit des fuligosités sur les dents. La malade reste absolument dans cet état.

Lorsqu'on soulève le membre sup: droit il retombe lentement et on donne lieu à quelques mouvements automatiques. En imprimant des mouvements à ce membre, on éprouve de la résistance surtout du côté de la flexion. Cette résistance est d'intensité variable. Le membre inf: droit présente à peine un peu de résistance du côté de la flexion et retombe quand on le soulève. La pointe du pied relevée présente un peu de résistance et un peu de trépidation.

Le membre sup: gauche soulevé retombe tout à fait inerte, et n'est le siège d'aucun mouvement spontané, il ne présente également aucune résistance aux mouvements communiqués. Le membre inf: gauche est également inerte et sans résistance. En relevant la pointe du pied on a une trépidation très manifeste. Car de trépidation rotulienne.

Lorsqu'on chatouille la plante des pieds on provoque des

SCD Lyon 1

Nom Salle Lit N° F°

mouvements réflexes assez prononcés dans le membre inf^r droit. En chatouillant le pied gauche on a dans ce membre quelques mouvements mais très légers. Lorsqu'on pique la plante du pied les réflexes sont plus marqués des deux côtés, mais toujours prédominant à droite, elle retire assez facilement ce membre. Elle retire aussi le membre gauche quand les piqures sont très prononcées, à ce moment elle retire aussi le droit simultané. Les piqures du membre sup^r droit déterminent des mouvements dans ce membre pour se soustraire à la piqure. Quand on pique la main gauche on ne donne lieu le plus souvent à aucun mouvement et parfois seulement après des piqures très fortes à un léger mouvement de flexion des doigts. Le plus souvent ces piqures donnent lieu à des mouvements automatiques du membre opposé. il lui arrive même d'élever ce bras et de le porter sur la tête. Les piqures du tronc du côté gauche donnent lieu à ces mêmes mouvements. tandisque les piqures du tronc à droite produisent des mouvements de la main droite qui est portée sur le point piqué. Les piqures de ces diverses parties ne donnent lieu à aucun saignement.

Quand on pique la face du côté droit, on produit une ~~alignement~~ occlusion des yeux assez marqué de ce côté, moins marqué du côté opposé, et quelques mouvements au niveau de la joue. Le côté gauche reste absolument immobile. Ces mouvements sont surtout marqués quand on pique du côté du nez sur la ligne médiane. En même temps on donne lieu aux mouvements du membre sup^r déjà indiqués. Lorsqu'on pique les parties latérales de la face du côté gauche on ne produit rien, mais en piquant vers l'ouverture du nez on donne lieu à l'occlusion des paupières à peine marquée à gauche et plus manifeste à droite. Ces mouvements sont moins marqués que si on pique avec la même intensité du côté droit. Pendant les piqures on a observé les mêmes variations dans les mouvements des yeux et des pupilles, et la face est restée déviée à droite.

SCD Lyon 1

Nom Salle Lit N° F°

La respiration est irrégulière et chaque expiration est accompagnée d'une plainte en rapport avec sa durée = En outre on trouve le phénomène de Cheyne Stokes. Les pauses sont de courte durée et à ce moment il n'y a plus aucune plainte. Puis la respiration reprend très ample et fréquente (36 à 40 resp. par minute). et va en diminuant de fréquence et l'expiration est de plus en plus prolongée avec la plainte jusqu'au moment où l'apnée se produit. Il n'y a pas de changements notables de la pupille dans les variations de la respiration.

Le pouls est très faible et excessivement fréquent. 160.

L'impulsion du cœur n'est pas très forte, mais elle est nette. Le battement de la pointe est dans le 5e espace en dedans du mamelon. A l'auscultation on trouve un bruit de galop très manifeste malgré la rapidité des battements qui sont en même nombre que ceux du pouls. Le rythme du galop très accusé à l'oreille se perçoit aussi en plaçant la main sur la région précordiale.

On ne trouve pas de différence de chaleur bien notable à la main des deux côtés du corps. La peau est plus chaude qu'à l'état normal, mais pas autant que la température centrale l'indique on trouve 40.4. dans le rectum.

On a sondé la malade pour avoir de l'urine et on a trouvé qu'elle était très colorée et d'une densité de 1031. La la liqueur est manifestement acide par le papier de tournesol. La la chauffant on n'a qu'un léger trouble, mais en ajoutant de l'acide acétique on a un précipité très abondant. On l'obtient aussi en traitant l'urine par l'acide azotique. La malade a été du ventre abondamment hier et a uriné.

Elle n'avale pas les liquides qu'on place dans sa bouche ils remontent ou déterminent de la toux et du hoquet. Celui-ci se produit de temps en temps spontanément et deux fois.

SCD Lyon 1

HOSPICES CIVILS DE LYON

HOTEL-DIEU

Nom _____ Salle _____ Lit N° _____ F° _____

Prénoms _____

Age _____

Profession _____

Né à _____

Demeurant à _____

Entré le _____

Sorti le _____

DIAGNOSTIC ET RÉSUMÉ

Chef du Service, M. _____

OBSERVATION CLINIQUE

Élève interne, M. _____

5 oct. soir. Même état sauf que la respiration est plus fréquente et que la gêne est à peine indiquée. On a constaté les mêmes réflexes cutanés et tendineux ainsi que la persistance du bruit de galop avec la même fréquence des battements du cœur. Le pouls était plus faible et impossible à compter. Cette respiration bruyante avec plaintes a persisté avec la même intensité jusqu'à 2h du matin. Vers 7h du matin elle n'a plus que des râles trachéaux accompagnant la respiration. Elle est morte à 9 heures.

H. H. — S. G. — Feuilles d'Observations, A. — 11-82. — 10.000.

Impr. Alf. Louis Perrin.

SCD Lyon 1

HOSPICES CIVILS DE LYON

HOTEL-DIEU

Nom _____ Salle 4e femmes Lit N° 157 F°

Prénoms _____

Age _____

Profession _____

Né à _____

Demeurant à _____

Entré le _____

Sorti le _____

DIAGNOSTIC ET RÉSUMÉ

Chef du Service, M. _____

MEDICAMENTS

Élève interne, M. _____

PRESCRIPTION	S. ALIBILES	CESSATION	PRESCRIPTION	USAGE INTERNE	CESSATION	PRESCRIPTION	USAGE EXTERNE	CESSATION
2. Oct.	Lait 1/2 lit.		2. Oct.	solution { iodure de pot. 2 gr. / Eau 120.	3.	2. o.	onguent napolitain 30 gr.	
5 octobre	Corpé		3. Oct.	solut. { iodure de potass. 2 gr. / Eau 60 gr.	5 Sbre	5 Sbre	lav. sulf. quinine 0,80	

H. H. — S. G. — Feuilles de Médicaments, A. — 11-82. — 10.000.

Impr. Alf. Louis Perrin.

SCD Lyon 1

Nom Salle Lit N° F°

à la surface mais aussi dans les parties profondes les granulations sont très petites - Quelquefois l'une d'elles a le poseur d'une lentille - Elles sont en nombre égal dans les 2 reins -

Foie
Rate

Le foie est volumineux et gras - Il pèse 16 - La rate augmentée de volume présente à sa surface mais surtout dans l'intérieur un grand nombre de granulations tuberculeuses, la plupart assez fines, quelques unes atteignant le volume d'un pois - Poids 260

Rien de particulier du côté des péritoine, de l'intestin et des organes génitaux -

Le sujet ne présente aucune cicatrice ni aucune autre lésion apparente.

SCD Lyon 1

MODÈLE N° 21.

HOTEL-DIEU. — Salle Ste Jeanne N° 34.

Nom Auguste François Eugène Pinard. DIAGNOSTIC ET RÉSUMÉ

né à Martignat (Ain).

demeurant à

profession liseur de Dessins. Méningite tuberculeuse

âge 16 ans

tempérament

constitution

entré le 19 Janvier 1883.

sorti le

HISTOIRE PATHOLOGIQUE

Père mort à 47 ans après 4 ans de maladie.
Mère actuellement vivante.
Il a eu 6 frères ou soeurs ; 4 sont bien portants, 2 sont morts très jeunes.
Bonne santé antérieure ; cependant à l'âge de 4 ans il a été malade ; il ne dit pas quelle a été cette maladie.
Pas de glandes au cou, ni de maux d'yeux.
Il est malade depuis 10 à 12 jours ; il s'est senti la tête de plus en plus lourde, ses jambes ne le portaient pas ; enfin il ne travaille plus depuis 5 jours.

Actuellement :
Le malade est très pâle, faible ; il peut à peine se porter, dit-il.
Il n'a jamais eu d'épistaxis, mais a la tête lourde, dort mal, quoiqu'il ne délire pas du tout.
Langue couverte d'un enduit blanchâtre épais ; sur les côtés pointillés rougeâtre qui se fond peu à peu avec la rougeur normale du reste de la muqueuse. La bouche est mauvaise.
Très légère rougeur de la partie inférieure des piliers antérieurs et de la luette. Il se plaint du reste d'avoir eu mal à la gorge au début.
Il souffre d'une douleur vague et diffuse au niveau du creux épigastrique et de l'abdomen.

SCD Lyon 1

DATES	HISTOIRE PATHOLOGIQUE	PRESCRIPTIONS
	Appétit disparu. Constipation depuis 8 jours. Douleurs à la pression ds. les 2 fosses iliaques. Un peu de ballonnement abdominal ; mais pas de gargouillement, ni de taches rosées.	Pas de vomissements.
	Pouls = 95 P. Cœur = pointe ds. le 5ème espace en dedans du mamelon ; Leur bruit de souffle systolique à la base.	
	Poumons. Percussion normale – Râles sibilants ds. les 2 poumons.	
	Rien de particulier ds. la rate.	
20 j.	Un peu de gargouillement.	
22 j.	Gargouillement. Pas de taches rosées. Langue blanche, peu sèche. Pas de douleurs abdominales.	
23 j.	État stationnaire. Le malade ne va à la selle qu'avec des lavements, mais alors les selles sont liquides.	
26 j.	Épistaxis hier. Le malade a la figure très pâle. Il est abattu, mais n'a pas de troubles cérébraux. Pas de taches rosées. – Ce soir le malade a de la rétention d'urine. On est obligé de le sonder.	
	Les urines sont claires. Par la chaleur précipité blanchâtre qui disparaît par l'acide acétique.	
Pas d'albumine ds. les urines ni de sucre.	Toujours pas de taches rosées. Il est fort difficile de savoir comment il va à la selle. Il semble qu'il ait des selles liquides quand il prend des lavements froids.	
28 j.	État général mauvais. Le malade est ds. une sorte de stupeur, il répond cependant aux questions et ne délire pas. Il ne peut se tenir sur ses jambes. La langue est assez humide, le ventre souple, sans taches rosées. On est toujours obligé de le sonder.	
29	Le malade a délire toute la nuit. Ce matin il est dans un état ~~ad~~ adynamique complet. Dilatation pupillaire énorme. Chute de la paupière supérieure droite. Râle trachéal. Pouls 136. Respiration précipitée. visage cyanosé. L'asphyxie fait des progrès rapides. On lui fait une injection d'éther. Mort à la fin de la visite.	il a complètement perdu connaissance

SCD Lyon 1

HOSPICES CIVILS DE LYON

HOTEL-DIEU

Nom _____ Salle _____ Lit N° _____ F° _____

Prénoms _____

Age _____

Profession _____

Né à _____

Demeurant à _____

Entré le _____

Sorti le _____

DIAGNOSTIC ET RÉSUMÉ

Autopsie de Auguste Pinard – N° 4. St Jean

Chef du Service, M. _____ | OBSERVATION CLINIQUE | Élève interne, M. _____

Poumons – Le Poumon gauche présente de nombreuses & fortes adhérences, surtout au sommet.

Tout le sommet est farci de tubercules, à des périodes diverses de leur développement, mais la plupart à en voie de ramollissement – q.q. uns sont crétacés & crient sous le scalpel –

La Base est fortement congestionnée – brun noirâtre

Le Poumon droit, n'offre rien d'anormal, sinon un peu de congestion à la base – à la coupe, q.q. bronches laissent échapper des gouttelettes de pus.

Les Ganglions péri-trachéaux & bronchiques sont très hypertrophiés – noirâtres – q.q. uns atteignent le volume d'une noix. L'un deux très volumineux est complètement ramolli & donne à la coupe un flot de pus. D'autres présentent au centre un commencement de ramollissement, – sont induré à la périphérie

Cœur – P = 240 gr. rien d'anormal

Reins. un peu congestionnés. P = 95 g.

H. H. — S. G. — Feuilles d'observations, A. — 11-82. — 10.000.

Impr. Alf. Louis Perrin

SCD Lyon 1

Nom Salle Lit N° F°

Rate. normale. 859

Foie. 1650 gr. Tissu normal

Intestin : Dans la dernière portion de l'Intestin grêle, 2 plaques de Peyer hypertrophiées, non encore ulcérées. Dans la 1re partie du gros intestin, au-dessus de la valvule de Bauhin, on trouve 4-5 plaques dont deux ulcérées, à grand axe transversal.

Le Mésentère est farci de ganglions plus ou moins hypertrophiés

Cerveau — Dure mère intacte. Cependant à la partie supérieure, elle adhère à l'aux Hémisphères. Présente une quantité assez considérable de petites granulations des saillants, blanc jaunâtre, qui sont probablement des corpuscules de Pacchioni.

A la base, entre les 2 lobes olfactifs. Dans les espaces quadrilatères. D. la scissure de Sylvius gauche surtout, sur le trajet des vaisseaux, on trouve de nombreuses granulations de la grosseur d'une tête d'épingle, blanches, dépendant de la Pie-mère, qui on enlève avec elle. D. la scis. sylv. gauche est un foyer purulent gros comme un [illegible]

Sur la face supérieure du lobe supérieur médian des cervelets, se voit une traînée longitudinale blanc verdâtre, semblable à du pus concrété et situé dans la Pie-Mère.

Les Ventricules latéraux sont remplis d'un liquide séreux

SCD Lyon 1

0. H. Ste Jeanne

Modèle N° 61.

Nom Pinard Auguste

Resp.	Pouls	Chaleur R. C.	20	21	22	23	24	25	26
95	210	34,0 42,5							
90	200	33,6 42,0							
	190	33,2 41,5							
80	180	32,8 41,0							
	170	32,4 40,5							
70	160	32,0 40,0							
	150	31,6 39,5							
60	140	31,2 39,0							
	130	30,8 38,5							
50	120	30,4 38,0							
	110	30,0 37,5							
40	100	29,6 37,0							
	90	29,2 36,5							
30	80	28,8 36,0							
	70	28,4 35,5							
20	60	28,0 35,0							
	50	27,6 34,5							
10	40	27,2 34,0							
	30	35,5							

SCD Lyon 1

SCD Lyon 1

Modèle N° 21.

HOTEL-DIEU. — Salle 4e Femme N° 121

Nom M. Vittoz

né à

demeurant à

profession couturière

âge 46 ans

tempérament

constitution

entré le 14 février 1882

sorti le

DIAGNOSTIC ET RÉSUMÉ

Méningite tuberculeuse

Autopsie

HISTOIRE PATHOLOGIQUE

Pas de renseignements sur l'hérédité : = 4 enfants 1 survit, des deux autres l'un est mort de la petite vérole, l'autre d'un mal d'yeux. =

Menopause il y a 6 ans ; auparavant menstruation régulière. ~~Pas d'antécédents pathologiques~~. Elle serait opposée depuis 7 ans, aurait eu des crises dans l'estomac.

Elle aurait eu il y a 8 ans un abcès par congestion (ouvert au bistouri) qui l'est ouvert dans la région inguinale droite ; l'orifice resté fistuleux. = Apparition progressive d'une gibbosité angulaire siégeant à la partie inférieure de la région dorsale, et comprenant également les 2 premières lombaires. —

Elle tousse depuis 6 ans ; n'a jamais craché de sang. —

Depuis trois mois elle est plus malade ; a perdu l'appétit et tousse davantage

DATES	HISTOIRE PATHOLOGIQUE	PRESCRIPTIONS
	Elle aurait beaucoup maigri et perdu ses forces ces temps derniers. = Elle entre à l'hôpital à cause de la persistance de ces symptômes.	
	Langue saburrale ; pas d'appétit. =	Vente asy douloureuse
	spontanément, pas de diarrhée. =	Douleurs
	Vers vives ~~suivant~~ au niveau de la gibbosité, sur la ligne médiane ; ces douleurs s'étendent sous forme d'élancements, de picotements dans les membres inférieurs. Pas de troubles de la sensibilité. =	
	La marche ~~est pas se fait~~ pas troublée. =	
	Pas de trépidation plantaire ou rotulienne.	
	= Rien à l'auscultation du cœur.	
	= Sonorité thoracique égale des 2 côtés. —	
	A droite, et à gauche respiration obscure ; à droite elle est très obscure et s'accompagne de râles muqueux surtout à la partie supér. du poumon ; on aurait râles muq. au sommet	
	A gauche, ~~respiration~~ râles muqueux très nombreux aux 2 temps, dans toute la hauteur du poumon aussi bien en avant qu'en arrière. Léger retentissement de la toux et de la voix. —	Pas d'albumine.
18 fév.	= Strabisme interne du côté de l'œil gauche ; impossibilité de porter l'œil gauche en dehors. =	
	Toujours douleurs très vives dans le dos et les membres inférieurs. = Pas de trépidat. pas de contractures : rien du côté des membres supér. =	
20 févr.	Id. — Pas de changement du côté des membres ou de la face. = Marche impossible ; mais elle fait tous les mouvements dans son lit.	
21 févr.	= Depuis 2 ou 3 jours elle souffre de la tête ; et paraît un peu assoupie. Toujours douleurs dans les membres infér. et vers le dos.	

SCD Lyon 1

Février 1883 n° 121. 2e [illegible]

MODÈLE N° 21.

HOTEL-DIEU. — *Salle* _____ N°

Nom

né à

demeurant à

profession

âge

tempérament

constitution

entré le

sorti le

DIAGNOSTIC ET RÉSUMÉ

22 fév. — La malade est toujours somnolente parfois avec un peu de subdélirium la nuit surtout. Lorsqu'on l'interroge elle répond parfaitement aux questions; mais sitôt qu'on la laisse en repos, elle s'assoupit de nouveau. On remarque alors que ~~l'œil~~ l'occlusion des paupières droites n'est pas tout à fait complète. L'œil droit est à la partie médiane et en soulevant

HISTOIRE PATHOLOGIQUE

la paupière gauche, on voit que l'œil de ce côté est un peu en dedans de la ligne médiane. — La malade porte l'œil droit dans toutes les directions d'une façon normale, mais l'œil gauche ne peut être porté en dehors : il ne peut même pas atteindre la ligne médiane, restant toujours très légèrement dévié en dedans. Les autres mouvements en haut, en bas sont normaux. La pupille est mobile, un peu moins resserrée à gauche qu'à droite. Peut-être un peu de vascularisation anormale de la conjonctive. — Lorsqu'on dit à la malade d'ouvrir, de fermer les paupières, elle exécute très bien et très complètement ces mouvements et l'occlusion n'a lieu que ~~dans les~~ lorsqu'il n'y a pas d'effort. Cependant on constate encore que l'occlusion se fait plus énergiquement à gauche qu'à droite; il existe toujours de la diplopie. — On remarque encore que le sillon nasalabial du côté droit est moins prononcé que celui du côté gauche, et que les

SCD Lyon 1

DATES	HISTOIRE PATHOLOGIQUE	PRESCRIPTIONS

les mouvements de la joue droite sont manifestement moins prononcés que ceux de la joue gauche quand il s'agit de mouvements étendus comme ceux produits par une grimace, par une piqûre : les mouvements restreints paraissent s'exécuter également d'un côté et de l'autre. = Il existe donc un léger degré de paresse faciale droite qui n'existait pas hier ou qui était moins manifeste, car nous l'avions recherchée sans la trouver. Les mouvements de la langue s'exécutent bien et lorsqu'elle est tirée au dehors, elle est portée un peu plus à gauche, on peut à l'attribuer à ~~l'absence~~ la disparition des dents (à peine appréciable.) La sensibilité de la face aux moindres piqûres persiste : les mouvements des membres et la sensibilité, ainsi que les réflexes normaux persiste : seulement faiblesse très grande de tous les membres.

Le réflexe rotulien recherché dans le lit fait défaut.

Rien du côté des autres nerfs crâniens.

Elle ne vomit pas. Lorsqu'on lui demande si elle souffre, elle se plaint de douleurs sur toute la tête.

- Pas d'incontinence, ni de rétention d'urine.

Elle se plaint de ne pas pouvoir aller du ventre et demande souvent à aller à la selle. Les lavements ne sont pas gardés.

SCD Lyon 1

n° 121. 4e [illegible]

MODÈLE N° 21.

HOTEL-DIEU. — *Salle* N°

Nom
né à
demeurant à
profession
âge
tempérament
constitution
entré le
sorti le

DIAGNOSTIC ET RÉSUMÉ

23 février. Hier soir, la malade s'est levée seule et debout se tenant aux piliers de son lit elle a présenté des mouvements des membres infér. qui ressemblaient à des mouvements convulsifs (au dire de la sœur). On est arrivé près de la malade on l'a assise sur une chaise et alors les 4 membres ont été agités pendant 5 minutes environ; on a replacé la malade dans son lit, et elle a continué de présenter une gde agitation tellement

HISTOIRE PATHOLOGIQUE

que pendant la nuit, on a été obligé de la contraindre au moyen d'un drap passé au niveau du tronc. — Il n'y a pas eu en somme de phénomènes convulsifs vrais, mais plutôt des mouvements pour changer de position et chercher à se lever.

Nous la trouvons ce matin, ~~incli~~ couchée sur le côté droit, la tête fortement inclinée de ce côté, de telle sorte qu'il y a incurvation à droite, du cou et du tronc; lorsqu'on place la malade dans ~~une~~ position habituelle, on éprouve une certaine résistance pour ~~re~~ produire le redressement de l'incurvation, et la malade ne tarde pas à reprendre sa position première. La malade remue tous les membres surtout ceux du côté gauche. — A chaque expiration elle pousse un gémissement et ne paraît plus avoir conscience de ce qui se passe autour d'elle; en tout cas ne répond pas

DATES	HISTOIRE PATHOLOGIQUE	PRESCRIPTIONS
	aux questions. = Les paupières sont à demi closes. Les yeux sont habituellement légèrement dirigés à droite; ils sont le siège de petits mouvements de latéralité, mais tandis que l'œil gauche n'arrive jamais à la partie médiane, il arrive que quelquefois l'œil droit atteint et dépasse même la ligne médiane. = La conjonctive droite est très congestionnée. Pupille gauche assez dilatée, celle du côté droit ~~[illegible]~~ Les pupilles sont très peu m[illegible] ~~[illegible]~~ n'a qu'une dilatation moyenne. — A chaque expiration ~~la commis~~ lèvres du côté droit sont soulevées et entrouvertes, il s'écoule aussi un peu de salive. = Lorsqu'on fait de très légères piqûres à la face ou aux membres supér., la malade est indifférente ou un peu plus agitée, il faut piquer assez fortement pour qu'elle retire la partie piquée ou qu'elle cherche à se défendre. Ce mouvement défensif se fait peut-être plus tôt à gauche qu'à droite. = Les piqûres au niveau de la plante des pieds donnent bien plus facilement à des mouvements surtout du côté gauche. Lorsqu'on pique la face sur la ligne médiane on ~~donne~~ voit d'abord que les mouvements auxquels on donne lieu sont assez restreints et plus marqués à gauche qu'à droite; plus marqués au niveau de l'orbiculaire qu'au niveau des parties inf[illegible] de la face. = Respir. 32. = Les expirations plaintives sont très prolongées, régulières. Pouls = 100. T. Rectale = 37,3. Bien que la malade ne paraisse pas avoir conscience de ce qui se passe autour d'elle, elle cherche à se couvrir lorsqu'on la découvre et à se défaire des mains qui la tiennent ou qui lui font ouvrir les paupières.

SCD Lyon 1

121 Ch

MODÈLE N° 21.

HOTEL-DIEU. — *Salle* N°

Nom
né à
demeurant à
profession
âge
tempérament
constitution
entré le
sorti le

DIAGNOSTIC ET RÉSUMÉ

23 fév = Il n'y a pas d'hémiplégie complète ainsi que nous l'avons dit ; nous avons déjà remarqué que les membres droits s'agitaient moins ; Le membre supér. peut être fléchi, étendu en présentant une légère résistance à ces mouvements un peu plus du côté du biceps que du triceps, surtout dans les moments où l'autre membre est très-agité. Quant au membre supér. gauche, c'est une résistance considérable dans les 2 sens, qu'il présente

HISTOIRE PATHOLOGIQUE

constamment.

Pour les membres infér. ; quoiqu'agités presque constamment, résistance assez légère des fléchisseurs un peu plus à gauche qu'à droite. Pas de réflexes tendineux, pas de trépidation plantaire ou rotulienne, aucun réflexe tendineux direct ou croisé

Le côté gauche a une température ~~moins~~ plus élevée que le côté droit ; cette différence est surtout ~~accu~~ marquée pour la face et pour le membre supér. ; on trouve pas de différences appréciables. —

23 février = 5 h. = Coma très marqué ; les 2 joues paraissent soulevées par ~~la~~ ~~resp~~ l'expiration : les traits ne sont déviés ni à droite ni à gauche ; les yeux sont entr'ouverts ; à peu près immobiles et tous deux sur la ligne médiane ; pupilles légèrement dilatées et d'une façon égale. =
Pas de trépidation plantaire ni rotulienne, Pas de réflexes tendineux.
Sensibilité ~~la~~ un peu diminuée aux membres inférieurs ; la malade exécute des

DATES	HISTOIRE PATHOLOGIQUE	PRESCRIPTIONS
	mouvements de défense aux ces membres supérieurs lorsqu'on lui pique le visage ou les bras. —	
	Mêmes phénomènes que le matin au point de vue de la résistance	

SCD Lyon 1

MODÈLE N° 21.

HOTEL-DIEU. — *Salle* 4 femmes N° 121

Nom Vettoz Marguerite.

né à

demeurant à

profession

âge 46 ans

tempérament

constitution

entré le

sorti le

DIAGNOSTIC ET RÉSUMÉ

— Autopsie le 25 février 1882

— Pie méningite suite à ne s'écoule pas le liquide - Les circonvolutions sont légèrement tassées ainsi les d'un côté que de l'autre - Pas de particularité dans les sinus ni sur la dure-mère -

A la base les méninges présentent une teinte opaline avec un peu d'épaississement et une injection plus grande qu'à l'état normal - Les artères désignées ainsi qu'à la région (Willis vaisseaux etc) sont comme encerclées et comme unies par les méninges épaissies. La carotide droite est manifestement teinte, mais la carotide gauche

HISTOIRE PATHOLOGIQUE

est affaissée — Pas d'altération des artères qui ne présentent non plus aucune lésion d'athérome. Les méninges sont le siège d'un exsudat épais qui entoure au niveau du chiasma, tant autour de la tige pituitaire - Les méninges sont extrêmement ~~plus~~ épaisses sur la protubérance où on peut même les enlever avec facilement, sans qu'on remarque une adhérence particulière pour les différents nerfs. Le moteur oculaire externe gauche a une teinte un peu moins blanche et est un peu plus étalé, aplati que celui du côté droit

— On trouve un exsudat qui accompagne l'artère vertébrale droite jusqu'à la protubérance près du moteur oculaire externe; ainsi qu'à la partie interne, antérieure et inférieure du hémisphère.

— Pas enlevant ~~les méninges~~ les méninges sont épaissies en avant de la protubérance et du bulbe, mais aussi en arrière sur la face inférieure du cervelet - Le ventricule contient plus de liquide qu'à l'état normal. Il y a un peu d'épaississement de la membrane ependymaire, surtout ~~sur~~ sur la corne inférieure, plus marquée à ~~du~~ gauche du côté droit - Le ventricule latéral gauche paraît plus distendu que le ventricule latéral droit

— Hémisphère gauche - Il est très facilement les méninges en raison de la pachymère, toutefois il y a encore peu de lésions de circonvolutions - Aucune altération apparente sur la différents coupes.

Hémisphère droit — Même difficulté pour enlever les méninges de ce côté, mais

SCD Lyon 1

DATES	HISTOIRE PATHOLOGIQUE	PRESCRIPTIONS
	aucune lésion corticale. Rien non plus sur les corps.	
	— Rien du côté du cervelet.	
	— Pas de lésions appréciables du côté de la protubérance ou du bulbe. Rien notamment sur la coupe passant par les noyaux de la 6e et 7e paire.	
	— Une fois que les méninges sont bien enlevées on aperçoit pas de différence appréciable sur les nerfs de la 7e paire.	
	— Rien de particulier aussi dans les sinus caverneux.	
	Rien non plus ~~sur~~ dans la cavité orbitaire ni sur le trajet du nerf dans la cavité orbitaire.	
Rate. Foie, reins = normaux.		
	Le cœur ne présente que quelques plaques laiteuses sur sa surface extérieure. =	
	Poumon droit présente quelques vieux foyers tuberculeux; mais pas de cavernes. = qq. adhérences au sommet.	
	Le poumon gauche présente des adhérences très étendues au sommet, et sur ses parties latérales: il contient également qq. vieux noyaux tuberculeux.	
	Intestin et organes génitaux internes = Pains	

SCD Lyon 1

HOTEL-DIEU. — *Salle* Ste Jeanne N° 17

Nom Jules Perrin
né à St. Rambert (Ain)
demeurant à
profession tonnelier
âge 45 ans
tempérament
constitution
entré le 22 août 1881
sorti — *le* Mort le 26 août à 10 h. du soir

DIAGNOSTIC ET RÉSUMÉ

Tuberculose pulmonaire
Méningite tuberculeuse

HISTOIRE PATHOLOGIQUE

Lorsque le malade est apporté à l'Hôtel-Dieu, il est incapable de parler. Voici les renseignements fournis par sa femme.

Cet homme a été militaire et a fait de nombreuses campagnes. Depuis qu'il a quitté le service il exerce la profession de tonnelier et travaille souvent dans les caves. Dans ces diverses circonstances il a eu souvent l'occasion de contracter des refroidissements ; mais c'est surtout depuis cinq ans qu'il tousse d'une manière habituelle. Depuis la même époque il a considérablement maigri et perdu de ses forces. — Ses parents n'ont jamais toussé et sa mère se porte encore très bien. — Il a un fils également bien portant.

Enfin, il y a huit jours, la maison

SCD Lyon 1

DATES	HISTOIRE PATHOLOGIQUE	PRESCRIPTIONS

que il habitait, place St. Pothin, brûla ; dans l'incendie il prit encore froid, se mouilla, et fut très-impressionné. A partir de ce moment il ~~fut~~ alité ~~a~~ accusa un mal de tête, et une fièvre très-intenses. Cinq jours plus tard, il y a 7 jours, sa femme venait de lui servir sa soupe, lorsqu'elle s'aperçut que tout-à-coup il ne pouvait plus lui répondre. Depuis lors, on a constaté une fièvre ~~intense~~ violente, ~~une paralysie~~ la perte de la parole, une paralysie des mouvements.

Il remue les yeux à droite et à gauche, et agite les membres presque continuellement, surtout du côté droit. Il tire un peu la langue lorsqu'on l'en prie, et ne paraît pas avoir perdu connaissance ; il fait même quelques signes de tête affirmatifs ou négatifs lorsqu'on lui adresse une question. Lorsqu'on lui demande où il souffre il passe la main sur la tête partie frontale et pariétale de sa tête, et même sur celle de sa femme.

On trouve que la sensibilité aux piqûres est considérablement retardée et diminuée.

Il ne crache presque pas et avale ses crachats ; constipation depuis quatre jours.

A l'auscultation on entend des craquements dans toute la hauteur du poumon gauche, surtout en avant, et au sommet.

Diminution des réflexes tendineux et cutanés plantaires.

Sensibilité retardée et diminuée.

Les yeux paraissent plutôt déviés d'une manière presque constante en haut et à droite.

Faiblesse du membre sup. gauche ; surtout les mouvements communiqués sont un peu douloureux.

Pas d'aphasie, mais le malade délire.

SCD Lyon 1

DATES	HISTOIRE PATHOLOGIQUE	PRESCRIPTIONS
26 août	Le malade présente toujours de la carphologie de l'agitation ; il délire, pousse par moments des cris, et prononce des paroles incohérentes Mort à 10 heures du soir	
28 Août	Autopsie — Méningite tuberculeuse prédominante à la base, les méninges sont épaissies et présentent une quantité considérable de tubercules, surtout sur le trajet des vaisseaux et principalement au niveau des scissures de Sylvius ; les lésions ainsi que sur les vaisseaux qui se distribuent aux régions pariétales - Les tubercules sont plus nombreux du côté gauche. Cependant les artères de la base ne sont ni oblitérées ni rétrécies. Les ventricules latéraux sont distendus par de la sérosité, la voûte à 3 piliers est ramollie -	

SCD Lyon 1

DATES	HISTOIRE PATHOLOGIQUE	PRESCRIPTIONS

SCD Lyon 1

Jules Perrin (suite)

DATES	HISTOIRE PATHOLOGIQUE	PRESCRIPTIONS
24 Août	Le malade est mieux, il répond parfois d'une manière sensée aux questions qu'on lui adresse, d'autre fois il divague. Il est toujours agité, et a de la carphologie. Le bras gauche est toujours raide.	

SCD Lyon 1

MODÈLE N° 21.

HOTEL-DIEU. — *Salle* Ste Jeanne N° 7

Nom Jacques Jourjon

né à St ~~Etienne~~

demeurant à

profession ~~tourneur~~

âge 57 ans

tempérament

constitution

entré le ~~8 août 1881~~

sorti le

DIAGNOSTIC ET RÉSUMÉ

~~Spasme fonctionnel~~

~~probablement du trapèze~~

Jules Perrin

HISTOIRE PATHOLOGIQUE

SCD Lyon 1

MODÈLE N° 21.

HOTEL-DIEU. — Salle 1re Jeanne N° 13

Nom Vinoy Antoine

né à Lyon

demeurant à id

profession Employé de Commerce

âge 33 ans

tempérament

constitution

entré le 28 avril 1880

~~sorti~~ mort le 2 mai 1880

DIAGNOSTIC ET RÉSUMÉ

Méningite tuberculeuse

Cette observation est intéressante en raison de la forme symptomatique que la maladie a présentée, surtout au début. —

HISTOIRE PATHOLOGIQUE

Cet homme est amené en délire et ne pouvant donc donner aucun renseignement —

— D'après sa sœur, ce malade aurait eu au mois de janvier dernier 1880, un abcès au côté et un autre au coude gauche, abcès qui ont été soignés et ouverts à l'hopital de Villefranche —

— Depuis la guérison de ces abcès, il aurait toujours eu plus ou moins de céphalalgie —

— Il a vu seulement depuis 8 ou 10 jours, survenir des troubles du côté de la vue — Il est venu deux fois à la visite de Mr Gayet qui lui a fait prendre 4 gr. d'iodure de potassium par jour — Son diagnostic était : Choroïdite syphilitique ou tuberculeuse de l'œil gauche —

Perte complète de la vue du côté gauche — un peu de chute de la paupière de ce même côté depuis q.q. jours —

Ce malade serait depuis 2 jours, c.a.d. depuis le 26 avril dans l'état où il se présente actuellement :

Il ne répond pas aux questions qu'on lui fait — Les yeux ouverts, avec une légère chute de la paupière à gauche ; il reste complètement indifférent à ce qui se passe autour

SCD Lyon 1

DATES	HISTOIRE PATHOLOGIQUE	PRESCRIPTIONS
	de lui — Malgré ouverts, vous ne regardez — Il fait effort manifeste — Le malade ferme de lui-même les yeux — Il ouvre pour l'examiner il obéit à plusieurs ordres successifs mais ne regarde aucun objet à la fois — Pas trace de paralysie de la face — ni des membres — Réflexes tendineux conservés — Réflexes normaux — Sensibilité conservée — Mouvements du tronc et des membres faciaux — — Le langage est bon à peine — — Pas de fièvre —	
29 avril	Le malade a délire toute la nuit, il s'est levé plusieurs fois	
30 avril	Il a eu encore du délire toute la nuit, il s'est levé, en ce matin pourtant l'intelligence paraît un peu revenue — il répond par oui ou non —	
1er mai	Le malade continue à être dans un état d'agitation continuelle se débattant dans son lit — Il tomberait inévitablement, s'il n'était maintenu par une camisole de force — Agitation automatique et continuelle des doigts, qui semblent toucher quelque chose, carphologie —	
	Il n'a paru pas avoir du tout la notion de ce qui l'entoure de lui — Il a les yeux ouverts, mais ne fixent rien — La pupille du côté gauche est un peu tombante — En approchant rapidement la main devant, comme pour frapper on obtient par réflexe des clignements — — En approchant du cornée pendant les mouvements de la tête la tête du côté opposé — La pupille droite présente une dilatation deux fois plus grande que celle de gauche — Elle diminue sous l'in- fluence de la lumière — A gauche elle est à peu près immobile — Réflexes de la plante des pieds conservés — Les piqûres des membres inf, de la face, la brûlure sont ressenties — — La conjonctivite gauche paraît plus intense que celle de droite Aucune paralysie de la face ni des membres, qui sont tous très Face congestionnée — Semble parler par la bouche seule mouvements — Rêve très agités —	
3 mai	L'autopsie du cerveau est faite qui est complètement — Le cerveau tout entier examiné — Se voit sur toute sa surface, sur le cervelet, comme à la base de petites granulations miliaires disséminées — Le nombre point où elles sont beaucoup plus confluentes, c'est dans toute l'étendue de la scissure de Sylvius droite — Rien d'anormal de particulier à signaler	

SCD Lyon 1

MODÈLE N° 21.

HOTEL-DIEU. — Salle 4ème femmes N° 128

Nom Bourget Jeanne

né à Apinac (Loire)

demeurant à Lyon

profession Concierge

âge 65 ans

tempérament

constitution

entré le 14 mai 1880

~~sorti~~ mort le 19 mai 1880

DIAGNOSTIC ET RÉSUMÉ

Méningite tuberculeuse

HISTOIRE PATHOLOGIQUE

Cette malade entrait à l'hopital salle 1re Pierre, service de M. Ollier le 8 mai, pour une ostéite de l'extrémité inférieure du tibia gauche

= On la fait passer aujourd'hui 14 mai aux 4ièmes = Elle arrive sans aucun renseignement et incapable dans donner = On peut bien encore lui arracher la réponse oui ou non pour quelques questions, mais c'est avec la plus gde peine =

= Elle est dans l'Etat suivant ;

La malade a la tête inclinée un peu à gauche, et l'on constate une ~~l'~~ incurvation de la col. vertébrale avec convexité regardant à gauche

au niveau de la région cervicale

= Elle ~~bouge les deux~~ la face ne paraît pas déviée d'un côté ou de l'autre = elle est peu hymétrique, il est vrai, mais il faut tenir compte de l'Etat de la dentition de la malade à laquelle il ne reste plus que q.q. grosses dents, faisant des saillies, à côté de dépressions = quand on le lui demande, malade tire la langue qui n'est pas déviée

= Elle bouge les deux bras ; un peu mieux le gauche que le droit dans les mouvements d'extension des avant bras, on rencontre un peu plus de résistance à droite

= Le bras droit est en outre de temps en temps agité par des tremblements =

= Les membres inférieurs sont dans l'extension complète, et la face interne des pieds, appliquée contre le lit =

= Ils sont dans la résolution ; et la malade paraît être

SCD Lyon 1

DATES	HISTOIRE PATHOLOGIQUE	PRESCRIPTIONS
	Dans, la plus complète impossibilité de tout mouvement = Les réflexes sont diminués, mais la sensibilité générale de la surface du pied. = On ne peut obtenir aucun tremblement de la malade ni à la température point de vue des sensibilités au tact = La paralysie des membres inférieurs, des 2 côtés comme du reste de la malade paraît être plus prononcée du côté droit, et il en est de même pour la force = Pour le membre sup, la malade se retire sans faire la grimace = = Incontinence des matières fécales = Rétention d'urine = Escare sacré, latéral, 1 centimètre de chaque côté offrant toutes les apparences d'une chancre simple = Cœur battements très précipités = on ne perçoit pas de bruits de souffle poumons : Sa crachat : respiration rhonchus bien = g.g. râles sous-crépitants surtout en arrière et en bas = arrière : g.g. râles sous-crépitants aussi =	de sans faire escarre manger tout seul à table = Soins à donner de la malade et à la température des 2 côtés comme du reste de la malade = = Sonde à demeure à retirer sans faire = Rétention d'urine
	Voici les renseignements qui sont donnés par la fille de la malade = Il y a 2 ans, elle avait des plaies des 2 côtés qui sont toutes guéries un an = actuellement, il est facile en effet de constater plusieurs cicatrices suite d'adhérences superficielles = = Au mois de décembre dernier 1879, elle était obligée de rester au lit pour un mal de jambe, qui a guéri depuis = elle est restée de paralysie complète des 2 côtés = Elle a pendant tout le temps qu'elle est restée chez elle eu de l'incontinence des matières fécales, de l'étourdissement, une sorte paralysie = huit jours avant son entrée à l'hôpital, elle pouvait se faire à table de la soupe et de la viande dont elle est coutumière = A son entrée à l'hôpital, elle avait toute sa connaissance et répondait aux questions qui lui étaient faites = Il serait seulement à noter que jours après son entrée à St Pierre que la parole est devenue tellement embarrassée ; que on ne pouvait plus comprendre la malade = en même temps, survenue de la contracture des membres rétention d'urine 16 Mai : mort	

SCD Lyon 1

4ème Femmes = N° 128 = Bourg et Jeanne = Méningite tuberculeuse

N° 21 bis.

DATES	HISTOIRE PATHOLOGIQUE	PRESCRIPTIONS
16 mai	Autopsie : Le cerveau enlevé, on remarque une teinte opaline des méninges et tout particulièrement à la périphérie des vaisseaux = Les méninges se laissent facilement enlever =	
	= Des granulations en grand nombre occupent le pourtour des vaisseaux et surtout à la base, vers l'isthme de l'encéphale et dans les scissures de Sylvius =	
	= Dans la scissure de Sylvius gauche, et suivant la direction des vaisseaux, ces granulations sont encore en plus grand nombre que partout ailleurs = A ce niveau, la frontale externe est remplie par un caillot. — De plus dans cette même scissure, en enlevant les méninges, on entraîne une petite tumeur de la grosseur d'une noisette, constituée par trois tubercules, ramollis à leur centre et situé au pied de la 3ème circonvolution frontale, au pied de la circonvolution frontale ascendante et confinant le lobule de l'insula =	
	= Les méninges sont adhérentes au niveau de la protubérance et du bulbe ; on y rencontre quelques granulations tuberculeuses =	
	= Y a-t-il encore des granulations sur les méninges spinales ? S'il y en a, elles ne sont pas évidentes =	
	= Les différentes coupes du cerveau et de la moelle ne présentent rien de particulier à noter —	
	= Les poumons sont emphysémateux = ils sont criblés de petits tubercules disséminés dans toute l'étendue des deux poumons, mais point de cavernules, point de cavernes = Ils n'ont aucune adhérence avec la plèvre pariétale —	
	= Le cœur, un peu volumineux présente un certain degré de surcharge graisseuse = pas de lésion d'orifice —	
	= Foie : un peu gras,	
	Reins - rate, n'offrent rien d'anormale	
	Une incision faite au niveau de la partie inférieure du	
tibia	gauche permet de constater l'ostéite de cet os =	

SCD Lyon 1

DATES	HISTOIRE PATHOLOGIQUE	PRESCRIPTIONS

SCD Lyon 1

MODÈLE N° 21.

HOTEL-DIEU. — Salle 4 m. f. N° 156

Nom Jeanne-Marie Cartal

né à

demeurant à

profession tisseuse

âge 16 ans

tempérament

constitution

entrée le 13 août 78

sortie le 18 août " (morte) Autopsie

DIAGNOSTIC ET RÉSUMÉ

Granulie

Méningite tuberculeuse

Hémiplégie gauche

HISTOIRE PATHOLOGIQUE

Santé délicate, mais sans accident de scrofule; pas de toux habituelle. La mère est morte à 35 ans, d'épuisement, après une longue maladie. — ~~Il y~~ Cette jeune fille a eu la rougeole dans son enfance, et la dysenterie en 1873. — Il y a 6 semaines, elle a été atteinte d'une diarrhée assez intense qui a duré 15 jours; en même temps sont survenus des points de côté, dont l'un, assez persistant, occupe la partie moyenne du rebord des fausses-côtes droites; et quelques hémoptysies. Amaigrissement assez notable, perte des forces; céphalée frontale intense; vomissements alimentaires continuels depuis deux semaines; suppression de la menstruation depuis trois mois. — Le ventre n'est pas ballonné; il existe du gargouillement disséminé et un peu de douleur à la pression; foie de volume normal; — rien au cœur — bruits veineux musicaux ~~dans~~ le côté droit du cou; aux deux sommets, en arrière, perte d'élasticité, ~~ex~~pirations prolongées, respiration

DATES	HISTOIRE PATHOLOGIQUE	PRESCRIPTIONS
un peu	soufflante, ~~[illegible]~~, retentissement exagéré de la voix, pectoriloquie aphone (tout cela + marqué à droite). Pas de râles appréciables. — Etat demi-somnolent; la malade est très-abattue. La fièvre est ~~[illegible]~~ modérée.	
16 —	Céphalée considérable; la tête semble très-lourde à la malade. Les pupilles sont paresseuses, et se contractent peu à la lumière; elles sont habituellement dilatées, et on remarque aujourd'hui pour la 1re fois que la droite l'est plus que la gauche. — Pas de selles depuis 4 à 5 jours, au dire de la malade. — Délire tranquille et doux: la malade marmotte toute seule des lambeaux de phrase; elle tutoie les personnes qui l'entourent, et répète machinalement des prières qu'elle entend réciter. — Fièvre élevée aujourd'hui: pour la 1re fois, elle a dépassé 39°. — Pouls 70; Respirat. régul 48.	
17 —	~~Même état~~ Coma. Yeux convulsés en haut et à droite. Mouvements automatiques des membres droits. La face est déviée à droite; il s'écoule un peu de salive p. la commissure droite. La commissure gauche est accolée; — Lorsqu'on pique les tégum on observe 1° que la sensibilité n'est pas abolie du côté gauche, 2° qu'il est impossible d'apprécier les nuances qui pourraient exister, à cause de l'état comateux de la malade 3° que les piqûres du front déterminent des contractions dans le côté droit de la face. — Les pupilles sont dilatées, les conjonctives injectées; la tache méningitique s'observe aussi bien d'un côté que de l'autre. — Diminution des réflexes et suppression presque totale des mouvements dans les membres gauches. — Il existe un peu de contracture dans le biceps du bras gauche. La face est très fortement dévirée à droite — Ce qu'il y a de remarquable, c'est la tendance incessante aux mouvements dans les membres du côté droit — Elle ferme davantage la paupière de l'œil droit. Le contact de l'épingle sur les conjonctives ne provoque des réflexes qu'à droite — Les mouvem. qu'elle fait avec les M. D. sont très-énergiques: flexion ou extension, il est qf. difficile de lutter contre le mouvem. produit — Elle n'a pas sa connaissance; elle est dans le coma, et ne profère pas une seule parole; elle serre les dents et il est impossible de lui faire avaler une goutte de liquide. Resp. 32 — P. 88. Il y a du pouls veineux — Sous une forte excitation dans les M. G. on ne provoque de temps à autre des réflexes que dans le M. Sup. — Hoquets de temps à autre — Vomissements hier dans la journée.	
	Ce soir, P. 115, Resp. 42; même état que ce matin, avec plus de calme; les conjonctives sont injectées et œdématiées dans la partie seulement qui reste exposée à l'air entre les paupières mal fermées; papilles un peu diffuses, avec gêne considérable de la circulat. en retour. La faradisation	

SCD Lyon 1

Jeanne-Marie Cantal N° 15

DATES	HISTOIRE PATHOLOGIQUE	PRESCRIPTIONS

Les globes oculaires ne leur impriment aucun mouvement
Rien de temps à autre mouvem. automatiques dans les M. du
côté droit ; sensibilité persiste à gauche ; Rien. contracture
Du biceps G. face très-colorée ; tache méningitique ; coma
absolu.

18 août - Ecume blanchâtre très finement accolée à la bouche et aux narines
un peu de strabisme divergent -
Pouls. environ 160. Respiration 43. Température
Résolution complète. - " pas d'urine.

Autopsie 24 h. après la mort

Persistance de la rigidité cadavérique. Exsudat jaune verdâtre, épais, opaque, sur les méninges de la base : il occupe surtout le grand confluent antéro-inférieur, la protubérance et le bulbe ; et au niveau des grandes fentes de Sylvius les bandelettes optiques et le chiasma sont englobés dans l'exsudat. - Dans toutes les régions sus-énoncées, on remarque une grande quantité de petites granulat. miliaires et blanchâtres ; elles sont aussi très visibles le long des petits vaisseaux qui rampent sur les circonvolutions. - Les artères carotides sont comprises elles-mêmes dans l'exsudat, qui y adhère solidement ; elles offrent un calibre bien différent : celle de droite offre certainement une lumière moitié moindre que l'artère gauche ; lorsqu'on enlève les méninges qui semblent la comprimer, elle reprend une partie de son calibre primitif, toutefois elle n'arrive pas encore à égaler l'autre. —. Les ventricules contiennent une quantité assez notable de sérosité, qui a déterminé, par imbibition, un léger ramollissement des parois avoisinantes. —. A la coupe, on ne trouve dans le cerveau aucun foyer de ramollissement ni de tubercules, sauf un petit tubercule gros comme épingle, à la partie inférieure de l'hémisphère droit, mais il existe une anémie générale de toute la substance cérébrale ; et cette anémie paraît plus accusée dans l'hémisphère droit. où il existe à peine ~~un peu~~ et léger piqueté dans la capsule et dans les noyaux. a la convexité, les méninges semblent seulement légèrement opalescentes. — L'examen microscopique de la capsule de chaque côté et du bulbe n'a rien montré de particulier.

Coeur. Petit. Aucune lésion d'orifice

Poumons et plèvres. Parois de granulations miliaires, qui sont surtout extrêmement abondantes du côté droit, ainsi que sur la plèvre médiastine. Il y a dans la plèvre droite un verre environ de sérosité : à la partie ext. du lobe moyen de ce côté on trouve un exsudat hémorrhagique, de consistance gélatineuse, produit dans une néo-membrane.

Abdomen. Pas examiné

Pour le vomissement par le traitement classique
pupilles égales et réactives normalement

SCD Lyon 1

DATES	HISTOIRE PATHOLOGIQUE	PRESCRIPTIONS

SCD Lyon 1

MODÈLE N° 21.

HOTEL-DIEU. — Salle St Charles N° 100

Nom Mallenz J^n L^s

né à L'Huis (Ain)

demeurant à

profession Cultivateur

âge 28 ans

tempérament

constitution

entré le 28 VI 76

sorti le

DIAGNOSTIC ET RÉSUMÉ

~~D~~ Méningite tubercu ?

HISTOIRE PATHOLOGIQUE

Lav^t.
Vin
Pot calm

Rien signe ? donnés par femme
[illegible] en automne. il y a
[illegible] des vomissements avec
[illegible] au début. Vomissements bilieux
[illegible] - Pas de photophobie
[illegible] un lyon toux
[illegible] beaucoup maigre depuis les
[illegible] rhumatoïdes. - souvent colique
[illegible] au début en
[illegible] - Pas de crises épileptiformes
[illegible] - Pas de perte de connaissance

Père mort jeune, d'une foreuse ?
Mère vivante Frères bien portants
Pas d'alcoolisme. Pas de rhumatisme
Bonne santé jusqu'à la guerre En 1870 et 71 le
malade fait la campagne dans l'armée du Nord
il a toussé pendant cette époque. a eu 99 crachats
hémoptoïques - et a eu la variole.
Depuis cette époque il a continué à tousser sans
avoir de nouvelles hémoptysies -
Il y a 3 mois ædème des membres inférieurs avec rougeur douleur
(rhumatisme ?) durant 2 mois environ
Il y a 15 jours environ que le malade a été pris de
céphalalgie opiniâtre qui a augmenté graduellement
et qui est actuellement très intense. Comme traitement
le malade a eu un vésicatoire derrière la nuque
Mais l'amélioration n'a été que passagère
Le tour est rare l'expectoration nulle
L'auscultation fait constater une respiration un peu supplémentaire
dans les fossés sus épineuse et sous claviculaire
droite ~~avec~~ Peut être même il a eu 99
craquements en ces points ?
Lyon épistaxis aujourd'hui 28 VI
Pas de vomissements Pas de trouble intellectuel
pupilles égales et dilatées normalement

SCD Lyon 1

DATES	HISTOIRE PATHOLOGIQUE	PRESCRIPTIONS
	Constipation depuis 6 Rf. Garguelem à dans [illegible] droite –	
	Battem Dures. – Pouls = 68 R=	98 99 30 39,1 38,3 38,8 38,2,
30	une selle par lavement. céphalée persiste	
VII	Prostration continue + être très grande. Céphalalgie	
6	abrutissement persiste – céphalalgie toujours vive	
	Sécrétions toujours catarrat – Sur la poitrine. Sur la tache [illegible]	
	tache méningitique très saillante – , pupilles resserrées + égales	
	Cornée contractiles. Mouvem immobile – pas d'injection – Somnolence	
	+ silence – Rien le plus toujours de la tête, dans le [illegible] antérieure	
	Réponses très lentes – traînées. Faciès – et dit qu'il [illegible] 3 fois	
	consécutifs qu'on a arrêté de le stimuler, il tombait [illegible] la position où	
	il était lorsqu'il parlait. Sur la contracture	R= 20 . P= 96
	Pouls régulier, assez fort. Sur la paralysie	
	Rien nouveau à la caractère très franche	
	du mouvement [illegible]	
	Sur les bruits [illegible] au Cœur. Sensibilité a conservé très [illegible]	
	[illegible] bien conservée.	Ki – 1g.
1	Agitation depuis hier soir 6 heures jusque 9 h du	Vésicat à nuque
	matin + insomnie – Physionomie de la malade comme [illegible]	
	le céphalalgie. Ce matin somnolence – prostration	
	plus grande – répond à peine aux questions qu'on lui vous	Lav. purgatif.
	adresse – Pas de vomissements.	
8	Ce matin la malade est beaucoup plus abrutie – Décubitus	
	toujours latéral – Impossible de lui faire comprendre ce qu'on	
	veut – On ne peut lui faire tirer la langue – pupilles [illegible]	
	légèrement plus dilatées – toutes deux à peu près également	
	un peu à droite strabisme – Rendons de mouvements de la nuque – On ne	
	peut fléchir le tronc. Ne pas en cette matière d'agitation	
	comme hier. – Ne prend rien. – Urine pas été rendue. Sur la	
	contracture des membres – Somnolence continuelle	
Jour P= 68		
9	affaiblissement progressif. Le malade ne répond plus du tout. Il est dans la prostration	
	le plus complète – La gangrène gagne malade baisse [illegible]	R= 16 tis régulier
	agite + petite mouvements spasmodiques irréguliers	S= 60 injections
10	Sur la [illegible] contracture congestion a progressé partout cependant le malade paraît plutôt	
	gêné à gauche. La [illegible] gauche, contracture	les effusions mucosités qui remplissent
	le malade paraît plutôt gêné à gauche il y a des mouvements saccadés spasmodiques	
	du bras de la tête Sur la contracture.	Membres en résolution progressive
P: 80 R. VF.	complète – Tache méningitique très apparente –	Larm oculaire. Selles [illegible]
	La malade est complètement dans le coma. Respiration très sèche. Respirat stertoreuse	
	pendant qu'on l'examine. La respirat. s'arrête brusquement le pouls reste congestif	
	la température atteint injection jusqu'à 42 minutes régulières, [illegible]	
	la respirat revient, d'ailleurs irrégularité très grande – Après 3 minutes [illegible]	
	respirations; la mouvement s'arrête pendant 30 secondes et recommence	
	Pouls petit très obtus	
Jour P= 112	11 – Face cyanosée – Yeux légèrement ouverts. Pupille [illegible]	
	Le pouls [illegible] pupilles [illegible]. Rien [illegible] à gauche. Bouche fortement	

Salicylate [illegible] acide

Lyon, Impr. A. Bonnaviat, rue Ste-Catherine, 18.

SCD Lyon 1

Autopsie. Cavité crânienne. ~~toute~~ La pie mère est partout recouverte de nombreuses granulations de volume variable. On en trouve aussi bien à la convexité qu'à la base. Elles sont cependant plus abondantes en cette dernière région. C'est principalement dans les scissures de Sylvius, ~~dans~~ les bords de la protubérance et qu'on en trouve le plus. En ces points il y a un exsudat fibrino-purulent avec résistant pour tenir les parties voisines fortement rapprochées.

Bien dans la substance cérébrale elle même
La pie mère rachidienne est aussi parsemée de granulations miliaires
Poumons farcis de granulations excessivement petites miliaires
~~avec~~ un peu d'engouement des bases
Aux sommets qq cicatrices sans noyau crétacé
Les plèvres ont des granulations superficielles — et le ~~plus~~ grand nombre de celles qu'on ~~croit~~ y voit sont aperçues par transparence

Péritoine par de granulations miliaires
Mésentère contient de nombreux et volumineux ganglions ~~et~~ renfermant une substance analogue au mastic. La surface de ces ganglions est froide, irrégulière comme si elle était cicatricielle.

Voies urinaires. La vessie ne présente pas de granulations mais au niveau du col, vers le verumontanum on en voit des quantités considérables ~~et~~ ~~d'une~~ généralement fort petites par dissécations sur muqueuse ni vésicale ni urethrale

Tube criblé de granulations. Légèrement hypertrophié
Rate criblée
Reins criblés. — Dans qq points même la substance corticale a une teinte jaunâtre grisâtre, comme dans le cas de néphrite parenchymateuse. qq granulations isolées

SCD Lyon 1

SCD Lyon 1

Modèle N°. 61. N°. Salle St. Charles

Nom Jean Louis Joseph Mordens

Juin 1876.

Resp.	Pouls	Chaleur R. C.	28	29	30	1 juin	2	3	4	5	6	7	8	9	10	11	12	13
95	210	34,0 42,5																
90	200	33,6 42,0																
	190	33,2 41,5																
80	180	32,8 41,0																
	170	32,4 40,5																
70	160	32,0 40,0																
	150	31,6 39,5																
60	140	31,2 39,0																
	130	30,8 38,5																
50	120	30,4 38,0																
	110	30,0 37,5																
40	100	29,6 37,0																
	90	29,2 36,5																

DATES	HISTOIRE PATHOLOGIQUE	PRESCRIPTIONS
	entre la pie-mère et l'arachnoïde ; on s'en assure, en incisant avec la pointe d'un scalpel cette dernière membrane soulève. La substance cérébrale paraît plus molle qu'à l'ordinaire, elle n'offre pas d'altération.	
La pie-mère examinée au microscope montre dans l'épaisseur de sa trame et le long des vaisseaux des granulations tuberculeuses.	Les méninges se détachent facilement, elles le trouve alors épaissies, présentant le long du trajet des vaisseaux une teinte grisâtre, opalescente. En examinant attentivement on reconnaît sur la pie-mère de petites granulations faisant saillie à la face interne de cette membrane. Ces granulations sont plus abondantes le long des vaisseaux.	
Poumon	Au sommet des 2 poumons, petites caverne de la grosseur d'une noisette, noyaux caséeux. Le reste du tissu pulmonaire est fortement congestionné, infiltration tuberculeuse dans toute son épaisseur. On trouve en même temps de l'emphysème. Il existait des deux côtés de nombreux adhérences entre les deux feuillets de la plèvre.	
Foie	Un peu petit, graisseux.	
Reins et Rate	N'offrent rien de particulier, si ce n'est à la carpe une teinte violacée, paraissant cadavérique.	
Vessie	Rien du côté des organes génito-urinaires.	
Cœur	Le cœur est graisseux, la face interne de l'endocarde offre une teinte un peu vissue, violacée (décomposition cadavérique).	

MODÈLE N° 21.

HOTEL-DIEU. — Salle St Charles N° 107

Nom Deschamps

né à

demeurant à

profession employé des postes

âge 23

tempérament

constitution

entré le 2 janv 77

sorti le 9 janv 77

DIAGNOSTIC ET RÉSUMÉ

Meningite cephalo rachidienne

Même état

HISTOIRE PATHOLOGIQUE

Pas d'antécédents alcooliques

Il y a 18 mois pendant une traversée en mer le malade fut pris de douleurs siégeant particulièrement aux mollets douleurs contusives ne ressemblant pas à des picotements ou à des fourmillements, il fut traité dans un hôpital de la cochinchine par des bains sulfureux d'abord puis on administra un bain de vapeur immédiatement après le bain le malade fut pris d'une forte céphalalgie puis quelques heures plus tard d'une fièvre intense avec délire qui a duré pendant 5 jours voici quel fut son état après cette période de 5 jours. Le malade reprit connaissance mais les idées étaient très-obtuses la mémoire était presque totalement abolie, la parole difficile, le malade ne pouvait prononcer que quelques mots en bégayant à peine pouvait-il dire Oui et non.

SCD Lyon 1

Ces troubles de l'intelligence ont diminué peu à peu et on disparu au bout de six mois

DATES	HISTOIRE PATHOLOGIQUE	PRESCRIPTIONS

trouble des sens acuité visuelle très diminuée surtout dans l'œil gauche — le malade apprécie difficilement les odeurs et saveurs, rien du côté de l'ouïe — ces symptômes ont persisté en s'atténuant de plus en plus pendant une période de 3 ou 4 mois

1° Contracture des muscles masticateurs les dents étant étroitement serrées le malade a dû pendant 2 mois et demi être nourri avec du bouillon et du lait —

pendant 2 mois le malade a uriné involontairement alternative de diarrhée et de constipation

2° Paralysie presque complète des membres supérieurs, à peine quelques mouvements des doigts, pas de douleur, pas d'hyperesthésie pas de contracture. Cet état ~~cessa avait~~ disparut au bout de 2 mois ½ il y avait eu un peu d'œdème du dos des mains

3° Contracture des membres inférieurs les jambes fléchies sur les cuisses et les cuisses sur le bassin. impossibilité de les allonger et de leur faire exécuter aucun mouvement douleurs vives spontanées, hyperesthésie extrême au moindre attouchement, sécheresse de la peau des membres inférieurs. Au début le malade n'a pas eu de fourmillements mais dans ces derniers temps pendant qu'il marchait à la guérison il en a eu de si forts que le sommeil était rendu impossible. Au début le malade poussait des cris tant les douleurs des membres inf. étaient aiguës, la marche fut d'abord extrêmement pénible. Le malade a été traité par des courants induits qui même dès le début produisaient des mouvements

dans les membres, plus tard on employa les courants continus.

La guérison a marché d'une façon lente mais toujours progressive. aujourd'hui

Il a eu deux fois la dysentérie pendant 12 jours pendant sa paralysie.

Rien du côté des organes génito-urinaires.

Lyon. impr. A. Bonnaviat, rue Ste-Catherine, 18.

SCD Lyon 1

Il y a 8 mois le malade avait pendant près d'un an des douleurs en ceinture

N° 21 bis.

DATES	HISTOIRE PATHOLOGIQUE	PRESCRIPTIONS
	Cautérisations au fer rouge.	
	Aujourd'hui le malade souffre d'une douleur presque continue égale dans les 2 jambes. D'une façon intermittente douleur dans les reins, sensibilité à la pression dans les dernières vertèbres de la région dorsale. La marche est possible facile même, quoique cependant le malade traîne légèrement la jambe gauche. Le sol donne la sensation de plan recouvert de caoutchouc. La marche n'est pas rendue plus difficile lorsque le malade ferme les yeux. Les sensibilité sont cependant intactes. Œdème de la jambe gauche depuis 2 mois. Diminution de force dans les membres inférieurs. Le malade ne peut marcher pendant plus d'un quart d'heure sans être fatigué. Les membres inférieurs ne présentent plus aucune diminution des forces.	
10 d pot 1 gr.		

DATES	HISTOIRE PATHOLOGIQUE	PRESCRIPTIONS

SCD Lyon 1

N° 21.

HOTEL-DIEU. — Salle St Charles N° 62

Nom Philibert Decarroux

né à La Roche (Haute Savoie

demeurant à

profession Cocher

âge 41

tempérament

constitution

entré le 17 avril 1874

~~sorti~~ mort le 30 avril

DIAGNOSTIC ET RÉSUMÉ

Meningite tuberculeuse

HISTOIRE PATHOLOGIQUE

Rien du côté de l'hérédité —
~~Pas d'autre~~ Buvait un peu d'alcools —
Quelquefois de l'absinthe —
Pas d'antécédent jusqu'à ce qu'il y a 4 ans —
à ce moment sans étiologie appréciable
~~apropos~~ des hémorrhagies par le fondement
ces hémorrhagies sont quotidiennes
et assez abondantes —
On n'éprouve à ce moment aucune
tuméfaction dans la région anale —
ces hémorrhagies durent pendant 2 ans
environ puis disparaissent
Quelque temps après le début de cet
écoulement sanguin revient
des troubles généraux, de l'amaigrissement
de l'affaiblissement, de la tendance
aux sueurs nocturnes

Lyon. Impr. A. Bonnaviat, rue Ste-Catherine, 13.

SCD Lyon 1

DATES	HISTOIRE PATHOLOGIQUE	PRESCRIPTIONS
	A ce moment ne tournait pas —	
	Ce n'est qu'après la disparition de	
	~~les~~ hemorrhagie que vinrent de la toux —	
	~~c'est à~~ que d'abord legère au début,	
	debient de plus en plus pénible	
	avec expectoration —	
	sans jamais d'hemoptysie —	
	Il y a 2 mois apparaissent de nouveau	
	des écoulement sanguins par l'anus	
	durant 15 jours —	
	pendant ce laps de temps la toux	
	aurait diminué d'intensité —	
	Depuis 2 ou 3 ans aurait eu ce différents	
	reprises des crises paraissant être de	
	nature ~~indeterm~~ épileptique —	
	renseignement peu fidèles sur le nombre	
	et le caractère exact de ces crises —	
	actuellement amaigrissement perte de	
	force — sueurs nocturnes,	
	enrouement de la voix	
	Jamais de troubles digestifs jamais de diarrhée	
	toux et expectoration —	
	~~Toux expecto~~ respiration obscure en arrière	
	avec râles sonores disséminés dans les 2 poumons,	
	râles muqueux fins aux 2 bases — plus à droite	
	râles muqueux également fins dans toute la	
	hauteur du poumon, mais mobiles	
20 avril	~~tt~~ délires — température 40 —	
21	continuation du délire, langue sèche, salivale	
	même état à l'auscultation —	
	Pouls à 92 — on peut avoir avant de reprendre	
	en attendant son attention pas de diarrhée ~~pas de troubles~~	
	de miasmes —	

[illegible] qui même dès le début produisaient des mouvements [illegible]

St Charles 62 — Philibert Decarouse

DATES	HISTOIRE PATHOLOGIQUE	PRESCRIPTIONS
	temperature toujours très élevé —	délire
	pas de taches rosées —	
	diarrhée depuis seulement que le malade	
	prend des lavements à la quinine depuis	
	le 21 avril	
	même délire avec excitabilité très grande	
	langue sèche —	
	rétention d'urine —	

SCD Lyon 1

N° 21 *bis*.

DATES	HISTOIRE PATHOLOGIQUE	PRESCRIPTIONS

SCD Lyon 1

N° 21.

HOTEL-DIEU. — Salle St Charles N° 99

Nom Grand Henry

né à Lyon

demeurant à

profession journalier

âge 31 ans

tempérament

constitution

entré le 7 fev 76

sorti le

DIAGNOSTIC ET RÉSUMÉ

meningite tuberculeuse ?

HISTOIRE PATHOLOGIQUE

A toussé pendant une quinzaine de jours au commencement de janvier 76. sans discontinuer son travail. La toux a diminué d'intensité mais depuis 8 jours il garde le lit à des malaises, de la faiblesse, des vertiges et de la céphalalgie. Il dort peu n'a pas eu de frissons ; l'anorexie est totale. La langue blanche retombe, cependant il n'a ni vomissement, ni douleur abdominale.
La constipation est absolue ; la force paraît modérée, le pouls est plein un peu fréquent.
Le rachis est souple sans douleur.
Rien aux cœurs.
Gros râles soufflants et respiration rude dans les 2 poumons. Toux de temps à autre peu intense pas d'expectoration.

8 fe = Le malade a eu une selle diarrhéique dans son lit sans rien apercevoir.
Obnubilation intellectuelle

9.10 Délire violent. ~~Des~~ Liens. Résiste à tous les mouvements qu'on lui fait faire et crie : a de l'hyperesthésie générale. Crie quand on le fait asseoir =
Le délire est violent continu le malade ne répond aucunement aux questions qu'on lui adresse ; il crie jusqu'au

DATES	HISTOIRE PATHOLOGIQUE	PRESCRIPTIONS
	moindre mouvt. Ne va pas à la selle pas de vomiss. urines peu. Pas de paralysie. On est obligé de l'attacher. Cache meningitique, pupille ~~ne~~ se contractant pas sous l'influence de la lumière, l'œil gauche est occupé par un leucoma. Temp = 38.8. axillaire. 9 = 72.	

Lyon. Impr. A. Bonnaviat, rue Ste-Catherine, 13.

SCD Lyon 1

Modèle N° 61.

Nom Henri Grand St Charles n° 99

Février

Resp.	Pouls	Chaleur R. C.	7	8	9	10	11	12	13	14	15	16	17
95	210	34,0 42,5											
90	200	33,6 42,0											
	190	33,2 41,5											
80	180	32,8 41,0											
	170	32,4 40,5											
70	160	32,0 40,0											
	150	31,6 39,5											
60	140	31,2 39,0											
	130	30,8 38,5											
50	120	30,4 38,0											
	110	30,0 37,5											
40	100	29,6 37,0											
	90	29,2 36,5											
30	80	28,8 36,0											
	70	28,4 35,5											
20	60	28,0 35,0											
	50	27,6 34,5											
10	40	27,2 34,0											
	30	33,5											

SCD Lyon 1

SCD Lyon 1

N° 21.

HOTEL-DIEU. — Salle St Charles N° ~~87~~ 89

Nom Mignot

né à Paladru (Isère)

demeurant à Lyon

profession domestique

âge 43 ans

tempérament

constitution

entré le 1er Mars 1872

~~sorti~~ mort le 25 Avril 72. —

DIAGNOSTIC ET RÉSUMÉ

Méningite (?)

Pas d'autopsie possible. —

— Nombreux excès alcooliques. —

HISTOIRE PATHOLOGIQUE

3 Avril

— Depuis une année environ, ce malade est sujet à de la céphalalgie — son caractère a changé graduellement — il est devenu plus sombre. — plus renfermé — a eu des chagrins assez vifs. — enfin on a remarqué une difficulté plus grande pour parler. —

— Vers le commencement de Mars 1872 — il perdit subitement la parole — devint tout-à-coup incapable de faire aucun travail. —

— Depuis lors, le malade reste alité — il ne présente néanmoins ni hémiplégie — ni paraplégie car à plusieurs reprises — il s'est levé et a pu marcher. — Peu d'appétit — Incontinence d'urine et des matières fécales. — Selles diarrhéiques. —

— Le ventre n'est ni douloureux, ni ballonné. —

— Le malade ne tousse pas — à l'A. du poumon, on ne perçoit que faiblement le murmure vésiculaire qui paraît normal.

Lyon Imp. veuve Bonnaviat et fils

SCD Lyon 1

DATES	HISTOIRE PATHOLOGIQUE	PRESCRIPTIONS
	- Rien de particulier au cœur. -	
	- Les pupilles sont contractées. -	
	- La sensibilité à la douleur est partout perçue. - La motilité ne paraît nulle part modifiée. -	
	- Le malade ne quitte pas son lit. Ordinairement insomnie. - Sueurs nocturnes abondantes. -	
3 Avril	Matin. T.A. 38°6. - P. à 120. -	
	Soir. T.A. 38°8 P. à 156	
4 Avril	Matin. T.A. 36°1 P. à 108	
	Soir T.A. 37°6 P. à 124	
5 Avril.	Matin T.A. 35°2 et T.R. 35,9. - P. à 106. R. à 23	
	Soir T.A. 35°7 P. à 112. -	
10 Avril	- Le Temps est moins basse. - mais le malade est toujours dans le coma. - Lorsqu'on soulève la tête seule, on enlève en même temps le reste du tronc. - ~~Légère~~ Contracture dans les membres, et + hyperesthésie des membres inférieurs, au moment où on arrive vers le malade - Pupilles contractées. -	
	- Pas de vomissements. - Pas de crises d'éclampsie. -	
11 Avril	- R. à 48, elle est courte. - Pouls à 128. - Soubresauts de tendons. - Fuligineusités sur les lèvres et la langue. -	
14	La température varie beaucoup de 35°2 à 39° le coma, la prostration paraissent augmenter quand la température est élevée et qu'il y a des sueurs, tandis que l'on peut tirer de lui qq. paroles lorsque la température est basse.	
21 Avril	- Escharre au sacrum. -	

SCD Lyon 1

N° 21.

HOTEL-DIEU. — Salle Saint-Charles N° 71

Nom Jean Antoine Pupier

né à Bessenay (Rhône)

demeurant à

profession journalier

âge 40 ans

tempérament

constitution

entré le 26 juin 1871

sorti le

DIAGNOSTIC ET RÉSUMÉ

~~Fièvre typhoïde~~

Méningite tuberculeuse

- Antécédents indiqués par la femme du malade le 24 juillet
- Père mort à l'âge de 40 ans d'une affection de poitrine
- Mère morte très âgée —
- 2 frères ou sœurs morts vers 30 ou 40 ans de la poitrine
- plusieurs enfants bien portants —
- Un mois avant d'entrer à l'hôpital il se plaignait de faiblesse générale de céphalalgie, de mauvais sommeil et 9.9 jours avant son entrée les douleurs étaient tellement vives qu'elles lui faisaient pousser des cris —

HISTOIRE PATHOLOGIQUE

Jamais de maladies graves antérieures. —
Il y a trois semaines, à la suite d'un chaud et froid
cet homme eut des maux de tête, de la fièvre et
fut obligé de s'aliter. — Pas de point de côté
mais quelques quintes de toux avec expectoration
blanche. — Somnolence, anorexie. — Sèches peu nombreuses, mais diarrhéiques ~~Pas de diarrhée~~. —
Cet état est resté stationnaire jusqu'à aujourd'hui.
Actuellement fièvre continuelle. Peau chaude. Pouls
à 100. Transpiration continuelle et abondante.
Stupeur très notable et par moment délire calme.
Pas d'épistaxis. Langue sèche et blanche. —
Toux peu fréquente, avec expectoration peu abondante
et blanche. —
Anorexie. Pas de diarrhée. Pas de douleur dans
la fosse iliaque droite. Pas de gargouillement. —

27 juin matin	~~Bouc~~	P. à 100	T. R. 39.3
	Soir. —	P. 112	T. 40.1/5
28	matin.	P.	T. R. 39.2
	Soir		T. — 39.6
29.	m.		T. — 39,7

Lyon. Imp. veuve Bonnaviat et fils

SCD Lyon 1

DATES	HISTOIRE PATHOLOGIQUE	PRESCRIPTIONS
30. Soir	Céphalalgie persistante. T. 38 T. 39.6	
1 juillet	T. R. 38.3. – matin – Soir 40.	
2 –	T. 39.	
3 –	Soir T. 39.	
12 Juillet	Depuis 3 ou 4 jours le malade vomit constamment le boissons qu'il prend. P 76 – Ventre déprimé – pas de selles – Céphalalgie persistante sans localisation précise – assoupissement fréquent – Réponse lente – Pas de cris, pas de délire.	café
13 Juillet	Depuis hier le malade n'a vomi qu'une fois	Vésicat. à la nuque
14 –	Le malade n'a pas revomi.	
17.	Retour et persistance des vomissements – Pouls très petit à 84 –	
19	Temp. soir – 39° –	
20	Abattement – un peu de délire – 99 vomissements Ventre rétracté en bateau – P 88 Dans toute la mère gorge teinte blanche pultacée sans altération de la muqueuse subjacente – Au microscope on trouve quelques phaques sont formées par du muguet –	Collutoire – { Miel / Alun 4 g. Lav. { Quinine / Valériane
21	Le muguet s'est étendu à toute la muqueuse buccale –	Vin –
25	Le malade est toujours dans le même état de prostration – il a le regard fixe – les pupilles contractées – il n'a pas repris connaissance depuis plusieurs jours : il a un délire tranquille – Le nuit dernière cependant il a eu de l'agitation il est tombé du son lit – Le pouls est petit à 81 Les vomissements ont cessé : rien à l'abdomen – Apparent les phrases respiratoires indiquées par Stokes ou Cheyne des arrêts complets de la respiration pendant 10 secondes environ. Le muguet s'est diminué –	
26	Persistance du même phénomène respiratoire –	

HOTEL-DIEU. — Salle St Charles N° 71

Nom Jean Antoine Pupier

né à

demeurant à

profession

âge

tempérament

constitution

entré le

~~sorti le~~ mort le 4 août à 7 h du soir

DIAGNOSTIC ET RÉSUMÉ

Méningite

Autopsie

Suite

HISTOIRE PATHOLOGIQUE

27 juillet —		Respiration fréquente — disparition du phénomène de Stokes moins de fixité du regard et de torpeur —
[illegible]	28	Le malade a repris connaissance — il ne délire plus — hier il a mangé un potage — Constipation depuis plusieurs jours
	30.	La respiration est plus régulière et moins fréquente — le pouls est plus fort — hier le malade a mangé deux potages et qq pruneaux — P. 84 —
Août	1	Ce matin l'état s'est aggravé — le pouls est à 96 il a la peau chaude — il a eu surtout pendant la nuit du délire et de l'agitation — le phénomène de Stokes a reparu — Depuis hier rétention d'urine —
	3	Pouls 140 — persistance du muguet — et de la rétention d'urine — les urines sont devenues purulentes — la Respiration est régulière — et fréquente 52 —
	4	mort à 7 h. du soir —
Autopsie —		L'autopsie a été faite 39 heures après la mort —
		Cerveau — Rien de particulier à l'ouverture du Crâne et de la dure-mère — L'arachnoïde et la pie-mère sont épaissies et blanchâtres dans toute

Lyon Imp. veuve Bonnaviat et fils

SCD Lyon 1

DATES	HISTOIRE PATHOLOGIQUE	PRESCRIPTIONS
	leur surface : entre ces deux membranes on trouve du pus ~~[illegible]~~ à la base mais surtout ~~aussi~~ à la périphérie des circonvolutions à la partie supérieure des hémisphères — la première est très-fortement vascularisée. on peut facilement le détacher du cerveau sans enlever la moindre parcelle de substance grise —	
	Le tissu cérébral lui-même ne présente pas de modification importante — dans les sinus latéraux on trouve du pus et une sérosité trouble ~~autour~~ des plexus choroïdes —	
	Nulle part sur les méninges on ne trouve de granulations —	
	Poumons — à droite adhérence du poumon à la plèvre costale — au bord antérieur des deux poumons emphysème très-prononcé — au sommet du poumon droit induration et apparence de rétraction cicatricielle — à ce niveau à la coupe on trouve une surface indurée-fibreuse en q.q. points, contenant des points blancs jaunâtres du volume d'une noisette qui remplissent une substance caséeuse analogue à du mastic, sans liquide, mais non encore crétacée — il existe aussi deux cavernes de formation récente contenant une matière puriforme — au sommet du poumon gauche : même état, moins prononcé, pas de cavernes récentes	
	Nulle part de granulations visibles à l'œil nu —	
	Péritoine et intestin — Le péritoine absolument sain, sans apparence de granulations — aucune trace de liquide ni d'adhérence —	
	Foie et rate — aux degrés de putréfaction assez avancés paraissent sains —	
	Reins — ~~Pa~~ sont légèrement augmentés de volume —	
	Vessie : Épaissie, vascularisée : contenant une grande quantité de matières muco-purulentes très fétides — (Cystite aiguë vénérienne dans les derniers jours)	
	Organes génitaux — Les prostates et les testicules ne contiennent aucune trace de lésions tuberculeuses —	

HOTEL-DIEU. — Salle Ste Marie N° 13.

Nom Catherine Robert

né à

demeurant à

profession Tisseuse —

âge 17 ans —

tempérament

constitution

entrée le 29 février 81 —

~~*sorti*~~ *mort le* 1er mars 1881 —

DIAGNOSTIC ET RÉSUMÉ

HISTOIRE PATHOLOGIQUE

Cette jeune fille a été réglée, il y a un an — Flux menstruel a toujours été régulier — Aucune maladie antérieure — Le 20 février dernier, a été exposée au froid — La nuit du 20 au 21 fut mauvaise elle eût de l'insomnie et de la céphalalgie — Dans la matinée, elle eût un frisson peu intense — Elle ne garda pas le lit jusqu'au 23 février c'est à dire avant-hier — A ce moment, elle avait perdu complètement les forces et éprouvait une douleur peu intense dans le côté gauche — Depuis ce jour, la douleur de côté a disparu, et a gagné la région de l'épaule — Actuellement, la malade ne peut

SCD Lyon 1

DATES	HISTOIRE PATHOLOGIQUE	PRESCRIPTIONS
	se tenir sur ses jambes — Un peu de Stupeur —	
	Céphalalgie — Pas de Toux —	Anorexie complète —
	Langue Humide et Saburrale —	Selles régulières —
	Température très-élevée — Pouls —	120 —
	Douleur vague en arrière et à droite le long de la colonne —	
	Ventre non douloureux —	
	Rien au cœur —	
	Percussion normale partout —	
	Auscultation — En arrière et à droite, souffle le long de la colonne à maximum au niveau de la portion supérieure de la colonne dorsale mais limité —	
	Un peu d'égophonie —	
	Rien dans les autres portions du poumon droit ainsi qu'à gauche —	

SCD Lyon 1

MODÈLE N° 21.

HOTEL-DIEU. — Salle 4me Femmes N° 127

Nom Catherine Robert

né à

demeurant à

profession Mérang

âge 17 ans

tempérament

constitution

entré le Femmes 3e Mariage le 1er mars

sorti le

DIAGNOSTIC ET RÉSUMÉ

HISTOIRE PATHOLOGIQUE

— La malade a été examinée hier ; à ce moment elle avait entièrement sa connaissance ; non seulement elle répondait à toutes les questions avec une parfaite lucidité, mais elle s'inquiétait de son état et demandait des enseignements sur sa maladie ; la figure du reste était très expressive. La malade racontait que sa maladie avait débuté le 21 par un malaise du côté de la gorge, et que presque en même temps elle avait eu des troubles du côté de la vue ; diplopie, puis de l'embarras de la parole et affaiblissement des membres surtout du côté gauche.

Nous avons constaté en effet un état parétique des 4 membres, avec prédominance de la paralysie du côté gauche. Toutefois

très manifeste

DATES	HISTOIRE PATHOLOGIQUE	PRESCRIPTIONS

La malade pouvait mouvoir ses membres, surtout
ceux du côté droit — Placée debout, elle est faible sur
ses jambes, surtout sur le membre gauche, et la
marche est rendue difficile, elle progresse à
petits pas, mais avec un peu d'affaissement du
côté gauche lorsqu'elle repose sur le membre de
ce côté — Pas de contractures — La sensibilité est
altérée — La malade ressent des fourmillements
aux extrémités des membres surtout du côté gauche — elle
dit qu'elles sont comme mortes, on constate une
diminution de la sensibilité — accusée à gauche — les
réflexes sont également diminués. On trouve aussi le réflexe
tendineux du genou peu marqué à droite et absent à gauche —
La malade mange difficilement — Rien de particulier
du côté des yeux et de la langue — Pas de
pasomnement — Le contact du doigt sur le voile du
palais ne détermine pas de nausées — Pas d'engorgement
ganglionnaire — La malade ne pouvait pas manger elle-même
mais elle mangeait bien ce qu'on lui offrait — Elle ne
se plaignait du reste d'aucune souffrance —

1er mars — Actuellement, la malade ne répond plus aux questions
qu'on lui pose elle a la face immobile, et le regard en
général fixe; elle fait seulement quelques mouvements
automatiques des membres — Voici le résultat de nos
investigations, en procédant méthodiquement — La face
est immobile, les lèvres fermées, et la commissure droite
légèrement abaissée; en piquant la face ou les narines
on ne détermine que très difficilement et de loin
en loin, une contraction très légère du muscle de
la face, et il est impossible d'écarter les lèvres,
qui se contractent alors énergiquement —
Les dents sont serrées par le fait de la contraction
permanente des masséters; les liquides sont difficilement
introduits dans la bouche et s'écoulent au dehors
2e par jour — complètement — Lorsqu'on appelle la malade par
son nom, elle marmotte quelques mots, ne peut

SCD Lyon 1

DATES	HISTOIRE PATHOLOGIQUE	PRESCRIPTIONS

pas compris, sans écarter les mâchoires. Impossible
de lui faire tirer la langue — Yeux ordinairement
ouverts — Regard dirigé le plus souvent à droite
En appelant l'attention de la malade de ce côté,
on parvient parfois à les faire dévier davantage,
Elle les ramène souvent à la partie médiane
mais exceptionnellement à gauche, malgré les
invitations répétées, et jamais d'une façon aussi
complète qu'à droite, surtout pour l'œil gauche
Lorsqu'on approche le doigt ou la lumière près
de l'œil, c'est à peine si on a un léger clignement,
les yeux restant le plus souvent fixes, avec
la pupille moyennement dilatée de chaque
côté et immobile — Lorsqu'on assied la malade
dans son lit, la tête est fortement portée en arrière
et on constate une contracture des muscles
de la nuque, ainsi qu'une certaine raideur du
tronc
— La malade peut mouvoir les 4 membres, mais
un peu moins du côté gauche ; on constate une
résistance dans les mouvements communiqués
au membre supérieur, à peu près également des
deux côtés, mais faible pour étendre le membre,
plus accusée pour le fléchir — Pas de résistance au
membre inférieur — Obnubilation générale de la
sensibilité — Le chatouillement, et les piqûres très
légères ne paraissent pas perçus ; mais les piqûres
plus fortes donnent lieu à un mouvement
instinctif — Les réflexes cutanés tout diminués,
surtout à gauche. Toutefois les réflexes tendineux
des genoux persistent des deux côtés — Évacuations
involontaires d'urine et de matières fécales —
Pouls — 80 — Respir. = 24
À la percussion, matité aux bases en arrière. Respiration
faible, irrégulière, on perçoit en plus qq. râles sonores
de différents timbres peu nombreux, paraissant avoir un
timbre anormal à gauche plutôt qu'à droite, l'obscurité domine

SCD Lyon 1

DATES	HISTOIRE PATHOLOGIQUE	PRESCRIPTIONS

SCD Lyon 1

MODÈLE N° 21.

HOTEL-DIEU. — *Salle* N°

Nom

né à

demeurant à

profession

âge

tempérament

constitution

entré le

sorti le

DIAGNOSTIC ET RÉSUMÉ

Autopsie — le 2 mars

— Poumon droit assez volumineux, quoique complètement adhérent à la plèvre pariétale, qu'on est obligé d'enlever avec lui. A la coupe, on ne trouve pas de tubercules, le tissu est normal — crépite bien — Les plèvres enrouées présentent une épaisseur de 2 ou 3 mm. — Du côté gauche, on trouve du liquide en assez notable quantité 500 gr. environ — pas d'adhérence — La partie inférieure du poumon présente un peu d'atelectasie. Les parties supérieures surtout les bords sont notablement emphysémateux. On aperçoit à la surface et sur les bords, des plaques hémorrhagiques nombreuses — A la coupe on constate la présence de nombreux infarctus rouges disséminés dans tout le poumon —

HISTOIRE PATHOLOGIQUE

Cerveau — circonvolutions paraissent tassées cependant il ne n'y a pas de liquide arachnoïdien; les méninges paraissent saines — sauf au niveau de la convexité du cervelet — Là, elles sont un peu épaisses et on trouve un exsudat, de 2 cent. carrés environ, épais de 3 ou 4 mm. allongé dans le sens du vermis supérieur — les ventricules sont absolument vides de liquide — On ne trouve rien sur les coupes méthodiques du cerveau, du cervelet, et du bulbe — La moelle est enlevée pour être examinée

Foie — rien à noter

Reins — rien

Coeur — absolument normal —

SCD Lyon 1

DATES	HISTOIRE PATHOLOGIQUE	PRESCRIPTIONS

SCD Lyon 1

Lyon, le 9 mai 81

Mon cher Confrère,

J'ai retrouvé la trace de Mlle Robert.

Je l'ai vue deux fois, chez Mme Charpeune, 61, rue Masséna, où elle était ouvrière — la première fois lundi, 21 février: céphalalgie, vomissements, vertiges, apyrexie; éruption de nei forme; la patronne était convaincue qu'elle avait la petite vérole. — la seconde fois, jeudi, 24 février: mêmes symptômes; pupilles égales; engorgement des deux membres d'un même côté; ~~[illegible]~~ Ce jour là la malade se découragea se plaignit de souffrir du gosier et

d'avaler péniblement. L'examen de l'arrière gorge, fait très attentivement pour la seconde fois, fut négatif.

Je conseillai de vite la transporter à l'Hôpital, et je dis à ses maîtres que je craignais un épanchement dans la tête. On me dit alors qu'elle avait plusieurs fois pris des crises avec perte de connaissance.

Voilà tout ce que je me rappelle sur le compte de Mlle Caroline Robert.

Agréez, mon cher confrère, les respectueuses salutations de votre tout dévoué

Aug. Audibert

SCD Lyon 1

Pachymeningites

a ~~les~~ l'entrée des élancements douloureux dans les m. inf.

SCD Lyon 1

SCD Lyon 1

MODÈLE N° 21.

HOTEL-DIEU. — Salle Ste Jeanne N° 19

Nom Jean Gauthier

né à Châlon (S. et L.)

demeurant à

profession journalier

âge 58

tempérament

constitution

entré le 29 mars 79

~~sorti le~~ mort 3 Juin 1879

DIAGNOSTIC ET RÉSUMÉ

Porchyméningite hypertrophique et méningite purulente ultérieure

HISTOIRE PATHOLOGIQUE

mère morte en couches — père mort à 76 ans d'affection ignorée — ils avaient eu 6 enfants dont le malade est le dernier mais il ne sait pas de quelle maladie sont morts ses frères ; l'un d'eux est mort par accident — ancien soldat d'Afrique, il a eu à cette époque des fièvres intermittentes et un chancre à l'âge de 28 ans — ce chancre fut suivi d'une éruption de boutons sur le corps, de maux de gorge, de plaques muqueuses aux orteils —

~~Il y a 2 ans que le malade remarqua que la vue faiblissait dans les yeux ; aujourd'hui cette amblyopie s'est accentuée davantage encore — Depuis un an des troubles urinaires se produisent ; il garde difficilement ses urines — enfin au mois de Xbre 78, il commença à ressentir des élancements douloureux dans les m. inf.~~

SCD Lyon 1

DATES	HISTOIRE PATHOLOGIQUE	PRESCRIPTIONS

Il y a une douzaine d'années ce malade travaillait ~~aux~~ la construction des égoûts de la ville — il fit ce travail pendant tout un été mais sur la fin il commença à éprouver dans les m. inf. des douleurs se produisant sous forme de petits élancements douloureux rapides — ces phénomènes ont persisté pendant une douzaine d'années —

Il y a 2 ans ce malade remarqua que la vue des 2 yeux faiblissait en même temps affaiblissement des membres et aujourd'hui cette diminution s'est accentuée davantage — Depuis un an se sont produits des troubles de la miction qui ont eu une marche croissante ; actuellement l'incontinence est à peu près complète et il garde son urinoir toute la journée —

Au mois de Xbre 78, les élancements douloureux dont il se plaignait depuis longtemps augmentèrent d'intensité et de fréquence, en même temps que le malade commençait à éprouver d'une perte des forces insolite dans les m. inf. qui fléchissaient par moment sous lui dans la marche — cette parésie a eu une marche rapidement croissante, s'est accompagnée d'une atrophie musculaire et force aujourd'hui le malade à rester couché.

Actuellement les douleurs sont presque continues, d'après le malade, se produisent par accès fulgurants, mais outre ces accès il se plaint d'une douleur constante profonde qui lui fait redouter l'examen — pas de douleurs en ceinture bien manifestes — il dit cependant ressentir une petite douleur dans les flancs — à la pression sur la colonne vertébrale est douloureuse ~~à partir de~~ sur la région lombaire —

L'on trouve une paralysie des m. inf. incomplète — le malade peut soulever encore très bien les m. et les détacher du lit — il n'y a pas d'ataxie — la sensibilité est très diminuée dans toute la longueur des m. — réflexes plantaires presque éteints — trépidation légère — pas de contracture — atrophie des masses musculaires bien marquée — pas d'adipose —

17 avril œdème bien marqué des pieds et des jambes

SCD Lyon 1

Jean Gauthier salle Jeanne 19 – 2ème feuille

N° 21 bis.

DATES	HISTOIRE PATHOLOGIQUE	PRESCRIPTIONS
	* L'affaiblissement des membres a commencé à se produire il y a 2 ans mais il a augmenté progressivement depuis cette époque. En même qu'il s'est produit, le malade a commencé à éprouver de la difficulté pour uriner et un certain degré de rétention d'urine qui a fait place, il y a un an, à de l'incontinence se produisant sous forme de mictions involontaires dans la nuit et dans la journée.	
	L'impossibilité absolue de marcher est survenue à partir du mois de décembre 1828 et depuis la même époque l'incontinence a été absolue et l'urine est perdue s'écoulant goutte à goutte et par pissées. Les souffrances ont augmenté depuis la même époque sous forme d'élancements douloureux partant de la ceinture pour atteindre l'extrémité des membres, avec des intervalles d'apaisement.	
	Jamais rien du côté des membres supérieurs.	
	L'état du malade est à peu près stationnaire depuis son entrée à l'hôpital, cependant légère atténuation des douleurs depuis qqs jours.	
7 Mai.	Actuellement le malade est constamment couché dans la position horizontale, bien que la paralysie soit toujours incomplète. Le malade peut soulever les membres, faire les mouvements de flexion et d'extension, mais la force est considérablement diminuée, la résistance est presque nulle aux tentatives de flex. et extension; le malade ne peut pas se tenir sur ses jambes.	
	La sensibilité au toucher fait complètement défaut sur les membres inf. avec la tête de l'épingle; mais il perçoit l'impression du doigt. La sensibilité à la température ainsi qu'à la douleur sont perçues, mieux aux extrémités qu'à la racine des membres. La diminution de la sensib. est légère sur le ventre, elle existe plutôt au dessous de l'ombilic.	
	Les réflexes plantaires sont conservés, peut-être plus du côté droit que du côté gauche, il semblerait qu'ils sont un peu exagérés à droite. Le chatouillement de la plante des pieds	

DATES	HISTOIRE PATHOLOGIQUE	PRESCRIPTIONS

détermine des douleurs dans les membres, des lancées dans les jambes.

Très légère résistance dans les muscles de la cuisse, surtout du côté du triceps, dans les mouvements communiqués.

Il se plaint toujours beaucoup de ses douleurs fulgurantes ; qqfois aussi sentiment de picotement dans les pieds. Il existe aussi des douleurs en ceinture.

Le gros vedème du dos du pied et de la partie inférieure des deux jambes.

L'incontinence d'urine persiste.

Toutes les impressions, les excitations paraissent augmenter les douleurs. Au moment des douleurs mouvement rapide d'extension dans les jambes, qui cesse aussitôt.

Escharre centrale de la largeur d'une pièce de cinq francs, et en dehors d'elle ulcération de 2 centim. de largeur, à 0.03 au dessus de la partie sup. du sillon interfessier, immédiatement au dessous de la partie la plus saillante du sacrum

Les artères sont très athéromateuses, les battements du cœur présentent quelques irrégularités, pas de bruit anormal ; la pointe bat dans le 5ème espace au dessous du mamelon.

Amaigrissement général, sans que les membres paraissent spécialement atrophiés. — Dynamomètre 35 de chaque côté. Gauche pour manger, mais droite pour les travaux manuels.

Pas de fièvre ; mais pas d'appétit. La plupart du temps constipation cependant il est arrivé deux fois d'aller du ventre involontairement.

La colonne vertébrale ne présente pas de déformations, mais elle est très douloureuse à la pression dans la moitié inférieure de la région dorsale.

Examen de l'œil par M. Dor : — Pas de myopie ni d'hypermétropie — Acuité visuelle n'est plus que de $\frac{10}{30}$ environ — A l'examen ophthalmoscopique on trouve une excavation papillaire des deux côtés, mais elle diffère de celle du glaucome, en ce que les veines ne font un crochet que d'un côté, et la papille n'est pas nettement découpée sur tout son pourtour ; du sommet la lésion fonctionnelle est moins avancée que ne pourrait le faire croire l'image ophthalmoscopique.

---

17 avril œdème bien marqué des pieds et des jambes

SCD Lyon 1

Gauthier – salle Jeanne 19 – 3ème feuille

N° 21 bis.

DATES	HISTOIRE PATHOLOGIQUE	PRESCRIPTIONS
25 mai	Le malade continue à avoir de l'incontinence d'urine et des mat. fécales avec paraplégie incomplète, contractures, etc..., et escharre profonde et étendue de la région sacrée, éliminée en partie et dont la surface suppure. Affaiblissement progressif; point d'appétit, diarrhée.	
26 mai –	Fièvre – Frissons depuis quelques jours.	
28 mai.	Le malade a eu du délire pendant toute la nuit; fièvre intense avec sueurs et prostration très grande; il peut encore faire des mouvts des m. i. qu'il soulève et fléchit légèrement comme par le passé; dans les mouvts communiqués on ne trouve plus de résistance ni dans la flexion ni dans l'extension; toutefois en répétant ces mouvts on détermine encore de la douleur, car le malade se plaint vivement, et au même instant on voit la miction et la défécation se produire, et le malade paraît en avoir conscience car il cherche à ne pas être mouillé en dirigeant le verge de côté et en se soulevant légèrement. Une légère piqûre de la plante des pieds produit aussi des mouvts réflexes très-marqués — Rien de particulier dans les m. s. qui toutefois participent à l'amaigrissement général. La figure du malade exprime l'inquiétude, l'agitation; paroles entrecoupées; traits de la face sont tirés.	
29 –	L'affaiblissement, la fièvre et tous les autres symptômes persistent.	

DATES	HISTOIRE PATHOLOGIQUE	PRESCRIPTIONS

SCD Lyon 1

G. - N° 19 - salle Ste Jeanne - 58 ans. journalier
é le 29 mars 79 - mort le 3 juin 79.

---

malade a eu les fièvres intermittentes durant
service militaire en Afrique et la syphilis à
ans - Il éprouve des élancements douloureux
s les membres inférieurs depuis qu'il a travaillé
s des égoûts, il y a une douzaine d'années -
uis deux ans est survenu un affaiblissement
membres inférieurs qui est allé en progressant.
même temps il a présenté un certain degré de
tention d'urine qui a fait place il y a un an
de l'incontinence - d'abord incomplète puis
lue depuis le mois de Xbre 78. l'urine s'écoulant
utte à goutte et par pissées - De la même époque
ent aussi l'impossibilité absolue de la marche,
atrophie musculaire des membres inférieurs et
augmentation d'intensité et de fréquence
élancements douloureux qui partent de la
nture pour atteindre l'extrémité des membres.
amais rien du côté des membres supérieurs.
tuellement, paraplégie incomplète: le malade
lève ses membres inférieurs - pas d'ataxie -
iminution considérable de la sensibilité et des
lexes. - pas de contracture - trépidation
ère - atrophie marquée des masses musculaires
ns adéposés.
accès douloureux sont presque continus - il
en outre une douleur constante profonde.
la colonne vertébrale est douloureuse à la
ession surtout à la région lombaire. -
gère douleur dans les flancs, mais pas de
uleur en ceinture bien manifeste.
Oedème marqué des pieds et des jambes -
epuis quelques jours, légère atténuation des douleurs

SCD Lyon 1

SCD Lyon 1

Malgré sa paralysie incomplète. le malade
peut se tenir sur ses jambes et reste constamment
é. La sensibilité à la douleur et à la tempéra-
ture conservée, surtout vers les extrémités des
tres, que la sensibilité au toucher.
réflexes sont revenus - peut-être sont-ils exagérés
ite. Le chatouillement plantaire détermine
s'ancements douloureux dans les membres.
rsistance des douleurs fulgurantes - parfois il
t des picotements dans les pieds. - il existe aussi
douleurs en ceinture.
tes les excitations paraissent augmenter les
leurs. Au moment de l'élancement douloureux
vent se produire un rapide mouvement d'extension
jambes qui cesse aussitôt
colonne vertébrale est toujours douloureuse
pression, surtout à la partie inférieure de la
on dorsale - pas de déformation -
mouvements communiqués déterminent une
ne résistance des muscles de la cuisse, surtout
extenseurs:
'oedème des extrémités inférieures et l'incontinence
naire persistent - Le malade est constipé, cependant
a eu deux selles involontaires.
chare centrale de la largeur d'une pièce de 5 fr.
hors une ulcération de 2 centim. de large
dessus du bellon interfessier, au dessous de la
tie la plus saillante du sacrum.
vue du malade est affaiblie - acuité visuelle
$\frac{10}{30}$ - ni myopie, ni hypermétropie -
l'ophthalmoscope, excavation papillaire des
ux côtés - mais elles diffèrent de celle du
ucôme en ce que les veines ne font un crochet
d'un côté et la papille n'est pas nettement

SCD Lyon 1

découpée sur tout son pourtour. en somme
lésion fonctionnelle est moins avancée que
pourrait le faire croire l'image ophthalmoscopique
Affaiblissement générale, sans atrophie
cule des membres inférieurs. — inappétence —
de fièvre — athérome artériel — Le cœur bat
régulièrement.
Affaiblissement progressif. — diarrhée — L'eschare
rée s'est éliminée en partie et laisse à nu une
face qui suppure. — Depuis quelques jours,
issons et fièvre.
malade a eu du délire pendant toute la nuit. —
ne intense avec sueurs et prostration très-grande
Il est inquiet, agité — sa parole entrecoupée —
traits de la face sont tirés — Il n'y a plus
résistance à la suite des mouvements commu-
qués — mais ceux-ci déterminent encore de
douleur — le malade se plaint vivement et
même instant Il perd ses matières et son
ine, ce dont il paraît avoir conscience —
réflexes plantaires sont toujours très-marqués.
nat.

Autopsie — 3 juin

trouve une eschare sacrée plus large que la paume
la main et s'étendant plus à gauche: en outre
eschare large comme une pièce de 2 fr au talon
uche. —
moelle paraît augmentée de volume dans toute
étendue — Elle offre partout une consistance
ne sauf au dessus du renflement cervical où elle
hère au moyen d'un exsudat à la partie latérale
te de la lame postérieure de l'axis qui présente
et effet une petite dépression.
incisant sur la ligne médiane la partie postérieure
le dure mère, on trouve qu'elle offre un épaississe-
t produit par un exsudat purulent que

SCD Lyon 1

retrouve également sur la moelle et qui
t siéger dans le tissu cellulaire sous arachi-
ien — L'exsudat existe tout le long de la
e à la partie postérieure, mais on le trouve
à la région antérieure où il est beaucoup
s prononcé — En outre, en arrière, il est
nt notable au niveau du renflement
aire et de la région cervicale, au dessus du
lement cervical. En ce dernier point, la
-mère présente un épaississement fibreux
ui donne 1 millim. d'épaisseur environ, et
blé à sa face interne par une ou 2 couches
n exsudat purulent — Celui-ci est très-abondant
i au niveau des racines nerveuses de la région.
nt à la moelle, elle paraît un peu anémiée
région cervicale, le pus paraît avoir envahi
vité arachnoïdienne.
inflammation des méninges avec exsudation
lente se continue au niveau de la base du
au — On trouve du pus autour du chiasma
ro la fente cérébrale de Bichat — Le cerveau est
, diffluent — ses ventricules sont distendus par
quide — Les vaisseaux sont dilatés, leurs
ois sont molles — Rien à noter sur la face
oxe du cerveau, le cervelet, le bulbe, le 4e ventricule
volumineux — congestionné.
augmentés de volume — substance corticale grais
ns emphysémateux — pneumonie hypostatique
deux bases — Léger exsudat pleural du côté
ol
r sain — athérome de l'aorte — pas de lésions
orifices.

SCD Lyon 1

SCD Lyon 1

Gauthier Autopsie du 3 Juin 79

Ste Jeanne No 19

Une escharre sacrée plus large que la paume de la main, s'étendant plus à gauche —
Au talon gauche, on trouve une escharre de la largeur d'une pièce de deux francs —
La moelle paraît plus volumineuse dans toute son étendue — Elle offre partout une consistance ferme sauf immédiatement au dessus du renflement cervical, où elle est un peu plus molle — A ce niveau, on constate une adhérence de la dure mère à la partie latérale postérieure droite ; il y a en effet à ce niveau un exsudat qui est adhérent à la partie latérale de la lame postérieure de l'axis, qui présente à ce niveau une dépression circulaire de 3 millim. de diamètre —
En incisant la dure-mère à la partie postre sur la ligne médiane, on trouve qu'elle offre un épaississement produit par un exsudat purulent que l'on retrouve également sur la moelle, qui paraît siéger dans le tissu cellulaire sous-arachnoïdien — L'exsudat existe tout le long de la moelle à la partie postérieure ; mais on le retrouve aussi à la région antérieure, où il est beaucoup moins prononcé. En outre à la partie postérieure, il est plus accusé, au niveau du renflement lombaire, et de la région cervicale, surtout au-dessus du renflement cervical. Dans ce dernier point

La dure-mère présente un épaississement qui lui donne un millim. d'épaisseur et il existe en outre une ou deux autres couches formées par un exsudat purulent. L'exsudat purulent est aussi très abondant au niveau racines nerveuses de cette région. ~~Quant à~~

Quant à la moelle sur les coupes, on a dessous de la pie-mère épaissie et de l'exsudat purulent, la moelle intacte peut être un peu

A la région cervicale le pus paraît envahi la cavité arachnoïdienne.

Cerveau — L'inflammation des méninges, exsudation purulente se continue au niveau de la base du cerveau, et il existe au niveau du chiasma, un exsudat purulent, ainsi que vers la fente cérébrale de Bichat.

Rien de particulier du côté du 4me ventricule, rien du côté du cervelet et du bulbe.

Le cerveau est mou et diffluent. Beaucoup de liquide dans les ventricules distendus. Les vaisseaux dilatés et les parois sont molles. Rien sur la face convexe du cerveau.

Rien de particulier dans les autres parties du cerveau.

Foie — Le foie est volumineux — on trouve la partie antérieure un épaississt. de capsule ~~et à la partie~~ avec la disposition étoilée. Congestion du foie.

Reins — Les reins sont assez volumineux. Substance corticale, un peu graisseuse.

Poumons — Les poumons sont volumineux emphysémateux. La base droite

est le siège d'une pneumonie hypostatique,
altération semblable du côté gauche. Léger
exsudat pleural du côté droit —

Aorte est épaissie, présente q.q. plaques jaunes
et 2 plaques calcaires, au niveau de la crosse.
plaques valvules sont saines =

SCD Lyon 1

SCD Lyon 1

MODÈLE N° 21.

HOTEL-DIEU. — Salle 2e Femmes N° ~~[illegible]~~ 117

Nom Catherine Cottet Paulaud

né à Dolomieu

demeurant à

profession tisseuse

âge 74 ans

tempérament

constitution

entré le 5 avril 1881

~~sorti~~ mort le 4 9bre 1881

DIAGNOSTIC ET RÉSUMÉ ~~Cachet~~

Ramollissement sur les deux hémisphères
Pachyméningite hémorrhagique du côté droit.

Droitière

Autopsie

Couverge depuis 15 ans dans la rue Boileau, et dans une loge humide

HISTOIRE PATHOLOGIQUE

Santé habituelle paraît avoir été robuste.
A eu 10 enfants dont 7 morts en bas âge,
1 tué en 1870

La fracture de la cuisse a laissé un raccourcissement avec claudication

Douleurs vagues rhumatoïdes depuis longtemps

Fracture de la cuisse droite, il y a deux ans.
Serait malade depuis cinq mois. ~~Langue~~
Début par de l'inappétence. Vomissements assez fréquents. Constipation habituelle.
Eg. douleurs dans l'épigastre. Cet état a duré 4 mois environ; la malade se dit améliorée depuis qq. jours.
A l'examen des organes est négatif. Rien aux poumons ni au cœur.
La malade a la langue un peu blanchie, un peu d'inappétence, elle va du ventre assez ~~[illegible]~~ bien
~~[illegible]~~ Les vomissements sont actuellement assez rares

— Pas d'albumine dans l'urine

SCD Lyon 1

DATES	HISTOIRE PATHOLOGIQUE	PRESCRIPTIONS
11 avril	La malade depuis qu'elle est ici, paraît absorbée, elle est très faible, elle tourne autour de son lit, sans paraître savoir où elle va — elle mange très peu — diarrhée En l'examinant avec soin, on constate un peu de contracture dont l'extension et la flexion du côté droit au bras. La malade ne se sert pas du tout de ce bras — la main est habituellement fléchie On apprend par son fils, qu'il y a 12 ou 13 ans, elle a eu une attaque avec hémiplégie du côté droit — il est resté la paralysie du bras, que la malade remue facilement, mais dont elle ne se sert jamais — A cette première attaque, elle est restée plusieurs jours sans parler La seconde attaque a eu lieu il y a 2 ou 3 mois Cette fois les membres n'ont pas été touchés, mais la parole a été atteinte encore	
14 avril	On trouve aujourd'hui que le queue du sourcil du côté droit est plus abaissé — l'œil paraît plus petit, plus enfoncé, et l'ouverture palpébrale + petite — Le sillon naso-labial est plus prononcé — Les plis de la peau autour de l'œil et de la bouche sont plus marqués à droite qu'à gauche, et surtout lorsqu'elle rit, et à ce moment, la commissure labiale est tirée en dehors et en haut, tandis que celle du côté gauche, reste presque immobile et paraît plus effilée — Tout le côté gauche de la face paraît moins mobile — Elle porte la langue plus facilement du côté droit — Elle est tirée sur la ligne médiane, mais un peu portée à gauche en masse On trouve aussi un peu de raideur du biceps du côté gauche La sensibilité paraît conservée — Un peu de raideur dans les mouvements communiqués aux membres inférieurs examen difficile à cause de l'ancienne fracture —	
3 Mai	Depuis 3 jours, légère indigestion : vomissements, diarrhée ; depuis, la malade est bien plus faible.	
4 Mai	Depuis 2 jours, la salive s'écoule de la bouche, quoique celle-ci ne paraisse pas plus paralysée qu'auparavant — Les signes de démence sénile sont plus accusés vers le soir ; cependant la malade répond bien aux questions simples.	

SCD Lyon 1

N° 21 bis.

DATES	HISTOIRE PATHOLOGIQUE	PRESCRIPTIONS
	N° 117. Suite.	
4 9bre mort 1881	La malade s'est affaiblie peu à peu en restant gâteuse ; elle prenait cependant quelques aliments légers qu'on était obligé de lui donner, car elle était incapable de se servir de ses membres. Le membre super. droit notamment était contracturé dans la flexion et immobile : c'est à peine si elle faisait quelques mouvements avec le membre gauche, mais encore elle ne pouvait pas s'en servir pour son usage. Ce membre présentait aussi une certaine résistance aux mouvements communiqués, mais bien inférieure à celle du côté droit où la résistance était très forte, surtout du côté de la flexion. Les membres infer. n'ont pas été examinés en dernier lieu, mais nous savons que la malade toujours sur lit, immobile, était incapable de se tenir debout. Obnubilation intellectuelle assez prononcée ; la malade ne répondant pas aux questions, et ne prononçant habituellement que quelques plaintes ou cris inarticulés. Cependant elle appelait par son nom la personne qui lui donnait à manger. = Amaigrissement très considérable.	
	Les sœurs ont remarqué que depuis q.q. temps la malade était beaucoup plus raide, et qu'on ne pouvait pas l'asseoir sur son lit.	

SCD Lyon 1

N° 21 *bis*.

DATES	HISTOIRE PATHOLOGIQUE	PRESCRIPTIONS

SCD Lyon 1

4e Femme N° 117 — Autopsie — Catherine Cottaz Pourlaud

N° 21 bis.

DATES	HISTOIRE PATHOLOGIQUE	PRESCRIPTIONS
5 9bre 81	La dure mère est adhérente au crâne à la partie supérieure et médiane — En incisant la dure-mère il s'écoule une assez grande quantité de liquide. On trouve du côté droit une pachyméningite qui s'étend sur tout l'hémisphère mais avec prédominance au niveau de la partie moyenne, puis de la partie postérieure. C'est en avant que la néo-membrane est le plus mince. Dans les autres parties elle est plus épaisse et présente des taches d'un rouge noirâtre plus ou moins foncé, plus ou moins étendu qui sont dues à de petits épanchements situés dans la néo-membrane; celle-ci peut être complètement détachée de la dure-mère. L'incision sur ces points noirs montre un peu de sang noir coagulé mais il n'existe pas de foyer ocreux. — La surface interne de la dure-mère ~~[illegible]~~ examinée avec beaucoup de soin à gauche, ne présente aucun vestige de néo-membrane. — Un peu d'œdème des méninges qui à la partie supérieure et moyenne de chaque côté ont un aspect lactescent. Du côté gauche même il y a un peu de suffusion sanguine sous-méningée, à la partie à l'union du tiers antérieur et du deux tiers postérieurs de la 1re circonvolution frontale sur une étendue de 3 ou 4 centimètres. — Rien de particulier sur les sinus de la base du crâne. — Les artères de la base sont généralement saines — à peine çà et là sur les gros troncs quelques taches blanchâtres. (Anomalie artérielle — La cérébrale postérieure droite est formée par la sylvienne il n'existe qu'une mince communicante avec le tronc basilaire et encore elle se bifurque au moment où elle arrive sur le tronc basilaire. D'autre part il y a 2 communicantes parallèles entre la sylvienne gauche et la cérébrale postérieure du même côté.)	

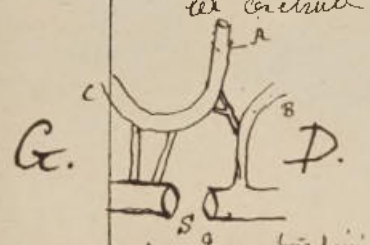

A — Tronc basilaire
B — cérébrale postérieure droite.
C — — gauche.
S — sylviennes.

SCD Lyon 1

N° 21 *bis*.

DATES	HISTOIRE PATHOLOGIQUE	PRESCRIPTIONS

Hemisphere droit ~~On~~ ne trouve pas d'obliteration arterielle —

— Les membranes meningées s'enlevent très facilement — On decouvre un point de ramollissement sur l'hemisphere droit ~~à la partie posterieure~~ sur la pie mère circ. temporo sphenoidale, à la partie posterieure de la face en rapport avec la scissure de Sylvius sur une étendue de 3 ou 4 centimètres. C'est une plaque jaune pâle, un peu diffluente.

Il existe aussi ~~une~~ d'autres plaques jaunes en arrière de celle au fond de la partie supero-posterieure du sillon parallèle, puis plus en arrière dans le fond des ~~ci~~ plis qui separent le lobe parietal du lobe occipital ainsi que dans le fond des plis superieur et inferieur du lobe occipital. Au premier abord ce ramollissement n'etait pas visible parce qu'il n'atteint que le le fond des plis et la base des circonvolutions, mais en écartant les circonvolutions on s'en rend parfaitement compte. Du reste celles-ci sont deprimées et comme atrophiées au niveau des points ramollis

— Coupe pedicule-frontale — Il existe un petit foyer de ramollissement au niveau de la portion externe du noyau lenticulaire de la largeur d'une noisette.

— Sur la coupe frontale le petit foyer se continue sur le noyau lenticulaire à sa partie inferieure et interne atteignant les filets de la capsule interne dans la matière externe de son epaisseur

— Sur la coupe parietale le ramollissement atteint encore très legerement la portion externe sous forme d'une alteration lineaire verticale

— Rien sur la coupe pedicule-parietale. à un cent

— Sur une coupe à un centimètre en arrière on trouve le ramollissement superficiel de la 1re circonvolution temporo-sphenoidale —

— Sur la coupe pre-occipitale on tombe sur le point le plus ramolli mais sur ce point comme plus en arrière le ramollissement est tout à fait superficiel —

SCD Lyon 1

N° 117 — Autopsie — Suite —

N° 21 bis.

DATES	HISTOIRE PATHOLOGIQUE	PRESCRIPTIONS
	— Hémisphère gauche — Sur la coupe frontale on trouve un peu de ramollissement situé à la partie supérieure du noyau caudé.	
	Sur la coupe pariétale le ramollissement occupe la partie supérieure du noyau lenticulaire et le noyau caudé ainsi que la portion de la capsule interne qui les sépare. C'est un ramollissement cellulaire à la production de liquide.	
	Pas d'autres lésions dans cet hémisphère.	
	Rien du côté du cervelet ni de l'isthme.	
	— Les autres organes n'ont pas été examinés —	

SCD Lyon 1

DATES	HISTOIRE PATHOLOGIQUE	PRESCRIPTIONS

SCD Lyon 1

DATES	4 ff. - 117 Catherine Pauland. HISTOIRE PATHOLOGIQUE Ramoll. sur les deux hémisphères. Pachyméningite hémorrhagique du côté droit.	PRESCRIPTIONS

Réflexions. Pendant la vie nous avions pensé que la malade était atteinte de ramollissement cérébral et que les lésions devaient siéger sur les deux hémisphères, principalement vers les lobes occipitaux et seulement avec des lésions peu étendues et disséminées sur les autres régions de l'écorce ou sur les parties centrales. Ce diagnostic était basé sur le léger degré de la paralysie, sur la résistance des membres aux mouvements communiqués de chaque côté avec prédominance du côté anciennement paralysé, sur l'augmentation progressive de cette résistance ainsi que des phénomènes de démence. Ce diagnostic s'est réalisé, sauf qu'il existait en plus la pachyméningite du côté droit, à laquelle il faut très-probablement rapporter l'augmentation des phénomènes de paralysie et de contracture du même côté qu'on avait remarqués dans les derniers temps.

La première attaque de paralysie du côté droit doit très-vraisemblablement être rapportée à la lésion de l'hémisph. g. qui atteignait le corps strié et la capsule interne. Si les mouvements étaient en partie revenus c'est que la lésion était assez limitée. La seconde attaque a dû se produire sous l'influence des lésions de l'hémisphère droit. On n'a observé à ce moment aucune paralysie, mais seulement un nouveau trouble de la parole. Outre que les lésions siégeaient sur les parties postérieures de l'hémisphère, elles devaient d'autant moins donner lieu à des phénomènes de paralysie qu'il existait déjà des lésions dans l'hémisphère gauche. Il est donc probable qu'il n'y a pas eu de paralysie de côté gauche ou qu'elle a été assez légère pour passer inaperçue. On a remarqué seulement qqs. troubles de la parole soit parce que la paralysie aurait été plus prononcée du côté de la tête et de la langue, soit parce que les lésions doubles des hémisphères produiraient plutôt ce trouble? Enfin la pachyméningite survenant lentement sans production de foyer hémorrhagique abondant

SCD Lyon 1

DATES	HISTOIRE PATHOLOGIQUE	PRESCRIPTIONS

aurait simplement donné lieu à l'augmentation des phénomènes de contracture signalés du côté droit principalement, mais aussi du côté gauche à un certain degré (je dis seulement à l'augmentation, car les lésions trouvées sur les deux hémisphères suffisaient à expliquer leur production). Il est difficile, toutefois, de décider si les troubles signalés du côté de la face étaient dus à une parésie du côté gauche avec contracture des muscles du côté droit ou si cette dernière contracture suffisait à expliquer les symptômes observés. Peut-être y avait-il des phénomènes de parésie des deux côtés avec contracture seulement du côté droit ?–

La sensibilité n'avait pas paru atteinte, autant qu'on en peut juger dans ces cas, puisqu'il était impossible d'être renseigné sur l'effet produit par un simple contact de la tête d'épingle, vu l'état mental de la malade. Mais les moindres piqûres étaient parfaitement perçues partout. C'est ainsi que les choses se passent dans les cas de démence sénile soit parce qu'il existe des lésions dans les deux hémisphères soit parce que les deux hémisphères tout entiers sont devenus par le fait de l'altération sénile, dans l'impossibilité de donner lieu à des troubles prononcés de la sensibilité, et d'autant moins encore qu'on peut faire intervenir aussi en même temps la première hypothèse.

SCD Lyon 1

Modèle N° 61.

Nom Gilibert Dominique Salle St Charles N° 91

Resp.	Pouls	Chaleur R. C.	17	18	19	20	21	22	23	24	25	26	27
95	210	34.0 42,5											
90	200	33,6 42,0											
	190	33,2 41,5											
80	180	32,8 41,0											
	170	32,4 40,5											
70	160	32,0 40,0											
	150	31,6 39,5											
60	140	31,2 39,0											
	130	30,8 38,5											
50	120	30,4 38,0											
	110	30,0 37,5			? ?								
40	100	29,6 37,0											
	90	29,2 36,5											
30	80	28,8 36,0											
	70	28,4 35,5											
20	60	28,0 35,0											
	50	27,6 34,5											
10	40	27,2 34,0											
	30	33,5											

le malade refuse de laisser prendre sa température
la température est prise dans l'aisselle.

SCD Lyon 1

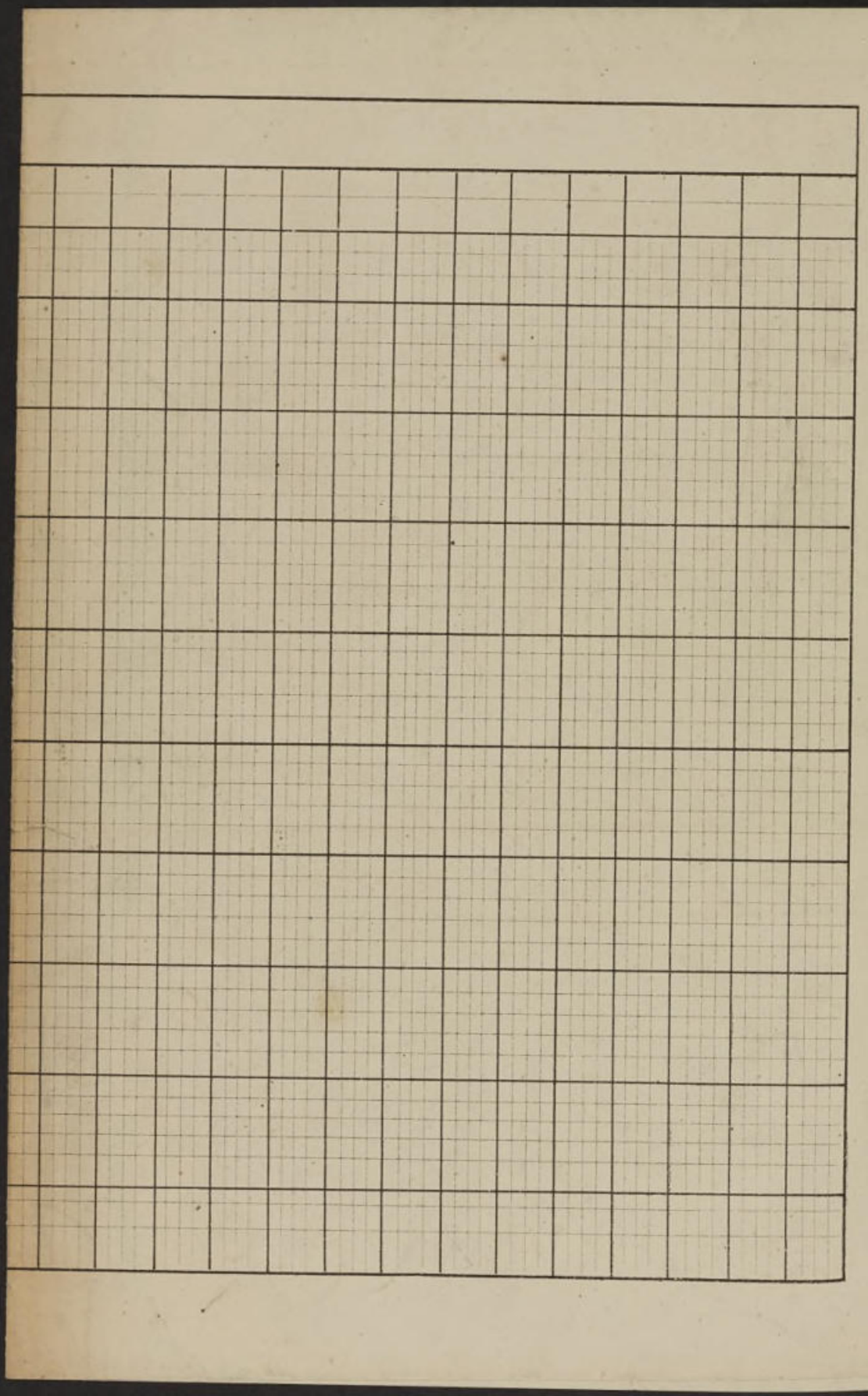

SCD Lyon 1

N° 21.

HOTEL-DIEU. — Salle St Charles N° 91

Nom Gilbert Charles

né à

demeurant à

profession Cordonnier puis chapelier depuis un an

âge 55 ans

tempérament

constitution

entré le 16 dec 75

sorti le

DIAGNOSTIC ET RÉSUMÉ

Catarrhe bronchique
Emphys. pulmon.
Athérome artériel
Hypert. du cœur
~~Rachymeningite~~
avec ~~[illegible]~~ hématome
~~ancien du côté~~
~~droit dans la portion~~
correspondante à la partie
moyenne de l'hémisphère.
Hémiplégie incomplète du
côté droit. (Rappel d'une
ancienne hémiplégie de ce côté)

HISTOIRE PATHOLOGIQUE

Pas de maladies jusqu'à l'année dernière
où il faut la profession de chapelier. Dans
faisant ce travail il avale beaucoup de poussières
Au mois de nov. 1874 il se mit à tousser
Puis peu à peu la toux augmenta et il était
oppressé en faisant effort. Cependant il continua son travail
Au mois d'avril
il fit un séjour de 27 jours à Salle St Charles
chez Mr Gignoux. Il sortit au mois de mai
il tournait encore et était toujours essoufflé.
2 jours après il tomba et fit une
fracture de côtes et cracha du sang.
Il entra dans le service de Mr Tetrevert
puis alla à Longchêne, quand il revint
il ne toussait plus mais l'oppression qui
avait diminué persistait encore.
Ce n'est que depuis le commencement
de novembre qu'il s'est mis à tousser
de nouveau, et que l'oppression a
augmenté. En même temps les
forces diminuaient, et pendant peu

DATES	HISTOIRE PATHOLOGIQUE	PRESCRIPTIONS
	a peu l'appétit et quinze jours avant son entrée il était obligé de suspendre son travail ne mangeait presque plus. et commençait à être essoufflé. Il a fait qq excès alcooliques buvant souvent de l'arquebuse, et a les artères très athéromateuses.	
	Il a des quintes de toux fréquentes avec sentiment de suffocation. et rejette avec une certaine peine des crachats abondants verdâtres mucomulaires mangeant dans une sérosité jaunâtre.	
	A l'auscult. en arrière sonorité conservée, inspiration très courte, expiration prolongée. Râles sonores disséminés et surtout râles muqueux très nombreux fins et gros (ces gros sont très mobiles) d'autant plus nombreux qu'on examine les parties plus déclives.	
	En avant son tympanique sous les clavicules. L'inspiration est soufflante vers les parties supérieures. L'expiration ne s'entend presque pas et est prolongée. A la base l'inspiration est plus obscure et on trouve des râles muqueux comme en arrière. L'expiration est surtout très prolongée vers les bases.	
20 déc	60 respiration par minutes. Râles tracheaux entendus à distance. Impulsion du cœur confuse et plus difficile à percevoir à cause de la fréquence des mouv. respiratoires. Toutefois c'est au niveau du rebord des fausses côtes gauches qu'on perçoit le mieux les battements du cœur ce qui indique que le cœur droit est dilaté.	
	L'auscultation du cœur est rendue très difficile par les bruits respiratoires. Il ne paraît pas y avoir de bruit anormal. Les battements sont irréguliers. P = 104. Les battements perçus à l'épigastre sont tous perçus à la radiale.	
	Pas de souffle intermittent crural. Veines du cou peu dilatées et il ne paraît pas y avoir de pouls veineux. La langue est blanche saburrale. Pas d'appétit cephalalgie. Pas d'œdème des membres inférieurs. Il n'en a jamais eu. = Crachats puriformes.	
21 déc	= Hier dans l'après-midi poulyne subite des muscles de l'avant-bras droit. Mouv. de la main et du poignet totalement abolis. Il a déjà eu il y a 4 ans au moins dernier une poulyne semblable qui a duré 5 semaines. Il peut plier le coude et faire les mouv. de pronation et de supination.	

Lyon. Impr. A. Bonnaviat, rue Ste-Catherine, 18.

SCD Lyon 1

DATES	HISTOIRE PATHOLOGIQUE	PRESCRIPTIONS

SCD Lyon 1

DATES	HISTOIRE PATHOLOGIQUE	PRESCRIPTIONS

4 Commencement de Mars. état est un peu abattu. Il a de la peine à garder les yeux ouverts. Il aime à rester couché à l'air. Expectoration. Etant plus encombré hier. Les pupilles sont resserrées. Le malade dit qu'il entend après s'être efforcé de se parler à lui. Il croit un bourdonnement d'oreilles de la gauche. Bien dans la chambre intérieure. Il a été tout hébété un instant et rendait des glaires. C'est après qu'il était efforcé de se parler à lui. Intelligence intacte.

Le mal est retenu en partie dans les muscles de l'avant bras et de la main droite.

Le malade s'affaiblit de plus en plus. La respiration est très fréquente (60). Les mains et les lèvres sont légèrement cyanosées — Pouls petit - 120 — Toux fréquente, pénible : expectoration difficile mais abondante — Les crachats sont toujours muco purulents. Il a les mouvements étaient un peu revenus dans la main droite, mais aujourd'hui le malade ne peut plus les produire : la contracture de droite des lèvres est toujours légèrement abaissée — Pupilles anciennes les yeux paraissent convergent dans les orbites — Les mouvements persistent dans le membre inférieur qui ne présente pas d'œdème.

Mort dans la soirée.

Autopsie. — Poumons très emphysémateux avec adhérences pleurales nombreuses. En quelques points de la surface des deux lobes supérieurs, dépression avec induration sous-jacente. Adhérences pleurales plus fortes à ces endroits. Ces altérations sont dues à la tuberculose. Les ganglions trachéo-bronchiques sont indurés et caséeux. Quelques noyaux caséeux dans le poumon droit. Bronchite chronique et emphysème pulmonaire sont les lésions les plus importantes. — Cœur un peu plus volumineux qu'à l'état normal, en raison de la dilatation avec hypertrophie du ventricule droit surtout, car le cœur gauche n'est guère hypertrophié. Quelques plaques athéromateuses sur la surface interne de l'aorte. Quelques plaques calcaires à la partie inférieure de la coronaire. — Foie, reins, rate normaux.

Après avoir enlevé la calotte crânienne, on remarque sur la dure mère dans la portion correspondante à la partie moyenne de l'hémisphère droit quelques nodules d'une couleur blanc jaunâtre opaque faisant une saillie manifeste

SCD Lyon 1

1

MODÈLE N° 21.

HOTEL-DIEU. — Salle 4e femmes N° 142

Nom Blattmer Verena

né à Niederwil (Suisse)

demeurant à Lyon

profession lingère

âge 43 ans

tempérament

constitution

entré le 17 juillet 1880

Morte le 27 juillet 1880

DIAGNOSTIC ET RÉSUMÉ

Pachyméningite avec hématome de la dure-mère

HISTOIRE PATHOLOGIQUE

D'après les renseignements qui sont donnés par une personne chez laquelle elle loge depuis 2 ans, malade se porterait habituellement très bien. L'affection pour laquelle elle vient à l'hôpital date d'hier à onze heure du soir. La chose s'est passée de la façon suivante : tout-à-coup la malade a été vue par une personne qui se trouvait près d'elle, avec une déviation très marquée de la face, des yeux largement ouverts, contournés et blancs, (expression de la personne donnant les renseignements), de l'écume sortant de la bouche, ayant la plus grande peine à se maintenir debout contre un lit sur lequel elle s'appuyait et ne répondant absolument rien aux questions qu'on lui faisait. On la mise au lit immédiatement aussi n'est-elle pas tombée. Mais depuis lors elle n'a pas prononcé une seule parole.

Actuellement malade se présente le matin 17 juillet,

SCD Lyon 1

DATES	HISTOIRE PATHOLOGIQUE	PRESCRIPTIONS
	dans l'Etat suivant =	
	Elle ne peut absolument rien dire	et n'a fait aucun signe permettant
de croire qu'elle	comprend bien ce qu'on lui dit =	
	= Pourtant sur l'invitation qu'on lui fait de se lever, elle descend de son lit et peut marcher très bien sans qu'on la soutienne = Quand elle remonte sur son lit, toute seule on remarque qu'elle se sert à peine du membre supérieur droit	
=	Tau : on ne note pas de déviation appréciable de la face, rien de particulier du côté des yeux = Malade ne peut pas tirer la langue hors de la bouche = Quand la bouche étant ouverte on pique la langue, on la voit se contracter surtout à gauche	
=	Membres : L'affaiblissement des forces paraît porter sur le membre sup. droit = Malade le bouge, remue aussi un peu les doigts mais ne s'en sert presque pas =	
	Le membre inf. droit paraît peu affaibli	
	= On trouve pour le membre sup. droit une résistance considérable dans les deux sens aux mouvements communiqués, mais surtout de la part du biceps = pour le membre sup. gauche, résistance moindre, dans les 2 sens, mais surtout du côté du triceps =	
	= Pour les membres inf. un peu de résistance aussi dans les deux sens mais surtout des fléchisseurs de la cuisse	
	= Sensibilités : Les piqures sont moins bien perçues surtout le côté droit =	
	= Réflexes : conservés = normaux	
	= pas de trépidation =	
	= Malade se lève pour uriner et aller à la selle	
	poumons : rien	
	= Cœur : Battements réguliers = Léger bruit de souffle	

ne masquant pas le claquement, au 1er temps avec maximum dans le 3me espace intercostal, près du bord gauche du sternum = mais perçu également sur le sternum, un bord droit = on ne le retrouve pas manifestement dans les vaisseaux du cou =

SCD Lyon 1

Si femme = N° 142 = 2

N° 21 bis.

DATES	HISTOIRE PATHOLOGIQUE	PRESCRIPTIONS
18 juillet	hier à une heure de l'après-midi, la malade a pris une crise ayant duré 5 minutes = La voisine donne à ce propos les renseignements suivants : La crise, dit-elle, a consisté en des déviations successives de la face, tout à droite, tout à gauche (?) et des roulements des globes oculaires dans l'orbite = Le nez lui-même était plus ou moins dévié = La crise s'est terminée par l'expulsion de la cavité buccale d'une certaine quantité d'écume, s'échappant surtout au niveau de la commissure droite =	
	= 1/2 heures plus tard, la malade avait une nouvelle = exactement semblable à la précédente et de même durée =	
+	Rien de nouveau depuis hier = Malade se sert de mieux à mieux de son bras droit : pourtant c'est toujours à peine si elle peut ouvrir les doigts =	
19 juillet	hier à 8 heures 1/2 du soir a pris une crise semblable aux précédentes = puis au bout d'une heure une autre crise de même intensité = Depuis ce moment jusqu'à la visite du matin, elle a pris d'après les renseignements, fournis par la voisine, 24 crises nettement caractérisées et une dizaine de crises tout à fait passagères =	
	= Au moment de la visite, nous assistons à plusieurs crises. Le plus souvent voici ce que l'on constate : La malade est assise sur son lit, ayant l'air de s'intéresser à ce qui se passe autour d'elle, regardant d'un côté et d'autre, ramassant ses couvertures pour se couvrir, chassant les mouches, lorsque tout d'un coup la face devient immobile et l'on voit survenir de petites contractions convulsives, soit d'abord au niveau de la langue lorsque la bouche est un peu entr'ouverte, soit au niveau de la commissure droite ou sur ses deux points en même temps = La malade pousse aussi un petit gémissement sourd saccadé pendant tout le temps que dure la crise, qui peut se borner là et ne durer que 10 à 15 secondes = Mais qui le plus souvent est caractérisée par des convulsions de tous les muscles de la face et du cou	

SCD Lyon 1

DATES	HISTOIRE PATHOLOGIQUE	PRESCRIPTIONS
	du côté droit = On voit en effet après la commissure labiale droite, d'abord l'orbiculaire des paupières qui se contracte également des deux côtés ; puis les muscles du nez, de la joue et du front = La face est alors grimaçante par suite des contractions spasmodiques du côté droit qui tire la face de ce côté = Les convulsions envahissent tout l'orbiculaire des lèvres ; mais la commissure droite est toujours tirée à droite et en haut = Les muscles du menton et le peaucier du cou sont également affectés =	Ces convulsions envahissent
	Les yeux sont le plus souvent fixes à la partie médiane et entraînés vers la fin de la crise du côté gauche = d'autres fois, mais plus rarement ils sont déviés à droite, mais alors c'est au début de la crise = La déviation est ordinairement peu accentuée et dure peu = Il arrive q.q.f. que la déviation se produit à gauche avant la fin de la crise, puis l'œil revient à la partie médiane pour se porter de nouveau à gauche tout à fait à la fin =	
	= Pendant chaque crise on remarque immédiatement après les premières contractions un écoulement de salive qui cesse avec les convulsions =	
	Au moment de la crise on constate encore un peu de dilatation des deux pupilles également =	
	= La coloration de la face ne change pas manifestement au moment de la crise =	
	Il est impossible de dire quel est l'état de connaissance de la malade à ce moment = toutefois elle ne change pas de position et porte sa main gauche à la face lorsque les convulsions commencent à se produire = Et aussitôt que la crise a cessé, elle recommence à regarder d'un côté et d'autre sans présenter la moindre somm	

SCD Lyon 1

4 femme = n° 142 3

N° 21 bis

DATES	HISTOIRE PATHOLOGIQUE	PRESCRIPTIONS

et comme s'il ne lui était rien arrivé =

= La durée de la crise 30 à 40 secondes à une minute =

Nous assistons ce matin à une sixième de crise =

= Dans les crises, qui ont précédé ce matin, dans 5 ou 6 crises

en même temps que la face, le bras droit, et aussi le

le membre inf. du même côté étaient agités par des secousses

convulsives, prédominantes au membre sup., qui était

d'abord élevé et raide et était ensuite le siège de mouv. clonique

= Actuellement toujours on constate l'aphasie complète. La malade

ne prononçant pas un seul mot = Elle ne paraît pas

davantage comprendre ce qu'on lui dit, sauf quand on lui a

demandé de tirer langue = il faut répéter souvent la question

et souvent sans résultat = d'autrefois elle ouvre seulement un peu

la bouche. Quand elle tire un peu la langue elle est un

peu déviée à droite =

= Elle donne l'une et l'autre main quand on l'invite

à le faire = Nous la voyons se servir actuellement

surtout de la main gauche, pour relever les cheveux etc.

= Mais si on maintient le membre gauche immobile, elle se

sert du membre droit qu'elle élève parfaitement = mais

dont les mouvements des doigts sont plus restreints =

Les mouvements persistent dans le membre inf. et on

trouve de la contracture et de la résistance des membres

comme précédemment =

On constate bien aujourd'hui les troubles de la sensibilité

qui sont très manifestes = La malade supporte la tête d'épingle

sur la conjonctive droite, clignant à peine ou ne clignant pas

du tout l'œil du côté droit = tandis que du côté gauche

il impossible de placer la tête de l'épingle sur la conjonctive

SCD Lyon 1

DATES	HISTOIRE PATHOLOGIQUE	PRESCRIPTIONS
	La malade fermant alors l'œil très énergiquement = Il est impossible d'être renseigné sur la manière dont le toucher est perçu = Mais tandis que les petites piqures, assez fortes cependant pour que l'épingle reste pendue au point piqué laissent la malade indifférente quand elles sont faites du côté droit, tandis que elle se retire immédiatement lorsqu'on la pique du côté gauche = La différence des piqures des doigts est aussi très manifeste = Les faces palmaires étant appliquées l'une contre l'autre et les piqures égales étant faites à l'extrémité des doigts, on sent qu'elle retire la main gauche, la droite restant immobile = Toutefois si les piqures sont plus fortes elle retire aussi la main droite =	
	= Il existe aussi une diminution de la sensibilité du côté du membre inf. droit et les réflexes plantaires sont diminués du côté droit =	
	Au tronc, la diminution de la sensibilité est moins sensible. En outre du côté sain même, la sensibilité n'est pas très vive =	
	= Lorsqu'on la pique vivement, la figure qui est habituellement immobile devient un peu grimaçante du côté gauche, tandis que la commissure droite reste immobile =	
	On la fait ainsi pleurer = Elle nous montre sa main gauche et disant Oyez	
	= Pendant la crise non seulement elle se frotte la face, mais aussi elle essuie la salive qui tombe	
	= Pendant qu'on écrit cette note, la malade a pris 10 crises =	pot. bro. 2 gr
	= Hier malade a dormi toute la journée = Elle est au contraire restée éveillée pendant toute la durée de ses crises =	
	= Urines examinées par l'acide nitrique et la chaleur n'ont pas donné de précipité albumineux évident =	

SCD Lyon 1

4 Jeanne = 142

4

N° 21 bis.

DATES	HISTOIRE PATHOLOGIQUE	PRESCRIPTIONS
20 juillet	Nous trouvons le matin la malade avec un air plus hébété que la veille = Depuis la visite d'hier matin sa voisine a compté 28 crises = A l'exception de 3, toutes sont restées limitées à la face = De ces trois crises, deux ont occupé la face et le bras droit = Enfin la 3ème, la dernière que la malade ait eue le matin, a duré plus longtemps que les autres, 3 à 4 minutes, elle s'est généralisée à tous les membres : ainsi pendant la crise, la face, les 4 membres, étaient agités par des mouv. convulsifs =	
	= Malade se lève toujours pour aller à la selle = se lève aussi pour ramasser un objet qu'elle laisse tomber, par ex. = Elle se sert pourtant toujours moins du bras droit que du bras gauche =	
21 juillet	Malade n'a pas eu de crise depuis hier matin avant la visite. Elle est beaucoup mieux, elle sourit, comprend bien mieux qu'on lui dit, sans comprendre tout le pendant = Elle peut aussi dire quelques mots = Elle répond assez bien quand la demande ne comporte qu'une réponse d'un mot = Mais dès qu'elle veut dire plus, elle bredouille sans qu'on puisse rien comprendre = Elle peut nommer assez bien les objets qu'on lui présente, toutefois il lui arrive d'estropier plus ou moins le nom ; et q.q.f. aussi mais rarement de dire un mot pour un autre = Malade peut tirer très-bien la langue qui ne présente aucune déviation =	
	= La contract. ne a diminué beaucoup à droite, où l'on rencontre un peu de résistance seulement de la part du biceps pour le membre sup. = Pour le membre sup. gauche, pas de résistance aux mouv. communiqués si ce n'est bien petite de la part du triceps =	
	= Malade continue de se lever pour aller à la selle, uriner, et	

SCD Lyon 1

N° 21 *bis*.

DATES	HISTOIRE PATHOLOGIQUE	PRESCRIPTIONS
24 juillet	Malade n'a toujours pas eu de nouvelle crise = et je trouve à peu près dans le même état qui a été noté le 21 juin sauf que la malade paraît moins éveillée =	
25 juillet	hier dans la journée la malade n'a pris aucun aliment pas même le lait qu'elle avait pris très facilement jusqu'à présent = Elle s'est levée plusieurs fois autour de son lit et a eu des invocations involontaires d'urine et de matières fécales =	
	Dans la nuit, à 2 heures du matin, elle a pris une crise et est tombée de son lit = Remise au lit elle est restée dans l'immobilité la plus complète, état dans lequel nous la trouvons ce matin =	
	= Actuellement elle est tout-à-fait immobile, les paupières tombent mais avec une respiration naturelle = face sans expression = Lorsqu'on soulève les paupières, on voit que l'œil gauche est dévié à gauche, tandis que l'œil droit occupe la partie médiane = Les pupilles sont resserrées = mais lorsqu'on approche une lumière elle se resserre davantage, toutefois la mobilité de la pupille de chaque côté est fort restreinte et l'atrésie est peut-être un peu plus marquée à droite = On voit aussi sous l'influence de la lumière, l'œil droit se dévier à gauche et la déviation de l'œil gauche s'accentuer davantage =	
	La malade ne répond pas aux questions ; impossible d'obtenir le moindre mouvement pour ouvrir la bouche, on sort la langue etc — —	
	= Lorsqu'on soulève le membre sup. droit, il retombe, assez lentement vers la fin de la chute, en conservant une certaine souplesse = Tandis que du côté gauche, le membre soulève retombe d'une manière tout-à-fait inerte = Le membre sup. de ce côté gauche présente en effet une paralysie	

SCD Lyon 1

Le Femmes n° 142 — (5)

N° 21 bis.

DATES	HISTOIRE PATHOLOGIQUE	PRESCRIPTIONS
15 juillet (suite)	Complète avec flaccidité = Dans les mouvements communiqués, on ne trouve aucune résistance; cependant on a pu trouver encore une légère résistance de la part du triceps où le membre au moment où le membre était le siège des mouvements réflexes. = Paralysie flasque du membre inf. du même côté = Le membre sup. droit présente constamment aux mouv. communiqués une résistance dans les deux sens, avec prédominance notable du côté du biceps. = Pas de résistance dans le membre inf. qui est cependant moins flasque que du côté opposé. = La recherche de la sensibilité au toucher est impossible, vu l'état d'obnubilation des facultés intellectuelles. = Lorsqu'on pique légèrement les différentes parties du côté droit et du côté gauche, on ne détermine pas de mouvements ou bien lorsque ceux-ci se produisent, c'est toujours plus rapidement et plus vivement sous l'influence des piqures du côté gauche. = La titillation du bord des paupières par les mouches pendant qu'on soulève la paupière sup. donne lieu à de faibles contractions de l'orbiculaire du côté gauche et non à droite = toutefois la tête d'épingle promenée de chaque côté sur la conjonctive ne donne lieu à aucun mouvement = En piquant le côté droit légèrement, on n'obtient rien ou bien un léger mouv. automatique du membre sup. droit; parfois aussi un mouv. du membre inf. du même côté = Lorsque la piqure est forte, les mouv. des membres du côté droit sont plus prononcés, notamment au niveau du membre inf. qui est agité de secousses. Et l'on observe en même temps des mouv. dans les membres gauches, notamment dans le membre sup. Parfois aussi le membre sup. droit accuse un	

SCD Lyon 1

DATES	HISTOIRE PATHOLOGIQUE	PRESCRIPTIONS
	mouv. intentionnel et la main se porte vers le point piqué mais observe pas de mouvement de la face =	
	Les piqures de la main du côté droit donnent les mêmes résultats que à la face et les mouv. commencent par ce membre et sont également plus marqué à ce membre. =	
	= Au membre inf. il y a une diminution des réflexes =	
	Lorsqu'on pique le côté gauche de la face on ne produit pas de mouv. à la face, mais un léger mouv. du membre sup. gauche et un mouv. plus accentué des membres du côté droit, surtout du membre sup. = Lorsque la piqure est forte, on produit des mouv. plus accentués et généralisés aux 4 membres et on trouve avec les secousses précédemment indiquées pour les membres du côté droit, surtout du membre sup. = on produit aussi des mouv. intentionnels =	
	= tous ces mouvements, même ceux du côté droit, sont toujours plus accusés quand ils sont provoqués par les piqures du côté gauche, que par celles du côté droit =	
	Les réflexes du membre inf. gauche sont bien plus accusés que ceux du côté droit =	
	Pas de trépidation =	
	Pas d'escharre = Incontinence d'urine et des matières fécales =	
	= Respiration : 19 insp. par m. = pouls : 72 =	
	Les urines examinées par la chaleur et l'acide nitrique donnent un précipité albumineux très net =	
25 juillet (soir)	= Même état que ce matin =	
	Respiration : 17 insp. par m.	
	pouls = 80	
	temperature 38°5	

SCD Lyon 1

1. Jan 2e 1882 -

No 21 *bis*.

DATES	HISTOIRE PATHOLOGIQUE	PRESCRIPTIONS
26 juillet	La malade n'a pas bu de Naucelle chez : ce matin elle est dans un état à peu près comateux = La figure colorée avec la respiration. Les barrettes = 48 inspirations par minute Aucune expiration pénible accompagnée d'un certain effort est constatée Lorsque la malade est interpellée vivement, elle répond en nous disant qu'elle paraît bien et nous tire la langue à la grimace ordinaire = Les pupilles sont obstruées en ce moment toutes deux = Les yeux occupent la ligne médiane ou sont un peu déviés à droite — Sous l'influence de cette excitation la déviation s'accentue encore de ce côté = Les pupilles toujours rétrécies : Elles se contractent comme hier sous l'influence de la lumière Les membres supérieurs et inférieurs sont inertes = Cependant ce phénomène est plus marqué du côté gauche La carotide droite bat fort = Les mouvements automatiques de côté droit = qui paraissent surtout en rapport avec les mouvements de la respiration semble être plus gênés = Il paraît en être de même pour les mouvements réflexes qui sont obligués à leur minimum dans l'état actuel Sous l'influence des piqûres la malade réagit toujours plus vivement, plus rapidement à la piqûre du côté gauche = Toutefois les réflexes plantaires sont égaux des deux côtés et très marqués Le siège principal des piqûres porte du moyen côté de la face et de l'extrémité des mains. Les membres et surtout les membres sup. ont prédominé en siège du côté piqué (toujours quand il s'agit du côté droit = Moins fréquemment quand il est question du côté gauche) = Les piqûres de la face déterminent encore parfois encore des secousses de la main droite = Sous l'influence des piqûres	Naucelle chez : ce matin Injection 48 inspirations par minute accompagnée d'un certain effort est vivement, elle répond en bien et nous tire la langue à la grimace ouvertes = Les yeux un peu déviés à cette excitation la déviation rétrécies : Elles se contractent comme hier sous inertes = Cependant ce côté gauche droit en rapport avec les mouvements de semble être plus gênés = Il paraît en être côté gauche (mêmes dans l'état actuel piqûre du côté gauche plantaires sont côté de la face côté piqué (toujours moins fréquemment quand il est encore parfois encore des piqûres

SCD Lyon 1

N° 21 *bis.*

DATES	HISTOIRE PATHOLOGIQUE	PRESCRIPTIONS

on l'entend dire très distinctement Nom de Dieu =

= N'est pas allée du ventre = urine difficilement =

avale les liquides avec la plus gde peine

Membres : membre sup. gauche, très légère résistance dans les tendeurs

membre sup. droit résistance très marquée du biceps =

= flaccidité des deux membres inférieurs

27 Juillet. La malade a eu dans la journée plusieurs évacuations abondantes à la suite d'un lavement — Dans la nuit on a commencé à remarquer qu'elle ne pouvait plus ~~avaler~~ prendre les liquides — et même que les dents étaient serrées et empêchaient l'introduction des liquides dans la bouche — Toutefois pas de nouvelle crise.

Actuellement aggravation de l'état comateux et résolution complète de tout le corps. Respiration fréquente, bruyante immobilité complète de la face à paupières tombantes, mais en soulevant les paupières on trouve les globes oculaires à la partie médiane et ne déviant pas sous l'influence des excitations diverses — C'est à peine on aperçoit de faibles oscillations dans le sens vertical — Les pupilles sont très contractées — punctiformes, toutefois on remarque encore de légers mouvements de l'iris sous l'influence de la lumière et de l'obscurité —

Pas de déviation de la face — Masque toujours immobile.

Les quatre membres soulevés tombent absolument inertes et ne présentent pas la moindre résistance aux mouvements, — Toutefois il semble encore que la flaccidité est plus absolue encore si possible, du côté gauche —

Les piqûres de la face ne produisent aucun mouvement — Rien non plus sous l'influence de piqûres de la main droite — Mais les piqûres de la main gauche souvent répétées et très fortes occasionnent des mouvements dans une petite contraction des muscles de l'avant-bras, on peut reproduire ce phénomène multiple fois

Les réflexes plantaires ont totalement disparu, même aux piqûres légères font défaut, les piqûres profondes donnent seulement lieu à qques contractions dans les muscles de la jambe, plus facilement à gauche qu'à droite —

Pouls — 136 —

La malade présentait hier 26 comme température axillaire — Matin 38°7 Soir 40°2

aujourd'hui cette même température est de 40°6 —

SCD Lyon 1

alyse flasque complète des m. gauches.
nitance d'une légère résistance du biceps à droite —
imination de la résistabilité plus marquée à droite.
piqûres faites des deux côtés donnent ord. lieu à
mouvements du côté droit et plus rarement en outre
des mouvements du côté gauche.
mouvements sont toujours plus accentués à droite ~~et surtout~~
sous l'influence des piqûres du côté gauche —
Réflexes plantaires g. plus accentués que ceux du côté droit.
Pas de trépidation —
incontinence d'urine et des matières fécales — Pas d'échanges
Respiration lente — Pouls 80 — T. 38,5 —
au 10e jour. Etat comateux persistant —
Respiration accélérée —
malade répond aux questions, non indifféremment comme paraître comprendre.
yeux sur la ligne médiane ou un peu déviés à droite — Déviation
augmentant sous l'influence des excitations.
membres inertes surtout du côté gauche —
mouvements automatiques du m. sup. droit surtout lorsque
la respiration semble la plus gênée et aussi légers m^ts gauches
comme dans le bâillement —
Réaction toujours plus vive sous l'influence des piqûres du
côté gauche.
Réflexes plantaires égaux des 2 côtés et très marqués —
Les piqûres de la face déterminent des mouvements des 4 membres
surtout des m. sup. avec prédominance du côté piqué
(toujours quand il s'agit du côté droit, moins souvent du côté gauche)
peut dire : non de tête —
résistance légère aux m. sup. flaccidité des m. inf.
au 11e jour — Résolution complète, respir. très fréquemment [illegible]
paupières tombantes, yeux à peu près immobiles à la partie médiane,
pupilles ponctiformes moins ~~noires~~ absolument immobiles —
4 membres sont flasques surtout les gauches —
immobilité absolue — cependant sous l'influence de piqûres répétées de la main g.
légère mouvement de ce membre —
T. lire matin 38,2, soir 40,2 et aujourd'hui 40,6 — mort —

— Début brusque par déviation de la face et des yeux [illegible]
— Le lendemain pas de déviation de la face et des yeux
— ne peut pas tirer la langue qui se contracte surtout du côté
— affaiblissement du membre sup. droit dont tous les mouvements sont possibles et m. inf. peu affaibl[illegible]
— Résistance aux mouvements dans les 4 membres, m[illegible] surtout dans les m. sup., principalement du côté du b[illegible] pour le côté droit et du côté du triceps pour le côté g[illegible] pour les m. inf. la résistance est plus marquée de [illegible] fléchisseurs —
— Diminution de la sensibilité du côté droit —
— Réflexes normaux —
— Pas de trépidation —
— Cœur : léger bruit de souffle systolique à la bas[illegible]
— Le surlendemain de l'attaque 2 crises convulsives —
— jusqu'au surlendemain 24 crises.
— celles-ci siègent du côté droit, soit seulem[illegible] au niveau de la face, soit au niveau de la face et de [illegible]
— toujours affaiblissement du m. sup. droit
— Diminution notable de la sensibilité du côté [illegible] pupilles dilatées surtout au moment des crises —
— un jour après, 28 crises en plus de 11 crise généralisée
— au 5e jour plus de crises — aphasie moins complète —
— Diminution de la résistance des m. aux mouvements [illegible]
— au 9e jour après amélioration nouvelle crise qui a déter[illegible] une chute de son lit et l'état suivant :
— immobilité de face sans expression —
— Paupières tombantes
— œil g. dévié à gauche, œil droit à la partie médiane pupilles resserrées peut-être un peu plus à droite — [illegible] sous l'influence de la lumière et de l'obscurité —
Par le fait de la lumière l'œil droit se dévie aussi à g. [illegible] la déviation de l'œil g. s'accentue davantage —
— aucune réponse aux questions

SCD Lyon 1

1re femme : N° 142 (7)

DATES	HISTOIRE PATHOLOGIQUE	PRESCRIPTIONS
28 juillet	Le autopsie est faite 24 heures après le décès et cependant la putréfaction est déjà avancée dans beaucoup d'organes : reins, cœur, etc. = La calotte crânienne enlevée, on incise la dure-mère : à gauche, cette incision laisse échapper à peu près un demi-verre d'un sang noirâtre = de plus on peut constater qu'il reste encore un caillot considérable, étalé à la surface de tout l'hémisphère gauche : région frontale, rég. sphénoïdale ; mais c'est surtout plus en arrière que son épaisseur est la plus grande : au niveau du pli courbe et du lobule du pli courbe, l'épaisseur de ce caillot atteint 2 centimètres = aplatissement des circonv. du lobule pariétal inférieur — On est donc en présence d'une pachyméningite avec hématome de la dure-mère = — A la surface interne de la dure-mère, on trouve des néo-membranes très-tenues et d'aspect rougeâtre = — à droite : pas d'hématome ; on a seulement un peu de pachyméningite la surface interne de la dure-mère est tapissée par des néo-membranes très-minces et rougeâtres = La dure-mère ne se détache pas aussi facilement que de coutume ; elle est comme agglutinée aux autres méninges et sa surface interne donne au doigt la sensation d'une surface poisseuse = — Le cerveau enlevé de sa boîte osseuse, quand on veut détacher la pie-mère et mettre à nu la substance cérébrale, on éprouve une certaine résistance ; pourtant on peut le faire partout sans déchirer la substance cérébrale = — On remarque qu'à gauche toute la surface des circonvolutions de cet hémisphère présente une légère teinte rosée, due à l'imbibition = Les différentes coupes pratiquées sur les deux hémisphères ne laissent rien voir d'anormal = — Rien de particulier non plus dans le cervelet = la protubérance le bulbe = les sinus = — Les artères cérébrales ne présentent, ni d'oblitération, ni plaques athéromateuses = — Cœur : de volume normal = un peu flasque est surchargé de graisse = n'offre pas de lésion d'orifice =	

SCD Lyon 1

N° 21 *bis*.

DATES	HISTOIRE PATHOLOGIQUE	PRESCRIPTIONS
	L'aorte présente de nombreuses plaques athéromateuses, pa[illegible] elle est un peu dilatée immédiatement au dessus de l'orifice aortique = En outre de suite après sa courbure, au commencement de sa portion descendante, l'aorte à sa part[illegible] postéro-interne présente une petite dilatation anévrysm[illegible] peu profonde, et communiquant largement avec le calibre de l'artère = aussi ressemble-t-elle tout à fait à une demie coquille de noix = Cette dilatation contien[illegible] un caillot la remplissant à moitié =	
=	Pas d'épanchement pleural = Les deux poumons, surtout le droit présente q.q. adhérence =	
	= Les deux poumons ont une cicatrice à leur sommet = mais en outre au-dessous de la cicatrice du sommet on trouve un amas induré du volume de noisette =	
	= La base du poumon gauche est très congestionné; p[illegible] l'hépatisation = La crépitation existe pourtant partout	
=	reins : de volume normal = Les deux substances sont tri[illegible] la substance corticale a un aspect un peu graisseux	
	rate = foie = rien	

SCD Lyon 1

MODÈLE N° 21.

1

HOTEL-DIEU. — Salle 4 ff. N° 142

Nom Blattner V.

né à

demeurant à

profession

âge

tempérament

constitution

entré le

sorti le

DIAGNOSTIC ET RÉSUMÉ

Pachyméningite - Hématome de la dure mère

Réflexions - Pendant la vie nous crûmes avoir affaire à une petite hémorrhagie située dans un point des circonvolutions de l'hémisphère gauche et à un grand foyer ayant détruit une grande partie de l'hémisphère droit. - L'autopsie a prouvé que les hémisphères étaient intacts ou tout au moins qu'ils n'étaient que secondairement affectés par les lésions des méninges très légères à droite et considérables à gauche. - On peut d'abord se demander si dans un cas analogue le diagnostic pourrait être établi avec qqs. probabilités?

HISTOIRE PATHOLOGIQUE.

Or, nous devons reconnaître que les symptômes observés sont parfaitement ceux auxquels pourraient donner lieu des hémorrhagies cérébrales, d'où la confusion à peu près inévitable, étant donné la fréquence beaucoup plus grande des hémorrhagies. Un seul symptôme pourrait peut être mettre sur la voie du diagnostic, s'il était constant, c'est la persistance des réflexes constatés dans notre observation, tandis que dans l'hémorrhagie cérébrale ils sont ordinairement plus ou moins affaiblis. C'est un fait à vérifier sur d'autres cas. - En outre nous signalerons comme se rapportant particulièrement à la pach-méningite hémorrhagique les troubles survenus des 2 côtés à un court intervalle.

Si l'on cherche ensuite à se rendre compte des relations qui existent entre les symptômes observés et les lésions révélées par l'autopsie, on éprouve de grandes difficultés à se faire une opinion en raison de la multiplicité des lésions et surtout de leur existence sur les deux hémisphères. -

SCD Lyon 1

DATES	HISTOIRE PATHOLOGIQUE	PRESCRIPTIONS

Il est à peu près certain que les premiers troubles de la motilité et de la sensibilité observés du côté droit reconnaissaient pour cause la pachyméningite de l'hémisphère gauche, d'autant qu'il y avait de l'aphasie. Mais ce qu'il y a de plus difficile à expliquer c'est l'hémiplégie complète du côté gauche avec état comateux. Doit-on mettre ces derniers phénomènes sur le compte de la pachyméningite de l'hémisphère droit ou bien faut-il les attribuer à l'hématome du côté gauche? Les auteurs qui veulent toujours voir des actions croisées dans les manifestations des lésions cérébrales, pourraient soutenir que les derniers accidents observés du côté gauche correspondent à l'altération également plus récente de l'hémisphère droit. Toutefois, il faut remarquer que cette altération était tellement légère qu'elle aurait presque pu passer inaperçue sans une observation attentive; et qu'il est bien étonnant qu'elle ait donné lieu à une paralysie complète du côté gauche, alors que des lésions considérables de l'hémisphère gauche n'avaient produit que des troubles relativement très-légers du côté droit. On peut, il est vrai, objecter que ces lésions légères suffisent à produire des troubles profonds précisément parce que l'autre hémisphère était déjà gravement affecté. Ce n'est pas ainsi, tout au moins, que les choses se passent lorsqu'il s'agit de lésions cérébrales proprement dites, car nous avons vu au contraire que lorsqu'il survient chez un hémiplégique des troubles du côté sain, ceux-ci ne tardent pas à disparaître bien qu'ils soient produits par des lésions aussi considérables que celles de l'autre hémisphère qui tiennent sous leur dépendance des symptômes persistants. Il faut en effet des lésions considérables pour donner lieu à une seconde hémiplégie persistante du côté sain sublimes entraînant ord. alors la mort du malade. C'était précisément la supposition que nous avions faite pendant la vie.

SCD Lyon 1

MODÈLE N° 21.

2

HOTEL-DIEU. — Salle 4e ff. N° 142

Nom Blattner

né à

demeurant à

profession

âge

tempérament

constitution

entré le

sorti le

DIAGNOSTIC ET RÉSUMÉ

Pachyméningite – Hématome de la dure-mère

Réflexions (suite) – Il faut encore reconnaître qu'ici il ne s'agit pas de lésions cérébrales proprement dites, mais seulement de lésions des méninges dont les effets sur les localisations de la paralysie peuvent être différents de ceux de l'hémorrhagie ou du ramollissement des hémisphères. C'est une question à étudier. — D'autre part on peut supposer que les premiers troubles du côté droit dépendaient de la pachyméningite gauche et que les phénomènes de paralysie survenus ultérieurement du côté gauche provenaient de la production de l'hématome du même côté.

HISTOIRE PATHOLOGIQUE

Beaucoup d'auteurs, en effet, soutiennent que l'hématome de la dure-mère produit des phénomènes de paralysie du même côté. Nous croyons avoir aussi observé des faits en faveur de cette opinion. Mais a-t-on toujours tenu compte des lésions minimes et en apparence peu importantes qui pouvaient exister sur l'hémisphère du côté opposé? De nouvelles recherches sont nécessaires pour trancher la question; car dans les deux derniers cas que nous avons observés il y avait aussi des lésions doubles, et nous ne pouvons pas répondre de nos premiers examens. Ce qu'il y a de certain, c'est que l'on peut soutenir l'une et l'autre opinion, mais que les preuves convaincantes ~~font défaut~~ pour avoir une solution positive qui ne peut pas manquer de se produire par l'observation des faits en tenant compte de nos remarques. — Il est très-remarquable de voir les réflexes diminués du côté droit alors que les phénomènes d'excitation dominaient

SCD Lyon 1

DATES	HISTOIRE PATHOLOGIQUE	PRESCRIPTIONS

tandis qu'ils étaient très-marqués et égaux des deux côtés lorsque les phénomènes de compression se sont produits.

Il est très-curieux aussi que les troubles de la sensibilité aient persisté du côté droit incomplètement paralysé et que la sensibilité ait persisté du côté gauche complètement paralysé. Est-ce parce que le côté droit avait été le siège de convulsions répétées? Du reste, nous avons déjà observé dans les cas d'lésions des deux hémisphères, que les lésions survenues en second lieu ne produisaient pas de troubles de la sensibilité. C'est un fait assez curieux et qui mériterait d'être vérifié expérimentalement. Cette persistance de l'anesthésie du côté droit et la conservation de la sensibilité du côté gauche complètement paralysé, serait d'après notre remarque favorable à l'hypothèse des lésions uniques correspondant aux troubles des deux côtés. Toutefois c'est encore un point que il faudra examiner avec soin lorsque de nouveaux cas se présentent.

— Nous avons vu que la déviation des yeux était très-manifeste à gauche lorsque le malade a pris la paralysie du côté gauche. Nous avons déjà constaté cette déviation dans une seconde attaque du côté de la première lésion (autre fait en faveur de l'influence de la lésion double). Puis le lendemain la déviation avait lieu à droite, signe pronostique encore fâcheux avec les lésions constatées comme dans les cas d'hémorrhagie ou de ramollissement. —

— Un autre signe pronostique fâcheux c'est la disparition de la résistance des membres inférieurs alors que le malade est dans le coma, comme nous l'avons constaté dans ce cas et avec d'autres lésions. —

— L'état des paupières et des yeux pourraient peut-être aider à faire le diagnostic?

— L'élévation de la température sans complication pulmonaire ou autre était en rapport avec l'hémorrhagie méningée comme dans les cas d'hémorrhagie cérébrale. Elle indiquait aussi un pronostic fatal. Quant à la cause des lésions dans ce cas, elle fait à peu près défaut. Tout au plus peut-on faire l'hypothèse de lésions artérielles des méninges en raison de celles des gros vaisseaux? —

SCD Lyon 1

MODÈLE N° 21.

HOTEL-DIEU. — Salle St Jeanne N° 14.

Nom Emmanuel Petit

né à

demeurant à

profession sans profession.

âge 75 ans.

tempérament

constitution

entré le 4 janvier 1882.

~~sorti le~~

mort le 13 janvier à 1 heure du matin

DIAGNOSTIC ET RÉSUMÉ

Pachyméningite

Hématomes de la dure-mère

Autopsie.

HISTOIRE PATHOLOGIQUE

Ce malade est amené dans l'état indiqué ci-dessous :

Obnubilation intellectuelle considérable ; il reconnaît à peine ses parents répond aux questions d'une façon très-irrégulière et presque toujours par ces deux mots ((Eh, oui ,)) —

La motilité est abolie d'une façon complète dans les membres du côté droit ; pas de contracture ; un peu de résistance du côté du biceps brachial =

La sensibilité est diminuée, les piqûres sont perçues cependant. = Œdème de la main droite

Pas de trépidation.

Du côté de la face on trouve une déviation ou plutôt une déformation assez marquée des traits ; la ~~lèvre~~ au repos, la lèvre supérieure (partie gauche) est un peu relevée,

SCD Lyon 1

DATES	HISTOIRE PATHOLOGIQUE	PRESCRIPTIONS

le sillon nasolabial est plus marqué à gauche qu'à droite ; du côté droit la commissure des lèvres est effilée, les plis et sillons moins marqués ; les traits moins mobiles et un peu flasques. = Rien du côté des yeux ou des paupières. = Langue (dans la bouche) non démie

La sensibilité faciale existe. = Tremblement de la tête. = Incontinence d'urine et des matières fécales. = Rien aux poum

Bruit de souffle très limitée à la pointe du cœur.

Voici les renseignements fournis par les parents ; le malade est alcoolique. = Depuis 3 ans il a ce tremblement de tête que l'on observe actuellement ; il serait survenu après une fièvre grave =

Il y a 12 ans qu'il aurait commencé à se plaindre de maux de tête, et qu'il aurait eu de l'obnubilation intellectuelle (sous l'influence d'émotions morales)

~~Il serait~~ pris très souvent il serait tombé brusquement sans connaissance ; ~~pas~~ de convulsion, pas de paralysie ; chacune de ces attaques était accompagnée d'incontinence d'urine ; celle-ci disparaissait dans les intervalles. = Depuis 3 ans son état intellectuel s'est singulièrement ~~aff~~ altéré ; il ne connaissait que 2 ou 3 personnes, tenait une ~~quest~~ conversation des moins intéressantes, et surtout des moins variées, et prenait très souvent des attaques. = Depuis deux mois il tombait plus souvent ; perdait la mémoire, ne répondait que par des oui, non, aux questions qu'on lui posait. = Depuis 3 semaines, incontinence d'urine et incontinence fécale, et c'est à ce moment que sa femme aurait remarqué pour la première fois sa paralysie à droite. = Droiter. = Pas de modification.

Arc sénile très marqué. =

il a eu souvent la nuit de l'incontinence d'urine.

SCD Lyon 1

N° 21 bis. N° 14. St Jean — E. Petit.

DATES	HISTOIRE PATHOLOGIQUE	PRESCRIPTIONS
12 janvier	Garage en règle de midi à 2 heures; c'est ~~à ce moment~~ après, qu'il a été dans le coma. ~~Le [illegible] du malade aurait~~	
	Le malade est dans l'état suivant : =	
	Flaccidité absolue de tout le côté droit. — pas de reflexe rotulien. Pas de trépidation des extenseurs ni des fléchisseurs qu'à 2 midi.	
	résistance très marquée du côté ~~droit~~ gauche ; pour le membre inférieur gauche la résistance est surtout marquée pour les fléchisseurs ; pour le membre supérieur la résistance existe très marquée dans les deux sens.	
	Pouls 120. T.R. 40, 3/10. Respiration 36.	
	Sensibilité abolie dans tout le côté droit.	
	Les piqûres même du membre supér. droit très-profondes ne donnent lieu qu'à de très-légers mouvements du côté opposé ; et encore pas toujours.	
	Les piqûres du membre infér. droit produisent si elles sont très-profondes un léger ~~mouvement~~ recontraction du ~~membre~~ pied, du mollet et de la cuisse excité, et un mouvement automatique ~~[illegible]~~ du membre ~~opposé~~ du côté opposé : =	
	Les piqûres sont senties du côté gauche et provoquent même des mouvements défensifs. —	
	La face est un peu crispée, contractée surtout dans les parties supérieures, sans déviation bien accentuée des traits ; le malade ~~[illegible]~~ la respiration stertoreuse, la bouche largement ouverte. :	
	Les yeux présentent une déviation à droite, ~~une légère~~ un nystagmus transversal. — Les pupilles sont contractiles ; pas de dilatation. —	
	Rien du côté des poumons. = Pas de troubles trophiques ni d'escharres.	
	Etat comateux absolu	
12 janvier	= Le soir, pas de changement dans son état :	
	T.R. 41°, 1/10. Les yeux sont toujours déviés du même côté ; les pupilles mobiles mais rétrécies : pas de changement dans l'état des membres.	

SCD Lyon 1

DATES	HISTOIRE PATHOLOGIQUE	PRESCRIPTIONS

SCD Lyon 1

MODÈLE N° 21.

HOTEL-DIEU. — Salle Ste Jeanne N° 14

Nom Emmanuel Petit

né à

demeurant à

profession

âge

tempérament

constitution

entré le

sorti le

DIAGNOSTIC ET RÉSUMÉ

— Autopsie le 14 Janvier 82 — Les parois du crane sont très épaisses et très denses — La dure mère est adhérente fortement à toute la voute crânienne et en enlevant celle-ci, on déchire la dure-mère et on donne lieu à un écoulement sanguin qui peut s'élever à 150 ou 200 grammes. La dure-mère est très fortement adhérente en certains points et particulièrement à la partie supérieure médiane qu'on ne peut l'enlever complètement. On voit qu'il existe à la face interne de la dure mère, de la pachyméningite des deux côtés, pachyméningite occupant toute la surface de la dure-mère y compris la voute du crâne. L'épaississement sanguin ci-dessus précédemment a été produit par la déchirure de néo-membranes du côté gauche où le tissu néomorphe occupant la région fronto-pariétale. Il existe du côté droit une autre formation sanguine moins volumineuse au niveau de la partie moyenne de la région frontale et qui peut contenir 50 à 60 grammes de sang ; toutefois les néo-membranes s'étendent de chaque côté en bas,

HISTOIRE PATHOLOGIQUE

partout tout à fait symétriques se basant l'ancienneté des poches à bière les hématomes pachyméningitiques des 2 côtés, c.a.d. que on trouve dans les néo-membranes du sang noir ou coagulé sous forme de caillots — Néanmoins du côté gauche les néo-membranes ont une teinte moins noire et tirent plutôt sur la couleur chocolat, elles sont plus épaisses et évidemment plus anciennes — Sur la paroi du crâne il n'existe que quelques néo-membranes noirâtres et de petits caillots noirs irrégulièrement disséminés. Les hématomes ont produit des phénomènes de compression qui ont déterminé une déformation de la surface des hémisphères, beaucoup plus considérable du côté gauche que du côté droit. — A gauche — Le refoulement et l'aplatissement des circonvolutions cérébrales est surtout très prononcé sur la région frontale et pariétale du côté droit que le bord supérieur de l'hémisphère est aminci à la vue et que la portion au lieu de former une surface convexe dans la région antérieure précédemment on a une surface légèrement concave qui est divisée en deux parties par l'aplatissement un peu moins considérable de la partie moyenne des circonvolutions frontale et pariétale ascendante, d'où une légère ondulation de cette surface — L'aplatissement a peu limites : en avant la 3e circonvolution frontale qui fait une saillie en dehors par le fait du refoulement de la portion interne, et à la partie postérieure le pied des circonvolutions frontales qui se trouve dans les mêmes conditions — L'aplatissement de la partie postérieure est limité par une ligne passant à un centimètre 1/2 en arrière du sillon parallèle

SCD Lyon 1

DATES	HISTOIRE PATHOLOGIQUE	PRESCRIPTIONS

Les membranes sont teintes de sang ainsi que les circonvolutions sous-jacentes surtout à la partie postérieure de la région frontale et au niveau de la région occipitale. En outre l'aplatissement paraît avoir lieu d'avant en arrière de telle sorte que les circonvolutions sont refoulées d'avant en arrière et de dehors en dedans et de telle sorte ainsi que la partie supérieure du sillon de Rolando ébranlé à un centimètre plus en arrière que celui du côté opposé. — Sur l'hémisphère droit il y a aussi un léger méplat avec imbibition des méninges et de la substance cérébrale au niveau de la frontale ascendante du pied de la 2e frontale et de la partie moyenne de la pariétale ascendante.

— Les artères de la base ne sont pas athéromateuses à part quelques petites taches minces sur le tronc basilaire et la sylvienne gauche.

— Sur l'hémisphère gauche les coupes n'offrent rien de particulier et l'on peut même remarquer que les points comprimés n'offrent aucune différence dans la consistance et la coloration des parties avec les points non comprimés.

— Rien de particulier sur l'hémisphère droit et les coupes qu'on y pratique.

— Rien sur le cervelet.

— Rien dans l'isthme.

— Rien dans les sinus.

— Nota — Sur la dure mère du côté gauche les caillots ont plutôt la teinte chocolat et on en trouve très peu qui aient la teinte noire, tandis que ceux du côté droit ont plutôt la teinte noire.

— Cœur volumineux, hypertrophié d'une manière générale, mais surtout du côté gauche. L'aorte est dilatée, ses parois épaissies avec des taches athéromateuses, plaques jaunes, il existe un dépôt calcaire à la base des valvules qui est adhérente à celle du côté opposé et qui ne peut se relever qu'incomplètement, d'où un léger rétrécissement de l'orifice.

Rien de particulier au niveau des autres orifices, ni dans les cavités.

— Les poumons sont volumineux, le gauche recouvre en partie le cœur ils sont emphysémateux à la partie antéro-supérieure. Du côté droit adhérences pleurales anciennes et du côté gauche un peu d'engouement sur une épaisseur d'un à deux centimètres sur la partie déclive du lobe inférieur.

— Les yeux sont à la partie médiane. Rigidité cadavérique beaucoup plus prononcée du côté gauche que du côté droit et même pour le membre supérieur droit il n'existait guère qu'un peu de raideur du côté de l'épaule.

SCD Lyon 1

MODÈLE N° 21.

HOTEL-DIEU. — Salle Ste Jeanne N° 14

Nom Emmanuel Petit

né à

demeurant à

profession

âge

tempérament

constitution

entré le

sorti le

DIAGNOSTIC ET RÉSUMÉ

Réflexions. — L'état du malade à son entrée à l'hôpital, ainsi que les renseignements fournis par sa femme sur le début et la marche de la maladie semblaient favorables au diagnostic de paralysie générale. Toutefois il nous restait beaucoup de doutes à ce sujet, surtout en raison de l'hémiplégie complète et presque flasque du côté droit avec hémianesthésie notable, et aussi parceque le trouble de la parole était toujours le même et que si le malade prononçait quelques mots, il ne présentait jamais le tremblement de la lèvre supérieure qui est en quelque sorte caractéristique de la paralysie générale.

HISTOIRE PATHOLOGIQUE

Nous pensions donc à une lésion en foyer de l'hémisphère gauche, mais sans pouvoir préciser davantage notre diagnostic. — Lorsque survinrent les accidents comateux qui ont précédé la mort, nous avons cru à une hémorrhagie cérébrale en raison de la paralysie plus complète du côté droit avec réflexes notablement diminués, et des phénomènes de résistance aux mouvements communiqués du côté gauche; en même temps que la température s'élevait considérablement. — Ces derniers accidents comme ceux de paralysie du côté droit observés 3 semaines auparavant étaient évidemment dus à des hémorrhagies dans les membranes de la pachyméningite à laquelle il faut rapporter tous les symptômes antérieurs. Ainsi, on peut croyons-nous, expliquer de la manière suivante les relations qui devaient exister entre les lésions et les symptômes:

Il s'agissait d'un alcoolique qui fut d'abord atteint de pachyméningite de la dure-mère donnant lieu aux troubles de l'intelligence, de la parole et aux phénomènes d'affaiblissement général sur le compte desquels il est impossible d'avoir des détails.

SCD Lyon 1

DATES	HISTOIRE PATHOLOGIQUE	PRESCRIPTIONS
	C'est aux phénomènes d'irritation des centres nerveux produits par ces lésions à l'occasion d'un accroissement de mouvements ou de petites hémorrhagies, qu'il faut attribuer les vertiges apoplectiformes et ponctiformes auxquels il était sujet. — La paralysie du côté droit survenue trois semaines avant l'entrée du malade à l'hôpital ne paraît avoir été apportée qu'à la longue par l'examen de l'hémisphère cérébral gauche pour l'hématome qui existait du côté droit. Le début de cette paralysie n'a pas été remarqué par sa femme, soit qu'il ait été masqué par une de ses chutes habituelles, soit que la paralysie soit survenue progressivement. Cette paralysie était remarquable par son intensité par l'absence de contracture et d'exagération, par la double insensibilité qui l'accompagnait. Chez un homme dont la plupart des cas d'hémiplégie dépendaient principalement du ramollissement du membre supérieur et de la force de la face, la langue était aussi particulièrement atteinte. Enfin il y avait une incontinence de l'urine et des matières fécales, sans eschare au moment de l'entrée du malade à l'hôpital, on n'a rien noté pour le côté gauche ; mais il serait impossible de rien affirmer au sujet d'une hémiplégie gauche, nous sommes certain qu'il n'existait pas une contracture intense, comme elle que nous avons observée lors de derniers accidents. Cependant reconnaissant probablement pour cause l'hématome du côté droit qui était moins considérable que celui du côté gauche, il n'a pas pu produire une hémiplégie gauche et a simplement déterminé l'aggravation de tous les symptômes précédemment observés avec des phénomènes de contracture du côté droit, ainsi que du côté des parties supérieures de la face qui précédemment n'étaient pas paralysés. Enfin c'est pour cela aussi que les yeux étaient déviés du côté droit. On pourrait aussi poser l'hypothèse d'un hématome double plus volumineux à gauche depuis 3 semaines, et qui en devenant lui aussi encore augmenté, mais autre que le mode de production des symptômes s'accorderait mieux avec cette hypothèse, les caractères de coma y paraissent qu'elle n'est pas soutenable. En considérant que dans certains cas la pachyméningite produit de paralysie du même côté que la lésion, on pourrait être tenté qu'au moment de l'affection a commencé à prédominer à gauche il n'y eût pas eu de paralysie de ce côté ? Nous avons déjà remarqué dans d'autres circonstances que longue paralysie se produisait du même côté que la pachyméningite et l'hypothèse cette affection paraissait avoir pour existence ; ici il y avait pas eu pas d'hématome ; toutefois lorsque celui-ci devenait considérable il donnait lieu au développement de la compression d'une partie plus ou moins étendue d'un hémisphère cérébral et à une paralysie	

SCD Lyon 1

HOSPICES CIVILS DE LYON

HOTEL-DIEU

Nom Fournel Salle 4e Femmes Lit N° 39 F°

Prénoms Marie

Age 70

Profession

Né à

Demeurant à

Entré le 22 Août 84

Sorti le

Morte le 9 Sept 84.

DIAGNOSTIC ET RÉSUMÉ

Athérome artériel. Ramollissement des parties moyennes postérieure et interne des hémisphères cérébraux. Pachyméningite récente. Reins séniles. Surcharge graisseuse des organes et du cœur. Petite végétation récente sur la mitrale. Infarctus suppuré du lobe infér. du poumon droit. Pleurésie dans région correspondante

Chef du Service, M.

OBSERVATION CLINIQUE

Élève interne, M.

Cette malade est amenée par une voisine qui donne sur elle les renseignements suivants :

Il y a un an, elle serait tombée dans la rue, et aurait eu une crise présentant tous les caractères d'une crise d'épilepsie : convulsion clonique, tonique, puis stupeur, elle croit qu'antérieurement elle n'avait jamais éprouvé de crises semblables.

Il y a 4 à 5 mois, dit toujours la voisine, seconde crise où elle est tombée. elle n'était pas paralysée mais elle riait, pleurait à chaque instant, et semblait un peu avoir perdu la raison.

Il y a 3 jours, brusquement, elle est tombée et n'a plus pu marcher, actuellement il faut la soutenir pour lui faire faire quelques pas, elle mangeait encore, mais ne donnait pas et parlait à chaque instant, comme on l'observe actuellement encore.

Si l'on examine ses jambes et son tronc on les trouve couverts

Impr. Alf. Louis Perrin.

SCD Lyon 1

Nom _____ Salle _____ Lit N° _____ F° _____

de nombreuses ecchymoses, provenant de ce que la malade se jetait, à bas de son lit continuellement, et voulait toujours se lever et marcher, on constate notamment une large ecchymose, récente, au niveau de l'épine iliaque antérieure et supérieure gauche, et une autre plus petite, au niveau de l'arcade orbitaire gauche.

Le genou gauche, est un peu déformé, il semble avoir été le siège d'une affection ancienne.

L'on ne trouve pas de réflexes tendineux, ni de réflexes plantaires, la sensibilité paraît très diminuée. il faut enfoncer une jungle ~~profondément~~ dans la plante du pied, pour la voir retirer son pied et se plaindre.

Si on la fait lever, on remarque qu'elle se tient moins bien à ~~droite~~ gauche qu'à droite, ~~la jambe ga~~ le membre inférieur gauche semble être plus raide que le membre correspondant.

La langue n'est pas déviée. on ne trouve rien d'anormal du côté de la face.

Le membre supérieur gauche, semble aussi être plus raide que le membre droit, il offre plus de résistance à la flexion; mais en somme de chaque côté on a de la résistance à mouvoir les membres avec variation, suivant l'agitation de la malade.

L'auscultation du cœur ne révèle rien d'anormal

Rien à signaler du côté des poumons.

La malade, ne peut rester une minute tranquille, elle se lève sur son lit, parle, et se jette par terre, une fois tombée, elle demande qu'on la relève pour marcher, ~~[illegible]~~ désirer

31 La malade se trouve toujours dans le même état que lors de son entrée, mais elle s'est affaiblie. La langue est blanche et présente un enduit saburral épais. On trouve en arrière à la base un peu de diminution de la sonorité des 2 côtés mais cependant à droite avec le caractère un peu tympanique. la respiration est obscure de chaque côté mais dans les fortes respirations on perçoit à droite un peu de souffle avec quelques râles muqueux. Au moment où la malade parle la voix est très manifestement altérée à droite, tandis qu'à gauche on constate de la diminution des vibrations. Sonorité normale en avant des 2 côtés. Temp. 39°1. La malade ne prend que quelques potages, on est obligé de lui faire des injections de morphine pour la calmer

SCD Lyon 1

Nom _____ Salle _____ Lit N° _____ F° _____

2 Sept — La malade est toujours de plus en plus faible

4 Sept — La malade est toujours agitée, on remarque que les mouvements des membres inférieurs sont très restreints surtout ~~ceux du~~ ceux du côté gauche (qui est le phénomène dominant du reste depuis l'entrée de la malade) elle agite ~~surtout~~ les membres supérieurs et particulièrement le membre droit, les mouvements du membre gauche sont limités à l'avant bras et à la main, car on n'observe presque pas de mouvements à la racine du membre, lorsqu'on soulève le bras gauche, il retombe immédiatement tandis que le membre supérieur droit peut rester élevé plus ou moins longtemps.

on trouve toujours une résistance variable du côté des membres supérieurs suivant que la malade est plus ou moins agitée.

la tête est habituellement inclinée à droite: la face plutôt dirigée du côté tandis que les yeux sont plutôt dirigés à gauche, surtout l'œil gauche ils oscillent entre le côté gauche et la partie médiane; cependant l'œil droit arrive à se porter un peu à droite ~~tandis que~~ ~~l'œil~~ strabisme très prononcé les paupières sont ordinairement demi-closes dans les moments d'agitation la malade répète toujours les mêmes mots ou même des syllabes incompréhensibles; l'agitation alterne avec des moments d'assoupissement qui sont plus longs que précédemment.

On ne trouve pas de paralysie manifeste au niveau de la face, puisque le sillon nasal gauche soit plus accentué;

Les pupilles sont toujours égales partout

La déglutition même des liquides est très difficile; incontinence de l'urine et des matières fécales.

On trouve toujours de la matité à la base droite en arrière, l'avant ne s'étend pas à ce niveau

5 Sept — L'état de la malade est le même. Quoiqu'elle est de plus en plus affaissée, se perd ~~toujours~~ sur l'épiderme des fesses et sacrum davantage à gauche, où il y a une petite escarre de 2 à 3 cent. de diamètre

9 Sept — La malade est dans la résolution complète avec respiration stertoreuse. 40 par minute cyanose des extrémités surtout des membres inférieurs, et du front.

La face est toujours inclinée du côté droit les paupières presque closes, les yeux déviés à droite surtout l'œil droit les globes oculaires sont à peu près immobiles les membres ne présentent pas la moindre résistance

SCD Lyon 1

Nom Salle Lit N° F°

les piqûres profondes et répétées de la plante des pieds finissent par produire un reflexe légère plus marqué à gauche qu'à droite, en outre la faculté du reflexe s'épuise et il faut piquer plus longtemps pour en avoir un autre, les piqures des autres parties du corps, y compris les piqures de la face ne produisent aucun mouvement mais en passant la tête de l'épingle entre les paupières on a un léger alignement de la paupière droite qui fait complètement défaut à gauche, les battements du cœur sont sourds au nombre de 108, le 2e bruit est à peine perceptible. on ne perçoit pas le battement des radiales, mais on perçoit ceux des carotides.

les battements du cœur ne donnent pas la moindre trace du bruit de galop, la respiration se fait bruyamment, l'inspiration est assez brusque avec soulèvement de l'épigastre, expiration brusque prolongée.

On constate en changeant la malade, qu'elle est souillée de matières fécales, et à une large escharre sur toute la fesse gauche.

1/2 heure après l'examen, les yeux reviennent graduellement à la partie médiane et après qq. respiration. la mort survient.

Impr. Alf. Louis Perrin.

SCD Lyon 1

HOSPICES CIVILS DE LYON

HOTEL-DIEU

Nom Fournel Salle 4e Femmes Lit N° 39 F°

Prénoms Marie

Age

Profession

Né à

Demeurant à

Entré le

Sorti le

DIAGNOSTIC ET RÉSUMÉ

Autopsie du 10 Sept. 84

Chef du Service, M.

OBSERVATION CLINIQUE

Élève interne, M.

Les parois du crâne sont minces et friables.

La dure mère adhère au crâne à la partie supérieure, cependant on arrive à la détacher assez facilement, en ouvrant la dure mère il s'écoule une assez grande quantité de liquide séreux.

On trouve sur la face interne de la dure mère du côté droit, des petites taches rouges irrégulières confluentes disséminées surtout au niveau des parties supérieures près de la faux. et au niveau même de la faux il existe en effet à ce niveau des néo-membranes très récentes contenant un peu de sang extravasé formant de petites taches et même de petits caillots de la grosseur d'une tête d'épingle. Cette pachyméningite paraît tout à fait récente.

On trouve aussi un peu de pachyméningite à gauche sur les parties symétriques mais à un très léger degré, elle est constituée par de légères néo-membranes filamenteuses dans lesquelles se trouve aussi un petit pointillé hémorragique ces lésions sont tout à fait peu marquées. d'autre part les méninges sont épaissies, d'aspect lactescent et ~~infiltrées de~~ œdémateuses.

Les cartères de la base présentent des taches jaunes ~~produit~~ d'athérome aux

Impr. Alf. Louis Perrin.

SCD Lyon 1

Nom _____ Salle _____ Lit N° _____ F° _____

épaississement des parois. ces lésions sont surtout marquées sur la sylvienne, elles sont moins marquées sur la basilaire et la cérébrale postérieure.

On remarque aussi de l'épaississement des méninges de la base qui rendent adhérents les organes, et qui rendent difficile la séparation de la scissure de Sylvius et des lobes frontaux.

Hémisphère droit. L'artère sylvienne gauche présentant plusieurs points athéromateux on explique qu'un coagulum vient, les méninges s'enflamment facilement.

On découvre un foyer de ramollissement au niveau de la partie basilaire postérieure de la scissure de Sylvius au niveau du pied des circonvolutions qui forment le fond de cette scissure. c'est à dire de la 1re circon. Sylvienne et des lobules pariétal inférieur et de la temporale ascendante, mais ces circonvolutions ne sont pas les plus profondes. superficiellement elles paraissent saines.

On trouve d'autre part un ramollissement au niveau de la partie postérieure du lobule paracentral et sur sa moitié postérieure, l'altération descend à ce niveau jusque sur la circonvolution du corps calleux, et dans le sillon calloso-marginal.

Sur la coupe pariétale on trouve le ramollissement du lobule paracentral et on constate qu'il envahit la substance blanche, correspondante.

Sur la coupe pédiculo-pariétale on voit que le ramollissement de la scissure de Sylvius se continue le ramollissement pariétal, et que toute la substance blanche intermédiaire est atteinte. Quoique les lobules pariétaux ne soient pas atteints ils paraissent atrophiés en raison des lésions dont ils sont le siège. Le foyer principal de ramollissement jaune se trouve dans le fond de la scissure au niveau du pied de la couronne rayonnante à ce niveau on a une cavité à parois jaunes, de telle sorte que le pied de la couronne rayonnante est entouré par ce ramollissement qui continue jusqu'à la partie interne de l'hémisphère.

Ces lésions s'étendent en arrière au niveau de la coupe précédente.

Hémisphère gauche. On trouve que les artères sont athéromateuses, les méninges épaissies, on constate aussi un ramollissement ancien au niveau de la face interne et du bord supérieur du lobe occipital, les lésions présentant leur maximum d'intensité dans le sillon perpendiculaire interne qui est considérablement élargi et déprimé par les circonvolutions qui circonscrivent ce sillon.

SCD Lyon 1

Nom Salle Lit N° F°

Feuille 3

Sur la coupe frontale on trouve un foyer de ramollissement grisâtre de la substance blanche, occupant le fond de la circonvolution laissant intacte la substance grise de sorte que tout d'abord on ne pouvait diagnostiquer ce foyer.

Sur la coupe préoccipitale on trouve déjà à la partie supérieure du ramollissement de la substance blanche, le ramollissement se continue en arrière à ce niveau jusqu'à l'extrémité du lobe occipital.

Les grosses artères ouvertes sur les 2 hémisphères ne présentent aucune oblitération.

Rien du côté du cervelet, ni du côté de l'isthme de l'Encéphale

Droit 90 Reins — Ils sont peu volumineux, un peu granuleux en enlevant la capsule, la substance corticale est amincie, festonnée sur la coupe, sur l'un des reins. On a qq petits kystes.

R. Gauche 90

Rate — Elle est diminuée de volume. Poids 70 gr.

Foie. — Poids 920 gr.

Uterus. — Il est atrophié. on trouve du liquide dans la cavité du corps.

On trouve de la surcharge graisseuse du péricarde, et du cœur, qui est élargi, flasque, une tache laiteuse sur le ventricule droit, et une autre plus petite sur le ventr. gauche au dessus de la pointe.

Cœur

P. 320 gr.

Les cavités du cœur sont plutôt agrandies et l'épaississement des parois est peu marqué : tous les orifices sont suffisants : seulement les valvules mitrales et sigmoïdes de l'aorte sont blanchâtres et un peu épaissies, en outre il existe au dessus de la partie médiane du rebord de la valve interne de la mitrale une végétation du volume d'un petit haricot d'aspect muriforme, qui est assez solidement implantée. Aucun caillot ancien dans les oreillettes, ni dans les ventricules.

La surface interne de l'aorte est jaune et présente qq plaques jaunes non ulcérées.

Poumons — Du côté des poumons on trouve du côté droit à la base un peu de liquide et une adhérence de la base avec le diaphragme au moyen d'exsudats épais et récents. On trouve à la partie supérieure et antérieure du lobe inférieur au niveau de la surface interlobaire une surface grisâtre déprimée qui correspond à un foyer purulent au centre duquel on trouve encore un débris de tissu pulmonaire adhérent à la plèvre ; ce foyer est très mince et nettement limité ; sur la partie correspondante de la surface interlobaire du lobe moyen, on trouve aussi

Impr. Alf. Louis Perrin.

SCD Lyon 1

Nom Salle Lit N° F°

une surface grise correspondant à un foyer de même nature, mais moins étendu. La partie inférieure et postérieure du lobe inférieur est tout à fait atélectasiée et est couverte d'excavations filiformes infiltrées d'un peu de sang sur certains points. Ces anfractuosités correspondent à ce lobe contiennent des caillots cruoriques qui se continuent avec les 2 branches de l'artère pulmonaire.

Concrétion calcaire du volume d'une aveline à la base du lobe supérieur droit. Plèvre un peu épaissie au sommet superficiellement.

Du côté droit, on a une petite cicatrice au sommet, et un peu d'atélectasie de la partie postérieure du lobe inférieur. Le lobe supérieur des 2 côtés est emphysémateux, muqueux purulentes épaisses dans les bronches.

SCD Lyon 1

HOSPICES CIVILS DE LYON

HOTEL-DIEU

Nom Napoly Salle St Jeanne Lit N° 21 F°

Prénoms Henri

Age 49 ans.

Profession comptable

Né à Pommiers (Rhône).

Demeurant à La Tour du Pin

Entré le 4 Décemb 84

Sorti le 18 Novemb 85 (Long chêne).

Revu le 23 avril 86.

DIAGNOSTIC ET RÉSUMÉ

Paralysie générale

Mort à la suite de pachyméningite hémorragique —

Chef du Service, M.

OBSERVATION CLINIQUE

Élève interne, M.

Père mort à 53 ans après une maladie très longue de poitrine ; il buvait beaucoup & dans les derniers mois de sa vie il éprouva des troubles de la parole, sans que cela l'empêchât complètement de se faire comprendre — Un oncle du malade aurait eu une maladie semblable — Ni frère ni soeur —

Bonne santé habituelle ; constitution robuste — A fait un séjour de 4 ans en Algérie comme soldat, n'y a contracté aucune maladie — Excès alcooliques qui ont cessé depuis 10 ans environ —

Depuis 20 ans le malade éprouvait des fourmillements dans les membres inférieurs, accompagnés fréquemment de secousses musculaires sans tremblement, le malade sentait bien le sol quand il marchait —

En août 83 après une vive émotion le malade éprouva pendant ½ heure environ, sans perte de connaissance, des mouvements désordonnés, involontaires, très étendus dans le membre supérieur droit ; le même jour qq heures après les personnes de son entourage remarquèrent un certain bégayement, un certaine hésitation de la parole non

...fants bien portants ...nt mort à 7 semaines ...la cholérine —

Impr. Alf. Louis Perrin.

SCD Lyon 1

Nom Salle Lit N° F°

suivi de tremblement des lèvres & de la langue avec intégrité absolue de l'intelligence. — Ces symptômes furent les seuls que le malade présenta pendant plus d'un an, à partir de cette époque, l'embarras de la parole devint plus accusé & actuellement il se présente dans l'état suivant :

L'état général est très bon — Les fonctions digestives s'accomplissent bien. Rien au cœur & aux poumons —

Les membres du côté droit ne sont pas atrophiés — Le membre sup.r présente un tremblement plus accusé le matin que le soir, ce tremblement n'augmente pas pendant les mouvements volontaires — aucun muscle ne paraît paralysé, aucun contracturé. — A l'état de repos complet ce soir, on voit surtout sur la main des mouvements fibrillaires —

Pas d'ataxie — Pas de troubles de la sensibilité — Quand on prend la main on sent une série de contractions rapides des muscles — Le malade serre moins bien de ce côté que du côté gauche, il a toujours été droitier.

Du côté du membre inférieur on constate un certain degré de faiblesse & le matin seulement le même tremblement qui existe au membre supérieur — Abolition complète du reflexe rotulien —

Quand le malade veut parler : il ouvre la bouche ; il y a un tremblement des lèvres & il prononce lentement les mots, d'une voix faible en détachant chaque syllabe — A l'état de repos les lèvres ne paraissent pas trembler & paraissent bien contracturées. La langue ne paraît pas paralysée & est agitée par de légères contractions. — Il existe un certain degré d'anesthésie du voile du palais & des piliers ; quand on excite directement ces organes, il se contractent mais assez faiblement.

Depuis qq. temps le malade dit avoir perdu la mémoire — Son écriture est à peu près illisible, il n'y a pas cependant des traces de mouvements désordonnés, les lettres sont formées de lignes brisées à petite amplitude.

Rien du côté de la vue.

Il y a 2 mois le malade a eu un éblouissement, un vertige passager.

A l'état de repos, la commissure droite est tirée de temps en temps, irrégulièrement par les contractions des muscles qui s'y insèrent.

Le sillon naso-labial droit est un peu moins accusé que l'autre.

SCD Lyon 1

Nom Salle Ste Jeanne Lit N° 2 F°

Changement de caractère, devenu irascible, s'impatientait pour un rien avant le début des autres accidents.
Ne travaille plus depuis 6 mois —
Quand on dit au malade de frapper un nombre déterminé de fois dans la main, il se trompe — Rien aux pupilles —
Le malade n'aurait pas eu de rapports sexuels depuis 2 ans, ses désirs sont nuls depuis cet temps, il n'aurait pas eu d'action.

6 — Cette nuit le malade s'est levé et a tenté d'étrangler ses voisins de sujets par la fenêtre, ce matin localisme est revenu.

15 — Les mouvements avent presque complètement dans le membre supérieur à l'état de repos relatif.
Pas d'inégalité pupillaire —

22 — Écriture du malade : [illegible]
Quand on ne le regarde pas, il écrit plus lisiblement.

19 Janvier — Il y a 2 jours, en mangeant des pommes de terre, le malade a été pris de suffocation, les liquides sont bien déglutis.

21 id. Ce matin nouvel accès de suffocation en mangeant de la viande.

10 février — Le malade a eu ce matin une crise qui la fait cette une sorte de resserrement en arrière de la gorge résulte subitement. Le malade tousse toujours un peu depuis quelques jours.

12 février — Retour des mêmes accidents que précédemment.

21 id. Une crise de suffocation cette nuit.

26 id. Le malade a pris cette nuit une crise d'une durée de cinq minutes environ.

27 février — Le malade a été plus agité la nuit dernière et a pris à plusieurs reprises des accès de suffocation.

4 mars — Cette nuit à 10h 1/2 de très en nouvelle crise — Elle le prend toujours la nuit pendant un sommeil et est caractérisée par un retour étouffement — Il ne perd pas connaissance mais après la crise il est assoupi.

14 Novembre — 1 Nouvelle crise épileptiforme avec perte de connaissance de 5 minutes

SCD Lyon 1

Nom Salle Lit N° F°

14 Mai	Crise cette nuit & la nuit precedente - sans que le malade ait paru s'en apercevoir.
23 Sept.	Le Malade a depuis hier sous des selles continuelles composées de glaires & de sang. Il va dans son lit a des faux besoins incessants. Ventre douloureux
24 S.	Moins de douleur abdominale - Langue humide. Anorexie complète
25 S.	Les selles contiennent des matières. sont moins fr
27 S.	Etat stationnaire - Selles involontaires. Le Mal. tremble beaucoup plus
29 S.	Les selles contiennent des matières. et pourtant selles involontaires persistent. & l'affaiblissement general augmente. Le Malade ne peut plus se te debout
2 Oct.	Les selles sont meilleures restent encore involon. Grd affaiblissement. Anorexie complète. Langue saburrale
1 9 d.	Le Malade ne va pas sous lui depuis 3 ou jours. Il commence a s'alimenter

SCD Lyon 1

SCD Lyon 1

ne marche pas

4 Mars 1885

Réveillé subitement à 10 ½
j'ai été pris par une crise
j'étouffais et avais beaucoup
de peine à avoir mon souffle, cela
a duré 20 m^n^ après j'ai pris
un tremblement dans les mains
mains, les dents me claquaient

SCD Lyon 1

Monsieur Tripier

ous m'avez demandé, vous
ixer le début de ma
aladie

25 aout 83 se produisit
1er signe de l'embarras de
parole j'avais eu une crise
veuse, je consultais le doct
r Clavel, de Latour du pin,
j'habitais, faisant la com
tabilité de Mr jules Bourgade
de papiers. Je rentrais le
xbre 83 chez Mr Thevenon
s fr de papiers a st victor de
sieux Isere comme comptable
ivais bien, mais parlais
difficilement j'suis resté

SCD Lyon 1

jusqu'à son son suicide
après l'avoir soigné, ja
pris d'une crise, et sui
tombé perdant, connaissan je suis
une heure et demie, je s
venu habiter à la Tour
où ma femme fait la r
sage.

Voici les Docteurs que
consulté

Mr Clavel à la Tour
Mr Gauthier de Villefra
dont ci joint la consulta
Puis Mr Sage à la Tour
c'est lui qui après 2 m
de traitement m'a engag
venir à l'hopital.

SCD Lyon 1

pendant mon séjour chez
Thevenon que ma maladie
réelement le plus de progrès
tremble se manifesta dans
face et la machoir, depuis
Catastrophe de Thevenon
cela s'est toujours graduellement
mtue

Votre Devoue

Napoly

suis constipé.
la respiration nazal
ne se fait pas

SCD Lyon 1

SCD Lyon 1

...ria femme vient
...undi elle vous
donnera les
explications

de la main gauche. le
29 Janvier 85

indifférence
apparence
communiquer tranquille
nouveau arrêter
glissant nivellement
brissons ~~apprendre~~
appeler approcher
apprendre mouillait
raisonnable attelé
atteint attendre
poussa apporter
nécessité murailles
éveiller appartenir

SCD Lyon 1

SCD Lyon 1

Lyon le 22 juillet 85

Monsieur Tripier

ou bien souffert de mes
ouleurs, ~~de~~ aux doux
ambos, depuis les pieds,
usqu'aux hanches.
onnez moi une friction
ne soit pas grasse
Votre bien respectueux

Napoléon

SCD Lyon 1

SCD Lyon 1

L 31 Janvier 85

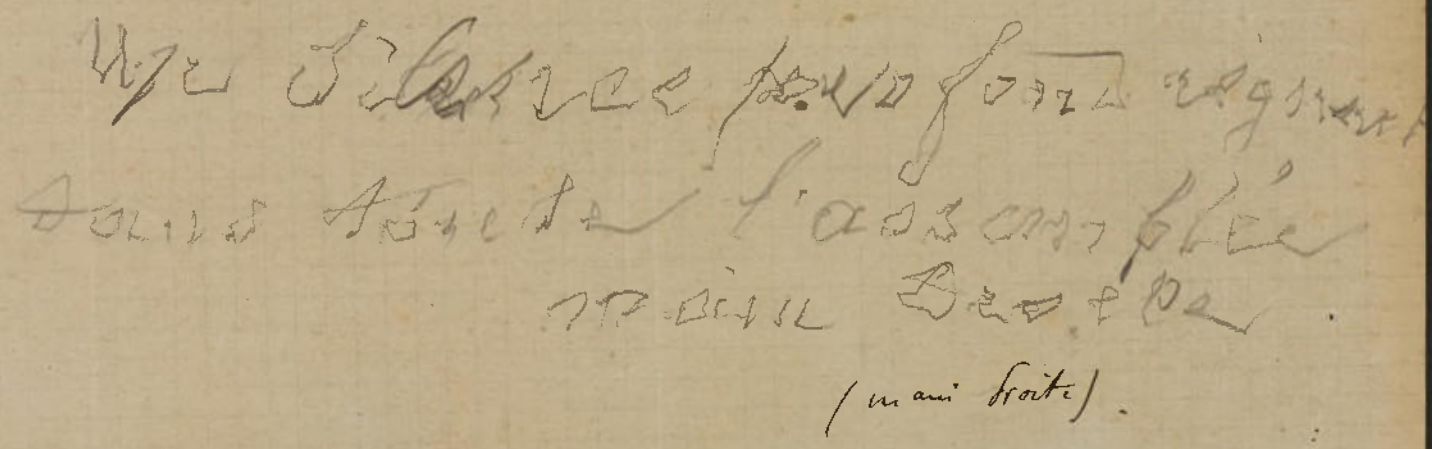

(mains froides).

SCD Lyon 1

SCD Lyon 1

...ejudice des Srs Faure et Tem...
...lier, une certaine quantité de
...numéraire et de provisions de bouche
...vec les circonstances aggravantes
...Escalade et d'Effraction.

Le jury rapporte un verdict affir...
...matif mitigé de circonstances
...atténuantes.

Ambon est condamné à 5 ans
...e réclusion, Cavalla et Sassa
...10 ans de reclusion.

Crime suivi de suicide

Paris, 3 9bre, 7 h. 15 soir. Un crime af...
...eux vient de plonger dans le deuil
...une famille très connue et très estimée
...ans le notariat parisien.

Mr Alfred de la Palme, ancien
...otaire, ancien président de la chambre
...es notaires, se trouvait à table hier
...oir, à huit heures, entouré de son
...ille et de plusieurs personnes de sa
...amille. Quand un de ses domestiques
...ntoine Fourbliot, entrant brusquement
...ans la salle à manger, braqua un
...evolver sur lui, fit feu et sortit aussitôt.

SCD Lyon 1

Atteint à la poitrine et grièvement b
Mr de la Palme eut néanmoins la
force de se lever et de faire quelques p
vers son fils.

A ce moment, Antoine Fouilliot,
rentrant par une autre porte, fi
feu une seconde fois sur sa victim

Mr de la Palme, gravement blessé
à la cuisse s'affaissa alors et rend
bientôt après le dernier soupir dan
les bras de ses parents atterré

Le meurtrier, poursuivi par
quelques personnes courageuses tira
encore un coup de revolver sur un
de ses camarades, nommé Peulaura
qui tentait de le desarmer, et le bleua
legerement.

Enfin, arrivé dans le jardin, il se
fit justice en se faisant sauter la cervelle

Voila mon ecriture au 3 9.84

Henri. 80
Tom. n° 21
Nom

20 Avril. Le malade est un peu chancelé ce matin – I.R.M. 39,5 – rien dans les poumons.
21 Avril. Pendant toute la journée d'hier ~~le malade~~ il a été somnolent, indifférent à ce qui se passe autour de lui. Ce matin, il a ~~été~~ un moment repris connaissance, puis est bientôt revenu au même état. Il nous reconnaît cependant au moment de la visite.

Salle Lit N° F°

La veine est très distendue; il urine par regargement.

22 Avril. Le malade n'a pas repris connaissance depuis hier – la figure est immobile, les yeux entrouverts. Dans le décubitus dorsal avec inclinaison du tronc et de la tête du côté droit.
Les yeux sont peu mobiles, restent à peu près à la partie médiane.
Les pupilles moyennement et également dilatées.
Bouche entrouverte; langue ~~[illegible]~~ agitée d'un tremblement incessant – mucosités dans toute la bouche.
Si le malade tousse, si l'on touche les lèvres, les joues, on a du tremblement au niveau de ces régions.
Les membres sup. et inf. sont ½ fléchis et résistent aux mouvements communiqués surtout à droite. Les mouvements donnent lieu à du tremblement. En outre, on voit se produire des contractions fibrillaires surtout du côté droit.
I.R.M. 40,4. R = 36. P = 112.
La respiration est très obscure dans les parties déclives surtout en arrière et à droite où l'on a aussi un peu de diminution de la sonorité.
Rien au cœur.
Déglutition difficile provoquant la toux.
Pas de selle ni d'urine depuis hier. La veine paraît cependant peu distendue.
Pas de crises apoplectiformes ou épileptiformes.
La nuit dernière, transpiration abondante.

23 Avril. I.R.M. 40,9. – P = 140 – R = 40.
Ce matin le malade est beaucoup plus affaissé – les membres toujours en flexion, et rotation de la face à droite.
Les yeux ne sont pas déviés – les paupières sont moins ouvertes qu'hier et la face est presque constamment le siège de contractions fibrillaires qui par moment se généralisent et l'exaspèrent beaucoup.

SCD Lyon 1

Nom Salle Lit N° F°

C'est ce que nous voyons au moment de la visite à cause de l'excitation de l'examen et ce qui est arrivé ce matin pendant assez longtemps au dire de la sœur.
La bouche est habituellement entrouverte et les mouvements incessants de la langue persistent. Muqueuses, rouges, sèches.
La main et l'avant bras droits sont aussi le siège de contractions fibrillaires spontanées, et si on exécute des mouvements de flexion et surtout d'extension, on donne lieu à des contractions plus marquées des muscles imprimant du tremblement.
Le membre résiste très bien aux mouvements communiqués.
On a également une certaine résistance du membre inférieur droit quand on veut l'étendre.
Pas de réflexes rotuliens. pas de trépidation plantaire.
Les réflexes cutanés sont également diminués.
~~Les~~ Les membres gauches résistent ~~peu ou pas~~ beaucoup moins aux mouvements, surtout le membre inf^r et c'est à peine si l'on a conscience d'un léger fléchissement dans la main quand on imprime des mouvements.
Les réflexes cutanés sont plus marqués qu'à droite, mais les réflexes tendineux font également défaut.
La respiration a peu d'amplitude et on l'entend mieux à gauche; à la base droite en arrière, obscurité très grande avec matité dans la moitié inférieure.
Déglutition toujours difficile.
N'a pas repris connaissance depuis hier.
Les contractions de la face reviennent par accès prolongés.
Le regard est plus éteint.
Rétention de l'urine et des matières fécales.

SCD Lyon 1

Napoly Henri Salle ~~4me femme~~ Ste Jeanne Lit N° 21 F°

Avril Autopsie.

A l'ouverture de la boîte crânienne, on voit de la fluctuation sous-méningée. On trouve de chaque côté une cavité renfermant des environ 150 gr. à 200 gr. de liquide hémorrhagique.

Ce sang est contenu dans une ~~pseudo membrane~~ cavité limitée par 2 feuillets pseudo-membraneux, dont l'un est appliqué directement à la face interne de la dure-mère, l'autre sur l'hémisphère ~~recouvert de ces membranes~~

Ce dernier, quoique mince est plus épais que le 1er; il est lisse sur ses 2 faces, bien homogène et quoique paraissant déjà organisé, est de formation récente; il ne présente en effet aucun foyer ancien de coloration sereuse.

Il est recouvert de caillots cruoriques récents plus ou moins épais.

Le feuillet pseudo-membraneux qui tapisse la face interne de la dure-mère est moins épais.

Les méninges sont épaissies et plus dures que normalement. Les organes de la base, sont aplatis par les méninges qui les recouvrent. Les artères sont saines.

Les régions fronto-pariétales, mais surtout frontales sont considérablement aplaties des 2 côtés.

Au niveau de la corne frontale (gauche), les méninges sont épaissies, opalescentes et adhérentes à la dure-mère.

D'autre part en les arrachant à ce niveau, on détache de la matière cérébrale plus ou moins diffluente surtout à l'extrémité antre des 2 1res frontales. Le pied de la 3e présente également une lésion de ce genre, mais très limitée.

De même sur le lobe sphénoïdal et en particulier sur la 1re temporale (lésions très limitées).

A droite, mêmes lésions, mais plus légères et plus disséminées,

Impr. Alf. Louis Perrin.

SCD Lyon 1

Nom Salle Lit N° F°

mais toujours avec un maximum au niveau de l'é
antérieure des frontales et surtout à leur face interne
Quelques traces sur le lobe sphénoïdal.
Ce distance en distance, on enlève un peu de substance
cérébrale, mais les déchirures sont moins profondes qu'à g
Sur cet hémisphère, comme à gauche, les méninges
un peu épaissies, et partout peu adhérentes et diffic
à détacher qu'à l'ordinaire.

Après l'enlèvement des méninges, la substance cérébrale présente à peu près sur toute sa surface une coloration rosée, hortensia.

Rien aux coupes de Pitres.
Rien au cervelet. Rien d'apparent au bulbe et à l
protubérance.
Poumons. Adroite, augmentation de poids et de densit
mais pas d'augmentation sensible de volume.
Les 2 lobes inférieurs sont un peu durs au toucher et à la
coupe — ils sont le siège de broncho-pneumonie, et dans q
points ~~[illegible]~~ traces d'exsudats sur la plèvre. La base du lo
supérieure commence à se prendre un peu; on y trouve
la congestion oedémateuse.
Au sommet, sur une hauteur de 2 travers de doigt, on t
un assez grand nombre de tubercules de consistance fibreu
avec quelques points caséeux entourés ou non d'une coque fibr
La base du poumon gauche présentait des signes de bro
chopneumonie commençante avec les mêmes caractères q
droite.

Poids. Reins = 110
110.
Rate = 100
Foie = 1250
Cœur = 300
} Rien de particulier.

Pas d'athérome de l'aorte.

SCD Lyon 1

...lyse générale —
...ature des jours qui ont précédé la mort —

Modèle N° 61.

Nom Napoly. Ste Jeanne 21

Resp.	Pouls	Chaleur R.	Chaleur C.	20	21	22	23
95	210	34,0	42,5	avril 86			mort
90	200	33,6	42,0				
	190	33,2	41,5				
80	180	32,8	41,0				
	170	32,4	40,5				
70	160	32,0	40,0				
	150	31,6	39,5				
60	140	31,2	39,0				
	130	30,8	38,5				
50	120	30,4	38,0				
	110	30,0	37,5				
40	100	29,6	37,0				
	90	29,2	36,5				
30	80	28,8	36,0				
	70	28,4	35,5				
20	60	28,0	35,0				
	50	27,6	34,5				
10	40	27,2	34,0				
	30		35,5				

SCD Lyon 1

SCD Lyon 1

HOSPICES CIVILS DE LYON

HOTEL-DIEU

om Terregutte Salle 2e femmes Lit N° 10 F°

énoms Augustine

ge 56 ans

ofession journalière

é à Pura (Suisse)

emeurant à

ntré le 25 Janvier 84

rti le

DIAGNOSTIC ET RÉSUMÉ

Tumeur de la lèvre opérée il y a 9 ans
Etat cachectique, troubles digestifs
Generalisation probable du côté de la colonne vertébrale (région lombaire)
Hemorrhagie sans arachnoïdienne

Chef du Service, M.

OBSERVATION CLINIQUE

Élève interne, M.

La malade est entrée le 25 Janvier 84 —
Mais son observation ayant été égarée, on la reprend à la date du 13 Mai —
La malade parle fort mal le français. Ménopause il y a 2 ans
Elle est celibataire et n'a jamais eu d'enfants
Elle serait malade depuis le mois de septembre 83 — Elle se serait mise à dépérir, à perdre ses forces et l'appétit
Auparavant elle jouissait d'une bonne santé ; il y a 9 ans, on l'opéra à St Paul d'une tumeur grosse comme une noix, saignant facilement, qui avait débuté deux ou trois ans auparavant —
Quand elle entra aux 4e femme, en janvier 84, elle se plaignait de faiblesse, d'anorexie, et de douleurs dans le dos, au niveau des dernières lombaires et du sacrum et dans la cuisse droite. Elle avait déjà eu de l'adème aux jambes, à plusieurs reprises

H. H. — S. G. — Feuilles d'Observations, A. — 11-82. — 10.000.

Impr. Alf. Louis Perrin.

SCD Lyon 1

Nom Salle Lit N° F°

Actuellement, ce qui frappe le plus la malade c'est cette douleur lombaire et crurale droite, qui rend la marche très difficile. La pression des trois dernières lombaires, ainsi que du triceps crural et des muscles du mollet à droite est très douloureuse. Cette douleur est assez vive pour l'empêcher de dormir. — La force musculaire et la sensibilité sont conservées, les membres inférieurs. Elle mange peu, mais ne vomit presque jamais. Un peu diarrhée.

L'aspect est cachectique, la teinte jaune paille, les malléoles œdématiées.

Pas de dilatation de l'estomac.

Le foie est volumineux; il déborde les fausses côtes, dépasse l'ombilic de trois travers de doigt, et on sent son bord tranchant normal, à 3 travers de doigt au dessus de l'arcade crurale. On ne sent pas de bouclures. L'organe est peu douloureux à la pression et est mobile.

— Le toucher vaginal est négatif.

Rien au cœur.

Rien aux poumons.

SCD Lyon 1

Salle _____ Lit N° _____ F° _____

Hier soir, à la contre visite, la malade est immobile, les yeux ouverts, déprimée, et on ne peut lui arracher que deux ou trois mots.

Cet état n'a fait que s'accentuer, et ce matin on la trouve dans l'état suivant :

Elle est à peu près immobile dans son lit ; toutefois on remarque q.q mouvements des paupières, des yeux, et q.q mouvements automatiques des membres gauches.

La face est le plus souvent immobile, les paupières demi closes, la paupière droite un peu plus abaissée que la gauche. La queue du sourcil droit est également un peu abaissée, tandis que la partie correspondante du sourcil gauche est plutôt élevée, avec q.q plis qui la surmontent. La commissure droite est abaissée, un peu effilée ; on ne peut pas juger de l'état en la comparant avec la gauche, en raison de l'ancienne cicatrice. Lorsqu'on pique la malade sur la ligne médiane, il se produit des mouvements des deux côtés de la face, mais plus accentués à gauche qu'à droite.

Les globes oculaires oscillent de la partie médiane à gauche et sont rarement portés à droite, sauf peut-être lorsqu'elle est dans le repos absolu. Lorsqu'on l'excite, on voit les yeux se porter plutôt à gauche.

Il est impossible de lui faire tirer la langue, ni de lui arracher un mot ni un signe ; elle n'a pas conscience de ce qu'on lui dit, et ne profère aucune parole spontanément.

La tête n'est pas déviée.

Le membre supérieur droit est immobile le long du corps. Lorsqu'on le soulève, il retombe lentement, ~~tandis que~~ et il n'est le siège d'aucun mouvement spontané, tandis que le membre supér. gauche soulevé reste un instant dans cette position, et que la malade exécute q.q mouvements spontanés de la main : enfin

Impr. Alf. Louis Perrin

SCD Lyon 1

Nom _____ Salle _____ Lit N° 18 F° _____

12 Mai — Pas d'albumine —

18 Mai — Hier soir, la malade s'est trouvée mal subitement a perdu connaissance, puis en revenant à elle elle s'est mise à vomir abondamment, et a eu de la diarrhée. Elle a conservé de la céphalalgie et de l'accablement.

19 — La malade a encore eu des vomissements alimentaires, elle est tout endormie. Le ventre est souple non douloureux. La malade se plaint vivement de la tête, régions frontale et sincipitale.

20 — Hier soir 38.2 — Toujours céphalalgie.

On cherche vainement au cou des ganglions en rapport avec son ancienne tumeur de la lèvre : à peine trouve-t-on à gauche deux ganglions comme des pois, sur la partie latérale du cou.

21 — Pas de vomissements. Pas de syncope. Mais toujours vive céphalalgie frontale. Elle prétend que de l'œil gauche elle voit les objets à travers un brouillard. Mais elle compte bien les doigts qu'on lui présente.

La malade trouve qu'elle souffre moins des reins depuis qu'elle souffre de la tête.

22 — La malade a eu une bonne nuit, et a mangé.

23 — Toujours céphalalgie, sans avoir eu de nouveaux vertiges. Elle marche, et va seule aux cabinets. Elle ne boit que du lait, et vomit tout le reste.

25 — Hier ~~soir~~ matin, la malade ne présentait d'autre trouble que la céphalalgie indiquée précédemment, sans aucune trouble de la sensibilité ni de la motilité ; elle avait pu aller seule aux cabinets. Toutefois on avait remarqué qu'elle avait de la tendance à la somnolence depuis deux jours. Mais aussitôt éveillée elle répond très bien à toutes les questions.

SCD Lyon 1

quand on lui pique le visage, elle y porte la main gauche
jamais la droite — Les deux membres supér. présentent de la résistance aux mouvements
communiqués au niveau du coude dans les deux sens, c'est plus marqué à gauche —
Le membre inférieur gauche est le plus souvent fléchi, tandis que
le droit est étendu — Le dernier n'est le siège d'aucun
mouvement spontané, tandis que le gauche présente des mouvements
automatiques, surtout le mouvement de flexion lorsqu'on l'a
étendu
Les mouvements communiqués aux membres inférieurs ne rencontrent pas
de résistance notable, sauf un peu à gauche du côté de la
flexion — Aucune trace de reflexe tendineux, plantaire, patellaire,
aucune trépidation —
La sensibilité générale est très altérée; le piqûre les plus vives
ne déterminent aucune plainte, mais provoquent des mouvements
au niveau des parties piquées, plus accentués à gauche,
et même des mouvements à gauche lorsqu'on pique fortement
le côté droit — Les mouvements provoqués sont peu accentués sur
la face, sur le membre supérieur et sur le tronc — Ils sont plus
nets au niveau du pied lorsqu'on pique la région
plantaire; les mouvements ainsi provoqués sont brusques
rapides, et cessent rapidement à droite, tandis que les mouvements
provoqués à gauche s'accompagnent d'une contracture
musculaire ± prolongée
Les battements du cœur sont réguliers (80), sans signes
d'hypertrophie. Persistance du bruit de souffle systolique
perçu sur toute la région précordiale, avec maximum
d'intensité dans le 3e espace intercostal gauche près du
sternum, ne se propageant pas dans les vaisseaux du cou
ni dans l'aisselle — Pouls veineux sensible dans
les deux jugulaires, internes restant à droite, et restant dans
la jugulaire externe droite; il manque dans la jugulaire

SCD Lyon 1

Nom Salle Lit N° F°

ex tune gauche, qui est légèrement tuméfiée
Le remplissage de la veine se fait de bas en haut, précède la systole cardiaque, et présente son maximum d'impulsion au moment de cette systole — Il est suivi d'un abaissement rapide de la colonne sanguine, qui reparait ensuite
En comprimant sur la veine en haut ou en bas, on a les phénomènes habituels —
La respiration est calme (24)
Evacuations abondantes de matières fécales et d'urine dans la matinée
Pas de vomissements depuis hier
Le ventre ne paraît pas distendu, mais le ventre paraît ballonné, et on a qq veines qui font saillie à la partie infer de l'abdom
— La peau a une teinte jaunâtre
§ 1/2 du soir — La malade est encore plus abattue, elle est dans somnolence paisible, d'où elle sort sous l'influence des excita que pour lever lentement les paupières un moment, puis les refer
Sauts et respiration comme ce matin
Le bras droit paraît être plus paralysé, et retombe absolument in
La jambe droite est toujours étendue, immobile
Si la parésie a augmenté à droite, l'élément contracture a augmen à gauche — La queue du sourcil gauche est plus relevée, la commissure gauche de la lèvre est tirée à gauche, et le sillon nasal labial très accentué, tandis qu'il est affaissé à droite — Le bras offre plus de résistance aux mouvements qu'on lui imprime
Rétention d'urine (une casserole 1/2) Pas d'albumine
L'état général est plus affaissé. Quand on pique la face de la malade sur la ligne médiane, elle n'y porte plus le bras gauche comme ce matin

SCD Lyon 1

Salle _____ Lit N° _____ F° _____

27 La malade est toujours dans le coma ; selles abondantes hier, point ce matin. Il faut toujours sonder la malade.
Pouls 116 – Resp. 44 –
Q. q. mouvements automatiques dans le bras gauche
Elle n'avale toujours pas.
Pas d'albumine dans l'urine.

28 Toujours dans le coma. Un peu de diarrhée. La malade n'urine pas. La malade a toujours la tête tournée vers le côté droit ; les yeux se dévient aussi un peu à droite. A la base droite, matité avec souffle et gros râles métalliques. Les traits sont tirés. Mêmes mouvements automatiques du côté gauche, mêmes paralysies. Mais l'affaissement général et l'affaiblissement de la sensibilité sont augmentés. La face est encore plus déviée à droite.
Depuis hier, on remarque un peu de tremblement du membre supérieur gauche.

29 Morte hier soir, avec une raideur de la nuque, empêchant les mouvements de flexion et d'extension.

Autopsie. Après avoir enlevé le crâne, on observe sur la dure mère de chaque côté à 1 cm 1/2 de la ligne médiane des saillies variant de la grosseur d'une tête d'épingle à celle d'un pois blanchâtres, molles, vasculaires. Ces petites tumeurs agglomérées ressemblent aux granulations de Pacchioni, seulement elles sont plus volumineuses et plus molles. Elles sont le point de départ de vaisseaux qui se dirigent directement vers la base du crâne. La dure-mère est adhérente aux parties sous-jacentes au niveau de ces petites tumeurs ; celles-ci ne sont que des granulations de Pacchioni. Le crâne présente des dépressions au niveau de ces tumeurs.

Impr. Alf. Louis Perrin

SCD Lyon 1

Nom _____ Salle _____ Lit N° _____ F° _____

26 Le malade est à peu près dans le même état, sauf que les phénomènes paralytiques à droite sont plus accusés — Le bras droit et la jambe droite retombent absolument inertes, et la ½ droite de la face ne se contracte pas sous l'influence des piqûres.
Pour les reflexes et la sensibilité et les yeux, mêmes phénom. qu'hier, sauf que la sensibilité générale est encore plus obtuse.
Le malade est allée du ventre, mais n'a pas uriné — La vessie ne paraît pourtant pas contenir d'urine.
Quand on la fait boire, le liquide sort en partie par la bouche, et si on insiste, il y a qq mouvem^ts de déglutition suivis de quintes de toux violentes.
Après ces phénomènes d'excitation on voit nettement la contraction de la moitié gauche de la face qui contraste avec l'immobilité de la moitié droite. En même temps les yeux se tournent à gauche,
tandis qu'habituellem^t, au repos, l'œil gauche est médian, et le droit légèrement dévié à droite.
La tête est inclinée et la face est déviée à droite.
Les membres supers du côté droit ne présentent plus de résistance aux mouvem^ts communiqués, tandis que à gauche il résiste toujours. Quant aux membres inf, le droit ne résiste pas du tout, le gauche presque pas.
Pouls 100 — Respiration 28
Assoupissement calme, il faut des excitations plus vives qu'hier pour le tirer de sa torpeur, et pour avoir un regard, les paupières étant habituellem^t abaissées. La paupière supe droite se relève encore moins hier qu'hier sous l'influence des excitations.
Aucune parole, aucun cri

SCD Lyon 1

Salle Lit N° F°

Après avoir enlevé la dure-mère on constate que la face interne de celle-ci ne présente rien d'anormal quant qu'il existe un épanchement sous-arachnoïdien recouvrant les 2 hémisphères, étant plus marqué entre certaines circonvolutions sans localisation spéciale —

La même altération se retrouve sur le cervelet plus marquée à droite —

Sur l'hémisphère gauche on trouve un épanchement plus abondant — Celui-ci est surtout abondant au niveau de la face interne du lobe frontal gauche. A ce niveau même il y a un caillot de la grosseur d'une amande intimement adhérent aux 2 frontales ant.res surtout à celle du côté droit — adhérant d'autre part à la substance cérébrale dans la portion correspondante à ce niveau un peu d'imbibition et de ramollissement de la subst. cérébrale —

Aucune autre lésion de l'encéphale —

Rien de particulier du côté des veines et des sinus —

La colonne vertébrale présente à sa partie latérale au niveau de la 2e lombaire une tumeur molle, diffluente, blanchâtre — Sur la coupe des corps vertébraux on remarque que cette même vertèbre offre à son centre une tumeur semblable, en partie ramollie, — Les lamelles osseuses persistantes sont très-friables

La moelle ne présente rien de particulier sur son parcours —

Impr. Alf. Louis Perrin.

SCD Lyon 1

Nom Salle Lit N° F°

L'estomac ne présente aucune altération appréciable à l'œil nu.

L'utérus et les organes génitaux n'offrent rien de particulier.

Le rein droit présente à sa partie inf.re une tumeur de la grosseur d'une mandarine blanchâtre - ramollie - caséeuse en grande partie s'émiettant au niveau de sa portion centrale. Les parties périphériques sont vascularisées et adhérentes au tissu rénal. Dans le reste du rein on trouve de petites tumeurs de la grosseur d'un pois.

Dans le rein du côté gauche quelques tumeurs semblables.

La rate présente à sa surface de petites tumeurs blanches, de la grosseur d'un pois, pouvant être prises au premier abord pour des tumeurs semblables à celles du rein, étant constituées par une coque renfermant une masse jaune analogue à du mastic.

Le foie présente de petites tumeurs blanches ou kystiques comme celles de la rate.

Dans le rein on trouve aussi de petites tumeurs ou kystiques comme celles de la rate en outre des tumeurs déjà décrites.

Un peu de pneumonie hypostatique à la base du lobe inf.r droit avec emphysème de chaque côté.

Cœur augmenté de volume surtout aux dépens du cœur gauche sans présenter de lésions d'orifice.

Sur l'aorte plaques jaunes d'athérome.

SCD Lyon 1

MODÈLE N° 21.

HOTEL-DIEU. — Salle 4e femmes N° 155

Nom Julie Revol

né à

demeurant à

profession cuisinière.

âge 59 ans

tempérament

constitution

entré le 3 janvier 1882

~~sorti le~~ morte le 7 janvier à 2 heures (après midi.)

DIAGNOSTIC ET RÉSUMÉ

Athérome (dilatation anévrysmale de la cérébrale antérieure gauche.

Hémorrhagie sous-arachnoïdienne de ventricule

Autopsie, Hémorrhagie du corps calleux

HISTOIRE PATHOLOGIQUE

Cette malade est apportée dans connaissance ne parlant pas, et ouvrant à peine les yeux : un examen rapide permet de constater quelques heures après son entrée, absence complète de paralysie localisée : soit du côté des membres, soit du côté de la face ~~et~~ des yeux. =

4 janvier = Aujourd'hui, voici les renseignements fournis par les parents sur l'état antérieur de notre malade. = Depuis longtemps elle souffrirait de maux de tête, et elle aurait eu de temps à autre des vertiges et des étourdissements. = Constipation habituelle = Il y a deux ans, elle aurait eu une paralysie du bras droit, accompagnée d'un trouble de la parole, et d'une déviation de la face. = ~~Depu~~ Cette paralysie et les

SCD Lyon 1

DATES	HISTOIRE PATHOLOGIQUE	PRESCRIPTIONS

et les symptômes qui l'accompagnaient, auraient disparu très rapidement (du jour au lendemain). = Elle se rétablit complètement au point de vue physique et intellectuel. Toutefois elle aurait gardé une certaine lourdeur de tête, avec tendance aux vertiges. = Elle serait aussi d'un caractère un peu exalté. =

Hier pendant le dîner elle est tombée brusquement et a perdu connaissance.

Droitière = Pas de troubles de la vue. = Ne tousserait pas.

Actuellement on note les signes suivants ;

La motilité est partout conservée ;

La malade remue les bras, les jambes lorsqu'on lui donne l'ordre : elle tire la langue, suit des yeux une bougie et ~~pour~~ obéit paraît comprendre ~~les choses~~ ce qu'on lui demande de faire. = L'~~obnubilation intellect~~ = Il n'y a pas de trépidation. =

On note une résistance notable du côté du biceps brachial, pour les 2 membres supér. ; et du côté des muscles postérieurs de la cuisse pour les membres inférieurs. = La sensibilité paraît diminuée sur les différents membres, toutefois les piqûres sont nettement perçues. =

Du côté de la face : pas de paralysie oculaire ; la langue est un peu déviée à droite. Les traits ne sont pas non plus absolument symétriques ; cela tiendrait à ce que la déviation de la face qu'elle avait eu il y a 2 ans, n'a pas entièrement disparu ? = Obnubilation intellectuelle ; toutefois la malade reconnaît ses parents. = Rien aux poumons. = Rien au cœur = Une petite cicatrice à gauche en arrière de l'angle de la mâchoire

Tousse un peu = p.q. rouches.
Pupilles un peu dilatées.

SCD Lyon 1

15e suite — Julie Revol. —

DATES	HISTOIRE PATHOLOGIQUE	PRESCRIPTIONS
	Douleurs de tête. Étourdissements depuis longtemps, vertiges. ~~à l'avant-hier — pendant le dîner~~ ~~déviation de la face.~~ ~~(paralysie du lèvres droits et de la langue il y a 2 ans) depuis toujours tête lourde, pas rétablissement complet, bouche et intellectuel.~~ ~~= Excitation. Droitière.~~	
5 janvier	Hier elle parlait, Bâillements quoiqu'en bredouillant un peu, hier soir elle retombe dans la voyeur — Lorsque la malade est un peu éveillée elle paraît un peu s'occuper de ce qui se passe autour d'elle et lorsqu'on lui demande de quel côté elle souffre, elle montre la partie gauche de la tête —	
6 Janvier	— La malade est plus affaissée et plus obnubilée qu'hier, mais il n'y a toujours pas de signes de paralysie, les paupières sont toujours un peu tombantes et tendre que précédemment les yeux étaient plutôt dirigés en dedans, l'œil droit aujourd'hui se rend assez dirigé du côté de la ligne médiane ou même un peu en dehors; avec très légers [illegible] — Toutefois les mouvements paraissent moins se faire du côté gauche et par contre on semble trouver un peu plus de contracture du côté droit. — La sensibilité aux fortes piqûres est conservée — Les paupières sont toujours tombantes — Les lavements purgatifs qu'on lui a administrés n'ont pas produit d'action et ont été rendus immédiatement — Janvier — — Pouls = 152 Température ~~Rectale~~ Vaginale = 42°,1 — Respirations = 48 — La respiration est régulière ~~et~~ plus l'inspiration est un peu plus longue que l'expiration.	

Mouvements automatiques des membres supérieurs lorsqu'on les soulève elle les maintient dans la position élevée comme les cataleptiques, pendant un instant. Mais lui voyons faire aussi des mouvements intentionnels pour lui dire de la tête les mouvements de son bonnet mais sans y parvenir —

MODÈLE N° 21.

HOTEL-DIEU. — *Salle* _____ *N°* _____

Nom

né à

demeurant à

profession

âge

tempérament

constitution

entré le

sorti le

DIAGNOSTIC ET RÉSUMÉ

La malade est actuellement dans un état cachectique profond avec résolution complète des membres, immobilité de la face et des paupières qui sont tombantes et presque closes.

L'œil droit est attiré à la partie interne et l'œil gauche dévié légèrement à gauche. Les globes oculaires sont le siège d'un très léger nystagmus latéral. = Pupilles rétrécies, peu ou pas mobiles. = Cœur très chancelant avec matité exagérée du niveau du thorax et des membres supérieurs. =

HISTOIRE PATHOLOGIQUE

On ne remarque plus la résistance indiquée précédemment pour les mouvements communiqués aux membres supérieurs. C'est ainsi que du côté gauche on en trouve un peu au niveau du coude, dans les deux sens, et un peu aussi en relevant les doigts qui sont fléchis. À droite ce n'est que de temps en temps qu'on perçoit un peu de résistance du côté du triceps et plutôt du biceps et surtout lorsque la recherche est faite après un instant de repos; mais si on répète les mouvements, on trouve une laxité complète. = Du côté de la main, les doigts sont fléchis, mais ne présentent pas de résistance notable, et on relevant légèrement la main, on a une légère trépidation. = Dans les membres inférieurs, on ne peut pas produire la trépidation du pied ~~en relevant~~ en relevant la pointe du pied, ébranlée dans le repos.

SCD Lyon 1

DATES	HISTOIRE PATHOLOGIQUE	PRESCRIPTIONS

On éprouve seulement une résistance brusque qui donne lieu à une contraction musculaire dans les muscles des régions antérieure et interne de la cuisse du même côté, et à un plus léger degré dans les muscles homologues du côté opposé, mais surtout à une contraction des muscles de la région antérieure et externe de la jambe, qui imprime à la pointe du pied plusieurs oscillations latérales brusques comme s'il s'agissait de la queue d'un canard ~~[illegible]~~ (et en même temps légère flexion des orteils). En répétant ce mouvement, on obtient presque chaque fois, les phénomènes indiqués précédemment, cependant après en continuant cet examen, ces phénomènes se produisent avec moins d'intensité et ne répondent pas à toutes les excitations. Il faut encore remarquer qu'après un moment de repos, on le produit plus sûrement. et souvent le mouvement de latéralité du pied se produit dans le pied excité; il suffit même parfois de soulever ce pied, en le tenant par la pointe, pour voir le mouvement de latéralité dans le pied soulevé; c'est qu'alors on tire un peu sur le triceps (ce dernier phénomène ne se produit que quand il y a eu un moment de repos. =

Ces différents phénomènes se produisent à peu près également quand on excite le pied droit ou le pied gauche. (cependant et surtout en dernier lieu ils sont plus manifestes à droite quand on excite le côté gauche.) On donne lieu aux mêmes phénomènes en abaissant la pointe du pied et en portant le bord externe en dedans, de manière à tirer sur les muscles de la région antéro-externe; on obtient alors une trépidation de ces muscles en même temps que les contractions indiquées précédemment

SCD Lyon 1

MODÈLE N° 21.

HOTEL-DIEU. — *Salle* N°

Nom
né à
demeurant à
profession
âge
tempérament
constitution
entré le
sorti le

DIAGNOSTIC ET RÉSUMÉ

Dans les muscles des cuisses et de la jambe du côté opposé. Toutefois l'excitation est plus marquée dans le membre excité, surtout à droite. = Même en répétant souvent l'examen, on produit toujours cette trépidation par l'excitation directe et moins constamment les phénomènes du côté opposé comme lorsqu'on tire sur le triceps. = ~~La rotule~~ En abaissant la rotule, d'un côté ou de l'autre, on n'a pas de trépidation, mais une sensation d'arrêt brusque après un défaut de

HISTOIRE PATHOLOGIQUE

résistance et presque chaque fois on voit se produire au niveau du pied du côté opposé le phénomène de la queue de ~~[illegible]~~ canard ; il se produit parfois aussi du même côté, mais à un moindre degré, (en dernier lieu à peu près également des deux côtés, parfois plus marqués côté excité, surtout à droite.) On provoque aussi de cette manière des mouvements dans les muscles de la cuisse comme pour les excitations indiquées précédemment. Le chatouillement, les piqûres ne produisent aucun phénomène analogue à ceux qui viennent d'être décrits ; la plupart du temps, il n'y a aucune réaction, soit en tirant un pli de la peau, soit en piquant la plante du pied ; cependant dans ce dernier cas, on a parfois seulement un léger mouvement d'élévation des orteils et de la plante du pied plutôt du côté droit. = Pas de résistance dans les mouvements de flexion des membres inférieurs

N° 21 *bis*.

DATES	HISTOIRE PATHOLOGIQUE	PRESCRIPTIONS
	4 ff. N° 155 — Hémorrhagie cérébrale Julie Revol —	

Autopsie. le 8 janvier 1882 à 3h. (25h après la mort)

Rigidité cadavérique très-prononcée des deux côtés. —

L'incision de la dure-mère ne donne issue qu'à quelques gouttes de liquide céphalo-rachidien, et il ne s'en écoule pas davantage sous l'influence de l'ablation de l'encéphale. — Rien de particulier du côté des sinus, ni du côté de la dure-mère; pas la moindre trace de pachyméningite. Cependant la surface des hémisphères présente une teinte rouge très-prononcée au niveau de la moitié antérieure des lobes frontaux, sur les lobes occipitaux ainsi que sur les parties latérales des hémisph. sur l'hélium et sur le cervelet et inférieures des hémisphères. C'est surtout à la base que cette coloration est prononcée. Elle est produite par un épanchement sanguin sous arachnoïdien, d'autant plus mince qu'on l'examine vers les parties supérieures, et d'autant plus épais qu'on se trouve vers les parties déclives. C'est ainsi que toute la base, y compris la protubérance présente un soulèvement de l'arachnoïde par une couche de caillots noirs ~~offrant~~ l'aspect du raisiné qui masque les nerfs et les vaisseaux. La même couche se remarque à la partie postérieure du bulbe et sur les parties déclives du cervelet. Lorsqu'on cherche à enlever ces caillots on a une certaine difficulté en raison de leur situation dans le tissu cellulaire sous-arachnoïdien qui présente une certaine résistance. Dans les points où les méninges sont faciles à enlever, sur les hémisphères par ex.; on voit qu'en enlevant les méninges, on emporte en même temps les caillots ou le sang épanché. — L'examen des artères est rendu difficile, non seulement par la présence des caillots épais et difficiles à enlever au niveau de la base et des scissures de sylvius; mais encore par l'adhérence anormale des méninges qui relient ainsi d'une façon anormale les vaisseaux aux organes voisins. Cependant on finit par isoler l'hexagone de Willis à l'exception des cérébrales antérieures. À ce niveau les caillots deviennent plus épais et plus adhérents. C'est en vain qu'on cherche à dégager complètement la scissure interhémisphérique à la protubérance. On remarque seulement que les artères cérébrales découvertes sont très-athéromateuses (carotides, sylviennes, ~~vertébrales~~ tronc basilaire, cérébrales post.); sans présenter aucune oblitération. —

DATES	HISTOIRE PATHOLOGIQUE	PRESCRIPTIONS
	Après avoir enlevé l'estomac, on ouvre le [illegible] On voit alors que les ventricules sont remplis de caillots noirs à peu près également d'un côté et de l'autre, qu'en certains points du ventricule latéral antérieur droit le sang est mélangé à la substance cérébrale en bouillie, que la plus grande partie du corps calleux, à partir de la ligne médiane jusqu'à 6 pouces en dehors, est transformé de la même sorte en une matière rougeâtre en bouillie mélangée avec des caillots sanguins. Après avoir soumis cette région à l'action d'un courant d'eau on voit que la partie antérieure du corps calleux, jusqu'à la ligne médiane, jusqu'à la partie supérieure de la corne à 2 pouces environ en arrière, a été en grande partie détruite. Il ne reste à la partie antérieure qu'une mince couche de fibres supérieures du corps calleux, en rapport avec des caillots adhérents au fond de la partie détruite du corps calleux. A la destruction est de même, plus profonde à mesure qu'on s'éloigne de la partie antérieure, jusque à la limite du tiers antérieur environ où le corps calleux redevient normal. L'altération est à peu près aussi prononcée d'un côté que de l'autre, un peu plus du côté gauche. En cherchant ce que sont devenues les artères cérébrales antérieures on voit que c'est la cérébrale antérieure gauche qui fournit les branches de l'artère interne de chaque hémisphère, depuis son origine à la bifurcation, c'est à dire à douze millimètres de son origine elle présente un anévrysme. Le sac anévrysmal a la grosseur d'un petit pois. Il en résulte que les deux branches partent de l'anévrysme. Il n'y a pas de communicante antérieure, on trouve seulement un petit rameau artériel filiforme qui monte de la carotide interne droite qui aboutit au sac à l'anévrysme. Celui-ci a été divisé par la coupe destinée à séparer les deux hémisphères. Il ne contient pas le moindre caillot et n'offre aucune trace de rupture. — Ce sont les rameaux des artères cérébrales antérieures qui plongent dans la fente du corps calleux et qui entraînent des caillots. Après les avoir laissé dans l'eau pendant deux jours, et après l'action d'un filet d'eau qui déchire et détache les caillots, on finit par voir qu'il existe de petits troncs, de forme variqueuse, qui appartiennent aux branches les plus délicates de la carotide antérieure droite. Le plus volumineux appartient à une petite artériole qui a son origine sur cette artère à 2 ou 3 centimètres de l'origine de la première dont il semble que ce soit une branche. Mais après un lavage convenable et un examen attentif, il est facile de voir qu'il est formé d'une membrane fibrineuse étalée en forme ovalaire et auprès de laquelle se trouve deux petits	Réinjection par la carotide interne droite. Les ventricules sont remplis de caillots noirs et mous, qu'on retire avec de l'eau, dans laquelle le sang est mélangé à de la matière rougeâtre. Une grande partie du corps calleux est transformée de la même sorte en une matière rougeâtre en bouillie mélangée avec des caillots sanguins. Après avoir soumis cette région à l'action d'un courant d'eau on voit que la partie antérieure du corps calleux, jusqu'à la ligne médiane, jusqu'à la partie supérieure de la corne à 2 pouces environ en arrière, a été en grande partie détruite. Il ne reste à la partie antérieure qu'une mince couche de fibres supérieures du corps calleux, en rapport avec des caillots adhérents au fond de la partie détruite du corps calleux. A la destruction est de même, plus profonde à mesure qu'on s'éloigne de la partie antérieure, jusque à la limite du tiers antérieur environ où le corps calleux redevient normal. L'altération est à peu près aussi prononcée d'un côté que de l'autre, un peu plus du côté gauche. En cherchant ce que sont devenues les artères cérébrales antérieures on voit que c'est la cérébrale antérieure gauche qui fournit les branches de l'artère interne de chaque hémisphère, depuis son origine à la bifurcation, c'est à dire à douze millimètres de son origine elle présente un anévrysme. Le sac anévrysmal a la grosseur d'un petit pois. Il en résulte que les deux branches partent de l'anévrysme. Il n'y a pas de communicante antérieure, on trouve seulement un petit rameau artériel filiforme qui monte de la carotide interne droite qui aboutit au sac à l'anévrysme. Celui-ci a été divisé par la coupe destinée à séparer les deux hémisphères. Il ne contient pas le moindre caillot et n'offre aucune trace de rupture. — Ce sont les rameaux des artères cérébrales antérieures qui plongent dans la fente du corps calleux et qui entraînent des caillots. Après les avoir laissé dans l'eau pendant deux jours, et après l'action d'un filet d'eau qui déchire et détache les caillots, on finit par voir qu'il existe de petits troncs, de forme variqueuse, qui appartiennent aux branches les plus délicates de la carotide antérieure droite. Le plus volumineux appartient à une petite artériole qui a son origine sur cette artère à 2 ou 3 centimètres de l'origine de la première dont il semble que ce soit une branche. Mais après un lavage convenable et un examen attentif, il est facile de voir qu'il est formé d'une membrane fibrineuse étalée en forme ovalaire et auprès de laquelle se trouve deux petits

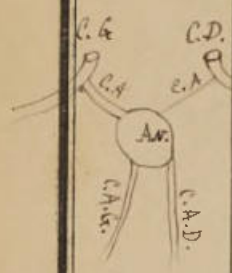

SCD Lyon 1

DATES	4e Sf. — N° 155 — Hémorrhagie cérébrale. Julie Revol. HISTOIRE PATHOLOGIQUE	PRESCRIPTIONS

tumeurs qui sont comme surajoutées à l'une indiquée. L'autre face est bien rougeâtre tomenteuse. En cherchant à accoler ces bords on voit très d'un petit kyste fibrineux dela grosseur a été fendu dans le sens de sa longueur suivant façon plus irrégulière vers l'extremité près delaquelle à la surface interne de ce kyste se trouve deux gros a la réunion d'un petit tube d'épingle et présente deux à un pedoncule fibrineux qui paraît s'engager La surface externe est tomenteuse et tout à deux autres petites tumeurs qui lui sont de grosseur de lentille. Ces petites tumeurs paraissent à un pédicule pour la cavité manifeste. à l'une des extremités de ces tumeurs à d'autres vaisseaux plus fins extremité. Enfin ces différentes parties sont à un pas pouvoir être séparées sans déchirures. antérieure nouvaient un peu plus bien. remarque sur l'une trois petites tumeurs sont à peu près semblables à celle dont (fig. B & C) on dernier lieu. Ces petites tumeurs sont, grosseur et forme ovoïde ou sphéroïde, avec un peu d'aplatissement sur les parois contiguës. La surface est rouge tomenteuse, comme ecchymotique. Ces tumeurs sont manifestement de nature fibrineuse il semble par qu'elles aient un accroissement unitaire à leur centre il ressemblait plutôt qu'il s'agit d'une tumeur formée simplement par des couches fibrineuses concentriques dans la gaine lymphatique d'un vaisseau.

Sur la coupe de chacun hémisphère on peut remarquer la perte de substance subie par le corps calleux dans son tiers antérieur et notamment au niveau du genou. La cavité des ventricules latéraux en est comme agrandie, un peu plus du côté gauche que du côté droit. Toutefois, c'est bien à la portion médiane de la perte de substance que l'altération est le plus prononcée.

L'hémisphère gauche est en outre le siège d'une ancienne lésion. En effet, sur la coupe pariétale, on trouve sur la limite externe de la substance du noyau lenticulaire une petite cavité anfractueuse ce noyau dont l'examen dans le sens transversal est tout à fait de 3 millim. et qui présente 1 cent 1/2 environ soit dans le sens vertical, soit dans le sens antéro-postérieur.

de façon à la membrane précédente bords sont blanchâtres manifestement qu'il s'agit d'un grain d'orge (fig. A') qui suivant une ligne droite à d'une petits caillots blancs dont le plus présente un certain volume à fait semblable à celle des qui ont le volume primitivement composés de fibrine vaisseaux déjà obsolescents se remarque à l'autre elle, de manière enfin une dizaine toujours sur la C.A.D. et sur l'autre deux, qui il vient d'être ponctionné, un effet de la même

SCD Lyon 1

10 DATES	HISTOIRE PATHOLOGIQUE	PRESCRIPTIONS
	La surface interne de ce petit kyste est lisse grisâtre tapissée par une membrane cellulaire extrêmement fine, humectée d'un liquide incolore. La coupe a présenté à ce niveau une résistance caractéristique du tissu cicatriciel. Il s'agit bien évidemment d'un ancien foyer hémorrhagique. — Aucune autre lésion des hémisphères dont la substance blanche est ferme et ne présente pas même un piété exagéré. La protubérance, le bulbe et le cervelet ne présentent aucune altération au niveau des coupes. On remarque seulement que le 4e ventricule est complètement rempli par un caillot noirâtre analogue à du ranimé et semblable à ceux qui se trouvent dans les autres cavités ventriculaires. Cœur normal — Toutefois, l'aorte est un peu épaissie et dilatée. Rien de particulier du côté des poumons. — Les autres organes n'ont pas été examinés. —	

A — Petit kyste fibrineux ouvert dans l'intérieur duquel se trouve deux petits caillots blancs dont un plus volumineux et qui très-mobiles adhèrent à la paroi par un pédicule filiforme probablement constitué par un prolongement délié s'engageant dans un vaisseau. Deux petites tumeurs sont accolées à la plus grosse.

A' Le même kyste fermé avec ouverture un peu déchiqueté à la partie inférieure.

B-C — Petites tumeurs semblables aux précédentes appendues sur d'autres petits vaisseaux provenant comme les précédents de la cérébrale antérieure droite.

1,2,3,4. = C.A.D.

MODÈLE N° 21.

1

HOTEL-DIEU. — Salle 4me ff. N° 155

Nom Julie Révol

né à

demeurant à

profession

âge

tempérament

constitution

entré le

sorti le

DIAGNOSTIC ET RÉSUMÉ

Hémorrhagie cérébrale

Réflexions — Les maux de tête, les vertiges, les étourdissements que la malade ressentait depuis longtemps, et qui peuvent être, comme nous l'avons vu souvent, les prodromes de l'hémorrhagie aussi bien que du ramollissement, doivent être rapportés aux lésions artérielles et notamment au petit anévrysme. Nous n'avons pas ausculté la tête de la malade et nous ne pouvons pas savoir si cet anévrysme était capable de donner lieu à un bruit de souffle. Cette omission est d'autant plus regrettable que la question n'est pas résolue et qu'il n'existe aucune observation qui permette de dire si les anévrysmes de ce genre qu'on rencontre sur les artères cérébrales sont capables de produire un bruit de souffle.

HISTOIRE PATHOLOGIQUE

À l'avenir, des symptômes analogues aux prodromes présentés par cette femme devront attirer notre attention sur ce point. Nous avons trouvé la lésion qui avait produit la première attaque deux ans auparavant. Les personnes très-intelligentes chez lesquelles la malade était domestique et qui nous ont fourni des renseignements sur ses antécédents pathologiques, nous ont dit que cette paralysie avait été limitée à la face, à la langue et au membre supérieur. En tout cas si le membre inférieur avait été pris, c'est été à un très-léger degré, puisque il avait paru indemne à ces personnes. Et cependant il ne s'agissait pas d'une lésion corticale! Il est aussi à remarquer que la paralysie avait disparu du jour au lendemain, de telle sorte que la malade avait pu reprendre immédiatement son travail; bien que la lésion ait dû mettre un temps assez long pour se cicatriser. L'ictus avait certainement joué le principal rôle dans la production de la paralysie; mais on ne peut cependant pas conclure au retour complet de l'état normal, puisque nous n'avions pas vu la malade avant sa dernière attaque. Le retour à l'état normal est, en effet, assez rare, ou plutôt les observations n'offrent pas en général à ce sujet toute la précision désirable. D'après ce que

SCD Lyon 1

DATES	HISTOIRE PATHOLOGIQUE	PRESCRIPTIONS

j'ai observé jusqu'à ce jour, je serais cependant porté à croire que les paralysies passagères qui ne laissent aucune trace? sont produites ~~plutôt~~ par des lésions situées dans les mêmes régions que dans ce cas plutôt que par des lésions des couches corticales qui laissent en général, toujours quelques traces de paralysie surtout lorsqu'il s'agit de lésions situées sur la zone dite motrice; car dans les cas de lésions situées à la périphérie de cette zone on peut aussi rencontrer des paralysies très passagères et ne laissant aucune trace appréciable de paralysie.

La marche de la maladie ainsi que les lésions révélées par l'autopsie permettent de croire que l'hémorrhagie a dû se faire d'abord dans la partie antérieure et moyenne du corps calleux et qu'elle a ensuite gagné peu à peu les ventricules et l'espace sous-arachnoïdien. Il est très-probable, en effet, que si l'hémorrhagie eût été aussi considérable dès le début la malade après son attaque d'apoplexie serait restée dans l'état comateux; tandis qu'elle est revenue à elle suffisamment pour reconnaître les personnes qui venaient la voir, pour leur parler, en bredouillant il est vrai, ~~pour~~ faire des signes se rapportant aux questions qui lui étaient faites, pour mouvoir ses membres et la langue lorsqu'on le lui demandait, et enfin pour faire qq. mouvements intentionnels. — Les symptômes constatés après l'attaque sont intéressants à noter en raison du siège de la lésion. C'est d'abord l'absence de paralysie localisée constatée chaque jour. C'est ensuite un état de parésie générale portant sur la motilité, la sensibilité, les organes des sens et l'intelligence tout à la fois. La malade était continuellement dans la prostration et la somnolence ne parlant jamais spontanément. Ce n'est que lorsqu'elle était un peu excitée et lorsqu'on répétait les questions en la pressant d'y répondre qu'on obtenait une réponse. Le 2e jour de notre examen elle répondait plus rarement; le 3e jour elle ne répondait plus du tout et le 4e jour elle tombait tout à fait dans le coma. La figure était immobile et ne présentait aucune expression, même au moment où elle répondait encore aux questions; et les paupières supérieures étaient tombantes dès le début et de plus en plus, bien qu'il n'y eût aucune lésion corticale. Les yeux étaient mobiles dans tous les sens, ainsi qu'on pouvait s'en rendre compte en disant à la malade de regarder un lésion; toutefois ils étaient habituellement dans l'immobilité de manière à présenter un très-léger degré de strabisme interne. ~~[illegible]~~ cette dernière particularité est peut-être en rapport avec le siège de la lésion sur un point de la région médiane de l'encéphale. Nous avons déjà observé cette déviation des yeux en dedans mais avec prédominance d'un côté dans deux cas de lésions probables de la protubérance (probable car l'autopsie n'a pas été faite).

SCD Lyon 1

DATES	4ème N. 185 Julie Revol HISTOIRE PATHOLOGIQUE	PRESCRIPTIONS

Réflexions (suite). Ce qui tendrait à faire croire qu'il en était ainsi dans ce cas, c'est que la ville de la mort devia à droite, et le jour même de la mort l'œil droit devia à gauche. La ouate le jour étaient donc dans le siège d'un tic-douloureux facial. Ce sont des phénomènes qu'on observe souvent lorsque les ventricules sont envahis par une hémorrhagie. Toutefois il n'y avait pas ici une déviation conjuguée complète, puisque les hémisphères étaient intacts. Il est probable que l'hémorrhagie a dû envahir d'abord le ventricule latéral droit en raison des lésions vasculaires trouvées de ce côté et cela a donné lieu d'abord à la déviation de l'œil droit à droite en même temps qu'à une contracture plus marquée des membres supérieur et inférieur de ce côté et à une affaiblissement plus prononcé du côté gauche. Puis l'hémorrhagie a gagné le ventricule latéral gauche d'où la déviation de l'œil gauche à gauche en même temps que le membre supérieur gauche présentait quelques signes de contracture qui finirent par gagner complètement celui à droite. L'envahissement par hémorrhagie des deux ventricules latéraux a produit les phénomènes de résolution qui ont précédé la mort. En somme, en dehors des phénomènes particuliers à chacun côté et qui sont très restreints, les symptômes observés après l'attaque peuvent être attribués à la compression progressive de l'encéphale. C'est ainsi que toutes les fonctions ont été atteintes sans qu'aucune fut annihilée jusqu'au moment de la mort. La sensibilité était profondément émoussée sans être éteinte. Avec un affaiblissement très prononcé des mouvements volontaires, il existait encore des mouvements automatiques, et même intentionnels; nous avons particulièrement remarqué que si l'on touchait les membres supérieurs, le malade retirait un instant dans cette position et ne laissait retomber les membres inférieurs que très lentement. C'était un état se rapprochant de l'état cataleptique. En relation avec l'extrême paresse très limitée, il fallait toujours l'excitation pour déterminer un mouvement. Cependant la vie de relation, nous l'avons vu chercher à revenir par toutes les manifestations de son homme qui avaient été tachées, pour l'examiner. Elle procédait par mouvements très lents, insuffisants, sous que les yeux ou son visage indiquaient son intention. On voit un effort [illegible] qu'elle ne cherchait pas à rendre compte. Nous avons enfin relevé parmi les manifestations de la vie de relation de fréquents bâillements.

SCD Lyon 1

DATES	HISTOIRE PATHOLOGIQUE	PRESCRIPTIONS
	nous noterons encore l'abaissement du sourcil du côté droit qui joint aux autres symptômes indiquent des lésions étendues des deux côtés.	
	La marche de la maladie, l'état comateux de plus en plus complet en même temps que la disparition des déviations, atténuation progressive amènent la gravité du pronostic. — Avec la résolution générale puis complète, on avait une respiration très accélérée et une température très élevée (42°,1) indiquait la nature de la lésion. La respiration était régulière, un peu plus longue que l'expiration. Il n'y avait donc que des phénomènes de paralysie. Du dernier côté nous avons observé des phénomènes d'excitation analogues dans les autres cas. Nous avons pensé qu'ils pouvaient être dus à la compression rapide de l'encéphale et notamment du bulbe? Toutefois, il est difficile de se faire une opinion à ce sujet avant d'avoir observé d'autres cas analogues. Il faut en effet remarquer que si les réflexes tendineux étaient augmentés pour la suppression de l'action encéphalique, les réflexes cutanés qui avaient été subis eux-mêmes sous l'influence de cette cause première étaient au contraire à peu près éteints. Durant on observe plutôt la diminution des réflexes cutanés dans les cas d'hémorrhagie cérébrale. Il faut encore remarquer que la température qui a été celle qu'on observe habituellement dans les hémorrhagies cérébrales étendues progressives à la vie; mais pour les membres inférieurs la température se produisait dans les muscles qui n'en sont pas le siège habituellement. Nous avons déjà observé la température de ces mêmes muscles dans un cas d'hémorrhagie cérébrale avec hémiplégie du côté gauche. Nous avons également noté la température du côté paralysé en même temps que la température du côté contracturé des deux côtés. Or, chez notre dernier malade, non seulement les phénomènes d'excitation de même côté, soit par celle de l'écorce, soit par celle des faisceaux ou des plaques motrices étaient produits par la paralysie, mais encore l'abaissement de la température. Pendant tout cas l'action de la moelle était incontestable. Mais les phénomènes existaient-ils plutôt dans certains muscles que dans d'autres en raison de leur siège dans tel ou tel segment de la moelle? Dans quel ordre dans le cas actuel les fonctions nerveuses ont été supprimées? C'est ce qu'il nous est impossible de dire actuellement. — Le résultat de l'autopsie est également intéressant au point de vue de la pathogénie de l'hémorrhagie cérébrale. Il est probable que celle-ci avait pour point de départ le petit foyer pédonculaire qui, quant à sa formation doit être analogue à celle des autres petits foyers, foyers qui ont dû être produits par la rupture vasculaire? — Nous avons noté chez cette malade un défaut de développement de la moitié droite de la face, de la bouche, de l'aile du nez, de l'œil, etc. Les attaques, à gauche, étaient toujours précédées de crampes. Il s'agissait plutôt d'hémorrhagie qu'une ramollissement, en tenant compte de la rapidité de la mort. Il faut remarquer encore la rapidité avec laquelle cette malade qui avait présenté un mouvement d'agonie a eu une réaction fébrile avec élévation progressive des membres, parallèlement à des contractures très prononcées. —	

SCD Lyon 1

MODÈLE N° 21.

HOTEL-DIEU. — Salle 4e femme N° 120

Nom Virginie Goursot

né à Orbagna (Jura)

demeurant à

profession Sordeuse

âge de 54 ans

tempérament

constitution

entré le 3 7bre 1878

sortie le 21 sept. à 4h. soir (morte)

DIAGNOSTIC ET RÉSUMÉ

Hémorrhagie sous-arachnoïdienne
Thrombose des sinus
Hémiplégie droite, bouillonnement diffus.
et Aphasie

HISTOIRE PATHOLOGIQUE

Pas de maladie antérieure.

A été apportée à St Paul le 27bre jour de son attaque, avec une aphasie complète
Ecchymose sur le dos de la main droite (main d'index)
— de même sur la crête iliaque.

Etat actuel — Aphasie complète. La malade ne bredouille que qqs mots incompréhensibles — Intelligence très altérée. La malade ne comprend pas ce qu'on lui dit — Si on insiste longtemps pour savoir le débit, elle finit par répondre 5 ans.

Face — Le front se plisse également des 2 côtés. L'œil droit est plus ouvert quand la malade est au repos un qu'elle dort. — Pupille droite plus dilatée que la gauche. Narine droite aplatie. Sillon nasolabial effacé. — Commissure collée à droite — abaissée — La parole détermine surtout des mouv. à gauche — La joue droite est flasque.

DATES	HISTOIRE PATHOLOGIQUE	PRESCRIPTIONS
Membres	Les mouvements sont conservés. Le degré de mobilité est difficile à apprécier vu l'état intellectuel de la malade. Les mouvements communiqués déterminent de la résistance des 2 côtés. Les mouv. spontanés semblent plus fréquents et plus étendus à gauche. — La malade ne peut se tenir debout. elle a de la tendance à se renverser en arrière. — Si on lui dit de tirer la langue, on voit qu'elle fait effort p. le faire, mais la pointe de l'organe reste appliquée derrière les dents.	
Sensibilité	difficile à apprécier. Il semble que les piqures fortes soient mieux senties à gauche. Les attouchements légers ne sont pas perçus des 2 côtés. En jouant la pointe de l'épingle sur la plante du pied, les réflexes sont manifestement + marqués à gauche. — La malade en entrant a eu de la gêne de la déglutition. Incontinence des urines et des mat. fécales.	
4 7bre	Le aphasie est toujours très marquée. Il y a 4 ans dans la salle St Sacerdos. Si on lui demande le nom de la salle elle dit St Sas. St Bruno. — elle a fini par dire St Sacerdos. — Si on prononce le nom de la salle elle dit oui. — Si on lui cite d'autres noms elle dit non. — Si on prononce le nom et qu'on le lui fait immédiatement répéter elle n'y parvient pas. — La malade s'impatiente quand elle ne trouve pas.	La malade a été soignée p. une fracture de jambe.
5 7bre	Elle cause beaucoup plus qu'hier; seulement les mots sont bredouillés, même accompagnés d'un peu de bégaiement. Les troubles intellectuels sont toujours marqués mais moins qu'hier. Cependant elle désigne les objets, après un peu d'hésitation. Elle tire la langue, très droite. Elle bouge tous ses membres surtout le gauche, qu'on a attaché. Lorsque la malade parle ou rit, les contractions des muscles de la face se produisent à peu près également des 2 côtés, cependant un peu moins du côté de la commissure droite. Elle bouge beaucoup remue les mains et les bras, brasse constamment ses draps et ses couvertures. — Les troubles de la sensibilité sont très difficiles à apprécier, étant donnés les troubles intellectuels. Selles très abondantes dans le lit.	

IMP. A. BONNAVIAT A LYON

SCD Lyon 1

DATES	HISTOIRE PATHOLOGIQUE	PRESCRIPTIONS

Virginie Goursot. 4es Femmes 420.

6 7bre — La malade est devenue très loquace elle prononce constamment des phrases incohérentes On comprend ce qu'elle dit bien que beaucoup de ses mots soient bredouillés ou bégayés. — Elle contracture de temps les membres et de roule ses draps — Elle répond aux questions simples qu'on lui pose. donne la main. — tire la langue. — Les pupilles sont + resserrées qu'hier, la gauche toujours un peu plus petite que droite — Les phénomènes de paralysie sont peut-être encore + marqués. La malade bouge les membres — L'intelligence est toujours fortement obnubilée

— L'audition est altérée par l'angle externe de l'œil droit qui reste toujours un peu plus ouvert — L'angle est rouge.

7 7bre — Mêmes phénomènes, mais à un degré moins marqué. A uriné un peu de lait.

8 7bre — Mêmes troubles de la parole et de l'intelligence. Pas d'escare. Elle demande à présent pour aller à la selle et pour uriner. Il y a cependant une petite excoriation sur la partie la + saillante du sacrum.

9 7bre — Toujours loquace, mais bredouillé; répond aux questions simples; a des hallucinations. Pas d'hémiplégie (d'après les parents) Sensibilité générale notablement diminuée Réflexes diminués à droite.

On lui montre plusieurs objets qu'elle désigne. On lui montre des clefs, elle ne peut trouver le mot, dit que ce sont des sécots, dit que c'est pour ouvrir la serrure, mais ne peut dire une clef. Ce n'est que lorsqu'on a prononcé le mot, qu'elle le répète. L'escare sacrée se prononce de plus en plus.

12 7bre — A pris un peu de chloral a dormi cette nuit, est très calme ce matin (2 gram. de chloral pour la journée, et 2 gr pour la nuit).

13 7bre — Persistance du calme

17 7bre — Depuis 995 jours la malade est plus tranquille, mais elle a maigri elle est plus affaissée. Elle parle moins — ses paroles sont toujours aussi incohérentes. Elle répète souvent les mêmes mots. on fait entendre des sons inintelligibles — Elle a toujours des hallucinations

— A la partie postérieure droite du thorax matité avec diminution des vibrations à la partie inférieure. à ce niveau souffle tubaire — Le gros mamelon de l'appareillement de ce côté — L'escare sacrée reste sans modification notablement augmentée — La malade urine par dessous elle souvent aussi sur le bassin; ne prend que des potages

SCD Lyon 1

MODÈLE N° 21.

HOTEL-DIEU. — *Salle* _____ N° _____

Nom 19 7bre œdème léger de la face dorsale des pieds. Le souffle augmente, et a pris un timbre caverneux.

DIAGNOSTIC ET RÉSUMÉ

né à

demeurant à

profession Mort le 21. — Ni sucre, ni albumine dans l'urine

âge Autopsie. Cerveau. Sur l'hémisphère gauche, surtout en avant sur les lobes frontal et pariétal, on trouve une hémorrhagie sous-arachnoïdienne diffuse. A la partie supérieure du lobe pariétal, il y a eu rupture de l'arachnoïde, et formation d'un hématome, d'origine récente; le sang en est encore liquide, et il s'est enkysté dans la fibrine, qui s'est condensée en pseudo-membranes très-minces, simulant assez bien les membranes de la pachyméningite. Entre les deux courbures de la troisième circonvolut. frontale, l'épanchement sous-arachnoïdien, qui est diffus ailleurs, s'est collecté en notable quantité. — Sur l'hémisphère droit, la même suffusion sanguine existe, mais moins marquée qu'à gauche : la teinte rouge est plus accusée sur le lobe frontal. — A la base, on ne trouve de suffusion sanguine qu'aux deux extrémités, antér. et postérieure. — A gauche,

tempérament

constitution

entré le

sorti le

HISTOIRE PATHOLOGIQUE

Sur l'écorce cérébrale, on trouve quelques points jaunes, offrant à leur centre une teinte rouge ± foncé. Ils existent dans les régions suivantes : (a) à deux centim. du pied de la frontale ascendante, sur le point qui confine à la 3ème circonvolut. b) sur la première temporale c) sur la 3ème circonvolut. frontale, à 4 ou 5 centim. de son origine, surtout à l'extrémité antérieure. (d) sur la 2ème circonvolut. frontale, on trouve deux points placés de telle sorte qu'ils la divisent en trois parties. — Tous ces points sont jaunes, avec de petites ecchymoses à la surface et avec des adhérences aux méninges. — Dans le sinus latéral droit, on trouve un vaste thrombus qui commence, d'un côté, au pressoir d'Hérophile, et se prolonge, de l'autre à un centim. au-delà du golfe de la jugulaire. — La partie infér. des lobes cérébelleux offre, elle aussi, de l'hémorrhagie sous-arachnoïdienne : au moment où on enlève l'encéphale, les fosses cérébelleuses se remplissent de sang. Dans la fosse droite, on remarque un petit espace ovalaire, du volume d'une pièce de 0,50 cent, sur lequel la dure-mère manque complètement, et l'os est à nu, sans offrir la moindre trace d'altération. Sur les bords, la dure-mère est adhérente à l'os, et un peu épaissie. ~~Ces bords sont à pics, et taillés comme à l'emporte-pièce.~~ Ces bords sont un peu enroulés sur eux-mêmes, et en dessous, et adhèrent à l'os. artères saines.

Dans les deux sommets du poumon, cicatrices étoilées avec petite masse tuberculeuse ancienne, ayant subi la transformation fibreuse. Le lobe droit du cervelet présente un ramollissement cortical au niveau du point correspondant à l'os dénudé. — La nature de cette lésion aussi bien que des points jaunes ramollis trouvés sur l'hémisphère cérébral gauche est très nettement caractérisé par l'examen microscopique. —

SCD Lyon 1

[illegible]. 4e femmes – 120. 54 ans tondeuse.
[illegible]rée le 3 sept. 78 – morte le 21 sept. 78.

Attaque le 2 sept. 78. – Actuellement, aphasie complète – malade ne bredouille que quelques mots incompréhensibles, intelligence très altérée – ne comprend pas ce qu'on lui dit – à la face, le front se plisse également des deux côtés – [illegible] droit plus ouvert quand la malade est au repos – pupille [illegible] dilatée. – Du même côté, narine aplatie, sillon naso-[illegible] effacé – commissure abaissée et collée – joue flasque – [illegible] malade surtout avec le côté gauche. Elle ne peut tirer la langue. Mouvements conservés aux membres. Le degré de motilité [illegible] difficile à apprécier vu l'état intellectuel de la malade. Les mouvements communiqués déterminent de la résistance [illegible] 2 côtés – Les mouvements spontanés semblent plus fréquents [illegible] plus étendus à gauche –
[illegible] malade ne peut se tenir debout. Elle a de la tendance à se renverser en arrière –
Sensibilité obtuse des 2 côtés – les piqûres fortes sont mieux [illegible] à gauche – Réflexes plantaires plus marqués à gauche – Déglutition gênée – incontinence urinaire et fécale.
[illegible]pt. La malade se rappelle la salle St Sacerdos où elle a été soignée autrefois, mais elle ne peut prononcer ce nom, même quand on vient de le lui dire, sans l'estropier – Elle s'impatiente.
Elle cause beaucoup plus qu'hier – les mots sont bredouillés, il y a même du bégaiement – Elle désigne les objets, après un peu d'hésitation. Elle tire la langue très droite –
Elle bouge beaucoup et braise constamment ses draps, surtout de la main gauche qu'on a été obligé d'attacher – selles très abondantes dans le lit.
– La malade est devenue très-loquace – elle prononce sans cesse des phrases incohérentes en bredouillant et bégayant – beaucoup de mots cependant sont compris – Elle répond aux questions simples, donne la main, tire la langue – Elle continue à bouger et à rouler ses draps des pupilles

SCD Lyon 1

SCD Lyon 1

et formation d'un hématôme d'origine récente — le sang en est encore liquide et il s'est enkysté dans la fibrine, qui s'est condensée en pseudo-membrane très-mince, simulant assez bien les membranes de la pachyméningite — Entre les deux courbures de la 3e circonvolution frontale, l'épanchement sous arachnoïdien, qui est diffus partout ailleurs, s'est collecté en notable quantité — Sur l'hémisphère droit, la même suffusion sanguine existe, mais moins marquée qu'à gauche. La teinte rouge est plus accusée sur le lobe frontal — A la base, on ne trouve de suffusion sanguine qu'aux deux extrémités, antérieure et postérieure.

Sur l'écorce cérébrale, on trouve plusieurs points jaunes avec de petites ecchymoses à la surface et des adhérences aux méninges — On en trouve à la partie antérieure de la 3e circonvolution frontale — La 2e circ. frontale présente 2 fuzers placés de telle sorte qu'ils la divisent en 3 parties égales — Il en existe un à 2 centim. du pied de la frontale ascendante — et un autre sur la 1re temporale — L'examen microscopique démontre nettement que ces parties sont le siège de ramollissement —

— Artères saines — Dans le sinus latéral droit, on trouve un vaste thrombus qui commence d'un côté au pressoir d'Hérophile et se prolonge de l'autre à 1 centim. au delà du golfe de la jugulaire.

— La partie inférieure des lobes cérébelleux offre également de l'hémorrhagie sous arachnoïdienne. Dans la fosse cérébelleuse droite on remarque un petit espace ovalaire, mesurant le diamètre d'une pièce de 0f.50. sur lequel la dure mère manque, laissant à nu l'os qui n'est pas altéré — Sur les bords, la dure-mère est adhérente à l'os et un peu épaissie. Ces bords sont un peu enroulés sur eux-mêmes — Le lobe

SCD Lyon 1

SCD Lyon 1

...rait du cervelet présente du ramollissement
...ortical au niveau du point qui correspond à l'os décimé.
Dans les deux sommets des poumons, cicatrices étoilées
avec une petite masse tuberculeuse ancienne ayant
subi la transformation fibreuse

SCD Lyon 1

SCD Lyon 1

Sont plus resserrées qu'hier, surtout la gauche — L'intelligence est toujours fortement obnubilée.
Ecoulement des larmes par l'angle externe de l'oeil droit qu'à ce niveau, on constate un peu de rougeur.
Rpt. mêmes phénomènes, mais à un degré moins marqué — a vomi un peu de bile
Petite excoriation sur la partie la plus saillante du sacrum.
Elle demande à présent pour aller à la selle et pour uriner — toujours loquace, mots bredouillés — désigne plusieurs objets — mais ne peut prononcer le mot clef qu'elle appelle sèche —
— Elle a des hallucinations — pas d'alcoolisme (d'après les parents) — Sensibilité générale notablement diminuée
L'escharre sacrée se prononce de plus en plus.
Après un peu de chloral, a dormi cette nuit, est très-calme ce matin. (2 gr. de chloral pour la journée et 2 gr. pour la nuit)
persistance du calme.
La malade s'affaisse. elle parle moins — ses paroles sont toujours incohérentes — Elle répète souvent les mêmes mots ou fait entendre des sons inintelligibles — Les hallucinations persistent.
— L'escharre persiste sans augmenter — La malade urine parfois sans elle, souvent aussi elle demande le bassin — ne prend que des potages — A la base droite matité, diminution des vibrations et souffle lointain —
Le souffle augmente et a pris un timbre caverneux — oedème léger de la face dorsale des pieds — pas de sucre ni d'albumine dans les urines —
morte le 21.

Autopsie

Dans l'hémisphère gauche, surtout en avant, sur les lobes frontal et pariétal, on trouve une hémorrhagie sous arachnoïdienne diffuse — A la partie supérieure du lobe pariétal, il y a eu rupture de l'arachnoïde

SCD Lyon 1

SCD Lyon 1

SCD Lyon 1

BIBLIOTHÈQUE UNIVERSITAIRE
SECTION SANTÉ
LYON 1

SCD Lyon 1

SCD Lyon 1

SCD Lyon 1